

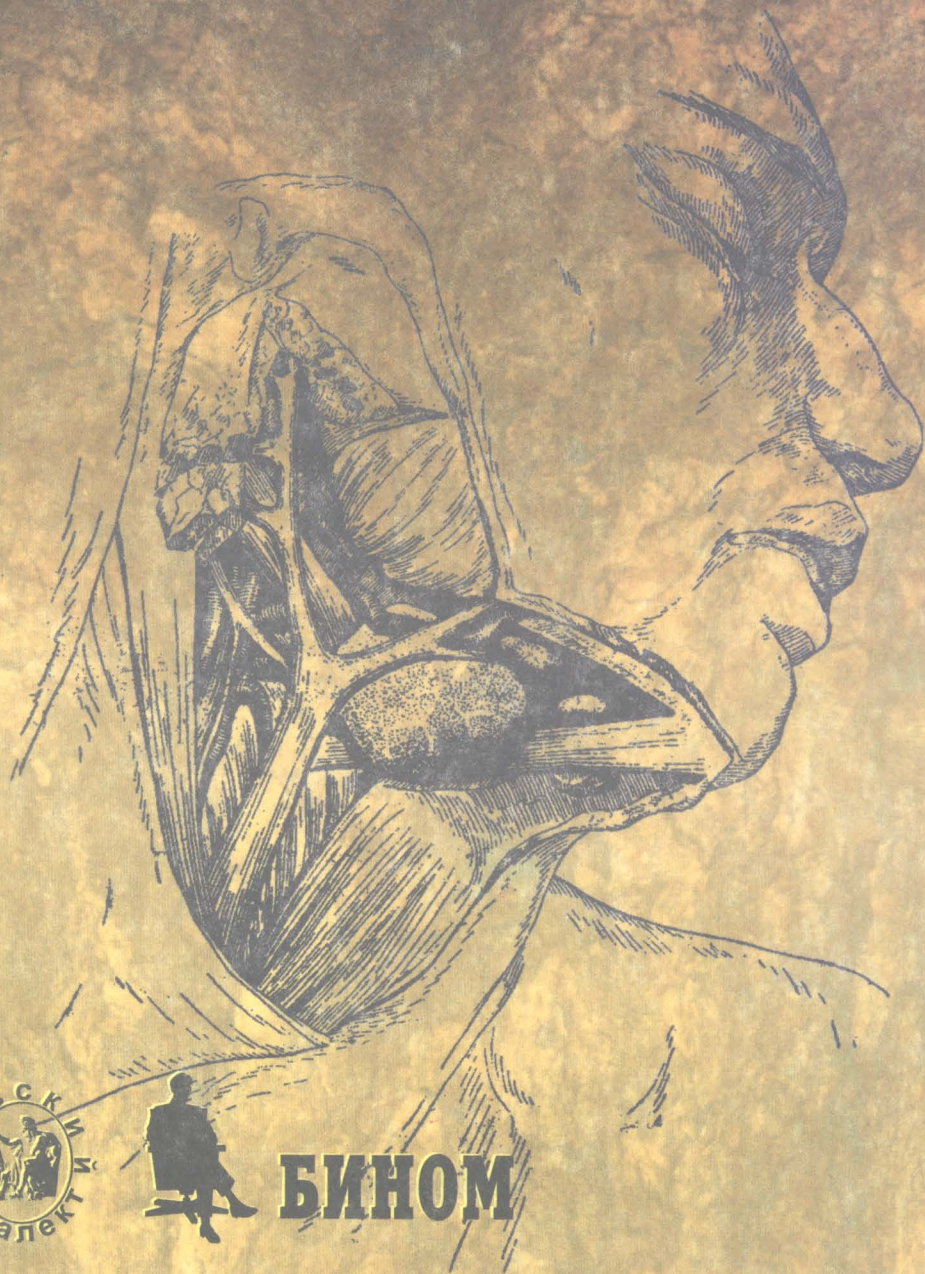В.Ф. Войно-Ясенецкий
(Архиепископ Лука)



КНИГИ ПО МЕДИЦИНЕ
allmed.pro

ALL.MED.PRO/BOOKS

Очерки гношной хирургии



БИНОМ

УДК 617-089

ББК 54.5

В65

Войно-Ясенецкий В. Ф. (Архиепископ Лука)

Очерки гнойной хирургии. — М. — СПб.: ЗАО «Издательство БИНОМ», «Невский Диалект», 2000 - 704 с, ил.

Пятое издание фундаментального труда В. Ф. Войно-Ясенецкого "Очерки гнойной хирургии", впервые увидевшего свет в 1934 г. и бывшего настольной книгой для многих поколений хирургов, и сегодня претендует на роль учебника для начинающих врачей, справочного пособия для профессионалов, источника идей и материала для дискуссий среди специалистов самого высокого класса. Едва ли найдется в профессиональной медицинской среде другая книга, не утрачившая актуальности за 65 лет со дня опубликования. К монографии могут обращаться нейрохирурги, офтальмологи, стоматологи, урологи и представители других специальностей как к энциклопедии хирургического лечения гнойных заболеваний практически всех локализаций. Академическая по содержанию и уникальная по форме изложения книга содержит аргументированные рассуждения, оригинальные решения и мудрые предостережения автора.

В книге, кроме того, впервые публикуется эссе В. Ф. Войно-Ясенецкого "Наука и религия". Об удивительной судьбе выдающегося хирурга Валентина Феликсовича Войно-Ясенецкого, архиепископа Луки, после смерти причисленного к лику местночтимых (в Крыму) Святых, рассказывает в своем послесловии академик В. А. Лисичкин, внук В. Ф. Войно-Ясенецкого.

Книга выпущена совместно с издательством «AZ-PRESS» ЧА «А3» (Украина, Симферополь)

В оформлении обложки книги использован рисунок В. Ф. Войно-Ясенецкого

ISBN 5-7989-0179-3 (Издательство БИНОМ) © ЗАО «Издательство БИНОМ», 2000 г.

ISBN 5-7940-0055-4 (Невский Диалект) © «AZ-PRESS» ЧА «А3», 2000 г.

ISBN 966-7565-09-2 (AZ-PRESS) Предыдущие издания 1995, 1956, 1946, 1934

Научное издание

Валентин Феликсович Войно-Ясенецкий
(Архиепископ Лука)

ОЧЕРКИ ГНОЙНОЙ ХИРУРГИИ

Зав. редакцией *к.б.н. Е. В. Мосткова*

Редакторы *д.м.н. Н. Н. Волобуев, д.м.н. С. А. Гешелин, В. В. Деньгин*

Корректор *Л. М. Белокопытова*

Оформление обложки *Т. М. Яковлевой*

«Издательство БИНОМ».

103473, Москва, Краснопролетарская, 16.

Лицензия на издательскую деятельность ЛР №065249 от 26 июня 1997 г.

Подписано в печать 22.06.2000 г. Формат 70x100 1/8.

Печать офсетная. Бумага офсетная. Усл. печ. л. 57,2.

Тираж 3000 экз. Заказ № 932.

Отпечатано с готовых диапозитивов
в ордена Трудового Красного Знамени ГП «Техническая книга»
Министерства Российской Федерации по делам печати,
телерадиовещания и средств массовых коммуникаций
198005, Санкт-Петербург, Измайловский пр., 29.

Содержание.

Глава 1. Инфицированные раны покровов черепа. Флегмоны. Остеомиелит костей черепа.....	9
Глава 2. Карбункулы и фурункулы.....	18
Глава 3. Гнойные заболевания глаза.....	33
Глава 4. Глубокие гнойные воспаления лица. Флегмона глазницы.....	41
Глава 5. Глубокие флегмоны лица.....	51
Глава 6. Паротит. Гнойные воспаления полости рта и глотки.....	85
Глава 7. Периоститы и остеомиелиты челюсти.....	104
Глава 8. Гнойное воспаление среднего уха и его осложнения.....	110
Глава 9. Флегмоны шеи.....	135
Глава 10. Флегмоны подмышечной области.....	160
Глава 11. Гнойные воспаления в области плечевого сустава.....	172
Глава 12. Флегмоны плеча и предплечья.....	181
Глава 13. Гнойные воспаления локтевого сустава.....	186
Глава 14. Флегмоны пальцев, кисти и предплечья. Гнойное воспаление лучезапястного сустава.....	193
Глава 15. Флегмоны груди. Остеомиелиты лопатки и ключицы.....	231
Глава 16. Остеомиелит ребер. Кариозные процессы в реберных хрящах.....	237
Глава 17. Остеомиелит позвоночника.....	250
Глава 18. Мастит.....	260
Глава 19. Гнойный плеврит.....	268
Глава 20. Абсцесс легкого.....	299
Глава 21. Забрюшинные поясничные флегмоны.....	314
Глава 22. Аппендицит и перитонит.....	331
Глава 23. Абсцессы печени.....	371
Глава 24. Абсцесс селезенки.....	386
Глава 25. Флегмоны брюшной стенки.....	392
Глава 26. Флегмоны подвздошной ямки. Псоит.....	409
Глава 27. Остеомиелит костей таза.....	426
Глава 28. Гнойное воспаление тазобедренного сустава.....	453
Глава 29. Пролежни. Глубокая флегмона ягодичной области.....	473
Глава 30. Флегмона Fossa Ischiorectalis. Периаанальные абсцессы.....	480
Глава 31. Гнойные затеки при простатите и везикулите.....	491
Глава 32. Аденофлегмона паховой области.....	494
Глава 33. Флегмоны бедра, подколенной ямки и голени. Гнойные затеки из коленного сустава.....	498
Глава 34. Гнойное воспаление коленного сустава.....	527
Глава 35. Остеомиелит.....	548
Глава 36. Флегмоны стопы.....	568
Глава 37. Гнойные воспаления в области голеностопного сустава.....	595
Глава 38. Лимфангиит.....	601
Глава 39. Саркома или остеомиелит?.....	605
Приложение. Местная анестезия.....	610
Предметный указатель.....	637
Наука и религия.....	642
Жизнь и творчество Валентина Феликсовича Войно-Ясенецкого.....	673
Репродукции.....	705



КНИГИ ПО МЕДИЦИНЕ

allmed.pro

ALLMED.PRO/BOOKS

"Чрезвычайно тяжелый путь сельского хирурга-самоучки, который мне пришлось пройти, научил меня весьма многому, чем хотелось бы теперь, на склоне моей хирургической деятельности, поделиться с молодыми товарищами, чтобы облегчить их трудные задачи", — писал В. Ф. Войно-Ясенецкий в предисловии к первому изданию своей уникальной монографии, ставшей на долгие десятилетия настольной книгой всех врачей. Это действительно классический, фундаментальный труд, охватывающий практически все аспекты гнойной хирургии.

На протяжении всей истории медицины именно инфекция являлась одним из основных препятствий развития хирургии, расширения диапазона и возможностей хирургической помощи. Хирургическая инфекция, нередко сводя на нет усилия по проведению операции, стала основной причиной послеоперационных осложнений и летальных исходов, превратилась в проблему не только клиническую, но и общебиологическую, одну из наиболее сложных и государственно значимых для современной медицины и здравоохранения.

"Очерки гнойной хирургии" написаны с большой любовью к страдающему человеку и к читателю. Есть в книге строки, подтверждающие, с каким трепетным, подлинно христианским вниманием относился Войно-Ясенецкий к больному: "Приступая к операции, надо иметь в виду не только брюшную полость, а всего больного человека, который, к сожалению, так часто у врачей именуется "случаем". Человек в смертельной тоске и страхе, сердце у него трепещет не только в прямом, но и в переносном смысле. Поэтому не только выполняете весьма важную задачу подкрепить сердце камфарой или дигаленом, но позаботьтесь о том, чтобы избавить его от тяжелой психической травмы: вида операционного стола, разложенных инструментов, людей в белых халатах, масках, резиновых перчатках — усыпите его вне операционной. Позаботьтесь о согревании его во время операции, ибо это чрезвычайно важно".

Валентин Феликсович учил своих помощников "человеческой хирургии": с каждым больным и раненым он как бы вступал в личные отношения, помнил каждого в лицо, знал фамилию, держал в памяти все подробности операции и послеоперационного периода. *"Тяжело переживаю смерть больных после операции, — писал он сыну. — Было три смерти в операционной, и они меня положительно подкосили... Переносу их все тяжелее и тяжелее..."* Ученица А. И. Беньяминович вспоминает: *"Мы знали: каждая смерть, в которой он считал себя повинным, доставляла ему глубокие страдания".*

Широко известны слова Войно-Ясенецкого: *"Для хирурга не должно быть "случая", а только живой страдающий человек".* Проявления равнодушия к врачебному долгу возмущали Валентина Феликсовича, бывали сопряжены с глубокими душевными страданиями. Бывшая медицинская сестра Ташкентской городской больницы М. Г. Нежанская говорила об этом: *"В делах, требовавших нравственного решения, Валентин Феликсович вел себя так, будто вокруг никого не было. Он всегда стоял перед своей совестью один. И суд, которым он судил себя, был строже любого трибунала..."*

Сегодня человек подчиняет себе природу, расщепляет атом, покоряет космос. Но тот же человек делает далеко не все, чтобы шадить других, чтобы прекрасные слова о должном в человеческих отношениях воплотить в жизнь, чтобы лучше понимать друг друга. Становятся синонимами утонченность и ханжество, рационализм и расчетливость, улыбочивость и жестокость. Расширяется трещина между технократизмом и душевностью, между разумом и сердцем. Вокруг накопилось очень много несправедливости, страха, ненависти, отчаяния и зла. Все это способствует возникновению болезней и сокращает человеческую жизнь. Быть «адвокатами» человека — вот что завещает нам Валентин Феликсович Войно-Ясенецкий, жизнь и подвиг которого несут свет мудрости, душевности и человеколюбия, доброты, милосердия, прощения и любви.

Впереди третье тысячелетие от Рождества Христова в мировой истории. Я свято верю, духовными и творческими ориентирами для всех нас должны быть гуманизм, самоотверженность, интеллигентность, бескорыстие и высокий профессионализм! В 1925 году И. П. Павлов писал Войно-Ясенеckому в далекий Туруханск: *"В тяжелое время, полное неотступной скорби для думающих и чувствующих, чувствующих — по-человечески, остается одна жизненная опора — исполнение по мере сил принятого на себя долга".*

Именно это должны мы помнить, вступая в третье столетие своей истории!

Именно к этому призывает всех нас сегодня великий святитель-хирург Валентин Феликсович Войно-Ясенецкий: *"Всех вас, всех уверовавших в Него зовет Христос идти за Ним, взяв бремя Его, иго Его. Не бойтесь же, идите, идите смело. Не бойтесь тех страхов, которыми устрашает вас диавол, мешающий вам идти по этому пути..."*

Профессор Ю. Л. Шевченко

The page was lost

ПРЕДИСЛОВИЕ К ПЯТОМУ ИЗДАНИЮ

Есть люди, ярко блиставшие при жизни, которые, уходя в небытие, можно сказать, уносят с собой результаты прижизненных деяний. Память о них быстро смывается волнами Леты. Значение и роль других людей в истории человечества начинает оцениваться лишь в перспективе времени. К таким относится Валентин Феликсович Войно-Ясенецкий — доктор медицины и теологии, член Всемирного Совета Мира, профессор хирургии и первоклассный хирург, лауреат Сталинской премии I степени, архиепископ Крымский Лука, в 1997 году причисленный Русской Православной Церковью к лику святых.

Главным трудом всей его жизни следует считать «Очерки гнойной хирургии», который остается настольной книгой хирургов уже более 60 лет.

Этот труд он задумал написать в первые годы своей работы в уездных больницах и собирал клинический материал более 20 лет. В нем обобщен мировой и огромный личный опыт автора в диагностике и лечении гнойно-септических заболеваний. По своим научным, клиническим и литературным достоинствам книга В. Ф. Войно-Ясенецкого представляется уникальной, не имеющей аналогов в мировой медицинской литературе. Скромно названная автором «очерками», она справедливо может считаться «Энциклопедией гнойной хирургии» или «Энциклопедией пиологии», отрасли медицины, о создании которой он мечтал. За книги «Очерки гнойной хирургии» и «Поздние резекции при инфицированных ранениях суставов» В. Ф. Войно-Ясенецкий удостоен Сталинской премии I степени. И это несмотря на «криминальное» прошлое автора!

В мае 1946 г. В. Ф. Войно-Ясенецкий возвращается в Крым, на свою малую родину, и активно включается, уже в сане архиепископа, в многогранную деятельность по восстановлению церкви и приходов, консультирует больных, публикует новые работы по гнойной хирургии, участвует в заседаниях научно-практического общества хирургов и Всемирного Совета Мира, предлагает себя в качестве лектора Крымскому медицинскому институту.

К нашему сожалению и позору, в этом ему было отказано, поскольку Валентин Феликсович отверг требование советско-партийных чиновников читать лекции только лишь в мирском одеянии.

Умер В. Ф. Войно-Ясенецкий 11 июня 1961 г. в возрасте 84 лет, отдав свой многогранный талант и силы служению людям. Выражением глубокого уважения к памяти целителя тела и души Валентина Феликсовича Войно-Ясенецкого, сына земли Крымской, явилось причисление его к лику святых Православия, воздвижение памятника в столице республики и переиздание в пятый раз главного труда его врачебной деятельности — «Очерков гнойной хирургии».

За минувшее сорокалетие со времени последнего издания этой книги медицина обогатилась фундаментальными открытиями в области патофизиологии воспалительного процесса, бактериологии, иммунологии, трансфизиологии; внедрены новые методы диагностики (УЗИ, КТ, ангиография, радиоизотопное сканирование и т. д.), разработаны способы интра- и экстракорпоральной детоксикации, фотомодификации крови; синтезированы активные средства антибактериальной терапии. На возможности применения этих достижений в решении некоторых частных вопросов пиологии мы указываем в редакционных примечаниях (ред. Н. В.) к отдельным главам данного издания.

*Заведующий кафедрой госпитальной хирургии № 1 с курсом нейрохирургии
Крымского медицинского университета им. С. И. Георгиевского
доктор мед. наук,
профессор Н. Н. Волобуев*

К ЧЕТВЕРТОМУ ИЗДАНИЮ

«Очерки гнойной хирургии» В. Ф. Войно-Ясенецкого стали раритетом. В книжных магазинах книги давно нет. Зачитанные, почетно ветхие библиотечные экземпляры всегда «на руках у читателя». Три издания «Очерков» хранятся в личных библиотеках старшего поколения хирургов, которые сверяют свои подходы с рассуждениями и рекомендациями ушедшего из жизни Мастера. Книга обобщает опыт работы хирурга в первые десятилетия XX века. Ее последнее издание вышло в свет в 1956 г. В чем секрет неувядающей актуальности труда В. Ф. Войно-Ясенецкого?

В период активной хирургической работы автора «Очерков» не было эффективных антибактериальных, противовоспалительных и некролитических средств, стимуляторов регенерации, иммуномодуляторов и антиоксидантов. Аппараты лазерного и ультразвукового излучения, вакуумной обработки, криохирургическая техника и гнотобиологические изоляторы появились значительно позже. Успех лечения гнойных процессов и исход болезни определялись эффективностью хирургической операции. В. Ф. Войно-Ясенецкий разработал научную топографо-анатомическую концепцию хирургического метода лечения. Хирургические аспекты проблемы представлены в «Очерках» с исчерпывающей полнотой. Объективный, иногда безжалостно самокритичный анализ клинических наблюдений убеждает в строгой обоснованности позиции автора.

Хотя современный хирург обеспечен химическими, биологическими, физическими методами лечения гнойных заболеваний, решающим лечебным воздействием остается хирургическая операция. Гиппократов принцип рационального вскрытия гнойного очага и обеспечения оптимального оттока гноя сохраняет свое

основополагающее значение. Поэтому и сейчас «Очерки» могут служить учебником для начинающих хирургов, справочным пособием для опытных профессионалов, источником идей и материалом для дискуссий в среде специалистов самого высокого класса.

Земский врач В. Ф. Войно-Ясенецкий оперировал больных, которые теперь относятся к компетенции различных отпочковавшихся от общей хирургии профессий: остеомиелит черепа и позвонков (нейрохирургия), гнойные заболевания глаза и глазницы (офтальмология), одонтогенные флегмоны и остеомиелит челюсти (стоматология), паратонзиллиты, гнойные отиты (ЛОР), остеомиелит ребер, гнойный плеврит, абсцесс легкого (грудная хирургия), гнойный простатит (урология), флегмоны крупных суставов (ортопедия), перитонит, забрюшинная флегмона (абдоминальная хирургия). Представители всех перечисленных специальностей могут обращаться к «Очеркам» как к энциклопедии хирургического лечения гнойных заболеваний почти всех локализаций. В этой академической по содержанию и уникальной по форме изложения книге они найдут аргументированные рассуждения, оригинальные решения, мудрые предостережения.

Редкий сплав профессионализма с талантом литератора позволили автору создать произведение, занимающее достойное место в сокровищнице медицинской литературы. Изложение материала в форме беседы с читателем, яркий, образный язык создают эффект присутствия и участия читателя в размышлениях и сомнениях автора, эффект кажущегося совместного решения диагностических и тактических задач.

Впервые я читал «Очерки» много лет назад. Читал взахлеб, с увлечением, которое подпитывалось не только интересом к профессиональной информации. Мастерски написанные клинические иллюстрации читаются как новеллы с драматическими коллизиями, которые разыгрываются между врачом и больным. Исключительно ярко описаны операции по поводу глубоких флегмон шеи. Оригинальная форма и художественные достоинства ставят шедевр В. Ф. Войно-Ясенецкого в один ряд с такими классическими образцами как «Неотложная диагностика» Г. Мондора и «Этюды желудочной хирургии» С. С. Юдина.

В книге обсуждаются не все методические аспекты гнойной хирургии. С современных позиций ее содержанию соответствовало бы иное название, например — «Очерки оперативной хирургии и прикладной топографической анатомии гнойных заболеваний». Однако это замечание не вправе выйти за рамки предисловия. «Очерки гнойной хирургии» В. Ф. Войно-Ясенецкого — классика. А классика неприкосновенна, ее нельзя корректировать и осовременивать. Максимум допустимого — комментарии. Образцом бережного, уважительного отношения к авторскому тексту могут служить примечания и дополнения редактора третьего издания В. И. Колосова.

За 40 лет, прошедшие со времени выхода третьего издания, многое изменилось. Стал иным бактериальный пейзаж гнойной раны, широко распространились штаммы бактерий, устойчивые к старым антибактериальным препаратам, появились новые бактериостатические и бактерицидные средства, были разработаны новые технические приемы хирургической обработки гнойной раны, новые подходы к лечению перитонита. Поэтому некоторые комментарии и дополнения к третьему изданию в настоящее время звучат анахронизмом. Это относится, в частности, к рекомендациям по применению пенициллина, который в пятидесятые годы был одним из самых мощных антибактериальных препаратов.

Комментарии и уточнения внесены нами в некоторые примечания и дополнения редактора третьего издания. Оставленные без изменений примечания и дополнения редактора третьего издания обозначены (*ред.*). Наши коррективы к комментариям и дополнениям третьего издания обозначены (*ред. IV*). Они ориентируют читателя на современные установки.

*Доктор медицинских наук, профессор,
Заслуженный деятель науки и техники Украины
С. А. Гешелин*

ПРЕДИСЛОВИЕ К ТРЕТЬЕМУ ИЗДАНИЮ

Автор настоящей книги проф. В. Ф. Войно-Ясенецкий известен как крупный специалист по гнойной хирургии. Его «Очерки гнойной хирургии» привлекли к себе общее внимание широтой охвата предмета и глубоким клиническим анализом заболеваний. К изучению клиники нагноительных процессов профессор В. Ф. Войно-Ясенецкий подходит с анатомо-физиологических позиций. С большой убедительностью он показывает необходимость знания топографической анатомии при решении вопросов топической диагностики и рационального оперативного лечения нагноений. До выхода в свет труда В. Ф. Войно-Ясенецкого, пожалуй, никому не удалось провести с такой последовательностью анатомо-топографический принцип в изучении нагноительных процессов, т. е. тот принцип, который был впервые выдвинут великим Н. И. Пироговым.

«Очерки гнойной хирургии» — капитальный и оригинальный труд, а автор его по праву был удостоен Сталинской премии. Уже много лет сочинение В. Ф. Войно-Ясенецкого является настольной книгой врачей. Тысячи хирургов прибегали к ней в минуты сомнений и раздумий в хирургической клинике.

Всякий наблюдательный врач знает, что в последнее время под влиянием антибиотиков изменилось течение гнойных заболеваний. Некоторые из этих заболеваний теперь встречаются реже, чем прежде, а результаты лечения их резко улучшились. Тем не менее, при неуспехе антибактериальной терапии и необходимости оперативного лечения тяжелобольных, вероятно, многие врачи и теперь охотно обратятся к книге проф. В. Ф. Войно-Ясенецкого, в основу которой положен богатейший личный клинический опыт автора.

Утрата зрения лишила автора возможности пополнить свой труд, поэтому третье издание книги выходит лишь с незначительными изменениями. Однако за 10 лет, истекших с момента выхода в свет второго издания, в области лечения гнойных заболеваний сделаны огромные успехи, вызванные, главным образом, применением антибиотиков. Учитывая это обстоятельство, проф. В. И. Колосов, редактировавший книгу, написал примечания и дополнения, кратко излагающие современное состояние вопроса о лечении отдельных гнойных заболеваний. Надеемся, что такие дополнения принесут пользу читателям.

Полагаем, что появление третьего издания «Очерков гнойной хирургии», давно заслуживших признание практических хирургов, будет оценено как положительное явление в советской хирургической литературе.

*Проф. А. Н. Бакулев,
проф. П. А. Куприянов.*

ПРЕДИСЛОВИЕ КО ВТОРОМУ ИЗДАНИЮ

Большое удовлетворение доставили мне живой интерес и всеобщее одобрение, с какими было встречено первое издание этой книги. Достигнута главная моя цель — привлечь внимание врачей к гнойной хирургии, показать, что она — не скучное и неприятное дело, а чрезвычайно важный отдел хирургии, полный глубокого научного интереса, очень не легкий в отношении диагностики и оперативного лечения. Со времени первого издания я имел возможность около трех лет проработать в специальном гнойном отделении и за это время собрал много ценных наблюдений, которые составили достаточный материал для ряда новых глав и больших дополнений ко многим главам первого издания. Благодаря этому во втором издании моя книга будет почти полным курсом гнойной хирургии, и я надеюсь, что в этом виде она еще больше углубит интерес к гнойной хирургии, покажет, как много имеется еще не разрешенных задач и вопросов в этом важном отделе хирургии. Некоторые рецензенты первого издания вполне правильно указывали на одностороннее анатомическое направление книги, но я умышленно придал ей такой характер, потому что изучение путей распространения гноя я считаю основной, важнейшей задачей научного исследования гнойных заболеваний, а знание их — наиболее необходимым для занимающихся гнойной хирургией врачей. Если оживится интерес хирургов к гнойной инфекции, если возникнут крайне необходимые научно-исследовательские институты и специальные гнойно-хирургические клиники, то, конечно, в СССР найдется немало талантливых исследователей, которые займутся изучением и всех других важных сторон гнойной инфекции. Они изучат морфологию, биологические и физико-химические свойства гноя, создадут новую науку — пиологию, подобную гематологии, исследуют биохимические и физические процессы, происходящие в гнойном очаге и во всем организме больного, займутся, подобно проф. С. М. Дерижанову, глубоким изучением патологической анатомии гнойных заболеваний, которыми до сих пор мало интересовались патологоанатомы, а также наблюдениями над химиотерапевтическими и биологическими способами лечения.

1946 г.

ПРЕДИСЛОВИЕ К ПЕРВОМУ ИЗДАНИЮ

Чрезвычайно тяжелый путь земского хирурга-самоучки, который мне пришлось пройти, научил меня весьма многому, чем хотелось бы теперь, на склоне моей хирургической деятельности, поделиться с молодыми товарищами, чтобы облегчить их трудные задачи. Первое, что я болезненно почувствовал, начав работу на селе, — это крайняя недостаточность полученной мной в университете подготовки по диагностике и терапии гнойных заболеваний, которые, однако, оказались самой важной, самой повседневной частью хирургии для врача, работающего среди крестьян и рабочих. Надо было собственными силами пополнять этот тяжелый пробел, и я всю жизнь усердно занимался этим делом.

Книга, которую я написал, подводит итог моим многолетним наблюдениям в области гнойной хирургии, которые я собирал с особенной любовью. Я поставил себе целью прежде всего показать молодым врачам, что топографическая анатомия является важнейшей основой для диагностики гнойных заболеваний и выработки плана оперативного лечения, которое в большинстве случаев бывает атипическим. Необычная форма книги, испещренная множеством историй болезней, местами приближается к клиническим лекциям, однако я полагаю, что изложение при помощи живых примеров всего лучше достигает цели.

Приложение, в котором описываются способы анестезии, может показаться излишним и не имеющим отношения к содержанию книги, но я счел его уместным и полезным для начинающих врачей, которых очень затрудняют задачи обезболивания. Вероятно, многим читателям бросится в глаза как недочет моей книги отсутствие указаний на исследования крови, так как картина последней играет теперь немалую роль в диагностике гнойных заболеваний, а изменения ее в течение болезни дают важную опору для прогноза. Этот пробел объясняется тем, что моя работа, на которой основана эта книга, протекала отчасти в те довольно давние годы, когда гематологические исследования еще не вошли в обиход хирургов, отчасти же в первом периоде революции, когда лабораторные исследования были затруднены, поэтому я не имею собственного гематологического опыта, а писать с чужих слов я не хотел.

1934 г.

**ИНФИЦИРОВАННЫЕ РАНЫ ПОКРОВОВ ЧЕРЕПА.
ФЛЕГМОНА. ОСТЕОМИЕЛИТ КОСТЕЙ ЧЕРЕПА**

Мальчик, 7 лет, Жора Я., получил 29/X 1935 г. ранение головы стеклом, и на следующий день было начато лечение в поликлинике. С 2/XI появилась лихорадка. Температура колебалась в пределах 38-39° и через 3 дня достигла 40°. В ночь на 7/XI мальчика доставили в гнойное хирургическое отделение в очень тяжелом состоянии, с затемненным сознанием и частым пульсом (120 в 1 минуту). Дома несколько раз была рвота. В затылочной области головы небольшая крестообразная гноящаяся ранка и далеко вокруг нее тестоватый болезненный отек кожи. Распознана тяжелая флегмона покровов черепа, вероятно, уже осложнившаяся гнойным менингитом. 7/XI произведена операция под эфирным наркозом. Вся затылочная область головы отграничена круговой подкожной инъекцией физиологического раствора с адреналином¹. Рана была расширена большим разрезом, и под *galea aroneurotica* найдена обширная флегмона, занимавшая почти всю заднюю половину головы. Сделано еще три больших разреза и через них под *galea aroneurotica* введены марлевые выпускники. До вечера больной оставался в прежнем состоянии; ночью температура 40°, бред. Утром 8/XI мальчик умер в бессознательном состоянии.

На вскрытии: затылочная кость с наружной поверхности изъедена; *sinus transversus* и *sinus longitudinalis* тромбированы. На твердой мозговой оболочке фибринозно-гнойный налет. Ограниченный гнойный менингит над полушариями мозжечка. Бронхопневмония².

В этом трагическом случае ярко выражены все опасности инфицированных ран покровов черепа. Флегмона, развивающаяся после ранения, быстро распространяется под кожей или под *galea aroneurotica*, которые иногда омертвывают, что очень затягивает лечение, даже если не бывает других, более грозных осложнений. А такие осложнения нередки. Многочисленные и широкие вены *дiploe* сообщаются с венами покровов черепа через *emisagial venosa*, поэтому при наличии гнойного процесса в мягких тканях легко может начаться тромбоз вен *дiploe* и, следовательно, инфекция проникает в губчатое вещество кости. Таково же происхождение и тромбофлебита синусов твердой мозговой оболочки (вены *дiploe* сообщаются с синусами твердой оболочки), который, конечно, служил источником смертельной пиемии. При вторичном остеомиелите черепа, какой был у Жоры, легко возникают эпидуральные абсцессы, лептоменингит, а иногда и интрадуральные абсцессы и абсцессы мозга. Очень часто ранения покровов черепа осложняются рожей.

Если ранение головы сопровождается переломами костей черепа, особенно оскольчатыми, то инфекция раны осложняется некрозом отломков и вторичным остеомиелитом, а при повреждении твердой мозговой оболочки почти неизбежны внутрочерепные осложнения³.

Лечение ран покровов черепа всегда должно быть активным и неотложным. Свежие раны, не имеющие видимых признаков инфекции, следует вырезать и зашивать. Но зашивание ран с ушибленными краями, ран загрязненных, часто практикуемое амбулаторными врачами, совершенно недо-

¹ Инъекции физиологического раствора с адреналином не обязательны (*Ред.*).

² Как справедливо подчеркивает проф. В. Ф. Войно-Ясенецкий, основная ошибка здесь состояла в том, что в поликлинике, куда больной обратился на второй день после повреждения, не было сделано первичной хирургической обработки раны. т. е. не было принято мер предупреждения раневых осложнений (*Ред.*).

³ В настоящее время профилактические мероприятия против раневой инфекции (тщательная первичная хирургическая обработка ран, а также местное и общее применение антибиотиков) привели к значительному снижению процента внутрочерепных осложнений (*Ред.*).

пустимо и может привести к тяжелым последствиям. По своему опыту я знаю, как трудно отучить даже собственных помощников от этой вредной привычки.

Случай 1. Хальмат Б., 36 лет, рабочий. В день поступления в Институт неотложной помощи попал под автомобиль и получил большую рваную рану покровов черепа. В приемном покое очень загрязненная уличным сором рана была плохо очищена, а затем было наложено два шва¹. В гнойное отделение больной был переведен через 2 дня. У больного в верхней части лба и в левой височной области найден разрыв кожи, galeae aroneuroticae и надкостницы. Рана очень загрязнена. Температура 39°. Сняты швы, которые были наложены только в левой височной области: под ними найден гнойный затек. После тщательной очистки рана присыпана йодоформом² и рыхло выполнена марлей. Уже на следующий день вид раны резко улучшился, грануляции в значительной мере очистились. Однако в течение еще нескольких дней в ране находили отдельные соринки. Температура была субфебрильная. 21/XI замечена отслойка кожи в теменной области. Под местной анестезией сделан разрез на всем ее протяжении. Вскоре после этого грануляции во всей ране, прежде вялые, стали розовыми и пышными. В лобной области остался дефект мягких тканей размером 4 x 5 см, в пределах которого кость была обнажена. Инфекция раны была ликвидирована. Лоскуты кожи, образовавшиеся после разрезов, сократились, образовались складки, расправить которые швами не удалось. Подрезать спайки для освобождения лоскута было опасно, так как это могло бы вызвать внезапную вспышку рожи. В декабре больной выписан для амбулаторного лечения. Осмотрен 5/И. На месте обнаженной кости небольшая гранулирующая поверхность. Кожные лоскуты приросли, образовав волнистые изгибы. Левая бровь сильно оттянута вверх. Необходима пластическая операция.

Случай 2. Девочка, 11 лет, 20/X 1934 г. попала под автомобиль и немедленно была доставлена в больницу машиной скорой помощи. Почти вся волосистая часть кожи головы была сорвана и держалась лишь на широкой ножке, основание которой простиралось от медиального конца правой брови до пункта, отстоящего на 4 см кзади от левого уха. Galea aroneurotica в правой теменной области разорвана на протяжении 10 см. Рана была сильно загрязнена, и тем не менее врач пришел скальп, введя два выпускника. Имело место кровотечение из носа и ушей. В гнойное хирургическое отделение больная переведена 22/X в бессознательном состоянии, с температурой 39,6° и очень частым пульсом. Сняты все швы, оторванная кожа головы откинута на лицо. Под ней обнаружен гной, гнилостный распад клетчатки в области ножки лоскута, омертвление разорванной части galeae aroneuroticae. После тщательной механической очистки раны, в которой было много уличного сора, на всю обнаженную поверхность черепа наложены марлевые салфетки, смоченные раствором марганцовокислого калия 1:1000, и поверх них уложен скальп. Уже на следующий день девочка пришла в сознание, а рана стала неузнаваемой, почти чистой. 25/X больная стала очень беспокойной: появилось гноетечение из левого уха, чего раньше не отмечалось. Пульс 140. Рвоты не было. Однако в течение 5 дней эти тревожные симптомы исчезли. На 18-й день, когда поверхность черепа и внутренняя поверхность скальпа были покрыты здоровыми грануляциями, скальп пришит редкими швами. В первые дни после этого из-под края пришитой кожи выдавливалось много гноя и температура держалась около 39°. На второй день сняты все швы, но рана разошлась всего на 1 см. Через 2 недели нагноение прекратилось, но позже образовался довольно большой затек гноя под кожей впереди левого уха. Затек был вскрыт 1/XI. В дальнейшем никаких осложнений не было, и девочка выздоровела.

Ввиду большой опасности флегмон покровов черепа их надо оперировать возможно раньше и притом радикально. Недостаточно сделать один небольшой разрез и выпустить гной. Операция должна быть обставлена как

¹ Амбулаторным врачом допущена грубая ошибка. Рана была зашита без первичной хирургической обработки, т. е. без удаления нежизнеспособных тканей и даже без удаления видимых глазом загрязнений. По-видимому, не было должного наблюдения за больным и до перевода его в гнойное отделение (Ред.).

² В настоящее время йодоформ почти не употребляется, так как имеются лучшие лечебные средства (антибиотики, сульфамидные препараты и др.). Проф. В. Ф. Войно-Ясенецкий предлагает и теперь не забывать о йодоформе, так как наблюдал, как он пишет, могущественное действие этого препарата (Ред.).

большая и асептическая. Волосы на голове больного должны быть выбриты, так как зона распространения флегмоны заранее неизвестна. Чувствительные нервы покровов черепа направляются снизу вверх, с лица и шеи на череп. Спереди это nn. frontalis и supraorbitalis, с боков — auriculotemporalis, auricularis magnus и occipitalis minor, сзади — n. occipitalis major. Подкожной циркулярной инъекцией 0,5% новокаина с адреналином можно прервать проводимость этих нервов и достигнуть анестезии всего черепа. Часто достаточно сделать круговую инъекцию меньших размеров, но обязательно за пределами флегмоны. Адреналина надо прибавлять несколько больше для предупреждения кровотечения. Впрочем, при флегмонах я никогда не видел такой большой кровоточивости покровов черепа, как при асептических краниотомиях. При круговой регионарной анестезии становятся нечувствительными и кости свода черепа, и при осложненных инфицированных переломах можно свободно удалить лишние надкостницы или уже омертвевшие осколки кости, что в таких случаях необходимо всегда делать.

Из первого большого разреза полость флегмоны надо обследовать пальцем и внимательно осмотреть, для чего края раны следует оттянуть тупыми крючками. При ревизии необходимо обратить внимание на состояние galeae aroneuoticae, надкостницы и кости и все обнаруженные некротические части удалить. У границ гнойной полости, определенных пальцем, надо сделать добавочные, тоже большие разрезы, чтобы предотвратить прогрессирование флегмоны и образование карманов-затек. Вся гнойная полость должна быть рыхло выполнена марлей. После такой операции распространение флегмоны, как правило, прекращается, гнойная полость быстро очищается и больной в короткий срок выздоравливает.

Распознавание флегмоны мягких тканей свода черепа обычно никаких трудностей не представляет, так как она проявляется довольно большой, ясно зыблущейся опухолью. В начальной стадии болезни вы найдете ограниченную припухлость, красноту и отек кожи, а иногда уже и флюктуацию. Характерна очень резкая болезненность отека при пальпации.

Приведу еще случай, который послужит для нас переходом к остеомиелиту черепа.

Ребенок, 1 года, сильно ушиб голову при падении со скамейки. Через 4 дня появились потрясающий озноб и судороги, которые потом часто повторялись, причем ребенок впадал в бессознательное состояние. Недели через две появилась припухлость в правой теменной области. В больницу ребенок поступил только через 25 дней. В это время опухоль занимала уже всю область теменной кости и представляла собой огромное зыблущееся скопление гноя. Операция под эфирным опьянением. Большим разрезом вскрыта очень большая флегмона над теменной костью, местами обнаженной от надкостницы. Полость выполнена марлей. После операции полость быстро очистилась, и через 8 дней ребенок был выписан в отличном состоянии, причем рана почти зажила.

Остеомиелит костей черепа — очень редкое заболевание. По Тренделю, остеомиелит плоских костей относится к остеомиелиту длинных, как 1:6,6, а остеомиелит костей свода черепа составляет 3% всех случаев остеомиелита плоских костей. Наиболее редки случаи гематогенного остеомиелита. В 1923 г. Калленбах (Kallenbach) мог собрать в мировой литературе только 23 случая первичного остеомиелита черепа, и 17 из них были, по-видимому, гематогенными.

В большинстве случаев кости свода поражаются остеомиелитом вторично путем распространения инфекции по венам и лимфатическим сосудам из соседних очагов инфекции. Такими очагами бывают преимущественно придаточные полости носа, остеомиелит верхней челюсти, редко — гнойное воспаление среднего уха, карбункулы и фурункулы.

Чаще всего приходится иметь дело со вторичным остеомиелитом после ушибленных, рваных и огнестрельных ран головы и после переломов костей черепа, иногда после оперативных вмешательств. Остеомиелит может наблюдаться в любом возрасте, но преимущественно страдают им дети и молодые люди. Наиболее часто бывают поражены лобная кость, височная и теменная. Не всегда остеомиелит развивается в тяжелой форме диффузного поражения кости — он может ограничиться небольшим участком наружной пластинки (*laminae externaе*) с образованием кортикальных секвестров.

Так было у фельдшера Марка Б. Въезжая верхом на лошади в ворота, он ударился теменем о верхнюю поперечную перекладину и получил небольшую кожную ранку, которая через несколько дней зажила. Однако через 2 недели на этом же месте образовался небольшой нарыв, который был вскрыт врачом. Еще через неделю рядом с первым появился второй гнойник и также был вскрыт. После второй операции на месте разреза остался незаживающий свищ, из которого понемногу выделялся гной.

Больной — крепкий мужчина со здоровыми внутренними органами. Над серединой сакитального шва черепа имеется ранка величиной с горошину, вокруг которой кожа воспалена и отечна. При давлении, вызывающем боль, выступает капля гноя. Зондом ощущается обнаженная шероховатая кость. Под местной анестезией сделан крестообразный разрез до кости. Получившиеся четыре лоскута оттянуты крючками, и на месте, соответствующем свищу, найден сильно изъеденный, свободно лежащий секвестр величиной 5 x 8 мм; он помещался в ямке, дно которой было покрыто грануляциями. Ямка выскоблена, измененные края кожной раны вырезаны. Рана присыпана йодоформом и зашита без выпускника. Заживление прошло без всяких осложнений.

Иногда процесс распространяется на больший участок наружной пластинки и проникает в *diploe*, но не всегда при этом поражается внутренняя пластинка. При остеомиелите наружной пластинки образуется абсцесс под надкостницей (*pericranium*), которая легко расплавляется гноем, и абсцесс становится подкожным. Если поражена и внутренняя пластинка, то абсцесс располагается эпидурально. Такой абсцесс лишь спустя продолжительное время прорывается в субарахноидальное пространство или вовсе туда не проникает. Пропитывание кости гноем, сопровождающееся далеко идущим тромбозом вен *diploe*, приводит иногда к образованию больших секвестров с глубоко изъеденной неправильной поверхностью.

В большинстве случаев остеомиелит черепа кончается внутричерепными осложнениями, крайне опасными, обычно даже смертельными. Из тромбированных вен *diploe*, впадающих в синусы твердой мозговой оболочки, инфекция проникает в продольный и поперечный синусы, а иногда и в другие синусы, например, в кавернозный (при остеомиелите основания черепа). Тромбоз продольного синуса всегда кончается смертью, а тромбоз поперечного при раннем оперативном вмешательстве (вскрытие синуса) может кончиться выздоровлением. Часто, однако, тромбоз этого синуса приводит к смертельной пиемии. Интересна попытка Эглетона (*Egleton*) оперировать даже при тромбозе кавернозного синуса. Он производит полную экзентерацию глазницы и вскрывает синус путем трепанации клиновидной кости меж-

ду верхней и нижней глазничной щелью. Внутри синуса вводится марлевый выпускник.

Гнойный лептоменингит, часто со смертельным исходом, наблюдается не только при вскрытии эпидурального абсцесса в субарахноидальное пространство, — и при целой твердой оболочке инфекция может распространиться по лимфатическим сосудам. Иногда мозговые абсцессы наблюдались как осложнение остеомиелита.

Как и при всех других локализациях, остеомиелит костей свода черепа может протекать при очень бурных симптомах, даже молниеносно, при явлениях крайне тяжелой септической инфекции, или более мягко. Для всех случаев остеомиелита черепа характерна тяжелая, глубокая головная боль при высокой температуре, нередко сопровождающаяся рвотой. Если поражена преимущественно или исключительно внутренняя пластинка, то эти симптомы долгое время могут оставаться почти единственными. Постукивание по пораженному месту черепа болезненно. При локализации процесса только в наружной пластинке вскоре, иногда уже на 2-3-й день, появляется отек покровов черепа, а потом образуется абсцесс. Однако чаще всего кость диффузно пропитывается гноем, и в таких случаях формируется не только наружный, но и эпидуральный абсцесс. При наличии эпидурального абсцесса из вскрытого наружного абсцесса очень долго истекает гной, так как обычно наружный абсцесс сообщается с внутренним узким свищевым ходом в толще кости; при этом можно обнаружить характерный симптом: истечение гноя усиливается, как только больной надует, закрыв рот и зажав нос.

Если присоединяются внутричерепные осложнения, то состояние больного резко и быстро ухудшается. Тромбоз синусов проявляется повторными потрясающими ознобами при очень высокой температуре. При тромбозе кавернозного синуса очень рано появляются отек и венозный застой в клетчатке и сосудах глазницы, вызывающие выпячивание глазного яблока, отек и цианоз век.

При лептоменингите появляются общеизвестные симптомы: высокая температура, беспрестанная сильная головная боль, рвота, ригидность мышц затылка, симптом Кернига, гиперестезии, сильное помутнение спинномозговой жидкости, полученной при поясничном проколе, изменение ее клеточно-го состава. Важное для диагностики указание дает, конечно, бактериологическое исследование спинномозговой жидкости.

Абсцесс мозга может протекать либо при очень неясных симптомах, иногда почти скрытно, или же при нем наблюдаются симптомы поражения определенных частей мозга, паралич различных мышечных групп, разные формы афазии, расстройство зрения, психики. Из общих симптомов мозгового абсцесса особенно важны беспрестанные мучительные головные боли, замедление пульса, застойный сосок зрительного нерва.

Источником первичного гематогенного остеомиелита черепа могут быть какие-либо отдаленные инфекционные очаги, фурункулы, карбункулы, рожа, ангина, хронический остеомиелит других костей или очаги латентной инфекции в миндалинах, зубах, придаточных полостях носа, которые могут обусловить возникновение временной бактериемии. В некоторых случаях гематогенный остеомиелит черепа был лишь одной из локализаций множественного остеомиелита.

Корыткин-Новиков описал редкий случай гематогенного остеомиелита.

Мальчик, 12 лет, поступил в тяжелом состоянии. Днем и ночью он страдал от сильных головных болей, особенно в затылочной области. За 3 недели до этого заболел гриппом с высокой температурой. Через неделю после выздоровления температура снова повысилась и начались нестерпимые головные боли. Через 5—6 дней боль локализовалась в затылочной части головы. По вечерам бывали ознобы и бред. Больной без сознания, бредит; по временам судороги. Температура 39,6°, пульс 88. Над затылочной костью имеется отечность; кожа горячая на ощупь. Величина припухлости 6 x 8 см, при легком давлении на нее возникает сильная боль. Заключение рентгенолога: «В проекции затылочной кости, вправо от средней линии, очаг разрежения костной ткани с неровными фестончатыми краями». При операции обнаружена отслойка *galeae aroneuticae*, сделаны контрапертуры в трех направлениях, гноя не найдено. Произведена трепанация кости величиной с пятикопеечную монету. Кость разрыхлена, хрупка, особенно внутренняя пластинка, под которой обнаружен экстрадуральный абсцесс, содержащий около 50 мл гноя. Сделан пробный прокол твердой мозговой оболочки; гноя не получено. Через 3 недели мальчик выписан на амбулаторное лечение. В гное найден золотистый стафилококк. Через 2 месяца отошел один, а через месяц еще один довольно большой секвестр.

Этот случай, как и наблюдения некоторых других авторов, показывает, что причиной гематогенного остеомиелита черепа могут быть инфекционные болезни. По поводу операции я должен заметить, что очень рискованно делать пробный прокол через покрытую гноем твердую мозговую оболочку. Необычным надо считать в этом случае результат рентгеновского исследования, так как, по литературным данным, оно не дает в острых случаях никаких указаний, и только при хроническом остеомиелите можно увидеть на снимке изъеденность кости или секвестры, притом только свода черепа, а не основания.

При остеомиелите, осложняющем переломы и огнестрельные ранения черепа, патологоанатомические изменения в большинстве случаев сводятся к гнойному пропитыванию и некрозу костных осколков, но иногда находят и диффузное прогрессирующее гнойное воспаление кости вследствие непосредственной инфекции костного мозга и вен *diploe*.

Вторичный остеомиелит черепа еще начинается из придаточных полостей носа или височной кости при гнойном воспалении барабанной полости, лабиринта или сосцевидного отростка. При остеомиелите верхней челюсти воспалительный процесс может перейти на лобную кость через сочленение последней с лобно-носовым отростком верхней челюсти. Такой же переход наблюдали и при тяжелом гайморите, если он осложняется остеомиелитом или некрозом *processus nasofrontalis*, или если гайморит комбинируется с *sinusitis frontalis*.

При тяжелых формах синуситов воспаление слизистой оболочки может перейти на костные стенки пазухи; прогрессирующий же костный процесс непосредственно переходит в остеомиелит части лобной кости, граничащей с синусом. Последнее часто случается в передней стенке лобной пазухи, довольно толстой и содержащей много костных ячеек *diploe*. Костная ткань может быть непосредственно инфицирована при вскрытии долотом воспаленного синуса, поэтому опасность остеомиелита особенно велика при трепанации лобных пазух. При неповрежденных стенках синуса остеомиелит черепа может начаться вследствие тромбоза вен синуса, которые анастомозируют с венами *diploe*.

Остеомиелит костей черепа, осложняющий воспаление придаточных полостей носа, может протекать в локализованной форме или в форме диффузного, быстро прогрессирующего остеомиелита всех костей свода или основания черепа.

Локализованный остеомиелит при лобном синусите наблюдается в двух формах: 1) в виде гнойной инфильтрации передней стенки пазухи с последующей секвестрацией ее и 2) в виде инфильтрации задневерхней стенки и верхнего угла синуса. При второй форме часто образуется эпидуральный абсцесс, что ведет к смертельному исходу. Ограниченные формы остеомиелита также далеко не всегда кончаются выздоровлением вследствие нередко наблюдающегося обострения процесса и быстрого распространения его.

Воспаления решетчатой, основной и челюстной пазух по сравнению с лобным синусом очень редко бывают причиной остеомиелита костей мозговой части черепа. Из 48 случаев, собранных Мак Кензи (Mac Kanza), в 45 остеомиелит исходил из лобной пазухи. Однако надо иметь в виду, что sinusitis ethmoidalis в 56% случаев комбинируется с лобным синуситом, и потому возможно, что и он часто является причиной остеомиелита костей свода черепа.

Остеомиелит, начавшийся из sinus sphenoidalis, поражает кость основания черепа, а именно тело затылочной кости. При этом возможна перфорация вверх, в sella turcica, и вниз — через костную крышу носоглотки. Процесс почти всегда осложняется тромбозом кавернозного синуса, лептоменингитом и гнойным размягчением мозга.

В главе о глубоких флегмонах лица будет приведен ряд случаев гнилостного остеомиелита основания черепа при окологлоточных флегмонах.

Вторичный остеомиелит черепа отогенного происхождения наблюдается очень редко, гораздо реже, чем возникающий из придаточных полостей носа, но надо иметь в виду и его. При гнойном воспалении сосцевидного отростка процесс может распространиться непосредственно в затылочную кость, так как вены diploe переходят через черепные швы, и по венам может распространиться тромбофлебит. Описаны случаи распространения нагноения в основании скулового отростка и прорывы из него гноя в полость черепа. При гнойных процессах в барабанной полости и сосцевидном отростке может развиваться остеомиелит чешуи и пирамидки височной кости и отсюда распространиться дальше по своду или по основанию черепа на клиновидную кость, а затем на тело затылочной. Лабиринт при этом может и не быть вовлечен в гнойный процесс.

Грозен и всегда смертелен диффузный мигрирующий остеомиелит черепа, начинающийся обычно из лобной пазухи, несравненно реже — из челюстной, решетчатой и основной и исключительно редко — из уха. Начало его такое же, как и при локализованных формах, но он медленно и неуклонно распространяется по всему своду, а иногда и по основанию черепа. Вслед за оперативным удалением начального очага наступает улучшение, даже кажущееся выздоровление, но спустя несколько недель, а иногда и месяцев, опять появляются тяжелые симптомы остеомиелита, образуется новый абсцесс и при операции находят новый остеомиелитический очаг или даже секвестр. Воспалительный процесс неуклонно и неудержимо распространяется по венам diploe, которые переходят через швы черепа, и потому остеомиелит не ограничивается пределами одной кости. Через более или менее долгие промежутки времени кажущегося затихания процесса появляются все новые и новые костные очаги и новые абсцессы над ними, и несчастный больной подвергается все новым и новым операциям, которые, однако, не могут остановить страшного процесса разрушения черепа. Болезнь длится по меньшей

мере несколько месяцев, а иногда и до 2 лет, но, в конце концов, гнойный процесс переходит на синусы твердой мозговой оболочки, на мягкую оболочку или на самый мозг. Так кончаются тяжелые и долгие страдания. На вскрытии находят, что все кости черепа изъедены (их сравнивают с куском гнилого дерева), а также обнаруживают множество секвестров.

Шансис из Цюрихской клиники сообщает такой случай. Больная, перенесшая в детстве корь и несколько раз рожу лица, на 36-м году заболела острым остеомиелитом бедра. Был вскрыт поднадкостничный абсцесс. Через месяц начался остеомиелит правого бугра лобной кости. В дальнейшем кости черепа поражались в различных местах в течение 10 лет. Много раз больная была оперирована. В последний раз, через 9 лет после начала болезни, было удалено 15 секвестров обеих теменных костей. Больная умерла при явлениях сепсиса. На вскрытии найдено остеомиелитическое поражение всех костей черепа.

Вторичный остеомиелит черепа после гнойного воспаления придаточных полостей носа и височной кости — все-таки очень редкое заболевание, если принять во внимание большую частоту синуситов и отитов. В 1925 г. Булсон (Bulson) собрал описанные в литературе за последние 30 лет только 55 случаев остеомиелита носового и ушного происхождения. Однако Виленский в Нью-йоркском госпитале Mount Sinai в период 1924-31 гг. наблюдал 12 таких случаев.

Симптомы локализованного и прогрессирующего вторичного остеомиелита почти такие же, как и при гематогенном первичном остеомиелите. Превалируют явления глубокой общей инфекции, токсемии. Лихорадка высокая, с ознобами, общая протрация, поты, частый и слабый пульс. Тяжелая постоянная общая и локализованная головная боль, особенно жестокая по ночам. Иногда наблюдается рвота. Положительные результаты посевов крови и пиемия редки.

Лечение остеомиелита костей черепа дает малоободряющие результаты. Операция возможна только на костях свода черепа, причем должна быть произведена очень радикальная резекция в пределах здоровой кости. Очень важно избегать повреждения твердой мозговой оболочки. Указанное вмешательство при ограниченных формах остеомиелита дает иногда благоприятные результаты. Его можно испробовать и при диффузных прогрессирующих формах, но почти без надежды на успех¹.

Огромная смертность зависит преимущественно от крайней частоты внутричерепных осложнений и от недоступности основания черепа оперативному воздействию. По Мак Кензи, на 41 случай остеомиелита после синуситов было 36 смертей, по Булсону — на 55 случаев 32 смерти и по Герберу (Herber) — на 29 случаев 20 смертей.

От редактора 3-го изд. В первой главе книги проф. В. Ф. Войно-Ясенецкого приведены поучительные примеры грубых врачебных ошибок, допущенных амбулаторными врачами. В. Ф. Войно-Ясенецкий справедливо протестует против зашивания ушибленных ран. Однако в книге почти ничего не сказано о

¹ В настоящее время при остеомиелите черепа проводят комплексное лечение, состоящее из оперативного лечения и применения антибиотиков.

Важное значение имеет раскрытие первичного гнойного очага, послужившего исходным пунктом гнойного воспаления костей черепа. Заканчивают вмешательство введением антибиотиков в края раны мягких тканей. Последующее внутримышечное введение антибиотиков также обязательно в целях предупреждения сепсиса и рецидива заболевания (*Ред.*).

способах профилактики раневой инфекции, а также о показаниях и противопоказаниях к первичному шву при ранениях мягких тканей волосистой части головы.

В настоящее время поступают следующим образом.

После бритья головы следует очистить рану от видимой грязи (кусочков земли, мусора и пр.). Кожа раневых краев обтирается спиртом и смазывается йодной настойкой. Местная анестезия 0,25% раствором новокаина. Края раны разводятся острыми крючками и, если будут обнаружены следы уличной грязи или обрывки волос, рану обтирают влажными шариками, чтобы очистить ее от грубых загрязнений. После этого приступают к хирургической обработке раны. С этой целью рассекают отслоенные мягкие ткани с тем, чтобы не осталось никаких карманов и отслоек. Размноженные и нежизнеспособные ткани иссекают, так как они обречены на отторжение и являются благоприятной почвой для развития инфекции. Жизнеспособные раневые края освежают, не производя обширных иссечений, чтобы не создавать без надобности больших тканевых дефектов. При нарушении целостности кости удаляют отломки, утратившие связь с мягкими тканями и лишенные питания. Вдавленные костные осколки приподнимают. Обязателен тщательный гемостаз. В края раны полезно ввести пенициллин.

При хорошей хирургической обработке свежих ран допустимо наложение первичного шва, особенно это применимо именно к ранам головы, где имеется отличное кровоснабжение.

Первичные швы могут быть наложены при следующих условиях:

1. При сравнительно небольшом сроке после ранения, когда в окружающих мягких тканях нет клинических признаков воспаления.
2. При полноценной хирургической обработке раны, если есть уверенность, что края раны жизнеспособны, а основная масса пострадавших и обреченных на гибель тканей удалена.
3. При отсутствии в ране инородных тел.
4. При отсутствии большого натяжения раневых краев, ухудшающего условия кровоснабжения и делающего сомнительным гладкое послеоперационное течение.

Противопоказания к наложению первичных швов:

1. Поздние сроки первичной хирургической обработки.
2. Невозможность иссечь ушибленные и маложизнеспособные ткани.
3. Невозможность освежить раневые края или устранить раневые карманы.
4. Заведомое присутствие в ране инородных тел и грубых загрязнений.
5. Начавшееся нагноение раны.

За больным с зашитой наглухо раной следует установить строгое наблюдение. При появлении первых признаков инфекции требуется немедленно швы снять и обеспечить применение антибиотиков.

Если после первичной хирургической обработки раны не осталось уверенности в жизнеспособности краев раны, то лучше рану оставить открытой. При гладком последующем течении и отсутствии клинических признаков инфекции можно с успехом наложить первично отсроченные или вторичные швы, сократив этим сроки лечения больного.

¹ В антибактериальной терапии больных с остеомиелитом костей черепа необходимо использовать антибиотиков широкого спектра действия, обладающих остеотропизмом и способностью преодоления гепато-энцефалического барьера (Ред. Н. В.).

ГЛАВА II

КАРБУНКУЛЫ И ФУРУНКУЛЫ

У Феклы А., 60 лет, пришедшей за 3 км в земскую амбулаторию, болит шея, и «вся нездорова». Под слипшимися от гноя волосами и листом подорожника на затылке видна часть большого карбункула. Температура 39°, пульс 98, с переборами, тоны сердца глухи; легкие здоровы; в моче немного белка. У больной острижены волосы, выбрит и вымыт затылок, большая вымыта в особой ванне для гнойных больных. Карбункул величиной почти с ладонь занимает большую часть затылка, главным образом, левую его часть, где доходит почти до заднего края сосцевидного отростка. Это очень толстый, болезненный инфильтрат толщиной более чем в два пальца, изрытый в центральной части множеством гнойных ходов, из которых выступают клочки омертвевшей клетчатки и гнойные пробки. Болезнь началась 10 дней назад.

На следующий день произведена операция под бромэтиловым наркозом. Сделан очень большой крестообразный разрез через весь карбункул, разрез начинался и оканчивался в пределах здоровой кожи, на 1-2 см отступая от края воспалительного инфильтрата; в глубину проникал до надкостницы затылочной кости. Каждый из получившихся четырех треугольных лоскутов поочередно захватывали острым крючком и, постоянно оттягивая их, отрезали в глубине от подлежащих здоровых тканей; толстые слои пропитанной гноем и уже сильно омертвевшей клетчатки вырезаны изо всех лоскутов ножом и ножницами, гнилые концы лоскутов отрезаны.

Перевязаны две кровоточившие артерии (ветви а. occipitalis), и вся большая рана выполнена марлевыми салфетками, смоченными перекисью водорода; над ними уложены кожные лоскуты и наложена повязка с толстыми слоями марли и лигнина.

Уже через день температура у больной понизилась до нормы. Больная чувствовала огромное облегчение и быстро поправилась. Рана вскоре очистилась и выполнялась здоровыми грануляциями. При перевязках в первое время вводили под лоскуты марлю, но когда все остатки омертвевшей клетчатки отделились и всюду появились ярко-красные грануляции, надо было позаботиться о том, чтобы лоскуты правильно прилегли и срослись с дном раны. С этих пор применяли повязки с борным вазелином, а грануляции в центре раны прижигали ляписом.

Так и только так следует лечить карбункулы, ни в коем случае нельзя ограничиваться припарками или простыми разрезами, которые всегда бывают поверхностными и совершенно бесполезными. Такие разрезы не только бесполезны, они могут вызвать быстрое распространение стафилококков в окружающие здоровые ткани, как это бывает при выдавливании, расцарапывании и ковырянии фурункулов иглой.

Самым радикальным способом лечения карбункулов считается круговое вырезание их в пределах здоровых тканей. Способ этот следует применять при всех, особенно злокачественно протекающих фурункулах и карбункулах, главным образом, при сибирской язве, при которой он незаменим¹. Однако описанный выше способ операции почти не уступает в радикальности круговому вырезанию, так как при нем также целиком вырезается вся воспаленная и пропитанная гноем клетчатка и удаляются все измененные части кожи. При больших карбункулах способ этот имеет то преимущество перед круговым вырезанием, что не оставляет большого дефекта и проще выполним.

¹ Вот один пример из довольно большого числа моих наблюдений. Д. Н., 39 лет, обратился в больницу 4/V 1909 г. На лбу, над латеральным концом правой брови, типичная сибирезвенная пустула величиной в 2 см, значительный отек век и ближайших частей лба и виска. 1/V вечером сдирал шкуру с павшей от сибирской язвы лошади, причем кровь лошади брызнула и попала на лоб над бровью. В ту же ночь образовалась *pustula maligna*, которая на следующий день была поверхностно прижжена термо-

В техническом отношении операция не представляет особенных трудностей. Начинающему труднее всего будет определить должную глубину разрезов и найти тот слой, в котором должны быть отпрепарованы лоскуты; дело значительно облегчается, если разрезы начаты довольно далеко в здоровых частях, так как тогда ясно видны границы инфильтрата в его периферических частях и сразу становится заметной разница в ощущении при разрезании нормальных тканей и хрустящего под ножом инфильтрата; слой последнего в большинстве случаев имеет толщину в IА-2 пальца и оканчивается обыкновенно у фасции (затылка, спины); однако нередко карбункул распространяется и в толщу мышц спины, и тогда лоскуты приходится отпрепаровывать более или менее глубоко в мышечных слоях. Кровотечение при операции в последнем случае бывает довольно сильным, и на многие мышечные артерии приходится накладывать кровоостанавливающие пинцеты.

В одном нашем очень тяжелом случае, когда большой и глубокий карбункул между лопатками привел к септическому состоянию, операция сопровождалась настолько сильным кровотечением из мышечных артерий, что после нее наступил коллапс и пришлось спешно произвести переливание крови.

При обычных карбункулах, не проросших фасцию, надо быстро оперировать, не обращая внимания на порядочное кровотечение из мелких сосудов, так как его легко остановить большими марлевыми тампонами, смоченными перекисью водорода и туго прижатыми к ране после быстрой отпрепаровки лоскутов и удаления из их толщи всего омертвевшего. Приподняв через 1-2 минуты края тампоа, вы нередко увидите 2-3 брызжущие артерии и, перевязав их, покончите с кровотечением. Было бы большой ошибкой тратить время на захватывание сосудов до отпрепаровки лоскутов, так как в гнилой ткани все равно ничего не захватить, а больной потеряет вдвое больше крови вследствие замедления операции.

Больная Ф. при операции была усыплена на короткое время бромэтилом, и этого было вполне достаточно, так как операция длилась всего 3-4 минуты. Так же хорошо можно было бы произвести операцию и под эфирным опьянением или хлорэтиловым оглушением. Такое оглушение на несколько минут безвредно даже для старческого и отравленного токсином сердца, но его достаточно лишь для опытного, быстро оперирующего хирурга; начинающий должен оперировать под полным наркозом (лучше эфирным) или под инфльтрационно-областной анестезией: последняя при карбункулах

каутером в другой больнице. Прижигание вызвало значительное ухудшение; больной не спал всю ночь, отек принял значительно большие размеры, вокруг струпа от прижигания образовались новые пузырьки. 4/V под регионарной анестезией (впрыскивание 1% новокаина с адреналином над бровью) без боли вырезана вся пустула до надкостницы, отступая на 1 см от краев. 5/V отек лица исчез, самочувствие отличное. Дефект в короткое время зажил рубцеванием. В мазках сока из пустулы найдено множество сибирезвенных палочек.

Я должен оговориться, что в настоящее время большинство хирургов предпочитает консервативное лечение сибирской язвы. При энергичном применении противосибирезвенной сыворотки действительно получаются хорошие результаты и без операции, однако при отсутствии сыворотки я советую применять радикальную терапию.

малой и средней величины (3-7 см в диаметре) производится весьма просто, путем образования отгораживающего вала из анестезирующего раствора (0,5% новокаина с адреналином) вокруг карбункула в здоровых частях. Инъектировать под основание карбункула нет надобности, так как небольшие карбункулы ограничиваются лишь подкожной клетчаткой и чувствительность их зависит только от кожных нервов. При фурункулах и небольших карбункулах я многократно достигал полной безболезненности еще проще, впрыскивая по 1 мл 0,25% новокаина с адреналином в четырех противоположных точках вблизи края инфильтрата (конечно, в здоровых тканях). Операция под инфильтрационно-областной анестезией производится совершенно безболезненно и почти бескровно; при этих условиях она имеет настолько мирный характер, что самый неопытный и боязливый врач сделает ее совершенно спокойно. Под такой анестезией можно оперировать и очень большие карбункулы, но техника обезболивания в таких случаях кропотлива и довольно трудна, она занимает несравненно больше времени, чем сама операция, поэтому ее следует применять лишь в случае очень плохого общего состояния больного, когда и кратковременный наркоз не вполне безопасен.

Не оперировать карбункул можно лишь в том случае, когда больной является к врачу уже в периоде ликвидации болезни: вся центральная часть карбункула уже омертвела и при обильном нагноении выделяются клочья клетчатки, кожа разрушена на большом протяжении, воспалительный инфильтрат в окружности почти исчез и весь карбункул в сущности превратился в большую язву с подрытыми краями, которая должна только очиститься от омертвевших частей. Температура при этом обыкновенно бывает уже нормальной, а общее состояние больного не внушает опасений. В таких случаях следует осторожно отрезать ножницами все клочья омертвевшей клетчатки, не повреждая при этом грануляций и жизнеспособных тканей, и ежедневно перевязывать карбункул, вкладывая первое время йодоформную марлю во все закоулки язвы, под нависшие края кожи, а позже применять повязки с борным вазелином или мазью Микулича (*Argenti nitrici 0,6, Balsami peruvianii 2,0, Vaselini 30,0*), которая очень способствует очищению и оживлению грануляций.

Необходимо, однако, во всех случаях такого рода зорко следить за ходом самоизлечения карбункула и прежде всего определять, нет ли гнойных затеков и задержки гноя. Нередко кожа над карбункулом омертвевает на большом протяжении, но долго не отделяется и служит покрывкой, под которой образуются огромные скопления гноя, дающего в окружности большие затеки. Вот пример.

Терентий Г., 56 лет, поступил в больницу 5/VI 1911 г. Огромный карбункул в левой поясничной области, начавшийся 2 недели назад в виде чирья, а теперь представляющий черную гангренозную массу на поверхности кожи, величиной 20 x 10 см, с большим скоплением гноя под ней и обширным гнойным затеком под кожу боковой стенки живота. Температура 38*, пульс част и слаб; больной едва держится на ногах. Операция 6/VI¹ под бромэтиловым

¹ При гнойных заболеваниях, и особенно при больших скоплениях гноя, как в данном наблюдении, оперативная помощь должна производиться в экстренном порядке. По-видимому, особые обстоятельства заставили оставить больного на сутки в хирургическом учреждении без операции, чего надо всячески избегать в настоящее время (*Ред.*).

наркозом¹. Удалена вся омертвевшая кожа, вскрыты затеки гноя; огромная полость выполнена марлей. К 17/VI рана вполне очистилась, и больной выписался для амбулаторного лечения. Заживление, несмотря на большой дефект кожи, шло очень быстро.

Не всегда в таких случаях омертвевшая кожа имеет вид сухого гангренозного струпа; чаще она подвергается влажному омертвлению и становится похожей на грязную тряпку, болтающуюся над целым болотом гноя в толще карбункула. Удаляя ножницами такую кожу, вы убедитесь, насколько она крепка и как прочно держится на границе здоровой кожи. Как видите, самоизлечение карбункула не всегда проходит гладко даже в тех случаях, когда миновала опасность тяжелой общей инфекции, пиемии, тромбоза, лимфангита и рожи, столь часто сводящих в могилу пожилых больных.

Фекле А., заболевание которой мы положили в основу очерка, угрожала еще особая опасность: вы помните, что с левой стороны воспалительный инфильтрат у нее доходил почти до заднего края сосцевидного отростка, а как раз в этом месте выходит из полости черепа *emissarium venosum mastoideum*, и через его посредство легко мог бы возникнуть гнойный тромбоз поперечной венозной пазухи с последующим менингитом. Такой опасностью грозят не только карбункулы и фурункулы, но и вообще все виды гнойной инфекции покровов черепа (флегмона, рожа, инфицированные раны), особенно если они расположены вблизи одного из постоянных выпускников, как, например, *emissarium mastoideum, parietale, occipitale*. Вот пример такого печального осложнения.

Илья Ж., ученик, 16 лет, был ранен на улице Ташкента 28/X 1917 г. разорвавшейся над ним шрапнелью. У него было очень много мелких кожных ран на руках и ногах, большинство которых зажило (больной поступил в городскую больницу 14/XI). За два дня до поступления у больного появился бред и возбужденное состояние; он был очень беспокоен — почти все время кричал и стонал. На голове имелась только одна кожная ранка, не проникавшая в полость черепа; она располагалась над основанием левого сосцевидного отростка и сильно гноилась. В полость черепа инфекция проникла, очевидно, через *emissarium mastoideum*. 16/XI наступила смерть. На вскрытии установлен разлитой гнойный лептоменингит, череп совершенно цел.

Даже неосложненный карбункул нередко оказывается смертельной болезнью просто в силу очень большой вирулентности вызвавших его микробов (стафилококки, реже стрептококки); особенно дурной славой пользуются в этом отношении карбункулы и фурункулы лица, при которых поэтому требуется самое энергичное лечение. На лице же карбункулы и фурункулы особенно часто осложняются крайне опасными тромбозами и рожей. Вот несколько примеров.

1. Старик огромного роста и богатырского сложения вошел, пошатываясь, в амбулаторию Ардатовской земской больницы. Я нашел у него карбункул нижней губы в виде пронизанного гнойными ходами инфильтрата, занимающего левую половину нижней губы и угол рта. Ни отека по соседству, ни шнуров тромбированных вен нет. Температура 39,6°, пульс очень частый, с массой перебоев, тоны сердца глухи, в моче довольно много белка. Немедленно я прекратил прием больных и приступил к операции. Под местной анестезией я обнажил и перерезал между двумя лигатурами переднюю лицевую вену на шее, но тромба в ней не нашел; затем больному был дан бромэтиловый наркоз, и вся толща воспалительного ин-

¹ Наркоз бромэтилом и хлорэтилом в настоящее время не применяется из-за высокой степени риска нарушений дыхания и кровообращения. Эфирный ингаляционный наркоз уступил место неингаляционным способам обезболивания (*Ред. IV*).

фильтрата губы и угла рта глубоко разрезана вплоть до здоровых тканей, рана выполнена йодоформной марлей. Спасти больного не удалось. Температура к вечеру поднялась до 4Г, а на следующий день резко понизилась, появился бред, и к вечеру больной умер.

2. Григорий И., 21 года, обратился в амбулаторию Романовской больницы 25/IX 1909 г. по поводу существующего уже 5-й день фурункула на нижней части правой щеки, близ угла рта. За неимением мест в больнице больного пришлось лечить амбулаторно¹. Большой фурункул был немедленно вскрыт широким крестообразным разрезом, и заживление шло сперва хорошо, но 5/X больной явился в очень тяжелом состоянии, с температурой 40,6°, довольно значительным инфильтратом щеки у почти зажившего разреза и отеком правой подчелюстной области. Больной был принят в больницу; вечером была сделана операция (под местный анестезией), состоявшая в перевязке на шее передней лицевой вены и широком разрезе инфильтрата щеки. На другой день температура 41,4°, отек всей правой половины лица, бред. 9/X температура упала критически, при перевязке обнаружена рожа ушной раковины. В тот же день у больного начался буйный бред. 11/X на ночь дано 3,0 сульфонала, больной крепко спал всю ночь, и к утру восстановилось нормальное психическое состояние. 21/X выписан выздоровевшим. 1/XI явился в амбулаторию с довольно большой флегмоной: подбородочной области. Сделано два разреза; гнойная полость выполнена йодоформной марлей. Рана быстро зажила, и больной окончательно выздоровел.

3. Анна Н., 40 лет, поступила в Переславскую земскую больницу 12/VIII 1916 г. по поводу большого карбункула нижней губы, занимавшего весь левый угол рта и ближайшую часть слизистой оболочки щеки, а на губе распространившегося уже на 1 см за среднюю линию. Губа сильно утолщена и напряжена, оттопырена, слизистая оболочка ее лоснится, во многих местах пронизана маленькими отверстиями, из которых выглядывают гнойные пробки. От угла рта до краев челюсти определяется довольно твердый воспалительный инфильтрат, в подчелюстной области — воспалительный отек и красная полоса лимфангиита. Общее состояние больной весьма тяжелое, температура 39,5°, пульс 120. Немедленно произведена операция под эфирным наркозом. Сперва сделана перевязка общей лицевой вены на шее, но тромба в ней не найдено; рана выполнена йодоформной марлей и уменьшена несколькими швами. Затем вся губа, угол рта и инфильтрированная часть щеки очень глубокими разрезами расслонены вплоть до здоровых частей на две пластинки (одна пластинка в сторону кожи, другая — в сторону слизистой оболочки); на поверхностях разрезов был ясно виден типичный для карбункула воспалительный инфильтрат с омертвевшей и пронизанной гнойными ходами клетчаткой. От угла рта до нижнего края челюсти проведен разрез до кости, края его оттянуты крючками и далеко отделены от челюсти. Из широко развернутой раны вырезан весь воспалительный инфильтрат, без всякой заботы о будущем виде губы, так как дело шло о спасении жизни больной. Во избежание аспирации крови больная во время операции находилась в положении Тренделенбурга и в *vestibulum oris* были введены большие марлевые тампоны, впитывавшие кровь. Большого кровотечения не было, хотя разрезы проводились как раз там, где проходит *a. maxillaris externa*; пришлось перевязать только несколько веточек этой артерии, но и перерезка самого ствола ее ничего страшного не представляла: сперва было брызнула довольно сильная струя крови, но это место удалось тотчас прижать пальцем и захватить артерию кохеровским пинцетом. Обширные раны выполнены йодоформной марлей; не наложено ни одного шва.

Несмотря на столь радикальную операцию, через день было замечено распространение карбункула на верхнюю губу на протяжении 1 см. Однако температура быстро упала, и воспалительный процесс в тех местах, где были сделаны разрезы, совершенно затих; ввиду этого небольшому распространению воспаления на верхнюю губу не было придано особенно большого значения. Вскоре в этом пришлось раскаяться. 18/VIII, через неделю после операции, температура у больной поднялась до 40° после сильного озноба, и на следующее утро замечен твердый болезненный тяж, расположенный по ходу *v. angularis nasi* от карбункула верхней губы до самого угла глаза. Немедленно произведена вторая операция под областной анестезией. 1% новокаин с адреналином впрыснут в *foramen infraorbitale* (*n. infraorbitalis*) и немного выше области слезного мешка (*p. infratrochlearis*). Через 10 минут без всякой боли вырезана на всем протяжении тромбированная и во многих местах нагноившаяся *v. angularis nasi*, широко разрезан карбункул верхней губы и рана рыхло выполнена марлей. Однако после операции продолжались резкие колебания температуры, и больная жаловалась на сильные боли в правом боку. При исследовании легких в этот день и на следующие не удалось обнаружить

¹ Столь тяжелый больной должен быть помещен в больницу при всех обстоятельствах. В настоящее время отказ таким больным в госпитализации недопустим (*Ped.*).

в них никаких изменений. 3/IX найден вскрывшийся абсцесс в правой грудной железе, выделявший много гноя, но до тех пор не дававший никаких субъективных ощущений. С этого времени температура стала нормальной, боли в боку скоро прошли, но с 4/IX больная стала жаловаться на боли в левой ягодичной области, немного выше большого вертела. В течение 2 недель эти боли были неизменными, но объективно можно было определить лишь небольшую отечность кожи и боль при надавливании, движения же в тазобедренном суставе были свободны и температура оставалась нормальной. 18/X сделаны пробные проколы в разных направлениях, но удалось получить только очень небольшое количество мутной серозной жидкости с небольшими свертками фибрина, окрашенными в желтый цвет. Боли постепенно стихли, и ко времени выписки больная ходила с костылями. Через 3 месяца она пришла в больницу вполне здоровой. Рубцы на лице образовались довольно некрасивые, но не очень безобразили больную, и она была довольна результатами лечения.

В этой истории болезни много поучительного, но особенно надо отметить те грозные последствия, к которым привело легкомысленное отношение к небольшому распространению карбункула после первой, очень радикальной операции. Весьма непоследовательно было, сделав столь радикальную операцию, уделить мало внимания распространяющемуся на верхнюю губу воспалению. И непоследовательность эта была наказана распространением инфекции на *v. angularis nasi* с образованием в ней тромба и абсцессов. *V. angularis nasi* у медиального края глазницы широко анастомозирует с обеими ветками глазницы — *v. ophthalmica superior* и *v. ophthalmica inferior*. Обе эти вены через верхнюю глазничную щель проникают в полость черепа и впадают в *sinus cavernosus*, а нижняя глазничная вена, кроме того, дает широкий анастомоз к *plexus venosus pterygoideus* через *fissura orbitalis inferior* (рис. 1). Поэтому тромбофлебит *v. angularis nasi* легко и почти неизбежно распространяется на вены глазницы и кавернозную пазуху, что приводит к пиемии, тромбозу *sinus cavernosi* с последующим менингитом, а иногда к флегмоне глазницы или крылонёбной ямки. У нашей больной гнойный тромбофлебит *v. angularis nasi* дошел уже вплотную до глазницы, и грозную опасность удалось предотвратить лишь в последний момент полным вырезыванием воспаленной вены, да и то не вполне, так как стафилококки

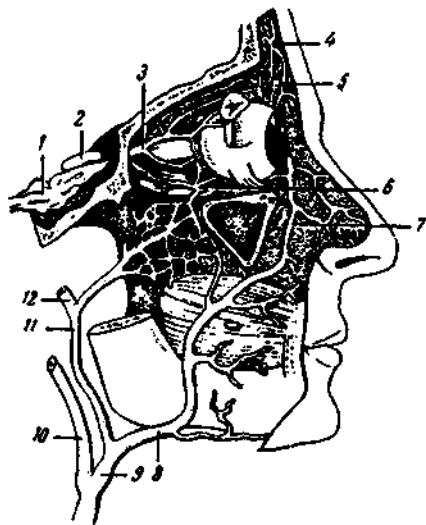


Рис. 1. Вены лица и глазницы (по Генле-Корнингу).

1 — *sinus cavernosus*; 2 — п. opticus; 3 — *v. ophthalmica*; 4 — *v. nasofrontalis*; 5 — *v. angularis*; 6 — анастомоз *v. ophthalmicae* с *plexus pterygoideus*; 7, 8, — *v. facialis anterior*; 9 — *v. facialis communis*; 10 — *v. jugularis*; 11 — *v. facialis posterior*; 12 — *v. temporalis superficialis*.

успели уже вызвать общее заражение, проникнув в ток крови. Об этом свидетельствует образование пиемического абсцесса в грудной железе, инфаркта в легком и метастатического серозно-фибринозного воспаления межмышечной клетчатки в ягодичной области, которое, к счастью, не развилось в тяжелую флегмону. Можно с уверенностью сказать, что при менее радикальном лечении больную не удалось бы спасти.

По опыту известно, что тромбофлебит *v. angularis nasi* чаще всего развивается при фурункулах и карбункулах верхней губы и угла рта, поэтому при таких условиях необходимо заранее перевязывать и резецировать вену, разыскав ее через небольшой разрез у крыла носа. При всяком же злокачественном нагноении в области нижней губы, подбородка и щеки необходимо перевязать переднюю лицевую вену на шее, чтобы отрезать путь инфекции в яремную вену. Операция эта не представляет больших трудностей. В подчелюстной области проводят разрез на два пальца ниже края челюсти и параллельно ему, приблизительно от подъязычной кости до переднего края грудино-ключично-сосцевидной мышцы, разрезают кожу и *platysma myoides* и тотчас находят переднюю лицевую вену, которая проходит в толще шейной фасции или поверх нее в косвенном направлении, сверху и спереди вниз и назад. Вену изолируют и перерезают между двумя лигатурами.

Однако перевязка вен может встретить затруднения. Если, как это нередко бывает, уже имеется перифлебит *v. angularis nasi*, то изолировать ее

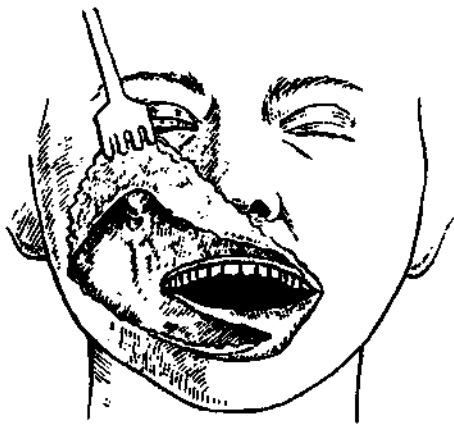


Рис. 2. Схематическое изображение операции, произведенной по поводу карбункула правой щеки у больного Ивана К.

По той же причине я полагаю, что и на шее следует перевязывать *v. facialis anterior*, а не *v. facialis communis*, так как при перевязке последней тромбоз из передней лицевой вены может распространиться на заднюю лицевую вену и через нее в *plexus pterygoideus*.

Довольно долгое время я был ультрарадикальным в лечении карбункулов щек и подбородка, и нередко результаты операции были отличными. Но чем дальше, тем больше я убеждался, что и самые радикальные операции далеко не всегда спасают больных.

Так было у чернорабочего Ивана К., 55 лет, которому я сделал операцию, схематически изображенную на рис. 2. Он был болен 5 дней. У правого угла рта появился фурункул, который стал быстро увеличиваться; развился отек век правого глаза. В амбулатории ему назначили полоскание. Больной едва держался на ногах. Температура достигла 39°, пульс 128. В моче белок, гиалиновые цилиндры и до 20 лейкоцитов в поле зрения. Огромный карбункул занимал почти всю верхнюю губу и правую половину нижней. Вся правая щека сильно распухла и покраснела, веки правого глаза отекали, над *v. angularis nasi* определялась воспалительная припухлость. Инфильтрат доходил до *m. masseter*, до скуловой кости и до края нижней челюсти. В правой подчелюстной области имелся значительный отек. Произведена опера-

невозможно, и приходится вырезать вену вместе с окружающей ее воспаленной клетчаткой и артерией, углубляя разрезы по бокам инфильтрата до кости. Я полагаю, что перевязка или вырезывание *v. angularis nasi* не всегда может предотвратить тромбоз глазничных вен, так как лицевая вена имеет большой глубокий анастомоз с *plexus venosus pterygoideus*. Этот анастомоз начинается приблизительно на уровне угла рта и уходит в глубину у переднего края *m. masseteris*. *Plexus pterygoideus* анастомозирует с венами глазницы через нижнюю глазничную щель, и этим путем может возникнуть тромбоз вен глазницы и *sinus cavernosi* даже в тех случаях, когда перевязана *v. angularis nasi*.

ция под регионарной анестезией. Перевязана v. [facialis anterior, вскрыт абсцесс над v. angularis nasi. Широкими разрезами распластаны обе губы и вся щека, дочиста вырезаны гнойно инфильтрированные ткани, и огромная рана рыхло выполнена йодоформной марлей. После операции отек век и щеки опал, но общее состояние больного не улучшилось, а на второй день он умер. Вскрытия не было произведено вследствие очень быстрого разложения трупа.

А вот еще поучительный пример.

Кахор Берды Р., 32 лет, болен 4-й день. Вся нижняя губа занята карбункулом. Подбородок сильно возвышается в виде полушария, и, очевидно, в нем тоже имеется карбункул, хотя кожа здесь имеет нормальный вид. От левого угла рта инфильтрат распространяется до края челюсти; здесь ясно прощупывается тромбированная и, по-видимому, уже нагноившаяся передняя лицевая вена. Вся подчелюстная область очень отекает. Операция под эфирным наркозом произведена в тот же день, как поступил больной, и начата с перевязки внутренней яремной вены; рана зашита с марлевым выпускником. Губа на всем протяжении распластана глубоким разрезом, который был продолжен к краю челюсти и вдоль нагноившейся передней лицевой вены; и здесь, и в губе найдены многочисленные мелкие гнойники. На подбородке сделан крестообразный разрез; здесь также оказались мелкие свежие гнойнички карбункула. Все раны затампонированы марлей, смоченной перекисью водорода.

На следующий день у больного обнаружены многочисленные влажные хрипы в обоих легких. Состояние тяжелое, пульс 132. Ночью бредит, мечется, срывает повязку. Еще через день обнаружен инфильтрат в левой щеке и сделана вторая операция. На щеке произведены два параллельных разреза (рис. 3), и, кроме того, плоскостным разрезом туннелирована кожа между первым из этих разрезов и разрезом от угла рта, сделанным при первой операции. В щеке обнаружено продолжение карбункула.

И эта операция не помогла. Инфильтрат продолжал распространяться и занял угол рта. Сознание было затемнено, в легких множество хрипов, пульс 132. Смерть на 6-й день после первой операции. При вскрытии установлен двусторонний гнойный плеврит с очень большим экссудатом, двусторонняя пневмония типа крупозной, занимающая все доли обоих легких, двусторонний гнойный пиелит.

В обоих случаях операция была отчаянной попыткой спасти крайне тяжелых больных. Но мы видели еще более тяжелые случаи, в которых даже при современных возможностях медицины трудно помочь больному. Вот случай, за которым мы только беспомощно наблюдали в течение нескольких дней. На наших глазах распространялся карбункул обеих губ и появились симптомы тромбоза вен глазницы. При вскрытии было установлено, что карбункул инфильтрировал всю щеку, весь m. masseter и отчасти околоушную железу. Гноем отслоена надкостница на наружной стороне ветви челюсти и тела ее. В обоих кавернозных синусах гной. Большой тромб в левом sinus sigmoideus и transversus до самого confluens sinuum. В мозгу и его оболочках изменений не было. Резко выраженный фибринозный перикардит. Свежие множественные гнойные метастазы в легких, милиарные абсцессы в почках, инфаркт в селезенке.

Это случаи острейшей септикопиемии, совершенно подобные молниеносным формам остеомиелита; и как там нередко бесполезна и даже вредна операция, так и здесь рука хирурга не должна подниматься. Смертельное заражение крови мы неоднократно наблюдали даже при небольших карбункулах, не внушавших особых опасений. Так, например, умер больной, у которого был маленький карбункул угла рта, осложненный, однако, гнойным флебитом v. angularis nasi, которая была немедленно вырезана. Температура у него была только 38°, а пульс 88. Тем не менее на вскрытии установлена гнойная бронхопневмония и двусторонний фибринозно-гнойный плеврит.

Замечу, кстати, что тромбофлебит *v. angularis nasi* мы часто встречали при небольших и незлокачественных карбункулах и фурункулах, и эту вену часто приходилось вырезать, и вырезать вместе с окружающим ее инфильтратом и абсцессом, так как препаровка вены и перевязка ее возможны только тогда, когда их производят с целями профилактическими при отсутствии перифлебита.

Трудно понять, почему многие хирурги считают необходимым полный консерватизм при карбункулах и фурункулах лица. Есть даже такие крайние сторонники этой доктрины, для которых всякий абсцесс на лице — *poli me tangere*. Я уже говорил, что радикальные операции при карбункулах, не особенно злокачественных, давали у меня часто отличные результаты. В главе о глубоких флегмонах лица будет указано, как необходимы операции при флегмонах щеки, а здесь я приведу случай фурункула лица, в котором необходимость операции представляется мне бесспорной.

У Василия П., 18 лет, 10 дней тому назад близ правого угла рта появился воспалительный инфильтрат величиной с горошину; он с каждым днем увеличивался и наконец, приобрел вид абсцесса величиной с лесной орех; в его окружности, в толще щеки и подбородка, прощупывается очень большой воспалительный инфильтрат (около 6 см в поперечнике). На щеке, губах и в подчелюстной области небольшой отек. Пульс 144 при температуре 37,8°.

Дома бывали познабливания. Немедленная операция под местной анестезией. Сделана перевязка (конечно, с перерезкой) передней лицевой вены, тромба в ней не было, и рана была зашита наглухо. Крестообразным разрезом вскрыт абсцесс у угла рта, содержащий около чайной ложки гноя. На другой день частота пульса понизилась до 94, а температура на третий день стала нормальной. Самочувствие больного после операции было отличным; воспалительный отек исчез, рана быстро очищалась; разрез на шее зажил *per primam*. На щеке остался небольшой крестообразный рубец, нисколько не обезобразивший больного.



Рис. 3. Схема операции, произведенной по поводу карбункула нижней губы у больного Кахор Берды Р.

При оценке результатов оперативного и различных консервативных методов лечения карбункулов лица необходимо принимать во внимание степень злокачественности их, которая бывает очень различна.

При таком карбункуле, какой был у 72-летней больной Лии Ш., вероятно, все способы лечения дали бы хороший результат.

У нее карбункул шестидневной давности занимал всю верхнюю губу до основания носовой перегородки. Температура все время нормальная, а самочувствие больной — хорошее. Карбункул, хотя и обширный, имеет очень доброкачественный вид: нет никакой синюшности; изрытая отверстиями кожа имеет розовый живой вид, что представляет странный контраст с общим истощением больной. Однако у правого края карбункула образовался небольшой абсцесс, явно угрожающий тромбофлебитом *v. angularis nasi*; только поэтому была немедленно произведена операция перевязки вены. Была ли вена тромбирована, осталось неизвестным.

так как оперировавший ординатор вены не нашел, и мне пришлось позже удалить ее вместе с клетчаткой, инфильтрированной кровью, очертив двумя боковыми разрезами до кости. Рана, конечно, оставлена открытой, а на карбункул наложена повязка с серой ртутной мазью, под влиянием которой он быстро размягчился и очистился. Через неделю больная выздоровела.

В 1938 г. в Парижской академии хирургии был сделан доклад Госсе и Леже (Gosset и Leger) о тромбофлебите *sinus cavernosi* при карбункуле верхней губы, о котором мы будем еще говорить. В прениях Беклер (Beclair) сообщил об отличных результатах рентгенотерапии карбункулов лица: болезнь часто удается оборвать, если начать это лечение в очень ранней стадии. Но некоторые участники прений сообщили о ряде неудач при рентгенотерапии. Надо думать, что рентгенотерапии подверглись больные с карбункулами средней злокачественности, тем не менее нельзя не считаться с опытом высоко авторитетного Беклера, подтверждаемым и многими другими рентгенологами.

Перехожу к вопросу о тромбозе кавернозного синуса. У 32-летнего рабочего Гафура К. с карбункулом верхней губы развились симптомы тромбоза кавернозной пазухи на обеих сторонах, причем на правой стороне были ярче выражены, чем на левой, а между тем на секции тромбоз был установлен только в левом *sinus cavernosus*. Это несовпадение клинических симптомов с патологоанатомической находкой мы наблюдали не только у Гафура К.

Другой наш больной выздоровел, хотя у него были симптомы тромбоза кавернозного синуса. У него болезнь началась с гнойного периостита передней поверхности и бугра верхней челюсти, обусловленного кариозным зубом мудрости. Позже появился абсцесс на боковой стороне носа вблизи глазницы. При поступлении больного в гнойное отделение мы нашли у него *chemosis* конъюнктивы, конъюнктивальную инъекцию, выпячивание глаза и ограничение его подвижности. Температура доходила до 38,5°. Хотя мы и считали больного безнадежным, не сомневаясь в диагнозе тромбоза кавернозного синуса, но все-таки вскрыли абсцесс у носа; больной стал быстро поправляться, глаз пришел в нормальное состояние, а через 13 дней наступило полное выздоровление.

О выздоровлении очень тяжелой больной с большим карбункулом верхней губы и вполне типичным синдромом тромбоза кавернозной пазухи сообщили Госсе и Леже в упомянутом выше докладе в Парижской академии хирургии. В литературе они нашли 9 подобных случаев, а Ларденнуа (Lardennois) в прениях сообщил о своих двух таких же наблюдениях. Лечение во всех этих случаях было очень разнообразным, чаще всего консервативным, но трое больных выздоровели после оперативного вскрытия *sinus cavernosi*.

Террас (Terrasse) в своей диссертации и Фурнье (Fournier) собрали ряд интересных фактов, указывающих на то, что синдром, считавшийся патогномоничным для тромбоза кавернозной пазухи, не всегда дает право на такой диагноз. Наблюдались случаи, подобные нашему, которые кончались выздоровлением, или такие, когда на вскрытии не находили тромбоза синуса, как это было у нашего больного Гафура К., хотя клинически диагноз тромбоза кавернозного синуса казался очевидным. Но были описаны и случаи тромбоза, установленного на вскрытии, хотя при жизни больного симптомы его отсутствовали. Это бывает очень редко, и, в общем, синдром тромбоза кавернозной пазухи — выпячивание и тугоподвижность глаза, хемоз конъюнк-

тивы, отек век, параличи отводящего, глазодвигательного и других нервов, венозный застой в глазнице и веках — сохраняет свое диагностическое значение. Однако не исключена возможность диагностических ошибок, и потому редкий хирург решится на такую большую операцию, какую предложил и однажды с успехом произвел Lover: перевязка внутренней сонной артерии, временная резекция скуловой кости и дренаж синуса; или на операцию Эглтона — экзентерация глазницы, вскрытие синуса через угол слияния верхней и нижней глазничных щелей.

Заслуживает внимания наблюдение Хорничек. В его случае тромбоз, очевидно, не ограничивался *v. angularis nasi*, но распространился дальше, и тем не менее после выжигания термокаутером *v. angularis* процесс остановился, исчезли симптомы тромбоза синуса и дело кончилось выздоровлением.

Подобно этому и в приведенном выше случае больной с симптомами тромбоза кавернозной пазухи выздоровел после вскрытия абсцесса над *v. angularis*. И у Гафура К. симптомы со стороны глаз ослабели, хотя и временно, после излечения карбункула губы. По-видимому, объяснение этих важных фактов надо искать в том, что после прекращения поступления из первичного очага в глазничные вены и в *sinus cavernosus* все новых и новых порций бактерий и токсинов начавшийся в них воспалительный процесс может затихнуть. А возможность такого обратного развития тромбоза вполне доказана очень важным наблюдением Люиса (Lewis). Его больной, у которого имелись явные симптомы тромбоза синуса, выздоровел. Через 3 года он умер от другой причины, и Люис при вскрытии трупа имел возможность убедиться в том, что левый *sinus cavernosus* был в нормальном состоянии, а правый облитерирован, но в нем имелись следы процесса восстановления проходимости.

Можно предполагать, что в некоторых из случаев, окончившихся выздоровлением, тромбоза синуса не было, а выпячивание глаза и симптомы венозного застоя в глазнице зависели от тромбоза глазничных вен и воспалительного отека клетчатки или даже флегмоны ее. Необходимы дальнейшие исследования для выяснения вопроса о причинах несоответствия между клиническими симптомами тромбоза кавернозной пазухи и патологоанатомическими данными.

В заключение главы о карбункулах я должен упомянуть еще о некоторых консервативных способах лечения их. Японский хирург Татсумаса Суга (Tatsumasa Suga) получал отличные результаты при лечении даже больших карбункулов и фурункулов серой ртутной мазью, поверх которой он накладывал компресс из 1% раствора *liq. Aluminiumi aceticum*. Я также не раз видел, что карбункулы быстро уменьшаются от серой мази, положенной на них толстым слоем.

В 1923 г. Левен (Lawen) предложил весьма важный вспомогательный метод лечения злокачественных фурункулов лица — лечение собственной кровью больного, которую впрыскивают в большом количестве (100-300 см³) в здоровые ткани по окружности воспалительного очага и под ним, изолируя его таким образом непрерывным широким кровяным валом. При этом проявляется, во-первых, механическое действие крови, сдавливающей вены и лимфатические сосуды, заполняющей все тканевые щели; этим затрудняется поступление из воспалительного очага в общий ток крови микробов и их токсических продуктов; во-вторых, впрыснутая кровь местно проявляет свои антибак-

термальные и антитоксические свойства. Действие впрыснутой крови длится 4-5 дней, пока она не подвергнется частичному рассасыванию, и этого срока в большинстве случаев достаточно, чтобы затих воспалительный процесс в первичном очаге. В особенно злокачественных случаях впрыскивания крови приходится повторять. Кровь берут из вены больного 10-граммовым шприцем, который до этого и после инъекции промывают 2% раствором *Natrii citrici*. Инъекции крови очень болезненны и их следует делать под наркозом. После впрыскивания крови делают обычные разрезы фурункулезного инфильтрата. Результаты, полученные Левеном и другими авторами [Каппис (Kappis), Линберт, Томанн (Tomann), Бир (Bier), Аксхаузен (Axhausen), Барт (Bart), Гинце], заслуживают большого внимания, часто даже поразительны. Некоторые из названных авторов, а в последнее время и сам Левен обходятся даже без разрезов, применяя лечение собственной кровью больного в чистом виде. Аксхаузен и Левен стали применять этот способ также в самых упорных случаях гнойников подмышечной ямки, исходящих из потовых желез, и получают быстрое излечение. По-видимому, способ Левена окажется ценным вкладом в терапию фурункулов лица.

Еще несколько слов о лечении обычных незлокачественных фурункулов в разных местах тела. В ранней стадии лучше всего глубоко прижечь середину фурункула тонким термокаутером: воспаление быстро стихнет, и фурункул не разовьется. В более позднем периоде надо сделать крестообразный глубокий разрез, и часто вы будете поражены большим количеством гноя, которое при этом вытекает. Для анестезии при маленьких фурункулах достаточно замораживания хлорэтилом, а при больших — следует впрыснуть 0,5-1 мл новокаина с адреналином в подкожную клетчатку по концам крестообразного разреза.

Часто в сельские амбулатории приносят грудных детей, у которых все тельце, особенно волосистая часть головы и лицо, покрыто множеством мелких подкожных абсцессов величиной от горошины до вишни; это все фурункулезные абсцессы, причиняющие ребенку немало мучений. Обмойте кожу бензином и терпеливо вскройте кончиком скальпеля все абсцессы; из них вытечет масса гноя и немного крови, малыш будет страшно сердиться, но зато дня через три будет здоров.

От редактора 3-го изд. Наблюдения проф. В. Ф. Войно-Ясенецкого поучительны, но они относятся к тому периоду, когда не было антибиотиков. Автору «Очерков гнойной хирургии», работавшему в лечебных учреждениях далекой периферии, пришлось лечить больных с крайне запущенными заболеваниями. Естественно, что в те времена хирурги возлагали большие надежды на оперативное лечение фурункулов и карбункулов, стремясь предотвратить сепсис, уносивший в могилу многих больных. Этим обстоятельством можно объяснить большой радикализм В. Ф. Войно-Ясенецкого в лечении карбункулов и фурункулов любых участков тела, не исключая и лица.

В настоящее время редко встречаются больные со столь запущенными заболеваниями, как это описано в «Очерках». Культурный уровень населения возрос, а хирургическая помощь стала настолько доступной, что больные обращаются к хирургам в более ранние сроки, чем в былые времена. С другой стороны, применение антибиотиков оказывает настолько хорошее лечебное

действие, что при гнойных заболеваниях оказываются часто ненужными те крайне радикальные вмешательства, о которых пишет проф. В. Ф. Войно-Ясенецкий. Изложенное обязывает сделать следующие замечания ко II главе.

1. Раннее лечение фурункулов и карбункулов пенициллином дает хорошие результаты¹. Если пенициллин вводится в начальном периоде заболевания до появления гнойного расплавления тканей, то оперативное лечение фурункулов и даже карбункулов становится излишним.

Наилучший способ применения пенициллина — впрыскивание в окружность гнойного очага 100-150 тысяч единиц препарата, разведенного в 0,5% растворе новокаина. При отсутствии тяжелых общих явлений бывает достаточно только местного применения пенициллина (иногда неоднократного). При фурункулах и карбункулах, сопровождающихся выраженной общей клинической реакцией (повышенная температура, плохое самочувствие, расстройство сна и аппетита, ознобы), показано, помимо местного, и внутримышечное применения пенициллина.

Прижигание центра фурункула термокаутером утратило свое значение, так как использование антибиотиков дает возможным образом содействовать прекращению воспалительного процесса, не повреждая тканей и не нарушая их естественных защитных свойств.

Ограниченное гнойное расплавление в центре фурункула с образованием гнойной «пробки» также не требует хирургического вмешательства; омертвевшие и гнойнопропитанные ткани отторгаются, и воспаление быстро затихает. Общее состояние таких больных обычно удовлетворительное, и бывает достаточно своевременной смены повязок, покоя, физиотерапевтического лечения и подкожного введения пенициллина, чтобы достигнуть излечения больных, не разрушая отграничивающих грануляций.

При отсутствии пенициллинотерапии или неуспехе ее, а также при поздно начатом лечении нередко воспалительный процесс прогрессирует, а состояние больных ухудшается. В таких случаях нельзя обойтись без оперативного вмешательства, способствующего отторжению погибших тканей и удалению гноя. При лечении этих больных сохраняют силу установки проф. В. Ф. Войно-Ясенецкого. Действительно, при значительном гнойном распаде в центре фурункула трудно обойтись без разреза. Больных с запущенными карбункулами при наличии множественных очагов гнойного расплавления и тканевого некроза и теперь надо лечить по способу В. Ф. Войно-Ясенецкого (широким крестообразным рассечением с иссечением всего омертвевшего). В подобных случаях введение пенициллина в края послеоперационной раны, а затем систематическое внутримышечное или подкожное его применение является полезным добавлением к оперативному лечению.

2. Особого внимания заслуживает вопрос о лечении фурункулов и карбункулов лица, так как эти заболевания нередко приводят к смертельным осложнениям (менингит, сепсис). Опасности, подстерегающие больных с фурункулами и карбункулами лица, ярко описаны проф. В. Ф. Войно-Ясенецким. Однако некоторые его утверждения спорны, а предлагаемые им способы лечения теперь уже не могут быть рекомендованы.

¹ В настоящее время предпочтительней полусинтетические антибиотики (оксазиллин, ампициллин), цефалоспорины и сульфаниламиды (сульфален, сульфадиметоксин, сульфамонометаксин). При назначении пенициллина применяют значительно более высокие дозы — 3-5 млн ЕД каждые 4 ч. (Ред. IV).

Радикальное оперативное лечение фурункулов и карбункулов лица не снижает угрозу осложнений, что с очевидностью подтверждают наблюдения самого проф. В. Ф. Войно-Ясенецкого.

При тяжелом течении карбункулов или фурункулов лица В. Ф. Войно-Ясенецкий применяет перевязку или иссечение угловой вены носа (*v. angularis nasi*) и передней лицевой вены (*v. facialis anterior*); иногда перевязывает общую лицевую вену (*v. facialis communis*). Далее, воспаленные ткани на лице рассекаются или иссекаются, не считаясь с разрушением формирующегося грануляционного вала. Однако клинические примеры, приведенные в книге, говорят не в пользу столь радикального хирургического лечения карбункулов и фурункулов лица. Самым радикальным иссечением воспалительного инфильтрата и перевязкой лицевых вен обычно не удается предотвратить тромбоз сосудов, менингит и общую гнойную инфекцию.

Ненадежность оперативного лечения фурункулов и карбункулов лица, конечно, не мог не видеть такой опытный клиницист, как В. Ф. Войно-Ясенецкий. И сам он признал, что при карбункулах лица с острейшей септикопиемией операция бесполезна и даже вредна.

Современная клиническая практика дает полное основание придерживаться преимущественно консервативного лечения карбункулов и фурункулов лица. Результаты лечения самых тяжелых фурункулов и карбункулов лица при консервативном лечении лучше, чем при оперативном. Раннее применение антибиотиков в больших дозах дает возможность предотвратить развитие сепсиса, являющегося самым грозным осложнением при фурункулах и карбункулах лица.

Целесообразно ввести в окружность воспалительного очага пенициллин (200-300 тысяч единиц), разведенный в 0,5% растворе новокаина. Лучше впрыскивать небольшое количество раствора, чтобы не причинять сильной боли и не повреждать воспаленные ткани. Раствор необходимо вводить в здоровые участки по соседству с воспалительным очагом. Вместе с тем обязательно и внутримышечное применение пенициллина. В благоустроенных лечебных учреждениях желательно определить микробную флору воспалительного очага и установить ее чувствительность к различным антибиотикам (пенициллин, стрептомицин и др.), выбрав для лечения наиболее активный препарат. В этой связи замечу, что еще до открытия пенициллина, занимаясь лечением фурункулов и карбункулов лица специфическими фагами, мне удалось получать отличные результаты у очень тяжелых больных, если обратить должное внимание на подбор препарата¹.

Лечение фурункулов и карбункулов лица путем опрыскивания воспалительного очага кровью больного (способ Левена) теперь оставлено. Такова же судьба некоторых других способов, упоминаемых в книге.

3. Как известно, любое так называемое местное гнойное заболевание отражается на всем организме, изменяя в какой-то степени его функции, поэтому задача лечения не может сводиться только к воздействию на гной-

¹ В. И. Колесов. Бактериологический контроль и фаготерапия в гнойной хирургии, М., 1948.

Смертельно опасные фурункулы и карбункулы лица, особенно — в области носогубного треугольника требуют применения больших доз цефалоспоринов или антибиотика резерва — тиама (*Ред. IV*).

Учитывая социальную значимость проблемы воспалительных заболеваний пальцев и кисти, их лечение желательно проводить в стационарных условиях с применением описанных в главе оперативных вмешательств и назначением современных средств антибактериальной терапии, вплоть до внутриаптериальных инфузий антибиотиков (*Ред. H. B.*).

ный очаг без укрепления защитных свойств и реакций организма. Необходимо строгое постельное содержание больных с фурункулами и карбункулами лица. Больным с карбункулами конечностей требуется иммобилизация. Полноценное питание, переливание крови и физиотерапевтические процедуры должны проводиться одновременно с применением антибиотиков и оперативными вмешательствами, составляя комплекс общих и местных лечебных мероприятий.

4. Придерживаясь изложенных принципов, нами было проведено госпитальное лечение 121 больного с карбункулами и фурункулами, из них у 46 нагноительный процесс находился на лице (у 14 больных имелись карбункулы лица и у 32 — фурункулы). Все больные выздоровели, причем среди них были дряхлые старики и диабетики.

Из 46 больных с карбункулами и фурункулами лица только у 3 понадобилось вскрыть сформировавшиеся поверхностные гноиники, большинство больных (43 из 46) излечено консервативно.

Из 53 больных с карбункулами разных частей тела (кроме лица) потребовалось прибегнуть к разрезам и иссечению омертвевших тканей лишь у 5. У остальных 48 больных воспалительные инфильтраты или постепенно исчезли благодаря щадящему лечению (пенициллинотерапия, физиотерапевтические процедуры), или имелось ограниченное гнойное расплавление тканей при хорошем общем состоянии больных.

Таким образом, приведенные материалы подкрепляют правильность хирургической тактики, ограничивающей оперативные вмешательства при карбункулах и фурункулах вообще, а лица в особенности.

Полагаю, что в современных условиях раннее (местное и общее) применение антибиотиков является главным условием успешного лечения фурункулов и карбункулов. Конечно, оперативное лечение должно применяться, но не как шаблон, а как метод, имеющий свои показания¹.



¹ Оперативные вмешательства при карбункулах более целесообразно производить под общими видами обезболивания. Их **выбор** определяется конкретными задачами вмешательства и состоянием больного (Ред. Н. В.).

ГНОЙНЫЕ ЗАБОЛЕВАНИЯ ГЛАЗА

Наталья К., крестьянка, 61 года, много лет страдает слезотечением из обоих глаз и сама замечает, что при надавливании пальцем у медиального угла глаза вытекает много мутной слизи. В декабре 1910 г. больная впервые обратилась в Переславскую земскую больницу по поводу панюфальмита левого глаза, который пришлось удалить.

Больной настойчиво указывали на необходимость вылущить правый слезный мешок, но она наотрез отказалась. В июле 1912 г. больная во время жатвы наколола остинкой ржи свой правый глаз и 29/VII явилась в больницу с большой гнойной язвой в центре роговицы, остававшейся без лечения 4 дня. Из слезного мешка выдавливается в большом количестве гнойная слизь; конъюнктивит в состоянии хронического катара и отека. 30/VII удален под местной анестезией слезный мешок, выжжена раскаленным платиновым зондом язва и сделан прокол роговицы. Это, однако, не остановило нагноения роговицы, и потому через день был произведен широкий разрез ее по Эммишу. После этой операции отек конъюнктивы быстро исчез, распространение язвы остановилось, и она стала очищаться; только у верхнего края язвы на ограниченном месте упорно держалась гнойная инфильтрация роговицы, которую 9/VIII пришлось выжечь платиновым зондом. С этого времени очищение язвы шло без помех; к 25/VIII на ее месте сформировалось бельмо, но значительная часть роговицы осталась прозрачной, и больная выписалась с сохраненным зрением.

Множество подобных больных обращается повсюду к сельским врачам, но, к сожалению, в большинстве случаев лечение их ограничивается традиционным вкапыванием атропина, и прогрессирующее гнойное разрушение роговицы делает слепыми многих больных, которым при энергичном хирургическом лечении можно было бы сохранить зрение.

Лечению атропином или эзерином и повязкой подлежат только неглубокие, спокойно протекающие язвы роговицы, у которых и при боковом освещении не видно гнойного пропитывания краев, а определяется лишь серая полоска мелкоклеточной инфильтрации; настоящее же гнойное воспаление роговицы в большинстве случаев требует оперативного лечения,

Впрочем, в новейшее время мы получили новые, весьма эффективные средства борьбы с гнойным кератитом (стрептоцид и пенициллин), и своевременное применение их должно весьма ограничить оперативное лечение этой тяжелой болезни.

Наиболее важно оперативное лечение при двух формах гнойного кератита — при быстро растущей и глубоко разрушающей роговицу центральной язве ее, как у нашей больной, и при серпигиозной язве, — а это как раз самые частые формы гнойного кератита.

На большом числе глазных больных я давно убедился, что в основе огромного большинства серпигиозных язв роговицы лежит хроническое воспаление слезного мешка и что лечение их следует начинать с удаления последнего¹. Если вы возьмете за правило при каждой серпигиозной язве исследовать слезный мешок, то очень часто найдете самые очевидные признаки его воспаления, а в других случаях больной расскажет вам о слезотечении, и при надавливании на слезный мешок вы увидите очень маленькую мутноватую капельку, выступившую из верхней или нижней слезной точки. Таких указаний для меня достаточно, чтобы считать необходимым удаление слезного мешка. Больше того: не раз я лечил серпигиозные язвы консерва-

¹ В настоящее время показания к экстирпации слезного мешка очень сужены. Обычно делается радикальная операция — дакриоцисторинотомия. Эта операция не только обеспечивает отток гноя, но и восстанавливает слезоотведение (Ред.).

тивным путем или даже выжиганием краев, но никакого успеха не получал; тогда я вылушал слезный мешок, не дававший явных симптомов воспаления, и после этого язва в несколько дней заживала.

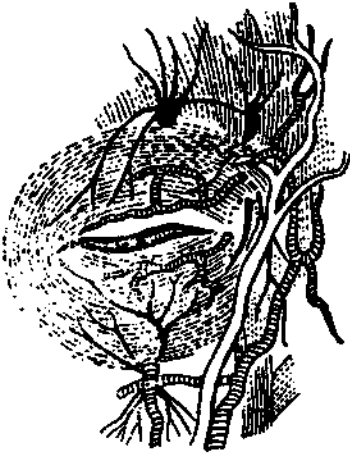

Рис. 4. Артерии, вены и нервы области слезного мешка.

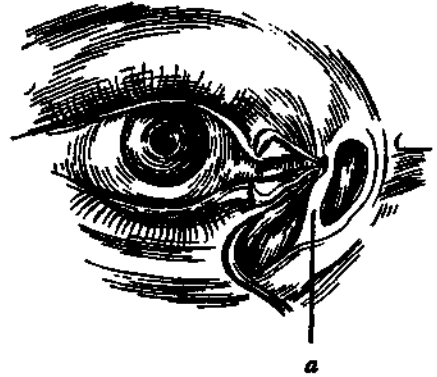


Рис. 5. Fascia lacrimalis (указана стрелкой а) (по Цукеркандлю).

При центральных гнойных язвах роговицы очень часто причиной болезни является дакриоцистит, при наличии которого достаточно ничтожного повреждения роговицы, чтобы возникла тяжелая инфекция ее. У крестьян часты небольшие повреждения роговицы хлебными колосьями при жатве, и количество язв роговицы в сельских амбулаториях возрастает в конце лета.

Итак, вылушение слезного мешка — чрезвычайно важная операция, и ее должен делать каждый сельский врач. По моему мнению, основанному на опыте, почти каждый врач может научиться этой небольшой, нисколько не страшной, но весьма деликатной операции.

Попробую дать настолько подробное описание ее, чтобы врач мог руководствоваться им при самостоятельном изучении техники операции. Относящиеся сюда топографоанатомические данные представлены на рис. 4-6.

Операция делается всегда под местной анестезией 1% адреналин-новокаином или 0,5% адреналин-кокаином, причем примесь адреналина должна быть больше, чем обычно, так как обескровливание имеет очень большое значение при этой операции, вся трудность которой обусловлена кровотечением. Я беру обыкновенно 2 капли адреналина на шприц раствора. Инъекция делается в подкожную клетчатку по линии разреза, причем у верхнего конца разреза впрыскивают побольше и поглубже, так как здесь надо анестезировать п. *infratrochlearis*, выходящий из глазницы и направляющийся как раз в область слезного мешка. Во многих случаях после такой инъекции, при которой тратится 1-2 см³ раствора, вся операция протекает совершенно безболезненно, но иногда больные чувствуют боль при выделении нижней части слезного мешка и при перерезке его; поэтому я впрыскиваю раствор также в глубину, у *crista lacrimalis anterior*, но это требует навыка, и начинающий проще достигнет той же цели, впрыснув раствор между *crista lacrimalis anterior* и слезным мешком уже после обнажения мешка.

Огромное значение имеет правильное проведение кожного разреза, и часто весь ход операции определяется удачным или неудачным первым разрезом. Дело в том, что надо избежать ранения сосудов, чтобы кровотечение из них не мешало при разыскивании и выделении слезного мешка. Сосуды эти — *v. angularis nasi* и *aa. palpebrales mediales, superior* и *inferior*. *V. angularis* проходит обыкновенно у самой *crista lacrimalis anterior*, и разрез приходится проводить очень близко от нее (почти непосредственно позади вены), на середине расстояния между углом глаза (*caruncula lacrimalis*) и *crista lacrimalis anterior*. Вена проходит то довольно далеко кпереди от слезного мешка, то в ближайшем соседстве с ним; она ясно видна у очень многих людей, и желаю-

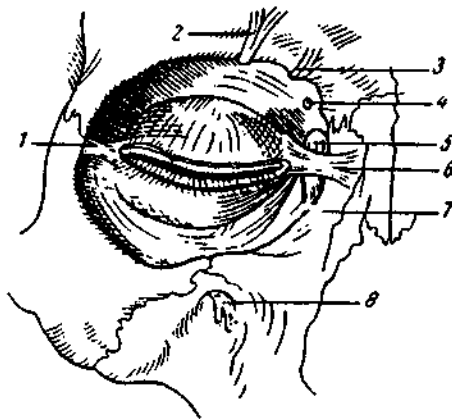


Рис. 6. *Septum orbitale* (по Корнингу).

ЩИЙ Оперировать на СлезНОМ мешке ХОРОШО сделает, если ИЗУЧИТ направление ВЕНЫ, наблюдая ее у СВОИХ ЭМбулАТОРных больных. Вена расположена непо-

i — *пг. palpebrale laterale*; 2 — *n. supraorbitalis*; 3 — *п. supratrochlearis*; 4 — *п. infratrochlearis*; 5 — *saccus lacrimalis*; 6 — *lig. palpebrale mediale*; 7 — *processus frontalis maxillae*; 8 — *п. infraorbitalis*.

средственно под кожей и может быть ранена при первом разрезе. Если это случится, то следует затампонировать ранку и продолжить операцию только через 1-2 дня. Медиальные артерии век идут в поперечном направлении через область слезного мешка; они проходят под круговой мышцей глаза и ранятся при втором разрезе, пересекающем эту мышцу и *lig. palpebrale mediale*; большей частью артерийки эти проходят выше *fornix* слезного мешка и ниже уровня крючка слезной кости, и между ними остается вполне достаточный доступ к слезному мешку; поэтому ни вверх, ни вниз разрез не следует проводить дальше, чем необходимо. Если не удалось избежать ранения одной из этих артерий, то их следует захватить тонким кровоостанавливающим пинцетом Кохера, но это трудно и стеснительно в маленькой, глубокой ранке, и потому чаще приходится ограничиваться временным прижатием комочком марли с перекисью водорода и работать дальше далеко не бескровно. Направление и величина разреза указаны на рис. 5.

Кроме кожи, слезный мешок покрыт спереди медиальной связкой век и начинающимися от нее волокнами круговой мышцы глаза, а глубже так называемой слезной фасцией; последняя представляет продолжение надкостницы глазницы (*periorbita*) и имеет вид тонкой, а иногда весьма заметной пластинки, перекидывающейся от *crista lacrimalis posterior* к *crista lacrimalis anterior* и непосредственно прилегающей к слезному мешку. Над слезной фасцией поперек слезного мешка проходит крепким и толстым фиброзным пучком медиальная связка век, и первая задача после кожного разреза состоит в том, чтобы ясно увидеть и ощупать концом скальпеля эту связку, а затем осторожно перерезать ее и начинающиеся от нее волокна круговой мышцы глаза. При полной перерезке связки концы ее с характерным треском расходятся и появляется слезный мешок, покрытый слезной фасцией; фасцию эту надо осторожно разрезать сверху вниз на всем протяжении слезного мешка (его высота 10-15 мм), захватить край ее тонким зубчатым пин-

цетом и приступить к выделению слезного мешка из-под фасции и из fossa lacrimalis. Это делается желобоватым зондом, причем обыкновенно встречаются затруднения только в области fornix sacci lacrimalis, где приходится нередко разрезать скальпелем или кривыми глазными ножницами более крепкие сращения мешка с фасцией и с fossa lacrimalis. Следует привыкнуть к систематическому выделению слезного мешка, а именно: сперва отделить от передней его поверхности слезную фасцию, затем отделить медиальную и заднюю поверхность от костного ложа, выделить fornix и только после этого перейти на латеральную сторону мешка, от которой должна быть отрезана общая трубочка слезных канальцев. Выделенный таким образом слезный мешок оттягивают пинцетом, как можно глубже отделяют его книзу и скальпелем или глазными ножницами отрезают на уровне нижней костной границы fossae lacrimalis. После правильного вылушения слезного мешка на дне глубокой раны должна быть совершенно ясно видна опустевшая fossa lacrimalis, выстланная только надкостницей. В нее вводят узенький марлевый выпускник и вплоть до него ранку зашивают двумя-тремя швами, для наложения которых пользуются очень круто изогнутыми маленькими иглами. Выпускник удаляют на 2-3-й день, и ранка быстро заживает.

При выделении слезного мешка необходима особенная осторожность в двух пунктах. Вообще тонкие костные стенки fossae lacrimalis особенно легко могут быть повреждены в задней ее части, где они непосредственно граничат с передними клетками решетчатой кости; следствием такого повреждения может быть гнойное воспаление этих клеток. При выделении латеральной стороны слезного мешка можно по неосторожности проникнуть в глазничную клетчатку; от последней слезный мешок отделяет septum orbitale, волокна которой прикрепляются к crista lacrimalis posterior, но перегородка эта довольно слабо развита ниже уровня медиальной связки век и может быть прорвана при грубых движениях желобоватого зонда или при неправильном выделении слезного мешка вне слезной фасции. Такое повреждение случилось в моей практике два раза у дряхлых стариков, но окончилось совершенно благополучно.

В обоих случаях я обратил внимание на особенную тонкость слезной фасции и septi orbitalis и значительную дряблость глазничной жировой клетчатки.

Если операция осложняется кровотечением в такой мере, что за кровью очень трудно разобраться в ране, то требуется большой навык, чтобы правильно вылушить слезный мешок. Начинающий хирург поступит весьма благоразумно, если затампонирует рану и продолжит операцию на другой день, когда кровотечения уже не будет. Очень легко вылушить слезный мешок, если он сильно растянут и ясно обрисовывается в виде округлой опухоли, как это бывает при hydrors sacci lacrimalis и при давнем хроническом воспалении с очень обильным выделением гнойной слизи. С таких именно случаев я советовал бы начинать изучение техники операции. Труднее всего удалять сморщенные мешки со свищами после бывших флегмон.

Из хирургических приемов, применяемых для лечения воспалительного процесса в самой роговице¹ наиболее серьезным и действенным является

¹ Теперь язву роговой оболочки, как правило, оперативно не лечат, ибо благодаря современным лечебным средствам (сульфаниламиды, антибиотики), более высокому культурному уровню населения и широкой сети лечебных учреждений такие тяжелые случаи почти не встречаются (Ред.).

разрез роговицы по Зэмису¹, он действует так же, как всякий разрез воспаленной ткани, т. е. дает выход гною из толщи роговицы и из передней камеры (huroruoи) и ослабляет напряжение воспаленной ткани. В большинстве случаев очень трудно анестезировать глаз при тяжелом гнойном кератите, сопровождающемся резким воспалительным расширением сосудов конъюнктивы и даже отеком ее; обычные вкапывания 3% кокаина никакого действия не производят, и необходимо применять очень крепкий раствор кокаина (10-20%) с примесью адrenalина²; еще лучше добиться сперва анемии конъюнктивы вкапыванием чистого адrenalина и уже после этого кокаинизировать глаз. Если удается резко уменьшить гиперемии конъюнктивы, то глаз анестезируется даже 2% раствором кокаина, в противном случае и очень крепкие растворы остаются недействительными. В таких случаях очень легко быстро получить полную нечувствительность роговицы, впрыснув под конъюнктиву вблизи латерального края роговицы несколько капель 1% новокаина с адrenalином. Я много раз так поступал и неизменно получал отличные результаты, но подконъюнктивальная инъекция на гнойно зараженном глазу не может считаться вполне безопасной.

Анестезировав глаз тем или другим способом, вводят векорасширитель³, тщательно обмывают глаз струйкой борного раствора из ундинки и захватывают фиксационным пинцетом глазное яблоко за конъюнктиву у нижнего края роговицы. Линейный нож Грефе, обращенный спинкой к радужке, а лезвием вперед, вкалывают в здоровую еще ткань роговицы у латерального края язвы, осторожно проводят под ней через переднюю камеру и выкалывают у медиального края язвы, опять-таки в здоровой ткани роговицы; медленными и осторожными, но широкими движениями ножа всю инфильтрированную часть роговицы разрезают изнутри кнаружи. Особенно медленно и осторожно надо оканчивать разрез, так как иначе водянистая влага передней камеры быстро вытекает струей, что сопровождается резкой болью; больной может сильно сжать веки, и это приведет к беде: через рану высколит хрусталик и потечет стекловидное тело, а дальше произойдет тяжелая инфекция и атрофия глаза.

Правильно сделать разрез роговицы вовсе не трудно, и результат этой маленькой операции почти всегда бывает превосходным. На большом опыте я убедился, что разрез роговицы, как правило, останавливает нагноение роговицы в тех случаях, когда прижигания язвы и прокол роговицы оставались безуспешными. Большое достоинство разреза роговицы я вижу еще в том, что через него свободно и полностью опорожняется большой huroruoи, почти всегда имеющий место при гнойном кератите; обыкновенно гной выходит самостоятельно, и только иногда приходится осторожно извлекать слизисто-гнойные комочки iris-пинцетом. Опорожнить huroruoи проколом роговицы гораздо труднее.

Делать разрез роговицы амбулаторно не следует. Больной должен хотя бы несколько дней пролежать в постели. Повязку надо менять два раза в день, впуская при этом в глаз атропин.

¹ После рассечения роговой оболочки по Зэмису получается большой и грубый рубец. В настоящее время в случаях тяжелой серпигиозной язвы делают операцию Зондермана — трепаном высверливают центр язвы (*Ред.*).

² Однако крепкие растворы кокаина повреждают эпителий роговицы (*Автор*).

³ При разрезе и прижигании роговицы лучше применять не векорасширитель, а два векоподъемника Демарра, которыми помощник растягивает веки, как крючками (*Автор*).

Прокол роговицы делают маленьким копьевидным ножом у нижнего края *limbus corneae*, причем нож вкалывают так же, как при оптической иридектонии, но ранка делается несколько меньше. Нужнее всего и полезнее всего такой прокол при тех краевых язвах роговицы, которые появляются при скрофулезе, расположены в самом *limbus* и имеют опасное свойство очень быстро распространяться в глубину, пронизывать всю толщу роговицы и вызывать выпадение радужки. Если вы находите у больного такую язву, похожую на пробитую гвоздем дырочку у края роговицы, немедленно сделайте прокол роговицы, чтобы понизить внутриглазное давление, и вкапывайте 0,5% раствор эзерина для той же цели.

Вполне уместен прокол роговицы и при относительно спокойно протекающих язвах ее с *hуроруон* большей или меньшей величины. При настоящем же гнойном кератите прокол обыкновенно не достигает цели.

Выжигание гнойно инфильтрированных краев язвы, особенно прогрессирующего края серпигиозной язвы, — чрезвычайно действенное средство для остановки гнойного процесса, если вылушением слезного мешка устранена причина его. Глаз анестезируют, как и при разрезе роговицы, вводят векорасширитель, удерживают глаз фиксационным пинцетом и глубоко, вплоть до здоровой ткани, выжигают инфильтрированный край раскаленным платиновым зондом (например, зондом Ложечникова). Важно сразу же прижечь глубоко и основательно, так как экономия в этом случае приводит к печальным результатам: нагноение прогрессирует, нерешительные прижигания повторяют и, в конце концов, разрушается гораздо большая часть роговицы, чем при однократном энергичном выжигании,

Описанные хирургические приемы не достигают цели только при особенно злокачественных формах гнойного кератита, каковы, например, кератомалиция у истощенных детей, быстрое разрушение роговицы при запущенном бленорроином конъюнктивите или вообще при далеко зашедшем нагноении роговицы. Вот пример.

Пелагея П., крестьянка, 43 лет, обратилась 25/IX 1918 г. в Ташкентскую городскую больницу. 10 дней назад во время жатвы засорила левый глаз, и с тех пор он сильно разболелся, а через несколько дней ослеп. Раньше глаз был совершенно здоров и никакого слезотечения из него не было. Теперь 3/4 роговицы пропитаны гноем, и только снаружи вверх роговица еще уцелела на небольшом протяжении. Конъюктива очень отечна, красна, в глазу сильные боли.

Можно ли было здесь рассчитывать на успех при самом энергичном лечении гнойного кератита? Почти нельзя, ибо давность болезни, обширность поражения роговицы, отек конъюнктивы и сильные боли в глазу давали основание почти с уверенностью думать, что нагноение перешло уже на радужку и ресничное тело. Но все-таки теплилась еще минимальная надежда на возможность остановки процесса, и потому 26/IX я сделал разрез через всю роговицу, от латерального до медиального края ее, причем вышло много гноя из толщи роговицы и из передней камеры глаза. Оперировать пришлось под конъюнктивальной инъекцией 1% кокаина с адреналином ввиду полной безуспешности вкапываний адреналина и 5% кокаина.

В первые дни после операции гнойный процесс, видимо, затихал, боли успокоились, отек конъюнктивы исчез, но с вечера 1/X наступило значительное ухудшение: снова появился отек конъюнктивы, еще больший, чем прежде, и образовалась напряженная и очень болезненная припухлость в медиальной части верхнего века. Температура поднялась до 38,5°.

Что произошло в глазу? Что означает воспалительная припухлость в верхнем веке? После разреза роговицы нагноение затихло лишь в той мере, в какой оно касалось роговицы, из передней камеры глаза вышел гной, и этим можно было объяснить временное улучшение. Но гнойный процесс перешел на ресничное тело и сосудистую оболочку, гноем пропиталось стекловидное тело — иначе говоря, развился уже паноптальмит.

Напряженная и болезненная воспалительная припухлость в медиальной части верхнего века, очевидно, является лишь началом того обширного воспалительного пропитывания теноновой капсулы, глазничной клетчатки и века, которое всегда сопровождает паноптальмит.

Что же предпринять? Удалить ли глаз целиком или только опорожнить нагноившееся содержимое его? Против удаления глаза при паноптальмите можно сделать два возражения: операция эта не вполне безопасна, так как после нее наблюдались случаи смерти от гнойного менингита, и, кроме того, она не совсем проста для начинающего¹. Несравненно легче удалить вполне подвижный, окруженный теноновой капсулой глаз, например, по поводу стафиломы или внутриглазной опухоли, чем сделать это при паноптальмите, когда не только тенонова капсула, но и мышцы, и вся окружающая клетчатка воспалены и крепко спаяны с глазным яблоком. При некотором опыте в энуклеации глаза, конечно, и при этих условиях можно сделать операцию в 5 минут, но начинающий встретит довольно большие затруднения, и ему гораздо легче будет срезать роговицу и опорожнить глаз острой ложечкой, чем полностью удалить его. Однако заживление после опорожнения глаза тянется гораздо дольше, часто сопровождается болями, и лечебный эффект никак не может сравниться с тем немедленным огромным облегчением, которое чувствует больной после полного удаления глаза. Что касается возможности менингита после энуклеации, то опасение это преувеличено, и многие окулисты не считают с весьма малой вероятностью этого осложнения. К тому же и при опорожнении глазного яблока почти неизбежно происходят повреждения отечной и весьма рыхлой соединительной оболочки и тем открывается путь для инфекции в глазничную клетчатку.

По этим соображениям 2/X я удалил у больной глаз под регионарной анестезией. Наркоз при этой операции применяется только во избежание тяжелого психического воздействия ее на нервных больных², боли же никакой больной не почувствует, если ему впрыснуть 2-4 мл 2-1% новокаина с адреналином к ganglion ciliare или, вернее говоря, к ресничным нервам. Для этого нет никакой надобности в изогнутых иглах, как это прежде рекомендовалось, а просто вкалывают иглу в 5 см длиной в конъюнктиву у самого латерального угла глаза и, направляя ее наискось назад и в медиальную сторону, вводят в глазницу на 3-3,5 см и здесь, позади глаза, впрыскивают раствор. Уже через 2-3 минуты после такой инъекции вы можете совершенно безболезненно удалить глаз. Ради опорожнения глаза при паноптальмите такую инъекцию было бы рискованно производить, так как она сопряжена с опасностью занесения инфекции в глазницу; при энуклеации же это не имеет значения, так как при этой операции все равно

¹ Теперь при паноптальмите ни в каком случае не показана энуклеация, так как после нее нередко развивается менингит. Допускается только эвисцерация (Ред.).

² В настоящее время при глазных операциях к наркозу не прибегают, бывает вполне достаточно местной анестезии (Ред.).

лазничная клетчатка неизбежно инфицируется, но зато рана основательно дренируется марлей.

Рана зажила у больной очень быстро и без всяких осложнений, как и у всех моих довольно многочисленных подобных больных.

Федор Л., 14 лет, поступил 24/XI 1918 г. в Ташкентскую больницу по поводу выпячивания левого глаза, которое у него началось год назад; месяцев через пять глаз ослеп, и теперь в нем нет даже светоощущения. Все глазное яблоко выступило из глазницы, но имело близкий к нормальному вид, движения его были возможны, но очень ограничены. В глубине глазницы, у нижнего и латерального краев ее, прощупывалась твердая и неподвижная опухоль. 26/XI произведена операция под хлороформным наркозом. Разрезана наружная спайка век, обрезана конъюнктив и обследована пальцем глазница. Оказалось, как и предполагали, что опухоль представляет собой саркому, исходящую из оболочек зрительного нерва; она вся помещалась внутри воронки глазных мышц, и со стороны стенок глазницы ее легко можно было обойти со всех сторон пальцем, так как она нигде не выходила из мышечной воронки. Зрительный нерв, прикрепления глазных мышц, сосуды и нервы перерезаны у самой верхушки глазницы, удалена вся глазничная клетчатка; веки сшиты вплоть до марлевого выпускника, выведенного через наружный угол глазницы. Через 3 дня больной впал в возбужденное состояние и вскоре потерял сознание. Немедленно раскрыты на всем протяжении сшитые веки, и в глазнице найдена мутная, серозно-гнойная жидкость с примесью крови; жидкость удалена и глазница выполнена марлей. Больной оставался в бессознательном состоянии и 6/ХН умер.

На вскрытии обнаружено, что вся мягкая оболочка основания мозга сильно пропитана гноем, нагноение распространилось также вдоль левой сильвиевой борозды и проникло в IV мозговой желудочек, который сплошь наполнен гноем. Совершенно ясно видно, что менингит начался от левого зрительного отверстия. На нижней поверхности левой лобной доли мозга, у самого обонятельного нерва, найдена опухоль овоидной формы величиной со сливу, наполовину погруженная в вещество мозга, в котором она образовала овальную ямку глубиной в 1 см; из этой ямки опухоль была легко вылушена без малейшего повреждения вещества мозга, с которым она только соприкасалась.

Инфекция в этом случае была внесена в глазницу при операции, так как не было возможности привести в асептическое состояние выпяченную вместе с глазом и хронически воспаленную вследствие этого конъюнктиву. Гнойный экссудат из опустевшей глазницы проник в полость черепа по зрительному нерву. Это вполне понятно, если вспомнить строение оболочек зрительного нерва; на него непосредственно распространяются все три оболочки мозга: твердая, паутинная и мягкая; щелевидные пространства, окружающие нерв, являются прямым продолжением соответствующих подоболочечных пространств мозга. При операции нерв был перерезан у самого зрительного отверстия, так как саркома достигала верхушки глазницы и путь для инфекции в полость черепа под оболочками нерва был очень короток. При энуклеации глаза по поводу панофтальмита условия иные: нерв перерезают вблизи глазного яблока; оболочки его, как и все содержимое глазницы, воспалены, и слипчивое воспаление быстро закрывает подоболочечные щели; да и самое воспаление глазничной клетчатки быстро затихает после удаления его источника, а воспалительные продукты всасываются марлевым тампоном и отводятся наружу.

Другой путь инфекции в полость черепа — это верхняя и нижняя глазничные вены, проникающие в полость черепа через широкую медиальную часть верхней глазничной щели и впадающие в *sinus cavernosus*. Тромбофлебит этих вен, всегда возможный при флегмоне глазницы, легко может вызвать смертельный тромбоз синуса, проявляющийся тяжелыми симптомами общей инфекции пиемического типа, выпячиванием одного или обоих глаз и венозным застоем в ближайших к глазу частях лица.

¹ В лечении гнойных заболеваний глаза целесообразно введение ингибиторов ферментов протеолиза и антибиотиков в поверхностную височную артерию на стороне поражения (Из опыта кафедры офтальмологии Крымского медуниверситета) (Ред. Н. В.).

ГЛАВА IV

ГЛУБОКИЕ ГНОЙНЫЕ ВОСПАЛЕНИЯ ЛИЦА. ФЛЕГМОНА ГЛАЗНИЦЫ

У больных, которыми мы займемся в этой главе, имелась на первый взгляд почти однородная картина болезни: все они поступили в больницу в очень тяжелом септическом состоянии, с температурой около 40° и очень частым пульсом (120-140 в минуту), у всех трех была большая воспалительная опухоль щеки и отек век, закрывающий глаз. Однако расспрос и внимательное исследование показали, что происхождение болезни у всех различно и что лечение должно быть далеко не одинаковым.

Василий К., 30 лет, поступил в Ташкентскую больницу 20/IV 1917 г. в очень тяжелом состоянии: левая щека и верхняя губа сильно раздуты, красны; на веках левого глаза и в левой подчелюстной области очень значительный отек; температура 40°, пульс 140. Со стороны преддверия рта не совсем ясно определяется воспалительная припухлость над передней поверхностью верхней челюсти; снаружи вблизи носа и нижнего века виден и прощупывается глубокий воспалительный инфильтрат.

Очень похожая картина болезни часто встречается в амбулатории. Значительная воспалительная припухлость щеки и отек век обычно зависят от периостита верхней челюсти, который сплошь и рядом развивается при периодонтите премоляров или первого моляра и имеет вид абсцесса, помещающегося над основанием альвеолярного отростка. Если заморозить слизистую оболочку струей хлорэтила и широко вскрыть абсцесс, то на другой день опухоль щеки опадет, отек век исчезнет, а больной быстро выздоровеет.

Не этим ли ограничивается дело и у Василия К.?

Нет, и прежде всего потому, что у него, крепкого и здорового человека, пульс 140 и температура 40°. Такого тяжелого общего заражения при обыкновенном альвеолярном периостите никогда не бывает; не бывает и отека на шее при периостите верхней челюсти; общее состояние больных при обыкновенном периостите почти вовсе не нарушено, температура нормальна или только слегка повышена, пульс несколько не изменен. У больного Василия К. нет кариозного зуба, нет абсцесса на альвеолярном отростке, а на передней поверхности челюсти при ощупывании только неясно определяется воспалительный инфильтрат. Где же нагноение? Не в толще ли щеки? Флегмоны щеки в редких случаях развиваются из маленьких лимфатических железок, расположенных на наружной поверхности *m. buccinatorii* (*lymphoglandulae buccinatoriae*), но флегмоны эти обыкновенно бывают доброкачественными и не вызывают тяжелых симптомов общего заражения.

Анамнез объясняет, в чем дело. У больного 17 дней тому назад начался сильный насморк, а через неделю он заметил кровянисто-гнойное выделение и неприятный запах из левой ноздри. В ночь на 19/IV был озноб, температура повысилась, утром припухла щека.

Гнойное выделение из одной ноздри может зависеть от разных причин, например, от присутствия инородного тела или секвестров в полости носа, от различных язвенных процессов (бугорчатка, сифилис, рак), но чаще всего причиной его бывает гнойное воспаление придаточных полостей носа: лобной пазухи, гайморовой полости, ячеек решетчатой кости. Чаще всего такие воспаления придаточных полостей вызывают острый насморк, и те боли во лбу, которые почти каждый испытывает при насморке, зависят от

катаррального воспаления лобной пазухи, обыкновенно затихающего в короткое время без всякого лечения. От этих невинных катарральных синуситов ряд переходных форм ведет к очень тяжелым, даже опасным для жизни, гнойным и гнилостным воспалениям придаточных полостей.

Чтобы распознать нагноение в придаточных полостях, необходимо исследовать нос, и при этом обыкновенно видны капли гноя, стекающие из-под средней раковины по поверхности нижней, так как в среднем носовом ходе находятся выводные отверстия челюстной и лобной пазух и передних клеток решетчатой кости; только при редких заболеваниях задних клеток и клиновидной пазухи гной стекает по поверхности средней носовой раковины в задней части. У больного Василия К. имеется воспалительная припухлость левой нижней носовой раковины и гнойная слизь на ее поверхности. Итак, диагноз выяснен: у больного чрезвычайно тяжелое воспаление левой челюстной пазухи, перешедшее уже со слизистой оболочки на переднюю костную стенку и через нее в мягкие ткани щеки: вблизи носа и нижнего века уже образуется, по-видимому, абсцесс.

Немедленно по поступлении в больницу была сделана операция под эфирным наркозом. Широким разрезом изо рта обнажена передняя поверхность верхней челюсти; в мягких тканях щеки только отек и воспалительная инфильтрация; широко вскрыта долотом передняя стенка гайморовой полости, и из нее вытек зловонный водянистый буроватый гной (в мазке из него было найдено много толстых палочек). Острой ложкой удалено из пазухи много гнилых грануляций, и пазуха выполнена марлей. Сделан еще пробный небольшой разрез до кости со стороны щеки, на месте воспалительного инфильтрата, но вытекла только кровь. На следующий день отек лица и шеи еще более увеличился, температура понизилась лишь до 39°, но пульс значительно улучшился. В ночь на 23/IV был бред. При перевязке 23/IV обнаружена обширная флегмона левой щеки, вскрывшаяся в нижнем веке. Под эфирным опьянением сделан широкий разрез вдоль нижнего края глазницы, причем выделилось много гноя и омертвевшей клетчатки. Рана на щеке скоро очистилась, и 1/V больной выписан для амбулаторного лечения в отличном состоянии. Через неделю он был вполне здоров.

Итак, больной был на краю могилы вследствие тяжелого гнилостного заражения челюстной пазухи. Ярким доказательством чрезвычайной вирулентности вызвавших его гнилостных бактерий, помимо общего септического состояния больного, служила гнилостная флегмона щеки, развившаяся в ране, несмотря на обильную тампонаду марлей. Флегмона эта весьма поучительна. Причину ее развития надо искать не только в высокой вирулентности бактерий, но и в том, что марлевые тампоны из гайморовой полости были выведены в преддверие рта, а не наружу, в повязку, которая всасывала бы ядовитый секрет и давала бы доступ воздуху в рану. Важнейшим средством борьбы с гнилостными флегмонами является широкое раскрытие всех закоулков раны, удаление всех омертвевших тканей и обильная тампонада марлей; этим мы устраняем условия, благоприятные для жизнедеятельности анаэробных гнилостных микробов: широко раскрытая рана высушивается, вентилируется и быстро очищается от омертвевшей клетчатки под повязкой из йодоформной марли. У нашего же больного имелись благоприятные условия для дальнейшего развития гнилостных бактерий, так как тампон, пропитавшийся секретом, не мог отдавать его в повязку, рана находилась под влиянием влажной теплоты полости рта, а доступ воздуха в нее был весьма ограничен. По этим соображениям можно считать обязательным в подобных тяжелых случаях не ограничиваться разрезом со стороны преддверия рта, а делать широкий разрез через всю толщу кожи и через него выводить тампоны нару-

жу. Впрочем, в этом редко может встретиться надобность, так как опасное для жизни воспаление челюстной пазухи, подобное имевшемуся в разобранном нами случае, составляет редкое исключение; обычно болезнь протекает гораздо спокойнее, как и в других придаточных частях носа, и операции производятся в большинстве случаев в хронической стадии воспаления. Тогда челюстная пазуха широко вскрывается со стороны носа путем образования большого отверстия в медиальной ее стенке; если подозревают, что в пазухе имеются грануляционные или полипозные разражения, кисты или костные секвестры, то, кроме образования этого отверстия, широко трепанируют переднюю стенку полости со стороны преддверия рта и отсюда производят очистку полости, но после этого рану зашивают наглухо, а дренаж выводят в нос через отверстие в медиальной стенке.

Воспаление передних клеток решетчатого лабиринта почти всегда комбинируется с воспалением лобной пазухи и излечивается операцией Килиана. Вот пример такого заболевания.

Надежда К., 23 лет, поступила в Переславскую больницу 1/VII 1914 г. Болея 1/2 года. Жалуются на гнойное истечение из носа и боли, имеющие пульсирующий характер, в глубине верхнего отдела носа, в глазницах и во лбу. При исследовании носа виден гной на поверхности нижних раковин и на средних раковинах. При просвечивании электрической лампочкой затемнения лобной пазухи не получается. Постукивание над этой пазухой безболезненно, но надавливание на медиальную стенку глазницы (бумажную пластинку решетчатой кости) болезненно с обеих сторон. 4/VII произведена резекция переднего конца левой средней носовой раковины и разрушены конхотомом передние клетки решетчатой кости. После операции больная почувствовала большое облегчение на оперированной стороне, 11/VII такая же операция произведена на правой стороне. После этих операций больная все-таки продолжала жаловаться на боли во лбу, особенно с левой стороны, 15/VII произведено пробное просверливание лобной пазухи (по Кохеру) слева и из нее получен гной. На следующий день операция под местной анестезией. Сделаны инъекции с обеих сторон в крылонёбную ямку по Матас-Брауну, анестезированы на обеих сторонах nn. ethmoidales, сделаны инъекции вдоль верхних стенок глазниц (nn. supraorbitalis и frontalis) и все поле операции ограничено подкожной инъекцией 0,5% адреналин-новокаина. Произведена операция Килиана на левой стороне. Разрез вдоль всей брови с дугообразным продолжением медиального конца его книзу, над лобным отростком верхней челюсти. Долотом снесены передняя и нижняя стенки лобной пазухи, но верхний глазничный край оставлен в виде мостика нетронутым. Лобная пазуха была довольно объемиста и содержала кровянистую жидкость с большой примесью слизи и гноя. Слизистая оболочка ее была настолько изменена, что легко стиралась марлевыми шариками. Резецирован лобный отросток верхней челюсти, после чего передние клетки решетчатой кости стали вполне доступны осмотру; они оказались основательно вскрытыми при первой внутриносовой операции, а потому оставалось только расширить выводящее отверстие лобной пазухи и через него провести дренажную трубочку из лобной пазухи в полость носа, а рану зашить наглухо. Заживление прошло совершенно гладко, и 24/VII больная выписана выздоровевшей. Через 3 месяца она приходила совершенно здоровой.

Так оперируют при хроническом воспалении лобной и решетчатой пазухи, при острой же эмпиеме лобной пазухи, протекающей настолько тяжело, что нельзя применять только консервативное лечение, обычно ограничиваются простым вскрытием пазухи путем трепанации передней ее стенки над медиальным концом брови.

Ахмет И., 42 лет, поступил в Ташкентскую больницу 8/V 1918 г. по поводу недавно появившейся огромной воспалительной опухоли правой щеки. Болезнь началась 20 дней тому назад кровотечением из десен; больной не лечился. Поступил он в довольно тяжелом состоянии: пульс 120, температура 37,5°, с каждым днем она поднималась все выше и, наконец, достигла 40,2°. Большая воспалительная пазуха занимает всю правую щеку, веки правого глаза и височную область. Все зубы правой верхней челюсти расшатаны и баллотируют,

десна отслоена и под ней зонд проникает к обнаженной от надкостницы и шероховатой передней поверхности верхней челюсти; изо рта гнилостный запах. Над нижним краем глазницы и над скуловой костью определяется зыбление.

Как видите, здесь есть целый ряд отличий от предыдущего случая. Уже при наружном осмотре отмечена значительная воспалительная припухлость височной области; это не простой отек, а глубокая припухлость, очень болезненная при давлении. Как истолковать ее? Над нижним краем глазницы и над скуловой костью определяется флюктуация, вся передняя поверхность верхней челюсти обнажена от надкостницы; значит, нагноение далеко распространилось по челюсти и перешло на скуловую кость. На границах двух костей надкостница прочно приращена и отслойка ее при гнойном периостите здесь обыкновенно останавливается; если нагноение переходит на соседнюю кость, то это значит, что оно имеет резко выраженный прогрессирующий характер, и вы можете быть уверены, что у больного отслоена гноем надкостница не только на передней, но и на задней поверхности челюсти, на *tuber maxillae*. Верхний край задней поверхности челюсти ограничивает снизу нижнюю глазничную щель, а от верхнего края этой щели уже начинается височная ямка черепа, занятая височной мышцей. Глазничная щель, конечно, у живого человека не зияет, как на черепе, а закрыта фиброзной перепонкой, по которой гной прямым путем стекает с бугра верхней челюсти вверх, в височную ямку. Попав сюда, гной может распространиться или по наружной поверхности височной мышцы, под покрывающей ее толстой височной фасцией, или по дну височной ямки, под мышцей и надкостницей. Эти анатомические соображения в связи с наличием глубокой и очень болезненной припухлости в височной области дают полное основание думать, что тяжелое прогрессирующее нагноение распространилось у больного по всей верхней челюсти и перешло уже в височную ямку.

Каково же происхождение этого нагноения, в чем сущность этой тяжелой болезни? Она началась с кровотечения из десен; больной истощен, все зубы правой верхней челюсти у него сильно расшатаны. Расшатанность целого ряда зубов — очень важный признак, на который всегда необходимо обращать внимание, особенно если зубы не только расшатаны, но и баллотируют; это может зависеть от тяжелого воспаления десен (например, при скорбуте), от далеко зашедшей альвеолярной пиорреи, от рака гайморовой полости, но чаще всего ряд зубов шатается и баллотирует при остеомиелите челюсти.

Мы уже констатировали, что вся верхняя челюсть омывается гноем, что передняя поверхность ее шероховата, иначе говоря, челюсть воспалена, и расшатанность зубов служит лишь ярким подтверждением того, что мы имеем дело с тяжелым остеомиелитом верхней челюсти. Болезнь началась с цинги; гнилостные бактерии полости рта проникли под воспаленные и разрыхленные десны и вызвали тяжелое воспаление верхнечелюстной кости.

Это, если хотите, и не остеомиелит в точном смысле слова, т. е. первичное заболевание костного мозга как результат гематогенной инфекции, но о словах спорить не стоит. Сущность в том, что и у данного больного имеется гнойное воспаление кости, надкостницы, костного мозга и окружающих мягких частей, как это бывает при типичном остеомиелите длинных трубчатых костей конечностей. Понимаемый в таком смысле остеомиелит челюстей, особенно нижней, представляет собой довольно частое заболевание, первичный же типичный гематогенный остеомиелит и на нижней челюсти

сти наблюдается редко, а на верхней вряд ли вообще встречается. Впрочем, вот случай, который с большой вероятностью может быть принят за первичный остеомиелит верхней челюсти.

Валентина Д., крестьянская девочка, 11 месяцев, принята в Переславскую больницу 23/1 1916 г. Недели 3 тому назад у ребенка внезапно появилась воспалительная припухлость левой щеки, затем вскрылся абсцесс во рту. Теперь из альвеолярного отростка левой верхней челюсти торчат большие секвестры. Секвестры удалены в несколько приемов, в последний раз — под эфирным опьянением; вместе с ними пришлось удалить и торчавшие наружу зародыши коренных зубов. После этого ребенок быстро выздоровел.

Это типичный пример особой формы остеомиелита челюстей или, вернее, верхней челюсти, так как на нижней он наблюдается лишь в исключительных случаях. Это — младенческий своеобразный остеомиелит, чаще всего начинающийся в самом раннем возрасте, от 2 до 10 недель, и не позже года. Он, по-видимому, гематогенного происхождения; однако многие авторы считают причиной его инфекцию полости рта при обмывании его, при введении в рот пальца акушера, а также травму при родах (узкий таз, шипцы). Инфицируется легче всего десневой край, покрытый нежной слизистой оболочкой; иногда находят некроз зубного зачатка. Абсцессы образуются на нёбе, в глазнице, в крылонёбной ямке. Течение болезни не всегда тяжелое, а прогноз не всегда бывает неблагоприятным.

Итак, распознав у Ахмета И. остеомиелит, мы приступили 12/V к операции.

Хлороформный наркоз. Стол сильно наклонен головным концом книзу, чтобы кровь не затекала в гортань. Разрез вдоль нижнего края глазницы и от скуловой кости к углу рта; получившийся лоскут отвернут к средней линии, и на поверхности челюсти найдено много гнилостно разложившихся кровяных сгустков. Удалены щипцами Люэра обнаженные от надкостницы и тяжело воспаленные скуловая кость, наружная и нижняя стенки глазницы, передняя стенка гайморовой полости и весь альвеолярный отросток. В челюстной пазухе гноя нет. На дне височной ямки также прощупана обнаженная кость, сделан разрез через височную мышцу, рана выполнена марлей и лоскут щеки положен на место. В ночь на 15/V больной умер в тяжелом септическом состоянии. Вскрытие: в полости черепа и в мозгу нет никаких признаков воспаления, sinus cavernosus в нормальном состоянии. В глазнице только серозное пропитывание клетчатки; в ране обширное омертвление клетчатки и мышц.

Даже столь радикальная операция не спасла больного, так сильна была инфекция¹. Зачем же было произведено обширное удаление костей? Оно было необходимо по двум причинам. Во-первых, при остеомиелите плоских костей, обычно протекающем весьма тяжело, кость, как губка, пропитывается гноем и ее необходимо удалить, чтобы предотвратить общее заражение или остановить его; поэтому при остеомиелите черепных костей, подвздошной кости, лопатки производят обширные резекции. Кроме того, воспаление тонких костей, как, например, лопатки, верхней челюсти, почти всегда ведет к омертвлению их, и потому кость следует удалить заранее. Во-вторых, обширная резекция боковой и нижней стенок глазницы была необходима ввиду того, что нагноение распространилось под надкостницей этих стенок и угрожало перехо-

¹ Раннее применение антибиотиков при острых остеомиелитах (включая и остеомиелит челюстей) дает отличные результаты и позволяет приостановить распространение воспалительного процесса. При далеко зашедшем остеомиелите, где оперативное лечение применяется по жизненным показаниям, назначение антибиотиков также необходимо в целях предотвращения сепсиса и предотвращения прогрессирования воспаления в кости (Ped.).

дом на глазничную клетчатку и в полость черепа; простая тампонада периостальных гнойников в глазнице была бы крайне ненадежным средством борьбы с таким грозным процессом. Да и вообще только обширная атипическая резекция верхней челюсти могла бы остановить нагноение во всех закоулках ее и обеспечить широкое раскрытие гнилостных затеков.

На поверхности челюсти при операции вместо ожидаемого гноя были найдены гнилостно разложившиеся свертки крови. Это подтверждает наше предположение о том, что основой болезни надо считать скорбут. Поднадкостничные кровоизлияния давно известны при скорбуте и служат основой для развития цинготного остеомиелита.

Ал. И., 22 лет, поступил в Ташкентскую больницу 3/VI 1918 г. Дней 9-10 тому назад разболелся левый верхний второй моляр, уже лет 10 кариозно измененный, но не причинявший больному никакого беспокойства; появилась припухлость на щеке, и через день зубным врачом была произведена экстракция зуба под местной анестезией. На следующий день начались сильные боли в левой половине лица, температура повысилась до 39°, и опухоль щеки стала с каждым днем увеличиваться; при поступлении в больницу опухоль занимала всю левую половину лица и височную область, глаз был закрыт распухшими и отечными веками. Накануне на дому у больного врачом был сделан разрез на щеке, у середины переднего края жевательной мышцы, но гноя не было найдено. Состояние больного очень тяжелое, пульс 134, температура 39,5°, язык обложен, изо рта дурной запах; над задним концом альвеолярного отростка левой верхней челюсти определяется заметная воспалительная припухлость; в ячейке извлеченного зуба капля гноя; при надавливании на десну вытекает еще немного гноя. Палец, введенный выше, вдоль бугра верхней челюсти, находит над ним очень болезненную припухлость, и при надавливании здесь из-под десны также вытекает гной. Вся височная область сильно припухла и очень болезненна при давлении.

Можно догадаться, что и здесь гной распространился в височную яму с бугра верхней челюсти по тому же пути, как и у больного Ахмета И. Однако признаков остеомиелита челюсти нет; передняя поверхность челюсти и альвеолярный отросток почти нормальны, зубы не расшатаны, и только слизистая оболочка и десна над ними несколько припухли и отечны, но это, очевидно, зависит от нагноения по соседству, над бугром верхней челюсти. Мы имеем дело с тяжелым периоститом над задним концом альвеолярного отростка и бугром челюсти, осложнившимся флегмоной височной области. В кариозном зубе произошло гнилостное распадение пульпы; воспаление распространилось через корневой канал в альвеолу, вызвало периодонтит и через кость проникло под надкостницу наружной поверхности челюсти. Надо, однако, знать, что корни первого и второго моляров и второго премоляра близко подходят к верхнечелюстной пазухе и нередко даже вдаются в нее; поэтому периодонтит этих зубов может сопровождаться образованием абсцесса на дне гайморовой полости и гнойным воспалением ее. Но исследовав нос, мы не находим в нем ничего особенного: раковины нисколько не припухли, гноя в них нет; давление на переднюю поверхность челюсти также безболезненно, при освещении изо рта электрической лампочкой челюстная пазуха ярко просвечивает.

Итак, нам надо только вскрыть гнойник височной области и периостит бугра.

Операция произведена в день поступления больного, 3/VI, под эфирным опьянением. Разрез во рту, над бугром челюсти; выделилось немного буроватого вонючего гноя. Разрез в височной области; гной под височной фасцией в количестве приблизительно столовой ложки. Палец проникает под скуловую дугу вниз и выходит в разрез у переднего края жевательной

мышцы, который был сделан на дому у больного; через него выведена дренажная трубка, проведенная под скуловой дугой в височную область. Под височную фасцию введены, кроме того, марлевые выпускники. Через день после операции температура понизилась, опухоль на лице значительно уменьшилась, и больной чувствовал большое облегчение. Однако на 4-й день, 7/VI, снова явился большой отек век, а на следующий день больной впал в бессознательное состояние, веки левого глаза покраснели и стали твердыми и напряженными, глаз заметно выпятился вперед, на веках правого глаза также появился значительный отек. Через 2 дня больной умер.

Что произошло? Что это за поворот от заметного улучшения после операции к смертельному ухудшению болезни? Вспомните, что в подвисочной ямке, на поверхности крыловидных мышц, как раз на пути распространения гноя, расположено крыловидное венозное сплетение, которое широко сообщается с нижней глазничной веной при посредстве анастомоза, проходящего через нижнюю глазничную щель. Гнойный тромбофлебит крыловидного венозного сплетения распространился на глазничные вены, а по ним на *sinus cavernosus*; через стенки кавернозной пазухи инфекция, как это обыкновенно бывает, распространилась на мягкую мозговую оболочку, и больной погиб от менингита. О тромбозе кавернозной пазухи свидетельствуют отек век обоих глаз и тяжелое септическое состояние больного, а о менингите дает нам право говорить бессознательное состояние и смерть. Обратите также внимание на разницу в состоянии век обоих глаз: на левом глазу сперва появился только отек век, но уже через день они стали напряженными, твердыми, глаз выпятился, тогда как на правом глазу дело ограничилось простым отеком век. Разницу эту мы должны объяснить тем, что на левой стороне тромбофлебит глазничных вен осложнился флегмоной глазницы.

Вскрытие вполне подтвердило наши соображения: мы нашли обширное пропитывание гноем мягкой оболочки основания мозга, распавшийся тромб в кавернозной пазухе, разлитое гнойное воспаление клетчатки левой глазницы. В височной области гной имелся только под фасцией.

Этот печальный случай, вероятно, вызвал у вас вопрос: не было ли причиной смертельной болезни извлечение зуба, произведенное в самом начале ее? Предрассудок об опасности извлечения зуба при периодонтите очень распространен не только среди профанов, но и среди врачей, и существование его легко объясняется тем, что тяжелые периоститы и остеомиелиты челюстей вообще не составляют редкости, а в начале их весьма нередко извлекают зуб, послуживший источником болезни. Но чтобы здесь сказать *post hoc — ergo propter hoc*, надо объяснить, каким образом извлечение больного зуба может вызвать опасное воспаление челюсти и соседних частей. Почему при гнойных заболеваниях зубов и челюстей не должно иметь место применение общего правила, согласно которому причина болезни должна быть устранена и притом возможно раньше? Казалось бы, не подлежит сомнению, что зуб с гнилостно распавшейся пульпой, содержащей множество весьма вирулентных микробов, очень опасен для организма; что нельзя предоставлять гною, накопившемуся в тесном шелевидном пространстве между корнем зуба и его ячейкой, находить себе выход самостоятельно. В оправдание боязни извлечения зуба при периодонтите и периостите приводят соображения о том, что механическое раздражение может вызвать обострение процесса. Но ведь это возражение с гораздо большим основанием можно было бы выдвинуть против трепанации черепа при абсцессе мозга и даже

при операции острого остеомиелита костей конечностей, а между тем хирурги не отказываются от операций при этих заболеваниях. Конечно, неуместно вообще, а при наличии периостита челюсти в особенности, извлечение прочно сидящего зуба со здоровой надкостницей, но удалить омываемый гноем зуб следует без всяких колебаний и тем скорее, чем опаснее вызванное им воспаление челюсти. Нередко такое извлечение не останавливает тяжелой болезни, но это не значит, что оно ее вызвало. Только одно надо твердо помнить: причиной опасного, даже смертельного воспаления челюсти нередко бывает грубое нарушение правил асептики при извлечении зубов, к сожалению, допускаемое иногда даже врачами.

У больного Ал. И. флегмона подвисочной ямки и височной области осложнилась флегмоной глазницы вследствие тромбоза глазничных вен, у Ахмета И. образовались скопления гноя под надкостницей нижней и латеральной стенок глазницы вследствие непосредственного перехода нагноения с передней поверхности верхней челюсти. И в третьем нашем случае, у больного К., можно было также опасаться флегмоны глазницы, так как наиболее частой причиной ее являются именно гнойные воспаления придаточных полостей носа и особенно верхнечелюстной пазухи. Нагноение при этом распространяется на глазничную клетчатку или непосредственно через тонкую кость и надкостницу, или при посредстве анастомозов между венами глазницы и венами придаточных полостей. Чаще такой переход воспаления в глазницу наблюдается при обострении хронических синуситов, но он вполне возможен и при тяжело протекающих острых воспалениях.

Особую клиническую форму представляет гнойное воспаление ячеек решетчатой кости при скарлатине с прободением *laminae parrugaseae* и образованием гнойника в глазнице. Чаще при этом наблюдается благоприятный исход болезни, так как гнойник в большинстве случаев бывает ограниченным и самостоятельно вскрывается наружу через веки. Вот два примера.

1. Анна А., крестьянская девочка, 6 лет, поступила в Переславскую больницу 2/VIII 1913 г. Около месяца назад заболела скарлатиной. В конце периода шелушения появилась болезненная припухлость под левым верхним веком, во внутреннем углу глазницы. Кожа над этой припухлостью подвижна, имеет нормальную окраску, опухоль несколько тестовата и давление на нее мало болезненно. Движения глаза нормальны, смещения его нет. Средняя носовая раковина сильно припухла и красна. Температура 37,6°. Распознан гнойный этмоидит с прободением в глазницу, и 4/VIII произведена операция под эфирным наркозом. Разрез вдоль медиального и частично верхнего края глазницы; отслоена надкостница медиальной стенки глазницы и найдено прободение гноем бумажной пластинки решетчатой кости; отверстие в ней расширено и через него проведен в нос марлевый дренаж. Рана зашита наглухо, 9/VIII удален через нос марлевый выпускник. Рана зажила непосредственно, и 16/VIII девочка выписана здоровой.

2. Анна К., крестьянская девочка, 8 лет, поступила в Романовскую земскую больницу 2/VII 1909 г. Болела 1/4 года тому назад скарлатиной, во время которой образовались абсцесс в левой подчелюстной области, гнойное воспаление левого среднего уха и абсцесс у медиального угла левого глаза. Последний абсцесс был вскрыт врачом, и на месте разреза до сих пор остается свищ с очень обильным гнойным отделяемым. Много гноя выделяется из левой ноздри. Значительная твердая воспалительная припухлость в медиальной части глазницы. У медиального угла глаза небольшая, глубоко втянутый свищ, через который зонд доходит до обнаженной кости. Носовые кости, особенно левая, сильно раздвинуты. При риноскопии виден большой полипообразный выступ в переднем конце среднего носового хода, занимающий большую часть поля зрения. От операции отец больной отказался.

В главе о гнойных заболеваниях глаза я упомянул уже, что воспаление может перейти на глазничную клетчатку с глазного яблока при панофтальмите или начаться вследствие инфекции при удалении глаза или слезного мешка. Причиной флегмоны глазницы могут быть также проникающие в нее раны и инородные тела; впрочем, при последних дело нередко ограничивается лишь реактивным грануляционным воспалением в окружности. Так было в одном случае, который мне пришлось наблюдать.

Крестьянин, лет 35, обратился в Любажскую земскую больницу с жалобой на неловкость в глазу. Месяц назад при работе в лесу он почувствовал внезапную боль в глазу, по видимому, от ушиба. Два врача, к которым больной обращался, назначили ему примочки. Вывернув распухшее верхнее веко, я увидел в верхнем своде конъюнктивального мешка кончик деревянного сучка, вонзившегося в глазницу непосредственно над глазным яблоком. Инородное тело было без труда извлечено и оказалось куском дерева длиной в 3 см и толщиной почти в 1 см. Гноя вышло лишь 2-3 капли, и ранка быстро зажила.

О флегмоне глазницы надо помнить и при всякой тяжелой роже лица. Если отек век, всегда сопровождающий рожу, становится чересчур большим, веки напряжены и тверды, то это значит, что рожа осложнилась флегмоной век. Надо срочно сделать разрезы на веках параллельно краям глазницы, так как больному грозит переход флегмоны через *septum orbitale* на глазничную клетчатку или обширное омертвление кожи и век. Надо также иметь в виду, что флегмона глазницы может быть метастатическим заболеванием при различных инфекционных болезнях, при родильной горячке.

Симптомы флегмоны глазницы настолько ясны, что их можно без труда распознать, если помнить условия, при которых она возникает. Веки, вначале только отечные, сильно припухают и становятся напряженными и твердыми, глазное яблоко выпячивается и в большей или меньшей степени теряет свою подвижность. Припухлость век и выпячивание глаза бывают различны в зависимости от того, где локализуется воспаление глазничной клетчатки. Так, например, при флегмоне, вызванной воспалением решетчатой или лобной пазухи, припухлость всего больше в верхнемедиальном углу глазницы, а глаз смещен в латеральную сторону и книзу; при воспалении челюстной пазухи глаз оттесняется кверху и припухлость определяется в нижнем веке, особенно в латеральной его половине; при разлитой флегмоне всей глазничной клетчатки метастатического происхождения глаз выпячивается прямо вперед, и оба века становятся одинаково напряженными. Вследствие смещения глаза появляется диплопия. Зрение во многих случаях более или менее понижается или даже совсем пропадает вследствие сдавления экссудатом зрительного нерва или вследствие воспаления его; при офтальмоскопии вы увидите сильно распухший и увеличенный сосочек зрительного нерва и резкое расширение вен сетчатки или даже белый, атрофированный сосочек.

Как только флегмона глазницы распознана, немедленно должна быть сделана операция. Нельзя тратить время на «противовоспалительное лечение», ожидая, что дело кончится «рассасыванием», так как при этом вы рискуете жизнью больного. Операция будет различной в зависимости от причины болезни. Если она вызвана воспалением какой-либо из придаточных полостей носа, то соответствующая пазуха должна быть широко вскрыта и дренирована. Самый гнойник в глазнице вскрывают глубоким разрезом вдоль края ее, в том месте, где всего более выражена воспалительная припухлость. Чаще всего приходится делать дугообразный разрез вдоль нижне-

латерального или верхнемедиального угла глазницы; в первом случае можно смело делать глубокий разрез вдоль латеральной и нижней стенок глазниц, так как здесь ничего нельзя повредить, при разрезе же в верхнемедиальном углу следует иметь в виду возможность повреждения верхней косой мышцы глаза и кровотечения из анастомоза между *v. angularis nasi* и *v. ophthalmica superior*, из *a. frontalis*. Если вы отслаиваете надкостницу медиальной стенки глазницы, то на глубине 1-1,5 см встретите *a. ethmoidalis anterior*, входящую вместе с одноименным нервом в *foramen ethmoidale anterius*. При тяжело протекающей разлитой флегмоне глазничной клетчатки необходимо широко вскрыть глазницу путем резекции латеральной стенки ее по Кренлейну или удаления глаза, если зрение уже потеряно.

Чтобы дать более конкретное представление о тяжелых флегмонах глазницы, приведу две истории болезни.

1. У Готфрида М., 47 лет, только что поправившегося от сыпного тифа, 5 дней тому назад появилась рожистая краснота на левой щеке, вблизи носа. Вскоре сильно отекли и распухли веки левого глаза, и зрение на этот глаз очень ухудшилось; затем глаз стал все больше выпячиваться, и вечером 5/1 1922 г. больной был доставлен в больницу. Веки и глазное яблоко превратились в большую опухоль, сильно выступающую из глазницы. Веки резко красны и отечны, кожа их во многих местах изъязвлена, и из глубины выступает гной. Конъюнктивита резко воспалена и отечна; в ней имеется небольшое отверстие у медиального края роговицы, из которого выделяется гной. Глаз очень мало подвижен. Светоощущение сохранено, и большой видят пальцы перед глазом, хотя считает их неправильно. Пульс 145 при температуре 37,7°. Вечером, немедленно по поступлении больного, произведена операция под эфирным наркозом. Через разрезы у медиального, латерального и нижнего краев глазницы введены закрытые прямые ножницы до самой верхушки глазницы, раскрыты в глубине и в таком положении выведены обратно. Из сделанных таким образом трех широких каналов в глазничной клетчатке вытекло небольшое количество сероватого жидкого гноя. Во все каналы введены полоски марли. Температура после операции не поднималась выше 37,7°. Из разрезов вытекало довольно много гноя, но воспалительная опухоль и выпячивание глаза не только не уменьшались, но все больше увеличивались; у больного исчезло даже светоощущение. От экзентерации глазницы больной наотрез отказался и потребовал выписки из больницы.

По полученным позже сведениям больной выздоровел.

2. У ученицы Доры М., 14 лет, 1/VII 1935 г. появилось болезненное затвердение в области правой брови и повысилась температура. Затвердение быстро увеличивалось при высокой температуре, начались сильные головные боли, и глаз стал выпячиваться. При поступлении в гнойное отделение на 4-й день болезни имелся довольно значительный экзофтальм, веки красны и напряжены, конъюнктивита отечна, сильные боли в глазу. Температура 38,5°, пульс 96. Распознана флегмона глазницы, и немедленно сделана операция под эфирным опьянением. Разрез вдоль наружной половины верхнего орбитального края. Обнаружен небольшой гнойник в верхнелатеральной части глазницы; на всем протяжении гнойника стенки глазницы были обнажены от надкостницы. Введен марлевый выпускник. В гное найден стафилококк.

Уже на следующий день после операции появилось круговое помутнение по краю роговицы, которое постепенно распространилось на всю роговицу и через 4 дня привело к прободению роговицы и выпадению радужки. Еще через неделю развился панеофтальмит. Окулист, приглашенный на консультацию, не счел нужным оперировать по поводу панеофтальмита. Однако состояние больной ухудшалось, она жаловалась на сильные головные боли, уже держалась высокая температура, доходившая до 38°, пульс участился до 120. Ввиду этого была произведена эквисцерация глазного яблока. Но и после этого температура 4 дня резко колебалась (от 38° утром до 39,8° вечером). Только через 5 дней лихорадка прекратилась, и частота пульса уменьшилась до 92. Через 2 месяца я видел девочку вполне здоровой¹.

¹ Рекомендуемые автором операции целесообразно производить под современными видами обезбоживания и назначения комплексной антибактериальной терапии (*Ред. Н. В.*).

ГЛАВА V

ГЛУБОКИЕ ФЛЕГМОНЫ ЛИЦА

Мало известны и недостаточно изучены глубокие флегмоны лица. Даже в крупнейших руководствах по хирургии о них едва упоминается. Между тем патология их очень сложна и чрезвычайно интересна, а знакомство с ней весьма необходимо в практическом отношении, так как флегмоны лица представляют большую опасность для жизни и могут быть излечены лишь при планомерном и анатомически правильном образе действий.

ТОПОГРАФИЯ И ПУТИ РАСПРОСТРАНЕНИЯ

Коллер и Иглезиас (Coller и Yglesias) предлагают для области, занимающейся восходящей ветвью нижней челюсти и прикрепляющимися к ней жевательными мышцами, название: «masticator space», т. е. «жевательное пространство». Такого термина, конечно, нет в анатомии, но он представляется мне очень удобным и необходимым для клинических целей. Рис. 7, заимствованный из статьи упомянутых авторов, дает хорошее представление об единстве и замкнутости этого пространства.

M. masseter покрыт довольно тонкой фасцией, прикрепляющейся к углу и нижнему краю челюсти, к переднему и заднему краям ее ветви и к скуловой дуге, над которой эта фасция непосредственно переходит в крепкую височную фасцию. Ближайшая к углу челюсти часть кости занята прикреплением жевательной мышцы, а выше, между последней и наружной поверхностью восходящей ветви, остается щелевидный промежуток, в котором при флегмонах этой области и скопится гной. Важно заметить, что суставной отросток челюсти и верхняя половина ее заднего края не покрыты жевательной мышцей, и здесь образуется абсцесс, когда гной выступает из-под мышцы назад. Это место приходится на уровне ушной мочки.

Костно-фасциальное ложе m. gnasseteris, открытое сверху и позади скуловой дуги, *широко сообщается с подапоневротическим пространством височной мышцы*; поэтому гной из-под жевательной мышцы легко может распространяться вверх по наружной поверхности височной мышцы. Кроме того, над incisura semilunaris mandibulae, вдоль проходящих здесь сосудов и нерва жевательной мышцы, имеется сообщение с внутренней частью жевательного пространства, в которой расположены крыловидные мышцы. Может быть, существует и этот путь распространения гноя, но мне его наблюдать не приходилось, и желатина при инъекциях никогда сюда не проникала.

Для понимания патологии глубоких флегмон в височной части жевательного пространства прежде всего важен тот анатомический факт, что височная мышца, выполняющая всю височную ямку черепа, покрыта очень прочным апоневрозом, прикрепляющимся ко всей linea semicircularis superior черепа, от височной кости до лобной, к заднему краю скуловой кости и к скуловой дуге.

Этот апоневроз и дно височной ямки составляют прочно замкнутое костно-апоневротическое ложе, за пределы которого инъекционная масса или гной может выйти только вниз, где ложе височной мышцы широко сообщается с костно-фасциальным ложем m. masseteris и с подвисочной ямкой.

Второй важный факт состоит в том, что височный апоневроз не покрывает непосредственно височной мышцы, и между ними остается довольно

просторное щелевидное пространство, выполненное жировой клетчаткой. В этом подапоневротическом пространстве локализуются поверхностные височные флегмоны, тогда как глубокие флегмоны, отслаивающие мышцу от кости, распространяются по костному дну височной ямы. Подапоневротические

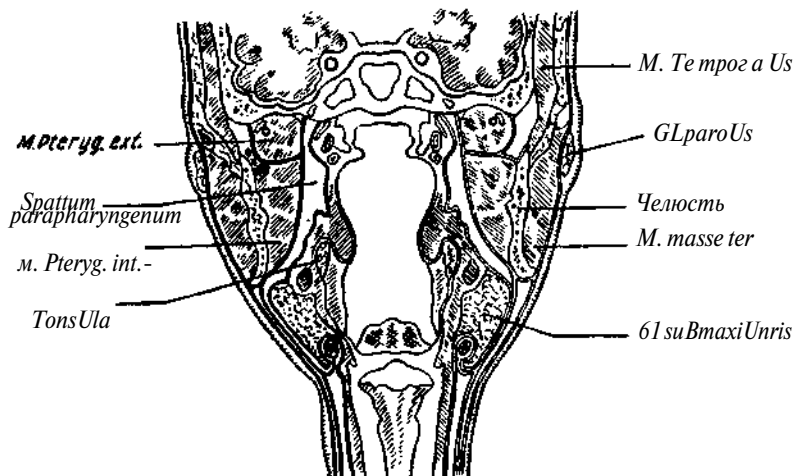


Рис. 7. «Жевательное» и парафарингеальное пространство (по Коллеру и Иглезиасу).

флегмоны дают затеки вниз, по наружной поверхности *m. temporalis* к нижнему ее прикреплению (*processus coronoideus mandibulae*) и дальше под *t. masseter*. Гной глубоких флегмон стекает на наружную поверхность *m. pterygoidei externi* или распространяется по *planum infratemporale* черепа, отслаивая от него прикрепления этой мышцы.

Наконец, следует учитывать еще один факт, важность которого показали нам инъекции желатины: в переднюю, самую глубокую часть височной ямки, ограниченную спереди скуловым отростком лобной кости и задней поверхностью *processus frontosphenoidalis* скуловой кости, проникает снизу жировой комок, составляющий продолжение *bulae Vichati* (рис. 8). Этот комок, расположенный между костью и передним краем височной мышцы, служит проводником для гноя или желатины со щеки в ложе височной мышцы или обратно.

Часть жевательного пространства, занятая крыловидными мышцами, носит в анатомии название *regio pterygomandibularis*. Эта область занята внутренней и наружной крыловидными мышцами, между которыми остается промежуток, чрезвычайно важный в патологии глубоких флегмон лица.

Наружная крыловидная мышца состоит из двух пучков, из которых верхний начинается от большого крыла основной кости (*facies infratemporalis*), а нижний — от наружной пластинки крыловидного отростка этой кости; оба эти пучка направляются прямо назад, соединяются и прикрепляются к шейке суставного отростка челюсти. Внутренняя крыловидная мышца начинается в *fossa pterygoidea* и направляется вниз, назад и кнаружи к месту своего прикрепления у угла челюсти. Благодаря такому косому направлению мышцы при операции флегмоны палец, введенный снизу, легко проникает между мышцей и восходящей ветвью челюсти. На рис. 9 видно, что снаружи от *m. pterygoideus externus* расположен нижний конец височной мышцы, не

прилегающий, однако, к крыловидной мышце. Между ними остается очень важный промежуток, в котором проходят а. maxillaris interna, plexus venosus pterygoideus и ramus III n. trigemini.

Если рассматривать regio pterygomandibularis с внутренней стороны, то наружная крыловидная мышца не видна; она закрыта плотным фасциальным листком, который носит название аронеуроза interpterygoidea, так как он проходит между обеими крыловидными мышцами и разделяет regio pterygomandibularis на два отдела: верхний, содержащий m. pterygoideus externus и только что упомянутые сосуды и нервы, и нижний, в котором расположена только внутренняя крыловидная мышца. Аponeвроз этот (рис. 10) начинается от основания черепа (вдоль fissura Glaseri, spina angularis и внутреннего края foraminis ovalis), отсюда по наружной поверхности m. pterygoidei interni спускается вниз и кнаружи и прикрепляется к внутренней поверхности челюсти, непосредственно над местом прикрепления этой мышцы. В состав задней части аронеуроза interpterygoideae входит lig. sphenomandibulare, и потому здесь ароневроз очень толст. Между этой связкой и шейкой суставного отростка челюсти остается промежуток, в который направляется а. maxillaris interna. Таким образом, здесь имеется сообщение между верхним отделом regionis pterygomandibularis, с одной стороны, и fossa retromandibularis и spatium parapharyngeum, с другой стороны. Передняя часть аронеуроза interpterygoideae очень тонка и имеет отверстия, через которые проходят нервы для m. tensor veli palatini и m. pterygoideus internus. Здесь имеется, следовательно, второе сообщение между spatium parapharyngeum и верхним отделом spatii pterygomandibularis, однако m. tensor veli palatini прикрывает это слабое место аронеуроза.

В анатомии верхнего отдела spatii pterygomandibularis есть еще важные особенности. В переднюю его часть открывается fossa pterygopalatina, в которую может проникнуть гной, как при инъекции проникает желатина в это пространство. Foramen ovale представляет прямое сообщение этого пространства с полостью черепа, а из fossa pterygopalatina имеется путь в череп и через foramen rotundum. Наконец, последний факт кардинальной важности: верхний отдел spatii pterygomandibularis сообщается со щекой в промежутке между верхней челюстью и передним краем нижней (ее восходящей ветви), отграниченном сверху скуловой костью. В этом промежутке заложен жировой комок Биша (bula Bichati), который и служит проводником для желатины при инъекциях и для гноя при флегмонах (см. рис. 8).

Внутренняя поверхность m. pterygoidei interni покрыта довольно тонким листом фасции, которую можно рассматривать как продолжение аронеуроза interpterygoideae. Этим заканчивается полное отграничение «жевательного пространства»: снаружи его замыкают fascia temporalis и fascia parotideo-

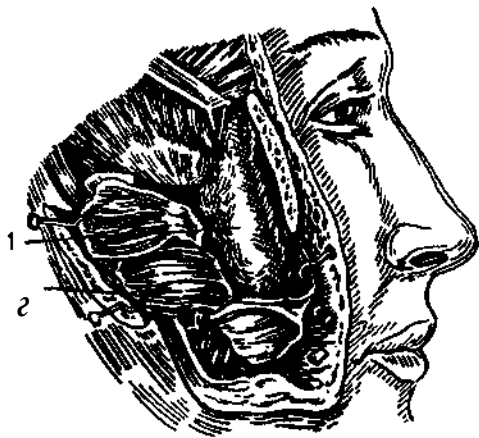


Рис. 8. Жировое тело Биша (по Гестю-Жакоб).

masseterica, а изнутри aponeurosis interpterygoidea и фасция m. pterygoidei interni. Это пространство служит главным местом развития околочелюстных флегмон зубного или челюстного происхождения.



Рис. 9. Жевательные мышцы и их взаимоотношение (по Рувьеру).

1 — m. temporalis; 2, 3 — т. pterygoideus externus; 4 — т. pterygoideus internus; 5, 6, 7 — различные пучки т. masseter; 8 — восходящая ветвь нижней челюсти.

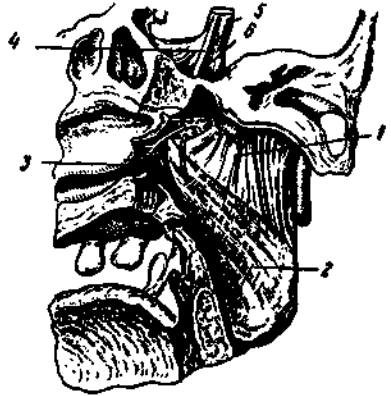


Рис. 10. Aponeurosis interpterygoidea (по Рувьеру).

1 — aponeurosis interpterygoidea; 2 — m. pterygoideus internus; 3 — m. tensor veli palatini; 4 — двигательный корешок тройничного нерва; 5 — чувствительный корешок тройничного нерва; 6 — гассеров узел.

Теперь перейдем к рассмотрению spatii parapharyngei. Это второй глубокий межмышечный промежуток лица, очень важный в патологии флегмон. Его латеральная стенка изображена на рис. 11. Ее составляют aponeurosis interpterygoidea и внутренняя поверхность m. pterygoidei interni с его фасцией. Медиальную стенку образуют mm. tensor и levator veli palatini, а ниже—constrictor pharyngis superior, покрытые тонкой глоточной фасцией (рис. 12). Заднюю границу парафарингеального пространства составляет так называемая diaphragme stylien (Juvara) (рис. 13). В состав этой диафрагмы входит шиловидный отросток с тремя начинающимися от него мышцами (mm. stylohyoideus, styloglossus и stylopharyngeus) и двумя связками (lig. stylomandibulare и lig. stylohyoideum) и апоневроз, соединяющий и облегающий все эти части риоланова пучка. Апоневроз этот (рис. 14, d) начинается от заднебокового угла глотки, направляется кнаружи к stylo-мышцам, образует для них фасциальные влагалища, а дальше перекидывается на заднее брюшко m. digastrici и, наконец, сливается с фасциальным покровом m. sternocleidomastoidei. Вверху ЭТОТ апоневроз начинается от основания черепа (по линии, идущей от переднего края сосцевидного отростка до переднего края aperture inferioris canalis carotici). Задний вид diaphragme stylien изображен на рис. 13. Это — прочная мышечно-апоневротическая перегородка, проходящая между глоткой и m. sternocleidomastoideus и отделяющая spatium parapharyngeum от расположенного позади него пространства, в котором проходят большие сосуды и нервы. В ней есть, однако, слабое место, допускающее сообщение между этими обоими пространствами, а именно: щель между m. stylohyoideus и остальными элементами риоланова

пучка, через которую *a. carotis externa* входит в *spatium parapharyngeum* (рис. 13 и 14).

Spatium parapharyngeum не имеет передней стенки, так как латеральная и медиальная стенки его сходятся вдоль *raphe pterygo-mandibularis* (рис. 12).

Внизу *spatium parapharyngeum* непосредственно переходит в дно рта, и никакой анатомической границы между ними не существует. *M. styloglossus* служит как бы проводником для распространения нагноений из *spatium parapharyngeum* в дно рта и обратно. Это очень важный в клиническом отношении факт.

Рыхлая клетчатка дна рта в свою очередь свободно сообщается с клетчаткой подчелюстного треугольника позади свободного заднего края *m. mylohyoidei*, и желатина, впрыснутая в достаточном количестве в *spatium parapharyngeum*, почти всегда выполняет не только эту область, но и дно рта и ложе подчелюстной слюнной железы.

Длинной и широкой вертикальной щелью *spatium parapharyngeum* сообщается с *fossa retro-mandibularis*, в которой помещается глубокая часть околоушной слюнной железы.

Заднюю границу этого ложа *parotidis* составляет та часть апоневроза *diaphragme stylien*, которая покрывает заднее брюшко *m. digastrici* и перекидывается далее на *m. sternocleidomastoideus*, переднюю же границу образует задний край челюсти с *m. pterygoideus internus* и *t. masseter*. В свободный промежуток между *diaphragme stylien* и внутренней крыловидной мышцей вдвигается глубокая часть околоушной железы (рис. 14). Это сообщение *spatii parapharyngei* с ложем *parotidis* также имеет большое клиническое значение, ибо гнойный паротит может дать начало флегмоне *spatii parapharyngei*.

Между передним краем *m. sternocleidomastoideus* и углом челюсти поверхностная шейная фасция сильно утолщена и образует как бы опору для

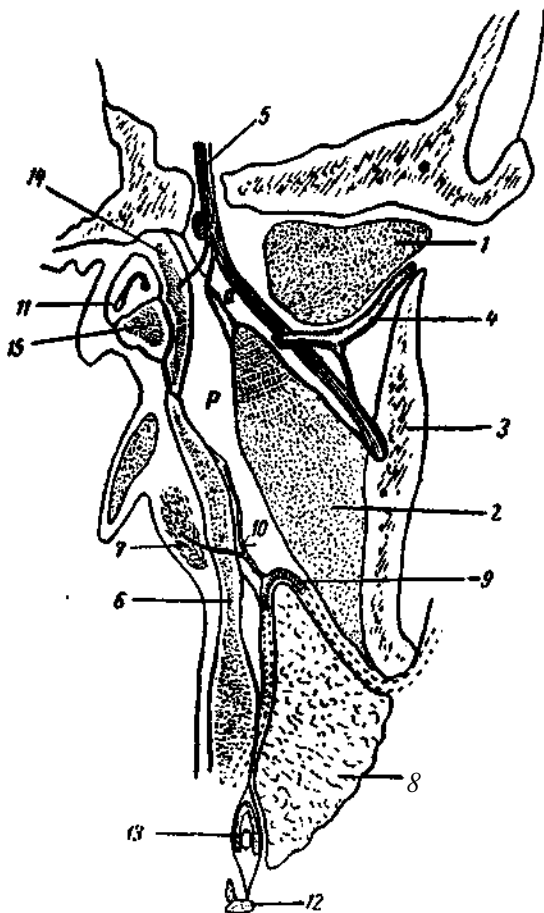


Рис. 11. Фронтальный разрез через *spatium parapharyngeum* (схема) (по Рувьеру).

P — *spatium parapharyngeum*; 1 — *m. pterygoideus externus*; 2 — *m. pterygoideus internus*; 3 — *ramus mandibulae*; 4 — *a. maxillaris interna*; 5 — *ramus ill. n. trigemini*; 6 — *m. constrictor pharyngis superior*; 7 — *tonsilla palatina*; 8 — *gl. submaxillaris*; 9 — *a. maxillaris externa*; 10 — *a. palatina ascendens*; 11 — *tuba Eustachii*; 12 — *os hyoideum*; 13 — *tendo m. digastrici*; 14 — *m. tensor veli palatini*; 15 — *m. levator veli palatini*.

нижнего полюса околоушной железы и, кроме того, перегородку, отделяющую ложе parotidis от ложа подчелюстной железы. Вследствие этого гной очень редко переходит из одного ложа в другое.

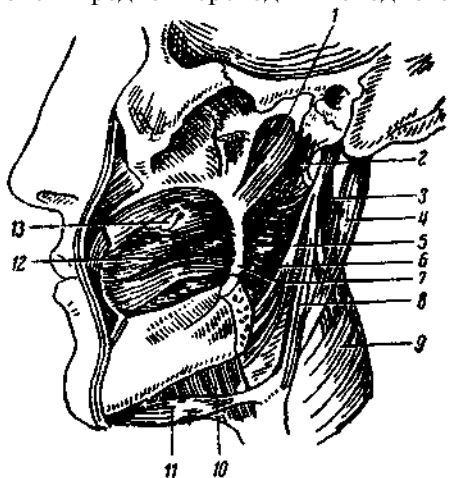


Рис. 12. Мышцы нёба, языка и глотки (по Тольдту).

1 — *m. tensor veli palatini*; 2 — *m. levator veli palatini*; 3 — *m. stylopharyngeus*; 4 — *m. digastricus (venter posterior)*; 5 — *m. styloglossus*; 6 — *m. constrictor pharyngis superior*; 7 — *raphe pterygomandibularis*; 8 — *m. stylohyoideus*; 9 — *m. constrictor pharyngis medius*; 10 — *m. mylohyoideus*; 11 — *m. digastricus (venter anterior)*; 12 — *m. buccinator*; 13 — *ductus parotideus*.

Из сосудов, проходящих в *spatium parapharyngeum*, большое значение в патологии флегмон имеет *v. palatina ascendens*, сопровождающая одноименную артерию (рис. 11). Тонзиллярные корешки этой вены, инфицирующиеся при ангине, могут дать начало общей септической инфекции. *V. palatina* впадает в *v. facialis posterior*, а из последней тромбофлебит может распространиться по двум направлениям: или в *v. facialis communis* и дальше в *v. jugularis interna*, или в *v. jugularis externa*, в состав которой входит крупная ветвь от *v. facialis posterior*. Возможен и третий путь для тромбофлебита — в *v. jugularis anterior*, так как последняя соединяется широким анастомозом с *v. jugularis externa* а, кроме того, с *v. facialis anterior* через посредство *v. submentalis*.

— Позади *diaphragme stylien*, между ней и позвоночником, находится особое пространство, в котором проходят большие сосуды и нервы (рис. 14). Это Про-

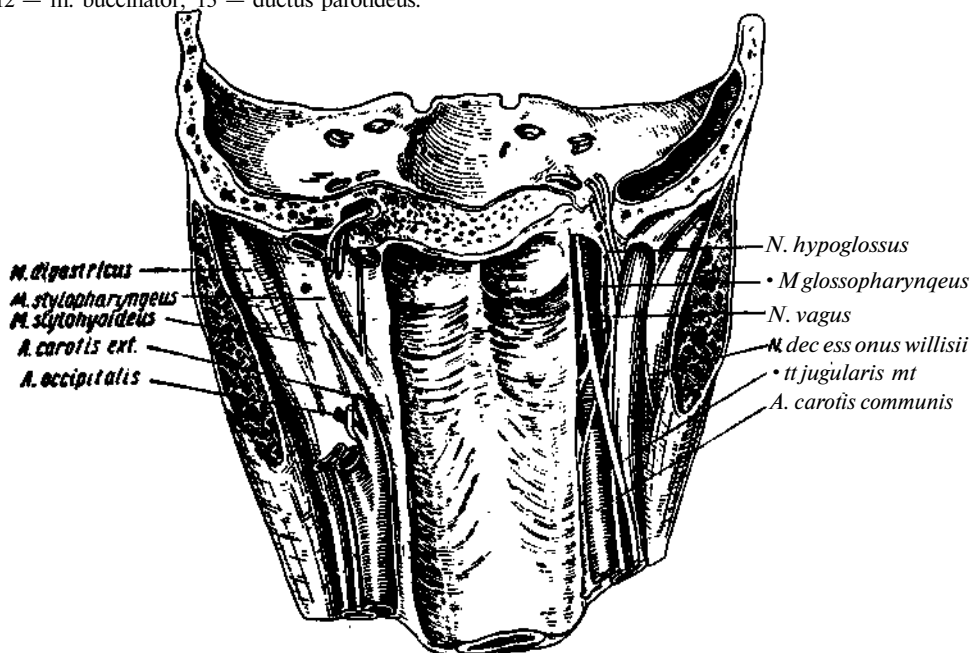


Рис. 13. Глотка и *diaphragme stylien* сзади (по Рувьеру).

пространство обычно описывают как заднюю часть парафарингеального пространства. Это мне кажется не особенно правильным даже с анатомической точки зрения, так как переднюю границу этого пространства составляет *diaphragme stylien*, начинающаяся от заднелатерального угла глотки, и потому его надо считать расположенным не сбоку от глотки (не парафарингеальным), а кзади от нее. С патологоанатомической и клинической точек зрения оно имеет очень важные особенности, резко отличающие его от собственно парафарингеального пространства, поэтому я буду называть его задиафрагмальным пространством. Это пространство можно было бы считать прямым продолжением кнаружи позадиглоточного пространства, если бы оно не было отделено от последнего сагиттально расположенной прочной фасциальной перегородкой, составляющей его медиальную границу. Переднюю границу образует *diaphragme stylien*, а заднюю — позвоночник с покрывающими его мышцами и глубокой шейной фасцией. Очень узкая наружная граница образована грудино-ключично-сосцевидной мышцей и глубоким листком ее влагалища, заполняющим промежуток между этой мышцей и задним брюшком *m. digastrici*, как это хорошо видно на рис. 14.

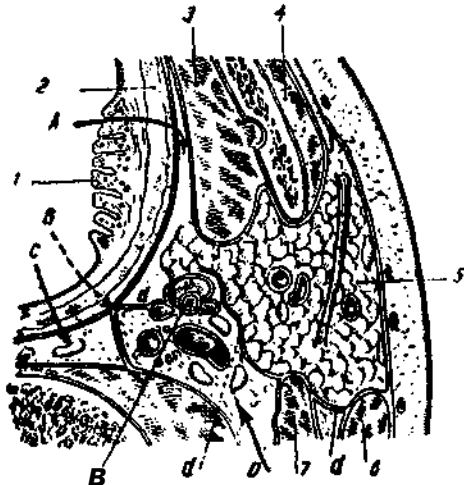


Рис. 14. *Spatium parapharyngeum* и окружающие образования (по Тестю-Жакоб).

A — *spatium parapharyngeum*; B — глоточная фасция, от которой отходит апоневротическая перегородка, отделяющая заглоточное пространство (C) от задиафрагмального (D); d — *diaphragme stylien*. 1 — *tonsilla palatina*; 2 — *m. constrictor pharyngis superior*; 3 — *m. pterygoideus internus*; 4 — *m. masseter*; 5 — *gl. parotis*; 6 — *m. sternocleidomastoideus*; 7 — *m. digastricus (venter posterior)*; 8 — *processus styloideus* и риоланов пучок.

В этом пространстве проходят сонная артерия и яремная вена, IX, X, XI и XII головные нервы и верхний узел симпатического нерва. *A. carotis externa* проникает только в нижнюю часть пространства, а немного выше угла челюсти она уходит из него в ложе околоушной железы через щель между *m. stylohyoideus* и остальными частями риоланова пучка. Однако еще в задиафрагмальном пространстве от нее отходит *a. occipitalis*, и это имеет большое клиническое значение, так как эта артерия уходит назад, в затылочную область, и вместе с ней сюда может распространиться гной из задиафрагмального пространства. Расположенная вначале на внутренней стороне *m. digastrici* затылочная артерия ложится в носящий ее имя желобок на нижней поверхности височной кости; на этом глубоком пути она покрыта снаружи тремя мышцами: *sternocleidomastoideus*, *longissimus* и *splenius capitis*. Под двумя последними мышцами, на поверхности *m. semispinalis capitis* может образоваться опасный затек гноя. Приводимое ниже весьма важное наблюдение Р. Шредера (Reidar Schroeder) покажет нам, что это не только теоретические рассуждения. *V. occipitalis* анастомозирует с венозным сплетением, расположенным глубоко в затылочной области, под *m. semispinalis capitis*; стволики этого сплетения несут кровь в крупную *v. cervicalis profunda*, проходящую также под *m. semispinalis capitis*, а с другой стороны,

в *v. vertebralis*. *V. occipitalis* состоит в связи с системой задней лицевой вены, и потому тромбофлебит, начавшийся в парафарингеальном пространстве, может распространиться на *v. cervicalis profunda* и *v. vertebralis*. Что это не анатомические тонкости, а вполне реальные возможности, покажут клинические факты, которые мы приведем впоследствии.

Кроме сосудов и нервов, в задиафрагмальном пространстве расположено несколько лимфатических железок. Мы не можем пока доказать достоверными фактами, что от этих железок могут исходить первичные флегмоны задиафрагмального пространства, но считаем это возможным и вероятным. По сосудистому влагалищу сонной артерии и яремной вены гной из задиафрагмального пространства, конечно, может беспрепятственно распространяться далеко вниз, на шею, как это мы наблюдали у 4 наших больных. Отметим, однако, что это бывает главным образом при гнилостных и газовых флегмонах.

Инъекции окрашенной желатины на трупах прибавили весьма многое к этим чисто анатомическим соображениям о топографии глубоких флегмон лица и пролили яркий свет на некоторые наши клинические наблюдения, очень долго остававшиеся для нас непонятными.

Если впрыснуть 70,0-100,0 желатины под слизистую оболочку кнутри от нижнего зуба мудрости, то она выполняет все парафарингеальное пространство, дно рта и почти всегда подчелюстную область; позади заднего края ветви челюсти она широко проникает в ложе околоушной железы и отсюда разливается по *fascia masseterica*, часто образуя довольно толстую прослойку между ней и поверхностной частью *parotidis*, покрывающей *m. masseter* (рис. 15). В верхнюю часть парафарингеального пространства желатина проникает очень высоко, до самого основания черепа; заднюю ее границу составляет *diaphragme stylien*, отделяющая ее от больших сосудов. Дно рта всегда туго наполняется желатиной, распределяющейся между *mm. styloglossus*, *hyoglossus* и *genioglossus*, с одной стороны, и внутренней поверхностью челюсти — с другой. Подъязычная слюнная железа со всех сторон окружена желатиной. Позади заднего края *m. mylohyoidei* вместе с *ductus submaxillaris* желатина в большом количестве проникает в фасциальное ложе *gl. submaxillaris* и выполняет весь подчелюстной треугольник, не проникая, однако, сзади в ложе околоушной железы, ибо здесь ее задерживает описанная выше фасциальная перегородка, отделяющая подчелюстную железу от околоушной. У нижнего полюса *parotidis* депо желатины резко ограничивается этой же утолщенной частью шейной фасции, и вниз на шею желатина не проникает.

Наши наблюдения на больных вполне совпадают с этими данными о распространении желатины, и в распространении гноя при парафарингеальных флегмонах мы всегда видели строгую анатомическую закономерность. Интересно, что точно такую же картину распространения желатины в парафарингеальном пространстве с проникновением в ложе околоушной железы позади восходящей ветви челюсти можно получить, вводя желатину в переднем углу подчелюстного треугольника. При этом желатина распространяется обратным путем — из подчелюстной области в дно рта и дальше в парафарингеальное пространство и зачелюстную ямку.

Этот эксперимент в точности воспроизводит наше наблюдение над флегмоной у больного Кл., у которого имелась обширная флюктуирующая

подчелюстная флегмона и сведение челюстей. При операции установлено, что флегмона распространяется в дно рта и занимает все парафарингеальное пространство. Через несколько дней было обращено внимание на припухлость в области *m. masseteris*. На 7-й день после первой операции здесь обнаружена флюктуация и сделан разрез, которым вскрыт гнойник между поверхностной частью околоушной железы и шейкой суставного отростка челюсти. Задний край ветви челюсти весь обнажен от надкостницы, и вполне ясно, что гнойник образовался как затек из парафарингеального пространства.

Если впрыснуть желатину под слизистую оболочку над верхними коренными зубами, то уже в самом начале инъекции быстро и сильно вздува-

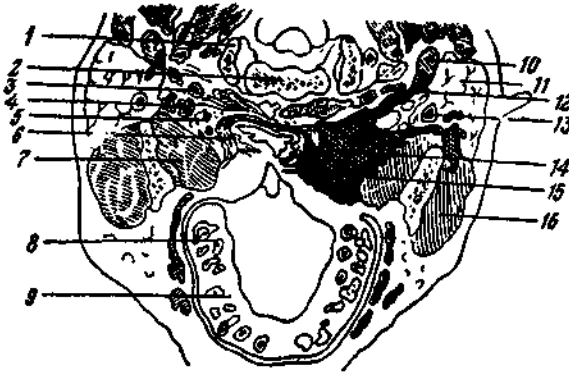


Рис. 15. Распространение инъекционной массы (желатины) в парафарингеальном пространстве (по Орлеанскому).

1 — боковая масса I шейного позвонка; 2 — тело II шейного позвонка; 3 — *a. carotis interna*; 4 — мышцы шиловидного отростка; 5 — парафарингеальное пространство; 6 — *m. levator veli palatini*; 7 — *m. pterygoideus internus*; 8 — корни верхних зубов; 9 — *processus alveolaris maxillae*; 10 — *m. digastricus (venter posterior)*, 11 — *gl. parotis*; 12 — *v. jugularis interna*; 13 — *a. carotis externa*; 14 — желатина; 15 — мягкое нёбо; 16 — *m. masseter*.

ется щека. Желатина течет по *tuber maxillae*, наполняет весь верхний отдел *spatii pterygomandibularis*, проникая при этом глубоко в *fossa pterygopalatina*, и по *bula Bichati* выходит в клетчатку щеки, образуя в ней большое депо между *m. buccinatorius* и мимическими мышцами (*т.т. zygomaticus, caminus, quadratus labii superioris*). По верхнему отростку *bulae Bichati* желатина направляется в самый передний отдел височной ямки и образует здесь небольшое депо под передним краем височной мышцы, на задней поверхности *processus frontosphenoidalis* скуловой кости.

На основании крайне быстрого проникновения желатины в щеку можно заключить, что *bula Bichati* служит чрезвычайно удобным проводником для желатины и гноя из верхнего отдела *spatii pterygomandibularis* в щеку и обратно. Вполне точно по этим анатомическим правилам распространялась газовая флегмона в случае, описанном Ф. Бонне-Рэ (*Flavien Bonnet-Roy*).

У 54-летнего мужчины после очень простой экстракции первого верхнего моляра быстро появилась опухоль в *vestibulum oris* и в щеке. Разрез через рот ничего не дал. Скоро развилась газовая флегмона под височной мышцей. Из разреза в височной области проведена дренажная трубка в первый разрез. Она, конечно, должна была пройти через верхний отдел *spatii*

pterygomandibularis. Несколько позже сделан разрез на щеке, и в ее толще найден абсцесс, из которого гной при давлении на щеку вытекал через височную рану.

Мы также два раза наблюдали распространение флегмоны верхнего отдела *spatii pterygomandibularis* в клетчатку щеки по *bula Bichati*.

В третьем, исключительно интересном и важном случае мы наблюдали переход гноя из первичной флегмоны щеки по *bula Bichati* в *spatium pterygomandibulare* и дальше, в полость черепа.

Ребенок П., 11 лет, доставлен в больницу в бессознательном состоянии. Температура 40°, пульс 144. Ребенок болен всего 5 дней. 23 дня тому назад мать заметила опухоль щеки. Теперь щека сильно распухла, угол рта опущен, кожа лоснится и покрыта красными пятнами ретикулярного лимфангита. Веки сильно распухли и покраснели. В височной области заметная припухлость. Через рот в толще щеки прощупывается опухоль. Горизонтальным разрезом на щеке вскрыт глубокий гнойник величиной со сливу, находившийся в толще щеки и содержащий жидкий желто-серый гной. При очень незначительном насилии можно было проникнуть пальцем через дно этого гнойника в глубину между явными венечным отростком и бугром верхней челюсти до *m. pterygoideus externus*. Второй маленький разрез сделан в височной области до кости, но здесь гноя не оказалось.

К вечеру ребенок умер. Вскрытие показало, что гнойник находился в области *bulae Bichati* и по этому жировому комку распространился в *spatium pterygomandibulare*, где найдено очень немного гноя. Отсюда он проник в полость черепа через *foramen rotundum* и *foramen ovale* вдоль проходящих через эти отверстия II и III ветвей тройничного нерва. Наружная поверхность твердой мозговой оболочки в области средней черепной ямки покрыта гнойным налетом. На височной доле мозга свежий гнойный лептоменингит. В *sinus cavernosus* немного гноя. В глазнице свежий гнойник, помещающийся внутри мышечной воронки.

Эксперименты на трупе подтверждают это наблюдение: при инъекции желатины в щеку она проникает вдоль *bula Bichati* в верхний отдел *spatii pterygomandibularis*, в *fossa pterygopalatina*, иногда в переднюю часть височной ямы, позади *processus frontosphenoidalis* скуловой кости.

Желатина, впрыснутая в количестве 100,0 мл под височную мышцу, распространилась по *planum infratemporale* черепа, отслоив от него наружную крыловидную мышцу, и дошла до самого входа в *fossa pterygopalatina*. Она найдена также на наружной поверхности *m. pterygoidei externi* и на верхней части наружной поверхности *m. pterygoidei interni*, покрытой *aponeurosis interpterygoidea*, т. е. на внутренней стороне челюстного сустава и в области прохождения *a. maxillaris interna*.

В другом случае игла была вколота выше скуловой дуги с расчетом попасть под *m. temporalis*, но попала глубже, по-видимому, непосредственно вблизи наружной поверхности *гл. pterygoidei externi*. Впрыснуто очень мало желатины (около 30,0 мл), и тем не менее щека вздулась. Желатина распространилась вдоль переднего края *m. temporalis* и немного проникла под него. Она лежит позади *processus frontosphenoidalis* скуловой кости, по переднему краю височной мышцы дошла до *bula Bichati* и вдоль нее вышла на щеку. В глубине этот непрерывный слой желатины туго выполняет вход в крылонобную ямку. На наружную поверхность крыловидных мышц желатина не проникла.

В других экспериментах желатина, впрыснутая под височную мышцу, выходила в толщу щеки вдоль *bula Bichati*. При описании анатомии верхнего отдела *spatii pterygomandibularis* мы указали, что вдоль *a. maxillaris interna* это пространство имеет сообщение с зачелюстной ямкой (ложем *гл. parotidis*), а следовательно, и со *spatium parapharyngeum*.

Это нам удалось подтвердить экспериментом, давшим очень яркие и важные результаты. Игла была вколота так, как это делается при регионарной анестезии п. *alveolaris inferioris* и п. *lingualis* по способу Н. Холстед-Брауна. При этом она попадает к *lingula*, т. е. в верхний отдел *spatii pterygomandibularis*. Впрыснуто 80,0 мл желатины. Она выполнила весь верхний отдел *spatii parapharyngei*, проникла в *fossa pterygopalatina* и вышла вдоль а. *taxillaris interna* в ложе околоушной железы. Здесь она расположилась совершенно так же, как и при инъекциях в парафарингеальное пространство, т. е. вдоль заднего края ветви челюсти, в щели, ведущей из ложа *parotidis* в *spatium parapharyngeum*. Через эту щель желатина широко проникла в *spatium parapharyngeum* и туго заполнила это пространство, дно рта и ложе подчелюстной слюнной железы.

Все, что мы видели при этих экспериментах, было точно воспроизведено флегмоной у душевнобольной женщины, 45 лет, умершей до операции.

На трупе большая тестоватая опухоль занимала всю правую височную область. Остальные части головы и лица, а также шеи имели нормальный вид. Решительно вся височная мышца нафарширована гнойниками до горошины величиной, содержащими густой, тягучий гной. Такими же гнойниками пронизан и *m. pterygoideus externus*. Пропитана гноем и частью омертвела вся клетчатка верхнего отдела *spatii pterygomandibularis* и *fossae pterygopalatinae*. *Gl. parotis* нафарширована мелкими абсцессами так же, как и мышцы. Верхняя половина *spatii parapharyngei* наполнена таким же густым, вязким гноем, но на дне рта и в ложе подчелюстной железы его нет. В небольшом количестве гной выступил из верхнего отдела *spatii pterygomandibularis* вдоль *bula Bichati* в клетчатку щеки. В *m. stylopharyngeus*, т. *masseter* и т. *sternocleidomastoideus* имелись лишь единичные гнойники. В полости черепа гнойная инфильтрация и много мелких гнойничков в твердой оболочке вдоль правой а. *meningea media*, отек мягкой оболочки.

Исходным пунктом флегмоны послужили небольшие ранки на коже виска, очевидно, от ушибов.

Еще в двух наших случаях мы наблюдали локализацию флегмон одновременно в жевательном пространстве и в *spatium parapharyngeum*, но это были очень тяжелые гниlostные флегмоны, все уничтожавшие на своем пути. Описания этих наблюдений будут приведены ниже.

Из собранного нами литературного материала только в 6-м случае Грейффенштейна (*Greiffenstein*) и, по-видимому, в 5-м случае Вессели (*Wessely*) флегмона локализовалась одновременно в *spatium parapharyngeum* и в верхнем отделе *spatii pterygomandibularis*. Наполнить желатиной оба эти пространства одновременно нам удалось только один раз. Очень важные и неожиданные результаты мы получили при 6 инъекциях под *m. masseter*. Оказалось, что *fascia masseterica* у переднего и заднего краев этой мышцы несколько не препятствует выходу из-под нее желатины как вперед, т. е. в клетчатку щеки, так и назад, на *processus articularis* и на задний край челюсти. В 4 из 6 случаев желатина, вышедшая в клетчатку щеки, проникла вдоль *bula Bichati* в *spatium pterygomandibulare* и отсюда (в 2 случаях) пошла дальше, в височную область, позади *processus frontosphenoidalis* скуловой кости. Это — «излюбленный» путь желатины. Удивительно также стремление желатины распространяться вдоль *bula Bichati*; в одном случае

она вышла из-под *m. masseter* в количестве всего 1,0 мл и тотчас направилась по этому пути.

На поверхности *processus articularis* челюсти, под околоушной железой, желатина была найдена 3 раза, а в 2 случаях, выйдя из-под заднего края *m. masseter*, она обогнула задний край челюсти и широко проникла в *spatium parapharyngeum*. В одном из этих случаев она даже направилась далеко вниз из *spatium parapharyngeum* вдоль *m. stylohyoideus* и почти достигла подъязычной кости.

Все эти удивительные результаты были достигнуты инъекциями небольших количеств желатины.

И при инъекциях в клетчатку щеки мы наблюдали, что желатина легко проникает под передний край *m. masseteris* и даже образует большое депо под ним, до самой *incisura semilunaris*.

По анатомическим соображениям можно было ожидать, что впрыснутая под *m. masseter* желатина будет распространяться вверх, по *m. temporalis*, но только в одном из шести случаев мы нашли, что желатина проникла под скуловую дугу и на 3 см проникла вверх, по поверхности височной мышцы. Оказывается, что в височную яму она гораздо легче распространяется окольным путем, через щеку и *bula Bichati*.

У больного Г. 12/II 1935 г. разболелся правый нижний зуб мудрости. Высокая температура, затрудненное глотание, жестокие боли. 13/II появилась опухоль в области угла челюсти и затем быстро распространилась на всю щеку. 16/II, в день поступления в больницу, вся правая щека занята очень большой ярко-красной опухолью, ясно флюктуирующей в середине; внизу эта опухоль продолжается в подчелюстную область и образует здесь довольно твердый инфильтрат. Челюсти умеренно сведены; при расширении их инструментом Гейстера видны большая воспалительная припухлость и отек близ кариозного зуба мудрости. Немедленно сделан разрез щеки и в глубине ее найден абсцесс со зловонным гноем, проникшим уже до нижнего края глазницы и под скуловую дугу. Вечером озноб, температура 40° и значительный отек век правого глаза. Однако уже через день температура стала нормальной, и флегмонозный процесс начал явно затихать. К 5/III, когда рана заметно уменьшилась и опухоль совсем исчезла, при перевязках замечено, что при надавливании на нижнюю часть *m. masseteris* в рану щеки выступает капля гноя. Глеющие под жевательной мышцей остатки флегмоны долго еще поддерживали болезнь и сведение челюстей. Полное выздоровление наступило лишь после удаления изъеденного угла челюсти долой.

Долго не мог я понять патогенез флегмоны щеки в этом случае, и только инъекции желатины показали, что болезнь началась с гнойного остеоperiостита под жевательной мышцей, а флегмона щеки образовалась вследствие выхода гноя из-под переднего края этой мышцы. Гной был найден под скуловой дугой и на задней стороне *processus sphenofrontalis* скуловой кости. Это значит, что он проник вдоль *bula Bichati* в жевательное пространство, но здесь направился по обычному пути желатины вверх, вдоль переднего края *m. temporalis*. Озноб и подъем температуры до 40°, отек век в день операции, вероятно, надо объяснить тем, что флегмона вызвала тромбоз крупного венозного анастомоза, который отходит от передней лицевой вены и вдоль *bula Bichati* направляется в *plexus venosus pterygoideus*.

Обследование пальцем гнойной полости могло вызвать распространение тромбоза на *plexus* и нижнюю глазничную вену.

Большую флегмону щеки от нижнего зуба мудрости с резко выраженным тризмом наблюдали мы и у больной Ш. Длинный разрез щеки и жевательной мышцы вскрыл обширную гнилостную флегмону под этой мышцей и в толще щеки, и больная быстро выздоровела.

У больного Т. через 2 месяца после экстракции нижнего зуба мудрости, при которой обломился один из корней, образовалась опухоль в *regio parotideomasseterica* и глубокий абсцесс впереди ушного козелка. При вскрытии этого абсцесса, помещавшегося над *processus articularis* челюсти, оказалось, что под жевательной мышцей гноя нет, и она не была перерезана. Вследствие этой ошибки гной, помещавшийся тонким слоем под мышцей, вышел из-под переднего ее края, и в нижней части щеки образовался большой гнойник, приведший к сильному кровотечению из *a. maxillaris externa*. Выхождение гноя из-под *m. masseter* назад, на

шейку суставного отростка, несомненно, опасно для челюстного сустава и, по нашему убеждению, является частой причиной его анкилоза.

Так было у больной Т., обратившейся по поводу полного анкилоза челюстного сустава. Болезнь началась 8 месяцев назад с заболевания верхних и нижних коренных зубов, после которого быстро появилась большая воспалительная опухоль в околоушной области, вскоре распространившаяся почти на всю половину лица. Больная заметила, что припухлость в самом начале локализовалась в области челюстного сустава. При лечении припарками образовались гнойные свищи в разных местах околоушной области и тогда же началось затруднение движения челюсти, постепенно перешедшее в полную ее неподвижность.

Проникновение желатины в задиафрагмальное пространство мы наблюдали только один раз, при инъекции большого количества ее (200,0 мл) в *spatium parapharyngeum*, кнутри от нижнего зуба мудрости. Мы нашли ее на внутренней стороне заднего брюшка *m. digastrici* и *t. stylohyoidei*; она окрасила здесь наружную сонную артерию и ее ветви (*aa. maxillaris externa, lingualis, occipitalis*). Нельзя было точно выяснить, каким путем проникла она сюда, но вероятнее всего снизу, так как желатина туго наполнила ложа околоушной и подчелюстной желез, по-видимому, разрушила фасциальную перегородку между ними, распространилась вдоль *v. facialis anterior* и окрасила верхнюю группу глубоких лимфатических желез, расположенную у нижнего края заднего брюшка *m. digastrici*.

Из наших больных распространение флегмоны в задиафрагмальное пространство мы наблюдали у X. и С. У первого гнилостная флегмона, все разрушавшая на своем пути, занимала всю щеку, все жевательное и парафарингеальное пространство, дно рта, всю подчелюстную область *spatium parapharyngeum* и *mediastinum posterius*, мягкое небо, распространилась на основание черепа и привела к гнилостному остеомиелиту основания черепа и к менингиту. Немудрено, конечно, что такая флегмона проникла и в задиафрагмальное пространство и вызвала омертвление сосудистого влагалища сонной артерии и яремной вены.

У больного С, погибшего также от гнилостной флегмоны, начавшейся от колото-резаной раны виска, на вскрытии было установлено, что флегмона распространилась из височной области в *spatium pterygomandibulare* и в *spatium parapharyngeum* и *retropharyngeum*, а также привела к омертвлению сосудистого влагалища сонной артерии и яремной вены в задиафрагмальном пространстве.

В литературе мы не нашли ни одного случая одновременного поражения флегмонозным процессом парафарингеального и задиафрагмального пространств. Однако О. Восс (Otto Voss) описал 2 случая, а Р. Шредер — 1 случай изолированных абсцессов в задиафрагмальном пространстве при незатронутым парафарингеальном пространстве.

При анатомическом описании заглоточного пространства мы указали, что с боков оно отделено от задиафрагмальных пространств прочными сагиттально расположенными фасциальными перегородками. Желатина, введенная в наших экспериментах в парафарингеальное пространство, никогда не проникала в заглоточное пространство, но у больных, умерших от тяжелых гнилостных флегмон, околочелюстных и парафарингеальных, мы нередко находили на вскрытии, что флегмона распространялась и сюда; находили даже гнойники в *m. longus capitis* и омертвление *fasciae praevertebralis*. Конечно, при этом имелись и затеки в заднее средостение, иногда до самой диафрагмы.

Распространение заглоточных абсцессов у маленьких детей на боковую сторону шеи объясняется тем, что гной расплавляет фасциальную сагиттальную перегородку, отделяющую заглоточное пространство от задиафрагмального, и проходит через последнее кнаружи, под грудино-ключичнососцевид-

ную мышцу. Таким образом, не только гнилостные флегмоны, но и более доброкачественные гнойные процессы могут распространяться из заглоточного пространства в задиафрагмальное, а вероятно, и в обратном направлении.

Важный вопрос о путях распространения глубоких флегмон лица на шею до некоторой степени выяснен для нас инъекциями желатины и в гораздо большей степени — клиническими наблюдениями. Из парафарингеального пространства желатина в некоторых экспериментах спускалась вниз, вдоль *m. stylohyoideus*, и доходила до подъязычной кости, а однажды мы нашли ее даже на поверхности *m. omohyoidei*. Кроме того, мы наблюдали выхождение желатины из подчелюстного треугольника под передним брюшком *m. digastrici*. Эта мышца неплотно прилегает к лежащему под ней *m. mylohyoideus*, и между ними остается щель, через которую желатина распространяется к середине в *regio mentalis*, или вниз, к подъязычной кости.

Теоретически можно предположить, хотя нам и не удалось подтвердить это экспериментально, что гной из парафарингеального пространства может стекать вниз по поверхности верхнего и среднего сжимателей глотки и разлиться по той части нижнего сжимателя, которая носит название *m. thyropharyngeus*. Таким образом, гной проникает в переднее висцеральное пространство шеи и вдоль *mm. sternohyoideus* и *sternothyroideus* и дыхательно-го рта образует затек в *mediastinum anterius*.

Это мы три раза наблюдали у больных с газовыми или гнилостными флегмонами дна рта или парафарингеального пространства. Так было в третьем случае Грейффенштейна, в десятом случае Вессели и в случае Геррманна (Herrmann).

Второй случай Цанге (Zange) подтверждает наше мнение о возможности распространения гноя парафарингеальной флегмоны по *m. constrictor pharyngis superior et medius* на боковую сторону гортани. Именно такое распространение гноя описывает Цанге в протоколе вскрытия.

Очень интересный результат дал один из наших экспериментов. Желатина, впрыснутая в парафарингеальное пространство, вышла из-под заднего брюшка *m. digastrici* и *t. styloglossus*, распространилась вперед, вдоль *p. hypoglossus* и *v. facialis posterior*, и проникла над и под *membrana hyothyreoidea*, т. е. в *spatium hyothyreoepiglotticum*, окружив там *p. laryngeus superior* и одноименную артерию. Таким образом, мы должны иметь в виду возможность гнойного затека в это пространство при парафарингеальной флегмоне.

Однажды мы наблюдали совершенно исключительные по обширности затеки на шее и груди, образовавшиеся из парафарингеальной флегмоны *per continuitatem*.

Четырехлетняя девочка поступила 15/XI 1935 г. в детскую больницу, где был поставлен диагноз *status typhosus*, а потом гриппа. 24/XI заметили припухлость в правой околоушной области, а 25/XI изо рта и носа стал обильно вытекать зловонный гной. 28/XI появилась воспалительная опухоль на груди, и на другой день ребенок был переведен в гнойное хирургическое отделение в самом плачевном состоянии. Он апатичен и почти не сопротивляется при исследовании. Изо рта и носа струей течет вонючий гной. Во всю ширину груди, почти до уровня сосков, огромный зыблющийся подкожный затек гноя. Обе околоушные области имеют нормальный вид. Исследование пальцем через рот показало, что зубы и челюсти находятся в нормальном состоянии, а в области правой миндалины и позади нее имеется дряблый воспалительный инфильтрат, очевидно, место прорыва гноя из парафарингеального пространства. На правой стороне шеи также определяется подкожная флюктуация, но конфигурация шеи не изменена.

Дело представлялось нам ясным. Вероятно, у ребенка во время брюшного тифа образовался гнилостный паротит, осложнившийся флегмоной парафарингеального пространства. Эта флегмона вскрылась в глотку и дала огромные затеки вниз на шею и грудь.

30/XI произведена операция под эфирным опьянением. Двумя большими разрезами вскрыта огромная гнилостная флегмона под кожей груди и удалены большие клочья омертвевшей клетчатки. Из правого разреза палец проник без всякого труда очень далеко в зачелюстную ямку до самой глотки. Кроме того, найден довольно большой гнойный затек в боковом шейном треугольнике.

Через 6 дней ребенок умер. Вскрытия нельзя было сделать.

Если глубокая флегмона лица захватывает и задиафрагмальное пространство, то она может распространиться на шею вдоль сонной артерии и яремной вены. Так было у двух наших больных с тяжелыми гнилостными флегмонами.

Таковы пути затеков гноя на шею из парафарингеальных флегмон *per continuitatem*.

Выше мы уже указывали на возможность распространения флегмон из задиафрагмального пространства на шею вдоль больших сосудов. Отоларингологи, много писавшие о сепсисе при ангине, наблюдали немало случаев флегмон и абсцессов на шее, возникших вследствие распространения воспаления по лимфатическим и венозным сосудам. Так, О. Восс приводит 2 случая аденофлегмон над нижним концом *v. jugularis internae*. Рейе (Reye) два раза видел флебит и перифлебит *v. jugularis anterioris* с образованием абсцесса в *jugulum*. Точно такой же случай описал Э. Френкель (E. Franke), наблюдавший также гнилостный флебит и перифлебит *v. jugularis externaе*. Особенно большой интерес в изучении флегмон шеи как осложнения глубоких флегмон лица представляют 2 случая тромбоза *v. vertebralis* и *v. cervicalis profundaе*, описанные Грейффенштейном и Восс.

У 53-летнего мужчины ангина осложнилась флегмоной в области правых *mm. scaleni* с последующим сепсисом и смертью. В мышцах шеи при вскрытии найдены широкие желто-серые полосы гнойной инфильтрации. Такая же гнойная инфильтрация окружает наружную яремную вену, глубокую вену шеи и позвоночную вену. На внутренней поверхности *bulbi inferioris v. jugularis internae*, на 1 см выше клапанов, широкий желтоватый налет. На разрезе видно, что к этому месту вены снаружи подходит полосчатый гнойный инфильтрат и переходит на стенку вены. Несколько глубже к вене прилегает окруженная гноем лимфатическая железа. При микроскопическом исследовании этого места венозной стенки найдено, что она разрыхлена, отчасти некротична, эластические волокна распались на короткие кусочки. Кнаружи от нее — флегмонозная инфильтрация с обширным некрозом и распадом ткани. Большие микротомные срезы через ткани позади *bulbus v. jugularis* с проходящими в них сосудами (*a. thyreoidea inferior, a. cervicalis profunda, a. vertebralis*) с одноименными венами показывают и здесь полосчатые и гнойные скопления лейкоцитов в межмышечных промежутках и вокруг сосудов. Мышечные волокна местами омертвели. В стенках вен такие же изменения, как в *bulbus inferior v. jugularis*: в их просветах свежие тромбы.

Это описание дает нам ясное представление о том, как вообще при флегмонах вовлекаются в процесс кровеносные сосуды. В других своих случаях Грейффенштейн дает яркие описания пери- и эндофлебита, перехода нагноения на стенку вен с прилегающих к ним гнойно размягченных лимфатических желез.

С топографоанатомической точки зрения тромбоз *v. cervicalis profundaе* и *v. vertebralis* в приведенном случае вполне понятен. Флегмона локализовалась на *mm. scaleni*, по которым проходит *a. cervicalis ascendens* с сопровождающей ее веной. От этих сосудов отходят *rami spinales*, проникающие че-

рез foramina intervertebralia в позвоночный канал, где расположен plexus venosus vertebralis, широко анастомозирующий с v. vertebralis и v. cervicalis profunda. Кроме того, v. cervicalis ascendens и непосредственно сообщается с v. vertebralis.

Из этого мы должны сделать важный практический вывод, что всякая флегмона, локализуемая на mm. scaleni, т. е. под m. sternocleidomastoideus, может осложниться тромбофлебитом v. vertebralis и v. cervicalis profundae.

В случае О. Восс у 30-летней женщины была двусторонняя тяжелая ангина. Под углом челюсти справа воспаленная, неподвижно фиксированная железа. Вдоль внутренней яремной вены прощупывался большой и очень болезненный тяж. Подобный же тяж проходил непосредственно под подбородком. Сделан разрез по всему переднему краю m. sternocleidomastoidei, удалены размягченные лимфатические железы. В v. facialis communis тромб, недалеко продолжающийся в v. jugularis interna, последняя вена резецирована. Обследованы промежутки между передними мышцами шеи и вырезана на передней стороне шеи тромбированная вена.

В spatium parapharyngeum гноя не было. В следующие дни выделялся жидкий гной с пузырьками газа из промежутков между передними мышцами и из-под m. sternocleidomastoideus. Улучшение на несколько дней, потом снова тяжелое состояние, потеря сознания и внезапный цианоз. При обследовании пальцем раны через spatium parapharyngeum опорожнен большой абсцесс у основания черепа, причем гной обильно вытекал из носоглотки. Смерть.

При вскрытии найден тромбоз v. vertebralis, v. facialis anterioris и обоих sinus cavernosi. Базальный гнойный менингит, абсцессы в легких.

Каким же путем в этом случае возник тромбоз v. vertebralis?

Газовый, очевидно, анаэробный гной вытекал из-под m. sternocleidomastoideus и потому возможно, что и здесь проводником тромбофлебита (как и в случае Грейффенштейна) послужила v. cervicalis ascendens. Однако можно представить и другой путь: абсцесс у основания должен был помещаться в ближайшем соседстве с articulatio atlantooccipitalis, а там имеется густое сплетение вен, в состав которого входят plexus vertebralis, externus и internus, v. vertebralis, emissaria condyloidea. В это же сплетение вливается и plexus basilaris, расположенный на clivus Blumenbachi. Очень возможно, что все это сплетение инфицировалось непосредственно из абсцесса, и таким образом возник тромбофлебит v. vertebralis, plexus basilaris и обоих sinus cavernosi. Внезапный цианоз перед смертью мог зависеть от распространения тромбоза на v. анонума, в которую впадает v. vertebralis.

На возможность перехода тромбофлебита с sinus cavernosus на vv. condyloideae, plexus basilaris и plexus spinalis, на vv. vertebrales и анонума указывали уже Н. Генле и Люшка. Байер (Beyer) собрал в литературе 14 таких случаев.

По венозному пути чаще всего возникают и внутричерепные осложнения глубоких флегмон лица, флегмон и карбункулов щеки. В работах отоларингологов и патологоанатомов (Френкель, Вессели, Рейс, Астериадес, Грейффенштейн и др.) описано немало случаев тромбофлебита sinus cavernosi и даже sinus transversi вплоть до confluens sinuum и plexus basilaris при сепсисе, осложнившем ангину. Мы также наблюдали это осложнение при флегмонах щеки у ребенка, о котором мы упоминали выше по поводу возможности распространения гноя вдоль bula Vichati, и у больного с карбункулом щеки, у которого тромбоз синуса возник не обычным в таких случаях путем, по v. angularis nasi и дальше, по нижней вене глазницы, а через

plexus pterygoideus, на который инфекция распространилась по крупной венозной ветви, типично отходящей от v. facialis anterior и направляющейся вдоль bula Bichati в plexus pterygoideus (рис. 16).

Надо помнить, что plexus venosus pterygoideus находится не в парафарингеальном пространстве, где начинаются тромбозы и абсцессы и при ангине, а в верхнем отделе spatii pterygomandibularis. Поэтому sinus-тромбоз при ангинах обычно возникает окольным путем: первично инфицируется v. pharyngea ascendens, корешки которой начинаются в области миндалина, и по ней тромбоз распространяется в v. facialis posterior, начинающуюся отчасти в plexus pharyngeus, на который и переходит тромбоз (рис. 16). Возможен и другой путь: из v. facialis posterior через v. facialis communis в v. jugularis interna и по ней, против тока крови, в полость черепа.

Относительно тромбоза v. jugularis против тока крови предполагают, что он зависит от затруднения оттока крови по этой вене вследствие сдавливания ее, увеличенными лимфатическими железами или воспалительным пери-

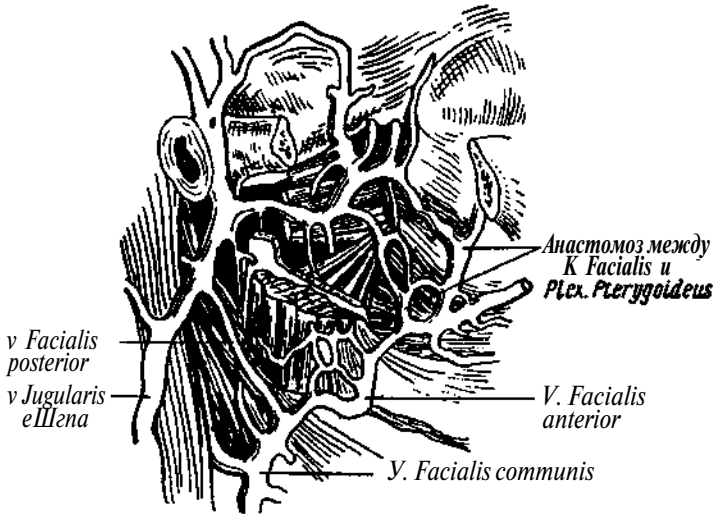


Рис. 16. Венозные связи на лице (по Рувьеру).

васкулярным отеком. На этом основании Уффенорде (Uffenorde) и Кник (Knick) предостерегают от перевязки v. jugularis interna. Однако при перевязках этой вены по другим поводам не наблюдали так далеко идущего обратного тромбоза, ибо отток венозной крови в достаточной мере устанавливается по коллатералям, в особенности по v. jugularis externa, и потому другие авторы (Рейс, Капплер) перевязывают вену даже профилактически, не находя в ней признаков флебита или тромбоза. Однако с предупреждением Уффенорде и Кник, несомненно, следует считаться в тех случаях, когда препятствие к оттоку крови расположено высоко, так как там нет венозных ветвей, и потому опасность ретроградного тромбоза велика.

Вообще надо сказать, что распространение тромбоза в сторону полости черепа при ангине не составляет редкости. Клаус (Claus) считает, что оно имеет место в 10% случаев, а Цанге на 49 случаев наблюдал его 11 раз.

При околочелюстных глубоких флегмонах зубного происхождения, захватывающих и верхний отдел spatii pterygomandibularis, plexus pterygoideus инфицируется непосредственно.

Нам дважды пришлось наблюдать распространение инфекции из *spatium pterygomandibulare* в полость черепа вдоль *a. meningea media*. Один из этих случаев, относящийся к душевнобольной женщине, был описан выше. В другом случае, при тяжелом остеомиелите верхней челюсти, осложнившимся огромной флегмоной щеки и *spatii pterygomandibularis*, при вскрытии мы нашли много маленьких гнойничков на твердой мозговой оболочке точно по ходу *a. meningea mediae* и ее разветвлений. Эта редкая картина очень напоминала веточку смородины. Таких наблюдений в литературе я не нашел.

Кроме сосудов, гной может распространяться в полость черепа еще по двум путям: во-первых, через *foramen ovale* и *foramen rotundum* вдоль III и II ветвей тройничного нерва, как это мы видели у ребенка 1/4 лет (см. выше), а Грейффенштейн в шестом своем случае; во-вторых, непосредственно через кости основания черепа, на которые воспалительный процесс переходит в виде гнилостного остеомиелита, приводящего к некрозу кости.

В одном случае тяжелой и обширной окологлазничной и парафарингеальной флегмоны мы нашли гнилостный лептоменингит, точно ограничивающийся пределами одного полушария мозга, которое на всем своем протяжении, даже с внутренней стороны, было ярко-красного цвета, тогда как другое полушарие имело нормальный вид. На нижней поверхности височной доли пораженного полушария — начинающееся гнилостное размягчение мозга. Сюда гнилостный процесс распространился через основание большого крыла основной кости, тяжело пораженной гнилостным остеомиелитом.

В литературе я нашел описания 5 случаев менингита вследствие распространения парафарингеальных флегмон в полость черепа путем гнилостного остеомиелита его основания.

ЭТИОЛОГИЯ И ПАТОГЕНЕЗ

Глубокие флегмоны лица по патогенезу различны. Причиной тех из них, которые локализируются главным образом или исключительно в жевательном пространстве, являются инфекционные заболевания зубов и челюстей. Их мы называем окологлазничными флегмонами. Флегмоны же парафарингеального пространства, лишь очень редко имеющие отношение к жевательному пространству, чаще всего имеют своим исходным пунктом воспаление миндалин, околоушной железы и флегмоны дна рта. Начнем с окологлазничных флегмон.

Все коренные зубы могут быть источниками образования этих флегмон, но мы сразу же должны отметить разницу в локализации их.

Если флегмоны исходят из верхней челюсти и верхних зубов, то типичной и анатомически закономерной локализацией их будет верхний отдел *spatii pterygomandibularis* с дальнейшим распространением в височную область в форме глубокой височной флегмоны. Флегмоны же, начинающиеся от нижней челюсти и нижних коренных зубов, распространяются снизу вверх по наружной или внутренней поверхности восходящей ветви челюсти, т. е. под *m. masseter*, но затем возможно распространение в височную область под *fascia temporalis* (поверхностная височная флегмона) или под *m. pterygoideus internus*, т. е. в нижнем отделе *spatii pterygomandibularis*. Из нижних коренных зубов самым частым виновником окологлазничных флегмон бывает зуб мудрости. В самых условиях прорезывания его таятся нередко большие опасности, потому что он прорезывается далеко не так легко, как

другие зубы. Прежде всего для него остается очень мало места в альвеолярном крае челюсти, и ему приходится протискиваться не прямо вверх, а скорее сзади наперед, как бы наклонив голову и упираясь ею в коронку или даже в корень второго моляра (рис. 17). При этом только передняя часть его коронки появляется под десной, которая нормальным образом резорбируется перед ней; задняя же часть коронки появляется под надкостницей и слизистой оболочкой, покрывающими передний край восходящей ветви челюсти. Этот слизисто-надкостничный покров толст, резистентен и не обладает физиологическим свойством десны исчезать перед прорезывающимся зубом, поэтому он только приподнимается и отслаивается коронкой зуба и нередко надолго остается над задней ее половиной в виде капюшона (рис. 18). Под этим капюшоном остается слепое щелевидное пространство, в котором могут застревать частицы пищи и бактерии¹. Виллигер (Williger) гистологическим исследованием покрывающей прорезавшийся зуб мудрости слизистой установил, что она даже в тех случаях, когда нет болей, находится в состоянии хронического воспаления, о чем свидетельствуют пронизывающие ее круглые клетки, местами образующие целые скопления. Эта воспаленная и утолщенная слизистая при каждом жевательном движении челюсти придавлива-




Рис. 17. Положение III большого коренного зуба в альвеолярном отростке нижней челюсти (по Омбрелдану).

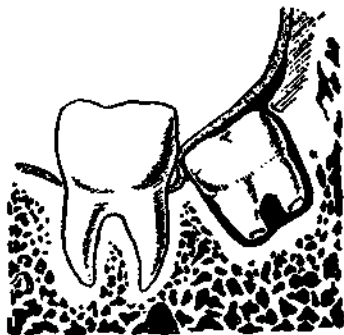


Рис. 18. Слизисто-надкостничный капюшон, отделяющий III большой коренной зуб от II (по Омбрелдану).

ется верхним зубом мудрости, и это усиливает и поддерживает инфекцию. Таким образом, капюшон, покрывающий заднюю часть зуба мудрости, может стать исходным пунктом тяжелых воспалений в окружности. Воспаление может распространиться по слизистой оболочке небных дужек и перейти на миндалину. Тяжелое воспаление миндалин при флегмонах зубного происхождения мы наблюдали не раз, и в литературе нашли такие же случаи. Но воспаление может распространиться по слизистой оболочке на дно рта и дать здесь начало тяжелой флегмоне.

Еще большее значение имеет воспаление надкостницы, составляющей, как мы видели, глубокий слой капюшона. Оно легко приводит к образованию поднадкостничных флегмон, распространяющихся по наружной или внутренней поверхности восходящей ветви челюсти, т. е. под *m. masseter*

¹ Вопрос о прорезывании «зуба мудрости» окончательно не решен. Приведенное описание, основанное на данных Омбрелдана и Виллигера, разделяется не всеми современными авторами (*Ред.*).

или *m. pterygoideus internus*. Кость при этом вторично вовлекается в гнойный процесс, ее наружные слои воспаляются и нередко некротизируются, образуя кортикальные секвестры.

Не менее часто околочелюстные флегмоны возникают вследствие остеомиелита челюсти, начинающегося из альвеолы зуба при гнойном артрите (периодонтите) последнего. На уровне премоляров и первого моляра, где слой кости, отделяющий альвеолу от надкостницы, сравнительно тонок, гной, проникший в губчатое вещество челюсти, легко прокладывает себе дорогу под надкостницу и вскрывается в преддверие рта. В области же второго и третьего моляров челюсть гораздо толще, и гнойная инфекция, исходящая из этих зубов, нередко принимает форму тяжелого остеомиелита, распространяющегося обычно на восходящую ветвь, которая может целиком омертветь. При поздних операциях мы извлекаем огромные секвестры с целиком омертвевшими суставным и венечным отростками. Такой тяжелый остеомиелит, конечно, сопровождается обширными околочелюстными флегмонами, локализующимися в жевательном пространстве и в *spatium parapharyngeum*. В первый период болезни эти опасные для жизни флегмоны имеют доминирующее значение.

Реже, чем на восходящую ветвь, остеомиелит распространяется в сторону тела челюсти, и тогда мы имеем дело с тяжелыми подчелюстными флегмонами и флегмонами дна рта.

На верхней челюсти нет условий для трудного прорезывания зуба мудрости, над ним не бывает капюшона, и потому здесь гораздо реже наблюдаются околочелюстные флегмоны. Если же они и возникают, то причиной их бывает остеомиелит верхней челюсти, гнилостный гайморит или цинготный некроз челюсти.

Относительно путей распространения сепсиса при ангине много написано в отоларингологической литературе. После известного спора между Уффенорде и Френкелем и дальнейших важных работ Клауса, Грейффенштейна, Цанге, Рейе, Вальдапфеля (*Waldapfel*), Шоттмюллера (*Schottmuller*), Жоэл (*Joel*) можно считать установленным, что гнойный процесс, начавшийся в миндалине, может распространяться по трем путям: *per continuitatem*, по лимфатическим сосудам, по венам путем эндофлебита.

Чаще всего, по Вальдапфелю — в 72%, образуются перитонзиллярные абсцессы, легко распространяющиеся в парафарингеальное пространство через тонкий *m. constrictor pharyngis superior*. Р. Шредер считает важным, в каком месте произошло прободение этой мышцы, так как в зависимости от этого гнойники различно локализируются в парафарингеальном пространстве.

Если перитонзиллярный абсцесс прорывается через *m. constrictor* очень высоко, то образуется маленький гнойник в верхней части парафарингеального пространства. В этой части пространство настолько узко, что маленький гнойник может образовать ясно заметное выпячивание в сторону глотки. Р. Шредер наблюдал 12 таких абсцессов и быстро излечивал их удалением миндалины и расширением прободного отверстия. Такие абсцессы он предлагает называть передневерхними.

Если прорыв гноя из ложа миндалины происходит внизу и спереди, то гной распространяется в нижней части парафарингеального пространства и по *m. styloglossus* опускается ко дну рта, а отсюда в *regio submaxillaris* и

submentalіs. Клаус, Жоэл, Вальдапфель считают распространение тонзиллярной инфекции *per continuitatem* наиболее частым.

На второе место по частоте надо поставить распространение инфекции по лимфатическим путям. При этом особенно важную роль играют лимфатические железы, участие которых в болезненном процессе ярко выражено в большинстве случаев парафарингеальных флегмон. При инфекции высоковирулентными микробами лимфатические железы перестают играть роль фильтров для бактерий и подвергаются гнойному размягчению и некрозу. Там, где железы непосредственно прилегают к венам, воспалительный процесс легко переходит на стенку вены и развивается гнойный перифлебит и тромбофлебит. Таким образом, парафарингеальный абсцесс может осложниться далеко от него возникшим перифлебитическим абсцессом или аденофлегмоной. Из миндалин могут инфицироваться не только их регионарные железы, расположенные в *trigonum caroticum*, но, по-видимому, и все другие шейные железы — подчелюстные, подбородочные, передние шейные, яремные, и потому вторичные аденофлегмоны и возникающие из них тромбофлебиты могут локализоваться далеко от первичного очага в парафарингеальном пространстве, в *fossa jugularis*, в области *anguli venosi* под нижним концом *m. sternocleidomastoideus*, в боковом шейном треугольнике.

По-видимому, образование здесь гнойников при полной нетронутости собственно парафарингеального пространства надо объяснять главным образом инфекцией лимфатических железок, расположенных в задиафрагмальном пространстве.

Френкель привел 10 случаев сепсиса от ангины, а позже еще 5 случаев, прекрасно исследованных патологоанатомически, в которых инфекция распространялась, несомненно, путем эндофлебита, начавшегося в мелких корешках тонзиллярных вен.

Хотя это не имеет прямого отношения к патогенезу парафарингеальных флегмон, но косвенное может иметь, так как флегмоны могут осложнять гематогенный сепсис, комбинируясь с ним, или осложняться им: во флегмономном очаге нередко возникают тромбофлебиты.

Относительно возбудителей глубоких флегмон лица важно отметить, что во многих случаях — это анаэробы, вызывающие наиболее тяжкие заболевания, очень часто смертельные. Гнилостные и газовые флегмоны, вызываемые ими, весьма часто и рано осложняются putridными абсцессами легких и эмпиемами. Обычные аэробные возбудители, если дело доходит до общей инфекции, дают более доброкачественные и доступные оперативному лечению метастазы в суставы, мышцы, подкожную клетчатку и значительно реже, чем анаэробы, дают абсцессы легких.

ОСЛОЖНЕНИЯ И ПРОГНОЗ

Излагая пути распространения гноя при глубоких флегмонах лица, мы описали уже все важнейшие их осложнения: тромбофлебиты, тромбозы синусов, менингиты и энцефалиты, передний и задний медиастиниты, гнилостный остеомиелит и некроз костей основания черепа, флегмоны шеи и гнойники глазницы.

Нам остается только упомянуть о кровотечениях из крупных сосудов шеи, не составляющих редкости, в особенности при гнилостных флегмонах. Приведу два ярких примера из наблюдений моих и Р. Шредера.

Ахун Х., 54 лет. поступил в больницу 30/VIII 1936 г. в очень тяжелом состоянии. С 6/VIII у него болели зубы, и 9/VIII один зуб экстрагировали. После этого он почувствовал себя очень плохо, правая половина лица распухла, температура резко повысилась. При поступлении температура 38,1°, пульс 100. Вся правая щека и височная область сильно распухли. Нижняя граница опухоли у края челюсти, в зачелюстную ямку она заходила лишь на палец. На всем протяжении, даже в височной области, опухоль отчетливо флюктуирует. Это совершенно исключительный симптом, так как околочелюстные флегмоны дают всегда очень плотную опухоль. В околоушной области кожа слегка покраснела. Из рта выделяется кровь, и весь рот облеплен дегтеобразной массой, за которой не видно зубов и миндалин, но ощупыванием можно определить, что нижний зуб мудрости отсутствует, а остальные зубы и миндалины, по-видимому, нормальны. В толще щеки изо рта прощупывается болезненная полусферическая опухоль. Внутренняя поверхность ветви челюсти на ощупь не изменена. Сведение челюстей незначительно. Полный паралич лицевого нерва. Немедленно произведена операция под эфирным наркозом. Горизонтальный разрез на щеке впереди ушного козелка. Вместо гноя найдены большие сгустки крови с отвратительным гнилостным запахом, выполнявшие всю щеку и височную область. *M. masseter* отслоен от кости, но еще держится частью своего нижнего прикрепления. Вся наружная поверхность восходящей ветви челюсти, ее передний и задний край, венечный и суставной отростки обнажены от надкостницы и шероховаты. На внутреннюю поверхность челюсти палец не проникает. Второй разрез сделан в височной области, и здесь найдены сгустки крови под *m. temporalis*. Вся височная ямка черепа обнажена от надкостницы и шероховата. После удаления сгустков кровотечения не было. Рана тампонирована марлей, смоченной перекисью водорода.

После операции состояние больного все более ухудшалось, и он не отвечал ни на один вопрос. При перевязке 31/VIII в ранах найдено обширное омертвление клетчатки и мышц. Ночью больной умер.

При вскрытии найдено, что нижняя челюсть была обнажена гнилостным процессом гораздо больше, чем это было обнаружено при операции: надкостница была отслоена от всей внутренней поверхности восходящей ветви, от наружной и внутренней сторон тела челюсти до уровня малых коренных зубов. Обе крыловидные мышцы вовлечены в гнилостный процесс и наружная мышца размягчена полностью, вплоть до своего начала от наружной пластинки крыловидного отростка и *planum infratemporale* основной кости, на которые перешло гнилостное воспаление. От *m. pterygoideus internus* уцелела лишь часть мышечных пучков. Полностью омертвела клетчатка *spatii parapharyngei*. Вдоль *stylo-мышц* флегмона продолжается вниз и распространяется по всей правой половине дна рта. Отсюда она продолжается в подчелюстную область, где омертвела не только клетчатка, но и лимфатические железы, и гнилостный процесс распространился даже в интерстициальную соединительную ткань слюнной железы. Из задиафрагмального пространства флегмона распространилась вниз, вдоль больших сосудов, и их сосудистое влагалище омертвело до заднего брюшка *m. digastrici*. При исследовании струей воды, пушенной в сонную артерию, обнаружено небольшое отверстие в *a. maxillaris interna*, из которой и последовало кровотечение. Флегмона проникла и в заглоточное пространство, разрушила здесь глубокую фасцию и проникла в передние мышцы позвоночника. В полости черепа найдена упомянутая уже выше редкая картина лептоменингита, точно ограниченного пределами правого полушария мозга.

Этот случай является ярким примером того, как ужасны и беспредельны могут быть гнилостные околочелюстные флегмоны.

Выше мы привели 2 случая кровотечений при глубоких флегмонах лица.

Наблюдение Р. Шредера весьма интересно не только как случай опаснейшего кровотечения, но и как пример изолированного абсцесса в задиафрагмальном пространстве при ангине.

У старика, 66 лет, правосторонний перитонзиллярный абсцесс, осложненный верхним передним парафарингеальным абсцессом. Тонзиллэктомия *a chaud*, расширение отверстия в *m. constrictor superior*; быстро наступило улучшение. Отделен верхний полюс миндалины, и под ним найден маленький абсцесс. Через 3 дня высокая лихорадка, септическое состояние, боль в затылке. Еще через день появилась припухлость в верхней части бокового шейного треугольника, непосредственно под *linea nuchae superior*. На 11-й день замечено, что через свищ в ложе миндалины при давлении на эту опухоль вытекает гной. Введенный в свищ зонд направляется назад и несколько вверх и доходит до основания черепа. Шесть дней выдавлива-

ли гной, а на 7-й день опухоль, на которую давили, внезапно увеличилась и распространилась под *m. trapezius*. На 23-й день произошло сильное кровотечение (около 0,5 л) в глотке. Произведен разрез через *m. splenius capitis* и *m. levator scapulae*, причем вытекло большое количество кровянистого гноя. Гнойная полость вверх достигла основания черепа, а в глубине ее ощущалась пульсация внутренней сонной артерии. Введена дренажная трубка, обернутая марлей. На другой день сильное кровотечение из раны и глотки (около 1 л). Большой йодоформный тампон, казалось, остановил кровотечение. В течение 3 дней больному перелито 1,5 л крови. На 4-й день снова сильное кровотечение, коллапс и сильная анемия. Сделана перевязка общей сонной артерии и внутренней яремной вены, но кровотечение продолжалось. После трепанации сосцевидного отростка *sinus sigmoideus* был обнажен возможно ближе к *bulbus v. jugularis* и придавлен тампоном. Снята лигатура с сонной артерии. Кровотечение прекратилось и больной выздоровел. Ясно, что кровотечение произошло из *bulbus superior v. jugularis*.

Этот случай представляет также яркий пример того, какие исключительно тяжелые случаи глубоких флегмон лица могут быть излечены при правильной диагностике и оперативном лечении, основанном на точном знании анатомических данных.

Из наших 55 случаев глубоких флегмон лица 43 закончились выздоровлением (в том числе были 2 гнилостные флегмоны), 12 больных умерло. Из них у 8 были крайне тяжелые гнилостные флегмоны, а 1 больная была доставлена с множественными пиемическими метастазами при стафилококковой инфекции.

Таким образом, прогноз при глубоких флегмонах лица нельзя считать совсем плохим. Можно думать также, что ранняя и анатомически правильная операция окологлазничной флегмоны, в основе которой лежит остеомиелит челюсти, приведет к значительному ограничению некроза челюсти, который при неправильном или позднем лечении нередко достигает огромных размеров.

СИМПТОМЫ И ДИАГНОСТИКА

Начнем с типичного примера окологлазничной флегмоны зубного происхождения.

Яков О., 40 лет, в конце июля 1922 г. просидел ночью несколько часов под открытым небом и почувствовал, что ему продуло правую сторону лица. Непосредственно после этого сильно разболелся правый нижний зуб мудрости, который и был через 4 дня извлечен зубным врачом, но боли от этого нисколько не уменьшились; напротив, близ угла челюсти появилась опухоль и начались невралгические боли в области всех трех ветвей правого тройничного нерва. Больного лечили гальванизацией и согревали щеку электрической лампочкой. Боли несколько ослабли, но опухоль у угла челюсти все увеличивалась, а температура неправильно повышалась, колеблясь между 37,4 и 38,7°. Больной очень страдал и мог спать только сидя за столом и склонив голову на подушку. Уже вскоре после извлечения зуба появилось полное сведение челюстей.

Только через 25 дней после начала болезни больной поступил в больницу с большой воспалительной опухолью, занимавшей всю зачелюстную ямку и большую часть окологлазничной области. По внешнему виду эта опухоль, обозначенная на рис. 19 штриховкой, очень похожа на опухоль при паротите, обычные границы которой обозначены пунктиром. При ощупывании наибольшая болезненность определяется в той части опухоли, которая расположена над углом челюсти и непосред-

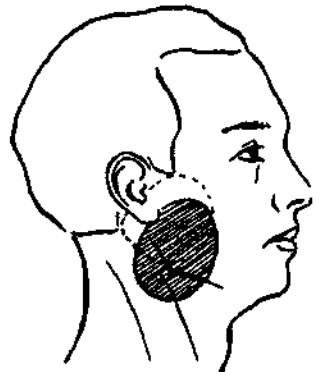


рис. 19. in c - 'a О. Больной Яков О. Глубокая окологлазничная флегмона зубного происхождения (схема).

ственно позади него. Рот можно раскрыть только винтовым роторасширителем; тогда ощупывание показывает, что небольшая воспалительная припухлость имеется только на наружной поверхности челюсти, в самой задней ее части. Больной с трудом проглатывает только жидкость. Распознан гнойный периостит челюсти, локализующийся под *m. masseter*, и 24/VIU сделана операция под эфирным опьянением. Глубоким дугообразным разрезом у угла челюсти вскрыт абсцесс, расположенный на внутренней поверхности восходящей ветви челюсти под *m. pterygoideus interims* и содержавший около столовой ложки густого гноя; другой абсцесс помещался под *m. masseter* в зачелюстной ямке. Задний край челюсти на довольно большом протяжении был обнажен от надкостницы. Больной тотчас же получил большое облегчение. Вскоре наступило выздоровление.

В этой истории болезни мы видим важнейшие черты клинической картины глубоких околочелюстных флегмон. Начинаются эти флегмоны, как правило, заболеванием зуба, именно периодонтитом или воспалением десневого кармана над прорезающимся зубом мудрости. Иногда это связано с такими на первый взгляд ничтожными поводами, как высверливание мало беспокоящего больного кариозного зуба или извлечение сильно расшатанного зуба. Поэтому для диагностики глубоких флегмон лица необходимо тщательное исследование полости рта, особенно нижних коренных зубов. Нередко мы находим при этом ярко выраженное воспаление слизистой оболочки у нижнего зуба мудрости с выделением гноя из-под нее. Иногда истечение гноя увеличивается при давлении на опухоль у угла челюсти. При исследовании может быть найдена припухлость и отек слизистой оболочки дна рта, особенно выпячивание ее, и боль при ощупывании, что свидетельствует о распространении флегмоны в клетчатку дна рта. Васмунд (Wassmund) указывает, что при флегмоне крылонёбной ямки можно иногда прощупать через рот припухлость между бугром верхней челюсти и венечным отростком нижней.

Исследованию полости рта почти всегда мешает *сведение челюстей, которое мы считаем одним из важнейших симптомов околочелюстных и парафарингеальных флегмон*. Из всех наших больных с флегмонами жевательного пространства только у одной рот раскрывался почти свободно. У нее флегмона локализовалась под *m. masseter* и под *t. pterygoideus interims*, но гной прорвался в рот и в большом количестве вытекал из-под слизистой оболочки у зуба мудрости. Этим, конечно, и объясняется отсутствие тризма.

Степень тризма бывает различной — от полного сведения челюстей до открывания их на 1,5—2 см. При самых тяжелых гнилостных флегмонах, приводящих к распаду жевательных мышц, мы наблюдали незначительные степени сведения челюстей.

Для исследования полости рта в большинстве случаев приходится применять винтовой роторасширитель Гейстера, но действовать им надо очень осторожно и медленно, не только потому, что раскрывание рта очень болезненно, но и потому, что грубое и быстрое расширение может вызвать внезапную смерть больного вследствие рефлекторной остановки сердца [Парч (Partsch)]. Васмунд указывает, что вслед за насильственным раскрыванием рта нередко наступает потрясающий озноб и температура поднимается до 40–41°, а в одном случае Клештад (Klestadt) наступил сильнейший цианоз и смертельная асфиксия. При сильном тризме следует впрыскивать новокаин в *m. masseter* и *t. pterygoideus internus*.

Боли в области задней половины нижней челюсти, а нередко и во всей половине головы начинались почти у всех наших больных очень рано, уже

в день манипуляций на больном зубе или на следующее утро, и были настолько мучительны, что больные не спали подряд много ночей, а некоторые даже теряли сознание. Таких сильных болей не бывает при паротите, с которым часто смешивают глубокие флегмоны лица.

Столь же рано начинается и лихорадка, дающая всегда неправильную кривую и редко достигающая очень высоких цифр. При самых тяжелых, смертельных гнилостных флегмонах мы часто встречали лишь субфебрильную температуру, с которой резко расходилась очень высокая кривая пульса. Так, например, у больного с гнилостной парафарингеальной флегмоной, осложненной затеками на шею и в переднее средостение, температура была $36,5^{\circ}$, а пульс 160.

Не только при такой тяжелой гнилостной интоксикации, но и при более легкой инфекции обычными гноеродными микробами общее состояние больных часто бывает очень тяжелым и может сопровождаться бредом в течение 2-3 недель.

Потрясающие ознобы при околочелюстных флегмонах мы наблюдали нечасто, но при парафарингеальных флегмонах, осложняющих ангины, они наблюдаются почти всегда и являются одним из важнейших клинических симптомов. Воспалительная опухоль лица и шеи в большинстве случаев

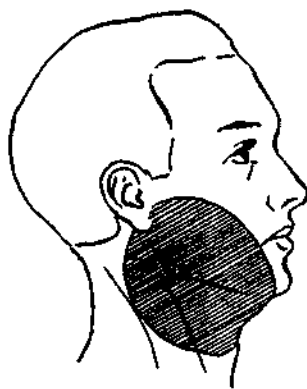
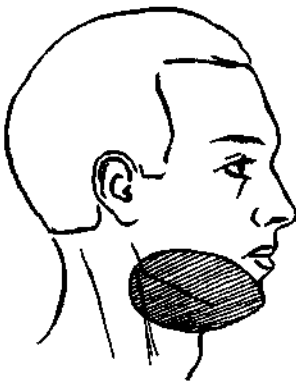
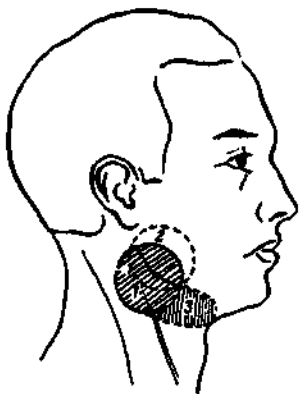


Рис. 20. Различные локализации околочелюстных флегмон (схема).

1, 2 — наиболее частые варианты границ воспалительной припухлости; 3 — распространение последней на подчелюстную область.

Рис. 21. Локализация околочелюстной флегмоны, возникающей в результате остеоperiостита тела нижней челюсти (схема).

Рис. 22. Обширная околочелюстная флегмона (схема).

бывает приблизительно такой, как и у Якова О., история болезни которого приведена выше. Очень характерно, что опухоль ограничивается обычно углом челюсти, зачелюстной ямкой и *trigonum caroticum*. Наиболее частые варианты границ этой опухоли указаны на рис. 20 под цифрами 1 и 2. В 2 случаях при такой же локализации гноя, как и у Якова О., опухоль, типично расположенная под углом челюсти, распространялась также в подчелюстную область (рис. 20, 3).

Если околочелюстная флегмона локализуется в области горизонтальной части челюсти (остеоperiостит тела челюсти), то опухоль занимает всю подчелюстную область и нижнюю часть щеки до уровня дна рта (рис. 21),

а нередко распространяется и в *regio mentalis*. Совершенно такая же опухоль была у больного, у которого во время операции был обнаружен обширный остеомиелит челюсти с почти полным расплавлением внутренней крыловидной мышцы и большим скоплением гноя в парафарингеальном пространстве.

Очень большую опухоль щеки, угла челюсти и подчелюстной области (рис. 22), представлявшую собой суммирование опухолей, изображенных на рис. 19 и 21, мы видели у больного с флегмоной под *m. masseter* и с обеих сторон горизонтальной части челюсти в области коренных зубов.

Такие типичные формы воспалительная опухоль имеет при флегмонах, вызываемых обычными гноеродными микробами, но при гнилостных анаэробных флегмонах дело обстоит иначе. У больного Ахуна Х., история болезни которого приведена в разделе «Осложнения и прогноз», огромная опухоль занимала всю правую половину лица (рис. 23). Напротив, у Алима Ю., умершего от газовой флегмоны парафарингеального пространства, шеи и переднего средостения, никакой опухоли не было, а был только отек всей передней области шеи.

У больного Б. гнилостная флегмона локализовалась под *m. masseter* и *t. pterygoideus internus*, под фасцией *t. temporalis* и в *spatium pterygomandibulare*. При этом у угла челюсти была небольшая твердая опухоль, а в височной области — разлитая флюктуирующая припухлость. Только в этом

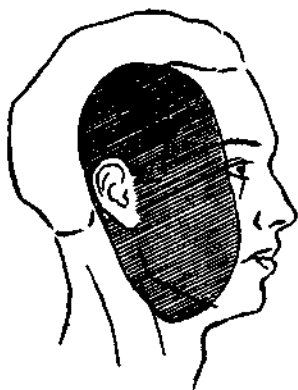


Рис. 23. Больной Ахун Х. Гнилостная околочелюстная флегмона, распространившаяся на всю правую половину лица (схема).

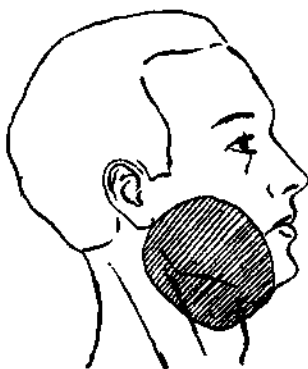


Рис. 24. Больная Юлия Ж. Локализация припухлости при гнилостной флегмоне парафарингеального пространства, распространившейся в ложе околоушной и подчелюстной слюнных желез (схема).

случае, а также у Ахуна Х. мы наблюдали флюктуацию, у остальных же наших больных опухоли были твердыми, что является характерной чертой опухолей при глубоких флегмонах лица.

У Юлии Ж., умершей во время операции по поводу гнилостной флегмоны, исходившей от миндалины, была очень большая опухоль (рис. 24). Вскрытие показало, что опухоль зависела от влажной гангрены околоушной и подчелюстной слюнных желез и боковой стенки глотки. Это была гнилостная флегмона парафарингеального пространства, распространившаяся в ложе околоушной и подчелюстной слюнных желез. И здесь, следовательно,

большая опухоль была вызвана не активной воспалительной реакцией окружающих гнойный очаг тканей и лимфатических желез, как при более доброкачественных флегмонах, а влажной гангреной и отеком покровов.

При гнилостных флегмонах кожа над ними часто бывает ярко-красной, почти как при роже, и на ней нередко видны небольшие пузырьки с мутным кровянистым экссудатом. У Юлии Ж. в подбородочной области имелось довольно большое пятно серо-фиолетового цвета, окруженное зоной резко бледной кожи. У другого больного отчетливо ощущалась крепитация газовых пузырьков над опухолью у угла челюсти.

При всех разновидностях глубоких флегмон лица, особенно при флегмонах языка, мы довольно часто наблюдали очень распространенный *herpes labialis* и *herpes nasalis*, исчезавший при излечении флегмон.

Воспалительная краснота кожи при флегмонах, вызванных обычными гноеродными микробами, гораздо менее интенсивна, чем при гнилостных и газовых флегмонах, а иногда и совсем незначительна. Но при них часто резко выражен воспалительный отек подкожной клетчатки, далеко выходящий за пределы опухоли. Так, при небольшой опухоли у угла челюсти отек нередко распространяется на всю щеку и даже на веки. При ощупывании опухоли надо точно определить, где кончается опухоль и где начинается отек.

Воспалительную опухоль при глубокой окологлазничной флегмоне врачи, даже опытные хирурги, очень часто принимают за паротит, но именно только на первый взгляд. Имеется существенная разница формы опухоли при паротите и при окологлазничной флегмоне. Наиболее существенно то, что при паротите опухоль распространяется позади ушной мочки, над верхушкой сосцевидного отростка, чего не бывает при окологлазничных флегмонах, и не спускается ниже угла челюсти, тогда как для флегмоны типично образование опухоли именно в области угла челюсти и *trigonum caroticum*. Кроме того, при паротите опухоль обычно достигает скуловой дуги, тогда как при флегмоне она чаще всего не поднимается выше середины жевательной мышцы.

Края опухоли при паротите часто бывают резко ограничены, закруглены и круто спускаются, при глубоких же флегмонах опухоль определенных краев не имеет и незаметно переходит в отек окружающих частей.

В анатомической части мы уже говорили, что фасциальное ложе окологлазничной железы сообщается с парафарингеальным пространством и в нем при парафарингеальных флегмонах могут образоваться затеки. Но и первичный паротит не особенно редко дает начало флегмоне парафарингеального пространства.

В первом случае опухоль имеет типичные для глубоких флегмон свойства, т. е. она тверда и непременно локализуется не только в окологлазничной области, но и позади угла челюсти, и в *trigonum caroticum*, а иногда и в подчелюстной области. Кроме того, решающее значение при этом имеет тризм, почти всегда наблюдающийся при глубоких флегмонах лица, почему дифференциальный диагноз в таких случаях не представляет затруднений.

Если первичный паротит осложняется парафарингеальной флегмоной, то в диагностическом отношении дело обстоит просто: при всяком тяжелом паротите надо предполагать это осложнение и нередко можно его установить ощупыванием боковой стенки глотки, при котором позади миндалин находят выступающую внутрь воспалительную припухлость, при операции же всегда надо искать затек в парафарингеальное пространство.

Опухоль при парафарингеальных флегмонах мало отличается от опухоли при околочелюстных флегмонах. Она также локализуется у угла челюсти, а иногда и в подчелюстной области и даже флюктуирует здесь, если уже образовался гнойный затек в ложе подчелюстной железы.

Сведение челюстей бывает в большинстве случаев и при парафарингеальных флегмонах, особенно если гнойник локализуется в верхней части парафарингеального пространства. В анатомической части указывалось, что при парафарингеальных флегмонах находили гнойную инфильтрацию или даже ограниченный абсцесс во внутренней крыловидной мышце. Если даже дело не доходит до столь явного поражения мышцы, то во всяком случае она соприкасается с гнойником и отделена от него только тонкой фасцией. Понятно поэтому сведение челюстей и при парафарингеальных флегмонах.

Опухоль у угла челюсти при глубоких флегмонах лица зависит главным образом от воспалительного набухания регионарных лимфатических желез, расположенных в *trigonum caroticum*, непосредственно под задним брюшком *m. digastrici* (верхняя группа глубоких шейных желез). Очень редко дело здесь доходит до гнойного расплавления желез и аденофлегмоны; опухоль почти всегда исчезает после вскрытия околочелюстной или парафарингеальной флегмоны. Однако при сепсисе после ангины, когда в клинической картине доминирует распространение инфекции по лимфатическим сосудам, наблюдается, как правило, гнойное или гнилостное размягчение лимфатических желез, часто с образованием аденофлегмон, причем часто бывают поражены не только близлежащие регионарные железы, но и разные другие группы глубоких желез. Это можно установить по болезненной припухлости вдоль яремной вены, которая и сама в таких случаях бывает плотной и утолщенной вследствие тромбоза. Отоларингологи придают этому признаку большое значение.

Затруднение глотания бывает почти постоянным симптомом глубоких флегмон, особенно парафарингеальных, и объясняется воспалительным отеком боковой стенки глотки, особенно задних дужек миндалины. Иногда дело доходит и до затруднения дыхания вследствие отека входа в гортань.

Необходим, конечно, самый тщательный осмотр и ощупывание миндалин и их окружности, при этом здесь нередко обнаруживается первичный очаг в виде гнойника, прорвавшегося в парафарингеальное пространство. Чтобы установить наличие маленьких абсцессов под миндалиной, требуется специальный большой опыт и знания. Описано немало случаев, когда их находили только после удаления миндалины, казавшейся почти здоровой, или после оперативного отделения верхней ее половины. В десятом случае Френкеля клинически считалась пораженной правая миндалина и дважды был вскрыт исходивший от нее абсцесс, а на аутопсии под левой миндалиной найден гнилостный очаг, давший начало смертельному флебиту.

Невралгические боли в области тройничного нерва, которые мы наблюдали только один раз у Якова О. (история болезни приведена в начале этого раздела), представляют редкий симптом при глубоких флегмонах лица; вообще симптомы участия периферических нервов в флегмонозных воспалениях наблюдаются редко. *В литературе я нашел лишь 5 случаев, в которых* отмечены симптомы со стороны нервов.

Приведем несколько типичных примеров клинической картины флегмоны щеки. В анатомической части была приведена история болезни г"бенка

11 лет, умершего от первичной флегмоны щеки, осложнившейся переходом инфекции по *bula Bichati* в *spatium pterygomandibulare* и в полость черепа через *foramen ovale* и *foramen rotundum*.

А вот пример легко протекшей флегмоны щеки, тоже первичной и образовавшейся, вероятно, вследствие гнояного расплавления щечных лимфатических железок, инфицированных из кариозных верхних зубов.

Клавдия С., 23 лет, поступила в больницу 14/1 1937 г. *На губах очень распространенный herpes*. Левая щека выпячивается в виде небольшой круглой опухоли, довольно ясно флюктуирующей; кожа над ней имеет нормальный вид. Все верхние левые коренные зубы разрушены кариозным процессом, но десны имеют нормальный вид. Рот раскрывается свободно, и со стороны слизистой оболочки прощупывается очень болезненная эластичная опухоль в толще щеки. Болезнь началась 7 дней тому назад без видимой причины. Накануне поступления стал болеть один из кариозных верхних зубов. 14/1 произведена операция под эфирным наркозом. Горизонтальным разрезом щеки вскрыт больной гнойник, выполнявший всю *fossa canina*. Дно полости составляла передняя поверхность челюсти, покрытая надкостницей. В полости со зловонным гноем проходил наискось *m. zygomaticus*. *Bula Bichati* и промежутки между челюстями были закрыты слоем грануляций. Больная быстро выздоровела.

От таких первичных флегмон, являющихся обыкновенно аденофлегмонами и встречающихся не особенно редко, надо отличать вторичные флегмоны щеки, о происхождении которых говорилось в анатомической части. Там приведена история больного, у которого первичной была окологлазничная флегмона, но проявилась она под видом тяжелой флегмоны щеки. Чаще всего флегмоны щеки образуются именно так: вследствие прорыва гноя в щеку из-под *m. masseter*. Они могут исходить и из верхней челюсти. Так было у одной больной, историю болезни которой я приведу полностью.

Наталья Т., 26 лет, заболела 2/XI 1935 г. Вначале у нее болели два верхних зуба левой стороны, резец и клык. В то же время опухла щека. Зубной врач, к которому больная обратилась на другой день, почистил зуб и предложил извлечь его несколько позднее. Опухоль щеки увеличивалась, появился отек век, боли усилились. 10/XI зубной врач направил больную к хирургу, который разрешил десну, гноя не нашел и назначил согревающий компресс. День ото дня больной становилось все хуже и хуже, и по совету районного врача муж отвез ее в больницу, где имелось большее хирургическое отделение, но там ему сказали, что «таких больных» не принимают. Тогда муж обратился в Институт неотложной помощи. Здесь, сославшись на отсутствие свободных мест, записали адрес больной и обещали приехать за ней, когда освободится место. Время шло, за больной не приезжали, а ей становилось все хуже. Наконец, муж обратился прямо в гнойное отделение Института неотложной помощи, и больная была немедленно принята: это было уже через 3 недели после начала болезни, и мы нашли у больной пиемические метастазы в виде больших абсцессов на обоих предплечьях. Высокая температура постоянного типа, пульс 112. Глухие тоны сердца, систолический шум на верхушке. Язык и губы сухи. *Herpes labialis*. В нижних долях легких сухие хрипы. Вся левая щека сильно распухла вследствие разлитой флегмоны, ясно флюктуирующей и давшей большой затек над углом челюсти. Кожа нижнего века резко покраснела, а на нем вблизи наружного угла глаза имеется свищ, из которого при надавливании на щеку вытекает желтоватый сливкообразный гной. При исследовании через рот определяется лишь бугристая неровность вблизи бугра верхней челюсти. *Рот больной открывает свободно*.

Немедленно под эфирным наркозом была произведена операция. Горизонтальные разрезы на уровне ушного козелка и гнойного затека. Расширен также свищ у угла глаза, после чего вытекло очень много густого гноя. Исследование пальцем показало, что скуловая кость со всех сторон обнажена от надкостницы, а также обнажена значительная часть передней стенки верхней челюсти. Через все разрезы введены марлевые выпускники. Вскрыты обширные подкожные и межмышечные флегмоны обоих предплечий. После операции состояние больной не улучшилось, в легких появились обильные влажные хрипы, сознание постепенно затемнялось, появились фибриллярные подергивания мышц, температура не понижалась. 29/XI больная умерла.

На вскрытии — резко выраженный остеомиелит верхней челюсти. Вся передняя стенка ее обнажена от надкостницы, альвеолярный отросток со всеми зубами шатается и легко был удален пальцами. Гайморова полость полна гноя. Много гноя в spatium pterygomandibulare и в крылонёбной ямке, но в глазницу он не проник. На твердой мозговой оболочке, вдоль левой а. meningea media, много мелких гнойничков. В обоих легких множество уже довольно давних абсцессов. Посев гноя дал рост золотистого стафилококка¹.

Дважды мне пришлось оперировать больных, у которых причина флегмоны осталась неясной. Вот один из этих случаев.

Ирина М., 60 лет, поступила в больницу 13/ХН 1920 г. Около месяца тому назад она попала под проливной дождь и сильно промокла. Вскоре после этого у нее появилась болезненная припухлость впереди левого уха. При лечении примочками опухоль эта скоро исчезла, но потом опять появилась и с каждым днем все увеличивалась. Незадолго до поступления в больницу больная, находившаяся уже в тяжелом состоянии, обращалась в амбулаторию, но ей сказали, что болезнь пройдет сама по себе, и дали кусочек марли для компресса. Тяжело больной она считает себя около 2 недель. Вся левая половина лица превратилась в большую ярко-красную опухоль, начинающуюся в околоушной области, где имелось уже зыбление, а в одном месте даже гнойная инфильтрация кожи, готовой прорваться. На остальном протяжении опухоль тверда и очень болезненна. Большой отек век обоих глаз и левой височной области, полное сведение челюстей, но палец можно провести через отверстие на месте недостающих зубов, боковая стенка глотки нормальна и не отечна. Температура 38,5°, пульс 108. 14/ХП произведена операция под хлороформным наркозом. Горизонтальным разрезом щеки на уровне ушной мочки вскрыта большая флегмона с густым гноем. Наружная поверхность скуловой кости и скуловая дуга на всем ее протяжении со всех сторон обнажены от надкостницы, отделились верхние прикрепления m. masseteris. Вторым разрезом вскрыт большой гнойник над нижним полюсом околоушной железы. В толщу железы абсцесс не проникал. После операции опухоль очень быстро спала и нагноение прекратилось. 29/ХП больная выписана с почти закрывшейся раной.

25 лет тому назад я считал этот случай первичным остеомиелитом скуловой кости, а теперь мне кажется более вероятным, что это была флегмона губного происхождения под m. masseter. Первичный остеомиелит скуловой кости если и бывает, то очень редко, особенно в старческом возрасте, и при нем скуловая кость была бы обнажена от надкостницы вся, со всех сторон, а не только ее наружная поверхность. Но, с другой стороны, в анамнезе нет указаний на заболевание зубов, и я никогда не видел полного отделения m. masseteris от скуловой дуги при флегмонах под этой мышцей.

В заключение симптоматиологии флегмон щеки упомяну еще, что карбункул щеки может дать картину, очень похожую на флегмону. Так было у Антонины Т., у которой очень маленький гнойник на щеке, непохожий на карбункул, как нам казалось, осложнился глубокой флегмоной щеки, но на операции ее не оказалось. Больная умерла через 6 дней после операции, и на вскрытии был обнаружен огромный карбункул, инфильтрирующий всю толщу m. masseteris, а в мозгу в обеих затылочных долях — очаги эмболического энцефалита.

ЛЕЧЕНИЕ

Почти все, что я мог найти в литературе о лечении глубоких флегмон лица, относится к парафарингеальным флегмонам при ангине. Типичный спо-

¹ Остеомиелит в ранних стадиях нельзя распознать рентгенологически, но с помощью этого метода можно установить затенение гайморовой пазухи и предположить скопление в ней гноя. В таком случае вскрытие этой пазухи было бы важным добавлением к той операции, которая была сделана больной (Ред.).

собрать оперативного проникновения в парафарингеальное пространство разработан почти исключительно отоларингологами, а из хирургов только В. Ридер (Wilhelm Rieder) серьезно занимался этим вопросом, да и то с точки зрения перевязки вен при сепсисе после ангины, а не с точки зрения лечения флегмон, как и большинство отоларингологов. Все они описывают с небольшими видоизменениями один и тот же способ операции. Разрезом вдоль переднего края *m. sternocleidomastoidei*, начиная от сосцевидного отростка, обнажают яремную вену и в случае ее тромбоза перевязывают и перерезают в нижнем ее конце; при постепенной препаровке вены, оттягиваемой по направлению кверху, перевязывают все впадающие в нее вены (*vv. thyreoideae, lingualis, facialis communis* или отдельно впадающие *v. facialis anterior* и *v. facialis posterior*). Удаляют или оттягивают в сторону крупные лимфатические железы, лежащие на поверхности вены под задним брюшком *m. digastrici*, тщательно отпрепаровывают эту мышцу и идущую по верхнему ее краю *m. stylohyoideus*, и обе мышцы сильно оттягивают тупым крючком вниз. При этом открывается доступ в задненижнюю часть парафарингеального пространства, и при введении желобоватого зонда по направлению вверх и вперед опорожняется абсцесс, если он там имеется. При сепсисе вследствие тромбофлебита, начавшегося в мелких венах миндалины, производят очень тщательную препаровку вен, собирающих отсюда кровь (*vv. tonsillaris, palatina, pharyngea ascendens, facialis posterior*), и перевязку или вырезывание их. Этой операции предшествует или за ней следует полное удаление миндалины.

Все авторы, описывающие эту операцию, указывают, что технически она очень трудна, иногда даже невыполнима и во всяком случае требует очень точных анатомических знаний и высокой оперативной техники. Доступу в область выше заднего брюшка *m. digastrici* мешает угол челюсти; мышца эта расположена глубоко, и в ней проходят разветвления наружной сонной артерии, вены и нервы (*nn. hypoglossus, glossopharyngeus, lingualis*), а легко возникающее кровотечение из вен или даже из артерий совсем затрудняет и без того трудную и опасную работу. Но такая операция все-таки необходима при сепсисе после ангины, если инфекция распространяется по венам. В таких случаях тщательная препаровка вен парафарингеального пространства должна быть признана единственно рациональной терапией, так как коллекторы тонзиллярных вен (*v. palatina, v. pharyngea ascendens*) очень варьируют и образуют многочисленные анастомозы с *plexus pharyngeus, v. jugularis externa* и *v. jugularis anterior*, по которым может беспрепятственно распространяться тромбофлебит после перевязки яремной или общей лицевой вены.

Для вскрытия флегмон парафарингеального пространства этот трудный и опасный путь совсем не нужен, и эти флегмоны мы оперируем настолько просто, что операция занимает 1-2 минуты. Вблизи угла челюсти делаем слегка дугообразный разрез кожи (рис. 25, 1) с таким расчетом, чтобы он занял весь промежуток от угла до места перегиба *a. maxillaris externa* через край челюсти, быстро рассекаем *fascia colli superficialis* и таким образом вскрываем фасциальное ложе подчелюстной слюнной железы в его задней части, т. е. там, где позади края *m. mylohyoidei* имеется сообщение между ложем подчелюстной слюнной железы и нижней частью парафарингеального пространства (дном рта). По этому пути без всякой помехи вводим палец

далеко вверх в парафарингеальное пространство, опорожняем скопившийся там гной и вводим дренажную трубку. Как видно на рис. 26, на пути этого разреза проходят *v. facialis posterior* и *a. maxillaris externa*, но они расположены довольно глубоко, и повреждения их очень легко избежать, отложив скальпель после разреза поверхностной фасции и проникая дальше тупым путем. Воспалительная опухоль часто мешает точно прощупать угол и нижний край челюсти, и потому при разрезе нет возможности наверное избежать повреждения двух нижних веточек лицевого нерва: *ramus marginalis mandibulae* и *ramus colli*. Однако серьезных последствий повреждение этих нервов не дает, так как первый из них иннервирует только мышцы подбородка (*mm. triangularis* и *quadratus labii inferioris*; *m. mentalis*), а последний — *m. platysma myoides*.

Этим же разрезом мы пользуемся и для вскрытия флегмон жевательного пространства, локализующихся на медиальной стороне ветви челюсти, под внутренней крыловидной мышцей. Палец, введенный через этот разрез, ощупывает медиальную поверхность челюсти в том месте, где горизонтальная ее часть переходит в вертикальную, и если здесь имеется флегмона, беспрепятственно проникает вверх, по внутренней поверхности ветви челюсти, так как крыловидная мышца отходит от нее кнутри, направляясь к *fossa pterygoidea*. При обширных и особенно при гнилостных флегмонах *aponeurosis interpterygoidea* всегда бывает разрушен, и

потому пальцем можно проникнуть и в верхний отдел *spatii pterygomandibularis* и прощупать весь *processus coronoideus mandibulae*.

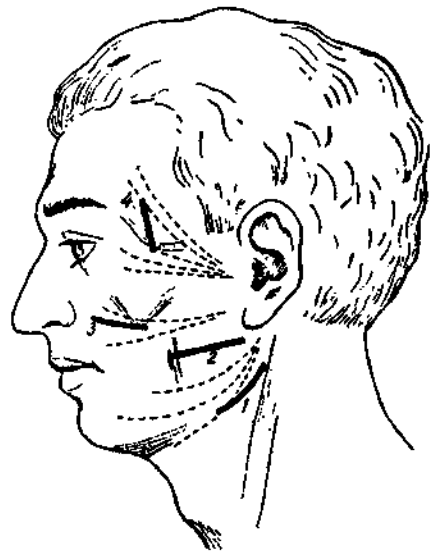


Рис. 25. Разрезы для вскрытия глубоких флегмон лица (объяснение в тексте).

Чтобы проникнуть снаружи в верхний отдел *spatii pterygomandibularis*, Васмунд и другие авторы производят резекцию скуловой дуги и венечного отростка нижней челюсти. Я полагаю, что эта калечащая операция может понадобиться только в тех редких случаях, когда необходимо перевязать *a. maxillaris interna*, для удаления же гноя из этого пространства и введения в него дренажа очень простой и легкий путь указывает нам *bula Bichati*. Из разреза на щеке очень легко через промежуток между бугром верхней челюсти и венечным отростком нижней ввести палец в верхний отдел *spatii pterygomandibularis*. Это мне удалось сделать даже у ребенка полутора лет. Если *bula Bichati* плотна и затрудняет этот путь, то ничего не стоит извлечь ее пинцетом.

Флегмону под *m. masseter* я вскрываю полной поперечной перерезкой этой мышцы на уровне угла рта, где разрез не наносит повреждений важным ветвям лицевого нерва (рис. 25, 2). Первичные или вторичные флегмоны щеки почти всегда следует вскрывать наружным разрезом (рис. 25, 3), так как только при этом способе ощупывание гнойной полости пальцем дает ясное представление о ее свойствах и прежде всего о том, закрыта ли отграни-

ченность флегмоны. Флегмону под *m. masseter* я вскрываю полной поперечной перерезкой этой мышцы на уровне угла рта, где разрез не наносит повреждений важным ветвям лицевого нерва (рис. 25, 2). Первичные или вторичные флегмоны щеки почти всегда следует вскрывать наружным разрезом (рис. 25, 3), так как только при этом способе ощупывание гнойной полости пальцем дает ясное представление о ее свойствах и прежде всего о том, закрыта ли отграни-

чивающим слоем грануляций *bula Bichati* и опасный межчелюстной промежуток, по которому нагноение может распространиться в верхний отдел *spatii pterygomandibularis* и в крылонёбную ямку. Разрез со стороны слизистой оболочки щеки допустим только при явно доброкачественных абсцессах в толще щеки¹.

В височной области основным, типичным разрезом должен быть разрез непосредственно позади края *processus frontosphenoidalis* (рис. 30, 4), где под передним краем *m. temporalis* расположен верхний конец *bulae Bichati* (см. рис. 9), этого опасного проводника флегмон. Кроме этого разреза, обычно бывают нужны и другие разрезы, которые следует располагать соответственно веерообразному ходу волокон височной мышцы. Поперечного разреза над скуловой дугой делать не следует.

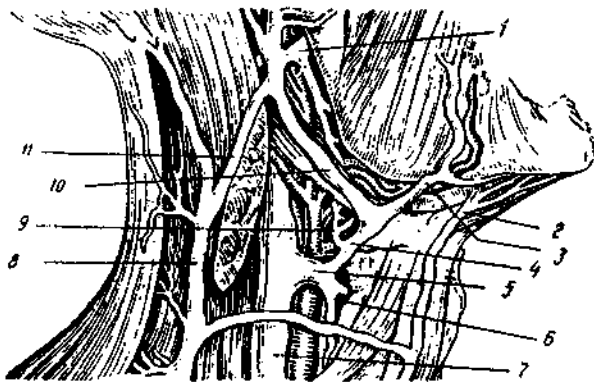


Рис. 26. Венозные связи на шее (по Рувьеру).

1 — *v. maxillaris interna*; 2 — *v. jugularis anterior*; 3 — *v. facialis anterior*; 4 — *v. facialis communis*; 5 — венозный ствол, образовавшийся путем слияния *v. facialis communis*, *v. lingualis* и *v. thyreoideae superioris*; 6 — *v. thyreoidea superior*; 7 — *v. jugularis interna*, 8, 11 — *v. jugularis externa*; 9 — *v. lingualis*; 10 — *v. facialis posterior*.

Для вскрытия затеков в ложе подчелюстной железы и других затеков на шее следует руководствоваться анатомическими правилами для операций при флегмонах шеи (рис. 26).

Все отоларингологи согласны, что при сепсисе от ангины и при парафарингеальной флегмоне, нередко возникающей при этом, необходимо полностью удалить миндалину, и только относительно срока этого вмешательства существуют различные взгляды: одни авторы советуют делать это в начале операции, другие — в конце, третьи — после ликвидации сепсиса. Р. Шредер пользуется экстирпацией миндалины и для вскрытия парафарингеальных флегмон. После тонзиллэктомии он расширяет прободное отверстие в *m. constrictor pharyngis*, послужившее началом флегмоны, и через него выпускает гной. Таким способом ему нередко удавалось достигать излечения в тех случаях, когда гнойник был расположен в самой верхней части парафарингеального пространства. Поэтому надо уметь распознать такую локали-

¹ В настоящее время почти всегда применяют разрез слизистой оболочки (через преддверие рта) и в большинстве случаев получают хорошие результаты. При тяжелом течении околоушных флегмон не следует придерживаться рекомендаций Г. Ф. Вол"ю-Ясен"каго (Ред.).

зацию абсцесса, и Шредер, наблюдавший 12 таких случаев, так определяет их симптомы: 1) перитонзиллярная припухлость, особенно в передней дужке, 2) часто отек входа в гортань, 3) ясно выраженный тризм, 4) припухание лимфатических желез в *trigonum caroticum* и вдоль яремной вены; опухоль в области угла челюсти никогда не наблюдалась. Если же этот симптом был налицо, то Шредер всегда находил большое скопление гноя в парафарингеальном пространстве. Диагноз ставился обычно только через 1-3 недели. Картина болезни очень похожа на обыкновенный перитонзиллярный абсцесс с задержкой гноя. Отличительные признаки этого скопления гноя: 1) большая продолжительность «перитонзиллярного абсцесса», 2) инфильтрация не исчезает и после разреза, 3) перитонзиллярная инфильтрация очень хорошо выражена в передней дужке.

Сам Шредер полагает, что такая операция не может достигнуть цели при распространенной флегмоне парафарингеального пространства, особенно при распространении ее в ложе подчелюстной железы.

При околочелюстных флегмонах зубного происхождения необходимо как можно раньше извлечь зуб, послуживший причиной флегмоны. Если удаление зуба оказывается недостаточным, то производят вскрытие флегмоны разрезом, иногда оба эти вмешательства выполняют одновременно.

Если обширная околочелюстная флегмона возникла вследствие остеомиелита челюсти, то после сделанных разрезов остаются свищи и большая опухоль щеки. Это указывает на секвестрацию челюсти, часто очень обширную, и поэтому необходимо произвести секвестротомию¹. В заключение прибавлю, что наркоз при операции флегмон лица далеко не безопасен вследствие тризма, затруднения дыхания и часто тяжелой интоксикации больного. Поэтому во всех случаях, когда это возможно, мы оперируем под местной анестезией, иногда в комбинации с эфирным опьянением во время исследования пальцем гнойной полости².



¹ Степень распространения остеомиелитического процесса можно более точно определить только с помощью хорошего рентгеновского снимка (Ред.).

² У таких больных удобен внутривенный пентоталовый наркоз (Ред.).

ГЛАВА VI

ПАРОТИТ. ГНОЙНЫЕ ВОСПАЛЕНИЯ ПОЛОСТИ РТА И ГЛОТКИ

В хирургическое отделение Ташкентской больницы переведена из терапевтического отделения 27/VIII 1913 г. Францишка Б., 60 лет, лежавшая там по поводу малярии. Два дня тому назад у нее появилась болезненная припухлость в правой околоушной области и температура быстро поднялась до высоких цифр. На следующий день появился воспалительный отек шеи и сильное затруднение глотания. Теперь вся правая околоушная область занята большой, твердой и очень болезненной воспалительной опухолью, простирающейся от скуловой дуги до уровня подъязычной кости и от переднего края жевательной мышцы до сосцевидного отростка; кожа над ней имеет нормальный цвет, но отечна; размягчения или зыбления нигде найти не удастся. На шее значительный отек, занимающий не только правую, но и левую подчелюстную область. В мягком нёбе, над правой миндалиной, большая припухлость ярко-красного цвета, чрезвычайно похожая на перитонзиллярную флегмону. Общее состояние больной очень плохое: пульс 120, температура 40°; глотать она совсем не может, говорит крайне невнятно.

Больная прислана с диагнозом «гнойный паротит». Эта болезнь часто встречается как осложнение при различных инфекционных болезнях, но чаще всего при тифах, скарлатине, оспе и септических заболеваниях. В редких случаях воспаление околоушной железы появляется после операций в брюшной полости.

В околоушной области появляется быстро увеличивающаяся воспалительная припухлость, очень болезненная при давлении. Больной жалуется на сильные боли, особенно при жевании, которое вскоре становится даже невозможным. Температура поднимается до 39° и выше. Через 5-6 дней появляется покраснение и истончение кожи, чаще всего над нижним полюсом околоушной железы, у угла челюсти. Если больной не умирает к этому времени, как это нередко бывало с ослабленными тифом больными, то гной прорывается в одном или нескольких местах через кожу или в наружный слуховой проход. Часто воспаление железы имеет гнилостный характер, она омертвевает на большем или меньшем протяжении и клочьями выделяется через прободные отверстия или операционные разрезы.

Так бывает в обычных неосложненных случаях гнойного паротита. У Францишки Б. картина болезни имела ряд особенностей. Прежде всего необычайна быстрота развития очень тяжелых симптомов: через 2 дня после начала болезни температура 40°, пульс 120, общее состояние очень плохое, на шее воспалительный отек. Кроме того, необычно для паротита резко выраженное воспаление мягкого нёба, весьма напоминающее перитонзиллярную флегмону.

Какая связь между этим воспалением и паротитом? Где первичный воспалительный очаг — в миндалине или в околоушной железе?

В главе о глубоких флегмонах лица мы говорили, что зачелюстная ямка, в которой расположена околоушная железа, не замкнута с медиальной стороны и узкой длинной щелью сообщается с парафарингеальным пространством. Через эту щель гной из околоушной железы может проникнуть в парафарингеальное пространство, тогда гнойный паротит осложняется окологлоточным абсцессом или флегмоной.

Кроме того, мы говорили, что в задиафрагмальном пространстве в редких случаях возможна аденофлегмона от инфекции находящихся в этом про-

странстве лимфатических железок, в которые поступают и лимфатические сосуды из миндалин. Тогда начинается опасная аденофлегмона в задиафрагмальном пространстве.

При тяжелых общих явлениях и сильном затруднении глотания образуется выпячивание на боковой стенке глотки, *позади* миндалины и *arcus palatopharyngeus*. Вследствие перехода воспаления на важные нервы, проходящие в задиафрагмальном пространстве, наблюдались тяжелые симптомы раздражения их: сильные боли, тризм, рвота, замедление пульса и даже внезапная смерть от спазма голосовой щели. Случались также смертельные кровотечения вследствие разъедания сонной артерии гноем. Ввиду близости больших сосудов (рис. 27) нельзя при такой флегмоне делать разрез из полости глотки, хотя бы выпячивание боковой стенки ее и было значительно; разрез всегда должен быть сделан снаружи.

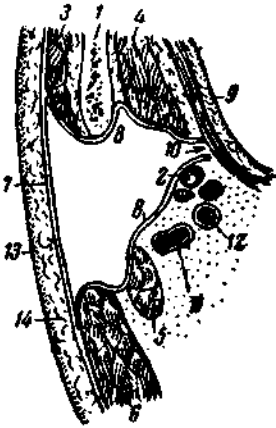


Рис. 27. Ложе *gl. parotidis* в горизонтально-поперечном разрезе (по Тестю-Жакоб).

1 — ветвь нижней челюсти; 2 — *processus slyloideus* с начинающимися от него мышцами; 3 — *m. masseter*; 4 — *t. pterygoideus internus*; 5 — *t. digastricus*; 6 — *t. sternocleidomastoideus*; 7 — *aponeurosis gl. parotidis superficialis*; 8 — *aponeurosis gl. carotidis profunda*; 9 — *pharynx*; 10 — незамкнутая часть ложа околоушной железы, прилегающая к глотке; 11 — *v. jugularis interna*; 12 — *a. carotis interna*; 13 — кожа; 14 — подкожная жировая клетчатка.

Такая окологлоточная боковая флегмона, обычно сопровождающаяся припуханием околоушной области, может дать картину, очень похожую на ту, что мы видим в разбираемом нами случае. Но у Францишки Б. воспалительное выпячивание находится не позади миндалины, а впереди и выше нее, в мягком нёбе, и потому надо отказаться от мысли об аденофлегмоне в задиафрагмальном пространстве. Однако все симптомы болезни найдут объяснение, если предположить, что флегмона локализуется в задиафрагмальном пространстве и развилась здесь вследствие непосредственного перехода воспаления с околоушной железы. Передний отдел *spatii parapharyngei* граничит именно с миндалиной, и при флегмоне в этом пространстве выпячивание образуется в области миндалины или даже впереди нее и может распространиться в мягкое нёбо.

У Францишки Б. опухоль над миндалиной чрезвычайно похожа на перитонзиллярную флегмону, но при ощупывании в ней нигде нельзя найти размягчения, и потому, может быть, при разрезе мы не найдем в ней гноя. Тем не менее разрез необходим, как и при всякой перитонзиллярной флегмоне обычного происхождения; его производят обычно на месте наибольшего размягчения, определяемого ощупыванием; если же размягчения найти не удастся, то скальпель вкалывают на середине линии, соединяющей язычок (*uvula*) с последним верхним коренным зубом, разрез делают в вертикальном направлении; он может доходить в глубину до 2 см без опасности повреждения каких-либо сосудов. Так мы начали лечение и у Францишки Б., но несмотря на значительную глубину разреза, из него вытекла только кровь; очевидно, мы имели дело с коллатеральным паренхиматозным воспалением мягкого нёба, не перешедшим еще в нагноение. Гной надо искать снаружи, у боковой стенки глотки. Это может показаться очень трудной задачей, но

на деле оказалось довольно просто: под хлороформным наркозом я сделал разрез через кожу и фасцию в подчелюстной области, вблизи угла челюсти, затем пальцем проник без труда далеко вверх, вдоль внутренней поверхности восходящей ветви челюсти и внутренней крыловидной мышцы; на большой глубине я мог делать довольно свободные движения пальцем, так как нагноение разрыхлило ткани. Я прощупал шиловидный отросток, боковую стенку глотки, внутреннюю челюстную артерию и лицевой нерв, так как вся глубокая (медиальная) часть околоушной железы была размягчена нагноением. Из раны в небольшом количестве вытекла серозно-гнойная жидкость, характерная для тяжелых стрептококковых нагноений, сопровождающихся омертвением тканей. В глубокую рану введен марлевый выпускник. Уже на следующий день температура резко понизилась, пульс улучшился, отек на шее исчез. Рана быстро покрылась серым налетом, и из нее в течение недели выделялись клочки омертвевшей клетчатки и железистой ткани. На третий день появился паралич нижней ветви лицевого нерва и незначительный парез его верхней ветви. Через 2 недели рана совершенно очистилась, и тяжелый воспалительный процесс был вполне ликвидирован. В мазке гноя найдено большое количество стрептококков. Воспалительная опухоль мягкого нёба быстро исчезла.

Итак, у Францишки Б. был очень тяжелый гнойный паротит, локализовавшийся в глубоких частях околоушной железы и осложнившийся флегмоной окологлоточной клетчатки и параличом лицевого нерва. Возможны и другие опасные осложнения, если своевременно не сделаны необходимые разрезы. В толще околоушной железы проходит наружная сонная артерия, начальная часть внутренней челюстной артерии и большая вена, отводящая кровь из крыловидного венозного сплетения в наружную яремную вену или заднюю лицевую. Вдоль этой вены и вдоль внутренней челюстной артерии нагноение из околоушной железы может распространиться в подвисочную ямку. С течением и осложнениями флегмоны подвисочной ямки мы уже ознакомились на предыдущих страницах. Если воспалительный процесс переходит через глубокий листок околоушной фасции на клетчатку задиафрагмального пространства, то нагноение может распространиться вдоль больших сосудов и нервов (a. carotis interna, v. jugularis interna, n. vagus, n. glossopharyngeus, n. accessorius Willisii, n. hypoglossus) вверх, в полость черепа, или вниз, на шею, а вдоль fascia praevertebralis гной может затечь в заднее средостение. Наблюдались также опасные и смертельные кровотечения из разъеденных гноем сосудов, проходящих в толще околоушной железы или около нее. Вот примеры таких осложнений.

1. Г. К-ч, 22 лет. Заболел паротитом 2 недели тому назад после сыпного тифа. Большая воспалительная припухлость, довольно мягкая по консистенции, занимает всю правую околоушную область, спускается на шею вдоль грудино-ключично-сосцевидной мышцы и даже заходит в боковой шейный треугольник. При операции найдено, что гнойное воспаление локализуется в нижнем полюсе околоушной железы и в медиальной (глубокой) ее части и отсюда распространяется на шею в regio sternocleidomastoidea, образуя глубокую флегмону вдоль сосудисто-нервного пучка. После операции наступило значительное субъективное улучшение, воспалительный процесс стал быстро затихать, тем не менее больной на 5-й день внезапно умер. Вскрытия сделать было нельзя.

2. А. Кар-ва, 26 лет, 6 дней назад, после сыпного тифа, начался правосторонний паротит. Теперь имеется большая разлитая припухлость в околоушной области, сведение челюстей, выпячивание боковой стенки глотки над миндалиной и позади нее, обильное истечение гноя из уха. При операции, когда пальцем обследовалась гнойно расплавленная железа, вдруг

появилось очень сильное артериальное кровотечение, очевидно, из разъединенной гноем наружной сонной артерии. Кровотечение остановлено перевязкой наружной сонной артерии, что в гнойной ране представляло большие трудности. Спустя 3 недели больная заболела возвратным тифом и умерла после второго приступа. Рана к этому времени почти зажила.

С патологоанатомической стороны, по нашим наблюдениям, при операциях паротит довольно многообразен. Иногда, вскрывая большую воспалительную опухоль, мы находим лишь мало измененную на вид железистую ткань и ни капли гноя. Весьма часто железа оказывается пронизанной гнойничками величиной с просыное зерно, и на большом материале можно проследить все стадии развития этих гнойничков: первое время среди почти нормальной железистой ткани находят лишь 2-3 таких гнойничка; позже видно, как они, появляясь все в большем количестве, усеивают какую-либо часть железы, и, наконец, нередко вся железа бывает точно нафарширована ими.

Вторая форма паротита — это образование крупных гнойников в различных отделах железы: впереди ушного козелка, в нижнем полюсе, в глубокой (медиальной) части; гнойники эти имеют такие же свойства, как в грудной железе при мастите, и так же обычно сообщаются друг с другом, если они множественны. Очевидно, это особая форма паротита, ибо я никогда не встречал переходных форм между ней и первой формой (множественные мелкие гнойнички).

Третья форма — флегмонозная, при которой зачелюстная ямка и вся вообще околоушная область наполнены гноем, причем образуются затеки на щеку, в височную область, на шею, под жевательные мышцы.

Четвертая форма — гангренозная. Околоушная железа частями или целиком омертвевает и при операции, в особенности же в послеоперационный период, выделяется в виде грязных вонючих клочьев или даже большими секвестрами.

Пятая, самая редкая, форма по существу патологоанатомического процесса весьма напоминает септическую флегмону шеи, о которой будет речь в следующей главе. Это крайне тяжелое стрептококковое воспаление, при котором нередко дело не доходит до образования гноя, а железа пропитывается мутным серозным экссудатом и омертвевает, подкожная клетчатка околоушной области и соседних частей лица и шеи инфильтрируется, образуя очень твердую плоскую опухоль. Кожа над такой опухолью может быть усеяна пузырьками с геморрагическим экссудатом. В большинстве случаев это смертельное заболевание.

Уже из описания топографии околоушной железы и патологической анатомии паротита должно быть ясным, что задачи оперативного лечения при этом заболевании очень серьезны и трудны. Между тем многие врачи этого не понимают и, не прибегая к помощи опытного хирурга, ограничиваются поверхностными разрезами.

Первое, что нужно иметь в виду при операции, — это необходимость исследовать *всю железу* и вскрыть все гнойные очаги в ней. Наибольшую опасность представляет гнойный процесс в глубокой (медиальной) части железы, и потому никоим образом нельзя ограничиваться разрезами в поверхностной части, как это обыкновенно делается. Меня могут спросить с недоумением: «Позвольте, неужели при каждом паротите надо проникать в зачелюстную ямку через всю толщу околоушной железы, рискуя повредить лицевой нерв и очень крупные сосуды?» Да, отвечу я, почти при всяком

паротите¹, но это не так трудно и опасно, как вам кажется: в зачелюстную ямку, до самой боковой стенки глотки, надо проникать не ножом, а пальцем или каким-либо тупым инструментом.

На довольно большом материале во время пандемии всех тифов я выработал типичную технику операции паротита. При закинутой назад голове (для увеличения расстояния между задним краем челюсти и грудино-ключично-сосцевидной мышцей) проводится разрез параллельно переднему краю грудино-ключично-сосцевидной мышцы, между ним и задним краем ветви нижней челюсти. Разрез должен проходить на 1-1,5 см позади края челюсти, чтобы не повредить нижней ветви лицевого нерва, которая остается впереди него (рис. 28); он начинается на уровне ушной мочки и имеет длину около 3 см. Не опасаясь перерезать лицевой нерв и наружную сонную артерию, можно проникать ножом на глубину 2-2,5 см, ибо и в нормальных условиях нерв и артерия расположены глубже, чем это обычно представляют, а при большой воспалительной опухоли расстояние до них значительно увеличивается. Правда, по дороге изредка случается ранить наружную яремную вену, но ее легко захватить кровоостанавливающим пинцетом или остановить кровотечение тампонадой.

При таком разрезе в большинстве случаев уже вскрывается гнойник или нафаршированная мелкими гнойничками околоушная железа, но этим ни в коем случае нельзя удовлетворяться. В разрез вводят палец и, осторожно пробуравливая железу, проникают им сперва к шиловидному отростку височной кости, который очень ясно ощущается, а затем и глубже, до самой боковой стенки глотки. В тех случаях, когда в глубокой части железы имеется нагноение, палец проникает до глотки очень легко и оттуда вытекает много гноя; нередко, однако, я находил глубокие окологлоточные гнойники и в таких случаях,

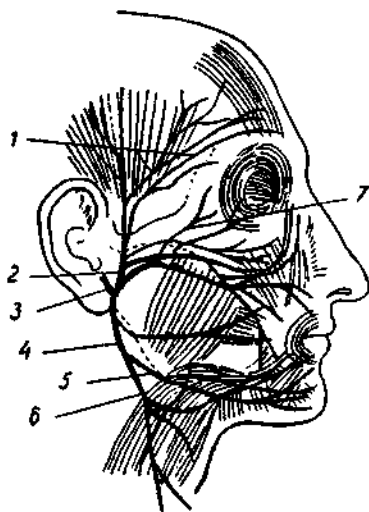


рис. 28. Ветви лицевого нерва (по Корнунгу).

1 — rami zygomaticotemporales; 2 — ramus superior n. facialis, s. ramus temporofacialis; 3 — ствол n. facialis; 4 — ramus inferior n. facialis; 5 — ramus marginalis mandibulae; 6 — ramus subcutaneus colli; 7 — rami zygomatici.

^k В настоящее время столь радикальная хирургическая тактика в большинстве случаев бывает излишней. При уплотнении и болезненности околоушной слюнной железы, когда в ней еще нет гнойного расплавления, введение в толщу железы пенициллина (200-250 тысяч единиц), разведенного в 0,5% растворе новокаина, дает отличные лечебные результаты. Воспалительный процесс затихает, припухлость исчезает, и больные выздоравливают без оперативного лечения. Столь благоприятные результаты удается получить даже у септических или тяжелых послеоперационных больных, где паротит развивается на фоне другого заболевания. Введение пенициллина следует, разумеется, делать после местной обезболивания кожи и мягких тканей.

При гнойном расплавлении околоушной слюнной железы часто можно обойтись шадящим разрезом, особенно если больному проводилось лечение антибиотиками, что способствует ослаблению инфекции и отграничению воспалительного процесса. Разъединение тканей в глубину до боковой стенки глотки у таких больных не требуется.

В тяжелых случаях паротита с обширным разрушением околоушной слюнной железы и распространением нагноения на окружающие ткани следует воспользоваться указаниями проф. В. Ф. Войно-Ясенецкого. (Ред III)

Если уж пользоваться пенициллином, то следует применять дозы на порядок выше тех, которые рекомендовали в пятидесятые годы. Более эффективны полусинтетические антибиотики и цефалоспорины (Ред. IV).

когда поверхностная часть железы представлялась почти здоровой и палец проникал в зачелюстную ямку с небольшим усилием. Лишь достаточный оперативный опыт и клиническая наблюдательность могут помочь в решении нелегкого вопроса, когда можно не проникать в глубину зачелюстной ямки. Я обычно не делаю этого лишь тогда, когда по всем признакам (и прежде всего по характеру патологоанатомических изменений) гнойный процесс ограничен и локализуется лишь в поверхностной части железы, а также тогда, когда получаю ощущение, что палец проникает в здоровую зачелюстную ямку. С таким ощущением нетрудно ознакомиться на трупах и убедиться при этом, что и при нормальных условиях можно провести палец до боковой стенки глотки.

Безопасен ли, однако, столь решительный оперативный прием? Не вполне. Я несколько раз наблюдал длительные парезы и параличи лицевого нерва и объясняю их сильным растяжением нерва при проведении указательного пальца в толстой резиновой перчатке. Поэтому я пришел к заключению, что безопаснее, хотя далеко не столь удобно, проникать в зачелюстную ямку не пальцем, а тупым инструментом, например уретральным или маточным бужом № 20-24 по Шарьеру¹.

Второй типичный разрез, необходимый в большинстве случаев, проводится в поперечном направлении, от основания ушной мочки вперед сантиметра на два. Он проникает не особенно глубоко, так как здесь не исключена возможность повреждения верхней или средней ветви лицевого нерва. Правда, разрез рассчитан так, чтобы он пришелся в промежуток между этими ветвями, но его нельзя начинать слишком близко от уха. При обширном нагноении околоушной железы и здесь всегда будет найден гнойник, а тщательное обследование пальцем покажет, что он сообщается с гнойником в нижнем полюсе железы, вскрытым первым разрезом. Короткую дренажную трубку проводят из второго разреза в первый, а вторую, более длинную, — из первого разреза к боковой стенке глотки.

Такова типичная операция, которую почти во всех случаях паротита я производжу под эфирным опьянением. Конечно, иногда ее приходится несколько видоизменять соответственно особенностям случая, преимущественно при флегмонозной форме, когда нередко бывают нужны множественные разрезы для вскрытия затеков гноя. Однако при проведении разрезов весьма важно считаться с расположением ветвей лицевого нерва, чтобы не повредить их. Особенно неуместны разрезы в верхней части околоушной железы, вблизи скуловой дуги, так как здесь поверхностно проходят важные разветвления верхней ветви лицевого нерва и височные артерия и вена.

Далеко не всегда легко решить вопрос, нужна ли немедленная операция или, другими словами, имеется ли уже в околоушной железе гной. Общим правилом, конечно, должна быть ранняя операция, но дело в том, что изредка наблюдаются негнойные формы паротита, оканчивающиеся излечением при применении согревающих компрессов. По клиническим симптомам такой паротит может почти ничем не отличаться от гнойного, и мне не раз случалось не находить гноя при операции. Этим не следует, однако, смущаться,

¹ Едва ли можно рекомендовать раздвигание тканей в глубине буравящими движениями тупого инструмента. Если встретится необходимость проникнуть в зачелюстную ямку, то все-таки лучше это сделать пальцем, ощущая воспалительную инфильтрацию тканей (Ред.).

ибо и в таких случаях разрез часто бывает полезен: уже при первой перевязке на 2-3-й день тампон в большинстве случаев оказывается пропитанным гноем и воспалительная опухоль уменьшается. Ни в коем случае, конечно, не следует дожидаться зыбления, которое наблюдается только при поверхностных гнойниках; по большей части приходится оперировать при твердой опухоли, которая может не размягчиться в течение 2-3 недель, хотя в глубине имеется обширное нагноение.

Почти всегда я оперирую больных паротитом экстренно, немедленно по поступлении, так как в большинстве случаев это очень тяжелые больные, крайне ослабленные только что перенесенным сыпным или возвратным тифом. Кроме того, тяжелый паротит очень мучителен: больному трудно дышать, почти невозможно глотать, боли очень сильны, а радикальная операция, только что мной описанная, сразу приносит облегчение. Замечу еще, что перед операцией всегда необходимо исследовать глотку, на боковой стенке которой часто оказывается болезненное выпячивание, указывающее на окологлоточный гнойник или по крайней мере на тяжелое воспаление глубокой части околоушной железы. Такому исследованию нередко мешает воспалительное сведение челюстей, которое надо устранить винтовым ротатором Гейстера.

Для иллюстрации сказанного привожу несколько историй болезни, связанных с вспышкой сыпного тифа в 1922 г.

1. К-н, 40 лет. Свежий паротит после сыпного тифа. Операцию сделал мой опытный сотрудник, но гноя не нашел, ибо, как я думаю, не прошел пальцем до самой глотки. Тяжелые симптомы болезни, воспалительная опухоль и отек век держались по-прежнему. Поэтому через 3 дня я ввел палец в глубину зачелюстной ямки и нашел довольно большой гнойник у самой глотки. Разрезом впереди уха я вскрыл второй гнойник, находившийся в поверхностной части железы. Опухоль стала быстро уменьшаться, но через 2 дня появилась рожа в окружающей ране, и она ослабленная тифом больная умерла.

2. К-н, 28 лет. Доставлен из эпидемической больницы в разгаре сыпного тифа, на 5-й день которого появился тяжелый паротит. Справа обширная опухоль, твердая, покрасневшая, нигде не зыблущаяся. Общее состояние плохое: бред, температура 39,8°, пульс 122. При первом разрезе вдоль края грудино-ключично-сосковой мышцы в нижнем полюсе железы гноя не было, но после введения пальца до глотки оттуда вытекло с чайную чашку икорозного гноя. Можно было думать, что операция окончена, так как над поверхностной частью железы никаких следов зыбления не было, и тем не менее при втором типичном разрезе (впереди уха) вытекло вчетверо больше гноя, чем из окологлоточного гнойника; оказалось, что значительный кусок поверхностной части железы омертвел и секвестрирован. Местный процесс быстро пошел на убыль, раны очистились, но от тяжелого тифа больной скоро умер.

3. Еж., 28 лет. Через неделю после сыпного тифа появилась болезненная припухлость в правой околоушной области. Теперь она тверда, красна, занимает всю околоушную область, но преимущественно соответствует верхней половине ее и незаметно распространяется в височную область. Судя по этим особенностям опухоли, можно думать, что нижний полюс железы и глубокая часть ее свободны от нагноения. Поэтому операция начата разрезом впереди уха, и здесь найден маленький гнойник. Вторым разрезом вдоль края грудино-ключично-сосковой мышцы вскрыт большой гнойник в нижнем полюсе железы; палец свободно введен до глотки, и оттуда ручьем потек гной. Быстрое выздоровление.

4. Н-ва, 27 лет. Заболела паротитом 10 дней назад, после сыпного тифа. Большая воспалительная опухоль, в нижней половине уже зыблущаяся, занимает всю правую околоушную область. Кожа над ней красна и отечна. На боковой стенке глотки прощупывается выпячивание. Типичная операция. Вся железа оказалась гнойно размягченной вплоть до глотки. Введены дренажная трубка и два марлевых выпускника. При пробуждении больная стала отплевывать в большом количестве густой гной. При исследовании пальцем найдено выпячивание над миндалиной, обусловленное тампоном и дренажной трубкой. Очевидно, гнойник вскрылся в

глотку от давления пальцем на размягченную боковую стенку ее. Через неделю после операции замечен парез лицевого нерва. Через 2 недели больная выписалась здоровой, с полосками грануляций на местах разреза. Парез лицевого нерва не исчез, но идет на убыль.

Не во всех подобных случаях наблюдается паралич лицевого нерва — нерв может иногда сохраниться в целости даже при полном омертвлении околоушной железы. Иногда же парез нерва можно обнаружить при свежем паротите, когда больной его еще не замечает. Весьма важно перед всякой операцией паротита обращать внимание на состояние лицевого нерва и предупреждать больного или его родственников о заболевании нерва, чтобы избежать обвинения в увечье больного, если паралич нерва полностью провится лишь после операции.

5. Я-ва, 27 лет. Сыпнотифозный паротит; был оперирован 3 дня назад в амбулатории хирургом. Большая, твердая воспалительная опухоль занимает всю околоушную область и часть теменной; челюсти сведены, дыханье и глотание затруднены; позади челюсти довольно длинный, но неглубокий разрез. Общее состояние тяжелое: температура 39°, пульс 112. Немедленно разрез углублен и введен палец к боковой стенке глотки; оттуда вытекло много гноя. Вторым разрезом впереди уха вскрыт еще один небольшой гнойник. Больная быстро выздоровела. Замеченный перед операцией парез нижней ветви лицевого нерва исчез через 5 дней.

6. С, 65 лет. Очень тяжелый больной. Обширный двусторонний паротит. Слева воспалительная опухоль имеет обычные свойства, справа же она очень обширна, весьма тверда; кожа над ней усеяна геморрагическими, довольно крупными пузырьками; она распространяется на всю подчелюстную область, где образует твердую, плоскую опухоль. Дыхание затрудненное, с клокотаньем в глотке. Больной не отвечает ни на один вопрос. Температура 39,5°, пульс 120. Довольно интенсивная желтуха. Немедленно сделана операция под эфирным опьянением. Типичные разрезы на обеих сторонах. Околоушные железы, как губка, пропитаны гноем и почти целиком омертвели. Из глубины зачелюстных ямок после введения в них пальца вытекал гной. В подчелюстной области подкожная клетчатка была пропитана мутным серозным экссудатом; здесь сделаны большие разрезы, и воспалительный инфильтрат отпрепарирован от фасции и мышц. После операции больной был без сознания и к вечеру умер при сильной одышке.

7. С-ко, 26 лет. Сыпнотифозный паротит трехнедельной давности. Умеренная разлитая припухлость в области правой околоушной железы, но от нее распространяются на щеки и веки воспалительный отек и яркая краснота кожи; отечна также и подчелюстная область. Полное сведение челюстей и сильное затруднение глотания. Слизистая оболочка губ воспалена и покрыта фибринозными налетами. Температура 38°, пульс 96. При типичных разрезах найдена ярко выраженная флегмонозная форма паротита: жидкий гной в большом количестве выполнял всю зачелюстную ямку, палец свободно проникал до глотки, *m. masseter* был почти полностью отделен гноем от челюсти и последняя местами обнажена от надкостницы. Много гноя было и впереди уха, в щечной части околоушной железы. Через 6 дней после операции началась рожа лица, благополучно протекающая. Довольно быстрое выздоровление.

8. Е-ов, 7 лет, 8 дней назад, до кризиса при сыпном тифе, у ребенка припухла правая околоушная область, а 2 дня тому назад была замечена опухоль и на шее. Ребенок в бессознательном состоянии. В левом легком разрешающееся воспаление. Разлитая припухлость в области правой околоушной железы, распространяющаяся на щеку. На шее вся *regio suprahyoidea* занята обширным подкожным скоплением гноя. При операции найдено диффузное гнойное пропитывание околоушной железы и обширная подфасциальная флегмона обеих подчелюстных и подбородочной областей. Исходным пунктом этой флегмоны было гнойное воспаление и омертвление подчелюстной слюнной железы, которая легко была удалена пальцем. Ребенок быстро выздоровел.

Если операция при паротите сделана так, как я рекомендую, то послеоперационное течение раны совершенно не похоже на то, что обыкновенно бывает после вскрытия лишь поверхностных гнойников. Всем известно, как мало облегчения приносят больным поверхностные разрезы, как медленно уменьшается воспалительная опухоль, как бесконечно выгнаиваются омерт-

вевшие ключья железы и клетчатки. После радикальной операции больные сразу получают огромное облегчение, воспалительная опухоль быстро опадает и омертвевшие ключья выделяются только в тех случаях, если при операции железа была уже омертвевшей и не всю ее можно было удалить.

Есть, однако, одно тяжкое осложнение, весьма омрачающее исходы радикальных операций, — это последовательные кровотечения из наружной и даже внутренней сонной артерии. На 50 стационарно оперированных в эпидемию 1922 г. я наблюдал такое кровотечение 5 раз, и только один больной остался в живых. Случаи эти таковы.

1. Ил. Б., 20 лет. Двусторонний паротит при тропической малярии, сопровождавшейся бессознательным состоянием в течение недели. Типичные разрезы с обеих сторон. Справа найдено лишь 2 капли гноя в глубокой части железы, а слева на местах обоих разрезов найдено довольно много гноя. Послеоперационное течение неблагоприятное: на обеих сторонах околушная железа омертвела и выделялась ключьями. Тяжелая малярия продолжалась, и больной дошел до очень сильного истощения. Через 10 дней после операции внезапное очень сильное кровотечение из нижнего разреза слева. В несколько минут вся постель была залита кровью. Немедленно была сделана типичная перевязка наружной сонной артерии на шею, затем удален тампон, которым была туго выполнена рана. Удалось найти большое отверстие в наружной сонной артерии, возникшее вследствие омертвения стенки ее, и вторично перевязать артерию *in loco*. Кровотечение больной сверх ожидания перенес хорошо, но в дальнейшем у него стали появляться в различных местах пиемические гнойники, и через 10 дней он умер.

2. А. В., 50 лет. Сыпнотифозный правосторонний паротит, паралич лицевого нерва на 4-й день болезни. При типичной операции на 5-й день найдено обширное нагноение во всех частях железы. Послеоперационное течение вначале вполне благоприятное, но через неделю ночью повязка и подушка были сильно промочены кровью. Рана туго затампонирована йодоформной марлей, и кровотечение остановилось. Через 4 дня такое же кровотечение снова повторилось и опять было остановлено тампонадой. В третий раз кровотечение произошло через несколько дней во время перевязки: тотчас больной был перенесен в операционную, где и сделана перевязка наружной сонной артерии. Несмотря на это, через 4 дня кровотечение снова повторилось, опять было остановлено тампонадой, но еще через 4 дня ослабленный кровотечениями больной умер.

3. П. П., 20 лет. Двусторонний паротит во время возвратного тифа, непосредственно следовавшего за сыпным. При ранней операции на левой стороне был сделан один разрез и палец проведен в глубину зачелюстной ямки, откуда вытекло лишь несколько капель гноя; в рану введен йодоформный тампон. На правой стороне из двух типичных разрезов вытекло много гноя. Раны дренированы резиновыми трубками. При перевязке на другой день раны найдены в хорошем состоянии.

На 3-й день после операции внезапно появилось сильное кровотечение из раны на левой стороне. Тампон из йодоформной марли на время остановил кровотечение, но через несколько часов оно повторилось, и всю постель быстро залило кровью. Немедленно сделана перевязка наружной сонной артерии, и кровотечение остановилось. Вскоре у больного начался рожа, и он был переведен в рожистое отделение. Через 2 недели после перевязки артерии снова внезапно произошло сильнейшее кровотечение из той же раны. При операции источником кровотечения оказалась омертвевшая культя прежде перевязанной наружной сонной артерии. Перевязана общая сонная артерия и начальная часть внутренней сонной. Через 2 дня больной умер от сильного малокровия.

4. Б. И., 20 лет. Четыре дня тому назад амбулаторным хирургом был сделан довольно поверхностный разрез по поводу левостороннего сыпнотифозного паротита. На 4-й день произошло очень сильное кровотечение из раны, однако самостоятельно остановившееся до прихода фельдшера, который затампонировал рану и доставил больного в больницу. Немедленная операция. По удалении тампона — кровотечение из наружной сонной артерии. Разрез продолжен на шею, и перевязана наружная сонная артерия у самого *m. digastricus*. Рана быстро зажила, и больной выздоровел.

Пятый больной был оперирован ординатором. Это была женщина 33 лет, заболевшая правосторонним паротитом при возвратном тифе. Артерия была перевязана дважды, кровотечения повторялись несколько раз, и больная умерла от малокровия.

Во втором и третьем случаях была сделана та ошибка, что артерия не была перевязана немедленно после первого кровотечения. Кроме того, перевязка наружной сонной артерии на протяжении у обоих больных достигла цели лишь на время, и они умерли от кровотечения из дистального конца артерии. Конечно, весьма трудна и даже не всегда выполнима задача двойной перевязки артерии на месте ее повреждения, но тем не менее сделать это необходимо, не считаясь даже с весьма вероятным повреждением лицевого нерва при розысках отверстия в артерии.

По сравнению с паротитом воспаления подчелюстной и подъязычной слюнных желез представляют довольно большую редкость. Привожу два примера.

Петр Л., 50 лет, поступил в Переславскую земскую больницу 10/VI 1913 г. Заболел около недели назад, на другой день после того, как промочил ноги при косьбе. Появились болезненная припухлость в левой подчелюстной области и сильные боли при глотании. Припарки, которыми лечился больной, не приносили никакого облегчения. Во рту и зеве не найдено ничего ненормального; в подчелюстной области очень плотная, болезненная и неподвижная опухоль величиной со сливу, по положению своему соответствующая подчелюстной слюнной железе. Температура 37,3°. Операция 11/VIII под местной анестезией. Обнаружена увеличенная и воспаленная подчелюстная железа: лимфатические железы имеют нормальный вид. Подчелюстная железа разрезана на две половины; на разных местах поверхности разреза выступали капельки гноя¹. В разрез введен марлевый выпускник; фасция, клетчатка и *platysma myoides* сшиты несколькими швами; кожа оставлена не сшитой. Боли вскоре исчезли, заживление раны шло без всяких осложнений, и 18/VIII больной выписан для амбулаторного лечения.

Очень ранняя операция остановила гнойный процесс в железе. Без нее дело могло бы кончиться таким же обширным распадом железистой ткани, какое мы обычно наблюдаем при гнойном паротите.

Иногда встречаются воспаления подчелюстной и подъязычной слюнных желез, возникающие главным образом на почве слюнокаменной болезни. Клиническое течение их обычно благоприятное.

Зинаида С., 48 лет, обратилась 10/VII 1909 г. в Романовскую земскую больницу. Больна около недели. В правой подчелюстной области довольно большая воспалительная опухоль, плотная и болезненная, покрытая слегка отечной кожей. Глотает и говорит с большим трудом. Легкое сведение челюстей. Язык сильно обложен, припух и болезнен. При ощупывании полости рта наибольшая болезненность установлена в правой половине дна рта. Припухание и инфильтрация в этом месте также наиболее заметны. Инфильтрирована и болезненна правая половина нижней поверхности языка. Температура 37,2°. При осмотре замечено, что при надавливании на правую половину дна рта выделяется капелька гноя из *saguncula sublingualis*. Отверстие это расширено зондом, и в него глубоко введена полоска марли. Снаружи согревающий компресс. Через день наступило улучшение, а затем в несколько дней и полное выздоровление.

В этом случае, редком по этиологии, картина болезни в общем чрезвычайно напоминала то, что часто наблюдается при флегмоне дна рта. Причиной такой флегмоны чаще всего бывает гнойный альвеолярный периостит нижней челюсти, локализующийся на медиальной ее поверхности.

Вот типичный пример этой тяжелой и опасной болезни.

¹ Однако лишь полное удаление железы может дать гарантию отсутствия рецидива. Поэтому в таких случаях рекомендуется экстирпация подчелюстной слюнной железы (*Ред.*).

Григорий ШЛ, 22 лет, поступил в Переславскую земскую больницу 17/V 1914 г. За 5 дней до поступления у него разболелся правый нижний коренной зуб, и вскоре образовалась болезненная припухлость под языком, которая быстро увеличивалась и распространилась на все дно рта и на правую подчелюстную область. Больной имеет страдальческий вид, рот у него приоткрыт, язык слегка высунут; говорит очень невнятно, глотать не может. Слизистая оболочка дна рта сильно воспалена и очень отечна, особенно справа; под ней прощупывается очень болезненная припухлость, отгесняющая язык кверху и несколько влево. Исследование полости рта очень затруднено значительным сведением челюстей. В правой подчелюстной области припухлость и отек. Температура 40°, пульс 120. Вечером под эфирным опьянением сделан разрез в подчелюстной области до дна рта, где оказалась большая полость, содержащая бурюю водянисто-гнойную жидкость. В полость введен марлевый выпускник. Уже на следующее утро больной почувствовал огромное облегчение, температура в 2-3 дня понизилась до нормы, но все ткани в ране поверхностно омертвели, и из нее выделялась в большом количестве сперва ихорозная жидкость, а затем более доброкачественный гной. Дней через десять рана вполне очистилась от омертвевшей клетчатки и выполнена здоровыми грануляциями. Через 2 недели после операции прекращено введение выпускников, и рана быстро закрылась. Сведение челюстей продолжалось, и их довольно долго пришлось расширять рото-расширителем Гейстера, чем достигнуто вполне достаточное раскрытие рта. 22/VI больной выписан вполне выздоровевшим.

Гнойник при флегмоне дна рта помещается в рыхлой клетчатке между языком (*mm. genioglossus* и *hyoglossus*) и челюстью, вверху доходит до слизистой оболочки, а внизу — до *m. mylohyoideus* (рис. 29).

Вскрывать его всегда следует снизу, из подчелюстной области, чтобы обеспечить хороший сток гноя. Разрез, конечно, должен проникать через *m. mylohyoideus*. Его можно сделать в несколько секунд без всякой опасности, если иметь точное представление о топографической анатомии подчелюстной области.

Если сделать в подчелюстной области разрез, параллельный краю нижней челюсти и проникающий через кожу и *platysma myoides*, то перед нами будет подчелюстная слюнная железа, покрытая шейной фасцией, поверх которой (или в толще ее) проходит *v. facialis anterior*. Слюнная железа расположена на нижней поверхности *m. mylohyoidei*, но между верхним краем ее и краем челюсти, при откинутой назад и повернутой в противоположную сторону голове, остается промежуток шириной около 1 см, в котором легко можно проникнуть до *m. mylohyoideus*, минуя слюнную железу. По верхнему краю железы, в задней его половине, проходит *a. maxillaris externa*, а в передней половине *a. submentalalis*, отходящая от наружной челюстной на том месте, где она перегибается через край челюсти (у переднего края *t. masseteris*), и продолжающая ее путь по верхнему краю подчелюстной слюнной железы; ее сопровождает *v. submentalalis*. В промежутке, ограниченном краем челюсти, верхним краем слюнной железы и перегибающейся на лицо наружной челюстной артерией, расположено несколько лимфатических железок, по удалении которых виден *m. mylohyoideus* с проходящим по его поверхности одноименным нервом. *M. mylohyoideus* составляет дно полости рта, и при разрезе его будет вскрыт гнойник, образующийся здесь при флегмоне дна рта.

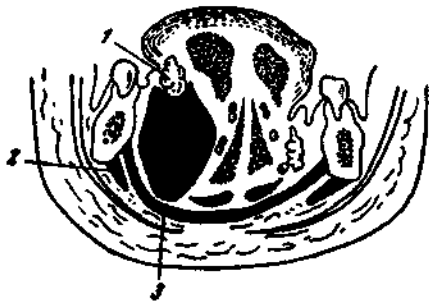


Рис. 29. Флегмона дна полости рта (по Ленорману).

1 — *gl. sublingualis*; 2 — *m. digastricus*; 3 — *m. mylohyoideus*.

Разрез делается в только что описанном промежутке, занятом лимфатическими железами, непосредственно у края челюсти и впереди места перегиба через него наружной челюстной артерии. Разрезав кожу и *platysma myoides*, проникают дальше через *m. mylohyoideus* каким-либо тупым инструментом, держась поближе к челюсти. При некоторой опытности можно одним глубоким разрезом у самого края челюсти сразу вскрыть гнойник, не повредив никаких сосудов.

Воспалительное сведение челюстей, отмеченное в приведенной истории болезни, очень часто затрудняет исследование и лечение при всякого рода гнойных процессах в полости рта и глотки, но чаще всего при альвеолярном периостите, локализуемом вблизи восходящей ветви нижней челюсти. Сведение челюстей зависит от непосредственного перехода воспаления на жевательные мышцы или от рефлекторной контрактуры их. Мышца, пропитанная воспалительным экссудатом, инфильтрированная круглыми клетками, остается иногда долгое время укороченной уже после того, как затих основной воспалительный процесс, вызвавший миозит, и тогда приходится систематическим расширением рта и массажем воспаленной мышцы доканчивать лечение. Не следует наркотизировать больного ради устранения сведения челюстей, так как наркоз при этих условиях опасен: западение языка может произойти раньше, чем наступит расслабление жевательных мышц, и борьба с асфиксией будет тогда очень затруднительной. Вполне безопасно и верно можно достигнуть той же цели очень медленным расширением рта при помощи винтового роторасширителя Гейстера. Винт инструмента нужно поворачивать на 3 окружности через каждые 3-5 минут, и таким образом в полчаса почти без боли будет достигнуто раскрытие рта, достаточное для осмотра и ощупывания его или для извлечения больного зуба. Этим же способом, ежедневно его применяя, устраняют и остающееся по излечении основной болезни сведение челюстей; массаж ускоряет излечение, если причиной сведения служит *m. masseter* или *t. temporalis*, но, к сожалению, чаще всего бывает воспалена внутренняя крыловидная мышца, недоступная для массажа.

Существует и другой способ преодолеть сведение челюстей, которое зависит от воспалительного спазма жевательных мышц. Для прекращения этого спазма достаточно ввести 0,5% раствор новокаина с адреналином в толщу *m. masseteris* с обеих сторон. Если рот и после этого не открывается, то надо инфильтрировать и *m. pterygoideus internus*. Для этого иглу вкалывают снизу вверх немного впереди угла нижней челюсти, вдоль внутренней поверхности восходящей ветви, на глубину 2-2,5 см.

Приведенный пример флегмоны дна рта относится к обычным не злокачественным формам этой болезни. Реже дно рта и подчелюстные области служат местом развития несравненно более опасной анаэробной флегмоны, которая до сих пор носит старинное название ангины Людвига (*angina Ludovici*). Это — гнилостное воспаление, начинающееся в клетчатке дна рта и очень быстро, часто молниеносно распространяющееся на мышцы дна рта (*mm. genioglossi, hyoglossi, digastrici*) и на фасции. Клетчатка дна рта непосредственно продолжается в клетчатку *spatii parapharyngei*, и потому гнилостная флегмона легко распространяется и в это пространство, а из него или из подчелюстной области переходит на шею, вдоль сонной артерии и яремной вены. В подчелюстную область флегмона распространяется вдоль протока подчелюстной слюнной железы, огибающего задний край *m. mylo-*

huyoidei. Вдоль этого протока клетчатка дна рта широко сообщает» с клетчаткой подчелюстной области. Мышцы и фасции вместе с клетчаткой омертвевают. Гноя при операции не находят: обнаруживают только небольшое количество мутной зловонной ихорозной жидкости.

Прежде считали, что ангина Людвига начинается в подчелюстных слюнных железах, но исследования и наблюдения новейших авторов этого не подтверждают; в подчелюстной и подъязычной слюнных железах обычно находят лишь реактивные изменения. Многие хирурги [Фабрикант, Лукомский, Атанасян, Брайс (Brice), Девис (Dawis)] полагают, что ангина Людвига в большинстве случаев имеет одонтогенное происхождение; впрочем, в ряде случаев заболеванию предшествует тонзиллит и перитонзиллит.

Болезнь начинается внезапно болью в подчелюстной или подбородочной области; здесь появляется опухоль, которая, по выражению матери одного больного ребенка, растет, «как на дрожжах». Опухоль скоро переходит и на другую сторону, иногда в зачелюстную ямку и в околоушную область. Появляется отек на дне рта; язык сильно оттесняется вверх и назад. Глотание и речь становятся невозможными. Очень затрудняется дыхание. Все это происходит на фоне сильнейшей интоксикации и тяжелого угнетения или, напротив, возбуждения нервной системы. Опухоль, подчелюстная и подбородочная, тверда, кожа над ней не изменена, а в подкожной клетчатке находят при операции только отек.

В прежнее время все такие больные умирали, теперь же при самой ранней и очень радикальной операции летальность понизилась до 20-25%, но в более позднем периоде болезни бесполезно и самое радикальное лечение¹. При операции дно рта должно быть вскрыто на всем его протяжении с обеих сторон. Кожный дугообразный разрез проводится параллельно всему нижнему краю челюсти, отступя на 1,5 см от него, от одного угла до другого. Перерезают передние брюшки *mm. digastrici* и *mm. mylohyoidei* на всем их протяжении и *mm. geniohyoidei*, но, конечно, оставляют нетронутыми прикрепления обоих *mm. genioglossi*. Широко вскрытое таким образом дно рта обследуют пальцем, чтобы определить, нет ли уже затека в парафарингальное пространство, и рыхло тампонируют марлей, пропитанной перекисью водорода. Разумеется, ни одного шва не накладывают.

Возбудителями этой страшной флегмоны бывают анаэробные бактерии, чаще всего *V. perfringens*. Поэтому оперативное лечение должно быть дополнено применением антигангренозных сывороток. Вот пример этой тяжелой болезни.

Мужчина, 35 лет, заболел за 5 дней до поступления в гнойное отделение. Появилась боль в области левого нижнего зуба мудрости, лихорадка, воспалительная опухоль в подчелюстной области; движения языка стали затруднительными. Температура не поднималась выше 38,6*. При поступлении пульс 120. Большая твердая опухоль занимает всю левую подчелюстную область и заходит вправо на $1/4$ пальца от средней линии, а вниз — до щитовидного хряща. Левая половина дна рта сильно выпячена, красна, пастозна на ощупь. Сведения челюстей нет. Операция под местной анестезией произведена в день поступления. Разрез вдоль края нижней челюсти, на расстоянии 1,5 см от него, в левой подчелюстной области. Отпрепарована подчелюстная слюнная железа и лимфатические железы, находящиеся выше нее и впереди челюстной артерии. Разрезаны *mm. mylohyoidei*, и из-под них вытекло очень мало ихорозной жидкости с пузырьками газа. **Обследована пальцем небольшая гнойная по-**

¹ Своевременное введение (общее и местное) антибиотиков наряду с хирургическим лечением резко снижает летальность при этом заболевании (Ped.).

лость на дне рта, ограничивавшаяся только левой стороной, и в нее введена марля с перекисью водорода. После операции состояние больного ухудшилось, пульс участился до 140. В левой половине дна рта обширное омертвление слизистой оболочки. В правой подчелюстной области и правой щеке — отек и крепитация газов. Произведена вторая операция под эфирным наркозом. Рана от первой операции расширена до угла челюсти и продолжена вправо до правого угла челюсти. Перерезаны передние брюшки двубрюшных мышц и докончена перерезка обоих *mm. mylohyoidei*. Сделан большой горизонтальный разрез на щеке и тупо отделена вся кожа щеки до подчелюстного разреза. Подкожная клетчатка щеки была пропитана мутной серозной жидкостью, а в глубине дна рта найдено лишь немного жидкого серого гноя. Под передними брюшками двубрюшных мышц имелся небольшой затек гноя. Огромная рана рыхло выполнена йодоформной марлей. Противогангренозной сыворотки у нас не было. Вечером больной умер. На вскрытии установлено, что газовая флегмона распространилась вдоль больших сосудов шеи и в переднее средостение; заглочная клетчатка отечна и содержит пузырьки газа; септические изменения во внутренних органах.

При флегмоне дна рта язык припухает, даже высовывается изо рта, глотание очень болезненно, речь невнятна. Совершенно такие же симптомы наблюдаются и в тех (гораздо более редких) случаях, когда гнойное воспаление локализуется не в клетчатке дна рта, а в толще языка, в его интерстициальной ткани. На правильное распознавание наводит прежде всего указание больного, что боли начались в языке, а главным образом точный осмотр и ощупывание языка. Абсцессы языка локализуются ближе к боковому краю или в основании (корне) его; соответственно этому видно наибольшее припухание в одной половине или в задней части языка; нащупыванием здесь можно определить твердый и очень болезненный инфильтрат; на дне рта лишь воспалительный отек, не столь плотный и болезненный, как при флегмоне дна рта. Нельзя успокаиваться на предположении, что дело ограничивается серозным или пластическим воспалением языка, так как больному грозит опасность погибнуть от отека гортани, особенно если воспаление локализуется в основании языка; немедленно надо сделать глубокий пробный прокол узким обоюдоострым скальпелем, и в большинстве случаев в толще языка будет найден гнойник. Его следует вскрыть широким разрезом, не боясь повредить язычную артерию, которая проходит сбоку языка, между *m. genioglossus* и *t. hyoglossus*. Кровотечение из ее веточек может быть, правда, довольно значительным, но опасности не представляет и останавливается при тампонаде раны марлей.

Яков Ц., 42 лет, заболел 6 дней тому назад. У него 3 месяца сильно болели зубы, и дня за 3 до начала настоящего заболевания он поранил язык острым краем кариозного нижнего коренного зуба. На языке образовалась язвочка, а потом он опух. Больной обращался за врачебной помощью и был направлен в хирургическую больницу, но там его не приняли и послали к отоларингологу, и здесь он не получил помощи. Только на 6-й день болезни больной был принят в гнойное отделение. Он стонет и мечется от боли в языке, не может закрыть рот, так как весь рот занят сильно распухшим языком. Изо рта течет слюна. Ни глотать, ни говорить больной не может. Язык сильно воспален и обложен грязно-серым налетом. На левом крае его небольшая язва с некротической поверхностью. Воспалительная опухоль занимает всю левую половину языка; легкое ощупывание ее вызывает сильную боль, но дает ясное ощущение зыбления. Температура 39°, пульс 96. В день поступления больного сделана операция под эфирным опьянением. Большим разрезом через языку вскрыт абсцесс, содержащий много гноя. Полость обследована пальцем и найдено, что воспалительная опухоль занимает всю левую половину языка. Довольно сильное кровотечение быстро остановилось после введения в гнойную полость марлевого тампона. Уже на другой день после операции больной получил возможность говорить и глотать и через 5 дней выписан выздоровевшим.

Это — пример обычного абсцесса языка. Гораздо реже наблюдается абсцесс или, вернее, флегмона в основании языка, в промежутке между правым и левым *mm. genioglossi*. Тщательными анатомическими исследованиями Ивер и Фарж (Iver и Farges) доказали, что между этими мышцами имеется промежуток, выполненный рыхлой клетчаткой и содержащий лимфатические сосуды, на пути которых имеются 1-2 маленькие железки. Величину этого промежутка они сравнивают с небольшой косточкой финика (рис. 30, 1). Здесь именно и развивается флегмона (вероятно, аденофлегмона) основания языка. В раннем периоде, в котором наблюдали 2 случая Ивер и Фарж, это не очень страшная болезнь, весьма отличающаяся по симптомам от обыкновенного абсцесса языка. Очень характерно и своеобразно, что язык при этом по величине, положению и свойствам слизистой оболочки представляется нормальным. Но он почти совершенно неподвижен, точно застыл, и потому больной не может ни говорить, ни глотать. Только при ощупывании глубокой части языка с боков, во фронтальном направлении, определяется припухлость и болезненность. Очень сильную боль вызывает попытка вытянуть язык или отдавить его шпателем. Тризма в ранней стадии болезни Ивер и Фарж не наблюдали. В подбородочной области, непосредственно выше подъязычной кости, прощупывается небольшая припухлость.

Фабр (Fabres) в своем докладе в Парижской академии хирургии о 3 случаях глубокой флегмоны языка в более позднем периоде привел гораздо более тяжелую картину болезни. Во всех 3 случаях был очень сильный тризм, и по симптомам болезнь напоминала тяжелейшую флегмону дна рта. Состояние двух больных было угрожающим. Они очень мучились, не могли ни лежать, ни сидеть. Дыхание было чрезвычайно затруднено, имелся цианоз, отек шеи, адинамия. Пульс 120. Фабр считал наиболее тяжелого из своих больных безнадежным, но все-таки оперировал его. Разрез в подчелюстной области, где была значительная воспалительная опухоль, и полное обследование дна рта показали только отек тканей. Был сделан разрез по средней линии, между передними брюшками двубрюшных мышц, и в глубину языка введен пинцет Кохера. Он ушел до самых колец, и из большой глубины вытек очень зловонный гной. Эффект операции был поразительным: все грозные симптомы очень скоро исчезли.

Таким же глубоким разрезом языка по средней линии Фабру удалось спасти и двух других больных.

Клермон (Clairmont) и Фьевез (Fiéves), предложившие этот способ операции, полагают, что во многих случаях глубокой флегмоны языка ставится неправильный диагноз ангины Людвига и больные погибают, ПОТОМУ ЧТО При Операции ГНОЙ ИЩУт не там, где следует. В прениях по

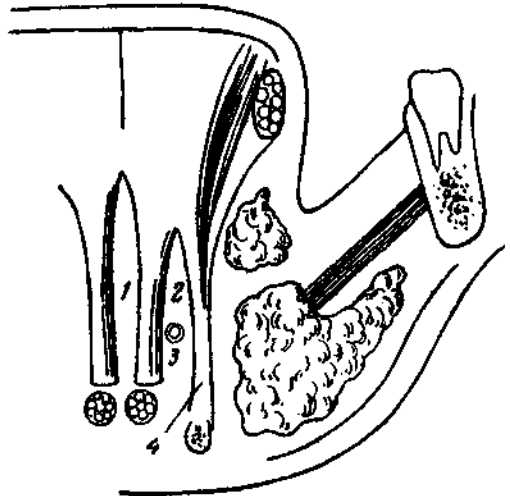


Рис. 30. Клетчаточные пространства на Д^{не} ротовой полости в области КОР^{ня} языка (схема).

1 — срединное пространство; 2 — боковое пространство; 3 — *at linguallis*; 4 — *in m. styli loglossus*.

доклада Фабра Парижская академия признала операцию Клермона крупным вкладом в хирургию.

Так же оперировали с полным успехом Ивер и Фарж. Операция проста: строго срединный разрез проводится от подбородка до подъязычной кости, между передними брюшками двубрюшных мышц. Точно по *raphe* рассекается *m. mylohyoideus*. Разрез немного углубляется в язык между брюшками подбородочно-подъязычных мышц, которые можно слегка растянуть маленькими тупыми крючками. Дальше по направлению к корню языка вводится тупой инструмент — желобоватый зонд, пинцет Кохера, и на большой глубине вскрывается абсцесс. В самую глубину языка вводят марлевый выпускник или тонкую дренажную трубку. В одном из случаев Фабр получил при операции только следы гноя, но на следующий день из дренажной трубки вытекло много гноя.

Тяжесть течения болезни в позднем периоде объясняется прежде всего тем, что флегмона локализуется вблизи гортани и воспалительный процесс переходит на нее. Дыхание затрудняется вследствие отека надгортанника и *ligg. aryepiglottica*. Из заднего отдела основания языка гной может проникнуть в пространство, ограниченное спереди подъязычно-щитовидной перепонкой, а сзади надгортанником (*spatium hyothyreoepiglotticum*), и тогда очень возрастает опасность асфиксии. Об абсцессе в этом пространстве надо вспомнить, если после дренирования глубокого абсцесса языка не прекращается удушье. Иногда при этом можно найти небольшую припухлость в области *membranae thyreochoideae*, т. е. спереди, между подъязычной костью и щитовидным хрящом. Вскрыть такой абсцесс нетрудно, продолжив срединный разрез через подъязычную кость до щитовидного хряща и разрезав *membrana thyreochoidea*. Другая причина тяжести болезни — высокая вирулентность анаэробных бактерий, которые вызывают глубокую флегмону языка.

На рис. 30,2 виден и второй интерстициальный промежуток в корне языка, в котором также изредка развивается флегмона. Это тот промежуток, в котором проходит *a. lingualis*. Его ограничивает снаружи *m. hyoglossus*, а изнутри *m. genioglossus*. Сзади, вдоль язычной артерии, клетчатка этого промежутка сообщается с глубокой клетчаткой шеи, окружающей большие сосуды, а потому гной из него имеет выход в глубину шеи. Симптомы флегмоны этого промежутка похожи на симптомы флегмоны между двумя *mm. genioglossi*, но отличать ее можно по тому признаку, что воспалительная опухоль прощупывается на дне рта лишь с одной стороны, на боковой стороне корня языка, между ним и челюстью. И такая флегмона вскрывается срединным разрезом, описанным выше, а в случае распространения ее в область больших сосудов нужен и разрез на шее.

Картину болезни, похожую на абсцесс языка, может дать очень редко наблюдаемый нижний перитонзиллярный абсцесс, описанный Муром (Moore). При нем гной находится у нижнего полюса миндалины и в нижнем конце передней небной дужки.

Может случиться, что у больного не будет обнаружено ни флегмоны дна рта, ни воспаления языка, а между тем он жалуется на сильные боли при глотании, держит голову неподвижно, изо рта течет слюна, челюсти сильно сведены, общее состояние тяжелое, температура повышена, пульс част. Исследование следует начать с медленного расширения рта инструментом Гей-

стера, и, когда удастся раздвинуть челюсти на 2-3 см, нужно осмотреть прежде всего область нижних зубов мудрости. Дело в том, что прорезывание этих зубов нередко сопровождается тяжелыми воспалительными заболеваниями десны, которые могут распространиться на надкостницу нижней челюсти и на близлежащую внутреннюю крыловидную мышцу (отсюда сведение челюстей). Если дело доходит до периодонтита зуба мудрости, то гной из ячейки его может проникнуть в нижнечелюстной канал, к которому очень близко подходят корни этого зуба; вначале это обнаруживается сильными болями в челюсти вследствие неврита п. *alveolaris inferioris*, а несколько позже гной может распространиться и по нижнечелюстному каналу в проксимальном направлении и, выйдя из *foramen mandibulare*, образовать гнойник на боковой стенке глотки, позади миндалины. Поэтому надо весьма тщательно ощупать пальцем боковую стенку глотки и удостовериться, нет ли здесь болезненной и твердой припухлости. В начале этой главы мы говорили, что такая припухлость может зависеть от боковой окологлоточной флегмоны, локализующейся в заднем отделе *spatii parapharyngei*, и что при этом нельзя делать разрез со стороны глотки ввиду опасности ранения внутренней сонной артерии. И при только что описанном гнойнике, причиной которого является периодонтит зуба мудрости, разрез должен быть сделан снаружи, у угла челюсти; из него можно проникнуть пальцем или тупым инструментом вверх, вдоль внутренней поверхности восходящей ветви нижней челюсти, и безопасно вскрыть гнойник.

Все гнойные воспаления в заднем отделе полости рта и в глотке весьма часто осложняются крайне опасным отеком гортани и потому требуют величайшего внимания и самого неотложного хирургического лечения. Во всех таких случаях необходима ларингоскопия, при которой должны быть осмотрены не только гортань, но и корень языка, *valleculae epiglotticae* и боковые стенки глотки. Если врач не владеет техникой ларингоскопии, то надо осторожно ощупать все эти места и вход в гортань пальцем, что часто дает весьма важные результаты; однако надо иметь в виду, что при тяжелых воспалительных заболеваниях гортани такое ощупывание очень болезненно и может вызвать опасный спазм гортани. Даже и ларингоскопия не безразлична в этом отношении, в чем я убедился на одном печальном случае.

Яков А., 34 лет, поступил в Романовскую больницу 15/ХН 1909 г. Два дня тому назад, в дороге, у него внезапно появились боли в горле с затруднением дыхания. Глотать не может, голову держит неподвижно. В области подъязычной кости и выше нее ДОВОЛЬНО ЗНАЧИТЕЛЬНАЯ, болезненная при ощупывании, припухлость. Дыхание затруднено, но не настолько сильно, чтобы надо было спешить с трахеотомией. Температура 39,3°. При ларингоскопии виден резко выраженный воспалительный отек надгортанника: слизистая оболочка его ярко-красного цвета, блестящая и настолько распухла, что надгортанник превратился в толстый дугообразный вал, за которым лишь с трудом можно рассмотреть часть голосовых связок, имеющих нормальный вид. Черпаловидно-надгортанные связки также воспалены, отечны и красны. Ларингоскопия, произведенная осторожно и быстро, вызвала внезапное удушье, настолько тяжелое, что пришлось крайне спешно перенести больного в операционную для трахеотомии. Прокипятить инструменты успели кое-как, шею смазали йодной настойкой, а руки были наскоро вымыты только спиртом. Трахеотомия сопровождалась сильным венозным кровотечением и была крайне затруднена сильным возбуждением больного. Дыхание стало вполне свободным лишь минуты через две после введения канюли. На другой день вечером температура поднялась до 40°, шея покраснела и опухла; на третий день замечена рожистая краснота на спине. Появились боли в правом боку и сильный кашель с очень обильной мокротой; при исследовании обнаружен пневмонический очаг в средней доле легкого. К 22/ХII рожа рас-

пространилась почти на всю спину, количество мокроты все нарастало, она стала жидкой, и в ночь на 23/ХН больной умер при явлениях отека легких.

Каково происхождение рожи в этом случае? Возможно, что инфекция была занесена плохо вымытыми за недостатком времени руками, но гораздо вероятнее предположение, что у больного отек гортани зависел от рожистого воспаления гортани и что рожа после операции распространилась на кожу шеи и спины, на бронхи (сильный кашель с очень обильной мокротой) и на легочные альвеолы (пневмонический очаг в правом легком). Существование первичной рожи гортани многими ларингологами оспаривается, но уже давно безупречными наблюдениями доказано, что рожа, начавшаяся из мелких трещин в окружности ноздрей, может быстро распространиться по слизистой оболочке носа на глотку и гортань.

Чтобы покончить с гнойными заболеваниями в полости рта и глотки, нам остается сказать несколько слов о заглоточном абсцессе, изредка наблюдающемся у очень маленьких детей (до 3 лет). Нагноение начинается, вероятно, в лимфатических железах, расположенных вдоль задней стенки глотки, в тонком слое рыхлой клетчатки, заложенном между *fascia praevertebralis* и глоткой. Железы эти собирают лимфу из носоглоточного пространства, евстахиевой трубы, среднего уха и из задней стенки глотки и могут инфицироваться при разного рода воспалениях в этих областях; с возрастом они атрофируются, и потому заглоточные абсцессы наблюдаются только у маленьких детей. Мать ребенка расскажет вам, что уже несколько дней ребенок беспокоен, очень плохо сосет, и в последнее время, особенно ночью, у него появляются приступы удушья. У ребенка повышена температура, он держит головку неподвижно, слегка наклонив ее на бок; голос у него очень невнятный, в глотке клокочет слизь. При осмотре на задней стенке глотки, посредине ее, ближе к тому или другому краю, будет найдено большое выпячивание, покрытое покрасневшей или нормальной на вид слизистой оболочкой; его непременно надо ощупать пальцем, и тогда врач убедится, что оно имеет эластическую консистенцию, но ощупывать следует очень осторожно и быстро, так как иначе может наступить внезапный спазм гортани. Выяснив диагноз, надо немедленно сделать разрез, так как ребенку грозит опасность захлебнуться гноем при самопроизвольном вскрытии абсцесса. Необходимо предупредить помощника, держащего ребенка, что тотчас после разреза он должен быстро наклонить его лицом вниз, чтобы гной не попал в гортань. Лезвие скальпеля надо обернуть мокрой стерильной полотняной тряпочкой, оставив свободным только конец его, ввести его по пальцу, приложенному к абсцессу, и быстрым движением сделать не только прокол, но и разрез. Иногда удается сделать разрез не ощупью, а под контролем глаза, придерживая язык шпателью. Эта маленькая операция должна быть сделана очень быстро и ловко, а главное, как уже говорилось, ребенок после разреза должен быть очень быстро низко наклонен, чтобы гной вышел через рот и не попал в гортань.

Но не всегда диагноз так прост и не всегда заглоточный абсцесс вскрывают через рот; он может быть расположен очень низко и дать большой затек на шею. Вот два примера.

1. Анастасия Б., 5 месяцев, поступила в Романовскую земскую больницу 22/V 1909 г. Внезапно тяжело заболела 6 недель тому назад со значительным повышением температуры.

Затем постепенно стало развиваться затруднение дыхания, а через неделю на левой стороне шеи появилась опухоль. Во время сна у ребенка постоянно возникают тяжелые приступы асфиксии. Ребенок среднего сложения и питания. Дыхание хриплое и очень затрудненное. На левой стороне шеи большая эластическая опухоль, расположенная под грудино-ключично-сосцевидной мышцей, впереди и позади нее. Ларингоскопия невозможна. Ощупывание гортани пальцем не обнаруживает причин затруднения дыхания, и только с трудом удалось выяснить, что последнее обуславливается эластическим выпячиванием слизистой оболочки задней стенки глотки в самой нижней ее части. Пробный прокол опухоли на шее дал гной. Под хлороформным опьянением сделан разрез по заднему краю грудино-ключично-сосцевидной мышцы (на протяжении только верхней трети, чтобы не поранить *ramus externus p. accessorii Willisii*). Палец, введенный в гнойную полость, доходит до боковой стенки глотки. Полость рыхло выполнена марлей. Наркоз и операция прошли спокойно, но минут через 20 у задремавшего ребенка наступил тяжелый приступ асфиксии (спазм гортани), вскоре, однако, разрешившийся. На следующий день ребенок выписан для амбулаторного лечения. На перевязку его принесли только один раз, в хорошем состоянии.

2. Шестимесячный ребенок заболел 15 дней тому назад. Вначале болело горло, а потом на шее слева появилась опухоль. Ребенок был доставлен в 12 часов ночи. Дежурный хирург и консультант не нашли показаний к немедленной операции. Ночью ребенок спал, но тяжело дышал и был цианотичен; изо рта и носа обильно вытекал гной. При осмотре утром найдена большая флюктуирующая опухоль на левой стороне шеи, под всей верхней половиной грудино-ключично-сосцевидной мышцы, выступающая из-за краев ее. Резко выраженная одышка. Распознан заглочный абсцесс, и немедленно сделана операция под местной анестезией в комбинации с эфирным опьянением. Разрез по переднему краю *gl. sternocleidomastoideus*. Обнажена общая сонная артерия, но гноя во влагалище ее не было. Закрытые ножницы введены под *m. sternocleidomastoideus*, к заднему краю этой мышцы, и тогда волной хлынул гной. Пальцем прощупаны поперечные отростки позвонков и впереди них щель, по-видимому, ведущая в *spatium praevertebrale*. В эту щель введены закрытые ножницы, после чего вытекла новая волна гноя. При надавливании введенным в рот пальцем на заднюю стенку глотки вытекло еще много гноя и ясно ощущался конец ножниц под слизистой оболочкой. Рана дренирована марлевым выпускником, и ребенок быстро выздоровел. Разрез в этом случае был сделан не по заднему краю *m. sternocleidomastoidei*, а по переднему, так как затек на шее был большой, а по заднему краю мышцы можно сделать только маленький разрез в верхней части его, чтобы не поранить *ramus externus p. accessorii Willisii*, выходящую из-под края мышцы немного выше середины его'.



¹ Больные с гнойно-воспалительными заболеваниями околоушной железы, полости рта и глотки должны госпитализироваться в специализированные стационары. В диагностике целесообразно использование соответствующих средств лучевой диагностики. Оперативные вмешательства, рекомендованные В. Ф. Войно-Ясенецким, желательно осуществлять в условиях современных методов общего обезболивания (эндотрахеальный с миорелаксацией, в/венный). Учитывая этиологические особенности воспалительных процессов челюстно-лицевой области, в программу антибактериальной терапии должны включаться препараты широкого или целенаправленного действия (*Ред. Н. В.*).

ГЛАВА VII

ПЕРИОСТИТЫ И ОСТЕОМИЕЛИТЫ ЧЕЛЮСТИ

Яков О. в конце июля 1922 г. просидел несколько часов ночью под открытым небом и почувствовал, что ему продуло правую сторону лица. Непосредственно после этого сильно разболелся правый нижний зуб мудрости, который и был через 4 дня извлечен зубным врачом. От этого боли нисколько не уменьшились, а, напротив, появилась припухлость вблизи угла челюсти и начались невралгические боли в области всех трех ветвей правого тройничного нерва.

Больного лечили гальванизацией и согревали щеку электрической лампочкой; боли постепенно уменьшились, но припухлость у угла челюсти все увеличивалась, и больной мог спать по ночам только сидя за столом и склонив голову на подушку. Вскоре после извлечения зуба появилось сведение челюстей, и теперь больной мог раскрыть рот только на 1 см.

Температура неправильно повышается, колеблясь между 37,4 и 38,7°. Больной очень страдает, оберегает голову от движений, с трудом ходит, едва может глотать и то только жидкую пищу. Пульс 120 в 1 минуту, резко дикротический. Большая воспалительная опухоль с ярко-красной кожей занимает всю правую челюстную ямку и большую часть околоушной области и весьма похожа на опухоль при гнойном паротите; на шею она распространяется в *trigonum caroticum* и в подчелюстную область. Наибольшая болезненность при осторожном ощупывании опухоли определяется под углом челюсти и непосредственно позади него.

Ясно, что где-то в глубине имеется нагноение и неотложно необходимо выпустить гной разрезом. Но где же именно локализуется нагноение, откуда оно исходит и где делать разрез?

Для ответа на эти вопросы проанализируем анамнестические и объективные данные истории болезни.

Болезнь началась с обострения имевшегося хронического околоверхнечелюстного периодонтита, и зубной врач правильно поступил, удалив зуб. Однако экстракция зуба при наличии продолжавшегося воспаления околоверхнечелюстных тканей оказалась недостаточной. Вслед за этим начались невралгические боли в тройничном нерве и появилась воспалительная припухлость в области угла челюсти. В предыдущей главе я уже говорил, что корни нижних зубов мудрости непосредственно граничат с нижнечелюстным каналом и при гнойном периостите их гной из луночки легко может проникнуть в этот канал и выйти из него на внутреннюю поверхность восходящей ветви челюсти под *nn. pterygoideus internus*. Нижний ячеечный нерв при этом омывается гноем, и легко может возникнуть невралгия во всех ветвях тройничного нерва. Такое осложнение могло иметь место уже до извлечения зуба, но не исключена возможность, что последнее послужило причиной его. Давно известно, что извлечение зубов при образовавшемся уже периостите челюстей может быть причиной быстрого и опасного распространения нагноения на всю челюсть. Вот пример.

У мужчины, 50 лет, 2 месяца тому назад заболел правый нижний моляр. Вскоре образовалось болезненное затвердение на челюсти. Зуб был вырван туземным знахарем, после этого наступило резкое ухудшение: опухоль увеличилась, расшатывались и выпадали соседние зубы; во рту стал скопляться зловонный гной; однажды выпал кусок кости. Теперь под углом челюсти большая воспалительная опухоль, у края челюсти свищ, ведущий в полость рта: при зондировании прощупывается большой секвестр.

Такие случаи внушают даже многим врачам страх перед извлечением зубов при периостите. А между тем страх этот совершенно не основателен, ибо только грубое извлечение прочно сидящего зуба или извлечение нечистыми инструментами может быть опасно. Извлечение же шатающегося зуба, корни которого омываются гноем, совершенно необходимо и благотельно.

Часто после извлечения зуба из альвеолы вытекает гной, и воспалительный процесс быстро стихает.

Сделав это небольшое отступление, возвратимся к нашему больному. Мы имеем полное основание предполагать, что гнойник помещается на внутренней поверхности ветви челюсти, под *m. pterygoideus internus*. При этом неизбежно должна образоваться именно такая воспалительная опухоль в зачелюстной ямке, в *trigonum caroticum* и в подчелюстной области; непременно появится и сведение челюстей, и затруднение глотания (вследствие воспалительного отека нёбных дужек).

Этим объясняется и значительная болезненность при ощупывании позади угла челюсти. Отчего же, однако, еще сильнее болезненность непосредственно выше этого угла под нижним концом *m. masseteris*? Нет ли гноя и здесь? Весьма вероятно, потому что при гнойном периодонтите зуба мудрости нагноение распространяется не только в нижнечелюстной канал, но еще чаще и на наружную поверхность челюсти. Посмотрите на череп и вы увидите, что латеральная стенка альвеолы зуба мудрости находится в самом близком соседстве с местом нижнего прикрепления *m. masseteris* и гной, прошедший из нее наружу, должен скопиться под этой мышцей. Такая локализация зубного периостита нижней челюсти весьма обычна и всегда сопровождается очень тяжелыми общими и местными явлениями.

Я только что оперировал больного, у которого вся картина болезни была чрезвычайно похожа на картину, имевшуюся у Якова О., но только еще тяжелее: пульс 140, температура 40,3°, воспалительный отек далеко распространяется на шею. Сделав под местной анестезией небольшой поперечный разрез через нижний конец *m. masseteris*, я нашел под ним на обнаженной поверхности челюсти небольшое скопление очень вонючего гноя. Больной уже к вечеру был неузнаваем и быстро выздоровел. В прежние годы мне много раз приходилось вскрывать такие гнойники и удалять из-под *m. masseter* кортикальные секвестры величиной до 4 см.

Итак, мы имеем веское основание предполагать, что гнойный периостит больного локализуется не только на внутренней, но и на наружной стороне угла челюсти.

Эти теоретические соображения надо проверить исследованием челюсти. Раскрыв рот расширителем Гейстера, мы находим небольшую воспалительную припухлость только на наружной поверхности челюсти, в самой задней ее части. Большого нельзя было и ожидать при той локализации периостита, которую мы диагностировали.

Дугообразный разрез позади угла челюсти, который я сделал под эфирным опьянением, вполне подтвердил наши предположения: на глубине приблизительно 2 см он проник в гнойную полость, помещающуюся на внутренней поверхности восходящей ветви челюсти, в области прикрепления внутренней крыловидной мышцы, и в зачелюстной ямке: здесь было около столовой ложки гноя. Второй гнойник найден под *m. masseter*. Задний край восходящей ветви челюсти был обнажен от надкостницы на довольно большом расстоянии. Гнойная полость дренирована резиновой трубкой и марлевым выпускником. Больной тотчас же почувствовал огромное облегчение, и быстро наступило выздоровление.

Далеко не так быстро и благополучно оканчивается болезнь, если своевременно не поставлен точный диагноз и не произведена основанная на нем операция, обычно весьма несложная. Вот пример.

У Василия Р., 44 лет, около 15/VIII 1910 г. заболел левый коренной зуб нижней челюсти; по-видимому, был периостит челюсти. Зуб был извлечен врачом, и после этого появилась сильная припухлость левой щеки и отек век. Врач назначил припарки и аспирин. Больной пролежал 2 месяца в постели, и уже в это время образовались свищи у угла челюсти. Полтора года из них вытекал в большом количестве вонючий гной; на щеке и шее, особенно под углом челюсти, образовалась большая, очень плотная воспалительная опухоль. Через свищи зонд проникает далеко вверх, вдоль обнаженной внутренней поверхности восходящей ветви челюсти. Операция сделана 18/II 1912 г. под регионарной анестезией. Впрыснуто 5 мл 2% адреналин-новокаина к третьей ветви п. *trigeminum* у основания черепа по способу Офергауза¹ и 5 мл 0,5% адреналин-новокаина вдоль заднего края грудино-ключично-сосцевидной мышцы (кожные нервы шеи). Через полчаса начата операция под полной анестезией в области третьей ветви тройничного нерва и поверхностных шейных нервов. Разрезом вдоль края нижней челюсти обнажен угол ее, отделены жевательные мышцы, спилен угол челюсти, и из довольно большой полости, помешавшейся на внутренней стороне восходящей ветви, удалены три больших (2-4 см) и три малых (1 см) секвестра. Полость выскоблена и выполнена марлей. Заживление сперва шло хорошо, но затем появились признаки новой секвестрации, и 15/IV операция была повторена под столь же успешной регионарной анестезией. Через разрез по рубцу извлечен секвестр длиной в 4 см. К 22/IV рана зажила, и больной выписан вполне здоровым.

В этом случае дело не ограничилось гнойным периоститом, но нагноение распространилось далеко в толщу кости и привело к частичному некрозу ее с отделением омертвевших частей в виде секвестров. Величина секвестров была столь значительна, что для удаления их пришлось спилить угол челюсти.

Обратите внимание на большую, твердую воспалительную опухоль со свищами над пораженной частью челюсти. Это постоянный признак частичного или полного некроза челюсти.

Видя такую опухоль, и без зондирования можно быть уверенным, что при операции будут найдены большие и многочисленные секвестры.

Я счел совершенно излишним зондирование у больного могучего сложения, 39 лет, обратившегося ко мне по поводу большой воспалительной опухоли на всем протяжении нижней челюсти, изрытой множеством свищей над краем и обеими восходящими ветвями ее. Из свищей в большом количестве выделяется зловонный гной. Два месяца тому назад без видимой причины больной внезапно тяжело заболел и поступил в частную лечебницу, где был распознан очень обширный и тяжелый остеомиелит нижней челюсти. Огромное скопление гноя на наружной и внутренней поверхности челюсти было вскрыто четырьмя наружными разрезами и двумя разрезами на дне рта, после чего державшаяся температура в 40° постепенно понизилась и больной поправился. Несмотря на столь обширное гнойное воспаление челюсти, альвеолярный отросток ее всюду имеет почти нормальный вид и зубы не расшатаны; это значит, что челюсть омертвела не вся и дело ограничилось, вероятно, отделением многочисленных больших кусков ее в виде секвестров. При операции это предположение вполне подтвердилось. Был сделан разрез вдоль всего края челюсти, от одного угла до другого. Отслаивать кожу и мышцы от челюсти не пришлось, ибо они уже были отделены гноем; между ними и обнаженной, изъеденной поверхностью челюсти свободно лежало много корковых секвестров. По удалении их поверхность кости была выскоблена острой ложкой, между челюстью и покрывающими ее мягкими частями рыхло вложена йодоформная марля, и обширная рана оставлена на всем протяжении незашитой. Оба суставных отростка челюсти оказались секвестрированными и были удалены через особые небольшие разрезы над ними. Раны хорошо заживали, и через 40 дней остались только неглубокие и чистые свищи у углов челюсти. При осмотре больного через 3 месяца оказалось, что все свищи зажили, но резко нарушена артикуляция зубов; между передними и верхними и нижними зубами при замкнутом рте оста-

¹ Описание этого способа см. в моей диссертации «Регионарная анестезия» (Автор).

ется промежуток в 1 см. Это нарушение артикуляции, очевидно, явилось следствием удаления суставных отростков, но их, конечно, необходимо было удалить.

Начав с периостита челюсти, мы незаметно перешли к остеомиелитам ее. И в действительности не существует резкой границы между этими двумя патологическими формами: редко нагноение ограничивается только надкостницей; в большинстве случаев кость в большей или меньшей степени пропитывается гноем, обнаженная поверхность ее оказывается шероховатой или глубоко изъеденной, от нее отделяются корковые секвестры.

В огромном большинстве случаев исходным пунктом остеопериоститов челюстей являются кариозные зубы, из луночки гной прокладывает себе дорогу под надкостницу через кость, так что гнойный процесс в последней надо считать первичным, а гнойник под надкостницей — вторичным. Лишь редко наблюдаются первичные, не зависящие от кариозных зубов периоститы, особенно у детей после различных инфекционных болезней. Вот пример такой чистой формы периостита.

У Анны С, 7 лет, была корь, и 3 недели тому назад, в период выздоровления, у нее появилась болезненная припухлость десны, у последнего коренного зуба. Началась ремиттирующая лихорадка и ознобы, опухоль быстро увеличивалась, вся щека распухла, изо рта — дурной запах. При поступлении в больницу большая опухоль с ярко покрасневшей кожей занимала всю левую половину челюсти от подбородка до угла, значительную часть щеки и всю подчелюстную область. В ней можно было обнаружить довольно явственное зыбление. Слизистая оболочка десны воспалена, разрыхлена и отечна. Немедленно под эфирным опьянением была сделана операция. Гнойник вскрыт широким разрезом слизистой оболочки преддверия рта и небольшим наружным разрезом по краю челюсти. Вытекло очень много вонючего гноя, и при исследовании гнойной полости пальцем поверхность челюсти найдена обнаженной от надкостницы, но вполне гладкой. Полость рыхло выполнена марлей, через несколько дней очистилась, а через 2 недели все зажило. Наружный разрез в этом случае был необходим, потому что при больших гнойниках нельзя хорошо дренировать гнойную полость только через разрез в *vestibulum oris*.

Другую крайность в ряду таких гнойных заболеваний челюстей представляет первичный инфекционный остеомиелит, не имеющий никакого отношения к заболеваниям зубов и возникающий, как и остеомиелит длинных трубчатых костей, гематогенным путем. Это обычно очень тяжелая, часто смертельная болезнь детей и подростков, но не только их; я наблюдал очень типичный и крайне тяжелый гематогенный остеомиелит челюсти у женщины 50 лет, кончившийся, однако, выздоровлением после ранней и энергичной операции. Приведу яркий пример.

Петр Т., 10 лет, поступил в Переславскую земскую больницу 10/V 1914 г. Три дня тому назад у мальчика, очень здорового и хорошо упитанного, появился периостит на щечной стороне нижней челюсти, в области коренных зубов. Заболевание сперва не внушало никаких опасений, но накануне поступления в больницу был приглашен врач, так как температура у мальчика поднялась до 39° и самочувствие его резко ухудшилось. Больной поступил в очень тяжелом состоянии; в амбулатории с ним был обморок и повторная рвота; голову он держал несколько откинув назад, сгибание позвоночника было болезненно; температура 40°, пульс 120, довольно слабый. Над правой половиной нижней челюсти довольно большая отечная припухлость; все нижние коренные зубы с правой стороны сильно разрыхлены, и из-под десны течет гной. Надо заметить, что при обыкновенном альвеолярном периостите вы найдете только один шатающийся зуб; расшатанность же многих соседних зубов свидетельствует о глубоком поражении альвеолярного отростка и чаще всего об остеомиелите челюсти. Был распознан остеомиелит нижней челюсти и немедленно сделана операция под эфирным наркозом. Предварительно, однако, сделан спинномозговой прокол, так как ригидность затылка и

спины давала основание предполагать, что остеомиелит челюсти уже осложнился менингитом. Однако была получена совершенно прозрачная жидкость и под микроскопом в ней найдено очень небольшое количество клеточных элементов.

Челюсть обнажена широким разрезом слизистой оболочки преддверия рта и наружным разрезом по краю челюсти. Обнаружен поверхностный некроз кости и долотом снесен кортикальный слой ее; в губчатом веществе оказалось немного гноя. Рана выполнена марлей, все коренные зубы удалены. На другой день состояние больного несколько улучшилось. Влито в вену 5 мл 2% раствора колларгола; 12/V вливание колларгола повторено в той же дозе. По удалении тампона на второй день найдено обширное омертвление челюсти. Больной снова усыплен эфиром, и сделана резекция челюсти, которая оказалась омертвевшей на протяжении двух третей. Челюсть перепилена в области второго моляра левой стороны и легко удалена, так как все прикрепления к ней мышц и связок были уже отделены гноем. От челюсти осталась лишь левая восходящая ветвь и небольшой кусок левой горизонтальной части. Язык потерял свое важнейшее прикрепление к *spina mentalis*, и западение его могло бы вызвать асфиксию; поэтому подбородочно-язычные мышцы пришлось пришить к коже шеи, а язык прошить длинной нитью, за которую его в любой момент можно было бы вытянуть. Большая рана выполнена марлей, и ни одного шва на нее не наложено. Кормили больного два раза в день через зонд. Состояние его не улучшалось, по ночам он был в очень возбужденном состоянии, и его трудно было удержать в постели температура все время держалась около 39°. В ночь на 15/V начались боли в правой руке и в правой ноге, при исследовании установлена сильная болезненность при давлении на верхние концы диафизов плеча и бедра. Ясно было, что начался остеомиелит этих костей. Днем был потрясающий озноб и температура поднялась до 41,3°: пульс был очень част и слаб. Больной впал в бессознательное состояние и в 1 час ночи умер.

Не всегда, однако, разлитое гнойное воспаление всей нижней челюсти оканчивается смертью, даже если не была сделана операция. Так, однажды мне пришлось оперировать больного, 42 лет, у которого протекавший без лечения остеомиелит окончился полным некрозом челюсти. Через разрез вдоль края челюсти с добавочными разрезами вдоль задних краев восходящих ветвей до уровня лицевого нерва я удалил из слабой секвестральной капсулы всю челюсть, целиком омертвевшую.

Такие обширные и тяжкие остеомиелиты челюсти наблюдаются, конечно, не часто, но воспаление кости и надкостницы, ограничивающееся частью челюсти и заканчивающееся более или менее обширной секвестрацией, — явление весьма обычное. В остром периоде я находил, например, при операции, что вся восходящая ветвь окружена гноем, отделившим от нее крыловидные мышцы; в поздней стадии удалял восходящую ветвь с частью тела или только куски тела челюсти, особенно же часто секвестрированный альвеолярный отросток.

На верхней челюсти простые альвеолярные периоститы встречаются еще чаще, чем на нижней¹, но обширные остеопериоститы и остеомиелиты встречаются гораздо реже. В главе о глубоких флегмонах лица я привел случай цинготного остеомиелита верхней челюсти у взрослого и случай инфекционного остеомиелита у ребенка. Еще 3 случая я наблюдал у маленьких детей 3-4 лет; все случаи были осложнениями кори. Все они были очень похожи друг на друга, но резко отличались от обыкновенного инфекционного остеомиелита ярко выраженным некротическим характером процесса. Это было, собственно говоря, гнилостное воспаление челюсти, вторичная гнилостная флегмона и омертвление всех тканей и органов глазницы, подвисочной и крылонебной ямок. Вот один из этих случаев.

¹ Их следует вскрывать разрезом под регионарной анестезией (п. *infraorbitalis* и пп. *alveolares posteriores* для щечной поверхности; пп. *palatini anteriores* и п. *nasopalatinus* — для нёбной поверхности) (Автор).

Домна М., 4 лет, поступила в Романовскую земскую больницу 2/VII 1910 г. В первой половине июня перенесла корь и вскоре после этого стала жаловаться на зубную боль. 21/V были извлечены в амбулатории два шатавшихся зуба; появился отек век левого глаза и выпячивание его. На операцию мать больной тогда не соглашалась. Принята с температурой выше 40°. Огромное выпячивание левого глаза, как при запущенной саркоме глазницы, воспалительный отек конъюнктивы, панофтальмит, омертвление век во внутренних углах их. На месте извлеченных двух коренных зубов обложено гангренозным налетом отверстие. Из этого отверстия и из левой ноздри при осмотре появилось довольно сильное кровотечение. Подкожные вены левой стороны шеи сильно расширены и образуют целую сеть, просвечивающую через кожу. Сильно припухли и образуют целый пакет лимфатические железы левой стороны шеи (подчелюстные и верхняя группа глубоких шейных). Немедленная операция под хлороформным наркозом. Удален глаз и все содержимое глазницы, превратившееся в гангренозные клочья. На месте слезной кости сильно кровоточащее отверстие, ведущее в полость носа. Верхняя челюсть обнажена разрезом Вельпо (от наружного угла глаза до угла рта), и извлечена омертвевшая секвестрированная часть ее, содержащая всю переднюю стенку, глазничную поверхность и глазничный край, альвеолярный отросток и часть бугра. По удалении челюсти стала хорошо доступной изо рта передняя часть подвисочной ямки, в которой найдено обширное омертвление клетчатки и крыловидных мышц. Омертвевшие клочья удалены ножницами; обширная раневая полость выполнена марлей, смоченной перекисью водорода. Ночью и утром 3/VII ребенок в забытии, иногда бредит, вскакивает, повторные кровотечения из-под тампона. 4/VII сопорозное состояние. Омертвление распространилось на веки и щеку. Ребенок взят из больницы матерью в безнадежном состоянии и на следующий день умер при симптомах менингита.

Интересный симптом в этом случае представляет сильное расширение подкожных вен щеки и шеи. Чем объяснить его? Я думаю, что причину надо искать в тромбозе, а затем и гнилостном распаде вен *plexus pterygoidei*. Из направляющихся в это сплетение вен лица кровь должна была направиться в систему *v. jugularis interna* окольными путями, и расширение последних сказалось сильным расширением подкожных вен. В двух других случаях, аналогичных только что описанному, дело также закончилось смертью, и я полагаю, что подобных больных не стоит вовсе оперировать: их надо считать безнадежными.

ГЛАВА VIII

ГНОЙНОЕ ВОСПАЛЕНИЕ СРЕДНЕГО УХА И ЕГО ОСЛОЖНЕНИЯ

Мой ассистент, довольно хорошо подготовленный хирург, направил с амбулаторного приема в хирургическое отделение больного с мастоидитом, настолько редко попадающим в Ташкентскую городскую больницу, что мне приходилось оперировать по поводу него всего 1-2 раза в год; он был, однако, весьма удивлен, узнав, что на вечернем обходе я отменил операцию. На первый взгляд случай этот, действительно, был похож на мастоидит: 10 дней тому назад у больного начались сильные боли в ухе, но гноетечения из него никогда не было; слух очень понижен, позади уха дней 5 тому назад появилась болезненная припухлость; температура 39°; больной чувствует себя плохо. Ушная раковина довольно сильно оттопырена в сторону вследствие образования позади нее очень болезненной воспалительной припухлости с покрасневшей кожей. Как видите, тут имеются почти все симптомы воспаления сосцевидного отростка, за исключением головной боли, которая, однако, не обязательна и может совершенно отсутствовать. Что нет гноетечения из уха, также не должно удивлять: я не раз оперировал больных с тяжелым мастоидитом, которые утверждали, что течи из уха у них не было; правда, у некоторых из них я находил небольшие прободения барабанной перепонки, и, очевидно, они просто не замечали незначительной течи, но далеко не редко наблюдается и подлинное развитие мастоидита в ранней стадии *otitis media*, до прободения барабанной перепонки. Больше того, описан уже ряд случаев так называемого первичного мастоидита, при котором барабанную полость находили вполне здоровой, и некоторые опытные отиатры считают такие наблюдения вполне достоверными, объясняя их первичным остеомиелитом сосцевидного отростка.

Я обратил, однако, внимание на особое расположение периостита у больного, о котором идет речь: воспалительная припухлость у него была расположена не над основанием сосцевидного отростка, а в позадиушном желобке, непосредственно позади ушной раковины, и даже немного заходила за последнюю, не доходя, однако, до середины сосцевидного отростка. Поднадкостничный абсцесс при мастоидите не всегда, конечно, располагается над *fossa mastoidea*; он может помещаться и выше, заходя на чешую височной кости, и сзади, над задним краем сосцевидного отростка и у верхушки его, но локализация припухлости в позадиушном желобке всегда должна обратить внимание врача на возможность периостита в костном слуховом проходе, распространившегося кнаружи, до переднего края сосцевидного отростка. Осмотр слухового прохода показал, что дело обстоит именно так: я нашел на его задней стенке большую припухлость, резко выступающую вперед, до соприкосновения с передней стенкой; это так называемый *otitis externa circumscripta* или, точнее говоря, флегмона слухового прохода, начало которой дал фурункул последнего. Воспаление перешло на надкостницу и распространилось уже отчасти на сосцевидный отросток. При разрезе на выпяченной части слухового прохода вытекло много гноя, больной почувствовал огромное облегчение и через 3 дня выписался здоровым.

При воспалении наружного слухового прохода возможна и другая диагностическая ошибка: над сосцевидным отростком, ближе к верхушке его.

появляется воспалительная припухлость, которая может быть очень похожа на периостит, если вы видите больного уже не в первые дни болезни. В первые дни легко распознать в чем дело, так как вы найдете воспаленную, но ясно обрисовывающуюся и подвижную позадишную лимфатическую железку; в дальнейшем же может развиваться периаденический абсцесс; для отличия его от периостального надо исследовать наружный слуховой проход и обратить внимание на предушную железку, расположенную непосредственно впереди козелка и воспаляющуюся при otitis externa еще чаще, чем задняя.

Встречаются, конечно, и комбинированные заболевания среднего уха, *antri mastoidei* и наружного слухового прохода. Вот пример.

Варвара Д., 35 лет, поступила в Переславскую больницу 28/ХП 1911 г. Около года страдает гноетечением из левого уха. В течение последнего месяца выделение гноя стало значительно обильнее, а около недели назад начались сильные боли в ухе и головные боли, локализующиеся в затылке. Наружный слуховой проход сильно припух, так что едва проходит самая узкая воронка. Значительная припухлость лимфатических желез впереди козелка и у верхушки сосцевидного отростка. Постукивание по основанию сосцевидного отростка, особенно над *fossa mastoidea*, болезненно. Температура 38,4°, до поступления в больницу доходила до 39°. 29/ХП под хлороформно-эфирным наркозом сделана трепанация сосцевидного отростка; в *antrum tympanicum* найден гной. В наружный слуховой проход ежедневно вводили полоски ксероформной марли, и через неделю выделение гноя резко уменьшилось, рана за ухом покрылась здоровыми грануляциями, и больная чувствовала себя прекрасно.

Признаки воспаления слухового прохода в этом случае были совершенно ясны, но нетрудно было распознать и мастоидит. Значительное усиление гноетечения при хроническом отите всегда должно обратить внимание врача на возможное осложнение мастоидитом или даже грозным распространением нагноения на *sinus sigmoideus* и в полость черепа. Не следует ожидать в таких случаях непременно абсцесса или только припухлости на поверхности сосцевидного отростка, так как при долго длящемся гнойном воспалении барабанной полости поверхностные слои кости сосцевидного отростка часто в значительной мере склерозируются и скрыто протекающий остеомиелит может далеко распространиться в более глубоких слоях по направлению к венозной пазухе или к твердой мозговой оболочке, не сказываясь периоститом на поверхности. Головные боли, локализующиеся в затылке, темени и виске, иногда бывают почти единственным симптомом этого остеомиелита сосцевидного отростка, но их часто принимают за мигрень. Наличие давнего гноетечения из уха всегда должно направить мысль врача на правильный путь, особенно если будет известно об усилении или, наоборот, прекращении гноетечения в последнее время. Если вместе с тем будет установлена болезненность при надавливании или постукивании над основанием сосцевидного отростка или у заднего его края, если при отоскопическом исследовании обнаруживается припухание верхней стенки наружного слухового прохода в самой глубокой его части, то не следует медлить ни одного дня с операцией, ибо больному грозят или у него уже начались тяжелые осложнения. Под склерозированным кортикальным слоем сосцевидного отростка врач найдет наполненные гноем или только грануляциями ячейки, стенки которых в большей или меньшей степени разрушены прогрессирующим оститом и остеомиелитом.

Усиление гноетечения зависит в таких случаях от распространения нагноения на *antrum mastoideum* и клетки сосцевидного отростка: большая

воспаленная поверхность слизистой оболочки выделяет большее количество гноя. Если при этом вход в барабанную пещеру узок, если первичное поражение барабанной полости локализуется в *recessus epitympanicus*, то припухание слизистой оболочки *aditus ad antrum* и складок ее, расположенных в *recessus epitympanicus*, препятствует выделению гноя наружу, и образуется эмпиема сосцевидного отростка острая или хроническая. Прекращение гноетечения часто предшествует тяжелым осложнениям воспаления среднего уха и хорошо известно в народе; оно подало повод к прочно укоренившемуся предрассудку о вреде лечения течи из уха.

Вообще гораздо чаще бывает, что начинающие врачи не распознают мастоидита и его осложнений тогда, когда они, несомненно, имеются, чем оперируют там, где не следует. Одно только надо напомнить чрезмерно активным молодым хирургам: в начальной стадии острого воспаления среднего уха более или менее заметная болезненность при давлении над *fossa mastoidea* составляет обычное явление, и на основании одного этого признака никак нельзя предпринимать трепанацию сосцевидного отростка; при правильном применении льда в таких случаях боли обыкновенно скоро исчезают и *otitis media* заканчивается обычным порядком. Только в тех случаях, когда чувствительность сосцевидного отростка к давлению, несмотря на применение льда и правильное лечение отита, затягивается на 2-3 недели, когда имеются головные боли и лихорадка, — возникают показания к трепанации сосцевидного отростка.

При подозрении на мастоидит или при уже вполне ясной картине его никогда не следует упускать тщательное отоскопическое исследование, так как особенности и свойства первичного заболевания барабанной полости часто проливают яркий свет на характер осложнения в сосцевидном отростке. Я не могу здесь входить в подробности, излагаемые в учебниках ушных болезней; знание их необходимо для хирурга и для всякого практического врача.

Итак, диагноз мастоидита поставлен, и встает задача оперативного лечения его. Не следует повторять ошибки многих практических врачей, ограничивающихся вскрытием периостального гнойника и сдвливанием лишь кортикального слоя кости или даже только выскабливанием острой ложечкой часто находимого кариозного участка на поверхности сосцевидного отростка. Надо помнить о необходимости сделать строго анатомическую операцию, которая приносит огромную пользу, если произведена правильно и радикально, но которая может сопровождаться тяжелыми и непоправимыми повреждениями, если делается небрежно и без достаточных анатомических знаний. Надо также помнить, что недоконченная операция острой ложечкой, робкая работа долотом в поверхностных слоях кости может принести вместо ожидаемой пользы серьезный вред, ускорив распространение нагноения на *sinus sigmoideus* или в полость черепа.

Цель трепанации сосцевидного отростка состоит в том, чтобы вскрыть все воздушные полости его, в которые проникло нагноение, и прежде всего *antrum mastoideum*. Число и величина воздушных ячеек весьма разнообразны, и при операциях встречаются все переходные формы между сплошь пронизанными воздушными полостями и плотными, даже склерозированными и вовсе не имеющими ячеек сосцевидными отростками. Однако при операции мастоидита, осложнившего острый отит, в большинстве случаев бо-

гатый клетками отросток встречается гораздо чаще, чем на трупах. Это объясняется, вероятно, тем, что в пневматический отросток нагноение из барабанной полости переходит легче, чем в склерозированный. Во всяком случае, как бы ни был плотен сосцевидный отросток, *antrum mastoideum* в нем всегда имеется, хотя бы и очень малых размеров, и трепанация сосцевидного отростка всегда должна начинаться со вскрытия *antri*.

Величина *antri mastoidei* — в среднем 8-10 мм в наибольшем поперечнике и 5-6 мм в наименьшем, но она весьма колеблется и может превышать эти цифры, может и уменьшаться до размеров хлебного зерна. *Antrum* находится на значительно большей глубине, чем это обыкновенно представляют себе неопытные операторы: надо пройти долотом на глубину 1,5-2 см, чтобы вскрыть пещеру, и вся эта значительная толща кости представляет собой латеральную стенку ее. Проецированные на наружную поверхность сосцевидного отростка границы *antri mastoidei* (латеральной стенки его) таковы: верхняя приходится на уровне *linea temporalis* — того гребешка (или слегка возвышающейся линии), который является продолжением назад скулового отростка; нижняя — на 1 см ниже и идет параллельно верхней; передняя — на 4-5 мм позади заднего края наружного слухового прохода (костного) и задняя — на 1 см кзади от передней и параллельно ей. Прямым долотом шириной в 1 см, последовательно приставляемым к этим четырем границам, очерчивают и сносят квадратик кортикального слоя сосцевидного отростка.

Такие указания даются обычно в учебниках топографической анатомии и оперативной хирургии, но Розанов делает к ним поправку на основании своих анатомических исследований, с которыми находится в полном соответствии и мой оперативный опыт. Он указывает, что проекцию передней границы *antri mastoidei* надо перенести значительно дальше вперед, ибо он всегда находил ее или на уровне задней стенки костного слухового прохода, или лишь на 2 мм кзади от нее. Точно так же верхняя стенка *antri mastoidei* приходится весьма нередко выше височной линии. Этими указаниями Розанова я очень рекомендую руководствоваться при операции, ибо, держась на 4-5 мм позади слухового прохода, можно вовсе не найти *antrum mastoideum* при небольших размерах его. Обычно советуют также трепанировать сосцевидный отросток на уровне небольшого костного шипа, находящегося непосредственно выше и немного кзади от костного слухового прохода. Указание это в достаточной мере практично, но надо иметь в виду, что этот костный шип, носящий название *spina suprameatum*, нередко бывает выражен весьма слабо или вовсе отсутствует, а также, что верхняя стенка *antri mastoidei* обычно расположена несколько выше него.

Итак, определив должным образом место, соответствующее латеральной стенке *antri mastoidei*, начинают трепанацию сдавливанием правильного квадратика кортикального вещества кости прямым долотом, затем небольшим желобоватым долотом постепенно углубляются в кость, образуя в ней ямку строго определенной формы: именно вдоль передней и верхней сторон очерченного прямым долотом квадратика долото нужно вбивать строго вертикально (для этой цели удобнее пользоваться узеньким прямым долотом); от задней же и нижней сторон квадратика долото надо направлять наискось вверх и вперед, как бы целясь в *aditus ad antrum*, положение которого соответствует передневерхнему углу очерченного квадратика. Такое скаши-

вание долота особенно важно со стороны задней границы квадрата, ибо здесь можно встретить *sinus sigmoideus*. Начиная очень бояться повредить эту крупную венозную пазуху и потому с величайшей робостью сносят здесь тонкие костные стружки; однако такая робость неосновательна, ибо в значительном большинстве случаев *sinus* расположен немного далее кзади и на глубине приблизительно 1-2 см. Правда, бывают случаи очень поверхностного расположения синуса или смещения его настолько далеко вперед, что для трепанации *antri mastoidei* почти не остается места, поэтому осторожность весьма необходима, но она не должна переходить в нерешительность и боязнь. Еще большая осторожность необходима при углублении долотом по передней стороне квадрата вдоль задней стенки слухового прохода, ибо здесь можно повредить лицевой нерв. Чтобы уверенно и смело трепанировать сосцевидный отросток, необходимо вполне ясно представлять себе топографию этого нерва в височной кости, а точное знание ее достигается только непосредственным изучением на трупе. Только тщательно отпрепаровав долотом несколько раз на трупе канал лицевого нерва, вы твердо запомните, что ранить лицевой нерв можно лишь на довольно значительной глубине и притом только на протяжении нижней половины задней стенки слухового прохода; на протяжении верхней половины ее, и особенно на уровне *spinae suprameatum*, ранение нерва, конечно, невозможно, ибо его здесь нет, но зато по мере приближения к *antrum mastoideum* возникает новая опасность, так как на медиальной стенке *aditus ad antrum* возвышается выпуклость горизонтального полукружного канала и при неосторожной работе в глубине можно его повредить. Результатом такого повреждения может быть гнойное воспаление лабиринта, в большинстве случаев смертельное.

Вскрытием *antri mastoidei* операция не всегда заканчивается. Мы говорили уже, что гноем могут быть наполнены все клетки сосцевидного отростка, и это вполне понятно, ибо все они сообщаются друг с другом и с *antrum mastoideum*, как это очень ясно видно на коррозионных препаратах. Если вся система ячеек наполнена гноем, то это называют эмпиемой сосцевидного отростка. Но не всегда воспаление сосцевидного отростка бывает выражено в форме эмпиемы: часто мы находим при операции в ячейках не гной, а дряблые грануляции, отчасти подвергшиеся гнойному расплавлению. Эти грануляции разъедают и разрушают тонкие костные перегородки между ячейками, и тогда перед нами кариозный процесс в сосцевидном отростке. При высокой вирулентности микробов, проникающих в сосцевидный отросток, дело может дойти до омертвления и секвестрации значительной части отростка. Это чаще всего бывает при скарлатинозных отитах, и мне не раз приходилось удалять большие секвестры у детей. Понятно, что при эмпиеме и грануляционном воспалении сосцевидного отростка операция не может ограничиваться только вскрытием *antri mastoidei*, а должны быть вскрыты также все клетки сосцевидного отростка. Для этого нередко приходится сносить долотом решительно всю боковую поверхность отростка от слухового прохода до затылочно-сосцевидного шва и от *linea temporalis* до верхушки. При таком расширении трепанации сосцевидного отростка необходимо, конечно, сперва отделить от него прикрепления грудино-ключично-сосцевидной мышцы, занимающие всю заднюю его половину и всю верхушку; нередко и кожный разрез оказывается недостаточным, и тогда от середины первоначального дугообразного разреза проводят добавочный горизонтальный раз-

рез по направлению к затылку. При такой обширной трепанации необходимо иметь ясное представление о топографии сосцевидных ячеек и помнить, что многие из них расположены в ближайшем соседстве с *sinus sigmoideus*; кроме того, надо знать, что некоторые из передних ячеек вплотную подходят к каналу лицевого нерва, а в самой верхушке сосцевидного отростка расположена очень крупная ячейка. Эта последняя ячейка представляет интерес в том отношении, что из нее гной может выйти наружу через тонкий кортикальный слой кости, и тогда он проникает в толщу грудино-ключично-сосцевидной мышцы. Это так называемый мастоидит Бецольда, встречающийся, правда, довольно редко. Я два раза наблюдал такие затеки гноя в толще грудино-ключично-сосцевидной мышцы. В одном случае этот затек представлялся в виде обширной флегмоны шеи, имевшей не совсем обычный вид: большая, флюктуирующая припухлость имела форму вала, расположенного вдоль грудино-ключично-сосцевидной мышцы, и доходила вверх до сосцевидного отростка; над нижней третью этой припухлости кожа была истончена и красна. В другом случае, у старой женщины с крайне запущенным мастоидитом, осложнившимся обширной флегмоной сосцевидной, височной и затылочной областей, я нашел все клетки сосцевидного отростка наполненными гноем, а в толще грудино-ключично-сосцевидной мышцы гнойный затек, расщеливший ее на две половины.

Столь длинное описание трудностей и опасностей трепанации сосцевидного отростка может смутить, но необходимо иметь в виду, что при полном знании анатомии и хорошей технике можно в 5 минут вскрыть *antrum mastoideum* и еще в 5 минут вскрыть долотом все клетки сосцевидного отростка и выскоблить их дочиста. После трепанации в *antrum* вводится полоска марли и кожная рана уменьшается двумя-тремя швами.

Не особенно редко приходится оперировать мастоидит у очень маленьких детей. Это может показаться очень трудным и опасным, но на самом деле операция у малышей гораздо проще и легче, чем у взрослых. Она имеет, однако, некоторые особенности, обусловленные значительными различиями в анатомии височной кости у маленьких детей и у взрослых.

Тамара К., 7 месяцев. Около 2 недель тому назад ребенок стал очень беспокойным, и мать заметила, что во время плача он хватается за левое ухо. Вскоре появилась течь из уха, весьма ничтожная, скорее серозная, чем гнойная, и через несколько дней прекратилась. Около недели назад мать заметила припухлость за ухом и принесла ребенка в больницу. Ребенок очень здоровый, хорошо упитанный, веселый. За левым ухом, выше слухового прохода, небольшая эластическая припухлость, болезненная при давлении. Обратите внимание на эту локализацию поднадкостничного гнойника: он расположен не позади уха, над *fossa mastoidea*, как обычно у взрослых, а над слуховым проходом. Так и должно быть, ибо у новорожденных *antrum tympanicum* помещается не там, где у взрослых, а значительно выше, почти непосредственно над слуховым проходом. Только по мере развития сосцевидного отростка височной кости, которого еще нет у новорожденного, *antrum tympanicum* постепенно перемещается назад и вниз.

Температура, измерявшаяся в течение 2 дней, колеблется между 36,5 и 37,5°. Операция на 3-й день под хлороформным наркозом. Дугообразным разрезом позади ушной раковины вскрыт поднадкостничный абсцесс и найдено шероховатое и мягкое место в кости, кзади иверху от слухового прохода. На этом месте без труда проложен острой ложечкой ход в *antrum tympanicum*, выскоблены грануляции в последнем и туда введен выпускник из йодоформной марли. Нагноение в среднем ухе и в *antrum* очень быстро прекратилось, и через 10 дней ранка вполне зажила.

Как видите, мне не пришлось даже действовать долотом, и операция была чрезвычайно проста. Это зависит от того, что *antrum tympanicum* у маленьких детей расположено очень неглубоко, самое большее на глубине 5 мм, и вскрытие его не представляет никаких затруднений. Вследствие этих анатомических особенностей мастоидит у очень маленьких детей всегда протекает гораздо легче, чем у взрослых. Здесь нельзя даже говорить о мастоидите, ибо *processus mastoideus* височной кости у грудных детей еще очень слабо развит, и правильнее было бы говорить о воспалении *antri tympanici*. Мне нередко приходилось по необходимости ограничиваться лишь простым разрезом гнойника позади уха, так как матери не соглашались на костную операцию, и всегда я наблюдал при этом быстрое и гладкое выздоровление, почти такое же, как после вскрытия *antri tympanici*. Простота анатомических отношений у очень маленьких детей в достаточной мере объясняет такую легкость течения и излечения болезни.

До сих пор мы говорили о простом мастоидите, самом частом и наименее тяжелом осложнении гнойного воспаления барабанной полости. Теперь я познакомлю с гораздо более тяжелыми, весьма часто смертельными гнойными процессами, осложняющими *otitis media purulenta*. Прежде всего надо заметить, что осложнения эти одинаково часто появляются и при остром, и при хроническом отите.

Павел А., 17 лет, поступил в Переславскую земскую больницу 9/ХН 1913 г. Около 3 недель тому назад больного сильно продуло в поле, особенно надуло в левое ухо; на следующий день начались сильные боли в ухе, затем потек кровянистый гной. Два раза больной обращался в участковую больницу; 5/ХП он почувствовал резкое ухудшение: появилась сильная головная боль, очень тягостные шумы в ухе, сильный жар, через 2 дня начались ежедневные потрясающие ознобы; больной 2 дня пролежал в участковой земской больнице и прислан врачом для операции. Поступил в тяжелом состоянии: температура 41,4°, пульс 120; очень сильная головная боль, в последние дни рвота. В левом ухе свист, жужжание, шелканье, не дающие больному покоя; постукивание по сосцевидному отростку болезненно; над последним и над височной частью черепа видны сильно расширенные подкожные вены. В обоих ушах гной и маленькие прободения барабанных перепонок. Язык сильно обложен. В моче ничтожные следы белка. Утром температура 37,8°. Прежде больной был вполне здоров, слышал нормально и гноетечения из ушей не было. Ни в легких, ни в других внутренних органах нет ничего особенного. Правда, в них нельзя было бы ожидать никакого первичного болезненного процесса, который явно относится к левому уху, но вторичные осложнения были бы возможны.

Какие же симптомы болезни должны всего более остановить наше внимание? Очевидно, наиболее грозны огромные повышения температуры с потрясающими ознобами и утренними падениями почти до нормы; они, как известно, характерны для всякого заражения крови пиемического типа. Давно известно, что при остром и хроническом гнойном отите воспаление может перейти через *antrum mastoideum* и клетки сосцевидного отростка на *sinus sigmoideus*, и тромбофлебит этой венозной пазухи сказывается прежде всего потрясающими ознобами и резко ремиттирующей высокой лихорадкой. Правда, у больного нет явных симптомов мастоидита, который обычно сопутствует или, вернее, предшествует флебиту синуса, но припухлость и краснота за ухом вовсе не обязательны при всяком мастоидите. У больного определяется ясная болезненность при постукивании по сосцевидному отростку и другой, весьма важный симптом — расширение подкожных вен височной и сосцевидной областей; оно дает нам основание думать о закупорке

sinus sigmoidei и *emissarii mastoidei* и служит почти несомненным подтверждением нашего предположения о тромбофлебите венозной пазухи. Сильная головная боль, на которую жалуется больной, тоже может быть объяснена флебитом синуса; она бывает при этом заболевании весьма нередко и может быть очень сильной, но, по моим наблюдениям, локализуется обычно в затылке; у нашего больного болит вся голова и, кроме того, многократно была рвота. Хотя рвота бывает и при тромбофлебите синуса, но она мало характерна для этой болезни, и потому надо думать о других возможных причинах головной боли и рвот. Они весьма характерны для других осложнений гнойного отита — абсцесса мозга и лептоменингита. О последнем мы имеем основание думать не только потому, что флебит синуса может дать начало менингиту, но и потому, что у больного имеется обращающий наше внимание симптом, который указывает на другой возможный источник воспаления мозговых оболочек, — это невыносимые шумы в ухе, свист, жужжание, шелканье. Эти шумы указывают на раздражение лабиринта вследствие перехода на него воспаления из среднего уха; такой переход возможен не только при повреждении целостности перепонки, закрывающей вместе со стремением овальное окно, но и вследствие непосредственного перехода воспаления через костную ткань *promontorii*. Правда, мы имеем основание думать лишь о воспалительном раздражении лабиринта, а не о разлитом гнойном воспалении его, при котором были бы симптомы полного прекращения функций обеих ветвей слухового нерва: *p. cochleae* не реагировал бы даже на самый высокий тон гальтоновского свистка, т. е. была бы полная глухота, а раздражение *p. vestibuli* спринцеванием уха холодной водой не вызывало бы сильного головокружения. Наш больной еще удовлетворительно слышит, и у него нет ни головокружения, ни нистагма. '

Воспаление лабиринта может перейти на мозговые оболочки двумя путями: чаще всего широким путем внутреннего слухового прохода и реже через *saccus endolymphaticus*, который заложен на задней поверхности пирамидки височной кости, в области *aquaeductus vestibuli*, между двумя участками твердой мозговой оболочки.

Итак, сильная разлитая головная боль, рвота и раздражение лабиринта навели нас на мысль о менингите, сопутствующем тромбофлебиту синуса. Правда, у больного не был ясно выражен симптом Кернига, характерный для менингита; тем не менее мы сделали поясничный прокол и получили бьющую струйкой цереброспинальную жидкость, ясно помутневшую при рассмотрении на свет и содержавшую очень много лейкоцитов под микроскопом. Итак, мы имеем полное основание поставить диагноз тромбофлебита венозной пазухи, осложненного гнойным воспалением мозговых оболочек.

Диагноз столь тяжкого заболевания, как гнойный менингит, ставит перед нами трудный вопрос о возможности и уместности хирургического вмешательства. Я должен сказать, что этот вопрос еще далеко не решен. Правда, до сих пор большинство попыток излечить менингит трепанацией черепа оканчивалось неудачей, и это вполне понятно всякому, кто знаком с менингитом не только по описаниям и клиническим симптомам, но и по наблюдениям на трупах и при операциях. Здесь ведь нет свободного скопления гноя, которое можно опорожнить путем вскрытия черепа, а есть лишь гнойная инфильтрация мягкой мозговой оболочки. Кроме того, при менингите довольно значительно повышается внутреннее давление и потому мозг плотно

вставляется в трепанационное отверстие, закупоривает его и не дает выхода цереброспинальной жидкости, содержащей гнойные шарики и микробы. Однако в литературе встречается немало сообщений об излечении гнойного менингита трепанацией. Так, еще в 1905 г. Кюммель (Kummell) сообщил на 34-м конгрессе немецких хирургов об излечении двусторонней трепанацией черепа почти умирающего больного, у которого тяжелый менингит развился после перелома основания черепа, и при спинномозговом проколе был получен почти чистый гной. Лютце и Янсен (Lutze и Jansen) наблюдали излечение гнойного лептоменингита височной доли мозга после расщепления твердой мозговой оболочки и дренажа. Бертельсман (Bertelsmann) излечил трепанацией отогенный менингит у больного, у которого при спинномозговом проколе была получена мутная жидкость. Макивен (Macewen) сообщает о 12 больных с ограниченным инфекционным лептоменингитом, из которых шесть были оперированы и излечены. Мигинд (Mygind) за 8 лет наблюдал в Копенгагенском коммунальном госпитале 68 случаев отогенного менингита, и 14 из них окончились выздоровлением, в одном случае даже без операции. Он полагает, что менингит, развившийся при хроническом гнойном отите, дает худшее предсказание, чем острый, а самое плохое предсказание дают те случаи, в которых менингит развивается после гнойного воспаления лабиринта. Можно считать уже в достаточной мере установленным, что отогенный менингит нередко бывает в первое время ограниченным, в особенности если он развивается вследствие проникания гноеродных микробов через медиальную стенку пораженного тромбозом синуса, и в большинстве описанных случаев излечения менингита трепанацией он был именно ограниченным. Основным правилом при хирургическом лечении отогенного менингита надо считать возможно широкое вскрытие и удаление первичного инфекционного очага, т. е. вскрытие antri mastoidei и всех клеток сосцевидного отростка при остром отите, радикальную операцию при хроническом, вскрытие синуса и удаление из него тромба при флебите синуса, вскрытие лабиринта при нагноении его. Что касается самой трепанации черепа, то большинство авторов центр тяжести ее видят в широком вскрытии твердой мозговой оболочки и дренаже субдурального пространства. Однако Мигинд, прежде тоже так поступавший, теперь ограничивался лишь широким обнажением твердой мозговой оболочки средней черепной ямки и вскрывал ее только тогда, когда находил в ней тяжелые воспалительные изменения, омертвление или фистулезные отверстия, или когда имел основание предполагать абсцесс мозга.

В последние годы в советской и иностранной печати появился ряд сообщений об излечении менингита большими дозами белого стрептоцида или подобными ему препаратами. У Аппельбаума было 21 излечение на 26 случаев менингита, а у Темкина выздоровело 10 больных из 13. Дозы стрептоцида должны быть очень велики: американские авторы рекомендуют доводить количество его в первые дни болезни до 0,15 на 1 кг веса, по мере ослабления симптомов постепенно уменьшая. При таких огромных дозах необходимо иметь в виду токсичность белого стрептоцида, особенно в отношении крови, в которой он может вызывать гемолиз, агранулоцитоз и образование сульф- и метгемоглобина, и, начиная с 5-6-го дня, необходимо ежедневно исследовать кровь. Помимо больших доз стрептоцида, Темкин считает необходимым самое радикальное удаление инфекционного очага в

височной кости. Обычную мастоидэктомию и радикальную операцию среднего уха он считает недостаточными и настаивает на необходимости вскрытия клеток пирамидки и лабиринта, если утрачены его функции. Кроме того, он широко трепанирует заднюю и среднюю черепные ямки с целью декомпрессии и розыска латентных экстрадуральных абсцессов, которые нередко бывают причиной менингита. Весьма полезны также повторные спинномозговые или субокципитальные пункции.

Мы можем, таким образом, сказать, что положение нашего больного крайне опасно, близко к безнадежному и тем не менее попытка спасти его операцией вполне обоснована. Приступая к такой операции, более чем когда-либо необходимо заранее составить себе план ее. Мы, конечно, должны начать с типичного вскрытия *antri mastoidei* и клеток сосцевидного отростка, затем широко обнажить *sinus sigmoideus* и вскрыть его, если это окажется необходимым. Обстоятельства покажут, нужно ли будет, кроме того, перевязать на шее внутреннюю яремную вену. Затем мы должны путем трепанации обнажить твердую мозговую оболочку средней и задней черепной ям, а может быть, и вскрыть ее. Мы можем найти при этом где-либо экстрадуральный гнойник, который весьма нередко не дает никаких особенных симптомов и может сопутствовать всякому тяжелому мастоидиту и тромбозу.

С такими соображениями мы приступили к операции на другой день по поступлении больного. Она была начата с типичной трепанации левого сосцевидного отростка; выраженных клеток в нем не оказалось, была лишь губчатая ткань, здоровая на вид, и даже в *antrum mastoideum* мы не нашли гноя. *Sinus sigmoideus* лежал далеко кпереди, у самого *antrum*, и был обнажен на большом пространстве долотом; он имел нормальный вид, стенка его несколько не изменена, на ощупь эластична, тромб не прощупывался; крови при пробном проколе синуса не было получено, но она сочилась из места укола.

Как видите, до сих пор мы не нашли ничего патологического, и неопытный хирург мог бы весьма смутиться, признать свой диагноз ошибочным и прервать операцию, ибо, оперируя при диагнозе тромбоза синуса, естественно ожидать ясно выраженное воспаление клеток сосцевидного отростка вблизи синуса и более или менее резкое изменение нормальных свойств последнего: твердая мозговая оболочка, составляющая латеральную стенку синуса, обычно бывает в таких случаях покрыта фибринозно-гнойными наслоениями или даже грануляциями; иногда мы ее находим даже омертвевшей, и только в легких случаях изменения стенки синуса бывают незначительны; они ограничиваются переходом нормального, розово-серого цвета ее в более или менее багровый, а присутствие тромба в просвете синуса нередко можно определить на ощупь, ибо при этом нормальная эластичность синуса заменяется довольно плотной пастообразностью. Правда, и вполне нормальный вид пазухи не должен нас успокаивать, так как при этом не исключается возможность пристеночного тромба, когда даже пробный прокол не может выяснять дела. Мы сделали такой прокол, но крови не получили. Однако из укола сочилась кровь, и из этого можно было сделать заключение, что в пазухе, вероятно, имеется тромб, но не вполне ее закупоривающий. Надо было поэтому сделать пробный разрез стенки пазухи, как это вообще обязательно при ясных клинических симптомах тромбоза. Конечно, это не простое дело, и нельзя решиться на него с легким сердцем.

ибо кровотечения из пазухи твердой мозговой оболочки могут быть поистине страшными даже для опытного и смелого хирурга. Поэтому надо заранее принять меры к тому, чтобы не было кровотечения, если только не очевидно, что пазуха закупорена тромбом. Для этого есть прекрасное средство: выше места предполагаемого разреза вводится длинная полоска марли между черепом и латеральной стенкой пазухи, чтобы придавить ее к медиальной стенке. При этом необходимо умело дозировать плотность тампонады, чтобы она не оказалась ни слишком слабой, не достигающей цели, ни слишком сильной, сдавливающей мозг. После такой предварительной тампонады очень осторожно разрезают стенку пазухи маленьким острым скальпелем. Осторожность весьма необходима, потому что просвет синуса вообще имеет форму не круглого широкого канала, а лишь не особенно просторной щели между двумя листками твердой мозговой оболочки; медиальная стенка синуса расположена неподалеку от латеральной, и при грубом разрезе ее можно легко повредить. Это надо иметь в виду и при пробном проколе, направляя иглу почти параллельно передней стенке. Тромб, который находят при разрезе стенки синуса, бывает то обыкновенным свежим, красным тромбом, то нагноившимся или даже гнилостно распавшимся. Его необходимо очень осторожно удалить пинцетом или струей стерильной воды. Удалять тромб острой ложечкой, как это многие делают, крайне опасно, ибо очень легко повредить тонкую и нередко воспалительно размягченную медиальную стенку пазухи.

Я это узнал на горьком опыте, оперируя одного 67-летнего старика с очень запущенным мастоидитом. При трепанации все клетки сосцевидного отростка и antrum оказались наполненными гноем, а стенка sinus sigmoidei заметно утолщена, и при четырех проколах крови получить не удалось; пазуха широко вскрыта и в ней найден обширный тромб; при удалении его острой ложечкой не ощущалось ни малейшего сопротивления медиальной стенки пазухи, но под конец удаления тромба замечено, что ложечкой извлекаются кусочки мозга. В пазуху и к мозгу немедленно введен марлевый выпускник, и операция прервана. После нее более 2 часов больной был в очень возбужденном состоянии, затем потерял сознание, но к 8 часам вечера пришел в себя. На следующий день была два раза рвота, температура поднялась до 39,5°, больной впал в сопорозное состояние и на четвертый день после операции умер.

Удалять тромб надо полностью, и для этого нередко приходится обнажать пазуху долотом и щипцами Люэра на большом протяжении. Если при этом появляется кровотечение, то останавливать его нужно тампонадой между черепом и латеральной стенкой синуса, как описано выше. Тампонировать самый синус узкими полосками марли или кетгутотом, как это многие рекомендуют, я считаю далеко не безопасным, ибо тампон, лежащий в инфицированной полости пазухи, легко может вызвать образование нового тромба, начинающегося от конца тампона. Кроме того, при спешной тампонаде легко можно разорвать медиальную стенку пазухи.

Это осложнение, вероятно, было причиной смерти одного больного, 33 лет, у которого при трепанации сосцевидного отростка я нашел клетки его наполненными грануляциями, которыми на большом протяжении оброс также sinus sigmoideus. По удалении грануляций синус вскрыт небольшим разрезом, и из него потекла сильная струя крови. Кровотечение остановлено тампонадой синуса. На второй день после операции у больного начались явления менингита: очень возбужденное состояние, потеря сознания, высокая температура, рвота. На третий день больной умер. Вскрытия, к сожалению, нельзя было сделать.

Таковы соображения, которые должен иметь хирург, производя вскрытие венозной пазухи. Не получив при пробном проколе крови из синуса, я воздержался, однако, от вскрытия его, так как был уверен, что у больного имеется тромбоз флебита, но ни в антруме, ни в клетках сосцевидного отростка не нашел никаких воспалительных изменений, а стенка синуса имела нормальный вид. Естественно было поэтому думать, что в данном случае тромбоз флебита возник не как осложнение мастоидита, а другим, гораздо более редким путем, а именно, гнойное воспаление могло распространиться до дна барабанной полости непосредственно на *bulbus v. jugularis*. Толщина костной перегородки, отделяющей на височной кости *fossa jugularis* от *cavum tympani*, индивидуально различна, но может быть крайне незначительной, и тогда легко возможен непосредственный переход воспаления со дна барабанной полости на *bulbus v. jugularis*; образующийся при этом тромб распространяется кверху, на нижнее колено *sinus sigmoidei*, и вниз, в яремную вену. Для таких случаев Грунерт предложил особый способ обширного обнажения *sinus sigmoidei*, *bulbi v. jugularis* и верхней трети яремной вены на всем их протяжении, с тем чтобы разрезать их латеральные стенки, удалить тромб и превратить синус и вену в открытый желоб. Я не стану описывать очень трудной операции Грунерта, требующей глубоких и вполне отчетливых анатомических знаний и хорошей техники; скажу только, что, по моему мнению, эта операция имеет лишь теоретическое значение, ибо по своей трудности она доступна лишь большим специалистам, сопряжена с большим разрушением височной кости и легко может осложниться повреждением твердой мозговой оболочки при работе долотом на очень большой глубине. Но самое главное то, что эта операция просто не нужна, ибо той же цели можно достигнуть гораздо проще. Я предложил бы взамен операции Грунерта обнажать по возможности дальше нижнее колено *sinus sigmoidei* и вскрывать его на всем протяжении; затем надо обнажить ту часть яремной вены, которая расположена в *fossa retromandibularis*, непосредственно кнутри от шиловидного отростка и околоушной железы. Для этого разрез за ухом продолжается вниз, вдоль переднего края грудино-ключично-сосцевидной мышцы, как это делается при операции Грунерта. Разрез проникает в глубину вдоль переднего края сосцевидного отростка и обнажает заднее брюшко *m. digastrici*; при этом перерезается тот плотный, почти фиброзный пучок, который образует *fascia parotideae*, перекидываясь позади угла челюсти на грудино-ключично-сосцевидную мышцу, и тогда околоушную железу легко отделить сзади до уровня костного слухового прохода и оттянуть крючком вперед и вверх вместе с лицевым нервом. После этого яремная вена становится доступной на всем протяжении, от двубрюшной мышцы до костного слухового прохода; ее нетрудно найти, руководствуясь ее важным топографическим отношением к *m. digastricus*. Если вену перевязать и перерезать по возможности высоко, то разрез ее придется всего на 2-2,5 см ниже места выхода ее из черепа и расстояние между этим разрезом и разрезом в нижнем колене *sinus sigmoidei* будет настолько невелико, что легко будет полностью удалить тромб, действуя пинцетом и струей воды сверху и снизу. Дренирование *bulbi* и нижнего колена синуса будет вполне обеспечено, если в просвет яремной вены ввести дренажную трубку вплоть до *bulbus*.

Так я поступил в описываемом случае. Долотом была снесена вся верхушка сосцевидного отростка и обнажен *sinus sigmoideus* возможно дальше

вниз; здесь его стенка оказалась желтовато-серой и потерявшей эластичность; синус вскрыт разрезом, и в нем найден размягченный, грязного цвета тромб. Разрез стенки синуса продолжен кверху настолько, что из него довольно сильно потекла кровь; это место точно соответствовало пробному проколу, который пришелся как раз у верхней границы тромба. После перерезки яремной вены в fossa retromandibularis оказалось, что нижний конец тромба сюда не достигает. Кровотечение из синуса было остановлено тампонадой между черепом и пазухой.

Так была выполнена первая часть оперативной задачи, касавшаяся флебита синуса; теперь оставалось исполнить вторую часть ее, относящуюся к менингиту. Для этого трепанация была продолжена вверх, на чешую височной кости, и обнажена твердая мозговая оболочка над височными извилинами; она имела нормальный вид, но совершенно не пульсировала. Последний симптом имеет большое значение при всех вообще трепанациях черепа и указывает на значительное повышение внутричерепного давления, которое может зависеть от опухолей, кист и абсцессов мозга, от кровоизлияний и от увеличения количества цереброспинальной жидкости.

В данном случае можно было думать о менингите и абсцессе мозга, который, как известно, при гнойном отите помещается или в височной доле мозга, или в мозжечке. Поэтому было сделано несколько пробных проколов в височной доле мозга, но это ничего не дало. Тогда трепанация была продолжена кзади от синуса и вскрыта задняя черепная ямка; твердая оболочка и здесь нормальна на вид, но не пульсирует; пробные проколы и здесь безрезультатны. Твердая мозговая оболочка вскрыта не была.

К концу операции пульс участился до 184, но после инъекции камфоры и вливания под кожу большого количества физиологического раствора он скоро улучшился. Вечером температура 39,5°, сонливость, сильная головная боль. На другой день больному назначен уротропин в большой дозе (10,0 г pro die). Принимаемый в такой дозе уротропин в большом количестве поступает в цереброспинальную жидкость и оказывает значительное антисептическое действие. Озноба в этот день не было, температура 38°, сильная головная боль. Внутривенно введен колларгол. При перевязке тампоны пропитаны вонючим ихорозным отделяемым. На 3-4-й день появились боли в ногах и в правом плече и легкие ознобы. Самочувствие больного крайне плохое, он несколько возбужден и мечется в постели. В ране омертвление клетчатки. На 5-й день состояние больного еще более ухудшилось. Сделан спинномозговой прокол, и получена вытекавшая медленными каплями очень мутная жидкость, давшая при отстаивании большой гнойный осадок. Ввиду безнадежного состояния больного ему делали инъекции морфина до дремотного состояния. На 5-й день утром он умер. Вскрытия нельзя было делать.

Я хотел бы, чтобы читатель составил себе возможно полное представление о столь важном и тяжком заболевании, как тромбофлебит S-образной пазухи, и потому я приведу еще несколько ярких примеров из числа оперированных мною больных.

1. Петр Р., 25 лет, поступил в Переславскую земскую больницу 8/X 1916 г. С 8 лет большой страдает гнойным воспалением среднего уха (левого). Обильная прежде течь сильно уменьшилась 3 месяца тому назад, а в течение последних 3 недель больной страдает сильными головными болями, локализующимися в затылке и по соседству с больным ухом; он производит впечатление тяжело больного, с трудом и болью наклоняет голову и поворачивает ее

вправо. Постукивание по затылочной кости, теменной и височной левой стороны болезненно. Пульс замедлен до 64 ударов, температура нормальна, но бывали ознобы; рвоты ни разу не было. Ощупывание внутренней яремной вены безболезненно. Шейные лимфатические железы не увеличены. Слуховой проход очень узок; видна лишь часть барабанной перепонки с перфорацией, края которой резко воспалены; в этом отверстии пульсирует капелька гноя. Покровы сосцевидного отростка не изменены, постукивание по ним боли не вызывает. 9/X операция под эфирным наркозом. На большом протяжении обнажена S-образная пазуха и неппульсирующая твердая мозговая оболочка задней черепной ямки. Пробные проколы не обнаружили присутствия гноя ни под твердой мозговой оболочкой, ни в мозжечке. Широко вскрыта выполненная тромбом S-образная пазуха; тромб еще не нагноился; по удалении его сильно потекла кровь из пазухи, но была остановлена полоской марли. Вся рана рыхло выполнена марлей. В сосцевидном отростке нагноения не было. После операции головные боли утихи и больной чувствовал себя хорошо, рана заживала нормально. 20/X, через 12 дней после операции, температура, до этого нормальная, стала повышаться и 22/X дошла до 39°. 26/X больной жаловался на сильную головную боль и на боли в правом локтевом суставе, движения в котором стали ограниченными почти наполовину. 27/X появилась припухлость по бокам локтевого отростка, а при пробном проколе получена из сустава серозно-гнойная жидкость. Под местной анестезией сустав вскрыт латеральным разрезом, и в него введено два стеклянных дренажа. В суставе было небольшое количество гноя. 29/X температура не падает; появилась боль, краснота и припухлость в пястнофаланговом суставе большого пальца правой руки и боль при давлении на *tuberositas tibiae* справа. Сделано вливание в вену колларгола (10 мл 2% раствора). 3/XI температура 40,8°, но с этого дня стала понижаться и затем стала близкой к норме. За эти же дни исчезли все признаки воспаления в пястнофаланговом суставе и над *tuberositas tibiae*; затихло воспаление локтевого сустава. 20/XI зажила рана за ухом. 27/XI зажила рана локтевого сустава; движения в нем нормальны. 6/XII больной выписан вполне выздоровевшим.

2. Ал. К., крестьянин, 23 лет, поступил в Переславскую земскую больницу 30/VIII 1916 г. С детского возраста больной страдает гноетечением из правого уха. Четыре дня тому назад у него начались боли в ухе, поднялась температура, были повторные ознобы и рвота. Теперь он производит впечатление тяжело больного. Температура 40°, пульс 132. Сердце и легкие здоровы, в моче белок и небольшое количество зернистых цилиндров. В ухе обыкновенная картина хронического гнойного воспаления с почти полным разрушением барабанной перепонки. Область сосцевидного отростка несколько не изменена, постукивание здесь слегка болезненно. Операция 31/VIII под эфирным наркозом. Поверхностные слои кости (на глубине 4-5 мм) никаких изменений не представляют, но глубже имеется очень вонючий буроватый гной; на месте *sinus sigmoideus* — соответствующая ему по форме полость, наполненная гнойным распадом, в *antrum tympanicum* — сгустившаяся творожистая масса (*cholesteatoma*). После очистки полостей они выполнены йодоформной марлей и рана оставлена открытой на всем протяжении. После операции состояние больного не улучшилось, продолжались ознобы с подъемом температуры до 41°, сознание было несколько затемнено, больной был беспокойно подвижен. 3/IX появилась довольно значительная желтуха и замечена болезненность правой стороны шеи. Немедленно сделана вторая операция под местной анестезией. Разрезом вдоль переднего края грудино-ключично-сосцевидной мышцы обнажена на всем протяжении внутренняя яремная вена; она оказалась тромбированной до самого места слияния с подключичной веной и вскрыта широким разрезом. Внутренняя оболочка вены, по-видимому, омертвела, грязного вида и серо-желтого цвета. В нижнем конце вены торчит большой тромб бурокрасного цвета; часть его извлечена корнцангом, но послышался шум присасывания воздуха, и просвет вены немедленно был закрыт марлевым тампоном, введенным далеко в центральный конец ее. Операция была очень трудна вследствие значительной воспалительной инфильтрации и отека вдоль сосудисто-нервного пучка, спявшего нервы, сосуды и мышцы и сделавшего их трудно различимыми. После операции симптомы тяжелого септического заражения держались по-прежнему, и менее чем через сутки больной умер.

В обоих случаях при операции была сделана большая ошибка: не была перевязана *v. jugularis interna* на шее. Очень вероятно, что если бы в первом случае не было допущено этой ошибки, то не развилась бы пиемия, так как первые симптомы ее появились лишь на 12-й день после операции. Но во втором случае, крайне тяжко по силе инфекции, вряд ли и ранняя пере-

вязка вены спасла бы больного. Во всяком случае я полагаю, что при флебите *sinus sigmoidei* не следует быть нерешительным в отношении перевязки яремной вены и гораздо лучше перевязать иногда лишний раз вену, чем не перевязать ее тогда, когда от этого зависит жизнь больного. Перевязка яремной вены вовсе не представляет такого вредного в физиологическом отношении вмешательства, чтобы имелось серьезное основание воздержаться от нее до крайности. Правда, в техническом отношении она очень трудна вследствие отека и воспалительной инфильтрации сосудистого влагалища, но трудность операции не есть довод против обязательности ее производства. Хирург вообще должен уметь исполнять труднейшие и опаснейшие задачи.

Третий случай чрезвычайно интересен и редок в диагностическом и патологоанатомическом отношении. По клиническим симптомам можно было предполагать внутричерепное осложнение правостороннего гнойного отита, и прежде всего мысль останавливалась на гнойнике правой височной доли мозга. При операции справа ничего не было найдено, а вскрытие обнаружило некроз левой височной кости. Вот этот случай.

3. Федор К., крестьянин, 20 лет, поступил 20/VII 1914 г. в Переславскую земскую больницу. Год тому назад была сделана трепанация сосцевидного отростка на левой стороне. С тех пор был здоров. 13/VII внезапно появились сильные боли в правом ухе. Больной обращался в амбулаторию; у него было найдено гнойное воспаление среднего уха с небольшой перфорацией барабанной перепонки и сильная болезненность при надавливании вокруг полюса ушной раковины, но постукивание по сосцевидному отростку было совершенно безболезненно. Больной поступил в терапевтическое отделение в очень тяжелом состоянии, с жалобой на сильные головные боли. За время пребывания в больнице температура давала чрезвычайно резкие колебания, доходя вечером до 41° и опускаясь по утрам до нормы. Ежедневно бывали сильные ознобы. Речь неясна. Многие слова больной выговаривает неотчетливо. Многих вопросов и обращенных к нему фраз, по-видимому, не понимает, на другие отвечает сознательно. Походка паретическая; ходить может лишь при посторонней помощи. Мышечная сила левой руки заметно ослаблена; болевая, тактильная и температурная чувствительность на ней понижены; во всех же других областях тела чувствительность не изменена. При температуре около 40° пульс 92. 21/VII операция под хлороформным наркозом. Широко обнажен *sinus sigmoideus*, оказавшийся неизменным и нетромбированным (ясные спадения стенок при глубоком вдохе). Долотом и щипцами Люэра сделано трепанационное отверстие величиной 5 x 3 см над височной долей мозга, вскрыта крестообразным разрезом нормальная на вид и пульсировавшая твердая мозговая оболочка и сделано несколько безрезультатных пробных проколов мозга. Твердая оболочка сшита узловатыми нитяными швами. Фрезой Дуайена просверлено отверстие в затылочной кости, непосредственно позади затылочно-сосцевидного шва, и сделано несколько пробных проколов мозжечка, также не обнаруживших гноя. Рана зашита с небольшим марлевым выпускником; затем, ввиду того, что не удалось обнаружить источник общей инфекции, обнажена и перевязана правая внутренняя яремная вена; она была сильно переполнена кровью. При разрезе была повреждена *v. jugularis externa*, и ее также пришлось перевязать. После операции больной чувствовал себя в первые дни лучше, головная боль уменьшилась. Никаких симптомов расстройства кровообращения вследствие перевязки внутренней и наружной яремных вен не было. Ознобы и резкие колебания температуры продолжались. Три раза внутривенно было введено по 10 мл 2% раствора колларгола, но совершенно безрезультатно. 31/VII, через 10 дней после операции, образовался свищ в рубце за левым ухом, и из него стал течь гной; в это время больной был уже без сознания и утром 3/VIII умер. На вскрытии была исследована левая височная кость; в ней найдено гниlostное воспаление барабанной полости, распространившееся почти на всю пирамиду височной кости, губчатое вещество которой пропитано гноем и местами омертвело. Несмотря на такое обширное распространение гнойного процесса в кости, твердая мозговая оболочка средней и задней черепных ямок не изменена. *Sinus sigmoideus* пуст, его стенки не воспалены, височная доля мозга и мозжечка имела нормальный вид.

Нам остается еще рассмотреть внутричерепные гнойники, осложняющие гнойный отит. И это осложнение, как и вышеописанное, одинаково часто

наблюдается при остром и хроническом гнойном воспалении среднего уха, а по опасности для жизни лишь немного уступает менингиту. Правда, экстрадуральные абсцессы, образующиеся между твердой мозговой оболочкой и костями черепа, сами по себе гораздо менее опасны, чем гнойники мозга, но они очень редко бывают самостоятельным осложнением гнойного отита, обычно же сопутствуют флебиту синуса и предшествуют образованию мозгового абсцесса. Кроме того, они опасны тем, что весьма часто протекают скрыто и нередко лишь случайно обнаруживаются при операции. Важно знать, что экстрадуральные абсцессы и следующие за ними мозговые гнойники почти всегда развиваются на типичных местах: или в средней черепной ямке, над *tegmen tympani*, или в задней черепной ямке, впереди или позади *sulcus sigmoideus*. *Tegmen tympani*, составляющий потолок барабанной полости, — это очень тонкая костная пластинка, и потому весьма понятно, что она может быть разрушена при интенсивном остром гнойном воспалении барабанной полости или при хроническом, сопровождающемся кариозным разрушением ее стенок и слуховых косточек. При операциях или на вскрытии при этом находят обычно маленькое отверстие в *tegmen tympani*, ведущее из барабанной полости в среднюю черепную ямку; через него гной проникает на передневерхнюю поверхность пирамидки и отслаивает твердую мозговую оболочку. Такой экстрадуральный абсцесс редко достигает сколько-нибудь значительной величины: обычно находят не больше чайной ложки гноя. Конечно, вскоре воспалительный процесс переходит на твердую мозговую оболочку, она краснеет, размягчается, затем в ней образуется прободение; к этому времени в большинстве случаев уже образуется воспалительная спайка верхней поверхности твердой мозговой оболочки с височной долей мозга при посредстве паутинной и мягкой оболочек, и потому гнойный процесс непосредственно переходит на мозг. Таково происхождение абсцесса височной доли мозга. Если спайки ко времени прободения твердой мозговой оболочки не успели образоваться, то вместо гнойника мозга развивается гнойный лептоменингит.

Иначе образуются экстрадуральные гнойники задней черепной ямки и абсцессы мозжечка. В значительном большинстве случаев воспаление переходит на твердую мозговую оболочку непосредственно с тромбированного S-образного синуса, и гнойник образуется впереди него, на задней поверхности пирамидки, или позади него, на чешуе затылочной кости. Несравненно реже гной проникает на заднюю поверхность пирамидки непосредственно из *antrum mastoideum* по тонкому костному каналцу, пронизывающему медальную костную стенку *antri mastoidei*.

Особых, сколько-нибудь характерных клинических симптомов экстрадуральные гнойники не дают, и разрушение *tegmenis tympani* обычно происходит совершенно скрыто; о нем мы узнаем лишь по симптомам абсцесса височной доли мозга, симптомы же гнойников задней черепной ямки покрываются признаками флебита синуса. Лишь сильная головная боль, изредка рвота, дают основание предполагать экстрадуральный или мозговой гнойник. Надо заметить, что при внутричерепных отогенных гнойниках повышения температуры иногда вовсе не бывает. Вот пример экстрадурального гнойника задней черепной ямки.

Евд. С, 36 лет, поступил в Переславскую земскую больницу 19/IX 1916 г. С детства страдает гноетечением из левого уха, но с конца июня, т. е. почти 3 месяца назад, оно совер-

шенно прекратилось. Три недели назад внезапно начались боли в левой половине головы, особенно возле уха. Последние 10 дней у больного сильный жар и частые ознобы. Рвоты ни разу не было. Спать не может вследствие сильных болей в затылке и левой стороне шеи. Внешний вид тяжело больного. Температура при поступлении 37,5°, а вечером 40,5°. В правом легком, под углом лопатки, немного мелкопузырчатых хрипов, дыхание с бронхиальным оттенком. Тоны сердца чисты, пульс полный и правильный, 96 в минуту при температуре 39°. В моче следы белка. Запоры по 2-3 дня. Ходит больной осторожно; голову держит неподвижно, слегка наклоненной в левую сторону. На левой стороне шеи вдоль яремной вены прощупываются припухшие и болезненные железы. Область сосцевидного отростка имеет нормальный вид, постукивание здесь совершенно безболезненно; в височной и затылочной областях постукивание также не вызывает боли. Как на место наибольшей болезненности больной указывает на *protuberantia occipitalis externa*. Вследствие изогнутости слухового прохода видна лишь верхняя половина барабанной перепонки; она имеет почти нормальный вид и только несколько красна. Нет никаких расстройств в двигательной и чувствительной сферах; сознание ясное.

Частые ознобы, высокая и резко ремиттирующая лихорадка, тяжелое общее состояние — все эти симптомы, появившиеся после остановки привычного гноетечения из уха, дают, конечно, полное основание распознать тромбоз флебита S-образной пазухи. Болезненность в верхней части шеи, вынужденное наклоненное положение головы, воспаление шейных лимфатических желез надо истолковать как переход воспаления из пазухи на яремную вену. Сильная же головная боль с необычайной локализацией в затылке навела нас на мысль о гнойнике в задней черепной ямке. Предсказание, и без того весьма мрачное, отягчалось еще симптомами со стороны легкого: мелкопузырчатые хрипы и дыхание с бронхиальным оттенком под углом правой лопатки заставляли предполагать септический перенос в легкое.

21/IX операция под эфирно-хлороформным наркозом. При трепанации сосцевидного отростка найдено немного дряблых грануляций в антруме и в клетках. *Sinus sigmoideus* обнажен на большом протяжении и широко вскрыт. Он оказался пустым; стенки его значительно утолщены. Трепаном Дуайена проделано отверстие в чешуе затылочной кости, приблизительно на 1 см отступая от *sutura squamomastoidea*, и расширено щипцами Люэра; тотчас потек гной толчками (вследствие пульсации мозга); его было около чайной ложки и помешался он между чешуей затылочной кости и твердой мозговой оболочкой. В череп введена полоска йодоформной марли, и ею же выполнена вся рана за ухом. Затем длинным разрезом вдоль переднего края грудино-ключично-сосцевидной мышцы обнажена и иссечена на большом протяжении внутренняя яремная вена; она была пуста, стенки ее утолщены вдвое, интима омертвела. Рана на шею выполнена тампоном из йодоформной марли и частично шита. Ночью больной был очень беспокоен, утром жаловался на затруднение дыхания и сильные боли под ложечкой, пульс был слаб и част (120 при температуре 38,5°). Печень не увеличена, ощупывание в *epigastrium* болезненно. 23/IX пульс 140, отхаркивается ржавая мокрота (септический инфаркт). Вечером 24/IX смерть. Вскрытия, как обычно в земских больницах, сделать было нельзя.

Если вы обратили внимание, я вскрыл заднюю черепную ямку не так, как обычно рекомендуют, не путем расширения кзади трепанационного отверстия в сосцевидном отростке, а сделал особое отверстие фрезой Дуайена, на палец отступая от затылочно-сосцевидного шва. И вам советую всегда так поступать, потому что вдоль заднего края сосцевидного отростка кость очень толста, и ее нелегко снести долотом; кроме того, при этом можно повредить *emissarium mastoideum* и получить сильное, трудно остановимое кровотечение.

Для опорожнения гнойника на задней поверхности пирамидки почти не требуется расширять трепанационное отверстие в сосцевидном отростке: для

этого почти всегда достаточно пройти узким, изогнутым элеватором впереди синуса, между твердой мозговой оболочкой и пирамидкой; если там есть гной, он тотчас потечет. Для вскрытия гнойника на передневерхней поверхности пирамидки (над *tegmen tympani*) надо продолжить трепанацию вверх, на чешую височной кости, и проделать в ней отверстие диаметром в 3-5 см непосредственно над слуховым проходом. Элеватором осторожно приподнимают височную долю мозга с твердой оболочкой и опорожняют гнойник.

Об отогенных абсцессах мозга я предпочел бы вовсе не говорить, потому что это чрезвычайно обширная тема, в значительной мере выходящая за пределы моей компетентности. При нормальных условиях больной, у которого подозревают абсцесс мозга, должен находиться в ведении не только хирурга, но и невропатолога, ибо диагностика абсцессов мозга не всегда бывает простой и ясной; напротив, нередко она представляет весьма трудную задачу, не всегда разрешимую и для опытного специалиста-невропатолога. Однако, чтобы не обойти абсцессов мозга полным молчанием, я приведу лишь краткие общие сведения о них и 3 типичные истории болезни.

1. Ник. В. 42 лет. Поступил в Ташкентскую городскую больницу 5/11 1923 г. Около месяца тому назад, в начале января, больного продуло в вагоне железной дороги; вскоре после этого появились сильные боли в левом ухе и резко ухудшился слух. Через несколько дней началось гноетечение из уха, но длилось недолго; боли же не прекращались и очень мучили больного. Тем не менее он мог ходить на службу за несколько километров. Недели две назад состояние больного значительно ухудшилось: появились сильные боли в левой половине головы, однажды была рвота; больной чувствовал значительную общую слабость; температура, прежде нормальная, в последние дни повышается до 37,8°. Недавно стали появляться приступы затемнения сознания, длящиеся по 1-2 часа, и преходящая диплопия. При исследовании 3/11 найдено следующее. Больной слаб, заметно апатичен; ясно выражена мышечная астения, слабо выражен симптом Ромберга; рефлексы нормальны, чувствительность также. Слабо выражены амнестическая афазия, алексия, аграфия. При исследовании уха видна покрасневшая барабанная перепонка и желтые хлопья возле нее (вероятно, вливали масло); болезненно давление в зачелюстной ямке, под слуховым проходом. Постукивание над сосцевидным отростком и над чешуей височной кости безболезненно. Слух понижен приблизительно наполовину. О головной боли больной говорит, что она невелика, но жена его утверждает, что он очень от нее страдает. При офтальмоскопии сосок зрительного нерва и глазное дно никаких изменений не представляют. Сердце и легкие в порядке, пульс 78 в 1 минуту, не напряжен. Больной очень удручен.

Диагноз не представлял затруднений: острый простудный отит не закончился в 1-2 недели, как это бывает при нормальном течении процесса, а затянулся надолго, и притом не перешел обычным порядком в хроническое воспаление, а сказывался лишь болями в ухе; это значит, что наступило какое-то осложнение. В дальнейшем появились типичные общие симптомы абсцесса мозга: резкая астения, головная боль, рвота, затемнение сознания, даже небольшое повышение температуры; правда, нет других признаков повышения давления внутри черепа — замедления пульса, застойного соска, но, конечно, нечасто можно наблюдать одновременно все типичные симптомы. Хотя и слабо выраженные, но все-таки определенные, местные симптомы — афазия, алексия, аграфия — дают нам право с большой вероятностью локализовать абсцесс в левой височной доле мозга.

5/Н произведена операция под местной анестезией в комбинации с легким эфирным наркозом. Подковообразным разрезом обнажена чешуя височной кости, и в ней трепаном Дуайена сделано отверстие; кусачками Люэра оно расширено до величины двухкопеечной монеты. Твердая мозговая

оболочка очень напряжена, пульсация ее не видна, но ощутима пальцем; она вскрыта крестообразным разрезом, и под края ее, между ней и мозгом, введена йодоформная марля. Поверхность мозга имеет застойный вид. Сделан пробный прокол по направлению к середине височной доли мозга и к *tegmen tympani* и сразу получено около 4 мл гноя желтого цвета, негустой консистенции. По игле вколот узкий скальпель, и мозг разрезан приблизительно на 2 см. Потек гной, общее количество которого составило около 2—2¼ чайных ложек. Полость абсцесса промыта физиологическим раствором, и в нее введена дренажная трубка; при этом на глубине приблизительно 5 см ощущалось дно абсцесса. Трубка выведена через особый разрез в середине кожно-мышечного лоскута, а вся обнаженная поверхность мозга покрыта йодоформной марлей. Лоскут пришит на место вплоть до выведенного конца марли.

После операции состояние больного до ночи было такое же, как и до операции, но афазия резко усилилась. Ночью больной впал в бессознательное состояние и 6/И в 4 часа дня умер. На вскрытии найдены прочные сращения между твердой мозговой оболочкой и костями черепа и обширный гнойный лептоменингит, особенно выраженный на всей выпуклой поверхности мозга; на основании мозга гноя под мягкой оболочкой почти нет, но в средней левой черепной ямке и на левой *fades orbitalis* лобной кости (в передней черепной ямке) гной лежит свободно в количестве нескольких миллилитров. В *tegmen tympani* — точечное отверстие и над ним маленький экстрадуральный гнойник. В середине левой височной доли мозга совершенно свободная от гноя полость несколько больше грецкого ореха: стенки ее состоят из размягченной и расплывающейся мозговой ткани. В остальных местах мозг на срезах имеет нормальный вид. Интересно, что гнойная инфильтрация мягкой мозговой оболочки найдена даже в щели между большими полушариями и мозжечком, над четверохолмием. Полученный при операции гной посеян на бульон с виноградным сахаром, и получена культура стрептококка.

Поразительна в этом случае быстрота развития менингита. Невропатолог, исследовавший больного за 2 дня до операции, утверждает, что тогда не было никаких признаков менингита, и уверен, что он развился после операции. Но в таком случае приходится признать, что в течение одних суток гнойный менингит получил столь большое распространение и свел больного в могилу, обычно же эта болезнь длится 5-7 дней. Смертность после операций по поводу гнойников мозга составляет вообще около 50-60%, и чаще всего причиной смерти бывает лептоменингит, исходящий из вскрытого абсцесса. Почти столь же часто больные погибают от неудержимо прогрессирующего размягчения мозговой ткани в стенках абсцесса и вскрытия его в боковой желудочек мозга. Мы до сих пор бессильны противодействовать этому прогрессивному размягчению мозга, а обычные способы дренирования очень мало удовлетворительны по отношению к абсцессам мозга. Смерть больного была для меня неожиданна, так как операция прошла блестяще и казалось, что можно было ожидать от нее быстрого успеха. В чем же причина столь быстрого развития менингита? Ведь окружность гнойника была заранее защищена йодоформной марлей, тщательно введенной со всех сторон в подболобочное пространство. Конечно, это не особенно надежная защита, ибо в полости черепа отграничивающие спайки не могут образоваться так легко, как в других местах тела. Обсудив все возможности, я остано-

ливаюсь на мысли, что причиной менингита и смерти было промывание полости абсцесса физиологическим раствором; марля, отграничивавшая подболобочечное пространство, при этом промокла и вместо защиты от инфекции послужила проводником ее. Это не пришло мне в голову, когда я решил применить промывание с целью самого совершенного и деликатного удаления гноя.

Отиатры считают необходимым начинать всякую операцию по поводу абсцесса мозга с трепанации сосцевидного отростка или радикальной операции (вскрытие всех полостей среднего уха). При этом они стараются проследить пути распространения гноя. Такой образ действий я считаю весьма правильным и необходимым лишь тогда, когда невозможна точная локализация мозгового абсцесса или даже не существует полной уверенности в наличии его. В таких же случаях, как только что описанный, не только нет надобности, но и вредно начинать с радикальной операции: зачем чрезвычайно осложнять и затягивать операцию у весьма тяжелого больного? Зачем подвергать его череп сотрясению от долгой работы долотом на сосцевидном отростке?

Гнойный менингит грозит больному не только в первые дни после вскрытия мозгового абсцесса. Нередко он начинается лишь через 3-5 недель после операции и позже, когда больной считает себя уже выздоровевшим. Вот пример.

2. Ан. Б., 28 лет, домашняя хозяйка. Поступила в Ташкентскую городскую больницу 13/VIII 1922 г. С января по март этого года перенесла два тифа, по-видимому, брюшной и сыпной, и после них вполне выздоровела, но осталась небольшая течь из правого уха. 20 дней тому назад началась очень сильная головная боль и сердечные припадки, которые выражались в падении пульса, резкой бледности и сопровождались потерей сознания. После каждого такого припадка больная жаловалась на боли в сердце и голове. Головная боль чрезвычайно жестока, и больная сравнивает ее с ударами молотка. На 3-й день болезни началась рвота после каждой еды и продолжается до сих пор. Больная почти все время в полубессознательном состоянии, и только по временам сознание у нее проясняется. На вопросы она отвечает невпопад и путает слова. Пульс 64 в минуту при нормальной температуре. Над чешуей правой височной кости, непосредственно выше 1. temporalis, имеется небольшая болезненная припухлость, пастозная и обнаруживающая зыбление. Температура измерялась во все время болезни и всегда была нормальна. В ухе небольшая центральная перфорация барабанной перепонки и немного гноя. В чувствительной и двигательной областях никаких изменений нет. 14/VIII операция под эфирным наркозом. Дугообразным разрезом позади уха вскрыт небольшой гнойник, помещавшийся под надкостницей и в подкожной клетчатке. Дно ее составляла чешуя височной кости; в задней части ее было видно маленькое отверстие, через которое выступал гной. Чешуя трепанирована долотом, образовано круглое отверстие с трехкопеечную монету. Твердая мозговая оболочка напряжена и не пульсирует; в ней имеется маленькое отверстие, через которое выступает гной. Оболочка вскрыта крестообразным разрезом; потек густой беловатый гной, находившийся под большим давлением. Обследование пальцем показало, что он помещался в задней части височной доли мозга, в полости, по величине и форме весьма напоминавшей куриное яйцо. Стенки этой полости были гладки, ровны и мягки. Полость дренирована резиновой трубкой длиной с мизинец.

В первые дни после операции больная не спала от жестокой головной боли; температура стала резко повышаться и доходила по вечерам до 39,8°. К концу первой недели выделение гноя значительно уменьшилось и больная чувствовала значительное облегчение: головные боли почти утихли, сердечные припадки прекратились, речь стала нормальной. На 13-й день дренаж был удален, но в связи с этим состояние больной значительно ухудшилось и температура стала повышаться. Дренажная трубка была снова введена, и ее не трогали почти до времени выписки больной. Все болезненные явления вскоре исчезли, и 26/X больная выписана в отличном состоянии для амбулаторного лечения. К этому времени трубка была окончательно удалена после постепенного укорочения, и за ухом осталась слегка гнойящаяся грануляционная ранка.

Больная считала себя вполне излеченной и ходила на перевязку не совсем аккуратно, хотя небольшие головные боли все еще не прекращались. Вскоре, однако, головная боль усилилась, и истечение гноя из ранки увеличилось. Больной было предложено снова поступить в больницу, но домашние дела ей помешали, да она и не считала свое положение опасным. 24/XI больная была доставлена в больницу в тяжелом состоянии, с температурой 38,6°, сильными болями во всем теле, особенно же в спине и голове. Пульс 90 в минуту, не напряжен. Рубец над дефектом в черепе ясно пульсирует. Ночью больная была очень беспокойна, бредила. 26/XI сделан спинномозговой прокол. Выпущено 25 мл очень мутной жидкости, вытекавшей вначале струей, а потом частыми каплями. В центрифугате под микроскопом сплошной слой гнойных телец. При бактериологическом исследовании в мазках найдено множество диплококков, не окрашивающихся по Граму. Многие из них заключены внутри гнойных клеток. Уже при поступлении у больной был замечен паралич п. *abducentis sinistri*. Симптом Кернига отсутствует. Несмотря на бред и беспокойство, сознание у больной было в значительной мере сохранено, а перед смертью, последовавшей 30/XI, оно вполне прояснилось.

Итак, смертельный менингит начался в этом случае более чем через 3 месяца после операции, когда больная считала себя уже вполне здоровой. Медленно шел процесс расплавления мозговой ткани (гнойный энцефалит) и дошел, наконец, до поверхности мозга или до бокового желудочка. Вскрытия сделать было нельзя, и мы не знаем, каким именно путем развился менингит. Более вероятно, что путем распространения гнойного процесса до мягкой мозговой оболочки, потому что вскрытие гнойника в боковой желудочек мозга по большей части приводит к очень быстрой, даже скоростижной смерти.

Пожалуй, чаще, чем с отогенными, хирург имеет дело с травматическими гнойниками мозга, и потому я приведу пример этого заболевания, выходя, правда, за пределы темы настоящего очерка. Травматические гнойники мозга во многих отношениях отличаются от отогенных. Самое важное отличие состоит в том, что вследствие травмы развивается скорее гнойный энцефалит с прогрессирующим расплавлением мозговой ткани, тогда как отогенные гнойники в большинстве случаев бывают более или менее хорошо отграничены. Это важное патологоанатомическое отличие обуславливает еще менее благоприятный прогноз при травматических абсцессах, чем при отогенных, ибо, как я уже говорил, мы совершенно бессильны задержать расплавление мозговой ткани и излечиваем операцией более или менее надежно отграниченные мозговые гнойники с гладкими стенками. Клинические и оперативнотехнические особенности ясны сами по себе из истории болезни.

3. Пав. А., 8 лет. Поступил в Ташкентскую городскую больницу 12/IX 1918 г. 4/IX мальчик был нечаянно ранен своим товарищем выстрелом из ружья, заряженного дробью. Заряд попал в правую теменную область. Первый день мальчик был без сознания, два дня была рвота, на второй день бессознательное состояние сменилось беспокойством, на третий день был замечен паралич левой руки и левой ноги. Теперь мальчик в полном сознании, жалуется только на головную боль; левая рука вполне парализована, левая нога почти вполне. Температура 39,2°, пульс 130. В правой теменной области рана неправильно круглой формы, величиной 3 x 2 см с разорванными и ушибленными краями; на дне ее видна обнаженная кость и небольшой кусок выпавшего мозга, возле которого выступает из полости черепа под большим напором гной.

14/IX операция под хлороформным наркозом. Кожа в окружности раны обшита по Гейденгайну, рана расширена крестообразным разрезом, срезан выпавший кусок мозга'. В темен-

¹ В приведенном наблюдении проф. В. Ф. Войно-Ясенецкий решился срезать выпавшую часть мозга. Как правило, участки мозга, выпирающие из раны черепа, не срезают, чтобы не разрушать мозговое вещество, а главное, чтобы случайно не вскрыть желудочки мозга. При вскрытии желудочков мозга возможны тяжелые последствия (длительное истечение ликвора, инфекция желудочков) (*Ред.*).

ной кости найден оскольчатый перелом, осколки удалены; щипцами Люэра расширено отверстие в кости. Струей полился гной из мозга, мозг сильно выпирал из раны. При обследовании полости в мозгу пальцем последний свободно проник на глубину 6 см, и на этой огромной глубине я нашел два больших костных осколка, покрытых волосами и грязью. По удалении осколков в гнойную полость введен марлевый выпускник.

Вечером в день операции температура поднялась до 40,8°, затем неправильно колебалась, поднимаясь по вечерам выше 39°. Сознание все время оставалось ясным, и мальчик жаловался только на небольшую головную боль. Пульс на следующий день после операции был 120, довольно хорошего наполнения, и таким оставался и в дальнейшем. Уже при первой перевязке было найдено очень большое выпадение мозга. 21/IX мальчик умер. При вскрытии найдено очень обширное гнойное размягчение правого полушария мозга и гнойно-гнилостный менингит на нижней поверхности мозга.

Как правило, операция при травматическом абсцессе мозга производится именно так, как в этом случае, т. е. путем расширения раны черепа и обследования поврежденного мозга. Только в исключительных случаях могут быть показания к образованию типического кожно-костного лоскута по Вагнеру над теми центрами, на которые указывают определенные клинические симптомы.

В последние годы появились новые важные предложения относительно лечения абсцессов мозга. Многие хирурги применяют видоизмененный метод Макивена. Этот хирург еще в 1893 г. имел лишь 10% смертности на 19 случаев, производя предварительную облитерацию субдурального и субарахноидального пространств. Для этой цели он производил довольно обширную трепанацию над предполагаемым местом абсцесса и на обнаженную твердую мозговую оболочку укладывал смоченный 20% раствором карболовой кислоты тампон. Через 24-48 часов он вскрывал твердую оболочку и мозговой абсцесс и вел дальнейшее лечение обычным открытым способом. Современное видоизменение способа Макивена состоит в том, что твердую мозговую оболочку вскрывают в первый момент операции и тампонируют марлей подбололочечное пространство на 1-2 суток. Лемер (Lemaitre), как и Макивен, оставляет тампон на твердой мозговой оболочке, а позже прокалывает эту оболочку и мозг троакаром, через который вводит капиллярный дренаж, заменяемый через 2-3 суток более толстым. Из 20 больных при этом способе выздоровело 15. Вместо капиллярного дренажа можно ввести пучок кетгутовых нитей.

При этих способах облитерации субарахноидального пространства в значительной степени уменьшается опасность менингита, но не устраняется другая, не меньшая опасность, а именно инфицирование мозговой ткани при широком вскрытии мозгового абсцесса и открытом лечении его. И разрез мозга диатермическим ножом, обычно теперь практикуемый, не устраняет этой опасности, а при последовательном лечении легко может быть внесена вторичная инфекция. Марлевыми тампонами мозговая ткань повреждается и высушивается, а разного рода дренажи, резиновые, стеклянные, сигаретные (пучок кетгутовых нитей, обернутый кондомной резинкой), плохо выполняют свое назначение, так как очень редко удается придать им наклонное вниз направление, — обычно они направлены горизонтально или вверх. По ходу дренажей и вокруг абсцесса постепенно развивается энцефалит с размягчением мозговой ткани и значительным отеком мозга, который приводит к выбуханию мозга из раны.

Опасность инфекции мозговой ткани при широком вскрытии абсцесса и открытом лечении почти устраняется при полном удалении абсцесса, недав-

но предложенном Кингом (King) и Венсаном (Vincent), и при консервативном лечении пункциями, разработанном А. Н. Бакулевым в клинике С. И. Спасокукоцкого.

Операции по Кингу и Венсану возможны только в хронической стадии абсцесса, когда вокруг него уже образовалась более или менее прочная капсула, а это бывает не скоро, в среднем через 1/4-2 месяца после начала болезни, а иногда и гораздо позже. Это не умаляет достоинства нового способа, так как вообще не следует спешить с операцией в ранней стадии абсцесса, когда она, почти как правило, кончается смертью. В этой ранней стадии Венсан и А. Н. Бакулев применяют только декомпрессионную трепанацию черепа, часто в комбинации с пункциями абсцесса через неповрежденную твердую мозговую оболочку.

Операция по Кингу¹ производится так. На месте абсцесса в черепе трепанируется отверстие величиной с серебряный рубль. После нахождения абсцесса иглой твердую мозговую оболочку подшивают к мозгу, затем звездообразно рассекают ее. Кожную рану и поверхность мозга защищают йодоформной марлей. Мозговую ткань вырезают до капсулы абсцесса и в абсцесс вводят катетер № 18, содержимое абсцесса отсасывают, а полость промывают официальным раствором карболовой кислоты и затем спиртом, дренаж удаляют. После этого вокруг капсулы отсасывают размягченную мозговую массу и абсцесс с его капсулой отпрепаровывают электрокоагулятором. Таким образом удаляют весь абсцесс или оставляют только самую глубокую часть его капсулы, подтягивают ее к поверхности мозга и подшивают к твердой оболочке. В образовавшуюся полость укладывают резиновую полоску, а сверху марлевую повязку с тремя резиновыми дренажами для орошения каждый час дакеновской жидкостью. Через 24-48 часов повязка сменяется. При выбухании мозга производят спинномозговые пункции. Подобным же образом оперирует и Венсан. На заседаниях Парижской академии хирургии в 1938 г. он демонстрировал целый ряд блестяще излеченных больных.

Лечение мозговых абсцессов пункциями с 1915 г. разрабатывал А. Н. Бакулев в клинике С. И. Спасокукоцкого, а значительно позже его начал применять и Денди (Dandy). Результаты, полученные ими, очень хороши: из 20 больных А. Н. Бакулева умерло только три (15%). В одном случае ему удалось излечить повторными пункциями огромный абсцесс лобной доли мозга, содержащий 123 мл гноя. Абсцессы мозжечка при обычном широком вскрытии их разрезом в большинстве случаев кончаются смертью, и только в 9-18% случаев больные выздоравливают. У Свержевского на 33 случая абсцесса мозжечка было только 2 выздоровления, у Бакулева же при лечении пункциями все шестеро больных выздоровели, причем у одного из них была вирулентная анаэробная инфекция. Как и при всех других способах лечения, самые лучшие результаты при пункциях получаются в тех случаях, когда вокруг абсцесса уже образовалась капсула. Сторонники открытого лечения, которые до сих пор составляют большинство, указывают на опасность инфекции пункционного канала. Однако эксперименты А. Н. Бакулева на трупах и на животных с инъекциями окрашенной жидкости в боковой желудочек мозга показали, что краска не просачивается в

¹ Цитирую по А. Н. Бакулеву.

пункционный канал. Медленное опорожнение абсцесса пункцией имеет еще то важное преимущество, что при нем не образуются те повреждения («изломы» капсулы), которые легко возникают при вскрытии абсцесса широким разрезом и быстром истечении гноя. А эти надрывы капсулы могут стать исходным пунктом воспаления окружающей абсцесс мозговой ткани.

В трудных для распознавания случаях очень важные диагностические данные можно получить путем вентрикулографии. До последнего времени она считалась недопустимой при абсцессах мозга, но А. Н. Бакулев и особенно Венсан убедились в ее безопасности и часто применяют ее. Кроме того, Бакулев для лучшего опорожнения гноя вводит при пункциях фильтрованный через вату воздух прямо в абсцесс, и сделанные непосредственно после этого рентгенограммы очень облегчают повторные пункции, а повторять пункции ему приходилось до 9 раз, так как весьма нередко после улучшения, которое дает первая пункция на 1 — 15 дней, опять появляются мозговые симптомы. Воздух, введенный в абсцесс, рассасывается через 3-5 дней.

Техника пункции проста и доступна каждому хирургу, но операция должна быть обставлена так же строго, как большая краниотомия. В черепе делают трепанационное отверстие диаметром в 2 см и через твердую мозговую оболочку вкалывают иглу с тупо срезанным концом, как на игле Вира для поясничного прокола. Игла должна быть достаточно толстой, 1,2 мм диаметром, чтобы можно было получить и самый густой гной. Она должна быть снабжена мандреном или надета на шприц. Когда игла достигнет предполагаемой или установленной пневмографически глубины абсцесса или ошутит его капсулу, мандрен вынимают или снимают шприц и осторожно продвигают иглу немного глубже. Если гной не капает из иглы, то делают осторожную аспирацию. Когда истечение гноя прекратится, в абсцесс вводят 5 мл воздуха и осторожно отсасывают еще 5 мл гноя. Это повторяют до тех пор, пока не станет выходить воздух. В тех случаях, когда не удастся получить гноя при проколе, иглу медленно выводят обратно, разредив воздух в шприце, и вкалывают другую иглу или ту же иглу после стерилизации ее, но в несколько ином направлении. По окончании операции кожную рану зашивают наглухо, и повторные пункции делают через кожу.

Способ А. Н. Бакулева заслуживает большого внимания.

От редактора 3-го изд. Из содержания главы «Гнойное воспаление среднего уха и его осложнения» видно, что она написана хирургом с большим практическим опытом и обширными теоретическими знаниями. Это обстоятельство позволило автору изложить некоторые вопросы отоларингологии, выходящие за пределы компетенции общих хирургов. Однако, отдавая должное клинической осведомленности автора, приходится отметить, что некоторые положения в упомянутой главе не соответствуют современным взглядам в отоларингологии.

В. Ф. Войно-Ясенецкий не останавливает внимания читателя на важности деталей отоскопической картины (мезо-эпитимпанит, наличие кариеса костных стенок среднего уха, наличие холестеатомы), что имеет огромное значение для диагностики и клиники гнойного среднего отита и его осложнений. Известно, что около 90% ушных осложнений бывает в результате холестеатомы, чему не придает должного значения В. Ф. Войно-Ясенецкий.

Наблюдения В. Ф. Войно-Ясенецкого сделаны в скромной обстановке земских больниц, где не было возможности делать рентгенограммы и производить клинические анализы крови. В настоящее время такие исследования, конечно, обязательны и много дают для уточнения характера и динамики заболеваний.

Современным отоларингологам приходится оперировать на ухе и, в частности, делать радикальную обшечполостную операцию почти только при хронических отитах, которые главным образом и вызывают осложнения. В. Ф. Войно-Ясенецкий не делал радикальной операции и даже считает излишней и «вредной» установку отиатров «начинать всякую операцию по поводу абсцесса мозга с трепанации сосцевидного отростка или радикальной операции». Производя трепанацию височной кости, автор не считает обязательным удалять первичный очаг инфекции в среднем ухе, с чем нельзя согласиться.

В главе нет упоминания о целесообразности экономного метода при оперировании на ухе, ценность которого несомненна. В настоящее время предложен ряд вариантов операций на ухе, преследующих наиболее возможное сохранение функций уха.

Говоря об операции на луковиче яремной вены, В. Ф. Войно-Ясенецкий не ссылается на А. Ф. Иванова, предложившего в 1905 г. более простой и анатомически более свободный доступ к луковиче в отличие от цитируемых в главе способов зарубежных авторов.

При подозрении на абсцесс мозга приходится прибегать с диагностической целью к пункции мозга. Между тем, в пользу этого приема не приведено достаточно обоснованных данных.

На современном этапе развития отоларингологии достигнуты огромные успехи в лечении гнойных воспалений среднего уха и его осложнений. Такие успехи зависят от ранней и точной диагностики упомянутого заболевания, введения более целесообразных способов оперативного лечения и особенно от применения антибиотиков, позволяющих добиться затихания воспалительного процесса и предупредить тяжелые гнойные осложнения. Вот почему в настоящее время уже нет той огромной летальности, о которой пишет В. Ф. Войно-Ясенецкий. Мастоидиты сейчас наблюдаются как редкое исключение, летальность от лабиринтитов и тромбозов синусов приближается к нулю; резко уменьшилась летальность от внутричерепных осложнений.

Несмотря на то, что глава «Гнойное воспаление среднего уха и его осложнения» не отражает некоторых научных достижений новейшего времени, она все-таки полезна практическому врачу талантливым описанием общехирургических симптомов и мастерским изложением историй болезни, дающих возможность ясно представить клинику разбираемых заболеваний¹.

¹ В диагностике гнойных отитов и их осложнений используются современные методы аппаратной диагностики — рентгенография сосцевидных отростков по Шюллеру, ангиография, эхоэнцефалография, компьютерная томография. При отсутствии внутричерепных осложнений мастоидотомия может быть завершена глухим швом раны. При отогенных абсцессах мозга в операционную бригаду целесообразно включать нейрохирурга. Оперативные вмешательства выполняются одновременно под эндотрахеальным наркозом. Обязательно назначение антибиотиков целенаправленного действия, способных проникать через гемато-энцефалический барьер (Ред. Н. В.).

ГЛАВА IX

ФЛЕГМОНЫ ШЕИ

Зухри А., 25 лет, поступила в больницу 23/ХП 1918 г. во время тяжелой эпидемии инфлуэнцы в Ташкенте. Дней 15 тому назад у нее начались недомогание, кашель, насморк, а через неделю появилась очень болезненная припухлость в верхней части шеи с левой стороны. Теперь вся левая сторона шеи очень сильно распухла, кожа красна, горяча и отечна, местами под эпидермисом образовались мелкие гнойнички. Очень большая воспалительная опухоль занимает всю грудино-ключично-сосцевидную область от сосцевидного отростка до грудины и ключицы; внизу опухание выходит далеко за пределы грудино-ключично-сосцевидной области и распространяется назад в боковой шейный треугольник, почти до края гл. *trapezii*, а вперед — на всю яремную ямку. Воспалительный отек и краснота кожи распространяются на грудь, до половины грудины. В левой подчелюстной области прощупывается чрезвычайно твердый плоский воспалительный инфильтрат, похожий на тот, что бывает при деревянистой флегмоне. Глотание очень затруднено; по временам бывает затруднение дыхания; голос чист. Общее состояние весьма тяжелое. Температура 39°, бывают небольшие познабливания; пульс 140, мягкий; тоны сердца чисты, границы нормальны. Под правой лопаткой довольно много сухих и влажных среднепузырчатых хрипов. Коронка второго нижнего моляра левой стороны почти разрушена кариозным процессом, но зуб не болит, десна имеет нормальный вид; слизистая оболочка рта слегка припухла и покраснела.

Таковы данные исследования и расспроса.

С чем же мы имеем дело? Ясно, что у больной крайне тяжелая и очень опасная для жизни флегмона шеи. Но можно ли ее считать обычной, столь часто встречающейся аденофлегмоной, исходящей из верхней или нижней группы глубоких шейных лимфатических желез? И аденофлегмоны могут быть тяжелыми и обширными, но клиническая картина их весьма характерна. У больного вы найдете довольно большую воспалительную опухоль, занимающую верхнюю или нижнюю половину грудино-ключично-сосцевидной области, но определенно ограничивающуюся лишь частью шеи; больной всегда держит голову наклоненной в больную сторону и очень оберегает ее от движений. У нашей же больной воспалительная опухоль гораздо больше, чем при самой большой аденофлегмоне, занимает *всю половину шеи* и внизу выходит очень далеко за пределы грудино-ключично-сосцевидной области. Уже это одно исключает мысль о простой аденофлегмоне.

Голову больная держит прямо. Обратите внимание на этот важный и очень редкий при глубоких флегмонах шеи симптом; объяснение его мы дадим, когда будем говорить о найденных при операции патологоанатомических изменениях.

Воспалительная краснота и отек кожи распространяются далеко на грудь; этого тоже не бывает при аденофлегмонах, даже очень тяжелых. Но самое важное указание на сущность болезненного процесса дают нам многочисленные гнойнички под эпидермисом; такие гнойнички появляются только в том случае, если подкожная клетчатка омертвевает вследствие тяжелого гнояного или гнилостного воспаления (чаще всего это бывает при роже). В полном согласии с этим находится чрезвычайно твердый, плоский инфильтрат, который прощупывается у больной в подчелюстной области; он тоже свидетельствует о тяжелом, обычно некротическом воспалении подкожной и подфасциальной клетчатки. Правда, очень твердый воспалительный инфильтрат может и не иметь такого значения, как это видно в одном из примеров, которые мы приведем позже, но в связи с гнойничками под эпидермисом его надо толковать именно так, как толкуем мы.

Итак, мы знаем, что в подкожной клетчатке имеет место септическое воспаление и омертвление, но, конечно, болезненный процесс не ограничивается подкожной клетчаткой, огромная опухоль свидетельствует об обширном его распространении в глубине шеи, и там воспаление, очевидно, имеет такой же характер, как и в подкожной клетчатке. Следовательно, мы имеем дело с диффузной септической флегмоной шеи, а по опыту мы знаем, что такие флегмоны исходят из сосудистого влагалища сонной артерии и яремной вены и распространяются вдоль них.

Какова же причина этой тяжелой флегмоны у больной? Одно из двух: или виновна инфлуэнца, или кариозный зуб. Гораздо вероятнее первое, так как начало флегмоны совпадает с насморком, кашлем и общим недомоганием. При гриппозных катарах носа, глотки, гортани гноеродные микробы легко могут из миндалин и слизистой оболочки перейти в областные лимфатические железы, т. е. в верхнюю группу глубоких шейных желез, расположенную под верхним концом грудино-ключично-сосцевидной мышцы на яремной вене, а из них — прямой путь для микробов в сосудистое влагалище.

Поразительна и очень характерна для нее быстрота развития этой септической флегмоны — в одну неделю достиг полного развития тяжкий и обширный воспалительный процесс, тогда как при больших аденофлегмонах шеи больные обычно обращаются за хирургической помощью только недели через три и позже.

Больная З. А., конечно, погибнет через несколько дней, если не сделать ей немедленно операцию: она задохнется от отека гортани, если раньше не остановится сердце, отравленное токсинами.

В чем же должна состоять операция, каков план ее? Задача перед нами та же, что и при всякой флегмоне, при всяком гнойнике: необходимо широко раскрыть все очаги нагноения и омертвления и основательно дренировать их. Но просто ли это сделать? Ведь мы предполагаем, что гнойно-некротический процесс локализуется преимущественно в сосудистом влагалище сонной артерии и яремной вены и распространяется только вдоль этих сосудов и за их пределы. Необходимо, следовательно, прежде всего обнажить на большом протяжении сосуды и окружающую их клетчатку. Сделать это при нормальном состоянии тканей, конечно, не особенно трудно, но при флегмоне препаровка в глубине шеи представляет чрезвычайно трудную задачу даже для самого опытного хирурга. Дело в том, что всякий воспалительный процесс неизбежно изменяет нормальные анатомические отношения: все ткани и органы резко меняют свой вид вследствие воспалительного уплотнения, утолщения, отека, гиперемии, вследствие дегенеративных процессов и пропитывания гнойным или серозным экссудатом. Фасции, рыхлая клетчатка, мышцы, сосуды и нервы спаиваются в одну сплошную массу и становятся очень трудно различимыми. И все эти изменения тем ярче выражены, чем тяжелее воспалительный процесс. В нашем случае при септической диффузной флегмоне мы должны, конечно, ожидать наибольших трудностей.

При препаровке воспаленного сосудистого влагалища всего серьезнее опасность повреждения яремной вены. Внезапное сильное кровотечение из еще неотпрепарированной вены, замурованной в плотную клетчатку, ставит хирурга в очень затруднительное положение. Нельзя никоим образом

накладывать как попало пинцет Пеана на то место, откуда льется кровь, ибо при этом легко можно захватить пинцетом блуждающий нерв, расположенный рядом с веной. Последствием такого раздражения нерва может быть внезапная смерть вследствие остановки сердца и дыхания или по крайней мере более или менее длительные расстройства этих важнейших жизненных функций. Поэтому необходимо предварительно отпрепарировать вену, как ни трудна эта задача, и только тогда перевязать ее выше и ниже места ранения. В литературе, особенно у французских авторов, вы найдете совет действовать в глубине шеи при флегмонах исключительно желобоватым зондом. Такой совет я считаю совершенно неприемлемым, так как, во-первых, работа зондом несколько не гарантирует от повреждения воспаленных и разрыхленных стенок вен и, во-вторых, совершенно не соответствует важнейшему требованию чисто анатомической препаровки. Гораздо безопаснее осторожно разрезать ткани скальпелем, чем разрывать их желобоватым зондом. Впрочем, в большинстве случаев я не вижу надобности в тщательной препаровке сосудистого влагалища при флегмонах шеи: достаточно лишь обнажить сосудисто-нервный пучок *in toto* на большом протяжении. Эта задача не так уж трудна. Надо сделать большой кожный разрез вдоль всего переднего края грудино-ключично-сосцевидной мышцы и тщательно обнажить этот край; если оттянуть мышцу немного кзади, то перед вами будет слой воспаленной соединительной ткани, это листок шейной фасции, покрывающей внутреннюю поверхность грудино-ключично-сосцевидной мышцы; непосредственно под этим листком расположена яремная вена, а кнутри и кпереди от нее — сонная артерия. Вся задача сводится к тому, чтобы осторожно разрезать эту шейную фасцию, ибо гной вы найдете под ней, вокруг сосудов. Разрезав фасцию, отложите нож в сторону и очень тщательно обследуйте пальцем всю область распространения гноя.

При обыкновенных глубоких аденофлегмонах на этом дело кончается, но при прогрессирующей септической флегмоне задача гораздо сложнее. Здесь мы обычно находим не гнойник, помещающийся в более или менее сформированной полости, а лишь диффузное, гнойное или гнилостное пропитывание клетчатки и мышц и омертвление их. Нередко такое пропитывание сопровождается резко выраженным склерозом окружающих тканей, который надо рассматривать как реактивный процесс. Как же поступать нам в подобных случаях, как остановить септическую флегмону? Рекомендуют, особенно французские авторы, действовать термокаутером, производя им длинные и глубокие борозды, а в промежутках между ними образовать многочисленные «колодцы», вертикально погружая наконечник термокаутера. Хотя мне и удалось однажды таким способом быстро излечить деревянистую флегмону подчелюстной области, но я считаю его пригодным только при поверхностных флегмонах. Нельзя же, в самом деле, вслепую погружать термокаутер в глубину шеи, где так много важных сосудов и нервов!

И здесь на первом плане должен быть анатомический принцип. Вся инфицированная воспаленная область должна быть тщательно распрепарована скальпелем и ножницами, диффузно пропитанные ткани должны быть расслоены плоскостными разрезами, омертвевшие части должны быть удалены, как при операции карбункула.

По такому плану нужно было оперировать и нашу больную. Операция была произведена под хлороформным наркозом в день поступления. Я дол-

жен был широко раскрыть не только грудино-ключично-сосцевидную область, но почти всю левую половину шеи, ибо вверху, в подчелюстной области, у больной была очень твердая припухлость, а внизу воспалительная опухоль далеко распространялась вперед, в область щитовидной железы и в яремную ямку, и назад — в надключичную область. Поэтому продольный разрез по переднему краю *m. sternocleidomastoideus* был совершенно недостаточен. Я сделал дугообразный разрез Кохера в верхней части шеи и второй, параллельный ему и тоже дугообразный, в нижней ее части. Оба эти разреза были соединены третьим, вертикальным, и оба получившихся лоскута отпрепарованы кпереди и кзади. Получился очень хороший доступ к глубоким частям шеи и к подкожной клетчатке. Под верхним концом грудино-ключично-сосцевидной мышцы найден довольно большой гнойник, какой обычно бывает здесь при аденофлегмонах. Подкожная и глубокая клетчатка шеи, сильно утолщенная и очень плотная, повсюду пронизанная мелкими гнойничками и во многих местах омертвевшая, очень напоминала такую же клетчатку карбункула. Она повсюду расслоена глубокими плоскостными разрезами, параллельными поверхности кожи. В толще грудино-ключично-сосцевидной мышцы также найдены местами небольшие гнойники и очаги омертвения (гнойный миозит). Сонная артерия, яремная вена и блуждающий нерв замурованы в толстый слой инфильтрированной клетчатки их влагища; эта клетчатка осторожно разрезана на всем протяжении, но гноя в ней не найдено. В нижней части шеи и в боковой области ее гнойников не было, и дело ограничивалось лишь вышеописанным гнойным пропитыванием и омертвением подкожной клетчатки. Такие же изменения найдены и в подчелюстной области, где до операции прощупывался деревянистый инфильтрат. Вдоль больших сосудов проложена дренажная трубка, и конец ее выведен через заднюю часть верхнего разреза (у заднего края грудино-ключично-сосцевидной мышцы), в расслоенную подкожную клетчатку и во все закоулки обширной раны введены марлевые выпускники, смоченные перекисью водорода; кожные лоскуты соединены над ними двумя швами.

Уже через день после операции температура упала до нормы, пульс очень улучшился. Повсюду в ране подкожная клетчатка омертвела и выделялась клочьями. Швы прорезались вследствие омертвения кожи на месте их, и кожные лоскуты разошлись. Однако рана быстро очистилась, выполнялась здоровыми грануляциями и через 20 дней почти зажила.

Выше я обращал внимание на то, что больная держит голову прямо, тогда как обычно при флегмонах шеи голова бывает наклонена в больную сторону. Цель такого наклона ясна: грудино-ключично-сосцевидная мышца при этом укорачивается и ослабляется давлением ее на расположенный под ней гнойник. Операция выяснила, почему наша больная не могла наклонять голову: мышца, пораженная гнойным миозитом, не могла сократиться.

Разобранный нами случай — самая тяжелая и, к счастью, редкая форма флегмон шеи. В той же *regio sternocleidomastoidea* весьма обычны гораздо менее опасные флегмоны, начинающиеся из глубоких лимфатических желез, цепью расположенных вдоль внутренней яремной вены. Это по большей части хорошо отграниченные склерозированной клетчаткой глубокие гнойники под грудино-ключично-сосцевидной мышцей. Ряд кратких примеров даст представление об этих флегмонах.

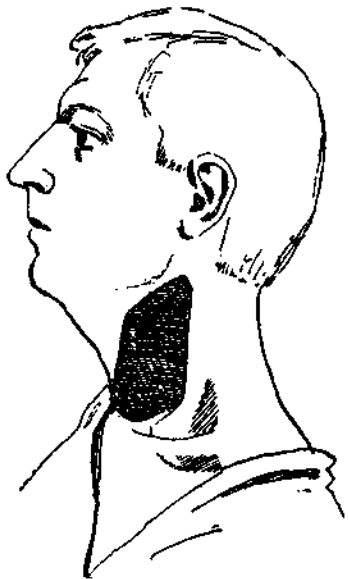


Рис. 31. Больной П. Флегмона шеи после ангины (схема).



Рис. 32. Больная М. Флегмона шеи на почве гриппа (схема).

1. Больной П. (рис. 31). Флегмона после ангины, трехнедельной давности. Температура доходила до 40° . Плотная и болезненная опухоль обозначена на рисунке штриховкой. Пульс 98, температура $37,9-38,2^{\circ}$. Операция под местной анестезией. Все ткани на месте разреза вдоль переднего края грудино-ключично-сосцевидной мышцы были отечны и спаяны, так что трудно было отличить эту мышцу. Вскрыт хорошо отграниченный со всех сторон гнойник, помещавшийся над сосудисто-нервным пучком и содержащий около $1\frac{1}{2}$ чайных ложек густого гноя. Выздоровление через 8 дней.

2. Больная М. (рис. 32). Гриппозная флегмона трехнедельной давности. Температура до 40° . Опухание имеет тестообразную консистенцию и неясно флюктуирует. Гнойная полость, вскрытая разрезом вдоль переднего края грудино-ключично-сосцевидной мышцы, была велика и приблизительно соответствовала границам опухоли. Она имела ту особенность, что не была отграничена склерозированной клетчаткой, и густой гной проникал между мышцами, сосудами и нервами, точно распрепаровывая их. Полость достигала сосцевидного отростка височной кости. Выздоровление в 7 дней.

3. Больной С. (рис. 33). Гриппозная флегмона, начавшаяся около 3 недель назад. Неровность границ плотной малоболезненной опухоли зависела от спаявшихся в пакеты лимфатических желез. Кожа над ней слегка покраснела. Не особенно большая гнойная полость помещалась под верхней третью грудино-ключично-сосцевидной мышцы и впереди нее в fossa carotica. Эта полость везде была отграничена увеличенными и спаянными в пакеты лимфатическими железами. Через 4 дня больной выписан на амбулаторное лечение.

4. Ребенок С. (рис. 34, а). Флегмона недельной давности после кори. В результате сильного насморка возникла экскориация кожи на верхней губе, которую усердно смазывали йодом вплоть до ожога. Температура $38,2^{\circ}$, пульс 112. Опухоль болезненна, обнаруживает глубокую флюктуацию. Под эфирным опьянением вскрыта глубокая, хорошо отграниченная гнойная полость под грудино-ключично-сосцевидной мышцей. На дне ее ясно прощупывались поперечные отростки шейных позвонков. Выписан через 8 дней.

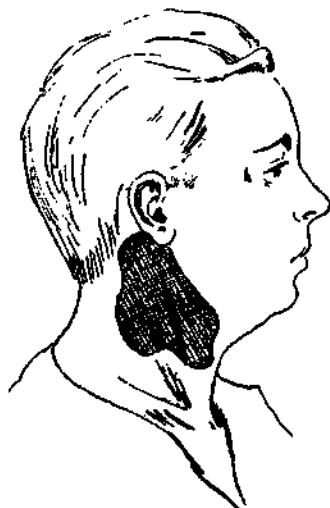


Рис. 33. Гриппозная флегмона шеи (схема).

5. Ребенок П. (рис. 34, б). 20 дней тому назад заболел после кори и фурункула щеки. Припухлость тверда, не флюктуирует и в задней части дает ощущение бугристого пакета лимфатических желез. Разрез вдоль переднего края *m. sternocleidomastoideus* глубиной в 1,5 см привел к плотной воспалительной опухоли, очевидно, состоявшей из конгломерата спаянных лимфатических желез. Гноя вышло не больше двух капель, и в глубине пакета его, очевидно, не было, так как глубоко введенные в опухоль и там раскрытые куперовские ножницы гнойника не открыли. В глубину опухоли введен марлевый выпускник. На 11-й день ребенок выписан с резко уменьшившейся опухолью, чистой ранкой и нормальной температурой.

Как видите, картина болезни у обоих малышей была почти одинакова, а находки при операции совершенно различны. Кое-кто может сказать, что операция в случае 5 была не нужна. Я этого не думаю: где имелось две капли гноя, там его стало бы много, если бы не был сделан разрез. Но мне иногда случалось совсем не находить гноя в таких случаях, когда я с уверенностью ожидал его¹.

Так было в случае 6 (б-ной Я., рис. 35), который очень похож на случаи 1 и 2. Это тоже опухоль шеи трехнедельной давности после ангины, плотная, нефлюктуирующая. Разница только в том, что самочувствие у больного лучше, чем у тех больных, и температура невысокая. При разрезе вдоль переднего края грудино-ключично-сосцевидной мышцы все ткани были сильно инфильтрированы и отечны, спаяны, как обычно при глубоких флегмонах. Разрезана сильно утолщенная задняя пластинка влагалища грудино-ключично-сосцевидной мышцы, но, вопреки ожиданию, гноя под ней не оказалось. Обнажены почти все глубокие лимфатические железы, но они оказались лишь увеличенными, отечными, разрыхленными и более темными, чем в нормальном состоянии. Никакого жидкого экссудата нигде не было ни капли. Рана рыхло выполнена йодоформной марлей и оставлена открытой. Температура в первые дни после операции держалась по вечерам около 39°. На 3-й день удален тампон и в ране найден серый налет и незначительное количество

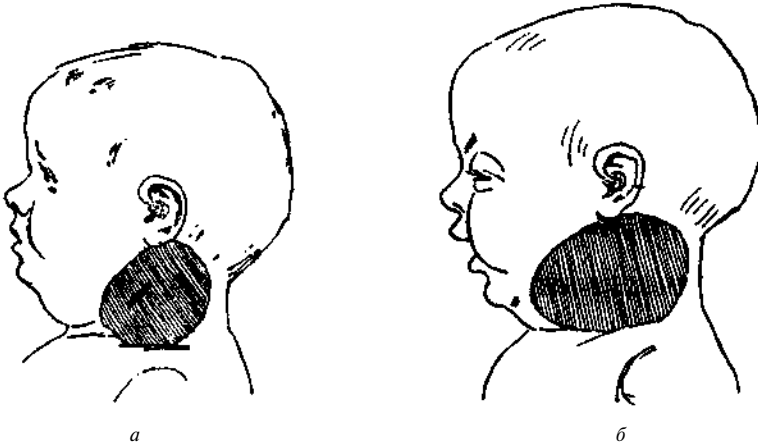


Рис. 34. Послекоревые флегмоны шеи.

а — у ребенка С; б — у ребенка П. (схемы).

¹ В современных условиях при воспалительных инфильтратах, где еще не наступило гнойное расплавление тканей, нет необходимости в немедленной операции. В таких случаях введение пенициллина в воспалительный инфильтрат и применение физиотерапевтического лечения (соллюкс, УВЧ) приводит иногда к исчезновению воспалительной припухлости и полному излечению больных. При неуспехе консервативного лечения нельзя надолго откладывать вскрытие назревающего гнойника (*Ред.*).

гноя. Воспалительная опухоль медленно уменьшалась и вполне исчезла лишь ко времени выписки, через 3 недели.

Дважды я ошибочно принял за глубокие флегмоны большие опухоли лимфатических желез при дифтерите. В обоих случаях картина дифтерита была настолько неясна, что в одном из них даже после вскрытия и гистологического исследования патологоанатом не был вполне уверен в диагнозе.

Хуже, если остается нераспознанной глубокая флегмона шеи там, где она есть. Так было у больного Фу-Ю.-В., который обратился к нам через месяц после начала болезни.

Твердая опухоль на шее, сопровождавшаяся болями и высокой температурой до 40°, появилась без установленной причины, постепенно увеличивалась и состояние больного ухудшалось. Все хирурги и ортопеды, видевшие больного, ставили диагноз туберкулеза желез и назначили консервативное лечение. Их не убедил даже результат пробного прокола, при котором получен гной с гемолитическим стрептококком, и они все-таки отказывались оперировать. При операции мы нашли обширную гнойную полость под грудино-ключично-сосцевидной мышцей, простиравшуюся от сосцевидного отростка до ключицы. За пределы мышцы гной вышел вперед, под кожу, до самой яремной ямки и назад, под фасцию, в надключичную ямку. Больной выздоровел лишь через 36 дней.



Рис. 35. Больной Я. Острый лимфаденит и серозный периаденит, симулировавший глубокую флегмону шеи (схема).

Обычную, весьма частую форму флегмон шеи представляют аденофлегмоны, т. е. более или менее ограниченные гнойники, исходящие из лимфатических желез. Первое, что надо знать и твердо помнить о них, это то, что гнойники всегда бывают подфасциальными, ибо все лимфатические железы шеи (за исключением небольшой группы их на поверхности верхней части грудино-ключично-сосцевидной мышцы) расположены под шейной фасцией. В огромном большинстве случаев аденофлегмоны локализуются в подчелюстной области или под верхней третью грудино-ключично-сосцевидной мышцы, гораздо реже — под нижним концом этой мышцы или в *regio submentalis* между передними брюшками двубрюшных мышц. Типичное расположение гнойников показано на рис. 36 различными кружками. Наиболее многочисленна и важна верхняя группа глубоких шейных желез, расположенных под верхней частью грудино-ключично-сосцевидной мышцы, на поверхности внутренней яремной вены и позади ее. В эти железы поступает лимфа из полости рта, носа, глотки, где так обычны воспалительные процессы.

После ангины, например, у больного начинается боль в верхней части шеи, вблизи угла челюсти. Вскоре здесь появляется припухлость, с каждым днем нарастающая, а вместе с тем усиливается и боль. Весьма характерно медленное развитие болезни и отсутствие тяжелых общих симптомов. Обычно больные обращаются к хирургу через месяц после начала болезни, правда, измученные болями и бессонными ночами, но с хорошим пульсом и не особенно высокой температурой. Не раз я наблюдал даже почти безлихорадочное течение болезни. При осмотре вы найдете большую, твердую, очень болезненную опухоль, занимающую всю верхнебоковую часть шеи. Важно

и характерно, что кожа над ней часто сохраняет нормальный цвет и только отечна. Это зависит от глубокого расположения гнойника под мышцей и фасцией. По этой же причине вы не найдете в большинстве случаев флюктуации даже через месяц после начала болезни. Весьма характерно положение головы больного, он тщательно оберегает ее от малейших движений и держит наклоненной в больную сторону и слегка повернутой в противоположную.

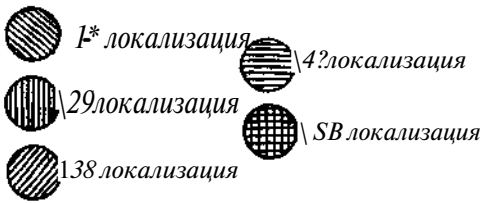
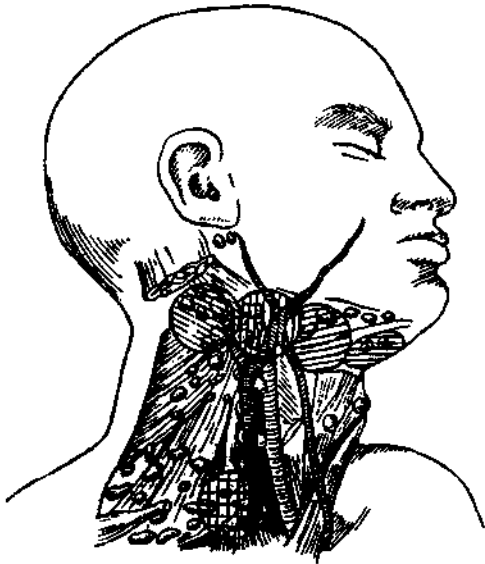


Рис. 36. Различные локализации шейных аденофлегмон.

Если гнойник расположен ближе к заднему краю грудино-ключично-сосцевидной мышцы, то вскрывать его нужно разрезом вдоль этого края. При этом, конечно, необходимо руководствоваться анатомическими соображениями, из которых важнейшее — возможность повреждения *rami externi p. accessorii Willisii*.

Этот нерв, выходя из-под грудино-ключично-сосцевидной мышцы в *regio colli lateralis*, пересекает задний край ее несколько ниже границы между верхней и средней третью его, поэтому разрез можно делать только на протяжении верхней трети. Так как при операции необходимо проникнуть пальцем под грудино-ключично-сосцевидную мышцу, то надо знать, что задний край ее на протяжении верхней трети, т. е. как раз там, где должен быть сделан разрез, соединен фиброзной тканью с подлежащей мышцей (т. *splenius capitis*). Ввиду этого и вследствие значительной нередко толщины

Такова обычная, весьма характерная картина аденофлегмоны, исходящей из верхней группы шейных желез. Для правильного хирургического лечения необходимо более детально выяснить, где именно надо искать гной, имеется ли в данном случае первая или вторая локализация нашей схемы (рис. 36). Часто бывает нетрудно решить этот вопрос по наибольшей болезненности и наибольшей эластичности в области переднего или заднего края грудино-ключично-сосцевидной мышцы. Следует также принимать во внимание и этиологию аденофлегмоны. Так, если она является осложнением ангины, то нагноение всегда исходит из передних же-

лез верхней группы глубоких шейных и из задних подчелюстных желез, т. е. имеет место вторая локализация. Если же исходным пунктом была какая-нибудь гнойная сыпь в области уха или затылка, то будет иметь место первая локализация гнойника. Распространение воспалительной опухоли более вперед или более назад также даст нам нужное указание на локализацию гнойника.

воспалительного инфильтрата разрез иногда бывает довольно глубоким; не бойтесь, однако, делать его, так как вы ничего не повредите, если будете твердо помнить о добавочном виллизиевом нерве.

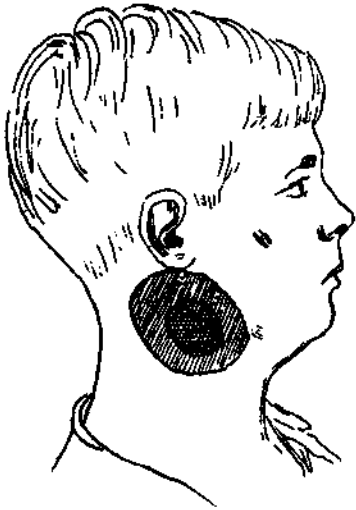


Рис. 37. Больной Ч. Пределы распространения и размеры гнойной полости при нетяжелой аденофлегмоне, исходящей из верхней группы глубоких шейных лимфатических узлов (схема).

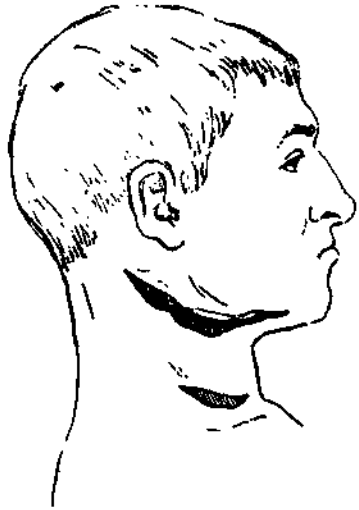


Рис. 38. Больной С. Разрезы при тяжелой аденофлегмоне шеи, исходящей из верхней группы глубоких лимфатических узлов (схема).

Вскрытие гнойника, расположенного под передним краем грудино-ключично-сосцевидной мышцы и в верхнем шейном треугольнике, также не представляет трудностей. Здесь должны быть разрезаны только кожа и шейная фасция, под которыми непосредственно вы найдете скопление гноя. Правда, в области разреза находятся крупные вены (*v. facialis communis*, *v. thygeoidea superior*, *v. lingualis*) и сонная артерия с пересекающим ее подъязычным нервом (*p. hypoglossus*), но сосуды эти расположены на дне гнойника, и при осторожном разрезе им не грозит опасность. Гнойная полость, конечно, должна быть обследована пальцем и дренирована резиновой или стеклянной трубкой или марлевым выпускником. После такой операции, производимой под местной анестезией или под эфирным опьянением, все болезненные явления быстро стихают, воспалительная опухоль с каждым днем тает, кривошея вскоре исчезает.

Рис. 37 показывает величину и положение опухоли и размеры гнойной полости при обычной, нетяжелой аденофлегмоне, исходящей из верхней группы глубоких лимфатических желез (вторая локализация нашей схемы). Они вскрываются разрезом вдоль верхней половины переднего края грудино-ключично-сосцевидной мышцы. Но бывают и тяжелые флегмоны в этой области, требующие больших операций, как у больного, изображенного на рис. 38. У него флегмона началась вследствие инфекции десневого кармана при прорезывании зуба мудрости и в течение 4 дней дала опасную картину болезни. Воспалительная опухоль занимала большую часть правой стороны шеи. Отек распространялся на всю щеку и нижнее веко; было почти полное сведение челюстей, высокая температура и ознобы. При операции была най-

дена большая гнойная полость, центром и исходным пунктом которой была верхняя группа глубоких желез (gl. caroticae), которые найдены омертвевшими и секвестрированными. Полость доходила до щитовидного хряща и подъязычной кости, а сверху прощупывалась внутренняя поверхность угла челюсти и крыловидная мышца. В гное был найден *Streptococcus viridans*. Выздоровление шло не так быстро и гладко, как при доброкачественных аденофлегмонах.

Причиной подчелюстных аденофлегмон чаще всего бывает инфекция из кариозных зубов. Очень часто они наблюдаются при скарлатине и дифтерии и тогда сопровождаются некрозом клетчатки и фасции. В главе о глубоких флегмонах лица мы говорили, что подчелюстные флегмоны могут быть вторичным затеком при первичной флегмоне парафарингеального пространства. В 12% своих случаев Поульсен (Poulsen) наблюдал затеки гноя из подчелюстной области в *trigonum caroticum* вдоль общей лицевой вены или наружной челюстной артерии. У маленьких детей не особенно редко подчелюстная флегмона осложняется подкожными затеками на щеку и шею. Рис. 39 иллюстрирует экзквизитный случай такого рода: подкожные затеки заняли всю околоушную область, нижнюю часть височной, часть щеки, а на шее далеко вышли за пределы подчелюстного треугольника.

Редкий случай флегмоны, занимавшей почти всю правую подчелюстную область, часть левой и всю подбородочную область, представлен на рис. 40. Над краем челюсти виден рубец от воспалительного процесса в кости, имевшего место 15 лет тому назад. Гнилостная флегмона была результатом вспышки так долго дремавшей инфекции. На дне гнойной полости прощупывались щитовидный хрящ и подъязычная кость, нигде, однако, не обнаженные. Вверху палец неглубоко проникал между расслоенными гноем передними брюшками двубрюшных мышц к дну полости рта через отчасти разрушенный гноем *m. mylohyoideus*. Прощупывались также край и внутренняя поверхность тела челюсти, покрытые надкостницей.

Так обстояло дело у Адрж. Г., поступившего в Ташкентскую городскую больницу 30/XI 1920 г. Месяц тому назад у него появилась болезненная припухлость в верхнем шейном треугольнике; под влиянием согревающих компрессов она вскоре исчезла, но затем появилась новая припухлость в другом месте, под нижним концом левой грудино-ключично-сосцевидной мышцы, и постепенно увеличивалась. Теперь она распространилась довольно далеко в надключичную ямку и у заднего края грудино-ключично-сосцевидной мышцы размягчилась и флюктуирует; однако во всех других местах она очень тверда. Кожа над припухлостью синевато-багрового цвета, голова сильно наклонена в больную сторону и повернута в здоровую; больной оберегает ее от всякого движения. Температура 37,6°, пульс 96. I/XI — операция под эфирным опьянением. Разрезом на месте флюктуации вскрыто скопление гноя под нижним концом грудино-ключично-сосцевидной мышцы; мышца эта была сильно склерозирована, а лимфатические железы под ней размягчены. Гнойная полость дренирована марлевым выпускником и быстро зажила при нормальной температуре. Кривошея скоро исчезла, и через 10 дней после операции больной выписан выздоровевшим.

В этом случае операция не представляла никаких затруднений, так как гнойник близко подошел к коже. Если бы, однако, пришлось оперировать раньше, когда не было еще флюктуации, необходимо было бы считаться с очень серьезной опасностью повреждения наружной яремной вены, которая в нижней своей трети проходит вдоль заднего края грудино-ключично-со-

сцевидной мышцы, непосредственно под шейной фасцией (*fascia colli superficialis*). Ранение этой крупной вены (здесь она имеет толщину карандаша) опасно не только само по себе, но и потому, что может послужить причиной смертельной воздушной эмболии. Ввиду этого разрез обязательно должен проходить на 1-2 см позади края грудино-ключично-сосцевидной мышцы. Конечно, этот

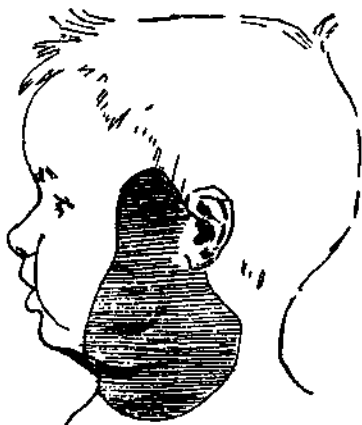


Рис. 39. Ребенок А. Подчелюстная флегмона с обширными подкожными гнойными затеками (схема).

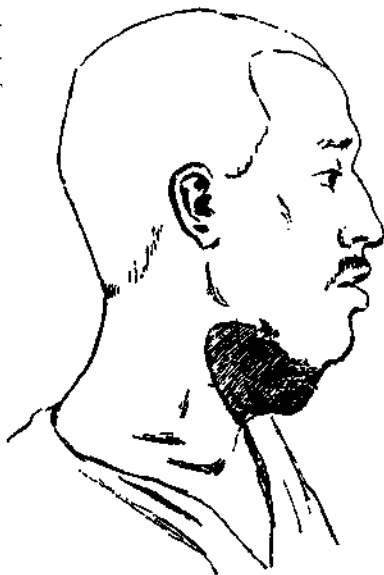

Рис. 40. Больной У. Гнилостная подчелюстная флегмона на почве длительной латентной инфекции в кости (схема).

край не виден и недоступен ощупыванию при наличии воспалительной опухоли, но его можно определить, проведя прямую линию от заднего края сосцевидного отростка до границы средней и медиальной трети ключицы. Разрез, конечно, надо делать осторожно препарируя.

Аденофлегмоны, ограничивающиеся только подчелюстной областью и не имеющие отношения к верхнему шейному треугольнику, бывают гораздо реже, чем исходящие из верхней группы глубоких шейных желез. Это объясняется тем, что из полости рта, носа и глотки, откуда чаще всего проникают гноеродные микробы, лимфатические сосуды поступают в задние подчелюстные железы и передние железы верхней группы глубоких шейных. Только в подчелюстной области флегмона образуется лишь тогда, когда она исходит из передних подчелюстных желез, в которые поступают лимфатические сосуды из средней части лица, губ, подбородка. Из последних областей могут быть инфицированы и подбородочные железы, помещающиеся между передними брюшками правой и левой двубрюшных мышц, и тогда возникает так называемая подбородочная флегмона, обозначенная на нашей схеме как четвертая локализация. Экземы и экскориации в области рта встречаются преимущественно у маленьких детей, и потому чистые формы подчелюстной и подбородочной аденофлегмон можно причислить к детским болезням. Вскрытие таких флегмон не представляет никаких трудностей и опасностей, ибо разрез от подбородка до подъязычной кости при подбородочной флегмоне, расположенный строго на средней линии, не может повредить никаких сосу-

дов и нервов. Хотя в подчелюстной области железы расположены вдоль крупных сосудов (a. maxillaris externa, v. facialis, a. и v. submentalis), тем не

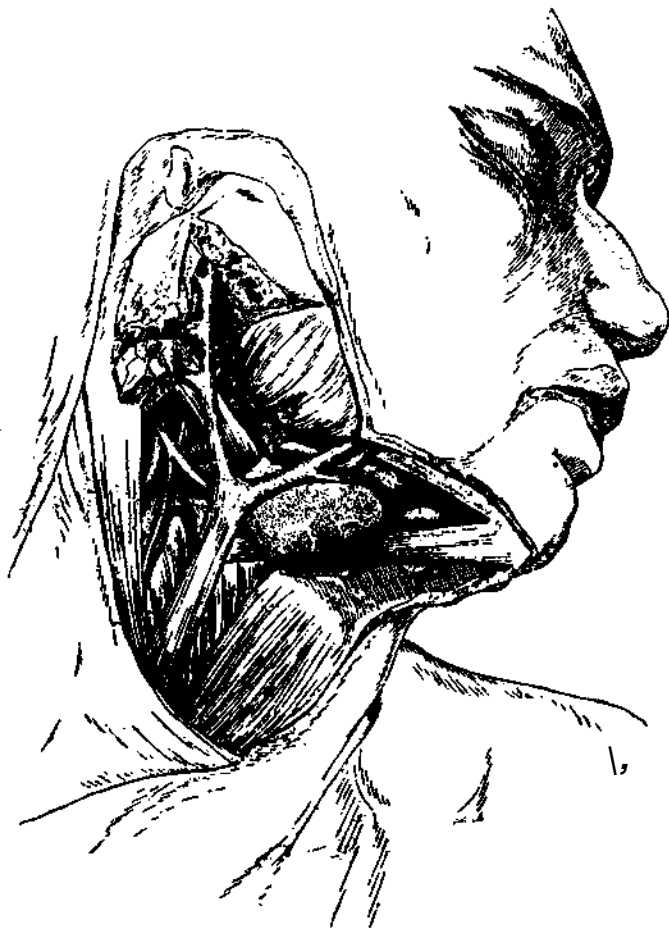

Рис. 41. Топография подчелюстной области (полусхематически).

менее при должной осторожности повреждение этих сосудов тоже вряд ли возможно, ибо они расположены на дне гнойной полости, а для вскрытия гнойника нужно разрезать лишь кожу, m. platysma myoides и фасцию, под которой непосредственно и будет обнаружен гной. Однако всегда необходимо располагать разрез впереди от места, где происходит перегиб наружной челюстной артерии и лицевой вены через край челюсти, которое соответствует переднему краю m. masseter (рис. 41). Это необходимо потому, что v. facialis расположена или непосредственно под фасцией, или даже в толще ее. Вскрывая аденофлегмону, вы, конечно, не можете различить отдельные анатомические слои и ни подкожной мышцы, ни фасции в воспалительном инфильтрате не увидите; но если будете держаться впереди от челюстных сосудов, то при раннем разрезе смело можете углубляться ножом в значительную толщу инфильтрированных покровов гнойника: в более же позднем периоде, когда уже имеется размягчение и покраснение кожи, разрез представляет самую простую задачу, и тогда вы можете не считаться с положением челюстной артерии или лицевой вены.

Значительно реже наблюдаются аденофлегмоны, исходящие из нижней группы глубоких шейных желез. Железы эти расположены под нижним концом грудино-ключично-сосцевидной мышцы, в углу слияния яремной и подключичной вен, они являются последним этапом для лимфатических сосудов головы, шеи, верхней конечности и груди, так как последние непосредственно поступают в верхние шейные, подмышечные, под- и надключичные железы, и только *vasa efferentia* этих желез несут лимфу в нижнюю группу глубоких шейных желез. Вследствие этого аденофлегмоне под нижним концом грудино-ключично-сосцевидной мышцы почти всегда предшествует воспаление желез, служащих первым этапом.

22/XII 1918 г. в Ташкентскую городскую больницу поступил Дм. Л., 26 лет, приехавший из поселка в тяжелом состоянии. Весь передний отдел шеи у него занят большой припухлостью величиной почти с два кулака, наиболее выдающейся слева от средней линии. Кожа над этим участком красна и отечна, над нижней ее половиной, особенно слева, ясно определяется зыбление. Верхняя граница опухания немного выше подъязычной кости, нижняя — несколько заходит на грудину, боковые — соответствуют передним краям грудино-ключично-сосцевидных мышц; при ощупывании опухоль очень болезненна. Последние 4 дня сильно затруднены дыхание и глотание. Больной говорит хриплым голосом и тщательно избегает всяких движений головой; он не находит себе места от страданий и просит поскорее сделать операцию. Температура $38,3^{\circ}$, пульс 120. В моче следы белка.

Ясно, что у больного тяжелая флегмона шеи, но, как видите, совсем не похожая на те формы флегмоны, которые мы до сих пор рассматривали. Расспрос больного дал нам весьма ценные сведения для выяснения происхождения этой флегмоны. Он рассказал, что более года тому назад у него начал расти зуб, локализовавшийся в левой доле щитовидной железы и постепенно достигший величины яблока; опухоль была подвижна и никакого беспокойства больному не причиняла. Двадцать восемь дней тому назад он был в охране против разбойничьей шайки и думает, что простудился; в зубной опухоли начались боли, появилась лихорадка, и с каждым днем болезнь все усиливалась.

Этот рассказ сразу же наводит нас на мысль о гнойном воспалении зоба. И в нормальной, и особенно в пораженной зобом щитовидной железе, очень обильно снабжаемой кровью, воспалительные процессы вообще, особенно гнойные, не представляют большой редкости. Почти всегда это бывают гематогенные тиреоидиты или струмиты, с патологоанатомической стороны представляющиеся в виде одного крупного гнойника или нескольких мелких в толще железистой ткани. Из различных форм зоба чаще всего гнойным воспалением поражаются кистозные или узловатые зобы, и тогда нагноение находят в толще зобного узла или кисты. Пока гнойный процесс ограничивается щитовидной железой, он проявляется при тиреоидите в виде болезненного припухания пораженной доли железы, а при зобе — в виде быстрого увеличения объема зоба и сильной болезненности его. И в том, и в другом случае опухоль при глотании перемещается, и ее можно передвигать вместе с дыхательным горлом и гортанью. Кожа над такой опухолью может остаться неизменной или только краснеет, становится слегка отечной и менее подвижной, чем в нормальных условиях. При дальнейшем развитии болезни гной выходит за пределы щитовидной железы, и это может произойти в различных формах. Хуже всего, если гнойник вскрывается в дыхательное горло, ибо тогда больной может внезапно умереть от асфиксии;

нехорошо также, если гнойник прорвется в пищевод, ибо гной при этом может попасть не только в просвет пищевода, но и образовать затек по поверхности его, и тогда больной погибнет от гнойного медиастинита. Наконец, гной может распространиться из щитовидной железы в глубокую рыхлую клетчатку шеи, выполняющую те промежутки, которые остаются в *spatium viscerale* между заложеными там органами.

Spatium viscerale — самый важный с патологоанатомической точки зрения межфасциальный промежуток шеи. Это обширное пространство, ограниченное спереди поверхностной и средней шейными фасциями, а сзади глубокой фасцией, которая покрывает шейные позвонки и расположенные на них *mm. longi capitis et colli*. В этом пространстве заложены глотка, пищевод, гортань и дыхательное горло, щитовидная железа, сонные артерии и яремные вены, блуждающие и симпатические нервы и глубокие лимфатические железы. Органы эти продолжаютя вниз, в грудную полость, а вверх (сосуды и нервы) — в зачелюстные ямки и к основанию черепа, и потому рыхлая клетчатка *spatii visceralis*, окружающая все заложены в нем органы, непосредственно сообщается с клетчаткой переднего и заднего средостения, а сверху — с клетчаткой зачелюстных ямок и *spatii parapharyngei*; в стороны она непосредственно переходит в клетчатку *regionis colli lateralis*.

Вы понимаете поэтому, какие обширные и опасные затеки может образовать гной, вышедший за пределы щитовидной железы, в окружающую ее клетчатку. Таковы анатомические пути распространения гноя из щитовидной железы, таковы теоретические возможности и этого распространения. Что же можем мы предполагать у нашего больного? Очевидно, что гной распространился далеко. На это указывает много признаков, но прежде всего очень значительная величина воспалительной опухоли, далеко выходящей за пределы зоба. Уже по этой опухоли можно предполагать, что гной омывает щитовидную железу со всех сторон и распространяется в *spatium viscerale* шеи. Об этом же свидетельствует значительное ограничение движений головы и затруднения дыхания и глотания.

Значительная длительность болезни, тяжесть общих симптомов (температура, пульс, боли) также находятся в полном соответствии с предположением об обширном распространении гноя.

Имеется еще один симптом, на который следует обратить внимание: хриплый голос больного. Хрипота может зависеть от коллатерального воспалительного отека слизистой оболочки и подслизистой ткани гортани или от неврита, омываемого гноем возвратного нерва; нужно думать о левом п. *gigens*, ибо явным образом воспалительный процесс исходит из левой доли щитовидной железы. Конечно, точную причину хрипоты легко было бы выяснить ларингоскопией, но при столь тяжелой флегмоне шеи исследование гортани было бы не только очень тягостным для больного, но и опасным, так как оно могло бы вызвать внезапную тяжелую асфиксию. Нам нет особой надобности точно устанавливать причины асфиксии, ибо и отек гортани, и парез возвратного нерва одинаково свидетельствуют о распространении гноя в клетчатке *spatii visceralis*.

Как же оперировать больного? Прежде всего, конечно, операция совершенно неотложна, и я сделал ее немедленно по поступлении больного. При затруднении дыхания, при ослаблении деятельности сердца было бы, конечно, желательно избежать наркоза, но, к сожалению, его нечем заменить, ибо

регионарная анестезия корешков шейного нервного сплетения еще недостаточно разработана и не особенно часто дает положительные результаты. Кроме того, у нашего больного эти корешки, вероятно, уже омываются гноем. Впрочем, нет основания особенно бояться наркоза, если оперирует опытный и технически ловкий хирург, ибо опасность асфиксии быстро устраняется, когда дается сток гною¹. Я сделал воротникообразный разрез Кохера, обычный при операциях зоба, и быстро перерезал шейную фасцию с ее венами и левые грудино-подъязычную и грудино-щитовидную мышцы, не разбирая при этом точно анатомических слоев, ибо все было пропитано и спаяно воспалительным экссудатом. Тотчас же потек в большом количестве серо-желтый гной. Исследование пальцем показало, что левая доля щитовидной железы, пораженная зобом, почти вся омертвела и со всех сторон окружена гноем, который проник вверх до уровня большого рожка подъязычной кости, вбок — до больших сосудов, а внизу затек до середины задней поверхности рукоятки грудины и позади левого грудино-ключичного сочленения. Впереди и позади перешейка и значительной части правой доли щитовидной железы также имеются щелевидные продолжения гнойной полости. Омертвевшую левую долю щитовидной железы, конечно, надо было удалить, но сделать это было весьма непросто, ибо найти и перевязать артерии железы в флегмонозной полости весьма трудно. Мне удалось довольно скоро перевязать верхнюю щитовидную артерию, но нижнюю я найти не мог. Не оставалось ничего другого, как удалить зоб без предварительной перевязки этой артерии; решиться на это было нетрудно, так как при омертвлении зоба можно было с большой вероятностью рассчитывать на то, что ветви нижней щитовидной артерии тромбированы. Так и оказалось: после удаления зоба, правда, появилось довольно сильное кровотечение, но не артериальное, и его легко удалось остановить марлевой тампонадой. После удаления тампона вся гнойная полость была рыхло выполнена марлей и на рану не наложено ни одного шва. После операции больной почувствовал полнейшее облегчение, воспалительный процесс быстро затих, и рана заживала без всяких осложнений. Через 5 недель больной был выписан совершенно выздоровевшим с полоской грануляций на месте разреза.

Операция флегмоны при гнойном струмите может быть очень трудной и опасной.

Домна Д., 46 лет, поступила в Ташкентскую городскую больницу 19/X 1918 г. Недели 3 тому назад она обратилась в амбулаторию больницы по поводу небольшого поверхностного гнойника на левой стороне шеи, у верхнего края большого зоба (величиной с два кулака), которым она страдает уже лет двадцать. Зоб уже давно достиг такой величины, но особенного беспокойства больной не причинял. Абсцесс был вскрыт в амбулатории, но через день началось очень сильное кровотечение из раны, и больную пришлось принять в больницу. Кровотечение повторилось еще раз, но больная долго не соглашалась на операцию. Нагноение распространялось по зобу, кожа над ним стала отечной и воспаленной. 27/X произведена операция под хлороформным наркозом. Вскрыта обширная подкожная и подфасциальная полость по всей поверхности зоба и обнаружен глубокий затек под левой грудино-ключично-сосцевидной мышцей. Для дренажа этого затека сделан разрез у заднего края этой мышцы, причем поранена внутренняя яремная вена. Быстро расширен разрез, перерезана мышца, рана затампонирована до перевязки вены, но кровотечение не остановилось, а только уменьшилось. Перевязка вены представляла огромные трудности, так как вена была сращена с очень толстой фиброзной капсулой зоба и замурована в толстые слои воспаленной и отечной соединительной тка-

¹ В таких случаях лучше воспользоваться внутривенным наркозом (пентотал, гексенал) (Ред.).

ни. Вена перевязана в двух местах в нижней ее трети и резецирована. Выделен утолщенный вдвое отечный блуждающий нерв. По удалении сгустков крови из верхнего полюса зоба, где был прежде вскрыт абсцесс, снова появилось сильное кровотечение из глубины зоба, временно остановленное тампонадой. Перевязка верхней щитовидной артерии на обычном месте была совершенно невозможна вследствие массы воспалительных сращений, поэтому пришлось отпрепаровать общую сонную артерию и начало наружной сонной и перевязать щитовидную артерию у самого начала ее. Место прохождения нижней щитовидной артерии было вполне доступно, но найти ее было нельзя, по-видимому, вследствие слабого ее развития или аномального расположения. Распадающиеся мозговидные массы зоба удалены из очень толстой фиброзной капсулы, и через последнюю обколота кровоточившая нижняя щитовидная артерия. Полость зобной капсулы и вся рана выполнены марлей, и раны частично защищены. К концу операции, продолжавшейся около 2 часов, пульс очень ослабел; от большой потери крови больная сильно побледнела. Внутривенно введен 1 л физиологического раствора, и пульс улучшился, поверхностное дыхание стало нормальным. Вечером больная умерла.

Причиной ранения яремной вены в описанном случае было смещение этой вены большим зобом и массивные воспалительные сращения вокруг нее. Обратите внимание на серьезные воспалительные изменения в блуждающем нерве. Это — пример вредного влияния глубоких флегмон шеи на важные нервы, в ней проходящие. Иногда наблюдались изменения зрачков вследствие раздражения симпатического нерва. Воспалительный процесс иногда переходит и на большие сосуды шеи, в особенности вены, и приводит к тромбозу их. Примеры этого мы привели в главе о глубоких флегмонах лица, здесь же сообщим еще одну яркую историю болезни.

Больной Юнус Ю., 41 год, доставлен в очень тяжелом состоянии. Дней 12 тому назад у него появились без видимой причины боли в области нижнего конца правой грудино-ключично-сосцевидной мышцы и повысилась температура; ему стало больно глотать, дыхание затруднилось. Вечером в день поступления температура 38, Г, утром 37,3°; пульс 120. Отчетливо флюктуирующая опухоль расположена в области правой доли щитовидной железы и нижней трети грудино-ключично-сосцевидной мышцы. Кожа здесь красна и ощупывание очень болезненно. Больной избегает всяких движений головой и держит ее слегка наклоненной вправо. Левая доля щитовидной железы на ощупь вполне нормальна; зоб у больного не было. 26/XI — операция под эфирным опьянением. Разрез вдоль переднего края грудино-ключично-сосцевидной мышцы. Вытекло довольно много бурого зловонного гноя. Обследование пальцем показало, что полость расположена главным образом под нижним концом грудино-ключично-сосцевидной мышцы. Она рыхло выполнена марлей. Вечером температура поднялась до 40°, а на следующий день — до 39,8°. При перевязке 29/XI в ране найдено обширное омертвление клетчатки, удалявшейся большими клочьями. Под конец удаления клочьев рана стала наполняться венозной кровью, но легкая тампонада марлей остановила кровотечение. На следующий день больной был в полубессознательном состоянии, а вечером умер.

На вскрытии найден тромбофлебит *v. jugularis internaе* на протяжении нижней трети ее и небольшое отверстие в ее стенке, обширное омертвление клетчатки переднего и заднего средостения, надключичной ямки и даже клетчатки, расположенной под лопаткой; множественные абсцессы в обоих легких.

В этом случае имел место не только тромбофлебит, но и перфорация вены. Реже происходят перфорации крупных артерий шеи. Monod собрал в литературе 19 таких случаев; особенно часты они при скарлатинозных аденофлегмонах. Кровотечения при перфорациях больших артерий бывают огромными, перевязка артерии в гнойной ране крайне трудна и даже невыполнима; большинство больных умирает. Мне пришлось пережить один такой случай. После удаления изъязвленной раковой опухоли на шее с перевязкой наружной сонной артерии инфицированная рана рыхло тампонирована и не защищена. Через неделю при перевязке из раны хлынула высоким фонтаном толстая струя крови. Мои помощники совсем растерялись, и мне пришлось

действовать одному. Пальцем левой руки я зажал отверстие в сонной артерии и одной правой должен был обнажить общую сонную артерию в грануляционной ране, в которой невозможно было различить никаких анатомических слоев. Это удалось сделать не повредив вены и блуждающего нерва. После наложения провизорной лигатуры на артерию можно было видеть, что культя наружной сонной артерии омертвела и образовалось большое отверстие в стенке общей сонной артерии, из которого, несмотря на провизорную лигатуру, сильно текла кровь. Она остановилась только после перевязки артерии выше и ниже отверстия. Больной выздоровел.

Приведенная выше история болезни Юнуса Ю. представляет также пример гнилостной анаэробной флегмоны шеи. Анаэробные и газовые флегмоны на шее не представляют редкости, и мы наблюдали их много раз. Даже аденофлегмоны бывают анаэробными, но чаще всего это — обширные передние флегмоны шеи. О флегмонах, занимающих большую часть передней области шеи, мы уже говорили по поводу гнойного воспаления зоба. Но мы наблюдали 5 случаев очень тяжелых, всегда анаэробных передних флегмон шеи, имевших совсем иное происхождение. Нигде в литературе мне не пришлось найти упоминания о таких флегмонах, и я долго не мог понять их. Общая для всех этих случаев и весьма своеобразная черта состоит в том, что центральным и исходным пунктом флегмоны всегда является область большого и малого рожков подъязычной кости, всегда в большей или меньшей степени обнаженной от надкостницы, а иногда и довольно глубоко изъеденной — по поверхности. Первый такой случай я счел за остеомиелит подъязычной кости, но очень сомневался в возможности первичного остеомиелита в такой маленькой косточке. Дальнейшие наблюдения выяснили, что причиной этих флегмон всегда бывает гнойное воспаление боковой бранхиогенной кисты шеи. Эти кисты помещаются именно в том месте, в котором мы всегда находили исходный пункт флегмоны, и бывают сращены с большим рожком подъязычной кости, а часто также с влагалищем сонной артерии и яремной вены. Один из больных нам рассказал, что в этом месте у него много лет существовала опухоль величиной с куриное яйцо, временами исчезающая, а у другого здесь же была «железка», часто воспалявшаяся. При операциях ни в одном случае мы не находили следов кисты, но иначе и быть не могло, так как тонкостенная киста неизбежно разрушается гнилостным воспалением.

Описывая впервые эту форму передних флегмон шеи, я должен привести истории болезни.

1. Федот К., 55 лет, пожарник, поступил 31/III 1936 г. Заболел 7 дней тому назад, после того как сильно прозяб во время ночного дежурства. Наутро почувствовал боль при глотании. До этого на шее ничего ненормального не замечал. С 29/III появилась опухоль шеи и затруднение глотания. Температура 39,7°; пульс 140, самочувствие очень плохое. Вся передняя область шеи занята огромной воспалительной опухолью, границы которой видны на рис. 42. Особенно резко выступает в виде шаровидного бугра нижняя часть опухоли, и здесь наиболее выражена эластичность, свойственная, впрочем, и всей опухоли. Флюктуации нигде нет. Кожа над нижней половиной опухоли заметно покраснела.

1 /IV произведена операция под эфирным наркозом. Срединным разрезом вскрыта полость, содержавшая гной с очень обильными пузырьками газа. Размеры полости оказались гораздо меньше, чем границы наружной опухоли. Гнойная полость была хорошо отграничена со всех сторон и под грудино-ключично-сосцевидные мышцы не простиралась. На дне ее прощупывалось обнаженное от надкостницы и глубоко изъеденное по нижнему краю тело подъязычной кости. Передние мышцы шеи были отделены гноем от подъязычной кости. Мембрана

thyroidea была явно размягчена, но не перфорирована. От нее гной распространялся вниз под *m. sternohyoideus* и *sternothyroideus*. Вдоль левого большого рожка подъязычной кости гной распространялся в виде слепого мешка по направлению к *fossa carotica*, но здесь и кончался. Палец проникал также недалеко под верхний край щитовидной железы. Центральным местом и несомненным исходным пунктом флегмоны была подъязычная кость и *membrana thyroidea*. Гнойная полость промыта перекисью водорода и рыхло выполнена йодоформной марлей.

После операции температура ступенеобразно снижалась и с 6/IV стала нормальной. Рана быстро очистилась и хорошо заживала. К 16/IV больной выздоровел.

2. Пелагея А., 33 лет, поступила 7/П 1936 г. Больна 6 дней. Вначале были стреляющие боли в левом ухе, а затем появилась и постепенно увеличивалась опухоль на шее с левой стороны. Все время была высокая температура, и теперь еще температура 39,3°, пульс 120. В моче 0,396%о белка, до 12 лейкоцитов в поле зрения и единичные эритроциты. Вся передняя область шеи занята воспалительной опухолью, делящейся на поперечно расположенные отежные валики. Кожа такого ярко-красного цвета и краснота так резко обрывается по краям. что при первом осмотре вечером 7/П была предположена рожа, тем более, что опухоль шеи

невелика и ее можно было принять за воспалительную инфильтрацию и за отек кожи и подкожной клетчатки. Ночью у больной гной прорвался в рот, и утром 8/П найдена воспалительная инфильтрация слизистой оболочки в передней части левой половины дна рта. Гной прорвался и на шее, где через маленькое отверстие вытекает буроватая вонючая жидкость.

8/П операция под эфирным наркозом. Поперечным разрезом расширено прободное отверстие, причем вытекло около столовой ложки иخورозной жидкости с пузырьками газа. Исследование пальцем показало, что хотя гнойная полость и распространяется по передним мышцам шеи, но внизу она хорошо отграничена, и опасности перехода гноя в переднее средостение, по-видимому, нет. Подъязычная кость в левой половине ее тела, малый рожок и медиальная половина большого рожка совершенно обнажены от надкостницы и скелетированы. *Membrana thyroidea* отделена гноем от подъязычной кости на протяжении 1 см, и при небольшом насилии можно проникнуть под нее пальцем в *spatium thyroepiglotticum*. Отсюда палец свободно проник в подчелюстную область и остановился под краем челюсти, по-видимому, на *m. mylohyoideus*. Сделан второй разрез по краю челюсти, проникающий через эту мышцу в дно рта. Здесь гноя не было, но весьма вероятно, что он распространялся вверх и вскрылся на дне рта именно по тому пути, по



Рис. 42. Больной Федот К. Передняя флегмона шеи, вызванная анаэробной инфекцией (схема).

которому шел палец, введенный снизу, т. е. через *spatium thyroepiglotticum* в подчелюстную область и затем через *m. mylohyoideus*. Обе раны выполнены марлей, смоченной перекисью водорода.

Посев гноя дал рост *Streptococcus viridans*. Конечно, он содержал и анаэробные бактерии, но анаэробной культуры мы не могли получить. После операции быстро исчез белок в моче, а через 10 дней стала нормальной и температура. Раны быстро очистились, и 2/III больная выписана.

3. Василий Р., 68 лет, поступил 16/VII 1935 г. Заболел 1/VII. В правой подчелюстной области появилась воспалительная припухлость, которая постепенно превратилась в обширную флегмону шеи. С 1914 г. у больного была на правой стороне шеи, вблизи гортани, болезненная «железа», которая часто воспалялась. Большая воспалительная опухоль с цианотично покрасневшей кожей занимает всю переднюю область шеи. Ее границы: сверху — край нижней челюсти, справа и слева — передние края грудино-ключично-сосцевидных мышц, а внизу она на два пальца не доходит до ключицы. Инфильтрат глубокий, твердый и болезненный, но на уровне подъязычной кости определяется флюктуация. В последние дни — боль при глотании. Общее состояние больного недурное, температура 39,4°, пульс 92, сердце расширено.

Операция 16/VII. Большим дугообразным разрезом Кохера для верхнего шейного треугольника вскрыто глубокое скопление вонючего гноя, на дне которого прощупывался обнаженный от надкостницы большой рожок подъязычной кости. Все анатомические слои пропитаны мутным экссудатом. Сделан второй, такой же большой разрез ниже первого и параллельно ему. Осторожной препаровкой пройдены все анатомические слои; здесь обнажены передние мышцы шеи, пропитанные мутным экссудатом, и сосудистое влагалище сонной артерии и яремной вены, в верхней части пропитанное гноем. Большие раны рыхло выполнены йодоформной марлей. В гное бактериоскопически флоры не обнаружено; посев стерилен. Немедленно после операции боли прекратились, а температура быстро упала до нормы. Через 2 дня по извлечении тампонов раны были черны, гнилостно инфицированы, но очищение их шло быстро и хорошо при перевязках с применением йодоформа, 2/VIII больной выписан выздоровевшим.

4. Михаил Л., 40 лет, поступил 30/X 1934 г. Дней 10 назад начались боли в передней области шеи, на уровне гортани, больше слева. Вскоре здесь появилась припухлость и постепенно распространилась на всю переднюю область шеи. Кожа над ней ярко-красная, опухоль была размягчена и флюктуировала в центре, над щитовидной железой. Верхняя граница опухоли на два пальца не доходит до подбородка, нижняя — на уровне яремной вырезки грудины, боковые — у грудино-ключично-сосцевидных мышц. Общее состояние больного удовлетворительное, температура 38,8°, пульс 102. В том месте, где началось воспаление, у больного много лет существовала опухоль величиной с куриное яйцо, по временам исчезающая. Поперечным разрезом шеи вскрыта большая гнойная полость в *spatium viscerale*, с наиболее глубокой бухтой вверху и слева от гортани. В этой бухте отчетливо прощупывалась подъязычная кость, большой и малый рожки которой были обнажены от надкостницы.

При первой перевязке рана имела некротический вид, но быстро очистилась, и на 8-й день больной выписан.

Что эта форма передних флегмон начинается именно в том месте, где локализуются боковые бранхиогенные кисты, с особенной ясностью показывает наш пятый случай, относящийся к 1916 г.

5. У Алексея З., 9 лет, за 7 дней до поступления в Переславскую земскую больницу среди полного здоровья и без видимой причины появилась болезненная припухлость на левой стороне шеи, общее недомогание и жар, а накануне поступления дыхание стало несколько затрудненным. Над левой пластинкой щитовидного хряща и дальше вверх, по направлению к подъязычной кости, определяется припухлость величиной почти с куриное яйцо, эластической консистенции, мало болезненная. Кожа над этой опухолью не изменена, но выше нее, до угла челюсти — студенистый отек подкожной клетчатки. При ларингоскопии виден большой абсцесс в *vallecula epiglottica sinistra*, отодвинувший вход в гортань в правую сторону, и значительный воспалительный отек впереди надгортанника. Температура 38°, общее состояние удовлетворительное. 4/Н под бромэтиловым наркозом сделан поперечный разрез над опухолью и выпушено большое количество зловонного гноя. Пальцем обследована глубокая гнойная полость. Оказалось, что она окружает со всех сторон левый большой рожок подъязычной кости и продолжается дальше кверху до надгортанника, т. е. в *spatium hyothyreoepiglotticum*. Малый рожок обнажен от надкостницы и торчит в виде колючего шипа. Полость выполнена марлей. Уже на следующий день наступило улучшение. Выздоровление прошло быстро и без осложнений.




Рис. 43. Больная Е. Флегмона шеи, исходящая из нагноившейся передней бранхиогенной кисты (схема).

Заштрихована область воспалительного инфильтрата; на левой стороне — распространение инфильтрата такое же.

Не только боковые бранхиогенные кисты, но и передние могут при нагноении давать начало флегмонам шеи. Так было у девочки, изображенной на рис. 43.

В передней области шеи, кроме описанных выше тяжелых разлитых флегмон при гнойном струмите и нагноившихся бранхиогенных кистах, наблюдаются еще редкие, но интересные в клиническом отношении ограниченные флегмоны, периларингеальные и в *spatium interaponeuroticum suprasternale Gruberi*.

Начнем с последней формы.

В 1867 г. Грубером было подробно описано особое межфасциальное пространство в самой нижней части переднего отдела шеи. Поверхностная шейная фасция на несколько сантиметров выше яремной вырезки грудины расщепляется на два листка, из которых передний прикрепляется к переднему краю яремной вырезки, а задний — к заднему. В сагитальном разрезе промежутки между этими листками имеет форму треугольника с острой вершиной, обращенной вверх; основание треугольника составляет яремная вырезка грудины (рис. 44). Если препаровать это пространство спереди, удалив передний листок фасции, то оно будет

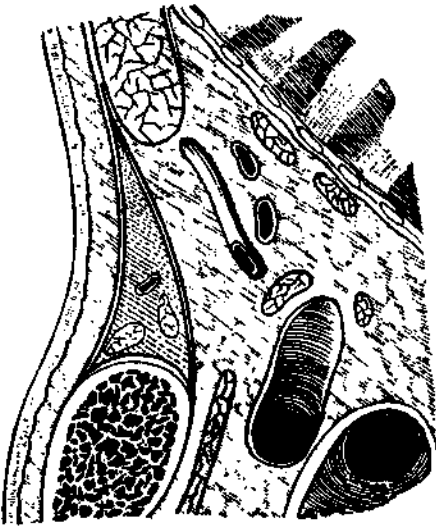


Рис. 44. *Spatium interaponeuroticum suprasternale* на сагитальном разрезе.



Рис. 45. *Spatium interaponeuroticum suprasternale* при препаровке спереди. Зонд проникает в *saccus caecus Gruberi*.

иметь также треугольную форму (рис. 45), но основание треугольника здесь находится сверху, а закругленная вершина — внизу.

Spatium interaponeuroticum suprasternale имеет два боковых слепых продолжения позади нижних концов грудино-ключично-сосцевидных мышц (*saccus caecus Gruberi*). Эти слепые дивертикулы соединяются с надгрудным межфасциальным пространством довольно узкими ходами.

Все пространство Грубера выполнено рыхлой жировой клетчаткой, в которой находятся 2-5 лимфатических железок. Кроме того, в него входят нижние концы передних яремных вен и здесь поворачивают кнаружи, в *saccus caecus Gruberi*, где соединяются с нижним концом наружной яремной вены. Эти горизонтальные части передних яремных вен соединены между собой анастомозом, вместе с которым они образуют *arcus venosus juguli*, находящийся целиком в *spatium interaponeuroticum* и его дивертикулах (*sacci caeci*).

Лимфатические железки, находящиеся в этом надгрудинном промежутке, могут инфицироваться через *vasa afferentia* из вышележащих желез и дать начало аденофлегмоне в промежутке. Такие случаи редки, и у Поульсена на 530 флегмон шеи встретилось лишь 5 таких случаев. Мне пришлось наблюдать один вполне типичный случай и второй, в котором глубокая передняя флегмона шеи, по-видимому, началась в *spatium interaponeuroticum* и, разрушив его заднюю стенку, широко распространилась в *spatium viscerale* шеи.

У Александра М. на лице появились гнойные эктимы, а вслед за ними в подчелюстной области 5 дней тому назад появилась болезненная припухлость величиной с вишню. Была небольшая лихорадка. Скоро припухлость под челюстью исчезла, но появилась боль в нижней части шеи, затруднились движения головы и глотание. При поступлении в Институт неотложной помощи вся *fossa suprasternalis* была занята твердым болезненным инфильтратом, над которым кожа слегка покраснела. Ясно определяется, что инфильтрат этот распространяется в области нижнего конца правой грудино-ключично-сосцевидной мышцы, а слева кончается у медиального края этой мышцы. Распознан гнойник в *spatium interaponeuroticum suprasternale* Gruberi; сделана операция под местной анестезией. Поперечный разрез проходил через инфильтрированную клетчатку, спаянную с поверхностной фасцией, и вскрыл гнойник именно там, где предполагалось, в *spatium interaponeuroticum* и его продолжении под правую грудино-ключично-сосцевидную мышцу. Гной был густой, желтоватый, как при аденофлегмоне; его было всего около половины чайной ложки.

Чтобы познакомиться с флегмонами в окружности гортани, разберем две редкие истории болезни.

1. Константин Р., 61 года, поступил 18/IX 1936 г. С июня что-то в горле мешало. Все лето носил резиновую обувь, и ноги сильно потели; вечером ходил босиком и ощущал охлаждение ног. Раньше больной постоянно надевал на шею кашне, и только летом этого года снял его, но часто ощущал охлаждение шеи. В первых числах сентября началось затруднение глотания вследствие боли с левой стороны гортани: постепенно все больше и больше затруднялось дыхание. 10/IX был сильный приступ удушья, и с тех пор дыхание очень затрудненное, стертोरное. 15/IX больной поступил в терапевтическое отделение. При осмотре 20/IX было найдено заметное увеличение гортани в объеме, но она была свободно подвижна. При ощупывании — боль с левой стороны гортани. Ларингоскопия: надгортанник отечен, сморщен, резко сужен и отклонен вправо, слизистая незначительно гиперемирована. Диагноз ларинголога: отек гортани, вероятно, на почве сифилиса. Назначена трахеотомия, но ввиду временного улучшения дыхания она была предпринята только 23/IX. Был сделан разрез для нижней трахеотомии, но в клетчатке при обнажении дыхательного горла найдено немного гноя. Гной натекал сверху, и при обследовании пальцем обнаружено ограниченное скопление его перед гортанью. Дыхательное горло не вскрыто, и в рану введен марлевый выпускник. После этой операции наступило значительное улучшение дыхания, но 30/IX оно опять резко ухудшилось. Замечена небольшая опухоль на правой стороне гортани и в области подъязычной кости, выпячивающаяся в виде округлого, очень чувствительного возвышения. Истечение гноя через рану, произведенную для трахеотомии, прекратилось. Распознан гнойник на правой пластинке щитовидного хряща, между ним и *m. thyreoideoideus*, и немедленно сделана операция под местной анестезией: небольшой дугообразный разрез непосредственно ниже правого рожка подъязычной кости. После разреза подкожной мышцы и поверхностной фасции обнажены *mm. sternohyoideus* и *omohyoideus*; после перерезки этих двух мышц и лежащего под ними *m. thyreoideoideus* вытекло под напором приблизительно 10 мл густого гноя. Исследование пальцем показало, что гнойная полость была именно там, где предполагалось: между щитовидным хрящом и *m. thyreoideoideus*. Палец проникал кзади от подъязычной кости и в глубине ощущал податливую слизистую оболочку глотки. В рану введена дренажная трубка.

После операции быстро улучшилось дыхание, речь и глотание. 7/X у больного был озноб и опять затруднилось дыхание. 10/X ларингоскопия показала увеличение отека надгортанника. 13/X на повязке довольно много гноя, и потому рана была расширена тупым инструментом, после чего из глубины вытекло около половины чайной ложки гноя. В рану введена половина дренажной трубки, разрезанной по длине. Наступило большое улучшение, и 22/X больной выписан в отличном состоянии. Посев гноя дал рост гемолитического стрептококка.

2. Иван П., 27 лет, поступил 7/Ш 1937 г. Болен 5 дней. По неизвестной причине на шее спереди появилась припухлость и немного затруднилось глотание. Изо дня в день состояние больного ухудшалось, держалась высокая температура с ознобами, опухоль шеи все увеличивалась. Теперь на передней ее стороне имеется разлитая, довольно твердая опухоль, по распространению почти точно соответствующая *trigonum inlrahyoideum*; только внизу она на палец не доходит до яремной вырезки грудины. Опухоль несколько подвижна в боковом направлении. Голос у больного слегка хриплый, глотание немного затруднено. Температура 39°, пульс 76.

8/Ш сделан разрез на средней линии шеи, от подъязычной кости до яремной ямки. Нож проникал через отечные и воспалительно-инфильтрированные ткани, из которых вытекало небольшое количество мутного серозного экссудата. Только на глубине 2 см в верхней части разреза показалась тонкая струйка жидкого гноя. Разрез еще немного углублен, и тогда с левой стороны показалось отверстие диаметром около 3 мм, из которого вытекал гной. В это отверстие введен желобоватый зонд, и гноя стало вытекать еще больше. Такое же отверстие было и на правой стороне разреза, но из него гной не вытекал и при введении зонда. Оба эти отверстия расширены скальпелем и пальцем; при этом с левой стороны вытекло еще довольно много гноя. Трудно было точно определить пальцем в толстой резиновой перчатке, что составляло дно гнойной полости с левой стороны, но, по-видимому, это была левая пластинка щитовидного хряща. В гнойную полость введен марлевый выпускник. Через 10 дней больной выздоровел.

Каков же патогенез этих редких флегмон?

На поверхности *membranae hyothyreoidae*, между ней и щитовидно-подъязычными мышцами, расположена слизистая сумка, описанная Буае (Boyer). Она образуется вследствие постоянных движений гортани и подъ-



Рис. 46. Гортань с покрывающими ее мышцами. Зонд введен в слизистую сумку Боуег.

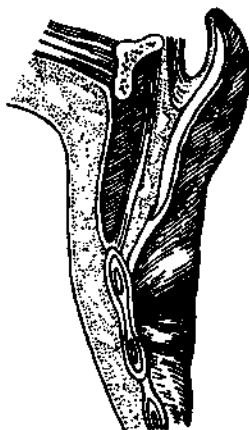


Рис. 47. Слизистая сумка Боуег (заштрихована).

язычной кости при глотании (рис. 46 и 47). Как и всякая другая слизистая сумка, *bursa serosa Boyer* может воспалиться или из нее образуется хроническая гигрома. Воспаленная тонкостенная сумка может дать в ее окружности начало флегмоне. На поверхности *bursae Boyer* часто можно найти маленькую лимфатическую железку, которая тоже может быть источником флегмоны, начинающейся под *m. thyreo-hyoideus*, т. е. как раз там, где мы ее нашли в нашем первом случае. Небольшая группа железок расположена также на передней поверхности гортани, в промежутке между щитовидным и перстневидным хрящом. Все эти железки получают лимфу из гортани. Вспомните, что больной Константин Р. имел привычку кутать шею, а неза-

долго до начала флегмоны ощущал охлаждение ног и шеи. При таких условиях очень легко возникает ларингит, а при ларингите могут инфицироваться периларингеальные железки. С очень большой вероятностью именно так можно объяснить флегмону Константина Р. Обратите внимание на то, что при второй операции палец проник через *membrana hyothyreoidea* и ощущал слизистую оболочку глотки. Это значит, что был затек гноя в *spatium hyothyreoepiglotticum*, о котором мы говорили по поводу глубокой флегмоны языка. Такой же затек имел место в нашем пятом случае флегмоны шеи от воспаления боковой бранхиогенной кисты у Алексея З.

Во втором случае периларингеальной флегмоны у Ивана П. болезнь, по видимому, началась вследствие воспаления слизистой сумки Буайе.

Нечасто наблюдаются флегмоны в боковом шейном треугольнике, ограниченном краями грудино-ключично-сосцевидной и трапециевидной мышц и ключицей. Они обычно бывают продолжением флегмон, начавшихся в нижней группе глубоких лимфатических желез, под нижним концом грудино-ключично-сосцевидной мышцы, и гной всегда помещается между поверхностной и средней фасциями шеи. Он может в редких случаях образовать затеки в подмышечную ямку вдоль *plexus brachialis* и подключичных сосудов или под *m. trapezius*.

Я был приглашен на консультацию в клинику уха, горла и носа к больному 40 лет, который был оперирован 2 дня тому назад по поводу мастоидита, причем было найдено разрушение гноем всех клеток сосцевидного отростка вплоть до его верхушки. При операции было замечено обильное истечение гноя из раны при давлении на шею; поэтому был сделан небольшой разрез по переднему краю грудино-ключично-сосцевидной мышцы в нижней половине ее, но гноя не нашли. Я сделал разрез над ключицей и нашел флегмону, занимавшую весь боковой шейный треугольник и давшую настолько большой затек под *m. trapezius*, что пришлось сделать контрразрез у остистого отростка VII шейного позвонка и отсюда провести дренажную трубку в надключичную ямку, в которой ясно прощупывались стволы плечевого сплетения, распрепарованного гноем.

В этом случае имелся бекольдовский мастоидит, давший гнойный затек во влагалище грудино-ключично-сосцевидной мышцы. Гной прорвал заднюю, довольно тонкую пластинку фасциального влагалища этой мышцы и разлился в боковом шейном треугольнике.

Несколько раз мы наблюдали редкую глубокую флегмону в самой верхней части бокового шейного треугольника, типичная форма которой показана на рис. 54.

Это флегмона под *m. splenius capitis*, там, где проходит *a. occipitalis*. Причиной ее бывают инфекционные очаги на волосистой части головы, а проявляется она очень характерной полушаровидной опухолью позади сосцевидного отростка, доходящей вверху до *linea nuchae superior* затылочной кости. Для вскрытия этой флегмоны надо перерезать поперек *m. splenius capitis*.

Глубокие флегмоны между затылочными мышцами очень редки. Причиной их может быть остеомиелит шейных позвонков или затылочной кости, а также тромбофлебит v. profundaе colli, пример которого мы привели в главе о глубоких флегмонах лица. Эти флегмоны могут проникать очень глубоко между затылочными мышцами, и операция при них нелегка, так как необходимо вскрыть иногда очень глубокие межмышечные промежутки, рискуя при этом ранить затылочную артерию или глубокую вену шеи. Операция должна быть чисто анатомической.

Подкожные флегмоны, нередкие на шее, вы видите на рис. 55 и 56. Они имеют ту особенность, что на протяжении подкожной мышцы шеи помещаются под этой мышцей, так как она плотнее соединена с кожей, чем с фасцией.

При лечении флегмон шеи мы руководствуемся основным принципом необходимости чисто анатомически проследить при операции пути распространения гноя, в важности чего вы, надеюсь, убедились при чтении этой книги. Я убежден, что только при таком образе действий возможен прогресс в изучении флегмон, и потому был чрезвычайно удивлен, прочитав статью Г. Нью и Д. Эрика (Gordon New и John Erich)¹, в которой дан обзор литературы и материалов клиники братьев Мейо. Оказывается, что в этой знаменитой клинике руководствуются совсем иным принципом и лечат флегмоны шеи ультраконсервативно: больным назначают строгий постельный режим и ежечасно сменяемые согревающие компрессы. При затруднении глотания вводят зонд через нос, а при dyspnoe назначают паровые ингаляции и кислород. Однако в 6 случаях пришлось прибегнуть к трахеотомии. Маленькие разрезы делают только при появлении флюктуации или в тех случаях, когда при затянувшейся болезни есть основание думать, что в глубине уже отграничился абсцесс. Ранние анатомические разрезы отвергают на том основании, что при них инфицируются здоровые ткани и возможно развитие вторичной инфекции. Но это же относится и ко всем вообще операциям при гнойных процессах, и огромный опыт хирургов вовсе не подтверждает правильности и серьезности таких опасений. При последовательном проведении принципа консервативности вся гнойная хирургия оказалась бы почти ненужной. Чрезвычайно часто нам приходилось убеждаться в крайней необходимости и неотложности ранних анатомических операций при флегмонах, и хотя в Рочестерской клинике из 267 больных с флегмонами шеи при консервативном лечении умерли только 8; но 6 трахеотомий я считаю серьезным возражением против консервативного лечения и полагаю, что при флегмонах шеи трахеотомия *никогда* не должна производиться. Нельзя, конечно, игнорировать и то важное обстоятельство, что ранняя анатомическая операция в огромном большинстве случаев сразу же освобождает больных от страданий, часто очень тяжелых, и приводит к быстрому излечению, а при консервативном лечении их страдания и выздоровление затягиваются надолго.

¹ Gordon New a. John Erich. Deep infections of the neck. Surg., gyn., obst., № 6, 1939.

Консервативное лечение, конечно, вполне уместно во всех случаях, когда нет тяжелых субъективных и объективных симптомов болезни. Я упоминал уже о том, что иногда при операциях я не находил гноя, а только воспаленные лимфатические железы. В таких случаях, конечно, вполне оправдывается консервативное лечение.

По сообщениям Рема (Roehm), Буана (Boupe) и Дорранса (Dorrance), в некоторых случаях целлюлита, аденита, паротита и даже глубокой инфекции шеи рентгенотерапия в раннем периоде дает отличные результаты.

Олден (Alden) и Буан, считаясь с частотой инфекции палочкой Венсана, применяют лечение неоарсфенамином, и в некоторых случаях воспалительная опухоль исчезает без всякого другого лечения.

Мелени (Meleny) после операции флегмоны вливает в рану водную взвесь *Zinci peroxudati*, после чего быстро исчезает зловоние, а бактериологическое исследование показывает быстрое уменьшение числа *B. fusiformis*, спирохеты Венсана и анаэробных стрептококков.

Для полноты представлений о флегмонах шеи к этой главе надо прибавить то, что сказано о гнойных затеках на шее в главах о глубоких флегмонах лица, о гнойных воспалениях в полости рта и глотки и об остеомиелите позвоночника¹.

¹ Лечение больных с флегмонами шеи должно осуществляться в условиях хирургического, желательно специализированного, стационара. Наряду с традиционными, необходимо использование современных средств топической диагностики (УЗИ, КТ), медикаментозного лечения и оперативных вмешательств, рекомендованных в данной главе В. Ф. Войно-Ясенецким (*Ред. Н. В.*).

ГЛАВА X

ФЛЕГМОНЫ ПОДМЫШЕЧНОЙ ОБЛАСТИ

Альмамед М. О., 20 лет, поступил в больницу 26/ХП 1919 г. Он имеет жалкий вид, слаб и худ, очень измучен болезнью. У нижнего края левой большой грудной мышцы и на переднемедиальной поверхности верхней трети левого плеча имеются разрезы длиной около дюйма, сделанные на днях врачом; из них ручьем течет жидкий зеленоватый гной. Вся область большой грудной мышцы болезненна, при ощупывании значительно плотнее, чем справа, кожа на ней несколько лоснится. Моренгеймова ямка вполне сглажена, в подмышечной впадине болезненная инфильтрация тканей. Рука приведена, и больной очень оберегает ее от всяких движений. Температура утром и вечером 37°, пульс ПО. Анамнез совершенно неизвестен, так как больной говорит только по-фарсидски, а переводчика найти не удалось.

В чем же сущность болезни? Опасно ли положение больного, не требуется ли еще каких-либо мероприятий, кроме тех разрезов, которые ему уже сделаны? Ответ на последние вопросы найдем в общем состоянии больного. Хотя температура у него не выше 37°, но пульс ПО в 1 минуту, самочувствие тяжелое и общее состояние плачевно. Уже из этого видно, что дело обстоит серьезно; обильное истечение гноя из разрезов и резкая болезненность при малейшем движении плеча также свидетельствуют о серьезности положения.

Если после вскрытия какого-либо гнойника нагноение быстро не прекращается, если гной долго и упорно истекает в большом количестве, то это всегда свидетельствует о том, что где-то в глубине имеется большое скопление гноя, не имеющего достаточного стока, а при таких условиях нагноение неизбежно распространяется и больному грозит опасность пиемии. Резко выраженное расстройство функций и крайняя болезненность при движениях как нельзя более соответствуют предположению о глубоком и обширном нагноении.

Итак, положение больного опасно, сделанные разрезы не достигают цели, требуются экстренные и решительные мероприятия. Какие же? Ответ на этот вопрос может дать нам только вполне законченный и строго анатомический диагноз. Где же локализуется глубокий гнойник? Каковы пути, по которым гной мог распространиться? Вся область грудной мышцы припухла, и при ощупывании, помимо резкой болезненности, определяется значительная воспалительная инфильтрация грудной мышцы на всем ее протяжении. Зыбления нигде нет, но это не значит, что под грудной мышцей нет гноя, эта мышца и в нормальном состоянии настолько толста, что очень трудно определить зыбление под ней, а при резко выраженном воспалительном уплотнении и напряжении ее это становится и вовсе невозможным. Под большой грудной мышцей имеется выполненный рыхлой клетчаткой промежуток, отделяющий ее от fascia coraco-clavicularis. В этом-то spatium subpectorale и может находиться гной. Такая флегмона под большой грудной мышцей может представлять самостоятельную и первичную болезненную форму, ибо в рыхлой клетчатке spatii subpectoralis могут встречаться лимфатические железки, находящиеся на пути иногда проходящих здесь лимфатических сосудов, и железки эти могут дать начало аденофлегмоне под грудной мышцей.

Однажды я наблюдал флегмону в spatium subpectorale у семилетней девочки как результат первичного острого остеомиелита III ребра. Однако самостоятельные флегмоны под грудной мышцей представляют редкость, и

гнойные скопления здесь обычно являются лишь продолжением флегмон подмышечной области, последние не редки и почти всегда исходят из лимфатических желез.

Каким же путем распространяется гной из подмышечной ямки в *spatium subpectorale*? Определенные анатомические пути, соединяющие рыхлую клетчатку подмышечной области с клетчаткой *spatii subpectoralis*, имеются в верхней части *fasciae coracoclavipectoralis*, в той части этой плотной фасции, которая туго натянута между ключицей (вернее, *m. subclavius*), клювовидным отростком лопатки и верхним краем малой грудной мышцы (рис. 48). Здесь в фасции имеется ряд отверстий, через которые проходят из подмышечной области в *spatium subpectorale* или обратно а. и v. *thoracoacromialis*, v. *cephalica* и nn. *thoracales anteriores*. Вдоль этих сосудов и нервов нагноение может распространиться из *cavum axillare* в *spatium subpectorale*. Опыт показывает, однако, что чаще гной идет другим путем: при аденофлегмонах, ограничивающихся основанием или центральной частью подмышечной ямки, когда он не проник еще до верхушки подмышечной ямки, из которой ведут только что описанные анатомические пути сообщения, гной тем не менее нередко проникает под латеральную половину большой грудной мышцы. С чисто анатомической точки зрения это представляется не совсем понятным, так как *fascia coracoclavipectoralis* своим нижним краем оканчивается в *fascia axillaris* и в коже подмышечной ямки; таким образом, *spatium subpectorale* представляется замкнутым в нижней своей части и не сообщающимся с подмышечной ямкой. Тем не менее, клинические наблюдения заставляют нас признать, что в нижней, истончающейся части *fasciae coracoclavipectoralis* не может служить преградой для распространения гноя из *cavum axillare* и *spatium subpectorale*. Итак, тем или другим путем нагноение у больного распространилось из подмышечной области под грудную мышцу; оно распространилось здесь, очевидно, на большом протяжении, так как воспалительная припухлость и инфильтрация мышцы не ограничиваются латеральной ее частью, как обычно бывает, а распространились на всю мышцу. Этим-то скоплением гноя под мышцей и воспалительной инфильтрацией самой мышцы вызвано резко выраженное фиксированное приведение плеча к грудной стенке.

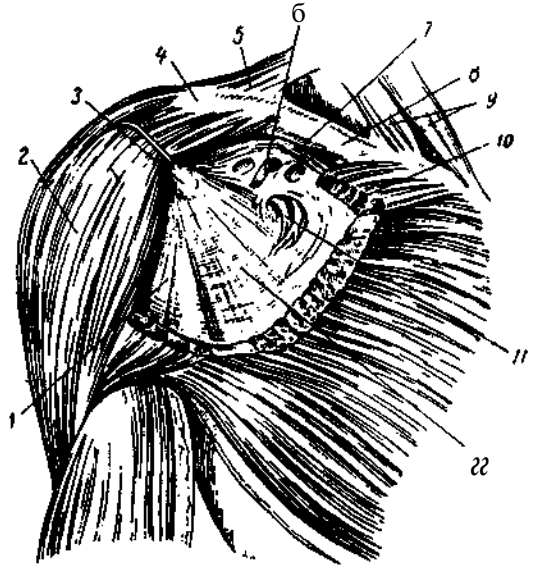


Рис. 48. *Fascia coracoclavipectoralis* (по Корнингу).

1, 12 — *m. pectoralis minor*, покрытый *fascia pectoralis*; 2 — *m. deltoideus*; 3 — *processus coracoideus*; 4 — *acromion*; 5 — *m. trapezius*; 6 — v. *cephalica*; 7 — *m. subclavius*; 8 — *clavicula*; 9 — *m. sternocleidomastoideus*; 10 — *pars clavicularis m. pectoralis majoris*; 11 — *rami pectorales a. thoracoacromialis*.

Каковы же пути и границы распространения нагноения в самой подмышечной области, в которой оно, надо думать, возникло первично как аде-

нофлегмона подмышечных желез? Необходимо ясно представлять себе строение стенок *cavi axillaris*, чтобы ответить на этот вопрос. Подмышечная впадина при отведенном положении плеча имеет форму пирамиды с усеченной вершиной, направляющейся под ключицу, и свободным основанием, границы которого составляют край большой грудной мышцы, боковая стенка груди,




Рис. 49. Мышцы подмышечной области (по Корнингу).

1 — *m. pectoralis major*; 2 — сухожилие короткой головки *m. bicipitis*; 3 — *t. coracobrachialis*; 4 — *t. pectoralis minor*; 5 — *t. trapezius*; 6 — *t. scalenus medius*; 7 — *t. scalenus anterior*; 8 — *spatium interscalenum*; 9 — *m. longus colli*; 10 — *m. pectoralis major* (*pars clavicularis* отрезана); 11 — *m. subscapularis*; 12 — *m. serratus anterior*; 13 — *m. pectoralis major* (*pars sternalis* отрезана); 14 — *m. pectoralis minor*; 15 — *m. latissimus dorsi*; 16 — *m. teres major*; 17 — *m. subscapularis*; 18 — длинная головка *m. tricipitis*; 19 — *m. biceps*.

края *mm. latissimi dorsi* и *teretis majoris* и медиальная поверхность плеча. Стенки подмышечной впадины изображены на рис. 49. Переднюю стенку *cavi axillaris* составляют большая и малая грудные мышцы и *fascia coracoclavipectoralis*, образующая фасциальное влагалище для *m. pectoralis minor*. Медиальная стенка образована ребрами и межреберными мышцами, а на весьма значительном протяжении, кроме того, большой передней зубчатой мышцей, пучки которой начинаются на всем протяжении позвоночного края лопатки и отдельными зубцами прикрепляются к верхним девяти ребрам. Заднюю стенку образует лопатка и начинающиеся от нее мышцы, главным образом *m. subscapularis*; между этой последней мышцей и *m. serratus anterior* образуется шелевидное пространство, которое служит непосредственным продолжением *cavi axillaris*. Это шелевидное простран-

ство имеет чрезвычайно большое значение в патологии флегмон подмышечной области: это опаснейшее место по застою гноя. Узкая латеральная стенка *cavi axillaris* образована медиальной поверхностью плеча с расположенными на ней двумя мышцами: *caput breve m. bicipitis* и *m. coracobrachialis*. Вдоль этих мышц при запущенных флегмонах подмышечной ямки нередко образуются затеки гноя на плечо. Так было, очевидно, и у нашего больного, ибо один из двух сделанных врачом разрезов расположен на медиальной стороне плеча. Под ключицей, вдоль больших сосудов и нервных стволов плечевого сплетения, клетчатка подмышечной области свободно сообщается с клетчаткой бокового шейного треугольника, и этим путем гной может проникнуть из подмышечной области в надключичную ямку. В задней стенке подмышечной впадины между мышцами имеются два важных отверстия, через которые проходят сосуды и нервы из подмышечной области в дельтовидную и лопаточную. Отверстия эти носят названия: *foramen quadrilaterum* и *foramen trilaterum*. Они образуются между *m. teres major* и *t. teres minor*; нижние концы этих мышц начинаются вблизи угла лопатки и подмышечного края ее, а затем, постепенно расходясь одна от другой, прикрепляются к большому бугру (*m. teres minor*) и к *crista tuberculi minoris* плечевой кости

(*m. teres major*). Треугольный промежуток, остающийся между этими мышцами, пересекается поднимающейся вверх длинной головкой *m. tricipitis brachii* и таким образом делится на квадратную латеральную часть (*foramen quadrilaterum*) и треугольную медиальную (*foramen trilaterum*, рис. 49). Через *foramen quadrilaterum* проходят из *cavum axillare* под дельтовидную мышцу *a. axillaris* и *a. circumflexa humeri posterior*, а через *foramen trilaterum* — *a. subscapularis* с сопровождающими ее венами. Вдоль этих сосудов и нерва клетчатка *cavi axillaris* сообщается с клетчаткой *regionis deltoideae* и *regionis scapularis posterioris*; этим путем может происходить распространение гноя при флегмонах подмышечной ямки.

Руководствуясь этими анатомическими сведениями, как представим мы себе локализацию нагноения у больного Альмамеда? Ясно, что флегмона подмышечной ямки распространилась высоко, до самой верхушки ее, так как моренгеймова ямка вполне сглажена и в *spatium subpectorale* образовался обширный гнойный затек на всем протяжении большой грудной мышцы: имел место также затек на медиальную поверхность плеча, вскрытый уже врачом. Признаков затека назад, в лопаточную или дельтовидную область, нет. Надо представить себе подмышечную ямку сплошь наполненной жидким гноем, среди которого, точно отпрепарованные, проходят крупные сосуды и нервы.

Такой диагноз вполне закончен и может дать ответ на поставленный нами вопрос о способе оперативного лечения и о необходимой мере его радикальности. Однако с теоретической точки зрения необходимо принять в расчет возможность и другого объяснения всей картины болезни у данного больного. Обсуждая возможные причины первичного скопления гноя в *spatium subpectorale*, мы не приняли в расчет возможности холодного гнойника в этой области. Такие гнойники грудной стенки весьма нередки, и огромное большинство их имеет своим исходным пунктом пораженные туберкулезом ребра. Весьма обычна локализация холодных гнойников под грудной мышцей. Пока гнойник остается замкнутым, а это длится долгое время, он имеет вид характерного полушаровидного выпячивания, обычно безболезненного при ощупывании. В этот период смешать холодный гнойник с флегмоной, конечно, нельзя, но иначе обстоит дело в поздний период, когда гнойник вскрывается и образует свищи. Из *spatium subpectorale* такой гнойник легко может распространиться в подмышечную ямку и вскрыться где-либо в области основания последней. После вскрытия гнойника обычно быстро присоединяется вторичная инфекция. Больного начинает лихорадить, пульс учащается, и общее состояние прогрессивно ухудшается. Вся картина болезни в таких случаях может быть чрезвычайно похожа на запущенную и самостоятельно вскрывшуюся флегмону подмышечной области. Дело не ограничивается только сходством клинической картины, она доходит до тождества по существу: туберкулез ребра осложнился вторичной флегмоной *spatii subpectoralis* и *cavi axillaris*. Распознать сущность болезни в таких случаях можно только по анамнезу, в котором найдем ясные указания на предшествующий холодный гнойник грудной стенки. Анамнез у Альмамеда совершенно неизвестен, и потому нет возможности исключить и только что описанное возникновение болезни. Это, однако, не имеет существенного значения, ибо, как бы ни началась болезнь, имеем ли мы дело с первичной или вторичной флегмоной, это нисколько не изменяет плана наших лечебных

мероприятий. Сущность этого плана сводится к необходимости широко раскрыть все те места, где может застаиваться гной, и дать ему свободный сток.

На следующий день по поступлении больного я произвел ему операцию под хлороформным наркозом. Сделаны широкие разрезы у нижнего и медиального краев большой грудной мышцы и под ключицей, расширен разрез на плече и через все эти разрезы обследованы пути распространения гноя: он помещался под большой грудной мышцей, на всем ее протяжении, и в подмышечной ямке до самой верхушки последней. Казалось, что разрезы дали вполне свободный сток гноя из всех закоулков через введенные в них марлевые выпускники и дренажные трубки, и тем не менее температура у больного после операции повышалась до 38,3-39,6°, пульс был част и слаб, общее состояние плохое, из ран при перевязках вытекал в большом количестве гной, застаивавшийся в подмышечной ямке. От чего могло это зависеть? Очевидно, где-то застаивался гной и необходимо было выяснить, где именно. При изложении анатомических сведений о стенках подмышечной ямки мы указали, что наиболее опасным в этом отношении является шелевидный промежуток между *m. subscapularis* и *t. serratus anterior*, и потому поиски должны быть направлены в первую очередь сюда.

Через неделю после первой операции, 3/1 1920 г. была сделана вторая операция под эфирным наркозом. Разрез у нижнего края большой грудной мышцы соединен с разрезом на плече и перерезаны большая и малая грудные мышцы вместе с *fascia coracoclavipectoralis* вблизи мест их прикрепления к плечевой кости и клювовидному отростку. Таким образом вся подмышечная область была широко раскрыта путем рассечения ее передней стенки, и все закоулки стали доступными для исследования. Найден застой гноя в самой верхушке подмышечной ямки и под лопаткой (между *m. subscapularis* и *t. serratus anterior*).

Возникла чрезвычайно важная задача — дренировать эти затеки гноя, стоявшие в непосредственной связи друг с другом. Задачу эту можно выполнить тремя способами. Можно ввести дренажную трубку под лопатку через разрез у позвоночного края ее. Разрез этот должен проникать через три мышцы: *m. trapezius*, *m. rhomboideus major* и *t. serratus anterior*. Так поступил я и в данном случае, но не было гарантии, что дренажная трубка, косо проходящая под лопатку, не будет сдавлена между последней и грудной стенкой. Ввиду этого вторую дренажную трубку я провел насквозь через лопатку, сделав небольшие разрезы в мышцах, расположенных на передней и задней ее поверхностях (*m. infraspinatus* и *t. subscapularis*), и сделав долотом круглое отверстие в самой лопатке. Сток гноя получился превосходный.

У другой больной с обширной флегмоной подмышечной ямки я той же цели достиг иным способом: дренажную трубку в подлопаточный промежуток я провел через *foramen trilaterum*. Разрез был сделан сзади, найден край *m. teretis minoris*, и дальше тупым путем пройдена клетчатка, выполнявшая *foramen trilaterum*, и плотная фасция, замыкавшая это отверстие спереди. Больная быстро выздоровела.

Иначе шло дело у больного Альмамеда. Несмотря на самое совершенное дренирование всех закоулков и широчайшее вскрытие всей подмышечной области, состояние больного не улучшалось и высокая температура держалась.

лась. 6/1 сделано вливание в вену 2% раствора колларгола (10 мл), но никакого заметного действия это не оказало. Температура продолжала резко колебаться, и только с 13/1 стала субфебрильной. Больной все больше и больше слабел, а истечение гноя из ран было все еще очень обильным. Положение было отчаянное, — было ясно, что больной умрет, если не удастся прекратить нагноение. Для этого оставалось последнее героическое средство — удаление всего плечевого пояса, руки с лопаткой и ключицей. Если бы больной перенес эту крайне тяжелую операцию, то вместо тех участков подмышечной области, в которых продолжалось нагноение, несмотря на дренажи, получилась бы гладкая поверхность грудной стенки, на которой нагноение должно было бы быстро затихнуть. Больной, однако, отказался от этой операции. Истечение гноя стало постепенно уменьшаться, и раны приняли хороший вид, нигде нельзя было найти задержки гноя. Однако общее состояние больного прогрессивно ухудшалось, и 26/1 он умер. При вскрытии найдено только резко выраженное перерождение сердечной мышцы; все остальные органы вполне здоровы. Задержки гноя нигде нет. Заключение очевидно: произведенная нами вполне рациональная операция спасла бы больного, если бы была сделана своевременно, но он поступил в отделение слишком поздно.

Такая операция при знании анатомии не представляет никаких трудностей и опасностей, но только при флегмонах обыкновенного типа. Однако именно в подмышечной области приходится наблюдать особую форму хронически протекающих нагноений, сопровождающихся резко выраженным склерозом мышц и клетчатки подмышечной ямки. Гнойники оказываются тогда замурованными в толстых слоях фиброзной ткани, среди которой проходят крупные кровеносные сосуды и важные нервные стволы. При таких условиях операция становится чрезвычайно трудной и очень опасной, ибо препаровка сосудов и нервов невозможна, и при рассечении фиброзных слоев они могут быть легко поранены. Тем не менее и здесь только самая радикальная операция может спасти больного.

Первый случай такого рода мне пришлось наблюдать в 1918 г., когда я был еще мало знаком с флегмонами подмышечной области. История болезни представляет большой интерес.

Девушка, 19 лет, тяжело больна уже 5 месяцев. Болезнь началась как неопределенное лихорадочное заболевание, похожее на брюшной тиф. В течение месяца температура была 39-40°. Скорее после начала болезни появились боли в области левого плечевого сустава, а месяца через 1/4-2 была замечена твердая припухлость в верхней части подмышечной ямки. Болезнь осложнилась тяжелым множественным невритом и кратковременным корсаковским психозом. В первый и последний месяцы у больной рвота после каждого приема пищи и полное отвращение к еде. В течение последнего месяца больную снова лихорадит, и по вечерам температура повышается до 38,5°. Девушка прежде отличалась большой силой и цветущим здоровьем, а теперь очень истощена и слаба. Во всей области левой грудной мышцы и в подмышечной ямке очень твердая и крайне болезненная припухлость, сдавливающая сосуды и нервы. В плече сильные боли; рука отекая, пассивные движения ею чрезвычайно болезненны, активные же возможны только в пальцах. Ноги сведены в коленных суставах, которые очень болезненны; оба малоберцовых нерва парализованы. Распознан гнойник в толще плотного инфильтрата подмышечной ямки и 2/1 под хлороформным наркозом сделан разрез вдоль нижнего края грудной мышцы. Среди инфильтрата хрящевой плотности действительно найден гнойник величиной со сливу, но инфильтрат оказался подозрительным в отношении саркомы, и потому из него вырезаны кусочки для микроскопического исследования. Однако под микроскопом обнаружена только рубцовая соединительная ткань, в которой замурованы лимфатические железки. После операции боли в плече совсем прошли, и рана стала медленно

заживать. Однако через 10 дней снова появились боли в плече, температура, бывшая после операции нормальной, поднялась до 38°, вскрылась уже близкая к заживлению рана, и из нее вытекло около столовой ложки гноя. Рана обследована пальцем, но никаких карманов в ней не найдено. Наступило резкое ухудшение. Высокая (около 40°) резко ремиттирующая температура и боли в плече лишали больного сна. Через месяц, 1/II, сделан разрез под ключицей, как для перевязки а. axillaris, и из него проведена дренажная трубка в разрез вдоль нижнего края грудной мышцы. Результата никакого. Дренажную трубку постепенно укорачивали; по удалении ее остался свищ, из которого выделялось много гноя. Еще через месяц, 2/Ш, произведена, наконец, радикальная операция, которую следовало сделать 2 месяца назад. Перерезаны большая и малая грудные мышцы, и в рубцовой ткани, выполнявшей всю подмышечную ямку, найдены очень узкие и извилистые гнойные ходы; они рассечены на всем протяжении и привели к большому гнойнику, помешавшему между лопаткой и грудной стенкой. Дренаж сквозь лопатку и два других, вдоль сосудисто-нервного пучка. Улучшения не дала и эта операция, безрезультатным осталось и внутреннее введение колларгола. Температура приняла резко выраженный пиемический характер, в крови были найдены стрептококки. Через 2 недели больная умерла.

Второй подобный случай относится к больному 50 лет, 2 года страдавшему бугорчаткой подмышечных желез с гнойным размягчением их. После повторного вскрытия гнойников врачами хронически протекавшая вторичная инфекция вызвала склероз всей клетчатки подмышечной ямки с образованием множества свищей. За последние 2 месяца вторичная инфекция резко обострилась, и общее состояние больного очень ухудшилось. При операции была рассечена на всем протяжении передняя стенка подмышечной ямки (большая и малая грудные мышцы и fascia coraco-claviopectoralis). Грудная мышца оказалась настолько перерожденной, склерозированной и пронизанной гнойными ходами, что довольно значительную часть ее пришлось вырезать. В фиброзной ткани, окружавшей сосуды и нервы, найдено много извилистых гнойных ходов и замурованные творожистые очаги и гнойники. Широко раскрытая рана, получившаяся после вскрытия всех гнойных ходов и вырезания их стенок, выполнена йодоформной марлей. Кровотечение при операции было небольшое, наркоз протекал отлично, и для него было употреблено только 160 мл эфира, тем не менее вечером в день операции больной умер. При вскрытии в легких не найдено никаких следов бугорчатки, хотя больной много лет кашлял и по ночам потел. Мышца сердца в хорошем состоянии. По заключению прозектора смерть последовала от паралича сердца.

В разобранных нами трех историях болезни мы имеем дело с редкими и исключительно тяжелыми случаями склерозирующей флегмоны, Вообще же флегмоны подмышечной и субпекторальной области в большинстве случаев не так опасны. Однако легкие случаи аденофлегмон, когда образуется ограниченное скопление гноя в основании подмышечной ямки, дающее флюктуирующую полушаровидную опухоль, когда ясен диагноз и простой разрез приводит к быстрому излечению, далеко не часты. Впрочем, даже и в таких случаях диагноз не всегда бывает прост и ясен. Вот пример.

У ребенка 11 лет в период выздоровления от кори 3 недели тому назад появилась болезненная твердая припухлость в левой подмышечной ямке, над краем большой грудной мышцы. В первые дни температура была повышена, но потом стала нормальной. Опухоль постепенно увеличивалась и распространялась назад, в подмышечную ямку. Теперь она почти достигла величины куриного яйца, плотна, немного подвижна и более похожа на пакет туберкулезных желез, чем на обыкновенный гнойник; только в задней части, достигающей края гл. *latissimi dorsi*, опухоль слегка размягчена и кожа здесь покраснела. Передний край опухоли несколько выступает впереди от края грудной мышцы. Плечо сильно отведено. У меня не было уверенности в том, что это гнойный аденит, осложненный периаденитом, а не нагноив-

шийся пакет туберкулезных желез. Предположению о туберкулезе соответствовала нормальная температура, малая болезненность опухоли и ее подвижность, а также начало болезни после кори, предрасполагающей к туберкулезу. Поэтому надо было быть готовым к строго асептической операции удаления туберкулезных желез. Однако при операции предположение о туберкулезе желез не подтвердилось. Поперечным разрезом Кохера вскрыт гнойник, исходивший из лимфатических желез. Твердость опухоли объяснялась тем, что над гнойником был расположен довольно толстый слой подкожного жира и спаянные, воспаленные лимфатические железы; гной скопился позади них, в глубине подмышечной ямки. Гнойник быстро очистился и зажил.

Большинство больных поступало к нам в более или менее тяжелом состоянии после долгого лечения в амбулаториях традиционными и совершенно бесполезными ихтиоловыми компрессами или мазями, измученные болями и бессонными ночами, ослабленные длительной лихорадкой. У некоторых из них пульс доходил до 140, а температура по вечерам до 40°. Иногда им делали в амбулатории очень маленькие разрезы, после которых не наступало никакого облегчения, а только оставался свищ, из которого ручьем вытекал жидкий гной. При операциях у таких больных мы находили, что вся подмышечная ямка или значительная часть ее наполнена гноем, распрепаровавшим сосуды, нервы и мышцы, а тщательное исследование гнойной полости открывало нередко очень разнообразные, иногда множественные затеки.

На основании собственного опыта и литературных данных мы можем установить, что из подмышечной ямки гной распространяется в виде затеков по следующим направлениям: 1) на медиальную сторону плеча под фасцией и кожей, иногда до самого локтевого сустава; 2) под *m. deltoideus*, начиная от переднего края его; 3) под клювовидный отросток лопатки и к головке плеча; в одном случае я видел распространение такого затека даже под акромиальный отросток; 4) под *m. latissimus dorsi* (причем гной затекает даже в поясничную область) и под наружный край лопатки; 5) под лопатку, в щелевидный промежуток между *m. subscapularis* и *t. serratus anterior*; 6) через *foramen quadrilaterum* и *trilaterum* под фасцию и кожу над *t. latissimus dorsi*, *teres major* и лопаткой; 7) на боковую стенку груди; 8) под большую грудную мышцу; при обычных флегмонах подмышечной ямки этот затек начинается из-под наружного края мышцы и занимает нижнелатеральную часть субпекторального пространства, а при флегмонах, локализующихся в самой верхушке подмышечной области, гной выходит в верхнюю часть субпекторального пространства, под ключицу, вдоль *a. thoracoacromialis*; 9) из верхушки подмышечной ямки гной распространяется вверх, по ходу подключичной артерии и плечевого нервного сплетения, в надключичную область шеи и под край *m. trapezii*.

В 5 из 7 случаев Ношинского, окончившихся смертью при явлениях тяжелого сепсиса, на вскрытии были найдены свежие сращения между плеврой и легким на стороне подмышечной флегмоны, а в 2 случаях — фибринозно-гнойный плеврит. Это надо объяснить микроперфорацией грудной стенки из затека на ней или распространением инфекции по лимфатическим сосудам.

В приведенных выше историях болезней я уже указал, как надо вскрывать и дренировать очень частый и опасный затек между лопаткой и грудной стенкой.

Затек под *m. latissimus dorsi* вскрывается одним или двумя разрезами через всю толщу этой мышцы, смотря по распространению его.

При затеке под *m. deltoideus* делается вертикальный разрез через эту мышцу в передней части ее.

Затеки в надключичной и подключичной областях вскрываются разрезами, параллельными ключице. Разрез над ключицей должен проникать через фасцию и довольно толстый слой жировой клетчатки, лежащий впереди подключичной артерии, так как гной скопится глубоко, у самой артерии и вены. Разрез следует делать по правилам перевязки подключичной артерии.

Подключичный разрез должен проникать через поверхностную фасцию, через всю толщу верхней части большой грудной мышцы и через *fascia coracoclavicularis*. И этот разрез делают по правилам перевязки *a. subclaviae* под ключицей.

Флегмоны подмышечной ямки, почти как правило, начинаются в лимфатических железах, и всего чаще бактерии поступают в них из различных инфекционных очагов верхней конечности. Обычно таковыми являются очень поверхностные гнойные очаги, пиодермиты, легкие ожоги, инфицированные кожные ранки, фурункулы.

Подмышечных желез очень много, и их разделяют на несколько групп по их положению: *gl. brachiales* лежат на латеральной стенке *fossae axillaris*, вдоль нижнего отрезка *a. axillaris*; *gl. thoracales* расположены на боковой стенке груди вблизи края большой грудной мышцы; *gl. subscapulares* лежат в глубине, близ *m. teres major*, возле *a. subscapularis*. Очень важна в клиническом отношении самая верхняя группа, состоящая из 9-12 железок и расположенная в самой глубине подмышечной ямки, под ключицей. Это — *gl. subclaviae*. Очень многочисленна центральная группа желез *gl. centrales*, занимающая центр подмышечной ямки и соединенная своими *vasa afferentia* и *efferentia* со всеми другими группами желез.

Казалось бы, что флегмона должна начинаться от той группы желез, в которую поступают лимфатические сосуды из первичного инфекционного очага. Но я не раз наблюдал парадоксальную во многих отношениях флегмону, при которой такого соответствия не было. У больных я находил воспаленный пакет сильно увеличенных желез на боковой стенке груди или уже сформировавшийся абсцесс на этом месте. Ясно было, что поражены *gl. thoracales*, в которые собирается лимфа из верхней половины брюшной стенки и из грудной стенки, а первичный инфекционный очаг, несомненно давший начало флегмоне, я находил где-нибудь на тыле пальцев или кисти. С другой стороны, при этих флегмонах парадоксальным представляется тот факт, что основание подмышечной ямки имело вполне нормальные свойства при осмотре и ощупывании и не возникала мысль о глубокой флегмоне, а на операции я находил, что вся подмышечная ямка или значительная часть ее наполнена гноем. Для объяснения этой парадоксальности надо предположить, что *gl. brachiales*, в которые поступает лимфа верхней конечности, своими *vasa efferentia* широко сообщаются с центральной группой желез, а последние столь же широко сообщаются с *gl. thoracales*. Из *gl. centrales* образуется глубокая флегмона, а воспаленные *gl. thoracales* дают ясно определяемую опухоль.

Среди лимфатических сосудов верхней конечности есть один, очень важный в патологии флегмон. Он начинается от II и III пальцев и идет не вместе со всеми другими сосудами вдоль *v. brachialis*, а отдельно, вдоль *v. cephalica*, которая проходит по *sulcus deltoideopectoralis* и в глубине моренгеймовой ямки впадает в *v. axillaris*. Вместе с ней направляется в глубину и этот лимфатический сосуд и впадает в одну из подключичных желез.

Таким образом, инфекция из пальцев или с тыла кисти, даже с лучевого края предплечья, как мы это наблюдали, может вызвать аденофлегмону в самой верхней части подмышечной ямки. Такая флегмона часто дает неясные местные симптомы, она мало известна врачам и потому редко правильно распознается. А между тем ранний диагноз и раннее оперативное лечение очень важны, так как эти флегмоны часто протекают при явлениях тяжело-го сепсиса и приводят к смертельному исходу. Из литературы известно, что подключичную флегмону *fossae axillaris* часто принимали за различные инфекционные болезни — грипп, малярию, тиф, суставной ревматизм, воспаление плечевого сустава, пневмонию, миозит и пр. Однако симптомы этой опасной флегмоны достаточно ясны. Прежде всего надо уделить большое внимание анамнестическому указанию больного на то, что за 1—2 недели до начала болезни у него был какой-либо поверхностный, часто очень незначительный гнойный очажок на пальцах, особенно на II и III, на тыле кисти или на предплечье, тщательно расспрашивать об этом, если этого больной сам не напоминает, и искать следы пиодермита на руке. На фоне общих тяжелых симптомов септической инфекции мало обращают на себя внимание, но очень важны, местные симптомы. Из них на первом плане надо поставить приведение руки к груди и невозможность отвести ее; попытка отведения вызывает сильную боль и протест больного. Кроме того, в моренгеймовой ямке, а нередко и в подключичной области имеется твердая болезненная воспалительная опухоль, иногда даже флюктуация. Ношинский указывает, что с самого начала болезни можно найти типичные болевые точки под ключицей на 1 см кнутри от *linea axillaris anterior* и во втором межреберье, несколько кнаружи от *linea medioclavicularis*. Эти точки соответствуют положению первично пораженных групп желез. Важно, конечно, исследование крови. Рёделиус (*Rodelius*) советует искать эту флегмону во всех неясных случаях сепсиса. Однако, с другой стороны, нельзя считать септические симптомы обязательными при верхушечных флегмонах подмышечной ямки; я наблюдал не раз больных, у которых при относительно недурном общем состоянии имелась не очень высокая температура и не слишком частый пульс.

Скопление гноя в вершине подмышечной ямки может быть отграничено спайками от нижних двух третей ее, но могут образоваться и затеки, как это было в следующем случае.

Мальчик недели 3 тому назад ушиб кисть правой руки. На тыле кисти была гнойящаяся ссадина, которая скоро зажила. Дней 10 тому назад появились боли и небольшая опухоль в области грудной мышцы. Опухоль постепенно увеличивалась и была очень болезненна при ощупывании. Вследствие болей движения руки были очень затруднены. При поступлении больного в Ташкентский институт неотложной помощи 1/VIII 1935 г. температура была 39°, а пульс 120. Ниже наружной половины ключицы, соответственно передней стенке подмышечной ямки, большая флюктуирующая опухоль. Основание подмышечной ямки несколько не изменено. Рука почти свободно отводится до горизонтальной плоскости. При ясной флюктуации и свободном отведении руки казалось трудным допустить, что флегмона локализуется в верхней части подмышечной ямки. Однако при операции, произведенной 3/VIII, оказалось, что это именно так. Был сделан разрез, параллельный наружной половине ключицы. Под большой грудной мышцей имелось много гноя, и казалось, что этим дело ограничивается. Однако при внимательном ощупывании дна гнойной полости было замечено маленькое отверстие, легко расширившееся под давлением пальца, который попал в подмышечную ямку, и оттуда хлынула новая волна гноя. Флегмона занимала всю верхушку подмышечной ямки, снаружи от *plexus brachialis* и *a. axillaris*. Из этой флегмоны и образовался гнойный затек в верхнюю часть субпекторального пространства, вскрытый в первую очередь. Другой большой затек был найден в надключичной ямке и даже под передней частью *m. trapezii*. Выше

ключицы надо было сделать второй разрез. В надключичном затеке ясно определялись *a. transversa scapulae* и *p. suprascapularis*. В среднюю и нижнюю часть подмышечной ямки флегмона не распространялась. Уже через 12 дней после операции мальчик был выписан выздоровевшим с полосками грануляций на местах разрезов и со свободными движениями руки.

Как я говорил, при субпекторальной флегмоне рука всегда бывает приведена к туловищу и отвести ее можно только под наркозом. Это понятно, ибо при отведении руки натягивается большая грудная мышца и сдавливается находящийся под ней гнойник. У мальчика, о котором мы только что говорили, рука, однако, свободно отводилась. Это легко объясняется тем, что субпекторальная флегмона не была у него замкнутой, а сообщалась с флегмоной в подмышечной ямке и с затеком на шее, куда и мог свободно переливаться гной при напряжении грудной мышцы.

Субпекторальные флегмоны в редких случаях бывают первичными, так как в рыхлой клетчатке под большой грудной мышцей проходят лимфатические сосуды и нередко встречаются расположенные по ходу их железки, из которых может начаться флегмона. Однако в большинстве случаев субпекторальная флегмона комбинируется с флегмоной подмышечной ямки и должна быть рассматриваема как затек из нее. Поэтому при операции всегда необходимо обследовать и субпекторальное пространство. Это легко доступно из большого разреза вдоль всего наружного края грудной мышцы, которым обычно вскрываются подмышечные флегмоны.

Мне очень запомнился случай септического начала подмышечной аденофлегмоны у 7-летней девочки, у которой среди полного здоровья начались ознобы с повышением температуры по вечерам до 40,3°. По утрам она была жизнерадостна и весела, а по ночам бредила. Не сразу удалось узнать, что она чувствует боль в подмышечной ямке. Я нашел очень небольшой пакет воспаленных желез на медиальной стенке подмышечной ямки, вблизи края грудной мышцы. При операции был разрезан небольшой пакет *gl. thoracales*, и из него вытекло около 3 мл густого гноя. Девочка быстро выздоровела, а без раннего диагноза и операции у нее, несомненно, развилась бы тяжелая септическая флегмона подмышечной ямки.

Самые банальные гнойники подмышечной ямки, относящиеся к ведению амбулаторных хирургов, исходят из потовых желез, которых так много в этой области; они носят название гидраденита, а в просторечье их очень метко, хотя и неблагозвучно, называют «сучье вымя». Это целый ряд (иногда до 20) параллельно расположенных поперек подмышечной ямки продолговатых возвышений розового цвета, очень болезненных и мучительных для больного. Обычно на целый месяц и даже больше больной теряет работоспособность. Хуже всего то, что гидраденит чрезвычайно легко рецидивирует и многие больные страдают им по 10-30 раз. Ясно поэтому, как важно избавить их от этой тягостной болезни; однако общеизвестно, что результаты консервативного и оперативного лечения при этом заболевании далеко не блестящи.

В начальных, более легких случаях спиртовые компрессы нередко быстро облегчают и излечивают, но при уже развитых гнойниках необходимо оперативное лечение. Простые разрезы, особенно если они недостаточно глубоки и обширны, дают настолько неудовлетворительные результаты, что многие врачи считают их бесполезными, а больные с трудом соглашаются на операцию.

Главной причиной такой плохой репутации оперативного лечения гидраденитов я считаю нежелание или неумение применять полную анестезию, без которой операция не может быть сделана радикально. А радикализм, близкий к тому, какой необходим при оперировании карбункулов, совершенно необходим во многих случаях гидраденита.

Дело в том, что в патологоанатомическом отношении гнойники при гидрадените очень напоминают гнойное пропитывание клетчатки при карбункуле, разница состоит в том, что здесь нет омертвения клетчатки, столь характерного для карбункула. Гнойники при гидрадените скорее можно назвать воспалительными инфильтратами, так как продолговатые возвышения «сучьего вымени» состоят из уплотненной, пропитанной экссудатом и нафаршированной множеством мелких гнойничков подкожной жировой клетчатки. При простом разрезе большинство этих гнойничков остается в стороне от него и продолжает развиваться. *Необходимо полностью вырезать всю инфильтрированную клетчатку, как при карбункуле.*

Операция начинается широким и глубоким разрезом не только во всю длину и глубину инфильтрата, но даже дальше, в здоровых тканях. Рану растягивают крючками, и всю воспаленную жировую клетчатку вырезают путем тщательной препаровки. При этом необходима осторожность, так как нередко воспалительный инфильтрат простирается глубже подкожной фасции и возможно ранение а. axillaris или ее ветвей.

Даже при очень обширном распространении гидраденита, когда таким способом приходится оперировать целый ряд гнойников, мне всегда удавалось обходиться местной анестезией по регионарно-инфильтрационному способу, причем необходимо израсходовать около 50 мл 0,5% новокаина с адреналином.

Операция иногда выходит довольно большая и кропотливая, но результаты ее положительно блестящи: при первой перевязке рана оказывается совершенно чистой и в несколько дней заживает тонким рубцом, а больной непосредственно после операции чувствует себя излеченным.

С тех пор как я стал так радикально оперировать гидрадениты, я не вижу никакой нужды в аутогемотерапии и вакцинации, рекомендованных в помощь простым разрезам.

Не всегда, впрочем, гнойники при гидрадените имеют характер гнойной инфильтрации, нередко они оказываются обыкновенными абсцессами. Тогда, конечно, достаточны простые разрезы.

Имеются сообщения о том, что при гидраденитах отличные результаты дают инъекции крови под основание воспалительной опухоли по способу Левена, о котором мы упоминали в главе о карбункулах и фурункулах¹.

¹ Введение пенициллина в воспалительный инфильтрат при гидраденитах дает очень хороший лечебный результат. Инъекции пенициллина приходится делать иногда неоднократно, так как нет гарантии, что при затихания воспалительного процесса в одном участке не может появиться уплотнения в другом. В современных условиях к радикальным операциям в модификации, рекомендуемой проф. В. Ф. Войно-Ясенецким, приходится прибегать редко. Иногда все же необходимо сделать разрезы, если, несмотря на применение антибиотиков, произойдет гнойное расплавление тканей.

Способ Левена теперь не применяют (*Ред.*).

Более эффективно внутримышечное или внутривенное введение полусинтетических антибиотиков или цефалоспоринов. Инъекция в инфильтрат весьма болезненна (*Ред. IV*).

ГЛАВА XI

ГНОЙНЫЕ ВОСПАЛЕНИЯ В ОБЛАСТИ ПЛЕЧЕВОГО СУСТАВА

В Ташкентскую городскую больницу 15/ХИ 1921 г. поступил больной Шир-Хан М., 49 лет, с многочисленными ножевыми ранениями лица, груди и плечевого сустава, полученными 20 дней тому назад. Поверхностные раны лица и груди гораздо больше привлекали внимание больного, чем рана в области правого плечевого сустава, однако последняя до сих пор зияет и сильно гноится, тогда как остальные раны отлично зажили. Она расположена непосредственно под передним углом акромиального отростка и имеет длину 2,5 см. Уже вскоре после ранения больной заметил, что он не может двигать правой рукой в плечевом суставе, и теперь сустав неподвижен, ибо больной тщательно охраняет его от всяких движений, а всякая попытка отвести или поднять руку причиняет сильную боль. Больной худ и слаб, чувствует себя плохо, температура 39,7°, пульс 120. Исследования внутренних органов показывают, что все они в порядке, и, конечно, все наше внимание должно быть сосредоточено на ране в области плечевого сустава.

Почему я не говорю, однако, прямо о ране плечевого сустава? Потому, конечно, что необходимо иметь достаточное основание для решения вопроса о том, проникает ли рана в сустав или нет. Неопытным и начинающим всегда кажется, что вопрос этот можно решить зондированием раны, ибо вообще зондирование представляется им важным, даже основным методом для определения направления и глубины всяких вообще ран. Такое мнение представляет пережиток старинных взглядов, некогда господствовавших среди хирургов.

Зондирование ран в прежнее время считалось необходимым, имело широчайшее применение и причиняло неисчислимые бедствия больным и хирургам, а пользы от него было чрезвычайно мало. Зондирование редко может дать сколько-нибудь ценное указание, потому что раневой канал, разумеется, не остается прямым и свободно проходимым для зонда; поврежденные мышцы сокращаются, каждая в различной мере, смещенные ножом или пулей сосуды или нервы возвращаются на свое место, и вводимый в рану зонд, конечно, не попадает в глубину канала, различные отрезки которого смещены в разные стороны. Гораздо лучше, чем зондом, можно исследовать раневой канал пальцем, но при этом еще более возрастает опасность, возникающая при всяком зондировании раны, а именно опасность занесения инфекции в глубину раневого канала. Эта опасность настолько грозна, а результаты, получаемые при зондировании раны, настолько ничтожны, что уже давно хирурги до крайности ограничили исследование ран зондом и пальцем, а зондирование свежих огнестрельных ран считается в современной хирургии совершенно недопустимым. Исследование ран вообще, когда оно необходимо, должно производиться в форме чисто анатомической операции, а никак не зондированием или ощупыванием ран вслепую¹.

Итак, мы не станем зондировать рану у М., а попробуем решить вопрос

¹ По мнению редактора, исследование инфицированного раневого канала пальцем в стерильной перчатке и с соблюдением асептических предосторожностей может оказаться полезным, так как позволяет составить представление о глубине и направлении раневого канала, а иногда дает возможность определить наличие инородных тел (пули и осколки снаряда, костные отломки). Такое исследование следует делать перед операцией, и тогда оно ничуть не вредит больному. Конечно, исследование раны пальцем допустимо лишь в тех случаях, когда другие клинические признаки не дают возможности уточнить диагноз и не позволяют составить представление об объеме предстоящего оперативного вмешательства (Ред.).

о глубине ее другим путем. Из раны уже 3 недели вытекает в большом количестве жидкий гной, и, следовательно, где-то в глубине, несомненно, имеется значительное скопление его. Простой осмотр раны показывает, что она проникает через всю толщу дельтовидной мышцы, и поэтому скопление гноя мы должны искать или под этой мышцей, или в плечевом суставе.

Каким же образом может образоваться скопление гноя под дельтовидной мышцей вообще? Я могу указать три источника нагноения. Во-первых, причиной нагноения может быть остеомиелит верхнего конца плечевой кости, и именно верхний метафиз кости в огромном большинстве случаев поражается при остеомиелите плечевой кости; остеомиелит же нижнего конца кости представляет большую редкость. Вся верхняя треть плечевой кости покрыта дельтовидной мышцей, и если гной, скопившийся под надкостницей, выйдет за пределы последней, то он разольется под дельтовидной мышцей в *spatium subdeltoideum*. Во-вторых, такая же флегмона под дельтовидной мышцей может, конечно, образоваться и первично, как всякая глубокая флегмона при повреждениях, или же гематогенным и лимфогенным путями. В-третьих, наконец, поддельтовидная флегмона может быть исходом первичного гнойного воспаления одной из слизистых сумок, расположенных в области плечевого сустава. О таких весьма важных флегмонах у нас будет речь впереди; теперь нам нечего говорить о них, ибо, конечно, не воспаление слизистой сумки и не остеомиелит плечевой кости лежат в основе болезни М., а ранение ножом.

Вопрос состоит только в том: имеем ли мы дело с травматической флегмоной поддельтовидного пространства или же с гнойным воспалением плечевого сустава? Решить этот вопрос нетрудно. Ничего похожего на флегмону мы не имеем: конфигурация дельтовидной области очень мало изменена, кожа имеет нормальный вид, а при ощупывании получается почти такое же ощущение, как при исследовании здоровой дельтовидной мышцы. Подробно о флегмоне дельтовидной области у нас будет речь дальше, и тогда вы увидите, насколько ярки и характерны признаки ее. Теперь же обратимся к самым важным и решающим вопросам симптомам, которые мы нашли у больного М. Всякое движение в плечевом суставе стало невозможным вскоре после ранения, и при перемене больным положения из раны вытекает большое количество жидкого гноя. Эти признаки с несомненностью указывают на то, что сустав поврежден и наполнен гноем. Конечно, ограничение подвижности плечевого сустава неизбежно наступает и при всяком воспалении в плечевой области, при всяком скоплении гноя в поддельтовидном пространстве, но при этих условиях оно не бывает столь полным, а боль при пассивных движениях столь сильной, как при гнойном воспалении плечевого сустава.

Итак, диагноз ясен; ясно также, что жизнь больного находится в чрезвычайной опасности, ибо уже 3 недели длится гнойное воспаление большого сустава, а это почти предельный срок: самое большее через неделю больной, конечно, умрет. Перед нами встает трудная задача остановить грозный гнойный процесс полным и целесообразным дренированием сустава. Вы видите, что того отверстия в суставной сумке, которое было сделано ножом бандита, совершенно недостаточно для стока гноя, а между тем отверстие это расположено как раз там, где и хирурги делают артротомический разрез Лангенбека. Разрез этот, дающий отличный доступ к головке плечевой кости при резекции ее, совершенно не пригоден для дренирования наполненно-

го гноем сустава, ибо через него вы не введете дренажной трубки в наиболее отлогое место суставной полости, а если бы даже и ввели, то при лежащем положении больного гной должен был бы вытекать снизу вверх. Уже это последнее соображение определяет место для вскрытия сустава при гнойном воспалении его: разрез должен быть сделан сзади, чтобы при лежащем положении больного гной мог вытекать вниз. Кроме того, если вы исследуете анатомически суставную сумку и полость ее, то найдете, что самое просторное место этой полости соответствует заднемедиальной части ее, ибо только здесь довольно свободно помещается палец при отведении плеча под углом приблизительно в 50-60°. Именно в таком положении устанавливается само собой плечо при максимальном наполнении суставной сумки жидкостью, как это выяснено старинными опытами Бонэ. При наполнении жидкостью растягиваются главным образом медиальная и задняя части суставной сумки, ибо спереди и сверху растяжению ее мешают сухожилия *mm. subscapularis, supraspinati, infraspinati, teretis minoris* и *lig. coracohumerale*. Впереди головки и выше нее вы не можете ввести палец, а следовательно, и не можете ввести дренажную трубку; только ниже анатомической шейки плеча и кнутри от нее в полости сустава остается место для дренажной трубки, и как раз здесь скопляется гной в наибольшем количестве.

Итак, не только по физическим, но и по анатомическим условиям сустав должен быть вскрыт сзади. Как это выполнить? Надо, конечно, проложить путь через те мышцы, которые покрывают сустав сзади, и принять в соображение нервы и сосуды, которые могут быть при этом повреждены.

Необходимо пройти два слоя мышц: первый состоит из дельтовидной мышцы, задняя часть которой состоит из косых волокон, начинающихся на лопаточной кости и направляющихся вниз и кнаружи, к *tuberositas deltoidea* плечевой кости. По общему хирургическому правилу разрез должен быть сделан вдоль направления волокон мышцы, чтобы повреждение ее было минимальным.

Итак, мы сделаем косой разрез достаточной длины для того, чтобы ориентироваться при дальнейшем ходе операции. Можем ли мы, однако, располагать полной свободой действий при этом разрезе и руководствоваться лишь соображениями удобства? Конечно нет, ибо как раз здесь по внутренней поверхности дельтовидной мышцы проходит *p. axillaris*, предназначенный для ее иннервации, в сопровождении довольно крупной *a. circumflexa humeri posterior* и одноименной вены. Паралич дельтовидной мышцы, который был бы неизбежным следствием перерезки *p. axillaris*, представляет весьма тяжелое увечье, ибо не только большой потеряет способность отводить и поднимать руку, но и плечевой сустав станет болтающимся, ибо нормальный тонус дельтовидной мышцы и трех мышц, идущих с задней поверхности лопатки к большому бугру плечевой кости (*mm. supraspinatus, infraspinatus* и *teres minor*), играет весьма важную роль в механике плечевого сустава: при расслаблении этих укрепляющих сустав мышц головка плеча отходит от суставной ямки лопатки и капсула сустава сильно растягивается. Поэтому весьма важно знать топографию *p. axillaris* и помнить, что он проходит на расстоянии 6 см книзу от заднего угла акромиального отростка лопатки, поэтому разрез никоим образом не должен доходить до этого уровня. Помимо направления и длины разреза через дельтовидную мышцу, необходимо точно определить расположение его, ибо он должен привести нас как раз к

заднемедиальному отделу суставной сумки и не отклониться в сторону. Эта цель будет достигнута, если середина косога разреза пересечет вертикальную линию, проходящую через задний угол акромиального отростка, на 4 см ниже последнего. Сделав такой разрез и раздвинув края раны крючками Фарабефа, вы увидите второй слой мышц, состоящий из *m. infraspinatus* и *t. teres minor*. Их волокна расположены в косом направлении, близком к поперечному, и потому, если бы вы вздумали сделать вертикальный разрез через них, то почти целиком перерезали бы поперек обе мышцы. Иногда бывает довольно ясно виден шелевидный промежуток между обеими мышцами, и тогда, конечно, вы должны использовать его, чтобы проникнуть к суставной сумке, лежащей непосредственно под мышцами. Если, однако, вы не видите этого промежутка и не можете раздвинуть мышцы тупым путем, то сделайте в них небольшой разрез, параллельный их волокнам, т. е. почти поперечный. Остается вскрыть в том же направлении суставную сумку, и из нее потечет гной. Отведя плечо больного, введите в сустав палец, и если он свободно помещается в полости сустава, то остается лишь ввести дренажную трубку и уменьшить двумя-тремя швами рану дельтовидной мышцы. После такой операции рука должна быть фиксирована при помощи картонно-гипсового или проволочного треугольника Мидельдорфа в положении отведения под углом около 50° , ибо только при таком положении дренажная трубка не будет придавлена головкой плеча¹.

Так намерен был я поступить, приступая к операции у М. на следующий день после его поступления в больницу.

Сперва я расширил переднюю рану и нашел в полости сустава немного гноя. Головка плечевой кости оказалась почти неизменной, и только на границах хрящевой поверхности ее и по сухожилию *m. bicipitis brachii* разрослись дряблые грануляции. Такое исследование было необходимо для того, чтобы выяснить, не нужно ли будет вместо артротомии сделать резекцию плечевой головки; если бы хрящевой покров ее оказался глубоко изъеденным, чего легко было ожидать при трехнедельной давности болезни, то, конечно, надо было бы отпилить головку, т. е. произвести типичную резекцию сустава. Найдя головку неповрежденной, я вскрыл сустав сзади, по только что описанному способу, но, к моему удивлению, оказалось, что полость суставной сумки была очень мала и дренажная трубка, введенная в заднемедиальный отдел ее, совсем сдавливалась плечевой головкой. Была ли это анатомическая особенность данного случая или суставная сумка сморщилась и потеряла свою растяжимость вследствие длительного воспаления, я не могу сказать, но во всяком случае мне не оставалось ничего другого, как резецировать плечевую головку, чтобы таким образом превратить иделевидную полость сустава в широкую и легко дренируемую. Для резекции сустава передняя рана была расширена вниз, и получился разрез Лангенбека. Дренажная трубка выведена через задний разрез, из передней раны вся полость сустава выполнена йодоформной марлей. Рука иммобилизована крахмальной

¹ Иммобилизация с помощью треугольника Мидельдорфа придает конечности функционально невыгодное положение. Наилучшим видом иммобилизации является гипсовая повязка в положении отведения плеча до 90° и установки его на 15° впереди от фронтальной плоскости. Предплечье должно быть согнуто в локтевом суставе до прямого угла и находиться в среднем положении между пронацией и супинацией. Такое положение конечности наиболее выгодно в интересах максимального сохранения функции, если останется анкилоз или тугоподвижность плечевого сустава (*Ред.*).

повязкой Дезо¹. На следующий день температура 38,8°, пульс 148. Инъекции камфоры и вливание солевого раствора не улучшили пульса, и на 4-й день после операции больной умер. Оперативная помощь опоздала.

Разбирая предыдущий случай, мы коснулись вопроса о флегмонах дельтовидной области и говорили о причинах, вследствие которых могут образоваться гнойные скопления в *spatium subdeltoideum*. К ним надо прибавить еще одну возможность, о которой уместно упомянуть именно теперь, когда мы закончили рассмотрение вопроса о гнойном воспалении плечевого сустава. Дело в том, что при гнойном омартрите², как и при всяком другом гнойном артрите, гной может выйти за пределы суставной сумки и образовать параартикулярные затеки. Это, конечно, происходит в тех местах, где фиброзная капсула наиболее слаба или даже образует щелевидные дефекты, через которые синовиальная оболочка выпячивается наружу. Таких мест на плечевом суставе два: одно в *sulcus intertubercularis*, где синовиальная оболочка образует выворот вдоль сухожилия *m. bicipitis brachii*, облекая его на протяжении нескольких сантиметров; другое находится в переднем отделе суставной сумки под *m. subscapularis*: здесь расположена весьма постоянная слизистая сумка, *bursa m. subscapularis*, всегда сообщающаяся с полостью сустава через щель в фиброзной капсуле. И эта слизистая сумка, и *vagina mucosa m. bicipitis* наполняются гноем при воспалении сустава, и через их тонкие стенки гной легко может проникнуть под *m. subscapularis*, resp. в *spatium subdeltoideum*.

Итак, мы знаем теперь, каково происхождение глубоких флегмон дельтовидной области. Травма, остеомиелит, параартикулярные гнойные затеки и гнойные воспаления слизистых сумок могут лежать в их основе. Чтобы ознакомиться с клинической картиной и лечением этих флегмон, разберем следующий весьма типичный случай.

Ахм. X., 38 лет, поступил 6/IX 1946 г. по поводу обширной флегмоны верхней трети правого плеча в дельтовидной области. Болезнь началась 25 дней тому назад без всякой видимой причины. Появились боли в дельтовидной области и лихорадка, постепенно образовалась припухлость. Движения в плечевом суставе стали болезненными и ограниченными. Теперь в верхней трети плеча по переднему краю дельтовидной мышцы кожа истончена и готова прорваться, вся дельтовидная область красна, припухла и обнаруживает зыбление; над лопаткой также значительная припухлость. Нормальные стройные очертания дельтовидной области совершенно исчезли; не видно отчетливо выступающей у здорового человека округлой выпуклости под акромиальным отростком, обусловленной головкой плечевой кости. Не видно моренгеймовой ямки и *sulcus deltoideopectoralis*, а вместо всего этого видна бесформенная припухлость, которая при ощупывании обнаруживает явственное зыбление. Общее состояние больного довольно тяжелое, температура 39,3°, пульс 116; в моче следы белка.

¹ При отсутствии разрушения плечевой головки теперь избегают производить ее резекцию. Не надо стремиться во что бы то ни стало продвинуть дренажную трубку в полость сустава, и ради этого нет смысла производить удаление головки плеча, как это делали прежде.

Артротомия, орошение полости сустава антибиотиками и введение их в края раны и, конечно, надежная иммобилизация глухой гипсовой повязкой дают хорошие лечебные результаты и предпочтительнее, чем резекция сустава.

Иммобилизация конечности в положении приведения невыгодна, так как в случае развития анкилоза рука фиксируется в положении крайне неудобном для функции (Ред.).

² Омартит — воспаление плечевого сустава (Автомор).

На первый взгляд флегмона производит впечатление подкожной, но есть основания думать, что это впечатление не верно. Прежде всего, такой болезненности и ограничения движений в плечевом суставе не было бы, если бы флегмона была только подкожной. Кроме того, весьма важно, что воспалительная припухлость распространяется и в область лопатки; здесь она никоим образом не может быть объяснена лишь воспалительной инфильтрацией подкожной клетчатки, ибо кожа здесь имеет почти нормальный цвет, подвижна, и только под ней ощущаются плотные, болезненные, невидимые, воспалительно инфильтрированные мышцы; если здесь есть гной, то только между мышцами или под ними. Уже этих двух признаков достаточно для заключения, что гнойное скопление находится под дельтовидной мышцей, но это подтверждается и формой воспалительной припухлости: она почти точно соответствует форме дельтовидной мышцы и лишь спереди и сзади несколько выходит за ее пределы. Истончение кожи у переднего края *m. deltoidei* следует объяснить тем, что здесь гной уже проник из *spatium subdeltoideum* наружу через *sulcus deltoideopectoralis*.

Итак, мы распознали флегмону под дельтовидной мышцей, распространившуюся, по-видимому, уже в лопаточную область. Каково же может быть происхождение этой флегмоны? Об остеомиелите плечевой кости приходится думать меньше ввиду весьма зрелого возраста больного: ведь это болезнь почти исключительно подростков и детей. Для предположения о гнойном артрите, давшем обширный затек гноя в *spatium subdeltoideum*, также нет оснований, ибо гнойные артриты не возникают беспричинно, а всегда бывают следствием ранения сустава, острых инфекционных болезней или общей гнойной инфекции. У больного X. болезнь началась вполне самостоятельно, без всякой видимой причины. Естественнее всего предположить, что в основе ее лежит гнойное воспаление *bursae subdeltoideae*. Это самостоятельная болезнь, правда, довольно редкая, и причины ее возникновения мало известны. Вполне понятно, почему так часто наблюдаются острые и хронические воспаления локтевой и надколенной слизистых сумок, которые почти постоянно травмируются и весьма нередко непосредственно повреждаются. Здесь же, в дельтовидной области, большая слизистая сумка расположена глубоко, под дельтовидной мышцей, между ней и большим бугром плечевой кости; поэтому она мало подвержена травматизации, и неясно, какие именно условия вызывают острые гнойные воспаления ее. Можно считать достаточно установленным, что и в дельтовидной слизистой сумке, как в локтевой и надколенной, гнойному воспалению обычно предшествует хроническое серозно-фибринозное воспаление, вследствие чего тонкие стенки сумки в значительной мере утолщаются; когда же она растягивается серозно-слизистым или фибринозно-гнойным экссудатом, то превращается в кисту величиной с мандарин и выпячивается в виде округлой опухоли в латеральной части дельтовидной области, и в ней можно обнаружить флюктуацию. Эта определенно локализованная опухоль при бурейте настолько характерна, что видевший ее хотя бы один раз никогда не смешает ее с разлитым бесформенным утолщением в области плечевого сустава при туберкулезном поражении его, а тем более с разлитой флегмоной дельтовидной области. Эта характерная картина, однако, совершенно исчезает, когда гной выходит за пределы слизистой сумки и разливается в *spatium subdeltoideum*. Весьма возможно, что так началась болезнь и у нашего больного, который, конечно,

не обратил внимания на все детали развития процесса и не мог описать нам изменения формы воспалительной опухоли.

Впрочем, точное определение этиологии в данном случае имеет почти только теоретическое значение, и с практической точки зрения нам вполне достаточно поставить диагноз поддельтовидной флегмоны. Всего же важнее уметь правильно определить план операции и выполнить его.

Истончение кожи у переднего края мышцы ясно указывает нам, что необходимо здесь сделать разрез, но и без этого истончения мы сделали бы разрез вдоль переднего края мышцы по простым анатомическим соображениям: именно здесь мы можем проникнуть в поддельтовидное пространство без всякого повреждения дельтовидной мышцы. Мы сделали этот разрез и, введя палец под мышцу, нашли, что гной помещается под дельтовидной мышцей, омывая со всех сторон верхний конец плечевой кости, который, однако, нигде не обнажен от мышц и надкостницы. Но, конечно, одного этого разреза совершенно недостаточно, ибо поддельтовидное пространство обширно и сложно по форме. Вспомните форму плечевого сустава и дельтовидной мышцы и вы поймете, что *spatium subdeltoideum* состоит из тех же трех частей, какие отмечаются в анатомии дельтовидной мышцы, — передней, латеральной и задней; но этого мало: в нем есть еще верхняя часть, соответствующая промежутку между акромиальным отростком и головкой плеча. Необходимы поэтому широкие разрезы, расположенные таким образом, чтобы гной имел свободный сток из всех частей дельтовидного пространства, особенно же важен разрез сзади, так как при лежачем положении больного именно здесь будет застаиваться гной. Кроме того, болезненная припухлость в области лопатки дает нам основание думать, что здесь уже образовался затек гноя. Мы сделали второй разрез вертикально через всю латеральную часть дельтовидной мышцы, от акромиального отростка, где она начинается, до места прикрепления к *tuberositas deltoidea* плечевой кости; начать разрез у самого акромиального отростка нужно было для того, чтобы гной не задерживался в верхнем отделе поддельтовидного пространства. Конечно, такими разрезами мы повредим волокна п. *axillaris*, идущие к передней части дельтовидной мышцы, но перед этим нельзя было останавливаться, даже если бы неизбежным последствием такого разреза был паралич передней части мышцы.

Особые трудности представлял задний разрез, так как его надо было провести вдоль заднего края дельтовидной мышцы, где в нее вступают или, вернее, под нее направляются, п. *axillaris* и *a. circumflexa humeri posterior*, но при разборе случая гнойного воспаления плечевого сустава я уже указал, как надо делать разрез через заднюю часть дельтовидной мышцы, чтобы не повредить нерва и артерии. Именно такой разрез мы сделали бы и здесь, если бы задача наша сводилась только к дренированию заднего отдела *spatii subdeltoidei*, но ввиду признаков гнойного затека в лопаточную область пришлось перенести разрез дальше кзади, к верхней половине заднего края дельтовидной мышцы; этот край можно определить, соединив прямой линией медиальный конец *spinae scapulae* с *tuberositas deltoidea* плечевой кости. Делая разрез вдоль заднего края дельтовидной мышцы, нужно иметь в виду, что на всем протяжении этот край прочно фиксирован к подлежащим мышцам крепкими волокнами соединительной ткани, и даже на трупе его отпрепарировать весьма нелегко. N. *axillaris* и *a. circumflexa humeri posterior* расположены на уровне середины заднего края мышцы, и потому в верхней

половине последнего мы могли безопасно сделать разрез через дельтовидную мышцу вблизи края ее.

Там оказалось немного гноя в промежутке между *m. infraspinatus* и *t. teres minor* с одной стороны, и *m. deltoideus* — с другой.

Через все три разреза поддельтовидное пространство дренировано резиновыми трубками и большими марлевыми выпускниками. После этой операции гнойный процесс быстро затих, температура стала нормальной, раны скоро покрылись здоровыми грануляциями, и через месяц больной был выписан выздоровевшим с узкими полосками грануляций на местах разрезов. Конечно, к этому времени функции дельтовидной мышцы не могли вполне восстановиться, и хотя больного мы больше не видели, однако можем быть уверены, что он пользуется своей рукой почти как здоровой.

Остеомиелит верхнего конца плечевой кости дает картину, очень похожую на поддельтовидную флегмону. Так же, как при последней, при нем имеется опухоль, занимающая почти всю область дельтовидной мышцы или преимущественно переднюю часть ее. Опухоль эта резко изменяет нормальные стройные очертания плечевого сустава, и часто в ней определяется явственная флюктуация. В отличие от простой флегмоны вы найдете сглаживание моренгеймовой ямки и *sulci deltoideorectoralis* или даже распространение опухоли на эту область, а также увеличение объема и отек всего плеча до локтевого сустава. Нередко на внутренней стороне плеча имеется даже флюктуирующий затек гноя. Однажды я видел затек, распространившийся на заднюю сторону плеча вдоль лучевого нерва и под длинную головку *t. tricipitis brachii*.

Эпифизарный хрящ головки плечевой кости внутренним концом расположен внутри капсулы плечевого сустава, и потому у детей и подростков остеомиелит почти всегда сопровождается гнойным артритом и эпифизеоллизом головки. И у взрослых я наблюдал гнойный омартрит при остеомиелите. В большинстве случаев воспаление сустава и разрушение головки плеча протекают незаметно, без особых симптомов, и обнаруживаются только при операции. При этой тяжелой форме остеомиелита часты смертельные исходы.

Приведу два примера.

1. Петр А., 19 лет, поступил в отделение 16/IX 1936 г. Заболел внезапно 10/IX высокой лихорадкой, начавшейся после озноба. В подмышечной ямке 2 недели назад было несколько гнойничков, которые больной выдавливал, и после этого он стал чувствовать боли в плечевом суставе. Больной попал вначале в терапевтическое отделение, где у него предполагали малярию, но через 4 дня, ввиду появления опухоли в области плечевого сустава, его перевели в гнойное отделение. Вся дельтовидная область увеличена в объеме, контуры мышц сглажены. Плечо также увеличено в объеме и отечно. Отек распространяется и в подключичную область. В подмышечной ямке поперечные валики отечной и покрасневшей кожи. Больной оберегает руку от всяких движений; даже легкая попытка отвести ее вызывает сильную боль. Распознан остеомиелит верхнего конца плечевой кости, вероятно, с гнойными затеками в подмышечную ямку и на плечо, и 17/IX сделана операция под эфирным наркозом. Разрез через переднюю часть *m. deltoidei*; найдено небольшое количество гноя, обнажение от надкостницы и шероховатость диафиза плечевой кости. Вдоль кости образовался затек гноя, в который свободно проник палец по медиальной стороне диафиза. Для дренирования этого затека сделан второй разрез в *sulcus bicipitalis medialis*, причем сосуды и нервы были отодвинуты кзади. Эпифизарный хрящ плечевой головки разрушен нагноением, головка отделилась и лежит в суставе в виде секвестра. Под клювовидным отростком лопатки обнаружен гнойный затек.

Операция принесла лишь небольшое облегчение. Посев крови дал рост золотистого стафилококка. К 23/IX появился большой отек кисти и предплечья. В области локтевого сустава большая опухоль, но при пробном проколе его ничего не получено. Вторая операция произведена 23/IX. Передний разрез, произведенный во время первой операции, продолжен далеко вниз по *sulcus bicipitalis lateralis*, и таким образом обнажен почти весь диафиз плечевой кости. Появилось сильное и упорное кровотечение, а для наложения жгута не было места. Долотом вскрыт костномозговой канал на протяжении трех четвертей диафиза, и везде в нем найден гной. Огромная рана выполнена йодоформной марлей.

И после этой операции состояние больного оставалось очень тяжелым, температура поднималась по вечерам до 39 и 40°. Больной стал жаловаться на боли в левом плече, по ночам бредил. Пульс стал частым и малым.

По настоятельной просьбе отца больного 28/IX сделана в несколько минут экзартикуляция плеча под эфирным опьянением. Перед операцией сделано внутривенное вливание глюкозы со строфантом, а после нее — переливание крови. Вечером больной умер. На вскрытии найдены абсцессы в легких и почках и гнойный остеомиелит левой плечевой кости.

2. Виктор Б., 11 лет, поступил 17/VII 1936 г. Болен около месяца. Началось с ноющих болей в левом плече; вскоре повысилась температура, появилась краснота и припухлость на внутренней стороне верхней трети плеча. Ознобов не было. Больного лечили от воспаления легкого, а руку — ихтиоловой мазью. Общее состояние мальчика недурное, но он анемичен и у него имеется компенсированный порок сердца. Температура 37,5°, пульс 100. Вся левая дельтовидная область увеличена в объеме и деформирована, *fossa Mohrenheimii* и *sulcus deltoideorectoralis* сглажены. На передней стороне плеча, у края дельтовидной мышцы, резко зыблющийся абсцесс с покрасневшей кожей над ним. Такой же абсцесс на латеральной стороне плеча несколько ниже. Движения в плечевом суставе невозможны.

Распознан остеомиелит плечевой кости, и 18/VII сделана операция под эфирным наркозом. По вскрытии переднего абсцесса сильно потекла венозная кровь и стали выходить под большим напором сгустки крови. *V. cephalica* была цела. Полностью разрушена и распалась на отдельные секвестры отделившаяся головка плеча. Кровоточающий разрез затампонирован; сделан резекционный разрез Лангенбека, но из него тоже сильно потекла кровь. Предполагается, что кровотечение зависит от повреждения больших подмышечных сосудов в результате нагноения или острым краем диафиза плечевой кости, и спешно сделана перевязка *a. subclaviae* под ключицей. После этого кровотечение значительно уменьшилось, но не вполне прекратилось. Отпилен разрушенный верхний конец диафиза плеча и удалены остатки головки плеча. Вскрыт абсцесс на латеральной стороне плеча, и только здесь найден в небольшом количестве гной. В сустав введена дренажная трубка, и все дельтовидное пространство рыхло выполнено марлей. Немедленно после операции сделано переливание крови (450 мл).

После операции держалась высокая температура и рана вяло гранулировала. 10/VIII замечен отек и болезненная припухлость с покраснением кожи в области локтевого сустава, и на другой день произведена вторая операция. Двумя боковыми разрезами вскрыт большой гнойник в локтевом сгибе, у самой капсулы сустава. Задним резекционным разрезом Лангенбека вскрыт сустав, и из него вытек фибринозно-гнойный экссудат. Суставные хрящи оказались неизмененными. Плечевая кость только на небольшом участке была лишена надкостницы. Срезаны блок и *eminentia capitata* с частью двух ядер окостенения. Резекционная рана защищена редкими швами с марлевым выпускником, а абсцесс в локтевом сгибе дренирован резиновой трубкой. Сустав фиксирован гипсовой задней шиной в виде глебога.

После этой операции больной стал поправляться. 10/XI был извлечен выдвинувшийся из резекционной раны секвестр нижнего конца плечевой кости, и через 2 дня больной выписан в хорошем состоянии, с почти зажившими ранами.

Мы описали редкий случай биполярного остеомиелита плечевой кости. В другой раз мне пришлось спешно перевязать *a. subclavia* под ключицей у больного 53 лет, который был оперирован по поводу флегмоны субдельтовидного пространства. В обоих случаях в дальнейшем никаких расстройств кровообращения в руке не было.

ГЛАВА XII

ФЛЕГМОНЫ ПЛЕЧА И ПРЕДПЛЕЧЬЯ

Флегмоны плеча, особенно межмышечные, встречаются не часто. Еще более редки первичные флегмоны предплечья, не зависящие от тендовагинитов и флегмон кисти. Только аденофлегмоны, исходящие из локтевых желез, весьма обычны. Нигде так часто не наблюдаются лимфангииты, как на верхних конечностях, а локтевые лимфатические железы, расположенные на пути поверхностных сосудов, легко нагнаиваются, и гнойный периаденит превращается в подкожную или подфасциальную флегмону на медиальной стороне плеча, в нижней его половине. Появляется разлитой, не имеющий ясных границ плоский инфильтрат подкожной клетчатки с яркой розовой гиперемией кожи над ним. Важно знать, что хотя гной под этим инфильтратом в большинстве случаев расположен поверхностно, но он часто не обнаруживается флюктуацией, и при разрезе сверх ожидания вытекает много гноя. При операции всегда надо иметь в виду, что флегмона может быть не только подкожной, но и субфасциальной; чтобы этого не проглядеть, следует делать разрез на всем протяжении подкожной гнойной полости, растянуть края раны тупыми крючками и после очистки полости осмотреть ее дно. Если флегмона распространилась под фасцию, то вы увидите в ней маленькое отверстие, из которого при давлении на окружность раны выступает гной. После разреза фасции вытечет еще много гноя.

Не раз мы наблюдали, что флегмона, начавшаяся из локтевых желез, превращается в тяжелую межмышечную флегмону.

Антонина Л., 33 лет, 2 недели тому назад поранила III палец левой руки при чистке курицы. Через неделю появилась небольшая плотная опухоль в локтевом сгибе. Опухоль понемногу увеличивалась и болела. Амбулаторно лечили согревающими компрессами. При поступлении температура 37,8°, пульс 80. На внутренней стороне нижней трети плеча яркая краснота кожи и небольшой болезненный инфильтрат. Движения в локтевом суставе свободны. Подмышечные железы увеличены, но безболезненны. Назначены спиртовые компрессы, а через 3 дня ординатор сделал разрез до фасции, но гноя не нашел. Продолжалась лихорадка и боли, инфильтрат не размягчался и не уменьшался. Через неделю вторая операция под эфирным опьянением. Гранулирующая рана углублена тупым инструментом, и тотчас обильно потек гной. Исследование пальцем обнаружило большую гнойную полость, доходившую до плечевой кости, которая везде была покрыта надкостницей. Гной распространялся недалеко под *m. triceps brachii*. Введен марлевый выпускник. Через 8 дней больная выписана выздоровевшей.

В другом подобном случае нельзя было определить происхождение флегмоны, но очень вероятно, что она тоже началась от лимфангиита. Случай интересен в диагностическом отношении.

Давид Д., 53 лет, поступил в отделение 8/1 1936 г. по поводу очень большой воспалительной опухоли в области левого локтевого сустава. 27/ХН без видимой причины начались боли, сперва небольшие, но с каждым днем усиливавшиеся. Температуру не поднималась выше 38,2° по вечерам. В хирургической амбулатории больному сказали, что у него пустяк. Однако скоро он перестал владеть рукой и очень берег ее ввиду сильных болей. При поступлении в нижней трети плеча была довольно значительная воспалительная опухоль, особенно сильно выраженная на медиальной стороне, в области *epicondylus medialis humeri* и выше него. Здесь же была наибольшая болезненность при давлении и покраснение кожи. На заднелатеральной

стороне сустава, у края сухожилия *m. tricipitis brachii*, определялась вторая эластическая припухлость, напоминавшая по своим свойствам выбухание суставной сумки, растянутой экссудатом. Однако на медиальной стороне сухожилия *tricipitis* такого выбухания не было, и это делало сомнительным диагноз воспаления сустава. Кроме того, с передней стороны мягкие части, покрывающие сустав, имели нормальные свойства, и глубокое давление здесь боли не вызывало. Активные движения в суставе были чрезвычайно ограничены, и нельзя было с уверенностью сказать, зависит ли это от воспаления сустава или от параартикулярной флегмоны. Локтевой отросток не прощупывался и был скрыт небольшой эластической припухлостью, которая, однако, далеко не достигала той величины, какую имеет нагноившаяся *bursa olecrani*. Диагноз был труден, и нельзя было вполне исключить гнойный артрит, хотя он представлялся маловероятным, и с гораздо большим основанием можно было говорить о параартикулярной флегмоне. 9/1 операция под эфирным наркозом. Первый разрез сделан через припухлость у наружного края сухожилия *m. tricipitis* вплоть до капсулы сустава, но гноя здесь не оказалось. Был сделан пробный прокол, а потом маленький разрез суставной капсулы, но экссудата в суставе не найдено. Разрез зашит наглухо. Вторым разрезом на медиальной стороне нижней трети плеча вскрыт глубокий гнойник, помещавшийся под мышцей (*sarpt mediale m. tricipitis*) и распространявшийся кнаружи под сухожилием *tricipitis* почти вплоть до того места, где был сделан первый разрез. Таким образом выяснилось, что у больного глубокая флегмона плеча, расположенная в непосредственном соседстве с суставом. Полость дренирована марлевым выпускником. 24/1 больной выписан в хорошем состоянии с почти закрывшейся раной.

Лимфогенная флегмона в некоторых случаях образуется не в области локтевых желез, а выше, в верхней половине плеча. И здесь, в верхней части плеча, флегмона может быть глубокой, как у Ивана П., занозившего тыльную сторону указательного пальца. У него образовался флюктуирующий абсцесс над нижней половиной переднего края дельтовидной мышцы. Разрез пришлось сделать по всему *sulcus deltoideopectoralis*; оказалось, что флегмона проникла под *m. deltoideus* на глубину 5 см.

Флегмоны плеча, как и во всех других областях тела, могут быть мета-статическими. Так, у трехмесячного ребенка Светланы Н. вскоре после воспаления легкого образовался большой абсцесс на середине наружной поверхности плеча и казался подкожным, но при операции установлено, что имеется и глубокая флегмона в промежутке между *m. biceps* и *t. brachialis*.

Подобно тому, как при гнойном воспалении коленного сустава часто образуются большие гнойные затеки под четырехглавым разгибателем бедра, и при артрите локтевого сустава может образоваться обширный затек под *m. triceps brachii*, который гомологичен четырехглавой мышце бедра.

Так было у 65-летней Евдокии П., которая попала в гнойное отделение Института неотложной помощи после трехмесячного скитания по амбулаториям с нераспознанным гнойным воспалением локтевого сустава. Она очень оберегает руку, так как всякое движение вызывает боль. Вся область локтевого сустава и нижняя треть плеча увеличены в объеме, причем опухоль всего более выражена на медиальной стороне, а сзади — выше *olecranon*. При операции медиальный разрез в нижней трети плеча привел в огромную гнойную полость, окружавшую всю нижнюю половину плечевой кости, сохранившую надкостницу. Гной отделил прикрепления к кости *mm. brachialis, tricipitis brachii* и *brachioradialis*. Палец проникал и на переднюю сторону сустава, и потому был сделан продольный разрез в локтевом сгибе по краю *m. brachioradialis*. Резецирован сустав, в котором имелся гной и изъеденные хрящи, и рука фиксирована гипсовой прерывающейся повязкой. Несмотря на то, что гнойный артрит был вызван гемолитическим стрептококком и длился 3 месяца, а больная была истощена и ослаблена долгой болезнью, она выздоровела.

Глубокая межмышечная флегмона плеча может начаться от гематогенного мышечного абсцесса.

M. biceps brachii — одна из частых локализаций мышечных абсцессов, в толще его и начался гнойный процесс у Параскевы С. Он проявлялся только болезненной опухолью на медиальной стороне верхней трети плеча. Кожа над этой опухолью имела нормальный вид. Так как опухоль располагалась над сосудисто-нервным пучком, то во избежание ранения его разрез сделан через *m. biceps brachii*, и прежде чем нож прошел всю толщу этой мышцы, потек в очень большом количестве беловатый сливкообразный гной. Исследование гнойной полости показало, что она расположена на медиальной и задней стороне плечевой кости; внизу она доходила до середины плеча, а сверху — до хирургической шейки. Это не был остеомиелит, так как кость была везде покрыта надкостницей и при остеомиелите не мог образоваться абсcess в толще двуглавой мышцы.

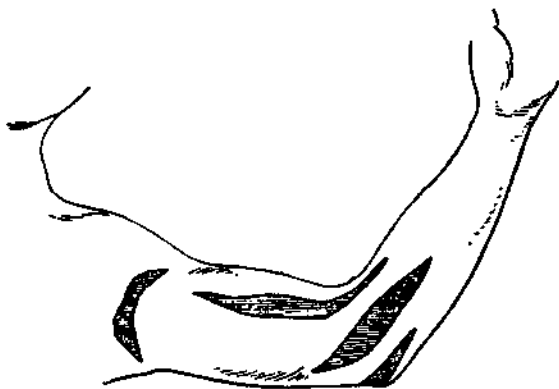


Рис.50. Больной К. Разрезы в подмышечной области и на внутренней поверхности плеча и локтевой области при подкожной флегмоне плеча, развившейся после ушиба локтя (схема).

Подкожные флегмоны верхней конечности могут быть септическими, рожеподобными, опасными для жизни.

Яркий пример такой злокачественной флегмоны мы наблюдали у Андрея К. 30 лет. Он поступил 18/XI 1935 г. на 10-й день болезни в очень тяжелом септическом состоянии, с температурой 38,9° и пульсом 120. Болезнь началась после ушиба локтя, сопровождавшегося небольшой ссадиной. Через несколько дней температура поднялась до 40° и вокруг ссадины появилась краснота и инфильтрат, а потом красные полосы на внутренней стороне плеча. При поступлении имелся яркий ретикулярный и трункулярный лимфангит на предплечье и медиальной стороне плеча, припухлость над локтевым отростком. Распознана опасная для жизни стрептококковая инфекция лимфатических сосудов и подкожной клетчатки и, вероятно, серозная флегмона последней. Немедленно начата операция под местной анестезией. Сделан большой поперечный разрез в подмышечной ямке (рис. 50), рассечена на всем его протяжении фасция, отпрепарована *v. axillaris* и перерезана ее адвентиция с целью перерезки лимфатических сосудов. Большая рана рыхло выполнена йодоформной марлей. Затем под эфирным опьянением сделан ряд длинных разрезов на предплечье до фасции и вскрыта *bursa olecrani*, в которой находился очень мутный серозный экссудат, взятый для посева; такой же экссудат был в подкожной клетчатке, в которой уже началось омертвление. Все раны рыхло выполнены марлей с перекисью водорода. Посев гноя дал рост гемолитического стрептококка.

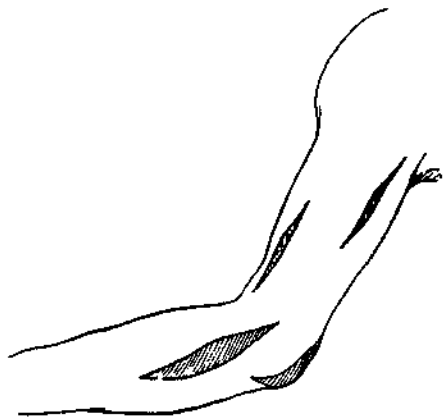

Рис. 51. Больной К. Разрезы на наружной поверхности плеча и локтевой области (схема).

Взятый для посева; такой же экссудат был в подкожной клетчатке, в которой уже началось омертвление. Все раны рыхло выполнены марлей с перекисью водорода. Посев гноя дал рост гемолитического стрептококка.

На следующий день сознание больного, прежде затемненное, прояснилось. В легких много влажных и сухих хрипов. 22/XI сделано переливание 200 мл крови группы О, вызвав-

шее озноб и сильное повышение температуры. 25/XI удалены тампоны, раны присыпаны йодоформом и наложена сухая повязка. Состояние больного оставалось тяжелым; по ночам он не спал, бредил, метался. 27/XI на наружной стороне плеча замечен затек гноя. Под эфирным опьянением обследованы все раны и выяснено, что гной распространился под кожей наружной и внутренней стороны плеча и предплечья. Сделаны новые разрезы (рис. 51). С 30/XI у больного начались кратковременные ознобы с высокими подъемами температуры. В нижней доле левого легкого притупление и немного крепитирующих хрипов. 3/XII, ввиду значительной анемии, — второе переливание крови с бурной реакцией. К 6/XII все раны очистились и покрылись здоровыми грануляциями; рука была в хорошем состоянии, но ознобы усилились и стали ежедневными. Температура доходила до 41°. Посев крови остался стерильным. С 25/XII начаты ежедневные внутривенные вливания 20° спирта от 10,0 до 20,0 мл. Все время применялись большие дозы камфоры, дигален, кофеин, обмывания кожи спиртом и одеколоном. Стрептоцида тогда еще не было; при больших дозах его болезнь, конечно, протекала бы гораздо легче. С 31/XII ознобы наконец прекратились, но еще до 10/1 температура слегка повышалась. Появился огромный аппетит, и бессонница сменилась продолжительным сном. 3/II больной выписан в отличном состоянии. Подвижность в локте ограничена.

В этом случае перерезка лимфатических сосудов, которую надо считать важнейшим средством при таких заболеваниях, как будто оказалась мало действительной. Но возможно, что это зависело от допущенной технической ошибки: разрез кожи и фасции надо было продолжить на латеральную сторону дельтовидной области, чтобы перерезать и тот лимфатический сосуд, который проходит с *v. cephalica* в *sulcus deltoideopectoralis*¹.

Началом тяжелой болезни Андрея К. была ссадина от ушиба локтя. Такие ссадины очень часто приводят к заражению *bursae olecrani* с серьезными последствиями. Особенно дурной репутацией пользуются банные повреждения, осложняющиеся в большинстве случаев стрептококковой инфекцией. Вокруг ссадины или небольшой кожной ранки быстро появляется яркая краснота, похожая на рожистую, и температура повышается до 39-40°. На всем предплечье, нижней части плеча и на тыле кисти отек подкожной клетчатки, нередко очень большой. На предплечье несколько позже появляются пятна ретикулярного лимфангиита, а на плече — полосы трункулярного. Боли бывают сильными и очень ограничивают движение руки. Нередко на тыльной стороне предплечья образуется большой подкожный затек гноя. Необходимо, конечно, вскрыть и вырезать наполненную гноем или даже некротизированную слизистую сумку, широко вскрыть затеки гноя и назначить стрептоцид.

Очень памятен мне случай воспаления *bursae olecrani* у больного Ел., начавшийся вскоре после падения в бане. Над локтевым отростком была небольшая инфицированная ранка с ярким воспалением в окружности. В течение 3 месяцев Ел. ежедневно приходил ко мне в амбулаторию, но все мои старания вылечить его были тщетны. Я делал повязки с гипертоническим раствором, горячие ванны для руки, аутогемотерапию, вырезал слизистую сумку, наконец, обнаружил, что *olecranon* поверхностно изъеден, и снес долотом шероховатую часть кости, но и это не помогло. Остался незаживающий свищ и боли в локте.

¹ При вовлечении в воспалительный процесс лимфатических сосудов необходимо произвести обработку первичного гнойного очага, так называемых входных ворот инфекции. Вскрытие гнойной пустулы, абсцесса или панариция, послуживших причиной последующих гнойных осложнений, а также местное и общее применение антибиотиков являются лучшим средством предотвращения дальнейшего распространения инфекции.

При всех обстоятельствах требуется тщательная иммобилизация конечности хорошей лонгетной гипсовой шиной.

Стремление предотвратить распространение инфекции с помощью ранее рекомендовавшейся перерезки лимфатических сосудов не всегда приносит успех, так как гнойный очаг связан с организмом не только лимфатическими путями, но и богатой сетью кровеносных сосудов (*Ред.*).

Межмышечные флегмоны предплечья часто бывают осложнением гнойных тендовагинитов I и V пальцев, и речь о них будет в следующей главе. Флегмоны другого происхождения на предплечье редки; чаще всего причиной их бывают различные травмы.

Так это было у Николая Т., который 18/XI 1935 г. поранил кетменем¹ тыльную сторону предплечья. Ушибленно-рваная рана была зашита врачом без вырезывания краев ее, и через 2 дня у больного начались сильные боли в руке и повысилась температура. 23/XI больной поступил в отделение Института неотложной помощи с температурой 38,7° и отеком предплечья. Швы сняты, рана широко раскрыта и начато лечение гипертоническими повязками. Температура понизилась, и боли уменьшились, но 29/XI обнаружена задержка гноя где-то в глубине. Под эфирным опьянением найдено, что имеется глубокая флегмона между поверхностным и глубоким сгибателями пальцев. Только после дренирования этого межмышечного промежутка больной выздоровел; флегмоны, вероятно, не было бы, если бы врач не зашил рваную и ушибленную рану.

Как и на плече, подкожная флегмона предплечья может проникнуть под фасцию и дать глубокие межмышечные затеки.

¹ Узбекский инструмент, заменяющий лопату.

ГЛАВА XIII

ГНОЙНОЕ ВОСПАЛЕНИЕ ЛОКТЕВОГО СУСТАВА

Ник. А., крестьянский мальчик, 10 лет, поступил в отделение 26/П 1923 г. по поводу сильной припухлости и болей в левом локтевом суставе. Около 3 месяцев назад он был оперирован по поводу остеомиелита левой большеберцовой кости. Остеомиелит не представлял при операции никаких особенностей, но послеоперационное течение было весьма неблагоприятно. Вскоре после операции у больного началось воспаление правого легкого, протекавшее очень вяло. По окончании воспалительного процесса в легком остался чрезвычайно упорный сухой кашель, похожий на коклюш, и очень долго длилась лихорадка неправильного типа, температура доходила до 39° по вечерам. Мальчик был чрезвычайно малокровен, слаб, плохо ел, и были основания думать о бугорчатке бронхиальных желез. Через 2 недели после операции появился гнойник на передней грудной стенке; он был вскрыт и скоро зажил. Посевы крови остались стерильными, рана заживала очень вяло, но все же через 2½ месяца общее состояние больного заметно улучшилось, температура стала субфебрильной, и рана была близка к заживлению. В таком состоянии мальчик был взят матерью в деревню, а теперь снова привезен ввиду заболевания локтевого сустава, начавшегося 2 недели назад. Кроме того, мать очень испугана тем, что из раны на голени показалась обнаженная кость; это был тонкий кортикальный секвестр длиной около 4 см. свободно извлеченный пинцетом.

Общее состояние больного теперь улучшилось, он перестал кашлять, температура нормальна; он пополнил, окреп, но все еще бледен, несмотря на проведенный в больнице курс лечения мышьяком.

Левый локтевой сустав согнут под прямым углом, и мальчик оберегает его от движений, постоянно поддерживая кисть и предплечье. Вся область сустава увеличена в объеме, а сзади, по бокам локтевого отростка и сухожилия трехглавой мышцы, резко выпячиваются два валика, эластические на ощупь и ясно флюктуирующие. Даже незначительные пассивные движения вызывают сильную боль.

В чем же сущность этого, очевидно, серьезного заболевания сустава и какова связь его с остеомиелитом большеберцовой кости? Сначала ответим на первый вопрос. В суставе, несомненно, имеется жидкий экссудат; об этом свидетельствуют два эластических валика, выпячивающихся по бокам локтевого отростка и сухожилия трехглавой мышцы, с латеральной стороны, между локтевым отростком и сухожилием *m. tricipitis*, с одной стороны, и латеральной группой мышц предплечья (*m. brachioradialis*, *mm. extensores carpi radiales longus* и *brevis*) — с другой, остается небольшой промежуток, в котором капсула сустава покрыта только фасцией и кожей; поэтому она легко выпячивается здесь в виде продольного валика, когда сустав наполнен жидкостью. Точно так же обстоит дело с медиальной стороны локтевого отростка; здесь суставная капсула еще на большем протяжении покрыта лишь фасцией и кожей, ибо только над верхней частью ее расположены нижние пучки медиальной головки трехглавой мышцы плеча. Эти валики прощупываются так поверхностно и зыбление на них столь отчетливо, что неопытный врач легко может подумать о подкожном скоплении гноя. Такое толкование было бы совершенно неверно, ибо подкожное скопление гноя на задней стороне локтевого сустава непременно дало бы опухоль округлой формы, наиболее возвышающуюся над локтевым отростком, и кожа над ней была бы красна и горяча.

Такая картина весьма обычна при запущенном гнойном воспалении локтевой слизистой сумки. В начальной стадии этого заболевания вы найдете над локтевым отростком очень болезненную, но весьма отчетливо ограниченную со всех сторон опухоль величиной с грецкий орех и яркую красноту кожи над ней. Это значит, что воспалена и растянута гноем подкожная слизистая сумка. Через 1—2 недели гноем разрушаются тонкие стенки сумки и образуется

разлитая подкожная флегмона. Как видите, картина совсем иная, чем в нашем случае, и о подкожном скоплении гноя у мальчика не может быть и речи. Он держит сустав согнутым, ибо при таком положении емкость суставной сумки наибольшая, а боли всего меньше; при разгибании или дальнейшем сгибании суставная сумка напрягается и боли резко усиливаются.

Итак, валики по бокам локтевого отростка служат для нас несомненным признаком экссудативного воспаления сустава.

Надо выяснить, однако, какого рода этот экссудат. Для ответа на этот вопрос надо, во-первых, оценить все объективные симптомы болезни и, во-вторых, выяснить ее происхождение, т. е. ответить на второй поставленный нами вопрос об отношении воспаления сустава к остеомиелиту большеберцовой кости. Позволяют ли нам клинические симптомы без всяких колебаний считать экссудат гнойным? Я полагаю, что нет, ибо температура у мальчика совершенно нормальна и в локтевой области совсем нет красноты кожи; обычно же гнойный артрит протекает при температуре 39-40° и всегда осложняется параартикулярным серозным воспалением всех мягких частей, окружающих сустав. Мышцы, фасции, подкожная клетчатка и кожа пропитываются клеточным и серозным экссудатом, и вследствие этого сильно изменяется рельеф локтевой области: вместо стройных и изящных очертаний латеральной и медиальной групп мышц предплечья, отделенных пологими долинками от срединного выступа двуглавой мышцы плеча, вместо полого углубления на заднелатеральной стороне сустава, на дне которого ясно намечены контуры надмышелка плеча и головки лучевой кости, а ниже изящно обрисовывается *m. ansonaeus*, вы увидите бесформенную припухлость, в которой совсем или почти совсем сглажены эти скульптурные детали, а кожа отечна, красна и горяча.

Такое обезображивающее изменение формы сустава имеем мы и у нашего больного, но оно производит впечатление скорее простого серозного пропитывания параартикулярных тканей, чем воспаления их; особенно характерно то, что нет воспалительного напряжения, болезненности и красноты кожи. На всем болезненном процессе лежит печать вялости, свойственная хроническим артритам. Так может начаться туберкулез сустава, при котором температура, конечно, может оставаться нормальной. Уже весьма рано при бугорчатке может образоваться гнойный выпот в суставе, и тогда картина болезни будет вполне соответствовать тому, что мы видим у мальчика А. Припомним к тому же, что после операции остеомиелита мы с большим основанием предполагали у него бугорчатку бронхиальных желез. Конечно, это предположение нужно было бы подтвердить рентгеновским исследованием, но в нашем распоряжении не было рентгеновского аппарата.

Нельзя ли, однако, иначе истолковать сущность и происхождение этого вялого воспаления сустава? Только ли туберкулезные и сифилитические артриты протекают без симптомов острого воспаления? Нет, весьма вяло, без покраснения кожи, без сильной боли и нередко при нормальной или субфебрильной температуре протекают пиемические артриты и все вообще мета-статические гнойные воспаления при общем гнойном заражении не слишком вирулентными микробами.

Поэтому мы можем поставить разбираемый нами гнойный артрит в прямую причинную зависимость от остеомиелита большеберцовой кости. Веским основанием к такому предположению служит тот гнойник, который по-

явился у мальчика на грудной стенке через 2 недели после операции остеомиелита. Итак, одинаково обоснованы и одинаково вероятны предположения о туберкулезном и о пиемическом артрите. И в том, и в другом случае экссудат в суставе должен быть гнойным, ибо хотя при туберкулезе он мог бы быть и серозным, но значительные размеры параартикулярного воспаления дают нам право считать его гнойным. Точно решить вопрос о характере артрита нам совершенно необходимо, ибо лечение должно быть различным в зависимости от того, признаем ли мы артрит пиемическим или туберкулезным. Решить этот вопрос, конечно, нетрудно: для этого нужно сделать пробный прокол сустава и исследовать бактериологически полученный гной.

Исследование крови также может дать важные результаты. Конечно, далеко не во всех случаях пиемии удастся обнаружить циркулирующие в крови микробы; вероятность найти их тем меньше, чем менее бурно протекает болезнь.

Мы сделали прокол, получили шприц жидкого, серо-желтого гноя, и из него выросла богатая культура стафилококка. Стафилококков в крови не найдено, но обнаружен повышенный лейкоцитоз: на 4 000 000 красных кровяных шариков 12 000 белых.

Итак, у больного пиемическое гнойное воспаление локтевого сустава; как будто для подтверждения этого диагноза температура, не поднимавшаяся до сих пор выше $36,7^{\circ}$, накануне операции дошла до $38,6^{\circ}$.

Точно установленный диагноз определяет лечение. Необходимо немедленно сделать артротомию и дренировать сустав. Эта задача кажется настолько простой, что в учебниках оперативной хирургии нередко не имеется специальных указаний; считают, что вскрыть сустав при гнойном воспалении можно любым из разрезов, предложенных для резекции его. Так поступал и я до недавнего времени, пока моя давнишняя неудовлетворенность результатами оперативного лечения гнойных артритов не заставила меня подвергнуть критике общепринятые методы артротомии¹.

Чтобы показать, как не следует оперировать при гнойном воспалении локтевого сустава, я приведу весьма поучительный пример такого же пиемического воспаления сустава, как и у мальчика А., но протекавшего весьма бурно.

Больной А., 15 лет, поступил 2/XI 1920 г. в тяжелом состоянии, с очень большой, распространяющейся на нижнюю челюсть и в околушную область воспалительной опухоли.

¹ В настоящее время при вялом течении гнойного артрита и отсутствии выраженной клинической картины сепсиса, как это описано в разбираемом проф. В. Ф. Войно-Ясенецким наблюдении, следует испробовать закрытый метод лечения гнойного артрита, не прибегая к срочной артротомии. С этой целью необходимо сделать пункцию сустава, отсасывание гноя и ввести в суставную полость 500-600 тысяч единиц пенициллина и 500 тысяч единиц стрептомицина. Хорошая иммобилизация конечности глухой гипсовой повязкой обязательна.

Желательно выяснить чувствительность высеянной из гноя микробной культуры к антибиотикам. Введение антибиотиков в полость сустава можно повторить, произведя предварительное отсасывание гноя. С этой целью требуется сделать окно в гипсовой повязке.

При лечении пиемических (метастатических) артритов надо обращать особое внимание на лечение гнойного очага, вызвавшего пиемию. Устранение или дренирование такого очага — одно из обязательных условий борьбы с общей гнойной инфекцией.

У больных с явлениями гнойного артрита и тяжелым клиническим течением заболевания бывает необходима артротомия, причем вскрытие локтевого сустава по В. Ф. Войно-Ясенецкому (см. дальше) заслуживает полного внимания. (Ред. III.)

Дозировка пенициллина не должна быть меньше 4-5 млн ЕД (Ред. IV).

лю в правой подчелюстной области. Немедленно был сделан разрез и пальцем проложен путь очень глубоко, до самой слизистой оболочки рта, но гноя нигде не найдено. Тем не менее опухоль стала быстро исчезать. Уже на следующий день больной жаловался на боль в правом локтевом суставе, и температура продолжала держаться около 39° и выше. 4/XI замечена припухлость в области сустава, и на следующий день под эфирным опьянением сустав вскрыт боковым латеральным разрезом. Дренажная трубка введена в задний отдел сустава, из которого вытек довольно густой гной. Улучшения после этой операции не последовало, температура не понижалась, а опухоль сустава еще более увеличилась. 15/XI произведена третья операция под эфирным опьянением. Сустав широко вскрыт медиальным разрезом, и из переднего отдела его вытекло около столовой ложки густого гноя. Исследование пальцем показало, что гной вышел далеко за пределы сустава, по направлению вверх, отслоил плечевую мышцу почти до середины плечевой кости и отсюда распространился на заднюю поверхность плеча, между медиальной и латеральной головками трехглавой мышцы, точно следуя ходу лучевого нерва *sulcus radialis*. В промежутке между *m. brachioradialis* и *t. brachialis* сделан второй разрез, и в него выведены конец дренажной трубки, проложенной вдоль лучевого нерва, и вторая трубка, проведенная поперек, через передний отдел сустава, из медиального разреза. Состояние больного не улучшилось и после этой основательной операции, и температура продолжала держаться на высоких цифрах. Опухоль в проксимальной трети предплечья все увеличивалась, но задержки гноя нигде нельзя было заметить. 23/XI произведена четвертая операция; снова обследована пальцем вся гнойная полость, и найдено, что она распространяется в глубину предплечья. Палец проникал вниз по поверхности глубокого сгибателя пальцев до границы верхней и средней трети предплечья, тем не менее задержки гноя здесь не было. Для дренирования этого глубокого кармана сделан разрез на медиальной стороне предплечья, в промежутке между *m. flexor carpi ulnaris* и *t. Pexog digitorum sublimis*. Второй разрез сделан на переднелатеральной стороне предплечья в промежутке между *m. brachioradialis* и *t. pronator teres*; через оба разреза проведена дренажная трубка. 26/XI, ввиду того, что температура не понижалась, сделана внутривенная инъекция колларгола (10 мл 2% раствора). Никакого влияния на температуру колларгол не оказал, и она продолжала неправильно колебаться, повышаясь по вечерам до 38,3—39,5°. Только с 11/XII температура стала почти нормальной. 14/XII удалены все дренажные трубки. В дальнейшем заживление ран шло без осложнений, но параартерикулярная припухлость исчезала медленно. Делать пассивные движения в суставе не удавалось вследствие сильной болезненности, образовался анкилоз под тупым углом. За 3 недели до выписки был замечен паралич лучевого нерва.

В этом случае мне едва удалось спасти больного, и исход гнойного артрита был печальный: не только образовался анкилоз в непригодном для пользования рукой положении, но и остался паралич лучевого нерва. Через несколько месяцев пришлось сделать резекцию сустава и больному пришлось удовлетворяться анкилозом под прямым углом. Паралич лучевого нерва, зависевший от неврита, находившегося в гное нерва, прошел, к счастью, сам по себе через полгода. Всех этих тяжелых осложнений можно было бы избежать, если бы были выполнены все те условия, которым должно удовлетворять артротомия при гнойном воспалении сустава.

Крайне неправильно мнение, что артротомия при гнойном воспалении может быть сделана так же, как и при других показаниях. Напротив, всякая артротомия должна точно соответствовать цели, ради которой она произведена, и потому необходимо отдать себе ясный отчет в том, что при гнойном воспалении цель наша состоит в надежном дренировании всех частей суставной полости. Можем ли мы, однако, считать, что полость локтевого сустава в топографоанатомическом и патологоанатомическом отношениях представляется единой и простой и что поэтому достаточно дренировать ее лишь сзади? Никоим образом, ибо достаточно взглянуть на скелет локтевого сустава, чтобы понять, насколько сложна форма суставной полости уже в зависимости от рельефа суставных концов костей; это ведь не один сустав, а целых три, и только капсула у них общая, а капсула эта с боков, где распо-

ложены боковые связки, почти вплотную прилегают к костям, и потому передний отдел суставной полости только узкими боковыми щелями сообщается с задним; достаточно воспалительного припухания синовиальной оболочки при гнойном артрите, чтобы сообщение это окончательно прервалось.

Таким образом, и с топографоанатомической, и с патологоанатомической точки зрения мы должны считать передний и задний отделы сустава почти самостоятельными, и потому при гнойном воспалении сустава необходимо отдельно вскрыть и дренировать и передний, и задний отделы его. Больной А. чуть не погиб только вследствие того, что я при первой операции не вскрыл и не дренировал передний отдел сустава, а сделал это слишком поздно, когда застоявшийся здесь гной уже прорвался за пределы суставной сумки, в глубину локтевого сгиба, и распространился далеко на плечо и предплечье. Однако в данном случае меня нельзя обвинить в невежестве, ибо я действовал по общепринятым в то время хирургическим правилам, и только плохие результаты, полученные у больного А., заставили меня призадуматься и выработать тот метод лечения гнойных артритов локтевого сустава, который я сейчас опишу.

Вскрытие заднего отдела сустава не представляет затруднений. Те места по бокам olecrani и сухожилия *m. tricipitis*, где нет мышц и где капсула сустава выпячивается при растяжении ее экссудатом, естественно, должны быть использованы для разрезов. Нужно ли, однако, делать здесь два разреза или достаточно одного? Если руководствоваться общим правилом, по которому дренажные трубки выполняют свое назначение наиболее совершенно тогда, когда оба конца их выведены в повязку, то следовало бы всегда делать два разреза и проводить трубку насквозь в поперечном направлении. Но дело в том, что если разрезы сделать непосредственно у краев локтевого отростка, то расстояние между ними будет незначительно и через боковые части заднего отдела сустава трубка не пройдет; здесь останутся карманы, не вполне надежно дренированные. Поэтому разрезы следует располагать подалее от локтевого отростка, но это возможно только на задне-латеральной стороне, на медиальной же стороне опасность ранения локтевого нерва не позволяет отдаляться от локтевого отростка. Пожалуй, правильнее ограничиваться одним задним разрезом, расположенным как можно латеральнее; он может даже проникать через *mm. extensores carpi radiales*; отсюда трубка проводится в поперечном направлении через задний отдел сустава. При таком образе действий устраняется опасность неврита локтевого нерва, всегда грозящая при заднемедиальном разрезе, расположенном в ближайшем соседстве с нервом.

Задача дренирования переднего отдела сустава представляется на первый взгляд весьма трудно разрешимой, ибо спереди суставная сумка покрыта мощными группами мышц и, кроме того, доступ к ней преграждают важные сосуды и нервы. Три группы мышц расположены впереди сустава: посредине широким валом возвышаются *m. biceps brachii* и *t. brachialis*, лежащий непосредственно на капсуле сустава; с медиальной стороны расположена большая группа сгибающих кисть и пальцы мышц, берущих начало от медиального надмыщелка плеча, а с латеральной стороны стройным изгибом переходят с плеча на предплечье *m. brachioradialis* и *t. extensores carpi radiales longus* и *brevis*.

В промежутке между этой группой мышц и срединной группой проходят лучевой нерв и *a. recurrens radialis*, а между срединной и медиальной

группами расположены срединный нерв и плечевая артерия с сопровождающими ее венами. Если бы нам пришлось иметь дело только с мышцами, то можно было бы получить доступ к суставной сумке в промежутках между боковыми группами мышц и срединной, но *a. subitalis* и *p. medianus* нельзя миновать, ибо их разветвления, в особенности *a. interossea*, фиксируют их почти неподвижно, да, кроме того, проводить дренажную трубку из гнойной полости рядом с обнаженным нервом, конечно, нельзя.

Нам не остается поэтому другого пути, как только через медиальную и латеральную группы мышц, и этот путь весьма прост. На медиальной стороне нужно сделать параллельный оси конечности разрез длиной около 3 см, расположенный приблизительно на 1 см кнаружи от верхушки медиального надмышелка плеча; середина разреза должна приходиться на уровне этой верхушки. Разрез делают сразу до кости, т. е. до передней поверхности основания надмышелка; в верхней половине разрез рассекает лишь кожу, фасцию и надкостницу, а в нижней — отчасти или полностью *m. pronator teres*. Когда нож дошел до кости, его поворачивают к середине локтевого сгиба и, растягивая рану крючками, углубляют ножом по направлению к суставу, строго придерживаясь поверхности надмышелка и как бы срезая его надкостницу. Когда нож доходит до края *trochleae*, он неизбежно должен вскрыть прикрепляющуюся здесь суставную сумку. Таким образом, безо всякой опасности для артерии и срединного нерва, остающихся далеко спереди, и при незначительном повреждении мышц вы вскрываете сустав с передне-медиальной стороны. Из этого разреза легко можно провести корнцанг через сустав в поперечном направлении и концом его выпятить суставную сумку с переднелатеральной стороны. Над выпячивающимся концом корнцанга располагаются мышцы латеральной группы, и вам остается сделать лишь небольшой разрез через них и суставную сумку. Чтобы закончить операцию, надо вывести в этот разрез конец корнцанга и, захватив им дренажную трубку, протянуть ее поперек сустава, извлекая корнцанг обратно.

Как показали мои наблюдения на трупах, лучевой нерв не подвергается при этом опасности, хотя проходит очень близко от суставной сумки; он остается не только кпереди от корнцанга, но и по крайней мере на 1 см к середине от выпячивающегося конца его, и потому ранения нерва не следует опасаться. Повреждения мышц латеральной группы также почти не имеют значения, ибо небольшой разрез через них проходит вдоль их волокон.

Такую операцию, длившуюся 2-3 минуты, я сделал мальчику А. под эфирным опьянением. Вероятно, вследствие того, что при пробном проколе из сустава было удалено более 5 мл гноя, я нашел при операции лишь небольшое количество слизисто-гнойной жидкости со свертком фибрина в заднем отделе сустава, а в переднем и этого не было. Крахмальная повязка была наложена в положении сгибания предплечья под тупым углом, близким к прямому, так как только при таком положении обе дренажные трубки находятся в наилучших условиях: при сгибании под острым углом была бы сдавлена задняя трубка, а при разгибании — передняя. В день операции температура повысилась до 39°, но уже на четвертый день литически упала до нормы и мальчик чувствовал себя превосходно. Повязку мы сменили только на шестой день, она была мало пропитана гноем, а сустав найден в отличном состоянии. Я думаю, что при ранней артротомии по описанному способу такое быстрое и ничем не осложненное выздоровление должно составлять правило. А вот каково течение болезни при неправильном лечении.

Парамон К., 35 лет, поступил в Переславскую земскую больницу 8/Ш 1911 г. В первой половине декабря 1910 г. на задней стороне правого локтевого сустава появился пузырь, как от ожога, затем весь сустав сильно распух, покраснел и стал чрезвычайно болезненным.

Приблизительно через неделю больной поступил в участковую земскую больницу, где был сделан разрез, не давший никакого облегчения. Через 9 дней, несмотря на то, что температура у больного оставалась высокой (около 40°), он был выписан и в течение 3 недель ходил на фельдшерский пункт; затем ввиду ухудшения снова поступил в больницу, пробыл в ней 20 дней и опять после выписки ходил на перевязку к фельдшеру в течение 3 недель. Ко мне больной поступил в тяжелом состоянии. Он измучен и ослаблен болями и долгой лихорадкой и оберегает больной сустав. Вся область локтевого сустава веретенообразно утолщена, кожа над ним несколько лоснится, синевато-красноватого цвета. Кнутри от локтевого отростка небольшой отечный рубец на месте бывшего разреза. Безболезненные активные движения возможны приблизительно в половине нормального объема; производимые в большем объеме движения вызывают боль. Ясно обнаруживается боковая подвижность костей предплечья. Все движения сопровождаются резким хрустом. Температура нормальна.

Итак, уже 3 месяца у больного длится тяжкое воспаление локтевого сустава. Он своевременно обратился к врачу, но надлежащей помощи не получил. Было сделано то, что обычно делают сельские врачи: сустав вскрыт маленьким разрезом, и в него даже не введена дренажная трубка. Несведущие в хирургии, но принужденные ею заниматься, врачи обыкновенно вполне удовлетворяются, если увидят, что при разрезе потек гной; дальше все сводится к нескончаемым перевязкам и ожиданию, когда же, наконец, опадет воспалительная опухоль и больной выздоровеет.

Почему же, однако, больной не выздоровел, почему не опадает воспалительная опухоль сустава? Объяснение просто: в первое время после разреза гной кое-как вытекал из сустава, затем ранка заросла отечными грануляциями, сток гноя все более затруднялся и, наконец, прекратился. Вирулентность гноеродных микробов, очевидно, стала слабее, и процесс перешел в хроническую форму. Это сказывается в том, что общее состояние здоровья было удовлетворительно и температура нормальна. Однако патологические изменения в суставе, обусловленные нагноением, неуклонно прогрессируют. Боковая подвижность и хруст при движении с несомненностью свидетельствуют о том, что фиброзная сумка и связки в значительной мере пострадали, а хрящевая и, вероятно, костная ткани более или менее глубоко изъедены. Синовиальная оболочка покрыта дряблыми, отечными грануляциями; в полости ее содержится жидкий гной; отечность рубца служит достоверным признаком наличия гноя в глубине. Не совсем понятна только безболезненность активных движений. Правда, когда гнойный процесс переходит в хроническую форму, боли вообще резко уменьшаются, но язвенное разрушение суставных хрящей всегда сопровождается резкой болезненностью при движениях.

10/Ш операция под хлороформным наркозом. Локтевой сустав резецирован через задний продольный разрез. Локтевой отросток оказался сильно разрушенным и отделившимся у основания. На суставной поверхности плечевой кости сильно изъеден хрящ; менее всего поражена головка лучевой кости. Рана зашита с марлевым выпускником, удаленным на другой день. Рука иммобилизована картонной шиной в полусогнутом положении. Через неделю начаты пассивные движения. Через 40 дней после операции больной выписан с зажившей раной и прекрасной подвижностью в резецированном суставе, мало отличавшейся от нормальной. При микроскопическом исследовании кусочков обросшей грануляции синовиальной оболочки из разных мест сустава найдена лишь обыкновенная воспалительная ткань.

**ФЛЕГМОНЫ ПАЛЬЦЕВ, КИСТИ И ПРЕДПЛЕЧЬЯ.
ГНОЙНОЕ ВОСПАЛЕНИЕ ЛУЧЕЗАПЯСТНОГО СУСТАВА**

Крестьянин, 55 лет, наколол гвоздем большой палец правой руки на уровне межфалангового сустава; ранка нагноилась и разболелась; распух палец, а затем и вся кисть; движения пальцев стали невозможными. От боли в руке больной не спал по ночам; он чувствовал себя весьма тяжелобольным и через неделю обратился за помощью в уездную земскую больницу. Там ему сделали довольно большой разрез на тыле кисти, а позже еще два разреза на предплечье. Пролежав в больнице 2 недели, больной убедился в безуспешности лечения и выписался, чтобы приехать ко мне в участковую земскую больницу.

Это была первая тяжелая флегмона кисти и предплечья, которую мне пришлось не только лечить, но и видеть. То, что так важно для практического врача, то, что служит столь часто причиной тяжелых страданий; увечий и даже смерти больных, — вульгарные флегмоны и многообразные гнойники — раньше мало интересовало клиницистов, и повседневных гнойных заболеваний студенты в клиниках в мое время не видели. Сведения о флегмонах, добытые мной из книг, носили весьма общий и поверхностный характер, и я должен был самостоятельно разбираться в чрезвычайном многообразии индивидуальных форм этой в высшей степени важной болезни.

Я осмотрел больного. Он был в очень тяжелом состоянии, едва держался на ногах, температура у него была $39,5^{\circ}$, пульс 120 в 1 минуту, язык сух. Предплечье и кисть сильно распухли и утратили нормальную форму; нижняя треть плеча отечна. На тыле кисти довольно большой гранулирующий разрез, на предплечье — два крайне незначительных, со вставленными в них тонкими дренажными трубочками. Ясно было, что положение чрезвычайно серьезно, а лечение велось совершенно неправильно.

Почему сделан был разрез на тыле кисти, а не на ладони? Есть ли хоть какой-нибудь смысл в этих маленьких поверхностных разрезах на предплечье, в этих тоненьких дренажных трубочках?

Я не знал еще тогда, что предо мной «обыкновенная история», что еще многие годы я буду видеть везде и всюду подобное лечение флегмон, буду видеть, как «выгнивают» сами по себе омертвевшие сухожилия и рука больного превращается в сухой и негодный крючок; буду узнавать о смертельных исходах флегмон. И даже больше показала мне жизнь: я встречал убежденных противников оперативного лечения флегмон и вообще гнойных процессов; мне доказывали, что при выжидании самопроизвольного вскрытия гнойников и применении согревающих компрессов результаты получаются лучше, чем после разрезов. И они были по-своему правы. Действительно, лучше не оперировать флегмону вовсе, чем делать где попало бессистемные «надрезы» и «насечки». Я не нашел в себе, однако, достаточно справедливости и снисходительности, чтобы понять, каким путем врачи приходят к подобным взглядам. Можно ли требовать от каждого врача, чтобы он самостоятельно разрешал трудную, часто труднейшую задачу анатомической диагностики и лечения гнойных процессов? Не дело ли это учителей хирургии? Не должны ли они научить, как делать те «широкие разрезы», которые лишь голословно рекомендуются в учебниках? Достаточно ли указать только на необходимость вскрытия всех гнойных затеков, не давая важных анатомических разъяснений о том, как они образуются?

Итак, я осудил врача, неправильно лечившего больного, и немедленно приступил к операции. Больной был усыплен бромэтилом и хлороформом (регионарная анестезия плечевого сплетения тогда была еще неизвестна), и на плечо наложен бинт Эсмарха. На предплечье и кисти сделано десять больших разрезов, введены марлевые выпускники в межмышечные промежутки и в глубину ладони, пол сухожилия сгибающих пальцы мышц. Рука вертикально подвешена с помощью деревянной шины Фолькмана. В первые дни после операции было заметное улучшение, гной из ран выделялся в большом количестве, опухоль предплечья и кисти опала, температура понизилась до $37,9^{\circ}$. Однако на 4-й день после операции температура снова поднялась до $39,3^{\circ}$ и при перевязке замечено, что остался не вскрытым *глубокий гнойник среди разгибающих мышц предплечья*; здесь сделан добавочный разрез, но и после этого положение не улучшилось. Больной был крайне слаб, истощен, почти ничего не ел, пульс участился до 128 в минуту при температуре $37,4^{\circ}$. Настойчиво рекомендована ампутация плеча, но больной отказался, и в безнадежном состоянии взят родственниками домой.

Правильно ли я поступил в этом случае или заслуживаю сам осуждения за смерть больного? Правильно лишь в том отношении, что точно исполнил предписания учебников о лечении флегмон, но неправильно по существу. Не обладая опытом, я не учел состояния сил больного и вместо необходимой ампутации произвел консервативную, хотя и очень обширную операцию: я не знал тогда, что для такой операции нужны не только решимость и энергия, но и ясные, точные анатомические представления о сущности флегмоны. Такая ясность представления о том, что происходит в руке больного, необходима и для решения очень трудного во многих случаях вопроса об ампутации. Яркий пример поможет до некоторой степени разобраться в этом вопросе.

Семен У.. 32 лет. 3 недели тому назад порезал косо правое предплечье. Небольшая ранка на локтевой стороне предплечья, над лучезяпястным суставом, нагноилась. Больной лечился у фельдшера, у которого был 4 раза. Поступил к нам в очень тяжелом состоянии, с крайне запущенной флегмоной кисти и предплечья. Температура $39,3^{\circ}$. пульс частый и слабый. Боли в ногах, особенно в тазобедренных суставах, настолько сильны, что больной не может ходить. В день поступления сделаны под бромэтиловым наркозом разрезы на кисти и предплечье, причем оказалось, что *на обеих сторонах предплечья, ладонной и тыльной, нагноение распространилось до самой межкостной перепонки*. На следующий день состояние больного не улучшилось, и потому через 2 дня после первой операции сделана экзартикуляция плеча под хлороформно-эфирным наркозом. Операция была начата с высокой ампутации, причем оказалось, что *костный мозг плечевой кости подвергся уже гнойному расплавлению*. Рана зашита со стеклянным дренажем и марлевым выпускником. Температура после операции лишь постепенно понижалась и скоро стала субфебрильной. Появился упорный кашель, и на 10-й день после операции обнаружено воспаление правого легкого, вскоре, однако, разрешившееся. На 12-й день, ввиду продолжавшихся болей в ногах, был сделан прокол левого тазобедренного сустава и получена прозрачная желтоватая серозная жидкость. На 20-й день замечена довольно большая флюктуирующая припухлость в правой ягодичной области, сделан разрез и выпущено много гноя из-под большой ягодичной мышцы. В дальнейшем выздоровление шло без осложнений, но больной долго жаловался на боли в отрезанной руке.

Не ясно ли, что больной погиб бы при всякой консервативной, хотя бы и очень искусной и решительной операции? Какую пользу могло бы принести самое основательное вскрытие и дренирование всех гнойных закоулков, если нагноение распространилось уже на костный мозг плечевой кости, если имелось уже несомненное общее гнойное заражение, проявившееся в воспалении тазобедренных суставов и в метастатической флегмоне ягодичицы?

Необходима ли ампутация при всякой тяжелой и запущенной флегмоне? Да, для неопытного и не вполне знакомого с анатомией врача — это почти правило. Но чем опытнее хирург и чем глубже его топографоанатомические

и патологоанатомические знания о флегмонах, тем шире может он применять консервативные операции даже при самых тяжелых флегмонах. Если еще нет общего гнойного заражения и дальних переносов, если все пути распространения нагноения и все затеки будут систематически прослежены строго анатомическими разрезами, то больной быстро выздоровеет, а хирург получит гораздо большее удовлетворение, чем от разных редкостных и эффектных операций. Итак, все дело сводится к анатомическому изучению флегмон. Рассмотрим же флегмоны кисти и осложняющие их флегмоны предплечья с этой точки зрения.

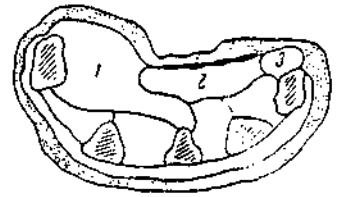


Рис. 52. Фасциальные пространства ладони (схема) (объяснение в тексте).

Для понимания дальнейшего изложения необходимо остановиться на некоторых специальных чертах анатомии ладони и пальцев, значение которых для флегмон кисти впервые разъяснил Канавел (Kanavel) в своей известной книге «Infections of the hand», вышедшей в 1925 г. и привлечшей внимание хирургов всех стран к флегмонам пальцев, кисти и предплечья.

На ладони, как это выяснено инъекциями гипсовой кашицы, существует три отдельных фасциальных пространства, отмеченных на схеме (рис. 52) цифрами. Это лучевое (1), срединное (2) и локтевое (3) фасциальные пространства. Из них важнее всех в патологии флегмон срединное пространство. Его дно составляют III и IV пястные кости и межкостные мышцы, покрытые глубокой фасцией ладони. По этому дну проходит глубокая артериальная дуга и глубокая ветвь локтевого нерва. Крышу срединного пространства составляет ладонный апоневроз. С внутренней стороны границей срединного пространства служит *septum intermusculare mediate*, отделяющее его от локтевого фасциального пространства, занятого мышцами *eminentiae hypothenar*, а наружную границу образует вертикальная часть *septi intermuscularis lateralis*. Горизонтальная часть этой фасциальной перегородки, покрывающая *m. adductor pollicis*, составляет значительную часть дна срединного пространства. Сухожилиями сгибающих пальцы мышц и червеобразными мышцами, начинающимися от них, срединное фасциальное пространство делится на два отделения: поверхностное — между сухожилиями и ладонным апоневрозом и глубокое — между сухожилиями и межкостными мышцами. Канавел описывает только глубокую часть срединного пространства, которому действительно принадлежит важнейшая роль в патологии флегмон ладони; однако, как увидим дальше, и в поверхностной части срединного пространства очень часто развиваются первичные флегмоны.

На рис. 53 показан результат инъекции глубокой части срединного пространства. В экспериментах Iselin гипс распространялся значительно выше, почти до входа в *canalis carpalis*. При высоком давлении гипс проникает в *canalis carpalis* позади пучка сухожилий. Я видел однажды такое же распространение гноя из глубокого срединного пространства через *canalis carpalis*.

В дистальном направлении инъекционная масса и гной имеют выход из глубокого срединного пространства вдоль червеобразных мышц, как это впервые установил Канавел.

На рис. 54 видно, что инъекционная масса, вышедшая этим путем, распределяется на лучевых и отчасти тыльных сторонах первых фаланг и в межпальцевых, промежутках. Совершенно так же образуются и гнойные затеки.

Если инъекция производится под сильным давлением, то разрывается вертикальная часть *septi intermuscularis lateralis*, и инъекционная масса проникает в лучевое фасциальное пространство ладони (рис. 55).

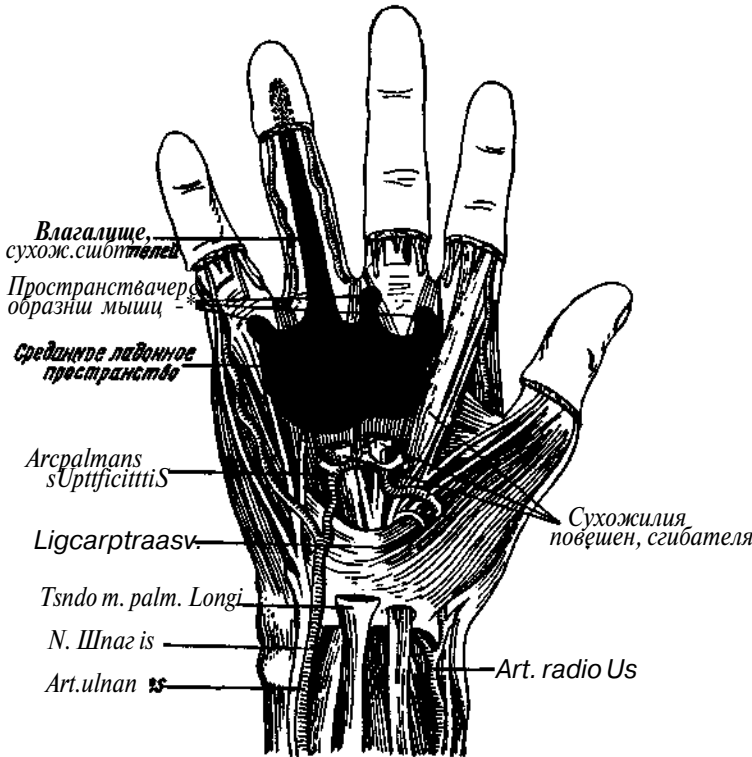


Рис. 53. Распространение желатины, впрыснутой в сухожильное влагалище IV пальца и прорвавшей его проксимальный слепой конец (по Руссель Бэсту).

На рис. 56 показано распространение желатины при инъекции в латеральное пространство ладони.

Эксперименты показывают, что глубокое срединное пространство прочно отграничено от лучевого, но клинические наблюдения этого не подтверждают. Я постоянно видел на больных, что *septum intermusculare laterale* не представляет препятствия для

гноя, легко распространяющегося из глубокого срединного пространства в лучевое и обратно. Последнее пространство соответствует возвышению большого пальца (*eminentia thenar*) и промежутку между I и II пястными костями, занятому тыльной межкостной мышцей. Оба эти фасциальные пространства, лучевое и особенно срединное, очень важны в патологии флегмон кисти, как это будет видно из приводимых ниже примеров. Гораздо меньшее значение имеет третье фасциальное пространство, локтевое, занятое мышцами *eminentiae hypothenar*; и первичные флегмоны, и затеки из срединного пространства в нем бывают редко.

Флегмоны кисти весьма многообразны по происхождению и анатомической локализации нагноения, но самые важные и самые тяжелые из них те, которые начинаются с гнойного воспаления сухожильных влагалищ. Именно эти флегмоны переходят, как правило, на предплечье, и маленькое нагноение, начавшееся на пальце, через 1-2 недели превращается в грозную межмышечную флегмону кисти и предплечья. Поэтому надо обратиться к флегмонам пальцев, к этому исходному пункту флегмон верхней конечности.

Можно ли представить себе что-либо более банальное для хирурга, чем панариций? Уделяется ли какой-либо другой болезни меньше внимания, чем панарициям? Не поручается ли везде и всюду лечение их самым младшим ординаторам? А между тем как важен, как мучителен для больного воспалительный процесс на пальце, и как редко, как поразительно редко можно

увидеть сознательное и вполне правильное лечение флегмон пальцев среди практических врачей. В недалеком прошлом лечение согревающими компрес-

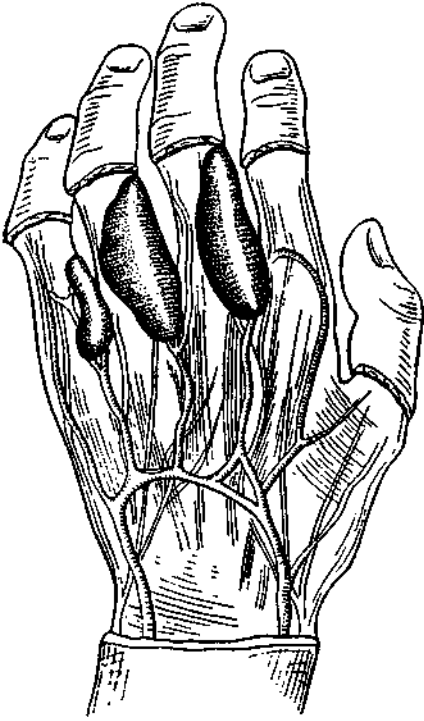


Рис. 54. Распространение желатины по червеобразным мышцам на тыльную поверхность основных фаланг и межпальцевых промежутков; инъекция произведена в срединное фасциальное пространство ладони вблизи основания III пальца (по Руссель Бэсту).

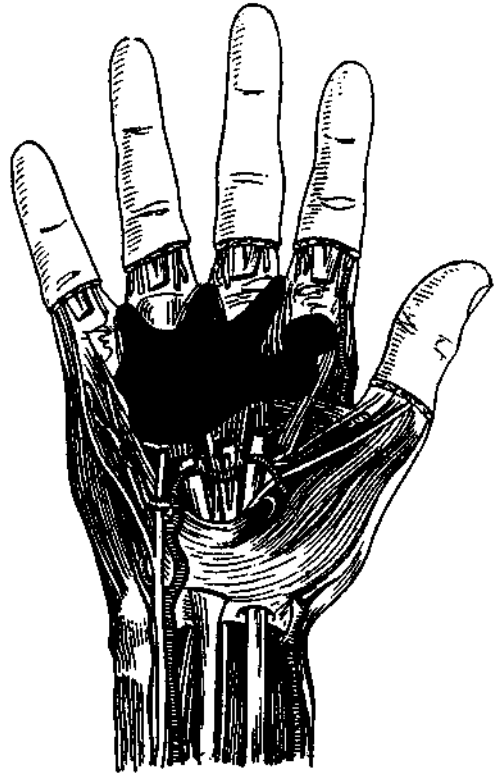


Рис. 55. Распространение желатины при инъекции в срединное фасциальное ложе ладони; вкол иглы произведен вблизи основания III пальца (по Руссель Бэсту).

При повышении давления желатина может проникнуть в фасциальное пространство мышц *thenar*, разрушив перегородку между этим пространством и срединным пространством ладони, как было в этом случае.

сами составляло у нас правило, а недостаточный разрез без всякой анестезии или при замораживании эфиром, хлорэтилом — обычное явление в сельских амбулаториях. Впрочем, в последние годы в советской печати появился ряд статей о панариции. Панарицию посвящены книги Зайцева, Рыжих и Фишман.

Всякий панариций в начальной стадии — это флегмона подкожной клетчатки, начинающаяся на ладонной поверхности, обычно в мякоти ногтевой фаланги (*panaritium subcutaneum*) или на тыльной поверхности, в кожных валиках по краям ногтя или под корнем его (*paronychia*). Это воспаление имеет склонность прогрессировать и переходить в омертвление подкожной клетчатки. Инфекция, занесенная, например, уколом в мякоть пальца, приводит к нагноению в толстом слое подкожной клетчатки, пронизанной всюду вертикально расположенными фиброзными пучками, соединяющими кожу с надкостницей фаланги или с сухожильным влагалищем. Эти-то переплета-

ющиеся фиброзные пучки, придающие подкожной клетчатке мякоти пальца ячеистое строение, препятствуют свободному воспалительному припуханию

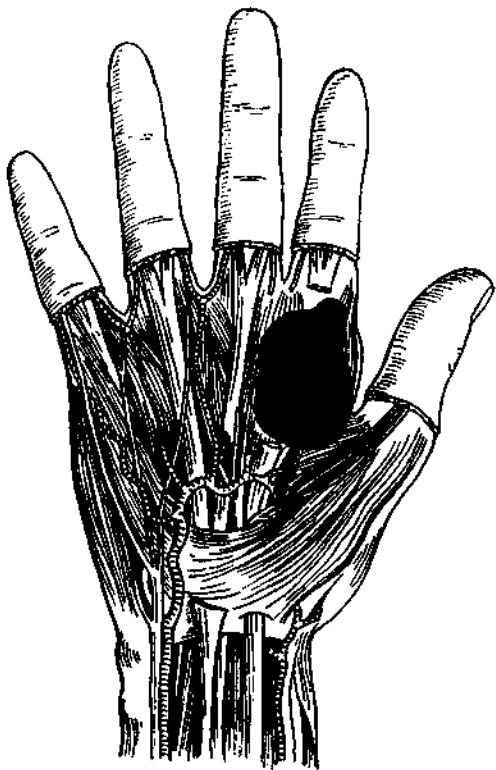


Рис. 56. Распространение желатины при инъекции, произведенной кнаружи от срединной линии кисти (по Руссель Бэсту).

При повышении давления желатина может прорвать фасциальную перегородку и распространиться в срединное фасциальное пространство ладони.

Этого мало: надо направить нож из этого разреза вправо и влево, параллельно поверхности кожи, и перерезать поперек те фиброзные пучки, которые повинны в напряжении тканей. Операция, конечно, производится при полном обезболивании инъекциями к обоим ладонным пальцевым нервам (см. главу об анестезии).

Эффект такой ранней радикальной операции всегда бывает поразительным: жестокие боли немедленно прекращаются; воспалительный процесс чрезвычайно быстро затихает, и устрашающий своей длиной и глубиной разрез заживает почти первичным натяжением, а на его месте остается тонкий, почти незаметный рубец.

Однако в большинстве случаев нам приходится иметь дело с более запущенным воспалением, и при широком разрезе мы находим гнойное расплавление и обширное омертвление подкожной клетчатки с ее фиброзными пучками. Если ограничиться и здесь простым разрезом, то воспалительный процесс и боли далеко не сразу затихнут, ибо в стороне от разреза, в

ее, удерживают воспалительный экссудат под давлением, от чего зависят жестокие боли; это же препятствие свободному распространению гноя служит причиной омертвления клетчатки и перехода нагноения на фалангу или сухожильное влагалище. Совершенно ясно, что самый ранний, глубокий и обширный разрез необходим при подкожном панариции, и он имеет совсем не ту цель, какая с ним обычно связывается в представлении неопытного врача. Обычно полагают, что цель эта сводится лишь к открытию пути для выхода гноя, и потому в начальной стадии панариций не оперируют, полагая, что гноя еще нет, или делают короткий и поверхностный разрез, ожидая найти немного гноя на небольшой глубине. А между тем цель разреза состоит в устранении тех условий, которые делают всякий подкожный панариций опасным, — в устранении напряжения тканей. Пусть еще нет гнойного экссудата или количество его ничтожно, тем не менее разрез всегда должен начинаться на самой верхушке пальца, у ногтя, и доходить до уровня головки средней фаланги, а в глубину всегда, даже в самых ранних случаях, непременно до кости.

дальних ячеек подкожной клетчатки, остается гной, а отторжение омертвевшей клетчатки будет длиться многие недели. Чтобы сразу положить конец нагноению и сократить в четыре раза продолжительность последующего лечения, надо тщательно удалить ножницами всю омертвевшую клетчатку так, чтобы рана приняла здоровый и свежий вид. Если и этот последний срок для операции пропущен или если был сделан короткий и неглубокий разрез, то нагноение почти неизбежно переходит на ногтевую фалангу; ее надкостница, а затем и костная ткань пропитываются гноем, и вскоре фаланга омертвевает. Больной без конца ходит на перевязки, рана лишь уменьшается, грануляции в ней становятся дряблыми и гнилыми, формируется свищ, из которого постоянно отделяется жидкий гной, а врач все еще не догадывается, в чем дело. Если бы он прозондировал свищ, то тотчас нашел бы шероховатую обнаженную кость. Опытный врач, однако, не нуждается в зондировании, ибо уже чрезмерная длительность болезни после робкого разреза ясно свидетельствует об омертвлении фаланги. Ярким и важным признаком костного панариция служит также прогрессирующее, часто безобразное утолщение фаланги. Достаточно исследовать движения в межфаланговом суставе, чтобы немедленно найти патологическую боковую подвижность вследствие перехода нагноения на межфаланговый сустав и разрушения боковых связок его. Костный панариций уже перешел в суставной, как это почти всегда бывает, и необходимо немедленно удалить омертвевшую фалангу. Эта операция чрезвычайно проста, и сплошь и рядом, сделав продольный разрез на ладонной стороне фаланги, вы найдете слабо связанную с окружающими частями или даже вполне секвестрированную косточку. Однако после такого разреза конец пальца нередко принимает безобразную и непригодную для работы форму, и потому во многих случаях выгоднее сделать типическую или приспособленную к форме и количеству уцелевшей кожи экзартикуляцию ногтевой фаланги.

Менее опасны, чем флегмоны мякоти пальца, нагноения, локализующиеся в области корня ногтя. Они почти никогда не переходят на кость и сустав, но зато весьма нередко дают начало лимфангиитам и лимфаденитам. Я, кажется, ни разу не видел, чтобы начавшаяся паронихия разрешилась без нагноения; напротив, нагноение всегда распространяется под кожей, покрывающей корень ногтя и края его, а отсюда проникает под ноготь, и предоставленный самому себе воспалительный процесс, весьма болезненный, длится очень долго, приблизительно около месяца, и затихает лишь тогда, когда отделится весь ноготь. Я пробовал остановить недавно начавшийся процесс, отпрепаровывая в виде лоскута воспаленную кожу над корнем ногтя и подкладывая под нее марлю. Однако во многих случаях и это оказывалось недостаточным, нагноение проникало все-таки под корень ногтя, и ноготь приходилось удалять.

Обычно нам приходится оперировать в более поздний период, и тогда производится типичная операция удаления ногтя. Остроконечную браншу прямых ножниц вкальвают под ноготь на середине его и рассекают не только видимую часть ногтя, но и корень его вместе с покрывающей его кожей. Правую и левую половины ногтя захватывают педановским пинцетом и удаляют потягиванием или выкручиванием.

Замечу мимоходом, что такое простое удаление ногтя совершенно недостаточно и никогда не достигает цели при так называемом срастании ногтя на большом пальце ноги; здесь после

удаления половины ногтя непременно должна быть вырезана matrix его вплоть до фаланги и не только в области видимой части, но и под корнем его.

Кроме паронихии, подкожного, костного и суставного панариция, нередко на пальцах и вообще на кисти руки наблюдается гораздо более легкая форма гнойного воспаления, которая локализуется лишь в толще кожи (paragittium cutaneum). Гной скопляется при этом между сосочковым слоем кожи и эпидермисом и отслаивает последний в виде пузыря. Чрезвычайно часто такие гнойные пузыри служат исходным пунктом тяжелых лимфангитов, но нет ничего проще, как излечить такой лимфангит, срезав ножницами гнойный пузырь. Это должно быть сделано чрезвычайно тщательно, чтобы не осталось даже самой узкой каемки эпидермиса по краям пузыря, ибо в противном случае нагноение неизбежно будет прогрессировать. Для удаления эпидермиса не нужно никакой анестезии, ибо чувствительные окончания кожных нервов заложены в сосочках кожи и в эпидермис не проникают.

Весьма нередко содержимое пузырей составляет не желтый гной, а мутная кровянистая жидкость, которая просвечивает через эпидермис и имеет почти черный цвет. Таких черных пузырей, всегда сопровождающихся лимфангитом, чрезвычайно боятся не только больные, но и несведущие врачи, принимающие их за сибирскую язву. Стоит, однако, состричь страшный пузырь, и через 2-3 дня болезнь закончится¹.

Самую опасную и тяжелую из всех форм панариция представляет paragittium tendinosum. Воспалительный процесс в сухожильном влагалище может быть первичным, если ранивший предмет, игла или гвоздь, непосредственно проникает в сухожильное влагалище или на последнее лишь вторично переходит гнойный процесс с подкожной клетчатки, надкостницы или кости. Нагноение быстро распространяется по всему сухожильному влагалищу и в большинстве случаев сопровождается жестокими болями. Это объясняется тем, что в замкнутом влагалище гной находится под высоким давлением, не имея возможности распространяться. От этой причины зависит высокая температура (39-40°), всегда сопровождающая гнойный тендовагинит. Кроме жестких самопроизвольных болей и высокой температуры, весьма важным распознавательным признаком тендовагинита служит невыносимая боль при давлении над сухожилием и при самой легкой попытке согнуть или разогнуть палец. Нежные складочки синовиальной оболочки, соединяющие сухожилие с его влагалищем (vincula tendinum), легко разрушаются нагноением, а в них проходят питающие сухожилие сосуды, и потому сухожилие неизбежно омертвевает.

Уже сказанное в достаточной мере разъясняет тяжесть и опасность гнойных тендовагинитов, но главная их опасность состоит в том, что гной, в конце концов, выходит за пределы сухожильного влагалища, разрушая стенки его, и распространяется в окружающей клетчатке или межмышечных промежутках. Наступает грозный момент в течении болезни: начавшийся на пальце тендовагинит переходит в опасную для жизни, неудержимо прогрессирующую межмышечную флегмону. Куда же и как распространяется гной из сухожильных влагалищ? Ответ на этот вопрос надо искать,

¹ Паразитительно благоприятно действует при этом смазывание поверхности кожи водным раствором метиленовой сини 0,3:100; уже через день вы найдете на месте пузыря сухую глубокую поверхность, и лечение окончено. Так же благоприятно действует метиленовая синь при всех гнойных процессах в верхнем слое кожи — свежеинфицированных ожогах, пиодермитах, паронихиях (Астор).

конечно, прежде всего в топографической анатомии. Важнейший в клиническом отношении факт состоит в том, что только с двух крайних пальцев, большого и мизинца, нагноение может распространиться на предплечье. Конечно, все пальцы имеют сухожильные влагалища, но на II, III и IV пальцах эти влагалища доходят только до основания первой фаланги, и в дистальной половине ладони сухожилия этих пальцев не имеют влагалищ; только в проксимальной части ладони и в *canalis carpalis* они снова одеваются синовиальным мешком, составляющим общее влагалище для всех них и для сухожилий V пальца; по последним сухожилиям влагалище распространяется на палец и доходит до основания ногтевой фаланги. Правда, в редких случаях и сухожильное влагалище IV пальца сообщается с общим синовиальным влагалищем, и тогда нагноение последнего может исходить из IV пальца.

Таким образом, при повреждении и инфекции сухожильного влагалища где-либо на мизинце инфицируется весь обширный синовиальный мешок, общий для 2-5-го сухожилий. Большая часть этого мешка расположена под *lig. carpi transversum*, но проксимальная часть выходит из-под верхнего края этой связки и слепо оканчивается на 1-2 см выше него.

Описанное сухожильное влагалище в некоторых случаях сообщается с полостью лучезапястного сустава на уровне *ossis hamati*, и этим важным анатомическим фактом объясняется возможность гнойного воспаления сустава при тендовагините, начавшемся на мизинце.

Сухожилие большого пальца имеет отдельное влагалище, одевающее его на всем пути по пальцу, по *eminentia thenar* и в *canalis carpalis*. На предплечье оно слепо оканчивается на том же уровне, где и общее влагалище 2-5-го сухожилий, т. е. на палец выше *lig. carpi transversum*. На пути в *canalis carpalis* тонкие стенки обоих синовиальных мешков соприкасаются, и потому нагноение, первично возникшее в одном из них, легко переходит на другой. В редких случаях имеется и анатомическое сообщение между ними.

За пределы сухожильного влагалища гной может распространиться где угодно на всем пути его; однако на пальцах это редко имеет место, так как здесь синовиальное влагалище подкреплено фиброзным, состоящим из поперечных, косых и перекрещивающихся пучков (*ligg. annularia, obliqua, cruciata*). Я неоднократно наблюдал выход гноя из сухожильного влагалища большого пальца на пути его среди мышц *eminentiae thenar*. Сухожилие проходит здесь между *m. flexor pollicis brevis* и *t. adductor pollicis*, по поверхности последней мышцы разливается гной, если он прорвется из влагалища по пути его в *eminentiae thenar*. Образуется флегмона лучевого фасциального пространства ладони, но почти всегда дело этим не ограничивается; гной легко разрушает *septum intermusculare* и образует затек в глубокой части срединного фасциального пространства ладони между сухожилиями сгибателей и межкостными мышцами.

В этом же глубоком анатомическом промежутке ладони разливается гной, если он выйдет за пределы общего синовиального мешка, одевающего сухожилия II—V пальцев в проксимальной части ладони.

Однако чаще всего прорыв гноя из обоих синовиальных влагалищ (большого пальца и II—V) происходит в проксимальных концах их, на предплечье, и тогда неизбежно развивается межмышечная, очень глубокая флегмона предплечья.

Рис. 57 показывает, куда и как распространяется при этом гной. Он иллюстрирует чрезвычайно важный факт первичной, очень глубокой локализации гноя на предплечье. На трупе окрашенная жидкость, впрыснутая в общее сухожильное влагалище II—V пальцев, при повышении давления разливается так, как показано на рисунке, т. е. преимущественно позади сухожилий глубокого сгибателя пальцев, следовательно, в самом глубоком анатомическом промежутке ладони, только что описанном, а на предплечье — по поверхности квадратного пронатора и по межкостной перепонке.

Весьма важно знать, что такая глубочайшая локализация флегмоны может быть в первое время единственной, и в более поверхностных промежутках, как, например, в промежутке между поверхностным и глубоким сгибателями пальцев или под фасцией предплечья вы гноя не найдете, тогда как в *membrana interossea* он уже есть.

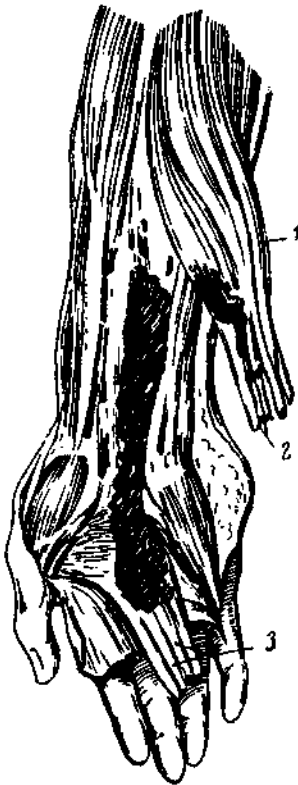

Рис. 57. Распространение в глубоком межмышечном пространстве предплечья инъекционной массы, введенной под повышенным давлением в общее сухожильное влагалище II—V пальцев.

1 — *m. flexor digitorum sublimis*; 2 — *m. flexor digitorum profundus*; 3 — сухожилия обоих сгибателей пальцев.




Рис. 58. Глубокий слой области предплечья, в котором образуются затеки при тендовагинитах I и V пальцев.

На рис. 58 вы видите тот самый глубокий анатомический слой предплечья, в котором образуется этот важнейший затек при тендовагинитах большого пальца и мизинца. Но могут образоваться и более поверхностные затеки, что объясняется анатомическим строением синовиального влагалища II—V пальцев. Дело в том, что синовиальный мешок общего влагалища II—V пальцев не окружает со всех сторон все сухожилия сгибателей пальцев, как это обычно представляют, а разделяется на три слепых с лучевой стороны отделения, одно из которых расположено впереди сухожилий поверхностного сгибателя, другое — между ними и сухожилиями глубокого сгибателя, а третье — позади этих сухожилий (рис. 59). Все три отделения оканчиваются на предплечье, над *lig. carpi transversum*, отдельными слепыми мешками. Если гной прорвется из самого глубокого от-

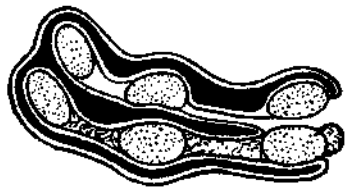


Рис. 59. Схема строения медиального синовиального мешка ладони.

деления, то он разливается по поверхности *m. pronatoris quadrati*; если же из среднего, то затек на предплечье образуется между поверхностным и глубоким сгибателями пальцев. Наконец, в редких случаях прорыва гноя из поверхностного отделения может образоваться поверхностный абсцесс под фасцией предплечья, на поверхности пучка сухожилий или между ними.

При этой и другой форме первичного излияния гноя в дальнейшем неизбежно развивается весьма распространенная и неудержимо прогрессирующая межмышечная флегмона предплечья. Гной следует по тем межфасциальным промежуткам, в которых расположены нервы и сосуды предплечья, т. е. прежде всего в самом важном анатомическом промежутке, между поверхностным сгибателем пальцев, с одной стороны, и глубоким сгибателем пальцев с длинным сгибателем большого пальца — с другой. Здесь расположен *p. medianus* и здесь же происходит деление *a. cubitalis* на *a. radialis* и *a. ulnaris*, а от последней отходит *a. interossea*. Кроме того, всегда нагноение распространяется и вдоль *a. radialis*, т. е. в желобке между *m. brachioradialis*, с одной стороны, и *m. pronator teres* и *t. flexor carpi radialis* — с другой. И этим путем, и первым (вдоль *p. medianus* и *a. cubitalis*) гной поднимается в локтевую ямку, дно которой составляет сухожилие *m. brachialis*, а края — *t. brachioradialis* и мышцы, начинающиеся от *epicondylus humeri medialis*. Из этой ямки гной легко может подняться еще выше, следуя по промежутку между *m. brachialis* и *t. brachioradialis*, а затем вдоль лучевого нерва, по его спиральному пути вокруг плечевой кости.

Еще серьезнее обстоит дело с распространением гноя в самой глубине предплечья по *membrana interossea*. Гной поднимается вверх вдоль межкостной перепонки и достигает того отверстия в верхней части ее, через которое уходит на тыльную сторону предплечья *a. interossea dorsalis*. Вместе с этой артерией гной проникает в самый глубокий межмышечный промежуток тыльной стороны предплечья; он проникает в щель между *m. supinator* и *t. abductor pollicis longus* и образует затек между этими мышцами и более поверхностными, берущими начало на *epicondylus humeri lateralis* (*m. extensor digitorum communis*, *m. extensor carpi ulnaris*).

Эти поверхностные мышцы, покрытые очень плотной фасцией, не дают гною проникнуть к поверхности, мешают образоваться заметной припухлос-

ти, и потому гнойный затек на тыльной стороне предплечья долгое время остается трудно распознаваемым, а врачи, не имеющие о нем и теоретических сведений, не замечают его даже во время операций, и больной погибает при явлениях сепсиса или пиемии.

Таковы пути распространения гноя. Их необходимо знать для правильного оперативного лечения, которое всегда должно быть планомерным и строго анатомическим. Операция должна быть начата со вскрытия сухожильных влагалищ на пальцах и кисти. Ввиду опасности гнойного тендовагинита в прежнее время делали большие разрезы с целью вскрыть и дренировать сухожильное влагалище по возможности на всем его протяжении; сухожилие изолировали и окутывали йодоформной марлей. Результатами такого лечения почти всегда были омертвление сухожилий и неизлечимые контрактуры пальцев, делавшие руку совсем непригодной к работе.

И в настоящее время мы совершенно не в состоянии сохранить сухожилия и функциональную пригодность кисти руки, если больной обращается к нам не в начальном периоде болезни. Однако в свежих случаях результаты оперативного лечения гнойных тендовагинитов в огромной мере улучшились с тех пор, как Клапп (Klapp) положил в основу его застойную гиперемию по Виру и малые множественные разрезы: из 53 случаев в 42 удалось сохранить сухожилия и их функции. Застойная гиперемия для этой цели должна применяться весьма энергично: резиновый бинт накладывают на плечо на 22 часа в сутки, и только 2 часа рука отдыхает в возвышенном положении¹.

В пределах пальцев сухожильные влагалища следует вскрывать боковыми разрезами Клаппа, но, конечно, только в пределах первой и второй фаланг, так как сухожильного влагалища на третьей фаланге нет, и двойной боковой разрез не имеет смысла.

Там нужен один срединный разрез, как и над проксимальным слепым концом влагалища, над головкой пястной кости.

Если мы имеем дело с опасным тендовагинитом большого пальца или мизинца, то их сухожильные влагалища вскрываются разрезами на ладони, показанными на рис. 60 и 61. В проксимальном конце разреза на лучевой стороне ладони надо остерегаться повреждения важной двигательной ветви срединного нерва, идущей к мышцам *eminentiae thenar*, а в проксимальном конце локтевого ладонного разреза можно повредить локтевую артерию (рис. 61). Многие хирурги считают достаточным вскрыть сухожильные влагалища ладони и не делают боковых разрезов на пальце.

Вскрытие проксимальных слепых концов сухожильных влагалищ в нижнем конце предплечья составляет самую важную часть оперативного лечения тендовагинальных флегмон. Прежде я вскрывал их по своему способу, описанному в первом издании этой книги, и обычно получал отличные результаты. Но я уже давно оставил этот способ и перешел на разрезы Канавела, в большинстве случаев гораздо более правильные. Только при локализации гнойных затеков не в глубоком пространстве над *m. pronator quadratus*, а между сухожилиями сгибающих пальцы мышц или под фасцией предплечья мои разрезы более уместны. Лучевой и локтевой разрезы Кана-

¹ В настоящее время застойная гиперемия оставлена. Зато получило всеобщее признание физиотерапевтическое лечение, которое не противопоставляется оперативным способам, а дополняет их (Ред.).

вела проводятся по краям предплечья, как показано на рис. 60. Техника этих разрезов такова. Более важный *локтевой* разрез начинается на 2 см выше




Рис. 60. Разрезы на кисти и на предплечье при тендовагините V пальца (1) и I пальца (2).




Рис. 61. Вид операционной раны при разрезах на кисти по поводу гнойного тендовагинита I и V пальца.

processus styloideus ulnae и ведется вверх на 8-10 см. При разрезе кожи надо избегать повреждения подкожной вены и дорзальной чувствительной ветви локтевого нерва. Обнажается край локтевой кости и апоневроз, покрывающий *m. flexor carpi ulnaris*. Как видно на рис. 62, ЭТОТ апоневроз, расщепляясь, образует влагалище для *m. flexor carpi ulnaris*, а непосредственно под глубоким листком этого влагалища находится глубокая фасция, покрывающая сгибатели пальцев. Оба эти фасциальных листка, сходясь вместе, прикрепляются к краю локтевой кости. Их надо рассечь у самой кости, а в верхней части разреза, кроме того, отсечь от кости и нижние пучки *m. flexoris carpi ulnaris*, тогда вы прямо попадете в указанный стрелкой промежуток между глубоким сгибателем пальцев и квадратным пронатором. Если оттянуть тупым крючком *m. flexor carpi ulnaris* и глубокий сгибатель пальцев, то вместе с ними отходят локтевой нерв и локтевая артерия и нет никакой опасности ранения их (рис. 63). Так вскрывается глубокий затек между *m. pronator quadratus* и *t. flexor digitorum profundus*. Если здесь еще нет гноя, который мог прорваться в проксимальный конец синовиального влагалища, обозначенный на рис. 63 крестиком, то надо найти синовиальное влагалище и широко вскрыть желобоватым зондом. Если, как это иногда бывает, конец влагалища очень мало выходит из-под верхнего края *lig. carpi transversi*, то даже после продолжения разреза до головки локтевой кости его нельзя увидеть, но можно ощупать пальцем, в особенности если надавить на ладонную часть влагалища; при этом его проксимальный конец напрягается гноем.

Лучевой разрез. После разреза кожи видна *v. cephalica* и *ramus superficialis n. radialis*, выходящая из-под наружного края *m. brachioradialis*. Наружный край этого сухожилия тщательно отпрепаровывают, и сухожилие

оттягивают крючком кпереди, а нерв и v. cephalica — кзади. Тогда под сухожилием показывается мышца — m. flexor pollicis longus. Волокна этой мышцы надо отрезать на небольшом протяжении кверху от лучевой кости, от которой она начинается, оттянуть вместе с сухожилием т. brachioradialis, и тогда открывается m. pronator quadratus (рис. 64).

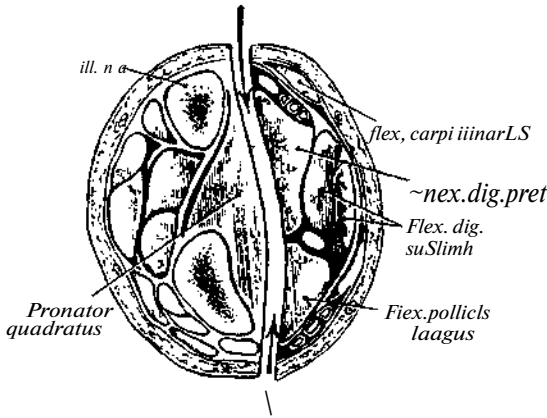


Рис. 62. Схема поперечного разреза предплечья (объяснение в тексте).

которые были изложены выше. Поэтому часто необходимо проникнуть в межмышечный желобок по всему пути лучевой артерии, в промежуток между поверхностным и глубоким сгибателями пальцев и к межкостной перепонке. Для этой цели разрезы располагаются по ходу лучевой артерии и посредине предплечья. Для того, чтобы проникнуть в чрезвычайно важный промежуток между поверхностным и глубоким сгибателями пальцев, необходимо перерезать ту часть поверхностного сгибателя, которая начинается от лучевой кости, а чтобы дойти до межкостной перепонки, нужно раздвинуть пальцем соприкасающиеся края глубокого сгибателя пальцев и длинного сгибателя большого пальца.

Это показано на рис. 65 и 66, заимствованных у Каденá (Cadenat). Они иллюстрируют операцию обнажения срединного нерва, почему так и велик разрез. Для нашей цели он может быть значительно меньше. Впрочем, мне в большинстве случаев удавалось гораздо проще дренировать глубокие флегмоны предплечья; путь к этому показали мне наблюдения на больных и эксперименты на трупах. Я видел не раз, что гной, распространяющийся по межкостной перепонке, как и вве-

При флегмоне предплечья разрезы делают весьма различно в разных случаях, ибо локализация гноя между мышцами бывает очень разнообразна; операция всегда должна быть патолого- и топографоанатомическим исследованием. Однако план ее в общих чертах всегда определяется теми сведениями о распространении гноя,

которые были изложены выше. Поэтому часто необходимо проникнуть в межмышечный желобок по всему пути лучевой артерии, в промежуток между поверхностным и глубоким сгибателями пальцев и к межкостной перепонке. Для этой цели разрезы располагаются по ходу лучевой артерии и посредине предплечья. Для того, чтобы проникнуть в чрезвычайно важный промежуток между поверхностным и глубоким сгибателями пальцев, необходимо перерезать ту часть поверхностного сгибателя, которая начинается от лучевой кости, а чтобы дойти до межкостной перепонки, нужно раздвинуть пальцем соприкасающиеся края глубокого сгибателя пальцев и длинного сгибателя большого пальца.

Это показано на рис. 65 и 66, заимствованных у Каденá (Cadenat). Они иллюстрируют операцию обнажения срединного нерва, почему так и велик разрез. Для нашей цели он может быть значительно меньше. Впрочем, мне в большинстве случаев уда-

валось гораздо проще дренировать глубокие флегмоны предплечья; путь к этому показали мне наблюдения на больных и эксперименты на трупах. Я видел не раз, что гной, распространяющийся по межкостной перепонке, как и вве-

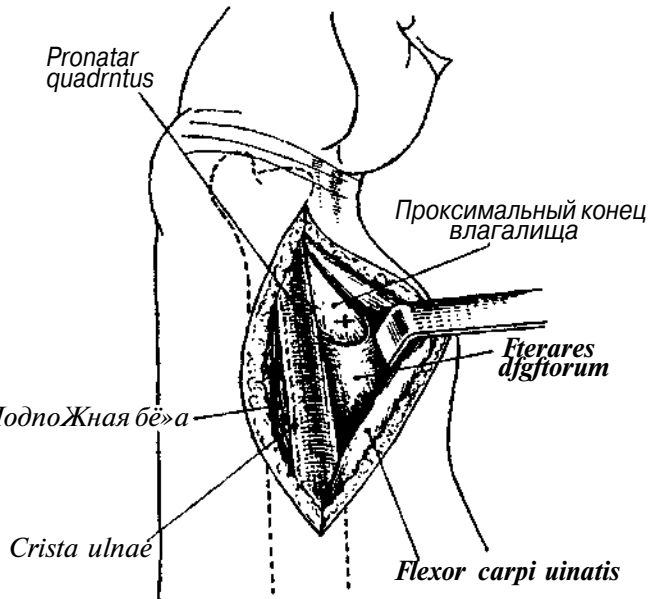


Рис. 63. Топографические взаимоотношения в операционной ране при разрезе в нижней трети предплечья с локтевой стороны (полусхематически) (объяснение в тексте).

денная сюда желатина, на большом протяжении отслаивает от локтевой кости пл. *flexor digitorum profundus*, а от лучевой — *m. flexor pollicis longus*.

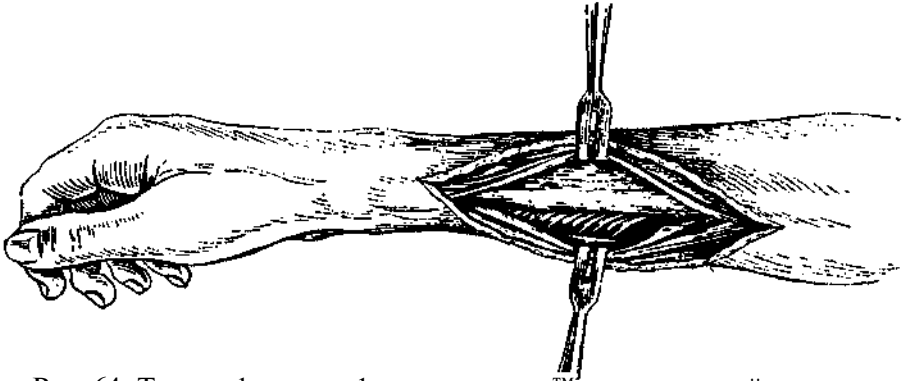


Рис. 64. Топографические взаимоотношения в операционной ране при разрезе в нижней трети предплечья с лучевой стороны (объяснение в тексте).

Отделенные гноем мышцы после ликвидации флегмоны отлично опять прирастали к костям. На основании этих наблюдений я стал вскрывать глубокие флегмоны, просто продолжая вверх боковые разрезы Канавела и отсекая от лучевой кости глубокий сгибатель большого пальца; вместе с последней мышцей отрезаются и начинающиеся от лучевой кости волокна поверхностного сгибателя пальцев и открывается промежуток между ним и глубоким сгибателем. Весьма возможно, что отслойка гноем мышц от костей предплечья служит путем для образования глубоких затеков на тыльную сторону предплечья. При наличии затека на тыльную сторону предплечья разрез должен пройти насквозь через брюшко *m. extensoris digitorum communis*. Направление, длина и число разрезов определяются только при точном исследовании пальцем и непосредственном осмотре всех гнойных затеков. Для этого необходимо раздвигать рану крючками и систематически исследовать все межмышечные промежутки. Вес затеки и карманы, подкожные и межмышечные, должны быть обязательно вскрыты на всем их протяжении, и под конец операции предплечье нередко принимает вид анатомического препарата мышц, нервов и сосудов. Не бойтесь, однако, этого устрашающего вида: если вы действительно анатомически правильно сделали операцию и основательно дренировали марлей и резиновыми трубками все межмышечные промежутки, то вы будете поражены тем, с какой быстротой пойдет выздоровление и как восстановится в анатомическом и даже функциональном отношении беспощадно, но со знанием дела изрезанная вами рука.

Если, несмотря на анатомически правильное вскрытие всех гнойных затеков, не наступает быстрого улучшения, если вообще флегмона протекает с общими септическими явлениями, то операция на кисти и предплечье должна быть дополнена перерезкой всех лимфатических сосудов, а иногда и подкожных вен в верхней трети плеча. Надо сделать большой полукружный разрез кожи на медиальной стороне плеча, у самой подмышечной ямки, тщательно отпрепарировать плечевую фасцию и осторожно перерезать ее. При

этом будут перерезаны все подкожные лимфатические сосуды верхней конечности. V. axillaris, обнаженная разрезом фасции, должна быть отпрепарована, осмотрена и ошупана. Если в ней окажется тромб, то вену необходимо широко вскрыть разрезом. Сосудистое влагалище подмышечных вен и артерии также должно быть перерезано, так как в нем проходят глубокие лимфатические сосуды¹. Вся рана рыхло тампонируется марлей и оставляет-

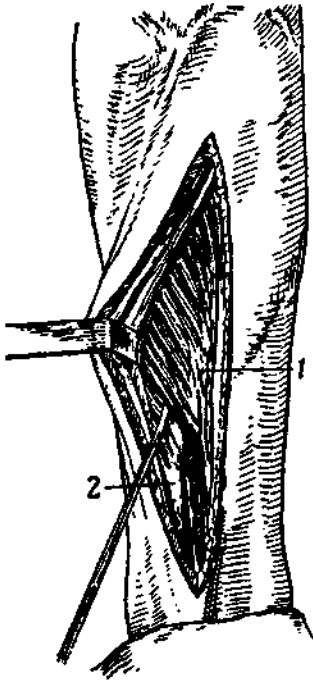


Рис. 65. Обнажение срединного нерва на предплечье (по Кадена).

1 — m. flexor digitorum sublimis; 2 — t. flexor pollicis longus.

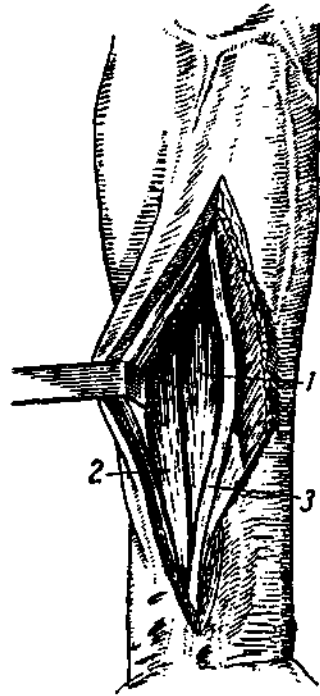


Рис. 66. Обнажение срединного нерва на предплечье (по Кадена).

1 — t. flexor digitorum profundus; 2 — t. flexor pollicis longus; 3 — n. medianus.

ся совершенно открытой. Эффект такой операции иногда бывает поразительным: в ране наступает обильное нагноение, так как из перерезанных лимфатических сосудов вытекает лимфа или даже гной с множеством микробов, септические явления быстро идут на убыль, и больной выздоравливает.

От сухих теоретических описаний и схематических указаний обратимся теперь к живым примерам.

У больного Турсун М., 34 лет, 8 дней тому назад без видимой причины появился гнойный пузырь на конце большого пальца правой руки. Вскоре распух и разболелся весь палец, а затем и вся кисть. Боли не давали спать по ночам. Теперь вся кисть сильно увеличена в объеме вследствие воспалительного припухания и отека, особенно же заметна припухлость в

¹ Разрез в проксимальном отделе плеча, наносимый с целью перерезки лимфатических сосудов, в настоящее время едва ли целесообразен. Комплексное использование ряда лечебных факторов (оперативное лечение, покой, специфическое лечение антибиотиками, физиотерапия и общеукрепляющее лечение) дает наилучший целебный эффект. При таком лечении не только удаляется гной с находящимися в нем микробами, но и мобилизуются все реакции организма, проявляющиеся в процессе ликвидации инфекции (Ред.).

области большого пальца, *eminentiae thenar* и на тыльной стороне первого межпальцевого промежутка; здесь кожа красна и лоснится, а при ощупывании определяется резкая болезненность. Напротив, в области *eminentiae hypothenar* давление гораздо менее болезненно. В межфаланговом суставе большого пальца определяется патологическая боковая подвижность и крепитация изъеденных костных поверхностей. Активные движения пальцев ограничены, но возможны, пассивное же разгибание мизинца вызывает лишь небольшую боль. В нижней трети предплечья (на ладонной стороне) также имеются воспалительная припухлость, краснота и отек. Общее состояние больного удовлетворительное, температура 37,4-38,5°, пульс 88.

Как объяснить данные исследования? Вполне ясно и несомненно все то, что относится к большому пальцу. Первоначально кожный панариций распространился в глубину, перешел на подкожную клетчатку, сустав и сухожильное влагалище; гной разлился по всему влагалищу и у слепого, проксимального конца его, по-видимому, уже вышел за его пределы. Но чем вызвана значительная припухлость и болезненность всей ладони, что обозначает краснота и припухлость в первой межпальцевой складке (между I и II пястными костями)? Объяснение возможно двоякое. Может быть, нагноение перешло на общее сухожильное влагалище сгибателей II—V пальцев; от этого может зависеть припухлость и боль в проксимальной половине ладони и на локтевой стороне нижнего конца предплечья. Однако такому предположению в значительной мере противоречит довольно свободная подвижность мизинца, и потому более вероятным представляется второе объяснение: гной из сухожильного влагалища большого пальца прорвался наружу в области *eminentiae thenar* и разлился в глубине ладони, под сухожилиями; кроме того, гной обогнул свободный край межкостной мышцы и образовал затек на тыльной стороне первого межпальцевого промежутка. Впрочем, распространение гноя из глубины ладони сюда и вообще на тыльную сторону кисти возможно и иным путем — вдоль сосудов, прободающих межкостные мышцы и переходящих с тыльной стороны на ладонную; таковы для первого межпальцевого промежутка *a. radialis*, а для остальных — *rami communicantes* между *aa. metacarpeae volares* и *aa. metacarpeae dorsales*.

Итак, во всяком случае, несомненно, что гной мы найдем не только в сухожильном влагалище большого пальца, но и в глубине ладони и в первом межпальцевом промежутке. Есть ли гной в общем влагалище II—V пальцев, неизвестно.

Оперировать глубокие флегмоны кисти всегда следует при обескровливании по Эсмарху, так как профузное кровотечение из воспаленных тканей очень затрудняет исследование и само по себе небезразлично. Уже поэтому следует анестезировать не только кисть, но и всю руку. Кроме того, инъекция в срединный нерв над лучезапястным суставом по способу Брауна или моему очень затруднена воспалительной припухлостью и отеком. Ввиду этого я сделал операцию под регионарной анестезией плечевого сплетения по Куленкампфу.

Прежде всего я удалил ногтевую фалангу большого пальца и скусил щипцами Листона головку первой фаланги, на которой был сильно изъеден суставной хрящ; затем вскрыл на протяжении *eminentiae thenar* сухожильное влагалище, наполненное гноем; разрез над проксимальным концом его, на предплечье, оказался очень простым, так как здесь гной уже проложил себе дорогу под фасцию.

После этого был сделан разрез Канавела на локтевой стороне предплечья, и здесь, прежде всего, неожиданно был найден абсцесс, омывавший

головку локтевой кости, вдоль которой гной распространялся вверх, так что оказалось необходимым продолжить разрез повыше. Глубже было найдено скопление гноя между квадратным пронатором и глубоким сгибателем. Такое распространение гноя на локтевой стороне предплечья возбудило подозрение на воспаление синовиального влагалища второго-пятого сухожилий и потому я переменял перчатки и скальпель и небольшим разрезом вскрыл это влагалище на ладони, но оно оказалось здоровым, и разрез был зашит.

Еще один разрез я сделал на ладони, вдоль лучевого края ладонного апоневроза, ввел через него палец в глубокое фасциальное пространство ладони и нашел там под сухожилиями большой затек гноя.

Операция закончена вскрытием подкожного и межмышечного гнойника на тыльной стороне первого межпястного промежутка, причем выяснено, что он сообщался с глубоким гнойником ладони через край межкостной мышцы. Через все разрезы введены дренажные трубки или марлевые выпускники.

Итак, наши диагностические предположения вполне оправдались. Из сухожильного влагалища большого пальца гной вскрылся в двух местах — в проксимальном слепом конце и по пути сухожилия между *m. flexor pollicis brevis* и *t. adductor pollicis*; по поверхности последней мышцы он разлился в глубине ладони, а отсюда проник на локтевую сторону предплечья вдоль локтевой артерии и нерва.

Гнойный процесс после операции быстро затих, раны очистились и прекрасно заживали. Несмотря на вскрытие здорового сухожильного влагалища мизинца вторичной инфекции его не было, и через 25 дней больной выписан с полосками грануляций на месте разрезов. Движения пальцев были очень ограничены.

Обычная картина тендовагинальной флегмоны такова. Уколу или порезу большого пальца или мизинца больные не придают значения и продолжают работать, мыть полы, даже не завязав пальца. Через 2-3 дня, а в очень острых случаях даже на следующий день, палец начинает болеть и распухает, появляется лихорадка, в тяжелых случаях очень высокая и сопровождающаяся ознобами; боли все нарастают, становятся невыносимыми и лишают больного сна. В амбулатории нередко назначают ихтиоловые компрессы или делают поверхностные разрезы на тыле кисти или где попало на пальце. В хирургическое отделение больные поступают на 5-8-й день болезни в более или менее тяжелом состоянии. Они избегают малейших движений больной рукой или постоянно машут ею, иногда даже кричат от невыносимой боли. Пальцы согнуты, активное разгибание их невозможно, а пассивное встречает резкое сопротивление больного, так как вызывает сильную боль.

Поврежденный палец распух, иногда кожа над ним слегка красна. Если флегмона ограничивается одним сухожильным влагалищем, лучевым или локтевым, то разгибание пальцев все же бывает возможно; при тендовагините мизинца почти свободны движения большого пальца, а при воспалении синовиального влагалища большого пальца разгибание мизинца почти не вызывает боли, *Но II—IV пальцы всегда согнуты, и разгибание их всегда вызывает более или менее сильную боль.* Надо, однако, иметь в виду одно важное обстоятельство: после прорыва гноем проксимального конца синовиального влагалища и образования глубокой флегмоны предплечья разгибание первично пораженного пальца может стать довольно свободным и мало болезненным.

С обычным представлением о флегмонах никак не вяжется тот весьма важный факт, что глубокая флегмона предплечья или затек гноя в глубокое срединное пространство ладони очень часто *не проявляется никакими изменениями объема и внешней конфигурации предплечья и ладони*. Не говоря о том, что при этом не бывает ни покраснения кожи, ни флюктуации, здесь нет даже никакой воспалительной инфильтрации тканей, и на ощупь мышцы-предплечья и все ткани представляются нормальными. Правда, это бывает не всегда, преимущественно в более или менее давних случаях, когда уже можно заметить некоторое увеличение объема предплечья и уплотнение тканей при ощупывании. Если проксимальный конец синовиального влагалища вскрылся не в самой глубине предплечья, и абсцесс образовался между сухожилиями или даже под фасцией, то над ним видна припухлость и покраснение кожи, а иногда даже флюктуация. Ладонь, особенно если на ней имеются глубокие затеки, далеко не всегда имеет нормальный вид, а чаще осмотром и ощупыванием определяется припухлость всей ладони или даже всей кисти; на тыле кисти может появиться воспалительный отек и гиперемия кожи.

Для диагноза очень важно определить место наибольшей болезненности. Это достигается методическим исследованием с помощью какого-либо тупого инструмента, например, желобоватого зонда, которым надавливают по ходу сухожилий и в тех местах ладони, где можно предполагать образование гнойных затеков. Обыкновенно зондом обнаруживается резкая болезненность по ходу воспаленного синовиального влагалища.

По такой картине болезни нетрудно поставить правильный диагноз, после чего без всякого отлагательства должна следовать операция, столь же экстренная, как и при перфоративном аппендиците. Во всех случаях мы считаем принципиально необходимым разрезами Канавела исследовать промежуток между квадратным пронатором и сгибателями пальцев. Затек гноя в этом промежутке настолько опасен, что его необходимо вскрывать при малейшем подозрении на затек. Поступая так, мы иногда не находили затека и, нимало не смущаясь этим, зашивали разрезы, которые быстро заживали без всякого вреда. Так было в 2 случаях ошибочного диагноза, которого вряд ли возможно было избежать, у двух наших больных с яркой картиной гнойного тендовагинита большого пальца.

Юлия Р., 37 лет, наколола иглой большой палец правой руки. На следующий день температура, повысилась до 40°, начались сильные боли в пальце. Были ознобы. По ночам больная плохо спала. Лечили ихиоловыми компрессами. Температура 39,9°, пульс ПО.

На середине ладонной стороны большого пальца, сильно распухшего и покрасневшего, — небольшая ранка, из которой выбухает гнойная пробка. *На предплечье — полосы застывающего лимфангита*. Резко болезненно давление на проксимальную часть *eminentiae thenar* и на нижнюю часть передней стороны предплечья, одинаково с лучевой и локтевой стороны. Все пальцы крючкообразно согнуты, но мизинец разгибается вполне свободно, попытка же разогнуть средние пальцы вызывает сильную боль. Распознан гнойный тендовагинит большого пальца с прорывом гноя в проксимальном его конце и начинающейся глубокой флегмоной предплечья. Немедленно сделан лучевой разрез Канавела, но ни на квадратном пронаторе, ни на межкостной перепонке гноя не найдено. К межкостной перепонке подведен марлевый выпускник, и до него рана защита. При разрезе пальца найдено лишь очень много гноя в подкожной клетчатке, а в сухожильном влагалище, широко вскрытом, гноя не оказалось. Таким образом, диагноз, который казался несомненным, на операции не подтвердился. На 12-й день больная выписана выздоровевшей, но с небольшим ограничением подвижности пальцев.

Второй случай во всем похож на только что приведенный, с той лишь особенностью, что вся кисть руки больного была набухшей и отечной, а в нижней трети предплечья, непосредственно выше *lig. carpi transversum*, была воспалительная опухоль с отеком и покраснением кожи. При разрезе Канавела на лучевой стороне был резко выраженный отек тканей. Таких отеков не бывает при гнойных тендовагинитах, не бывает и полос лимфангиита, как у Юлии Р. Поэтому я думаю, что у обеих больных имелось воспаление глубоких лимфатических сосудов кисти и предплечья, так удивительно симулировавшее гнойный тендовагинит. Интересно, что и у второй больной по выздоровлении пальцы были не вполне подвижны.

Хотя всякий гнойный тендовагинит надо считать тяжелым и опасным заболеванием, но встречаются нередко и исключительно тяжелые случаи, требующие самого энергичного оперативного лечения, осложняющиеся гнойными артритами и часто кончающиеся ампутацией руки или смертью больного.

Евдокия К., 45 лет, поступила 28/XI 1935 г. 5 дней тому назад уколола иглой мизинец правой руки. Уже на следующий день палец разболелся и опух, началась лихорадка. Вечером, накануне поступления в больницу, был потрясающий озноб, всю ночь больная не спала, а утром температура 40°, пульс 132, сильно болит вся рука. На мизинце — большой вскрывшийся гнойный пузырь, краснота кожи и отек. Изменения конфигурации ладони и предплечья незначительны, но все-таки объем их несколько увеличен и есть небольшой отек. При давлении зондом максимальная болезненность определяется по ходу сухожилий мизинца на пальце и на ладони. Выше запястья незначительная припухлость и краснота. Глубокое ощупывание предплечья мало болезненно; никакого намека на флюктуацию нигде нет. Распознан гнойный тендовагинит мизинца с глубокими затеками на предплечье и немедленно произведена операция под эфирным наркозом. Сухожильное влагалище на ладони вскрыто большим разрезом от головки пястной кости почти до *lig. carpi transversum*, а на первой фаланге мизинца сделано два боковых разреза Клаппа. Сухожилие имело живой блестящий вид, но из проксимального конца разреза его влагалища при надавливании над запястьем вытекало много жидкого гноя. Сделан разрез Канавела на локтевой стороне предплечья и найден большой затек жидкого гноя на квадратном пронаторе и межкостной перепонке. Для лучшего дренирования его сделан еще лучевой разрез Канавела и насквозь проведены марлевый выпускник и дренажная трубка. Гнойный затек распространялся далеко вверх вдоль локтевой кости, передняя поверхность которой, свободная от мышц, ясно прощупывалась до верхней трети предплечья, где в самом начале операции был сделан разрез вплоть до кости и межкостной перепонки в полной уверенности, что здесь имеется гнойный затек, но гноя не было найдено. Однако, когда этот затек был вскрыт снизу и разрез Канавела продолжен далеко вверх, то оказалось, что верхний конец затека доходит вплоть до того места, где не было найдено гноя, и здесь оставался недорезанным лишь тонкий слой мышц. При разделении этого слоя мышц глубокий затек оказался вскрытым на всем протяжении и дренирован двумя резиновыми трубками, до которых большая рана защита редкими швами после промывания риванолом. Разрез на ладони рыхло выполнен марлей. Рука иммобилизована тыльной гипсовой шиной.

Так как состояние больной оставалось тяжелым, и боли в руке не прекращались, то 1/ХП швы были сняты и рана раскрыта, а 2/ХН под местной анестезией произведена перерезка всех лимфатических сосудов руки у подмышечной ямки. Но и после этой операции улучшения не наступило и потому 7/ХП под эфирным опьянением обследованы раны, но задержки гноя и затеков нигде не найдено. Больная не спала по ночам от болей в руке. В левом легком найдено притупление перкуторного звука и крепитирующие хрипы. 11/ХII замечена и вскрыта *трия разрезами подкожная флегмона тыла кисти*. Посев крови 13/ХИ остался стерильным. В гное найден гемолитический стрептококк. 18/ХII замечена болезненность при движениях в лучезапястном суставе. На рентгенограмме — резко выраженный остеопороз нижнего эпифиза лучевой кости и запястных косточек, неправильность, а местами исчезновение их контуров и суставных щелей. Пробный прокол сустава дал гной. 20/ХИ четвертая операция под морфинно-скополаминовым наркозом. Разрезом Лангенбека вскрыт лучезапястный сустав и удалены *os navicularae*, *os lunatum*, головка *ossis capitati* и половина *ossis triquetri*. В получившуюся широкую щель введен марлевый выпускник. Рука фиксирована повязкой с гипсовой шиной. К большому удивлению, гноя в суставе не было и запястные косточки имели нормальный вид. Хрящ лучевой кости также не был изменен.

Никакого улучшения в состоянии больной и эта операция не дала. Повязка пропитывалась зловонным гноем. *Обнаружен костный хруст в нижнем суставе между лучевой и локтевой костями.* 23/XII произведена пятая операция. Исследование показало, что имеется остеомиелит локтевой кости, весь диафиз которой обнажен спереди от надкостницы и сильно изъеден. Соединены верхний и нижний разрезы на локтевом крае предплечья, сделанные при первой операции, и получилась сплошная рана по всей длине диафиза. Резецирован весь нижний конец локтевой кости, и все раны выполнены йодоформной марлей. В резекционной ране лучезапястного сустава уже омертвели некоторые сухожилия.

И после пятой операции температура оставалась высокой, больная не спала и не ела, от перевязок отказывалась вследствие сильных болей. Пульс стал частым и малым, и для спасения жизни была признана необходимой ампутация. Она произведена 10/1 под морфинно-скополаминовым и легким эфирным наркозом по одномоментному круговому способу в нижней трети плеча. Культи, конечно, оставлена открытой. Исследование ампутированной руки показало, что лучезапястный сустав содержит густой слизистый гной, проникший между оставленными запястными косточками и давший затек на переднюю сторону сустава, под сухожилиями сгибателей и на *m. pronator quadratus*. Небольшой гнойник найден также между мышцами *eminentiae thenar*. Локтевая кость, в которой при пятой операции был найден очень тяжелый остеомиелит, к удивлению найдена в отличном состоянии, покрытой прочно приросшими к ней мышцами. Вообще в предплечье гнойные затеки были вполне ликвидированы, и потеря руки обусловлена лишь нагноением в кистевом суставе.

После ампутации больная почувствовала большое облегчение и отлично спала. Заживление культи шло прекрасно, и ко времени выписки на ней осталась лишь небольшая грануляционная поверхность.

Прежде чем разобрать очень важные особенности этого случая, приведу еще один столь же тяжелый и поучительный случай.

Мария Ф., 65 лет, поступила 16/XI 1936 г., на 43-й день болезни. 4/X после стирки белья распух и стал болеть большой палец правой руки. Через несколько дней, когда боли во всей руке стали невыносимыми, а температура высокой, больная начала продолжительное лечение в амбулатории, где правильного диагноза не поставили: считали, что дело ограничивается флегмоной пальца, хотя у больной вскоре появилось сведение мизинца и остальных пальцев. Лечили ваннами, потом не раз делали разрезы на пальце, на тыле кисти, на предплечьи. Несмотря на продолжительность болезни и старость больной, общее состояние ее при поступлении было еще удовлетворительным, температура 37-38°, пульс 96. Рука имела такой вид: большой палец согнут, приведен и неподвижен. В медиальной части ладони, над IV и V пястными костями, большой вялый абсцесс, продолжающийся в межпальцевом промежутке на тыльную сторону его, где имеется свищ на месте амбулаторного разреза. Этот же гнойник продолжается на ладонную сторону первой и второй фаланг мизинца. На локтевом крае кисти — подкожные вялые сообщающиеся гнойники. Середина ладони имеет почти нормальный вид. На передней стороне запястья и выше, на предплечье — вялый гнойник величиной в 5 см, вскрытый амбулаторно. Выше него предплечье нормально. Движения в кистевом суставе свободны и безболезненны. Пальцы полусогнуты и неподвижны. Из всех свищей на местах амбулаторных разрезов обильно течет гной.

Распознана U-образная сухожильная флегмона, начавшаяся на большом пальце и перешедшая на синовиальное влагалище II-V пальцев. От нее образовался затек над *m. pronator quadratus*, и второй поверхностный затек между сухожилиями сгибателей и под фасцией. Затек над головкой локтевой кости мог образоваться из этого поверхностного затека или из гнойников на локтевом крае кисти. Вероятно, имеется затек и в срединном фасциальном пространстве ладони.

18/XI операция под эфирным наркозом с обескровливанием резиновым бинтом. Почти все предварительные соображения о распространении гноя подтвердились при операции. Лучевое и локтевое сухожильные влагалища были вскрыты длинными разрезами на ладони. Сухожилие большого пальца и мизинца уже омертвели. Из синовиального влагалища мизинца гной прорвался в медиальное (локтевое) фасциальное пространство, распространился там между мышцами *eminentiae hypothetarum* и образовал подкожные абсцессы на медиальном крае и тыле кисти. Эти абсцессы не сообщались с гнойником над головкой локтевой кости, и последний образовался из поверхностного затека гноя над пучком сухожилий сгибателей пальцев. Двумя разрезами Канавела снаружи и изнутри вскрыта глубокая флегмона над *m. pronator*

quadratus, из которой гнойник проник между сухожилиями на поверхность предплечья над запястьем. Глубокая флегмона продолжалась по межкостной перепонке настолько далеко вверх, что пришлось высоко продолжить локтевой разрез Канавела. *Ввиду того, что пучок сухожилий сибателей был пропитан гноем, было вероятно, что и на дне canalis carpalis имеется очень опасный затек гноя, и потому перерезано lig. carpi transversum, все сухожилия со срединным нервом вынуты из запястного канала; дно его оказалось покрытым дряблыми грануляциями.* В canalis carpalis введен выпускник из йодоформной марли. Сухожилия большого пальца и мизинца отрезаны от ногтевых фаланг, выведены на предплечье и здесь отрезаны. Вскрыто глубокое срединное пространство ладони разрезом вдоль лучевого края ладонного апоневроза, но в нем гноя не оказалось. Рука фиксирована тыльной гипсовой шиной.

Температура после операции поднялась до 40°, а затем снизилась до 37,2–38,2°. 24/XI первая перевязка. С 25/XI начали применять горячие ванны из 1% раствора лизола для кисти и предплечья. Больная очень болезненно реагировала на перевязки: общая слабость заметно прогрессировала, 2/XII *были замечены флюктуирующие припухлости на ладони, над головками II и III пястных костей.* Из разрезов выделялось много гноя. Температура доходила до 38,9°. Хотя не было определенных признаков воспаления лучезапястного сустава, но оно было весьма вероятным ввиду затека гноя на дно canalis carpalis. Стала очевидна необходимость ампутации, о которой больная сама просила. Ампутация была сделана 5/XII под местной анестезией поперечного сечения плеча. Уже на следующий день после ампутации температура стала нормальной, но 7/XII больная сходилась в уборную и после этого внезапно умерла от паралича сердца.

На вскрытии найдена бурая атрофия сердечной мышцы, печени и почек, общий артериосклероз. Исследование ампутированной руки показало, что в ней были гнойные артриты лучезапястного, пястнофаланговых и межфаланговых суставов, а также гной в срединном фасциальном пространстве ладони, которого не было при операции.

Как видите, в этих случаях нам пришлось вести отчаянную борьбу за спасение руки и жизни больных. Но в них мы наблюдали чрезвычайно важные особенности и осложнения, о которых еще не было речи. Остановимся прежде всего на затеках на дорзальную сторону и на медиальный край кисти. Согласно нашим наблюдениям, можно различать два типа этих затеков: 1) гнойники на медиальном крае кисти и ближайшей части ее тыла, нередко распространяющиеся и на предплечье, 2) флегмону всей дорзальной стороны кисти. Затек первого типа всегда бывают вторичными и образуются вследствие непосредственного распространения гноя из медиального фасциального пространства ладони или из глубины предплечья. Из синовиального влагалища мизинца или из срединного фасциального пространства ладони гной может прорваться в медиальное пространство, в межмышечные промежутки eminentiae hypothenar; отсюда, путем прорыва тонкой поверхности фасции, гной легко выходит под кожу медиального края кисти и дорзальной стороны ее. Из глубокой флегмоны над квадратным пронатором гной может проникнуть под сухожилие m. flexoris carpi ulnaris, между ним и локтевой костью, и, обогнув нижний конец последней, выйти под кожу тыльной стороны запястья. Наконец, возможен еще третий путь для образования подфасциального и подкожного затека на медиальном крае запястья: из срединного пространства ладони гной следует вдоль глубокой или поверхностной ладонных ветвей локтевой артерии и в ее желобке между гороховидной косточкой и крючком ossis hamati выходит под фасцию и кожу запястья. Если прорыв проксимального конца сухожильного влагалища II–V пальцев происходит в толще пучка сухожилий или под фасцией, то отсюда также может образоваться подкожный затек на медиальном крае кисти.

Флегмону всей дорзальной поверхности кисти мы наблюдали у двух больных, из которых у одного имелась U-образная флегмона, а у другого —

септический тендовагинит большого пальца. У первого больного флегмона образовалась путем затека из радиального разреза Канавела, а у другого флегмона большого пальца распространилась на тыльную сторону пальца и первого межпястного промежутка и дальше, под кожу тыла кисти.

Самое грозное, часто смертельное осложнение теносиновитов представляет гнойное воспаление лучезапястного сустава. Мы наблюдали его в 35% наших случаев. Крайне важно выяснить происхождение этого столь частого и столь опасного осложнения, но в этом отношении сделано еще мало. Наши наблюдения и анатомические исследования Украинского как будто позволяют сделать довольно важные выводы. Уже давно я предполагал, что лучезапястный сустав инфицируется со дна запястного канала, образованного передними связками и фиброзными пучками капсулы сустава, между которыми имеются небольшие промежутки и щели с подлежащей, ничем не прикрытой синовиальной оболочкой сустава. Исследования Украинского подтвердили это предположение. Производя инъекции синовиальных влагалищ на трупах всех возрастов, даже на эмбрионах, и изучая полученные результаты на рентгенограммах, он установил важный факт образования иногда небольших грибовидных дивертикулов синовиального влагалища, которые помещались в дефектах и щелях передней фиброзной капсулы лучезапястного сустава. Иногда такие дивертикулы прорывались, и инъекционная жидкость попадала в полость сустава. Очевидно, таким же путем может распространяться в сустав и гной из *canalis carpalis*. Гной или дряблые грануляции на дне этого канала я находил три раза при операциях, и во всех этих случаях дело доходило до гнойного артрита. Я рассекал при этом *lig. carpi transversum*, вынимал из канала все сухожилия со срединным нервом, помещал на дно канала выпускник из йодоформной марли или полости резины для дренажа. Против этого можно привести все те возражения, какие справедливо делались против предложенной Лесеном (Lescene) в 1911 г. перерезки *lig. carpi transversi* во всех случаях гнойного тендовагинита большого пальца или мизинца: указывали на то, что часто следствием разреза Лесена бывает высыхание и некроз сухожилий, сращение их с рубцом перерезанной связки, на гораздо худшие условия дренирования, чем при разрезах Канавела. Введение марлевого выпускника или резиновых полосок в *canalis carpalis* может, конечно, иметь такие дурные последствия, но я полагаю, что можно обойтись без дренажей, нанося вместо того толстый слой белого стрептоцида на дно канала. Это гораздо вернее, чем дренажи, обеспечит защиту лучезапястного сустава от инфекции. Сухожилия после этого кладут на свое место, а поперечную связку запястья сшивают двумя швами. Может быть, это профилактическое мероприятие будет признано необходимым во всех случаях гнойного теносиновита.

В истории болезни Евдокии К. я подчеркнул, что перед пятой операцией у нее был обнаружен хруст в нижнем суставе между лучевой и локтевой костями. Это значит, что в этом небольшом суставе было гнойное воспаление. У больного П. была U-образная флегмона сухожилий большого пальца и мизинца. При операции был найден гной в *canalis carpalis*, перерезана поперечная связка запястья и дренировано дно канала. Через месяц после операции случайно был обнаружен патологический вывих в *articulatio radioulnaris inferior*. Головка локтевой кости ненормально далеко выстоит назад, при давлении на нее пружинит с мягким хрустом и тотчас возвращается в свое

неправильное положение. Больной сам заметил этот хруст дня четыре назад. Рентгенограмма показала, что у больного имеется резко выраженный остеопороз оснований пястных костей и косточек запястья, контуры которых почти не видны. Суставная щель между лучевой костью и первым рядом костей запястья очень узка. Дальнейшее течение болезни было весьма своеобразным. Тяжелых явлений гнойного артрита не было, и боли, на которые больной в первое время жаловался, скоро затихли под гипсовой повязкой. Но в течение долгого времени из сделанных при первой операции разрезов в области *eminentiae thenar* и *hypothenar*, которым давно пора было зажить, выделялся гной, иногда внезапно и в большом количестве. По-видимому, гной из сустава проложил себе дорогу в давние разрезы. Окончательный результат артрита был уже совсем необыкновенным: движения в суставе были свободны и безболезненны, производились в нормальном объеме, но при них очень ясно ощущалось и даже был слышен хруст сухих запястных косточек. Сустав между нижними эпифизами лучевой и локтевой костей часто (40%) сообщается с лучезапястным суставом шелевидным отверстием в *lig. triangulare* (*Hbrocartilago triangularis*) и потому гнойное воспаление, начавшееся в одном из этих суставов, легко переходит в другой.

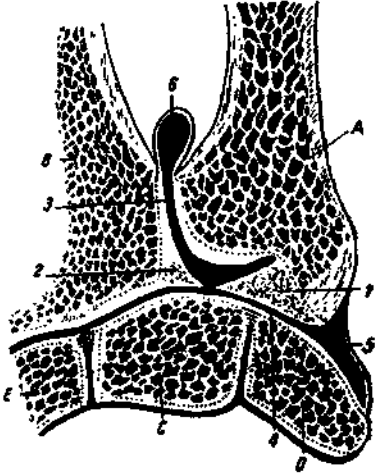


Рис. 67. Фронтальный распил через лучезапястный сустав (по Тестю-Жакоб).

A — ulna; B — radius; C — os lunatum; D — os triquetrum; E — os naviculare. 1, 2 — fibrocartilago triangularis; 3 — articulari radioulnaris interior; 4 — articulari radiocarpae; 5 — продолжающаяся кнутри полость лучезапястного сустава; 6 — бухтообразное выпячивание синовиальной оболочки нижнего лучелоктевого сустава.

В обоих наших случаях первичным было, по-видимому, воспаление лучезапястного сустава, но, я думаю, что оно может начаться и в *articuiatio radioulnaris inferior*. Право на такое предположение дает нам одна особенность синовиальной оболочки этого сустава. Как видно на рис. 67, она образует бухтообразное выпячивание между костями предплечья, направленное вверх и ничем не прикрытое. Оно находится под *m. pronator quadratus*. Эта мышца, над которой так обычны глубокие флегмоны предплечья, покрыта довольно плотной фасцией, но в одном из моих экспериментов желатина, впрыснутая в небольшом количестве (50 мл) в промежуток между квадратным пронатором и глубоким сгибателем пальцев, проникла под эту фасцию, образовав в ней небольшое круглое отверстие. Тем более, конечно, гной, так легко расплавляющий фасции, может образовать затек под *m. pronator quadratus* и через бухтообразное выпячивание синовиальной оболочки проникнуть в сустав между лучевой и локтевой костями. Что между гнойным воспалением нижнего лучелоктевого сустава и гнойником под квадратным пронатором действительно существует весьма важное соотношение, доказывает наше наблюдение, сделанное при резекции кистевого сустава у красноармейца Л. У него гнойное воспаление распространялось на *articuiatio radioulnaris inferior*, и после резекции этого сустава я нашел совершенно скрытый абсцесс под квадратным пронатором.

Возможен и третий способ инфицирования лучезапястного сустава. У одного из наших больных гнойный тендовагинит большого пальца протекал в форме сепсиса, закончившегося смертью. Болезнь началась после нанесения стамеской поперечной раны на уровне пястнофалангового сустава. На тыле запястья образовался большой абсцесс, что было объяснено тем, что воспалительный процесс, начавшийся от раны, обошел палец с ладонной стороны, перейдя на тыльную, распространился на запястье и дал здесь гнойник, который мог перейти на синовиальные влагалища разгибателей пальцев и кисти. Было большое подозрение на гнойное воспаление лучезапястного сустава, который иногда сообщается с сухожильными влагалищами *mm. extensorum carpi radialis longi et brevis*. Так и оказалось при операции. На дне гнойника найдены вскрытые гноем сухожильные влагалища. Выделены и оттянуты крючком кнаружи сухожилия только что названных мышц, над которыми капсула сустава была истончена и дряблая, серого цвета. В суставе найден гной.

При современном методе оперативного лечения исходы гнойных теносиновитов стали гораздо лучше, чем в прежнее время, когда они были почти всегда плачевны: рука была функционально непригодной вследствие сгибательной контрактуры и неподвижности пальцев и приведения большого пальца. И нам, и Изелину во многих случаях удавалось добиться излечения с почти полной или полной подвижностью пальцев даже при U-образной флегмоне. Но очень часто не удается избежать полной контрактуры мизинца после воспаления его влагалища. У детей сухожилия гораздо устойчивее против инфекции, чем у стариков; у них Изелин получал полную подвижность пальцев даже после вскрытия сухожильных влагалищ на 10-й день. У пожилых людей, после 50 лет, никогда не удается сохранить сухожилия. С. Кох и Шнек (S. Koch и Schneк) показали, что сухожилия гораздо лучше противостоят стрептококковой инфекции, чем стафилококковой. Понятна поэтому важность асептики при перевязках во избежание вторичной инфекции.

Однажды я сделал попытку оперативной мобилизации неподвижных пальцев. После U-образной флегмоны пальцы были сведены и неподвижны. Через полгода по окончании болезни сухожилия были обнажены длинным разрезом на ладони и предплечье с перерезкой *lig. carpi transversi*. Вокруг них найдена грануляционная, организующая ткань; она тщательно отпрепарована от каждого сухожилия и от срединного нерва. Сухожилия глубокого сгибателя пальцев были фиксированы гораздо прочнее, чем сухожилия поверхностного. Несмотря на полное освобождение сухожилий до середины ладони, потягивание за них почти совсем не сгибало пальцев. Оставалось лишь закончить безуспешную операцию зашиванием раны. Конечно, это была безнадежная попытка. Рисунок 68 показывает, чем может кончиться оставленная без лечения флегмона сухожильных влагалищ. У больного, 50 лет, кисть руки отвалилась и держалась только на коже ладонной стороны. В другом случае,

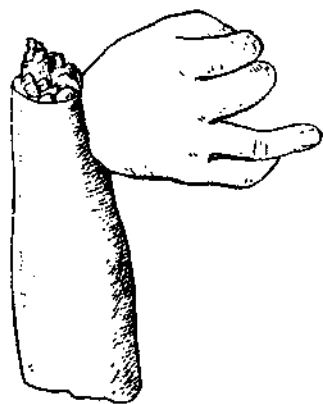


Рис. 68. Омертвление тканей в результате флегмоны сухожильных влагалищ,

у 65-летней больной, на большом протяжении омертвела кожа, мышцы и сухожилия кисти и предплечья. Оба больных умерли после ампутации плеча.

Я говорил уже, что флегмоны кисти по анатомической локализации нагноения и по клинической картине многообразны. Тендовагинальным флегмонам я уделил так много внимания потому, что они представляют важнейшую, тяжелейшую и, пожалуй, самую частую форму, и потому еще, что при описании их я должен был напомнить важнейшие черты анатомии кисти руки, необходимые для понимания и всех других флегмон кисти.

Колхозник 12 дней тому назад натер на работе пузырь на ладони, срезал его и продолжал работать. Вскоре рука настолько разболелась, что уже нельзя было работать. Лечился своими средствами. Пришел к нам встревоженный, махая больной рукой. Вся ладонь распухла, как подушка, и вся центральная часть ее занята гнойным пузырем. Пальцы согнуты, пассивные движения их очень болезненны. На тыле кисти довольно большая воспалительная припухлость с покрасневшей кожей, занимающая преимущественно дистальную часть. Распознава глубокая флегмона срединного фасциального пространства ладони, давшая, вероятно, уже затеки вдоль червеобразных мышц на тыльную сторону в межпальцевых промежутках. Сделаны инъекции адреналин-новокаина в срединный и локтевой нервы и под кожу тыльной стороны запястья, где проходят кожные тыльные ветви лучевого и локтевого нервов. Через 20 минут наступила полная анестезия всей кисти. Срезан большой гнойный пузырь, и под ним в дряблом и размягченном *сogium* показалось два отверстия, из которых выдавливалось очень много густого гноя. Эти отверстия соединены ножницами, и найдена обширная отслойка кожи ладони вплоть до межпальцевых промежутков. Ладонный апоневроз, очевидно, совсем расплавлен, так как его фиброзные пучки и края пальцем нигде не ощущаются, и палец без всякого насилия проникает в глубокую часть срединного пространства ладони, под сухожилия сгибателей. Латеральная фасциальная перегородка разрушена гноем, и срединная флегмона свободно сообщается с межмышечной флегмоной *eminentiae thenar* и первого межпальцевого промежутка, на тыльной стороне которого пришлось сделать разрез. Найдены так же, как и предполагалось, затеки вдоль червеобразных мышц в третьем и четвертом межпальцевых промежутках. Они тоже вскрыты небольшими разрезами. Флегмона быстро затихла, и на 8-й день после нескольких горячих лизоловых ванн больной выписан на амбулаторное лечение с небольшим ограничением движений пальцев.

Это — типичный пример первичной флегмоны срединного пространства ладони, вторичные флегмоны которого мы так часто видели при теносиновитах большого пальца и мизинца. Часто эти флегмоны бывают также осложнением тендовагинитов и тяжелых флегмон II—IV пальцев. Кстати, мы еще не говорили о флегмонах пальцев, и потому не лишне привести пример.

У Ивана Н. болезнь началась обыкновенным панарицием ногтевой фаланги IV пальца. В амбулатории был сделан разрез на средней фаланге. Палец весь распух, сильно болел, была лихорадка до 38,9° с повторными ознобами. Поступил с ярко выраженной флегмоной всего пальца: палец сильно утолщен и красен, особенно это выражено на первый фаланге, на которой ясно видно распространение гноя с ладонной стороны на тыльную по боковым сторонам. На тыльной поверхности пальца явная флегмона подкожной клетчатки, а на ладонной стороне второй фаланги — зияющая рана от амбулаторного разреза. Нельзя сомневаться в том, что при столь тяжелой флегмоне имеется и гнойный тендовагинит, а также, весьма вероятно, и гнойное воспаление первого межфалангового сустава, но симптомы последнего (вздутие области сустава и боль при движениях) теряются в общей картине флегмоны. При таких УСЛЮВИЯХ не может быть речи ни о чем другом, кроме экзартикуляции пальца в пястнофаланговом суставе, которая и была произведена под регионарной анестезией срединного и локтевого нервов. При операции неожиданно оказалось, что в глубокой части срединного пространства ладони, между сухожилиями и межкостными мышцами уже образовалась флегмона. Говорю

неожиданно, потому что ладонь до операции имела совершенно нормальный вид. Сделан добавочный разрез на ладони, и в срединное пространство введен марлевый выпускник. На отрезанном пальце найдена разлитая флегмона подкожной клетчатки со всех сторон пальца, омертвление сухожилий поверхностного и глубокого сгибателей и гнойное воспаление межфалангового сустава. Больной быстро выздоровел, но подвижность всех пальцев осталась ограниченной.

В таких случаях Изелин удаляет и головку пястной кости, которую он считает пробкой для гноя. Однако я и без этого всегда получал быстрое выздоровление, головка же нужна как распорка для соседних пястных костей, без которой они сближаются. Происхождение такой флегмоны срединного пространства вполне понятно, так как при прорыве проксимального конца сухожильных влагалищ III и IV пальцев гной изливается прямо в срединное пространство, и при высоком запущенном тендовагините этих пальцев надо иметь в виду вероятность такой флегмоны. Иногда это бывает и при тендовагините II пальца.

Всего чаще гной выходит за пределы срединного глубокого пространства вдоль червеобразных мышц на тыльную сторону межпальцевых промежутков и первых фаланг пальцев. По-видимому, столь же часто он разрушает *septum intermusculare laterale* и образует затек между мышцами *eminenciae thenar* и первого межпястного промежутка.

Реже затек направляется в медиальное фасциальное пространство, проникает там между мышцами *eminenciae hypothenar* и нередко выходит под кожу медиального края и тыла кисти.

Затек может также образоваться на предплечье вдоль локтевой артерии или через *canalis carpalis*, как мы однажды наблюдали. Наконец, нередко гной проникает из глубокого отделения срединного пространства в поверхностное и образует здесь флегмону между сухожилиями и апоневрозом.

Три раза я видел осложнение глубокой срединной флегмоны ладони дорзальной флегмоной кисти вследствие того, что гной проникал насквозь через межкостные мышцы.

При долгом существовании глубокой срединной флегмоны межкостные мышцы парализуются вследствие соприкосновения с гноем. При этом первые фаланги выпрямлены и неподвижны, а вторая и третья слегка согнуты и активно подвижны. Вообще сгибание пальцев и болезненность при их разгибании не так сильно выражены, как при теносиновитах.

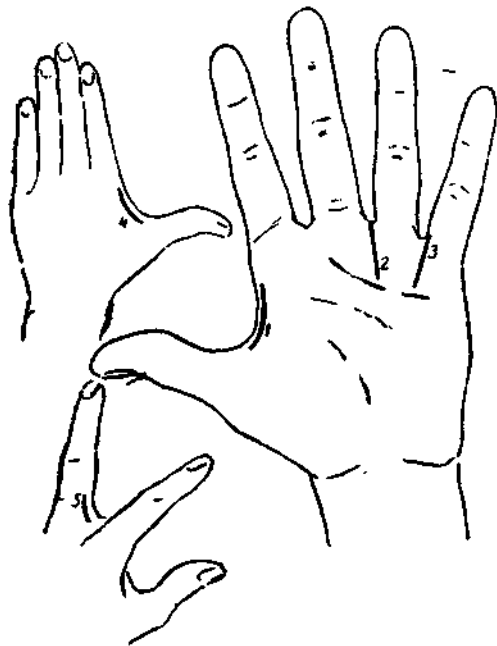


Рис. 69. Разрезы для вскрытия глубоких флегмон кисти (по Руссель Бэсту).

1,4 — разрезы для вскрытия ладонных и тыльных флегмон пространства *thenar*; 2 или 3 — разрез для вскрытия флегмоны срединного фасциального пространства ладони; 5 — разрез для вскрытия затека по червеобразным мышцам.

Сапожник Петр Н. сильно намял ладонь правой руки. Образовалась небольшая припухлость в центре ладони и начались боли, которые мучают больного уже *VI* месяца, мешают ему спать и совсем не дают работать. Дней 10 тому назад образовались один за другим, после самостоятельного вскрытия небольших абсцессов, три свища на ладони, в промежутке между I и II пальцами и на ладонной стороне запястья. Под кожей почти всей ладони вялый плоский абсцесс, но красноты кожи нет. Активные движения пальцев ограничены, пассивные свободны.

При операции мы нашли почти щелевидную гнойную полость под кожей ладони, значительно измененный и покрытый дряблыми грануляциями ладонный апоневроз с небольшим отверстием в центре, из которого выдавливался гной. Апоневроз был широко разрезан вдоль его волокон, и под ним найдена вторая щелевидная гнойная полость между апоневрозом и сухожилиями.

Это была флегмона поверхностного отделения срединного пространства, не распространявшаяся в глубокое отделение, но давшая затеки на предплечье под сухожилием *m. palmaris longi* и поверхностной фасцией (свищ над запястьем) и в лучевое фасциальное пространство (после разрушения латеральной фасциальной перегородки). Затеки в этом пространстве вскрылись и оставил свищ в промежутке между I и II пальцами.

Канавел и Р. Бэст (Russell Best) советуют вскрывать флегмону глубокого срединного пространства ладони разрезом в межпальцевом промежутке длиной в 3-4 см (рис. 69). Я считаю более удобным и правильным с анатомической точки зрения получать доступ в глубину ладони из-под лучевого края ладонного апоневроза. Разрез делается в дистальной половине линии, соединяющей середину запястья с лучевым краем пястнофалангового сустава указательного пальца; после рассечения немногочисленных и тонких здесь пучков ладонного апоневроза мы попадаем на край первой червеобразной мышцы. Палец, введенный под эту мышцу и сухожилия, попадает в глубокое срединное пространство ладони, даже не ощущая препятствия со стороны тонкого *septum intermusculare laterale*. Из этого же разреза очень удобно исследовать межмышечные промежутки *eminentiae thenar* и проникнуть пальцем на тыльную сторону первого межпальцевого промежутка, огибая свободный край межкостной мышцы.

Мы уже неоднократно упоминали о затеках гноя между мышцами *eminentiae thenar* и первого межпальцевого промежутка при тендовагините большого пальца и при флегмоне срединного пространства ладони. Но, конечно, флегмона этой области может быть самостоятельной, вызванной инфицированными повреждениями. Часто причиной ее бывает флегмона большого пальца, продолжающаяся с ладонной стороны пальца на *eminentia thenar*, а с тыльной — под кожу дорзальной стороны межпальцевого промежутка и на межкостную мышцу. Клиническая картина такой флегмоны весьма типична: воспалительная болезненная ярко-красная припухлость занимает только лучевую половину ладони и больше всего первую межпальцевую складку; середина ладони и *eminentia hypothenar* имеют более или менее нормальный вид, если гной не успел еще распространиться в глубину ладони по поверхности *m. adductor pollicis*; движения большого пальца почти невозможны.

Рис. 70 и 71 изображают очень запущенную флегмону лучевой стороны ладони, начавшуюся от панариция. На боковой стороне ногтевой фаланги виден странный разрез, сделанный в амбулатории, а на уровне межфалангового сустава еще более странный поперечный разрез. На тыльной стороне межпальцевого промежутка флегмона самостоятельно вскрылась, образовав

большое язвенное отверстие, через которое в начале операции была обследована пальцем гнойная полость. Она располагалась под кожей всего межпальцевого промежутка, пальца и *eminentiae thenar*. Межкостная мышца была сильно размягчена гнойным миозитом, что в значительной мере увеличива-

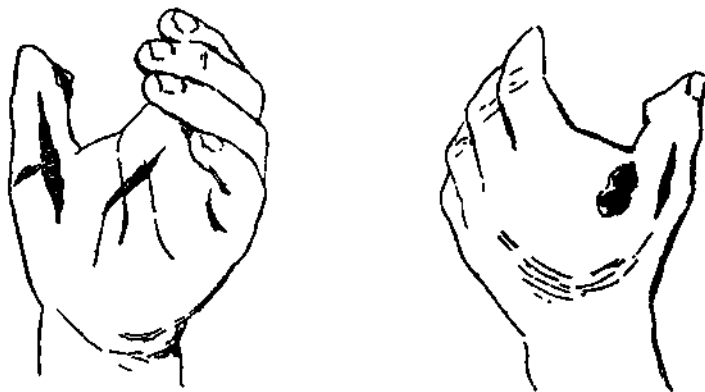


Рис. 70 и 71. Больной X. Запущенная флегмона ладони, развившаяся из панариция (объяснение в тексте).

ло гнойную полость. Палец свободно проникал далеко в глубь ладони, под сухожилия сгибающих пальцы мышц. Только сюда и был введен марлевый выпускник, остальные же разрезы оставлены без дренажей. Делали горячие ванны, и больной быстро выздоровел. Р. Бэст и другие хирурги предлагают делать при этих флегмонах разрез на межпальцевой складке (рис. 69), но Канавел и Изелин наблюдали ограничение движений большого пальца рубцом в результате такого разреза. Лучше делать отдельные разрезы на *eminentia thenar* и на дорзальной стороне первого межпальцевого промежутка.

Первичные флегмоны в медиальном фасциальном пространстве, соответствующем *eminentia hypothenar*, редки, и при них образуются такие же затеки, как и при вторичной флегмоне этого пространства, зависящей от тендовагинита мизинца или срединной флегмоны ладони.

Так называемая комиссуральная флегмона является, пожалуй, самой частой формой флегмон кисти. Ее называют также мозольным абсцессом, так как нередко ее причиной бывает нагноение мозоли; но это далеко не единственная причина флегмоны, и потому ее правильнее называть комиссуральной — по месту ее образования в комиссуральных пространствах. Последние соответствуют промежуткам между основаниями II—V пальцев и головками пястных костей. Это подкожные пространства межпальцевых промежутков, отделенные одно от другого сращением кожи с продольными пучками ладонного апоневроза, переходящими на сухожильные влагалища пальцев. Комиссуральных пространств три. На дне их видны три больших, почти круглых отверстия (рис. 72), ограниченные свободным дистальным краем ладонного апоневроза, его продольными пучками, переходящими на пальцы, и теми поперечными фиброзными пучками, которые протянуты в межпальцевых складках кожи. В этих отверстиях подкожная клетчатка межпальцевых комиссуральных пространств свободно сообщается с подапоневротичес-

кой клетчаткой, и потому флегмона, начавшаяся в межпальцевом промежутке, может распространиться в поверхностное срединное пространство ладони, как это мы дважды наблюдали у больных. И обратным путем — может образоваться затек в комиссуральное пространство из подапневротической флегмоны ладони.

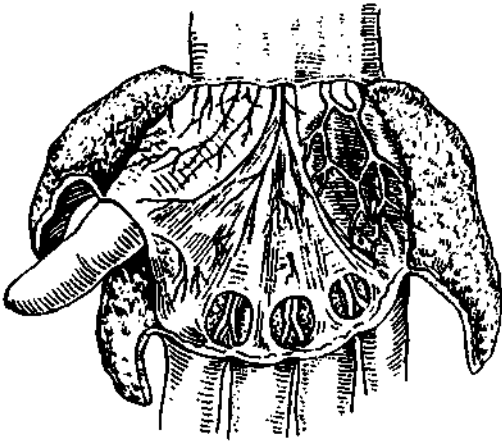


Рис. 72. Ладонный апоневроз и круглые отверстия в нем на месте комиссуральных пространств (по Тестю-Жакоб) (объяснение в тексте).

тью комиссуральной флегмоны нужно считать распространение гноя в поперечном направлении, из одного комиссурального пространства в другое. Запущенная комиссуральная флегмона всегда распространяется таким образом на весь поперечник дистальной части ладони. Весьма характерно и постоянно также распространение гноя на тыльную сторону межпальцевых промежутков. Этот постоянно наблюдаемый факт с анатомической точки зрения необъясним.

В начальной стадии комиссуральная флегмона настолько характерна, что видевший ее однажды будет распознавать ее с первого взгляда. Чаще всего гнойник помещается в промежутке между III и IV пальцами, и здесь вы найдете плотный и очень болезненный воспалительный инфильтрат, раздвигающий головки соответственных пястных костей, вследствие этого III и IV пальцы вилообразно раздвинуты, и попытка сблизить их вызывает сильную боль. Неопытный врач и не подозревает присутствия гноя в этом небольшом воспалительном инфильтрате и будет очень удивлен, увидев, что при разрезе вытекает необычайно много, около чайной ложки, густого гноя.

Лимфатические сосуды пальцев образуют в межпальцевых промежутках очень густую сеть, и это объясняет возникновение комиссуральной флегмоны после воспалительных процессов и повреждений пальцев, как мы нередко наблюдали. Комиссуральные флегмоны вскрываются под регионарной анестезией разрезами, изображенными на рис. 73. Такие же разрезы производят и на дорзальной стороне. Можно также полностью рассекать межпальцевые промежутки. Но весьма важно исследовать пальцем или желобоватым зондом, не распространилась ли флегмона в соседние комиссуральные пространства, и сделать там дополнительные разрезы. Если образовался затек в поверхностное срединное пространство, то необходимо, конечно, продолжить разрез на ладони и рассечь апоневроз.

Нам довелось наблюдать очень интересный случай запущенной комиссуральной флегмоны.

Как я уже упоминал, комиссуральные пространства отделяются друг от друга сращениями кожи ладони с переходящими на пальцы продольными пучками ладонного апоневроза, и гипсовая кашка, впрыснутая в одно из комиссуральных пространств, никогда не переходит в соседнее, а всегда распространяется только на тыльную сторону межпальцевой складки или под ладонный апоневроз. И тем не менее, *самой характерной, повседневно наблюдаемой особенностью*

Вал. А., 23 лет, болен 2 месяца, после того как разодрал мозоль над чэловкой III пястной кости. Через несколько дней появилась опухоль всей металлической части ладони и сильные боли. Безуспешно лечился в амбулатории. На 15-й день на тыле кисти появился большой гнойный пузырь, который был срезан врачом.

Заметим, кстати, что при более или менее запущенных комиссуральных флегмонах на месте первоначального плотного инфильтрата образуется подкожный флюктуирующий абсцесс с большим гнойным пузырем над ним. Неопытные врачи обыкновенно ограничиваются резыванием или только надрезом такого пузыря и не вскрывают флегмоны.

Долгое время у больного держалась высокая температура с ознобом. К нам он поступил; нормальной температурой и редким пульсом. В центре ладони был вялый подкожный абсцесс, покрытый синюшной кожей. В комиссуральных пространствах ясно определяется присутствие гноя. На тыльной стороне кисти кожа трофически изменена, лоснится, сильно шелушится и заметно атрофирована. В третьем межпястном промежутке, на тыле кисти — небольшой свищ, из которого при давлении на комиссуральные пространства выделяется гной. Пальцы полусогнуты; активно подвижен в небольшой степени второй и в полной мере большой палец; остальные три пальца неподвижны; первые их фаланги разогнуты и почти не сгибаются даже пассивно. На рентгенограмме виден резкий остеопороз головок пястных костей и оснований первых фаланг.

Распознана запущенная комиссуральная флегмона, вскрывшаяся на тыле кисти и давшая затеки гноя в глубокое и поверхностное срединные пространства ладони.

При вскрытии вялого абсцесса ладони вытекло небольшое количество слизисто-водянистой жидкости. Она помещалась в хорошо отграниченной подкожной полости высланной тонким слоем очень дряблых, похожих на кисель грануляций. После выскабливания этих грануляций показалась поверхность сильно склерозированного ладонного апоневроза, в котором не было ни малейшего отверстия. Подкожный абсцесс ладони можно поэтому объяснить только непосредственным распространением гноя из комиссуральных пространств до подкожной клетчатки ладони. В двух комиссуральных пространствах и над головками II и IV пястных костей найдена такая же картина: слизисто-серозный экссудат в подкожной полости с фиброзными стенками, высланными очень тонким слоем дряблых грануляций. Сухожилие IV пальца было лишено влагалища, но имело живой вид. Из полости в комиссуральном пространстве шел свищевой ход в поверхностное и глубокое срединные пространства ладони, в которые свободно проникал желобоватый зонд, но никакого экссудата здесь не было.

Таким образом, был установлен факт затека в глубокое срединное пространство ладони, возможность которого отрицает Изелин.

При выскабливании и исследовании свища на тыльной поверхности кисти найдена только подкожная полость со склерозированными стенками, вполне замкнутая и не сообщающаяся с комиссуральными пространствами. Это совсем непонятно, так как до операции из этого свища вытекал гной при давлении на дистальную часть ладони.

В слизисто-серозном экссудате — нейтрофильные лейкоциты. Микрофлора отсутствует. Посев стерилен через 48 часов.

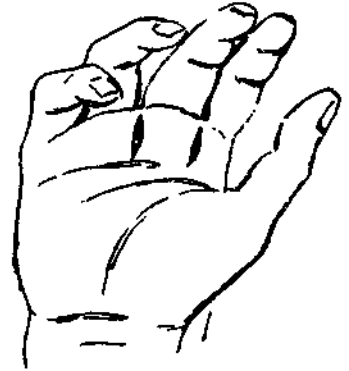


Рис. 73. Разрезы для вскрытия комиссуральных флегмон.

Дорзальные флегмоны кисти считают редкими, но мы их видели часто; иногда это были тяжелые флегмоны, дававшие печальные функциональные последствия.

Важно знать, что дорзальные флегмоны бывают не только подкожными, но и подфасциальными. Поверхностная дорзальная фасция, покрывающая сухожилия, артерии и нервы, по бокам кисти прикрепляется ко II и V пяст-

ным костям, и потому подфасциальные флегмоны не имеют выхода ни на медиальный край кисти, ни на тыльную сторону первого межпястного промежутка. На уровне головок пястных костей субфасциальное пространство также замкнуто, потому что здесь поверхностная фасция срастается с апоневротическими расширениями разгибающих пальцы сухожилий. Напротив, в проксимальном направлении субфасциальное пространство открыто, так как здесь фасция переходит в *lig. carpi dorsale*, и под этой связкой, между сухожилиями и их влагалищами, гной может распространяться на предплечье, как мы это неоднократно наблюдали.

Дно субфасциального пространства составляют пястные кости и межкостные мышцы, покрытые тонкой глубокой фасцией. Из органов, находящихся в субфасциальном пространстве (сухожилия, сосуды, нервы), наибольшее значение при флегмонах имеют сухожилия, так как они подвергаются опасности некроза.

В предыдущем изложении мы уже не раз говорили о флегмонозных затеках на тыл кисти при тенозиновитах и флегмонах срединного пространства ладони. Но дорзальные флегмоны возникают и первично от повреждений и от перехода воспаления с пальцев *per continuitatem* или по лимфатическим сосудам. Такая флегмона довольно типична. Вся тыльная сторона кисти занята воспалительной, иногда флюктуирующей опухолью, над которой часто образуется большой гнойный пузырь. Общие явления могут быть тяжелыми, лихорадка иногда сопровождается ознобами. Вскрывать дорзальную флегмону в большинстве случаев следует двумя большими разрезами вблизи II и V пястных костей. Приведу примеры, иллюстрирующие тяжесть этого заболевания.

1. У Ольги Д., 68 лет, 4 дня тому назад появились жжение и зуд у основания IV пальца, а на следующий день распухла и покраснела вся дорзальная поверхность кисти. Незадолго до начала этой болезни у корня ногтя IV пальца был гнойничок, который прорвался и быстро зажил.

На тыле кисти довольно большая воспалительная опухоль с большим гнойным пузырем отслоенного эпидермиса. Опухоль поднимается в виде отдельных бугров и флюктуирует. При операции, как и предполагалось, найдена не подкожная флегмона, а субфасциальная. Гной уже разрушил сухожильное влагалище разгибателя пальцев и проник под обнаженные сухожилия, а также под *lig. carpi dorsale*, между ними и капсулой лучезапястного сустава. В проксимальном направлении флегмона недалеко распространялась на предплечье, а в дистальном — на тыльную сторону первой фаланги IV пальца. Все карманы и гнойные затеки вскрыты четырьмя разрезами и дренированы марлевыми выпускниками.

Под влиянием горячих лизоловых ванн раны скоро очистились и покрылись здоровыми грануляциями. Сухожилия омертвели и были вырезаны. Больная была осмотрена через 4 месяца. Пальцы (II—V) в полусогнутом положении, не разгибаются и мало сгибаются. Рубцы небольшие, приросшие.

2. Умар С., 61 года, болен 10 дней. Имелась небольшая гноящаяся ранка на тыле II пальца, потом появилась опухоль и краснота на тыле кисти, сильные боли и лихорадка. Рука больного имеет необычный вид: на всей тыльной поверхности кисти и указательного пальца эпидермис отслоен в виде обширного пузыря. На указательном пальце, кроме того, имеется несколько отверстий, очень напоминающих карбункул. Состояние больного тяжелое. Температура 38,8°; пульс 92, аритмичный. Операция под эфирным опьянением. По удалении пузыря под ним найден не гной, а творожистая масса, под которой *coelium* представляло собой сплошную грануляционную поверхность темно-красного цвета. Разрез начал на тыле первой фаланги указательного пальца и привел в обширную гнойную полость, занимавшую весь тыл кисти от II до V пястной кости. Сухожилие указательного пальца было мертво, а остальные не были видны, так как они остались в толще кожи и подкожной клетчатки, отслоенных пальцем в виде широкого мостика между длинными разрезами вдоль II и V пястных костей. Дно гнойной

полости составляли пястные кости и сильно размягченные межкостные мышцы; в полости было много жидкого гноя.

Очищение гнилостной раны шло медленно. Только одно сухожилие указательного пальца надо было вырезать, остальные уцелели. Позже пришлось экзартикулировать палец вследствие остеомиелита фаланг. Надо было удалить и пястную кость, также наполовину разрушенную остеомиелитом, но оперировавший ординатор ограничился выскабливанием.

Не только омертвление сухожилий может осложнить выздоровление. В одном нашем случае после операции подкожной дорзальной флегмоны больной, выписанный, казалось, в хорошем состоянии, опять поступил через 3 месяца со свищами на тыле кисти. Предполагалось омертвление сухожилий, но при операции это не подтвердилось, а был найден обширный склероз подкожной клетчатки и фасции с образованием среди фиброзной ткани «кратовых нор» с дряблыми грануляциями. Все это было дочиста вырезано, и больной выздоровел.

Но всего опаснее субфасциальные дорзальные флегмоны в том отношении, что переход нагноения на сухожильные влагалища разгибающих кисть и пальцы мышц может привести к гнойному воспалению лучезапястного сустава.

Почти при всякой глубокой флегмоне ладони на тыле ее имеются значительные воспалительные изменения: отек, инфильтрация, яркая краснота кожи. Эти явления бывают выражены в весьма различной степени, и дать им правильную оценку во многих случаях очень трудно. Весьма часто это только коллатеральное воспаление и отек, быстро исчезающие после вскрытия всех скоплений гноя на ладонной стороне кисти. Нередко, однако, при почти таких же клинических симптомах мы находим на тыле кисти гной, проникший сюда из глубины ладони через межкостные мышцы, обогнув медиальный край или первый межпястный промежуток. Правильно распознать подкожное нагноение на тыле кисти можно только при большом клиническом опыте, и мне до сих пор случается еще ошибаться.

Конечно, во многих случаях картина подкожной флегмоны ясна, ибо определяется даже флюктуация. Гнойный пузырь на тыле кисти всегда служит признаком подкожной или субфасциальной флегмоны: в сомнительных же случаях следует больше всего обращать внимание на степень болезненности и воспалительной инфильтрации: при подкожной флегмоне боль при ощупывании и инфильтрация кожи гораздо значительнее, чем при коллатеральном серозном воспалении и отеке. При затруднительности диагностики вполне правильно будет сделать небольшой и безвредный пробный разрез. Однако неопытные врачи необыкновенно щедры на тыльные разрезы и часто делают их без всякого основания, оставляя нетронутым гнойный очаг на ладонной стороне кисти и пальцев.

Нам остается рассмотреть еще один чрезвычайно интересный случай флегмоны кисти, осложненной гнойным воспалением лучезапястного сустава.

Иван Д., 36 лет, 17/ХН 1918 г. поступил в Ташкентскую городскую больницу. 9 дней тому назад он поранил левую руку токарным резцом, глубоко вонзившимся в ладонь. Вскоре рука сильно разболелась и распухла, и врач, к которому больной обратился, сделал два разреза на ладони и два на тыльной стороне кисти. В больницу обратился ввиду прогрессирующего ухудшения болезни. По ночам он не спит от боли в руке. Накануне поступления был сильный озноб, температура 38,6°, пульс 108. В проксимальной части ладони, соответственно промежутку между III и IV пястными костями, небольшая ранка с выступающими из нее дряблыми

грануляциями; справа и слева от нее, на *eminentia thenar* и *hypothenar*, два небольших продольных разреза. На тыльной стороне кисти рана величиной в 1 см над серединой третьего межпальцевого промежутка и две небольшие операционные раны по обеим сторонам ее; все три раны имеют весьма дурной вид; их дряблые и развороченные края отечны и обложены желто-серым некротическим налетом. Вся тыльная поверхность кисти, особенно же лучевая половина ее, сильно припухла и отечна, ярко-красного цвета; вблизи ран в толще кожи под эпидермисом виден гнойный экссудат, просвечивающийся желтыми пятнами, как это часто бывает при роже. На тыльной и передней поверхности предплечья и на плече очень широкие полосы и пятна багровой красноты, расположенные по ходу лимфатических сосудов; подмышечные лимфатические железы несколько припухли и болезненны.

Таковы результаты осмотра. Не рожа ли у больного? Или, может быть, только лимфангит? Краснота на предплечье и плече не такая яркая, как при типичной роже, контуры пятен и полос ее довольно расплывчаты; однако яркая краснота и типичное для рожи пропитывание кожи гнойным экссудатом имеются на тыльной поверхности кисти в окружности тяжело инфицированных ран. Это типичная картина так называемой лимфогенной рожи, появляющейся над глубокими гнойниками и подкожными флегмонами путем переноса стрептококков по лимфатическим сосудам, пятна и полосы на плече и предплечье появились вследствие распространения стрептококков в толщу кожи за пределами лимфатических сосудов. Итак, наличие лимфогенной рожи свидетельствует о том, что у больного имеется подкожная флегмона на тыльной поверхности кисти, а может быть, и нагноение где-то в глубине ее; это же подтверждается воспалительной припухлостью и отеком и дурным видом ран.

Есть ли гнойник в глубине ладони и где он может локализоваться? Направление раны таково, что могло бы быть задето сухожильное влагалище большого пальца и общее влагалище сгибателей остальных пальцев в их проксимальной ладонной части. Однако движения большого пальца свободны и безболезненны, *eminentia thenar* имеет нормальный вид и сильное давление на нее боли не вызывает; это значит, что воспаления сухожильного влагалища нет. Иначе обстоит дело с сухожильным влагалищем остальных пальцев: нет, правда, припухлости и в области *eminentia hypothenar*, но при надавливании здесь выступает капля гноя из ладонной раны, и больной чувствует боль; кроме того, болезненно давление и на передней стороне запястья, где расположен проксимальный слепой конец сухожильного влагалища. Возможно, следовательно, что в сухожильном влагалище имеется гной. Помимо сухожильных влагалищ, гнойник мог образоваться и в глубине ладони, под сухожилиями сгибающих пальцы мышц, но при этом была бы очень заметная и весьма болезненная припухлость в центре ладони, а у нашего больного форма ладони очень мало изменена; если у него и есть гной в глубине ладони, то в очень незначительном количестве, только по ходу раневого канала.

Итак, мы констатировали у больного подкожную флегмону кисти, лимфогенную рожу и, вероятно, гнойный тендовагинит сгибателей пальцев. Нужно ли оперировать, не достаточно ли тех разрезов, которые были уже сделаны другим врачом? Ответ дают сильные боли в руке, ознобы, высокая температура, дурной вид ран, большая припухлость на тыле кисти и распространение лимфогенной рожи. Без сомнения, маленькие разрезы цели не достигли, тяжелая подкожная флегмона прогрессирует и, кроме того, можно подозревать гнойный тендовагинит сгибателей пальцев, а уже

одно это подозрение делало бы операцию обязательной и весьма неотложной.

Больного усыпляют хлороформом. Плечо перетягивают резиновым бинтом. Я начинаю операцию разрезом на *eminentia hypothenar*, нахожу сухожильное влагалище мизинца и, не вскрывая его, убеждаюсь, что оно здорово. Исследуя зондом рану, послужившую причиной болезни, нахожу, что она проникает насквозь через ладонь в промежутке между III и IV пястными костями; расширяю ножницами ладонное и тыльное отверстия раневого канала, ввожу в него палец и на всем его протяжении нахожу гнойно-распавшиеся грануляции, но никаких затеков и гнойников в глубине ладони; насквозь провожу дренажную трубку с боковыми оконцами. По всему тылу кисти, от верхнего края запястья до основания III пальца, провожу продольный разрез и нахожу гнойное пропитывание и омертвление подкожной клетчатки и поверхностной фасции, гнойное воспаление сухожильных влагалищ разгибающих пальцы мышц. Обширнее всего омертвление и интенсивнее нагноение на лучевой стороне тыла кисти, но доступ сюда из срединного разреза недостаточен, и необходим второй разрез между I и II пястными костями. Приподняв крючком мостик кожи между обоими разрезами, я вырезаю из-под него омертвевшую клетчатку и фасцию и нахожу гнойное воспаление сухожильного влагалища *m. extensorum carpi radialis brevis et longi*; при вырезывании этого влагалища и расположенной возле него клетчатки из глубины стали выступать капли гноя, и тотчас выяснено, что нагноение перешло уже на лучезапястный сустав; суставная сумка широко вскрыта и выпущено довольно большое количество гнойно-синовиальной жидкости. Вторым небольшим разрезом сустав вскрыт возле сухожилия *m. extensoris carpi ulnaris* и через него насквозь проведена дренажная трубка толщиной с карандаш, с боковыми оконцами. Исследование показало, что подкожная флегмона распространяется далеко по тыльной поверхности III пальца, и разрез пришлось продолжить до первого межфалангового сустава. Обширная рана выполнена марлей, наложена толстая повязка с картонной шиной, и рука подвешена вертикально.

Итак, при операции неожиданно было обнаружено гнойное воспаление лучезапястного сустава. Вряд ли можно было распознать его заранее, так как рана, давшая начало инфекции, была расположена далеко от сустава и непосредственного отношения иметь к нему не могла. Припухлости в области сустава не было. Боль при движениях кисти и боль при давлении на передней стороне лучезапястного сустава легко объяснялась достаточно обоснованным предположением о гнойном тендовагините сгибателей пальцев. Только благодаря очень тщательному прослеживанию при операции путей распространения инфекции не осталось незамеченным гнойное воспаление сустава. Каким же путем проник гной в сустав? Естественнее всего объяснить это тем, что сухожильное влагалище лучевых разгибателей кисти больного непосредственно сообщалось с полостью сустава; это вполне возможная, но во всяком случае редкая анатомическая особенность.

После операции больной почувствовал огромное облегчение, и воспалительный процесс быстро затих, но через 2 недели образовался абсцесс на сгибательной стороне лучезапястного сустава. 31/XII абсцесс был вскрыт. В конце января появился новый абсцесс на локтевой стороне лучезапястного сустава.

3/Н здесь сделан разрез и введена дренажная трубка. Дальнейших осложнений не было, и 3/III 1919 г. больной выписан с почти зажившей раной. Движения в кистевом суставе были очень ограничены, средние пальцы стали почти совсем неподвижными, но в суставах большого пальца и мизинца движения сохранились в достаточной степени.

Это редкое и очень поучительное наблюдение заставляет нас припомнить то, о чем говорил я раньше при описании анатомии сухожильных влагалищ ладони. На уровне гороховидной кости общее влагалище II—V сухожилий в некоторых случаях сообщается с полостью сустава. Таким образом, не только флегмоны тыла кисти, но и флегмоны ладони могут осложняться гнойным воспалением кистевого сустава, и об этом надо помнить при исследовании больных; необходимо исследовать движения в суставе и, если они очень болезненны и ограничены, если имеется припухлость на тыльной или ладонной стороне сустава, следует сделать пробный прокол.

Приведенный пример только затрагивает вопрос об оперативном лечении гнойного воспаления кистевого сустава, но, конечно, не решает его. Простым вскрытием суставной капсулы, как в этом случае, весьма часто не удается ликвидировать нагноение в суставе. Дело в том, что суставная сумка так коротка, что полости сустава в сущности почти нет, а есть лишь щелевидные пространства, в которые нигде нельзя ввести дренажной трубки. Кроме того, полость собственно лучезапястного сустава сообщается с полостью межзапястного сустава (между первым и вторым рядами костей запястья) посредством одной или нескольких щелей между запястными косточками первого ряда; последнее обстоятельство обязывает нас иметь в виду, что при гнойном воспалении мы должны считать инфицированными оба эти сустава и не имеем права ограничиваться вскрытием только лучезапястного. О простой артротомии нам здесь, очевидно, говорить не приходится, но значит ли это, что не остается ничего, кроме типической резекции, например, по способу Лангенбека? Прежде всего я должен ответить, что резекция, при которой ограничиваются отпиливанием концов костей предплечья, не достигает цели, ибо она дает только возможность дренировать сустав между лучевой костью и первым рядом костей запястья, межзапястный же сустав остается при этом невскрытым и недренированным. Кроме того, необходимое для резекции обнажение костей предплечья на довольно большом расстоянии от надкостницы и отпиливание их грозят гнойным оститом и остеомиелитом, а вскрытие сухожильных влагалищ разгибающих мышц легко может привести к межмышечной флегмоне на дорзальной стороне предплечья.

Я считаю поэтому типичную резекцию совершенно нерациональным способом лечения при гнойном воспалении лучезапястного сустава и полагаю, что вместо нее следует удалять первый ряд костей запястья. Этим мы превращаем оба сустава (лучезапястный и межзапястный) в одну полость, чрезвычайно удобную для дренирования, и сохраняем покрытые хрящом суставные поверхности для образования нового сустава. Правда, общая проксимальная хрящевая поверхность запястных костей второго ряда, которые после этой операции должны будут сочленяться с лучевой костью, мало подходит к форме сочленовной поверхности этой кости, так как *os capitatum* резко выдается над уровнем остальных костей; однако, как увидим ниже, при удалении первого ряда костей запястья по техническим соображениям должны быть оставлены на месте боковые половины *ossis navicularis* и *ossis*

triquetri, и благодаря этому форма дистальной сочленовной поверхности оказывается гораздо более подходящей.

Таким образом, мы можем с весьма большой вероятностью рассчитывать на то, что после нашей операции образуется вполне удовлетворительно функционирующий новый лучезапястный сустав.

После долгих усилий мне удалось разрешить трудную техническую задачу удаления первого ряда костей запястья без значительного повреждения параартикулярных органов и тканей. К сожалению, некоторые важные технические детали, относящиеся к перерезке связок запястных косточек, остались еще неразработанными.

В общих чертах операция производится таким образом. Делают два небольших продольных разреза по бокам лучезапястного сустава: первый — в анатомической табакерке, второй — на локтевой стороне, над легко прощупываемой *os triquetrum*. Разрез в анатомической табакерке углубляют до капсулы, избегая ранения лучевой артерии; по вскрытии сустава здесь видна и легко доступна *os naviculare*; с нее и начинают удаление косточек первого ряда или, вернее, трех из них (*naviculare*, *lunatum*, *triquetrum*), так как в удалении гороховидной косточки нет никакой надобности. Главную трудность при экстирпации косточек составляет перерезка удерживающих их связок; последние особенно крепки и сложны в области основных (дистальных) частей ладьевидной и трехгранной костей, и потому работа очень упрощается, если оставить эти части обеих косточек на месте; для этого немедленно после вскрытия сустава с лучевой и локтевой сторон рассекают обе косточки пополам узким прямым долотом; тогда без труда удаляют обращенную к *os lunatum* половину ладьевидной кости, захватывают маленьким острым крючком *os lunatum* и перерезают связки, прикрепляющиеся к ладонному и тыльному концам ее, подтягивая косточку и поворачивая ее крючком. После удаления *ossis lunati* очень легко выделяется обращенная к ней половина *ossis triquetri*. Очень нетрудно при таком образе действий избежать повреждения фиброзной капсулы сустава на тыльной и ладонной его сторонах и расположенных на ней сухожильных влагалищ. Операцию заканчивают введением дренажной трубки в поперечном направлении¹.

Пуликэн (Poliliquen) предложил новый, оригинальный метод артротомии путем резекции головки локтевой кости с *lig. triangulare*. Супинация и пронация после этой операции сохраняются. Отклонения кисти в локтевую сторону при этом не бывает. В 4 случаях он получил выздоровление с удовлетворительным функциональным результатом.

Приведенные теоретические и клинические описания в достаточной мере убеждают в тяжести и серьезности флегмон пальцев и кисти, в трудности диагностики и оперативного лечения. Этому соответствуют общеизвестные печальные в функциональном отношении исходы их. Даже при умелом и раннем лечении почти неизбежна большая или меньшая неподвиж-

¹ Травматичная и калечащая операция удаления первого ряда костей запястья может быть применена лишь в самых редких случаях, если имеется убеждение в поражении межзапястного сустава и наличии остеомиелита запястных костей. Соображения о том, что при резекции лучезапястного сустава может развиться остеомиелит опила лучевой кости, справедливы, но они недостаточны как мотив в пользу отказа от этой операции, которая проще, чем удаление трех костей запястья. Вообще успехи применения антибиотиков и раннее направление больных с гнойными заболеваниями в хирургические стационары дают возможность теперь лишь в очень редких случаях прибегать к резекциям суставов и тем более к удалению пястных костей (Ред.).

ность пальцев, а запущенные флегмоны всегда привозят к полной функциональной непригодности всей кисти. Последняя станет вполне понятной, если принять во внимание неизбежные воспалительные и механические повреждения мышц, нервов и сосудов при гнойных процессах.

Червеобразные и межкостные мышцы парализуются или даже совсем разрушаются гноем, который их омывает, или становятся ишемичными вследствие тромбоза артерий. Бездеятельность этих мышц придает пальцам характерное постфлегмонозное положение: первая фаланга разогнута, остальные согнуты (Канавел, Изелин).

Вследствие перехода нагноения на стенки кровеносных сосудов возникают обширные тромбозы и тяжелые вторичные кровотечения.

Длительные инфекционные невриты срединного и локтевого нервов приводят к параличам многих мышц и к мучительным болям; они наблюдались особенно часто в прежнее время, когда насильственно протискивали дренажные трубки в *canalis carpi*, причем нервы и сухожилия подвергались крайне вредному сдавлению. В этом недопустимом мероприятии нет никакой нужды, если дренировать сухожильные влагалища через отдельные разрезы на ладони и предплечье, описанные нами выше.

Механотерапия при контрактурах пальцев от флегмон дает очень мало удовлетворяющие результаты, и потому Шеде предложил оперативное лечение — перерезку боковых связок пястнофаланговых суставов, после которой становится возможным сгибание основных фаланг.

Однако вопросы функциональной терапии выходят за пределы моей книги, и я ограничусь указанием важнейших условий успеха при лечении флегмон вообще и флегмон кисти в особенности.

Увечные, скрюченные и высохшие руки отойдут в область печальных преданий лишь тогда, когда среди врачей укоренится взгляд на гнойные процессы в пальцах и кисти как на весьма важные, заслуживающие глубокого внимания заболевания, лечение которых крайне ответственно, когда трудная диагностика их будет глубоко разработана и станет предметом обязательного изучения, когда самые ранние операции панарициев и флегмон будут производиться анатомически сознательно и технически правильно. Надо уметь предупреждать непоправимые функциональные повреждения, а не изощряться в бесплодных попытках устранять неустранимое.

Давным давно пора отказаться от ничем не оправдываемого обычая поручать гнойные хирургические отделения младшим ассистентам. Гнойная хирургия должна стать предметом глубокого и всестороннего изучения и преподавания.

ГЛАВА XV

ФЛЕГМОНЫ ГРУДИ. ОСТЕОМИЕЛИТЫ ЛОПАТКИ И КЛЮЧИЦЫ

Первичные флегмоны грудной стенки редки и, по-видимому, имеют чаще всего гематогенное происхождение. Дважды я наблюдал флегмоны, развившиеся из мышечного абсцесса в толще большой грудной мышцы. У больного, 51 года, этот абсцесс, происхождение которого не удалось определить, начался непосредственно над грудным соском и по течению и по виду очень напоминал женский мастит. На операции найден большой абсцесс в толще мышцы и под ней.

У женщины, 40 лет, среди полного здоровья такая же флегмона началась в виде твердого шарика в толще *m. pectoralis majoris*. Это затвердение сопровождалось столь сильными болями, что больная не спала по ночам. Отведение и поднятие руки сильно ограничены. Ко времени операции, через 10 дней после начала болезни, инфильтрат достиг величины 5 x 5 см и на операции оказался большим абсцессом в толще мышцы с флегмонозным затеком между ней и малой грудной мышцей.

Обширные подкожные и межмышечные флегмоны образуются иногда на боковой стороне груди.

Нина А., 2 лет, поступила с исключительной по размерам флегмоной, начавшейся в виде болезненного затвердения у края грудной мышцы на боковой стенке груди. Флюктуирующая опухоль начиналась непосредственно ниже подмышечной ямки и занимала все пространство от края грудной мышцы до латерального края лопатки, под которым она терялась, проникая, очевидно, и под лопатку. Ручку можно было отвести и без боли. Недурное общее состояние, температура 38°. Сделано два разреза: один у края грудной мышцы, а другой — вблизи наружного края лопатки. Огромная флегмона в передней части была подкожной, а в задней занимала все подлопаточное пространство до самого верхнего угла лопатки. Ребенок очень быстро выздоровел.

Очень похожа на эту флегмона боковой стенки груди у 52-летней санитарки. Сзади флегмона дала небольшой затек под *m. latissimus dorsi*, но спереди далеко распространилась под большую грудную мышцу и заняла наружные две трети субпекторального пространства.

Чрезвычайно тяжелы анаэробные флегмоны груди, которые мы видели 2 раза. Рис. 74 и 75 показывают, какое огромное распространение получила такая флегмона у больного И. Флегмона у этого больного началась под левой грудной мышцей в подключичной области, и при ней очень ярко проявилось основное свойство анаэробных флегмон почти неудержимо распространяться в виде затеков по межмышечной клетчатке. По-видимому, гной при анаэробных флегмонах обладает необыкновенно сильным протеолитическим действием, а большая вредоносность бактериальных токсинов мешает отграничению гнойных очагов грануляционным валом. После множества разрезов и настойчивого применения перекиси водорода больной выздоровел через долгое время. Посевы гноя у него неизменно оставались стерильными, а получение анаэробных культур у нас еще не было организовано. Гной был типичным анаэробным, жидким и серо-бурого цвета.

В другом случае у 24-летней Джумалы С, поступившей 14/1 1937 г., дело началось с очень редкого анаэробного мастита. Баренбойм в Харьковской клинике *nnorti* А. Р. Мельникова наблюдал лья таких маститя. и еще

около 6 случаев я нашел в литературе. В большинстве этих случаев было необходимо ампутировать грудную железу.

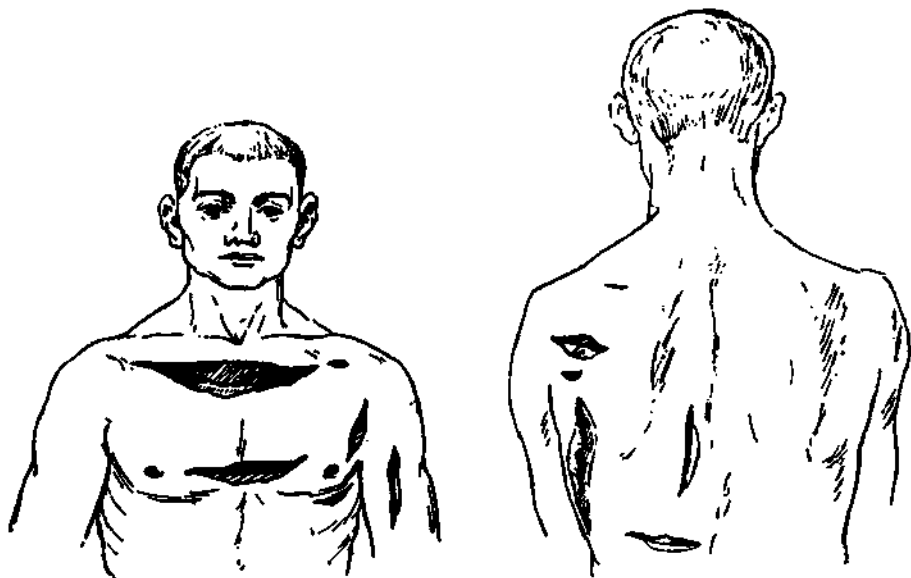


Рис. 74 и 75. Больной Н. с тяжелой анаэробной флегмоной груди и спины (схема).

У Джумалы болезнь началась 20 дней тому назад трещиной соска, после чего появилось затвердение и боли в грудной железе. Она поступила к нам в очень тяжелом состоянии, с температурой $39,5^{\circ}$ и пульсом 135, с отрывистым кашлем. В легких сухие хрипы, а справа под лопаткой, по-видимому, пневмонический очаг с мелкими влажными хрипами. Вся правая грудная железа очень увеличена и наполнена большим количеством гноя. Выше грудной железы, над *m. pectoralis*, разлитая, как будто флюктуирующая припухлость до самой ключицы. По-видимому, это — подкожный или подфасциальный затек, образовавшийся как непосредственное продолжение флегмоны грудной железы. Подмышечная ямка свободна; движения руки почти не ограничены.

Операция 15/1 под хлороформным наркозом. Небольшим разрезом по нижней периферии железы выпущено не менее 1 л серого жидкого гноя, который помещался отчасти под кожей нижней половины железы, отчасти позади железы. Железистая ткань сохранилась в большом количестве и на разрезе имела почти нормальный вид. Мы имели дело, таким образом, не с подлинным маститом, а с подкожной флегмоной грудной железы. Горизонтальный разрез ниже ключицы показал необычную картину: гнойная инфильтрация, очень похожая на инфильтрацию при карбункуле, распространялась по подкожной клетчатке и грудной фасции и слегка заходила на поверхностный слой грудной мышцы. Эта подкожно-фасциальная флегмона вверх доходила до ключицы, а в медиальную сторону — до грудины.

Доведен до больших размеров разрез по нижней периферии грудной железы, и, вся железа и кожа до ключицы и грудины отделены от грудной мышцы; под ними проложены большие марлевые салфетки, смоченные перекисью водорода. Посевы гноя дали рост *Proteus vulgaris* и анаэробного стрептококка.

После операции температура до 22/1 оставалась высокой и доходила до 40° , а затем постепенно снизилась до нормы. Кашель и хрипы в легких исчезли. Уже при первой перевязке было обнаружено омертвление края верхней раны, отек боковой стенки груди и краснота кожи. Рана была серая, обильно выделялся гной и омертвевшая клетчатка. С 21/1 повязки с перекисью водорода заменены йодоформными. Раны быстро стали очищаться, и силы больной восстанавливались. На месте флегмоны образовался дефект. 10/II больная выписалась для амбулаторного лечения.

Под видом флегмоны грудной стенки протекают различные формы остеомиелита лопатки и ключицы. Локализации остеомиелита в различных частях лопатки соответствуют пунктам окостенения ее, которые показаны на рис. 76. Абсцессы, образующиеся при этом, приблизительно соответствуют этим локализациям, которые на рис. 77 заштрихованы, область же абсцессов обозначена пунктиром. Конечно, все эти абсцессы расположены глубоко, под мышцами; далеко не всегда они дают флюктуацию и распознаются по более или менее разлитой опухоли, изменению положения лопатки и нарушению ее движений. Чаще всего остеомиелит начинается в области позвоночного или аксиллярного края лопатки. В первом случае абсцесс помещается между позвоночником и лопаткой, под *m. trapezius* и тт. *rhomboidei*, *major* и *minor*, и лопатка несколько оттесняется кнаружи.

При остеомиелите аксиллярного края абсцесс образуется вблизи него, под *mm. teres major* и *minor* и *m. deltoideus*; лопатка несколько оттесняется назад, и движения руки затрудняются. Если, как это часто бывает, остеоми-

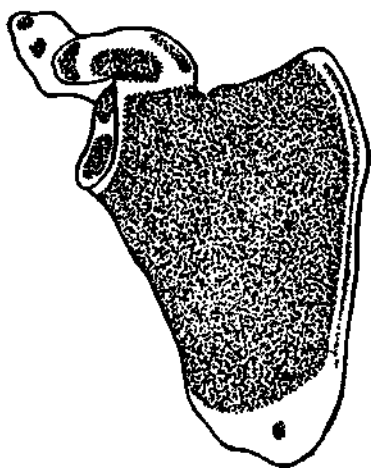


Рис. 76. Пункты окостенения лопатки (затушеваны).

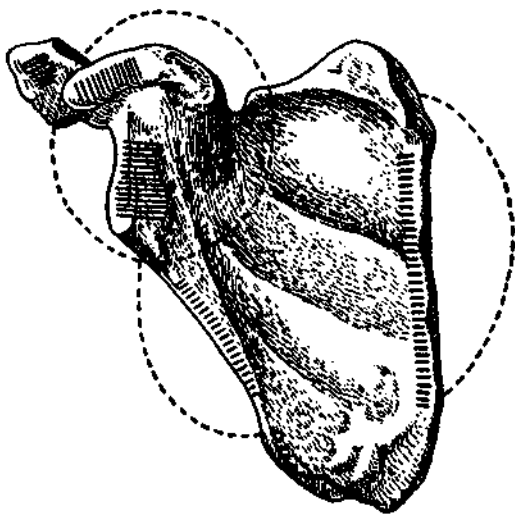


Рис. 77. Отделы лопатки, в которых начинается остеомиелит (заштрихованы). Круговыми линиями (пунктирными) отмечены места образования абсцессов.

елит аксиллярного края комбинируется с остеомиелитом тела лопатки, то большой абсцесс распространяется на всю *fossa infraspinata*, отделяя и поднимая *m. infraspinatus*.

Абсцесс, выполняющий всю *fossa supraspinata*, но распространяющийся и ниже гребня лопатки, образуется при остеомиелите этого гребня. При вскрытии этого абсцесса надо иметь в виду, что вблизи нижней поверхности *m. supraspinatus*, под которым он находится, проходит очень важный двигательный нерв, п. *supraspinatus*, иннервирующий все те мышцы лопатки, которые прикрепляются к большому бугру плечевой кости и играют важнейшую роль в фиксации плечевого сустава. В случае перерезки этого нерва образуется болтающийся паралитический сустав.

Нелегко распознается и очень опасен абсцесс на передней стороне лопатки, под *m. subscapularis*. Он скрыт под лопаткой и не может быть найден ощупыванием; только лопатка отодвигается назад, и движения ее очень зат-

руднены. Однако имеются важные симптомы этого абсцесса, при знании которых его нетрудно распознать. Это, во-первых, сильная боль при ротации плеча кнаружи, так как при этом натягивается гл. *subscapularis*, и, во-вторых, боль при давлении на сухожилие этой мышцы из подмышечной ямки. Это сухожилие проходит по передней поверхности головки плечевой кости, и найти его пальцем нетрудно.

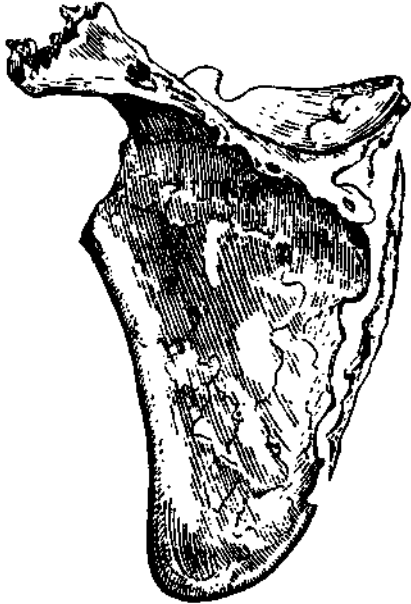

Рис. 78. Целиком секвестрированная лопатка, удаленная при операции.

нередко и всей лопатки. Рис. 78 показывает полностью секвестрированную лопатку, которую я легко извлек у мальчика 13 лет. Часто отделяются длинные тонкие секвестры позвоночного или аксиллярного края лопатки, *spinae scapulae* или небольшие секвестры шейки лопатки и ее сочленовной впадины, либо клювовидного или акромиального отростка.

При операции остеомиелита лопатки разрезы проводятся в зависимости от его локализации и границ абсцесса.

В *fossa supraspinata* — разрез вдоль *spina scapulae* с отслойкой *m. supraspinati*.

В *fossa infraspinata* — вдоль *margo vertebralis* с отслойкой *m. infraspinati*.

Глубокий подлопаточный абсцесс удобно вскрывать разрезом сзади, пересекая *m. infraspinatus* вдоль его волокон и производя долотом трепанацию лопатки.

При остеомиелите *fossae glenoidalis* рекомендуют задний разрез Кохера для артротомии плечевого сустава.

Абсцесс над клювовидным отростком можно вскрыть через *sulcus deltoideorectoralis*.

При остеомиелите шейки лопатки, когда гной скопляется в верхней части подмышечной ямки, недостаточно сделать разрез передней стенки подмышечной ямки ниже ключицы или обычный большой разрез по краю грудной мышцы, но необходимо ввести дренаж сзади, через *foramen quadrilaterum* или *trilaterum*.

При поражении всей лопатки и необходимости полностью удалить ее очень хороший доступ дает разрез по всему *margo vertebralis* с добавочным

При остеомиелите шейки лопатки и *cavitis glenoidalis*, а также при локализации его в клювовидном отростке абсцесс образуется в верхней части подмышечной ямки, что проявляется опухолью под наружной половиной ключицы и в области моренгеймовой ямки. Остеомиелит шейки и *cavitis glenoidalis*, конечно, неизбежно ведет к гнойному воспалению плечевого сустава.

При остеомиелите акромиального отростка абсцесс образуется на верхней или нижней его стороне и в последнем случае может дать затек в субдельтовидное пространство или даже в подмышечную ямку.

Всегда остеомиелит лопатки приводит к секвестрации отдельных ее частей, но

разрезом вдоль *spina scapulae*. Впрочем, при полной секвестрации лопатки ее нередко можно извлечь через меньший разрез. По наблюдениям моим и других авторов лопатка очень хорошо регенерируется, причем не остается даже заметных расстройств движения руки. После разрушения *fossae glenoidalis* также возможны довольно свободные движения в плечевом суставе по выздоровлении больного.

Для иллюстрации сказанного приведу один свой случай и один яркий случай Штрауса.

1. Роза М., 12 лет, поступила в Институт неотложной помощи 15/VII 1936 г. Заболела 12 дней назад, вскоре после недолгого гриппа. Появились боли в правой лопатке, небольшая опухоль над ней. В амбулатории лечили традиционными ихтиоловыми компрессами. Последние 4 дня чувствует себя плохо, но температура теперь только 38°, а пульс 100. Лейкоцитов 13800, нейтрофилов 88%. Над правой лопаткой полушаровидная опухоль, занимающая всю *fossa supraspinata* и верхнюю половину *fossae infraspinatae*. Кожа над ней немного покраснела. Опухоль эластична и очень болезненна при ошупывании. Правую руку больная постоянно поддерживает левой и избегает делать ею какие-либо движения. Распознан остеомиелит лопатки, и 16/VII сделана операция под эфирным наркозом. Разрез вдоль *spina scapulae* на 1 см выше нее. Перерезан *m. trapezius*; *m. supraspinatus* отделен от *spina scapulae* распатором, а частью скальпелем, чтобы не повредить надлопаточного нерва. Из-под мышцы потек с большим напором густой беловатый гной. Исследование пальцем показало, что гнойник занимает всю *fossa supraspinata* и продолжается куда-то вдоль медиального края лопатки. Поэтому сделан второй разрез на середине медиального края лопатки, и после разреза *m. trapezii* найдено продолжение флегмоны над треугольным основанием *spinae scapulae*, на котором обнаружен шероховатый, обнаженный от надкостницы участок величиной около 2 см². В *fossa supraspinata* отслойки надкостницы не было. Гнойная полость дренирована резиновой трубкой, введенной в *fossa supraspinata* через медиальный разрез. Из гноя выделена культура золотистого стафилококка.

После операции температура постепенно снизилась, но два раза были ознобы с высокой температурой. Больная выписана 2/VIII в хорошем состоянии. Раны отлично гранулируют, движения руки свободны.

2. Случай Штрауса. Девочка 13 лет 2 недели тому назад заболела панарицием. Через 6 дней высокая температура и сильные боли в правой руке. Довольно хорошо отграниченная воспалительная опухоль по положению и величине соответствует всей передней стенке подмышечной ямки и флюктуирует. Движения в плечевом суставе, в частности ротация наружу, почти вполне свободны. Разрез под ключицей; после тупого разделения грудной мышцы из глубины хлынул густой беловатый гной. Контрразрез вдоль наружного края *m. pectoralis majoris*. Послеоперационное течение хорошее, но остался свищ, через который на глубину 10 см прощупывается шероховатая кость. Судя по направлению свища, он шел к клювовидному отростку. Через 8 недель выделился маленький секвестр. На несколько недель девочка исчезла из-под наблюдения. Явилась с натечным абсцессом в задневерхней части плеча, в области длинной головки *m. tricipitis*; кроме того, в области шейки лопатки прощупывалось затвердение величиной с небольшое яблоко; поднятие и отведение плеча очень ограничены. Вскрыт затек на плече с жидким гноем, а на дне его найдена вполне разрушенная *cavitas glenoidalis*, но головка плеча несколько не была изменена. Удалена *cavitas glenoidalis* и *tuberositas infraglenoidalis*. Раны зажили, движения в плечевом суставе улучшились, но выше горизонтали рука не поднималась и не отводилась. Еще до полного заживления ран медленно, при небольших болях образовалась опухоль у нижней трети позвоночного края лопатки. В то же время появилась опухоль на боковой стенке груди, между IX и XI ребром. При операции найден небольшой некротический очаг на *fades costalis* лопатки и остеомиелит IX, X и XI ребер, которые были обнажены от надкостницы на протяжении 12 см. Ребра и кариозный очаг лопатки были резецированы. Выздоровление затянулось вследствие повторной секвестрации *marginis vertebralis scapulae*. Лечение длилось 2 года, но все же кончилось полным восстановлением работоспособности.

Немного можно сказать о редко встречающемся остеомиелите ключицы. Характерная черта его заключается в том, что обычно поражается вся ключица и нередко целиком секвестрируется, отделяясь в обоих своих сочлене-

ниях. Помню, как однажды я вскрыл у грудного ребенка большой абсцесс на месте ключицы и нашел в нем свободно лежащую, вполне скелетированную маленькую ключицу; она регенерировалась почти как хвост у тритона. Однако у 14-летней девочки с очень тяжелым и продолжительным множественным остеомиелитом, дошедшей до крайнего истощения, после удаления секвестрированной без следов капсулы ключицы регенерация совершенно отсутствовала и плечевой сустав сильно сблизился с грудиной. Нельзя было предотвратить это, удерживая плечо гипсовой повязкой в виде *stella dorsi*, так как мешало септическое состояние больной. Не всегда, однако, ключица полностью секвестрируется; иногда дело ограничивается отделением кортикальных секвестров или частичным некрозом во всю толщу ключицы с образованием секвестральной капсулы. Ввиду опасности сближения плечевого сустава с грудиной никогда не следует легко решаться на полное удаление ключицы.

Грудино-ключичное сочленение — излюбленное место пиемических метастазов. Гнойное воспаление его обнаруживается только не особенно большой припухлостью над суставом с ярким покраснением кожи. В запущенных случаях опухоль распространяется над стернальным концом ключицы, выше и ниже нее, и неопытные хирурги делают параллельные разрезы над и под ключицей, вместо того чтобы вскрыть сустав вертикальным расположенным полулунным разрезом с выпуклостью к средней линии. В суставе находят гной, и в тяжелых случаях необходимо удалить внутрисуставной хрящ и резецировать грудинный конец ключицы.

Василий В., 12 лет, заболел 8/V 1936 г. При игре в футбол он получил удар мячом в грудь; в тот же день появилась опухоль и боли. Из амбулатории его направили в больницу, где лечили согревающими компрессами, и вскоре перевели в Институт неотложной помощи ввиду ухудшения. Температура была высокая, боли все нарастали. Вся левая над- и подключичная область и область акромиального отростка заняты очень болезненной и очень плотной, нигде не флюктуирующей опухолью. Кожа над ней ярко-красная; границы красноты довольно резки, как при ретикулярном лимфангите. Активные движения в плечевом суставе невозможны, а легкая попытка пассивных движений вызывает сильную боль в области ключицы. Поставлен диагноз остеомиелита ключицы, и 14/V сделана операция под наркозом. Разрез вдоль всей ключицы до кости, которая оказалась обнаженной от надкостницы со всех сторон, от грудинного до акромиального конца; гноя вытекло около двух столовых ложек. Ключица не была удалена в расчете на образование секвестральной капсулы. Рана рыхло выполнена марлей.

Температура после операции долго держалась в пределах 37—38,5°. Выздоровление затянулось на 2 месяца вследствие образования метастаза в шейке бедра и большом вертеле; этот метастаз, однако, ликвидировался под гипсовой повязкой. В ране над ключицей остался свищ вследствие образования тонкого и длинного кортикального секвестра, по удалении которого все зажило.

ГЛАВА XVI

ОСТЕОМИЕЛИТ РЕБЕР.

КАРИОЗНЫЕ ПРОЦЕССЫ В РЕБЕРНЫХ ХРЯЩАХ

Остеомиелит ребер встречается редко, тем не менее заслуживает внимания, так как эта болезнь протекает тяжело, имеет некоторые важные особенности и, вследствие недостаточного внимания врачей к редким заболеваниям, далеко не всегда правильно диагностируется. Мне приходилось видеть случаи, которые легко могли пройти под видом простого абсцесса грудной стенки, но в которых при внимательном исследовании можно было найти на дне абсцесса ребро, обнаженное от надкостницы на небольшом пространстве. Не беда, если бы все случаи остеомиелита ребер протекали так легко, но эти простые случаи представляют лишь исключение, а, как правило, наблюдается тяжелое, даже приводящее к смерти течение болезни.

Одна из характерных черт остеомиелита ребер состоит в том, что болезнь, начавшаяся довольно легко, потом становится тяжелой и надолго затягивается. Так, например, Гамон (Hamont) резецировал у мальчика небольшой кусок обнаженного от надкостницы ребра в абсцессе по аксиллярной линии и ожидал быстрого выздоровления, но гнойный процесс распространился на несколько соседних ребер и привел к их некрозу на большом протяжении. Понадобилась большая операция для удаления омертвевших ребер. Также и Саар (V. Saar) у девушки, имевшей свищ под левой грудью, удалил секвестр IV ребра, лежавший в секвестральной капсуле, а через 4 недели рентгенограмма показала, что ребро поражено до самого угла. Он перерезал мышцы по вертебральному краю лопатки и удалил почти все утолщенное и шероховатое IV ребро. В одном подобном же случае мальчик умер от последовательного распространения остеомиелита на два соседних ребра.

Флегмоны, образующиеся при остеомиелите ребер, могут достигать очень больших размеров. Так, в случае Фритца (Fritz) при поражении XII ребра флегмона распространилась до гребешка подвздошной кости. Очень большое скопление гноя под лопаткой может сильно приподнять ее и оттеснить назад. Но небольшой абсцесс под лопаткой иногда трудно распознать. А между тем лопатка покрывает значительную часть ребер и может скрывать признаки их остеомиелита. Конечно, абсцессы могут образоваться и под большой грудной мышцей, и под грудной железой у женщин. В случае Марфана (Marfan) при исследовании остеомиелитического наружного абсцесса палец провалился через отверстие в межреберных мышцах в периплевральную гнойную полость; а в санитарном отчете германской армии за 1903/04 г. описан случай прорыва абсцесса в полость плевры, закончившийся выздоровлением, но с инвалидностью.

Чаще, чем в других местах ребра, остеомиелит локализуется в переднем его конце, у самого соединения с хрящом, и в заднем конце, вблизи *capitulum costae*. В последнем случае образуется периплевральный абсцесс, который принимали за осумкованную эмпиему плевры. Такой абсцесс редко вскрывается в полость плевры, а чаще назад, через длинные спинные мышцы.

Секвестры ребер могут достигать большой величины. Так, например, Ману (Мяги) няшрл R бпмппп ГРКДРГТпяльнпй кяпгулR ГРКРГТп плнпй R

15 см. Чаше, однако, чем секвестры во всю толщу ребра, образуются кортикальные секвестры. При удалении секвестров, помещающихся в занятой лопаткой области, может понадобиться мобилизовать лопатку путем перерезки *m. trapezii* и ромбовидных мышц. Тогда лопатку легко *сдвинуть в наружную сторону*.

Своеобразно протекают аналогичные остеомиелиту ребер воспалительные кариозные процессы в реберных хрящах. В первый раз я встретился с этой болезнью в 1915 г. у военнопленного офицера, у которого пуля прошла под кожей груди, над VI и VII левыми реберными хрящами. Он был ранен 7 месяцев тому назад, и в течение нескольких месяцев пулевой канал дренировали резиновой трубкой. В одном из пунктов эвакуации ему разрешили и выскоблили пулевой канал, но остались свищи. Я нашел у него частично некротизированный VI левый хрящ и вырезал пораженную часть его. Мне казалось, что я поступил радикально, и я был удивлен, когда увидел опять свищ в рубце. Через 2 месяца я должен был повторить операцию и нашел обширный некроз VII и VIII хряща. И их я удалил, но уже через неделю больной стал жаловаться на сильные боли в области правых реберных хрящей.

Я был уже совсем взволнован, когда через 5 недель, при третьей операции, нашел некроз VI и VII правых хрящей на всем их протяжении. Но мне пришлось сделать еще три операции, чтобы через 9 месяцев добиться полного излечения больного после удаления V-IX хрящей правой стороны и VI-VIII левой стороны.

В литературе я почти ничего не нашел об этой странной болезни, и ряд волнующих вопросов стоял передо мной. Почему так неудержимо распространяется кариозный и некротический процесс по реберным хрящам? Почему этого не бывает на хрящах гортани? Как лечить таких больных, чтобы не повторять операции шесть раз?

Ответ на все эти вопросы можно было получить только путем наблюдений на большом материале, но реберные хондриты были очень редки. Однако неожиданный сюрприз я получил с переездом в Ташкент. Оказалось, что в Средней Азии очень много больных со свищами над реберными хрящами, но врачи считают их неизлечимыми. А через 2 года в результате перенесенных тифов (брюшного, сыпного и возвратного) появилось множество больных с «тифозными перихондритами». В 1919-1922 гг. я оперировал 65 больных, которым сделал 80 операций, и получил ответы на все свои недоуменные вопросы.

Я скоро пришел к заключению, что нельзя говорить только о тифозных хондритах, а тем более о перихондритах, так как этиология кариозных процессов в реберных хрящах различна. Уже в первом моем наблюдении у военнопленного офицера причиной болезни была травма. Еще у двух больных заболевание хрящей началось вскоре после сдавления груди между буферами вагонов и после тяжелого ушиба груди. С точностью эксперимента травматическая этиология была доказана у 53-летней женщины, которой я пришил опущенный желудок по способу Ровзинга и при этом провел один шов через VIII хрящ. Через 2 месяца я должен был оперировать ее по поводу свища и нашел в проколоте хряще типичную кариозную полость.

У одного больного хондрит начался после тяжелого инфекционного заболевания, которое с большой вероятностью следует считать крупозной пневмонией.

Что не только тифы (и чаще всего возвратный) могут быть причиной реберных хондритов, но и различные другие инфекционные болезни, явствует из того, что до 1919 г. возвратный тиф был совсем неизвестен в Средней Азии, и тем не менее хондриты были довольно часты.

Определенное указание на брюшной тиф, перенесенный незадолго или за несколько месяцев до заболевания хрящей, мы получили от 8 больных, на возвратный — у 15 и на сыпной — у 14. Различные, точно не известные инфекционные болезни были в анамнезе у 14 больных. Многие наши больные более или менее долгое время болели, кроме того, малярией. Туберкулезную этиологию с большим вероятием можно было признать у одного больного, а двое вообще ничем прежде не болели. Сифилитических хондритов не видели не только мы, но и другие авторы.

Наши больные были в возрасте от 19 до 66 лет. Все авторы сходятся на том, что реберные хондриты — болезнь взрослых, и только Харцбекер (Harzbecker) описал 2 случая у детей 8 и 10 лет после аппендикулярного перитонита.

Согласно литературным данным, хондриты гораздо реже бывают у женщин, чем у мужчин. Так, из 50 больных В. Д. Чаклина было только 5 женщин, а среди наших 65 больных было только 10 женщин.

Болезнь начинается болями в области реберных хрящей, но вскоре, а иногда и через 2-3 недели, постепенно образуется твердая опухоль. Травматический хондрит начинался в моих случаях вскоре после травмы, но у одного больного он начался только через 2 месяца. Больные, у которых заболевание хрящей началось после инфекционных болезней, говорили, что боли и опухоль появились вскоре после выздоровления от тифа или даже в период выздоровления. Раньше всего хондриты появляются после возвратного тифа, у одного моего больного даже в самом начале болезни, а позже всего, до 6 месяцев, после брюшного тифа. Были, однако, и ранние случаи после брюшного тифа и поздние — после возвратного.

Опухоль, медленно развивающаяся над хрящами, очень своеобразна. Она тверда, иногда имеет полушаровидную форму и в первое время мало чувствительна при ощупывании. Кожа над ней долго остается нормальной и только перед образованием свища краснеет. До размягчения опухоли и образования свища проходит в большинстве случаев 1-2 месяца, но у одного больного я видел не вскрывшуюся в течение $1\frac{1}{2}$ месяцев опухоль, а другой утверждал, что свищ у него образовался только через $1\frac{3}{4}$ месяцев. Когда опухоль размягчается и вскрывается, вытекает очень немного жидкого водянистого гноя с примесью крови. Многие больные поступали к нам с разрезанной врачом или проколотов табибом (знахарем) опухолью; при этом вытекала только кровь, и врачи удивлялись, что нет гноя. Это, однако, вполне понятно, так как опухоль при хондритах совсем не похожа на обычный абсцесс. Она образуется вследствие воспалительного уплотнения мягких покрывающих хрящ тканей, надкостницы, мышц, фасций, подкожной клетчатки, которые спаиваются друг с другом и пропитываются пластическим экссудатом. В глубине этой опухоли, над самым пораженным хрящом, образуется полость с неровными, точно выгрызенными стенками, а от нее постепенно поднимается имеющий такие же свойства свищевой ход, довольно широкий и очень напоминающий червоточину в дереве. Его слепой конец лишь медленно приближается к коже и, наконец, вскрывается. И полость и свищ

наполнены дряблыми желто-серыми грануляциями, которые только перед вскрытием расплавляются и дают небольшое количество гноя.

После образования свища боли в большинстве случаев уменьшаются, однако у некоторых больных они после этого увеличивались или даже впервые появлялись. Вообще боли при хондритах чрезвычайно различны по интенсивности; одни больные едва замечают их, другие ходят, согнувшись впе-

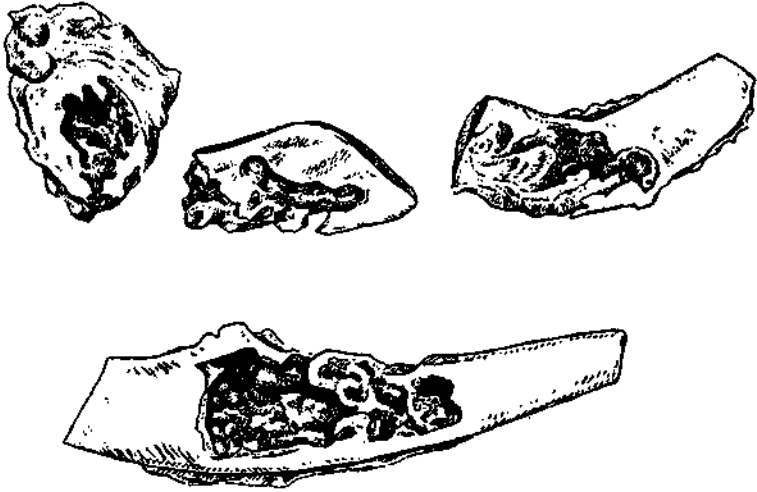


Рис. 79. Каверны в реберных хрящах, развившиеся в результате кариозного процесса.

ред и в большую сторону, придерживая руками большое место; а у одного больного боли были так мучительны, что он день и ночь стоял на коленях и локтях и ни на минуту не мог лечь. Именно боли заставляют больных соглашаться на тяжелую операцию, и после излечения они бывают чрезвычайно благодарны.

Страдания больных очень продолжительны, так как после образования свищей болезнь длится много лет и лишь в очень редких случаях оканчивается самоизлечением.

В более или менее запущенных случаях я всегда находил тяжелые дегенеративные изменения в мягких частях, покрывающих пораженные хрящи, особенно в прямых мышцах живота. В области свища и далеко за его пределами мышца атрофирована вследствие хронического гнойного миозита, местами размягчена и пропитана гноем. В результате гибели множества мышечных волокон в мышце обильно разрастается соединительная ткань.

Очень интересны патологические изменения в самом хряще. Прежде всего я должен сказать, что считаю неправильным укоренившееся название «тифозный перихондрит», так как почти всегда кариозный процесс начинается не на поверхности, а в центральной части хряща. Типичная картина изменений в хряще такова: в толще его, притом обычно в ближайшей к грудине половине, мы находим полость с очень неправильными стенками или извилистый ход шириной в 4-5 мм (рис. 79). И каверна, и этот ход наполнены или только по стенкам выстланы вялыми, иногда студенистыми грануляциями желто-серого цвета. Нередко грануляции в значительной мере гнойно расплавлены, и в полости в большем или меньшем количестве имеется жидкий гной. Центральная полость имеет на передней, редко на

задней стороне хряща одно или несколько отверстий овальной или круглой формы; эти отверстия имеют в поперечнике 4-8 мм и очень напоминают клоаку секвестральной капсулы при остеомиелите костей. Хрящевых секвестров при тифозных хондритах не бывает, а два маленьких секвестра я видел только при некрозе реберных хрящей после огнестрельного ранения у вышеупомянутого военнопленного офицера. Каверны в хряще образуются очень рано: в одном случае, когда операция была произведена через 2 недели после начала болезни, я уже нашел в центре VIII хряща полость величиной с маленькую вишню, наполненную свежими грануляциями. Грануляции постепенно все больше и больше разрушают хрящ изнутри, и при микроскопическом исследовании видна типичная картина лакунарного рассасывания хряща или просто исчезновение его под давлением грануляций. Вследствие этого хрящ превращается в тонкостенную трубку или совсем разрушается на протяжении нескольких сантиметров (рис. 80). При этом очень резко видна граница между разрушенной и уцелевшей частью хряща: гладкой, точно обломанной, лишенной грануляций поверхностью начинается здоровый хрящ.

Из надхрящницы исходит очень важный реактивный процесс, который бывает выражен в различной степени. При слабой реакции надхрящница только очень сильно утолщается и образует мощный слой плотной соединительной ткани над пораженным хрящом. Эта фиброзная ткань часто образует стенку кариозной полости на большем или меньшем пространстве спереди или сзади, и в ней имеются отверстия, которыми центральная полость открывается наружу. При такой слабой реакции надхрящницы разрушение хряща идет быстро, грануляции в нем дряблые, гнойно расплывающиеся, и получается впечатление, что хрящевая ткань плохо противостоит инфекции. Такую картину я наблюдал почти во всех случаях при эпидемии тифов, тогда как в старых туркестанских случаях патологоанатомический процесс, как правило, шел совсем иначе: надхрящница энергично реагировала образованием толстого слоя кости на поверхности хряща, так что последний на всем протяжении кариозной полости облекался костной муфтой или даже весь окостеневал от ребра до грудины (рис. 81, 82). Конечно, не всегда окостенение распространяется на значительную часть хряща; гораздо чаще оно бывает ограниченным и обыкновенно сильнее выражено на задней поверхности хряща, чем на передней. Нередко можно найти только отдельные небольшие костные пластинки на поверхности хряща. Можно считать правилом, что окостенение тем обширнее, чем дольше длится болезнь, и сильно выраженную костеобразовательную реакцию надхрящницы я находил только при заболеваниях, длившихся уже многие месяцы, до 2-3 лет. Впрочем, изредка я видел даже значительное окостенение через 2-3 месяца после начала болезни.

В кариозной полости хряща при такой энергичной реакции надхрящницы совсем не бывает гноя, и она вся выполнена здоровыми, плотными грану-

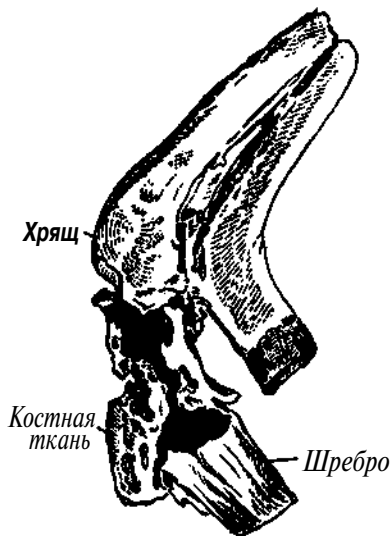


Рис. 80. Разрушение реберного хряща при кариозном процессе.

ляциями. Наше наблюдение сплошного окостенения можно считать доказательством того, что хондрит может иногда окончиться самоизлечением.

Как я уже упоминал, кариозный процесс развивается обыкновенно в дистальной, т. е. ближайшей к грудине, части хрящей. Гораздо реже можно наблюдать локализацию его по соседству с костной частью ребра, и это я видел только в 7 случаях из 65; из этих 7 случаев в 5 процесс ограничивался хрящом и не переходил на ребро, но в 2 случаях типичная кариозная полость распространялась и в толщу кости и открывалась отверстием на поверхности ребра.



Рис. 81. Образование костной муфты на реберном хряще в результате кариеса.



Рис. 82. Фронтальный разрез через окостеневший реберный хрящ.

Однако, по-видимому, ребра почти всегда принимают участие в болезненном процессе. Я уже давно заметил при операциях, что костная ткань ребра вблизи его границы с хрящом бывает сильно размягчена. В некоторых случаях это размягчение было так резко выражено, что ребро можно было резать ножницами, а однажды его можно было разорвать пальцами.

Всего чаще кариозный процесс локализуется в VI и VII хрящах, отдельно или одновременно в обоих.

Насколько преобладает поражение этих хрящей над всеми остальными, видно из моего материала: из 65 случаев только в 10 случаях процесс локализовался в V хряще, 2 раза в IV, 1 раз в III, 2 раза во II и 1 раз в I хряще. Двустороннее заболевание хрящей имело место 14 раз.

Я считаю неправильным название «тифозный перихондрит». Это, однако, не значит, что я отрицаю возможность разрушения хрящей с поверхности (рис. 83 и 84). Но дело в том, что такое перихондральное разрушение хряща я наблюдал почти исключительно как вторичный процесс на тех хрящах, которые при первой операции были вполне здоровы и на которые воспалительный процесс перешел лишь впоследствии с первично пораженного хряща. Только об одном больном я могу сказать, что у него был первичный перихондрит, так как у него я нашел при операции на середине передней поверхности V хряща круглое гладкое углубление, похожее на блюдечко, из которого начался свищевой ход в толще опухоли мягких частей, еще не дошедший до кожи и не вскрывшийся¹.

Самая важная и своеобразная черта патологического процесса при хонд-

¹ При травматических хондритах (в частности, огнестрельных) инфекция начинается не из толщи хряща, как при хондритах на почве инфекционных заболеваний, а с периферии.

Кровеносные сосуды, питающие хрящ, берут свое начало от надхрящницы, проникая в хрящевую ткань по микроскопическим каналам. Поэтому нарушение целостности надхрящницы ведет к расстройству кровообращения в хряще, к его некрозу и развитию инфекции. Повреждение и инфицирование соседних с надхрящницей мягких тканей способствует переходу инфекции по продолжению на надхрящницу и хрящ, в результате чего наступает также гибель хрящевой ткани и образование кариозных полостей.

Эти вопросы подробно изложены в труде «Опыт советской медицины в Великой Отечественной войне» (том X, стр. 238-244) (Ред.).

ритах состоит в том, что воспаление после частичных иссечений пораженного хряща и вообще нерадикальных операций неудержимо продолжается в оставленной части хряща и переходит на соседние хрящи¹. Мне не раз приходилось видеть, что даже ничтожная, оставленная при операции часть хряща, какая-нибудь пластинка в несколько миллиметров толщиной у ребра или грудины, давала повод к рецидиву болезни и образованию свищей. Ни открытое лечение, ни закрытие мышц оставленной части хряща не пре-




Рис. 83. Разрушение реберных хрящей с поверхности (саблевидная форма хрящей).

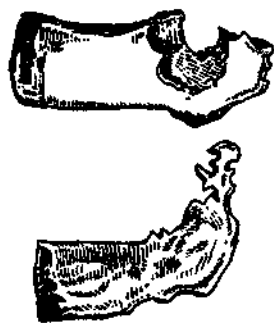

Рис. 84. Перихондральное разрушение реберных хрящей.

дотвращает кариозного процесса в нем или некроза. Воспалительный процесс переходит с хряща на хрящ по межхрящевым мостикам, в которых мне приходилось видеть типичные небольшие каверны, и это самый частый путь для рецидивов. Но упорство, с каким они возникают, поистине поразительно. У одного больного я полностью удалил шесть хрящей от IV до IX и был крайне удивлен, когда увидел и после столь радикальной операции свищ на месте грудинного конца удаленного IV хряща. При операции оказалось, что воспалительный процесс, конечно, еще до первой операции перешел с медиального конца IV хряща на *ligg. sternocostalia radiata* (которые я нашел воспалительно утолщенными и даже частично окостеневшими) и на грудино-реберное сочленение III хряща. В сочленовой поверхности этого хряща имела кариозная полость. Вторичный кариозный процесс в хрящах отличается, однако, от первичного: это не всегда центральный *caries*, нередко это — перихондральное разрушение или прогрессивный некроз хрящей. Этот вторичный перихондрит и некроз настолько упорны, что при повторных операциях после нерадикальной первой нельзя быть уверенным в сохранности хряща (даже покрытого неизменной надхрящницей) не обнаруживающего никаких внешних признаков воспаления: и в таких хрящах я не раз находил выраженный кариозный процесс. Только один раз я видел, что неудаленная при операции часть больного хряща оставалась жизнеспособной и неповрежденной под слоем фиброзной ткани, покрывающей его.

Ясно, что при таком крайнем упорстве и неудержимости болезненного

¹ Наклонность к распространению воспалительного и некротического процесса в хряще можно объяснить тем, что сосудистые каналы проходят не только перпендикулярно к надхрящнице, но также и по длине хряща. Инфицирование этих замкнутых каналов и тромбоз мельчайших кровеносных сосудов ведет к распространению воспалительного процесса в центральных отделах хряща, покрытого иногда здоровой надхрящницей (*Ред.*).

процесса задача радикального излечения больных очень трудна. А между тем надо, непременно надо освободить от невыносимых мучений человека, мно-

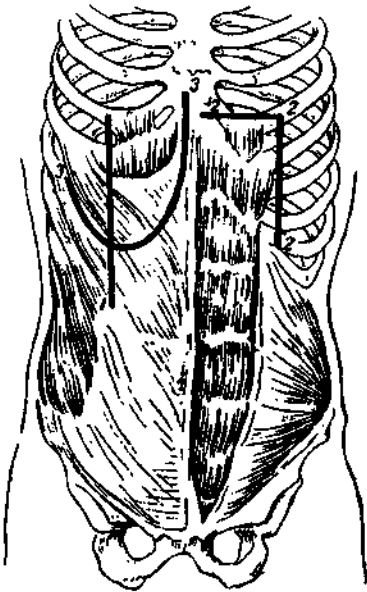


Рис. 85. Кожные разрезы для радикальной операции при кариесе реберных хрящей (объяснение в тексте).

гие месяцы стоящего день и ночь на коленях и локтях. Уже на первом своем больном, военнопленном офицере, я убедился в несостоятельности паллиативных операций, даже полного удаления пораженного хряща, и на всех других больных уже не пробовал этих операций. Сразу же я стал оперировать очень радикально, удаляя в один прием всю хрящевую реберную дугу, от IV или V до IX хряща. Для доступа ко всем этим хрящам я выработал последовательно три разреза, изображенные на рис. 85. Верхние хрящи (II—V) покрыты большой грудной мышцей, а нижние (V—IX) — прямой мышцей живота (в медиальных двух третях) и наружной косой мышцей (в наружной трети). Эти мышцы должны быть так разрезаны и отделены, чтобы возможно меньше были повреждены как мышцы, так и их нервы. Почти совсем не повреждаются мышцы при вертикальном разрезе, которым я долго пользовался (рис. 85, 1). Он проводится вдоль наружного края прямой мышцы от уровня соска приблизительно на 18 см вниз, на 2-3 пальца не доходя до уровня пупка. Необходи-



Рис. 86. Обнажение соседних хрящей для доступа к кариозно измененному участку.

ма, конечно, осторожность, чтобы не повредить заднего листка влагалища прямой мышцы, а тем более брюшины. Разрез проходит через апоневроз наружной косой мышцы и отделяет ее от прямой мышцы. Эти мышцы растягивают в стороны и отделяют прикрепление прямой мышцы к реберным хрящам. Наружная косая мышца только проходит над хрящами и отделена от них рыхлой клетчаткой, поэтому она легко оттягивается кнаружи. Начальные пучки прямой мышцы удобно отделять от VII, VI и особенно

V хряща пуговчатым ножом. После этого полностью открываются реберные хрящи, и только грудинные концы их не всегда бывают легкодоступны. Тогда к вертикальному разрезе надо добавить горизонтальный на уровне IV или V хряща. Если заранее известно, что кариозный очаг находится вблизи грудины, то сразу делают угловой разрез (рис. 85, 2), вертикальная часть которого короче, чем при первом разрезе. Так как при вертикальном разрезе по-

вреждается довольно много нервов прямой мышцы, то в последнее время я перешел к дугообразному разрезу (рис. 85,3), но и при нем нельзя избежать разрыва V и VI межреберных нервов, так как они прободают межреберные мышцы и вступают в заднюю поверхность прямой мышцы в том месте, где ее приходится отделять от реберных хрящей. Этот разрез дает прекрасный доступ, и прямая мышца при нем перерезается в здоровой части, нередко на месте первой *inscriptio tendinea*, но зашивание его затруднительно и отнимает много времени.

Когда вполне обнажена реберная дуга, начинается удаление реберных хрящей. Я считаю необходимым удалять не только пораженный хрящ, но и все соседние не только потому, что лишь такой радикализм обеспечивает излечение больного без рецидивов. Для такого образа действий есть другое основание технического порядка, очень важное. Дело в том, что патологический процесс сильно изменяет анатомические отношения, и часто бывает очень трудно найти даже границы пораженного хряща, не говоря уже о плевре, ранение которой составляет главную опасность операции. И вот эта задача в значительной степени облегчается, если начинать работу с выделения соседних хрящей и только после этого подходить к кариозному очагу (рис. 86).

В советской литературе я не раз встречал мнение о необходимости удалять больной хрящ вместе с надхрящницей. Это мнение основывается на совершенно неправильном предположении, что именно надхрящница повинна в рецидивах хондрита. Я считаю, наоборот, крайне необходимым выделять хрящи из-под надхрящницы, так как только при этом условии можно избежать повреждения плевры. Отделение надхрящницы составляет важнейшую часть работы и должно производиться строго систематически. На рис. 87 показаны типичные разрезы надхрящницы, которые я выработал в

результате долгого опыта и которые настойчиво советую применять. Разрезы эти должны немного углубляться в самый хрящ, ибо только тогда легко удастся попасть распатором в надлежащий слой. Удаление хрящей начинают на костной части ребер, на которых делают поперечный разрез надкостницы, на 1-2 см отступя от линии соединения с хрящом. По отделении надкостницы со всех сторон



Рис. 87. Разрезы надхрящницы "Р" операции по поводу карие-са реберных хрящей,

ребра рассекают, и начинается отделение надхрящницы в виде лоскутов, очерченных типичными разрезами. Особенно осторожно и тщательно надо отделять надхрящницу от краев хряща, а потом, поднимая отсеченные вместе с хрящами части ребер, начинают отделять ее от задней поверхности хрящей. Особенно опасны в отношении возможности ранения плевры, ближайšie к ребрам и грудице части хрящей и область патологически измененного хряща; к последней всего безопаснее подходить позже всего, после выделения не только латеральных, но и медиальных частей хрящей, сперва соседних, а потом кариозного. Выделить медиальные концы хрящей не легко. Они проникают в довольно глубокие ямки грудицы, из которых их следует удалить дочиста. После осторожной отслойки задней надхрящницы

вместе с плеврой хрящ рассекают у самой грудины, а остаток его удаляют из ямки грудины. Это всегда удобнее делать осторожными сверлящими движениями узкого желобоватого долота. Оставление кусочков хряща в ямке грудины легко может быть причиной рецидива и образования свища вследствие кариозного процесса в нем. Увидеть грудинные концы VI—VIII хрящей довольно трудно, так как они покрыты толстым слоем связок (*ligg. sternocostalia radiata*). Нахождение их можно сильно облегчить, срезывая поверхностные слои хряща и связки плоскостными разрезами, как режут сыр.

После удаления хрящей надо шить надхрящницу тонкими кетгутовыми швами, чтобы костные пластинки, образовавшиеся из нее, имели по возможности близкую к хрящам форму. Что это достижимо, я убеждался после операций, прощупывая новообразованные костные пластинки; у одного больного они очень напоминали реберные хрящи. Достаточно один раз увидеть при операции, как бьется, точно хочет выскочить, сердце, не покрытое хрящами, чтобы понять, как важно по возможности сохранить надхрящницу, которая обеспечит защиту сердца новообразованными костными пластинками.

При операции нередко бывают сильные кровотечения из неизбежно повреждаемых *rami perforantes a. mammae internae* и межреберных артерий. Разорванные артериальные веточки ускользают в отверстия *ligg. corrugantia*, и положение было бы затруднительным, если бы кровотечение не останавливалось под тампонами. Операция требует 11-12 часов. Она трудна и может быть предпринята только опытным хирургом, владеющим высокой техникой. Совершенно необходимы безупречные острые инструменты, так как тупые распаторы и плохие элеваторы легко срываются и повреждают плевру. Повреждение сердца возможно, но мало вероятно, так как его все-таки защищает *m. triangularis sterni*.

Большая рана неизбежно загрязняется гноем из каверн хряща и свищевых ходов, и потому необходимо зашивать ее, применяя дренаж. После промывания риванолом я ввожу йодоформный тампон на место кариозного хряща, а под мышцами прокладываю дренажную трубку, которую ввожу в нижний угол раны¹.

Повреждение плевры — самое тяжелое и, к сожалению, самое частое осложнение операции. Никакой опыт, ни самая большая осторожность и высокое техническое искусство не могут вполне гарантировать полной безопасности операции. Совершенно неожиданно соскальзывает распатор или элеватор и повреждает плевру. Отверстие в большинстве случаев бывает очень небольшое, но случались разрывы плевры и в 3-5 см. Если отверстие было закрыто пальцем или тампоном и потом зашито, то пневмоторакса почти никогда не бывает. Зашивать плевру надо тонкими иглами, захватывая непременно и надхрящницу, и мышцу, так как одну тонкую плевру зашить почти невозможно. Но даже на зашивание, по-видимому надежное, нельзя полагаться, и всегда следует ввести к месту шва йодоформный тампон. Закрытие таким тампоном остается для нас единственным средством, если зашить разрыв не удастся и если он расположен у самого края грудины, где для наложения шва пришлось бы резецировать часть грудины и рисковать повреждением

¹ В современных условиях, благодаря применению антибиотиков, опасность вспышки инфекции при операции по поводу хондрита стала значительно меньше, поэтому сближение краев раны можно производить гораздо смелее, чем раньше. Однако и теперь подведение дренажа обязательно. Желательно воспользоваться введенной дренажной трубкой для орошения раны пенициллином в послеоперационном периоде (*Ред.*).

сердечной сорочки. К счастью, йодоформный тампон во многих случаях оказывается надежным средством защиты плевры. Зашивание плевры возможно только после удаления хрящей, и если она повреждена в начале операции, то отверстие можно временно закрыть влажным тампоном¹.

К счастью, повреждение плевры в большинстве случаев проходит благополучно. При 80 операциях у 65 больных (у 14 больных на обеих сторонах) я 18 раз повредил плевру, что составляет 22,5%. У 7 больных не было ни малейших признаков плеврита, а у одной из них, умершей от тяжелой флегмоны брюшной стенки, я нашел на вскрытии вполне нормальную плевру. У 5 больных образовался незначительный серозный экссудат, вскоре рассосавшийся. В одном случае вслед за повреждением плевры развился значительный серозно-кровянистый плеврит, и пришлось аспирировать 375 мл жидкости. Через 10 дней больной выздоровел. У одного больного под конец операции ослабело дыхание и появился незначительный серозный экссудат, но все эти явления через несколько дней бесследно исчезли. Тяжелые последствия повреждение плевры имело у 4 больных. Одна больная умерла через неделю от пневмоторакса и воспаления легкого здоровой стороны. У трех других развился тяжелый гнойный плеврит, причем только одну из них удалось спасти резекцией ребра².

Из осложнений в период выздоровления самое тяжелое и опасное — расхождение раны, полное или незначительное. Оно произошло у 12 моих больных. У 2 больных причиной расхождения раны был тяжелый бронхит, развившийся после операции, у одного — кровотечение из а. epigastrica superior, для остановки которого пришлось раскрыть почти всю рану, а у остальных 9 больных раны разошлись вследствие интенсивного глубокого нагноения. Из этих 12 больных умерло пятеро. Вероятно, применение антибиотиков уменьшило бы опасность расхождения раны.

Менее серьезные, ограниченные нагноения наблюдались нередко, и это понятно, так как большинство операций производилось при наличии свищей и гноя в хрящевых кавернах.

Всего умерло 10 больных: 8 из них от повреждения плевры и расхождения раны, один от воспаления легкого и один от галопирующей чахотки через 4¼ месяца после операции. Этот случай следует, конечно, исключить, и тогда летальность составит 13,9%.

Тяжелая и кровавая операция предъявляет большие требования к силам организма, а потому следует осторожно выбирать больных и отказываться от

¹ Как показал послевоенный опыт, при зашивании плевры лучше воздерживаться от введения тампонов. При ранении плевры во время резекции реберных хрящей следует воспользоваться захватыванием в шов остатков межреберных мышц. Особенно следует рекомендовать подкрепление линии швов мышечным лоскутом, взятым из большой грудной мышцы. Такая пластика удобна при иссечении реберных хрящей вблизи грудины и бывает полезна как в целях устранения открытого пневмоторакса, так и в целях надежного закрытия хрящевого ложа (*Ред.*).

² Самой неотложной мерой у больных с начинающимся плевритом должно быть отсасывание воздуха и экссудата из плевральной полости с непрерывным ежедневным введением внутривнутриплеврально пенициллина и, при возможности и стрептомицина (по 500 тыс. единиц). На основании личного опыта я могу засвидетельствовать, что такое лечение предупреждает развитие гнойного плеврита. Аспирацию плевральной жидкости и введение антибиотиков необходимо особенно энергично проводить у больных с нарастающим плевральным выпотом, что с несомненностью указывает на начавшееся инфицирование плевры.

При ранении плевры следует уже на операционном столе после зашивания раны и устранения открытого пневмоторакса отсосать из плевральной полости воздух и добиться расправления легкого, введя тут же с профилактической целью пенициллин (*Ред. III*).

Доза пенициллина должна быть не менее 4-5 млн ЕД (*Ред. IV*).

операций при бронхите и ослабленном сердце. Я не могу, однако, признать правильным установленное В. Д. Чаклиным правило не оперировать больных старше 50 лет, так как у меня выздоравливали больные за 60 лет и даже один 66-летний, а среди умерших только одному было 56 лет. Ни в коем случае не следует оперировать одновременно на обеих сторонах при двустороннем хондрите, так как при этом не только удваивается тяжесть операции и потеря крови, но и могут возникнуть очень тяжелые осложнения вследствие перерезки всех передних прикреплений диафрагмы. После тифов не следует оперировать раньше, чем через 2—3 месяца, чтобы дать больным возможность оправиться от перенесенной тяжелой инфекции.

Из всех моих больных, перенесших операцию, не вполне излеченными остались только двое. Один из них, имевший двусторонний хондрит, удовольствовался вполне удачной операцией на стороне сильных болей и отказался от операции на другой стороне; а у другого после удаления V—VIII хрящей возник рецидив в оставленном IX хряще, но от повторения операции он также отказался.


Все остальные больные чувствовали себя вполне излеченными, и у них остались по большей части тонкие рубцы, а сердце было отлично защищено новообразованными костными пластинками или толстым пластом фиброзной ткани. Только у одного больного грудная стенка осталась довольно мягкой.

Я не утверждаю, что во всех решительно случаях хондрита обязательна предлагаемая мною радикальная операция. При кариозном процессе в верхних хрящах (I—V) весьма вероятен успех и при полном удалении одного только пораженного хряща, но все-таки больной должен быть предупрежден о возможности рецидива в остальных хрящах. Никто из хирургов, писавших о хондритах, не был столь радикальным, как я, и тем не менее некоторые из них получали весьма недурные результаты от полного удаления одного хряща. Так, у Робустова из 10 больных выздоровело 8, у Г. Ф. Петрашевской из 11 оперированных 3 пришлось оперировать дважды, 1 умер, а остальные выздоровели после однократной операции. У других авторов результаты иссечения одного ребра были гораздо хуже. У А. М. Заблудовского было излечено только 6 из 16 больных, у Буша из 8 больных лишь двое выздоровели после однократной операции. Из общего числа 86 больных, оперированных различными авторами путем более обширных резекций, излечение достигнуто в 61 случае, т. е. в 71,8%, неполные же резекции пораженного хряща дали только 12,5% успешных результатов. Наиболее радикально оперирует В. Д. Чаклин. Обычно он полностью резецирует только один пораженный хрящ, но в некоторых случаях он удалял 2—3 и даже 4 хряща, и результаты его довольно хороши: 26 излечений на 30 больных (86,6%).

Хирурги, далекие от радикализма, пришли к очень пессимистическим заключениям об излечимости хондритов. Так, Белявцев, Елисеев и Круглов пишут: «Все надежды и ожидания как больных перихондритом, желающих избавиться от своей болезни, так и лечащих их врачей должны быть направлены исключительно на вакцинотерапию». А Гейманович даже вспомнил о «кресте хирургов»¹.

¹ Опыт Великой Отечественной войны показал, что при травматических хондритах нет необходимости производить у всех больных столь расширенные операции, как рекомендует В. Ф. Войно-Ясенецкий. Удаление патологически измененного хряща в пределах здоровых тканей с обязательным закрытием хрящевого ложа мышцей или соседними тканями при отсутствии натяжения швов дает хорошие результаты. При рецидивах заболевания и у больных с поражением нескольких хрящей можно воспользоваться методикой В. Ф. Войно-Ясенецкого (Ред.).

Уже на основании чрезвычайной своеобразности клинической картины болезни и патологоанатомических изменений можно было предполагать, что хондриты вызываются не обычными гноеродными микробами, а каким-то специфическим вирусом. Исследованиями Гусельниковой (на моем материале), Б. Э. Линберга выяснено, что тифозные хондриты вызываются паратифозной палочкой группы С типа Glasser-Voldagsen. Это — палочка эрзинджанского паратифа, которым в Малой Азии часто осложняется возвратный тиф.



ГЛАВА XVII

ОСТЕОМИЕЛИТ ПОЗВОНОЧНИКА

Во всех учебниках и специальных работах вы найдете утверждение, что остеомиелит позвоночника — очень редкое заболевание. В 1910 г. Гризель (Grisel) собрал в литературе только 85 случаев, и с тех пор появилось немного новых сообщений. Но как же быть с тем фактом, что у меня за 18 лет работы в небольших хирургических стационарах имелось около 20 случаев несомненного остеомиелита позвоночника. Объяснение этого странного противоречия можно найти только в том, что в половине моих наблюдений была клиническая картина паранефрита или забрюшинной поясничной флегмоны, а многие другие легко могли бы сойти за флегмоны и абсцессы шеи и спины. Ярко выраженные случаи остеомиелита, действительно, редки.

Остеомиелит крестца я описал в главе об остеомиелите костей таза, но сделал это не на том основании, как Донати и Гросс (Donati и Gross), считающие необходимым исключить крестец из описания случаев остеомиелита позвоночника, а по иной причине. Дело в том, что остеомиелит крестца нередко бывает связан с остеомиелитом подвздошной кости, а гнойные затеки и абсцессы при нем, которым я придаю особенно большое значение, имеют много общего с другими затеками в области таза. Разделение, предлагаемое Донати и Гроссом, недостаточно обоснованное, представляет весьма существенное неудобство прежде всего в том отношении, что в некоторых случаях при первичном остеомиелите крестца в страдание вовлекались и поясничные позвонки, или, наоборот, процесс, начавшийся в поясничной части позвоночника, переходил потом на крестцовую кость, и вследствие такой связи нельзя отделить остеомиелит позвоночника от остеомиелита крестца. Таковы случаи Керте (Korte), Ризе (Riese), Коммишо (Commichau), случай Хант (Hunt) и 3 моих случая. Куда же причислить все эти наблюдения, когда даже на операции не всегда удавалось определить, из крестца ли или из позвонков начался болезненный процесс?

Также только по соображениям дидактического порядка я привел ряд случаев остеомиелита позвоночника в главе о забрюшинных поясничных флегмонах. Поэтому нам остается рассмотреть в настоящей главе только остеомиелит шейных, грудных и поясничных позвонков.

В позвонках, как и в других костях, остеомиелит в значительном большинстве случаев бывает у подростков. У маленьких детей его тоже наблюдали, но только очень редко; так, больному Мадье (Madier) было всего 12 дней от роду, больному Ле Фор и Энжерлана (Le Fort и Ingerlans) 6 лет, а моему — 74 года. Однако троим из наших больных остеомиелитом крестца было 42, 43 и 56 лет, а из 5 случаев остеомиелита поясничных позвонков, описанных С. М. Дерижановым, трое больных были в возрасте 35, 40 и 49 лет. По локализации процесса на первом месте стоят поясничные позвонки (53% всех случаев по Гризелю), на втором — грудные и на третьем — шейные.

До 1937 г. описано только 6 наблюдений субокципитального остеомиелита [Соррель (Sorrel)], но нам удалось за 2 года наблюдать 3 таких случая.

1. Анастасия Н., 18 лет, поступила 29/ХН 1936 г. Заболела 20 дней назад внезапно, среди полного здоровья. Болезнь началась ознобом и высокой температурой; с первого же дня стали болезненными и затрудненными движения головы; чем дальше, тем затруднительнее они становились и, наконец, стали совсем невозможными. Лихорадка и боли упорно держались, а 24/ХП больная заметила опухоль на правой стороне шеи, причем боли усилились. Глотание во все время болезни оставалось свободным. При поступлении больной обращала внимание полная фиксация головы и невозможность ее движений. Больная все время держала голову наклоненной вперед и направо, строго оберегая ее от малейших движений и поворачиваясь в случае надобности всем туловищем. Под верхним концом грудино-ключично-сосцевидной мышцы — абсцесс величиной с куриное яйцо, выступающий из-за заднего края этой мышцы сантиметра на два; здесь обнаруживается зыбление. Температура 38,6°; пульс 92. Кровь: НЬ 64%, эр. 3320000, л. 10600, э. 0,5%, п. 11%, с. 60%, лимф. 24%, мон. 4,5%. Внутренние органы нормальные.

Предложено остеомиелит атланта, и 30/ХП сделана операция. Разрезом вдоль заднего края грудино-ключично-сосцевидной мышцы в верхней ее трети выпущено около 2 столовых ложек желто-белого густого гноя. При исследовании пальцем можно было совершенно ясно ощупать весь поперечный отросток атланта и часть правой половины его передней дуги. Однако атлант нигде не был обнажен от надкостницы. Передняя дуга атланта — в нормальном состоянии, в большей ее части недоступна ощупыванию, так как ее покрывает *m. longus capitis*, и эта мышца должна была быть отделена гноем, чтобы ощупывание стало возможным. Абсцесс дренирован марлевым выпускником и дренажной трубкой.

На 3-й день температура стала нормальной, и на 5-й день дренажная трубка была удалена. Стало возможным приподнять голову и сделать рентгенограмму в переднезаднем направлении. На ней очень отчетливо видно резкое сужение щели между правыми суставными отростками атланта и эпистрофея и неровность контуров их суставных поверхностей. К 7/1 больная настолько поправилась, что ее можно было выписать. Однако 19/1 пришлось опять ее принять, ввиду того что состояние больной ухудшилось: опять повысилась температура, возобновились боли и стал выделяться гной. В области верхней трети грудино-ключично-сосцевидной мышцы появилась большая воспалительная опухоль. Опять больная поддерживает руками наклоненную вниз и вправо неподвижную голову. Температура 39,4°; пульс 120¹.

Вторая операция произведена 21/1. Расширен свищ и обследована пальцем гнойная полость. Со времени первой операции она заметно увеличилась вперед и вниз, но и теперь везде хорошо ограничена. Атлант покрылся грануляциями, и только конец поперечного отростка еще обнажен. Сделан разрез вдоль переднего края грудино-ключично-сосцевидной мышцы для дренирования переднезадней части гнойной полости, и сюда введен марлевый выпускник, а сзади — дренажная трубка. На 3-й день после операции наложена большая ватная повязка Шанца, и больная чувствовала себя в ней очень хорошо. На 8-й день после операции температура стала нормальной. С 10/11 больная начала жаловаться на стреляющие боли в затылке, распространяющиеся по всей правой половине затылочной области: это был неврит большого затылочного нерва, выходящего в промежутке между I и II позвонками. К этому времени стали возможными движения головы во всех направлениях и только было еще несколько затруднено наклонение головы вправо. Жалобы на сердцебиение. Определен эндокардит. Анемия: НЬ 36%, эр. 2480000. 22/П боли в шее и затылке. Вверху, у заднего края грудино-ключично-сосцевидной мышцы, появилась небольшая воспалительная опухоль, и при надавливании на нее из раны вытекал гной. 24/Н здесь сделан разрез, причем вытекло с чайную ложку густого гноя. После этого разреза наступило небольшое улучшение, но температура не понижалась; больная вялая, совсем не поднимается с постели. 27/П температура 40°. На следующий день у больной обнаружена крупозная пневмония, протекавшая очень тяжело и осложнившаяся острым нефрозом. Ко времени выписки 7/IV больная была в хорошем состоянии, ни на что не жаловалась, раны зажили, движения головы нормальны и безболезненны.

2. Лазакат Г., 20 лет, поступила 9/1 1937 г. Больна 2 месяца. Начало заболевания связывает с простудой после бани, когда внезапно температура повысилась до 40°, заболело горло, стало больно глотать, а на шее слева, под верхней частью грудино-ключично-сосцевидной мышцы, появилась опухоль. С самого начала болезни голова наклонена влево, и больная не

¹ Очевидно, лишь крайние обстоятельства заставили согласиться на столь раннюю выписку больного. Как правило, при таком тяжелом заболевании, как остеомиелит позвоночника, недопустимо выписывать больных из хирургического отделения сразу же после стихания острых симптомов, не доведя лечение до конца. После вскрытия гнойника, исходящего из остеомиелитического очага в дужке или поперечном отростке позвонка, необходима тщательная иммобилизация, что лучше всего осуществляется наложением гипсового корсета или помещением больного в гипсовую кровать (*Ред.*).

могла ее поворачивать. Через 17 дней прорвался гнойник в горле, вытекло около стакана гноя, температура понизилась, и опухоль на шее уменьшилась. От грелок, которые больная постоянно держала на шее, она чувствовала облегчение и лучше выделялся гной в глотке; стало легче глотать. Гной и до сих пор выходит в количестве около столовой ложки ежедневно. Рентгенограмма в переднезаднем направлении показала резкое сужение щели между левыми суставными поверхностями атланта и эпистрофея. Лейкоцитоз, нейтрофилов 75,5%. К 17/1 выделение гноя из глотки значительно уменьшилось, температура была невысокая, а самочувствие больной хорошее; тем не менее у середины заднего края грудино-ключично-сосцевидной мышцы замечено размягченное и податливое под пальцами место. Здесь сделан разрез, вышло 2-3 мл жидкого гноя, и палец попал в свищевой ход, который вел к поперечному отростку атланта; этот отросток не был скелетирован, и только на конце его были отделены гноем *m. rectus capitis lateralis* и *t. obliquus capitis inferior*, а также и надкостница. Исходным пунктом гнойных затеков был, конечно, атлант.

Посев гноя дал рост гемолитического стрептококка. 29/1 больная выписана выздоровевшей, с полоской грануляций на месте разреза. Оставалось еще ограниченным поворачивание головы вправо и в меньшей степени — наклонение ее в правую сторону.

3. Гатпера С, 21 года, поступила 17/V 1936 г. Среди полного здоровья 15 дней назад появились боли в шее, позади левого уха, и головные боли; повысилась температура, стало трудно поворачивать голову. С каждым днем состояние больной ухудшалось. Ей стало больно глотать и трудно открывать рот. Температура 38,7°, пульс 104. Голову больная держит сильно наклоненной влево, с большим трудом и очень немного может повернуть ее, но вперед и назад наклоняет ее довольно свободно. В области верхнего конца грудино-ключично-сосцевидной мышцы твердый болезненный инфильтрат. При ощупывании через рот на задней стенке глотки слева, на уровне атланта и эпистрофея, определяется болезненность и припухлость. Поставлен диагноз гнойного воспаления левого сустава между I и II позвонками с образованием заглочного абсцесса. В ночь на 20/V абсцесс в глотке прорвался и наступило значительное улучшение. К 28/V истечение гноя в глотке прекратилось, движения головы стали гораздо свободнее, и больная была выписана.

Как видите, во всех этих случаях были симптомы, очень напоминающие *malum Potti suboccipitale*, с той, однако, разницей, что болезнь начиналась остро, протекала быстро и у всех больных закончилась благоприятно. И в других случаях из литературы при остеомиелите атланта имелись такие же симптомы, но у больного Эйхеля (Eichel) абсцесс образовался сзади, среди затылочных мышц на стороне остеомиелита, а в случае Балланса (Ballance) было гнойное воспаление суставов между атлантом и затылочной костью.

Для остеомиелита шейных позвонков характерна исключительная частота поражения тела, довольно редко наблюдаемого в других отделах позвоночника: по Гризелю из 8 случаев в 7 было поражено тело позвонка и только в одном — дужка. Кроме того, в шейном отделе позвоночника необыкновенно часто, почти в половине всех случаев, гной проникает в позвоночный канал. Это очень тяжелое осложнение остеомиелита хотя гораздо реже, но все же бывает и в других отделах позвоночника. Ввиду особенной частоты его на шее мы будем говорить о нем в этом разделе.

Прежде всего, несколько слов о наружных абсцессах. Для остеомиелита двух первых позвонков очень характерно образование заглочного абсцесса под глубокой фасцией шеи и *m. longus capitis*, как это было во всех 3 наших случаях. Если такой абсцесс не вскрыется самостоятельно в глотке или не будет вскрыт хирургом, то гной может распространиться вниз, в заднее средостение, или вверх, к основанию черепа. Абсцесс, исходящий из более низко расположенных шейных позвонков при локализации процесса в боковой их части, образуется в клетчатке впереди *m. scalenus anterior* и позади *t. longus colli* и появляется в верхней части бокового шейного треугольника. Подобную же локализацию имеет гнойник и при остеомиелите

поперечного отростка, но при этом он часто проникает в промежуток между передней и средней или средней и задней лестничными мышцами. В таких случаях он также выходит на поверхность в боковом шейном треугольнике.

Абсцессы, развивающиеся от очагов в задней части поперечного отростка, в дужке или остистом отростке, распространяются между задними мышцами шеи. Чаще всего образуется абсцесс в толще *m. semispinalis colli*. Такие задние абсцессы обыкновенно развиваются медленно и дают затеки далеко вниз.

В позвоночный канал гной проникает через межпозвоночные отверстия или через размягченные желтые связки. Редко гной образует при этом кольцевидный абсцесс вокруг твердой мозговой оболочки, обычно же он локализуется на передней или задней ее поверхности. Однако при тяжелой инфекции и глубоком поражении костей иногда наблюдали диффузный гнойный перипахименингит; в случае Морена (Morian) он распространялся от III шейного до III поясничного позвонка. Проникание гноя в позвоночный канал часто приводит к тромбофлебиту *plexus vertebralis*. Поверхность твердой мозговой оболочки покрывается грануляциями. Редко дело доходит до прорыва ее гноем, но если это случается, то больной умирает от гнойного менингита. Даже и в тех случаях, когда не было прорыва гноя через твердую оболочку, мягкая оболочка спинного мозга бывает гиперемирована, а в самом мозгу находят ограниченные очаги миелита. В случаях Шульте (Schulte), а также Мэкинз и Эббот (Makins и Abbott) на аутопсии были найдены гнойные очаги в коре мозжечка и в затылочно-теменной области большого мозга. По-видимому, это были пиемические метастазы; обычно же изменения находят только в спинном мозгу на уровне остеомиелитического очага в виде гиперемии, отека и воспалительной инфильтрации вещества мозга. В некоторых случаях дело доходило до тяжелого поперечного миелита с полным распадом мозгового вещества и вялой параплегией.

В тех случаях, когда гной проникал в позвоночный канал, на операции после вскрытия наружного абсцесса в позвоночном желобе иногда можно было видеть, что гной сочился из глубины через межпозвоночное отверстие или дефект в желтой связке.

Из 85 случаев остеомиелита позвонков, которые собрал Гризель, в 31 случае гной был в позвоночном канале.

Во многих случаях остеомиелита позвоночника клинически определяют симптомы раздражения спинного мозга. Они могут появиться уже в то время, когда еще нельзя установить поражения позвонков, и иногда настолько резко выражены, что можно предположить цереброспинальный менингит (ригидность затылка, повышение рефлексов). Если гной сдавливает спинной мозг, то появляются симптомы спастические и паралитические. Сдавление спинного мозга всего чаще бывает в шейно-грудном и верхнегрудном отделах позвоночника. В зависимости от высоты и расположения абсцесса сдавление проявляется спастической или вялой параплегией, иногда распространяющейся и на верхние конечности, или гемиплегией. Раннее вскрытие и дренаж позвоночного канала приводят к быстрому выздоровлению; но если сдавление продолжалось долго, то выздоровление может затянуться на срок до года и быть неполным. При сдавлении в нижней поясничной части позвоночника *caudae equinae* могут исчезнуть коленные рефлексы, появиться задержка мочи, частичные мышечные атрофии с реакцией перерождения.

Тяжелые многообразные симптомы менингита и миелита не представляют практического интереса, так как эти осложнения всегда смертельны.

Яркое представление о разрушении остеомиелитом тел поясничных позвонков дают рентгенограммы, сделанные С. М. Дерижановым с трупных препаратов. На первой из этих рентгенограмм видно полное разрушение тел XII грудного, I, II и III поясничных позвонков и небольшие изменения в теле XI грудного. Вторая рентгенограмма изображает тот же позвоночник спереди. На третьем снимке видно неполное разрушение V поясничного позвонка.

Везде вы прочтете, что остеомиелит тел позвонков — очень редкое заболевание, и в статистике Донати из 56 случаев остеомиелита только 14 случаев относятся к телам позвонков. Несомненно, однако, что это далеко не столь редкая болезнь, и в большинстве случаев она остается нераспознанной не только при жизни больного, но и при патологоанатомическом исследовании. Кто, кроме С. М. Дерижанова, специально изучавшего остеомиелит и написавшего очень ценную книгу о патологической анатомии и патогенезе остеомиелита, стал бы исследовать позвоночник больного, умершего при явлениях пневмонии и колита? Если бы исследование позвоночника было правилом у патологоанатомов при всяком тяжелом септическом заболевании, то я не сомневаюсь, что врачи скоро отказались бы от мнения о большой редкости остеомиелита позвоночника вообще и тел позвонков в особенности. С. М. Дерижанов нашел на трупах 5 случаев остеомиелита тел поясничных позвонков, и ни один из них не был распознан при жизни больных. Это не удивительно, так как остеомиелит тел позвонков очень часто не дает сколько-нибудь ясных местных симптомов и быстро кончается смертью при общих симптомах тяжелой септической инфекции.

Не всегда, конечно, тела позвонков поражаются так глубоко, как в случаях С. М. Дерижанова. Процесс может ограничиться только остеоperiоститом на той или другой поверхности позвонка, или в *substantia spongiosa* образуются только рассеянные мелкие гнойные очаги; межпозвоночные диски могут быть частично или полностью отделены от позвонка или даже совсем разрушены. В случае разрушения тел позвонков может образоваться кифоз, как это было в случаях Израэля и Брунса (Israel и Bruns), окончившихся выздоровлением. В обоих случаях было применено лечение гипсовыми корсетами, и искривление впоследствии совершенно исчезло.

В противоположность туберкулезному спондилиту, при котором, как правило, процесс локализуется в телах многих позвонков и лишь крайне редко бывают поражены дужки и отростки, остеомиелит гораздо чаще наблюдается в дужках и отростках, а при локализации его в теле бывает в большинстве случаев поражен только один позвонок.

Редко бывает поражена вся дужка с отростками. Правилom является изолированный остеомиелит или, вернее, остеоperiостит того или другого отростка, части дужки или различные комбинации процесса в дужке и одном из отростков, остистом или поперечном, но редко в обоих вместе. В большинстве случаев такой комбинированный процесс, а также и остеомиелит поперечного отростка бывает односторонним. Вследствие того, что при остеомиелите дужки бывают поражены прикрепляющиеся к ней желтые связки, гной часто проникает в позвоночный канал. Самая легкая и притом нередкая форма — изолированный остеоperiостит остистых отростков, иногда конча-

ющийся некрозом и секвестрацией отростка. Секвестры нередко образуются и в дужках, и в поперечных отростках, но в телах позвонков их не встречали. При нередкой комбинации остеомиелита остистого отростка с остеомиелитом дужки в большинстве случаев находили распространение процесса на ряд позвонков. Так было и в одном из наших случаев.

Асандулла А., 32 лет, поступил 8/1 1937 г. Болен 2 недели. Страдал фурункулезом. Незадолго до начала данного заболевания был большой фурункул на бедре, самопроизвольно вскрывшийся. Вслед за этим на спине, слева от позвоночника, появилась опухоль, боли, началась лихорадка. При поступлении температура 38,3°, пульс 100; общее состояние удовлетворительное. Больной ходит довольно свободно, но слегка согнувшись: жалуется на сильные боли в спине и животе, не дающие спать по ночам. Непосредственно слева от остистых отростков, на уровне нижних грудных и верхних поясничных позвонков, ясно видна и прощупывается в толще *m. sacrospinalis* опухоль овоидной формы, длиной около 12 см. Распознана флегмона в толще *m. sacrospinalis*, и 10/1 под эфирным наркозом сделан большой разрез. Большая флегмона отслоила гл. *sacrospinalis* от почти полностью скелетированных остистых отростков XI грудного — V поясничного позвонков, от дужек и частью поперечных отростков I и II поясничных позвонков. *M. sacrospinalis*, в толще которого было также немало гноя, разрезан на большом протяжении. Большая рана рыхло выполнена марлей. Через 4 дня температура понизилась до нормы. 16/1 тампоны удалены. Рана хорошо очищалась и гранулировалась. Больной свободно ходил и ни на что не жаловался. 4/II он выписан на амбулаторное лечение в хорошем состоянии. В гное найден белый стафилококк.

Боли в животе объяснялись, конечно, иррадиацией по раздражаемым гноем межреберным нервам.

Флегмона в реберно-позвоночном желобе и в толще длинных спинных мышц очень характерна не только для остеомиелита остистых отростков и дужек, как в данном случае, но и вообще для остеомиелита поясничных и грудных позвонков. Гной здесь образует то не особенно большие, более или менее отграниченные абсцессы, то дает очень большие затеки вниз, до крестцово-подвздошного сочленения и крестца. Иногда наблюдали прободение гноем *fasciae lumbodorsalis*. Даже при остеомиелите тел позвонков в передней части поперечных отростков гной весьма нередко прокладывает себе дорогу назад, в толщу длинных спинных мышц. В грудной части позвоночника гной из реберно-позвоночного желоба может проникнуть в межпозвоночные суставы, в промежутки между поперечными отростками и еще глубже, под плевру и в заднее средостение. В случаях Морена и Шипо (Chirault) ретроплевральный абсцесс прорвался в полость плевры. Гной, исходящий из тел позвонков, иногда образует затеки спереди, под *lig. longitudinale anterius*, и сзади, под *lig. longitudinale posterius*. В последнем случае может быть сдавлен спинной мозг. Если передний абсцесс в грудной области прокладывает себе путь назад, в длинные спинные мышцы, то при операции иногда можно видеть между поперечными отростками маленькое отверстие, из которого при каждом вдохе показывается капля гноя. При остеомиелите позвонков, если процесс локализуется в телах позвонков, корнях дужек или поперечных отростках, иногда, как я уже упомянул, гной прокладывает себе путь назад, в реберно-позвоночный желоб, но в огромном большинстве случаев он затекает в забрюшинную поясничную клетчатку и образует большую забрюшинную флегмону. В главе о забрюшинной поясничной флегмоне приведено несколько таких случаев. Прибавлю здесь еще одно яркое наблюдение, интересное также и в том отношении, что здесь остеомиелит позвоночника был вторичным, а больному было только 2¼ года.

Юра В. был дважды оперирован по поводу остеомиелита лучевой кости. В первый раз был вскрыт только глубокий абсцесс на латеральной стороне предплечья, а через 2¼ месяца был удален почти весь секвестрированный диафиз кости. Это было 13/Ш 1936 г. Рана вполне зажила через ½ месяца. Около середины сентября ребенок стал жаловаться на боли в спине, а вскоре и на боль в левом бедре, однако продолжал играть и бегать. Позже появилась небольшая опухоль слева от остистых отростков поясничных позвонков, и ребенок ходил, наклоняясь в левую сторону. При амбулаторном наблюдении мы предполагали, что начинается туберкулез позвоночника, но ни рентгенограммы, ни туберкулиновые пробы этого не подтверждали. Сделан пробный прокол, и посев полученного гноя дал рост стафилококка, 18/ХI сделан разрез над абсцессом слева, от I и II поясничных позвонков, вблизи остистых отростков; он оказался расположенным в толще *m. erectoris trunci*. После этой операции наступило временное улучшение, но скоро ребенок стал держать левую ножку согнутой в тазобедренном суставе и не давал ее разогнуть; держалась высокая температура, доходившая до 40°. 8/ХП под эфирным опьянением найден воспалительный инфильтрат над наружной половиной пупартовой связки и здесь сделан разрез через косые мышцы; вытекло много гноя, и весь палец ушел в поясничную область, не достигнув дна. Поэтому сделан косой разрез под XII ребром и вскрыта огромная забрюшинная флегмона, на дне которой ясно прощупывалась боковая поверхность I или II поясничного позвонка, не обнаженная, однако, от надкостницы. В обе раны введены дренажные трубки. Между ранее вскрытым гнойником *m. erectoris trunci* и вскрытой теперь флегмоной определялся только небольшой мышечный слой. Конечно, и флегмона, и абсцесс имели общее происхождение — от остеомиелита позвонка.

В одном из случаев С. М. Дерижанова остеомиелит тел XI и XII грудных позвонков протекал у 40-летней больной под видом тяжелой забрюшинной флегмоны, самостоятельно вскрывшейся, т. е. своевременно нераспознанной. При раннем диагнозе и операции сепсиса, от которого больная умерла, могло бы и не быть.

В случаях Велера (Weler), а также Макинза и Эббота затек во влагалище *m. psoatis* вскрылся в пристенную клетчатку малого таза и вышел в ягодицу через большое седалищное отверстие. Как это происходит, разъяснено в главе о флегмонах подвздошной ямы и *psoite*.

Прежде чем говорить о течении и симптомах болезни, приведу яркий пример остеомиелита нижних грудных и верхних поясничных позвонков, который наблюдался мною в 1914 г.

Иван К., 23 лет, заболел месяц тому назад. Разболелся правый бок, был кашель, боль при вдохе, жар и одышка. Вскоре боль распространилась на правое плечо и поясницу, было больно поднять руку. Через 3-4 дня наступило улучшение, и больной 15/IV поехал в Москву на работу. Там, после 60-верстной ходьбы, у него резко обострилась боль в правом боку, распространившаяся на спину и поясницу; больной не мог ни нагнуться, ни повернуться. Его все время сильно лихорадило. В течение 2 недель он лечился своими средствами, потом у бабушек и в какой-то фабричной больнице, где ему назначили порошки и растирание. Не получив облегчения, больной возвратился домой и поступил в Переславскую больницу. Он был в довольно тяжелом состоянии, но ходил, хотя и с трудом. Все движения позвоночника были болезненны и очень ограничены; постоянная дергающая боль в спине, температура 38—39°. Рельеф спинных мышц не изменен; ни отечности, ни воспалительных изменений не видно, но давление на остистые отростки нижних грудных и верхних поясничных позвонков и на длинные спинные мышцы вызывает довольно сильную боль. Живот при ощупывании слегка болезнен; 3 дня не было стула; моча нормальна. В сердце и легких нет никаких изменений. Распознан остеомиелит позвоночника, и 7/V сделана операция под местной анестезией. 1 % раствор новокаина с адреналином впрыснут с обеих сторон к межпозвоночным отверстиям четырех позвонков и в толщу длинных спинных мышц; всего ушло около 100 мл раствора. Анестезия получилась полная, и вся операция прошла безболезненно. Разрез вдоль остистых отростков нижних грудных и верхних поясничных позвонков длиной около 12 см. Уже при отделении мышц от остистых отростков, особенно на правой стороне, показались капли гноя; по мере приближения к дужкам позвонков его становилось все больше. Долотом и щипцами Люэра удалены дужки XI и XII грудных и I поясничного позвонков; при этом из позвоночного

канала вытекал под довольно большим давлением густой беловатый гной; выше и ниже удаленных дужек гноя уже не было. Твердая мозговая оболочка на протяжении удаленных дужек сильно утолщена, красна, покрыта грануляциями, а в области I поясничного позвонка на ней имеется серо-желтое большое пятно неправильной формы, которое было настолько сильно сращено с внутренней поверхностью дужки этого позвонка, что удаление последней представляло большие трудности; в области II позвонка отделить дужку от этого пятна было настолько трудно, что от этого пришлось отказаться из опасения поранить твердую мозговую оболочку. Природа этого пятна осталась невыясненной, но по виду его можно было принять за гумозное. К твердой мозговой оболочке и во всю рану введены марлевые выпускники. После операции больной сразу почувствовал большое облегчение, температура уже через 4 дня стала нормальной. На 3-й день была задержка мочи, миновавшая, однако, после однократной катеризации. Нагноение в ране держалось долго, и повязки сильно промокали. Никаких расстройств иннервации нижних конечностей, мочевого пузыря и прямой кишки не было, и 5/VII больной выписан выздоровевшим.

Почти во всех моих наблюдениях, как и в этом, начало и течение болезни были подострыми. Острейшего начала и септического течения я не видал ни разу, но оно описано другими авторами, особенно при остеомиелите тел позвонков. Даже при локализации процесса только в остистом отростке наблюдали очень бурное септическое течение, кончавшееся смертью. В литературе я не встречал описания случаев хронического остеомиелита позвоночника, но одного больного несколько раз оперировал на 6-м и 7-м году его болезни, начавшейся под видом паранефрита. До меня больного дважды оперировали с диагнозом паранефрита и заболевания почки. При операциях почку находили здоровой и только вскрывали забрюшинную флегмону. Мне пришлось оперировать его по поводу двукратного рецидива этой флегмоны и свищей. Рентгенограммы показывали резкое сужение, почти исчезновение щели между I и II поясничным позвонком, а на операции я нашел обнаженный от надкостницы небольшой участок на боковой поверхности I позвонка. Моя последняя попытка ликвидировать обильно гноящийся свищ поясничной области осталась безуспешной, так как я нашел очень узкий ход среди рубцовой ткани, пропускавший только зонд и направлявшийся куда-то вверх, вдоль тел позвонков.

Для диагноза весьма важны были и изменения положения тела, появляющиеся на фоне неопределенного и тяжелого инфекционного состояния. Боли в спине и пояснице, чаще всего наблюдаемые, обыкновенно бывают сильными, но иногда тупыми, неопределенными. Далеко не всегда они локализуются на уровне больного позвонка, нередко имеют наибольшую интенсивность далеко от него или вообще не имеют точной локализации. Так, в одном из случаев Мэкинза и Эббота наблюдалась резкая болезненность в верхней части крестца и постепенно увеличивавшееся болезненное припухание в области последнего поясничного позвонка, пораженным же оказался I поясничный позвонок. Вследствие болей больные нередко принимают вынужденное положение, чтобы фиксировать позвоночник: притягивают колени к животу и обхватывают их руками, лежат на боку, сильно согнув спину. Однако трое моих больных, истории болезней которых приведены выше, Асандулла А., Юра В. и Иван К., несмотря на тяжелый процесс в позвоночнике, ходили почти свободно. У больных, находящихся в тифоподобном состоянии, можно все-таки обнаружить тугоподвижность позвоночника или затылка, ограничение движений головы. Шмидт и Ризе (Schmidt и Riese) обратили внимание на то, что при остеомиелите тел позвонков давление по оси позвоночника вызывает боль. Однако правилом это считать нельзя, так

как указанный симптом наблюдается далеко не во всех случаях; гораздо большим постоянством при остеомиелите тел, как и при остеомиелите дужек и их отростков, отличается боль при непосредственном давлении сзади на больной позвонок и на соседние с ним. Особенно отчетливо проявляется боль при давлении сзади в случаях остеомиелита остистых отростков, который вообще протекает относительно легче и меньше маскируется общими симптомами. Иногда даже ощущается крепитация и подвижность секвестрированного отростка. В зависимости от глубоких скоплений и затеков гноя и от раздражения нервных корешков возникают боли и в отдаленных от позвоночника местах; так, при остеомиелите грудных позвонков наблюдались боли в груди, при поражении поясничных позвонков — боли в животе, крестце, тазобедренных областях, а у трех наших больных — и боли в ногах. Корешковые боли, как и спастические явления, парестезии, до некоторой степени характерны для остеомиелита поперечных отростков, так как именно в этих случаях нервные корешки поражаются легче всего. При затеке гноя вдоль поясничной мышцы сильная самопроизвольная, и особенно при давлении, болезненность живота и метеоризм давали повод к ошибочному распознаванию перитонита или брюшного тифа, а сгибательная контрактура бедра — к диагнозу коксита. Ввиду того, что остеомиелит нижних грудных и поясничных позвонков очень часто протекает под видом забрюшинной поясничной флегмоны или псоита, в картине болезни ярко преобладают их симптомы, которые изложены нами в соответствующих главах. Заранее распознать остеомиелит в таких случаях можно очень редко, но в каждом случае поясничной флегмоны и псоита важно иметь в виду, что источником флегмоны может быть остеомиелит тел или поперечных отростков позвонков, и потому следует ощупывать пальцем позвонки во вскрытой гнойной полости.

Два раза мне удалось распознать до операции небольшие абсцессы у тел поясничных позвонков на основании анатомического анализа болевых симптомов. Наблюдения эти очень интересны и редки.

1. Ольга Б. поступила в отделение через месяц после начала болезни. Все это время у нее были резкие боли в правом бедре, особенно на наружной его стороне, в hypogastrium и в пояснице. Температура 38,9°, в крови 12200 лейкоцитов и 84% нейтрофилов. В моче 0,33% белка. Поясничная область не представляет никаких изменений, но ощупывание, особенно участка между XII ребром и позвоночником, вызывает сильную боль. Нога полусогнута в тазобедренном суставе; попытка разогнуть ее вызывает сильную боль.

Лихорадка, анализ крови и общее состояние больной свидетельствовали о гнойном процессе, а боль при ощупывании поясницы и белок в моче наводили на мысль о локализации его где-то в области почки, но в поясничной области не было никакой припухлости или хотя бы резистентности, что всегда бывает при паранефрите. Сведения ноги зависело, конечно, от воспалительной контрактуры поясничной мышцы, которую легко мог вызвать гнойник позади почки. Но от чего же зависели боли в бедре, в hypogastrium и в пояснице? На наружной стороне бедра разветвляется п. cutaneus femoris lateralis, а в hypogastrium — пп. ilioinguinalis и iliohypogastricus. Все эти нервы берут начало из первых двух корешков поясничного сплетения, выходящих позади почки из I и II межпозвоночных поясничных отверстий; воспалительным раздражением этих корешков и объяснялись боли в бедре и hypogastrium, а боли в пояснице также хорошо объяснились раздражением задних ветвей I и II корешков. По таким соображениям был поставлен диагноз ограниченного абсцесса позади почки, у тел I и II поясничных позвонков. А ввиду того, что за месяц болезни не образовалось большой поясничной флегмоны, можно было предположить, что абсцесс осумкован. Этот диагноз вполне подтвердился при операции.

Косым поясничным разрезом обнажена fascia renalis; по пути к ней воспалительного отека тканей не было. По вскрытии заднего листка fasciae renalis жировая капсула почки найдена инфильтрированной и отечной, но гноя в ней не было. Позади почки прощупывалось небольшое эластическое выпячивание, переднюю стенку которого составлял задний листок fasciae renalis. Этот листок был разорван тупым инструментом, после чего потек густой серый гной без запаха. В небольшой гнойной полости пальцем нащупаны обнаженные от надкостницы тела позвонков, по-видимому, XII грудного и I поясничного; ниже прощупывался m. psoas major и t. quadratus lumborum. В гное найден гемолитический стрептококк. Через 18 дней больная вполне выздоровела,

2. Очень большое сходство с болезнью Ольги Б. представляет и второе наблюдение, относящееся к мужчине 37 лет. Течение его болезни приближалось к хроническому, ибо он был оперирован только через 2 месяца после начала болезни. У него были боли в правой стороне поясницы, в паху и в ягодице и лихорадка, причем лишь изредка температура доходила до 39,2°. Как и у Ольги Б., у него на пояснице не отмечалось никаких изменений и было болезненно давление в углу между XII ребром и позвоночником. Имелась и незначительная сгибательная контрактура бедра. Лейкоцитоз 9000; нейтрофилов 82%. Боли в паху были объяснены раздражением п. ilioinguinalis, а боли в ягодице — раздражением верхних ягодичных кожных нервов, также выходящих на уровне XII грудного и I поясничного позвонков, и потому распознан абсцесс у этих позвонков. Это точно подтвердилось при операции, после которой больной выздоровел.

Боли в ногах, на которые жаловался маленький Юра В. и упомянутый больной с хроническим остеомиелитом, можно объяснить воспалительным раздражением п. lumboinguinalis, так как у обоих были поражены I и II поясничные позвонки, на уровне которых выходит корешок этого нерва; здесь же начинается m. spermaticus externus; поэтому симптомом остеомиелита верхних поясничных позвонков могут быть и боли в яичке, которых, однако, еще никто не наблюдал.

Другие нервные симптомы были уже описаны нами, когда мы говорили о распространении гноя в позвоночный канал.

Лечение остеомиелита позвоночника — только оперативное и в большинстве случаев ограничивается вскрытием абсцессов и гнойных затеков. При распространении гноя в позвоночный канал необходима, конечно, ламинэктомия.

Надо помнить о ретроплевральных абсцессах и искать их при поражении грудных позвонков. Напомню еще раз признак Гейденгайна при этих абсцессах: из маленького отверстия в глубине гнойной полости в реберно-позвоночном желобе при каждом вдохе выступает капля гноя. Не только при этом признаке, но при одном подозрении на ретроплевральный абсцесс необходима costotransversectomia; если сделать ее на протяжении двух-трех позвонков, то это даст возможность дренировать заднее средостение. Из 53 операций, которые собрал в литературе Гризель, в 40 случаях дело ограничивалось вскрытием абсцесса.

Общая смертность в собранных Донати случаях — 46,5%, а по статистике Хана (Hahn) — 58%; если же считать только оперированных больных, то смертность равна 34%. При остеомиелите тел позвонков смертность равна 78%, при поражении дужек — 33%. Из наших 20 больных умерло только двое, у которых был остеомиелит крестца и нижних поясничных позвонков¹.

¹ Учитывая тяжесть гнойного спондилита, его осложнений и редкость данного заболевания, лечение больных целесообразно проводить в специализированных отделениях (Ред. Н. В.).

ГЛАВА XVIII

МАСТИТ

Банальное заболевание кормящих грудью женщин всем хорошо известно под именем грудницы. Каждая женщина вам расскажет, что если у кормящей грудью сделается застой молока и потом грудь сильно покраснеет, распухнет и разболится, то надо мазать ее камфорным маслом, делать согревающие компрессы и подвязывать грудь повыше. Такого же мнения держатся и многие практические врачи, прибегающие к ножу лишь в крайних случаях, когда «нарыв созреет». Они с большой неохотой делают при этом маленький кожный разрез, к полезности которого относятся весьма скептически, ибо по опыту знают, что он редко приводит к выздоровлению; женщина месяца полтора-два ходит на перевязки, ей вставляют без конца все более и более тонкие дренажные трубочки, гноетечение не иссякает, и болезнь кончается обезображением и полной функциональной непригодностью грудной железы; иногда к этому присоединяется незаживающий гнойный свищ, который можно устранить лишь оперативным приемом: расщеплением его на всем протяжении и выскабливанием гнилых грануляций, которыми он выстлан.

Грудница стара, как человеческий род; многие миллионы женщин болеют ею, и с незапамятных времен врачи изощрялись в лечении ее, но и в наше время, при блестящем расцвете хирургии, мы не можем похвалиться полным умением лечить мастит. Хорошим можно назвать лишь такое лечение, при котором быстро ликвидируется гнойный процесс и сохраняется функциональная пригодность молочной железы. Этого мы, однако, далеко не всегда достигаем; иногда мы бываем бессильны остановить упорно распространяющееся в железе нагноение и после нескольких операций со смущением видим «выздоровевшую» женщину с обезображенной и атрофированной грудью, совершенно непригодной для кормления. Нам лично пришлось в 10 случаях даже ампутировать грудную железу, чтобы спасти женщин от общей септической инфекции.

Чаще всего маститом заболевают первородящие, притом в первые 5-6 недель после родов. Не особенно редки, однако, и заболевания беременных в последние недели перед родами. Возбудителями воспаления почти всегда бывают обыкновенные гноеродные микробы (стафилококки, стрептококки, кишечная палочка и др.), проникающие в лимфатические сосуды и щели через трещины, ссадины, экскориации соска. Гораздо реже наблюдается мастит у девушек и женщин в климактерическом периоде, и тогда для этого имеются особые причины: гематома в грудной железе, экзема, акне или фурункул в области соска, метастаз из другого гнойного очага. Нам пришлось, однако, лечить несколько раз девушек, у которых не удалось вовсе определить причину тяжелого мастита. Акушеры считают несомненным, что мастит может начаться и при полной неповрежденности соска вследствие проникновения микробов в молочные каналцы. В таких случаях болезнь начинается застоем молока в железе, которая при этом становится болезненной и значительно увеличивается в объеме; температура может повыситься до 39°. При наличии такого застоя микробы вызывают свертывание молока в молочных каналцах и повреждение выстилающего их эпителия, который становится проходимым для возбудителей воспаления: в таких случаях в окружающей молочный каналец клетчатке начинается воспали-

тельный процесс и в интерстициальной" ткани и паренхиме железы развивается ограниченный гнойник или прогрессивная флегмона.

При обычном заражении через мелкие повреждения соска в самых благоприятных случаях флегмонозный процесс распространяется только в подкожной клетчатке или даже дело ограничивается образованием отдельного подкожного гнойника в области areolae. В большинстве случаев, однако, развивается флегмона в толще железистой ткани. Молочная железа — самый крупный по объему из всех железистых органов человеческого тела, а потому в ней с наибольшей яркостью проявляется многообразие и тяжесть гнойного процесса в железистой ткани. Наиболее неблагоприятно то обстоятельство, что в железистой ткани слабо выражена способность к отграничению процесса, легко распространяющегося по бесчисленным интерстициальным промежуткам. Всякому хирургу известно, как упорно иногда образуются в железе все новые и новые гнойники после основательного вскрытия всех первичных. Эту форму воспаления можно было бы назвать ползучей флегмоной. В других случаях гноеродные микробы быстро распространяются по всем направлениям, и в железистой ткани первично образуется множество мелких гнойничков, так что железа оказывается точно нафаршированной ими. Это мы называем гнойной инфильтрацией железы; мелкие гнойники не сливаются в крупные, так как пронизанная ими ткань быстро омертвевает и пропитывается гноем как губка. Иногда такой гнойной инфильтрации подвергается лишь часть молочной железы, половина или треть ее, и тогда пораженная часть постепенно секвестрируется и отделяется от уцелевшей части плотным демаркационным валом. Наиболее частой патологоанатомической формой мастита является, однако, образование одного или нескольких слабо отграниченных гнойников, нередко сообщающихся между собой¹.

Особняком стоит редкая форма мастита, при которой гнойное скопление, часто значительное, расположено не в самой железе, а позади нее, между большой грудной мышцей и покрывающей ее поверхностной фасцией. Такой abscessus retromammarius обычно берет свое начало от глубокого гнойника в толще молочной железы, гной которого разрушает поверхностную фасцию грудной мышцы и разливается под ней. Однако Бильрот наблюдал и первичные гнойники под молочной железой. В некоторых случаях abscessus retromammarius не имеет ничего общего с маститом и образуется вследствие остеомиелита или туберкулеза ребра или вследствие самопроизвольного вскрытия эмпиемы плевры. Клинически он проявляется особыми симптомами: увеличенная в объеме и обычно воспаленная железа, имеющая полушаровидную форму, как бы приподнята и обращена прямо вперед, а над верхним краем ее определяется флюктуирующая припухлость, иногда имеющая форму поперечного вала; это зависит от того, что гной оттекает кверху под тяжестью увеличенной молочной железы. Не менее редко, чем abscessus retromammarius, наблюдается гнилостное воспаление молочной железы, крайне опасное в отношении общей гнилостной инфекции. При нем необходимо поскорее ампутировать грудную железу.

Для иллюстрации сказанного перейдем к описанию отдельных наблюдений.

1. Мар. Б., 24 лет. Через неделю после первых родов, происшедших 31/XII 1921 г., по-

¹ В топической диагностике абсцедирующих маститов целесообразно использование УЗИ или КТ (Ред. Н. В.).

явилось болезненное затвердение в левой грудной железе и температура поднялась до 39°. 31/1, когда больная впервые обратилась за помощью, был вскрыт хорошо отграниченный гнойник в железистой ткани верхнемедиального квадранта. Однако температура не понизилась, и через 5 дней обозначился и был вскрыт второй гнойник в том же квадранте; при тщательном исследовании нигде больше гнойников не оказалось. Тем не менее еще через неделю состояние больной не улучшилось, температура по вечерам держалась около 39° и пульс участился до 120 в минуту. 15/II была произведена третья операция под эфирным наркозом. Сделан большой дугообразный разрез по нижней периферии основания железы, и последняя отпрепарована от грудной мышцы (способ Барденгейера). С задней ее поверхности вскрыт большой глубокий гнойник, помешавшийся в центральной части железы, и при тщательных поисках нигде больше гнойники не найдено. Введены дренажные трубки во вскрытый и прежние гнойники и под грудную железу вложен большой марлевый тампон. И эта операция не привела к выздоровлению: температура хотя и понизилась, но все-таки по временам поднималась до 39°, пульс был частый, и больная чувствовала себя плохо. Была предложена ампутация грудной железы, но больная на нее не согласилась. Как будто наступило улучшение: пульс был нечастый, температура невысокая, самочувствие стало лучше. Однако в ночь на 21/II температура поднялась до 39,6°, затем был проливной пот. Ввиду этого в тот же день сделана четвертая операция. Молочная железа еще более отделена от грудной мышцы, и в ее паренхиме сделано несколько глубоких разрезов для исследования. На поверхности разрезов была видна отечная ткань без видимых гнойников, но тем не менее была сделана ампутация грудной железы с оставлением кожного лоскута для последовательного закрытия дефекта. Рана покрыта марлевой салфеткой, смоченной перекисью водорода, и поверх нее положен кожный лоскут. При исследовании железы в толще ее ткани в разных местах найдено шесть гнойников, содержащих по капле гноя. Еще в течение недели состояние больной внушало опасение и температура долго держалась около 40°, больная сильно потела и чувствовала большую слабость. Нагноение в ране, однако, быстро затихло, и кожный лоскут был пришит тремя швами; он хорошо прижился. 8/III больная выписалась для амбулаторного лечения в отличном состоянии.

Это типичный пример ползучей флегмоны, при которой гнойники развивались один за другим, несмотря на своевременное вскрытие их, и наконец дело дошло до общего септического заражения. В настоящее время мы, прежде чем ампутировать грудную железу, сделали бы иммунотрансфузию крови. Кадена и другие сообщили в 1926 г. о случае стафилококкового сепсиса при мастите, излеченном двукратным переливанием даже нормальной крови (250 и 150 мл)¹.

Вряд ли, однако, можно было бы обойтись без ампутации молочной железы в другом нашем случае, который в патологоанатомическом отношении может служить отличным примером сплошной гнойной инфильтрации железы.

2. Варвара С, 19 лет, кормила грудью ребенка. Воспаление правой грудной железы началось 8 дней тому назад. Вся железа распухла и красна. Температура 39°, общее состояние удовлетворительное, внутренние органы здоровы. Под хлороформным наркозом сделано восемь радиальных разрезов, так как вся железа была изрыта гнойными ходами и небольшими полостями. Через 3 дня после операции температура 40,7°, пульс очень част. Еще через 4 дня температура 40,9°, поносы, в крови белый стафилококк. Под эфирным наркозом произведена ампутация грудной железы, которая оказалась вся пропитанной гноем, как губка. Через день температура 41°, озноб. Влито в вену 10 мл 2% раствора колларгола; вечером озноб и повышение температуры до 41,5°. Со следующего дня температура стала нормальной, и выздоровление осложнилось лишь омертвлением края кожной раны.

В следующем случае также имела место гнойная инфильтрация молочной железы, но она захватила лишь нижнюю половину железы, которая почти полностью секвестрировалась.

¹ Как показывает опыт, переливание так называемой иммунизированной крови при гнойных заболеваниях не дает успеха, так как нагноительные процессы в организме не вызывают стойкого иммунитета и повторные гнойные заболевания протекают не легче, чем предыдущие (*Ред.*).

3. Евгения Т., 22 лет, девица. Две недели тому назад у вольной повысилась температура и 2 дня она чувствовала недомогание, был насморк и небольшой кашель. После этого, одновременно с появлением менструации, протекавшей нормально, припухла и стала болезненной правая грудная железа. До сих пор больную лечил лекарский помощник ихтиоловой мазью. Грудная железа увеличена в объеме приблизительно в полтора раза, и над нижней ее половиной кожа красна; здесь же прощупывается плотная и очень болезненная инфильтрация ткани, а наряду с ней определяется зыбление на довольно большом протяжении. Подмышечные лимфатические железы не прощупываются. Общее состояние мало нарушено; пульс 88, температура 36, Г. Операция в день поступления больной. Дугообразный разрез вдоль нижней границы грудной железы. Вытекло довольно много гноя, омывшего снаружи всю нижнюю половину железы. Верхняя ее половина оказалась не затронутой гнойным процессом, а вся нижняя насквозь пропитана гноем, как губка, и уже в значительной мере секвестрирована; ее легко можно было удалить, вытягивая и отрезая ножницами от здоровой половины. На место вырезанной половины железы под кожу введены большие марлевые тампоны. При первой же перевязке, на третий день, рана оказалась удивительно чистой; через неделю ее можно было зашить.

Как я выше упомянул, ампутацию грудной железы нам пришлось сделать 10 раз, и почти всегда она была необходима для спасения жизни больных, так как нагноение в грудной железе привело к тяжелым и опасным септическим явлениям. Лишь у одной больной общее состояние не было грозным, но во время операции оказалось, что вся ткань железы пронизана множеством мелких абсцессов, часто просовидных. При исследовании ампутированной молочной железы мы иногда находили на поверхности срезов почти только одну соединительную ткань, в которой были замурованы гнойники величиной от горошины до вишни, не всегда многочисленные, но тем не менее повинные в общем септическом заражении. Некоторые из этих абсцессов имели трубкообразную форму и напоминали червоточины в яблоке. При таком интерстициальном мастите могут возникнуть большие трудности при решении вопроса об ампутации грудной железы.

Так было у Александры В., 20 лет, поступившей 24/1 1936 г. с тяжелым воспалением правой грудной железы и температурой 40,6°. Почти месяц тому назад, когда началась эта болезнь, был вскрыт большой глубокий абсcess на внутренней стороне железы, и казалось, что больная выздоравливает, но с 5/1 опять появились боли в оперированной груди и лихорадка. Из незажившего разреза выделяется немного гноя. Вся железа увеличена в объеме, и в верхней части ее определяется уплотнение, а в нижней — покраснение кожи и значительная болезненность. 25/1 сделан разрез Барденгейера, но при настойчивых поисках путем настоящей препаровки грудной железы гноя в ней найти не удалось; два дополнительных разреза снаружи тоже ничего не дали. После этой безуспешной операции продолжалась грозная лихорадка (рис. 88), и потому 29/1 сделана ампутация грудной железы с удалением избытка кожи. Операция была затруднена обширными и крепкими сращениями железистой ткани с подкожной жировой клетчаткой. В этих сращениях попадалось много мелких гнойников, и надо было тщательно отпрепаровать кожу, чтобы вскрыть все гнойники. Большая рана рыхло выполнена марлей, над которой рана стянута двумя швами. Ампутированная железа фиксирована в формалине, и приготовлены срезы, поверхность которых имела вид соединительной ткани с вкрапленными в нее немногочисленными мелкими абсцессами. Под микроскопом — картина интерстициального мастита: волокнистая соединительная ткань с мелкими очагами мелкоклеточной инфильтрации и многочисленными дольками железистой ткани, частью имеющими вид, близкий к нормальному, частью же гнойно инфильтрованными.

Только через 5 дней прекратились ознобы, высокая температура и бред по ночам, но через 10 дней началась рожа плечевого пояса и руки, после чего больная наконец выздоровела.

И в некоторых других наших случаях выздоровление после ампутации грудной железы осложнялось рожей.

Ампутацию при мастите выполнить гораздо труднее, чем при новообразовании, вследствие воспалительных сращений с большой грудной мышцей и кожей. Кровотечение при операции часто бывает сильным и профузным.

Приведем еще одно наблюдение, показывающее, к чему приводит лечение согревающими компрессами.

4. Лид. С, 24 лет. Больная лечится 3 недели у врачей согревающими компрессами по поводу двустороннего мастита, развившегося в период кормления ребенка грудью. В больницу она поступила в тяжелом состоянии, с температурой $39,6^{\circ}$ и пульсом 140. Правая грудная железа вся переполнена гноем, и только в нижней ее части сохранилась еще железистая ткань; она увеличена в объеме по крайней мере в два раза. В левой грудной железе гнойник занимает большую часть медиальной половины ее. Операция под эфирным наркозом. Широким разрезом от соска до места прикрепления большой грудной мышцы к плечевой кости вскрыта обширная флегмона локализовавшаяся в верхней половине грудной железы и в

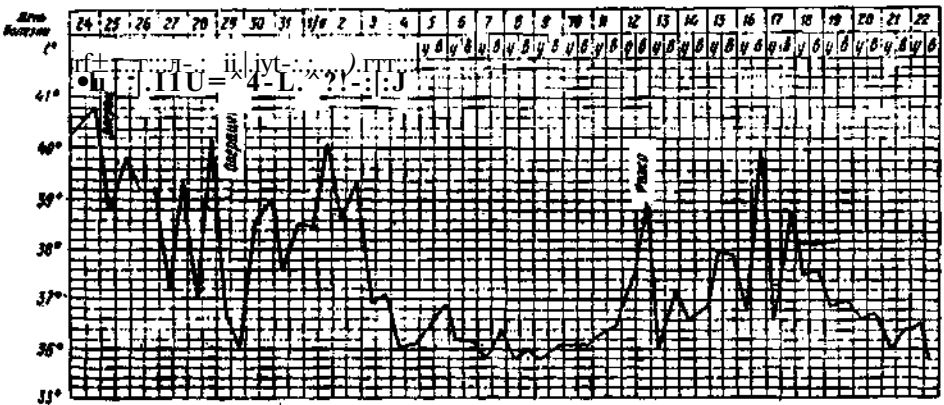


Рис. 88. Температурная кривая больной Александры В.

подкожной клетчатке груди почти вплоть до ключицы. Нагноившаяся часть грудной железы представляла целый лабиринт гнойных ходов и закоулков и потому тщательно удалена ножницами вплоть до грудной фасции, которая повсюду была воспалительно утолщена и составляла дно обширной гнойной полости. Здоровая нижняя половина грудной железы была резко отделена от флегмонозной части барьером склерозированной соединительной ткани. Нагноившаяся и образовавшая много перегородок подкожная клетчатка также выстрижена ножницами на всем протяжении. Обширная и чистая раневая полость выполнена марлей и уменьшена тремя швами. На левой стороне широко вскрыт большой гнойник, занимавший медиальную половину грудной железы; он также был прочно отграничен от здоровой латеральной половины, и здесь вырезана полностью губчатая и пропитанная гноем часть железы. Раны скоро покрылись здоровыми грануляциями, были вполне чисты и быстро заживали. Через 10 дней после операции больная выписана для амбулаторного лечения.

Чтобы покончить с патологоанатомическими и клиническими разновидностями мастита, надо еще упомянуть о хроническом абсцессе молочной железы. При малой вирулентности гноеродных микробов может образоваться инкапсулированный абсцесс, вокруг которого происходит очень обильное воспалительное разрастание интерстициальной соединительной ткани с последовательным склерозом ее; при этом воспалительные явления могут вполне исчезнуть, и в грудной железе прощупывается твердый узел, совершенно напоминающий новообразование. Если больная пожилого возраста, то легко можно ошибиться и принять гнойник за рак. Противоположная ошибка может случиться с неопытным врачом в том случае, если подлинный рак (мозговик) или саркома молочной железы подвергается быстрому некротическому распаду. Тогда опухоль размягчается, кожа над нею краснеет, вся железа сильно припухает и температура может повыситься до $38,5-39^{\circ}$. Ощупывание грудной железы, нахождение метастазов в подмышечных лимфатических железах и анамнез всегда дадут возможность поставить в таком случае правильный диагноз — вы найдете в железе плотную, часто бугристую

опухоль, мало болезненную, несмотря на ярко выраженные признаки воспаления, а больная вам расскажет, что уже несколько месяцев назад в грудной железе появилось безболезненное затверждение, которое постепенно увеличивалось; краснота кожи и отечность ее, увеличение объема груди и повышение температуры возникли лишь недавно.

Вот пример хронического гнойника в молочной железе.

5. Лидия М., 23 лет, вышла замуж 7 месяцев тому назад и через месяц забеременела; беременность развивается нормально. Полтора месяца тому назад больная проснулась ночью от сильной боли в левой грудной железе, появился озноб, температура сильно поднялась, и к утру больная почувствовала себя совершенно разбитой. Боли все усиливались, грудь сильно распухла, кожа на ней покраснела. Больная стала делать согревающие компрессы, и через 3 дня припухлость, боли и краснота исчезли. Казалось, что болезнь бесследно прошла, но дней через 5 больная случайно прощупала в грудной железе твердый шарик величиной с горошину, подвижный и безболезненный. Шарик этот все увеличивался и скоро достиг величины грецкого ореха. Врачи, к которым больная обращалась, назначили ей йодистый калий внутрь и в форме мази, но опухоль продолжала увеличиваться. Дней 10 назад грудь опять покраснела, припухла и разболелась, поднялась температура, и больная 4 дня пролежала в постели, кладя компрессы на грудь. Опять все воспалительные явления исчезли, и при осмотре больной 3 дня назад в грудной железе была найдена совершенно безболезненная твердая опухоль величиной с яблоко, занимавшая верхнюю ее половину. Опухоль бугристая и без определенных границ переходит постепенно в здоровую ткань железы. В правой грудной железе твердых узлов нет. Из обоих сосков выдавливается молозиво. Подмышечные лимфатические железы не увеличены и безболезненны. Уже 2 месяца как больная чувствует слабость, быструю утомляемость, головкружение и тошноту. Эти явления, очевидно, зависят от беременности. Внутренние органы в порядке, температура нормальная. Операция под местной анестезией. Твердый узел весь вырезан из грудной железы, но при этом был надрезан, и из него вытекло немного густого беловатого гноя. Большая полость, оставшаяся в железе, промыта карболовым раствором и дренирована резиновой трубкой через особое отверстие. Кожный разрез зашит наглухо и зажил непосредственно. При микроскопическом исследовании вырезанного узла найдена лишь обыкновенная воспалительная инфильтрация железистой ткани, а в гное — стафилококки.

Конечно, в этом случае не было надобности непременно вырезать хронический абсцесс, а было достаточно лишь разрезать и дренировать его, но ввиду редкости случая нам хотелось подвергнуть исследованию весь гнойник.

Такие хронические гнойники редко развиваются от гноеродной инфекции, чаще же бывают выражением туберкулеза, актиномикоза или сифилиса. Однако все эти заболевания мало похожи на обыкновенный мастит. При бугорчатке в железе образуются одиночный или множественные твердые узлы, которые затем постепенно размягчаются вследствие творожистого распада, нагноения вскрываются и дают начало незаживающим свищам. В первом периоде болезнь легко можно принять за рак. Наличие туберкулеза в других органах и состояние подмышечных лимфатических желез, увеличенных, размягченных и сращенных с кожей, помогает поставить правильный диагноз. Если уже образовались свищи, то в покрывающих их грануляциях легко найти под микроскопом бугорки. В более редких случаях бугорчатка грудной железы проявляется в форме холодного абсцесса; чаще такой абсцесс исходит не из самой железы, а из кариозного ребра, если туберкулезный процесс в последнем локализуется позади молочной железы. Очень редко наблюдающийся в молочной железе актиномикоз клинически напоминает бугорчатку) железы, но при нем более выражено образование очень твердых бугров у тяжей; впоследствии они размягчаются, и образуются гнойные свищи, в выделении которых можно найти типичные друзы лучистого грибка.

Гумма в молочной железе после ее размягчения также может быть похожа на холодный гнойник. Диагноз ставится главным образом путем исключения.

Нам кажется, что уже из описания различных патологоанатомических форм мастита ясно, что лечение его должно быть оперативным. Из предложенных нехирургических методов лечения заслуживает внимания рентгенотерапия, при которой Цветков и Гришина, Тейсс (Theiss), Цвайфель (Zweifel) получали хорошие результаты в раннем периоде болезни. Так, Тейсс только в 11 случаях из 135 не мог обойтись без разрезов, и еще 4 больных, выписанных из клиники, вернулись с новыми абсцессами, которые были вскрыты. Уже через несколько часов после облучения слабыми дозами проходят боли, уменьшается опухоль и понижается температура. Чем раньше начато лечение, тем лучше результаты, поэтому важно начинать его в первые сутки болезни. Радиация не только не нарушает секреции молока, но даже увеличивает ее. Впрочем, Винтц (Wintz) и Фласкамп (Flaskamp) не видели никакой пользы от рентгенотерапии.

В Пражской хирургической клинике [Шварц (Schwarz)] маститы, кроме ретромаммарных флегмон, 74 года лечили исключительно энергичным применением сухого и влажного тепла. При этом боли утихают, температура падает, через 1-3 дня происходит перфорация или делают прокол-разрез истонченной кожи. Больные вполне излечиваются в 2-3 недели. Кноблех (Knobloch) в 105 случаях мастита получил отличные результаты от аутопиотерапии по Маккею (Makkey) при внутрикожных инъекциях гноя. Больные выздоравливали без разрезов в 3-6 недель.

Шапкайц и Давлекамов предлагают лечить маститы прожиганием инфильтрата или абсцесса шаровидным наконечником термокаутера. Мы не видели положительных результатов от этого способа. П. Реккер (Pierce Recker) рекомендует делать прокол абсцесса с аспирацией гноя каждые 4-6 часов. Некоторые советуют лечить мастит вакцинацией. Мы полагаем, однако, что от вакцинотерапии можно ждать успеха лишь в подострых и хронических случаях, и потому при мастите, всегда остро протекающем, не надо терять времени на вакцинацию. Проколы же, если вообще за ними можно было бы признать терапевтическую ценность, могли бы быть действительными лишь при том условии, что нам точно известны число и локализация гнойников, а этого мы никогда не знаем до исследования оперативным путем.

Операция при мастите всегда должна быть именно таким исследованием, и притом самым основательным. Цель ее — найти и вскрыть все гнойники и большими разрезами ослабить воспалительное напряжение диффузно инфильтрированных частей железы. Для достижения этой цели нередко приходится делать несколько радиальных разрезов (сходящихся к соску); поперечные разрезы, конечно, недопустимы, так как они повреждают молочные протоки. Совершенно неосновательно избегать больших и глубоких разрезов из опасения повредить железистую ткань; мы утверждаем, что именно такие разрезы представляют самое верное средство сохранить как можно больше железистой ткани для позднейшей функции, ибо только при них можно найти все гнойники, все гнойно инфильтрированные части железы и остановить развитие воспаления, которое неминуемо приводит к гибели железистой ткани. Разрез в здоровой части железы причиняет ей очень мало вреда, так как заживает при минимальной потере ткани, а если, вследствие малой величины разреза, останется невскрытым хотя бы маленький гнойник, то он может привести к расплавлению и некрозу значительной части, если не всей железы. Не следует только доводить разрезы слишком близко к соску, так как здесь легко поранить крупные молочные протоки. В той

части, где разрез прошел по здоровой ткани, его можно зашить. Разрезы не только должны быть обследованы пальцем с величайшей тщательностью, но необходимо также растянуть рану крючками, тщательно удалить марлевыми шариками весь гной из полости гнойника и с поверхностей разреза и внимательно наблюдать, не появится ли где-либо в стенках гнойника или на поверхности разреза капля гноя при давлении на железу. Если это случится, надо ввести закрытый корнцанг в том направлении, откуда вытекает гной, раскрыть его в глубине и извлечь раскрытым. Таким образом всего удобнее вскрывать глубокие гнойники. Тщательное исследование гнойников пальцем и комбинированное ощупывание железы (из полости гнойника и снаружи) часто обнаруживает новые гнойники; размерами и положением последних определяется направление и величина новых разрезов. Все гнойники дренируются резиновыми трубками в течение 3-7 дней. Если операция сделана основательно, если вскрыты все гнойники и не образуется новых, выделение гноя очень быстро прекращается и дренажи скоро оказываются ненужными. После плохой операции, когда сделаны 1-2 маленьких кожных разреза, без исследования пальцем, дренажи бесполезны, сколько бы их ни держать, и нагноение заканчивается лишь через много недель, когда омертвевает и выделится грязными клочьями большая часть железы.

Из приведенных историй болезни можно убедиться, что иногда операция не ограничивается только разрезами, а приходится вырезать омертвевшие или диффузно инфильтрированные части железы и всякие перемычки в гнойных полостях. Такое вырезывание омертвевших и гнилых частей мы считаем делом весьма важным, ведущим к быстрому и чистому заживлению.

Кроме обычных радиальных разрезов, во многих случаях мастита может оказаться удобным разрез Барденгейера, уже давно (в 1903 г.) им предложенный. Это — дугообразный разрез вдоль нижней половины основания грудной железы, с отслаиванием ее от большой грудной мышцы. Гнойники при этом вскрываются сзади, и поэтому, конечно, опасность ранения молочных протоков почти исключается. Рубец после такой операции остается почти незаметным, ибо он покрывается свисающей грудью. Во многих случаях можно ограничить барденгейеровский разрез лишь той частью основания железы, которая соответствует заболевшей части ее. Мы часто применяли такие разрезы и убедились, что вскрытие гнойников сзади очень удобно и условия дренирования их очень хороши, а косметический результат безупречен; разрез может быть зашит до дренажной трубки первичным или вторичным швом и обыкновенно хорошо заживает; этим ослабляется упрек в большой травматичности способа Барденгейера¹.

Банок Бир-Клаппа при лечении мастита мы не применяем. Их можно считать полезными только при ограниченном гнойнике, когда достаточно маленького разреза, через который (без дренажа) гной отсасывается банкой Вира. Однако при этом действие сводится только к отсасыванию и банкой Вира можно заменить обыкновенной маленькой банкой с резиновым шариком (сухая банка).

¹ Выбор способа лечения и метода оперативного вмешательства при маститах индивидуальны и определяются их этиологией, стадией заболевания, видом гнойного процесса, его локализацией и распространенностью и колеблется от небольших радиальных разрезов до мастэктомии. Обязательно сочетания ир уипугичргкппп нмршятр.гткгтя г гдпдрмрнппп янтийактрпяильппп трияпири (Ррз Н Р.)

ГЛАВА XIX

ГНОЙНЫЙ ПЛЕВРИТ

Василий Д., крестьянин, 41 года, поступил в Переславскую земскую больницу 27/1 1916 г. Заболел 26/XI 1915 г., т. е. 2 месяца тому назад. Среди полного здоровья появились боли в спине и общее недомогание, заставившее больного лечь в постель на 3 недели; по истечении этого срока началось очень обильное откашливание гноя и вместе с тем больной почувствовал облегчение. Тогда же врач определил гнойный плеврит (пробным проколом по передней подмышечной линии), но только теперь, более чем через месяц, больной последовал его совету поехать в Переславль для операции. Поступил он в печальном состоянии: на ногах громадные отеки и мокнувшая экзема голеней, появившиеся недели три назад; по словам больного, прежде отеки были еще больше. Тоны сердца очень глухи, левая граница сердечной тупости на палец влево от сосковой линии, сердечный толчок очень слабый и разлитой, пульс хорошего наполнения, 110 в минуту. Температура нормальна. Моча прозрачна, белка и сахара не содержит. Правая половина грудной клетки очень мало участвует в дыхательных движениях; на ней определяется притупление, сзади на 3 пальца выше угла лопатки, сбоку на V, спереди на IV ребре. Дыхание сильно ослабленное, а в области притупления едва слышное. При пробном проколе сзади получен гной. Больной сильно кашляет и отхаркивает большое количество гноя. Никаких признаков туберкулеза легких нет.

Операция в день поступления под местной анестезией. Резецирован кусок X ребра¹ по лопаточной линии; полость плевры вскрыта маленьким разрезом, который постепенно расширялся, по мере медленного вытекания гноя. Выпущено около литра густого беловатого гноя с резким запахом, напоминающим ацетон. Легкое спалось настолько, что приблизительно половина плевральной полости пуста. Для дренирования введена двойная резиновая трубка. Выздоровление шло удивительно быстро, и уже через 3 недели гной совершенно перестал выделяться, отеки и экзема на ногах исчезли. Ко времени выписки оставалась лишь небольшая грануляционная щель на месте разреза, и больной чувствовал себя вполне выздоровевшим.

Больной поступил с готовым диагнозом гнойного плеврита, подтвержденным пробным проколом. По-видимому, это — метапневмоническая эмпиема, так как болезнь началась как внезапное заболевание, с острой болью в боку. Установить это с точностью можно было бы в том случае, если бы в гное были найдены пневмококки, но по условиям военного времени (дело было в 1916 г.) бактериологического исследования, весьма важного при гнойном плеврите, нельзя было сделать. Эмпиема, вызванная гемолитическим стрептококком, несравненно опаснее для жизни, чем пневмококковая, и требует самого быстрого и энергичного оперативного вмешательства, тогда как пневмококковый плеврит, особенно у детей, нередко излечивается повторными проколами, даже может самостоятельно рассосаться. Имея только сведения об остром, вероятно, пневмоническом начале болезни, мы можем считать причиной эмпиемы не только крупозную, но и гриппозную пневмонию, которая также играет весьма видную роль в этиологии гнойного плеврита. Кроме пневмоний, эмпиема плевры может быть вызвана и другими инфекционными очагами в легких: туберкулезными (в 10% всех гнойных плевритов), гангренозными гноиниками легких, причем первичный очаг в легком может быть едва заметным. Остеомиелит ребер, карбункул грудной стенки, гнойный мастит также могут осложниться гнойным плевритом. Субдиафрагмальные абсцессы, забрюшинные поясничные флегмоны весьма часто сопровождаются серозными экссудатами в полости плевры, которые могут быть инфицированы из них по лимфатическим путям и превратиться в гнойные. При всяком гнойном заражении крови, в особенности при пуэрпераль-

¹ Принято считать, что ниже IX ребра лучше не опускаться во избежание ранения диафрагмы или последующего сдавления дренажной трубки между грудной стенкой и диафрагмой (Автор).

ной инфекции и при остеомиелите, нужно иметь в виду возможность метастатического гнойного плеврита.

Однажды нам пришлось оперировать 45-летнего мужчину по поводу нагноения геморроидального узла. Высокая лихорадка и тяжелые общие явления быстро исчезли, больной выписался и в течение недели чувствовал себя почти здоровым. Через неделю он снова поступил в больницу. Высокая, резко ремиттирующая лихорадка, ознобы, боли в животе. При ощупывании живот болезнен, напряжен; особенно сильная болезненность в правом подреберье и над правыми нижними ребрами. Дыхание поверхностное, при глубоком вдохе сильная боль в нижней части груди и в животе. Притупление от IV ребра книзу. Нижний край печени на 4 пальца ниже реберной дуги. При пробном проколе получен плевральный серозный экссудат, содержащий много цепочечных кокков, но лишь немного лейкоцитов. До конца болезни этот экссудат оставался серозным и наконец рассосался. При исследовании прямой кишки пальцем найдено значительное эластическое выпячивание передней стенки ее выше предстательной железы, нормальной на ощупь. Давление на это выпячивание вызывало лишь позыв на дефекацию, но не было болезненно. Пробным проколом обнаружен гной в дугласовом пространстве, и гнойник вскрыт разрезом передней стенки прямой кишки. Сильной струей вытекло около стакана жидкого гноя, и в полость введена дренажная трубка. Температура, однако, не понижалась, и больной начал бредить. Обнаружено притупление на левой стороне груди, и при пробных проколах получен в одном месте мутный серозный экссудат, а в другом, рядом, чистый гной. Немедленно сделана под местной анестезией резекция IX ребра в лопаточной линии; из полости плевры вытекло много мутного серозного экссудата, а из отграниченной складками полости между диафрагмой и легким выпущен чистый гной. Больной очень медленно поправлялся, и тяжелые септические явления исчезли только после вливания в вену 2% раствора колларгола, после чего больной быстро выздоровел.

Объяснение этой поучительной истории болезни таково: из нагноившегося геморроидального узла стрептококки проникли в *v. haemorrhoidalis media*, а по ней в *v. hypogastrica*, в которой образовался тромб и перифлебический гнойник. Так как *v. hypogastrica* расположена непосредственно под брюшиной малого таза, то гнойник этот вскрылся в *sacrum pelvis peritoneae* и вызвал здесь ограниченный перитонит (гнойник дугласова пространства). Оторвавшиеся кусочки инфицированного тромба из *v. hypogastrica* током крови были отнесены в правое сердце, а отсюда в *a. pulmonalis*; эти эмболы послужили причиной образования инфарктов в обоих легких. Справа инфаркт дал начало серозному плевриту, а слева — гнойному, притом в форме ограниченного базального плеврита, т. е. скопления гноя между нижней поверхностью легкого и диафрагмой. Серозный выпот в остальных частях плевральной полости, вероятно, объясняется такой же реактивной экссудацией плевры, какая обычно наблюдается при субдиафрагмальных абсцессах.

Таким эмболическим путем возникают гнойные метастатические плевриты и при других формах общей гнойной инфекции. У всякого септического больного необходимо зорко следить за состоянием всех внутренних органов (ибо везде могут образоваться метастазы), в особенности же легких и плевры. Гнойные плевриты при септическом заражении нередко развиваются весьма скрыто и почти случайно обнаруживаются при объективном исследовании внимательным врачом.

Диагностика плеврита общеизвестна и в большинстве случаев проста, и мы не будем на ней останавливаться. Скажем лишь несколько слов о пробном проколе, совершенно необходимом при всяком гнойном плеврите. Только при помощи прокола можно установить, что экссудат гнойный, а не серозный, узнать, какими микробами он вызван, и точно определить локализацию экссудата.

Первое условие правильности прокола — его полная асептичность. Это — необходимое требование и при операции эмпиемы плевры, ибо тяжелую ошибку делает тот, кто полагает, что соблюдение асептики при гнойных операциях является излишним педантизмом. Разве безразлично для больного, у которого гнойный процесс вызван маловирулентными микробами, если мы при операции заразим его гемолитическим стрептококком, злейшим стафилококком или даже палочкой злокачественного отека? Хорошенько запомните, что строгая асептика столь же обязательна при гнойных операциях, как и при чистых.

Для пробного прокола плевры пригоден всякий шприц, но игла непременно должна быть не менее 5 см длиной и довольно толстая. Измученному тяжелой болезнью больному весьма нелегко перенести вкол такой иглы, и потому мы всегда инфильтрируем кожу и ткани межреберного промежутка 0,5% раствором новокаина с адреналином при помощи тонкой иглолки. Место прокола обильно смазывают йодной настойкой, и усаживают больного на край перевязочного стола; его поддерживает служитель, которого больной обнимает за шею, — это самое удобное и для больного, и для врача положение. Где же делать прокол? Для этого нет общего правила, ибо иногда гнойные скопления в полости плевры бывают ограниченными, и тогда прокол делают в середине области тупого звука. При большом свободном экссудате прокол обычно делают по задней или средней подмышечной линии, в VIII межреберном промежутке. Ниже делать прокол можно лишь с осторожностью, ибо уже в IX межреберье можно проколоть диафрагму. Иглу надо вкалывать у самого верхнего края нижележащего ребра, чтобы избежать ранения межреберной артерии, которая проходит вблизи нижнего края вышележащего ребра, не всегда прикрытая им. Момент прокола плевры обычно ясно ощущается, и в неосложненных случаях тотчас же в шприц насасывается гной. Если экссудата в полости плевры нет, то игла попадает в легкое, а в шприц насасывается немного пенистой крови. Такой прокол легкого совершенно безвреден, если только иглой не делают движений, которыми можно сильно разорвать легочную ткань. Однако и при наличии гноя в полости плевры можно не найти его пробным проколом.

Так было у нас при метапневмонической эмпиеме у 8-летней девочки Л. О-кой. Лечивший ее на дому врач получил 5 мл гноя при проколе у угла лопатки, нам же при многочисленных проколах в разных местах никакой жидкости получить не удавалось, а между тем определялась полная тупость от середины лопатки. Девочка чувствовала себя хорошо, и температура была не выше 38°. Через 6 дней повторен прокол в IX межреберье под углом лопатки, и на этот раз удалось наконец получить немного пенистого гноя. При вскрытии полости плевры выяснилась причина безуспешности проколов: почти вся полость была выполнена огромными свертками фибрина, а гноя, очень густого, было не больше полустакана.

Гноя можно не получить при проколе и в том случае, если игла попадает на обширные плевральные сращения, а не в полость ограниченного ими гнойника. Еще раз напоминаю, что добытый проколом гной тотчас должен быть исследован бактериологически.

Особенно большие трудности представляет для пробного прокола междолевой плеврит. При нем перкуссией определяется лишь узкая полоса приглушенного звука, и игла легко может пройти мимо. Ввиду глубокого положения гноя его можно достать только длинной иглой (10—12 см). Распознавание междолевых гнойных плевритов вообще представляет больш... тру;!

ности, и только в рентгеновском просвечивании имеем мы верное диагностическое средство. Междолевой экссудат дает на экране тени различной формы, но более характерна форма полосы, идущей от хилуса легкого и расширяющейся к периферии. Весьма ценно рентгеновское исследование и при всех других формах ограниченных гнойных плевритов: верхушечном, базальном (между нижней поверхностью легкого и диафрагмой) и медиастинальном; при последней форме вряд ли вообще возможно распознавание другими способами.

В истории болезни Василия Д., от которой мы отклонились, занявшись этиологией и диагностикой гнойных плевритов, есть ряд особенностей, не встречающихся в шаблонных случаях эмпиемы. Прежде всего в глаза бросаются огромные отеки на стопах и голених. От чего они зависят? Естественнее всего предположить, что это почечные отеки, ибо тяжелая инфекционная болезнь длится уже 2 месяца и, конечно, не могла не отразиться на почках. Нам дважды пришлось наблюдать довольно тяжелый острый нефрит при метапневмонических эмпиемах, которые образовались на наших глазах из первоначальных серозных плевритов. Оба больных, мальчик 9 лет и женщина 20 лет, после вскрытия полости плевры выздоровели и от плеврита и от нефрита. Не исключена возможность даже амилоидоза почек, ибо он может возникнуть уже в начале 3-го месяца нагноения. Однако при исследовании мочи мы не нашли в ней ни белка, ни форменных элементов, характерных для нефрита. Обратимся к сердцу. Левая граница его тупости смещена на палец влево за сосковую линию. Это не гипертрофия левого желудочка, не расширение его вследствие порока клапанов аорты или двустворчатого, ибо нет ни шумов, ни изменений в пульсе. Тоны сердца у больного очень глухи; ему уже 41 год, и потому есть вполне достаточные основания думать о миокардите. Однако главное, что мы должны иметь в виду относительно сердца при всяком экссудативном плеврите, — это смещение его экссудатом. При больших правосторонних плевритах сердечный толчок может быть смещен до левой подмышечной линии, а при левосторонних — до середины грудины. При таких огромных перемещениях сердца вправо или влево может произойти даже скручивание или перегиб больших сосудов. Понятно, какие затруднения для работы сердца, какое ослабление кровообращения должны возникнуть вследствие этого. О смещении сердца, перегибе и скручивании сосудов надо твердо помнить при лечении больных с очень большими плевритическими выпотами. Быстрое и полное истечение экссудата при проколе или разрезе плевры может вызвать внезапное крайне опасное изменение в положении сердца и даже быть причиной моментальной смерти. Такое несчастье может случиться также при резком движении больного. Поэтому необходима большая осторожность в обращении с больным, весьма бережное перекалывание его, полный постельный покой. Опорожнять большие экссудаты надо очень медленно, непременно при полужачачем положении и притом в несколько приемов. Считается опасным выпустить за один раз больше 1200-1500 мл.

Итак, причиной отеков у нашего больного следует считать смещение сердца и миокардит. Быстрое исчезновение отеков после операции подтвердило правильность такого объяснения.

Вторая особенность болезни Василия Д. — отхаркивание большого количества гноя. Если больной гнойным плевритом начинает отхаркивать гной

в большом количестве, то это всегда означает вскрытие эмпиемы в бронх путем гнойного расплавления ткани легкого с его поверхности. Вскрытие в бронх является правилом при междолевых гнойных плевритах, но нередко оно проходит незамеченным, так как гноя при этих плевритах бывает немного и отхаркивание имеет характер лишь гнойной мокроты. Однако даже междолевые плевриты лишь очень редко излечиваются таким естественным путем, и обычно требуется операция.

Приведу историю болезни, хорошо иллюстрирующую вскрытие эмпиемы в бронх.

Василий К., 17 лет, поступил 17/V 1917 г. Болен в течение месяца. По-видимому, была крупозная пневмония, теперь же правосторонний гнойный плеврит, вскрывшийся, очевидно, в бронх, так как больной откашливает огромное количество вонючего гноя. Операция 18/V. Под местной анестезией резецирован кусок VII ребра по подмышечной линии и выпущено много гноя из полости плевры. Перед операцией, во время и после нее больной положительно надрылся от страшного кашля, при котором много гноя выходило через рот и нос. Через 2 недели кашель стал утихать и с 14/VI прекратился. 24/VI больной выписан очень поправившимся, с плевральным свищом, выделяющим очень мало гноя. Через год больной снова поступил в больницу. Он хворает со времени операции, крайне истощен и слаб, отхаркивает при кашле много зловонного гноя. На месте бывшей резекции ребра прочный рубец. В полости плевры опять большой гнойный экссудат. Снова сделана резекция ребра, и из полости плевры вытекло около литра гноя. Через 3 недели больной умер от истощения.

Образование плеврально-легочного свища после вскрытия эмпиемы в бронх, как было в этом случае, — явление обычное, и вследствие него эмпиема превращается в хроническую, весьма трудно излечимую¹.

Вы, вероятно, обратили внимание на то, что температура у больного Д. была нормальна. Это — не особенная редкость при запущенных плевритах, даже очень тяжелых. Однажды нам пришлось оперировать 20-летнего больного по поводу гнойного плеврита 11-месячной давности. Больной был весьма слаб, истощен, пульс совсем малый, 108 в минуту, а температура даже субнормальная — 35-36°. Легкое оказалось совсем спавшимся и оттесненным к позвоночнику, жидкий зеленоватый гной ежедневно вытекал в огромном количестве; больной умер, дойдя до чрезвычайного истощения.

В главе об остеомиелите мы приводим примеры того, как при огромных межмышечных скоплениях гноя, если их не оперируют 2-3 месяца, температура становится нормальной. Множество микробов погибает при этом от фагоцитоза, и пирогенные свойства их токсинов ослабевают. При гнойном плеврите к этому присоединяется еще то обстоятельство, что всасыванию из полости плевры мешают отлагающиеся на последней слое фибрина. При хроническом плеврите мы всегда находим очень значительное утолщение плевры, нередко достигающее 2 см. Однако не только при запущенных плевритах температура может быть нормальной. Иногда и в ранней стадии плеврита, в особенности пневмококкового, температура повышается весьма незначительно. При нормальной температуре травматический гемоторакс может превратиться в пиоторакс². Поэтому нужна большая бдительность при

¹ Прорыв гноя в бронх вызывается обычно не переходом воспаления с плевры на легочную ткань, а распространением абсцесса легкого, послужившего источником плеврита, в сторону бронха. В результате устанавливается сообщение между бронхом и плевральной полостью (Ред.).

² Нормальная температура при нагноении гемоторакса — явление редкое и может наблюдаться лишь у истощенных, ослабленных или престарелых больных. В таких случаях резко ухудшается общее состояние больного и изменяется картина крови (Ред.).

ранениях груди; если кровь в полости плевры становится водянистой, а удельный вес ее ниже 1020, если она приобретает гнилой запах, то надо исследовать ее бактериологически, чтобы своевременно распознать начинающуюся эмпиему. Несмотря на большую запущенность болезни, Василий Д. быстро выздоровел после операции. Нам удавалось спасать жизнь больным и при худших условиях.

У 30-летней больной Юз. X. за 3 месяца до поступления в больницу было крупозное воспаление легкого, после которого она не поправилась и до сих пор хворает. Врачи, к которым больная обращалась, советовали ей лечиться кумысом. Общее состояние больной плачевное, она очень истощена и слаба. В левой плевральной полости гнойный экссудат до середины лопатки. Под местной анестезией резецировано IX ребро по лопаточной линии, вскрыта сильно утолщенная плевра и выпущено около 300 мл густого гноя. Уже через 10 дней больная настолько поправилась, что ее можно было выписать для амбулаторного лечения. По справке, полученной через год, больная совершенно здорова.

Однако такие благоприятные результаты не часто получаются при поздно оперированных плевритах. Обычно такие плевриты превращаются в хроническую эмпиему, трудно излечимую. Нельзя быть уверенным в благоприятном исходе и в тех случаях, когда гнойный плеврит рано распознается и своевременно оперируется, ибо это очень тяжелая болезнь, при которой возможны различные осложнения. Вот печальные примеры.

Леонид Г., 10 лет. На 10-й день болезни, начавшейся общим недомоганием, но почти без кашля, был получен при пробном проколе серозный экссудат. Через 4 дня прокол повторен и получен жидкий гной с большим количеством стрептококков. Общее состояние очень тяжелое, язык сух, пульс 128. Немедленно сделана резекция ребра, и из полости плевры выпущено очень много гноя с огромными свертками фибрина. На следующий день мальчик умер от плеврального сепсиса.

Ник. К., 10 лет. Метапневмоническая эмпиема. Очень ранняя операция, после которой в течение недели больного почти не лихорадило, но он был очень слаб; гнойный плеврит протекал хорошо, и легкое уже почти совсем расправилось, как вдруг на 7-й день после операции появилась очень высокая (до 4 Г) температура с резкими ремиссиями. Через неделю мальчик потерял сознание, начались судороги и рвота, появилось сведение затылка, и больной умер от гнойного базилярного менингита.

Прохор А., 16 лет, оперирован по поводу метапневмонической эмпиемы на 16-й день болезни. Послеоперационное течение сперва было вполне благоприятным при нормальной температуре и хорошем самочувствии. Через месяц после операции больной внезапно (ночью) почувствовал сильные дергающие боли в верхней трети правой голени с медиальной стороны. Здесь образовался пиемический абсцесс, и через 2 дня вся голень и стопа сильно отекали и распухли. Под эфирным опьянением сделан разрез, и пальцем пройдено под *m. soleus*, откуда вытекло лишь немного серозной жидкости. Операция эта осталась бесполезной, температура сильно повысилась и приняла гектический характер при повторных ознобах. Появился все усилившийся септический понос; нога еще более отекала. На 9-й день больной умер. При вскрытии найден обширный гнойный тромбоз вены *v. saphenae magna*.

Помимо таких тяжелых осложнений, причиной смерти после операции бывает обычно плохое общее состояние больного, преклонный или слишком ранний возраст его. Так, среди наших умерших были истощенные или только что перенесшие два тифа (сыпной и возвратный) старики, у которых после операции начинались повторные тяжкие приступы слабости сердца. Конечно, и тяжелые хронические заболевания, как туберкулез, диабет, болезни почек, очень сильно повышают процент летальности. Однако самой обычной причиной смерти от гнойного плеврита мы считаем позднее распознавание его, хотя это и должно показаться странным при легкости диагностики плеврита. Поразительно, как долго и упорно борется организм со смертью в таких случаях.

Мы уже предупреждали о недопустимости пренебрежения асептикой при лечении эмпиемы плевры, теперь же прибавим предостережение от наркоза при операциях. Как и при всяком септическом процессе, наркоз вреден при эмпиеме, но вдвойне нежелателен он потому, что больной дышит только здоровой половиной груди и на ней-то должен лежать при операции, поэтому дыхание у него очень затруднено. Однажды мы были вынуждены отступить от своего правила оперировать гнойный плеврит под местной анестезией, так как грудная стенка у больного была очень отечна и даже эмфизематозна, так что ребра вовсе не прощупывались. Резекция ребра была сделана очень быстро под бромэтиловым наркозом, но под конец ее наступила тяжелая синюха и коллапс, с которым, однако, быстро удалось справиться.

Только при крайней боязливости больных приходится изредка делать резекцию ребра под наркозом, но, как правило, она производится под местной анестезией вполне безболезненно. Кожу, подкожную клетчатку и мышцы анестезируют по линии разреза обильной инфильтрацией 0,5% раствором адреналин-новокаина. Самое ребро и плевру анестезируют по принципу регионарной анестезии и инъекцией того же раствора, вводимого по направлению к межреберным нервам резецируемого и лежащего выше ребра. Для этого иглу вкалывают на 3-4 мм у нижнего края ребра, впрыскивают 5 мл раствора и выжидают 5-7 минут. Отделение надкостницы, рассечение ребра и плевры проходят без всякой боли. Этого нельзя сказать о нередко практикуемой инъекции раствора под надкостницу без периневральной инъекции.

Четыре метода применяются при лечении гнойного плеврита: прокол плевры, сифонный дренаж по Бюлау, разрез грудной стенки в межреберном промежутке и вскрытие плевральной полости с резекцией ребра.

Прокол плевры, повторно производимый, может быть достаточным для излечения пневмококковых метапневмонических эмпием у детей. Его нередко применяют и при туберкулезных эмпиемах, которые неохотно оперируют более радикально, ибо нередко остаются плевральные свищи. В новейшее время некоторые хирурги пробуют лечить гнойный плеврит, предварительно удалив экссудат проколом, путем введения в полость плевры сильно дезинфицирующих растворов (жидкость Дакена, риванол 1:1000, геницианвиолет 1 : 2500) и описывают случаи полного излечения. Д-р Кашкаров из Харьковской клиники проф. Мельникова сообщает о блестящих результатах лечения гнойных плевритов проколом и вливанием 1 % раствора геницианвиолета.

Мэджор (Major) лечит свежие эмпиемы проколами и вливаниями 100 мл раствора геницианвиолета 1:500 или 1:250. Из 57 больных 45 вполне излечены без операций. Мои наблюдения над могучим действием метиленовой сини при плоскостных нагноениях дают мне основание с полным доверием отнестись к предложению Харьковской клиники и ожидать от него прекрасных результатов¹. Как метод подготовки больного к резекции ребра про-

¹ Введение в плевральную полость жидкости Дакена, геницианвиолета и метиленовой сини теперь оставлено. Вообще внутриплевральное применение антисептиков имеет малую лечебную ценность. Невысказанно лучше результаты дает введение в плевральную полость антибиотиков при непереносимом, однако, отсасывании гноя, что имеет решающее значение при применении этого метода. Отсасывание гноя само по себе оказывает лечебное действие. Кроме того, при каждом удалении гноя наступает расширение легкого, происходит срастание листков висцеральной и парietальной плевры и гнойная полость постепенно уменьшается. Закрытому лечению с помощью периодических аспирации гноя подлежат туберкулезные, пневмококковые и стафилококковые плевриты (последние при нетяжелом течении заболевания) (Ред.).

кол с выпусканьем экссудата в несколько приемов имеет очень большое значение при больших экссудатах и плохом общем состоянии больного. Смещенное сердце при этом возвращается в нормальное положение, исчезает тяжелая одышка и значительно улучшается самочувствие больного. Для прокола нет необходимости в аспирационных аппаратах Потена или Дьелафуа, которые прежде были в большом ходу. Очень удобно и безопасно можно выпустить экссудат простым троакарном небольшой толщины или толстой иглой, на конец которых надевают длинную резиновую трубочку и опускают ее в сосуд с антисептическим раствором, стоящий на полу. Такое сифонное приспособление исключает возможность аспирации воздуха в полость плевры, которую необходимо предотвратить при всяком проколе.

Постоянный сифонный дренаж Бюлау прекрасен по идее и во многих случаях может оказаться незаменимым методом лечения. Он состоит в том, что в межреберный промежуток вкалывают самый толстый троакар и, удалив стилет, через просвет его продвигают резиновую трубку, точно соответствующую диаметру троакара, который после этого осторожно извлекают. Резиновую трубку прикрепляют к грудной стенке швом или липким пластырем и соединяют ее со второй, длинной, трубкой, конец которой опускают в низко стоящий сосуд с антисептическим раствором¹. В первое время гной вытекает непрерывной струей, а потом, когда большая часть его будет удалена, он вытекает только при кашле, при натуживании с закрытым носом и ртом или надувании резиновой подушки. Недостаток этого способа состоит в том, что дренажная трубка по необходимости имеет малый диаметр и легко закупоривается сгустками гноя и свертками фибрина; поэтому дренаж Бюлау считается пригодным только при серозно-гнойном экссудате и при жидком гное. Однако Германсдорфер (Hermannsdorfer) предложил остроумный способ для исправления этого недостатка. Когда дренаж закупоривается, через него впрыскивают большим шприцем в полость плевры расплавляющий фибрин раствор (Pepsini 20,0; Ac. hydrochlorici, Ac. carbolic! aa. 2,0; Aq. destill ad 400,0) в количестве 150–200 мл и, закрыв дренаж, оставляют его в полости плевры часов на 6. После этого зажим снимают, и экссудат опять вытекает беспрепятственно.

В 1919 г. нам пришлось оперировать 13-летнего мальчика. Ал. Г., 5 недель тому назад заболевшего крупозным воспалением правого легкого. Пневмония благополучно разрешилась, но через 2½ недели началось воспаление левого легкого. Слева большой гнойный экссудат, справа — умеренный серозный. Общее состояние больного весьма тяжелое: одышка, цианоз, одутловатость лица, пульс малый, 140 в минуту. Границы сердца не определяются, тоны очень глухи и выслушиваются в правой половине груди. В таком тяжелом состоянии делать больному резекцию ребра было опасно уже потому, что волнение, неизбежно связанное с большой операцией, могло бы оказаться для него роковым. Поэтому мы ввели дренаж Бюлау в седьмом левом межреберном промежутке, и через него вытекло более литра гноя. Состояние

¹ Провести резиновую трубку в плевральную полость можно и без применения троакара. С этой целью следует анестезировать 0,25% раствором новокаина все ткани межреберья, сделать разрез кожи длиной 1¼–2 см, проколоть скальпелем подкожную клетчатку и, зажав конец резиновой трубки инструментом Пеана, провести ее буравящими движениями через мышцы межреберья в париетальную плевру. Введение трубки может оказаться невозможным у больных с запущенными эмпиемами вследствие резкого сужения межреберных промежутков. В таких случаях можно сделать резекцию ребра и после введения трубки сузить по бокам от нее края раны.

Чтобы исключить засасывание жидкости из сосуда в плевральную полость, конец трубки, опущенный в жидкость, следует снабдить клапаном (обычно привязывают палец от резиновой перчатки. **Прорезиненный** ² верхушке) (Ред.).

больного немедленно улучшилось настолько, что уже на четвертый день можно было без всяких опасений резецировать ребро. Мальчик выписан вполне здоровым через 50 дней.

Незаменим дренаж Бюлау при двустороннем гнойном плеврите, ибо состояние таких больных обычно бывает чрезвычайно тяжелым. Да и, помимо этого, трудно решиться вообще на одновременное вскрытие обеих плевральных полостей разрезом, потому что при оплошности в последовательном лечении может возникнуть смертельный двусторонний пневмоторакс.

Нам дважды пришлось иметь дело с двусторонней эмпиемой.

Девочка 9 лет была доставлена почти умирающей, хотя воспаление обоих легких началось лишь 8 дней назад. В обеих плевральных полостях большой гнойный экссудат. Дыхание очень часто, поверхностно, сильный цианоз; пульс не сосчитывается; на расстоянии слышно клокотание в груди. С обеих сторон введен дренаж Бюлау, после чего в большом количестве вытекал гной. Дыхание замедлилось, самочувствие улучшилось, но через день девочка умерла от отека легких.

В другом случае мы сделали плевротомию с резекцией ребра трехлетнему ребенку с очень запущенной (114 месяца) правосторонней полной эмпиемой. Операция была сделана под местной анестезией, и ребенок ее не заметил, сидя на столе и кушая конфету. Сперва дело шло хорошо, но через 20 дней обнаружен гнойный плеврит на другой стороне. Сделан дренаж Бюлау, сразу же вытекло 400 мл гноя, и в дальнейшем сифон действовал хорошо, но ребенок был уже очень слаб и через 2 дня умер.¹

Двусторонняя эмпиема особенно часто наблюдается у маленьких детей при пневмококковой инфекции. Летальность при ней составляет 40%.

Усовершенствование способа Бюлау предложил Кокеле (Coquelet). Он пользуется более толстым троакаром, в 1 см диаметром, который вводит через маленький разрез до плевры. Введенную через него дренажную трубку укрепляют при помощи разрезанной накрест резиновой трубочки, которую приклеивают к коже груди. К постоянному отсасыванию сифоном прибавляется постоянное капельное промывание полости плевры раствором Дакена, в первые дни разбавленным на 3/4, потом на 1/2 и наконец цельным. Промывания производят через тот же дренаж, с которым посредством стеклянного тройника соединяются две трубки: одна, отсасывающая гной, опускается в низко стоящий сосуд с антисептической жидкостью, а другая, соединенная с сосудом, наполненным жидкостью Дакена, снабжена зажимом для регуляции истечения капель. Жидкость должна иметь температуру тела. Очень важно следить за тем, чтобы количество вводимой жидкости не превышало количества вытекающей (приблизительно 100 мл в час). Еще лучше для промывания ввести (таким же способом) второй, тонкий, дренаж выше первого. Промывание может быть не постоянным, а повторяемым через 3 часа по 100 мл. Кокеле придает ему очень большое значение, так как оно не только действует антисептически, но и растворяет фибриновые сгустки. Промывания продолжают, пока не станет вытекать вполне чистая жидкость, содержащая лишь немного фибрина и бактериологически стерильная². Тогда дренаж обрезают недалеко от раны, надевают на него резиновый кондомный напалечник, разрезанный на конце, и опускают в плоскую склянку, привя-

¹ В приведенных наблюдениях не было сделано бактериологическое исследование гноя. Такое исследование существенно дополняет клинические данные и дает возможность уточнить диагноз туберкулезной эмпиемы, что едва ли можно полностью исключить у последнего больного (Ped.).

² Промывания плевральной полости антисептиками небезопасны вследствие возможности воздушной эмболии. Описаны случаи слепоты, тяжелых мозговых расстройств и внезапной смерти вследствие отрыва струей жидкости тромбов и присасывания в сосуды воздуха (Ped.).

занную к груди больного. Очень важно, чтобы больной очень рано начал ходить и с самого начала лечения усердно занимался дыхательной гимнастикой. Дренаж остается 20-40 дней, а при наличии бронхо-плеврального свища — 60-70 дней. Если температура не падает, то причиной этого может быть инфекция грудной стенки, осумкованная в другом месте эмпиема, перикардит, эмпиема на другой стороне, легочные процессы. Если остается резидуальная полость, то резекция ребра будет сделана, когда больной поправится.

Большое преимущество способа Кокеле состоит в том, что его можно применить и при синпневмонической эмпиеме, когда резекция ребра недопустима. Свищей и перехода эмпиемы в хроническую при этом способе не бывает. Из 44 больных Кокеле умерло 6 (13,6%), а если исключить случаи с тяжелым поражением легких, то остается только 3 умерших.

Делать простой разрез плевры в межреберном промежутке мы не находим никаких оснований, ибо если по состоянию сил больного можно сделать эту операцию, то можно сделать и резекцию ребра, а последняя операция неизмеримо лучше в том отношении, что сток гноя лучше обеспечивается и дренажная трубка не сдавливается между соседними ребрами.

Вскрытие полости плевры с резекцией ребра — это нормальный способ лечения гнойных плевритов. Разрез делают не в межреберном промежутке, а над ребром, резецируют кусочек его длиной около 5 см и полость плевры вскрывают через заднюю надкостницу ребра. Отверстие в плевре ограничивается двумя межреберными промежутками, а не ребрами, как при простой плевротомии, и потому дренажная трубка не сдавливается и может быть толстой. Какое же ребро резецировать и на каком месте? Цель операции — дать сток гною, поэтому отверстие в плевре должно быть сделано на самом отлогом месте. При лежании больного на спине таким местом является *sinus phrenicocostalis* в задней его части, и потому следует резецировать IX ребро непосредственно кнаружи от края длинных спинных мышц (т. е. на 4 пальца кнаружи от остистых отростков). Резецировать еще ниже не следует, так как на уровне X ребра дренажная трубка будет сдавливаться между диафрагмой и грудной стенкой. При ограниченных гнойных плевритах место резекции зависит от положения экссудата, которое тщательно определяется перкуссией, рентгеновским просвечиванием и пробным проколом. Подлежащее резекции ребро анестезируется, и над серединой его проводят разрез сразу до кости. Разрез не должен быть излишне длинным, так как рана неизбежно инфицируется гноем и потому не зашивается. Если хирург имеет привычку разрезать глубокие ткани на таком же протяжении, как кожу, то рана не будет воронкообразной, и для резекции 5 см ребра достаточен кожный разрез в 6 см. Надкостницу разрезают вдоль середины ребра и отделяют ее распатором до верхнего и нижнего края ребра: затем следует отделение надкостницы от краев, к которым она прикреплена более прочно, так как здесь в нее вплетаются сухожильные окончания межреберных мышечных пучков. Правильно и легко отделяется надкостница от краев ребра только в том случае, если распатором действуют правильно: по верхнему краю сзади наперед, а по нижнему — спереди назад. Такого движения распатора требует направление мышечных пучков *m. intercostalis externi*, которые идут наискось от верхнего ребра к нижнему, сверху и сзади вниз и вперед; поэтому с верхним краем ребра они образуют острый угол, открытый кзади, а с ниж-

ним — острый угол, открытый кпереди. Распатор действует хорошо только в том случае, если направляется в этот острый угол. Правильное и тщательное отделение надкостницы от задней его поверхности в значительной мере гарантирует от разрыва плевры распатором. После отделения надкостницы ребро надо резецировать (на протяжении 5 см) точно на границе отслоенной надкостницы, чтобы не осталось обнаженных от надкостницы концов ребра. Это важно, потому что иначе легко возникает некроз концов ребра, очень затягивающий выздоровление. Прежде чем вскрывать плевру разрезом, необходимо еще раз сделать через нее пробный прокол, чтобы убедиться, что резекция не сделана над здоровой частью плевры, если плеврит ограниченный. Реальность такого опасения покажет следующий случай.

У Сергея Ч., заболевшего гнойным плевритом, был выпячен правый бок и определялась сплошная тупость сзади до лопаточной ости, а сбоку до V ребра. При пробном проколе под углом лопатки получен гной. Резецирован кусок V ребра между лопаточной и задней подмышечной линией. Вскрытая полость плевры оказалась здоровой, и исследование пальцем показало, что непосредственно сзади места резекции имеются прочные плевральные сращения. Разрез в плевре затампонирован, резекция ребра продолжена кзади, вскрыт задний отдел плевры, содержащей серозно-гнойный экссудат с большой примесью свертков фибрина. За этот технический промах больной поплатился вторичной инфекцией переднего, здорового отдела плевры, но, к счастью, выздоровел.

Во избежание таких ошибок пробный прокол всегда следует делать перед самым началом операции, чтобы убедиться, что место резекции выбрано правильно, а также и перед разрезом плевры.

Никогда не следует вскрывать плевру сразу большим разрезом, так как при этом гной внезапно вырывается сильной струей, все заливая и всюду разбрызгиваясь, ибо больной начинает судорожно кашлять; еще важнее то, что у больного может наступить глубокий обморок. Гной следует выпускать троакаром в подставленный стерильный тазик и уже после этого сделать разрез плевры такой величины, чтобы можно было ввести палец, которым ощупывают полость плевры, чтобы убедиться в отсутствии сращений, за которыми могут быть осумкованные скопления гноя. Сгустки фибрина следует удалить пальцем, корнцангом или мокрым тампоном на длинной держалке. Дренажную трубку вводят самую толстую и притом двойную, ибо она иногда закупоривается фибрином. Если резекция произведена в нижнем отделе полости плевры, то трубка должна быть короткой, чтобы она только проникала в полость; но если резецируют V или VI ребро по подмышечной линии, то трубку надо взять длиннее, чтобы она достигала дна *sinus phrenicocostalis*, и вырезать в ней боковые отверстия. На уровне кожи трубку прокалывают иглой с толстой, длинной нитью, которую обводят вокруг груди и завязывают¹. Это самый лучший способ фиксации дренажа, укрепление же его безопасной булавкой весьма ненадежно, и дренаж вместе с булавкой легко может оказаться в полости плевры.

Рану зашивать до дренажной трубки не следует, так как она неизбежно инфицируется, и швы могут послужить причиной флегмоны. Совершенно достаточно тщательной тампонады раны йодоформной марлей. Кожу вокруг раны смазывают толстым слоем цинковой пасты во избежание мацерации гноем и накладывают скомканную марлю и много слоев лигнина; все это

¹ Наилучший способ фиксации дренажной трубки — подвязать ее к одному-двум кожным швам в месте введения (Ред. Н. В.).

покрывают большим куском компрессной клеенки, края которой прикрепляют к коже цинковой пастой. Вся грудь, плечи и живот должны быть забинтованы. Сейчас мы объясним цель такой повязки, а теперь прибавим, что для наложения ее никогда не следует сажать больного. Операция, в особенности если при ней сразу разрезается плевра и быстро выпускается гной, вызывает большое потрясение ослабленного тяжелой болезнью организма, и потому необходимо самое бережное обращение с больным: если посадить изнемогающего больного, легко может наступить обморок. В постель больного укладывают горизонтально, с небольшой подушкой под головой и дают чашку горячего кофе. Когда больной отдохнет после операции, его кладут на большой бок, и в таком положении он должен лежать большую часть суток, ибо при этом хорошо стекает гной и облегчается дыхание здоровой половины груди.

Три главные задачи стоят перед врачом в послеоперационный период: 1) забота о полном и беспрепятственном истечении гноя, 2) содействие расправлению легкого и 3) укрепляющее лечение больного. Нередко выздоровлению мешает задержка гноя, что обнаруживается повышением температуры и ухудшением самочувствия больного вследствие интоксикации. Причиной этого бывает застой гноя в *sinus phrenicocostalis* или позади фибриновых свертков, закупорка дренажной трубки или неправильное положение больного на здоровом боку. Чтобы гной не застаивался в нижних частях плевральной полости, его надо выливать оттуда два раза в день; для этого больного кладут поперек кровати и, выдвинув верхнюю часть туловища за край ее, наклоняют ее к полу на несколько минут. Если такой прием недостаточен для устранения задержек гноя, то надо сделать вторую плевротомию, на 1-2 ребра ниже, там, где зондом определяется дно полости¹.

В редких случаях, когда экссудат гнилостный, приходится делать промывания плевральной полости. При обыкновенных плевритах их не следует применять, потому что они могут вызывать тяжелые плевральные рефлексy, эпилептиформные судороги, даже сyмпоре. Ни в коем случае их не следует делать при малейшем подозрении на существование плевро-бронхиального свища, так как при этом инфекционная жидкость может быть занесена в здоровое легкое и вызвать воспаление его. При гнилостных и ихорозных плевритах многие хирурги считают, однако, промывание необходимым. Его следует производить очень осторожно, под небольшим давлением и применять лишь слабые антисептические растворы (3% борный, 1% салициловый) или просто физиологический раствор, которые должны быть согреты до температуры тела. Вместо промываний лучше делать вдувания кислорода.

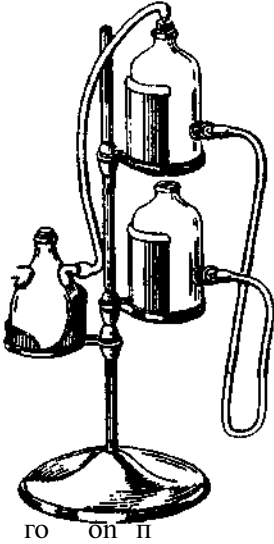
При всяком гнойном плеврите на поверхности спавшегося легкого отлагаются слои фибрина, с течением времени все утолщающиеся и, наконец, прорастающие соединительной тканью. Тогда легкое, окруженное настоящим соединительнотканнyм панцирем, теряет способность расправляться и, в конце концов, настолько сжимается и оттесняется к позвоночнику, что полость плевры кажется почти опустевшей. Вследствие этого нагноение в плевре не может прекратиться, так как всякая гнойная полость закрывается путем спадения и сближения до полного соприкосновения ее стенок, стенки же плевральной полости на большей части ее протяжения образованы реб-

¹ Клинический опыт показывает, что так называемое выливание гноя при эмпиеме плевры обычно не достигает цели. Если при резекции ребра и плевротомии выясняется, что разрез сделан выше дна гнойной полости, то необходимо резецировать еще ребро, чтобы добиться проведения дренажа к дну полости с целью полного оттока гноя (*Ред.*).

рами и позвоночником и неспособны к спадению. Поэтому в опустевшей, вследствие спадения легкого, плевральной полости отделение гной продолжается без конца и неизбежно сводит больного в могилу, если на помощь ему не придет одна из тех тяжелых операций, о которых предстоит речь впереди.

Понятно теперь, какую огромную важность имеет все то, чем можно предупредить утрату легким способности к расправлению. Первой и важнейшей заботой нашей в этом направлении должна быть достаточно ранняя операция гнойного плеврита, ибо чем дольше гной не имеет выхода из полости плевры, тем больше на поверхности легкого отлагается фибринозных наслоений, мешающих его расправлению.

Напротив, при своевременной операции легкое почти всегда быстро расправляется, и гнойный плеврит ликвидируется в несколько недель. По той же причине чрезвычайно опасны послеоперационные задержки гноя и весьма важны те меры к устранению их, о которых мы говорили выше. В послеоперационный период мы можем в значительной мере способствовать расправлению легкого, если примем энергичные меры к устранению пневмоторакса. Поэтому большим прогрессом в лечении гнойного плеврита считается способ Пертес Гартерта, имеющий целью восстановить в полости плевры отрицательное давление. Это достигается постоянным отсасыванием гноя из плевральной полости в сосуд с разреженным воздухом. Рис. 89 показывает, как просто можно этого достигнуть при помощи трех сосудов, из которых два, поочередно переставляемые то вверх, то вниз, служат для отсасывания воздуха из третьего, меньшего, в который проведена дренажная трубка из полости



го оп п

Рис. 89. Присасывающий аппарат для последовательного лечения эмпиемы плевры.

п л е в р ^ы - Применение этого простого прибора мы настоятельно рекомендуем после всякой операции гнойного плеврита¹. Можно, однако, достигнуть недурных результатов еще более простым, сифонным приспособлением, о котором мы упоминали при описании способа Бюлау.

Для этого плевральный дренаж надо соединить с длинной трубкой, конец которой опускается в стоящий на полу сосуд с антисептическим раствором². К действию такого сифонного приспособления надо прибавить активное раздувание легкого при форсированных выдыханиях: это проще всего достигается повторяемым несколько раз в день надуванием резиновой подушки. Хирурги, не применяющие аспирационного способа при лечении эмпиемы, указывают на то, что вышеописанная большая повязка, пропитанная гноем, уже сама по себе препятствует поступлению воздуха в полость плевры при выдыханиях. Это, конечно, верно, но тем не менее преимущества аспирационного способа очень велики. Летальность при нем 10% на 1026 случаев, а при открытом лечении 26,6% на 2210 случаев. Переход в хроническую эмпиему также гораздо реже бывает при закрытых способах.

Если предполагается аспирационное последовательное лечение, то техника плевротомии с резекцией ребра, описанная выше, должна быть несколь-

¹ Применение аппарата Пертес Гартерта удобно при герметично плевральной полости. В настоящее время лучше применять специальные электроотсосы с регулирующими программами (Ред. Н. В.).

² Уже говорилось о необходимости клапана (Ред.).

ко изменена. Плевру нельзя широко вскрывать, нельзя допускать поступления воздуха в ее полость, и потому в маленький разрез плевры быстро вводят дренажную трубку, конец которой опускают в сосуд с антисептической жидкостью¹. С обеих сторон дренажной трубки вводят марлевые выпускники и вплоть до них рану зашивают. Однако и это далеко не обеспечивает герметичности дренажа и потому предложено много различных приемов и приспособлений для этой цели. Наиболее надежен из них способ Микулича (рис. 90). В центре

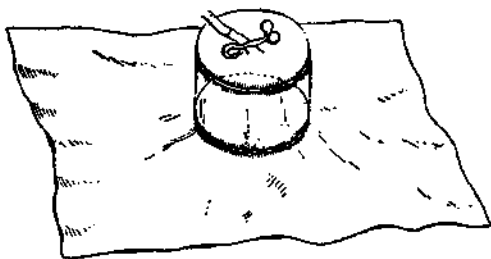


Рис. 90. Герметичный дренаж Микулича.

широкой пластинки из тонкой резины вырезают круглое отверстие и в него туго ввязывают низкий стеклянный цилиндр, наружное отверстие которого обвязывают более плотной резиновой пластинкой с пропущенной через нее дренажной трубкой. Нижнюю резиновую пластинку приклеивают к коже или просто прибинтовывают к густо намазанной вазелином коже груди. Более совершенное видоизменение этого способа представляет аппарат Нордмана, в котором стеклянный цилиндр заменен небольшой шаровидной банкой, имеющей три отверстия с надетыми на них резиновыми трубками. Одна из этих трубок отводит гной в плоскую склянку, привязанную у пояса больного, другая соединена с насосом для аспирации, похожим на велосипедный, а третья, с небольшим манометром, укреплена к плечу больного. Только этот аппарат и упомянутый выше аппарат Пертеса дают возможность применять сильное отсасывание (до 100-130 мм ртутного столба), необходимое при хронической эмпиеме. При острой эмпиеме отрицательное давление не должно превышать 50-80 мм. Больной не должен чувствовать боли².

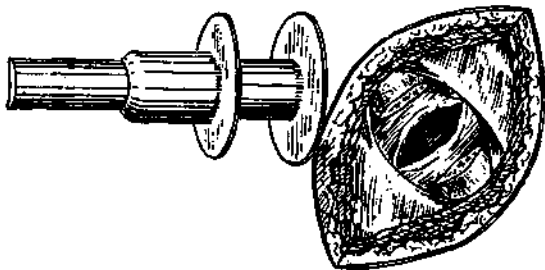


Рис. 91. Дренирование по Костантини.

Хорош также способ Костантини (Costantini). Разрез производят не вдоль ребра, как обычно, а вертикальный, в 8-10 см. При таком направлении разреза меньше возможность застоя в ране септической жидкости. Ребро резецируют на протяжении только 2 см. Плевру вскрывают тоже верти-

¹ Как показал опыт последних лет, поступление воздуха в плевральную полость во время плевротомии не оказывает никакого вреда, поэтому операцию можно выполнить спокойно, не считая поступления некоторого количества воздуха осложнением. Лишь в послеоперационном периоде необходим герметизм плевральной полости, если применяется закрытый метод лечения (Ред.).

² Можно обойтись меньшим разрежением в отсасывающей системе. У больных с острой эмпиемой плевры достаточно разрежения в 10-15 см водяного столба.

Кроме системы Субботина-Пертеса, отсасывание гноя можно с большим удобством проводить водоструйным насосом. Силу отсасывания удобно контролировать водяным манометром, представляющим собой U-образную стеклянную трубку, заполненную подкрашенной водой. Манометр соединяется резиновой трубкой с отсасывающей системой. Пользуясь показаниями манометра, можно постоянно поддерживать отрицательное давление в плевральной полости (Ред.).

кально и в полость ее вводят резиновый дренаж Дельбе и Жирода (Delbet u Girode) (рис. 91).

Способ введения дренажа показан на рис. 92, а и б. Наружный передвигающийся диск вводят вплотную до ребра и над ним зашивают мышцы и кожу с дренажом из пучка кетгутовых нитей. Дренаж остается, пока экссудат не станет светлым и стерильным (12-20 дней). Конец дренажа опускают в сосуд с антисептической жидкостью.

К закрытым способам лечения эмпиемы относится также простой способ Грегуара (Gregoire). Прямой разрез в 9-12 см проводят на уровне XI ребра. Все мягкие ткани верхней губы разреза отпрепаровывают до уровня IX межреберья. В этом межреберье вскрывают плевру и глубоко в ее полость вво-

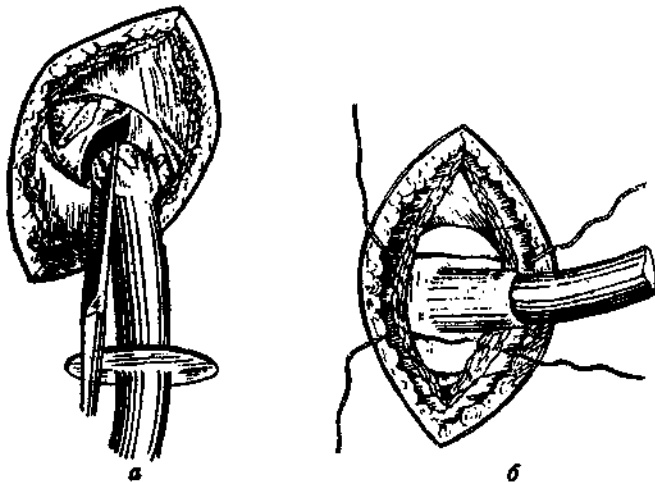


Рис. 92. Введение дренажа (а) и зашивание раны над введенным дренажом (б).

дят вместо дренажной трубки резиновую пластинку, которую пришивают двумя швами к мышцам. Гной выходит при выдохе, приподнимая кожно-мышечный лоскут, а при вдохе этот лоскут закрывает отверстие. Уже на следующий день слышно везикулярное дыхание до самого основания легкого. Средняя продолжительность дренажа — 35 дней. Летальность на 21 случай составила у Грегуара 12%, причем не было ни одной хронической эмпиемы.

Подробный механизм разворачивания спавшегося легкого при гнойном плеврите не изучен, но роль фибрина при этом процессе, несомненно, очень важна. Весьма необходимый рентгеновский контроль в послеоперационном периоде показал нам, что легкое разворачивается по двум типам. Чаще всего разворачивание начинается с верхней доли легкого и постепенно распространяется на среднюю и нижнюю, так что под конец остается только треугольная полость вблизи *sinus phrenicocostalis*, тоже быстро исчезающая (рис. 93, а). В других случаях мы наблюдали постепенное движение всей наружной поверхности легкого к грудной стенке с постепенным уменьшением вертикальной щелевидной полости между ними; при этом полость в значительной мере уменьшалась толстыми наслоениями фибрина на грудной стенке навстречу легкому (рис. 93, б). Эти пристенные шварты быстро рассасывались после соприкосновения с ними поверхности легкого. Таким обра-

зом, мы имеем основание считать роль фибрина в динамике расправления легкого весьма важной и благодетельной, а стремление при операции удалять фибринозные сгустки — вредным. Что сгустки эти несколько не вредны, подтверждается и благоприятным течением пневмококковых плевритов, при которых они особенно обильны. Однако Голяев при вскрытии умершего от эмпиемы нашел в полости плевры 16 фибринозных свободно лежавших тел, свалаявшихся и отшлифовавшихся. Это могло случиться, конечно, только при длительном существовании эмпиемы, когда роль фибрина, несомненно, становится уже вредной, так как толстые шварты сковывают, точно панцирем, спавшееся легкое и мешают его расправлению. Поэтому при гнойном плеврите важен своевременный диагноз и возможно ранняя операция. Одна-

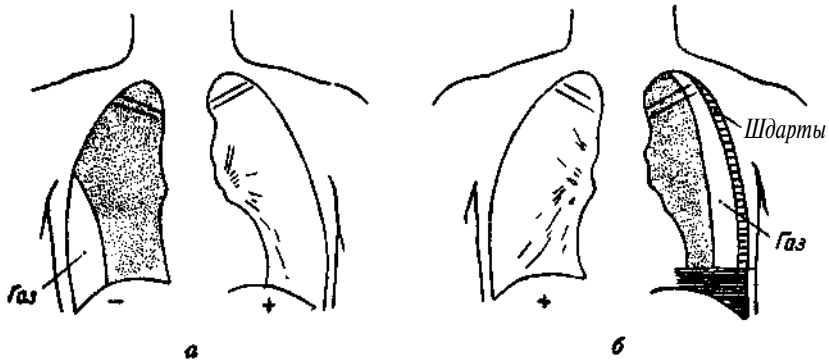


Рис. 93. Две формы разворачивания легкого при гнойном плеврите.

ко необходимо сделать очень важную оговорку: в тех случаях, когда эмпиема развивается очень рано, при незаконченном еще воспалении легкого (синпневмоническая эмпиема), очень опасно спешить с операцией. Во время эпидемии гриппа в 1918 г. после ранней операции при эмпиеме летальность достигала 70%, и это зависело от того, что большинство больных с эмпиемами оперировалось при незаконченной гриппозной пневмонии. Опасность слишком ранней операции связана с тем, что не успевшее еще оплотнеть от воспаления средостение легко смещается и колеблется, и это вызывает перегибы и сдавление полых вен и легочной артерии. В таких случаях операцию можно делать только на второй или третьей неделе от начала заболевания легкого. Во время выжидания делают проколы, при которых некоторые хирурги вливают в полость плевры электрагол, метиленовую синь, оптохин, а у нас — бактерицид Збарского. Летальность при эмпиеме, если операция применялась в первую неделю после начала пневмонии, составляла 50%, а при операции между 5-й и 8-й неделей — всего 10%. Однако так долго выжидать опасно, ибо болезнь грозит перейти в хроническую форму¹.

¹ При парапневмонических эмпиемах плевры, когда еще продолжается воспаление легкого, постепенное опорожнение плевральной полости от гноя обязательно, так как скопление плеврального выпота ухудшает дыхательную функцию, ведет к нарушению гемодинамики и представляет большую угрозу для больного.

Отсасывание гноя, введение антибиотиков в плевральную полость, кислородная терапия и применение сердечных средств необходимы таким больным.

При быстром нарастании плеврального выпота приходится устанавливать подводный дренаж или отсасывающую систему. Широкое вскрытие плевральной полости опасно, на что справедливо указывает В. Ф. Войно-Ясенецкий (Ред.).

В послеоперационном периоде часты более или менее значительные повышения температуры с ухудшением самочувствия больных и их общего состояния. Это зависит обыкновенно от задержки гноя вследствие закупорки дренажной трубки фибрином или выдвигания ее из раны. Если промытая и вновь прокипяченная трубка не входит свободно в полость плевры, то больного надо оглушить эфиром (эфирное опьянение) и обследовать рану пальцем. Часто при этом находят значительное сужение раны и требуется расширить ее корнцангом или пальцем, после чего вытекает много гноя и становится возможным введение дренажной трубки. Не раз нам приходилось на-

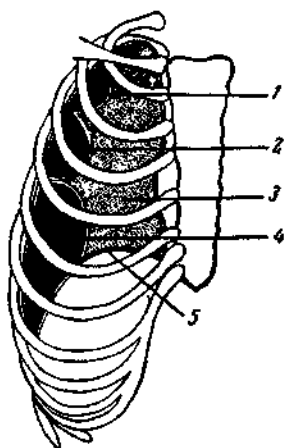


Рис. 94. Гнойный разграниченный спайками плеврит (по Лежару).

1,2,4 — осумкованные гнойные полости; 3 — легкое; 5 — диафрагма.

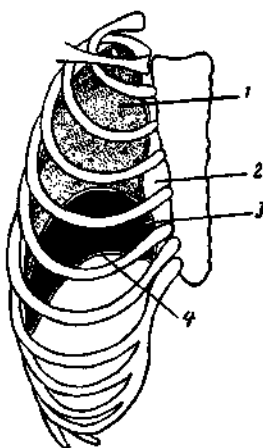


Рис. 95. Гнойный плеврит над диафрагмой (по Лежару).

1 — легкое; 2 — средостение; 3 — внутриплевральный гнойник над диафрагмой; 4 — диафрагма,

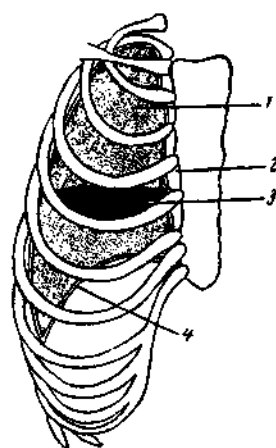


Рис. 96. Гнойный межлевой плеврит (по Лежару).

1 — легкое; 2 — средостение; 3 — межлевой гнойник; 4 — диафрагма.

блюдовать внезапное появление большого серозного экссудата у больных, которые, казалось, уже совсем поправились от эмпиемы. Эти экссудаты быстро исчезали после опорожнения их проколом.

Всякий гнойный плеврит надо рассматривать как тяжелую инфекционную болезнь, и потому больной очень нуждается в общем укрепляющем лечении. На первом плане должна стоять забота о дыхании и кровообращении. В первые дни после операции важно наблюдать за тем, чтобы больной лежал в положении, обеспечивающем свободные дыхательные движения здоровой половины груди. В дальнейшем больного следует по возможности дольше держать на свежем воздухе, в кресле или постели. Весьма важно приучить его с самого начала много раз в день делать глубокие вдохи и выдохи. Каждому больному гнойным плевритом должна быть дана резиновая подушка или подкладной круг, которые он надувает несколько раз в день. Против всякого бронхита, даже незначительного, немедленно должны быть приняты соответствующие меры. Сердце, отравляемое токсинами и ослабляемое лихорадкой, в особенности у пожилых людей, также должно быть предметом постоянного внимания со стороны врача. Необходимо также помнить, что иногда эмпиема плевры осложняется серозным или даже гнойным перикардитом. При долго длящемся гнойном плеврите неизбежно общее

истощение организма, доходящее нередко до крайних степеней, и потому с самого начала необходимо усиленно питать больных и подкреплять их вином и коньяком.

Выше мы не раз упоминали о различных формах ограниченного гнойного плеврита; они встречаются довольно часто; диагностика и терапия их нередко представляют различные затруднения, и потому мы считаем полезным привести несколько примеров из нашей практики. Схемы (рис. 94-96), заимствованные из книги Лежара «Chirurgie d'urgence», хорошо иллюстрируют различные формы ограниченных плевритов. В начале главы, говоря об этиологии гнойного плеврита, мы описали интересный случай диафрагмального плеврита, возникшего метастатическим путем из нагноившегося гемороидального узла. Распознать такое скопление гноя над диафрагмой весьма нелегко, и нередко его принимают за субдиафрагмальный абсцесс. Однако этиология последнего весьма характерна, и внимательный опрос больного почти всегда укажет на предшествовавшее заболевание червеобразного отростка, желудка, желчных путей или селезенки. В редких случаях наблюдалось осложнение субдиафрагмального абсцесса супрадиафрагмальным гнойным плевритом, возникавшим вследствие прободения гноем диафрагмы или путем заражения плевры по лимфатическим путям. Диафрагмальный плеврит следует оперировать сзади путем резекции IX ребра; вскрывать полость плевры надо очень осторожно, чтобы не поранить диафрагму; путеводителем к гнойнику служит диафрагма, по поверхности которой надо осторожно подвигаться вверх, к сращениям, соединяющим ее с краем легкого, и, разделив их, дать выход гною.

При междолевом плеврите мне довелось оперировать три раза. Диагноз его труден, и часто нет полной уверенности в точности его. Довольно тонкий слой гноя между верхней и средней, гесп. средней и нижней, долями дает при перкуссии лишь очень неясное притупление на небольшом пространстве. При рентгеновском исследовании, если лучи имеют переднезаднее направление, получается лишь легкое и неясное затенение части легочного поля, так как лучи проходят через тонкий слой жидкости. Типичная для междолевого плеврита лентообразная или треугольная тень, идущая снаружи и сверху вниз и внутрь, может быть получена только при косом направлении лучей, соответствующем направлению интерлобарной щели, т. е. сзади и сверху вниз и кнутри; при этом лучи проходят по ребру экссудата и получается гораздо более густая тень. Если имеется воспалительная инфильтрация легочной ткани вблизи интерлобарной щели, то на рентгенограмме получается картина, не отличимая от абсцесса легкого. Некоторые авторы считают, что так называемые междолевые эмпиемы на самом деле в огромном большинстве случаев являются абсцессами легких.

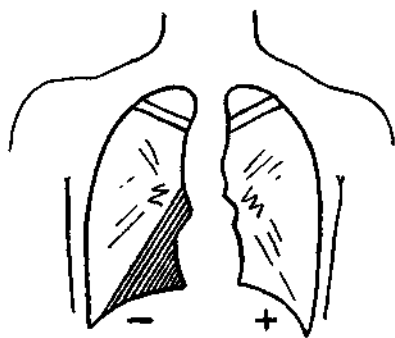


Рис. 97. Треугольная тень при медиастинальном плеврите.

Вскрывают междолевую эмпиему путем резекции IV и V ребра по подмышечной линии. Часто листки плевры бывают сращены, и тогда опорожне-

ние гноя не представляет трудностей. Если сращения нет, то приходится поступать, как при абсцессе легкого: широко отслаивать реберную плевру и производить внеплевральную тампонаду йодоформной марлей. Через 8-10 дней, когда образуются плевральные сращения, вскрывают междолевой абсцесс, всего лучше электрическим ножом. С операцией не следует спешить, так как междолевые эмпиемы не особенно редко самопроизвольно излечиваются путем вскрытия в бронхи.

Медиастинальный гнойный плеврит, редко диагностируемый, наблюдали при гриппе, пневмонии, абсцессе и гангрене легкого, при перикардите, распаде опухоли пищевода, при туберкулезе легких и бронхиальных желез. Он начинается бурно, при высокой температуре, цианозе и одышке, судорожном кашле, осиплости голоса (Делафуа). Диагноз вряд ли возможен без рентгеновского исследования, при котором видна типичная треугольная тень от правой границы сердца к диафрагме (рис. 97). Нередко медиастинальный плеврит комбинируется с междолевым, и тогда при рентгенологическом исследовании получается треугольная тень от правой границы сердца кнаружи. Пробный прокол опасен ввиду близости сердца и редко дает положительный результат. Для вскрытия медиастинальной эмпиемы есть два пути: спереди путем резекции IV или V ребра с хрящом или сзади — вертикальный разрез между лопаткой и позвоночником, резекция III, IV и V ребер от самых поперечных отростков позвонков на 4-5 см кнаружи. Если абсцесс расположен низко, то резецируют VII, VIII, IX ребра.

Гораздо важнее часто встречающиеся скопления гноя в плевральной полости, ограниченные сращениями. Патологоанатомам известно, как часто бывают у людей плевральные сращения и как многообразно разграничивают они полость плевры. При таких сращениях могут образоваться самые разнообразные и при том множественные плевральные гнойники.

Вот два примера.

1. Леонид Х., 24 лет, красноармеец, поступил в Ташкентскую городскую больницу 25/1 1920 г. Три месяца назад внезапно почувствовал сильную боль в спине с правой стороны. Боли продолжались несколько дней, затем началась лихорадка ремиттирующего типа. Лечивший врач предположил плеврит, но пробного прокола не делал. Через 2 месяца, когда больной уже сильно ослабел, у него в одну ночь образовалась большая опухоль на спине справа, непосредственно выше поясницы. Врач сделал пробный прокол, получил гной и в течение 3 недель многократно удалял его шприцем (!). Больной получал лишь временное облегчение, но опухоль все увеличивалась, и наконец он был отправлен врачом в Ташкент для операции. Большой — рослый и довольно крепкий мужчина, но уже значительно ослаблен болезнью; бросается в глаза землисто-бледная окраска кожи. Температура утром 36°, вечером 39,9°. На задней грудной стенке справа — выпячивание округлой формы, начинающееся немного ниже угла лопатки и несколько заходящее в поясничную область. Опухоль эта болезненна при ощупывании, обнаруживает неясную флюктуацию: перкуторный звук над ней тупой, дыхательного шума не слышно. В других местах легких встречаются хрипы. В моче следы белка.

Операция 27/1. Разрез вдоль X ребра. Под широкой спинной мышцей найдено обширное скопление серозного гноя, но при тщательных поисках не удалось нигде найти сообщения этого гнойника с полостью плевры. Резецирован кусок X ребра, разрезана утолщенная до 0,5 см плевра и выпущен гной из ограниченной полости величиной приблизительно 10 x 10 см. Полость эта соответствовала реберно-позвоночному желобу. Она дренирована резиновой трубкой, а вторая такая же трубка введена в наружную гнойную полость (под m. latissimus dorsi) через особое отверстие на уровне ее дна. Выздоровление шло удивительно быстро, температура после операции сразу стала нормальной, полость очистилась и закрылась. Через месяц больной выздоровел.

2. Кашир А. М., 29 лет. Поступил по поводу туберкулеза правого IX ребра. Оперирован 3/X 1919 г. Большим (25 см) разрезом вдоль ребра вскрыта обширная гнойная полость под

кожей и мышцами, выстланная дряблыми, творожисто и гнойно распадающимися грануляциями. Резецирован большой кусок ребра, обнаженного и изъеденного вблизи его угла. Вырезаны стенки полости, и рана зашита с выпускником из йодоформной марли. Она скоро покрылась здоровыми грануляциями, имела отличный вид и на том протяжении, где была зашита, срослась непосредственно. С 11/X больной стал сильно лихорадить. В это время в Ташкенте и в больнице были массовые заболевания воспалением легких. При исследовании больного найден тупой перкуторный звук над нижней долей правого легкого, бронхиальное дыхание и много влажных хрипов. Дней 8 у больного была высокая температура неправильного типа и сильный кашель с обильной слизисто-гнойной мокротой. Затем пневмония стала разрешаться, и температура стала нормальной. Рана почти зажила. С 24/X температура снова поднялась до 39° и в следующие дни доходила до 40°. 2/XI замечено зыбление на всем протяжении операционного рубца и немедленно произведена операция под хлороформным опьянением. Разрезом по всей длине рубца вскрыто большое подкожное скопление очень вонючего гноя; из этой подкожной полости широкое свищевое отверстие вело в гнойную полость внутри плеврального мешка. Полость эта, ограниченная со всех сторон сращениями, имела величину приблизительно 10 x 15 см и содержала много прочных перегородок. По разделении всех их все-таки продолжал откуда-то из глубины вытекать в большом количестве гной. После тщательных поисков хода, из которого вытекал гной, палец внезапно провалился в большую и глубокую полость в легком (абсцесс легкого). Большой тотчас судорожно закашлялся, и из глубины сильной струей вырвался поток гноя. Стенки легочного абсцесса были мягки и очень неровны. В него и в плевральную полость введены дренажные трубки и большие марлевые тампоны. В течение 10 дней после операции выделение гноя было очень обильным, с ихорозным запахом, затем стало постепенно уменьшаться и гной стал доброкачественным. Долгое время продолжалась ремиттирующая лихорадка, но с конца декабря температура стала нормальной, гнойная полость отлично заживала и ко времени выписки 18/1 совсем закрылась. Больной чувствовал себя вполне выздоровевшим.

В первом случае (Л. Х.) мы имеем пример так называемой *empyema necessitatis*, т. е. самостоятельного вскрытия эмпиемы наружу путем постепенного расплавления всех тканей межреберного промежутка. Такой путь самоизлечения наблюдается нередко, но цели обычно не достигает, и в большинстве случаев больные все-таки погибают, если не будет сделана рациональная операция. Причина такой безуспешности *empyema necessitatis* заключается в том, что прободение грудной стенки гноем в большинстве случаев происходит спереди, и притом высоко, приблизительно на уровне V ребра; поэтому неизбежен застой гноя в глубоких, особенно в задних, частях плевральной полости, для устранения которого необходимо сделать разрез плевры с резекцией ребра сзади внизу. У Л. Х. же гной прошел кзади и образовал большой затек под *m. latissimus dorsi*. При дальнейшем существовании этот затек спустился бы вдоль края *m. quadrati lumborum* и образовалась бы обширная забрюшинная поясничная флегмона.

Второй случай (Кашир А. М.) является подтверждением мнения проф. С. И. Спасокукоцкого о происхождении почти всех осумкованных эмпием из абсцессов легких. Абсцессы, расположенные у поверхности легкого, легко прорываются в незащищенную полость плевры. Глубокие абсцессы не вызывают плеврита и вскрываются в бронхи. Но если абсцесс расположен на средней глубине, то он вызывает воспалительное раздражение плевры и образование спаек. Ярким доказательством правильности этого мнения служит случай С. И. Спасокукоцкого, когда у больного были две осумкованные эмпиемы: одна в верхней, а другая в нижней части плевральной полости, и в обеих имела место моноинфекция — пневмококковая в верхней полости и стафилококковая — в нижней. Рядом с обеими полостями рентгенологически обнаружены тени самоизлечивающихся абсцессов легкого.

Не только ограниченные эмпиемы, но и всякий гнойный плеврит, по видимому, всегда бывает вторичным заболеванием, вызываемым первичными воспалительными очагами в легком, чаще всего абсцессами и гангреной. Работами клиники С. И. Спасокукоцкого (Цырлина, Жмур, Виноград-Финкель) это мнение серьезно обосновано. На абсцессы легкого как на источник осумкованных и междолевых плевритов указывают также Сацко, Зауэрбрух (Sauerbruch), Гаген-Торн, Фрей (Frey) и др.

При всяком запущенном гнойном плеврите легко может случиться, что операция даст лишь временное улучшение состояния больного, но уже не приведет к излечению его. Нередко в таких случаях наступает ложное выздоровление: после плевротомии с резекцией ребра больной быстро поправляется, рана через 4-6 недель заживает, и больного выписывают; однако вскоре после выписки рубец вскрывается и образуется свищ, из которого месяцами и годами течет в большом количестве гной, больной истощается, развивается амилоид внутренних органов, и дело кончается смертью.

Излагая основы послеоперационного лечения при остром гнойном плеврите, мы уже указали на застой гноя и на потерю легким способности расправляться как на главные причины перехода плеврита в хроническую форму с образованием незаживающего свища. Весьма нередко причиной хронических эмпием бывает туберкулез легких и плевры, а иногда существование плевральных свищей поддерживается секвестрами резецированного ребра, бронхиальным свищом или инородными телами, проскользнувшими в полость плевры; чаще всего это дренажные трубки или удерживающие их безопасные булавки, реже — марлевые тампоны. Инородные тела обыкновенно бывают хорошо видны при рентгеновском просвечивании, если нет большого утолщения плевры.

Если легкое не расправляется, то наступает рубцевание в грудной стенке, ведущее к западению ее. Рубцевание начинается с того, что толстые наслоения фибрина на реберной плевре прорастают соединительной тканью и постепенно распространяются на всю толщу грудной стенки. Ребра сближаются между собой и производят постоянную тягу на позвонки, вследствие чего образуется сколиоз позвоночника с вогнутостью в большую сторону; он достигает иногда очень значительной степени, в особенности у детей, вследствие большой эластичности их грудной стенки. Однако в процессе рубцевания организм скоро истощается и цель облитерации гноящейся полости не достигается.

Таким образом, излечение хронической эмпиемы возможно двумя путями: легкое надо расправить или достигнуть полного западения грудной стенки. Конечно, первое желательнее и должно навсегда остаться целью хирургии, а всякие резекции грудной стенки, торакопластики являются для нее плачевным *testimonium paupertatis*, ибо что же это за излечение — сделать больного кривобоким, калекой, дышащим одним легким? Расправления легкого старался достигнуть Делорм своей операцией «декортикации» легкого. Он делал временную резекцию грудной стенки в виде форточки, которая открывалась в сторону и таким образом открывался доступ к легкому. Сильно утолщенную легочную плевру Делорм надрезал и осторожно отделял от поверхности легкого сначала желобоватым зондом, потом пальцем, а где нужно — ножом или ножницами. Достаточно взглянуть на рис. 98, изображающий отношение утолщенной плевры к легкому, заимствованный нами из

статьи проф. Н. И. Напалкова о лечении хронических эмпием, чтобы понять, как трудновыполнима операция Делорма. Тяжи фиброзной соединительной ткани глубоко проникают из организовавшихся плевральных отложений в легочную ткань и делают невозможным отделение плевры тупым путем; их приходится перерезать ножом или ножницами, а при этом неизбежно повреждение поверхностного слоя легочной ткани, сопровождающее-

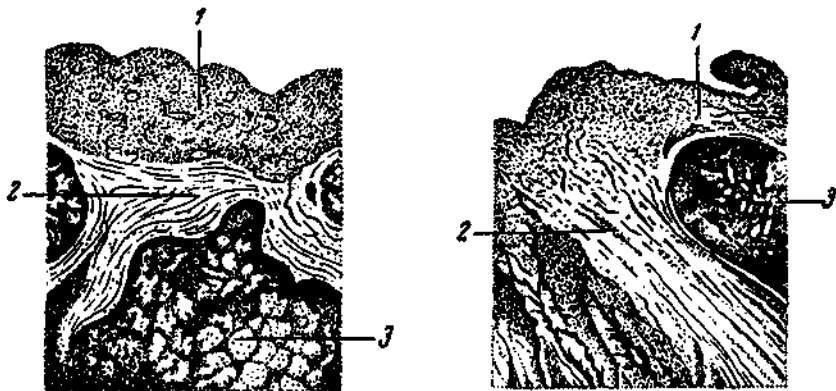


Рис. 98. Тяжи соединительной ткани, проникающие из плевры в легкое.

1 — утолщенная плевра; 2 — соединительнотканый тяж; 3 — легкое.

ся кровотоком, иногда очень сильным. Производить операцию Делорма всегда приходится на крайне ослабленных длительной инфекцией больных, которые очень плохо переносят потери крови, и потому кровоточивость операции составляет самую слабую ее сторону. Если бы при декорткации удалялись лишь фибриновые наслоения и легкое оставалось покрытым плеврой, то это было бы очень хорошо, но оставлять окровавленное, поврежденное режущими инструментами легкое в гноящейся плевральной полости — это значит подвергать его неизбежной гнойной инфекции, которая может принять тяжелое течение. Кроме того, Рен (Rehn) наблюдал после операции Делорма образование бронхиальных свищей и даже внезапной мозговой эмболии. Во многих случаях удается выполнить операцию Делорма, и иногда легкое на глазах раздувается при кашле. Однако весьма часто декорткация оказывается настолько трудным делом, что от нее приходится отказаться и ограничиться продольными разрезами утолщенной легочной плевры. Даже после вполне удачной декорткации легкое может не расправиться вследствие болезненных изменений его ткани, наступивших от долгого сжатия и инфекции (застой, отек, воспалительная инфильтрация). Из 27 случаев операции Делорма, собранных Сестаном (Cestan), только в 11 наступило выздоровление, в 3 улучшение, в 9 улучшения не было и в 4 последовала смерть. Несмотря на все эти недостатки операции Делорма, мы все-таки считаем ее в принципе вполне рациональной, заслуживающей полного внимания хирургов и подлежащей дальнейшей разработке, технической и экспериментальной¹.

¹ Исследования ряда советских хирургов (П. А. Куприянов, К. Ю. Джанелидзе, М. М. Шалагин и др.) показали полную пригодность декорткации легкого при хронических эмпиемах огнестрельного происхождения. Операция легче выполняется в относительно ранние сроки, когда плевральные шварты рыхло связаны с легочной поверхностью. Иногда приходится комбинировать декорткацию с торакопластикой (Ред.).

В наше время эта операция редко применяется, и нормальным способом лечения хронических эмпием считается так называемая торакопластика в различных ее формах. Наиболее типичен способ Шеде. Это колоссальная операция, имеющая целью устранить все неподатливые части грудной стенки, мешающие спадению стенок гноящейся плевральной полости. Производится она таким образом. Ребра обнажают огромным дугообразным разрезом выпуклостью книзу, который начинается вблизи соска, по подмышечной линии достигает X ребра и вдоль него загибается назад и вверх, восходя между лопаткой и позвоночником до II ребра; разрез везде ведется сразу до ребер. Огромный полулунный лоскут, состоящий из кожи, мышц и лопатки, быстро отпрепаровывается от ребер широкими сечениями ножа, и таким образом обнажаются ребра от II до IX. От всех этих ребер отделяют надкостницу, иссекают их на всем протяжении, от *tuberculum costae* до хрящей. Затем утолщенную (иногда до 2 пальцев) плевру вместе с межреберными мышцами, сосудами и нервами рассекают таким же полулунным разрезом, как кожу, и вырезают на всем протяжении гнойной полости. На дне огромной полости видно спавшееся легкое, прижатое к позвоночнику и нередко едва различимое, и бьющееся сердце, покрытое сильно утолщенной медиастинальной плеврой. Кожно-мышечный лоскут опускают в эту полость, и он хорошо прилегает ко всем углублениям и выпуклостям ее; его пришивают редкими швами спереди и частью снизу, а сзади тампонируют марлей. Операция длится % - 1 час, и потеря крови при ней бывает всегда значительной. Если больной ее переносит, то результат часто бывает отличным: кожно-мышечный лоскут прирастает к легкому и медиастинальной плевре, и нагноение прекращается. Нередко, однако, остаются свищи, ведущие к куполу плевры, так как оставшееся I ребро мешает его спадению. По большей части такие свищи закрываются через несколько месяцев, но иногда приходится делать трудную и небезопасную операцию удаления I ребра.

Летальность от типичной операции Шеде очень высока, и причиной ее обычно бывает операционный шок или инфекция огромной раны. Ее можно делать только молодым людям с здоровым сердцем и почками, для пожилых же людей она всегда будет смертельной. Все больные хроническим гнойным плевритом истощены и ослаблены, и потому операция Шеде всегда сопровождается коллапсом, более или менее тяжелым. Многие больные умирают от коллапса в первые 2-3 дня после операции. Конечно, до и после операции необходимы переливания крови. Вторую грозную опасность при операции Шеде представляет инфекция огромной раны. Кожно-мышечный лоскут погружается в инфицированную полость плевры и неизбежно инфицируется. Не особенно редко эта инфекция принимает септический характер и через 1-2 месяца сводит больного в могилу. Из наших 20 больных мы потеряли троих от септической инфекции.

У Марка П., 29 лет, были удалены VII, VIII, IX и X ребра от углов их до реберных хрящей. Не особенно сильно утолщенная плевра с межреберными мышцами не была вырезана, а лишь рассечена и погружена в полость. Легкое сдавлено и лежит у позвоночника. Гнойная полость простирается далеко вверх до купола плевры. Резекцию верхних ребер предполагалось сделать дней через 10. В первые дни больной чувствовал себя недурно, но затем обнаружилась тяжелая инфекция раны и полости плевры *V. ruosyaneus*. Все швы были сняты и рана широко раскрыта, но вскоре она приняла безжизненный вид, больной быстро слабел и сильно кашлял. Истощение быстро прогрессировало, и через месяц после операции больной умер. На вскрытии найдены многочисленные бугорки в обоих легких.

Иначе протекала инфекция у А. Б-ва, 37 лет. У него мы удалили V, VI, VII, VIII и IX ребра от бугорков до хрящей. Этого было достаточно, так как гнойная полость оканчивалась на уровне IV ребра и выше не шла. Выскоблена покрытая распадающимися грануляциями и сильно утолщенная легочная плевра, реберная плевра вырезана вместе с межреберными мышцами. Лоскут пришит редкими швами лишь спереди и снизу, а сзади рана тампонирована марлей. Вскоре пришлось снять все швы вследствие сильного нагноения раны, и последняя приняла дурной, безжизненный вид. Тогда же у больного начался жестокий, очень вонючий понос со слизью, не поддававшийся никакому лечению. Больного слабило раз 20 в сутки, и он быстро истощался. Септический понос непрерывно длился до смерти, последовавшей на 48-й день после операции при крайнем истощении больного.

На вскрытии найдено тяжелое хроническое воспаление толстой кишки с многочисленными фолликулярными язвами. Сердце крайне дряблое; под эпикардом резко выраженное слизистое перерождение и отек.

Третий больной погиб при подобных же явлениях септического энтероколита.

Видоизменение операции Шеде, предложенное Зудеком, дает возможность в значительной мере уменьшить опасность шока и инфекции раны. Шок уменьшается вследствие того, что большая операция разделяется на два приема, причем каждый раз резецируют по 3-4 ребра. Для начала проводят длинный разрез вдоль IX ребра и из него удаляют поднадкостнично IX и VIII ребра на всем их протяжении. Затем делают второй разрез, параллельный первому, на ширину ладони выше его, и из него удаляют таким же порядком VII и VI ребра. Получившийся после этого широкий кожно-мышечно-плевральный лоскут с передней и задней ножками погружают на дно плевральной полости и там фиксируют редкими швами. На этом оканчивается первый акт операции. Из верхней части широко зияющей полости гной стекает по кожной поверхности лоскута, а внутренняя его поверхность быстро прирастает к диафрагмальной и медиастинальной плевре. При втором акте операции образуют параллельным разрезом второй такой же лоскут, из которого удаляют IV, V, III и II ребра и нижнюю половину лопатки, и погружают его в верхний отдел плевральной полости.

Типическую операцию Шеде, конечно, тоже можно разделить на два акта, как это мы предполагали сделать у М. П., но при этом внутренняя поверхность кожно-мышечного лоскута, по которой стекает гной, неизбежно инфицируется, и если не наступает общая смертельная инфекция, то все-таки лоскут сильно сморщивается и оказывается недостаточным для закрытия плевральной полости. При операции по Зудеку инфекция и сморщивание лоскута довольно верно предотвращаются.

В описании способа Зудека не упоминается о том, что плевра и межреберные мышцы должны быть вырезаны из лоскута, но мы считаем это необходимым, так как иначе лоскут будет двуслойным и в нем неизбежно наступит нагноение; кроме того, плевральная поверхность лоскута не прирастет ко дну полости так быстро и надежно, как окровавленная кожно-мышечная поверхность. Дно плевральной полости также должно быть освежено острой ложкой.

Опасность инфекции, столь грозная при всяком способе торакопластики, по-видимому, может быть уменьшена или даже устранена предварительными промываниями полости хронической эмпиемы жидкостью Дакена, которые широко применяются американскими хирургами даже при лечении острых эмпием. Лилиенталь (Lilienthal) сообщает, что такими промываниями, повторяемыми каждые 3 часа (даже ночью), поразительно быстро удает-

ся растворить шварты и сделать полость стерильной. Мы не имеем в этом деле собственного опыта¹.

Типический разрез при операции Шеде далеко не общепринят. Его можно упростить и применительно к случаю заменить угловым или даже простым линейным межреберным разрезом. У двух подростков, 15 и 16 лет, нам удалось без всяких затруднений резецировать 5-7 ребер из одного очень длинного межреберного разреза.

В типическом виде операция Шеде пригодна лишь для полных эмпием, когда вся полость плевры пуста, а легкое, совсем сжатое, прилегает к позвоночнику. Необходимо заранее установить, каковы размеры и формы полости, ибо ими определяется оперативный способ действий. Проще всего это удастся сделать при помощи длинного гибкого зонда, которым ощупывают во всех направлениях границы полости через свищ, нанося их на кожу восковым карандашом. Точные результаты получают также при рентгеноскопии после введения в полость йодоформной эмульсии. Однако всего надежнее определяются размеры и форма полости ощупыванием рукой в начале операции; для этого операцию начинают с резекции 1-2 ребер на уровне свища, чтобы можно было ввести руку. При способе Худека это достигается само собой.

Шеде считает очень важным моментом своей операции полное вырезывание утолщенной реберной плевры, так как он считает ее большим препятствием к западению грудной стенки. Однако с этим не все хирурги согласны и предпочитают использовать плевру как материал для заполнения плевральной полости. Так, например, Фридрих выкраивает из нее три лоскута, имеющих основания спереди, сзади и внизу, и погружает их на дно полости. Мельхиор использует лоскуты плевры для закрытия верхушечной полости.

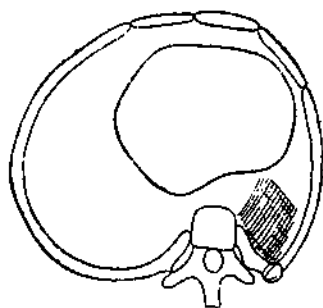
Из менее травматичных операций, производимых экстраплеврально и потому в значительной мере свободных от опасности тяжелой инфекции, мы считаем весьма рациональным и заслуживающим большого внимания способ Бауфэна. Длинный вертикальный разрез проводят сзади, отступя на 3 см от линии остистых отростков. Рассекают кожу *m. trapezius* и *t. latissimus dorsi*, затем распатором отделяют от ребер прикрепления *m. sacrospinalis*. Из углов ребер, отступя на 1 см от реберно-позвоночного сустава, резецируют куски длиной 5—7 см. Число резецируемых ребер определяется размерами гнойной полости. Ввиду гибкости реберных хрящей концы резецированных ребер легко сблизить и сшить во избежание их расхождения. Так как резекция производится в области реберно-позвоночного желоба, наиболее глубокого и неподатливого к спадению отдела плевральной полости, то ею отлично достигается уменьшение размеров полости, как это видно на рис. 99. Однако о внеплевральной торакопластике может быть речь только в не слишком застарелых случаях, так как очень утолщенная плевра мешает западению грудной стенки после удаления ребер и должна быть вырезана.

¹ Как показал опыт Великой Отечественной войны, наилучшее очищение гнойной полости от гноя и бактериального загрязнения осуществляется не промываниями, а надлежащим раскрытием ее и дренированием. С этой целью приходится расширять плевральные свищи, прибегая обычно к иссечению рубцов, к резекции ребра или удалению реберных разрастаний, имеющих около свищевого хода.

После оттока гноя значительно улучшаются грануляции, покрывающие плевру, и объем остаточной полости иногда уменьшается. Возможно даже излечение хронической эмпиемы, если остаточная полость невелика (*Ред.*).

Операцию, подобную операции Буафэна, но с вырезыванием плевры, очень часто приходится делать при ограниченных эмпиемах, локализующихся преимущественно в реберно-позвоночном желобе. А такая локализация наиболее часта. Таким образом нам часто удавалось излечивать тяжелые травматические эмпиемы у раненых.

При всякой торакопластике, по какому бы способу она ни производилась, важно удалить самые задние части ребер, от их углов до поперечных отростков позвонков, так как они образуют реберно-позвоночный желоб, составляющий в большинстве случаев самую глубокую часть гнойной полости. Но эти части ребер покрыты сзади



„ n nr n „
Рис. 99. Схема операции Буафэна (по Моно и Ванвер)

мощным *m. sacrospinalis*, и обычное отделение этой мышцы распатором затруднительно и почти всегда производится нечисто. В большинстве случаев мы удаляли задние части ребер, переламывая их в области шейки, как это советует Шеде, но всегда испытывали тяжелое чувство при этом грубом приеме и получали рваные раны мышц, опасные в отношении инфекции. Я думаю, что переломы ряда ребер у самых межпозвоночных отверстий с несомненно случающимися иногда разрывами или грубыми травмами межреберных нервов в значительной мере повинны в операционном шоке. Поэтому в последнее время я выработал новую технику операции.

На середине расстояния между остистыми отростками позвонков и краем лопатки длинным разрезом, от II ребра до IX, обнажаются мышцы спины и рассекаются *mm. trapezius, rhomboidei*, а если предстоит удаление III и II ребер, то и *m. serratus posterior superior*. Таким образом обнажается *m. sacrospinalis*, состоящий из *m. longissimus dorsi* и *t. iliocostalis*. Эта последняя мышца именно и закрывает ребра, прикрепляясь к каждому из них отдельным сухожильным шнурком. Если перерезать эти шнурки, то вся мышца легко откидывается к остистым отросткам и открываются подлежащие удалению части ребер; их шейки покрыты только небольшими мышцами, поднимающими ребра (*mm. levatores costarum breves et longi*). Эти мышцы легко отрезать, и тогда становятся видными шейки ребер и поперечные отростки позвонков. Прекрасно доступны блокированию новокаином межреберные нервы вблизи межпозвоночных отверстий, и после инъекций новокаина весь дальнейший ход торакопластики будет совершенно безболезненным. Шейки ребер настолько толсты, что их нельзя рассечь реберными щипцами, а надо перепиливать проволочной пилкой Джигли.

Если задний кожно-мышечный вертикальный разрез продолжить дугообразно кпереди до средней подмышечной линии, рассекая при этом *m. latissimus dorsi*, то нет надобности в передней половине разреза Шеде, так как *m. latissimus* легко отделяется от ребер в слое рыхлой клетчатки, а передние его пучки, начинающиеся от ребер, легко отрезать изнутри. Лопатка далеко отодвигается вперед, и нет никакой надобности в резекции ее нижней половины, рекомендуемой Веком, Зудеком и другими; это — грубая, вредная и совершенно излишняя травма, необходимая, однако, при способе Зудека и очень понижающая его достоинства.

Если до операции можно было точно определить размеры и границы полости эмпиемы и если она не чрезмерно велика, то операцию можно сделать в один прием, начиная удаление ребер с VII и VI, которые всегда проходят в границах гнойной полости. При тотальной эмпиеме следует оперировать в два приема: сначала делается операция Коннора, состоящая в образовании довольно большого окна в грудной стенке, вырезывании в его пределах реберной плевры и тугой тампонаде всей гнойной полости вазелиновыми марлевыми тампонами. Первые тампоны оставляются на 5–7 дней, а позже тампонада производится все более рыхло, до появления грануляций на плевре. Это прекрасная подготовка к торакопластике, при которой полость плевры очищается и заметно уменьшается, а общее состояние больного улучшается. При операции Коннора рукой, введенной в плевральную полость, определяют границы гнойной полости, и при последующей торакопластике будет заранее известно, какие ребра надо удалить и в каких пределах.

Выгоды предлагаемой мной техники очевидны. Перепиливанием шеек ребер устраняется грубое раздражение спинного мозга выламыванием ребер и разрывом нервов: огромный разрез Шедде уменьшается вдвое; устраняется вредное действие наркоза на ослабленных больных, ибо вся операция производится под совершенной паравертебральной анестезией, а начало ее — под местной¹.

Мы указали на все важнейшее о хроническом гнойном плеврите. Приведем несколько конкретных примеров.

1. П. П., 16 лет, поступил 24/1 1919 г. Болен около 2 месяцев. Левосторонний гнойный плеврит распознан врачом лишь за день до поступления в больницу. Началась болезнь с инфлюэнцы, осложнившейся воспалением легкого. Доставлен в тяжелом состоянии. Пульс малый — 140 в 1 минуту. Большой истощен, бледен. В левой половине груди, сильно выпяченной, полная тупость и отсутствие дыхания. Границы сердца: левая — по левому краю грудины, правая — по правой сосковой линии. Пробной пункцией обнаружен густой гной, 24/1 введен дренаж по Бюлау. Гной вытекал сильной струей, но в 12 часов дня истечение его прекратилось. Состояние больного значительно улучшилось. 26/1 резецировано IX ребро по левой лопаточной линии. Вытекло до 2 л густого гноя без запаха; фибриновых свертков не было. 15/Ш рана почти закрылась, мальчик выглядит совершенно здоровым. Выписан. Однако уже через несколько дней свищ вскрылся и состояние больного ухудшилось. 25/III он снова принят в больницу, свищ расширен и в него снова введена дренажная трубка. Образовался заметный сколиоз позвоночника. Гной выделяется в большом количестве, температура по временам повышается до 38–39°. Исследование зондом плевральной полости показало, что она очень велика, и потому 16/V произведена операция под хлороформным наркозом. Через один длинный разрез в седьмом межреберном промежутке резецировано 7 ребер (IV–X) на всем их протяжении, от хрящей до бугорков, и вырезана сильно утолщенная плевра с межреберными мышцами. Грануляции с толстой легочной плевры соскоблены острой ложкой. Рана зашита вплоть до дренажной трубки. Операцию мальчик перенес очень хорошо, и никаких осложнений в послеоперационном периоде не было. Гнойная полость постепенно уменьшалась и к концу августа закрылась. 11 /IX больной выписан. К этому времени у него остались лишь два маленьких, свища в рубце, в которые зонд проникал лишь на глубину 4 см. Из них выделялось самое ничтожное количество слизистого гноя. Бок сильно запал и образовался довольно значительный сколиоз позвоночника.

¹ Операция Шедде слишком травматична и теперь применяется редко. Другие разновидности торакопластики дают лучшие результаты в сравнении с операцией Шедде и почти полностью ее вытеснили.

В настоящее время можно считать доказанным, что иссечение шварт, как предлагает Шедде, излишне. Наоборот, фиброзные наслоения на плевре используются как пластический материал.

Из многих разновидностей торакопластики в нашей стране пользуется большим распространением лестничная торакопластика по Б. Э. Линбергу (*Ред.*).

2. М. Х., 20 лет, поступила 6/XI 1919 г. по поводу свищей на грудной стенке, выделяющих очень много гноя. Год назад, через 5 дней после родов, у больной сильно распухла левая грудная железа и одновременно с этим начался кашель и сильный жар. Через неделю образовался и самостоятельно вскрылся гнойник под левой грудной железой, и с тех пор, как показывает зондирование, здесь остается несколько свищей, ведущих в полость плевры. Еще один такой же свищ находится в левой поясничной области, под XII ребром. Вся левая половина груди сильно запахла и совсем не участвует в дыхании. Сердце сильно смещено вправо, и пульсация его видна у правого края грудины. Больная сильно истощена, пульс слаб на лучевых артериях, но полон и правилен на сонных. Температура нормальна. Моча содержит много фосфатов и следы белка. Можно думать, что болезнь началась с мастита, при котором образовался гнойник позади железы и вскрылся в полость плевры. Свищ в поясничной области надо рассматривать как *empyema necessitatis*. Операция 21/XI под хлороформным наркозом. Произведена типическая торакопластика по Шеде. Резецировано 9 ребер (III-XI) на всем протяжении их, от реберных хрящей до позвоночника. Вырезана полностью сильно утолщенная плевра и выскоблена толстая висцеральная плевра, покрывавшая совершенно спавшееся и прижатое к позвоночнику легкое. После удаления ребер гнойная полость превратилась в плоский желоб, к которому прекрасно прилегал кожно-мышечный лоскут. Рана зашита с дренажной трубкой и большим тампоном из йодоформной марли. Операция продолжалась 55 минут, и под конец ее пульс у больной был неощутим. Влит под кожу физиологический раствор, и каждый час в течение суток впрыскивался камфора. Пульс на лучевых артериях был почти неощутим, но на сонных полон, правилен, почти нормальной частоты. Общий вид больной не внушал опасений, но после обеда 23/XI внезапно наступил коллапс, и вечером больная умерла.

3. Д. А-в, красноармеец, 22 лет. Поступил в Ташкентскую городскую больницу 10/II 1920 г. Ранен ружейной пулей в бою. Пуля вошла над правой *spina scapulae* и вышла над остистым отростком III грудного позвонка. Полтора месяца откашливал мокроту с примесью крови. В Мерве было резецировано ребро и вскрыта полость плевры, после чего больной вскоре поправился и был эвакуирован в Скобелев, а оттуда через 6 месяцев прислан в Ташкент. На месте операционной раны остался свищ, из которого вытекает много гноя. В апреле прошлого года была произведена операция Эстландера, причем были резецированы из 5 ребер куски приблизительно в 10 см длиной. Грудная стенка в значительной мере запахла, но свищ не зажил. Общее состояние больного хорошее, температура нормальная, но из свища выделяется много гноя.

Операция 11 /II под эфирным наркозом. По операционному рубцу над VII ребром сделан разрез и продолжен до углов ребер, к нему прибавлен второй разрез, отходящий под углом от первого вверх и вперед мимо соска. Резецированы на всем протяжении IV, V, VI, VII, VIII ребра. Передние половины всех ребер, кроме IV, были резецированы при прошлогодней операции, но теперь регенерировались в виде пластинок неправильной формы, местами продырявленных и достигающих в толщину 5-6 мм. Гнойная полость имела сложную форму: одна часть ее, соответствовавшая VI и VII ребрам, была расположена сзади, в области реберно-позвоночного желоба и имела величину 12 x 8 см. При вскрытии ее последовало довольно сильное кровотечение из поверхности легкого, на котором было видно много кровотокающих сосудов. Большой закашлялся, и легкое стало выбухать в рану; после тампонады марлей кровотечение остановилось. Вторая часть полости, имевшая шелевидную форму, была расположена вдоль боковой поверхности грудной стенки, от III до VI ребра, и сообщалась с первой полостью только узким отверстием. Здесь легкое было покрыто утолщенной до 3-4 мм плеврой; она была надрезана и без труда снята элеватором, после чего легкое немедленно расправилось при кашле. Реберная плевра на всем протяжении удаленных ребер крестообразно разрезана и погружена в полость; в последнюю введены марлевый тампон и дренажная трубка, и вплоть до них сшиты мышцы и кожа. Операция длилась 50 минут. В первые дни состояние больного было очень опасным, частота пульса доходила до 150, слабость была очень большая, больной несколько ночей не спал и отхаркивал мокроту с кровью. Только через неделю частота пульса понизилась до 90, и больной стал чувствовать себя хорошо. Гной в первое время выделялся в большом количестве. В дальнейшем рана покрылась здоровыми грануляциями и хорошо заживала. 15/V вскрылся рубец на месте вхождения пули, и через свищ ясно прощупывался зондом костный секвестр. Свищ был расширен разрезом и обследован пальцем, но секвестра найти не удалось: тем не менее из свища разрослись грибовидные грануляции. Через 1/4 месяца при повторной операции удалено 3 секвестра ребер величиной в 1-2 см. После этого свищ на месте вхождения пули скоро закрылся, а из плеврального свища выделение гноя почти прекратилось, и он также стал заживать. С не вполне зажившим свищом

больной выписан. При осмотре через 2 года оказалось, что у него до сих пор не закрылся плевральный свищ, и из него вытекает много гноя: общее состояние плохое.

Во втором из приведенных случаев операция была сделана под хлороформным наркозом. Это очень опасно, так как у хронических септических больных сердце очень ослаблено, но в тяжелое время (1919 г.) у нас не было ни эфира, ни новокаина. И эфирный наркоз опасен при торакопластике, потому, несмотря на обширность этой операции, ее следует производить только под местной анестезией, и хирург должен вполне владеть ее техникой. Если операция делается по Шеде, то задняя часть разреза до ребер проводится при инфильтрационной анестезии кожи и мышц, а затем 1% адrenalин-новокаин впрыскивается по направлению ко всем межреберным нервам. Тогда вся грудная стенка до грудины теряет чувствительность и нет надобности в инъекциях по линии разреза в передней его части. Надо помнить, что в области шейки ребра, где производится инъекция, нерв лежит почти на середине межреберного промежутка.

Нелегко определить срок для торакопластики, так как известно, что даже через 6 месяцев больной может выздороветь без этой тяжелой операции; но велика опасность истощения больного и амилоидного перерождения внутренних органов при долгом выжидании. Систематически и настойчиво проводимая аспирационная терапия аппаратами Пертеса и Нордмана, в особенности в связи с промываниями раствором Дакена, совершенно необходима в периоде выжидания, так как ею достигается значительное уменьшение размеров остаточной полости, а иногда даже полное выздоровление.

Еще несколько замечаний о лечении гнойного плеврита у маленьких детей и у туберкулезных больных.

Эмпиема у детей протекает тем тяжелее, чем моложе ребенок. При пневмококковой инфекции смертность составляет около 50%, при стрептококковой и гнилостной — 90%. В возрасте от 0 до 2 лет умирает 67% больных [Хольт (Holt, 1913)]. В позднейшее время результаты лучше: 10% смертей при пневмококковой эмпиеме у детей в возрасте 0-5 лет. Очень высокая смертность детей в значительной степени объясняется тем, что эмпиема у них обычно бывает синпневмонической, а средостение очень нежно и подвижно и при операции легко смещается и болтается. Мнения хирургов о способах лечения эмпиемы у маленьких детей очень расходятся. Большинство авторов высказывается за лечение проколами и дренажом Бюлау. Уоррингер (Warringer) получал блестящие результаты от лечения оптохином при пневмококковой инфекции. После возможно полного выпуска гноя проколом он вливает в полость плевры 5% раствор оптохина из расчета 0,0025 г на 1 кг веса, но в общем не более 0,5 г; в случае надобности повторяет инъекции 3 или 4 раза через 1-2 дня. Так же лечат Реймольд (Reimold) и другие. Однако в Венской детской инфекционной клинике при лечении эмпиемы проколами летальность огромна: 96-87-63% в разных возрастах. При лечении дренажом по Бюлау в 50% случаев приходится переходить на резекции ребра (у взрослых даже в 94%). С другой стороны, Стейнеке (Steinecke) на 310 случаев резекции ребра у маленьких детей получил лишь 11,9% смертельных исходов и считает резекцию тем более

необходимой, чем моложе ребенок. У Коуэн (Cohen) на большом материале летальность у детей в возрасте от 18 дней до 13 лет после всегда производимой резекции ребра составляет только 8,1%. По Эттер (Utter) лечение проколами у маленьких детей дает тем меньший эффект, чем обширнее эмпиема. Наилучшие результаты он получал от резекции ребра после предварительного лечения проколами и дренажем Бюлау.

Около 10% эмпием плевры имеют в своей основе туберкулез легких, и потому очень важно в каждом случае гнойного плеврита выяснить состояние легких и исследовать полученный при пробной пункции гной. И чисто туберкулезные, в особенности вызванные смешанной инфекцией, эмпиемы дают огромную летальность, и лечение плевротомией с резекцией ребра дает самые удручающие результаты. При чисто туберкулезной эмпиеме, если нет активного процесса в легких, показано лечение проколами с введением в полость плевры антисептических растворов, а при смешанной инфекции гноеродными или анаэробными бактериями только *ранняя* торакопластика спасает немногих больных.

В новейшее время высказаны некоторые новые взгляды, весьма важные для хирургии гнойных плевритов. Нетцель (Netzel) экспериментальным путем установил степень сопротивляемости различных тканей инфекции. Плевра при этом оказалась на втором месте, вслед за брюшиной; затем следует мышечная ткань, подкожная клетчатка, на последнем месте синовиальная оболочка суставов. Netzel утверждает, что плевра переносит гораздо больше микробов, чем кровь при внутренней инфекции. Мы думаем, что этими исследованиями положено начало такому же коренному изменению наших взглядов на отношение плевры к инфекции, какое давно уже произошло по отношению к брюшине. Ведь и брюшину хирурги считали в старое время крайне восприимчивой к инфекции, а теперь настолько убеждены в ее способности бороться с микробами, что очень часто зашивают наглухо рану после операции по поводу перфорации кишечника, ограниченных перитонитов и т. д. А между тем известно, что в эмбриологическом отношении плевра составляет одно целое с брюшиной и по гистологическому строению весьма близка к ней, поэтому нет ничего неожиданного в установленных Нетцелем фактах. Бактерицидная способность плевры проявляется, однако, лишь при сохранении нормальных для нее физиологических условий, ибо Нетцель установил, что спадение легкого, прекращение отрицательного внутригрудного давления, образование пневмоторакса значительно понижают или даже уничтожают сопротивляемость плевры. Основываясь на этих фактах, можно думать, что попыткам лечения гнойных плевритов повторными проколами, о которых мы выше упоминали, предстоит большая будущность. Ими же подтверждается высокая рациональность применения отсасывающих приборов после плевротомии с резекцией ребра.

Другой новый взгляд принадлежит Фишеру (Fischer) из клиники Шмидена. Он дал новое объяснение тем многочисленным неудачам, которые нередко следуют и за самыми радикальными торакопластическими. По мнению Фишера, причина крайнего упорства плевральных нагноений заключается в том, что в фибринозных свертках и толстых наслоениях на плевральных листках прочно гнездится множество бактерий, постоянно поддерживающих

нагноение. Если это верно, то надо признать непригодными все методы использования плевральных шварт для заполнения гноящейся полости. Мнение Фишера дает отличное объяснение блестящим результатам длительных промываний жидкостью Дакена при хронической эмпиеме, так как при этом растворяются фибриновые отложения на плевре. Сам Фишер предлагает такой способ операции: резецируют 1-2 ребра, исследуют всю полость плевры и тщательно удаляют и соскабливают все фибриновые сгустки и отложения; затем полость промывают раствором хлористого натрия и риванолом или перекисью водорода (1%). Рану послойно зашивают, применяя при этом аппарат с повышенным давлением, чтобы расправить легкое до полного прилегания его к грудной стенке.

Однако при наших гистологических исследованиях толстых плевральных шварт мы находили в них лишь волокнистую соединительную ткань, часто гиалинизованную, а на свободной поверхности слой здоровых грануляций без всяких признаков некроза. Бактерий в швартах было очень мало¹.



¹ Взгляды Фишера не подтверждаются клиническим опытом и должны считаться ошибочными. Иссечение шварт целесообразно лишь при декорткации легкого. При торакопластике удаление шварт излишне, так же как не требуется и выскабливания грануляций. Торакопластику можно сделать в один или два приема, стремясь достигнуть западения остаточной полости. Расчеты на расправление легкого и замещение неликвидированной остаточной полости редко оправдываются, поэтому следует во время операции убедиться в прилегании утолщенных плевральных листков (париетального и висцерального) (Ред.).

Своевременная диагностика, осуществление адекватной программы больничного лечения гнойных плевритов в остром периоде является эффективной мерой профилактики их трансформации в хроническую эмпиему (Ред. Н. В.).

ГЛАВА XX

АБСЦЕСС ЛЕГКОГО

Это — вовсе не редкая болезнь. Ее только плохо распознают, а в до-рентгеновскую эпоху и совсем редко распознавали. До 1900 г. было описано только 300 абсцессов легкого, а с 1900 до 1931 г. — 3000. Один Зауэрбрух до 1933 г. имел 600 случаев, а знаменитый клиницист прошлого столетия Делафуа за 25 лет не видел ни одного абсцесса. Если принять весьма вероятное мнение С. И. Спасокукоцкого о происхождении эмпием плевры из абсцессов легких, то маленькие абсцессы периферической зоны легких надо считать очень частым явлением, не поддающимся, однако, распознаванию. Врачебная мысль не освоилась еще с гнойными заболеваниями легких, и хирурги только с 1925 г. начали широко оперировать их. С. И. Спасокукоцкий, описавший в своей книге, вышедшей в 1938 г., 489 случаев, начал изучение абсцессов легких в 1922 г.

Много дебатировался в прежнее время вопрос о разграничении между абсцессом и гангреной легкого, многими считавшийся праздным. Однако он имеет большое практическое значение, так как абсцессы очень часто излечиваются терапевтическими мероприятиями, а гангрена подлежит хирургическому лечению.

В тяжелых случаях гангрена протекает очень бурно, при глубоко септическом состоянии и высокой лихорадке. При жизни может не быть кашля и мокроты, а при вскрытии неожиданно находят обширный некроз легочной ткани. В случае Леон-Киндберга и Мовуазена (Leon-Kindberg и Mauvoisin) у женщины 29 лет среди полного здоровья начались приступы жестоких ознобов при высокой температуре, повторявшиеся 2-3 раза в день. Быстро развилась тяжелейшая анемия (1 100 000 эритроцитов). Иногда замечали зловонное дыхание, но объясняли его плохим состоянием зубов, так как в легких ничего не находили при выслушивании и просвечивании. Через несколько дней появился мутный серозно-фибринозный плевральный экссудат с множеством анаэробов. Утром в день смерти — очевидные симптомы каверны в левом легком. При вскрытии нашли большой очаг гангрены в легком и множественные маленькие абсцессы в периферической зоне легкого.

На рентгеновском экране находят в таких случаях сплошное интенсивное затемнение. Хирургия бессильна при столь тяжелой гангрене, но это — исключительные случаи, и обычно гангрена протекает значительно легче. Она может перейти в хроническую форму, то затихая, то обостряясь. С. И. Спасокукоцкий с успехом оперировал через 7 месяцев после начала болезни и во вскрытой гнойной полости находил большие секвестры легочной ткани. Может наступить и самопроизвольное излечение, при котором некротические части расплавляются и выкашливаются, гнойная полость очищается и стенки ее становятся гладкими; мокрота теряет гнилостные свойства, и таким образом гангрена превращается в доброкачественный абсцесс. Богдатын отмечает 47% выздоровлений у 53 больных гангреной легкого, леченных терапевтически. Такой благоприятный исход болезни возможен у молодых и крепких людей, в ослабленном же организме пожилых людей гангрена неудержимо прогрессирует, и расплавление легочной ткани приводит к смерти.

Прежде считали, что гангрена составляет 30% легочных нагноений, но

что она бывает втрое чаще, чем доброкачественные легочные абсцессы, приблизительно в 70%.

На другом фланге в ряду легочных нагноений стоит как называемый простой или «классический» абсцесс. Он противоположен гангрене в том отношении, что представляет собой собранное, хорошо отграниченное скопление гноя с небольшой воспалительной реакцией в окружающей легочной ткани, тогда как при гангрене воспалительный процесс имеет диффузный характер и некротический участок окружен широкой зоной воспаления. Гнойная полость простого абсцесса по форме приближается к шаровидной или овоидной, с вертикальной длинной осью, а при гангрене она имеет совершенно неправильную форму, часто бывает и несколько полостей, напоминающих лужицы среди дорожной грязи. Очень характерно изображение «классического» абсцесса на экране: он представляется в виде круглой полости, окаймленной узкой темной полоской и содержащей жидкость с горизонтальным уровнем (темная часть) и с пузырьком воздуха над ней.

Такой абсцесс может начаться довольно остро, но при неопределенных симптомах, напоминающих пневмонию, плеврит, грипп. В других случаях в начале болезни появляются лишь симптомы недомогания или тифозного состояния, которое может продолжаться несколько недель. Бывают иногда кровохаркания. Часто — высокий лейкоцитоз, до 25-45 тысяч при 80-90% полинуклеаров, но нередко и незначительный, особенно при подострых и гнилостных абсцессах. В большинстве случаев первым определенным симптомом болезни бывает внезапное отхаркивание большого количества гнойной мокроты, и рентген открывает большой абсцесс с воздухом и горизонтальным уровнем жидкости. «Абсцесс снимает маску», как говорит Леон-Киндберг. При внезапном отхаркивании гноя больной чувствует, как будто что-то разорвалось в груди, и при судорожном приступе кашля отхаркивает очень много гноя, захлебываясь им. Это бывает началом периодически повторяющегося впоследствии отхаркивания гноя большими массами. Такое периодическое отхаркивание может быть и небольшим, и у привычно кашляющих людей кажется лишь обострением их хронического бронхита; только дурной запах мокроты и часто бывающая примесь крови смущает больных. Самая мокрота может и не иметь дурного запаха, так как зловоние зависит от газа, выделяющегося при дыхании и кашле. Количество мокроты обычно значительно: 300-500 мл в сутки и даже до литра. Если абсцесс сопровождается бронхоэктазиями, то значительная часть мокроты выделяется слизистой оболочкой бронхов, и тогда она имеет слизисто-гнойные свойства.

Для примера доброкачественного простого абсцесса приведу случай Вег.

У молодого человека не очень сильное колотье в боку, небольшой очаг непостоянных хрипов в средней части правого легкого, отхаркивание гноя, начавшееся внезапно, и небольшая лихорадка в течение двух недель. На экране — абсцесс с горизонтальным уровнем жидкости и воздухом. Изо дня в день можно было наблюдать, как этот абсцесс уменьшался и исчез через месяц без всякого лечения.

Даже большие абсцессы, занимающие почти целую долю легкого, могут самоизлечиваться подобным образом; и не только простые абсцессы, но даже гнилостные. Неудивительно поэтому, что простые абсцессы кончаются выздоровлением при терапевтическом лечении в 50% случаев, а по С. И. Спасокукоцкому — даже в 75%.

В злокачественных случаях простой абсцесс может принять характер флегмоны, расплавляющей целую долю легкого.

Между ярко выраженной гангреной и доброкачественным абсцессом легкого стоит целый ряд обычно наблюдаемых переходных форм. Всякий простой абсцесс при долгом существовании становится гнилостным; к обычным пиогенным микробам присоединяется вторичная анаэробная инфекция в виде самых разнообразных спирохет, палочек Винцента, анаэробных стрептококков, *V. perfringens*, *gamosus*, *fundiliformis*, вибрионов; увеличивается зона воспалительной инфильтрации вокруг абсцесса, и стенки его все более и более склерозируются. Абсцесс становится хроническим. Вместе с тем, вследствие забрасывания гнойной мокроты в здоровые части легкого, вокруг первичного абсцесса или в значительном отдалении от него появляются новые абсцессы. Бронхи, под влиянием тяги со стороны склерозирующейся части легкого и перибронхиального воспаления, расширяются, и хронический абсцесс тяжело осложняется бронхоэктазиями. Между легочными абсцессами и бронхоэктазиями соотношение двустороннее: расширение бронхов может быть вторичным явлением при абсцессе, как я только что сказал; но, с другой стороны, при первичной бронхоэктазии могут образоваться вторичные абсцессы, часто множественные. Тяжелый катар слизистой оболочки расширенных бронхов распространяется на перибронхиальную ткань, в которой образуется маленький, постепенно увеличивающийся абсцесс. Такие сложные, хронические, комбинированные с бронхоэктазиями абсцессы сопровождаются ярко выраженным склерозом соединительной ткани легкого и нередко занимают почти всю долю легкого, всего чаще нижнюю (с очень большим преобладанием правой стороны). Их называют ареолярными абсцессами и сравнивают с пчелиными сотами [Грахом (Graham)] или с мякишем хлеба (французы). Как увидим ниже, лечение таких ареолярных абсцессов представляет самые большие трудности, и выздоровления можно достигнуть только удалением всей больной доли легкого.

Самую частую клиническую форму представляет хронический одиночный абсцесс, который может существовать несколько лет. В течение болезни часто бывают ремиссии и даже кажущееся выздоровление: прекращается отхаркивание вонючей мокроты, температура становится на долгое время нормальной, силы больного восстанавливаются, и он снова принимается за работу; но потом опять наступает рецидив болезни, и рентгеновское исследование открывает гнойник с уровнем жидкости и воздушным пузырем на месте почти исчезнувшего абсцесса или где-либо на новом месте. Так протекают главным образом гнилостные абсцессы.

Множественные абсцессы в материале С. И. Спасокукоцкого составляли 25%.

Абсцессами и гангреной легких заболевают люди всех возрастов. У Грэхема из 218 случаев 40 относятся к детям до 12 лет. Все авторы отмечают редкость гнойных заболеваний легких у женщин: только 20% при 80% у мужчин. Правое легкое заболевает значительно чаще, чем левое, в 63% по материалу С. И. Спасокукоцкого.

Самой частой причиной абсцессов бывают воспаления легких. После крупозной пневмонии абсцессы развиваются очень редко (в 2,5%), но гораздо чаще после бронхопневмоний, в особенности гриппозных, при которых частота их достигает 10-25%. По-видимому, большинство так называ-

емых затянувшихся пневмоний надо рассматривать как переход воспаления в более тяжелую, гнойную форму, причем образуются лишь мелкие множественные гнойнички (*pneumonitis purulenta*). При локализации таких мелких абсцессов в периферической зоне легкого они часто вскрываются в полость плевры и пневмония осложняется эмпиемой.

Путем эмболии абсцессы легкого образуются после различных операций, особенно после гинекологических чревосечений. Эмболическое происхождение абсцессов доказано рядом исследователей. После долгих неудач удалось почти в 100% опытов получить абсцессы при такой технике: в маленький кусочек вены вводится бактериальная культура или инфицированный материал, концы вены перевязываются, она вводится в яремную вену и как эмбол заносится током крови в разветвления легочной артерии. При другой технике почти точно воспроизводится механизм эмболического происхождения абсцессов у человека: в непосредственной близости яремной вены животного вызывали абсцесс и потом раздавливали вену и перевязывали ее; развивался тромбофлебит, дававший эмболию и абсцесс легкого.

В Америке очень обычны абсцессы легких после операции полного удаления миндалин, которая там производилась очень часто. По статистике Шлютера и Вейдлейна (*Schlueter и Weidlein*), в 1927 г. на 1908 абсцессов было 515 послеоперационных, из них 268 после тонзиллэктомий. По Муру (*Moore*), на 3000 тонзиллэктомий приходится 200 абсцессов. Во Франции и Англии послеоперационные абсцессы чаще всего наблюдаются как осложнение гинекологических чревосечений. Столь высокая частота послеоперационных абсцессов не подтверждается наблюдениями С. И. Спасокукоцкого, так как на 489 легочных нагноений он имел только 9 послеоперационных, которые он склонен объяснить аспирацией из полости рта при эфирном наркозе.

Механизм образования абсцессов после тонзиллэктомий американские хирурги объясняют неодинаково. Лилиенталь и его ученики видят причину их в эмболии вследствие тромбоза из перерезанных при операции и инфицированных вен. Однако Майерсон (*Myerson*) при бронхоскопии, произведенной у 100 больных после тонзиллэктомий, у 79 нашел кровь в трахее и бронхах, а Мур установил, что абсцессы в 80% развивались после операций под наркозом и только в 20% после операций под местной анестезией. В. Мейер (*Willy Meyer*) сообщает, что в Нью-Йорке абсцессы стали очень редки, даже после операций под наркозом, с тех пор как начали применять при операциях электрическое отсасывание крови и слизи из глотки.

При эмболии, которая проявляется внезапной жестокой болью в боку, образуется инфаркт, имеющий вид пирамиды или конуса, обращенного основанием к поверхности легкого. Инфаркт часто нагнаивается, даже если эмбол был стерилен, так как микробы, находящиеся в бронхах, проникают в занятый инфарктом участок легкого, в котором питание и жизнедеятельность в значительной мере понижены.

Аспирация слюны и слизи под глубоким наркозом, при тяжелом опьянении, в коматозном состоянии также бывает причиной легочных нагноений, обычно в виде гангрены легкого.

Обтурационные абсцессы возникают при попадании в бронхи инородных тел, что чаще всего случается у маленьких детей. Если аспирированное

инородное тело по своей форме не вполне закупоривает бронх, то воспалительное припухание слизистой оболочки может дополнить закрытие его просвета, и тогда наступает ателектаз в области закупоренного бронха с экссудацией жидкости в просвет альвеол и создается благоприятная почва для развития бактерий, попадающих из слизистой оболочки бронхов. К этим не особенно вирулентным бактериям скоро присоединяются гнилостные микробы, анаэробы и спирохеты из полости рта и глотки, и дело часто кончается смертельной гангреной легкого.

Обтурация бронха может быть вызвана и раковой опухолью, которая в подавляющем большинстве случаев вырастает из слизистой оболочки бронха. Так же, как при закупорке бронха инородным телом, на почве ателектаза легкого возникает легочный абсцесс. В очень редких случаях рака легочной паренхимы абсцесс может образоваться вследствие некротического и гнойного распада опухоли. Наблюдались также абсцессы легкого вследствие прорастания в него изъязвленной опухоли пищевода.

Возбудителями абсцессов легких очень часто бывают пневмококки и столь же, если не более часто, стрептококки, изредка — стафилококки или другие микробы. Разные гноеродные микробы дают сходные формы абсцессов, часто более или менее ограниченных. Бактерии Фридендера вызывают некротический и геморрагический абсцесс, но не гнилостный. Очень большую роль в патологии абсцессов и гангренов легкого играют гнилостные и анаэробные микробы, особенно веретенообразная палочка Винцента и спирохеты, которые находят в огромном количестве в мокроте, главным образом в ткани легкого на срезах. Бывают в легких и амёбные абсцессы при дизентерии; они могут быть первичными, но чаще образуются вторично, путем прорыва дизентерийного абсцесса печени в легкое через диафрагму. Гной этих абсцессов имеет типичный шоколадный цвет и стерилен, так как амёбы гнездятся в рыхлых стенках абсцесса и их очень трудно найти.

Как и всякий хронический гнойный процесс, абсцесс легкого тяжело отзывается на общем состоянии больных. Вследствие хронической интоксикации больные теряют аппетит и силы, худеют, истощаются и нередко умирают от амилоида внутренних органов, особенно почек. Могут образоваться гнойные метастазы в разных органах, и многие авторы отмечают особенную частоту их в мозгу. Из других осложнений, зависящих от общего действия на организм, очень характерны изменения концевых фаланг пальцев и ногтей, которые утолщаются и становятся похожими на барабанные палочки. Это изменение пальцев считается патогномоничным при бронхоэктазиях, но не менее характерно и при всех других формах хронического легочного нагноения. Барабанные пальцы могут появиться очень рано, в одном случае Леон-Киндберга уже через 5 недель от начала болезни. Они могут совершенно исчезнуть по выздоровлении от абсцесса. Часто наблюдаются также боли в запястье, в предплюсне и в лодыжках.

Очень часто абсцесс и особенно гангрена осложняются легочными кровотечениями; по наблюдениям Чирейкина, они бывают в 58%. Обычно это небольшие кровохаркания, но бывают и очень обильные, даже смертельные легочные кровотечения. При них необходим полный постельный покой и остановка кашля препаратами морфина, так как каждое физическое напряжение и кашель усиливают кровотечение. Самым действительным средством для

остановки профузных легочных кровотечений С. И. Спасокукоцкий считает искусственный пневмоторакс и френикотомию; но и они недействительны при хронических абсцессах с значительным склерозом легочной ткани и особенно при бронхоэктазиях.

Плевральные экссудаты весьма нередки при абсцессах легкого. Они могут быть стерильными, серозно-фибринозными, и тогда имеют такое же значение, как подобные, всем известные плевральные экссудаты при субдифрагмальном абсцессе и абсцессе печени: это реактивный, сочувственный, стерильный экссудат. Такие выпоты могут появляться и быстро исчезать и на здоровой стороне груди. Судьба реактивного экссудата может быть двойной: или он рассасывается, оставляя после себя благодетельные сращения плевры, очень облегчающие операцию абсцесса, или же инфицируется микробами из легкого, что сказывается быстро появляющимися сильными болями, усилением лихорадки и увеличением экссудата. Редко экссудат бывает чисто гнойным; обычно он мутный, гнилостный.

Пиопневмоторакс вследствие вскрытия гнойника легкого в полость плевры Курильский (Kourilsky) и Леон-Киндберг считают редким событием, но С. И. Спасокукоцкий наблюдал его 87 раз на 489 случаев. По клиническим симптомам он делит их на три формы: бурные, мягкие и стертые. В бурной форме протекало 38 случаев, а 49 случаев — в мягкой и стертой форме. При бурной форме прободение абсцесса в полость плевры сказывается внезапно наступающим тяжелейшим шоком, который С. И. Спасокукоцкий так описывает: «Больной умирает буквально на глазах врача: появляется синюшность, холодный липкий пот, слабый шепот, одышка, малый частый пульс. Часто можно наблюдать острое расширение соответственной половины грудной клетки. При перкуссии — коробочный звук, при аускультации — бронхиальное дыхание с амфорическим оттенком и ряд других симптомов (шум падающей капли и т.д.). При встряхивании больного можно иногда отчетливо слышать шум плеска — *succussio Hippocratis*».

Такая тяжелая форма пиопневмоторакса развивается обычно при прободении в свободную грудную полость глубоких абсцессов, расположенных вблизи корня легкого и содержащих очень обильную флору, вплоть до микробов газовой гангрены. Почти все такие больные погибают.

В мягкой форме, с менее выраженными общими симптомами, протекает ограниченный пневмоторакс, когда гной и воздух попадают не в свободную полость плевры, а в какой-либо ограниченный сращениями отдел ее. Так образуется апикальный, пристеночный, наддиафрагмальный, парамедиастинальный, междолевой пиопневмоторакс. Он сопровождается сильной болью, цианозом, одышкой, но тяжелых явлений шока не бывает.

К стертым формам С. И. Спасокукоцкий относит те случаи, когда пиопневмоторакс развивается скрыто, при мало заметных для больного и для врача симптомах и случайно определяется при тщательной перкуссии или рентгеновском просвечивании.

Для *диагноза* во многих случаях имеют решающее значение: 1) внезапное, очень обильное отхаркивание мокроты и ее свойства, 2) данные рентгеновского исследования. Для гангрены характерна крайне зловонная мокрота серо-зеленого или коричневого цвета, с клочками или крошками легочной ткани, содержащая множество спирохет и веретенообразных палочек, а при абсцессах она почти без запаха, слизисто-гнойная; в ней содер-

жаты обычные гноеродные микробы. Характерна примесь к мокроте эластических волокон, но найти их не всегда легко. В клинике С. И. Спасокукоцкого их находили в 80% случаев после кипячения и обработки мокроты едким кали.

Без рентгеноскопии и рентгенографии почти невозможно лечение абсцессов легкого; необходим также постоянный рентгеновский контроль течения болезни. «Классический» абсцесс легкого, при котором рентген показывает округлую полость с горизонтальным уровнем жидкости, наблюдался в клинике С. И. Спасокукоцкого в 30% случаев. По данным рентгенолога Никулина, полость с горизонтальным уровнем видна при острых ограниченных нагноениях в 84,8% случаев, при диффузных — в 68,4%, при хронических — в 43,5%. Часто такая ясная картина абсцесса появляется лишь поздно. Отчетливость ее в очень большой степени зависит от состояния окружающей ткани легкого и от степени наполнения полости гноем.

Часто абсцесс дает только более или менее определенную тень с расплывчатыми контурами. Бывают случаи, когда абсцесс не дает никакой тени. Для дифференциального диагноза надо иметь в виду, что нормальная рентгеновская картина легкого при обильной гнилостной мокроте может быть при гнилостном бронхите и при бронхоэктазиях, которые дают типичную картину только после вливания в бронхи иодопола.

Старые абсцессы с большим склерозом окружающей легочной ткани дают густую гомогенную тень.

Нет явных различий в рентгеновской картине абсцесса и гангрены. Характерный для гангрены интенсивный, неравномерный, распространенный инфильтрат при повторных исследованиях нередко оказывается реактивным воспалением вокруг небольшого некроза. Распространенность и интенсивность инфильтрации часто не соответствуют ни величине некроза, ни величине образовавшейся полости. Рваные контуры и бесформенность полости также не могут служить доказательством гангрены, так как вскоре полость может очиститься и стать гладкостенной.

Маленькие абсцессы, меньше грецкого ореха и даже куриного яйца, рентгеновским исследованием не определяются.

Признаки, определяемые перкуссией и аускультацией, в большинстве случаев неясны и нетипичны. Редко удается определить симптомы каверны, и обычно находят лишь симптомы неопределенного очага в легком, плеврального выпота, простого бронхита. Иногда почти ничего не слышно.

Пробный прокол очень редко дает положительный результат. Он опасен, так как может вызвать кровотечение, небольшие разрывы легкого, воздушную эмболию, тяжелую инфекцию плевры; неоднократно наблюдались даже газовые флегмоны грудной стенки. Если первый прокол не дает результата, то ни в коем случае не следует упорствовать и повторять проколы.

Бронхоскопия часто дает ценные результаты. Она показывает состояние слизистой оболочки бронхов, гиперемия, гнойное воспаление, некроз, инородные тела, аномалии калибра бронхов; при ней добывают гной, исследование которого может дать важные результаты. При простом абсцессе после 1-2 аспирации можно получить внезапное обильное опорожнение гноя, после которого сразу меняется рентгеновская картина: вместо неопределенного пятна ясно вырисовывается полость.

Иногда удавалось добыть 0,5 л гноя или гнилостного экссудата после того, как незадолго до исследования больной отхаркнул немного гноя.

Для определения места оперативного подхода к гнойному очагу необходимо точно знать локализацию его в легком. Это до некоторой степени достигается просвечиванием в различных направлениях, причем надо иметь в виду, что тень абсцесса на экране тем больше, чем ближе абсцесс к рентгеновской трубке. Поэтому, если при переднезаднем направлении лучей тень больше, чем при заднепереднем, то это значит, что абсцесс ближе к передней стенке груди, чем к задней. Очень ценных результатов для топографической диагностики надо ожидать от усовершенствования стереорентгеноскопии. С. И. Спасокукоцкий придает большое значение очень тщательной и тонкой перкуссии.

В дифференциально-диагностическом отношении важнее всего иметь в виду возможность смешения гнойных заболеваний легких с туберкулезом. Очень часто в хронической стадии абсцесса больные трактуются как туберкулезные и ко вреду своему посылаются на курорты. Но еще хуже, если у туберкулезного больного ставят ошибочный диагноз абсцесса легкого и оперируют его, ибо такая операция может кончиться смертью. Поэтому очень важны самое тщательное исследование мокроты на туберкулезные палочки и консультации хирурга с фтизиатром.

Эхинококк легкого дает в большинстве случаев очень правильную круглую тень, без инфильтрации окружающей легочной ткани, если дело не дошло еще до нагноения пузыря; но после нагноения и прорыва в бронх вскоре в окружности появляется воспалительная инфильтрация, и тогда рентгеновская картина неотличима от абсцесса.

Различие между абсцессом и интерлобарной эмпиемой в большинстве случаев невозможно даже при операции. Можно диагностировать только гнойный очаг в области фиссуры.

Очень трудно, а иногда и невозможно отличить гнойно распадающуюся карциному от абсцесса легкого. А такие случаи нередки. В клинике С. И. Спасокукоцкого только в 3 из 11 случаев прижизненно был поставлен правильный диагноз. Большое значение имеет тщательно собранный анамнез. Подозрение на рак должно возникнуть, если легочному нагноению предшествовали повторные заболевания, напоминающие воспаление легкого. Рентгеновская картина рака довольно характерна: он дает очень густую тень с резко очерченными неровными, даже зазубренными контурами; такие же контуры имеет образующаяся в опухоли гнойная полость. Новообразование может подвергнуться полному гнойно-некротическому распаду, и тогда даже при вскрытии трупа трудно отличить его от абсцесса. Для рака легкого характерно несоответствие между значительными рентгеновскими и небольшими клиническими симптомами и прогрессирование рентгеновских изменений при кажущемся улучшении состояния больного. Нахождение в мокроте раковых клеток вполне решает диагноз. У всех больных в возрасте за 30-40 лет при дифференциальном диагнозе следует иметь в виду злокачественное новообразование легкого.

Лечение. Как мы уже упоминали, при терапевтическом лечении выздоравливает до 70% больных острыми абсцессами легкого. Большое значение имеет уже одно содержание больного в постели, так как при нем больное легкое получает благотворный покой.

Некоторые хирурги широко применяют укладывание больных в особом положении, наиболее выгодном для стока гноя через бронхи. Такое положение, индивидуально различное, определяется локализацией абсцесса в легком. При абсцессах нижней доли это чаще всего положение на здоровом боку с более или менее высоко приподнятым ножным концом кровати и свешенной вниз головой; при абсцессе верхней доли часто необходимо сидячее положение. Таким простым способом нам однажды удалось очень быстро вылечить абсцесс нижней доли.

Из лекарственных средств терапевты широко применяют неосальварсан, а в случаях с неясной этиологией — эметин. Особенно же излюблены терапевтами внутривенные вливания 30% спирта, действие которых многими описывается как очень эффективное. Хирурги, испытывавшие это лечение [Спасокукоцкий, Леон-Киндберг и Моно (Monod)], не видели положительных результатов.

В Иваново-Вознесенском (Боксер и Нагибин) и Горьковском (Никулин) медицинских институтах широко проводится рентгенотерапия абсцессов легких. В Горьковской клинике из 78 больных выздоровело 60, т. е. 77%; в 14,1% гнойный процесс закончился бронхоэктазиями, в 6,4% перешел в хроническую форму и 2 больных умерли. Все эти случаи относились к острым легочным нагноениям; самые лучшие результаты получены при свежих, ограниченных, простых абсцессах, при которых и все другие терапевтические способы дают отличные результаты, а нередко наблюдается и самоизлечение. Напротив, при острых диффузных легочных нагноениях процент излечений у Никулина равнялся только 31,5%. При наличии более или менее значительной капсулы абсцесса рентгенотерапия не дает заметного результата; при хронических легочных нагноениях со значительным склерозом легочной ткани и при бронхоэктазиях получалось лишь временное ослабление симптомов. При комбинации абсцесса с туберкулезом легких рентгенотерапия может резко и тяжело активизировать туберкулезный процесс. Если 3-4 первых облучения не дают заметного успеха, то продолжать рентгеноскопию не стоит. В своей монографии Никулин приводит ряд случаев очень эффективного излечения абсцессов рентгенотерапией.

На границе между терапевтическими и хирургическими методами лечения стоит бронхоскопия, широко применявшаяся до последнего времени, особенно в США. Ею достигали полного излечения не только простых, но и гнилостных абсцессов в остром и подостром периоде болезни. Даже при хронических абсцессах этот метод может дать значительное облегчение, вернуть больным трудоспособность на более или менее продолжительный срок и продлить их жизнь. Через трубку бронхоскопа удается отсосать водоструйным или электрическим насосом закупоривающую бронх слизистую пробку и огромное количество гноя. Такое лечение повторяется раза два в неделю и часто дает очень хорошие результаты. Если не удастся добиться излечения в течение 3 месяцев, надо оперировать. Бронхоскопия при легочных нагноениях может быть доверена только весьма опытному специалисту; это ограничивает ее широкое применение.

Если абсцесс имеет склонность к самоизлечению, то оно наступает, или по крайней мере определяется, уже в первые недели. В более позднее время шансы оперативного излечения быстро уменьшаются и через 2 месяца становятся уже небольшими. Часто бывает опасно откладывать операцию,

так как нередко случаи внезапной смерти больных или перехода абсцесса в разлитую гангрену.

К методам непосредственного воздействия на абсцесс или гангрену относятся вскрытие гнойного очага в легком (pneumotomia) и полное удаление больной доли легкого (lobectomy) или даже легкого (pneumectomy). Но ввиду трудности и опасности этих радикальных операций и нередких противопоказаний к ним часто приходится прибегать к непрямым методам воздействия на больное легкое, цель которых достигнуть спадения больного легкого и абсцесса. Эти паллиативные методы коллапсотерапии (искусственный пневмоторакс, френикотомия, торакопластика) применимы только при широком сообщении гнойной полости с бронхом.

Пневмоторакс иногда дает очень хорошие результаты, особенно у детей и подростков, а также при легочных кровотечениях. Он показан преимущественно при субхроническом глубоком абсцессе, хорошо собранном, но может причинить тяжелый вред при поверхностно расположенном абсцессе, особенно гнилостном, так как способствует вскрытию абсцесса в полость плевры с образованием пиопневмоторакса, часто смертельного. Часто пневмоторакс дает лишь временный успех, причем легко наступают рецидивы.

Френикотомия редко полезна, а часто вредна, так как может вызвать тяжелую одышку, расстройство сердечной деятельности, затруднение отхаркивания мокроты. После нее объем соответственной половины грудной полости уменьшается и спадается нижняя доля легкого, если нет плевральных сращений и склероза легочной ткани; при этом часто больной откашливает большое количество гнилостной застоявшейся мокроты, и общее состояние его временно улучшается. Поэтому френикотомия может быть полезна как подготовительная операция перед пневмотомией или лобэктомией. Так как при ней важен лишь временный эффект, то нет основания делать френикоэкзереэ или даже перерезку нерва, а достаточно впрыснуть в него спирт. Френикотомию, как и другие методы коллапсотерапии, применяют чаще всего как дополнительную операцию при радикальных методах¹.

Экстраплевральная торакопластика теперь редко применяется, так как результаты ее неудовлетворительны. Можно испробовать ее, если есть противопоказание к пневмотомии, при застарелых поверхностных абсцессах верхней доли. При глубоких абсцессах она никаких результатов не дает. Абсцесс должен быть затихающим, безлихорадочным. В сложных случаях, при большом склерозе легочной ткани, торакопластика мало обещает и дает большую летальность (40%). Ее иногда применяют при множественных абсцессах целой доли или даже всего легкого, когда не остается ничего другого. Операция должна производиться обязательно в несколько приемов и под местной (регионарной) анестезией.

Экстраплевральная тампонада предложена Тюффье (Tuffier) в 1910 г. Цель ее состоит в сдавлении той части легкого, в которой помещается абсцесс, а следовательно, и самого абсцесса. Необходимо, конечно, чтобы абсцесс широко сообщался с бронхом. Над местом абсцесса производят резекцию двух ребер и осторожно удаляют межреберные мышцы. Обнаженные таким образом fascia endothoracica и плевра отслаиваются от грудной

¹ Все виды коллапсотерапии (искусственный пневмоторакс, торакопластика, экстраплевральная тампонада и пр.) при лечении хронических нагноительных процессов легких не дают удовлетворительных результатов и теперь не применяются {Ред.}.

стенки насколько возможно дальше; при этом нужна очень большая осторожность, чтобы не прорвать плевры. В образованную такой отслойкой экстраплевральную полость Тюффье пересаживал жир липомы или сальника. Теперь вместо жира вводят парафиновую пломбу [Зауэрбрух, Миддельдорпф (Middeldorpf)], состоящую из плавящегося при 50° парафина (2 000,0), углекислого висмута (25,0) и виоформа (3,0). Этой смесью, надежно стерилизованной, наполняют всю полость, и рану послойно зашивают наглухо. Другие хирурги вместо парафиновой пломбы вводят резиновую или натуральную греческую губку, а чаще всего просто йодоформную марлю. Под влиянием раздражения парафином или йодоформом плевральные листки срастаются. Иногда сдавленный таким образом абсцесс заживает или вскрывается в plombированную полость. Вследствие давления на большие сосуды средостения этот способ опасен у пожилых людей с ослабленным сердцем. Кроме того, нередко инфекция экстраплевральной полости, особенно опасная при гнилостном абсцессе. Парафиновая пломба может провалиться в полость плевры или абсцесса. Вследствие таких опасностей экстраплевральная тампонада редко применяется как самостоятельный метод лечения, но ею широко пользуются для получения сращений перед пневмотомией.

Операции на легком, пневмотомия и в особенности лобэктомия принадлежат к самым серьезным, трудным и опасным операциям. Удаление целой доли или всего легкого Грэхем называет ужасной операцией. Правда, пневмотомия в некоторых случаях оказывается простой операцией. Это бывает при поверхностно расположенных абсцессах и надежном сращении плевральных листков. Но в большинстве случаев это довольно тяжелая операция, и потому больного необходимо самым подробным образом исследовать и подготовить постельным покоем и переливаниями крови, которые лучше делать повторно, в небольших дозах ввиду слабости сердца, являющейся правилом у этих тяжелых больных. Кроме того, очень важно по возможности опорожнить абсцесс от гноя перед операцией, чтобы предотвратить судорожный кашель во время нее, захлебывание гноем и затекание его в здоровые бронхи. Это достигается лучше всего отсасыванием гноя через бронхоскоп, а при невозможности бронхоскопии — укладыванием больного в такое положение, при котором всего лучше гной стекает в бронхи.

Операция пневмотомии производится обязательно под местной анестезией. Большинство хирургов оперирует больного в полулежащем положении (на здоровом боку), но Костантини полагает, что это положение как нельзя более содействует затеканию гноя в бронхи здорового легкого.

Место и направление разреза определяются локализацией абсцесса. Для абсцессов верхней доли очень хороший доступ дает довольно длинный вертикальный разрез по *linea axillaris media*, начинающийся высоко в подмышечной области. Для вскрытия абсцессов нижней доли чаще всего приходится резецировать VII и VIII или VIII и IX ребра сзади. Доступ к более высоко расположенным абсцессам очень затрудняет лопатка; чтобы устранить ее, делают такой же разрез, как при экстраплевральной торакопластике у туберкулезных больных; он ведется вертикально в промежутке между лопаткой и позвоночником, рассекает здесь *m. trapezius* и т. т. *rhomboides* и ниже угла лопатки загибается кнаружи и следует вдоль ребер. Резецируют не менее двух ребер, а нередко и три, на протяжении 8-10 см и тщательно, с большой осторожностью, вырезают межреберные мышцы с сосудами и

нервами. Таким образом обнажается внутригрудная фасция и плевра и возникает важная, но часто трудно разрешимая задача определить, имеются ли сращения между плевральными листками или их нет. При отсутствии сращений нередко сквозь тонкую плевру ясно виден мозаичный рисунок поверхности легкого, движущегося при дыхании. При сращениях видна лишь мутная беловатая ткань утолщенной плевры, но часто невозможно определить, как далеко идут сращения и плоскостные ли они, сплошные, или лишь частичные, в виде тяжей и перепонок со свободными промежутками между ними. Если нет уверенности в том, что сращения имеются и достаточно обширны, то нельзя идти дальше, а необходимо остановиться и принять меры к облитерации плевральной полости. Этого нельзя достигнуть сшиванием париетальной плевры с висцеральной, так как маленькие отверстия от проколов даже тонкой иглой достаточны для образования пневмоторакса; кроме того, при близком к поверхности абсцессе соседняя с плеврой ткань легкого воспалена и проходящие через нее швы могут инфицировать плевру. Единственным безопасным и надежным средством вызвать облитерацию плевральной полости является экстраплевральная тампонада йодоформной марлей, как она описана выше. Над тампоном наглухо зашивают рану, отдельно мышцы и кожу. Сращения под тампоном иногда образуются уже через 2-3 дня, но в других случаях значительно позже, и потому второй этап операции, собственно пневмотомия, откладывается на 8-10 дней.

Нередко за это время происходит самостоятельное вскрытие абсцесса в тампонируемую экстраплевральную полость, и тогда остается лишь раскрыть рану, удалить марлю и расширить перфорационное отверстие в легком. Но в большинстве случаев приходится приступать ко второму, самому трудному этапу операции — к вскрытию абсцесса. Для получения уверенности в том, что экстраплевральная тампонада сделана на надлежащем месте и нет необходимости резецировать еще одно ребро, следует сделать новую рентгеноскопию. Йодоформная марля дает довольно густую тень и хорошо видна на экране.

Во второй этап операции снимают швы и удаляют марлевый тампон. В глубокой ране очень нелегко вскрыть абсцесс легкого; может очень помочь пробный прокол, но он далеко не безопасен: много раз вслед за проколом наступал тяжелый, иногда смертельный шок, зависящий, по-видимому, от воздушной эмболии; об этом свидетельствуют внезапные параличи и слепота (эмболия а. centralis retinae), которые наблюдались в клинике С. И. Спасокукоцкого. Разрез легкого ножом тоже может вызвать воздушную эмболию или сильное кровотечение, и потому его делают электрическим ножом. Легкое иногда приходится прожигать на большую глубину, до 5 см, но это бывает редко, и обычно абсцесс вскрывают на глубине 0,5-2 см. Как только показывается гной, в отверстие вводят тонкую резиновую трубку (катетер) и медленно выпускают гной, чтобы избежать судорожного кашля и собрать весь гной. Маленькое отверстие осторожно расширяют электрическим ножом и полость абсцесса обследуют пальцем. Если это гангренозная полость, то нередко в ней находят секвестрированные куски легочной ткани и удаляют их. *И при операции, и при перевязках полость следует освещать лобный рефлектором.* В ней видны отверстия бронхов, прикосновения к которым надо избегать, так как оно вызывает судорожный кашель. Полость абсцесса рыхло тампонируют марлей, смоченной хлорацетидом или риванолом, если на-

гноение имеет гнилостный характер. Наружную рану зашивать не следует из опасения анаэробной инфекции; ввиду склонности раны к быстрому сужению ее приходится тампонировать. Отверстия бронхов обычно быстро закрываются грануляциями. Лишь в редких случаях остаются стойкие бронхиальные свищи, которые приходится закрывать пластическими операциями. Полное заживление полости абсцесса происходит в различные сроки, в зависимости от локализации, величины и свойства ее. При острых абсцессах в клинике С. И. Спасокукоцкого средний срок заживления был 22 дня.

Пневмотомия дает 60-70% излечений при острых абсцессах, но обычно бывает безрезультатной при застарелых абсцессах с значительным склерозом легочной ткани, при множественных абсцессах и, в особенности, при бронхоэктазиях. Она редко бывает успешной, если болезнь длится больше полугода — года, но и в таких тяжелых случаях С. И. Спасокукоцкому иногда удавалось очень улучшить состояние больных и даже вполне излечить некоторых из них.

При застарелом и осложненном бронхоэктазиями легочном нагноении излечение возможно только после иссечения целой доли легкого. Эта тяжелейшая операция, лишь недавно вошедшая в хирургическую практику, теперь усиленно разрабатывается и улучшается, и есть надежда, что огромная летальность (56-62%), которую она давала вначале, очень понизится со временем. Уже теперь при способе Грэхема летальность составляет всего около 20%. В 1935 г. Б. Э. Линберг собрал в литературе 100 случаев лобэктомии с 18 смертями. Опасность операции и причины смерти зависят от многих причин: операционный и плевральный шок, септический плеврит, расстройств дыхания и кровообращения, кровотечение из культи вследствие сползания или прорезывания лигатур, кровотечение из сращений, баллотирование средостения, прессионный пневмоторакс и эмфизема средостения, гнойный медиастинит, острое расширение желудка, возможно также ранение при операции полой вены или пищевода.

Для доступа к легкому делается длинный разрез в VI или VII межреберье от углов ребер до хрящей. Два ребра сзади пересекают щипцами Листона, и рану широко раздвигают винтовым расширителем (Лилиенталь) или же резецируют на большом протяжении 3 ребра [Робинзон (Robinson)]. Арчибальд (Archibald), Уайтмор (Whitmore), Бальдони (Baldoni) делают предварительную обширную торакопластику, которая очень облегчает доступ к ножке доли и выведение ее. В хронических и осложненных случаях, при которых производят лобэк-

томию, обычно бывают большие плевральные сращения, и главная трудность операции состоит в выделении больной доли из этих сращений, которые часто не поддаются тупому разделению, а требуют рассечения ножницами. Если нет достаточных и надежных сращений, то выделенную долю окутывают гуттаперчевой бумагой и изолируют марлевыми тампонами. Через неделю операцию продолжают. Удаляют марлевые тампоны, выводят больную долю, прошивают крепким шелком и туго перевязывают ножку доли, состоящую из бронхов и сосудов, и отрезают долю. Кон-

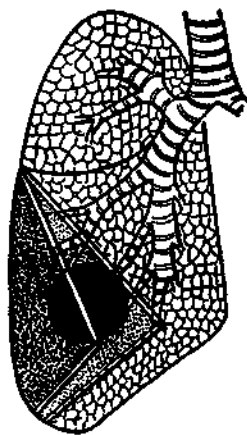


Рис. 100. Выжигание легкого по Грэхему (схема),

цы лигатуры оставляют длинными и ими фиксируют культю в наружной ране (Лиликталь). Ввиду опасности ускользания культи в средостение лучше оставлять культю по возможности длинной, отсекая ее с частью легочной ткани, которую используют для закрытия культи (Арчибальд). Всю культю многие хирурги пришивают к нижней поверхности вышележащей доли легкого. После той или другой обработки ножки полость на месте удаленной доли рыхло выполняют марлей и зашивают только мышцы, но не кожу, так как очень велика опасность анаэробной инфекции раны. Ни смазывание слизистой оболочки бронха в культе, ни даже электрокоагуляция ее не могут надежно предотвратить инфекцию раны из культи, и потому еще при первом этапе операции непосредственно над диафрагмой вводят дренажную трубку, и через нее, по аспирационному способу, удаляется гнойный или гнилостный экссудат и воздух. По статистике Кокеле, такая двух- или трехмоментная лобэктомия дает 40% летальности; однако Александр (Alexander) имел 3 смерти на 11 случаев. По мнению Лиликтала, первое условие успеха операции — ее быстрота, не более 40 минут.

Из всех методов лобэктомии наиболее безопасным надо считать выжигание легкого по Грэхему. Для доступа к легкому Грэхем резецирует 2 или 3 ребра на протяжении 10—12 см. Если нет сращений, то он делает сначала экстраплевральную тампонаду; во второй прием выжигает каленым железом (паяльником) большую долю в виде клиновидного куска. Выжигание производится не сразу, а повторными приемами (рис. 100), причем клиновидный дефект в легком постепенно увеличивается. Выжигать приходится до пяти раз. Никакой анестезии при этом не требуется. Нередко выжигание сопровождается такими же тяжелыми общими явлениями, какие обычны при распространенных ожогах. Этого осложнения не бывает, если выжигание легкого производится не паяльником, а электрическим ножом или пакленом. Большое преимущество способа Грэхема состоит в том, что при нем не требуется очень трудного выделения больной доли из сращений, в которых нередко таится инфекция. Избегают также почти полностью инфекции плевры и клетчатки, пневмоторакса и медиастинальной эмфиземы. Но выжигание — прием не хирургический: при нем приходится действовать вслепую, очень трудно определить границы больной доли и возможно повреждение здоровых частей легкого, диафрагмы, перикарда и других важных органов средостения. Кроме того, довольно велика опасность кровотечений из сосудов легкого, часто тяжелых и даже смертельных. Но тем не менее нельзя не считаться с тем, что летальность при выжигании гораздо ниже, чем при хирургических методах лобэктомии.

От редактора 3-го изд. Очерк «Абсцесс легкого» написан проф. В. Ф. Войно-Ясенецким без анализа истории болезни, как это делается в других частях книги. По-видимому, в основу изложения положены литературные данные и личный неопубликованный опыт, правда не подкрепляемый примерами. Тем не менее соображения В. Ф. Войно-Ясенецкого о клинике нагноений легкого и в настоящее время не утратили интереса.

К сожалению, этого нельзя сказать о способах лечения хронических нагноительных процессов легкого. За последнее десятилетие достигнуты огромные успехи в этой области хирургии. Неудивительно, что изложенные

в книге взгляды о лечении хронических абсцессов легкого и бронхоэктазий, отражающие состояние грудной хирургии первых послевоенных лет, уже устарели и не могут удовлетворить читателя.

Оказалось, что в лечении туберкулеза легких и хронических легочных нагноений нет аналогии. Если при туберкулезе легких различные способы коллапсотерапии получили широкое распространение и нередко имеют преимущества перед операцией удаления доли или всего легкого, то при хронических нагноительных заболеваниях легких проводится по преимуществу радикальное хирургическое лечение (лобэктомия, пневмэктомия), так как только удаление патологически измененной и функционально недеятельной легочной ткани избавляет больного от прогрессирования заболевания, инвалидности и смерти.

Искусственный пневмоторакс, френикотомия, френикоалкоголизация, торакопластика, экстраплевральная тампонада, экстраплевральный пневмоллиз и другие разновидности коллапсотерапии почти не имеют значения в лечении хронических абсцессов легкого и бронхоэктазий. Напротив, операции лобэктомии и пневмэктомии получили широкое распространение, как наиболее радикальные и эффективные хирургические вмешательства именно при хронических нагноительных заболеваниях легких. Лобэктомии и пневмэктомии давно перестали быть «ужасными операциями». Непосредственная летальность после этих операций теперь снижена до 10 и даже до 3—5%. Техника лобэктомии и пневмэктомии разработана во всех деталях благодаря трудам ряда хирургов (А. Н. Бакулев, П. А. Куприянов, А. А. Вишнеvский, Ф. Г. Углов, В. И. Казанский, Б. К. Осипов и др.).

Раздел о лечении хронических абсцессов в 3-м издании «Очерков гнойной хирургии» не подвергался переработке, как и другие главы книги. Страницы, посвященные этому вопросу, переносят читателя в тот сравнительно недавний период развития хирургии, когда делались первые шаги в деле радикального лечения хронических нагноительных легочных заболеваний. Теперь это пройденный этап, знакомство с которым уже тем полезно, чтобы не делать ошибок и поисков, выпавших на долю пионеров разработки внутригрудных операций.

ЗАБРЮШИННЫЕ ПОЯСНИЧНЫЕ ФЛЕГМОНЫ

Это было очень давно, в первый год моей врачебной деятельности. Проехав 25 км, в конец своего земского участка, я вошел в избу и увидел никогда не забываемую картину: женщина лет 45, страшно измученная и точно застывшая в своем страдании, стояла лицом к стенке, сильно согнувшись и опираясь на скамью вытянутыми, заочевенными руками. Так стояла она день и ночь уже три недели. Вся левая половина поясницы была сильно выпячена огромным скоплением гноя, ясно зыблущимся под кожей. Я осторожно вымыл поясницу, анестезировал кожу кокаином и быстрым взмахом ножа широко вскрыл огромную флегмону; подставленный ушат до половины наполнился жидким гноем. На другой день больную привезли в больницу, и дальнюю дорогу на простой телеге она перенесла отлично. Я ввел руку в огромную гнойную полость и, тщательно обследовав ее, нашел в ней болтавшиеся остатки поясничной мышцы, несколько перемычек, глубокие бухтообразные затеки, но почки не мог найти. Все закоулки были дренированы резиновыми трубками и большими марлевыми салфетками, Быстро стала очищаться и уменьшаться гнойная полость, и уже через 5 недель больная была выписана вполне выздоровевшей.

Это было очень мало похоже на то представление о «паранефрите», которое я вынес из университета. В то время все поясничные флегмоны называли паранефритами или перинефритами, употребляя эти названия почти безразлично. С ними, естественно, связывалось у врачей и учащихся представление о том, что почка является исходным пунктом гнойного процесса в окружающей ее клетчатке, и многообразные в этиологическом и анатомическом отношении флегмоны забрюшинной клетчатки очень плохо различались. Уже первое только что вкратце описанное мое знакомство с живой действительностью заставило меня призадуматься о «паранефрите». Почки я не нашел в гнойной полости, где все было обнажено вследствие полного гнойного расплавления забрюшинной клетчатки, а она-то в первую очередь должна была быть обнаженной, если бы нагноение началось от нее. Впоследствии я много раз оперировал забрюшинные флегмоны, всегда искал и исследовал почку, но в большинстве случаев убеждался, что никакого отношения к почке флегмона не имеет: почка или вовсе не прощупывается, так как она отделена от гнойной полости воспалительно утолщенной почечной фасцией, или при исследовании она оказывается нормальной и в ближайшей к ней (параренальной) клетчатке нагноения нет. Нередко, напротив, было совершенно ясно, что исходным пунктом забрюшинной флегмоны являются червеобразный отросток, подвздошная кость, поперечные отростки и дужки поясничных позвонков, матка и ее придатки и пр. Изредка попадались и случаи несомненного паранефрита. Соответственно такому разнообразию в этиологическом отношении забрюшинные флегмоны представляли много особенностей и с клинической стороны, но всего важнее и интереснее мне представлялись их патологоанатомические различия.

Чтобы возможно яснее представить дело, начнем с типичных примеров.

1. *Паранефрит*. Иван А., 19 лет, поступил в Переславскую земскую больницу 16/V 1912 г. Заболел 1/V внезапно, среди полного здоровья; причину болезни видит в том, что

несколько ночей спал у холодной стены и чувствовал, что спина охлаждается. Началась болезнь болями во всей пояснице, которые затем локализовались в правой ее половине и приняли характер жестоких колик; очень тяжелые приступы колик были 2 раза; а более легкие повторялись ежедневно, но были непродолжительны. Через несколько дней после начала болезни появилась лихорадка, принявшая резко ремиттирующий характер, с колебаниями в 2°. Из расстройств мочеиспускания больной отмечает только уменьшение позывов. Со стороны кишечника и желудка никаких расстройств, в частности рвоты, не было. Большой слабого сложения, малокровен; за время болезни исхудал и ослабел. В поясничной области ни малейшего изменения контуров нет; сотрясение и удар краем ладони болезненны, сильные боли чувствовал больной и от толчков при перевозке в больницу; почка не прощупывается. Моча насыщенно желтого цвета, слабокислой реакции, белка не содержит, в осадке только 10-15 лейкоцитов в каждом поле зрения. При цистоскопии ничего ненормального не обнаружено, при катетеризации мочеточников катетер в оба мочеточника проходит очень высоко, но из правого не выделяется ни капли мочи, а из левого моча вытекает очень медленно — по 1-2 капли через каждые полминуты; в собранной из левой почки моче обнаружено лишь небольшое количество красных кровяных шариков и ни одного белого.

При хромоцистоскопии (впрыснуто 10 мл 4% индиго-кармина) очень интенсивно окрашенная моча начала выделяться уже минут через 5, и содержимое пузыря окрашивалось так быстро, что надо было очень спешить с промыванием, наполнением и осмотром пузыря. Из левого мочеточника выделялась с большой силой интенсивно окрашенная струя, из правого же чуть заметная слабая синеватая струйка. 20/V операция под хлороформно-эфирным наркозом. Косым поясничным разрезом вскрыто очень глубоко расположенное, довольно большое скопление густого гноя у нижнего полюса почки. Почечная фасция очень сильно утолщена. Выделение почки представляло большие трудности вследствие воспалительных сращений, и даже после полного выделения вывести почку из раны не удалось, а можно было только вставить ее в рану. В почке сделан разрез около 3 см длины и введенным в него пальцем ошупана лоханка, оказавшаяся нерасширенной, но камня в ней не найдено. Сильно кровоточивший почечный разрез зашит четырьмя кетгутowymi швами, рана выполнена марлевыми выпускниками и уменьшена швами.

После операции наступил коллапс, длившийся часа 1/4, и только к вечеру больной вполне оправился. В мазке из гноя найдены стафилококки. В течение долгого времени повязки сильно промокали вследствие очень обильного выделения гноя; через 10 дней марлевые выпускники были заменены дренажными трубками. В первых числах июля окончательно удалены дренажи, и после этого из раны стала выделяться моча в достаточно большом количестве; однако скоро отделение ее стало уменьшаться и через 2 недели прекратилось совсем. Ко времени выписки, 23/VII, на месте раны осталась лишь полоска грануляций. Все время пребывания в больнице больной лихорадит, сперва выше 39°, затем лихорадка стала ослабевать, но до самой выписки продолжались незначительные повышения температуры. В моче все время держалась небольшая примесь гноя: 30 — 40 лейкоцитов в каждом поле зрения. В день выписки произведена хромоцистоскопия, и оказалось, что из левого мочеточника выделение краски началось через 15 минут, а из правого через 20 минут, притом заметно слабее, чем из левого. В течение месяца больной принимал ферритин, но малокровие оставалось.

При осмотре в конце 1913 г. больной был вполне здоров и немалокровен.

2. *Забрюшинная флегмона аппендикулярного происхождения*. Г. Б., 12 лет, поступила в Ташкентскую городскую больницу 22/VI 1919 г. Девочка переведена из терапевтического отделения, где была под наблюдением с 3/VI. Заболела внезапно, 30/V, после того как подняла тяжелый таз с водой; при этом вдруг появились сильные боли в животе, в правой подвздошной области, сопровождавшиеся рвотой. Три дня больная перемогалась, но затем слегла и поступила в больницу, где у нее была констатирована резкая болезненность и напряжение мышц при ощупывании правой подвздошной области, пульс 120, температура 38,6°. Через 2 дня были замечены боли в правой поясничной области. За 20 дней пребывания в терапевтическом отделении температура непрерывно колебалась, от 36,5 до 39,1°, боли в животе то усиливались, то ослабевали, но в поясничной области упорно держались; девочка заметно исхудала. При осмотре 20/VI была найдена лишь болезненность над серединой восходящей ободочной кишки, но нигде не было признаков воспалительного инфильтрата; при исследовании крови был найден резко выраженный лейкоцитоз. Больная была переведена в хирургическое отделение, но здесь в первые дни температура была почти нормальна, и на боли девочка не жаловалась. Только вечером 27/VI температура поднялась до 39°, появилась небольшая сгибательная контрактура в правом тазобедренном суставе, и впервые замечено небольшое выпячивание в правой поясничной области. В моче белка нет, лейкоциты и плос-

кий эпителий в увеличенном количестве; мочеиспускание нормально, 28/VI произведена операция под хлороформным наркозом. Косой разрез через широкие брюшные мышцы в поясничной области. После разреза воспалительно утолщенной поперечной брюшной фасции хлынул в большом количестве густой гной с резким аммиачным запахом; он помешался в обширной забрюшинной полости, на медиальной стенке которой прощупывались поперечные отростки поясничных позвонков, покрытые надкостницей, связками и начальными пучками мышц, а также большая поясничная мышца, по-видимому, покрытая своей фасцией; гребешок подвздошной кости также ясно прощупывался, но нигде не был обнажен от надкостницы. Вверху прощупывался нижний полюс почки, покрытой жировой капсулой. Гнойная полость дренирована толстой резиновой трубкой и большим марлевым выпускником. После операции наступило быстрое улучшение, температура в несколько дней стала нормальной, гнойная полость очистилась и быстро уменьшалась. Ко времени выписки девочка чувствовала себя вполне здоровой, и на месте операции остался неглубокий желобок длиной в 8 см, высланный здоровыми грануляциями.

3. *Остеомиелит дужки и поперечного отростка поясничного позвонка.* Пелагея П., 15 лет, поступила в Переславскую земскую больницу 25/VI 1911 г. Заболела 3 недели назад, среди полного здоровья. Сперва начались боли в правой ноге и общее недомогание, но не настолько значительные, чтобы больная должна была лечь, затем появилась болезненная припухлость в левой поясничной области. Поступила с огромным скоплением гноя, выпячивающим почти всю левую поясничную область и боковую стенку живота и покрывающим, кроме того, верхнюю часть крыла подвздошной кости. Ходить не может, левая нога согнута в тазобедренном суставе. Остистые отростки позвонков не болезненны при давлении, значительная общая слабость и малокровие; температура 37,4°. Моча чиста, белка не содержит.

26/VI операция под эфирным наркозом. Косым поясничным разрезом длиной в 12-13 см вскрыта огромная полость, содержащая около 3 л жидкого гноя. Брюшина задней стенки живота отслонена гноем на большом пространстве; гной спускается очень далеко вниз вдоль передней поверхности крестца, но отслоив, однако, от нее прямую кишку; выпрямляющая туловище мышца расслоена гноем на большом протяжении; большая поясничная мышца отделена гноем со всех сторон и свободно болтается в полости; вверх до почки полость не доходит и почка не обнажена. Поперечный отросток III поясничного позвонка обнажен от надкостницы и изъеден настолько, что конец его торчит в виде острого шипа; обнажена от надкостницы и дужка позвонка на протяжении от поперечного отростка до тела позвонка. Поперечный отросток отломан секвестральными щипцами, а малый таз введена дренажная резиновая трубка, и вся полость выполнена марлевыми тампонами. Под конец операции пульс крайне ослабел и только на следующий день поправился под влиянием камфоры и вливания физиологического раствора.

В дальнейшем отделение гноя стало быстро уменьшаться, температура упала до нормы, и выздоровление шло весьма быстро и гладко. 6/VIII больная выписана с полоской грануляций на месте разреза.

4. *Забрюшинная флегмона после септического аборта.* Анастасия К., 43 лет, поступила в Ташкентскую городскую больницу 10/IV 1921 г. Два месяца назад больной произвели искусственный выкидыш, и с тех пор она тяжело больна. В первое время после выкидыша был сильный жар и потрясающие ознобы. Четыре недели назад начались боли в правой поясничной области, и только вчера больная, лежавшая в гинекологическом отделении, показана хирургу. Она очень измучена болезнью, слаба, бледна. По утрам температура нормальна, по вечерам же поднимается до 39°. В правой поясничной области ясно выраженная эластичная припухлость, очень болезненная при ощупывании. Кожа над ней имеет нормальный вид. Правая нога слегка согнута в тазобедренном суставе и вполне не разгибается.

11/IV операция под эфирным наркозом. Косым поясничным разрезом вскрыт большой гнойник в забрюшинной клетчатке, содержащий около 2 стаканов гноя без запаха. К почке гнойник никакого отношения не имел, и стенки его никаких особенностей не представляли. Полость дренирована двумя резиновыми трубками и марлей.

Выздоровление шло быстро, и через 19 дней больная выписана для амбулаторного лечения с неглубокой щелевидной раной, покрытой здоровыми грануляциями.

5. *Флегмона во влагалище подвздошно-поясничной мышцы и в забрюшинной клетчатке, начавшаяся от воспаления паховых лимфатических желез.* Параскева В., 27 лет, поступила в Переславскую земскую больницу 13/V 1911 г. Заболела внезапно 10/IV за 2 дня до срочных родов. Появились без видимой причины сильные боли в правой поясничной области и правой ноге; лечилась в участковой больнице и оттуда была направлена для операции. Тяжелое общее состояние, слабость, бледность, небольшое повышение температу-

ры. В области слепой кишки прощупывается небольшой инфильтрат. На передней стороне правого бедра, на три пальца ниже пупартовой связки, маленький, почти незаметный свищ и на большом пространстве вокруг него истонченная, подрытая кожа. Абсцесс на этом месте, по словам больной, появился в самом начале болезни. В начале болезни у больной был постоянный жидкий стул, раньше же она была вполне здорова и животом никогда не болела. При исследовании внутренних половых органов ничего ненормального не найдено. В позвоночнике нигде болезненности не обнаружено. Глазная туберкулиновая реакция дала отрицательный результат. За время моего отсутствия, до 26/V, состояние больной сильно ухудшилось, появилась высокая ремиттирующая лихорадка и обширный болезненный инфильтрат в правой боковой стороне живота, доходящий сзади почти до края длинных спинных мышц; в области слепой кишки инфильтрат не прощупывается, нога согнута в тазобедренном суставе. В моче 12% белка, очень много гиалиновых и зернистых цилиндров, суточное количество мочи 200-300 мл.

27/V операция под хлороформно-эфирным наркозом. Длинным косым поясничным разрезом вскрыто обширное скопление гноя во влагалище поясничной мышцы, занимавшее все ее протяжение, и по виду, и по свойству гноя совершенно напоминавшее туберкулезное поражение; при тщательном ощупывании позвонков и III ребра нигде не найдено обнаженной кости; обнажена и осмотрена почка, но по виду она оказалась вполне нормальной. В полость введены большие марлевые выпускники и рана частично зашита. В бульонной культуре из гноя выросли стрептококки. Рана заживала без осложнений, температура вскоре после операции стала нормальной; нефрит не улучшался; суточное количество мочи 300-500 мл и от диуретика не увеличивалось; после назначения теоцина (по 0,3 три раза в день) количество мочи быстро возросло до 1200-1300 мл, но количество белка оставалось по-прежнему 7-12%. 10/VII больная переведена в терапевтическое отделение с зажившей раной.

Уже из этих историй болезни видно, как разнообразны во всех отношениях забрюшинные флегмоны. То странное обстоятельство, что в прежнее время все эти формы носили название паранефрита, объясняется лишь недостаточностью топографоанатомических сведений о забрюшинной клетчатке поясничной области; ее всю считали параренальной, и потому все гнойные процессы в ней называли паранефритами. Правда, уже со времени Лангенбека (1817) описывались различными анатомами фасциальные листки в забрюшинной клетчатке, но ясное и полное описание их дано лишь в 1895 г. в известной работе Герота, основательно изучившего под руководством Вальдейера укрепляющий аппарат почек. Дальнейшая разработка того же вопроса, но уже с целью классификации гнойных процессов в забрюшинной клетчатке, принадлежит Г. Г. Стромбергу (из клиники проф. С. П. Федорова). Его ценными исследованиями мы будем руководствоваться в нашем изложении, ибо в них мы нашли разъяснение многих важных клинических и патологоанатомических фактов, наблюдавшихся нами.

Чтобы получить ясное представление о подвздошно-поясничной области, в которой развиваются забрюшинные флегмоны, ее надо изучить на трупе и спереди (из брюшной полости) и сзади (со стороны спины). Если удалить брюшину и внутренности, расположенные в поясничной области, то задняя ее стенка представится в таком виде. Вверху — задний отдел диафрагмы, на котором большей своей частью расположена почка. Этот задний отдел диафрагмы состоит из трех поясничных ножек ее (*crus mediale, intermedium, laterale*) и задних реберных пучков. Между латеральным поясничным пучком и задним реберным, расходящимися книзу в противоположных направлениях, остается в большинстве случаев треугольный промежуток, *hiatus lumbocostalis*, снизу ограниченный XII ребром. В этом промежутке забрюшинная клетчатка непосредственно сообщается с подплевральной, и потому здесь возможен непосредственный переход гноя из забрюшинного пространства в грудную полость или обратно. Спереди от *hiatus lumbocostalis*

costalis расположена почка. Между XII ребром и поясничными позвонками перебрасывается сухожильная дуга, *arcus lumbocostalis* Hailed, от которой начинается латеральная поясничная ножка диафрагмы. Из-под этой дуги выходят верхние концы двух поясничных мышц, *m. psoas major* и *t. quadratus lumborum*, которые принимают значительное участие в образовании задней и медиальной стенки поясничной области. *M. psoas* особенно важен в патологии забрюшинных флегмон. Он начинается двумя рядами пучков, поверхностных и глубоких, от позвонков. Поверхностные (передние) пучки начинаются от тел и межпозвоночных дисков XII грудного и I—IV поясничных позвонков; от одного пучка к другому перекидываются сухожильные дуги, под которыми проходят сегментарные поясничные артерии и вены и *rami communicantes* симпатического нерва. Глубокие пучки мышцы начинаются от поперечных отростков всех поясничных позвонков. Таким образом, *m. psoas* покрывает боковые поверхности тел позвонков и межпозвоночные отверстия, и выходящие из последних нервы крестцово-поясничного сплетения попадают в толщу мышцы. Сюда же попадает и гной, исходящий из позвонков.

Направляясь в подвздошную яму, *m. psoas* соединяется с *m. iliacus* и общим сухожилием прикрепляется к малому вертелу бедра. *M. iliacus* начинается от крыла подвздошной кости на протяжении верхних двух третей ее, а в нижней трети отделяется от кости небольшим слоем рыхлой клетчатки, в которой нередко находят 1-2 лимфатические железки.

Бро считает эти железки главными виновницами флегмон, развивающихся во влагалище *m. iliopsoatis* (так называемый *psoas-abscessus*). Так, очевидно, было в пятом из приведенных выше типических случаев (Параскева В.). Здесь болезнь началась с гнойного воспаления паховых лимфатических желез, из которых микробы проникли в железки, расположенные под *m. iliacus*.

Обе мышцы, *t. psoas* и *t. iliacus*, покрыты фасцией, которая в подвздошной яме носит название *fascia iliaca*, прикрепляется к гребешку подвздошной кости, к *linea innominata pelvis*, а внизу прочно срастается с пупартовой связкой. Она толста, как апоневроз, и вместе с крылом подвздошной кости образует замкнутый футляр для *m. iliacus*. Сверху *fascia iliaca* непосредственно продолжается на переднюю поверхность поясничной мышцы (*m. psoas*) и прикрепляется к тем же частям позвонков, от которых берет начало эта мышца. Таким образом, весь *iliopsoas* заключен в замкнутом костно-фасциальном ложе, которое служит путем распространения гнойных затеков при кариозных процессах в поясничных позвонках. Забрюшинная клетчатка, в которой разыгрываются забрюшинные флегмоны, отделена от *m. iliopsoas* этим фасциальным футляром, но тем не менее эта преграда часто преодолевается гноем, и при абсцессе нагноение часто не ограничивается пределами фасциального ложа подвздошно-поясничной мышцы, а переходит на забрюшинную клетчатку, как это мы дважды наблюдали. Такой прорыв гноя легче всего происходит над верхней половиной *m. psoatis*, где фасция гораздо тоньше, чем над нижней его частью и над *m. iliacus*. А именно здесь, над *t. psoas*, расположена слепая кишка, и при ретроцекальном положении червеобразного отростка последний часто срастается с истонченной частью фасции *m. psoatis*. Поэтому ретроцекальные гнойники легко могут проникать во влагалище подвздошно-поясничной мышцы, и нам часто прихо-

дилось при операции забрюшинных флегмон аппендикулярного происхождения находить *m. psoas* обнаженным, гнойно размягченным и свободно болтающимся в обширной забрюшинной гнойной полости.

Кнаружи от *m. psoas* задняя стенка поясничной области образуется латеральной половиной *m. quadrati lumborum* (медиальная половина покрыта поясничной мышцей), поверхность которой покрыта непосредственным продолжением поперечной брюшной фасции, носящим здесь название *fascia quadrata*. Еще далее кнаружи виден широкий и прочный апоневротический листок, которым начинается *m. transversus abdominis* от глубокого листа *fasciae lumbodorsalis*. Этот апоневроз, как и *m. quadratus*, покрыт спереди поперечной брюшной фасцией.

Итак, в образовании задней стенки подвздошно-поясничной области, в которой развиваются забрюшинные флегмоны, принимают участие диафрагма, позвонок, *m. psoas major*, крыло подвздошной кости с лежащим на нем *m. iliacus*, *t. quadratus lumborum* и апоневроз *t. transversus abdominis*. Тела поясничных позвонков и *t. psoas* можно до некоторой степени рассматривать как медиальную стенку поясничного забрюшинного пространства.

Спереди подвздошно-поясничная область ограничена брюшиной, покрывающей *colon ascendens* (resp. *descendens*), часть почки и апоневроза *m. transversus abdominis*. Задняя, не покрытая брюшиной часть толстой кишки обращена к *mm. psoas* и *quadratus lumborum*, частью к почке и отделена от них слоем клетчатки. Почка со всех сторон окружена клетчаткой, которая продолжается кнаружи в виде слоя, расположенного между брюшиной *m. transversus abdominis* (вернее, *fascia transversa*, покрывающей эту мышцу), а книзу — между *m. iliacus* и брюшиной. Вся эта клетчатка, расположенная между брюшиной, толстой кишкой, почкой и задней брюшной стенкой, делится тонкой, но важной в топографическом отношении фасцией, *fascia retroperitonealis*, на три части: 1) *textus cellulosus retroperitonealis*, 2) *paranephron* и 3) *paracolon*, в которых гнойники могут локализоваться изолированно. *Fascia retroperitonealis* начинается от вершины брюшинной складки, образующейся вследствие крутого перегиба париетальной брюшины с латеральной на заднюю стенку живота; пройдя позади почки, *colon ascendens*, resp. *descendens* и мочеточника, она прикрепляется плотными сращениями к *fascia m. psoatis*, частью же продолжается на позвонок и вплетается во влагалище расположенных на нем больших сосудов — *aorta* и *v. cava inferior*, почечных сосудов. Вверху *fascia retroperitonealis* продолжается на диафрагму и здесь теряется. Книзу она доходит до малого таза, располагаясь над подвздошными сосудами, и теряется в клетчатке малого таза. Та часть *fasciae retroperitonealis*, которая расположена позади почки, носит название *fascia retrorenal*. Вблизи наружного края почки от *fasciae retroperitonealis* отщепляется тонкая пластинка, *fascia praerenalis*, направляющаяся кпереди от почки, между ней и брюшиной, и вплетающаяся у внутреннего края почки во влагалище *v. cavae*, resp. *aortae* и почечных сосудов; вверху *fascia praerenalis* проходит по передней поверхности надпочечника и над ним соединяется с *fascia retrorenal*. Вниз она направляется вдоль мочеточника, впереди него, и постепенно теряется.

Этими фасциальными листками забрюшинная клетчатка делится на три отдела (рис. 101).

1. Собственно ретроперитонеальная клетчатка — *textus cellulosus retroperitonealis* — расположена между *fascia transversa abdominis* с одной стороны и *fascia retroperitonealis* и брюшиной — с другой. Наиболее значителен этот слой клетчатки в области подвздошной ямы; вперед он непосредственно продолжается в подбрюшинную клетчатку боковой и передней брюшной стенки, и потому в этом слое забрюшинные флегмоны могут распространяться далеко вперед, почти до *linea alba*. В этом слое клетчатки расположены *lymphoglandulae iliacaе*, длинной цепью тянущиеся вдоль наружных и общих подвздошных сосудов; кроме того, он непосредственно переходит в клетчатку малого таза, и потому все гнойные процессы в области малого таза и промежности, воспаления мужских и женских половых органов и прямой кишки могут давать начало большим гнойным скоплениям в *textus cellulosus retroperitonealis*. Это забрюшинные флегмоны в собственном смысле слова.

2. Слой жировой клетчатки, окружающий почку (*capsula renis adiposa*) и заключенный со всех сторон между листками почечной фасции (*fascia*

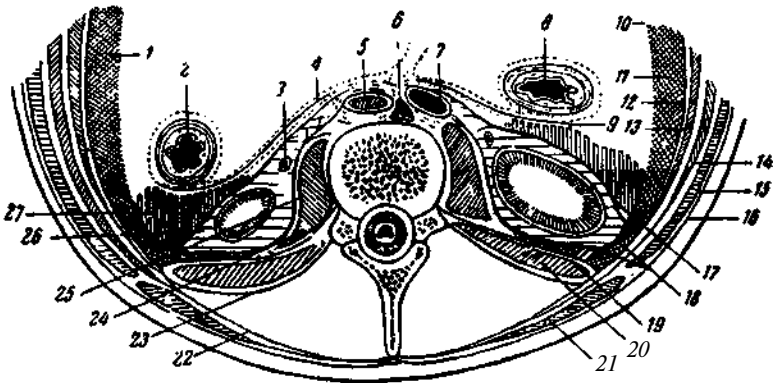


Рис. 101. Схема фасциальных листков и слоев забрюшинной клетчатки в поясничной области (по Стромбергу).

1, 11 — *textus cellulosus retroperitonealis*; 2 — *colon descendens*; 3 — *ureter*; 4, 9 — *fascia Toldt*; 5 — *aorta*; 6 — *crus mediale diaphragmatis*; 7 — *vena cava*; 8 — *colon ascendens*; 10 — *peritoneum*; 12 — *fascia transversalis*; 13 — *m. transversus*; 14 — *m. obliquus internus*; 15 — *m. obliquus externus*; 16 — *Fascia superficialis*; 17 — *fascia praerenalis*; 18 — *fascia retroperitonealis*; 19 — *fascia quadrata*; 20 — *m. quadratus*; 21 — *m. latissimus dorsi*; 22 — *fascia lumbodorsalis*; 23 — *aponeurosis m. transversi*; 24 — *m. psoas*; 25 — *fascia psoatis*; 26 — *paranephron*; 27 — *paracolon*.

retrorenalis и *praerenalis*), Г. Г. Стромберг предлагает называть *paranephron*. Только за теми флегмонами, которые начинаются в этом слое, следует сохранить название паранефрита. Внизу *paranephron* непосредственно переходит в клетчатку, окружающую мочеточник, *paraureterium* по Г. Г. Стромбергу, и ограниченную сзади *fascia retroperitonealis*, а спереди продолжением *fasciae praerenalis*. Правда, между передним и задним листками почечной фасции существуют довольно плотные перемычки у нижнего полюса почки, но они редко бывают полными, и потому гной из жировой капсулы почки имеет возможность спускаться вдоль мочеточника.

Кровеносные сосуды параренальной жировой клетчатки обильно сообщаются с сосудами почки, и этим объясняется частота метастатических гематогенных гнойников в *paranephron*.

Нам пришлось однажды вскрыть флегмону подколенной ямки у четырехлетнего ребенка, развившуюся вслед за гнойным пузырем на пятке. Через неделю появился метастатический абсцесс под ключицей, а еще через несколько дней была замечена очень небольшая припухлость в поясничной области под XII ребром; сделан косой почечный разрез и у нижнего полюса почки найден свежий стафилококковый гнойник. В гное подколенной флегмоны был обнаружен такой же стафилококк. Ребенок быстро выздоровел. Чаще паранефрит возникает вследствие непосредственного перехода воспалительного процесса с почки или ее лоханки на окружающую клетчатку. Так бывает при маленьких гнойниках в кортикальном слое почки, при так называемом почечном карбункуле, при пиелитах, почечных камнях, туберкулезе и сифилисе почки. При хронических воспалительных процессах в почке паранефрит далеко не всегда развивается в форме обыкновенного гнойника; нередко здесь имеет место резко выраженный воспалительный склероз паранефальной жировой клетчатки с образованием в ней отдельных небольших гнойников, которые сообщаются между собой узкими грануляционными ходами; вскрытие их при операции очень трудно и опасно, так как, вырезывая склерозированную клетчатку, легко можно повредить брюшину, толстую кишку или большие сосуды. В одном подобном случае мы нашли при операции большую гнойную полость, уже далеко перешагнувшую границы *paranephron*, но все ее стенки были тверды, как хрящ, и очень неровны; почка была сильно атрофирована.

3. Третий отдел — *paracolon* Стромберга — это клетчатка, расположенная позади *colon ascendens, resp. descendens*. Его ограничивает сзади *fascia praerenalis* и ее продолжение впереди мочеоточника, а дальше кнаружи — *fascia retroperitonealis*, спереди—задняя поверхность толстой кишки и брюшина, по бокам — кишки. Снаружи этот слой ограничен местом плотного соединения *fasciae retroperitonealis* с брюшиной (начало *fasciae retroperitonealis*); в медиальную сторону он продолжается почти до позвоночника; вверх он оканчивается у корня *mesocolon transversum*, а вниз — у слепой кишки, *resp.* у начала *flexurae sigmoideae*.

На схеме (рис. 101) прекрасно видны границы *paracolon*, как они определяются по методу инъекций в забрюшинную клетчатку (по Стромбергу). Форма *paracolon* на этой схеме удивительно соответствует форме и границам воспалительной опухоли при забрюшинных флегмонах аппендикулярного происхождения, которые всего чаще локализуются именно здесь, в *paracolon*. Менее частой причиной гнойных скоплений в *paracolon* бывают различного рода прободения задней стенки толстой кишки. Так, наблюдали забрюшинные флегмоны от разъедания кишечной стенки раковой язвой, находили в гное проглоченные незадолго до операции инородные тела. В редких случаях наблюдали гнойные скопления в *paracolon* как следствие прободения язвы двенадцатиперстной кишки, помещавшейся на задней ее стенке. Brentano (Brentano) описал случай двусторонней забрюшинной флегмоны вследствие острого гнойного панкреатита. Кёрте (Körte) клинически и экспериментально определил пути, по которым следуют гнойные затеки при абсцессе и некрозе преджелудочной железы: из *cauda pancreatis* гной затекает по *paracolon sinistrum* в малый таз, а из головки железы — по *paracolon dextrum* до слепой кишки.

В *paracolon dextrum* часто приходится наблюдать ограниченные гнойники, еще не успевшие превратиться в обширную забрюшинную флегмону. Это бывает всего чаще при аппендиците, когда вслед за типичным началом острого приступа на наших глазах появляется твердая безболезненная припухлость в правой боковой стороне живота, соответственно расположению восходящей ободочной кишки, обычно сопровождаемая сгибательной контрактурой бедра. Сделав разрез через три широкие брюшные мышцы (*obliquus externus, internus, transversus*) и осторожно вскрыв воспалительно утолщенную *fascia transversa abdominis*, находим позади *colon ascendens* ограниченный гнойник, величиной с куриное яйцо.

Как возникают такие гнойники?

Известно, что нередко червеобразный отросток бывает расположен позади слепой кишки. Такое положение отростка М. И. Ростовцев нашел в 15 из 99 трупов. Кроме того, в редких случаях весь отросток или часть его находили отделенными от свободной брюшной полости прочными спайками и даже зарытым в забрюшинной клетчатке. Взглянув на рис. 102, вы поймете, что в случае прободения такого отростка вблизи конца его (что чаще всего бывает) образуется гнойник позади слепой кишки, который легко может отграничиться спайками по краям ее; тогда гной может разрушать брюшину задней стенки и проникнуть в забрюшинную клетчатку. Несомненно, что такой способ образования забрюшинных флегмон при аппендиците надо считать обычным, так как внебрюшинное положение червеобразного отростка наблюдается несравненно реже, чем забрюшинные гнойники при аппендиците. Возможно, однако, возникновение забрюшинной флегмоны и при нормальном положении червеобразного отростка, если прободение его произойдет вблизи основания, между листками *mesenterioli*. Кертэ доказал это опытами на трупах: он вводил иглу шприца в

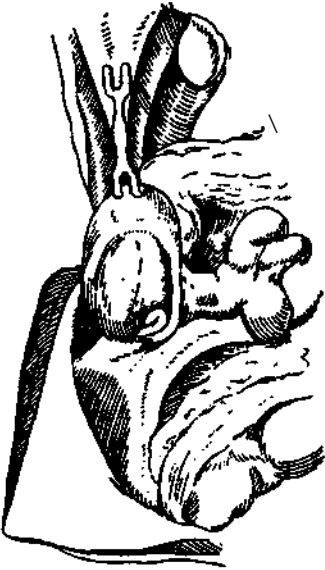

Рис. 102. Ретроцекальное положение червеобразного отростка.

просвет аппендикса, прокалывал заднюю его стенку и впрыскивал окрашенную жидкость между листками *mesenterioli*; она разливалась при этом по забрюшинной клетчатке.

Нам пришлось однажды удалить червеобразный отросток у 9-летнего мальчика через 2 недели после относительно легкого приступа аппендицита. Очень длинный червеобразный отросток был расположен позади слепой кишки, и конец его прочно припаян очень высоко, почти под печенью: он был выделен и полностью удален. Послеоперационное течение было вполне гладким, и на 6-й день мальчик выписан. Однако уже через день он стал жаловаться на боли в правой стороне живота, появилось сведение правой ноги в тазобедренном суставе, и температура по вечерам повышалась до 39°. Через 10 дней после первой операции его снова пришлось оперировать, причем был вскрыт гнойник величиной с яблоко позади восходящей ободочной кишки. Происхождение его вполне понятно: разделение сращений между верхушкой отростка и брюшиной задней брюшной стенки при первой операции вызвало новую вспышку воспаления, причем поврежденная брюшина оказалась легко проходимой для бактерий.

В каком бы из трех отделов забрюшинной клетчатки (*textus cellulosis retroperitonealis, paranephron, paracolon*) ни началась флегмона, она при

дальнейшем развитии обычно распространяется и на соседние отделы, а иногда проникает и во влагалище *m. psoatis* под *fascia iliaca*. Однако мы заметили, что наибольшей резистентностью при этом обладает задний листок *fasciae genalis*, ибо во многих случаях очень распространенных забрюшинных флегмон, не имеющих отношения к почке, мы находили его сильно утолщенным и точно отгораживающим почку от обширной гнойной полости. Форма, величина и расположение гнойной полости бывают весьма различными, и эти особенности полости, иногда весьма характерные, стоят в явной зависимости от этиологии флегмоны. Так, при паранефрите часто наблюдаются небольшие и средней величины гнойники, глубоко и высоко расположенные; при флегмонах, исходящих из подвздошных желез, гнойные скопления образуются между брюшиной и *fascia iliaca*, в подвздошной яме, и отсюда постепенно распространяются вверх, не достигая, однако, верхней части забрюшинного пространства; если флегмона имеет начало в позвоночнике, то она локализуется вблизи него, проникает во влагалище *m. psoatis*, расслаивает *m. erector trunci*. Неоднократно наблюдали мы огромные гнойные полости, вмещавшие 2-3 л гноя и простиравшиеся от десятого межреберья до пупартовой связки и малого таза, от позвоночника до средней линии живота. Нередко образуются гнойные затеки в разных направлениях; нам не раз встречались затеки на переднюю поверхность бедра, вдоль бедренных сосудов или во влагалище *m. iliopsoatis* до малого вертела бедра, затеки под кожу ягодичной области через *trigonum Petiti*, затек в малый таз, по передней поверхности крестца. Возможны также затеки в глубину ягодичной области через *foramen ishiadicum majus*, в толщу приводящих мышц бедра через *foramen obturatum*, в позвоночный или крестцовый канал через *foramina intervertebralia*, под *m. erector trunci* и на заднюю поверхность крестца. Через описанный выше *hiatus lumbocostalis* гной может проникнуть в грудную полость и там распространиться между плеврой и ребрами (периплеврит) или, разрушив плевру, дать начало гнойному плевриту. Иногда гной прокладывает себе дорогу под XII ребром, через апоневроз *m. transversi abdominis*, под *fascia lumbodorsalis* или даже под кожу. В таком случае, как и при образовании затека через *trigonum Petiti*, подкожная, обычно небольшая, гнойная полость сообщается очень маленьким, трудно находимым при операции каналом с глубокой забрюшинной полостью, иногда весьма обширной. Три раза нам встретилась при операции такая двойная сообщающаяся полость. Это надо знать, чтобы не ограничиться вскрытием лишь поверхностного гнойника.

Гной забрюшинных флегмон бывает весьма разнообразным: то густой, беловатый, содержащий стафилококки, то более жидкий, сероватый, стрептококковый; дважды нам встретился очень зловонный гной, содержащий газы, что ясно определялось по крепитации еще до операции; в нем мы нашли множество разнообразных палочек и кокков; это были флегмоны аппендикулярного происхождения у стариков. В одном случае гной очень напоминал по виду туберкулезный, но в бульонной культуре выросли стрептококки. При флегмонах аппендикулярного происхождения гной часто имеет резкий запах, как вообще при аппендикулярных гнойниках. Гной огромной давней флегмоны, происшедшей от периостита гребешка подвздошной кости, содержал лишь немного уцелевших лейкоцитов и состоял почти сплошь из распада их, при посеве выросло лишь небольшое число стрептококков. Иногда гной бывает слизистым.

Особого внимания в этнологическом и патологоанатомическом отношении заслуживают забрюшинные флегмоны, исходящие из позвоночника. Типичный случай остеомиелита поперечного отростка поясничного позвонка приведен в начале настоящего очерка. Вот еще такой же случай, протекавший под видом psoas-абсцесса.

Б. С. Ш., 20 лет, поступила в Ташкентскую городскую больницу 2/Х 1920 г. Три недели тому назад среди полного здоровья начались боли в правой подвздошной области и в правой стороне поясницы, и скоро свело ногу в тазобедренном суставе. Больная хрупкого сложения, бледна, слаба. Правое бедро согнуто под углом около 45° и довольно сильно приведено. Над пупартовой связкой, на протяжении латеральных двух третей ее, прощупывается очень твердый болезненный инфильтрат, имеющий вид длинного тяжа шириной в два пальца. Вся правая поясничная область, особенно же нижняя часть ее, довольно сильно выпячена, тверда, болезненна. Температура с начала болезни неправильно повышается и доходит до 40°. При исследовании позвоночника не обнаружено ничего ненормального.

5/Х операция. Через разрез над латеральной частью пупартовой связки отслоена брюшина, разрезана fascia iliaca и из-под нее фонтаном хлынул гной. Гнойная полость распространяется далеко вверх, по ходу поясничной мышцы. Верхняя часть гнойной полости вскрыта косым поясничным разрезом, и при тщательном исследовании найден обнаженный от надкостницы и поверхностно изъеденный поперечный отросток I поясничного позвонка. Гнойная полость дренирована толстой резиновой трубкой и большими марлевыми выпускниками. Больная выписана с вполне зажившей раной.

У 16-летней О. М., оперированной в Ташкентской больнице по поводу огромной правосторонней забрюшинной флегмоны гематогенного происхождения, гнойная полость начиналась сверху на уровне XII ребра, а внизу доходила до середины подвздошной ямы. Нагноение развивалось вдоль поясничной мышцы, верхние прикрепления которой отделены гноем от позвонков, так что поперечный отросток I поясничного позвонка свободно торчит в гнойную полость, а поперечный отросток II позвонка обнажен от мягких частей почти полностью; однако оба отростка везде покрыты надкостницей. Обнаружены также боковые поверхности тел I, II и отчасти III позвонков, и ясно, что именно эти позвонки были исходным пунктом нагноения.

В этом случае, как и в последующем, поперечные отростки не были обнажены от надкостницы, но преимущественная локализация нагноения у позвонков, обнажение их от мышц давали уверенность в том, что воспалительный процесс начался от позвонков. При ощупывании на большой глубине в толстых резиновых перчатках легко можно было не найти небольшого дефекта надкостницы где-либо у основания поперечного отростка.

Забрюшинная флегмона у Матрены Б., 18 лет, оперированной в 1911 г. в Переславской земской больнице, составляет переход к тем случаям остеомиелита дужек и поперечных отростков, при которых нагноение не распространяется на забрюшинную клетчатку, а развивается в толще *m. erectoris trunci*, в позвоночном канале или в области крестца. Мы нашли у больной большую зыблющуюся припухлость в левой поясничной области, расположенную параллельно линии остистых отростков и очень близко от нее. Косым поясничным разрезом вскрыто большое скопление гноя в толще выпрямляющей туловище мышцы, расслоенной гноем на большом протяжении. На дне гнойной полости отчетливо прощупываются поперечные отростки XII грудного и трех верхних поясничных позвонков. Нагноение распространялось и на забрюшинную клетчатку.

Распространение гноя в толщу *m. sacrospinalis*, очень напоминавшее только что приведенный случай (Матрена Б.), и затек в толщу *m. psoatis* мы нашли в одном примечательном случае остеомиелита позвоночника, в котором дело не дошло до забрюшинной флегмоны лишь вследствие смерти больного.

Михаил Д., инженер, 43 лет, поступил в Ташкентскую городскую больницу 23/VI 1922 г. Десять дней назад у больного без видимой причины появились настолько сильные боли в крестцово-поясничной области, что он должен был слечь в постель. В то же время температура повысилась до 39°. Боли были настолько сильны, что больной совсем не спал и избегал всякого движения. Один из осматривавших его врачей определил люмбаго, другой — забрюшинную поясничную флегмону. Температура вскоре понизилась и до поступления в больницу держалась около 38°. Теперь больной не может ни ходить, ни стоять, жалуется на сильную боль в области V поясничного позвонка и верхней части крестца, резко усиливающуюся при движении. Очень болезненно давление между V поясничным позвонком и крестцом, и здесь же заметна некоторая отечность и легкое покраснение кожи. Через 2 дня после поступления в больницу наступило значительное улучшение, длившееся 2 дня; температура понизилась почти до нормы, и боли уменьшились. Это оказалось, однако, обманчивым: в следующие дни температура опять поднялась и неправильно колебалась между 38 и 39°; 8/VIII появились новые важные симптомы: произвольное выделение кала и мочи, боли в промежности и бедрах и объективно определяемая гиперестезия в области крестцовых нервов — на промежности и на задних поверхностях бедер. Поставленный в первые же дни диагноз нагноения в крестцовом канале стал несомненным, и 11/VIII произведена операция под эфирным наркозом. Крестец обнажен продольным срединным разрезом, и, как только началось отделение *m. sacrolumbalis*, стал течь гной; по отделении мышц видно было, что гной где-то просачивается из крестцового канала; канал широко вскрыт долотом на всем его протяжении и оказался наполненным густым беловатым гноем. По удалении гноя видно было, что он просачивается в незначительном количестве сверху из позвоночного канала, но после очистки его марлей просачивание прекращалось. В позвоночный канал введен узкий марлевый выпускник, а крестцовый канал рыхло выполнен марлей. Операция принесла больному заметное облегчение, и температура на 2 дня понизилась. Вскоре больной стал жаловаться на чрезвычайное затруднение мочеиспускания: он мочился с большим трудом, при сильном натуживании, однако к катетеру не пришлось прибегать. Температура колебалась между 38–39–39.5°. Рана сперва покрылась здоровыми грануляциями, но затем они стали очень отечными, и это заставляло думать о задержке гноя в глубине. Предположена была вторая операция, с целью вскрыть позвоночный канал выше, но 21/VIII температура у больного критически упала до 36° и он почувствовал себя лучше. При исследовании чувствительности на промежности и бедрах гиперестезии уже не оказалось, но больной чувствовал боли в подошвах. На следующий день температура поднялась до 39° и самочувствие резко ухудшилось. Днем больной потерял сознание и утром 23/VIII умер.

При вскрытии найдены большие гнойные затеки в толще *m. sacrospinalis* и под ним с обеих сторон и немного гноя в позвоночном канале до верхнего края IV поясничного позвонка. При надавливании на живот гной выступает из левых межпозвоночных отверстий; вскрытие брюшной полости показало, что гной, натекший через межпозвоночные отверстия, образовал затек величиной с грецкий орех в толще левой поясничной мышцы (*m. psoas major*) и под ней. Определить исходный пункт заболевания с точностью не удалось, но на задней поверхности тел IV поясничного и I крестцового позвонка найдены небольшие (около 1 см²) дефекты надкостницы под разрушенной *lig. longitudinale posterius*.

По-видимому, не только в форме остеомиелита дужек и поперечных отростков могут начинаться от позвоночника забрюшинные флегмоны, но кажется, что и простые надрывы мышц позвоночника с кровоизлияниями в них, инфицированными гематогенным путем, могут быть причиной флегмоны. По-видимому, так было у одного больного, оперированного нами в 1915 г.

П., 25 лет, запрягая лошадь, как-то неловко повернулся и внезапно почувствовал сильную боль в левой поясничной области. Болезнь сразу приняла тяжелое течение, и больной слег в постель. Через неделю, при поступлении в больницу, вся левая поясничная область и боковая стенка живота выпячены, очень болезненны и дают ясное зыбление при ощупывании. Вскрывая косым поясничным разрезом огромная забрюшинная гнойная полость занимала главным образом подвздошную яму, сзади продолжалась под *m. sacrospinalis* и давала небольшое бухтообразное продолжение по направлению к *spina posterior superior ossis ilei*. Поперечный отросток V поясничного позвонка свободно вдавался в гнойную полость, но не был обнажен от надкостницы.

Клиническое течение и симптоматология флегмон столь же разнообразны, как патологоанатомические формы и этиологические группы их. Редко приходится наблюдать начальные стадии флегмон, так как большинство больных поступает в хирургическое отделение через 3-5 недель после начала болезни; о начальных симптомах мы обычно узнаем лишь из расспроса больных. Наиболее острое начало болезни и быстрое развитие ее свойственно, по-видимому, флегмонам, исходящим из позвоночника. У одной из наших больных с остеомиелитом поперечного отростка внезапно начались настолько сильные боли в пояснице и ноге, что она кричала по целым дням и ночам. У больного П., о котором мы только что упоминали, с чрезвычайной быстротой при сильных болях в одну неделю развилась большая забрюшинная флегмона. Юш. А. уже на второй день после падения с поезда почувствовал сильную боль в пояснице на месте ушиба и заметил здесь припухлость, а через 3 недели поступил в больницу с очень запущенной флегмоной, образовавшей уже большой подкожный затек под XII ребром. Впрочем, бывают и исключения: вторая девушка с остеомиелитом поперечного отростка позвонка уже после начала болезни отправилась пешком за 60 км и странствовала 5 дней.

Противоположную картину незаметного и постепенного развития болезни при небольших болях мы наблюдали в большинстве наших случаев подлинного паранефрита. Среднее место по остроте начального периода и силе болей занимают все прочие формы забрюшинных флегмон: аппендикулярные, метастатические, лимфогенные и пр.

Форма, величина и расположение воспалительной опухоли бывают весьма разнообразны. В том случае паранефрита, который мы привели как типичный в начале этого очерка, воспалительной опухоли не было вовсе и даже никакого изменения контуров поясницы нельзя было заметить при осмотре. И в некоторых других случаях паранефрита мы долгое время не могли заметить никакой опухоли и лишь через несколько недель появлялся под XII ребром гнойник величиной с яблоко. Как правило, однако, при разных формах забрюшинных флегмон наблюдается большая эластичная или даже флюктуирующая опухоль в поясничной области и в боковой части живота. Вот типичное описание опухоли в одном из наших годовых отчетов:

«В левой боковой части живота и в поясничной области видна и прощупывается опухоль, длина которой соответствует направлению косога поясничного разреза для обнажения почки и мочеточника и простирается от края длинных спинных мышц почти до наружного края левой прямой мышцы живота. Поперечник опухоли занимает все пространство между ребрами и гребешком подвздошной кости, заходя немного и за него. Передний край опухоли закруглен и резко ограничен. В угол между XII ребром и краем крестцово-остистой мышцы опухоль не заходит, от селезенки также ясно отграничена. При ощупывании опухоль болезненна; складка кожи над ней получается заметно более толстой, чем на здоровой стороне (отек)».

При флегмонах, исходящих от позвоночника, опухоль может располагаться вблизи линии остистых отростков. Аденофлегмоны подвздошных желез дают опухоль, которая располагается низко, преимущественно в подвздошной яме. При psoas-абсцессах мы неоднократно наблюдали воспалительную опухоль в правой подвздошной области и над латеральной половиной пупартовой связки. Локализующиеся первоначально лишь в рaсacolon аппендикулярные флегмоны дают твердую небольшую опухоль в средней части промежутка между реберной дугой и spina anterior superior ossis ilei.

Не особенно редко можно наблюдать у больных активный сколиоз позвоночника; они ходят сильно согнувшись вперед и в большую сторону, так как при этом ослабляется давление мышц на воспалительную опухоль и боли уменьшаются. Еще чаще, даже в большинстве случаев забрюшинных флегмон, образуется воспалительная контрактура бедра. Она неизбежна при всяком psoas-абсцессе, так как имеет целью расслабление этой мышцы, омываемой гноем. Бедро сгибают при этом *m. sartorius* и *t. extensor cruris quadriceps*, сам же *psoas* расслабляется. Контрактуру бедра мы наблюдали почти постоянно и при аппендикулярных флегмонах.

Температура обыкновенно бывает высока по вечерам и относительно низка по утрам, как при всех вообще обширных нагноительных процессах; однако мы наблюдали целый ряд случаев обширных флегмон при нормальной или лишь субфебрильной температуре.

В неясных случаях хорошим подспорьем для диагноза может оказаться подсчет лейкоцитов крови, так как при забрюшинных флегмонах, как правило, имеет место значительный лейкоцитоз и сдвиг лейкоцитарной формулы влево. Надо иметь, однако, в виду, что только цифры выше 12 000 лейкоцитов доказательны. У детей эта цифра нередко наблюдается и при нормальном состоянии здоровья.

Исследование мочи может дать важные результаты при паранефрите; однако надо иметь в виду, что патологические изменения в почке, приводящие к паранефриту, могут быть такого свойства (например, маленький кортикальный гнойничок), что лишь при многократном, ежедневном исследовании мочи удастся иногда найти в ней немного лейкоцитов, эритроцитов или цилиндров. Цистоскопия, катетеризация мочеточников и функциональное исследование почек могут дать весьма важные результаты, как это было в нашем случае, приведенном в начале этого очерка в качестве типичного.

Хотя и основательны соображения, приводимые многими хирургами против пробного прокола, однако по собственному опыту мы можем утверждать, что в неясных случаях он может иметь решающее значение для диагностики¹.

Распознавание забрюшинных флегмон обычно не представляет никаких трудностей, если вообще врач не забывает об этой болезни и не имеет плачевной привычки во всяком лихорадочном заболевании видеть малярию или брюшной тиф. К сожалению, эта привычка нередко так укореняется, что врач «видя не видит и слыша не слышит». Так, однажды меня пригласили в терапевтическое отделение на консультацию к больному, лежавшему там больше месяца с диагнозом малярии, хотя малярийных плазмодиев в крови не было. Диагноз этот был поставлен на том основании, что у больного была неправильная лихорадка и 4 года тому назад он долго болел малярией. А между тем больной все время упорно жаловался на боли в левой стороне поясницы и с самого начала болезни сам находил там припухлость. Я нашел у него ясно заметную при осмотре и болезненную при ощупывании большую опухоль в поясничной области с явственной и довольно поверхностной флюктуацией. Забрюшинная флегмона при операции оказалась запущенной и очень обширной.

¹ В диагностике забрюшных нагноений целесообразно использование, наряду с клиникой, современных средств лучевой диагностики (*Ред. Н. В.*).

Встречаются, однако, изредка и такие случаи, в которых диагностика флегмоны представляет большие трудности даже для опытного хирурга. Вот один из них.

Иван Е., 27 лет, поступил в Ташкентскую городскую больницу 10/11 1921 г. Около 25/ХП прошлого года у больного начались без видимой причины небольшие боли в левой стороне поясницы. Более 2 недель он перемогался и ходил на службу, но затем боли настолько усилились, что 19/1 он должен был поступить в больницу, где врачи предполагали у него левосторонний плеврит. Однако болезнь оставалась не вполне выясненной, и одно время при консультации с хирургом больному предлагали операцию, но наступило значительное улучшение, и операция была признана ненужной. Температура за время пребывания в больнице была резко ремиттирующая, нормальная по утрам и около 39° по вечерам; когда наступило улучшение болезни, температура стала почти нормальной. Вместо выписки домой больной был переведен в военный госпиталь и там пролежал 3 дня, откуда переведен в городскую больницу. До настоящей болезни он был в общем здоров, но 3 года тому назад болел в течение 2½ месяцев тяжелой малярией ежедневного типа, после которой осталось резко выраженное малокровие; теперь он очень бледен, худ и слаб, по ночам потеет настолько сильно, что рубашка промокает насквозь; температура по утрам около 38°, пульс обыкновенно около 100. Ходит больной с трудом, перегнувшись на левый бок. При первом исследовании найдено притупление пальца в полтора высотой на левой стороне груди сзади и при пробном проколе получено 5 мл серозно-фибринозного экссудата. У латерального края длинных мышц спины, непосредственно под XII ребром найдена очень небольшая припухлость, болезненная при давлении; кроме того, отмечена небольшая контрактура в тазобедренном суставе. Ввиду неясности диагноза больной оставлен для наблюдения, но состояние его было почти неизменным, только припухлость в поясничной области очень немного увеличилась, но вместе с тем исчезла контрактура бедра. 2/II сделан пробный прокол в поясничной области и получен шприц гноя. Немедленно сделана операция под эфирным наркозом. Косым поясничным разрезом вскрыто скопление густого гноя без запаха в забрюшинной клетчатке. Гноя вытекло около полустакана.

В редких случаях заболевания почки могут дать картину, весьма напоминающую забрюшинную флегмону. Так было в одном оперированном нами случае исключительно большого пионефроза.

Евдокия К., 21 года. 10 лет назад у больной был приступ сильных болей в левой стороне живота, отдававших в левую ногу и сопровождавшихся рвотой; боли эти прошли через несколько дней, но затем снова появлялись каждый год на короткое время и с меньшей силой. Помимо этих болей, никаких других не было. 6/Н 1910 г. вечером внезапно опять появились очень сильные боли в левой стороне живота, отдающие в левое бедро, температура поднялась до 39° и затем в течение недели колебалась между 38 и 38,5° по утрам и 39 и 40,5° по вечерам. С появлением болей количество мочи уменьшилось приблизительно наполовину. Несколько раз была рвота. Осмотрена 12/Н. Тяжелое общее состояние, сухой обложенный язык, пульс 96, правильный. Слабое сложение, удовлетворительное питание. Живот чрезвычайно болезнен при легком прикосновении. В левой его половине видна и прощупывается напряженная и крайне болезненная опухоль, занимающая все пространство между реберной дугой и гребешком подвздошной кости и заходящая назад в поясничную область. Моча соломенно-желтого цвета, удельный вес 1026, белка не содержит, в осадке лишь немного клеток плоского эпителия. Суточное количество ее 2-3 стакана.

Операция на дому у больной 13/1 под хлороформным наркозом. Косым почечным разрезом обнажена сзади левая почка, найдено в ней зыбление и непосредственное продолжение ее в опухоль живота; разрезом почки в 4 см вскрыта большая полость с буроватым гноем (около 2 л). Полость состояла из одной большой камеры и другой — меньшей, отделенной довольно толстой перегородкой и простиравшейся далеко вверх, и 3 маленьких, по-видимому, calices renales. Все перегородки разрушены пальцем, края почечной раны пришиты к мышцам, в полость введены три толстые дренажные трубки, и рана уменьшена швами. Начала мочеточника найти не удалось. Температура упала до нормы уже в день операции. Количество мочи стало быстро нарастать и через несколько дней достигло 4-6 стаканов в сутки. Через неделю повязка стала сильно промокать мочой. К 23/Ш оставалось лишь незначительное слизистое выделение, а 20/V, после выделения лигатуры, зажил оставшийся маленький свищ. Но недели через две появились боли в оперированном боку, температура поднялась до 39°.

Большую отвезли в Тамбов, и там самостоятельно вскрылся (в операционном рубце) большой гнойник. При лечении перевязками вместе с гноем выделялась моча. Больная показалась снова через 3 недели с зажившим свищем. Моча мутна, с примесью гноя. При цистоскопии отверстие правого мочеточника видно вполне ясно, левого же совершенно не удается найти, и только заметна воспалительная краснота в том месте, где оно должно быть. При хромоцистископии окрашенная моча сильной струей выделяется только из правой почки. Через неделю снова поднялась температура и появились боли. Предложено удаление почки, но больная не согласилась.

В этом случае до операции был поставлен правильный диагноз на основании анамнеза, характерного для почечных камней, резкого уменьшения количества мочи и особых свойств опухоли (эластичность, напряжение, слишком большая болезненность, определенность контуров).

Если забрюшинная флегмона предоставляется собственному течению, то почти всегда больной умирает. Только в редких случаях возможно самоизлечение путем прорыва гноя наружу или в соседние органы. Кюстер (Küster) нашел в литературе 34 случая самопроизвольного вскрытия флегмон в соседние органы.

Прорыв гноя произошел: в плевру и в бронхи 18 раз, в кишку 11 раз, в брюшную полость 2 раза, в мочевой пузырь и влагалище 2 раза, в мочевой пузырь 1 раз.

Лечение забрюшинных флегмон, конечно, только оперативное. В большинстве случаев их вскрывают косым поясничным разрезом, как это описывается для обнажения почки. Проходимые при этом мышечные слои обыкновенно бывают воспалительно отечными и спаянными. Гной по большей части вытекает после рассечения апоневротического листка, от которого начинается *m. transversus abdominis*. Гнойная полость должна быть тщательно исследована ощупыванием, чтобы не осталось где-либо незамеченных гнойных карманов или затеков. Мы предостерегаем, однако, при этом от настойчивого разыскивания, обнажения и выведения почки, как этого требуют Альбарран (Albarran), Израэль и другие. Если бы наиболее частой формой забрюшинных флегмон был паранефрит, то такое требование имело бы основание. Но, как нам кажется, мы достаточно разъяснили, что в большинстве случаев забрюшинные флегмоны не имеют не только этиологического, но и анатомического отношения к почке, и потому не находят никакого оправдания большое и опасное для жизни ослабленного больного осложнение операции обнажением почки. А между тем ошибочная предвзятость взгляда на забрюшинную флегмону как на паранефрит приводила к тому, что после вскрытия явно аппендикулярной флегмоны в *ragacoln* делали совершенно ненужной нефротомию здоровой на вид почки. Дважды мы наблюдали опасный и длительный коллапс после операции забрюшинных флегмон; в одном из этих случаев была обнажена и исследована почка. Это серьезное предостережение о том, что операцию нельзя затягивать и осложнять. Даже в тех случаях паранефрита, когда первичное заболевание почки требует хирургического воздействия, его следует отложить до того времени, когда флегмона вполне затихнет и больной оправится. Только в свежих случаях, когда гнойник еще невелик и общее состояние больного мало пострадало, мы считаем допустимой немедленную операцию на почке.

Забрюшинные гнойники аппендикулярного происхождения вскрываются обыкновенно небольшим разрезом боковой брюшной стенки, в средней час-

ти линии, соединяющей реберную дугу с *spina iliaca anterior superior*. Разрез проходит через три широкие брюшные мышцы (*mm. obliquus abdominis externus, obliquus internus, transversus abdominis*); рассеченные мышцы растягивают тупыми крючками, и тогда обнажается *fascia transversa abdominis*, воспалительно утолщенная, плотная и отечная; ее надо осторожно разрезать, и потечет обильно гной. При абсцессе часто бывает весьма удобным разрез над латеральной половиной пупартовой связки. Разрезают апоневроз наружной косой мышцы, внутреннюю косую и поперечную, отодвигают кверху брюшину и таким образом обнажают *fascia iliaca*; гной находится под ней и по рассечении фасции вытекает сильной струей.

При операции забрюшинных флегмон надо иметь в виду возможность кровотечения из разъеденных гноем больших вен и даже артерий. Так, однажды мы наблюдали довольно сильное кровотечение из *v. iliaca externa* при вскрытии подвздошной флегмоны у 7-летнего мальчика. Его легко удалось остановить тампонадой марлей.

ГЛАВА XXII

АППЕНДИЦИТ И ПЕРИТОНИТ

В предыдущем очерке о забрюшинных флегмонах мы говорили о гнойниках в рaсacolon аппендикулярного происхождения, описав анатомическую картину их и пути развития. По Ростовцеву, в \wedge Ц или даже $\frac{1}{3}$ всех случаев appendix бывает расположен позади слепой кишки, и потому внебрюшные гнойники при аппендиците не представляют редкости.

Среди других форм перфоративного аппендицита эти гнойники занимают обособленное положение и заслуживают большого внимания по своей опасности и некоторым особенностям клинической картины и диагностики. Далеко не всегда они превращаются в забрюшинную флегмону и в большинстве случаев остаются небольшими и хорошо ограниченными в течение довольно долгого времени. Нам нередко приходилось находить очень малое количество гноя (чайную — столовую ложку) при операции через 2-3 недели от начала болезни. Лежащий позади слепой кишки аппендикс лишь в редких случаях бывает расположен внебрюшинно хотя бы отчасти; обыкновенно же прободение его происходит в высланном брюшиной пространстве позади саесит, быстро отграничивается спайками по краям слепой кишки, и только после этого гной разрушает брюшину и проникает в забрюшинную клетчатку (рaсacolon). Нам однажды довелось наблюдать ясные симптомы такого процесса.

После обычных для перфоративного аппендицита внезапных сильных болей появился воспалительный инфильтрат в области слепой кишки и стал постепенно перемещаться вверх, по ходу восходящей ободочной кишки, и исчезать в области саесит. Когда инфильтрат дошел до середины colon ascendens, я вскрыл его и нашел маленький гнойник в забрюшинной клетчатке позади кишки.

Боли при аппендиците позади слепой кишки обычно бывают такие же, как и при расположении аппендикса в свободной брюшной полости, но в некоторых случаях они иррадируют в поясницу или даже только в ней ощущаются. Можно думать, что это бывает при внебрюшинном расположении червеобразного отростка или при замуровании его в воспалительных спайках.

Воспалительная опухоль очень характерна. Она расположена в боковой части живота, между реберной дугой и гребешком подвздошной кости, невелика, тверда, неподвижна или обнаруживает лишь незначительную подвижность при комбинированном исследовании со стороны живота и поясницы. Несведущие врачи часто принимают ее за подвижную почку, хотя она несколько на нее не похожа. Смещенная почка гладка, отчетливо контурируется, легко и быстро ускользает под пальцами, безболезненна, тогда как воспалительная опухоль имеет неровную поверхность, неясные границы, неподвижна, болезненна при ощупывании. Повышенная температура, внезапное начало болей, явно воспалительных и несколько не похожих на тупые и изменчивые боли при подвижной почке, казалось бы, должны устранить всякие сомнения. Тем не менее такие диагнозы часто встречались, а однажды в Ташкентскую больницу был прислан сельским врачом почти септический больной «для пришивания подвижной почки». Однако в редких случаях больная почка действительно может быть похожа на забрюшинный гнойник от аппендицита. Вот пример.

В 1921 г. в Ташкентскую больницу была доставлена слабая и очень бледная женщина 34 лет. Она приехала из Самарской губернии, сильно голодала и заболела 4 месяца назад. Стало знобить, недели 4 был жар, затем состояние больной улучшилось, но она была очень слаба и часто должна была лежать в постели; кроме того, в разных местах тела появились фурункулы и после самостоятельного вскрытия долго не заживали; на груди и на бедре до сих пор остаются вялые язвы на местах фурункулов. Теперь больная жалуется на боли в правой стороне живота, которые начались месяца 2 назад. Температура по вечерам слегка повышается (до 38°). При исследовании мышцы брюшной стенки резко защищаются на ограниченном месте, соответствующем положению восходящей ободочной кишки, и удаётся лишь неясно прощупать довольно большую припухлость в области этой кишки, не имеющую ясных границ и, по-видимому, неподвижную. Со стороны поясницы опухоль не прощупывается, в конфигурации и консистенции поясничной области никаких изменений нет, но постукивание по ней болезненно. Моча вполне нормальна, за все время болезни не было никаких расстройств мочеиспускания.

Диагноз был труден. Хотя по данным ощупывания опухоль была очень похожа на забрюшинный гнойник от аппендицита, но слишком большая длительность болезни и отсутствие начальной сильной боли направили нашу мысль в другую сторону. Фурункулез, принявший тяжелое течение на фоне общего истощения организма, легко мог быть причиной метастатического гнойного воспаления почки или околопочечной клетчатки. В очерке о забрюшинных флегмонах мы говорили о склерозирующей форме паранефрита, протекающей весьма хронически. Именно об этом следовало думать в данном случае. *Defense musculaire* нас не смущал, так как этот важный симптом наблюдается не только при воспалительных раздражениях брюшины, но и при всяких раздражениях межреберных нервов, например, при повреждениях позвоночника, кровоизлияниях в забрюшинной клетчатке и воспалительных процессах в ней.

Большее несоответствие диагнозу метастатического воспаления почки или околопочечной клетчатки можно было усмотреть в том обстоятельстве, что в моче не было и следов гноя, а со стороны поясницы нельзя было прощупать не только воспалительной опухоли, но даже резистентности. Однако в главе о забрюшинных флегмонах мы указывали на ту особенность паранефрита, особенно склерозирующей формы его, когда воспалительной опухоли в поясничной области долго может не быть, а гной в моче может появляться только на короткое время и в ничтожном, трудно уловимом количестве.

Больная была оставлена под наблюдением, и при повторных исследованиях найдены новые важные данные: защитное сокращение брюшных мышц быстро уменьшалось, контуры опухоли становились все более отчетливыми; в конце концов, стало ясно, что опухоль принадлежит почке, так как она приобрела определенную овальную форму, выступала непосредственно из-под ребер и задняя поверхность ее ясно прощупывалась со стороны поясницы. Боли уменьшались, температура почти не повышалась, моча по-прежнему оставалась нормальной; тем не менее распознан пионефроз, и больная оперирована. Найдено резко выраженное воспалительное пропитывание и уплотнение жировой капсулы, сильно спаявшейся с почечной фасцией и собственной капсулой почки. Капсула и почка разрезаны *in situ*, и из почки вытекло около двух столовых ложек очень густого беловатого гноя без запаха. Исследование пальцем показало, что в почке имеются большие гнойные каверны, характерные для пионефроза; некоторые из них, по-видимому, сообщаются с почечной лоханкой, и нельзя понять, каким образом моча могла не содержать гноя. В почку введена дренажная трубка и тампон из йодоформной марли, необходимый для остановки довольно сильного кровотечения. Вплоть до дренажей рана послойно зашита. Нагноение в почке быстро затихло, рана вполне зажила в короткий срок, и больная скоро набралась сил и пополнила.

Мы сказали, что забрюшинные гнойники при аппендиците заслуживают особого внимания ввиду большой опасности их. Разъясним это при- мерами.

1. Ольга С. рослая и крепкая женщина, 25 лет, больше года страдает часто повторяющимися приступами резких болей в животе, которые обычно сопровождаются рвотой. Две недели тому назад, в полночь, больная проснулась от внезапной, очень сильной режущей боли во всем животе. На другой день боли стали затихать. В первые 10 дней температура была субфебрильная, но в последние 3 дня она доходила до 40° и появились сильные ознобы. Это побудило лечившего врача направить больную в больницу. При исследовании найдена болезненная твердая опухоль величиной 5 x 8 см в правой боковой части живота, между реберной дугой и гребешком подвздошной кости. Распознан перфоративный аппендицит с забрюшинным гнойником, осложнившимся тромбозом брыжеечных вен. Спешно произведена операция. Косой разрез правой боковой стенки живота по ходу волокон наружной косой мышцы. Все три широкие брюшные мышцы разделены вдоль их волокон тупым путем, растянуты тупыми крючками, и таким образом обнажена поперечная фасция живота, сильно утолщенная вследствие воспалительной инфильтрации и отека; фасцию осторожно разрежали, чтобы не повредить брюшины, и тогда палец, отслоивший брюшину, попал в позадикишечный гнойник, содержавший около столовой ложки густого гноя с каловым запахом. Полость дренирована большим марлевым выпускником, который впоследствии был заменен дренажной трубкой. Хотя гнойник очень быстро очистился, но еще 26 дней продолжалась высокая резко ремиттирующая лихорадка, подтверждавшая диагноз тромбоза брыжеечных вен. Больная выздоровела.

2. Десятилетний мальчик доставлен в больницу на четвертый день болезни, начавшейся внезапной, очень сильной болью в животе. Несколько раз была рвота. Температура 39°, пульс 120. Самое легкое ощупывание в правой подвздошной области вызывает боль и резкое защитное напряжение мышц. Никакой воспалительной опухоли здесь нет, и можно только заметить очень неясную резистентность. Очевидно, что в свободной брюшной полости возле слепой кишки гнойника нет, а между тем большая частота пульса, высокая температура и тяжелое общее состояние не оставляют сомнения в том, что перед нами перфоративный аппендицит. Во всех других местах живот при прощупывании почти совсем безболезнен, и потому о разлитом перитоните думать не приходится. Не затек ли гной в малый таз, в дугласово пространство? Исследование пальцем per rectum показало, что нет. Правая нога слегка согнута в тазобедренном суставе, и разгибание ее вызывает боль. Это подтверждало наше распознавание гнойника позади слепой кишки. Немедленно был сделан косой разрез через все слои брюшной стенки в правой подвздошной области до брюшины, через которую можно было прощупать небольшой инфильтрат позади слепой кишки. Брюшина была осторожно сдвинута пальцем в медиальную сторону и тупым путем вскрыт сзади очень маленький гнойник позади слепой кишки; в нем было с чайную ложку гноя с резким каловым запахом. Введен марлевый выпускник. Через 4 дня температура поднялась до 40° и даже 40,1°. Под эфирным опьянением обследована пальцем полость гнойника, где найдена небольшая задержка гноя и каловый камень величиной 8 x 4 мм; введена дренажная трубка. Тем не менее у больного начались сильные ознобы, после которых температура поднималась до 40°, тогда как при измерении утром и вечером она была нормальной. Можно было предполагать осложнение аппендицита субдиафрагмальным абсцессом, но при повторных и многократных пробных проколах получалось только немного крови из печени. Дело выяснилось, когда у больного появились кровавые испражнения. Кровь, очень темная, выделялась в большом количестве. Перед смертью у мальчика затемнилось сознание, высохли губы и язык. Вскрытие подтвердило диагноз: осложнение аппендицита тромбозом брыжеечных вен. Во многих из них найдены нагноившиеся тромбы.

Интересно, что в этом тяжелом случае первые признаки тромбоза брыжеечных вен появились только через 4 дня после вскрытия гнойника, когда следовало надеяться, что раннее вскрытие абсцесса предотвратит это смертельное осложнение. Причину осложнения мы видим в обнаруженной исследованием задержке гноя, которая в свою очередь была вызвана каловым камнем. Он не мог остаться незамеченным в маленьком гнойнике при операции и, очевидно, выпал из червеобразного отростка позднее.

В обоих этих случаях тромбофлебит брыжеечных вен начался через много дней после образования позадикишечного гнойника, в третьем же грозная картина тромбофлебита воротной вены, хотя и зависевшего от обострения хронического аппендицита, развилась внезапно, без всяких предшествовавших явлений аппендицита.

3. Антон Р., 46 лет, поступил в Ташкентскую больницу 30/V. Среди полного здоровья, 3 недели тому назад, у больного внезапно начались потрясающие ознобы, сопровождавшиеся проливными потами. Кроме этих ознобов, он замечает также боли в правой половине живота, значительную слабость. В начале болезни несколько раз была рвота. Неделю больной пролежал в терапевтическом отделении, и ежедневно у него наблюдались потрясающие ознобы, повторявшиеся иногда даже по 3 раза в сутки, температура резко колебалась и доходила до 40,5°. Уже при поступлении явно было заметно желтушная окраска кожи и склер. Печень заметно увеличена, и нижний край ее прощупывается на 3 пальца ниже реберной дуги по сосковой линии; на поверхности печени ощупыванием определяются крупные неровности; область печени чувствительна, в других же местах ощупывание живота безболезненно и не обнаруживает ничего ненормального. Больной очень измучен болезнью, слаб и худ. В крови 4 000 000 красных шариков и 6600 белых, отношение их 1 : 667. В анамнезе тяжелая дизентерия лет 10 тому назад.

Распознан абсцесс печени, и 6/VI произведено чревосечение под хлороформным наркозом. Косой разрез Шпренгеля. Печень увеличена, но имеет вполне нормальный вид; поверхность ее гладка. В выпуклой части правой доли печени неясно прощупывается в глубине нечто похожее на опухоль; здесь сделано три пробных прокола, но получено только небольшое количество крови. Селезенка сильно увеличена, довольно плотна. Обследованы также желчные пути, правая почка, желудок и слепая кишка, поджелудочная железа, и только в последней найдено заметное увеличение объема. Брюшная рана зашита наглухо, и сущность болезни осталась невыясненной. После операции больной прожил менее 3 суток; состояние его быстро ухудшалось; ознобы прекратились, но пульс все учащался и слабел, живот стал болезненным, сознание несколько затемнилось. Смерть в 5 часов утра 9/VI. На вскрытии обнаружен резко выраженный тромбофлебит воротной и верхней брыжеечной вен; просвет их выполнен гнойно-размягченными тромбами, intima омертвела, грязно-зеленого цвета. Такой же вид имеют и разветвления воротной вены в печени, и местами возле них образовались уже маленькие гнойники в железистой паренхиме. Червеобразный отросток сморщен, окутан старыми сращениями, но, кроме них, имеются и свежие отложения фибрина. В брюшной полости обильный гнойный выпот весьма свежего происхождения. Тромбофлебит воротной вены был вызван воспалением червеобразного отростка, а послеоперационное воспаление брюшины могло быть следствием пробных проколов печени или повреждения спаек вокруг червеобразного отростка при ощупывании слепой кишки.

Хотя тромбофлебит брыжеечных вен возможен при всяком аппендиците и при всяком положении червеобразного отростка, но забрюшинные гнойники в этом отношении особенно опасны, так как вены при них непосредственно омываются гноем, тогда как при внутрибрюшинных гнойниках они отделены от гноя брюшинным листком. Ввиду этого вскрытие забрюшинных абсцессов мы считаем совершенно неотложной операцией.

Перейдем к рассмотрению ограниченных и разлитых перитонитов при обычном внутрибрюшинном положении червеобразного отростка.

Пелагея Т., 48 лет, накануне поступления в Переславскую земскую больницу проснулась в 4 часа утра от внезапной боли в животе, не имевшей, однако, определенной локализации. Прежде никаких болей в животе не бывало. Через несколько часов боль настолько уменьшилась, что больная могла пойти пешком в больницу за 3 км и вернуться обратно, так как врач, хотя и распознал аппендицит, но не счел нужным принять ее в больницу и назначил лечение на дому. Ночь прошла благополучно, но затем в течение дня несколько раз была

рвота, а в 9 часов вечера наступило внезапное ухудшение; при осмотре больной на дому я нашел ее мечущейся в тоске и страхе. При самом деликатном ощупывании определялась значительная болезненность всего живота, но особенно резко она была выражена в правой подвздошной области. Температура $39,6^{\circ}$, пульс 128, артериальное давление явно понижено. Распознан перфоративный перитонит, и больная немедленно перевезена в больницу. В 11 часов вечера, через 44 часа после начала болезни, я сделал косой разрез в правой подвздошной области, через все слои мышц. По вскрытию брюшины сильной струей потек серозно-гнойный экссудат. Удален червеобразный отросток, омертвевший у основания на протяжении 1 см и содержавший в этом месте твердый каловый камень величиной с горошину. Дренажные трубки, обернутые марлей, введены в малый таз и в правый боковой канал брюшины, и рана уменьшена тремя швами. Сделан второй разрез в левой подвздошной области, но экссудата здесь не было и кишка имела нормальный вид. Больная выздоровела без всяких осложнений, но впоследствии образовались довольно большие грыжи на местах обоих разрезов.

Врач, впервые осмотревший больную, допустил очень большую ошибку, отправив ее домой. При всяком остром приступе аппендицита, даже кажущемся очень легким, в высшей степени важно не только немедленно уложить больного в постель, но и запретить ему всякие движения. Кроме того, надо запретить всякую еду и питье и положить пузырь со льдом на нижнюю часть живота; больную необходимо было оставить в больнице для оперативного лечения.

Наконец, третье правило, которого мы держимся, — это немедленная операция при всяком *несомненном* остром аппендиците, если он попадает к нам в течение первых и даже вторых суток¹. Конечно, диагноз должен быть вполне обоснованным, и потому «раннюю» операцию могут производить только опытные хирурги; надо уметь отличать аппендицит от острых воспалительных заболеваний женских половых органов, почечной или печеночной колики, табических кризов, даже менингита, пневмонии и плеврита, от кишечных колик. Очень ранняя операция в большинстве случаев ничем почти не отличается от удаления червеобразного отростка в периоде затишья и столь же легко переносится больным. При ней находят обыкновенно сильно покрасневший appendix и немного серозного или серозно-фибринозного экссудата возле него; удалением его сразу предотвращают всевозможные опасности.

Если бы это правило было приложено к больной Пелагее Т., то не было бы у нее перфоративного перитонита, от которого она так легко могла умереть, не было бы и послеоперационных грыж. Когда она впервые пришла в больницу, воспалительный процесс еще не вышел за пределы червеобразного отростка, первые сутки были самым благоприятным временем для операции. Только на второй день вечером произошло омертвение и прободение червеобразного отростка и начался разлитой гнойный перитонит. Конечно, срок, в течение которого можно еще предупредить прободение отростка ранней операцией, не всегда одинаков. Нам случалось находить омертвевший, перфорированный и даже совсем отделившийся отросток уже через 8—10 часов после начала болезни, но бывают и такие случаи, когда воспаление ограничивается червеобразным отростком в течение 2—3 суток.

Противники ранней операции указывают на то, что очень многие случаи острого аппендицита вообще оканчиваются благополучно без всякой операции. Это очень плохое основание, ибо наряду с такими случаями можно

¹ В настоящее время операция по поводу острого аппендицита проводится во все сроки, если нет выраженного инфильтрата (Ред.).

указать множество других, окончившихся смертью именно потому, что врач оптимист надеялся на благополучный исход и не проявил вовремя должной активности. Кроме того, если приступ аппендицита благополучно закончился без операции, то нет основания на этом успокаиваться, ибо в нашем материале мы можем указать много случаев, в которых смертельному приступу предшествовал целый ряд таких «благополучных» приступов.

Безусловно показанием к немедленной операции в начале аппендицита служат те признаки септического перфоративного перитонита, которые мы нашли у Пелагеи Т. на второй день после начала болезни вечером, а у других больных наблюдали в первые часы заболевания. Прежде всего бросается в глаза встревоженный, полный страха и тоски взор больного, его своеобразное беспокойство, стоны. Уже потому, что больной так страдает, так взволнован, вы должны подойти к нему с большой мягкостью и деликатностью.

Осторожно обнажите весь живот и положите на него плашмя всю руку, едва касаясь кожи; перемещая руку по всей поверхности живота и чуть нажимая вытянутыми пальцами, вы получите весьма важные диагностические данные; таким способом ощупывания тонко определяются даже небольшие различия в резистентности различных отделов живота и степень болезненности их. Начав ощупывание столь нежно, вы скоро получите возможность значительно усилить и углубить его. Грубое же начало сразу делает исследование живота невозможным и безрезультатным.

Мы часто видели врачей, грубо тычущих рукой в очень болезненный живот, ничего при этом не узнающих и сразу лишаящихся доверия больного. А между тем, не только при воспалительных процессах в брюшной полости, но и при полной безболезненности ее больные резко реагируют защитными движениями на всякое неделикатное ощупывание. Наши врачебные задачи нередко вызывают необходимость причинять боль, но печально, если мы при этом черствуем и сознаём себя вообще вправе причинять боль, а больных считаем обязанными терпеть ее.

Итак, мы нашли у Пелагеи Т. значительную болезненность всего живота при наибольшей болезненности в правой подвздошной области. Сама по себе разлитая болезненность живота не может считаться безусловным признаком разлитого перитонита; ее можно найти и в первые часы локализуемого впоследствии перитонита, когда она является выражением сопутствующего серозного перитонита, занимающего нередко обширное протяжение. Однако в связи с другими симптомами болезненность всего живота имеет весьма большое значение.

Важнейшим основанием диагноза гнойного перитонита являются признаки токсической слабости сердца: очень частый пульс, не соответствующий температуре (у взрослых свыше 110—115, у детей свыше 125), и понижение кровяного давления, которое проявляется в мягкости пульса, а в тяжелых случаях даже в цианозе ногтей и губ. Повторная рвота и поверхностное дыхание дополняют число признаков разлитого перитонита. Немедленно надо оперировать, если вы констатируете у больного такие грозные симптомы.

В значительном большинстве случаев аппендицит протекает далеко не так тяжело, и в начальном периоде болезни больные редко попадают в больницу. Начальная острая боль скоро стихает и становится терпимой, лихорадка бывает незначительной или держится на высоких цифрах (39—39,5°) лишь несколько дней. Наблюдающий врач находит обыкновенно в области слепой

кишки небольшую воспалительную припухлость, которая через 6-10 дней постепенно исчезает, и приступ аппендицита кончается выздоровлением. С патологоанатомической стороны — это катаральное или язвенное воспаление слизистой оболочки червеобразного отростка с воспалительным пропитыванием мышечной и серозной оболочек его и серозно-фибринозное воспаление брюшины в ближайшей окружности, быстро локализующееся фибринозными склейками кишечных петель и сальника вокруг аппендикса.

Если лихорадка затягивается больше 6-8 дней, воспалительная опухоль увеличивается или, достигнув величины кулака, остается долгое время стационарной, а пульс учащается. Все это свидетельствует об образовании ограниченного гнойника, который необходимо вскрыть. Вот несколько примеров.

1. Эдуард С, 48 лет. Недель 6 тому назад внезапно начались боли в правой подвздошной области и поднялась температура. Врач назначил слабительное и хинин и, конечно, очень плохо сделал, так как слабительные и клизмы при аппендиците нередко вызывают резкое ухудшение вследствие прободения червеобразного отростка, а хинин бессмысленно назначать при всяком повышении температуры. Больному стало хуже, он слег в постель и до сих пор тяжело болен. Имеет измученный вид, слаб, истощен, бледен, очень плохо ест. Температура 39°, пульс 95-110. В правой подвздошной области прощупывается большой глубокий инфильтрат величиной с кулак: ощупывание его очень болезненно, но во всех других местах живота никакой боли нет. Распознан аппендикулярный гнойник и немедленно произведена операция. Косой разрез, отступя на палец от *spina anterior superior*. Все слои брюшной стенки пропитаны воспалительным экссудатом, отечны и спаяны друг с другом. Рассеченные мышцы растянуты тупыми крючками, и осторожно вскрыта брюшина; к ней был припаян сальник, очень утолщенный вследствие воспалительного пропитывания. Я подрыл зобным зондом Кохера латеральный край сальника и отодвинул его кнутри. Тотчас вытекло около полустакана густого беловатого гноя без запаха. Абсцесс помещался у латерального края слепой кишки и с медиальной стороны был ограничен ею и прочно спаявшимися петлями тонкой кишки, а спереди и снаружи — сальником. В полость введена дренажная трубка, и ни одного шва на рану не наложено (ввиду небольшой величины ее и отечности тканей). Больной быстро выздоровел.

2. Максим И., 29 лет, 13 дней тому назад ночью начались сильные боли в животе и была однократная рвота. Только сегодня больной пригласил врача, который немедленно направил его в больницу для операции. Общее состояние весьма недурное, температура 38° (выше 38,8° она не поднималась), пульс 88. В правой подвздошной области очень болезненный воспалительный инфильтрат величиной с кулак; при ощупывании его ощущается легкий хруст. Немедленная операция. Разрез Мак Бурнея (с перекрестным раздвиганием мышц). Из брюшной полости вырвались вонючие газы и около 114 стакана бурого, крайне зловонного гноя. В гнойной полости свободно лежал отделившийся и совершенно омертвевший червеобразный отросток, содержавший большой и твердый каловый камень. Полость дренирована марлевыми выпускниками. Послеоперационное течение было крайне тяжелым вследствие образования калового свища в тонкой кишке. Кишечное содержимое обильно выходило в рану, больной дошел до очень значительного истощения, рана приняла безжизненный вид. Через 17 дней свищ закрылся, но у больного начался упорный понос, еще более его истощивший. Положение казалось безнадежным, но через несколько недель понос остановился, и больной стал быстро поправляться. Ко времени выписки он необычайно окреп, растолстел и чувствовал себя отлично.

3. Татьяна А., 46 лет, поступила в Переславскую земскую больницу 27/VI 1910 г. Около 20 лет страдает приблизительно один раз в год повторяющимися легкими приступами болей в правой подвздошной области, длящимися обыкновенно около дня. Четыре недели назад — внезапно тяжелый приступ болей в животе и лихорадка. Рвоты не было. Через 3 дня образовалась опухоль в правой подвздошной области, очень болезненная и постепенно увеличивавшаяся. В последние дни больная чувствует себя лучше. В правой подвздошной области большая выпячивающаяся полушаровидная опухоль, производящая впечатление новообразования; она доходит влево до средней линии, вправо не доходит на палец до *crista ilei*, верхняя граница ее немного выше уровня пупка. Слева край опухоли закруглен, ясно ограничен, справа границы ее неясны, они теряются как край воспалительного инфильтрата. *Per vaginum* прощупывается далеко вверх (через правый свод) нижний полюс опухоли. Опухоль

слегка подвижна слева направо, совершенно безболезненна, обнаруживает глубокую флюктуацию. При пробном проколе получено несколько капель серозной жидкости с примесью гнойных хлопьев. Температура нормальна.

30/VI операция под местной анестезией. Разрезом по наружному краю правой прямой мышцы вскрыто ограниченное прочными спайками скопление гноя в брюшной полости. Гной имеет сильный каловый запах и смешан с обильными свертками фибрина. Из хорошо повсюду отграниченной полости ведет пропускающий лишь палец глубокий ход в область слепой кишки, где прощупываются плотные свертки фибрина и тяж, похожий на червеобразный отросток, извлеченные отсюда свертки фибрина окрашены в бурый цвет и издают запах кала. После введения дренажных трубок и марлевых выпускников рана уменьшена несколькими швами. 4/VII на повязке много кала. Однако уже через несколько дней отделение кала значительно уменьшилось, а через 2 недели прекратилось совсем. Полость быстро очистилась, и 1/VIII больная выписана с небольшой грануляционной полоской на месте разреза.

Червеобразный отросток в этом случае, как и в первом, не был удален, хотя каловый запах гноя и бурая окраска фибринозных пленок ясно свидетельствовали о прободении его, тем не менее рана отлично зажила. Удалять аппендикс, источник инфекции брюшной полости, конечно, весьма важно и при разлитом гнойном перитоните всегда необходимо и обычно нетрудно. Иначе обстоит дело при ограниченных гнойниках, в которых редко отросток бывает доступным; в большинстве случаев он далеко запрятан между прочно спаявшимися кишечными петлями и сальником, и настойчивые поиски его при малой надежде на успех могут привести к повреждениям кишок с новой инфекцией и последующим образованием калового свища. Нам редко удавалось удалить аппендикс при ограниченном перитоните, но тем не менее это ни в одном случае не помешало заживлению раны и полному выздоровлению, так как перфорированный отросток обыкновенно облитерируется и подвергается атрофии; поэтому и рецидивов уже не бывает¹.

Такая твердая воспалительная опухоль, как у Татьяны А., наблюдается, конечно, редко; но и обычный воспалительный инфильтрат, как в первых двух случаях, далеко не составляет правила. Нередко можно определить только резистентность, более или менее отчетливую, и это бывает даже при очень больших скоплениях гноя.

Так, например, нам пришлось однажды оперировать 34-летнюю женщину на 17-й день после типичного для аппендицита начала болезни. Разрезом через правую прямую мышцу живота в верхней ее половине была вскрыта обширная гнойная полость, занимавшая почти всю правую половину брюшной полости, простиравшаяся от печени до входа в малый таз и от средней линии живота до восходящей ободочной кишки; внизу полость образовала бухту к слепой кишке. Пристеночная брюшина и брюшина спаявшихся кишок и сальника, образующих заднюю стенку гнойной полости, были покрыты слоем грануляций (эмпиема брюшной полости). И, однако, перед операцией определялась лишь заметная резистентность справа от пупка, сливающаяся с резистентностью области печени и как бы продолжающая ее книзу.

В другом подобном случае, при почти столь же большом скоплении вонючего гноя и газов в правой половине брюшной полости, мы видели сильно выпячивающуюся большую воспалительную опухоль, границы которой были сверху у реберной дуги, снизу — на уровне *spina iliaca*, с медиальной стороны — на два пальца не доходя до средней линии, а сзади почти в поясничной области.

¹ Столь счастливый исход заболевания наблюдается не всегда. Нередко оставленный червеобразный отросток воспаляется вновь и больной опять подвергается всем опасностям острого аппендицита. Если во время вскрытия аппендикулярного гнойника не был удален червеобразный отросток, то его, по моему, надо удалить в холодном периоде (*Ред.*).

Воспалительной опухоли может и не быть и в тех нередко встречающихся случаях, когда гной скопляется в полости малого таза. Такая локализация может быть первичной, когда червеобразный отросток свисает в малый таз через *linea innominata*, или вторичной, когда гной натекает в малый таз из боковых каналов брюшины или из *fossa iliaca*; при этом сначала проявляются симптомы разлитого перитонита, но затем постепенно стихают, и определяется локализация воспалительного процесса в полости малого таза. Нередко тазовый перитонит комбинируется и сообщается с межкишечным гнойником (так называемый *abscessus mesocoliacus*), образующим овоидную или грушевидную опухоль, очень напоминающую растянутый до максимума мочевой пузырь.

Впрочем, и в тех случаях, когда гнойник не выходит за пределы малого таза, ограничивающие его сверху кишечные петли и сальник прощупываются в виде более или менее ясной резистентности. Гнойник, непосредственно прилегающий к прямой кишке и (у мужчин) к мочевому пузырю, вызывает обыкновенно симптомы воспалительного раздражения этих органов: учащенное и затрудненное мочеиспускание, тенезмы, понос с большим количеством слизи (*proctitis*). Если гнойник достигает больших размеров, то может наступить тяжелый запор вследствие сдавления прямой кишки. Не только при наличии таких симптомов, но и при всяком тяжелом аппендиците, сколько-нибудь неясном, необходимо произвести исследование пальцем через прямую кишку; гнойник в полости таза определяется при этом как болезненное эластическое выпячивание передней ее стенки или только как воспалительная, довольно твердая припухлость, которую неопытный врач может принять за новообразование.

Операция при гнойном скоплении в малом тазу, как вы увидите из нижеприводимых примеров, может быть и очень проста, и довольно затруднительна. У женщин его всегда следует вскрывать через задний свод влагалища, что не представляет никакой трудности и опасности. У мужчин в большинстве случаев избирают простой и удобный путь через прямую кишку. Под местной анестезией или под эфирным опьянением сильно растягивают задний проход и вводят в него влагалищное зеркало Симса. Обнаруженную таким образом переднюю стенку прямой кишки очищают и еще раз ощупыванием и пробным проколом определяют местоположение гнойника; здесь вкалывают остроконечный скальпель через всю толщу кишечной стенки, но разреза не делают, так как можно поранить крупные ветви геморроидальных артерий. В сделанное отверстие вводят узкий корнцанг, раскрывают его в глубине и извлекают открытым обратно, расширяя таким образом отверстие; гнойную полость исследуют пальцем. Когда вытечет гной, вводят в гнойник дренажную трубку; Впрочем, она скоро выпадает и приходится вставлять ее повторно. Гнойник очень быстро заживает. Конечно, и прокол кишки скальпелем может вызвать кровотечение, как было в одном из наших случаев, и иногда может потребоваться обкалывание кровоточащей артерии через всю толщу кишечной стенки. Другой путь к тазовым гнойникам — небольшое чревосечение над лобком, описание которого дается в нижеследующих примерах.

1. Дм. М., 11 лет. Недели две тому назад у мальчика внезапно сильно заболел живот: боли во всем животе, особенно же в области пупка. Тогда же повысилась температура и начался понос. Слабило 10-15 раз в сутки, со слизью и тенезмами. Мочеиспускание было свободно. Понос продолжался дня 3-4, в последнее же время сменился запором, больной не

мог сходить на горшок, хотя были позывы. Рвоты не было ни разу за все время болезни. Прежде бывали только незначительные боли в животе. Мальчик слаб и худ, живот у него сильно выпячен ниже пупка в виде опухоли, болезненной при ощупывании. При исследовании через прямую кишку определяется эластическая болезненная опухоль, выпячивающая переднюю ее стенку. Из заднего прохода по временам выделяется без тенезмов прозрачная слизь. Выше пупка живот мягок и безболезнен. Температура $37,8^{\circ}$, пульс ПО. Операция 8/XI под хлороформным наркозом. Небольшой разрез брюшной стенки на середине расстояния между пупком и лобком. Из брюшной полости полился в очень обильном количестве вонючий гной, помещавшийся между спаянными петлями тонких кишок и в полости малого таза. Введен большой марлевый тампон и толстая дренажная трубка. Больной выздоровел без всяких осложнений. Ко времени выписки рана вполне зажила.

2. Вл. Н., 30 лет, 18/IX заболел вторым приступом аппендицита (первый приступ был в середине марта). Внезапно появилась сильнейшая боль в животе, была один раз рвота, и с первых же дней болезни мочеиспускание стало очень болезненным, затрудненным и частым: температура в первое время была очень высокая, затем временно понизилась почти до нормы, а в последнее время снова стала давать большие размахи, доходя по вечерам до 40° . Наблюдавшие больного врачи видели небольшой воспалительный инфильтрат в правой подвздошной области; теперь его нет, ощупывание живота безболезненно, но над лобком, по средней линии и вправо от нее, ощущается резистентность, зависящая, очевидно, от спаяния кишок над тазовым абсцессом. Через задний проход прощупывается сильное выпячивание передней стенки прямой кишки, твердое и немного болезненное при давлении (абсцесс в excavatio vesicorectalis). Общее состояние больного довольно тяжелое: он едва ходит, пульс 112. В последнее время сильный понос, 7/X операция под хлороформным наркозом. Растянут задний проход, сделан прокол и получен полный шприц гноя, затем сделан разрез передней стенки кишки, выпущено около полустакана гноя, обследована пальцем небольшая и хорошо отграниченная гнойная полость, в нее введена толстая дренажная трубка, обернутая марлей. Быстрое выздоровление.

Это типичный пример первичного тазового перитонита. Следующий случай иллюстрирует вторичное образование его из предшествующего разлитого перитонита.

3. П. С., 33 лет, переведен из терапевтического отделения, куда он поступил 7/X по поводу сильного поноса со слизью и кровью, начавшегося дней за 10 до этого. Слабило 10-15 раз в сутки; за последние 2 дня крови нет, но выделяются какие-то комочки. Большой был слаб и малокровен; пульс 116-120, температура $38,5^{\circ}$. Живот был резко болезнен при ощупывании в левой подвздошной области и менее болезнен в правой, где, однако, мышцы были сильно напряжены и неясно прощупывался воспалительный инфильтрат. Язык сильно обложен. В течение первых 4 дней, с 7 по 12/X, у больного были ясные признаки перитонита; вздутие и резкая болезненность всего живота, особенно же обеих подвздошных областей, частый и слабый пульс (120-130), изредка рвота, очень плохой общий вид. С 12/X наступило постепенное улучшение, боли в животе с каждым днем уменьшались, пульс стал полнее и менее частым (100-88), и, наконец, осталась только болезненность в левой подвздошной области и над левой пупартовой связкой. Температура была все время неправильно ремиттирующей, но не поднималась выше $38,9^{\circ}$. 19/X исследованием через прямую кишку обнаружен гнойник в дуэловом пространстве, и больной переведен в хирургическое отделение. 21 /X под легким хлороформным наркозом вскрыт гнойник через прямую кишку, причем поранена одна из крупных ветвей а. haemorrhoidalis mediae, но кровотечение остановилось после введения в рану дренажной трубки, обернутой марлей. Из небольшой гнойной полости вытекло около столовой ложки вонючего гноя. Через день после операции было небольшое кровотечение из раны, остановившееся само собой. Температура быстро понизилась и больной выздоровел в короткое время.

4. Лия П., 12 лет. Две недели тому назад девочка внезапно почувствовала сильную боль в животе. Ввиду бывшего у нее запора врачом была назначена каломель, и больную прослабило, но с постели она не поднималась. Живот был болезнен при ощупывании, постепенно обозначалась опухоль над лобком. Врачи распознали ограниченный перитонит и послали девочку в Ташкент для операции. Больная очень слаба, бледна, худая. Пульс 140 в минуту, но температура все время болезни нормальная. На брюшной стенке видна и прощупывается опухоль грушевидной формы, начинающаяся на уровне пупка и уходящая своими нижним полюсом за лобковое сочленение. При ощупывании она тугоэластична и очень болезненна. В ос-

тальных частях живот мягок и безболезнен. При исследовании *per rectum* определяется болезненное затверждение передней стенки кишки. 28/X операция под эфирным наркозом. Маленький разрез по средней линии живота; вскрыть брюшную полость здесь, однако, не удалось и разрез продолжен вниз, но здесь встречен высоко стоящий над лобком мочевого пузырь, и потому нижняя часть раны послойно зашита; разрез продолжен вверх, и только здесь удалось разрезать брюшину. Свободно лежащие петли кишок лежат над довольно глубоко расположенным и плотно ограниченным скоплением гноя в малом тазу. Свободная брюшная полость защищена йодоформной марлей, пальцем прорвана стенка гнойника, занимавшего почти всю полость малого таза; из него вытекло более стакана очень густого и резко вонючего гноя. В полость введена толстая дренажная трубка. Операция была трудна, и получилось впечатление, что гораздо проще и безопаснее можно было бы вскрыть гнойник через прямую кишку. Послеоперационное течение без всяких осложнений. Выписана вполне выздоровевшей.

Это хороший пример трудности операции надлобковым путем. Впрочем, может быть, эти трудности были бы меньше, если бы здесь не было серьезного упущения; мочевого пузырь не был опорожнен перед операцией. Катетер следует вводить всегда, хотя бы даже больной непосредственно перед этим помочился, так как вследствие болей он часто далеко не вполне опорожняет пузырь.

Тазовый перитонит может протекать под видом острой задержки мочи, и тогда введение катетера, напрашивающееся само собой, выясняет диагноз. Вот хороший пример.

5. П. Х. А., 43 лет, поступил с жалобой на сильное затруднение мочеиспускания, анамнез ограничивался только тем, что болезнь длится 2 недели. Над лобком имеется опухоль, как нельзя более похожая на растянутый до пупка мочевого пузырь. Катетер обыкновенной формы и нелатоновский не проходят, и в пузырь удалось ввести только катетер Геллиса, причем вытекло около столовой ложки мочи. Предстательная железа нормальна, и выше нее прощупывается через прямую кишку нижний полюс большой эластической опухоли. При пробном проколе опухоли над лобком вышел гной и вонючий газ. 3/VIII операция под хлороформным наркозом. Чревосечение по средней линии, между пупком и лобком, на протяжении 7-8 см. Большая опухоль, хорошо отграниченная сверху спаявшимися кишками, занимала всю полость малого таза и нижнюю часть полости живота и содержала огромное количество крайне вонючего гноя; гной потек непосредственно после вскрытия брюшины над лобком. Полость дренирована большими марлевыми выпускниками. Заживление раны осложнялось на короткое время выделением кала, а затем шло гладко и ко времени выписки больного почти закончилось.

Совершенно такая же опухоль, похожая на растянутый мочевого пузырь, нередко наблюдается и в тех случаях, когда в малом тазу гноя нет. Это так называемый *abscessus mesocoliacus*, образующийся между петлями тонких кишок, сальником и передней брюшной стенкой, когда червеобразный отросток направлен в медиальную сторону, к позвоночнику. Такие случаи весьма нередки, и абсцесс проявляется более или менее значительной опухолью или только резистентностью. Редко такой гнойник бывает расположен более глубоко между петлями кишок, обыкновенно же гной находят непосредственно по вскрытии брюшины, так как она или сальник составляет переднюю стенку абсцесса. Разрез чаще всего приходится делать по средней линии живота или у латерального края правой прямой мышцы. При исследовании пальцем межкишечного гнойника нередко находят узкий ход по направлению к слепой кишке, но червеобразный отросток почти никогда не удается удалить. Если опухоли нет и определяется только резистентность, то обыкновенно находят большое количество гноя непосредственно под брюшной стенкой. Межкишечные гнойники могут иногда помещаться и в отдаленных от слепой кишки частях брюшной полости. Так, например, мы

нашли у одного больного абсцесс величиной с яблоко у самой большой кривизны желудка. До операции он прощупывался в виде опухоли позади средней части правой прямой мышцы. В другом случае большой гнойник над правой пупартовой связкой, слабо отграниченный, образовал затек в пустой грыжевой мешок правосторонней паховой грыжи. Общеизвестно также, что аппендикулярный гнойник может оказаться в левой подвздошной области. Это может быть при такой же миграции гноя между петлями тонких кишок, которая привела к образованию гнойника у *sigvatura major* в только что упомянутом случае, или когда гной поднимается в левую подвздошную яму из дугласова пространства. Наконец, это может быть остаточный абсцесс после затихшего разлитого перитонита. Впрочем не следует всякий гнойник в левой подвздошной области относить к аппендициту, так как чаще он оказывается исходящим из *flexura sigmoidea* (*pericolitis*).

Обычно без всякой воспалительной опухоли протекает очень опасная форма гнойного аппендицита, наблюдающаяся в тех случаях, когда червеобразный отросток направляется вверх, вдоль латерального края слепой кишки. Тогда гной скопляется в правом боковом канале брюшины и отсюда может образовать опасные затеки в субдиафрагмальное пространство или под печень, между ней и почкой. В этом нет ничего удивительного, так как при лежащем (на спине) положении больного верхняя часть бокового канала, граничащая с печенью, занимает самое низкое место. В других случаях гной стекает из бокового канала в малый таз. Нам пришлось наблюдать исключительно редкий случай миграции гноя из правого бокового канала брюшины в малый таз, отсюда в левую подвздошную яму, в левый боковой канал брюшины, в левое субдиафрагмальное пространство и, наконец, путем прорыва диафрагмы, в левое легкое.

Зинаида З., 27 лет, поступила в Ташкентскую городскую больницу 7/XI 1920 г. Вечером 5/XI больная внезапно почувствовала сильную боль у пупка и в правой подвздошной области, сопровождавшуюся рвотой; приглашенный врач назначил каломель (0,3) и клизму, после которых боли усилились и появились вздутие живота. На следующий день температура поднялась до 38,4°, мочеиспускание стало болезненным и затрудненным, боли усилились и распространились на весь живот. При поступлении в больницу температура 37,5°, пульс полный, ровный, 90 в минуту. Резкая болезненность в правой подвздошной области при ощупывании, в других же местах только повышенная чувствительность. Больная пролежала 4 дня в терапевтическом отделении, и за это время состояние ее ухудшилось, появилась желтуха, температура неправильно колебалась, повышаясь до 38,3-39,7°, пульс же не превышал ПО ударов в минуту; в правой боковой стенке живота появилась заметная резистентность. 11/XI больная переведена в хирургическое отделение; немедленно произведена операция под хлороформным наркозом. Косым разрезом боковой стенки живота вскрыто большое скопление гноя в правом боковом канале брюшины; гноя было больше стакана, он имел резкий аммиачный запах. Боковой канал брюшины дренирован двумя резиновыми трубками и вплоть до них сшиты кетгутон разрезанные брюшные мышцы. После операции наступило значительное облегчение, больная чувствовала себя хорошо и ни на что не жаловалась. Однако температура не понижалась, и желтуха не проходила. 21/XI больная стала жаловаться на боль при мочеиспускании, у нее была рвота; температура вечером поднялась до 40°. Ощупывание живота над лобком очень болезненно, а при исследовании через влагалище определяется резкое выпячивание заднего свода влагалища. 22/XI под эфирным опьянением сделан разрез в заднем своде, и вытекло много гноя. Температура быстро упала до нормы, и больная чувствовала себя хорошо; казалось, что она уже вне опасности, но вечером 25/XI температура неожиданно поднялась до 40,3°, и у больной наступил резкий упадок сил; пульс, еще утром бывший довольно полным и нечастым, стал очень слабым и мягким и участился до 135 в минуту. При исследовании обнаружена очень заметная болезненность при ощупывании над лобком и над левой пупартовой связкой. Расширен разрез во влагалище и обследована гнойная полость в

дугласовом пространстве, но задержки гноя не найдено. В 12 часов ночи под эфирным наркозом небольшим разрезом над левой пупартовой связкой вскрыта и обследована брюшная полость, но найдена в нормальном состоянии; гнойник в дугласовом пространстве прочно отграничен сверху. Рана зашита наглухо. На следующее утро 26/XI температура 40°, пульс 116, мягкий. Верхняя граница печеночной тупости сзади начинается несколько выше, чем нормально; давление на межреберные промежутки в области печени везде безболезненно, но при пробных проколах субдиафрагмального пространства сбоку и спереди получено 6 мл кровянисто-серозной жидкости, по-видимому, из полости плевры.

Немедленно произведена операция под местной анестезией. Резецирован кусок IX ребра по средней подмышечной линии и обшита плевра для разреза диафрагмы, но при этом получилось несколько маленьких отверстий в плевре, через которые просасывался воздух. С трудом удалось зашить эти отверстия. Плевра смазана йодной настойкой, рана выполнена йодоформной марлей и наглухо зашита ввиду близкого соседства гранулирующей раны с местом первой операции. Вечером температура у больной поднялась до 40,9°, и всю ночь больная бредила.

Утром 27/XI под местной анестезией раскрыта рана и найдено надежное спаяние плевры. Сделан разрез диафрагмы и пальцем далеко обследовано субдиафрагмальное пространство; повсюду найдены очень рыхлые спайки печени с диафрагмой, но нигде ни капли гноя. Рана зашита наглухо. В тот же день у больной очень усилился кашель, появилась боль в левом боку, и она стала отхаркивать обильную гнойную мокроту. В левом легком при выслушивании найдены влажные и крепитирующие хрипы на месте боли, в правом же — крепитация ниже угла лопатки. У больной началась сильная одышка, пульс участился до 160, температура держалась на 40—40,5°. Рано утром 1/XII больная умерла.

Хотя вскрытия трупа нельзя было сделать, но по клиническим признакам несомненно вскрытие гноя в легкое из левого субдиафрагмального пространства, а сюда он мог попасть из малого таза по левому боковому каналу брюшины или между петлями тонких кишок¹.

А вот другой, более обыкновенный случай правостороннего субдиафрагмального абсцесса, образовавшегося вследствие скопления гноя в правом боковом канале брюшины.

Алексей С., 27 лет, поступил в Переславскую больницу 9/XI 1915 г. Дней 10 тому назад без видимой причины начались боли в правой половине живота, которые сначала были не особенно значительны, но с 7/XI усилились, и общее состояние больного ухудшилось; 8/XI он поступил в терапевтическое отделение, а на следующий день вечером был переведен в хирургическое отделение для операции. Утром 10/XI у него впервые была незначительная рвота, пульс 132 при температуре 37,3°. Накануне температура 38,7°. В правой половине живота, в боковой его части и в подвздошной области определяется неясная резистентность и не особенно значительная болезненность при ощупывании. За время болезни стул был всего раза три. Несмотря на значительную слабость сердца, самочувствие больного и вид его еще вполне удовлетворительны; он довольно крепкий и упитанный мужчина. Операция 10/XI под эфирным опьянением. Косой разрез в правой подвздошной области. В брюшной полости обширное, но очень хорошо отграниченное спайками скопление вонючего гноя. Гнойная полость занимает весь правый боковой канал брюшины и спускается немного в малый таз; разрез увеличен сверху, и вся полость выполнена широкими марлевыми выпускниками. Перед операцией впрыснута под кожу камфора, после нее в течение 3 дней вливался утром и вечером физиологический раствор (по 1 л); больной уложен в полусидячем положении. В течение 10 дней после операции состояние его все улучшалось; хотя в ране наступило довольно резко выраженное омертвление фасций и мышц, но она скоро очистилась, и гной, вначале крайне вонючий, стал доброкачественным и выделялся очень обильно. С 21/XI температура, опустившаяся почти до нормы, начала опять повышаться, пульс участился и появились небольшие боли в области печени. 24/XI найдены сзади, справа, притупление и ослабленное дыхание, крепитирующие хрипы и усиление голосового дрожания, спереди печеночная тупость на уровне IV ребра. При пробном проколе субдиафрагмального пространства в V межреберном промежутке немного кпереди от передней подмышечной линии получен полный шприц гноя. Игла оставлена на месте и немедленно сделана операция под местной анестезией. Резецирован кусок VI ребра, и под ним найдено сращение реберной плевры с диафрагмальной, так что

¹ Рентгенологическое исследование в таких случаях дает важные в диагностическом отношении данные (Ред.).

обшивания не понадобилось. Разрезана диафрагма, и потек в большом количестве вонючий гной. Гнойная полость, дно которой образовала слегка бугристая верхняя поверхность печени, была глубиной до 12 см. Она дренирована толстой резиновой трубкой и марлей. Очищалась и закрывалась полость быстро и хорошо, но общее состояние больного долго оставалось плохим, пульс постоянно был 120-130 в минуту. 12/1 обнаружено вяло протекающее воспаление нижней доли правого легкого. Брюшная рана, из которой выпячивалась кишка, по-видимому слепая, обнаруживала очень мало наклонности к заживлению, была покрыта тонким слоем вялых грануляций и выделяла много жидкого гноя. 19/1 на подлежащей к ране кишке образовался маленький свищ, выделявший незначительное количество кала. К этому времени температура и пульс пришли в нормальное состояние (больной принял 3 склянки inf. Digitalis 0,75:200,0). 26/1 вскрылся рубец на месте операции субдиафрагмального абсцесса и вытекло около стакана гноя; однако уже через несколько дней свищ закрылся. Заживление раны паховой области шло хорошо, и ко времени выписки было близко к окончанию. Кишечный свищ почти ничего не выделял, но из него выпячивалась слизистая оболочка; она была прижжена термокаутером накануне выписки. Самочувствие больного и состояние его сил были к этому времени вполне удовлетворительны.

Аппендицит занимает очень видное место среди причин субдиафрагмального абсцесса и, по-видимому, не уступает в этом отношении прободению язв желудка и двенадцатиперстной кишки. Воспалительные процессы в печени, желчном пузыре и протоках, в поджелудочной железе и селезенке также могут быть причиной субдиафрагмального абсцесса. При аппендиците это осложнение может возникнуть различным образом. Легче всего это возможно при высоком положении слепой кишки, когда аппендикулярный гнойник образуется у самого края печени и легко может проникнуть в щелевидный промежуток между ней и диафрагмой. То же бывает при гнойных скоплениях в боковом канале брюшины.

При тромбозе воротной вены аппендикулярного происхождения в печени образуются многочисленные маленькие гнойники, и в случае вскрытия одного из них на верхней поверхности печени инфицируется субдиафрагмальное пространство.

Забрюшинная флегмона аппендикулярного происхождения, распространяясь неуклонно вверх, может проникнуть между задним, непокрытым брюшиной краем печени и диафрагмой и дальше, под брюшиной нижней поверхностью диафрагмы, отслаивая ее на далеком протяжении. Таким образом возникают субдиафрагмальные, но внебрюшинные абсцессы. Наконец, и общий гнойный перитонит, затихающий после операции, может оставить после себя гнойное скопление между печенью и диафрагмой.

Симптомы субдиафрагмального абсцесса всегда бывают неясными, особенно в первое время, и распознают его лишь те врачи, которые твердо помнят о возможности этого тяжелого осложнения. Его всегда надо иметь в виду при прободении язв желудка и кишок, при тяжелых холециститах, особенно же при перфоративном аппендиците.

Обычно дело идет так, как в вышеприведенном случае (Алексей С): при выздоровлении после операции наступает неожиданная остановка, температура повышается, больной теряет аппетит и чувствует себя плохо. Затем лихорадка принимает гектический характер и нередко появляются ознобы. Это признаки нового гнойника где-то в брюшной полости.

Прежде всего необходимо убедиться в том, что нет задержки гноя в уже вскрытом гнойнике или затека из него. Затем исследуют полость таза *через прямую кишку*; если в дугласовом пространстве не находят гнойника, то становится весьма вероятным, что образовался субдиафрагмальный абсцесс. В запущенных случаях уже осмотром определяется выпячивание пра-

вого бока в области печени, обычно же этого не бывает, и ощупыванием определяется лишь опущение печени, оттесненной вниз гноем на 2-3 пальца ниже реберной дуги. Большое значение имеет нередко определяемая болезненность при давлении в межреберных промежутках; ее не бывает, когда гнойное скопление локализуется высоко, под куполом диафрагмы.

При диагностике вообще надо иметь в виду, что гнойник далеко не всегда занимает все субдиафрагмальное пространство (или, вернее, всю половину его, правую или левую, до *lig. falciforme*), но может помещаться преимущественно спереди, сзади или в верхней части. При задней локализации может образоваться воспалительная опухоль у XII ребра, похожая на абсцесс при паранефрите, а при передней локализации изредка появляется опухоль в области реберной дуги.

В общем пальпация дает мало указаний, и главные диагностические средства мы имеем в перкуссии, пробном проколе и рентгеновском просвечивании. При перкуссии характерно повышение верхней границы печеночной тупости в виде дуги, выпуклой кверху. В 3 из 4 всех случаев субдиафрагмальные абсцессы бывают газовыми вследствие попадания в них воздуха при прободении полых органов (желудок, *duodenum*) или вследствие образования газов гнилостными бактериями. В таких случаях получают очень важные данные при перкуссии: нормальный легочный звук переходит на уровне абсцесса в тимпанический, более или менее высокий, а затем следует тупой звук печени. В нижних частях плевральной полости, особенно сзади, нередко определяется притупление, зависящее от плевритического экссудата, сопутствующего субдиафрагмальному абсцессу, и при пробном проколе здесь получают серозную жидкость.

Редко бывает возможно поставить диагноз на основании перкуссии, разве только при газовом абсцессе. В большинстве случаев вопрос решается пробным проколом. При выборе места для него следует руководствоваться данными перкуссии, наибольшей болезненностью при давлении на межреберные промежутки и, конечно, результатами рентгенологического исследования. Весьма нередко приходится много раз повторять прокол (до 20 раз и больше), прежде чем удастся получить гной. Игла для прокола должна быть длинная, никак не меньше 6-8 см, так как иначе можно просто не достигнуть абсцесса, в особенности, если он помещается под куполом диафрагмы; направлять иглу следует тем более книзу, чем выше делается прокол. Если в шприц набрался гной, то извлекать иглу можно лишь при продолжающемся натягивании поршня, чтобы уменьшить опасность инфекции плевры при обратном прохождении иглы. Впрочем, и этим опасность не устраняется, и потому иглу лучше не вынимать, а оставить ее на месте до окончания операции; к тому же она будет надежным руководителем. Поэтому проколы следует делать на операционном столе, когда все готово к операции.

Рентгеновское просвечивание сразу делает несомненным диагноз при газовом абсцессе, так как под ясно очерченной, высоко приподнятой диафрагмой виден большой, светлый пузырь газа. В обыкновенных же случаях при просвечивании получают мало убедительные результаты; впрочем дугообразно приподнятая и малоподвижная тень диафрагмы подтверждает диагноз, основанный на других данных.

Высочайшая смертность после операции субдиафрагмального абсцесса (30-40%) зависит не только от тяжести болезни и нередко позднего распознава-

ния, но в немалой мере от неудовлетворительности применяемой до сих пор операции — трансплеврального чревосечения. Она тогда только хороша, когда имеется надежное и обширное сращение реберной плевры с диафрагмальной на месте разреза диафрагмы; в большинстве случаев, однако, этого не бывает, и приходится прибегать к весьма ненадежному сшиванию обоих плевральных листков. Больше того: два раза я был виновником гнойного плеврита у больных даже при наличии сращения плевральных листков, ибо, несмотря на большую осторожность, не удалось избежать вскрытия плевральной полости ничтожным отверстием. Эти случаи будут приведены ниже.

Операцию делают таким образом. На том месте, где получен гной при проколе, резецируют под местной анестезией одно или лучше два ребра *на протяжении не менее 10 см*; затем, если не находят сращения плевральных листков, сшивают реберную плевру с диафрагмой вокруг места предполагаемого разреза последней непрерывным цепочечным швом так, чтобы вкол для нового стежка приходился позади выкола предыдущего. Игла должна быть круглая, кишечного типа, круто изогнутая, так как обыкновенная игла с режущими краями оставляет довольно большие дырочки. Иглу надо вкалывать в диафрагму с осторожностью, чтобы не проколоть ее насквозь, ибо иначе нить пропитается гноем. Нитку надо все время прочно натягивать, чтобы ни один стежок не ослабел. Весьма нередко тонкая плевра надрывается при наложении такого шва, и попытки зашить надрывы отдельными швами только увеличивают отверстие. Да и вообще никогда нельзя быть уверенным в полной надежности шва. Поэтому для предотвращения грозной опасности гнойного плеврита следует во всех случаях, когда состояние больного это позволяет, отложить разрез диафрагмы на 2 дня, смазать места надрывов плевры слабой йодной настойкой, выполнить всю рану йодоформной марлей и на этом прервать операцию. За 2 дня успеют образоваться прочные фибриновые склейки, и тогда можно будет разрезать диафрагму, инфильтрировав ее раствором новокаина с адреналином. Когда вытечет гной, полость исследуют пальцем и дренируют резиновой трубкой и марлевыми выпускниками.

Ввиду неудовлетворительности этой операции Клермон предложил новый и, по-видимому, весьма рациональный метод. Он основан на исследовании Феликса (Felix), который установил, что брюшина на нижней поверхности диафрагмы настолько рыхло соединена с последней, что без труда может быть отделена тупым путем.

Клермон оперирует таким образом. Косым разрезом вдоль края реберной дуги рассекаются все мышцы, вплоть до fascia transversa abdominis, которая при наличии субдиафрагмального абсцесса бывает отечна и студениста. Реберную дугу сильно оттягивают вперед тупым крючком и от нижней поверхности диафрагмы осторожно отделяют пальцем брюшину; когда при этом почувствуют под ней флюктуацию (ибо одна брюшина составляет теперь верхнюю стенку абсцесса), остается прорвать ее, и гнойник вскрыт. Если флюктуации не ощущают, делают пробные проколы через отслоенную брюшину.

Аналогичный способ применяет Клермон и при локализации гноя в задней части субдиафрагмального пространства. Разрез над XII ребром и субпериостальная резекция его. Рассечение мускулатуры до fascia transversa, оттягивание тупым крючком нижних зубцов диафрагмы с sinus costodiaphragmaticus, тупое отделение брюшины от диафрагмы по направлению вверх, к куполу ее, прободение брюшины, когда под ней будет обнаружен гной.

Можно быть уверенным, что практический опыт оправдает теоретически отлично обдуманную операцию.

Если субдиафрагмальный абсцесс предоставлен собственному течению, то только в крайне редких случаях возможно самоизлечение путем прорыва гноя наружу, в межреберном промежутке или в бронх через диафрагму. Обычно дело кончается смертью и при вскрытии в бронх, вскрытие же в полость плевры или в брюшную полость всегда смертельно. Нам пришлось видеть исключительный по продолжительности течения и обширности нагноения случай нелеченного субдиафрагмального абсцесса у 20-летнего больного Мирзы К.

Он болен около 4 месяцев, но о начале своей болезни дает очень неясные и сбивчивые показания, и лишь с небольшой вероятностью можно предположить, что дело началось с аппендицита. Во всяком случае больной утверждает, что 4 месяца назад он был совершенно здоров; теперь у него имеется огромное скопление гноя в области печени, во многих местах кожа выпячена и определяется очень ясная флюктуация. Границы гнойной опухоли — сверху, по сосковой линии, на нижнем крае V ребра, по средней подмышечной на VI ребре, по лопаточной на VII, снизу — на два пальца ниже уровня пупка, причем влево нижняя граница поднимается постепенно к реберной дуге. Общее состояние больного весьма тяжелое, пульс 140, малого наполнения, температура 38,7°; больной очень слаб и сильно истощен.

8/IV операция под эфирно-хлороформным наркозом. Через небольшой разрез спереди выпущено очень много густого гноя почти без запаха, с очень обильными свертками фибрина. Исследование полости показало, что слева и снизу дно ее составляет отгесненная печень, на выпуклой поверхности которой имеется яма шириной в 3 пальца и глубиной сантиметра в 3, очевидно, явившаяся результатом вскрытия в этом месте абсцесса печени. Сверху полость ограничена высоко стоящей диафрагмой и грудной стенкой, в которой найдено обнаженное от надкостницы и поверхностно изъеденное IX ребро. Над этим ребром сделан второй разрез и оно резецировано на протяжении 10 см. Большой затек гноя по боковому каналу брюшины, вплоть до подвздошной ямки; здесь сделан третий разрез, и огромная гнойная полость дренирована тремя резиновыми трубками и большими марлевыми выпускниками. Гноя вытекло около 3 л.

После операции состояние больного временно заметно улучшилось, но затем огромная гнойная полость и раны приняла очень дурной вид и издавала чрезвычайно зловоние, больной слегка лихорадил (37,5-38°), быстро истощался и 29/IV умер.

При вскрытии найдено в печени много абсцессов величиной от лесного ореха до мандарина. Два из них вплотную подходили к выпуклой поверхности печени и послужили причиной нагноения в субдиафрагмальном пространстве. Червеобразный отросток сильно изогнут в нескольких направлениях и фиксирован прочными сращениями. В толстых кишках нет никаких патологических изменений. Сердце дряблое, с перерожденной мышцей, легкие вполне здоровы.

Некоторые авторы причисляют к субдиафрагмальным абсцессам также гнойные скопления под печенью, не особенно редко наблюдаемые при аппендиците и заболеваниях желудка, двенадцатиперстной кишки, желчных путей. С топографоанатомической точки зрения представляется странным называть такие нагноения субдиафрагмальными; однако в клиническом отношении, в особенности при аппендиците, они действительно близки к субдиафрагмальному абсцессу и даже могут комбинироваться с ним, как показывает один из наших случаев.

Зинаида Н., 24 лет, поступила в Ташкентскую больницу 5/VIII 1918 г. Недели 3 тому назад по пути из Оренбурга в Ташкент у больной начались боли сначала в левой подвздошной области, а потом в правой. После приема опия боли несколько утихли, но все-таки по приезду в Ташкент больная едва сошла с поезда и пролежала еще 3 дня; затем на несколько дней почти поправилась. В последних числах июля снова наступило сильное ухудшение, резкие боли в правой подвздошной области, очень частая рвота, продолжавшаяся всю ночь. Приглашенный врач распознал аппендицит и направил больную в больницу, где она пролежала 5 дней в тера-

плевтическом отделении. Температура неправильно колебалась, доходя по вечерам до 39°, в правой стороне все время определялась ригидность мышц брюшной стенки. Теперь у больной в области слепой кишки не определяется ничего ненормального, но непосредственно выше нее начинается болезненная и плотная на ощупь припухлость, расположенная вдоль восходящей ободочной кишки, до самой печени. У больной порок сердца — резко пресистолический шум и *fremissement cateau*, пульс 120, но организм довольно крепкий. 5/VIII операция под хлороформным наркозом. Косым разрезом правой боковой стенки живота вскрыто скопление вонючего гноя между переднебоковой грудной стенкой и передней поверхностью печени. Печень составляла заднюю стенку гнойной полости на протяжении приблизительно 19 x 10 см сверху и с медиальной стороны; полость была ограничена воспалительными склейками: гнойник распространялся и под печень, между ее нижней поверхностью (до желчного пузыря) и правым изгибом толстой кишки, проникал до почки и вниз до половины восходящей ободочной кишки. Гнойная полость во всех направлениях дренирована широкими марлевыми выпускниками. Заживление раны и выздоровление больной прошли без всяких осложнений.

В этом случае имела место первичная локализация гноя в боковом канале брюшины, которую мы считаем весьма опасной. Легко и естественно гной может проникнуть отсюда в подпеченочное пространство, которое непосредственно сообщается с ним.

Чтобы покончить с субдиафрагмальными абсцессами, приведем еще две истории болезни, подтверждающие наше мнение о больших недостатках трансплеврального вскрытия гнойников под диафрагмой. Вторая из них послужит вместе с тем хорошим примером газового абсцесса вследствие прободения язвы желудка или двенадцатиперстной кишки.

1. Сергей Я., 8 лет, переведен из терапевтического отделения Переславской земской больницы, куда поступил 13/II, на шестой день болезни, с признаками аппендицита; довольно значительная боль при давлении в правой подвздошной области, рвота в начале болезни, температура 39°. Прежде был вполне здоров. Температура с каждым днем понижалась и 17/II стала нормальной; боли тоже постепенно уменьшались. Однако 18/II был замечен инфильтрат вдоль восходящей ободочной кишки. 20/II температура снова поднялась до 38,5°, было замечено значительное выпячивание нижнепередней части грудной клетки справа, в области печени, и характерное для субдиафрагмального абсцесса приглушение в виде дуги, доходящей до IV ребра. Ребенок слаб и худ, но пульс вполне удовлетворительный. 23/II операция под эфирным наркозом. Пробный прокол в пятом межреберном промежутке, на палец کنارужи от соска, дал много жидкого гноя. Резецирован на этом месте кусок VI ребра и его хряща, и найдено сращение плевральных листков на протяжении медиальных двух третей раны; на этом месте сделан разрез плевры и диафрагмы, но, несмотря на осторожность, оказалась вскрытой на незначительном протяжении и свободная полость плевры. Под диафрагмой найдена огромная полость, содержащая 1,5 л жидкого вонючего гноя; она выполнена большими марлевыми выпускниками; отверстие в плевре закрыто йодоформной марлей. Долгое время после операции состояния больного было очень опасным: вскоре начался гнойный плеврит, температура была высокая, пульс очень частый. Около недели продолжался упорный понос, и ребенок до крайности исхудал. Гнойная полость над диафрагмой, однако, вскоре закрылась, гнойный плеврит также протекал благополучно, и через месяц после операции всякая опасность миновала. При выписке ребенок был в хорошем состоянии, рана почти вполне зажила.

2. Федор М., 53 лет, поступил в Переславскую земскую больницу 20/V 1913 г. В течение 6 лет страдал болями под ложечкой, начинавшимися обыкновенно через час после обеда и продолжавшимися до полуночи. Нередко бывает рвота; то 2—3 дня подряд, то нет ее неделю. В течение болезни бывали долгие промежутки хорошего самочувствия. 7/V внезапно почувствовал сильную боль под ложечкой и в обоих подреберьях; боль эта отдавала в грудь, к вечеру она стихла, рвоты не было, испражнения были правильны. В следующие дни боли продолжались с меньшей силой. 12/V больной поступил в терапевтическое отделение, где было найдено следующее: сердце нормально, пульс 76, удовлетворительного наполнения; селезенка не прощупывается, моча нормальная, температура 38°. В нижней части правой стороны грудной клетки ощупывание и перкуссия болезненны. Печеночная тупость начинается на нормальной высоте, но в ширину имеет всего 3—4 см, затем переходит в притупленный тимпанит, который над краем ребер становится уже высоким. Ниже правой лопатки и по подмышечной линии глу-

хо слышатся мелкопузырчатые хрипы. Область тимпанического звука над печенью при повторных исследованиях была изменчива. Общее состояние больного было удовлетворительно, температура невысока. Но 19/V наступило значительное ухудшение, температура поднялась до 39,5°, при пробном проколе был получен гной из поддиафрагмального пространства.

20/V операция под местной анестезией. По передней парастернальной линии резецированы куски VII и VIII ребер в 10 см длиной. Без предварительного обшивания сделан осторожный надрез плевры, так как она оказалась сращенной с диафрагмальной плеврой, и действительно, почти на всем протяжении разрез прошел сращенные листки плевры и только у самого заднего конца разреза полость плевры была вскрыта на ничтожном протяжении; это тотчас было замечено, отверстие закрыто прижатием, но обшить его оказалось невозможным, так как очень тонкая плевра рвалась при каждом шве и отверстие в ней все увеличивалось; пришлось ограничиться марлевым тампоном, над которым для укрепления были пришиты межреберные мышцы¹. Под диафрагмой оказалась небольшая (приблизительно 12 x 8 см) полость, содержащая жидкий вонючий гной: она выполнена марлей, и рана уменьшена двумя швами. 23/V у больного был тяжкий коллапс, от которого он, однако, оправился. В этот же день обнаружена катаральная пневмония в левом легком. Через 2 дня удален тампон, и плевра под ним оказалась на большом протяжении омертвевшей, легкое спалось, в плевральной полости немного жидкого гноя. Ежедневно плевральная полость выполнялась марлей. Субдиафрагмальная полость быстро уменьшалась. Больной, однако, быстро слабел и 30/V умер.

Мы покончили с рассмотрением различных форм ограниченного гнойного перитонита. Наряду с ограниченными с самого начала, каковы обыкновенные перитифлические гнойники, межкишечные и первичные формы газового перитонита, мы встречались и с обширными, слабо отграниченными скоплениями гноя, которые можно рассматривать как не вполне развившийся диффузный перитонит. Такие же разлитые, ничем не ограниченные, но занимающие лишь часть брюшной полости нагноения мы часто встречаем при очень ранней операции подлинного диффузного перитонита, потому что гной еще не успел разлиться по всей брюшине.

Термин «диффузный перитонит» надо поэтому понимать лишь в смысле отсутствия препятствий к распространению гноя, но никак не в смысле пространственной неограниченности. Смешение понятий «диффузный» и «общий», весьма часто имеющее место, ведет к путанице, неточностям и даже к полной непригодности некоторых статистических данных и основанных на них выводов. Общим перитонитом следует называть только те случаи диффузного воспаления брюшины, в которых ни один участок ее не остается здоровым, как это было, например, у больного Рах. Б., у которого на глазах врача-терапевта без всякой внешней причины произошел прорыв в свободную брюшную полость ограниченного дотоле перитифлического абсцесса. При операции, произведенной на другой день, из брюшной полости потек в большом количестве гной; отграничивающих спаек нигде не было; много гноя найдено в малом тазу и в правом боковом канале брюшины. Брюшная полость промыта большим количеством физиологического раствора и дренирована двумя резиновыми трубками. На другой день больной умер. При вскрытии найдено, что фибринозно-гнойное воспаление распространилось на все отделы брюшной полости, вплоть до обоих субдиафрагмальных пространств. Это сказывалось фибринозно-гноинными отложениями на париетальной и висцераль-

¹ В случае ранения плевры при операции подшивания париетального и диафрагмального плевральных листков следует захватывать в шов не только сами плевральные листки, но и надкостницу удаленных ребер, а также межреберные мышцы. При такой технике удается хорошо фиксировать ткани в диафрагме, добиться западения реберно-диафрагмального синуса и устранить присасывание воздуха в плевральную полость. Когда восстановлен герметизм плевральной полости, следует отсосать из полости плевры воздух, добившись полного расправления легкого (Ред.).

ной брюшине, собственно же гноя нигде не оказалось, по-видимому, вследствие того, что он был основательно вымыт при операции.

Такой подлинно общий перитонит почти всегда смертелен, и только в редких случаях удается излечить его операцией. Часто бывает, что поперечная ободочная кишка и сальник припаиваются к брюшной стенке, и таким образом весь верхний отдел полости предохраняется от гнойного воспаления, тогда как в нижнем отделе разыгрывается диффузный перитонит. Такие случаи, часто поддающиеся излечению путем операции, фигурируют в некоторых сообщениях в качестве «общего перитонита».

По форме воспаления перитониты бывают различны. Жидкого выпота в некоторых случаях вовсе не бывает. Так при острейшем, всегда смертельном перитоните, так называемом *sepsis peritonealis*, при вскрытии находят лишь помутнение и сильное покраснение брюшины и иногда тонкий фибринозный налет на ней, в котором содержатся инфекционные возбудители, — всего чаще высоковирулентные стрептококки. Такой септический перитонит чаще всего наблюдается у родильниц, а в доантисептическое время был грозным последствием чревосечений. У родильниц его легко просматривать, так как доминируют симптомы общей септической инфекции вследствие гнойного тромбоза маточных вен, потрясающие ознобы, большое учащение и ослабление пульса, сухость языка, затемнение сознания, тогда как живот мало болезнен и рвоты часто не бывает. Однако сухой перитонит не представляет исключительной особенности перитонеального сепсиса. Мы дважды наблюдали его при обычных симптомах разлитого перитонита.

Анеля В., 19 лет. Четыре дня тому назад, среди полного здоровья, внезапно начались сильные боли в животе, особенно у пупка и выше него: боли сопровождались повторной рвотой и продолжаются до сих пор с большой силой. Никаких диспептических явлений прежде не было, болей в животе также не отмечалось. Женских болезней не было, если не считать небольших белей. Живот весь очень болезнен даже при легком ощупывании, частая рвота, пульс очень слабый, 120 в минуту. Стул 2 раза в сутки, жидкий. Распознан перфоративный перитонит и немедленно произведено чревосечение под эфирным наркозом. Маленький разрез в правой подвздошной области. Червеобразный отросток имеет нормальный вид, выпота в брюшной полости нет. Осмотрены желудок с передней и задней стороны (через разрез *lig. gastrocolici*), двенадцатиперстная кишка и желчный пузырь, но ничего ненормального в них не найдено. На тонких кишках свежие фибриновые наслоения в умеренном количестве. Тщательно осмотрена вся тонкая кишка, но нигде не найдено причины перитонита. Ощупаны матка, трубы и яичники, тоже оказавшиеся нормальными. Введена дренажная трубка через разрез в правой подвздошной области, второй же разрез зашит. В послеоперационном периоде не было никаких тяжелых явлений со стороны брюшной полости, и перитонит быстро затих, но на 6-й день началась продолжительная катаральная пневмония, благополучно закончившаяся, однако, ко времени выписки¹.

Второй случай относится к ребенку 1 года 4 месяцев, заболевшему 4/IX 1919 г. воспалением легкого с перемежающимся поносом. У ребенка часто бывали срыгивания, а 11 /IX рвота 3 раза. С утра 12/IX прекратились испражнения и перестали отходить газы, животик вздулся и общее состояние резко ухудшилось. При ощупывании животик мало болезнен. Пульс 130, хорошего наполнения. В нижней доле правого легкого притупление и крепитирующие хрипы. *

При чревосечении, произведенном 13/IX, все тонкие и толстые кишки найдены вздутыми, сильно покрасневшими и обложенными во многих местах фибринозными пленками. Жидкого выпота нигде не было. Разрез зашит. Через час ребенок умер.

¹ В таких случаях следует сделать посевы гноя из брюшной полости, чтобы выяснить этиологию перитонита (Ред.).

И в этом случае, как и в первом, происхождение сухого перитонита осталось невыясненным. А вот случай перитонита с серозно-фибринозным экссудатом.

Харитина А., 32 лет, поступила в Переславскую земскую больницу 25/XI 1912 г. Среди полного здоровья 23/XI внезапно почувствовала сильную боль в животе. 2 дня были частая рвота, сильные боли в животе. При поступлении живот сильно вздут, очень болезнен при ощупывании. Большая болезненность и тестоватость в правом и заднем сводах влагалища: пульс слаб, 120 в минуту.

Операция в день поступления под хлороформно-эфирным наркозом. Правосторонний разрез через прямую мышцу. В брюшной полости много серозно-фибринозной жидкости и масса сращений, частью свежих, частью старых, окружающих слепую кишку и органы малого таза. Найти источник перитонита не удалось, и операция закончена введением марлевого тампона в брюшную полость.

До 2/XU состояние больной было очень тяжелым, рвота была очень частой, живот оставался сильно вздутым, несмотря на трехкратное впрыскивание эзерина и введение трубки в задний проход. 2/II сделано промывание желудка, содержавшего очень много черноватой жидкости, и больная положена на живот; рвота сразу прекратилась и больше не повторялась; после клизмы в тот же день больную обильно прослабило, стали отходить газы, живот опал. и с этого времени она начала поправляться. Тампон окончательно удален 5/XII. Выписана 12/XII здоровой.

Перитонит в этом случае осложнился острым расширением желудка. Это очень тяжелое осложнение наблюдается не только при перитоните, но нередко и после асептических чревосечений. Оно проявляется очень частой, обильной и даже проливной рвотой черной жидкостью, очень похожей на воду с разболтанным в ней черноземом, в резком учащении и падении пульса. При таких симптомах надо поскорее опорожнить желудок зондом и промыть его; если это помогает не надолго, следует ввести через нос тонкий желудочный зонд а *demeure* для постоянного опорожнения желудка от быстро накапливающихся в нем водянистых масс.

Быстрое прекращение рвоты иногда достигается поворачиванием больного на живот или установкой его ненадолго в коленно-локтевое положение, так как при этом двенадцатиперстная кишка освобождается от сдавления перегибающейся через нее верхней брыжеечной артерией. При внутреннем ущемлении кишок, перекручивании ножек опухолей, иногда и после ушибов живота часто находят серозно-кровянистый выпот. Экссудат может быть серозно-гнилым с примесью фибрина или без него. Мы получили впечатление, что при этом выздоровление наступает легче, чем при чисто гнойном экссудате, который находят в большинстве случаев разлитого перитонита. Впрочем, надо оговориться, что серозно-гнилый экссудат наблюдается и при самых тяжелых стрептококковых перитонитах.

Микулич, один из пионеров оперативного лечения гнойного перитонита, произвел в свое время большое впечатление сообщением об особой форме перитонита, при которой ему часто удавалось излечивать больных; он назвал эту форму *Peritonitis progrediente fibrinoseitriga*. При этом вокруг первичного гнойного очага образуются непрочные фибриновые склейки, которые постепенно расплавляются, и гной распространяется все дальше, но этот процесс постоянно замедляется образованием все новых преград, в свою очередь преодолеваемых гноем.

Не особенно редко экссудат бывает гнойно-гнилостным, иногда с примесью газа, образуемого анаэробными бактериями или попадающего в брюшную полость при прободении полых органов. Наконец, может быть и различ-

ный экссудат в разных местах брюшной полости и притом с различными микробами.

Усердное изучение бактериологии перитонитов многими авторами, в конце концов, привело хирургов к убеждению, что моноинфекция представляет большую редкость, а обычно находят очень разнообразную бактериальную флору, в которой, однако, преобладают различные виды кишечной палочки, стрептококки, диплококки различной вирулентности. Стафилококки встречаются редко. В наиболее тяжелых случаях перитонита чаще всего преобладают стрептококки. При смешанной и притом множественной инфекции серотерапия и вакцинация, очевидно, должны быть безрезультатными.

Гнойный перитонит не всегда ведет к быстрой смерти. Выносливость брюшины по отношению к гноеродным микробам и ее бактерицидная способность поистине огромны, и даже большие гнойники могут обезвреживаться, прочно инкапсулироваться и полностью всасываться. Бактерии в них совершенно исчезают. Даже разлитой перитонит, занимающий весь нижний отдел брюшной полости (ниже colon и mesocolon transversum), может превратиться в так называемую брюшную эмпиему, с которой больные живут довольно долго. Иногда наступает при этом и самоизлечение путем вскрытия эмпиемы через пупок или в кишку, мочевого пузырь, влагалище. В брюшную эмпиему чаще всего превращаются пневмококковые перитониты и перитониты, исходящие из женских половых органов. Вот несколько примеров.

1. Екатерина Г., 9 лет, поступила в Ташкентскую больницу 19/VII 1922 г. Девочка внезапно тяжело заболела 28/VI среди полного здоровья и без видимой причины, появились очень сильные боли в животе и рвота, сильное жжение и резь при мочеиспускании, температура поднялась до 39°. Врач, лечивший больную в течение недели, предполагал брюшной тиф. Приглашенный через неделю хирург нашел девочку в очень тяжелом состоянии, с ясно выраженными признаками разлитого гнойного перитонита и не считая возможным оперировать ее в таком состоянии. Через неделю наступило значительное улучшение, частота пульса уменьшилась со 140 до 92, температура понизилась и боли уменьшились. 19/VII больная доставлена в больницу в довольно плохом состоянии: она очень худая, истощена, пульс част, вся нижняя половина живота сильно выпучивается и болезненна при ощупывании. Уже несколько дней сильный понос.

20/VII операция под эфирным наркозом. Небольшой разрез по средней линии, на середине расстояния между пупком и лобком. По вскрытии брюшины волной потек густой беловатый гной без запаха, содержащий очень много беловатых сгустков. При обследовании пальцем оказалось, что гной содержится в хорошо отграниченной полости передней и боковыми брюшными стенками и кишками, сплошь, покрытыми отграничивающими сращениями; границы гнойной полости: вверху — на уровне пупка, внизу — у входа в малый таз, по бокам — у восходящей и нисходящей ободочных кишок. Сделано еще 2 разреза в боковых стенках живота, через них введены дренажные трубки, а через срединный разрез — марлевые выпускники. Посев гноя на агар-агаре остался стерильным.

Выздоровление больной осложнилось лишь задержкой гноя, образовавшейся через 3 недели после операции. 26/VIII девочка выписана для амбулаторного лечения с закончившимся воспалением брюшины, с полосками грануляций на местах разрезов.

2. Екатерина К., 18 лет, 29/XI поступила в Переславскую земскую больницу. 27/XI поступила в терапевтическое отделение. За неделю до этого внезапно сильно заболела среди полного здоровья. Начались сильные схваткообразные боли в животе, сопровождавшиеся рвотой. Почти одновременно с большой совершенно так же заболела и ее мать и по полученным от врача сведениям умерла через месяц, после того как незадолго до смерти произошло самостоятельное вскрытие гноя через пупок. Поступила больная в очень тяжелом состоянии с затемненным сознанием, пульс был 124, живот очень болезнен, в особенности в правой подвздошной области. Через 3 дня была обнаружена двусторонняя катаральная пневмония: сначала был поставлен диагноз брюшного тифа и только почти через 3 недели распознан перитонит. На операцию больная согласилась только вечером 28/XII. К этому времени она дошла

уже до сильного истощения; в средней части живота, между пупком и лобком, ясно определялся жидкий выпот.

29/ХП операция под хлороформно-эфирным наркозом. Разрез по средней линии от пупка до лобка; брюшина сильно инфильтрирована, с ней на значительном протяжении сращены петли кишок; после разделения сращений опорожнено из брюшной полости огромное количество (около половины ведра) жидкого гноя, наполнявшего весь нижний отдел брюшной полости, от брыжейки поперечной ободочной кишки до малого таза; кишки были отнесены гномем, покрыты грануляциями, и брюшная полость весьма напоминала обыкновенную гнойную полость при обширной флегмоне. Гной удален марлевыми салфетками, сделаны отверстия в правой и левой боковых частях живота, через них введены резиновые трубки, обернутые марлей; третья трубка введена в малый таз; кроме того, введено два марлевых тампона между кишками и передней брюшной стенкой; рана уменьшена сшиванием брюшины и апоневроза, кожная рана оставлена на всем протяжении открытой.

Операцию больная перенесла хорошо, после нее начала поправляться. 6/1 удалены дренажи и тампоны, и еще в течение 2 недель вводили марлевые выпускники в малый таз, где была небольшая задержка гноя. Все, разрезы, кроме срединного, заживали хорошо; в нижнем конце рубца от срединного разреза очень долго оставался свищ, отделявший довольно много гноя; в конце марта исследованием через влагалище был обнаружен обширный инфильтрат в малом тазу, свищ был расширен и в него снова введены марлевые выпускники. Отделение гноя скоро стало уменьшаться, при повторном исследовании констатировано было почти полное рассасывание инфильтрата. К 28/IV отделение из свища почти прекратилось, и больная выписалась. За время болезни она очень сильно исхудала.

Около 25/X больная, проживавшая в 45 км от города, была доставлена в ближайший участковый приемный покой в очень тяжелом состоянии, с симптомами перитонита. На другой день под хлороформным наркозом врачом было вскрыто большое скопление гноя в левой части живота. На следующий день больная умерла.

3. Анна К., 6 лет, поступила в Переславскую земскую больницу 13/V 1914 г. Около 4 недель тому назад девочка, до того бывшая всегда здоровой, внезапно заболела — озноб, жар. В первый день болезни была рвота, но потом больше не повторялась. Лечил все время фельдшер. В последнее время девочка стала жаловаться на боли в животе. При поступлении температура была 39,2°, пульс 125, довольно слабый, живот очень большой и сильно болезненный, в нем очень ясная флюктуация; пупок сильно выпячен, покраснел и готов прорваться.

Немедленно операция под эфирным наркозом. Разрезан пупок, и из него сильной струей потек зеленовато-желтый гной. Вытекло не менее 3 л гноя. Разрез продолжен на несколько сантиметров выше и ниже пупка, сделано два небольших разреза в обеих боковых стенках живота, и марлевыми выпускниками во всех направлениях дренирована обширная гнойная полость, простиравшаяся от поперечной ободочной кишки до малого таза и по бокам — до восходящей и нисходящей ободочных кишок. Задняя стенка полости была образована спаявшимися кишками и сальником. Выздоровление шло совершенно гладко, отделение гноя из живота быстро уменьшалось; 18/V марлевые выпускники заменены дренажными трубками. 21/VI все зажило, и девочка выписана здоровой.

При операции гнойного перитонита весьма важно уметь разобраться до операции или во время нее, откуда исходит перитонит. Кроме того, при различных источниках перитонита различно располагаются и операционные разрезы. Важнейшим источником перитонита является, бесспорно, желудочно-кишечный канал и прежде всего червеобразный отросток слепой кишки. На втором месте среди причин перитонита надо поставить прободение язв желудка и двенадцатиперстной кишки.

В большинстве случаев типичный «язвенный» анамнез и чрезвычайная внезапность и острота явлений перфорации дают возможность легко и уверенно поставить диагноз. Сомнения возникают, если язва до прободения протекала совершенно скрыто. Вот два примера.

1. Ник. Ш., 46 лет, поступил в Переславскую земскую больницу 27/VII 1914 г. С весны этого года у больного начались боли под ложечкой, тошнота и изредка рвота. Прежде живот не болел. Дней 5 тому назад обращался в амбулаторию; ввиду подозрения на круглую язву

желудка было предложено больничное лечение. Поступить в больницу больной собрался только сегодня, в город шел пешком. По дороге, уже в городе, у него вдруг начались сильные боли в животе, и он был привезен в больницу в очень тяжелом состоянии, покрытый холодным потом, почти без пульса. Живот напряжен, повсюду крайне болезнен. Во время осмотра у больного была рвота; пульс очень слаб, но не част. Распознано прободение язвы желудка, и часа через три по поступлении больного сделано чревосечение под эфирно-хлороформным наркозом. К этому времени явления шока после инъекции морфина и камфоры прошли. Пульс перед операцией 88, удовлетворительного наполнения. Боли заметно уменьшились. Брюшная полость вскрыта разрезом по средней линии от мечевидного отростка до пупка. По вскрытии брюшины вышел газ, потом серозно-гнойный экссудат кисловатого запаха, с частицами пищи и свертками фибрина. На передней стенке желудка у самого привратника круглая дыра диаметром в 5 мм, помещавшаяся среди обширной каллезной язвы. Дыра зашита проникающими метром через всю стенку желудка швами, причем один из них прорезался и этим сильно увеличил дыру в желудке, из которой вытекло довольно много желудочного содержимого (желудок был переполнен жидким содержимым). После зашивания язвы вторым рядом серозных швов выход из желудка оказался настолько суженным, что обойтись без гастроэнтеростомии было невозможно. Сделано заднее соустье по Гакер-Петерсону, затем приступлено к удалению экссудата из брюшной полости марлевыми салфетками; его было очень много в нижнем отделе брюшной полости, и потому сделан добавочный косой разрез в правой подвздошной области, через который введены обернутая марлей толстая резиновая трубка в малый таз и большой марлевый выпускник вверх, к печени, по направлению правого бокового канала брюшины. Через нижний угол срединной раны введен такой же выпускник в левый боковой канал брюшины, а через верхний угол — выпускник к печени и желудку. Операцию больной перенес отлично, и пульс к концу ее несколько не ухудшился. Выздоровление шло удивительно гладко. 4/VIII начато постепенное удаление выпускников и 11/VIII закончено. 6/IX оставался лишь небольшой свищ в верхнем конце срединного разреза на месте выпускника, выделявший немного гноя.

2. Андрей К., 24 лет, поступил в Переславскую земскую больницу 19/IV 1915 г. Больной утверждает, что до вчерашнего дня он был вполне здоров, никакими диспептическими явлениями не страдал и даже тяжести в надчревной области никогда не ощущал. Вчера в 7 часов вечера он вдруг почувствовал сильнейшую боль в животе, всю ночь сильно мучился, была повторная рвота. В приемную больной вошел без посторонней помощи, но производил впечатление тяжелобольного. Весь живот очень болезнен при ощупывании, пульс 140. Распознан перфоративный перитонит неизвестного происхождения¹.

Операция в 2 часа дня, через 19 часов после начала болезни. Правосторонний параректальный разрез. В брюшной полости обильный серозно-фибринозно-гнойный выпот. Червеобразный отросток здоров, петли тонкой кишки местами покрыты фибринозными наслойками, серозная оболочка их воспалена, но не очень тяжело. Второй разрез от мечевидного отростка до пупка по средней линии. И в верхнем отделе брюшной полости такой же выпот, как в нижнем; на середине передней стенки двенадцатиперстной кишки, у самого привратника, найдено круглое отверстие диаметром около 3 мм, из которого выделяется в большом количестве содержимое кишки с большой примесью тягучей желчи оливкового цвета. Вокруг дыры стенка кишки на протяжении около 1 см рубцово изменена. Над отверстием наложено 4 лямберовских шва. Сделано еще три разреза: один косой в левой подвздошной области и два маленьких в обеих поясничных областях. Выпот из брюшной полости удален рукой, частью марлевыми салфетками, всего больше его было в малом тазу. Разрез в надчревной области зашит непрерывным швом, захватывающим брюшину и апоневроз, кожная же рана оставлена открытой. Через остальные четыре разреза введено в малый таз и боковые каналы брюшины 5 толстых резиновых трубок, обмотанных марлей. Разрезы брюшины и мышц в подвздошных областях шиты до трубок.

По прекращении наркоза была повторная рвота с примесью желчи. Ежедневно утром и вечером делали вливания под кожу физиологического раствора в количестве 1500 мл. 20/IV состояние больного без перемен, но температура 39°, пульс утром и вечером 144. 21/IV больной чувствует себя значительно лучше, ночью спал, после операции рвоты ни разу не было. Температура нормальна, пульс 108, хорошего наполнения. Выглядит больной очень хорошо. Повязка промокает, но не особенно сильно. При перевязке оказалось, что рана в подчревной области разошлась на всем протяжении. Желудок и кишки имеют довольно хороший вид,

¹ В таких случаях рентгенологическое исследование позволяет убедиться в наличии или отсутствии свободного газа в брюшной полости, что весьма важно для диагностики (Ред.).

видимо, оправляются от воспаления. Под местной анестезией наложено 5 узловатых швов через всю толщу брюшной стенки. С 23/IV у больного начался понос, продолжавшийся 3 дня. Общее состояние его, однако, быстро улучшалось, пульс стал отличным, рвоты со времени операции ни разу не было. 23/IV разошлась рана в левой подвздошной области и из нее выпала петля тонкой кишки. 26/IV выпавшая петля вправлена в брюшную полость, к ней введен марлевый тампон и рана зашита 4 швами через всю толщу брюшной стенки. Ночью у больного в этом месте живота начались боли и пульс немного участился (до 84). Вечером 28/IV и ночью была 2 раза рвота и боли в животе усилились. 29/IV снят один шов с раны в левой подвздошной области и переменен выпускник. Никаких осложнений не найдено. После этого боли прошли и рвота не повторилась.

В дальнейшем выздоровление шло без всяких осложнений, и 25/V больной выписан для амбулаторного лечения с полосками грануляций на местах разрезов.

Расхождение операционной раны, имевшее место в этом случае, не очень редко осложняет и без того трудное выздоровление. Послойное сшивание разошедшейся раны редко бывает возможным, и по большей части приходится довольствоваться стягиванием краев ее толстыми бронзово-алюминиевыми швами, проведенными через всю толщу брюшной стенки. Если больной выздоравливает, то редко дело обходится без большой грыжи на месте рубца, которая требует последовательной операции.

Всякого рода язвы в тонких и толстых кишках (тифозные, дизентерийные, туберкулезные, раковые) также надо иметь в виду, если при операции находят червеобразный отросток неизменным. Вот один из наших случаев.

Пул. Р. М., 22 лет, доставлен в больницу вечером 10/VII в тяжелом состоянии, с жалобами на сильные боли в животе, внезапно начавшиеся в этот день в 12 часов среди полного здоровья, и на задержку мочи. Дежурным врачом введен катетер и выпущено около 2 стаканов мочи. Живот резко болезнен при самом легком ощупывании, особенно в правой подвздошной области, откуда и начались боли. Пульс 120, хорошего наполнения, язык сухой, рвоты не было. Распознан перфоративный перитонит вследствие аппендицита, и немедленно произведено чревосечение под хлороформным наркозом (через 12 часов после начала болезни). В брюшной полости мутный серозно-гнойный экссудат в умеренном количестве; серозная оболочка слепой кишки и червеобразного отростка воспалена, но отросток цел. Косой разрез в правой паховой области увеличен и извлечены конечные петли подвздошной кишки, открытые местами фибрином; на одной из них, на расстоянии приблизительно полуметра от слепой кишки, найдены две рядом расположенные дырочки величиной с булавочную головку, из которых выступало содержимое кишки. Часть кишечной стенки в месте дефекта погружена тремя лямберовскими швами. Сделан второй разрез левой подвздошной области, и через оба разреза брюшная полость дренирована резиновыми трубками, обернутыми марлей и марлевыми выпускниками. Никаких особенных мер к удалению экссудата принято не было. Раны зашиты вплоть до дренажа. Больной выздоровел без малейших осложнений, даже рвоты ни разу не было. Температура, повышенная в день операции до 38,4°, быстро понизилась до нормы. На 6-й день были удалены марлевые выпускники, а на 10-й день дренажные трубки. На 16-й день больной выписан в отличном состоянии, с небольшими полосками грануляций на местах разрезов.

При тяжелых ушибах живота часто развивается крайне опасный, редко излечимый операцией, перитонит вследствие разрыва тонкой кишки. Кроме обычных симптомов разлитого перитонита, здесь надо иметь в виду ценный признак, указанный Гразманом: сильная чувствительность при исследовании *per gestum* в дуэласовом пространстве.

Агафон К., 62 лет, поступил 10/VIII. Недавно больной перенес тяжелую пневмонию. Он, кроме того, изрядно пьянствовал и сердце у него сильно ослаблено, сосуды склерозированы. Накануне поступления в больницу, в 6 часов вечера, получил удар в живот ниже пупка копытом лошади; некоторое время был без сознания, всю ночь мучился сильными болями в животе и частой рвотой. Доставлен около часа дня, в амбулаторию вошел сам. Живот сильно

вздут, очень болезнен при дотрагивании, особенно в надчревной области; пульс 90, довольно хорошего наполнения. Вскоре после ушиба живота существовавшая у больного уже несколько лет левосторонняя паховая грыжа небольших размеров стала невправимой; она, однако, не производит впечатления ущемленной и легко поддавалась осторожному приему вправления. Распознан разрыв кишки, и через 1/4 часа (через 22 часа после повреждения) сделано чревосечение под хлороформно-эфирным наркозом. За время приготовления к операции пульс у больного участился до 96 в минуту и появился цианоз конечностей. Перед операцией промыт желудок, содержавший только желчь, и впрыснут кофеин под кожу; во время операции — камфора. Разрез по средней линии до лобка, продолженный затем немного выше пупка. В брюшной полости найден очень обильный и совершенно свободный серозно-фибринозно-гнойный выпот; на кишках кое-где фибринозные пленки, в двух-трех местах на тонкой кишке небольшие дефекты эпителия, о травматическом или воспалительном происхождении которых нельзя вывести определенного заключения. На подвздошной кишке, на расстоянии приблизительно 1,5 см от слепой, найден разрыв длиной в 2 см, помещавшийся на боковой стороне кишки, далеко от места прикрепления брыжейки. Края этого разрыва совершенно чисты и свежи. Разрыв зашит двухэтажным швом, гной удален дочиста сухим путем, в брюшную полость влито затем около литра солевого раствора, через нижний угол раны введены две толстые дренажные трубки, обернутые марлей, и брюшная рана зашита. После операции улучшения не наступило; пульс учащался, несмотря на повторные вливания физиологического раствора и впрыскивания камфоры; утром 11/VIII два раза каловая рвота, и в 6 часов вечера больной умер. Наряду с каловой рвотой в день операции и в день смерти были обильные испражнения.

Для воспаления брюшины нет необходимости в нарушении целостности желудочной или кишечной стенки. При всякого рода болезненных процессах, в значительной мере ослабляющих жизнедеятельность кишечной стенки, бактерии могут проникнуть через нее до брюшины и вызвать ее воспаление. То же возможно и при аппендиците.

После желудочно-кишечного канала наиболее частой причиной перитонита являются воспалительные заболевания женских половых органов и криминальные аборты.

София Ж., 30 лет, поступила 4/VIII 1918 г. Около 3 месяцев тому назад у больной начались боли в нижней части живота, по поводу которых она обращалась к гинекологу, нашедшим воспаление фаллопиевых труб. Вчера в 9 часов вечера внезапно начались очень сильные боли в животе, была несколько раз рвота, кишечные газы с этого времени не отходят. Больная поступила в 10 часов утра. Живот заметно вздут и очень болезнен при ощупывании, особенно в нижней половине. Пульс 116, самочувствие тяжелое. Per vaginam ощупывается твердая болезненная опухоль, занимающая все дугласово пространство. Распознан гнойный перитонит вследствие разрыва пиосальпинкса, и в 11 часов утра произведена операция под хлороформным наркозом. Разрез по средней линии, от пупка до лобка. В брюшной полости много жидкого гноя с ключьями фибрина, который покрывает во многих местах тонкие и толстые кишки. Почти весь малый таз выполнен превратившимися в гнойные кисты фаллопиевыми трубами, окутанными сплошь сращениями. Оба гнойных мешка легко и быстро удалены, причем слева пришлось оставить часть мешка на S-образной кривизне толстой кишки, с которой он был неразделимо сращен. В малый таз введен большой тампон Микулича и вплоть до него брюшная рана зашита двухэтажным швом. Выздоровление и заживление раны шли без всяких осложнений, и 24/VIII больная выписана в хорошем состоянии, с маленькой гранулирующей ранкой.

К сожалению, и до сих пор мы еще не можем вполне гарантировать больных от воспаления брюшины после асептических чревосечений. Причина их нередко остается невыясненной. Только в последнее время исследования Яуре и Рубашева дали нам важные новые сведения в этом отношении. Делая посевы с поверхности разреза брыжейки червеобразного отростка при удалении его a froid, они нашли, что в микроскопически вполне нормальной брыжейке лимфатические сосуды могут содержать вирулентную флору, способную вызвать молниеносный перитонит.

Нам дважды пришлось наблюдать гнойный перитонит после удаления червеобразного отростка а froid. В одном случае больную удалось спасти немедленным чревосечением и дренажем, а другая больная умерла.

Евгения К., 18 лет, поступила в больницу 16/V 1919 г. Цветущая на вид девушка обратилась по поводу ясно выраженного аппендицита. В течение последнего года было три довольно тяжелых приступа; последний — 2 месяца тому назад. Резкая болезненность при давлении в точке Мак-Бурнея. Операция 17/V под хлороформным наркозом. Через разрез Мак Бурнея удален явно воспаленный и утолщенный (почти с карандаш толщиной) червеобразный отросток, в котором потом было найдено резко выраженное хроническое воспаление слизистой оболочки и немного слизи. Культи погружена диагональным швом, и брюшная рана послойно зашита. Уже вечером в день операции больная жаловалась, что чувствует себя очень плохо, а 18/V, около 5 часов дня, быстро наступило резкое ухудшение: пульс очень участился, живот болезнен при ощупывании, сильные самостоятельные боли в животе. Ночью у больной была повторная рвота, а утром 19/V пульс 140, весь живот очень болезнен; у больной предчувствие близкой смерти, сильно осунувшийся вид. В 11 часов утра операция под эфирно-хлороформным наркозом. Раскрыта на всем протяжении операционная рана и во всех слоях ее найден серозно-гнойный выпот. Из брюшной полости обильно потек жидкий гной без запаха, Отграничивающих спаек нигде не было, и гной вытекал из малого таза и из правого бокового канала брюшины. Сделан второй разрез в левой подвздошной области, и здесь также найдено небольшое количество гноя. Гной удален марлевыми салфетками, и через оба разреза введены дренажные трубки и марлевые выпускники в малый таз и в боковые каналы брюшины. После операции дважды в день производились внутривенные и подкожные вливания физиологического раствора; деятельность сердца энергично поддерживалась, кроме того, инъекциями камфоры, кофеина и дигалена. Через 3 дня наступило значительное улучшение, и перитонит, видимо, затих, но появилась одышка и цианоз. 25/V обнаружено воспаление нижней доли правого легкого, скоро распространившееся на среднюю и верхнюю доли. Состояние больной опять стало крайне тяжелым; 29/V обнаружен серозно-гнойный выпот плевры, и 30/V произведена третья операция под местной анестезией. По лопаточной линии резецирован кусок XI ребра и из полости плевры выпущено довольно много гноя с примесью огромных свертков фибрина. На другой день больная умерла.

Причиной заражения в этом случае могла быть скрытая инфекция моего пальца, который я сильно ушиб накануне сорвавшимся элеватором при удалении кариозных реберных хрящей; однако никакой ранки я не нашел, и на другой день признаков воспаления не было. Но вечером после операции аппендицита палец слегка распух, и под срезанным ногтем я нашел маленькую капельку гноя, И эта больная, вероятно, осталась бы в живых, если бы не воспаление легкого. Это нередкое осложнение перитонита может иметь различное происхождение: иногда происходит аспирация при частой рвоте, в других случаях причиной бывает гипостаз, но чаще всего это инфекционно-эмболические пневмонии.

Не только проникающие раны живота, но и ушибы его могут быть причиной перитонита. Мы привели уже случай разрыва кишки от удара копытом лошади. При тяжелых ушибах могут разрываться и другие органы: печень, селезенка, мочевого пузырь, почки, поджелудочная железа, желчные пути. Если эти органы или их содержимое инфицированы или если имеется где-либо случайный инфекционный очаг (ангина, фурункул), то может развиться перитонит. В опухолях живота, в кистевидных образованиях возможны и самопроизвольные разрывы. Так, нам пришлось наблюдать перитонит от разрыва кисты яичника без всякой травмы.

Надежда Ч., 29 лет, поступила в Переславскую больницу 15/V 1915 г. В последние годы больная замечала у себя опухоль в нижней части живота, с левой стороны, но прощупывала ее неясно. Осенью 1913 г. был приступ внезапных, очень сильных болей в животе,

сопровождавшийся многократной рвотой и температурой выше 40°. Это болезненное состояние продолжалось около недели; постепенно больная поправилась; наблюдавший тогда больного врач производил наружное исследование живота и опухоли не находил. Такой же, но гораздо более легкий приступ болей в животе был и раньше, в 1912 г., но тогда был непродолжителен. В промежутках между приступами больная чувствовала себя здоровой, но за 7 лет замужества ни разу не была беременной. Накануне поступления в больницу больная проснулась в 7 часов утра от сильной боли в животе, появившейся внезапно, без всякой видимой причины. Врач, бывший у больной в 11 часов утра, нашел болезнь весьма серьезной и предупредил о том, что может понадобиться операция. Хирург был приглашен через несколько часов после начала болезни, и за это время состояние больной значительно ухудшилось. Она не может лежать, так как боли при этом усиливаются, и все время сидит, боясь пошевельнуться. Весь живот крайне чувствителен при легком ощупывании, но особенно болезненна правая подвздошная область. Боли самостоятельные и при ощупывании резко иррадируют в правую над- и подключичную область. Никакой опухоли в животе прощупать не удается, а исследование через влагалище невозможно, так как больная совсем не может лежать на спине. Пульс 140, тогда как накануне был 96 (утром) и 120 (вечером), температура выше 40°. Была многократная рвота. Испражнения были накануне вечером. При мочеиспускании жжение внизу живота. Распознан перфоративный перитонит, вероятно, от воспаления червеобразного отростка, и в 8 часов вечера, через 36 часов после начала болезни, сделано чревосечение под эфирным наркозом. Небольшой косой разрез в правой подвздошной области. Из брюшной полости фонтаном хлынула темно-серая жидкость без запаха. Червеобразный отросток оказался здоровым. Разрез расширен книзу настолько, что можно было ввести руку, и в малом тазу найдена эластическая опухоль, выполняющая все дугласово пространство и прочно фиксированная там сплошными сращениями с кишками и маткой. Через боковой разрез не было достаточного доступа к опухоли, и поэтому сделан новый разрез от пупка до лобка, по средней линии. С трудом выделена из сращений и удалена опухоль, оказавшаяся многокамерной кистой правого яичника, содержавшей жидкость такого же вида и цвета, как и экссудат в брюшной полости, но более густую. Порядочно кровоточившее ложе кисты выполнено длинной полосой марли, конец которой выведен через нижний угол раны, зашитой трехэтажным швом. Сделан еще один маленький разрез в правой боковой стенке живота, под ребрами, и через него дренирован толстой трубкой, обернутой марлей, правый боковой канал брюшины. Две такие же трубки введены через первый разрез в подвздошной области, и он зашит трехэтажным швом вплоть до трубок. Никаких особых мер к полному удалению выпота из брюшной полости не было принято, но вытекло его очень много. Серозная оболочка кишок сильно воспалена, но склеивания их поверхностей нигде нет. В течение 3 дней после операции производились подкожные вливания солевого раствора по 1,5 л утром и вечером; улучшение началось на другой же день и с каждым днем прогрессировало. Выздоровление шло без всяких осложнений, и по удалении дренажей (на 10-й день) раны отлично зажили.

Перекручивание ножек опухолей, ведущее к тяжелому расстройству кровообращения в них, к воспалению и даже омертвлению, может вызвать перитонит. То же при внутренних ущемлениях кишок и сальника, при тромбозе и эмболии брыжеечных артерий. Воспалением брюшины заканчивается и предоставленная собственному течению странгуляционная непроходимость кишок. Язвенный и гангренозный холецистит, гнойный панкреатит и некроз поджелудочной железы, гнойники и нагноившиеся эхинококки печени и селезенки также бывают причинами перитонита.

К редким причинам перитонита относятся: переход воспаления на брюшину при забрюшинных флегмонах и гнойных воспалениях почки и почечной лоханки, инфекция брюшины из нагноившихся мезентериальных (особенно при брюшном тифе) и внутренних подвздошных лимфатических желез, распространение на брюшину нагноения при флегмонах брюшной стенки. Наконец, при гнойном плеврите инфекционные возбудители могут перейти на брюшину по многочисленным сосудам, пронизывающим диафрагму.

Хирургическое лечение гнойного перитонита дает тем больше надежды на успех, чем раньше оно применяется. Поэтому надо уметь распознавать

перитонит по начальным симптомам его. Еще до сих пор в описаниях симптомов почечное место занимают *fades Hippocratica*, вздутие живота, *euphroia*. Давно бы уже пора поставить их на последнее место, которое они в действительности занимают по времени их появления: это поздние, предсмертные симптомы, и оперировать при их наличии уже нет смысла. Надо знать, в каких условиях возникает воспаление брюшины, надо уметь догадываться о нем уже на основании анамнеза, надо всегда иметь его в виду в тех случаях, когда по нашим представлениям оно вообще возможно. Не ставить диагноза «*gastroenteritis acuta*» и не назначать касторки при всякой острой боли в животе и повторной рвоте. Напротив, всякое внезапное заболевание, при котором появляется сильная боль в животе, быстро ухудшается пульс или даже возникают признаки коллапса, должно обеспокоить врача и привести ему на память три опаснейшие болезни: перфоративный перитонит, тяжелое внутреннее кровотечение и непроходимость кишок. Вероятность этих заболеваний, требующих самой экстренной хирургической помощи, надо в первую очередь взвесить, а все прочее — печеночную и почечную колику, свинцовую колику, табический криз, гастроэнтерит, менингит, пневмонию, плеврит, истерию — иметь лишь про запас в воспоминании, чтобы не сделать грубой диагностической ошибки.

Я отдыхал летом в деревне. Рано утром за мной приехал взволнованный гражданин, у которого час тому назад вполне здоровая 25-летняя жена его, наклонившись к ручью, вдруг почувствовала сильнейшую боль в животе и на короткое время лишилась сознания. Больную я нашел в полной прострации, чрезвычайно бледной, совсем без пульса; даже на сонной артерии он был неощутим. Температура 38°, весь живот очень болезнен. При осторожном исследовании *per vaginam* я нашел лишь болезненность в заднем и боковом сводах. Диагноз был ясен: очень сильное внутреннее кровотечение. Причиной его я счел внематочную беременность, хотя не было никаких нарушений в течении менструаций. Как показало впоследствии исследование в клинике, я не ошибся. В условиях полного лишения я применил ауто-трансфузию крови: были вынуты из-под головы подушки, ноги и руки подняты вертикально и туго забинтованы полотенцами. Минут через 20 пульс на лучевой артерии стал ясно ощутим. На другой день было сделано подкожное вливание физиологического раствора, а еще через день больная оправилась настолько, что ее можно было перевезти в Ташкент. Она выздоровела без операции¹.

В другом случае, когда кровотечение было небольшое, я ошибся и принял разрыв беременной трубы за перфоративный аппендицит. Впрочем, такая ошибка имеет очень малое значение, так как все равно нужно чревосечение в нижней части живота.

Татьяна П., 30 лет, поступила в больницу 12/VIII. Больная рожала 6 раз. В течение последнего года она кормила ребенка и месячных не имела. 23/VI, когда ребенку было уже более года, появились месячные, но с тех пор их опять не было, и больная предполагала, что она беременна. Во время каждой беременности у нее бывали рвоты, и теперь они появились опять. Однако раньше животом больная не болела и только изредка чувствовала боли под ложечкой. 2/VIII в 4 часа утра больная проснулась от внезапной, очень сильной боли в животе. Весь день она была чуть жива, чувствовала сильные боли в животе, была многократная рвота. Сегодня она чувствует себя несколько лучше. Живот не напряжен, но крайне болезнен при ощупывании. Пульс слаб, 120 в минуту. Окраска кожи лишь немного бледнее нормальной. При исследовании через влагалище определяется очень сильная болезненность во всех сводах. Матка, по-видимому, не увеличена. Предположен прободной перитонит исходящий, вероятно, из червеобразного отростка, и через час по поступлении больной сделана

¹ Принято считать, что случаи выздоровления при внематочной беременности без операции являются редким исключением. Правилom должно быть обязательное хирургическое вмешательство (*Автор*).

операция под эфирным наркозом. Брюшная полость вскрыта справа разрезом Леннандера, и тотчас же из нее полилась в огромном количестве темная жидкая кровь. Разрез продолжен книзу, и извлечена матка с придатками. Матка несколько не увеличена, плотна. Правые придатки нормальны, на левой же трубе ампула расширена до толщины мизинца, в ней имеется небольшой разрыв, из которого торчит кровавый сгусток. Труба удалена. Кровь из брюшной полости вычерпана рукой, ее было больше 2 л. Брюшная рана зашита трехэтажным швом. Операция продолжалась 20 минут, и большая ее отлично перенесла. Пульс лишь немного ослабел. Под кожу влито 1,5 л солевого раствора¹. Вечером такое же вливание повторено. После операции больная чувствовала себя хорошо, пульс скоро стал достаточно полным и выздоровление шло без всяких осложнений. 26/VIII выписана здоровой.

Различия между перитонитом и непроходимостью кишок в типичных случаях настолько ясны, что ошибиться в диагнозе нельзя. Сильная внезапная боль бывает только при странгуляционной непроходимости, да и то она вряд ли достигает такой уничтожающей, доводящей до обморока остроты, как боль при перфоративном перитоните. Обычно же при *ileus* боли начинаются исподволь и имеют характер периодических схваток, сопровождающих приступы усиленной перистальтики. При перитоните же боль постоянная, нарастающая. Во время приступов боли при непроходимости нередко обрисовываются через брюшную стенку или определяются ощупыванием, в особенности *per vaginam* или *per rectum*, напряженные, раздутые, движущиеся петли кишок, а через стетоскоп выслушиваются громкие шумы урчания, при перитоните же, по выражению Кланге, в животе царит гробовая тишина. Когда прекратится приступ перистальтики, ощупывание живота бывает безболезненным, перитонит же ярко характеризуется резкой чувствительностью всего живота, которая над первичным очагом часто принимает форму *defense musculaire*. В главе о забрюшинных флегмонах мы, однако, упоминаем, что это содрогание брюшной стенки не может считаться патогномичным признаком перитонита, так как оно наблюдается при всякого рода раздражениях нижних межреберных нервов на всем их протяжении. *Defense musculaire* всего резче выражена в тех случаях, когда гнойник расположен в близком соседстве с париетальной брюшиной брюшной стенки; поэтому симптом этот обычно отсутствует при перитонитах, локализующихся в малом тазу. Лихорадки в начале непроходимости кишок не бывает, она появляется лишь при далеко зашедшей болезни, когда присоединяются воспалительные явления в кишках и брюшине, перитонит же в большинстве случаев с самого начала сопровождается лихорадкой. Весьма характерно для перитонита очень раннее учащение пульса и несоответствие его температуре; при непроходимости частота пульса долго остается нормальной. Рвота, бывающая при перитоните с самого начала, при непроходимости появляется гораздо позднее. Общее состояние и самочувствие больных бывают резко нарушенными с самого начала перитонита: они чувствуют страх смерти, тоску, беспокойство, большой упадок сил; все это при непроходимости появляется только при полном развитии болезни. Наконец, при перитоните не бывает вначале задержки испражнений и кишечных газов, что составляет главный симптом непроходимости кишок.

Все эти отличия исчезают в позднем периоде обеих болезней, когда к непроходимости присоединяется перитонит вследствие проникания бактерий через стенки растянутых и уже парализованных кишок, а к перитониту при-

¹ Переливаний крови тогда еще не делали (Автор).

соединяется паралич кишок с полным застоем их содержимого. При таких условиях дифференциальный диагноз бывает иногда возможным лишь на основании полного и точного анамнеза и описания симптомов начального периода. Паралич кишок при перитоните иногда появляется очень рано, и тогда легко ошибиться в диагнозе, приняв болезнь за ileus. Такие случаи встретились нам дважды. Вот один из них.

Пелагея Г., 52 лет, поступила 5/1 1919 г. В ночь на 1/1 1919 г., около 2 часов, у больной внезапно начались боли в животе, преимущественно в области пупка, и была один раз рвота. С тех пор не было испражнений и не отходят газы, живот не перестает болеть и постепенно вздувается. Летом прошлого года в течение 4 дней были не особенно сильные боли в правой подвздошной области, которые врач назвал «раздражением слепой кишки». В последние месяцы постоянные запоры дня по 2-3, и больная часто пьет касторовое масло. Состояние питания довольно хорошее, но за последнее время больная заметно худеет. Живот вздут. На нем обрисовываются вздутые петли тонких кишок; ощупывание живота несколько болезненно, и больная напрягает брюшные мышцы. Пульс 100, правильный, хорошего наполнения, температура нормальна. Распознана непроходимость кишок, вероятно, вследствие злокачественного новообразования толстой кишки, и в 3 часа дня 5/1 сделано чревосечение. Разрез по средней линии начат на 3 пальца выше пупка и окончен над лобком. Из брюшной полости вытекло незначительное количество серозно-гнойной жидкости. Вздуты тонкие кишки и поперечная ободочная, умеренно воспалены. S-образная кривизна в спавшемся состоянии, и ни в ней, ни в нисходящей толстой кишке, ни в селезеночном изгибе ее нет никаких препятствий для проходимости. Сильно вздута слепая кишка; при исследовании ее найдены фибринозные наслоения и небольшой гнойник на латеральной стороне кишки. Немедленно это место закрыто марлевыми тампонами, брюшная рана зашита и сделан второй разрез в правой подвздошной области. Удален короткий, тяжело воспаленный червеобразный отросток, прочно припаянный воспалительными сращениями к латеральной поверхности слепой кишки, культя его прижжена чистой карболовой кислотой, но не обшита ввиду рыхлости стенок слепой кишки. Введен марлевый тампон, и вплоть до него рана зашита. 11/1 пришлось снять почти все швы со срединной раны ввиду нагноения в ней. На другой день при перевязке найдено обширное выпадение кишок, все они были покрыты фибринозно-гнойными наслоениями, и полностью вправить их оказалось невозможным; несколько кишечных петель, спаянных с краями брюшной раны, осталось снаружи. 13/1 больная умерла.

В другом случае не только до операции, но и во время нее не было сомнения в диагнозе непроходимости; брюшная полость была чиста, и ограниченный гнойник у слепой кишки явился неожиданным сюрпризом. Загадочна причина полного паралича кишок в этом случае, когда вовсе не было разлитого перитонита. В первом случае, у Пелагеи Г., приложимо объяснение, которое дал Асканази. Он нашел, что при перитоните воспаление проникает с брюшины глубоко в толщу кишечной стенки, и в нервных кишечных сплетениях, особенно в ауэрбаховском, иногда в мейсснеровском, образуется застой лимфатической жидкости во влаглищах сплетений, воспалительный отек и изменения в протоплазме ганглиозных клеток. Этими воспалительными изменениями сплетений Асканази и объясняет паралич кишок при перитоните¹.

Очень сильная печеночная и почечная колика может иногда возбудить предположение о перфоративном перитоните. Однако типичная локализация боли в подреберье в связи с анамнезом в большинстве случаев выясняет диагноз. В затруднительных случаях дело можно выяснить предложенным Н. Левеном способом: при печеночной колике боль прекращается после паравертебральной инъекции новокаина с адреналином к X межреберному нерву правой стороны, при почечной — после инъекции к XII грудному и I поясничному нервам на стороне, соответствующей боли. В начале пневмо-

¹ В лечебной программе перитонита важнейшей составляющей является интубация кишечника (Ред. Н. В.).

нии и плеврита, в особенности у маленьких детей, сильная боль по межреберным нервам может ощущаться в животе. К этому нередко присоединяется рвота. Смещения с перитонитом можно избежать исследованием легких.

Вообще надо иметь в виду, что боли в животе могут ощущаться вовсе не там, где начался перитонит. Так, например, при прободении язвы желудка боль нередко локализуется в нижней части живота, а в нижеприведимом моем случае, наоборот, перитонит от пилосальпинкса был принят за прободение язвы желудка. Это объясняется тем, что правильная локализация боли возможна только при воспалительном раздражении париетальной брюшины, из которой оно передается по межреберным нервам. Раздражения же от внутренностей воспринимаются веточками симпатического нерва, раздражения которого не дают строго локализованных болей; все они направляются к солнечному сплетению, а отсюда по nn. splanchnici передаются в спинной мозг. Поэтому-то боли от всех брюшных и тазовых органов так часто локализуются под ложечкой или возле пупка. Понятно также, почему боль при прободении язвы желудка может ощущаться в нижней части живота: содержимое желудка стекает вниз по боковому каналу брюшины и тем раздражает париетальный листок ее; если же при прободении раздражению подвергается ближайшая к желудку часть брюшной стенки, то локализация боли точно соответствует месту прободения.

Ошибки в диагнозе на основании локализации болей могут приводить к ненужным разрезам при операции. Вот пример.

Матрена Р., 25 лет, поступила 29/IV 1917 г. Шесть дней назад у больной внезапно начались очень сильные боли в надчревной области и в левом подреберье и вскоре распространились на весь живот. 25/IV больная поступила в гинекологическое отделение больницы. В первые дни предполагался только периметрит: матка маленькая, зев закрыт, своды на нормальном уровне, придатки не прощупываются. 29/IV состояние больной резко ухудшилось, весь живот стал крайне болезненным при ощупывании и вздулся, пульс слабый, 116 в минуту. Распознан разлитой перитонит, может быть, от прободения язвы желудка, и 29/IV под хлороформным наркозом произведена операция. Небольшой разрез в правой подвздошной области. Выпот в брюшной полости почти нет, червеобразный отросток нормален, на петлях тонкой кишки не особенно значительные воспалительные изменения. Сделан разрез по средней линии, от мечевидного отростка до пупка; осмотрен желудок, двенадцатиперстная кишка и желчный пузырь, но ничего ненормального не найдено. Разрез зашит и расширен книзу первый разрез. Резко воспалена, утолщена и отечна правая фаллопиева труба, прилегающие кишечные петли сильно воспалены и обложены фибринозными наслойками; в малом тазу очень немного серозного экссудата. Введены дренажные трубки в малый таз и в правый боковой канал брюшины. Состояние больной после операции было очень тяжелым, пульс участился до 140, и 1/V больная умерла. Вскрытие: общий серозно-фибринозный перитонит, исходящий из правой фаллопиевой трубы; из просвета последней на разрезе выдавливается гной. В последнем и брюшинном выпоте никаких микробов не найдено.

По возможности точный диагноз перитонита, особенно определение его исходного пункта, имеет нередко решающее значение для исхода операции. На больном, едва живом, с пульсом в 140 ударов, нельзя оперировать наугад, нельзя рассчитывать на то, что дело выяснится по вскрытии брюшной полости, потому что операция только тогда будет спасительной, когда она будет произведена очень быстро и просто, когда не будет сделано ни одного лишнего разреза. Если бы у Матрены Р. можно было распознать сразу гнойный сальпингит как причину перитонита и сразу был бы сделан срединный разрез ниже пупка, то, может быть, она не умерла бы. Ложный диагноз прободения язвы желудка настолько затемнил мое соображение, что даже

отсутствие жидкого экссудата не вразумило меня: ведь при прободении язвы желудка он всегда бывает очень обильным, и потому не было никакого смысла делать большой разрез для осмотра желудка. Отсюда урок: в неясных случаях не настаивать на своем предположительном диагнозе, при операции наблюдать и рассуждать; и еще другой урок: прежде чем начинать операцию при перитоните, сделать все возможное для выяснения диагноза и хорошенько обдумать все данные исследования.

Приступая к операции, надо иметь в виду не только брюшную полость и тот интерес, который она может представить, а всего больного человека, который, к сожалению, так часто у врачей именуется «случаем». Человек в смертельной тоске и страхе, сердце у него трепещет не только в прямом, но и в переносном смысле. Поэтому не только выполните весьма важную задачу подкрепить сердце камфорой или дигаленом, но позаботьтесь о том, чтобы избавить его от тяжелой психической травмы: от вида операционного стола, разложенных инструментов, людей в белых халатах, масках и резиновых перчатках — усыпите его вне операционной. Позаботьтесь о согревании его во время операции, ибо это чрезвычайно важно. Желудок опорожните зондом, мочевого пузыря — катетером. Кожу живота обмойте так, чтобы случайное прикосновение к ней кишки при операции не вызвало сращений последней, оботрите хорошенько бензином, смажьте 5% йодной настойкой и через несколько минут смойте йод бензином.

Как и где делать разрез?

Об этом много спорили. Антон Шмидт, первый оперировавший при перитоните в России (1881), сделал разрез от мечевидного отростка до лобка и настаивал на необходимости его, чтобы исследовать все закоулки брюшной полости и не оставить где-либо незамеченной гнойника. Другие делали даже крестообразный (секционный) разрез. Есть и теперь сторонники больших разрезов. Однако большинство хирургов делает по возможности небольшие разрезы и притом самые простые, быстро производимые и легко зашиваемые. Важно при этом избегать сложных по строению мест брюшной стенки, в которых много фасциальных межмышечных промежутков, так как вытекающий из живота гной инфицирует рану и может возникнуть тяжелая флегмона брюшной стенки. Ввиду этого при операции следует принимать все меры к предотвращению такой инфекции: перед вскрытием брюшины края раны надо защитить марлевыми салфетками и бильротовским батистом или резиновой бумагой. Больших разрезов надо избегать еще и потому, что весьма нередко на местах их после операции перитонита образуются грыжи. Если диагноз разлитого перитонита стоит вне сомнения и источник его предполагается в червеобразном отростке, кишках или женских половых органах, то разрез следует провести по средней линии между пупком и лобком. Если же предполагается прободение язвы желудка, двенадцатиперстной кишки или желчного пузыря, то разрез делают от мечевидного отростка до пупка. Впрочем, из такого разреза *duodenum* и желчный пузырь мало доступны, и мне приходилось добавлять к нему поперечный разрез через правую прямую мышцу, что весьма невыгодно при перитоните. Поэтому если имеется достаточно оснований усматривать причину перитонита в *duodenum* или желчном пузыре, то более правильным мне представляется вертикальный разрез через прямую мышцу¹. Если не исключена возможность найти

¹ В условиях эндотрахеального наркоза с миорелаксацией методом выбора оперативного доступа в большинстве случаев абдоминальной хирургии являются срединные лапаротомии (Ред. Н. В.).

непроходимость кишок вместо перитонита, всего безопаснее будет начать с маленького диагностического разреза в правой подвздошной области и осмотреть appendix.

При вскрытии брюшной полости, когда вытечет экссудат, первая и важнейшая задача состоит в розыске и устранении источника инфекции: удалении червеобразного отростка или придатков матки, зашивании отверстий или разрывов в кишках, желудке, удалении желчного пузыря, перекрученной или разорванной кисты яичника или перекрученной и омертвевшей селезенки. При прободении язв желудка или двенадцатиперстной кишки иногда встречаются большие затруднения: дыра в желудке может быть большой, а края ее оmozолелыми, не поддающимися стягиванию или, напротив, настолько разрыхленными, что все швы прорезываются. Делать резекцию было бы слишком долго и опасно, и потому приходится прибегать в таких случаях к особым приемам. Можно закрыть отверстие сальником, пришитым вокруг него, или, оставив его открытым, ввести в него соответственного калибра дренажную трубку, обернуть ее полосой марли и вывести через брюшную рану наружу. Впрочем, при очень хорошей технике и резекции желудка дают в таких случаях хорошие результаты. Так, Юдин в 51 из 76 случаев прободения язв желудка и двенадцатиперстной кишки сделал обширные резекции и получил летальность только в 11,9%¹.

При затруднениях в отыскании источника инфекции Рен, Кёрте, Финни (Finney) не останавливались перед эвентерацией кишок. Это очень облегчает задачу и вместе с тем дает возможность быстро и очень основательно промыть кишки и всю брюшную полость. Однако надо иметь в виду, что эвентерация кишок вообще трудно переносится больными, в особенности же такими ослабленными, как при разлитом перитоните. Как поступать с экссудатом?

Когда хирурги вступили на путь оперативного лечения гнойного перитонита, то они считали своей основной задачей самое тщательное удаление экссудата.

Однако Мёрфи (J. V. Murphy), рассчитывая на огромную жизнедеятельность брюшины в борьбе с возбудителями инфекции, совсем отверг общепринятые способы удаления экссудата промыванием или вытиранием марлевыми салфетками и предложил в 1908 г. свой способ, в котором основными принципами являются быстрота и простота действий. По устранении источника инфекции Мёрфи не принимает никаких особых мер к полному удалению гноя, довольствуясь тем, что значительная часть его сама собой вытекает во время операции, вводит одну дренажную трубку и вплоть до нее защищает живот наглухо. В последовательном лечении он придает большое значение фоулеровскому полусидячему положению больного и вливаниям больших количеств физиологического раствора per rectum. Остаток экссудата должна обезвредить сама брюшина. Применение морфина и опия совершенно отвергается.

В своем докладе Мёрфи сообщил об изумительных результатах: летальность, достигавшая у него при прежних методах 80%, сразу понизилась до 4%. Способ Мёрфи скоро нашел много приверженцев, особенно среди американских хирургов, и некоторые из них сообщают о таких неслыханных

¹ У нестарых больных при удовлетворительном общем состоянии резекция желудка при прободении язвы делается теперь широко в городских и даже районных больницах (Ред.).

результатах, что приходится только в недоумении развести руками. Так, Дивер (Deaver) сообщил в 1909 г., что он на 118 случаев разлитого перитонита при операции не позже 40 часов от начала болезни (причем исключены случаи со стерильным экссудатом) имел 1,5% летальности. Харрис (Harris) оперировал по правилам Мёрфи в 17 случаях перитонита от огнестрельных ранений кишок, и все больные выздоровели.

Припомните, что у всех хирургов летальность при таких перитонитах не менее 75%. Чем объяснить эти необыкновенные результаты? Что, собственно, нового в способе Мёрфи? Основой своего способа он считает быстроту и простоту действий. Но ведь это всегда было общепризнанным правилом, которого строго держалось большинство хирургов. Оставление части экссудата? Но при любом способе удаления гноя, даже самом тщательном, немного гноя всегда остается. Если считать, что остающаяся часть экссудата полезна для продолжения борьбы с бактериями, то ведь и после основательного промывания брюшина продолжает еще некоторое время выделять экссудат. Остается лишь та особенность способа Мёрфи, что при нем исключается раздражение брюшины, связанное с полным удалением экссудата. Это серьезно, и, может быть, в этом часть успеха его способа. Однако промывание очень теплым физиологическим раствором вряд ли можно считать вредным раздражением брюшины. Напротив, вызываемая им гиперемия брюшины может только принести пользу усилением ее жизнедеятельности. Кюммель, один из опытейших хирургов, промывал брюшину при перитоните очень большим количеством физиологического раствора (до 40 л), и вот результаты: на 321 случай перитонита от прободения червеобразного отростка общая летальность 42,7%, тогда как на 130 леченных промыванием летальность только 20,8%. Мёрфи зашивает брюшную рану не наглухо, а с дренажной трубкой. Так поступали издавна мы, подобно большинству хирургов, так что и в этом нельзя усматривать особой причины блестящих успехов Мёрфи. Вопрос сам собой в значительной мере выясняется, если обратить внимание на то, что он и большинство его последователей оперируют только ранние случаи перитонита, не позже 40 часов. По этому поводу, в прениях по докладу Мёрфи Биуан (Bewan) справедливо заметил, что ранний выпот в брюшной полости еще не означает перитонита, многие ранние операции он считает лишь предотвращающими перитонит операциями. И при всех других способах ранние операции дают хорошие результаты, хотя, правда, не такие, как способ Мёрфи. Есть, однако, темная сторона этого способа, о которой узнаем от самого Мёрфи: на 51 случай перитонита он имел 7 поздних абсцессов, требовавших вскрытия, и 7 случаев ileus. Это необычайно высокий процент серьезных осложнений, не сравнимый с тем незначительным числом остаточных абсцессов, которое бывает после промываний. Уже одно это обстоятельство способно убедить нас в том, что нет оснований отказываться от возможно полного удаления гноя при перитоните.

Весьма много и долго дебатировался на хирургических съездах и в хирургических обществах вопрос о том, как лучше удалять гной: промыванием или вытиранием марлевыми салфетками. Противники промывания больше всего опасались занесения инфекции промыванием в свободные от нее места брюшной полости. Этого, однако, вряд ли следует ожидать, так как для промываний применяется очень большое количество жидкости, до 2-3 ведер, и потому занесенные первой струей микробы будут вымыты последующими.

Кроме того, здоровая брюшина отлично может справиться с занесенными в небольшом количестве бактериями. Эти соображения подтвердились и на практике: число остаточных абсцессов при промываниях бывает значительно меньшим. Не подлежит сомнению, что промывание — самый нежный способ удаления гноя, не повреждающий эндотелиального покрова брюшины. Напротив, и технически очень нелегко и сопряжено с грубыми манипуляциями во всей брюшной полости удаление гноя сухими марлевыми салфетками. Кроме того, ни при какой другой операции так часто не остаются в брюшной полости куски марли, как при операции перитонита. Все это побуждает нас предпочитать промывание. Впрочем, на основании обширных статистик сторонников того и другого способа спор можно считать уже решенным в том смысле, что промывание и вытирание дают одинаковые результаты по числу выздоровлений и смертей. Только при гнилостно-гнойном экссудате, в особенности при прободении язв или ранах желудка и кишок, когда в брюшную полость попадает много пищевых частиц и разных инородных тел, даже противники промывания считают его вполне уместным. Для промывания должно быть приготовлено 2-3 больших чайника (ведерные, медные) прокипяченного теплого физиологического раствора; его вливают через введенную в рану дренажную трубку, причем надо раскрывать и приподнимать пальцами края раны, чтобы жидкость вытекала обратно. Надо при этом не забывать тщательно промыть оба субдиафрагмальные пространства и вообще направлять дренажную трубку во все отделы брюшной полости. На защитные способности брюшины всего меньше можно полагаться в раннем детском и пожилом возрасте, и потому у маленьких детей и стариков промывание особенно необходимо¹.

Отношение к дренированию брюшной полости в последнее время также изменилось. Многочисленные наблюдения на больных и отчасти экспериментальные исследования показали, что дренажные трубки плохо выполняют свое назначение: они отводят секрет в течение не более 2 суток, так как вокруг них скоро отлагается фибрин, а отверстия закрываются прилегающими кишками, сальником. Впоследствии на месте дренажа могут образоваться прочные перитонеальные сращения. От давления дренажной трубки на кишку в последней иногда образуется каловый свищ; это особенно часто случается, когда трубка подводится к месту желудочного или кишечного шва. Кроме того, по долго остающемуся дренажу, в особенности если он выведен на промежность или во влагалище, инфекция может проникать извне в брюшную полость. Марлевые выпускники и тампоны также лишь очень недолго отсасывают секрет, скоро покрываются фибрином, а наруж-

¹ Клинические наблюдения и экспериментальные исследования последнего времени показали, что при перитонитах введение в брюшную полость пенициллина и стрептомицина дает хорошие результаты. С этой целью оставляют между швами брюшной раны тонкие резиновые трубочки, через которые вливают в брюшную полость антибиотики. Можно пользоваться непрерывным капельным введением пенициллина и стрептомицина, разведенных в физиологическом растворе

Помимо упомянутых антибиотиков можно пользоваться блеомицином. При даче препарата *per os* он уже через час обнаруживается в экссудате брюшной полости, оказывая угнетающее действие на бактериальную флору (О. С. Илларионова). Судя по экспериментальным данным, пригодны для внутрибрюшинного введения левомицетин и синтомицин, оказывая действие на ту флору, которая нечувствительна к пенициллину и стрептомицину (Р. М. Козачинский) {*Ред. III*}.

В настоящее время широкое распространение получило сочетание ампициллина, гентамицина и метронидазола. Следует также отметить, что в период активной хирургической работы В. Ф. Войно-Ясенецкого не применялись программированные релапаротомии, перитонеальный лаваж и диализ {*Ред. IV*}.

ный конец их высыхает; тогда они действуют как инородное тело, вокруг которого образуются очень обильные отложения фибрина, а позже перитонеальные сращения; позади тампонов нередко образуется задержка гноя. Однако марлевые тампоны необходимы при капиллярных кровотечениях, которые они отлично останавливают. Известный тампон Микулича, сыгравший большую роль в хирургии брюшной полости, теперь не часто находит применение. Он предназначен для отграничения места инфекции и хорошо выполняет свое назначение, но отрицательная сторона его в том, что он вызывает очень обильные сращения, а наружная оболочка его сильно прирастает и с трудом удаляется. Всего меньше недостатков имеет так называемый сигаретный дренаж; это фитиль или марлевый выпускник, обернутый тонкой резиновой бумагой, благодаря чему он не вызывает сращений и не скоро пропитывается фибрином. Даже принципиальные противники дренажных трубок и марлевых тампонов считают их, однако, необходимыми в тех случаях, когда в брюшной полости остаются частицы омертвевших тканей или инородные загрязнения. Тогда обязательно вводят дренажную трубку или сигаретный дренаж. Мало того, что дренирование брюшной полости считают мало состоятельным, его признают и ненужным, так как брюшина хорошо справляется с остатками экссудата. Кёрте, сделав наблюдение над более благоприятным течением перитонита после прободения язвы желудка при зашивании живота наглухо, постепенно ограничил до минимума применение дренажей и при других формах перитонита. Роттер (Rotter) и Бауер (Bauer) дренируют только при наличии омертвевших частиц тканей, а во всех других случаях зашивают живот наглухо. Множественные дренажи и особые разрезы для них все более и более выходят из употребления, и большинство хирургов ограничивается дренированием малого таза одной трубкой. Хотя дренажные трубки действуют недолго, но мы много раз наблюдали, какие большие количества гноя выводят они в первые дни, и потому не считаем нужным отказываться от дренирования брюшной полости. Только при ранних операциях мы считаем уместным зашивать рану наглухо и получаем при этом отличные результаты.

В послеоперационном периоде почти все хирурги придают большое значение укладыванию больного в полусидячем положении, с согнутыми коленями и приподнятой на 45° верхней частью тела (фоулеровское положение). При таком положении гной отовсюду стекает к малому тазу, в который введена дренажная трубка. Надо иметь в виду, что для удержания больного в таком положении совершенно непригодно подкладывать подушки, с которых больной очень скоро сползает, а необходимо самому ложу кровати придавать соответствующие изгибы в форме W с помощью особых приспособлений. Однако Коффи (Coffey) находит, что при фоулеровском положении цель вполне достигается только в том случае, если туловище больного будет приподнято не менее чем на 50° , иногда даже на $60-70^\circ$, а такое высокое положение очень трудно переносят больные, крайне нуждающиеся в покойном и удобном положении. Вальтер (Walter) предпочитает положение на правом боку, и его предложения разделяют Кёрте, Коффи, Дрезманн (Dreesmann), если разрез сделан сбоку, как при перитоните от аппендицита. Постоянное лежание в фоулеровском положении не только очень обременительно для больных, но и противоречит важному требованию — менять почаще положение тела во избежание гипостазов в легких. Поэтому следует

время от времени переводить больного из фюлеровского положения в какое-либо удобное, которое он сам изберет, затем поворачивать на правый бок по Вальтеру и почаще напоминать ему о необходимости глубоких вдохов.

После укладывания больного важнейшей заботой должно быть улучшение кровообращения. Ромберг и Песслер (Romberg и Pessler) доказали, что резкий упадок сердечной деятельности при перитоните зависит от токсического паралича вазомоторного центра, вследствие которого кровь скопляется в большом количестве в венах брюшной полости, а сосуды мозга, мышц и других органов пустеют. Лучшим средством к поднятию тонуса артерий является при этом кофеин; камфора действует хуже, а средства, действующие на сердечную мышцу, вовсе бесполезны. Вливания физиологического раствора лишь относительно полезны. Значительно лучше действует тот же раствор с прибавкой адреналина (6-8 капель на литр) при очень медленном (минут 30) вливании в вену. Однако блестящий эффект таких вливаний держится очень недолго.

Очень полезно и приятно для больного длительное согревание живота поставленной над ним дугой с электрическими лампами (так называемая световая ванна). Она вызывает гиперемию брюшной стенки и возбуждает перистальтику.

Мы упомянули уже об острой атонии желудка после операции, при которой мучительная рвота прекращается от частых опорожнений желудка зондом или даже от введения тонкого зонда через нос *a demeure*. В крайнем случае следует сделать желудочный свищ по Кадеру. Чем раньше восстановится энергичная перистальтика кишок, тем меньше образуется сращений в брюшной полости. Кроме того, важно поскорее вывести из расслабленных кишок застоявшееся и гниющее содержимое их.

Для восстановления перистальтики вводят внутривенно гипертонический раствор хлористого натрия. Безопасны и часто действительны подкожные инъекции физостигмина (0,01-0,015). Рекомендуют также поясничную блокаду по Вишневскому. Однако все эти средства, хорошо действующие при послеоперационном параличе кишок, оказываются совершенно бессильными при далеко зашедшем перитоните, когда наступил уже паралич кишок. Тогда остается только прибегнуть к энтеростомии, нередко спасающей жизнь больного, если паралич не распространился еще на весь кишечник.

Иван Ш., 47 лет, поступил в Переславскую земскую больницу 10/11 1914 г. 2 недели тому назад внезапно тяжело заболел, по-видимому, крупозной пневмонией, насколько можно судить по очень сбивчивому анамнезу. В последние 3 дня частые рвоты и боли в животе. При осмотре в амбулатории 9/И, в день поступления в терапевтическое отделение, у больного была высокая температура, в легких очень много сухих хрипов и немного крепитирующих хрипов под левой ключицей; пульс: 108, хорошего наполнения, тоны сердца чисты. Больной ходил довольно бодро, живот был только слегка болезнен при довольно энергичном ощупывании, и, казалось, нельзя было думать о перитоните; однако до следующего дня положение больного заметно ухудшилось, всю ночь была рвота, живот стал гораздо более чувствительным, хотя и теперь *defense musculaire* не было; при ощупывании *per rectum* в дуэласовом пространстве значительная болезненность. Пульс, однако, не ухудшился. Температура 38,7°. Ввиду большого подозрения на прободной перитонит немедленно сделана операция под хлороформно-эфирным наркозом. Брюшная полость вскрыта небольшим разрезом по средней линии, ниже пупка, и в ней найден свободный серозно-гнойный экссудат: область слепой кишки оказалась труднодоступной из этого разреза, и потому сделан второй разрез в правой подвздошной области. Найти червеобразный отросток было очень трудно, так как он направлялся далеко вверх и был там плотно фиксирован; однако по освобождении отростка он оказался на

вид вполне здоровым и потому не был удален. Третий разрез — от мечевидного отростка до пупка, и здесь вокруг желудка и под печенью найдено много гноя, даже больше, чем в нижней половине живота, но при тщательном осмотре желудка и двенадцатиперстной кишки ни прободения, ни язвы не было найдено. Желчный пузырь и раны тоже в порядке. Гной был удален марлевыми компрессами. Сделано еще два небольших разреза в обеих поясничных областях для дренирования боковых каналов брюшины; через все разрезы введены марлевые и резиновые дренажи и вплоть до них сшита брюшина и апоневроз, кожные же раны оставлены открытыми. Гнойный экссудат был везде свободным, лишь местами были рыхлые спайки между кишками; гной запаха не имел и, как показало исследование мазка, содержал много коротких и толстых палочек (по-видимому, *B. coli commune*). Заживление шло гладко, больной выздоравливал, но через полтора месяца после операции появились боли в животе, постепенно усиливавшиеся и к 27/III принявшие постоянный характер со схваткообразными усилениями; в этот же день была рвота. 28/III рвота утихла, боли еще усилились, стали ясно обрисовываться раздутые перистальтирующие петли кишок. 29/III операция под эфирно-хлороформным наркозом. Брюшная полость вскрыта большим разрезом по наружному краю левой прямой мышцы. Выпала масса сильно вздутых тонких кишок. С большим трудом найдено место непроходимости; это были обширные и прочные сращения на протяжении последнего метра подвздошной кишки вплоть до слепой. В одном месте эти сращения привели к перегибу кишки, совершенно закрывшему ее просвет. По разделении всех сращений проходимость кишок восстановилась, и брюшная рана зашита наглухо. 5/IV рана разошлась на всем протяжении, предлежат покрытые фибриновым налетом кишки; вся рана гнойно воспалена. Кишки покрыты марлевыми салфетками, и кожа над ними стянута бронзово-алюминиевыми швами. Через 3 дня швы эти, мешавшие полному удалению гноя, скоплавшегося под краями раны, удалены, и в дальнейшем велось открытое лечение раны; она скоро очистилась, кишки покрылись здоровыми грануляциями и 24/IV под местной анестезией края раны были освежены и сшиты вторичным швом. Местами эти швы потом прорезались, и края раны кое-где разошлись, но в общем цель была достигнута, и ко времени выписки 6/VI рана почти вся зарубцевалась, болей в животе не было, испражнения были правильны. Через 8 месяцев больной поступил снова с симптомами непроходимости кишок. Вследствие отсутствия хирурга был оперирован поздно. После образования свища на слепой кишке больной через несколько дней умер.

Большого внимания хирурга заслуживают так называемые остаточные или поздние абсцессы у больных, выздоравливающих от перитонита. Чаще всего они образуются в дугласовом пространстве или между печенью и диафрагмой, но могут быть в любом месте брюшной полости. Симптоматология их нами уже описана. Если такой абсцесс своевременно распознан и вскрыт, то обычно наступает полное выздоровление.

Исход разлитого гнойного перитонита зависит от многих обстоятельств. Большую роль играет первичный очаг заболевания. Наиболее благоприятны перитониты, исходящие из червеобразного отростка, и почти столь же хороший прогноз дают перитониты от прободения язв желудка и двенадцатиперстной кишки. В общем можно считать, что половина таких больных выздоравливает, тогда как при воспалении брюшины, исходящем из женских половых органов, из желчного пузыря, в особенности же от ранений и разрывов кишок, при прочих равных условиях удается спасти не больше четверти. Другое важное условие составляет степень вирулентности микробов и сила сопротивляемости организма больного. Мы уже говорили о почти вполне безнадежных септических перитонитах у родильниц и при заражении брюшной полости стрептококками при чревосечениях. Почти столь же тяжки пневмококковые перитониты у взрослых, протекающие в форме общего септического заражения. Несравненно благоприятнее заражение брюшины кишечной палочкой и гонококками. У очень маленьких детей и у стариков (после 50 лет) слабый организм мало способен к борьбе с инфекцией и прогноз у них плох.

Если не говорить о септических перитонитах, то, пожалуй, самое главное условие операции — срок ее производства. Если перитонит распознан очень рано и оперирован в первые часы, то смертных исходов почти не бывает; если же операция производится поздно, на 4-й день или еще позднее, то выздоровления составляют редкость. Шансы на благоприятный исход уменьшаются с каждым часом, и операцию у больного, поступившего поздно вечером, ни в коем случае нельзя откладывать до утра. Мы не разделяем взглядов хирургов, которые не оперируют вовсе позже 40 часов от начала болезни, но полагаем, что только явно безнадежных больных не следует оперировать, часов же считать не надо, если состояние больного позволяет предпринять операцию. При таком образе действий нам неоднократно удавалось спасти больных не только на третий, но даже на четвертый день болезни, как это было в случае прободения язвы желудка с разлитым перитонитом, оперированным в конце четвертых суток. У другого больного даже гнойно-гнилостное воспаление брюшины удалось излечить операцией на исходе четвертых суток. Историей его болезни закончим наш затянувшийся очерк о перитоните.

Александр Г., 26 лет, поступил в Переславскую земскую больницу 22/Ш 1911 г. В ночь на 19/Ш больной внезапно почувствовал сильную режущую боль в животе, постепенно усиливавшуюся в дальнейшем. Отхождение газов и испражнений прекратилось, несколько раз была рвота. Больной высокого роста, крепкого сложения, выглядит тяжело больным. Живот не вздут, напряжен, болезнен, пульс полный, 98 в минуту. Не мочился с вечера 21/Ш. Через IА часа после доставки больного, в 3 часа дня, сделано чревосечение под хлороформно-эфирным наркозом. Предварительно был промыт желудок (вышло немного окрашенного желчью содержимого) и выпущено около полустакана концентрированной мочи. Разрез по средней линии, от пупка до лобка. В брюшной полости найден свободный гнойно-гнилостный экссудат, все видимые петли кишок багрового цвета и покрыты многочисленными зеленовато-серыми крупозными пленками: такой же вид имеет и слепая кишка. Червеобразный отросток длиной в 9 см, верхушка его окутана воспаленным салъником, недалеко от основания — большое прободение, а ближе к верхушке отростка — 3 абсцесса в нем. Отросток резецирован с куском салъника, культия его погружена в слепую кишку и обшита кисетным швом по Дьяконову, брюшная полость промыта физиологическим раствором, вскрыта петля тонкой кишки, и содержимое кишок выдоено, вскрытая кишка вшита в верхний угол раны; в малый таз введено два больших марлевых выпускника, и брюшина зашита. Вся наружная рана оставлена открытой. В просвет кишки введена резиновая трубка. Больной был уложен в полусидячем положении; через каждые 4 часа вливали под кожу по литру физиологического раствора. На второй день было обильное произвольное испражнение, и с этого же времени кишечное содержимое стало выделяться в большом количестве через кишечный свищ. Пульс все время оставался полным, правильным, 96-100 в минуту. В дальнейшем большая часть кишечного содержимого выделялась через кишечный свищ, принявший большие размеры, часть же выходила нормальным путем почти ежедневно; иногда испражнения *рег аним* имели нормальную окраску, но чаще были серого цвета, как при желтухе. Истошение не прогрессировало, и потому можно было дожидаться зарубцевания всей грануляционной поверхности. С 20/V испражнения *рег аним* прекратились, и все кишечное содержимое выходило через свищ. 2/VI сделано второе чревосечение под эфирно-хлороформным наркозом. В приводящий и отводящий концы кишки введена марля, свищ и его окружность закрыты стерильными салфетками, кожа живота дезинфицирована по Гроссиху. Разрезом по наружному краю левой прямой мышцы вскрыта брюшная полость и отысканы приводящий и отводящий концы образовавшейся свищ кишки. Отводящий конец оказался на расстоянии приблизительно 10 см от свища, прочно сращенным с брюшной стенкой и соседними кишками, и освобождение его от этих сращений заняло много времени и труда, после чего оба конца кишки соединены широким анастомозом, а подходящие к свищу отрезки их перевязаны льняными нитками. Уже со второго дня после операции больной стал ежедневно испражняться. Рана зажила первичным натяжением, и не было ни малейших признаков раздражения брюшины.

ГЛАВА XXIII

АБСЦЕССЫ ПЕЧЕНИ

Только патологоанатомический интерес представляют септицемические абсцессы печени, наблюдающиеся преимущественно при хирургических септических заболеваниях. Это всегда множественные, маленькие (от 1 мм до 1,5 см) абсцессы, иногда сливающиеся в более обширные.

Нечасты абсцессы, исходящие из желчных путей при ангиохолитах и cholelithiasis. Иногда они развиваются при инфекционных болезнях (тифоидная лихорадка, пневмония, колибациллярная инфекция и пр.). Они начинаются от гнойновоспаленных стенок желчных протоков. Большая застойная печень, импрегнированная желчными пигментами, пронизана круглыми, неправильной формы абсцессами, часто сливающимися и соединяющимися между собой (ареолярные абсцессы). В начальной стадии развития таких ангиохолитических абсцессов иногда удается достигнуть излечения дренированием общего желчного или печеночного протоков.

Чаще наблюдаются абсцессы, развивающиеся в печени вследствие инфицирования ее через воротную вену. Источником такой инфекции может быть любой гнойный или язвенный процесс в обширной области этой большой вены, но чаще всего аппендицит. В главе об аппендиците и перитоните мы привели несколько ярких примеров тромбоза воротной вены; однако эта вена может остаться и незатронутой инфекцией, и бактерии оседают только в печени, в паренхиме которой они проникают из мелких разветвлений.

Абсцессы, развивающиеся при этом, почти всегда бывают множественными. Печень велика, мягка, пронизана многочисленными абсцессами от 1 до 10 см диаметром. Гной густой, вязкий, окрашенный желчью, иногда зловонный, с клочьями мертвых тканей. Стенки абсцессов неровные, рваные, образованы слоем мертвых тканей. Часто путем слияния абсцессов образуются неправильной формы полости с тяжами и перегородками из некротических тканей; это ареолярные абсцессы печени. Уцелевшая ткань печени жирно перерождена, в окружности абсцессов фибриноидный некроз, амилоидное перерождение. Приводим примеры клинического проявления таких абсцессов.

1. Николай Ск., 40 лет, прислан 6/III 1936 г. из другого города, где ему 20/1 была сделана операция по поводу гнойного аппендицита (четвертый приступ). Рана была зашита с тампоном. Через неделю из нее стал выделяться жидкий кал. Неделю тому назад началась лихорадка с ознобами и вечерними подъемами температуры до 40°. Больной прибыл в тяжелом септическом состоянии. Язык густо обложен и сух, склеры желтушны, в легких разлитые сухие хрипы, пульс 120. Из калового свища выделяется очень много жидкого и оформленного кала. Заметная, но не сильная болезненность при ощупывании в области flexurae coli dextrae. Верхний край печени на уровне V ребра по передней аксиллярной линии. Распознан абсцесс правой доли печени вблизи flexura coli dextra, и 7/III сделана операция под местной анестезией. Разрез на месте наибольшей болезненности вдоль волокон наружной косой мышцы, раздвинуты волокна внутренней косой и поперечной мышц, вскрыта брюшина и найдено эластической консистенции выпячивание на нижней поверхности правой доли печени. Вся эта область отграничена марлевыми салфетками, в эластическое выпячивание воткнут желобоватый зонд, и потек гной. Отверстие расширено корнцангом; вскрыт довольно большой, может быть, одиночный абсцесс печени, в котором было около полустакана густого гноя. Абсцесс дренирован марлевым выпускником, и рана оставлена открытой. После операции самочувствие больного заметно улучшилось, но с утра 15/III внезапно наступило резкое ухудшение общего состояния. Усилились боли в правом подреберье, верхняя граница печени поднялась до IV межреберья, имела место повторная рвота, пульс участился до 140. Был предположен прорыв абсцесса в поддиафрагмальное пространство. На другой день рвота прекратилась,

пульс замедлился до 110. При обследовании раны найдено, что абсцесс печени хорошо закрылся и брюшная полость везде надежно ограничена спайками. Нарастала желтуха, состояние больного ухудшалось, 20/Ш пульс 125, верхняя граница печеночной тупости спереди на уровне IV ребра, сзади тупость от середины лопатки: ослабленное дыхание. Консультант-терапевт предположил гнойный плеврит. С целью наверняка избежать прокола диафрагмы и получить жидкость из полости плевры пробный прокол сделан высоко по задней аксиллярной линии, в VII межреберье, и получен шприц гноя. В уверенности, что имеем дело с гнойным плевритом, осложнившимся субдиафрагмальным абсцессом, сделана резекция VIII ребра, но при пробном проколе полость плевры оказалась свободной, и стало ясным, что, несмотря на высоко сделанный пробный прокол, гной получен из-под диафрагмы. Резецировано еще IX ребро, но во время резекции оказалось, что на месте пробного прокола образовался довольно большой разрыв плевры, который никак нельзя было зашить, ибо тонкая плевра все больше разрывалась. Образовался полный пневмоторакс, и не оставалось другого исхода, кроме вскрытия субдиафрагмального абсцесса через свободную полость плевры¹. После разреза диафрагмы волной хлынул гной из большого абсцесса, расположенного у самой верхней поверхности печени. В абсцесс введена дренажная трубка, а в полость плевры — большие марлевые салфетки (до вскрытия абсцесса). Через 3 часа больной умер.

На вскрытии найдено 6 абсцессов печени по 8-10 см диаметром. Размеры печени 32 x 22 x 12 см. Реактивное воспаление в верхнем этаже брюшной полости с незначительными фибринозными наслоениями. Коллапс правого легкого вследствие пневмоторакса. Status toxicus.

2. Мирза К., 20 лет, болен около 4 месяцев, но о начале болезни дает очень сбивчивые и неясные показания, и лишь с некоторой вероятностью можно предположить, что дело началось с аппендицита. Во всяком случае больной утверждает, что 4 месяца тому назад он был совершенно здоров. Теперь у него имеется огромное скопление гноя в области печени, во многих местах кожа выпячена и определяется очень ясная флюктуация. Границы гнойной опухоли сверху — по сосковой линии на нижнем крае IV ребра, по средней подмышечной — на VI ребре, по лопаточной — на VII, снизу — на 2 пальца ниже уровня пупка, причем влево нижняя граница поднимается постепенно к реберной дуге. Общее состояние больного очень плохое; он слаб и сильно истощен, пульс малый, 140; температура 38,7°.

8/IV операция под эфирно-хлороформным наркозом. Через небольшой разрез спереди выпущено очень много густого гноя почти без запаха, с очень обильными свертками фибрина. Исследование полости показало, что слева и снизу дно ее составляет отнесенная печень, на выпуклой поверхности которой имеется яма шириной в три пальца и глубиной сантиметра в три, очевидно, явившаяся результатом вскрытия в этом месте абсцесса печени. Сверху полость ограничена высоко стоящей диафрагмой и грудной стенкой, в которой найдено обнаженное от надкостницы и поверхность изъеденное IX ребро. Над этим ребром сделан второй разрез, и оно резецировано на протяжении 10 см. Большой затек гноя по боковому каналу брюшины, вплоть до подвздошной ямы, здесь сделан третий разрез, и огромная гнойная полость дренирована резиновыми трубками и большими марлевыми выпускниками. Гноя вытекло около 3 л.

После операции состояние больного временно заметно улучшилось, но затем огромная гнойная полость и раны приняли очень дурной вид и стали издавать чрезвычайное зловоние; больной слегка лихорадил (37,5-38*), быстро истощался и 29/IV умер.

На вскрытии в печени найдено много абсцессов величиной от лесного ореха до мандарина. Два из них вплотную подходили к выпуклой поверхности печени и послужили причиной нагноения в субдиафрагмальном пространстве. Червеобразный отросток сильно изогнут в нескольких направлениях и фиксирован прочными сращениями. В толстых кишках нет никаких патологических изменений.

В этом случае было осложнение абсцессов печени субдиафрагмальным абсцессом и обширным ограниченным перитонитом; готовилось даже вскрытие гноя через брюшную стенку.

¹ При такой операции разрез мягких тканей должен проходить через верхний край широкой мышцы спины и край трапециевидной мышцы. Целесообразно край разорванной плевры, надкостницу IX ребра, межреберные мышцы, а если требуется, и край рассеченных мышц спины подшить к заднему скату диафрагмы, захватывая ее плевральный листок и мышечную часть. После этого плевральные листки реберно-диафрагмального синуса приблизятся и открытого пневмоторакса можно избежать. Далее следует отсосать из плевральной полости воздух, достигнув расправления легкого. Только после этого можно решиться на рассечение диафрагмы и опорожнение поддиафрагмального гнойника. При невозможности справиться с открытым пневмотораксом лучше отсосать гной из-под диафрагмального пространства и печени, отложив разрез диафрагмы до «и»-ния плевральных листков (*Ped.*).

Только в очень редких случаях удается спасти операцией больных с абсцессом печени венозного происхождения. Это объясняется обычной множественностью таких абсцессов. Переходим к рассмотрению тропических абсцессов печени. В СССР тропические абсцессы часто встречаются в Средней Азии и на Кавказе, особенно в Азербайджане, но при переездах больных отдельные случаи, начавшись в этих областях, могут, конечно, встретиться и далеко от них. Настоящая родина тропических абсцессов печени — жаркие страны, особенно Египет и Индия. Их очень много в Индокитае, Таи, Корее, Китае. В Египте они до того часты, что один А. Петридис (Aristide Petridis) за 1896-1924 г. оперировал в 533 случаях.

Тропические абсцессы часто называют дизентерийными и амебными, но, может быть, это не совсем правильно. Как увидим ниже, Юар и Мейер-Мэ (Huard и Meyer-May) считают амебные абсцессы в Тонкине очень редкими и полагают, что этиология их далеко еще не выяснена. Но все-таки большинство авторов считает дизентерию основной причиной абсцессов печени.

Они часто появляются уже в начальной стадии дизентерии, симптомы которой больные едва замечали. Но изредка бывают и поздние абсцессы, даже через месяцы и годы после дизентерии. Правилom надо считать совпадение по времени дизентерии и абсцесса.

Алкоголизм, по мнению Леграна (Legrand) и других авторов, в высокой мере предрасполагает к амебному абсцессу печени; в жарких странах, как и в странах с умеренным климатом, он вызывает склерозирующий гепатит. По мнению Уэринга (Waring), в Индии 67% больных абсцессом печени были, несомненно, алкоголиками.

По наблюдениям Леграна, влияние алкоголизма особенно явно в тех случаях абсцессов печени, которые он называет инкапсулированными и склерозирующими.

По сводным статистикам, абсцесс в 76% случаев располагается в правой доле печени и в 24% — в левой. Множественные тропические абсцессы, по сводной статистике, бывают в 39% случаев, а по отдельным статистикам они составляют от 10 до 80%.

Из 900 больных было только 35 женщин и 2 детей.

В печени больных дизентерией, когда нет еще абсцесса, на разрезе видны множественные небольшие желтоватые очаги некроза. Из них можно извлечь грязную полужидкую массу, состоящую из мертвых печеночных клеток, амеб и капелек жира. Такие очаги могут постепенно увеличиваться и сливаться с соседними, в них появляется гной, и так возникает абсцесс. С другой стороны, первичные некротические очаги могут сморщиваться и импрегнироваться солями кальция; но могут также и размягчаться, и разжижаться. Их может быть множество в печени, наряду с основным большим очагом абсцесса, и они могут быть причиной рецидива после операции.

Стенки свежих абсцессов мягки, рыхлы, бухтообразны, точно изорваны. Самый внутренний слой состоит из мертвых тканей, а дальше следуют зоны глубокого перерождения и гиперемии. В окружности абсцессов ткань печени застойна, а вокруг заживших абсцессов образуется широкий пояс склероза.

Диаметр абсцессов, по большей части одиночных, в среднем 7-8 см, но они могут достигать и такой огромной величины, что занимают почти всю правую долю печени, причем гноя в них может быть до 5 л. В старых абсцессах могут происходить важные изменения. Наружные части стенок

абсцесса все более уплотняются и склерозируются. Стенки таких фиброзных абсцессов могут достигать в толщину нескольких сантиметров и импегнироваться солями кальция. Содержимое их сгущается до творожистой консистенции и кальцифицируется.

Таких фиброзных абсцессов находили до 12 в одной печени; они часто бывают невелики и хорошо изолированы среди здоровой печеночной ткани.

Абсцесс, представляющийся одиночным, часто происходит от слияния нескольких соседних абсцессов, и потому его стенки глубоко изрыты бухтами и дивертикулами, разделенными перегородками, которые надо разрывать при обязательном исследовании абсцесса пальцем. Кровотечения при этом нечего бояться, так как артерии, вены и желчные пути тромбированы на 0,5-2 см от абсцесса. Фонтан (Fontan) предложил даже делать выскабливание стенок абсцесса острой ложкой и получает отличные результаты при этом способе (неуспех только в 4 случаях из 52). Надо, однако, заметить, что Фонтан оперировал преимущественно хронические абсцессы.

Гной тропических абсцессов очень своеобразен: он очень густ, иногда даже консистенции пасты, и его надо удалять тампонами или ложечкой, так как самостоятельно он не всегда вытекает. Гной шоколадного или сероватого цвета, содержит примесь крови и слизи; в нем видны крошки некротизированных печеночных тканей. Под микроскопом в нем видно много эритроцитов, относительно мало лейкоцитов, печеночные клетки, целые или фрагментированные, капли жира, кристаллы гематоидина, холестерина. При вторичной инфекции гной может быть жидкий, красноватый, очень зловонный, тогда как густой амёбный гной имеет лишь слабый приторный запах.

Способ проникновения амёб в печень точно не известен. Предполагают, что амёбы из язв кишечника проникают в мельчайшие вены и заносятся в печень по системе *v. portae*.

Бактериологическое исследование гноя, произведенное многими авторами, давало различные, часто противоречивые результаты. Это объясняется не только различиями в технике, но прежде всего тем, что гной исследовался в разных стадиях развития абсцесса. Амёбы в почти чистой культуре встречаются только в маленьких первичных некрозах и свежих гнойничках, в гное же зрелых абсцессов их редко можно найти, так как они гнездятся в рыхлых стенках абсцесса. По большей части они заносят на себе из кишечника бактерии. Легран и Аксиза (Axisa) находили в гное абсцессов, который казался стерильным, анаэробов вместе с амёбами. Бертран (Bertrand) и Фонтан отрицают этиологическую роль амёб при абсцессах и считают, что абсцессы вызываются различными бактериями. Значительное большинство авторов находило смешанную инфекцию — амёб со стафило- и стрептококками, палочками тифа, *V. ruosuaueus*, различными кишечными бактериями. В начальном периоде болезни всегда находили стафилококков, но в позднем периоде бактерии, по-видимому, погибают в гное. Нередко гной находили стерильным или, вернее, не содержащим бактерий, так как амёб при умении всегда можно найти в рыхлых стенках абсцесса, если не в гное. Кроме того, о стерильности гноя можно говорить только в том случае, если и в анаэробных культурах не было роста. Юар и Мейер-Мэ, оперировавшие 150 тропических абсцессов в Тонкине, очень редко находили амёб у своих больных, хотя исследовали и соскоб со стенок абсцесса. Столь же редко они находили амёб и в испражнениях. Они считают, что в Тонки-

не амёбные абсцессы очень редки, но допускают, что в других странах они встречаются чаще. Их сотрудник доктор Жуайе (Joueux) в Ханое за 8 лет исследовал множество биопсических срезов из стенок абсцессов и ни разу не находил в них амёб. На 93 исследования гноя Юар и Мейер-Мэ только 7 раз нашли амёб, 27 раз — различные бациллы и кокки, и 60 раз гной был стерильным. Роджерс (Rogers) в Калькутте на 100 исследований 85 раз нашёл гной стерильным. В тропических странах очень часты различные стафилококковые заболевания, особенно усиливающиеся в те времена года, когда учащаются кишечные заболевания. Юар и Мейер-Мэ считают, что стафилококки часто являются возбудителями тяжело протекающих абсцессов печени: умирают 3 из 5 больных.

Абсцессам печени очень свойственны миграции в соседние органы и вскрытие в серозные полости. Верго и Эрманжа-Герен (Vergoz и Hermanjat-Gerin) описали 80 случаев прободения абсцессов печени в серозные полости. Из них 39 в брюшную полость с 17 смертями (46,1%), 28 в полость плевры с 24 смертями (85,7%) и 13 в перикард с 13 смертями. Перикард расположен над левой долей печени, но тем не менее у 3 больных Юар и Мейер-Мэ нашли гнойный перикардит при абсцессах правой доли.

Абсцессы правой доли нередко вскрываются в субдиафрагмальное пространство или в свободную брюшную полость, но в половине случаев при этом развивается не разлитой перитонит, а ограниченный под печенью, как это было в приведенном выше случае (Мирза К.). Довольно часто они вскрываются также в почечную лоханку, и это может привести к самоизлечению. Так же благоприятно вскрытие в colon transversum, в желудок и duodenum и нередко наблюдаемое вскрытие наружу, через брюшную или грудную стенку. В большинстве случаев смертельно вскрытие в плевру, бронхи и легкие. Наблюдались также миграции гноя в желчный пузырь и ductus choledochus, в нижнюю полую и воротную вену.

Наряду с обыкновенными случаями вскрытия абсцессов через брюшную стенку или межреберные мышцы наблюдались и очень неожиданные пути миграции гноя. Так, Порталь (Portal) описал образование перинефритической флегмоны от вскрытия абсцесса на задней поверхности правой доли. 8 случае Руиса (Rouis) абсцесс вскрылся в переднюю брюшную стенку и в толще ее спустился в правый паховый канал. В совершенно исключительном случае Шенкинза (Shenkins) абсцесс заднего края правой доли дал два затека под кожей: один — вверх, в подмышечную ямку, другой — вниз, по всему бедру и голени. Юар и Мейер-Мэ видели, как гной спустился в толщу передней брюшной стенки до горизонтальной ветви лобковой кости.

Из абсцессов левой доли печени наблюдались удивительно разнообразные прорывы и миграции гноя: в свободную брюшную полость, в обе плевральные полости, в перикард, в желудок, в bursa omentalis, в левое субдиафрагмальное пространство, в селезенку, часто при посредстве периспленита, в duodenum, причем гной распространялся внебрюшинным путем, обогнув поджелудочную железу, в ductus choledochus, в почку. Часто эти миграции наблюдались в самых разнообразных комбинациях. Так, в случае Рафтона (Roughton) имелись прободения в плевру, в легкие, в почку и colon, и тем не менее больной выздоровел.

Эти столь разнообразные миграции гноя, осумкованные перитонеальные абсцессы, затеки дают, конечно, самые разнообразные клинические сим-

птомы, как, например, сдавление привратника, непроходимость кишок, синдромы селезеночный, кишечный и грудные.

Нередко абсцессы печени дают картину опухоли поясницы или забрюшинной поясничной флегмоны, если они помещаются в заднем, внебрюшинном крае печени. При такой миграции гной иногда вскрывается наружу через заднюю брюшную стенку или почечную лоханку, но чаще образуется обширная забрюшинная флегмона, вытесняющая почку из ее ложа (Фонтан) или спускающаяся в подвздошную яму.

Миграциями гноя не исчерпываются осложнения при абсцессах печени. Юар и Мейер-Мэ в своих 150 случаях наблюдали и ряд других, часто смертельных осложнений, каковы тяжелая недостаточность печени, бронхо-пульмональные воспалительные процессы, эндокардит, множественные абсцессы в других органах, кровотечения, истечения желчи после операции, кожный амебиаз.

При таком обилии осложнений и большой тяжести основной болезни понятна высокая летальность при абсцессах печени. До введения лечения эметином она, по сборной статистике индийских хирургов (2661 случай), достигала 56%. В наше время летальность значительно понизилась и составляет около 20%. У Юар и Мейер-Мэ умерло 35 больных из 150.

Симптомы и течение болезни. Наиболее постоянные симптомы — увеличение печени и боли. Печень всегда увеличена, но только в 2 случаях это увеличение бывает явным, а в остальных это определяется только путем внимательного исследования. Нередко увеличение печени проявляется выпячиванием ее области в виде горба или увеличением объема правой стороны груди и расширением межреберных промежутков. Если абсцесс помещается вблизи заднего края печени, то увеличение печени определяется только тщательной перкуссией. Перкуссия надо производить в разных положениях больного, чтобы отличить истинное увеличение печени от увеличения области тупого звука, зависящего от наличия экссудата в плевре. При абсцессе левой доли, который всегда локализуется в передней ее части, опухоль обычно бывает в epigastrium.

Увеличение печени может быть не только общим, но и в виде опухоли, более или менее ясно прощупываемой в подреберье.

Боль — тоже очень постоянный симптом. Обыкновенно она бывает резко выраженная, тупая, характера давления; при глубоком вдохе она усиливается. Обычно считают типичной иррадиацию боли в плечо, в лопатку, но Юар и Мейер-Мэ на своем большом материале наблюдали ее только 8 раз и считают ее более типичной для холециститов и гепатитов. Иногда боль появляется только приступами; пальпация и перкуссия усиливают ее,

Для диагноза и для определения места пробного прокола очень важно то обстоятельство, что ощупыванием нередко удается точно определить место наибольшей болезненности.

Юар и Мейер-Мэ приводят следующую таблицу локализации болезненных точек в их 150 случаях:

Локализация спереди		число случаев
Epigastrium.....		27
Hypochondrium dextrum.....		35
Hypochondrium sinlstrum.....		2

Вдоль правого реберного края.....	18
левого.....	2
VII-VIII межреберье.....	2
VIII-IX.....	9
IX-X.....	5
Конец X ребра.....	1
Область желчного пузыря.....	2
В глубине, без указания локализации.....	9
Левая прекардиальная область.....	1
Правый бок.....	2
Всего.....	115

Локализация сзади

Колотье где-либо в боку.....	7
Angulus costovertebralis.....	1
Передний конец XI ребра.....	3
XI межреберье.....	2
Всего.....	13

В остальных 22 случаях определенной локализации боли не было.

Лихорадка — очень непостоянный симптом. В половине случаев ее вовсе не бывает. По типу она самая разнообразная: ремиттирующая, continua, неправильная. Ее не удается связать с наличием или отсутствием амieb, гноеродных и других бактерий. Она может быть очень невысокой, но длиться неделями; другие симптомы могут быть очень неясны или даже отсутствовать, и тогда болезнь можно легко принять за туберкулез или хроническую малярию.

К второстепенным и редким симптомам (только в 10% случаев) надо отнести желтуху. Если она слабо выражена и появляется уже в начале болезни, то это не служит дурным симптомом, но если резкая желтуха вместе с другими тяжелыми симптомами появляется после операции, то это очень опасный симптом тяжелой недостаточности печени.

Исследование крови постоянных результатов не дает, но все-таки в половине случаев наблюдается повышенный лейкоцитоз (Юар и Мейер-Мэ сделали исследование в 77 случаях и получили следующие результаты: эритроцитов максимум 3 600 000, минимум 2 000 000; лейкоцитов максимум 74 000, минимум 6000 и в половине случаев от 8000 до 10000).

Редко, не более чем в 15% случаев, болезнь начинается среди полного здоровья резкими, внезапными симптомами, развивающимися в короткий срок, до 5 дней. Правилom надо считать коварное скрытое начало с медленным развитием симптомов. Начальные симптомы бывают очень различны: то это боли- в верхнем отделе брюшной полости, то нетипичные лопаточные или прекардиальные боли, то симптомы опухоли, то грудные симптомы (кашель, одышка, боли).

По клиническим формам Юар и Мейер-Мэ, так же как Бертран и Фонтан, делят свои случаи на три группы:

1. Типичные формы, при которых диагноз очевиден; таких было 62 из 150.
2. *Formes frustes*, неясные, труднораспознаваемые. У больного нет ни лихорадки, ни болей, а только тяжесть в области печени или постепенно увеличивающаяся безболезненная опухоль, но общее состояние прогрессивно ухудшается, больной худеет и слабеет. В других случаях нет опухоли, увели-

чение печени с трудом определяется, да и то иногда лишь рентгеноскопически, и из всех симптомов имеется только боль в боку, незначительное повышение температуры по вечерам, познابلвание, сухое покашливание, небольшой лейкоцитоз. У таких больных легко предположить туберкулез легких.

3. Замаскированные формы. Болезнь может протекать под видом плеврита, пневмонии, абсцесса легкого при минимальных симптомах со стороны печени или даже при отсутствии их. Иногда в картине болезни резко доминируют симптомы раздражения брюшины, перинефрита или пиелонефрита. При множественных абсцессах, особенно же при абсцессах билиарного происхождения, все местные симптомы нередко перекрываются тяжелыми общими симптомами септицемии. Диагноз абсцесса левой доли может быть крайне затруднен серозным перикардитом, возникающим вследствие близости к сердцу абсцесса печени. При каждом абсцессе печени, даже если он локализуется в правой доле, надо очень бдительно наблюдать за возможным началом перикардита.

Большие трудности часто представляет дифференциальный диагноз. Главные признаки абсцесса — увеличение печени, боль и лихорадка — в различных комбинациях бывают при многих болезнях, как, например, при ангиохолитах, болезни Гано, злокачественных циррозах, первичном раке, амебном гепатите, сифилисе печени. Из этих болезней одни сопровождаются лихорадкой обычно, а другие — в виде исключения. Быстрое развитие болезни, тяжелая недостаточность печени, исхудание и упадок сил характерны для рака и злокачественных циррозов. Первичный или вторичный рак печени может до такой степени симулировать абсцесс, что даже при операции хирург уверен, что дренирует абсцесс. И действительно, в центре большой раковой опухоли может быть гнойный распад.

Дифференциальный диагноз может оказаться невозможным при различных циррозах и гепатитах, сопровождающихся лихорадкой, как, например, при гипертрофическом билиарном циррозе, фебрильном сифилитическом гепатите, гепатите у туберкулезных. Надо иметь в виду также непаразитарные кисты печени и кисты поджелудочной железы.

Такие же симптомы, как абсцесс печени, может дать и субдиафрагмальный абсцесс, а диагноз иногда остается невыясненным и при операции. Очень труден может быть дифференциальный диагноз между абсцессом печени и холециститом, который к тому же может сопровождаться вторичным гепатитом. Покой и медикаментозное лечение скоро устраняют симптомы этого вторичного гепатита, а на первичный гнойный гепатит они нисколько не действуют. Кроме того, при холецистите нет грудных симптомов, весьма характерных для абсцесса печени.

Очень трудно распознать абсцесс печени за яркими симптомами плеврита, который сопровождает его в 37% случаев. Для определения печеночной тупости при наличии плеврального выпота больного необходимо перкутировать в стоячем и лежащем положении и просвечивать также в различных положениях. Симптомы вторичного абсцесса легкого, причиной которого послужила миграция гноя из абсцесса печени, могут всецело доминировать в картине болезни. В одном таком случае Юар и Мейер-Мэ могли поставить правильный диагноз только после вливания в бронх липиодола; на рентгенограмме было видно узкое сообщение абсцесса легкого с абсцессом печени.

Диагностические методы. Исключительно большое значение в диагностике абсцессов печени имеет пробный прокол. Он необходим для точной локализации абсцесса и для составления плана операции. Не всегда, конечно, прокол легко дает положительный результат и иногда не обнаруживает гноя там, где он есть. Часто приходится делать много проколов, прежде чем удастся найти абсцесс. Л'Эре (L'Heureux) получил гной только при 18-м проколе, а Занкарол (Zancarol) не получил его при 34 проколах, не нашел абсцесса при операции, и только при вскрытии трупа был найден абсцесс в задней нижней части печени, между позвоночником и правой почкой.

Проколы, однако, не безопасны, и нельзя согласиться с Вороновым, который на Международном конгрессе хирургов в 1902 г. высказался за полную безвредность их и за самое широкое применение. Описан ряд случаев внезапной смерти после прокола [Занкарол, Петридис, Хатч (Hatch)]. В одном из них на вскрытии был виден тонкий ручеек гноя из места прокола печени в свободную брюшную полость. Рентгеновскими исследованиями установлено, что нередко имеет место интерпозиция поперечной ободочной кишки между печенью и реберной дугой, и, следовательно, кишку можно проколоть. Но самую большую опасность представляет кровотечение при проколе: описано около 20 случаев смерти от него. Англо-индийские хирурги [Лэн (Lane), Бауэл (Bowel), Вильсон (Wilson)] предпочитают поэтому пробный разрез. Особенно опасны проколы патологически измененной печени при раке, циррозах, туберкулезе, сифилисе, при разных формах недостаточности печени. Поэтому каждому пробному проколу должно предшествовать полное функциональное исследование печени, и если установлена ее недостаточность, то прокол можно сделать только после предварительных инъекций инсулина и хлористого кальция (5 мл 10% раствора за 3 дня и по 10 мл за 2 и за 1 день до прокола).

Занесение инфекции в печень проколом наблюдается исключительно редко. Редко наблюдается также истечение гноя в брюшную полость из канала укола; но так как это все-таки возможно, то при проколе следует применять иглы не толще 1 мм и делать его только на операционном столе перед самой операцией.

Прокол может осложниться тяжелыми явлениями, которые прежде объясняли плевральным рефлексом, но они в большинстве случаев бывают результатом воздушной эмболии. Необходимо поэтому избегать проколов легкого и введения малейших количеств воздуха. Нельзя не считаться с психикой больных и делать проколы без анестезии. Вкалывать иглу следует при выдохе и задержке дыхания, чтобы при дыхательных движениях не произошло разрыва печени.

Фонтан, а также Юар и Мейер-Мэ считают, что чаще всего положительные результаты дает прокол в IX и X межреберьях по средней подмышечной линии. Даже в тех случаях, когда наибольшая болезненность определяется неподалеку от средней линии, прокол следует делать более латерально.

Иногда в игле остается немного жидкости и частицы ткани, и гистологическое исследование их может дать очень важные результаты.

Если принять во внимание, что сделано много тысяч проколов печени, а тяжелые осложнения получены лишь в немногих случаях, то вероятность их следует признать очень незначительной. В общем на основании огромного опыта хирургов пробный прокол считают очень мало опасным и весьма

ценным. Однако все-таки после прокола необходимо обеспечить строгий постельный покой и внимательное наблюдение, как за оперированным.

Важные результаты рентгенодиагностики описывают Юар и Мейер-Мэ, Они исследовали 70 больных и точно диагностировали абсцессы у 56; ошибка в диагнозе установлена у 14 больных.

Есть три основных рентгеновских симптома абсцесса печени: увеличение тени ее, ограничение подвижности диафрагмы и поднятие ее; три добавочных симптома: полное и частичное закрытие sinus costodiaphragmatici, добавочные тени; грудные симптомы. Частота этих симптомов такова: увеличение печени определяется в 97% случаев, поднятие диафрагмы — в 41%, местное ограничение ее подвижности — в 50%, полное или частичное закрытие синуса плевры — в 37%, добавочные тени — в 30 %, грудные симптомы — в 15%.

На здоровых тонкинцах сделано 70 исследований размеров тени печени и найдено, что высота ее максимум 15 см, минимум 7 см, средняя 11,5 см по сосковой линии; на больных — 16-17 см, а однажды — 24 см.

Ограничение подвижности диафрагмы Юар и Мейер-Мэ считают важнейшим и почти патогномичным симптомом абсцесса печени. Оно бывает только при абсцессе или по крайней мере при инфекционных заболеваниях печени. Оно может быть полным, распространяющимся на весь купол, или относительным. Ограничение подвижности объясняется местным параличом диафрагмы или частичным сращением ее с печенью.

Нормально правый купол диафрагмы стоит лишь очень немного выше левого и радиус кривизны купола одинаков на обеих сторонах. При поднятии диафрагмы легочное поле справа меньше, чем слева, по вертикальной линии, а радиус кривизны справа больше, чем слева. Но этот симптом наблюдается и при других увеличениях печени (рак, кисты). Однако если к поднятию диафрагмы присоединяется ограничение ее подвижности и закрытие синуса плевры (выпот, сращения), то это говорит за абсцесс.

Добавочные тени бывают в виде или сгущения тени печени на месте абсцесса, или круглых выпячиваний над границами этой тени. Если абсцесс находится вблизи переднего края или нижней поверхности печени, то тень его можно увидеть на светлом фоне раздутой воздухом colon transversum или абсцесс образует округлое вдавление в тени желудка, наполненного контрастной смесью.

Большое значение имеет тень от сопутствующего плеврального экссудата. Ее надо наблюдать в разных положениях больного.

В очень редких случаях анаэробной инфекции печени может быть видно воздушное пятно над уровнем гноя в абсцессе.

В других случаях рентген показал прободение абсцесса в плевру. В одном эффектном случае рентгеноскопия выяснила, что абсцесс печени вскрылся в бронх вблизи угла между диафрагмой и перикардом широким отверстием; это удалось увидеть после вливания липиодола в бронхи и инъекции в абсцесс печени. Больного положили вверх ногами, получился хороший сток гноя в бронхи, и он выздоровел.

Если при пробном проколе игла попадает в абсцесс печени, то в него впрыскивают липиодол, и просвечиванием в разных положениях определяется локализация абсцесса печени почти так же точно, как и локализация инородных тел. Это дает возможность кратчайшим путем и самым верным

способом вскрыть и дренировать абсцесс. Таким образом можно избежать больших и опасных для истощенных больных эксплоративных операций и заменить их небольшой операцией под анестезией. Большое значение имеет рентгеновское исследование и после операции. Оно дает возможность следить за ходом выздоровления и за возникающими осложнениями. При нормальном ходе выздоровления печень постепенно уменьшается в объеме и через 5-6 недель достигает нормальной величины; сходит постепенно на нет поднятие диафрагмы и восстанавливается (не всегда полностью) подвижность ее. Вливание липиодола, колларгола в полость абсцесса через дренаж или прокол или вдвухание воздуха дает возможность увидеть, правильно ли уменьшается полость абсцесса или остаются плохо дренируемые карманы и затеки; иногда этим способом обнаруживаются другие абсцессы, соединяющиеся со вскрытым.

Таким образом, и до операции, и после нее рентгеновское исследование дает очень важные результаты.

Лечение. Крупнейшую эпоху в лечении дизентерии и тропических абсцессов печени составило введение в 1912 г. нового метода лечения эметином. Его предложил Роджерс (Калькутта), и он очень быстро вошел во всеобщее употребление, резко изменив течение и исходы дизентерии и частоту абсцессов печени. Так, Аристид Петридис (Aristide Pehidis) в Египте до 1912 г. оперировал до 40 абсцессов печени в год, а после введения эметина только 4-5. По статистике Роджерса летальность от абсцесса печени в Индии после 1912 г. понизилась с 56,5 до 37,1%, а теперь она составляет лишь около 20%. Описано очень много случаев излечения абсцесса печени одним эметином. Однако далеко не все эти случаи достоверны, так как диагностика часто очень сомнительна; кроме того, нет указаний, шло ли дело об активно развивающемся абсцессе или о резидуальном. Больной Матте (Mattel) умер от пневмонии через 13 дней после клинического излечения абсцесса эметином.

При вскрытии нашли, что абсцесс окружен фиброзной капсулой и содержит вместо гноя творожистую массу. Это не излечение, а переход в хроническую форму, при которой возможно обострение гнойного процесса.

Очень важно иметь в виду, что эметину свойственна кумуляция, так как следы его в моче находили даже через 60 дней. Инъекции делают под кожу, причем надо стараться избегать попадания эметина в толщу кожи, так как это может вызвать эритему, уртикарию и даже некроз кожи. Дневная доза для мужчин 0,08-0,1; половину ее впрыскивают утром, а другую половину вечером. Женщинам не следует назначать дозы более 0,08, соблюдая особую осторожность во время менструации и в особенности при беременности, так как эметин может вызвать аборт. Инъекции производят ежедневно в течение 4-5 дней, затем делается перерыв на столько же дней и даже больше. Месячная доза не должна превышать 1 г. Эметин — довольно опасное средство, так как доза его, необходимая для получения лечебного эффекта, превышает токсическую. Симптомы отравления — общая астения, боли по ходу нервов и конечностей, головная боль, тахикардия; позже — парез и паралич конечностей и мышц шеи (голова болтается). Далее кожные и сухожильные рефлексы исчезают, появляется тяжелое расстройство дыхания, падает кровяное давление, развивается тяжелый полиневрит и, наконец, наступает смерть. Эметин вызывает атрофию мышечных и особенно сердеч-

ных волокон. Фракционированное введение его под кожу может вызвать хронический миокардит. Описано немало случаев отравления и смерти.

Эметин нельзя считать специфическим средством против *Entamoeba histolytica*, так как иногда он оказывается недействительным при дизентерии и абсцессе печени, а с успехом применяется при целом ряде других, не амебных заболеваний, каковы абсцессы легких, спирохетоз и гангрена легких, крупнозубная пневмония и бронхопневмония, хронический бронхит, фиброзный туберкулез легких, дистоматоз, кокцидиоз, бильгарциоз. Способ действия эметина еще не выяснен; возможно, что он не убивает амев, а действует каким-то иным фармакодинамическим способом. Поэтому нельзя на основании успешного действия эметина заключать об амебном происхождении болезни.

Не худшие результаты, чем эметин, дает лечение мышьяковыми препаратами. Рекомендуют комбинированное лечение этими препаратами и эметином.

Очень хорошие результаты дает оперативное лечение, комбинированное с эметином. При нем не наблюдается чрезвычайно длительного расплавления и некроза стенок абсцесса, фagedенизма кожи, образования свищей. На старые мертвые абсцессы, окруженные фиброзной капсулой, эметин не действует; на свежие абсцессы с густым, шоколадным, геморрагическим гноем он действует хорошо. При вторичной инфекции, конечно, нельзя возлагать надежды на эметин.

Хирурги в Индии, как правило, лечат абсцессы печени повторными проколами с инъекциями эметина в полость абсцесса или оставляют в абсцессе гнущуюся наружную трубку троакара и через нее производят аспирации гноя и промывание раствором хинина. Оперируют, если проколы недостаточны, если имеется вторичная инфекция или если абсцесс сообщается с соседними органами или серозными полостями. В Корее [Лэдлоу (Ludlow)] и в Китае также широко применяется лечение проколами и аспирацией с промываниями. На 43 случая Лэдлоу имел при этом способе только 2,3% летальности. Он придает огромное значение профилактическому лечению дизентерии эметином, после которого ни разу не видел абсцесса печени.

Большинство хирургов вскрывает абсцесс оперативным путем и эметином пользуется только для послеоперационного лечения. Очень часто абсцесс правой доли расположен неподалеку от боковой стенки груди вблизи средней или задней подмышечной линии. В таких случаях его можно довольно просто вскрыть путем чресплеврального чревосечения. Если, как нередко бывает, абсцесс расположен низко, то его можно вскрыть в последних межреберных промежутках, разрезая диафрагму ниже границы плевры. Если разреза на этом пространстве недостаточно, то Юар и Мейер-Мэ резецируют вышележащие 1-2 ребра и вместо обычного сшивания плевры с диафрагмой поступают следующим образом: пальцем, введенным под диафрагму через разрез ее во внеплевральной части, придавливают диафрагму к грудной стенке и разрезают ее вместе с межреберными мышцами; края разрезанной диафрагмы вытягивают наружу и пришивают их к мышцам и коже грудной стенки. Таким образом вполне надежно изолируется полость плевры и открывается доступ к абсцессу печени. Совершенно такой же способ был предложен мной еще в 1921 г.¹ Так как при абсцессах печени *sinus phrenicocostalis* часто бывает облитерирован, то и к этому способу защиты его не всегда приходится прибегать.

¹ Доклад в Ташкентском медицинском обществе.

Если абсцесс помещается в передней части правой доли или в левой доле, то его вскрывают путем чревосечения косым разрезом параллельно реберной дуге. Для защиты свободной брюшной полости вполне достаточно ввести в нее марлевые компрессы, как это доказано огромным опытом египетских хирургов: на 994 случая у них не было ни одного перитонита (Воронов). Если чревосечение не обеспечивает достаточного доступа к расположенному высоко абсцессу или если для нахождения его требуется исследование всей верхней поверхности печени, то очень удобен способ, предложенный алжирским хирургом Костантини. К лапаротомическому разрезу добавляется более или менее длинный разрез вдоль межреберного промежутка при постоянном прижимании диафрагмы изнутри к грудной стенке. Края диафрагмы, разрезанные вместе с плеврой и межреберными мышцами, отгибают на ребра и сшивают с межреберными мышцами и кожей.

Еще более свободный доступ ко всей верхней поверхности печени дает операция Петридиса. Большой *горизонтальный* разрез грудной стенки начинается на сосковой линии на уровне VII хряща, пересекает наискось VII, VIII, IX и X ребра и доходит до средней подмышечной линии. Все эти ребра резецируют, на всем протяжении разреза вскрывают плевру и обследуют ее полость и легкое. Временно разрез плевры закрывают тампонами, и диафрагму разрезают на всем протяжении кожного и плеврального разреза. Верхний край разреза диафрагмы захватывают пинцетами и отгибают ими на грудную стенку, закрывая разрез плевры. Плевральные тампоны извлекают, и края диафрагмы вместе с плеврой пришивают к мышцам и коже. Таким образом отлично закрывается плевра, резецированные ребра и хрящи. Субдиафрагмальное пространство при этом вскрывается настолько широко, что в него можно ввести обе руки и исследовать печень; впрочем нижняя ее поверхность при этом мало доступна.

Воронов (Каир) испытал способ Петридиса и находит его очень ценным и удобным, особенно в тех случаях, когда абсцесс расположен в выпуклой части печени или вблизи заднего края ее. Для левой доли печени способ Петридиса не пригоден. Египетские хирурги не боятся при трансплевральной операции абсцесса пневмоторакса, возникающего при способе Петридиса. Тонкинский хирург Р. де Барр (Rou de Barres) также считает пневмоторакс неопасным и делает такой же большой межреберный разрез, как Костантини, но широко вскрывает при этом грудную полость и обследует ее, как Петридис. Однако мне кажется, что немногие хирурги решатся на столь тяжелые операции у ослабленных больных. Точное рентгеновское исследование во многих случаях даст возможность вскрыть абсцесс под местной анестезией.

Если абсцесс расположен вблизи свободного края печени или на нижней ее поверхности, то чревосечение обеспечивает хороший доступ к нему. Если абсцесс не вполне доступен, то многие хирурги прибавляют к косому лапаротомическому разрезу мобилизацию реберной дуги по Марведелю (Marwedel), но надо иметь в виду, что последствием этого может быть некроз реберных хрящей и потому предпочтения заслуживает способ Костантини.

Задненижние абсцессы вскрывают разрезом, который начинается у края *m. sacrospinalis* и идет вперед под краем ребер. Впереди, если нужно, вскры-

вается брюшина. Иногда после резекции XI ребра можно вскрыть абсцесс *i* той задней части печени, которая не покрыта брюшиной.

Юар и Мейер-Мэ дают полезные указания относительно положения больного при операции. Если делают чревосечение по краю реберной дуги, то надо придать больному почти стоячее положение. При этом печень опускается и выпуклая поверхность ее станет более доступной; опустятся и кишки и не будут мешать. При трансдиафрагмальной операции справа больной должен лежать на левом боку с подложенным валиком, чтобы выпятился правый бок; правая рука должна быть приведена, а стол наклонен по Тренделенбургу. При таком положении печень с диафрагмой поднимается на несколько сантиметров, *sinus pleurae* закрывается, уменьшается опасность пневмоторакса и выпуклая поверхность печени становится гораздо более доступной. Надо, однако, иметь в виду, что по опорожнении абсцесса печень изменит свое положение и дренаж может сместиться.

При вскрытии абсцесса печени возможно сильное, даже смертельное кровотечение. Опаснее всего в этом отношении область *hili* и задневерхняя часть печени. Разделять печеночную ткань можно только тупым инструментом или электрическим скальпелем. Кровотечение можно остановить тампонадой, сдавленной печени, инъекцией адреналина, вызывающего сокращение печени; в крайнем случае — сдавлением сосудистой ножки печени, которое, однако, опасно долго продолжать. По мнению Воронова, сильное кровотечение из крупного сосуда, перерезанного при вскрытии очень глубокого абсцесса печени, останавливается только марлевой тампонадой; терять время на испытание других способов не следует. Тампонада всегда приводит к цели.

Абсцесс вскрывают небольшим разрезом и электрическим аспиратором удаляют гной. Если гной очень густ, то приходится увеличивать разрез и удалять гной марлевыми тампонами или даже ложкой. В абсцесс вводят дренажную трубку и вплоть до нее рану зашивают. Другие хирурги тампонируют абсцесс марлевым выпускником. Костантини и Брессо (Bressot) зашивают опорожненный абсцесс и рану наглухо и получают блестящие результаты: выздоровление в 10-15 дней и летальность ниже 10%. Юар и Мейер-Мэ считают зашивание рискованным, так как беглое исследование гноя во время операции не может дать уверенности в его стерильности. Воронов рекомендует выскабливание абсцесса по методу Фонтана, так как в стенках его много гнилых ключевых тканей, самостоятельное выделение которых надолго затягивает очистку и заживление полости. Если после операции общее состояние больного не улучшается, продолжают лихорадка и поносы, то надо настойчиво искать проколами второй абсцесс, а еще лучше наполнить абсцесс контрастной смесью и произвести рентгеноскопию. Если абсцесс вскрылся в одну из серозных полостей или в легкое, то, конечно, необходимо дренировать и инфицированную полость, и абсцесс легкого. Если же абсцесс вскрылся в бронхи, в почечную лоханку, в кишку или желудок, то с оперативным вмешательством торопиться не следует, так как возможно самоизлечение. Особенно благоприятные результаты получаются при вскрытии абсцесса в кишку и в почку. Значительно реже наблюдается выздоровление при вскрытии в бронх, и если температура по вечерам повышается и больной, несмотря на отхаркивание гноя, худеет, то операция на печени необходима.

В свете этих сведений об абсцессах печени представляет интерес следующая история болезни.

Вениамин Ал., 38 лет, поступил 10/IX 1936 г. в терапевтическую клинику Института неотложной помощи с жалобами на высокую лихорадку и боли в груди и правом подреберье, особенно при глубоком вдохе. Болен с 20/VIII; вначале продолжал работать, но 6/IX слег с температурой 40°. При поступлении — небольшая желтушность склер, обложенный язык. Живот мягкий, стул с клизмой. В кале Protozoa не найдены. В сердце и легких ничего ненормального. Невысокая лихорадка неправильного типа. При рентгеноскопии легочные поля просвечивают чисто. Правый купол диафрагмы уплощен, но в средней его части имеется ограниченное округлое выбухание. Диафрагма справа неподвижна. Sinus costodiaphragmaticus занят небольшим экссудатом. При повторных исследованиях крови находили небольшой лейкоцитоз (до 11 100) и повышенное количество нейтрофилов (до 87%). Первоначально предполагали диафрагмальный плеврит, потом бруцеллез, но реакция Райта была отрицательна, а посев крови (на бруцеллез) оставался стерильным 15 суток. Больной жаловался на боли в правом плечевом суставе, под правой ключицей и по ходу межреберных нервов. Консилиум трех профессоров 5/X пришел к заключению, что у больного абсцесс печени, расположенный высоко в выпуклой части печени. 14/X пробный прокол полости плевры дал серозную жидкость, в которой установлено до 15-20 лейкоцитов и до 25 лимфоцитов в поле зрения; бактерий нет, посев стерилен. 22/X больной переведен в гнойное отделение. Общее состояние его было еще неплохим, температура 37,4°, пульс 88.

23/X операция под местной анестезией. Брюшная полость вскрыта разрезом вдоль реберной дуги. *Исследование печени показало, что абсцесс, как и предполагалось, помещается под куполом диафрагмы, и здесь имеется ограниченное сращение печени с диафрагмой.* Это место обозначено на поверхности груди небольшим надрезом кожи, и брюшная рана защита. На другой день, также под местной анестезией, резецировано на отмеченном месте два ребра на протяжении 10 см, вырезаны межреберные мягкие ткани до плевры и ясно прощупано место сращения печени с диафрагмой в виде твердого бугра величиной с серебряный рубль. Здесь плевра была сращена с опухолью, а в ближайшей окружности свободна. Пробный прокол дал гной, абсцесс по игле вскрыт термокаутером, а затем отверстие немного расширено ножницами. Вытекло не менее литра серого вонючего гноя. Глубина полости, как показало исследование корнцангом, была 12-15 см; в нее введена дренажная трубка и марлевый выпускник. Спереди пришлось пересечь ребра в хрящевой их части, и для защиты хрящей от гноя над ними сшиты мышцы и фиксирован швом тампон из йодоформной марли. После операции температура держалась на высоких цифрах при удовлетворительном общем состоянии больного. С 1/XI в течение 10 дней подкожно вводился эметин. С 12/XI аспирировано из полости плевры 250 мл прозрачной серозной жидкости. Рана покрылась серым налетом, из нее выделялось много гноя. Со второй половины ноября началось прогрессивное ухудшение. Края раны омертвели, и омертвление с каждым днем прогрессировало. Появился понос со слизью, пульс слабел, и 23/XI больной умер.

При вскрытии найден фолликулярно-некротический и язвенный колит, реактивный слипчивый плеврит справа, двусторонняя бронхопневмония.

Уже после вскрытия один из родственников умершего рассказал, что умерший в течение многих месяцев до настоящего заболевания страдал тяжелым колитом, который незадолго до поступления в клинику затих.

В главе о флегмонах брюшной стенки вы прочтете об анаэробных флегмонах, чаще всего наблюдаемых после операций на червеобразном отростке и на печени. Больной Ал. погиб именно от тяжелой формы заражения анаэробами, прогрессивного некроза брюшной стенки. В гное абсцесса у него был найден золотистый стафилококк, но не исследовалась анаэробная культура, однако по свойствам крайне зловонного гноя и по послеоперационному течению с уверенностью можно заключить, что у него было заражение не только стафилококком, но и *V. perfringens* или *Proteus vulgaris*¹.

¹ В диагностике абсцессов печени по показаниям могут быть использованы: термография, ангиография, УЗИ, КТ, радиоизотопное сканирование.

В лечебной программе — трансумбиликальные инфузии лекарственных средств, направленных на улучшение регионарного кровотока, яексикацию и создание максимальной концентрации антибактериальных препаратов в зоне воспаления (*Ред. Н. В.*).

ГЛАВА XXIV

АБСЦЕСС СЕЛЕЗЕНКИ

Игорь С., 17 лет, был направлен студентом-медиком в маленькую больницу с диагнозом бронхопневмонии. В больнице начинающий врач долго лечил его от бронхита сухими банками и аутогемотерапией. Мне случайно пришлось видеть больного на 28-й день его болезни. Он был раньше вполне здоров, но 20/XI 1939 г. внезапно почувствовал острую боль «в сердце»; это «сердце», как он показывает, было в области селезенки. В ночь на 24/XI юноша проснулся от очень сильной боли в том же месте, *иррадиировавшей в левую надключичную ямку*. Наутро температура была 38,5°, и 26/XI больной поступил в больницу. С тех пор у него высокая, неправильно ремиттирующая лихорадка до 39,7°, бред и поты по ночам. Боли незначительны при покойном положении на спине или на правом боку, но сразу усиливаются при поворачивании на левый бок и становятся невыносимыми при перкуссии при давлении на левый бок в нижней его части.

Какой же это бронхит?

Столь высокую температуру и септическое состояние мог бы дать только гнилостный бронхит на границе перехода в гангрену легкого; а больной дышит свободно, почти не кашляет, и только в нижней доле левого легкого имеется немного сухих хрипов. Болезненный очаг к тому же помещается не только ниже легкого, но даже ниже границы плевры, и бронхопневмонии негде быть.

Осмотр и поглаживание боковых сторон груди в нижней ее части дают важный для диагноза результат: *слева определяется небольшое, но вполне заметное выпячивание грудной стенки*. И еще другой важный симптом: если поднять кожу в складку, то слева она заметно толще, чем справа; *имеется, следовательно, отек грудной стенки над болезненным очагом*. Итак, имеется высокая ремиттирующая лихорадка, септическое состояние, выпячивание бока, отек над ним и боли — этого вполне достаточно, чтобы распознать глубокий гнойный или гнилостный очаг где-то в области селезенки. Но где же именно? В анамнезе нами подчеркнут очень важный симптом — иррадиация болей в надключичную ямку. Этот симптом появляется только при резком воспалительном раздражении диафрагмальной брюшины или плевры, покрывающей диафрагму сверху. Боль при этом проводится нервом диафрагмы, а последний начинается двумя веточками из IV и V шейных корешков. Понятно поэтому ощущение боли в области надключичных нервов, которые также берут начало из IV корешка. Со стороны диафрагмальной плевры этот симптом возникает при базальном плеврите, для которого у Игоря С. нет никаких оснований; у него нет пневмонии, неоткуда быть легочному инфаркту, ибо сердце здорово и нет тромбозов, нет туберкулеза. Кроме того, тщательным расспросом удалось установить еще один важный симптом, с несомненностью указывающий на то, что раздражение п. phrenicus возникло именно со стороны диафрагмальной брюшины: со времени появления болей в надключичной ямке у больного втянулся живот, и он мог ходить только согнувшись и поддерживая живот руками. И еще один симптом подтверждает нашу уверенность в том, что гнойник находится не в грудной, а в брюшной полости: вскоре после появления болей и рефлекса с нерва диафрагмы больного стали беспокоить кишечные газы, особенно сильно распирающие левую сторону живота. Flexura coli lienalis очень близко подходит к гнойному очагу, и потому в ней и во всей левой половине толстой кишки должен был возникнуть парез с обильным накоплением газов.

Итак, гной находится под диафрагмой; это левосторонний субдиафрагмальный абсцесс. Посмотрим, дает ли перкуссия соответствующие результаты. Перкутировать пальцем по пальцу или молоточком здесь нельзя, так как это вызовет сильную боль, но возможна осторожная перкуссия одним пальцем, дающая очень отчетливые результаты и почти безболезненная. Оказывается, что область тупого звука не такова, как при разлитом скоплении гноя, занимающем все левое субдиафрагмальное пространство: сердечный толчок не смещен вверх и даже граница тупости до него не доходит, а идет вообще недостаточно высоко — и по всем аксиллярным, и по сосковой линии она идет по VI ребру и сзади не доходит до позвоночника. В общем область тупого звука очень похожа на селезеночную тупость, но только везде выходит на 2-3 см за ее пределы. Со стороны живота селезенка не прощупывается и перкуссией не определяется.

Итак, у больного, несомненно, есть гнойник под диафрагмой, но не в форме разлитого субдиафрагмального абсцесса, а ограниченный какими-то сращениями в области селезенки. Хирургам хорошо известно, что многие патологические процессы в селезенке сопровождаются периспленитом и что при операции удаления селезенки весьма часто приходится с трудом

разделять сращения с диафрагмой. Естественно поэтому предположить, что у Игоря С. мы имеем дело с гнойным периспленитом, имеющим начало в абсцессе селезенки.

Что же это за абсцесс и как он возник?

Посмотрим, какова вообще этиология абсцессов селезенки. Это редкое и даже очень редкое заболевание обычно гематогенного происхождения; оно бывает пиемическим метастазом не только при различных септических заболеваниях, но и при местных гнойных очагах, даже при панариции. При этом в селезенке образуются или микроэмболии, или геморрагический инфаркт, переходящие в абсцесс. Часто это случается на почве язвенного эндокардита. По венам тоже может быть перенесена инфекция в селезенку при тромбозах различных брюшинных вен, а чаще всего при флебите воротной вены, распространяющемся на селезеночную вену. Пиемический абсцесс селезенки может быть единственным метастазом.

Большую этиологическую группу составляют тифозные абсцессы. Чаще всего они бывают осложнением брюшного тифа, но нередко наблюдались и при паратифах, при эрзинджанском и возвратном тифе. Тифозные абсцессы возникают путем множественных или единичных инфарктов или как флелотромботические, или на почве апоплектических кровотечений, часто появляющихся в селезенке при тифе. Некротические очаги в селезеночной пульпе, нагнаиваясь, также дают начало большому абсцессу.

Growne полагает, что абсцессы селезенки нередко встречаются и при амебной дизентерии и почти всегда смертельны. Описаны случаи абсцессов при дифтерии, ветряной оспе, чуме, при пневмонии и суставном ревматизме. И все это гематогенные абсцессы.

Конечно, и травмы селезенки, открытые и закрытые, проникающие ранения, разрывы могут осложниться абсцессом, если не кончатся смертью, как это часто бывает. Неоднократно наблюдались абсцессы селезенки вследствие перехода на нее *per continuitatem* язвенных процессов с соседних органов. Пептические и раковые язвы дна желудка, тифозные язвы толстой кишки могут прорасти в селезенку и давать в ней начало абсцессу. Селезенка может инфицироваться также от левостороннего субдиафрагмального абсцесса, от абсцесса левой доли печени.

Важно отметить, что большую роль в возникновении абсцессов селезенки играют предшествовавшие, иногда задолго, ушибы и повреждения ее, малярия, беременность, перекручивание ножки блуждающей селезенки. В таких селезенках обычно имеются более или менее значительные кровоизлияния, инфаркты, тромбозы, некротические участки, нагнаивающиеся при переносе гноеродных микробов из какого-либо латентного гнойного очага.

В Средней Азии, где жил Игорь С, всегда надо иметь в виду малярию, а в его возрасте нередко, конечно, и ушибы. Расспросим об этом больного. Оказывается, что травма у него была за 2 месяца до начала настоящей болезни. Он бегал с ребятами вокруг стола, его толкнули, и он сильно ушиб левый бок о край стола. Ушиб пришелся как раз в области селезенки; после него мальчик на короткое время потерял сознание, а потом пролежал 5 дней. Это был, конечно, не простой ушиб. Не было ли перелома ребер? На ребрах теперь не удастся найти никаких следов костной мозоли, а после ушиба не было столь характерной для перелома ребер внезапной резкой боли при вдохе.

Из анамнеза мы узнаем, что в раннем детстве больной долго болел малярией, и мать лечила его у врачей. Известно, что продолжительная малярия вызывает такую хрупкость селезенки, что происходят даже спонтанные разрывы ее. Вполне вероятно, что при ушибе о край стола у Игоря С. произошел небольшой разрыв селезенки, и именно небольшой, потому

что значительные разрывы кончаются смертью, если не будет сделана экстренная операция удаления селезенки. Произошло кровоизлияние в субдиафрагмальное пространство с последующей организацией кровяных сгустков и образованием сращений между селезенкой и диафрагмой, а в самой селезенке после разрыва осталось место пониженного сопротивления (*locus minoris resistentiae*). Оно-то и послужило благоприятной почвой для развития абсцесса.

Откуда же попали гнойные микробы в это место пониженного сопротивления?

Опять обратимся к расспросу больного о возможных хронико-септических очагах. Он рассказывает, что 3 года тому назад у него дней пять сильно болело горло и было очень затруднено глотание. Очевидно, это была ангина, после которой, как известно, в криптах часто остаются на долгое время септические очаги, из которых стрептококки по временам проникают в ток крови и инфицируют различные органы. У Игоря С. есть еще другой источник хронioseпсиса. Он говорит, что у него часто закладывает то одну, то другую ноздрю и бывают густые желтоватые выделения из носа. А несколько лет назад ему удаляли носовые полипы. Я не имел возможности исследовать у него нос и горло, но уже одного его рассказа достаточно для уверенности в том, что у него имеется хроническое воспаление одной из придаточных полостей носа.

Мы пришли, таким образом, к диагнозу «абсцесс селезенки и гнойный периспленит в форме ограниченного сращения субдиафрагмального абсцесса». Не следует, однако, увлекаться логичностью рассуждений, приводящих к определенному диагнозу, и всегда надо помнить о всех других возможных объяснениях клинической картины и анамнестических данных.

Важнейшим основанием нашего диагноза был рефлекс с нерва диафрагмы, который в связи с другими симптомами болезни с несомненностью указывает на скопление гноя под диафрагмой, с левой стороны. Но патологические процессы в селезенке — не единственный источник левосторонних субдиафрагмальных абсцессов, вообще очень редких. Причиной их может быть прободение круглой язвы желудка или раковой язвы, если они локализируются в дне желудка, ранения и разрывы желудка или толстой кишки, прободения язв кишок или гнойные воспаления в них в форме флегмоны желудка или кишок. Однажды мне пришлось наблюдать, как при гнойном аппендиците у женщины образовался гнойный затек в дугласовом пространстве, отсюда гной поднялся вверх по левому боковому каналу брюшины до левого субдиафрагмального пространства и через диафрагму прорвался в бронх и левую плевральную полость.

Во всех таких случаях под диафрагмой образуется свободное, разлитое скопление гноя с примесью газов. При перкуссии определяется ниже зоны легочного звука полоса тимпанита, зависящая от этих газов, а ниже — тупой звук соответственно всему субдиафрагмальному пространству. При перкуссии становится ясно, что диафрагма поднята до V ребра или даже немного выше. Еще более ясную картину дает рентгеновский экран или снимок: интенсивная тень соответственно всему субдиафрагмальному пространству и светлая полоса над ней, обусловленная присутствием газов. При легком сотрясении груди больного на экране видно, как плещется гной в этой светлой зоне. В нашем случае мы не имели возможности произвести рентгеновское исследование, но и без него перкуссия дала очень важные результаты, исключая такой *ruorpneumothorax subphrenicus*. Да, у Игоря С. нет и не было никаких признаков патологического состояния желудка или кишок.

Неподалеку от гнойного очага, который мы констатировали у больного, расположена левая почка с надпочечником и хвост поджелудочной железы. Не могли ли эти органы быть источником абсцесса? Нет, такая возможность исключается забрюшинным положением этих органов. Гнойные паранефриты, какой бы огромной величины они ни достигали, распространяются исключительно по забрюшинной клетчатке, в которой для них имеется сво-

бодный путь почти во все стороны, и потому в полость брюшины гной почти никогда не прорывается. Да и все признаки флегмоны определяются при этом в поясничной области, а не в области селезенки, как у Игоря С.

Гнойный панкреатит дает грозную, очень скоротечную картину болезни, и гной, если он и прорывается в брюшину, дает не субдиафрагмальный абсцесс, а осумкованное скопление в bursa omentalis. Конечно, не всегда диагноз абсцесса селезенки так ясен и прост, как в нашем случае. Нередко симптомы со стороны селезенки бывают затемнены тяжелыми общими симптомами септического или инфекционного заболевания, осложнением которого является абсцесс. Особенно трудно, обычно даже невозможно, распознать абсцесс селезенки, развивающийся в течение брюшного тифа. Однако Троянов, Лауэнштейн (Lauenstein), Форстер (Forster), Шустер (Schuster) ставили верный диагноз и в этих тяжелых условиях. Важнее всего помнить об этом редком заболевании и о тех условиях, при которых оно наблюдается.

В нашем случае не было возможности произвести исследование крови, мы обошлись без него. По литературным данным, картина крови при абсцессе селезенки не особенно помогает диагностике. В одних случаях наблюдали высокий лейкоцитоз, тогда как в других — число лейкоцитов было нормальным. При тифозных абсцессах наблюдали переход лейкопении в нейтрофильный лейкоцитоз. Картина белой крови нередко бывает нормальной.

Очень важные для точного диагноза результаты можно получить пробным проколом. Нередко при этом получают сперва серозный экссудат из полости плевры, а глубже, когда игла пройдет диафрагму, — типичный для абсцесса селезенки гной шоколадного цвета с прожилками и маленькими свертками крови; при микроскопическом исследовании такого гноя в нем часто можно найти клеточные элементы селезеночной пульпы. Игла, прошедшая через диафрагму, при дыхательных сокращениях последней дает маятникообразные колебания. Но как ни ценны такие результаты, к пробной пункции при абсцессе селезенки надо относиться с большой осторожностью, так как она далеко не безопасна. Так Клиттнер (Klittner) сообщил о смертельной инфекции плевры, а Сузуки (Suzuky) — о смертельной флегмоне спины. Были и случаи смертельных кровотечений.

При бактериологическом исследовании гноя в нем обнаруживались стафилококки, стрептококки, пневмококки, кишечные, тифозные и паратифозные палочки, амебы и различные комбинации этих микробов, но нередко гной оказывался стерильным. Необходимо, однако, сделать важную оговорку: роста бактерий не получали в обычных культурах, но исследования на анаэробы не производились.

Абсцессы, развивающиеся на почве микроэмболий, бывают вначале миллиарными, расположенными по большей части довольно большими группами; позже из слияния их образуется крупный абсцесс. Для хирургов важен тот факт, установленный клиническими наблюдениями и патологоанатомическими исследованиями, что в большинстве случаев абсцесс селезенки помещается вблизи верхнего полюса ее. Этой локализацией определяется часто выбор метода оперативного лечения. Важно и то, что в 37-54% случаев гнойное воспаление селезеночной ткани ведет к секвестрации ее на почве некрозов, инфарктов, гематом. При операциях нередко удаляли очень большие секвестры селезенки, в других случаях выделение более мелких секвестров из раны надолго затягивало послеоперационный период. Абс-

цессы селезенки могут достигать огромной величины: описаны случаи, когда они содержали 2-3 и даже 5 л гноя. Трудно представить себе, где умещалось такое колоссальное количество гноя.

Очень часты и многообразны осложнения при абсцессе селезенки. Преимущественной локализацией абсцесса в верхнем полюсе селезенки определяется особая частота осложнений в органах грудной полости. В 60% случаев наблюдали сухой, серозный или гнойный плеврит вследствие переноса инфекции по лимфатическим сосудам, пронизывающим диафрагму. Реже происходило прободение диафрагмы и вскрытие абсцесса в полость плевры, в бронх или в легкое. Описаны случаи прободения абсцесса в левое субдиафрагмальное пространство, в желудок, в толстую кишку, в почечную лоханку, в свободную брюшную полость и даже наружу, через переднюю брюшную стенку и через поясницу. Если прободение подготавливается постепенно, то чаще образуется ограниченный гнойный периспленит у верхнего или нижнего полюса селезенки. Описан также случай тромбоза *v. lienalis* с последующей пиемией и пилефлебит с абсцессами печени. Общий гнойный перитонит может развиваться даже если не было прободения абсцесса в брюшную полость. Такой случай наблюдал Иоганнсон (Johanson).

Больной Игорь С. не сразу был переведен в хирургическую больницу, и за 10 дней перкуторная тупость поднялась до V ребра, а также появились признаки флегмоны грудной стенки. По полученным от хирурга сведениям, рентгеновское просвечивание показало густое затемнение во всей нижней половине левой грудной полости, сливающееся с тенью сердца. Исследование крови: гемоглобина 60%, эритроцитов 4 800 000, лейкоцитов 20 000. 23/ХП операция под эфирным наркозом. Разрез между V и VI ребром по передней аксиллярной линии, длиной в 10 см. Уже под кожей было немного гноя и обнаружен гнойный ход, ведущий в глубину, в замкнутую полость. Резецировано VI ребро на протяжении 8 см, получился свободный доступ в хорошо отграниченную со всех сторон субдиафрагмальную полость, дно которой составлял разрушенный абсцессом верхний полюс селезенки. В нее введено три больших марлевых тампона. Юноша удивительно быстро стал поправляться. Тампоны удалены через 3 дня, гнойная полость быстро очистилась, выделения секвестров селезеночной ткани не было. Больной выписан на 18-й день, и через месяц после операции я видел его вполне здоровым.

При абсцессе селезенки оперируют в большинстве случаев трансплевральным путем. При этом обычно резецируют IX или X, или XI ребро, или два из них. В более редких случаях, когда абсцессом занят нижний полюс селезенки, абсцесс вскрывается путем чревосечения. Реже всего делали спленэктомию, которая возможна только при отсутствии гнойного периспленита и значительных спаек селезенки с диафрагмой. Результаты оперативного лечения, если учесть большую тяжесть заболевания, очень недурны. Так, по Финкельштейну, на 61 спленэктомию было 48 выздоровлений и 13 смертей, а 11 спленэктомий дали 8 выздоровлений и 3 смерти. По Ленорман и Сенек (Lenormant и Seneque), 11 больных, оперированных через диафрагму, все выздоровели; на 11 вскрытий абсцесса путем чревосечения была только 1 смерть, а из 4 больных, у которых была удалена селезенка, выздоровел только один. По сборной статистике Геншена (Henschen) на 117 операций было 92 выздоровления и 25 смертей, т. е. летальность равнялась 21,4%. Без операции умирает, по данным разных статистик, от 70 до 100% больных. Удивительно благоприятны исходы операций при брюшнотифозных абсцессах селезенки: из 34 оперированных, даже при незаконченном тифе, умерло только 2, абсцессы же при возвратном тифе дают 45% летальности.



ALLMED.PRO/BOOKS

Ввиду редкости абсцессов селезенки¹ приведу еще одно мое наблюдение, относящееся в 1919 г.

Иван Х., 17 лет, живший в малярийной местности, за 4 недели до поступления в Ташкентскую городскую больницу тяжело заболел какой-то лихорадочной болезнью одновременно со своим дядей. В первое время он был без сознания, недели через 2 стал поправляться, но период выздоровления осложнился двусторонним гнойным паротитом, по поводу которого были сделаны разрезы. Дядя больного умер. Можно думать, что это был сыпной или возвратный тиф. За 5 дней до выписки из инфекционной больницы появились боли в левом боку, постепенно усиливавшиеся, и больной опять стал чувствовать себя очень плохо. К нам больной поступил в тяжелом состоянии. Он очень измучен, кричит при всяком движении и жалуется на боли в животе и левом боку. Язык сух и слегка обложен, пульс 125, резко дикротический, температура утром 36,8°, вечером 38,4°. Уже при осмотре живота ясно видно выпячивание в левом подреберье, имеющее форму нижнего полюса сильно увеличенной селезенки. Выпячивание это достигает наружного края прямой мышцы живота; при ощупывании над ним определяется резистентность и болезненность, но при постукивании — не притупление, а ясный тимпанический звук. В легких немного сухих хрипов, слева притупление перкуторного звука, отсутствие голосового дрожания, начинающееся от угла лопатки и от VI ребра по средней подмышечной линии. При пробном проколе в IX межреберье получена гнойно-серозная жидкость. Справа также имеется притупление, начинающееся на IX ребре; при проколе получена мутная серозная жидкость. Моча содержит следы белка и довольно много лейкоцитов в осадке.

Распознан абсцесс селезенки, и 20/IX произведена операция. Косой разрез от реберной дуги вперед и вниз, почти до края прямой мышцы. По вскрытии брюшины с шумом вышли газы, а вслед за ними потекло большое количество довольно густого гноя. В гнойной полости приблизительно 10 x 8 см, хорошо отграниченной, лежал свободный секвестр селезенки величиной 6 x 3 см. Полость рыхло выполнена марлей, и вся рана оставлена открытой. Посев гноя дал рост золотистого стафилококка.

После операции температура у больного почти не поднималась выше 38° и с 28/X стала нормальной. Гной вначале был очень зловонным, но постепенно рана очистилась и стала закрываться. 1/XI внезапно температура поднялась до 40°, и на следующий день в правом легком сзади обнаружен воспалительный фокус. Пневмония приняла тяжелое течение, температура резко колебалась от 36,5° по утрам до 39,5-41° по вечерам. Однако воспаление легкого постепенно разрешилось, и 12/XI температура понизилась до нормы. Ко времени выписки больного на месте раны осталась полоска дряблых и слегка гноящихся грануляций. По сведениям, полученным в мае 1920 г., больной совершенно выздоровел².

¹ В диагностике абсцессов селезенки в настоящее время, наряду с рутинными методами исследования, желательнее использование УЗИ или КТ (Ред. Н. В.).

² Спленотомия при солитарных абсцессах селезенки может рассматриваться как метод выбора — она проста, достаточно эффективна и безопасна и позволяет сохранить один из важнейших органов иммунной защиты у септического больного. Оперативные вмешательства должны сочетаться с современной антибактериальной терапией (Ред. Н. В.).

ГЛАВА XXV

ФЛЕГМОНЫ БРЮШНОЙ СТЕНКИ

Главу о флегмонах живота начнем с разбора случая пупочного свища.

Если бы врачи уделяли гнойным свищам больше внимания, то Мария Ч. была бы оперирована *не через 6 лет* после начала болезни, а гораздо раньше. Это — молодая 26-летняя женщина, чувствует себя здоровой и обратилась к нам, как она говорит, не по поводу болезни, а из-за небольшой неприятности: уже целый год у нее понемногу выделяется гной из небольшой гранулемы в пупке; ни на что больше она не жалуется, и при исследовании все внутренние органы найдены в порядке. История ее заболевания такова. Шесть лет тому назад, в 1929 г., через 4 месяца после выхода замуж, она внезапно и очень тяжело заболела. Появилась сильная боль в нижней части живота, лихорадка до 40° и даже бред. Она пролежала 2 месяца в участковой больнице и была выписана с нормальной температурой и небольшими болями внизу живота. После этого почти 4 года чувствовала себя недурно, но нередко появлялись приступы болей «от простуды» и поднимания тяжестей. В ноябре 1933 г. опять высокая температура, бред и боли в животе. *Семь месяцев* пролежала в больнице; врачи находили опухоль над лобком и считали ее беременной маткой. Однако дело кончилось неожиданным сюрпризом: в мае 1934 г. прорвался гной через пупок и в то же время моча стала густой, как молоко. Лихорадка прекратилась, больная поправилась и была послана врачами в Серноводск для грязелечения; там она получила 13 грязевых ванн и уехала с пупочным свищом. Обращалась к профессору-гинекологу и опять была послана им в Серноводск с диагнозом параметрита. Верен ли этот диагноз?

Полагаю, что нет, ибо в анамнезе больной нельзя найти никакой причины для параметрита: она ни разу не была беременна и никаким гинекологическим манипуляциям не подвергалась; на гоноррею указаний нет, и вообще до начала настоящего заболевания Мария Ч. была вполне здорова. Больной было назначено грязелечение, так как всем врачам известно, что хронические воспаления всякого рода, даже со свищами, улучшаются от грязелечения и свищи нередко закрываются. Однако не всякие свищи так излечиваются, и пупочный гнойный свищ может быть излечен только оперативно.

Обратимся к объективному исследованию. По средней линии живота, на всем протяжении от пупка до лобка, прощупывается воспалительная опухоль продолговатой формы, шириной около 8 см; над лобком она расширяется и уходит за него, а вблизи пупка суживается и оканчивается на пупке небольшой гранулемой, из которой сочится гной. Через влагалище прощупываются твердые параметральные опухоли с обеих сторон матки выше нее, в которых исчезает тело матки. До стенок таза эти опухоли не доходят. При давлении пальцем на левую параметральную опухоль вытекает из пупка около чайной ложки густого гноя. Мочевому пузырю прощупать нельзя, он спрятан в толще воспалительного инфильтрата. Расстройств мочеиспускания нет, моча нормальна. В картине крови нет ничего типичного для гнойных воспалений.

Прежде чем обсуждать диагноз, опишем, что было найдено при операции 1/V 1935 г. В надежде, что удастся вскрыть гнойник в нижней части левого околоматочного инфильтрата, операция начата внебрюшинным разрезом через левый паховый канал. Пальцы легко проникли в клетчатку малого таза и отслоили кзади твердый воспалительный инфильтрат. Пробным проколом этого инфильтрата получено немного гноя; при попытке вскрыть здесь гнойник прорвана стенка мочевого пузыря, спаянная с инфильтратом, и это вынудило изменить план операции. Паховая рама выполнена йодоформной марлей, и брюшная стенка разрезана по желобоватому зонду, введенному в пупочный свищ. Точно по средней линии, позади апоневроза, между ним и брюшиной, помещался длинный свищевой ход толщиной с карандаш и позади симфиза расширился в гнойную полость величиной почти с кулак, содержащую много густого гноя. Нельзя было точно определить отношения этой полости к телу матки, но ясно было, что дно ее слева соответствует тому месту, где был сделан пробный прокол из пахового разреза. Толстые фиброзные стенки свища и гнойной полости, покрытые слоем грануляций, выскоблены острой ложкой, и брюшная рана рыхло выполнена йодоформной марлей. Посев гноя дал рост гемолитического стрептококка.

Удивительно гладкое послеоперационное течение. Несмотря на ранение мочевого пузыря, не было никаких расстройств мочеиспускания, и моча оставалась нормальной; рана над пупартовой связкой быстро зажила без просачивания мочи. Рана на средней линии живота выполнена пышными грануляциями и быстро зажила.

Как видите, пупочный свищ имел начало в малом тазу. Из дальнейших примеров вы убедитесь, что флегмона тазовой рыхлой клетчатки нередко дает начало флегмонам брюшной стенки, а в главах о флегмонах подвздошной ямы и флегмонах *cavi ischioirectalis* мы покажем, что и эти флегмоны могут быть лишь затеками из первичных гнойных очагов в органах малого таза, в окружающей их клетчатке и в пристенной тазовой клетчатке. Необходимо поэтому остановиться на анатомии клетчатки малого таза.

В патологии флегмон наибольший интерес представляет та часть полости малого таза, которую Люшка назвал *cavum pelvis subperitoneale*. Это пространство ограничено сверху брюшиной, снизу — мышечным тазовым дном, т. е. *m. levator ani* и *t. coccygeus* с покрывающей их фасцией и мочеполовой перегородкой (*diaphragma urogenitale*), а с боков — костными стенками таза и лежащими на них мышцами (*m. obturator internus* и *t. piriformis*, *fascia obturatoria*). В этом пространстве расположены непокрытые брюшиной органы или части их — мочевой пузырь, предстательная железа, семенные пузырьки и семявыносящие протоки, влагалище и матка, прямая кишка, мочеточники, а также кровеносные сосуды, нервы и лимфатические узлы. Между этими органами и стенками таза расположена рыхлая клетчатка, которая называется *пристенной*. Все внутренние тазовые органы

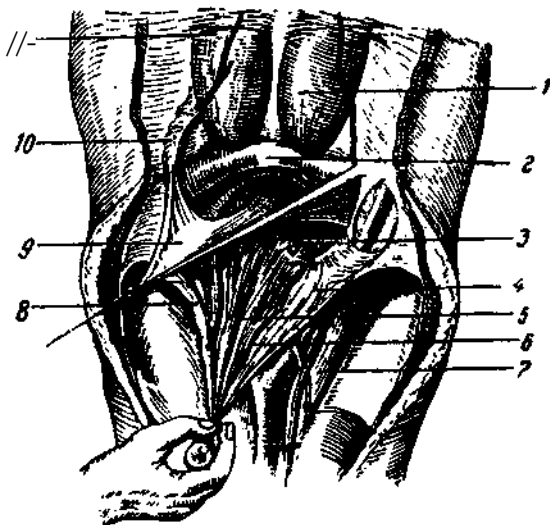


Рис. 103. *Lamina praevesicalis* (по Введенскому).

1 — *m. rectus abdominis*; 2 — симфиз; 3 — мочевой пузырь; 4, 5 — *lig. vesicoumbilicale medium*; 6 — *lig. vesicoumbilicale laterale*; 7 — *m. psoas major*; 8 — брюшина; 9, 10 — *lamina praevesicalis*; II — *linea semicircularis Douglasi*.

имеют свои собственные фасциальные оболочки, более или менее ясно выраженные, и между этими внутренностными фасциями и органами, которым они принадлежат, остаются щелевидные пространства, заполненные рыхлой клетчаткой. Эта внутренностная клетчатка местами сообщается с пристенной, и, как показывают эксперименты на трупах, окрашенная инъекционная масса, введенная в пристенную клетчатку, нередко проникает в фасциальные футляры органов и пропитывает их внутренностную клетчатку. Результаты этих экспериментов в очень большой степени соответствуют клинические наблюдения над флегмонозными процессами в малом тазу: гной, как и желатина, проникает нередко под собственные фасции органов, причем образуются внутренностные затеки. Эти затеки, как увидим дальше, играют очень важную роль в патологическом процессе и могут представлять большую опасность. Установлено также, что и для желатины, и для гноя

возможен и обратный путь — из фасциальных футляров органов в пристенную клетчатку таза; этим путем возникают флегмоны тазовой клетчатки при гнойных или язвенных процессах в органах малого таза. Относительно пристенной тазовой клетчатки запомним важный топографоанатомический факт: существует довольно прочная апоневротическая пластинка, разделяющая эту клетчатку на два отдела, — передний и задний. Эта пластинка называется *lamina praevesicalis* (предпузырная пластинка); она изображена на рис. 103, взятом из диссертации проф. А. Введенского. По форме *lamina praevesicalis* соответствует полуконусу, верхушка которого прикрепляется к нижнему краю пупка, а дугообразное основание — к фасции, покрывающей тазовое дно (*m. levator ani* и *septum urogenitale*). В нижней своей части эта фасциальная пластинка охватывает мочевой пузырь спереди и с боков настолько плотно, что многие анатомы считают ее сращенной с мочевым пузырем, но Старкову всегда удавалось очень осторожной препаровкой отделять ее от мочевого пузыря и находить узкую щель между ней и пузырем, заполненную жировой клетчаткой. При его опытах инъекций в пристенную клетчатку малого таза желатина проникала в эту щель тонким слоем. Только в нижней части мочевого пузыря этой щели не было, и предпузырная пластинка была сращена с пузырем. У верхушки мочевого пузыря *lamina praevesicalis* встречается с брюшиной, покидающей заднюю стенку мочевого пузыря, и соединяется с ней рыхлой клетчаткой до самого пупка. В слое этой клетчатки предпузырную пластинку всегда можно отпрепаровать от брюшины. Эту щель между брюшиной и *lamina praevesicalis* Введенский предложил называть *spatium praepеритонаеале*. Ее растягивает и в нее вдвигается мочевой пузырь, при максимальном его наполнении поднимающийся почти до пупка. От боковой стенки мочевого пузыря предпузырная пластинка загибается назад, направляется к стенке таза и прикрепляется у переднего края большого седалищного отверстия. Боковой край предпузырной пластинки прикрепляется к стенке малого таза и к передней брюшной стенке по линии, идущей от переднего края седалищного отверстия до фасциальной перегородки, которая отделяет бедренную вену от бедренного канала; отсюда линия прикрепления *laminae praevesicalis* идет по передней брюшной стенке и наискось к пупку, срастаясь с поперечной фасцией живота. В нижнезаднем отделе, где эта фасциальная пластинка направляется от мочевого пузыря к переднему краю седалищного отверстия, она очень тонка и сходит почти на нет, теряясь в рыхлой клетчатке, поэтому здесь она служит очень слабой преградой, отделяющей передний отдел пристенной клетчатки таза от заднего.

Предпузырная пластинка не только отделяет переднюю часть пристенной клетчатки от задней, но и ограничивает сзади так называемое предпузырное пространство, *савит прaevesicale*, имеющее такую же треугольную форму, как и пластинка. Передняя стенка этого пространства образована задней поверхностью прямых мышц живота, покрытых в нижней их части только поперечной фасцией живота, а выше *linea semicircularis Douglasi* — задней стенкой их апоневротического влагалища. Ниже, в области таза, переднюю стенку предпузырного пространства составляют лобковые кости и лобковое сочленение. Как выше было указано, клетчатка бедренного канала связана с клетчаткой предпузырного пространства, так как боковой край *laminae praevesicalis* прикрепляется к фасциальной пластинке, отделяющей

бедренный канал от бедренной вены. *Canalis obturatorius* также начинается в предпузырной полости, так как боковой край *laminae praevesicalis* проходит по наружному его краю. Предпузырная полость содержит рыхлую жировую клетчатку.

Итак, позади прямых мышц живота существуют два пространства или полости, заполненные рыхлой клетчаткой, предпузырное и предбрюшинное, знание которых необходимо для понимания патогенеза флегмоны брюшной стенки. Но и в самой области прямых мышц, вернее, в их апоневротическом влагалище, имеются щелевидные пространства, заполненные рыхлой клетчаткой; одно из них — впереди мышц, а другое — позади; из них последнее, *spatium retromusculare*, имеет особенно большое значение в патологии флегмон. Это пространство ниже полукружных линий Дугласа отделяется от предпузырного пространства только тонким листком *fasciae transversae abdominis*. Как показали опыты Старкова и других авторов, желатина, впрыснутая в *spatium retromusculare*, легко прорывает этот листок и попадает в предпузырное пространство.

Уже из описаний старых авторов давно известна яркая клиническая картина флегмоны предпузырного пространства. Она начинается внезапно и очень тяжелыми симптомами: высокая лихорадка, часто с ознобом, и бред. С самого начала — разлитая боль в животе, позже локализующаяся в надлобковой области и сопровождающаяся симптомами раздражения брюшины — тошнотой, рвотой, даже явлениями кишечной непроходимости. Часто имеются и симптомы раздражения мочевого пузыря. Боль в животе настолько сильна, что больные избегают всякого движения и лежат на боку с притянутыми к животу ногами, не переносят даже грелки. В этом начальном периоде болезни диагноз едва ли возможен, но через 2—10 дней из-за лобкового сочленения показывается опухоль, постепенно поднимается к пупку и становится очень похожей на сильно переполненный мочевой пузырь, за который ее часто и принимают; однако введение катетера легко устраняет эту ошибку. Через прямую кишку или влагалище прощупывается нижняя часть опухоли между мочевым пузырем и лобком. По своей форме опухоль соответствует анатомическим границам предпузырного пространства, но верхняя граница ее закруглена и до пупка не доходит.

При правильном диагнозе весьма не трудно быстро ликвидировать тяжелую болезнь разрезом брюшной стенки по средней линии или, как советует Рейн, через одну из прямых мышц. Этот разрез дает более прочный рубец, а после разреза по белой линии возможна послеоперационная грыжа. Если разрез своевременно не сделан, то гной может выйти из пределов предпузырного пространства по разным направлениям. По статистике Кристоля (*Cristol*), из 56 флегмон предпузырного пространства 20 были «вскрыты хирургом, 10 прорвались в брюшную полость и 10 через переднюю брюшную стенку, из них 7 через пупок. Грубер (*Gruber*) описал редкий случай, в котором флегмона началась в *cavum ischiorectale*; из него гной проник через фасциально-мышечное дно в предпузырную полость и отсюда образовал два затека: на правой стороне он вышел на бедро через бедренный канал, на левой проник в пристенную клетчатку малого таза и вышел через большое седалищное отверстие в глубину ягодичной области. Выше мы уже указали, что *lamina praevesicalis* в нижней боковой своей части, там, где она покидает боковой край мочевого пузыря и, загибаясь назад, направляется к

переднему краю седалищного отверстия, очень тонка и даже теряется в рыхлой клетчатке. Очевидно, в этом месте и проник гной из предпузырного пространства в пристенную клетчатку в случае Грубера. В дальнейших наших примерах флегмон мы увидим такое же распространение гноя. Это противоречит экспериментальным данным Старкова и Введенского, которые очень редко наблюдали на трупах переход желатины из предпузырного пространства в пристенную клетчатку таза и обратно. Однако, разумеется, клинические факты убедительнее экспериментальных. Кроме того, противоречивы и самые результаты экспериментов Старкова и Введенского, ибо они много раз наблюдали, что желатина выходит из предпузырной полости по линии бокового прикрепления *laminae praevesicalis*, в том остром углу, который образует здесь эта пластинка с брюшной стенкой. П. Дельбе приводит клинические наблюдения распространения гноя этим же путем, только в обратном направлении: из параметрия гной поднялся в подвздошную яму и из нее проник в предпузырную полость через боковой край *laminae praevesicalis*. Параметрит, таким образом, осложнился флегмоной предпузырного пространства, которая вскрылась через пупок. Далее Старков указывает, что из переднего внутренностного пространства мочевого пузыря, т. е. из щели между ним и предпузырной пластинкой, гной может проникнуть в предпузырное пространство, а здесь и по своему боковому краю *lamina praevesicalis* крепче, чем у нижнелатерального края и в средней своей части. Последняя и была разрушена гноем в тех 10 случаях вскрытия предпузырной флегмоны в брюшную полость, которые приводит Кристоль в своей статистике.

Итак, гной из предпузырного пространства может проникнуть в брюшную полость, в пристенную клетчатку таза, в подвздошную яму (по линии бокового края предпузырной клетчатки). Он может также пойти на бедро по запирательному каналу, который также начинается в предпузырной полости. В одном из опытов Старкова желатина пошла в *canalis obturatorius*. Однако клинические наблюдения показывают, что весьма часто гной находит выход через пупок или через брюшную стенку ниже пупка, нередко над лобком. Это значит, что гной расплавил тонкую поперечную фасцию, отграничивающую сзади *spatium retromusculare* и прошел под кожу между медиальными краями прямых и пирамидальных мышц. Возможно также вскрытие предпузырной флегмоны в какой-либо из полых органов малого таза или брюшной полости. После этих теоретических разъяснений, я думаю, уже стало ясно, что пупочный свищ у Марии Ч. образовался вследствие вскрытия через пупок флегмоны предпузырного пространства. Имеются, однако, детали в ее истории болезни, заслуживающие большого внимания.

Мы считали неправильным диагноз параметрита, а в истории болезни сами же отметили, что у больной прощупывались параметральные припухлости с обеих сторон матки и выше нее. Нет ли в этом противоречия? Называя припухлости параметральными, мы имели в виду только их локализацию в параметриях, а не происхождение от первичной инфекции из *genitalia*. Это — не параметриты, а затеки гноя в пристенную клетчатку малого таза, часть которой составляет параметральная клетчатка: они образовались из первичной превезикальной флегмоны через самое слабое место предпузырной пластинки, ее нижнебоковую часть. Почему же нельзя считать, что

распространение гноя шло обратным путем из первичного параметрического абсцесса в предпузырное пространство. Потому что гной параметральной флегмоны имеет другие, гораздо более удобные пути выхода и прежде всего и легче всего направляется в сторону, в подвздошную ямку, с клетчаткой которой широко сообщается пристенная клетчатка малого таза и широких связок матки. Снегирев и Губарев на Международном съезде в Брюсселе впервые ясно отметили тот факт, что передний отдел пристенной клетчатки, т. е. клетчатка, расположенная впереди предпузырной пластинки, не участвует в параметральных нагноениях. Так называемый передний параметрит локализуется не в предпузырном пространстве, а в клетчатке, расположенной между шейкой матки и мочевым пузырем.

В истории болезни Марии Ч. мы отметили, что при исследовании через влагалище мочевой пузырь представлялся замурованным в твердом воспалительном инфильтрате, который при операции оказался не инфильтратом, а хроническим абсцессом в толстой фиброзной капсуле. Пузырь был надорван при попытке вскрыть этот абсцесс из пахового разреза. Кроме того, одновременно с прорывом гноя через пупок у больной моча внезапно стала густой, похожей на молоко; очевидно, вскрытие флегмоны произошло также и в мочевой пузырь. Все эти факты, как нам кажется, надо объяснить тем, что из гнойных затеков в пристенную клетчатку справа и слева от матки образовался вторичный затек в фасциальном промежутке между шейкой матки и мочевым пузырем и впоследствии вскрылся в мочевой пузырь.

Я не отметил в истории болезни еще одного интересного факта: менструальная кровь у Марии Ч. выделялась через пупочный свищ, а после операции стала сочиться через рану в левом паху. Объясняется это, всего вероятнее, тем, что околоматочный гнойник вскрылся в полость матки или в канал шейки, и на месте этого прорыва остался свищевой ход, через который и выделялась кровь.

Слышали ли вы когда-нибудь, что флегмона может существовать 6 лет? А в истории болезни Марии Ч. это несомненный факт. Из литературы известно, что именно превезикальная флегмона может отличаться большой долговечностью, но Мария Ч., несомненно, побил рекорд в этом отношении. Болезнь началась остро и тяжело, и больная пролежала 2 месяца в больнице, но потом 4 года чувствовала себя относительно здоровой, и большое скопление гноя в малом тазу и в предпузырном пространстве только по временам давало о себе знать приступами болей. Мы не знаем, имелась ли тогда у больной опухоль над лобком, но в 1934 г. внезапно наступило очень тяжелое обострение болезни, и врачи находили над лобком опухоль, которую приняли за беременную матку. Это обострение окончилось прорывом гноя через пупок, в мочевой пузырь и матку. При операции мы нашли, что свищ брюшной стенки и околоматочные гнойники были окружены толстым слоем фиброзной ткани, имевшей, конечно, очень давнее происхождение, а в гное оказался гемолитический стрептококк. Несмотря на большую опасность, какую представлял этот стрептококк для организма больной, произошло обезвреживание его на долгие годы путем образования мощной соединительнотканной преграды, через которую токсины не всасывались. Четыре года дремала инфекция в животе больной, но на пятый год по неизвестным причинам внезапно проснулась, и только теперь гной стал искать выход на-

ружу. Несмотря на прорыв гноя в трех местах, операция, сделанная нами, была, конечно, совершенно необходима.

Повреждение мочевого пузыря при операции у Марии Ч. прошло совершенно безнаказанно, но у другой нашей больной такое же повреждение при операции параметрита осложнилось восходящим пиелонефритом, от которого больная погибла через I^я А месяцев.

Разберем еще одно наблюдение, во многих отношениях похожее на первое.

Аниса С, 20 лет, поступила в гинекологическое отделение Ташкентского института неотложной помощи 25/XI 1936 г. 20 дней назад у нее внезапно начались боли в нижнем отделе живота, рвота и сильный жар. Гинеколог нашел у нее эластическую опухоль в правой подвздошной области и правосторонний параметрит, начинающийся от угла матки, спаянный со стенкой таза и распространяющийся в подвздошную яму почти до передней верхней ости. Больная постоянно жаловалась на резь при мочеиспускании и болезненность при дефекации. У нее была лихорадка неправильно ремиттирующего типа с вечерними подъемами до 39—39,6°. В крови л. 11300, п. 1%. с. 80,5%, мон. 0%, э. 0%. РОЭ 38 мм. При нашем исследовании 4/1 1937 г. нельзя было согласиться с диагнозом гинеколога: матка отлично контурируется, подвижна; воспалительный инфильтрат в правом параметрии определяется только у стенки малого таза и не доходит до матки приблизительно на палец. Снаружи прощупывается довольно большая эластическая опухоль в правой подвздошной яме, поднимающаяся несколько по направлению к слепой кишке. *Сгибательной контрактуры бедра нет.* Больная хорошо ходит, и ее трудно удержать в постели.

Напрашивался диагноз забрюшинной флегмоны подвздошной ямки, но совершенно непонятным казалось отсутствие постоянного и очень важного признака этой флегмоны — сгибания бедра.

Объяснение этого загадочного факта мы получили только при повторных операциях и в тяжелом последующем течении болезни. Подвздошные забрюшинные флегмоны чаще всего бывают аденофлегмонами и возникают вследствие гнойной инфекции подвздошных лимфатических желез, мы занялись поэтому поисками первичного очага инфекции и нашли его на тыле правой стопы в виде свежего рубца, явно вызванного каким-то гнойным процессом.

На операцию больная не сразу согласилась, и она была сделана только 8/1, через 2 месяца после начала болезни. Исследование под наркозом дало не те результаты, что до операции: воспалительная опухоль оказалась расположенной над медиальными двумя третями пупартовой связки и распространялась на переднюю брюшную стенку, где исчезала без определенных границ. Сделан разрез на палец выше пупартовой связки, и, как только были пройдены косые мышцы, хлынул беловатый гной средней густоты; его было 300–400 мл и помещался он в забрюшинной клетчатке подвздошной ямки, на дне которой ясно ощущалась пульсация подвздошной артерии. Рука свободно обходила m. psoas major по его передней поверхности и спускалась неглубоко в малый таз. Флегмона распространялась также в толщу передней брюшной стенки, позади прямых мышц, по-видимому, между ними и поперечной фасцией живота; она почти доходила до наружного края левой прямой мышцы, а сверху оканчивалась на половине расстояния между пупком и лобком. Предпузырное пространство также было наполнено гноем до самого дна, поэтому был сделан второй разрез по белой линии над лобком, и через оба разреза были введены дренажные трубки и марлевые выпускники. Посевы гноя в аэробных и анаэробных условиях никакого роста не дали.

Казалось бы, после такой операции можно было ожидать довольно быстрого падения температуры и выздоровления больной недели в три. Однако вышло иначе. Больная пролежала у нас после операции семь месяцев. Затих ее жизнерадостный смех, исчезло веселье, нередко она вдруг отворачивала голову, и слезы брызгали у нее из глаз. Лихорадка продолжалась и при перевязках; раны, хотя и покрытые пышными грануляциями, были всегда наполнены жидким гноем. Мы все, я и мои сотрудники — врачи, ломали голову, ища объяснения такой беды. Три раза (6/Н, 17/Ш и 22/IV) предпринимали мы операции под наркозом, чтобы найти затеки гноя, мешающие выздоровлению.

В первый раз мы обнаружили, что гнойная полость образовала новый ход в брюшной стенке по направлению к правому подреберью.

Во второй раз имела место более важная находка; рука проникла глубоко в пристенную клетчатку малого таза с правой стороны. Гнойная полость отделялась от влагалища только

слизистой оболочкой последнего; она была разрезана над введенным во влагалище корнцангом и во влагалище введена дренажная трубка.

И эта операция не помогла. Через 3 недели после нее начались частые позывы на мочеиспускание и рези при нем. Мочи было мало, но при повторных исследованиях ее в осадке находили лишь 2-8 лейкоцитов в поле зрения. Через 10 дней цистоскопия: емкость пузыря уменьшена, слизистая нормальна и только в области дна имеется буллезный отек. В промежутке между двумя последними операциями больная перенесла пневмонию.

При третьем обследовании было найдено, что спереди, т. е. в брюшной стенке, палец проникал глубже, чем прежде, и попадал, по-видимому, в предбрюшинную клетчатку. Мочевой пузырь был окружен гноем, и его легко можно было подтянуть пальцем вверх.

При спринцевании влагалища вода вытекала через боковой разрез (первый разрез) брюшной стенки. Исследованием через влагалище ничего существенного в матке и параметриях не найдено: матка подвижна, в параметриях инфильтратов нет.

Только после этой последней операции температура начала постепенно снижаться, выделение гноя все уменьшалось. В конце июня больная, наконец, выздоровела.

Попробуем разобраться в трудных вопросах, поставленных нам болезнью Анисы С.

В ее анамнезе, как у Марии Ч., нельзя найти поводов к возникновению параметрита, и при исследовании до операции мы не нашли связанной с маткой воспалительной опухоли, мы нашли только инфильтрат у стенки малого таза, который можно было истолковать как затек из флегмоны подвздошной ямки, которая у Анисы С, несомненно, была. Был найден и первичный очаг на стопе как повод для этой флегмоны.

Итак, не параметрит, а флегмона подвздошной ямки. Эта болезнь обычная, но необычны особенности ее, которые мы нашли у Анисы С. Их три: отсутствие сгибательной контрактуры бедра, локализация воспалительной опухоли в медиальной части подвздошной ямки и в брюшной стенке и ранние симптомы раздражения мочевого пузыря. Обсудим их поочередно.

Флегмоны предбрюшинной клетчатки подвздошной ямки не всегда отличаются от псоита и обычно думают, что сгибание бедра, всегда наблюдающееся при этих заболеваниях, зависит от воспалительной контрактуры подвздошно-поясничной мышцы. Это верно относительно псоита, но сгибанию бедра при флегмоне подвздошной клетчатки можно дать другое объяснение.

При сгибании бедра расслабляются брюшные мышцы и уменьшается давление их на расположенный под ними гнойник, а следовательно, и боли. Это бывает тогда, когда гнойник замкнут и еще ограничен пределами подвздошной ямки. У нашей же больной он не был ни замкнут, ни ограничен, а далеко распространялся в толщу брюшной стенки и в малый таз. При разгибании бедра, когда повышалось давление в подвздошной ямке, гной мог переливаться в другие части обширной полости, и потому даже ходьба не вызывала боли.

Теперь о необычной локализации флегмоны. Как правило, флегмона подвздошной клетчатки первично развивается в латеральной половине fossae iliacaе и лишь позже распространяется в медиальную ее половину, а иногда последняя и вовсе остается незатронутой. У Анисы С, наоборот, первичная локализация флегмоны была в медиальной части ямки, а латеральная осталась незатронутой. В толщу брюшной стенки гной может проникнуть и из обыкновенной подвздошной флегмоны через паховый канал, который начинается в передней части подвздошной ямки, однако это бывает очень редко, и гнойный затек при этом распространяется кнаружи, между косыми и попе-

речными мышцами живота. А у Анисы С. флегмона брюшной стенки локализовалась главным образом в передней и нижней частях живота. Значит, мы должны найти другое объяснение этим брюшным затекам. Какое же?

При операции мы с несомненностью констатировали у Анисы С. флегмону предпузырного пространства, хотя и не такую типичную, как у Марии Ч. Вместе с тем мы считаем, что причиной ее болезни был перенос по лимфатическим сосудам инфекции из гнойного очага на тыле стопы в лимфатические железы корня нижней конечности. Как же это связать? Имеют ли эти железы прямое отношение к предпузырному пространству? Да, имеют, ибо мы уже знаем из разбора истории болезни Марии Ч., что клетчатка бедренного канала сообщается с клетчаткой предпузырного пространства, а во внутреннем отверстии этого канала расположена одна из глубоких паховых лимфатических желез — *g\ lymphatica Rosenmulleri*. У Анисы С. именно эта железа могла быть гнойно воспалена, а не поверхностная группа паховых лимфатических желез с дальнейшим переходом процесса на подвздошные, как это обычно бывает. От *gl. Rosenmulleri* и началась у нее первичная флегмона превезикального пространства, а локализации в медиальной части подвздошной ямки и в толще брюшной стенки были уже вторичными.

При разборе истории болезни Марии Ч. мы упоминали, что, по мнению Старкова и Введенского, вполне возможен переход гноя из предпузырного пространства в подвздошную ямку по линии бокового прикрепления *laminae praevesicalis*, ибо в их опытах на трупах желатина нередко шла этим путем. Так могло случиться у Анисы С, и тогда вполне понятна локализация гноя в медиальной части подвздошной ямки. Возможен, однако, и другой путь. При всех операциях мы находили гной в клетчатке малого таза, и очень ранние симптомы раздражения мочевого пузыря дают основание думать, что эта клетчатка уже вскоре после начала болезни была инфицирована из предпузырного пространства через слабую нижнебоковую часть *laminae praevesicalis*. А из пристенной клетчатки малого таза гной легко переходит через *linea terminalis* в клетчатку подвздошной ямки, образуя боковые затеки (по терминологии Старкова). С этими затеками нам еще не раз придется встречаться и потому сделаем небольшое отступление для описания их, а также и других возможных затеков из пристенного пространства таза.

Старков вводил окрашенную желатину через трепанационное отверстие в крестцовой кости. Она попадала прежде всего в ретроректальную клетчатку, отсюда направлялась вдоль передней поверхности крестца вверх и доходила до *promontorium* или до места деления аорты. Изредка она поднималась еще выше, до IV поясничного позвонка и до нижнего полюса почки. Если количество желатины не превышало 600 мл, то она выше не поднималась, а быстро разливалась вперед по пристенной клетчатке малого таза и останавливалась у преграды — задней поверхности предпузырной пластинки. В немногих случаях она прорывала эту фасцию и в небольшом количестве проникала в предпузырное пространство. Это Старков называет *передним затеком*. Обычно, однако, желатина переливалась в подвздошную ямку через пограничную линию таза, образуя *боковой затек*. Этот боковой затек наблюдали в трех формах: чаще всего желатина переливалась через переднюю часть пограничной линии и покрывала часть поясничной мышцы,

ближайшую к пупартовой связке; вдоль этой связки она достигала передней верхней ости и проникала даже дальше нее над гребешком подвздошной кости; кроме того, часто она проникала в паховый канал и из него в толщу брюшной стенки или в мошонку. Это *переднебоковой затек*. В более редких случаях возникал *заднебоковой затек*, когда желатина переливалась через задний отдел пограничной линии и поднималась в желобке между медиальным краем поясничной мышцы и позвоночником, над крестцово-подвздошным сочленением. В других случаях желатина переливалась через среднюю часть пограничной линии, и получался *средний боковой затек*, покрывавший среднюю часть подвздошно-поясничной мышцы и подвздошные сосуды. Из среднего и заднего боковых затеков желатина иногда достигала слепой кишки. Кроме переднего и боковых затеков, часто наблюдались затеки вниз, в *fossa ischiorectalis*, — *нижний затек*. Это чаще всего происходило путем фильтрации желатины через фасции, покрывающие сверху и снизу *m. levator ani*, и между волокнами этой мышцы. В редких случаях нижний затек шел другим путем: у 2% трупов Старков находил, что *arcus tendineus fasciae pelvis* не на всем протяжении прирастал к *fascia obturatoria*, и между ними оставалось небольшое отверстие, через которое желатина текла в седалищно-прямокишечную ямку. Легко и часто желатина затекала в ягодичную область через большое седалищное отверстие вдоль седалищного нерва. Это — *ягодичный затек*. Изредка наблюдался *брыжеечный затек*, если желатина, поднимаясь вверх по передней поверхности крестца, проникала между брюшинными листками *mesocoli pelvini*. Если такой затек образуется гноем, то может последовать прорыв его в кишку или в брюшную полость. В том месте, где волокна *m. levatoris ani* вплетаются в мышечную оболочку прямой кишки, желатина проникала между ними, и получался *подслизистый затек* в виде шишек. Старков высказывает предположение о возможности и обратного хода гноя в пристенную клетчатку при язвенных процессах в прямой кишке. Возможно, что некоторые флегмоны тазовой клетчатки возникают этим путем.

В подвздошную ямку у Анисы С. гной мог распространиться из пристенной клетчатки по типу переднебокового затека Старкова. Теперь посмотрим, как проник гной в толщу брюшной стенки и где он помещался в ней. Ретромускулярное пространство (промежуток между прямыми мышцами и задней стенкой их влагалища) ниже полукружных линий Дугласа отделяется от предпузырного пространства только тонкой пластинкой поперечной фасции, которую гной легко разрушает. Так, вероятно, было у Анисы С, и флегмона предпузырного пространства осложнилась у нее ретромускулярной флегмоной. При операциях, когда обследовалась гнойная полость, рука попадала позади прямых мышц, которые составляли переднюю стенку полости. Верхняя граница полости при первой операции определялась на середине расстояния между лобком и пупком, а при второй — найдено распространение ее вверх, к подреберью. Надо думать, что ретромускулярная флегмона поднималась вверх во влагалище прямых мышц, и это была одна из причин того, что больная не выздоравливала. Как показало третье обследование, гной разрушил предпузырную пластинку в средней ее части и проник в предбрюшинное пространство. Это также осложнило и замедлило процесс выздоровления.

Очень важны те указания, которые имеются в истории болезни о симптомах раздражения мочевого пузыря и прямой кишки. На резь при мочеиспускании и учащение его Аниса С. жаловалась уже при поступлении в больницу и не переставала жаловаться в течение 6 месяцев. Около 10/IV наступило резкое обострение этих симптомов, так что можно было думать о прорыве гноя в мочевой пузырь, но исследования мочи и цистоскопия этого не подтвердили. Сопоставьте эти симптомы с находками при втором и третьем обследовании гнойной полости, и тогда будет ясно, в чем дело. Рука свободно проникала глубоко в малый таз и находила, что мочевой пузырь окружен гноем, а от влагалища гной был отделен только слизистой оболочкой. Излагая анатомию тазовой клетчатки в связи с историей болезни Марии Ч., я указывал, что тазовые органы имеют собственные фасции и собственную, так называемую внутренностную клетчатку, содержащуюся внутри их фасциальных футляров.

Мочевой пузырь имеет два таких фасциальных внутренностных пространства — переднее и заднее. Первое, имеющее вид щели, помещается между передней стенкой пузыря и lamina graevesicalis; у боковых краев пузыря оно сообщается с пристенной клетчаткой таза. Второе внутренностное пространство у женщин помещается между мочевым пузырем и шейкой матки и по бокам закрыто тонкими фасциальными листками, которые, однако, мало способны задерживать гной. В этом предшеечном клетчаточном промежутке легко может образоваться гнойный затек, омывающий мочевой пузырь сзади. У Анисы С, очевидно, образовались оба эти затека — передний и задний. Кроме того, у нее был и внутренностный затек в фасциальном футляре влагалища, так как гной пристенной флегмоны отделялся от просвета влагалища только слизистой оболочкой, и, по-видимому, готовился прорыв его во влагалище.

Тенезмы и боли при дефекации, на которые жаловалась Аниса С, уже в начале болезни дают основание считать, что гной проник и в фасциальный футляр прямой кишки.

П. Дельбе, собравший в своей ценной книге¹ большой клинический материал о путях распространения гноя в тазу женщины, указывает на тот важный факт, что флегмона пристенной клетчатки, начавшаяся на одной стороне, может распространиться и на другую сторону в промежутке между влагалищем и прямой кишкой и в промежутке между мочевым пузырем и шейкой матки. У Анисы С. были влагалищный и прямокишечный затеки и затек в промежутке между шейкой матки и мочевым пузырем; вся пристенная клетчатка правой половины малого таза была наполнена жидким гноем, и можно быть уверенным, что он проник и в левую половину таза не только по этим промежуткам, но и позади прямой кишки, где пристенная клетчатка обеих сторон свободно и широко сообщается.

Разлитая флегмона пристенной клетчатки таза, многочисленные внутренностные затеки, распространение вверх ретромускулярной флегмоны во влагалище прямых мышц, затек в предбрюшинное пространство — вот те причины, которые на 7 месяцев затянули выздоровление Анисы С. История ее болезни — яркое подтверждение справедливости мнения Старкова о большом хирургическом значении внутренностных затеков и их опасности. Задний пузырьный затек, при котором отслаивается гноем брюшина задней стен-

¹ Delbet Pierre. Des suppurations pelviennes chez la femme, Paris, 1891.

ки мочевого пузыря, затек в заднюю часть внутренностного пространства прямой кишки, затем в *mesocolon pelvinum* и затем во внутренностное пространство семенных пузырьков, о котором будет речь в главе о гнойном простатите, — все эти затеки могут быть смертельными вследствие прободения брюшины гноем.

Ввиду этого Старков предлагает план радикальной операции при флегмоне тазовой клетчатки. Он имеет в виду флегмону мужского таза, но *mutatis mutandis* план этот, конечно, пригоден и для женщин. Вот близкое к подлиннику описание операции Старкова.

Разрез передней брюшной стенки на 4-5 см выше пупартовой связки, от наружного края прямой мышцы живота до *spina iliaca anterior superior*. Отслаивается брюшина с поперечной фасцией и опорожняется затек в подвздошной яме. Отделение брюшины осторожно продолжается в малый таз через пограничную линию, и таким образом вскрывается боковое пристенное пространство малого таза. По удалении гноя приступают к осмотру внутренних органов, начиная с мочевого пузыря. Брюшину и кишки при этом оттягивают широким плоским крючком. Осматривают переднюю поверхность мочевого пузыря и широким разрезом вскрывают в случае предпузырного затека предпузырную пластинку; пальцем исследуют предбрюшинное пространство и особенно тщательно отделяют брюшину от задней поверхности мочевого пузыря, так как здесь может быть затек, грозящий прободением брюшины. Затем пальцем или зондом разрывают боковую фасциальную стенку внутренностного вместилища семенных пузырьков, следуя по *vas deferens*. Вскрытие этого вместилища весьма необходимо, так как гной в нем может находиться весьма скрыто и нарушить весь результат большой операции, вскрывшись в брюшную полость. Это все, что можно сделать через брюшной разрез. При общем пельвицеллюлите необходим еще промежностный разрез от бокового края копчика до заднего края мочеполовой преграды. После разреза кожи удаляется клетчатка *fossae ischio-rectalis*, причем опорожняется затек в этой ямке; тщательно обнажается тазовое дно и рассекается *m. levator ani* от копчика до мочеполовой преграды. Таким образом вскрывается снизу боковое пристенное пространство малого таза и отсюда дренируется. Если флегмона занимает весь малый таз, то промежностный разрез *m. levatoris ani* должен быть двусторонним, и оба эти разреза надо соединить впереди копчика.

Очень возможно, что если бы мы таким образом вскрыли тазовое дно у Анисы С, то она выздоровела бы гораздо раньше. Дренаж тазовой клетчатки трубкой, выведенной в разрез слизистой оболочки влагалища, не оправдал наших надежд. Вскрытие тазовой флегмоны во влагалище Дельбе считает вообще довольно благоприятным, но только в том случае, если флегмона не дала еще других затеков, особенно затеков в подвздошную яму.

Причины флегмоны предпузырного пространства многообразны. У женщин, как мы уже говорили, она может быть осложнением параметрита, флегмоны широкой связки матки, а также воспаления придатков, как мы вскоре покажем на примере. В главе об остеомиелите лобковых костей будет речь о послеродовом гнойном воспалении лобкового сочленения, при котором, конечно, инфицируется и предпузырное пространство. Внебрюшинный разрыв мочевого пузыря всегда сопровождается мочевой инфильтрацией предпузырной клетчатки и инфицированием ее. Тяжелые воспалительные

заболевания мочевого пузыря, а у мужчин гнойный простатит и гнойное воспаление семенных пузырьков также могут осложниться этой флегмоной по путям, о которых будет говориться в соответствующей главе. Следует упомянуть еще о возможности нагноения кровоизлияний в предпузырном пространстве при травмах и особенно при переломах лобковых костей. Мы приводили уже указания П. Дельбе о возможности гнойного затека в предпузырное пространство из флегмоны подвздошной ямки, а в истории болезни Анисы С. мы познакомились с редкой возможностью инфицирования предпузырного пространства через бедренный канал при посредстве *gl. Rosenmulleri*.

Флегмона может иметь обычный характер, когда густой или жидкий гной наполняет предпузырное пространство, стенки которого не изменены или, вернее, мало изменены. Так было у Анисы С, но замечательно, что в остальных наших 4 случаях клетчатка и фасции предпузырного и ретромускулярного пространства были необыкновенно сильно склерозированы, а брюшные мышцы были в состоянии тяжелого склерозирующего или гнойного миозита. Гнойной полости не было, а вместо нее мы находили нечто вроде кротовых нор в толстых пластах новообразованной соединительной ткани и в толще склерозированных мышц. Эти норы были наполнены гнилыми грануляциями и гноем и проследить их было очень трудно и опасно: в одном случае была прорвана брюшина¹, а в трех — мочевого пузырь; он рвался почти незаметно, несмотря на большую осторожность работы. О четвертом случае разрыва мочевого пузыря при брюшной операции параметрита, окончившемся смертью от пиелонефрита, я упоминал в истории болезни Марии Ч. Остальные случаи кончились благополучным заживлением мочевого свища. Итак, 4 повреждения пузыря и 1 надрыв брюшины на 6 операций!

Можно было бы предположить, что склероз соединительной ткани при флегмонах вызывается относительно слабым раздражением ее токсинами маловирулентных бактерий. Однако одно из наших наблюдений, по-видимому, опровергает эту гипотезу, ибо, наряду с обширным склерозом клетчатки предпузырного пространства и прямых мышц, мы нашли очень обширную подкожную флегмону живота и омертвление апоневрозов прямых и косых мышц, а посев гноя дал чистую культуру гемолитического стрептококка.

В трех наших случаях из пяти флегмона ретромускулярного пространства ограничивалась одной из прямых мышц. Старков категорически утверждает, что, описываемой другими анатомами фасциальной перегородки между правой и левой половиной ретромускулярного пространства не существует. Я думаю, что наши наблюдения не противоречат утверждению Старкова, так как во всех случаях флегмона была склерозирующей и потому могла ограничиться пределами одной мышцы. Это особенно ясно в одном из трех случаев, о котором, ввиду его эксquisiteности, следует сообщить подробнее.

Анна К., 34 лет, лечилась в акушерско-гинекологической больнице по поводу воспаления левых придатков матки, осложнившегося, по-видимому, флегмоной широкой связки. В конце февраля 1935 г. появилась болезненная припухлость над левой пупартовой связкой, и 3/III здесь был сделан разрез. Три месяца больная пролежала в больнице, но состояние ее

¹ Небольшой разрыв был закрыт йодоформной марлей и осложнений не было (*Автор*).

все ухудшалось, рана не заживала, появились вялые абсцессы у пупка и ниже него; по вскрытии их остались гнойные свищи. Консультант-хирург посоветовал выписать больную для перевязок на дому. 2/VI 1935 г. она поступила в гнойное отделение Института неотложной помощи в плачевном состоянии: сильное истощение, субфебрильная температура, пульс 128. Кровь: НБ 50%, эр. 3500000, л. 12400, п. 18%, с. 59%, лимф. 20%, мон. 3%. В брюшной стенке, над лобком, над левой пупартовой связкой и в области левой прямой мышцы, до середины расстояния между пупком и мечевидным отростком, прощупывается воспалительный *инфильтрат деревянистой плотности, а при исследовании через влагалище такой же плотности* параметрит определяется между маткой и мочевым пузырем и в левой широкой связке. Операция 3/VI. Сложными разрезами, образовавшими сплошную зигзагообразную линию от лобка до левой реберной дуги, прослежены гнойные ходы среди толстой рубцовой ткани по средней линии живота, в толще левой прямой мышцы и позади нее; мышцу пришлось перерезать поперек, а в верхней части и вдоль она была почти сплошь рубцово перерождена. Над лобком и позади него гнойные ходы расширялись в небольшую гнойную полость, наполненную гноем и дряблыми грануляциями, как и все гнойные ходы в брюшной стенке. Очень тяжелый послеоперационный период интересен тем, что, несмотря на самое полное раскрытие всех гнойных ходов и закоулков, гнойный процесс неудержимо прогрессировал; от краев огромной раны начинались в разных местах новые «кротовые норы» под кожу и в толщу брюшной стенки, и повторными разрезами не удавалось их остановить. У больной появились, кроме того, яркие симптомы пеллагры, и через 2/4 месяца после операции она умерла.

Это также была флегмона предпузырного и ретромускулярного пространства; происхождение ее своеобразно и интересно. П. Дельбе приводит ряд наблюдений над распространением флегмон широкой связки и матки в паховый канал вдоль круглой связки, по окружающей ее клетчатке и по лимфатическим сосудам. В опытах Старкова желатина также шла этим путем. Очень вероятно, что у Анны К. абсцесс над пупартовой связкой образовался именно так. Паховый канал начинается не в предпузырном пространстве и прямого сообщения между ними нет, но гнойный процесс сопровождался склерозом клетчатки и мышц, а при этом уже теряют значение фасциальные промежутки, и «кротовые норы» направились в предпузырное пространство и в прямую мышцу.

Во всех наших случаях предпузырная флегмона комбинировалась с ретромускулярной, причем последняя была осложнением первой. Возможно, однако, что флегмона во влагалище прямых мышц возникнет первично и даст вторичную флегмону предпузырного пространства или даже останется изолированной. Такие флегмоны всего чаще наблюдаются после брюшного тифа, иногда и очень не скоро после него. Мы знаем, что при тифе очень часто наблюдается ценкеровское восковидное перерождение прямых мышц; перерожденные мышцы очень хрупки и легко рвутся. В редких случаях и здоровая мышца может разорваться при очень сильном напряжении. Гематома, образовавшаяся при разрыве, может нагноиться. Острая боль при разрыве постепенно стихает, но при нагноении опять усиливается, и опухоль увеличивается, позже иногда появляется флюктуация. В случаях, протекающих подостро или хронически, почти без боли и лишь с незначительным повышением температуры, вначале трудно бывает решить, имеем ли мы дело с десмоидной опухолью прямой мышцы или с гнойником; стенки нарыва в таких случаях толсты, фиброзы, флюктуации нет. Но помогает анамнез (тиф, разрыв мышцы), местная чувствительность, небольшое повышение температуры, анализ крови.

Флегмона гораздо чаще локализуется в заднем отделе фасциального влагалища, и тогда, конечно, нечего ожидать флюктуации. В переднем отделе флегмона остается строго локализованной в пределах влагалища и при-

том односторонней, так как белая линия разделяет влагалище на две половины. Впрочем, ниже пупка белая линия развита слабо, и здесь возможен переход флегмоны на другую сторону. Выше пупка сухожильные перемычки прямых мышц прочно сращены с передней стенкой их влагалища, и потому здесь флегмона ограничивается пространством между двумя перемычками. Ниже пупка такого сращения перемычек нет, и гной может распространиться до лобкового сочленения. В ретромускулярном пространстве, как мы уже говорили, нет анатомического деления на правую и левую половину, нет и поперечных перемычек, и здесь флегмона может распространиться от лонного сочленения до мечевидного отростка во всю ширину обеих прямых мышц.

Конечно, не только в предпузырном пространстве, и в области прямых мышц бывают флегмоны. Они наблюдаются в разных местах брюшной стенки, особенно в тех случаях, когда причиной их служат гнойные и язвенные процессы в органах брюшной полости. Общеизвестные гнойники брюшной стенки при аппендиците, гнойном холецистите, нагноившемся эхинококке печени, при пенетрирующей язве желудка или двенадцатиперстной кишки в большинстве случаев бывают ограниченными, но могут дать и обширные флегмоны.

Редкий случай такого рода довелось нам наблюдать в Ташкентском институте неотложной помощи.

Мирза-Ата А., 47 лет, очень слабый и истощенный, поступил в отделение 22/III 1937 г. В левой половине живота, между пупком и *spina iliaca anterior superior*, большой твердый плоский воспалительный инфильтрат неправильных очертаний; в середине его кожа истончена, синюшна, и в ней очень тонкий свищ. Другой такой инфильтрат, слегка бугристый и во многих местах размягченный, занимает больше половины надчревной области. Над ним также имеется свищ. Картина болезни очень напоминала то, что мы видели у Анны К. Анамнез таков: считает себя больным 4 месяца. Началось с болей в животе, запоров и высокой температуры. Лечился у табиба, который ставил банки на живот и вскрыл нарыв. 26/Ш операция. Как только был сделан разрез кожи через нижний свищ палец попал в глубокую синузную полость, на дне которой совершенно незаметно прорвалась брюшина и показалась здоровая на вид *flexura sigmoidea*. Совершенно то же самое повторилось и при разрезе в *epigastrium*. Выпавшие кишки покрыты йодоформной марлей и операция прервана. Никаких последствий операция не имела. Явленный перитонита не было. Большой продолжал слабеть и лихорадить и через 17 дней умер. Вскрытие дало очень интересные результаты. Обе прямые мышцы живота черны почти на всем их протяжении, но несколько ниже реберной дуги видна резкая граница между этой пораженной гнойным миозитом частью мышцы и совершенно здоровой вышележащей частью; то же самое имеется и в нижнем конце мышцы, которая над лобком имеет нормальный вид. Косые мышцы живота на большей части их протяжения также черны, но и в них видны участки здоровой мышечной ткани. Труп был вполне свежим, и изменения в мышцах — прижизненные. В брюшной полости много свободного гноя, кишки повсюду спаяны прочными и старыми фибринозными пленками; между ними — инкапсулированные гнойники. Источником этого перитонита, вяло протекавшего по типу фибринозно-гнойного и давшего начало ползучей флегмоне брюшной стенки, оказался гнойный панкреатит, ограниченный головкой поджелудочной железы; она вся была точно нафарширована мелкими абсцессами, и из нее гнойное воспаление перешло в начальную часть большого сальника, между серозными листками которого был найден воспалительный инфильтрат, пронизанный мелкими гнойниками.

Не только от внутренних органов, но и от костей могут исходить флегмоны брюшной стенки. При остеомиелите гребешка подвздошной кости мы не раз наблюдали межмышечную флегмону между этим гребешком и реберной дугой. У четырехлетнего ребенка мы нашли большую флегмону между косыми и поперечной мышцами, исходящую от гнойного периостита ребра.

По поводу отсутствия сгибательной контрактуры бедра у Анисы С. мы высказали предположение, что этот важный симптом далеко не всегда зависит от воспалительного раздражения поясничной мышцы. Подтверждение этого мнения мы получили из наблюдения над течением большой подкожной флегмоны у маленького ребенка, имевшей вид твердого плоского инфильтрата над пупартовой связкой и сопровождавшейся компенсаторной контрактурой бедра, приводившей к расслаблению брюшной стенки.

Отдельного рассмотрения, ввиду их большой важности и опасности, заслуживают газовые флегмоны брюшной стенки, не представляющие большой редкости. В огромном большинстве случаев они бывают осложнением операции на полых органах брюшной полости, чаще всего при остром аппендиците и холецистите, особенно гангренозном, а также при энтеростомии по поводу непроходимости кишок. При гнойном перфоративном аппендиците Дженнингс (Jennings) в 98% случаев нашел анаэробные бактерии, особенно *Proteus vulgaris* и *B. Welchii*.

Хейд (Heyd) из клиники Фридриха нашел эти же бактерии в 100 случаях из 102. Понятна поэтому опасность заражения анаэробами брюшной раны. Очень велика роль анаэробов, особенно *Proteus vulgaris*, также и при непроходимости кишок и при тяжелых холециститах.


Если брюшная рана в таких случаях послойно зашивается, как обычно, с дренажем, то попавшие в нее анаэробы находят самые благоприятные условия для своего размножения и в глубине раны начинается газовая флегмона или газовая гангрена. Это бывает спустя различное время после операции. В острейших случаях болезнь начинается уже через 4-6 часов, но обычно позже, через 24-48 часов, через 3-4 дня, и даже позже, на 5-6-й день. Послеоперационное состояние больного не внушает никаких опасений, кажется вполне благоприятным, но неожиданно, почти всегда внезапно, появляются симптомы глубокой токсемии, иногда достигающие степени тяжелейшего коллапса; больной в полной прострации, очень бледен, пульс учащается до 120-160 в минуту, кровяное давление резко падает, температура поднимается очень высоко — до 40° и выше. Гораздо реже болезнь может начаться при слабо выраженных симптомах токсемии; у больного только плохое самочувствие, сонливость, влажность кожи, покраснение щек, икота, небольшое повышение температуры и учащение пульса, боль в ране. При наружном осмотре раны может не оказаться никаких изменений в коже, но чаще находят легкую пятнистую красноту или только розоватые пятна с фестончатыми краями. Эти пятна могут распространяться далеко от раны. В одном из наших случаев мы видели пятно резко анемичное, цвета белого воска, приподнятое отеком кожи, как большой волдырь, усеянное втянутыми точками выводных протоков кожных желез; оно имело резко очерченные фестончатые края. При поглаживании кожи иногда ощущается крепитация газа.

Немедленно приготовьтесь к операции, которую, конечно, нельзя производить под наркозом, а только под местной анестезией. Снимите все швы, и вы увидите, что подкожная жировая клетчатка приняла темный зеленоватый или желто-серый цвет. Это — некроз клетчатки, который, может быть, распространился очень далеко от раны; сильнее всего он выражен в глубоком

слое, у самой фасции, и нередко распространяется и на нее, и на глубже лежащие мышцы. Поэтому рана должна быть раскрыта до самой брюшины. Пораженные ткани пропитаны мутной зловонной жидкостью с пузырьками газа; их надо радикально вырезать вплоть до здоровых тканей. Для этого нужны огромные разрезы кожи, иногда по всему животу и до позвоночника. Не бойтесь этих разрезов, так как на большей части их протяжения они проникают только через кожу и подкожную клетчатку. Не останавливайтесь и перед необходимостью вырезать иногда значительную часть апоневрозов и мышц: нечего думать о послеоперационной грыже, так как иначе нельзя спасти больного. Впрочем, удалять апоневрозы и мышцы приходится только в запущенных случаях, а в ранних дело ограничивается некрозом подкожной жировой клетчатки. Когда это сделано, и в ране видны только вполне здоровые ткани, ее надо основательно промыть перекисью водорода и рыхло выполнить марлей, намоченной в этом растворе или, как мы обычно поступаем, йодоформной марлей. От применения йодоформа при всех видах гнилостной и газовой инфекции мы неизменно получаем превосходные результаты: быстрее, чем при каком-либо другом способе лечения, раны очищаются и покрываются здоровыми грануляциями. Конечно, ни одного шва на раны нельзя накладывать; не следует их и перевязывать, чтобы не затруднять доступа воздуха в рану, а лечить открыто, под защитой каркаса, покрытого одним слоем марли.

Наряду с этим энергичным хирургическим лечением, составляющим важнейшую часть, следует применять и антигангренозные сыворотки в больших дозах и капельные вливания в вену 10% раствора глюкозы по 150-200 мл в час, как советует Гэмбл (Gamble), описавший 12 случаев газовой гангрены брюшной стенки. При такой комбинированной терапии удается спасти около половины больных.

Если так велика опасность газовой гангрены, то, конечно, весьма важна профилактика ее. А профилактика ясна: рана, подвергающаяся опасности анаэробной инфекции, не должна быть зашита¹.



¹ Оперативные вмешательства при газовой гангрене целесообразно производить под эндотрахеальным наркозом.

Наряду с проведением комплексной целенаправленной антибактериальной терапии желательны оксигенотерапия, инфузии и реинфузии фотомодифицированной крови (Ред. И. В.).

ФЛЕГМОНЫ ПОДВЗДОШНОЙ ЯМКИ. ПСОИТ

Евгения Б., 24 лет, прислана в гнойное отделение Ташкентского института неотложной помощи из соседней республики 4/VI 1937 г. 15/II у больной были первые роды, осложнившиеся разрывом промежности, на которую было наложено 7 швов. На 5-й день после снятия швов началась высокая лихорадка с ознобами, повторявшимися 2-3 раза в день. Почти 4 месяца больная лечилась в больнице и на дому у гинекологов и хирургов. Все время продолжалась высокая гектическая лихорадка, у больной развилось сильнейшее малокровие, но тем не менее ее лечили припарками и компрессами и уверяли, что «инфильтрат» рассосется. Сгибательной контрактуры левого бедра, появившейся вскоре после начала болезни и уже не исчезающей, не придавали значения, и только случайно приехавший ленинградский доцент направил больную к нам для операции.

Прибыла больная в плачевном состоянии: истощена, крайне бледна, высокая, резко релиттирующая лихорадка, в крови 17% гемоглобина, 1708000 эритроцитов, 12100 лейкоцитов, 82% нейтрофилов, РОЭ — 83 мм в час.

Левое бедро согнуто почти до соприкосновения с брюшной стенкой, и попытка разогнуть его вызывает сильную боль. В подвздошной ямке, непосредственно над пупартовой связкой, флюктуирующая опухоль шириной в 2 пальца; она занимает наружные две трети пупартовой связки. Очень твердый левосторонний параметрит, занимающий все пространство между маткой и стенкой малого таза.

Распознана забрюшинная флегмона подвздошной ямки, и 8/VI сделана операция под эфирным опьянением. Разрезом над наружной половиной пупартовой связки вскрыто огромное скопление жидкого гноя, занимавшее всю подвздошную ямку. Гнойная полость продолжалась неглубоко в малый таз и очень далеко вверх и назад, в поясничную забрюшинную клетчатку, поэтому пришлось сделать второй разрез над серединой гребешка подвздошной кости. В оба разреза введены дренажные трубки.

На следующий день после операции сделано первое переливание крови, а через неделю — второе. Количество гемоглобина поднялось до 42%, а число эритроцитов — до 3000000. Температура на следующий день после операции понизилась до 37° и потом почти не повышалась. Сгибательная контрактура бедра исчезла в первые же дни после операции: через месяц больная хорошо ходила и разрезы почти зажили.

Больная дошла до очень тяжелого состояния только потому, что лечившие ее врачи не оценили яркого кардинального симптома флегмоны подвздошной ямки — сгибательной контрактуры бедра. А болезнь эта вовсе не редкая, и распознать ее в большинстве случаев очень не трудно.

Чаще всего — это аденофлегмона, исходящая из наружных подвздошных лимфатических желез. Первичный очаг инфекции в виде фурункула, инфицированной раны, гноящейся ссадины, флегмоны может быть расположен во всех областях, из которых лимфатические сосуды направляются в паховые железы, т. е. на нижней конечности, на промежности, наружных половых органах и в заднем проходе, на ягодице и на нижней половине брюшной стенки. Гноеродные микробы могут пройти паховые железы, не затронув их, и застрять только в подвздошных железах, что нередко бывает. Уже тогда, когда воспаляются подвздошные железы и еще нет гнойного периаденита, часто появляется сгибательная контрактура бедра, и я не раз очень отчетливо прощупывал твердый конгломерат воспаленных и неподвижных желез над пупартовой связкой. При этом у больных была повышена температура и наблюдалась контрактура бедра. Редко, однако, приходится видеть больных в такой ранней стадии болезни, обычно они поступают через 3-5 недель после начала ее, с обширной флегмоной подвздошной ямки. Вот два типичных примера аденофлегмон.

1. Арсений К., 52 лет, поступил 23/XI 1937 г. через месяц после того, как у него неожиданно появилась высокая температура с ознобом и боли в животе, особенно в правой подвздошной области. Вскоре больной заметил болезненное затвердение в этой области, а также маленькую твердую опухоль на правой голени, в икроножной области; эта опухоль скоро размягчилась, а нога согнулась в тазобедренном и коленном суставах и больной не мог разогнуть ее. Районный врач распознал аппендицит и назначил согревающие компрессы и грелки.

При поступлении вечерняя температура 37,8°, утренняя 36,9°, пульс 100. Нога согнута под углом около 140°: попытка разогнуть ее вызывает сильную боль. Непосредственно над пупартовой связкой, на протяжении наружных двух третей ее, виден и прощупывается воспалительный инфильтрат шириной в 3 пальца, эластический и болезненный при ощупывании. В одном месте этого инфильтрата мы нашли размягченное, податливое для верхушки пальца место и предположили, что здесь гной уже проложил себе путь над апоневрозом. В икроножной области — большая подкожная флегмона.

Диагноз аденофлегмоны подвздошной ямки, начавшейся от флегмоны голени, был настолько ясен, что мы сочли излишним исследование крови, и на другой же день произвели операцию под местной анестезией и в комбинации с эфирным опьянением. Разрез по нижнему краю пупартовой связки на протяжении *lacunae musculorum*. Когда связка была отпрепарована от подвздошно-поясничной фасции, под нее был введен элеватор, и струей потек жидкий гной в очень большом количестве. Исследование пальцем показало, что флегмона локализуется в подбрюшинной клетчатке, между *Fascia iliaca* и *Fascia transversa abdominis*. Пальцем нельзя было достигнуть конца гнойной полости, а корнцанг уходил на 15 см вверх и назад, по направлению к почке. Разрез над пупартовой связкой оказался недостаточным, и был сделан второй разрез вдоль гребешка подвздошной кости, на сантиметр выше него. Тогда можно было точно обследовать гнойную полость — она занимала всю латеральную часть подвздошной ямы, начиная от подвздошных сосудов, и продолжалась далеко вверх, в забрюшинную поясничную клетчатку. В брюшной стенке, как и предполагалось, гной на небольшом участке проник через мышцы и располагался над апоневрозом. Введены дренажные трубки в подвздошную яму и в глубокую клетчатку поясничной области. Широко вскрыта подкожная флегмона голени.

На 5-й день после операции температура стала нормальной, контрактура бедра вскоре исчезла. Гнойная полость, несмотря на большие размеры ее, быстро очищалась при большом в первое время истечении гноя. Дренажные трубки удалены на 9-й день, и через 43 дня после операции больной выписан в отличном состоянии, с близкими к полному заживлению ранами.

2. У 27-летней Ольги А. образовалась флегмона подколенной ямки через 2 недели после того, как она натерла пятку. Через 25 дней был сделан разрез в подколенной ямке, и флегмона стала затихать, но уже через 4 дня больная стала жаловаться на боль в паху, появилась сгибательная контрактура бедра, а над пупартовой связкой — твердый воспалительный инфильтрат. При операции была найдена забрюшинная флегмона подвздошной ямки. Через неделю стало болезненным мочеиспускание, и при исследовании *per vaginam* был найден обширный параметрит на стороне флегмоны в виде твердой опухоли величиной с крупное яблоко, неподвижно спаянной со стенкой таза, но не доходящей до матки, которая еще сохранила свою подвижность. На этом основании гинекологи не соглашались с диагнозом параметрита. Однако разногласие объясняется просто: гинекологи знают только параметриты, исходящие от матки, а здесь дело шло иначе: начавшись от подвздошных желез, флегмона распространилась кверху вдоль подвздошных артерий и вены и, дойдя до места деления общей подвздошной артерии, повернула вниз по сосудистому влагалищу *a. hypogastricae*, т. е. в параметрий, по стенке таза. Под влиянием обильных горячих орошений влагалища параметрит быстро рассосался.

Вторую этиологическую группу флегмон подвздошной ямки, также довольно обширную, составляют затеки гноя на крыло подвздошной кости из первичных гнойных очагов в малом тазу. Чаще всего это бывает у женщин при параметритах и флегмонах широкой связки матки, но такие же затеки возможны и при гнойном простатите, воспалении семенных пузырьков, гнойных перициститах и язвенных проктитах и даже при флегмонах *fossae ischio-rectalis*, о чем будет сказано в соответствующих главах.

В главе о флегмонах брюшной стенки было изложено учение Старкова о боковых затеках из клетчатки малого таза. Эти затеки, соответственно их

локализации в подвздошной ямке, он делит на передние, средние и задние, и результаты его экспериментов на трупах вполне совпадают с клиническими наблюдениями разных хирургов, особенно П. Дельбе, изучившего около 150 случаев гнойных процессов в тазу у женщин. Согласно экспериментальным и клиническим данным, затеки из малого таза в подвздошную ямку чаще всего образуются по типу переднебокового затека Старкова, т. е. гной разливается в ближайшей к пупартовой связке части подвздошной ямки, обычно до передней верхней ости, но нередко и дальше нее, по направлению к поясничной забрюшинной клетчатке. При этом воспалительный инфильтрат снаружи прощупывается в виде более или менее узкого поперечного валика над пупартовой связкой.

Если гной разливается по типу среднего бокового затека Старкова, то полоса воспалительного инфильтрата прощупывается выше пупартовой связки, и между последней и инфильтратом пальцы свободно вдавливаются до *m. iliacus*. При таком среднем затеке гной может распространиться до слепой кишки и подняться вверх вдоль ее задней поверхности, а на левой стороне он может образовать опасный брыжеечный затек Старкова, т. е. проникнуть между листками *mesocoli pelvini*.

Но всего опаснее распространение гноя по типу заднего затека Старкова, когда он поднимается из малого таза над крестцово-подвздошным сочленением, по желобку между позвоночником и медиальным краем поясничной мышцы. При этом никакой опухоли найти нельзя, и очень трудно поставить правильный диагноз. Такой затек можно предполагать, если при общих септических симптомах имеется сгибательная контрактура бедра и боль в пояснице, а при исследовании *per rectum* определяется воспалительная инфильтрация клетчатки позади и сбоку прямой кишки (Старков).

В истории болезни Евгении Б., которой начинается эта глава, мы уже имели пример флегмоны — затека из малого таза. Приведем еще аналогичное наблюдение — историю болезни Стефаниды Б., 27 лет, интересные особенности которой рассмотрим позже.

При родах на дому акушерка выжимала послед по Креде и потом отправила родильницу в акушерско-гинекологическую больницу, где она пробыла 15 дней, причем в первые 11 суток было маточное кровотечение. Через 3 дня после выписки из больницы появились боли в левой подвздошной области и образовалась сгибательная контрактура бедра. Вскоре больная заметила опухоль в подвздошной области. Она пролежала 10 дней дома с высокой температурой и ознобом. При поступлении в гнойное отделение температура 39°, пульс 116; резко выраженная сгибательная контрактура левого бедра; сильная боль при попытке его разогнуть. Над пупартовой связкой, по всей ее длине, твердая плоская опухоль шириной около 7 см. В левом параметрии большие остатки параметрита. Операция под эфирным наркозом. Разрез по нижнему краю пупартовой связки на протяжении *lacinae musculorum*. Палец введен в подвздошную яму, но над *m. iliacus* гноя не оказалось. *Воспалительный инфильтрат отслоился вместе с мышцами брюшной стенки*: в нем сделан разрез в поисках гноя, но и здесь его не было. Гной пошел только тогда, когда палец проник в медиальную часть подвздошной ямы и в малый таз. Ясно, что здесь мы имели затек гноя из параметрия в подвздошную яму.

Во что может превратиться гнойный параметрит при нераспознанном боковом затеке в подвздошную ямку, показывает следующее наше наблюдение.

27-летней больной был сделан в районной больнице искусственный аборт. Уже через 2 дня появились тяжелые симптомы заражения, и консультант — гинеколог нашел правосторонний гнойный параметрит, возникший, по его предположению, от прободения матки кюреткой. Два месяца больная пролежала в больнице в очень тяжелом состоянии; появились боли

и воспалительная опухоль в правой подвздошной ямке, а потом и в боковой части живота; гной прорвался во влагалище и по несколько раз в день вытекал из него большими порциями. Несмотря на это, внимание врачей было сосредоточено только на половых органах, и в Институт неотложной помощи больная была отправлена лишь через 2 месяца. При немедленной операции мы нашли, что вся клетчатка малого таза пропитана гноем, в подвздошной ямке огромная флегмона забрюшинной клетчатки, распространившаяся очень далеко в поясничную область. Там образовалась колоссальная флегмона, из полости которой можно было даже прощупать два нижних ребра. Больная выздоровела через 2 месяца после операции.

Флегмона-затек в подвздошной ямке может образоваться не только из малого таза, но и при очень запущенной забрюшинной поясничной флегмоне, когда гной затекает сверху в подвздошную ямку. Такой случай приведен в главе о поясничных флегмонах. Возможен также затек при заднем аппендиците, когда гнойник образуется на задней, внебрюшинной поверхности слепой кишки.

Наконец, флегмона подвздошной клетчатки может быть осложнением первичного гнойного псоита, о чем речь будет дальше.

Если не сделана ранняя операция подвздошной флегмоны, то из нее могут образоваться различные затеки и прорывы гноя. Мы привели уже несколько примеров особенно частых затеков в забрюшинное поясничное пространство и в малый таз. Упомянули также об опасных затеках в области слепой кишки и в *mesocolon pelvinum*.

В главе о флегмонах брюшной стенки была речь о том, что П. Дельбе считает возможным и даже нередким переход гноя в предпузырное пространство по линии бокового прикрепления предпузырной пластинки. Через *fascia iliaca* гной может проникнуть во влагалище подвздошно-поясничной мышцы.

В одном очень редком случае Кениг (F. König) при вскрытии трупа женщины нашел, что из правосторонней подвздошной флегмоны гной перешел в левую подвздошную ямку по передней поверхности позвоночника.

Гной легко может проникнуть в паховый канал и дальше в мошонку, а у женщины — в большую губу или же образует межмышечные затеки в брюшной стенке. Инфицирование брюшной стенки через паховый канал может, однако, не достигнуть степени флегмоны, а проявиться только в форме пластического воспаления, как это было в только что приведенной истории болезни Стефаниды Б. У нее при исследовании прощупывался широкий плоский и твердый инфильтрат; при операции этот инфильтрат отслоился от подвздошной мышцы вместе с мышцами брюшной стенки, и при разрезе его гноя не получено. Это значит, что пластический инфильтрат принадлежал самой брюшной стенке.

Вдоль бедренной артерии и вены может образоваться затек на бедре в скарповском треугольнике. Здесь образуется опухоль величиной с куриное яйцо или больше. Если гной проложил себе путь впереди сосудов, то абсцессу будет передаваться пульсация артерии. Если же затек образовался позади сосудов, то он их приподнимает или даже сдавливает; это может быть причиной затрудненности кровообращения в нижней конечности и даже отека ее.

Очень запущенная подвздошная флегмона может дать большой затек в малый таз и там вскрыться в прямую кишку, влагалище, мочевого пузыря. Это иногда кончается самоизлечением, полным или с образованием внутренних свищей, как о том свидетельствуют описания старых авторов, наблюдавших свищи в прямой кишке, мочевого пузыря, влагалище и даже в тонкую

кишку. Однако такой прорыв гноя далеко не всегда может считаться благоприятным *исходом*, так как в гнойную полость попадает моча или кал, и это ведет к гнилостному разложению и септическому заражению. Поэтому и после такого вскрытия гноя необходима операция.

Из гнойного затека в малый таз могут, конечно, образоваться вторичные затеки в ягодичную область через большое седалищное отверстие, нижние затеки Старкова в *sacrum ischiorectale* и все формы внутренностных затеков, о которых мы говорили в главе о флегмонах брюшной стенки.

Возможен и прорыв гноя в полость брюшины, но это — большая редкость.

До сих пор у нас шла речь только о флегмонах забрюшинной клетчатки, которую можно назвать поверхностной формой флегмон подвздошной ямки. Только *fascia iliaca* отделяет эту клетчатку от подвздошно-поясничной мышцы, в которой тоже нередки гнойные процессы в виде абсцессов, флегмон и гнойных затеков. Их сближает с флегмоной забрюшинной клетчатки сходство, даже единство патогенеза, почти полная однородность клинических симптомов, общность методов лечения. Перейдем поэтому к рассмотрению псоитов или, вернее, илипсоитов. С термином «псоит» у большинства врачей связывается представление о натечнике во влагалище поясничной мышцы при туберкулезном спондилите; сгибательная контрактура бедра пользуется известностью только как симптом этого натечника. Но следовало бы говорить в этом случае именно о натечнике вдоль поясничной мышцы, а название «псоит» оставить только для воспалительных процессов в подвздошно-поясничной мышце.

Эта мощная мышца покрывает всю внутреннюю поверхность крыла подвздошной кости, спускается на бедро до малого вертела бедренной кости, к которому прикрепляется ее сухожилие, а сверху начинается у самой диафрагмы и спускается вниз по желобу между телами поясничных позвонков и поперечными отростками их. Этот желоб и крыло подвздошной кости составляют заднюю костную стенку подвздошно-поясничного канала, в котором проходит *m. iliopsoas*. Переднюю стенку этого канала составляет подвздошная фасция, которая сверху берет начало от тех же тел и поперечных отростков XII грудного и четырех поясничных позвонков, от которых начинаются мышечные пучки большой и малой поясничных мышц. В области таза эта фасция прикрепляется к гребешку подвздошной кости и к пограничной линии таза, а ниже пупартовой связки переходит в широкую фасцию бедра.

В нижней своей половине подвздошная фасция плотна и почти может быть названа апоневрозом, особенно в части, близкой к пупартовой связке; но чем дальше кверху, тем она становится тоньше, и, наконец, сходит на нет, почти не отличаясь от обыкновенного *perimysium externum*. Однако инъекция во влагалище подвздошно-поясничной мышцы показывает, что и эта тонкая часть фасции составляет преграду для жидкостей, а, следовательно, до известной степени и для гноя. В одном месте более плотной части фасции имеется иногда небольшое вдавление или отверстие эллиптической формы, содержащее маленький дивертикул брюшины между фасцией и подвздошно-поясничной мышцей. *Biesiadecky* объясняет образование этой ямки, носящей его имя, неравномерным развитием верхней и нижней части фасции. Эта нередко встречающаяся ямка может служить прямым путем для гноя из подвздошно-поясничного канала в забрюшинную клетчатку подвздошной

ямки и обратно. Кроме того, гной может выходить из-под фасции вместе с пронизывающими ее нервами (п. cutaneus femoris lateralis, n. lumbosacralis) и небольшими кровеносными сосудами или просто просачиваться между фиброзными волокнами фасции.

Ниже пупартовой связки fascia iliaca сопровождает брюшко подвздошной мышцы и сухожилие поясничной, облекая их до самого малого вертела. На этом пути она образует апоневротическое продолжение позади бедренной артерии и вены, сливающееся с апоневрозом п. rectinei. Этим объясняется частое образование затека гноя позади бедренных сосудов. На этом основании Гангольф (Gangolphe) советует во всех случаях гнойного псоита делать вертикальный разрез в trigonum Scarpaе, снаружи от сосудов, для вскрытия этого нижнего продолжения влагалища подвздошно-поясничной мышцы.

Под нижним концом подвздошной мышцы расположена bursa iliopectinea, очень часто сообщающаяся с тазобедренным суставом. Тонкие стенки этой серозной сумки могут быть расплавлены гноем при псоите, и тогда образуется гнойный затек в тазобедренный сустав. Весьма интересное наблюдение детской хирургической клиники проф. Ломбар (Lombard) в Алжире ярко иллюстрирует это тяжелое осложнение.

Жорж П., 8 лет, поступил в отделение 18/IX 1934 г. Только несколько дней он жалуется на тупые боли в тазобедренном и коленном суставах левой ноги, очень затрудняющие ходьбу. Боли сопровождаются лихорадкой. Сгибательная контрактура бедра. Все движения в тазобедренном суставе, активные и пассивные, болезненны. Выпрямить ногу невозможно вследствие сильной боли. Во внутренней подвздошной ямке ошупыванием определяется глубокая воспалительная опухоль, твердая, болезненная, большая. Давление спереди на тазобедренный сустав боли не вызывает. Распознан первичный псоит.

21 /IX операция под наркозом. Подвздошная фасция не изменена; по разрезе ее поясничная мышца представляется бледной, инфильтрированной, и надо было разрезать ее волокна, чтобы вскрыть большую гнойную полость, восходящую довольно высоко к пояснице и хорошо ограниченную в толще мышцы. В гное стафилококки. После операции 4 дня температура колебалась между 37,5 и 40°, потом упала до нормы. Общие явления инфекции уменьшились, рана приняла очень хороший вид. 18/X температура поднялась до 38,6°, движения в тазобедренном суставе стали невозможными. Рентгенограмма с очевидностью показала острый артрит с изменением контура головки бедра и начинающимся патологическим вывихом. 31/X проф. Ломбар сделал прекрасную операцию. Он вскрыл сустав спереди и нашел в нем серозно-гнойный экссудат (стафилококковый). Головка бедра на пути к секвестрации, но еще не вполне отделена. Она оставлена нетронутой, сустав ничем не дренирован, рана не зашита. Окончатая гипсовая повязка на всю ногу и таз. Рана малогноилась, отлично гранулировалась и рубцевалась. 12/XI мальчик выписан. 4/XII наложена на месяц новая гипсовая повязка. Рана наполовину эпителизировалась и совсем негноилась.

Через месяц мальчику разрешено осторожно ходить без повязки. Рентгенограмма показала, что головка на месте и нет остеопороза. 22/1 замечена наклонность бедра к сгибательной контрактуре, и снова наложен гипс. 15/II сустав прочен, достаточно подвижен.

В задней брюшной стенке имеется два слабых места, через которые в редких случаях выходят грыжи или вскрываются гнойники, исходящие из поясничных позвонков. Это треугольник Пети и четырехугольник (а нередко — треугольник) Гринфельта. Первый находится над самым гребешком подвздошной кости, составляющим его нижнюю границу, с боков он ограничен сходящимися кверху краями наружной косой мышцы живота и широкой спинной, а дно его составляет внутренняя косая мышца. Треугольник Гринфельта находится под широкой спинной мышцей; его границы составляют нижний край нижней зубчатой мышцы, XII ребро, верхнезадний край внутренней косой мышцы и наружный край m. sacrospinalis, а дно образовано

широким апоневрозом поперечной мышцы живота. В треугольниках Пети и Гринфельта могут образоваться поясничные затеки гноя из верхней части подвздошно-поясничного канала.

Поясничная мышца начинается от позвоночника двумя рядами пучков; передние пучки начинаются от тел XII грудного и первых четырех поясничных позвонков, а задние — от их поперечных отростков. Между этими рядами мышечных пучков остаются межпозвоночные отверстия, и выходящие из них стволы поясничного нервного сплетения попадают в толщу поясничной мышцы. Таким образом, существует прямое сообщение между каналами позвоночным и подвздошно-поясничным. В главе о забрюшинных поясничных флегмонах был приведен случай остеомиелита нижней части позвоночника с гнойным затеком в поясничную мышцу, а при описании остеомиелита крестца я приведу еще гораздо более яркий случай образования огромной флегмоны подвздошно-поясничной мышцы путем затека сверху, от позвоночника.

Несомненно, возможно образование гнойного затека и в обратном направлении, из подвздошно-поясничного канала в позвоночный, но в литературе до 1937 г. имеется только одно наблюдение такого рода, сообщенное 3/V 1935 г. Урехиа (Urechia) в *Societe medicale des hopitaux de Paris*.

Мужчина, 47 лет. Рожа лица, осложнившая фурункул носа. Улучшение, падение температуры. На 9-й день подъем температуры до 40°, боли в пояснице, спонтанные и при давлении в паравертебральной области. Симптомы двусторонней невралгии седалищного нерва; ригидность позвоночника, боль при давлении на остистые отростки поясничных и крестцовых позвонков. Менингеальная реакция (полинуклеоз, ксантохромия, сильные белковые реакции, высокое давление спинномозговой жидкости).

Операция: большой паравертебральный абсцесс во влагалище поясничной мышцы, начинающийся абсцесс в *filum terminate*. На аутопсии, кроме того, установлен остеомиелит в области крестцово-подвздошного сочленения.

Подвздошно-поясничная мышца очень обильно снабжается кровью: сегментальные поясничные ветви аорты питают ее верхнюю часть, а *iliolumbalis* — среднюю, а *circumflexa ilium profunda* — нижнюю. Кроме того, значительные мышечные ветви отходят от общей и наружной подвздошной артерий и от *a. obturatoria*. Из всех этих артерий наиболее важна для кровоснабжения мышцы *a. iliolumbalis*, ветвь *a. hypogastricae* или *a. glutaeae superioris*. Но эта же артерия важна и в том отношении, что вдоль ее сосудистого влагалища гной из подвздошно-поясничной мышцы может дать затек по ходу *a. hypogastricae* в пристенную клетчатку малого таза со всеми тяжелыми последствиями, о которых мы уже не раз говорили; прежде всего можно ожидать ягодичного затека через седалищное отверстие, который нередко наблюдали при псоитах. Мне представляется вероятным, что такой же затек может образоваться и вдоль верхних корешковых стволов седалищного нерва, выходящих из-под медиального края поясничной мышцы. Но это еще не исследовано.

Вдоль наружной подвздошной артерии и одноименной вены, непосредственно на подвздошной фасции, расположена большая группа лимфатических желез; густая сеть лимфатических сосудов соединяет их с паховыми, подчревными и поясничными железами.

Многим авторам, занимавшимся изучением псоитов, казалось весьма вероятным, что из этих лимфатических желез, которые должны иметь сообщение с лимфатической системой подвздошно-поясничной мышцы, может

исходить инфекция последней, и потому все воспалительные процессы в областях, посылающих лимфу в паховые железы, и в органах малого таза могут служить причиной гнойного псоита. Пусель (Poucel) высказывает убеждение, что большинство псоитов возникает как результат инфекции по лимфатическим путям из подвздошных желез и из аппендикса. Р. де Барр делал инъекции в подвздошные железы и находил, что жидкость проникала между пучками подвздошно-поясничной мышцы.

До 1934 г. не было известно, имеются ли лимфатические железки в толще самой подвздошно-поясничной мышцы, но в этом году Вольте (Volte), ученик известного парижского анатома Рувье (Rouviere), опубликовал важные результаты своих исследований. В 35 из 36 трупов он нашел лимфатические железки в толще поясничной мышцы, у боковой поверхности поясничных позвонков. Это — маленькие железки, числом 1-2-3, редко 4. Их *vasa efferentia* направляются в *gl. lumbales* и, несомненно, могут получать инфекцию из этих желез ретроградным путем, очень обычным в лимфатической системе.

Весьма вероятно, пожалуй, даже достоверно, что из воспаленных подвздошных желез инфекция может переходить на мышцу и непосредственно, *per continuitatem*.

Энжерлан и Минн (Ingerlans и Minne) за 10 лет наблюдали 11 случаев первичного псоита у детей и подростков. У большинства этих больных они находили поверхностные кожные нагноения на нижней конечности и считают, что от них инфекция распространилась по лимфатическим сосудам до паховых и подвздошных лимфатических желез, а из последних перешла на поясничную мышцу *per continuitatem*. Вот одно из их наблюдений.

Двухлетний ребенок 6 недель назад упал на правое колено и получил кожную рану, которая вторично инфицировалась и долго гноилась: это привело к аденофлегмоне паховых желез, при вскрытии которой вытекло много гноя. В последующие дни появилась опухоль в подвздошной ямке, над пупартовой связкой, и 8/П 1928 г. ребенок поступил в больницу. Общие явления инфекции не особенно тяжелы, температура 38°. Вся подвздошная ямка занята огромной опухолью величиной с кулак; она тверда, болезненна, флюктуирует. Кожа над ней не изменена. Ниже пупартовой связки — зона пастозности, занимающая корень бедра. Ребенок держит ножку согнутой под углом около 100°. Живот безболезнен; в позвоночнике и костях таза нельзя найти признаков воспаления.

Под эфирным наркозом сделан разрез над наружной половиной пупартовой связки. Ткани отечны. Вскрыто влажissime подвздошной поясничной мышцы, откуда вытекло огромное количество густого желтоватого гноя без запаха, в котором найден золотистый стафилококк. Через 15 дней ребенок выписан вполне излеченным,

Описан ряд случаев илиопсоита, возникшего гематогенным путем. Коен-Солал (L. Cohen-Solal), алжирский хирург, в своей диссертации, из которой я заимствовал некоторые из приводимых здесь примеров, описывает очень подробно изученный им случай септикопиемии у месячного младенца, имевшего множество мелких кожных абсцессов, особенно многочисленных в нижней половине его тельца.

При жизни ребенка не был распознан *psaos*-абсцесс, но на трупе было найдено, что подвздошно-поясничная мышца подверглась почти полному гнойному расплавлению и от нее остались только немногочисленные волокна. Весь подвздошно-поясничный канал, кроме верхней его части, был наполнен густым зеленоватым гноем. Гной проник в тазобедренный сустав, в котором не было указаний на то, чтобы это был первичный артрит; образо-

зались также гнойные затеки в предпузырном пространстве и на бедре, в области аддукторов. В нервных стволах и мелких нервах, омывавшихся гно-2М, не найдено никаких, даже гистологических, изменений.

Нормальное состояние нервов Коен-Солал отмечает как удивительный факт, наблюдавшийся и в некоторых других случаях. Стволы поясничного :плетения были точно распрепарованы гноем, положительно купались в нем, и тем не менее в них можно было отметить лишь незначительное припухание и покраснение неврилеммы. На это и я нередко обращал внимание при очень запущенных флегмонах. Об одном таком случае, подробно исследованном в клинике нервных болезней, будет сообщено в главе о флегмонах нижней конечности.

Конечно, гематогенным путем возник гнойный илиопсоит и в наблюдении Попеску-Подеану (Popescu-Podeanu) у 7-летнего мальчика в период выздоровления от скарлатины, осложнившейся также гнойным омартритом.

То же самое надо сказать о наблюдении Аббатучи (Abbatucci), относящемся к молодой китаянке, у которой в период лечения карбункула затылка появился тяжелый гнойный псоит, причем подробным исследованием больной были исключены все другие возможные причины его.

Ломбар сообщил о 4 случаях псоита септикопиемического происхождения у маленьких детей при артрите, перитоните, остеомиелите, вызванных пневмококками.

Разрывы и гематомы подвздошной мышцы, конечно, создают благоприятную почву для оседания в ней бактерий из тока крови. Такие наблюдения описаны многими авторами. Гематома может образоваться вследствие максимального растяжения или внезапного резкого сокращения поясничной мышцы, сопровождающихся разрывом мышечных волокон. В таких случаях нередко гематома ясно прощупывается.

Бен Рач (Beno Racz), например, описал такое наблюдение. Молодой человек при напряженной гребле внезапно упал навзничь на дно лодки, когда течением было вырвано у него из рук весло; при этом он почувствовал острую боль в левой подвздошной области. У него был тонзиллит с гнойными фолликулами. Через 5 дней началась высокая лихорадка, и в подвздошной области появилась напряженная болезненная опухоль величиной в кулак. Образовалась сгибательная контрактура бедра. Лейкоцитоз 25 000, РОЭ 100 мм в час. При операции найден абсцесс в подвздошно-поясничной мышце, содержащий 100 мл жидкого зеленоватого гноя. Виоформный тампон на 6 дней. Через 2 недели больной выздоровел.

В случае Лобмейера (Lobmeyer) возникшая подобным образом флегмона подвздошно-поясничной мышцы проникла в bursa iliopectinea и в тазобедренный сустав. Коен-Солал собрал 8 случаев, в которых травма, несомненно, была причиной гнойного илиопсоита. Особенно демонстративен старый случай Роя (Roy).

Мужчина, 35 лет, получил удар копытом лошади в нижнюю часть живота и доставлен в больницу в тяжелом состоянии. Очень болезненная опухоль мошонки и правой подвздошной ямки не позволяет подробно исследовать их. Назначено противовоспалительное лечение и покой. Через 3 дня появилась сгибательная контрактура бедра. Состояние больного ухудшалось до 15-го дня; были ознобы, поты, сильные поясничные и подвздошные боли. Сделан разрез над пупартовой связкой, после чего вышло много гноя; исследование пальцем показало, что он находился в фасциальном влагалище подвздошно-поясничной мышцы. Больной выздоровел.

Как и флегмона забрюшинной клетчатки подвздошной ямки, илиопсоит может быть осложнением родов. Два таких случая мы наблюдали в гнойном отделении Ташкентского института неотложной помощи.

Зайтулла Х., 30 лет, поступила в отделение 4/VI 1935 г. 18/V у нее были четвертые роды, законченные наложением щипцов; ребенок извлечен мертвым. Через 3 дня после выписки из родильного дома температура поднялась до $40,9^{\circ}$, начался бред по ночам, и с тех пор держится высокая ремиттирующая лихорадка до $39,5-40,2^{\circ}$, бред. В правой подвздошной области появилась болезненная опухоль, и ногу свело в тазобедренном суставе. Прислана с диагнозом: «пиосальпинкс, psoas-abcсessus с вовлечением аппендикса». Больная очень малокровна: гемоглобина 20%, эритроцитов — 2250000, лейкоцитов 10200, нейтрофилов 80%. В мочевом осадке сплошь лейкоциты. Правая нога согнута в тазобедренном суставе. В подвздошной ямке эластическая опухоль, болезненная при ощупывании. Per vaginam не определяется ничего ненормального; пиосальпинкса нет.

5/VI операция под местной анестезией. Внебрюшинный разрез вдоль всей пупартовой связки. В подбрюшинной клетчатке гноя нет. Обнажены подвздошные сосуды, и несколько кнаружи от них показалась эластическая опухоль, покрытая подвздошной фасцией; в ней сделан разрез, и вытекло много довольно густого желтоватого гноя. Введена дренажная трубка, и медиальная половина раны зашита. Переливание крови. Больная через месяц выздоровела.

Второй случай представляет большую редкость в том отношении, что это был рецидив послеродового псоита через 6 лет.

Шарапат Ф., 35 лет, поступила в отделение 21/IX 1936 г. Больна 3 месяца. Без видимой причины появились боли в левой подвздошной области и лихорадка. Одновременно с этим возникла и сгибательная контрактура бедра. Шесть лет назад была такая же болезнь после родов, причем был сделан разрез в паховой области и вышло много гноя. Проболела тогда недель шесть.

Больная очень истощена, температура $37,5-39,4^{\circ}$, пульс 104. Левое бедро согнуто в тазобедренном суставе, разогнуть его мешает сильная боль; все остальные движения в суставе свободны. Над пупартовой связкой рубец от бывшего разреза, здесь же прощупывается небольшой плотный инфильтрат, очень болезненный. В костях таза и позвоночника изменений нет. Первое время больная была под наблюдением. У нее бывали ознобы и боли в пояснице. Рубец в паху размягчился и сделался отечным.

2/X операция под эфирным опьянением. Разрезом над пупартовой связкой, проведенным через старый рубец, открыто свищевое отверстие среди склерозированной ткани. После осторожной препаровки и расширения его можно было ввести палец вверх в сильно утолщенный и склерозированный фасциальный футляр подвздошно-поясничной мышцы. Оттуда вытекла только кровь, выделились кровяные сгустки и небольшой фибринозно-гнойный клочок. Палец не достигал конца полости, а корнцанг показал глубину в 15 см. Введен марлевый выпускник. Фибринозно-гнойный клочок взят для бактериологического исследования, но в мазках микробов не найдено, и посев остался стерильным. На второй день после операции контрактура бедра исчезла, температура скоро стала нормальной. 29/X больная выписана в хорошем состоянии, с полоской грануляций на месте раны.

В старое время важной причиной псоита считали гнойный аппендицит. Псоит надо считать возможным при заднем аппендиците, когда червеобразный отросток расположен внебрюшинно. Нагноение может распространиться через фасцию на верхненаружную часть подвздошной мышцы, к которой прилегает слепая кишка. Однако для гноя имеется гораздо более удобный путь — вверх по клетчатке, расположенной по задней поверхности восходящей ободочной кишки. Вероятно илиопсоит возникает при этом не только per continuitatem, но и по лимфатическим сосудам.

Я уже говорил о возможности гнойного затека вдоль поясничной мышцы при остеомиелите поясничных позвонков и крестца. В следующей главе мы увидим, что гнойный псоит бывает почти постоянным осложнением остеомиелита подвздошной кости и гнойного воспаления крестцово-подвздошного сочленения. Это уже не первичный псоит, а вторичный, и его можно было бы назвать гнойным затеком в подвздошно-поясничную мышцу.

Однако это различие важно в этиологическом отношении, а по патологоанатомическим изменениям в мышце и по клинической картине такой вторичный псоит часто очень трудно отличить от первичного. Хорошим примером этого может служить наше наблюдение.

Анна М., 23 лет, поступила в гнойное отделение Ташкентского института неотложной помощи 20/XII 1936 г. Больна больше 2 месяцев. Болезнь началась внезапно, без видимой причины, ознобом и лихорадкой до 41,5°. История болезни, написанная в больнице, где она лежала 1¼ месяца, нам неизвестна, но больная рассказывает, что уже на пятый день болезни у нее согнулась левая нога в тазобедренном суставе, и с тех пор она не может ее выпрямить; были постоянные боли в бедре, до колена, а 10 дней тому назад к ним присоединились боли в пояснице. За время пребывания в больнице больную осматривали многие врачи, лечили ее световыми и водяными ваннами, компрессами, растираниями и подкожными инъекциями. Температура все время была 38—39° и только в последние дни слегка понизилась. Но больная чувствовала себя все так же плохо.

При поступлении в институт температура 37,2*, пульс 86. Несмотря на долгую болезнь, общее состояние больной еще недурно, внутренние органы в порядке. Левая нога согнута в тазобедренном суставе под углом около 140°, малейшая попытка разогнуть ее вызывает сильную боль. Над латеральной половиной пупартовой связки прощупывается твердый болезненный инфильтрат шириной в два пальца. Резкая чувствительность при давлении на остистые отростки поясничных позвонков и гиперестезия кожи поясницы.

20/XII операция под эфирным наркозом. Разрезом над латеральной половиной пупартовой связки вскрыт гнойник в подвздошной яме, содержащий густой серый гной. Для полного обследования гнойной полости разрез пришлось продолжить по всей длине пупартовой связки и недалеко над гребешком подвздошной кости. Оказалось, что флегмона локализуется под подвздошно-поясничной мышцей, между ней и крылом подвздошной кости, надкостница которой, однако, не была отслоена. Только вблизи крестцово-подвздошного сочленения был найден маленький кариозный участок кости диаметров в 1 см; при выскабливании его оказалось, что кость поражена очень поверхностно. Позади поясничной мышцы был короткий и узкий ход вверх. Никакой микрофлоры в гное не найдено. Уже через 2 дня лихорадка прекратилась, контрактура бедра вскоре исчезла. Рентгенограммы таза и поясничных позвонков не обнаружили никаких изменений в них. Через 40 дней больная начала ходить и 9/11 выписана здоровой.

В каждом случае илипсоита надо помнить о том, что он может быть только вторичной локализацией гнойной инфекции, которая первично возникла в костях таза, крестца или позвоночника. Это особенно возможно у детей и подростков, у которых, впрочем, и псоит наблюдается особенно часто. Если первичный очаг в кости не замечен при операции, то она может не достигнуть цели, лихорадка и септическое состояние будут продолжаться и у больного останется свищ. Поэтому очень важно у каждого с симптомами илипсоита тщательно ощупывать и простукивать все соседние кости в поисках болезненных точек, а также производить рентгеновское исследование.

Как правило, илипсоит всегда бывает односторонним, и только Глейз (Gleize) описал удивительный случай перехода гноя из влагалища первично пораженной поясничной мышцы по позвоночнику на соименную мышцу другой стороны. Напомню, что по поводу флегмоны забрюшинной подвздошной клетчатки я говорил о переходе гноя таким же путем в случае Кенига. В статье об остеомиелите костей таза Клемм (Klemm) сообщает о таком же переходе гноя по позвоночнику на здоровую сторону. Это было обнаружено при вскрытии трупа мальчика, умершего от остеомиелита подвздошной кости и крестцово-подвздошного сочленения со вторичным гнойным псоитом. Клемм упоминает еще в трех историях болезни о переходе гноя на другую сторону таза, по-видимому, таким же путем. Но описания его чрезвычайно неясны и неполны. Во всех этих случаях гнойный затек шел по передней

поверхности IV или V поясничного позвонка позади аорты и нижней полой вены.

Такой же переход инъекционной массы по позвоночнику наблюдал Старков в одном из своих экспериментов на трупах. Поэтому переход гноя по позвоночнику можно считать одним из типичных затеков в области таза.

Как и всякий миозит, илиопсоит может проявляться в различных патологоанатомических формах. Самая легкая форма — серозное пропитывание интерстициальной ткани с мелкоклеточной инфильтрацией и расширением сосудов, сопровождающееся белковым или жировым перерождением мышечных волокон. Такое легкое воспаление может окончиться полным *restitutio ad integrum* или перейти в более тяжелую форму с образованием небольших ограниченных гнойников.

Что такие легкие формы псоита существуют, показывают наблюдения Морестен и Бессона (*Morestin* и *Besson*), описавших позднюю форму пуэрперального псоита. Через 4-6 недель после нормальных родов и неосложненного послеродового периода появляются типичные для псоита боли, небольшая сгибательная контрактура бедра и невысокая лихорадка. Через несколько дней все приходит в порядок. Однако изредка и в таких случаях приходится вскрыть небольшой ограниченный гнойник в подвздошно-поясничной мышце.

Самая частая форма псоита — ограниченное гнойное воспаление с образованием абсцесса в толще мышцы. Абсцессы могут иметь различную величину — от голубинового яйца до очень больших, занимающих значительную часть мышцы. Стенки абсцессов иногда бывают гладкими, состоящими из более или менее склерозированной ткани, но часто они очень неровные, точно рваные, и тогда абсцесс неясно отделяется от уцелевшей мышечной ткани. В хорошо отграниченных абсцессах гной бывает густой, желтоватый, а в абсцессах, приближающихся по типу к флегмонам, гной жидкий, шоколадного цвета от значительной примеси крови, в нем плавают клочья и волокна омертвевшей мышечной ткани. Это наиболее частая форма илиопсоита, и ей соответствует довольно тяжелое клиническое, очень длительное течение, с сильными болями и высокой температурой. Она нередко сопровождается затеками гноя, которые мы уже описали, и опасными осложнениями, о которых речь будет позже.

Самая тяжелая форма псоита может быть названа септической флегмоной этой мышцы. Мышца вся поражена, увеличена в объеме, пропитана буроватой жидкостью, содержащей кровь и некротический распад мышечной ткани. Шассеньяк (*Chassaignac*) сравнивает эту жидкость с «селезеночной грязью». Это тяжелейшее поражение подвздошно-поясничной мышцы протекает в молниеносной форме септического заражения и всегда кончается смертью. К счастью, оно бывает очень редко.

Есть еще одна, особняком стоящая форма флегмоны, описанная в 1895 г. Бро (*Brault*). При ней скопление гноя помещается не в толще подвздошной мышцы, как обычно, а под ней, между мышцей и надкостницей крыла подвздошной мышцы. Сохранность надкостницы отличает флегмону Бро от обычных при остеомиелите подвздошной кости глубоких флегмон под *m. iliacus* и под надкостницей, которую гной отслаивает. Бро считает описанную им форму первичной аденофлегмоной подвздошно-поясничной мышцы. Он описал анатомический промежуток между средней частью под-

вздошной мышцы и надкостницей, выполненный очень рыхлой клетчаткой с небольшой примесью жира. В этой клетчатке, по его мнению, имеются маленькие лимфатические железки, инфицирование которых и дает начало флегмоне. Однако никто из искавших эти железки не находил их. Тестю и Жакоб (Teshit и Jacob) в своем известном руководстве топографической анатомии упоминают о том, что волокна подвздошной мышцы начинаются не на всем протяжении крыла подвздошной кости; в нижней трети его поверхности остается свободный промежуток, выполненный рыхлой клетчаткой, соответствующий описанию Бро. Целый ряд клинических наблюдений доказывает, что флегмона Бро действительно существует. То, что мы нашли при операции у Анны М., история болезни которой только что приведена как пример вторичного илиопсоита, вполне соответствовало бы флегмоне Бро, если бы не маленький участок обнаженной кости на крыле подвздошной кости. Мы считали его первичным очагом костной инфекции, и главным основанием для нас было при этом слишком острое начало болезни, температура $41,5^{\circ}$, бред: это характерно для остеомиелита и необычно для псоита. Однако маленький дефект надкостницы с очень незначительным поражением кости на дне гнойной полости можно считать вторичным расплавлением надкостницы от соприкосновения с гноем в течение 2 месяцев, и тогда это будет типичная флегмона Бро.

Не вызывают никаких сомнений 2 случая клиники проф. Ломбарда, сообщенные Коен-Солалом, и следующее наблюдение Попеску-Подеану.

Девочка, 13 лет, лечилась в детской больнице по поводу тяжелой общей инфекции, причиной которой были две инфицированные раны на стопе и колене правой ноги. Высокая температура, боли в подвздошной области. Появилась кожная сыпь в виде розеол с пузырьками. В жидкости этих пузырьков и в крови — стафилококки. В правой подвздошной ямке глубокая опухоль, из которой пробным проколом получен стафилококковый гной. Разрезом вскрыто большое скопление гноя под апоневрозом подвздошной мышцы и при исследовании гнойной полости нигде не найдено обнаженной от надкостницы кости. Девочка умерла. На вскрытии найдено, что гнойник помешался под подвздошной мышцей, инфильтрированной гноем. Надкостница не изменена и кость здорова.

С гнойным илиопсоитом мы встретимся еще в следующей главе (об остеомиелите костей таза). Если остеомиелит локализуется, как это чаще всего бывает, в крыле подвздошной кости, то, помимо илиопсоита, весьма часто образуется большая поднадкостничная флегмона во внутренней подвздошной яме. Поэтому можно говорить о четырех этажах флегмоны этой ямы: первый этаж — поднадкостничная флегмона, второй — флегмона Бро, третий — абсцесс в толще *m. iliopsoatis* и, наконец, четвертый — флегмона подбрюшинной клетчатки. Начавшаяся в одном из этих этажей флегмона нередко переходит в один или несколько соседних этажей, и таким образом возникают двух-, трех- и даже четырехэтажные флегмоны. Это всегда надо иметь в виду при операциях и никогда не довольствоваться нахождением гноя в каком-либо одном месте, а непременно обследовать и соседние этажи подвздошной ямки и искать возможные затеки в малый таз, на бедро и прочие, о которых раньше была речь.

Как видите, эти флегмоны — очень серьезная и опасная для жизни болезнь. Их опасность увеличивается еще и тем, что возможны тяжелейшие осложнения, часто смертельные. Об одном из них, именно вторичной гнойной инфекции тазобедренного сустава, мы уже говорили. Но это еще наи-

меньшая беда. Несравненно хуже, если гной прорвется через брюшину, которую он отслаивает при флегмоне подбрюшинной клетчатки; с брюшиной может спаяться и подвздошная фасция при псоите. Прорыв гноя в брюшную полость наблюдается, к счастью, очень редко, но почти всегда кончается смертью от разлитого перитонита.

Случай Кюртилле (Curtillet), сообщаемый Коен-Солалом, особенно интересен в том отношении, что прободение брюшины случилось через неделю после операции псоита.

Восьмилетнюю девочку 2 месяца назад баран ударил головой в левый бок. С тех пор она лежит в постели с повышенной, особенно по вечерам, температурой. Однако ни рвоты, ни симптомов раздражения брюшины не было. Поступила в относительно хорошем состоянии с нормальной температурой, но с контрактурой бедра, которое согнуто и слегка отведено. Вся левая подвздошная ямка занята воспалительной опухолью, в которой можно определить флюктуацию, передающуюся в *trigonum Scarpaе*. Операция через 3 дня после поступления больной. Разрез над наружной половиной пупартовой связки. В подбрюшинной клетчатке гноя нет. Предлежит плотная стенка глубокого нарыва, по вскрытии которой вытекло очень много гноя, а введенный в полость палец можно было провести под пупартовой связкой в *trigonum Scarpaе*. Здесь сделан второй разрез. В гное — стафилококки. Вначале все шло хорошо, но на седьмой день после операции внезапный озноб и температура 39,5°. Рвоты не было. На следующий день живот вздут, болезнен, особенно в *epigastrium*, пульс 140. Температура 39,5°. Рвоты нет. Вид ребенка не внушает беспокойства. На четвертый день температура упала, пульс не считывался, живот вздут, очень болезнен. Только теперь сделали срединное чревосечение. Кишки вздуты, между ними много гноя, который идет из левой подвздошной ямы, — там отверстие в брюшине, ведущее в глубокий гнойник. Девочка умерла в тот же день.

Полайон (Polaillon) описал случай внезапной смерти от сердечной эмболии из вен, тромбированных при илиопсоите; сделать операцию еще не успели. При вскрытии нашли гной во влагалище поясничной мышцы. Наружная и общая подвздошная вены спаяны с *fascia iliaca*, воспалены и содержат большие тромбы, распространяющиеся в бедренную и нижнюю полую вены. В правом сердце фибринозный сгусток.

Описано также несколько случаев смертельных кровотечений из подвздошной или бедренной артерии не только при псоите, но и при флегмоне подбрюшинной клетчатки. Это надо помнить и быть очень осторожным при введении дренажных трубок, которые не должны лежать в ближайшем соседстве с подвздошными сосудами. Салмон (Salmon) в заседании Парижской хирургической академии 3/VI 1936 г. сообщил об удивительном случае прорыва гноя в полость брюшины и кровотечения из подвздошной артерии, кончившемся выздоровлением после немедленных операций.

Из приведенных клинических наблюдений симптоматология подвздошных флегмон и псоитов достаточно ясна, однако необходимо остановиться на отдельных симптомах. Из них два наиболее важны: контрактура бедра и опухоль в подвздошной ямке. Сгибание бедра появляется очень рано, уже в первые дни болезни, и держится до конца ее, если не сделана операция. Только в редких случаях полного гнойного расплавления поясничной мышцы контрактура может исчезнуть. Она может быть выражена в различной степени; чаще всего нога согнута в тазобедренном суставе под тупым углом около 140°, но может быть согнута и под острым углом, даже до соприкосновения бедра с животом так, что между ними с трудом можно ввести руку. Иногда сгибание комбинируется с небольшим отведением и ротацией бедра кнаружи, редко с приведением и ротацией внутрь. Больной компенсирует контрактуру усиленным лордозом позвоночника, и ИСТИННУЮ степень ее мож-

но установить только после устранения лордоза сгибанием здоровой ноги до самого живота. Ясной становится контрактура также при стоянии больного: он не может стоять прямо, а сильно сгибает туловище вперед в больную сторону. Сгибание бедра наблюдается также при воспалительных заболеваниях тазобедренного сустава, но при этом более или менее ограничены все движения в суставе, тогда как при подвздошных флегмонах невозможно только разгибание бедра, а дальнейшее сгибание и все остальные движения свободны. В этом всегда надо убеждаться исследованием тазобедренного сустава в целях дифференциальной диагностики и для исключения возможной вторичной инфекции его при псоите. Исследование движений, особенно у детей, должно быть крайне осторожным, так как и при здоровом суставе оно может причинить боль и вызвать рефлекторное торможение. Сгибательная контрактура бедра при псоите вызывается рефлекторным сокращением воспаленной мышцы, а при флегмоне подвздошной клетчатки — рефлекторным же движением, при котором ослабляется давление брюшных мышц на гнойник подвздошной ямы. После правильно сделанной операции контрактура исчезает в первые же дни.

Воспалительная опухоль в подвздошной яме бывает очень разнообразна по величине, форме и консистенции. Иногда, особенно при флегмонах подвздошной клетчатки, она очень невелика и имеет форму твердого, в два пальца шириной валика над пупартовой связкой. При запущенной флегмоне опухоль может занимать всю подвздошную ямку и давать продолжение в скарповский треугольник. При этом нередко можно обнаружить флюктуацию, передающуюся из подвздошной ямки пальцу под пупартовой связкой. Этому симптому придают даже патогномическое значение при псоите. Флюктуация вообще редко определяется при флегмонах подвздошной впадины. Обыкновенно прощупывается твердая или эластическая опухоль, а иногда удается найти только резистентность, и было бы большой ошибкой считать флюктуацию необходимым условием диагноза. При далеко зашедших илиопсоитах опухоль по форме может соответствовать подвздошно-поясничному каналу, и тогда она имеет приблизительно веретенообразную форму и поднимается вверх, к позвоночнику. При образовании поясничных гнойных затеков появляется опухоль у края гл. *sacrospinalis*, непосредственно над задней частью гребешка подвздошной кости.

Очень важно, особенно у женщин, исследовать полость малого таза через влагалище или прямую кишку.

Если обычное ощупывание не дает ясных результатов, особенно в сомнительных случаях, исследование под наркозом может оказать большую услугу. При расслабленном брюшном прессе получают нередко очень ясные результаты, и диагноз настолько облегчается, что в затруднительных случаях для исследования можно весьма рекомендовать кратковременный наркоз.

Кроме опухоли в подвздошной яме, в далеко зашедших случаях псоита и флегмон, когда образуется затек в *trigonum Scarpaе*, наблюдается отек и увеличение объема верхней части бедра. Между приводящими мышцами может уже быть затек гноя, и тогда понятны этот отек и опухоль.

Боль ощущается больными сильнее всего в подвздошной ямке, часто боль иррадирует в бедро и колено, иногда в поясницу или по ходу тех нервов поясничного сплетения, корешки которых заложены в поясничной мышце. Боли начинаются исподволь, и в первые 2-4 дня больные еще могут ходить хромая, но потом боли настолько усиливаются, что становится необ-

ходимым лежанием в постели. Объективно определяются нередко некоторые болевые точки, именно в наружной части подвздошной ямки, непосредственно кнутри от верхней передней ости и сзади, в поясничной области, выше задней верхней ости. Гангольф (Gangolphe) и Кофманн (Koffmann) придают большое значение болевой точке в области малого вертела бедра.

Для диагноза важен подробный расспрос о возможных предшествовавших травмах и воспалительных процессах, особенно на ноге, о послеродовых и женских болезнях.

В дифференциально-диагностическом отношении наибольший интерес представляют остеомиелит подвздошной кости и острый инфекционный коксит, особенно остеомиелитический, но о них будет речь в следующих главах, и тогда ясными станут основания для отличия их от подвздошных флегмон и псоитов.

Поставить ошибочный диагноз аппендицита при типичной флегмоне подвздошной клетчатки можно только при полной неосведомленности о последней. Однако в тех случаях заднего аппендицита, о которых мы выше упомянули, могут возникнуть серьезные диагностические трудности, особенно если воспалительный процесс уже перешел на подвздошно-поясничную мышцу. В таких сложных случаях следует начинать операцию с внебрюшинного разреза над пупартовой связкой и обследования забрюшинной клетчатки и подвздошно-поясничной мышцы.

Лечение псоитов и подвздошных флегмон только оперативное. Попытки Попеску-Подеану лечить их рентгеновскими лучами кончились неудачей, и он вынужден был перейти к обычному хирургическому методу.

В старину первые попытки оперативного лечения были очень робкими. Делали разрезы там, где уже намечался прорыв гноя наружу, над пупартовой связкой, на бедре, над гребешком подвздошной кости. Это были очень запущенные случаи, с различными гнойными затеками, и потому поздние разрезы редко приводили к излечению; после них без конца тек гной и выделялись клочья омертвевших тканей. Это объясняли недостаточным дренированием, и потому Гангольф (1886) предложил оперировать псоиты радикально, путем трепанации крыла подвздошной кости с целью введения дренажа на самом отлогом месте гнойной полости. Эта идея встретила большое сочувствие, и предложены были различные способы трепанации. Несмотря на несколько очень удачных излечений, метод трепанации был потом оставлен, так как операция эта представляла большие технические трудности, и Бурге и Рюотт (Bourguet и Ruotte) потеряли больную от коллапса при операции, длившейся 2 часа.

В трепанации подвздошной кости, даже если бы она была не такой большой операцией, нет никакой надобности, так как и при простом разрезе над пупартовой связкой флегмона отлично дренируется: внутрибрюшным давлением и перистальтикой кишок брюшина придавливается к подвздошной ямке, и гной вытесняется из нее. Разрез обычно делают на 1 см выше пупартовой связки и параллельно ей, по правилам перевязки наружной подвздошной артерии. Однако не приходится вполне следовать этим правилам, так как в большинстве случаев разрез следует проводить только над наружной половиной пупартовой связки, и при этом не приходится иметь дело непосредственно с подвздошными сосудами. Здесь не приходится встречать по дороге *a. epigastrica superficialis*; после разреза апоневроза наружной косой

мышцы волокна внутренней косой и поперечной мышц разделяют тупым путем или тоже перерезают и таким образом получают доступ к подбрюшинной клетчатке. Часто уже при этом вытекает гной, и остается только проникнуть пальцем в гнойную полость и продолжить отслойку брюшины, уже произведенную гноем. Иногда и здесь палец встречает довольно плотные тяжи и перемишки, так как и здесь флегмона может сопровождаться склерозом клетчатки. Необходимо очень тщательное исследование полости во всех направлениях, чтобы не остались незамеченными гнойные затеки. Если флегмона локализуется не в подбрюшинной клетчатке, а глубже, в подвздошно-поясничном канале или в пространстве Бро, то после отслойки брюшины предлежит fascia iliaca, напряженная или выбухающая в виде опухоли; ее надо вскрыть тупым инструментом, и тогда из подвздошно-поясничной мышцы потечет гной. Для вскрытия самой глубокой, поднадкостничной флегмоны надо пройти тупым инструментом всю подвздошную мышцу, помня о бедренном нерве, который проходит в ее толще или на ее поверхности.

Я обычно делаю разрез иначе, вдоль нижнего края пупартовой связки и отпрепаровываю ее от подлежащей подвздошной мышцы, что легко удается на всем протяжении *lacunae musculorum*. Этим обеспечивается доступ в подвздошную ямку без повреждения брюшной стенки. При частом применении этого разреза я ни разу не встречал *a. circumflexa ilium profunda*, и операция проходила удивительно просто. Однако этот разрез имеет то неудобство, что его нельзя в случае надобности продолжить до *tuberculum pubicum* без риска поранить бедренные сосуды. Нельзя также продолжить его над гребешком подвздошной кости, как это иногда бывает необходимо, так как при этом пришлось бы отрезать латеральное прикрепление пупартовой связки; но, конечно, ничто не мешает сделать отдельный разрез над гребешком. Этот боковой разрез дает отличный доступ ко всей подвздошной ямке.

Если есть затек в скарповский треугольник, то его надо вскрыть отдельным разрезом по медиальному краю *m. sartorii*. Апоневротическое влагалище этой мышцы надо вскрыть, оттянуть мышцу кнаружи и разрезать задний листок ее влагалища. Таким образом будет вскрыт глубокий затек позади бедренных сосудов. В одном случае я встретил при этом довольно крупные сосуды, *a. и vv. circumflexae femoris laterales*, и для надежного дренирования глубокого затека пришлось перерезать их между двойными лигатурами.

Гнойный затек в область приводящих мышц бедра требует также особого, вертикального разреза над ними с расслоением мышц до *m. obturator externus*, по поверхности которого обычно разливается гной.

Если образовался один из описанных выше поясничных затеков, то его вскрывают разрезом по боковому краю *m. erectoris trunci*. Разрез проходит через *mm. latissimus dorsi, serratus posterior inferior* и *obliquus abdominis externus*. Если здесь, на поверхности сухожилия поперечной мышцы, гноя еще нет, то надо проникнуть сзади до поясничной мышцы через этот апоневроз, а иногда и через *m. quadratus lumborum*. Функциональные результаты оперативного лечения илипсоита очень хороши. Почти никто из авторов не наблюдал рубцового сокращения мышцы с контрактурой и хромотой.

ГЛАВА XXVII

ОСТЕОМИЕЛИТ КОСТЕЙ ТАЗА

По сводной статистике, приведенной Клеймом (Klemm), на 1169 случаев остеомиелита локализация его в костях таза имела место только 24 раза. Однако надо думать, что эта цифра слишком мала, так как один Бергманн (Bergmann) описал 71 наблюдение и Клемм 39. Чаще всего поражается остеомиелитом подвздошная кость, значительно реже лобковая и седалищная и исключительно редко вся безымянная кость. Один такой случай пришлось наблюдать и нам.

Икрам И., 10 лет, поступил в гнойное отделение Ташкентского института неотложной помощи 9/VII 1936 г. Восемь дней тому назад он внезапно тяжело заболел. Начались боли в правой голени и повысилась температура. Районный врач лечил ихтиоловой мазью. При смывании мази отец увидел красноту по всей ноге. При поступлении температура 38,8°, пульс 120. Правая нога согнута в тазобедренном суставе под углом около 145°, заметно отведена, разогнуть ее нельзя. Верхняя треть бедра немного увеличена в объеме, слегка отечна. Над латеральной половиной пупартовой связки прощупывается воспалительная припухлость шириной в 2 пальца, а выше нее пальцы свободно вдавливаются до дна подвздошной ямки. Мышца бедра и вся верхняя треть его на ощупь нормальны. Поколачивание по большому вертелу и толчок вдоль диафиза бедра боли в суставе не вызывают. Крайне осторожными пассивными движениями бедра, несмотря на реактивное сокращение мышц, удается установить, что подвижность в тазобедренном суставе почти нормальна, за исключением разгибания. Определенно болезненно давление впереди и ниже большого вертела. На III пальце большой ноги корень ногтя отстал вследствие паронихии; в начале болезни, по-видимому, был лимфангит, так как врач лечил ихтиоловой мазью, а отец видел красноту кожи. Можно было на основании описанных симптомов думать о флегмоне подвздошной ямки, но слишком большая тяжесть болезни склоняла наш диагноз в сторону остеомиелита подвздошной кости.

Немедленная операция под эфирным наркозом. Разрез над пупартовой связкой на месте воспалительного инфильтрата. После разреза поперечной фасции, вопреки ожиданию, гной не потек; он прорвался сильной струей только после того, как пальцем была пройдена клетчатка позади подвздошных сосудов. Разрез продолжен кнутри, до самого *tuberculum pubicum*, и после перерезки между двумя лигатурами *a.* и *vv. epigastricae inferiores* палец свободно проник в малый таз и здесь прощупал обнаженную от надкостницы на всем протяжении и шероховатую боковую стенку его. Отчетливо прощупывались края *foraminis obturati*, так как *in. obturator internus* был совсем отслоен гноем от кости. Кроме того, ясно ощущался нижний край большой седалищной дыры. Сделан небольшой разрез в приводящих мышцах бедра, палец введен снаружи в *foramen obturatum*, и через это отверстие введена в таз дренажная трубка. Через медиальную часть разреза над пупартовой связкой введен в малый таз большой марлевый выпускник, и весь паховый разрез рыхло выполнен марлей. Мальчик повернут на левый бок и сделан разрез в ягодичной области вдоль волокон *m. glutaeci maximi*. Вдоль седалищного нерва палец введен в малый таз, и отсюда также можно было прощупать обнаженную стенку его. Рядом с нервом введена в малый таз дренажная трубка, и рана уменьшена швами. Таким образом, гнойное скопление в малом тазу дренировано и спереди, и сзади. 13/VII тампоны удалены. После операции высокая лихорадка продолжалась и больной при переноске жаловался на боли в тазобедренном суставе.

При перевязке 24/VII раны обследованы пальцем и найдено, что проксимальная (задняя) половина подвздошной кости глубокой трещиной раскололась на две подвижные части. Эти части кости извлечены секвестральными щипцами. Кроме того, найдено, что в подвздошной яме флегмона распространилась далеко вверх. Этот затек дренирован резиновой трубкой. Высокая лихорадка продолжалась, и гной вытекал в огромном количестве.

Третья операция произведена 8/VIII под эфирным наркозом. Пальцем, введенным в большую седалищную отверстие, нащупано много мелких и средних секвестров. Они осторожно извлечены, так как лежали в ближайшем соседстве с сосудами и нервными стволами. *Spina ischiadica* оказалась полностью секвестрированной, а *tuber ischii* — в значительной мере некротизированным. При удалении его оставлена небольшая часть, еще прочно связанная с

2,5 см. В подвздошной ямке и в ягодичной области новыми разрезами ликвидированы небольшие затеки гноя. После этой операции температура колебалась от 37 до 38°, но затем быстро дошла до 40,6°; больной стал вялым, общее состояние его очень ухудшилось.

18/IX четвертая операция под эфирным наркозом. Вскрыты большие затеки гноя в ягодице, удалено несколько секвестров в области седалищного отверстия; резецированы изъеденные головка и шейка бедра, затем разрезом Шпренгеля обнажена подвздошная кость и удалены остатки ее и acetabulum. При операции мальчик потерял довольно много крови. Сделано вливание физиологического раствора, а 23/IX — переливание крови; но состояние больного не улучшилось, он плакал день и ночь, лихорадка оставалась очень высокой, гноя вытекало очень много. Причиной этого, по-видимому, был переход остеомиелита на крестец, так как половина передней поверхности его была найдена обнаженной при последней операции. В безнадежном состоянии мальчик 25/IX был взят отцом домой.

Вся безымянная кость и тазобедренный сустав были удалены в четыре приема. Можно до некоторой степени допустить, что больного удалось бы спасти, полностью удалив всю безымянную кость при первой операции, но гораздо вероятнее, что он погиб бы при этом от операционного шока. Несомненно, ошибочно было то, что между операциями проходило много времени. Не надо было дожидаться секвестрации частей кости, и особенно нельзя было надолго откладывать резекцию тазобедренного сустава, ибо при таком тяжелом остеомиелите он рано вовлекается в гнойный процесс.

ГНОЙНОЕ ВОСПАЛЕНИЕ КРЕСТЦОВО-ПОДВЗДОШНОГО СОЧЛЕНЕНИЯ

Начнем и здесь с разбора одного нашего давнего наблюдения.

Лидия Е., 22 лет, поступила 16/V 1922 г. Почти 5 месяцев тому назад она впервые родила в сельской больнице; послеродовой период осложнился тяжелым гнойным параметритом. Врачом был сделан разрез со стороны влагалища и вставлена дренажная трубка. Но вскоре после этого врач заболел, трубка выпала, а вставить ее было некому. Больная оставалась без помощи, и только теперь ее привезли в Ташкент в тяжелом состоянии. У нее высокая лихорадка резко ремиттирующего характера, потрясающие ознобы, сильные боли в области таза, особенно с правой стороны, вблизи *spina iliaca posterior superior*. Здесь прощупывается небольшой, но очень болезненный инфильтрат мягких тканей. Из влагалища и прямой кишки постоянно течет гной в большом количестве. Правая нога полусогнута в тазобедренном суставе; выпрямить ее больная не может. При исследовании правой подвздошной ямки снаружи и малого таза через влагалище и прямую кишку нигде нет воспалительного инфильтрата, можно только отметить болезненность при давлении в области крестцово-подвздошного сочленения спереди и сзади. Свищей, через которые вытекает гной во влагалище и в кишку, найти не удалось. Диагноз не был поставлен, и больная оставлена под наблюдением в расчете на самоизлечение очень запущенной болезни. В первые недели казалось, что расчет этот оправдывается: припухлость и болезненность в области задней подвздошной ости постепенно уменьшались и, наконец, почти исчезли; контрактура бедра также уменьшалась, температура стала субфебрильной. Однако в конце пятого месяца болезни внезапно наступило ухудшение: температура снова поднялась до 39,5°, появился насморк и кашель, при исследовании обнаружен правосторонний сухой плеврит. Однако дней через 5 шум трения плевры исчез, остался лишь небольшой кашель, но в то же время неожиданно появилась флюктуирующая припухлость в задней половине правой подвздошной кости, где прежде был, а потом исчез небольшой воспалительный инфильтрат.

8/VI операция под эфирным наркозом. Разрезом вдоль волокон *m. glutei maximi* вскрыт небольшой глубокий гнойник, помещавшийся между этой мышцей в костью.

Здесь остановимся. Дальше в истории болезни приводятся фантастические соображения о миграции гноя из полости таза таким путем: гной поднялся из параметрия в подвздошную яму, проник под *m. psoas major* и поднялся вдоль крестцово-подвздошного сочленения до верхнего его края, обогнул этот край и проник под *m. sacrospinalis* к задней верхней подвздош-

ной ости и на наружную поверхность таза. Кроме того, при операции был найден затек гноя под большую ягодичную мышцу через *foramen ischiadicum majus*. При чтении истории болезни ясно, что моя мысль была сосредоточена на гнойном параметрите и затеках из него и не возникало предположения о гнойном воспалении крестцово-подвздошного сочленения и об остеомиелите подвздошной кости, с которыми я тогда был так же мало знаком, как и большинство врачей. В истории болезни отмечена боль при давлении спереди и сзади на область крестцово-подвздошного сочленения, но не сделано тех исследований, которые необходимы при всех заболеваниях крестцово-подвздошного сочленения. Надо было установить, нет ли боли при сдавлении подвздошных костей в боковом положении больного, при растяжении их, при толчке сзади по крестцу. Если больной ходит, то бывает ясно выраженная хромота и наклон туловища вперед и в больную сторону. Необходимо были рентгенограммы подвздошной кости и крестца. В начальном периоде болезни никаких рентгенологических изменений не бывает, но позже определяется затушеванность, неясность костной структуры, светлые пятна, окруженные полоской уплотнения (абсцессы), пятнистость кости, иногда странная картина, напоминающая саркому кости. У Лидии Е. болезнь длилась 5 месяцев, и рентгеновское исследование могло дать ценные результаты. Впрочем, в то время мы не располагали рентгеновским аппаратом.

Реально ли предположение о гнойных затеках в результате параметрита, который является первичной болезнью?

В анамнезе Лидии Е. было определенное указание на гнойный послеродовой параметрит, вскрытый врачом через влагалище. Но ведь мы знаем, что после такого разреза больные обычно выздоравливают через 2-3 недели, а у Лидии Е. уже 5 месяцев ручьем течет гной не только из влагалища, но и из прямой кишки. Правда, в главе о флегмонах брюшной стенки мы говорили о затеках гноя из параметрия, особенно внутренностных, которые могут на целые месяцы затягивать болезнь; но и в таких случаях состояние больных не бывает настолько тяжелым, как у Лидии Е.; обычно температура у них субфебрильная, боли небольшие и не бывает потрясающих ознобов. Они постепенно чахнут и умирают от амилоида внутренних органов. А у Лидии Е. ярко выраженное септическое состояние, характерное для гнойных воспалений костей и суставов, сильные боли в тазу.

Мы назвали фантастическими приведенные в истории болезни соображения о миграции гноя из параметрия под *m. psoas major*, вокруг крестцово-подвздошного сочленения, под *m. sacrospinalis* и из-под него на наружную поверхность таза. Можно еще допустить, что гной проник под *m. psoas*, так как в главе о псоитах мы говорили о затеках в обратном направлении, *из-под m. iliopsoas в пристенную клетчатку малого таза вдоль a. iliolumbalis*. Однако ни в литературе, ни в собственных наблюдениях мы не встречали такого затека при параметрите. Но если бы даже и образовался таким необыкновенным путем затек в подвздошно-поясничном канале, то гной из него мог бы выделиться теми путями, о которых была речь в главе о псоитах. Если гной в этом канале поднимается вверх, то он находит себе выход в треугольнике Пети или четырехугольнике Гринфельта. Отслоить мощные прикрепления *ligamenti iliosacralis* и *m. sacrospinalis* и выйти на наружную поверхность таза — почти невозможный путь для гноя, и он всегда распространяется самыми легкими путями. Итак, гнойник на задней стороне крест-

цово-подвздошного сочленения, вскрытый и дренированный при операции, должен иметь другое происхождение, не из параметрия. Посмотрим, что даст нам продолжение истории болезни.

После операции быстро наступило улучшение, температура понизилась, истечение гноя из влагалища прекратилось, но все это ненадолго. Уже через 10 дней снова потек гной из влагалища, и температура по вечерам снова стала повышаться до 39,5°.

21/VI вторая операция под эфирным наркозом. Разрез по нижнему краю пупартовой связки дал хороший доступ для исследования малого таза и подвздошной ямки. На боковой стенке малого таза найдены лишь увеличенные и плотные лимфатические железы. Разделен тупым инструментом вдоль волокон *m. psoas major*, и под ним найдена сильно изъеденная передняя часть крестцово-подвздошного сочленения. Шероховатые части подвздошной и крестцовой костей, образующих это сочленение, снесены долотом, и введена длинная дренажная трубка к седалищной дыре, вторая трубка подведена к месту резекции костей, и вплоть до дренажей зашита паховая рана. Затем расширена рана в ягодичной области, и здесь также найдены обнаженными и изъеденными поверхность задней верхней ости и край большого седалищного отверстия. Эти части подвздошной кости снесены долотом, и извлечен в ягодичную рану конец дренажной трубки, которая была введена из паховой раны к большому седалищному отверстию. Рана выполнена йодоформной марлей.

После операции состояние больной не улучшилось и температура не понизилась. Из дренажной трубки гной почти вовсе не вытекал, но не выделялся и из влагалища. На пятый день после операции больная умерла.

И эти важные оперативные находки не вразумили меня; я «видя, не видел» и не понимал, что поражение подвздошной кости было первичным, а не вторичным «оститом», как написано в истории болезни. А при знании патологии остеомиелита подвздошной кости было бы совершенно очевидным, что у Лидии Е. — первичный остеомиелит задней половины подвздошной кости и крестцово-подвздошного сочленения, который и был неиссякаемым источником гноетечения из влагалища и прямой кишки.

А как же параметрит после родов? Ведь он был вскрыт врачом, он несомненно был, им началась болезнь. Не совсем несомненно. Флегмона параметральной клетчатки могла явиться следствием гнойного затека из подвздошно-поясничного канала по ходу *a. iliolumbalis*. Бергманн 3 раза видел большие затеки гноя в малом тазу при остеомиелите подвздошной кости и Клемм — 1 раз. Кроме того, в 2 случаях Бергманн и в 1 случае Клемм вскрыли затеки гноя в *fossa ischio-rectalis* и на промежности, которые не могли образоваться без затека в малый таз. Такие затеки в тазовую клетчатку могут образоваться и в раннем периоде болезни, как было у Лидии Е. Впрочем, мы не знаем, через сколько времени после родов был вскрыт у нее «параметрит». Но какое же отношение имел остеомиелит к родам? В главе о подвздошных флегмонах и псоитах я привел несколько случаев несомненно послеродового псоита, возникшего путем переноса микробов из *genitalia* по лимфатическим сосудам. Эти сосуды густой сетью оплетают подчревные и подвздошные артерии и вены, лежащие на поясничной мышце, и сообщаются с ее лимфатической системой. В высшей степени вероятно, что имеется лимфатическая связь и с подвздошной костью. Бергманн описал 2 случая послеродового остеомиелита подвздошной кости; один из них очень похож на наш.

Хр. М., 31 года, жена рабочего, поступила в отделение 10/X 1905 г. Через 8 дней после нормальных родов, 15/IX, внезапно в левой тазобедренной области появились боли и

стали постепенно усиливаться. Температура 38,4° пульс 90. Левое бедро слегка согнуто, и его нельзя разогнуть. Над задней частью подвздошной кости припухлость и повышение кожной температуры. Spina iliaca posterior superior резко болезненна при давлении. Per rectum ничего не определяется. Рентгенограмма дала нормальную картину.

14/X операция. Разрез вдоль гребешка подвздошной кости. Сперва обнажена только задняя часть кости, после отслойки периоста оказавшаяся гиперемированной. Вблизи incisura ischiadica небольшие гнойные очаги между костью и утолщенной надкостницей. Так как нельзя было ясно определить границу между гиперемированной и здоровой частями кости, то решено было резецировать все крыло подвздошной кости. Crista отделена долотом. При отделении периоста на внутренней стороне внезапно вытекло около 100 мл желтоватого гноя без запаха, который образовал плоский абсцесс в подвздошной ямке. Отделить подвздошную кость над тазобедренным суставом пилой и долотом было очень трудно, так как кость здесь была крепка и здорова. По удалении подвздошной кости открылась находившаяся между костью и периостом гнойная полость, выстланная кровоточащими грануляциями. В одном месте в надкостнице обнаружены два отверстия, ведущие в наполненную сгущенным гноем полость величиной со сливу (в толще m. iliopsoatis); она широко раскрыта. Хрящ крестцово-подвздошного сочленения пожелтел, частью разрушен; он удален долотом и кусачками вместе с подозрительной частью крестца. Тампонада. В резецированной кости нет размягчения, а только гиперемия в краевой части ее: остальная часть кости нормальна. В гное — стрептококки.

Больная очень хорошо перенесла операцию. Температура понизилась. Уже 24/X большой лоскут мягких тканей хорошо прилег и его можно было подшить. 10/XI больная ходила с помощью скамеечки для опоры, а 28/XI с палкой. 5/XII кость вполне регенерировалась. Активные движения в тазобедренном суставе еще ограничены, а пассивные вполне свободны. 28/XII 1906 г. больная вполне здорова, ходит не хромая.

Нахождение в этом случае в гное стрептококков, вызывающих большинство пуэрпериальных инфекций, подтверждает наше мнение о переносе инфекции из половых органов в кость по лимфатическим сосудам.

В этом случае Бергманн, как и в некоторых других, сделал чересчур радикальную операцию. Не было никакой надобности удалять здоровую подвздошную кость, а следовало ограничиться резекцией крестцово-подвздошного сочленения. Я же у Лидии Е. не сделал этой необходимой резекции, а только снес долотом изъеденные части крестцово-подвздошного сочленения, да и то поздно, при второй операции. Впрочем, вряд ли и радикальная операция спасла бы ее, так как имелись уже ясно выраженные симптомы общей инфекции (потрясающие ознобы, плеврит)¹.

Чрезвычайно вероятно, что в обоих наблюдениях Бергманна и в моем случае гнойное воспаление крестцово-подвздошного сочленения было первичным, а остеомиелит ближайших к нему частей подвздошной кости и крестца был только распространением процесса, начавшегося в их суставных поверхностях. Клемм описал 12 случаев, которые он считает первичным остеомиелитом задней части подвздошной кости, а я полагаю, что по крайней мере в 10 из них, если не во всех 12, имелось первичное гнойное воспаление крестцово-подвздошного сочленения. Во всех своих случаях Клемм находил остеомиелитические очаги в суставных поверхностях подвздошной и крестцовой костей, которые он нередко описывает как один общий очаг,

¹ При лечении острых гематогенных остеомиелитов в настоящее время широко применяют пенициллин. Применение антибиотиков значительно снизило летальность (см. дополнение к главе XXXIII). Использовать пенициллин необходимо и для лечения остеомиелитов костей таза, что позволяет ограничиться наиболее простыми хирургическими вмешательствами. Резекции суставов, удаление крыла подвздошной кости и другие радикальные операции приходится редко делать при раннем применении антибиотиков (Ред. III).

Пенициллин применяется и сейчас, но ампициллин, линкомицин, амикацин, цефалоспорины эффективней (Ред. IV).

разделенный пополам суставной щелью. Хрящи сустава он находил пожелтевшими, более или менее разрушенными и отслоенными, а в суставной щели — гной. У одного больного при операции был найден в суставной части подвздошной кости очаг величиной с грецкий орех и сустав резецирован. Больной умер от кровотечения из наружной подвздошной артерии (гнойный артериит); на вскрытии подвздошная кость оказалась на большом протяжении до такой степени размягченной, что ее можно было резать ножом. Однако при операции этого не было, и ничто не мешает считать, что и в этом случае артрит был первичным, а остеомиелит — вторичным. В 10 случаях Клемм находил только ограниченные очаги в подвздошной и крестцо-

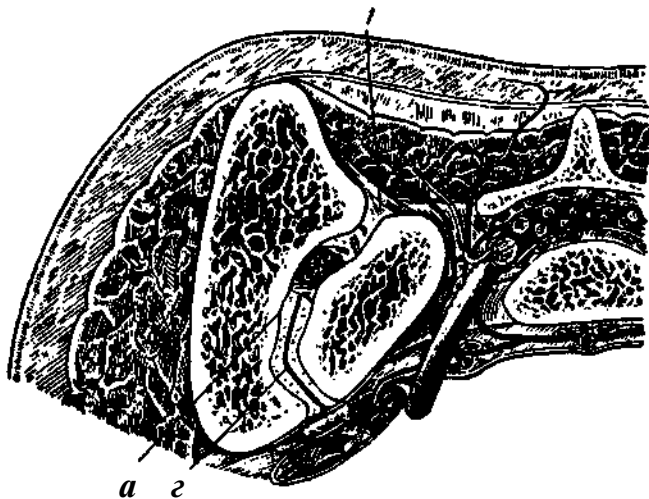


Рис. 104. Горизонтальный распил крестцово-подвздошного сочленения (по Тестю-Жакоб).

1 — lig. sacroiliacum interosseum; 2 — суставная щель; 3 — синовиальная оболочка.

вой костях и нередко ограничивался удалением их долотом или острой ложкой; лишь в меньшинстве случаев он делал резекцию сустава, и тем не менее все 10 больных выздоровели и ни у одного не было симптомов прогрессирующего остеомиелита подвздошной кости и крестца.

Итак, будем считать, что первичный остеомиелитический артрит крестцово-подвздошного сочленения — вовсе не исключительно редкая болезнь.

Я уже указал на те патологоанатомические изменения, которые происходят в суставе. Но для остеомиелитического артрита крестцово-подвздошного сочленения очень важны и характерны в патологоанатомическом и клиническом отношении образующиеся при нем затеки гноя. Сустав имеет тонкую синовиальную оболочку, которая в задней части суставной щели ограничена очень прочными и толстыми пучками lig. sacroiliaci interossei (рис. 104), а спереди гораздо более слабой связкой — lig. iliolumbale. Как я уже говорил, гной вряд ли может пройти через lig. sacroiliacum, и образование абсцесса на задней поверхности подвздошной кости, вблизи spina posterior superior, надо объяснить тем, что в этом месте происходит гнойное размягчение кости и гной выходит на заднюю ее поверхность. Такие абсцессы на задней стороне сустава очень характерны и часто встречаются. Если абсцесс велик, то он отслаивает надкостницу на наружной поверхности под-

вздошной кости, в fossa iliaca externa, и может спуститься вниз, до заднего края большого вертела и даже до седалищного бугра.

Вследствие слабости lig. iliolumbalis гной чаще и легче выходит на переднюю поверхность крестцово-подвздошного сочленения и образует затек в подвздошно-поясничном канале. Вначале это абсцесс под пл. iliopsoas и надкостницей, а иногда — разветвляющиеся гнойные ходы с фиброзными стенками в толще этой мышцы. Но если гнойник достигает большой величины, то заполняет весь подвздошно-поясничный канал, находя из него выход по всем тем направлениям, о которых я говорил в главе о флегмонах подвздошной ямы и псоите. Таким образом появляются затеки на бедре, между аддукторами, в trigonum Scarpaе, в малом тазу, в ягодице через седалищное отверстие, в fossa ischiorectalis и на промежности, на пояснице, в треугольниках Пети и Гринфельта. Поясничные затеки гораздо чаще встречаются при гнойном артрите крестцово-подвздошного сочленения, чем при псоитах другого происхождения. Они проявляются опухолью, часто флюктуирующей, над задним концом гребешка подвздошной кости или у края m. sacrospinalis. Передние затеки в подвздошной ямке могут давать все те разнообразные формы инфильтратов или опухоли, которые мы описали в главе о подвздошных флегмонах. Конечно, они всегда сопровождаются сгибательной контрактурой бедра. Нередко у одного и того же больного можно найти ту или иную комбинацию затеков заднего, поясничного и в подвздошно-поясничный канал. Три раза Клемм наблюдал переход переднего затека над крестцово-поясничным сочленением по позвоночнику на другую сторону. Один такой же случай описал и Бергманн, и один я. В редких случаях затеки при подвздошно-крестцовом артрите могут быть небольшими, в виде плоских абсцессов или узкой щелевидной полости, выполненной дряблыми грануляциями, и тогда прощупываемой опухоли не бывает.

Симптоматология гнойного артрита крестцово-подвздошного сочленения слабо освещена в литературе. По-видимому, характерно постепенное начало болезни, без тех тяжелых симптомов, которые обычны при остром остеомиелите. Из 13 больных Клемма и Бергманна — только у трех болезнь началась остро. У больного Бергманна болезнь началась сильной болью в крестце; боли в тазу были настолько сильны, что он постоянно лежал на животе и почти не мог пошевелиться. Часто больные жалуются на боли в нижней части живота на стороне заболевшего сустава и столь же часто на боли в тазобедренной области в бедре. Трое больных Клемма могли еще, хотя и с трудом, ходить через 2 и 3 недели после начала болезни. О симптомах, зависящих от гнойных затеков, я уже говорил.

Лечение должно состоять в резекции крестцово-подвздошного сочленения. О технике этой операции ни Клемм, ни Бергманн ничего не говорят. На трупах я разработал способ, который, как я позже узнал, вполне аналогичен способу французского хирурга Пике (R. Picque). Сустав доступен только сзади. Спереди он покрыт поясничной мышцей, по краю которой проходит а. iliaca communis с одноименной веной, а в толще ее — крупные нервные стволы. Здесь возможно сделать расчленение сустава крепким резекционным ножом при полном удалении подвздошной кости, но типическая резекция может быть произведена только сзади. *Разрез проводится по задней половине гребешка подвздошной кости, огибает заднюю верхнюю ость, затем на уровне нижней ости поворачивает вдоль волокон m. glutei maximi.*

На всем протяжении разрез проникает до кости. Распатором отделяют надкостницу вместе с прикреплениями *mm. glutaеi maximi* и *medii*, а от *lig. sacrotuberosum* эта мышца отделяется ножом. *Spina posterior superior* и ближайшая к ней часть крыла подвздошной кости обнажаются вплоть до большой седалищной вырезки, причем нужна осторожность, чтобы не повредить выходящей здесь из полости таза верхней ягодичной артерии. Кровотечение из этой артерии может быть опасным, так как центральный конец перерезанной артерии уходит в полость таза. Задний конец подвздошной кости с обеими задними осями отсекается широким долотом или отпиливается по линии, указанной на рис. 105; это — вертикальная линия, проведенная от переднего угла седалищной вырезки. На отсеченной части кости находится вся *fades auricularis ossis ilium*. Чтобы ее удалить, надо отрезать от нее крепкие прикрепления *lig. sacrotuberosi* и *lig. sacroiliaci*. Тогда становится видной *fades auricularis крестца*, и если она также поражена остеомиелитом, то долотом и острой ложкой удаляют размягченную часть крестца. Бояться повреждения нервных стволов и крупных сосудов при этой операции нет основания, так как их защищает *lig. iliolumbale* и *m. psoas major*. При наличии гнойного размягчения кости и отслойки гноем надкостницы операция очень проста.

Только в одной истории болезни Клемм упоминает, что был резецирован задний конец подвздошной кости, а в остальных случаях он, по-видимому, делал атипичные операции долотом и острой ложкой, и тем не менее из 12 больных 10 выздоровели. Выздоровел и больной Бергманна после удаления долотом *faciei aricularis* подвздошной кости.

ОСТЕОМИЕЛИТ ПОДВЗДОШНОЙ КОСТИ

Частота остеомиелита подвздошной кости по разным авторам — до 5%, но Михельсон (Michelson) на 1008 случаев остеомиелита в госпитале для взрослых насчитывает 137 случаев остеомиелита подвздошной кости, т. е. 13%.

Две характерные особенности отличают остеомиелит этой кости от всех других. Первая — отсутствие преобладания детского возраста в контингенте больных. Об этом пишут все авторы. У Бергманна больные так распределялись по возрасту: моложе 15 лет — 12, от 15 до 25 лет — 27, от 25 до 40 лет — 21 и свыше 40 лет — 11.

Вторая, бросающаяся в глаза особенность — относительная редкость острого начала болезни, столь характерного для остеомиелита трубчатых костей. Из 71 больного Бергманна¹ только у 20 болезнь началась резко вы-

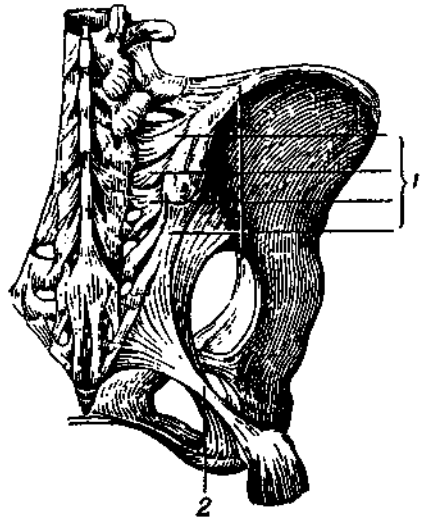


Рис. 105. Связки в области крестцово-подвздошного сочленения (по Тестю-Жакоб).

1 — *lig. sacroiliacum posterius*; 2 — *lig. sacrotuberosum*. Вертикальная линия — распил при резекции сочленения.

¹ Сюда входят случаи остеомиелита локтевой и седалищной костей (Автор).

раженными, даже септическими симптомами, у 19 она началась подостро, а у 29 с самого начала протекала хронически. Это очень важно помнить при постановке диагноза, но это же делает его нередко очень трудным, так как хронические случаи, в особенности при отсутствии полного анамнеза и при слабо выраженных местных симптомах, трудно отличить от многих других заболеваний подвздошной кости и тазобедренного сустава.

Бергманн оперировал в ряде случаев, когда болезнь начиналась 5-6 месяцев, *VA* — 3-4 года тому назад, и даже в случаях 16- и 20-летней давности.

В таких случаях анамнез и клиническое течение болезни довольно характерны. После ушиба или без всякой видимой причины появляются тупые боли в подвздошной яме, в ягодице или бедре. Через некоторое время образуется припухлость в одной из этих областей или в паху, рано или поздно из нее прорывается гной и остаются очень долго держащиеся свищи. Некоторое время больные не могут ходить, боли то усиливаются, то ослабевают; температура, обычно невысокая, по временам повышается. Больных лечат без диагноза мазями, растираниями, даже массажем, вскрывают абсцессы. В редких случаях болезнь начинается очень острыми, даже септическими симптомами и лишь впоследствии принимает хроническое течение.

При подостром начале болезни температура нередко достигает 39-40°, но может быть и невысокой. Больные иногда еще в течение недели и даже больше могут ходить, хотя с трудом и хромя. Они жалуются на боли, нередко очень сильные, в области тазобедренного сустава или во всей половине таза, в крестце, в бедре, по ходу седалищного нерва, в паху, в нижней части живота на стороне заболевания, в соответственной половине поясницы. Эти боли иногда достигают такой силы, что больные не могут пошевелиться и лежат на животе или на здоровом боку, не меняя позы.

Очень важным симптомом болезни служат припухлости, образуемые глубокими скоплениями гноя на наружной и внутренней поверхностях крыла подвздошной кости, на бедре и пояснице. Вся ягодица может быть занята огромной флюктуирующей опухолью, иногда поднимающейся в поясничную область или спускающейся на бедро. В подвздошной ямке также очень обычны большие флюктуирующие опухоли, особенно при остеомиелите гребешка подвздошной кости, когда наблюдаются нередко колоссальные флегмоны наружной и внутренней подвздошных ям и между мышцами брюшной стенки. Образованная ими опухоль может быть столь велика, что верхняя граница ее только на два пальца не доходит до реберной дуги, а медиальная достигает средней линии живота. Конечно, не во всех случаях остеомиелита подвздошной кости опухоли велики; они могут быть очень ограниченными, не флюктуирующими, локализующимися на задней стороне крестцово-подвздошного сочленения, впереди или позади большого вертела, вблизи *spina anterior superior*, с внутренней или наружной стороны. Во внутренней подвздошной ямке изменения могут отсутствовать или имеется лишь неясная резистентность.

Часто верхняя треть бедра бывает более или менее сильно увеличена в объеме вследствие образования межмышечных затеков, особенно в области приводящих мышц. Эти бедренные затеки наблюдаются гораздо чаще, чем при псоитах неостеомиелитического происхождения. При нередкой комбинации остеомиелита подвздошной кости с остеомиелитом верхнего конца бедренной кости межмышечная флегмона бедра вполне понятна.

Гной, скапливающийся на внутренней поверхности крыла подвздошной кости, вначале отслаивает надкостницу, потом проникает через нее и образует затеки в толще подвздошно-поясничной мышцы (см. главу о псоитах).

Важно исследование *per rectum*. При нем можно найти эластическую опухоль на стенке малого таза.

Во всех случаях, когда гной скапливается во внутренней подвздошной яме, имеется и сгибательная контрактура бедра, но она отличается той особенностью, что обычно сопровождается отведением и ротацией бедра, иногда резко выраженными. Движения в тазобедренном суставе, определение которых требует очень большой осторожности и деликатности, часто менее свободны, чем при обыкновенном псоите. Это объясняется тем, что в наружной подвздошной ямке могут быть поднадкостничные или межмышечные абсцессы, а иногда и самый тазобедренный сустав более или менее затронут инфекционным процессом.

В подострых случаях часто ставится ошибочный диагноз аппендицита, ревматизма, гонорройного артрита, а хронические случаи обычно смешивают с туберкулезным кокситом. Последняя ошибка вполне понятна, так как симптомы обеих болезней и анамнез могут быть до неразличимости похожими. У Бергманна было несколько случаев, в которых он даже после операции не знал, с чем имел дело, так как и патологоанатомические изменения в кости могут быть при остеомиелите очень похожими на туберкулезные. Впрочем, если при туберкулезном коксите подвздошная кость поражается диффузным процессом, то это в большинстве случаев зависит от вторичной инфекции гноеродными кокками, и операция необходима.

В относительно редких острейших случаях остеомиелита подвздошной кости, когда температура достигает 4 Г, а пульс 140, когда больной в бреду, местные симптомы, по которым можно было бы поставить диагноз, не успевают появиться, и сущность болезни устанавливается только при вскрытии трупа.

В патологоанатомическом отношении остеомиелит подвздошной кости довольно многообразен. В тяжелых случаях кость бывает диффузно размягчена и, как губка, пропитана гноем, или в ней преобладает геморрагическое воспаление: кость темно-красного или серо-красного цвета, *spongiosa* рарифицирована, из нее выдавливается кровянистая густая жидкость, в которой находят стафилококков. *Corticalis* при этом может быть мало изменена. В других случаях в размягченном губчатом веществе кости находят множественные мелкие абсцессы. В кортикальном слое кости очень часто образуется множество мелких дефектов, так что кость представляется шероховатой или даже ситообразной. Нередко образуются сквозные, более или менее крупные прободения в кости, особенно часто локализующиеся в двух местах — вблизи *spina anterior superior* и вблизи крестцово-подвздошного сочленения. Секвестры — небольшие, образуются редко.

Надкостница принимает деятельное участие в воспалительном процессе. Она может быть очень сильно утолщена и на большом пространстве отслоена от внутренней или наружной стороны крыла гноем, а иногда студенистым экссудатом. При операциях иногда находили все крыло отмытым гноем и как бы секвестрированным.

В мышцах более или менее резко выраженный гнойный миозит, а иногда гнилостные и некротические очаги.

Остеомиелитический процесс нередко бывает ограниченным определенной частью кости, например, передней или задней половиной крыла, и особенно часто такой частичный воспалительный процесс локализуется в гребешке подвздошной кости. У детей и подростков это вполне понятно, так как у них *crista* отделена от остальной части крыла маргинальным эпифизарным хрящом, задерживающим распространение воспалительного процесса. Но почему такой же маргинальный остеомиелит нередко бывает у взрослых и даже пожилых людей — сказать трудно.

Остеомиелит может начаться в любом месте кости, но часто он начинается в центральной ее части, неподалеку и кверху от *acetabulum*, и тогда очень велика опасность перехода гнойного воспаления на тазобедренный сустав. Опасность грозит суставу тем больше, чем ближе к нему локализуется остеомиелитический процесс; при локализации его в гребешке подвздошной кости сустав поражается редко. Часто, а при локализации воспаления в задней части кости всегда, нагноение переходит и на крестцово-подвздошное сочленение. Это вторичное гнойное воспаление суставов, особенно тазобедренного, — кардинально важное событие в течении болезни и притом очень частое. От него зависит судьба больного. Если гнойный артрит не будет распознан или будет распознан поздно, если не будет сделана неотложная операция, то больной, перенесший тяжелую операцию полной резекции подвздошной кости и начавший отлично поправляться после нее, погибает. А вторичный коксит развивается очень коварно и скрытно. У Клемма и Бергманна описан ряд случаев, когда, казалось, не было основания подозревать заболевание сустава, когда он был даже вскрыт сверху при полном удалении подвздошной кости с ацетабулярной частью и казался вполне здоровым, и тем не менее при повторных операциях или на вскрытии находили гнойное разрушение головки и шейки бедра. Как увидим дальше, такая опасность грозит тазобедренному суставу и при остеомиелите лобковой и седалищной костей и особенно при первичном остеомиелите верхнего эпифиза бедренной кости. При операции остеомиелита подвздошной кости всегда надо помнить об этом грозном осложнении, особенно же в послеоперационный период, так как гнойный артрит обычно развивается не в начале болезни, а через 2—3 недели. Если после операции на подвздошной кости больной поправляется, а затем вдруг улучшение сменяется ухудшением, повышается температура, появляются ознобы, изменяется картина белой крови, то немедленно надо оперативным путем исследовать состояние сустава, даже если нет явных местных симптомов со стороны сустава. В послеоперационный период следует не реже чем каждые 7 дней делать рентгенограммы сустава, которые могут неожиданно дать картину очагового разрежения кости в головке и шейке бедра или даже узуры их.

Бывают очень упорные и тяжелые случаи, в которых остеомиелитический процесс даже после полной резекции подвздошной кости не останавливается, а продолжается в других частях безымянной кости, именно в лобковой и седалищной, а нередко в крестце. Особенно часто такое упорное продолжение гнойного размягчения наблюдается после частичных резекций; в костях, которые при операции казались здоровыми, находят при повторных операциях гнойное размягчение и даже некроз.

В хронических случаях подвздошная кость может быть утолщена вдвое и даже втрое против своей нормальной толщины. Утолщение гребешка можно иногда прощупать.

В довольно большом проценте случаев остеомиелит подвздошной кости комбинируется с остеомиелитическим кокситом. Здесь, в сущности, имеет место просто распространение гнойного воспаления из вертлужной впадины на всю подвздошную кость, а иногда и на лобковую, седалищную и на крестец.

У Р. Джонса и Л. Робертса (R. Jones и L. Roberts) имелось 5 случаев остеомиелита подвздошной кости, из которых в четырех был поражен и тазобедренный сустав. И в своих случаях, и в литературе они не нашли никаких клинических признаков, отличающих эту форму болезни от артрита при остеомиелите головки или шейки бедра. Во всех случаях диагноз можно было поставить только при операции или тогда, когда рентгенограммы показывали деструкцию *ossis ilium*. Признаки, наводящие на правильный диагноз: абсцесс подвздошной ямы, определяемый *per rectum* абсцесс на стенке малого таза, боль при давлении на подвздошную кость. Кроме того, надо помнить, что остеомиелит верхнего конца бедра наблюдается в шесть раз чаще, чем остеомиелит подвздошной кости.

Уже из описания патологоанатомических изменений при остеомиелите подвздошной кости и немногих приведенных клинических примеров должно быть ясным, что столь грозная болезнь требует самого энергичного оперативного лечения. До начала нынешнего столетия очень редко оперировали радикально, и почти все больные умирали. Французский хирург Ларгги (Larghi) был первым, сделавшим резекцию всего крыла подвздошной кости (1845) при хроническом остеомиелите и получившим отличный результат. Но настоящим пионером радикальной операции надо считать А. Бергманна, работа которого¹, вышедшая в 1907 г., и до сих пор остается основной по остеомиелиту костей таза. Во всех случаях диффузного поражения он считает необходимой полную резекцию подвздошной кости, не только крыла, но и тела ее, которое входит в состав вертлужной впадины.

Эту операцию Бергманн описывает так. Разрез вдоль всего гребешка подвздошной кости, на палец ниже него. Весь гребешок, если он не поражен, отделяется долотом, у детей — по эпифизарному хрящу, а у взрослых — на высоте его. Это необходимо для того, чтобы сохранить прикрепления мышц — *sacrospinalis*, *quadrati lumborum*, косых и поперечной мышц живота; кроме того, оставленный гребешок дает правильное направление при регенерации кости. Надкостница часто оказывается уже отделенной гноем или утолщенной и легко отделяется распатором. Для лучшего доступа к передней и задней осям разрез, доведенный до них, продолжают вниз на 4—5 см. *Ligg. sacroiliacum*, *isciolumbale* и *sacrotuberosum* отделяют отчасти долотом вместе с гребешком, отчасти распатором. Обнажаются верхняя и нижняя задние ости и *incisura ischiadica major*, а спереди обе передние ости, причем отделяются начинающиеся от них мышцы (*sartorius*, *rectus femoris*, *tensor fasciae latae*). Разделяется соединение подвздошной кости с крестцом. Гребешок оттягивают крючками вверх и внутрь и отделяют надкостницу на внутренней стороне крыла. Если оперируют ребенка моложе 7 лет, то теперь достаточно одного толчка, чтобы кость отломилась по параацетабулярному хрящу. Если этот хрящ уже окостенел, то дальнейший образ действий определяется состоянием кости над тазобедренным суставом: если кость име-

¹ «Erfahrungen uber Beckenosteomyelitis». Arch. f. klin. Chir., Bd. 81.

ет здесь здоровый вид, то ее рассекают долотом или отпиливают по горизонтальной линии (резекция крыла); а если и здесь уже видны признаки остеомиелита, то удаляют и образуемую подвздошной костью часть acetabuli, направляя долото спереди от eminentia iliopectinea косвенно к acetabulum, а сзади — от заднего края седалищной кости (рис. 106).

При неповрежденной головке бедра можно, не резецируя ее, удалить и всю вертлужную впадину, если она окажется подозрительной, а в случае поражения и головки надо, конечно, удалить и ее, но для этого лучше сделать дополнительный разрез над вертелом. При работе в области incisurae ischiadicae необходимо опасаться повреждения а. glutaеae superioris, особенно если она в швартах или повреждена долгим нагноением. Первичные и вторичные кровотечения из нее могут быть очень опасными. Опасности при операциях подвергается только эта артерия, а из нервов только ramus iliacus n. iliohypogastrici и п. obturatorius.

Большую рану тампонируют и даже частично не зашивают. Только когда минует опасность задержки гноя и рана покроется здоровыми грануляциями, возможно скорее накладывают вторичные направляющие швы. Первичный шов грозит опасностью образования гнойных затеков.

Если остеомиелит перешел на лобковую или седалищную кость, то нужны вспомогательные разрезы, особенно разрез на промежности вдоль ясно прощупываемых нисходящей ветви лобковой кости и восходящей ветви седалищной кости. Из этого и основного разреза пораженные части костей освобождают от надкостницы и резецируют.

Послеоперационное лечение требует много труда и внимания. Нельзя обойтись без хорошей иммобилизации.

Не раз Бергманн и Клемм делали еще большие операции, при которых в один прием полностью резецировали подвздошную кость, всю вертлужную впадину, головку и весь верхний конец бедра, даже части лобковой и седалищной костей и крестца.

Удивительно, что такие колоссальные операции редко вызывали шок, и большинство больных хорошо их переносило: только один из 71 больного Бергманна умер от операционного шока. А в то давнее время ведь не применялось переливания крови!

Не менее удивителен тот факт, что у всех больных Бергманна и Клемма, даже у пожилых людей, удаленная подвздошная кость полностью регенерировалась, и больные хорошо ходили. У некоторых больных, перенесших, кроме того, и резекцию сустава, функциональные результаты были очень недурными.

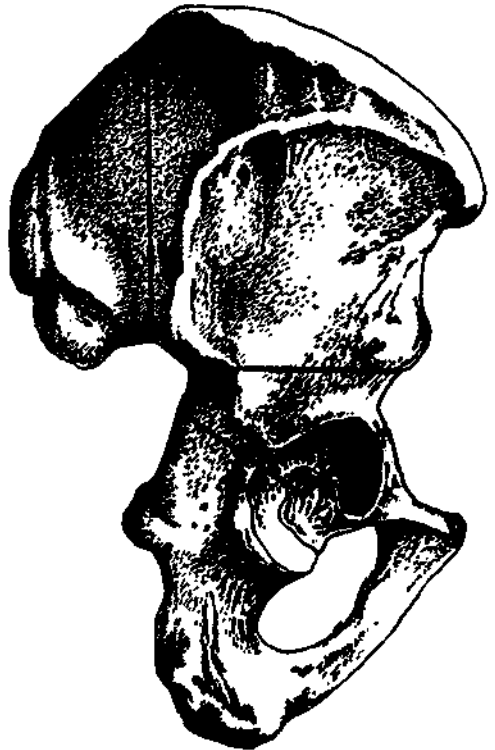


Рис. 106. Линия разъединения костей таза при резекции (объяснение в тексте).

Вот, например, состояние больного, 29 лет, через 13 месяцев после полного удаления подвздошной кости с acetabulum, резекции верхнего конца бедра на 3 см ниже вертела и части крестца: ходит без палки и только при дальней ходьбе пользуется двумя палками; летом участвовал в косьбе травы и в других полевых работах. Сожалеет только о том, что не может пахать и жать.

Почти у всех больных, перенесших резекцию подвздошной кости с тазобедренным суставом, получался прочный анкилоз между бедром и новообразованной костью, и они свободно ходили, многие даже без палки. У больных, перенесших резекцию одной подвздошной кости, результат был еще лучше и движения в тазобедренном суставе были мало ограничены или даже нормальны.

Полная резекция подвздошной кости безусловно необходима при диффузном поражении ее, а при частичном, как правило, достаточно резецировать лишь больную часть кости в пределах явно здоровой. Особенно доказательны в этом отношении случаи Клемма. Однако после частичных резекций не всегда обеспечено выздоровление, так как остеомиелитический процесс может рецидивировать в оставшейся части кости, и потому всегда следует пессимистически оценивать всякое ухудшение в послеоперационном состоянии больного, в особенности высокую температуру, ознобы и боли; при таких тревожных симптомах нельзя медлить с повторными операциями.

Еще Ларгги в свое время писал, что производство резекции подвздошной кости требует меньше времени, чем ее описание, а по словам французских хирургов Ле Фора и Энжерлана эту операцию можно сделать в 20 минут. Она, конечно, очень облегчается тем, что при диффузном остеомиелите кость размягчена и более или менее скелетирована гноем. В одном случае Бергманн просто вырвал кость, захватив ее крепкими щипцами.

Летальность при остеомиелите подвздошной кости у американских хирургов достигала 33-40%. У Бергманна из 61 умерли 24 больных. У ^больных кость была поражена частично, и после частичных резекций все больные выздоровели. При диффузном поражении у 20 больных была сделана нерадикальная операция удаления только крыла с оставлением ацетабулярной части; из них выздоровело только трое. Из 28 больных с диффузным поражением после полной резекции умерло 7 человек. Это очень красноречивое свидетельство о необходимости большего радикализма.

ОСТЕОМИЕЛИТ ЛОБКОВОЙ И СЕДАЛИЩНОЙ КОСТЕЙ; ГНОЙНОЕ ВОСПАЛЕНИЕ ЛОБКОВОГО СОЧЛЕНЕНИЯ

Ф. Л., 23 лет, поступил в Рижскую больницу 3/IV 1903 г. Анамнез: 5 дней тому назад появился озноб и боли в нижней части живота слева. Говорит, что 2 дня не было стула и не отходили газы. Прежде был всегда здоров.

Status. Среднего роста, нормального питания. Пульс 64, неравномерный, мягкий, малый. Температура 39,5°. Живот не вздут, нигде нет асимметрии, напряжения, и только при ощупывании слева внизу большой очень сильно напрягает левую прямую мышцу. На месте прикрепления этой мышцы к лобку сильная боль при давлении. Левая нога слегка согнута в тазобедренном суставе. Движения этой ноги вызывают боль в симфизе. Перед симфизом, над левым tuberculum pubicum, небольшая припухлость; при давлении очень интенсивная чувствительность; кожа здесь не изменена, подвижна, флюктуации нет. Нисходящая ветвь лобковой кости нечувствительна к давлению. Per rectum над нормальной предстательной железой, слева, позади симфиза, ощущается очень чувствительная к давлению припухлость. После клиз-

мы обильный стул и много газов. На рентгенограмме левый *tuberculum pubicum* ненормально просвечивает. Только 9/IV больной согласился на операцию.

Под наркозом определяется поднимающаяся вверх припухлость в области нижней части прямой мышцы. Разрез по средней линии, на 5 см вверх от симфиза; при разделении прямых мышц выходит густой гной. Прощупывается шероховатый *tuberculum pubicum*. Дополнительный разрез под углом к первому, вдоль пупартовой связки. Надкостница отслоена вместе с прикреплением прямой мышцы. Снова из глубины течет гной. Затем в малый таз до самого *foramen obturatum*. *Tuberculum pubicum* снесен долотом; кость размягчена, пронизана мелкими гнойничками. Удалена горизонтальная ветвь кости до самого *foramen obturatum*, а также часть нисходящей ветви, поскольку она была размягчена. Тампонада раны.

В гное — стафилококки. Выздоровление осложнилось катарральными явлениями в легких и метастазом в плечевой кости и плечевом суставе при температуре 40,2°. Больной на операцию не согласился, и все явления метастаза мало-помалу исчезли. Из лобковой кости повторно выходили небольшие секвестры.

Такие метастазы, затихающие без операции, давно известны и при других формах остеомиелита. Выздоровление при них иногда бывает лишь кажущимся, и на местах метастазов могут образоваться некрозы и секвестры. Для остеомиелита лобковой кости особенно характерны метастазы и легочные осложнения, и это побуждает возможно раньше и радикально их оперировать.

В приведенном случае А. Бергманна много черт, типичных для остеомиелита лобковой кости. Начать с возраста больного. 22-26 лет — типичный возраст для этой болезни. Это объясняется тем, что эпифизарные хрящи, заложенные под *tuberculum pubicum* и вблизи суставной поверхности тела кости, становятся активными именно в этом возрасте и к 26 годам окостеневают. А известно, что именно в период роста кости чаще всего возникает остеомиелит вблизи функционирующих эпифизарных хрящей.

Характерно и острое тяжелое начало. Подострые случаи встречаются реже, чем при остеомиелите подвздошной кости. Часто больные бредят, бывают возбуждены, температура поднимается выше 40°. Типичны и боли в животе, но чаще они локализируются в паховой области и могут быть очень жестокими. Очень многие больные жалуются на сильные боли в ногах, одной или обеих. При локализации остеомиелита в нисходящей ветви больные чувствуют боль в промежности.

Болезненная опухоль, зависящая от гнойника над костью, часто образуется в паховой области или в *trigonum Scarpaе* и оттесняет вперед бедренные сосуды, причем пульсация артерии становится более ясной. Но во многих случаях опухоль образуется только на задней поверхности лобкового сочленения и определяется лишь при исследовании пальцем через прямую кишку; понятно поэтому, как важно и необходимо это исследование. Опухоль постепенно увеличивается и при передней локализации может подняться на ладонь выше пупартовой связки. Позже, когда будут выяснены затеки гноя, мы увидим, что опухоль в животе может быть очень велика. При остеомиелите нисходящей ветви лобковой кости и восходящей ветви седалищной опухоль, обычно небольшая, образуется над этими костями, на промежности. Ярким признаком является резкая болезненность при давлении над пораженной частью кости. Ходить больные обычно не могут или ходят с большим трудом. Несмотря на близость болезненного очага к мочевому пузырю, расстройства мочеиспускания бывают редко.

В приведенном случае Бергманна надо обратить внимание на резкую реакцию прямой мышцы живота при ощупывании ее. Это понятно, так как

мышца находилась в состоянии воспалительного раздражения при гнойном воспалении кости у места ее прикрепления. И другие мышцы, начинающиеся от локтовой кости, находятся в таком же состоянии раздражения. Этим объясняются изменения положения бедра, иногда почти аналогичные тем, которые характерны для воспалений тазобедренного сустава: внутренняя и наружная запирательные мышцы ротируют бедро кнаружи, аддукторы приводят и отчасти сгибают его. При локализации процесса в ближайшей к тазобедренному суставу части локтовой кости раздражается и подвздошно-поясничная мышца, перегибающаяся через *eminentia ischiopectinea*, и появляется сгибательная контрактура бедра. Пассивные движения в суставе вызывают растяжение и без того раздраженных мышц и потому могут оказаться невозможными. В таких случаях крайне труден дифференциальный диагноз от острого коксита. Джонс и Роберте приводят яркий пример такого рода.

Мальчик, 10 лет, тяжело болен. Диффузная опухоль левого бедра; оно согнуто, слегка ротировано кнаружи. Боль при давлении над большим вертелом и над серединой наружной стороны бедра; жестокая боль при попытках движений. Температура 40°. Лейкоцитоз 12900. Посев крови дал рост гемолитического стрептококка. На рентгенограмме отклонений от нормы нет. Прокол сустава ничего не дал. Предположительный диагноз — остеомиелит верхнего конца бедра, пиартроз. Оперативное исследование пиартроза не обнаружило; никаких изменений в шейке бедра не оказалось. Вытяжение не дало улучшения. Через 2 дня вторая операция. Найден гнойный очаг в ближайшей к *acetabulum* части локтовой кости. Позже развился гнойный артрит, но костные изменения при нем ограничились вертлужной впадиной, — мальчик выздоровел.

Еще больше, чем при остеомиелите подвздошной кости, опасность инфекции тазобедренного сустава. В одном из случаев Бергманна была резецирована в пределах здоровой кости медиальная половина горизонтальной ветви и вся нисходящая ветвь. Больной стал поправляться, но затем у него появились пиемические нарывы, и он умер. На вскрытии нашли тазобедренный сустав наполненным гноем, а хрящ головки бедра наполовину разрушенным.

Гнойное воспаление, начавшееся в локтовой кости, может распространиться еще дальше, если своевременно не был поставлен правильный диагноз и не была сделана ранняя операция. Так, в первом случае Тромшке (Tromschke) больной был оперирован только на 10-й день после поступления в больницу и притом нерадикально (выдалбливание и выскабливание шероховатого места в горизонтальной ветви). Через месяц после операции был замечен абсцесс над крестцом, распространявшийся к тазобедренному суставу. При повторной операции оказалось, что флегмонозные затеки распространяются в клетчатку малого таза и далеко на бедро, а вся половина таза обнажена от надкостницы и подвижна. Больной умер.

Большую роль в патогенезе остеомиелита локтовых костей, несомненно, играет локтовое сочленение. Указаний на это я не нашел в литературе, но нижеследующие наблюдения, надеюсь, будут признаны достаточно убедительными в этом отношении. Все три наших случая представляли собой осложнения послеродового периода, притом настолько редкие, что о них даже не упоминается в учебниках акушерства и очень мало сообщений в журнальной литературе.

1. Анастасия М., 29 лет, поступила в гнойное отделение Ташкентского института неотложной помощи 20/XI 1935 г. 13/X поступила в родильный дом по поводу девятимесячной

беременности двойней. Родовая деятельность была слабая. 15/X отошли воды и повысилась температура. 21/X при открытии шейки на три пальца наложены шипцы. Через 10 часов шипцы на второй плод. На третий день после родов начались ознобы по два-три раза в день. Анализ крови 24/X: посев роста не дал; л. 14 200. п. 6%. с. 74%, мон. 4%, лимф. 16%. Моча нормальна. При внутреннем исследовании определена только субинволюция матки.

1/XI: лейкоцитоз 13800, состояние тяжелое, обильные поты. 13/XI боль в области симфиза, постепенно нарастающая. Через 2 дня появилась над лобком очень болезненная припухлость.

Status. Слабая женщина, тяжелобольная. Температура 38,5°, пульс 120. В легких много мелких пневмонических очагов. В области лобкового сочленения и на 14 см выше него — большая флюктуирующая опухоль. Ширина этой опухоли у основания — 15 см. Большие половые губы, особенно правая, очень отечны и увеличены в объеме. Прощупать матку мешает опухоль брюшной стенки; параметрии свободны. Между мочевым пузырем и лонным сочленением большая эластическая опухоль, уходящая далеко вверх. На промежности — незащитый инфицированный разрыв.

21/XI операция под хлороформным наркозом. Разрез над лобком по средней линии. Из предпузырного пространства потоком хлынул сероватый гной. Лобковые кости разошлись приблизительно на 5 см. Хрящ симфиза секвестрирован и держится на связках. Горизонтальная ветвь правой лобковой кости обнажена от надкостницы на протяжении медиальных двух третей, а нисходящая ветвь — только на 3 см: тело кости также обнажено. Левая лобковая кость обнажена в значительно меньшей степени, но возле нее образовался глубокий затек гноя к foramen obturatum. Разрезом на медиальной стороне верхней трети бедра вскрыт затек гноя под m. rectineus. Далее, гной не только наполнял предпузырное пространство, но и образовал большие флегмонозные затеки в области прямых мышц, между косыми мышцами и в правую большую губу через паховый канал. Для ликвидации этих затеков понадобились большие разрезы брюшной стенки справа и слева и разрез большой губы. Все затеки дренированы резиновыми трубками и большими марлевыми выпускниками. На лобковых костях сделано только выскабливание шероховатых суставных поверхностей.

После операции состояние больной в течение 3 дней оставалось тяжелым, держалась высокая температура и только с 30/XI она стала субфебрильной, 2/XII был замечен и вскрыт под местной анестезией гнойный затек в левую большую губу. С 7/XII температура стала нормальной, раны очистились и выполнены грануляциями, но над лобком сформировался свищ, из которого вышел небольшой костный секвестр. 20/II 1936 г. больная начала ходить и 29/II выписана на амбулаторное лечение. В это время она уже ходила без палки, походка была почти нормальной, только туловище слегка откидывалось назад. Осмотрена 20/IV. Ходит, как вполне здоровая, ни на что не жалуется. На местах разрезов прочные втянутые рубцы.

2. Параскева М., 30 лет, 25/Ш 1936 г. поступила в Институт неотложной помощи. 2/Ш родила в большой акушерско-гинекологической больнице без осложнений и 8/III была выписана с субфебрильной температурой. Еще в больнице у нее появился отек больших губ. Дома температура стала повышаться, появилась боль внизу живота.

Status. Высокая худая женщина. С трудом ходит. Температура 39,8°, пульс 108. Во внутренних органах ничего ненормального. При наружном осмотре и ощупывании лобковая область не представляет изменений. Per vaginam определяется эластическая опухоль, по заключению гинеколога дающая первое впечатление переднего параметрита. Однако это не параметрит, а болезненная эластическая опухоль на задней стороне лобкового сочленения, впереди мочевого пузыря. Матка отеснена кзади, немного увеличена, параметрии свободны. На рентгенограмме видно, что промежуток между лобковыми костями увеличен до 3 см, а суставная поверхность левой кости слегка изъедена. Расстройств мочеиспускания нет. Кровь: НБ 60%, эр. 3400000. л. 8000, п. 18%, с. 66%, лимф. 15%, мон. 1%. Моча содержит ничтожные следы белка.

28/Ш операция. Разрез над симфизом, как при *sectio alta*. В симфизе и позади него, в предпузырном пространстве, около 50 мл густого желто-белого гноя. Медиальные края обеих лобковых костей на небольшом расстоянии обнажены от надкостницы, суставные края их слегка изъедены; между ними промежуток шириной в палец. От хряща ничего не осталось. Гнойник и вся рана выполнены марлей. На лобковых костях ничего не сделано.

После операции больная жаловалась на боли в бедрах, держалась высокая температура. 2/IV удалены тампоны, но после этого при перевязках всегда находили, что рана до краев наполнена гноем. Исследование пальцем показало, что необходимо дать сток гною со дна глубокой полости позади симфиза. С этой целью 3/IV сделан небольшой разрез в *vestibulum*

vaginae между клитором и отверстием уретры. Непосредственно под слизистой оболочкой находилась нижняя часть шели лобкового сочленения, и сток для гноя был хорош. В правой большой губе *вскрыт гнойный затек*.

К нашему удивлению, и после этой операции рана до краев наполнялась гноем, состояние больной оставалось тяжелым и продолжалась лихорадка. Исследование *per vaginam* показало, что предпузырное пространство, несмотря на дренаж его сверху и снизу, наполнено гноем. На крестце образовался небольшой пролежень. 10/V при высокой температуре появился выпот в левом локтевом суставе и боли в нем. Через 3 дня температура снизилась до нормы, выпот в суставе уменьшился и вскоре совсем исчез. С 15/V больная начала вставать и ходить. 18/V она упала, температура опять повысилась, и на внутренней стороне левого бедра, в верхней его трети, появилась болезненная припухлость. 21/V здесь обнаружена флюктуация. Сделан разрез под эфирным опьянением. Найдено большое скопление кровянистого гноя между приводящими бедро мышцами и позади верхней трети бедренной кости. Гнойник этот сообщался с большой губой. Только после этой операции самочувствие больной стало хорошим, и она быстро начала, поправляться; задержка гноя в предпузырной полости только теперь прекратилась, и ко времени выписки больной (2/VI) надлобковая рана вполне зажила. Больная свободно ходила, но отведение бедер уменьшилось наполовину.

3. Фекла Ф., 26 лет, поступила в Больше-Муртинскую районную больницу 26/V 1940 г. Месяц тому назад в первый раз родила в другой больнице. Продолжительность родов — 28 часов. Воды отошли поздно, перед самым периодом изгнания. Головка 3 часа стояла во входе. Послед отошел сразу. Выделения были небольшие. На третий день появились боли в нижней части живота. Сидеть могла, но при вставании боль в животе усиливалась. 2/V больная была осмотрена врачом на дому. Он нашел болезненность при давления над симфизом и при сдавлении таза с боков. Боли постепенно усиливались, все время был жар, и вскоре больная уже не могла сидеть. Лежать она могла только на спине. Образовалась припухлость

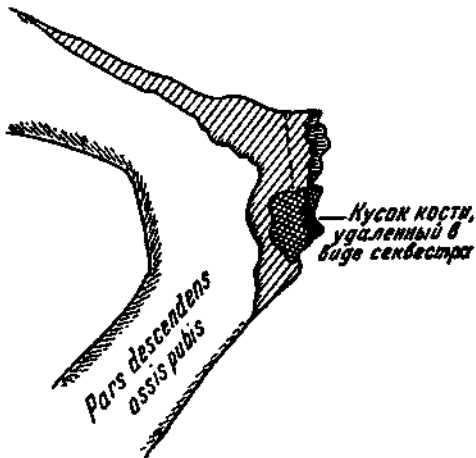


Рис. 107. Остеомиелит лобковой кости у больной Ф. (схема).

Заштрихована обнаженная от надкостницы часть кости. По пунктирной линии угол кости удален щипцами Листона.

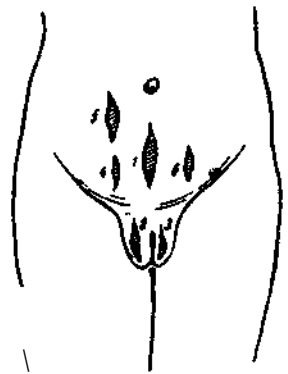


Рис. 108. Разрезы при гнойном воспалении лобкового сочленения у больной Ф. (схема).

непосредственно выше симфиза, очень болезненная при ощупывании. Со времени родов несколько раз были ознобы. Больная происходит из здоровой семьи, прежде болела только корью и малярией, а в 1936—1937 г. были боли в пояснице и бели.

Status. Больная в тяжелом состоянии. Температура 39,3°, пульс 90. Лежит только на спине. Кожа желтушна. В легких сухие хрипы. Сердце в порядке. В области лобка и на три пальца выше него прощупывается болезненная опухоль эластической консистенции. Правая большая губа сильно увеличена в объеме, красна, отечна; левая большая губа отечна. Мочепускание болезненно. *Per vaginam* определяется болезненное эластическое выпячивание на задней поверхности лобкового сочленения, между ним и мочевым пузырем. Движения в тазобедренных суставах болезненны. Размеры таза: *distantia trochanterica* — 28, *distantia spinarum* — 23, *distantia cristarum* — 24, *conjugate externa* — 17.

28/V операция под эфирным наркозом. Срединный разрез над лобком длиной в 8 см. Лобковое сочленение вполне разрушено, от хряща ничего не осталось. Правая и левая лобковые кости отстоят одна от другой на полтора пальца, суставные поверхности их глубоко изъедены. Справа отделилась надкостница от тела кости и от верхнего края горизонтальной ветви (рис. 107). Кость настолько размягчена, что при выскабливании острой ложкой легко отделился кусок величиной в 1 см³. Угол тела кости, торчавший после этого в виде шипа, удален щипцами Листона. Главная гнойная полость, величиной приблизительно 6 * 6 см, помешалась позади лобкового сочленения, между ним и мочевым пузырем, т. е. в предпузырном пространстве; на дне ее прощупывались углубления, образованные пузырьно-лонными связками, покрытыми нижним концом предпузырной пластинки. Довольно большой гнойный затек в виде мышечной флегмоны брюшной стенки образовался справа, в паховой области, под апоневрозом *m. obliqui abdominis externi*, и выше, во влагалище *t. testis*. Эти затеки вскрыты разрезами 4 и 5 (рис. 108). Меньшей величины затек в левой паховой области вскрыт разрезом 6. Гнойные затеки в обеих больших губах вскрыты разрезами 2 и 3. Вытекло около 0,5 л гноя с очень неприятным запахом, желто-серого цвета и среднегустой консистенции.

В первое время после операции больная была в тяжелом состоянии, даже бредила. Позже выздоровление было задержано довольно тяжелыми катарральными явлениями в легких при высокой температуре, но на 38-й день после операции она была выписана с зажившими ранами; походка нормальна. По полученным через 3 месяца сведениям она вполне здорова, отлично ходит.

Необходимо было подробно привести эти истории болезни для обоснования моего мнения, что гнойное воспаление лобкового сочленения может быть первичным, а остеомиелит лобковых костей при нем надо рассматривать как вторичное заболевание. В самом деле, во всех трех наших случаях максимальные изменения мы нашли в лобковом сочленении, хрящ которого был совершенно разрушен во втором и третьем случаях, а в первом он был секвестрирован и держался только на связках¹. Изменения в лобковых костях были явно вторичными, начавшимися на суставных поверхностях; во втором случае они были вообще незначительны. При операциях на костях не было сделано ничего радикального, и тем не менее все больные выздоровели; только в первом случае вышел маленький секвестр. У всех трех больных болезнь началась после родов.

В конце беременности происходят значительные изменения в лобковом сочленении. При усиленной васкуляризации и отеке разрыхляются связки, в хряще образуются щели [Лопп (Lopp), Брезике (Brosike), Лешке (Leslike)], поэтому стояние и ходьба у некоторых беременных затрудняются и даже становятся невозможными вследствие болей. Такие изменения в сочленении делают его очень восприимчивым к инфекции. Связь лимфатической системы половых органов с лобковым сочленением еще не изучена, но очень вероятно, что она существует. Особенно вероятно, что лимфатические сосуды *vulvae* и *vaginae*, расположенные близко от симфиза, проникают в него, и поэтому сустав может инфицироваться из ссадин и разрывов этих органов. Напомним, что в первом нашем случае был гноящийся разрыв промежности. Легкие симптомы инфекции симфиза акушеры наблюдают не особенно редко, но лишь в исключительных случаях дело доходит до нагноения в нем.

Говоря о гнойном воспалении крестцово-подвздошного сочленения, я выделил в особую этиологическую группу послеродовые заболевания этого

¹ Связками для лобкового сочленения служат расположенные на его передней поверхности сухожилия прямых и пирамидальных мышц живота и приводящих мышцы бедра. Толщина образуемого ими непрерывного фиброзного слоя достигает 1 см. Сзади имеется более слабая связка, а снизу — крепкая *lig. arcuatum* (рис. 109) (*Аетоп*).

рудиментарного сустава. Указаний на изменения в нем при беременности, аналогичные тем, какие, несомненно, происходят в лобковом сочленении, я в литературе не нашел. Однако причины, вызывающие разрыхление в нем, несомненно, должны действовать и на крестцово-подвздошное сочленение, играющее при родах такую же роль, как и лобковое. Поэтому мне кажется, что имеется достаточно оснований к тому, чтобы выделить после родовые гнойные воспаления обоих этих сочленений в особые нозологические формы.

Случай остеомиелита обеих лобковых костей и гнойного воспаления лобкового сочленения у мужчины описал Кирхнер (Kirchner).

У 21-летнего улана была гноящаяся ранка на бедре. После частой и долгой верховой езды быстро развилась картина крайне тяжелого инфекционного заболевания с жестокими болями в ногах, бредом по ночам. Появилась припухлость и болезненное затвердение над лобком. Разрез по средней линии. Как только нож прошел между пирамидальными мышцами, вытекло много гноя из предпузырной полости. Остеомиелит обеих лобковых костей в их медиальных частях, граничащих с хрящом симфиза. В центральной полости хряща нагноение, разделившее его на две пластинки. Ближайшие к хрящу части лобковых костей уже отделились в виде пластинок (epiphyseolysis) и были удалены вместе с хрящом. Левая горизонтальная часть была обнажена от омертвевшей надкостницы, которая удалена, гнойная полость помещалась позади прямых мышц (их нижних концов) и лобка. Мышцы отделены от кости горизонтальным разрезом. Кроме этой полости, с обеих сторон были такие же затеки гноя под *m. pectineus*; гной помещался на *t. obturator externus*. В гнойном отделяемом — стафилококк. Выздоровление без осложнений.

Кирхнер высказывает вполне правдоподобное предположение, что причиной воспаления лобкового сочленения и обеих костей было сильное напряжение приводящих мышц бедра при верховой езде, а инфекция проникла, конечно, из ранки бедра. Сухожилия приводящих мышц продолжают на лобок как раз в том месте, где заложены активные в возрасте больного эпифизарные хрящи, маргинальный и для *tuberculum pubicum*. Таким образом, ясно, что в этом случае, в противоположность нашим, первичным был остеомиелит, а гнойное воспаление лобкового сочленения — вторичным.

Шидловский наблюдал гнойное воспаление симфиза и остеомиелит обеих лобковых костей в ближайших к симфизу частях у старухи 62 лет. Так как в этом возрасте первичный гематогенный остеомиелит почти никогда не возникает, то мы считаем вероятным предположение, что и в этом случае было первичное гнойное воспаление лобкового сочленения путем заражения по лимфатическим сосудам из половых органов.

Других случаев непуэрпериального воспаления лобкового сочленения я в литературе не нашел.

Гнойные затеки, составляющие важную часть патологоанатомической картины остеомиелита лобковых костей, образуются и здесь, как везде, не случайно, а обуславливаются анатомическими условиями; теоретическое знание их обязательно для хирурга. В одном случае Клемма причиной смерти больного были, по-видимому, нераспознанные затеки, а в нашем втором случае пуэрпериального остеомиелита последнее вскрытие бедренного затека очень затянуло и отягчило болезнь.

Симфиз и задняя поверхность лобковых костей обращены в предпузырное пространство, где потому в большинстве случаев остеомиелита и скопится гной. Этот затек может превратиться в обширную флегмону предпу-

зырного пространства со всеми ее осложнениями, которые мы изложили в главе о флегмонах брюшной стенки.

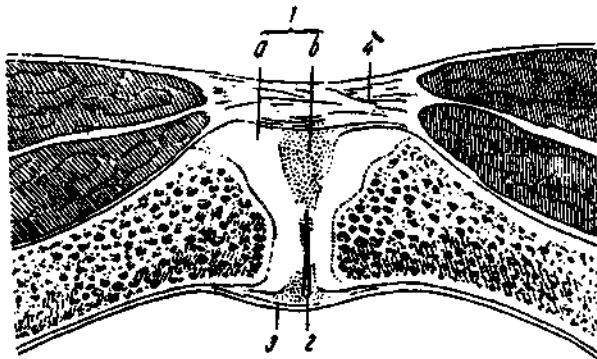


Рис. 109. Горизонтальный разрез через лобковое сочленение.

1 — lig. interpubicum: a — ее хрящевая часть; b — фиброзно-хрящевая; 2 — суставная щель; 3 — задняя связка; 4 — сухожилие аддукторов бедра.

Верхний край, или, вернее, поверхность лобкового сочленения составляет дно spatii suprapubici (рис. 109), и потому гной легко проникает в заднюю часть влагалища прямых мышц живота и может дать начало ретро-мускулярной флегмоне.

Нижняя ножка апоневроза наружной косой мышцы, ограничивающая снизу наружное паховое кольцо, прикрепляется к tuberculum pubicum лобковой кости, и потому гной может непосредственно от этого бугорка проникнуть в паховый канал, а из него образовать затек в мошонку, у женщин — в большую губу. Он может также проникнуть между косыми и поперечной мышцами, и тогда возникает межмышечная флегмона брюшной стенки. Яркие примеры всех этих флегмон, предпузырной, во влагалище прямых мышц, межмышечной, а также затеков в большие губы мы привели в 3 случаях послеродового воспаления лобкового сочленения.

С предпузырным пространством сообщается canalis obturatorius и по этому каналу очень часто образуются скрытые и опасные затеки на бедро, между приводящими мышцами. Гной, вытекая по запирательному каналу, прежде всего скопляется под гл. rectineus, на поверхности m. obturatoris externi, а затем проникает все дальше вниз, между аддукторами, вдоль бедренных сосудов и огибает сзади верхнюю часть бедренной кости. Эти бедренные затеки могут давать очень мало симптомов, но о них всегда надо помнить и искать их при всяком затянувшемся выздоровлении после операции. У нашей больной Параскевы М. (второй послеродовой случай) операционные раны очень долгое время до краев наполнялись гноем, потому что постоянным поставщиком гноя был своевременно не распознанный бедренный затек. Это же было причиной высокой температуры и тяжелого состояния больной. До какой степени скрытыми могут быть бедренные затеки, показывает удивительный случай Самсонович-Гурвич.

Женщина, 26 лет. Первые роды. Поперечное положение плода. Метрейринтер, поворот на ножку, форсированное извлечение; ручное отделение последа. Септическая пневмония. При исследовании per vaginam инфильтрат в переднебоковых сводах. Жалоб на боли в лоб-

ке, в ногах не было, движения ног были свободны. Диагноз не был поставлен, и больная умерла.

На вскрытии обнаружен в дне матки, на месте прикрепления плаценты, гнойный налет. Околوماتочная клетчатка с обеих сторон пропитана большим количеством гноя. *Много гноя в клетчатке вокруг уретры.* Лонное сочленение совершенно разрушено гноем; в нем много гноя; большое скопление гноя в предпузырном пространстве. Большие межмышечные затеки гноя на внутренних сторонах бедер, начиная от пупартовой связки. На левом бедре затек доходит до колена, а на правом — до середины его. Особенно много гноя в области аддукторов, которые отделены от лобковых костей и размягчены.

Совершенно непонятно, как при таких колоссальных затеках могли быть свободны движения ног и в них не было болей.

В наблюдении Самсонович-Гурвич важен также тот факт, что клетчатка вокруг уретры была пропитана гноем. В нашем случае, у Параскевы М., при вскрытии нижней части предпузырного затека разрезом между клитором и отверстием уретры гной оказался непосредственно под слизистой оболочкой. Это значит, что в обоих этих случаях гноем было разрушено дно предпузырного пространства, которое образовано пузырно-лонными связками и покрывающей их нижней частью *laminae praevesicalis*. А под этим дном, непосредственно под лонно-пузырными связками и между ними, находится большое венозное санториниево сплетение, в котором может начаться грозный тромбофлебит.

Замечу кстати, что разрез в *vestibulum vaginae*, между клитором и уретрой, который я сделал у Параскевы М., совершенно недопустим, так как при нем почти неизбежна перерезка крупной *v. dorsalis clitoridis*, а кровотоечение из этой вены может быть очень опасным.

Бедренные затеки гноя могут образоваться не только из предпузырного пространства через *canalis obturatorius*, но и непосредственно от передней поверхности горизонтальной и нисходящей ветви лобковой кости.

У Параскевы М. бедренный затек сообщался с затеком в большой губе. Это можно объяснить только тем, что начала аддукторов от лобковой кости были разрушены гноем.

Мак Уортер (Mc-Whorter), описавший 4 случая остеомиелита нисходящей ветви лобковой кости и передней ветви седалищной¹, в одном из них нашел абсцесс под *m. obturator externus*. Такой абсцесс также надо отнести к типичным затекам. Часть передней поверхности нисходящей ветви лобковой кости и восходящей ветви седалищной, не занятая прикреплениями мышц, обращена в промежуток между *m. obturator externus* и *membrana obturatoria*, и потому гной может непосредственно стекать в этот промежуток. Мак Уортер считает также типичным затек гноя из области аддукторов на промежность, но мне это кажется весьма спорным. Это свое мнение Мак Уортер основывает на том, что у одного больного, оперированного им по поводу острого остеомиелита шейки правого бедра, он нашел свищ на правой стороне промежности и очень старый остеомиелит левой лобковой и седалищной костей, обнаруженный рентгенограммой. Но и в левом тазобедренном суставе рентгенограмма показала значительные деструктивные изменения головки бедра, и абсцесс промежности, закончившийся свищом, мог иметь своим источником гнойный коксит. Я полагаю, что гнойный затек в *fossa ischiorectalis* и на промежность может быть лишь вторичным, после

¹ Surg., Gynecol., Obst., 1929.

флегмоны пристенной тазовой клетчатки, которая, как выше было указано, может являться осложнением остеомиелита лобковой кости.

Гнойный затек между аддукторами бедра вряд ли может распространиться в *fossa ischiorectalis*, так как для этого гной должен преодолеть очень большую преграду, образованную прикреплениями приводящих мышц к лобковой и седалищной костям. Однако это требует экспериментальной проверки инъекциями желатины на трупах.

Несомненно, возможен еще один затек, на который указывает Мак Уортер, а именно абсцесс под *m. obturator internus* при локализации остеомиелита вблизи задней поверхности лобковой и седалищной костей, от которых начинается эта мышца.

Операция при остеомиелите лобковых костей должна преследовать две цели: во-первых, резекцию или основательное выдалбливание заболевшей части кости и, во-вторых, прослеживание и дренирование всех гнойных затеков. Как основной разрез в большинстве случаев удобен срединный разрез над симфизом. Если далеко кнаружи поражена горизонтальная ветвь, что можно предполагать ввиду расположения абсцесса над ней, то лучше сразу сделать разрез, параллельный пупартовой связке, или же такой разрез прибавить к срединному, если выясняется потребность в нем. Иногда приходится отделять распатором от лобкового сочленения прямые и пирамидальные мышцы живота.

Если при операции находят, что горизонтальная ветвь поражена далеко кнаружи, то необходимо резецировать ее в пределах явно здоровой кости, так как грозит большая опасность инфицирования тазобедренного сустава. Для доступа к латеральной части кости следует применить прием, указанный Тестю и Жакобом и давший в одном случае Бергманна отличный результат: надо перерезать пупартову связку приблизительно на середине; после этого легко можно отодвинуть бедренные сосуды далеко кнаружи.

Если надо резецировать и нисходящую ветвь лобковой кости, то для этого очень удобен разрез со стороны промежности. Больного кладут в положение для камнесечения и прощупывают нисходящую ветвь лобковой кости и восходящую ветвь седалищной. Если край этих костей неясно ощущается, то разрез ведут по линии, соединяющей *tuberculum pubicum* с седалищным бугром.

Бедренный затек вскрывают вертикальным разрезом на медиальной стороне верхней трети бедра, начинающимся от пупартовой связки. При этом надо помнить о *v. saphena magna*, перевязать ее верхние ветви, а ствол вены оттянуть кнаружи. Дальше следует разрез фасции и перевязка проходящих под ней в поперечном направлении *a. и vv. pudendae externae*. Препаровкой фасции до самой бедренной вены обнажается поверхность *pl. rectinei*. Чтобы вскрыть гнойный затек, находящийся под этой мышцей, надо проникнуть в промежуток между ней и *m. abductor longus* и оттянуть тупым крючком кнаружи медиальный край этой мышцы или, если требуется более широкий доступ к *m. obturator externus* и *membrana obturatoria*, перерезать *m. rectineus* поперек. На поверхности *m. obturatoris externi* расположены запирательные сосуды и нерв. С ними необходимо считаться, если предстоит вскрыть глубокий абсцесс между *m. obturator externus* и *membrana obturatoria*. Для этого разделяют тупым путем или разрезают волокна *m. obturatoris externi*. Мак Уортер считает возможным вскрыть и абсцесс

под *m. obturator internus*, разрезав *membrana obturatoria* и введя через нее палец.

Летальность от остеомиелита лобковой кости по сборной статистике равна 26,6% (Ле Фор и Энжерлан).

Упомяну еще об одной оригинальной черте патологии этой формы остеомиелита. Разными авторами описано до 20 случаев нахождения в мочевом пузыре костных секвестров, проникших туда при остеомиелите лобковой кости, который считается очень редким заболеванием. Но если так велико число этого редкого осложнения, то и основная болезнь, очевидно, далеко не так редка, как думают.

Первичный остеомиелит седалищной кости — очень редкое заболевание. Он обычно ограничивается бугром этой кости, который до возраста 25-26 лет отделен от тела эпифизарным хрящем. По большей части болезнь при такой локализации протекает довольно мирно: вблизи седалищного бугра образуется ограниченный абсцесс, а дело кончается отделением 1-2 секвестров, по поводу которых большей частью и производилась операция. Чаще седалищная кость вторично вовлекается в остеомиелитический процесс, начавшийся в подвздошной или лобковой кости; тогда это лишь часть грозного остеомиелита всей безымянной кости или тяжелого, разлитого остеомиелита лобковой кости.

Хороший оперативный доступ к нижней ветви и к бугру даст вышеописанный промежностный разрез, но для доступа к верхней ветви нужен разрез в ягодичной области, подобный резекционному разрезу Лангенбека.

• ОСТЕОМИЕЛИТ КРЕСТЦА

Это — страшная, но, к счастью, довольно редкая болезнь; она уносит в могилу 60% заболевших ею. Тяжесть и опасность болезни определяются не только малой доступностью крестцовой кости оперативному воздействию, но и очень разнообразными и скрытыми затеками гноя, которыми она сопровождается. Начнем со случая, в котором ярко сказалась именно последняя сторона дела.

Тимофей Ш., 56 лет, поступил в Ташкентский институт неотложной помощи 14/XI 1936 г. Болен 4 месяца: при езде на бричке ушиб крестец. Начались боли в правом бедре, а потом и в левом, вначале небольшие, не мешавшие продолжать работу. Лечили от невралгии седалищного нерва; был направлен в Сочи для лечения серными ваннами. Дорогой на крестце образовался нарыв, самостоятельно вскрывшийся; и как будто этим все кончилось. Однако в октябре снова образовался и вскрылся абсцесс, и свищ на его месте продолжал существовать. Температура по вечерам повышалась (37,6°), пульс 84. Больной заметно ослаблен. У него эмфизема легких и миокардит с небольшими симптомами декомпенсации. Над нижней частью крестца два свища, а слева от них, в ягодичной области, флюктуирующая припухлость. При исследовании *per rectum* передняя поверхность крестца представляется нормальной.

17/XI операция под эфирным наркозом. Вертикальный разрез по задней поверхности крестца через свищ. При постепенном прослеживании путем препаровки найден целый ряд гнойных «кrotовых нор» на задней поверхности крестца, в области задней верхней ости подвздошной кости и в левой ягодичной области, поверх *m. glutei maximi*. У нижнего конца крестцово-подвздошного сочленения зонд провалился в глубокий гнойник; для обследования его пришлось снести долотом рудиментарный поперечный отросток III крестцового позвонка и прилежащую часть края крестца; тогда можно было ввести палец в гнойник, который оказался неглубоким; дальнейших свищевых ходов из него в глубину не было, секвестров также не найдено. Большая рана рыхло выполнена марлей.

Улучшения после операции не было. Продолжалась небольшая лихорадка, из раны текло много гноя с клочьями омертвевших связок, *кожа* вокруг раны мацерировалась, над обо-

ими трохантерами образовались пролежни. Рентгенограмма, сделанная 9/ХН, показала, что контуры крестца расплывчаты, структура его не видна, и, по-видимому, имеется значительное разрежение костной ткани в нижней части крестца справа.

Вторая операция произведена 15/ХП. В самом начале наркоза у больного наступил смертельный коллапс. Вскрытие дало важные результаты. На передней стороне крестца не особенно большой старый абсцесс, хорошо инкапсулированный фиброзной тканью. В правом и левом *m. sacrospinalis* множественные гнойники, входящие до дужек и остистых отростков IV и V поясничных позвонков. Из этих мышечных абсцессов образовались затеки вперед, вдоль корешков поясничного нервного сплетения, в толщу подвздошно-поясничной мышцы на обеих сторонах. С правой стороны этот затек привел к почти полному размягчению поясничной мышцы и к образованию большой флегмоны под *m. iliacus*, давшей затек на бедро до малого вертела. Эта флегмона очень давняя. На левой стороне тоже гнойный псоит, происшедший таким же образом, но миомалация подвздошной мышцы менее резко выражена. В самом крестце мы не нашли воспалительных изменений в костной ткани.

Это — случай периостальной формы остеомиелита крестца, которую неоднократно наблюдал и Гризель. Он видел при ней и образование небольших кортикальных секвестров и считает ее наиболее благоприятной формой остеомиелита крестца. Конечно, гнойный периостит не может сравниться по тяжести с теми страшными, всегда смертельными случаями остеомиелита, когда при вскрытии находили гнойное размягчение всего крестца. Однако в приведенном мной случае, вы видите, что и затеки гноя при доброкачественном процессе в крестцовой кости могут быть не менее опасны.

В диагностическом отношении болезнь Тимофея Ш. интересна тем, что двусторонний гнойный псоит не был распознан при жизни больного. У него не было кардинального признака псоита — сгибательной контрактуры бедра, он не жаловался на боли в подвздошной области, и вообще эти главные затеки гноя были совершенно скрытыми; даже температура не превышала 38°. Отсутствие контрактур бедер объясняется тем, что поясничная мышца дошла до состояния гнойного распада, а следовательно, и не могла своим сокращением вызвать контрактуру. Незначительное повышение температуры объясняется тем, что флегмона подвздошно-поясничной мышцы была очень давней, ибо известно, что старые скопления гноя могут и совсем не вызывать лихорадки.

Диффузный, тотальный остеомиелит крестца бывает редко; обычно воспалительный процесс ограничивается какой-либо одной частью кости, причем чаще всего он локализуется в боковых ее частях, в *massae laterales*. Локализация в телах крестцовых позвонков наблюдалась лишь в исключительных случаях. Так же редка и локализация в дужках. Весьма нередко одновременно с верхней частью крестца поражаются остеомиелитом один или два последних поясничных позвонка. Так было в случае Шипо (Chfrault), когда передние поверхности крестца и поясничных позвонков были обнажены от надкостницы и омывались гноем.

В наблюдении Валлэ (Valleix) была поражена левая часть I крестцового позвонка и гнойный процесс перешел на крестцово-подвздошное сочленение и на сочленение крестца с поясничным позвонком; межпозвоночный хрящ был разрушен в средней своей части.

В главе о забрюшинных поясничных флегмонах мы привели историю болезни Михаила Д., у которого остеомиелит крестца комбинировался, по-видимому, тоже с остеомиелитом дужки V поясничного позвонка. У него же имело место редкое осложнение остеомиелита крестца — проникновение гноя в крестцовый канал с яркими симптомами раздражения нижних ство-

лов caudae equinae. По литературным данным, которые собрали Ле Фор и Энжерлан, раздражение первых корешков наблюдалось только в тех случаях, когда гной помещался не только в крестцовом канале, но и в нижней части поясничного канала. Так было и у Михаила Д.

На крестцово-подвздошное сочленение гнойный процесс переходит не часто, так как этому мешает маргинальный эпифизарный хрящ, поздно окостеневающий. Однако в тех случаях первичного остеомиелита подвздошной кости, когда поражена задняя часть крыла и воспалительный процесс переходит на крестцово-подвздошное сочленение, он в большинстве случаев распространяется и на крестец в виде ограниченного очага или даже обширного поражения.

По редкости локализации остеомиелита интересен случай Грандые и Бергэна (Crandier и Bertin).

У ребенка, 2 лет, имелась болезненная припухлость в области левого m. sacrospinalis. Per rectum определялась пастозность на передней поверхности крестца. Произведен разрез над crista sacralis, где была флюктуация. Все дужки крестцовых позвонков омертвели и легко удалены пальцем и кюреткой. По-видимому, была изменена и дужка поясничного позвонка. Ребенок умер. При вскрытии пучки caudae equinae оказались на вид нормальными.

Два наблюдения Гросса ярко демонстрируют сложность и важность гнойных затеков при остеомиелите крестца.

1. Девочка, 12 лет. Свищ, в *правом* паховом сгибе. При операции прослежен ход этого свища. Он шел позади подвздошных сосудов в толще m. iliaci. В этой мышце и позади нее был большой абсцесс, от которого один ход толщиной в палец шел к середине cristae iliacaе, а другой — позади подвздошно-поясничной мышцы в малый таз, через linea terminalis.

После операции была высокая температура, образовалась резистентность над *левой* пупартовой связкой; при давлении на нее обильно вытекал гной из глубины *справа* (из раны над подвздошно-поясничной мышцей). Разрезом над левой пупартовой связкой вскрыта ретроперитонеальная флегмона подвздошной ямы. Через несколько дней образовалась флюктуирующая опухоль в правой ягодице. Разрез над ней привел в межмышечную флегмону, из которой можно было проникнуть пальцем в малый таз и прощупать в переднебоковой части крестца остеомиелитический очаг без секвестра. Смерть. На вскрытии найдены обширные воспалительные и некротические изменения в клетчатке малого таза, особенно пресакральной.

В протоколе вскрытия ничего не сказано о состоянии крестцово-подвздошного сочленения, но, судя по гнойным затекам в правой пояснично-подвздошной мышце, надо думать, что оно было вовлечено в воспалительный процесс из близко расположенного первичного очага в крестце, и из него образовался затек в пояснично-подвздошную мышцу. Из этой мышцы, по ходу a. iliolumbalis, образовался вторичный затек в малый таз, здесь развилась тяжелая разлитая флегмона тазовой клетчатки и дала затек на крыло левой подвздошной кости (боковой затек Старкова) и в ягодицу через седалищную дыру.

2. У девочки, 6 лет, высокая лихорадка и боли в спине. Через 2-3 недели замечена припухлость над остистыми отростками поясничных позвонков. При разрезе получен гной, похожий на туберкулезный. Через полгода было предпринято оперативное прослеживание оставшегося на месте разреза свища. Он шел сзади наперед, через боковой выступ крестца к крестцово-подвздошному сочленению и на переднюю поверхность крестца. Резецирована задняя часть крыла подвздошной кости и вскрыто крестцово-подвздошное сочленение; долотом снесена боковая часть крестца. В передней части massae lateralis найден маленький секвестр в полости величиной с грецкий орех. Через месяц образовалась припухлость в подвздошной

яме и гибательная контрактура бедра; под пупартовой связкой твердый инфильтрат. Удален все крыло подвздошной кости, и найден гнойный ход в *m. iliopsoas*, начинавшийся от крестцово-подвздошного сочленения, и абсцесс вблизи этого сочленения.

Наиболее обычны и типичны для остеомиелита крестца абсцессы в следующих местах: 1) на передней поверхности крестца, в ретроректальной клетчатке; 2) на задней поверхности крестца; 3) в области *m. sacrospinalis* на одной или обеих сторонах или под этими мышцами; 4) в ягодичной области.

Из пресакрального абсцесса, особенно если он низко расположен, может образоваться затек на промежность в виде парапроктита или флегмоны *fossae ischiorectalis*. Редко этот абсцесс дает начало разлитой флегмоне тазовой клетчатки, а почти всегда инкапсулируется толстым слоем фиброзной ткани. Иногда он сообщается с задним абсцессом через крестцовые отверстия.

В одном нашем случае при операции мы нашли на передней поверхности крестца не абсцесс, а довольно большое грануляционное гнездо, замурованное в склерозированной ретроректальной клетчатке. Из него начинались три свищевых хода: два шли направо и налево в ягодичные мышцы и образовали в них целую систему «кротовых нор», оканчивавшихся слепо; третий ход спускался вдоль задней поверхности прямой кишки и открывался в анальной ее части. Все эти ходы были не только вскрыты, но и вырезаны.

Примеры затеков в спинные мышцы были приведены в историях болезни Ш. и Михаила Д., во втором случае Гросса.

В ягодичной области затеки имеют вид «кротовых нор» в склерозированной подкожной клетчатке или в толще ягодичных мышц. Для обнаружения их мы однажды применили большой лоскутный плоскостный разрез кожи и склерозированных ягодичных мышц; открылась целая система причудливо разветвленных ходов, выполненных гнилыми грануляциями. Прием этот оказался очень удобным для прослеживания и вырезывания всех ходов.

Нередко приходится оперировать хронические случаи остеомиелита крестца, которые всегда подозрительны в отношении туберкулеза. Задача хирурга и здесь сводится прежде всего к прослеживанию и вырезанию свищевых ходов, которые иногда приводят к остеомиелитическому очагу и секвестрам. Однако хирург при этом всегда очень стеснен трудными и опасными анатомическими условиями. На крестцовой кости редко удается сделать что-либо большее, чем мы делаем при операции рака прямой кишки по Краске (*Kraske*), т. е. резецировать часть крестца ниже третьего крестцового отверстия. Надо помнить, что дуральный мешок спинного мозга оканчивается у взрослых в большинстве случаев на уровне нижней части II крестцового позвонка, а у детей — немного ниже. Это место соответствует горизонтальной линии, соединяющей нижние концы правой и левой задних верхних остей подвздошных костей.

В одном из случаев Клемма больной погиб от гнойного менингита вследствие повреждения при операции оболочек спинного мозга.

Излишний радикализм при операции остеомиелита крестца бесполезен и легко приводит к шоку.

ГНОЙНОЕ ВОСПАЛЕНИЕ ТАЗОБЕДРЕННОГО СУСТАВА

Володя К., 10 лет, был прислан 12/IV 1935 г. в Ташкентский институт неотложной помощи с диагнозом остеомиелита бедра. 5/IV он упал в арык и на следующий день почувствовал боль в правом бедре. 7/IV мальчик слег в постель с высокой температурой. До этого он был вполне здоров. Производит впечатление септического больного. Температура 39,5°, пульс 88. Кровь: НБ 51%, эр. 3690000, л. 7000, п. 18%. с. 44%, лимф. 31%, мои. 7%. Моча нормальна. Правое бедро в верхней половине при ощупывании болезненно и слегка увеличено в объеме. Движения в тазобедренном суставе свободны и лишь немного ограничены вследствие болезненности бедра. Посев крови роста не дал. В ближайшие дни боли в бедре прекратились и сосредоточились ниже *spina iliaca anterior superior*, в области мышцы, натягивающей широкую фасцию бедра. Эти боли упорно держались и часто резко обострялись в виде приступов. Ощупывание подвздошной ямы не обнаруживало ни воспалительного инфильтрата, ни болезненности. Септическое состояние с высокой ремиттирующей лихорадкой и бредом по ночам продолжалось. 19/IV сделан диагностический разрез через *m. tensor fasciae latae* до подвздошной кости, но гноя здесь не оказалось. Разрез зашит. По снятии швов 25/IV рана разошлась; в ней найдено немного густого гноя, посев которого дал рост золотистого стафилококка.

Септическое состояние продолжалось, и все меры борьбы с ним были безуспешны. Диагноз оставался неясным. Все время мы имели в виду возможность гнойного артрита, но положение ноги оставалось нормальным, движения в суставе при повторных исследованиях были почти свободными. Операционная рана все время обильно гноилась, грануляции в ней были дряблые, серые. 10/V замечено выделение гноя из раны при давлении в подвздошной яме.

11/V операция под эфирным наркозом. Разрезом над пупартовой связкой вскрыта обширная флегмона подвздошной ямы, по протяжению соответствовавшая крылу подвздошной кости. Только на очень небольшом участке (0,5 x 2 см) непосредственно ниже *spina iliaca anterior superior* кость была обнажена от надкостницы и поверхностно изъедена. После операции высокая лихорадка продолжалась по-прежнему. С 20/V начато лечение катаплазмами¹. Сразу наступило большое улучшение, какого, по словам матери, до сих пор не бывало; мальчик чувствовал, что «что-то вытягивает из раны»; повязка промокала гораздо сильнее прежнего; рана посвежела, грануляции оживились, температура понизилась. Один день не делали катаплазмы и повязка осталась сухой.

25/V гной течет ручьем, грануляции необычайно свежи. Мать ребенка поражена действием катаплазм. 18/VI рана зажила, но в ней сформировался свищ, как и в первой ране. Зондом через оба свища прощупывалась обнаженная кость. Общее состояние больного значительно улучшилось: он посвежел, хорошо ел, спал. Со стороны тазобедренного сустава было замечено относительное ограничение движений, но на боли в нем мальчик никогда не жаловался. 2/VII он выписан со свищами. При осмотре 24/X был найден анкилоз тазобедренного сустава и свищ на месте разреза в подвздошной яме. Мальчик чувствует себя отлично, хорошо ходит. Рентгенограмма показала значительную деструкцию головки бедра и вертлужной впадины, патологический вывих бедра вверх с образованием новой впадины и анкилоза на подвздошной кости. Больной вторично осмотрен 17/II 1936 г. Свищи давно зажили. Прочный анкилоз, значительное укорочение ноги.

Точный диагноз мы могли поставить только ретроспективно: первичный ограниченный остеомиелит подвздошной кости и вторичный хронический гнойный коксит с патологическим вывихом бедра. Прежде чем говорить об этой важной и наиболее частой форме вторичного гнойного артрита, приведу яркий пример другой формы — острого первичного остеомиелитического гнойного коксита. Это — случай не наш, а американских хирургов Р. Джонса и Л. Робертса².

¹ О катаплазмах Вальневой я напишу в отдельной статье.

² Surg., Gynecol., Obst., № 6, 1937.

Мальчик, 13 лет, поступил 6/VIII 1936 г. с жалобой на боль в левом бедре. Шесть дней назад появился фурункул на внутренней стороне левого бедра. Через 2 дня озноб и жестокая боль в бедре. Четыре дня лежит в постели с температурой около 40° и пульсом 110. Несмотря на боль в бедре, мальчик может делать осторожные движения в тазобедренном суставе. Жалуется постоянно на боль в паху, отдающую на внутреннюю сторону бедра. Глубоким давлением в скарповском треугольнике обнаруживается боль в шейке бедра. Еще более болезненно давление на шейку бедра сзади и на trochanter. При большой осторожности возможны пассивные движения бедра приблизительно в нормальном объеме. Больному легче держать ногу вытянутой, чем согнутой. НБ 100%, л. 8.400, с. 58%. п. 26%. Посев крови через 28 часов дал *Staphylococcus aureus*. Рентгенограмма: бедро и таз нормальны. Поставлен диагноз остеомиелита верхнего конца бедра, устроено постоянное вытяжение до выяснения точной локализации процесса. Больной почувствовал облегчение, но температура не понизилась и в крови держались стафилококки. Через 3 дня боли *внезапно* резко усилились, и мальчик просил снять вытяжение, так как ему было легче при согнутой ноге; он держал ее теперь согнутой, отведенной и слегка ротированной кнаружи. Сильная боль при давлении в trigonum Scarpaе и над трохантером. Появился спазм мышц, окружающих тазобедренный сустав; пассивные движения вызывали сильную боль и сопротивление больного. Рентгенограмма и теперь нормальна, в крови 9 000 лейкоцитов. Распознан прорыв гноя в тазобедренный сустав, немедленно произведена операция. Передним разрезом вскрыт сустав, наполненный густым гноем, а у края головки бедра найдено маленькое отверстие в кости, из которого выступает крупная капля гноя.

Вполне понятен патогенез острого гнойного коксита в случаях, подобных этому. Вся головка бедренной кости и большая часть шейки расположены внутри сустава. Капсула его прикрепляется спереди по межвертельной линии, а сзади — на границе наружной и средней трети шейки, так что только задняя часть наружной трети шейки находится вне сустава. Ясно, что первичный остеомиелитический очаг, расположенный в головке или внутрисуставной части шейки, легко может вскрыться в сустав. Первичный очаг может локализоваться также в тех частях безымянной кости, которые образуют вертлужную впадину, т. е. в подвздошной, седалищной и лобковой костях, или вообще в ближайшем соседстве с acetabulum. Такие очаги также очень рано вскрываются в сустав. Во всех таких случаях острый гнойный артрит возникает почти одновременно с первичным остеомиелитическим очагом или через 5-7 дней после него.

Относительно частоты остеомиелита в головке бедра мнения хирургов расходятся. Многие считают, что это составляет правило у грудных детей и детей, младшего возраста. Но трудно представить себе, как может начаться остеомиелит в хрящевой головке бедра до появления в ней ядра окостенения в начале второго года жизни. Более правильным представляется нам мнение тех хирургов, которые считают, что остеоартриты детей грудного возраста начинаются из вертлужной впадины, а хрящевая головка и шейка омертвевает и отделяется вторично вследствие долгого соприкосновения с гноем, наполняющим сустав.

Хрящевая часть acetabuli окостеневает к 15 годам, и потому после этого возраста гнойный коксит, начавшийся из первичного очага в acetabulum, наблюдается очень редко.

Пике (Piquet) считает, что при интраартикулярных формах остеомиелита гнойный артрит почти неизбежен. Однако из 5 случаев остеомиелита головки и шейки бедра, которые наблюдал Демелен (Demelenne), в двух дело обошлось без артрита; это удивительно и, по-видимому, представляет исключительную редкость.

Для артрита при интраартикулярных очагах характерно не только очень раннее начало, но также и тяжелые, остро появляющиеся начальные симп-

томы — резкая, внезапная боль в суставе, *боннетовское* положение: сгибание, отведение, ротация кнаружи. Активные движения сразу становятся невозможными, а пассивные вызывают сильную боль и также почти невозможны вследствие рефлекторной контрактуры околосуставных мышц. Появляются болезненные точки в верхней части *trigoni Scarpaе* и на середине линии, соединяющей *trochanter* и *spina iliaca posterior superior*. Очень скоро распухает верхняя часть бедра; это видно спереди, над пупартовой связкой и под ней, а также сзади, где опускается и сглаживается ягодичная складка. Часто этого не замечают, так как трудно повернуть тяжелобольного. Опухоль постепенно увеличивается и может занять всю верхнюю треть бедра. Кожа над ней бледна, беловата, и в ней ясно обрисовывается сеть расширенных вен.

В первые 2 недели рентгеновское исследование не обнаруживает никаких изменений в костях, но при наличии гноя в суставе можно увидеть расширение суставной щели.

Очень важен, конечно, прокол сустава, так как нередко он дает шприц гноя. Впрочем, и отрицательный результат пункции не исключает диагноза гнойного коксита, так как экссудата в суставе может быть мало и его нелегко получить.

Диагноз может быть труден у маленьких детей, которые не всегда умеют локализовать боль и указывают на все бедро и колено. Нужно заслужить доверие ребенка очень нежным обращением и настойчивым, крайне осторожным давлением определить место наибольшей болезненности.

У Володи К., история болезни которого была приведена в начале этой главы, мы имели дело с совершенно иной формой воспаления тазобедренного сустава. Артрит у него начался очень поздно, без всякого шума, без болей, совсем незаметно и для нас и для него самого. Только патологический вывих бедра дал нам возможность распознать далеко зашедший остеоартрит. Такое скрытое течение и очень позднее начало тазобедренного артрита вполне типичны при экстраартикулярном воспалительном очаге в кости. На бедре такие очаги локализуются в четырех местах: 1) в верхнем конце диафиза, 2) в большом вертеле, 3) в малом вертеле и 4) в экстраартикулярной части шейки. В подвздошной кости все очаги остеомиелита, кроме гребешкового, могут дать начало гнойному кокситу; в лобковой кости очаги могут иметь место в лонном бугорке и маргинальном эпифизе, а в седалищной кости очаг в бугре почти никогда не осложняется артритом, но остеомиелит ветвей лобковой и седалищной костей очень опасен для тазобедренного сустава.

Из экстраартикулярных очагов остеомиелита воспалительный процесс медленно продвигается к суставу по губчатому веществу кости; это движение может быть остановлено эпифизарным хрящом, но на верхнем конце бедра этот хрящ (хрящ головки) помещается внутри сустава, и потому защиты здесь нет. Этим объясняется очень большая частота остеомиелитического коксита. Пике даже считает, что во всех случаях остеомиелита верхнего конца бедра тазобедренный сустав реагирует воспалением, хотя бы и очень слабым. При медленном распространении воспаления внутри кости организм больного успевает выработать антитоксины, а инфекция в первичном очаге становится все менее вирулентной. Поэтому коксит, начавшийся из отдаленных очагов в бедре, бывает обычно очень легким, серозно-гнойным или даже серозным. Острого гнойного артрита в подобных случаях Пике ни

разу не наблюдал среди своих 42 больных, но Молен (Molin) описал один такой случай. Артриты при экстраартикулярных очагах подвздошной кости имеют характер острых гнойных, но всегда развиваются поздно, через несколько недель после начала остеомиелита. Хроническое течение коксита в таких случаях наблюдалось очень редко. В нашем случае, у Володи К., коксит также протекал хронически.

Вторичный хронический коксит начинается тем позже, чем дальше от сустава находится первичный очаг остеомиелита. В одном случае Пике остеомиелит начался в 1915 г., первый симптом со стороны сустава (небольшое ограничение сгибания) появился в 1917 г., а полный анкилоз наступил только в 1922 г., т. е. через 7 лет. Чем продолжительнее течение экстраартикулярного остеомиелита, чем менее он поддается лечению, тем возможнее вторичная хроническая инфекция сустава. Однако в одном случае Пике остеомиелит длился несколько лет, но сустав остался здоровым.

Раннее радикальное вскрытие экстраартикулярного очага может предотвратить инфекцию сустава и образование анкилоза. Поэтому важно своевременно определить, где начался остеомиелит. О симптомах и диагностике различных локализаций остеомиелита в подвздошной, лобковой и седалищной костях мы говорили в предыдущей главе. Теперь остановимся на важнейших клинических чертах остеомиелита верхнего конца бедра и большого вертела. Лишь в редких случаях болезнь здесь начинается и протекает подостро. Обычно внезапно и резко появляются очень тяжелые симптомы; при сильном общем недомогании, головной боли и нередко рвоте температура быстро поднимается до $39,5-40^{\circ}$, при ознобах и бреде по ночам или даже днем. В бедре появляется сильная боль, распространяющаяся до колена. Сразу же больной ложится в постель и очень бережет ногу. Сильная боль при давлении на trochanter и на верхний конец бедренной кости. Через несколько дней над большим вертелом появляется очень болезненная припухлость; она постепенно распространяется и вскоре занимает почти всю ягодицу и всю верхнюю треть бедра или даже половину его. Положение ноги не изменяется или появляется лишь очень незначительное отведение и ротация кнаружи. Это обстоятельство важно отметить, так как при участии сустава или при локализации очага в костях таза имеют место все описанные до сих пор симптомы, но бедро рано устанавливается в положении значительного сгибания, отведения и ротации кнаружи.

Активные движения в суставе становятся совсем невозможными, как при артрите, но пассивные, если их производить с большой осторожностью, очень мало ограничены. Это еще более важный симптом для отличия остеомиелита верхнего конца бедра от воспаления тазобедренного сустава. Впрочем, в редких случаях, когда в суставе имеется очень обильный экссудат и капсула сильно растянута, пассивные движения также возможны в довольно большой мере. Однако это бывает лишь в более позднем периоде запущенной болезни, а в первые 2 недели пассивная подвижность должна истолковываться в пользу остеомиелита верхнего конца бедра. Появление флюктуации в области большого вертела или ниже еще более выясняет диагноз.

При наличии таких симптомов необходимо вскрыть поднадкостничный абсцесс или даже трепанировать кость, если это нужно. После такой операции сустав часто остается здоровым или воспалительный процесс в нем, если он уже начался, стихает без артротомии.

Таковы две основные формы воспаления тазобедренного сустава при остеомиелите тазовой и бедренной костей — острый гнойный коксит при интраартикулярных очагах и хронический, скрытно протекающий артрит при экстраартикулярных очагах. Последняя форма гораздо доброкачественнее, имеет характер серозно-гнойного или серозного артрита даже при тяжело протекающем остеомиелитическом очаге и может вполне затихнуть при консервативном лечении. В самых легких случаях это только преходящая сочувственная реакция синовиальной оболочки сустава на близлежащее воспаление кости.

Обеим этим формам остеоартрита сопутствуют в значительном большинстве случаев тяжелые изменения в суставных концах костей и в капсуле сустава, а также огромной важности параартикулярные затеки гноя. Но прежде чем говорить об этих осложнениях, я должен вкратце упомянуть о других формах гнойного коксита, помимо остеоартритов, о которых до сих пор шла речь и которые резко превалируют над всеми остальными формами.

Все инфекционные болезни могут осложняться воспалениями различных суставов, чаще коленного, но нередко и тазобедренного. Эти артриты не всегда бывают гнойными, а нередко серозно-фибринозными и серозно-гнойными. В большинстве случаев они дают гораздо менее тяжелые симптомы, чем остеомиелитические артриты, и протекают более доброкачественно. Это обычно лишь синовиты, но пневмококковые и стрептококковые артриты, очень нередкие у маленьких детей, и брюшнотифозные в большинстве случаев бывают остеоартритами.

Омбредан (Ombredanne), очень компетентный детский хирург и ортопед, считает все артриты грудных детей остеомиелитическими и полагает, что процент ошибок при таком диагнозе не более одного. В статье Н. Джонса и Робертса приведен яркий пример такого пневмококкового остеоартрита.

У ребенка, 2 $\frac{1}{4}$ лет, вскоре после пневмонии появилась 3 недели тому назад опухоль левого бедра. Температура 39,5°. Левое бедро и ягодица распухли, горячи, болезненны. Малейшее движение ноги вызывает крик ребенка. Лейкоцитов 18600. Рентгенография показала увеличение полости сустава, смещение головки бедра над acetabulum. Из сустава аспирирован зеленый гной с пневмококками. Вскрыт абсцесс в мягких тканях, найдено отверстие в капсуле сустава. Частые рентгенограммы в течение 9 месяцев после острого периода болезни не обнаруживали никаких очагов деструкции в головке и шейке бедра, и эпифизарный хрящ головки оставался неизменным.

Последнее обстоятельство типично вообще для первичных пневмококковых артритов. При них очень долго не бывает деструктивных изменений в костях, столь характерных для остеомиелитических артритов. Не так редко наблюдаются и гонококковые артриты.

При стрептококковой инфекции обычно поражается синовиальная оболочка, а в кости бывает лишь разрежение костной ткани. По выздоровлении, как правило, рецидивов не бывает.

Если в гное определяются гонококки, пневмококки или стрептококки, то вероятен диагноз первичного пиартрита. Впрочем, в известном числе случаев гнойный артрит бывает осложнением стрептококкового остеомиелита. У маленьких детей причиной его может быть стрептококковый отит.

Травматические гнойные кокситы в мирное время очень редки, но на войне они часты. В большинстве случаев они сопровождаются повреждениями костей. При них, как и при всех других формах гнойных кокситов,

остеомиелитических и инфекционных, очень часты и особенно важны осложнения затеками гноя, с рассмотрения которых мы и начнем речь об осложнениях гнойных артритов.

В капсуле каждого сустава имеются слабые места, в которых легко происходит прорыв гноя наружу. В тазобедренном суставе таких мест два. Во-первых, в большинстве случаев имеется сообщение между суставом и bursa iliopectinea; во-вторых, выпячивание синовиальной оболочки на задне-нижней стороне сустава, под краем lig. ischiocapsularis (рис. ПО).

Bursa iliopectinea находится под m. iliopsoas, между ним и eminentia iliopectinea подвздошной кости. Желатина, впрыснутая в эту сумку, разрывает ее и широко разливается по задней поверхности m. iliopsoatis, между ним и крылом подвздошной кости. Это первый и самый важный путь для гнойных затеков (рис. 111).

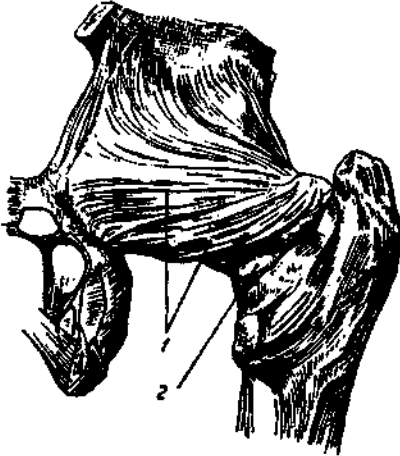

Рис. 110. Капсула и связки тазобедренного сустава сзади.

1 — lig. ischiocapsulare; 2 — тонкий участок в капсуле, выпячивание синовиальной оболочки.

Из-под медиального края т. iliopsoatis гной проникает на внутреннюю сторону вдоль передней поверхности горизонтальной ветви лобковой кости, отслаивая, а иногда и полностью отделяя от нее m. rectineus. Здесь образуется *второй затек* между приводящими мышцами бедра и, что весьма важно, из нижней поверхности m. obturatoris externi. По этой мышце, вместе с a. и vv. circumflexae femoris mediales, гной направляется назад, в ягодичную область, и выходит здесь через щель между верхним краем m. quadrati femoris и нижним краем т. gemelli inferioris. Таким образом возникает *третий затек* в глубине ягодичной области, под m. gluteus maximus.

Когда образуется депо гноя между аддукторами, на нижней поверхности m. obturatoris externi (второй затек), то он легко проникает в полость малого таза через canalis obturatorius. В одном моем эксперименте на трупе желатина, впрыснутая под m. rectineus в количестве 150 мл, образовала небольшое депо на поверхности m. obturatoris externi, а главная ее масса ушла в малый таз через canalis obturatorius. Это *четвертый затек*.

В малом тазу гной обычно не образует большого скопления, а остается в виде небольшого депо у задней поверхности лобковой кости и немного ниже linea innominata. Это *пятый затек*.

Из малого таза гной поднимается в подвздошную яму, отслаивая брюшину и поперечную фасцию от подвздошно-поясничной мышцы, и образует большой *шестой затек* в виде забрюшинной подвздошной флегмоны.

Из подвздошной флегмоны гной может проложить себе путь в передней, боковой и задней брюшной стенке, образуя огромные забрюшинные поясничные флегмоны, предбрюшинные или межмышечные флегмоны брюшной стенки. Обычно гной распространяется между мышцами живота (косыми и поперечной) и поперечной фасцией, но иногда он расслаивает мышцы и апоневрозы и даже выходит под кожу. Это *седьмой затек*.

Из-под латерального края *m. iliopsoatis* гной выходит под *m. rectus femoris* и образует обширный затек между ним и *m. vastus intermedius*. Гной может спуститься до самого *recessus suprapatellaris* коленного сустава. Это *восьмой затек*. Он может распространиться и в медиальную сторону, под *m. sartorius*, *trigonum scapulae* и вдоль бедренных сосудов, до самого гунтерова канала, — *девятый затек*.

Типично также распространение гноя из-под наружного края подвздошно-поясничной мышцы в промежуток, или, вернее, яму, ограниченную с медиальной стороны посредством *m. sartorius* и *t. rectus femoris*, а снаружи — *t. tensor fasciae latae* и *t. vastus lateralis*. В этом промежутке много рыхлой и жировой клетчатки, в которой проходят *a. circumflexa femoris lateralis* и разветвления бедренного нерва. Здесь образуется *десятый затек*. Из него может возникнуть и *одиннадцатый затек* под *m. gluteus medius* или *minimus*.

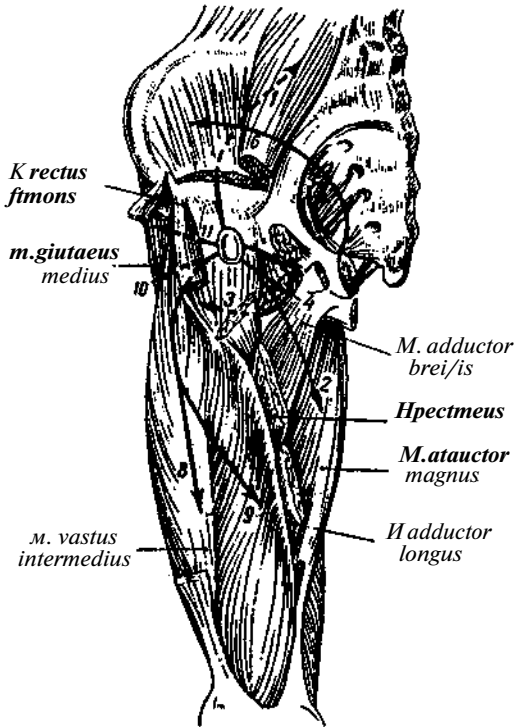


Рис. 111. Направления затеков при гнойном воспалении тазобедренного сустава (схема) (объяснение в тексте).

Третий и четвертый затеки могут образоваться при прорыве гноя из сустава через оба слабые места капсулы спереди и снизу.

Необходимо отметить, что путь распространения гноя из области приводящих мышц бедра назад, в ягодичную область, по нижней поверхности *m. obturatoris externi*, — типичный путь для образования затеков не только при гнойном коксите, но и при глубоких флегмонах ягодичной области. Из этих флегмон, как я наблюдал, гной затекает в область аддукторов бедра. Наоборот, первичная флегмона между приводящими мышцами может дать затек в ягодичную область.

У больного Н. гнойное разрушение тазобедренного сустава сопровождалось образованием большого затека между *m. rectus* и *gl. vastus intermedius* (рис. 112) и гнойным тромбофлебитом бедренной вены на всем ее протяжении. Гнойный затек был также найден под *m. gluteus medius*. Были ли еще другие затеки в этом давнем случае, осталось невыясненным.

Слабое место суставной капсулы на задненижней стороне сустава, о котором я упомянул выше, покрыто проходящей здесь наружной запирающей мышцей, и потому гной, прорывающийся здесь из сустава, попадает под эту мышцу, на ее верхнюю поверхность. Отсюда он может распространиться по двум направлениям: кнутри, на *membrana obturatoria* и дальше в малый таз, и кнаружи, из-под края запирающей мышцы в глубину ягодичной области, под *m. gluteus maximus*. Таким образом, третий и чет-

вертый затеки могут образоваться при прорыве гноя из сустава через оба

Помимо указанных нами путей, флегмона малого таза может образоваться вследствие разрушения гноем дна вертлужной впадины при этом образуется сперва абсцесс под надкостницей и под гл. *obturator internus*, легко определяемый исследованием через прямую кишку, а потом надкостница разрушается и гной выходит из-под запирающей мышцы в пристенную клетчатку малого таза. Флегмона этой клетчатки может вскрыться в прямую кишку, как это видели Брока и Джексона (Broca и Jackson), в мочевого пузыря или во влагалище. Нове-Жоссеран (Nove-Josserand) наблюдал однажды распространение флегмоны тазовой клетчатки в предпузырное пространство. Кроме того, возможен ягодичный затек через большое седалищное отверстие и все другие затеки, не раз уже указанные мной в предыдущих главах.

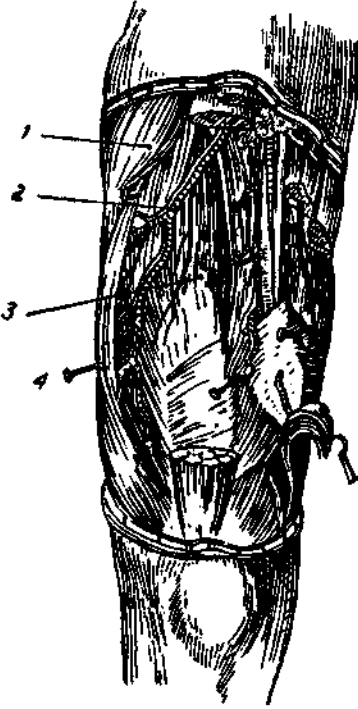


Рис. 112. Передний межмышечный промежуток на бедре.

1 — *m. tensor fasciae latae*; 2 — *a. circumflexa femoris lateralis*; 3 — *t. vastus intermedius*; 4 — *m. vastus lateralis*.

Пике высказывает мнение, что свищи при гнойном коксите всегда поддерживаются костными очагами и заживают вместе с ними. С этим никак нельзя согласиться, так как свищи, гноящиеся многие месяцы, могут поддерживаться нераспознанными и нескрытыми глубокими затеками гноя при отсутствии костных очагов. Примеры этого были нами приведены в главе о флегмонах брюшной стенки.

Редкие мочевые затеки образовались в одном случае Пике. 9/III 1918 г. он оперировал 12-летнюю девочку по поводу гнойного коксита, имевшего начало в остеомиелите подвздошной кости. Разрезом Лангенбека был вскрыт большой абсцесс позади большого вертела, а после вскрытия капсулы сустава хлынула волна гноя. Подвздошная кость сильно изменена. Резецирована головка бедра, почти здоровая. Постоянное вытяжение. Общее состояние больной и после операции оставалось крайне тяжелым. В крови золотистый стафилококк. 4/V, почти через 2 месяца, замечено, что из раны выделяется моча. Катетер *a demeure*. Истечение мочи в рану прекратилось 18/VI, но 23/VII девочка поступила, в клинику с большим мочевым затеком на бедре, зажившим после разреза.

В этом случае, очевидно, была нераспознанная флегмона тазовой клетчатки, вскрывшаяся в мочевого пузыря и давшая затек на бедро через *foramen obturatum*.

Чрезвычайно часто гнойный коксит осложняется тяжелыми изменениями в костях, образующих сустав, и патологическими вывихами (рис. 113).

Некроз бедренной головки очень част у грудных детей и очень редко наблюдается после первого года. Ядро окостенения в головке появляется в начале второго года, и хрящевая головка у младенцев легко омертвевает и быстро рассасывается. Во втором детстве и у подростков, если головка в виде исключения и омертвевает, то рассасывание ее идет очень медленно, несколько месяцев.

Отделение головки на уровне эпифизарного хряща (эпифизеолиз) также происходит чаще всего у маленьких детей, и частота этого осложнения быстро убывает с возрастом. Алдибер (Aldibert) считает, что головка отделяется

в 50% случаев, но Брунс и Хонзель (Bruns и Honsell) наблюдали это осложнение в 26 случаях из 106, а Бернар (Bernard) 8 раз из 25. Отделившаяся головка в первое время удерживается круглой связкой, но тяжелое нагноение в суставе, обычно сопровождающее эпифизеолиз, быстро разрушает эту связку, и лишенная питания головка пропитывается гноем и может совершенно резорбироваться или превращается в небольшой секвестр, который в редких случаях выходит через свищ; обычно же отделившуюся головку удаляют оперативным путем.

Отделение головки сопровождается очень сильной болью, отдающей в бедро. Верхний конец бедренной кости при этом в большинстве случаев вывихивается на подвздошную кость и появляются такие же симптомы, как при травматическом вывихе. В более редких случаях вывиха не бывает, так как шейка бедра упирается в верхнюю часть вертлужной впадины, а головка занимает нижнюю ее часть; положение ноги при этом остается почти неизменным. В старину отделение головки распознавали по резкому хрусту при движении, но этим причиняли больным сильнейшую боль. Теперь рентгеновский аппарат дает возможность немедленно и точно распознать эпифизеолиз и патологический вывих; применение старого способа допустимо только при невозможности рентгеновского исследования, но непременно под наркозом.

Если остеомиелит локализуется в шейке бедра, то дело может дойти до очень значительного размягчения шейки, от которой остается почти только один кортикальный слой. Тогда может легко произойти патологический перелом шейки. Это осложнение чаще всего наблюдается у подростков и молодых людей. Перелом может произойти и в раннем периоде болезни, особенно если шейка истончена оперативным воздействием; тогда достаточно резкого движения больного в постели или неосторожной врачебной манипуляции, чтобы шейка сломалась. Чаще перелом происходит в поздний период, после выписки больного; причиной его в таких случаях обычно бывает падение больного или ушиб тазобедренной области. Симптомы патологического перелома ничем не отличаются от таковых при обычном травматическом переломе шейки бедра.

Частым и очень тяжелым осложнением гнойных кокситов являются патологические вывихи бедра. В большом материале Брунса и Хонзеля их было 33 на 106 случаев остеомиелитического коксита, а на 13 случаев клиники Мичиганского университета — 34. Есть две формы патологического вывиха: дистензионный и деструкционный.

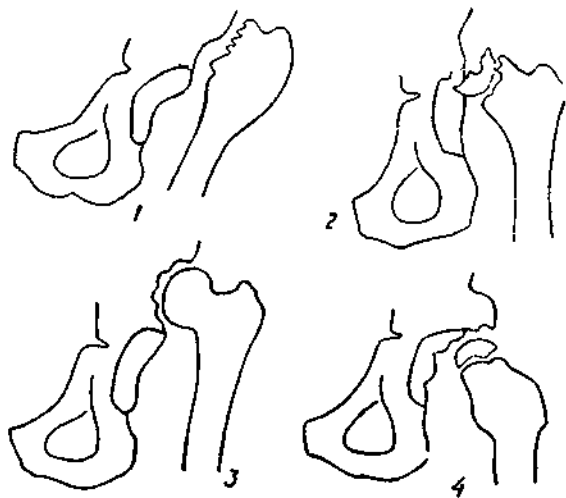


Рис. 113. Патологические вывихи бедра (1, 2); 3 — образование новой впадины; 4 — новообразованный навес.

Дистензионный вывих происходит при неизменной головке бедра и вертлужной впадине. Он наблюдается почти исключительно у детей и подростков, а после 20 лет почти не встречается. Относительно частоты этой формы вывиха у грудных детей мнения расходятся. Пике считает их наиболее частыми именно в самом раннем возрасте, а Омбредан (Ombredanne) и Лонге (Longuet), напротив, утверждают, что вывих от растяжения у младенцев — исключительная редкость. Вообще же дистензионные вывихи встречаются гораздо реже, чем деструкционные, особенно при остеомиелитическом коксите. Наибольшее число вывихов от растяжения капсулы наблюдалось при инфекционных артритах — скарлатинозном, гриппозном, оспенном, тифозном, пневмоническом. При остеомиелите вывих возникает не рано, через 2-214 месяца, обычно при серозно-гнойном или серозном артрите, подостро протекающем, редко при остро-гнойном. При инфекционных артритах, напротив, вывих бывает ранним.

Для возникновения дистензионного вывиха экссудат в суставе должен быть большим, растягивающим капсулу и связки сустава; это растяжение иногда бывает так велико, что суставная сумка частично отделяется от своих прикреплений. Но, кроме растяжения капсулы, в патогенезе дистензионного вывиха существенную роль играют и другие факторы. В вертлужной впадине разрастаются грануляции, повреждающие круглую связку, накапливаются свертки фибрина, и головка бедра постепенно вытесняется из вертлужной впадины. Хрящевый ободок, дополняющий acetabulum, истончается. Аддукторы и флексоры бедра берут верх над атрофированными ягодичными мышцами, и сокращением их доканчивается механизм вывиха, наступающего обычно внезапно, но почти незаметно для больного и врача, так как боли при этом не бывает. Нога становится в положение приведения и ротации внутрь. Только эта патологическая установка конечности наводит врача на мысль о вывихе. Исследованием движений и рентгенограммой можно легко установить окончательный диагноз.

Вывихи от разрушения головки бедра или вертлужной впадины гораздо более часты, чем редко встречающиеся дистензионные. Они также возможны при всех видах инфекционных артритов, но наиболее часты при остеомиелитических кокситях, особенно у детей грудного возраста, у которых они составляют правило.

Брунс и Хонзель из наблюдавшихся ими 33 вывихов считают 7 вывихов дистензионными на том основании, что при них не было «открытого» нагноения, как они говорят, т. е., по-видимому, не было свищей. Из всех 33 случаев 30 раз головка бедра вывихнулась на подвздошную кость, 2 раза — на foramen obturatum и в 1 случае был luxatio iliopubica. Как правило, вывих происходил незаметно для больных, в срок от 14 дней до 3 месяцев от начала болезни. Только в 5 случаях осталась довольно значительная подвижность в вывихнутом суставе, а в остальных — ничтожная или никакой.

В отличие от туберкулеза тазобедренного сустава, при котором причиной вывиха, также очень часто наблюдавшегося, является обычно медленное и прогрессивное разрушение верхней части вертлужной впадины, вывих при остеомиелитическом коксите происходит почти всегда в результате более или менее значительных деструктивных изменений головки и шейки бедра. У грудных детей эти изменения всегда очень значительны и иногда доходят до полного разрушения всего верхнего конца бедренной кости, как

это было в одном из приведенных мной наблюдений. Некроз головки, эпифизеолиз, более или менее значительное разрушение шейки бедра, конечно, почти всегда служат причиной вывиха; но не особенно редки и такие случаи, в которых головка бедра мало изменена, как это бывает у подростков. В таких случаях может образоваться не полный вывих, а только подвывих. При рентгеновском исследовании в костяке находят массивные гиперостозы, полости, секвестры. Особенно часты гиперостозы и утолщение шейки бедра, а также укорочение ее.

Исходы деструкционных вывихов бывают различными. Нередко образуется анкилоз на подвздошной кости. В других случаях формируется новая рудиментарная вертлужная впадина на месте нахождения вывихнутой головки и до некоторой степени сохраняется подвижность. У Володи К., историей болезни которого начинается эта глава, над вывихнутой деформированной головкой образовался большой гиперостоз подвздошной кости, составивший прочную опору для бедра. Это не особенно редкий исход патологического вывиха. Смещение вывихнутого бедра вверх может быть очень значительным, до 10 см. Иногда результатом патологического вывиха может быть болтающийся сустав. Это нередко наблюдается у грудных детей; у подростков и взрослых то же случается после резекции тазобедренного сустава. Анкилоза на подвздошной кости у младенцев почти не бывает.

Очень важно своевременно распознать патологический вывих и поскорее вправить его, так как иначе вертлужная впадина зарастет фиброзной тканью и остеофитами и вывих станет невосприимчивым. После вправления обычно образуется анкилоз в хорошем положении ноги. Однако и при невправленном вывихе не всегда больные становятся калеками, так как функциональное приспособление очень велико.

Еще чаще, чем патологическими вывихами, остеомиелитический и инфекционные кокситы осложняются анкилозом или тугоподвижностью сустава. Пике считает частоту этого осложнения огромной — 85%. Бедгли, Иглезиас, Пергам и Снайдер (Badgley, Yglesias, Perhame и Snyder), опубликовавшие очень обширный и самый благоприятный материал по гнойному воспалению тазобедренного сустава, только у 7 из 113 больных имели полное восстановление функций сустава, у 23 — на 50%. У остальных 83 больных были различные тяжелые осложнения с более или менее значительным разрушением сустава и анкилозом или тугоподвижностью.

Причины и формы тугоподвижности и анкилоза могут быть очень разнообразными. Мы говорили уже об анкилозе вывихнутого бедра в новообразованной впадине или под гиперостозом — навесом, в который упирается конец бедра. Понятно возникновение анкилоза и при отсутствии вывиха, когда нагноением разрушены суставные хрящи или более глубоко изъедены головка бедра и вертлужная впадина. Менее часто большое ограничение подвижности или даже анкилоз бывает результатом образования остеофитов и гиперостозов по краю вертлужной впадины и на головке или шейке бедра, даже на большом вертеле. При хронически протекающем серозном или серофибринозном коксите анкилоз часто бывает фиброзным. При остром гнойном артрите, зависящем от прорыва в сустав интраартикулярных костных очагов, всегда образуется полный костный анкилоз, если не было применено очень рано самое совершенное постоянное вытяжение. Хронический анкилирующий артрит протекает при незначительных болях или совсем без

болей. Больные часто продолжают ходить или ложатся в постель только при обострении процесса; однако некоторые ходят на костылях. Только при двустороннем коксите больные лежат в постели.

Анкилоз нередко образуется при артрите, который казался легким и быстро поддавался лечению проколами или вытяжением.

Функциональные последствия анкилоза определяются прежде всего положением бедра, в котором он образовался. Если во время лечения были приняты меры к устранению неблагоприятного положения, то анкилоз мало нарушает функции конечности и больные отлично приспосабливаются к нему. Но при очень неправильном положении бедра может возникнуть тяжелая инвалидность. Особенно тяжелы двусторонние анкилозы, при которых больные почти лишены способности передвижения. А почти в 10% случаев гнойный коксит бывает двусторонним. Я однажды попробовал сделать остеотомию у несчастной девушки, у которой образовался двусторонний полный анкилоз при сгибании обоих бедер под прямым углом, причем максимально отведенные бедра стояли в строго фронтальной плоскости. Операция кончилась смертью больной от жировой эмболии.

Деструктивные процессы в суставе, патологические вывихи, затеки гноя, как правило, сопровождаются образованием свищей, и общее впечатление, производимое больным с контрактурой бедра в положении приведения и сгибания, с параартикулярными свищами, таково, что его легко принять за страдающего туберкулезным кокситом. Такие диагностические ошибки очень нередки, и Клемм полагает, что они составляют около 15%. Таких больных без достаточно подробного исследования часто посылают в санатории и на курорты. Нам приходилось видеть больных с вполне ясными симптомами остеомиелитического коксита, с большими корковыми или центральными секвестрами бедра, которые, однако, много лет трактовались как туберкулезные и кончали амилоидозом внутренних органов. В большинстве случаев уже внимательно собранный анамнез может решить вопрос. Очень острое и внезапное начало характерно для остеомиелита, а незаметное начало и медленное развитие симптомов обычны при туберкулезе. Бывают, правда, и редкие исключения из этого правила, и приблизительно в 3% случаев туберкулезный коксит может начаться столь остро и тяжело, что его невозможно не принять за остеомиелитический артрит. В короткий срок, почти внезапно, образуется параартикулярная опухоль при температуре до 40° и сильных болях, и движения в суставе становятся невозможными. В одном таком случае Ровзинг (Rovsing) вскрыл и дренировал сустав у грудного ребенка. В гное не было гноеродных кокков, но были туберкулезные бактерии. Ребенок выздоровел через 3 месяца с почти полным сохранением движений.

В позднем периоде болезни важные для дифференциального диагноза результаты дают рентгенограммы. Для туберкулеза характерен остеопороз, не резко ограниченные мягкие секвестры, некроз от давления в верхней части вертлужной впадины и головки бедра, отсутствие периостальной реакции. При остеомиелите, напротив, рентгенограммы показывают гиперостозы, значительную реакцию надкостницы; секвестры резко очерчены, дают интенсивную тень, часто заострены. Однако и здесь возможна диагностическая ошибка в тех редких случаях, когда туберкулез верхнего конца диафиза бедра дает картину *spinae ventosae*, похожую на остеомиелит.

Следует иметь также в виду, что при туберкулезе бросается в глаза атрофия всей конечности, чего не бывает при остеомиелите. Кроме того,

параартикулярная опухоль при туберкулезе больше, чем при остеомиелите. Она возникает в результате обширного пропитывания мягких тканей грануляциями и своей мягкостью отличается от твердой опухоли при остеомиелите, образуемой утолщенными костями.

Все-таки далеко не всегда дифференциальный диагноз между хроническим остеомиелитическим и туберкулезным кокситом бывает прост. Во многих случаях он очень труден, а иногда и невозможен.

Через 1-2 года после болезни картину патологического вывиха при гнойном коксите легко принять за врожденный вывих бедра. Для правильного диагноза необходимо иметь в виду, что врожденный вывих бывает в большинстве случаев у девочек, что при нем нет рентгенологических изменений, характерных для остеомиелита: разрушения головки, исчезновения эпифизарного ядра, укорочения и утолщения шейки. Кроме того, после остеомиелита очень часто можно найти рубцы на ягодиче или в верхней трети бедра.

В остром периоде остеомиелитический коксит нередко принимается за ревматизм врачами, мало знакомыми с хирургическими заболеваниями суставов. Но при остром ревматизме общее состояние больных не бывает столь тяжелым, как при остеомиелите, и поражается не один, а многие суставы.

Надо, однако, иметь в виду и возможность множественной локализации остеомиелита; и при нем воспаление иногда бывает в двух-трех суставах, но скоро выясняется, что оно серьезно лишь в тазобедренном суставе, а в других быстро стихает. Диагноз выясняется также по быстрому улучшению от больших доз салицилового натрия при ревматизме и по полной безрезультатности его назначения при остеомиелитическом артрите.

Говоря об осложнениях гнойного коксита, мы уже указывали на редкость полного в функциональном отношении выздоровления больных. Из 92 оставшихся в живых больных Брунса и Хонзеля у 78 были осложнения: анкилозы (33), патологические вывихи (28) или эпифизеолиз (17). Из 34 исследованных через долгое время после выписки из клиники 28 ходили хромя, но без палки, 4 — с костылями или палкой, 2 передвигались только сидя. Из 113 больных Бедгли, Иглезиас, Пергам и Снайдера только 7 выздоровели с полным сохранением функции.

При большом различии остеомиелитических кокситов в патологоанатомическом и клиническом отношении не может быть речи об общем проценте летальности. Наиболее важно выяснить этот вопрос относительно несомненно гнойных, остро протекающих кокситов, при вскрытии в сустав интракапсулярных костных очагов, к которым относится и большинство остеоартритов у грудных детей.

Но и здесь мы не найдем единства в статистиках различных авторов. Так, по Брока, Гийо (Guyot) летальность равна 50-60%, по Портвич (Portwich) — 25-30%, у Пандье (Pandier) имели место 2 смерти на 11 больных, а у Пике все 8 больных выздоровели. Омбретан и Пти (Petit) считают прогноз у грудных детей *quo ad vitam.* отличным, а Гарсиа и Мазуччи (Lagos Garcia и Antonio Masucci) считают его плохим, так как из 21 ребенка у них умерло 6. У нас также умер один ребенок из трех.

Из литературных данных, относящихся ко всем формам остеомиелитического коксита и ко всем возрастам, можно вывести только то заключение, что в наше время летальность стала гораздо меньше, чем во второй половине прошлого столетия, когда она доходила до 80-90%, и только у Брунса и

Хонзеля (1899) была невелика, всего 14%. Однако сами эти авторы объясняют свои благоприятные результаты тем, что они имели дело преимущественно с хроническими больными.

У авторов, опубликовавших свои наблюдения между 1927 и 1939 гг., летальность была такова:

Автор	Общее число больных	Из них умерло
Piquet	36	1
Reschke	26	9
Badgley, Yglesias, Perhame и Snyder ¹	113	14
Demelenne	21	4
Jons и Roberts	21	4

До сих пор не разрешен важный и трудный вопрос о лечении гнойных артритов вообще, и особенно труден он в отношении тазобедренного сустава при остеомиелите. В остром периоде остеомиелита крайне трудно, а часто и невозможно определить, поражен ли уже сустав или мы имеем дело только с костным очагом. В общей септической картине болезни сливаются воедино симптомы со стороны сустава и со стороны костного очага. Однако это не особенно смущает меня, так как я вполне солидарен с мнением Омбредана и Пти, что слишком ранняя операция в тех случаях, когда септицемический процесс еще не прочно локализовался, может лишь усилить септицемию и потому очень вредна.

Остеомиелит, даже с явным участием сустава, может окончиться выздоровлением при лечении вытяжением². Ранняя операция при выраженной септицемии очень опасна и вредна и тем вреднее, чем она радикальнее.

Иное дело, конечно, если явления септицемии уже миновали, и по клиническим симптомам, о которых мы уже говорили, можно заключить что в суставе имеется гнойный экссудат. Главным подтверждением такого диагноза служит пробный прокол и установленное рентгенограммой расширение полости сустава. Необходимо вскрыть и дренировать сустав, если дело обстоит так. Но нельзя спешить с артротомией, если экссудат в суставе лишь гнойно-серозный, ибо в таком случае вполне возможно излечение и без артротомии. Не следует смущаться присутствием в крови бактерий, если тяжелые общие симптомы септицемии ослабели, так как бактериемия может быстро исчезнуть после операции.

В то давнее время, когда я учился, было общепринятым мнение, что синовиальная оболочка суставов очень мало способна к борьбе с инфекцией

¹ В большинстве — подострые и хронические случаи (Автор).

² При остром воспалении суставов лучше пользоваться не вытяжением, а гипсовой повязкой, как более надежным средством иммобилизации (Ред.).

и потому большую опасность представляет всасывание бактериальных токсинов из сустава. Поэтому спешили с артротомией и часто, не довольствуясь ею, делали резекцию головки бедра ради лучшего дренирования полости сустава. Теперь многие хирурги, напротив, считают синовиальную оболочку суставов очень резистентной по отношению к инфекции. Синовиальная жидкость, несомненно, обладает бактерицидными свойствами, которые ярко проявляются особенно в первом периоде инфекции, когда в мазке экссудата определяются полиморфно-ядерные лейкоциты и стрептококки, а посев на питательные среды остается стерильным. Это доказывает, что стрептококки мертвы. Позже, однако, развивается картина гнойного артрита, и посев дает рост стрептококков [Эллис (Ellis)].

Старое мнение об особенной опасности гнойных артритов основывалось на том, что они весьма нередко осложнялись септикопиемией и вообще протекали очень тяжело. Истории болезни, приведенные нами при изложении путей распространения гнойных затеков из тазобедренного сустава, дают, как мне кажется, достаточное основание к заключению, что именно эти гнойные затеки служат причиной септикопиемии, а не самый артрит. Это можно сказать почти обо всех суставах, особенно о коленном, в котором огромные и скрытые гнойные затеки, несомненно, играют важнейшую роль и часто бывают причиной смерти.

Нам приходилось видеть случаи, когда гноя в коленном суставе мы уже не находили, хотя он и был первично поражен, и смертельная болезнь протекала под видом тяжелой межмышечной флегмоны бедра, подколенной ямки и голени.

Некоторые авторы высказывают вполне справедливое предположение, что многие из тех больных остеомиелитическим кокситом, которые не умерли в больнице, погибают впоследствии от амилоида внутренних органов и рецидивов гнойного воспаления в окружности больного сустава. Натан (Nathan) думает даже, что все они погибают. Не имеем ли мы права утверждать, что во многих случаях эти печальные исходы зависят от скрытых и нераспознанных гнойных затеков, как это было у нашей больной М.? В благоприятных случаях в укор хирургам происходит самопроизвольное вскрытие затеков.

Вот что пишут Брунс и Хонзель по этому поводу: «Период свищевых нагноений до крайности длителен, и в течение его погибает еще большое число больных, переживших острый период. У оставшихся в живых больных нашей статистики свищевой период только в исключительных случаях менее 6 месяцев, в среднем 3 года, а в отдельных случаях даже 6—10 лет, в одном случае 19 лет». Причину такого плачевного результата операций можно в большинстве случаев резекций, как мне кажется, усмотреть в том, что «искусственное опорожнение гноя было предпринято 11 раз в течение первого месяца болезни, 12 раз между первым и третьим месяцем болезни, 7 раз между третьим и шестым и 6 раз между шестым и двенадцатым. Спонтанный прорыв гноя последовал на первом месяце болезни только 4 раза, в течение первой и второй четверти года — по 7 раз, через полгода-год — 9 раз и 4 раза только через 2-2¼ года».

О локализации абсцессов Брунс и Хонзель почти ничего не пишут, а из авторов новейшего времени большинство (Демелен, Джонс и Роберте, Омбрдан, Пти и др.) ни одним словом не упоминают о них. Пике дает далеко не полное описание затеков и некоторые из них толкует неправильно. Так,

например, он полагает, что флегмона тазовой клетчатки всегда образуется путем разрушения вертлужной ямки с образованием абсцесса на боковой стенке малого таза.

Необходимо, конечно, вскрыть и дренировать тазобедренный сустав, если есть в нем гнойный экссудат, но далеко не бесспорно, что при этом надо резецировать головку бедра ради более совершенного дренажа суставной полости, которому она мешает. Резекция головки сопровождается серьезным увечьем сустава и может привести к тяжелым функциональным расстройствам. Парижский профессор ортопедии Матье (Mathieu) за многие годы практики только два раза резецировал головку при гнойном коксите, Омбрдан и Пти считают допустимым резецировать, только нижние две трети головки, оставляя верхнюю для опоры в acetabulum. Резецировать головку, а иногда и шейку бедра и вертлужную впадину следует только в тех случаях, когда эти части сустава уже глубоко разрушены гнойным воспалением и явно не могут быть сохранены. Если их не удалить, то, разумеется, они бесконечно долго будут причиной тяжелых свищевых нагноений и гнойных затеков. В свежих же случаях следует уделить гнойным затекам столь же большое внимание, как и самому артриту. *Надо отрезать пути распространению гноя в окружности сустава, а не бояться лишней капли гноя в полости его.*

В каждом случае гнойного коксита, даже если нет явных признаков затеков, я советую начинать операцию типическими эксплоративными разрезами на местах возможных затеков. Первый разрез надо сделать над пупартовой связкой, параллельно латеральной половине ее (lacuna musculorum), и, отслоив брюшину с поперечной фасцией, обнажить подвздошную мышцу. На поверхности этой мышцы или, чаще, в толще ее проходит бедренный нерв, и потому можно разрезать только фасцию, а всю толщу мышцы безопаснее пройти тупым путем, разделяя ее вдоль волокон. Все крыло подвздошной кости и заднюю поверхность m. psoatis majoris надо обследовать пальцем, даже если гной не показывается по разделении мышцы.

Второй, вертикальный разрез — в области приводящих мышц бедра. Здесь надо разделить мышцы тупым путем, проникнуть под m. pectineus и обследовать нижнюю поверхность m. obturatoris externi, как мы это описали в главе об остеомиелите лобковой кости. Из этого же разреза можно проникнуть под m. sartorius, где возможен затек вдоль бедренных сосудов. Третий, также вертикальный разрез начинается немного ниже передней верхней ости подвздошной кости и ведется в промежутке между m. rectus femoris и t. tensor fasciae latae. Здесь необходимо обследовать не только рыхлую клетчатку, в которой проходит a. circumflexa femoris lateralis, но и промежуток между гл. rectus и m. vastus intermedius.

Четвертый разрез — в ягодичной области, вдоль волокон m. glutei maximi — даст возможность открыть глубокий затек в ягодичной области. Этот же разрез, продолженный вниз, над бедренной костью, обеспечивает доступ к тазобедренному суставу для вскрытия его сумки.

Эксплоративные разрезы, если затеков не оказалось, зашивают с небольшими провизорными дренажами, которые дадут выход гною в случае последовательного образования затеков¹.

¹ Учитывая современные диагностические возможности и медикаментозную вооруженность, наряд ли стоит рекомендовать вмешательства на тазобедренном суставе (Ред. Н. В.).

Если удалось установить локализацию первичного костного очага, то его необходимо вскрыть. В большинстве случаев для этого достаточно дренировать поднадкостничный абсцесс, а внутрикостный гнойный очаг, если он ясно выражен, вскрыть долотом. При остеомиелите шейки бедра следует по возможности ограничиваться выскабливанием острой ложкой, так как неосторожное разрушение долотом кортикального слоя может быть причиной перелома шейки. Еще лучше просверлить шейку фрезой через большой вертел, руководствуясь для определения направления одним из тех способов, которые применяются при оперативном лечении переломов шейки бедра. Так поступают многие хирурги.

Артротомию многие французские и американские хирурги производят передним разрезом, проникая в сустав между *m. tensor fasciae latae* и *t. iliopsoas*, а дренаж выводят назад, в ягодичную область. Если артротомия делается сзади через разрез Лангенбека, то в сустав проникают между грушевидной и средней ягодичной мышцей.

После того как вскрыты затеки гноя и дренирован сустав, очень важно устроить на долгое время постоянное вытяжение конечности. Оно очень улучшает условия дренирования сустава, так как, благодаря растяжению и расслаблению капсулы и связок, головка бедра отходит при этом от вертлужной впадины. Кроме того, вытяжение дает больному суставу необходимой покой. Противовоспалительное действие вытяжения доказывается тем, что после прекращения его нередко повышается температура и усиливаются явления общей инфекции¹.

В хронических случаях остеоартрита очень часто можно обойтись без артротомии и вылечить больного одним вытяжением. Воспаление сустава при этом протекает очень слабо и медленно, экссудат бывает серозным или серозно-фибринозным, и потому нет никакой надобности вскрывать и дренировать его. Все старания хирурга при таких условиях должны быть направлены к тому, чтобы иммобилизацией обеспечить покой суставу и предотвратить образование анкилоза в негодном для функции положении бедра. Последнюю цель вообще очень важно иметь в виду при лечении всех случаев воспаления тазобедренного сустава и с начала до конца неустанно следить за положением ноги. Как мы уже говорили, патологические вывихи, эпифизеолиз и перелом шейки прежде всего обнаруживаются изменением положения конечности, и нередко никаких других симптомов может и не быть. Даже при иммобилизации постоянным вытяжением или гипсовой повязкой нельзя успокаиваться в этом отношении, так как не всегда иммобилизация может предотвратить патологический вывих.

На съезде немецких хирургов в 1932 г. большинство участников прений по докладу Решке (Reschke) высказалось за постоянное вытяжение как основной метод лечения при остеоартритах тазобедренного сустава. Джонс и Роберте считают вытяжение очень важным при всяком гнойном и гонококковом коксите, так как оно устраняет давление на хрящ головки и может предотвратить узуру его и анкилоз.

Вытяжение должно длиться очень долго, не менее 6 недель, а иногда и до полугода. После него нередко бывает необходима иммобилизация гипсовой повязкой, так как контрактуры и анкилозы могут появиться очень

¹ При лечении гнойных артритов наилучшим средством иммобилизации является гипсовая повязка (Ред.).

поздно. Кюртилле и Тилье (Tillier) очень советуют производить у детей вытяжение в вертикальном направлении; преимущества этого способа они видят в том, что улучшаются условия дренажа, предотвращается пролежень на крестце и очень облегчается уход за больным.

В неясных по этиологии случаях постоянное вытяжение может сослужить большую услугу, так как бывают, правда, не часто, артриты не гнойные, но начинающиеся тяжелыми симптомами, очень напоминающими остеомиелитический артрит: температура до 40°, частый пульс, боль, контрактура бедра в положении сгибания и отведения. Но все эти симптомы ослабевают и даже исчезают уже через 1-3 дня, иногда, правда, лишь через 1-2 недели. Прокол сустава в таких случаях ничего не дает. Если через 48-72 часа не наступает заметного улучшения от такого консервативного лечения, то следует думать о более серьезном заболевании, чем такой преходящий негнойный артрит.

Консервативное лечение *стрептококковых* кокситов вытяжением настойчиво рекомендует Натан, обладающий очень большим опытом в лечении гнойного коксита: он наблюдал более 200 случаев в больницах и в консультативной практике и 32 из них провел лично от начала до конца. Стремясь объяснить ту очень большую разницу, которую он наблюдал в течении отдельных случаев коксита, Натан пришел к заключению, что течение этой болезни определяется родом микроорганизмов, вызывающих ее. При стрептококковом заражении, в особенности у маленьких детей, болезнь протекает и кончается гораздо благоприятнее, чем при стафилококковой инфекции; не бывает массивных некрозов костей, образования секвестров, длительных свищевых нагноений, метастазов в других костях и частых рецидивов, столь обычных при артритах, возникших на почве стафилококкового остеомиелита. При тяжелом стрептококковом сепсисе, конечно, многие больные умирают, а в случаях средней тяжести возможны и осложнения в виде патологических вывихов, переломов шейки бедра, отделения головки, анкилозов¹. Но в большинстве случаев поражение костей ограничивается лишь более или менее значительным разрежением их. Болезнь гораздо менее продолжительна, чем при стафилококковой инфекции, и выздоровление, как правило, бывает прочным, без рецидивов. Натан настаивает на том, что все случаи стрептококкового коксита подлежат лечению вытяжением, и приводит ряд примеров прекрасного течения и вполне благоприятных исходов даже в тяжелых случаях этого рода. Напротив, хирургическое лечение стрептококковых артритов дает несравненно худшие результаты. При лечении вытяжением вскоре облегчаются боли, исчезает спазм окружающих суставов мышц, но гораздо медленнее понижается температура и исчезают общие симптомы инфекции; поэтому при лечении вытяжением необходимы терпение и настойчивость. Его надо начинать как можно раньше и проводить весьма долго. Ногу вытягивают в горизонтальном положении полосами липкого пластыря, наклеенными по всей ее длине, начиная от большого вертела. С вытяжением необходимо сочетать пассивные движения в суставе, начиная их по возможности раньше, но не причиняя боли, так как цель вытяжения — не только облегчить боль и предотвратить деформацию, но и

¹ Течение нагноительного процесса нельзя ставить в связь только с особенностями микробов. Эти процессы определяются также особенностями организма с его многообразными реакциями на присутствие в тканях вирулентных и жизнедеятельных микроорганизмов (Ред.).

сохранить движения в суставе. Такое же консервативное лечение Натан применяет и при пневмококковых артритах, которые в патологоанатомическом отношении весьма похожи на стрептококковые и клинически протекают подобно им. В раннем детстве гнойные кокситы чаще всего бывают стрептококкового или пневмококкового происхождения: у Натана из 20 случаев в 8 был найден стрептококк и в 6 случаях пневмококк, а у Клемма из 23 случаев — в 9 случаях стрептококк и в 7 случаях пневмококк.

Подобно Натану, многие другие авторы указывают на благоприятное течение стрептококковых артритов у младенцев и детей младшего возраста, несравнимое с тяжелым течением болезни при стафилококковой инфекции, особенно у подростков и взрослых. Но Словик (Slowiek), описавший 60 случаев гнойного коксита, полагает, что фактором, определяющим эти два типа течения болезни, является не род микроорганизмов, а скорее первичная локализация микробов (в синовиальной оболочке или в костях) с последовательным переходом на сустав. В 9 случаях этого автора стафилококковая инфекция локализовалась первично в синовиальной оболочке, и болезнь протекала так же благоприятно, как и при стрептококковой инфекции. Бедгли, Иглезиас, Пергам и Снайдер на основании анализа 113 случаев Мичиганской хирургической клиники присоединяются к этому мнению.

При всем своем консерватизме в отношении лечения стрептококковых артритов Натан высказывается за необходимость весьма радикальной резекции тазобедренного сустава при тяжелых формах стафилококковых артритов; отличные результаты, полученные Кёнигом от такой операции в 70 случаях, подтверждают это мнение.

Большого внимания и особого лечения требуют, конечно, патологические вывихи. Необходимо прежде всего учитывать механизм происхождения вывиха. Если это вывих от растяжения капсулы при целой головке и вертлужной впадине, то образ действий хирурга должен определяться свойствами экссудата в суставе. Если артрит только реактивный, серозный, зависящий от экстраартикулярного гнойного очага, то, конечно, сустава вскрывать не следует — следует только осторожно вправить вывих наружными приемами, подобными тем, которые применяются при травматических вывихах. После вправления нужно долго, недели и месяцы, удерживать вправленное бедро постоянным вытяжением, так как иначе легко может произойти рецидив вывиха.

Если вывих образовался при гнойном артрите, следует вначале дренировать сустав задней артротомией и иммобилизовать его в положении вывиха, которое очень благоприятствует дренажу. Если артрит не тяжелый и артротомия дала улучшение общих и местных симптомов, то вправление вывиха можно начать скоро. Вправление всегда следует начинать постоянным вытяжением. Если оно не приводит к цели, то стараются вправить вывих под наркозом осторожными наружными приемами. Большая осторожность и мягкость действий необходимы не только потому, что в суставе еще не вполне затих воспалительный процесс, но еще больше потому, что более или менее грубые движения могут вызвать эпифизеолиз. Если вправление не удастся или произошло отделение головки, то необходимо приступить к кровавому вправлению. Омбретан и Лонге советуют делать эту операцию передним путем.

Иначе обстоит дело, если вывих произошел вследствие деструкции костей сустава и ясно выражена картина остеоартрита, — тогда на первом плане должно быть лечение артрита и нужен немалый опыт, чтобы правильно определить время вправления; это необходимо сделать не слишком поздно,

чтобы удалось вправление, и не слишком рано, чтобы не вызвать обострения гнойного процесса. После вправления обязательна очень длительная (несколько месяцев) иммобилизация вытяжением или гипсовой повязкой.

Если вывих не вправлен, то образуется неоартроз или анкилоз на крыле подвздошной кости, а вертлужная впадина зарастает фиброзной тканью и остеофитами.

Старые анкилозы в негодном для функции положении, оставшиеся после затихшего гнойного коксита, подлежат исправлению подвертельной остеотомией. Насильственная мобилизация очень опасна, так как легко может вызвать тяжелую вспышку гнойного процесса и даже сепсис¹.

Мне кажется, что изложенные выше данные о затеках при гнойном воспалении тазобедренного сустава имеют значение и для лечения туберкулезного коксита. Это, несомненно, относится ко всем случаям осложнения туберкулеза вторичной инфекцией.

Типичные затеки под *m. gluteus maximus* и в промежутке, в котором проходит *a. circumflexa femoris lateralis*, явно имели место у одного нашего больного через 4 месяца после того, как у него появилась вторичная гнойная инфекция пораженного туберкулезом тазобедренного сустава. Первый затек был вскрыт разрезом, второй вскрылся самостоятельно и оставил свищ ниже *spina iliaca anterior superior*. У него же был и межмышечный затек на переднелатеральной стороне бедра.

Можно, однако, думать, что и при отсутствии вторичной инфекции туберкулезные грануляции и гной выходят из сустава в тех же двух слабых местах его капсулы, в которых прорывается и «горячий» гной, и распространяются с той же закономерностью. Особенно необходимо исследовать при патологоанатомических вскрытиях, не распространяются ли туберкулезные «затекки» под *m. iliopsoas*.

В главе о гнойном воспалении коленного сустава я указываю на чрезвычайную важность и необходимость поздних резекций в запущенных случаях артрита. Все сказанное там целиком относится и к тазобедренному суставу, в котором долго длящееся гнойное воспаление также приводит к кариозному разрушению суставных хрящей и губчатого вещества бедренной головки и вертлужной впадины. В одном подобном случае я нашел в суставе у раненного осколком снаряда не только глубокие изменения хрящей, но и клочок шинели. Само собой разумеется, что при операциях у раненных в тазобедренный сустав необходимо искать все же возможные затеки гноя, на анатомическую закономерность которых я указал в настоящей главе.

¹ Острый коксит следует рассматривать как тяжелый гнойно-септический процесс, а посему программа его лечения должна включать весь комплекс современной антибактериальной терапии в остром периоде и реабилитационных мероприятий в последующем (массаж, ЛФК, санаторно-курортные факторы).

Необходимость в резекциях суставов и корригирующих остеотомиях является свидетельством неадекватного лечения коксита в остром периоде (*Ред. Н. В.*).

ГЛАВА XXIX

ПРОЛЕЖНИ. ГЛУБОКАЯ ФЛЕГМОНА ЯГОДИЧНОЙ ОБЛАСТИ

В предыдущих очерках перед вами прошел целый ряд септических больных, изнуренных, истощенных, до крайности исхудавших. У многих из них болезнь осложнилась образованием пролежней на крестце, над задними остями подвздошной кости, иногда даже над остистыми отростками позвонков и над лопатками; то же, как вы знаете, нередко наблюдается при тяжелых и длительных инфекционных заболеваниях, особенно при брюшном тифе. Все-го чаще пролежни образуются у старых и худых больных.

В тех местах, где обычно появляются пролежни, и в нормальных условиях *мало* жировой подкожной клетчатки, у истощенных же и старых больных она здесь почти вовсе исчезает, и выступающие кости покрыты одной только кожей. Понятно поэтому, что образование пролежня объясняют тем, что в сдавленной между костью и ложем коже нарушается кровообращение и она омертвевает, а затем из нее проникают в подкожную клетчатку гнилостные бактерии и образуется гнилостная язва. Несомненно, что действительно таково происхождение пролежней во многих случаях, в особенности же у парализованных больных, у которых некрозу кожи весьма способствует потеря ею чувствительности и нарушение трофики. Однако, по наблюдениям Грейфсвальдской хирургической клиники¹ при таких заболеваниях, как остеомиелит, брюшной тиф, когда в крови во множестве циркулируют микробы, пролежни имеют иное происхождение. В тех местах, где обычно появляются пролежни, кровообращение расстраивается вследствие постоянного сдавления, и они становятся *locus minoris resistentiae* по отношению к микробам, циркулирующим в крови; последние оседают здесь, и развивается флегмона.

Когда такая флегмона самостоятельно или оперативным путем вскрывается, находят, что омертвление распространилось не только на подкожную клетчатку, но и на апоневрозы, связки и даже кости. Как и при всех других формах гнилостного воспаления, при пролежне резко выражена склонность к прогрессивному распаду тканей и к образованию гнилостных затеков под кожей и в глубине.

Мы припоминаем, что часто наблюдали такой процесс образования пролежней, который вполне соответствует предлагаемой Решке гематогенной теории: над крестцом или задней подвздошной остью кожа бледнеет на ограниченном месте, затем здесь появляется воспалительная краснота, переходящая постепенно в цианотическую окраску, а при ощупывании иногда определяется зыбление; позже гнойник вскрывается и превращается в гнилостную язву². Верность теории Решке доказывается важными бактериологическими фактами: у женщины, страдавшей маститом, был найден в гное пролежневой флегмоны тот же самый стрептококк, которым был вызван мастит, а у другой больной, только что перенесшей крупозную пневмонию, в

¹ Reschke. Med. Klinik, № 8. 1924.

² Помимо нарушений кровообращения и механического фактора в образовании пролежней имеют существенное значение нервно-трофические расстройства (Ред.).

абсцессе над крестцом был обнаружен исключительно *Diplococcus pneumoniae lanceolatus*¹.

Так или иначе образовавшийся пролежень всегда представляет опасное осложнение, а парализованных больных (при повреждении спинного мозга) он в союзе с гнойным циститом и восходящим пиелонефритом неизбежно сводит в могилу.

Нельзя легко относиться к пролежню, ибо в лучшем случае это гнилостная язва, а в худшем — прогрессирующая гнилостная флегмона.

К пролежневой язве весьма нередко присоединяется рожа, а в редких случаях даже заражение бактериями газовой флегмоны или злокачественного отека. Способности к самоочищению, к элиминации омертвевших тканей такая язва почти не имеет, и ей надо прийти на помощь, удаляя ножницами и пинцетом все омертвевшее. Если пролежень имеет характер гнилостной флегмоны, если образуются затеки гноя, то необходима операция, которая может оказаться весьма обширной. Подкожные затеки гноя должны быть вскрыты самым основательным и беспощадным образом.

Операционная рана может достигнуть при этом огромных размеров: именно потому, что она была так огромна, она хорошо и относительно быстро зажила, а если бы я оперировал в этом случае менее решительно, то, вероятно, больной погиб бы².

До глубоких затеков гноя обыкновенно дело не доходит; хотя весьма нередко омертвевает чрезвычайно толстая в области крестца *fascia lumbodorsalis*, но под ней лежат очень толстые пласты *m. sacrolumbalis*, покрывающие крестцовые отверстия и связки, по которым гной мог бы проникнуть в крестцовый канал и в полость таза; поэтому до тазовых затеков дело может дойти только после омертвения всей толщи *m. sacrolumbalis*, а это всегда смертельные случаи. Нам пришлось, однако, наблюдать в одном случае остеомиелита с общей, смертельной пиогенной инфекцией образование большого межмышечного затека гноя в ягодичной области из огромного пролежня на крестце. Как это произошло, мы определить не могли, ибо вскрытия трупа не было, но, теоретически рассуждая, полагаем, что в промежуток между *m. glutaeus maximus* и вторым слоем ягодичных мышц гной мог проникнуть двумя путями: или после омертвения той части *m. glutaei maximi*, которая начинается от крестца и *lig. sacrotuberosum*, или же подкожный затек над крестцом опустился вниз, до *lig. sacrotuberosum*, и, обогнув эту связку снизу, проник между ягодичными мышцами.

Небольшие пролежни обыкновенно заживают при улучшении общего состояния больного; весьма важно, конечно, и местное лечение их, которое должно состоять в тщательной очистке кожи вокруг пролежня теплой водой с мылом, затем спиртом, в присыпке язвы йодоформом или виформом

¹ По-моему, трудно себе представить, чтобы пролежни были результатом гематогенного распространения инфекции. Высеваемость стрептококка из омертвевших тканей пролежня и отдаленного гнойного очага (в данном наблюдении — из гноя воспаленной грудной железы) еще не доказывает причинной связи между маститом и пролежнем, так как стрептококк распространен в природе и сходные его штаммы можно высеять с разных участков кожи и слизистых оболочек, а также из ран и язв, где этот микроб часто является результатом бактериального загрязнения, а не только причиной инфекционного процесса (*Ред.*).

² При возникновении флегмон и затеков на почве пролежней, конечно, показана операция (вскрытие гнойных скоплений). Если гнойные затеки отсутствуют, то в большинстве случаев лечение нужно проводить консервативно, обратив особое внимание на уход за такими больными, так как само возникновение пролежней чаще всего зависит от плохого ухода за больным и отсутствия забот по предупреждению пролежней (*Ред.*).

или в применении примочек из liq. Aluminiumi acetici. Рубцы, образующиеся после заживления больших пролежней, часто бывают весьма нестойки и легко изъязвляются. В таких случаях приходится вырезать рубец и закрывать дефекты посредством пересадки кожи.

Лечение больших пролежней далеко не всегда бывает успешным; правильно оперировать их умеют только опытные хирурги, и потому весьма важно помнить об опасности пролежней у всякого инфекционного, в особенности септического, больного и заблаговременно принимать все меры, которые могут предотвратить образование пролежней. Больной должен лежать на плоском матраце с маленькой подушкой под головой; при этом тяжесть тела равномерно распределяется на многие выдающиеся пункты задней поверхности его, а не только на крестец, как что бывает, если верхняя часть тела приподнята подушками. Надо почаще поворачивать больного на бок, а если можно, то и сажать его в кресло, плотно обложив подушками. Большое значение, имеют также частые обмывания всех мест, на которых образуются пролежни, теплой водой с мылом, а затем спиртом. Это особенно важно у старых и парализованных больных, которые обыкновенно бывают весьма неопрятны; у них, кроме обмываний, полезны и частые припудривания кожи. Весьма полезно и подкладывание резиновых кругов, но при этом надо следить, чтобы их не надували сильно, ибо тогда они вместо предотвращения пролежня могут способствовать образованию его¹.

Мы только что упомянули, что нам пришлось наблюдать большой гнойный затек в ягодичной области как осложнение пролежня на крестце. Это дает нам повод рассмотреть флегмоны ягодичной области, заболевание тяжелое и весьма нередкое. Начнем с описания одного из наших наблюдений.

Алоиз Ц., 45 лет. За 4 недели до поступления в Ташкентскую больницу, среди полного здоровья, у больного начались боли в левой ягодичной области, и температура повысилась до 39°. Приглашенный через несколько дней опытный терапевт, сведущий и в хирургии, распознал брюшной тиф и не изменил этого диагноза при последующем двухнедельном наблюдении больного. Только 10 дней тому назад он заметил припухлость в ягодичной области и посоветовал обратиться к хирургу. При осмотре больного мы нашли у него в ягодичной области большую, твердую и безболезненную при глубоком давлении опухоль округлой формы, которая была расположена позади большого вертела и занимала почти всю ягодицу. При внимательном исследовании можно было получить лишь крайне неясное ощущение флюктуации. Температура все время болезни держится на высоких цифрах и колеблется между 38 и 40°. Больной измучен долгой болезнью и ослаблен строгой диетой, но пульс относительно мало учащен. Ходит он с большим трудом, лишь при посторонней помощи; при лежании с вытянутой ногой боли не испытывает, но при сгибании ее в тазобедренном суставе тотчас появляется сильная боль в ягодице. За 2 дня пребывания больного в больнице произошла существенная перемена в ягодичной опухоли: исчезла ее твердость и появилось вполне отчетливо зыбление.

На 3-й день операция. Большой крестец, от spina iliaca posterior superior до большого вертела, вдоль хода мышечных волокон m. glutaeci maximi. Мышца эта разделена тупым путем, и из-под нее вытекло около стакана серо-желтого гноя без запаха. Гнойная полость помещалась между большой ягодичной мышцей, с одной стороны, средней и малой ягодичными — с другой, и доходила в медиальную сторону до края крестца. По направлению вниз уже наметилось образование гнойного затека на бедро, вдоль седалищного нерва; поэтому в ягодичной складке, над нервом, сделав второй небольшой разрез, и через него введена дренажная трубка. Вторая трубка и марлевый выпускник введены через медиальный угол большой раны, обе раны промыты карболовым раствором и защищены вплоть до дренажных трубок.

После операции сразу исчезли боли, быстро понизилась до нормы температура, и больной выздоровел в течение месяца. Раны отлично зажили при небольшом нагноении вдоль швов. Дренажные трубки были удалены через 2 недели после операции.

¹ С целью предупреждения образования пролежней, наряду с рекомендациями В. Ф. Войно-Яснецкого, желательно использование специальных кроватей (Ред. Н. В.).

Флегмоны ягодичной области, как правило, локализуются под *m. glutaei maximus*, между этой мышцей и глубоким слоем ягодичных мышц (*mm. glutaei medius* и *minimus*, *m. piriformis*, *m. obturator internus*, *gemelli*). Только однажды мы видели еще более глубокое скопление гноя под *m. glutaeus medius*.

Широкая фасция бедра у переднего края *t. tensoris fasciae latae* расщепляется на два листка и образует фасциозное влагалище для этой мышцы; у заднего края мышцы она переходит в ягодичную фасцию, которая двумя листками покрывает снаружи и изнутри большую ягодичную мышцу. Если вколоть толстую иглу под *tractus iliotalibialis fasciae latae* и ввести под нее воздух под сильным давлением, то *m. tensor fasciae latae* и *t. glutaeus maximus* приподнимаются и воздух проникает в межмышечный ягодичный промежуток¹. Поэтому ясно, что и гной из-под большой ягодичной мышцы может образовать затек под *m. tensor fasciae latae* и дальше, обогнув спереди большой вертел, проникнуть под широкую фасцию бедра. Такие затеки мы наблюдали три раза у больных, и знать это необходимо, так как затек под широкую фасцию хотя и бывает малозаметным, но может поддерживать септическое состояние больного после разреза ягодичной мышцы.

Рыхлая клетчатка промежутка между *m. glutaeus maximus* и глубокими мышцами ягодичной области внизу свободно сообщается с подфасциальным пространством задней стороны бедра, в которое легко затекает гной глубокой ягодичной флегмоны; вдоль седалищного нерва такой задний бедренный затек может *распространиться до подколенной впадины*.

С полостью малого таза ягодичный межмышечный промежуток сообщается в двух местах: через большое и малое седалищные отверстия. Через *foramen ischiadicum majus* выходит *m. piriformis*, и свободные промежутки для сообщения с полостью таза остаются только у верхнего и нижнего краев этой мышцы, однако верхний промежуток закрыт фасциальной пластинкой, соединяющей сосуды и нерв (*vasa glutaea superiora* и *p. glutaeus superior*) с краем седалищной вырезки и с *t. piriformis*, и потому для сообщения остается лишь нижний промежуток, через который выходят из полости таза седалищный нерв и нижние ягодичные сосуды; здесь клетчатка ягодичного межмышечного промежутка свободно сообщается с клетчаткой малого таза, и этим путем гной ягодичной флегмоны может проникнуть в малый таз или, наоборот, из полости таза затечь в ягодичную область. Второе сообщение с полостью таза, точнее с *cavum ischiorectale*, имеется в *foramen ischiadicum minus*, по клетчатке, сопровождающей *a. pudenda interna*.

Давно известен факт образования натечных гнойников в ягодичной области, под *m. glutaeus maximus*, при туберкулезном спондилите. Гной из позвоночника стекает при этом по передней поверхности его в малый таз и отсюда проникает в ягодичную область через большую седалищную дыру. Этим же путем могут образоваться гнойные затеки под *m. glutaeus maximus* при параметрите, так как клетчатка широких маточных связок непосредственно продолжается в клетчатку ягодичного межмышечного промежутка, и при всех флегмонах пристенной клетчатки малого таза.

Имеется еще один редкий, но очень важный и опасный путь для образования глубокого затека в область приводящих мышц бедра, который мы однажды проследили у трехлетнего ребенка. Гной у него распространился из межмышечной ягодичной флегмоны не только на заднюю сторону бедра, но затек по обращенной вниз и вперед поверхности *m. obturatoris externi*

¹ Об этом подробнее см. в главе о флегмоне бедра (Автор).

под *m. pectineus* и *t. gracilis*. Как вы прочтете в главах о гнойном воспалении тазобедренного сустава и о флегмонах бедра, — это типичный, анатомически закономерный путь для распространения гноя из межмышечных промежутков аддукторов бедра в глубину ягодичной области и обратно.

Lymphoglandulae hypogastricae расположены неподалеку от большой седалищной дыры, и потому исходящие из них гнойники также могут быть исходным пунктом для глубокой ягодичной флегмоны. Однако так называемый абсцесс дугласова пространства, столь часто образующийся при аппендиците, не имеет никакого отношения к флегмонам ягодичной области, так как он расположен в *cavum pelvis peritoneae*, а ягодичный межмышечный промежуток сообщается только с *cavum pelvis subperitoneae*.

На нашем материале ягодичных флегмон мы нередко наблюдали образование гнойных затеков на заднюю сторону бедра и однажды нашли гнойник на боковой стенке малого таза. Относительно последнего трудно сказать, был ли он исходным пунктом ягодичной флегмоны или затеком в таз из нее, но более вероятно первое предположение. Это наблюдение представляет большой интерес и в других отношениях, и потому мы сообщим о нем подробнее.

Мария Ц., 5 лет, поступила в Ташкентскую больницу 12/IX 1949 г. Два года тому назад девочка болела брюшным тифом и после выздоровления стала жаловаться на неопределенные боли в обеих ногах. Месяца через два боли определенно локализовались в области левого тазобедренного сустава, и с тех пор девочка прихрамывала, постоянно жаловалась на небольшие боли; температура у нее нередко повышалась до 38°. В июле этого года появилась болезненная опухоль в левой ягодичной области, и при исследовании был констатирован большой холодный абсцесс, занимавший почти всю ягодичную область. Исходный пункт этого абсцесса остался невыясненным, так как в тазобедренном суставе никаких патологических изменений не было найдено и подвздошная кость при исследовании снаружи и через прямую кишку никаких изменений не представляла. Было сделано две инъекции йодоформной эмульсии, но тем не менее абсцесс вскрылся вблизи заднего прохода, и вскоре появились симптомы тяжелой гнилостной инфекции: резко ремиттирующая лихорадка до 40°, ознобы и очень плохое общее состояние.

13/IX, через несколько дней после появления этих симптомов, было сделано три разреза, которыми широко вскрыто глубокое скопление гноя под большой ягодичной мышцей, в области большой седалищной дыры и вокруг тазобедренного сустава. Гнойная полость дренирована резиновыми трубками. Операция почти не улучшила состояние больной: высокая лихорадка продолжалась, девочка чрезвычайно быстро худела, по ночам бредила. При исследовании через прямую кишку был обнаружен гнойник на боковой стенке малого таза, вблизи большой седалищной дыры.

22/IX произведена вторая операция. Путь к гнойнику малого таза без труда проложен пальцем через разрез над седалищным бугром, сделанный при первой операции. Палец попал в полость в том месте, где при исследовании *per rectum* определялся гнойник, но гноя из нее не вытекло. В этой полости найдено две небольших (с горошину) секвестра, похожих на туберкулезные. Полость промыта перекисью водорода, и в нее введена дренажная трубка. И эта операция оказалась бесполезной, ибо все симптомы септической инфекции оставались неизменными. 23/IX сделано вливание в вену 2% раствора колларгола (5 мл), но без всякого эффекта, и на следующий день девочка умерла. Вскрытия нельзя было сделать.

Что это за холодный абсцесс в ягодичной области при полном отсутствии признаков бугорчатки тазобедренного сустава и подвздошной кости? Со стороны позвоночника не было никаких патологических симптомов, и потому нет оснований думать о натечном гнойнике. Внутренняя поверхность седалищного бугра, на которой было найдено два секвестра, — тоже необычное место для костного туберкулеза.

В истории болезни есть указания, наводящие нас на другой путь. Со времени выздоровления от брюшного тифа девочка постоянно жаловалась на неопределенные боли в ногах, которые с течением времени постепенно скон-

центрировались в области левого тазобедренного сустава или, что то же, в области левой подвздошной кости. Кроме того, у нее часто бывало повышенные температуры до 38°. Ничто не мешает нам принять, что тиф осложнился у девочки тифозным остеомиелитом седалищной кости, на медиальной поверхности которой мы нашли гнойник и два секвестра. Тифозный остеомиелит чаще всего наблюдается на большеберцовых костях и на ребрах, у соединения их с реберным хрящом, но известны и поражения подвздошной кости. Нередко болезнь протекает хронически, с образованием холодных абсцессов, и может продолжаться очень долго. Так, в случае Бушке (Buschke) она длилась 7 лет. Конечно, такое предположение надо было бы доказать бактериологическим исследованием гноя, но этого нельзя было сделать. Если тем не менее остановиться на диагнозе тифозного остеомиелита, то холодный гнойник в глубине ягодичной области надо принять натечным из малого таза, через foramen ischiadicum majus.

Случай этот, весьма редкий в этиологическом отношении, показывает, что причиной образования ягодичных флегмон могут быть заболевания тазовых костей. О пролежне, как причине глубокой флегмоны ягодичной области, мы уже упоминали. И в другом еще случае мы оперировали флегмону, явившуюся следствием пролежней над крестцом и над *spina posterior superior* при сыпном тифе.

Ягодица стала припухать уже через неделю после появления пролежней. При операции гной был найден не только между ягодичными мышцами, но и под краем крестца и под *ligg. sacrotuberosum* и *sacrospinosum*. По-видимому, гной проник в ягодицу снизу, обогнув эти связки, а затекал он сверху, вдоль крестца, под кожей. Этим же путем или через foramen ischiadicum minus может образоваться вторичная ягодичная флегмона при гнойниках в *savum ischiorectale*. В случае, приведенном нами как пример глубокой ягодичной флегмоны (Алоиз Ц.), последняя как будто началась первично, но в истории болезни было указание на то, что больной издавна страдал геморроем, и последний мог послужить причиной флегмоны. Дело в том, что при геморрое часто бывают трещины и другие незначительные повреждения слизистой оболочки, от которых может начаться лимфангоит. Лимфатические сосуды из *annulus haemorrhoidalis* направляются в *glandulae hypogastricae*, расположенные на боковой стенке малого таза, вблизи foramen ischiadicum majus. В случае нагноения этих желез гной может затечь в ягодичную область по клетчатке, сопровождающей седалищный нерв и нижнюю ягодичную артерию. Мы полагаем, что геморрой заслуживает большого внимания при определении этиологии ягодичных флегмон в неясных случаях.

В одном из наших наблюдений флегмона ягодицы имела травматическое происхождение.

Семилетнего мальчика дети столкнули с пенька высотой в 1 м, он сильно ушиб правую ягодичную область и почувствовал в ней острую боль. Через 2 дня мальчик слег в постель, у него появились озноб и жар. При осмотре на 10-й день мы нашли большую и очень болезненную припухлость в ягодичной области, а при операции вскрыли гнойник, помещавшийся не под *m. glutaeus maximus*, как это обыкновенно бывает, а глубже, под отслоенным гноем от подвздошной кости *m. glutaeus medius*. Надкостница не была отслоена от кости, и потому надо думать, что при падении образовалась гематома под средней ягодичной мышцей и через несколько дней нагноилась.

Во многих случаях по клиническому течению болезни и по данным, полученным при операции, невозможно определить причины и способ возникновения ягодичной флегмоны, и только подробное патологоанатомичес-

кое исследование могло бы пролить свет на этиологию этого недостаточно еще выясненного заболевания. Теоретически несомненна возможность возникновения ягодичных флегмон гематогенным, метастатическим путем, но мы таких случаев не наблюдали. Не исключена также возможность образования флегмон из глубоких лимфатических сосудов, которые собирают лимфу из ягодичных мышц, отчасти из тазобедренного сустава и сопровождают нижние и верхние ягодичные артерии и вены.

Диагностика глубоких флегмон ягодичной области в большинстве случаев не представляет затруднений. Конечно, вследствие расположения гноя под мощным слоем большой ягодичной мышцы мы не можем ожидать ясной флюктуации, которая в большинстве случаев появляется лишь через 3-5 недель, когда *m. gluteus maximus* уже наполовину истончен вследствие гнойного расплавления его волокон. Для диагноза надо довольствоваться воспалительной припухлостью, которая представляется в виде разлитой, округлой опухоли, занимающей всю ягодицу или большую часть ее, но может быть и незначительной.

В случае, который мы привели в начале очерка (Алоиз Ц.), эта опухоль была настолько велика, тверда и мало болезненна, что очень напоминала саркому. В других главах мы неоднократно упоминаем о том, что при быстром росте и некротическом распаде злокачественных новообразований ярко выраженные воспалительные симптомы могут ввести в диагностическое заблуждение; однако в этом случае нельзя было думать о саркоме, так как высокая лихорадка предшествовала появлению опухоли. Твердой опухоль при флегмоне ягодицы бывает часто, но редко она столь мало болезненна, как это было отмечено у Алоиза Ц. Однако и у этого больного был ценный болевой симптом: при лежании на здоровом боку с вытянутыми ногами он вовсе не ощущал боли в ягодице; но она внезапно возникала при сгибании больной ноги в тазобедренном суставе, ибо при этом *m. gluteus maximus* натягивался над воспалительной опухолью и сдавливал ее со всех сторон.

Операция ягодичной флегмоны должна всегда производиться под наркозом, чтобы можно было не спеша исследовать все межмышечное пространство и определить, нет ли гнойного затека (*resp.* первичного гнойника) в малом тазу. Для этой цели недостаточно одного ощупывания, а необходим осмотр, и потому первый разрез должен быть большим, допускающим растягивание большой ягодичной мышцы тупыми крючками. Его следует проводить вдоль волокон этой мышцы от *spina iliaca posterior superior* до большого вертела. В верхней половине этого разреза придется рассечь и перевязать верхнюю ягодичную артерию или крупные ее ветви. Исследование формы гнойной полости и имеющихся затеков покажет, где еще нужно сделать небольшие разрезы для дренажей. В некоторых случаях нам приходилось делать 4-5 разрезов. Первый большой разрез после введения дренажных трубок зашивается весь (если через него не вводятся трубки) или до дренажей. Заживление раны нередко осложняется более или менее интенсивным нагноением по швам; чтобы его избежать или ограничить, перед зашиванием раны надо переменить перчатки и инструменты, а рану основательно промыть раствором риванола (1:1000). Зашивать раны не следует лишь в тех редких случаях, когда при исследовании полости оказывается, что гной расслоил все глубокие мышцы и ясно выражена склонность к образованию затеков. После правильно произведенной операции больные обычно быстро выздоравливают.

ГЛАВА XXX

ФЛЕГМОНА FOSSAE ISCHIORECTALIS. ПЕРИАНАЛЬНЫЕ АБСЦЕССЫ

Очень тяжелый и поучительный случай дает нам повод рассмотреть все важнейшие вопросы, относящиеся к флегмонам промежности.

Султан У., 23 лет, заболел 20/XI 1936 г. за 10 дней до поступления в Ташкентский институт неотложной помощи. У него была язвочка и боли в прямой кишке, потом появилась опухоль в области промежности, лихорадка и затруднение испражнений. В последние 3 дня стула не было. При поступлении общее состояние больного было удовлетворительным, температура 39°, пульс 104. Вся передняя часть промежности и область слева от заднего прохода заняты большой воспалительной опухолью. На наших глазах опухоль эта стала неуклонно и поразительно быстро распространяться вверх на мошонку и в левую паховую область. Температура поднялась до 40°, пульс до 130, кожа над опухолью стала бледной и сероватой.

Все это произошло за одни сутки. На всем протяжении опухоли ясно определялась при осторожном ощупывании крепитация газов. Была распознана газовая флегмона промежности и fossae ischio-rectalis; сделана экстренная операция под хлороформным наркозом. Вскрыта обширная флегмона промежности и cavi ischio-rectalis, мошонки и левой паховой области одним большим разрезом. Отовсюду выделялся зловонный жидкий гной с пузырьками газа и клочьями омертвевшей клетчатки. Вся рана рыхло выполнена марлей, смоченной перекисью водорода. Гнилостное воспаление ограничивалось подкожной клетчаткой и на апоневрозы не распространялось.

В первые 2 дня после операции больной не мог мочиться и мочу приходилось выпускать катетером. Вскоре начался понос и рвота, очевидно, септического происхождения. В гное был найден гемолитический стрептококк; анаэробной культуры мы не могли получить. Газовая флегмона затихла после операции; и раны, сперва серые и безжизненные, стали довольно быстро очищаться, и уже через 10 дней покрылись здоровыми грануляциями. К этому времени прекратился понос и рвота. 18/XI, почти через месяц после операции, больной стал жаловаться на боли при мочеиспускании, замечено помутнение мочи: в ней найдены следы белка, единичные эпителиальные клетки, 25-40 лейкоцитов в поле зрения и единичные выщелоченные эритроциты. Начаты промывания мочевого пузыря раствором ляписа 1:1000 и внутривенные инъекции уротропина; через несколько дней явления дизурии исчезли. В конце декабря температура опять повысилась до 39° и появились ознобы, но через несколько дней все это прекратилось. Гной выделялся хорошо, затеков нигде не найдено. Раны хорошо гранулировались и суживались. Моча была нормальна. Однако это благополучие продолжалось менее месяца, и в начале февраля опять началось значительное ухудшение. Опять неправильного типа температура до 40°, больной стал вялым и плаксивым, жаловался на боли в стопе и на головные боли, потерял аппетит. Повторные исследования и просвечивания легких не обнаруживали ничего, кроме небольших катаральных явлений. Но на концевой фаланге II пальца левой руки появились мелкие красные уплотнения кожи, а на лбу и на лице, на ушной раковине мелкие пузырьки; воспалились конъюнктивы глаз. В крови: НЬ 43%, Эр. 3500000, л. 8200, э. 1%, п. 2%, с. 51%, лимф. 42%, мон. 4%. Моча нормальна. Только через месяц, в первых числах марта, температура стала субфебрильной, пузырьки на лице и ухе подсохли, и больной начал ходить. Раны в паху и на мошонке зажили, но на промежности остался свищ с очень обильным выделением гноя. Рентгенограмма дала неожиданный результат: в нисходящей ветви лобковой кости большое светлое пятно, очень близко подошедшее к foramen obturatum. Это была яркая картина остеомиелита лобковой кости, который, очевидно, возник вторично и поддерживал нагноение в подвздошной яме и свищи. Поэтому 29/III произведена операция под эфирным наркозом. Нисходящая ветвь лобковой кости широко обнажена путем препаровки приводящих мышц бедра и отделения некоторых из них от кости. В глубине раны была видна хорошо обнаженная кость и ясно прощупывался край foraminis obturati; однако, кость была на вид вполне здорова, и в ней не было отверстия, столь ясно видного на рентгенограмме. Точно на том месте, которое соответствовало светлому пятну на снимке, кость была насквозь продолблена долотом, по ничему патологического в ней не оказалось. Расширен промежностный свищ, и в fossae ischio-rectalis найден гной и вялые грануляции. Здесь также тщательно ошупана сзади лобковая кость, и как будто найдено размягченное место в начина-

ощемся здесь *m. obturator internus*. Однако в этом месте острая ложка попадала в отверстие, выдолбленное в кости спереди, и ни гноя, ни секвестра здесь не было. В *cavum ischiorectale* введен йодоформный тампон, а передняя рана еще раньше была зашита с йодоформным выпускником.

И эта операция не дала заживления промежностного свища, и из него текло много гноя. Выяснить причину неудачи и довести до конца это интересное наблюдение я не мог.

Как ни тяжела болезнь Султана У., но это еще не самая тяжелая форма флегмоны промежности и *fossae ischiorectalis*. Гартман оперировал больного, подобного нашему, у которого подкожная флегмона, начавшаяся на промежности, дошла до подмышечной ямки. Даже этого больного удалось спасти беспощадными разрезами. Диффузная, обычно анаэробная, флегмона, занимающая всю промежность и тазовую клетчатку, чаще всего бывает осложнением травматических повреждений прямой кишки или операций на ней, но может развиваться и из ограниченных абсцессов. Она способна распространяться по клетчатке позади прямой кишки далеко вверх вдоль крестца и позвоночника, в подвздошную яму и в ягодичную область, на бедро, в толщу брюшной стенки. При такой септической флегмоне больные находятся в сопорозном состоянии и быстро погибают. В доантисептическое время хирурги часто наблюдали эту страшную болезнь, а в наше время она встречается очень редко. При всякой прогрессирующей гнилостной флегмоне и при флегмоне промежности надо иметь в виду, что в основе ее может лежать диабет. Герстен констатировал диабет в 2 наблюдавшихся им гнилостных флегмон.

Начав с самых грозных флегмон промежности, перейдем к гораздо более доброкачественным, с которыми обычно имеют дело современные хирурги; но сначала дадим ответы на те серьезные вопросы, которые поставила перед нами болезнь Султана У., так как они касаются всех флегмон *fossae ischiorectalis*.

Почему больной не выздоровел после большой операции за те 4 месяца, которые он пролежал в больнице? Почему у него на промежности остался свищ? Чем объяснить повторные и длительные рецидивы высокой температуры с ознобами, с тяжелым общим состоянием больного и септическими сыпями? Что значит появление гноя в моче через месяц после операции? Что за странная история с рентгенограммой, давшей яркую картину остеомиелита, которого не было?

По нашему обыкновению поищем ответы на эти вопросы в топографической анатомии, ЭТОЙ важнейшей ОСНОВЕ ГНОЙНОЙ ХИРУРГИИ. ПОДКОЖНАЯ жировая клетчатка промежности, в которой развиваются поверхностные перианальные абсцессы, непосредственно переходит в такую же клетчатку правой и левой седалищ-

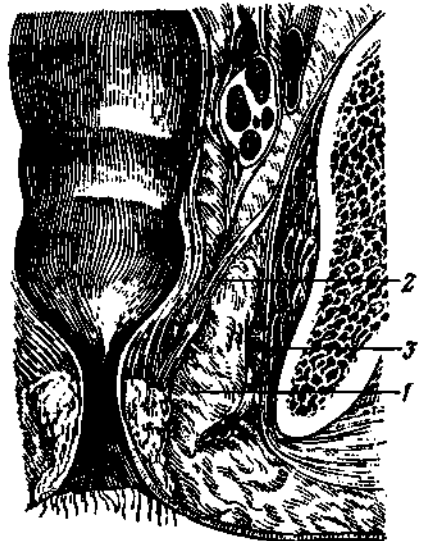


Рис. 114. *Fossa ischiorectalis* (1) во фронтальном разрезе (по Тестю-Жакоб).

1 — сфинктер прямой кишки; 2 — *levator ani*; 3 — *a. pudenda interna*.

но-прямокишечных ямок. Жир, обильно выполняющий fossa ischioirectalis имеет существенные особенности, очень сближающие его с жиром глазниц (Тестю и Жакоб). Подобно последнему, он не исчезает даже при высокой степени исхудания и истощения, но легко и быстро разрушается при гнойном воспалении и очень медленно и несовершенно восстанавливается после этого. Это одна из причин, по которым надо очень спешить с операцией при флегмоне fossa ischioirectalis. После гнойного расплавления жира остается очень долго незаживающая полость и свищи.

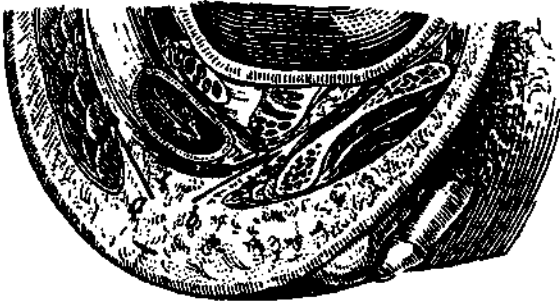

Рис. 115. Парамедианный сагиттальный распил таза (по Тестю-Жакоб).

Стрелки а и б показывают заднее и переднее продолжение fossae ischioirectalis.

ее боковых стенок, и открытым широким основанием, обращенным к коже промежности (рис. 114). Боковая стенка малого таза, от которой начинается покрывающий ее *m. obturator internus* с его фасцией (*fascia obturatoria*), служит наружной границей fossae ischioirectalis, а внутреннюю границу составляет *m. levator ani* и *pars analis recti*. Важно заметить, что в нижней части fossae ischioirectalis задненаружную стенку ее дополняет большая ягодичная мышца.

На сагиттальном парамедианном разрезе (рис. 115) видно, что fossa ischioirectalis имеет два продолжения: переднее и заднее. Клетчатка переднего продолжения располагается между *m. levator ani* и верхней поверхностью мочеполовой преграды (*m. transversus perinei profundus*, покрытый сверху апоневрозом). Предстательная железа, как видно на рис. 116, отделяется от клетчатки передних продолжений правой и левой fossae ischioirectalis только своим венозным сплетением и мышцей, поднимающей задний проход, а спереди, где расходятся под углом края правого и левого *m. levatoris ani*, и вовсе ничем не отделяется, как и выходящая на нее перепончатая часть уретры. Поэтому абсцессы, исходящие из предстательной железы, могут свободно распространяться в fossa ischioirectalis, а гной, первично образовавшийся в этой яме, может прорваться в перепончатую часть уретры, как это случилось у Султана У. почти через месяц после операции.

Заднее продолжение fossae ischioirectalis направляется между *m. levator ani* и *t. glutaeus maximus*. Как показывают стрелки на рис. 117, гной из fossa ischioirectalis легко может дать затеки в переднее и заднее продолжение этой ямы. Можно предполагать, что из переднего продолжения, там, где расходятся края мышц, поднимающих задний проход, и предлежит *prostate*, гной может проникнуть в клетчатку малого таза, а из заднего продолжения может начаться глубокая флегмона ягодичной области; однако это надо доказать инъекциями желатины на трупах, которые я не успел сделать.

В задней части промежности, между копчиком и задним проходом, протянута узкая сухожильная пластинка, *raphe anococcygeum*, к которой прикрепляются волокна мышцы, поднимающей задний проход, и наружного

сфинктера прямой кишки. Эта пластинка не служит препятствием для распространения гноя из одной fossa ischioirectalis в другую, так как ниже нее имеется слой подкожной жировой клетчатки, сообщающейся с клетчаткой седалищно-прямокишечных ямок. По этому пути образуются подковообраз-

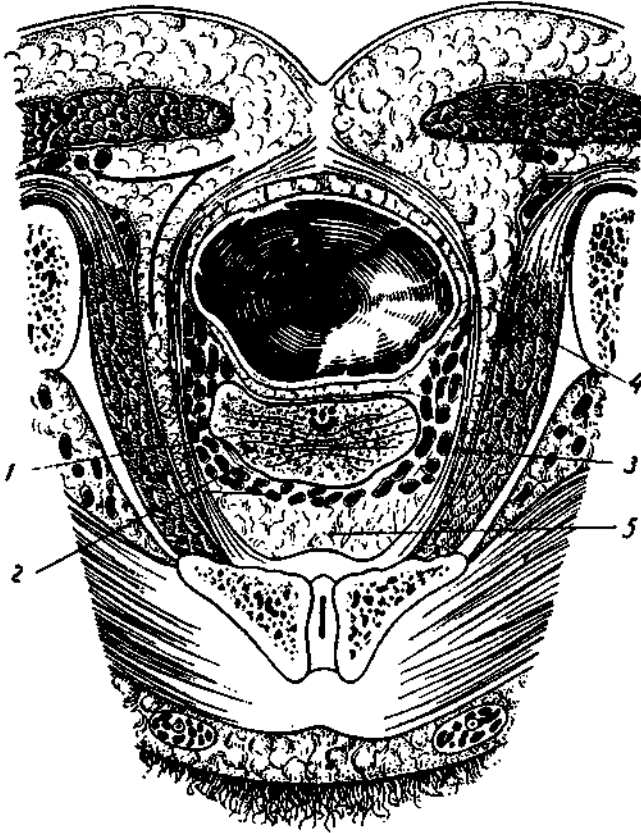


Рис. 116. Горизонтальный распил таза на уровне предстательной железы (по Тестю-Жакоб).

1 — prostata; 2 — plexus venosus periprostaticus; 3 — m. levator ani; 4 — переднее продолжение клетчатки fossae ischioirectalis; 5 — spatium praevesicale.

ные флегмоны, окружающие сзади прямую кишку и распространяющиеся в обе fossae ischioirectalis. Напротив, в передней части промежности не имеется сообщения между, правой и левой седалищно-прямокишечными ямами. Передние затеки из fossa ischioirectalis, кроме глубоких, над мочеполовой преградой, о которых мы говорили, образуются нередко в подкожной жировой клетчатке передней промежности и распространяются в мошонку, а у женщин в большие губы.

Fossa ischioirectalis глубока; острая вершина ее достигает уровня, на котором начинаются от fascia obturatoria волокна in. levatoris ani. Единственный крупный сосуд, проходящий в ней, — a. pudenda interna с сопровождающими ее двумя венами и одноименным нервом, расположен на наружной стенке ямы в дупликатуре, которую образует здесь fascia obturatoria (рис. 114); поэтому нет основания бояться повреждения этой артерии при вскрытии флегмоны, если разрез не проходит слишком близко к наружной стенке ямки.

В поперечном направлении через жир fossae ischiorectalis проходит только незначительная а. haemorrhoidalis inferior и двигательные веточки п. pudendi для наружного сфинктера прямой кишки и для кожи мошонки (resp. больших губ).

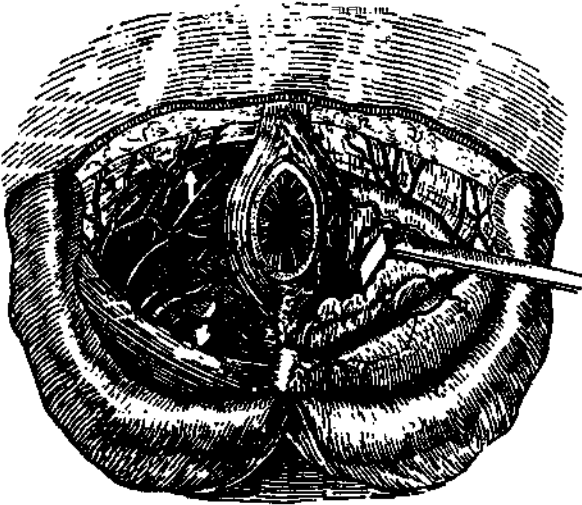


Рис. 117. Fossa ischiorectalis (по Тестю-Жакоб). Верхняя стрелка показывает направление переднего затека гноя из ямки, нижняя — заднего затека.

В свете этих анатомических фактов становится до некоторой степени понятным тяжелое течение болезни Султана У.

Уже прорыв гноя в уретру доказывает, что гнилостное воспаление распространилось у него на переднее продолжение fossae ischiorectalis над мочеполовой преградой. Вряд ли можно думать, что отсюда флегмона распространилась на пристенную клетчатку малого таза, так как это вызвало бы исключительно тяжелые симптомы и окончилось бы смертью. При всяком гнилостном

воспалении очень легко и быстро расплавляются ткани, и, конечно, жир fossae ischiorectalis весь разрушился, после чего образовалась большая полость с неподатливыми стенками, мешавшая закрытию свища.

Затеком гноя над мочеполовой преградой и разрушением жира можно объяснить и повторные ухудшения в состоянии больного, с высокой температурой и ознобами.

Флегмоны fossae ischiorectalis нередко вскрываются в прямую кишку, и это вызывает значительное ухудшение болезни, так как в гнойную полость постоянно поступает содержимое кишки; последствием такого осложнения всегда бывает незаживающий кишечный свищ. Случилось ли это у Султана У., мы не знаем. Если бы у него был только понос после операции, то это можно было бы объяснить прорывом гноя в прямую кишку, но понос сопровождался рвотой, и потому более вероятно, что он зависел от септической инфекции, о которой так ярко свидетельствуют сыпи на лице и пальце, ознобы и высокая температура. При последней операции по поводу предполагавшегося остеомиелита лобковой кости я тщательно обследовал всю fossa ischiorectalis и отверстия в стенке прямой кишки не нашел. Надо было, конечно, исследовать кишку ректоскопом, но у нас не было этой возможности. Был ли у больного затек под m. glutaeus maximus, также осталось невыясненным, так как я не имел возможности довести до конца его лечение.

Очень загадочна история с quasi-остеомиелитом лобковой кости. На рентгенограмме было видно явное отверстие в кости, а на деле не только его не оказалось, но и кость была вполне нормальна. Аналогичный случай описал Мак Уортер. При клинических симптомах остеомиелита на 12-й день болезни рентгенограмма показала очаги разрежения и деструкции в верхней ветви седалищной кости и гиперостоз на нижнем крае ее. Однако при операции не

оказалось гноя ни впереди, ни позади кости, которая была очень основательно исследована через *foramen obturatum* после разреза мембраны. Просверливание кости в нескольких местах также не дало гноя. Тем не менее после операции наступило быстрое улучшение септического состояния, и больной выздоровел. Через 2 месяца он пришел с анкилозом тазобедренного сустава. Никакого объяснения этой обманчивости рентгенограмм я не могу дать¹.

Перейдем теперь к обычным флегмонам *fossae ischiorectalis*. Они наблюдаются не часто и, по статистике Итчипер (*Etschepare*), составляют 18% всех периаанальных флегмон и абсцессов. По Кеню и Хартманну, Дельбе и Брешо, этот процент следует считать еще более низким.

Причиной этих флегмон могут быть воспалительные процессы в наружной костной стенке *fossae ischiorectalis*, но чаще — инфекция из прямой кишки и заднего прохода, распространяющаяся по лимфатическим сосудам или непосредственно, как это бывает при случайных или оперативных повреждениях. Изъязвления прямой кишки, трещины заднего прохода, проктиты, инородные тела, твердые комки кала, расчесы при *pruritus ani*, постоянная неопрятность заднего прохода могут быть источником инфекции. В гное, обычно жидком и зловонном, находят очень часто *V. coli commune* и анаэробные бактерии, и потому гной нередко содержит пузырьки газа. Часто причиной периаанальных абсцессов, но редко причиной флегмоны *fossae ischiorectalis*, бывают туберкулезные бациллы; Хартманн и Лиффринг нашли их в 7 случаях из 12.

В большинстве случаев флегмона возникает первично в жировой клетчатке *fossae ischiorectalis*, но, как мы неоднократно указывали в предыдущих главах, она может быть затеком сверху, из костей и органов таза и позвоночника. Таковы затеки гноя в седалищно-прямокишечную ямку при остеомиелите и туберкулезе костей таза, крестца и позвоночника, при гнойном воспалении предстательной железы и семенных пузырьков, при перицистите, параметрите, псоите, при флегмоне пристенной клетчатки малого таза. Для правильности оперативного лечения очень важно выяснить при постановке диагноза и в самом ходе операции, имеет ли флегмона первичное или вторичное происхождение. Иногда флегмона *fossae ischiorectalis* образуется вторично из обыкновенных периаанальных абсцессов и подкожных флегмон промежности, постепенно проникающих в глубину. Так было в одном нашем случае у ребенка 7 лет.

После кори у него появилось небольшое затверждение на промежности, постепенно увеличивавшееся; кожа покраснела, температура повысилась. К нам ребенок поступил через 15 дней с огромной, чрезвычайно запущенной флегмоной промежности, занимающей всю переднюю ее половину, вплоть до мошонки, а по бокам достигающей седалищных бугров. Ребенок может лежать только на животе; у него беспрестанный понос. Под эфирным опьянением вскрыта срединным разрезом большая гнойная полость, содержавшая около полустакана густого вонючего гноя и с правой стороны распространявшаяся в *sacrum ischiorectale*. Дренажные трубки введены через два дополнительных разреза справа и слева от заднего прохода. Через 8 дней ребенок выздоровел.

Флегмона седалищно-прямокишечной ямы проявляется вначале тупой болью в глубине промежности, часто очень сильной; высокая температура,

¹ Как известно, очаги острого остеомиелита в различных стадиях не выявляются на рентгенограммах. При хронических остеомиелитах полезно сделать неоднократно рентгенографию, чтобы исключить ошибки, подобные приведенным В. Ф. Войно-Ясенеппим (*Ред.*).

повторные ознобы и тяжелое самочувствие больных свидетельствуют о септической инфекции. Опухоль появляется лишь через несколько дней и вначале бывает неясной. Больные с трудом ходят, согнув и расставив ноги, сидеть не могут. Даже когда опухоль вполне выражена, кожа на ней имеет нормальный вид, так как гнойник расположен глубоко, под толстым слоем жира, особенно у женщин. Только в позднем периоде болезни кожа становится отечной, краснеет и истончается.

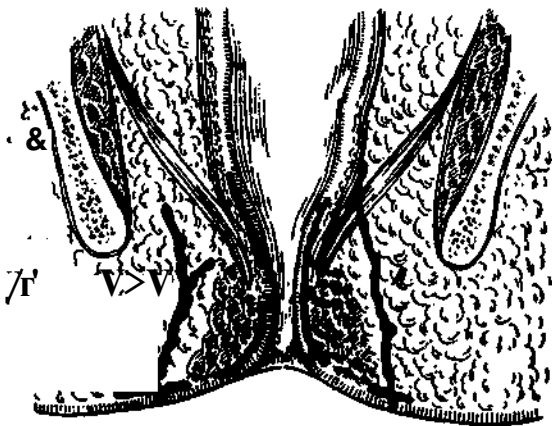


Рис. 118. Свищи в области заднего прохода (по Тестю-Жакоб).

А - кишно-промежностный свищ.

ных перианальных абсцессах; она довольно велика и доходит до края *m. glutaei maximi*.

При своем развитии опухоль придавливает поднимающую задний проход мышцу к прямой кишке и выпячивает внутрь боковую стенку ее. Выпячивание боковой стенки кишки ясно определяется при исследовании пальцем *per rectum*, и иногда только этим способом можно определить глубоко расположенную опухоль, еще не видную и неясно прощупываемую со стороны промежности. *M. levator ani*, оттесненный абсцессом к прямой кишке, спаивается с последней, и если гной прорывается в кишку, то чаще всего на месте этой спайки; поэтому клетчатка *cavi pelvis subperitonealis* оказывается защищенной от гноя. Но не всегда бывает так, и прободение гноем *m. levatoris ani* может произойти выше спайки. В таких случаях неминуемо возникает флегмона тазовой клетчатки. Прорыв гноя в прямую кишку — нередкий исход флегмоны седалищно-прямокишечной ямки; как правило, после него остается незаживающий свищ. Иногда флегмона вскрывается не только в кишку, но и наружу, между задним проходом и седалищным бугром, и тогда образуется кишно-промежностный свищ (рис. 118). При исследовании *per rectum* следует иметь в виду, что выпячивание кишечной стенки может зависеть и от подслизистого абсцесса, о котором будет сказано ниже, но это выпячивание нетрудно определить по его мягкости и податливости под пальцем, тогда как опухоль от флегмоны *fossae ischio-rectalis* тверда, неподатлива и производит впечатление глубокой.

Мочеиспускание часто бывает болезненным, даже мучительным, и иногда больной вовсе не может мочиться. Это свидетельствует о частом распространении нагноения в переднее продолжение *fossae ischio-rectalis*.

Уже в древности (Гиппократ) считали необходимым возможно раньше оперировать все перианальные абсцессы и флегмону *fossae ischio-rectalis* и не тратить времени на противовоспалительные и «рассасывающие» способы лечения.

На этом следует твердо настаивать. Вскрытие промежностных абсцессов и флегмон я считаю вполне неотложной операцией, так как они очень часто дают тяжелые осложнения; из них самое обычное — образование промежностных свищей, которые требуют оперативного лечения, иногда очень трудного, и не всегда заживают даже после радикальных операций. Если свища и не остается после самостоятельно вскрывшегося или поздно вскрытого малым разрезом абсцесса, то рубец часто воспаляется, повторно образуются новые абсцессы на том же месте, что может повторяться до 5-6 раз. Но хуже всего то, что при недостаточно раннем и активном лечении может остаться в седалищно-прямокишечной ямке хроническая гнойная полость, грозящая септициемией и амилоидозом внутренних органов. В одном подобном случае, наблюдавшемся нами, процесс осложнился инфекционным полиартритом, полиневритом с атрофией мышц конечностей, и эндокардитом.

Флегмону *fossae ischiorectalis* обычно вскрывают боковым сагиттальным или слегка дугообразным разрезом, который должен иметь в длину 6-8 см и глубоко проникать в жировую клетчатку (рис. 119). В ранних случаях гной находят лишь на глубине 4-5 см. Гнойную полость необходимо исследовать пальцем и определить, нет ли затеков в переднее и заднее продолжение *fossae ischio-rectalis* и не распространяется ли флегмона на другую сторону позади заднего прохода. В старое время очень многие хирурги считали необходимым, кроме этого разреза, рассекать на всем протяжении флегмоны прямую кишку, чтобы предотвратить таким образом кишечно-промежностный свищ и избежать необходимости оперировать впоследствии такой свищ. И в наше время встречаются *сторонники такой операции, но большинство хирургов* считает рассечение кишки с ее сфинктерами допустимым или необходимым лишь в тех случаях, когда флегмона уже вскрылась в прямую кишку. Это, конечно, правильно, так как далеко не всякая флегмона осложняется кишечным свищом, а рассечение сфинктеров, особенно наружного, далеко не безразлично, ибо после него может остаться временное или даже постоянное недержание кала и не всегда удается последующими операциями восстановить функцию сфинктера. Кроме того, далеко не безразлично постоянное загрязнение калом гнойной полости.

При продольном (сагиттальном) разрезе, особенно если он сделан вблизи заднего прохода, могут быть перерезаны двигательные нервы наружного сфинктера прямой кишки; мне известен больной, у которого после такого разреза долгое время было недержание кала. Необходимо поэтому считаться

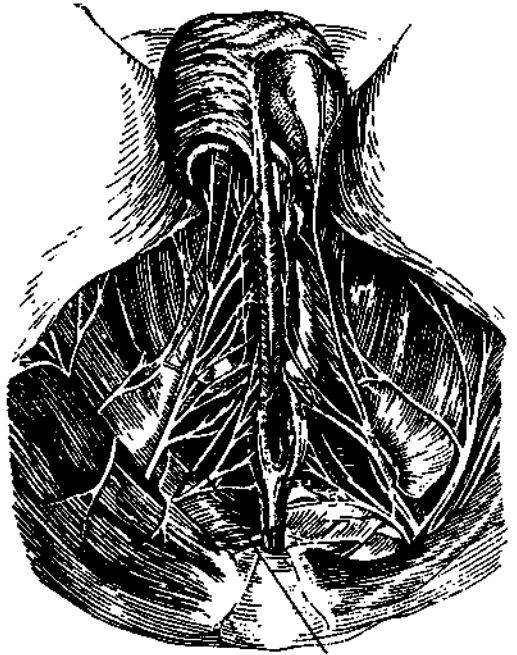


Рис. 119. Направление разреза при флегмоне *fossae ischio-rectalis* (к нему проведена черта).

с топографией двигательных нервов. *N. pudendus* в седалищно-прямокишечной ямке даст две ветви, из которых задняя, *p. haemorrhoidalis inferior*, содержит двигательные нервы, направляющиеся к наружному сфинктеру, а передняя дает чувствительные веточки для передней промежности, мошонки (resp. больших губ у женщин). Задняя ветвь выходит из-под *lig. sacrotuberosum* приблизительно на палец кзади от седалищного бугра и направляется косо вперед и внутрь. Между ней и передней чувствительной ветвью остается небольшой промежуток, в котором и следует делать разрез при вскрытии флегмоны. Такой разрез, как показано на рис. 119, начинается непосредственно позади *bulbus urethrae*, направляется косо назад и кнаружи и оканчивается немного кзади от седалищного бугра.

При исследовании пальцем гнойной полости надо быть осторожным, чтобы не порвать нервов сфинктера. При подковообразном разрезе, окружающем сзади прямую кишку, который рекомендуется при двусторонней флегмоне *fossae ischiorectalis*, двигательным нервам грозит большая опасность, если разрез глубок. Эта опасность почти устраняется, если пользоваться разрезом афинского хирурга Кокориса. Его способ основан на том, что после перерезки *lig. apocossugei*, к которой прикрепляются задние мышечные волокна наружного сфинктера, прямая кишка западает в глубину, гнойная полость широко раскрывается и быстро заживает. По наблюдениям Кокориса, после перерезки *lig. apocossugei* нередко закрывается и кишечный свищ, если флегмона уже вскрылась в кишку. На этом основании Кокорис рекомендует свой разрез и при односторонней флегмоне. Обычный продольный разрез он продолжает кзади, обходит прямую кишку и перерезает *lig. apocossugeum*.

Так как эта связка, иначе называемая *raphe perinei posterius*, расположена очень неглубоко под кожей, то разрез Кокориса в области копчика не достигает довольно глубоко расположенного *p. haemorrhoidalis inferior*.

После вскрытия тем или другим способом флегмоны, если она имеет гнилостный характер или даже содержит пузырьки газа, что часто бывает, гнойную полость следует промыть перекисью водорода и рыхло тампонировать йодоформной марлей. Многими современными хирургами незаслуженно забыт йодоформ и импрегнированная им марля, которую заменяют простой стерильной. Я считаю это большой ошибкой, ибо йодоформ является могучим средством борьбы со всеми видами гнилостной и анаэробной инфекции. Гнойные полости, тампонируемые йодоформной марлей, поразительно быстро очищаются и покрываются здоровыми грануляциями. Только при очень обширных гнилостных флегмонах надо с осторожностью дозировать йодоформ ввиду возможности отравления им. Все случайные, даже чистые раны вблизи заднего прохода следует тампонировать йодоформной марлей, отлично предотвращающей гнилостную инфекцию их.

По сравнению с флегмонами *fossae ischiorectalis* гораздо менее серьезны обычные перианальные абсцессы, встречающиеся очень часто. Это банальное заболевание заслуживает, однако, внимания, так как оно причиняет большие страдания больным и нередко кончается образованием свищей или часто рецидивирует. Перианальные абсцессы часто называют пери- или парапроктитами. По точному смыслу этих слов они обозначают воспаление вокруг или около прямой кишки, и потому парапроктитом можно было бы назвать флегмону клетчатки, расположенной между прямой кишкой и крес-

тцом, или флегмону fossae ischiorectalis. Обычные же перианальные абсцессы расположены лишь в области заднего прохода и чаще всего внутри сфинктеров, под кожей и слизистой оболочкой; поэтому их неправильно называть перипроктитами.

О причинах, вызывающих образование перианальных абсцессов, о свойствах гноя и находимых в нем микробах надо было бы повторить все то, что было сказано выше об этом по поводу флегмон седалищно-прямокишечной ямки. Напомню только, что часто эти абсцессы имеют туберкулезное происхождение. Не только туберкулезные, но и обычные абсцессы могут развиваться почти без субъективных симптомов; но в большинстве случаев перианальные абсцессы причиняют больным немалые страдания и сопровождаются повышением температуры, а изредка даже септическими симптомами. Обычное их место у самого заднего прохода под кожей, но очень часто они продолжают вверх под слизистой оболочкой прямой кишки. И подкожная, и подслизистая части абсцесса помещаются кнутри от внутреннего и наружного сфинктеров прямой кишки, и потому при вскрытии их или рассечении свищей, образовавшихся после них, сфинктеры не повреждаются. В большинстве случаев абсцессы эти остаются ограниченными и вскоре вскрываются точечным отверстием, через которое гной выделяется по каплям наружу или в кишку. Но иногда абсcess превращается в подкожную флегмону промежности, которая может распространиться до седалищного бугра и ягодицы, до мошонки или больших губ, до копчика; флегмона эта может проникнуть и в глубину fossae ischiorectalis. Подслизистый абсcess также может принять характер опасной и нередко остающейся нераспознанной подслизистой флегмоны прямой кишки. Такая флегмона может, конечно, иметь и другое происхождение, как это было в одном нашем давнем наблюдении.

Андрей Ш., 43 лет, поступил в Переславскую больницу 24/IV 1916 г. Четыре года тому назад больной в течение 5 месяцев страдал сильными кровотечениями из заднего прохода, доводившими его до обмороков. 12/IX 1915 г. снова начались кровотечения, и больной поступил в Петроградский военный госпиталь, где был оперирован 28/X. В чем состояла операция, больной не знает, но по некоторым сообщенным им сведениям можно думать, что был удален большой полип прямой кишки. Однако вскоре после операции кровотечения возобновились, хотя в значительно меньшей степени, и больной получил отпуск на 3 месяца. 12/IV 1916 г. появился сильный жар после потрясающего озноба, и на следующий день больной поступил в терапевтическое отделение, где пробыл 10 дней. За это время у него были многократные ознобы и температура повышалась до 41,6°; часто бывали сильные кровотечения из прямой кишки. Терапевт предполагал малярию или возвратный тиф, но ни плазмодиев малярии, ни спирохет возвратного тифа в крови не оказалось. При исследовании прямой кишки найдено следующее: на задней ее стенке, на уровне крестцово-копчикового сочленения, имеется круглый дефект слизистой оболочки, свободно пропускающий палец в подслизистую клетчатку, где определяется карман, вмещающий почти всю ногтевую фалангу; выше этого места слизистая оболочка образует сильно инфильтрованную толстую складку, которая отчасти нависает над дефектом. На операцию больной согласился не сразу, и она была произведена 25/IV. Прямая кишка обнажена задним разрезом, от копчика до заднего прохода, и на всем этом протяжении рассечена; при этом опорожнился довольно большой абсcess в подслизистой ткани, содержавший жидкий сероватый гной. Рана оставлена открытой и тампонирована йодоформной марлей. После операции самочувствие больного значительно улучшилось, но резкие колебания температуры и ознобы лишь уменьшились; 2/V появилась желтуха, значительно усилившаяся на следующий день. Тяжкие пиемические явления продолжались, и 7/V больной умер.

Небольшие разрезы при замораживании струей хлорэтила, как это нередко делается, недостаточны для правильного лечения перианальных абс-

цессов. Их надо не только широко вскрывать под полной местной анестезией или под эфирным опьянением, но и полностью вырезать стенки их, как это делает П. Морнар (Pierre Mornard)¹. По его опыту, после такой операции в $\frac{19}{20}$ всех случаев свищей не остается. Такое же вырезывание стенок гнойной полости Морнар считает необходимым и при флегмоне fossae ischio-rectalis, но мне это кажется трудно выполнимым и опасным в отношении двигательных нервов наружного сфинктера. Радикальная операция во многих случаях приводит к заживлению без свища, но не всегда, однако, можно обойтись без перерезки сфинктеров, если флегмона уже вскрылась в прямую кишку. При этом надо иметь в виду, что особенно опасно перерезать наружный сфинктер в двух местах, а также сбоку и наискось; менее всего вредна перерезка по средней линии. Недержание кала можно устранить только сшиванием сфинктера.

При туберкулезных абсцессах может потребоваться большая операция. Туберкулезные абсцессы не имеют ограниченной формы, как обыкновенные абсцессы, а могут давать далеко идущие отростки, проникающие в fossa ischio-rectalis и даже сквозь m. levator ani. Их необходимо беспощадно вырезать не только с tymbana ruogenica, но и с окружающей их склерозированной соединительной тканью². Иногда при этом получается очень большая рана; ее надо смазать йодом и наглухо зашить, не оставляя мертвых промежутков³.

¹ В большинстве случаев широкий разрез при парапроктите и без иссечения стенок гнойной полости дает полное выздоровление, если, конечно, разрез сделан своевременно, по крайней мере до прорыва гнойника в прямую кишку. Использование шадящих методов лечения стало особенно возможным после введения в клиническую практику антибиотиков (Ред.).

² Иссечение свищевых ходов около прямой кишки не всегда дает успех. Результаты улучшаются от введения в края раны стрептомицина и от предоперационной подготовки больных биомицином (Ред.).

³ Метод оперативного вмешательства по поводу параректальных свищей определяется отношением их к сфинктеру прямой кишки. При этом должно быть предусмотрено максимальное сохранение (или восстановление) его запирающей функции.

Оперативные вмешательства по поводу туберкулезных парапроктитов необходимо дополнять специфической антибактериальной терапией в условиях фтизиохирургического стационара (Ред. Н. В.).

ГЛАВА XXXI

ГНОЙНЫЕ ЗАТЕКИ ПРИ ПРОСТАТИТЕ И ВЕЗИКУЛИТЕ

Эти затеки очень сложны и могут быть опасными для жизни; поэтому, хотя они и редко встречаются, но знание их для хирурга необходимо.

Предстательная железа находится не на промежности, как это часто неправильно представляют, а в полости малого таза, в *cavum subperitoneale*. Ее ложе, которое называют околопредстательным пространством, имеет границы: спереди — лобковые кости, сзади — апоневротическая пластинка, *aponeurosis prostatoperitonealis Denonvilliers*. Она отделяет ложе железы от прямой кишки или, вернее, от клетчатки, расположенной между передней стенкой кишки и апоневрозом Денонвилье. Эта фронтально расположенная фасциальная пластинка проходит непосредственно позади предстательной железы и семенных пузырьков, от промежности до брюшины. С боков около предстательного пространства границы составляют правая и левая мышцы, поднимающие задний проход. Плотное и прочное дно составляет мочеполовая преграда, а верхнюю границу — дно мочевого пузыря. Собственная капсула предстательной железы очень плотна, особенно в боковых ее частях, в толще которых расположено венозное сплетение (*plexus retroprostaticus*). Между этой неподатливой фиброзной капсулой и собственно железой остается только узкая щель, и потому воспалительное набухание железы сопровождается сильными болями.

Между правым и левым семенными пузырьками остается небольшое пространство треугольной формы, носящее название *spatium retrovesicale*; оно выполнено рыхлой клетчаткой, спереди ограничено стенкой мочевого пузыря, сзади апоневрозом Денонвилье, сверху брюшиной. Боковые стенки этого ретровезикального пространства образованы очень слабыми фасциальными пластинками, которые к тому же прободаются семявыносящими протоками. Поэтому гной из ретровезикального пространства легко может выйти в пристенную клетчатку малого таза. Внизу пространство, в котором расположены семенные пузырьки, сообщается с ложем предстательной железы.

Только при ясном представлении этих анатомических отношений можно понять механизм образования гнойных затеков из предстательной железы и семенных пузырьков. Легче всего абсцесс предстательной железы вскрывается в уретру, особенно если он, как это обычно бывает при гонорее, помещается в передней части железы. Если абсцесс вскрывается из той части железы, которая расположена впереди уретры, то гной попадает в клетчатку передней части перипростатического пространства, ограниченную спереди лобковыми костями. От нижней части предпузырного пространства эта клетчатка отделена горизонтально расположенными *ligg. pubovesicalia*, но в этих связках имеются крупные отверстия, через которые проходят вены *plexus Santorini*; вместе с этими венами гной может проникнуть в предпузырное пространство и дать в нем начало обширной флегмоне. Вспомните сказанное мною в главе о флегмонах брюшной стенки об анатомии этого пространства, о том, что оно сообщается с подвздошной ямкой, что с ним сообщается *canalis obturatorius* и *canalis femoralis*, и вам будет понятно, что гнойный простатит может осложниться скрытыми затеками на бедре между аддукторами. В главе о флегмонах *fossae ischiorectalis* я указал на то важное обстоятельство, что клетчатка этой ямы дает продолжение вперед, над мо-

чеполовой преградой, и здесь сообщается с клетчаткой переднего отдела околопредстательного пространства. По этому пути гнойный перипростит может распространиться в *fossa ischiorectalis*.

При гнойном простатите легко образуется также затек гноя в клетчатку, окружающую прямую кишку, а еще легче гной прорывается в самую кишку. Апоневроз Денонвиллье, плотно прилегающий к задней поверхности предстательной железы, довольно тонок и легко расплавляется гноем, который при этом попадает в клетчатку, окружающую прямую кишку; флегмона этой клетчатки может окружить кишку со всех сторон, подняться далеко вверх вдоль передней поверхности крестца и прорвать брюшину, а по сторонам, где фасциальное влагалище кишки очень слабо, гной легко может проникнуть в пристенную клетчатку малого таза. Если случится это тяжелое осложнение, то возможны все те последствия флегмоны малого таза, о которых мы говорили в главе о флегмонах брюшной стенки: боковые затеки Старкова в подвздошную ямку, особенно передний, с дальнейшим затеком в паховый канал, мошонку и в толщу брюшной стенки. Гной из малого таза может дать также затек в ягодичную область и дальше на заднюю сторону бедра или в область его приводящих мышц, как это описано в главе о флегмонах ягодицы.

Возможен еще один путь для гноя из капсулы предстательной железы: через верхнюю часть ее в ретровезикальное пространство, из которого имеются такие пути: 1) вверх, в брюшную полость, после прорыва брюшины, ограничивающей сверху это пространство, 2) через слабые боковые стенки в пристенную клетчатку таза, 3) вдоль *vas deferens* в паховый канал, в толщу брюшной стенки или в мошонку, 4) вдоль мочеточников к почкам. Паранефрит вслед за гнойным простатитом наблюдал Зеренин.

Сегон (Segond) в своей монографии собрал из литературы 102 наблюдения предстательных и околопредстательных нарывов. Из них прорвалось:

в уретру.....	35
» прямую кишку.....	18
» уретру и прямую кишку.....	21
» переднюю промежность.....	7
» уретру и на промежность.....	5
» <i>fossa ischiorectalis</i> и из нее в задний проход.....	3
» паховую область.....	3
» прямую кишку, уретру и на промежность.....	2
» мочевого пузыря.....	1
» переднюю стенку живота, у края ребер.....	1
» уретру и ягодичную область.....	1
» прямую кишку и в брюшную полость.....	1
» промежность и в паховую область.....	1
» прямую кишку и в паховую область.....	1
» <i>cavum Retzii</i> и до пупка.....	1
» уретру, прямую кишку и на бедро через <i>foramen obturatum</i>	1

Кениг в учебнике частной хирургии описывает такие же затеки, прорывы гноя в полость брюшины и, кроме того, смертельный абсцесс *prostatae*, осложненный поясничной забрюшинной флегмоной и абсцессом почки. Напомним, что в одном из опытов Старкова парафин, влитый в пресакральную клетчатку через отверстие в крестце, пошел широким ручьем по правой поясничной мышце и достиг нижнего полюса правой почки.

В хирургической клинике в Киле (A. Frisch) дважды наблюдали распространение гноя в *sacum Retzii* с образованием предпузырного нарыва. Тот же автор упоминает о *flebitis paraprostaticus* с гнойным распадом тромбов и метастатическими абсцессами во внутренних органах. Вероятно, это зависело от разрушения гноем боковой части капсулы, в которой заложены вены *plexus periprostatici*. Надо заметить, что гнойный простатит может также осложниться тромбофлебитом санториниева венозного сплетения при прорыве абсцесса в переднюю часть околопредстательного пространства.

АДЕНОФЛЕГМОНА ПАХОВОЙ ОБЛАСТИ

Казалось бы, что столь простое и обыкновенное заболевание, как гнойник паховой области, исходящий из лимфатических желез, не заслуживает быть предметом особенного внимания, но, надеюсь, вы убедитесь, что это не так. Правда, в очень многих случаях имеется лишь образование довольно ограниченного подкожного гнойника ниже пупартовой связки, и лечение сводится к разрезу истонченной кожи после замораживания ее струей хлорэтила. Однако в более серьезных случаях, когда врач видит большую и твердую воспалительную припухлость, занимающую всю область скарповского треугольника, над которой кожа ярко покраснела, но еще несколько не истончена, у него являются и сомнения в наличии гноя, и опасения перед глубоким разрезом, который надо сделать над большими бедренными сосудами. В большинстве случаев врач при таких условиях назначает припарки и решается сделать маленький разрез только тогда, когда появится совершенно явственное зыбление и истончение кожи. И колебания в диагнозе, и боязнь разреза, однако, совершенно неосновательны. Когда вы видите у больного напряженную, болезненную, горячую и покрасневшую опухоль, когда больной с трудом ходит, то несколько не сомневайтесь в том, что это не простое воспаление лимфатических желез, а аденофлегмона, и что вы найдете столовую ложку гноя на глубине 1,5-2, а иногда даже 3 см. Нет поэтому никакого основания откладывать операцию и назначать припарки, а нужно немедленно сделать разрез.

Для анестезии достаточно инфильтрации подкожной клетчатки 0,5% раствором новокаина с адреналином или эфирного опьянения. Разрез должен быть проведен через вершину воспалительной опухоли, параллельно пупартовой связке. Он проникает только через толстый слой инфильтрированной и отекающей подкожной клетчатки, и потому вы несколько не должны бояться довольно значительной глубины его. Почти все паховые лимфатические железы заложены в жировой подкожной клетчатке, над довольно развитой в этой области поверхностной фасцией (*fascia superficialis*, имеющаяся во всех областях тела), но поверх широкой фасции бедра, и потому, прежде чем вы проникнете в подфасциальный слой (в *fossa iliopectinea*), в котором возможно ранение бедренных сосудов, вы вскрыете гнойник. Поверх бедренной фасции проходят довольно мелкие сосуды (*a. epigastrica superficialis*, *a. circumflexa ilium superficialis*, *a. pudenda externa*) с сопровождающими их венами, и ранение их не имеет никакого значения. Только один сосуд большого калибра возможно в редких случаях ранить при операции паховой аденофлегмоны — это *v. saphena magna*, проходящая поверх бедренной фасции. Чтобы не бояться и этого осложнения, надо знать топографию большой подкожной вены и отношение к ней лимфатических желез.

Только препаровка вены на трупах даст ясное представление о том, что вена расположена значительно более медиально, чем обыкновенно думают. Паховые лимфатические железы можно разделить на три группы по их расположению и по областям, из которых они получают приводящие лимфатические сосуды. Самая многочисленная и наиболее всем известная группа расположена непосредственно ниже пупартовой связки и параллельно ей, вдоль *v. circumflexa ilium superficialis*, и получает лимфу из нижней половины

брюшной стенки и ягодичной области. Это верхняя группа паховых желез. Вторая группа, медиальная, расположена над верхним концом *m. gracilis*, непосредственно кнутри от верхнего конца *v. saphenae magna*, на уровне ее впадения в бедренную вену. В эти железы поступают лимфатические сосуды из наружных половых органов, промежности и заднего прохода. Они служат первым фильтровальным этапом для бактерий, поступающих из *genitalia externa*, и потому в первую очередь припухают при сифилисе и мягком шанкре. Впрочем, сифилитические и шанкерные бубоны несколько не реже наблюдаются в верхней группе паховых желез, которые получают *vasa efferentia* медиальной группы и служат вторым этапом. Третья группа, состоящая из двух, иногда очень крупных, желез, расположена всего ниже, в непосредственном соседстве с *v. saphena*, и получает лимфу из нижней конечности. Эти железы, составляющие нижнюю группу, правильнее было бы и по их физиологическому значению, и по топографии называть бедренными железами. Понятно, что особенная осторожность по отношению к *v. saphena* необходима тогда, когда аденофлегмона исходит из бедренных желез. Впрочем, и здесь мы всегда раньше доходим ножом до гноя, чем до вены.

Так обстоит дело с клинической и анатомохирургической стороны в тех наиболее частых случаях, когда аденофлегмона проявляется в виде ограниченного гнойника, окруженного толстым слоем плотно инфильтрированной подкожной жировой клетчатки. Не всегда, однако, развивается этот благодетельный процесс отграничивающей воспалительной инфильтрации соседней клетчатки; он может быть недостаточно выражен или даже совсем не иметь места. Наблюдается и другой, губительный процесс расплавления и омертвения клетчатки, и гной свободно разливается все дальше и дальше. Тогда перед нами уже не относительно невинный паховый гнойник, а прогрессирующая флегмона, при которой кожа верхней трети бедра, паховой области и даже брюшной стенки отслаивается жидким гноем, образующим под ней обширное скопление. Не думайте, однако, что флегмона всегда будет только подкожной, потому что железы, из которых она исходит, расположены в подкожной клетчатке. Следующий случай может иллюстрировать сказанное.

Двенадцатилетняя девочка 15/V 1923 г. поступила в Ташкентскую больницу. Ходить она не может и, лежа в постели, держит левую ногу согнутой в тазобедренном суставе под углом около 45°. Вся верхняя треть бедра с передней и особенно с медиальной стороны занята большим, резко зыблущимся скоплением гноя, немного заходящим и в паховую область. Объем бедра на середине его и в нижней трети не увеличен. Температура 40°, пульс 120. О своей болезни девочка может рассказать только то, что неделю тому назад без видимой причины появились боли в левом паху, и с каждым днем ей делалось все хуже и хуже. Ни на ноге, ни в промежности не удается найти первичного инфекционного очага, но это несколько не должно нас смущать, потому что для проникновения бактерий достаточно ничтожной ссадины, расчеса или трещины где-либо на ноге, на *genitalia* или в заднем проходе.

На следующий день под эфирным опьянением сделан разрез длиной в 12 см на всем протяжении зыблущейся опухоли, параллельно пупартовой связке. Вытекло около 2 стаканов довольно жидкого серо-желтого гноя, и могло бы показаться, что этим операция закончена. Однако внимательное исследование показало, что после очистки гнойной полости гной слегка сочится из глубины, в промежутке между верхними концами *m. gracilis* и *t. adductoris longi*, между которыми образовалась патологическая щель; после расширения этой щели пальцем гной стал вытекать из глубины в заметно большем количестве. В то же время было замечено, что гной вытекает также из-под *margo calciformis fasciae latae*. Исследование пальцем доказало, что под широкой фасцией бедра имеется глубокий затек гноя вдоль бедренных сосудов, между *mm. vastus medialis*, *sartorius* и приводящими мышцами бедра; последние были расслоены гноем, и щель между верхними концами *mm. gracilis* и *adductoris magni*

продолжалась далеко вниз между этими мышцами. Сделан небольшой разрез на середине бедра, на переднемедиальной его стороне, и отсюда проведена толстая дренажная трубка вверх в *fossa iliopectinea*, откуда начинался гнойный затек. Большая паховая рана рыхло выполнена марлей.

Вы видите, что в этом случае аденофлегмона, начавшаяся из паховых желез, превратилась в глубокую и опасную для жизни межмышечную флегмону бедра. Вряд ли было бы возможно распознать это осложнение до операции, ибо не было главного симптома глубоких флегмон бедра — увеличения объема бедра, а другие симптомы, такие, как сгибательная контрактура бедра и общие симптомы, могли быть, конечно, целиком отнесены за счет флегмоны паховой области.

Как же объясним мы образование этого затека с анатомической точки зрения?

Я полагаю, что объяснение может быть двойное. Во-первых, необходимо принять во внимание, что те лимфатические железы, которые расположены наиболее центрально, у верхнего конца *v. saphenae magnaе*, помещаются на той части *fasciae latae femoris*, которая носит название *fascia cribrosa*, т. е. над *fossa ovalis*. Уже название этой фасции показывает, что в ней имеются отверстия. Если вы тщательно и осторожно отпрепарируете *fascia cribrosa*, удалив расположенные на ней лимфатические железы, то увидите на ней ямки, в которых, как в гнездышках, лежали железы, и небольшие отверстия, через которые проникают под фасцию, в *fossa iliopectinea*, *vasa efferentia* этих желез. *Fascia cribrosa* вообще бывает весьма слабо развита, и потому нет ничего удивительного, что в тех случаях, когда слабо выражено или совсем отсутствует реактивное воспаление клетчатки, окружающей нагноившиеся железы, гной, вышедший за пределы последних, может проникнуть под фасцию, в *fossa iliopectinea*. Это одна возможность. Чтобы понять вторую возможность, надо знать, что, кроме поверхностных паховых лимфатических желез, существуют менее известные глубокие железы, правда, далеко не постоянные (из 20 трупов я нашел их только у 13). Из этих глубоких желез наиболее известна *gl. Rosenmulleri*, расположенная на *annulus femoralis*, но для нас в данном случае более важны те железки (одна или две), которые расположены на передней поверхности бедренной вены, непосредственно под *cornu inferius processus falciformis fasciae latae* или у самого места впадения *v. saphenae magnaе* в *v. femoralis*. В эти глубокие железки, пока еще мало исследованные, поступают глубокие лимфатические сосуды нижней конечности и *vasa efferentia* поверхностных желез. Конечно, не исключена возможность их вторичного и даже первичного гнойного воспаления. Вторичное воспаление может развиваться, когда гноеродные микробы поступят в них из поверхностных паховых желез через *vasa efferentia*; первичное же воспаление теоретически следует считать возможным при лимфангите глубоких лимфатических сосудов нижней конечности.

Вы видите, таким образом, что скопление гноя в *fossa iliopectinea* могло образоваться двумя способами, т. е. в сосудистом влагалище больших бедренных сосудов, ибо вся *fossa iliopectinea* выполнена сложно построенной, как бы ячеистой, соединительной тканью, окружающей бедренную артерию и вену. Вполне понятно, что отсюда гной должен распространиться вниз, по ходу бедренных сосудов, т. е. именно туда, где мы нашли его у больной девочки; вполне понятно также, что на этом пути вниз гной легко мог про-

никнуть в промежутки между отдельными приводящими мышцами бедра и расслоить их так, как он расслоил в данном случае *m. gracilis* и *t. adductor longus*. Щель в фасции между верхними концами этих мышц, найденная нами при операции, вероятно, образовалась вторично, вследствие того, что гной проложил себе здесь путь наружу. При обследовании гнойной полости палец свободно проникал под воспалительно утолщенный *processus falciformis fasciae latae*, под которым скопилось много гноя. Конечно, необходимо было поэтому рассечь серповидный отросток в поперечном направлении вплоть до *m. sartorius*.

Вы убедились, таким образом, что вульгарная аденофлегмона паховых желез может превратиться в глубокую, прогрессирующую флегмону бедра, которая без анатомически обоснованной операции легко могла бы оказаться смертельной¹.



¹ При паховых аденофлегмонах (и других гнойно-септических процессах в зоне нижних конечностей и таза) следует помнить о возможности возникновения тромбофлебитов и флеботромбозов с последующими тромбоэмболиями системы легочной артерии и предусматривать меры их профилактики и лечения (Ред. Н. В.).

ГЛАВА XXXIII

ФЛЕГМОНЫ БЕДРА, ПОДКОЛЕННОЙ ЯМКИ И ГОЛЕНИ. ГНОЙНЫЕ ЗАТЕКИ ИЗ КОЛЕННОГО СУСТАВА

1. ФЛЕГМОНА В ОБЛАСТИ ПРИВОДЯЩИХ МЫШЦ БЕДРА

В главах о флегмонах брюшной стенки, о подвздошных флегмонах и псоите, об остеомиелите костей таза, о гнойном воспалении тазобедренного сустава мы неоднократно говорили о затеках гноя в область приводящих мышц бедра. Помимо этих весьма важных флегмон-затек, в этой области очень нередко встречаются первичные флегмоны. Не всегда ясна этиология этих флегмон, но приблизительно в половине случаев нам удалось определить ее. Так, мы наблюдали флегмоны метастатические при пuerперальной септикопиемии, лимфогенные — при гнойных очагах на стопе или в области аддукторов, флегмоны после вливания физиологического раствора под кожу бедра. В главе об аденофлегмоне паховой области приведен случай распространения такой флегмоны между приводящими мышцами бедра.

Это всегда глубокие межмышечные флегмоны, легко диагностируемые в запущенных случаях, когда в области приводящих мышц имеется большая флюктуирующая опухоль и объем бедра в верхней его трети сильно увеличен. Однако в более раннем периоде болезни объем бедра довольно мало отличается от здорового, опухоль невелика и флюктуации нет; тем не менее между аддукторами уже имеется большое скопление гноя, и это можно распознать по резко выраженной боли при давлении в области приводящих мышц, по постоянным субъективным болям, по расстройству движений конечности, высокой ремиттирующей лихорадке и общим симптомам инфекции. Эти общие симптомы могут превалировать в картине болезни, и мне известны случаи, когда больные долго лежали в больнице с диагнозом тифа, бруцеллеза, малярии, а к нам поступали через 3-8 недель в очень тяжелом или даже безнадежном состоянии.

В давних, запущенных случаях гной расслаивает все приводящие мышцы, и при операции мы находим их размягченными гнойным миозитом и свободно болтающимися в большой гнойной полости. Мышцы точно распрепарованы гноем от верхних своих прикреплений к лобковой и седалищной костям до нижних прикреплений к бедренной кости; и эта кость, и лобковая, и седалищная, иногда до самого *tuber ischii*, ясно прощупываются в гнойной полости, но от надкостницы не обнажены. Не так обстоит дело в более свежих случаях флегмоны. Тогда мы находим, что гной типично локализуется в одном из двух межмышечных промежутков: или под *m. adductor longus*, между ним и *m. adductor brevis* (рис. 120), или под этой последней мышцей, на поверхности *m. obturatoris externi* (рис. 121); последняя локализация чаще всего наблюдается и вполне типична. Флегмоны в области приводящих мышц нередко дают типичные затеки, которые мы рассмотрим на клинических примерах. Эти же примеры покажут, как надо оперировать.

Александра Д., 32 лет, поступила 1/XI 1936 г. Три недели тому назад среди полного здоровья без всякой видимой причины начались боли в правом бедре, стала увеличиваться в объеме его верхняя часть и появилась сгибательная контрактура в тазобедренном суставе. Все время была высокая температура, при поступлении температура 38,5°, пульс 84; общее состояние удовлетворительное. Объем верхней трети правого бедра не особенно сильно, но

тно увеличен по сравнению с левым. Припухлость особенно заметна в области приводящих мышц бедра, и здесь же сильная болезненность при давлении. Над паупартовой связкой лупывается пакет наружных подвздошных лимфатических желез. Попытка разогнуть ногу

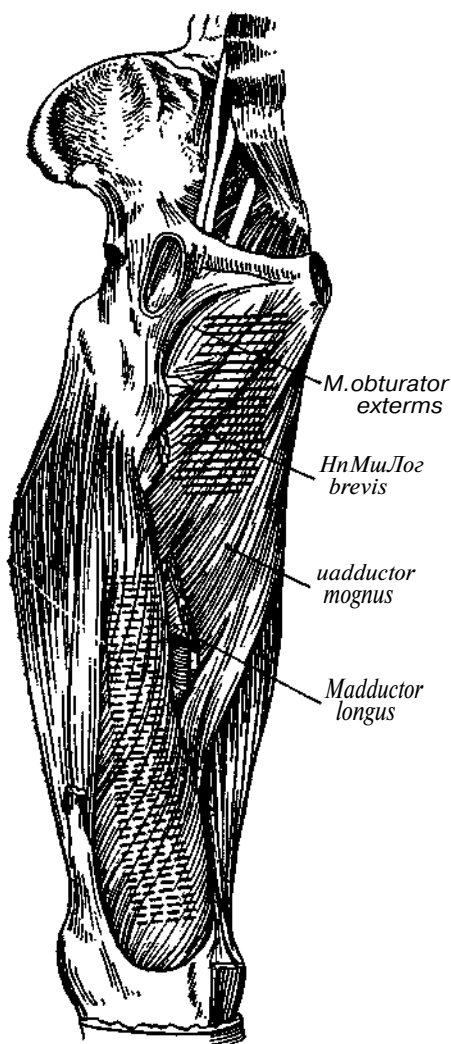


Рис. 120. Локализация флегмон в межмышечных промежутках на внутренней и передней поверхности бедра (заштрихованные участки).

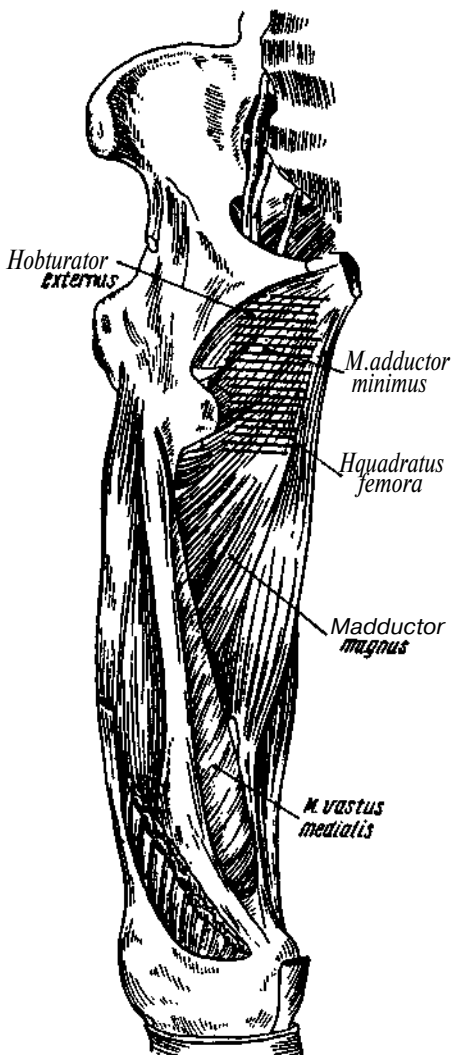


Рис. 121. Глубокая межмышечная флегмона на внутренней поверхности бедра (заштрихованный участок).

являет сильную боль. Ходить больная не может. Распознана глубокая флегмона между м. adductor longus и, возможно, флегмона подвздошной ямы. 4/XI произведена операция под эфир-наркозом. Сперва сделан разрез над серединой паупартовой связки и обнажены подвздош-артерия и вена. Гноя здесь не оказалось, но наружные подвздошные железы были воспа- и спаялись в пакет. Этим и объяснялась контрактура бедра. Рана зашита с большим /скником. Затем тот же разрез продолжен дугообразно вниз над приводящими мышцами. ;з фасцию ясно был виден m. adductor longus; по переднему краю его разрезана фасция, о видно, что приводящие мышцы шаровидно выпячиваются находящимся под ними гноем. ь к абсцессу проложен тупым инструментом в промежутке между передним краем dductoris longi и задним краем m. pectinei, и тогда показался m. adductor brevis с проходя- по нему передней ветвью п. obturatorii. Когда была разделена и эта мышца, из-под нее

потек с большим напором густой беловатый гной; его вытекло более 0,5 л. Обследование пальцем показало, что гнойная полость помещается между *m. adductor brevis* и *t. obturator externus* и несколько продолжается кнаружи позади малого вертела; через нее свободно шла задняя ветвь *p. obturatorii*. Так как палец не достигал латерального конца полости, то сделан новый разрез вдоль латерального края *m. sartorii* и распрепарован рыхлоклетчаточный промежуток между *mm. rectus femoris iliopsoas*, с одной стороны, и *m. tensor fasciae latae* — с другой. Проходящая в этом промежутке *a. circumflexa femoris lateralis* и двигательная ветвь бедренного нерва к *m. vastus lateralis* оттянуты тупым крючком вниз, и проложен путь к латеральному краю *m. iliopsoatis*, под которым найден слепой дивертикул гнойной полости. Так как дренирование этого глубокого участка через разрез между аддукторами было бы очень ненадежным, то сделан третий разрез в ягодичной области позади большого вертела с раздвиганием волокон *m. glutaеi maximi*. Когда эта рана была разведена тупыми крючками, то корнцанг, проведенный спереди из гнойной полости, легко вышел в нее через шель у нижнего края *m. quadrati femoris*, и отсюда проведена дренажная трубка в гнойную полость под аддукторами. Второй дренаж введен спереди, через разрез между аддукторами, и передняя рана рыхло выполнена марлей.

Уже через 3 дня после операции температура стала нормальной. В первое время выделялось много гноя. 7/XI удалены тампоны, а 20/XI и дренажные трубки. Рана быстро покрылась здоровыми грануляциями, и 21/XII больная выписана выздоровевшей, с полосками грануляций на местах разрезов.

Здесь был не вполне законченный затек гноя в ягодичную область тем путем, который я описал в главе о гнойном воспалении тазобедренного сустава, именно по нижней поверхности *m. obturatoris externi* вдоль *a. circumflexa femoris medialis*, и разрез между *t. sartorius* и *t. tensor fasciae latae* был излишним: надо было сразу идти сзади на промежуток между *m. quadratus femoris* и *t. adductor minimus*. Такой задний затек флегмоны области аддукторов вполне типичен, и мы находили его в 70% случаев подобных флегмон. Но вот случай, в котором этот затек был более сложным.

Больная, 63 лет, была прислана к нам из другого города, где она лежала 3 недели с диагнозом мальтийской лихорадки, и только хирург, поздно приглашенный, нашел очень запущенную флегмону на верхнемедиальной стороне бедра. Больная была доставлена в безнадежном состоянии, с пульсом 140 и оперирована только по настоятельной просьбе сына. Все приводящие мышцы бедра найдены расслоенными гноем, а *m. psoas major* отделенным от малого бугра. Гной обошел снизу шейку бедра и *m. obturator externus* и дал затек в нижнюю часть ягодичы и под *fascia lata* над *trochanter major*.

Этот последний затек представляет большой интерес, и для объяснения его я должен сообщить об исследованиях Мильграма¹. Его учитель, крупный анатом Прентис, изучал фасции и ограничиваемые ими пространства своим методом вдувания сжатого воздуха под фасции и получил важные результаты. Мильграм исследовал по этому способу фасции бедра на 200 трупах и нашел следующее: если проколоть *tractus iliotibialis fasciae latae* на несколько дюймов выше колена и вдувать сжатый воздух под слабым давлением, то широкая фасция вздувается, как барабан, и вместе с ней отходят *m. rectus femoris* и *t. sartorius* от самой пупартовой связки почти до надколенника. Наружная сторона бедра также вздувается, и вместе с *tractus iliotibialis fasciae latae* поднимается натягивающая ее мышца. Вздутие доходит до наружного края *m. bicipitis femoris*, и здесь воздух останавливается у апоневротической перегородки, которая отходит от внутренней поверхности *fasciae*

¹ M i l g r a m. Surgery of suppuration in the fascial spaces of the thigh. Journ. Americ. Med. Assoc. т. 98, № 2, 1932.

latae и прикрепляется к *linea aspera femoris* (*septum intermusculare laterale*). При дальнейшем введении воздуха вздувается ягодица и поднимается *m. gluteus maximus*. Это происходит вследствие того, что между передним субфасциальным пространством, в котором находятся четырехглавый разгибатель голени и приводящие мышцы, и щелевидным пространством под *m. gluteus maximus* имеется сообщение в виде подфасциальной щели над большим вертелом. По этому пути гной из-под *m. gluteus maximus* может проникнуть под *tractus iliotibialis fasciae latae* и спуститься под ней до самого колена. Такой именно затек и образовался в вышеприведенном случае.

Если продолжать вдвухание воздуха, то он проникает из-под нижнего края большой ягодичной мышцы в заднюю область бедра, вдоль седалищного нерва и по сгибающим голень мышцам, но при этом наблюдается неожиданный факт: воздух проникает внутрь фасциальных влагалищ латеральной (*m. biceps femoris*) и медиальной (*t. semitendinosus* и *t. semimembranosus*) групп сгибателей голени, и получается картина пневматических штанов. У мест прикрепления сгибателей и у верхней границы *plani poplitei femoris* воздух останавливается и в подколенную ямку не проникает. Если сделать вдвухание под *fascia poplitea*, воздух на заднюю сторону бедра не проникает, а направляется только на голень. Мильграм в своем кратком описании не дает объяснения этому странному факту, противоречащему анатомическим сведениям и клиническим наблюдениям: в топографической анатомии неизвестно никакой фасциальной преграды на границе подколенной ямки в рыхлой клетчатке, окружающей седалищный нерв, а флегмоны подколенной ямки, как увидим ниже, легко распространяются вверх по задней стороне бедра.

Следующий пример покажет нам, как тяжело могут протекать верхне-медиальные флегмоны бедра и какие большие затеки гноя могут они дать.

Пелагея К., 30 лет, поступила б/Ш 1936 г. Больна 2 месяца. Без видимой причины появилось болезненное затвердение в верхнемедиальной части левого бедра, постепенно увеличивавшееся, кожа над ним краснела, а потом опухло все бедро, а позже и голень. Лечилась ихтиоловыми компрессами. Больная истощена, слаба, температура 38,4°, пульс 112. В легких единичные сухие хрипы. Моча нормальная. Кровь: л. 8400, п. 12%, с. 71%, лимф. 14%, мон. 3%. На медиальной стороне верхней трети бедра большая злыбокая флегмона, ночью вскрывшаяся маленьким отверстием, из которого ручьем течет гной. Голень, а в особенности стопа очень отечны. При операции, произведенной 7/Ш под эфирным наркозом, найдено, что все приводящие мышцы бедра расперпарованы гноем на всем их протяжении, а некоторые из них сильно размягчены гнойным миозитом. Под *m. vastus medialis*, между ним и бедренной костью, найден большой затек гноя. Ясно прощупывались сухожильные прикрепления большого аддуктора к бедренной кости и отверстия в них для прободяющих ветвей глубокой артерии бедра. Вверху ощущалась лобковая кость, не обнаженная, однако, от надкостницы, как и бедренная. Флегмона проникла также на заднюю сторону бедра, под мышцы, сгибающие голень, но здесь большого распространения не получила. Гнойная полость дренирована двумя резиновыми трубками и большими марлевыми выпускниками. После операции температура у больной не понижалась, отек голени и стопы не исчезал. 16/III замечен воспалительный инфильтрат на задней стороне верхней трети бедра; разрез показал, что имелся подкожный затек непосредственно ниже ягодичной складки. Между приводящими мышцами осталась глубокая, выстланная грануляциями щель, в которой задерживался гной: через введенную в эту щель дренажную трубку выделялось много гноя, лихорадка продолжалась, боли в бедре упорно держались. 6/IV замечена большая опухоль на задней стороне бедра, и немедленно сделана операция под эфирным наркозом. Большой продольный разрез на бедре сзади. Жировая клетчатка воспалительно уплотнена и спаяна с широкой фасцией, которая, по-видимому, была

размягчена гноем, так как довольно легко была прорвана пальцем. Это оказалось очень кстати, так как в этом месте седалищный нерв был прочно сращен с фасцией и легко мог бы быть поврежден при разрезе. Между сгибающими голень мышцами и под ними была большая гнойная полость, немного не доходившая до подколенной ямки, а сверху немного заходившая под большую ягодичную мышцу. Разрез надо было продолжить вверх и вниз, но этому мешал сращенный с фасцией нерв и следовало вначале отделить его пальцем. Прямого сообщения этой задней флегмоны с первичной, переднемедиальной, нельзя было найти, но легко можно было тупым путем установить сообщение между ними для лучшего дренирования. Задние мышцы бедра были воспалительно уплотнены. Через 2 дня после этой операции температура стала нормальной, и истечение гноя скоро резко уменьшилось. Рань быстро очистились и покрылись здоровыми грануляциями. С 1/V больная начала ходить и 7/V выписана с полосками грануляций на местах разрезов.

Два месяца понадобилось для излечения этой запущенной флегмоны, и первая операция, казалось бы радикальная, была недостаточна для ликвидации ее. Причиной этого был затек на заднюю сторону бедра, найденный уже при первой операции, но тогда бывший незначительным. Очевидно, и здесь образовался вначале типичный затек в нижнюю ягодичную область по *m. obturator externus*, который распространился вдоль седалищного нерва по сгибающим голень мышцам. Это был очень большой затек, так как задние мышцы бедра мы в дальнейшем нашли при второй операции в состоянии тяжелого миозита. Правда, из области аддукторов на заднюю сторону бедра гной может проникнуть и прямым путем вдоль прободающих ветвей глубокой артерии бедра, которые выходят на заднюю сторону через отверстия в широком сухожильном прикреплении большого аддуктора к бедренной кости; но прямого сообщения между задней и переднемедиальной гнойными полостями мы при второй операции не нашли. Во всяком случае было ошибкой, что уже при первой операции я не сделал разреза на задней стороне бедра для более надежного дренирования небольшого заднего затека. У этой же больной был редкий затек под *m. vastus medialis*. Трудно сказать, как он возник. Можно предположить, что произошло частичное отделение гноем *m. vasti medialis* от бедренной кости, но не исключена возможность, что причиной образования затека было распространение инфекции по глубоким лимфатическим сосудам. Еще у одной больной мы наблюдали образование затека над пупартовой связкой, под апоневрозом наружной косой мышцы. По-видимому, здесь образовалось отверстие в фасции, покрывающей *m. rectineus* вблизи наружного пахового кольца, и гной проник в паховый канал и брюшную стенку.

При операции флегмоны в области аддукторов следует руководствоваться анатомическими и техническими указаниями, сделанными в главе об остеомиелите лобковой кости.

II. ФЛЕГМОНЫ ПЕРЕДНЕЙ ОБЛАСТИ БЕДРА

1. Поверхностная межмышечная флегмона

В опытах Мильграма воздух, вводимый под *tractus iliotibialis fasciae latae*, приподнимал не только эту фасцию, но вместе с ней и *m. rectus femoris* и *t. sartorius*, — следовательно, слой воздуха располагался между фасцией и этими мышцами, заключенными в ее дубликатурах, и тремя остальными частями *m. quadriceps femoris* (*t. vastus lateralis*, *m. vastus medialis* и *t. vastus intermedius*), составлявшими дно воздушной полости.

Воздух достигал при этом артерии и вены бедра и располагался над ними. Точно таким же образом локализуется гной при флегмоне, которую я называю поверхностной межмышечной флегмоной бедра (рис. 122). Не всегда при этом мы находим подлинную флегмону сосудистого влагалища бедренной артерии и вены, и гной может лишь доходить до области сосудов, но в других случаях гной проникает и в гунтеров канал.

Вот яркий пример такой флегмоны.

Елизавета П., 45 лет, поступила в Ташкентский институт неотложной помощи 26/X 1936 г. Болезнь началась через 2 дня после экстракции верхнего правого клыка, произведенной 17/X, болями в правой ноге и лихорадкой. При осмотре форма и размеры бедра кажутся мало измененными, но при поглаживании ясно заметна опухоль, приподнимающая среднюю часть *m. recti femoris*. У больной гнойный периодонтит II верхнего резца справа и небольшой абсцесс на твердом небе. Температура 38°, пульс 92. Предположен метастатический гнойник в толще *m. recti femoris*. Операция 27/X. Сделан разрез над серединой *t. recti femoris* и глубоко в толщу этой мышцы, но только тогда, когда нож прошел через всю мышцу, показался густой желто-серый гной. Исследование гнойной полости пальцем показало, что дно ее составляли *mm. vasti femoris* и что она распространялась вдоль бедренных сосудов и далеко вниз в *canalis Hunteri*. Над этим каналом сделан второй разрез и вскрыта передняя стенка его. Большая гнойная полость дренирована через второй разрез длинной резиновой трубкой, а в первый разрез введены марлевые выпускники.

После операции температура в течение 4 дней оставалась высокой, на 5-й день понизилась до нормы. Однако 7/XI снова началась и медленно усиливалась лихорадка, причина которой оставалась неясной до конца ноября, когда больная стала жаловаться на боль в правой половине живота; в правом подреберье найдена болезненная опухоль, в которой можно было определить неясную глубокую флюктуацию, передававшуюся в поясничную область. Анализ мочи показал следы белка и до 30 лейкоцитов в поле зрения. Раны на бедре к этому времени уже хорошо заживали. 13/XH сделана хромоцистоскопия. Емкость пузыря уменьшена, жидкость в нем удерживается с трудом, на дне разлитая гиперемия; устье правого мочеточника отечно. Индиго из левого устья стало выделяться через 4 минуты хорошей струей, а из правого — через 9 минут и притом слабее. При операции 15/XH найдено, что *fascia renalis* и *capsula adiposa renis* сращены и сильно склерозированы. Под этим склерозированным слоем найден большой гнойник позади почки, т. е. типичный гематогенный паранефрит.

После этой операции больная выздоровела без дальнейших осложнений и выписана 30/1 1937 г.

Если такая поверхностная межмышечная флегмона запущена и существует недели три, то бедро сильно увеличивается в объеме и появляется отчетливая флюктуация.

Ниже мы увидим, что эта типичная локализация флегмоны нередко комбинируется с другими формами флегмоны, особенно с флегмонами под четырехглавым разгибателем голени.

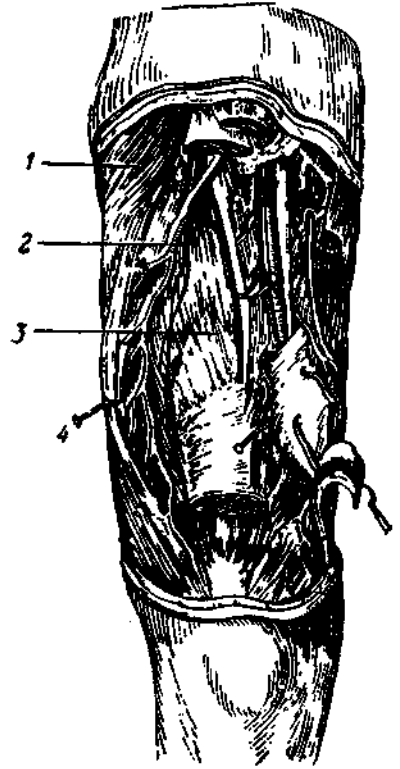


Рис.122. Межмышечный промежуток на передней поверхности бедра.

1 — *m. tensor fasciae latae*; 2 — *a. circumflexa femoris lateralis*; 3 — *t. vastus intermedius*; 4 — *m. vastus lateralis*.

2. Флегмоны сосудистого влагалища

В истории болезни Елизаветы П. флегмона вдоль бедренных сосудов с затеком в гунтеров канал составляет лишь часть картины поверхностной межмышечной флегмоны, но она нередко встречается и в чистом виде. В главах о гнойном коксите и об аденофлегмоне в скарповском треугольнике мы говорили о больших затеках вдоль бедренных сосудов при этих заболеваниях. При описании флегмон подколенной ямки мы приведем примеры распространения гноя из этой ямки в гунтеров канал и дальнейшего пути его вдоль сосудистого влагалища. Но типичная флегмона сосудистого влагалища, распространяющаяся по всему протяжению бедренной артерии и вены (рис. 123), может быть результатом глубокого лимфангиита нижней конечности. Так было в очень редком случае серозной стрептококковой флегмоны бедра, который мы наблюдали в гнойном отделении Ташкентского института неотложной помощи.

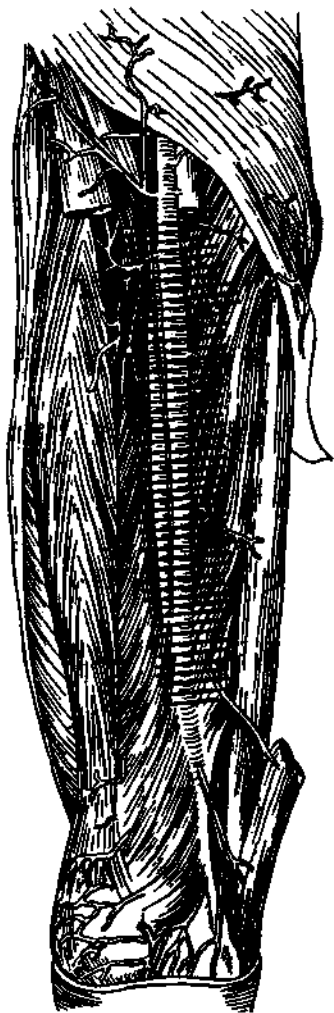


Рис. 123. Флегмона сосудистого влагалища на бедре (заштрихованный участок).

Максим Ф., 35 лет, поступил 7/XI 1935 г. Больным считает себя только 2 дня. Внезапно начались сильные боли в правой ноге, жар и повторные ознобы. Доставлен в тяжелом состоянии, с температурой $39,7^{\circ}$ и пульсом 108. Все правое бедро сильно увеличено в объеме, и повсюду, кроме задней стороны, определяется ясная флюктуация, дающая уверенность в том, что бедро переполнено гноем. Коленный сустав также увеличен в объеме, контуры его сглажены. Пассивные движения в колене и ощупывание бедра вызывают боль. Голень имеет нормальный вид. На стопе несколько очагов буллезного стрептококкового дерматита, которые, очевидно, и послужили исходным пунктом инфекции бедра. Распознана глубокая флегмона бедра, начавшаяся с воспаления глубоких лимфатических сосудов. Обращено внимание на розеолезную сыпь, группами расположенную на животе и руках; в центре розеол засохшие маленькие гнойнички. Эту сыпь больной объясняет загрязнением кожи мазутом.

Операция в день поступления под эфирным наркозом. Сделаны два разреза до кости на латеральной стороне бедра и один на передней, но гноя нигде не найдено. Двумя разрезами в средней и нижней трети бедра обнажены бедренные сосуды. Уже по пути к ним во влагалище *m. sartorii* и в гунтеровом канале найден обильный серозный экссудат. Сосудистое влагалище очень отечно и воспалительно инфильтрировано; оно распрепаровано на протяжении 4 см; во все

разрезы введены марлевые выпускники. Уже на следующий день после операции температура понизилась, повязка насквозь промокла мутным серозным экссудатом, и больной чувствовал очень большое облегчение. В течение 3 дней повязка насквозь промокала серозным экссудатом, который постепенно переходил в гнойный. Температура оставалась высокой, больной по ночам бредил, и 11/XI появилась рожистая краснота на бедре и голени. 16/XI рожа на ноге затихла, но распространилась на ягодицу; однако и здесь она скоро прекратилась, и раны хорошо заживали. Ко времени выписки — 8/1 1936 г. — наступило почти полное заживление ран. Большой пополнел и окреп.

3. Флегмоны в области четырехглавой мышцы бедра

Эти флегмоны очень часто бывают осложнениями гнойного гонита, затеками из коленного сустава. Происхождение их вполне понятно, так как *recessus suprapatellaris* суставной сумки расположен под нижней частью четырехглавой мышцы, между ней и бедренной костью, и гной, прорвавшийся из него, попадает прямо под эту мышцу. А прорыв гноя здесь встречается часто: при операции вы нередко найдете отверстие, иногда довольно большое, в верхнем завороте суставной сумки. В 18 из 50 наших случаев гнойного воспаления коленного сустава имели место флегмоны-затеки под четырехглавую мышцу. В самых тяжелых случаях гной отслаивает от бедренной кости всю мышцу и окружает весь диафиз ее; в самых легких случаях гной проникает только под дистальную часть мышцы. Обычно флегмона локализуется только под одной или двумя из составляющих четырехглавый разгибатель частей его, чаще всего под *m. vastus medialis* и под *t. vastus lateralis* (рис. 124). Затек под *m. vastus medialis* может быть настолько велик, что гнойная полость доходит до малого вертела. Размеры гнойной полости под *m. vastus lateralis* также могут соответствовать протяжению всей мышцы.

Нередко у одного и того же больного образуются затеки под *m. vastus medialis* и под *t. vastus lateralis*. В трех случаях гнойного гонита мы находили большие затеки не только под одной или обеими этими мышцами, но и под *m. rectus femoris*, и не сразу можно было понять, как попал гной в ЭТОТ поверхностный межмышечный промежуток, не сообщающийся с тем глубоким промежутком между костью и четырехглавой мышцей, в котором помещается *recessus suprapatellaris* суставной сумки. Только дальнейшие наблюдения помогли нам понять происхождение затека под *m. rectus femoris*. Не раз мы видели, что при гнойном гоните образуются парартикулярные затеки гноя на внутренней и

наружной сторонах сустава; это следует понимать как простое распространение капсулярной флегмоны, но это же дает ответ на наш вопрос: на наружной стороне коленного сустава такой затек образуется под дистальным концом *tractus iliotibialis fasciae latae*, т. е. в том субфасциальном пространстве, которое описал Мильграм и в котором образуются флегмоны, описанные выше под названием поверхностных межмышечных флегмон бедра.

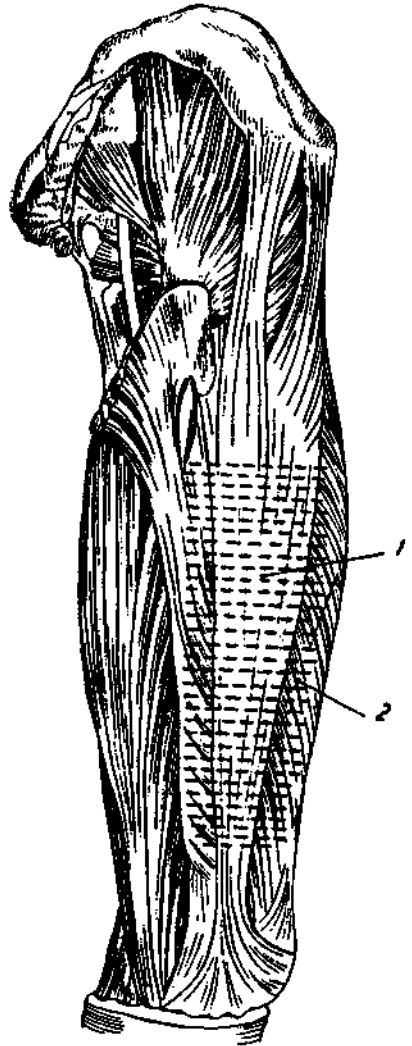


Рис. 124. Межмышечная флегмона на наружной поверхности бедра (заштрихованный участок).

1 — tractus iliotibialis; 2 — *m. vastus lateralis*.

Флегмоны в области четырехглавого разгибателя бедра обычно проявляются значительным увеличением объема бедра и в очень запущенных случаях даже флюктуацией. Но нам приходилось наблюдать флегмоны под *m. vastus lateralis* и *t. vastus medialis*, при которых не было утолщения бедра, ясно заметного при осмотре, и только поглаживанием обоих бедер можно было определить воспалительную опухоль. Это важно иметь в виду для правильного распознавания болезни.

Флегмона под *m. vastus medialis* может распространяться на *planum popliteum* бедра, как это мы наблюдали.

Скопления гноя в области четырехглавой мышцы, подобные только что описанным затекам из коленного сустава, образуются также при остеомиелите бедренной кости, чаще всего в виде ограниченных гнойников под *m. vastus medialis* с типичным затеком на *planum popliteum* бедра или под *m. vastus lateralis*. В запущенных случаях вся четырехглавая мышца отслаивается гноем и весь диафиз бедренной кости окружен огромной флегмоной; при этом он оказывается обнаженным от надкостницы, чего не бывает при затеках из коленного сустава. Не только эти вторичные флегмоны, или флегмоны-затеки, но и первичные флегмоны метастатического, гематогенного или лимфогенного происхождения образуются под четырехглавой мышцей. Приведу для примера одно из наших наблюдений.

Мария Н., 26 лет, поступила 21/IX 1936 г. Две недели тому назад появились боли и опухоль в левом бедре и лихорадка. Вся наружная сторона бедра заметно выбухает, и при легком поглаживании ясно ощущается глубокая воспалительная опухоль, — очевидно, флегмона под *m. vastus lateralis*. Причиной этой флегмоны был, вероятно, гнойник IV пальца стопы, ясные следы которого обнаруживаются и теперь. Разрез длиной в 5 см, сделанный под эфирным опьянением, через всю толщу *m. vasti lateralis* в средней его трети, привел в большую гнойную полость у бедренной кости на протяжении средней и нижней трети ее. Полость была настолько велика, что пришлось сделать еще один разрез в нижней трети бедра и через оба разреза ввести дренажные трубки.

Кость нигде не была обнажена от надкостницы, и потому не было основания предполагать остеомиелит.

Через 2 дня после операции температура стала нормальной, через 10 дней удалены дренажи, и еще через 4 дня больная выписана с отлично заживающими ранами и свободными движениями ноги.

Как понять в этом случае связь флегмоны с абсцессом IV пальца? Нам неизвестно, был ли это простой пиодермит или более глубокий абсцесс, достигавший надкостницы или сухожилия разгибателя пальцев. В первом случае он не мог иметь отношения к глубокой флегмоне бедра, так как поверхностные лимфатические сосуды пальцев идут по тылу стопы и дальше в те лимфатические коллекторы, которые сопровождают *v. saphena magna* на всем ее пути и оканчиваются в паховых железах. Но если гнойник был более глубоким, то инфекция могла распространиться по глубоким лимфатическим сосудам, берущим начало от надкостницы фаланг или от сухожилия. Эти сосуды сопровождают тыльную артерию стопы, а дальше переднюю большеберцовую артерию, вместе с которой проникают в подколенную ямку и заканчиваются в подколенных лимфатических железах. Бактерии не всегда задерживаются в ближайшей группе желез и в нашем случае могли попасть в *vasa efferentia* подколенных желез, из которых складываются глубокие лимфатические сосуды, сопровождающие бедренную артерию на всем ее протяжении. Лимфатические сосуды *m. vasti lateralis* выходят из мышцы

вдоль *ramus muscularis a. circumflexae femoris lateralis*, питающей эту мышцу, и вливаются в глубокие лимфатические коллекторы бедра, в которые, как мы предположили, попали бактерии из гнояника пальца. Ретроградная эмболия и инфекция очень обычны в лимфатической системе, и потому бактерии могли попасть из бедренных коллекторов в лимфатические сосуды *m. vasti lateralis* и дать начало флегмоне этой мышцы.

Флегмоны передней области бедра образуются не только под мышцами или между ними, но и в толще самих мышц. Это настоящие гнойные миозиты, абсцессы мышц. Конечно, такие абсцессы возможны и во многих других мышцах конечностей и туловища, но в четырехглавой мышце бедра они особенно часты. В тропических странах, по наблюдениям Ньюара и Мейер-Мэ, а также и других авторов, мышечные стафилококковые абсцессы очень часты и, вероятно, вовсе не редки и в Европе, но только не всегда правильно распознаются и сходят за обыкновенные флегмоны. Нужен особый интерес к гнойной хирургии и привычка внимательно исследовать гнойную полость, чтобы не ошибиться при распознавании мышечных абсцессов. За короткое время я наблюдал (в Ташкенте) три огромных мышечных абсцесса: один — в *m. vastus lateralis*, другой — в *t. vastus medialis* и третий — в *m. rectus femoris*. Вот одно из этих наблюдений.

Елизавета М., 32 лет, поступила 5/X 1936 г. Больна около 2 недель. Без видимой причины начались боли в левом бедре и лихорадка; вскоре бедро опухло, а кожа над опухолью покраснела. При поступлении температура 39,3°, общее состояние неплохое. На передней стороне бедра большое пологое возвышение величиной приблизительно 20 x 16 см. Над этим возвышением яркое фиолетово-розовое пятно с хорошо ограниченными, почти фестончатыми краями. В центре возвышения ясная флюктуация. Паховые железы нормальны. Форма ограниченной опухоли, постепенно сходящей на нет по краям, и ее локализация не соответствует тому, что обычно бывает при подкожной или межмышечной флегмоне, и потому мы остановились на диагнозе абсцесса в толще *m. quadricepsitis*. Над головкой II плюсневой кости следы пиодермита в виде лоскутов сухого эпидермиса, хотя больная утверждает, что здесь ничего не было. 6/X операция под эфирным опьянением. Большим разрезом на передней стороне бедра вскрыта обширная гнойная полость, переднюю стенку которой составляла широкая фасция бедра, а заднюю — тяжело измененная гнойным миозитом мышца. Ни в какие межмышечные промежутки гнойная полость не распространялась, и ее надо считать первичным абсцессом *m. recti femoris*. Через день после операции лихорадка прекратилась, и больная стала быстро поправляться. 10/XI она выписана с узкой полоской грануляций на месте разреза.

Большая флегмона в толще *m. vasti medialis* началась у молодой девушки на следующий день после того, как она всю ночь усердно танцевала, у молодого же мужчины абсцесс в толще *m. vasti lateralis* имел явно гематогенное происхождение, так как у него мы нашли гнойные пробки в миндалинах, а флегмона развилась после того, как он переносил кирпичи и мял ногами глину.

Операция флегмон в области четырехглавой мышцы в обычных случаях не представляет затруднений, в особенности если она локализуется под *m. vastus lateralis*. Но в области *m. vasti medialis* нужно проводить разрезы так, чтобы не ранить бедренных сосудов. Для этого их следует проводить вблизи наружного края *m. sartorii*, но если флегмона достигает верхнего конца *m. vasti medialis*, над которым проходит *m. sartorius*, то последнюю приходится оттянуть внутрь после вскрытия ее влагалища и сделать разрез *m. medialis* под *t. sartorius*. При разрезе дистальной части мышцы обычно ранится довольно крупная *a. genu suprema*, проходящая в ее толще, но кровотечение из этой артерии не опасно и его легко остановить. Флегмоны-

затеки из коленного сустава, если они ограничиваются только дистальным концом четырехглавой мышцы, легко вскрыть, продолжив вверх разрезы, которыми вскрыт *recessus suprapatellaris* сустава. Но может случиться, что первичная флегмона под четырехглавой мышцей достигает коленного сустава, и тогда при операции нужна большая осторожность, чтобы не вскрыть *recessus suprapatellaris*.

Поучительна в этом отношении операция у Ефросиний П., 35 лет, поступившей 25/VIII 1936 г. Она больна уже месяц после аборта, по поводу которого было сделано выскабливание матки. Была тяжелая инфекция с бессознательным состоянием. Было сделано, по-видимому, вливание физиологического раствора в правое бедро, и уже на следующий день в нем начались боли и появилась опухоль. 11/VIII больная была выписана из гинекологической больницы, но боли и опухоль бедра не прошли. Она лечилась амбулаторно и 23/VIII была направлена в гнойное отделение Ташкентского института неотложной помощи с диагнозом: «гнойное воспаление коленного сустава». Температура 37,8°, пульс 82. Вся передняя область бедра, начиная от верхнего края *patellae*, занята твердой опухолью квадратной формы, неподвижной и болезненной. Коленный сустав имеет совершенно нормальные очертания, но разгибание в нем очень ограничено вследствие сдавления флегмоны напрягающейся над ней четырехглавой мышцей. На пятке — следы зажившего кожного абсцесса. При вскрытии флегмоны необходимо было считать с тем, что она не только близко граничит с *recessus suprapatellaris*, но даже занимает дистальной своей частью его область. Поэтому разрез на медиальной стороне бедра проведен с таким расчетом, чтобы нижний его конец пришелся не ниже границы *recessus suprapatellaris*. Под *m. vastus medialis* найдена гнойная полость, окружавшая метафиз бедра с медиальной и отчасти передней и задней его сторон. Кость была покрыта надкостницей. Гнойная полость спереди кончилась у средней линии бедра под сухожилием *m. quadriceps*, но образовала дивертикул на наружной стороне коленного сустава, там, где обычно проводится разрез для артротомии. Пальцем ясно прощупывался верхний край *patellae* и небольшая верхняя часть ее суставной поверхности, так что можно было подумать, что полость сустава участвует в гнойном процессе; однако, когда был вскрыт латеральным разрезом вышеописанный дивертикул, помещавшийся под *fascia lata*, то комбинированным ощупыванием из двух разрезов можно было определить, что между ощупывающим пальцем и суставной поверхностью надколенника движается довольно толстая перелопка, очевидно, капсула *recessus suprapatellaris*, оттесненная гноем вниз и кпереди. Это уже само по себе исключало мысль о прорыве гноя в коленный сустав; об этом свидетельствовало также и то обстоятельство, что при сгибании сустава из него ничего не вытекало; однако отмечено, что сгибание сустава ограничено почти в той же мере, как и до операции. Очевидно, в суставе успели образоваться сращения от долгой неподвижности и близкого соседства с гнойным очагом. Введены две дренажные трубки. В гное найден золотистый стафилококк. Лихорадка быстро прекратилась, и больная выздоровела через 20 дней. Это не произошло бы, если бы не был вскрыт наружный дивертикул гнойной полости: из него неизбежно должна была образоваться плоская флегмона под *tractus iliotalibialis fasciae latae*, обычно плохо распознаваемая, и больная пролежала бы в больнице около года или даже умерла.

Вскоре мы увидим, как опасны эти плоские флегмоны.

Другого рода трудности возникают при операции в том случае, если флегмона имеет склерозирующий характер. Это, к счастью, бывает редко, но при склерозе мышц и соединительной ткани образуются замурованные полости и гнойные ходы, похожие на кротовые норы. При вскрытии этих полостей и соединяющих их ходов возникает большая опасность ранения бедренной артерии и вены или их крупных ветвей, как глубокая артерия бедра с ее ветвями или крупная *ramus descendens a. circumflexae femoris lateralis*, питающая четырехглавую мышцу. Вот яркий пример такой склерозирующей флегмоны.

Усман А., 33 лет, поступил 17/II 1936 г.; болен 3 месяца. Опухло и покраснело левое бедро, появились сильные боли в нем и лихорадка. Такое состояние продолжалось месяц. Потом образовался свищ на внутренней стороне бедра, из которого до сих пор течет гной.

После образования свища опухоль бедра на время уменьшилась, но потом достигла прежней величины и, кроме того, опухло колено. Две недели тому назад вскрылся гнойник на колене. Нога полусогнута в коленном суставе; выпрямить ее не удастся, хотя движения в суставе

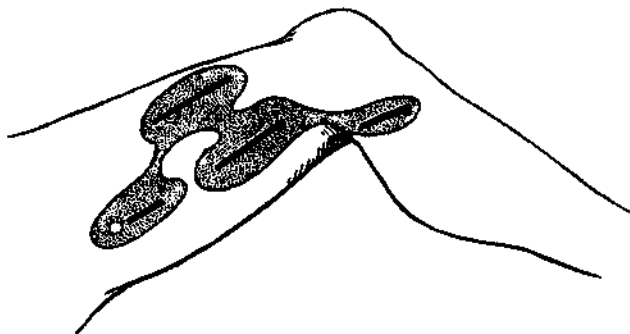


Рис. 125. Разрезы на флегмоне на наружной поверхности бедра у больного Усмана А. (схема).

безболезненны и контуры его нормальны. Объем бедра заметно увеличен; оно имеет цилиндрическую форму. В верхней трети, в области приводящих мышц, имеется круглое свищевое отверстие с оmozолелыми краями, из которого вытекает много жидкого гноя. В нижней трети бедра на медиальной стороне имеется ясно флюктуирующий участок величиной около 10 см, производящий впечатление провала между оmozолелыми тканями, окружающими его. В подколенной ямке, по-видимому, имеется скопление гноя, так как она представляется выполненной и контуры ее сглажены.

18/II операция под эфирным наркозом. Найдена флегмона в виде сообщающихся полостей среди склерозированных мышц и вокруг бедренной кости, которая нигде не обнажена от надкостницы. Расположение полостей и разрезы показаны на рис. 125. Полости и сообщающие их гнойные ходы помещались не только в четырехглавой мышце, но и в области аддукторов и даже отчасти в задних мышцах бедра. В подколенной ямке вскрыт глубокий гнойник. В первое время после операции из всех ран выделялось очень много гноя, но температура уже на 4-й день стала субфебрильной, а вскоре и нормальной. С 19/III больной начал ходить на костылях, а 31/III выписан с зажившими ранами.

4. Флегмона под *tractus iliotibialis fasciae latae*

Для понимания этих флегмон-затеков, описанных Мильграмом, необходимо вспомнить, что при его опытах на трупах воздух, введенный под *tractus iliotibialis*, сперва приподнимает широкую фасцию бедра вместе с *mm. rectus femoris, sartorius* и *tensor fasciae latae* до области аддукторов. Это подфасциальное пространство Мильграм называет передним отделением. Затем, огибая сверху *trochanter major*, воздух проникает под *m. gluteus maximus*, приподнимая эту мышцу, а из-под нижнего ее края распространяется на заднюю сторону бедра и останавливается у нижних концов медиальной и латеральной групп сгибающих мышц и у *planum popliteum* бедренной кости. Подфасциальное пространство в ягодичной области и на задней стороне бедра Мильграм называет задним отделением. Важен тот факт, что между передним и задним отделением имеется сообщение над большим вертелом, т. е. под той верхней частью, *m. glutei maximi*, которая прикрепляется к широкой фасции бедра. Понятно поэтому, что флегмоны, начавшиеся в заднем отделении, могут давать подфасциальные затеки в переднем отделении и обратно. Мильграм приводит ряд интересных случаев такого рода, как, например, затеки гноя под широкую фасцию бедра при заболеваниях большого вертела, седалищного бугра, тазобедренного сустава, подвздошной кости, крест-

цово-подвздошного сочленения, позвоночника. Флегмона под tractus iliotibialis fasciae latae может образоваться даже от пролежней над большим вертелом и на крестце, но особенно понятно ее появление при гнойном воспалении bursae trochantericae. Были случаи таких флегмон (анаэробных) после вливания физиологического раствора в бедро и после инъекций биохинола в ягодичную мышцу, а также после перелома шейки бедра.

Такие флегмоны-затеки под широкую фасцию мало известны и потому часто не распознаются. Предоставленные самим себе, они вскрываются и оставляют на бедре и ягодище свищевые отверстия, из которых постоянно выделяется гной. Под tractus iliotibialis образуется хроническая гнойная полость плоской формы со склерозированными и покрытыми грануляциями стенками. В 4 из 11 таких случаев флегмона не была распознана на протяжении от 10 до 30 лет (Мильтграм). После впрыскивания в свищи контрастной жидкости можно получить очень демонстративную рентгенограмму. Флегмоны эти опасны и нередко приводят к смерти, как это имело место в нашем весьма демонстративном случае.

Мадахан М., 20 лет, поступил 28/Ш 1935 г. Считает себя больным с февраля 1933, когда без видимой причины в правом бедре появились боли настолько сильные, что больной слег в постель и лежал $\frac{1}{2}$ месяца с высокой температурой; потом поступил в больницу, где был сделан разрез. Больной стал поправляться, ходил и чувствовал себя хорошо, но на месте разреза остался свищ, который закрылся лишь через 2-3 месяца. После этого более года был вполне здоров, но в сентябре 1934 года на том же месте снова образовался и самостоятельно вскрылся абсцесс. Теперь на этом месте — рубец, а на наружной стороне бедра — флегмона с отчетливой флюктуацией. Температура нормальная, пульс 72, самочувствие и общее состояние хорошие. Кровь: НЬ 68%, эр. 4160000, л. 7500, п. 18%, с. 59%, лимф. 23%, мон. 6%; моча нормальная, сердце и легкие в порядке. На рентгенограмме никаких изменений в бедренной кости не видно. Движения в тазобедренном и коленном суставах нормальны, но больной ходит хромая. Вечером 29/Ш температура 40,4°. 30/Ш операция под эфирным опьянением. Сделано три разреза: на середине латеральной стороны бедра, впереди и позади большого вертела. Большая гнойная полость под широкой фасцией расширялась над большим вертелом и занимала нижнюю часть ягодичной области. На наружной поверхности вертела прощупывалось шероховатое, обнаженное от надкостницы место величиной в 1 см². Введены две дренажные трубки. Посев гноя дал культуру гемолитического стрептококка.

После операции все время держалась ремиттирующая температура до 39° и выше, пульс колебался между 80 и 100. С 10/IV начались кровотечения из грануляций, вид которых ухудшился. 19/IV в крови найден гемолитический стрептококк. В моче при повторных анализах находили лишь следы белка. 27/IV сделано вливание в вену колларгола (8 мл 2% раствора), вызвавшее бурную реакцию. В тот же день появилось сильное носовое кровотечение, и к вечеру больной был без пульса. Ночью было очень сильное кровотечение из грануляций и кишечное кровотечение. Смерть 28/IV.

Вскрытие. Острая анемия всех органов, резкое перерождение печени, почек, миокарда, отдельные очаги гипермии (околокапиллярный диапедез); двусторонняя бронхопневмония, небольшая гиперплазия селезенки, гипоплазия мозгового вещества надпочечников; паренхиматозные кровотечения по протяжению кишечника, хронический катаральный энтерит.

Ясен патогенез этого трагического случая. Болезнь началась с гнойного воспаления bursae trochantericae, которое дало начало флегмоне под tractus iliotibialis fasciae latae. Только через $\frac{1}{2}$ месяца был сделан маленький разрез вместо радикальной операции, которая должна была состоять в широком вскрытии подфасциального пространства и вырезывании воспаленной слизистой сумки. Вследствие неполноты операции заживление затянулось надолго и осталась дремлющая инфекция в bursa trochanterica, давшая через год тяжелое обострение в виде септической флегмоны снова в переднем подфасциальном пространстве с распространением и на заднее. Тяже-

лейшим проявлением токсисептицемии были в этом случае кровотечения из грануляций, из носа и кишок, виновником которых был гемолитический стрептококк.

Кровотечения из грануляций, ведущие к быстрому некротическому распаду их, мы наблюдали нередко при различных локализациях гнойной инфекции. Это грозное осложнение в большинстве случаев бывает при инфекциях гемолитическим стрептококком, и больных нам удавалось спасти от смерти, да и то не всегда, только своевременной ампутацией. Переливания крови не останавливали кровотечения и некроза грануляций в наших случаях.

Поучительно и другое наше наблюдение, когда флегмона переднего и заднего подфасциальных отделений Мильграма была следствием огнестрельного ранения промежности, прямой кишки и ягодичной области.

Амбруш Б., 38 лет, поступил 1/XI 1916 г. Ранен 10 месяцев тому назад ружейной пулей, которая вошла в левое бедро, на 8 см ниже большого вертела и вышла на середине правой ягодицы. Через 3 месяца рана зажила, но боли в правой ноге остались. Неделю 6 тому назад начались боли в правой ягодице и вблизи заднего прохода; больной не мог сидеть и был помещен в военный лазарет; в котором находился до поступления в Переславскую земскую больницу. Две недели тому назад началась лихорадка, имевшая гектический характер. Больной поступил в тяжелом состоянии, с очень запущенным большим абсцессом справа от заднего прохода. В день поступления сделан разрез под бромэтиловым наркозом, и из большой гнойной полости вытек зловонный гной. Палец весь уходит в полость и попадает в конце ее в прямую кишку. Введен большой выпускник из йодоформной марли. Улучшения после этой операции не наступило, и температура доходила до 4Г. Как оказалось, это зависело от того, что не был замечен большой гнойный затек на правом бедре, 5/XI сделана вторая операция. Широким разрезом вскрыта обширная подфасциальная флегмона на наружной стороне бедра; из гнойной полости палец проникает далеко вверх и ощупывает окруженный гноем большой вертел. Второй разрез выше вертела показал, что имеется еще второй глубокий затек между задними мышцами бедра, для вскрытия которого сделан третий разрез на задней стороне бедра, и из него во второй разрез проведена дренажная трубка. Подфасциальная полость на наружной стороне бедра выполнена марлей.

После этой операции больной стал быстро поправляться. Раны хорошо заживали, но остались свищи на ягодице и бедре. 5/1 1917 г. впрыснута в свищи паста Бека. Температура поднялась до 39°, но через несколько дней снова упала до нормы. Свищи не закрылись. Инъекции пасты безуспешно повторяли еще 2 раза. 12/II третья операция. В свищ, открывавшийся в кишку на 5 см выше заднего прохода, введен желобоватый зонд и по зонду рассечена кишка с ее сфинктерами. Свищи, оставшиеся на бедре и в тазобедренной области, оказались длинными ходами, окруженными рубцовой тканью. Свищ на бедре рассечен и вырезан на всем протяжении, ход же в тазобедренную область невозможно было рассечь, так как он шел в поперечном направлении, под задними мышцами бедра. Ход этот расширен и выскоблен; на дне его оказался поверхностно изъеденный седалищный бугор, который и выскоблен острой ложечкой. Через 1/2 месяца после этой операции больной вполне выздоровел.

Мильграм настаивает на том, что при операции флегмон, подобных только что описанным в наших случаях, необходимо полностью рассекать всю ту верхнюю половину волокон большой ягодичной мышцы, которая прикрепляется к широкой фасции бедра.

III. ФЛЕГМОНЫ ЗАДНЕЙ ОБЛАСТИ БЕДРА

При этой менее частой локализации флегмоны дно гнойной полости составляет задняя поверхность *m. adductor magni* (рис. 126). Гной распространяется вдоль седалищного нерва под задними мышцами бедра (*mm. semitendinosus, semimembranosus, biceps femoris*). Вверху полость час-

то достигает седалищного бугра, т. е. продолжается уже в ягодичную область. Чаще всего задние флегмоны бывают продолжением вверх флегмон подколенной ямки или затеками из флегмон ягодичной области. В большинстве случаев они ограничиваются задним отделом бедра, но могут распространяться в область аддукторов и бедренных сосудов через отверстия в сухожилии *m. adductor magni*, в которых проходят прободающие ветви глубокой артерии бедра. Это следует иметь в виду и искать такие затеки, если после вскрытия и дренирования задней флегмоны бедра температура у больного не понижается, продолжают боли и обильное выделение гноя в течение долгого времени. Причиной такой задержки выздоровления могут быть также затеки под *m. gluteus maximus* или в подколенную ямку. ВОТ пример первичной задней флегмоны бедра.

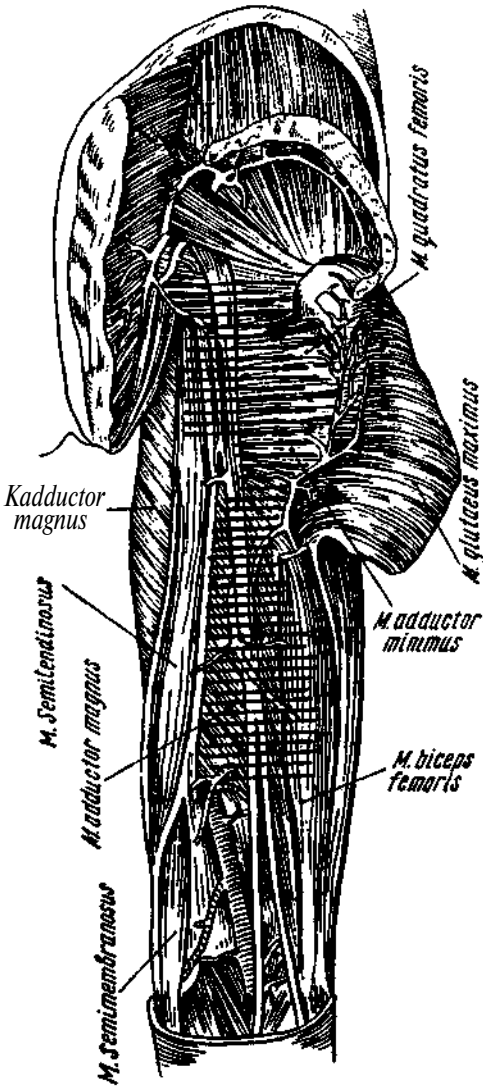


Рис. 126. Флегмона на задней поверхности бедра (заштрихованный участок).

гноем и сильно поврежденные гнойным миозитом *mm. semitendinosus* и *semimembranosus*. Гной проникал также под короткую головку *m. bicipitis femoris*, частично отделенную от бедренной кости, и даже немного под *m. vastus lateralis*, несмотря на то, что крепкая перегородка — *septum intermusculare laterale* — отделяет эту мышцу от задней области бедра. Вверх флегмона распространялась до седалищного бугра, и через всю полость свободно шел окруженный гноем седалищный нерв. Второй небольшой разрез сделан у нижнего края *m. glutei maximi*, и отсюда введены две длинные дренажные трубки. Большой марлевый выпускник введен в первый разрез, и вплоть до него этот разрез зашит.

После операции девочка почувствовала большое облегчение, температура уже через 2 дня стала нормальной и в дальнейшем лишь изредка давала небольшие повышения. Посев

Тамара М., 10 лет, поступила 2/XI 1935 г. Больна 3 месяца. Лежала в больнице с диагнозом воспаления легких, а потом малярии. Был вскрыт нарыв в области левого локтя. Из больницы была выписана с болями в правом бедре. Через 2 дня поступила в другую больницу ввиду усиления боли в бедре и лихорадки. Пролежала там месяц с температурой до 38,5°. В гнойное отделение Ташкентского института неотложной помощи переведена очень ослабленной и истощенной долгой болезнью, но с нормальной температурой и без каких-либо осложнений во внутренних органах, кроме кишечника, токсический катар которого проявляется частыми испражнениями со слизью и кровью. На задней стороне бедра очень большая, сильно флюктуирующая флегмона, занимающая всю нижнюю половину ее. Резкая сгибательная контрактура бедра, сильные боли при всяком движении. 4/XI операция под эфирным наркозом. Разрез длиной в 10 см привел в огромную гнойную полость, в которой болтались отпрепарованные

гноя дал рост гемолитического стрептококка. Через 3 недели после операции девочка выписана здоровой.

IV. ФЛЕГМОНЫ С МНОЖЕСТВЕННОЙ ЛОКАЛИЗАЦИЕЙ И ДИФФУЗНЫЕ ФЛЕГМОНЫ БЕДРА

В большинстве случаев флегмоны бедра развиваются в одной из тех типичных форм, о которых шла речь до сих пор. Гораздо реже нам приходилось наблюдать множественную локализацию флегмон в виде комбинаций вышеописанных определенных форм. Это очень тяжелые флегмоны, излечить которые можно только при условии самого тщательного, чисто анатомического исследования путей распространения гноя при операции. Вот яркий пример такой флегмоны.

Сергей П., 23 лет, поступил 29/1 1936 г. Он доставлен из психиатрической больницы, где находился по поводу шизофрении. 25/ХП больному была сделана инъекция скипидара в бедро; через месяц после этого появился озноб, вслед за ним повысилась температура и начались сильные боли в бедре. При поступлении больного в гнойное отделение Ташкентского института неотложной помощи все бедро было утолщено и повсюду определялась флюктуация. Температура 38,3°, пульс 96. 30/1 операция. Флегмона оказалась чрезвычайно тяжелой, распространяющейся по многим глубоким межмышечным промежуткам. Скопление гноя распределялось таким образом: 1) под широкой фасцией; 2) под *m. vastus lateralis*; 3) под *t. rectus femoris*, между ним и *t. vastus intermedius*; 4) в глубоком промежутке между *m. rectus femoris*, *t. sartorius* и *t. iliopsoas*, с одной стороны, и *m. tensor fasciae latae* — с другой стороны; 5) вдоль бедренных сосудов и на поверхности аддукторов, где гной доходил до *canalis Hunteri*, но в него не проникал; 6) в промежутке между *trochanter minor*, с одной стороны, *m. obturator externus* и *t. adductor brevis* — с другой. Для вскрытия этой сложной флегмоны сделано пять разрезов: три на латеральной стороне и два на переднемедиальной.

На третий день после операции температура стала нормальной, и больной почувствовал большое облегчение; раны хорошо очищались, больной выздоравливал, но на 20-й день после операции его пришлось отправить в психиатрическую больницу, так как у него началось резко возбужденное состояние.

Флегмоны становятся диффузными в том случае, если в течение долгого времени они оставались без хирургического лечения; первоначально же они всегда бывают ограниченными и имеют одну из выше описанных локализаций. В очень запущенных случаях остеомиелита бедра и при нераспознанном своевременно гнойном гоните мы не раз находили все ткани бедра пропитанными гноем. Приведем пример такой флегмоны.

Кушак Б., 25 лет, поступил 31/ХII 1936 г. В течение 4-5 месяцев больной чувствует боли в верхней трети правого бедра и легкую утомляемость ноги при работе. Можно думать, что около месяца тому назад началась флегмона бедра. В последнее время больной лежал в сельской больнице, из которой прислан с диагнозом абсцесса бедра и сообщением, что при проколе получен гной, а при разрезе его не нашли. Больной истощен и измучен. Температура вечером 39°, утром 37,5° пульс 100. Понос 3-4 раза в день. Верхние две трети бедра представляют огромный мешок с гноем (рис. 127, а). На передней стороне бедра, у самой дистальной границы гнойного мешка — небольшой кожный разрез, из которого выбухает непереверженная мышца.

Операция 1/1. Проколота остроконечным скальпелем кожа и фасция на наружной стороне бедра и выпущено 4 почкообразных тазика серо-желтого гноя; затем разрез увеличен настолько, чтобы можно было ввести всю руку, и обследована колоссальная гнойная полость. Вся верхняя половина бедренной кости с большим и малым вертелом почти скелетирована; кое-где сохранились лишь отдельные связанные с ней пучки *m. adductor magni*, а также *t. vastus intermedius*. Надкостница сохранилась везде, кроме *linea aspera*, которая вся изъедена и в одном месте имеет дефект в виде ямки диаметром около 2 см. Задние и приводящие мышцы бедра почти полностью разрушены гнойным миозитом и извлекаются в виде гнилых клочьев.

Над большим вертелом сделан второй разрез, ибо здесь был межмышечный затек гноя в ягодичной области, для обследования и дренирования которого понадобился еще один разрез вблизи края *m. glutei maximi*. В нижней части бедра найден затек под широкой фасцией.

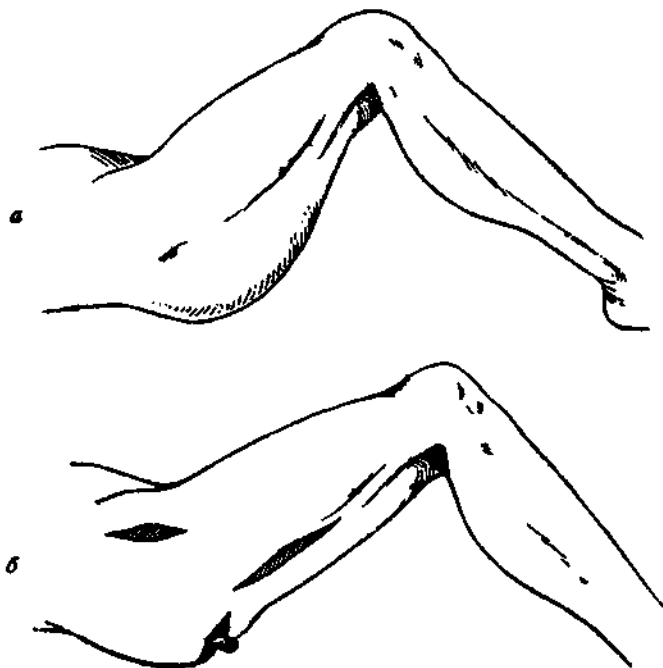


Рис. 127. Диффузная флегмона бедра у больного Кушака Б. (схема),
а — гнойное скопление на бедре; б — разрезы и дренирование.

дистальная граница которого почти соответствовала разрезу, сделанному в сельской больнице. Дренажная трубка введена только в ягодичный затек, а первый большой разрез зиял и был очень выгодно расположен для стока гноя (рис. 127, б). В него введен до первой перевязки большой марлевый тампон для остановки кровотечения.

Вскоре после операции у больного начались настолько сильные боли в ноге, что он кричал по целым дням и ночам. Было предположено, что боли эти зависят от неврита седалищного нерва, который столь долгое время буквально плавал в гное. Больной был переведен в нервную клинику, где очень подробно исследован, но никаких изменений в функциях седалищного нерва не нашли. Боль, по-видимому, зависела от неврита бедренного нерва, так как у больного был найден парез четырехглавой мышцы бедра с понижением коленного рефлекса, отсутствием электрической возбудимости как нерва, так и мышцы, и наличием атрофии этой мышцы. Ко времени выписки 8/Ш больной довольно хорошо ходил, окреп и пополнел; на местах разрезов оставались лишь часто гранулирующие поверхности.

V. ФЛЕГМОНЫ ПОДКОЛЕННОЙ ЯМКИ

Уже первый случай аденофлегмоны подколенной ямки, который произошел около 50 лет тому назад, показал мне, что это заболевание (которое часто считают банальным) может быть и весьма серьезным. У очень маленького ребенка я вскрыл гнойник подколенной ямки, образовавшийся после появления на пятке гнойного пузыря. Ребенок как будто стал быстро выздоравливать, но через 10 дней мне пришлось оперировать его в амбулаторных условиях по поводу типичного паранефрита, а еще немного позже пришлось вскрыть метастатический абсцесс на груди, после чего ребенок выздоровел. Конечно, это была типичная пиемия.

По мере роста моего хирургического опыта я все больше убеждался, что флегмоны подколенной ямки могут быть чрезвычайно тяжелыми и опасными для жизни. Больше того: подколенная ямка часто бывает центральным и исходным пунктом самых сложных и распространенных флегмон нижней конечности. Почему же? Потому, что анатомическое строение ее дает возможность образования многообразных затеков гноя на бедро и голень. Гной стеснен в подколенной ямке, потому что дно ее составляет *planum popliteum* бедра, задние связки коленного сустава, а ниже *m. popliteus*; с боков подколенный ромб ограничен мощными мышцами (*т.т. semitendinosus, semimembranosus, biceps femoris*, латеральная и медиальная головки *m. gastrocnemii*), а сзади выход гноя очень затрудняет плотная подколенная фасция. Из этой теснины гной находит выход в межмышечные промежутки бедра и голени. Самый верный путь для него открыт на заднюю сторону бедра, вдоль седалищного нерва, так как окружающая нерв клетчатка непосредственно продолжается в клетчатку подколенной ямки.

Такой затек окончился смертью у Джуа Н. Он поступил к нам в тяжелом состоянии, измученный трехмесячной болезнью, которая началась с аденофлегмоны подколенной ямки; источником ее была инфицированная ранка на пятке. Несмотря на то, что при операции мы нашли огромную флегмону вдоль седалищного нерва, доходившую до седалищного бугра, объем бедра был мало увеличен, и только на задней его стороне была не особенно большая флюктуирующая припухлость, а температура была только субфебрильной. Флегмона локализовалась под сгибающимися мышцами бедра, на поверхности *m. adductoris magni*. Тяжело измененные гнойным миозитом мышцы болтались в виде тяжей в гнойной полости, а окружающая седалищный нерв межмышечная клетчатка омертвела, и ее пришлось удалить большими клочьями.

Canalis Hunteri составляет второй путь для затеков гноя из подколенной ямки на бедро. Вдоль бедренной артерии и вены гной распространяется по их влагалищу далеко вверх. Таких примеров мы видели немало. Вот один из них:

У семилетней девочки Т. нога полусогнута в колене, нижняя треть бедра увеличена в объеме подобно тому, как это бывает при остеомиелите бедра, и здесь ясно определяется флюктуация, а в подколенной ямке прощупывается небольшой воспалительный инфильтрат. На пятке след зажившего подкожного абсцесса. Один из ординаторов принял болезнь за остеомиелит нижнего метафиза бедра, и, действительно, это было похоже, но внимательное исследование медиальной стороны бедра показало, что в передней части этой области инфильтрата нет и прощупывается неизменная и нечувствительная к давлению бедренная кость, а флюктуирующая припухлость, очевидно, является затеком из подколенной ямки, где была глубокая аденофлегмона. При операции этот диагноз подтвердился. Из разреза на медиальной стороне нижней трети бедра вытекло много гноя, и здесь палец проникал вверх, вдоль бедренной артерии, до границы средней трети бедра. В подколенной ямке флегмона локализовалась очень глубоко, у самой суставной капсулы, и отсюда дала затек кнаружи, под сухожилие *m. bicipitis femoris* и дальше, под кожу нижней трети бедра, над коленным суставом. Здесь был сделан второй разрез довольно большой длины, как и первый, с тем, чтобы можно было обойтись без дренажа в расчете на хороший сток гноя через зияющие разрезы. Марлевый тампон введен только для остановки кровотечения. Гнойная полость удивительно быстро очистилась и закрылась, и на 11 день после операции девочка была выписана. Сгибательная контрактура колена исчезла.

В этом случае мы имеем также пример затека гноя из подколенной ямки по третьему пути: из-под сухожилия *m. bicipitis femoris* на наружную сторону коленного сустава и нижней трети бедра. Это, несомненно, типичный затек, и мы наблюдали его неоднократно.

С такой же легкостью, как на бедре, образуются затеки и в межмышечные промежутки голени. Как я уже говорил, дно подколенной ямки в нижней ее части составляет *m. popliteus*; с этой мышцы гной легко может стекать на гладкую заднюю поверхность *m. solei*, плоскость которой составляет непосредственное продолжение плоскости *m. poplitei* (рис. 128), и получается флегмона между глубокой (*m. soleus*) и поверхностной (*m. gastrocnemius*) головками *t. tricipitis surae*. Это — четвертый затек.

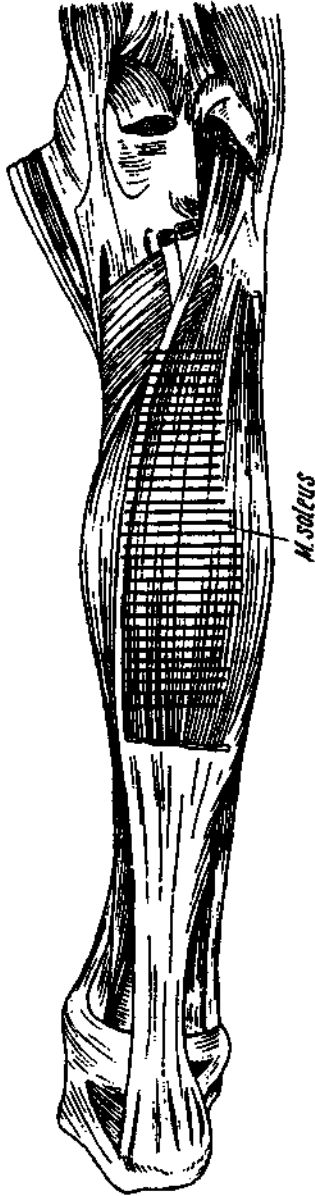


Рис. 128. Флегмона голени между *m. gastrocnemius* и *t. soleus* (заштрихованный участок).

M. soleus начинается от *linea poplitea tibiae* и от медиального края ее, от *capitulum fibulae* и от верхней трети ее латерального ребра, также от сухожильной дуги, натянутой между началом на *tibia* и началом на *fibula* — *arcus tendineus m. solei*. Под эту сухожильную дугу уходит задняя большеберцовая артерия с одноименными венами и нервом, тотчас прободает глубокую фасцию голени и уходит в глубокое фасциальное пространство, в котором расположены три задние мышцы: *mm. flexor digitorum longus*, *tibialis posterior* и *flexor hallucis longus*.

Arcus tendineus m. solei — настоящие «ворота смерти» при гнойном воспалении коленного сустава и при тяжелых глубоких флегмонах подколенной ямки. Гной, затекший под эту дугу, может образовать очень опасные и трудно распознаваемые затеки. Чаще всего образуется флегмона в глубоком фасциальном ложе голени, под *fascia scuris profunda* (рис. 129). Этот пятый затек может распространяться даже на подошву.

В более редких случаях гной не проникает под глубокую фасцию, а разливается на ее поверхности, между ней и *m. soleus*. Это — шестой затек.

Вскоре после вступления задней большеберцовой артерии в глубокое фасциальное ложе она отдает две ветки — переднюю большеберцовую артерию и малоберцовую. *A. tibialis anterior* тотчас уходит через отверстие в *membrana interossea* на переднюю сторону голени и ложится в промежуток между *m. tibialis anterior* и *t. extensor digitorum longus*. В этом промежутке может образоваться седьмой затек, когда гной следует по ходу передней большеберцовой артерии (рис. 130).

Восьмой затек, довольно редкий, может образоваться под фасцией голени, которая составляет продолжение подколенной фасции. Такой затек может принять вид обширной подфасциальной флегмоны голени, которую можно принять за первичную, если не обратить внимания на припухлость, иногда небольшую, в подколенной ямке.

По своему происхождению флегмоны подколенной ямки чаще всего бывают аденофлегмонами. Лимфатические железы расположены в подколенной ямке тремя группами: самые глубокие железы, весьма многочис-

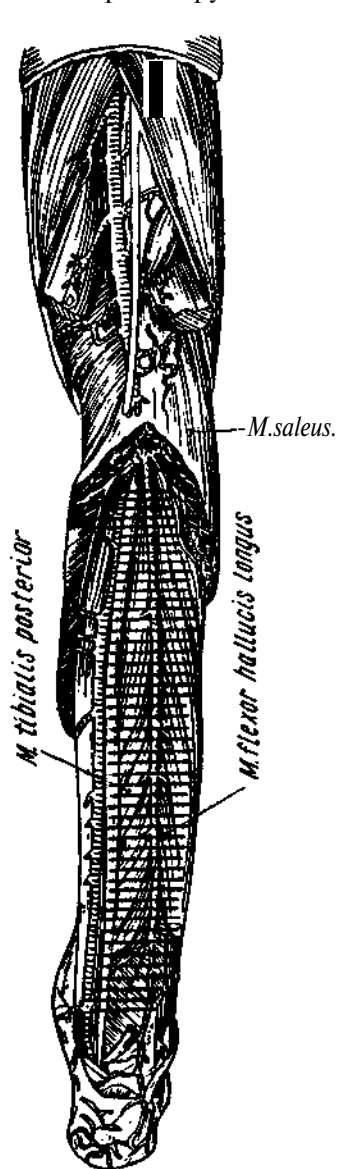


Рис. 129. Глубокая флегмона на задней поверхности голени (заштрихованный участок).

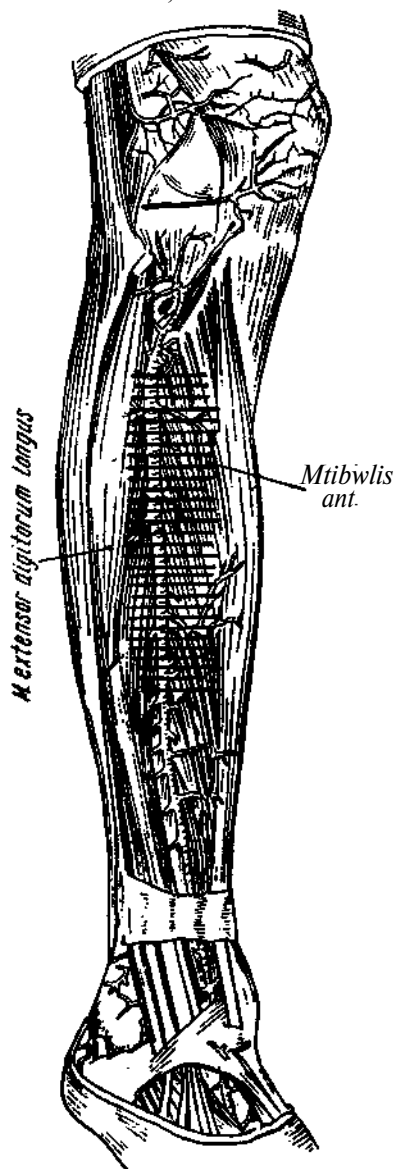


Рис. 130. Межмышечная флегмона на передней поверхности голени (заштрихованный участок).

ленные (часто одна) находятся у самой капсулы сустава; три-четыре железы, составляющие среднюю группу, лежат на подколенных сосудах, и самая поверхностная, весьма непостоянная, заложена непосредственно под фасцией. Их *vasa afferentia* составляют поверхностные лимфатические сосуды наружной и задней стороны пятки, идущие вдоль *v. saphena parva*, а также все глубокие лимфатические сосуды стопы и голени, сопровождающие пе-

реднюю и заднюю большеберцовые артерии и малоберцовую; эти сосуды берут начало в костях и суставах, в мышцах и сухожилиях. Поверхностные лимфатические сосуды внутренней стороны пятки, тыла и краев стопы, передней половины подошвы направляются прямо в паховые железы, следуя ходу *v. saphenae magna*. Самой частой причиной подколенных аденофлегмон бывают пиодермиты, потертости, инфицированные ранки на задней и наружной сторонах пятки или в области ахиллова сухожилия, но, конечно, инфекция может быть принесена и глубокими лимфатическими сосудами стопы и голени.

Вторым важным источником флегмон подколенной ямки служит гнойное воспаление коленного сустава, при котором часто образуются все те гнойные затеки из подколенной ямки, которые я только что описал.

Пути распространения гноя из сустава в подколенную ямку описаны в главе о гнойном гоните, и там же представлен ряд клинических примеров, иллюстрирующих большую опасность затеков гноя.

Флегмоны подколенной ямки могут быть также вторичными при первичной локализации гнойного воспаления в межмышечных промежутках и субфасциальном пространстве голени. Клинические примеры будут приведены при описании флегмон голени.

В зависимости от того, в какой группе желез началось гнойное воспаление, флегмоны подколенной ямки развиваются или в самой глубине ее, на капсуле коленного сустава, или в клетчатке, окружающей сосудисто-нервный пучок, или, наконец, в поверхностном субфасциальном слое. Флегмоны, которыми осложняется гнойное воспаление коленного сустава, всегда бывают глубокими. Только при флегмоне, начавшейся из средней группы лимфатических желез, образуется типичная полушаровидная опухлость, болезненная при ощупывании и иногда обнаруживающая флюктуацию. Опухоль при глубокой локализации флегмоны может вовсе не быть, и диагноз ставится только на основании резистентности и болезненности при давлении, а также сгибательной контрактуры коленного сустава, которая образуется при всех формах флегмон подколенной ямки. Поверхностные, субфасциальные флегмоны нередко проявляются в форме подкожного абсцесса подколенной ямки, так как при них фасция легко расплавляется гноем и образуется двойной абсцесс: подфасциальный и подкожный, причем обе гнойные полости сообщаются между собой небольшим отверстием в подколенной фасции. В одном таком случае я нашел в субфасциальном абсцессе секвестрированную лимфатическую железку. Глубокие и средние флегмоны, как правило, не вскрываются через фасцию, так как гной легче находит выход в межмышечные промежутки бедра и голени.

Vasa efferentia подколенных желез направляются вдоль бедренной артерии в паховые железы, и потому подколенная флегмона иногда осложняется аденофлегмоной паховой области. В главе о подвздошных флегмонах и псоите была приведена история болезни Ольги А., у которой инфекция из подколенной ямки по *vasa efferentia* была перенесена в наружные подвздошные железы и образовалась забрюшинная флегмона подвздошной ямы с затеком в параметрий.

Не все лимфатические сосуды пятки и задней стороны голени идут вдоль *v. saphena magna* в подколенные железы. Имеется еще группа очень поверхностных лимфатических сосудов, которые идут в подкожной клетчат-

ке голени и бедра, минуя подколенную ямку, и оканчиваются в паховых железах. По этим сосудам инфекция из кожи пятки и задней стороны голени может быть перенесена непосредственно в паховые железы.

Есть еще один, правда, непостоянный путь, по которому инфекция из подколенной ямки может дать флегмону в пристенной клетчатке малого таза. Это одиночный глубокий лимфатический сосуд из числа *vasa efferentia*, идущий по задней поверхности *m. adductoris magni* и по *lines aspera* бедра и достигающий одной из *gl. hypogastricae*.

Две истории болезни покажут, к каким тяжким последствиям могут привести флегмоны подколенной ямки.

1. Алексей Г., 27 лет, поступил 7/ХИ 1936 г. по поводу флегмоны подколенной ямки. Болезнь началась еще в октябре пиодермитом в области голеностопного сустава, а с половины ноября появились боли в подколенной ямке и сгибательная контрактура колена. Больной не спит по ночам от болей, у него все время высокая лихорадка с повторными ознобами. Ходить он почти не может. В подколенной ямке совсем нет опухоли, а только прощупывается продольный тяж шириной в палец и длиной около 15 см, начинающийся на бедре и кончающийся на голени.

При операции, произведенной 8/ХИ, найдена ограниченная гнойная полость диаметром в 6-7 см, помещавшаяся на *planum popliteum* бедренной кости; она дренирована резиновой трубкой и марлевым выпускником. На четвертый день после операции температура снизилась до нормы. Несмотря на то, что гнойная полость была ограничена и хорошо дренирована, она не заживала, и через 3 недели после операции был вскрыт небольшой затек гноя на бедре. Рано утром 3/1 из раны произошло сильное кровотечение, но после тампонады, сделанной дежурным хирургом, оно остановилось. В тот же день была сделана под местной анестезией перевязка глубокой артерии бедра у самого места отхождения ее от бедренной артерии. Это было сделано на том основании, что, судя по топографии флегмоны, можно было думать, что кровотечение произошло из нижней прободающей ветви глубокой артерии. Вечером повязка несильно промокла кровью. Было сделано переливание 300 мл крови одноименной группы, сопровождавшееся ознобом и повышением температуры до 39,2°.

Утром 4/1 повторилось довольно сильное кровотечение. Немедленно была перевязана бедренная артерия, но по удалении тампона из раны бедра видно было, что кровотечение не остановилось. С большим трудом распрепарованы большеберцовый нерв и подколенные сосуды, прочно замурованные в воспалительно уплотненной и отечной клетчатке. В этих сосудах повреждения не было, и кровь сочилась выше, из области приводящих мышц. Обнаружен большой гнойный затек на голени, под *m. soleus*. Ввиду злокачественности гнойного процесса и ненадежности остановки кровотечения больному был дан эфирный наркоз и сделана ампутация бедра на середине по круговому одномоментному способу. На поперечном сечении бедра между аддукторами найдена гематома величиной с грецкий орех. Несмотря на высокую перевязку обеих бедренных артерий, мелкие вены сильно кровоточили. Было вполне очевидно, что без ампутации кровотечения не удалось бы остановить. Культи оставлена вполне открытой, и на нее наложена масляная повязка. Во время операции перелито 500 мл крови одноименной группы.

Послеоперационное течение вполне хорошее, без всяких осложнений. 22/III сделана реампутация бедра. Спилено около 10 см бедренной кости. 18/IV больной выписан в хорошем состоянии, с правильной культей.

2. Николай У., 31 года, поступил 7/ХП 1935 г. Во время работы 1/ХП тачка с гравием опрокинулась на левую голень. Уже на следующий день начались боли в ноге и лихорадка; кожа голени в верхней трети ее покраснела. В амбулатории лечили ихтиоловой мазью. Припухлость и покраснение голени быстро увеличивались, и общее состояние больного с каждым днем ухудшалось. 7/Ш больной с температурой 39,8° и пульсом 140 пришел пешком, поддерживаемый товарищем, в гнойное отделение Ташкентского института неотложной помощи. Вся верхняя половина голени увеличена в объеме и ярко-красного цвета; опухоль всего более выражена и ясно флюктуирует на переднемедиальной стороне. В подколенной ямке, по-видимому, также имеется флегмона, так как при ощупывании здесь определяется резистентность и нога слегка согнута в колене. На пятке следы пиодермита. Вечером в день поступления больного сделана операция под эфирным наркозом. Из разреза на переднемедиальной стороне верх-

ней трети голени брызнул фонтаном высотой в 3-4 см буроватый жидкий гной. Исследование пальцем показало, что имеется обширное скопление гноя не только под кожей, но и в глубине, где гной отслоил от кости на большом протяжении *m. soleus* и выполняет всю подколенную ямку до самой капсулы сустава. Большеберцовая кость в верхней трети обнажена от мышц с медиальной и отчасти с задней стороны, но нигде не лишена надкостницы. Определенных указаний на распространение гноя под глубокую фасцию голени не обнаружено. Для полного вскрытия всех затек оказалось необходимым сделать еще довольно большие разрезы на медиальной и латеральной сторонах голени и два боковых разреза на уровне середины подколенной ямки. Полость дренирована резиновыми трубками и марлевыми выпускниками.

Через 2 дня у больного началась бронхопневмония, а вскоре и ознобы. Пневмония длилась недолго, но высокая лихорадка с ознобами не прекращалась и общее состояние больного прогрессивно ухудшалось. С 30/ХП он стал постоянно жаловаться на боли в ноге, а 5/1 обнаружена ясная флюктуация на внутренней стороне бедра, распространявшаяся далеко вверх; несмотря на это, форма и объем бедра оставались нормальными, покраснения кожи не было. Распознана глубокая флегмона бедра вследствие затека гноя из подколенной впадины и немедленно сделана операция под эфирным опьянением. Разрезом через нижнюю треть *m. vasti medialis* вскрыта огромная гнойная полость под этой мышцей, простиравшаяся настолько далеко вверх, что палец не достигал конца ее; поэтому сделан второй разрез на протяжении средней трети *m. sartorii* и только отсюда удалось достигнуть верхнего конца полости, доходившей почти до пуартовой связки. На дне полости прощупывался диафиз бедренной кости, почти на всем его протяжении освобожденный от мышечных прикреплений, даже от *m. vastus intermedius*, но всюду, сохранивший надкостницу. Бедренные сосуды при разрезе были оттянуты тупым крючком кнутри, но все же было довольно сильное кровотечение вследствие разрыва многочисленных мышечных артерий и вен; оно скоро остановилось после введения дренажных трубок и больших марлевых выпускников.

После этой операции лихорадка постепенно прекратилась. Но гноя из ран выделялось очень много. 7/1 удалены тампоны, а 19/1 и дренажные трубки. С 14/П больной начал ходить. Еще до этого у него был замечен паралич малоберцового нерва. Несмотря на нормальную температуру и отсутствие каких-либо жалоб, упорно продолжалось выделение гноя из разрезов на бедре и формировались свищи. Причина этого осложнения была выяснена рентгенограммой: на ней была видна тень дренажной трубки, лежащей рядом с бедренной костью. 31/III расширено верхнее свищевое отверстие, и трубка удалена.

Паралич малоберцового нерва был замечен только через 2 месяца после операции, и потому трудно было предположить, что он зависел от перерезки нерва. Операцию на нерве пришлось отложить до полного заживления разрезов, и она произведена только 5/VI 1936 г., через 7 месяцев после операции флегмоны. Нерв отпрепарован у сухожилия *m. bicipitis femoris* и у головки *fibulae*. Он цел, но замурован в рубцовую ткань и несколько истончен в одном месте. После тщательного освобождения из рубцов нерв окутан жировой тканью, взятой тут же на голени. Через несколько дней после операции было замечено восстановление чувствительности на тыле стопы, у первого межпальцевого промежутка. Рана зажила непосредственно, и больной выписан для амбулаторного лечения электризацией и массажем.

По сведениям, полученным 20/VII 1937 г., месяца через два после выписки из больницы, функции малоберцового нерва вполне восстановились.

В этом случае, по-видимому, первичной была флегмона голени, начавшаяся на месте ушиба от какого-нибудь повреждения кожи. Это была вначале подкожная и подфасциальная флегмона, но потом она распространилась вглубь, на *m. soleus*, отслоила его от кости и дала большой затек в подколенную ямку, из которой образовался редкий затек под *m. vastus medialis*. Не знаю, можно ли считать такой затек девятым типичным, так как я наблюдал его только один раз и не имел возможности исследовать на трупах путей его образования. Могу, однако, высказать некоторые свои соображения. На медиальной стороне коленного сустава нижний дугообразно выпуклый край *m. vasti medialis* свободен и к кости не прикреплен, и под него может проникнуть гной, находящийся на медиальной стороне сустава под кожей и фасцией. А такие затеки гноя из подколенной ямки я иногда наблюдал, и, может быть, их следует считать столь же типичными, как затеки на наруж-

ную сторону сустава, из-под сухожилия *m. bicipitis femoris*. Гной при этом должен пройти из подколенной ямки под *mm. semitendinosus* и *semimembranosus* и под нижним концом сухожилия *m. adductoris magni*. Каждому хирургу хорошо известно, что при остеомиелите нижнего конца бедра гнойник, первично образовавшийся под дистальной частью *m. vasti medialis*, легко распространяется на *planum popliteum*, т. е. в подколенную ямку. По этому же пути и мог образоваться у Николая У. затек в обратном направлении из подколенной ямки под *m. vastus medialis*.

При гнойном воспалении коленного сустава затеки гноя на бедре, голени и в подколенной ямке могут настолько доминировать в картине болезни, что легко можно поставить ошибочный диагноз первичной флегмоны и просмотреть гнойный гонит. Так случилось со мной в одном поучительном случае.

Евдокия Ш., 68 лет, поступила в отделение 23/II 1936 г. Больна *VI* месяца. Лечилась в амбулатории. В начале болезни температура доходила до 39,2°, а позже все время была субфебрильной. Две недели назад вскрылся гнойник на задней стороне левой голени, в верхней ее трети; вытекло много гноя. Больная истощена, слаба; значительный артериосклероз и резкое расширение подкожных вен на обеих ногах, глухие тоны сердца и сухие хрипы в легких. Пульс 90, температура 37,2°. На тыле левой стопы небольшая гнойная язва. На задней стороне голени флюктуирующая припухлость, занимающая верхние две трети, здесь же свищ с обильным выделением гноя. Бедро имеет нормальный вид, округлость его не увеличена по сравнению с правым бедром. Конфигурация коленного сустава почти совсем не изменена, эксудата в нем нет. Нога полусогнута в коленном суставе. Распознана флегмона голени с вероятным затеком в подколенную ямку, и 25/II произведена операция под эфирным наркозом. Сделан большой продольный разрез через свищ на задней стороне голени, и здесь найден обширный гнойный затек под кожей и фасцией, которая была расплавлена гноем, над верхней третью *m. gastrocnemii*; волокна этой мышцы также размягчены, но глубоких межмышечных затеков нет. Гной локализуется главным образом в подколенной ямке, которая наполнена им до самой капсулы сустава. Отсюда образовались большие затеки гноя между мышцами бедра далеко вверх. Гноем расслоены задние мышцы бедра и аддукторы, в область которых гной проник, по-видимому, через *canalis adductorius*, ибо он разливается по поверхности *mm. adductoris magni* и *longi* и окружает со всех сторон артерию и вену: фасциальное влагалище последних сильно утолщено и воспалительно инфильтрировано. Сосуды и мышцы (*semitendinosus*, *semimembranosus*, *gracilis*) проходят через гнойную полость в виде толстых тяжей, которые можно со всех сторон обойти пальцем. Флегмона дренирована двумя резиновыми трубками.

Операция дала лишь временное улучшение самочувствия больной и понижение температуры; со 2/Ш начались ознобы при невысокой температуре. 17/Ш замечен небольшой эксудат в коленном суставе и сделана артротомия со вскрытием задних частей сустава. Гноя в суставе не оказалось, и хрящи не были изменены, но по краям, приблизительно на ширину 1 см, они были покрыты грануляционной тканью, наросшей на них с воспаленной и утолщенной синовиальной оболочки. В *recessus suprapatellaris* найдено большое отверстие, которым он сообщался с гнойным затеком на бедре. Нога уложена на двойную наклонную плоскость.

Через неделю больную пришлось оперировать в третий раз ввиду большой задержки гноя в прежде вскрытых затеках на бедре и в подколенной ямке и образования нового обширного затека под четырехглавой мышцей бедра. Через 5 дней после этого больная умерла.

На вскрытии, кроме общих изменений, свойственных сепсису, найден еще большой затек гноя в глубоком заднем фасциальном ложе голени, вдоль задних большеберцовых сосудов и нерва.

Конечно, следовало бы сделать ампутацию бедра немедленно после обнаружения гнойного воспаления сустава, но состояние больной уже тогда было настолько плохим, что и ампутация не спасла бы ее.

Правильный диагноз был бы возможен при подробном анамнезе начала заболевания, в котором должны были иметься указания на симптомы со стороны коленного сустава. Но наша больная ничего не умела рассказать.

VI. ФЛЕГМОНЫ ГОЛЕНИ

По тем путям, которые мы указали для затеков гноя из подколенной ямки, флегмоны-затеки голени могут образоваться и снизу. В главе о флегмонах стопы приведен ряд примеров таких флегмон и указаны пути распространения гноя вверх, в глубокое фасциальное ложе голени и в промежуток между *m. soleus fascia cruris profunda*, из первичных флегмон в глубине подошвы. Мне известен также случай затека под глубокую фасцию голени при остеомиелите пяточной кости.

Важно знать, что и первичные глубокие флегмоны голени образуются в огромном большинстве случаев в тех же трех промежутках: 1) между *m. gastrocnemius* и *t. soleus*, 2) между *t. soleus* и *fascia cruris profunda* и 3) в глубоком фасциальном ложе голени. Это ложе служит наиболее частым местом всех вообще флегмон голени, и потому его надо хорошо знать. Оно ограничено обеими костями голени и межкостной перепонкой, а сзади — глубокой фасцией, которая прикрепляется к краям *tibiae* и *fibulae*. В этом фасциальном ложе расположены три задние глубокие мышцы — *mm. flexor digitorum longus*, *tibialis posterior* и *flexor hallucis longus*. По поверхности этих мышц, непосредственно под фасцией проходят *a. tibialis posterior* с двумя одноименными венами и *p. tibialis*. *A. regepaеа* только в верхней части промежутка лежит под фасцией, а ниже она покрыта мышцей, сгибающей большой палец. Глубокие лимфатические сосуды особенно многочисленны именно здесь; спереди, вдоль *a. tibialis anterior*, проходит только один лимфатический сосуд, тогда как заднюю большеберцовую артерию сопровождает четыре сосуда, а малоберцовую — два. Нередко (в 3 случаях) эти сосуды прерываются маленькими вставочными лимфатическими железками, которых здесь бывает 2-3. Поэтому возможно образование флегмон под глубокой фасцией вследствие нагноения этих железок.

Глубокое фасциальное ложе сообщается с подколенной ямкой отверстием под *arcus tendineus m. solei*, через которое проходит сосудисто-нервный пучок. Внизу оно широко сообщается со срединным фасциальным ложем подошвы тем каналом (*canalis calcaneus*), по которому проходят сухожилия задних глубоких мышц и сосудисто-нервный пучок. В верхней части межкостной перепонки имеется отверстие для прохождения передней большеберцовой артерии, вместе с которой может затекать и гной на переднюю сторону голени, между *m. tibialis anterior* и *t. extensor digitorum communis longus*.

Флегмоны глубокого фасциального промежутка вряд ли возможно распознать, если не иметь их постоянно в виду, так как клинические симптомы их очень неясны. Не только может отсутствовать флюктуация, что вполне понятно, но в большинстве случаев не бывает даже заметного увеличения объема голени, имеется лишь отек голени и стопы. Но и этот отек появляется лишь при длительном существовании флегмоны, а в начальном периоде и его нет. Распознается флегмона под глубокой фасцией по септическому состоянию больного, высокой ремиттирующей лихорадке, по болям в голени, а прежде всего и больше всего по теоретическим и анатомическим соображениям о вероятном патогенезе болезненных явлений. Во всех случаях, когда возможно образование затека в глубокое ложе — при флегмонах подколенной ямки, стопы, при гнойном гоните, — отсутствие улучшения после дренирования первичного очага, слишком обильное и продолжительное истечение гноя, боли, ремиттирующая лихорадка, сдвиг влево лейкоци-

тарной формулы крови должны навести на мысль о затеке под глубокую фасцию. Так же должно быть истолковано появление симптомов ухудшения после временного улучшения вслед за вскрытием первичного очага. В таких случаях, если даже нет уверенности в диагнозе, необходимо вскрыть глубокое фасциальное ложе по правилам перевязки *a. tibialis posterioris*.

Первичные глубокие флегмоны голени, развивающиеся в тех же межмышечных и фасциальных промежутках, что и флегмоны-затеки, могут иметь своей причиной тромбофлебит глубоких вен, лимфангит и нагноение глубоких вставочных железок, одна из которых имеется и в переднем промежутке между *in. tibialis anterior* и *m. extensor digitorum longus*; они могут быть метастатическими при септических процессах, травматическими — при нагноении глубоких гематом, при осложненных переломах костей голени, при огнестрельных или колотых повреждениях. Они нередко образуются и при остеомиелите *tibiae* или *tibulae*. В этих случаях они могут локализоваться во всех трех упомянутых промежутках, но чаще всего в самом глубоком.

Спереди, по ходу *a. tibialis anterioris*, первичные глубокие флегмоны бывают очень редко, а в наружном фасциальном ложе голени, в котором находятся малоберцовые мышцы, я не видел их ни разу; изредка здесь образуются только затеки при гнойном гоните и гнойники при остеомиелите малоберцовой кости. Возможны, конечно, и здесь флегмоны травматического происхождения.

Приведу несколько примеров первичных глубоких флегмон голени.

1. Василиса Ел., 41 года, поступила 5/V 1937 г. Много лет страдает варикозным расширением вен на правой ноге. Нередко появлялись боли в голени, принуждавшие больную лежать в постели. Особенно сильный такой приступ начался почти месяц тому назад. Температура повысилась до 40°, голень опухла, в ней были постоянные сильные боли, а через несколько дней появились боли и опухоль в обоих лучезапястных суставах; однако суставные боли скоро прошли. Для лечения ноги районный врач назначил ихтиоловые компрессы, конечно, совершенно бесполезные. При поступлении температура 38,6°, пульс 88; общее состояние удовлетворительное, внутренние органы в порядке. Голень довольно сильно увеличена в объеме, и на медиальной стороне, в нижней трети, определяется неясная флюктуация. В икроножной области довольно большой воспалительный инфильтрат, очень заметный при сравнении со здоровой ногой. Кожа всей голени имеет нормальный вид.

При постановке диагноза мы рассуждали так: болезнь, очевидно, началась от тромбофлебита расширенных вен, который у больной нередко бывал и в прежние годы. О тяжести инфекции можно заключить по токсическим болям в лучезапястных суставах. Глубокая флегмона, симптомы которой ясны, должна была начаться в глубоком фасциальном ложе голени, под *fascia scuris profunda*, так как с большим вероятием можно предположить, что тромбоз *v. saphenae magna* распространился на глубокие задние большеберцовые вены по анастомозу, всегда существующему между этими венами в нижней трети голени. Эта анастомотическая вена сперва прободает поверхностную фасцию голени, а затем и глубокую и соединяется с одной из глубоких вен. Увеличение объема голени, флюктуация в нижней трети голени и инфильтрат в икроножной области не могли бы появиться, если бы флегмона ограничивалась только глубоким фасциальным ложем. Очевидно, что где-либо уже произошло расплавление глубокой фасции, и гной вышел под *m. soleus*. ЭТОТ диагноз оказался вполне точным, что подтвердилось при операции.

Разрез сделан не на месте флюктуации, а на палец кзади от внутреннего края большеберцовой кости, на границе верхней и средней третьей голени, как полагается при перевязке *a. tibialis posterioris*. Как только была разрезана поверхностная фасция, показался густой гной и палец проник в хорошо ограниченную гнойную полость в заднем глубоком фасциальном ложе. Полость эта вверху немного не доходила до верхней трети голени, а внизу оканчивалась слепо сантиметра на 4 выше медиальной лодыжки. Для дренирования нижнего конца полости сделан второй небольшой разрез, через который введена дренажная трубка, а через первый разрез гнойная полость рыхло выполнена марлей.

Значительное улучшение в состоянии больной и понижение температуры до нормы продолжались недолго, и уже через неделю опять началась лихорадка и боли в ноге возобновились, но картина крови оставалась почти нормальной. На 10-й день замечен инфильтрат в подколенной ямке. Сделан разрез под эфирным опьянением. В подколенной ямке найдена глубокая флегмона, и можно было ясно определить, что гной распространился сюда из глубокого фасциального ложа голени через отверстие под *arcus tendineus m. solei*. После этой операции больная стала быстро выздоравливать. Пролежав в больнице 40 дней, она была выписана здоровой, с нормальной функцией ноги.

2. У женщины 45 лет за 3 недели до поступления в гнойное отделение Ташкентского института неотложной помощи появился маленький абсцесс на наружной стороне пятки, самостоятельно вскрывшийся. Вскоре начались боли во всей голени, и объем ее стал увеличиваться. Теперь окружность ее на 10,5 см больше, чем на здоровой ноге, и опухоль локализуется на медиальной стороне в верхней половине. В двух местах здесь гной уже флюктуирует под кожей: над медиальным брюшком *m. gastrocnemii* и над верхней третью большеберцовой кости. В нижней трети и на задней ее стороне только воспалительный отек. В подколенной ямке болезненная опухоль, обрывающаяся на палец ниже суставной линии, а выше прощупывается лишь небольшой инфильтрат. Температура 39°, пульс 130. При разрезе в верхней трети голени, на палец кзади от края *tibiae*, было найдено огромное скопление гноя между *m. gastrocnemius* и *t. soleus*, под кожей над *tibia* и над медиальным брюшком *t. gastrocnemii*, где была флюктуация, и в глубине подколенной ямки.

До операции был поставлен правильный диагноз флегмоны между *m. gastrocnemius* и *t. soleus* и в подколенной ямке по следующим соображениям. Очень большое увеличение объема голени, преимущественная локализация опухоли на медиальной стороне и тяжесть общего состояния больной (пульс 130) при отсутствии изменений во внутренних органах явно указывали на то, что мы имеем дело с глубокой межмышечной флегмоной. Источником ее был абсцесс на наружной стороне пятки; но из таких абсцессов инфекция распространяется вверх по поверхностным лимфатическим сосудам, сопровождающим *v. saphena parva*, и приводит к аденофлегмоне подколенной ямки. Можно было бы предположить, что таким обычным путем vznikшая флегмона подколенной ямки дала глубокий затек между мышцами голени, и считать флегмону голени вторичной; но боли в голени и опухоль ее появились в самом начале болезни, когда не мог еще образоваться большой затек из подколенной ямки, и потому флегмону голени следует считать первичной. Исключительно большое увеличение объема голени могло быть объяснено только большой флегмоной между *m. gastrocnemius* и *t. soleus*, так как при локализации флегмоны в глубоком фасциальном ложе вообще не бывает заметно увеличения объема голени, а при локализации ее между *m. soleus* и глубокой фасцией опухоль не может быть большой, так как *m. soleus* своим брюшком туго натянут между костями голени, от которых он начинается, и не может быть так свободно приподнят гноем, как *m. gastrocnemius*. Какова же связь флегмоны над *t. soleus* с абсцессом на пятке? Поверхностные лимфатические сосуды задней стороны голени приблизительно на середине ее уходят под фасцию вместе с *v. saphena parva*. Здесь от инфицированных сосудов могла начаться субфасциальная флегмона голени, от которой начался гнойный миозит *m. gastrocnemii* или *t. solei* с последующим образованием межмышечной флегмоны. Как именно это происходит, мы покажем на последующих примерах. Флегмона подколенной ямки у больной была гнойным затеком из первичной флегмоны голени.

3. Олимпиада Д., 48 лет, поступила 14/IV 1936 г. Больна 10 дней после ушиба голени. Вскоре началась высокая температура, до 40°, голень опухла, в ноге сильные боли. В детстве.

40 лет тому назад, болела остеомиелитом большеберцовой кости, следы которого теперь имеются в виде рубцов на месте бывших свищей. Вся наружная сторона голени распухла, и на ней ясная флюктуация. 16/IV операция. Сделано два разреза на переднелатеральной стороне голени, в верхней и нижней третях. Вскрыта большая глубокая флегмона в промежутке между *m. tibialis anterior* и *t. extensor digitorum longus*. На дне этого промежутка найдено отверстие в *membrana interossea*. Размягченная гноем межкостная перепонка легко разрывалась под пальцем, проникшим в глубокое заднее фасциальное ложе голени, из которого вытекло много гноя. Сделан разрез на медиальной стороне голени через *m. soleus*. Между ним и глубокой фасцией гноя не было. Фасция открыта для введения дренажной трубки. На наружной поверхности большеберцовой кости найдено обнаженное от надкостницы и шероховатое место диаметром около 2 см; здесь кость глубоко выдолблена долотом, но ничего патологического в ней не найдено. Через 35 дней больная вполне выздоровела.

Чтобы покончить с глубокими флегмонами, я должен сделать еще замечание об одной их патологоанатомической особенности, важной в клиническом отношении: они нередко сопровождаются некрозом сухожилий, вследствие которого на целые месяцы задерживается закрытие гнойной полости. На голени омертвевает ахиллово сухожилие или сухожильная часть *m. solei*, а на бедре некроз локализуется на задней поверхности сухожилия четырехглавой мышцы. Ускорить излечение можно только иссечением омертвевших частей.

Кроме глубоких межмышечных флегмон, на голени нередко бывают субфасциальные флегмоны. Они могут производить впечатление серьезных глубоких флегмон, и их нередко трудно отличить от межмышечных, тем более, что начавшаяся под фасцией флегмона может перейти на мышцы и в межмышечные промежутки. Вот яркий пример такой флегмоны.

Моисей Р., 48 лет, 10 дней назад проколол гвоздем подошву правой ноги. Через 2 дня ранка закрылась, но появилась опухоль и боли на середине медиальной стороны голени. Больной поступил в довольно хорошем состоянии, с нормальной температурой. Стопа и нижняя треть голени на вид и на ощупь нормальны, а вся средняя часть голени бутылкообразно сильно вздута, кожа над ней ярко-красная, с синюшным оттенком. Опухоль эта ясно флюктуирует. На латеральной стороне, в области малоберцовых мышц, виден только отек кожи. Паховые железы сильно увеличены и болезненны. Происхождение этой флегмоны было понятно. Лимфатические сосуды передней части подошвы направляются на тыл стопы, огибая ее края, и дальше следуют вдоль *v. saphena magna*. По ходу этих сосудов, инфицированных из раны подошвы, и образовался абсцесс на середине голени. Нельзя думать, что у больного была только подкожная флегмона, так как при последней опухоль и воспаление гораздо равномернее и далеко распространяются по ноге. Необычная бутылкообразная опухоль голени дает основание предполагать, что она зависит от субфасциальной, а может быть и от межмышечной флегмоны. При операции оказалось, что флегмона распространяется далеко по голени под фасцией. Был вскрыт межмышечный промежуток между *m. gastrocnemius* и *t. soleus*, но в нем гноя не оказалось. Флегмона дренирована тремя резиновыми трубками. Через 15 дней больной выписан на амбулаторное лечение в отличном состоянии.

В других случаях субфасциальных флегмон мы часто наблюдали переход нагноения на мышцы, а именно на *m. gastrocnemius* и *t. soleus*, в которых начинался гнойный миозит, иногда приводивший к значительному расплавлению мышц и образованию межмышечной флегмоны. Так было, очевидно, у больного У., история болезни которого приведена выше как пример очень тяжелой флегмоны всей ноги, центральным пунктом которой была флегмона подколенной ямки.

Однажды нам удалось наблюдать этот процесс перехода субфасциальной флегмоны на мышцу в самом начале.

Амирбек К. Болен 6 дней. В первые дни была высокая температура с ознобами, позднее температура несколько понизилась, но в голени появились сильные боли и опухоль, а кожа покраснела. Причина болезни неизвестна. При поступлении температура 40°, пульс 112. Голень заметно увеличена в объеме, на ощупь плотнее здоровой. Флюктуации нигде нет. Распознаана субфасциальная флегмона голени; сделан разрез на середине медиальной стороны голени. Подкожная клетчатка студенисто отечна. После разреза поверхности фасции представилась редкая картина: под *perimysium externum m. gastrocnemii* гнойная инфильтрация в виде множества отдельных, не сливающихся друг с другом и желтых ланцетовидных пятен. Через мышцу сделан разрез и найдено, что эти пятна проникают в глубину ее на 2-3 мм. Разрез углублен через *m. soleus* до глубокой фасции, но в глубине гноя не оказалось.

Через неделю состояние больного ухудшилось, повязка стала сильно промокать гноем, а через несколько дней замечены и вскрыты затеки гноя под кожей голени и в промежутке между *m. gastrocnemius* и *t. soleus*. Через месяц после первой операции больной выздоровел.

Нам остается еще упомянуть о подкожных флегмонах нижней конечности. Они встречаются нередко и далеко не всегда бывают ограниченными и доброкачественными; напротив, нередко они бывают очень тяжелыми и даже смертельными. Начинаются они в большинстве случаев на голени, но потом переходят и на бедро. Общие явления инфекции могут быть очень тяжелыми, температура достигает 40°, бывают ознобы, бред. Даже при правильном хирургическом лечении болезнь длится 1-2 месяца. Увеличение объема больной части органа может быть довольно значительным, но отличается тем, что распределено равномерно по всей окружности, а не только на медиальной стороне, как при глубоких и подфасциальных флегмонах. Нередко можно установить флюктуацию. При подкожных флегмонах — покраснение кожи, разлитое или в виде пятен и полос ретикулярного лимфангиита, отек, пузырьки с мутным содержимым. Паховые лимфатические железы увеличены и воспалены. Часто больные поступают через несколько недель после начала болезни с маленькими разрезами, сделанными в амбулатории, и тогда вы найдете самый типичный признак подкожной флегмоны: при поглаживании голени или бедра из разрезов очень обильно течет гной. Омертвения подкожной клетчатки, как при рожистых флегмонах, мы не наблюдали, хотя подкожные флегмоны обычно вызываются гемолитическим стрептококком и близки к рожистым, особенно если сопровождаются ретикулярным лимфангиитом. Никогда нельзя быть уверенным в том, что флегмона ограничивается подкожной клетчаткой. Мы имели случаи распространения нагноения в глубину, под фасции и в мышцы; при внимательном наблюдении можно заметить небольшое отверстие в фасции, по расширению которого из межмышечного затека вытекает много гноя. Маленькие разрезы, которыми часто ограничиваются при подкожных флегмонах, всегда оказываются недостаточными, и флегмона продолжает прогрессировать. Необходимы множественные большие разрезы с обследованием пальцем всей области распространения гноя и разрывом многочисленных перемычек. Однако операция встречается затруднение в том, что на голени и стопе, особенно при ослаблении кровообращения в пожилом возрасте и при варикозном расширении вен, разрезы заживают очень плохо и нередко превращаются в очень трудно излечимые язвы.



ГНОЙНОЕ ВОСПАЛЕНИЕ КОЛЕННОГО СУСТАВА

Лечение гнойного воспаления коленного сустава представляет для сельского врача одну из важнейших глав хирургии. Заболевание это, довольно частое среди работников физического труда (коленный сустав подвергается большой опасности при работе топором), очень опасно для жизни, если не подвергается раннему и правильному оперативному лечению; а между тем я смею высказать уверенность, что не чуждающиеся хирургии практические врачи лишь редко лечат его правильно. Как пример очень плохого лечения приведу весьма яркое наблюдение из своей практики, относящееся к 1915 г.

Василий М., 24 лет, поступил в Переславскую земскую больницу 22/X с разрубленным накануне при колке дров на две половины надколенником. Только очевидная тяжесть ранения привела его столь рано в больницу, обычно же после небольших повреждений сустава больные обращаются в больницу через 2-5 недель, с далеко уже зашедшим воспалением. Это одна из важных причин плохих исходов болезни, ибо ранняя операция представляет весьма важное условие для предотвращения грозных осложнений гнойного гонита.

Поврежденный сустав у Василия М. имел еще вполне нормальные очертания; из раны при легком надавливании выделялась мутная слизистая жидкость. Воспаление сустава только что началось, и потому была надежда остановить его застойной гиперемией по Виру. Резиновый бинт накладывался на бедро ежедневно на 20 часов: боли уменьшились, но экссудат в суставе с каждым днем становился все более гнойным.

Здесь была сделана первая большая ошибка: вместо того чтобы поспешить с операцией, я дважды сделал промывание сустава горячим 1% раствором лизола (1/XI и 2/XI, т. е. на 9-й и 10-й дни болезни). Эта неудачная затея объясняется моим увлечением теми блестящими результатами, какие получаются от горячих лизоловых ванн при тяжелоинфицированных повреждениях с разможением тканей. Но одно дело содействовать отторжению некротизированных тканей, и совсем другое — остановить нагноение синовиальной оболочки. Правда, в свежих случаях инфекции сустава слабовирулентными микробами (например, пневмококками при крупозной пневмонии, когда гнойный гонит представляет метастатическое воспаление) нередко удается остановить процесс и быстро излечить больного простым проколом сустава с высасыванием гноя и последовательной инъекцией в полость его различных антисептических средств (например, 2% раствора формалина в глицерине или эфире). Но в нашем случае, когда, несмотря на энергичное применение застойной гиперемии, экссудат становился все более гнойным, очевидно, нельзя было считать инфекцию легкой. Тем не менее увлечение лизолом ослепляло меня. Результат промывания сустава оказался весьма плачевным: боли усилились, температура повысилась с 38 до 39°, в ране появился чистый гной. Как объяснить это ухудшение? Я думаю, что, во-первых, высокая температура промывной жидкости способствовала усилению воспаления в синовиальной оболочке, во-вторых, струей жидкости гнойный экссудат был занесен в задние завороты суставной сумки, которые до этого могли оставаться незатронутыми (это мы разясним в дальнейшем изложении).

Неудача с промыванием сустава не вразумила меня в моем неуместном консерватизме, и я сделал второй, еще более нелепый шаг в том же направлении: 9/XI я наложил на всю ногу гипсовую повязку с перерывом на уровне коленного сустава, чтобы дать последнему полный покой и облегчить

боли. Еще 4 дорогих дня было потеряно, и только сильные колебания температуры и учащение пульса открыли мне глаза на крайнюю необходимость операции.

13/XI, через 3 недели после поступления больного в больницу, сустав вскрыт наружным боковым разрезом, и в нем найдено довольно много гноя. Марлевые выпускники проведены из разреза в рану. После операции первое время больной чувствовал значительное облегчение, но затем его состояние снова ухудшилось, боли в колене были настолько сильны, что больной совершенно не выносил ни малейшего движения ногой; температура стала давать большие размахи, и 18/XI дошла до 40°, пульс был очень част.

Если при продолжительном гнойном воспалении коленного сустава в нем появляются сильные боли, то это всегда служит верным признаком изъязвления и разрушения эпифизарных хрящей; к этому обыкновенно присоединяется значительная отечность и припухлость параартикулярных тканей. Поскорее надо делать резекцию сустава, ибо без нее больной погибнет. У М. было еще и другое показание к резекции сустава: после артротомии температура не только не понизилась, но уже на 5-й день дошла до 40°; это означало наличие параартикулярного гнойника или даже начало общей гнойной инфекции.

Резекция произведена 22/XI, на 9-й день после артротомии. Сустав вскрыт разрезом Текстора, и в нем найдено обширное разрушение хрящей. Кость на распилах была здорова. Кроме того, найден и вскрыт разрезом на медиальной стороне голени большой гнойный затек под fascia scuris profunda вдоль глубоких сгибающих мышц. Удалены обе половинки разрушенного надколенника, сустав в разных местах дренирован марлевыми выпускниками, и кожный лоскут пришит только двумя швами. Нога уложена в проволочный желоб, который через три дня заменен прерывающейся гипсовой повязкой. Температура после операции понизилась, и боли стали небольшими, но общее состояние долго еще было тяжелым. 6/XII замечен пролежень в паховом сгибе, под краем гипсовой повязки, и по снятии ее на крестце найден второй большой пролежень; мягкие части, покрывающие крестец, омертвели до кости. Гипсовая повязка снова заменена проволочной шиной. Резекционная рана и разрез на голени покрылись дряблыми грануляциями, *но отделение гноя из них быстро уменьшалось и скоро прекратилось*. Пролежень на крестце все увеличивался в ширину и в глубину, появились новые очаги омертвления кожи над остистыми отростками поясничных позвонков и над задними остиями подвздошных костей. Продолжалась умеренная лихорадка, и больной сильно исхудал. Никакой склонности к сращиванию костей не было заметно, *появился умеренный отек голени и стопы*. Движения ноги снова стали крайне болезненными, и с 20/XII перевязки пришлось делать под эфирным опьянением.

Если бы после резекции сустава дело обстояло благополучно, то не было бы ни истощения больного, ни длительной, хотя и невысокой лихорадки, ни пролежней, рана хорошо бы заживала, а кости срастались. Сильные боли в ноге и отечность голени и стопы объяснили причину всех расстройств: в глубине голени, очевидно, продолжался гнойный процесс, который и был причиной хронической септицемии. Спасти жизнь больного можно было только ампутацией бедра, но он долго не соглашался на нее.

3/1 1916 г. под эфирным наркозом произведена ампутация на середине бедра по одномоментному круговому способу. Культи оставлена совершенно открытой, как это полагается при всякой ампутации по поводу септического процесса, поверхность ее полита стерильным маслом и покрыта пропитанными маслом салфетками. Мышцы бедра были сильно перерождены и местами имели серо-желтоватый цвет.

Исследование ампутированной ноги дало чрезвычайно важный результат. Поверхности распилов суставных концов костей имеют хороший вид и

покрыты здоровыми грануляциями, ни малейших следов сращения или хотя бы образования соединительной ткани нет. У задней поверхности верхнего конца большеберцовой кости найден небольшой гнойник, из которого образовались обширные затеки гноя в голень и стопы. Гной спулся по двум путям: во-первых, под глубокой фасцией голени, вдоль *mm. flexor digitorum communis longus*, *flexor hallucis longus* и *tibialis posterior*; вдоль их сухожильный гной проник в глубокий слой подошвы и образовал там обширное скопление; во-вторых, гной следовал вдоль малоберцовой кости, проник между наружной лодыжкой и большеберцовой костью в голеностопный сустав, хрящи которого сплошь разрушены, и, наконец, вдоль сухожилия *m. peroneae longi* спулся на подошву, где слился с гнойником, натеком вдоль глубоких задних мышц голени. Интересно, что при таком тяжком и обширном гнойном процессе температура у больного в течение последних 2 недель была почти нормальной, а пульс колебался от 84 до 98 в минуту. Я видел много и других примеров такой потери гноем пирогенных свойств при продолжительных гнойных воспалениях. Особенно помню мальчика 14 лет с остеомиелитом двухмесячной давности. Его привезли ко мне в Туруханскую больницу на лодке по Енисею, за 750 км; по дороге у него произошел перелом большой бедренной кости, все бедро было наполнено гноем, но, несмотря на все это, температура у него была почти нормальна.

После ампутации М. стал быстро поправляться. Края кожи на незашитой ампутационной культe сближались, точно стягиваемые кисетным швом; заживление пролежней также шло хорошо, больной окреп и пополнил.

Эту историю болезни мы привели как пример очень плохого лечения, ибо, конечно, ничего нет хорошего в том, что больной, пролежав в больнице $6\frac{1}{4}$ месяцев, перенес три операции, дошел до истощения, получил огромные пролежни и едва-едва вышел живым, но без ноги. Не скажу, однако, чтобы за это меня следовало назвать очень плохим хирургом. Я действовал по общепринятым тогда правилам и если назвал в начале очерка наложение гипсовой повязки после промывания сустава нелепой ошибкой, то только со своей нынешней точки зрения на лечение гнойного гонита. Во многих хирургических отчетах и статьях о гнойном воспалении коленного сустава вы найдете несколько не лучшие и даже гораздо худшие истории болезни.

Что же служит причиной столь неудовлетворительных результатов? С полной уверенностью и решительностью отвечаю: застой гноя в заднем отделе сустава! Это важнейшая черта в патологии гнойного гонита, ибо застою гноя позади мышелков бедра вызываются все опаснейшие осложнения его: затеки гноя в подколенную ямку и между мышцами голени и бедра, кровотечения из подколенной артерий и ее ветвей, изъязвление и разрушение эпифизарных хрящей, остит и остеомиелит, септическое заражение и общая гнойная инфекция с метастазами. К такому заключению меня привели наблюдения над многими больными при операциях и вскрытиях. Анатомическое исследование коленного сустава с точки зрения патологии гнойного воспаления его дало мне прочное обоснование клинических наблюдений.

Вот чему научили вскрытия: с топографоанатомической точки зрения необходимо строго разграничить передний и задний отделы суставной полости. Относительно небольшая задняя часть полости расположена позади задних концов мышелка бедра и сообщается с передней частью ее только при

помощи двух узких щелей по бокам латерального и медиального мышелков бедра и двух таких же узких щелей между крестовидными связками и медиальными поверхностями обоих мышелков. Щелевидные сообщения эти, и в нормальных условиях узкие, при воспалительном припухании синовиальной оболочки почти вовсе исчезают, и потому с топографо- и патологоанатомической точек зрения задний отдел суставов при гнойном воспалении его надо считать изолированным от переднего. Но этого мало: в заднем отделе суставной полости существует срединная, приблизительно сагиттально расположенная перегородка, состоящая из задней крестообразной связки и *lig. menisci lateralis Roberti*. Когда воспалительно припухает покрывающая эти связки синовиальная оболочка, то перегородка эта, неполная в нормальном состоянии, становится полной, и задняя часть суставной полости превращается в два небольших замкнутых пространства, из которых одно расположено позади медиального мышелка бедра, а другое позади латерального. Мы их называем *recessus posterior medialis* и *recessus posterior lateralis*. Эти теоретические соображения могли бы показаться неубедительными, но два наших клинических наблюдения безусловно подтвердили их верность. В одном случае я оперировал по описываемому ниже способу гнойный артрит колена на второй или третий день болезни, начавшийся на моих глазах у больной, оперированной по поводу глубокой флегмоны голени. После вскрытия переднего отдела сустава, в котором я нашел слизисто-гнойный экссудат, я вскрыл отдельными разрезами *recessus posterior medialis* и *recessus posterior lateralis* и в первом нашел совершенно здоровую синовиальную оболочку и никакого экссудата, а второй был туго наполнен жидким гноем, брызнувшим при разрезе. У другого больного, также оперированного очень рано, я нашел гной в переднем отделе сустава и в *recessus lateralis*, но *recessus medialis* оказался совершенно здоровым¹.

Весьма важные заключения должны мы сделать из этих наблюдений и анатомических фактов: задняя часть сустава при гнойном воспалении его бывает или вполне, или в значительной мере изолированной от передней и потому может быть местом застоя гноя. Этим объясняются весьма частые неудачи обычно применяемой операции, которая состоит во вскрытии переднебоковыми разрезами только переднего отдела сустава. Ясно, что при этом гной застаивается в *recessus posterior lateralis* и *medialis* или в одном из них и суставные хрящи, постоянно омываемые здесь гноем, узурируются и разрушаются, а потом гнойное воспаление переходит на кость и костный мозг.

Патологическое значение *recessus posterior lateralis* и *medialis* в огромной мере увеличивается еще тем обстоятельством, что именно здесь полость сустава сообщается с околосоуставными слизистыми сумками: в *recessus posterior lateralis* может открываться *bursa m. poplitei*, а в *recessus posterior medialis* — *bursa m. semimembranosi* и *bursa capitis medialis m. gastrocnemii*; поэтому столь опасные гнойные затеки в подколенную ямку и в глубину голени образуются именно тогда, когда гной застаивается в заднем отделе сустава и отсюда проникает в одну из этих слизистых сумок. Ясно поэтому, какое огромное значение должно иметь своевременное, т. е. очень раннее, вскрытие и дренирование *recessus posterioris lateralis* и *medialis*, притом каждого в отдельности, ибо, как мы нашли, они почти полностью изолированы

¹ Со времени первого издания этой книги я еще много раз имел такие наблюдения.

друг от друга и от переднего отдела сустава. Если это будет признано всеми хирургами как непререкаемое правило, можно утверждать, что гнойные параартикулярные затеки и вторичные резекции отойдут в область преданий и только в виде редкого исключения будут наблюдаться в поздно оперированных, очень запущенных случаях.

О необходимости вскрытия заднего отдела коленного сустава особыми разрезами, конечно, не я первый говорю, но насколько мне известно, до сих пор еще не было обращено внимания на важный факт изолированности *recessus posterior lateralis* и *medialis*. Кроме того, обычно считают нужным вскрыть задний отдел сустава лишь тогда, когда появляются уже признаки затека гноя в глубину подколенной впадины; при этом в большинстве случаев рекомендуется делать один разрез сзади, в подколенной ямке. И то, и другое мы считаем совершенно неправильным: задний отдел сустава должен быть вскрыт не вторично, а первично, как можно раньше, и притом не одним задним, а двумя боковыми разрезами. Всякий, кто пробовал вскрывать коленный сустав со стороны подколенной ямки, испытывал, конечно, при этом тягостное чувство большой анатомической неуверенности, а в конце концов и большую неудовлетворенность, ибо отчетливо момента вскрытия суставной капсулы не замечал и кое-как вставлял дренажную трубку по направлению к прощупанному на большой глубине мышелку бедра. Нам кажется, что иначе и быть не может, ибо путь сзади совершенно неправилен с анатомической точки зрения, и не только потому, что это самый длинный и самый опасный путь, но прежде всего потому, что ввести в *recessus posterior lateralis* и *medialis* палец или дренажную трубку можно только при согнутом под прямым углом колене, а со стороны подколенной ямки оперируют обязательно при максимальном разгибании сустава, когда задний отдел суставной сумки плотно натягивается под мышелками бедра и между ними остается лишь щелевидный промежуток, а не полость, пригодная для введения дренажной трубки. Кроме того, оставлять дренажную трубку в непосредственном соседстве с подколенной артерией и веной и большими нервами вряд ли допустимо: это грозит гнойным воспалением и изъязвлением сосудистых стенок и невритом.

Итак, *recessus posterior lateralis* и *medialis* должны быть вскрыты, каждый в отдельности, боковыми разрезами. Препаровкой на трупe коленного сустава с медиальной стороны легко убедиться, что *recessus posterior medialis* расположен в промежутке между нижним концом сухожилия *m. adductoris femoris magni* и портняжной мышцей. Промежуток этот образуется только при сгибании колена под прямым углом и в этом положении имеет ширину около 2,5 см; он очень ясно виден на художественных конечностях, и во всяком случае толстое и туго натянутое сухожилие *m. adductoris magni* легко прощупать. Разрезом, проведенным от нижнего конца этого сухожилия к *m. sartorius*, обнажается плотная фасция бедра; по расщеплении ее показывается жировая ткань подко-

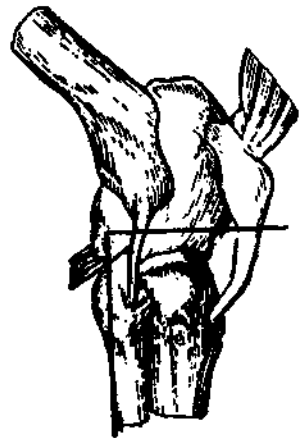


Рис. 131. Ориентирные линии для определения места разреза с целью вскрытия заднеартикулярного отдела коленного сустава (объяснение в тексте).

Разрезом, проведенным от нижнего конца этого сухожилия к *m. sartorius*, обнажается плотная фасция бедра; по расщеплении ее показывается жировая ткань подко-

ленной ямки, и в ней надо найти медиальную головку икроножной мышцы, которая сзади покрывает разыскиваемый *recessus posterior medialis*; необходимо помнить, что последний расположен впереди этой мышечной головки, между ней и мышелками бедра, и потому суставной капсулы нельзя найти, если отклониться кзади от *m. gastrocnemius*. *Recessus posterior medialis* вскрывают небольшим разрезом между мышелком бедра и *caput mediale m. gastrocnemii*; при согнутом колене он настолько просторен, что в него можно ввести дренажную трубку толщиной в мизинец.

Нельзя сказать, чтобы отыскивание *recessus posterioris medialis* такой анатомической препаровкой было простым делом, в особенности при воспалительном отеке и припухании всех параартикулярных тканей, сопровождающих почти всегда гнойный артрит. К счастью, однако, в такой препаровке нет надобности, ибо вскрыть *recessus posterior medialis* в указанном месте можно гораздо проще, пользуясь приемом, который рекомендует Лежар: коленный сустав сперва вскрывают в области *recessus suprapatellaris* двумя обычными боковыми разрезами, затем делают разрез на уровне суставной щели, с медиальной стороны *lig. patellae propriae*; в последний вводят зонд и стараются продвинуть его в задний отдел сустава мимо медиального мышелка бедра. Я должен, однако, сказать, что этого почти никогда не удастся достигнуть прямым желобоватым зондом, как рекомендует Лежар, так как боковая поверхность медиального мышелка сильно выпукла; однако ее всегда легко обойти длинным и толстым пуговчатым зондом, слегка дугообразно изогнутым; проникнув им в *recessus posterior medialis*, выпячивают концом его суставную капсулу, и тогда конец зонда очень отчетливо прощупывается через кожу в указанном нами промежутке между *m. sartorius* и сухожилием *t. adductoris magni*. При таком руководстве зондом вскрытие *recessus posterioris medialis* сбоку представляет самую простую задачу.

Далеко не так просто обстоит дело с *recessus posterioris lateralis*. Топография этого отдела суставной капсулы такова. Он расположен в промежутке между нижним концом *tractus iliotibialis fasciae latae* и сухожилием *m. bicipitis femoris*.

Этот промежуток легко можно увидеть или прощупать при согнутом колене; ширина его также около 2-3 см, как и на медиальной стороне колена. И здесь кожным разрезом обнажается толстая фасция бедра, и под ней находят жир подколенной ямки; удалив жир, обнажают *caput laterale m. gastrocnemii*, а непосредственно впереди этой мышцы, между ней и латеральным мышелком бедра, вскрывают *recessus posterior lateralis*. Передняя граница этого *recessus* отмечена боковой связкой коленного сустава, *lig. collaterale fibulare*; связка эта, как известно, не прилегает непосредственно к суставной сумке, и между ними остается промежуток в 6-8 мм. Как раз в этом промежутке, но не в вертикальном направлении, как боковая связка, а наискось, по самой суставной капсуле проходит сухожилие *m. poplitei*, имеющее для нас в рассматриваемом вопросе очень большое значение. Под сухожилием *m. poplitei* подходит *a. lateralis genu inferior*, проходящая сзади наперед, по поверхности суставной сумки, в самой нижней части *recessus posterioris lateralis*. Сухожилие *m. poplitei* туго натянуто над суставной сумкой, особенно в разогнутом положении колена, и плотно придавливает ее к поверхности латерального мышелка бедра. Это очень ясно видно при наполнении сустава застывающей массой: сухожилие *m. poplitei* глубоко врезыва-

ется при этом в суставную сумку, сильно растянутую впереди и позади него. Такое прижатие боковой части суставной сумки в значительной мере дополняет изоляцию recessus posterioris lateralis от переднего отдела сустава, о которой мы говорили раньше: поэтому мы с большим вероятием можем предположить, что при гнойном воспалении сустава сообщение recessus posterioris lateralis с передним отделом совсем прекращается или остается лишь ничтожное сообщение между задней крестообразной связкой и латеральным мышцелком.

И в другом еще отношении важно для нас сухожилие *m. poplitei*: оно служит препятствием для технического приема при артротомии, рекомендуемого Лежаром. Исследования на трупах показали нам, что провести изогнутый зонд из переднего отдела сустава в recessus posterior laterals удастся лишь в самых исключительных случаях, ибо он всегда упирается в сухожилие *m. poplitei*; сложные манипуляции зондом, которыми изредка удается преодолеть это препятствие, конечно, неприменимы при операции, и потому необходимо признать, что руководствоваться зондом при вскрытии recessus posterioris lateralis невозможно. Из этого не следует, однако, что нам не остается ничего, кроме анатомической препаровки в промежутке между tractus iliotibialis fasciae latae и сухожилием *m. bicipitis femoris*. Нам удалось установить, что существует легко определяемый пункт, точно соответствующий положению recessus posterioris lateralis. Именно, если продолжить вверх ось малоберцовой кости и при согнутом под прямым углом колене опустить из нее перпендикуляр от нижнего края patellae, то место пересечения этих двух линий будет соответствовать прикреплению lig. collateralis fibularis к epicondylus femoris lateralis. Остроконечный скальпель, вертикально вколотый на 0,5-1 см кзади от этой точки, всегда попадает в recessus posterior lateralis. Таким образом мы и рекомендуем вскрывать recessus при операции (рис. 131).

Итак, артротомия при гнойном воспалении коленного сустава должна начинаться с обычного вскрытия bursae suprapatellaris двумя боковыми разрезами. Затем делается небольшой разрез на уровне суставной щели, кнутри от lig. patellae proprium. Разрез этот я делаю только для того, чтобы через него ввести изогнутый зонд в recessus posterior medialis и под его руководством вскрыть последний; для целей же дренирования сустава обычные два разреза на уровне суставной щели я считаю ненужными и анатомически неправильными: разрезы эти попадают на plicae alares synoviales и на мениски; дренажная трубка, проводимая через них, проходит не через полость сустава, а через plicae alares и, ничего не дренируя, причиняет только вред. Операция заканчивается вскрытием recessus posterioris lateralis по только что описанному простому способу.

При вскрытии задних отделов сустава колено больного, как мы уже говорили, должно быть согнуто под прямым углом. Большая дренажная трубка проводится поперек bursa suprapatellaris через два первых разреза, а в каждый из задних recessus вводятся коротенькие трубки толщиной с мизинец. Чтобы дренажи не были сдавлены, нога больного должна быть фиксирована в полусогнутом (боннетовском) положении на двойной наклонной плоскости¹. Повторяю, что для быстрого успеха операции необходимо, чтобы оба задних отдела сустава были вскрыты как можно раньше.

¹ См. дополнение в конце главы (Ред.).

Если бы больному М., история болезни которого положена в основу нашего очерка, такая операция была сделана через 5-6 дней по поступлении его в больницу, то почти с уверенностью можно сказать, что нагноение в суставе скоро затихло бы и не пришлось бы делать не только ампутации, но и резекции; в больнице он пролежал бы не больше месяца и даже могли бы сохраниться движения в суставе. Все осложнения его болезни, конечно, зависели от застоя гноя в заднем отделе сустава; отсюда кариозное разрушение хрящей, долгое время омываемых гноем, отсюда и затеки гноя в глубину голени и стопы, отсюда и сепсис, выразившийся в пролежнях и истощении организма.

Позже мы приведем примеры септического течения без параартикулярных затеков гноя, причиной которого была только задержка гноя в заднем отделе сустава, теперь же остановим наше внимание на параартикулярных гнойниках и затеках, ибо они составляют самое важное в лечебном отношении и самое частое осложнение гнойного воспаления коленного сустава. Из 40 наших больных до войны у 26 гной вышел за пределы сустава и образовал затеки на бедре, голени и стопе.

Такая частота параартикулярных гнойников зависит от обилия слизистых сумок в области колена, с которыми полость сустава весьма нередко сообщается; эти очень тонкостенные сумки легко прорываются, когда в них затекает гной, и последний свободно разливается в межмышечных промежутках. Из большого числа слизистых сумок коленного сустава три имеют патологическое значение при гнойном воспалении его: *bursa m. semimembranosi*, *bursa capitis medialis m. gastrocnemii*, *bursa m. poplitei*.

Первые две, нередко сливающиеся в одну, сообщаются с *recessus posterior medialis*, а последняя с *recessus posterior lateralis*. Когда гной проникает в одну из этих сумок из полости сустава и разрушает ее тонкие стенки, то образуется затек в определенном направлении. Из медиально расположенных сумок (*bursae m. semimembranosi*, *capitis medialis m. gastrocnemii*) гной обычно попадает в жировую клетчатку подколенной ямки, огибая латеральный край *capitis medialis m. gastrocnemii*; если же он направится в другую сторону, к краю *m. semimembranosi*, ТО гнойник образуется на медиальной стороне бедра, там, где к медиальному мышелку прикрепляется сухожилие *m. adductoris magni*. *Bursa m. poplitei* расположена в самом близком соседстве с *canalis popliteus*, через который проходят *a. poplitea*, *v. poplitea* и *p. tibialis* направляясь из подколенной ямки под *m. soleus*, чтобы тотчас проникнуть в глубокое фасциальное ложе голени, под *fascia cruris profunda*. Когда гной выходит за пределы *bursae m. poplitei*, он вытекает из-под нижнего края этой мышцы, у самого *canalis popliteus*, и вдоль только что перечисленных сосудов и нервов образует затек в глубоком фасциальном ложе, по глубоким сгибающим мышцам (*mm. flexor hallucis longus*, *tibialis posterior* и *flexor digitorum communis longus*). Вместе с сухожилиями этих мышц *a. tibialis posterior* и *p. tibialis* гной стекает на подошву. Конечно, по этому же пути может образоваться затек и из *bursa m. semimembranosi* и *m. gastrocnemii*, ибо изливающийся из них гной омывает сосуды и нервы подколенной впадины.

Скопления гноя в подколенной ямке и в глубоком фасциальном ложе, у сосудов и нервов, не могут не отозваться весьма вредно на последних. Значительная отечность голени и стопы и боли являются результатом отчасти

механического, отчасти токсического действия гноя на сосуды и нервы. В случаях с септическим течением дело может дойти до тяжелого гнойного артериита и флебита с размягчением стенок сосудов и сильными последовательными кровотечениями.

Гной, проникший в *canalis popliteus*, может избрать и другой путь, а именно на переднюю сторону голени, вдоль *a. tibialis anterior* и одноименных вен. Так было у больного М., у которого гной, стекавший в промежутке между *m. extensor hallucis longus* и *t. extensor digitorum longus*, проник в голеностопный сустав, ибо спереди капсула его очень тонка и легко могла быть разрушена гноем. Такой же передний гнойный затек на голени пришлось нам наблюдать еще у двух больных, причем у них, как и у М., имелся обширный затек и сзади, в глубоком фасциальном ложе голени.

Описание путей распространения гноя на голени делает понятным, что для вскрытия затеков следует делать такие же разрезы, какие применяются для перевязки передней и задней большеберцовых артерий на различных уровнях.

Нередко гнойные затеки образуются не только на голени, но и в межмышечных промежутках бедра. В тяжелых случаях прогрессирующего септического нагноения мы находим гной почти во всех межмышечных промежутках бедра. Эти затеки описаны нами в предыдущей главе.

Помимо глубоких межмышечных, нередко приходится наблюдать и подкожные затеки гноя при гнойном артрите. Обычно удается проследить и связь с глубокими затеками через разрушенные гноем фасции.

Не раз нам приходилось наблюдать образование затеков на голени или бедре уже после вскрытия гнойника в подколенной впадине. Это следует иметь в виду при обсуждении причин продолжения лихорадки и других симптомов гнойной инфекции после артротомии.

Вот случай, показывающий, как трудно иногда бывает найти гнойный затек.

Аз. С. поступил в Ташкентскую городскую больницу через 2 недели после ранения коленного сустава топором. Из небольшой ранки на палец выше надколенника течет гной. Экссудат в суставе довольно большой, занимает он главным образом *bursa suprapatellaris*.

Сустав немедленно вскрыт двумя переднебоковыми разрезами и дренирован резиновой трубкой. Гнойный артрит стал быстро затихать, температура понизилась до нормы, и на 18-й день после операции была удалена дренажная трубка. Однако через 2 дня температура снова поднялась до 39,5° и в подколенной ямке была замечена припухлость. Еще через 2 дня двумя разрезами в подколенной ямке были вскрыты *bursa m. semimembranosii*, *bursa capitis medialis m. gastrocnemii*, *bursa m. poplitei*, но нигде гноя не найдено. В раны введены марлевые выпускники. Высокая лихорадка продолжалась, и раны в подколенной ямке сильно гноились. Через 16 дней третья операция, при которой найдено большое скопление бурого вонючего гноя вокруг нижнего конца бедренной кости. Только после этого наступило выздоровление с образованием анкилоза в коленном суставе.

С описанным мной способом артротомии переднего и заднего отделов сустава может в некоторых случаях конкурировать вскрытие сустава резекционным разрезом Текстора с удалением менисков и перерезкой крестообразных и боковых связок. В особенности у маленьких детей при тяжелом течении нагноения в суставе этот способ может оказаться весьма уместным, ибо у них нелегко вскрыть и дренировать задние закоулки сустава ввиду малых размеров их. Кроме того, благодаря энергичной регенерации тканей у детей нельзя ждать плохих функциональных результатов столь

решительной операции, тогда как у взрослых после перерезки крестообразных связок может получиться болтающийся сустав. Вот интересный пример такого лечения.

Георгий Т., 3 лет, купаясь около 5 недель тому назад, поранил себе колено каким-то острым предметом. Ножка мало болела, и ребенок не переставал ходить. Рана стала поджигать, но через 2 недели ребенок упал и ушиб больное колено; на другой день оно сильно распухло, рана открылась и из нее стала выделяться синовиальная жидкость, а вскоре и гной. По вечерам бывал жар. Колено слегка согнуто, контуры его сглажены, в верхнем завороте отчетливая флюктуация. Общее состояние хорошее, температура 38°, пульс 95. На следующий день по поступлении сустав вскрыт двумя переднебоковыми разрезами, выпущена серозно-гнойная жидкость и проведена в поперечном направлении дренажная трубка. Ножка фиксирована крахмальной повязкой в полусогнутом положении.

Операция не дала быстрого улучшения, температура еще более повысилась и дошла до 40°. На 4-й день ребенок снова усыплен. Исследование пальцем показало, что синовиальная оболочка сильно утолщена, и сверху гной вышел уже за пределы *bursae suprapatellaris*. Сделан разрез через *m. vastus lateralis* и два разреза суставной капсулы на уровне суставной щели; введены новые дренажные трубки. Наступило временное улучшение, но скоро температура снова стала давать большие размахи (до 40°). Через 5 дней сустав широко вскрыт резекционным разрезом Текстора. Хрящи оказались в нормальном состоянии, затеков не было, но вся синовиальная оболочка тяжело воспалена и сильно утолщена. Сустав рыхло выполнен йодоформной марлей и фиксирован крахмальной повязкой в положении максимального сгибания. После этой операции температура быстро понизилась до нормы, и при первой перевязке на 5-й день сустав найден в отличном состоянии, с прекрасными розовыми грануляциями. Еще через 6 дней сустав разогнут под эфирным опьянением¹, но полного разгибания достигнуть не удалось. Наложена крахмальная повязка. Через 2 месяца после операции рана вполне зажила, и движения в суставе стали возможными почти в нормальном объеме; осталась лишь небольшая боковая подвижность, и мальчик стал ходить.

Мне кажется, что без этого героического способа лечения мне не удалось бы спасти жизнь и конечность красноармейцу А. и военному инженеру Ф., причем первый поступил в тыловой госпиталь почти через месяц, а второй — через 18 дней после ранения пулей коленного сустава. Оба прибыли в тяжелом септическом состоянии, с температурой 39,5 и 40° и пульсом до 128. У обоих сустав был переполнен гноем, непрерывно вытекавшим из пулевых отверстий, у обоих были затеки гноя под нижней частью четырехглавой мышцы бедра, а у красноармейца А. еще и на голени, между *m. gastrocnemius* и *t. soleus*, в подколенной ямке и под кожей. Казалась необходимой ампутация, но я рискнул сделать ультрарадикальную и в то же время консервативную операцию. У обоих больных сустав был вскрыт резекционным разрезом Текстора, перерезаны боковые и крестообразные связки и удалены мениски. На хрящах уже были язвенные дефекты, особенно значительные под менисками, но на резекцию нельзя было решиться ввиду большой активности инфекции. Большими разрезами были вскрыты все затеки гноя, сустав максимально согнут, до соприкосновения голени с бедром, промыт риванолом и покрыт смоченными этим же раствором салфетками. Затекки дренированы резиновыми трубками. Голень соединена с бедром циркулярными ходами гипсового бинта. Назначено ежечасное смачивание покрывавшей сустав повязки раствором риванола.

В первые дни после операции состояние больных оставалось тяжелым, но температура значительно понизилась. Нагноение в суставах затихло, и

¹ После затихания воспалительного процесса выпрямление конечности должно производиться очень медленно и осторожно. У взрослых больных это лучше всего делать путем постоянного вытяжения (Автом).

они покрылись пышными ярко-красными грануляциями, но хрящи полностью омертвели. У красноармейца А. на пятый день после операции, а у инженера Ф. на девятый день была сделана вторичная резекция мышечков бедра и большеберцовой кости, нога наполовину разогнута и уложена в шину Белера¹, а раны покрыты салфетками с мазью Вишневского. После второй операции больные почувствовали очень большое облегчение, у них появился большой аппетит и прекрасный сон. Оба выздоровели с прочным *анкилозом колена*.

Мы заметили, однако, один недостаток этого способа: при вертикальном положении голени и бедра, прибинтованных друг к другу, даже основательно дренированные межмышечные затеки продолжают распространяться на голени в дистальном, а на бедре в проксимальном направлениях и необходимы дополнительные разрезы. Кроме того, надо иметь в виду, что разгибание сустава должно быть очень осторожным и постепенным, так как быстрое разгибание вызывает повышение температуры до 40°.

Показанием к резекции сустава обычно служит кариозное разрушение хрящевого покрова эпифизов, обнаруживающееся сильными болями при малейшем движении ноги, большой припухлостью в отечностью параартикулярных тканей и безнадежной длительностью болезни. Изъязвление хрящей наблюдается только в очень запущенных случаях или при неправильном лечении больных, ибо причиной его служит долгое соприкосновение хрящей с гноем. У многих из наших больных была сделана резекция сустава. Если бы у всех их было произведено раннее вскрытие задних участков сустава, то, вероятно, ни одному из них не пришлось бы резецировать сустав, но описанная выше техника артротомии была выработана нами лишь в последнее время.

Резекция сустава при гнойном воспалении его хотя и приводит в большинстве случаев к выздоровлению, однако таит в себе большие опасности. Мы приведем для иллюстрации их очень тяжелый случай, наблюдавшийся нами в Ташкентской городской больнице.

Филарет М., 40 лет, поступил 23/V 1921 г. с очень тяжелым и запущенным нагноением в левом коленном суставе: последний сильно увеличен в объеме, совсем утратил свои нормальные очертания и переполнен жидким экссудатом; на медиальной стороне, над большеберцовой костью образовалось большое, готовое вскрыться скопление гноя под кожей. В подколенной ямке определяется заметная припухлость, а голень и стопа очень отечны. Общее состояние больного, однако, удовлетворительно, температура 37,8°, пульс 116.

История возникновения болезни очень редкостная: 6 лет тому назад больной сильно промок и озяб в лесу, непосредственно после этого появились боли в левом колене, принудившие больного через несколько недель слечь и постель. Постепенно боли утихли, но совсем не исчезли и часто обострялись; во времена обострения они принимали тяжелый характер, колено распухало, и больной должен был подолгу лежать в постели. Два года тому назад, во время такого ухудшения болезни, на переднебоковой стороне сустава самостоятельно вскрылся гнойник. Три недели тому назад без всякой причины снова начались боли в суставе, и уже через 2 недели нога пришла в такое состояние, как теперь. Мы имели, таким образом, дело с рецидивирующим хроническим синовитом простудного происхождения.

Операция произведена вечером, в день поступления больного. Сустав вскрыт резекционным разрезом Текстора. Много гноя вытекло из подкожного гнойника и столь же много из полости сустава. В bursa suprapatellaris найдены многочисленные перемычки и тяжи давнего

¹ Помещение больной конечности на шину Белера не обеспечивает должной иммобилизации. При любых операциях по поводу гнойного артрита необходима надежная иммобилизация, создаваемая лучше всего гипсовой повязкой (Ред.).

происхождения; они в значительной мере облитерировали верхний отдел суставной полости. В суставных хрящах лишь по краям небольшие язвенные дефекты. Спилены эпифизы костей голени и бедра, удален надколенник с изъязвленным хрящевым покровом и вырезаны все гнилые ткани из полости сустава и из подкожного гнояника, где их было особенно много. После резекции эпифизов был найден большой затек гноя на *planum popliteum*, сообщавшийся, как оказалось, с подкожным гнояником. На распиле костная ткань бедра была нормальна, л большеберцовая кость заметно склерозирована. Вся полость резецированного сустава рыхло заполнена йодоформной марлей, оставлена совершенно открытой и нога уложена в согнутом положении на двойную наклонную плоскость¹.

На следующий день больной сказал, что его болезненные ощущения уменьшились па три четверти. При первой перевязке, на 4-й день, было сильное кровотечение на я. *articuSaris genu inferior medialis*, остановленное перевязкой ее под эфирным опьянением. Температура скоро стала почти нормальной, но нагноение в ране интенсивно продолжалось, несмотря на перевязки через день с полным раскрыванием раны. При нормальной температуре больной очень худел и истощался; на крестце скоро образовался большой и глубокий пролежень, начался сильный понос с гнилостным запахом, очевидно, септического происхождения. Рана постепенно приняла безжизненный вид и стала издавать трупный запах; в ней вновь образовались гнойные ходы в мускулатуре бедра, поверхности распила костей покрылись толстым гнойным налетом — признаки, указывающие на септическое заражение и безусловную необходимость ампутации. 27/VI, через месяц после резекции, произведена ампутация бедра; при этом в костномозговом канале найдено гнойное расплавление костного мозга; на культю не было наложено ни одного шва.

При исследовании ампутированной ноги найден резко выраженный и глубоко идущий от поверхности распила гнойный остит и остеомиелит. На большеберцовой кости этот процесс распространился еще дальше, чем на бедренной; губчатое вещество эпифиза размягчено, пропитано гноем и сообщается с наполненным гноем костномозговым каналом. Вскоре после операции у больного возобновился жестокий септический понос и 9/VII он умер.

Причиной смерти в этом случае было тяжелое гнойное заражение костей (остеомиелит) из поверхностей распилов их при резекции.

Здесь была допущена также большая и, к сожалению, обычная ошибка промедления с ампутацией: необходимо было ампутировать не через месяц после резекции, а при появлении первых признаков септического течения болезни.

С ампутациями при тяжелых инфицированных повреждениях и гнойных процессах вообще дело обстоит весьма неблагоприятно; малосведущие в хирургии врачи (в особенности в военное время) ампутируют с легким сердцем множество рук и ног, которые отлично можно было бы сохранить при правильном лечении; более сведущие обычно впадают в другую крайность и ампутируют слишком поздно, и только очень опытные хирурги умеют правильно ставить показания к ампутации.

На нескольких примерах мы попытаемся облегчить начинающим хирургам решение этого обычно трудного вопроса.

Т., 22 лет, поступил в Ташкентскую городскую больницу через 25 дней после случайного ранения колена ножом. Ходить не может, сустав распух, полусогнут, но при повторных пробных проколах выпота в нем не найдено. Температура не выше 38.5°. Начато лечение застойной гиперемией (бинт на бедро на 20 часов), и скоро температура понизилась до нормы, боли стихли. Это улучшение продолжалось 12 дней, а затем температура стала по вечерам повышаться до 39—40°, снова увеличилась припухлость сустава, и в подколенной ямке обнаруживается боль при давлении. Ввиду этого сделана передняя артротомия (два переднебоковых разреза) и, кроме того, разрезом в подколенной ямке, вдоль края *m. semimembranosi*, вскрыта слизистая сумка этой мышцы, наполненная гноем и широко сообщавшаяся с полостью сустава. После этой операции, казалось бы, достаточно радикальной и своевременной, темпе-

¹ См. дополнение к этой главе (Ред.).

ратура лишь понизилась до субфебрильных цифр, а через 10 дней опять достигла 39°. При перевязке была замечена сильная болезненность при движениях в суставе, и потому на 13-й день после артротомии сделана резекция сустава, причем суставные хрящи найдены уже сильно изъеденными, а мениски почти разрушенными нагноением. Суставная полость рыхло выполнена марлей, и нога уложена на двойной наклонной плоскости. Скоро повязка промокла гнилостной жидкостью, и температура поднялась до 39°. При перевязке на 3-й день в раневой полости местами найдено гнилостное размягчение тканей. При частых перевязках рану находили все в худшем состоянии, в ней появились дифтеритические налеты, и больного знобило: вследствие этого на 10-й день после резекции сустава произведена ампутация бедра. Уже через день температура стала нормальной, и больной быстро выздоровел.

И в этом случае, как видите, резекция, сделанная при вполне правильных показаниях, привела к тяжелой, гнилостной инфекции раны, которая, вероятно, не миновала бы костей, если бы ампутацией не был положен конец ее распространению. Можно утверждать, что Т. умер бы подобно М., если бы мы опоздали с ампутацией, ибо до сих пор мы не всегда можем предотвращать или надежно останавливать заражение раны, если оперируем на инфицированных органах и тканях. Большое оживление работ по терапии инфекционных процессов дает надежду, что и эта неотложная и важнейшая задача хирургии будет разрешена. Огромные успехи в борьбе с инфекцией ран, достигнутые после введения в клиническую практику антибиотиков, значительно уменьшили вероятность остеомиелитов и сепсиса после резекции суставов при их нагноении, но и это важное завоевание медицины не устраняет хирургического лечения гнойных заболеваний, в особенности гнойных артритов.

В случае гнилостного заражения сустава жизнь больного может быть спасена только первичной ампутацией. Вот пример того, к каким плачевным последствиям приводит при этом неуместный консерватизм.

У молодого Мир. С. образовался анкилоз коленного сустава после какого-то воспаления его. Табиг (туземный знахарь) предпринял насильственное сгибание и для удержания достигнутого результата привязал голень к бедру веревкой, под которой скоро образовалась обширная язва. Появились боли в суставе, в подколенной ямке образовался и самостоятельно вскрылся большой гнойник, а на месте его осталась обширная гангренозная язва. Больного привезли в больницу, но почему-то он попал в венерическое отделение, и там язву сочли за гумозную. При лечении йодом и ртутью на дне язвы омертвели клетчатка и мышцы и образовались межмышечные гнойные затеки на бедре. Приглашенный на консультацию ординатор хирургического отделения сделал разрезы и выстриг ножницами омертвевшие ткани. В суставе скоро появились боковые движения и костный хруст при трении суставных концов костей. В плохом состоянии больной был, наконец, переведен в хирургическое отделение. Он истощен, слаб, очень бледен, мышцы больной ноги сильно атрофированы.

В хирургическом отделении была сделана совершенно неуместная резекция сустава. Он был наполнен гноем, во многих местах вышедшим за пределы капсулы. Суставные хрящи почти совсем разрушены, губчатое вещество кости очень хрупко, но туберкулезных очагов в нем на распилах не найдено. Рана оставлена открытой и вся выполнена марлей. Прошла неделя. В ране прогрессирующее, тяжелое нагноение, температура 40°. На ампутацию больной не соглашается. Еще через неделю очень ослабленный, по временам впадающий в бред больной взят родными из больницы.

Бывают, однако, случаи, в которых и очень опытному хирургу весьма трудно решиться на ампутацию, ибо при данных условиях больные иногда выздоравливают и без нее, а иногда погибают; и трудно бывает тогда отрешиться от мысли, что причиной смерти было воздержание от ампутации. Вот один из таких случаев.

Наталья С, 45 лет, получила удар топором по колену. Через 12 дней поступила в больницу. Ранка величиной в 2,5 см расположена на уровне суставной щели. В суставе большой выпот, из ранки течет в большом количестве синовиальная жидкость с большой примесью гноя; колено согнуто под тупым углом. Температура 37,4°. Немедленно сустав вскрыт двумя переднебоковыми разрезами и дренирован резиновой трубкой. Казалось, что после этого болезнь приняла благоприятное течение, ибо температура, в первое время после операции субфебрильная, скоро стала нормальной, и колено имело хороший вид. Однако через 15 дней у больной начался понос, не поддававшийся никакому лечению, а сустав стал очень болезненным при перевязках. Ввиду этого через 28 дней после артротомии была сделана резекция сустава. В нем найдено довольно много задержавшегося гноя и значительное разрушение суставных хрящей. Ясных признаков гнойного затека вдоль глубокого слоя задних мышц голени не было, но ввиду отечности стопы сделан разрез на медиальной стороне голени и вскрыта глубокая фасция, но под ней гноя не оказалось. Весь сустав выполнен марлей и раны оставлены совершенно открытыми. Понос прекратился, боли почти утихли, но больная ничего не ела, дошла до большого истощения и через 5 дней после резекции умерла.

Если бы большую тревогу возбудил в этом случае септический понос, если бы вместо резекции была сделана ампутация, то, вероятно, удалось бы спасти жизнь больной. Но как было решиться на ампутацию, если мы по опыту знали, что в подобных случаях бывает достаточно и резекции? Ведь и здесь понос остановился после операции и температура была нормальна. Все дело сводится в таких случаях к правильному учету сил больного и тяжести инфекции, а для этого требуется очень большой практический опыт. Вот почему так трудно правильное решение вопроса об ампутации.

При обсуждении вопроса о показаниях к ампутации мы привели ряд случаев септического течения гнойного гонита; это, конечно, не случайно, ибо септическая инфекция чаще всего служит показанием к ампутации.

В истории болезни М. уже упоминалось о последовательном кровотечении из *a. articularis genu inferior medialis*. И в другом септическом случае, у больного К., мы наблюдали такое же артериальное кровотечение, и притом повторное. У него был вскрыт наполненный гноем сустав двумя переднебоковыми разрезами, и через разрез на голени дренирован глубокий гнойный затек под *fascia cutis profunda*. На 9-й день после операции вся повязка и постель промокли алой кровью, и при исследовании под наркозом источником кровотечения оказалась крупная мышечная ветвь задней большеберцовой артерии; попутно был найден второй гнойный затек на медиальной стороне бедра. Через неделю появился метастатический подкожный абсцесс на здоровой ноге и начался септический понос. Через 15 дней после перевязки артерии наступило второе, еще более сильное кровотечение из *a. poplitea*. Немедленно была произведена ампутация бедра, но было уже поздно, и больной умер при продолжающихся явлениях сепсиса.

Такие последовательные кровотечения характерны именно для септических гонитов, ибо под влиянием особенно вирулентных в таких случаях микробов воспаляются и омертвевает стенки артерий, долгое время омываемых гноем. Еще двое наших больных умерло от таких кровотечений.

Менее часто, но все же нередко гнойный гонит осложняется образованием метастазов, т. е. болезнь принимает пиемическое течение. В только что приведенной истории болезни К. упомянуто было об образовании пиемического подкожного абсцесса на здоровой ноге при типичном септическом течении болезни. Это дает нам основание отнести его болезнь к смешанному, септикопиемическому типу. В двух других случаях мы наблюдали чистую метастатическую (пиемическую) форму гнойной инфекции.

Крестьянин Х., 19 лет, поступил в больницу через неделю после ранения топором колена с температурой 39,5°, пульсом 120 и с большим выпотом в суставе. Немедленно сустав

был вскрыт двумя переднебоковыми разрезами и основательно дренирован в полусогнутом положении ноги. Улучшения, однако, не последовало: температура давала резкие колебания, поднимаясь по вечерам до 40°, в ранах появился серый налет; ввиду этого через неделю (30/III) была сделана резекция коленного сустава, причем найдено тяжелое гнойное воспаление синовиальной оболочки. И после этой операции температура не снизилась и частота пульса не уменьшилась (120). 2/IV влито в вену 10 мл 2% раствора колларгола; вечером температура поднялась еще выше, была рвота, но уже на следующий день температура понизилась до нормы, а пульс до 92. 4/IV появились боли в правом глазу и перикорнеальная инъекция; под влиянием атропина и влажной повязки боли стихли, но 7/IV глаз найден в печальном состоянии: роговица диффузно мутна, по всей периферии гнойно инфильтрирована, зрачок максимально расширен, конъюнктивна отечна. Стало понятно, в чем дело: произошла инфекционная эмболия в сосуды сетчатки или сосудистой оболочки, и теперь развивается панфталмит. Нагноение в ране было небольшое, но общее состояние больного не улучшалось: продолжались резкие колебания температуры, бывали ознобы и поты, заметно прогрессировало истощение; кроме того, обращала внимание значительная отечная припухлость области коленного сустава и болезненность его. Ввиду этого сустав снова вскрыт 18/IV, в нем найдена незначительная задержка гноя, и снова введены дренажные трубки. 22/IV замечен и вскрыт большой абсцесс над правой лопаткой. Несмотря на столь ярко выраженную картину тяжелой общей инфекции весьма вирулентными стрептококками, больной стал поправляться и 10/VII выздоровел. В резецированном колене образовалось прочное сращение, а инфекция глаза окончилась полным размягчением роговицы и атрофией глаза¹.

В другом случае мы наблюдали осложнение гнойного гонита абсцессом легкого, после вскрытия которого больная умерла.

И при постановке диагноза, и при решении вопроса о способе лечения необходимо ясно представлять патологоанатомические изменения, происходящие в суставе.

Вначале гнойное воспаление ограничивается синовиальной оболочкой; это — эмпиема сустава, по общепринятой терминологии Паир. В этой стадии болезни конфигурация сустава изменена экссудатом, особенно растянут *gessus superiог*. Больной очень бережет ногу, но все-таки еще может производить осторожные движения в ограниченной мере. Кожа колена несколько не изменена. Предоставленное собственному течению гнойное воспаление почти всегда распространяется на фиброзную капсулу сустава и параартикулярные ткани, и гнойный синовит переходит в флегмону капсулы. Боли, и прежде значительные, становятся жестокими, опухоль сустава увеличивается, кожа над ним краснеет и становится отечной, никакие движения уже невозможны. Усиливаются все симптомы общей инфекции, температура доходит до 40°, появляются ознобы.

Если причина гнойного артрита очевидна, как, например, проникающая рана его, остеомиелит суставных концов костей, пуэрперальный сепсис, то диагноз вполне ясен. Как и все другие острые артриты, гнойный гонит нередко бывает осложнением большинства инфекционных болезней. Американские хирурги придают большое значение заболеваниям миндалин, зубов, альвеолярной пиоррее, вызванной палочкой Венсана, гнойному отиту. Но мы не раз встречали больных, у которых болезнь начиналась по неизвестной

¹ При появлении у больного сепсиса с гнойными метастазами имеет огромное значение хирургическая обработка первичного гнойного очага. Больше того, желательно удаление такого очага, если к тому имеются технические возможности. При наличии у больного сепсиса на почве гнойного гонита даже теперь, располагая антибиотиками, надо решиться иногда ампутировать конечность, избегая резекции коленного сустава, как операции менее радикальной в смысле устранения источника общей инфекции. Пример, приводимый проф. В. Ф. Войно-Ясенецким, не должен поколебать решимости врача в использовании самых радикальных мер общего и хирургического лечения септических больных, жизнь которых находится в опасности {*Ред.*}.

причине, и тогда диагноз может быть далеко не легким, в особенности если симптомы болезни не типичны. Некоторых из наших больных врачи, к которым они обращались, усердно лечили салициловым натрием, растираниями, и гнойное воспаление сустава по 2-3 недели оставалось нераспознанным. Но и мне самому случилось однажды принять гнойный гонит за гонорройное воспаление сустава.

Таисия К., 23 лет, поступила 11/IX 1936 г. в гинекологическую больницу по поводу только что начавшегося воспаления придатков матки. Уже на второй день появились опухоль коленного сустава, боли и лихорадка. В гнойное отделение Ташкентского института неотложной помощи больная была переведена только через 3 недели. Правое колено было согнуто под углом около 145° и шаровидно распухло. Конфигурация колена была совсем не типична для гнойного воспаления и скорее напоминала туберкулезный гонит. Сустав был очень болезнен при малейшем движении и ощупывании. Не было обычного при экссудатах растяжения recessus suprapatellaris, а при ощупывании определялась только припухлость по бокам сухожилия четырехглавой мышцы и собственной связки надколенника. Подколенная ямка на ощупь нормальна. Нет никаких признаков гнойных затеков на бедре и голени. На рентгенограмме нормальная картина коленного сустава. Сделано пять проколов сустава в разных местах, и только при одном из них получено около 2 мм серозно-кровоянистой жидкости. В мазке из этого экссудата найдены эритроциты, нейтрофильные лейкоциты, никаких бактерий не найдено. Посев стерилен. Течение болезни также не соответствовало гнойному артриту, так как при последнем за 3 недели должна была бы развиться тяжелая картина параартикулярного воспаления с гнойными затеками. Поэтому, несмотря на высокую ремиттирующую лихорадку и картину крови, типичную для гнойного воспаления, я предположил гонорройный артрит. Это была большая ошибка. Больной наложили гипсовую повязку и начали инъекцию гоновакцины. Температура, доходившая до $39,8^\circ$, стала ниже, утихла до некоторой степени боли. Но больная заметно слабела и почти перестала есть. Это заставило усомниться в диагнозе, и 18/XI была сделана операция под наркозом. Найден большой гнойный затек под m. vastus lateralis, распространявшийся позади нижней четверти бедренной кости на planum popliteum бедра и под нижнюю треть m. vasti medialis; через эту мышцу сделан второй разрез, и оба разреза продолжены в резекционный разрез Текстора; в суставе не было ни капли гноя, но глубоко изъедены и разрушены задние концы медиальных мышц колена бедренной и большеберцовой кости. На наружном мыщелке бедра и на patella лишь незначительная узора хряща. В синовиальной оболочке также не было серьезных изменений. Сделана резекция сустава и проложены широкие марлевые выпускники между резекционными поверхностями костей, имевшими нормальный вид. На lig. patellae prorgium наложен один шов. Нога фиксирована окончатой гипсовой повязкой. 22/XI удалены выпускники. Больная стала быстро поправляться, лихорадка скоро прекратилась, и 9/1 1937 г. больная выписана с зажившими ранами и прочным анкилозом. Из гноя была выделена культура гемолитического стрептококка.

Неоднократно мы не находили в суставе, как и в этом случае, ни капли гноя; иногда синовиальная оболочка была покрыта дряблыми грануляциями. Очевидно, это объясняется тем, что гной имел выход из сустава в межмышечные щели. Понятно поэтому, что отрицательным результатам пробных проколов нельзя придавать решающего значения. Затруднение при недостатке опыта может представлять диагноз и в тех случаях, когда при очень запущенной болезни дело доходит до разрушения крестовидных связок и патологического подвывиха, как это было у 59-летнего старика, поступившего к нам *через 5 месяцев после начала болезни* и лечения в хирургической амбулатории тугим эластическим бинтованием и небольшими разрезами. Колено у него было бесформенно увеличено в объеме, и на внутренней его стороне бросался в глаза выступающий полушаровидный костный бугор; при ощупывании подколенной ямки также ощущался ненормальный костный выступ. Рентгенограмма подтвердила диагноз патологического подвывиха. У больного был тяжелый нефрит и миокардит, и потому он умер после ампутации.

В некоторых случаях параартикулярной флегмоны колена дифференциальный диагноз может быть трудным. Подкожная флегмона может очень имитировать гнойный артрит. Очертания сустава иногда изменяются почти так же, как при экссудате в его полости, а общие явления иногда бывают столь же тяжелыми. Отличительные черты параартикулярной флегмоны таковы: опухоль очень ясно флюктуирует и часто заходит за пределы сустава. Кожа ярко-красная, чего, как правило, не бывает при гнойном гоните; на ней часто отслоен гноем эпидермис или видны группы пузырьков с янтарным или мутным содержимым, — этого также не бывает при артрите. При тщательном расспросе можно установить, что воспалению колена предшествовало какое-либо повреждение или гнойничок на стопе. У одного из наших больных была небольшая гноившаяся ранка в передней части подошвы, из которой лимфатические сосуды, огибая края стопы, идут на тыльную ее поверхность и дальше вдоль *v. saphena magna*. От лимфангиита и начинаются параартикулярные флегмоны. Трудность диагноза зависит от того, что при гнойном гоните может образоваться затек в виде флюктуирующей подкожной флегмоны, и у одной из наших больных ошибки можно было избежать только потому, что флегмона образовалась уже на третий день болезни — подкожный затек при артрите не мог появиться так рано. Впрочем, и при невозможности точного диагноза нет затруднений и опасности, так как дело выясняется при операции. Разрезами, которые обычно приходится проводить там же, где делаются и передние артротомические, вскрывается подкожная флегмона; пальцем разрывают многочисленные тяжи, идущие от кожи к фиброзной капсуле сустава. Если флегмона представляет собой подкожный затек из сустава, то после широкого вскрытия ее и очистки капсулы от гноя можно найти в последней отверстие, из которого выходит гной при сгибании колена. Этим и решается диагноз.

О лечении гнойных гонитов важнейшее уже сказано. Остается еще кое-что прибавить. Во время первой мировой войны, в 1916 г., хирург бельгийской армии Виллемс (Willems) на большом числе раненых провел совершенно новый принцип лечения — путем самой ранней активной и пассивной мобилизации после широкого вскрытия суставов, без всяких последующих дренажей. Очевидцы говорят, что при активных движениях из разрезов, как из шприца, брызгал гной. Результаты, которые получил при этом лечении Виллемс и его наиболее активный последователь Эверидж (Everidge), были блестящи: больные очень часто выздоравливали с сохранением подвижности сустава, и потому новый способ был принят с энтузиазмом многими хирургами. Однако уже в 1918 г. наступило значительное охлаждение. Результаты, получавшиеся в практике мирного времени, были далеко не столь хороши, как результаты Виллемса и Эвериджа. Ранние движения часто встречают большое сопротивление больных, особенно детей, и только мужественные люди доводят лечение до конца. Однако, наряду с отрицательными отзывами, некоторые хирурги опубликовали очень хорошие результаты, полученные ими в значительном проценте своих случаев. Так, например, американские хирурги Ингл и Либолт (Ingl и Liebolt) сообщают о 36 случаях, леченных не совсем по Виллемсу, так как после артротомии они вводили все-таки резиновые дренажные трубки. Воспаление тазобедренного сустава было 22 раза, коленного — 8, локтевого — 3, голеностопного — 2, плечевого — 1. У 26 больных была лишь эмпиема сустава, без поражения костей, причем в 54% получены

блестящие результаты (полное восстановление функций), в 23% — хорошие и только у 4 больных — плохие. Гораздо хуже были результаты у 10 больных, у которых имелся болезненный процесс в костях (остеомиелит): ни в одном случае не было получено полной подвижности, а у 5 больных образовался анкилоз. По мнению большинства современных хирургов, метод Виллемса следует применять лишь при том показании, при котором он сам и Эверидж получали блестящие результаты, а именно при инфицировании сустава от пули или осколка, но никак не при остеомиелите.

После артротомии обычно применяют гипсовую повязку. Она сразу дает значительное облегчение болей, понижение температуры, улучшение общего состояния и самочувствия, и вместе с тем вовсе не содействует образованию анкилоза. Только недели через две, если все идет хорошо, начинают осторожную и мягкую мобилизацию¹.

Появилось много противников введения дренажей в сустав. Считают, что дренажи вызывают узуру хрящей, внутрисуставные сращения и вторичную инфекцию, и потому вводят дренажи только до артротомической раны, но не в полость сустава. С этим далеко не все согласны, и я также полагаю, что узура хрящей вызывается гноем, а не дренажем, который и не может оказывать давление на хрящи при обычном введении его в recessus suprapatellaris. А вторичная инфекция при несоблюдении асептики во время перевязок так же легко может проникнуть в сустав и без дренажей. Дренажные трубки — очень важное средство борьбы с полостными нагноениями, и отказываться от них не следует.

В стадии эмпиемы сустава нередко можно достигнуть излечения, даже с сохранением подвижности, повторными промываниями сустава путем прокола. Промывают различными антисептическими жидкостями, часто раствором риванола 1:1000. Когда вытекающая жидкость станет совсем светлой, в сустав вливают 10-20 мл риванола. Этим вызывается длительное воспалительное раздражение синовиальной оболочки и значительная экссудация, при которой микробы вымываются из синовиальной оболочки. Промывание риванолом оказывает хорошее обезболивающее действие даже при гонорройных артритах. Их повторяют по мере надобности, руководствуясь свойствами гноя (который с каждым новым промыванием становится все более близким к серозному экссудату), содержанием в нем бактерий, температурой и общим состоянием больного. Накладывают гипсовую повязку.

Х. Т. Джонс (Hugh Toland Jones) делает промывания сустава через небольшой артротомический разрез; осматривает синовиальную оболочку, в сустав вводит нелатоновский катетер и через него самым тщательным образом промывает горячим физиологическим раствором под небольшим давлением в течение 20-30 минут. Сустав растягивается жидкостью, как шар, а затем при выпуске жидкости спадается, и из него уносится гной и клочья фибрина. Синовиальную оболочку зашивают по возможности наглухо. Обычно и кожу также зашивают. Ногу иммобилизуют и следят за результатом по общему состоянию больного, температуре, пульсу, картине крови и по местным симптомам со стороны сустава.

¹ При огнестрельных ранениях суставов, так же как и при гнойных артритах другой этиологии, необходима иммобилизация. Все попытки активных и пассивных движений до затихания в суставе острых воспалительных явлений вредны и полностью опровергнуты опытом. Начинать движение в суставе через две недели, даже при благоприятном течении ранения, небезопасно, так как ранняя мобилизация может повести к обострению воспалительного процесса (Ред.).

Коттон (Cotton), применяющий этот способ, не делает промываний, если сустав сообщается с костным очагом или если уже имеются деструктивные изменения в синовиальной оболочке. Но Г. Харрис (Harris), лечивший такими промываниями 37 маленьких детей, у которых, как известно, артрит всегда бывает остеогенным, получил в 23 случаях нормальную подвижность сустава, а в 14 случаях — анкилоз.

Х. Т. Джонс повторяет промывания, если наступает ухудшение и определяется наполнение сустава экссудатом. Если же воспаление стихает, то начинают осторожные движения. В некоторых случаях движения можно начать уже через 10 дней после промывания. Во всех 5 случаях гнойного гонита Джонс получил выздоровление с нормальной подвижностью сустава.

Грегуар (Gregoïre) вылечил проколами и промываниями 9 больных из 11. Однако эти меры ненадежны, и с ними можно пропустить срок для артротомии. Чаще всего проколами и промываниями лечат гнойный гонит у маленьких детей и нередко с успехом. Но, хотя метастатические артриты у маленьких часто протекают довольно доброкачественно, промываниями не следует увлекаться, так как нередко наблюдаются случаи, когда и артротомия оказывается недостаточной.

Ввиду большой опасности гнойного гонита у взрослых имеется немало сторонников, особенно среди французских хирургов, ранней резекции коленного сустава. Она дает гораздо лучшие результаты, чем поздняя, и в большинстве случаев предотвращает опасность гнойных затеков. Не следует смущаться тем, что резекция приводит к анкилозу, так как он все равно неизбежен при всех других способах лечения тяжелых гонитов. Ее следует делать поскорее, если артротомия не дает быстро хорошего результата. Такой ранней резекцией Бопп (Bopp) вылечил 24 из 26 больных в военное время. Одни хирурги после этой операции держат некоторое время концы костей разъединенными посредством вытяжения, а другие немедленно соединяют их, даже костным швом. Первый способ более осторожен и надежен. Опасность остеомиелита, исходящего из обнаженных резекцией поверхностей костей, гораздо меньше при ранней операции, чем при поздней.

В заключение нашего очерка о гнойном воспалении коленного сустава приведем еще пример маловирулентной инфекции, давшей весьма интересные и редкие патологические изменения в синовиальной оболочке. К сожалению, бактериологическое исследование, весьма важное в этом случае, проведено не удалось.

Г-ва, 33 лет, поступила в Ташкентскую больницу 17/IV 1921 г. Два месяца тому назад она поранила топором колено и через неделю слегла в постель. Сустав теперь чрезвычайно болезнен при малейшем движении, совсем потерял нормальную конфигурацию и имеет округленную форму. Кожа над ним красна, особенно с латеральной стороны, вблизи надколенника, где ясно определяется зыбление. Температура вечером $37,4^{\circ}$, утром $36,6^{\circ}$, но болящая говорит, что в начале болезни был сильный жар. Пульс 96 при нормальной температуре.

При операции найден параартикулярный гнойник сбоку от надколенника, сообщавшийся с полостью сустава; в последней гноя мало — всего около столовой ложки. Синовиальная оболочка утолщена до 2,5 см, ступенисто отечна, местами в ней имеются похожие на каверны очаги, полость которых выстлана дряблыми грануляциями. В других местах в толще синовиальной оболочки расположены совершенно изолированные гнойники. Перед началом операции под наркозом было исследовано, нет ли хруста изъеденных суставных хрящей, но движения в суставе оказались совершенно нормальными. Тем не менее на эпифизах бедренной и большеберцовой костей хрящи оказались глубоко изъеденными на большом протяжении и даже в центре хрящевой поверхности надколенника было найдено ограниченное разрушение хряща.

Вырезана вся синовиальная оболочка (на это легко было решиться ввиду малой вирулентности микробов), отпилены эпифизы бедренной и большеберцовой костей и задняя поверхность надколенника. Рана зашита с большими выпускниками из йодоформной марли. Больная немедленно после операции почувствовала значительное облегчение, и выздоровление шло прекрасно, без всяких осложнений.

Каверны и гнойники в сильно утолщенной синовиальной оболочке у этой больной чрезвычайно напоминали нам те своеобразные патологоанатомические изменения, которые мы столь часто наблюдали при тифозных хондритах реберных хрящей. И там и здесь характерной чертой болезни являются медленное развитие ее и слабость инфекции.

От редактора 3-го изд. В очерке «Гнойное воспаление коленного сустава» не приведено опыта использования антибиотиков¹, которые при лечении гнойных артритов не менее полезны, чем при других локализациях нагноительных процессов. Использование антибиотиков при гнойных артритах и, в частности, при гнойном воспалении коленного сустава ничуть не устраняет оперативного лечения, поэтому анатомические исследования проф. В. Ф. Войно-Ясенецкого о путях распространения гнойных затеков и его способ вскрытия коленного сустава полностью сохранили свое значение.

Однако современному читателю полезно знать, что синовит и начальные формы гнойного артрита даже такого сложного сустава, как коленный, иногда могут быть излечены с помощью антибиотиков без оперативного вскрытия сустава. Таким больным необходимо пунктировать сустав, отсосать по возможности весь гной и ввести в полость сустава 500-600 тысяч единиц пенициллина² и 500 тысяч единиц стрептомицина. Такие пункции и введение антибиотиков при надобности следует повторить. В промежутках между пункциями больному назначают антибиотики внутримышечно или подкожно.

Иммобилизация конечности гипсовой повязкой обязательна, о чем я многократно указывал в примечаниях. При необходимости проведения повторных пункций в повязке делается окно.

При недостаточной эффективности терапии антибиотиками должна быть без промедления сделана артротомия; введение антибиотиков продолжается, как добавление к хирургическому лечению.

При запущенном артрите и угрозе сепсиса следует немедленно, не теряя времени, приступить к хирургическому лечению. Антибиотики здесь используются как дополнение к оперативному пособию. Пенициллин вводят в края раны, им орошают полость сустава. Кроме того, применяют антибиотики подкожно или внутримышечно.

Для вскрытия коленного сустава, помимо способа В. Ф. Войно-Ясенецкого, можно с успехом пользоваться способом П. Г. Корнева и А. А. Козловского.

При своевременной артротомии и использовании антибиотиков значительно суживаются показания к резекции сустава, которую приходится делать лишь при значительных разрушениях суставных хрящей и связочного

¹ Когда я писал свою книгу, еще не было антибиотиков, и опыта применения их я не имел (Автор).

² Сейчас эта доза должна быть увеличена в 10 раз (Ред. IV).

аппарата. В этих тяжелых случаях следует особенно учесть указания В. Ф. Войно-Ясенецкого о распространении гнойных затеков, их вскрытии и дренировании.

Вопрос о показаниях к ампутации конечности приходится ставить при появлении клинической картины сепсиса. В целях сохранения больному жизни необходимо удалить самый источник септического процесса. Трудность решения этого вопроса достаточно ярко изложена в очерке и не требует повторений.

При лечении тяжелых гнойных больных должно быть обращено сугубое внимание на общее лечение больного. Высококалорийная пища, введение повышенных количеств витаминов, переливание крови, заботы о чистоте кожи, уход за полостью рта и все «мелочи» обслуживания больного заслуживают полного внимания врачей и среднего медицинского персонала.

При чтении очерка «Гнойное воспаление коленного сустава» у читателя может сложиться впечатление, что В. Ф. Войно-Ясенецкий недооценивает значение хорошей иммобилизации конечности в деле лечения гнойных артритов. В действительности очень опытный клиницист В. Ф. Войно-Ясенецкий, конечно, понимает огромное значение иммобилизации, но приводимые им истории болезни относятся к тому периоду, когда применяли еще крахмальные повязки и когда гипсовая повязка не пользовалась тем всеобщим признанием, какое она завоевала в настоящее время. Следует подчеркнуть, что именно гипсовая повязка, обеспечивающая покой заболевшей конечности, совершенно необходима при лечении гнойного гонита как обязательное и важнейшее добавление к оперативному лечению и применению антибиотиков.

Нельзя принять без критики рекомендацию В. Ф. Войно-Ясенецкого о фиксации коленного сустава после артротомии в согнутом положении. Согнутое положение конечности в коленном суставе невыгодно, так как в случае наступления анкилоза больной лишается возможности пользоваться ею. Чтобы избежать столь неприятных последствий лечения, В. Ф. Войно-Ясенецкий прибегает к осторожному насильственному разгибанию ноги после затихания острого воспаления в суставе. Такой прием, как бы осторожно ни применялся, иногда может повести к вспышке инфекции. Поэтому после артротомии надо всячески стремиться наложить гипсовую повязку в положении легкого сгибания ноги в коленном суставе (под углом 170°), что обеспечивает наилучшую функцию конечности при анкилозе или при резком ограничении подвижности в суставе¹.

¹ В борьбе за жизнь и здоровье больного с гонитом (как, впрочем, и при других, ранее описанных гнойных процессах в области нижних конечностей) необходимо использование всего арсенала современной целенаправленной антибактериальной терапии.

С целью обеспечения максимальной концентрации антибактериальных средств в зоне воспаления целесообразно применение метода внутриартериальных инфузий через катетеризованную нижнюю надчревную артерию (*Ред. Н. В.*).

ГЛАВА XXXV

ОСТЕОМИЕЛИТ

Двенадцатилетний крестьянский мальчик 8 дней тому назад был сшиблен с ног коровой. Уже на другой день у него внезапно начались сильные боли в нижнем конце бедра и лихорадка, настолько интенсивная, что по ночам он бредил. При поступлении в больницу мальчик был бледен, имел очень измученный вид, со страхом оберегал больную ногу от всякого движения и прикосновения; температура у него 39,6°, пульс 104 в минуту. На внутренней стороне нижнего конца бедра заметна небольшая припухлость, при ошупывании которой мальчик чувствует сильную боль.

Хотя здесь не было не только флюктуации, но и сколько-нибудь значительной воспалительной припухлости, я тем не менее без всякого колебания распознал остеомиелит бедра и безотлагательно приступил к операции. Она была выполнена в 15 минут и состояла в обнажении кости, вскрытии маленького поднадкостничного гнойника, содержавшего около 2 чайных ложек густого беловатого гноя, и в трепанации долотом костномозгового канала, содержавшего также много гноя. В рану был введен марлевый выпускник; не наложено ни одного шва. Рана заживала без всяких осложнений, но температура долго оставалась высокой и пришла к норме только через месяц после операции. Мальчик пролежал в больнице 1/4 месяца и выписан здоровым, с полоской чистых грануляций на месте разреза.

Это обычный случай остеомиелита средней тяжести, кончающегося почти всегда выздоровлением при правильном распознавании и ранней операции. Однако правильный диагноз остеомиелита, даже в тех случаях, когда он не представляет никаких затруднений, нередко оказывается для практических врачей недоступным, как нам многократно приходилось убеждаться. Тогда течение болезни и исход ее бывают совсем иными. Приведу два плачевных примера.

У беременной женщины 36 лет за неделю до восьмых родов без видимой причины появились боли в правом бедре, резко усилившиеся в послеродовом периоде. В сильном жару и в бессознательном состоянии больная была принята в больницу и пролежала в ней целый месяц. Она все время жаловалась на сильные боли в бедре; объем бедра увеличивался на глазах врачей. Однако они не догадывались о необходимости операции и усердно лечили больную инъекциями хинина.

Ввиду безуспешности лечения больная выписалась из больницы и в течение 3 недель лечилась дома ваннами; состояние ее все ухудшалось, и ее снова отвезли в больницу. И на этот раз врач не задумался над причиной огромного припухания бедра и сильных болей в нем, поставил нелепый диагноз ревматизма и опять целый месяц лечил несчастную больную растираниями и инъекциями хинина.

Только через 5 месяцев после начала болезни больная, наконец, по какой-то счастливой случайности попала в хирургическое отделение. Она была чрезвычайно истощена, весьма слаба, но температура в последнее время не поднималась выше 38°. На это обратите внимание; даже к огромным количествам гноя организм больного, если способность бороться с инфекцией в нем сильна, настолько привыкает по прошествии долгого времени, что температура становится почти нормальной, а боли в значительной мере стихают. При исследовании все внимание, конечно, было направлено на бедро, ставшее совершенно бесформенным, и в нем тотчас обнаружена повсюду совершенно отчетливая флюктуация. Под эфирным наркозом сделан большой разрез на латеральной стороне бедра. Вытекло колоссальное количество гноя, который расслоил и изолировал все мышцы бедра и омывал почти повсюду бедренную кость, обнаженную от надкостницы. На протяжении почти всего диафиза вскрыт долотом костномозговой канал, и в нем найдена обширная флегмона костного мозга.

Скорее, чем можно было ожидать, шло после операции очищение огромной гнойной полости и уменьшение ее. Выздоровление осложнилось происшедшей через 2 недели задержкой гноя, которая была обнаружена по вечерним повышением температуры до 39° и по увеличению объема нижнего конца бедра непосредственно над коленным суставом; при давлении в подколенной ямке из раны вытекал гной. Разрезом на латеральной стороне нижней трети бедра, проникавшим через *tractus iliotibialis fasciae latae* и *m. vastus lateralis*, вскрыто и дрени-

ровано большое скопление гноя в подколенной области. После этого заживление раны шло без осложнений, и через 4 месяца после операции больная выписана вполне здоровой, окрепшей и пополневшей и даже, к нашему удивлению, без свищей.

Как видите, вследствие неумения врачей распознать остеомиелит больная дошла до края могилы и тяжело болела 9 месяцев. Правда, в этом случае врачи не думали об остеомиелите по двум причинам: больной было 36 лет, а в этом возрасте остеомиелит наблюдается редко, и, кроме того, развитие болезни совпало с послеродовым периодом, когда естественно было думать о послеродовой инфекции, а увеличение бедра и боли в нем объяснять тромбозом бедренной вены (*phlegmasia alba dolens*).

Совершенно непростительна, однако, была ошибка в диагнозе в другом случае. Маленькая шестилетняя девочка внезапно заболела за месяц до поступления в хирургическое отделение Ташкентской городской больницы. С утра девочка была вполне здорова, бегала и играла, а в полдень вдруг почувствовала сильную боль в левом бедре, озноб и жар. В течение 2 дней все бедро распухло, и ребенок сильно плакал. Врач, к которому обратились, назначил ихтиоловую мазь и компрессы. Если бы он был хирургически грамотным, то уже тогда легко мог бы обнаружить глубокую флюктуацию, если бы осторожно сдвигив левую руку бедра посредине, а пальцем левой руки надавил нижнюю треть бедра.

Целый месяц девочка лежала в постели с сильными болями и высокой температурой, и только теперь врач усомнился в правильности своего лечения; он заподозрил у ребенка саркому бедра и направил ее в больницу. За время болезни девочка чрезвычайно исхудала и побледнела. Температура 38,3°, пульс 112. Все левое бедро, особенно нижняя его половина, сильно распухло и по объему превышало правое в полтора раза. Девочка держала его слегка согнутым в тазобедренном суставе и очень оберегала. При ощупывании определялось эластическое напряжение тканей, особенно выраженное в подколенной ямке, и довольно значительная болезненность. В коленном суставе выпота нет.

Операция в день поступления под эфирным наркозом. Большой разрез на боковой стороне бедра, в нижней его половине. Вся бедренная кость обнажена от надкостницы и купается в жидком гное, отделившем от нее прикрепления большинства мышц. Вскрыт костномозговой канал на протяжении 7 см и в нем найдены гной и размягченный костный мозг; огромная гнойная полость дренирована двумя резиновыми трубками и йодоформной марлей. На четвертый день после операции, ввиду закрытия хирургического отделения, ребенок был переведен в другую больницу, и при перевозке у него произошел перелом оперированного бедра. Была наложена окончатая гипсовая повязка и перелом сросся, но со значительным смещением отломков.

В этом случае, ярко иллюстрирующем последствия неправильного диагноза остеомиелита, интересен также патологический перелом бедренной кости. Он произошел не только потому, что целостность кости была нарушена трепанацией, но в еще большей степени потому, что кость была тяжело воспалена, а может быть, даже и омертвела.

Патологический перелом в чистом виде мне пришлось наблюдать в другой раз у 14-летнего мальчика, которого привезли ко мне на лодке по Енисею за 750 км в Туруханскую больницу. Мальчик был болен острым остеомиелитом бедра в течение 2 месяцев; перелом произошел по дороге, когда его перекладывали в лодке. При операции я нашел в огромной гнойной полости переломленную посредине бедренную кость, причем нижний отломок оказался почти весь омертвевшим и его пришлось отпилить над самым эпифизом. Лечение велось под постоянным вытяжением, но его не удалось довести до конца, так как уходили последние пароходы и мальчику предстояло остаться в больнице на 9 месяцев, до возобновления навигации. Его увезли домой с почти зажившей раной, но еще не сросшейся костью. Я его видел на обратном пути из Туруханска. Рана вполне зажила, без свищей, и кость прочно срослась, но в совершенно неправильном положении, так что нога была функционально непригодна. Мальчика пришлось отправить в Красноярск для остеотомии.

Резко повышенную ломкость пораженной остеомиелитом кости всегда следует иметь в виду при послеоперационном лечении. Конечность должна быть фиксирована в какой-либо шине, лучше всего в фолькмановском жестяном желобе¹. Это необходимо не только ввиду возможности перелома, но и потому, что при всяком тяжелом воспалительном процессе иммобилизация пораженного члена весьма благодетельна.

Не всегда позднее распознавание остеомиелита зависит от неосведомленности и неопытности врачей; бывают случаи, когда и опытному хирургу трудно поставить правильный диагноз.

Так обстояло дело с 30-летним Д., который в середине сентября 1917 г. без всякой видимой причины почувствовал общее недомогание, жар и головную боль; инъекции хинина, которыми его кто-то лечил, оставались безуспешными. Однако больной в начале октября поправился и стал ходить, но ненадолго, ибо около 10/X он снова тяжело заболел и 20/X был принят в терапевтическое отделение Ташкентской городской больницы в тяжелом состоянии, очень напоминавшем брюшной тиф. Лихорадка была высокая (выше 40°), совершенно неправильного типа, но с резкими ремиссиями. Только 23/X больной впервые пожаловался на боли в левом бедре, и я был призван на консультацию. При тщательном исследовании бедра мне ни в этот день, ни при многократных последующих осмотрах не удавалось найти ничего ненормального, кроме болезненности мышц и нервов, особенно бедренного, при давлении.

В течение целого месяца диагноз оставался невыясненным, и только 29/XI удалось определить припухлость и болезненность на переднемедиальной стороне бедра, на его середине.

При операции, произведенной на следующий день, было найдено довольно большое скопление гноя под *m. vastus medialis*, бедренная кость была обнажена от надкостницы, и в ней имелось довольно широкое отверстие, ведущее в костномозговой канал; отверстие это частично прикрыто секвестром, который был удален. Заживление раны шло нормально, и через 40 дней после операции почти закончилось. Больной вполне поправился.

Судя по давно законченной секвестрации кости с почти происшедшим выталкиванием секвестра через большое отверстие в диафизе, можно с уверенностью сказать, что остеомиелит начался еще тогда, когда больной лечился инъекциями хинина от общего недомогания. То обстоятельство, что он тогда временно поправился, указывает на небольшую вирулентность бактерий, которая и объясняет столь медленное развитие болезни. Гнойник не давал заметных симптомов в течение 2¼ месяцев, потому что он развивался на необычном для остеомиелита бедра месте — под средней частью *tn. quadriceps*. Здесь большая часть диафиза бедра покрыта мощными пластинами *mm. vasti medialis, intermedii* и *recti femoris*, и гной оставался скрытым под ними.

Совершенную противоположность только что описанному представляют те случаи остеомиелита, в которых затруднительность диагноза обуславливается чрезмерной вирулентностью микробов.

Здесь перед нами ярко выраженная картина общей септической инфекции, в которой теряются или сильно затемняются местные субъективные симптомы, а объективные изменения не успевают еще развиваться. Всякий остеомиелит представляет, конечно, лишь местную локализацию общей гнойной инфекции, обычно стафилококковой, но в случаях легких и средних по тяжести в картине болезни превалируют местные симптомы, и лишь раннее бактериологическое исследование крови, кстати сказать, весьма полезное для диагностики, обнаруживает их гематогенную, септическую при-

¹ Жестяные и проволочные шины Фолькмана неудобны и теперь оставлены. Просто и надежно иммобилизация осуществляется лонгетной гипсовой шиной (*Ред.*).

роду; в острейших же случаях, пример которых мы сейчас приведем, превалируют симптомы заражения крови.

Юра Л., 13-летний мальчик, недели три тому назад получил незначительные кожные ссадины на тыле правой стопы, которые покрылись корочками, но вполне не заживали, и еще недавно мать видела гной под ними.

Четыре дня тому назад, в полдень, мальчик внезапно почувствовал боль в правом бедре и слег в постель. Вечером был потрясающий озноб и температура поднялась до 40°. Приглашенный на 3-й день весьма компетентный хирург не нашел основания для диагноза остеомиелита. При осмотре на 4-й день я нашел мальчика в полусопорозном состоянии, дремлющим и вяло отвечающим на вопросы. Вчера вечером опять был сильный озноб, а температура 40,8°; всю ночь продолжался бред. Мальчик очень упитанный, оба бедра одинаково толсты и округлены жиром. Изменения формы больного бедра нигде нет, а при ощупывании нет и следа воспалительного уплотнения тканей. Мальчик очень бережет ногу и с трудом сгибает ее в коленном и голеностопном суставах. Все бедро и даже паховая область и верхняя треть голени болезненны при давлении, но наибольшая болезненность все-таки отмечается в верхней трети бедра, особенно с медиальной стороны. В тазобедренном и коленном суставах изменений нет. Пульс 120. Язык сух.

Я распознал остеомиелит бедра как местную локализацию тяжелой общей гнойной инфекции, исходным пунктом которой послужили гноившиеся ссадины на тыле стопы. Мальчик перевезен в больницу, взята для исследования кровь из вены, и немедленно произведена операция под кратковременным хлороформным наркозом¹. Бедренная кость обнажена латеральным разрезом немного выше ее середины. При разрезе не только подкожная клетчатка и мышцы, но и надкостница имели вполне нормальный вид, тем не менее по вскрытии долотом костномозгового канала показалось несколько капель серого слизистого гноя. Канал вскрыт на протяжении 12 см, до самого большого вертела, и в нем найден такой же серый гной в небольшом количестве. В костномозговой канал введена полоска йодоформной марли, и большая рана оставлена открытой.

После операции в первый день наблюдалось субъективное улучшение, и температура с 40° понизилась к вечеру до 38,2°. Однако уже в первую ночь больной совсем не спал, а на следующий день был очень возбужден и временами бредил. Температура снова поднялась до 40,4°, пульс ухудшился. В гное и в крови, взятой из вены, найден золотистый стафилококк.

На следующий день после операции сделано вливание в вену колларгола, а в следующие дни несколько раз впрыскивали поливалентную стафилококковую сыворотку. Дважды в день делались подкожные вливания физиологического раствора и через 1-2 часа инъекции камфоры, кофеина и дигалена. Больной пользовался самым лучшим уходом, у него бессменно дежурили его родственники — врачи, однако жестокое септическое заражение прогрессировало, и со второго дня после операции больной только по временам приходил в полусознание. Утром на 5-й день мальчик умер. Температура перед смертью поднялась до 41,3°.

В огромном большинстве случаев диагностика остеомиелита не представляет никаких затруднений для сколько-нибудь опытного хирурга и даже для всякого вдумчивого практического врача. Гораздо труднее обстоит дело с лечением остеомиелита. До введения в лечебную практику пенициллина мы не могли похвалиться умением лечить эту тяжелую и весьма распространенную болезнь детского и юношеского возраста.

На съезде хирургов РСФСР в 1925 г. Т. П. Краснобаев, имеющий большой опыт в лечении острого остеомиелита, сообщил о 22,4% смертности; приблизительно такова же смертность и по отчетам иностранных хирургов. До недавнего времени при остром остеомиелите плоских костей, в особенности черепных и подвздошной, смертельный исход и при самом энергичном лечении составлял правило, а выздоровление — довольно редкое исключение. Против тяжелых септических форм остеомиелита мы были почти так

¹ Хлороформом усыплять септических больных не следует, но эфира тогда у нас не было (Автор). В настоящее время и эфир стал анахронизмом (Ред. IV).

же бессильны, как и в конце прошлого столетия, несмотря на то, что методы борьбы с инфекцией сделали все-таки огромные успехи. До самого недавнего времени почти для всех хирургов основным принцип лечения остеомиелита состоял во вскрытии поднадкостничного гнойника и трепанации больной кости, т. е. в том же, что делал еще Ж. Л. Пти, а позднее энергично пропагандировал Ланнелонг (Lannelongue).

Только в последние 25-30 лет согласие хирургов на почве умеренного радикализма операций нарушено, ибо сторонники консерватизма отрицают необходимость и полезность трепанации кости, рекомендуя ограничиваться вскрытием поднадкостничных гнойников, а крайние радикалы ставят широкие показания к первичной резекции целых диафизов длинных костей. Эта радикальная точка зрения находила особенно много сторонников среди английских хирургов, а защитниками консерватизма выступили у нас Т. П. Краснобаев и в Германии Рост (Rost) из Гейдельбергской клиники. И с той, и с другой стороны приводились весьма убедительные фактические и статистические доказательства правильности их точки зрения, и вопрос о лечении остеомиелита, еще так недавно казавшийся ясным, чрезвычайно осложнился и потребовалась настойчивая работа хирургической мысли для решения спора. Мы определим свое отношение к вопросу о лечении острого остеомиелита при описании хода обычной операции при остром остеомиелите и для этого должны вернуться к тому банальному случаю, с которого начали настоящий очерк.

Как вы помните, у мальчика, о котором шла речь в этом случае, была найдена воспалительная припухлость, болезненная при надавливании на медиальной стороне бедра, в нижней его трети. Чаще всего нам приходится обнажать кость именно на этом месте, ибо остеомиелитический процесс в бедре обычно локализуется в нижнем метафизе и нижней половине диафиза. Поэтому мы можем считать типичным разрез по кости, через нижнюю часть *m. vasti medialis*. Делая ЭТОТ разрез в 10-15 см длиной, мы должны иметь в виду возможность ранения в верхнем конце его бедренных сосудов в гунтеровом канале, а при плохом знании анатомии даже возможность вскрытия *recessus suprapatellaris* коленного сустава — в нижнем конце разреза. Однако в большинстве случаев об этих опасностях помышлять не приходится, так как операция оказывается делом очень простым: уже после разреза подкожной клетчатки, пропитанной мутной серозной жидкостью, и тонкого слоя мышечных пучков *m. vasti medialis* с покрывающей их фасцией показывается гной, и вы можете, отложив скальпель, растянуть отверстие в мышце тупыми крючками Фарабефа; по удалении гноя марлевыми компрессами вы увидите обнаженную кость. Однако в тех случаях, когда еще не успел образоваться поднадкостничный гнойник или он очень невелик, вам придется пройти ножом всю значительную толщу мышцы (у взрослого 3-5 см). На середине этого разреза или в нижней его трети вы перережете поперек довольно интенсивно брызжущую артерию — *ramus musculocuticularis arteriae genu supremae*. В ранних случаях обычно приходится разрезать на обнаженной таким образом кости и надкостницу, воспалительно утолщенную и отечную.

Что же делать дальше? Консерваторы полагают, что кость трогать не следует, ибо септические больные, в особенности маленькие дети, очень плохо переносят наркоз и сколько-нибудь продолжительную операцию,

в особенности с большой травмой воспаленного органа. Они считают, что операция должна быть как можно более кратковременна, проста и легка. Проф. Т. П. Краснобаев утверждает, что он перестал терять больных от остеомиелита с тех пор, как отказался от трепанации кости и ограничивается вскрытием окологной кости. Мы не можем, конечно, не приписать очень большого значения столь авторитетному мнению, основанному на огромном опыте, но оно волнует нас своим резким противоречием столь прочно установившемуся на протяжении целых веков правилу — вскрывать гнойник и каждый закоулок сложной и множественной гнойной полости. Как решиться с легким сердцем оставить гнойное скопление в костномозговом канале, которое по своему патологическому значению для организма может быть гораздо более опасным, чем поднадкостничный гнойник? Как отказаться от трепанации кости в острейшем септическом случае остеомиелита, подобном приведенному нами заболеванию Юры Л., когда опаснейший септический очаг локализуется только в кости или преимущественно в ней? Без вскрытия такого очага, конечно, будут бессильны все прочие средства борьбы с инфекцией, специфические, химические и общетерапевтические. В таких случаях, если вообще возможен успех лечения, он определяется прежде всего самым ранним и самым быстрым вскрытием внутрикостного очага. Однако не только в острейших, но и в средних по тяжести случаях сплошь и рядом оказывается невозможным излечить больного простыми разрезами, и дальнейшее течение болезни принуждает хирурга все-таки трепанировать кость. Это, конечно, известно каждому хирургу, и мы ограничимся здесь только одним примером из нашей практики.

Дж. Д., 13 лет, поступил в больницу через 13 дней после ушиба левой голени копытом лошади. Уже к вечеру голень распухла и покраснела, появились сильные боли в ноге, озноб и жар. Через несколько дней туземный знахарь сделал прокол опухоли какой-то грязной костью, причем вытекло много гноя. Улучшения не было, и больного привезли в Ташкент; здесь амбулаторный врач сделал ему два больших разреза на передней и медиальной стороне голени в нижней ее трети. После 4-дневного лечения перевязками больной, наконец, попал в хирургическое отделение. Он производит впечатление тяжелобольного, пульс очень частый — до 140 в минуту, мягок, несколько аритмичен; температура 39°, в моче белок, язык сух. На следующее утро под эфирным наркозом вскрыт долотом костномозговой канал на протяжении 10 см и в нем найдена обширная флегмона костного мозга. Эта операция оказалась очень удачной: температура быстро упала до нормы, рана хорошо очистилась. Однако через 16 дней ввиду закрытия хирургического отделения больного пришлось перевести в другую больницу; там признали нужным ампутировать бедро. После этой операции больной умер.

По поводу таких случаев консерваторы возражают, что трепанация кости может быть сделана через несколько дней, когда больной несколько оправится и выяснится недостаточность простого разреза. Это, конечно, в известной мере справедливо, но мы полагаем, что подвергать септического больного второму наркозу и большому душевному волнению, неизбежно связанному с повторением операции, несравненно опаснее, чем удлинить первую операцию на 5 минут для трепанации кости.

Оставлять невскрытым костномозговой гнойный очаг мы считаем невозможным в большинстве случаев не только потому, что он может угрожать жизни больного, но и по другой важной причине: предоставленное самоизлечению гнойное воспаление костного мозга может быть очень продолжительным и привести к обширному разрушению губчатого вещества и омертвлению плотной части кости на большом протяжении.

Так и случилось с 11-летней девочкой Марией К., привезенной к нам через 3 месяца после того, как она заболела не особенно тяжелым остеомиелитом большеберцовой кости и на 8-й день была оперирована, причем врач ограничился простым вскрытием большого поднадкостничного абсцесса. Девочка доставлена очень ослабленной и измученной болезнью, бледной, худой и слабой, с многочисленными свищами на голени и сгибательной контрактурой в коленном суставе почти до прямого угла. При операции мы нашли омертвление почти всей верхней половины большеберцовой кости и вынуждены были резецировать ее на большом протяжении, от *tuberositas tibiae* до середины диафиза. Рану выполнили марлей и частично сшили, затем устроили постоянное вытяжение голени посредством гипсового башмачка. Заживление раны хотя происходило без осложнений, но было очень продолжительно, и кость не регенерировала.

Приблизительно через 11 месяцев после операции девочке была сделана в другой больнице свободная пересадка кости в дефект *tibiae*. Пересадка не удалась, и остались многочисленные свищи.

С большим основанием можно сказать, что в этом случае дело кончилось бы скорым выздоровлением больной с небольшой секвестрацией кости, если бы при первой операции врач не ограничился простым разрезом, а сделал обычную трепанацию кости.

С другой стороны, Дельбе (*Delbet*), один из сторонников консерватизма, сообщил в Парижском хирургическом обществе о случае, ярко иллюстрирующем опасность трепанации кости при остеомиелите.

После вскрытия поднадкостничного абсцесса, так как температура не падала, была сделана через 48 часов трепанация; при этом костный мозг и гаверсовы каналы оказались свободными от гноя. В следующие дни — ухудшение, высокая температура, сильные боли, признаки диффузного остеомиелита всей кости. При второй трепанации, сделанной несколько выше, костный мозг и гаверсовы каналы были полны гноя. Состояние больного все ухудшалось, и пришлось сделать ампутацию бедра, после которой он выздоровел.

Из этого печального наблюдения Дельбе сделал заключение, что достаточно вскрывать поднадкостничный гнойник и неправильно было бы трепанировать в каждом случае кость.

Кирмиссон (*Kirmisson*), очень известный детский хирург, присоединился к мнению Дельбе. В своей книге по детской хирургии, изданной в 1911 г., он, как и наш детский хирург Краснобаев, определенно высказывается в том же смысле: «Если вы распознали остеомиелит, то должны немедленно сделать широкий разрез до кости на всем протяжении гнойного очага. Если симптомы болезни не исчезают, всегда будет возможно в следующие дни сделать трепанацию кости».

Наблюдение Дельбе с несомненностью доказывает необходимость очень осмотрительного отношения к трепанации кости, но оно не представляет ничего неожиданного, могущего нас побудить к отказу от трепанации, ибо совершенно такие же опасные вспышки воспалительного процесса давно известны и при вскрытии гнойников в мягких органах и тканях, однако такие редкие случайности, конечно, не служат основанием к отказу от вскрытия гнойников. Единственный вывод, который мы должны сделать из подобных наблюдений, состоит в том, что воспаленные ткани и органы требуют самого бережного и осторожного отношения к ним при операции. Мне всегда казалось странным работать долотом и молотком на кости, внутри которой имеется флегмона костного мозга. Конечно, всякое сотрясение может подать повод к опасному обострению воспалительного процесса и даже к

жировым эмболиям из инфицированного костного мозга. Только молодые хирурги, рисующиеся смелостью и быстротой своей работы, но мало ценящие жизнь больного, могут работать на больной кости так, как лихой столяр работает по дереву. Осторожный и добросовестный хирург вскрывает кость только острым долотом¹, быстро, но очень мягко снося ее тонкими стружками. Самое лучшее было бы вскрывать костномозговой канал, просверливая кость большими фрезами Дуайена с помощью электромотора, а в промежутке между двумя такими отверстиями выпиливать пластинку кости круговой пилой. Но, к сожалению, этот способ оперирования мало кому доступен.

Н. Н. Петров рекомендует заимствованный им у Вира чрезвычайно бережный способ вымывания гнойно расплавленного костного мозга струей раствора риванола. Для этого у верхней границы гнойного очага надо просверлить дрелью маленькое отверстие для введения иглы шприца, а у нижней границы сделать трепаном несколько большее отверстие для вытекания жидкости.

Это предложение может возбудить восторг своей глубокой рациональностью и чрезвычайной бережностью по отношению к кости, но должно встретить на практике большие затруднения: как определить до вскрытия кости границы воспаления костного мозга? Легко ли удалить инфекционное содержимое костномозгового канала, в значительной мере помещающееся в клеточках губчатого вещества, когда к тому же на дороге повсюду грануляции и плотные некротические частицы? Мы хотели бы, однако, чтобы эти наши сомнения рассеялись при практическом усовершенствовании предлагаемого проф. Петровым способа, который, как нам кажется, заслуживает самого глубокого внимания.

Те же соображения, по которым мы считаем необходимой большую мягкость и осторожность при трепанации кости, побуждают нас признать вредным и выскабливание зараженного костного мозга. Грубая работа острой ложкой, не обеспечивая удаления всего инфекционного материала, несомненно, может иметь последствием новую вспышку воспалительного процесса и эмболии с метастазами. Выскабливая, мы никогда не можем быть уверены, что не удалим жизнеспособного костного мозга, который могучим фагоцитозом может оказать столь важную услугу в ликвидации воспалительного процесса, а после нее будет столь полезен при процессах секвестрации и регенерации кости. Проф. Моклер (Mauclair) по этому поводу остроумно замечает, что если выскабливать костный мозг, то следует при всяком воспалительном процессе удалять и регионарные лимфатические железы, ибо они в данный момент содержат микробы; однако они же и уничтожают микробы или нейтрализуют их вредное действие.

При оценке доводов детских хирургов в пользу консерватизма операции следует иметь в виду существенную разницу в строении кости маленьких детей и взрослых субъектов. У малышей кортикальный слой кости тонок, обильно пронизан кровеносными и лимфатическими сосудами, гаверсовы каналы широки, и потому гной гораздо легче и скорее может проложить себе путь из костномозгового канала под надкостницу, чем у взрослых. Поэтому внутрикостные гнойники у маленьких детей, несомненно, гораздо менее опасны, чем у взрослых. Давно уже известно, что при мастоидите у

¹ У Пайра долота остры, как нож.

маленьких детей трепанация сосцевидного отростка в большинстве случаев излишня, и операция может ограничиваться простым разрезом до кости позади уха. Мы поэтому охотно следуем указаниям Т. П. Краснобаева и Кирмиссона при операции остеомиелита у маленьких детей, но будем продолжать трепанировать кость у подростков и взрослых. Однако и у малышей мы могли бы предложить просверливание кости в двух-трех местах дрелью или ручным сверлом. Поступая так, мы удлиним операцию на несколько десятков секунд и в ничтожной мере увеличим травму, но, вероятно, окажем важную услугу органу в деле самоизлечения: если гной может опорожняться через крошечные гаверсовы каналы, то тем более для него будут полезны огромные по сравнению с ними каналы, сделанные сверлом.

Мы определили таким образом наше отношение к консервативному направлению в лечении остеомиелита. Нам остается еще высказаться по поводу противоположного, ультрарадикального направления, пионером которого выступил еще в 70-х годах прошлого столетия Холмс (Holms), а за ним вскоре последовали Легё (Legueu), Олле (Oillier), Франкон (Francon), Жиральдес (Giraldes), Дюплей (Duplay), Боккенхеймер (Bockenheimer) и др. В недавнее время это направление находило немало сторонников в Англии. Что касается результатов, полученных только что перечисленными хирургами прежнего времени, то их никак нельзя назвать благоприятными: в большинстве описанных случаев лечение длилось многие месяцы, даже до 11 лет, регенерация кости нередко не наступала или была недостаточной, оставались свищи, и больные ходили на костылях.

Правда, нередко сообщают, наряду с неудачами, и о хороших результатах. Так, например, Соррель и Гишар (Sorrel и Guichard) сделали 40 резекций диафизов. Окончательно прослежено 26 больных. У всех кость регенерировалась, и только у одного остался псевдоартроз малоберцовой кости, не требующий операции. У 4 больных был сначала псевдоартроз, излеченный пересадкой кости. 4 умерли в день поступления. Новая кость функционировала отлично и, что самое главное, была совершенно свободна от инфекции; в ней нигде не наблюдалось рецидивов остеомиелита. Однако другие авторы наблюдали повышенную ломкость новообразованной кости. Виленский (Wilensky), собравший в своей книге об остеомиелите всю литературу до 1934 г., пишет, что особенно часто кость не регенерируется при ранней резекции на высоте инфекции; это, конечно, очень умаляет значение резекции, так как главная цель ее именно и состоит в радикальном устранении септического очага. Виленский считает, что в благоприятных случаях секвестротомия дает гораздо более быстрое выздоровление, чем резекция, производимая при хроническом остеомиелите. Резекцию он считает допустимой только при обширном первичном некрозе кости.

Сторонники резекции считают показаниями к ней: 1) большую тяжесть и опасность инфекционного процесса; 2) отслойку гноем надкостницы со всех сторон кости; 3) безуспешность трепанации.

Очень важно резецировать рано, пока длительное нагноение не разрушило надкостницу и эпифизарные хрящи, иначе кость может не восстановиться. Предельный срок для резекции — один месяц от начала болезни. Обнажать кость надо так, чтобы был хороший сток через дренажи: на бедре это делают снаружи или изнутри. Резецируют кость на уровне эпифизарного хряща, а внизу немного ниже того места диафиза, до которого дошла отслойка надкостницы; здесь кость перепиливают пилкой Джигли и потом отламывают вверх на уровне хряща, который должен быть оставлен. При полной резекции диафиза его надо перепилить

посредине, а потом оба конца отломать на уровне хрящей. Разрез надкостницы сшивают по середине редкими кетгутowymi швами, а по концам оставляют отверстия, через которые иногда вводят дренажные трубки. Тампонада периостальной трубки марлей очень мешает регенерации кости. Мышцы и кожу совсем не сшивают. Совершенно недопустимо применение антисептических средств, которые могут повредить камбиальный слой надкостницы. Накладывают гипсовую повязку при постоянном вытяжении до полного высыхания. Гипс не снимают в течение не менее 2 недель, несмотря на зловоние: после перевязки снова накладывают гипс на такой же срок. Обычно достаточно 3-4 перевязок, чтобы кость регенерировалась. Ходить больные начинают (если оперирована нижняя конечность) через 3-5 месяцев.

Основной целью первичной резекции кости является полное устранение опасного для организма инфекционного очага, причем рассчитывают достигнуть и другой немаловажной цели — избежать обычно необходимой последовательной секвестротомии. В главе о карбункулах и фурункулах мы считали необходимым полное иссечение всего воспалительного очага, но в отношении остеомиелита не можем считать такой принцип правильным, ибо разница между гнилой кожей, подкожной клетчаткой и фасцией, которые вырезают при карбункуле, и воспаленным диафизом длинной кости весьма велика; велика разница и в обширности и продолжительности операции в том и другом случае. Мы не можем не согласиться со сторонниками простых разрезов в том, что септические больные, в особенности маленькие дети, очень плохо переносят наркоз и значительную травму. Можно ли поэтому с легким сердцем предпринять далеко не легкую в техническом отношении, гораздо более продолжительную, чем простая трепанация, и весьма травмирующую операцию первичной резекции целого воспаленного диафиза или значительной части длинной кости? К тому же надо принять во внимание, что такая операция применима только у детей, ибо после 16 лет надежд на регенерацию кости очень немного.

Рассчитывать на то, что при первичной резекции непременно удастся удалить все части кости, которым может грозить в будущем секвестрация, конечно, нельзя; по внешнему виду кости при операции, по видимым границам воспалительного процесса в ней никак нельзя определить предстоящих границ омертвения; это зависит в огромной мере от степени вирулентности микробов, от силы сопротивляемости организма и от различных осложнений в дальнейшем течении болезни; поэтому всегда возможно при первичной резекции удалить слишком мало или слишком много кости. Важнее всего, однако, то обстоятельство, что мы никогда не можем иметь уверенности в последующей регенерации кости и рискуем сделать больного калекой, даже стать перед необходимостью ампутации изуродованной нами конечности. Эта опасность особенно велика в тех отделах конечностей, которые имеют одну кость (плечо, бедро); легче, конечно, решиться на удаление всего диафиза малоберцовой или локтевой кости.

Особенно тяжелое увечье наблюдали после резекции диафиза лучевой кости: ulna продолжала расти, не было регенерации radii, и рубец, образовавшийся над ним, вызывал тяжелое искривление предплечья и кисти. Вполне рациональным считаем мы, как и большинство хирургов, полное удаление небольших длинных костей (пальцевых фаланг, пястных и плюневых), коротких и плоских костей при остром остеомиелите их. Удаление плоских черепных костей, ввиду огромной опасности менингита, мы считаем даже обязательным. Среди коротких костей особое положение занимает пяточ-

ная, в которой следует ограничиться удалением долотом или острой ложкой всего губчатого вещества, если нагноение не успело еще перейти на голеностопный сустав. После такого выскабливания остается плотная костная скорлупа, внутри которой со временем хорошо восстановится губчатая кость.

Ключицу, особенно у маленьких детей, также можно удалять целиком, ибо она хорошо регенерируется. Однажды при операции у 2-летнего ребенка я нашел ключицу совершенно выделенной от надкостницы и свободно плавающей в гное. Рана быстро зажила, а при осмотре ребенка через 3 месяца на месте ключицы прощупывалась твердая ткань, и движения руки были свободны.

Все сказанное, конечно, относится только к ранней резекции длинных костей при остром остеомиелите, но совершенно иначе обстоит дело, если по окончании острого периода болезни обнаруживается обширное омертвление кости, иногда захватывающее целый диафиз. При этом, конечно, нам не остается ничего другого, как удалить всю омертвевшую кость, но такая операция будет произведена в совершенно иных условиях по сравнению с первичной резекцией кости; все септические явления давно прошли, температура нормальна, больной окреп, а главное, уже успела образоваться нередко очень прочная секвестральная капсула. Резекция необходима также при первичном некрозе кости.

Операция сводится к обширной некротомии, и в большинстве случаев дело кончается выздоровлением с сохранением функций конечности. Отвергая, таким образом, первичную резекцию кости и признавая уместными простые разрезы лишь у маленьких детей, мы для большинства случаев остеомиелита признаем нормальным давно установившийся способ трепанации кости. Возможно, однако, что мы со временем откажемся от обширных вскрытий костномозгового канала долотом на всем протяжении воспалительного процесса в костном мозгу и сочтем достаточным осторожно просверливать трепаном несколько отверстий в диафизе; этим мы уничтожим то опасное давление, под которым окруженный плотной костью гной находится в костном мозгу, и дадим ему достаточный выход наружу. Через такие трепанационные отверстия можно будет делать рекомендуемое Н. Н. Петровым промывание костномозгового канала раствором риванола.

Обычной операции с трепанацией кости, как правило, бывает достаточно во всех случаях средней тяжести, подобных приведенному в начале этой главы. Нам необходимо заняться рассмотрением способов лечения в таких случаях, на которых лежит яркая печать заражения крови. Выше мы привели уже смертный случай после острейшего септического остеомиелита (Юра Л.). Это яркий образец токсической формы заражения крови, которое характеризуется чрезвычайной силой действия бактериальных токсинов и слабо выраженной защитной способностью организма.

Но есть еще другая форма заражения крови, при которой ясно выражена борьба организма за существование, преимущественно в форме огромного лейкоцитоза и образования метастатических гнойников. Эту форму называют пиогенным заражением крови, или метастазирующей гнойной инфекцией, а в старину называли пиемией в отличие от токсической формы, именованной септицемией.

Приведем два примера такой пиогенной общей инфекции, а затем рассмотрим способы лечения токсического и пиогенного заражения крови.

1. Любовь Т., 14 лет, поступила в Переславскую земскую больницу 21/VIII 1911 г. У нее внезапно около 10/VIII появились сильные боли в правом коленном суставе; одновременно с этим появилась болезненная припухлость на среднем пальце и ладони правой руки, а через несколько дней распух и левый коленный сустав и появился большой абсцесс на левом надплечье. Больная принята в тяжелом состоянии, с температурой 39,8°, очень частым и малым пульсом. При пробном проколе суставов получена кровь с примесью гноя. На наружную поверхность правой голени распространяется от коленного сустава большой затек гноя. 23/VIII операция под эфирным наркозом. Разрезами по бокам надколенника вскрыты оба коленных сустава и в них найдены плотные фибринозно-гнойные свертки. В правом колене вскрыта также задняя часть сустава, вскрыт гнойный затек на голени; в глубине найдено большое скопление гноя на задней стороне бедра. Сделан большой разрез по наружной стороне бедра, и вся нижняя половина бедренной кости найдена обнаженной и окруженной гноем. Костномозговая полость, содержащая гной, вскрыта долотом на протяжении 8 см. На ладони длинным разрезом вскрыто сухожильное влагалище сгибателей пальцев, содержавшее старый густенный гной. Все раны выполнены марлей.

После операции пульс был крайне слаб и част (160-170) и только к вечеру после вливания физиологического раствора, инъекций камфоры и кофеина поправился. На следующий день вскрыт под местной анестезией забытый накануне абсцесс надплечья. 27/VIII констатирован большой серозный выпот в правой плевральной полости. При повторных проколах в следующие дни выпот этот оставался серозным и к 8/IX совершенно всосался. 29/VIII появился большой гнойник в глубине правой подмышечной впадины и на следующий день был широко вскрыт под местной анестезией.

С вечера 9/IX внезапно участилось дыхание, начался отрывистый кашель, температура, снизившаяся к этому времени до 38,5°, поднялась на целый градус. Утром 11/IX девочка умерла. При вскрытии трупа были найдены многочисленные гнойники в обоих легких и милиарные гнойники в почках.

В этом случае первичной локализацией стафилококкового заражения крови был, по-видимому, нижний метафиз правого бедра, из которого гной очень рано проник в коленный сустав. Это легко случается у детей, ибо эпифизарный хрящ в задней его части граничит с суставной полостью и в этом месте гной, проникший из метафиза в эпифизарный хрящ или отслоивший его, легко попадает в задний отдел суставной полости.

2. Егор П., 16 лет, поступил в Переславскую больницу 26/VIII 1911 г. 21/VIII он получил сильный ушиб нижнего конца правого бедра. Уже на следующий день появились потрясающий озноб и сильные боли в бедре, заставившие больного слезть в постель. За день до поступления в больницу появились боли в левом плече. Определаются небольшая припухлость и сильная болезненность над нижней третью бедра и небольшой выпот в коленном суставе. На плече припухлости нет, но при давлении очень болезнен верхний конец плечевой кости. Температура 39,5°. Операция 27/VIII под эфирным наркозом. Разрезом с наружной стороны открыт нижний конец бедра; надкостница найдена отслоенной над всей нижней третью и эпифизом бедра, гной содержал много капель жира, что указывало на нагноение в костном мозгу. Костномозговой канал вскрыт долотом на протяжении 8 см, и в нем также найден гной. Верхний конец плечевой кости обнажен разрезом через дельтовидную мышцу, под надкостницей найдено меньше чайной ложки гноя; вскрыта костномозговая полость, также содержащая гной. 30/VIII замечена болезненность при давлении на верхний конец правого плеча. Разрезом по наружнопредней стороне плеча обнажен верхний его конец и надкостница найдена нормальной.

Тем не менее кость трепанирована и найдено только что начавшееся воспаление костного мозга с несколькими каплями гноя. Еще через 4 дня констатирована двусторонняя катаральная пневмония в нижних долях сзади. Однако через 2 недели пневмония разрешилась, но остался мучительный кашель. Выпот в коленном суставе все время оставался небольшим, как при поступлении, но 16/IX пробным проколом обнаружен гной и немедленно сделана артротомия под местной анестезией, причем в суставе найдены большие свертки фибрина. Все раны не проявляли никакой склонности к заживлению; несмотря на ежедневные перевязки и промывания перекисью водорода, из них выделялось много жидкого вонючего гноя, края ран были обложены сероватым налетом, кости разрушались и левая плечевая кость прогнила во

всю толщу. Гной скоро стал зеленым вследствие заражения *V. ruosuyaneus*. Все время не прекращалась высокая гектическая лихорадка, на крестце образовался огромный пролежень, и больной дошел до самой крайней степени истощения. Незадолго до смерти, последовавшей 1/X, в левой ягодице образовался большой гнойный затек из пролежня.

Мы говорили уже, что всякий остеомиелит является лишь местным проявлением гнойного заражения крови; только что приведенные случаи ясно подтверждают это положение. Мы могли бы привести еще много примеров ярко выраженного пиемического или септического течения болезни с самыми разнообразными множественными локализациями в различных костях, с метастазами в легких, околоушных железах, почках, печени, подкожной клетчатке, челюстных, межфаланговых, грудино-ключичных, особенно же в крупных суставах — локтевом, плечевом, коленном, голеностопном. При вскрытиях трупов находят также гнойные плевриты, перикардиты, даже перитониты и менингиты. Нередки и метастазы в глазу, начинающиеся с эмболического хориоретинита и кончающиеся гибелью глаза от паноптальмита.

В начале всякого остеомиелита при тщательном бактериологическом исследовании крови почти всегда удастся обнаружить в ней присутствие гноеродных микробов. Исследование крови весьма необходимо, особенно в тяжелых случаях общей инфекции, ибо качество и количество находимых в ней микробов помогают нам точно определить характер заражения крови, установить прогноз и избрать способы лечения, подходящие для данного случая. При метастазирующей инфекции обычно находят в крови банальных гноеродных микробов — стафилококков, стрептококков (негемолитических), пневмококков, гонококков, *V. coli*, *V. tetragenus*, а при токсической форме заражения чаще всего гемолитических стрептококков. О гнилостной общей инфекции, почти никогда не наблюдающейся при остеомиелите, мы говорить не будем и лишь упомянем, что это самая опасная из всех форм заражения крови.

Если в крови очень много микробов, в особенности, если при повторных исследованиях количество их все увеличивается, если гнойные метастазы появляются рано и быстро следуют один за другим, то прогноз весьма серьезен и необходимо самое энергичное и спешное терапевтическое вмешательство. Токсическое заражение крови, особенно вызванное гемолитическим стрептококком, дает худший прогноз, чем метастазирующая форма.

До сих пор одним из верных средств в нашей борьбе с заражением крови остается самое раннее и самое основательное вскрытие всех гнойных очагов, первичного и метастатических, а в крайних случаях даже иссечение целых органов и ампутация конечностей. Поступая таким образом, мы устраняем те источники, из которых микробы и их токсины поступают в кровь, и тем оказываем могучую помощь организму в его борьбе с уже проникшими в кровь микробами. При гнилостной инфекции самые радикальные хирургические мероприятия совершенно необходимы в борьбе с инфекцией. Недопустимую ошибку делают те врачи, которые полагаются на действие химических средств, сывороток и вакцин и забывают при этом о крайней необходимости найти и вскрыть те гнойные очаги, из которых бактерии проникают в кровь. Как бы сильно ни действовали даже подлинно специфические средства, они все-таки окажутся бессильными при наличии эмпиемы плевры, гнойного перикардита, субдиафрагмального абсцесса или эмпиемы большого сустава.

Значение хирургических методов лечения настолько превалирует в терапии гнойных заражений крови, что нередко ими одними нам удается излечить даже тяжелых больных. Вот один пример из нашей практики.

Ярослав А., 16 лет, упал в воду на рыбной ловле и сильно продрог; на другой день сильное недомогание, жар и боли во всей левой голени. При поступлении в больницу на 6-й день болезни найдена обычная картина остеомиелита верхнего конца большеберцовой кости с довольно большой припухлостью и неясным зыблением под ним. Температура 38,5°, пульс 108; дома у больного были повторные небольшие ознобы; в первую же ночь в больнице он потерял сознание. При бактериологическом исследовании крови выросло довольно много колоний золотистого стафилококка. Лейкоцитоз довольно значительный — 16000. При операции на следующий день верхняя треть *tibiae* обнажена разрезом длиной в 15 см и из-под надкостницы вытекло небольшое количество серо-бурого гноя без запаха. Почти со всех сторон верхняя треть *tibiae* оказалась обнаженной от надкостницы, и последняя сохранила свою связь с костью только на *crista tibiae* и на ближайшей к ней части медиальной поверхности. Кость трепанирована, найден сильно воспаленный и пропитанный гноем костный мозг.

Уже на другой день после операции к мальчику вернулось сознание, температура несколько понизилась; однако еще через день при повышении температуры появились левосторонний паротит и боли в верхней трети правого бедра и в межфаланговых суставах левой руки. Через день распухла и правая околосушная железа. Под эфирным опьянением были вскрыты довольно большие гнойники в обеих околосушных железах. Опухоль лица стала быстро уменьшаться, утихли боли в бедре и пальцевых суставах, но вскоре обозначилось омертвление краев трепанационного отверстия в большеберцовой кости. Быстрое появление множественных метастазов и это омертвление краев кости, несомненно, свидетельствуют о тяжести заражения крови, но тем не менее без всяких других терапевтических мероприятий больной выздоровел после оперативного вскрытия гнойных очагов и последовательной секвестротомии.

Для лечения острого остеомиелита, как и сепсиса, предложено множество лекарственных средств. В 1 и 2-м изданиях этой книги я подробно останавливался на характеристике колларгола, уротропина, вакцин, сывороток, бактериофага и других лечебных средств. Там был дан и обзор литературы, содержащей немало поучительного. Но в настоящее время эти средства лечения почти вытеснены антибиотиками и в подробной их характеристике теперь нет нужды. Что же касается антибиотиков, то их раннее применение резко изменяет в лучшую сторону течение остеомиелита и значительно снижает летальность при этом заболевании.

Применяя различные специфические методы лечения, мы, конечно, не должны забывать о том, что заражение крови — тяжелая инфекционная болезнь, серьезно повреждающая функции всех внутренних органов, и потому общие терапевтические методы никоим образом нельзя оставлять без внимания. В особенности важно заботиться о поддержании деятельности сердца. Уже в начале болезни, не дожидаясь наступления сердечной слабости, следует делать ежедневно, и даже два раза в день, внутримышечные инъекции *Olei Camphorati* в больших дозах (10-20 мл). Таким образом мы создаем мышечное депо камфоры, из которого она постоянно и медленно поступает в кровь. В случаях острой сердечной слабости обычно необходимо прибегать еще и к внутривенным инъекциям дигалена по 1 мл 3 раза в день. Хорошие результаты дают также инъекции кофеина.

Весьма важно вводить большое количество физиологического раствора (до 2 л в день) под кожу или в капельных клизмах. Ввиду значительной атрофии печени и крайнего обеднения ее гликогеном больным необходимо вливать глюкозу.

Надо быть очень осторожным с переливаниями крови в остром, самом активном периоде сепсиса, когда ретикуло-эндотелиальная система перегружена и заблокирована продуктами распада тканей и бактерий и их токсинами. Чужеродные белки переливаемой крови еще больше блокируют ретикуло-эндотелиальную систему и тем причиняют большой вред.

Небольшие дозы крови (100-150 мл) полезны только во втором периоде сепсиса, когда он принимает более хронический характер.

Весьма полезно при сепсисе лечение витаминами, особенно С и D, и дрожжами.

Большую ошибку делают врачи, назначающие так называемую «слабую» диету при септических поносах. Больные должны получать усиленное питание каждые 2 часа. В разгаре сепсиса диета должна быть молочно-растительная (основная), а в затяжном периоде — кислая. Не следует забывать о лечении анемии септических больных железом и печенью, сырой и вареной.

Весьма важно помнить, что в периоде выздоровления отравленное токсинами, перерожденное и изнуренное сердце больного настоятельно нуждается в полном и продолжительном покое. Раннее вставание и душевное волнение могут оказаться роковыми для выздоравливающего септического больного.

Весьма нередки при заражении крови и осложнения со стороны дыхательных путей и легких: застойные бронхиты, пневмонии, эмболии, инфаркты, воспаления легких и плевриты. При начинающемся бронхите хорошо действует камфора с бензойной кислотой (по 0,1), а при угрожающих застоях в малом кругу могут оказаться спасительными небольшие повторные кровопускания (до 100 мл на один раз).

При очень высокой лихорадке с затемнением сознания полезны холодные обертывания и постепенно охлаждаемые ванны. Больного кладут в ванну, нагретую до 30°, и при постоянном контроле пульса постепенно охлаждают воду в течение 10 минут до 25°. От такой процедуры сознание проясняется, температура понижается, дыхание становится более глубоким, улучшается аппетит.

Очень важны, но вместе с тем весьма трудны вследствие потери аппетита заботы об усиленном питании больного. Несомненно полезно виноградное вино (портвейн или красное) — по 0,25 л в день.

При септических заболеваниях кожа и язык у больных обычно сухи и все ткани до некоторой степени обезвожены, поэтому весьма полезны повторные вливания физиологического раствора, которые лучше всего производить в виде капельных вливаний в прямую кишку; при этом способе измученные больные освобождаются от сильных болей, неизбежных при подкожных вливаниях.

Необходимо помнить и о почках, столь страдающих при всех септических заболеваниях, постоянно фильтрующих токсины и множество бактерий. Необходимо назначать диету, щадящую почки, преимущественно молочную; полезно назначение уротропина.

Полноты ради следует упомянуть о способах Орра (Orr) и Лёра (Lohr). Американский хирург В. Опп предложил в 1924 г. такой способ лечения хронического остеомиелита; длинным разрезом он обнажает на большом протяжении кость, удаляет долотом всю пораженную (некротизированную) часть кости, смазывает костную полость 10% йодной настойкой и промыва-

ет 95° спиртом; выполняет всю рану марлей, пропитанной вазелином, и накладывает гипсовую повязку до первой перевязки через 1—2 месяца. Только при болях и лихорадке перевязка делается раньше. Этот способ получил широкое распространение в Америке.

Лёр (Магдебург) при остром остеомиелите делает большой разрез, но кости не трепанирует. Всю рану тщательно наполняет смесью вазелина (3 части) и рыбьего жира (1 часть); рану зашивает очень редкими направляющими швами и накладывает гипсовую повязку. В ближайшие дни повязка сильно пропитывается жиром и гноем, которые даже вытекают из-под нее. О состоянии раны судят по температуре и общему состоянию больного. Гипсовая повязка остается в течение 2-3 недель и 2—3 раза сменяется. При таком лечении из 18 случаев в 17 температура быстро падала. Секвестротомию Лёр откладывает надолго, так как убедился, что часто секвестры резорбируются и идут на построение новой кости. Лёр полагает, что его способ предотвращает как переход болезни в хроническую форму, так и рецидивы. Из 24 больных острым остеомиелитом умерли 6.

На съездах немецких хирургов, обсуждавших способ Лёра, было представлено очень мало фактических материалов, и прения ограничивались теоретическими рассуждениями. Повязка Лёра издает невыносимый запах.

Рентгенотерапия, по-видимому, значительно улучшает состояние больных при хроническом остеомиелите и бесполезна при остром. То же можно сказать и о токах ультравысокой частоты.

В первом издании этой книги я очень решительно высказался в пользу ранней операции при острейших септических формах остеомиелита, и я далеко не был одинок в этом суждении. Грегуар (Gregoire), Буцелло (Buzello), Пленц (Plenz), Хинц (Hinz) решительно требуют самой ранней операции при острейшем остеомиелите. Кюстер (Kuster), Лексер (Lexer), Гарре (Garre), Мартене (Martens) считают раннюю трепанацию столь же необходимой для борьбы с общей инфекцией, как и раннюю операцию при аппендиците. Буцелло убежден, что трепанация кости не вызывает обострения инфекционного процесса. Он много раз делал посевы крови до и после операции и не находил умножения числа колоний после трепанации.

Но все умножаются голоса противников операции при септическом состоянии больных, и я сам призадумался над несоответствием между моим взглядом на острый остеомиелит как на местную локализацию при общей септической инфекции, и стремлением к ранней трепанации кости.

Ведь известно, что даже ампутация редко спасает больных при ярко выраженном сепсисе, а при радикальной резекции тяжело пораженной кости выздоравливает лишь половина больных.

Ранний разрез создает сообщение между кишасим вирулентными микробами и токсинами очагом и частями организма, в которых защита против них еще не организована, и скальпель открывает широкие пути для всасывания. Опыт хирургов относительно ранних разрезов при карбункуле показал, что это может причинить большие бедствия. Можно, конечно, без опасения вскрыть поверхностно расположенный абсцесс при остеомиелите tibiae, но следует очень призадуматься над разрезом толстых слоев мышц

при остеомиелите бедра; опыт Левёфа (Leveuf) показал, что здесь гораздо безопаснее поздний разрез.

В настоящее время, когда медицина располагает эффективными средствами антибактериальной терапии, необходимо тем более осторожно подходить к вопросу об обширных трепанациях кости в случаях острейшего остеомиелита. Введение больным пенициллина часто позволяет получить отличные результаты и избавляет от необходимости производить широкое вскрытие костномозговой полости, что в недалеком прошлом расценивалось как единственная возможность помочь этим тяжким и почти обреченным больным.

Можно было бы на этом закончить речь об остеомиелите, но я не могу обойти молчанием появившейся в 1940 г. весьма важной книги С. М. Дерижанова «Патологическая анатомия и патогенез остеомиелита». Эта книга чрезвычайно богата новыми и очень важными для хирургии фактами, и ее следует прочесть каждому хирургу. Дерижанову удалось совершенно новой экспериментальной методикой получить у кроликов все формы острого и хронического остеомиелита, и рентгенограммы, иллюстрирующие патологические процессы в костях кроликов, поражают своим сходством с тем, что мы привыкли видеть у человека. В основе экспериментов Дерижанова лежит известный феномен Артюса, и плодотворная, весьма важная мысль Дерижанова состоит в том, что остеомиелит развивается на почве сенсibilизации организма и поражаемого органа и протекает по типу гиперергического воспаления. Сенсibilизируя кроликов повторными инъекциями лошадиной сыворотки и вводя разрешающую дозу в костномозговой канал, Дерижанов получал яркую картину аллергического асептического остеомиелита, а при прибавлении к разрешающей дозе небольшого количества стафилококков — типичный острый остеомиелит. Я не могу, конечно, передать здесь, хотя бы в сжатом виде, очень большого содержания книги Дерижанова и остановлюсь только на том, что мне представляется наиболее важным для практической хирургии.

1. Дерижанов с полной убедительностью доказал ложность общепринятого и давно укоренившегося учения Лексера о происхождении остеомиелита путем инфекционной эмболии концевых артерий метафизов.

2. Остеомиелит развивается в форме очень распространенного инфекционного процесса, одновременно начинающегося в костном мозгу, кости, надкостнице и в окружающих кость мягких частях. По обширности распространения остеомиелит можно сравнить с лобарной пневмонией: он сразу захватывает оба метафиза и диафиз.

3. Первичные изменения в кости имеют характер некротических и некробиотических процессов и должны быть понимаемы как проявление гиперергической реакции тканей на чужеродные белки (микробы и их токсины), которые организм воспринимает как гипертоксические вещества.

4. Нарушение питания костной ткани происходит не вследствие эмболии, которых Дерижанов никогда не находил ни у экспериментальных животных, ни при исследовании пораженных остеомиелитом костей человека, но вследствие утолщения стенок кровеносных сосудов и уменьшения их

просветов, а также вследствие пролиферативных процессов в гаверсовых канальцах и надкостнице.

5. В надкостнице очень рано появляются такие же очаги некроза, как и в кости, и скопление гноя между надкостницей и костью есть следствие воспаления надкостницы, а не причина отслойки ее. При хроническом остеомиелите нередко происходит гиалиновое перерождение надкостницы, что также отражается на питании и регенерации кости.

6. Множественный остеомиелит происходит вследствие того, что из первичного остеомиелитического очага некротизированная и распадающаяся костная ткань всасывается и попадает в общий ток крови. Попавшие в ток крови белки костного мозга и кости обладают способностью, как и все другие белки, в малых дозах стимулировать рост одноименной ткани, в больших же дозах вызывают в ней дегенеративные процессы, доходящие до некроза, а в некротическом очаге локализуется циркулирующая в крови инфекция.

7. При многолетнем течении хронического остеомиелита Дерижанов наблюдал обширные регенеративные процессы, полное восстановление жировой ткани и лишь незначительные остатки воспаления в виде небольших очагов мелкоклеточной инфильтрации. *Но этих небольших остатков было достаточно для амилоидного перерождения внутренних органов, от которого больные погибали.*

Ясны практические выводы, которые должны быть сделаны из этих важных фактов.

От редактора 3-го изд. Во 2-м издании книги «Очерки гнойной хирургии», вышедшей в 1946 году, проф. В. Ф. Войно-Ясенецкий рекомендовал у подростков и взрослых трепанацию кости при остром остеомиелите и только у детей допускал рассечение мягких тканей и надкостницы, что было предложено Т. П. Краснобаевым еще в 1925 году. В настоящем издании этой книги, не подвергавшейся существенной переработке, остались те же установки В. Ф. Войно-Ясенецкого. Однако в вопросе о лечении острого остеомиелита за последние годы достигнуты столь большие успехи, что взгляды, высказанные В. Ф. Войно-Ясенецким в 1946 году и отвечавшие уровню науки того времени, уже не вполне созвучны нашим современным представлениям о лечении острого гематогенного остеомиелита и нуждаются в существенных поправках.

Применение пенициллина сделало подлинный переворот в лечении острых остеомиелитов. Об этом красноречиво свидетельствуют цифры летальности. В 1925 году Т. П. Краснобаев, обладавший огромным хирургическим опытом, имел летальность в 22,4% при остром гематогенном остеомиелите. В последующие годы все усилия улучшить результаты лечения острого гематогенного остеомиелита не давали удовлетворительных результатов и летальность при этом тяжелом заболевании еще оставалась высокой (9-10%). После широкого внедрения в лечебную практику пенициллина летальность снизилась до 3 и даже 1,3 процентов (Т. П. Краснобаев, С. Д. Терновский, 1951). Важно подчеркнуть, что раннее применение пенициллина дает наилучшие результаты. В таких случаях у больных снижается температура, уменьшается интоксикация и нередко исчезают местные проявления заболевания. При позднем применении пенициллина остаются морфологические

изменения в костном веществе, но может наблюдаться задержка прогрессирования процесса.

Применение пенициллина не всегда устраняет необходимость оперативного лечения. Сформировавшиеся гнойники или глубокие флегмоны, возникшие на почве острого гематогенного остеомиелита, должны быть вскрыты. В более ранней фазе заболевания показано рассечение мягких тканей и надкостницы. Трепанация кости, как это рекомендует В. Ф. Войно-Ясенецкий, считается излишней, так как при своевременно проведенной пенициллинотерапии прогрессирование патологического процесса прекращается. Как показывает опыт, целиком удалить патологический очаг в кости нельзя. Нередко бывает, что трепанация, особенно у детей, не является надежным средством ограничения воспалительного процесса и ведет даже к увеличению зоны некроза костного вещества.

При наличии сочувственного воспаления сустава показаны пункция, удаление выпота и введение пенициллина в суставную полость.

Помимо пенициллинотерапии и щадящего оперативного лечения (вскрытие поднадкостничных гнойников, а в более запущенных случаях — абсцессов мягких тканей) должны применяться иммобилизация пораженной конечности и проводиться общее лечение (надлежащее питание больного, введение глюкозы и витаминов, переливание крови),

Из всех видов антибиотиков при лечении острого гематогенного остеомиелита следует поставить на первое место пенициллин, так как остеомиелит чаще всего вызывается стафилококком. Однако не исключается целесообразность использования других антибиотиков и их сочетаний.

Успехи пенициллинотерапии в лечении острого гематогенного остеомиелита бесспорны и доказаны рядом исследований (Т. П. Краснобаев, С. Р. Слущкая, Г. В. Чистович-Цимбалина, М. И. Золотавина, С. Д. Терновский, Н. И. Гарбер и др.).

С. Д. Терновский из 237 детей с острым гематогенным остеомиелитом у 70 (33%) не прибегал ни к какому оперативному лечению, ограничившись только пенициллинотерапией, у 131 больного, помимо пенициллинотерапии, были сделаны разрезы и у 36 — пункции.

В результате из 237 больных детей выписаны: без наличия свищей — 168, со свищами — 66, умерло — 3.

Пенициллин вводят внутримышечно. Средняя доза детям в период наиболее острого течения заболевания 100-300 тысяч единиц 2 раза в день. После снижения температуры доза пенициллина уменьшается вдвое и инъекции проводятся еще 10-15 дней. В среднем больной получает пенициллин около трех недель.

Кроме внутримышечного применения пенициллин можно вводить внутривенно в место предполагаемого поражения (Н. Н. Еланский), что в ряде случаев дает отличные результаты.

У больных зрелого и юношеского возраста пенициллинотерапия тоже дает хорошие результаты, но, по-видимому, не столь блестящие, как у детей.

Наши наблюдения над острым гематогенным остеомиелитом у взрослых (46 случаев) показали, что только при самом раннем применении пенициллина удается избавить больных от оперативного вмешательства. При появлении поднадкостничных гнойников и глубоких флегмон необходимо своевременное хирургическое пособие, дополненное пенициллинотерапией.

При наличии флегмоны костного мозга требуется трепанация костно-мозговой полости, как это рекомендует проф. В. Ф. Войно-Ясенецкий. Увлечение консервативным лечением здесь опасно и может закончиться гибелью больного от общей инфекции.

Необходимо подчеркнуть, что немедленное назначение больному внутримышечных инъекций пенициллина имеет у таких больных важнейшее значение и должно проводиться с такой же тщательностью, как и оперативное лечение. Применяя только оперативное лечение без использования пенициллина, нельзя получить удовлетворительных результатов лечения и снизить процент летальности.

Итак, при остром остеомиелите в детском возрасте пенициллинотерапия у одной трети больных дает полный успех (С. Д. Терновский), а других случаях требуется добавление простейших оперативных вмешательств (вскрытие гнойников; рассечение мягких тканей и надкостницы). Трепанацию кости не применяют.

У взрослых с помощью пенициллинотерапии удастся излечивать небурно текущие остеомиелиты костей при рано начатом лечении. Вскрытие межмышечных флегмон и поднадкостничных гнойников, разумеется, обязательно. На эту сторону дела справедливо обращает внимание В. Ф. Войно-Ясенецкий.

В ранних стадиях заболевания до появления рентгенологических признаков остеомиелита (первые 9-10 дней болезни) применение пенициллина способствует стиханию острых воспалительных явлений и является лучшим средством предупреждения септических осложнений. В таких случаях надо всячески избегать трепанации эпифиза и метафиза, так как трудно определить границы распространения патологического процесса в костном веществе.

У очень тяжелых больных с подозрением на флегмону костного мозга следует вскрывать замкнутую костномозговую полость, содержащую гной. Широкие трепанации, выскабливание костного мозга и другие приемы радикальной «обработки» костномозговой полости бесполезны, а иногда ведут к ухудшению состояния больных.

Иммобилизация конечности, усиленное питание больных, переливание крови и все средства стимуляции защитных реакций организма необходимы и должны проводиться с особенной тщательностью у тяжелых септических больных. Эту сторону дела подробно излагает В. Ф. Войно-Ясенецкий.

При обострении хронического остеомиелита пенициллинотерапия¹ полезна как одно из средств подготовки больного к операции, но она не избавляет от показанного оперативного лечения².

¹ Дозировка пенициллина должна быть увеличена в 10-20 раз (Ред. IV).

² Острый гематогенный остеомиелит в патогенетическом отношении может быть первичным заболеванием, осложнением сепсиса или его причиной. Однако во всех случаях это — тяжелое и опасное во всех случаях гнойно-септическое заболевание, требующее своевременной диагностики, оперативного вмешательства и проведения самой активной комплексной антибактериальной терапии. Выбор программы лечения и метода операции должен быть индивидуальным и проводиться в условиях специализированного хирургического стационара (Ред. H. B.).

ГЛАВА XXXVI

ФЛЕГМОНЫ СТОПЫ

1. Александра Ф., 23 лет, 23/X 1936 г. наступила босой ногой на осколок стекла и поранила подошвенную сторону первой фаланги большого пальца. На следующий день озноб, высокая температура и боли во всей стопе. В амбулатории лечили спиртовыми компрессами. Пять ночей больная не спала от болей. 29/X с температурой 39,1° и пульсом 112 поступила в гнойное хирургическое отделение Ташкентского института неотложной помощи. На тыле стопы, над головками всех плюсневых костей флюктуирующая припухлость и яркая краснота, распространяющаяся до середины тыла стопы. Подошва имеет почти нормальный вид, но при сравнении со здоровой ногой можно все-таки определить в ней припухлость. Давление на подошву вызывает сильную боль. Позади медиальной лодыжки ясно выраженный отек. Голень на вид и на ощупь нормальна.

Поставлен такой анатомический диагноз: стеклом было повреждено сухожильное влагалище большого пальца; начавшийся в тот же день гнойный тендовагинит скоро привел к прорыву проксимального конца этого короткого влагалища. Гной излился в самую глубину подошвы, под сухожилия сгибающих пальцы мышц, т. е. на межкостные мышцы; отсюда он проник вдоль *musculus dorsalis profundus a. dorsalis pedis* на тыл стопы и образовал здесь подкожную флегмону. Так и оказалось при операции, произведенной 30/X под эфирным наркозом. Был сделан большой разрез на подошве, вдоль медиального края подошвенного апоневроза; глубокая флегмона подошвы найдена именно там, где предполагалось. Из глубины подошвы гной просочился на тыл стопы, и палец свободно проникал через первый межплюсневый промежуток. На тыле стопы была обширная флегмона с гнойным расплавлением и даже отчасти некрозом подкожной клетчатки, фасций и сухожилий. Здесь сделано два длинных разреза — медиальный и латеральный. Хотя разрез на подошве был большой, все же при глубоком поглаживании позади медиальной лодыжки замечено выделение капли гноя в глубине подошвы. Поэтому разрез продолжен далеко вверх, через *canalis calcanei*, и в нем распрепарованы сухожилия, нерв и сосуды; явного распространения сюда флегмоны еще не было. Все раны рыхло выполнены марлей.

После операции больная чувствовала облегчение, но температура оставалась столь же высокой. 3/XI больная снова усыплена эфиром, и предпринято оперативное исследование ран. Найдено распространение гноя под кожей тыла стопы от верхнего конца латерального разреза; значительным продолжением этого разреза вверх затек вскрыт. На подошве, несмотря на радикальность первой операции, замечено, что в ране появляется густой гной при давлении на нижнюю треть голени. Исследование раны в области *canalis calcanei* показало, что имеется затек гноя позади голеностопного сустава, между ним и сухожилиями сгибателей пальцев. Вскрыты на всем протяжении сухожильные влагалища всех трех сгибателей; сухожилия оттянуты тупым крючком кнутри. Под ними найден затек гноя по направлению к наружной стороне голени; пришлось сделать контрразрез через малоберцовые мышцы для проведения дренажной трубки. Разрез, сделанный при первой операции через *canalis calcanei*, продолжен далеко вверх, выше середины голени. Рассечена на всем протяжении *fascia cruris superficialis*, *m. soleus* и *fascia cruris profunda*. В раскрытом таким образом глубоком фасциальном ложе голени распрепарированы мышцы (*m. tibialis posterior*, *m. flexor digitorum longus* и *t. flexor hallucis*) и найдено, что флегмона распространилась между ними. Выделен сосудисто-нервный пучок, окруженный воспаленной клетчаткой; при препаровке последней не удалось избежать повреждения *a. tibialis posterioris*. В заключение этой большой операции подошвенный разрез соединен с медиальным разрезом на тыле стопы путем рассечения первого межпальцевого промежутка и межкостной мышцы. Огромная рана рыхло выполнена марлей. Нога фиксирована задней гипсовой шиной от середины бедра до пальцев.

Эта операция дала больной очень большое облегчение, и температура стала понижаться. Первая перевязка сделана через неделю, а последующие с промежутками в 5-10 дней. Они были настолько болезненны, что их надо было делать под эфирным опьянением. Почти все перевязки сопровождалась ознобом и резким повышением температуры (до 39,9°). Они делались с гипертоническим раствором, а с 26/XI начаты горячие ванны с 1% раствором лизола. Раны очистились и стали заживать, но долгое время оставались вялыми. Полное заживление наступило ко времени выписки (20/II 1937 г.), но наступать на ногу больная не могла, так

как образовалась тугоподвижность голеностопного сустава в положении подошвенного сгибания стопы. Этого тяжелого осложнения не удалось предотвратить, несмотря на фиксацию стопы гипсовой шиной в продолжение всего лечения.

Необходимо отметить еще одно осложнение, происшедшее через 1½ месяца после второй операции; у больной повысилась температура и вскоре вскрылся абсцесс над головкой I плюсневой кости снизу. Рентгенограмма показала, что это зависит от остеомиелита первой фаланги большого пальца с образованием небольшого секвестра. В фалангах всех пальцев и в головках всех плюсневых костей — очень резко выраженный остеопороз. Посев гноя дал рост золотистого стафилококка.

2. Анна Б., 46 лет, 3 недели тому назад наколола левую подошву стеклом. На следующий день начались боли, и температура поднялась до 38,2°. В гнойное хирургическое отделение Ташкентского института неотложной помощи поступила 31/X 1936 г. в тяжелом состоянии. Температура утром нормальная, вечером 39,5°, пульс 72, малый и мягкий, глухие тоны сердца. Вся стопа опухла и отечна. На подошве большой гнойный пузырь под эпидермисом. На тыле стопы, впереди латеральной лодыжки, влажный некроз кожи (величиной с пятикопеечную монету), из-под которого сочится гной, такой же некроз на медиальной стороне, в нижней трети голени. Голень слегка увеличена в объеме и болезненна при ощупывании. Кожа ее имеет нормальный вид.

Диагноз глубокой флегмоны стопы с весьма вероятным распространением ее на голень был ясен, но мы никак не могли понять происхождения влажных некрозов на тыле стопы и на голени. Это выяснилось при операции, произведенной 1/XI под эфирным наркозом. Удалены омертвевшие участки кожи на стопе и голени. Под гнойным пузырем на подошве найдено отверстие, по расширению которого палец введен без труда в глубину подошвы, под сухожилия сгибателей, где оказалась глубокая флегмона с жидким гноем. Разрез продолжен через *canalis calcaneus* и дальше на голень, при этом найдено омертвление *lig. laciniati* и глубокой фасции голени, а также подкожная флегмона на медиальной стороне голени. На большом протяжении вскрыта *fascia cruris profunda*, и под ней найдено распространение гноя вдоль трех глубоких мышц голени, вдоль задних большеберцовых сосудов и нерва. При послойной препаровке всех этих частей разрез пришлось продолжить все выше и выше до границы верхней трети голени, ибо до этой высоты доходила глубокая флегмона. На подошве флегмона распространилась по нижней поверхности пяточной кости, отслоив от нее не только прикрепления мышц, но, по-видимому, и *lig. plantare longum*. По нижней поверхности *calcanei* палец проникает на латеральную сторону его и выходит в ту язву впереди латеральной лодыжки, происхождение которой было столь непонятно. В конце операции получился непрерывный огромный разрез, начинавшийся на подошве между головками I и II плюсневых костей и кончавшийся на границе верхней трети голени. По нижней стороне пяточной кости проведена дренажная трубка, а вся огромная рана рыхло выполнена марлей. Нога фиксирована задней гипсовой шиной.

После операции наступило большое облегчение, температура понизилась. 7/XI начаты горячие лизоловые ванны. Температура снова стала повышаться, и 12/XI обнаружен небольшой гнойник на тыле стопы, над головками IV и V плюсневых костей, и вскрывшийся самостоятельно абсцесс на наружном крае стопы, из которого виднелись кусочки омертвевшей клетчатки. Через 2 дня появилась флюктуация на тыле стопы, а 14/XI сделана вторая операция. Под эфирным опьянением вскрыты абсцессы тыла стопы, найден остеомиелит V плюсневой кости с гнойным воспалением суставов основания и головки ее. Вся кость удалена. Замечена подвижность и костная крепитация в суставах Лисфранка и Шопара. Вечером был озноб. На следующий день ампутировано бедро по одномоментному круговому способу, и культя оставлена совершенно открытой. При исследовании ампутированной ноги найдено гнойное воспаление суставов между костями предплюсны.

В два следующих за ампутацией дня повторялись сильные ознобы, но с 22/XI температура стала нормальной, и быстро пошло ничем более не осложненное выздоровление, а 9/XII больная выписана в хорошем состоянии на амбулаторное лечение с небольшой грануляционной поверхностью на культях.

3. Мих. К., 66 лет. 22/VII 1935 г. наколол правую подошву гвоздем. На второй же день после этого появились сильные боли в голени и повысилась температура.

Вскоре появилась краснота у медиальной лодыжки и красные полосы лимфангиита по всей голени; высокая лихорадка. При поступлении в Ташкентский институт неотложной помощи 6/VIII был найден ретикулярный лимфангиит в области лодыжки и медиального края стопы и полосы ретикулярного лимфангиита на медиальной стороне голени. Назначена иммобилизация гипсовой шиной и спиртовые компрессы. Температура неправильно колебалась.

доходя по вечерам до 39°, но пульс был 88-92, а общее состояние больного удовлетворительно. 12/VIII замечена флюктуация позади медиальной лодыжки и истечение гноя из колотой ранки подошвы. Немедленно операция под эфирным опьянением. Сделан разрез позади медиальной лодыжки, продолженный с небольшим перерывом на подошву вдоль *canalis calcaneus*; в этом канале под *lig. laciniatum* найден гной. В самой глубине подошвы найдена обширная флегмона, доходившая до головки I плюсневой кости. При давлении на голень вытекал в большом количестве гной в *canalis calcaneus*. Исследование показало, что флегмона распространилась далеко вверх, до границы верхней трети голени, вдоль глубоких сгибающих мышц, под *fascia sturis profunda*. Здесь сделано два больших разреза, как для перевязки *a. tibialis posterioris*. В глубину подошвы голени введены дренажные трубки и марлевые выпускники. Нога иммобилизована задней гипсовой шиной.

Послеоперационное течение тяжелое: омертвление тканей и сухожилий в ранах, довольно высокая температура, профузные нагноения. 30/VIII замечен и вскрыт метастатический абсцесс над большим вертелом. Прогрессирующее омертвление сухожилий всех сгибателей стопы и пальцев, апоневрозов и фасций. 3/IX ампутация голени в верхней трети. Культия, конечно, оставлена открытой. Через полчаса после операции повязка и постель сильно промокли кровью. Оказалось, что лигатура прорезала атероматозную стенку *a. tibialis posterioris*. Ампутация не остановила септического процесса. Продолжалась высокая гектическая лихорадка, начались потрясающие ознобы и 18/IX больной умер.

Вскрытие. Септическая селезенка, гнойники в почках, плевральные спайки, артериосклероз; септикопиемия.

4. Татьяна О., 37 лет, 1/XI 1936 г. наступила на гвоздь, вонзившийся в подошву вблизи головки I плюсневой кости. Скоро начались сильные боли в стопе и во всей ноге и повысилась температура. По ночам был бред. При поступлении 10/XI в Ташкентский институт неотложной помощи найдена заметная припухлость в дистальной половине подошвы, краснота и припухлость на тыле стопы, над головками плюсневых костей. Позади медиальной лодыжки и несколько выше, на голени, небольшой отек. Давление на подошву очень болезненно. Распознана глубокая флегмона подошвы, немедленно произведена операция под эфирным наркозом. Сделан длинный разрез по всей подошве вдоль медиального края подошвенного апоневроза. В глубине подошвы, между сухожилиями сгибателя пальцев и межкостными мышцами, а также более поверхностно, под апоневрозом, найдено пропитывание мышц и клетчатки очень густым гноем. Разрез продолжен вперед и рассечен первый межпальцевый промежуток. На тыле стопы гноя не было. Затем разрез продолжен вверх, позади медиальной лодыжки, перерезаны *m. abductor hallucis lig. laciniatum* и распрепарованы сухожилия сгибающих мышц и сосудисто-нервный пучок. В самом *canalis calcaneus* гноя еще не было, но в проксимальной части подошвы, у входа в канал, уже видно было гнойное пропитывание клетчатки, окружавшей сосудисто-нервный пучок. Большая рана рыхло выполнена марлей, нога фиксирована гипсовой шиной.

После операции состояние больной все время было неплохим, и температура выше 37,9° не поднималась. Первая перевязка 16/XI. Удалены выпускники, и рана найдена в хорошем состоянии. Однако через 2 дня был озноб, а 27/XI на тыле стопы появилось два маленьких полусферических гнойничка. При ежедневно горячих ваннах гнойники не вскрывались, и 2/XII их пришлось вскрыть и экзартикулировать II палец, вблизи которого они помещались. Найдено гнойное воспаление всех его суставов и остеомиелит первой фаланги, омертвление сухожилий. После этого выздоровление ничем не осложнялось и ко времени выписки 4/1 1937 г. на подошве образовался втянутый рубец шириной около 1,5 см.

Эти истории болезни, сами по себе весьма много говорящие, станут еще более поучительными в свете анатомического исследования и разъяснения.

Три основных черты бросаются в глаза в приведенных историях болезни: крайняя тяжесть и опасность для жизни глубоких флегмон стопы, их распространение на голень, и частота осложнения остеомиелитом пальцевых фаланг и плюсневых костей и гнойным воспалением суставов пальцев и стопы.

Как увидим ниже, существует большое сходство, отчасти даже полная аналогия, между флегмонами стопы и кисти. Это объясняется сходством их анатомического строения. Подошвенный апоневроз построен совершенно

аналогично ладонному; в передней его части имеются три таких же круглых (комиссуральных) отверстия, ограниченных поперечными и направляющими к пальцам продольными пучками; через эти отверстия подкожная клетчатка подошвы и пальцев сообщается с глубокими срединными пространствами стопы. Средняя, очень прочная и толстая часть апоневроза еще более, чем на ладони, дифференцирована от медиальной и латеральной его частей, покрывающих мышцы большого пальца и мизинца; медиальная часть апоневроза развита слабо. От краев средней части апоневроза в глубину подошвы отходят две фиброзные перегородки, разделяющие всю подапоневротическую часть подошвы на три ложа: срединное, медиальное и латеральное, аналогичные трем фасциальным ломам ладони. Перегородки эти направляются к скелету стопы и прикрепляются: внутренняя — к пяточной, ладьевидной, I клиновидной и I плюсневой костям, а наружная — к влагалищу сухожилия *m. peronaei longi* и к V плюсневой кости. Срединное фасциальное ложе подошвы, ограниченное с боков этими перегородками, в глубине — межкостными мышцами и покрывающей их глубокой фасцией, а с поверхности — подошвенным апоневрозом, является местом преимущественного развития глубоких флегмон стопы. Это срединное ложе, опорожненное от содержимого, изображено на рис. 132. В глубине его, непосредственно на плюсневых костях и в промежутках между ними, расположены межкостные мышцы с проходящими по ним дугами глубоких ветвей наружной подошвенной артерии и одноименного нерва и сопровождающими артерию венами. Все они покрыты глубокой подошвенной фасцией, обычно довольно тонкой. Немного поверхностнее межкостных мышц расположен *m. abductor hallucis*, состоящий из двух головок — кривой и поперечной. Между этой мышцей и межкостными имеется шелевидный промежуток в виде глубокого кармана, в который уходит глубокая ветвь наружной подошвенной артерии, и в самом глубоком участке его, между основаниями I и II плюсневых костей, она анастомозирует с *a. dorsalis pedis*. *Вдоль этого артериального анастомоза имеется, следовательно, сообщение между срединным фасциальным пространством тыла стопы.* Дно срединного ложа пересекает в косо-поперечном направле-

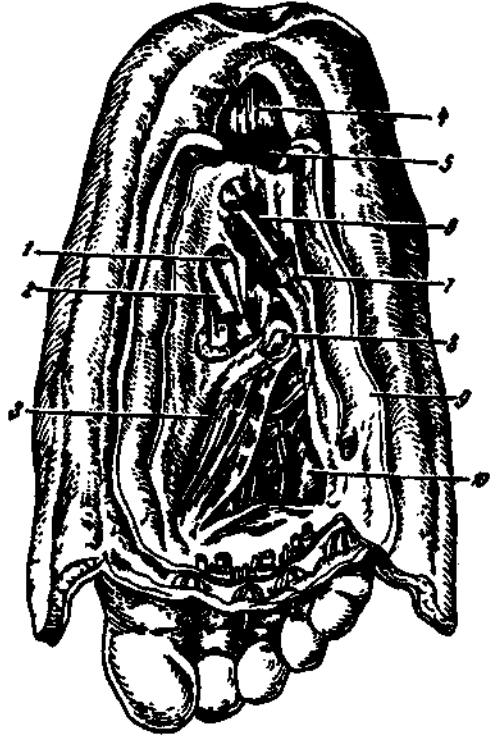


Рис. 132. Срединное фасциальное ложе подошвы (по Тестю-Жакоб).

1 — сухожилие *m. flexoris digitorum longi*; 2 — сухожилие *t. flexoris hallucis* и его анастомоз к сухожилию *gl. flexoris digitorum longi*; 3 — *caput obliquum m. adductoris hallucis*; 4 — подошвенный апоневроз; 5 — *m. flexor digitorum brevis*; 6 — а., в. и п. *plantares laterales*; 7 — фасциальный листок, отделяющий *m. flexor brevis* от сухожилий *m. flexor longi*; 8 — сухожилие *m. peronaei longi*; 9 — латеральная апоневротическая перегородка; 10 — межкостные мышцы.

Все они покрыты глубокой подошвенной фасцией, обычно довольно тонкой. Немного поверхностнее межкостных мышц расположен *m. abductor hallucis*, состоящий из двух головок — кривой и поперечной. Между этой мышцей и межкостными имеется шелевидный промежуток в виде глубокого кармана, в который уходит глубокая ветвь наружной подошвенной артерии, и в самом глубоком участке его, между основаниями I и II плюсневых костей, она анастомозирует с *a. dorsalis pedis*. *Вдоль этого артериального анастомоза имеется, следовательно, сообщение между срединным фасциальным пространством тыла стопы.* Дно срединного ложа пересекает в косо-поперечном направле-

нии непосредственно позади косой головки *m. abductoris hallucis* сухожилие длинной малоберцовой мышцы, которое, однако, расположено здесь не поверхностно, а между двумя слоями *lig. plantaris longi*, образующей здесь род канала для этого сухожилия. В пределах канала сухожилие, кроме того, одето синовиальным влагалищем. Вследствие такой двойной изоляции сухожилие *m. peroneae longi*, очевидно, не может служить проводником для гноя, имеющего несравненно более удобные пути для выхода из срединного фасциального ложа. Позади сухожилия *m. peroneae longi* дно срединного ложа составляет *lig. plantare longum*.

Средний слой содержимого срединного пространства подошвы представлен сухожилиями *m. flexoris hallucis* и *t. flexoris digitorum communis longi* с отходящими от четырех ветвей последнего червеобразными мышцами и квадратной мышцей подошвы, начинающейся от пяточной кости и оканчивающейся на сухожилии общего сгибателя пальцев или его ветвях. Четыре червеобразные мышцы расположены так же, как на ладони, и совершенно так же, как последние, могут служить проводниками гноя в межпальцевые промежутки и на тыльную сторону пальцев. Большой палец не имеет ни межкостной, ни червеобразной мышцы, но возможно, что роль проводника гноя на этот палец играет *m. adductor hallucis*. Сообщение между срединным ложем подошвы и подкожной клетчаткой пальцев устанавливается еще межкостными подошвенными артериями, выходящими из глубины, как и на ладони, через комиссуральные отверстия подошвенного апоневроза.

Сухожилия *m. flexoris hallucis* и *t. flexoris digitorum communis longi* выходят в глубину подошвы из *canalis calcaneus* через переднее из двух отверстий, которыми оканчивается здесь этот канал. Сухожилие *m. flexoris hallucis*, отдав здесь крупный анастомоз к сухожилию длинного сгибателя пальцев, тотчас прободает медиальную апоневротическую перегородку и уходит из срединного фасциального ложа в медиальное. Здесь, следовательно, имеется сообщение между этими двумя ложами. Не изолировано вполне от срединного ложа и латеральное, сообщение с которым устанавливается четвертой ветвью сухожилия длинного сгибателя пальцев, которое прободает латеральную апоневротическую перегородку и уходит в латеральное фасциальное ложе. Вероятно, по этому пути распространилась флегмона у нашей больной Б., у которой флегмона срединного ложа осложнилась остеомиелитом V плюсневой кости.

По поверхности квадратной мышцы подошвы проходит *a. plantaris lateralis* с сопровождающими ее венами, и одноименный нерв. Они выходят на подошву через заднее отверстие *canalis calcanei*, пересекают в косвенном направлении квадратную мышцу, и, дойдя до наружной апоневротической перегородки, прободают ее и дальше идут в ее толще до уровня оснований плюсневых костей. Здесь глубокие ветви этих сосудов и нерва снова прободают перегородку и входят в срединное ложе, образуя глубокие дуги на межкостных мышцах. *На своем пути по квадратной мышце подошвы этот сосудисто-нервный пучок окружен рыхлой клетчаткой, которая непосредственно сообщается с клетчаткой canalis calcanei.* Это важнейший факт с точки зрения патологии флегмон стопы, так как именно вдоль *a. plantaris lateralis* и одноименного нерва флегмоны срединного фасциального ложа распространяются в *canalis calcaneus* и дальше, в глубокое фасциальное ложе голени.

Теоретически можно было бы предполагать, что переднее отверстие *canalis calcanei*, через которое выходят сухожилия *m. flexoris hallucis longi* и *t. flexoris digitorum communis longi*, представляет менее удобный путь для распространения гноя, так как оба эти сухожилия здесь одеты синовиальными влагалищами, выполняющими их фиброзные каналы. В истории болезни Анны Б. мы видим, что не только эти синовиальные влагалища, но даже *lig. laciniatum* подверглись омертвлению. Кроме того, вместе с сухожилиями сгибателей через переднее отверстие *canalis calcanei* выходит *a. plantaris medialis* с сопровождающими ее венами и одноименный нерв. Очевидно, по клетчатке, окружающей этот сосудисто-нервный пучок, гной может распространиться так же свободно, как и в заднем отверстии *canalis calcanei*.

На ладони сухожилия сгибающих пальцы мышц покрыты только ладонным апоневрозом; на подошве же под апоневрозом расположены не сухожилия, а *m. flexor digitorum brevis*, начинающийся от пяточной кости и задней половины подошвенного апоневроза. Последним обстоятельством определяется то отличие подапоневротических флегмон подошвы от таких же флегмон ладони, что здесь флегмоны могут локализоваться только под передней половиной подошвенного апоневроза, свободной от прикреплений короткого сгибателя пальцев. Кроме того, на подошве подапоневротическая клетчатка не так свободно, как на ладони, сообщается с глубокой клетчаткой срединного фасциального ложа, так как короткий сгибатель пальцев отделен от сухожилий длинного сгибателя фасциальной пластинкой, горизонтально натянутой между боковыми апоневротическими стенками срединного ложа, от которых она начинается, как это видно на рис. 132. Впрочем, в передней части подошвы, где короткий сгибатель разделяется на четыре сухожилия, эта помеха для распространения гноя весьма незначительна. В истории болезни Анны Б. мы видели, что на подошве образовался такой же гнойный пузырь, а под ним в апоневрозе — такое же отверстие, какое мы обычно находим при подапоневротических флегмонах ладони. Следовательно, здесь мы имели пример распространения глубокой срединной флегмоны подошвы в подапоневротическое пространство. В соответствии с этим мы неоднократно наблюдали при экспериментах на трупах, что желатина, впрыснутая в самую глубину срединного фасциального ложа, выходит под апоневроз и даже под кожу через комиссуральные отверстия в апоневрозе.

В медиальном фасциальном ложе подошвы расположены две мышцы большого пальца — отводящая и короткий сгибатель; между двумя пучками последней мышцы проходит сухожилие *m. flexoris hallucis longi*. В топографоанатомическом и оперативном отношении большое значение для нас имеет *m. abductor hallucis*. Эта мышца начинается от *tuberositas interna calcanei*, перебрасывается в виде моста через *canalis calcaneus*, образуя нижнюю часть его медиальной стенки, и дальше идет по всему медиальному краю стопы, чтобы прикрепиться коротким сухожилием к медиальной сесамовидной косточке и основанию первой фаланги большого пальца. Медиальное фасциальное ложе подошвы с его мышцами гомологично латеральному фасциальному ложу (*eminentia thenar*) ладони, но в патологии флегмон не имеет столь важного самостоятельного значения, как последнее. Кроме указанных мышц, в нем проходят *a. plantaris medialis* и одноименный нерв. Нерв делится здесь на две ветви, из которых латеральная, расположенная вначале

в медиальной апоневротической стенке срединного ложа, вскоре прободает ее и уже в срединном ложе распадается на три ветви, идущие к пальцам.

Выше мы уже указали, что сухожилие *m. flexoris hallucis*, выходящее в глубину подошвы, т. е. в среднее фасциальное ложе, через переднее отверстие *canalis calcanei*, очень недалеко от этого отверстия прободает медиальную фасциальную перегородку и уходит в медиальное ложе. Таким образом устанавливается сообщение между обоими этими ложами, и флегмоны, возникшие в медиальном ложе, распространяются в срединное ложе вдоль сухожилия *m. flexoris hallucis*. Это мы видели в истории болезни А-ры Ф., у которой первично возник тендовагинит этого сухожилия, гной прорвался через слепой проксимальный конец его сухожильного влагалища, и возникшая таким образом флегмона медиального ложа распространилась только что указанным путем в срединное ложе. Такой же факт наблюдали мы и у 12-летней девочки, получившей, как и Ф., колотую ранку на подошвенной поверхности большого пальца. При операции были найдены гнойный тендовагинит этого пальца и глубокая срединная флегмона голени, окончившаяся благополучно благодаря раннему большому разрезу на подошве.

Эти факты противоречат экспериментам Окуловой, которая при инъекциях желатины в медиальное фасциальное ложе подошвы никогда не видела выхода ее из этого ложа. И при инъекциях в срединное ложе желатина не проникает в медиальное. Известно, однако, что и при экспериментах Канавела и Изелина инъекционная гипсовая масса никогда не проникала из срединного фасциального пространства ладони в латеральное, гомологичное медиальному пространству стопы, и тем не менее срединные флегмоны ладони очень легко распространяются в *eminentia thenar* и обратно. Я сделал инъекцию туши, проколов иглой проксимальный конец обнаженного разрезом сухожилия *m. flexoris hallucis*. Очень небольшое количество туши (всего 5 мл) распределилось в дистальной половине медиального фасциального пространства; тушь совершенно отчетливо пропитывала медиальную апоневротическую перегородку вблизи места прободения ее сухожилием *m. flexoris hallucis longi*, и я нашел ее по ту сторону перегородки, причем была окрашена небольшая часть клетчатки срединного ложа. Еще более демонстративные результаты получились при инъекциях таким же путем 0,5% водного раствора метиленовой сини в количестве 10 мл. Синька в большом количестве свободно проникала через фасциальную перегородку из медиального ложа в срединное и густо окрашивала всю глубокую клетчатку и сухожилия сгибателей пальцев. В одном случае синька распространилась по тому пути, который изредка наблюдала Окулова при инъекциях желатины в срединное пространство подошвы: синька выполнила медиальное ложе и вышла из него у латеральной сесамовидной косточки, распространившись дальше вдоль прикрепляющейся здесь косой головкой приводящей большой палец мышцы. И не только тушь и синька, но в одном из моих экспериментов и окрашенная желатина, впрыснутая в срединное фасциальное ложе подошвы, проникла в медиальное ложе и густо окрасила сухожилие *m. flexoris hallucis longi* на всем его протяжении. Таким образом и экспериментально была доказана возможность распространения жидкости из медиального фасциального ложа в срединное.

Первичные флегмоны медиального ложа, не переходящие на срединное, очень редки. Нам пришлось наблюдать такой случай, к тому же необыкновенный по этиологии.

5. Наталья С, 48 лет, поступила 24/V 1937 г. Считает себя больной 2^{1/2}л. месяца. Во время пути наступила на камень и почувствовала боль в подошве. Три недели после этого болела нога, а затем появилась краснота и опухоль на медиальном крае подошвы. В амбулатории болезнь сочли за дисторзию и лечили ваннами, компрессами и втираниями. Началась лихорадка, и 9/V амбулаторный врач сделал маленький разрез, из которого вытекло много гноя, но улучшения не последовало. При поступлении в гнойное хирургическое отделение вечерняя температура 39,2°, утренняя температура 38,2°, пульс 100. Внутренние органы в порядке. На середине медиального края правой стопы небольшая ранка от разреза и вокруг нее флегмонозная опухоль с покрасневшей кожей, занимающая весь медиальный край стопы и половину ее тыла. Половина подошвы отечна. Давний пастозный отек, оставляющий не исчезающие после давления пальцем ямки, занимает весь тыл стопы, медиальную лодыжку и позади нее распространяется до ахиллова сухожилия. Пассивное сгибание и разгибание большого пальца вызывает сильную боль, при этом вытекает гной из ранки. Движения всех остальных пальцев боли не вызывают. При давлении на подошву и на тыл стопы очень обильно течет гной из ранки. Голень представляется на вид и на ощупь нормальной. Паховые железы увеличены и слегка болезненны. При исследовании под наркозом в начале операции, произведенной 25/V, обнаружен костный хруст, по-видимому, в суставе между I плюсневой и I клиновидной костями. Разрез по медиальному краю стопы показал, что имеется хорошо отграниченная грануляционным валом флегмона медиального фасциального ложа стопы, из пределов которого в срединное ложе она не вышла; однако образовался большой затек гноя на тыле стопы, достигающий до уровня *lig. cruciati*. В основе этой флегмоны лежало гнойное воспаление сустава между I плюсневой и I клиновидной костями. Обе эти кости были обнажены от надкостницы только на очень небольшом протяжении, в непосредственном соседстве с суставом, а дальше были покрыты неизмененными связками и надкостницей. Прикрепление передней большеберцовой мышцы к основанию I плюсневой кости хорошо сохранилось, нижние поверхности костей также были покрыты связками и надкостницей, хотя здесь и был небольшой гнойник, хорошо отграниченный. Сделана резекция пораженного сустава путем удаления долотом суставных поверхностей обеих костей в виде тонких пластинок. Сечения костей имели здоровый вид. Получилось хорошее зияние сустава. Большим разрезом на тыле стопы вскрыта обширная подфасциальная флегмона, происшедшая вследствие прорыва гноя из резецированного сустава на тыльную его сторону и гнойного расплавления связок. Выскоблены дряблые грануляции, и обе раны рыхло выполнены марлей.

К латеральному апоневротическому ложу подошвы, гомологичному *eminentia hypothenar* ладони, можно целиком отнести наши соображения, только что высказанные относительно медиального ложа. В нем содержатся три мышцы мизинца (*abductor*, *flexor brevis* и *opponens*), а также сухожилие длинного сгибателя пальцев, предназначенное для мизинца. Это сухожилие, подобно сухожилию *m. flexoris hallucis longi*, служит путем сообщения между срединным и латеральным фасциальным ложем, т. е. оно переходит из одного в другое, прободая латеральную апоневротическую перегородку между ними. Теоретически надо поэтому считать возможным такой же порядок развития флегмоны от мизинца, как и от большого пальца: тендовагинит короткого сухожильного влагаища мизинца, прорыв гноя из него в латеральное фасциальное ложе подошвы и распространение отсюда в срединное ложе вдоль сгибающего мизинец сухожилия. Впрочем, такого случая в практике нам не приходилось наблюдать. И вообще надо сказать, что латеральное ложе подошвы в патологии флегмон играет еще меньшую роль, чем *eminentia hypothenar* на ладони.

На дне латерального ложа, несколько кзади от его середины, проходит ничем не покрытое здесь сухожилие *m. peronei longi* (рис. 133). Вдоль этого сухожилия, огибающего наружный край стопы позади *tuberositas ossis metatarsalis V*, гной может образовать подфасциальный затек в наружной части тыла стопы; но нет основания ожидать, чтобы флегмона распространилась в область малоберцовых мышц вдоль их сухожилий, так как последние

в области наружной лодыжки одеты синовиальными влагалищами и гной должен был бы разрушить нижний слепой конец их снаружи внутрь. Это могло бы случиться только при тяжелой гнилостной флегмоне, разрушающей даже кости на своем пути; при доброкачественном же нагноении гной всегда распространяется по линии наименьшего сопротивления, и на тыле стопы для него нет препятствий в субфасциальном пространстве.

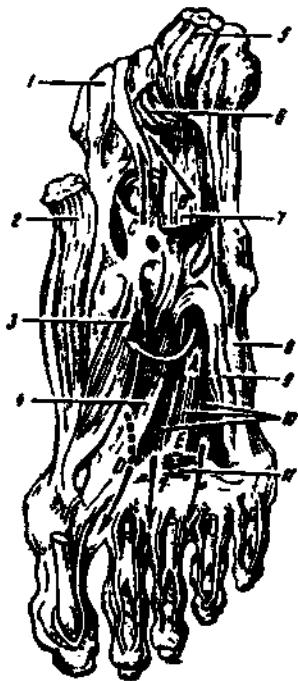


Рис. 133. Пути распространения гноя из срединного фасциального ложа стопы.

А — через первый межплюсневой промежутков; В — вдоль сосудисто-нервного пучка через лодыжечное отверстие, canalis Ги'Гстбат'Тйчерез^e^X отверстие canalis calcanei; Д — вдоль сухожилия КОСЫЙ головки m. adductoris hallucis; Е — вдоль червеобразных мышц; 1 — сухожилие m. tibialis posterioris; 2 — m. abductor hallucis; 3 — m. flexor hallucis brevis; 4 — caput obliquum m. adductoris hallucis; 5 — m. flexor digitorum brevis; 6 — m. abductor hallucis — задний его конец; 7 — m. quadratus plantae; 8 — m. abductor digiti V; m. adductor hallucis digiti V;

Имеется еще один путь распространения желатинизированной гноя из срединного ложа подошвы в латеральное или, вернее, через него. Введенная в глубину срединного ложа желатина в некоторых случаях распространяется по поверхности lig. plantaris longi, в промежутке между этой связкой и m. quadratus plantae. Это видели в своих экспериментах я и Окулова. Lig. plantare longum начинается от нижней поверхности пяточной кости, и поэтому, если мы говорим, что желатина распространяется по этой связке, то это равносильно тому, что раствор желатинизированной гноя омывает пяточную кость снизу, а дальше ему, конечно, свободен путь и по наружной поверхности этой кости. В истории болезни Анны Б. мы видели, что глубокая флегмона подошвы распространилась именно этим путем на боковую поверхность предплюсны и дала некроз кожи впереди латеральной лодыжки. Окулова не раз наблюдала, что желатина, разлившись по поверхности lig. plantaris longi, проникла в латеральное ложе подошвы, под m. abductor digiti V, позади основания V плюсневой кости и вместе с сухожилием длинной малоберцовой

МЫШЦЫ ОГИБАЛА Край СТОПЫ.

ФЛЕГМОНЫ В ОБЛАСТИ МЭЛОБЕРЦОВЫХ МЫШЦ, Т. С латеральном фасциальном пространстве голени, мы наблюдали только при остеомиелите большеберцовой или (редко) малоберцовой кости, первичные же флегмоны в этой области крайне редки, и в литературе мы нашли только один случай¹, к тому же имеющий отношение к флегмонам стопы.

» девушки, 20 лет, извлечена из тыла стопы пальмовая заноза длиной в 4 см. Очень длительное нагноение. В свищ впрыснут липиодол; рентгенограмма показала обширное скопление гноя в фасциальном влагалище малоберцовых мышц. Разрез позади латеральной лодыжки дал выход большому количеству гноя, но выздоровление не наступило. Наконец, появилось затвердение величиной с горошину в первом межплюсневом промежутке. Здесь сделан разрез и найдена вторая пальмовая заноза длиной в 4,5 см. После этого больная быстро выздоровела.

¹ G. Jean, Bull. et mem. de la Soc. nat. de chir., т. 54, 1928.

Это наблюдение как будто противоречит только что высказанным нами соображениям. Однако весьма возможно, что пальмовая заноза повредила сухожильные влагалища малоберцовых мышцы и таким образом открыла путь инфекции в их фасциальное влагалище.

Итак, наши наблюдения на больных и анатомические соображения приводят нас к заключению, что флегмоны стопы чаще всего локализируются в срединном фасциальном ложе подошвы, и здесь патогенез их и дальнейшее развитие представляют большое сходство с флегмонами срединного фасциального ложа ладони. И здесь, как на ладони, флегмоны возникают тремя путями: 1) вследствие повреждений подошвы, проникающих через апоневроз; 2) вследствие прорыва гноем слепого проксимального конца короткого сухожильного влагалища одного из пальцев при первичном тендовагините; 3) вследствие распространения флегмоны из медиального или латерального фасциального ложа. В дальнейшем развитии флегмона, возникающая, как правило, в самом глубоком слое срединного ложа, между сухожилиями длинного общего и короткого сгибателей пальцев и межкостными мышцами, может выйти на поверхность путем просачивания гноя под переднюю часть подошвенного апоневроза, прободения последнего и образования подкожного абсцесса. Вдоль червеобразных мышц и косой головки *m. adductor hallucis* флегмона, как и на ладони, может распространиться в межпальцевые промежутки, на боковые и тыльную стороны пальцев, на тыл стопы у основания пальцев. Так было у нашей больной О.

Вдоль червеобразных мышц распространялась и желатина при наших экспериментах.

Как и на ладони, флегмона срединного ложа, вероятно, может распространиться в одно из боковых путем расплавления разделяющих их апоневротических перегородок или путем просачивания вдоль прободающих эти перегородки сухожилий.

На ладони мы никогда не видели распространения гноя на тыл кисти вдоль прободающей первый межпястный промежуток конечной ветки *a. radialis* (ее *ramus carpeus dorsalis*) и не нашли упоминания об этом у других авторов. У больной же Ф. еще до операции было распознано прободение флегмоной подошвы первого межплюсневоего промежутка вдоль *ramus plantaris profundus a. dorsalis pedis* и образование затека на тыле стопы; это было несомненно установлено при операции. И при инъекциях желатины в подошву мы часто находили, что она туго выполняет глубокий карманообразный промежуток между косой головкой приводящей большой палец мышцы и межкостными мышцами (рис. 133, А) и явно готова проникнуть на тыл стопы вдоль артерии.

Следовательно, в этом пункте существует несоответствие между флегмонами стопы и кисти. Его нетрудно объяснить небольшим анатомическим различием между *m. adductor pollicis* и гомологичным ему *t. adductor hallucis*.

Дело в том, что *t. adductor pollicis* представляет собой сплошную мышечную пластинку, начинающуюся от III пястной кости и соседних с ней костей запястья, и место прободения лучевой артерией первого межпястного промежутка находится под этой мышцей; гной, распространяющийся по поверхности мышцы, туда не попадает. В подошвенном же гомологе этой мышцы, *m. adductor hallucis*, исчезли средние пучки и остались только край-

ние, *caput obliquum* и *caput transversum*; оставшийся между ними промежуток служит гною удобным путем для проникновения к проксимальному концу первого межплюсневового промежутка, через который проходит *ramus perforans profundus a. dorsalis pedis*.

Возможно, что существует еще другое отличие глубоких срединных флегмон подошвы от таких же флегмон ладони. Известно, что на ладони не наблюдается прободения гноем межкостных мышц и распространения флегмоны на тыл кисти через межпальцевые промежутки. Этого мы не можем утверждать относительно флегмоны подошвы. В истории болезни Ф. отмечено, что при операции можно было свободно провести палец через первый межплюсневый промежуток на тыл стопы. Правда, в этом промежутке имеется только дорзальная межкостная мышца и для гноя есть возможный путь вдоль крупной прободающей артерии, но Окулова в своих экспериментах на трупах нередко наблюдала, что желатина, введенная в срединное ложе подошвы, густо инфильтрировала межкостные мышцы и в отдельных случаях даже выходила сквозь них на тыл стопы. В своих экспериментах мы этого не видели, но не можем не придавать значения сообщаемому Окуловой факту, так как аналогичные результаты инъекций желатины на ладони нам неизвестны. Конечно, этот вопрос могут решить только клинические наблюдения. Распространение флегмоны через межплюсневый промежуток, правда, не с подошвы на тыл стопы, а в обратном направлении, нам удалось установить еще в следующем наблюдении.

Ахмет Р., 38 лет, 19/1 1935 г. порезал руку стеклом. Ранка нагноилась и плохо заживала. 27/1 распухла и сильно разболелась правая стопа и повысилась температура. При осмотре 4/II найдена большая полшаровидная опухоль на тыле стопы, над плюсневыми костями. Эпидермис над этой опухолью широко отслоен гноем. Спереди воспалительная опухоль и отек доходят до самых межпальцевых промежутков. Плотный воспалительный отек кожи и подкожной клетчатки определяется также позади медиальной лодыжки. *Подошва по виду и на ощупь вполне нормальна, и даже глубокое давление здесь боли не вызывает.* Температура 39°, пульс 88. А/У операция под эфирным наркозом. Продольным разрезом по всему тылу стопы вскрыта обширная флегмона с разволокнением разгибающих пальцы сухожилий. Гной проникает в промежутке между III и IV плюсневыми костями на подошву; латеральная сторона II плюсневой кости по всей длине не обнажена от надкостницы. Продольным разрезом на подошве вскрыта большая флегмона в глубине срединного фасциального ложа, доходящая до самого *canalis calcaneus*. Сюда введена дренажная трубка, а тыльная рана рыхло выполнена марлей. Больной выздоровел после того, как 11/II был вскрыт большой метастатический абсцесс на предплечье.

Из приведенных нами историй болезней видно, что крайняя тяжесть и опасность для жизни глубоких флегмон подошвы зависят от распространения их в *canalis calcaneus* с последующей прогрессирующей флегмоной глубокого фасциального ложа голени. В этой кардинальной особенности патологии флегмон стопы нельзя не найти полной аналогии с осложнением флегмон ладони прогрессирующими межмышечными флегмонами предплечья.

Canalis calcaneus надо считать гомологом *canalis carpalis volaris* руки. В нем, как и в запястном канале, проходят сухожилия сгибающих пальцы мышц, также окруженные синовиальными влагалищами. Анатомические различия сводятся к тому, что сухожилие *m. flexoris digitorum communis longi*, гомологичного глубокому сгибателю пальцев руки¹, разделяется на свои

¹ Гомологом поверхностного сгибателя является *m. flexor digitorum brevis* (Аетоп).

пальцевые ветви только на подошве, а в *canalis calcaneus* нет целого пучка сухожилий, как в *canalis carpalis*. Кроме того, наружные подошвенные артерии и нерв, гомологичные локтевым артерии и нерву, проходят внутри пяточного канала, тогда как локтевые артерия и нерв расположены вне *canalis carpalis*. Но самая существенная анатомическая особенность состоит в том, что на подошве нет непрерывных синовиальных влагалищ, которые бы одевали сухожилия I и V пальцев на всем пути их, от основания ногтевых фаланг до нижнего конца голени. Поэтому на стопе не бывает типичных для руки прогрессирующих тендовагинальных флегмон; гнойные тендовагиниты здесь наблюдаются только в той форме, в какой мы их знаем на коротких сухожильных влагалищах II, III и IV пальцев руки. Тем не менее факт распространения глубоких флегмон подошвы через *canalis calcaneus* на голень подтверждается нашими наблюдениями на больных, а также тремя случаями, приводимыми в работе Костантини и Лиарас, и одним случаем, описанным Лагрос и Коенсалал. Наши эксперименты на трупах показали также, что желатина, впрыснутая в глубину срединного фасциального ложа подошвы, очень часто распространяется по *canalis calcaneus* в глубокое фасциальное ложе голени. То же наблюдала Окулова при аналогичных экспериментах. Выше мы уже указали, что при этом главным проводником для желатины служит клетчатка, окружающая наружные подошвенные артерию, вены и нерв, проходящие через заднее отверстие *canalis calcanei*, но и через переднее отверстие вдоль медиальных артерии и нерва и вдоль сухожилий сгибателей пальцев нередко затекала желатина при наших инъекциях. Таким образом, хотя несколько иными путями, но флегмоны стопы дают начало глубоким межмышечным флегмонам голени, подобно тому как флегмоны кисти дают начало межмышечным флегмонам предплечья. Я не сомневаюсь, что такие тяжелые флегмоны встречаются нередко, и если, кроме наших наблюдений, описано, по-видимому, только 4 вышеупомянутых случая французских авторов, то это, вероятно, надо объяснить трудностью распознавания такой формы флегмон, протекающих весьма скрыто. При весьма малом внимании, которое большинство хирургов уделяет флегмонам, весьма вероятно, что большинство таких больных погибает после малых разрезов на подошве и смерть их объясняется сепсисом. И вскрытия обычно не выясняют дела, так как патологоанатомы, как я неоднократно убеждался, не привыкли заниматься анатомической препаровкой флегмон и изучением путей распространения гноя и обыкновенно ограничиваются констатированием септических изменений во внутренних органах.

Итак, пяточный канал, *canalis calcaneus Richet*, называемый также *canalis malleolaris*, имеет огромное значение в патологии флегмон стопы. Остановимся поэтому на некоторых чертах его анатомии, особенно важных для нас. Его наружную стенку, или, вернее, дно, составляет медиальная, вогнутая в виде широкого желоба поверхность пяточной кости и *sustentaculum tali*. Внутреннюю стенку образует *lig. laciniatum*, а ниже этой связки — *m. abductor hallucis*, задняя часть которого перекидывается в виде моста через пяточный канал. Капсулу голеностопного сустава и задние края медиальной лодыжки и надпяточной кости можно считать передней стенкой канала. Верхней границы *canalis calcanei* не существует, так как он непосредственно продолжается в заднее глубокое фасциальное пространство голени. В нем проходят сухожилия *mm. tibialis posterioris, flexoris hallucis* и

flexoris digitorum communis longi. Первое из этих сухожилий не представляет для нас интереса, так как оно уже в верхней части канала уходит из него, направляясь к месту своего прикрепления на медиальном крае стопы. Два других сухожилия, напротив, очень важны, так как они, наряду с сосудами, служат проводниками для гноя из голени на подошву и обратно. Фасция голени, утолщением которой является *lig. laciniatum*, ниже этой связки расщепляется на два листка, чтобы образовать фасциальное влагалище для *m. abductor hallucis*. На поверхности этой мышцы, обращенной к каналу, фасция очень толста, и от нее отходит прикрепляющаяся к пяточной кости прочная фиброзная перегородка в виде шпоры, разделяющей нижнюю часть *canalis calcanei* на два отдела, передний и задний, открывающиеся на подошве, как мы уже раньше упоминали, двумя особыми отверстиями. Передний отдел канала образует фиброзное ложе для сухожилий обеих сгибающих пальцы мышц; в нем, кроме того, проходит *a. plantaris medialis* с ее венами и одноименный нерв. В заднем отделе пяточного канала проходят только латеральные артерия, вены и нерв подошвы.

В литературе я не нашел упоминания об исключительно важном факте, относящемся к топографии сухожилия *gl. flexoris hallucis longi* в верхней части пяточного канала. На задней поверхности, или, вернее, на заднем крае надпяточной кости имеется особый желоб для этого сухожилия, и по пути к данному желобу оно проходит непосредственно по суставной капсуле; и вот как раз в этом месте, непосредственно под сухожилием, капсула лишена подкрепляющих фиброзных пучков, и сухожилие касается непосредственно синовиальной оболочки голеностопного сустава. Гной, распространяющийся вдоль сухожилия, легко может в этом месте проникнуть в сустав. Это случилось у ребенка, которого оперировали Лагрос и Коен-Салал по поводу глубокой флегмоны подошвы, распространившейся по *canalis calcaneus* на голень. После двух больших операций продолжалась высокая лихорадка, и причиной ее оказалось гнойное воспаление сустава; на передней его стороне были замечены очень болезненные припухлости по бокам разгибающих пальцы сухожилий; при давлении гнойная синовиальная жидкость выступала через маленькое отверстие в задней части суставной капсулы. Ребенок выздоровел только после удаления надпяточной кости. Очень близкое к этому наше наблюдение будет приведено ниже, при описании особой первичной формы флегмоны, возникающей в промежутке между ахилловым сухожилием и глубокой фасцией голени. Флегмона стопы, проникшая в *canalis calcaneus*, имеет свободный путь для дальнейшего распространения в глубоком заднем фасциальном ложе голени. Ложе это ограничено спереди обеими костями голени и межкостной перепонкой, а сзади глубокой фасцией голени, прикрепляющейся с боков к этим костям. В нем расположены *mm. flexor digitorum communis longus, tibialis posterior, flexor hallucis, a. tibialis posterior, a. peronea, n. tibialis*. Флегмона, локализующаяся в этом ложе, может выйти за его пределы тремя путями: 1) вдоль сосудисто-нервного пучка в подколенную ямку; такой путь гноя мы часто наблюдали при флегмонах глубокого ложа, возникших не от флегмон стопы; 2) вдоль *a. tibialis anterior* в переднее фасциальное ложе голени; это очень редкий путь, но тоже наблюдавшийся нами. Такое распространение гноя вполне аналогично распространению его при глубоких флегмонах предплечья с передней стороны его на заднюю вдоль *a. interossea dorsalis*; 3) путем прорыва глубокой фасции

голеи. Это самый частый путь, и здесь опять-таки существует полная аналогия с флегмонами предплечья, осложняющими гнойный тендовагинит I или V пальца. Глубокий листок фасции предплечья, отделяющий *m. flexor digitorum profundus* от *m. flexor sublimis*, гомологичен глубокой фасции голени. Флегмона на предплечье всегда начинается под глубоким сгибателем пальцев, гомологичным общему длинному сгибателю пальцев стопы; она нередко разрушает глубокую фасцию предплечья, и тогда образуется затек между глубоким и поверхностным сгибателем пальцев. Так и на голени после прободения глубокой фасции, которое чаще всего случается в нижней трети голени, образуется гнойный затек в рыхлой жировой ткани, которая выполняет промежуток между глубокой фасцией и ахилловым сухожилием. Клинически это проявляется покраснением кожи и выпячиванием позади латеральной лодыжки, как это было в первом из наших случаев (Ал. Ф.) и в случае Лагроса и Коен-Салала. В этом последнем случае затек распространился далеко вверх, вдоль рыхлой клетчатки, выполняющей обширный щелевидный промежуток между *m. soleus* и *fascia cruris profunda*. Если такой затек не будет своевременно вскрыт, то гной может распространиться в подколенную ямку через это отверстие в *arcus tendineus m. solei*, через которое проходят задние большеберцовые сосуды и нерв.

Чтобы покончить с путями распространения и патологической анатомией флегмон подошвы, необходимо остановиться еще на осложнении этих флегмон остеомиелитом пальцевых фаланг и плюсневых костей и гнойным воспалением суставов стопы. Эти осложнения поражают своей частотой и составляют характерную особенность инфекционных заболеваний стопы, отличающую их от инфекций кисти руки. Из четырех наших тяжелых случаев, истории болезней которых приведены в начале этой главы, только в одном (у Мих. К.) не было таких осложнений. У Ал. Ф. и Тат. О. флегмоны осложнились остеомиелитом основной фаланги I, resp. II, пальца и воспалением межфаланговых суставов, а у Анны Б. — остеомиелитом V плюсневой кости и гнойным воспалением обоих ее суставов и многих других суставов плюсны и предплюсны. Яркий пример высокой восприимчивости суставов и костей стопы к гнойной инфекции представляет история болезни 13-летней девочки К., лечившейся у нас в 1935 г.

На физкультурных упражнениях 8/IV девочка после прыжка на 3 м почувствовала небольшую боль в правой стопе. В ночь на 9/IV разболелась стопа, и повысилась температура. Через 2 дня поступила в больницу, откуда прислана к нам 17/IV с произвольно вскрывшейся флегмоной тыла стопы. Температура 38,8°, пульс 124. Немедленно операция под эфирным опьянением. Длинный разрез по всему тылу стопы. Пальцем легко удалена обнаженная от надкостницы II плюсневая кость без дистального эпифиза, отделившегося и оставшегося в связи с фалангой. Сделано еще два разреза на местах подкожных абсцессов на подошвенной стороне промежутка между головками III и IV плюсневых костей и над ладьевидной костью. Введены марлевые тампоны. На удаленной кости было видно, что остеомиелитический процесс начался в основании ее. После операции продолжалась высокая лихорадка и девочка не спала от болей в стопе. 21/IV грануляции серы и отечны, на наружной стороне голеностопного сустава подкожный затек. Вторая операция под эфирным наркозом. Нагноение распространилось на суставы предплюсны; клиновидные кости обнажены от надкостницы; II и IV плюсневые кости, бывшие при первой операции здоровыми, тоже поражены остеомиелитом, причем II плюсневая кость скелетирована полностью, а на IV — большой поднадкостничный абсцесс. Удалены обе эти кости, три клиновидных и кубовидная. Посев крови дал рост золотистого стафилококка. Продолжались сильные боли в стопе и высокая лихорадка. 27/IV третья операция. Исследование пальцем показало, что разрушен хрящ пяточной кости на месте сочленения с кубовидной и ее тело на значительном протяжении обнажено от надкостницы.

Сделана ампутация в нижней трети голени, и культя оставлена открытой. Исследование стопы показало, что ладьевидная кость разрушена гноем; от нее осталась пластинка толщиной около 5 мм с задним хрящом, уже поверхностно узурированным. Нагноение проникло в суставы между пяточной и надпяточной костью, и в хрящах образовались многочисленные круглые язвочки. Пяточная кость почти вся, за исключением верхушки бугра, обнажена от надкостницы. Основания I и V плюсневых костей также обнажены, и в них уже начался гнойный процесс. Из всех костей стопы уцелели лишь calcaneus и фаланги пальцев.

Столь же бурное распространение нагноения почти на все суставы стопы наблюдали мы у монтера Ш., попавшего под трамвай и получившего осложненный вывих плюсневых костей. И этот случай окончился ампутацией голени.

Распознавание глубоких флегмон подошвы — далеко не простая задача. Колотые ранения подошвы, особенно у людей, ходящих босиком, — самое заурядное дело, и амбулаторным хирургам известно, что обычно такие раны заживают без инфекции или осложняются подкожными абсцессами и лимфангиитами без серьезных общих симптомов. Во всех наших тяжелых случаях флегмон дело обстояло иначе. Уже на следующий день после повреждения подошвы появлялись сильные боли в стопе или даже во всей ноге и более или менее высокая лихорадка. У Ф. был, кроме того, озноб, и она не спала пять ночей от сильных болей. У О. общая интоксикация проявилась даже бредом по ночам. Однако в дальнейшем течении мы не наблюдали ни в одном из наших случаев тяжелого септического состояния, и даже у 66-летнего К. до самой смерти общее состояние и самочувствие были довольно удовлетворительны. Лагрос и Коен-Салал также отмечают, что у ребенка 214 лет при крайне тяжелой и быстро прогрессирующей флегмоне стопы и голени общее состояние стало тяжелым только тогда, когда присоединилось гнойное воспаление голеностопного сустава, и снова быстро улучшилось после удаления надпяточной кости.

Однако сильные и рано начинающиеся боли свойственны не только глубоким флегмонам стопы. Мы наблюдали их и при поверхностных флегмонах и абсцессах, если они осложнялись лимфангиитом или тромбофлебитом.

При очень глубокой локализации флегмон под толстой кожей подошвы, мощным апоневрозом и мышцами нельзя, конечно, ждать не только флюктуации, но и опухоли и покраснения кожи. Из наших больных у К. и Ахмета Р. не было ни малейшей опухоли или изменения формы подошвы; у Ф. только при сравнении со здоровой стороной можно было заметить очень незначительную припухлость подошвы; у О. было заметное опухание дистальной части стопы, и только у Б. при очень запущенной флегмоне трехнедельной давности распухла вся стопа, у нее же было заметно небольшое увеличение объема голени, тогда как обычно глубокие флегмоны голени, локализующиеся под fascia cruris profunda, не дают в первое время никаких изменений конфигурации голени. И в этом отношении мы видим полную аналогию с глубокими флегмонами предплечья. Лагрос и Коен-Салал описывают у своего больного, маленького ребенка, ясно очерченную опухоль, соответствующую медиальному ложу подошвы и пяточному каналу. Это возможно, конечно, на нежной ножке ребенка 2½ лет. Впрочем, по-видимому, в медиальном ложе, над которым подошвенный апоневроз очень тонок, опухоль может появиться и у взрослых, как было у нашей больной С, у которой отекая припухлость занимала медиальную треть подошвы.

Важнейшим признаком глубоких флегмон подошвы следует считать боль при давлении. Она была резко выражена у Ф. и О.; у К. ею нельзя было руководствоваться, так как она могла зависеть от ярко выраженного у него лимфангиита. Костантини и Лиарас также считают боль при давлении важнейшим и почти единственным признаком флегмон подошвы. Однако у больного Ахмета Р., у которого флегмона тыла стопы дала большой гнойный затек в глубину подошвы, давление на нее никакой боли не вызывало. Напомним, что у больной С. при ограниченной флегмоне медиального ложа подошвы мы наблюдали важный симптом резкой боли при пассивном сгибании и разгибании большого пальца. Был ли этот симптом у больных с флегмоной срединного ложа, мы, к сожалению, не можем сказать, так как в историях болезни это не отмечено. Однако Костантини и Лиарас, описавшие 3 случая глубоких срединных флегмон с распространением на голень, определенно указывают, что такой симптом отсутствовал, и видят в этом отличие флегмон стопы от глубоких срединных флегмон ладони.

Особенно трудно распознать присоединяющийся к флегмоне артрит голеностопного сустава. Как и другие гнойные артриты, в особенности лучезапястный, тазобедренный и плечевой, он может протекать совершенно скрыто, и его следует всегда иметь в виду, особенно, если временное улучшение, последовавшее за радикальной операцией флегмоны стопы и голени, сменяется опять ухудшением общего состояния, повышением температуры и пульса и ухудшением вида ран, как это было в случае Лагроса и Коен-Салала.

При тяжелых тендовагинитах кости мы нередко наблюдали незаметное образование анкилоза лучезапястного сустава без предшествующего доступного определению гнойного воспаления его. То же самое случилось с голеностопным суставом Ф., незаметно анкилозировавшимся в неправильном положении.

Из всех наших больных только у К. диагноз был поставлен слишком поздно. Это был первый наблюдавшийся нами случай тяжелой флегмоны стопы и голени, и диагноз был очень затруднен ярко выраженным ретикулярным и трункулярным лимфангиитом, на котором и было сосредоточено наше внимание. Как известно, поверхностный лимфангиит очень редко наблюдается при глубоких флегмонах, и, напротив, весьма част при самых поверхностных инфекциях.

Дважды я ошибся в диагнозе, предположив глубокую флегмону подошвы там, где ее не было. Оба эти случая поучительны и заслуживают сообщения.

1. Мария Х., 26 лет, поступила 17/V 1937 г. Три дня тому назад наколола подошву правой ноги гвоздем. Наутро стопа опухла, начались сильные боли и повысилась температура. При поступлении температура 38,8°; вся дистальная часть стопы слегка припухла на подошвенной и тыловой стороне. На тыле стопы небольшой отек. Давление на дистальную часть подошвы очень болезненно. В промежутке между головками IV и V плюсневых костей очень маленькая закрывшаяся ранка. В области пяточного канала никаких изменений нет. Голень в нормальном состоянии. В правом паху прощупывается плотная лимфатическая железа. Распознана глубокая флегмона подошвы, локализующаяся между сухожилиями сгибателей пальцев и межкостными мышцами и еще не распространившаяся в пяточный канал. Так как полной уверенности в этом диагнозе не было, то сделан небольшой (4 см), но очень глубокий разрез, проникавший до межкостных мышц и плюсневых костей, но гноя там не оказалось. Незащищенная рана быстро склеилась и в дальнейшем отлично зажила. Больная продолжала жаловаться на боль в ноге, не спала; лихорадка продолжалась. Через 4 дня замечено покраснение кожи и

флюктуация тыла стопы над головками IV и V плюсневых костей. На операцию по поводу быстро распространявшейся по тылу стопы флегмоны больная согласилась только через 2 дня. Разрез показал, что флегмона — подкожная и подфасциальная, с ясно выраженной склонностью распространяться в межпальцевые промежутки; поэтому был сделан еще небольшой разрез на подошве, между IV и V пальцами. Таким образом, выяснилось, почему мы не нашли гноя при первой операции: гвоздь проколол четвертый межплюсневый промежуток и прорик на тыл стопы, где и образовалась флегмона. Больная выздоровела; осложнений не было.

2. Денис Б., 26 лет, поступил 28/VI 1936 г. Девять дней тому назад он поранил ногу гвоздем, который вонзился в подошву над головкой III плюсневой кости. Через 2 дня появились боли, опухоль и лихорадка, но больной еще несколько дней ходил, наступая на пятку. При поступлении температура 38°, пульс 116. Сильные боли в стопе, особенно в дистальной половине подошвы; давление здесь очень болезненно. Область пяточного канала нормальна, боли при давлении нет. Распознана глубокая флегмона срединного ложа подошвы, и немедленно сделана операция под хлорэтиловым опьянением. Разрез в дистальной части подошвы вдоль медиального края апоневроза. Пальцем пройдено до межкостных мышц, но гноя здесь не оказалось. Второй разрез, проведенный через гноящуюся ранку от гвоздя, привел к плюснефаланговому сочленению III пальца, в которое проникал зонд; здесь определялась обнаженная и слегка шероховатая кость. Капсула сустава вскрыта снизу, и из нее вытекло немного гноя. Зонд свободно прошел дальше, между головками плюсневых костей, и выпятил кожу на тыле стопы; здесь сделан еще разрез и проведен сквозной марлевый выпускник между головками плюсневых костей. Через 2 недели больной выписан с полосками здоровых грануляций на местах разрезов.

В обоих этих случаях припухлость и боль при давлении локализовались в дистальной половине подошвы. По-видимому, на это обстоятельство необходимо обращать большое внимание при распознавании флегмон стопы, так как при подлинных флегмонах срединного ложа давление болезненно на всем протяжении подошвы, даже у пятки.

Лечение. Мы привыкли к тому, что наши радикальные операции при флегмонах вызывают удивление, а часто и сомнение у врачей. Предвижу поэтому возражения читателей против тех огромных, непрерывных разрезов почти по всей голени и стопе, какие описаны в наших историях болезней. Я делал эти радикальные операции задолго до прочтения статьи Костантини и Лиараса, в которой с удовольствием увидел полную солидарность с моим образом действий. В первом встретившемся нам случае у Мих. К. я начал с отдельных разрезов на подошве, позади медиальной лодыжки и на голени, но очень скоро убедился, что они недостаточны, и соединил их в один непрерывный. То же самое случилось с Лагросом и Коен-Салалом, также начавшими с отдельных разрезов. Они пришли к убеждению, что если бы сразу сделали непрерывный разрез по всей подошве и голени, то, вероятно, у ребенка флегмона не осложнилась бы гнойным артритом. И это совершенно справедливо. Вспомним, какая очевидная опасность грозит голеностопному суставу в том месте, где по обнаженной синовиальной оболочке его проходит сухожилие сгибающей большой палец мышцы. Ясно, что необходимо как можно раньше выделить это сухожилие из его фиброзного канала, оттянуть его кзади от суставной капсулы и проложить между ними несколько слоев йодоформной марли. Настаиваю на йодоформе, столь незаслуженно забытом большинством хирургов, ибо ничто так мощно не защищает ткани от инфекций, как йодоформная марля. Выделить сухожилие и защитить синовиальную оболочку от гноя можно только при условии полного рассечения пяточного канала на всем его протяжении. Опять предвижу возражение. Мне скажут, что я сам указывал на гомологию *canalis calcanei* и

canalis carpalis, а последний большинство хирургов считает вредным вскрывать при тендовагинальных флегмонах. Отвечу, что и по отношению к canalis carpalis я не согласен с большинством, и по мере накопления опыта в лечении тяжелых тендовагинитов я все чаще и чаще перерезаю *lig. carpi transversum*. Обоснование этого своего взгляда я привел в главе о флегмонах кисти, а теперь, возвращаясь к флегмонам стопы, скажу, что нечего бояться омертвения сухожилий после вскрытия пяточного канала. Из боязни этого Лагрос и Коен-Салал не рискнули сразу широко вскрыть пяточный канал, но очень скоро убедились, что вследствие этого еще скорее наступил некроз сухожилия *m. flexoris hallucis*. При глубоких срединных флегмонах стопы неизбежно и всегда теряется функция сгибающих пальцы мышц.

Как можно скорее надо дать выход гною из пяточного канала еще и для того, чтобы предотвратить распространение гноя вверх, по глубокому фасциальному ложу голени, или прорыв *fasciae cruris profundae* и образование прогрессирующей флегмоны между ней и ахилловым сухожилием и дальше вверх, между глубокой фасцией и *m. soleus*.

Итак, полное рассечение пяточного канала — это ключ операции прогрессирующей глубокой флегмоны стопы и голени. Это не простой разрез, а анатомическая препаровка *canalis calcanei*. Слегка дугообразный разрез проводится на половине расстояния между задним краем медиальной лодыжки и ахилловым сухожилием. Осторожно рассекается *lig. laciniatum* и непосредственно под ним лежащая *fascia cruris profunda*, а ниже полностью перерезается *m. abductor hallucis*, составляющий значительную часть медиальной стенки пяточного канала. Осторожность необходима, потому что сосудисто-нервный пучок расположен сейчас же под глубокой фасцией, более поверхностно, чем сухожилия. Он может быть окружен уже гноем или вы найдете только воспалительную инфильтрацию сосудистого влагалища. Распрепаровав желобоватым зондом и отстранив сосуды и нерв, надо вскрыть фиброзные и синовиальные влагалища сухожилий сгибателя большого пальца и общего длинного сгибателя пальцев и оттянуть их тупым крючком кзади. По задней стороне капсулы голеностопного сустава прокладывается йодоформная марля.

Операцию можно начать с препаровки пяточного канала, если очевидно, что в него уже распространилась флегмона, но в большинстве случаев ее следует начинать разрезом на подошве. Окулова предлагает срединный разрез через подошвенный апоневроз, мотивируя это предложение опасностью ранения сосудов при боковых разрезах. Однако срединный разрез гораздо травматичнее, чем боковые, так как при нем нужно перерезать по всей длине и во всю толщу не только апоневроз, но и *m. flexor digitorum brevis*; на него почти невозможно ввести дренаж в глубину срединного ложа подошвы, под сухожилия общего длинного сгибателя, что именно и составляет цель разреза. А главное — этот разрез не может оставаться зияющим; толстый апоневроз и разрезанная вдоль волокон мышца тотчас сомкнутся и ущемят дренаж. Поэтому срединный разрез должен быть совершенно отвергнут, и правильными надо считать только разрезы по бокам средней, толстой части подошвенного апоневроза, соответственно расположению медиальной и латеральной апоневротических перегородок, ограничивающих срединное ложе. Это — типичные разрезы, предложенные Делормом (Delorme) для обнажения подошвенных артерий и нервов. Для определения направле-

ния перегородок Делорм предложил такой прием: проведите на пятке поперечную линию на уровне заднего края медиальной лодыжки; она пройдет на три пальца кпереди от заднего края пятки. Разделите эту линию пополам и полученную точку соедините прямой линией с третьим межпальцевым промежутком, и вы получите направление латеральной перегородки (рис. 134). Для определения медиальной перегородки разделите пополам медиальную половину поперечной пяточной линии и полученную точку соедините с пер-

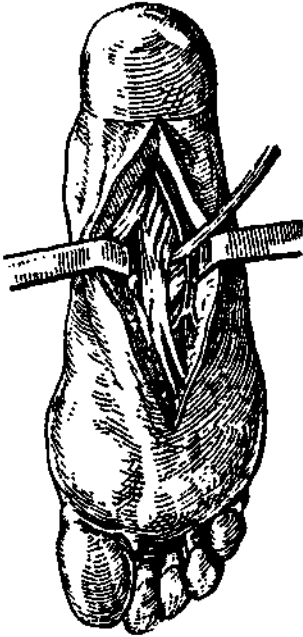


Рис. 134. Латеральный разрез на подошве по Делорму.

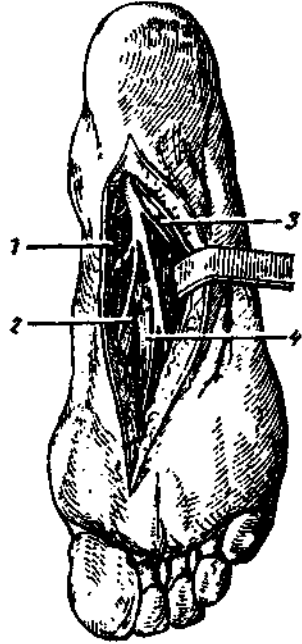


Рис. 135. Медиальный разрез на подошве по Делорму.

1 — гл. abductor hallucisi; 2 — сухожилие m. flexoris hallucis longi; 3 — сухожилие m. flexoris digitorum longi; 4 — край m. flexoris digitorum brevis. Виден также п. plantaris medialis.

вым межпальцевым промежутком (рис. 135). По этим линиям и следует проводить медиальный или латеральный разрез подошвы при флегмонах. Оба они одинаково хороши и мало травматичны, и оба дают полную возможность ввести дренажную трубку в самую глубину подошвы, к тому опасному карману под косой головкой мышцы, приводящей большой палец, о котором мы упоминали в анатомической части (см. рис. 133, А). Ясное представление об этих разрезах дают превосходные рисунки, заимствованные нами из книги Кадена. Выбор должен определяться положением инфицированной раны подошвы. Техника обоих разрезов очень проста. По рассечении толстой кожи и подкожного жира попадаем на слабую часть апоневроза, и остается только рассечь его. Тогда средняя, толстая часть апоневроза вместе с коротким сгибателем пальцев легко оттягивается в сторону, и тупым путем можно проникнуть до самых межкостных мышц. При медиальном разрезе следует сохранить неповрежденным п. plantaris medialis. Из этого разреза очень удобно вскрыть и медиальное фасциальное ложе, что часто бывает необходи-

мым. Из латерального разреза еще удобнее проникнуть под сухожилия сгибателей пальцев. Латеральной артерии и ее глубокой дуге не грозит никакая опасность, так как они остаются на дне гнойной полости.

Вскрытие глубокой флегмоны голени под *fascia cruris profunda* производится по правилам перевязки задней большеберцовой артерии. Кожный разрез проводят на палец кзади от внутреннего края *tibiae*, причем рассекают поверхностную фасцию голени. После этого в нижней трети голени остается только вскрыть подлежащую глубокую фасцию. На протяжении верхних двух третей голени дело сложнее. Здесь надо сначала оттянуть назад медиальную головку икроножной мышцы и таким образом обнажить *m. soleus*; эта последняя, довольно толстая мышца должна быть разрезана по всей длине ее прикрепления к большеберцовой кости, и только тогда обнажается глубокая фасция, при разрезе которой требуется осторожность, так как непосредственно под ней лежит сосудисто-нервный пучок.

Хорошее представление об операции глубокой флегмоны подошвы дает полусхематический рисунок из статьи Костантини и Лиараса, который мы здесь приводим с оговоркой, что в перерезке наружной подошвенной артерии мы не видим надобности (рис. 136). Если на голени флегмона распространилась не только в глубоком фасциальном ложе, но и в промежутке между *m. triceps surae* и глубокой фасцией или между *t. soleus* и *t. gastrocnemius*, ТО эти затеки отлично вскрываются и дренируются из того же медиального разреза. Только на уровне голеностопного сустава, когда разрушается глубокая фасция и гной наливается в промежуток между ней и ахилловым сухожилием, часто бывает необходим дополнительный латеральный разрез позади лодыжки, как это было у больной Ф.

Большие трудности возникают при инфекции голеностопного сустава, ибо передняя артротомия двумя боковыми разрезами только в свежих и рано распознанных случаях приводит к излечению; при более или менее запущенных артритах только удаление надпяточной кости может остановить грозную инфекцию. Эту операцию пришлось сделать в случае Лагроса и Коен-Солала и в одном нашем, который будет приведен ниже. Функциональные последствия этой операции, довольно широко практикуемой французс-

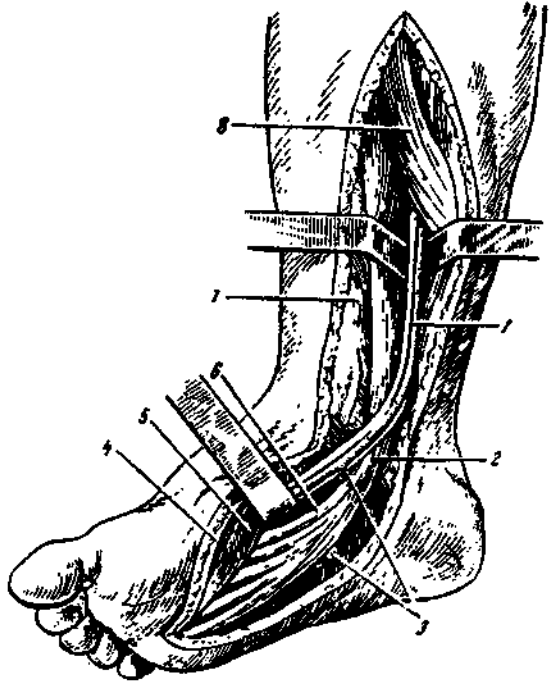


Рис. 136. Операция глубокой флегмоны подошвы по Костантини и Лиарас.

1 — а. и в. p. tibiales posteriores; 2 — сухожилие *m. flexoris digitorum communis longi*; 3 — а. и в. plantares; 4 — aponeurosis plantaris; 5 — *m. flexor digitorum communis brevis*; 6 — сухожилие *m. flexoris hallucis longi*; 7 — *m. tibialis posteriori*; 8 — *m. soleus*.

кими хирургами, по различным показаниям далеко не всегда бывают удовлетворительными. В дальнейшем необходимо очень тщательное последовательное лечение, чтобы стопа не сдвинулась слишком далеко вперед или назад. У ребенка, оперированного Лагросом и Коен-Салалом, образовалась довольно значительная степень *pes vagus* и потребовалась оперативная коррекция. Все движения в суставе были возможны. В нашем случае операция сделана очень недавно и функционального результата еще нельзя было предвидеть.

Присутствовавшие при наших операциях флегмон стопы с недоумением спрашивали: «Неужели больная будет ходить после таких разрезов?» Татьяна О. через полгода после операции пришла ко мне за 2 км без палки и нисколько не хромя. Первые 2 месяца после операции она ходила на двух костылях, вторые 2 месяца — на одном, а потом стала ходить свободно. На подошве и тыле стопы несколько втянутые здоровые рубцы шириной в сантиметр, совсем безболезненные. Ф. до сих пор ходит на костылях, но не потому, что мешают рубцы, а вследствие анкилоза стопы в положении сгибания. Ей нужна корригирующая операция.

Флегмоны тыла стопы также близко напоминают флегмоны тыла кисти. Они, как и на руке, локализуются в подфасциальном пространстве, которое ограничено дорзальной фасцией стопы. Эта фасция представляет собой прямое продолжение фасции голени и прикрепляется на краях стопы к I и V плюсневым костям. Дно фасциального ложа составляют покрытые связками кости предплюсны и плюсны и тыльные межкостные мышцы. Кроме сухожилий, разгибающих пальцы и стопу мышц, в нем находится *m. extensor digitorum brevis*, которому грозит опасность гнойного миозита при тяжелых флегмонах тыла стопы. Под *lig. stuciatum stugis*, гомологичной *lig. capri transversum dorsale*, рыхлая клетчатка тыла стопы непосредственно переходит в клетчатку переднего фасциального ложа голени, а потому дорзальные флегмоны стопы могут распространяться на голень, подобно тому как дорзальные флегмоны кисти распространяются на предплечье.

Распространение флегмон подошвы на тыл стопы по червеобразным мышцам происходит совершенно так же, как и на руке, но в отличие от флегмон кисти возможно и непосредственное распространение гноя через межплюсневые промежутки. Первичные флегмоны тыла стопы возникают после инфицированных повреждений или инфекции лимфатических сосудов пальцев и стопы. Однажды мы наблюдали вполне типичный случай тяжелой флегмоны вследствие гнойного воспаления сухожильных влагалищ разгибателей пальцев. В истории болезни Ахмета Р. мы привели случай метастатической флегмоны, начавшейся на тыле стопы и распространившейся через межкостные мышцы на подошву.

Несколько раз мы встречали опасные септические флегмоны тыла стопы, которые не просто было распознать и оперировать. Вот два примера.

1. Т. Д., 24 лет, поступил в больницу 7/V 1935 г. Среди полного здоровья и без видимой причины 28/IV начались боли в области правого голеностопного сустава. До 5/V больной еще мог ходить и лечился амбулаторно, но с этого дня слег в постель и 7/V поступил в терапевтическое отделение. При осмотре там в тот же день больной жаловался на боли в стопе и очень оберегал ногу. На коже стопы, лоснящейся и блестящей, яркая пятнистая краснота, похожая на рожистую, но без зазубренных краев, свойственных последней. Краснота и

отечность занимают наружную половину тыла стопы и наиболее резко выражены впереди и позади лодыжки. Никакого намека на флюктуацию нигде нет. Движения в голеностопном суставе ограничены, но безболезненны. Температура 39°, пульс 100. Лейкоцитоз — **11400**. Во время исследования больного был обнаружен неожиданный симптом: больного нельзя было положить на спину, ибо у него тотчас же появлялось сильное головокружение и позыв на рвоту; при лежании на боку этого не было. Предположен метастатический очаг в мозжечке, но это не подтвердилось, так как уже на следующий день этот симптом исчез. Поставлен диагноз подкожной флегмоны стопы с сопутствующим ретикулярным лимфангиитом. Два опытных хирурга недоумевали и нерешительно склонялись к диагнозу рожи. Через 2 дня можно было уже заметить неясную флюктуацию впереди и позади латеральной лодыжки. Больной от операции отказался и согласился на нее только 11/V. К этому времени припухли уже паховые железы, но были мало болезненны. В моче 0.5%о белка. Резко ремиттирующая лихорадка до 39,5°. 11/V операция под эфирным наркозом. Разрезом впереди лодыжки вскрыт небольшой плоский гнойник под фасцией. Исследование показало, что он проникает до самой синовиальной оболочки голеностопного сустава, но сустав еще не поражен. Вверх флегмона распространялась вдоль сухожилий передних мышц голени, под фасцию, этот затек вскрыт широким рассечением мягких тканей. Второй затек в виде тонкой прослойки гноя найден на тыле стопы, под сухожилиями разгибающих пальцы мышц и над ладьевидной костью. Третий разрез — над дистальным концом III плюсневой кости, где тоже был намек на флюктуацию, гноя не дал, но отсюда палец легко проник во второй разрез, под сухожилиями разгибателей пальцев. Все части флегмонозной полости, или, вернее, щели, дренированы выпускниками из йодоформной марли. Посев гноя дал рост золотистого стафилококка. С 15/V температура стала почти нормальной, боли прошли. 17/V удалены выпускники и начаты горячие лизоловые ванны, так как грануляции были далеко не чисты и в ранах было много омертвевших тканей. Уже после трех ванн раны очистились, но в них было много гноя. Рубцевание грануляций шло быстро, и 17/VI больной выписан на амбулаторное лечение с полоской здоровых грануляций на месте главного разреза. Однако позже здесь образовалась торпидная язва, не зажившая еще к 12/VIII, когда больной уехал из Ташкента.

2. Галина Н., 23 лет, поступила 13/X 1936 г. Считает себя больной с 10/X, когда появилась припухлость на тыле правой стопы. 12/X почувствовала недомогание и боли в стопе и на следующий день слегла в постель. Была высокая лихорадка. До этого на наружном крае стопы имелась гноящаяся ссадина, теперь уже зажившая. Температура 39°, пульс 108. На тыле стопы, в наружной его половине, резко ограниченная краснота, похожая на рожистую, от которой начинаются полосы тункулярного лимфангиита, идущие по внутренней стороне голени. Весь тыл стопы припух, причем здесь отмечается резкая болезненность. Около наружной лодыжки небольшое цианотичное пятно. Кожа лоснится и блестит, точно полированная. Самочувствие больной очень плохое. Распознана очень опасная подфасциальная флегмона тыла стопы, и 15/X сделана операция под эфирным опьянением. Разрез длиной в 18 см начат в латеральной половине тыла стопы и продолжен на голень. На всем протяжении этого разреза была рассечена фасция стопы и голени и *lig. cruciatum*. Собственно флегмоны в обычной форме не было, но подкожная клетчатка и фасция представляли редкую картину ячеистого студенистого отека с явным переходом в нагноение. Экссудат помешался в резко ограниченных крупных ячееках рыхлой клетчатки. На голени такого студенистого отека еще не было, а лишь простой отек, но палец свободно проникал под фасцию. Рана выполнена марлей с перекисью водорода, и нога фиксирована задней гипсовой шиной. После операции быстро затихли боли и снизилась температура: на 6-й день она была уже нормальной. При редких перевязках в ране находили много жидкого гноя, но она очень быстро очищалась и отлично гранулировала, и 5/XI больную можно было выписать на амбулаторное лечение. При исследовании гноя в мазке были найдены стрептококки. Посевы, обычные и анаэробные, остались стерильными. Однако на основании клинической картины болезни и особенно характерной красноты кожи с цианотическим пятном я не сомневаюсь, что это была анаэробная флегмона. Найденный в мазках стрептококк, вероятно, анаэробный, на питательных средах вырастить не удалось.

В обеих этих историях болезни надо отметить характерную черту, которую я считаю весьма важной для диагноза подфасциальных септических флегмон, — это розовая яркая краснота кожи с очень определенными, почти зубчатыми краями и своеобразный блеск кожи; кроме того, разлитая, часто

очень небольшая припухлость в области красноты и немного дальше за ее пределы. Этот признак доминировал над всеми другими симптомами в следующем случае смертельной септической флегмоны, пограничной между флегмонами тыла стопы и флегмонами промежутка между ахилловым сухожилием и глубокой фасцией голени, к которым мы сейчас перейдем.

Зин. П., 27 лет, поступила 2/VIII 1935 г. После перенесенного гриппа появилась сильная боль в области левого голеностопного сустава. При поступлении сильнейшие боли, небольшая отечная припухлость, розовая, сильно блестящая кожа во всей области голеностопного сустава и предплюсны. Движения в голеностопном суставе особенной боли не вызывают. Очень тяжелое общее состояние: температура 39,6°, пульс 120; больная не спит по ночам, бредит. Сердце и легкие в порядке, селезенка не прощупывается. Кровь: л. 9400, п. 7%, с. 74%, лимф. 11%, мон. 8%. Распознана септическая параартикулярная флегмона, и 3/VIII произведена операция под кратковременным эфирным наркозом. Сделаны разрезы позади обеих лодыжек; в промежутке между ахилловым сухожилием и глубокой фасцией голени найдено немного гноя, имевшего необычный вид и очень похожего на крем. Третий разрез сделан спереди, распрепарованы сухожилия разгибающих мышц, сосуды и нервы, и здесь найдено ничтожное количество такого же гноя. Сзади проведена дренажная трубка и йодоформный выпускник, а спереди — только выпускник. Состояние больной после операции не улучшилось. 3/VIII у нее констатирована плеввропневмония, и в ночь на 5/VIII она умерла.

Вскрытие. В левом легком обширная пневмония с множественными небольшими гнойниками у самой поверхности. В голеностопном суставе немного гноя, хрящи потеряли блеск, серо-красного цвета. Небольшой, не найденный при операции гнойный очаг между нижними концами малоберцовых мышц. Посев гноя дал рост стафилококка. Реакция свертывания плазмы положительная.

Мы имеем в этом случае грозную гематогенную инфекцию глубокой клетчатки (в промежутке между ахилловым сухожилием и глубокой фасцией голени) голеностопного сустава и параартикулярных тканей. Распознать гнойный артрит было, конечно, невозможно, да и бесполезно, так как это была молниеносная общая инфекция.

Насколько мне известно, флегмона, локализуемая в промежутке между ахилловым сухожилием и глубокой фасцией голени, как отдельная типичная форма до сих пор не описывалась. В первом издании этой книги я даже высказал сомнение в существовании таких флегмон. Однако с тех пор мы наблюдали ряд случаев и нашли, что эти флегмоны представляют большой клинический интерес; они своеобразны, часто сопровождаются осложнениями и потому безусловно заслуживают особого описания.

Французские анатомы называют шейкой стопы — *soi de pied* то, что у нас носит более громоздкое название области голеностопного сустава. Это удобное название следовало бы принять и нам, и я предложил бы называть задними флегмонами шейки стопы те флегмоны, которые локализируются позади голеностопного сустава, между глубокой фасцией голени и ахилловым сухожилием. Это мало интересный для анатома промежуток, выполненный рыхлой жировой клетчаткой и ограниченный с боков поверхностной фасцией голени, которая в области шейки стопы очень утолщена фиброзными пучками, образующими на внутренней стороне *lig. laciniatum*, а на наружной — *retinaculum regionaeogum superius*. Внизу этот промежуток ограничен верхней поверхностью бугра пяточной кости, а сверху выполняющая его клетчатка без всякой границы переходит в клетчатку, находящуюся между

fascia cutis profunda и *m. triceps surae*. Между нижним концом ахиллова сухожилия и бугром пяточной кости заложена небольшая слизистая сумка, воспаление которой, вероятно, может давать начало задним флегмонам шейки стопы. Казалось бы, что эти флегмоны скорее всего должны распространяться вверх, под *m. triceps surae*, но наши наблюдения показывают, что чаще всего гной прокладывает себе путь кнаружи через фасцию голени, и образуется абсцесс позади латеральной лодыжки. Однажды мы наблюдали и разрушение гноем глубокой фасции, сопровождавшееся гнойным артритом, восходящей глубокой флегмоной голени и нисходящей флегмоной срединного ложа подошвы.

Три истории болезни, которые мы приводим, ярко изображают симптоматику, трудности диагностики и оперативное лечение задних флегмон шейки стопы.

1. Мария Л., 69 лет, поступила 8/V 1937 г. В октябре прошлого года она ушибла левую ногу, а через IV месяца снова повредила ее. После этого нога стала болеть, и хирург назначил энергичный массаж, который применялся в течение 2 недель и прекращен 10 дней тому назад, так как сразу же вызвал резкое ухудшение; боли очень усилились, появилась опухоль, которой прежде не было, началась лихорадка, правда, невысокая. Несмотря на это, хирург настаивал на продолжении массажа, но больная запротестовала. Уже около месяца она лежит в постели. Нogu она постоянно держит согнутой в коленном суставе; разгибание ноги вызывает боль. Позади голеностопного сустава большая тестоватая опухоль с покрасневшей кожей, очень болезненная при ощупывании и обнаруживающая ясное зыбление позади обеих лодыжек. Впереди лодыжек также имеется небольшая тестоватая опухоль; движения в суставе почти невозможны вследствие сильной боли. У больной тяжелый миокардит со значительным расширением сердца и постоянной аритмией пульса. Распознана задняя флегмона шейки стопы. Вынужденное положение сгибания в коленном суставе объяснено тем, что при этом расслабляется *m. triceps surae* и уменьшается боль. Боль при движениях в голеностопном суставе объяснена флегмоной позади него, и гнойный артрит исключен уже в силу давности болезни. 8/V операция. Ввиду миокардита наркоз был противопоказан, и потому применена регионарная анестезия. 2% раствор новокаина с адреналином впрыснут к седалищному нерву по моему способу, но анестезии при этом не удалось получить, и потому сделана вторая инъекция в п. *tibialis* в верхнем углу подколенного ромба; при этом больная чувствовала, что по ноге разливается теплота. Анестезирован также п. *saphenus* ниже колена. Минут через 20 наступила полная анестезия и без всякой боли сделаны разрезы позади обеих лодыжек. В промежутке между ахилловым сухожилием и глубокой фасцией голени найдены дряблые грануляции и жидкий серый гной. При движениях в голеностопном суставе гной не вытекал. Гнойная полость имела высоту около 6 см; она дренирована марлевым выпускником, а стопа иммобилизована гипсовой шиной. После операции флегмона затихла, боли прекратились, нога разогнулась и температура скоро стала нормальной. Однако раны заживают вяло ввиду старости больной.

2. Рашид Б., 17 лет, 1/V 1937 г. внезапно почувствовал острую боль в левом паху и в нижнем конце правой голени с внутренней стороны. Прислан 7/V в первое отделение Сталинабадской больницы с диагнозом ишиаса. В истории болезни с самого начала отмечено, что у больного яркая краснота с резкими фестончатыми границами позади медиальной лодыжки. Температура 38,9°, пульс 100. Боли в левой ноге, в правой стопе и голеностопном суставе. Резкая боль при давлении на левую пупартову связку. Жидкие испражнения раза три в день. Больной пролежал в нервном отделении 7 дней. По мнению консультанта-терапевта, у него было рожистое воспаление позади медиальной лодыжки и токсический энтерит. Продолжалась неправильная лихорадка до 39,3°. К 11/V боль в левой паховой области почти прекратилась, а на правой ноге краснота, прежде ограничивавшаяся областью позади лодыжки, распространилась на тыл стопы. 13/V консультант-хирург поставил диагноз ограниченной флегмоны позади медиальной лодыжки, и больной был переведен в хирургическое отделение. 14/V ординатор сделал разрез позади медиальной лодыжки при замораживании эфиром; вышло много гноя с пузырьками газа. После временного улучшения состояние больного опять ухудшилось. 26/V старший хирург оперировал больного под эфирным наркозом. Углубив сделанный ординатором разрез, он нашел флегмону между ахилловым сухожилием и голенос-

топным суставом, сделал разрез позади сухожилий малоберцовых мышц и, кроме того, нашел затек гноя по *canalis calcaneus* в глубину среднего фасциального ложа стопы и сделал небольшой разрез на подошве, в который провел дренажную трубку по пяточному каналу. При операции он заметил, что задняя сторона надпяточной кости шероховата и изъедена. И после этой операции температура продолжала давать большие размахи. При осмотре больного 30/V я нашел распространенную флегмону тыла стопы. При немедленно произведенной операции найдено следующее. На протяжении шейки стопы глубокая фасция голени расплавлена гноем, сухожилие *m. flexoris hallucis longi* омертвело, *talus* изъеден. Сделан разрез глубокой фасции голени и *m. solei* до половины голени. Здесь найдено небольшое и довольно вялое распространение флегмоны. Разрез продолжен вниз, через пяточный канал на подошву, почти до первого межпальцевого промежутка; в глубине стопы найдена небольшая задержка гноя и влажный некроз клетчатки. Большой разрез на середине тыла стопы, продолженный через *lig. cruciatum* на голень, показал, что подфасциальная флегмона с омертвлением клетчатки занимает большую часть тыла стопы, но еще не распространилась под *lig. cruciatum*. Исходным пунктом ее оказалось гнойное воспаление сустава между надпяточной и ладьевидной костями, над которым связки были разрушены гноем. *Talus* сильно изъеден и спереди и сверху, где хрящевой покров его в значительной мере разрушен. Эта кость рассечена долотом в сагитальном направлении на две половины, удалить которые было очень легко вследствие гнойного расплавления связочного аппарата. Острой ложкой соскоблен изъеденный хрящ медиальной лодыжки и снесен долотом также изъеденный *sustentaculum tali*. Раны рыхло выполнены марлей, и нога уложена в жестяную шину.

В этом случае несомненно была первичная, вероятно, анаэробная, задняя флегмона шейки стопы, поздно распознанная и осложнившаяся вследствие этого гнойным артритом и прогрессирующими флегмонами стопы и голени. Операция понадобилась еще более обширная, чем у наших больных с первичными глубокими флегмонами подошвы.

Третий наш случай задней флегмоны шейки стопы интересен в том отношении, что здесь надо было провести дифференциальный диагноз между этой локализацией флегмоны и глубокой флегмоной подошвы.

3. Петя Ш., 3 лет, поступил 10/V 1936 г. По словам матери, болен около 2 недель. Без всякой видимой причины появилась опухоль голеностопного сустава, боли и лихорадка. Вся область голеностопного сустава представляется увеличенной в объеме, а тыл стопы в значительной мере отечен. Кожа позади лодыжек и на тыле стопы слегка покраснела. При ощупывании определяется значительный воспалительный инфильтрат над медиальной лодыжкой и позади нее. Позади латеральной лодыжки ясная флюктуация. В области пяточного канала заметная припухлость и болезненность. На подошве также имеется припухлость, но не особенно значительная.

Толковать эти симптомы можно было различно. Ясно было, что гнойник локализуется позади голеностопного сустава, но нельзя было с уверенностью распознать первичную заднюю флегмону шейки стопы, так как воспалительный инфильтрат позади медиальной лодыжки не доходил до ахиллова сухожилия и между ними оставался свободный промежуток. Ввиду припухлости подошвы можно было допустить, что дело началось с глубокой флегмоны стопы от незамеченного повреждения и гной распространился в пяточный канал. Температура у ребенка была 39,5°, пульс 120, поэтому можно было предполагать, что гной уже проник сзади в голеностопный сустав.

11/V операция под эфирным наркозом. Сделан пробный прокол голеностопного сустава, но гноя не получено. Дугообразный разрез позади латеральной лодыжки и сухожилий малоберцовых мышц; из-под фасции вытекло около 1 мл густого гноя, помешавшегося между глубокой фасцией голени и ахилловым сухожилием. Сюда введен марлевый выпускник. Большим дугообразным разрезом позади медиальной лодыжки вскрыта глубокая фасция, препарованы сосуды, нерв и сухожильные влагалища, проведен желобоватый зонд через пяточный канал на подошву, но нигде гноя не оказалось. Рана припудрена йодоформом и зашита с марлевым выпускником. Температура после операции быстро снизилась до нормы. 14/V удалены выпускники, а 16/V сняты швы. Раны чисты, отек стопы исчез, ребенок весел. 20/V он выписан с близкими к полному заживлению ранами.

В одном из наших случаев после операции задней флегмоны шейки стопы очень долго, более 3 месяцев, не заживали разрезы, не исчезала опухоль, продолжалась неправильная лихорадка и без конца тек в очень большом количестве жидкий гной. Причиной этого было омертвление передней части ахиллова сухожилия, ключья которого постоянно приходилось удалять. Такое тяжелое осложнение мы неоднократно наблюдали и при гнойном гоните после радикального вскрытия затека между *m. triceps surae* и глубокой фасцией голени.

Мы закончили разбор флегмон стопы. Но следует упомянуть еще о воспалении суставов предплюсны и плюсны, так как знание их необходимо для правильной диагностики флегмон. Кроме того, эти артриты могут давать начало флегмонам стопы, как мы видели в истории болезни С. и как, по-видимому, было в следующем случае.

Ахмет Г., 55 лет, болен 2 месяца. Вначале появились боли в левой стопе без всякой видимой причины. Опухоли не было, но наступать на ногу больной не мог вследствие сильной боли. С 21/X 1935 г. больной находился в больнице и пролежал там месяц. За это время на тыле стопы появились *опухоль и покраснение кожи. Все время была неправильная температура*, не поднимавшаяся выше 38°. Лечили сперва салициловым натрием, потом йодистым калием и ихтиоловыми компрессами. К нам поступил 21/XI. Общее состояние больного удовлетворительно, питание пониженное, легкие в норме, тоны сердца глухи, границы нормальны. Пульс 68, температура нормальна, пищеварение и мочеиспускание нормальны, в моче ничтожные следы белка. Левая стопа увеличена в объеме за счет твердой опухоли над предплюсной. Кожа на тыле стопы и на внутреннем крае ее покраснела. Ощупывание опухоли и в особенности движения в суставах плюсны и предплюсны вызывают сильную боль. В голеностопном суставе движения свободны и безболезненны. Рентгенограмма показала очень резкий остеопороз всех костей средней части стопы (кубовидной, ладьевидной, клиновидных и оснований плюсневых костей) и крайнюю неясность суставных линий между ними. Распознано воспаление суставов стопы неизвестной этиологии. Лечение состояло в применении сперва спиртовых компрессов, потом сухого тепла и протеинотерапии в виде инъекций молока, после которых температура доходила до 38° и выше, а боли в стопе усиливались. В результате боли в течение дня прекратились и беспокоили больного только ночью. Был назначен йодистый калий в большой дозе. Почти через месяц после поступления больной заболел рожей лица, и его пришлось перевести в инфекционную больницу. В последнее время замечена болезненная припухлость на подошве с краснотой кожи и неясной флюктуацией. По-видимому, воспаление суставов осложнилось флегмоной подошвы.

Мы имели еще два случая множественных артритов стопы, очень похожих на только что приведенный. На первый взгляд можно было предположить дорзальную флегмону стопы, так как у больных была очень чувствительная опухоль с покраснением кожи. У женщины, 39 лет, болезнь началась после двукратного ушиба стопы. Рентгенограмма была очень похожа на ту, которую мы описали в истории болезни Ахмета Г., но остеопороз костей был выражен еще более резко: клиновидные кости и основания плюсневых почти совсем растаяли. На профильном снимке видно очень заметное расширение суставной щели между ладьевидной и клиновидными костями и неровность суставной поверхности ладьевидной кости. Исследованиями были исключены гоноррея, сифилис и бруцеллез. После полуторамесячного лечения гипсовой повязкой и инъекциями молока боли прошли и больная начала ходить. Как и у Г., боли в стопе у нее были особенно сильны по ночам.

У третьего больного артриты стопы были явно гонорейного происхождения. В течение месяца он был излечен гоновакциной и гипсовой повязкой. Остеопороз костей предплюсны и у него был выражен крайне резко, и суставные щели на рентгенограмме не различались.

В заключение приведу случай трагической смерти инженера П., который я не могу забыть, будучи убежден, что его можно было бы спасти ампутацией голени, если бы в 1935 г. я знал о флегмонах стопы то, что знаю теперь.

В начале 1935 г. он болел гидраденитом и фурункулезом, а 8/III при служебных разъездах попал в ураган и долго шел в ледяной воде реки, доходившей почти до паха. 15/III промочил ноги и целые сутки ехал в поезде с мокрыми ногами. Вскоре начались сильные боли в левой стопе и высокая лихорадка гектического типа. 21/III больной поступил в больницу в тяжелом септическом состоянии. Все жалобы его сосредоточились на стопе, на которую он совсем не мог наступать. На всем тыле стопы и в области лодыжек был умеренный воспалительный отек, а книзу и сзади от латеральной лодыжки краснота кожи. Движения в голеностопном суставе почти свободны, но тарзо-метатарзальные и интертарзальные суставы чрезвычайно болезненны. Лейкоцитоз — 13 000. В моче эритроциты. Из крови получена культура золотистого стафилококка, 28/III метастаз в правом грудино-ключичном сочленении. Позади наружной лодыжки как будто флюктуация. Разрез до фасции гноя не обнаружил; тем не менее на следующий день рана полна гноя. Был пущен в ход весь арсенал средств против общего заражения и, между прочим, влило в вену 10 мл 2% раствора колларгола. Эффект получился очень яркий: при ознобе появились сильнейшие рвущие боли в стопе, к вечеру затихшие и сменившиеся огромным облегчением; больной говорил, что от прежних болей в стопе остались только следы. Опухоль и боли в грудино-ключичном суставе также значительно уменьшились. Почти месяц больной боролся со смертью. На вскрытии найдено обширное гнилостное воспаление обоих легких, множественные мелкие абсцессы в почках, совсем размягченные надпочечники, большая мягкая расплывающаяся селезенка, разрушение грудино-ключичного сочленения с гнилостным распадом мягких тканей. Самое главное для нас — исследование суставов стопы — было упущено патологоанатомом, однако едва ли можно сомневаться, что у больного было гнойное воспаление их.

ГЛАВА XXXVII

ГНОЙНЫЕ ВОСПАЛЕНИЯ В ОБЛАСТИ ГОЛЕНОСТОПНОГО СУСТАВА

Девочка 12 лет прислана врачом для операции с диагнозом «гнойное воспаление голеностопного сустава», и студент, работавший более года в моем отделении, без колебаний подтвердил этот диагноз.

Дело обстояло так. Недели две тому назад у девочки появились боли, краснота и припухлость на латеральной стороне сустава, в области лодыжки: дня три она еще ходила в школу, затем слегла в постель и теперь ходить не может. На латеральной стороне сустава имеется довольно большой гнойник, простирающийся почти от середины передней поверхности сустава до пяточного (ахиллова) сухожилия; он обнаруживает весьма поверхностное зыбление, кожа над ним уже несколько истончена, багрового цвета. На медиальной стороне, между задним краем лодыжки и пяточным сухожилием, кожа воспалительно инфильтрирована, отечна, сине-багрового цвета; давление пальцем в этом месте не особенно болезненно. Движения в суставе довольно свободны и почти безболезненны, толчок в подошву под суставом боли в последнем не вызывает. Температура 37,5°, общее состояние хорошее, пульс нормальной частоты.

В суставе ли нагноение? никоим образом. При гнойном артрите двухнедельной давности не может не быть тяжелых общих явлений, высокой температуры и очень сильных болей в суставе при малейших движениях и при толчке, передающемся на суставные поверхности. В начале гнойного артрита девочка не могла бы ходить в школу. Только нагноения, сопровождающие тяжелые нейропатического происхождения деструктивные изменения в суставах (*tabes dorsalis*, *syringomyelia*), не вызывают этих тяжелых симптомов. Кроме того, при всяком скоплении жидкости в голеностопном суставе капсула его выпячивается на наиболее податливых местах, там, где она слабо натянута и не покрыта сухожилиями и крепкими связками. Такие места в голеностопном суставе имеются на передней стороне его, между передними краями обеих лодыжек и сухожилиями разгибающих мышц, проходящими по середине передней поверхности сустава (*m. tibialis anterior*, *m. extensor hallucis longus*, *m. extensor digitorum communis longus*). В этих так называемых предлодыжковых желобках и выпячивается в виде двух валиков синовиальная оболочка при выпотах в суставе. Здесь же делается пробный прокол сустава и вскрытие его разрезами. В нашем же случае медиальный желобок совершенно плоский, а область латерального занята постепенно сходящим на нет продолжением абсцесса латеральной стороны сустава. Другое слабое место суставной сумки находится на задней стороне сустава, но здесь тонкая капсула обращена в глубокое фасциальное ложе задней стороны голени, покрыта сгибающими мышцами (*mm. tibialis posterior*, *flexor digitorum communis longus*, *flexor hallucis et longus*) и туго натянутой глубокой фасцией голени, и потому выпячивание здесь становится заметным лишь при бугорчатке сустава, когда фунгозные массы прорастут за границу глубокой фасции. Если в этом месте произойдет прободение капсулы при гнойном артрите, то гной распространится в глубоком фасциальном ложе голени и вдоль сухожилий сгибающих мышц, нервов и сосудов стечет в глубину подошвы.

Где же локализуется нагноение, если не в суставе? Каково происхождение красноты, отечности и воспалительной инфильтрации кожи позади

медиальной лодыжки? Ответ на эти вопросы дают следы двух недавно заживших эктим, ясно видимые на тыле стопы, вблизи основания большого и второго пальцев. Если эти эктимы послужили источником распространения инфекции, то какими путями? Эктимы занимают только эпидермис и не проникают через всю толщу кожи до подкожной клетчатки; поэтому, как правило, инфицируются только лимфатические сосуды, тромбофлебит же мельчайших подкожных вен хотя и возможен, но составляет очень редкое исключение при столь поверхностных нагноениях. Сеть лимфатических сосудов стопы необычайно обильна и именно на пальцах и у их оснований в дистальной части стопы; образующиеся из нее крупные сосуды идут на голень в двух направлениях: на медиальную сторону голени вместе с *v. saphena magna* (большинство сосудов) и на заднюю ее сторону (позади латеральной лодыжки) вместе с *v. saphena parva*.

Абсцесс и воспалительная инфильтрация кожи образовались у нашей больной именно по ходу этих обеих групп лимфатических сосудов. На латеральной стороне лимфангиит привел к образованию большого подкожного абсцесса, на медиальной же дело ограничилось лишь отеком и инфильтрацией подкожной клетчатки вокруг воспаленных лимфатических сосудов и не дошло до нагноения. Несомненно ли это так? Не является ли воспаление подкожной клетчатки позади медиальной лодыжки признаком глубокого нагноения, не является ли подкожный абсцесс на латеральной стороне лишь поверхностной частью глубокого абсцесса, проложившего себе дорогу под кожу?

Где же в глубине могло бы локализоваться нагноение? Возможность гнойного воспаления сустава мы уже исключили; но если бы даже и был гной в суставе, то он не мог бы проложить себе дорогу ни на латеральную, ни на медиальную сторону сустава, ибо здесь расположены очень крепкие и широкие связки. Остается допустить нагноение в промежутке между поверхностной и глубокой фасциями голени, впереди пяточного сухожилия. Собственная фасция голени, ограничивающая с боков этот промежуток, очень толста, так как на медиальной стороне она подкреплена фиброзной тканью *lig. laciniati*, а на латеральной — пучками *retinaculi peroneorum superioris*. Такой преграды не может преодолеть гной, имеющий полную возможность распространяться вверх, по жировой клетчатке, которая выполняет промежуток между пяточным сухожилием и глубокой фасцией, и по межмышечной клетчатке вдоль *m. soleus* и *t. gastrocnemius*.

Итак, мы приступаем к операции с твердо установленным диагнозом подкожного гнойника. На медиальной стороне ничего резать не надо, так как там гноя нет. В области латерального абсцесса разветвляются только *p. peroneus* и *p. suralis*. Я впрыскиваю 2% раствор новокаина с адреналином в *p. peroneus communis* у сухожилия *m. bicipitis femoris* и в подкожную клетчатку выше гнойника, поперек хода *p. suralis*. Через 10 минут без всякой боли вскрываю широким вертикальным разрезом абсцесс на его середине, с таким расчетом, однако, чтобы не поранить близко проходящих *v. saphena parva* и *p. suralis*. Дно подкожного гнойника составляет крепкая фасция, никаких ходов в глубину нет. Недостаточно, однако, одного разреза, так как в больших подкожных карманах спереди и сзади от срединного разреза может застаиваться гной; поэтому я делаю меньшие разрезы спереди и сзади от середины и через все три разреза провожу марлевые выпускники. При

проведении переднего разреза я напомнил студентам о *p. peroneus superficialis*, показал точно его направление и сделал разрез на 1 см кнаружи и от того места, где хотелось бы сделать его соответственно размерам подкожного кармана, но где как раз проходил этот нерв. Через 2 недели девочка выписана из больницы здоровой.

Второй случай имеет некоторые черты сходства с только что нами разобраным. Здесь также мы имеем дело с гнойником на латеральной поверхности голеностопного сустава, над латеральной лодыжкой, и с припухлостью позади медиальной лодыжки; но есть и весьма существенные отличия.

Мальчик, 15 лет, 2 недели тому назад внезапно почувствовал боль в горле при глотании, и у него поднялась температура. Через 3 дня он проснулся ночью от боли в левом колене, на следующий день не мог двигать ногой и держал ее полусогнутой в коленном суставе. Лихорадка продолжалась, и по утрам больной сильно потел. Однако в тот же день после растирания и теплой ванны боль в колене прошла, но уже к вечеру появились сильные боли в правом голеностопном суставе. Позвали «бабушку», и она «поправила» сустав, но боли в нем все усиливались и появилась припухлость; наступить на ногу больной не мог с первого дня. Три дня тому назад самостоятельно вскрылся гнойник над латеральной лодыжкой и вытек густой гной. Больного все время лечили компрессами и припарками. Он бледен, имеет измученный вид, очень бережет больную ногу. Температура 39°, пульс ПО в минуту. Вся стопа слегка отечна, движения ее, даже самые легкие, вызывают в голеностопном суставе сильную боль, и при этом из вскрывшегося абсцесса над латеральной лодыжкой вытекает в небольшом количестве гной и синовиальная жидкость. Позади медиальной лодыжки небольшая припухлость; давление здесь болезненно, как и в переднем отделе сустава, по бокам сухожилий разгибающих мышц.

Диагноз совершенно ясен: у больного метастатическое гнойное воспаление голеностопного сустава после первичного гнойного воспаления глоточной миндалины (ангины). Начавшееся в коленном суставе воспаление закончилось abortивно, и теперь болей в нем нет, движения свободны. Больной в опасном состоянии, и я немедленно произвожу ему операцию под эфирным наркозом. На бедро накладывается жгут Эсмарха. Первым разрезом, вертикально проходящим впереди латеральной лодыжки, я вскрываю параартикулярный гнойник, содержащий довольно много гноя, несмотря на самостоятельное вскрытие его. На дне этого гнойника видно маленькое отверстие, из которого при движениях стопы вытекает гной и синовиальная жидкость. Разрез углубляется и проникает в сустав. Вторым таким же разрезом сустав вскрывается впереди медиальной лодыжки, между ней и сухожилием *m. tibialis anterioris*, и из одного разреза в другой проводится дренажная трубка. Не довольно ли этого, не кончена ли операция? Нет, ибо голеностопный сустав имеет сложную форму, и потому вообще недостаточно дренировать лишь передний отдел его; в нашем же случае есть прямое указание на заболевание заднего отдела сустава: позади медиальной лодыжки ясно заметна небольшая припухлость. Здесь также должен быть сделан разрез, проникающий в сустав. Однако разрез этот можно сделать лишь при точном знании топографической анатомии. Здесь проходят задняя большеберцовая артерия с двумя сопровождающими ее венами, нерв и сухожилия *mm. tibialis posterioris, flexoris digitorum communis longi*; и *flexoris hallucis longi* с их сухожильными влагалищами. Все эти органы расположены под глубокой фасцией голени и преграждают путь в сустав. Я разрезаю кожу с подкожной клетчаткой и обнажаю поверхностную фасцию голени, сильно укрепленную здесь волокнами *lig. laciniati*. Разрезав эту фасцию и

пройдя небольшой слой воспалительно инфильтрированной клетчатки, я нахожу глубокую фасцию голени, а под ней задние большеберцовые сосуды и нерв; помощник оттягивает их все в сторону тупым крючком, и я вскрываю сустав в промежутке между сухожилиями *m. flexoris digitorum* и *t. flexoris hallucis*.

Тотчас вытекло не менее чайной ложки гноя, и, следовательно, именно здесь, в заднем отделе сустава, локализовалось главным образом гнойное воспаление. В этот разрез введена вторая дренажная трубка вплоть до заднего края латеральной лодыжки, стопа фиксирована толстой ватной повязкой с проволочной шиной Крамера от подколенной ямки до пальцев. Вопреки ожиданиям, температура оставалась высокой еще несколько дней; причиной этого оказался маленький абсцесс, образовавшийся у заднего края латеральной лодыжки. После вскрытия этого абсцесса температура быстро понизилась, и в дальнейшем выздоровление шло без всяких осложнений.

В главе о флегмонах стопы я указал путь, по которому гной, поднявшись из глубины подошвы по пяточному каналу и поступив таким образом в глубокое фасциальное ложе голени, может проникнуть в голеностопный сустав, и привел клинический пример такого осложнения. Мы наблюдали также миграцию гноя в обратном направлении — из голеностопного сустава в глубину подошвы. Этот случай очень поучителен.

Василий Г., красноармеец, ранен осколком мины 11/IX 1942 г. в левый голеностопный сустав. На рентгенограмме виден крупный (2 x 2 см) осколок снаряда в шейке подпяточной кости. Большой поступил с рубцом на месте вхождения осколка на переднелатеральной стороне сустава. Наступать на ногу не может, так как чувствует при этом сильную боль. 18/XII произведена операция под регионарной анестезией седалищного нерва, обеспечившей полную безболезненность. Переднелатеральным разрезом вскрыт голеностопный сустав и из шейки надпяточной кости удален желобоватым долотом металлический осколок, окруженный слоем размягченной кости. Ясно было, что грозила инфекция из этого костного очага, о чем больной был предупрежден до операции. Рана зашита с йодоформным выпускником. 21/XII начались сильные боли в суставе, и температура поднялась до 40°. 23/XII сделан пробный прокол сустава на месте замеченной накануне эластической припухлости на переднемедиальной стороне сустава, но гноя не получено. На этом же месте сделан артротомический разрез, но и он не обнаружил гноя в суставе. Введен марлевый выпускник и наложена гипсовая повязка на стопу и голень. Температура держалась до 39-40°. В первые дни больной не спал по ночам от болей, затем боли затихли и лихорадка прекратилась до 31/XII, когда температура снова поднялась до 39,3°. 3/1 замечена флюктуирующая припухлость позади медиальной лодыжки; 5/1 1943 г. под эфирным наркозом сделана операция. К этому времени определилась уже флюктуация и позади латеральной лодыжки. Сделаны большие разрезы на внутренней и наружной сторонах нижней трети голени и вскрыта флегмона под глубокой фасцией голени, отчасти вышедшая уже и под кожу. Здесь введена в поперечном направлении дренажная трубка, а вторая — через передний отдел сустава. Стопа фиксирована задней гипсовой шиной. И эта операция лишь немного улучшила состояние больного: 14/1 началась боль в подошве, температура поднялась до 39,2°. Распознан затек гноя в глубину подошвы, и 15/1 под эфирным наркозом сделан большой глубокий разрез вдоль всего медиального края подошвенного апоневроза и продолжен дугообразно вверх, причем пяточный канал рассечен на всем его протяжении. Как и предполагалось, в глубине подошвы и в пяточном канале найден гнойный затек. Большая рана рыхло выполнена йодоформной марлей. Скоро тяжелый гнойный процесс затих, температура понизилась, и большая рана отлично заживала. Больной был излечен с сохранением нормальных движений в голеностопном суставе, но еще через 2 месяца после последней операции не наступал на ногу вследствие болезненности рубцов. Он послан на грязевый курорт.

Этот случай подтверждает мое мнение, что при гнойных артритах главная опасность кроется в параартикулярных затеках гноя, на которых преж-

де всего должно быть сосредоточено внимание хирурга. Он интересен также в том отношении, что гнойное воспаление с самого начала локализовалось в заднем отделе сустава. Во всех затяжных, тяжело протекающих случаях артрита, когда, как и во всех других суставах, дело уже дошло до кариозного процесса в суставных хрящах и в губчатом веществе таранной кости, необходимо удалить эту кость. Течение болезни Василия Г. показывает, что даже при очень вирулентной инфекции процесс при правильном и своевременном лечении благополучно заканчивается в несколько недель, причем даже может сохраниться нормальная подвижность в суставе. Поэтому, если после артротомии и вскрытия параартикулярных затеков высокая температура и боли в суставе не прекращаются, а тем более если появляются симптомы общей гнойной инфекции, необходимо поскорее удалить надпяточную кость. Это довольно трудная операция, для производства которой необходимо точно помнить форму таранной кости и связочный аппарат голеностопного сустава. Хороший доступ к подлежащей экзистенции кости дает наружный дугообразный разрез. Ход операции таков: после кожного разреза отпрепаровывают сухожилия мышц, разгибающих стопу и пальцы, вместе с *a. dorsalis pedis* и глубокой ветвью малоберцового нерва, и оттягивают тупым крючком кпереди. Капсула сустава рассекается спереди по краям большеберцовой кости и лодыжек. При подошвенном сгибании стопы перерезается изнутри наружная боковая связка, состоящая из трех пучков, из которых передний и задний прикрепляются к таранной кости, а средний — к пяточной. Затем вскрывается сустав между головкой таранной кости и ладьевидной костью и рассекается крепкая межкостная связка в *sinus tarsi*. Остается перерезать очень крепкую внутреннюю боковую связку, соединяющую медиальную лодыжку с телом надпяточной кости. Это не всегда возможно сделать изнутри, и тогда необходим дополнительный кожный разрез у медиальной лодыжки. После перерезки этой связки кость удерживается только слабой задней частью суставной капсулы, которую можно разорвать, захватив удаляемую кость костедержателем. Это безопаснее, чем перерезка капсулы, при которой можно ранить заднюю большеберцовую артерию. В запущенных случаях, когда таранная кость размягчена гнойным оститом, а ее связочный аппарат в значительной мере разрушен, операция легко выполнима по другому способу. Через большой передний, продольный или поперечный разрез таранную кость рассекают широким долотом в сагитальном направлении на две половины; каждую из них захватывают костедержателем, после чего ее легко можно вырвать, иногда даже не рассекая боковых и межкостной связок.

Нередко функциональные результаты после удаления таранной кости бывают очень хороши. Пяточная кость входит в лодыжковую вилку, а ладьевидная упирается в передний край большеберцовой кости; образуется новая фиброзная капсула, и становится возможным сгибание и разгибание стопы в объеме двух третей нормальных движений. Через несколько лет, когда определяется окончательный функциональный результат операции, больные проходят по 10-20 км, причем их походка почти не отличается от нормальной. Необходимым условием успеха является, конечно, сохранение лодыжек при операции.

Согласно большим статистикам, собранным Тюффье и Кеню после первой мировой войны, астрагалэктомия (удаление таранной кости) в военных

условиях дает далеко не столь благоприятные результаты. Вследствие невозможности при необходимой эвакуации строго провести весьма нужное последовательное лечение, нередко образуется анкилоз между большеберцовой и таранной костями, а еще чаще стопа устанавливается в положении *pes equinus*, *pes vagus* или образуется сгибательная контрактура пальцев, в особенности большого. Из этих осложнений наименее вреден анкилоз, при котором больные нередко хорошо ходят. *Pes equinus* образуется в том случае, если пяточная кость сдвигается назад и образуется более длинный рычаг для ахиллова сухожилия. Причиной установки стопы в положении *pes vagus* может быть неправильное положение пяточной кости между лодыжками, а чаще — смещение внутреннего края стопы вверх и к середине вследствие потери ладьевидной костью ее нормальной опоры в головке таранной кости. Очень вредная сгибательная контрактура большого пальца образуется вследствие воспалительной ретракции сухожилия сгибающей этот палец мышцы, которое всегда остается обнаженным при операции.

Далеко не решен еще вопрос, как следует устанавливать пяточную кость после операции, чтобы избежать всех этих осложнений, и странно, что на рентгенограммах, полученных в случаях хороших функциональных результатов, пяточную кость находили в различных положениях. Но все-таки, ввиду особенной частоты порочной установки стопы в положении конской стопы, следует позаботиться о том, чтобы пяточная кость не сдвинулась назад. Стопа фиксируется после операции прочным задним гипсовым желобом, причем спереди контролируют установку стопы. Для предотвращения контрактуры большого пальца устанавливают профилактическое вытяжение его резиной, прикрепляемой к гипсовому желобу. Фиксацию стопы надо продолжать долгое время, так как еще через 3 месяца могут образоваться большие искривления. Когда больному будет разрешено ходить, он должен не менее 6 месяцев носить ортопедическую обувь с металлической подошвой и боковыми шинами.

При сложных повреждениях военного времени, когда имеется повреждение лодыжек или мышц голени, часто заранее ясно, что анкилоз после астрагалэктомии даст самый лучший результат, и тогда при операции следует удалить хрящи лодыжек и пяточной кости, чтобы содействовать образованию анкилоза.

ГЛАВА XXXVIII

ЛИМФАНГИИТ

Больной X., 30 лет, 4 дня тому назад повредил мизинец правой руки, ущемив его дверь. Уже на следующий день температура сильно повысилась и появилась яркая воспалительная краснота вокруг раны. Теперь температура 40°, пульс 90, хорошего наполнения. На лучевой стороне мизинца, у самой межпальцевой складки, поперечно расположенная рана в 1,5 см; палец сильно отклонен в локтевую сторону вследствие перелома первой фаланги. На тыльной поверхности кисти воспалительный отек и разлитая краснота кожи; на ладони — небольшая воспалительная припухлость. На предплечье и плече — очень широкие, сливающиеся полосы лимфангита. Больной обращался в хирургическую клинику, но не был принят, так как дежурный врач распознал у него рожу. Правильен ли этот диагноз? Чтобы ответить на этот вопрос, вникнем в патологическую сущность воспаления лимфатических сосудов.

Из первичного болезненного очага, которым может быть и самое ничтожное, быстро заживающее повреждение кожи или слизистой оболочки, бактерии проникают в межтканевые щели. Эти межтканевые промежутки дают начало мельчайшим лимфатическим сосудам, образующим густую сеть в толще кожи, из которой постепенно складываются маленькие лимфатические стволы, заложенные в подкожной клетчатке. Уже в сети мельчайших лимфатических сосудов может под влиянием бактерий и их токсинов начаться воспалительный процесс (*lymphangiitis reticularis*), проявляющийся яркой краснотой кожи, похожей на рожистую; от последней она, однако, отличается тем, что не имеет очень резких границ и в ней можно различить тонкий сетчатый рисунок. Несмотря на такие отличия, *lymphangiitis reticularis* по существу очень близок к роже и обыкновенно вызывается теми же стрептококками высокой вирулентности. Это в сущности один и тот же процесс, но с несколько отличающейся локализацией: и то, и другое — стрептококковый дерматит, при роже локализующийся в глубоком слое *cutis*, а при *lymphangiitis reticularis* — в сосочковом слое ее. Поэтому неудивительно, что лимфангит нередко переходит в рожу, а последняя сопровождается лимфангитом.

Во многих случаях сеть мельчайших лимфатических сосудов служит только передатчиком бактерий и их токсинов, и тогда воспалительный процесс разыгрывается лишь в более крупных лимфатических сосудах (*lymphangiitis truncularis*). Их стенки утолщаются вследствие клеточной инфильтрации и пропитывания жидким экссудатом, эндотелиальные клетки *intimae* припухают и частью сливаются, в просвете образуется лимфатический тромб. Воспаленный сосуд прощупывается в виде плотного, болезненного шнура; по ходу его в коже появляется ярко обрисовывающаяся узкая красная полоса, тянущаяся нередко по всей конечности до подмышечной ямки или пахового сгиба. Нередко, однако, воспаление переходит на окружающую лимфатический ствол подкожную клетчатку, и тогда красные полосы сильно расширяются, сливаются одна с другой и теряют свои резкие очертания. При таком перилимфангите воспалительный процесс распространяется по межтканевым промежуткам и мелким лимфатическим сосудам (*lymphangiitis reticularis*); и также может принять рожистый характер.

У больного X. на тыле кисти и вообще вокруг раны резко выраженный *lymphangiitis reticularis*, а на предплечье и плече — *lymphangiitis truncularis* и очень значительный перилимфангит. Воспалительная краснота нигде не

имеет медно-красного оттенка и фестончатых резко очерченных границ, характерных для рожи. Рожи еще нет, но возможность ее очень близка.

Бактерии и их токсины переносятся по лимфатическим сосудам в областные лимфатические железы, вызывая здесь защитные реактивные явления. Железы припухают и становятся очень болезненными, а иногда нагнаиваются или даже омертвевает. В нашем случае нет, однако, ни припухания, ни болезненности подмышечных желез. Так бывает нередко именно при тяжелом лимфангите, тогда как при слабовыраженном железу обыкновенно сильно воспаляются.

Поставив диагноз «рожа», дежурный врач был почти прав, но, отказав больному в приеме, он допустил ошибку. Я не хочу, конечно, сказать, что рожистые больные не требуют изоляции, но, к сожалению, рожистые отделения обычно поручают терапевтам или даже начинающим врачам, и больные не получают хирургической помощи, часто весьма необходимой при роже. Подкожные флегмоны, нередко весьма обширные, представляют довольно обычное осложнение рожи и иногда могут быть очень опасны. Так, например, флегмона век может повести не только к обширному омертвлению их кожи, но разрушив *septum orbitale*, распространяется в глазницу, и дело кончается тромбозом кавернозной пазухи или гнойным менингитом. Осложнением рожи могут быть также серозные или гнойные воспаления слизистых сумок и суставов, периоститы, тромбозы и пр. Не только лечить, но и вовремя распознавать такие осложнения далеко не всегда умеют терапевты и начинающие врачи, и потому рожистые отделения должны были бы находиться в ведении хирургов.

Больной X., не принятый в клинику, безусловно нуждался в немедленной и энергичной *хирургической* помощи. Чтобы доказать, насколько опасным может быть тяжелый лимфангит, приведу такой пример.

Мальчик, 14 лет, идя босиком, ушиб о камень II палец левой ноги, а на следующий день товарищ наступил ему на тот же палец. Вскоре после этого ранка на пальце нагноилась и появились боли во всей ноге. Состояние больного с каждым днем ухудшалось, и на 11-й день температура дошла до 40°. На 13-й день больной доставлен в больницу в очень тяжелом состоянии. Температура утром 38,6°, пульс 132, мягкий, язык красный, сухой, густо обложенный. У корня ногтя II пальца небольшая гноящаяся ранка; на медиальной стороне голени в нижней ее трети, а также позади латеральной лодыжки яркая воспалительная краснота и припухлость, неясные полосы лимфангита по всей медиальной стороне голени, заметное припухание и болезненность паховых лимфатических желез. Немедленно по поступлении больного операция под эфирным наркозом. Двумя поперечными разрезами до фасции перерезаны обе группы лимфатических сосудов голени (сосуды, идущие вдоль *v. saphena magna* и *v. saphena parva*), причем вены тщательно отпрепарованы и оставлены неповрежденными. Раны выполнены марлей и оставлены незащитными. Удален ноготь поврежденного пальца. Оказалось, что рана проникает в сустав между второй и третьей фалангами, в котором содержится несколько капель гноя. Сустав широко вскрыт путем удаления ногтевой фаланги. После операции состояние больного не только не улучшилось, но стало еще более тяжелым: сознание затемнилось, он стал мочиться и испражняться под себя; на следующий день замечена краснота и очень болезненная припухлость в области левого лучезапястного сустава, температура 40°. На третий день мальчик умер.

Энергичное лечение опоздало, так как общее септическое заражение уже наступило: по словам отца, мальчик жаловался на боли в лучезапястном суставе еще накануне операции. При лечении лимфангита все внимание должно быть направлено на обезвреживание первичного очага; если это инфицированная рана, немедленно должны быть широко раскрыты и дрениро-

ваны все закоулки ее, ей должна быть придана самая простая форма путем вырезывания всех омертвевших или маложизнеспособных тканей. Фурункулы и карбункулы должны быть радикально оперированы, как это изложено в первом очерке. Кроме обезвреживания первичного очага, в тяжелых случаях всегда следует произвести перерезку всех лимфатических сосудов, как это сделано было в только что приведенном случае, чтобы прекратить всасывание бактерий и их токсинов. Дальнейшие заботы должны быть направлены на обеспечение полного покоя больной конечности и возвышенное положение ее; руку весьма полезно подвешивать при помощи шины Фолькмана¹. При не особенно тяжелых лимфангиитах излечение может быть достигнуто очень горячими ваннами для больной конечности, повторяемыми 2-3 раза в день.

У больного X. рана заходила в область сухожилий глубокого и поверхностного сгибателей мизинца, и потому необходимо было выяснить, не распространилось ли нагноение по сухожильному влагалищу. Давление вдоль лучевого края *eminentiae hypothenar*, где расположено это влагалище, почти безболезненно, и гной в рану не выдавливается, но тем не менее для полной уверенности необходимо вскрыть сухожильное влагалище разрезом на уровне головки пястной кости, что я и сделал; гноя в нем не оказалось. Ввиду тяжести инфекции нельзя было и думать о консервативном лечении перелома фаланги, и потому я произвел экзартикуляцию пальца в пястнофаланговом суставе. И это, однако, я нашел недостаточным, так как сильно выдающаяся посредине раны головка пястной кости очень усложняла форму раны. Поэтому я удалил головку щипцами Листона, и тогда получилась вполне гладкая и чистая рана. Ни одного шва на нее, конечно, нельзя было накладывать. Хотя на тыле кисти был только тяжелый разлитой дерматит (*lymphangiitis reticularis*) и подкожной флегмоны еще не было, тем не менее я сделал и там большой разрез, чтобы дать выход бактериям и их токсинам, скопившимся в лимфатических сосудах. Рука высоко уложена на подушку и на плечо наложен резиновый бинт для застойной гиперемии. Перерезку лимфатических сосудов на плече я считал в этом случае излишней, так как воспалительный процесс имел явную склонность к местному распространению и к переходу в рожу. Дальнейшее течение болезни подтвердило правильность этого соображения; полосы лимфангиита все более и более расширялись, и краснота вскоре приняла рожистый характер: края ее резко обозначились, она приняла медно-красный оттенок. Рожа распространилась на все плечо и предплечье; сильно припухла подкожная локтевая слизистая сумка, но при ощупывании ее болезненность была очень незначительна и экссудат обнаруживал большую подвижность, поэтому распознано серозное воспаление слизистой сумки и разреза не сделано. Через 3 дня припухлость сумки исчезла. На 8-й день замечена припухлость, отечность и зыбление в верхней трети тыльной поверхности предплечья; широким разрезом (под эфирным опьянением) вскрыта подкожная флегмона. Еще через 10 дней пришлось вскрыть второе подкожное скопление гноя в нижней трети предплечья (также на дорзальной стороне). На месте этого второго гнойника уже вскоре после первой операции появилась большая группа темных пузырьков с серозно-кровянистым содержимым; вскоре пузырьки подсохли и на месте

¹ Лучше пользоваться лонгетными гипсовыми шинами (Ред.)

их образовался черный струп (гангренозный лимфангиит). Выздоровление сопровождалось обильным шелушением кожи руки.

Рассмотренный нами случай представляет типичный пример тяжелого воспаления подкожных лимфатических сосудов с различными его осложнениями. Вероятно, не менее часто бывает, но редко распознается воспаление глубоких межмышечных сосудов. Оно проявляется лишь небольшой припухлостью конечности и самостоятельными болями в ней, особенно же болью при давлении; с уверенностью распознать глубокий лимфангиит можно, лишь в том случае, если он сопровождается воспалением областных (подмышечных, паховых) лимфатических желез. Перилимфангиит глубоких сосудов весьма нередко дает начало межмышечным флегмонам, и можно думать, что большинство первичных глубоких флегмон имеет именно такое происхождение.

ГЛАВА XXXIX

САРКОМА ИЛИ ОСТЕОМИЕЛИТ!

Девочка, 15 лет, 3 месяца тому назад ушибла о табурет левое колено, и вскоре после этого на месте ушиба образовалась припухлость и появились боли. В первое время девочка ходила и работала, но затем слегла. Через месяц врач сделал два разреза, приняв опухоль за гнойник, но вышла только темная кровь. В последние дни течение болезни значительно ухудшилось, и теперь девочка очень страдает. Она бережет ногу от малейших движений, причиняющих ей сильную боль, и держит ее на подушках согнутой в колене под тупым углом. Верхний конец голени резко увеличен в объеме, кожа над ним красна, напряжена, сквозь нее просвечивают несколько расширенные вены. Припухлость неравномерна и более всего выражена на медиальной стороне, но весьма значительна и в подколенной ямке и, соответственно, верхней половине *m. solei*, где она плотна и напряжена, тогда как на медиальной стороне определяется неясная флюктуация. Контуры коленного сустава изменены лишь постольку, поскольку опухоль голени распространяется на суставной конец большеберцовой кости, вся же верхняя половина сустава имеет нормальный вид, и выпота в нем нет. Стопа и вся голень ниже опухоли очень отечны. Ощупывание опухоли и всякая попытка движения очень болезненны. Температура в последние 2 дня по вечерам 37,8-38°, по утрам 36,5-36,7°. Внутренние органы в порядке, но состояние питания довольно плохое.

С чем мы имеем дело? На первый взгляд кажется ясным, что это глубоко локализующееся гнойное воспаление. Если так, то где помещается гной и откуда он исходит? Ответ надо искать в форме и расположении опухоли; она соответствует верхнему концу, почти всей верхней трети большеберцовой кости, распространяется в подколенную ямку и мало выражена лишь на передней и латеральной сторонах голени.

Такой должна быть опухоль при скоплении гноя под надкостницей *plani poplitei* и медиальной поверхности верхнего конца большеберцовой кости; сзади гной приподнял *m. soleus* и *t. popliteus* и разлился вверх под головками *t. gastrocnemii*, по жировой и рыхлой клетчатке подколенной ямки; с медиальной же стороны гнойник покрыт лишь надкостницей, сухожилиями внутренних мышц бедра (*pes anserinus*), фасцией голени и кожей; поэтому здесь определяется зыбление, хотя, правда, далеко не ясное. Отек голени и стопы заставляет подозревать, что уже образовался затек гноя вдоль глубоких задних мышц голени (*m. tibialis posterior*, *m. flexor digitorum communis*, *m. flexor hallucis longus*) под *fascia cutis profunda*; но это мало вероятно, так как даже энергичное ощупывание по ходу *a. tibialis posterior* не вызывает болей; однако, если затека еще и нет, то отечность голени и стопы может быть объяснена сдавленной или тромбозом подколенной вены.

Можно, следовательно, предположить, что мы имеем дело с остеомиелитом, начавшимся, как это обычно бывает, в верхнем метафизе большеберцовой кости. Начало болезни после ушиба, возраст больной и сильные боли подтверждают такой диагноз. Можно, однако, привести ряд соображений, подрывающих такую уверенность. Прежде всего болезнь началась постепенно, а не внезапно, как это обычно бывает при остеомиелите; затем странно, что через 3 месяца после начала гнойного воспаления в суставном конце кости все еще нет воспалительного выпота в суставе; надо было бы уже ожидать вполне отчетливой флюктуации на медиальной стороне, а опухоль в подколенной ямке и под *m. soleus* должна бы быть менее определенно контурированной, более разлитой; температура слишком низка и не была высокой за все время болезни, нет ознобов; при разрезах, сделанных врачом

через месяц после начала болезни, не было получено гноя и только вытекло около $1/4$ столовых ложки крови.

Все эти возражения имеют, правда, лишь относительное значение и среди них нет ни одного неустранимого: при небольшой вирулентности микробов остеомиелит может начаться без бурных явлений и протекать более или менее хронически, при субфебрильной температуре; врач мог при разрезах не дойти до гноя и лишь повредить по дороге вены. Тем не менее необходимо подумать и о других возможных толкованиях разбираемого заболевания.

Вам может показаться странным, если я скажу, что все симптомы болезни могут получить полное объяснение, если мы примем ее за саркому большеберцовой кости: ведь налицо все признаки воспалительного процесса — припухлость и напряжение тканей, боль, краснота, повышение температуры. Да, но и злокачественные новообразования, особенно саркомы, нередко сопровождаются воспалительными явлениями уже сами по себе; тем более возможно появление признаков воспаления, если в новообразовании происходят кровоизлияния. Известно, что глубокую гематому иногда невозможно отличить от глубокого гнояника¹.

Происхождение воспалительных явлений и лихорадки вполне понятно в тех случаях, когда поверхность саркоматозной или раковой опухоли изъязвляется и заражается множеством гнойных и гнилостных микробов, как это бывает при раках полости рта, пищевода, желудка и кишок, матки, при гнилостно-распадающихся наружных саркомах. Но и в недоступных для внешней инфекции узлах злокачественных новообразований, например, при раке печени, весьма часто происходят дегенеративные и некротические процессы, сопровождающиеся воспалением, хотя бы и асептическим, продукты же распада при омертвлении тканей обладают пирогенным действием. Поэтому температура до $38-39^{\circ}$ не представляет никакой редкости при злокачественных новообразованиях. И в клинике Эйхгорста Фрейдвейлер наблюдал ее почти у 40% раковых больных при общем числе их 475. При гнилостно-распадающихся наружных саркомах мне приходилось наблюдать даже резко ремиттирующую лихорадку до $40-40,5^{\circ}$.

Воспалительные процессы при опухолях также могут достигать большой силы, и в таких случаях занимают весьма видное место в картине болезни. Рак матки, например, может осложниться тяжелым параметритом, и при определении степени распространения рака в параметрии всегда нужно иметь в виду возможность ошибиться, приняв воспалительное затвердение клетчатки за раковое. Мне пришлось однажды оперировать очень тяжелую флегмону подмышечной ямки, плеча и предплечья у мужчины 50 лет; при операции я с удивлением нашел, что исходным пунктом флегмоны был большой пакет раковых желез, обросший нервы и сосуды. Первичное раковое новообразование, ничтожное по размерам, едва удалось найти под грудным соском (рак мужской грудной железы). Дело кончилось удалением всего плечевого пояса, но больной погиб от метастазов.

¹ Чтобы провести распознавание саркомы кости и остеомиелита, необходимо, помимо изучения клинической картины заболевания, иметь хорошие рентгенограммы (Ред. //).

Наиболее достоверную дифференциально-диагностическую информацию представляет пункционная биопсия с цитологическим или трепан-биопсия с гистологическим исследованием биоптата (Ред. IV).

Таким образом, вы видите, что наличие воспалительных явлений и лихорадки несколько не противоречит предположению о саркоме; даже, напротив, незначительность лихорадки более соответствует этому заболеванию, чем остеомиелиту.

Правда, обыкновенные саркомы длинных костей, чаще всего периостальные, ни лихорадкой, ни воспалительными явлениями обычно не сопровождаются, дают определенную картину опухоли и вызывают лишь тянущие, тупые боли. Но я имею в виду особый, довольно редкий вид миелогенной саркомы, встречающийся именно в верхнем конце большеберцовой кости, несколько реже в нижнем эпифизе бедренной кости и реже всего в верхнем эпифизе плечевой. Это гигантоклеточные саркомы костного мозга, распирающие во все стороны эпифиз кости и постепенно истончающие кортикальный слой ее до такой степени, что при ощупывании получается ощущение пергаментного треска. Самую характерную особенность их составляет чрезвычайное обилие кровеносных сосудов, и вследствие этого опухоль иногда обнаруживает пульсацию, а при выслушивании — сосудистые шумы. Собственных стенок эти сосуды не имеют и представляют собой в сущности лишь каналы, выстланные одним слоем эндотелиальных клеток. Вследствие этого легко наступают разрывы сосудов и кровотечения в саркоматозную ткань, а при микроскопическом исследовании такой опухоли прежде всего обращает внимание множество экстравазатов различной величины, за которыми с трудом можно различить саркоматозные клетки. Беспреданно повторяющиеся кровоизлияния ведут к образованию в опухоли кистовидных полостей, наполненных кровью или тягучей жидкостью бурого цвета, состоящей из продуктов дегенеративного распада опухоли и измененной крови. Если этот процесс разрушения опухоли кровотечениями безостановочно идет вперед, то миелогенная саркома превращается в костную кисту, на стенках которой лишь с трудом удается найти тонкую оболочку (в 2-3 мм толщиной); последняя при микроскопическом исследовании оказывается состоящей из гигантских клеток и крупных клеток с пузырькообразным ядром. Иногда, однако, не удается найти такой оболочки, и в таких случаях мы имеем дело с тем, что прежде называли костной аневризмой. Можно думать, что все эти «костные аневризмы» происходят из миелогенных сарком путем разрушения их кровотечениями, и на последнее тогда надо смотреть, как на процесс самоизлечения, ибо известно много случаев излечения костных аневризм. И самые эти «кровяные», если их можно так называть, саркомы костей относительно доброкачественны: описан уже ряд случаев стойкого излечения их не только резекцией верхнего эпифиза большеберцовой кости, но даже простым выскабливанием. Такая доброкачественность этих сарком зависит, очевидно, от их гистологического строения (гигантоклеточные саркомы наименее злокачественны), и ее нельзя связывать с кровоточивостью; наоборот, кровоточивые и «кровяные» саркомы нередко принадлежат к наиболее злокачественным.

Ярким доказательством этого могут служить следующие мои наблюдения.

1. У крепкого и здорового мужчины, 42 лет, без видимой причины появилась болезненная припухлость над VIII правым ребром по передней подмышечной линии. Постепенно припухлость увеличивалась, и боли по временам были настолько сильны, что побуждали к продолжительному лежанию в постели: они имели явственно невралгический характер. Через

5 месяцев больной поступил в больницу с опухолью величиной в 10 x 7 см, имевшей вид холодного абсцесса и обнаруживавшей глубокое зыбление: при пробном проколе получена темная кровь. Операция 16/V 1909 г. Разрезом, параллельным ребру, вскрыта полость, содержащая свертки крови и жидкую кровь; по удалении свертков сильное кровотечение. На всем протяжении полости (6 см) ребро разрушено; дистальный его конец гладко отточен, проксимальный неровно изъеден. После перевязки приводящей межреберной артерии кровотечение уменьшилось; но для окончательной его остановки пришлось перевязать довольно много сосудов, открывавшихся на стенках полости. Внутренняя стенка полости состояла только из плевры и уплотненной подплевральной клетчатки, была гладка и блестяща, как intima аорты. Наружная стенка была образована только мышцами. Никаких следов новообразований нигде не было найдено, и для микроскопического исследования был взят наугад кусочек из наружной стенки полости. Под микроскопом срезы почти сплошь состоят из полостей различной величины, выстланных эндотелием и наполненных кровью. Местами из слияния полостей образовались большие кровоизлияния. Многие полости выполнены обширными тромбами. В промежутках между полостями ткань состоит преимущественно из круглых и эпителиоидных клеток с примесью гигантских. Дальнейшее течение болезни подтвердило поставленное на основании микроскопического исследования распознавание саркомы. Рана не заживала, обильно гноилась, на месте выпускника появились большие разращения саркоматозного вида. Уже через месяц опухоль была величиной с яблоко, а через 5 месяцев достигла величины головки ребенка; она была чрезвычайно кровоточива и при каждой перевязке больной терял много крови. Он быстро слабел. Вскоре после операции появились гектическая лихорадка и неудержимые поносы. Опухоль под конец омертвела, и в начале января 1910 г. больной умер.

2. Иван Б., 15 лет, поступил 29/VII 1910 г. Всегда был здоров, хорошо сложен, выглядит старше своих лет. Два месяца тому назад без всякой причины появились боли в нижней трети левого бедра, на наружной его стороне. От лечения йодистым калием боли значительно уменьшились. С 25/VII боли очень усилились и не давали больному спать. В нижней трети бедра на наружной его стороне сильная боль при надавливании на ограниченном месте; конфигурация бедра вполне нормальна. Температура 37,6°. Снова назначен йодистый калий, но к вечеру боли стали невыносимыми, температура 38°. Операция 30/VII. Разрезом на латеральной стороне бедра обнажена нижняя треть бедренной кости. Надкостница утолщена, воспалена, слегка отечна, кость мягка, выдалбливается легко; костномозговая полость в нижнем конце бедра просторнее, чем обыкновенно, из нее выскоблены кровоточивые грануляции, содержащие местами очень мелкие костные секвестры. Полость выполнена марлей, рана уменьшена швами. Во все послеоперационное время больной сильно лихорадил (до 39° и выше), часто появлялись сильные боли в бедре, рана отделяла очень много гнойно-кровянистой жидкости, имела нечистый вид, а к концу пребывания больного в больнице в глубине ее показались дряблые, местами омертвевшие, весьма кровоточивые выросты. Микроскопическое исследование выскобленных при операции из костномозговой полости грануляций показало, что они состоят из весьма крупных клеток с пузырчатыми ядрами, скопления которых чередуются с крупными кровяными каналами и вполне похожи на саркоматозную ткань. Местами встречаются различной величины свободные кровоизлияния и единичные гигантские клетки, повсюду небольшие известковые отложения, а местами более или менее значительные некротические участки. На ампутацию бедра больной не согласился и выписался 22/VIII. По полученным через 10 дней сведениям положение его стало очень тяжелым, из раны выросла большая и чрезвычайно кровоточивая опухоль. Перед смертью, последовавшей 14/X, опухоль достигла величины головки ребенка.

Вот о какой «кровяной» саркоме верхнего эпифиза большеберцовой кости можно говорить и в разбираемом нами случае. То обстоятельство, что опухоль не имеет такой правильной формы, как при центральных костномозговых саркомах, не должно нас смущать, так как не всегда саркома остается в границах расширенной и истонченной ею кости; саркоматозные массы и изливающаяся кровь могут разрушить в каком-либо месте костную скорлупу и распространиться в окружающих мягких тканях. Если допустить это в разбираемом случае, то вся картина болезни может быть истолкована таким образом: костномозговая «кровяная» саркома верхнего эпифиза большеберцовой кости разрослась за пределы последней, и повторные кровотечения из

нее образовали большую гематому под *m. soleus* и *t. popliteus*, в подколенной ямке и на медиальной поверхности эпифиза *tibiae*; отек стопы и голени зависит от сдавления гематомой *v. popliteae*. Отсутствие выпота в коленном суставе находит себе объяснение.

Взвешивая доводы в пользу диагнозов остеомиелита и саркомы, нельзя с уверенностью остановиться ни на том, ни на другом, но все-таки более вероятным кажется предположение о саркоме¹. Вопрос может быть решен только пробным разрезом; он был сделан под эфирным наркозом, и обширная гематома найдена именно там, где предполагалось. По удалении ее показались дряблые и легко разрывающиеся саркоматозные массы, исходившие из надкостницы в области *superficies articularis tibiae* (под *m. popliteus*); кость также глубоко изъедена новообразованием. Небольшое кровотечение легко остановлено тампонадой, но в таких случаях нужно быть готовым к сильному, даже неостановимому кровотечению, которое может потребовать немедленной ампутации конечности. Операция, таким образом, показала, что «кровяными» могут быть не только костномозговые, но и периостальные саркомы.

Не только на ампутацию, но и на резекцию кости родители больной (см. начало главы) не дали согласия, и потому операцию пришлось ограничить выскабливанием пораженной кости. Вскоре после операции мать взяла девочку из больницы. Дальнейшая судьба ее нам неизвестна.

¹ В этом случае очень важно исследование лейкоцитарной формулы крови, но работа больничной лаборатории была расстроена (Автор).

ПРИЛОЖЕНИЕ

МЕСТНАЯ АНЕСТЕЗИЯ

По собственному тяжелому опыту я знаю, сколько волнений связано у начинающего врача с введением наркоза. Не один сельский врач потерял охоту к хирургии вследствие этих волнений, вследствие опасных осложнений наркоза. Давно уже установлено, что значительное большинство смертей, обусловленных применением хлороформа и эфира, зависит от неумелого или недостаточно осторожного применения этих средств, а сельский врач в большинстве случаев вынужден поручать ведение наркоза фельдшеру или акушерке, редко имеющим необходимые теоретические сведения и достаточный навык в этом крайне ответственном деле. Ничто так не затрудняет первых шагов начинающего врача в хирургии, как необходимость отвлекать свое внимание от самой операции, чтобы следить за наркозом, оставлять работу в ране, чтобы выдвинуть больному челюсть, вытащить запавший язык, удалить накопившуюся в глотке слизь. Поэтому те способы местной анестезии, которые дают врачу возможность всецело сосредоточиться на операции, имеют огромное значение для начинающего. По моему глубокому убеждению, широкое ознакомление врачей с этими способами составляет одно из важнейших условий процветания и развития хирургии на селе.

За последние десятилетия местная анестезия сделала огромные успехи и стала на новую почву. Область применения ее расширилась до таких пределов, о которых прежде никто и не мечтал, и теперь многие хирурги 70-90% всех своих операций производят без наркоза. Три нововведения огромной важности сделали возможным такой прогресс: 1) замена кокаина почти неядовитым новокаином и некоторыми другими химическими препаратами, 2) применение адреналина и 3) широкая разработка методов областной (регионарной) анестезии.

В нашей стране широким распространением пользуется местная инфильтрационная анестезия по способу А. В. Вишневого. Он описан во многих учебниках и руководствах. Ряд достоинств и прежде всего простота этого способа служат причиной некоторого забвения других методов местного обезбоживания. Между тем практический хирург никак не должен забывать о проводниковой анестезии, которая нередко почти незаменима именно в гнойной хирургии. Я много раз убеждался в преимуществах этого вида обезбоживания и считаю необходимым поделиться своим опытом.

Блестящая идея временно прервать проводимость тех нервов, по которым осуществляется болевая чувствительность в области операции, дала возможность создать изящную и привлекательную методику местной анестезии.

Во всяком случае инфильтрационная и регионарная анестезия не должны находиться в положении конкурирующих методов. Задача врача: выбрать для каждого больного наиболее удобный и безопасный способ обезбоживания.

Глубоко рациональная идея областной анестезии избавила нас от неудобств старых способов местной анестезии и чрезвычайно сузила область необходимого применения наркоза.

Техника областной анестезии разработана недавно и еще весьма далека от полной законченности, но уже многое из того, что достигнуто, имеет

весьма большую практическую ценность. В чистом виде областная анестезия достигается впрыскиванием анестезирующего раствора в нервный ствол (эндоневральная инъекция) или в непосредственную его окружность (периневральная инъекция). После эндоневральной инъекции анестезия во всей области распространения нерва наступает почти тотчас же, а после периневральной приходится ожидать $Ул-У_2$ часа, смотря по толщине нерва. Для того, чтобы в каждом отдельном случае правильно рассчитать, какие нервы необходимо анестезировать, необходимо точно знать область распространения чувствительных нервов и не забыть ни одного из них; следует также иметь в виду, что в действительности между областями отдельных нервов нет таких резких границ, как это изображается на рисунках; области эти в пограничных участках всегда покрывают одна другую в большей или меньшей степени, и отклонения от схем могут быть весьма значительными. Так, например, на бедре разветвления п. *cutanei femoris lateralis* или п. *lumboinguinalis* могут занимать в некоторых случаях очень значительную часть кожной области п. *femorialis*; чтобы анестезировать последнюю, необходимо при таких условиях прервать проводимость всех трех нервов. Необходимо знать еще о том ощущении, которое испытывает больной, когда игла шприца попадает в нерв или задевает за него. Боли при этом больной почти никогда не чувствует, а ощущает лишь внезапную, иногда резко выраженную парестезию, различную по характеру, но чаще всего определяемую словом «стрельнуло». Это ощущение похоже на то, какое получается при замыкании или размыкании гальванического тока или при ушибе локтевого нерва в желобке медиального надмыщелка плеча. Надо быть готовым к возможности резкого рефлекторного движения больного при внезапной парестезии и предупредить его о предстоящем ощущении. Парестезия всегда указывает на то, что игла точно попала в нерв, и потому получение ее всегда желательно; однако ее нельзя считать безусловно необходимой, так как при точном соблюдении технических правил инъекции весьма нередко анестезия наступает и в тех случаях, когда парестезию не удалось вызвать.

Кроме только что описанной основной формы областной анестезии, широкое применение в технике местной анестезии имеет вторая форма ее, при которой прерывается проводимость мелких конечных разветвлений нервов, а не самых стволов их. Это тот прием, который Браун называет *Umspritzung des Operationsfeldes* (впрыскивание по окружности поля операции), а Г. Дани — *1 anesthesie regionale diffuse* (диффузная областная анестезия). Более подходящим мне кажется название «инфильтрационно-областная анестезия», так как при этом производится инфильтрация тканей анестезирующим раствором на границах области операции с целью образовать барьер, прерывающий проводимость всех нервных веточек, подходящих к полю операции.

Основную форму инфильтрационно-областной анестезии составляет известный ромб Гакенбруха (рис. 137 и 138), применяемый в чистом виде, например, при удалении поверхностных атером. Жидкость при этом впрыскивают по сторонам ромба в подкожную клетчатку в таком количестве, чтобы кожа приподнялась в виде валика по линии инъекций. Если опухоль расположена глубже, то, кроме отграничивающих инъекций по периферии ее, необходимо произвести инъекции под ее основание таким образом, чтобы и в глубине образовался непрерывный отграничивающий слой анестези-

рующего раствора; этот слой необходим для того, чтобы прервать проводимость тех нервных веточек, которые подходят из глубины. Рис. 139 и 140 поясняют сказанное.

Из комбинации этих двух форм областной анестезии (инъекций в нервные стволы и инфильтрационно-областной) и состоит вся современная техника местной анестезии. Анестезирование нервных стволов Браун почти

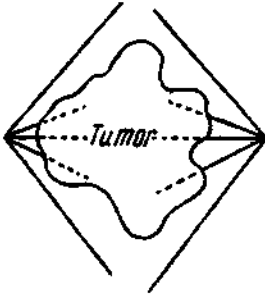


Рис. 137. Ромб Гакенбруха. Направления иглы при инъекциях.

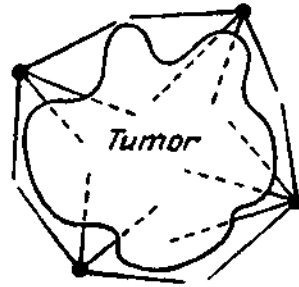


Рис. 138. Направления иглы при инъекциях (по Гакенбруху).

всегда дополняет отграничивающими инъекциями по периферии области операции и считает это весьма важным для успеха регионарной анестезии. Во многих случаях (особенно на лице) это действительно важно, так как отграничивающие инъекции устраняют влияние анастомозов с другими нервами и тех чувствительных волокон, которые часто содержатся в двигательных

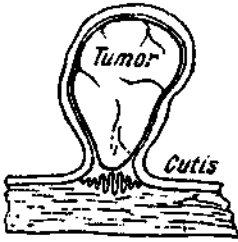


Рис. 139 и 140. Распределение инъецируемого раствора (линия ab) (по Гакенбруху).

нервах (например, в п. *facialis*), вступая в них через анастомозы с чувствительными нервами. Кроме того, отграничивающими инъекциями достигается весьма значительное и очень облегчающее операцию обескровливание всей области ее (благодаря примеси адреналина к анестезирующему раствору).

Как уже сказано, новокаин обладает весьма важными преимуществами перед кокаином. Ядовитость его настолько незначительна, что с нею вряд ли даже стоит считаться. Путем огромного опыта Браун убедился, что можно без всякого риска впрыскивать даже 250 мл 0,5% раствора новокаина с незначительной примесью адреналина (8 капель раствора 1:1000 на 100 мл 0,5% раствора новокаина)¹. Я также уже много лет применяю новокаин в больших дозах и еще ни разу не наблюдал явлений интоксикации. Необхо-

¹ Адреналин 1:1000 прибавляется в количестве 3 капель на 100 мл раствора новокаина (Ред.).

димо, конечно, иметь в виду, что ядовитость новокаина (и кокаина) тем значительнее, чем концентрированнее раствор его, и при 2% растворе общее количество его не должно превышать 40 мл (0,8 новокаина, тогда как при 0,5% растворе 1,25). Второе важное достоинство новокаина составляет возможность стерилизовать растворы его кипячением; местного вредного действия на ткани он не оказывает. По силе действия новокаин почти вдвое уступает кокаину, и потому для достижения того же эффекта его необходимо применять в концентрациях вдвое больших, чем кокаин; так, например, в тех случаях, где было бы достаточно 0,25% раствора кокаина, применяют 0,5% раствор новокаина. Кокаин, ввиду его ядовитости и затруднительности стерилизации его растворов, уже почти совсем вышел из хирургической практики. К нему иногда приходится прибегать лишь за отсутствием новокаина.¹ Тогда надо иметь в виду, что крепкие растворы его (до 20%), применявшиеся прежде, совершенно не нужны и недопустимы, так как почти для всех целей достаточен 0,25% раствор, и только для инъекций к крупным нервным стволам нужны 0,5 и 1% растворы. Интенсивность действия слабых растворов кокаина и новокаина сильно повышается благодаря добавлению к ним адреналина; это зависит от вызываемого последним резкого сужения сосудов, граничащего с обескровливанием тканей, вследствие чего анестезирующий раствор всасывается очень медленно и имеет возможность проявить в полной мере свое парализующее действие на чувствительные нервные волокна. Это же обстоятельство обуславливает и чрезвычайную длительность анестезии — 1¼-3 часа вместо 15-20 минут при действии чистого кокаина (без адреналина). Ядовитость кокаина (и новокаина) также чрезвычайно уменьшается комбинацией его с адреналином, и я очень часто применял 40-50 мл 0,25% раствора и 10 мл 1% раствора без всяких явлений интоксикации; опасность последней, однако, далеко не исключена вследствие часто встречающейся идиосинкразии к кокаину; особенно большая осторожность требуется при анестезировании богатых сосудами тканей и вообще у слабых и малокровных субъектов. У маленьких детей кокаин не следует применять вовсе. Дозировка адреналина определяется следующей табличкой Брауна:

16 капель раствора адреналина 1:1000 равняется 1 мл; 1 мг адреналина прибавляют к 200 мл 0,5%, 100 мл 1% или к 50 мл 2% раствора новокаина.

При отсчитывании капель раствора адреналина (стерильной пипеткой) необходимо иметь в виду, что величина капель при разных пипетках весьма колеблется, и потому всегда необходимо заранее сосчитать, сколько капель данной пипетки содержится в 1 мл.

Растворы новокаина и кокаина готовят на физиологическом растворе поваренной соли (9:1000), так как только изотонические растворы безвредны для тканей. Удобно иметь в запасе 2% раствор новокаина и разбавлять его по мере надобности физиологическим раствором в стерильной мензурке.

Стерилизация растворов новокаина не представляет никаких затруднений, так как они прекрасно выдерживают даже долгое кипячение. Кокаин,

¹ В настоящее время ни при каких обстоятельствах не следует прибегать к инъекциям кокаина (Ред.).

напротив, разлагается при кипячении, и стерилизовать его можно только нагреванием до 60° на водяной бане или в суховоздушном шкафу в течение $\frac{1}{2}$ -1 часа. Растворы адреналина, добытого из надпочечников¹, не выдерживают кипячения, и их приходится применять без предварительной стерилизации, что, конечно, связано с некоторым риском инфекции, хотя растворы эти при бактериологическом исследовании оказывались обычно стерильными. Большое преимущество представляет в этом отношении синтетический супраренин (L-supragenin), не разлагающийся при кипячении в слабо подкисленном соляной кислотой растворе (3 капли Ac. hydrochloric! diluti на 1 л физиологического раствора, в котором растворяют новокаин). Растворы адреналина вообще мало стойки: через 1-2 месяца в них появляется темный осадок, указывающий на разложение, и потому большие преимущества имеет приготовление новокаин-супрарениновых растворов из таблеток, приготовленных по указаниям Браун. Для обыкновенных целей употребляются таблетки А, содержащие 0,125 новокаина и 0,00012 супраренина; 1-2-4 такие таблетки, растворенные в 25 мл физиологического раствора, дают 0,5-1-2% растворы новокаина с нужным количеством супраренина. Их применяют таким образом: необходимое число таблеток кладут в стерилизованную кипячением столовую ложку или в кипяченую пробирку, обливают небольшим количеством физиологического раствора и нагревают до кипячения, затем выливают в стерильную мензурку и добавляют соответствующее количество физиологического раствора.

Растворы адреналин-кокаина и новокаин-супраренина на свету быстро приобретают розовую окраску, но это не указывает на их разложение; негодными эти растворы становятся тогда, когда розовая окраска переходит в бурую.

Из шприцев самый удобный и самый употребительный — «Рекорд» вместимостью в 5 мл. Для анестезирования плечевого нервного сплетения и седалищного нерва необходим также 10-граммовый шприц. Иглы чаще всего необходимы длиной в 5 см; они соответствуют почти всем целям местной анестезии практического врача, и только для инъекции в седалищный нерв необходимы более длинные иглы, в 8-10 см. Шприц и иглы кипятят в дистиллированной воде, так как даже небольшие следы соды понижают действие новокаина и адреналина; поэтому в случае кипячения в содовом растворе шприц и иглы необходимо промыть весьма основательно кипяченой водой или физиологическим раствором. Цилиндры шприцев «Рекорд» часто лопаются при кипячении, несмотря на соблюдение всех предосторожностей, а починка их обходится очень дорого. Поэтому после первого кипячения их можно постоянно сохранять в 3% растворе карболовой кислоты и вновь кипятить лишь после случайного загрязнения. Так же поступают и со стеклянными мензурками.

Во избежание излишних болезненных уколов инъекции следует производить из возможно меньшего числа пунктов, из которых длинная игла проводится в разных направлениях. Эти места вколов анестезируются предварительно путем образования кожного волдыря. Для этой цели возможно тонкая и острая игла вкалывается в толщу кожи, в очень косвенном направле-

¹ Он имеется в продаже под разными названиями — адреналина, супраренина, гипернефрина, паранефрина, эпиренана (*Автор*).

нии (почти параллельно поверхности кожи), и инъекция нескольких капель адреналин-новокаина производится, как только отверстие иглы скроется под эпидермисом; образующийся при этом волдырь становится тотчас же нечувствительным. Число и расположение таких волдырей различно, в зависимости от величины и формы анестезируемого участка.

Следует привыкнуть производить инъекцию во все время продвижения иглы в избранном направлении, так как только при этом раствор распределяется равномерно и устраняется опасность инъекции большого количества его в вену, встретившуюся на пути иглы.

Очень важное отличие современной техники местной анестезии от прежней состоит в том, что все необходимые инъекции производятся до начала операции и притом не в самой области ее, а в окружности или даже совсем далеко от нее, по ходу нервных стволов. Вследствие этого во время операции не приходится терять время на повторные инъекции, а анатомические слои не изменены искусственным отеком до неузнаваемости, как при способе Шлейха и Вишневого.¹

По окончании инъекции надо выждать наступления анестезии в течение 5-10 минут при инфильтрационно-областном способе и 15-30 минут — при чисто областной анестезии; это время употребляют на дезинфекцию рук, кожи больного и прочие приготовления к операции.

После инъекций к нервным стволам далеко не всегда можно быть уверенным в том, что анестезия наступит, так как процент неудач (весьма различный для различных нервов и разных способов инъекций) колеблется от 6 до 60. Поэтому всегда должно быть все приготовлено к наркозу на случай неудачи областной анестезии или чрезмерной нервности больного. О наступлении анестезии и о полноте ее приходится судить по указаниям больных и по исследованию кожной болевой чувствительности иглой. Однако и то, и другое весьма мало надежно, так как больные очень часто плохо разбираются в своих ощущениях, смешивают тактильные ощущения, всегда сохраняющиеся, с болевыми и дают весьма сбивчивые ответы. Кроме того, в некоторых случаях больные дают заведомо ложные ответы из страха перед операцией и вследствие недоверия к полной безболезненности ее. Приведу пример.

Сильный и рослый мужчина, 31 года. Глубокая флегмона подколенной ямки. Впрыснуто 15 мл 2% адреналин-новокаина к седалищному нерву. Больной настолько не выносит ни малейшей боли, что кричит, рвется и скрежест зубами от укола тонкой иглой. Скоро получилась анестезия на всей задней поверхности ноги и на подошве, но на пробные уколы в подколенной ямке больной сильно реагирует; это было объяснено трусливостью его, и сделан глубокий разрез, гнойная полость обследована пальцем и выполнена марлей. Во время операции больной дрожал и кричал так, как если бы она делалась без всякой анестезии, но тотчас после операции сознался, что ни малейшей боли не чувствовал.

Возможность такого обмана или преувеличения болевых ощущений полезно знать, но ни в коем случае не следует всегда относиться с недоверием к жалобам больного; к этому очень склонны начинающие врачи, но в значительном большинстве случаев они ошибаются; почти всегда больной чувствует боль, если жалуется на нее. Ни в каком случае нельзя также не

¹ Инфильтрация тканей не мешает ориентироваться в анатомических отношениях и даже облегчает препаровку (Ред.).

считаться с чрезмерным страхом больного перед операцией, с волнением его; очень боязливых больных всегда следует оперировать под наркозом, хотя бы местная анестезия и была вполне достаточна для полной безболезненности операции. И вполне спокойные больные не всегда дают верные указания о своих ощущениях, и очень нередко мне приходилось убеждаться при операции в абсолютной полноте анестезии, тогда как перед самым ее началом больные жаловались на боль при уколах иглой. Бывает, однако, и обратное: при полной нечувствительности кожи к уколам чувствительность глубоких частей, особенно надкостницы, оказывается лишь более или менее пониженной.

Эта невозможность заранее быть уверенным в полноте анестезии составляет одну из наиболее неприятных сторон областной анестезии, поэтому приходится оперировать осторожно, лишь постепенно убеждаясь в отсутствии чувствительности. Только окончив операцию, можно сказать, была ли анестезия полной.

Изложение общих сведений о местной анестезии я закончу настоящим советом иметь в виду возможность обморока у больного при производстве инъекций. Это надо также помнить при производстве малых операций; их никогда не следует делать в сидячем положении больного, а только в лежачем. Последствия вызванного инъекциями обморока, помимо переполоха, который он вызывает, могут быть и весьма серьезными. Вот пример.

У здорового и вполне спокойного мужчины была предпринята инъекция в плечевое нервное сплетение ввиду операции большой липомы плеча. Больной сидел поперек операционного стола и, вопреки постоянному правилу, его не поддерживали сзади (санитары были заняты). Как только игла проколола кожу, больной изменился в лице и внезапно упал; колени его успели прижать к столу, но сзади поддержали лишь в последний миг, когда позвоночник уже подвергся внезапному сильному перегибу. Больной уложен на стол в глубоком обмороке, осложненном шоком от травмы позвоночника. Через несколько секунд дыхание прекратилось, пульс исчез, зрачки расширились *ad maximum*. Тренделенбурговское положение, искусственное дыхание, вливание в вену физиологического раствора. Больной ожил, и минут через 10 вернулось сознание. В течение 2-3 часов он жаловался на сильные боли во всем теле, головную боль и тяжкое чувство тоски. Через 6 часов начались клонические судороги левых брюшных мышц и вскоре усилились до того, что все туловище больного подергивалось в левую сторону. Судороги эти продолжались двое суток, прекращаясь только во время сна.

Случай закончился полным выздоровлением, но могло быть гораздо хуже: такое падение всей тяжестью верхней половины тела в пространство при фиксированных ногах могло вызвать тяжелое повреждение позвоночника или разрыв подвздошно-поясничных мышц. Клонические судороги левых брюшных мышц, вероятно, зависели от сильного растяжения левых межреберных нервов, так как при падении больного туловище его отклонилось назад и вправо.

1. ТРОЙНИЧНЫЙ НЕРВ

Иннервация чувствительными волокнами лицевой части головы принадлежит почти безраздельно тройничному нерву. Только п. *glossopharyngeus*, п. *vagus* и ветви шейного сплетения принимают сравнительно небольшое участие в проведении болевой чувствительности из полости рта, глотки и частью кожи лица. Выработан уже целый ряд способов инъекции к трем главным стволам нерва в местах выхода из черепа и даже в гассеров узел, но способы эти не настолько просты и не дают пока столь верных результатов, чтобы они могли войти во всеобщую практику. Однако анестезирование некоторых важнейших разветвлений этих нервов на их протяжении достигается очень простыми и весьма надежными приемами.

Из ветвей п. *ophthalmici* (*ramus I n. trigemini*) весьма просто анестезируются п. *frontalis* и п. *supraorbitalis* на том месте, где они перегибаются через верхний край глазницы, выходя из нее на лоб. Непосредственно над верхним краем глазницы, вдоль медиальной и средней трети брови, впрыскивается небольшое количество 1 % адреналин-новокаина. При этом необходимо, однако, иметь в виду, что непосредственно над верхним краем глазницы нервы эти проходят под лобной мышцей и круговой мышцей глаза и только у верхнего края последней становятся подкожными; поэтому инъекция должна быть сделана непосредственно над костью, под мышцами, а не в подкожной клетчатке.

N. *frontalis* и п. *supraorbitalis* снабжают чувствительными волокнами не только кожу лба (и частью темени), но и мышцы, и надкостницу, и потому анестезирование их дает возможность безболезненно оперировать и на лобной кости. Однако область анестезии довольно непостоянна вследствие различного участия в иннервации кожи лба соседних нервов (п. *zygomaticotemporalis*, п. *auriculotemporalis*, примесь чувствительных волокон в ветвях лицевого нерва), и потому анестезирование лобного и надглазничного нервов следует дополнять отграничением поля операции с боковых сторон инъекцией в подкожную клетчатку 0,5% адреналин-новокаина.

Из ветвей п. *maxillam* (*ramus II n. trigemini*) наибольшее практическое значение имеет анестезирование п. *infraorbitalis* и зубных ветвей (*plexus dentalis superior*).

Foramen *infraorbitale* расположено на 0,5-1 см ниже нижнего края глазницы и именно соответственно середине его. Однако на живом очень трудно определить середину нижнего края глазницы, и потому гораздо удобнее руководствоваться тем, что *incisura supraorbitalis*, *foramen infraorbitale* и *foramen mentale* находятся на одной вертикальной линии. Это правило, конечно, допускает более или менее значительные отклонения, но для определения места вкола к *foramen infraorbitale* оно достаточно надежно. Можно также руководствоваться тем, что *foramen infraorbitale* находится на палец кнаружи от края *aperturæ piriformis nasi*. На определенном по одному из этих признаков месте вкалывают иглу через кожу до кости и осторожно нащупывают ею *foramen infraorbitale*; нередко удается ввести иглу на 0,5-1 см в нижнеглазничный канал, а этого следует всегда добиваться, так как инъекция просто на поверхности кости, в *fossa canina*, далеко не всегда дает успешный результат.

Можно сделать инъекцию к нижнеглазничному нерву и со стороны слизистой оболочки *vestibuli oris*. При этом указательным пальцем левой руки отмечают *foramen infraorbitale*, придавливая над ним кожу щеки, другим пальцем той же руки оттягивают верхнюю губу, иглу вкалывают над верхушкой корня первого премоляра, на уровне переходной складки слизистой оболочки, и вводят ее вверх параллельно передней поверхности верхней челюсти, навстречу пальцу, отмечающему *foramen infraorbitale*. При этом способе легче попасть в нижнеглазничный канал, так как направление иглы более соответствует направлению канала (в конечной его части), но труднее соблюсти асептику, чем при вколе через кожу.

При удачной инъекции область анестезии довольно значительна: кожа части щеки, значительная часть крыла носа, нижнего века, верхней губы, слизистая оболочка последней и десна передней части альвеолярного отростка.

ка, резцы и клыки, надкостница и кость передней стенки гайморовой полости.

При операциях на зубах представляют также интерес nn. *alveolares superiores, posteriores* и *medius*. Эти веточки отходят от ствола верхнечелюстного нерва в *fossa pterygopalatina* непосредственно перед вхождением его в *sulcus infraorbitalis* и, спускаясь по бугру верхней челюсти, проникают в последнюю через несколько мелких отверстий. Они иннервируют слизистую оболочку гайморовой полости и большие и малые коренные зубы, образуя *plexus dentalis superior* с веточками п. *infraorbitalis*. Для анестезирования этих нервов нужно сделать инъекцию вдоль бугра верхней челюсти. Для этого вкалывают иглу в слизистую оболочку, над корнями второго моляра, и отсюда продвигают ее вверх и кзади, вдоль бугра верхней челюсти, на 2-3 см, все время впрыскивая раствор. При этом всегда анестезируются третий и второй моляры, а первый — в большинстве случаев. При комбинации этой инъекции с инъекцией в *foramen infraorbitale* анестезируются все зубы соответственной стороны верхней челюсти. Не следует, конечно, забывать о слизистой оболочке язычной стороны альвеолярного отростка, на которой разветвляется п. *palatinus anterior* (сзади) и п. *nasopalatinus Scarpaе* (спереди). Эти нервы также легко доступны для регионарной анестезии.

Foramen palatinum anterius, к которому должна быть сделана инъекция, расположено в твердом небе у самого альвеолярного отростка, на уровне последнего коренного зуба, т. е. у взрослых над третьим, у юношей — над вторым, у детей — над первым. На этом месте у самой кости впрыскивается 1 мл 1% адреналин-новокаина.

Способ инъекции к *foramen incisivum* (п. *nasopalatinus Scarpaе*) не требует разъяснений. Бюнте и Мораль указывают, что это отверстие лежит на линии, соединяющей дистальные края клыков обеих сторон.

После инъекции к *foramen palatinum anterius* обеих сторон и к *foramen incisivum* все твердое небо становится нечувствительным.

Из ветвей п. *mandibularis* (*ramus III* п. *trigemini*) п. *alveolaris inferior* и п. *lingualis* представляют наибольший интерес; ни на одном другом нерве регионарная анестезия не производится так часто, как на них.

Еще в 1885 г. Гальштедт и Реймон для анестезирования нижнего ячеечного нерва применили тот способ, который остается господствующим и теперь, подвергшись подробной разработке со стороны многих зубных врачей и главным образом Брауна и Бюнте и Моралья.

Идея этого способа состоит в инъекции анестезирующего раствора у места входа п. *alveolaris inferioris* в нижнечелюстной канал, причем игла вкалывается спереди, изо рта, вдоль внутренней поверхности восходящей ветви нижней челюсти.

Позади последнего коренного зуба восходящая ветвь нижней челюсти образует костную поверхность приблизительно треугольной формы, которую Браун называет *trigonum retromolare*. Поверхность эта, обращенная вперед и кнутри, ограничена с наружной стороны острым передним краем венечного отростка, переходящим книзу в *linea obliqua*, а с внутренней — в *crista buccinatoria*; она покрыта только слизистой оболочкой, вполне отчетливо прощупывается изо рта и служит опознавательным пунктом для вкола иглы. Важно иметь в виду, что *trigonum retromolare* расположено не только позади последнего коренного зуба, но и кнаружи от него; именно *crista buccinatoria*

проходит на уровне наружного края жевательной поверхности коренных зубов, а *linea obliqua* — на 1 см кнаружи от него.

Foramen mandibulare, прикрытое спереди *lingula*, отстоит по измерениям Мишела на 15 мм от переднего края восходящей ветви челюсти, а по Штейну на 13 мм от *crista buccinatoria*. Бюнте и Мораль, определяя на черепах высоту расположения верхнего края (вход в нижнечелюстной канал) по отношению к жевательной поверхности коренных зубов, нашли, что у взрослых она составляет в среднем 5 мм, а у детей — 1 мм. Однако наблюдаются значительные колебания: и у взрослых *foramen mandibulare* может находиться значительно выше. Соответственно этому для инъекции к нижнему ячеичному нерву игла должна быть вколота на 5-10 мм выше жевательной поверхности коренных зубов. Выше вкалывать иглу не следует, так как уже немного выше *foramen mandibulare n. alveolaris inferior* отходит кнутри от восходящей ветви челюсти.

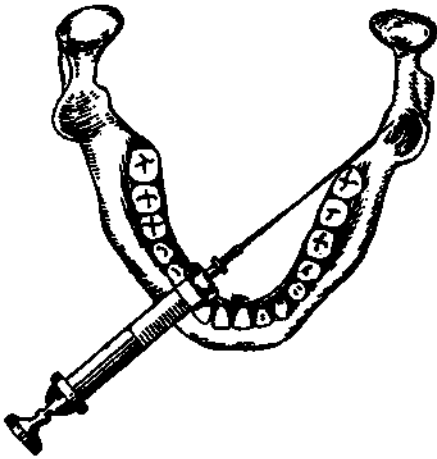


Рис. 141. Анестезирование п. *alveolaris inferioris* и п. *lingualis* (по Гальштедт-Брауну).

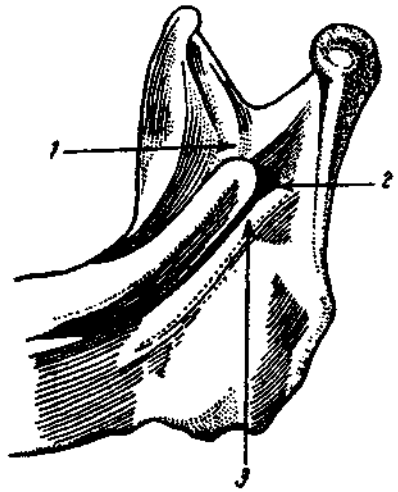


Рис. 142. Различные способы анестезирования п. *alveolaris inferioris*.

1 — способ Гальштедт-Брауна; 2 — способ Шлоссера и Пеккерта; 3 — способ Дани.

Медиальная поверхность восходящей ветви челюсти, на которой расположено *foramen mandibulare*, довольно сильно вогнута, а передняя часть ее, от *crista buccinatoria* до *foramen mandibulare*, по которой должна направляться игла, обращена внутрь и назад. Поэтому при правильном введении игла пересекает край челюсти на уровне клыка противоположной стороны.

На этих анатомических соображениях основана современная техника регионарной анестезии п. *alveolaris inferioris* и п. *lingualis*, который у *foramen mandibulare* проходит очень близко от нижнего ячеичного нерва, а у *crista buccinatoria*, на месте вкола иглы, лежит непосредственно под слизистой оболочкой.

Указательным пальцем (левой руки на правой стороне и правой руки — на левой стороне) ощупывают позади последнего нижнего коренного зуба *trigonum retromolare*, острый передний край венечного отростка и *crista buccinatoria*. Шприц с надетой на него иглой (не менее 5 см длины) вводят со стороны клыка противоположной стороны параллельно жевательным по-

верхностям нижних коренных зубов и иглу вкалывают по направлению к *trigonum retromolare*, у самой *crista buccinatoria* (рис. 141); нащупав кость иглой, обходят *crista buccinatoria* и вводят ее вдоль внутренней поверхности восходящей ветви челюсти на 1,5 см, все время сохраняя соприкосновение с костью. На глубине 1,5 см впрыскивают 2 мл 1-2% адреналин-новокаина. Если имеется в виду главным образом анестезия язычного нерва, то инъекцию начинают непосредственно у *crista buccinatoria* и продолжают ее на всем пути иглы до *foramen mandibulare*. Ощупывание пальцем *trigoni retromolaris* и *cristae buccinatoriae* в высшей степени облегчает правильное введение иглы и делает этот способ анестезирования п. *alveolaris inferioris* и п. *lingualis* простым, легким и верным. Пока я обходился без ощупывания, способ представлялся мне технически трудным, так как часто иглой не удавалось нащупать кость; этим же, вероятно, следует объяснить и отзывы многих авторов, считающих областную анестезию п. *alveolaris inferioris* делом ненадежным и технически трудным.

Другие способы анестезирования п. *alveolaris inferioris* представлены на рис. 142.

После инъекции к *foramen mandibulare* через 10-15 минут наступает анестезия всей области язычного нерва (соответственные половины языка и дна рта, десны язычной стороны) и в соответственной половине челюсти, не доходящая, однако, до средней линии; медиальный, а часто и латеральный резцы сохраняют чувствительность. Это может быть объяснено только существованием анастомозов или перекрытий с п. *alveolaris inferior* другой стороны, так как после анестезирования его вся нижняя челюсть и все ее зубы вполне теряют чувствительность.

Для устранения проводимости по противоположному нерву нет, однако, необходимости анестезировать нижний ячеечный нерв на другой стороне, а достаточно сделать инъекцию к *foramen mentale* той же или, лучше, противоположной стороны. Инъекция к *foramen mentale* имеет также и самостоятельное значение, так как после нее на обеих сторонах становятся нечувствительными все нижние фронтальные зубы (резцы и клыки); не следует, однако, при этом забывать, что с язычной стороны десна этих зубов иннервируется веточками п. *lingualis*, и должна быть анестезирована дополнительно. О п. *mentalis* и инъекции к *foramen mentale* всегда следует помнить при анестезировании подбородочной области и нижней губы.

Инъекция к *foramen mentale* не представляет никаких трудностей, если помнить, что в огромном большинстве случаев оно расположено под *sertum alveolare* первого и второго премоляров или под альвеолой второго премоляра и притом почти точно на середине расстояния между альвеолярным краем и нижним краем челюсти. В этом месте и впрыскивается 1-2 мл 1% адреналин-новокаина, причем игла вкалывается со стороны преддверия рта.

2. ОБЛАСТНАЯ АНЕСТЕЗИЯ ВОЛОСИСТОЙ ЧАСТИ ГОЛОВЫ

Волосистая часть головы и лоб представляют очень удобную область для регионарной анестезии, так как нервы здесь проходят под кожей, частью под *galea aroneurotica*, и снабжают не только кожу, но и надкостницу и кости черепа; более того: многочисленными клиническими наблюдениями доказано, что и твердая мозговая оболочка в области черепного свода (но не в области основания черепа), и вещество мозга нечувствительны при раз-

ных хирургических приемах, и потому областная анестезия подкожных нервов дает возможность производить вполне безболезненно решительно все операции в лобной, височной, теменной и затылочной областях.

Трепанации черепа при повреждениях его, при опухолях мозга и т. д. легко выполнить без наркоза.

Лобная, височная области черепа и большая часть теменной снабжаются ветвями тройничного нерва: *nn. supraorbitalis, frontalis, zygomaticotemporalis, auriculotemporalis*. В затылочной и частью теменной областях разветвляются происходящие из шейного сплетения *nn. occipitales, major et minor, auricularis magnus*. Все эти нервы легко можно анестезировать циркулярной инъекцией по линии, окружающей череп на уровне верхних краев глазниц и *protuberantia occipitalis externa*, после чего вся область черепной крышки теряет чувствительность. 70—80 мл 0,5% адреналин-новокаина достаточно для этой цели. При описании способа анестезирования *p. frontalis* и *p. supraorbitalis* было указано, что раствор должен быть впрыснут не только под кожу, но и под *m. frontalis*; это же правило необходимо соблюдать и в затылочной и височной областях, где инъекции производятся под кожу и под *m. occipitalis*, а также инфильтрируется вся толща *m. temporalis*.

Однако в анестезировании всей крышки черепа редко может встретиться надобность, а чаще приходится анестезировать отдельные нервы, разветвляющиеся в ней. При этом наибольшее значение имеют *p. supraorbitalis* и *p. frontalis*, областная анестезия которых уже описана, и *p. occipitalis major*, выходящий под кожу немного кнаружи от легко прощупываемой *protuberantia occipitalis externa*, на уровне *lineae nuchae supremae* или несколько ниже нее. Игла вкалывается над *protuberantia occipitalis externa* и продвигается на два пальца кнаружи от нее, под *gl. occipitalis* и под кожей, причем на всем пути иглы впрыскивается 1% адреналин-новокаин. *N. occipitalis minor* и *p. auricularis magnus* проще и вернее всего анестезируются у заднего края грудино-ключично-сосковой мышцы, как это будет описано ниже. Анестезирование этих двух нервов и большого затылочного на обеих сторонах дает возможность безболезненно оперировать во всей затылочной области, выше *linea nuchae suprema*.

3. НЕРВЫ ШЕИ

Помимо большого затылочного нерва, о котором только что была речь, от корешков шейного сплетения отходит еще несколько чувствительных поверхностно расположенных ветвей, которые появляются из-за заднего края грудино-ключично-сосковой мышцы и распределяются в поверхностных частях шеи, части головы и груди, — это *nn. occipitalis minor, auricularis magnus, cutaneus colli medius* и *supraclaviculares*.

Все эти нервы, кроме *nn. supraclaviculares*, легко анестезировать инъекцией 0,5-1% адреналин-новокаина вдоль заднего края грудино-ключично-сосковой мышцы на протяжении средней трети: при этом надо иметь в виду, что *p. cutaneus colli medius*, выходящий на поверхность обыкновенно в том месте, где наружная яремная вена пересекает задний край грудино-ключично-сосковой мышцы, проходит под *m. platysma myoides*; поэтому инъекция в этом месте должна быть сделана не только под кожу, но и под *platysma*.

Нередко удается прервать проводимость *nn. occipitalis minoris, auricularis magni* и *cutanei colli medii* даже инъекцией весьма незначительного

количества анестезирующего раствора (1-2 мл), но для верности результата лучше впрыскивать не менее 5 мл, распределяя жидкость не только под кожей, но и более глубоко, вдоль заднего края грудино-ключично-сосковой мышцы. Проводимость надключичных нервов редко прерывается при такой инъекции, вероятно, потому, что они расположены более глубоко и окружены толстым слоем рыхлой клетчатки, часто содержащей довольно много жира.

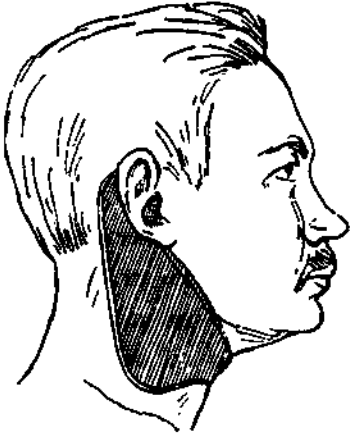

Рис. 143. Область анестезии после инъекции вдоль заднего края грудино-ключично-сосковой мышцы (по Брауну).

Область анестезии, получающейся после такой инъекции, обозначена на рис. 143. Для полной анестезии в подчелюстной области мне представляется не лишним анестезировать шейную ветвь лицевого нерва, получающую примесь чувствительных волокон от п. *auriculo-temporalis*. Для этого нужно сделать инъекцию под кожу и *platysma*, от угла нижней челюсти до переднего края *m. sternocleidomastoidei*.

В глубоких частях подчелюстной области разветвляются веточки язычного нерва, и потому, если предстоит работа здесь, то следует сделать инъекцию и к *lingula* (см. выше).

Областная анестезия поверхностных нервов шеи дает возможность производить многие операции на шее, но большей частью ее приходится производить на обеих сторонах для устранения анастомозов вблизи средней линии шеи. Такая анестезия достаточна, например, для обширного удаления лимфатических желез при раке нижней губы. Но для больших операций в глубоких частях шеи (например, удаление туберкулезных желез, опухолей) необходимо анестезировать корешки шейного сплетения у самого выхода их из межпозвоночных отверстий (паравертебральная анестезия). Однако и большие операции на шее и паравертебральная анестезия — дело очень трудное, и за них может браться только опытный хирург.

4. НЕРВЫ ВЕРХНЕЙ КОНЕЧНОСТИ

Плечевое сплетение. Все нервы верхней конечности (за исключением п. *intercostobrachialis*) происходят из плечевого сплетения, и анестезирование последнего простейшим образом разрешает задачу областной анестезии всей руки. Уже давно, в 1887 г., Гриль анестезировал плечевое сплетение, обнажая стволы его разрезом вдоль заднего края грудино-ключично-сосковой мышцы и впрыскивая в каждый из них раствор кокаина. Это не совсем простая и не безразличная для больного операция нашла весьма мало приверженцев, и лишь в дальнейшем задача областной анестезии плечевого сплетения была разрешена гораздо проще.

Способ Куленкампа. По выходе из щели между *m. scalenus anterior* и *t. scalenus medius* нервные стволы плечевого сплетения сходятся, образуя компактный пучок, который подходит к подключичной артерии, располагаясь на наружной, частью на задней ее стороне. Вместе с артерией стволы плечевого сплетения проходят над ребром, которое расположено позади середины ключицы, и направляются назад и вверх. Именно это место прохож-

дения плечевого сплетения над I ребром, позади середины ключицы и непосредственно снаружи от подключичной артерии, было весьма удачно выбрано Куленкампом для инъекции в нервные стволы (рис. 144).

Почти во всех случаях удается прощупать биение подключичной артерии, если не надавливать пальцем, а ощупывать лишь слегка. У самого наружного края артерии, непосредственно над ключицей, вкалывается игла длиной в 4-6 см. Если пульсация артерии не ощущается, то вкол делают на месте пересечения с ключицей продолженного направления *v. jugularis externaе*. Игла на-

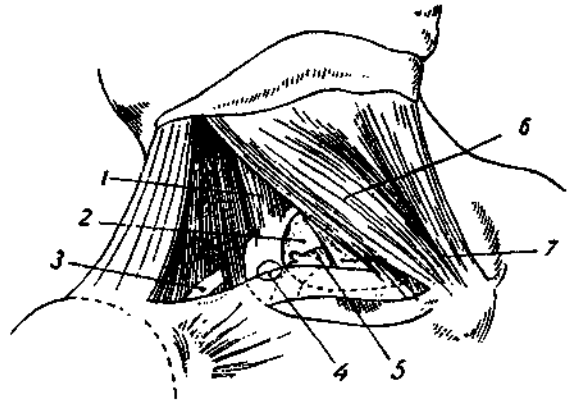


Рис. 144. Анестезия плечевого сплетения по Куленкампу.

1 — *m. scalenus medius*; 2 — купол плевры; 3 — перерезанное плечевое сплетение; 4 — место вкола иглы; 5 — подключичная артерия; 6 — грудно-ключично-сосковая мышца; 7 — *m. scalenus anterior*.

правляется не прямо спереди назад, а наклоняется несколько в медиальную сторону и книзу, так чтобы продолженное направление ее пришлось у остистого отростка II или III грудного позвонка. Если игла вколота правильно, то она встречает плечевое сплетение на небольшой глубине, пройдя кожу и фасцию; во всяком случае игла не должна проникать глубже I ребра, и если она упирается в ребро, то это значит, что вся толща плечевого сплетения уже пройдена и игла должна быть немного выдвинута обратно.

Таким образом, поверхность I ребра представляет важный опорный пункт при способе Куленкампа. Она находится недалеко от места вкола, всего на глубине 1-3 см. Только один раз у очень крупного и мускулистого мужчины Куленкамп должен был вколоть иглу на 7,5 см, чтобы дойти до ребра.

Если игла правильно попадает в плечевое сплетение, то это сказывается парестезией в руке, которую необходимо получить прежде, чем делать инъекцию; нередко больной чувствует парестезию только в локте, но всегда желательно получить ее в пальцах, так как при этом результаты бывают наилучшими. Если парестезия получается в области *p. mediani*, то, впрыснув часть жидкости, иглу следует продвинуть еще немного глубже, чтобы достигнуть ствола лучевого нерва, который проходит позади срединного, в задней части плечевого сплетения. Во время инъекций парестезия обыкновенно усиливается и распространяется на новые области. В некоторых случаях парестезия бывает настолько сильной и внезапной, что больной вздрагивает и откидывается назад (инъекцию обыкновенно производят в сидячем положении), поэтому больного следует предупредить о возможном резком ощущении (не боли) в руке. Нередко, особенно начинающим, парестезии получить не удастся или она возникает только в подмышечной области, в лопатке, в передней стороне груди; это бывает обыкновенно в тех случаях, когда иглу вкалывают слишком далеко кнаружи из опасения повредить подключичную артерию, и потому надо помнить, что для успеха инъекции игла должна быть вколота непосредственно у наружного края артерии.

Прокол артерии, правда, случается не особенно редко, но ни я, ни другие авторы никогда не видели от него никаких дурных последствий. Когда получилась парестезия, впрыскивают 10 мл 2% адреналин-новокаина. Детям достаточно ввести 5 мл адреналин-новокаина. Взрослым Куленкампф впрыскивает 20 мл, но делает это только для более быстрого наступления анестезии и считает 10 мл вполне достаточной дозой. Я нахожу инъекцию столь большого количества не только излишней, но и вредной, так как быстрота наступления анестезии зависит больше всего от правильности вкола иглы, и если получится очень ясная парестезия в пальцах, то и при инъекции 10 мл анестезия наступает через 4-5 минут; вредно же впрыскивать большое количество раствора потому, что он легко распространяется далеко от места инъекции и прерывает проводимость п. *phrenici*, как это доказано исследованиями Гертеля и Кепплера.

В большинстве случаев анестезия наступает через 10-15 минут и сопровождается более или менее резко выраженным двигательным параличом всей верхней конечности. Если через 15 минут анестезия не наступает, то Куленкампф советует повторить инъекцию, впрыснув 10 мл 4% адреналин-новокаина.

Однако при этом уже нельзя получить парестезии и приходится руководствоваться лишь ребром, вкалывая до него иглу и затем немного извлекая ее обратно.

Анестезия распространяется на всю руку, за исключением области п. *cutanei lateralis* (ветвь п. *axillaris*) и медиальной стороны плеча, в иннервации которой принимает участие п. *intercostobrachialis*. Отсутствие анестезии в области п. *cutanei brachii lateralis* мало понятно, так как двигательные волокна п. *axillaris* парализуются. Браун высказывает по этому поводу предположение, что анатомические сведения о чувствительной иннервации области, которая считается принадлежащей боковому кожному нерву плеча, недостаточны и что, вероятно, в ней принимают участие также nn. *supraclaviculares*.

Техника способа Куленкампфа не так проста, как может показаться по ее описанию, и даже при достаточном навыке нередко долго не удается добиться парестезии. Дело значительно облегчается, если удается у худощавых больных ясно прощупать плечевое сплетение при сильно повернутой и наклоненной в противоположную сторону голове. Еще яснее прощупываются нервные стволы, если больной держит в вертикально висящей руке тяжесть в несколько фунтов.

Способ Куленкампфа не лишен неприятных, частью даже серьезных побочных явлений и осложнений. Первое место среди них занимают *боли в груди, сопровождающиеся большей частью затруднением дыхания*, а иногда и явлениями коллапса. Боли эти бывают иногда чрезвычайно сильными и продолжаются несколько часов, но наблюдались случаи, когда боли не вполне исчезали и через 7-10 дней; они появляются большей частью вскоре после инъекции, но у одной пациентки Гертеля и Кепплера очень сильные боли начались по пути домой из клиники, после амбулаторной операции. В большинстве случаев боли скоро прекращаются после инъекции морфина, и никаких последствий не остается.

Вследствие недостаточности наблюдений и неполноты их описаний нельзя с полной определенностью ответить на вопрос о причине этих болей

и одышки, но наиболее вероятным объяснением их представляется повреждение плевры иглой и возможное при этом кровоизлияние в ее полость. При рассмотрении топографических отношений купола плевры на месте инъекции по Куленкампфу вполне понятно, что достаточно игле пройти лишь на несколько миллиметров глубже I ребра, чтобы повредить плевру и верхушку легкого. Необходимо поэтому избегать вколов глубже ребра.

Из всех авторов, писавших о способе Куленкампфа, только Борше упоминает о *последовательных болях в руке*, которые он наблюдал 2 раза (на 35 случаев). Из моих 53 больных 6 жаловались на последовательные боли, по большей части очень сильные и длительные. Боли не ограничивались местом операции, а распространялись на всю руку или ощущались далеко от места операции, например, в плече после операции на предплечье; одна больная жаловалась на боли не только в плече, но и в соответственной стороне груди. Какова же причина столь неприятных последовательных болей? В четырех из шести моих случаев очень трудно было добиться парестезии, и нервы плечевого сплетения пришлось долго нащупывать иглой. Естественно предположить, что при этом игла могла повредить нервы и эта травма была причиной последовательных болей. В остальных двух случаях парестезия получилась легко и думать о повреждении нервов не было основания, но у обоих больных игла при инъекции попала в подключичную артерию и в надключичной ямке быстро образовалась гематома; следовательно, и здесь травму, но уже травму артерии, следует считать причиной последовательных болей.

Повреждение нервов плечевого сплетения при нащупывании их иглой может иметь и более серьезные последствия, именно *длительные или даже непоправимые параличи* более или менее обширных мышечных групп. В литературе описано уже 6 случаев такого рода, но из них только в случае Гертеля и Кепплера паралич несомненно был вызван инъекцией по Куленкампфу, в остальных же причинная связь между параличами и инъекцией представляется лишь весьма вероятной.

По наблюдениям Оппенгейма, Зимерлинга и других авторов, даже незначительные повреждения нервов при патологическом состоянии их или одновременном воздействии других вредных моментов могут иметь следствием тяжелые периферические параличи. Поэтому Гертель и Кепплер считают способ Куленкампфа противопоказанным при хроническом алкоголизме и хронических отравлениях (свинцом, мышьяком и пр.), при состояниях слабости и анемии различного происхождения, особенно же после инфекционных болезней.

Рентгеновским исследованием Гертель и Кепплер доказали, что почти во всех случаях (в 14 из 17) при инъекции по Куленкампфу действие анестезирующего раствора распространяется на п. *phrenicus* и приводит к временному параличу его, начинающемуся и исчезающему одновременно с анестезией в области плечевого сплетения. Ввиду этого совершенно недопустимо производить инъекцию по Куленкампфу на обеих сторонах одновременно.

Односторонний паралич нерва диафрагмы не вызывает никаких заметных симптомов.

Ввиду описанных осложнений не следует слишком легко относиться к анестезированию плечевого сплетения и нельзя применять его в тех случаях, когда можно обойтись вполне невинными способами анестезирования

срединного и локтевого нервов, а тем более при операциях на пальцах, где так прост и верен способ Оберста. Было бы, однако, совершенно неправильно вовсе отказаться от весьма ценного способа Куленкампа из опасения возможных осложнений.

Срединный нерв. Областная анестезия срединного нерва имеет очень большое практическое значение; в комбинации с областной анестезией локтевого нерва и кожных ветвей лучевого она дает возможность безболезненно производить все операции на кисти руки. Попытки анестезировать срединный нерв в локтевом сгибе, где он проходит весьма поверхностно, под кожей и фасцией, делались многими авторами, но верных и надежных результатов достичь здесь не удастся, так как нельзя точно определить положение нерва; он обыкновенно проходит здесь рядом с артерией, у медиальной ее стороны, но нередко отодвигается от нее (в медиальную сторону) на 0,5-1 см. Трудно определить и глубину вкола, так как она различна у людей различного питания и сложения. На практике я убедился, что получить в этом месте парестезию нерва обыкновенно довольно трудно и результаты инъекции очень непостоянны. Только у очень худых людей, особенно у стариков, часто удается отчетливо прощупать нерв над локтевым сгибом и сделать в него эндоневральную инъекцию.

Гораздо удобнее доступ к нерву в самом нижнем отделе предплечья, при переходе его с последнего на кисть. В этом месте нерв лежит весьма поверхностно, покрыт только довольно толстой фасцией и кожей и занимает промежуток между сухожилиями *m. flexoris carpi radialis* и *t. palmaris longi*. ЭТОТ промежуток нерв пересекает в косвенном направлении, появляясь в верхней его части из глубины предплечья, у локтевого края *m. flexoris carpi radialis* и подходя в нижнем конце промежутка под лучевой край *m. palmaris longi*. При переходе на запястье, на уровне кожной складки, отделяющей ладонь от предплечья и расположенной на уровне гороховидной и большой многогранной костей, весь нерв или большая часть его покрыты сухожилием *m. palmaris longi*. Это место и представляется мне наиболее подходящим для инъекции в нерв. Положение нерва здесь и вполне постоянно и всегда поверхностно: он лежит под сухожилием *m. palmaris longi*, непосредственно около легко прощупываемой большой многогранной кости (рис. 145).

Техника инъекции к срединному нерву довольно проста. Иглу шприца вкалывают над сухожилием *m. palmaris longi* на уровне кожной складки, отделяющей кисть от предплечья и проходящей от гороховидной кости к выступу большой многогранной кости; иглу направляют не вертикально, а косо, так, чтобы она образовала с поверхностью предплечья и ладони угол приблизительно в 45°. Прокалывают кожу с подкожной клетчаткой, сухожилие *m. palmaris longi* и фасцию предплечья (собственно *lig. carpi volare*); игла входит при этом обыкновенно не глубже чем на 4-5 мм и попадает в нерв или окружающую его клетчатку. Парестезия, как правило, получается сразу же или после недолгих поисков нерва иглой, но по моим наблюдениям нет надобности добиваться ее во что бы то ни стало, так как анестезия почти с одинаковой верностью получается и в тех случаях, когда ее не было. Парестезия, однако, показывает, что игла попала в самый нерв, и тогда анестезия наступает очень быстро — через 2—3 минуты. Для инъекций достаточно 2 мл 1-2% адреналин-новокаина. Анестезия наступает в большом, указательном и среднем пальцах и в лучевой половине ладони.

Следует, однако, иметь в виду, что между ладонными ветвями срединного и локтевого нервов имеется постоянный анастомоз, и потому в большинстве случаев анестезирование срединного нерва нужно дополнять инъекцией к локтевому нерву. Если в область операции входит и проксимальная часть ладони, то надо иметь в виду, что в этом месте разветвляется *ramus cutaneus palmaris n. mediani*, которая от*ходит от ствола нерва выше места инъекции и на уровне последней проходит не под фасцией, а под кожей; поэтому при извлечении иглы после инъекции к стволу нерва надо впрыснуть небольшое количество раствора в подкожную клетчатку.

Если почему-либо инъекция не удастся, то можно испробовать способ Г. Брауна, который состоит в том, что иглу вкалывают у локтевого края сухожилия *m. palmaris longi* на 1-1,5 см выше гороховидной кости и, проколов фасцию, переводят иглу в горизонтальное направление, продвигают ее поперек предплечья приблизительно на 1,5 см, подходя под сухожилие *m. Pexoris carpi radialis*. На всем пути иглы впрыскивают 1% адреналин-новокаин.

Затруднения при анестезировании срединного нерва могут возникнуть в тех случаях, когда *m. palmaris longus* отсутствует или сухожилия не видны вследствие отека. В первом случае место вкола иглы легко определить, руководствуясь тем, что нерв проходит непосредственно возле выступа, образуемого на ладонной стороне запястья большой многогранной костью. При воспалительном отеке нижней части предплечья надо предпочесть анестезирование плечевого сплетения по способу Куленкампа или сделать попытку инъекции к срединному нерву над локтевым суставом; впрочем, этот способ, как было уже упомянуто выше, весьма ненадежен.

Локтевой нерв. Локтевой нерв анестезируется по способу Крогиуса в том месте, где он проходит по задней поверхности медиального мышелка плеча; здесь его легко прощупать при небольшом сгибании руки в локтевом суставе, но надо помнить, что при более сильном сгибании нерв у многих людей соскакивает с задней стороны мышелка на медиальную. Инъекция (2-5 мл 1% адреналин-новокаина) должна быть сделана, конечно, под фасцию, а не под кожу. Несмотря, однако, на большую доступность нерва, бывают и здесь неудачи. В трех из 70 случаев я вовсе не получил анестезии, в пяти случаях получил ее только после второй инъекции; в одном случае наступила неполная анестезия.

По Брауну инъекция к локтевому нерву производится на том же уровне, где анестезируется срединный нерв, т. е. немного выше гороховидной кости. В этом месте нерв проходит рядом с локтевой артерией (медиально от нее) у лучевого края сухожилия *m. flexoris carpi ulnaris* или под ним. Игла вкалывается у локтевого края этого сухожилия и проводится под ним приблизительно на 1 см в лучевую сторону. Анестезирующий раствор впрыскивается в небольшом количестве по пути иглы.

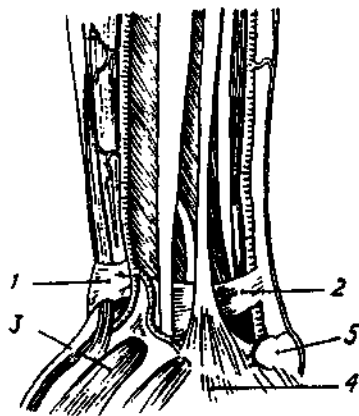


Рис. 145. Топография срединного нерва (по Раубер-Копшу).

1 — *lig. carpi radiale*; 2 — *lig. carpi volare*; 3 — *m. abductor pollicis brevis*; 4 — *aponeurosis palmaris*; 5 — *os pisiforme*.

В последнее время я не пользовался способом Крогиуса при операциях на кисти руки, а получал отличные результаты от инъекций у лучевого края гороховидной косточки. Игла здесь вкалывается вертикально, легко попадает в локтевой нерв, и всегда получается анестезия в его области.

В некоторых случаях вместо ствола локтевого нерва достаточно анестезировать его *ramus dorsalis manus*. Ветвь эта при переходе с локтевого края предплечья на тыл кисти располагается обыкновенно непосредственно ниже *capitulum ulnae* (дистально от нее) и легко может быть здесь прощупана под кожей. При исследованиях на 30 препаратах Рост нашел, что *ramus dorsalis* два раза проходил над головкой локтевой кости и два раза на 1,5-2 см ниже нее.

Имея в виду возможность таких вариаций, инъекцию адреналин-новокаина следует начинать над *capitulum ulnae* и оканчивать на 2-3 см ниже нее.

Инъекция производится в подкожную клетчатку. Область распространения *rami dorsalis manus* не вполне постоянна; обыкновенно она занимает локтевую половину тыла кисти и $\frac{2}{4}$ пальца, но из 30 препаратов в одном веточки этого снабжали $\frac{3}{4}$ пальца, в другом — 2 пальца и в третьем — 1 палец.

Лучевой нерв. Областная анестезия ствола лучевого нерва на плече пока еще почти не разработана, но часто приходится анестезировать кожные веточки *rami superficialis n. radialis*, снабжающие лучевую половину тыла кости и $\frac{2}{4}$ пальца. Обыкновенно эти веточки выходят в подкожную клетчатку из-под фасции на 3-4 пальца выше *processus styloideus radii*, но Рост встречал случаи, когда они становились подкожными лишь на высоте этого отростка, и потому советует делать инъекцию непосредственно ниже него; она производится поперек хода нервов до места пульсации лучевой артерии. Ввиду непостоянства области распространения тыльных кожных нервов кисти всегда следует одновременно анестезировать ветви лучевого и локтевого нервов.

Кожные нервы плеча и предплечья. На медиальной поверхности плеча областная анестезия кожных нервов трудно выполнима, так как места выхода из-под фасции *n. cutanei brachii medialis* и *n. intercostobrachialis* весьма непостоянны.

N. cutaneus antebrachii medialis выходит из-под фасции вместе с *v. basilica* на границе средней и нижней трети плеча; это место выхода весьма постоянно, но изредка все-таки нерв выходит на 2-3 см ниже, где и производится инъекция в подкожную клетчатку.

N. cutaneus antebrachii lateralis (ветвь *n. musculocutanei*) выходит из-под фасции у наружного края двуглавой мышцы плеча обыкновенно на уровне вершины *olecrani*, но в 9% случаев Рост находил место выхода его значительно ниже, на уровне нижнего конца *lacerti fibrosi*, и здесь следует делать инъекцию.

N. cutaneus antebrachii dorsalis (ветвь *n. radialis*) становится подкожным на границе средней и нижней трети плеча, на линии, проходящей через *epicondylus lateralis* плеча, но в редких случаях может выходить из-под фасции даже на 5 см ниже этого пункта. Поперечная подкожная инъекция немного выше латерального надмышелка плеча достаточна для получения анестезии в области этого нерва.

Областная анестезия п. cutanei brachii lateralis (ветвь п. axillaris) трудно достижима и имеет весьма малое практическое значение.

5. НЕРВЫ НИЖНЕЙ КОНЕЧНОСТИ

Седалищный нерв. Выходя из полости таза, седалищный нерв проходит между нижними краями грушевидной мышцы и большой седалищной дыры и затем ложится на заднюю поверхность внутренней запирающей и близнецовых мышц. Между краями m. piriformis и т. gemelli superioris почти всегда имеется свободный промежуток шириной в 1-1,5 см, на протяжении которого седалищный нерв лежит непосредственно на седалищной кости.

На этом месте я остановился после долгих поисков способа областной анестезии седалищного нерва, так как здесь имеется возможность определить глубину, на которой проходит нерв, вкол иглу до кости. Оказалось возможным точно определить и место вкола иглы к нерву: *место прохождения нерва над костью находится на вершине прямого угла, горизонтальная сторона которого проходит через верхушку большого вертела, а вертикальная — вдоль наружного края седалищного бугра* (рис. 146). Такое соотношение я нашел 53 раза на 35 трупах (70 седалищных нервов); в 17 случаях были небольшие отклонения от этого правила: в 10 случаях вкол надо было бы сделать на 1-1,5 см выше, а в 3 — на 1 см ниже, в 6 — на 1-1,5 см снаружи и в 1 — на 1,5 см кнутри.

Техника моего способа инъекции к седалищному нерву очень проста и не требует предварительных упражнений на трупах.

Больной лежит на животе и не должен сокращать ягодичные мышцы. К ягодиче прикладывают прямоугольник, сделанный из телеграфной проволоки таким образом, чтобы одна сторона его проходила через верхушку большого вертела, а другая вдоль наружного края седалищного нерва. В вершине прямого угла, в строго вертикальном направлении, вкалывают длинную иглу (не менее 8 см) до кости, которую она встречает на весьма различной глубине в зависимости от степени развития ягодичной мышцы и подкожного жира; глубина вкола колеблется от 2 до 10 см, обыкновенно же равна 7-8 см. Вкол иглу таким образом, нередко сразу же получают парестезию с седалищного нерва, если же ее нет, следует вколоть иглу на 1 см выше или на 1 см снаружи, вкол же на 1 см ниже или на 1 см кнутри может понадобиться только в редких случаях, как это вытекает из результатов исследований на трупах. Такие же изменения места вкола бывают необходимы в тех редких случаях, когда игла не упирается в кость. При некотором



Рис. 146. Анестезирование седалищного нерва (объяснение в тексте).

навыке легко удастся нащупать нерв и получить парестезию, не меняя места вкола иглы.

Если получилась ясная парестезия, то не надо впрыскивать больше 10 мл 2% адреналин-новокаина, так как инъекция большого количества жидкости в нерв может повредить нежные нервные волокна. Но если парестезии не было, то для перинеуральной анестезии следует впрыснуть 20-30 мл раствора.



Рис. 147. Прощупывание седалищного нерва.

Седалищный нерв очень толст, периэндоневральная соединительная ткань его значительно развита, и потому всегда желательно добиться парестезии и сделать эндоневральную инъекцию. В огромном большинстве случаев это удастся более или менее легко, и анестезия наступает быстро — через 1-5 минут. Однако на практике я убедился, что и в тех случаях, когда парестезии вызвать не удастся и инъекция делается просто укости, но точно по указанным мной правилам, анестезия в области седалищного нерва наступает почти всегда и не позже, чем через полчаса.

Необходимо весьма точно определить ощупыванием верхушку большого вертела и седалищный бугор, для ощупывания которого я пользуюсь особым приемом, который весьма рекомендую: рука кладется на заднюю поверхность бедра и бугор ощупывается верхушками указательного и среднего пальца, один из которых находит наружный, а другой — внутренний край (рис. 147). Лишь в редких случаях не удастся прощупать большой вертел и седалищный бугор.

При правильном вколе иглы очень отчетливо ощущается поверхность кости; если же ощущение это не вполне отчетливо, то это значит, что игла попала не на свободный промежуток между *m. piriformis* и *t. gemellus superior*, а прошла до кости через последнюю мышцу и, следовательно, попала ниже, чем следует.

N. cutaneus femoris posterior всегда анестезируется вместе с седалищным нервом, и это составляет немаловажное достоинство способа. Происходит это благодаря тому, что задний кожный нерв бедра проходит рядом с седалищным нервом и при перинеуральной инъекции также омывается анестезирующим раствором. Если же раствор попадает в самый нерв, то он распространяется в нем на большое протяжение и достигает того места, где *p. cutaneus femoris posterior* отходит от общего конечного ствола крестцового сплетения, ибо это место находится весьма недалеко от места инъекции в седалищный нерв.

Если к областной анестезии седалищного нерва добавить инъекцию к *p. saphenus* или *p. femoralis*, то можно производить совершенно безболезненно решительно все операции на голени и стопе. Результаты получаются довольно надежные: из 80 случаев в 57 (71%) я получил полную анестезию, в 5 случаях — почти полную, в 15 — неполную и только 2 раза анестезии вовсе не наступило. Абсолютная анестезия получалась нередко и в тех случаях, когда инъекция не сопровождалась парестезией.

Задний большеберцовый нерв. Г. Браун и некоторые другие авторы делали попытки анестезировать задний большеберцовый нерв уколом через кожу в подколенной ямке. Иногда такие инъекции были вполне успешны, но результаты всегда были случайны и более или менее надежны лишь у очень истощенных людей. Способ этот применяется лишь в исключительных случаях; обыкновенно п. *tibialis posterior* анестезируется по способу Брауна над нижним концом большеберцовой кости, где он проходит очень близко от задней поверхности этой кости, рядом с одноименными артерией и веней, которые лежат несколько более медиально. Инъекция делается на уровне наибольшей ширины лодыжек, приблизительно на 1 см от края пяточного (ахиллова) сухожилия (рис. 148). Игла вкалывается прямо вперед, до кости, затем на очень незначительное расстояние извлекается обратно, и здесь впрыскивается 5 мл 2% адреналин-новокаина. Если из иглы показывается кровь, ее надо вколоть более латерально. Анестезия распространяется на всю подошву; если же еще добавить инъекцию к малоберцовому нерву, п. *saphenus* и п. *suralis* (см. ниже), то становится нечувствительной вся стопа и на ней можно производить все костные операции.

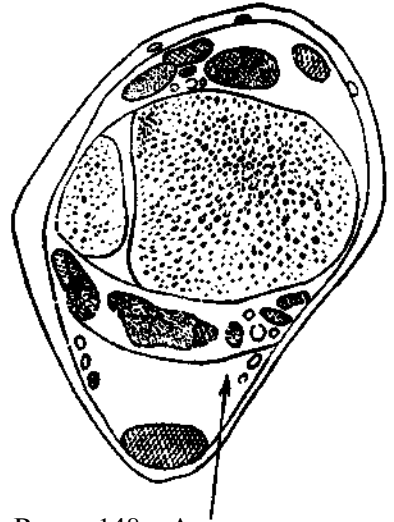


Рис. 148. Анестезирование п. *tibialis posterioris* по Брауну. Поперечный распил проведен непосредственно над голеностопным суставом.

Применяя этот способ, я получал много неудач и искал объяснения их путем исследования на трупах. Оказалось, что чаще всего неудачи обуславливаются попаданием впрыскиваемой жидкости в сухожильные влагалища соседних с нервом мышц или позади глубокой фасции голени. Избежать этих ошибок можно только одним способом: делать инъекцию не иначе, как получив парестезию, т. е. нащупав нерв иглой. Так поступает теперь и Браун, и получает неизменно отличные результаты.

С недавнего времени я предпочитаю другой способ анестезирования п. *tibialis posterioris*, в том месте, где он проходит под *lig. laciniatum*, т. е. немного ниже, чем при методе Брауна.

Способ этот тесно связан с анестезированием п. *calcanei medialis* (кожная ветвь п. *tibialis posterioris*), которое я применяю с 1909 г., и потому считаю необходимым сказать несколько слов об областной анестезии этого нерва.

П. *calcaneus medialis* отходит от ствола п. *tibialis posterioris* в нижней трети голени и на половине высоты пяточного (ахиллова) сухожилия выходит из-под фасции под кожу; иногда, однако, он становится подкожным и ниже, но во всяком случае не ниже, чем на уровне пяточного бугра; здесь нервы выходят из-под фасции уже 2-3 веточками, распространяющимися в коже медиальной и нижней поверхности пятки. Если сделать подкожную инъекцию 1% адреналин-новокаина на медиальной стороне пятки, на уровне верхнего края пяточного бугра, то скоро становится нечувствительной вся область п. *calcanei medialis*; инъекция должна быть сделана в виде горизонтальной полоски длиной пальца в два (рис. 149).

Этот простой способ имеет практическое значение, так как дает возможность безболезненно производить такие частые амбулаторные операции, как вскрытие абсцессов нижней поверхности пятки, удаление инородных тел и пр. К п. *calcaneus medialis* инъекция производится над *lig. laciniatum*, и стоит только проколоть иглой эту связку, чтобы попасть к стволу п. *tibialis posterioris* или его конечным ветвям — п. *plantaris medialis* и п. *plantaris lateralis*.

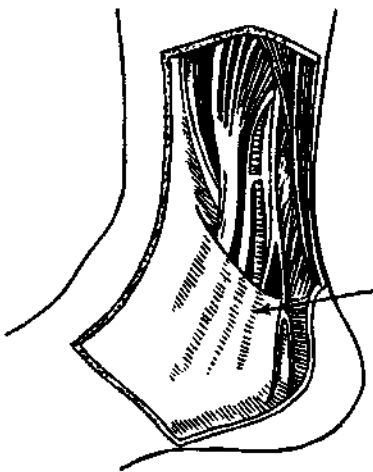


Рис. 149. Способ автора для анестезирования п. *tibialis posterioris* и nn. *calcanei mediales*.

После инъекции под *lig. laciniatum* 5 мл 1-2% адреналин-новокаина анестезируется вся подошва.

Малоберцовый нерв. N. *peroneus* лучше всего доступен для областной анестезии на уровне колена, где он проходит весьма поверхностно, непосредственно под фасцией, и очень часто может быть отчетливо прощупан у заднего края сухожилия *m. bicipitis femoris*; в таких случаях проще всего произвести подфасциальную инъекцию именно здесь. При обезболивании всей стопы Г. Браун, вместо инъекции к стволу малоберцового нерва, анестезирует обе его конечные ветви — п. *peroneus profundus* и п. *peroneus superficialis*

непосредственно над голеностопным суставом. Для инъекции к глубокой ветви иглу вкалывают на три пальца выше медиальной лодыжки, между сухожилиями *m. tibialis anterioris* и *t. extensoris hallucis longi*, до кости, затем поворачивают кнаружи, под сухожилие *m. extensoris hallucis*, и здесь производят инъекцию. N. *peroneus superficialis* на том же уровне анестезируется поперечной подкожной инъекцией; он выходит из-под фасции в нижней трети голени, обыкновенно на ширину ладони выше латеральной лодыжки и на уровне ее переднего края.

Бедренный нерв. N. *femoralis* доступен инъекции непосредственно под пупартовой связкой, где он расположен довольно поверхностно, покрытый лишь *fascia iliaca* и часто поверхностными пучками *m. iliopsoatis*, во влагалище которого он проходит; от бедренной артерии его отделяет *lig. iliopectineum*, и положение его по отношению к артерии не вполне постоянно: обыкновенно он лежит рядом с ней, но нередко на 1-1,5 см кнаружи. Не ниже 3 см от пупартовой связки нерв делится на свои многочисленные ветви, и потому инъекцию к нему следует делать непосредственно под этой связкой. Как раз в этом месте нерв перекрещивает *a. circumflexa ilium profunda*, которая иногда бывает довольно крупной, но существенного затруднения это не составляет.

Областная анестезия бедренного нерва впервые описана Левеном в 1911г. Способ состоит в следующем. Прощупывают пульсацию бедренной артерии и на 1-1,5 см кнаружи от нее, непосредственно под пупартовой связкой, вкалывают иглу перпендикулярно к поверхности кожи; после прокола фасции, обыкновенно ясно ощущаемого, иглу вводят еще на 0,5-1 см глубже и здесь впрыскивают 5-10 мл 2% адреналин-новокаина. Однако надо иметь в виду, что вполне успешной инъекция может быть только тогда,

когда нерв нащупан иглой и получена ясная парестезия, что удается во многих случаях не без труда и иногда требует большой настойчивости. Браун указывает, что при попадании иглы в нерв ясно заметны подергивания в четырехглавой мышце бедра, но я ни разу этого не видал и руководствуюсь лишь парестезией. Так как нерв в большинстве случаев лежит рядом с артерией, я считаю более правильным вкалывать иглу рядом с последней, а не на 1-1,5 см кнаружи, и, кроме того, направлять ее не перпендикулярно, а наискось снизу вверх, под пупартову связку.

N. obturatorius. Ввиду своего глубокого и скрытого положения п. obturatorius довольно трудно доступен областной анестезии; попасть к нему иглой можно лишь в том месте, где он выходит из *canalis obturatorius* в приводящие мышцы бедра. Эберле и Пертес пробовали анестезировать этот нерв, вкалывая иглу спереди до горизонтальной ветви лобковой кости и нащупывая ею верхненааружный угол *foraminis obturati*. Такие же опыты производил и я на трупах и раза два на больных, но получил впечатление действия втемную, трудности и ненадежности результатов. Только Кепплер, по-видимому, удачно разрешил трудную задачу анестезирования п. obturatorii. Техника его способа такова. Длинная игла вкалывается на ширину большого пальца ниже *tuber culum pubicum* в вертикальном направлении до кости, затем поворачивается кнаружи и несколько кверху соответственно направлению горизонтальной ветви лобковой кости и по нижней ее поверхности в постоянном соприкосновении с костью вводится в глубину до тех пор, пока конец ее не упрется в место соединения лобковой кости с телом седалищной; как раз в этом месте находится *sulcus obturatorius* и выходит из полости таза п. obturatorius.

На скелете способ Кепплера представляется очень простым, вполне правильным и остроумным, но применение его на трупе или на больных оказывается далеко не простым, и отдавать себе отчет в направлении иглы, следовать ею по лобковой кости всегда трудно. Кроме того, постоянное нащупывание кости иглой очень болезненно, и я вынес впечатление, что из всех способов областной анестезии способ Кепплера наиболее тягостен для больных. Считаюсь с этим обстоятельством, Кепплер впрыскивает анестезирующий раствор по всему пути иглы; такая инъекция делает невозможным получение парестезии с нерва, но свой способ Кепплер считает настолько верным в анатомическом отношении, что парестезию считает излишней. У места остановки иглы Кепплер впрыскивает 10 мл 2% адреналин-новокаина.

Кожные нервы нижней конечности. На бедре анестезирование кожных нервов встречает не меньшие трудности, чем на плече. В иннервации кожи передней и боковой поверхности бедра принимают участие п. cutaneus femoris lateralis, п. lumboinguinalis и кожные ветви п. femoralis. N. lumboinguinalis отдает обыкновенно несколько коротких кожных ветвей, распространяющихся приблизительно в области между пупартовой связкой и *m. sartorius*. Места выхода этих ветвей из-под фасции весьма непостоянны, и областная анестезия их была бы возможна разве только путем подфасциальной и подкожной инъекции на палец ниже пупартовой связки и параллельно ей. Надо иметь в виду, что в некоторых случаях участие п. lumboinguinalis в иннервации кожи бедра может быть гораздо более значительным, чем обычно, и длинные ветви его могут распространяться далеко в области, принадлежащей боковому кожному нерву бедра или кожным ветвям бедренного не-

рва; в таких случаях анестезирование п. *lumboinguinalis* может иметь существенное значение.

Места выхода из-под фасции кожных ветвей бедренного нерва также довольно непостоянны, но на уровне латерального края *m. sartorii* они всегда почти проходят уже под кожей, и потому инъекцию к ним следует делать вдоль края этой мышцы.

Впрочем, гораздо проще и вернее анестезия в области кожных ветвей п. *femoralis* достигается путем инъекции в ствол этого нерва по способу Левена.

Место инъекции к п. *cutaneus femoris lateralis* легко определяется ошупыванием *spinae anterioris superioris*, непосредственно кнутри от которой нерв проходит под фасцией. По Нистрему инъекция 1% адреналин-новокаи-на производится сперва непосредственно кнутри от *spina anterior superior*, затем немного ниже нее, на различной глубине, с таким расчетом, чтобы раствор попал под фасцию. Способ Нистрема, описанный в 1909 г., был одним из первых методов областной анестезии вообще; он был рекомендован его автором для взятия лоскутов при пересадке кожи. В чистом виде он вряд ли применяется для этой цели ввиду недостаточных размеров и непостоянства получаемой нечувствительной области, но при комбинации способа Нистрема с областной анестезией бедренного нерва по Левену анестезированная область, как правило, занимает всю латеральную и переднюю поверхность бедра, книзу от *m. sartorius*. О том, что п. *lumboinguinalis* в значительной степени может замещать наружный кожный нерв бедра, было уже упомянуто выше; здесь остается добавить, что и между последним нервом и п. *femoralis* области кожной иннервации могут распределяться не всегда одинаково. Так, мне пришлось однажды сделать интересное в этом отношении наблюдение: после удачной инъекции в бедренный нерв почти вся передняя поверхность бедра осталась чувствительной к уколам, тогда как в области п. *sapheni* наступила полная анестезия; была сделана инъекция к п. *cutaneus femoris lateralis* и через несколько минут анестезия распространилась на всю боковую и переднюю сторону бедра. Левен внес небольшое видоизменение в способ Нистрема. Он вкалывает иглу на два пальца кнутри и на такое же расстояние книзу от *spina anterior superior* и отсюда производит инъекцию в виде горизонтальной полоски сперва под фасцию, а затем под кожу.

На задней стороне бедра п. *cutaneus femoris posterior* весь свой путь проходит под фасцией, отдавая повсюду лишь короткие ветви к коже. Областная анестезия этого нерва, легко получаемая при инъекции в седалищный нерв по моему способу, в отдельности представляет большие затруднения, так как толстый слой подкожного жира очень мешает правильно сделать подфасциальную инъекцию на уровне ягодичной складки, на середине ширины бедра.

N. saphenus выходит из-под фасции на уровне коленного сустава, позади сухожилия *m. sartorii*, и на голени проходит рядом с *v. saphena* у заднего ее края.

Для анестезирования этого нерва производится поперечная подкожная инъекция на уровне *tuberositas tibiae*. Казалось бы, что результаты такой инъекции должны быть очень верными; но на практике я получал немало неудач; это зависит, вероятно, от того, что на месте инъекции у многих

людей подкожная жировая клетчатка довольно толста и затрудняет инъекцию и действие анестезирующего раствора. Надо также иметь в виду, что в некоторых случаях (по Росту в 15%) п. saphenus почти весь свой путь из голени проходит под фасцией и становится подкожным лишь на ширину ладони выше лодыжек. Вполне верные результаты дает подкожная поперечная инъекция на медиальной стороне нижней трети голени; ниже места инъекции ветви п. sapheni всегда становятся нечувствительными. Способ этот применяется обыкновенно при обезболивании всей стопы.

После инъекции в ствол п. femoralis по Левену область п. sapheni иногда остается в большей или меньшей степени чувствительной, так как в иннервации ее могут принимать участие п. cutaneus surae medialis и п. cutaneus surae lateralis.

Областная анестезия этих нервов вряд ли когда-нибудь производится в отдельности, так как обезболивание голени достигается обыкновенно инъекциями в седалищный и бедренный нервы. Лишь общая ветвь обоих нервов, п. suralis, представляет интерес при проведении областной анестезии стопы; нерв этот проходит под кожей позади латеральной лодыжки и здесь анестезируется поперечной подкожной инъекцией.

Об анестезировании п. peronei superficialis и п. calcanei medialis было сказано выше.

При ампутациях по поводу исключительно тяжелых гнойных, особенно анаэробных, воспалений, которые всегда делаются при крайне тяжелом состоянии больных, чрезвычайно опасен наркоз, а ампутацию под местной анестезией хорошо переносят даже чуть живые больные, с пульсом до 150 в минуту. Мы всегда получаем абсолютную анестезию при описанных инъекциях в нервы нижней конечности. Для ампутации бедра надо анестезировать п. femoralis и п. cutaneus femoris lateralis. Если не удастся получить парестезии с бедренного нерва, то его нетрудно обнажить небольшим вертикальным разрезом для эндоневральной инъекции. Без редко удающейся регионарной анестезии п. obturatorii можно обойтись, так как область чувствительной иннервации этого нерва очень невелика и обезболивание его легко достигается подкожной инъекцией 0,5% адреналин-новокаина на медиальной стороне бедра по линии разреза. В тех случаях, когда очень тяжелого больного нельзя повернуть на живот для инъекции в седалищный нерв, я делаю только переднюю половину циркулярного ампутационного разреза кожи и мышц, перепиливаю бедренную кость после инъекции 0,5% адреналин-новокаина под надкостницу, осторожными препарирующими разрезами задних мышц обнажаю седалищный нерв, впрыскиваю в него немного адреналин-новокаина и ампутационным ножом перерезаю все остающиеся мягкие ткани задней стороны бедра.

При футлярной анестезии по Вишневскому, которую мы несколько раз испробовали, нам никогда не удавалось получить полной безболезненности, и мне трудно понять, каким образом может быть прервана проводимость столь толстого нерва, как седалищный, очень слабым раствором новокаина, введенным не непосредственно в нерв или окружающую его клетчатку, а в фасциальные футляры мышц (вспомните сказанное в главе о флегмонах бедра о «пневматических штанах» Мильгрема). Впрочем, я охотно верю, что хорошо владеющие техникой Вишневского умеют без боли ампутировать бедро. Преимущество анестезии по методу «ползучего инфильтрата» в том,

что ею можно пользоваться без знания анатомии нервов, весьма необходимой при регионарной анестезии. Однако я полагаю, что точное и полное знание анатомии вообще и в частности топографии нервных стволов составляет первейшую обязанность каждого хирурга. Методика Вишневецкого, несомненно, чрезвычайно обогатила хирургию брюшной полости, но во всех других областях тела, особенно на конечностях, я не вижу никаких оснований предпочитать ее испытанным, дающим блестящие результаты способам регионарной и инфильтрационно-регионарной анестезии.

Еще несколько слов о столь излюбленном у врачей-практиков замораживании кожи хлорэтилом. Этот способ местной анестезии пригоден и очень удобен лишь при поверхностных разрезах, например, при абсцессах, близких уже к самостоятельному вскрытию, при глубоких же разрезах (панариции, карбункулы, фурункулы) замораживание почти не уменьшает боли, и гораздо лучше то же количество хлорэтила употребить на кратковременное усыпление больного, о чем будет сказано ниже. При замораживании кожи по линии разреза всегда нужно иметь в виду возможность омертвения ее при слишком большом усердии и прекращать замораживание, как только на коже появляется снежная полоса¹.

¹ Не принижая значения местной анестезии, в разработку которой неоценимый вклад внес В. Ф. Войно-Ясенецкий, необходимо отметить, что в настоящее время методом выбора обезболивания в оперативной педиатрии следует считать эндотрахеальный наркоз с миорелаксацией. В сочетании с возможностями и средствами современной трансфузиологии он позволяет не только обеспечить максимально благоприятные условия для безболезненного выполнения любого по сложности оперативного вмешательства, но и осуществить коррекцию нарушенных заболеванием физиологических и биохимических констант организма (Ред. Н. В.).

ПРЕДМЕТНЫЙ УКАЗАТЕЛЬ

- А.бсцесс(ы) дугласова протространства 477
— заглоточный 102
— крестца 449
— легких 299
— лопатки 231
— мозга 127
— мозольный 221
— молочной железы, хронический 264
— мышечные 507
— перианальные 480
— периплевральный 237
— печени 371
— при остеомиелите субокципитальном 251
— селезенки 386
— субдиафрагмальный правосторонний 343
— туберкулезные 490
— экстрадуральные 125
Abscessus mesocoliacus 339
— retromammarius 261
Аденофлегмона(ы) 141
паховой области 494
— подвздошной ямки 409
— подколенной ямки 514
— подмышечная 169
— подчелюстные 144
Адреналин, дозировка 613
Ангина Людвига 96
Аневризма костная 607
Анестезия 610
— головы, волосистой части 620
— инфилтративно-областная 611
— местная 610
— нерва(ов) бедренного 632
———большеберцового заднего 631
———кожных нижней конечности 633
———локтевого 627
———лучевого 628
———малоберцового 632
———седалищного 629
———срединного 626
———тройничного 616
———шеи 621
— областная 610
— плечевого сплетения 622
Апоневроз подошвенный, строение анатомическое 571
Аппендицит 331
— гнойный 331
Артрит(ы) гнойный 454, 457
———голеностопного сустава 595
———крестцово-подвздошного сочленения 431
———локтевого сустава 187
— пневмококковый 457
— суставов плюсны 593
———предплюсны 593
Артротомия 469
Астрагалэктомия 599
Оарденгейера разрез при мастите 267
Бедро, вывих при коксите 461
— остеомиелит 455
— флегмоны 498
———в области приводящих мышц 498
———четырёхглавой мышцы 505
— — — верхнемедиальные 501
———диффузные 513
———задней области 511
———передней области 502
———поверхностная межмышечная 502
———с множественной локализацией 513
———сосудистой влагалища 504
Бергманн, резекция подвздошной кости 437
Биша жировой комок 53
Бронхоскопия 305
Брюшная стенка, флегмона 392
———газовая 407
Буафэна способ торакопластики 292
Bula Bichati 53
Bursa capitis medialis m. gastrocnemii 534
— m. poplitei 534
———semimembranosi 534
Бюлау дренаж сифонный при плеврите 276
Везикулит, затеки гнойные 491
Войно-Ясенецкого способ торакопластики 294
Вывихи бедра при коксите 461
———деструкционные 462
———дистензионные 462
Л азловая гангрена 407
— флегмона 407
Гангрена газовая 407
— легкого 299
Гидраденит 171
Глаз, заболевания гнойные 33
Глазница, флегмона 41
———симптомы 49
Глотка, воспаление гнойное 85
Гной абсцессов тропических 373
Гнойные затеки при везикулите 491
— • — — простатите 491
— • — — флегмоне подколенной ямки 514
———типы по Старкову 400
———из подмышечной ямки, миграция 167
Голеностопный сустав, воспаления гнойные 595
———операция 596
Голень, фасциальные ложа, анатомия 522
— флегмоны 522
———первичные глубокие 523
———субфасциальные 525
Гонит гнойный 527
———кровотечение 540
———лечение 543

Грегуара способ лечения эмпием 282

Грудница 260

Грудь, флегмона 231

— анаэробная 231

П

/Д^елорма операция легкого 288

Дельтовидная область, флегмона 176

Дренаж Бюлау при плевротомии 276

— Костантини 281

— Микулича 281

Дугласово пространство, абсцесс 477

Ж

.евательное пространство 51

Э

»Эабрюшинные флегмоны 314

— анатомия 317

— гной 323

— при аппендиците 315

— формы 332

Заглочный абсцесс 102

Заражение крови 560

— методы лечения 560

Зудека способ торакопластики 291

И

жАлиопсоит 413

— лечение 424

— причины, вызывающие его 418

— симптомы 422

— формы 419

Ка

.арбункул(ы) 18

— лечение 18

— консервативное 28

— лица 21

Карцинома легкого 306

Кератит гнойный 33

Кисть, флегмоны 193

— дорзальные 223

— субфасциальные 225

Клетчатка пристенная таза 393

— операция флегмоны по Старкову 403

Ключица, остеомиелит 231

Коксит гнойный 454

— вторичный, хронический 456

— вывих бедра 461

— осложнения 461

— остеомиелитический, диагноз дифференциальный 465

— операция 469

— смертность 465

— стрептококковый, лечение вытяжением 470

— травматический 457

— туберкулезный 464

Колено, флегмона параартикулярная, особенности 543

Коленный сустав, артротомия 533

— воспаление гнойное 527

— флегмона, резекция 537

Конечность нижняя, флегмона подкожная 526

Костантини дренаж при плевротомии 281

Крестец, остеомиелит 449

— абсцессы 452

— диффузный 450

— периостальная форма 450

Крестцово-подвздошное сочленение, воспаленное гнойное 427

— операция 432

— симптомы 432

Кровотечение артериальное при гоните 540

Кровь, заражение 559

Cavum pelvis subperitoneae 393

Canalis calcaneus 578

— malleolaris, анатомия 579

Л

.Lamina praevesicalls 394

Левена метод лечения фурункулов 28

Легкие, абсцесс 299

— возбудители 303

— гангренозный 299

— диагноз 304

— «классический» 300

— лечение 306

— осложнения 303

— причина 301

— простой 300

— гангрена 299

— карцинома 306

Lymphangitis reticularis 601

— truncularis 601

Лимфангиит 601

Лицо, гнойные воспаления глубокие 41

— флегмоны глубокие 51

— пути распространения 51

Лобковая кость, остеомиелит 439

— операция 448

Лобковое сочленение, воспаление гнойное 439

Лобэктомия 308, 311

Локтевой сустав, воспаление гнойное 186

— артротомия 188, 189

Лопатка, абсцесс 233

— остеомиелит 231

Лера способ лечения остеомиелита острого 563

Лучезапястный сустав, воспаление гнойное 193, 215

— лечение оперативное 228

Людвига ангина 96

Ма

астНТ 260

— анаэробный 231

— лечение 266

Мастоидит ПО

— Бецольда 115

— у детей 115

Микулича дренаж герметический 281

Мозг, абсцесс 127

— лечение 131

— травматический 130

Молочная железа, абсцесс 264

Новокаиин 612

- 1»Иперация абсцесса печени 382
 — Петридиса способ 383
 — субдиафрагмального 346
 — Клермона метод 346
 — аденофлегмоны паховой области 494
 — вылушения слезного мешка 34
 — коксита гнойного 468
 — лобэктомии 311
 — мастита 266
 — мастоидита 112
 — пневмотомии 309
 — при остеомиелите 552
 — флегмоны бедра 498
 — — в области аддукторов 502
 — — четырехглавой мышцы бедра 507
 — стопы 584
 — fossa ischiorectalis 480, 488
 — ягодичной области 479
 — шейки бедра при остеомиелите 468
 Орра способ лечения остеомиелита хронического 562
 Остеоартрит 455
 — лечение вытяжением конечности 469
 Остеомиелит 548
 — диагноз 548
 — ключицы 231
 — кости(ей) лобковой 439
 — — подвздошной 429, 433
 — — седалищной 439, 449
 — таза 426
 — крестца 449
 — лечение 551
 — лопатки 231
 — плечевой кости, биполярный 180
 — позвоночника 250
 — ребер 237
 — резекция кости, показания 556
 — рентгенотерапия 563
 — субкокципитальный 250
 — тел позвонков 254
 — хронический, лечение способом Орра 562
 — челюсти 104
 — черепа 11
 Остеопериостит дужек позвонков 254

Панариций 196

Panaritium cutaneum 200

— tendinosurn 200

Параметрит 392

Паранефрит 314

Паронихия 199

Паротит 77, 85

— гнойный 85

— операция 89

— осложнения 87

— формы 88

Перилимфангит 604

Периоститы челюстей 104

Перитонит 331

— гнойный 352

— — причины, вызывающие его 353

— диффузный 349

— ограниченный 349

— разлитой 336

— серозно-фибринозный 351

— сухой 350

— тазовый 339

— — вторичный 340

— — первичный 340

Печень, абсцессы 371

— — амёбные 373

— — диагноз, методы 379

— — дизентерийные 373

— — лечение 381

— — операция способом Петридиса 383

— — симптомы 376

— — течение болезни 376

— — тропические 373

Пиаритит первичный 457

Пиемия 558

Пиопневмоторакс 304

Плевра, прокол 274

Плеврит гнойный 268

— — лечение 274

— — детей 296

— — при туберкулезе 297

— — медиастинальный 286

— — ограниченный 285

— — операция 277

— — Пертес-Гартерга способ лечения 280

— — смертность 273

— — диафрагмальный, техника операции 285

— — междолевой 285

Плевротомия 277

— — дренаж Костантини 281

— — Микулича 281

Плечевая кость, остеомиелит биполярный 180

Плечевое сплетение, анестезия 622

— — Куленкампа способ 622

Плечевой сустав, гнойные воспаления 172

Плечо, флегмона 181

— — подкожная 183

Пневмотомия 309

Пневмоторакс 308

Подвздошная кость, остеомиелит 433

— — анатомия патологическая 435

— — — послеродовой 429

— — — резекция по Бергману 437

— — — смертность 439

— — флегмона 399

— — — лечение 424

— — — симптомы 422

Подколенная ямка, флегмона 514

— — — пути распространения гноя 515

— — — этиология 517

Позвонки, остеомиелит 253

Позвоночник, остеомиелит 250

- лечение 259
 Предплечье, флегмона 181, 193
 — анатомия 195
 — межмышечная 185
 Предпузырная пластинка 394
 Предпузырное пространство, флегмона 395
 Предстательная железа 491
 Пролежни 473
 — большие, лечение 475
 Промежность, флегмона 480
 Простатит, затеки гнойные 491
 — пути распространения 492
 Psoas-абсцесс 324
 Псоит 409
 Пупочный свищ 392
- Д**
 х ребра, остеомиелит 237
 — флегмона 237
 Рентгенотерапия при остеомиелите 563
 Recessus posterior lateralis 530
 — анатомия топографическая 532
 — medialis 530
 — вскрытие приемом Лежара 523
 Решетчатая кость, воспаление ячеек 48
 Роговица, разрез 37
 Ротовая полость, гнойное воспаление 85
 Рот, флегмона дна 94
 Рука, флегмона пальцев 193
- 4**-**а**ркама(ы) 605
 — кровяные 607
 — миелогенная 607
 Свищ пупочный 392
 Седалищная кость, остеомиелит 439
 — первичный 449
 Селезенка, абсцесс 386
 — диагноз 388
 — осложнения 390
 — пробная пункция 389
 — этиология 387
 Sinus cavernosus, тромбоз 27
 Слезный мешок, вылушение 34
 Слюнная железа подчелюстная, воспаление 94
 — подязычная, воспаление 94
 Сосцевидный отросток, трепанация 112
 Spatium praeperitoneale 394
 — retrovesicale 491
 Стопа, флегмона(ы) 568
 — дорзальная 588
 — задние, шейки 591
 — локализация 577
 — операция 584
 — осложнения 581
 — первичные медиального ложа 574
- Т**
 1 аз, остеомиелит костей 426
 Тазобедренный сустав, воспаление гнойное 453
 — вывих, лечение 461
 — формы 457
- Тампонада экстраплевральная 308
 Текстора резекционный разрез при вскрытии коленного сустава 535
 Тендовагинит гнойный 200
 — операция 204
 — пути распространения гноя 201
 Теносиновит, осложнение 215
 Торакопластика 290
 — способ Буафэна 292
 — Войно-Ясенецкого 293
 — Зудека 291
 — Шеде 290
 — экстраплевральная 308
 Tractus iliotibialis fasciae latae, флегмона под ним 509
 Трепанация сосцевидного отростка 112
 Тройничный нерв, анестезия 616
 Тромбоз sinus cavernosus 27
 Тромбофлебит S-образной пазухи 122
- У**
 • Ухо среднее, воспаление 110
 — осложнения 110
- Ч**
 Чл флегмона(ы) анаэробная 96
 — бедра 498
 — брюшной стенки 392
 — Бро 420
 — газовая 407
 — глазницы 41
 — голени 522
 — дельтовидной области 176
 — забрюшинная 314
 — кисти 193
 — колена 543
 — комиссуральная 221
 — конечности нижней, подкожная 526
 — лимфогенная 182
 — околочелюстные 68
 — пальцев руки 193
 — парафарингеальная 81
 — плеча 181
 — подвздошная 399
 — подключичная 169
 — подколенной ямки 514
 — подмышечной области 160
 — подошвы стопы 568
 — поясничные 314
 — предплечья 181, 193
 — предпузырного пространства 395
 — пристенной клетчатки таза 402
 — ребра 237
 — рта 95
 — стопы 568
 — субпекторальная 170
 — тендовагинальная 210
 — fossae ischiorectalla 480
 — шеи 135
 — щеки 78
 — ягодичной области 475
 — языка 99

- Fossa ischiorectalis, флегмона 480
 — операция 487
- Френикотомия 308
- Фурункулы 18
 — лечение 28
- У**
- Ундрит реберный 238
- Хрящи реберные, изменения при хондрите 240
 — кариозный процесс 238
- Ц**
- Целюсть, остеомиелит 44, 104
 — первичный, инфекционный 107
 — периостит 104
- Череп, остеомиелит 11
 — вторичный 14
 — гематогенный 13
 — диффузный, мигрирующий 16
 — laminae externae 12
 — локализованный 15
 — покровы, раны инфицированные 9
- Череп, покровы, флегмоны 9
- Ш**
- Шеде способ торакопластики 290
- Шея, флегмона 135
 — гриппозная 139
 — лечение 158
 — передняя 151
 — периларингеальная 154
 — после ангины 139
 — кори 139
- Щ**
- Щека, флегмоны 78
 — вторичные 79
 — первичные 78
- Э**
- Эметин 381
- Эмпиема(ы), вскрытие в бронх 274
 — лечение, способ Грегуара 282
 — междолевая, вскрытие 285
 — хронические, лечение 288
- Empyema necessitatis 287
- Эпифизеолиз 461
- Я**
- Ягодичная область, флегмона 475
 — диагноз 479
 — затек гноя 476
 — локализация 476
 — операция 479
- Язык, флегмона дна рта 98

Архиепископ Крымский и Симферопольский Лука,
в миру профессор, доктор медицинских наук
Валентин Феликсович Войно-Ясенецкий

ПРЕДИСЛОВИЕ

На своем жизненном пути нам встречаются два типа людей. Одни во имя науки отрицают религию, другие ради религии недоверчиво относятся к науке. Встречаются и такие, которые умели найти гармонию между этими двумя потребностями человеческого духа. И не составляет ли такая гармония той нормы, к которой должен стремиться человек? Ведь обе потребности коренятся в недрах человеческой природы.

И не в том ли кризис образованного человека, что у него «ум с сердцем не в ладу»? Не эта ли односторонняя «умственность» разъединила в России интеллигенцию и народ? И уже одно то, что в настоящее время под флагом науки, которая будто бы давно опровергла религию, преподносятся народу атеизм и антихристианство, заставляет нас глубоко обдумать и основательно решить вопрос: противоречит ли наука религии?

ЧТО ТАКОЕ НАУКА?

Еще Сократ учил, что для обеспечения правильных выводов мы должны уметь определять понятия. Поэтому постараемся дать точные определения обоих рассматриваемых нами понятий — и тогда сравним их.

Наука — есть система достигнутых знаний о наблюдаемых нами явлениях действительности. Внимем в каждое из этих слов. Наука — это система, то есть не случайный набор знаний, но стройное, упорядоченное сочетание.

Оно достигается классификацией, то есть распределением однородных данных по группам и обобщениям, то есть установлением тех общих формул и законов, которым подчиняется природа. Наука включает достигнутые знания, то есть еще не все, а только те, которые пока достигнуты. Научная деятельность движется, она есть процесс «созидания истины путем опыта и умозрения». Этот процесс в науке есть нечто динамическое, становящееся: оно проходит через вопросы, искания, сомнения, предположения, которые потом могут оказаться и ложными. И только знания, то есть подлинные отражения действительности — составляют установленное, статическое содержание науки, знания, то есть доказанные, общеобязательные, общепризнанные, объективные суждения, оправданные и логически, и эмпирически, и умозрением, и опытом. Это знания о явлениях, то есть проявлениях жизни, природы, но не о ее сущностях (феноменах, а не ноуменах), о мире, как мы его видим, созерцаем, но не о мире, как он есть сам по себе, по существу.

Явления — это то, что явно для наших пяти органов ощущений (как принято считать, хотя их и больше), для нашей пятичувствительной логики, во всеоружии технических усилений наших познавательных органов в виде микроскопа, телескопа и других научных инструментов. Таким образом, область точной науки ограничена так же, как ограничены и органы научного познания в своей познавательной способности. Но человек хочет и должен знать и то, что за пределами науки, то, что есть его не достигнуто и, по самой природе своей, лежит за ее пределами. Так, например, психология — есть наука о душевных явлениях. Мы же хотим знать больше, хотим знать душу, потому что жизнь вся есть — встречи и взаимодействия человеческих душ, а душа есть сам человек. Странно было бы утверждать, что наука знает или может знать все бытие. «Много есть на свете, друг Горацио, о чем и не снилось нашим мудрецам», — говорит Гамлет у Шекспира, А между тем мы и это запредельное хотим постигнуть, хотим разрешить те вопросы, которыми так полна душа юноши у Гейне: «Что тайна от века? И в чем существо человека? Откуда приходит, куда он идет? И кто там, вверху, за звездами?».

Знание больше, чем наука. Оно достигается и теми высшими способностями духа, которыми не располагает наука. Это прежде всего интуиция, то есть непосредственное чутье истины, которое угадывает, прозревает ее, пророчески предвидит там, куда не достигает науч-

ный способ познания. Эта интуиция все более (в последнее время) занимает внимание философии. Ею мы живем гораздо больше, чем предполагаем. Она-то ведет нас в другую, высшую область духа, — то есть в религию.

Что ТАКОЕ РЕЛИГИЯ!

Широко говоря, религия есть отношение к Абсолютному, к Тому, кого мы называем Богом. Так как это отношение есть у всякого — даже атеиста — то и принято говорить, что у всякого есть своя религия. Но, принимаемая в таком виде, в широком смысле, религия может быть и правильной и неправильной, истинной и ложной, нравственной и не нравственной — в зависимости от того, что мы разумеем под абсолютной, высшей и последней ценностью мира и как к ней относимся — во что веруем и как веруем, что принимаем и что отвергаем.

Говоря же положительно и по существу, религия — есть общение с Богом (воссоединение). И об этой именно религии должна идти речь. Религия — как переживание — очень сложна. Это непосредственное и специфическое переживание, дающее общение с Богом, — есть молитва.

Конечно, молитва, как мистическое устремление, как полет духа, как духовный экстаз, как вера и чувство, не может становиться рядом с наукой для какого бы то ни было сравнения. Между религией в этом смысле и наукой может быть столько же противоречий, сколько их между математикой и музыкой или между математикой и любовью. Сравнить же мы можем понятия и явления лишь беря их в одной плоскости, в свете одного критерия. Поэтому мы отвлечем от религии ее интеллектуальные (познавательные, доступные уму) утверждения о действительности — ту ее сторону, которая является общей как для религии, так и для науки — посмотрим, не противоречат ли эти знания и суждения о действительности друг другу. Или они только в том смысле разноречивы, что говорят о равном, а не об одном и том же разное, взаимно исключающее?

Вот некоторые основные утверждения о действительности, которые и исповедуем мы, христиане. Бог существует — даже больше — только Он и существует. И то, что в Нем и с Ним связано. В Нем все имеет свое бытие, вне же Его лишь бывание и томление духа. Христос действительно Богочеловек, который был распят и воскрес и придет снова на эту землю. Душа человека имеет личное бессмертие.

И теперь скажите, где в нашей науке — математике, физике, биологии, истории — есть утверждения, противоречащие этим только что названным суждениям — утверждения общеобразовательные, объективные, доказанные, то есть научные? Их нет и не может быть по существу, потому что все эти положения касаются сущностей, которые лежат вне компетенции науки, а не явлений, которые ей доступны.

ИСТОЧНИКИ ПРЕДУБЕЖДЕНИЯ

Откуда же происходит распространенное среди студентов, и вообще образованных людей, мнение, что наука противоречит религии?

Его причина в поверхностном знании как в области науки, так и в области религии, и этим подтверждается мысль: «Знание приводит к Богу, полужнание удаляет от него». Полузнание — бич нашего времени: оно-то и создает названное только что предубеждение. Во-первых, мы мало знаем философию, в особенности ту ее область, которая специально относится к этому вопросу, то есть теорию познания, или гносеологию.

Легковерно принимая за научные доводы те доказательства, которые приводятся в пользу суждения, что Бога нет, мы забываем выясненные уже Кантом положения, что теоретический разум одинаково бессилен и доказать и опровергнуть бытие Бога, бессмертие души и свободу воли. Эти объекты и эти вопросы поэтому называются трансцендентными (выходящими за пределы науки).

Мы можем познать разумом лишь внешний факт, а не вещь в себе. Весь мир, поскольку он связан с пространством и временем, объективно непознаваем, потому что время и пространство суть лишь субъективные формы нашего сознания, которые мы приписываем миру. Отсюда изречение: «Мир — это я». Психология познания еще точнее уясняет субъективность наших ощущений, восприятий и представлений. Воспринимаемые нами цвет, температура, вкус не существуют вне нашего познания сами по себе (обратное признание в психологии называется наивным реализмом). Даже материю мы не можем познать, как она есть, потому что ее специфические свойства — масса, плотность и тяжесть — субъективны.

Вообще, мы не видим предметы, как они есть, а усматриваем их согласно личному углу зрения, из которого их наблюдаем. Тем более мы не можем постигнуть своими научно-познавательными способностями то, что за вещами, то есть их сущности, а еще более Первосущность, то есть Бога. Уже потому наука не может отвергать бытие Бога, ибо эта тема лежит вне ее компетенции, как и вся область сущностей.

Современные философы, как Бергсон, Лосский, уже идут далее Канта, открывая возможность разумного доказательства бытия Бога. Впрочем, гениальные шаги сделал уже в этом направлении В. С. Соловьев.

Второе наше заблуждение заключается в том, что мы науку смешиваем с мнением ученых. Между тем именно эти мнения иногда действительно противоречат религии, но со временем оказывается, что они противоречат и природе, и науке, отражающей подлинные явления природы. И возможность этих противоречий от того и происходит, что эти мнения, отражающие не столько объективную природу, сколько вкусы ученых, простираются в эту запредельную для науки область, где начинается простор и для веры и для суеверия.

Так называемый «научный» атеизм действительно противоречит религии, но он есть лишь предположение некоторых образованных людей, недоказанное и недоказуемое. Попытка атеистов доказать недоказуемое невольно наводит на воспоминание стихов Пушкина:

*«Художник варвар кистью сонной
Картину гения чернит
И свой рисунок беззаконный
Над ним бессмысленно чертит*».*

Теория, что мир не сотворен Богом, есть не научно доказанная истина, а совершенно венаучная мысль. Так называемый дарвинизм, признающий, что человек посредством эволюции развился из низшего вида животных, а не является продуктом творческого акта Божества, оказался только предположением, гипотезой, уже устарелой и для науки. Эта гипотеза признана противоречащей не только Библии, но и самой природе, которая ревниво стремится сохранить чистоту каждого вида и не знает перехода даже от воробья к ласточке. Неизвестны факты перехода обезьяны в человека. Бывает скорее обратное в порядке вырождения. Приведем любопытную мысль, высказанную Магометом в Коране: «Некоторых людей за их грехи Бог превратил в обезьян».

Особенно характерно в наше время моральное превращение человека в обезьяну. Отдаваясь низменным страстям, как, например, пьянству, человек сперва навеселе, становится туп и глуп, как овца, и каждый стрижет его, как хочет; а если выпьет еще, то уже мнит себя львом, становится высокомерным и буйным; а упиваясь все более и более, он уподобляется обезьяне — прыгает, кривляется, совершает различные глупости. Упившийся до потери сознания превращается в свинью и, как животное, валяется в грязи. Разве мы не наблюдаем в окружающем нас обществе это превращение человека в овцу, в свинью и обезьяну? Но ни одна обезьяна из всей истории земли не имела и не имеет здравого человеческого смысла и мышления. Между прочим, не будет излишним заметить, что Дарвин, показавший происхождение человека от обезьяны, отрекая от своего заблуждения и смиренно покаялся перед Богом.

Теоретики, для которых их тенденция дороже истины, пускались даже на путь лживых доказательств, чтобы как-нибудь отстоять гипотезу. Видя факты, противоречащие ей, они говорят: «Тем хуже для фактов». Не видя фактов, благоприятствующих данной теории, они их сочиняли или, как говорят, притягивали за волосы. Известна история «трех клише», связанная с именем Геккеля. Желая оправдать свою эволюционную теорию, по которой человек, обезьяна и собака развиваются из одинакового зародыша, он в своей антропогении напечатал три негатива этих зародышей, которые, однако, оказались продуктами одного негатива, печатанного с разным нажимом и некоторой подчисткой. Подделка была замечена известным эмбриологом Гисом (Геккель признал ее также, оправдываясь тем, что он был уверен в соответствии между его предположением и действительностью) и затем вызвала энергичный протест со стороны пятидесяти ученых. В нем принимал участие и наш русский ученый Хвольсон, написавший брошюру под названием: «Двенадцатая заповедь Кошута» (эта заповедь гласит: «Не пиши о том, чего не понимаешь»).

Другое «доказательство» касается найденных в 1891 году ученым Лобуа на острове Ява костей (часть черепа, три зуба и бедренная кость), которые будто бы принадлежат недостающему между человеком и обезьяной звену, так называемому «Стоящая обезьяна». Между тем знаменитый анатом Вирхов считает это совершенно недоказанным, сомневаясь даже в принадлежности одному организму костей, найденных на расстоянии 16 метров. Вирхов разоблачил и пресловутый «неандертальский череп», найденный в 1856 году в Неандертальской долине в Пруссии, приписываемый первобытному человеку, и в результате подтвердил факт

истины, а в том, что мы принимаем эти временные кредитные билеты за звонкую монету, а часто и фальшивые билеты за настоящие. Удивительно в этом случае наше легкое верие, по какой-то иронии проявляемое нами в области науки, и наша легкая внушаемость: мы часто не в силах сбросить иго чужого мнения и власть особого внушения, которое я бы назвал гипнозом научной терминологии. Пусть нам предъявляют непонятные и невероятные вещи, но если говорят с ученым пафосом, да еще облачают его в форму латинских или греческих терминов, мы уже слепо верим, боясь быть изобличенными в невежестве.

Душа относится у Геккеля по справедливости к «мировым загадкам». Но когда он дает магическое определение: «Душа есть сумма мозговых функций», вся мировая загадка становится ясной, хотя, по существу дается лишь перевод русского языка на латинский.

Как мы уже сказали, атом есть элемент, принятый на веру. Между прочим, для объяснения жизни Геккель вводит еще более сложное и чудесное понятие «одушевленного атома» — и все же находятся люди, которые слепо верят в реальность подобных, никем в опыте не воспринимаемых существей. Из всего вышесказанного следует, однако, что кажущееся временное противоречие между наукой и религией возможно, поскольку наука ищет, движется и, следовательно, может заблуждаться. Она находится в процессе становления, в то время, как религия уже обладает истиной, открывает нам вещи, как они есть. Но теперь нам ясно, что это противоречие происходит между религией и мнением ученого, истинность которого, как рабочей гипотезы, признается лишь временно, так же, как временно заслоняют строящееся здание леса, а последние неизбежны, как мы сказали, в процессе человеческого строительства.

Далее наше великое невежество касается религии. Знание религии существует двоякого рода: во-первых, можно знать религию, то есть переживать ее, иметь в своем опыте отношение с Абсолютным, которое составляет сущность религии. По существу, только тот, кто имеет этот опыт, может судить о религии, а следовательно, и основательно решить проблему об отношении ее к науке. Ведь о музыке может судить лишь человек, имеющий музыкальный слух или вкус, и совершенно недостаточно для этого знать историю музыки, теорию музыки и даже разбираться в нотах.

К сожалению, у многих антирелигиозных писателей отсутствует этот религиозный опыт в прошлом (если не смешивать с ним формальную, обрядовую сторону религии), и уже потому неосновательны их нападки на религию в ее чистом смысле.

Но есть еще другое знание, касающееся религии — это знание о религии, о том учении, которое она исповедует; как предмет веры и опыта. Это соответствует знанию теории музыки, но и этой «теории» нашей религии мы почти не знаем. Мы почти незнакомы с Библией в подлиннике и судим о ней по разным книгам, по разным толкованиям...

Геология — наука о составе земной коры и ее образовании — учит, что мир был сотворен в огромный период времени, а не в шесть дней, как говорит школьное богословие. Но посмотрим, что сказано в Библии. Днем мы называем тот промежуток времени, который измеряется известным движением Земли вокруг своей оси относительно Солнца. А в Библии днем называется и тот первый промежуток времени, когда Бог сказал: «Да будет свет», и когда еще не было солнца, которое было создано в четвертый день. Ясно, что слово «день» здесь употреблено не в обычном смысле 24-часового промежутка, а в значении «периода». Этому соответствует и стоящее в еврейском оригинале слово «йом», что значит день и период (русское «зон»). Это подтверждается и второй главой той же книги Бытия, где словом «йом» обозначено все время творения, обнимающее все шесть периодов: «Вот происхождение неба и земли при сотворении их в то время, когда Бог создал землю и небо» (гл. 2-я, стр. 4).

Бог, творивший мир, вечен и живет вне времени. И не было тогда еще человека, сознание которого связано с понятием времени. Да и у человека это сознание не вечно, ибо в будущем новом мире — «времени уже не будет» (Откр. 10, 6). Объективно, вне человека, его нет и сейчас, и измерение его относительно. Моисей, который является автором книги Бытия, говорит в своей молитве (Ис. 69):

«Перед очами Твоими тысяча лет как день вчерашний, когда он прошел, как стража в ночи». Итак, если геология иногда мешает нам признавать геологические данные, то Библия находится в согласии со всеми фактами природы, а следовательно и с наукой, открывающей эти факты. Поверхностное чтение Библии, как и всякое полужнание, вызывает еще одно недоумение. Какой мог быть свет в первый день, если солнце создано в четвертый день? Причиной этого сомнения является опять-таки незнание как Библии, так и науки. Ибо уже Гершель доказал, что первоначально существовала туманность световая, а солнце, созданное в четвертый день, представляло собой центр, собравший разлитую в пространстве световую энергию. В выражении: «и создал Бог два светила великие» — слово «создал» значит сделал, довершил выполнение того, что было сотворено, первоначально вызвано к Бытию (глагол

«творить» употреблен в первом стихе). (В оригинале различаются два этих глагола: 1) творить и 2) создавать). Еще большую наивность обнаруживают те, которые оспаривают Библейскую давность существования мира, забывая, что Библия определяет в годах лишь длительность человеческой истории, а не существование мира или самого процесса его творения. Да и в обыденной жизни — одно дело добыть огонь, а другое — сделать лампу, наполнить ее горячим веществом, зажечь и повесить ее... Впрочем, это только слабая и не вполне верная аналогия. Но более всего Библия смущает мыслящего человека своими повествованиями о чуде. Последнее кажется нарушением законов природы.

Если это можно сказать о чудесах легенд и их апокрифических евангелий, то совершенно нельзя это утверждать о чудесах Слова Божия. Исцеление больных, воскрешение мертвых — не нарушение законов природы, а восстановление их. По закону греха и наследственности болезнь и смерть являются закономерными. Но по первоначальному помыслу, когда не было еще греха — человек был создан для жизни («Человек» имеет «чело вечности») и когда устраняется причина, вызывающая смерть (этой причиной является грех), тогда вновь восстанавливается действие божественной творческой силы. Эта сила некогда и дни творения «свергала из глубины вечности могучими творческими словами», она, по словам того же Дарвина, «вдохнула в жизнь первоначальную клетку». Естественным действием этой силы является не смерть (это было бы уже противоестественно), а жизнь и воскресение. Камень в силу притяжения падает вниз, но если сила притяжения будет нейтрализована обратным толчком, — камень полетит вверх.

Чудеса Евангелия не противоестественны, а сверхъестественны, поскольку в том или ином случае начинает действовать сверхопытная сила. И такой факт удивляет нас, кажется нам чудным («чудо» и «чудный», как и «чудная» — удивительный, от одного корня), хотя то, «что чудо на земле, на небе естественно» (как явление радия — чудо для дикаря, но естественно для химика). Законы природы не оковы, которыми Бог связал Свою и человеческую свободу, и силами природы Он повелевает. Без чуда жизнь никогда не будет чудной, и о нем-то томится всякая живая душа, рвущаяся из царства необходимости в царство свободы. Наука, изучающая царство необходимости, законы, как «постоянно повторяющиеся связи явлений» и силы, доступные ее пятичувственной логике, не знает чуда, хотя и не может отрицать его.

Религия же соединяет нас с Царством свободы, и притом не формальной и пустой, а творческой свободы, с Царством благодати, той творящей Силы, которая, создала и мир, то есть чудо, свидетелями которого является мы. Эта же Сила и поддерживает этот мир столь же чудесно (сохранение мира не вытекает закономерно, логически из факта существования, так же как питание организма не обеспечено еще его рождением — он может и разрушиться от голода). А потому и в вопросе о чуде не может быть принципиального противоречия между наукой и религией (может быть лишь вопрос о реальности или вымышленности данного чуда, но это уже вопрос другого порядка).

Далее, ссылаясь на величие и бесконечное множество миров, мыслящий человек смущается утверждением Библии, что Земля находится в центре вселенной, вследствие чего человек возмнил о себе слишком много, считая себя центром бытия. Библия не утверждает антропоцентризма, то есть того, что человек находится в центре вселенной. «Когда взираю я на небеса Твои — дело Твоих перстов, на луну и звезды, которые Ты поставил, то что есть человек, что Ты помнишь его, и сын человеческий, что Ты посещаешь его?» — говорит псалмопевец (Пс. 64, 5).

Библия не учит и о геоцентризме, то есть о том, что земля находится в центре вселенной, и даже нет в ней основания для гелиоцентризма (теория, которой временно придерживалась наука, уча, что в центре мира находится солнце).

И какой вообще возможен физический центр, равноудаленный от всех точек космической сферы, которая бесконечна? Одно время думали, что полярная неподвижная звезда может быть таким центром, но и она оказалась и не неподвижной, и не центральной.

Библия учит о теоцентризме, о том, что неизменным центром вселенной является Бог (с еврейского перевода Бог — на основании филологического исследования Делича значит — неподвижная, вечная цель бытия). «Все из Него, Им и к Нему» (Рим, II, 38).

Библия учит не о физическом, а о метафизическом центре вселенной (ибо она содержит учение не о физических переходящих предметах, а о вечном и духовном), каким является Христос-Логос. «Все произошло через Него, и без Него не начало быть ничего, что начало быть» (Ин. 1, 3).

Мир христоцентричен, ибо «Слово (Христос-Логос) было Бог» (Ин. 1,1). Бог воплотился на маленькой и незначительной планете Земля, не по той же ли причине, по которой Он избрал и на земле маленькую Палестину и в Палестине Вифлеем, а в Вифлееме ясли, ибо не

нашлось места в гостинице? Наша земля, таким образом, стала космическим Вифлеемом, и если свет из яслей простерся по всему лицу земли, то как же он может по некоей непостижимой проекции достигать всех точек вселенной. Самая обитаемость других миров не отрицается в Библии, как и вообще тот биологический принцип, по которому у Бога в каждом месте космоса «живет то, что в нем жить может». «Бог сотворил мир».

Этот неизмеримый космос (макрокосмос) христоцентричен так же, как и малый мир (микрокосмос) твоего существа. Только вокруг Него может быть собрана центростремительно вся Душевная энергия человека и только от Него центростремительно может излучаться вся творческая Его сила. Если этот солнечный центр не на месте, то нарушается равновесие в космосе человека, — душа ощущает внутреннее шатание, пустоту и затмение так же, как распятие Христа на Голгофе вызвало затмение и землетрясение в природе (сравним мысль психолога Джемса: обращение есть акт воли, посредством которого высшая ценность, бывшая во вторичных слоях сознания, становится центром последнего). Хотя Библия есть не специальная книга о физической природе или внешней истории человечества, однако и в этих областях она точна. (Да и как мы поверили бы ей в более важном, духовном, вечном и будущем, если бы она ошибалась в менее важном, доступном человеческому знанию?).

Если мы сравним наивные сведения о природе, находящиеся в священных книгах индуизма, персизма и магометанства (не устоявшие, например, против переворота, который Коперник произвел в астрономии), с осведомленностью библейских авторов, то мы должны будем признать их Боговдохновенность вместе с французским физиком Биа (1774-1861), который сказал: «Или Моисей имел столь же глубокую научную опытность, какую обладает наш век, или он был вдохновлен свыше».

В Библии мы не находим древних представлений о том, что небо есть твердый свод, к которому прикреплены звезды. Согласно книге «Бытия», небо — есть протяженная среда, отделяющая воды, которые сверху, от вод, которые внизу. В то время, как древние учили, что земля утверждена на некоторых подпорах, Библия говорит, что «Бог повесил землю ни на чем» (Иов. 26, 7).

Замечательны также и другие естественно научные положения, которые были известны Библии задолго до того, как они были открыты наукой. К таким «предварениям» можно отнести слова пророка Исайи: «По множеству могущества и великой силе у Него ничто не выбывает» (40, 26), подтвержденные открытиями лишь в позднейшее время законами сохранения материи (Ломоносов, Лавуазье) и законом сохранения энергии (Р. Майер, 1814-1876).

Мудрость говорит о себе в притчах Соломоновых: «Когда Он еще не сотворил начальных пылинок вселенной... я была там». Не намекает ли это на элементы материи? Постепенные научные открытия все более и более оправдывают научную точность библейской картины природы и истории.

Филология, разделяющая языки человечества на три главные группы: индоевропейскую, семитическую и туранскую, все более открывает общие элементы в них, приводящие к единому языку единого человечества (праязык). Разделение человечества на 70 главных народов, данное в 10-й главе Бытия, все более подтверждает этнологию (наукой о племенах).

Геология и палеонтология (наука об ископаемых) блестяще подтвердила порядок творения, изложенный в Библии. «Последовательность, в которой появляются органически образованные существа, составляет точную последовательность шести дней творения, как представляет ее нам книга «Бытия» (физик А. Фехнер).

Археология, открывшая Ниневию и Вавилон (Гаулинсон), нашла и остатки Вавилонской башни («Зиггурат») и множество древних таблиц с изложением фактов, подтверждающих содержание Библии. (Башня Вирс-Нимруд имеет 48 метров высоты и 710 метров в окружности. Она называется «Зиггурат». Это семитское слово означает: «сделать себе имя». (Сравните слова строителей Вавилонской башни: «сделаем себе имя») (Бытие, II, 4). История проверила исполнение пророчества Библии, настолько удивительные, что одно это исследование приводило сомневающимся в вере в Боговдохновенность Писания. Исайя (за восемь веков до Рождества Христа) говорил о Вавилоне в период его величия: «Не заселится никогда... Не будет обитать в нем звери пустыни, и дома наполнятся филинами, и страусы поселятся, и косматые будут скакать там... Шакалы будут выть в чертогах и гиены — в увеселительных домах...» (Исайя, 13, 21-22).

И это сбылось. В четвертом веке персидские цари сделали Вавилон (по его разрушении и опустошении) местом обитания диких зверей и по временам устраивали там царскую охоту. (См. энциклопедический словарь Брокгауза).

Далее пророк Исайя говорит: «Я сделаю его владением ежей и болотом...» (14, 23). И это сбылось... Вавилон сделался жертвой наводнения вследствие изменения в нижнем те-

чении Евфрата, и в настоящее время большая его часть находится под водой. Русский путешественник Фрей, бывший там в 1895 году, поразился множеством ежей в болотах Вавилона, что и напомнило ему упомянутое пророчество Исаяи.

Еще много можно было бы привести фактов, вполне оправдывающих наше утверждение, а именно, что подлинная наука и истинная религия, какую является религия Библии, не противоречат друг другу. Религия противоречит не науке, а нашим знаниям (и приложениям) к природе. Но между открытием и самой природой нет противоречия и не может быть, ибо Бог является творцом их обоих.

Общая же причина предубеждения против религии заключается прежде всего в незнании, как утверждает Бэкон, и это с Божественной простотой объясняет Сам Христос: «Заблуждаетесь, не зная Писания, ни силы Божией». Эти слова сказаны были саддукеям, рационалистам своего времени, отрицавшим воскресение мертвых и существование духов (не так-вы ли и саддукеи нашего времени, которые принимают лишь то, что понимают?). И как тогда, так и теперь, мы не знаем именно этих двух областей: содержания св. Писания и силы Божией, то есть той реальности, о которой говорит Писание и которая открывается религией, как опыт и переживание. К этой стороне религии мы сейчас и перейдем.

Если брать религию по существу, то есть как внутреннее переживание, как преклонение перед Богом и общение с Ним, то мы должны согласиться, что наука не только не противоречит религии, но более того — наука приводит к религии. Если мы не ограничимся кропотливым собиранием фактов, как ученый специалист Вагнер у Гете, но, как Фауст, дадим простор всей человеческой жажде знаний, которая стремится постигнуть тайны бытия и обладать этими тайнами, то мы неизбежно придем к религии. И именно наука доказывает нам ее необходимость. Она ставит те же самые вопросы, на которые отвечает религия. Она по закону причинности приводит нас к Первопричине мира, а религия отвечает, Кто является этой творческой Первопричиной не только мира, но и человека. Она говорит нам, что мы происходим от Бога (а не от обезьяны). Наука открывает вечный Логос бытия, обуславливающий эту гармонию. Наука приводит к необходимости какого-то разумного смысла в жизни, какого-то высшего назначения жизни. Религия отвечает — это БОГ.

Выявление Божественного начала во мне и во всем мире, так, чтобы любовь, мудрость, красота охватила весь простор бытия, и Бог был все во всем — и составляет разумную цель мира.

Наука обосновывает не только естественные законы, по которым мир существует, но также и нормативные законы, по которым он должен существовать в интересах сохранения жизни. Такова этика — наука о нормах поведения. Медицина также обосновывает правила поведения, она доказывает необходимость чистой, нравственной жизни, предписывает юношеству половое воздержание вне брака, но не указывает источника сил для самодисциплины. То же самое верно относительно алкоголизма.

Социология оправдывает закон солидарности людей и их кооперации. Однако «ты должен», следовательно, «ты можешь». И значит, должна быть такая сила, которая служила бы для нас источником и света, и энергии в духовном отношении, источником духовного удовлетворения. Эта сила в Боге.

Наука имеет лишь явления, а философская пытливость человека стремится проникнуть за завесу, которая скрывает от нас подлинную сущность мира, его естество, его истинное бытие, его онтологическую основу, его истину.

И приходит в мир Тот, Кто говорит: «Я есмь Истина» (то есть, что подлинно и вечно, что составляет истую основу бытия, его истину, то, что воистину есть). Короче говоря, научное мышление доказывает, что должен быть Бог, а религия — Его открывает и сообщает о Нем.

Наука доказывает необходимость Его бытия логически, эстетика показывает идеальное бытие в образах, а религия соединяет, приводит в общение с Богом.

В «Божественной комедии» провожает поэта Данте через ад и чистилище Вергилий, олицетворение человеческого знания. Но когда путники приходят к дверям рая, Вергилий оставляет Данте и через порог рая, в лучезарный свет Божества, приводит его Беатриче (олицетворение религии). Только внутренний религиозный опыт поможет вам перешагнуть через порог между явлением и сущностью, необходимостью и свободой. «Я есмь и истина и жизнь, никто не приходит к Отцу, как только через Меня», — говорит Христос. Этот религиозный опыт открывает многим реальное непосредственное бытие Того, чье присутствие под-сказывали и мысль, и откровения красоты, и сознание собственного несовершенства. И тогда мы видим, что религия не противоречит науке, но религия движет науку. Мы не говорим о той «религии», которая сожгла на костре Джордано Бруно, потому что она сожгла и Яна Гуса (пастора), то есть она боролась не только с наукой, но и с религией.

Прежде всего, наше положение правильно психологически, с точки зрения психологии познания. Мы привыкли думать, будто знание сильнее веры, лежащей в основе религии. Но на самом деле именно вера сообщает силу знанию. Знание без уверенности в нем, без признания — мертвое сведение. Вы можете знать, что самолет в состоянии поднять вас, но если вы в этом не уверены, вы никогда не решитесь на него сесть. Знание, что можно без вреда для здоровья опустить руку, смазанную нашатырным спиртом, в расплавленный свинец, еще не дает вам решимость это проделать, если в этом знании не уверены. А между тем рабочие на заводах моют руки в расплавленном свинце.

А тем более знания морального порядка, обязывающие нас к подвигу, риску и жертве, требуют полной веры, какой может быть только религиозная вера: ибо плоха та нравственность, к которой мы относимся не религиозно (само собой разумеется, что и религия, которая не нравственна, не есть религия). Только религия дает нравственным нормам нормальную, абсолютную санкцию, и только тогда они (нравственные нормы) являются не относительными, но абсолютными заповедями Бога.

Религия движет науку и в том смысле, что она пробуждает и поощряет дух исследования. Это верно относительно христианства. «Все испытывайте, хорошего держитесь», — говорит апостол Павел. «Исследуйте Писания», — такой завет Христа. В том-то и сила религии, что она пробуждает любовь к жизни, к природе, к человеку, освещая их светом вечного, непреходящего смысла. «Мертвые кости в анатомическом музее стали для меня живыми», — сказала студентка-медик после того, как нашла источник воды живой во Христе. Хочется познать этот мир, который представляет не слепое, случайное сочетание стихий, идущее к разрушению, но дивный космос, являющий развернутую книгу познания Отца.

Религия потому движет науку, что в религиозном опыте мы вступаем в контакт с вечным Разумом, Голосом мира. «Кто любит Бога, тому дано знание от Него». Не потому ли часть великих открытий и изобретений принадлежит тем, которые были и великими учеными и великими христианами, вспомним монаха Гутенберга, который горел желанием во что бы то ни стало найти способ для широкого распространения Библии (первой напечатанной им книгой была Библия), и вспомним Ньютона, умевшего благоговейно внимать процессам природы там, где другие видели только привычное падение яблока. Самые качества упорного исследования — самоотверженный труд, вера в конечный результат, смирение — является более всего продуктами религии. В то время, как дедукция (то есть метод выведения частных суждений из общих), так свойственная гордому уму, склонному все подчинить заранее принятым положениям, привела науку к бесплодному рационализму XVII века, — индукция (выведение общего суждения из ряда частных фактов), смиренное принятие фактов, как они есть, — вызвала расцвет в науке, привела к открытиям и изобретениям. Это был переворот от рационализма к эмпиризму при Фр. Бэкоме, выдвинувшем индуктивный метод и принцип смиренного исследования природы (природа побеждается повиновением ей).

Наука без религии — «небо без солнца». А наука, облеченная светом религии, — это вдохновенная мысль, пронизывающая ярким светом тьму этого мира. «Я — свет миру. Кто последует за Мною, тот не будет ходить во тьме, но будет иметь свет жизни», — так говорит Христос. И теперь понятно, почему в жизни ученых религия играла такую выдающуюся роль. Профессор Деннерт пересмотрел взгляды 262 известных естествоиспытателей, включая великих ученых этой категории, и оказалось, что из них 2% было людей нерелигиозных, 6% равнодушных и 92% горячо верующих (среди них Роберт Майер, К.Э. Бэр, Гауе, Эйлер и другие).

Недавно вышла книга на английском языке под названием «Религиозные верования современных ученых». Автор книги послал письменный запрос 133 известным английским и американским ученым, содержащий два пункта: 1) Противоречит ли христианская религия в ее основаниях науке? 2) Известны ли данному лицу ученые, которые подобное противоречие признавали? Было получено 116 благоприятных для религии ответов, остальные лица или не ответили, или высказывались неопределенно. Среди первых такие имена, как Томсон, Оливер, Лодж и другие. Среди верующих христиан были названы такие, как Фарадей, Ом, Кулон, Ампер, Вольт, имена которых увековечены в физике, как нарицательные для обозначения известных физических понятий. А кто не знает о религиозном энтузиазме гениального математика Паскаля, написавшего удивительные «Мысли о религии»? Вспомним еще религиозные взгляды некоторых из ученых.

Галилей (1564-1642) — физик и астроном писал: «Священное писание не может ни в каком случае ни говорить зла, ни ошибаться, — изречения его абсолютно и непреложно истинны» (Н. П. Любимов, «История физики», ч. 3, стр. 22).

Химик Бойль (1626-1691): «Сопоставленные с Библией все человеческие книги, даже самые лучшие, являются только планетами, заимствующими весь свой свет и сияние от солнца» (Деннерт).

Химик и физиолог Луи Пастер (1822-1895): «Так как я мыслил и изучал, то потому и остался верующим, подобно бретонцу. А если бы ж еще более размышлял и занимался науками, то сделался бы таким верующим, как бретонская крестьянка».

Философ и математик Ньютон (1643-1727) высказал свои положительные верования в чудеса и пророчества в своем толковании на книгу пророка Даниила и Апокалипсис.

Работы гениального врача-гуманиста профессора Н. И. Пирогова и в области медицины и в области педагогики до сих пор считаются классическими. До сих пор в виде веского довода делаются ссылки на его сочинения. Но отношение Пирогова к религии старательно скрывается современными писателями и учеными. Приведем из сочинений Пирогова замалчиваемые цитаты. «Мне нужен был отвлеченный недостижимо высокий идеал веры. И принявшись за Евангелие, которого я никогда не читывал, а мне было уже 36 лет от роду, я нашел для себя этот идеал» (соч. Пирогова. т. I, СПб, 1888, стр. 175-182). «Веру я считаю психической способностью человека, которая более всех других отличает его от животных» (соч. Пирогова, т. I, стр. 168). «Мистицизм для нас совершенно необходим: это одна из естественных потребностей жизни» (соч. Пирогова, т. 2, стр. 498). «Развитие индивидуальной личности и всех присущих ей свойств — вот, по-моему мнению, телескоп наш против недугов века, клонящегося к закату» (т. I, стр. 270). «Веруя, что основной идеал учения Христа, по своей недосыгаемости, останется вечным и вечно будет влиять на души, ищущие мира через внутреннюю связь с Божеством, мы ни на минуту не можем сомневаться и в том, что этому учению суждено быть неугасимым маяком на извилистом пути нашего прогресса», (т. 1, стр. 182). «Недосыгаемая высь и чистота идеала христианской веры делает его истинно благодатным. Это обнаруживается необыкновенным спокойствием, миром и упованием, проникающим все существо верующего, и краткие молитвы и беседы с самим собою, с Богом» (т. 1, стр. 177).

В своем дневнике Пирогов утверждает, что он исповедует христианскую веру именно так, как она излагается Православной Церковью.

Французский врач Флери в своей книге «Патология души» говорит: «Но, кроме естествознания, существует еще теология, у нее есть свои приемы, позволяющие ей утверждать известные истины... И религия и науки имеют каждая свой метод и свою область. Они отлично могут существовать рядом и обе выполнять свое назначение» (Профессор Флери, гл. 4-я, § 5).

Покойный психиатр Мержеевский в своей речи «Об условиях, благоприятствующих развитию душевных и нервных болезней в России и о мерах к их уменьшению» отозвался следующим образом о христианстве (стр. 12): «Противовесом, угнетающим обстоятельством внешней среды, столь часто способствующим возникновению психозов, кроме улучшения материального быта и возвышения нравственного уровня, должно служить развитие тех благородных стремлений, которые поднимают состояние чувственного тонуса и дают опору человеку против многих искушений и падений в борьбе за существование. Эти стремления состоят в осуществлении идеальных понятий о счастье в лучшем значении этого слова, выработанных практической философией. Этих понятий три вида. Одно из этих понятий выражается обыкновенно в вере, что оно возможно в иной жизни, в загробном существовании. Это единственная надежда всех страждущих и обиженных жизнью, это убежище, указываемое религией, и особенно христианской, всем страданиям и горю, на которые нет лекарств».

Психиатр Ковалевский П. И. свое произведение «Иисус Галилеянин» заканчивает словами: «Серьезная и нелегкая задача будущего времени состоит в том, чтобы примирить начала христианской религии и знания. Для достижения этой цели потребуются продолжительная совместная дружная работа теологов, натуралистов и социологов. Будем надеяться, что знания и вера найдут себе достойный союз и дадут человеку утешение и примирение» (стр. 185).

Ранее психиатр Ковалевский П. И. говорил: «Религиозно-нравственное воспитание христианских детей непременно должно начинаться изучением Евангелия и Новозаветной Священной истории» (стр. 184). (П. И. Ковалевский сумел пробить себе дорогу от бедной почти нищенской обстановки деревенского подобия школы, где его драли за чуб, до ректорства в университете. Следовательно, если у него не семь пядей во лбу, то около этого).

Профессор частной патологии и терапии Шилтов не говорит, а прямо-таки ратует за религию в своих книгах: «Мысли о Богочеловеке», «Этика и религия в среде нашей интеллигенции», «Среди безбожников» (посмертные записки врача-философа).

А вот слова профессора психиатра Крафт-Эбинга: «Способность не обращать внимания на неизбежные в повседневной жизни мелкие треволнения, ровное и серьезное отношение к тяжелым ударам судьбы, ищущее и находящее утешение в высоких началах религии и философии, суть отчасти счастливые дары природы, отчасти драгоценные дары самовоспитания. Счастлив тот, кто находит в религии верный якорь спасения против житейских бурь».

Доктор Пясецкий усердно борется за христианскую религию в своих брошюрах: «Внешний и внутренний опыт в христианской религии», «Христианский пост с медицинской точки зрения», «Конфликты в духовной жизни современной интеллигенции», «Гигиена и христианство», «Кризисы и проблемы в области гигиены духа и тела».

Из иностранных психиатров немало уделил внимания религии доктор Л. А. Кох. В своей замечательной книге «Нервная жизнь человека», в главе «Причины нервных болезней» (стр. 163) мы читаем: «Отчуждение души от Бога есть величайшее зло. В нем и для отдельных лиц, и для общества созревает самое едкое и ядовитое вещество, которое разрушает нервы». Далее в главе 6 «Лечение нервных болезней» (стр. 204) доктор Кох пишет: «Откуда душа черпает силу устоять против того, что на нее обрушивается и угрожает нервам? Где она берет оружие для своего победоносного отпора? Когда рана ей нанесена, что мешает ей не пасть, а защищать себя и свои нервы? Ответ тот, что ничего не достигается без религии, то есть без личного своего отношения к Богу. В религии и заключаются лучшие наши силы».

Ниже на той же странице читаем: «Но мы говорим о том, что человек, полагающийся на Бога, может вынести много разочарований, много тяжелых ощущений, проникающих в душу, а через нее и в нервы, что религиозный человек не поддается душой и телом тому, что угрожает неверующему, по крайней мере, он отвернется от того, к чему влечет другого, что религия, таким образом, во многих отношениях действует профилактически». Далее на стр. 206 читаем: «Пусть верят или не верят, но несомненно то, что влияние религии не только для отдельных лиц, но и для всех вообще служит лучшим предохранением от многих нервных болезней».

И к тем нервным больным, которые по причине превратных представлений относятся неправильно ко всему и, между прочим, к религии, вследствие чего приходят в уныние, Кох обращается со следующими словами: «Бедные вы, бедные люди, сбивающиеся в пути под гнетом психопатии! Какую помощь могли бы вы получить, если бы знали, в чем причина ваших мятежных, самоистязующих, малодушных мыслей. Вы думаете, что Бог все исполнил бы для вашего блага, если б вы сами не портили так много. Он все устроил бы, если б вы сами не разрушали устроенного; вы думаете, что Он уже не может к вам относиться с любовью, помочь вам на вашем избранном самими вами пути. Вы слишком много значения придаете себе, — и слишком мало Богу. О! Насколько Господь великодушнее вашего сердца. И вы сами не знаете, истинный ли путь тот, который вы себе предназначали. Вы подрываете силу свою, которая должна вас направить, заставляя ее оглядываться назад на то, что прошло и должно было пройти. Вам нет теперь надобности выбирать, если вы предоставили другим за вас сделать выбор. Бог силен своею властью. Он управляет и вашим мирком. Он один все исправляет. Он ведет и вас и прочих людей по тому пути, который Он укажет, и это и есть истинный путь. Слабое дитя — все-таки Его дитя, и слабость вашу Он направит к своей цели. Не нам управлять миром. Мы должны верить в Него, верить более, чем в кого-либо, более отца и матери, более чем в ваше маленькое сердце, надорванное, но строптивое больное сердце, которое Он хочет исцелить. Он тот, который кротко разрушает то, что мы создаем, для того, чтобы мы снова узрели небесный свет» (стр. 34).

Французский доктор Лоран в своей брошюре «Медицина души» говорит: «Действительно, приобщение Святых Тайн — великое целебное средство для души и для тела. Это великое утешение для страждущих и скорбящих, Оно возвышает дух и наполняет сердце радостью и надеждой».

Знаменитый астроном Кеплер заключает свой труд по астрономии молитвой, в которой он благодарит Бога, открывшего ему величие природы.

Наш известный физик Цингер в конце курса физики приводит слова из «Книги Премудрости Соломона»: «Сам Он (то есть Бог) даровал мне неложное познание существующего, чтобы познать устройство мира и действия стихий...» (7, 17).

Автору этих строк удалось опросить ряд русских ученых по данному вопросу. И такие авторитеты, как философ А. И. Введенский, анатом Лысенков, философ Н. О. Лосский, физиолог Огнев и многие другие высказались определенно в пользу Библии и других основных истин христианства, как Богочеловечество Христа и Его воскресение.

Религиозные верования сказываются и у тех ученых, от которых не принято этого ожидать. К таким относится Ч. Дарвин: «Я никогда не был атеистом в смысле отрицания Творца». «В первую клетку жизнь должна была быть вдохнута Творцом».

Когда известный естествоиспытатель Уолес посетил Дарвина, то ему пришлось подождать приема, так как сын его сказал: «Теперь мой отец молится».

В тридцатых годах 19-го столетия Дарвин был на Огненной земле. Он был подавлен картиной тамошних нравов, типичным проявлением которых был разврат, детоубийство, человеческие жертвоприношения. Через несколько лет он снова посетил эту страну. И что же?

Нравственность дикарей стала неузнаваемой. Оказалось, что это было плодом работы христианской миссии, силою Евангелия, устранившей упомянутые печальные факты. С тех пор пожизненно Дарвин был в числе членов и пожертвователей этой миссии. Незадолго до смерти он читал послание Апостола Павла к евреям и восхищался глубиной этой, по его выражению, царственной книги.

Можно было бы привести еще много подобных примеров из жизни ученых, но и этих достаточно, чтобы видеть, что только наше «полузнание» удаляет нас от Бога. Если эти гении и таланты, двигавшие науку, были людьми веры, то почему не можем мы быть последними, являющиеся в научном отношении только их слабыми учениками?

Люди науки слагают смиренно венцы свои у подножья Божьего Престола. Как-то в Московском университетском храме был такой случай с известным гинекологом профессором Синицыным на Страстной неделе: положив земной поклон, старый профессор так и застыл в этой позе... Оказалось, что он умер в эту минуту. Так склонялась до конца душа ученого перед Богом, отдавая Ему последний вздох.

Неудивительно также возникновение в разных странах христианского студенческого движения, члены которого стремятся объединить науку и христианскую религию в жизни. Этому движению много способствовал знаменитый биолог Генри Друммонд, который производил своими глубокими лекциями неизгладимое впечатление на студентов именно потому, что соединял в своем лице блестящую ученость и пламенную веру во Христа.

Студент-христианин — явление вполне естественное, нормальное, как это ни кажется странным традиционно мыслящему студенчеству, которое считает религию уделом отсталых людей и боится, что религия не совместна со свободной мыслью. Но мы видим далее, что образованный человек не только может, но и неизбежно должен верить в Бога. Великие ученые, которые служат для нас авторитетом в области науки, оказывается могут быть для нас примером и в области религии. И потому:

Не ограждайся гранью тесной Огней духовных не туши, Свободомыслие совместно с религиозностью души.

Слава тем студентам, которые умеют победить засилье традиционных предрассудков и пренебречь ложным стыдом во имя истины или, как поется в русской студенческой песне:

Слава, кто истине служит, Истине жертвует всем!

Каждый специалист вследствие исключительных занятий своею специальностью делает-ся односторонним человеком с узким кругозором. Подобная односторонность знания и недостаток общего образования и ведут большей частью к механическому мировоззрению (профессор медицины Шилтов).

Что же делать тем, кто ищет истины ради ее самой, кто ищет жизни? Первая научная задача состоит в простом «Исследуйте Писания». Узнайте содержание Евангелия, исследуйте его вдумчиво, серьезно, добросовестно, без предубеждения. И вы увидите свет, который озарит все проблемы, все потребности, всю душу, ее раны и болезни. Через Евангелие человек видит себя, каков он есть и каким он должен быть. Но самое радостное знание, которое дает Евангелие, это весть о Спасителе, благодаря которому мы можем быть такими, какими должны и какими хотим быть в своих высших стремлениях.

И тут неизбежен второй шаг — «Приидите»... — «чтобы иметь жизнь».

Химическая формула воды может удовлетворить жажду ума, но она не в силах утолить жажду, для которой нужна сама вода. Нам нужны не доказательства существования Бога, не идея о Боге, а Сам Бог, Живой, Любящий. И в конце концов доказать существование Бога может только Сам Бог Своим бытием. Своим вхождением в душу человека.

Вспоминаю беседу с профессором Огневым, целью которой было проверить у него, как у специалиста естествоведа, некоторые частные положения данной лекции (в частности, о дарвинизме). Когда речь зашла о религии, он особенно воодушевился: «Для меня религия — это духовная жизнь, которую мы имеем через Иисуса Христа... Об одном жалею, это о том, что был целый период, когда я этой жизни не знал». При этих словах у него навернулись слезы.

Как хотелось бы, чтобы мы все исполнились этим священным волнением, этой жаждой подлинной, одухотворенной жизни! Ведь речь идет не об умственной проблеме согласования науки с религией, а о жизни и смерти... Одно знание может сделать нас только книжниками, теоретиками, гамлетами, которые только рассуждают, но не могут творить. Одна вера, не знающая во что верит, не имеющая своим предметом бездонный и светлый образ Бога, явленный во Христе, — слепая вера, Такая вера может воодушевить Дон-Кихота, но... на борьбу с ветряными мельницами.

Нам нужно живое знание и зрячая вера, и только их синтез и неразрывная связь откроют возможность творческой жизни. Ибо творят жизнь мудрые, окрыленные верой.

О ГУМАНИЗМЕ ХРИСТИАНСКОЙ МОРАЛИ

Евангелие, включая в себя самое возвышенное учение о человеке и достоинстве его личности, содержит вместе с тем и исключительно высокую мораль.

Евангелие есть провозвестие подлинного высочайшего гуманизма. Гуманизм, то есть любовь к человеку, к человечеству, естественно вытекает из Евангелия, как из своей основы. Между тем евангельская мораль часто представляется в совершенно измененном виде (по трактовке атеистов). То, что по Евангельскому учению считается недопустимым, преступным, греховным, выдается атеистами как сущность христианского учения. То, что Евангелие считает высшей добродетелью, изображается, как несовместимое с Евангелием. В силу этого люди, не читавшие Евангелие, невольно составляют о христианской религии совершенно превратное представление, примерно такое, какое имел бы человек, рассматривая негатив, но полагая, что имеет перед собой истинное изображение светотени.

Часто утверждают, что будто бы религиозная мораль в соответствии с общим религиозным мировоззрением освящает покорность человека господствующим над ним силами, объявляя святотатством активное отношение к жизни, провозглашает безнравственным сопротивление эксплуатации и высший нравственный идеал видит в смирении. Иногда говорят, что христианская мораль будто бы построена на принципе индивидуализма: каждый за себя, один Бог за всех, и что, например, наиболее нравственным является не тот, кто, жертвуя своей жизнью, выносит из горящего дома ребенка, а тот, кто смиренно молится о спасении погибающих, не ударяя палец о палец, чтобы спасти их жизнь. Но ведь как раз все это наоборот.

Иногда бросают обвинение, будто Евангелие призывает к отказу от труда и что будто стремление улучшить жизнь людей, повысить их благосостояние и культуру, стремление к всестороннему и физическому и умственному, развитию означает, с точки зрения религиозной морали, полный отказ от нравственного усовершенствования и влечет за собой гибель души. Но ведь это как раз то, против чего направлено Евангелие.

Иногда нашу христианскую мораль обвиняют в том, будто она выступает серьезным препятствием на пути создания крепкой жизнеспособной семьи и что невежество, бескультурье и духовную нищету она признает главным признаком истинной веры...

Но и это настолько не похоже на правду, насколько черное не может походить на белое. Перед нами типичный «негатив», в котором вместо положительного везде поставлено отрицательное. Поверить всему этому могут только те, кто никогда не читал Евангелия. Но так как сейчас Евангелие достать нигде нельзя, то здесь смело выдается за евангельское учение то, что с евангелием несовместимо.

Высший нравственный идеал Евангелие полагает в любви к человеку. Эта идея пронизывает все Евангелие. Вместе с тем Евангелие есть призыв к активному отношению к жизни, призыв к уничтожению всякой эксплуатации человека человеком.

Что касается смирения, то Евангелие учит тому, чтобы именно сильные смиряли себя перед своими братьями, посвящая свою жизнь служению человечеству, примером чего является Сам Христос.

Христианская мораль совершенно и ни в коей мере непримирима с принципами индивидуализма. Доказательством этого может служить хотя бы общеизвестная испокон веков среди всех верующих пословица: «Все за одного, а Бог за всех», которую хотят переделать в нечто противоположное. Нет ничего более несоответствующего евангельскому учению, как индивидуализм.

Наивысшим проявлением нравственности, согласно учению Христа, является готовность спасти человека:

«Нет ничего больше той любви, как если кто душу свою (то есть жизнь свою) положит за друзей своих» (Евангелие от Иоанна, 15, 12-13). Это подлинные слова Христа, которые являются основой христианской морали и христианского отношения между людьми, слова, которые каждый христианин знает с детских лет.

Иногда Христианскую религию обвиняют в том, что будто бы она становится опорой социальной несправедливости, будто она ведет к отчаянию и неверию в возможность победы добра на земле, будто она насаждает идеологию рабства, пассивности и беспомощности и что она даже насаждает вражду к неверующим и к людям чужой веры.

Все это неправда! Христианская религия всегда восставала против социальных несправедливостей. Все Евангелие пронизано идеей победы добра над злом. Именно Евангелие дает уверенность в этой борьбе, оно призывает к сознательному и свободному проявлению человеческой воли и учит о нравственной свободе человека. Евангелие есть провозвестие об исключительном достоинстве человеческой личности. Евангелию чужда всякая вражда к иноверующим и неверующим.

Иногда под христианское учение о любви ко всем людям пытаются подвести ложное обвинение, будто отсюда можно сделать вывод и о любви к врагам Отечества нашего. Это очень опасное и явно ложное политическое обвинение. Человека, безразлично относящегося к вопросам религиозной морали, рассуждения об этой морали как таковой могут не заинтересовать, но обвинение, которому придается политический и явно антипатриотический характер, безусловно, заинтересует. Обвинение в антипатриотизме сразу может оттолкнуть от церкви всякого, кто любит свое Отечество. Прием этот довольно старый. Еще в первые века христианства, когда язычество вело с ним борьбу не на жизнь, а на смерть, самым сильным и успешным обвинением, возводимым на христиан, было обвинение в опасности их для государства и власти. Когда не помогали приемы простой клеветы — обвинения в разврате, изуверстве, когда не помогало обвинение даже в атеизме, когда не помогало распространение слухов, что христиане поклоняются ослиной голове (а распространялась и такая версия, и люди верили, потому что Евангелие не было доступно для чтения, а вся христианская письменность уничтожалась), тогда прибегали к клевете политического характера и обвиняли христиан в антиобщественных и антигосударственных преступлениях. Так, при Нероне обвинили христиан в поджоге Рима (на самом же деле Рим поджег сам Нерон), обвиняли и в государственной измене.

Каждый, переживший последнюю войну, хорошо знает, какую колоссальную работу вела наша Русская Православная Церковь в годы войны, какую помощь материальную и моральную она оказывала народу и армии в деле победы над врагом. В послевоенные годы Русская Православная Церковь проводит большую работу в борьбе за мир.

В силу этого мы считаем своим долгом сказать, какова христианская мораль по своей сущности, и почему именно ее мы считаем выражением подлинного и наивысшего гуманизма.

Вместе с тем необходимо заявить, что Русская Православная Церковь не имеет и не может иметь ничего общего с какими бы то ни было различными сектами, которые в глазах лишь несведущих людей могут как-то смешиваться с православием. Об этих сектах можно было бы вообще сейчас не упоминать, если бы антирелигиозники не пытались умышленно смешивать учение Православной Церкви не только с сектантскими лжеучениями, но даже и со всевозможными суевериями и колдовскими приемами, которые все еще как-то бытуют в темных углах.

Однако каждому мыслящему человеку ясно, что составить мнение о христианской религии на основе примеров, взятых из жизни разных изуверских сект, будет так же нелепо, как было бы нелепо, например, изучать анатомию человеческого тела на основе анатомии одних уродов или изучать логику и нормы духовной жизни людей на основе бредовых идей умалишенных.

Русская Православная Церковь, нормой жизни которой является Евангелие, всегда открыто проповедовала свое учение и никогда не имела ничего общего с изуверскими сектами; учение, которое она возвещает, это — призыв к свету, к любви, к устройению справедливой жизни и к духовному совершенству. Церковь не боится поставить свое учение перед судом всех справедливых и честных людей, ибо дела ее светлы и призывы ее святы.

ОСНОВНЫЕ ПРИНЦИПЫ ХРИСТИАНСКОГО ГУМАНИЗМА

«Весь нравственный закон в одном слове заключается: люби ближнего твоего, как самого себя» (Апостол Павел).

Если христианская мораль ставится под сомнение, если на нее возводится тяжелое обвинение, что она антигуманистична, вредна и устарела, то прежде всего надо спросить христиан, какую мораль они исповедуют.

Мы, христиане, не боимся поставить нашу мораль перед судом современности. Когда Основателя нашей религии — Иисуса Христа привели на суд и стали спрашивать Его об учении Его и учениках, Он ответил: «Я всегда учил в храме, где собираются все люди, и тайно не говорил ничего». Когда же один из слушателей ударил Его за такой ответ, Он сказал ему: «Если Я говорю худо, то покажи, что худо, а если хорошо, то за что ты бьешь меня?» (Евангелие от Иоанна, 16, 20-23).

Следуя примеру своего Господа и Учителя, мы, христиане, не скрываем своего учения и своей морали, не прячем их от людских глаз. У нас нет какого-либо тайного учения, которое мы стыдились бы представить на суд людской. По заповеди апостола, мы «всегда готовы всякому, требующему от нас отчета в нашем уповании, дать ответ с кротостью и благоговением» (1 Петр. 3, 15).

Но судит ли кого закон, не позволяя ничего сказать самому о себе и о своем учении? Если же на суде дают слово лишь обвинителю и ему одному дается право говорить даже и от

лица обвиняемого, то такой суд не может быть правым. Слово «гуманизм» буквально означает человечность. Мы говорим сейчас о гуманизме не в том узком смысле, в каком оно обозначает известное течение в ранней западно-европейской буржуазной культуре XIV-XVI веков (эпохи Возрождения). Гуманизм эпохи Возрождения отвечал далеко не всем интересам человечества, а его представители были далеки от народа и чужды ему. Это течение было порождением своей эпохи и, хотя влияние его отчасти распространилось и на последующие времена, оно в основном закончилось со своей эпохой. Сейчас мы употребляем слово «гуманизм» в том смысле, в каком оно обозначает именно «человечность», то есть все то, что направлено к подлинному благу человечества, к утверждению человеческого достоинства, к развитию высоких моральных качеств в личных и общественных отношениях. Вместе с тем мы говорим о гуманизме, как о неотъемлемом и самом основном элементе христианства, как религии любви, внутреннего обновления человеческой личности, призывающей к полному и бескорыстному служению на благо человечества.

Христианская религия не исчерпывается моралью, ибо религия есть нечто большее, но христианская религия не может существовать без морали. В данной работе мы не будем говорить ни о христианской догматике, ни о христианской мистике. Мы будем говорить лишь о христианской морали, то есть о том, насколько христианство отвечает высоким моральным стремлениям человеческого духа здесь, на земле. Поскольку мораль есть социально-историческое явление, мы можем оценивать ее независимо от ее происхождения, по тем результатам, какие дает она в истории человечества. Мы можем высказывать беспристрастное суждение о красоте и достоинствах той или иной отрасли искусства, например, христианского или мусульманского изобразительного искусства, египетской храмовой архитектуры или какой-либо культовой музыки. Линии готического храма и звуки «реквиема» могут быть признаны прекрасными независимо от того, ради чего они были созданы.

Историческая наука может давать беспристрастную оценку, допустим, положительной роли Церкви в деле распространения письменности, ведения летописей и организации благотворительной или патриотической деятельности. И если эта оценка может быть дана совершенно объективно и в равной мере справедливо как иноверующими, так и неверующими, то и христианская мораль, как определенное явление, имеющее свое место в истории человечества, как некая конкретная форма человеческого сознания, может получить беспристрастную оценку как от верующих, так и от неверующих, именно со стороны той ее исторической роли, которую она от начала своего проявления и по нынешний день имеет в жизни того или иного народа или отдельного человека.

Но чтобы лучше понять христианскую мораль, необходимо сказать несколько слов о сущности христианского вероучения, из которого она проистекает. Поэтому в нескольких словах мы постараемся осветить вопрос, как христианская догматика соотносится с идеей гуманизма.

Христианское вероучение зиждется на самых высоких и светлых понятиях — о Боге, о человеке и взаимоотношениях их. Христианская религия учит об исключительном достоинстве человеческой личности. Человек есть образ и подобие Божье. Образ Божий в человеке — это отражение свойств Творца: разум, воля, свобода, влечение к добру. Подобие — это уподобление Творцу, как в смысле духовного совершенствования, так и в возделывании и преобразовании природы, в деле построения счастливой и справедливой жизни. Человек поставлен Богом как царь и владыка природы, ее разумный хозяин и благоустроитель. Прекрасно рисует древний псалом, как Бог возвысил человека над всем творением: «Ты... славою и честью увенчал его, поставил его владыкою над делами рук Твоих, все положил под ноги его».

Синонимом слова «Бог» у христиан всегда служит слово «Человеколюбец». Этим словом, обычно, начинаются и кончаются христианские молитвы.

Уже одно то, что из всех евангельских догматов самым главным является догмат о том, что Бог именно из-за любви к человеку Сам становится человеком, терпит все человеческие невзгоды, лишения и страдания вплоть до мучительной и позорной смерти, и все это, повторяем, именно из-за любви к человечеству, дабы призвать его к бессмертию и совершенству, уже одно это говорит об исключительном гуманизме самой догматики христианской религии. «Сын Божий становится Сыном Человеческим, дабы сыны человеческие стали сынами Божиими». И в этой догматике логически развивается и вся христианская мораль, весь христианский гуманизм. Мы повторяем, что говорим сейчас о христианской догматике лишь в меру соотношения ее с христианской моралью. Личность Христа для каждого христианина всегда являлась идеалом, к которому необходимо приближаться по мере своих моральных сил. Вместо того, чтобы говорить о христианской морали, мы могли бы просто указать на личность Христа, как на живой образец этой морали. Это положение остается верным, если даже

рассматривать христианскую религию с атеистической позиции и отрицать историческое существование Христа, ибо остается бесспорным то, что для всех христиан личность Христа всегда была реальной и вся мораль черпалась из Евангелия. Образ Христа стоял перед каждым христианином как живой и дорогой идеал. Христианская мораль имеет вполне четкие и ясные формулировки. Так как она вся основана на Евангелии, то есть на учении Иисуса Христа, то мы приведем основные евангельские формулы в том виде, в каком они изложены устами Основателя Христианской Церкви.

Когда Христа спросили — какая заповедь в религиозном законе, по Его мнению, является самой главной. Он ответил: «Первая заповедь «возлюби Господа Бога твоего всем сердцем твоим», вторая, подобная ей: «возлюби ближнего своего, как самого себя». На этих двух заповедях утверждается все... Ибо большей этих двух заповедей, нет».

Готовясь к смерти за спасение людей, перед тем, как взойти на Голгофу (Голгофа — «Лобное место», на котором в Иерусалиме казнили преступников и на котором был распят Христос), Христос в Своей прощальной беседе говорит ученикам:

«Сия есть заповедь моя, да любите друг друга, как Я возлюбил вас. Нет (ничего) больше той любви, как если кто положит душу свою (то есть отдаст жизнь свою) за друзей своих» (Евангелие от Иоанна, 16, 12-13).

Мы смело спрашиваем: существует ли, может ли существовать какая-либо иная формула, в которой любовь к человеку была бы отражена более сильно? Может ли существовать более высокое выражение подлинного гуманизма, нежели эта заповедь Христа? Может ли кто сказать, что эта заповедь сейчас уже устарела, или может быть заменена какой-либо другой (иной), более выражающей сущность гуманизма и соответствующей ей?

Эта любовь, простирающаяся до готовности отдать жизнь свою, завешенная нам Христом, и есть основа христианской морали. Как уже было сказано, по словам Христа, на заповеди о любви к Богу и человеку утверждается все, то есть зиждутся основы не только христианской морали, но всей религии в целом. Сам Христос всегда называл себя «Сыном Человеческим». Эти слова звучат так красноречиво и вместе с тем так понятно, что было бы излишне давать им какое-либо пояснение. Христос — Сын Человеческий! В этих словах — норма христианской религии как высшего проявления гуманизма.

«Человечность!» Это и является характерной чертой религии, основанной «Сыном Человеческим».

ХРИСТИАНСКОЕ УЧЕНИЕ О ЛЮБВИ К ЧЕЛОВЕКУ

«Веруйте в свет, да будете сынами света» (Евангелие от Иоанна, 12, 36).

В основе христианского мировоззрения лежит светлый взгляд на жизнь. Христианство есть религия жизнеутверждающая, призывающая людей к свету и совершенству.

Христианская мораль — мораль становления человеческой личности, возрождаемого человека. Она возводит к совершенству и вместе с тем побуждает вырваться из рамок замкнутого индивидуализма и слить свою жизнь с жизнью всего человечества.

Мы не можем на нескольких страницах перечислить все заповеди Христа о совершенстве личных свойств человека. Приведем несколько основных и самых характерных:

Блаженны чистые сердцем...

Блаженны алчущие и жаждущие правды...

Блаженны милостивые...

Блаженны миротворцы...

Блаженны гонимые за правду...

Заповеди, подобные этим, краткие, как афоризмы, по форме, но глубокие по содержанию, заполняют все Евангелие: «Будьте совершенны, как Отец ваш Небесный совершен есть!» «Будьте милосердны, как Отец ваш Небесный милосерд есть!» «Познайте истину и истина сделает вас свободными». «Веруйте в свет, да будете сынами Света!» «Так да просветится свет ваш пред людьми, дабы люди, видя ваши добрые дела, прославляли Отца вашего Небесного».

В основе христианской морали лежит учение Христа о любви к человеку. В своих беседах Христос говорит ученикам: «Заповедь новую даю вам — любите друг друга, как я возлюбил вас. Потому узнают все, что вы Мои ученики, если будете иметь любовь между собою» (Евангелие от Иоанна, 13, 34-35).

Но что значит подлинно любить человека? Все возвышенное трудно поддается логическому определению. Как сказать, что такое христианская жизнь в любви, если сила ее проявляется больше всего в терпении? Любовь долготерпит, милосердствует, не завидует, и никогда не превозносится. Любовь не гордится, не бесчинствует, не ищет своего, не раздражается

и не мыслит зла. Любовь покрывает собой множество недостатков и противоречий; не потворствует, но, прикрывая, изживает.

Где любовь, там всегда доверие, где любовь, там всегда и надежда. Любовь все переносит, потому что сильна. Истинная любовь постоянна, не иссякает и никогда не перестает.

Этот гимн любви прозвучал впервые в устах первых апостолов христианства. Мы привели его целиком словами святого апостола Павла: «Будьте братолюбивы друг к другу с нежностью, — писал он римским христианам, — в почительности друг друга предупреждайте». Именно любовь, — ни вера, ни догматика, ни мистика, ни аскетизм, ни пост, ни длинные моления не составляют истинного облика христианина. Все теряет силу, если не будет основного — любви к человеку. Даже самое дорогое, что есть для христианина — вечная жизнь — обуславливается тем, любил ли человек в жизни своей людей, как братьев своих. Святой апостол Иоанн Богослов учил: «Мы знаем, что мы перешли из смерти в жизнь, потому что любим братьев: не любящий брата пребывает в смерти» (I Иоанна, 3, 14). «Кто говорит: я люблю Бога, а брата своего ненавидит, тот лжец, ибо не любящий брата своего, которого видит, как может любить Бога, Которого не видит» (I Иоанна, 4, 20).

С особой силой говорит об этом апостол Павел: «Если я говорю языками человеческими и ангельскими, а любви не имею, то я медь звенящая или кимвал звучащий. Если я имею дар пророчества и знаю все тайны, и имею всякое познание и всю веру... а не имею любви, то я ничто. И если я раздам все имущество мое, и отдам тело мое на сожжение, а любви не имею, нет мне в том никакой пользы...»

Около двух тысяч лет назад евангельская проповедь о любви к человеку, подобно молнии, озарила древний мир. Евангелие принесло в мир новые духовные ценности: веру, надежду, любовь. Но любовь, по словам апостола, — больше. Она есть совокупность совершенств!

Христианская религия требует от человека постоянного восхождения. Требование служения людям пронизывает все Евангелие. «Сын Человеческий не для того пришел, чтобы Ему служили, но чтобы послужить и отдать душу Свою для искупления многих» (Евангелие от Матфея, 20, 28).

Христос учил: «Вы знаете, что князья народов господствуют над ними и вельможи властвуют ими, но между вами да не будет так, а кто хочет между вами быть большим, да будет всем слугою...» (Евангелие от Матфея, 20, 25-26). На прощальном вечере Христос Сам омыл ноги своим ученикам. Поясняя свой поступок, Он сказал: «Если Я — Господь и Учитель — омыл ноги вам, то вы должны делать то же» (Евангелие от Иоанна, 13, 14). Это пример того, как сильные мира сего должны служить человечеству. «Носите бремена друг друга, и таким образом исполните закон Христов» (Гал. 6, 2).

Евангелие требует скромности в делах любви, которая несовместима с лицемерием. «Когда творишь милостыню, не труби перед собою... Пусть левая рука твоя не знает, что делает правая».

В христианской религии большое значение имеют праздники и посты, которые основаны на Св. Писании. Обращаясь к людям, пророк Исаия говорит: «Таков ли тот пост, который Я избрал (то есть Господь установил) день, в который человек томит душу свою, когда гнет голову свою, как тростник, и подстилает под себя рубища и пепел? Это ли назовешь постом и днем, угодным Господу? Вот пост, который Я избрал: разреши оковы неправды, развяжи узы ярма и угнетенных отпусти на свободу, и расторгни всякое ярмо. Раздели с голодным хлеб твой и скитающихся бедных введи в дом» (Исаия, 58, 5-10).

Таково было понимание поста еще в древние времена. А вот что говорит тот же пророк о праздниках: «Если ты удержишь ногу твою (то есть поступи) ради субботы от исполнения прихотей твоих во святой день Мой, и будешь называть этот день отрадою, святым днем Господним, не будешь заниматься обычными твоими делами, то будешь иметь радость в Господе». (Еврейское слово «суббота» означает «покой». У христиан вместо субботы празднуется воскресенье).

Книжники и фарисеи укоряли Христа за то, что он нарушал субботу. Они полагали, что можно служить Богу, забывая о человеке. Но Христос им сказал: «Суббота для человека, а не человек для субботы» (Евангелие от Марка, 2, 27). Эта идея пронизывает все Евангелие. Человечность — это есть основа христианской религии.

ХРИСТИАНСКОЕ УЧЕНИЕ О БОРЬБЕ СО ЗЛОМ

В Евангелии заключено самое возвышенное учение о человеке, его достоинстве, но оно далеко от иллюзий. Христианское мировоззрение оптимистично, но это не значит, что оно все видит в розовом свете. Мир полон страданиями. Люются слезы, кровь. Зло коренится в сердце человеческого и страдания причиняют друг другу сами люди (говорим не о тех страданиях.

которые испытывает человек от болезней и бедствий, а лишь о тех, которые возникают в плане моральном). Чтобы избежать зла, его надо изгнать из источника — человеческого сердца, сознания. Чтобы возвести человека к его идеалу и спасти мир от зла, нужно создать такую мораль, которая переродила бы сердце человеческое. По христианским воззрениям это совершается в единении человека с его высшим идеалом — Богом. Это единство осуществлено прежде всего во Христе. Чтобы победить зло и создать мировую религию, ставящую целью совершенствование личности и уничтожение зла, Христос должен был выйти на борьбу со злом. Эта борьба привела Его на Голгофу, на позорную казнь через распятие. Но эта крестная смерть превратилась в торжество Его учения, ибо на Голгофе Христос в Себе Самом осуществил эту мораль до конца, оставшись на высоте духа в самых тяжелых страданиях не только физических, но и душевных. Он вынес на Себе все муки позора, унижения и всенародного надругательства, чередовавшегося с тяжкими физическими мучениями. Евангелие повествует, что даже римский правитель Пилат поразился этой стойкости Христа и сказал о Нем народу: «Се Человек!» — («Вот это Человек!»)

Значение евангельской проповеди и крестной смерти Христа для создания новой возвышенной морали, ведущей человечество к совершенству, признавали светочи человечества. Перед этой силой Голгофского подвига Христа, склоняли головы самые вольнолюбивые умы. «Вечная священная хвала символу пострадавшего Бога, Спасителя с терновым венцом, распятого Христа, кровь Которого была как бы целительным бальзамом, прилившимся в раны человечества!» — восклицает Генрих Гейне — человек совершенно далекий от Церкви. «Все четыре Евангелия, — пишет Гете, — я считаю за совершенно подлинные, потому что в них виден отблеск того величия, которое исходило от лица Христова и было настолько божественно, насколько вообще когда-либо появлялось божественное на земле». Во Христе Гете увидел «Божественное откровение высшей основы нравственности».

«Идеал человеческого совершенства есть Христос», «Он мученичеством запечатлел, утвердил истину Своего учения», — говорил В. Г. Белинский.

Глубоко чтит А. С. Пушкин Того, чья жизнь весь род Адамов искупила, Владыку, тернием венчанного колючим, Христа, предавшего послушно плоть Свою бичам мучителей, гвоздям и копиям» (А. С. Пушкин, «Мирская власть»).

Картина Богданова-Бельского «Устный счет в народной школе» изобразила Рачинского во время его урока в деревенской школе. Педагог Рачинский С. А. (1836-1902), магистр ботаники, профессор Московского университета, оставил профессуру, во имя Христова пошел в народ и, поселившись в деревне, всецело посвятил себя народу. Считая, что школа должна быть прежде всего «училищем благочестия и добрых нравов», он создал новый тип школы, в которой одним из самых главных предметов была христианская мораль.

Христианство — это не культ страдания, не культ пассивного терпения. Мы уже говорили о том, что христианский крест есть символ мужества, преодолевающего страдания, символ подвига, совершаемого в борьбе за правду. Способность добровольно идти на жертву для спасения других говорит о силе духа, а не о слабости и пассивности. Христианство никогда не восхваляло страдания, как нечто необходимое само по себе и никогда не рассматривало их как самоцель. Но мир полон страданиями, а христианство, будучи всегда реалистичным, утверждает, что зло не отойдет добровольно, и что тот, кто вышел на борьбу с ним, никогда не избежит страдания». «В мире будете иметь скорбь, но мужайтесь...» — говорил Христос, расставаясь с учениками (Евангелие от Иоанна, 16, 33).

Христианство не зовет страдать ради самого страдания, но зло не победишь, боясь подвергнуться страданиям. Разумеется, что трупы и себялюбия никогда не решатся идти на борьбу, если есть опасность пострадать. Но ведь такая мораль достойна лишь презрения.

Вера в Христа-Спасителя — это прежде всего вера в победу света над тьмой, добра над злом, жизни над смертью. В этом-то и проявляется великий гуманизм христианской религии.

Возражение против различных обвинений: «Чем выше будут подниматься люди с течением времени по образованию, тем более могут (не верхогляды, конечно, но истинно мудрые люди) пользоваться Библией то как основанием, то как средством воспитания» (Гете, «Учение о цветах»).

В наше время многие не знакомы с Библией. Но дает ли это кому право вместо библейского учения выдавать за него нечто иное, достойное осмеяния?

Много ложного обычно говорится об отношении христианства к труду. Но должно быть, немногие знают, что знаменитые слова «Если кто не хочет трудиться, то и не ешь» — принадлежат апостолу Павлу (2 Сол. 3, 10). Эти крылатые слова апостола облетели весь мир и стали настолько общеизвестны, что многие сейчас даже и не подозревают, что они впервые были произнесены великим «Апостолом язычников». Эти слова апостола Павла всегда любил приводить В. И. Ленин.

Точно так же много говорится ложного и о взаимоотношении между религией и наукой. Пытаются внести раздор между Евангелием и человеческим разумом, между евангельской моралью и всем тем, что имеется у человека хорошего. Представляют дело так, будто религиозная мораль и наука несовместимы, и заявляют, что нужна мораль, основанная лишь на науке, и чтобы «доказать» несоответствие, представляют библейскую мораль в совершенно искаженном виде. О том, что такое библейская мораль, мы уже знаем. Что же касается вопроса о взаимоотношении ее с наукой, то лучше всего дать слово основоположнику нашей науки М. В. Ломоносову. Поскольку еще в его время были люди, стремившиеся поссорить веру с наукой, Ломоносов писал: «Правда и вера суть две сестры, родные дочери Одного Всевышнего Родителя, никогда между собою в распрю прийти не могут, разве кто из некоторого тщеславия и показания своего мудрования на них вражду вскинет. А благоразумные и добрые люди должны рассматривать, нет ли какого способа к объяснению и отвращению мнимого междоусобия» (М. В. Ломоносов).

Святой Иоанн Дамаскин, глубокомысленный богослов и высокий священный стихотворец, упомянув разные мнения о сотворении мира, сказал: «Обаче, аще же тако, еще же инако; вся Божиим повелением быша же и утвердишася». То есть: физические рассуждения о строении мира служат к прославлению Божию.

А вот слова М. В. Ломоносова:

«Создатель дал роду человеческому две книги; в одной показал Свое величество, а другой — Свою волю. Первая — видимый сей мир, Им созданный, чтобы человек, смотря на огромность, красоту и стройность его создания, признал Божественное Всемогущество, по мере себе дарованного понятия. Вторая — Священное Писание. В ней показано Создательеву благоволение к нашему спасению. В сих пророческих и апостольских боговдохновенных книгах истолкователи и изъяснители суть великие церковные учителя». А в книге сложения видимого мира сего суть: физики, математики, астрономы и прочие изъяснители Божественных в натуру влияющих действий суть таковы, каковы в оной книге пророки, апостолы и церковные учителя. Не здраво рассудителен математик, ежели он хочет Божескую волю вымерять циркулем. Таков же и богословия учитель, если он думает, что по псалтири научиться можно астрономии и химии. Толкователи и проповедники Священного Писания показывают путь к добродетели, представляют награждение праведным, наказание законопреступным и благополучие жития с волею Божиею согласованного. Астрономы открывают храм Божественной силы и великолепия, изыскивают способы их ко временному нашему блаженству, соединенному с благоговением и благодарением ко Всевышнему. Обе обще удостоверяют нас не только токмо в бытии Божиим, но и о несказанных к нам Его благодеяниях. Грех всевать плевелы и раздоры» (М. В. Ломоносов).

«Нужно быть слепым, чтобы не быть ослепленным картиной природы, нужно быть глупым, чтобы не признавать ее Творца, нужно быть безумным, чтобы пред Ним не преклонится. Атеизм опасен у людей ученых, хотя бы жизнь у них была вполне нравственна», — писал Вольтер.

«Моя религия, — говорил А. Эйнштейн, — состоит в чувстве скромного восхищения перед безграничной разумностью, проявляющей себя в мельчайших деталях той картины мира, которую мы способны лишь частично охватить и познать нашим умом. Эта глубокая эмоциональная уверенность в высшей логической стройности устройства вселенной и есть моя идея Бога» (А. Эйнштейн).

Ответ этих высоких ученых настолько ясен, что всякие комментарии здесь излишни.

Евангелие есть призыв к свободе и воспринято оно может быть только свободно. «Если кто хочет последовать за Мною...», — так начинает Христос Свой призыв к подвигу новой морали.

Евангельскую мораль нельзя насильно навязывать человеку. Весь смысл учения Христа в том, чтобы человек принял Евангелие, как нечто прекрасное и желанное.

У Достоевского в романе «Братья Карамазовы» великий инквизитор упрекает Христа именно за то, что Он отверг всякое принуждение в выборе мировоззрения и предлагает, то, что заурядному человеку труднее всего — свободу выбора: «Ты возжелал свободной любви человека, чтобы свободно пошел за Тобою, прельщенный и плененный Тобою».

Вся проповедь Христа направлена на то, чтобы пробудить в человеке сознательное и свободное проявление своей любви к Добру, к Свету, к Истине.

Евангелие учит, что корень греха таится в самом человеке, в человеческом сердце и его желаниях. Но так как общество слагается из людей, то грех выходит за пределы человеческого сердца и наполняет общество, общественную среду. Среда становится греховной от того, что ее делают такой сами же люди.

Можно ли уничтожить зло, не изгнав его из самой глубины, то есть из человеческого сознания? Если останется корень, то это ядовитое растение может снова вырасти в любой среде. Злые намерения могут придти на сердце человеку даже тогда, когда он имеет абсолютное все необходимое и живет в самых справедливых условиях.

Как бы ни был сыт человек, он может желать еще большего или изысканного. Человек может быть эгоистом в любви, в поистине райских условиях, но может и остаться на высоте духа даже в ужасных условиях. Отсюда ясно, что христианство не «оправдывает существование несправедливости и зла», но учит, как их искоренять. Зависимость человека от Бога-Творца и Подателя жизни не означает лишения нравственной свободы. Достаточно указать, что если бы было в действительности так, то у человека не было бы возможности восстать против Бога и Его законов.

Христианство — есть религия любви к Богу. Классическая фраза Апостола разъясняет это: «Бог — есть любовь, и пребывающий в любви пребывает в Боге, а Бог в нем. В любви нет страха, но совершенная любовь изгоняет страх, потому что в страхе есть мучение. Боящийся не совершен в любви» (Иоанн, 1е послание, 4, 16-18).

Мы любим солнце, любим и природу, каждую, сверкающую росинку, каждый всплеск волны, любим все переливы красок, которыми так богата природа, веселящаяся под лучами солнца.

Мы любим Бога, любим и человека образ Божий, то есть все лучшее в Нем. Говорить же о том, что любовь к человеку может быть поглощена любовью к Богу, может лишь тот, кто сознательно хочет извратить учение.

Один христианский мыслитель любовь к Богу и человеку изобразил схематически: в круге радиусы соединяют окружность с центром. Чем они дальше от центра, тем дальше и расстояние между радиусами; чем ближе к центру, тем ближе и радиусы. Так и в христианской любви: чем ближе люди к Богу, тем ближе друг к другу.

На обвинение, что христианство якобы требует вражды к людям иной веры, иной национальности, может быть, даже излишне и возражать. Никакой религиозной и националистической ненависти и презрения к человеку другого верования и другой нации в христианстве нет. По словам апостола, Богу приятен всякий, поступающий по правде, в каком бы народе он не жил.

Евангелие говорит, как Христос, обличая тех Своих современников, которые разжигали религиозную ненависть, рассказал им притчу о милосердном иноплеменике. Человек чужой веры, из враждебного племени, не только оказал несчастному первую помощь, но даже излечил его за свой счет. Кто же оказался «ближним» для пострадавшего? Эта притча ясно говорит о взглядах Основателя христианской религии на религиозную и национальную вражду и рознь.

Обвинение, будто христианство приветствует нищету духа, то есть бедность, якобы скудость ума, тоже несправедливо. В заповеди: «Блаженны нищие духом» речь идет не об уме. Чувство нищеты духовной — это сознание недостаточности духовного богатства своей личности. Самодовольство, зазнайство чужды христианской морали. Только тот, кто сознает себя нищим духом и прилагает все усилия к обогащению своего духа, может продвинуться вперед в своем духовном росте. Кстати, если говорить и об уме, то ведь всякий истинный ученый сознается, что он очень мало знает, и вот это сознание и является стимулом дальнейшего интеллектуального развития его.

Христианство никогда не призывало к нищете духа, то есть к скудоумию: «Братия, не будьте дети умом, — призывает апостол Павел, — на злое будьте младенцы, а по уму будьте совершеннолетними» (I Кор. 14, 20).

«Наш руководитель — разум, — говорит основоположник христианского богословия Григорий Богослов, — полагаю же, что всякий, имеющий ум, призывает первым для нас благом — ученость».

Евангельская заповедь о чувстве «нищеты духа» требует вечного стремления к полноте жизни. Такой смысл этой заповеди.

Евангельская мораль, как высшая форма нравственности, не была доступна для первобытных людей. От кочевников, живших несколько тысяч лет тому назад, нельзя было требовать высокой морали. В силу этого Библия включает в себя два «Завета», соответствующих двум стадиям развития человечества: «Древний (Ветхий) Завет», в котором дается кодекс морали в той мере, насколько он был по силам древнему человеку, и «Новый Завет», в котором излагается мораль, заповеданная Христом.

Оба моральных кодекса — «Ветхий Завет» (Библия) и «Новый Завет» (Евангелие) — различаются между собой не только по содержанию, но и по форме. Древний кодекс дан в

форме призывов. Древний кодекс был примитивен по сравнению с Новым. Вот основные заповеди Библии: не убей, не укради, не прелюбодействуй, не клеветай, не пожелай чужой жены, чужой земли, не пожелай всего того, что составляет основу существования твоего собрата.

Вполне возможно, что внешне выполняя требования закона, человек в глубине своего сердца мог оставаться жестоким и эгоистичным. В том-то и отличие Евангелия от Древнего Закона (Библии), что оно не только требует выполнения примитивного морального кодекса, но и призывает человека внутренне переродиться, призывает осуществлять принципы истинного гуманизма. Если древний закон, как повествует Библия, был написан на каменных скрижалях, то есть воздействовал на человека извне, то Новый Завет (Евангелие) должен быть написан на скрижалях сердца.

Особенно резко сказывается различие между Древним и Новым Заветами в вопросе об отношении к врагам. Если у полудикого человека возникает желание воздать за обиду в десять раз сильнее (это возникает и у современного человека), то древний религиозный закон (Библия) предписывал не воздавать обидчику более того, что получил от него. За удар нельзя отвечать убийством, за оскорбление — увечьем. При отсутствии надлежащей централизованной государственной власти и государственного суда человек мог сам, вкупе со своими родичами, требовать расплаты за ущерб, за обиду, за убийство, но ему запрещалось требовать более того, что потерпел сам. «За око, только око; за зуб только зуб» — но не более. Таков был закон древнего мира, но отнюдь не христианства.

Так заповедь Христа о любви к врагам подвергается обычно самым сильным нападкам. Евангельская мораль, запрещающая воздавать врагу злом за зло, призывает любить каждого человека, поскольку вообще каждый человек достоин уважения. Любовь к человеку должна быть выше личных отношений. Такова принципиальная установка христианства в вопросе о взаимоотношениях с людьми. И если это не понятно, то проще пояснить примером из обычной жизни. Должен ли врач любить человека (подчеркиваем — всякого человека) и оказать ему помощь независимо от личных симпатий к нему? Зачем же удивляться, если христианская мораль требует от каждого, кто ей следует, быть выше всяких личных отношений. Христианская мораль призывает всех людей, забыв о личных обидах, подняться на ту высокую ступень, когда все мелкое и личное уходит из человеческого сердца, становится ненужным. Христианская мораль возводит на ту вершину, когда человек стремится самого себя отдать на служение человечеству, не подсчитывая, сколько людей ему дорого и сколько безразлично.

Евангелие возвещает, что каждый человек достоин любви, именно как человек. «Почитая образ Божий, ты должен почитать всякого человека, не взирая на язвы его» (Святитель Дмитрий Ростовский).

Человеку не следует мстить за личные обиды, но он не должен стоять спокойно в стороне, когда творят зло и попирают ногами то, что свято для других. Перед духовным взором христианина всегда стоит образ Христа, сплетшего бич и изгнавшего торговцев, осквернявших храм. Таковую мораль нельзя называть пассивной.

Картины Репина: «Святой Николай Чудотворец останавливает руку палача, занесенную над людьми, приговоренными к смерти», «Христос-Целитель», «Воскресение дочери Иаира»; Иванова: «Явление Христа народу»; Маковского: «Придите ко Мне все труждающиеся»; Крамского: «Христос в пустыне»; Нестерова: «Святая Русь», «Путь ко Христу», «Христиане». На тему «Христос-Целитель» писал Крамской, Поленов, Мясоедов и скульптор Антокольский «Христос в Гефсиманском саду». «Распятие Христа» писали: Васнецов, Верещагин, Сведомский, Ге. «Надгробный плач о Христе» написал Врубель.

Иногда мы слышим упрек: «Около двадцати веков христианство проповедует любовь к ближнему, но эти проповеди не могли помешать тому, что время от времени человечество ввергалось в кровопролитные войны». Хотелось бы спросить: сколько времени существует медицина? Как будто очень много, и, несмотря на это, люди болеют. Мы не знаем, что было бы с человечеством, если бы медицина не боролась всеми доступными ей мерами с эпидемиями. Мы не знаем и того, что было бы с человечеством, если бы христианская религия не боролась, в частности, с войнами и людскими пороками.

Мы знаем, например, из истории, что в эпоху удельной раздробленности Руси, когда князья своими междоусобными войнами раздирали на части землю русскую, только лишь одна церковь была сдерживающим началом и противостояла всей этой братоубийственной войне. Нам скажут: «А князья все-таки воевали!» Да, но несомненно, что воевали бы еще больше, если бы Церковь не грозила карами Небесными поднявшему меч на брата своего.

Церковь причислила к лику святых мучеников невинно убиенных братьев Бориса и Глеба, а Святополка, их брата-убийцу, предала проклятию. Это уже могущественный фактор морального воздействия в жизни русского народа. Чтобы творить добрые дела, жить в мире

и любви, совсем не обязательно от всего отрешиться: заповедь Господню исполнять можно и в миру, владея домом, с женою и детьми. Только невежды могут думать, что добро — удел отшельников. Зло ничем не может быть оправдано.

О том, что принесло христианство русскому народу, как оно, после исторического события крещения Руси, подняло мораль и посадило гуманизм, хорошо пишет известный историк С. М. Соловьев в своем многотомном труде: «История России с древнейших времен». Как молодое поколение оценило сокровище, приобретенное им с христианством, и как было благодарно людям, которые способствовали ему к приобретению этого сокровища, видно из отзыва летописца о деятельности Владимира и Ярослава: «Подобно тому, как если бы кто-нибудь распахал землю, а другой посеял, а иные стали бы пожинать и есть пищу обильную, так князь Владимир распахал и умягчил сердца людей, просветивши их крещением; сын его Ярослав насылал их книжными словами, а мы теперь пожинаем, принимая книжное учение».

От средств, находившихся в распоряжение церквей и монастырей, зависело призрение, которое находили около них бедные, увечные и странники. О честной благотворительности находим ясные указания в предании о делах Владимировых.

Православная Церковь не имела власти отменить рабство распоряжением, однако сумела добиться от государства ряда серьезных ограничений.

Русская земля подверглась страшному завоеванию монголов. Тяжелое иго, продолжавшееся целых два века, принизило чувство человеческого достоинства, вытравило много светлых сторон в душе русского человека. Нравственному воспитанию народа и посвятил свою жизнь преподобный Сергей, игумен Радонежский, вся России чудотворец (Сергий Радонежский, основатель Троице-Сергиевой Лавры в гор. Загорске под Москвой). Наблюдение и любовь к людям дали умение тихо и кротко настраивать душу человека и извлекать из нее лучшие чувства.

Нравственное влияние действует не механически, а органически. Христос сказал: «Царство Божие подобно закваске». Незаметно западая в массы, это влияние вызывало брожение и незаметно изменяло направление умов, перестраивало весь нравственный строй души русского человека. От вековых бедствий человек так оскудел нравственно, что он не мог замечать в своей душе недостатка этих первых основ христианского общежития, но еще не настолько очерствел от этой скудости, чтобы не чувствовать потребности в них.

Нравственную поддержку оказал преподобный Сергей русскому войску, шедшему на бой с ратью Мамаю. Своим благословением Дмитрия Донского преподобный Сергей поднял дух русского воинства и тем самым способствовал исходу боя, во многом предрешившего судьбу русского народа. Примером своей жизни, высотой своего духа преподобный Сергей поднял упавший дух своего народа, пробудил в нем доверие к себе, к своим силам, вдохнул веру в свое будущее.

Преподобный Сергей своей святой жизнью дал возможность почувствовать русскому народу, что в нем еще не все доброе погасло и замерло. Своим появлением среди соотечественников, сидевших во тьме, открыл им глаза на самих себя, помог заглянуть в собственный внутренний мрак и разглядеть там еще тлевшие искры того же огня, которым горел озарявший их светоч.

Русские люди XIV века признали это действие Сергия Радонежского чудом, потому что оживить и привести в движение нравственное чувство народа, поднять его дух выше его привычного уровня — такое проявление духовного влияния всегда признавалось чудесным, творческим актом, таково оно и есть по своему существу и происхождению, потому что его источник — вера.

К концу жизни преподобного Сергия едва ли вырывался из православной Руси скорбный вздох, который бы не облегчался молитвенным призывом имени святого старца. Этими каплями нравственного влияния и выращены были два факта, которые легли среди других основ нашего государственного и общественного здания Руси и которые оба связаны с именем преподобного Сергия. Один из этих фактов — великое событие, совершившееся при жизни преподобного Сергия (нравственная поддержка и поднятие боевого духа русскому войску), а другой — целый сложный исторический процесс (объединение удельных княжеств вокруг Москвы), только начинавшийся при его жизни.

Так духовное влияние преподобного Сергия пережило его земное бытие и перелилось в его имя, которое из исторического воспоминания сделалось вечно деятельным, нравственным двигателем и вошло в состав духовного богатства народа.

В лице своих представителей Церковь всегда боролась за осуществление христианской морали.

Церковь причислила к лику святых митрополита Московского Филиппа, не побоявшегося обличать царя Иоанна Грозного за его жестокость и впоследствии задушенного (по приказу царя) Малютой Скуратовым за свою непреклонность. Таких примеров в жизни русской церкви много, хотя, конечно, далеко не все иерархи имели смелость обличать тиранию.

Иногда христианская мораль возвещалась не через иерархов церкви, а людьми из простого народа. Когда Иоанн Грозный, уже разоривший Тверь и Новгород, подошел к Пскову, чтобы и его разорить до тла, то навстречу ему вышел простой нищий и поднес ему кусок сырого мяса. «Я не ем мясо в пост», — сказал ему царь. «Ты хуже делаешь, ты пьешь человеческую кровь!» — отвечал юродивый. Так сила христианской морали остановила руку Грозного, занесенную над городом.

Все христианские злодеяния у нас на Руси совершались не в силу христианской морали, а именно вопреки ей. Сильные мира сего безнаказанно творили свои злодеяния лишь тогда, когда моральное влияние Церкви было слабо и недостаточно. «Побойтесь Бога!» — эта фраза всегда была на устах простых людей, когда необходимо было оказать моральное воздействие на кого-либо. Тем самым христианская религия и гуманистическая мораль практически сплетались в одно.

Колоссальное значение имела евангельская мораль у нас в России во времена крепостного права. Она ковала человеческое сознание, она сеяла в душу забитого крестьянина веру в то, что существует правда, что равенство людей не пустые бредни и люди действительно равны перед Богом. Хочется привести лишь один штрих, как христианская мораль возвышала свой голос в защиту человеческого достоинства крепостного. Величайший из русских святых Серафим Саровский жил в начале XIX века. К нему при его жизни собирались паломники со всех концов России за наставлениями, помощью, советами. Его влияние на народное сознание было велико. Он был отшельник, аскет, но ему всегда была близка жизнь родного народа. Как истинный христианин, старец не мог не быть горячим защитником угнетенных. Он побуждал гордых помещиков видеть в своих крепостных подобных себе людей. Вот, например, его беседы с сильными мира сего: «Это кто же такая девица с вами?» — спросил он у пришедшей к нему за советом помещицы. «Это моя крепостная девка», — небрежно ответила помещица. «Нет, это не девка, — возразил святой, — а девица, и не только что такой же человек, как мы с вами, ваше благородие, но и лучше нас, потому что у нее чистая душа и доброе сердце. Господь с тобою, мое сокровище!» — сказал о. Серафим, благословляя девушку. А помещицу не благословил. Эти слова Серафима Саровского передавались из уст в уста и разносились по всей стране.

Мы знаем, что в народном сознании чрезвычайно большое значение всегда имела идея Страшного Суда. Все люди, за малым исключением, всегда были верующими, все верили в загробное воздаяние и в вечную жизнь. Верили, что Страшный Суд — это суд над каждым человеком за его моральное поведение в течение жизни. На суд предстанут все, бедные и богатые, знатные и незнатные. И будут благословенны те, кто миловал, любил и спасал человека; прокляты те, кто не миловал, не любил человека, не помогал в беде, горе, нужде. Могло ли пройти бесследно для восприятия человеческим сознанием, когда в храме торжественно и нарочито громко возвещались слова Самого Христа: «Идите от Мене, проклятые, ибо алкал Я и вы не дали Мне есть, жаждал, и вы не напоили Меня». И на вопрос осуждаемых, когда же это могло быть — так же слышались слова Самого Христа: «Так как вы не сделали этого одному из сих меньших братьев Моих, то не сделали Мне».

Это ли не величайшее из всех моральных воздействий, которое могло быть применено в условиях любого несправедливого общества?

ИДЕАЛ ЧЕЛОВЕЧЕСКОГО СОВЕРШЕНСТВА ЕСТЬ ХРИСТОС

«Есть только одна нравственность, а именно та, которая дана нам во время оно, Иисуса Христа» (А. П. Чехов).

На грани XVIII и XIX веков во всей Европе и затем у нас в России резко повысился интерес к Евангелию. До XIX века в России не было русского перевода Нового Завета и тем самым евангельские слова зачастую были недоступны или не в полной мере понятны для всех. Только в 30-х годах XIX века русское общество получило Евангелие на русском языке. Каждый получил возможность читать эту великую книгу и размышлять об истинах, возвещаемых с ее страниц. Результаты воздействия евангельской морали на сознание русского общества и, в первую очередь, передовых людей, были огромны.

«Я читал Библию, — говорит Пушкин, — от доски до доски в Михайловском, когда находился в ссылке, но и раньше много читал Евангелие».

«Есть книга, — писал Пушкин в журнале «Современник», — каждое слово которой истолковано, объяснено, проповедано во всех концах земли, применено ко всевозможным обстоятельствам жизни и происшествий мира; из которой нельзя повторить ни единого выражения, которого не знали бы все наизусть, и не было бы уже пословицею народа».

Из чистого евангельского источника утоляли свой душевный голод все те, кто в XIX веке стали у нас провозвестниками подлинной высокой морали: Белинский, Чернышевский, Добролюбов были взращены на морали евангельской. От этого и совесть у них была чиста и моральные требования высоки. Впоследствии они отошли от церкви, но не от евангельского учения. Мораль у них осталась евангельская. Невольно хочется привести слова Герцена: «Евангелие я читал много и с любовью. Я читал без руководства, не все понимал, но чувствовал искреннее и глубокое уважение к прочитанному. В первой молодости я часто увлекался вольтерьянством, любил иронию, но не помню, чтобы когда-нибудь я взял в руки Евангелие с холодным чувством; это меня проводило через всю жизнь; во все возрасты, при разных событиях я возвращался к чтению Евангелия, и всякий раз его содержание низводило мир и кротость на душу».

С исключительным уважением относился к христианству и Добролюбов, называя его «Божественным учением».

«Есть книга, в которой все сказано, все решено, после которой ни в чем нет сомнения, книга бессмертная, святая, книга вечной истины, вечной жизни — Евангелие. Весь процесс человечества, все успехи в науках, в философии заключаются только в большем проникновении в таинственную глубину этой божественной книги, в сознании ее живых, вечно непреходящих глаголов. Основание Евангелия — откровение истины через посредство любви и благодати. Евангелие отличается тем, что оно равно убедительно, ясно и понятно говорит всем сердцам, всем умам, искренно жаждущим напиться его истинами. Его равно понимает и царь, и нищий, и мудрец, и невежда. Да, каждый из них поймет равно, потому что, хотя один больше, глубже, нежели другой, но все они поймут одну и ту же истину, и еще так, что мудрый, но гордый своею мудростию, поймет меньше, нежели простолудин в простоте и смирении своего сердца, жаждущего истины, и потому самому отзывающегося на нее» (В. Г. Белинский). В исключительно христианском духе выдержана и вся рецензия В. Г. Белинского на богословские труды магистра Дроздова, где он, как рецензент, все свои рассуждения ведет на основе евангельских текстов. В связи с этим невольно приходит на память и его известное письмо к Н. Гоголю, где он также восторженно отзывается о Христе. Но так как это нашумевшее письмо включает в себя и ряд резких выпадов против русского духовенства, то оно обычно используется как аргумент против христианства.

В споре двух литераторов о крепостном праве в России попутно задевается мораль и обличив современного духовенства и его роль в общественной жизни страны. Гоголь, как известно, был очень религиозен и высоко ставил наше русское духовенство. Религиозность Белинского была крайне своеобразна и изменчива. К концу жизни Белинский отошел от Церкви, считая ее опорой кнута и угодницей деспотизма. Необходимо заметить, что слово «Церковь» Белинский употребляет, конечно, не в каком-либо догматическом смысле, а в чисто бытовом, то есть разумеет современное ему духовенство. Но, отойдя от Церкви, Белинский до самой смерти высоко ставил Христа.

Смысл Христова слова открыт философским движениям прошлого века. И вот почему какой-нибудь Вольтер, орудием насмешки погасивший в Европе костры фанатизма и невежества, конечно, «более во Христе, плоть от плоти Его, нежели все наши...» — сказано резко. Но этот тон менее обличителен, чем обычный библейский, пророческий, когда речь идет о лицемерии и забвении Заповедей Божиих. Пророки Иеремия и Иезекииль бичевали забывших о правде Божией священников в более резких выражениях, а резче всех обличал их Сам Христос. Он прощал все лично Ему нанесенные обиды, но не прощал кощунства и попрания всего святого для человека. «Лицемеры, безумцы и слепцы... змеиное отродье!» «Да придет на вас вся кровь праведная, пролитая на земле» (Мф. 23, 33, 35).

Евангелие само по себе есть призыв к борьбе с лицемерием, поэтому приводим гневные слова Белинского в духе обличения ханжества. Эпоха, о которой говорит Белинский — начало XIX века, была временем расцвета философской мысли. «Человеческая мысль вышла из-под опеки Церкви и пошла по самостоятельному пути. К чему же она пришла? В лице своих лучших представителей — Руссо, Гете, Канта, Гегеля и ряда других, философия пришла все к тому же, о чем учила христианская религия».

Гегель писал, что его философия говорит лишь о том, что уже сказано в христианском Катехизисе.

«Я вижу Бога повсюду в Его творениях, я чувствую Его в себе самом, — писал Руссо. — Сознаюсь, что величие Священного Писания поразило меня, и святость Евангелия говорит моему сердцу: посмотрите на книги философов со всем их блеском, какими незначительными кажутся они рядом со Священным Писанием!»

Гете: «Пусть духовная культура все идет вперед, пусть естественные науки растут и в широту, и в глубину, и пусть человеческий дух совершенствуется сколько угодно, но он не превзойдет высоты и нравственной культуры христианства, как оно сияет и светит в Евангелии!» (Гете, Беседа с Эккерманом).

«Неистовый Виссарион» был зачастую слишком резок и горяч. То, что он приписывает духовенству, верно лишь по отношению к его худшей части. Но «худшая часть» встречается везде, и безнравственные люди могут проникать в любое общество.

Не одно же «философское движение» открывало Евангелие. Поэт И. С. Никитин, узнав о жизни, деятельности и кончине святителя Тихона Задонского, воскликнул: «Вот это я понимаю! Вот она где, правда-то!»

Письмо свое Белинский писал в пылу ненависти к крепостному праву, Церковь была задета лишь мимоходом.

Благодаря «работе в мозгу», вызванной Евангелием, выковывалась и слагалась общественная мораль, которую теперь хотя бы противопоставить христианству, ее породившему. Благодаря Евангелию в народе нарастало сознание, что крепостнический строй противен Богу и Бог долго не потерпит несправедливостей. Евангельское учение показывало всю низость крепостничества. Это говорит о том, что христианская идея о равенстве людей была далеко не фантастической, а весьма реальной и действенной и дала большие плоды в истории. Крепостное право пало не только в силу экономических причин.

ЕВАНГЕЛЬСКИЙ ГУМАНИЗМ В ПРОИЗВЕДЕНИЯХ РУССКИХ ХУДОЖНИКОВ

«Искусство — красота, оно только тогда исполняет свое истинное назначение, когда держится добродетели, морали и религии» (И. Репин).

«Религия создала искусство и литературу. Все, что было великого с самой глубокой древности, все находится в зависимости от этого религиозного чувства, присущего человеку так же, как и идея красоты вместе с идеей добра» (А. С. Пушкин)

Образ Христа, как самый светлый, возвышенный идеал, как конкретное воплощение совершенства человеческой личности, как яркий пример стойкости духа и глубины ума, как образец исключительного самопожертвования, привлекал к себе всех наших лучших мастеров кисти.

Христа писали: Иванов, Репин, Суриков, Брюллов, Семирадский, Верещагин, Марков, Крамской, Polenov, Ге, Маковский, Перов, Корзухин и многие другие.

Великую тему «Христос и народ» открыл у нас Иванов своей знаменитой картиной «Явление Христа народу». Лица всех изображенных на картине обращены ко Христу. От Него идет человечество нового и вечного завета, дающего смысл человеческому существованию.

«Уже не я живу, но живет во мне Христос», — мог бы вслед за апостолом Павлом смело воскликнуть и Крамской в те минуты, когда творил своего «собственного Христа».

Христос для человека мыслящего, человека ищущего истину, идущего по пути к совершенству, является конечным идеалом.

Человек находит единство со Христом на той высоте духа, о которой трудно говорить в терминах обыденной жизни.

Все лучшее, что есть в человеке, естественно стремится ко Христу, ибо с древних времен известно изречение: «Душа человека по природе — христианка». На высотах духа человек становится как бы единым со Христом. Но в этом единении человек не теряет себя, а утверждает, не тонет в этом совершенстве, а находит свое подлинное «Я».

Вот почему подлинный гуманизм находит свое воплощение лишь в христианстве.

Художник только тогда создает нечто подлинно гениальное, когда угадывает замысел Творца вселенной. Хорошо понимал это Репин: «Конечно, выше всего великие, гениальные создания искусства, заключающие в себе глубочайшие идеи вместе с великим совершенством формы и техники; там вложены мысли Самого Создателя, невыразимые, непостижимые... Они, как высшие откровения, внесены невольно, непосредственно, по вдохновению свыше, осеняющему только гениев в редкие минуты просветления» (И. Репин).

Церковь Христова, полагающая своей целью благо людей, от людей же испытывает нападки и порицания, и тем не менее она выполняет свой долг, призывая к миру и любви. В таком положении Церкви есть и много утешительного для верных ее членов, ибо что могут значить все усилия человеческого разума против христианства, если двадцативековая исто-

рия его говорит за себя, если все враждебные выпады предвидел Сам Христос и дал обетованные непоколебимости Церкви, сказав, что и врата адавы не одолеют Церкви Его.

О ХРИСТИАНСКИХ МУЧЕНИКАХ И О СВИДЕТЕЛЬСТВАХ ИСТОРИЧЕСКОГО БЫТИЯ ИИСУСА ХРИСТА

Евангелие не призывает к страданиям, но всякий, исповедующий Евангелие, вступает в борьбу со злом и потому невольно подвергается мучениям. Христианская Церковь выросла в период гонений, и христианские мученики за веру были теми живыми камнями, на которых создавалась Церковь.

Тертуллиан (153—222 гг.): «Страдания апостолов служат нам ясным свидетельством... Пусть летописи империи заговорят, подобно иерусалимским камням! Нерон первый в Риме окровавил колыбель веры. Тогда-то Петр, после пригвождения к кресту, припрятан был чужой рукой; Павел, римский гражданин, пробуждается к новой жизни благородством своего мученичества. Читая об этих фактах, я учусь страдать». Это свидетельство Тертуллиана о христианских мучениках является вместе с тем и прекрасным свидетельством об историческом бытии Иисуса Христа.

Счастлива Церковь, в лоне которой Апостолы пролили вместе с кровью свое учение.

«Религиозное чувство довольно консервативно в отношении к ритуалам культа. Если Евангелия испытаны не во времена апостолов, то когда же, в таком случае, появилось «новшество» — чтение этих последних? Послания нельзя выдать за древности, так как они считаются принадлежащими лицам, жившим всего лишь полтора-два столетия назад» (Тертуллиан). В лице этого писателя мы имеем надежного выразителя христианских верований второй половины II века и тонкого знатока и даже свидетеля тех верований, которые имели христиане.

Не менее известны и свидетельства иудейских и языческих историков об Иисусе Христе.

Иосиф Флавий — этот знаменитый иудейский историк и государственный деятель принадлежит одновременно и иудейству, и греко-римскому миру. Будучи евреем, он служил Риму, и писал, как и все ученые того времени, по-гречески. До нас дошли два его больших труда: «Иудейская война» и «Иудейские древности». Мы находим у писателя (Иосифа Флавия) очень важное для нас сообщение об Иоанне Крестителе, о его проповеди и популярности в народе. Он называет его Праведный» (или благий) муж», подобно тому, как в другом месте он называет Иисуса Христа «Мудрый муж». Рассказывая о том, что Ирод казнил Иоанна, И. Флавий тут добавляет, что гибель войска Ирода, происшедшая вскоре, была наказанием Божиим за смерть Иоанна Крестителя. Следующее очень важное сообщение — его рассказ о смерти Иакова, брата Иисуса Христа, а о самом Христе упоминает лишь вскользь. Это означает, что Иаков интересует его больше, нежели «Иисус, называемый Христом». И. Флавий писал: «В то время жил Иисус, Мудрый Человек, если только можно назвать Его Человеком; Он творил необыкновенные дела и учил людей, с радостью слушавших истину. У Него было много учеников из иудеев и из эллинов. Пилат велел распять Его, потому что Он был обвинен начальниками нашего народа. Но это не помешало ученикам его продолжать любить Его по-прежнему. Через три дня после Своей Смерти Он явился к ним живой, как это было предсказано пророками, предсказавшими и многие другие чудеса; и теперь еще существует народ, названный по Его имени христианами».

Общая мысль текста относится к личности Иисуса, утверждает Его существование, как известной в то время личности.

Плиний-младший — известный писатель того времени, написал о личности Христа в 110 году латинским текстом письмо к императору Траяну. Будучи назначен правителем провинции Вифания, Плиний-младший сообщал императору, что, приехав на место своего назначения, он обнаружил в области христиан. Далее в письме сообщает: «Храмы богов наших (то есть языческие) стоят пустые и уже давно не приносят в них жертв...» (Правитель Вифании Плиний-младший, «Письмо Римскому императору Траяну»).

Тацит (55-120 гг.) — величайший римский историк, дает исключительно ценные сведения о Христе, о его казни при Понтии Пилате и о гонении на христиан при Нероне. Тацит пишет о событиях государственной важности, а о Христе и о христианах пишет постольку, поскольку находит их связь с гражданскими событиями. В своем труде Тацит обозначил время, когда жил Иисус Христос и названия Его последователей (при правлении Тиверия и Пилата) и, наконец, свидетельство о чрезвычайном распространении христианства. Тацит писал, может быть, со слов очевидцев, во всяком случае время написания его «Анналов» очень близко от описываемых событий. Кроме того, он как известный государственный деятель мог

пользоваться не только показаниями очевидцев, но и государственными архивами. Во всяком случае невозможно предполагать здесь подделки или позднейшей вставки текста.

Светоний (70–140) — римский историк, известный миру как биограф цезарей. В «Жизни Клавдия» он пишет, что император изгнал из Рима иудеев, которые под влиянием Христа не переставали производить беспорядки. (Об этом же можно прочесть в «Деяниях», гл. 13, 20). В «Жизни Нерона» историк Светоний пишет, что «император подверг наказанию зловредный род христиан, зараженных новым суеверием». Следовательно, Светоний знает, что в шестидесятые годы христиане уже представляли собою нечто целое (религиозную организацию), объединенную общим учением и носящую имя своего Основателя.

Христос, как личность, в те годы не был еще широко известен верхушкам языческого мира. Вера в Него, как Спасителя мира, еще только начинала распространяться в простом народе, первоначально исключительно в замкнутой иудейской среде или же среди языческо-го простанародья.

Если во второй половине I века что-то происходило в отгороженных от мира иудейских синагогах, то все это могло интересовать античного грека или римлянина только с точки зрения сохранения общественной тишины и спокойствия. Поэтому понятно, почему так глухо отзываются о Христе как об исторической личности высокопоставленные римские историки. Они считали себя выше того, чтобы подробно писать о «каком-то умершем Иисусе, про которого утверждают, что Он жив». Тем ценнее их такие косвенные свидетельства.

ХРИСТИАНСТВО И РАБОВЛАДЕЛЬЧЕСКИЙ СТРОЙ

Если бы христианство утешало только рабов, усыпляя их сознание, оно было бы силой, тормозящей развитие и ход истории. Но христианство всегда было силой прогрессивной.

Однако если бы христианство вместо требования высоко нравственной жизни пошло по пути чисто политической борьбы, то оно превратилось бы из религиозного движения в политическое. Понятно, что это привело бы молодую религию к гибели. Новое учение вскоре же было бы потоплено в крови точно так же, как было потоплено в крови знаменитое восстание рабов под предводительством Спартака или национально-религиозное освободительное восстание иудеев против Римского владычества под предводительством Бэр-Кохбы в начале II века.

Что было бы, если бы Христос вместо того, чтобы прямо и открыто идти на казнь, поднял бы бунт в Иерусалиме и, в случае удачного исхода, воцарился бы в стране, основав теократическое государство нового типа? Христианская религия локализовалась бы в маленьком жалком государстве, существование которого ичислялось бы какими-нибудь десятками лет.

Что было бы, если бы Христос оставил Свою проповедь и скрылся, спасая свою жизнь? Человечество не имело бы пред собою Голгофского Креста, как идеала для подвига, побеждающего страдания. А христианского учения, христианской религии вообще не существовало бы.

Но как мы видим из истории, методы христианства в деле борьбы с рабовладельческим строем были более действенными и оружие христианства более сильным, нежели копья и мечи. Христианское оружие было духовным, оно подрывало моральные устои рабовладельческого общества, оно показывало, прежде всего, моральную несостоятельность рабовладельческой идеологии. Оно обнажало все язвы этого строя и выставляло их на позор. Эта сила морального воздействия оказалась превосходящей грубую силу римского государства, ибо она проникала в самый стан врага и поражала его волю и сознание, и вместе с тем не только утешала, но и укрепляла духовные силы страждущих.

МЫСЛИ ВЕЛИКИХ ПИСАТЕЛЕЙ И ФИЛОСОФОВ О БИБЛИИ И ХРИСТИАНСКОЙ МОРАЛИ

Генрих Гейне: «Ни видением, ни неземным экстазом, ни голосом с неба, ни каким-нибудь чудесным сном был я приведен на путь спасения, а моим просветлением я обязан просто знакомству с книгой. Книгой? Да, и это старая, простая книга, скромная, как природа, и естественная, как она. Такая же беспритязательная и обыденная, как солнце, согревающее нас, и хлеб, насыщающий нас. Книга, глядящая на нас так же приветливо, с такою же благоговяющею добротой, как старая бабушка, читающая ежедневно эту книгу милыми дрожащими губами с очками на носу. Эта книга называется так же просто — Библия. Справедливо называют ее также Священным Писанием. Кто потерял своего Бога, тот снова найдет Его в этой книге, а кто никогда не знал Его, на него повеет из нее дыханием Божественного слова.

Евреи, понимающие только в драгоценностях, очень хорошо знали и детали, когда во время пожара второго храма на жертву огню оставили золотые и серебрянные жертвенные сосуды, канделябры и лампы, даже первосвященническую ризу с большими драгоценными камнями, — и спасли только Библию. Она была истинным сокровищем храма, и слава Богу, оно не погибло в огне» (Генрих Гейне).

В другом своем сочинении «Признания» великий писатель, говоря о том влиянии, какое имело чтение Библии на позднейшую эволюцию его духа, замечал: «Тем, что во мне снова проснулось религиозное чувство, я обязан этой священной книге, и она была для меня столько же источником спасения, сколько предметом благоговейного удивления. Странно! Целую жизнь я мотался по всем танцклассам философии, отдавался всем оргиям ума, вступал в любовную связь со всевозможными системами, не находя удовлетворения, — я вот теперь очутился вдруг на той же точке зрения, на которой стоит дядя Том, на точке зрения Библии, и преклоняю колена рядом с этим чернокожим богомольцем, в таком же набожном благоговении. Какое унижение! Со всей моей наукой я не шел далее бедного, невежественного негра, еле умеющего читать по складам» (Генрих Гейне, «Признания»).

Гете: «Я изучал Библию, — говорит он в своем произведении «Правда и поэзия», — по принятому в протестантском религиозном воспитании обычаю, как говорится, — и вдоль, и поперек, и по частям, и в целости. Строгая естественность Ветхого Завета и нежная открытость Нового привлекали меня в особенности. Библия не возбуждала моего сомнения ни в чем. Я настолько сроднился душой с этой книгой, что не мог когда-либо вновь отшатнуться от нее. Я был защищен от всяких глумлений над Библией, так как видел их нечестность. Подобного рода нападки не только презирал я, но и они могли приводить меня в ярость. Я лично любил и ценил Библию, потому что почти ей одной был обязан своим нравственным воспитанием. И изложенные в ней факты, учения, притчи и символы, — все произвело на меня глубокое впечатление и тем, и другим образом действовало на меня. Поэтому несправедливые и извращающие смысл нападки на Библию вызывали во мне отвращение» (Гете, «Правда и поэзия»).

Далее Гете писал: «Тем великим почитанием, которое воздается Библии многими народами и поколениями земли, Библия обязана своему внутреннему достоинству. Она не просто народная книга, но книга народов, потому что судьбу одного народа она делает символом всех остальных, начинает историю этого народа от возникновения мира и через ряд ступеней материального и духовного развития, через ряд необходимых и случайных происшествий доводит до отдаленнейших областей самой вечности. Это произведение заслужило быть не только всеобщей книгой, но всеобъемлющею библиотекою народов, и несомненно, чем выше будут подниматься века по образованию, тем более могут (не верхоглядя, но истинно мудрые люди) пользоваться им, то как основанием, то как средством воспитания. Единственною и самую глубокою темой истории мира и человека, которой подчинены все души, остается борьба между неверием и верою. Все эпохи, в которые господствует вера, — блестящи, возвышенны, плодотворны для современников и потомков. Человек никуда не может уйти от Бога. Он может назвать себя атеистом, но не в состоянии отрицать в себе томление по Богу, которое не дает покоя его душе... Время сомнений миновало, ныне сомневается кто-либо в Боге так же мало, как в «себе» (Гете, «Правда и поэзия»).

Вольтер: «Нужно быть слепым, чтобы не быть ослепленным этой картиной, нужно быть глупом, чтобы не признать ее Творца, нужно быть безумцем, чтобы перед Ним не преклониться». И далее Вольтер писал: «В мнении, что Бог существует, имеются свои трудности, но в противоположном мнении наличествуют абсурды».

МЫСЛИ ВЕЛИКИХ УЧЕНЫХ О ВЗАИМООТНОШЕНИЯХ МЕЖДУ НАУКОЙ И РЕЛИГИЕЙ

Ньютон (1642-1727 г.) в своем капитальном труде «Системы мира» пишет: «Небесный владыка управляет всем миром, но не как душа его, а как Властитель Вселенной. Вследствие Его верховной власти мы называем Его верховным Богом. Он правит всем миром, тем, что есть, и тем, что может быть. Он всегда и везде Тот же Единый Бог. Мы удивляемся Ему по причине Его совершенства, почитаем Его и преклоняемся пред ним по причине Его беспредельной власти. Бог же без верховной власти, без провидения и без цели в своих творениях был бы ничем иным, как роком или природой. Из слепой физической необходимости, которая всегда и везде одинакова, не могло бы произойти никакого разнообразия, и все это соответственное месту и времени разнообразие сотворенных предметов, что составляет строй и жизнь вселенной, могло произойти только по мысли и воле Существа самобытного» (Ньютон, «Системы мира»).

Карл Линней (1707-1776 гг.) — величайший исследователь природы в XVIII веке. В одном из своих трудов он говорит о том, что человек может постигать Бога через Его творения. «Вечный, беспредельный, Всемогущий Бог прошел мимо меня. Я не видел Его лицом к лицу, но отблеск Божества наполнил мою душу безмолвным уважением. Я видел след Божий в Его творении, и везде, даже в самых мелких и незаметных Его творениях. Что за сила, что за мудрость, что за неизреченное совершенство! Я наблюдал, как одушевленные существа, стоя на высшей ступени, связаны с царством растений, а растения в свою очередь с минеральными веществами, которые находятся в недрах земного шара, и самый шар земной тяготеет к солнцу и в неизменном порядке обращается вокруг него, получая от него жизнь. Я видел, как солнце и все другие звезды, вся солнечная система, бесконечное звездное небо движется в пространстве, поддерживается в пустоте по воле непостижимого первоначального Двигателя, Существа существ, Причины, Правителя и Хранителя мира, Господа Создателя всякого творения» (К. Линней).

Дарвин (1803-1882). Вокруг имени Дарвина идет борьба. Дарвинизм пытаются противопоставить религии. На наш взгляд, каждому мыслящему человеку должно бы быть ясным, что никакая теория происхождения видов, если только она не противоречит здравому смыслу, не может противоречить Библии, так как в Библии излагается лишь принципиальная сторона вопроса о происхождении человека, а именно, что Бог завершает творение мира созданием человека. Библия говорит, что человек — это венец создания, образ и подобие Самого Бога. Она утверждает, что человек (по своему строению тела) состоит из земли, а по духу своему божественному душа человека — это «дыхание Божества». О том, как появились все виды на земле и как долго продолжался процесс их развития, а также о самом процессе создания человека, Библия ничего не говорит, потому что это уже сфера науки, но не религии. Поэтому дарвинизм, совершенно независимо от того, истинен он или неистинен, как естественно-научная теория, не может быть противопоставлен религии. Но так как есть люди, которые держатся иных взглядов, то лучше всем показать, как на этот вопрос смотрел сам Дарвин. Приведем выдержки из его знаменитой книги «Происхождение видов», в которой ясно изложены его взгляды на вопрос о взаимоотношении Бога и вселенной. Книгу эту он сам несколько раз переиздавал, причем последний раз уже незадолго до смерти, следовательно, этих взглядов он держался до конца жизни. Прежде всего обращают на себя внимание эпиграфы, помещенные в начале книги. Первый эпиграф: «Но по отношению к материальному миру мы можем допустить, по крайней мере, следующее: мы можем видеть, что явления вызываются не отдельными вмешательствами Божественной силы, оказывающей свое влияние в каждом отдельном случае, но установлением общих законов» (Удвелль). Здесь, как мы видим, отнюдь не отрицается само наличие Божественной силы и значение в деле происхождения вселенной. Второй эпиграф разъясняет смысл слова «естественный». Третий эпиграф направлен уже против тех, кто хотел противопоставить разум человеческий Разуму Божественному и использовать дарвинскую теорию развития как нечто антирелигиозное: «закключаем поэтому, что ни один человек, ошибочно переоценивая здравый смысл или неправильно принимая умеренность, не должен думать или утверждать, что человек может зайти слишком глубоко в своем исследовании или изучении книги Слова Божия или книги творений Божий, богословия или философии. Но пусть люди стремятся к бесконечному совершенствованию или успехам в том и другом (Бэкон, «Процесс науки»). Этот эпиграф, поставленный во главе всего труда, настолько ясно говорит, какого мировоззрения держался сам Дарвин, что всякие споры просто излишни.

Если интересны эпиграфы, то еще больший интерес, разумеется, представляют заключительные слова книги, в которых Дарвин подытоживает свою теорию происхождения видов: «Все эти прекрасно построенные формы, столь различные между собой и так славно друг от друга зависящие, были созданы благодаря законам, еще и теперь действующим вокруг нас. Эти законы в самом широком смысле суть — рост и воспроизведение, наследственность, почти необходимо вытекающая из воспроизведения; изменчивость, зависящая от прямого или косвенного действия условий жизни или от упражнения и неупражнения. Прогрессия размножения столь высока, что она ведет к борьбе за жизнь и к ее последствию — естественному отбору, влекущему за собой расхождение признаков и вымирание менее совершенных форм. Таким образом, из этой свирепствующей среди природы войны, из голода и смерти, непосредственно вытекает самый высокий результат, который ум в состоянии себе представить, — образование высших форм животной жизни. Есть величие в этом воззрении на жизнь с ее различными силами, изначально вложенными Творцом в незначительное число форм или только одну; и между тем, как наша планета описала и продолжает описывать в пространстве свой путь, согласно неизменным законам тяготения, и с такого пространства его начали возни-

кать и продолжают развиваться несчетные формы, изумительно совершенные и прекрасные». Этими словами заканчивается книга «Происхождение видов».

В своем не менее знаменитом труде «Происхождение человека и половой отбор» Дарвин в главе «Происхождение идеи Божества» писал: «Следует отметить, что вопрос о происхождении идеи Бога не имеет ничего общего с вопросами о самом бытии Бога-Творца, вопросом, на который величайшие умы человечества давали утвердительный ответ».

«На меня, — говорит Дарвин в другом месте, — производит гораздо более сильное впечатление другой источник, убеждающий в существовании Бога и исходящий не от чувства, но от разума. Такое убеждение возникает вследствие чрезмерной трудности и даже невозможности рассматривать безграничную и чудесную вселенную вместе с человеком, обладающим даром обсуждать прошедшее и думать о будущем, как результат слепого случая или необходимости. Когда я над этим размышляю, я чувствую себя принужденным признать Первопричину, которая обладает в известной мере человеческим интеллектом, и я вполне заслуживаю названия теиста, то есть верующего в Бога (Ч. Дарвин, «Происхождение человека и половой отбор»).

Пастер Л. (1822-1895 гг.): «Настанет день, когда будут смеяться над глупостью нашей современной философии. Чем больше я занимаюсь изучением природы, тем более останавливаюсь в благоговейном изумлении перед делами Творца. Я молюсь во время работ в лаборатории» (журнал «Вера и разум», 1905, № 9, с. 370).

Пирогов Н. И. (1818-1891) в своем известном «Дневнике» пишет: «Вера в Высшее Существо, как источник жизни, во вселенный Разум не противоречит научным убеждениям. Если бы я захотел не признать теперь существование Бога, то не смог бы этого сделать, не сойдя с ума. Современники утверждают, что случай за случаем доводит, переходя из одного вида в другой, до вида млекопитающего, а отсюда рукой подать до человека, ум которого открывает ему, наконец, что клетка, произведшая его, ничем существенным не отличается от другой живой клетки, и что только благодаря окружающей среде, случаю и времени, она вывела на свет его, или ему сродную обезьяну. Приверженцы этой доктрины поставили на пьедестал случай, заменив им Бога, и отвергнули как лишний хлам, и план и целесообразность в мироздании. В доктрине прошлое согласено с настоящим и это привлекательная ее сторона; все рождено, не сотворено. Но что такое этот случай без органической образовательной силы, влекущей к известному роду группировкам — не знаю. Или нет вовсе случая, или между случаем и теми всеми действиями и причинами есть связь. Случай будет при таковом взгляде не более, как действие, причины которого не известны, а для многих событий, можно утверждать, и никогда не будут известны».

Альберт Эйнштейн (1879-1955) — крупнейший ученый-физик мира, открывший теорию относительности. В ноябре 1930 года А. Эйнштейн ответил журналисту, заинтересовавшемуся его мнением о бытии Бога: «Моя религия состоит в чувстве скромного восхищения перед безграничной разумностью, проявляющей себя в мельчайших деталях той картины мира, которую мы способны лишь частично охватить и познать нашим умом. Эта глубокая эмоциональная уверенность в высшей логической стройности устройства вселенной и есть моя идея Бога».

«Знать, что на свете есть вещи, непосредственно недоступные для нас, но которые реально существуют, которые познаются нами и скрывают в себе высшую мудрость и высшую красоту, знать и чувствовать это есть источник истинной религиозности. В этом смысле я принадлежу к религиозным людям».

Иногда Церкви бросают упрек, что она, якобы, преследовала передовых людей и лучших представителей науки. В качестве примера приводят судьбу Коперника, Галилея и Джордано Бруно.

Николо Коперник (1473-1543) профессор астрономии, священник польской церкви, один из титанов по силе мысли, страсти и характеру, по многосторонности и учености. Крупный государственный деятель, врач-бессребренник, видный участник католического Лютеранского Собора (1513-1517), создатель гелиоцентрической системы мира. Как очевидно всем хорошо известно, открытие Коперника вкратце сводилось к тому, что не солнце вращается вокруг земли, а земля вокруг солнца. Коперник оставался верным служителем Католической Церкви, оставался истинным и не лицемерным христианином, исполняя в жизни своей заветы Христа, безвозмездно оказывая врачебную помощь всем неимущим. Никаким преследованиям со стороны Церкви он не подвергался и мирно умер у себя на родине, окруженный друзьями.

Знаменитого Ньютона все знают как крупного ученого в области физики. Но мало кто знает его как богослова, написавшего толкования на Книги Нового Завета.

Эпоха, когда жили Коперник, Бруно, Галилей, отличалась от нашего времени рядом особенностей. В частности, еще не изжито было наследие древнего века определять истину насильем. Во-первых, в ту эпоху еще не было строгой дифференциации между религией, философией и наукой. В то время и наука, и западно-европейская философия еще только возрастали под крылом своей общей матери-религии, и она все еще опекала и ту, и другую.

Люди, судившие Галилея, были одновременно и представителями Церкви и представителями науки, а в суде над Джордано Бруно учитывались и чисто политические моменты. Быть может, Бруно и не погиб бы на костре, если бы ему не было поставлено в вину выступление против монастырских доходов, против имущества. Как это засвидетельствовано подлинными документами, инквизиторы во время допроса особое внимание сосредоточили именно на этом. Что поделаешь, люди не любят, когда у них отнимают богатство.

ЗАКЛЮЧЕНИЕ

Тот, кто захочет знать о христианской религии более подробно, пусть сам возьмет в руки Евангелие и прочтет его самостоятельно. Слово Евангелие означает «Радостная весть». Весть о возможности новой жизни, рождении в мир «нового человека», созданного по образу Божию, была принесена на землю Иисусом Христом. Он пришел в мир, чтобы разделить с людьми их жизнь, дать людям учение, которое, подобно огню, могло воспламенить человеческие души.

«Огонь пришел Я низвести на землю и как бы хотел, чтобы он уже возгорелся!» — говорит Христос Своим ученикам.

Он пришел в мир, чтобы научить людей свободе. «Новый человек», как он понимается в Евангелии, — поборовший в себе все испытания, которые поборол Христос, и исполняющий заповеди Христовы. «Будьте совершенны, как Отец ваш Небесный совершен есть, милосердны, взыщите правду, познайте истину, будьте сынами Света».

Заповеди о любви к Богу, как к Отцу, и о любви к людям, как к братьям, древний мир не знал. С тех пор история человечества делится на два периода — до Христа (обозначается до нашей эры) и после Христа (с рождения Христа идет летоисчисление нашей эры). Евангелие, данное человечеству Христом, произвело переворот в человеческом сознании, оно вызвало переоценку тех ценностей, которыми жил древний мир. Евангелие есть религия званых к новой жизни. Но званный не есть ещё совершенный. И среди званых не все перерождаются к новой жизни. Как сказал древний пророк: «Много званых, но мало избранных».

По Евангелию, жизнь есть беспредельная борьба света с тьмой в душе человека. Поле битвы — сердце человеческое. Эта борьба всегда идет и в истории человечества. История — это беспрестанная смена явлений. Меняются нормы жизни, меняются понятия, стареют и уходят в небытие традиции, падают и разрушаются человеческие кумиры, но среди этого вечно волнующегося океана явлений, учений и идеалов остается неизменным одно учение: «Любите друг друга, ибо ничего нет больше той любви, как если кто душу свою (жизнь свою) отдаст за друзей своих».

Христос первый не только научил людей этой заповеди, но и первый исполнил ее, отдав жизнь свою за спасение мира.

Пройдут века, тысячелетия, будут сменять друг друга учения, но эта заповедь Христа останется навсегда всесовершенной, незаменимой и непревзойденной. Она дает смысл и существование, силу и волю к жизни.

Христос — Сын Человеческий навсегда останется идеалом и всегда люди будут чтить и ценить, что возведено в Евангелии. Его заповеди будут путеводной звездой.

Христос есть Свет миру. И этот Свет будет светить людям, пока будет существовать они на земле.

Хочется еще раз привести слова великого русского хирурга, профессора Н. И. Пирогова, который сказал:

«Веруя, что основной идеал учения Христа, по своей недосыгаемости, останется вечным и вечно будет влиять на души, ищущие мира через внутреннюю связь с Божеством, и ни на минуту не можем сомневаться в том, что этому учению суждено быть неугасаемым маяком на извилистом пути нашего прогресса» (Н. И. Пирогов, т. I, стр. 182).

В.А. Лисичкин

ЖИЗНЬ И ТВОРЧЕСТВО ВАЛЕНТИНА ФЕЛИКСОВИЧА ВОЙНО-ЯСЕНЕЦКОГО

Академик Владимир Александрович Лисичкин — родной внук В.Ф. Войно-Ясенецкого — родился в 1941 г. в Ташкенте. В.А. Лисичкин — кандидат философских наук, доктор экономических наук, действительный член четырех российских и пяти международных академий наук. Владимир Александрович — основоположник новой научной дисциплины — прогностики, автор более 300 научных работ по управлению народным хозяйством, прогнозированию и экологии, в том числе 36 книг, многие из которых переведены в США, Японии, Англии, Франции, Италии и др. странах.

От редакции

ХРОНОЛОГИЯ ЖИЗНИ СВЯТОГО ЛУКИ

Святой Лука, архиепископ Симферопольский и Крымский, а в Миру Валентин Феликсович Войно-Ясенецкий является одной из наиболее ярких личностей нашего века. «... Я всю жизнь был русским», — пишет Святой Лука в протоколе допроса в тюрьме в 1937 году, когда из него лейтенант ОГПУ Лацис методом физического воздействия вышибал показания о том, что он — шпион Ватикана. И как истинно русский человек — патриот по своей гуте — он пошел в народ и жил его жизнью в русской глубинке. И в год полного сокрушения Русской Православной Церкви резко изменил жизнь профессора, доктора медицины, широко известного хирурга и встал на ее защиту.

27 апреля 1877 года в г. Керчи в семье провизора Феликса Станиславовича Войно-Ясенецкого было праздничное настроение — его жена Мария Дмитриевна (в девичестве Кудрина) подарила ему сына, нареченного Валентином. Мальчик рос в атмосфере христианской любви и послушания. Феликс Станиславович имел тихий, мягкий, неторопливый характер, унаследовал от далеких предков еще в 16 веке дворянский титул и католическую веру. Дворянский титул ничего не давал уже его деду, жившему на грани зазерения в Могилевской губернии.

Будущий архиепископ Лука сам дал оценку своему происхождению: «Так как упоминание о моем дворянском происхождении придает неблагоприятную окраску моей личности, то я должен разъяснить, что отец мой, дворянин, в юности жил в курной избе в белорусской деревне и ходил *i* лаптях. Получив звание провизора, он лишь два года имел свою аптеку, 1 потом до старости был служащим транспортного общества. Никакой собственности он, как и я, не имел». Как видим, минимум три предшествующих солена потомственных дворян влачили довольно жалкое существование, пока Феликс Станиславович не разорвал этой вековой череды вечно нуждающейся, почти нищего, дворянства — получил провизорское образование, вырвался из деревенской глуши и поселился в г. Керчи.

Все переселенцы регистрировались в городской думе, где приехавший Реликс Станиславович записался как дворянин в числе подавляющего большинства приехавших крестьян, записавшихся в керченские мещане. В силу кромности своего характера Феликс Станиславович не оказал влияния на общественную жизнь Керчи, хотя пользовался заслуженным уважением всех люев населения, посещавших его аптеку. Тон в семейной жизни задавала

супруга Мария Дмитриевна, глубоко верующая православная женщина. Поэтому своих детей — троих сыновей и двух дочерей — она воспитывала в православных традициях. Уже на склоне лет в 1959 году архиепископ Лука писал: «Глубоко религиозным я был с самого детства, и вера моя не только не уменьшалась по мере приближения глубокой старости (мне скоро будет 82), а все более усугублялась».

Мальчик Валентин рос весьма активным, очень наблюдательным и любознательным ребенком. К шести годам он мог уже читать и писать, знал элементарные действия арифметики и любил рисовать.

Гимназист Валентин Войно-Ясенецкий находился под строгим контролем и дома, и в гимназии. Строгое домашнее религиозное и гимназическое воспитание привило Валентину с детства глубокое чувство ответственности перед Богом за все свои поступки и деяния. От матери мальчик приобрел сильную волю и властный характер, а от отца — благочестивость. Он сам вспоминает: «Если можно говорить о наследственной религиозности, то, вероятно, я унаследовал ее главным образом от очень благочестивого отца. ... Отец был человеком удивительно чистой души, ни в ком не видел ничего дурного, всем доверял ...»

Из всех пятерых детей отец слегка выделял двух братьев Валентина — Владимира и Павла — ставших после окончания университета юристами, а материнское сердце больше умилялось от Валентина и младшей сестренки Виктории. Семья жила очень дружно, все помогали и любили друг друга.

В 1889 году Феликс Станиславович с семьей покинул Керчь и переехал в Киев. Семья поселилась в центре Киева на ул. Крещатик. Жили дружно, летом отдыхали на даче. Валентин поступил во 2-ую Киевскую гимназию. Правила поведения гимназистов в этой гимназии мало чем отличались по строгости от предыдущей гимназии. Занимался Валентин с увлечением. Особенно его привлекали уроки по истории и рисованию. Родители давно заметили природную склонность мальчика к рисованию, поэтому, когда ему исполнилось 13 лет, его отдали в Киевскую художественную школу. Педагоги выделяли художественные способности Валентина среди других учеников. Особенно давались Валентину зарисовки с натуры. Он удачно схватывал и передавал на холсте и бумаге позы, жесты, застывшие элементы движения. Обязательным уроком в Киевской школе живописи был урок с натуры. Каждый ученик выбирал себе по душе любимый уголок Киева и делал рисунки, эскизы и зарисовки с натуры. Но в отличие от своих сверстников и соучеников, которые выбирали для зарисовок пейзажи вокруг Киева или жанровые сценки, Валентина неудержимо влекла духовная сторона жизни, и он, выезжая на природу (или как говорили французские импрессионисты «на пленэр»), всегда выбирал Киево-Печерскую Лавру. «В это время впервые проявилась моя религиозность. Я каждый день, а иногда и дважды в день ездил в Киево-Печерскую Лавру, часто бывал в Киевских храмах и, возвращаясь оттуда, делал зарисовки того, что видел в Лавре и храмах», — писал позже Валентин Феликсович.

Художественные дарования и успехи Валентина были настолько значительны, что организаторы одной из передвижных выставок пригласили его участвовать в ней. Валентин сам выбрал для экспозиции одну небольшую картину, где он запечатлел выразительно-горестную позу нищего старика с протянутой рукой и глазами, полными горя. Картина привлекла внимание посетителей искренностью передачи натуры. Валентин почувствовал суть художественного творчества, осознал его основные закономерности. Поэтому после одновремен-

ного окончания гимназии и художественной школы для него не стоял вопрос: «Кем быть?». Быть живописцем — такой ответ дал сам себе Валентин, и стал готовиться к экзаменам в Петербургскую Академию Художеств.

На формирование мировоззрения Валентина в старших классах гимназии заметное влияние оказал и старший брат Владимир — студент юридического факультета. В студенческой среде тех лет было сильное увлечение народническими идеями. Хождению в народ интеллигентов-народников способствовали книги И. Тургенева, Л. Толстого и др. Вместе с братьями Валентин разделял и народнические взгляды, и увлечение этикой Льва Толстого, которому подражал во всем: «Спал на полу, на ковре, а летом уезжал на дачу, косил траву и рожь вместе с крестьянами, не отставая от них». Это увлечение было настолько сильным, что Валентин 30 октября 1887 г. послал Льву Толстому в Ясную Поляну письмо с просьбой разрешить ему пожить в Ясной Поляне под присмотром графа, т. к. суровая мать Мария Дмитриевна резко воспротивилась стремлению любимого сына стать толстовцем.

От этого увлечения Валентина спас сам Л. Толстой своим писанием «В чем моя вера?», изданным за границей, т. к. в России сей труд был запрещен. Но среди студентов эта книжица ходила по рукам, и старшие братья принесли ее в дом. Валентина как громом поразила кощунственная позиция Толстого по отношению к Православию. «Я сразу понял, что Толстой — еретик, весьма далекий от подлинного христианства. Правильное представление о Христовом учении я незадолго до этого вынес из усердного чтения всего Нового Завета, который по доброму старому обычаю я получил от директора гимназии при вручении мне аттестата зрелости как напутствие в жизнь», — свидетельствует сам Святой Лука. Так увлечение толстовством ушло в прошлое, но народнический дух остался крепко и проявил себя достаточно скоро. Кредо народников — посвятить свою жизнь делу просвещения народа и облегчения его страданий — вылилось у Валентина в чеканную формулу: «Я не в праве заниматься тем, чем мне нравится, но обязан заниматься тем, что полезно для страдающих людей». Эта формула стала его внутренним кредо, освященным глубокой верой в Бога, до конца дней Святого Луки.

Юношеская страсть стать художником привела Валентина в Санкт-Петербург в Академию художеств. И только Божественным вмешательством можно объяснить внезапное, посредине вступительных экзаменов, решение Валентина немедленно покинуть Академию Художеств. В результате душевных мук и родилась его формула-кредо, он шлет матери телеграмму об изменении своих планов и намерении поступить на медицинский факультет. Ни религиозная мать, ни благочестивый отец юноши не возражали против этого решения. Но на медицинском факультете все места были уже заполнены, и декан рекомендовал Валентину год поучиться на естественном факультете, чтобы перейти затем на медицинский. Однако природное отвращение к естественным наукам и склонность к гуманитарным толкнули Валентина поступить по примеру братьев на юридический факультет. В течение года он увлеченно изучал римское право и политэкономия, философию и историю права.

По прошествии года страсть к живописи вновь дала себя знать и Валентин по совету друзей художников уехал в Мюнхен в частную художественную школу профессора Книрра. Но его русская душа не могла выдержать германского духа, «уже через три недели тоска по родине неудержимо повлекла меня домой». Он вернулся в Киев и продолжал усиленно зани-

маться живописью еще в течение года. Выезжали на природу — в Киево-Печерскую Лавру — ежедневно, а порой и дважды в день. «Я сделал много зарисовок, набросков и эскизов молящихся людей, лаврских богомольцев, приходивших туда за тысячу верст. И тогда уже сложилось направление художественной деятельности, в котором я работал бы, если бы не оставил живопись. Я пошел бы по дороге Васнецова и Нестерова, ибо уже ярко определилось основное религиозное направление в моих занятиях живописью. К этому времени я понял процесс художественного творчества. Повсюду: на улицах и в трамваях, на площадях и базарах — я наблюдал все ярко выраженные черты лиц, фигур, движений и по возвращении домой все это зарисовывал. На выставке в Киевской художественной школе я получил премию за свои наброски», — вспоминал позже архиепископ Лука. Это ежедневное общение с паломниками и молящимися людьми в течение 350 дней было колоссальной школой духовного опыта, ибо, воспроизводя одухотворенные молитвой лица в своих эскизах, Валентин поневоле соприкасался с духом и душой этих людей, старался проникнуть в их судьбу, характеры, понять их невзгоды и проблемы. Именно тогда к нему впервые пришла мысль, что это — его паства. Мысль неожиданная и необычная, приведшая к глубокому осознанию судьбы своей как служение людям. Валентин еще больше уверился в необходимости немедленно начать практическую работу в помощь простому народу. Поэтому он пришел в 1898 году на медицинский факультет после глубокого размышления о смысле жизни и судьбе. Учеба на медицинском факультете полностью соответствовала «... моим стремлениям быть полезным для крестьян, так плохо обеспеченных медицинской помощью».

Учась в Университете на медицинском факультете, студент Войно-Ясенецкий снискал любовь и славу среди студенческой молодежи своим благочестивым поведением, чуткостью к чужой боли и страданию, резкими протестами против насилия и несправедливости. Его фактически первая проповедь прозвучала также совсем неожиданно на третьем курсе. В один из дней перед лекциями Валентин узнал, что в пылу спора его сокурсник ударил другого студента по щеке. «По окончании лекции я встал и попросил внимания. Все примолкли. Я произнес страстную речь, обличавшую безобразный поступок студента поляка. Я говорил о высших нормах нравственности, о перенесении обид, вспомнил великого Сократа, спокойно отнесшегося к тому, что его сварливая жена вылила ему на голову горшок грязной воды. Эта речь произвела столь большое впечатление, что меня единогласно избрали старостой», — писал в автобиографии архиепископ Лука.

Учился Валентин на одни пятерки и резко выделялся среди студентов художественно выполненными препаратами трупов: «Из неудавшегося художника я стал художником в анатомии хирургии». Кроме того, его выделяли высокие моральные требования к себе и другим, чуткость к чужому страданию и боли, открытый протест против насилия и несправедливости. За эти качества его полюбил весь третий курс, и он был выбран старостой. Он успешно сочетал учебу, самостоятельную исследовательскую работу по топографической анатомии и хирургии и общественную работу старосты группы. Серьезность и увлеченность учебой и исследованиями были результатом его убежденности в народническом пути его дальнейшей жизни. А сокурсники решили, что он готовит себя к аспирантуре и карьере ученого, и на 2-ом курсе пророчили ему скорое профессорское звание. Поэтому после блестяще сдан-

ных выпускных экзаменов и получения диплома с отличием Валентин страшно обескуражил сокурсников заявлением, что его жизненный путь — это путь земского врача. «Как, Вы будете земским врачом? Ведь Вы ученый по призванию!» — воскликнули коллеги. «Я был обижен тем, что они меня совсем не понимают, ибо я изучал медицину с исключительной целью (подчеркнуто мною — В. А. Л.) быть всю жизнь деревенским, мужицким врачом, помогать бедным людям». — писал в мемуарах Валентин Феликсович.

И он действительно всю жизнь был мужицким врачом, даже достигнув научных и духовных высот. Он поставил высокую благородную цель — служить людям, когда ему было только восемнадцать лет, и полностью реализовал себя в достижении этой цели. Ведь Валентину ничего не стоило остаться аспирантом на кафедре Киевского университета или поехать в столичные вузы Санкт-Петербурга или Москвы. Достаточно было подать письменное заявление.

Он стал мужицким врачом. Но не в земской больнице он врачевал мужиков, а в госпитале Киевского Красного Креста недалеко от Читы в 1904 г. И не землепашцев, а крестьян, одетых в форму солдат русской армии, воевавших с Японией в начавшейся войне. Уже в первые месяцы практической работы проявился его твердый волевой характер и высокий профессионализм хирурга: «... не имея специальной подготовки по хирургии, стал сразу делать крупные ответственные операции на костях, суставах, на черепе. Результаты работы были вполне хорошими...». Работы для хирурга было очень много, ибо война была кровавая, бездарные полководцы совсем не щадили солдат.

Во время и после операций Валентину часто помогала сестра милосердия Анна Васильевна Ланская. Он знал ее еще по Киеву, где в Киевском военном госпитале ее называли святой сестрой. Она была любимой дочерью управляющего большим поместьем на Украине недалеко от Черкасс и воспитывалась в глубоко православном духе. «Она покорила меня не столько своей красотой, сколько исключительной добротой и кротостью характера».

После женитьбы молодая чета переехала в Симбирскую губернию, где Валентин поступил земским врачом в Ардатовское земство. Через несколько месяцев Валентин получил пост главного врача в маленькой сельской больнице на 10 коек в селе Верхний Любаж Фатежского р-на Курской губернии. Нагрузка на сельского врача была выше человеческих сил: «Чрезмерная слава сделала мое положение в Любаже невыносимым. Мне приходилось принимать амбулаторных больных, приезжавших во множестве, и оперировать в больнице с девяти часов утра до вечера, разъезжать по довольно большому участку и по ночам исследовать под микроскопом вырезанные при операции опухоли, делать рисунки микроскопических препаратов для своих статей, и скоро не стало хватать для огромной работы и моих молодых сил», — вспоминает Святой Лука свои первые годы земского врача.

Тем не менее, жила молодая семья счастливо, душа в душу. Это давало силы Валентину и на научную работу. Здесь он написал первые две научные статьи с описанием редких медицинских случаев. Здесь же в Любаже счастливый брак дал двух первенцев: Михаила — в 1907 году и Елену — в 1908 году. Из-за конфликта с земским председателем Валентину пришлось уехать в 1909 году из Фатежа в Москву, где он поступил экстерном сначала в клинику проф. Дьяконова, основателя журнала «Хирургия», а потом —

в Институт топографической анатомии и оперативной хирургии. Валентин еще в Любаже понял глубинную суть проблемы анестезии в хирургии, поэтому приехал в Москву с готовой темой для докторской диссертации: методы регионарной анестезии. Об этой проблеме, как оказалось, ничего не слышали московские хирургические светила — ни проф. Дьяконов, ни проф. Рейн.

Работал Валентин очень напряженно — по 14-16 часов в день: «Из Москвы не хочу уезжать, прежде чем не возьму от нее того, что нужно мне: знаний и умения научно работать. Я по обыкновению не знаю меры в работе и уже сильно переутомился. А работа предстоит большая: для диссертации надо изучить французский язык и прочитывать около пятисот работ на французском и немецком языках. Кроме того, много работать придется над докторскими экзаменами», — пишет Валентин матери в 1910 г. Однако материальные затруднения, связанные с проживанием и обеспечением семьи из 4-х человек, вынудили Валентина прервать научную работу и уехать в село Романовку Балашовского уезда Саратовской губернии, где он в 1910 г. принял больницу на 25 коек. В Романовке родился сын Алексей. Жена Анна была полностью занята детьми и домом и, тем не менее, помогала мужу в подготовке отчетов и первой книги. В 1911 году Валентин получил предложение занять пост главного врача и хирурга уездной больницы на 50 коек в Переславле-Залесском Московской губернии. В 1914 году родился младший сын Валентин, а на следующий год в Петербурге вышла первая книга В.Ф. Войно-Ясенецкого «Регионарная анестезия», которую он представил и защитил в качестве докторской диссертации в 1916 году в Москве.

И книга, и диссертация получили высочайшие оценки. Известный ученый профессор Мартынов в официальном отзыве оппонента писал: «Мы привыкли к тому, что докторские диссертации пишутся обычно на заданную тему с целью получения высших назначений по службе, и научная ценность их невелика. Но когда я читал Вашу книгу, то получил впечатление пения птицы, которая не может не петь, и высоко оценил ее». Другие официальные и неофициальные отзывы были не менее восторженными. Это был триумф научной мысли, большая научная победа простого земского врача, посвятившего себя лечению простых крестьян. Решение проблемы регионарной анестезии было научным прорывом, пролагающим «новый путь в медицине». Именно с такой формулировкой Валентину Феликсовичу была присуждена крупная премия от Варшавского университета с денежным вознаграждением 900 рублей золотом. Но вознаграждения Валентин, к сожалению, не получил по чисто техническим причинам: «не смог предоставить в Варшавский университет требуемого количества экземпляров книги» которая после опубликования мгновенно разошлась.

Первая мировая война застала В.Ф. Войно-Ясенецкого в Переславле-Залесском, где он прожил в общей сложности шесть с половиной лет. В городе был открыт госпиталь для раненых бойцов, поступавших с фронта, и Валентина пригласили возглавить госпиталь. Кроме того, он оперировал в городской и фабричной больницах. В 1915-1917 годах он провел ряд пионерных операций на желчных путях, желудке, селезенке и на головном мозге.

Где бы ни служил земским врачом В.Ф. Войно-Ясенецкий, он всегда находил время для духовного общения. Так, в Переславле-Залесском он водил знакомство со священниками и монахами. «Жили тихо. Раз в месяц

приезжала знакомая игуменья из Федоровского монастыря, чайку попить. Большого ума была женщина», — делилась воспоминаниями Е. Н. Кокина — горничная семьи Войно-Ясенецких, прожившая у них 6 лет. Сам Валентин Феликсович пишет об этом времени: «... в последние годы моей жизни в Переславле я с большим трудом нашел возможность бывать в Соборе (это Спасо-Преображенский собор, построенный в XII веке — В. А. Л.), где у меня было свое постоянное место, и это возбудило большую радость среди верующих Переславля. Было одно великое событие в моей жизни, начало которому Господь положил в Переславле. С самого начала своей хирургической деятельности в Чите, Любаже и Романовке я ясно понял, как огромно значение гнойной хирургии и как мало знаний о ней вынес я из Университета. Я поставил своей задачей глубокое самостоятельное изучение диагностики и терапии гнойных заболеваний. В конце пребывания в Переславле пришло мне на мысль изложить свой опыт в особой книге — "Очерки гнойной хирургии". Я составил план этой книги и написал предисловие к ней. И тогда, к моему удивлению, у меня появилась крайне странная, неотвязная мысль: "Когда эта книга будет написана, на ней будет стоять имя епископа". Быть священнослужителем, а тем более епископом, мне и во сне не снилось, но неведомые нам пути жизни нашей вполне известны Всеведущему Богу уже когда мы во чреве матери. Как увидите дальше, уже через несколько лет моя неотвязная мысль стала полной реальностью».

Начало 1917 года совпало с приходом старшей сестры Анны Васильевны, которая после похорон в Крыму своей молоденькой дочери привезла с собой одеяло чахоточной девушки. Валентин пророчески сказал своей жене: «В одеяле привезла к нам смерть». Жертвой оказалась Анна Васильевна, у которой вскоре проявились признаки туберкулеза легких. Семнадцатый год стал трагическим как для всего русского народа, так и для Св. Луки.

Необходимо было срочно менять климат, и Валентин принял приглашение возглавить большую городскую больницу г.Ташкента. В марте 1917 года семья В.Ф. Войно-Ясенецкого переехала в Ташкент, где поселилась в большом доме, построенном специально для главного врача. Большевистский переворот в октябре 1917 года он воспринял как наказание Господнее, т.к. он повлек за собой братоубийственную резню. Больных было много, и их поток возрастал из месяца в месяц: разгоралась гражданская война. В октябре 1919 года по ложному доносу служителя больничного морга Валентин Феликсович был арестован и едва не расстрелян.

Арест вызвал шок у тяжело больной жены, которая через несколько дней скончалась в возрасте 38 лет, оставив на руках мужа четырех малолетних детей. «Две ночи я сам читал над гробом Псалтырь, стоя у ног покойной в полном одиночестве. Часа в три второй ночи я читал сто двенадцатый псалом, начало которого поется при встрече архиерея в храме: "От восток солнца до запад", и последние слова псалма поразили и потрясли меня, ибо я с совершенной несомненностью воспринял их как слова Самого Бога, обращенные ко мне: «Неплодную вселяет в дом мать, радующеюся о детях». Господу Богу было ведомо, какой тяжелый, тернистый путь ждет меня, и тотчас после смерти матери моих детей Он Сам позаботился о них и мое тяжелое положение облегчил. Посему-то без малейшего сомнения я принял потрясшие меня слова псалма как указания Божие на мою операционную сестру Софию Сергеевну Велицкую, о которой я знал только то, что она

недавно похоронила мужа и была бездетной, и все мое знакомство с ней ограничивалось только деловыми разговорами, относящимися к операции. И, однако, слова: "неплодную вселяет в дом матерью, радующеюся о детях", — я без сомнения принял как указание возложить на нее заботы о моих детях и воспитании их».

Операционная сестра Софья Сергеевна Велицкая дала согласие быть приемной матерью детям, но без супружеских отношений с главой семьи. Уговор этот свято сохранялся до конца дней.

Автору этих строк довелось много лет общаться с Софьей Сергеевной. Судьба ее сложилась так, что подросшие дети епископа Луки, как птенцы, улетали из родного гнезда. И лишь с младшим сыном Валентином Валентиновичем она прожила до конца своих дней. Мы жили в это время под Москвой, но каждый год ездили в гости к моей двоюродной сестре Ольге Войно-Ясенецкой в Одессу, а в 1958 г. переехали в Одессу на постоянное жительство. Софью Сергеевну мы все называли бабушкой Соней. Это была очень благочестивая, сухонькая, сутуленькая и чрезвычайно аккуратная бабулечка. Она обожала маленьких детей, всегда прощала их шалости. Для каждого не очень правильного детского поступка у нее всегда в запасе была поучительная история. Мы все, взрослые и дети, ходили ежедневно купаться на море, кроме бабушки Сони. Никакие уговоры ни моего дяди Валентина Валентиновича Войно-Ясенецкого, ни моих родителей не смогли поколебать стойкой благонравности бабушки Сони. «Ведь там же люди раздеваются почти догола. Как только не стыдно», — неизменно отвечала она. Сама же всегда носила длинные платья со стоячими воротничками, которые всегда были застегнуты на все пуговицы. Прожила она долго и тихо скончалась на 79-ом году жизни.

Главврач Ташкентской городской больницы и практикующий хирург Войно-Ясенецкий с утра до поздней ночи лечил больных, проводил исследования и читал лекции в Университете. Перегрузки были нечеловеческие, но при всем этом находил время для посещения Церкви. «Я скоро узнал, что в Ташкенте существует церковное братство, и пошел на одно из заседаний его. По одному из обсуждавшихся вопросов я выступил с довольно большой речью, которая произвела большое впечатление. Это впечатление переросло в радость, когда узнали, что я главный врач городской больницы. Видный протоиерей Михаил Андреев, настоятель привозкальской церкви, в воскресные дни по вечерам устраивал в церкви собрания, на которых он сам или желающие из числа присутствовавших выступали с беседами на темы Священного Писания, а потом пели духовные песни. Я часто бывал на этих собраниях и нередко проводил серьезные беседы. Я, конечно, не знал, что они будут только началом моей огромной проповеднической работы в будущем», — вспоминал Валентин Феликсевич.

В 1918 году началось открытое гонение на Русскую Православную церковь. Массовое избиение верующих, расстрелы епископов, разрушение и разграбление церквей продолжались все последующие годы. Одним из средств борьбы Советская власть избрала Церковный раскол. Были найдены попы-расстриги, которые опубликовали 24 марта 1922 года в газете «Правда» письмо, обвинявшее православное духовенство в контрреволюции, в политических интригах во время народного голода, требовали немедленной и безусловной отдачи советской власти всех церковных ценностей. На собра-

нии духовенства в Москве один из авторов письма — Введенский — заявил о разрыве с «реакционным духовенством» и создании «Живой церкви». Советское правительство само организовало эту акцию и потому официально поддержало Живоцерковников, перед которыми открылась перспектива захвата церковной власти в стране. Вернувшись в Петроград, Введенский явился к петроградскому митрополиту Вениамину с требованием снять свои полномочия по управлению епархией и передать ему, т. к. произошел церковный переворот, патриарх Тихон как саботажник арестован, а Церковная власть перешла в руки нового Верховного церковного управления, которое назначило его руководителем Петроградской епархии. Аналогичные акции ГПУ провело по всем епархиям. Правда при этом соблюдалась видимость демократии — все эти акции ГПУ старалось проводить в виде епархиальных съездов духовенства и мирян. На таком епархиальном съезде в Ташкенте присутствовал и Валентин Феликсович Войно-Ясенецкий, который выступил по весьма важному вопросу с продолжительной и горячей речью. Дальше слово самому Валентину Феликсовичу: «Когда кончился съезд, и присутствовавшие расходились, я неожиданно столкнулся в дверях с Владыкой Иннокентием. Он взял меня под руку и повел на перрон, окружавший собор. Мы обошли два раза вокруг собора, Преосвященный говорил, что моя речь произвела большое впечатление, и, остановившись, сказал мне: "Доктор, вам надо быть священником!" ... У меня никогда не было и мысли о священстве, но слова Преосвященного Иннокентия я принял как Божий призыв устами архиерея и, ни минуты не размышляя, ответил: "Хорошо, Владыко! Буду священником, если это угодно Богу!" ... Уже в ближайшее воскресенье, при чтении часов, я в сопровождении двух диаков, вышел в чужом подряснике к стоявшему на кафедре архиерею и был посвящен им в чтеца, певца и иподиакона, а во время Литургии — ив сан диакона. ... Через неделю после посвящения во диакона, в праздник Сретения Господня 1921 года я был рукоположен во иерея епископом Иннокентием». Так свершилось кардинальное событие в жизни Валентина Феликсовича Войно-Ясенецкого. На 44-ом году жизни выдающийся русский хирург, известный ученый, доктор медицинских наук, профессор Войно-Ясенецкий стал священником.

В мае 1923 года ссыльный Уфимский епископ Андрей тайно постриг Валентина Феликсовича в монахи с именем Луки. 31 мая 1923 года Валентин Феликсович был рукоположен во епископа Ташкентского и Туркестанского.

Из последующих сорока лет одиннадцать лет Валентин Феликсович провел в тюрьмах и ссылках. Причем, эти одиннадцать лет пришлось на самые работоспособные и зрелые годы. Первый арест случился в Ташкенте 28 мая 1923 года в 11 часов вечера:

«Я простился с детьми и Софией Сергеевной и в первый раз вошел в «черный ворон», как называли автомобиль ГПУ. Так положено было начало годам моих тюрем и ссылок. Четверо моих детей остались на попечении Софии Сергеевны. Ее и детей выгнали из моей квартиры главного врача и поселили в небольшой каморке, где они могли поместиться только потому, что дети сделали нары и каморка стала двухэтажной».

Ташкентские следователи предъявили епископу Луке взаимоисключающие обвинения «в связях с оренбургскими казаками и в шпионаже в пользу англичан через турецкую границу». Из-за столь серьезных обвине-

ний он был, как политический преступник, переведен в Москву, где сидел в Бутырской тюрьме вместе с уголовниками. Затем его перевели в Таганскую тюрьму, где он заболел тяжелым вирусным гриппом с температурой около 40. В декабре 1923 года он был по этапу отправлен в ссылку в Красноярский край. На этапной остановке в Тюмени арестантов от вокзала до тюрьмы гнали пешком. «До тюрьмы было не более версты, но, на мою беду, нас погнали быстрым шагом, и в тюрьму я пришел с сильной одышкой. Пульс был слаб и част, а на ногах появились большие отеки до колен. Это было первое проявление миокардита. В Тюменской тюрьме наша остановка продолжалась недолго, около двух недель, и я все время лежал без врачебной помощи ...»

Через Омск и Новосибирск ехал в Красноярск арестант — епископ в столыпинском вагоне в зарешеченной камере вместе с убийцей, загубившим 8 душ, бандитами и проститутками. Красноярск запомнился Луке расстрелами: «В Красноярске нас посадили в большой подвал двухэтажного дома ГПУ. Подвал был очень грязен и загажен человеческими испражнениями, которые нам пришлось чистить, при этом нам не дали даже лопат. Рядом с нашим подвалом был другой, где находились казаки повстанческого отряда. Имени их предводителя я не запомнил, но никогда не забуду оружейных залпов, доносившихся до нас при расстреле казаков. В подвале ГПУ мы прожили недолго, и нас отправили дальше, по зимнему пути в город Енисейск, за триста двадцать километров к северу от Красноярска». Затем епископа погнали еще севернее: через райцентр Богучаны еще 120 верст до конечного пункта ссылки — деревни Хая на реке Чуне, притоке Ангары. После двухмесячного пребывания в Хае при лютом морозе епископа погнали назад, в Енисейск, где поместили в одиночной камере в тюрьме: «Ночью я подвергся такому нападению клопов, которого и нельзя было представить себе. Я быстро заснул, но вскоре проснулся, зажег электрическую лампочку и увидел, что вся подушка, и постель, и стены камеры покрыты почти сплошным слоем клопов».

Из Енисейска епископ этапом был переправлен в Туруханский край вместе с социал-революционерами. В Туруханске председатель краевого совета и представитель ГПУ всячески преследовали епископа и в итоге учинили самосуд, отправив его умирать, как они выразились, «на Ледовитый океан». Путь по замерзшему Енисею лежал через деревню Селиваниху, Северный полярный круг, за которым стояла деревушка, известная тем, что там отбывал ссылку И. В. Сталин, через Афиногенов станок и, наконец, до станка Плахино, что лежит в двухстах тридцати километрах севернее Полярного круга. Плахино — это маленький «станок, состоявший из трех изб и еще двух больших, как мне показалось, груд навоза и соломы, которые в действительности были жилищами двух небольших семей... Я остался один в своем помещении. Это была довольно просторная половина избы с двумя окнами, в которых вместо рам снаружи приморожены плоские льдины. Щели в окнах не были ничем заклеены, а в наружном углу местами был виден сквозь большую щель дневной свет. На полу в углу лежала куча снега. Вторая такая же куча, никогда не таявшая, лежала внутри избы у порога входной двери... Утром, когда я вставал со своего ложа, меня охватывал мороз, стоявший в избе, от которого толстым слоем льда покрывалась вода в ведре». Зимы в Плахино весьма лютые. Морозы доходят до шести-

десяти градусов. Особенно нетерпимы недели, когда дует северный ветер с Ледовитого океана — сивер. Жил епископ впроголодь — на рыбе и клюкве, постепенно теряя силы. Но Господь Бог помнил о своем пастыре и через два месяца вернул его в Туруханск, где он прожил еще 8 месяцев до конца 1925 года.

Срок ссылки истек в январе 1926 года. По пути домой Святой Лука навестил своих престарелых родителей, живших в г. Черкассы с семьей старшего сына Владимира. С 1927 по 1930 год епископ жил в Ташкенте как частное лицо, т. к. был лишен и епископской кафедры, и университетской. В эти годы епископ Лука вместе со ссыльным епископом Арсением справляли все богослужения в Сергиевской церкви, как вдруг весной 1930 года власти приняли решение разрушить эту церковь и назначили официальную дату ее закрытия. Узнав эту дату, епископ Лука «принял твердое решение: отслужить в этот день последнюю Литургию и после нее, когда должны будут явиться враги Божий, запереть церковные двери, снять и сложить грудой на середине церкви все крупнейшие деревянные иконы, облить их бензином, в архиерейской мантии взойти на них, поджечь бензин спичкой и сгореть на костре... Я не мог стерпеть разрушения храма... Оставаться жить и переносить ужасы осквернения и разрушения храмов Божьих было для меня совершенно нестерпимо. Я думал, что мое самосожжение устрашит и вразумит врагов Божьих — врагов религии — и остановит разрушение храмов, колоссальной дьявольской волной разлившееся по всему лицу земли Русской. Однако Богу было угодно, чтобы я не погиб в самом начале своего архиерейского служения, и по его воле закрытие Сергиевской церкви было отложено».

В тот же день, 23 апреля 1930 года, епископ Лука был арестован. Допросы следовали один за другим интенсивно, т.к. следователи поставили себе цель — заставить ослабшего духом и телом священника отречься от священного сана. В знак протеста тот объявил голодовку, которая продолжалась семь дней. На восьмой день резко ослабела сердечная деятельность и появилась рвота кровью. Заместитель начальника Средне-Азиатского ГПУ обманным путем убедил Св. Луку прекратить голодовку. Через два дня голодовка была возобновлена и продолжалась две недели. Истощение было настолько сильное, что во время чтения газеты «пелена лежала на мозгу» и епископ ничего не понимал.

Из Москвы в это время пришло распоряжение отправить епископа Луку в г. Котлас по этапу. Этап в Котлас проходил в теплушке в ужасных условиях: «В вагоне было такое множество вшей, что я утром и вечером снимал с себя все белье и каждый день находил в нем около сотни вшей, среди них были никогда не виданные мною очень крупные черные вши. В пути мы получали по куску хлеба и по одной сырой селедке на двоих. Я их не ел». Ссылка началась в Котласе и закончилась в Архангельске в конце 1933 года.

Вторую ссылку в Архангельск сам епископ Лука считал весьма легкой. Ссылка закончилась в ноябре 1933 года. В 1934 году он вернулся в Ташкент, но не смог найти работы. И только в небольшом среднеазиатском городке Андижан ему дали место врача в районной больнице. Осенью 1934 года выходит его книга «Очерки гнойной хирургии», ставшая настольной

книгой для нескольких поколений хирургов. В 1935-1936 годах епископ работает в Ташкенте в Институте неотложной помощи.

Три года прошли относительно спокойно, когда он проживал в маленьком домике* по Первому проезду Воровского. 24 июля 1937 года он вновь был арестован вместе с другими священнослужителями, как якобы членами подпольной контрреволюционной церковно-монашеской организации, которые ставили своей целью свержение советской власти. Кроме того, их обвиняли в шпионаже в пользу иностранной разведки. Добиться признания от арестованных было делом специально разработанной техники физического воздействия. Опыт пыток, приобретенный органами ВЧК-ОГПУ в 1918-1935 г.г., был обновлен новыми изобретениями. В их число входил и так называемый допрос конвейером: создавалась бригада следователей из шести человек, которые непрерывно проводили допрос арестованного, не давая ему спать и направляя в лицо яркий свет настольной лампы. Этот непрерывный допрос, во время которого следователи менялись, как на конвейере, каждые четыре часа в течение 8-16 дней, в зависимости от физического состояния и выносливости допрашиваемого. Часто следователи разыгрывали две противоположные роли: один — внимательный, интеллигентный, мягкий и добрый, действовал методами пряника и лести, а другой — жестокий, агрессивный, грубый действовал методом кнута. Следователи изощрались, как только могли, чтобы заставить подписать заключенного «добровольное признание». Более двух лет бригада следователей во главе с Лацисом выбивала признание «хирурга-вредителя» Войно-Ясенецкого в шпионаже, связи с казаками, в убийстве больных на операционном столе, в контрреволюционной деятельности.

Ответом Святого Луки на истязания палачей НКВД были голодовки. Первую голодовку он объявил сразу после ареста, протестуя против беззакония властей и демонстрируя «глубокое осознание своей непричастности к каким-либо преступлениям». Длилась первая голодовка более шести дней. Не добившись ничего в течение первых четырех месяцев жестоких допросов, чекисты решили пытать Валентина Феликсовича методом конвейера. Первый конвейер начался 23 ноября и закончился 5 декабря 1937 года. В ответ на начало конвейера епископ объявил голодовку: «Этот страшный конвейер продолжался непрерывно день и ночь, а допрашиваемому не давали спать ни днем, ни ночью. Я опять начал голодовку протеста и голодал много дней. Несмотря на это, меня заставляли стоять в углу, но я скоро падал на пол от истощения. У меня начались ярко выраженные зрительные и тактильные галлюцинации, сменявшие одна другую. То мне казалось, что по комнате бегают желтые цыплята, и я ловил их. То я видел себя стоящим на краю огромной впадины, в которой расположен целый город, ярко освещенный электрическими фонарями. Я ясно чувствовал, что под рубахой на моей спине извиваются змеи. От меня неуклонно требовали признания в шпионаже, но в ответ я просил только указать, в пользу какого государства я шпионил. На это ответить, конечно, чекисты не могли. Допрос конвейером продолжался тринадцать суток, и не раз меня водили под водопроводный кран, из которого обливали мою голову холодной водой».

* В этом домике я родился через четыре года. — В. А. Лисичкин

Но воля Святого Луки негибаема. Единоборство епископа с бригадой сытых, хмельных и жестоких чекистов закончилось победой Святого. Он пошел на хитрость, решив переиграть своих палачей имитацией самоубийства. Для этого он объявил о прекращении голодовки и потребовал вызвать начальника секретного отдела, которому сказал, что подпишет любое его сочинение в виде протокола допроса, любую галиматью, кроме покушения на убийство Сталина. В заключение беседы просил прислать ему обед. Принесли обед. Очередной конвейерный следователь сидел на другом конце стола: «Я незаметно ощупал тупое лезвие столового ножа и убедился, что височную артерию им перерезать не удастся. Тогда я вскочил, и быстро отбежав на середину комнаты, начал пилить себе горло ножом. Но и кожу разрезать не смог. Чекист, как кошка, бросился на меня, вырвал нож и ударил кулаком в грудь. Меня отвели в другую комнату и предложили поспать на голом столе с пачкой газет под головой вместо подушки. Несмотря на пережитое тяжелое потрясение, я все-таки заснул и не помню, долго ли спал. Меня уже ожидал начальник секретного отдела, чтобы я подписал сочиненную им ложь о моем шпионаже. Я только посмеялся над этим требованием». И этот смех святителя был убийственным для всей бригады чекистов-палачей. Вот это истинное проявление силы русского духа, силы русского характера.

В этих строках мемуаров архиепископа лежит ответ тем, кто всерьез обсуждает версию о самоубийстве Валентина Феликсовича в застенках НКВД. Из всех арестованных по этому делу священнослужителей только воля Святого Луки не была сломлена. Остальные священники подписали протоколы, в которых признавали себя виновными в шпионаже, а руководителем их организации называли Войно-Ясенецкого. Уже в послеперестроечные годы были частично опубликованы некоторые протоколы допросов В. Ф. Войно-Ясенецкого. 29 марта 1939 года зафиксирована собственноручная запись Валентина Феликсовича: «Вторая голодовка, начатая с первого же дня "непрерывки", была вызвана тем, что на меня внезапно обрушился поток ужасной брани и оскорблений. Я предпочитал умереть от голода, чем жить с незаслуженным клеймом шпиона, врага народа, убийцы своих больных путем операций. Голодовка эта, как и первая, продолжалась семь дней, и следствие в форме "непрерывки" при сидении на стуле день и ночь без сна продолжалось. На седьмую ночь следователь составил протокол о моем отношении к революции и к Советской власти. Этот протокол, датированный 23 ноября 1939 года, я, несмотря на тяжелое состояние от голода и лишения сна, долго отказывался подписать, но следователь обманул меня обещанием продолжить протокол завтра и в нем изложить подлинные мои ответы. Прошу принять во внимание следующее изложение моего политического кредо... Признать себя контрреволюционером я могу лишь в той мере, в какой это вытекает из факта проповеди Евангелия, активным же контрреволюционером и участником дурацкой поповской контрреволюции я никогда не был, и до крайности оскорбительна мне роль блохи на теле Колосса — Советской власти, приписываемая мне следствием и ложными показаниями моих оговорщиков. Все 20 лет Советской власти я был всецело поглощен научной работой по хирургии и честным служением Церкви, очень далеким от всякой антисоветской агитации. Совершенно неприемлемо для меня только отношение Советской власти к религии и церкви, но и здесь

я далек от активной враждебности. Полное расхождение между подписанным мною протоколом от 5 декабря 1937 года и полным отрицанием своей вины при допросе в январе 1938 года, протокола которого в деле нет, и в протоколе допроса 27 февраля 1939 года объясняется мучением "непрерывки", т.е. допроса без сна. ... В конце "непрерывки" я предложил следователю написать признание, в котором все будет сплошной ложью. На мой вопрос, ищет ли НКВД правды, или нужна и ложь, следователь ответил: "Чего же, пишете, может быть, нам чего-нибудь и пригодится". Такой же точно ответ я получил от начальника 2-го отделения Лациса, которого следователь позвал вместо наркома... Я предупредил, что никаких дальнейших показаний о составе и деятельности неизвестной мне контрреволюционной организации я, конечно, дать не могу. Тем не менее, на следующее утро следователи НКВД потребовали этих показаний и составили акт о моем отказе от дальнейших показаний. Я немедленно начал третью голодовку с целью получить возможность в заявлении о ней сообщить наркому о происшедшем. Голодовка продолжалась семь дней, и заявления моего о ней в деле нет...».

Нам еще предстоит узнать многое такое, во что разум человеческий не захочет верить, когда будут опубликованы все протоколы допросов святителя. В этом направлении я продолжаю интенсивно работать: послал запрос в Бутырскую тюрьму и в архив бывшей Таганской тюрьмы; написал письма в управления ФСБ по г. Москве, Тамбову, Красноярску и Архангельску; запрашиваю украинские и узбекские власти о возможности ознакомиться с архивными данными об арестах и надзоре за архиепископом Лукой. Надеюсь в течение следующего года получить ответы и обработать архивные данные. Но и имеющиеся в настоящее время публикации самого архиепископа, его современников и исследователей позволяют воссоздать в общих чертах все этапы Голгофы, пройденной Святым Лукой. Вчитываясь в строки автобиографии «Я полюбил страдание...», очень зримо и ярко представляешь себе ужасающие сцены пыток, издевательства, красно-желтую смрадную череду бесконечно длящихся дней конвейера, потнолоснящиеся злые хари разъяренных чекистов, в бешенстве избивающих блестящими хромовыми сапогами старика епископа. От этих сцен волосы встают дыбом и мурашки ползут по спине. Эпически спокойно мудрый восьмидесятилетний старик диктует секретарю свои воспоминания: «Потерпев фиаско со своим почти двухнедельным конвейером, меня возвратили в подвал ГПУ. Я был совершенно обессилен голодовкой и конвейером и, когда нас выпустили в уборную, я упал в обморок на грязный и мокрый пол. В камеру меня принесли на руках. На другой день меня повезли в "черном воронке" в центральную областную тюрьму. В ней я пробыл около восьми месяцев в очень тяжелых условиях. Большая камера наша была до отказа набита заключенными, которые лежали на трехэтажных нарах и на каменном полу в промежутках между ними. К параше, стоявшей у входной двери, я должен был пробираться по ночам, через всю камеру, между лежавшими на полу людьми, спотыкаясь и падая на них. Передачи были запрещены, и нас кормили крайне плохо. До сих пор помню обед в праздник Благовещения пресвятой Богородицы, состоявший из большого чана горячей воды, в которой было разболтано очень немного гречневой крупы».

Памяти человеческой свойственно забывать детали прошедшего, а чувство самосохранения отторгает ужасающие сцены пережитых лет. Лишь

очень немногим, например А.И. Солженицыну, удавалось вести дневниковые записи непосредственного ощущения бытия в тюрьмах и ГУЛАГе. В.Ф. Войно-Ясенецкий в тюрьмах записей не вел. Силы душевные и физические бросил на голодовки — единственно доступное ему оружие в единоборстве со столбавым сатанинским чудовищем — ЧК-ГПУ-НКВД. С горечью читаем его признание:

«К сожалению, я забыл многое пережитое в областной тюрьме. Помню только, что привозили на новые допросы в ГПУ и усиленно добивались признания в каком-то шпионаже. Был повторен допрос конвейером, при котором однажды проводивший его чекист заснул. Вошел начальник секретного отдела и разбудил его. Попавший в беду чекист, прежде всегда очень вежливый со мной, стал бить меня по ногам своей ногой, обутой в кожаный сапог. Вскоре после этого, когда я уже был измучен конвейерным допросом, и сидел, низко опустив голову, я увидел, что против меня стояли три главных чекиста и наблюдали за мной. По их приказу меня отвели в подвал ГПУ и посадили в очень тесный карцер. Конвойные солдаты, переодевая меня, увидели очень большие кровоподтеки на моих ногах и спросили, откуда они взялись. Я ответил, что меня бил ногами такой-то чекист. В подвале, в карцере меня мучили несколько дней в очень тяжелых условиях. Позже я узнал, что результаты моего первого допроса о шпионаже, сообщенные в московское ГПУ, были там признаны негодными, и приказано было провести новое следствие. Видимо, этим объясняется мое долгое заключение в областной тюрьме и второй допрос конвейером».

Всего две скупые строчки воспоминаний о восьмимесячной адской тюремной круговерти допросов, избиений, надругательств, изощренных пыток. Всего три слова — «второй допрос конвейером», — за которыми спрятаны 312 часов насильственной бессонницы с непрерывной чередой безумных вопросов о шпионаже, о контрреволюционной деятельности, о намеренных убийствах больных на операционном столе, о заговорщиках попах. И непрерывающиеся боли в затылке, в суставах, в сердце, свинцом налитые ноги и руки, резь в глазах и волнами нарастающий шум в ушах. Когда желтая пелена совсем заслонит сознание и наступает спасительное ощущение провала в небытие, ушат холодной воды снова пробуждает сознание святителя, чтобы вновь услышать те же ненавистные вопросы чекистов. За что Господь послал такие испытания? За какие грехи самого Валентина Феликсовича? А может быть это такие же испытания, что добровольно на себя взял Иисус Христос, чтобы искупить грехи всего человечества?

Такие вопросы—догадки мелькали в голове пробуждающегося от обморока Святителя, и сознание причастности своего Креста к Кресту Вседержителя вселяло новое мужество, придавало новые силы. Валентин Феликсович чувствовал, что Бог его не оставил и он преодолет сатанинский напор чекистских изуверов. Так оно и случилось: «...второе следствие осталось безрезультатным». Ничего не добившись после многомесячных пыток и издевательств, Особое совещание* осудило епископа Луку к ссылке на пять лет в Красноярский край.

На этот раз этап проходил через город Алма-Ату и далее по сибирским городам до Красноярска. Ехали, как обычно, в арестантских вагонах конца

* Особое совещание — это орган карательной внесудебной расправы при НКВД.

19-го века, завшивленных, пропитанных мочой и калом, а местами и кровью. Из Красноярска до Большой Мурты — конечного пункта ссылки — арестантов везли на подводах 110 километров по Енисейскому тракту. Прибыли подводы с живым грузом на место в полночь в начале марта 1940 года. Главный врач районной Муртинской больницы А.В. Барский пишет о прибытии епископа Луки в Б. Мурту: «Вошел высокого роста старик с большой окладистой бородой и представился — "Я профессор Войно-Ясенецкий". Эта фамилия мне была известна только по книжке, которая вышла в свет несколько лет назад "Очерки гнойной хирургии". Больше ничего об этом профессоре я не знал... Он мне сказал, что приехал только что сейчас из Красноярска на подводах в составе очень большой группы бывших заключенных, жертв 1937 года, которые посланы в Большемуртинский район на свободное поселение... Он как хирург решил, прежде всего, обратиться в районную больницу, просил меня обеспечить ему только белье и питание и обещал помогать мне в хирургической работе». Заведующая районным здравоохранением была категорически против работы В. Ф. Войно-Ясенецкого в больнице: «...нет, нельзя допустить, чтобы он (профессор Войно-Ясенецкий — В. Л.) работал в районной больнице».

Однако секретарь райкома и начальник районного НКВД дали согласие на работу епископа Луки в больнице. Поселили его в крохотной комнатке рядом с кухней, где раньше жила кухарка. «Жил профессор бедно, ... недоедал». Его старалась унижать и притеснять при всех возможных случаях жена главврача больницы: «Обстановку, в которой он работал, можете представить, ведь он был ссыльный... Барская учитывала это и кое-где могла поиграть на его нервах», — вспоминает бывший секретарь райкома П. Мусальников.

Работал в ссылке епископ чрезвычайно много, несмотря на козни окружения. Молиться ходил в ближайшую рощу, т.к. церковь взорвали в 1936 году. Верность богу не могли простить партийные товарищи. Они нашли иезуитский способ унижения и оскорбления религиозных чувств епископа. По их наущению сельские малолетки бегали в эту рощу и нарочно гадили в том месте, где молился Владыка Лука. Его обращения в райком с просьбой оградить от этих унижений заканчивались злорадным ухмылками.

Находясь в ссылке, да и накануне ее, в тюрьме, епископ неоднократно обращался к советским лидерам И. Сталину, К. Ворошилову, С. Буденному и другим с просьбами разрешить ему закончить крупное исследование, «ввиду большой важности его для военно-полевой хирургии».

Грянула Великая Отечественная война и архиепископ Лука пишет И. Сталину прошение разрешить ему работать в ссылке по специальности на благо спасения Отечества. И 30 сентября 1941 года его переводят на поселение в Красноярск, назначая консультантом эвакогоспиталя 1515. А случилось это следующим образом. В первые дни войны он направил телеграмму Председателю президиума Верховного Совета СССР М. И. Калинину: «Я, епископ Лука, профессор Войно-Ясенецкий, отбываю ссылку в поселке Большая Мурта Красноярского края. Являясь специалистом по гнойной хирургии, могу оказать помощь воинам в условиях фронта или тыла, там, где будет мне доверено. Прошу ссылку мою прервать и направить в госпиталь. По окончании войны готов вернуться в ссылку (подчеркнуто мною — В. Л.). Епископ Лука». Вот оно, высшее служение Богу, полная самоотдача, само-

пожертвование и самоотречение, свойственные только русскому духу, русской душе, русскому характеру. Именно эти свойства русского характера и являются ключевыми в загадке русской души, о чем так много писали на Западе, и не могли ни понять, ни объяснить европейские психологи, философы и литературоведы.

Два года он с полной отдачей сам лечил и оперировал офицеров и солдат. «Раненые офицеры и солдаты очень любили меня. Когда я обходил палаты по утрам, меня радостно приветствовали раненые. Некоторые из них, безуспешно оперированные в других госпиталях по поводу ранения в больших суставах, излеченные мною, неизменно салютовали мне высоко поднятыми прямыми ногами», — вспоминал архиепископ Лука.

Ссылка закончилась в 1943 году, и Святой Лука был назначен епископом Тамбовской епархии, где в течение двух лет одновременно работал хирургом в эвакуационных госпиталях и служил в церкви. Священный Синод приравнял лечение раненых к доблестному архиерейскому служению и возвел Святого Луку в сан архиепископа. А советская власть в 1946 году присудила Сталинскую премию Первой степени за опубликованные труды «Очерки гнойной хирургии» и «Поздние резекции при инфицированных ранениях больших суставов» с очень большим денежным вознаграждением, которое он полностью пожертвовал сиротам и вдовам павших в Отечественной войне. В конце войны его наградили медалью «За доблестный труд в Великой Отечественной войне 1941-1945 г.г.». В феврале 1945 года архиепископ Лука был награжден Патриархом Алексием I правом ношения на клобуке бриллиантового креста. В 1945 году он начал писать, а в 1947 году закончил богословский труд «Дух, Душа, Тело», который был издан только в 1992 году.

В связи с назначением архиепископом Симферопольским и Крымским Св. Лука 26 мая 1946 года переезжает в г. Симферополь. Здесь, в отличие от других городов, ему не дают возможности заниматься лечением больных и научной деятельностью. Жил он рядом с кафедральным Свято-Троицким собором на улице Госпитальной на втором этаже 2-х этажного дома, где также поместилась канцелярия архиепископа. Летом отдыхал в Рабочем уголке в Алуште, где он снимал у брата писателя Гаршина маленький двухкомнатный домик на берегу моря. Епархия была в полном упадке после Отечественной войны, и архиепископ все силы отдавал приведению в порядок и устройству церковных дел. В послевоенные годы ухудшалось здоровье. Сказались одиннадцать лет мучений, пыток, тюрем, лагерей, ссылок. Сначала отказал один глаз, а в 1958 году он окончательно ослеп. Тем не менее, он продолжал архиерейскую службу, выступал с проповедями перед прихожанами и настолько точно исполнял все детали службы, что никто не мог и подумать о слепоте пастыря.

11 июня 1961 года архиепископ Лука скончался. Его похоронили на маленьком церковном кладбище при Всехсвятском храме г. Симферополя, куда ежедневно в течение 35 лет приезжали и приходили родственники и православные странники, больные, ищущие исцеления. И каждый получал свое искомое. Бывал и я неоднократно у могилы Святителя, чтобы помолиться и возложить цветы.

После причисления 22 ноября 1995 года архиепископа Симферопольского и Крымского Луки к лику Святых Православной Церкви его мощи были

перенесены в ночь с 17 на 18 марта 1996 года в кафедральный Свято-Троицкий Собор. В Крестном ходе от могилы до кафедрального собора участвовало около 40 тысяч человек. Торжество прославления Святителя Крымского Луки состоялось 24-25 мая 1996 года в Симферопольской и Крымской епархии.

Святитель Лука всю сознательную жизнь спасал физически и исцелял духовно израненные и искалеченные русские тела и души:

1904-1905 г.г. — на русско-японской войне спасал воинов;

1906-1916 г.г. — земский врач, военврач в госпиталях;

1917-1920 г.г. — главный врач городской больницы, лечение раненых и жертв гражданской войны;

1921-1922 г.г. — борьба против живоцерковников, начало активной религиозной деятельности;

1923 г. — рукоположение во Епископа;

1923-1926 г.г. — арест и первая сибирская ссылка;

1927-1930 г.г. — борьба против живоцерковников, исцеление больных;

1930-1933 г.г. — арест и вторая — архангельская — ссылка;

1934-1937 г.г. — врачевал больных, опубликовал монографию (1934г.)

«Очерки гнойной хирургии»;

1937-1939 г.г. — арест, тюрьмы, пытки;

1940-1943 г.г. — третья — сибирская — ссылка;

1941-1943 г.г. — спасение раненых бойцов и командиров, архиерейское служение в Красноярске;

1944-1946 г.г. — спасение раненых и больных, архиерейское служение в Тамбове;

май 1946-1961 г.г. — архипастырская деятельность, проповеди, служение в Крыму.

Святитель Лука всю жизнь призывал своих соотечественников к милосердию и состраданию: «В чем корень милосердия? В жалости, в сострадании. Жалость, сострадание — это основные свойства, основные качества любви. В ком есть любовь, в том есть жалость и сострадание, ибо нельзя любить и не сострадать. Не может он не творить добра тем, кто в этом нуждается, творить его без всякого ожидания благодарности, без ожидания получить взамен то же. Из чистой любви истекает милосердие наше, из чистой любви исполняем мы заповеди Христа».

ОН ВЫБРАЛ КРЕСТ

Сложна, необычна, во многом очень драматична судьба Валентина Феликсовича Войно-Ясенецкого. Вместе с тем при всей необычности судьба эта несет в себе необычайные приметы его времени, тесно связана с ритмами движения русской, а затем советской общественной жизни первых 60 лет XX века. Равным образом судьба ученого, выдающегося хирурга, мыслителя и журналиста не только органически соотносится, но и весьма необычно переплетается с его судьбой священнослужителя, архиепископа, действительно члена Священного Синода. И в этих хитросплетениях судьбы его личная жизнь несет на себе печать подвижничества, самоотречения, противоречивых порывов.

Прожил Валентин Феликсович долгую жизнь. Родился он в 1877 году почти одновременно с рядом выдающихся событий общественной жизни, науки, искусства, медицины, хирургии. Умер в 1961 году, в год первого космического полета с человеком на борту, революционных достижений в физике, химии, биологии, медицине.

Как видим, в хронологических рамках его жизни происходят все самые значительные события новейшей истории человечества. Здесь три революции, две мировые войны, русско-японская, гражданская и Отечественная войны, освоение атома и космического пространства, ломка философских представлений о мире, насильственное насаждение атеизма на 1/6 части суши. Все это формировало неповторимость душевного мира, психологических установок, нравственного и социального облика Валентина Феликсовича. Его жизнь — студента, хирурга, земского и уездного врача, доктора медицины, профессора и архиепископа — протекала у всех на виду и фактически в наше время. Тем не менее, некоторые моменты его судьбы окутаны покровом густой, почти непроницаемой тайны, до конца не раскрытой еще и сейчас и окрасившей ее в глубоко трагические тона.

Гонения на русскую Православную Церковь Валентин Феликсович воспринял как мучительный позор, набрасывающий, по его понятию, мрак неверия на русский народ, чьи физические недуги он исцелял как хирург, и на горячо любимую Родину, которой он верно служил всю жизнь, как величайшую катастрофу, изуродовавшую саму душу народа, его историческую сущность. В своих воспоминаниях он прямо свидетельствует: «... при виде кощунственных карнавалов и издевательств над Господом нашим Иисусом Христом, мое сердце громко кричало: "Не могу молчать!" И я чувствовал, что мой долг — защищать проповедь оскорбляемого Спасителя и восхвалять безмерное милосердие к роду человеческому». Защитить Господа Бога от хулы атеистов, вернуть народу веру, которая, как ему казалось, непоправимо утрачена, вернуть всеми средствами, если нужно, все принося в жертву, — стало своего рода целью жизни, главной психологической установкой, определившей, в сущности, весь жизненный путь В.Ф. Войно-Ясенецкого. Вот как сам Святой Лука пишет об этом в своих мемуарах: «... это необыкновенное событие посвящения во диакона произвело огромную сенсацию в Ташкенте, и ко мне пришли большой группой во главе с одним профессором студенты медицинского факультета. Конечно, они не могли понять и оценить моего поступка, ибо сами были далеки от религии. Через неделю после посвящения во диакона, в праздник Сретения Господня 1921 года, я был рукоположен во иерея епископом Иннокентием, и мне пришлось совмещать мое священство с чтением лекций на медицинском факультете».

Действительно, ни призвание целителя физического здоровья народа, ни призывы друзей посвятить себя только науке, ни просьбы коллег отдать свой талант хирургии, ни даже мольбы его четверых детей не оказали не только решающего, но даже и малейшего влияния на его решение посвятить свою жизнь Богу.

У поэта Баратынского есть одна строфа, чрезвычайно метко и точно отражающая внутреннее состояние Валентина Феликсовича, выход из душевного стресса после тяжелых событий в личной жизни и революционной бойни в 1917-1919 годах:

"Болящий дух врачует песнопенье.

Гармонии таинственная власть

Тяжелое искупит заблужденье

И укрепит бушующую страсть".

Таким песнопеньем для болящего духа Валентина Феликсовича стали его многочисленные проповеди, которые он сочинял во время ночных бдений, и вдохновенно читал сразу же на следующий день запуганной и страждущей откровенного и мужественного слова пастве. Таинственная власть небесной гармонии, воплощенная в любимых им реквиемах и хоралах Баха, Моцарта, Бетховена и олицетворенная многовековыми канонами религии, полностью и безвозвратно захватила его ум, душу и сердце. А свое решение, ниспосланное, по его убеждению, Всевышним, посвятить жизнь служению Божьему, он воспринял как искупление всеобщего «тяжелого заблуждения» и насильственного перехода в атеизм.

Еще в 1915 году, проживая с семьей в Переславле-Залесском, работая уездным главврачом больницы и не помышляя о профессии священнослужителя, В.Ф. Войно-Ясенецкий получил таинственное и непонятное ему Божие предсказание о том, что он станет Епископом. И это сбылось в 1923 году.

Подобный мотив неоднократно и с большой силой будет звучать в теоретических высказываниях и в практических делах проповедника Слова Божьего. Несомненно, радость хирургического творчества, успех научных изысканий Валентина Феликсовича во многом целили его «болящий дух», но укротить владеющую им «бушующую страсть» защитить Христа и Веру они не могли. Именно эта страсть служения Господу нашему Иисусу Христу стала психологической установкой и мотивацией его действий и поступков на протяжении нескольких десятилетий. Принятие им ниспосланного свыше духовного сана — это в то же время духовный бунт, протест против имевших место массовых расстрелов верующих, уничтожения священников, насильственной атеистической пропаганды 20-х годов в нашей стране. И во имя поставленной цели Валентин Феликсович в 44-летнем возрасте круто меняет свой жизненный путь — принимает обет монашества, добровольно отрекаясь в расцвете физических и духовных сил от личной жизни и семейного счастья. Воспитание четверых детей он, по велению Всевышнего, полностью передоверяет своей хирургической сестре Софье Сергеевне Велицкой, которую он ввел в дом после смерти жены.

На это событие следует обратить особое внимание, ибо оно явилось одним из явных проявлений созревавшего в глубине души, где-то в тайных клетках подсознания решения о духовной деятельности. Сам Валентин Феликсович объясняет в одном из своих писем приглашение С. С. Велицкой в качестве приемной матери для своих детей Божественным прозрением: во время чтения одного из псалмов в ночной молитве над телом скончавшейся жены его ум пронзили слова псалма — «введи бесплодную в дом свой». И это письменное свидетельство самого Валентина Феликсовича подтверждает нашу психологическую гипотезу о реализации внутренних подсознательных духовных процессов, проистекавших задолго до болезни и смерти жены. Равно как и его собственное объяснение, что причиной заболевания жены явилось наказание Всевышнего за нарушение обета безбрачия, данного его женой в девичестве.

Многие события в личной и общественной жизни в свои первые сорок лет религиозная натура Валентина Феликсовича была склонна объяснять волею Божьей. В то же время здравый смысл и опыт врача, хирурга, будили рационализм, предлагали материалистические решения. Ему как хирургу больше чем кому-либо другому пришлось видеть ужасы кровавой бойни, называемой революцией и войной, и осознавать всю ее бессмысленность. И в то же время он принимает многолетние ужасные страдания народа после революции как посланную свыше Божью кару. Глубокий пацифизм его профессии в сочетании с привитыми в детстве христианскими принципами морали явились объективными предпосылками для рождения внутренней потребности обращения к Богу. Эта потребность была психологической компенсацией стрессов и внутренних конфликтов, порожденных ежедневными и массовыми страданиями людей в период первой мировой войны, трех революций, гражданской братоубийственной войны.

Необычная судьба профессора Войно-Ясенецкого, подвижническая деятельность и житие архиепископа Луки давно уже привлекают внимание многих исследователей и журналистов, в том числе и деятелей пропаганды Запада. Пользуясь фактически украденным из нашей семьи архивом, М. Поповский извратил факты из трагической, полной противоречий биографии архиепископа Луки, преподнес их тенденциозно, исказил религиозные основы и этические принципы архиепископа Луки, главными среди которых были глубокая вера в Бога, беззаветная любовь к Богу, к Святой Руси и бескорыстное служение многострадальному народу. Эти факты обычно выстраивают в такой логический ряд: он совмещал деятельность архиепископа с деятельностью ученого; он подвергался пыткам, незаслуженным арестам и ссылкам; ряд советских драматургов, даже таких маститых как Б. Лавренев и П. Тренев, заклеили его в пьесах, которые шли в столичных и в провинциальных театрах, о злоумышленнике-священнике (прототип Луки), пытавшемся помешать прогрессивному развитию советской биологии и медицины. Следовательно, архиепископ Лука — антисоветчик. Это логика, которой недоступна сама идея страдания человека и народа как искупление вины перед Богом.

Добровольное самоотречение от мирской жизни не могло не сказаться на его научной деятельности. Нельзя сказать, что он физически покинул ту живительную, высокоинтеллектуальную атмосферу поисков и находок в Ташкентском университете и медицинском институте, где он заведовал кафедрой. Но фактически он уже утверждал себя как личность не в деятельности хирурга, профессора и исследователя, а как духовный пастырь народа. Да, он продолжал оперировать, ставить научные опыты, читать лекции студентам. Но делал это скорее по социальной нужде, отдавая физические силы операционному конвейеру. Нельзя забывать, что у него на руках четверо детей и их приемная мать, и заработок хлеба насущного для них — святая обязанность. Сам Валентин Феликсович впоследствии в письмах к сыновьям достаточно откровенно признавал, что именно деятельность священника приносила ему настоящее удовлетворение. Однако доставалось это весьма дорогой ценой. В своих письмах он рассказывает, в каких тяжелых условиях — полной социально-психологической оторванности от привычной профессиональной среды, научной жизни, в материальном стеснении, порой граничащем с нищетой — он тогда оказался.

Профессор Войно-Ясенецкий еще продолжал писать статьи и доклады, но его научная, педагогическая и врачебная деятельность в новых условиях все более ослабевала. Зато деятельность священника захлестнула его с головой. В одном из своих писем он с горечью и тоской признается, что ни друзья, ни коллеги, ни его родные и близкие не желают понимать его служение Богу или же рассматривают это как чудачество. Это, конечно, доставляет ему нравственные страдания, порождает душевные стрессы. Однако во имя Божье, во имя глубокой веры Валентин Феликсович стоически терпит все это.

Рассказывают, что он демонстративно отказывается от лекций из-за того, что его просят на лекциях надевать светскую одежду. Отказывается делать операции до тех пор, пока в операционной не повесят икону. Как дерзкий вызов звучит его речь на суде во время процесса по делу врачей Ташкентской городской больницы. На вопрос общественного обвинителя, начальника ОГПУ г. Ташкента Я. Х. Петерса: «Во имя чего священник режет людей, когда религия запрещает это делать?» В. Ф. Войно-Ясенецкий ответил: «Я режу их во имя их спасения, а во имя чего их режете Вы?». Врачей оправдали, но не из-за артистичности ответа профессора. Ясно, какая все-таки роль отводилась ОГПУ в те времена, и Петере был не так уж глуп, чтобы осудить и расстрелять явно невинных врачей в условиях крайнего дефицита медицинского персонала.

Этот эпизод важен, так как делает психологически понятными причины обиды всемогущего Петерса на строптивого профессора, что вскоре приведет к сведению с ним счетов и последующего жестокого мщения. Но личные мотивы чекиста — сведение личных счетов — был отражением партийных установок на репрессии: В. Ф. Войно-Ясенецкий был вскоре арестован и сослан, а через несколько лет арестован вторично (по известному уголовному делу Михайловского).

Аресты и ссылки архиепископа — это изоляция от общества. Это насилие над личностью и большое зло. Но с другой стороны, именно в это время накапливается большой духовный опыт пастыря Луки и хирурга Войно-Ясенецкого. Он завершает обобщение колоссальной хирургической практики.

В 1934 году вышла, наконец, задуманная еще в 1912 году в Переславле-Залесском и завершенная в 1921 году монография «Очерки гнойной хирургии». Ее публикация привлекла внимание всех крупных специалистов не только в области хирургии, но и в других отраслях медицины. Горячими сторонниками идей В. Ф. Войно-Ясенецкого стали академики И. А. Кассирский, В. П. Филатов, которые публично дали высокую оценку фундаментальному труду В. Ф. Войно-Ясенецкого.

По свидетельству его сына, д.б.н. Алексея Валентиновича Войно-Ясенецкого, академик И.П. Павлов в кругу своих учеников и единомышленников сказал: «Можно смело сказать, что такую книгу мог написать только человек, блестяще знающий тонкости анатомии и физиологии и тонко владеющий скальпелем. В лице В. Ф. Войно-Ясенецкого мы имеем такого же выдающегося хирурга, как Пирогов». Но именно на титульном листе этого шедевра научной мысли рука ученого В. Ф. Войно-Ясенецкого начертала: «архиепископ Лука». Так он сам определил свою роль и статус, как в науке, так и в жизни. Помимо горячих откликов специалистов, эта книга стала прак-

тическим руководством для рядовых хирургов во всех уголках бескрайней России. Такая восторженная встреча его книги не могла не воодушевить Валентина Феликсовича, который последнее время стал мало заниматься наукой. Теперь пришел новый прилив творческих сил, он увлечен поиском новых средств дезинфекции ран как до, так и после операции.

Во время Архангельской ссылки В. Ф. Войно-Ясенецкий познакомился с женщиной, владеющей средствами народной медицины, — она лечила гангрену специальным составом. Для выяснения биохимических свойств этого чудо-препарата, изобретенного гением русского северного народа, профессор пригласил эту целительницу с собой в Ташкент после окончания ссылки. Валентин Феликсович развивает активнейшую научную деятельность, систематически делает научные доклады в Обществе хирургов г. Ташкента, публикует большую статью, посвященную новым методам дезинфекции ран. Благодаря активной научной работе наступает заметное улучшение материального положения семьи.

Однако судьба готовит ему новый удар. В декабре 1937 года он попадает в широкую волну массовых репрессий, прокатившуюся по всей стране. После ареста почти два года в Бутырской тюрьме тянется изнуряющее следствие по обвинению в шпионаже в пользу Ватикана. Что такое двухлетнее следствие в застенках НКВД по обвинению в шпионаже да еще с применением пытки «конвейер», мы хорошо знаем и по рассказам тех немногих, кто остался жив, и по книгам Солженицина, Шаламова, и по многим и многим беспристрастным документам. Вспомните талантливый фильм Т. Абуладзе «Покаяние»... В условиях 1937-1939 г.г. следствие по обвинению в таком тяжчайшем преступлении, как шпионаж, в лучшем случае заканчивалось осуждением на 15-25 лет, и Войно-Ясенецкому снова «повезло» с приговором — ссылка в Туруханск Красноярского края.

Натура В. Ф. Войно-Ясенецкого отличалась высокой страстностью, суровой энергией, глубокой мыслью, возбуждаемой не только одними загадками человеческого тела, но и вопросами духовными, нравственными, интересами общественной жизни. Идеалистическая направленность философского мира Валентина Феликсовича, отсутствие в нем попытки подняться над уровнем церковно-нравственных концепций христианской морали, перейти к обсуждению общественных вопросов, ставившихся тираническим стремлением узкой социальной группы построить безбожное социалистическое общество, не дают возможности говорить о его законченной философской доктрине. Хотя в многочисленных проповедях, в философском трактате «Дух, душа и тело» философия любви достаточно полно отражает его кредо. И это кредо сформировалось в трех ссылках.

В Красноярске Валентин Феликсович становился все более уважаемым лицом. Выражением этого было первое место в списке наиболее выдающихся врачей Красноярского края. Новое общественное положение известного и всеми признанного профессора открывало ему возможность осуществить научные замыслы. Однако главная цель его жизни, — служение Богу. Его идея-страсть взяла верх, и он опять с головой окунулся в дела своего епаршества. В своих мемуарах Валентин Феликсович рассказывает об этом периоде весьма подробно.

Помимо замечательного научного таланта Валентин Феликсович был вообще исключительно незаурядной, богато одаренной натурой, обладал

ярко выраженными интеллектуальными и душевными качествами. По словам близко его знавших современников, он был прекрасным полемистом и оратором, был неистощим в проповедях для верующих, лекциях для студентов-медиков и докладах для специалистов-коллег. Недаром общением с ним дорожили выдающиеся умы его времени. Академик Кассирский написал о нем книгу, рукопись которой хранится у его сына. Она до сих пор не издана. Академики И. П. Павлов и В. П. Филатов дорожили общением с ним. Даже большевистский тиран И. В. Сталин состоял с ним в переписке. Каждый, кому довелось хоть раз встретиться с В. Ф. Войно-Ясенецким либо в качестве пациента, либо в качестве слушателя его лекций или проповедей, либо как соратника по горькой судьбине зека, на всю жизнь запоминал его пронизательный, несущий доброту взгляд.

О блеске, силе, остроте, глубине и одновременно художественности ума Валентина Феликсовича свидетельствуют и научные доклады, статьи, монографии, его многочисленные проповеди, образцы журналистской прозы. И все это интеллектуальное богатство, все напряжение воли, все силы души он обратил на достижение поставленной цели, идя к ней всеми доступными путями, жертвуя всем самым близким и дорогим во имя служения Богу, во имя своей идеи-страсти спасения малого стада Христова.

Эта идея-страсть, владевшая Валентином Феликсовичем, вынуждала приносить на ее алтарь самые задушевные чувства к своим детям, самые затаенные замыслы ученого и хирурга. Недаром же в одном из писем старшему сыну Михаилу Валентиновичу Войно-Ясенецкому он огорченно признается: «Хирургия несовместима с архиерейским служением, т. к. и то, и другое требует всего человека, всей энергии, всего времени». Это признание является, на наш взгляд, ключевым в понимании его личности. Здесь он сам сформулировал дилемму — либо Церковь, либо наука. Сам с органически присущей любому ученому объективной беспристрастностью корректно поставил задачу выбора цели жизни, выбора направления приложения его необъятных интеллектуальных и душевных сил. И он сам, добровольно сделал выбор. Но сделав этот выбор раз и навсегда в 44 года, Валентин Феликсович в течение последующих 40 лет своей долгой жизни совмещал в едином интеллекте науку и религию, соединял в одной душе трудно соединимые ипостаси: материалистическую как хирурга — врачевателя тела и идеалистическую как священника — врачевателя душ верующих. Это подсознательное противоречие не оставляло его в покое ни в минуты радости от творческих находок в хирургии, ни в минуты религиозного экстаза во время молебна. Именно внутренним противоречием материализма и идеализма можно объяснить периоды взлета и падения его творческой активности в науке, периоды воспламенения и угасания религиозной активности. Таки-ми же колебаниями отличались и его отношения с детьми.

Наша попытка дать психологическую трактовку истоков противоречивости личности и характера, конечно же, является гипотезой, которую мог бы подтвердить или опровергнуть лишь сам Валентин Феликсович. Однако мы хотели бы обратить внимание на объективные обстоятельства, говорящие в пользу этой гипотезы.

Во-первых, в первые сорок лет своей жизни Валентин Феликсович сформировался как личность в сложных условиях ломки общественно-экономических и социально-политических отношений, научных представлений

о мире, о человеке, философских концепций. Молодой врач, как и многие представители русской интеллигенции, верил в необходимость социальных перемен, в грядущее торжество справедливости и добра. Более того, он сам как-то признался: «Если бы я не был христианином, я бы стал коммунистом». А перемены эти вылились в уничтожение Православия, в геноцид русского, украинского, белорусского и других народов. И свидетелем этого геноцида он был на протяжении 44 лет.

Во-вторых, следующие 40 лет жизни принесли много разочарований: рушились представления о человеческом гуманизме, о возможности всеобщего счастья, а профессия врача сталкивала Валентина Феликсовича с бесчисленными примерами бессмысленной жесткости и вандализма. Желание нести людям религиозный свет и добро встречало не только непонимание, но и несправедливое осуждение. В итоге убежденного неприятия окружающего враждебного мира, где безраздельно царствовали зло и безбожье, голый материализм и жестокость, эмоциональный, чистый и честный человек нашел духовную опору в христианском учении и все глубже уходил в свой сложный внутренний мир. И произошло глубоко продуманное, прочувствованное всем сердцем преображение великого ученого и хирурга, профессора Войно-Ясенецкого в архиепископа Луку — только так, на этой новой стезе он мог делать людям добро, не поступаясь своими высокими моральными принципами.

В-третьих, страшной драмой для любящего отца и мужа стала смерть жены. Эта смерть вызвала мистические раздумья о неотвратимости наказания за грех — ведь жена нарушила обет безбрачия, данный Богу! А он, влюбленный юноша, зная об этом обете, сам способствовал грехопадению жены, он — соучастник, он должен держать ответ за нарушение клятвы Богу...

И, наконец, в-четвертых, еще одно тяжелое испытание уготовила профессору судьба — жестокое преследование советской властью, злобное гонение и клевета прессы и интеллектуальной элиты общества — писательских организаций. Ведь мало кому выпала сомнительная и горькая честь стать еще при жизни литературным персонажем, да еще и отрицательным! Мастер из бессмертного романа М. А. Булгакова заплатил за эту «честь» потерей рассудка.

Трудный жизненный путь, суровая житейская практика Валентина Феликсовича, раздвоенная идеалистично-материалистическая социальная практика и противоречивость современных общественных процессов все более отягощали его душу, углубляли его замыслы достичь цели и реализовать замыслы идеи-страсти, ломали в горниле дьявольской круговерти ссылок и гонений его характер, доводя до отчаянной попытки самоубийства, отторгали от коллег по науке, замыкали его мысли на Православии.

Внутренняя борьба взглядов и характера обусловили и выбор проблемы для философско-религиозного трактата «О духе, душе и теле». По своему религиозному убеждению Валентин Феликсович был естественным сторонником примата духа. Однако, словно в подтверждение древнего изречения «Дух божественный дышит, где хочет», в этом Красноярском, Ташкентском, Тамбовском и Крымском епископе, непреклонном и жестком главе епархий, в этом давно дошедшем до религиозного самоотречения проповеднике продол-

жал дышать дух истинного ученого, одного из величайших хирургов новейшего времени.

Резкое отличие религиозного опыта архиепископа Луки, каким его знала, видела и слышала паства, от тонких хирургических операций, глубоких научных наблюдений и выводов профессора дивило многих близко и глубоко знавших его людей. У них невольно возникал вопрос: «Истина — одна в науке, а другая — в религии. Какой же истине Вы служите? Какая истина Вам дороже?». Наверняка те же вопросы задавал сам себе и Валентин Феликсович. Он смог найти окончательный ответ в конце жизни. В письме профессору П. П. Царенко в 1959 году он пишет:

«Многоуважаемый Петр Петрович! В ответ на недоумение Ваших студентов по поводу моего архиерейского служения им следовало бы сказать, что очень странно отрицать то, чего не знают и не понимают, и судят о религии только по антирелигиозной пропаганде. Ибо, конечно, среди них вряд ли найдется кто-нибудь, читавший Священное Писание.

Наш великий физиолог И. П. Павлов, академик В. П. Филатов, каноник (священник) Коперник, преобразовавший астрономию, Луи Пастер умели же совмещать научную деятельность с глубокой верой в Бога... За 38 лет своего священства и архиерейского служения я произнес около 1250 проповедей, из которых 750 записаны и составляют 12 толстых томов машинописи. Советом Московской Духовной Академии они названы «исключительным явлением в современной церковно-богословской жизни и сокровищницей изъяснения Священного Писания», и я избран почетным членом Академии. Как видите, это очень далеко от примитивных суждений вашей студенческой молодежи. Свои "Очерки гнойной хирургии" я написал, уже будучи епископом. С почтением, архиепископ Лука».

Известен мудрый афоризм: «Если трагедии суждено повториться в истории, то это уже не трагедия, а фарс». Думается, что эти слова верны не только по отношению к истории того или иного общества, но и относительно истории жизни той или иной личности. Если в 20-е годы первые конфликты с социалистическим обществом Валентин Феликсович воспринимал как трагедии, то последующие послевоенные конфликты с Комитетом по делам религии казались ему жалким фарсом. И он становился выше этого фарса, пусть даже фарса жестокого, продолжал стоически нести людям добро, физически исцелять их даже буквально на краю света, в низовье Енисея, на краю принципиальной возможности делать операции.

Порой в ночной тиши Туруханской ссылки его губы шептали: «Что же ты за существо, Валентин? Не понимаю. Откуда среди этой жестокой мерзости безбожной жизни у тебя берутся такие елейно-чистые, такие возвышенно-идеальные, такие юношески-благоговейные слова молитвы, что твои уста несут запуганной, истерзанной пастве? Какой Фрейд, да и вообще какая философия объяснит происхождение или тот психический процесс в твоей душе, совмещающей несовместимое? Если я сам себе не объясню, то заподозрю, что внутри сидит другой, неведомый всем грешным, невидимый человек, окруженный сиянием, с глазами из лазури и звезд, и окрыленный! Ты состарился, а он вечно молод! Ты многое не прощаешь, а он верит и прощает! Ты ожесточен жизнью, а он, коленопреклоненный, зарыдать готов перед одним из ее воплощений! И имя этому человеку — Бог!» Умиrotворенный таким объяснением Валентин Феликсович засыпал, чтобы наутро

опять проснуться с двойником в душе и опять писать проповеди и научные статьи и доклады, давать разгон хирургическим сестрам и изгонять из епархии проворовавшихся попиков, резать тела и целить души. И так каждый день, каждую неделю, месяцы, годы, десятилетия. И так всю жизнь человеческую, жизнь с Богом в душе. Это ли не счастье! Это ли не духовная насыщенность и смысл нашего земного существования?

Уход из не удовлетворяющего реального социалистического мира в мир духовный, созданный Русской Православной Церковью, от активной гражданской борьбы с социальным коммунистическим злом в пассивное неприятие — все это типические черты многих представителей русской интеллигенции тех трудных лет. Внутренний мир этих людей тонко и метко изображен в романах А. Толстого, Б. Пастернака и др. Но и здесь В. Ф. Войно-Ясенецкий занял активную позицию — стал пастырем.

В философской концепции архиепископа Луки имеется вполне определенный набор элементов, комбинация которых дает возможность, с его точки зрения, описывать явления и процессы, происходящие в мире. Это — дух, душа и тело, определяющие первичные элементы мироздания. И эта философия не нова. Почти все философские системы, начиная с древних греков и кончая современными прагматистами, в той или иной мере строятся на одном или нескольких первичных элементах. И философская система Войно-Ясенецкого несколько уже по сравнению с известными по сию пору философскими системами. Узость ее проявляется, прежде всего, в отсутствии связи с уже известными в истории философии идеалистическими системами. К примеру, с феноменологией духа Гегеля, либо теологической системой Фомы Аквинского. Не говоря уже о концепции развития, пусть даже построенной на идеалистической базе. Как будто не было Гегеля, Фихте, не было теологических систем.

Конечно, все три философских первичных элемента — дух, душа и тело — не только соприкасаются между собой и тесно взаимосвязаны, они проникают друг в друга, образуя единый философский мир В. Ф. Войно-Ясенецкого. На идее взаимопроникновения построена и его этика. Она соткана только из любви и доброты и она чужда ужасному, жестокому, безобразному коммунистическому миру. А этот мир ежечасно и без спроса врывается в тонкий мир чувств Валентина Феликсовича.

Подобно многим решениям В. Ф. Войно-Ясенецкого оказалась окутанной густым покровом тайны и его попытка самоубийства, которую совершенно превратно толкуют, как желание уйти из жизни. Конечно же, тюремные условия и ночной конвейер непрерывных допросов не «способствовали» укреплению его нервной системы, однако, не в его характере и не в его принципах принявшего и понявшего судьбу христианских великомучеников кончать жизнь таким способом. Следовательно впоследствии вспоминал, что на одном из допросов Войно-Ясенецкий, якобы, уронил не совсем понятную фразу: «Конечно, трудно понять приумножение их великих страданий». Если эта фраза действительно имела место, то с точки зрения рядового обывателя можно предположить, что он размышлял о способе ухода из жизни. Ведь в том крайне тяжелом болезненном состоянии, в котором он находился в тюрьме, и, самое главное, весьма малой вероятности любого исхода следствия, кроме высшей меры наказания, самоубийство могло бы быть логически обоснованным.

Обычно самоубийство трактуется, как проявление слабости духа, однако, даже в этом случае оно могло быть проявлением его силы. Актом той последней силы воли, с помощью которой В. Ф. Войно-Ясенецкий, одолев преследовавшую его многие десятилетия несправедливую судьбу, сделал, в конце концов свою жизнь такой, какой хотел; он мог бы сделать, когда бы счел это нужным, и свою смерть.

В этой версии, как бы она правдоподобно на первый взгляд ни выглядела, есть одно весьма существенное слабое звено, которое не только не вписывается в эту версию, но и, в конечном счете, разрушает ее. Это глубокая религиозная основа второй половины жизни Валентина Феликсовича. Она дает возможность сформировать четыре аргумента против версии о попытке самоубийства.

Во-первых, решение посвятить жизнь служению Богу Войно-Ясенецкий трактует многократно и в письмах, и в беседах с близкими как божественное предначертание. Поэтому уйти из жизни он мог лишь тогда, когда Всевышний призовет его душу к себе.

Во-вторых, для глубоко верующего христианина даже мысль о самоубийстве в принципе несовместима с представлениями о смерти.

В-третьих, его религиозное самоотречение в сочетании с необыкновенно сильной волей исключали самоубийство как завершение жизненного пути.

И, наконец, фактор уже не религиозный: как профессионал-медик, хирург высочайшего класса, он мог в любую минуту совершить акт самоубийства, если бы действительно пришел к такому решению. Да и сам архиепископ Лука уточняет этот эпизод в протоколах допроса: «При сидении на стуле в течение трех недель я был доведен до состояния тяжелейшей психической депрессии, до потери ориентации во времени и пространстве, до галлюцинаций, до паралича задних шейных мышц и огромных отеков на ногах. Мучение было так невыносимо, что я неудачно пытался избавиться от него (без цели самоубийства) перерезкой крупной артерии». Эти протоколы до сих пор не опубликованы, и мы пользуемся только рукописными выписками.

В 40-50-е годы деятельность Войно-Ясенецкого перестала быть достоянием лишь узкого круга профессионалов-медиков и прихожан его епархии, прочно вошла в антивоенный поток. Его многочисленные публицистические выступления, как на русском, так и на иностранных языках поставили его в один ряд с такими выдающимися борцами за мир, как Джавахарлал Неру, Джон Бернал, Пабло Неруда и др. И это тоже было благословение Господнее, а не сотрудничество с советской властью, как это трактуют некоторые.

Однако окончательно проясняется такая нелегкая для личности судьба крупного ученого, великого хирурга, глубокого мыслителя и общественного деятеля только в наше время. Патриотизм его мировоззрения, глубокая народность его деятельности как до, так и после революции, растущая популярность его имени связана с возвращением России на Православный путь и растущей открытостью нашего общества. Имя В. Ф. Войно-Ясенецкого занимает достойное место в истории русской науки, его труды — до сих пор настольные книги хирургов, а его бюст — в галерее великих русских хирургов в Институте им. Н. В. Склифосовского.

Как признание его высочайших заслуг перед Православной церковью и мученической праведной христианской деятельности решением Православной церкви архиепископ Лука был канонизирован в мае 1996 года в г. Симферополе.

В эпитафии к главному с точки зрения мировоззрения рассказу крупнейшего деятеля русской культуры XIX века В. Ф. Одоевского «Живой мертвец» сформулирован интересный психологический принцип: «Мне бы хотелось выразить буквами тот психологический закон, по которому ни одно слово, произнесенное человеком, ни один поступок не забываются, не пропадают в мире, но производят непременно какое-либо действие; так что ответственность соединена с каждым словом, незначащим поступком, с каждым движением души человека».

Так вот, в соответствии с этим психологическим законом ни одним словом, ни одним действием Войно-Ясенецкий на протяжении всей своей долгой жизни не нарушил главной заповеди христианина — служи Господу Богу, любви народ свой и Отечество, делай добро людям.

Трудно себе представить хотя бы день, час или минуту, когда бы В. Ф. Войно-Ясенецкий не думал о Промысле Божьем, о русском человеке, о его физических и душевных страданиях, и не делал бы все, что в его силах, для облегчения этих страданий.

ПОСЛЕСЛОВИЕ

Будучи в числе немногих представителей третьего колена архиепископа Луки, я испытывал неодолимую внутреннюю потребность и долг выразить свои чувства об ушедшем в 1961 году великом проповеднике.

Мои попытки достучаться до власть предержащих с мольбой и предложением опубликовать воспоминания родственников о великом соотечественнике (а я уже договорился с представителями второго колена — сыновьями арх. Луки Михаилом, Валентином и Алексеем о создании такого труда) оказались гласом вопиющего в пустыне. С конца 60-х до конца 70-х годов я пять раз обращался к секретарям ЦК КПСС, издательствам «Мысль», АПН, Прогресс. Партийные бонзы казенно отвечали, что тема не актуальна. А издатели упомянутых издательств цинично ссылались на дефицит бумаги и перегруженный редакционный портфель. Сейчас я понимаю наивность моих попыток достучаться христианской мольбой до атеистических сердец партийной номенклатуры.

Правда, единожды власти вспомнили о моих предложениях. Это случилось сразу же после выхода в западном издательстве «Имка-Пресс» книги Марка Поповского «Жизнь и Житие В. Ф. Войно-Ясенецкого» и чтения глав из этой книги радиостанциями «Свобода» и «Немецкая волна». Всех родственников поочередно вызывали в Московское, Одесское и Ленинградское УКГБ. Со мной, как москвичом, беседовал полковник Б. Ноткин из центрального аппарата КГБ. Он интересовался, как семейный архив, включая письма арх. Луки к детям и родственникам, попал к М. Поповскому. Надо сказать, что М. Поповский фактически нагло украл уникальные письменные памятники и фотографии, отражающие различные периоды жизни Св. Луки. Я не знаю, по какому праву бывший личный секретарь арх. Луки Е. Лейкфельд отдала М. Поповскому часть личного архива В. Ф. Войно-Ясенецкого.

Но когда, бряцая регалиями члена Союза Писателей СССР, Поповский явился к моим одесским и ленинградским родственникам с просьбой ознакомить с личным архивом, то первая реакция была отказать. М. Поповский слезно просил хотя бы на неделю дать ему возможность ознакомиться с письмами арх. Луки, его рисунками, заметками, картинами, библиотекой. И сердце родственников дрогнуло.

Однако одна неделя превратилась в годы, а уникальные свидетельства о жизни Святого уплыли вместе с М. Поповским за границу. Об этом эпизоде неприятно писать, но читатель должен знать истинное лицо так называемого писателя, а в действительности мошенника и вора М. Поповского. Несмотря на перенесенные от советской власти нечеловеческие страдания, арх. Лука никогда не был антисоветчиком. Как истинный христианин, он считал, что советская власть послана Богом русскому народу в качестве наказания за отступление от Божественных заповедей и народ должен пройти эти испытания и вернуться к Истинной Вере Православной.

Это и многое другое я изложил сначала устно, а потом в письменном виде полковнику Б. Ноткину. После доклада руководству КГБ о беседах со мной полковник посоветовал мне обратиться с предложением опубликовать воспоминания о Св. Луке в Издательский отдел Московской Патриархии, который в то время возглавлял арх. Питирим. При этом было заявлено, что КГБ не будет возражать и сообщит об этом арх. Питириму. Беседы эти, естественно, не доставляли мне особого удовольствия, тем более, что я сам находился «под колпаком» КГБ, но последний разговор меня, откровенно говоря, окрылил. Я в точности исполнил рекомендацию и письменно обратился с предложением в Издательский отдел Московской Патриархии. Двухмесячное ожидание ответа закончилось ударом для меня: «Издательский отдел не имеет возможности принять мое предложение». Мой дядя Валентин Залентинович Войно-Ясенецкий успокаивал меня: «Не переживай, Володя, три жизни владыку не очень жаловала Московская Патриархия за прямой и ясный характер. А после смерти — тем более». Но я был уверен, что Бог *ie* оставит в тени истории память своего выдающегося пастыря. Так оно и случилось. Правда, когда появилась возможность уже в послеперестроечные годы опубликовать воспоминания родственников о Св. Луке, дети — второе колено — уже ушли из жизни. Правда, и при их жизни на мой вопрос — почему Вы не пишете воспоминаний об отце — ни Михаил, ни Алексей, ни Валентин не смогли дать вразумительный ответ. Все трое были докторами наук и профессорами, прекрасно владеющими и научным анализом, и пером. Дочь не достигла таких научных высот, поэтому с нее и спрашивать нет.

Я чувствовал, что своими прямыми вопросами задел весьма болезненную для сыновей тему. И в беседах постоянно ощущал какой-то психологический барьер, закрытость душ собеседников, хотя встречали они по-родственному тепло и радушно. В то время мне не совсем удобно было объяснить им мои мотивы взять на себя такой ответственный труд, т. к. призываясь за воспоминания родственников о Св. Луке я получил еще в 60-е годы во время одного из вещей снов, которые волею Божию были мне посланы. И такое объяснение могло вызвать только улыбку у скорее материалистически настроенных сыновей. Сама идея написания воспоминаний воспринималась ими с воодушевлением, а когда речь заходила об их авторстве

или соавторстве, возникали предложения дожидаться реакции и разрешения официальных властей. Обсуждая со своей двоюродной сестрой Ольгой Войно-Ясенецкой причины такой реакции второго колена, мы пришли к выводу, что это — неизбывное и ничем не исправимое чувство вины перед отцом за то, что их заставляли отречься от отца под угрозой исключения из медицинского института. И это чувство, видимо, становилось своего рода табу на возможную мотивацию написания личных воспоминаний сыновей. Тем более, что двое из них — Михаил и Валентин — посвятили себя медицине, а Алексей — биологии, и им проще было бы, чем любому другому родственнику, освещать профессиональную деятельность хирурга, доктора медицинских наук, профессора В. Ф. Войно-Ясенецкого.

Факт остается фактом — дети арх. Луки унесли с собой к Господу Богу детали и нюансы их личного восприятия всех событий из жизни отца, восприятия своих отношений с отцом, оценку окружающими людьми всех неординарных поступков и решений Святителя. И сейчас они в ответе перед Богом. Каков этот ответ, нам знать не дано.

Воспоминания об арх. Луке написал акад. Кадсирский, но его сын не считал возможным ознакомить нас с рукописью. Сейчас эти воспоминания готовятся к печати. Самым ценным свидетельством, несомненно, стала публикация дневника арх. Луки, осуществленная Издательством «Русский хронограф» Русской Православной Церкви. Эти автобиографические заметки почившего в Бозе Святителя являются несомненной сокровищницей, ибо отражают историю души со всеми духовными взлетами и падениями, сомнениями и страданиями великого страсотерпца, отражают неуклонную Божественную силу, направляющую пастыря Луку на пути к истине и соединения с Иисусом Христом. Великая сила этой автобиографии в том, что она предельно правдиво и убедительно показывает жизненный путь арх. Луки как Божественный промысел Всевышнего, который послал своего пастыря для возвращения малого Христова стада на истинный путь служения Господу в условиях насильственно насаждаемого атеизма. Искренне и правдиво, не щадя самого себя, автобиограф описывает земные испытания христианской души, сердечные искания Бога и Его вечной правды. Автобиография дает убедительные доказательства неистребимой потребности русского народа служить Господу Богу и его стремления непрерывно работать над созданием Храма Божьего в сердце Православной России, несмотря на проводившуюся Советской властью государственную политику уничтожения Русской Православной Церкви.

Автобиографические заметки кончаются 1946 годом, и последние 25 лет жизни арх. Луки не освещены автобиографом. Все события в жизни архиепископа сотворены были по воле пославшего его Всевышнего. Видимо, и в факте незавершенности автобиографии также надо признать Десницу Господню, во власти которой предрекать будущее, открывать прошлое и настоящее. Может быть, потому, что этот период наиболее полно документирован ежегодными отчетами, указами и письмами Св. Луки в качестве архиепископа Симферопольского и Крымского. После канонизации Симферопольская и Крымская Епархия по благославлению ее архиепископа Лазаря провела огромную работу по систематизации архивных документов, письменных и иных материальных памятников жизнедеятельности Св. Луки. Часть этой работы опубликована протодиаконом Василием Марушаком в интересной

книге «Жизнеописание Святого Исповедника Архиепископа Симферопольского и Крымского Луки». Режиссером А. Торгалло снят и выпущен прекрасный документальный фильм «За други своя». В ряде периодических изданий России и Украины опубликованы статьи о Св. Луке.

Опубликована в Симферополе и Сыктывкаре книга Св. Луки «Дух, душа, тело», а в Санкт-Петербурге — его «Мемуары». Все это говорит о том, что Всевышний благословил прославить архиепископа Луку в 1996 году как святого Русской Православной Церкви и увековечить его Жизнь и Житие в книгах, статьях, фильмах, мемуарах, картинах, скульптурах и других творениях рабов Божиих во славу Святителя Луки отныне и во веки веков. Да послужит и мой скромный труд о Святом Луке как утешение и вдохновение в это многобедственное и лютое время для русских православных людей вновь воссоединить себя с Церковью Православной и подвигнуть их воссоздать мощную державу Российскую, чтобы вновь воссияла Святая Русь во славу Господу Богу.