

ФРАНТИШЕК БУРИАН

АТЛАС  
ПЛАСТИЧЕСКОЙ  
ХИРУРГИИ

1

1967

ГОСУДАРСТВЕННОЕ ИЗДАТЕЛЬСТВО  
МЕДИЦИНСКОЙ ЛИТЕРАТУРЫ • ПРАГА  
МЕДИЦИНА • МОСКВА



## ОБЩАЯ ЧАСТЬ — ПЕРВЫЙ РАЗДЕЛ

### ОПРЕДЕЛЕНИЕ ПОНЯТИЯ И ЗАДАЧИ ПЛАСТИЧЕСКОЙ ХИРУРГИИ

Общие принципы . . . . .	3
Анализ дефекта или деформации . . . . .	3
Дополнительные методы анализа . . . . .	5

### ОПЕРАТИВНОЕ ЛЕЧЕНИЕ В ПЛАСТИЧЕСКОЙ ХИРУРГИИ

Хирург, производящий операцию, и его помощники . . . . .	6
Планирование операции . . . . .	7
Обезболивание . . . . .	7
Местная анестезия . . . . .	8
Подготовка операционного поля . . . . .	9
Характер операционной травмы . . . . .	11
Разрез кожи . . . . .	11
Принципы, которые должен соблюдать хирург, производящий пластическую операцию . . . . .	12
Кровотечение . . . . .	12
Закрытие раны . . . . .	19
Простое иссечение участков кожи . . . . .	21
Последовательное (этапное) иссечение . . . . .	21

### ВИДЫ ПЕРЕМЕЩЕНИЯ КОЖИ

Местная кожная пластика . . . . .	33
Различные варианты использования местной кожной пластики . . . . .	33
Перемещение пластического материала к дефекту в форме лоску- тов на ножке . . . . .	34
Индийский тип лоскутной пластики . . . . .	34
Биологические (артериализированные) лоскуты . . . . .	34
Артериализированный лоскут на ножке из подкожной ткани . . . . .	35
Другие типы лоскутов . . . . .	35
Трубчатый лоскут (стебель), предложенный В. П. Филатовым и Джиллисом (Gillis) . . . . .	36
Тренировка стебля . . . . .	39
Подготовка стебля к переносу на место дефекта . . . . .	39
Перемещение стебля к дефекту методом опрокидывания . . . . .	40
Удлинение стебля . . . . .	40
Поперечные стебли на животе . . . . .	41
Прямой лоскут со стебельчатой ножкой . . . . .	41
Применение стебля после его декорткации . . . . .	41
Поздние повреждения на трубчатых стеблях . . . . .	41
Лоскуты, созданные из слизистой оболочки . . . . .	41



## СВОБОДНАЯ ПЕРЕСАДКА ТКАНЕЙ ТКАНИ КАК МАТЕРИАЛ — ЗАМЕНИТЕЛЬ

Кожа . . . . .	96
Техника пересадки кожи . . . . .	99
Послеоперационное течение . . . . .	102
Некоторые особые виды кожных трансплантатов . . . . .	104
Использование кожных трансплантатов в целях эпителизации полостей тела . . . . .	104
Пересадка множественных небольших трансплантатов на гранулирующую рану . . . . .	104
Дермальные трансплантаты . . . . .	104
Сложные трансплантаты . . . . .	105
Пересадка слизистой оболочки . . . . .	105
Пересадка жировой ткани . . . . .	105
Пересадка фасции . . . . .	106
Пересадка сухожилий . . . . .	107
Пересадка хряща . . . . .	107
Пересадка костей . . . . .	109
Гомопластика . . . . .	111
Гетеропластика . . . . .	112
Аллоластика . . . . .	112

## ОБЩАЯ ЧАСТЬ — ВТОРОЙ РАЗДЕЛ

Введение к специальной части

### ГРАНУЛИРУЮЩИЕ РАНЫ И ЯЗВЫ

Рентгеновские язвы . . . . .	146
------------------------------	-----

### РУБЦЫ

Профилактика образования порочных рубцов . . . . .	157
Лечение порочных рубцов . . . . .	158
Иссечение рубцовых тяжей и метод перестановки встречных треугольных лоскутов . . . . .	159
Татуировка . . . . .	160

### ОПУХОЛИ

Гемангиомы . . . . .	173
Лимфангиомы . . . . .	175
Нейрофибромы . . . . .	176
Пигментные родимые пятна . . . . .	176
Злокачественные меланомы . . . . .	177

ЛИТЕРАТУРА . . . . .	192
----------------------	-----

ПРЕДМЕТНЫЙ УКАЗАТЕЛЬ . . . . .	193
--------------------------------	-----



ТОМ II: ГОЛОВА

ГОЛОВА

Анатомия  
Врожденные дефекты черепа  
Врожденные мозговые грыжи  
Травматические дефекты мягких частей черепа  
Травмы черепа

ЛИЦО

Гемиатрофия лица  
Раны лица  
Паралич лицевого нерва  
Специфические воспаления на лице  
Опухоли  
Косметические операции

РАСЩЕЛИНЫ ГУБЫ И НЕБА (ТИПИЧНЫЕ)

Классификация расщелин  
Анатомия и патология расщелин  
План лечения  
Оперативные методы  
Устранение деформаций

РЕДКИЕ ВРОЖДЕННЫЕ УРОДСТВА, БЛИЗКИЕ ПО СВОЕМУ  
ХАРАКТЕРУ К РАСЩЕЛИНАМ НЕБА

ГУБЫ И РОТ

Врожденные деформации  
Травмы губы и посттравматические дефекты  
Опухоли  
Приобретенные дефекты неба

ПОДБОРОДОК И НИЖНЯЯ ЧЕЛЮСТЬ

ВЕКИ И ГЛАЗНИЦА

Глаз и его придатки  
Пластические операции на глазнице и придатках глаза  
Врожденные аномалии век и глазницы  
Дефекты век травматического и воспалительного происхождения  
Опухоли век  
Жировые нависания и морщины век



## НОС

Анатомия носа  
Врожденные аномалии носа  
Травмы носа  
Оперативные методы  
Седловидный нос  
Ринофима  
Волчанка носа  
Люэтические дефекты  
Рак носа

## УШНЫЕ РАКОВИНЫ

Нормальное строение ушной раковины  
Врожденные аномалии ушной раковины  
Ранения

## ТОМ III: ТУЛОВИЩЕ И КОНЕЧНОСТИ

### ШЕЯ

Врожденные аномалии  
Посттравматические и послеоперационные дефекты

### ТУЛОВИЩЕ

Врожденные пороки развития  
Гинекомастия  
Ожоги и последствия облучения  
Послеоперационные и другие деформации  
Косметическая и восстановительная хирургия молочной железы

### ЖИВОТ

Пупочные грыжи и грыжи на животе  
Отвислый живот  
Пластика пупка

### МОЧЕПОЛОВОЙ ТРАКТ

Врожденные аномалии  
Фимоз  
Гипоспадия  
Псевдогермафродитизм и гермафродитизм  
Другие врожденные аномалии  
Ранения





**КНИГИ ПО МЕДИЦИНЕ**

allmed.pro

**ALLMED.PRO/BOOKS**



# ОПРЕДЕЛЕНИЕ ПОНЯТИЯ И ЗАДАЧИ ПЛАСТИЧЕСКОЙ ХИРУРГИИ

---

Задачи, стоящие перед пластической хирургией, сводятся к восстановлению формы и функции отдельных органов, утраченных или поврежденных в результате заболеваний и травм, к ликвидации последствий, возникших после травм, и к восстановлению органов, удаленных оперативным путем. Кроме того, пластическая хирургия занимается лечением врожденных аномалий и коррекцией ряда дефектов, отражающихся на деятельности человека. Важной областью пластической хирургии является закрытие дефектов на поверхности человеческого тела. Некоторые физические недостатки и аномалии бывают типичными (ряд врожденных пороков развития, ранения, например, скальпирования, косметические дефекты). В большинстве случаев, однако, упомянутые физические недостатки могут быть атипичными.

## ОБЩИЕ ПРИНЦИПЫ

Обследование больного производят в соответствии с правилами, принятыми в хирургии. Чем серьезнее предполагается операция, тем тщательнее проводят предоперационное обследование больного, особенно в том случае, если операция будет проходить под наркозом (табл. 1). Как минимум исследуют РОЭ и скорость свертывания крови. Женщин не следует подвергать операции во время менструации и в предменструальном периоде. Необходимо оценить состояние психики больного и его способности перенести сложное, длительное лечение, если такое понадобится. Особое внимание следует уделять больному, упорно добивающемуся операции в целях коррекции небольшого или вообще только кажущегося недостатка! В таких случаях следует посоветоваться с опытным психиатром.

Несмотря на весь прогресс диагностики и вопреки всем сложнейшим методам лабораторных исследований, применяемых в наше время, возможности в области познания больного остаются ограниченными. Клинический опыт и внимательное отношение к больному продолжают оставаться лучшим источником информации для определения объема необходимого оперативного вмешательства.

## АНАЛИЗ ДЕФЕКТА ИЛИ ДЕФОРМАЦИИ

Происхождение. Различают врожденные или травматические дефекты (вызванные механическими, химическими, термическими или электрическими факторами), и дефекты, вызванные заболеванием или возник-



ТАБЛИЦА 1.

Основные биологические показатели для оценки общего состояния больного

	Мужчины	Женщины
Кровяное давление	100—140/60—80	
Количество гемоглобина	13,6—16,3 г %	11,5—14,8 г %
Гематокрит	40—49	35—43
Количество эритроцитов	4,2—5,1 мил/мм <sup>3</sup>	3,6—4,8 мил/мм <sup>3</sup>
Количество лейкоцитов	4000—9000 мм <sup>3</sup>	
Лейкоцитарная формула:		
нейтрофилы	45—75 %	
эозинофилы	0—6 %	
базофилы	0—2 %	
лимфоциты	15—40 %	
моноциты	0—8 %	
Продолжительность кровотечения	2—4 мин.	
Скорость свертывания крови (по Lee White)	до 10 мин.	
РОЭ за 1 час	3—5 мм	4—7 мм
за 2 часа	7—15 мм	12—17 мм
Протромбиновое время (время появления сгустка)	12—15 сек.	
Количество тромбоцитов	150 000—300 000/мм <sup>3</sup>	
Белки плазмы:		
альбумин	4,6—6,3 г %	
глобулины	1,2—2,3 г %	
фибриноген	0,2—0,4 г %	
Элементарное исследование мочи		

По мере надобности производят другие, более подробные исследования

шие в результате оперативного вмешательства (причиной этой второй группы дефектов может быть воспаление, специфический процесс, опухоль).

Определение состояния пораженного органа. В области дефекта можно наблюдать атрофические расстройства, в особенности при поражениях нижних конечностей [варикозный синдром, атрофия, параличи, остеопороз и другие неблагоприятные состояния, изменения тканей по соседству с дефектом (атрофический склероз, обусловленный рентгеновским облучением)]. Наличие гипертрофических, келоидных рубцов на местах, где они обычно не возникают, заставляет хирурга быть осторожным, особенно в тех случаях, когда главное внимание должно быть уделено косметическим результатам операции.

Необходимо определить обширность дефекта как в глубину, так и по площади, и выявить степень поражения тканей. Оценивают состояние тканей и структур, подлежащих замещению, определяют качество и количество



необходимого пластического материала. (В зависимости от надобности производят рентгенологическое исследование.)

И, наконец, оценивают нарушения функции органа (имеющегося или ожидаемого после удаления опухоли, рубцов, разможенных тканей).

## ДОПОЛНИТЕЛЬНЫЕ МЕТОДЫ АНАЛИЗА

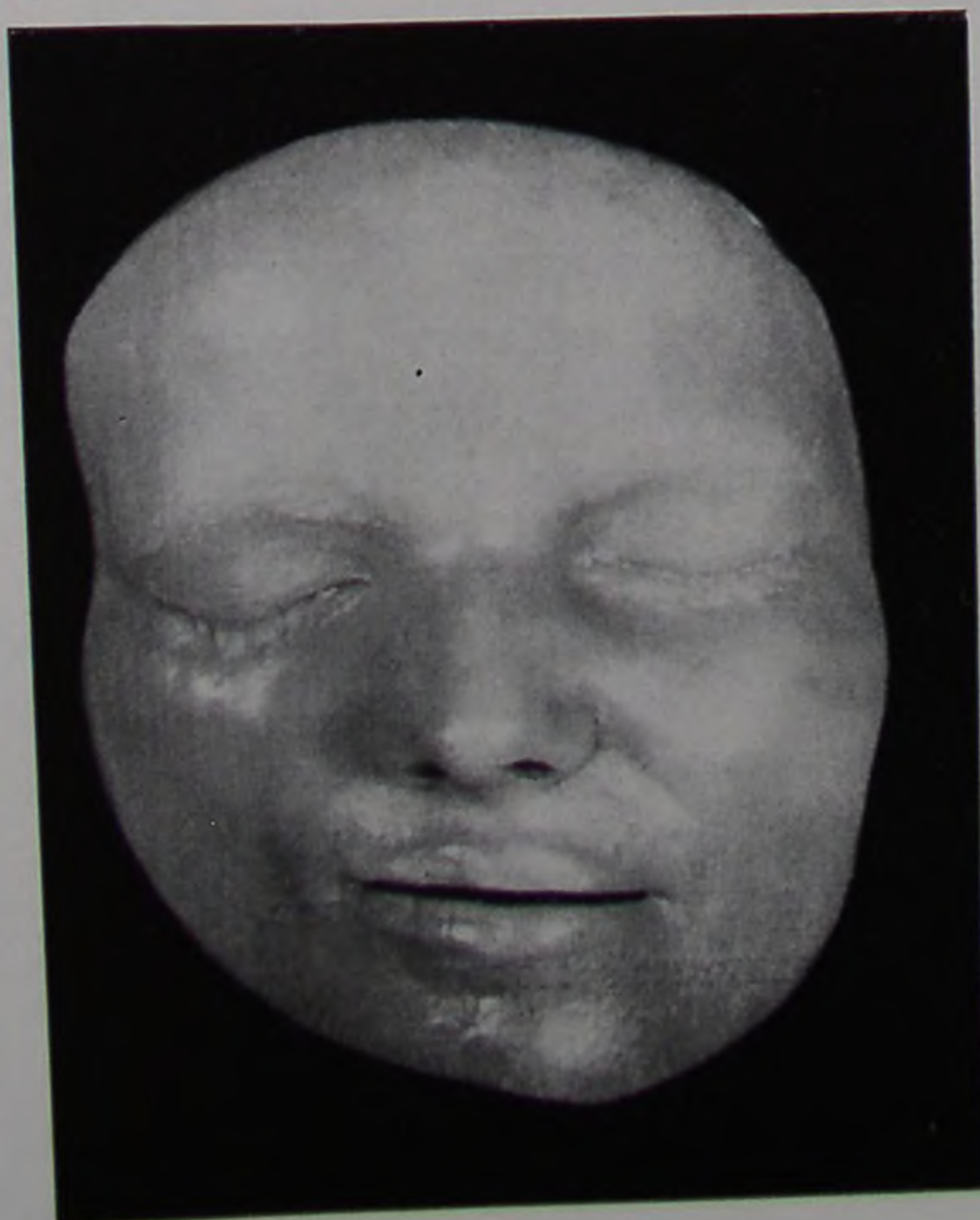
**ФОТОДОКУМЕНТАЦИЯ.** Всегда следует выбирать для съемки типичное положение тела или пораженного органа, правильно размещать источники света, производить съемку на сером, слегка освещенном фоне. Все данные, касающиеся техники съемки, надо обязательно записывать и соблюдать их при контрольных фотосъемках.

**СЛЕПКИ И МУЛЯЖИ.** Гипсовый слепок (муляж), (рис. 1, 1) и заполнение дефекта моделирующей массой (пластелином), (рис. 1, 2) помогают определить размеры подлежащей замещению ткани. Дополнительные методы исследования дают возможность получить представление о том, какой можно ожидать результат от операции, сколько понадобится произвести оперативных вмешательств и в какие сроки. Обо всем этом следует осведомить больного.

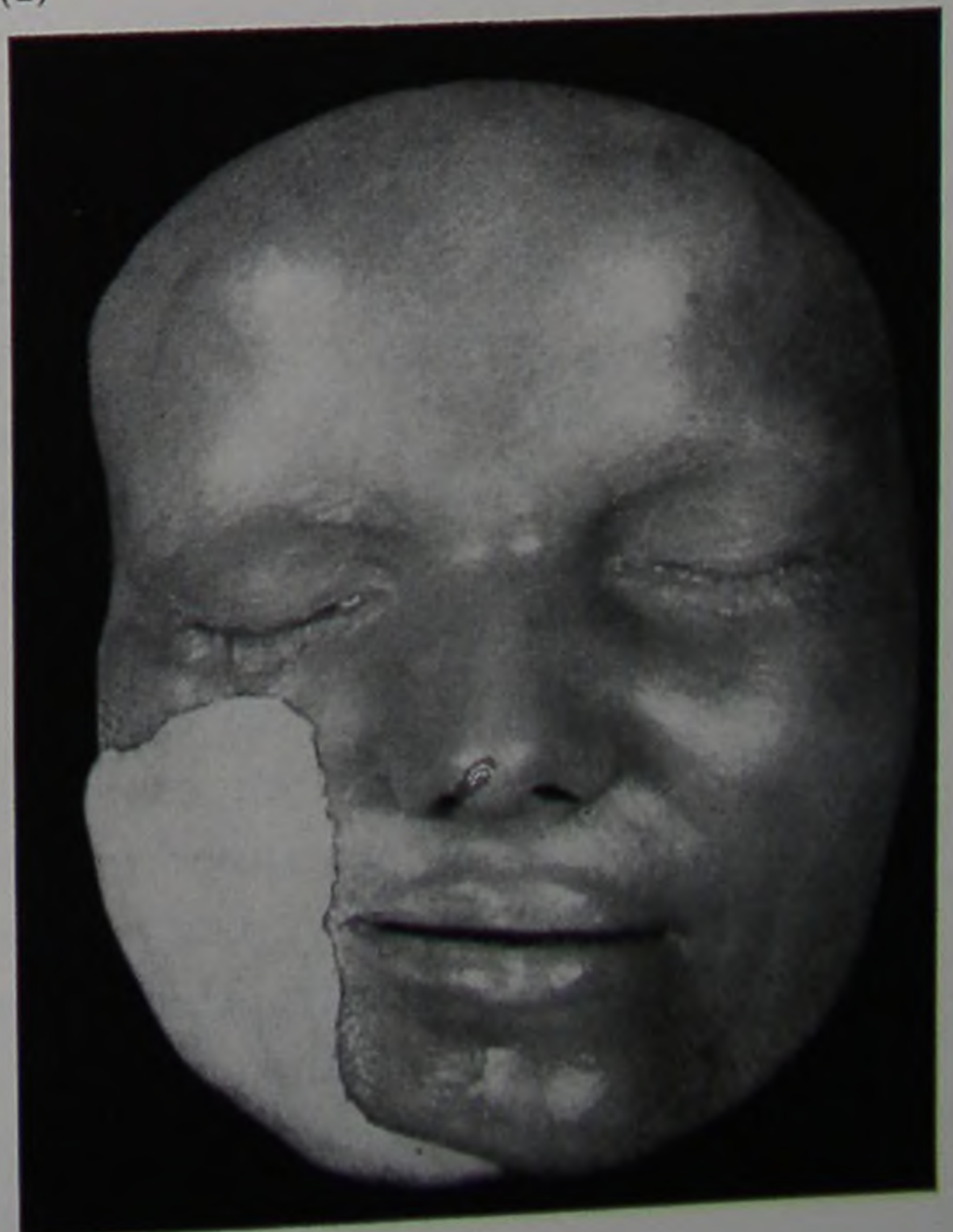**РИС. 1.**

Слепок лица. 1. Асимметрия лица, дефект мягких тканей и сращение перелома нижней челюсти со смещением отломков. — 2. Дополнение моделирующей массой.

(1)



(2)





# ОПЕРАТИВНОЕ ЛЕЧЕНИЕ В ПЛАСТИЧЕСКОЙ ХИРУРГИИ

---

Мотто: Ты, который берешь нож в руку в целях производства пластической операции, всегда помни, что каждая операция является травмой, телесным повреждением. Это — нечто противоречащее биологическому естеству. Производить операцию можно лишь в том случае, если есть основания ожидать, что польза от нее превысит возможный ущерб. Твоя хирургическая эрудиция, техническая сноровка и щадящее, физиологическое отношение к тканям должны быть гарантией того, что ущерб, наносимый организму, будет минимальным. Тебе часто придется делать операции по поводу дефектов и деформаций, которые на первый взгляд могут показаться поражениями чисто косметического порядка и где нарушение функции не сразу становится заметным. Неблагожелательному наблюдателю будет непонятным, как может такой дефект или деформация нарушать трудоспособность. В случае неудачи, или даже нанесения ущерба больному, не трудно будет опровергнуть все твои доводы в пользу операции, за исключением косметического и подвергнуть, таким образом, тебя всем неприятным нападкам и обвинениям.

## ХИРУРГ, ПРОИЗВОДЯЩИЙ ОПЕРАЦИЮ, И ЕГО ПОМОЩНИКИ

Хирургу и его помощникам уделяется в руководствах по оперативной хирургии мало внимания. К тем, кто себя хочет посвятить хирургии, закон не предъявляет никаких особенных требований ни в отношении их морального профиля, ни в отношении физических данных. Считается, что только люди, обладающие хорошим характером, выберут благородную профессию врача. Надо, однако, напомнить, что хирург должен всегда находиться в столь хорошем физическом и психическом состоянии, чтобы быть в состоянии в любой момент решать сложнейшие задачи. Для этого, наряду со многим другим, хирург должен во многом себе отказывать, быть дисциплинированным и соблюдать определенный режим. Кроме того, хирург должен ухаживать за своими рабочими органами — руками и пальцами. Начинаящий хорошо поступит в том случае, если будет уделять надлежащее внимание упражнениям для рук и пальцев. Из этого, однако, отнюдь не следует делать вывод, что врач, решивший посвятить себя пластической хирургии, должен стать эквилибристом. Не подлежит сомнению, что лучшую хирургическую эрудицию врач приобретет в том случае, если все время будет производить операции. Однако, до тех пор пока руки



и пальцы хирурга не приобретут необходимой ловкости, такие оперативные вмешательства могут нанести вред больному. Работа на трупах является прекрасным средством подготовки хирурга, но она, к сожалению, не всем доступна.

Мы не будем распространяться о всех качествах, которыми должен обладать врач — хирург. Нельзя, однако, не остановиться на двух из них, совершенно необходимых: стойкой терпеливостью и глубоким знании физиологии тканей. В практической хирургической деятельности требуется наличие обоих качеств. Не обладая ими, нельзя добиться соблюдения всех требований физиологии при каждом оперативном вмешательстве. Мы не имеем в виду той терпеливости, которая является конституциональным свойством. Что касается терпеливости в хирургической работе, то терпеливыми могут быть даже люди беспокойные и «нервные». С другой стороны, ноторически спокойные люди не должны быть обязательно спокойными, скажем, при хирургической обработке тканей. Такие люди, правда, всегда оперируют неспеша. Но их манера работы может быть явным свидетельством того, что они не обладают ни необходимой терпеливостью, ни знаниями в области физиологии тканей. Требования, предъявляемые к главному врачу хирургического отделения, касаются и его помощников. Главный врач хирургического отделения отвечает за их работу. Он обязан заботиться о том, чтобы его сотрудники были людьми, проявляющими истинный интерес к хирургии и к больному человеку, и были готовы ради него на жертвы. Они должны быть готовы слиться в единый рабочий коллектив, а потому отказаться от личных честолюбивых амбиций. Создать такой коллектив часто бывает гораздо труднее, чем иной раз решить какой-нибудь сложнейший медицинский вопрос.

## ПЛАНИРОВАНИЕ ОПЕРАЦИИ

План операции составляют с учетом всех известных обстоятельств и обязательно разрабатывают до мельчайших подробностей. Следует найти самый простой способ взятия и перемещения к месту дефекта пластического материала, а также способ иммобилизации органа после операции. Необходимо выбрать место и форму разреза, производимого в целях удаления деформации или дефекта, а также в целях подготовки ложа для пересадки трансплантата.

## ОБЕЗБОЛИВАНИЕ

Выбор метода обезболивания, а именно — наркоза, местной или проводниковой анестезии, зависит от характера и обширности вмешательства, от возраста и состояния больного. Большинство операций производят под местной анестезией, при некоторых применяют проводниковое обезболивание. Большие операции и операции в детском возрасте производят под наркозом. Небольшие вмешательства, в особенности в детском возрасте, можно производить, пользуясь рауш-наркозом.



Перед любым видом обезболивания следует прибегать к премедикации. В большинстве случаев надо позаботиться о том, чтобы больной перед операцией хорошо выспался.

Что касается наркоза, то за малым исключением следует отдавать предпочтение интратрахеальному наркозу. Наркоз обязательно должен давать опытный анестезиолог, который решит вопрос о премедикации, наркотическом средстве и способе обезболивания.

## МЕСТНАЯ АНЕСТЕЗИЯ

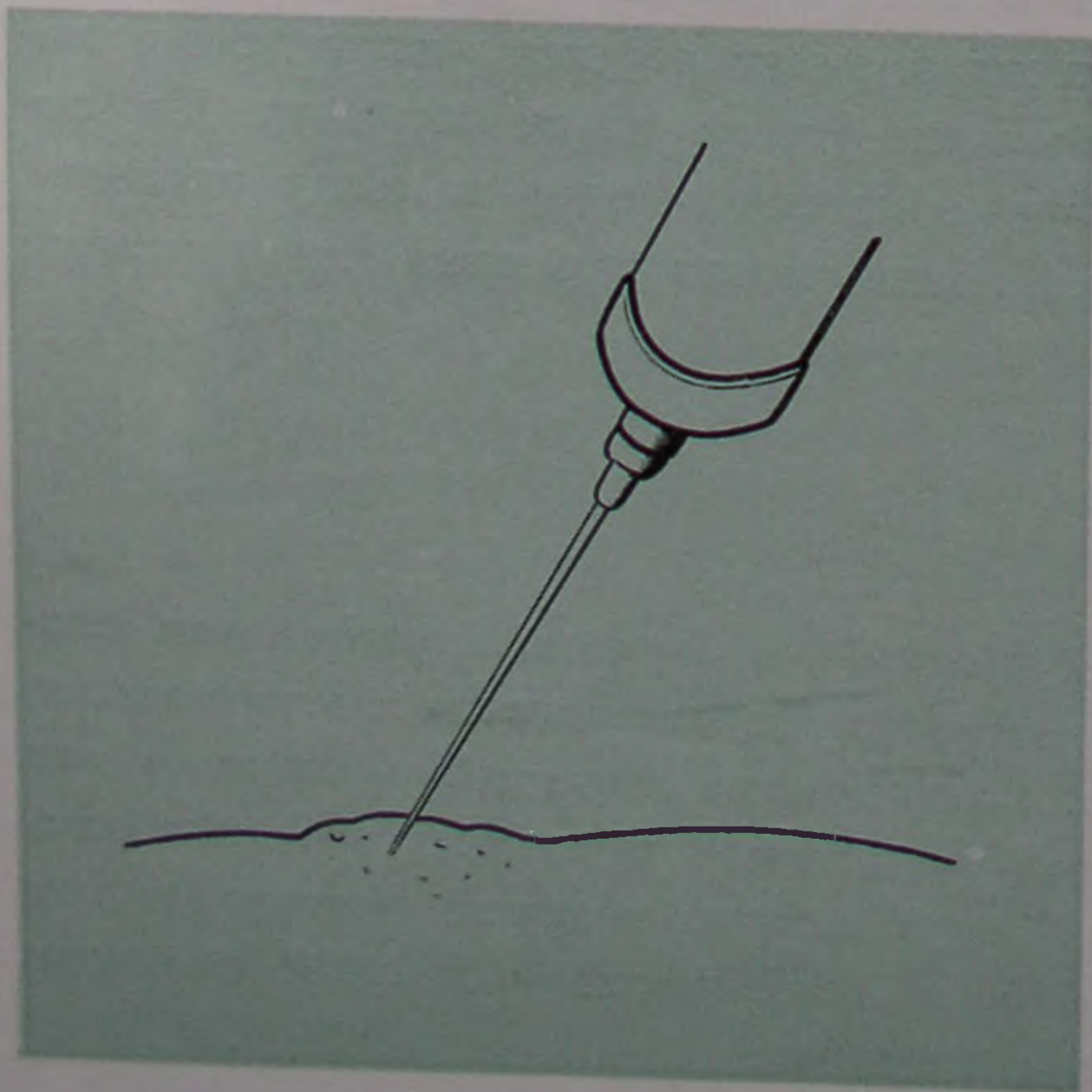При планировании и проведении анестезии следует учесть, что различные области, ткани и органы тела обладают различной восприимчивостью к болевым раздражениям.

Перед тем как приступить к местному обезболиванию, следует подготовить операционное поле (стр. 9). Для инфильтрации кожи по ходу

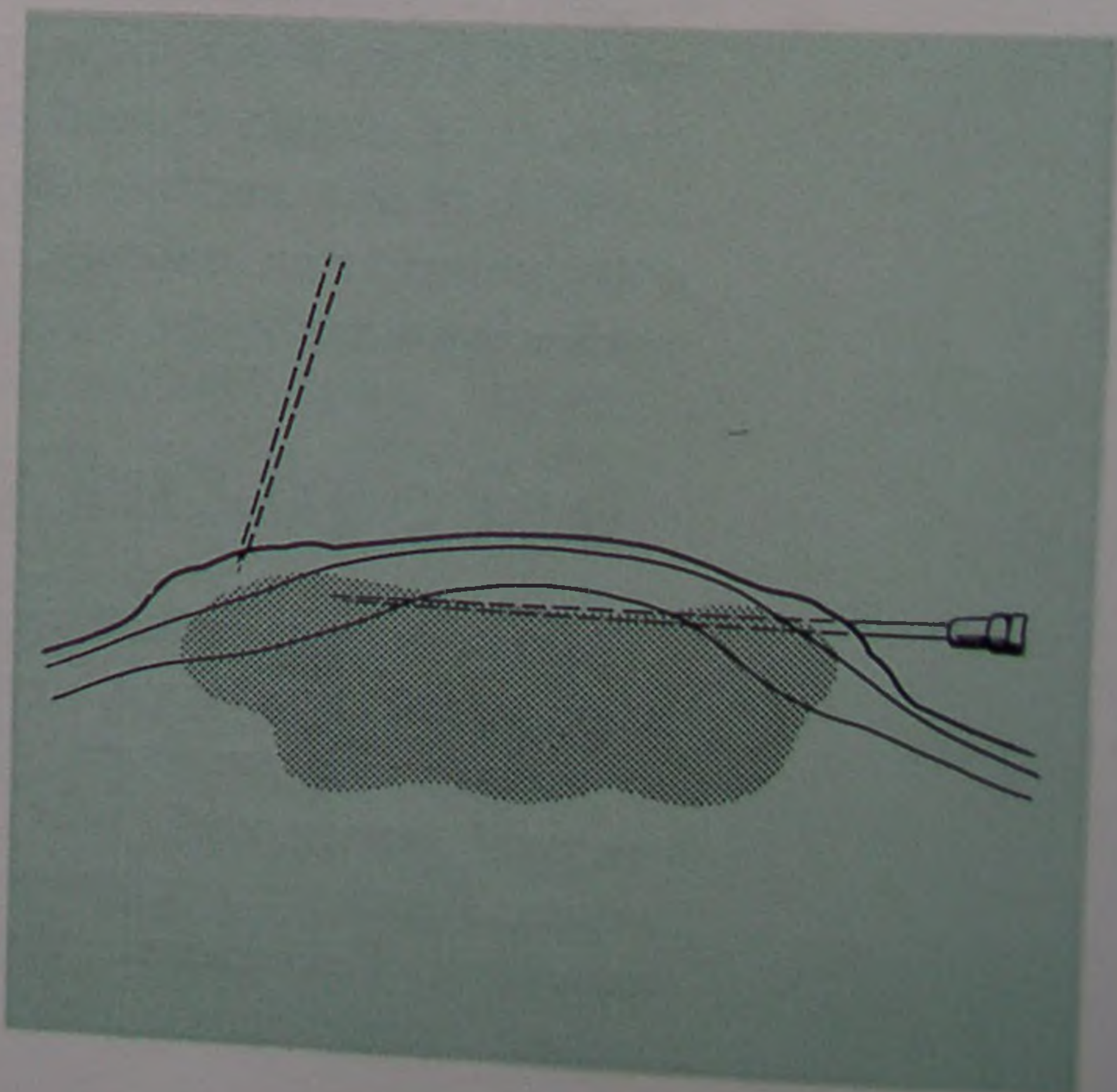
Р И С. 2.

Местное обезболивание. 1. Первый вкол тонкой иглой в дерму. Образуется большое возвышение в виде желвака с заметными порами (лимонная корочка). Под дермой иглу продвигают по ходу будущего разреза; перед острием иглы образуется в результате введения анестетика видимое и определяемое на ощупь возвышение, в результате чего отслаиваются кровеносные сосуды и другие образования. — 2. Продвинув иглу вглубь на всю ее длину, в дерму снизу вводят раствор анестетика. В этом месте образуется новый заметный желвак; в него затем делают новый вкол.

(1)



(2)





разреза применяют 0,5 % раствор прокаина, а для обезболивания глубоких слоев подкожной клетчатки в границах всего операционного поля в нее вводят 0,25 % раствор прокаина. Что касается прибавления адреналина, то к 1 г прокаина его прибавляют 1 мл (что соответствует 1 мл раствора адреналина в разведении 1 : 1000 на 200 мл 0,5 % раствора или 400 мл 0,25 % раствора).

При местном обезболивании важное значение имеет способ его производства. Если больной увидит у вас в руках толстую иглу и большой шприц, можно быть уверенным в том, что начало анестезии его взволнует, а течение операции не удовлетворит ни вас, ни самого пациента.

Для инфильтрации кориума и субкориального слоя мы пользуемся шприцем объемом 2 см<sup>3</sup>, для инфильтрации подкожножирового слоя — шприцами объемом 5 см<sup>3</sup>. Для первого вкола надо выбирать наименее чувствительное место. Кожу в этом месте следует приподнять двумя пальцами, размять образовавшуюся складку быстрыми движениями, после чего стремительно вколоть в нее тонкую острую иглу (рис. 2, 1). В тех местах, где нет возможности образовать складку кожи, надо произвести массаж места вкола. Через обезболенный участок кожи затем инфильтрируют подкожножировой слой в границах будущей мобилизации кожи 0,25 % раствором прокаина, введенного через медленно проводимую вглубь иглу. Следует все время убеждаться, что игла не попала в просвет какого-нибудь сосуда. Если делать наоборот, т. е. вначале на всю длину вкалывать иглу, а затем лишь, при ее извлечении, вводить в подкожножировую ткань раствор анестетика, то такой способ инфильтрации бывает болезненным. Что касается обезболивания, производимого через 4 вкола, расположенных в форме ромба вокруг операционного поля, то такой способ анестезии для больного гораздо неприятнее, чем только что описанный способ, при котором больной ощущает только первый вкол. В тех случаях, когда под местной анестезией будет производиться длительная операция, у взрослых зарекомендовало себя сочетание местного обезболивания с внутривенным наркозом с помощью пентоталнатрия.

## ПОДГОТОВКА ОПЕРАЦИОННОГО ПОЛЯ

В палате, пред началом вмешательства, больному надо побрить операционное поле. Бровей и волос на голове не сбривают, а только коротко их стригут, чтобы была заметна граница волосяного покрова. Затем производят предварительное обмывание операционного поля горячей водой и мылом в границах планируемого вмешательства, причем следует учитывать, что во время операции может возникнуть необходимость расширить операционное поле. Вымыв операционное поле, его высушивают стерильными салфетками, покрывают стерильной повязкой и в таком виде перевозят больного в операционную.

Укладывать больного на стол следует таким образом, чтобы операционное поле было как можно более доступно. Больной, подвергающийся операции



под местной анестезией, не должен на операционном столе испытывать чувство боли, обусловленной сдавливанием руки краем стола, чрезмерным давлением крепко затянутых ремней или тем обстоятельством, что под ремни не подложены подушки. Наркотизированному больному не должен быть причинен вред подобными оплошностями.

На операционном столе операционное поле обрабатывают эфиром и 5 % настойкой йода на 75 % спирте; следует, однако, убедиться в том, не обладает ли больной повышенной чувствительностью к йоду. Кожу вокруг операционного поля закрывают стерильными салфетками, которые фиксируют мастизолом\*) и зажимами. Если операцию производят на лице, то глаза покрывают марлевыми подушечками. Наносить мастизол на кожу в области глаз следует при помощи ваты, намотанной на палочку.

Спустя час после начала операции операционное поле вокруг раны обрабатывают повторно; для этого, предварительно закрыв рану марлевой салфеточкой, кожу операционного поля смазывают перекисью водорода и спиртом. Меняют перчатки и споласкивают руки.

Хирург и его помощник должны занимать во время операции наиболее удобное для них положение. Поэтому мы рекомендуем оперировать сидя. Физиологи, изучающие вопросы гигиены труда, уже давно доказали, что работа, выполняемая в положении сидя, поскольку такое положение возможно, более эффективна, чем работа, выполняемая в положении стоя, так как гораздо меньше утомляет человека. В целом ряде промышленных предприятий такой способ работы полностью себя оправдал. Это в полной мере касается и хирургической работы, где все виды операций могут производиться сидя. Если хирург во время операции сидит, то он в значительно меньшей степени утомляется, а утомление является одним из тех факторов которые больше всего мешают спокойной работе.

Важен вопрос о том, как следует оперировать — медленно или быстро. Молниеносная быстрота была необходима, когда еще не были известны методы обезболивания и дезинфекции. Так производили ампутации и операции в целях удаления желчных и мочевых камней; другие виды оперативных вмешательств являлись редкостью. Чем сложнее вмешательство, тем опаснее становится чрезмерная торопливость во время операции. В результате такой торопливости хирург работает менее точно, менее аккуратно, и не соблюдает принципов щадящего отношения к тканям. Мало кто умеет сочетать эти свойства с большой быстротой в работе.

Следует отвергнуть вторую крайность. Если операция производится медленно, то обнаженные ткани на протяжении слишком длительного времени подвергаются охлаждению и высыханию. В результате этого повышается опасность инфекции. Преимущества медленно проводимой операции не в состоянии компенсировать большого количества неблагоприятных факторов. Каждый, кто решается произвести хирургическое вмешательство, должен выполнить его в полагающийся срок тщательно и внимательно. Вмешательство, которое может быть точно выполнено в час, не должно затягиваться на два часа.

\*) Состав Мастизола: Resinu matrix 28 g, Benzeni 70 g, ol. lini 2 g.



в большинстве случаев никогда им не пользуются. Правильно поступает тот, кто придерживается стандартных типов инструментов, величина и форма которых учитывает специфичность тех видов вмешательств, для которых они предназначены. Количество действительно необходимых специальных инструментов относительно невелико.

Выбор инструментов перед хирургическим вмешательством следует производить с учетом планируемой операции. Ножи должны быть очень хорошо отточены. Мы отдаем предпочтение хирургическому ножу из хорошей стали, а не сменным лезвиям (р и с. 3).

Главным принципом пластической операции является безупречность методики оперативных воздействий, тщательность и щадящее отношение к тканям. Желая произвести линейный разрез, нож следует ставить перпендикулярно к поверхности хорошо натянутой кожи. Разрез следует производить с такой силой и под таким давлением, чтобы нож не тянул за собой кожи и не рвал соединительной ткани. Под слишком тонкую и дряблую кожу (веки) следует вводить физиологический раствор, если, конечно, в ткань уже не был введен раствор местного анестетика. В некоторых случаях, когда бывает необходимо приподнять линию шва (иссечение втянутого рубца), следует производить расходящиеся вглубь и под углом разрезы (р и с. 4). С другой стороны, в тех случаях, где линию шва следует погрузить вглубь, производят разрезы, сходящиеся под углом (р и с. 4, 2; 5).

## ПРИНЦИПЫ, КОТОРЫЕ ДОЛЖЕН СОБЛЮДАТЬ ХИРУРГ, ПРОИЗВОДЯЩИЙ ПЛАСТИЧЕСКУЮ ОПЕРАЦИЮ

Бережное отношение к краям раны; если есть возможность, то края раны следует прикрывать марлей, пропитанной физиологическим раствором; приподнимая края раны, надо пользоваться микрокрючками и не сжимать их пинцетами. Ткани следует иссекать, а препаровку производить острым путем. Мобилизацию кожи тупым путем следует производить в том случае, где такой метод препаровки не может нанести вреда или даже будет полезным в силу образования склероза, развивающегося в месте препарирования. Отслойку следует производить с помощью турунды, пропитанной физиологическим раствором, распатором, ножницами для препарирования (р и с. 6). На коже следует оставлять определенный слой подкожной ткани, толщина которого должна быть тем больше, чем обширней мобилизация кожи. По направлению от линии разреза к периферии следует при препаровке захватывать постепенно увеличивающееся количество подкожной клетчатки с целью обеспечения надлежащего кровоснабжения мобилизованной кожи.

## КРОВОТЕЧЕНИЕ

Во время операции кровь отсасывают тонкой металлической трубкой. Рану высушивают при помощи марли, которой придают форму турунды или подушечки (края марли следует при этом подвернуть внутрь, чтобы




в ране не оставалось обрывков ткани и ниток). Турунды должны быть пропитаны физиологическим раствором. Для этого употребляется ледяной раствор или раствор с температурой в 40 °С. Турунда прижимается на минуту или более продолжительный срок к кровоточащему месту; вытирать рану не следует, так как трение вредит ткани, а оторванные волокна превращаются в инородные тела. Упорное паренхиматозное кровотечение останавливают, прижимая к ране турунду, пропитанную раствором адреналина или тромбина; в других случаях для этой же цели пользуются губкой из спонгостана. Ткань сдавливают в течение нескольких минут; если возникает необходимость наложения давящей повязки, последнюю накладывают на рану на час, а то и на более продолжительный срок. Между тем можно производить операцию на другом месте, или же первоначальную операцию окончить на следующий день. Если будет установлено нарушение скорости свертывания крови, своевременно не выявленное с помощью проводимых в предоперационном периоде проб, то следует принять надлежащие меры. При кровотечении из мелких сосудов концы последних захватывают mosquitoными зажимами на несколько минут. При кровотечении из сосудов калибра височной артерии производят электрокоагуляцию, в случае неудачи необходимо произвести обкалывание кровоточащего сосуда. Следует осторожно обращаться с неактивным электродом, край которого, будучи прижат к коже, может причинить ожог. Более крупные сосуды (калибра лучевой артерии) перевязывают при помощи кетгута (делается тройной узел). При кровотечении из еще более крупных сосудов перевязку последних производят с помощью шелковых нитей. Захватывать и перевязывать надо только сосуд, не захватывая в узел прилежащие ткани. (Несоблюдение этого правила связано с опасностью возникновения некротических очагов!)

Раны, опасные в смысле возможности возникновения вторичного кровотечения, образования гематомы или серомы, следует дренировать. Если рана невелика, то достаточно пользоваться капиллярным дренажом, вводимым между краев раны в подкожножировую клетчатку (рис 7, 1). Для дренирования обширных, глубоких ран применяется трубочка, снабженная боковыми отверстиями. Вводят ее через небольшой, специально предназначенный для этой цели надрез в наиболее глубоко расположенное место раны. Дренаж, в зависимости от положения больного в течение первых 48 часов после операции, должен иметь направление книзу. По истечении первых суток дренаж несколько вытягивают из раны, по прошествии 48 часов — полностью удаляют (рис. 7, 2).



Специальные инструменты для проведения пластических операций, которыми пользуются наряду с инструментами, применяемыми в общей хирургии. 1. Копьевидный скальпель, позволяющий почти вычерчивать разрезы (величина 1/1), держать скальпель следует в позиции писчего пера. — 2. Остроконечный скальпель (для проколов и вертикальных разрезов). — 3. Скальпель типа резца для срезания поверхностных слоев кожи и мобилизации краев кожной раны. — 4. Ножницы для тонких срезов. — 5. Изогнутые ножницы (тип Купера) для тонких срезов. — 6. Ножницы для препарирования с тупо отшлифованными наружными краями браншей. — 7. Большие ножницы для препарирования. — 8. Ножницы изогнутые (тип Рихтера). — 9. 10. Острые крючки. — 11. Зажимы «москиты» с зазубренными лапками (увелич. деталь). — 12. Зажим «москит» изогнутый. — 13, 14, 15. Хирургические пинцеты различной величины (увелич. детали лапок). — 16. Тканевый элеватор. — 17, 18. Маленькие распортеры. — 19. Иглодержатель без замка для тонких игл.




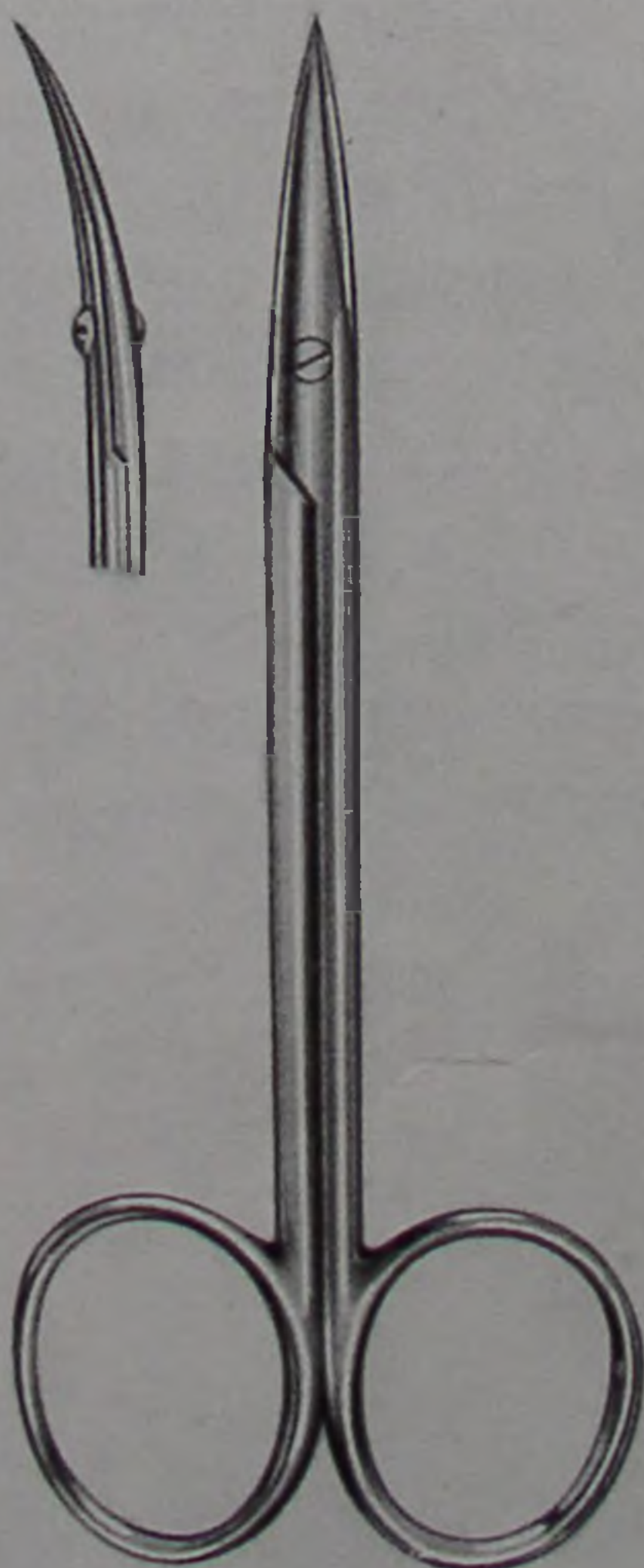
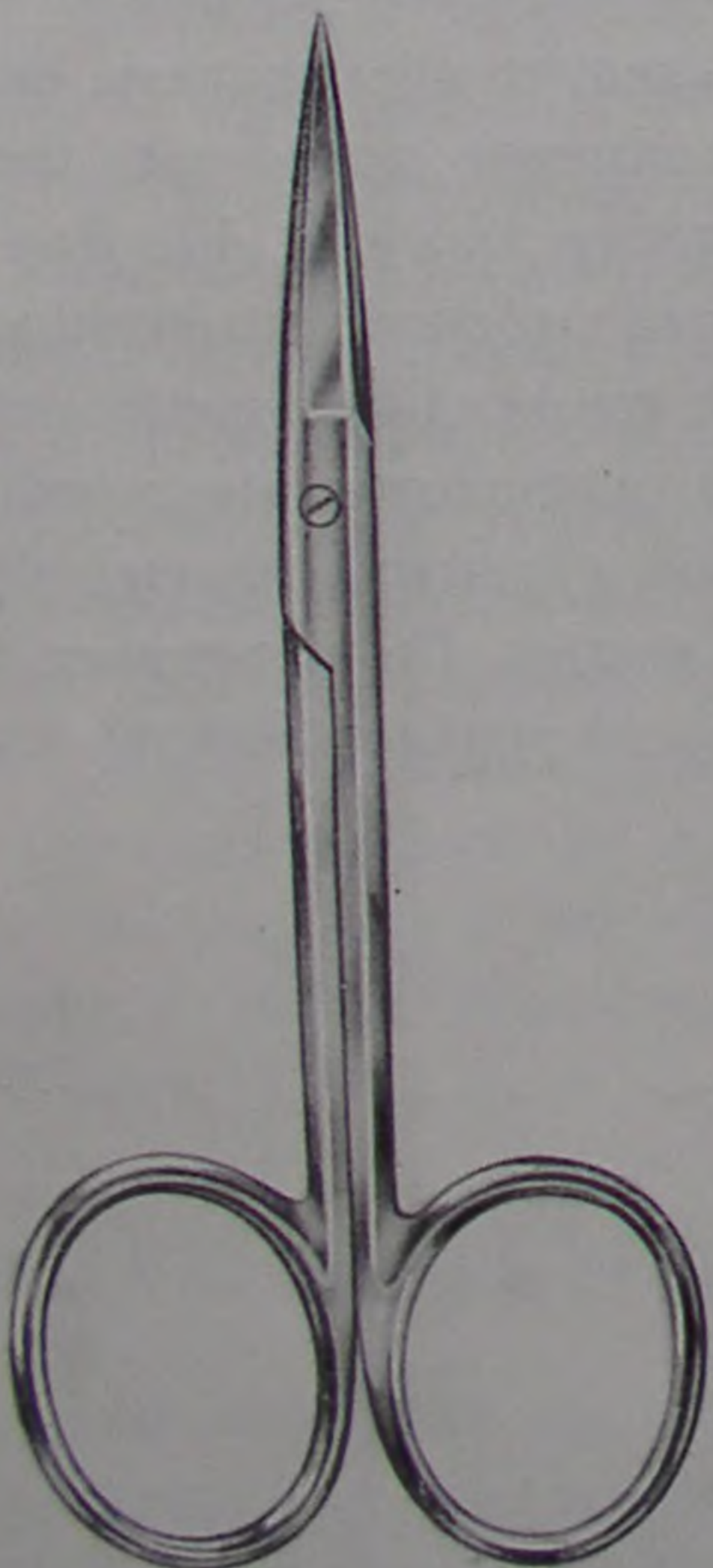
(1)  
(4)

(2)


(3)

(5)

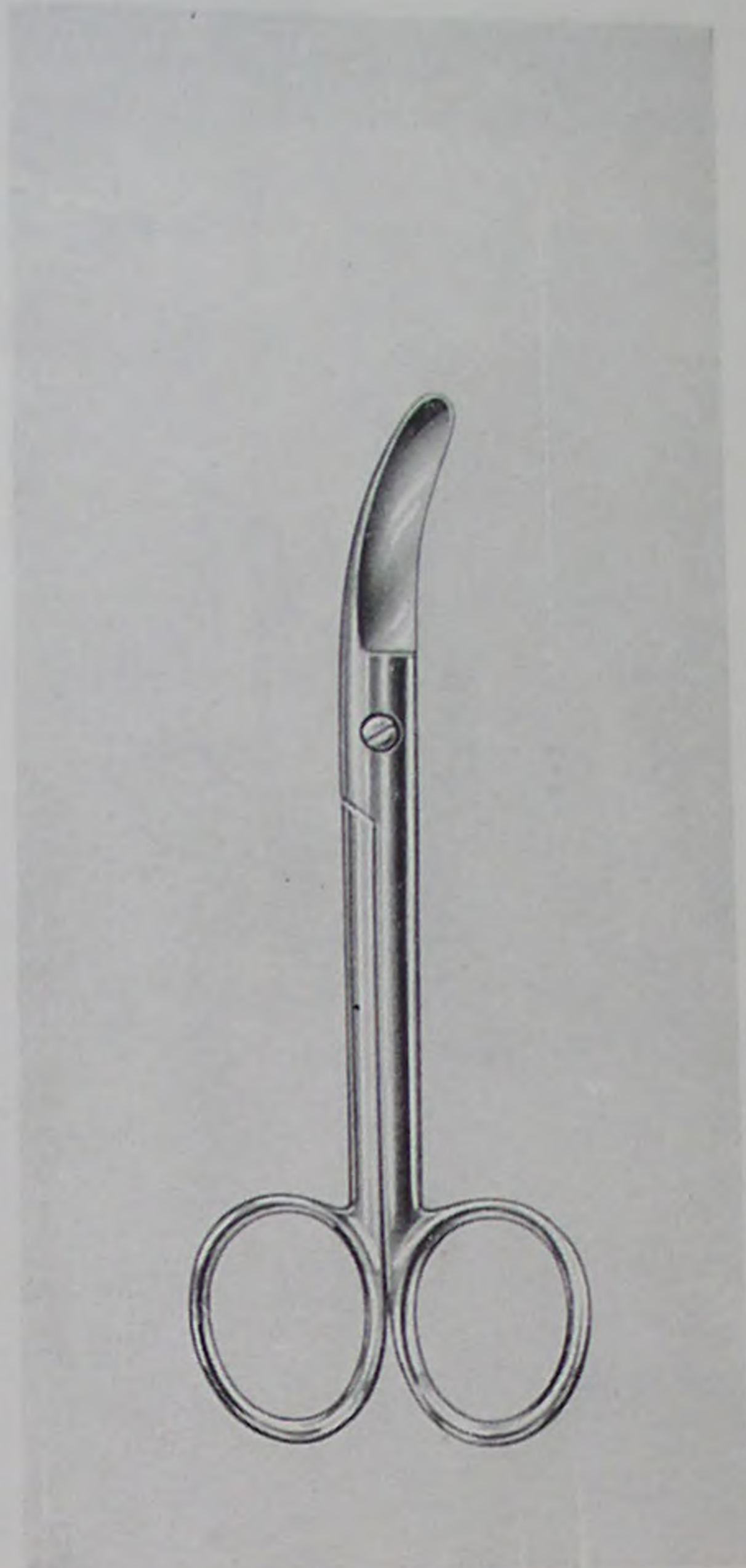(6)








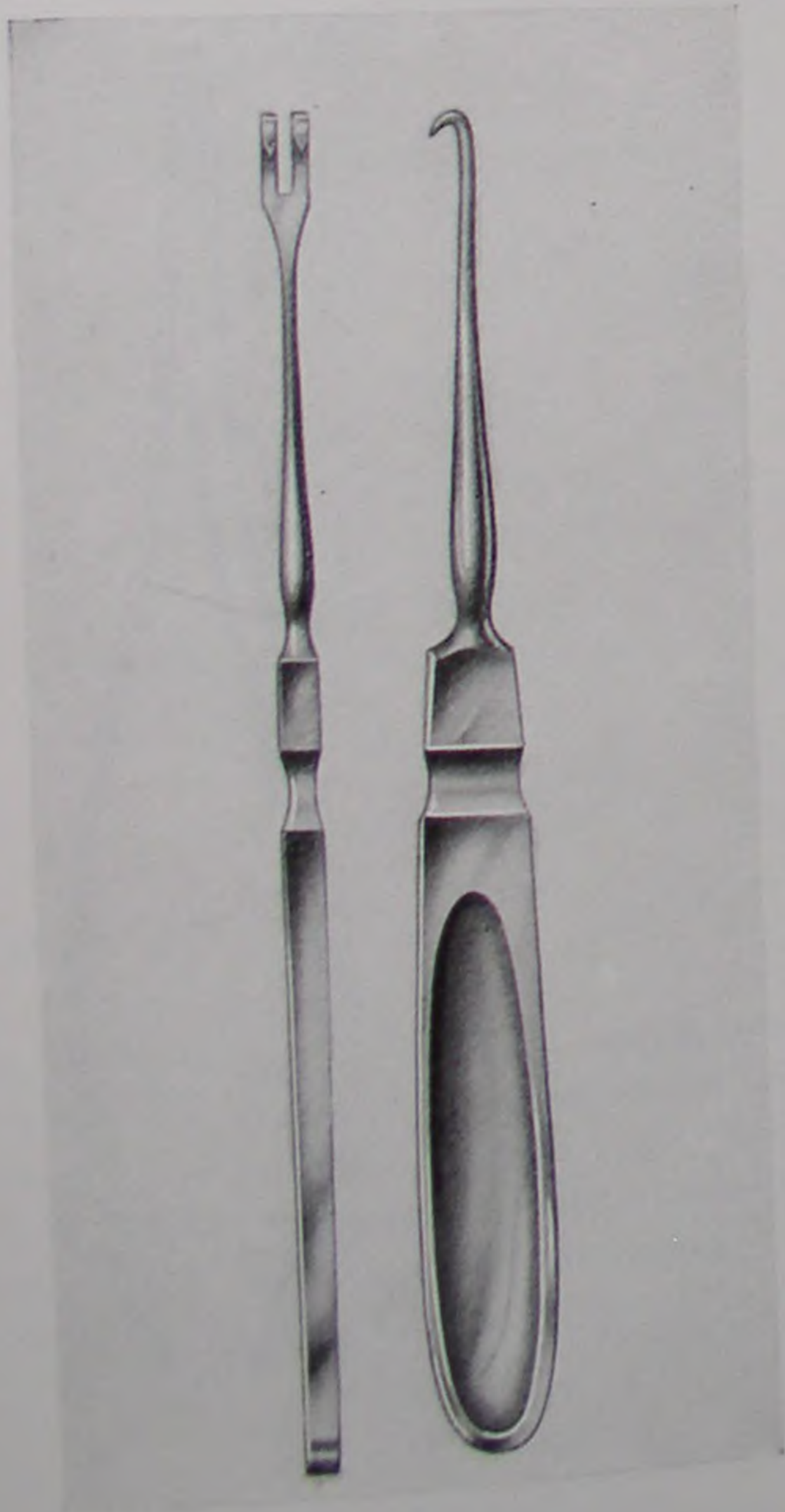
(7)  
(10)



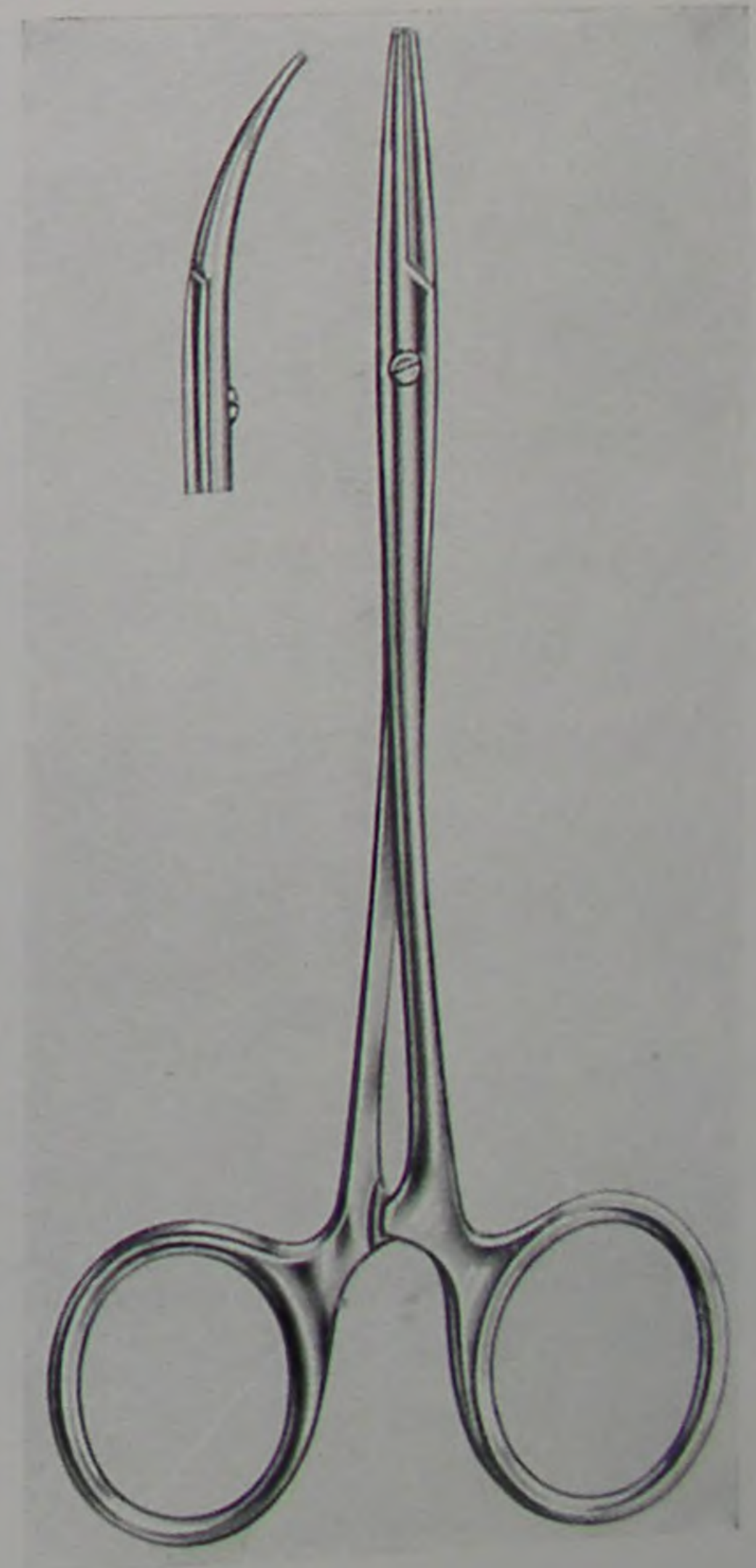
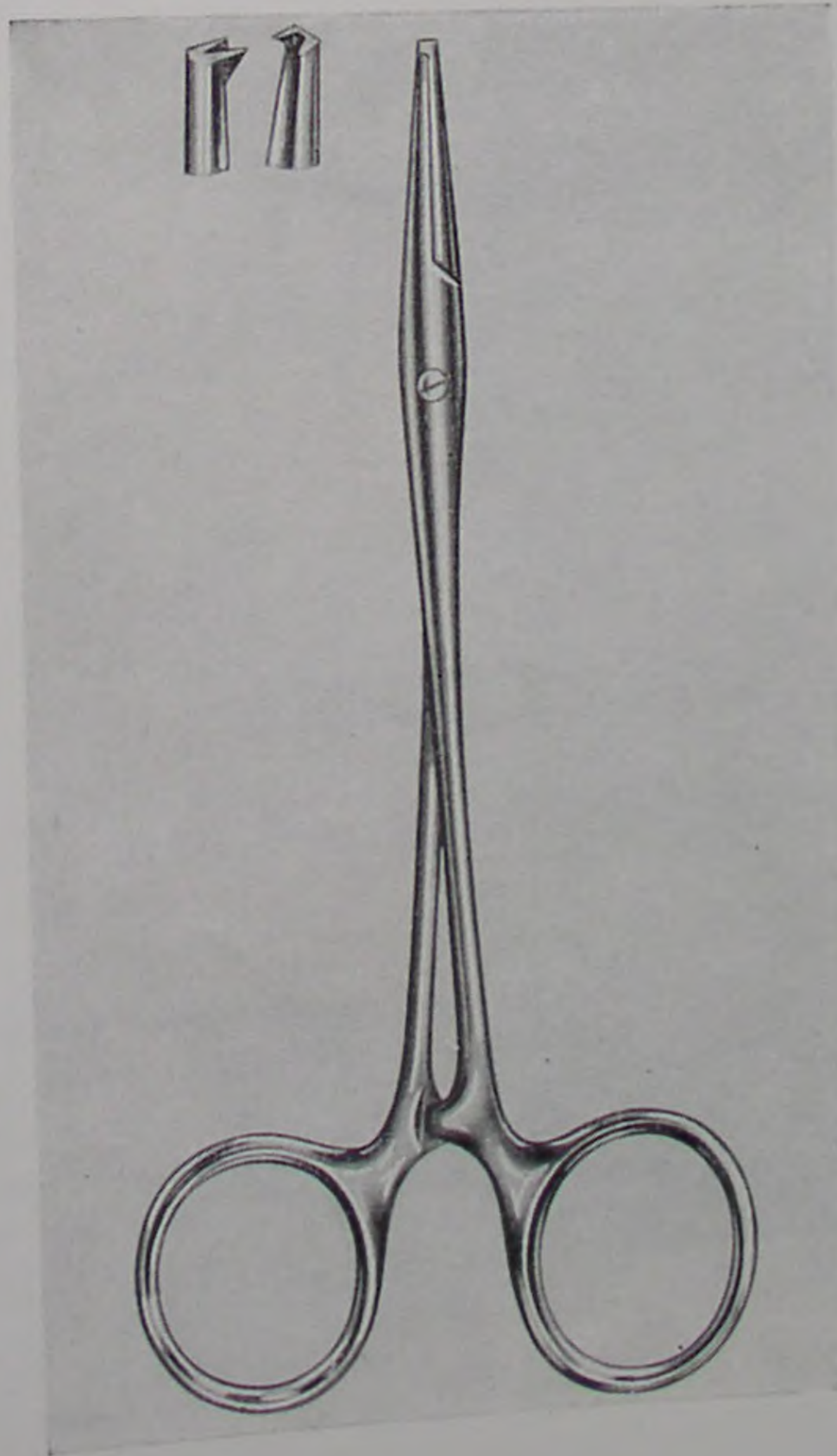
(8)



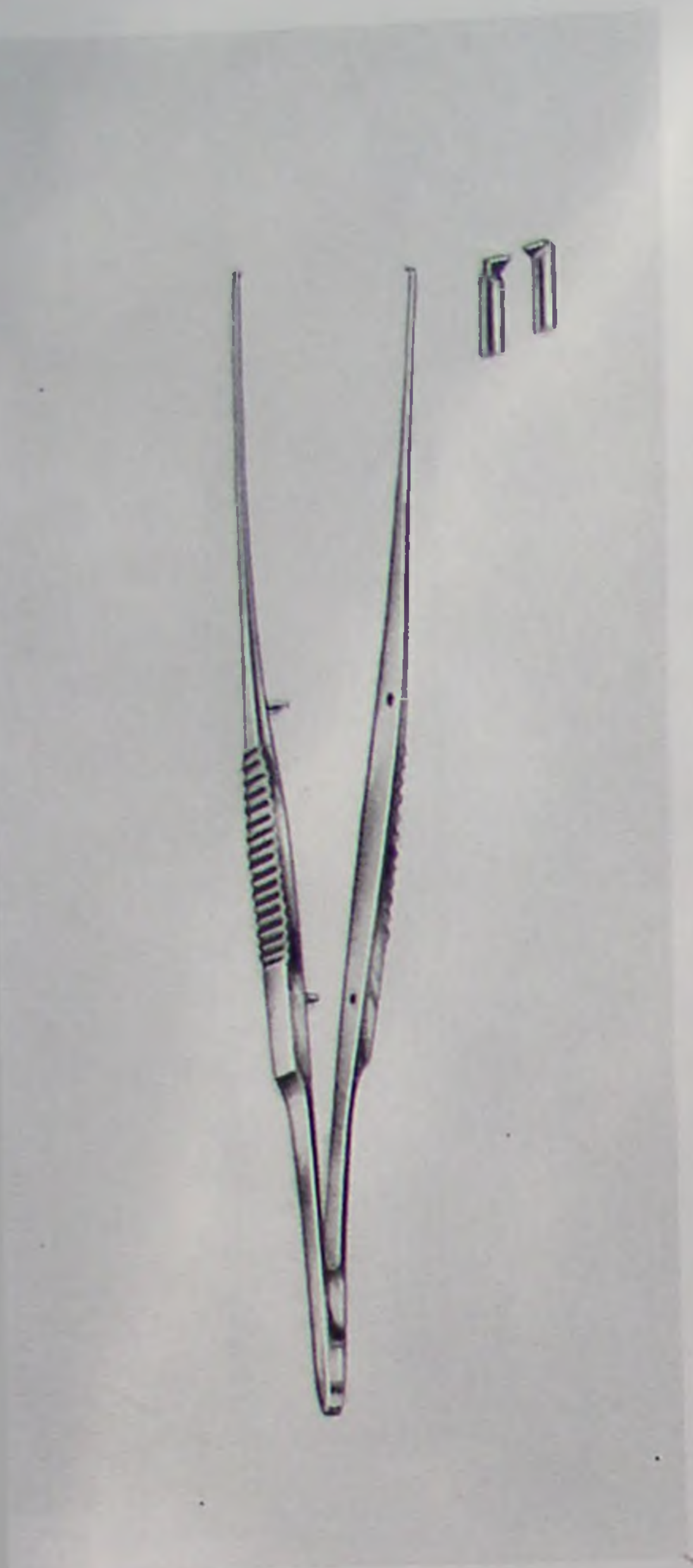
(9)  
(12)



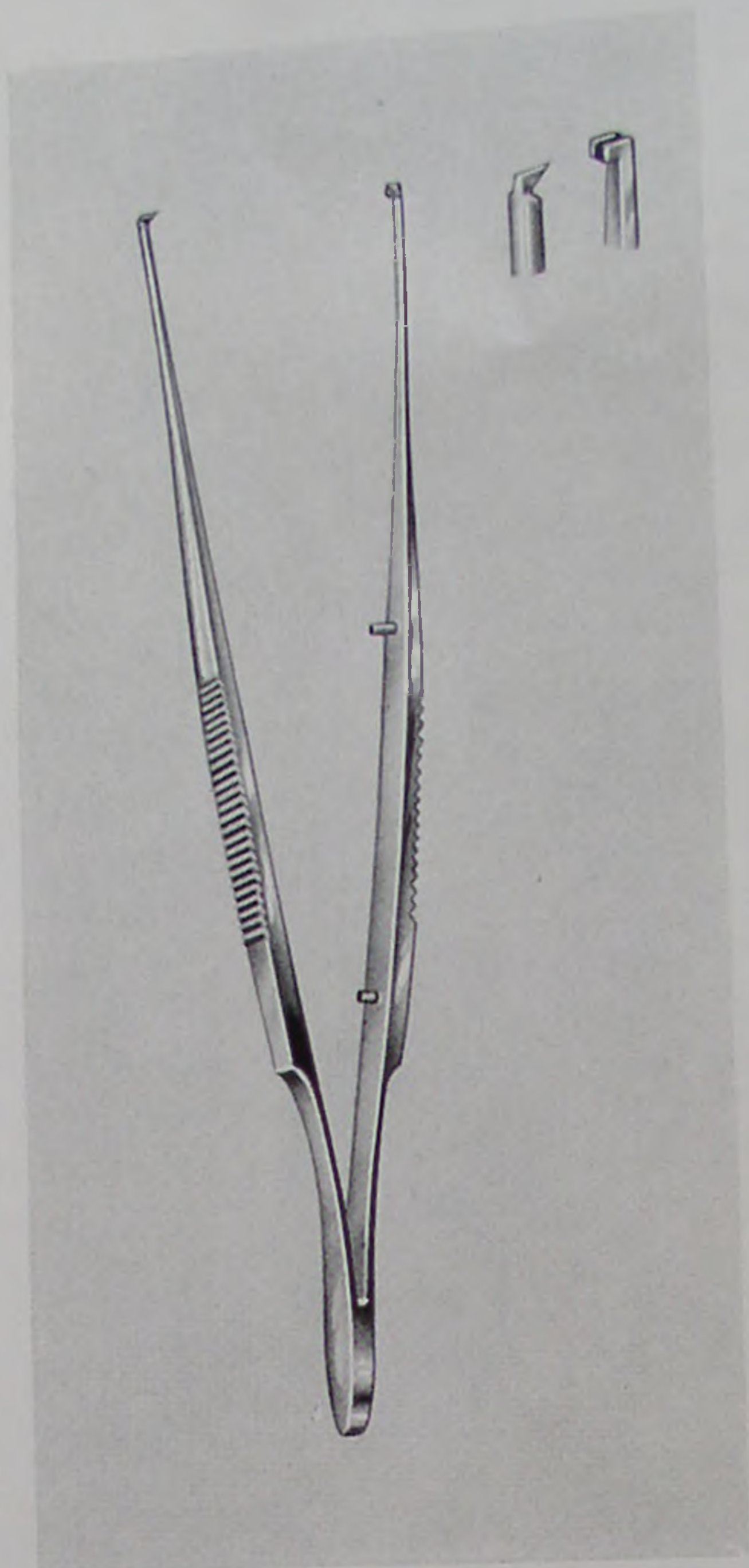
(11)



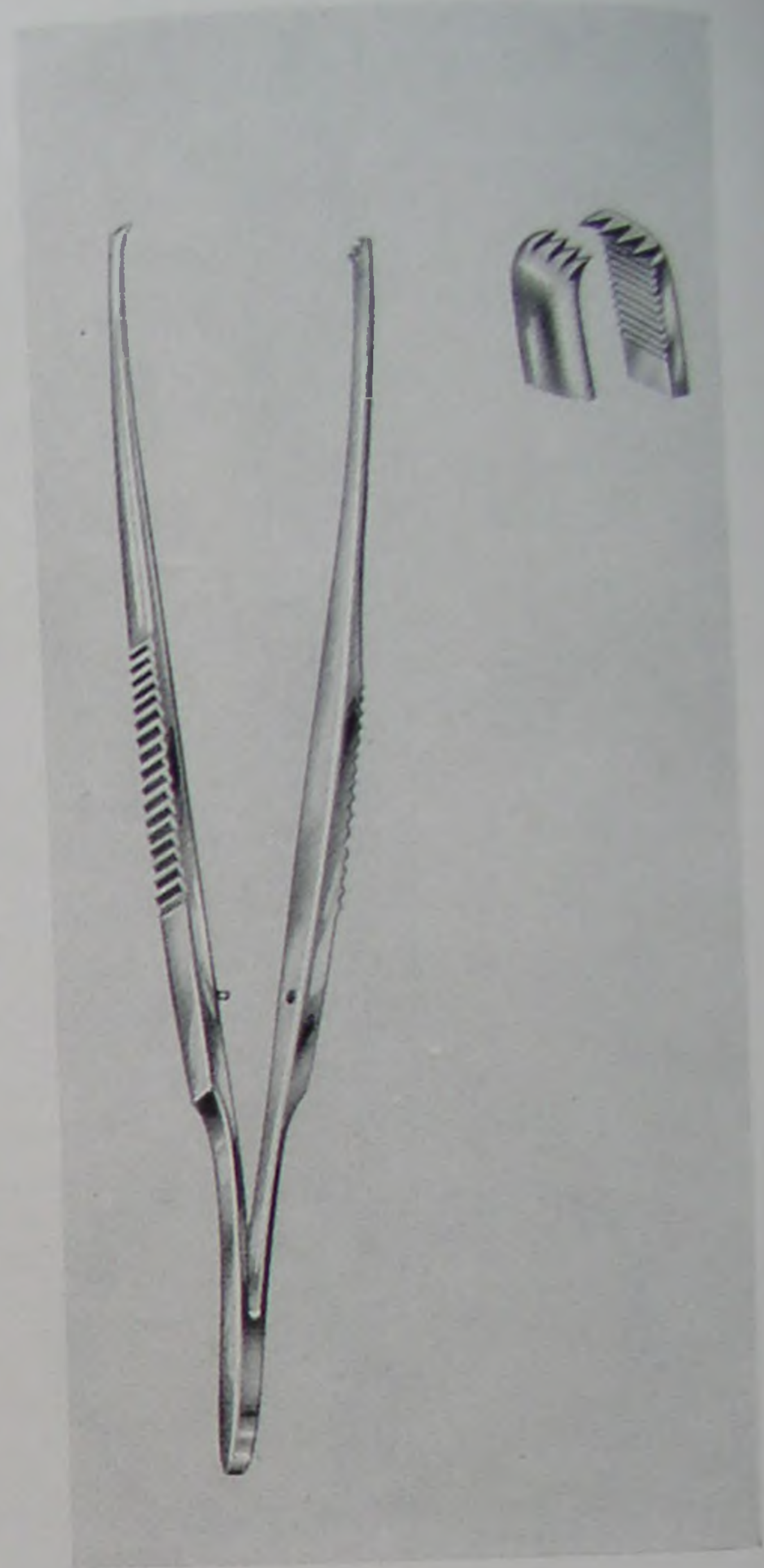




(13)




(14)




(15)



(16)



(17)



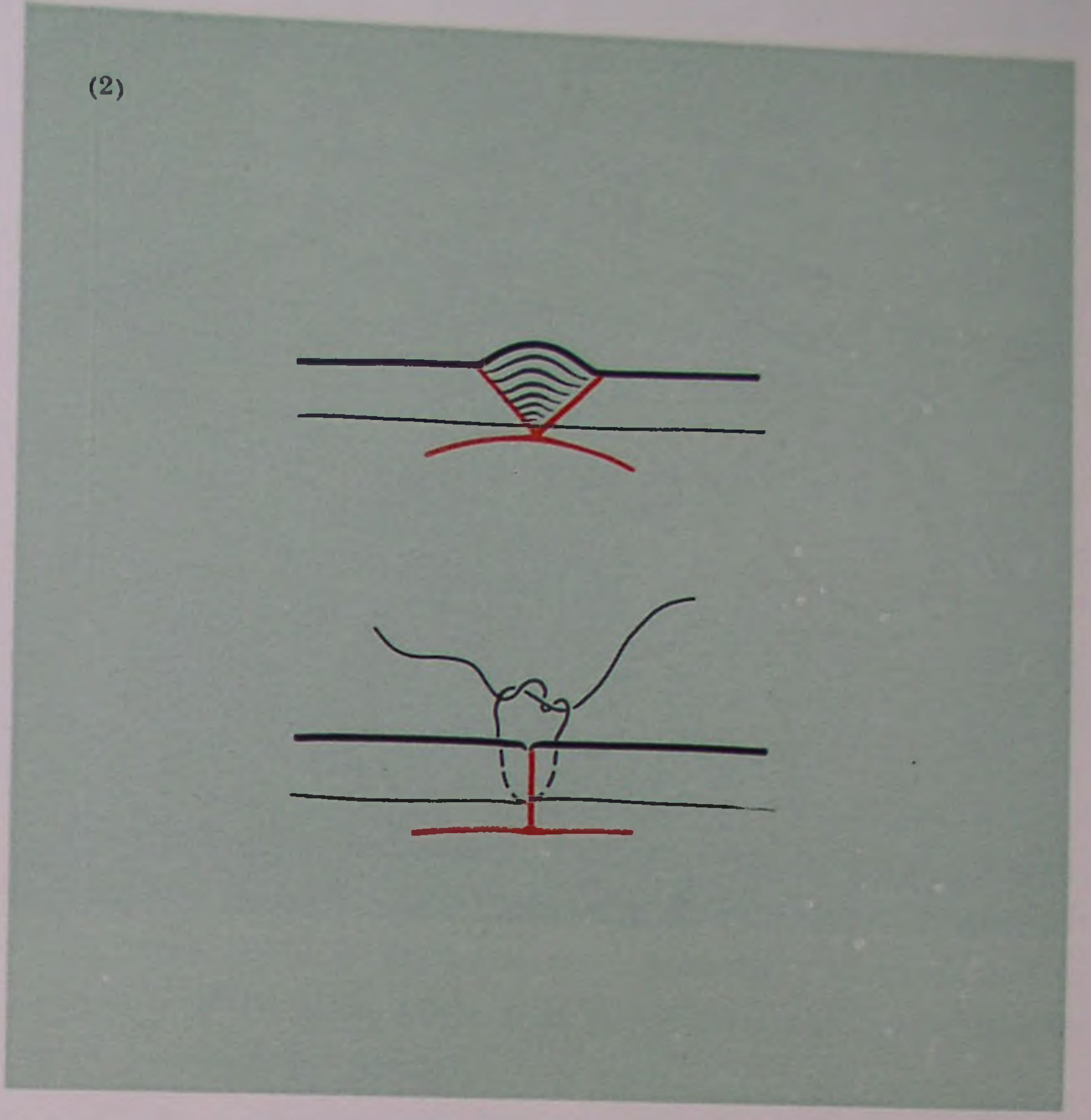
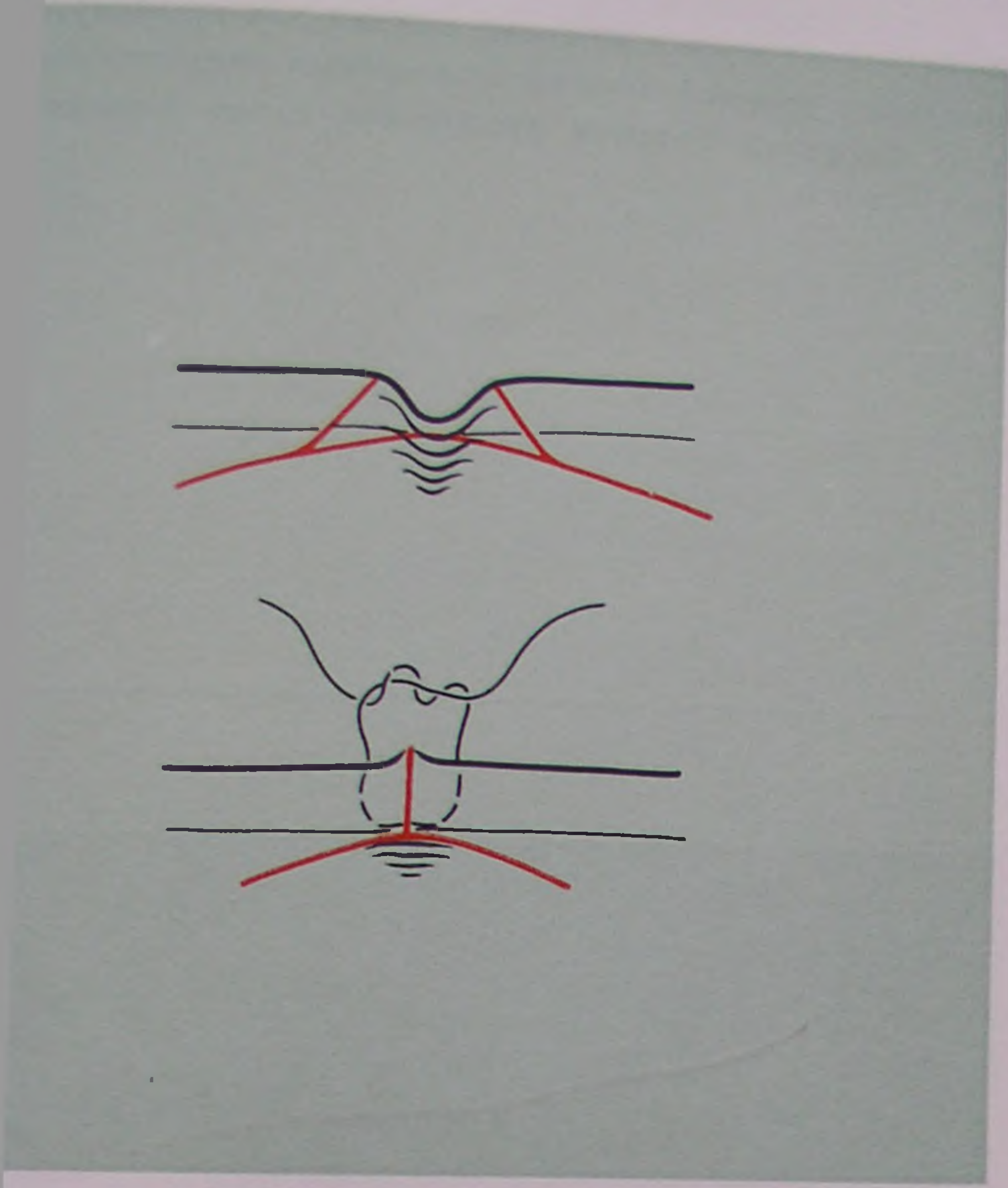
(18)



(19)

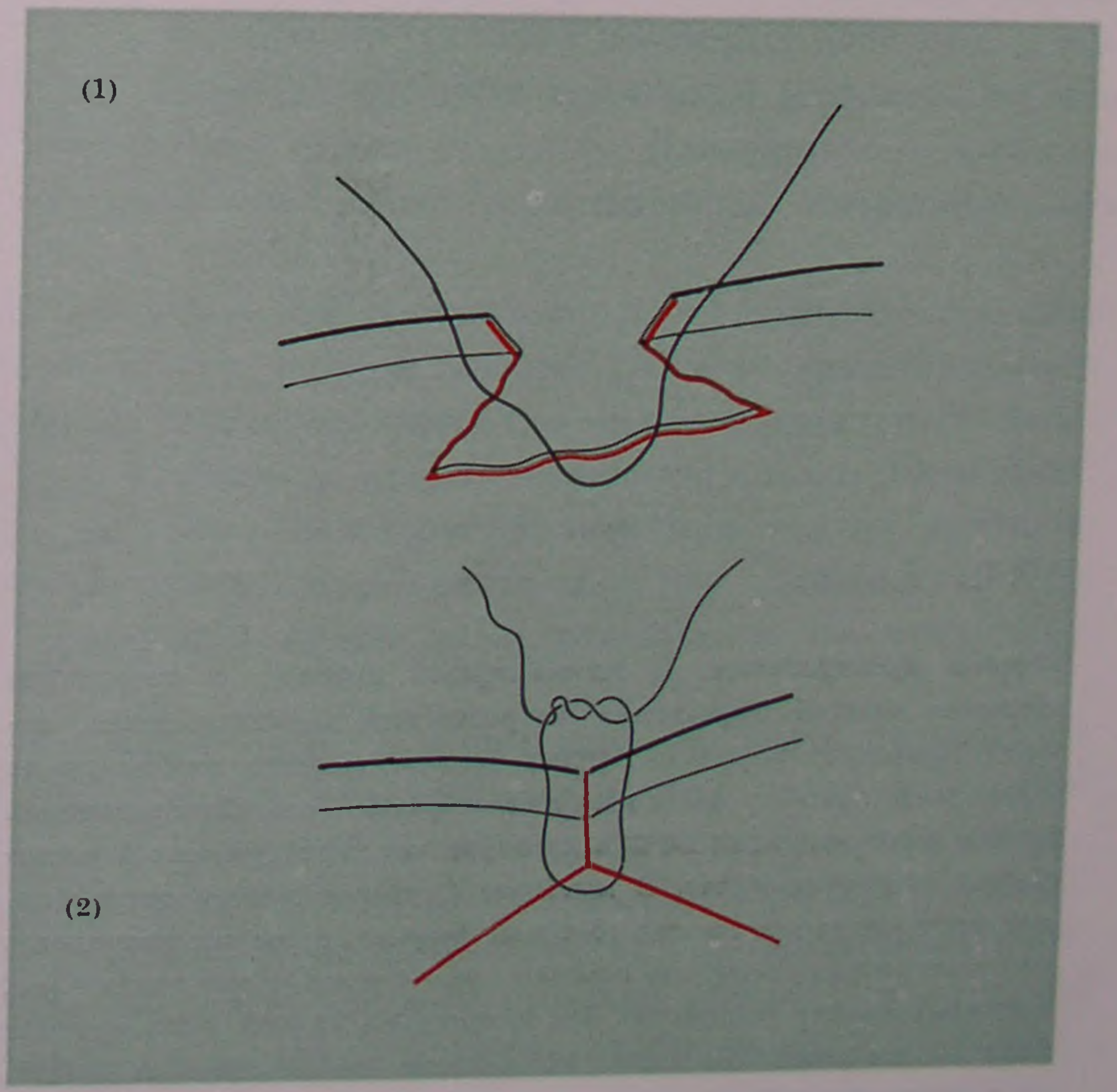


Разрезы специального назначения. 1. Вглубь и под углом расходящиеся разрезы кожи, приподнимающие линию шва. — 2. Вглубь и под углом сходящиеся разрезы кожи, производимые с целью выравнивания поверхности.



5.

овка и наложение шва, предназначенного для образования борозды на поверхности тела. 1. Кожа, срезанная под углом разрезами, удаленная часть подкожного слоя. Наложение шва, захватывающего глубокие слои. — 2. В результате завязывания узлов шов погружается в борозду. Мобилизация кожи.





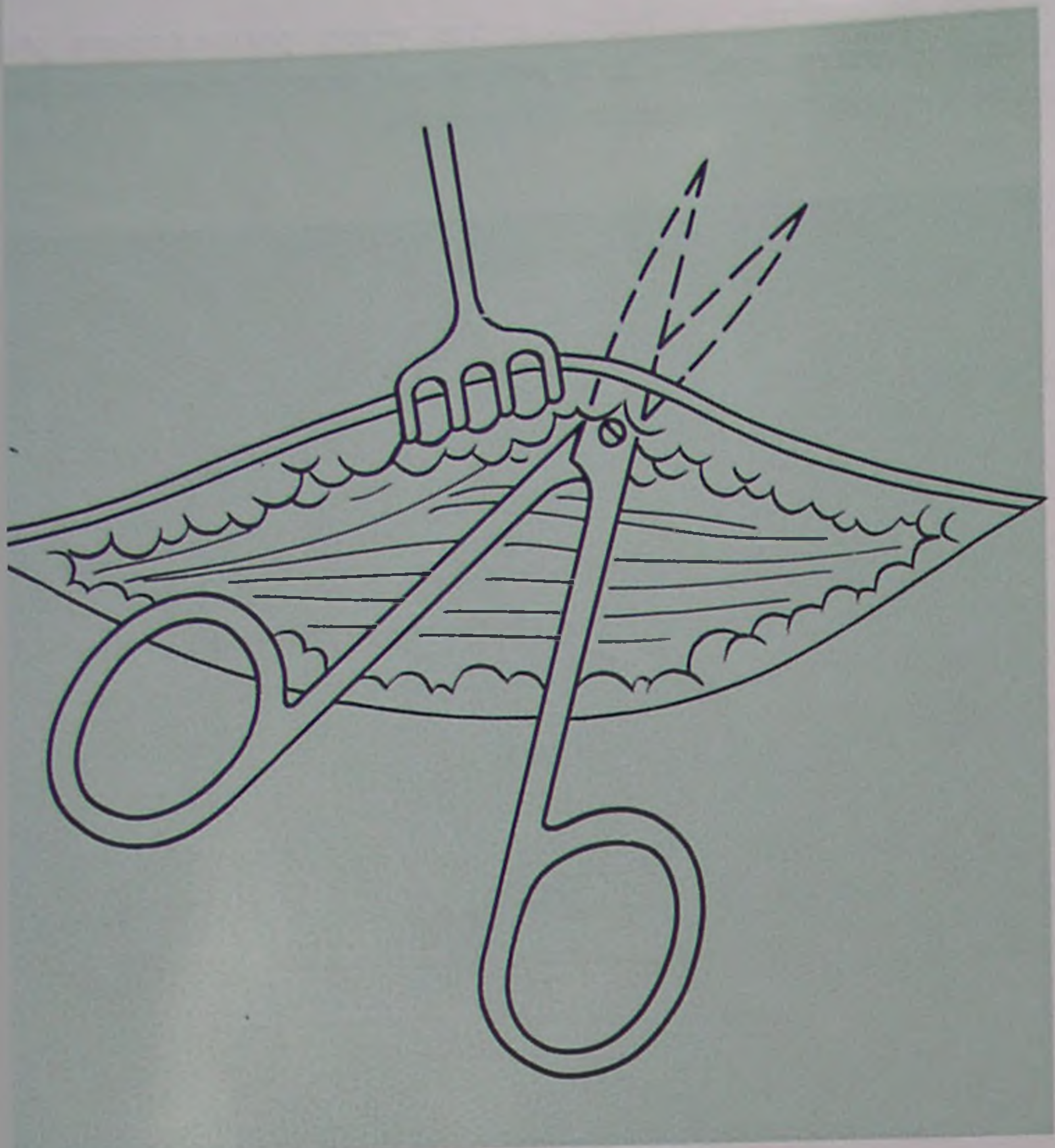

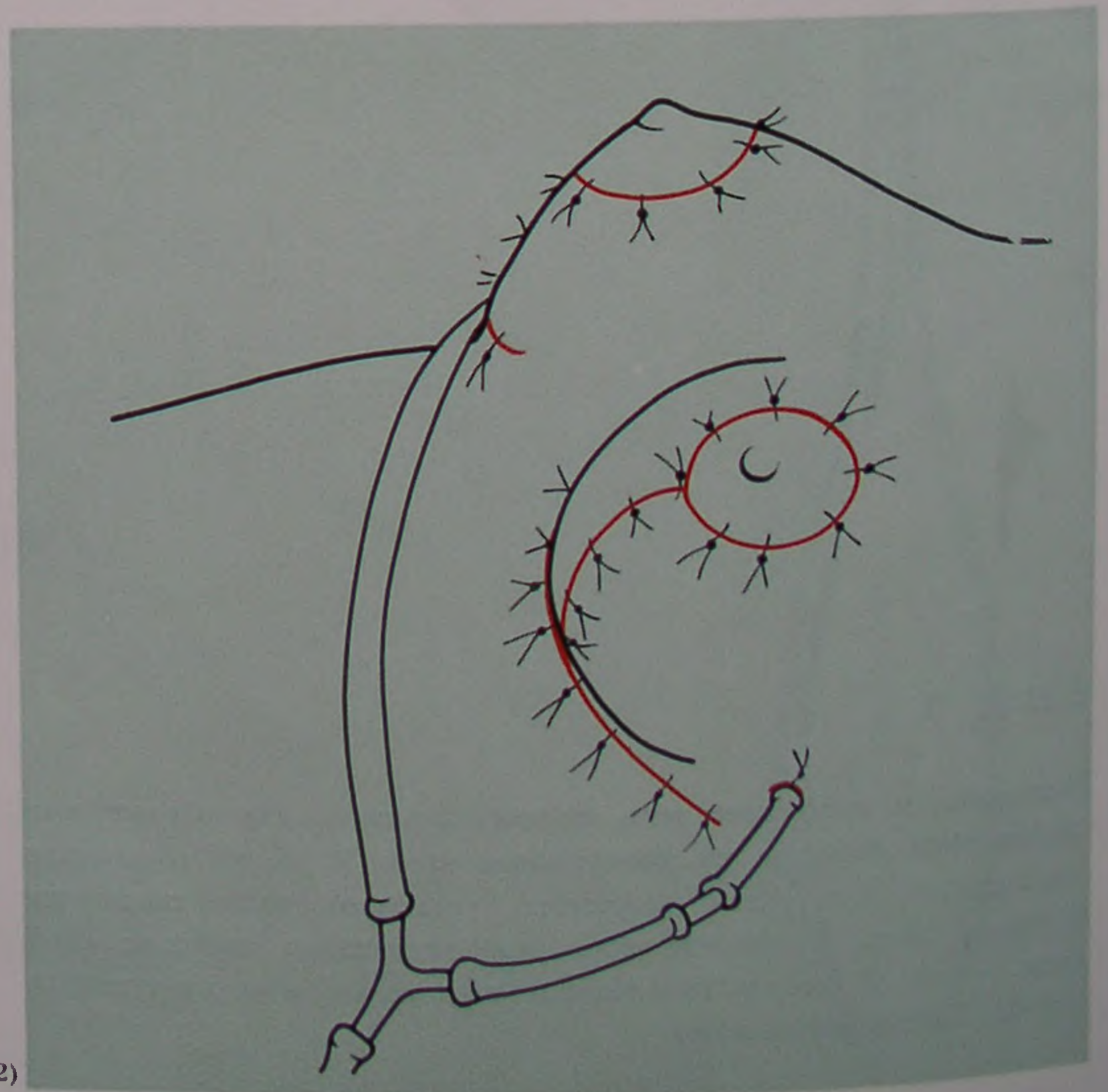


РИС. 6.

Мобилизация кожи с помощью ножниц для препарирования. При раскрытии браншей ножниц отслаивается подкожно-жировой слой, при сближении браншей рассекаются пучки соединительнотканых волокон.



(1)



(2)

РИС. 7.

способы дренирования. 1. Капиллярный дренаж. В подкожную клетчатку введена вырезанная из резиновой перчатки лента, которой придается форма сигареты; дренаж выведен между двумя овальными швами у одного из концов раны. — 2. Отсасывающий дренаж после операции по поводу опущения верхнего века и гиперплазии молочных желез. В наиболее глубоких местах операционных пространств производят точечные разрезы, через которые вводят нажи, фиксируемые при помощи швов к коже, и присоединяемые к отсасывающему устройству. По прошествии 24—48 часов дренажи снимают, из раны при этом удаляется не только кровь и плазма, и достигается более совершенное склеивание тканей.



## ЗАКРЫТИЕ РАНЫ

Кожный шов накладывают с максимальной тщательностью. Мы уже говорили о том, что хирургу следует всегда помнить, что каждый рубец навсегда остается свидетельством выполненной им работы, причем часто единственным. Поэтому всегда следует стремиться к тому, чтобы качество этого свидетельства было как можно более лучшим.

Сшивание тканей следует производить послойно, начиная с наиболее глубоко расположенных слоев. Швы, накладываемые на отдельные слои ткани, не должны лежать в одной плоскости. Накладывая шов, следует обращаться с тканями очень бережно, не делать быстрых проколов и не слишком туго завязывать узлы. Швы должны обеспечить плотное прилегание краев раны, не ущемляя, однако, ткани. Глубокие слои сшивают кетгутowymi швами соответствующей толщины. На апоневроз накладывают матрацные нейлоновые швы. Глубокие слои подкожножировой ткани соединяют при помощи кетгутových швов, широко захватывающих ткань с обеих сторон разреза (р и с. 8). Субкоридальный слой сшивают непрерывным швом типа Халштедта; шовным материалом служит силькворм, нейлон или тонкая проволока из нержавеющей стали. Различные виды швов представлены на р и с. 9. При некоторых обстоятельствах (в случае сомнений относительно надежности гемостаза, а также в тех случаях, где необходимо капиллярное дренирование) часть или даже всю рану сшивают узловатыми швами, захватывающими всю толщу кожи.

В волосистой части головы, а также при некоторых определенных обстоятельствах и на других местах поверхности тела применяют непрерывные поверхностные простые или обвивные швы (р и с. 10), или непрерывные матрацные швы (р и с. 11, 5). Для обеспечения некоторых мест шва, а также при закрытии ран на слизистой оболочке применяют вертикальные или горизонтальные матрацные швы (р и с. 11, 1, 2). Для вшивания треугольных клиновидных лоскутов применяют разветвленный матрацный шов (р и с. 12).

Края раны следует сближать без натяжения. В тех случаях, где непосредственно после операции или в более поздние сроки возникает опасность натяжения краев раны в результате развития послеоперационного отека, необходимо снизить силу натяжения путем наложения широко расположенных матрацных швов, для чего используется шов или тонкая проволока (р и с. 13). При сшивании краев кожной раны, ассистент стягивает эти швы, снижая тем самым натяжение краев; узлы завязывают на этих швах последними.

В некоторых случаях, чтобы при удалении швов избавить больного от чувства боли, кожу сшивают кетгутом, например, при ранах волосистой части головы, у детей при операциях по поводу синдактилии, при ранах, расположенных на задней поверхности ушных раковин. Тонкие кетгутowe швы на восьмой день отпадают. Швы, для наложения которых пользуются синтетическими нитями, следует завязывать тройным узлом. Крепко затягивают только последний узел. Рекомендуется, чтобы шовный материал был цветным и, таким образом, хорошо заметным при удалении швов.



Сшивание ран, края которых бывают неодинаковой длины, осуществляется путем «сборок в складки» более длинной стороны, как указано на рис. 8. Пользоваться этим способом можно в том случае, если несоответствие краев бывает незначительным; если же разница в длине краев значительна, то выравнивание осуществляется методом «деления пополам» промежутков между отдельными швами (рис. 14). Если разница в длине краев раны выражена очень сильно, то следует прибегать к небольшим пластическим вмешательствам на одном или обоих концах раны (рис. 17 и 18).

При сшивании любой раны никогда не следует забывать, что этот этап операции в пластической хирургии имеет особенно важное значение и требует от хирурга особой тщательности. Устрашающим примером небрежного отношения начинающего хирурга к наложению шва является рис. 15. После окончания операции следует промыть рану и прилежащие ткани физиологическим раствором и спиртом, проверить швы, убедиться в том, что нигде не образовалось гематомы. Гематому следует выпустить, а затем накладывать повязку, которая должна защищать рану от инфекции и механического раздражения, содействуя в то же время и ее иммобилизации. Рану, не требующую частых перевязок, обычно засыпают стерильным порошком сульфата азола, покрывают лентой целофана или мазевой повязкой; прилежащие участки кожи смазывают мастизолом, после чего на рану кладут довольно толстую марлевую подушечку, форма которой соответствует месту расположения раны. На конечностях и туловище на рану накладывают давящую эластическую повязку. На лице марлевая подушечка должна быть точно выкроена для того, чтобы повязку можно было хорошо фиксировать пластырем.

На раны, расположенные в области рта и носа, накладывают марлевую подушечку, пропитанную физиологическим раствором с добавлением антибиотиков; повязку меняют еще в день операции, причем на протяжении всего следующего дня следует прикладывать на рану примочки. Начиная с третьего дня, рану оставляют открытой; дважды в день ее осторожно ополаскивают физиологическим раствором. На дренируемые раны прикладывают марлевые подушечки, пропитанные физиологическим раствором до тех пор, пока из раны не удаляются дренажи. Охлаждение операционной раны путем прикладывания мешков со льдом содействует первичному заживлению операционной раны и в то же время уменьшает послеоперационные боли.

Часто приходится убеждаться в том, что некоторые хирурги считают наложение швов на рану мерой, защищающей рану и все находящиеся под ней структуры от любого загрязнения. Приходится даже удивляться, что иной раз на рану кладут при перевязках нестерильную марлю да и вообще не соблюдают принципы асептики. Следует со всей настоятельностью предостеречь от такого профессионально небрежного отношения к операционной ране. Вторично развивающееся нагноение и неожиданное для хирурга расхождение краев раны можно объяснить в целом ряде случаев именно таким небрежным отношением врача к ране.



Делая перевязку, следует быть очень осторожным и внимательным. Отдельные слои повязки надо снимать послойно, все время увлажняя их раствором перекиси водорода или физиологическим раствором. Присохшие кровяные сгустки и корки на швах следует отделять с большой терпеливостью. Раньше, чем разрезать ножницами отдельные швы, их следует изолировать, чтобы они стали хорошо заметными. На местах, требующих особенно внимательного отношения, рекомендуется работать с бинокулярной лупой. Сроки, в которые следует удалять швы, бывают разными в каждом отдельном случае. Тонкие адаптационные швы удаляются на 3—4 день, остальные швы — в зависимости от того, какое они имеют назначение. У детей внутрикожные и подкожные непрерывные швы нельзя удалять слишком рано, так как это могло бы повести к образованию слишком толстого рубца. После удаления швов на свежую рану накладывают для фиксации поперечные ленты марли, приклеиваемые коллодием (клеолом).

В течение первых послеоперационных недель мы рекомендуем смазывать рубец два раза в неделю 5% настойкой йода. Начиная с четвертой недели, больной должен приступить к массажу, производимому вначале путем легкого надавливания рубца, в дальнейшем путем вращательных движений. Лечение варьирует в каждом отдельном случае в зависимости от локализации раны.

## ПРОСТОЕ ИССЕЧЕНИЕ УЧАСТКОВ КОЖИ

Форма иссекаемого участка, в зависимости от необходимости, может быть веретенообразной, серповидной, миртообразной, овальной и круглой. Методы закрытия возникшего дефекта различны в зависимости от величины и локализации. Разрез при иссечении ткани следует вести таким образом, чтобы направление линии швов совпадало с естественными складками кожи. Для соблюдения этого правила в ряде случаев видоизменяют характер кожного дефекта (рис. 16, см. также рис. 19). Хорошо зашить веретенообразный дефект можно только в том случае, если его ширина не превышает определенных размеров. При широких дефектах на концах шва образуются складочки («пороссячьи ушки» — «pig ears», H. Gillies), требующие небольшого пластического вмешательства (рис. 17, 18). Методы закрытия дефектов другой формы изображены на рис. 19, 20, 21.

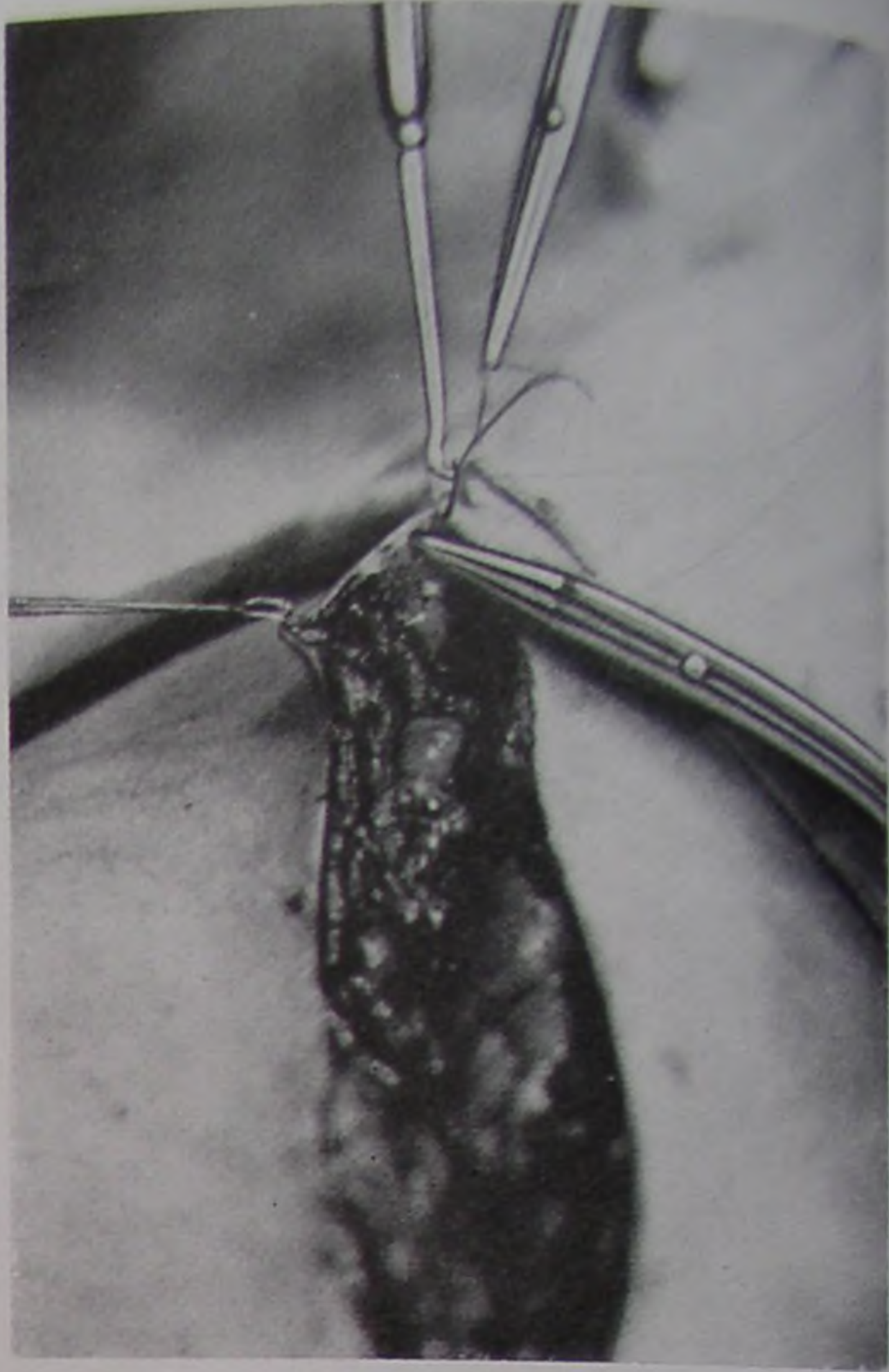
## ПОСЛЕДОВАТЕЛЬНОЕ (ЭТАПНОЕ) ИССЕЧЕНИЕ

Данный метод применяют при обширных поверхностных рубцах и доброкачественных кожных опухолях. В центре рубца иссекают веретенообразный участок такой ширины, чтобы дефект можно было закрыть путем мобилизации прилежащих участков без чрезмерного их натяжения. При рубцах это особенно важно, ибо на них легко образуются некрозы и дегисценции. После заживления очень важна мобилизация прилежащих участков путем систематически проводимого массажа. Следующее иссечение производят не раньше чем через три месяца после предшествующего (рис. 22).

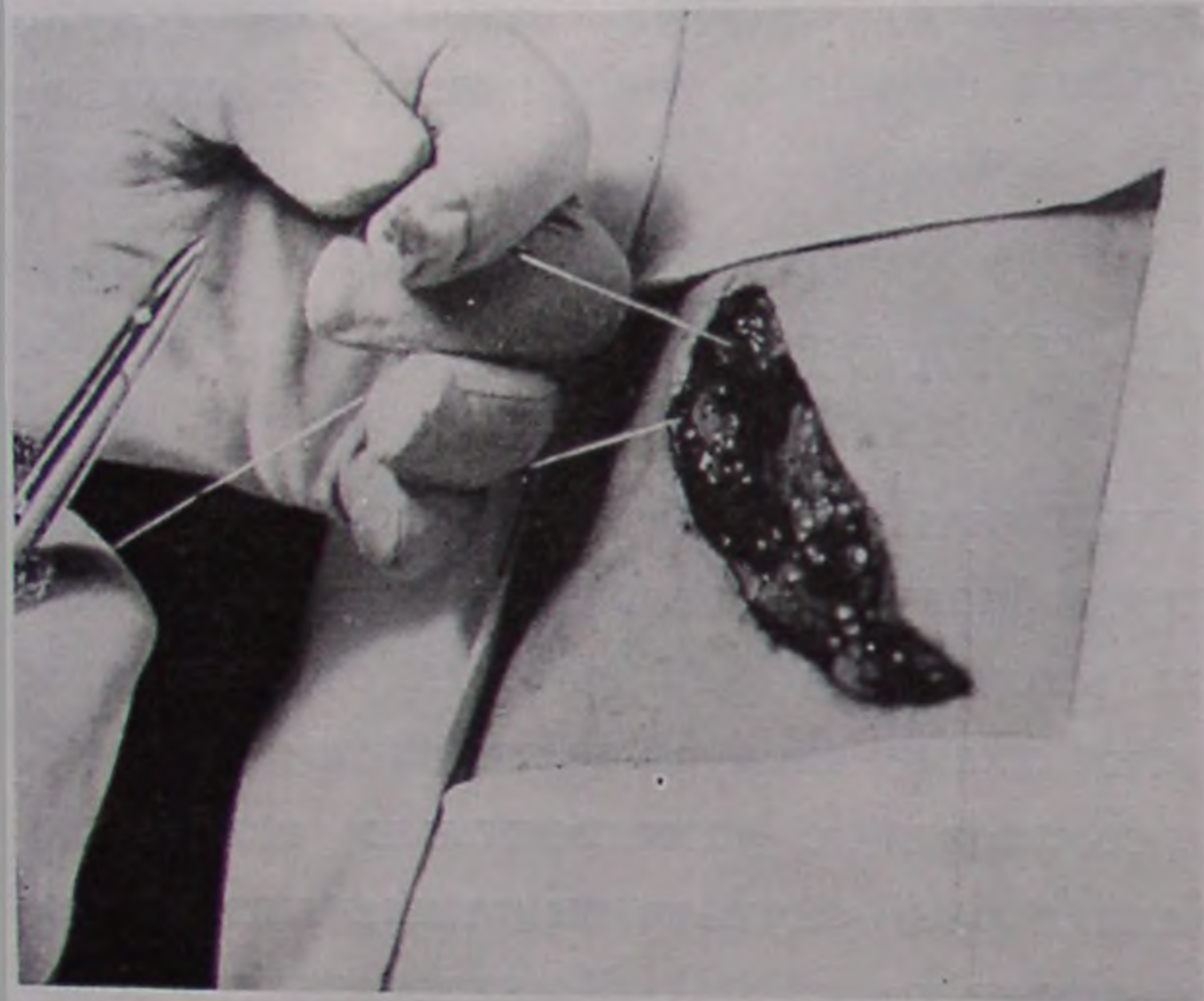




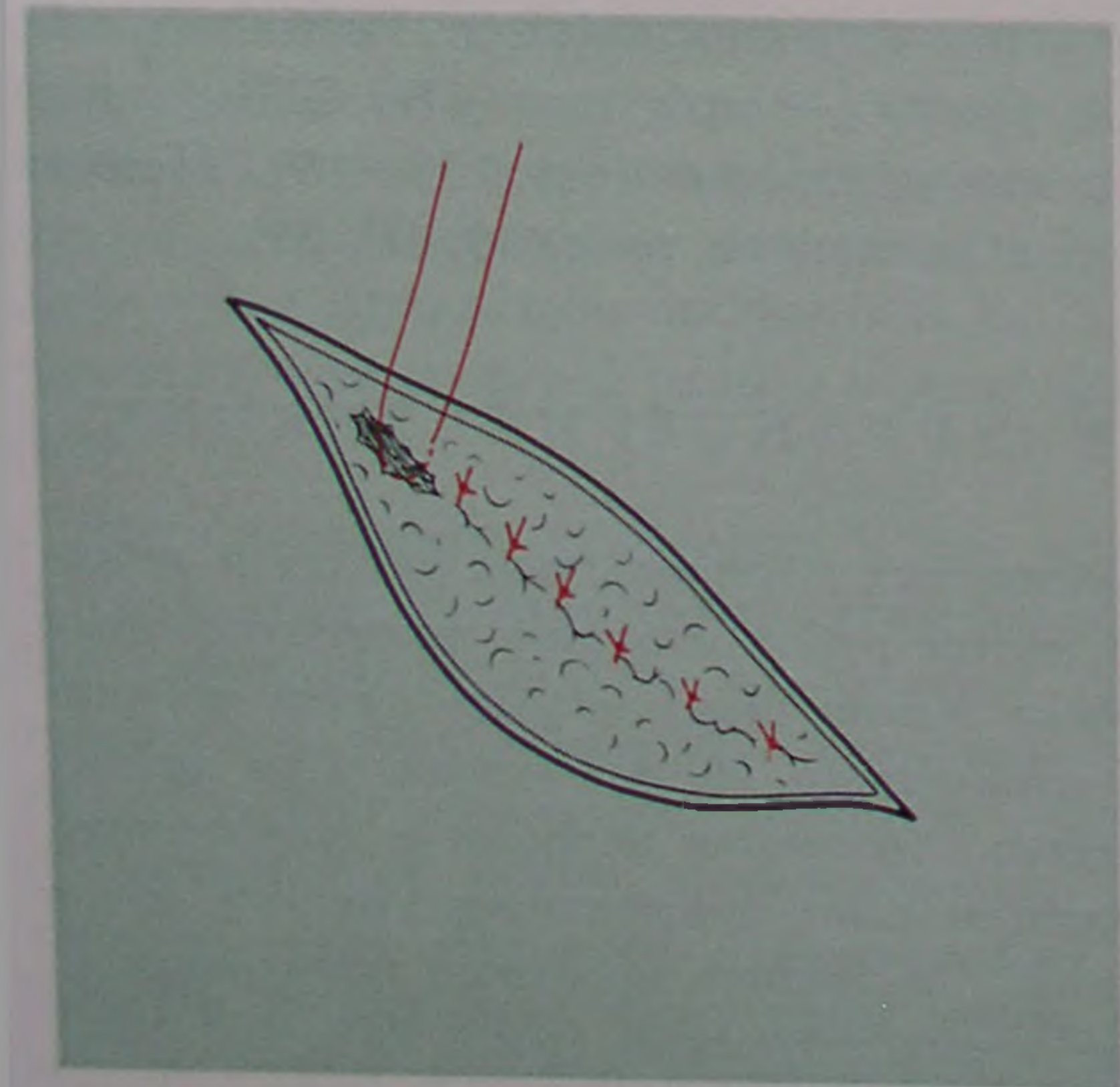
(1)



(4)



(2)




(3)


РИС. 8.

Закрытие раны. 1, 2, 3. Глубокие слои соединяются путем наложения кетгутовых швов, широко захватывающих подкожную клетчатку. — 4, 5. Непрерывный нейлоновый шов подкожно-жирового слоя. Начало шва на коже укрепляется дробинкой. — 6, 7. Непрерывный внутрикожный нейлоновый шов. Дерму следует захватывать через разные промежутки, строго параллельно поверхности кожи и обязательно на одинаковой глубине. Незначительную разницу в длине краев раны можно выравнять, создавая «сборки», т. е. увеличивая на стороне более длинного края раны промежутки между отдельными вколами. Подкожные

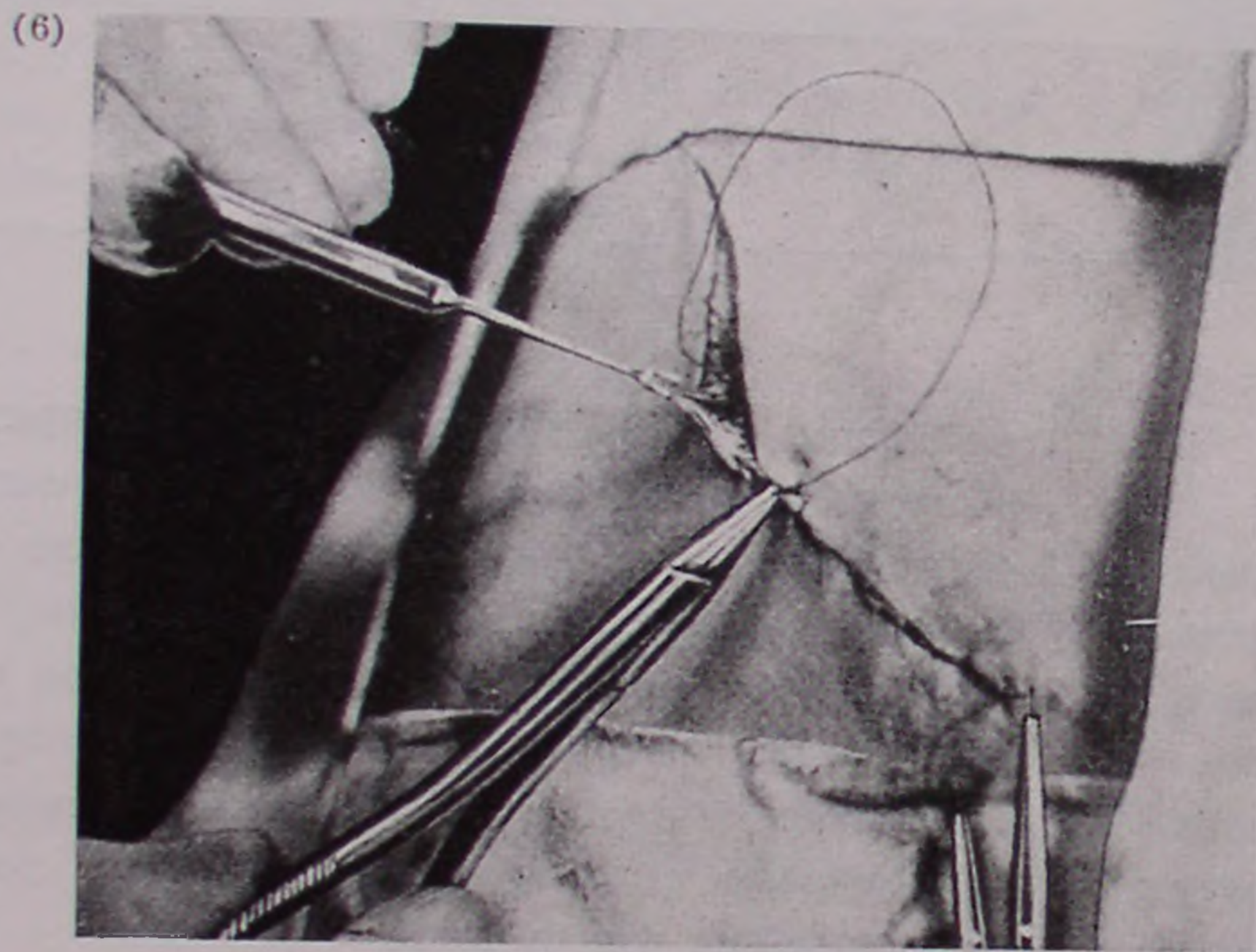




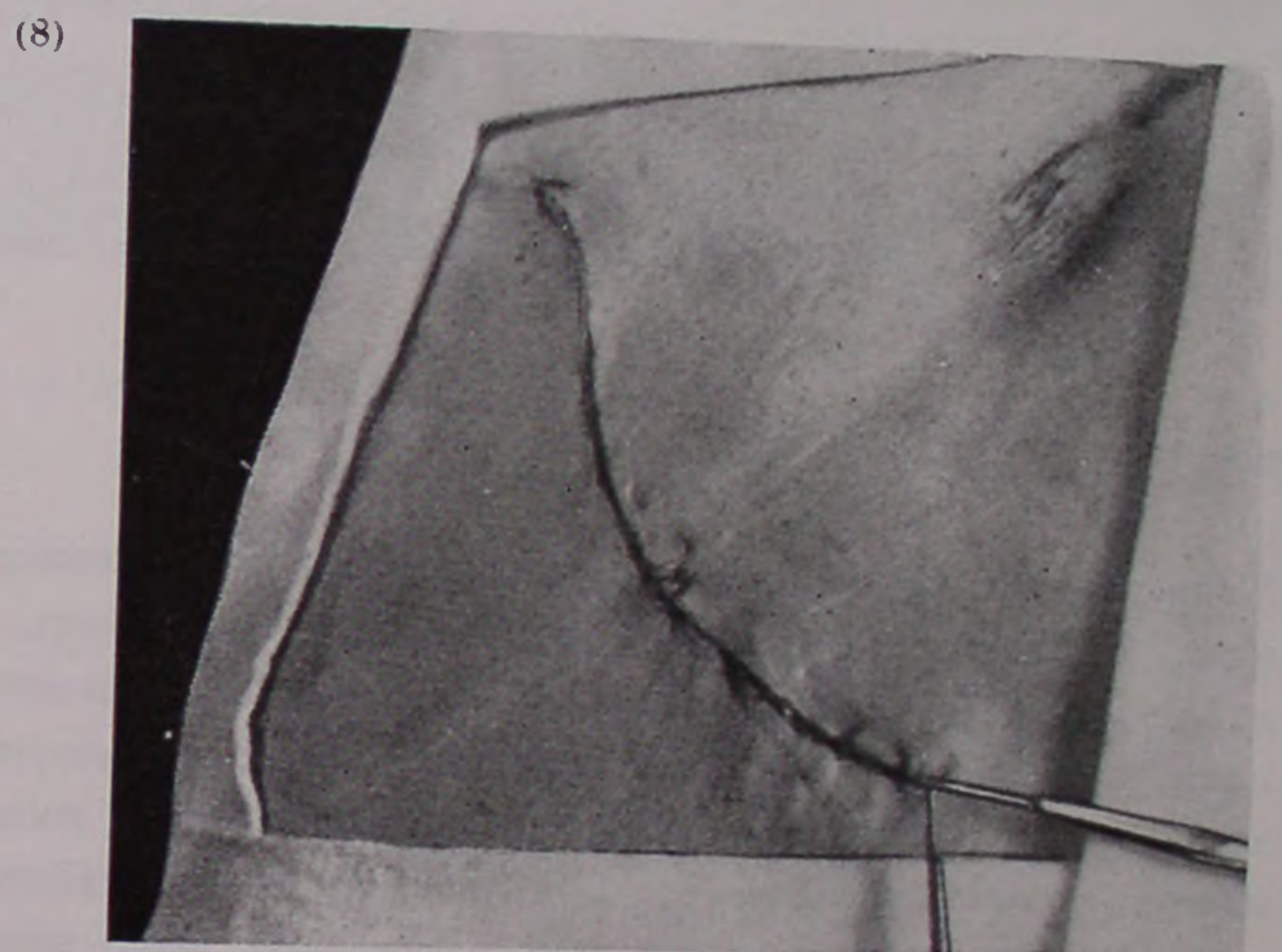
(5)



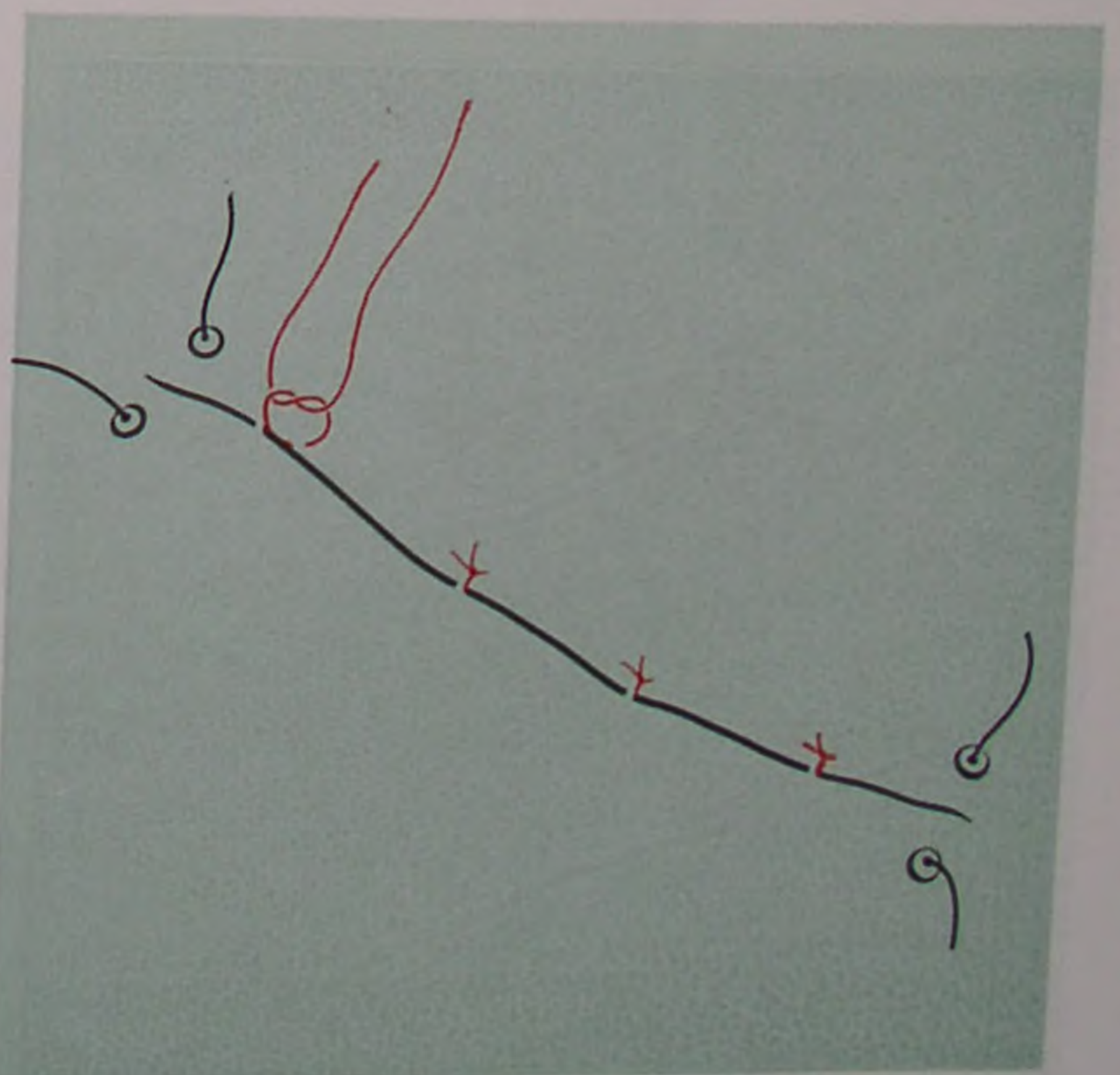
(7)



(6)



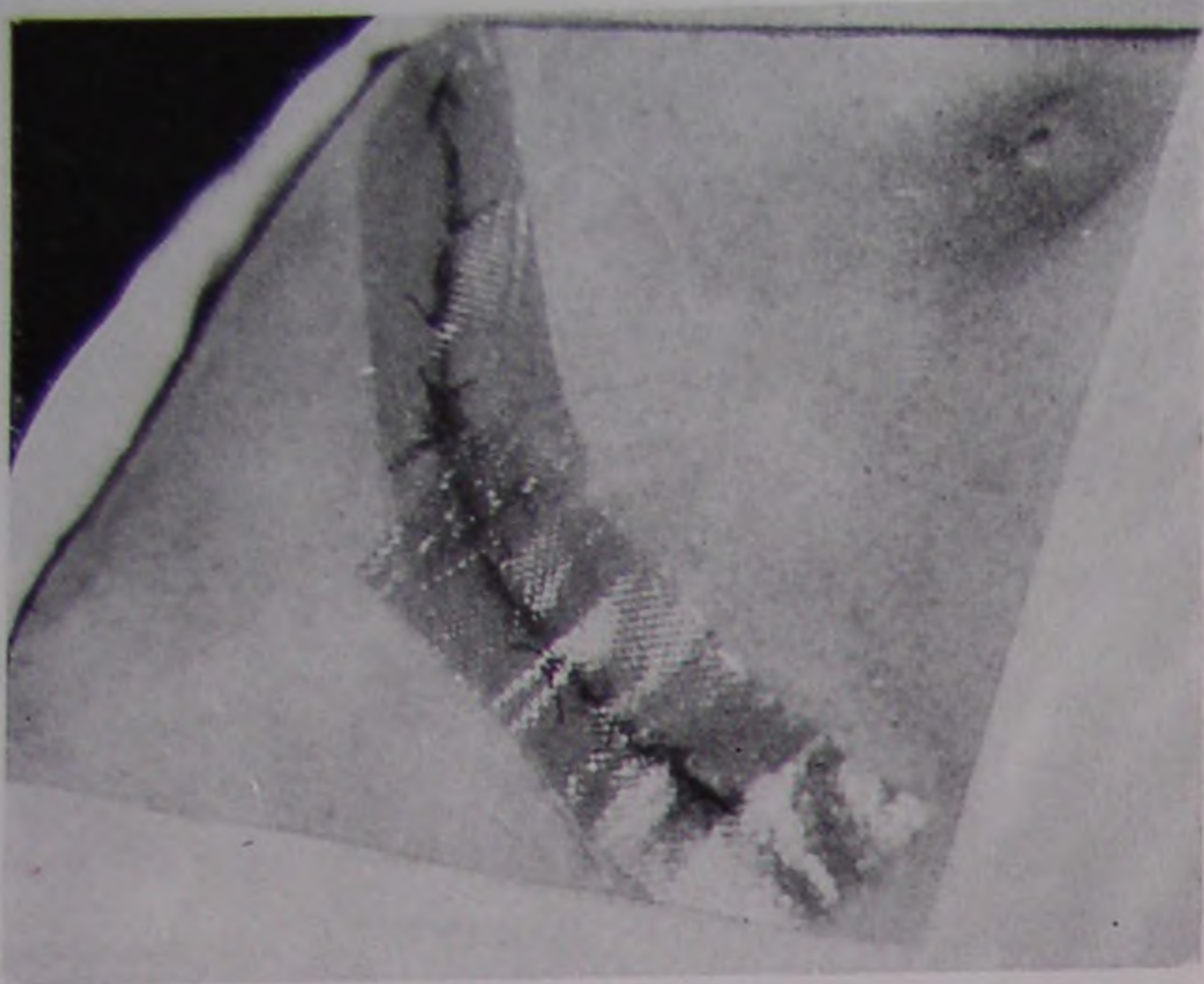(8)




(9)

кожные швы фиксируют с помощью дробинки, причем так, чтобы испытывал упругое натяжение. — 8, 9. Сшивание раны заканчивается наложением нескольких мелких адаптационных швов, закрывающих кожу таким образом, чтобы расстояние от краев раны до шва вкола не превышало 1—2 мм. Затягивать швы следует с таким расчетом, чтобы края раны плотно прилегали друг к другу (затяжка простой, или в крайнем случае двойной узел); удаление швов производится на третий день. — 10. Шов прикрыт целлофаном. — 11. При наложении внутрикожного непрерывного шва отдельные отрезки не долж-





(10)



(11)

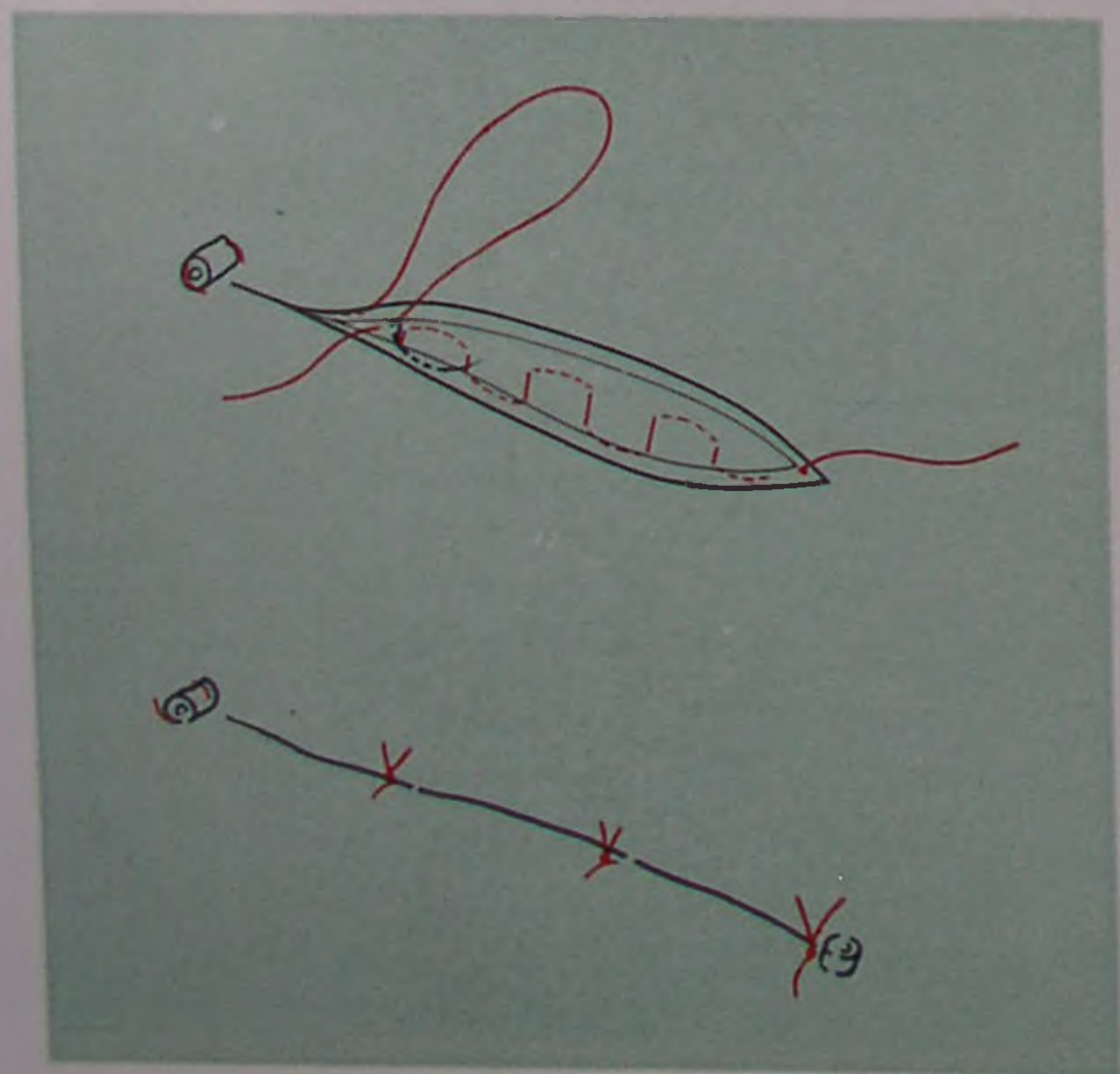
ны превышать по своей длине 6 см, чтобы шов можно было без всякого труда удалить через 6—8 дней после заживания раны. В случае наличия более длинной раны следующий шов накладыва-

ется с таким расчетом, чтобы его начало захватывало конец первого шва на протяжении 5—10 мм. В результате оба шва в указанном месте закрепляют без дополнительной фиксации.

### РИС. 9.

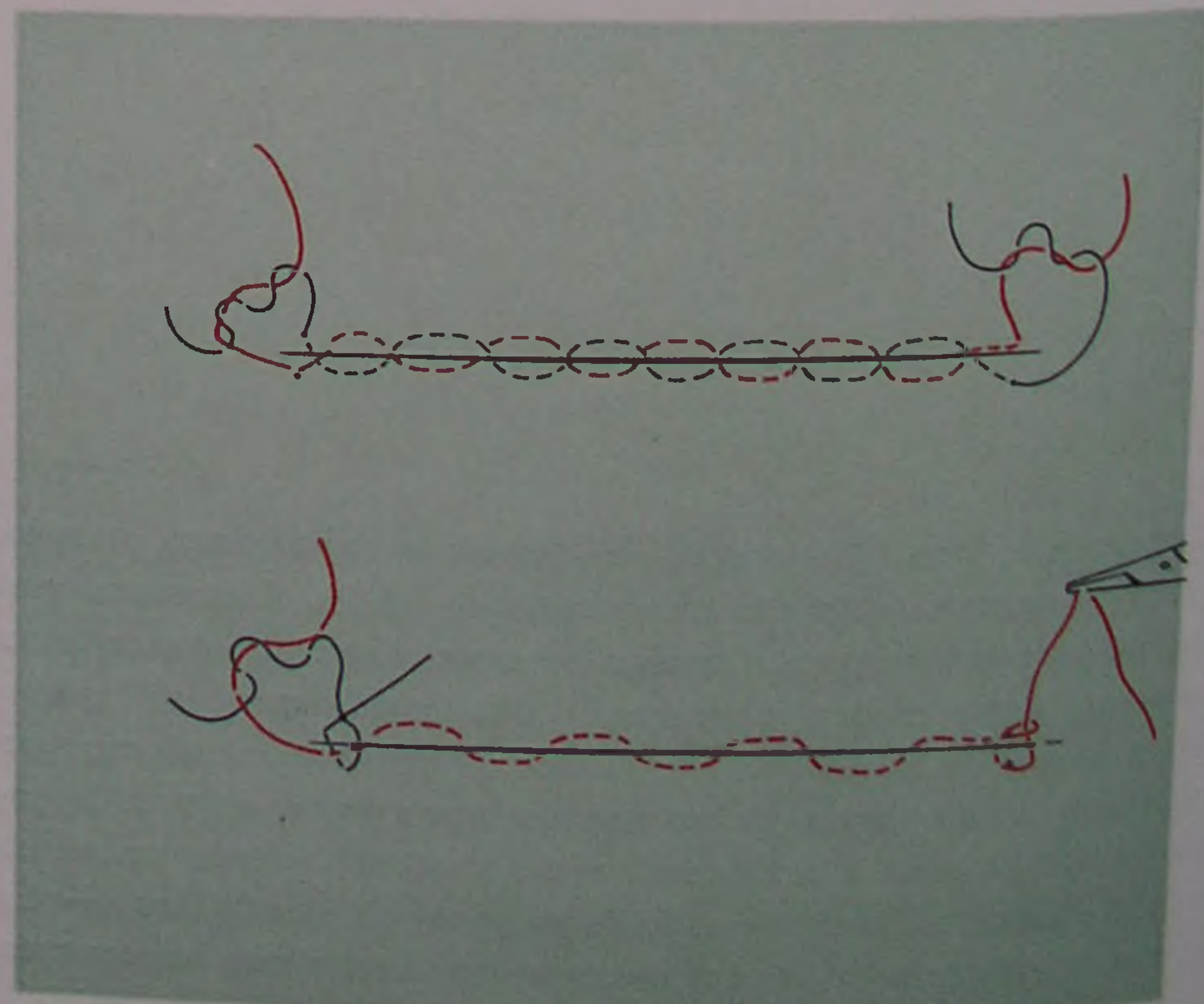
Закрытие неглубокой раны осуществляется при помощи одной нити. 1. Наложено подкожный непрерывный шов; нить выведена на поверхность, протянута через небольшой отрезок дренажа, после чего сразу же используется для наложения внутрикожного шва. — 2. Зашивание раны окончено. На обоих концах нити поверх кусочка дренажа завязывают узлы. — 3. Непрерывный подкожный и внутрикожный швы могут быть фиксированы, если

их концы связать между собой, предварительно добившись необходимого натяжения. — 4. Фиксация одного непрерывного шва осуществляется таким образом, что после наложения узловатого стежка, пользуясь одним из концов нити, продолжают накладывать на рану внутрикожный шов. В конце раны накладывают еще один стежок узловатого шва, концы которого связывают с концом внутрикожного шва. Узловатые фиксирующие стежки у обоих концов раны оставляют заметный след, поэтому они не годятся для сшивания ран на лице.



(1)

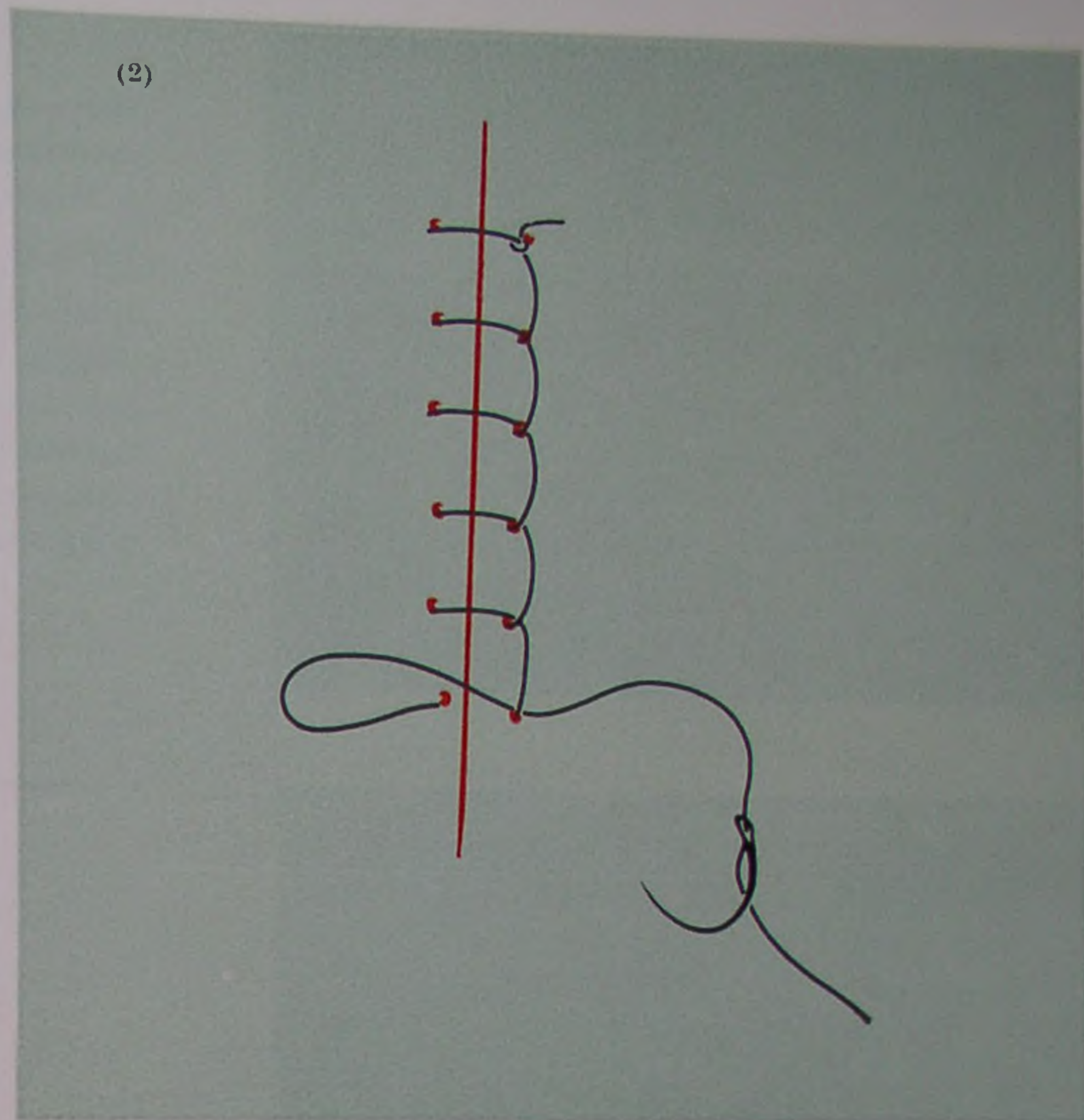

(2)



(3)

(4)



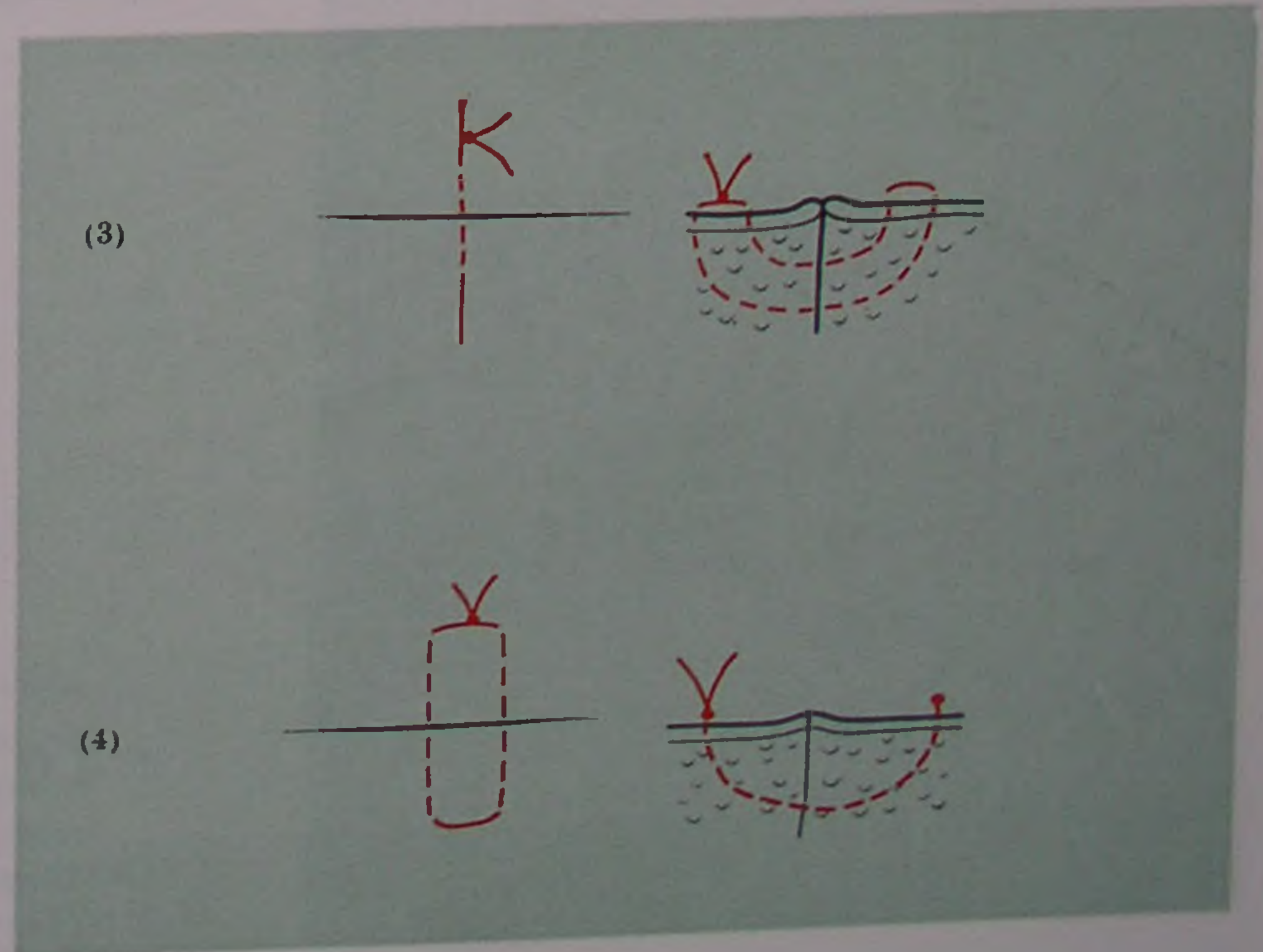



Р И С. 10.

Непрерывные швы. 1. Непрерывный шов. — 2. Непрерывный обвивной кетгутовый шов. Применяют для сшивания позадиушных ран у детей и ран в волосистой части головы. (При наложении этого шва отпадает необходимость удалять стежки.)


Р И С. 11.

Матрачные швы. 1. Горизонтальный матрачный шов приподнимает края раны. — 2. Односторонний матрачный шов. Вкол и выкол производится с одной стороны раны через всю толщу кожи, с другой стороны игла захватывает только дерму на той же глубине. Этот тип шва подходит для фиксации отдельных особо чувствительных мест. — 3. Матрачный вертикальный шов для сближения обширных участков подкожножировой клетчатки. — 4. Матрачный шов, наложенный в виде узкого прямоугольника. Применяют только при небольшом натяже-

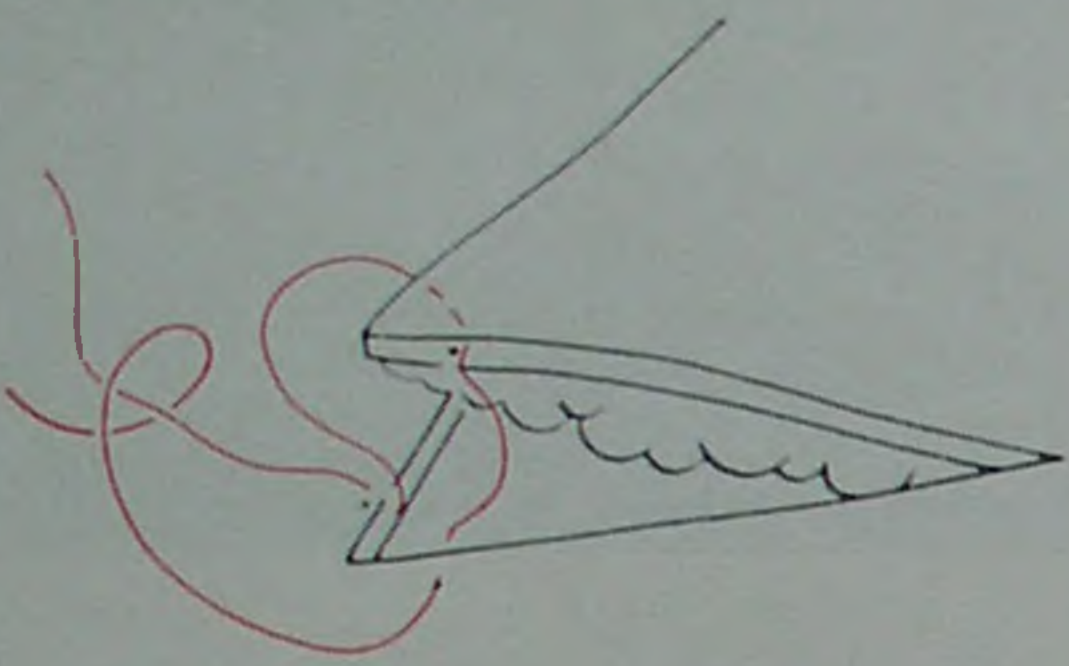




(5)

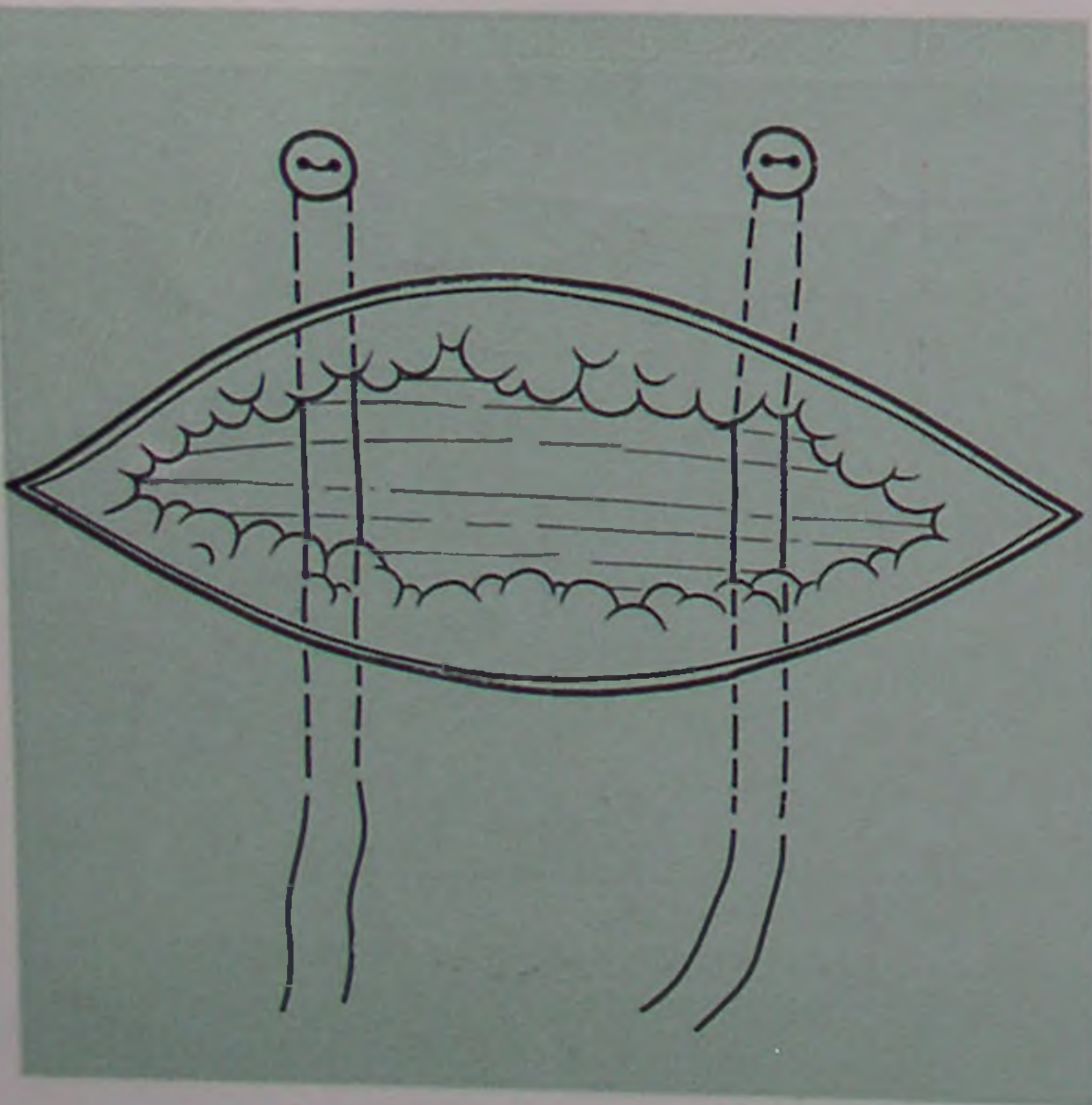


нии кожи) в случае значительного натяжения накладывают матрацные швы на пуговицах или других пластинках, чтобы предупредить их врезывание в кожу.  
5. Непрерывный матрацный шов, применяемый для точной подгонки краев длинных ран в волосистой части головы или на туловище.



Р И С. 12.

Вшивание кожных лоскутов. Разветвленный матрацный шов для вшивания кожных лоскутов. Шов захватывает дерму лоскута. У края раны шов проходит через дерму на одинаковой глубине.



Р И С. 13.

Ослабляющие швы. Матрацные ослабляющие швы накладывают на пуговицах или свинцовых пластинках.



РИС. 14.

Выравнивание несоответствия краев ран. 1, 2. Выравнивание несоответствия краев ран средней степени методом «деления пополам». Сшивание, в зависимости от надобности, заканчивается наложением очень тонких адаптационных отрезки раны пополам. — 3. Выравнивание несоответствия краев в большей степени осуществляется путем срезания выступов кожи более длинного края.

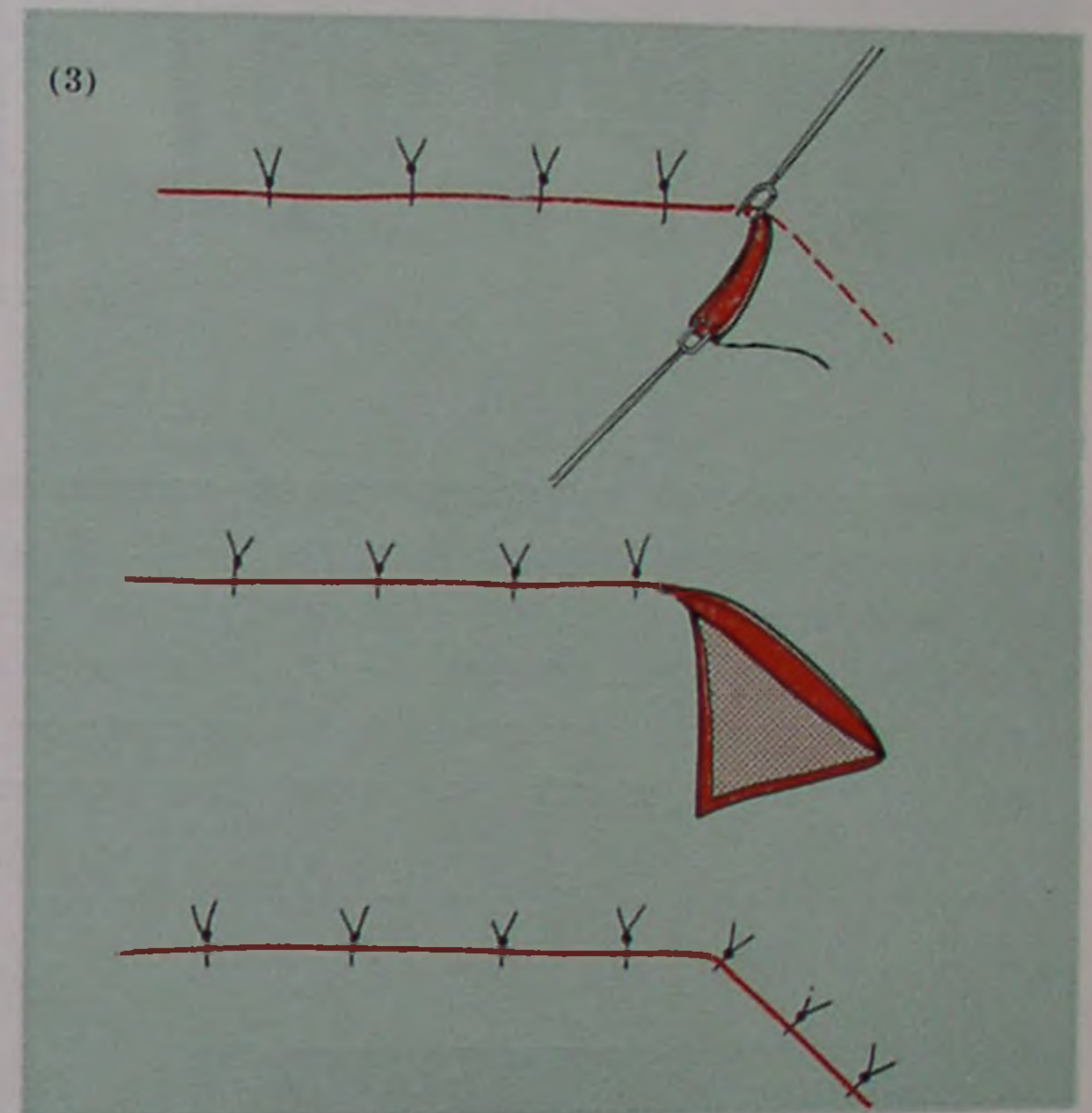
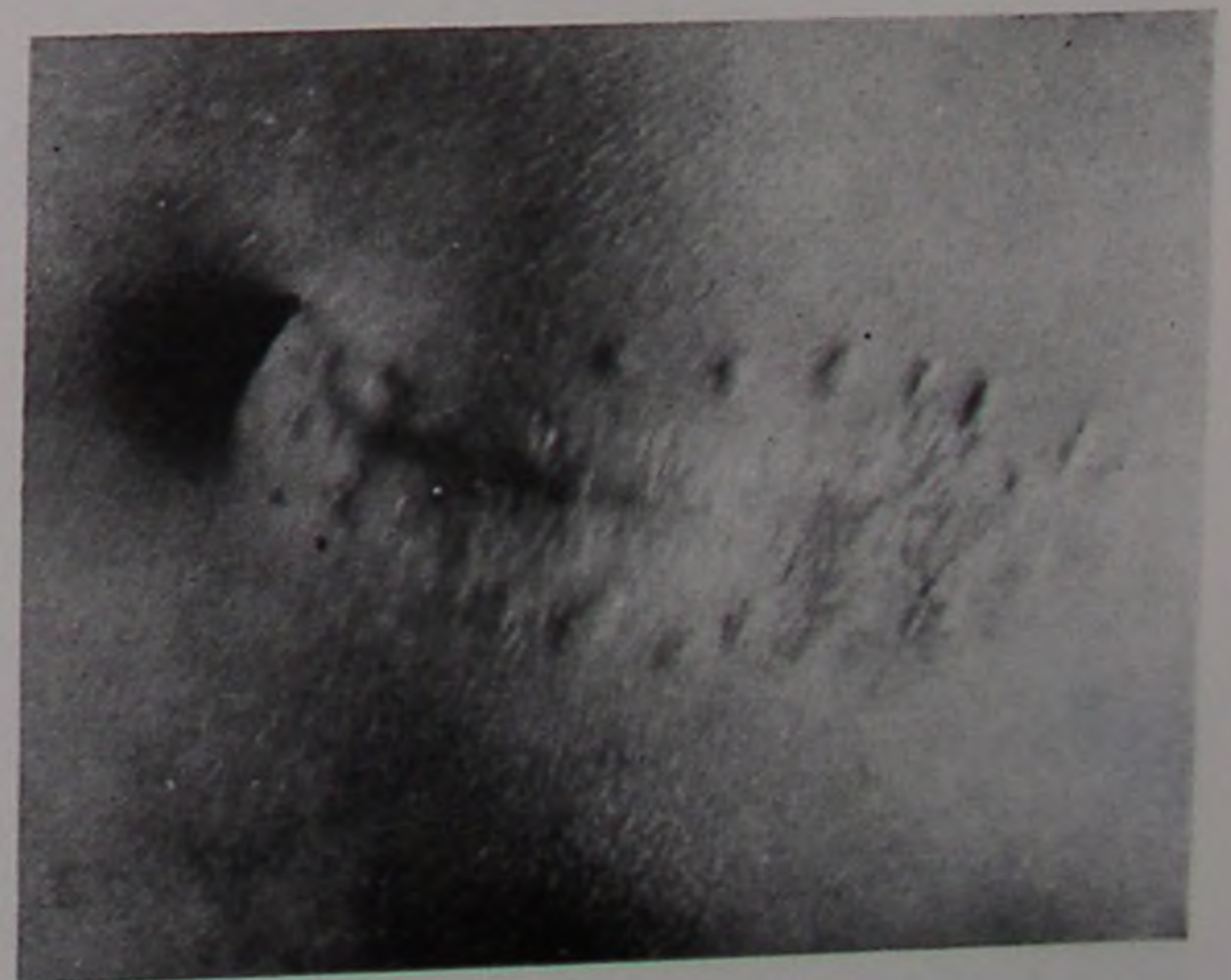
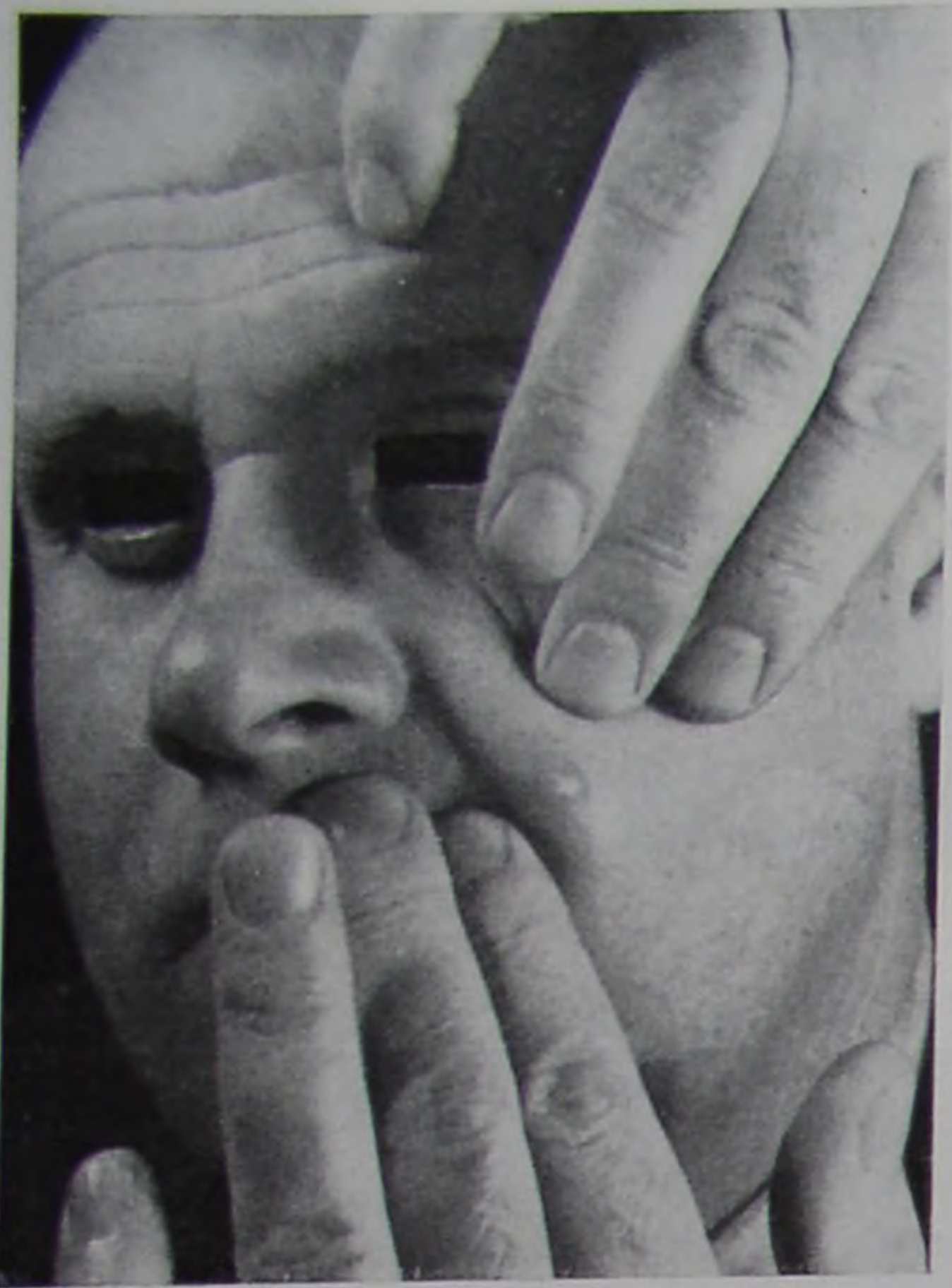


РИС. 15.

Последствия неправильного сшивания раны. Устрашающий пример последствий неправильного сшивания раны. Швы на большом расстоянии от краев раны наложены с помощью толстого шелка и затянуты с большой силой. Так как швы не были своевременно удалены, возник некроз и воспалительный процесс в иглочных раневых каналах; в результате образовался рубец в виде лестницы.







(1)



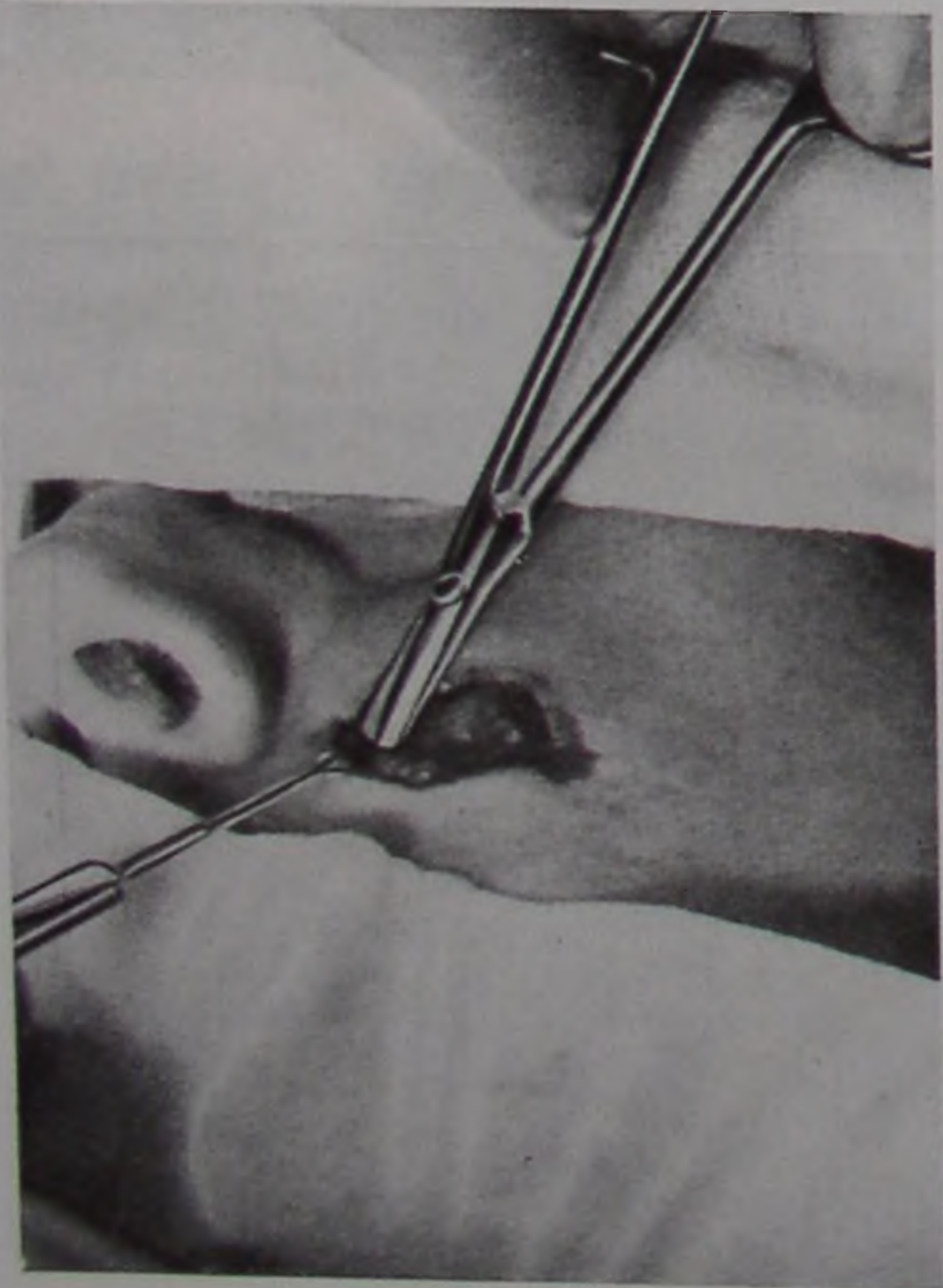
(2)

Р И С. 16.

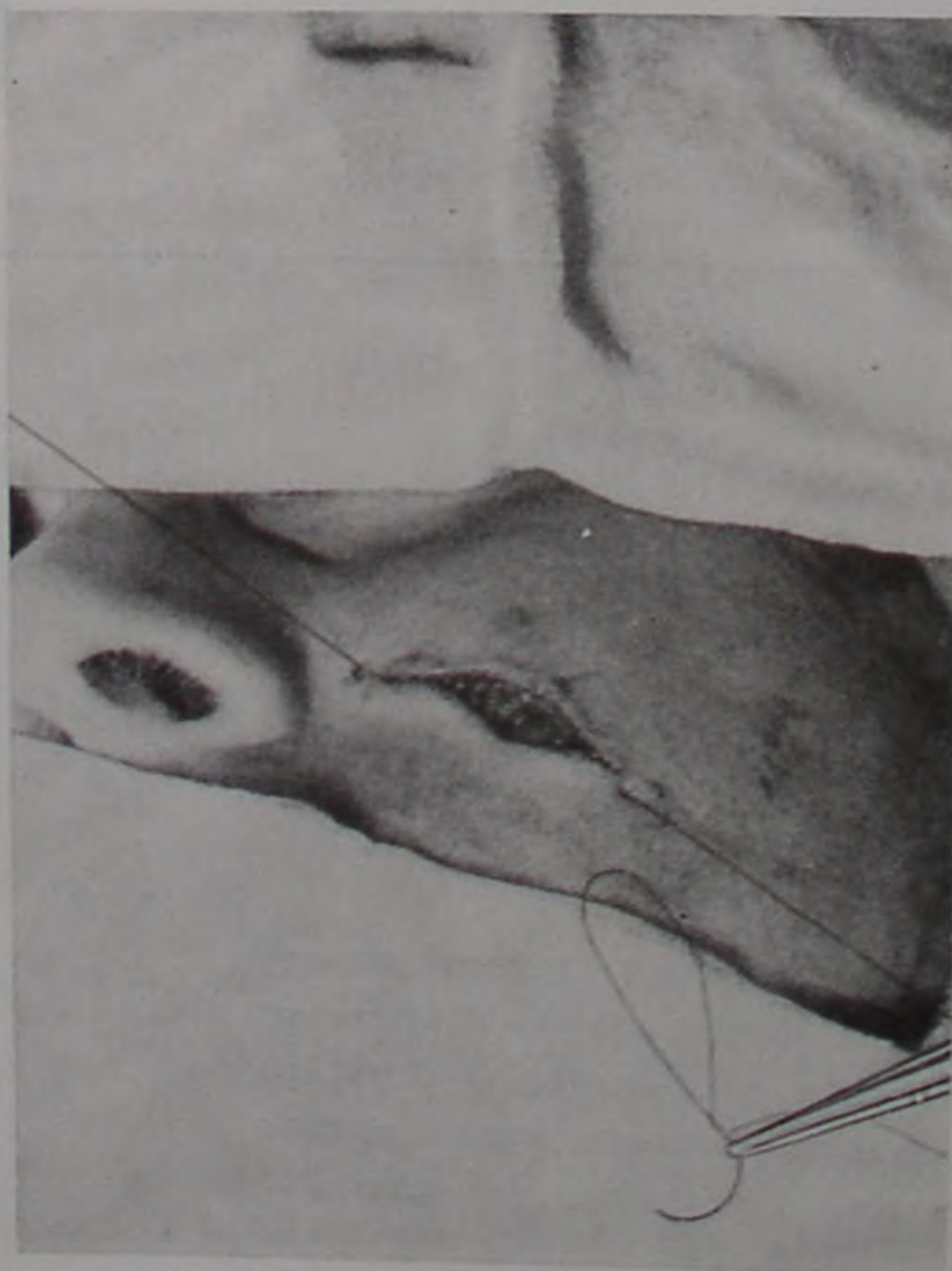Иссечение небольшой доброкачественной опухоли лица. 1. Определение направления кожных складок. — 2. В зависимости от этого вычерчивают на коже веретенообразные очертания намеченного для иссечения участка. — 3. Иссечение окончено, с помощью ножниц для препарирования производят мобилизацию кожи. — 4. Непрерывный подкожный шов наложен с помощью

нейлоновой нити. — 5. Вторым концом нити протянут через небольшой отрезок тонкой дренажной трубки, через нее протягивают и внутрикожный шов. У дистального конца раны нить вновь проходит через дренажную трубку, затем на ней завязывают узел. Наложено два адаптационных шва.

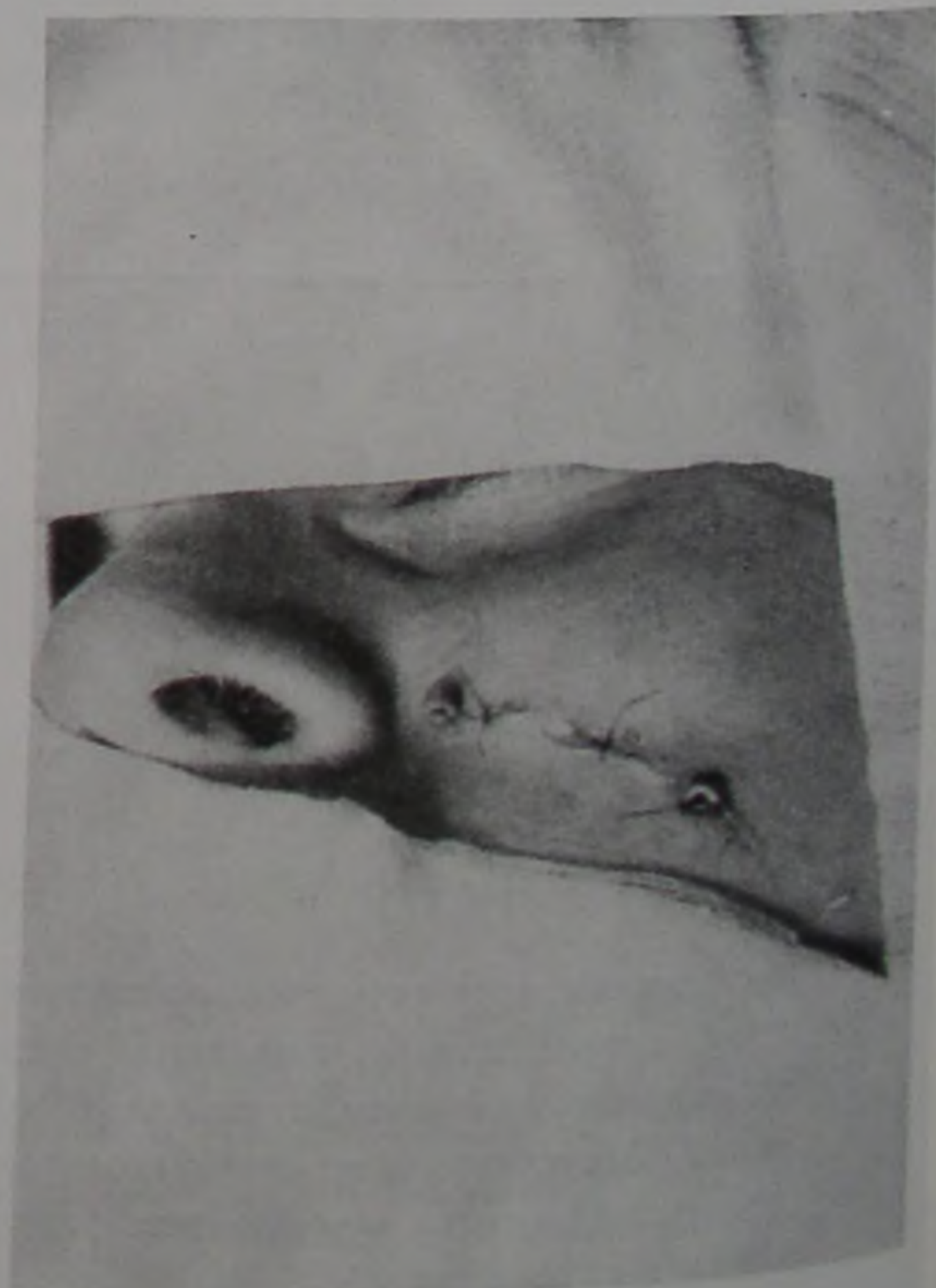
(3)



(4)



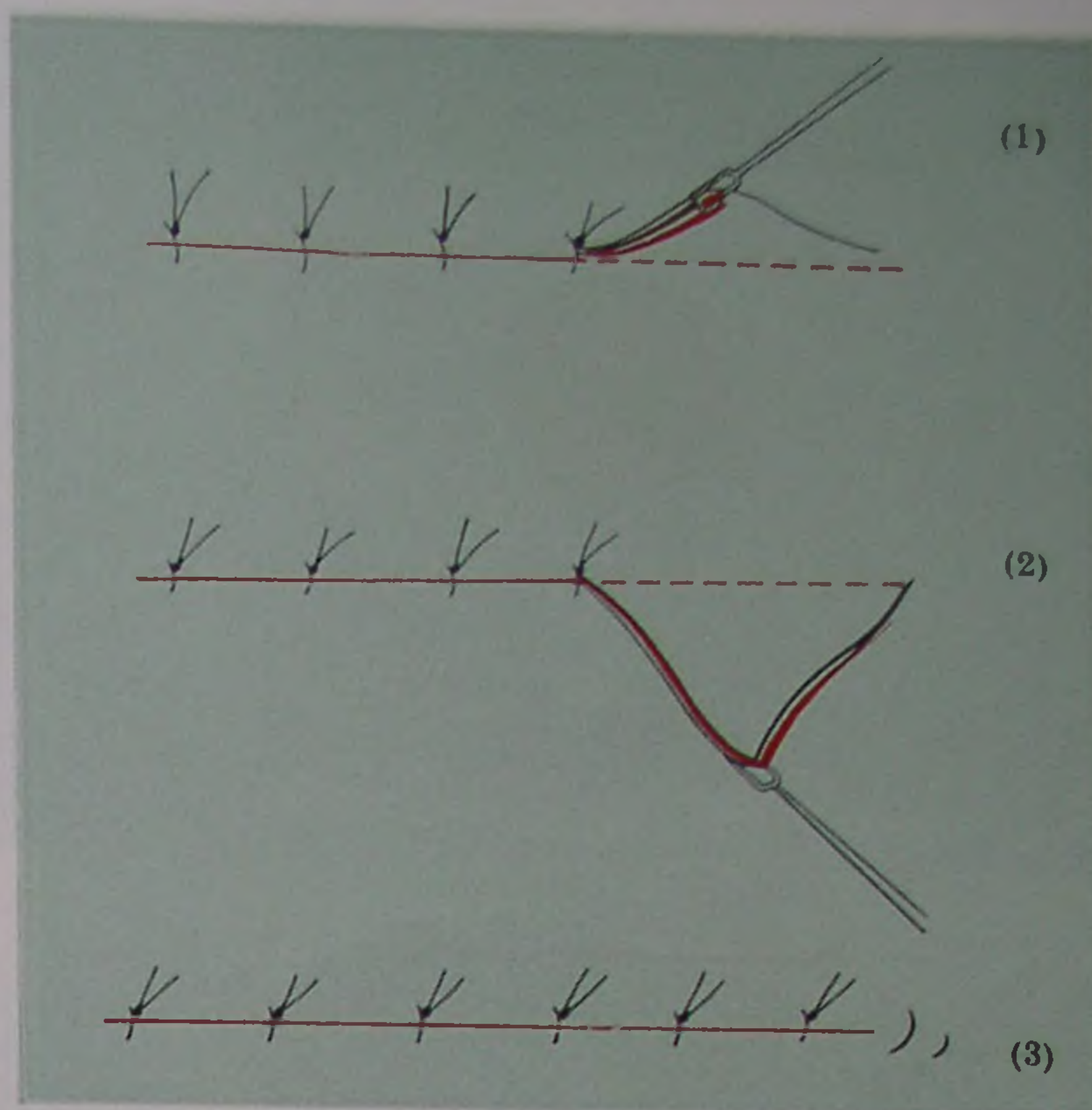
(5)





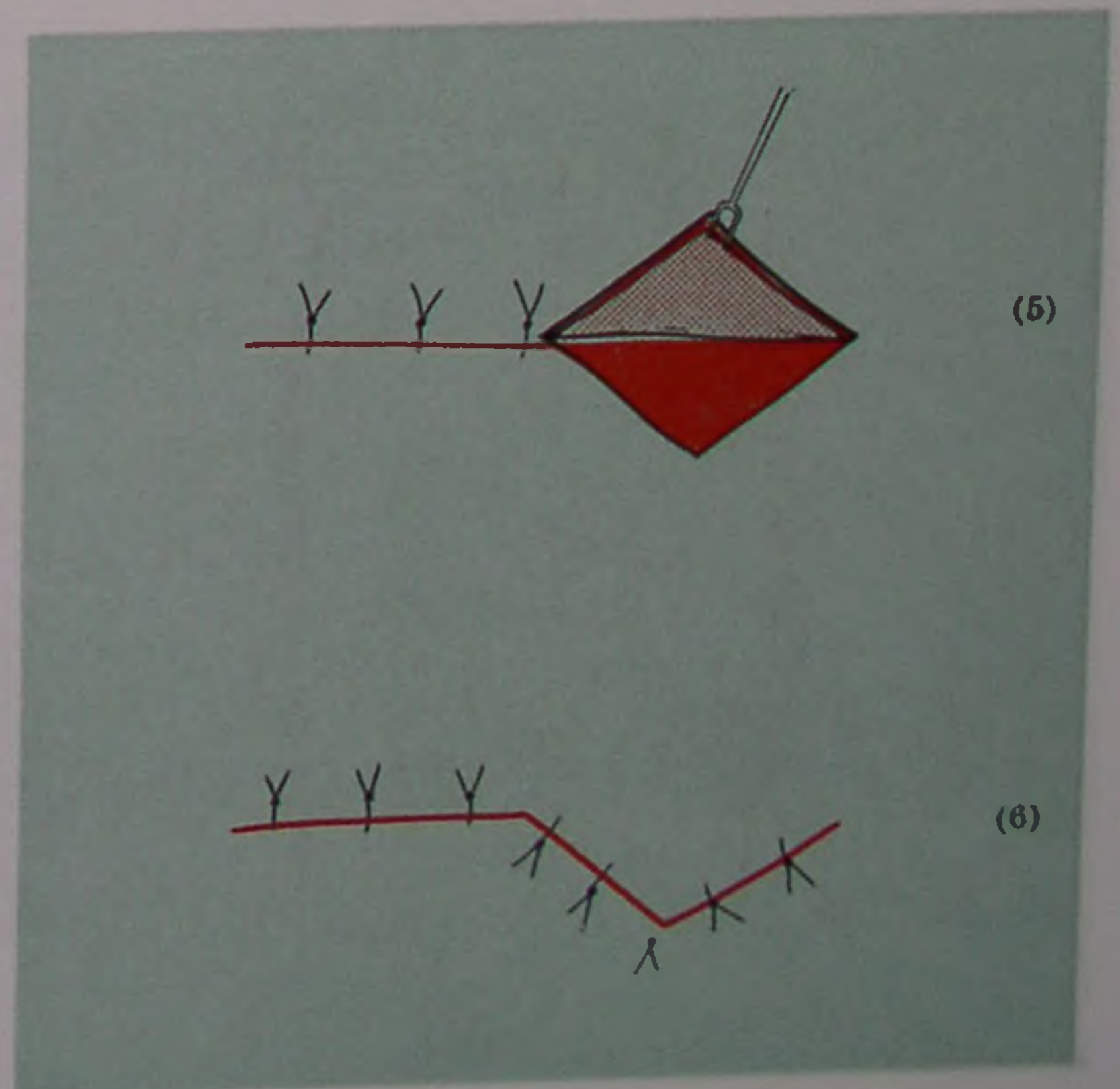
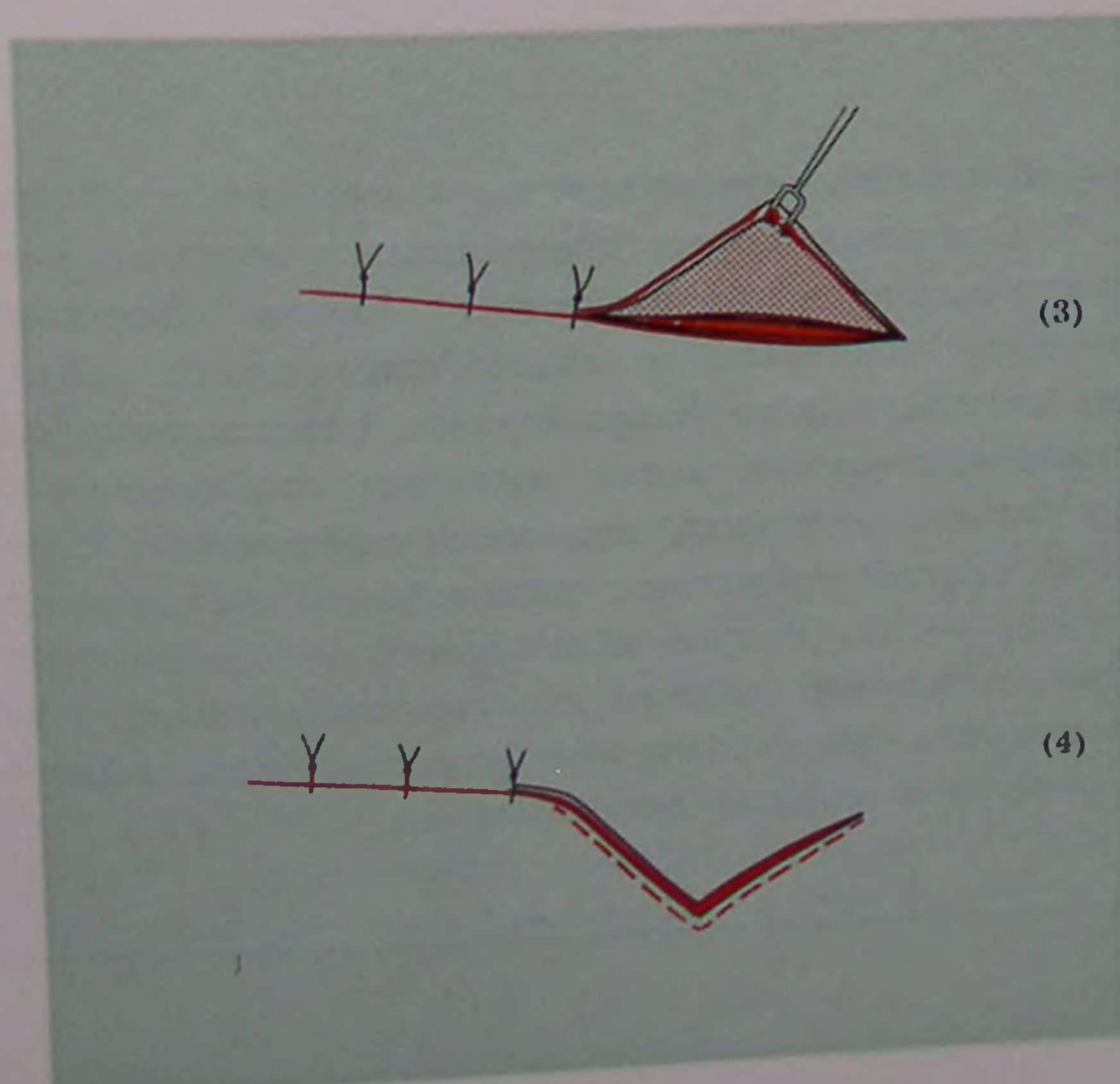
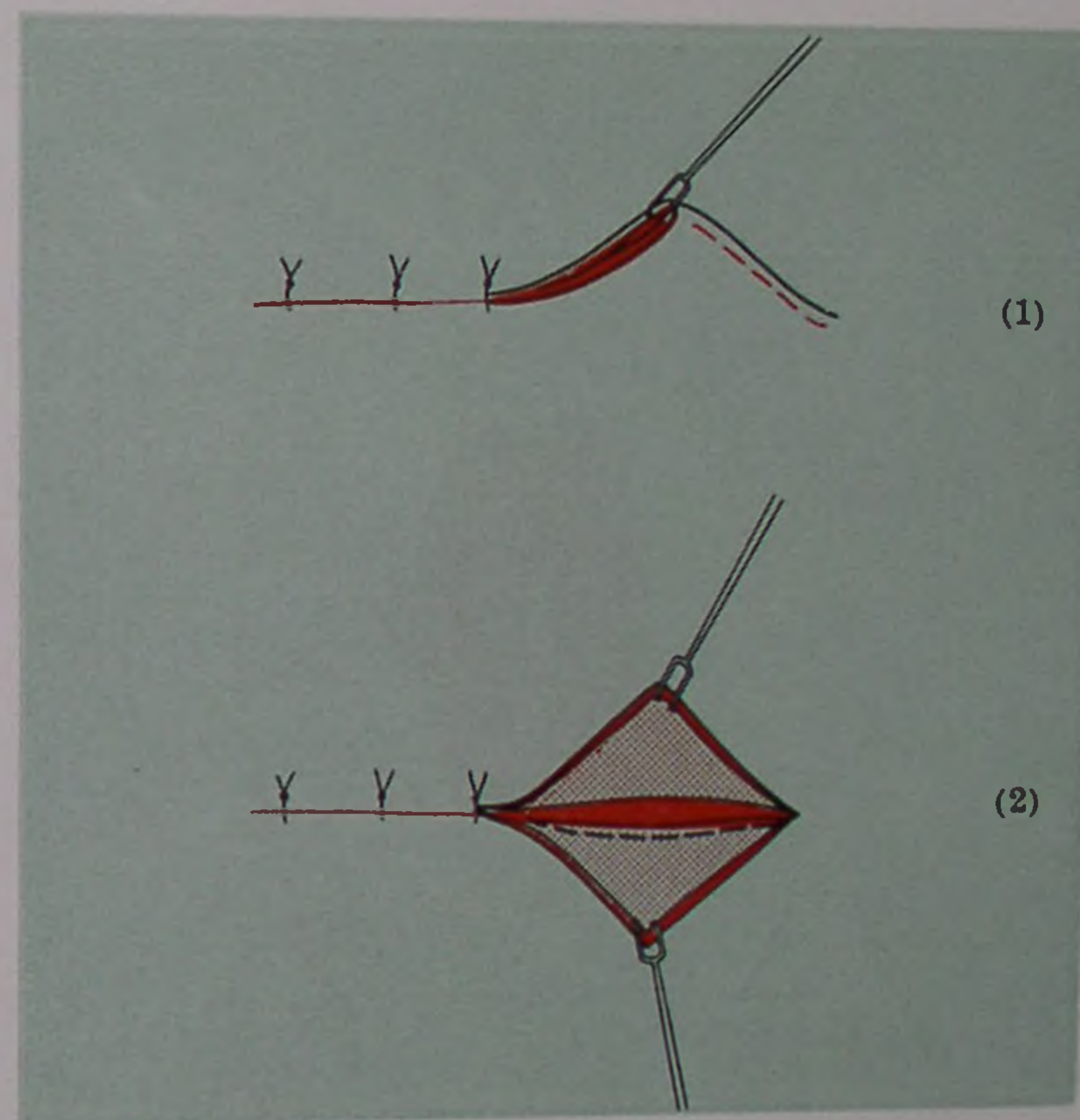
Р И С. 17.

Вспомогательные выравнивающие иссечения. Выравнивание небольшой конусовидной складочки в конце шва, наложенного на рану после проведения веретенообразного иссечения. — 1, 2. Конусовидную складочку приподнимают крючком и отсекают с обеих сторон края кожи. — 3. После наложения шва остается всего лишь небольшое возвышение, которое вскоре выравнивается.

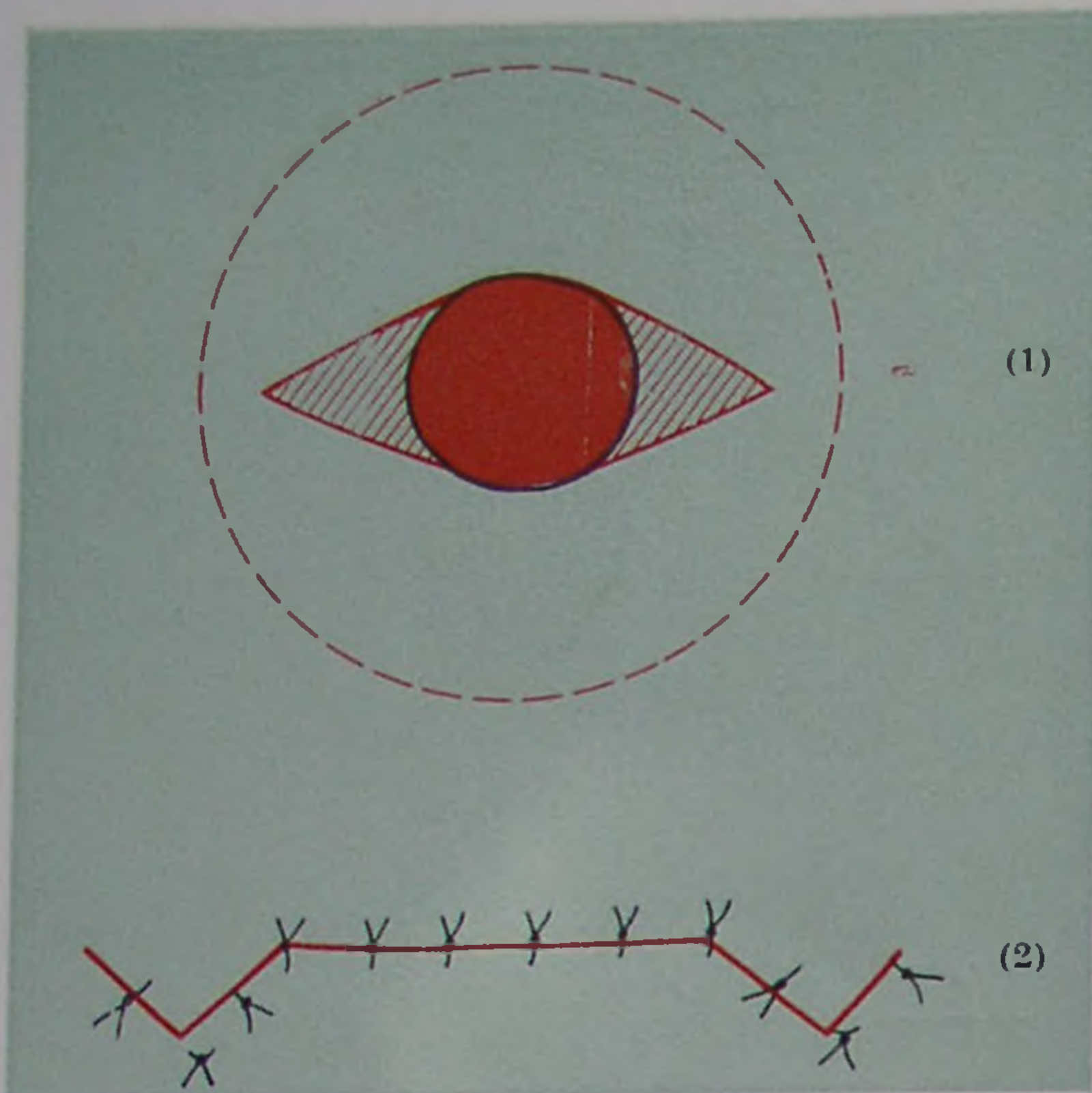


Р И С. 18.

Выравнивание конусовидной складочки большого размера методом пластики. 1. Конусовидную складочку рассекают на две половины. — 2. Нижнюю половину отрезают. — 3, 4. Верхнюю половину опрокидывают. — 5. В зависимости от формы верхней половины производят небольшое клиновидное иссечение нижнего края раны. — 6. Ушивание верхнего края.

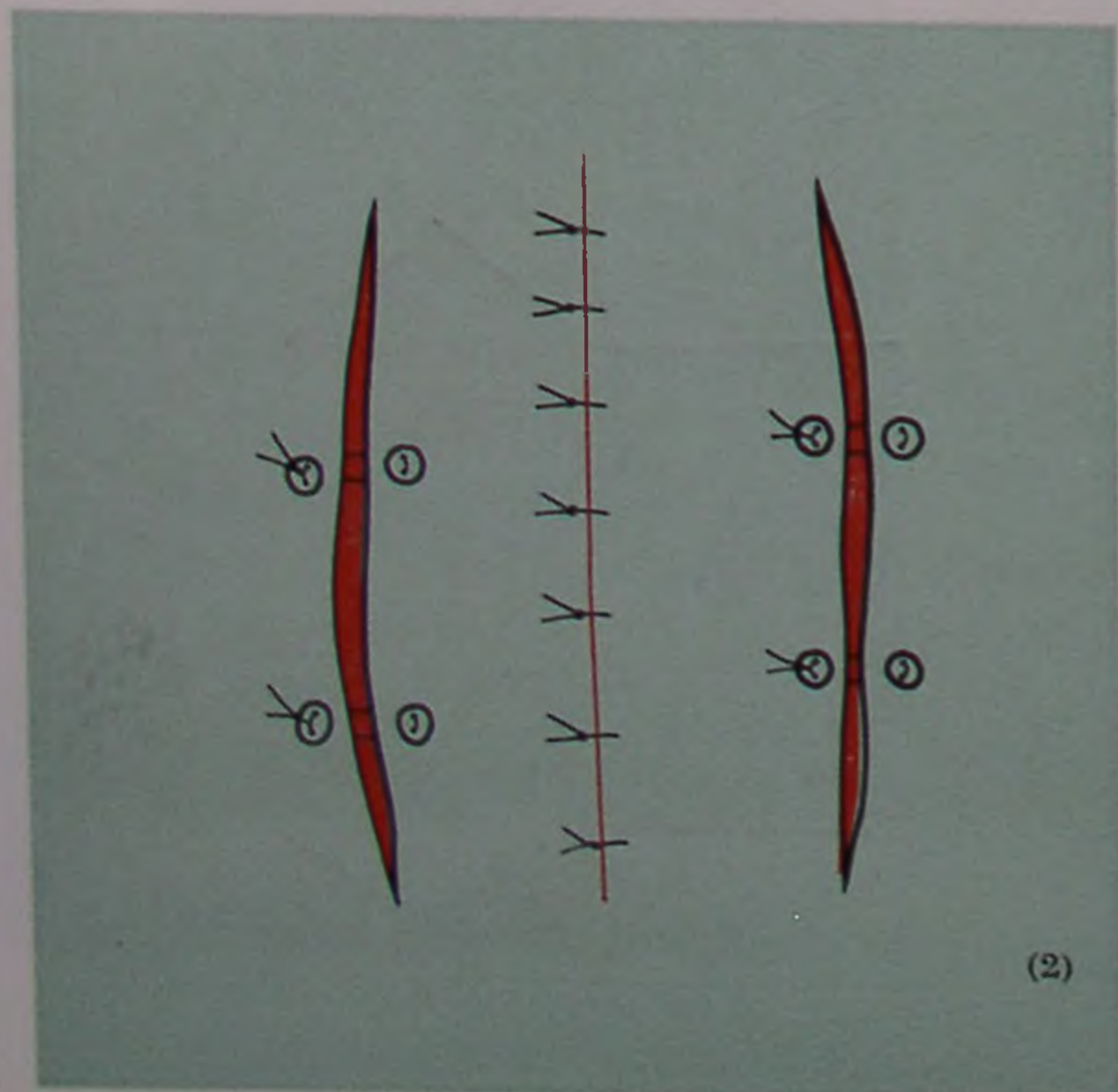






Р И С. 19.

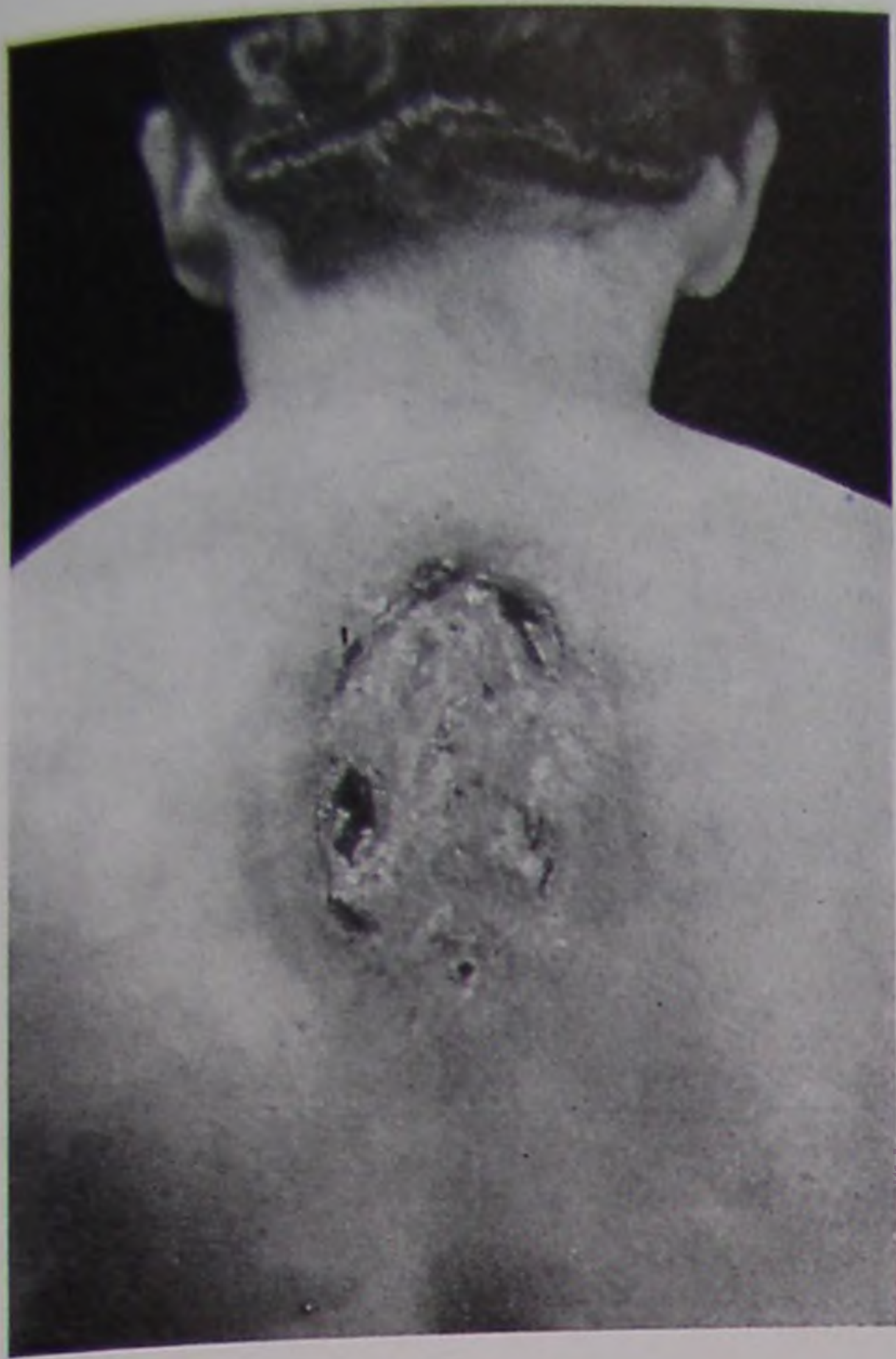Обширная мобилизация кожи для ее перемещения, производимого в целях закрытия круглого дефекта. 1. Круглый дефект превращен в веретенообразный путем клиновидного иссечения кожи. Заштрихованный круг указывает обширность мобилизации. — 2. Закрытие дефекта потребовало произвести на обоих концах разреза выравнивающую пластику методом, описанным на рис. 18.



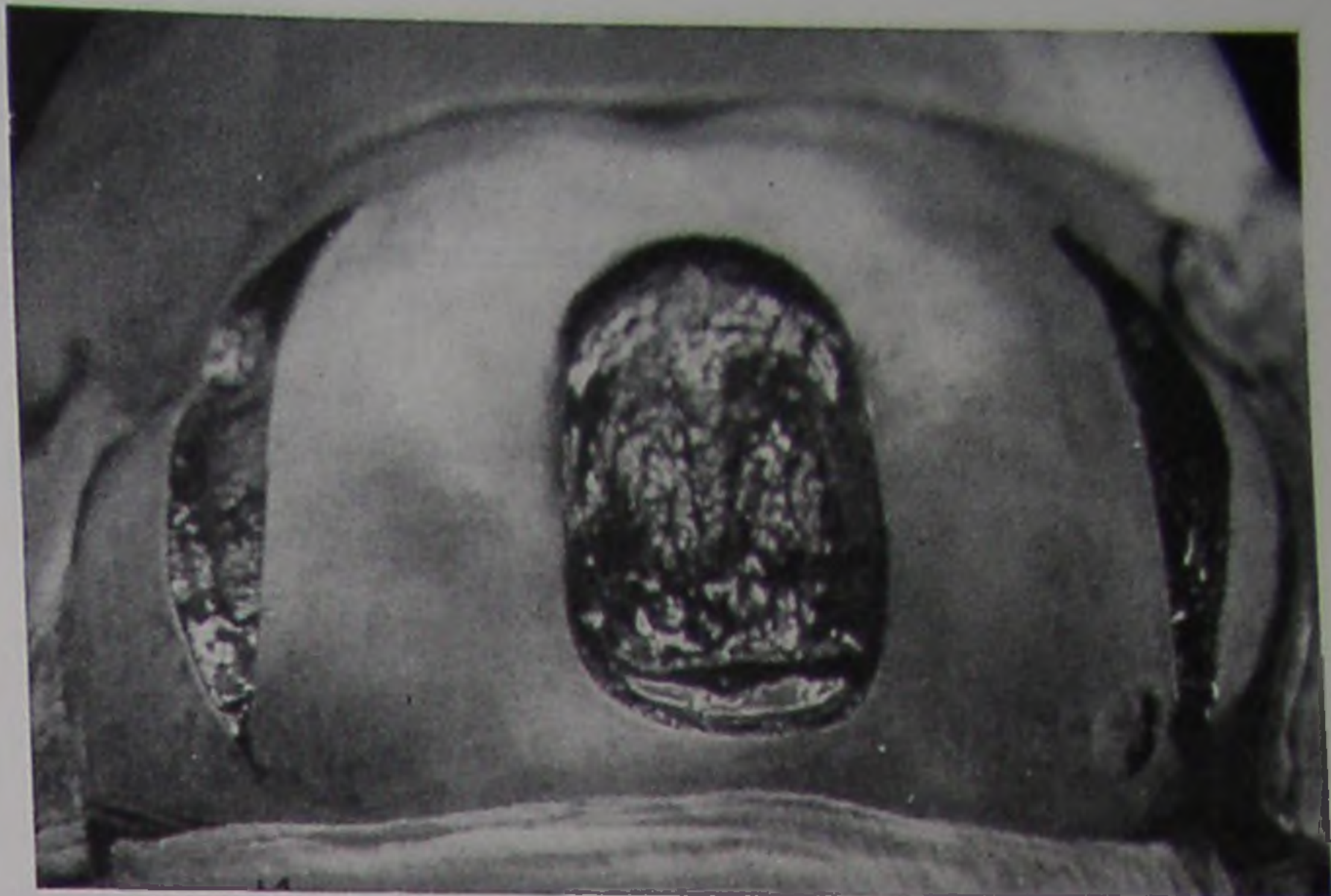
Р И С. 20.

Пластика путем сближения, осуществляемая с помощью ослабляющих разрезов. 1. Овальный дефект превращают в веретенообразный путем клиновидного иссечения кожи. Простое сближение неосуществимо из-за плотности и малой подвижности кожи. С обеих сторон дефекта делают разрезы кожи, параллельные его краям. Образовавшиеся кожные ленты, имеющие приблизительно такую же ширину, как и дефект, полностью мобилизуют, сдвигают и сшивают. Затем производят дальнейшую мобилизацию прилегающей кожи. — 2. Второе сближение дает возможность зашить вторично возникшие дефекты или их по крайней мере значительно уменьшить. На оставшуюся закрытую часть дефекта пересаживают свободные кожные трансплантаты.

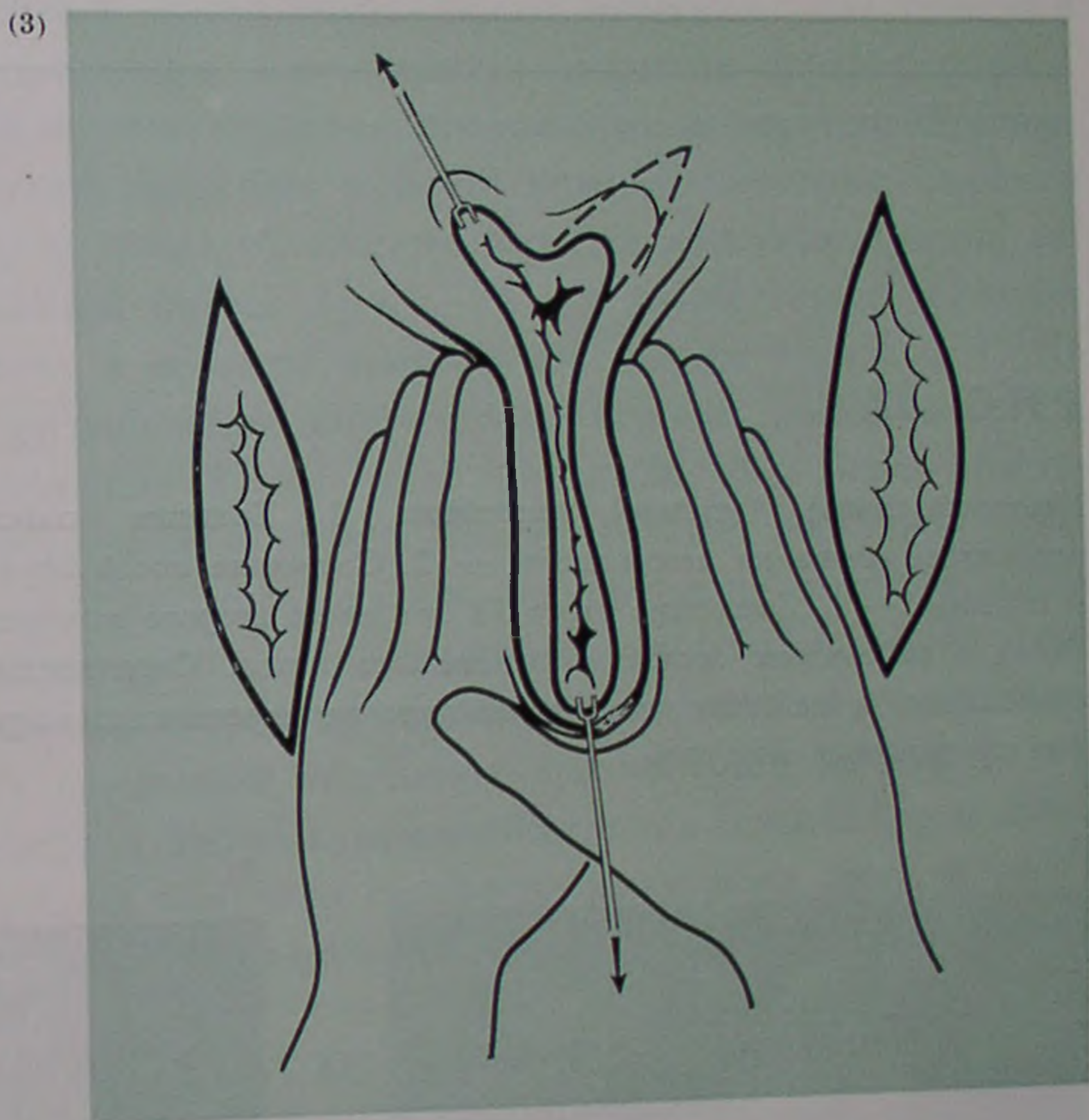




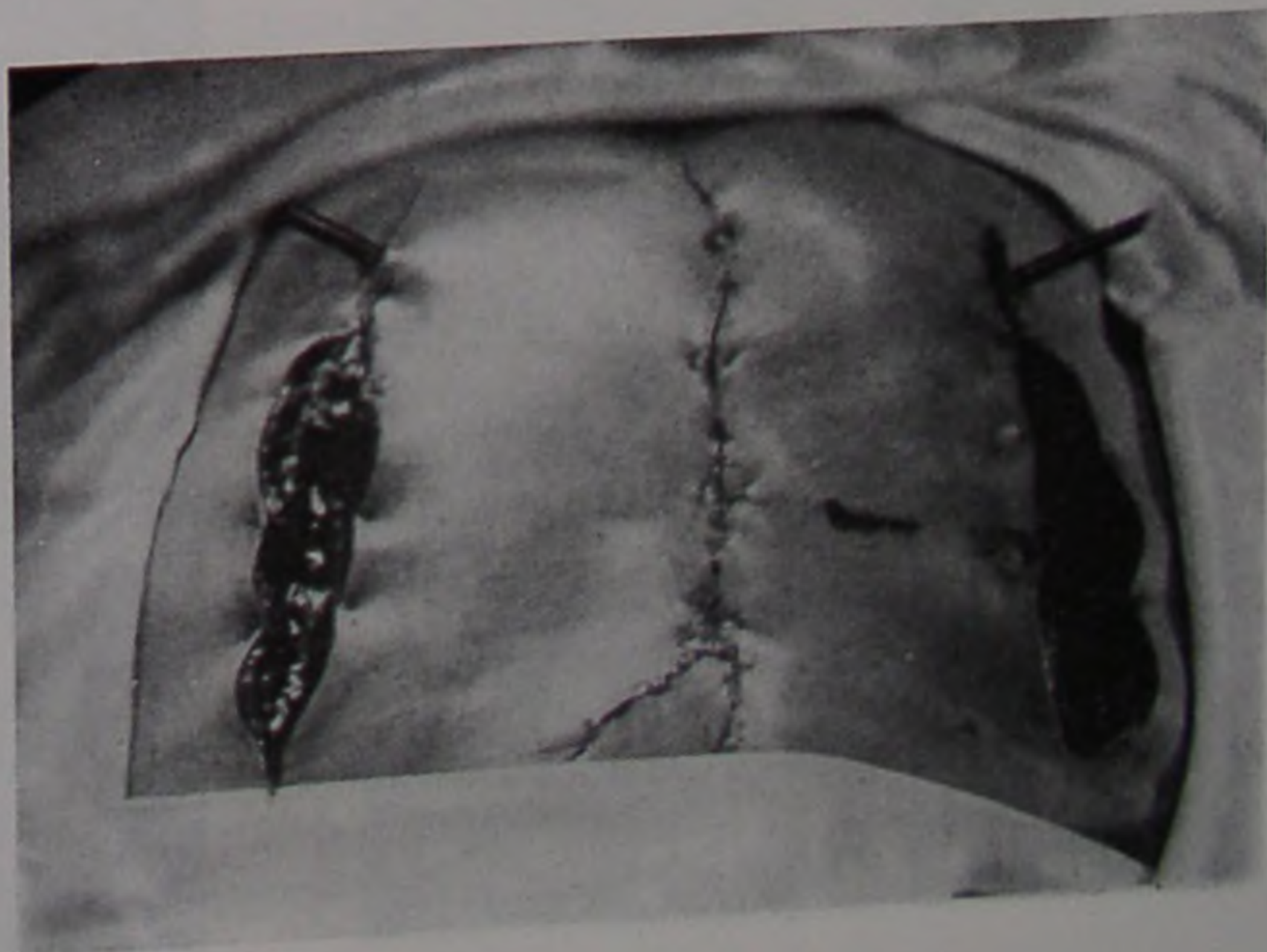
(1)



(2)



(3)



(4)

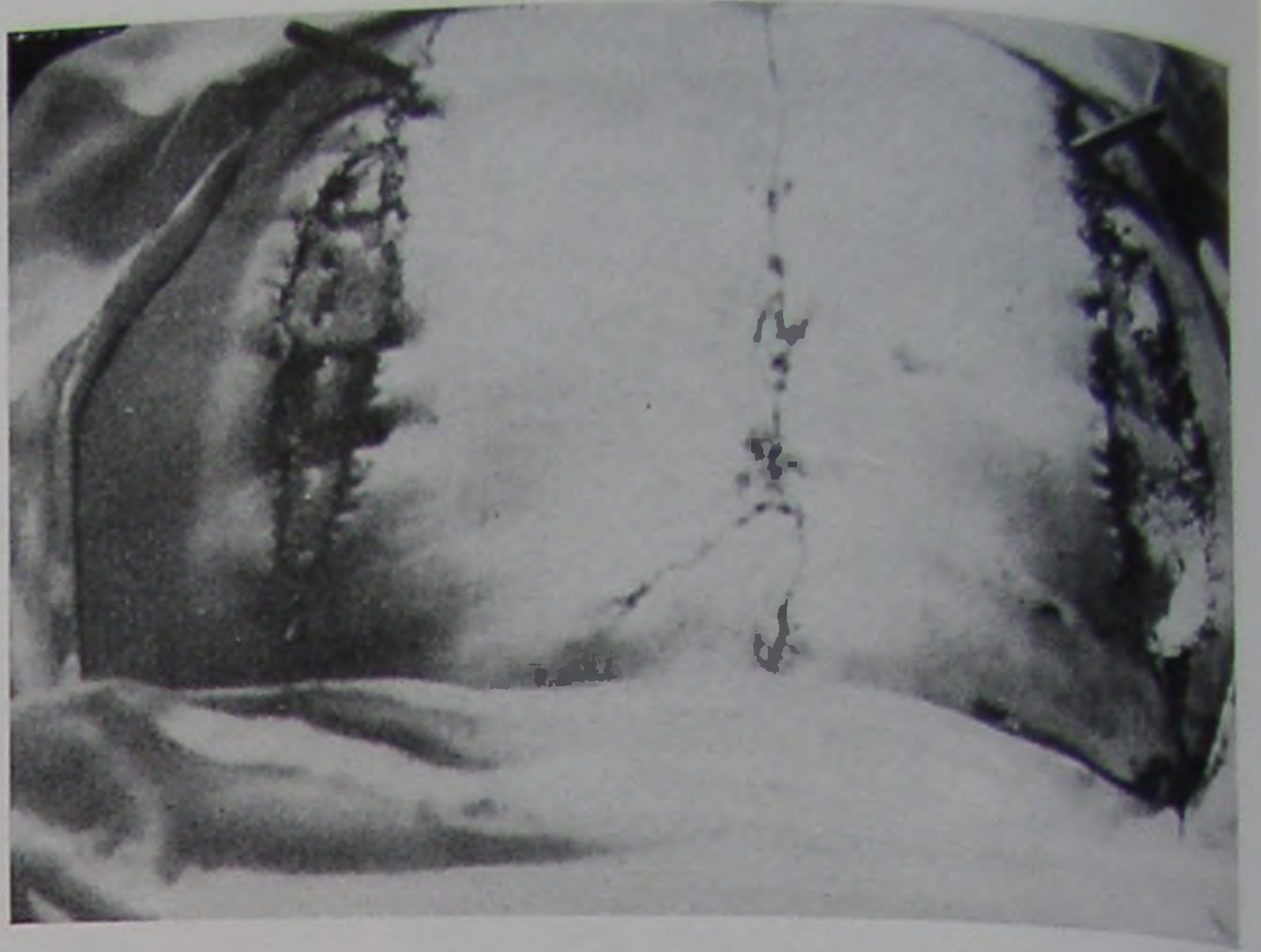Р И С. 21.

Закрытие обширного дефекта кожи на спине методом сближения кожных лент. Больная М. И., 51 год, ист. болезни No 23 595. Операция произведена Геленой Пешковой. 1. Обширная рентгеновская язва. — 2. После иссечения язвы возник громадный дефект. В целях его закрытия произведена мобилизация кожи всей спины. — 3. Путем смещения удастся добиться соприкосновения краев дефекта. Одновременно намечается план обработки собранной в конусовидные складки кожи у нижнего конца раны. Два возникших кожных вала будут иссечены. — 4. Края раны сшивают. У нижнего края шов вилкообразно расходится. Боковые дефекты после проведения ослабляющих разрезов уменьшают путем сближения прилегающих мобилизованных в латеральном



направлении участков кожи, на которые накладывают матрацные швы. — 5. На оставшуюся незакрытую часть дефектов пересажают дермоэпидермальные трансплантаты, погруженные под матрацные швы.

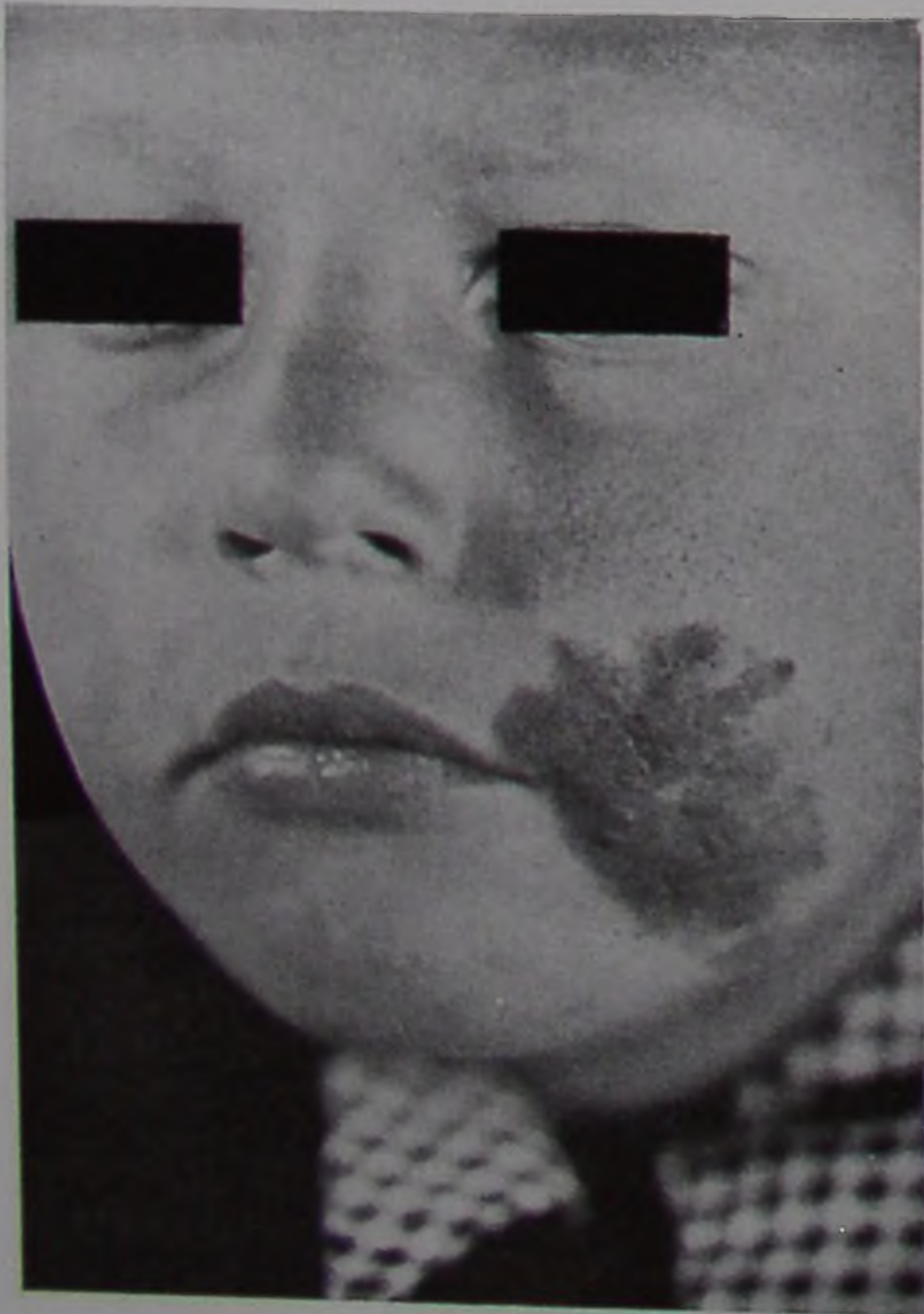(5)



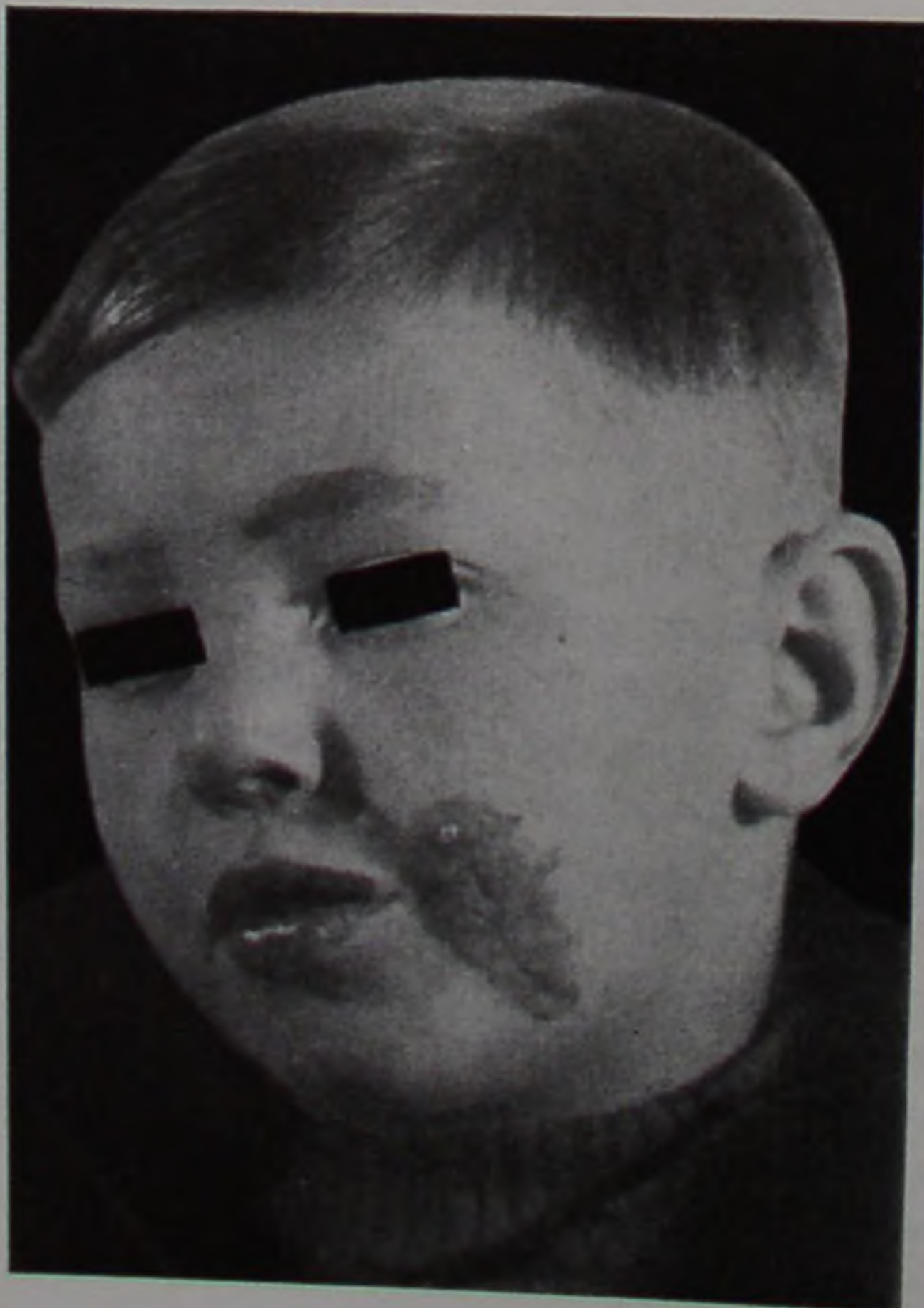## Р И С. 22.

Последовательное (этапное) иссечение. 1. Большое плоское пигментное пятно на левой щеке. — 2. Состояние после первого иссечения. — 3. Состояние через 13 лет после второго иссечения. Рубец с небольшим остатком пигментного пятна. Окончательное оформление рубца будет произведено методом перестановки встречных треугольных лоскутов.


(1)



(2)



(3)





# ВИДЫ ПЕРЕМЕЩЕНИЯ КОЖИ

## МЕСТНАЯ КОЖНАЯ ПЛАСТИКА

Зашивание веретенообразного дефекта является примером операцией местной кожной пластики, при которой дефект закрывают методом сближения мобилизованной кожи краев раны. Более отчетливо пластический характер вмешательства выступает при закрытии дефектов круглой формы, которые с помощью добавочных надрезов превращают в веретенообразные дефекты (р и с. 23). Другим способом местной кожной пластики является «U» пластика (р и с. 23) и метод сближения кожных лоскутов в целях закрытия дефектов треугольной формы (р и с. 24), а также таких дефектов, которые можно превратить в дефекты треугольной формы (р и с. 25). На лице часто применяют дугообразное перемещение кожных лоскутов (р и с. 26, 27) детально разработанное Имре (Imre) (р и с. 28, 29). Более обширные методы местного перемещения тканей носят характер лоскутной пересадки. Так, например, местное дугообразное перемещение кожи в целях закрытия больших дефектов треугольной формы или дефектов, форма которых превращена в треугольную, требуют наличия лоскутов кожи, соединенных мостиком (ножкой) различной ширины с материнской почвой (р и с. 30). Эссер (Esser) разработал метод перемещения кожи всей щеки и кожи шеи (р и с. 31). На р и с. 32 показано смещение кожи всей щеки в целях закрытия большого дефекта, возникшего после экстирпации рака кожи.

## РАЗЛИЧНЫЕ ВАРИАНТЫ ИСПОЛЬЗОВАНИЯ МЕСТНОЙ КОЖНОЙ ПЛАСТИКИ

Пластика методом перемещения типа V — U (р и с. 33) позволяет добиться некоторого удлинения отдельных участков кожи, а также ликвидации натяжения, например, при рубцовом вывороте века. Противоположный способ, как втягивание клиновидного лоскута кожи в вертикальный разрез, идущий от вершины лоскута, обуславливает расширение этого места и ликвидацию натяжения (р и с. 34).

**МЕТОД ПЕРЕМЕЩЕНИЯ ВСТРЕЧНЫХ ТРЕУГОЛЬНЫХ ЛОСКУТОВ.**  
Этот метод кожной пластики позволяет увеличить расстояние между двумя точками на отрезок, длина которого зависит от величины угла, под которым выкраивают встречные треугольные лоскуты кожи. Прирост длины определяется путем вычисления синуса этих углов. Наиболее выгодны лоскуты, выкроенные под углом  $60^{\circ}$ . А. А. Лимберг разработал математические осно-



вы этого широко применяемого метода (рис. 35, 36). С большой осторожностью следует производить перестановку встречных треугольных лоскутов при рубцовых контрактурах. Регенераторная способность ткани в области рубцовоизмененной кожи понижена, поэтому возникает опасность некроза вершин треугольников или даже целых лоскутов. В таких случаях рекомендуется произвести перемещение нескольких небольших встречных лоскутов сплошным рядом или с промежутками (рис. 37), иногда лишь на концах разреза (рис. 37, 38). Не только приподнятые складки, но и втянутые борозды могут быть выравнены путем иссечения втянутой вглубь ленты кожи и последующей перестановки треугольных лоскутов (рис. 39).

Принцип перемещения встречных треугольных лоскутов применяют не только при линейном перемещении кожи, но и при многих вариантах местной кожной пластики. Рис. 40 и 41 наглядно нас знакомят с двумя методами Пикка (J. F. Pick) применяемыми для закрытия больших круглых дефектов. В обоих случаях решающее значение имеет мобилизация и перемещение больших треугольных кожных лоскутов. Боковые стороны треугольника не прямолинейны, а дугообразны.

## ПЕРЕМЕЩЕНИЕ ПЛАСТИЧЕСКОГО МАТЕРИАЛА К ДЕФЕКТУ В ФОРМЕ ЛОСКУТОВ НА НОЖКЕ

Лоскут на ножке — это часть кожи вместе с подкожножировой клетчаткой, выкроенная таким образом, чтобы связь лоскута с окружающими участками кожи осуществлялась только в определенном месте при помощи неширокого мостика. Место расположения этого мостика, называемого ножкой лоскута, следует выбирать таким образом, чтобы через него проходили основные артериальные и венозные сосуды будущего лоскута.

### ИНДИЙСКИЙ ТИП ЛОСКУТНОЙ ПЛАСТИКИ

Индийская пластика — это закрытие дефекта с помощью лоскута на одной ножке, выкраиваемого из прилежащей кожи (рис. 42—44). На некоторых участках поверхности лица для выкраивания лоскутов индийского типа имеются особенно выгодные условия, если только в ножке сохраняется одна из концевых артерий (рис. 45, 46); это же касается и мостовидных лоскутов, перекидывающихся через весь свод черепа, и питающихся обеими височными артериями (рис. 47). На рис. 48 изображена пластика губы при помощи лоскута на *a. angularis*.

### БИОЛОГИЧЕСКИЕ (АРТЕРИАЛИЗИРОВАННЫЕ) ЛОСКУТЫ

Биологические лоскуты — это выкроенные куски кожи на ножке, образованной нейрососудистым пучком. Довольно большие лоскуты можно выкраивать на лбу, виске, темени, в области поверхностной височной артерии, лоскуты меньшего размера — на внутренней и наружной лобных артериях



(рис. 49). Особым типом артериализированных лоскутов являются лоскуты на *a. orbicularis*. Первоначальный тип, который называют типом Сабатини-Эстландера, является клиновидным лоскутом, выкроенным из боковой части одной губы во всю ее толщ; ножка лоскута образована за счет красной каймы губы, в которой проходит артерия. Лоскут переносится к дефекту второй губы (рис. 50). Модификацией этого типа лоскута является лоскут Аббэ. Его описание будет дано в главе, посвященной расщелинам губ и неба.

### АРТЕРИАЛИЗИРОВАННЫЙ ЛОСКУТ НА НОЖКЕ ИЗ ПОДКОЖНОЙ ТКАНИ

Выкраивается кожный лоскут, после чего по ходу питающего сосуда отсепаровывается его подкожножировой слой от окружающих тканей в такой степени, чтобы лоскут можно было повернуть или сместить, а иногда произвести одновременно оба маневра, не нарушая кровоснабжения лоскута (рис. 51). Предпосылкой для осуществления такой пластики является наличие густой сосудистой сети в подкожной клетчатке, с чем приходится сталкиваться главным образом на лице, например, на веках, на боковых поверхностях крыльев носа и на губе. Лоскуты, взятые по носогубной складке, выгодны для закрытия частичных дефектов крыльев носа или верхней губы.

### ДРУГИЕ ТИПЫ ЛОСКУТОВ

**ПРЯМОЙ ИТАЛЬЯНСКИЙ ЛОСКУТ.** Первоначально лоскут выкраивали на плече. В настоящее время лоскуты для этого типа кожной пластики выкраивают на конечности в таком месте и при таком ее положении, чтобы лоскут мог быть удобно фиксирован к той части поверхности тела, где имеется дефект. Примером является лоскут, выкроенный на плече для закрытия дефекта носа. Конечность с дефектом, в свою очередь, можно фиксировать к туловищу или другой конечности, на которой будет подготовлен лоскут (рис. 52). Ход операции должен быть своевременно обдуман. Следует заранее проверить взаимное положение обеих частей и испытать, как больной будет переносить такое вынужденное положение, для чего обе части соединяют сроком на 24 часа. Следует зарисовать положение ножки, форму и величину лоскута. Лучшее соотношение длины лоскута к ширине ножки 2:1. Часть ножки, которая не пришивается к дефекту, следует предохранить от инфекции или путем закрытия дермо-эпидермальным трансплантатом (рис. 54), или путем сшивания краев лоскута [лоскут превращается в стебель (рис. 53)]. Вторичный дефект уменьшается в столь значительной степени, что становится возможным закрытие раны мобилизованной кожей краев раны; на оставшийся незакрытым участок пересаживается свободный дермо-эпидермальный трансплантат.

**УДВОЕННЫЙ ЛОСКУТ ПО КЛАППУ (KLAPP).** Это — лоскут, образованный из двух итальянских лоскутов, выкроенных из расположенных по соседству участков поверхности тела, или из двух прилежащих участков



одной конечности (плечо-грудная клетка, плечо-предплечье) (р и с. 55). По истечении 14 дней у лоскута типа «плечо-грудная клетка» отсекают ножку лоскута на грудной клетке и лоскут может быть пересажен в сквозной дефект лица. Проще, однако, замещать такие дефекты с помощью трубчатых лоскутов. У лоскута типа «плечо-предплечье» оставляют нетронутой ту ножку, которая будет более удобной при окончательной пересадке лоскута к месту дефекта.

**ДВУСЛОЙНЫЙ ЛОСКУТ ПИКА** («PINCUSHION FLAP»). Так называют однослойный длинный лоскут, который складывают обнаженной поверхностью внутрь и сшивают по краям (р и с. 56). Особое место занимают **ГУСЕНИЧНЫЕ ЛОСКУТЫ**, которые как бы «подползают» к дефекту (р и с. 57), и **ОПРОКИДЫВАЮЩИЕСЯ ЛОСКУТЫ** (р и с. 58). Оба типа лоскутов, в особенности опрокидывающиеся, применяются нами в очень редких случаях.

**МОСТОВИДНЫЕ ЛОСКУТЫ** — это лоскуты на двух ножках, о которых уже говорилось при описании закрытия дефектов круглой или овальной формы методом сближения кожных лоскутов в сочетании с ослабляющими надрезами кожи (р и с. 20, 21).

**ПОДГОТОВКА ЛОСКУТА НЕСКОЛЬКИМИ ЭТАПАМИ (DELAYED FLAP)** умышленно производится в тех случаях, если у нас возникают сомнения относительно удовлетворительного кровоснабжения лоскута, а также в силу необходимости в тех случаях, когда после выкройки и частичной отсепаровки лоскута наступает его побледнение, не исчезающее в течение десяти минут. В первом случае выкраивается весь запланированный участок, но отсепаровка краев производится на шире чем на 1—2 см, после чего вся рана зашивается путем наложения тонких стежков. По прошествии 5—10 дней производится отсепаровка всего лоскута. Если и теперь еще имеются сомнения относительно состояния кровоснабжения лоскута при его пересадке к месту дефекта, то лоскут обратно вшивается в материнское ложе, а пересадка производится по истечении еще одной недели. Подготовка лоскута несколькими этапами имеет важное значение при формировании лоскутов на животе и конечностях, а также лоскутов, которые непосредственно пересаживаются в дефект. При окончательном формировании лоскута иссекается рубец, образовавшийся после предшествующей операции, так как этот рубец мог бы обусловить ухудшение васкуляризации лоскута с нового участка кожи на дальнейшем этапе операции.

### **ТРУБЧАТЫЙ ЛОСКУТ (СТЕБЕЛЬ), ПРЕДЛОЖЕННЫЙ В. П. ФИЛАТОВЫМ И ДЖИЛЛИСОМ (GILLIS)**

Стебель формируют из лоскута кожи на двух ножках, края которого сшивают, образуя цилиндр. Соотношение длины кожного стебля к ширине 2:1—3:1. На шее можно создать стебель значительно длиннее. При выборе места, на котором предполагается образовать стебель, следует прини-



мать во внимание цель, с которой его формируют, и место, на которое он должен быть пересажен. Следует внимательно следить за тем, чтобы на коже стебля не было волос! Измерение и зарисовку лоскута производят раньше, чем с кожи будут сбриты волосы! У детей выбирают такие места кожи, на которых и в будущем не будут расти волосы.

На туловище наиболее выгодными местами для образования стеблей являются области, расположенные по ходу *a. thoracoacromialis*, *a. epigastrica cranialis*, *a. epigastrica superficialis* и *a. thoracica longa*. На верхних конечностях — по ходу лучевой и плечевой артерий. На нижних конечностях — по ходу бедренной, передней большеберцовой и малоберцовой артерий (р и с. 59, 60).

Длинник стебля должен соответствовать направлению кровотока в месте операции, причем не только артериального, но и венозного. На р и с. 59 видны очертания крупной вены (*v. thoracoepigastrica*) (5), расположенной по ходу планируемого длинного торако-ингвинального стебля Вебстера. Рекомендуется обозначить на коже направление этой вены; метка станет осью будущего стебля. Хорошую помощь при этом оказывают фотоснимки, сделанные в инфракрасном свете. У верхнего конца лоскута следует избегать ранений верхней грудной артерии, а у нижнего конца — поверхностной надчревной артерии, которые расположены под поверхностной фасцией.

Вместе с лоскутом захватывают лишь такой слой жировой клетчатки, чтобы края кожи можно было сшить без натяжения. Средняя толщина стебля на животе составляет 12—15 мм. Ширина такого стебля должна достигать 9—10 см. С другой стороны, у худощавых лиц при формировании крупного стебля захватывают вместе с кожей и фасцию, чтобы внутри стебля не образовалась полость.

Трубчатые стебли подвержены различным неблагоприятным воздействиям, как например, перегибам, сдавлению, перекручиванию ножки и т. д. Это приводит к нарушению питания стебля, в связи с чем может наступить его частичное или полное омертвление, нередко даже на последнем этапе переноса стебля на новое место.

Формирование стебля (р и с. 61) и все этапы его переноса следует тщательно продумать и запланировать. Следует заранее испробовать различные типы вынужденного положения конечностей и выяснить, как их переносит больной.

Формирование стебля в большинстве случаев проводят под наркозом. Небольшие стебли можно формировать под местной анестезией, не следует, однако, пользоваться адреналином, который может вызвать длительный спазм сосудов и содействовать, таким образом, образованию вторичной гематомы.

При застеблении крупных лоскутов особенно велика опасность возникновения тканевых повреждений, обусловленных местным шоком. При формировании трубчатого лоскута от апоневроза отслаивают широкую ленту кожи, края которой сшивают. В результате образуется стебель, соединенный на обоих концах с кожей материнской почвы. Когда мы производим операцию под местной анестезией, то иногда не удавалось хорошо инфильтрировать слой апоневроза, из которого в отслаиваемую ленту кожи отходит множество



сосудов и нервов, подлежащих рассечению. Иногда во время операции больные ощущали сильную боль; в этих случаях на стебле наблюдались поздние трофические изменения, отечность, анемия, иногда некроз тканей. По нашему мнению, эти изменения являлись последствием местного шока, так как непосредственно после операции стебель находился в хорошем состоянии.

Во время операции следует внимательно следить за состоянием отслаиваемой кожи. Если наступит резкое побледнение какого-либо сегмента, исчезающее в течение десяти минут, то необходимо прекратить операцию, защитить рану и приложить поверх повязки на сутки мешок со льдом. Формирование стебля показано на рис. 62—65.

Дефект на материнской почве закрывают, по возможности, сразу же после операции, сближая края раны после их обширной мобилизации. Удаление лишней жировой клетчатки облегчает сближение краев раны. Облегчающие матрацные швы на пуговицах позволяют сблизить края раны без натяжения. Если невозможно полностью закрыть дефект, то на оставшуюся незакрытой раневую поверхность пересаживают дермо-эпидермальный трансплантат.

**ПОВЯЗКА.** Швы на материнских тканях и на стебле покрывают лентами целофана и мазевой повязкой. Под стебель подкладывают сложенную в несколько слоев салфетку, пропитанную физиологическим раствором с растворенным в нем пенициллином и стрептомицином. Повязка должна защищать стебель от давления и инфекции (рис. 66). Защищать от давления следует в первую очередь обе ножки стебля. Состояние стебля проверяют через 6 часов после операции. Незначительный цианоз, без тенденции к усилению, не требует никакого вмешательства. Темные синюшные пятна и затвердения свидетельствуют о кровоизлиянии. Кровь должна быть извлечена при помощи толстой иглы или выпущена путем насечки на стебле. Если эти мероприятия окажутся безуспешными, необходимо подвести к месту кровоизлияния тонкую трубочку сроком на 24 часа. Нарастающий цианоз свидетельствует о тяжелом расстройстве кровообращения, ведущем к некрозу. В таком случае необходимо осмотреть ножки стебля, ликвидировать их возможный перекрут или давление, снять швы в месте выявленного натяжения. Если все эти мероприятия окажутся безрезультатными, следует снять швы и развести края стебля на всем протяжении.

Расхождение швов на стебле или на материнской почве приходится наблюдать в тех случаях, если по линии шва имеется сильное натяжение между краями раны, если наступает некроз кожи в результате слишком сильного затягивания швов, и наконец, в результате мацерации. Эти осложнения наблюдаются на 8—14 день после операции. В инфицированных тканях развивается хронический воспалительный процесс с последующим склерозом. Стебель от этого сильно страдает, все дальнейшие этапы операции приходится откладывать на более поздний срок, окончательное моделирование бывает усложнено, а конечный результат обесценен. После ликвидации инфекции, достигаемой с помощью общего и местного лечения, на раскрывшуюся рану рекомендуется пересадить дермо-эпидермальный трансплантат.



## ТРЕНИРОВКА СТЕБЛЯ

При нормально протекающих процессах заживления все швы могут быть удалены на десятый день. Через четырнадцать дней после операции можно приступить к тренировке стебля, целью которой является улучшение циркуляции крови в продольном направлении трубчатого лоскута в сторону ножки, подлежащей переносу, т. е. по направлению от ножки, которая будет питать стебель после его переноса на новое место (рис. 67). Голодание тканей стебля, вызванное его тренировкой, приводит к рефлекторному расширению сосудов в питающей ножке, ведет к расширению анастомозов и развитию кровообращения в стебле в продольном направлении. Стебель следует считать готовым к пересадке в том случае, если после выжимания из стебля крови путем его массажа и наложения на ножку, подлежащую переносу, резинового жгута, сразу же наступит нормальная окраска стебля (рис. 67, 68). В таком случае ножку стебля можно отсечь и перенести сразу к дефекту или на руку, а через нее далее к месту дефекта. Короткие стебли созревают раньше, чем длинные. Медленнее всего созревают стебли на животе.

## ПОДГОТОВКА СТЕБЛЯ К ПЕРЕНОСУ НА МЕСТО ДЕФЕКТА

Стебель разворачивают в таком объеме, чтобы он мог закрыть весь дефект (рис. 69). В тех случаях, где неуместно или вообще невозможно перенести стебель прямо на весь дефект, отсеченную и слегка развернутую ножку переносят к краю дефекта или к соседним участкам кожи в целях создания наилучших условий для дальнейшего его использования (рис. 70,3). Таковой может быть окончательная пересадка стебля на весь дефект, для чего стебель после продольного рассечения разворачивают на всем протяжении, обрабатывают соответствующим образом и пересаживают на дефект.

В тех случаях, когда описанный способ бывает неподходящим или невыгодным, первоначальную питательную ножку вновь переносят к противоположному краю дефекта или на прилежащие участки, которые тоже придется замещать (рис. 70,4). На третьем этапе стебель раздваивается; обе части затем подходящим образом распластывают на соответствующем органе (рис. 70,5).

Во время перемещения стебля при промежуточных этапах операции, заранее выбирают место, к которому будет подшит лоскут (рис. 71). Различные способы пересадки стеблей и их фиксации демонстрируются на рис. 72, 73.

## ПЕРЕМЕЩЕНИЕ СТЕБЛЯ К ДЕФЕКТУ МЕТОДОМ ОПРОКИДЫВАНИЯ

Одним из способов приближения стебля по прямой линии от материнского ложа к краям дефекта является перемещение стебля к дефекту методом опрокидывания (рис. 74). Иногда перемещают стебель к месту на-



значения непрямым, извилистым путем (Вальтцинг, Waltzing). В качестве примера приводим миграцию лоскута по грудной клетке или с конечности на конечность. Такой путь выбирают у маленьких детей, у пожилых лиц, у тучных людей и лиц, страдающих артритами или анкилозами суставов. Рассматриваемый метод позволяет избавить больных от необходимости находиться длительное время в вынужденном положении, однако количество этапов операции сильно возрастает, а укорочение стебля при таком методе миграции бывает в конечном итоге значительно большим. Различные расстройства в стебле возникают обычно во время миграции. Их причинами являются недостаточная тренировка стебля и чрезмерный перегиб или скручивание материнской ножки. Вскоре после операции появляется цианоз периферической части стебля, эпидермис начинает отслаиваться, на его поверхности образуются небольшие волдыри. Вначале создается впечатление, что расстройство носит всего лишь поверхностный характер, в дальнейшем, однако, в области нарушенного кровообращения развивается влажная гангрена. Иногда в самом начале развития патологического процесса его удается остановить. Больному придают такое положение, чтобы стебель находился вверх и от него могла оттекать кровь, или к стеблю прикладывают ледяные примочки, производя легкий массаж, продольно надрезают кориум, в некоторых случаях ставят пиявки. При отсутствии в течение 48 часов положительного эффекта, подшитую ножку стебля надо отделить и надежно пришить к первоначальному месту. Если явный некроз еще не наступил, ножку стебля лучше всего подшить несколькими стежками к раскрытой линии шва на материнской почве. В случае явного некроза, омертвевший стебель подлежит немедленному иссечению (р и с. 75).

## УДЛИНЕНИЕ СТЕБЛЯ

Удлинять стебель можно в области его ножки, где бывает достаточное количество хорошо подвижной кожи (р и с. 76).

Стебли чрезмерной длины. В качестве примера опишем торако-эпигастральный стебель Вебстера, который может простираться от подмышечной впадины до паховой линии. После его формирования не остается особенно заметного рубца, не вызывает он также и деформаций в прилежащих участках. Стебли содержат длинные артерии: по ходу всего стебля проходит торако-эпигастральная вена, являющаяся как бы осью стебля (р и с. 59, 77). У молодых здоровых мужчин стебель Вебстера можно сформировать моментно. В других случаях производят двухэтапную операцию.

## ПОПЕРЕЧНЫЕ СТЕБЛИ НА ЖИВОТЕ

Формируют в два этапа, так как по средней линии кровоснабжение не-  
достаточное (р и с. 78).



## ПРЯМОЙ ЛОСКУТ СО СТЕБЕЛЬЧАТОЙ НОЖКОЙ

Так называемый прямой лоскут со стебельчатой ножкой является свежесвыкроенным и непосредственно пересаженным к дефекту итальянским лоскутом, ножка которого превращена в стебель (рис. 53).

Поперечное деление стебля, не сопряженное с потерей ткани, применяется для специальных восстановительных операций (реконструкция двух пальцев — рис. 79, 80), или в тех случаях, когда конец разделенного на несколько частей стебля сразу же перенести на дефект невозможно.

Стебельчатый лоскут может быть использован в различных целях, например для переноса стебля в сквозной дефект щеки (рис. 81).

## ПРИМЕНЕНИЕ СТЕБЛЯ ПОСЛЕ ЕГО ДЕКОРТИКАЦИИ

С помощью ножа Хамби или скальпеля со стебля срезают эпидермис. Лишенную эпидермиса часть стебля втягивают под кожу дефекта (рис. 82) или в возникшую полость.

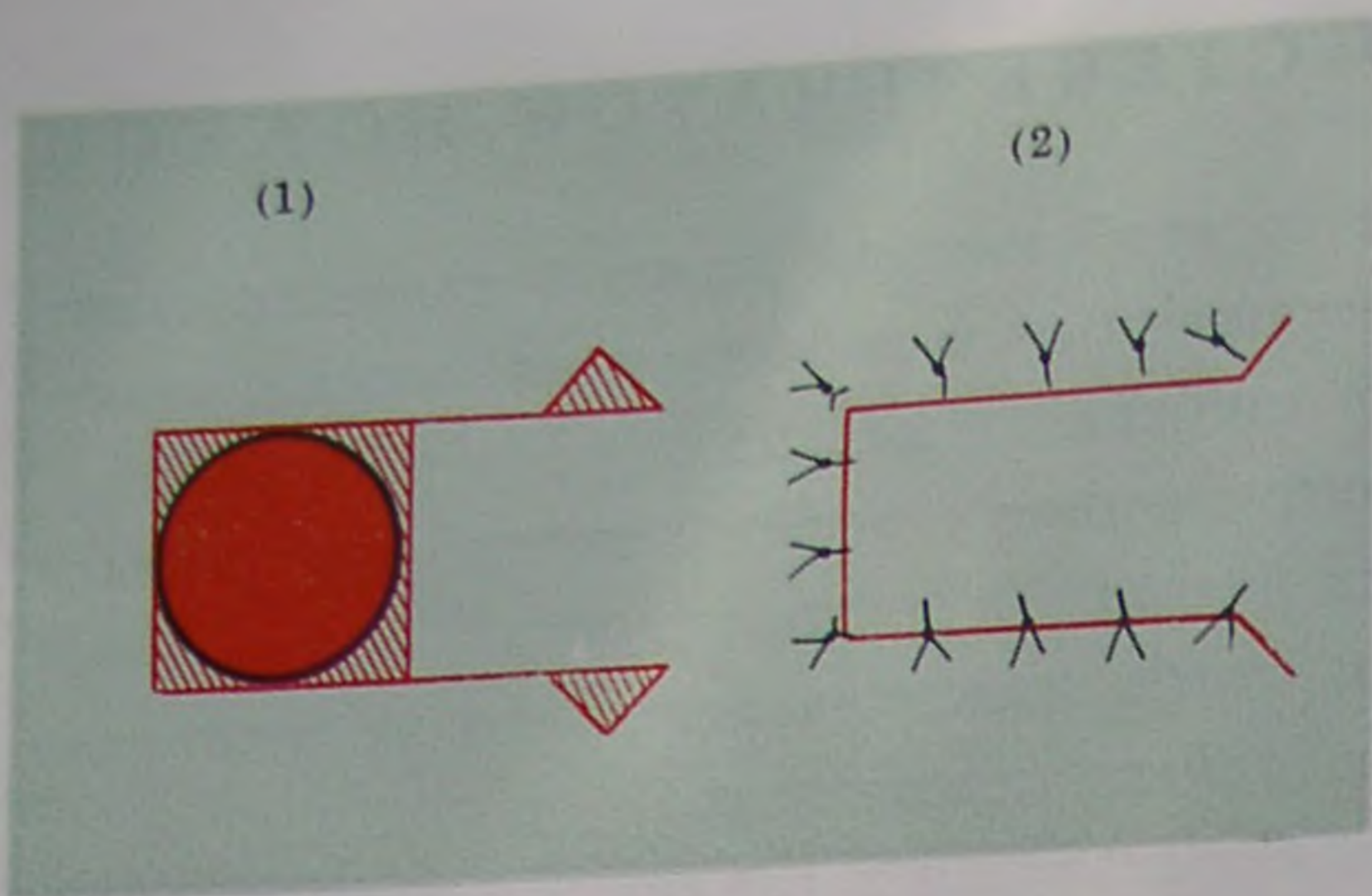
## ПОЗДНИЕ ПОВРЕЖДЕНИЯ НА ТРУБЧАТЫХ СТЕБЛЯХ

Органы, сформированные из трубчатых стеблей, требуют в течение длительного времени тщательного ухода и защиты. Кожная чувствительность стебля восстанавливается медленно и не полностью. Поэтому часто приходится наблюдать повреждение стебля, вызванное ожогами, отморожениями (рис. 83) или просто давлением. Повреждения, обусловленные давлением, чаще всего развиваются на нижних конечностях (рис. 84), где понижена кожная чувствительность и кроме того в пересаженной коже стебля — даже в том случае, если он был лишен большей части жировой клетчатки и хорошо прижил — часто наступает гипертрофия подкожножирового слоя. Стебель поэтому приобретает значительную подвижность, и кожа в тех местах, где на нее давят какие-либо костные выступы, некротизируется (рис. 84,3). Иногда наступает столь сильное сморщивание кожи стебля, что результаты пластической операции по истечении ряда лет становятся плачевными (рис. 85). Вот почему в каждом отдельном случае всегда следует очень серьезно взвешивать показания к применению стебельчатого лоскута.

## ЛОСКУТЫ, СОЗДАННЫЕ ИЗ СЛИЗИСТОЙ ОБОЛОЧКИ

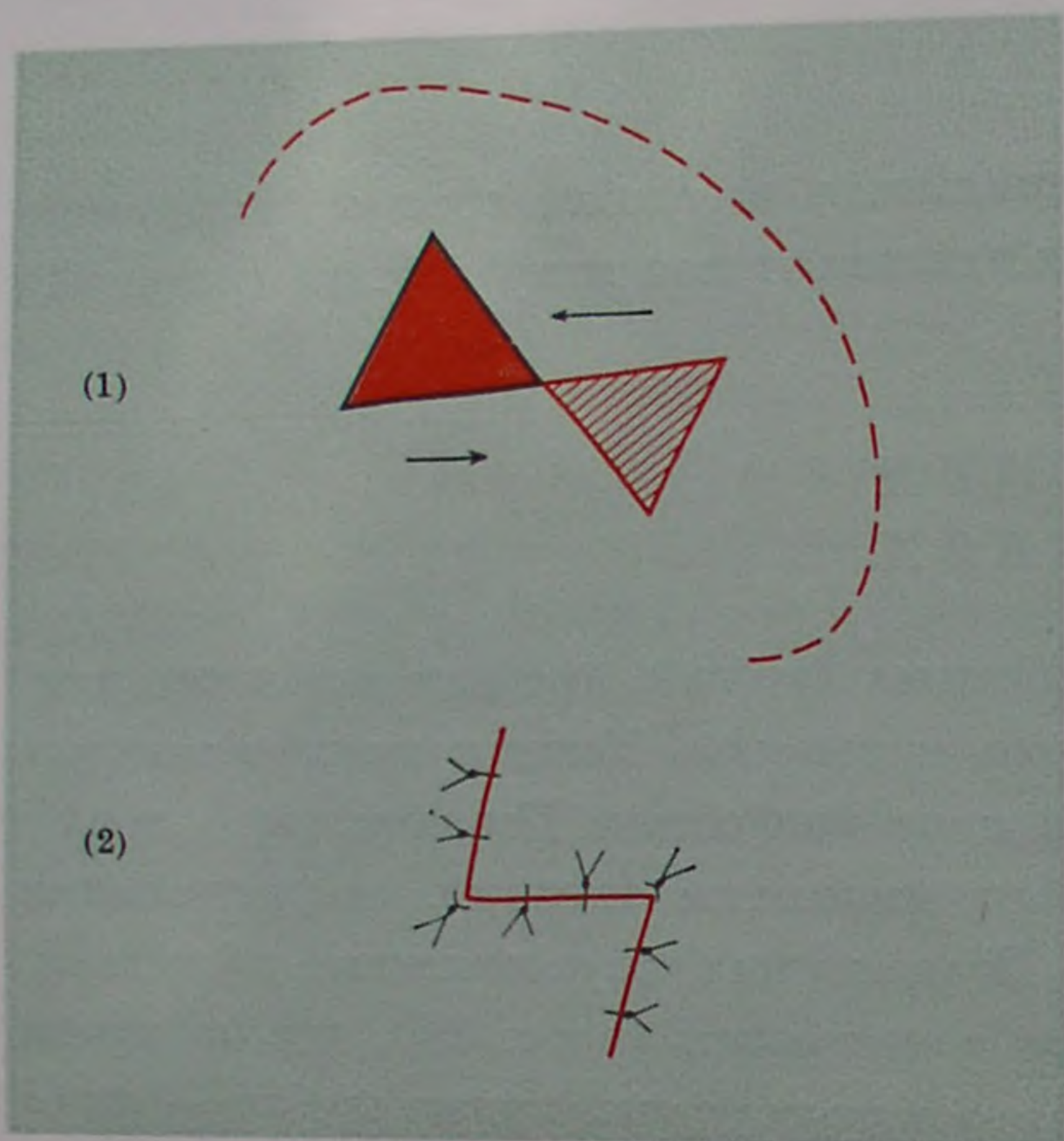
Показания к применению этих лоскутов весьма ограничены. Примером может служить лоскут, образованный из слизистой оболочки одной губы в целях закрытия дефекта красной каймы на другой губе (рис. 86). Аналогично можно использовать лоскут на двух ножках для замещения большого дефекта красной каймы другой губы. Большие лоскуты на одной ножке можно выкроить из слизистой оболочки щеки для замещения части красной каймы губы и для восстановления слизистой преддверия рта.





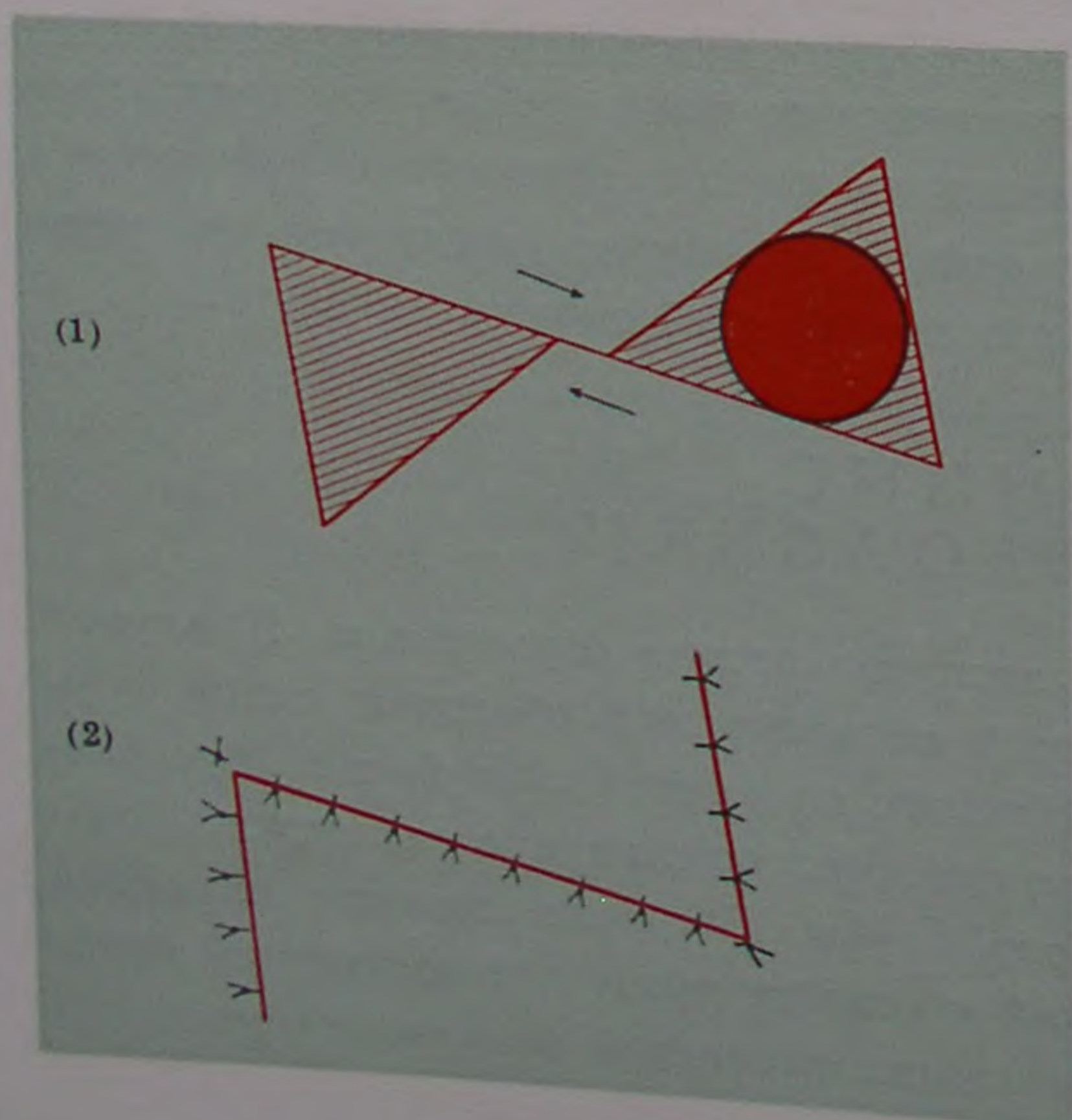
Р И С. 23.

«U» пластика. 1. В подходящих случаях (на туловище или на конечностях) дефект можно превратить в четырехугольный. — 2. Располагают его таким образом, чтобы с той стороны, где кожа более подвижна, можно было образовать кожную ленту и сместить ее путем клинообразных иссечений наружных краев.



Р И С. 24.

Линейное перемещение кожи в целях закрытия дефекта треугольной формы. 1. Разрез производят по линии, являющейся продолжением основания треугольника. Затем иссекают небольшой треугольник, вершина которого направлена в противоположном направлении. Мобилизация кожи производится в объеме заштрихованного поля. — 2 После сближения лоскуты сшивают.



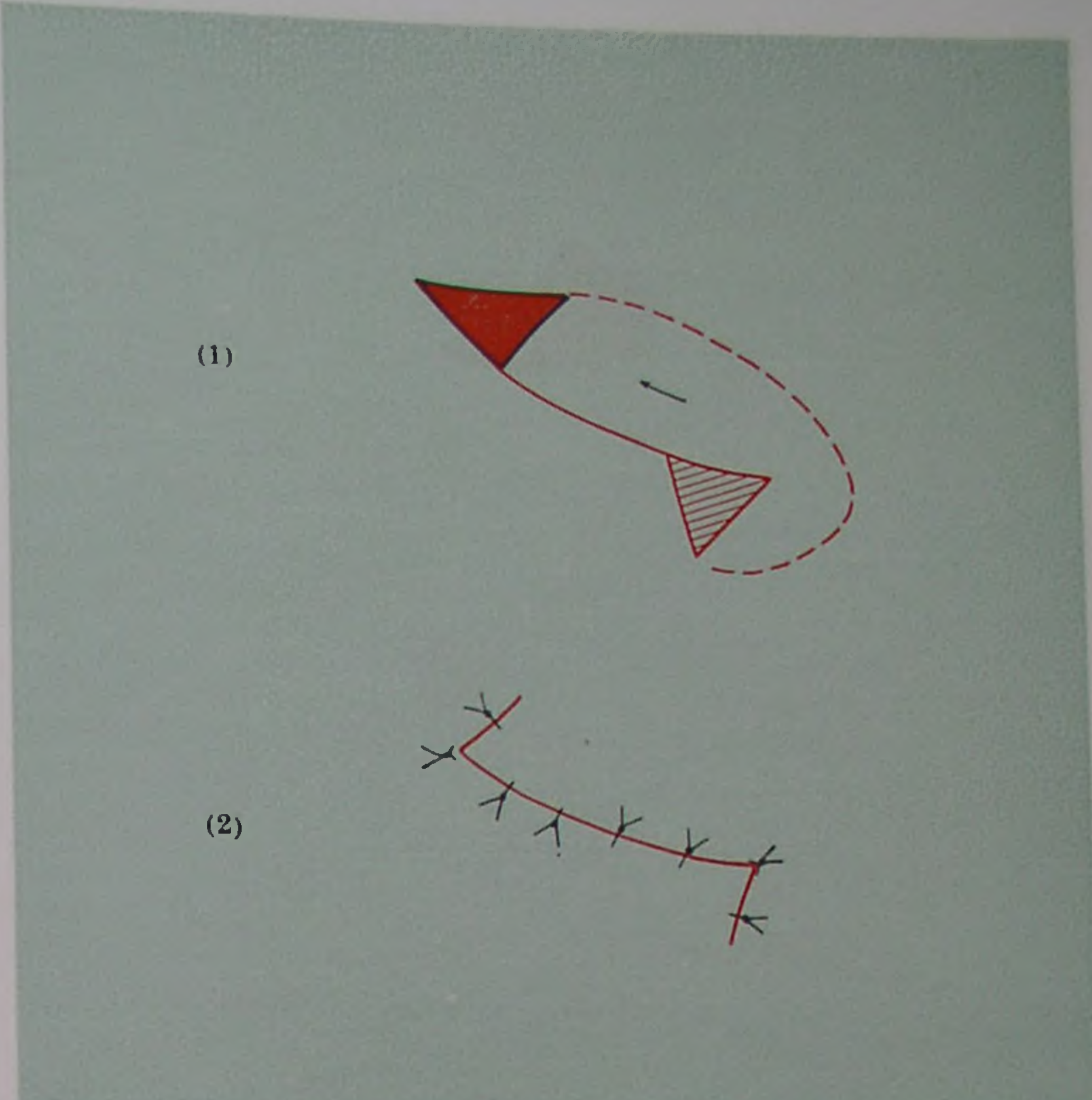
Р И С. 25.

Круглый дефект превращен в дефект треугольной формы. 1, 2. Закрытие дефекта осуществлено путем сближения лоскутов; объяснение см. на рис. 24.



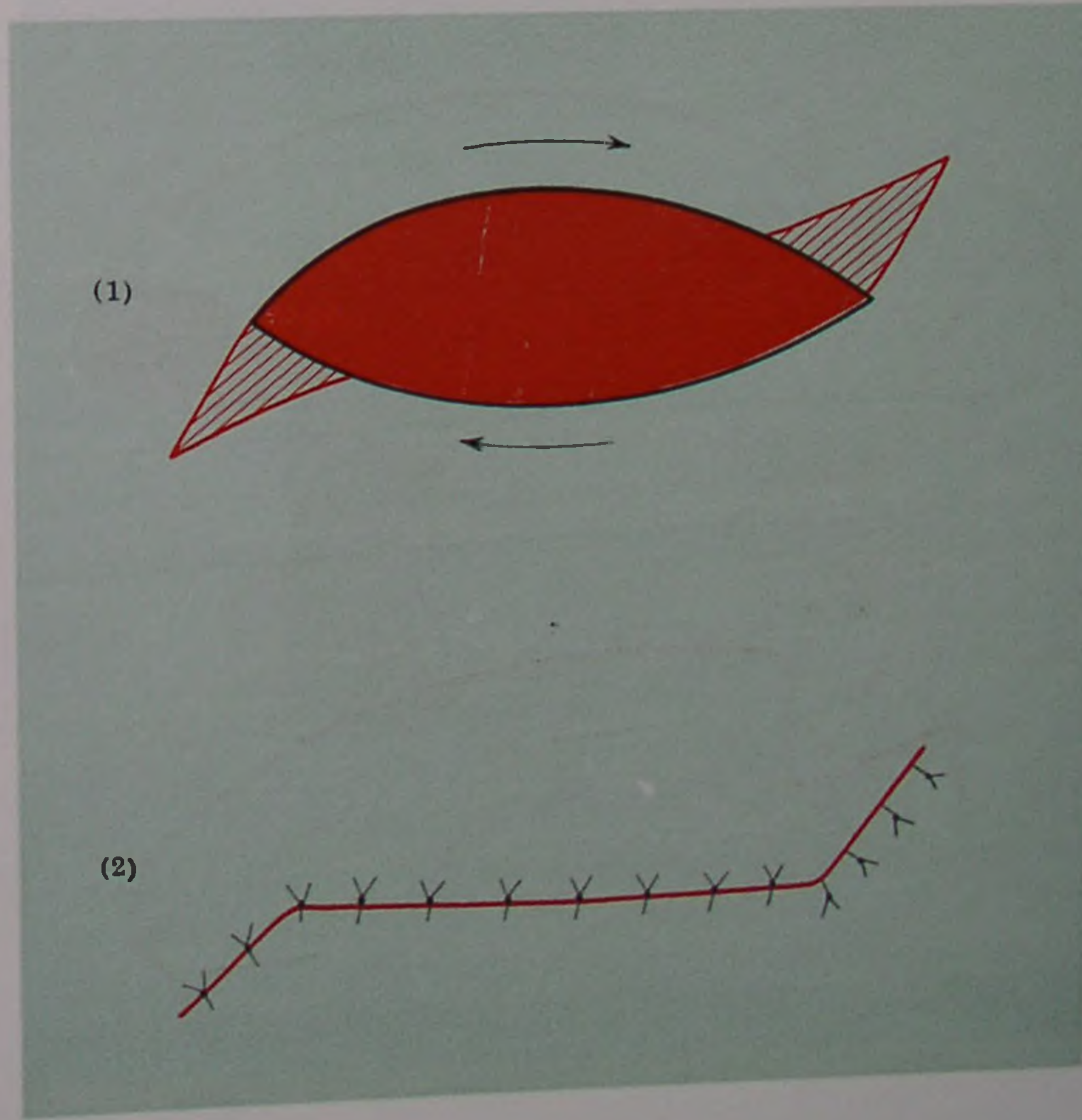
И С. 26.

дугобразный разрез в целях сближения кожных лоскутов при закрытии дефекта почти треугольной формы (по методу Имре) (Imre). 1. От основания дефекта ведут дугобразный разрез вплоть до того места, где на втором конце разреза становится возможным с успехом произвести вспомогательное иссечение. — Мобилизация и сближение кожных лоскутов.

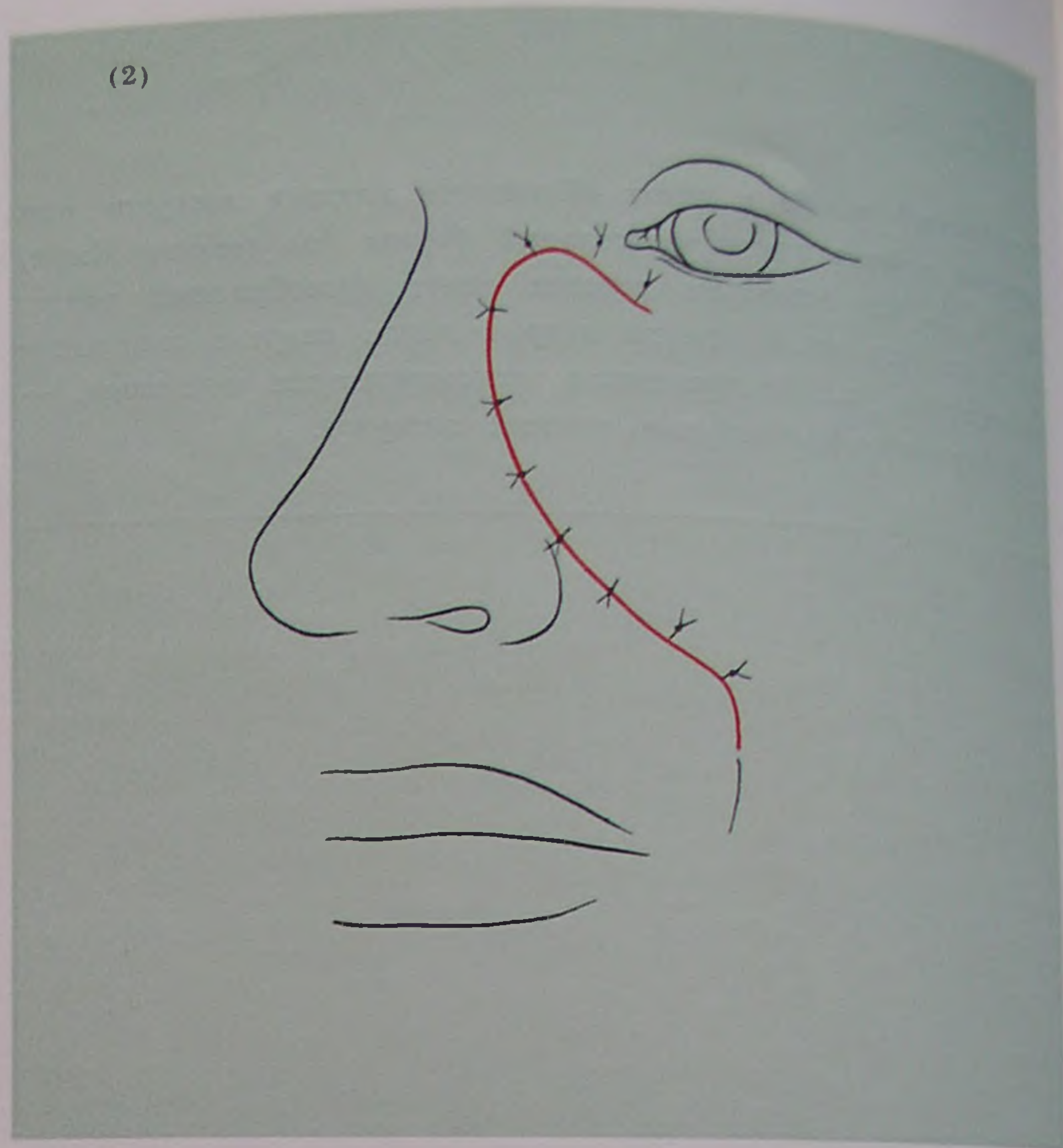
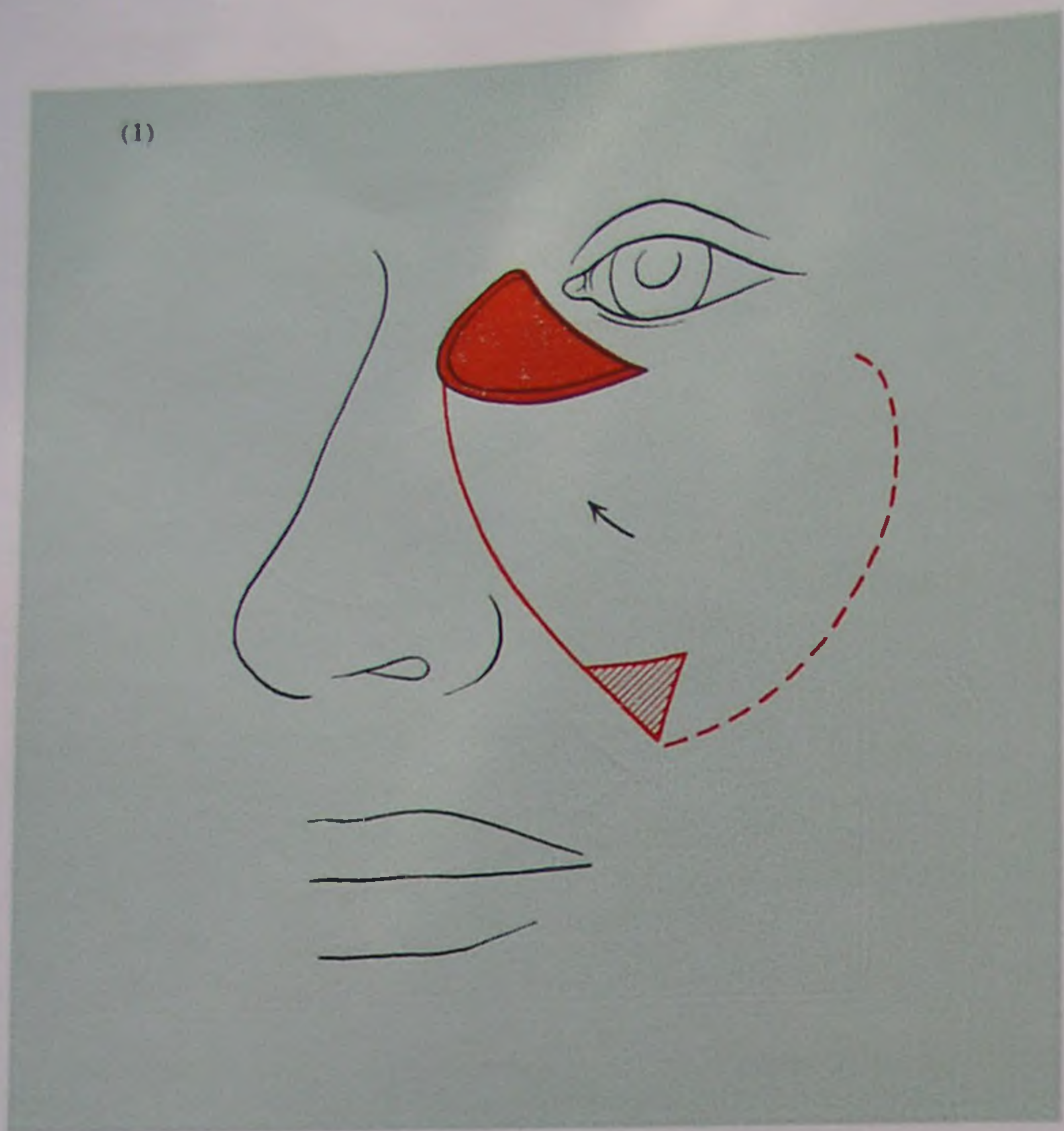


Р И С. 27.

Закрытие веретенообразного дефекта путем двойного смещения кожных лоскутов по Дюфурмантелю и Моули (С. Dufourmentel, R. Mouly). 1. Вокруг дефекта производят обширную мобилизацию кожи. Края раны смещают в противоположных направлениях, на обоих концах образуются косо расположенные конусовидные складки, после иссечения которых возникают дополнительные дефекты. — 2. Возникшие дефекты дают возможность произвести сшивание по линии, имеющей два излома; она выгоднее прямой линии. Рубец со временем выравнивается, не сокращаясь в продольном направлении.








Р И С. 28.

Пластика по методу Имре (Imre), применяемая при удалении опухолей век и примыкающих участков. 1. Экстирпация опухоли, расположенной под внутренним углом глаза, обусловила образование дефекта приблизительно треугольной формы. От нижнего края дефекта ведут выпуклый книзу разрез по ходу подскулового углубления. Широко мобилизованная кожа щеки и века дугообразно смещается, а ее излишек у нижнего края отсекают. — 2. Рубец хорошо сливается с очертаниями лица.



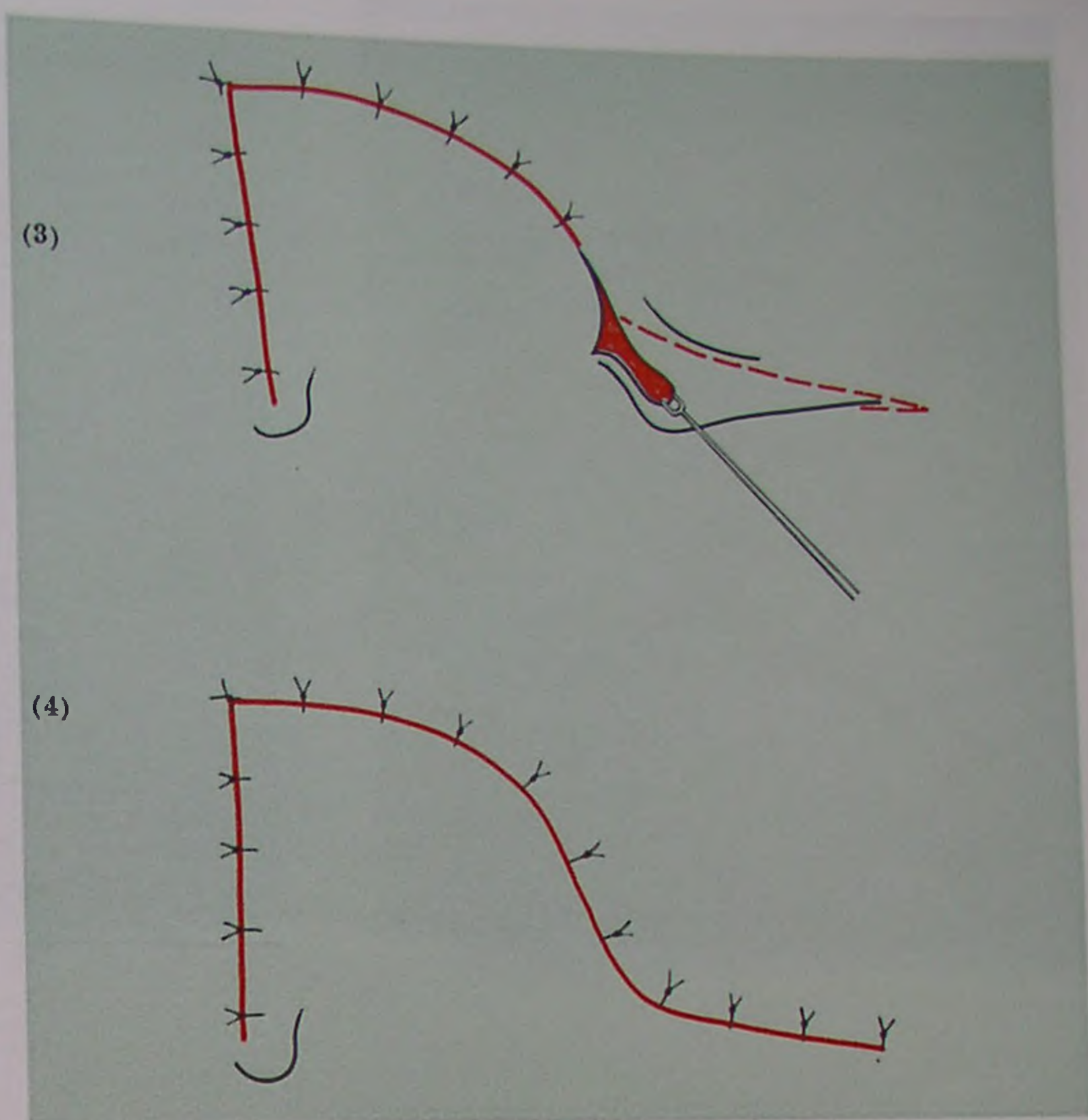

(1)

(2)

Р И С. 29.

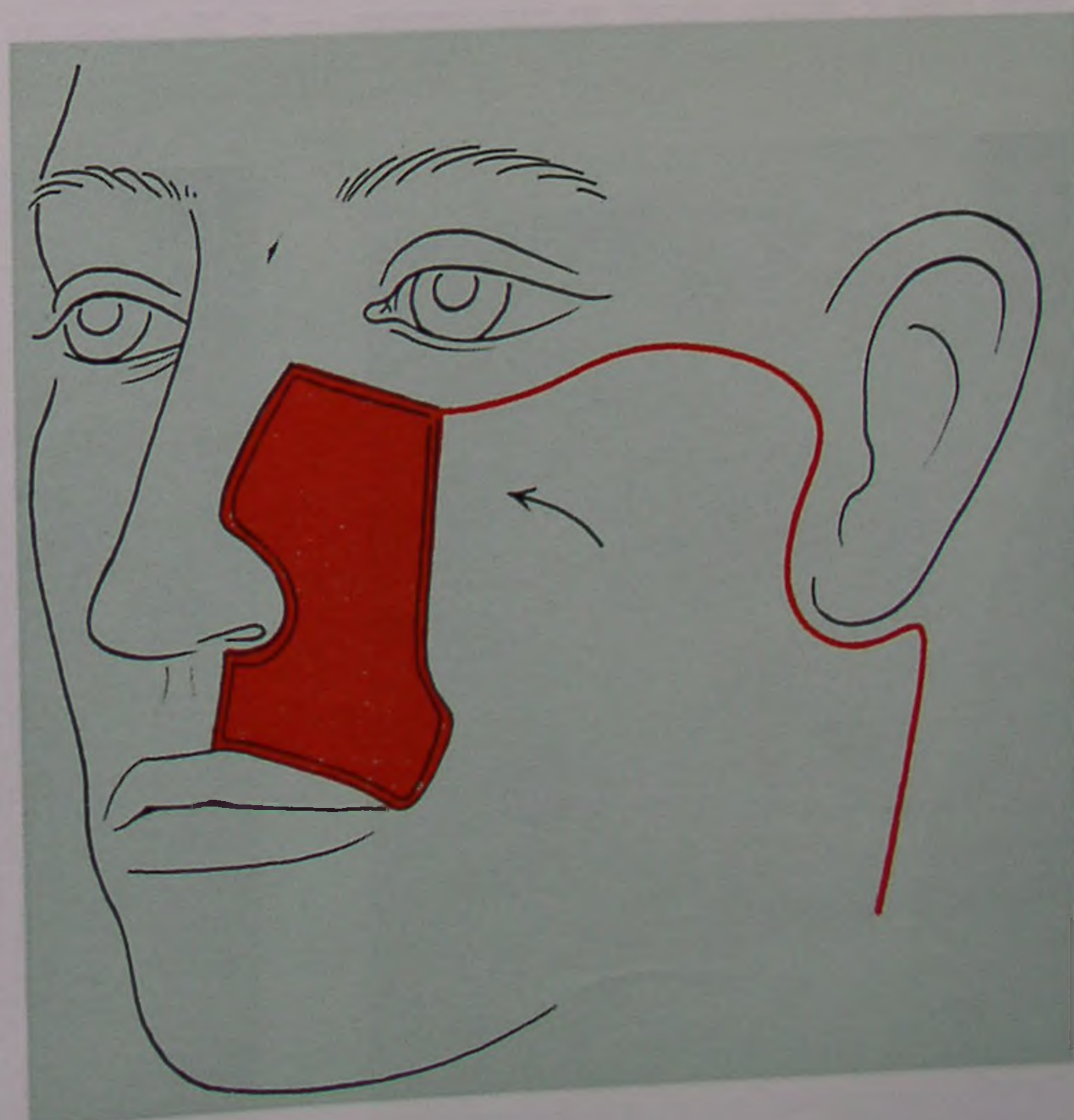Видоизменения операция Имре (Imre) (по методу Дюфурмантеля и Моули (С. Dofourmentel, R. Mouly). 1, 2. Вместо иссечения кожи на конце расслабляющего разреза произведена перестановка встречных треугольных лоскутов.





И С. 30.

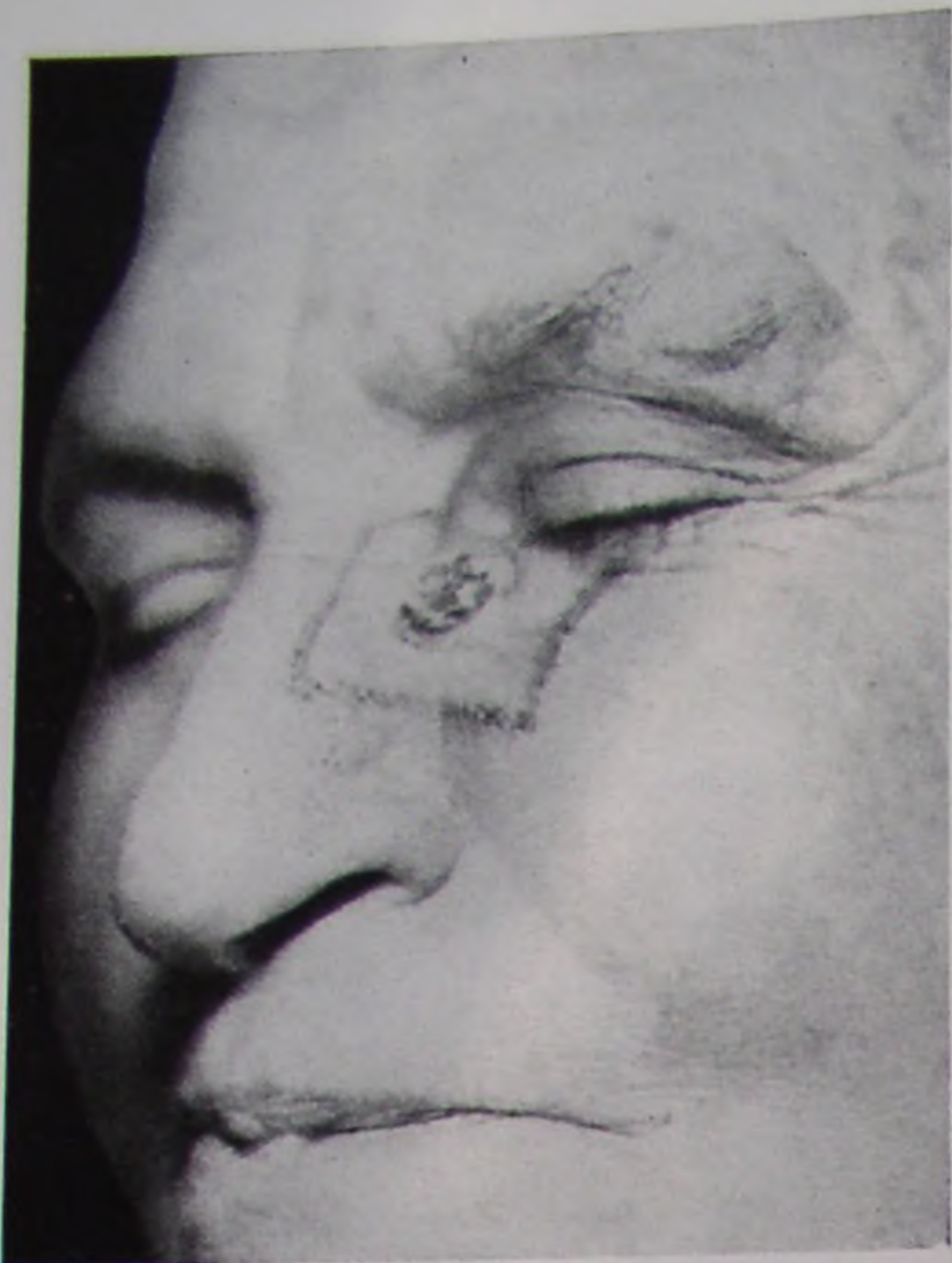дугобразное перемещение. 1. Кожный лоскут, смещенный методом дугобразного разреза. Круглый дефект превращен путем сечений в дефект треугольной формы; указаны очертания скута. — 2. Перемещение лоскута; образовалась конусовидная складка. — 3. Иссечение конусовидной складки. — 4. Лоскут шит.



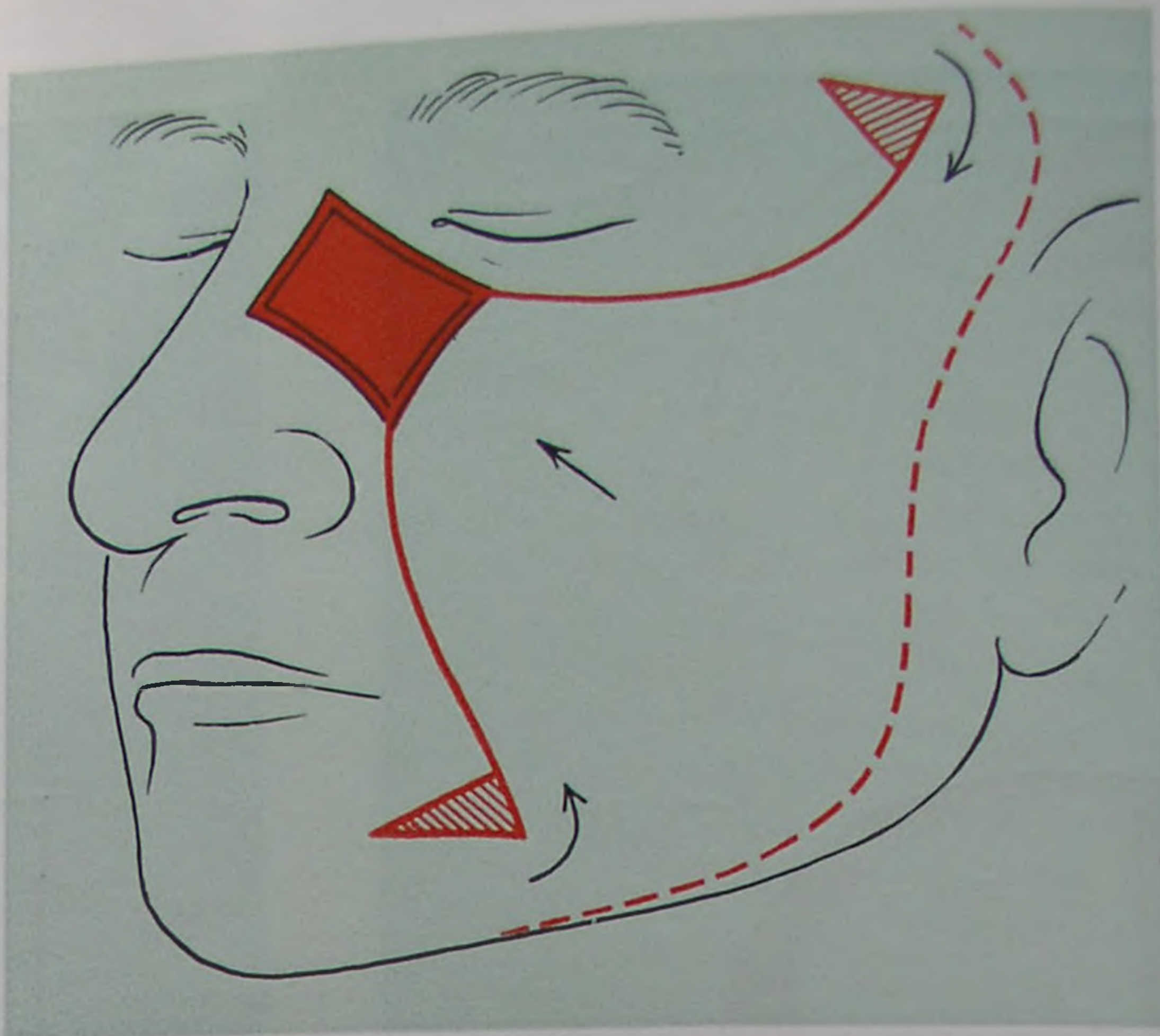
Р И С. 31.

«Вращение щеки по Эссеру». Данный метод заключается в мобилизации кожи всей щеки и верхней части шеи. Разрез проходит вдоль нижнего края глазницы, пересекает челюстной бугор и скуловой отросток, доходит до козелка уха и спускается перед ушной мочкой по боковой поверхности шеи.





(1)

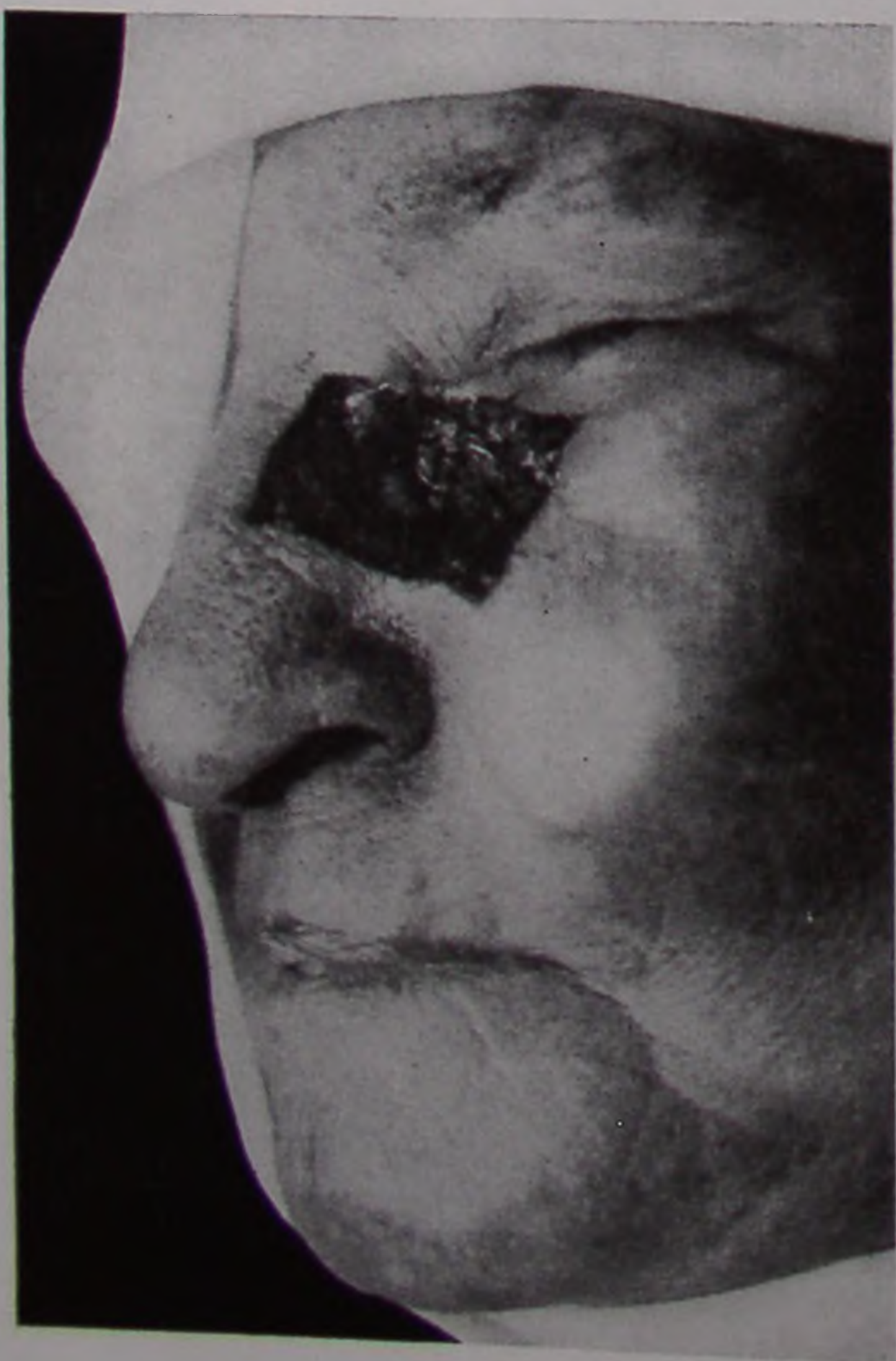


(2)

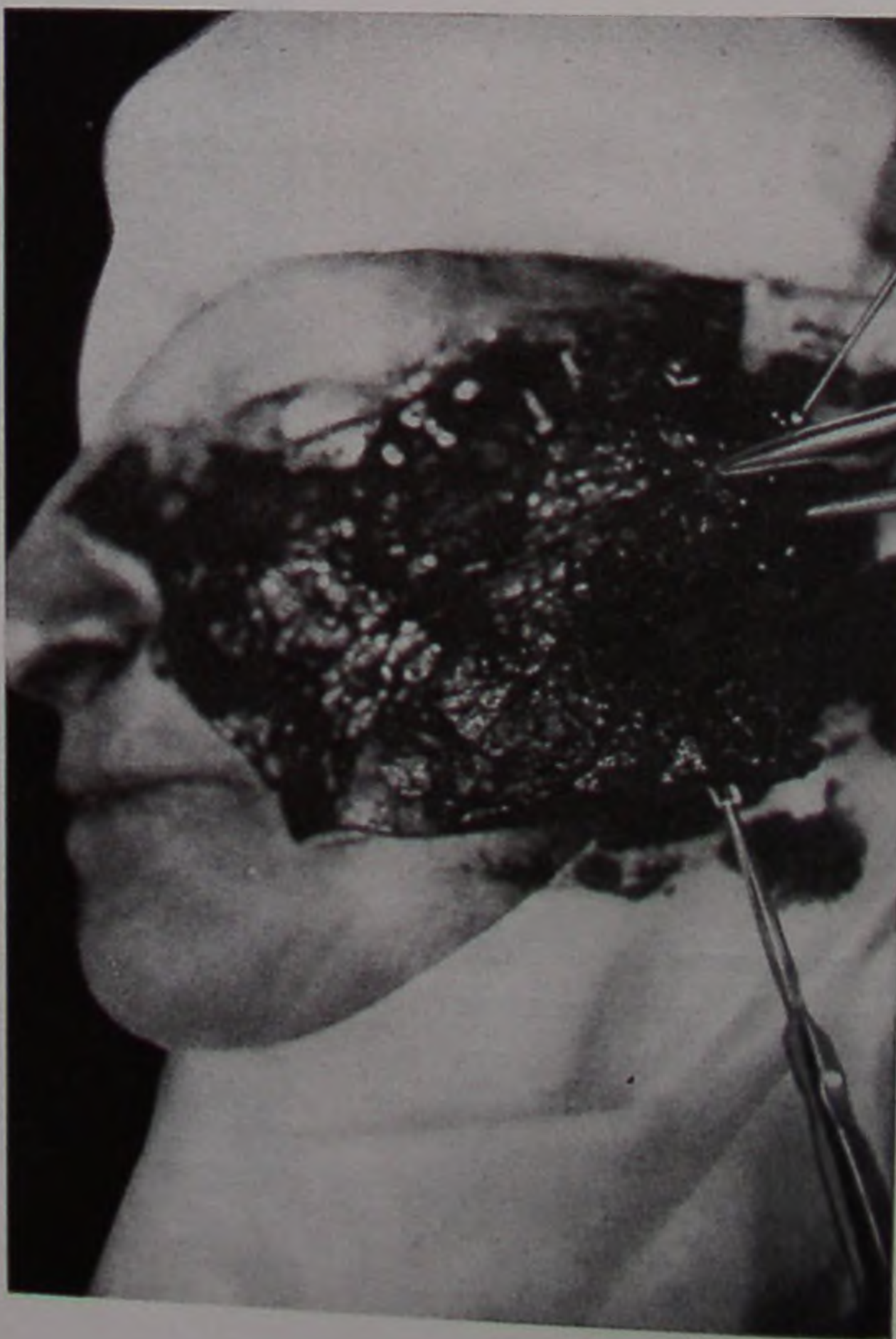
### Р И С. 32.

Закрытие большого дефекта, возникшего после экстирпации базалиомы внутреннего угла глазной щели методом смещения кожи щеки. Больная В. Б., 81 года, история болезни № 24 651. Операция произведена Геленой Пешковой. 1, 2. Опухоль и вычерченные контуры намеченного иссечения и разрезов. — 3. Иссечение кожи и мягких частей до надкостницы. — 4. Мобилизация

кожи щеки. — 5. Лоскут перемещен, на концах разрезов вспомогательные клиновидные иссечения. — 6. Состояние наложения шва. — 7. Состояние по прошествии двух недель. На внутренней половине нижнего века возник небольшой дефект. Больная отказывается от восстановительной операции.

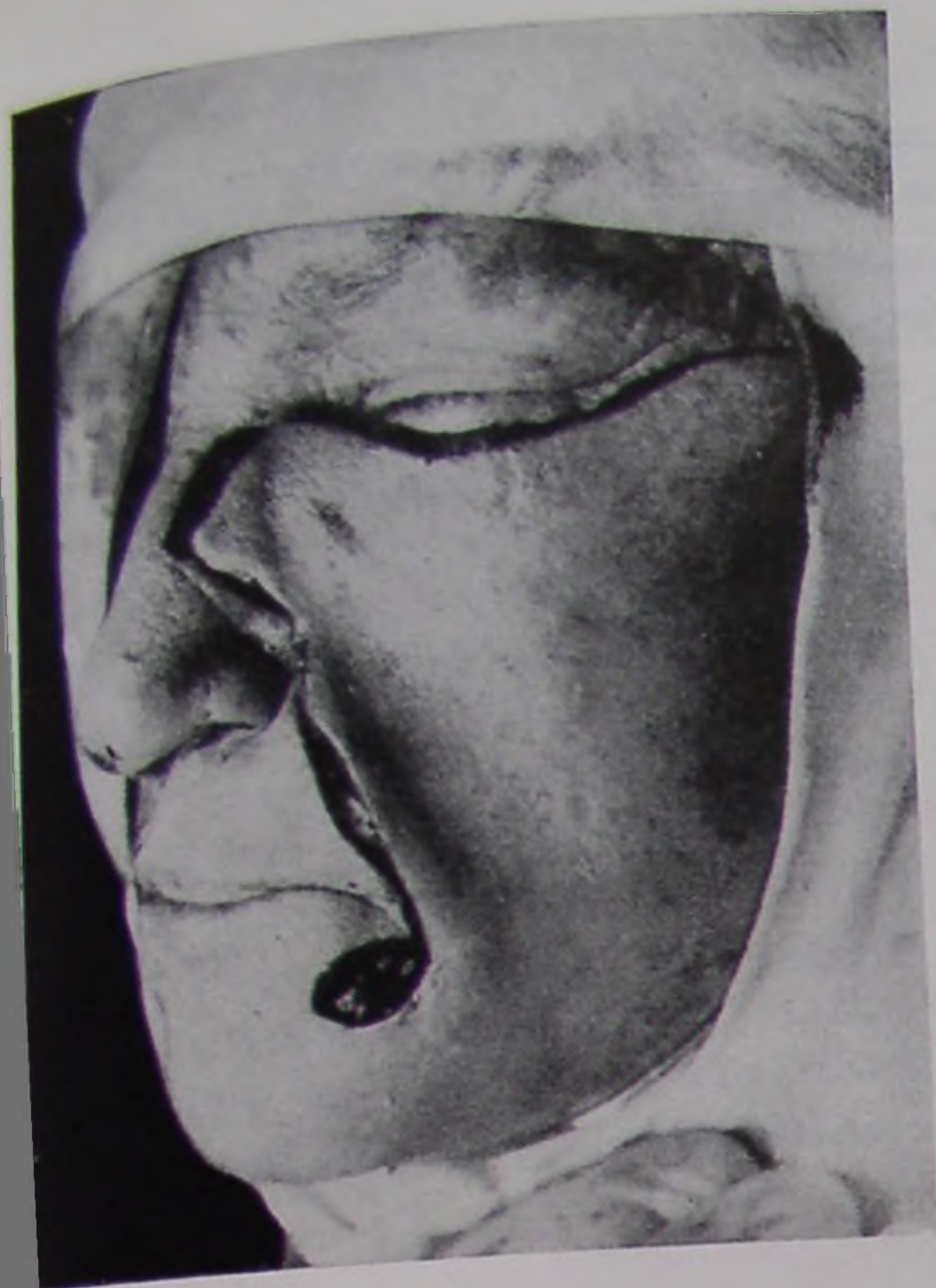


(3)

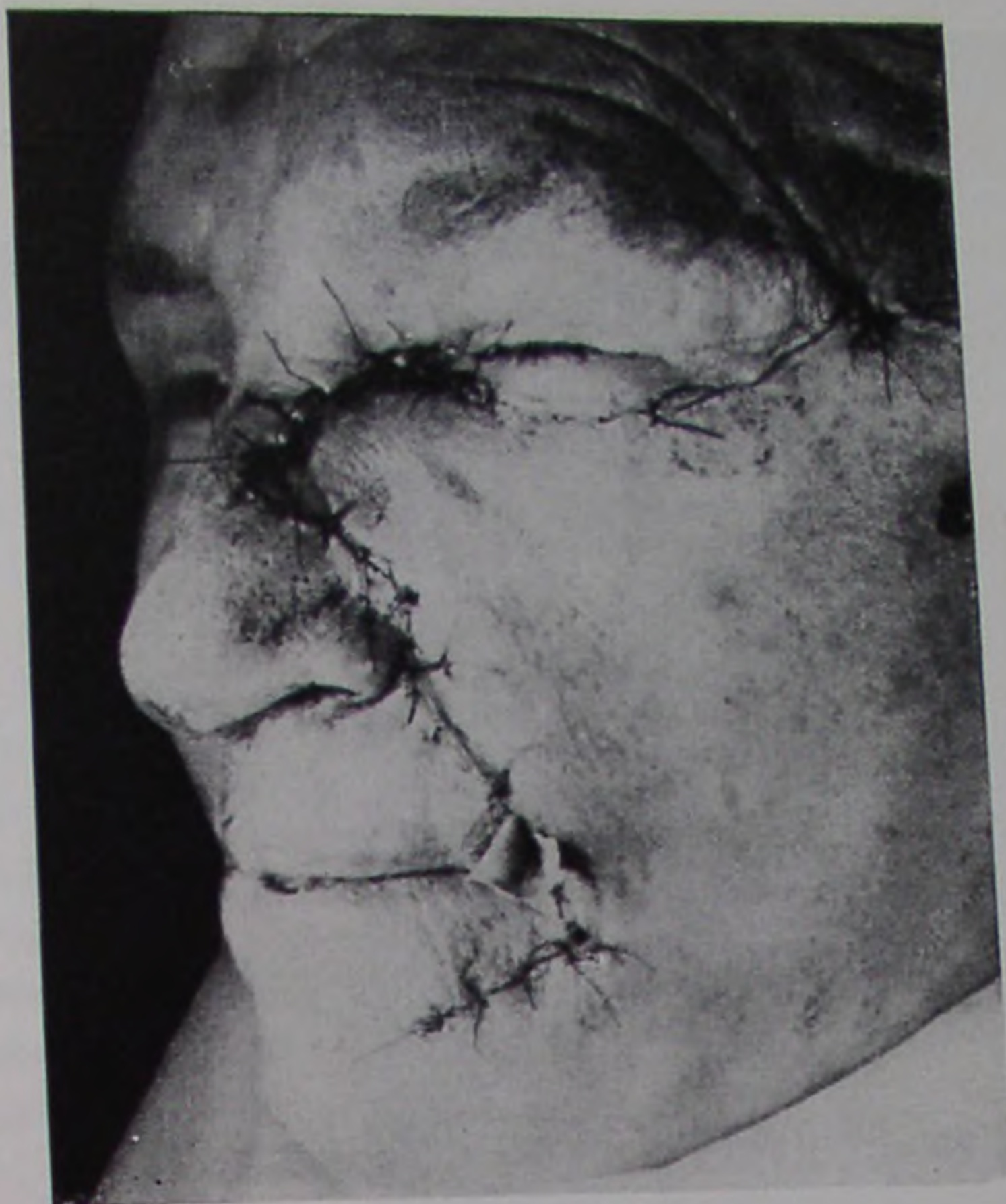


(4)






(5)




(6)



7)

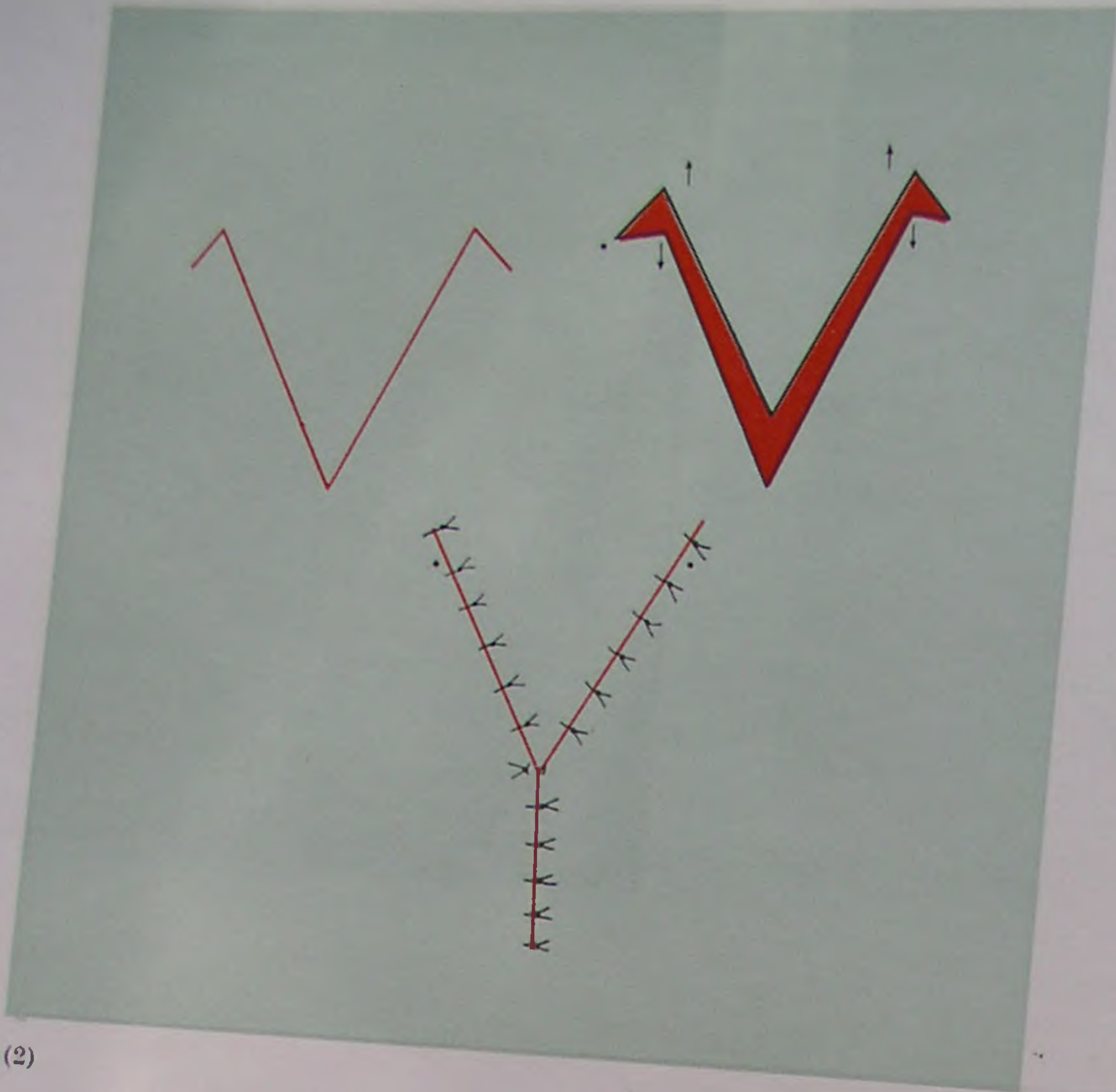
РИС. 33.

Пластика методом перемещения типа V—У. 1. Расслабляющая пластика. Скальпелем выкраивают клиновидный лоскут, ось которого расположена в направлении натяжения. Производят обширную отсепаровку кожи, отсепарованный лоскут передвигают вверх, края раны складывают в форме латинской буквы У и сшивают. На концах всех трех лучей буквы «У» кожа собирается в складки, образуя стоящие конусы как при закрытии веретенообразных дефектов. Возникшие конусовидные складки следует оформить методом, описанным на рис. 14,3. — 2. Эффект, достигаемый от пластики «V—У», можно немного увеличить путем насечек, производимых на концах лучей «V». При



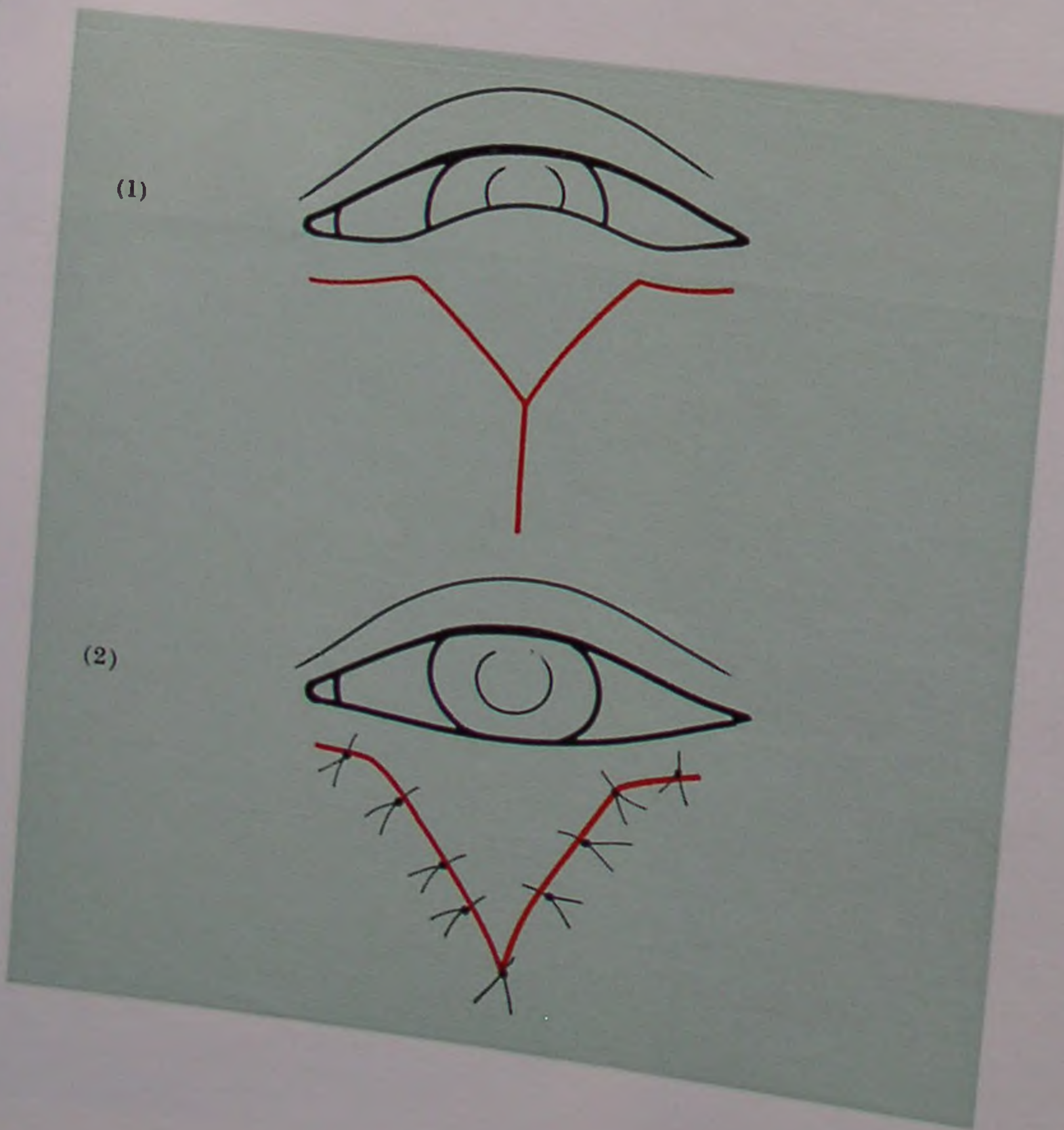
(1)





передвижении треугольного лоскута кожи насечки расходятся так, что линия в конце концов — иногда после незначительного срезания углов — выравнивается. Этот метод позволяет добиться значительного удлинения рубца.

(2)



(1)

(2)

РИС. 34.

Пластика типа «У—V». 1. Рубцовым процессом край средней трети века смещен вверх. Выкраивают треугольный лоскут кожи с основанием у приподнятой части края века. В направлении оси выкроенного треугольника разрез кожи ведут от самой вершины и во всю его длину. Затем производят мобилизацию кожи на всем протяжении века. — 2. Треугольный лоскут вытягивают в вертикальный разрез и ушивают. У основания треугольного лоскута образуются направленные в латеральном направлении складки, которые затем отсекают у самого края века.



РИС. 35.

Метод перестановки встречных треугольных лоскутов по А. А. Лимбергу. 1. Геометрическая схема перестановки встречных треугольных лоскутов по А. А. Лимбергу, выкроенных под углом  $60^\circ$ . А—В—линия разреза, произведенного в направлении оси, подлежащей удлинению. Треугольные лоскуты равнобедренны, выкроены под углом  $60^\circ$ . Кожу мобилизуют на большом протяжении. — 2. Введя в углы разреза крючки и потянув их в разные стороны, автоматически достигается взаимного перемещения треугольных лоскутов. После перемещения встречных треугольных лоскутов в вертикальном направлении наступает увеличение длины короткой оси идеального равностороннего треугольника на расстояние, которое можно вычислить.

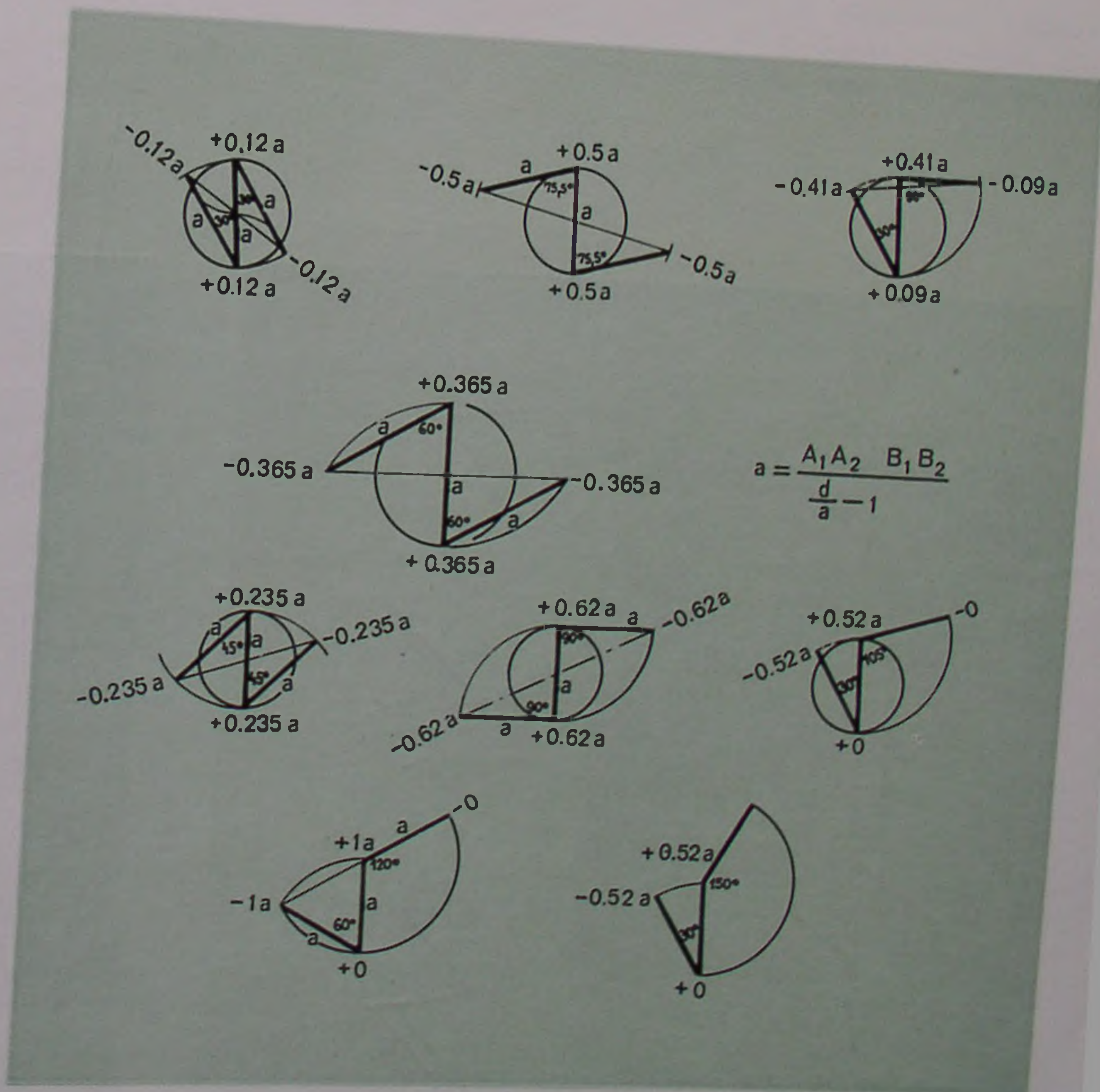
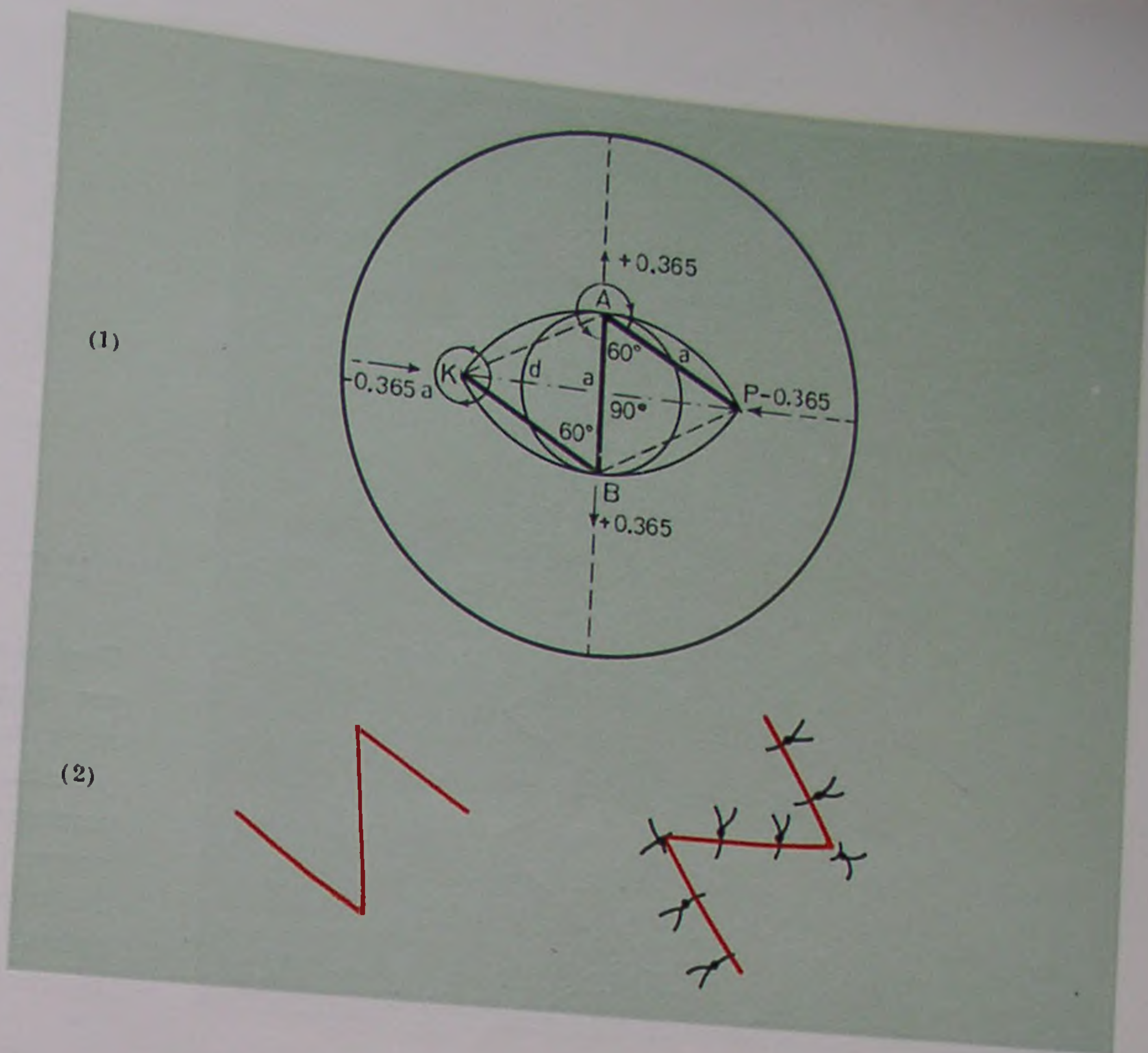


РИС. 36.

Таблица А. А. Лимберга. Схема перестановки встречных треугольных лоскутов, выкроенных под разными углами. Применение метода перестановки встречных треугольных лоскутов по А. А. Лимбергу.




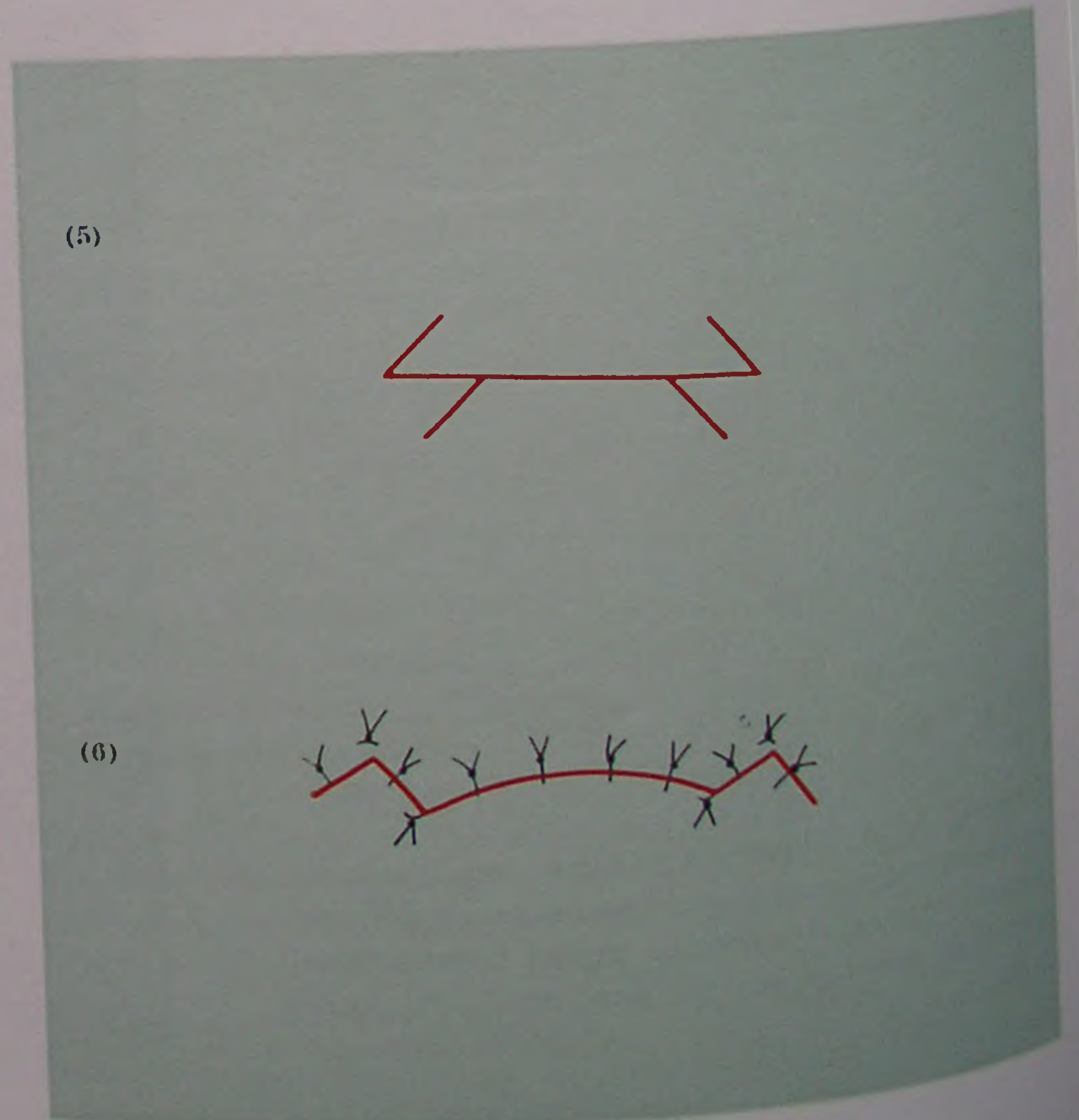
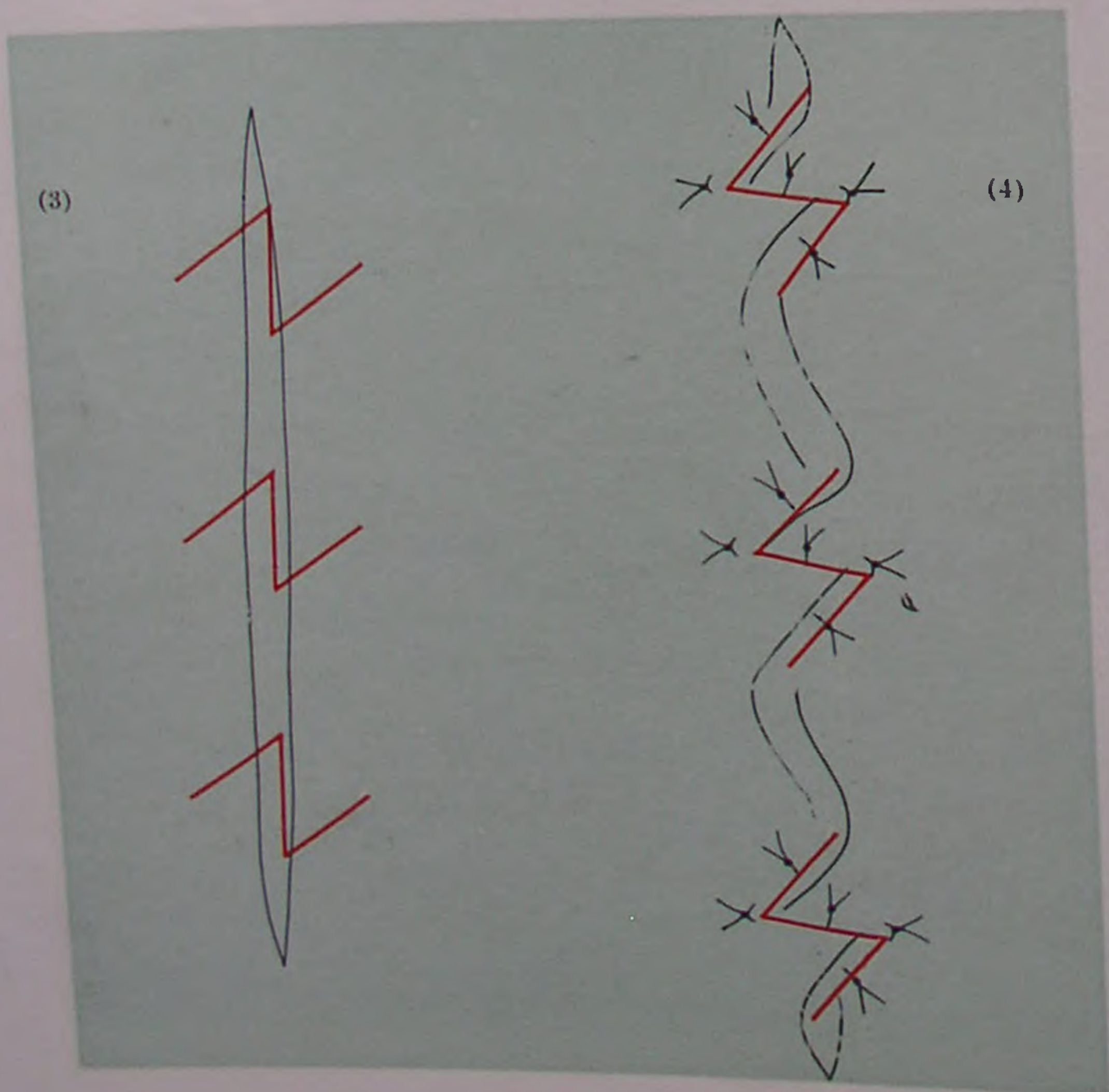
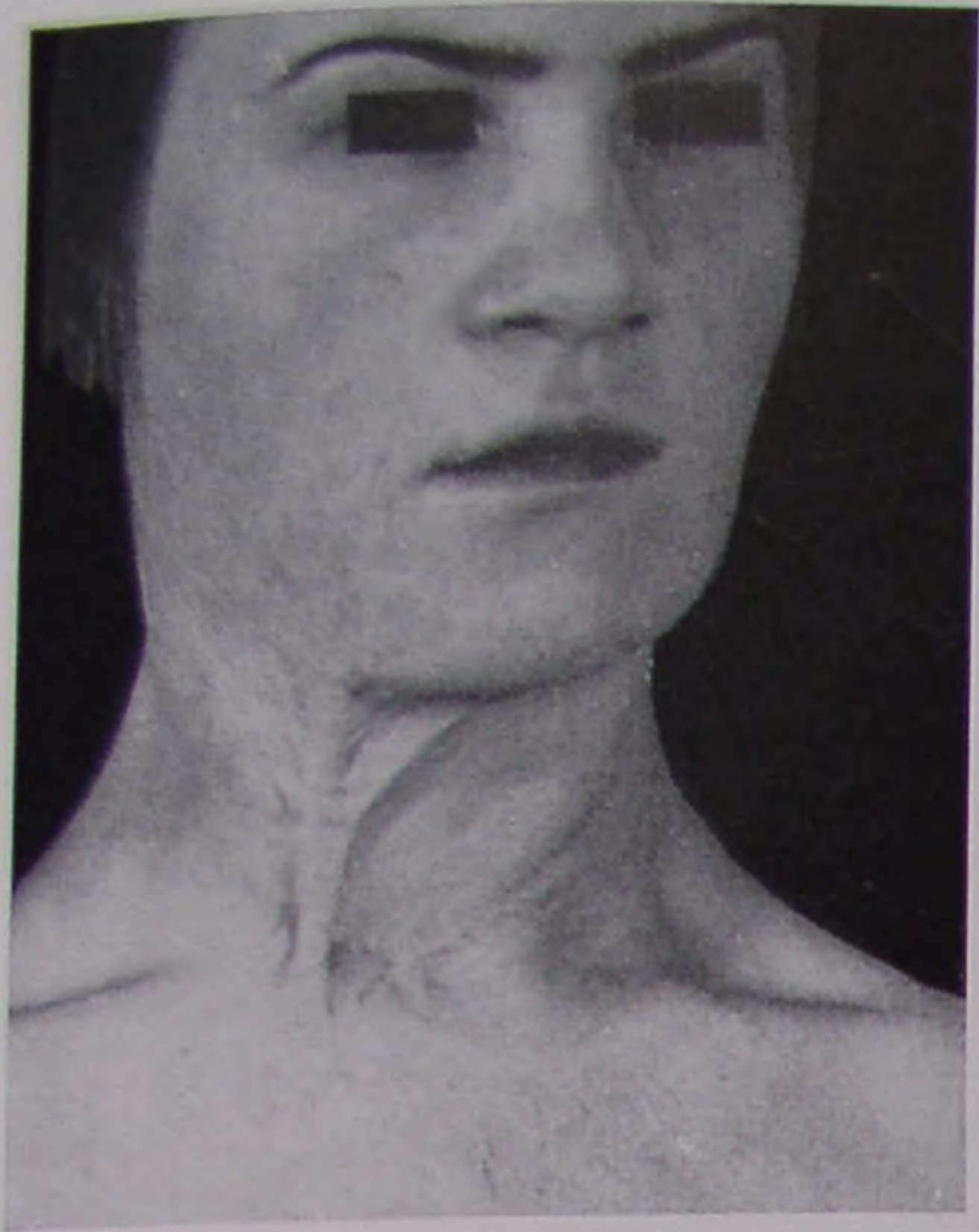


РИС. 37.

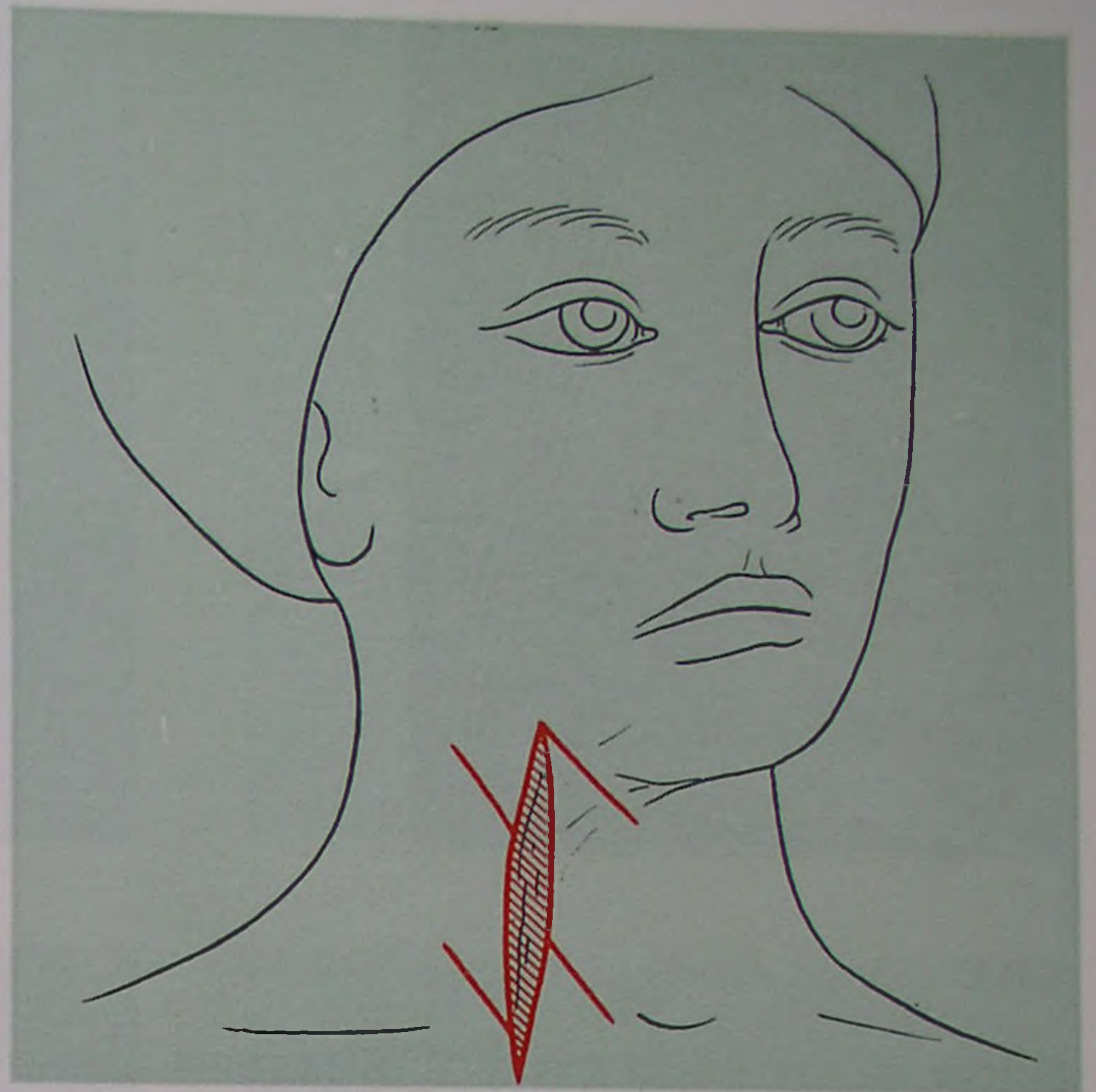
Перестановка нескольких небольших встречных треугольных лоскутов сплошным рядом. 1, 2. После удлинения оси производят перестановку треугольников, после чего их сшивают. В результате удается достичь значительного удлинения рубца. — 3, 4. Перестановка нескольких встречных треугольных лоскутов несплошным рядом (по А. А. Лимбергу). Этот метод, применяемый при гипертрофических рубцевых тяжах, позволяет улучшить состояние рубца. — 5, 6. Перестановка треугольных лоскутов на концах продольного разреза.







(1)

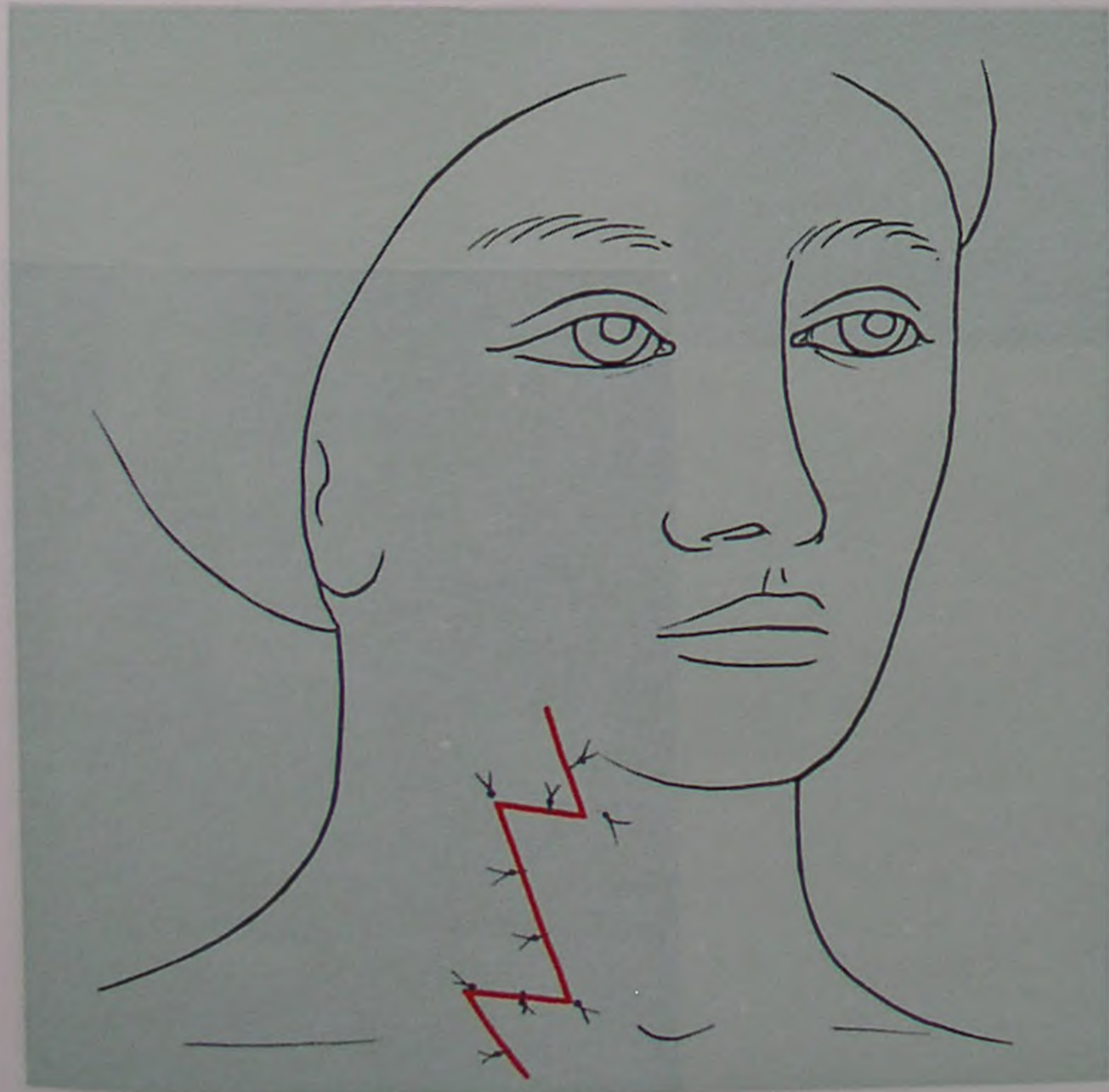


(2)

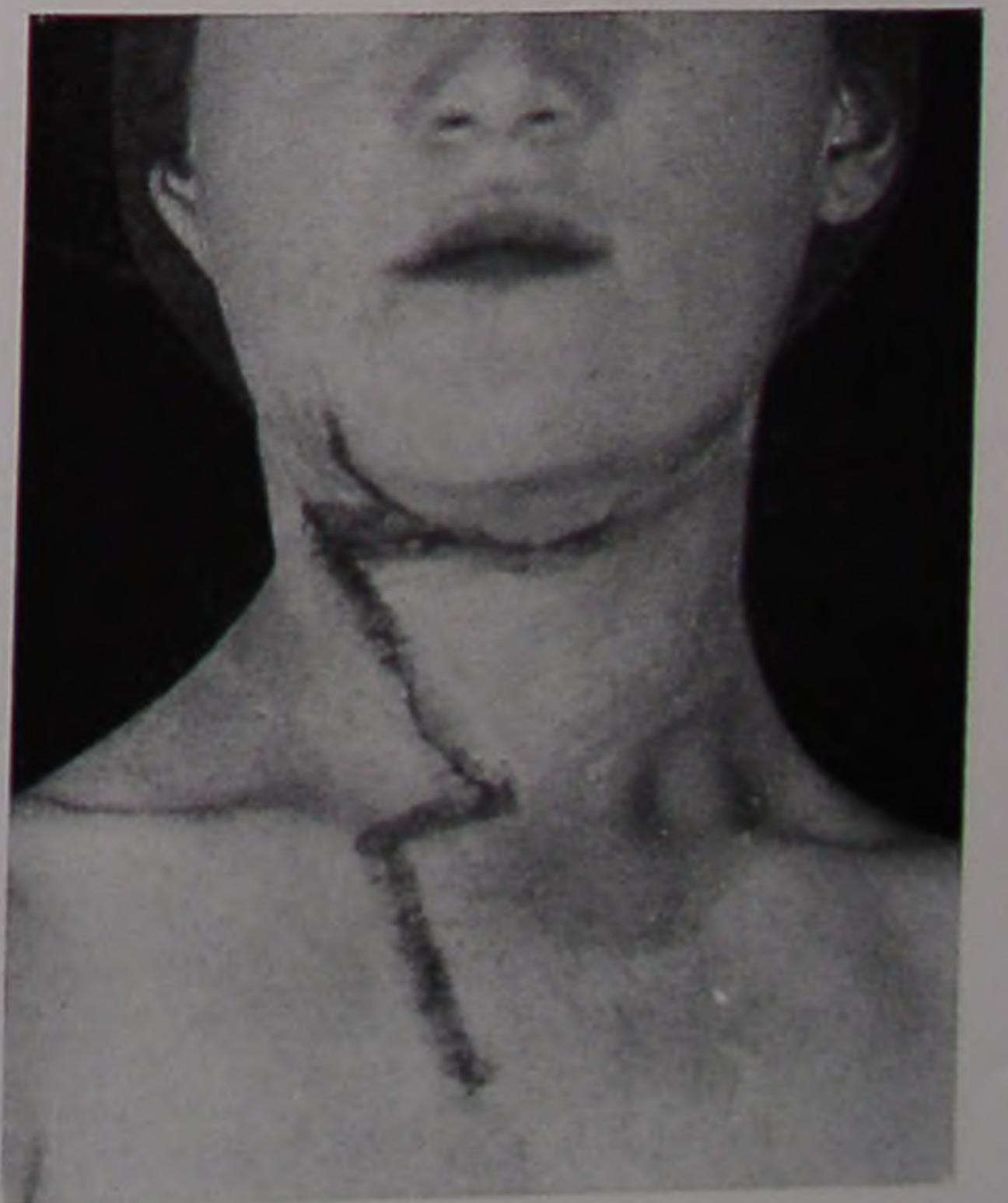
Р И С. 38.

Коррекция возникшей после ожога контрактуры шеи. 1. Высоко расположенный и создающий контрактуру рубцовый тяж, идущий от грудинного конца правой ключицы к нижней челюсти. Рубец стягивает кожу щеки и ограничивает движение головы. — 2. Схема иссечения склеротической ленты верхнего отдела рубцо-

вого тяжа и линии разрезов для образования клиновидных лоскутов на концах разреза. — 3. Схема наложения шва. — 4. Больная после операции. Линии швов смазаны йодной настойкой.

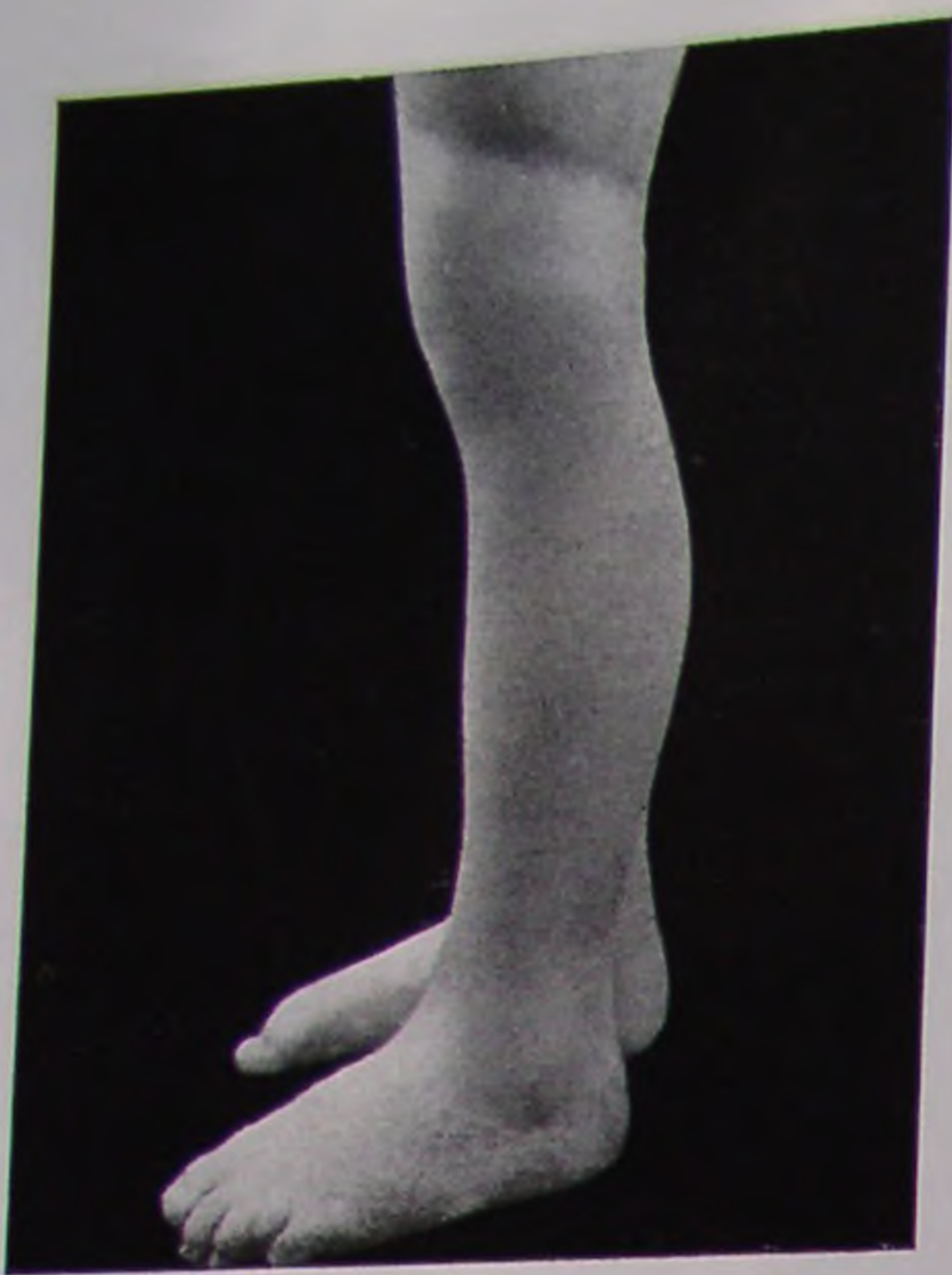

(3)



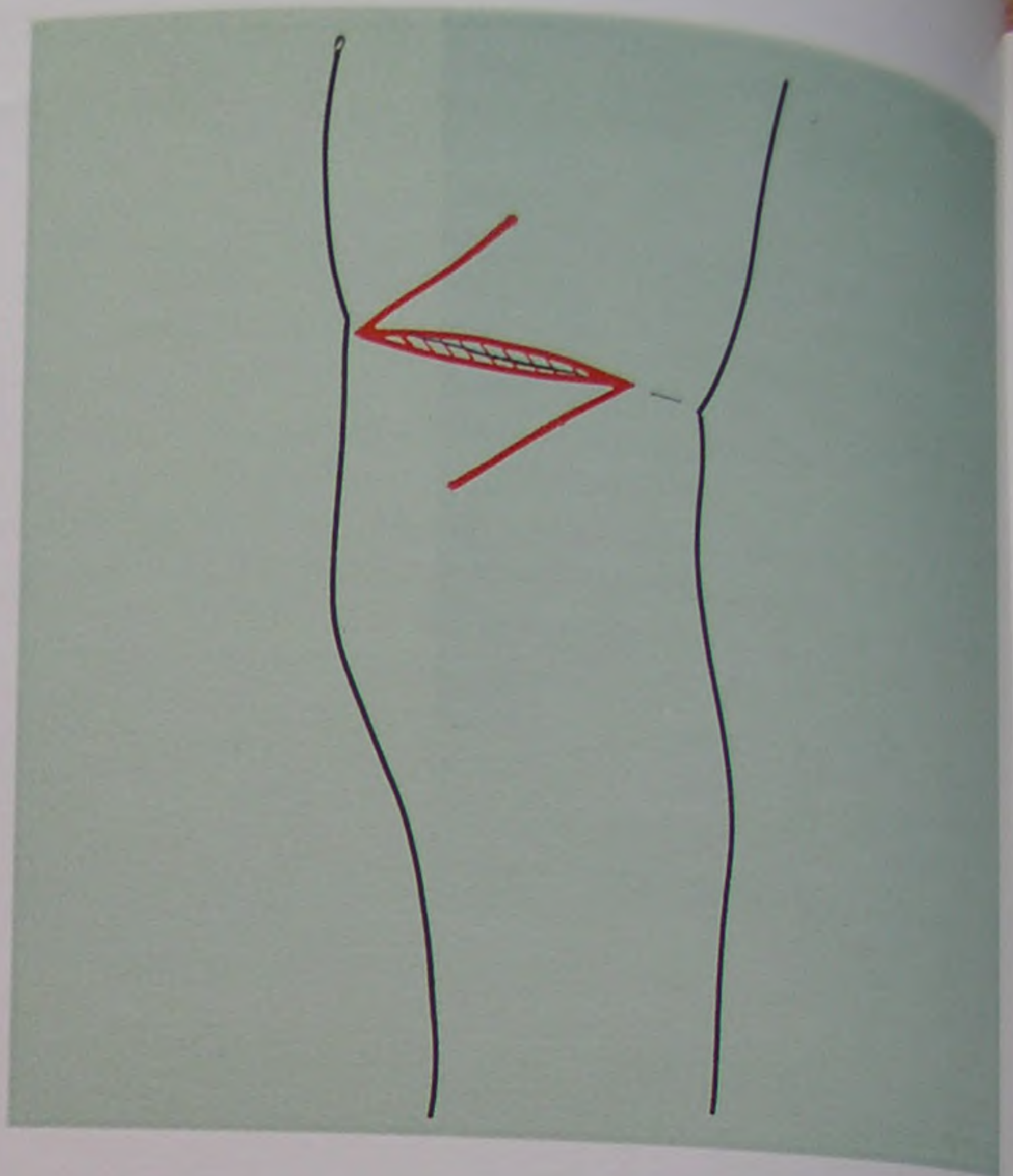
(4)





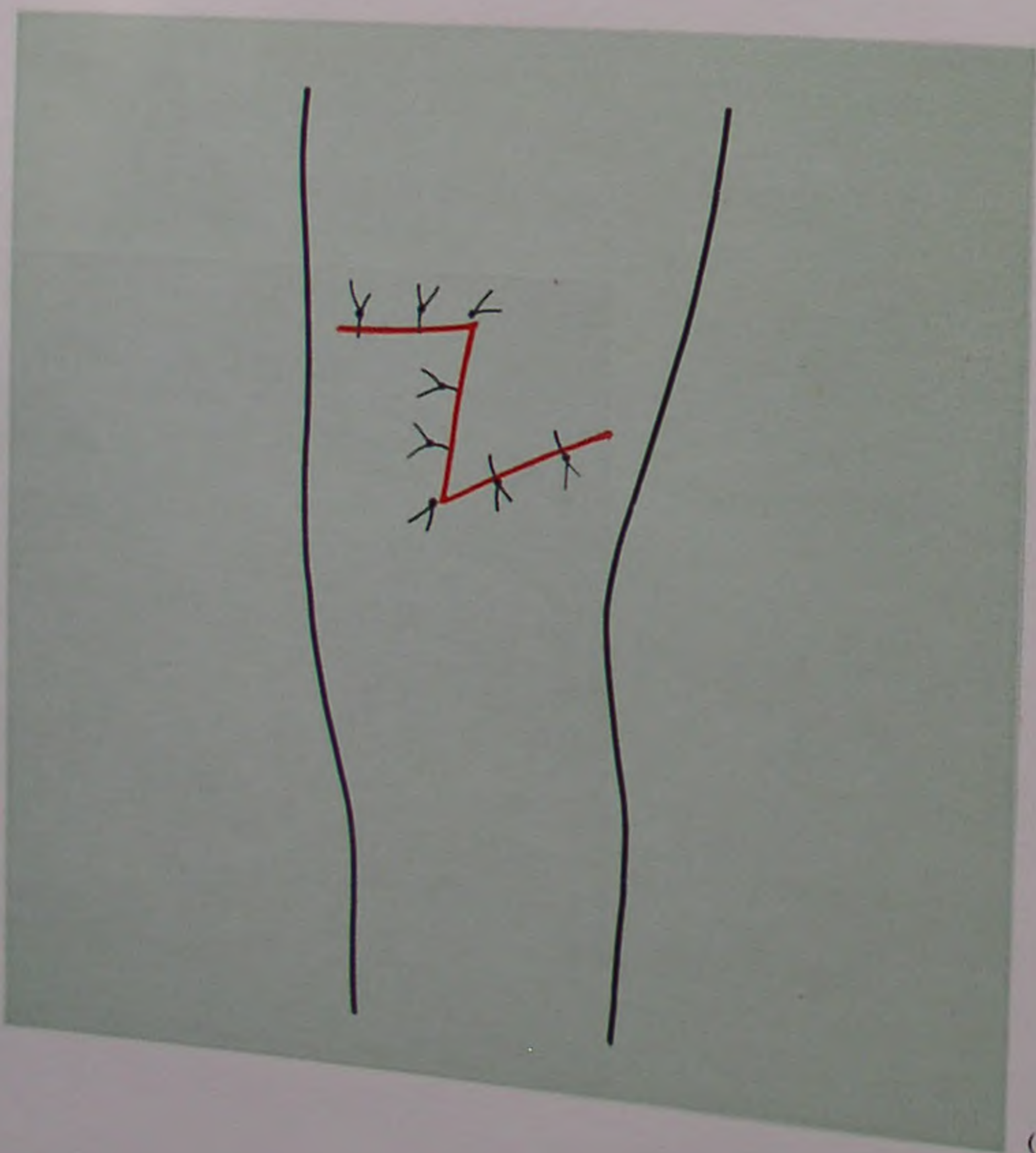
(1)

(2)



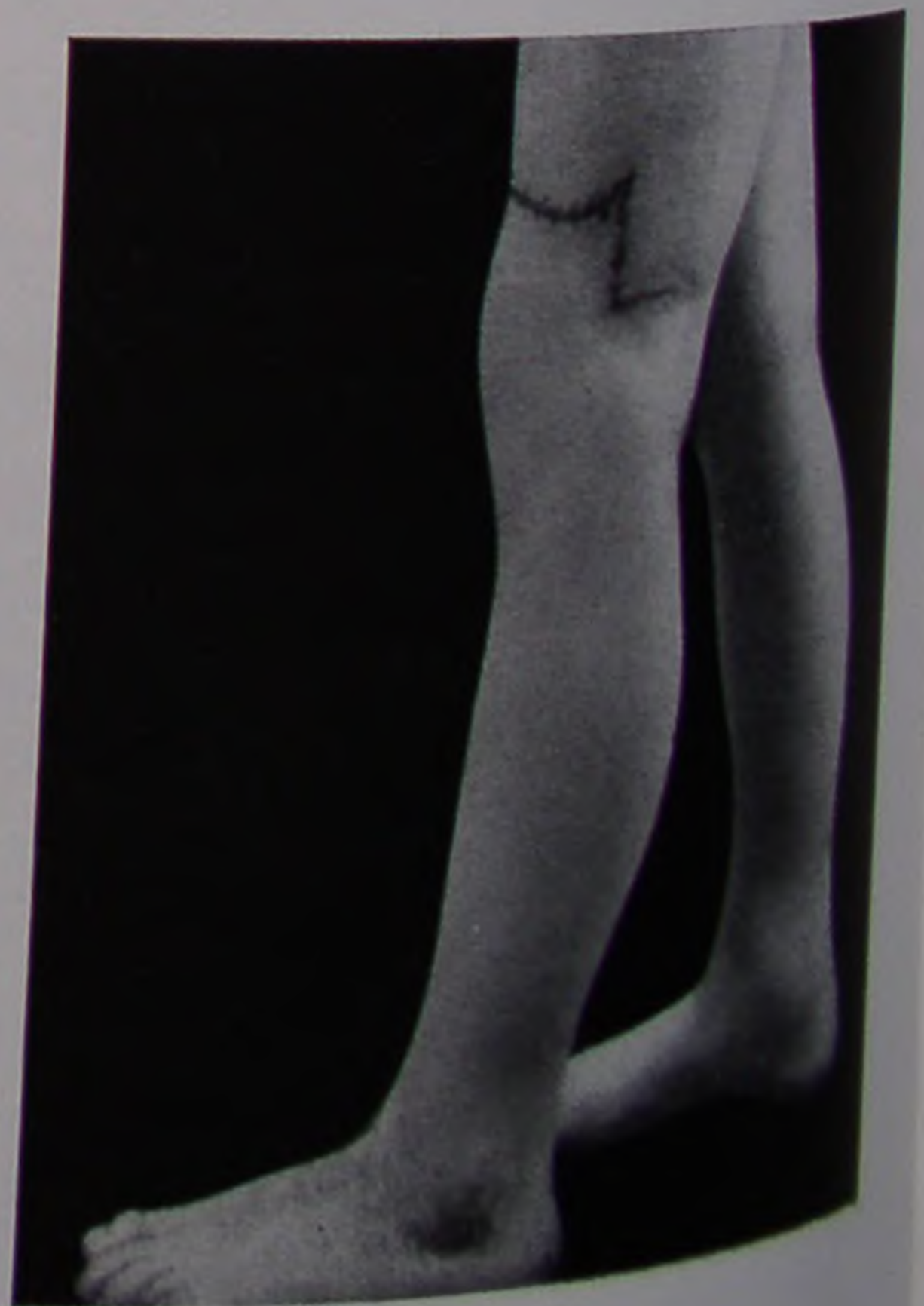Р И С. 39.

Удаление странгуляционной борозды. 1. Циркулярная врожденная странгуляционная борозда бедра. — 2. Схема иссечения дна странгуляционной борозды и клиновидных лоскутов с перестановкой последних. — 3, 4. Картина после перестановки встречных треугольных лоскутов; поверхность кожи выравнялась.

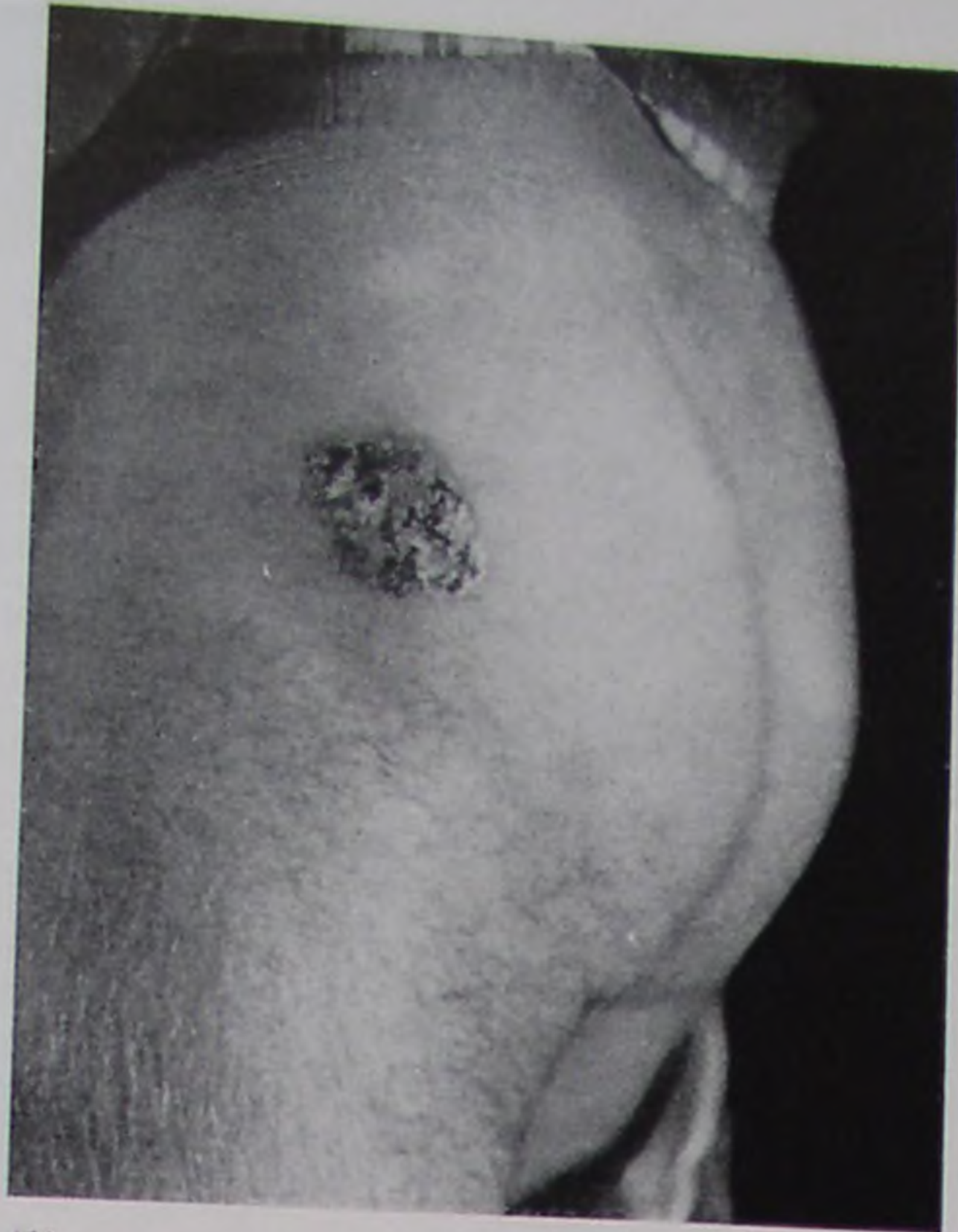


(3)

(4)



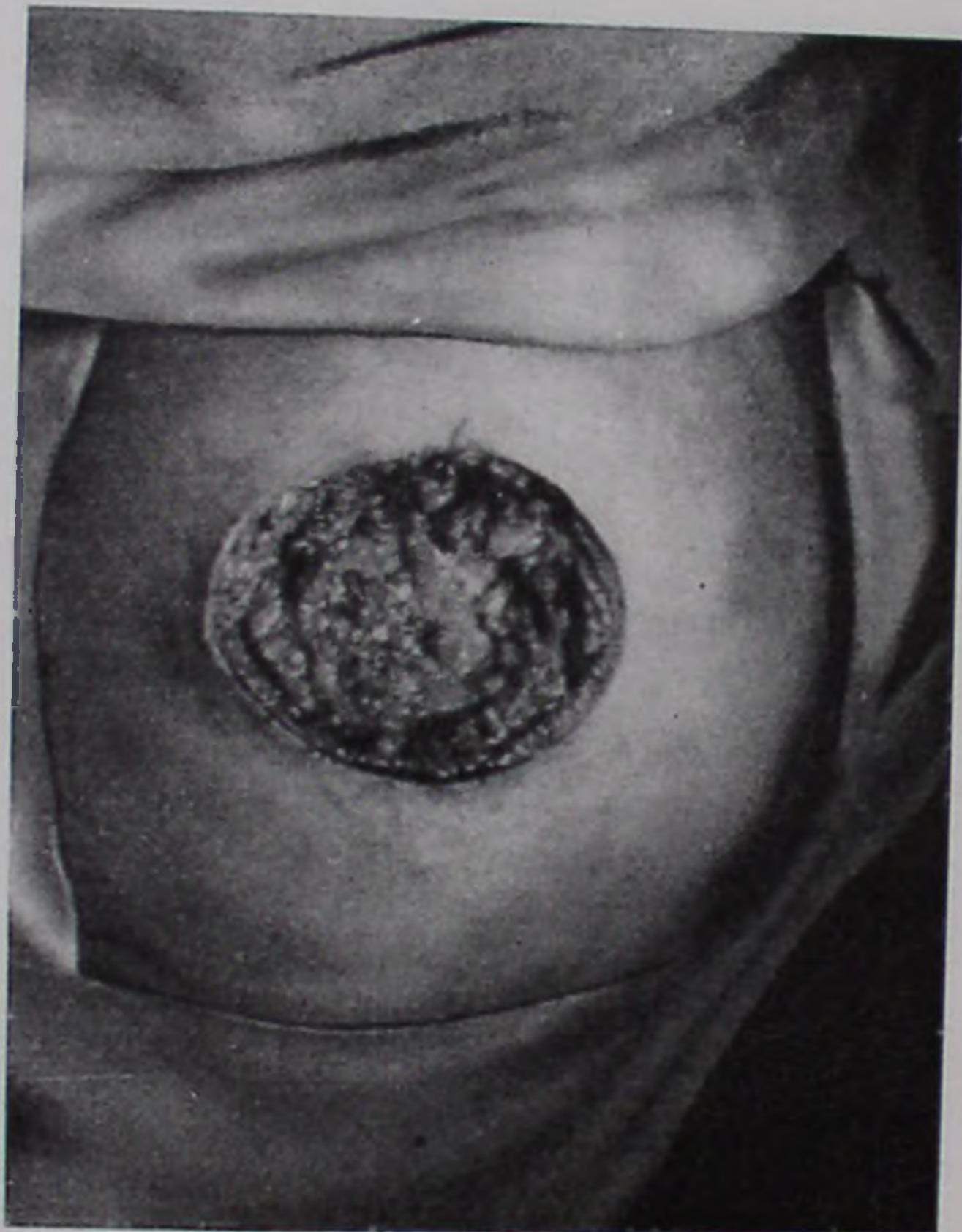




(1)



(2)



(3)

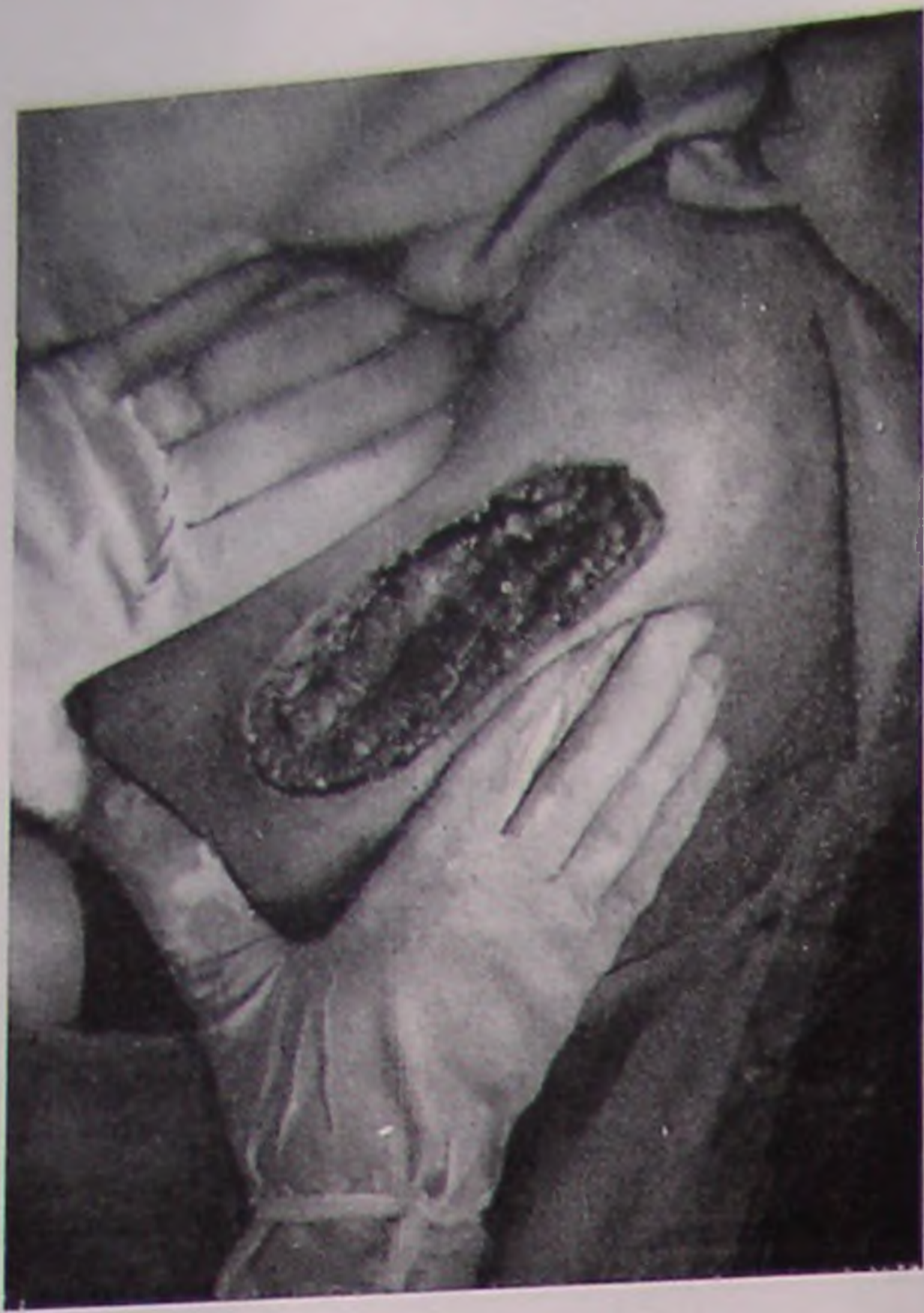

(4)

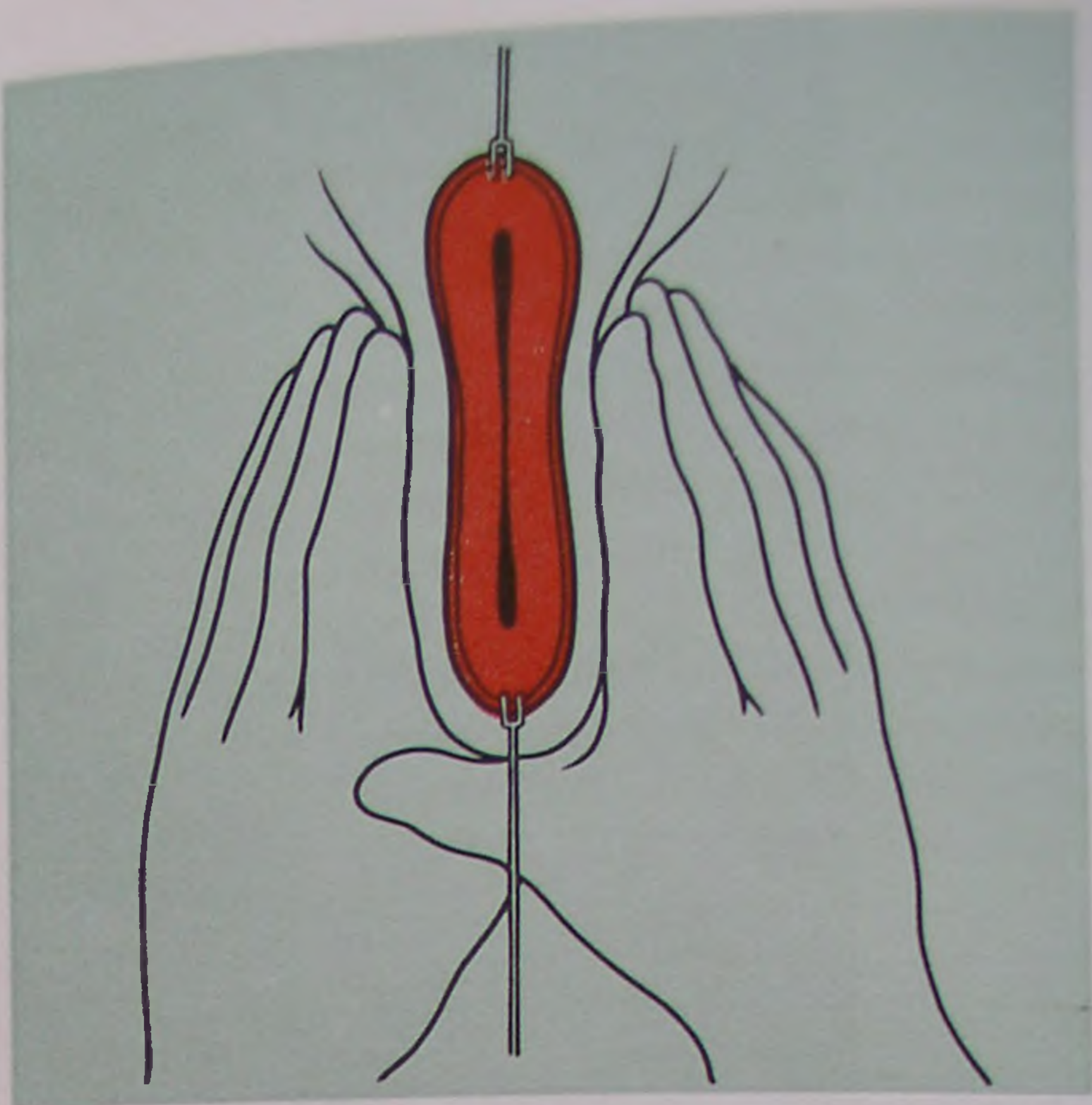
Р И С. 40.

Закрытие обширного круглого дефекта по методу Пика (J. F. Pisk). Больной И. С., 66 лет, история болезни № 24 711. 1. Рак кожи седалищной области, возникший после рентгеновского ожога. — 2. Очертания иссеченного участка. — 3. Обширный круглый дефект, возникший после иссечения опухоли. — 4. Мобилизация прилегающих участков кожи с помощью ножниц для препаровки. — 5, 6. Перемещение краев дефекта в целях определения наиболее свободной смещаемости кожи и оси, в направлении которой следует переместить отсепарованную кожу. Круг меняется на свал, концы длинной оси которого захватывают крючками. — 7. Возникшие кожные складки перегибают на концах в противоположном друг к другу направлении. — 8, 9, 10. Складки последовательно отсекают в местах перегиба, в результате чего

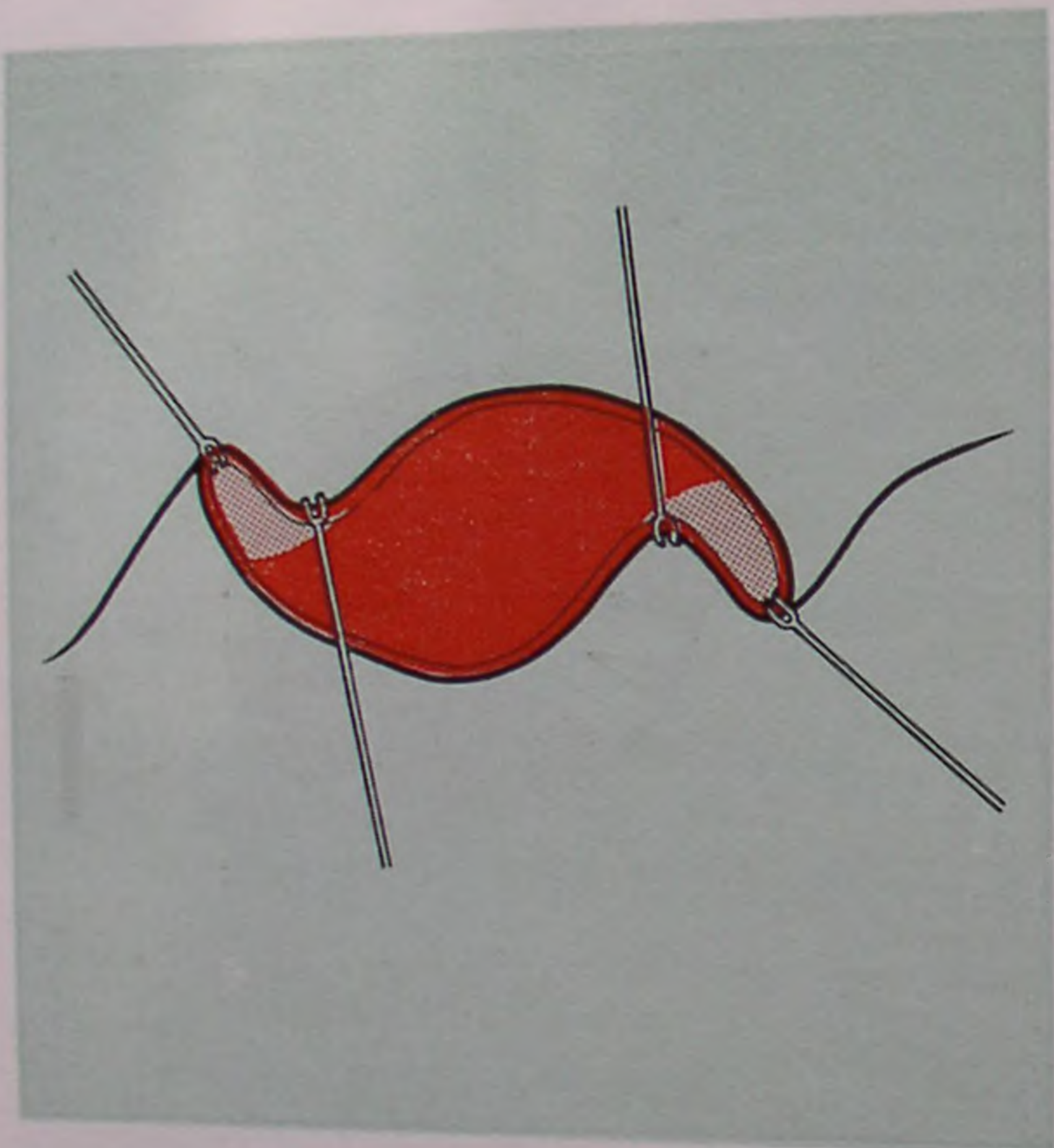




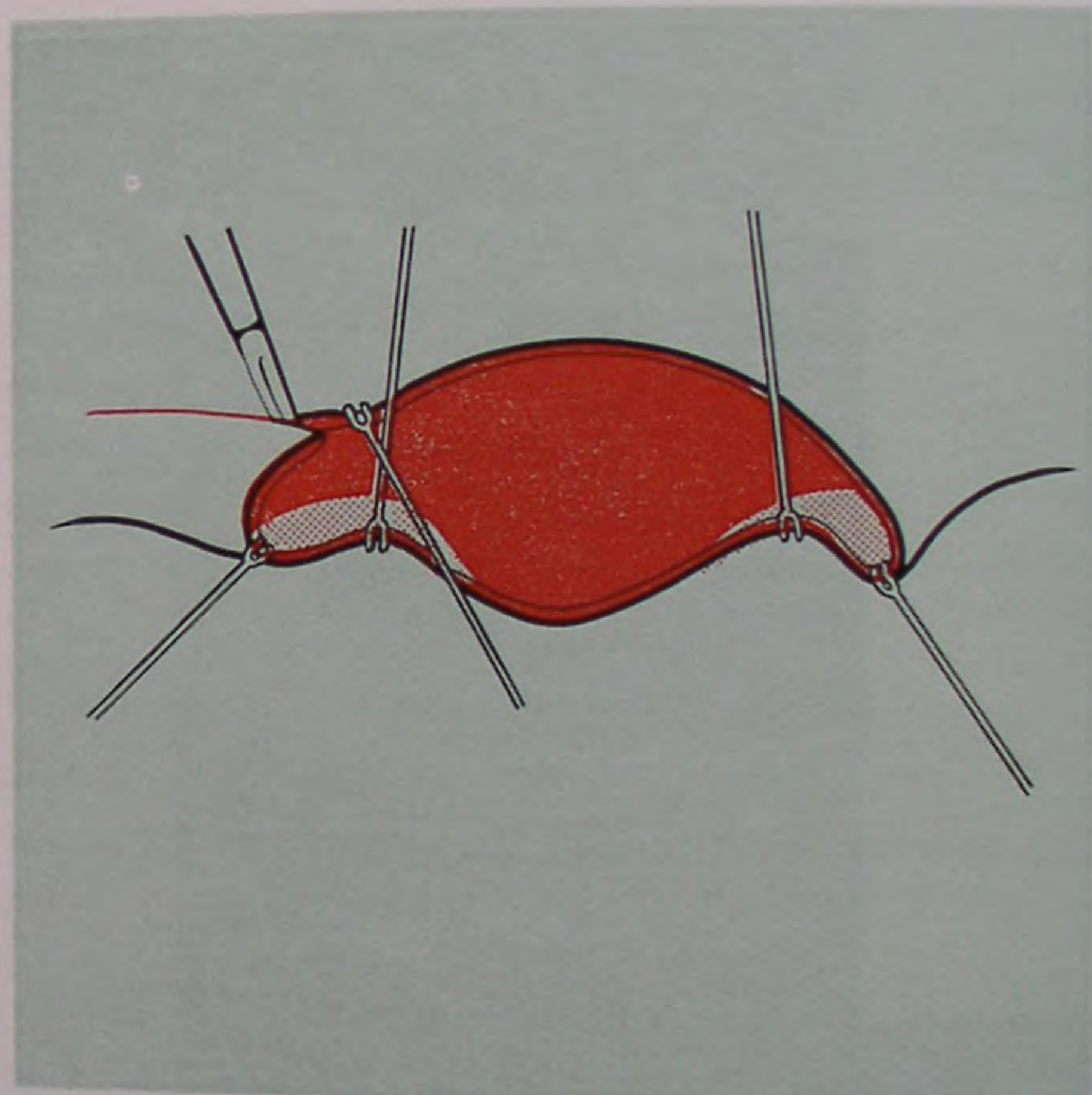
(5)



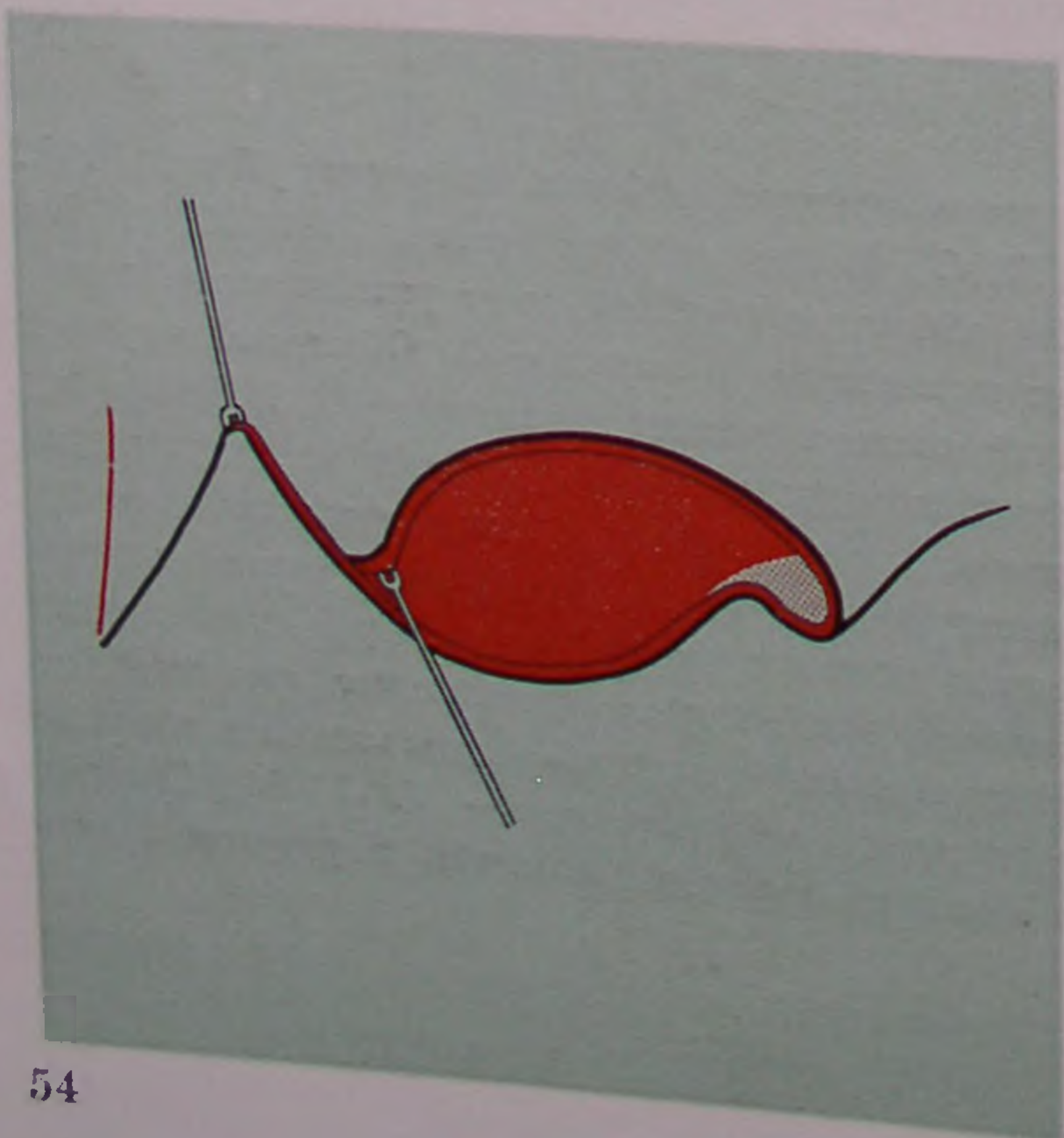
(6)




(7)



(8)




(9)



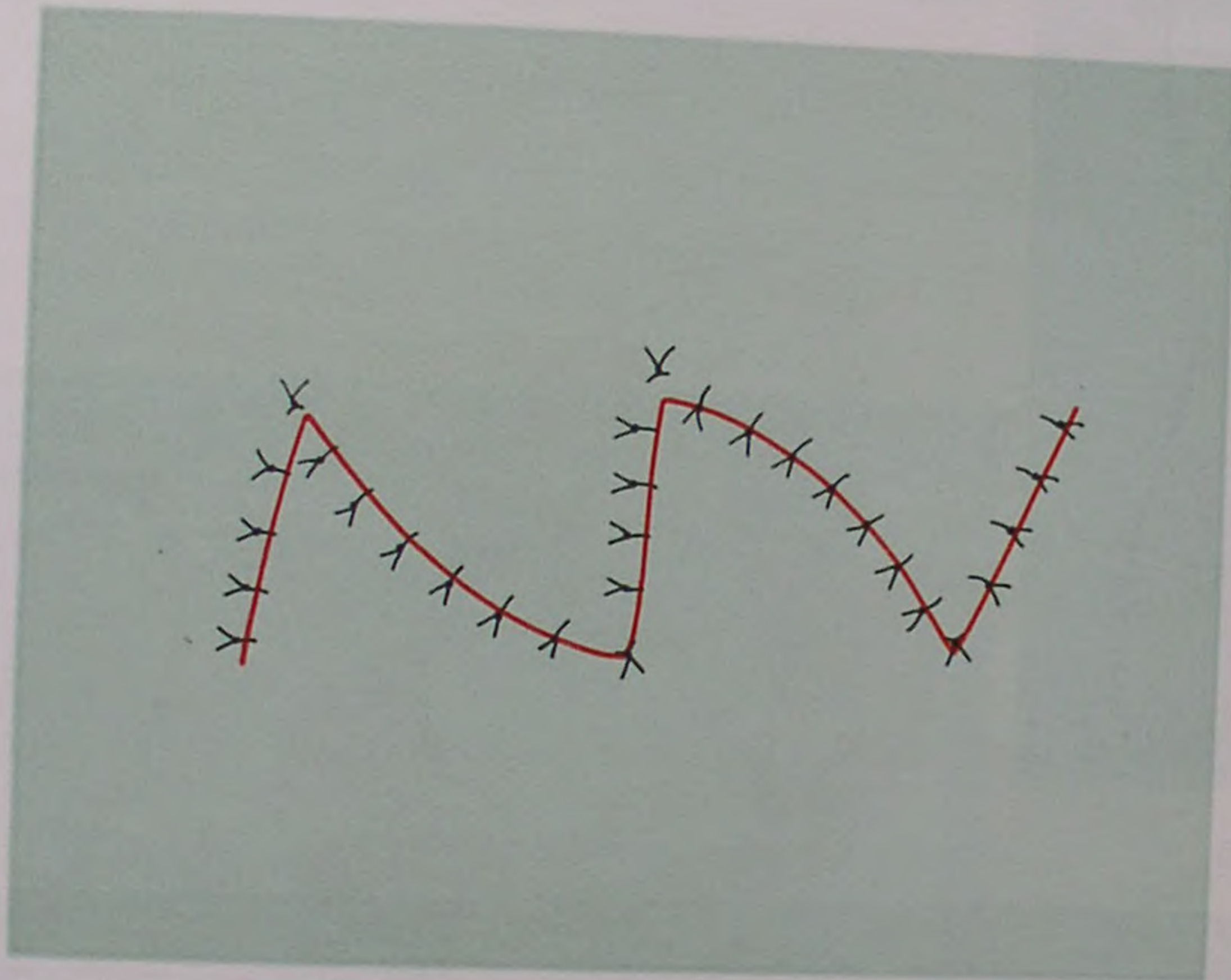
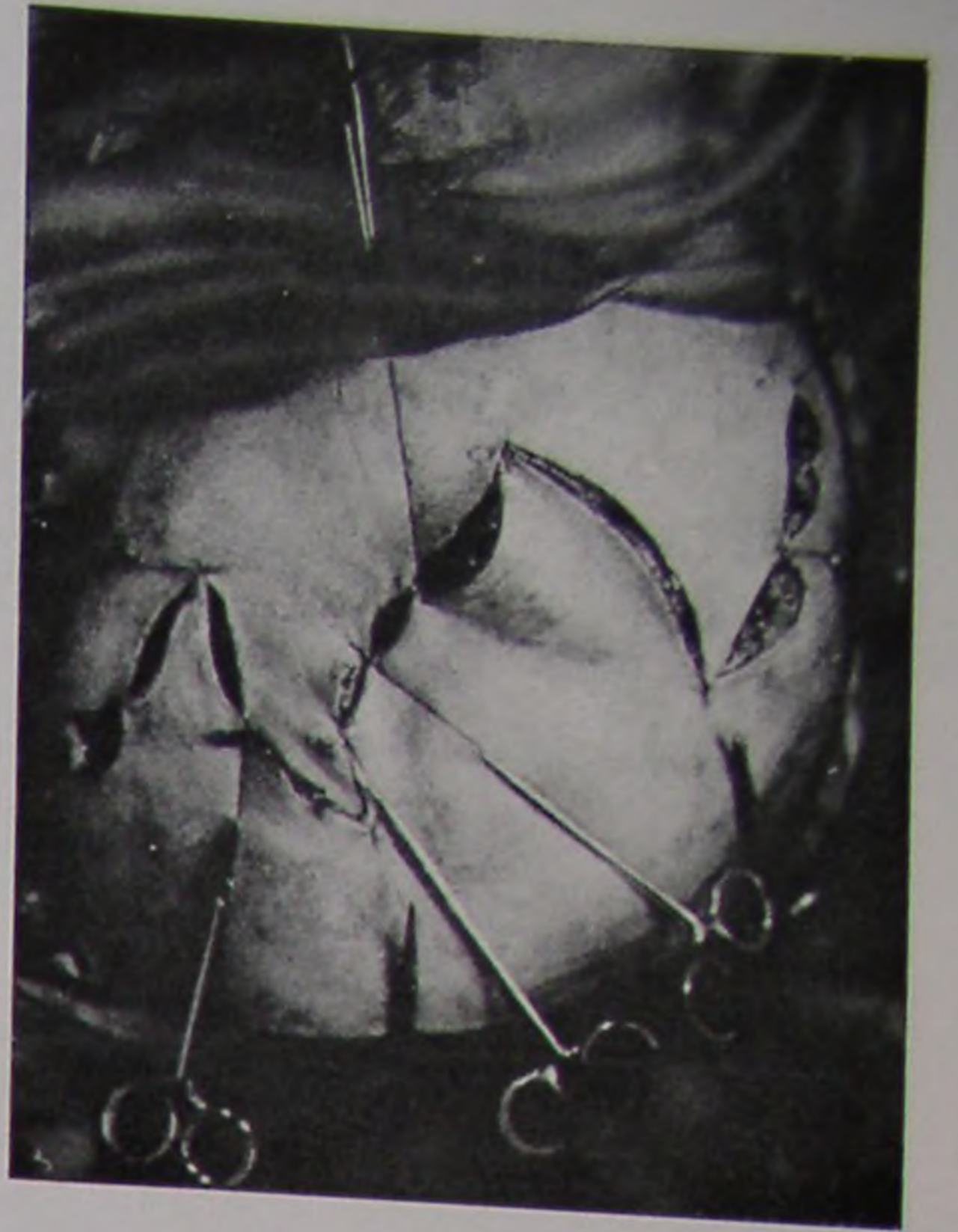
(10)



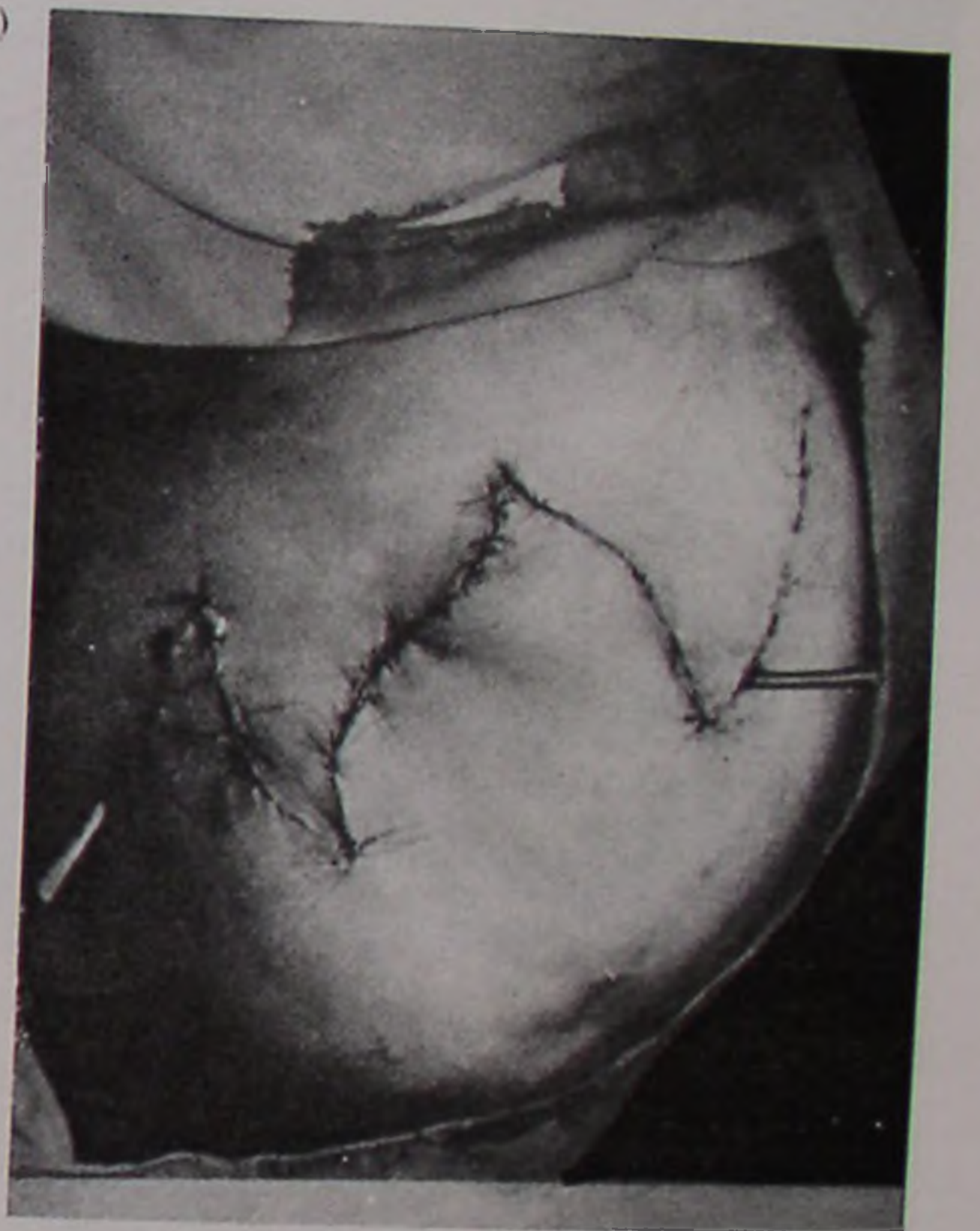
(11)



(12)

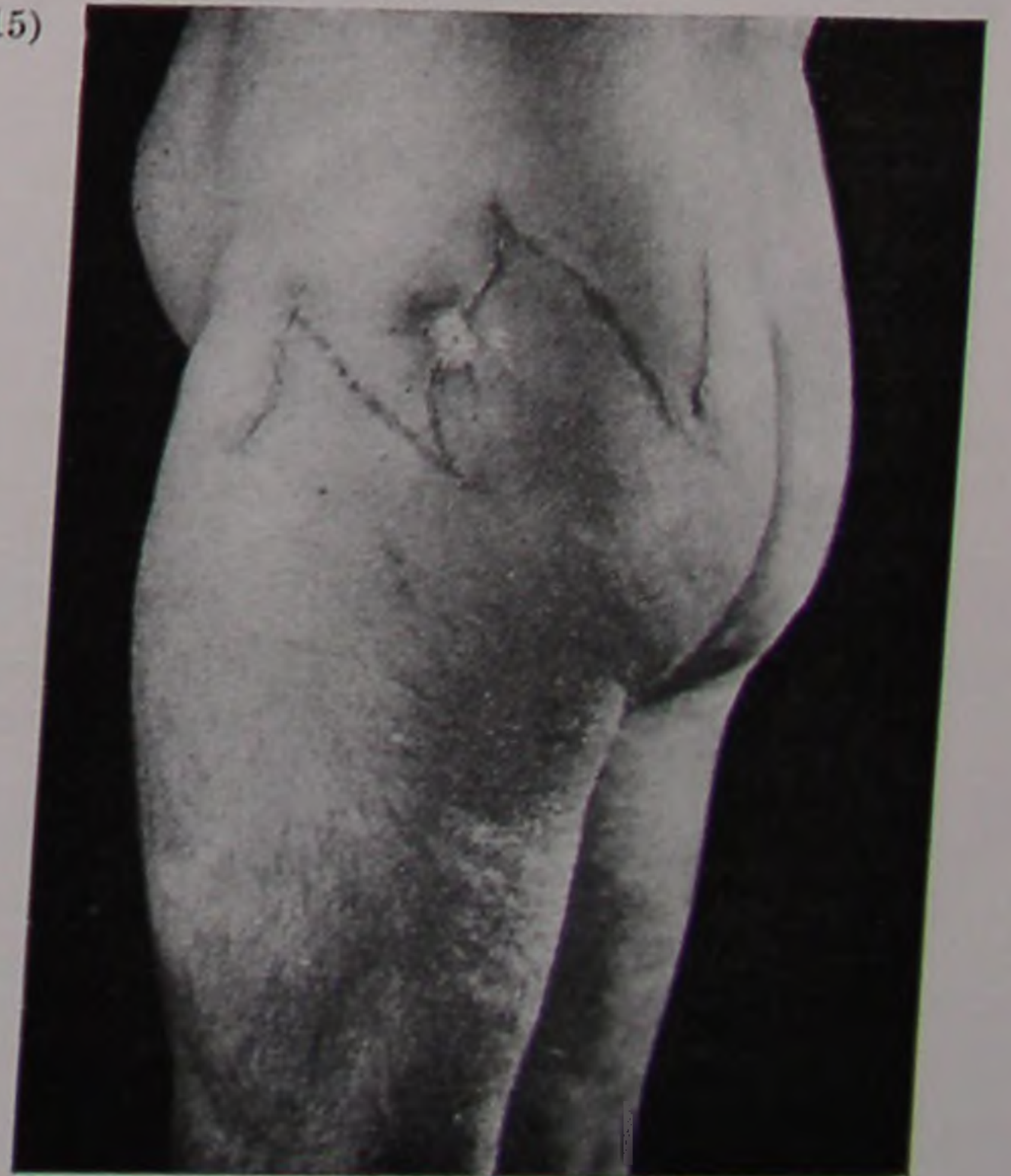

(14)



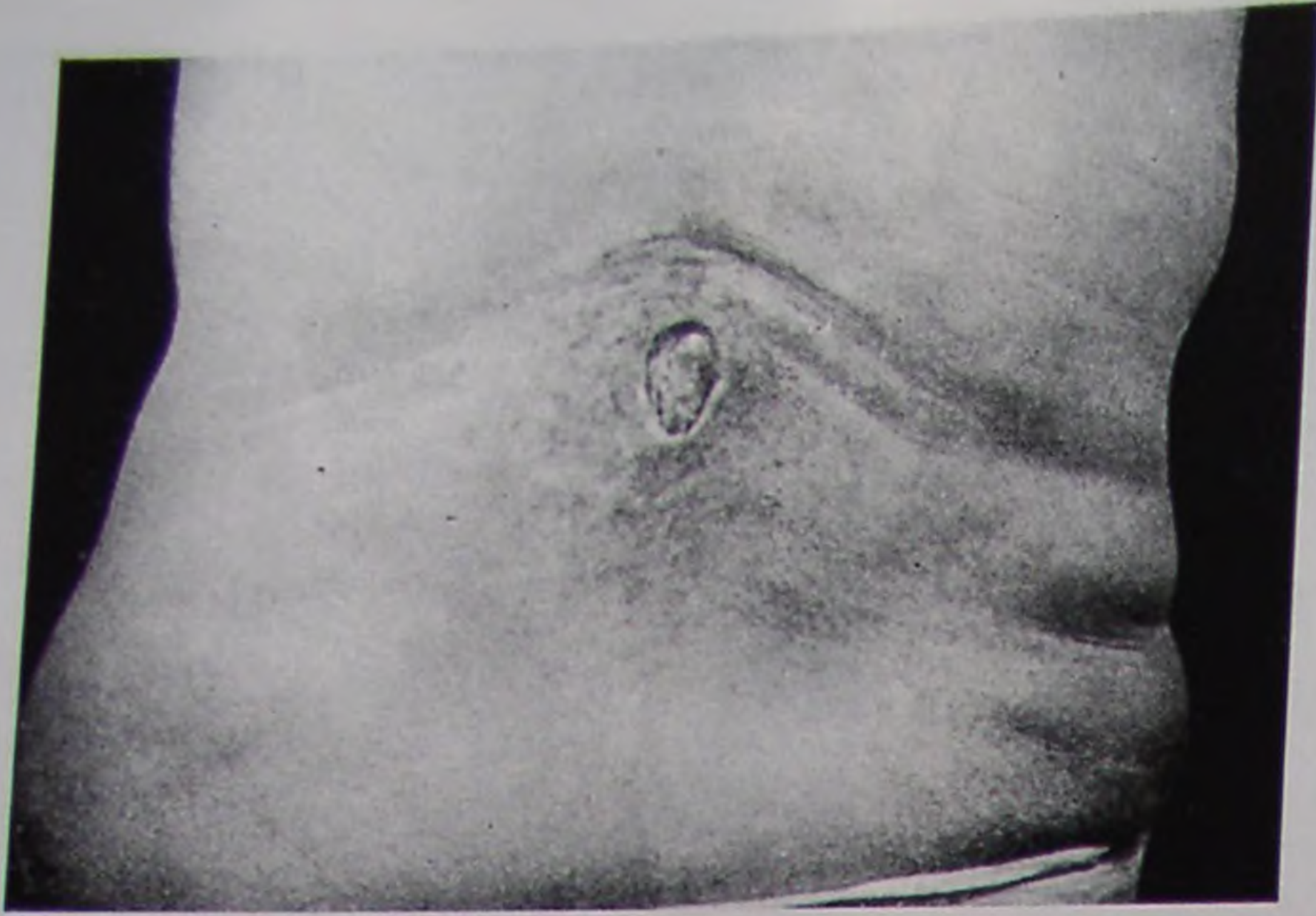
(13)

(15)



возникают большие лоскуты. — 11. Лоскуты укладывают на кожу противоположного края. В зависимости от характера их наружных краев производят надрезы, в которые и вкладывают соответствующие лоскуты. — 12, 13. В результате с каждой стороны возникают 2 больших треугольных лоскута, стороны которых точно подогнаны. — 14. Сшивание окончено, в двух местах введены дренажи. — 15. Состояние спустя 3 месяца после операции. Посередине рубцовое углубление, возникшее в результате некроза кожных краев, обусловленного слишком сильным затягиванием стежка.

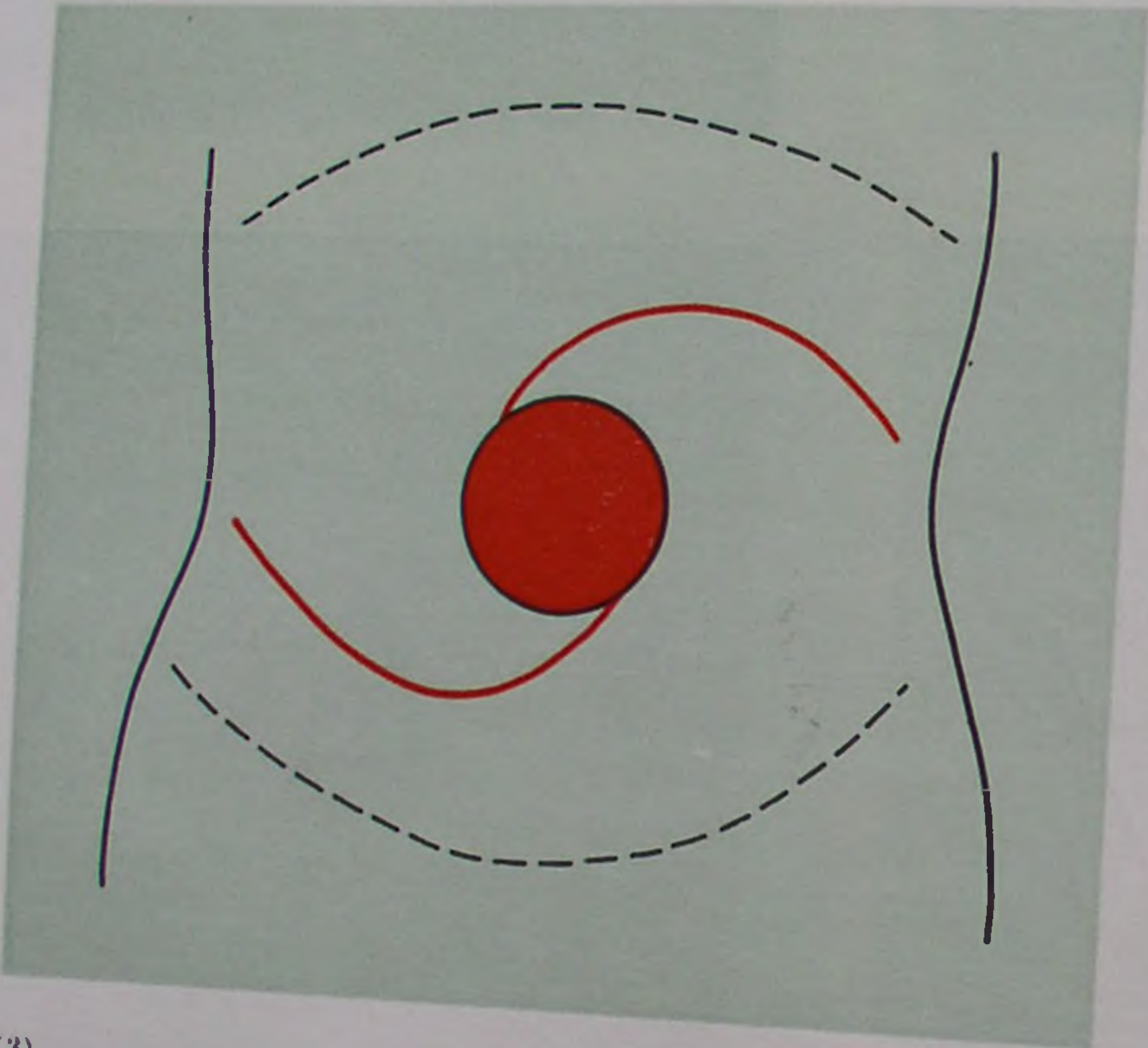




(1)

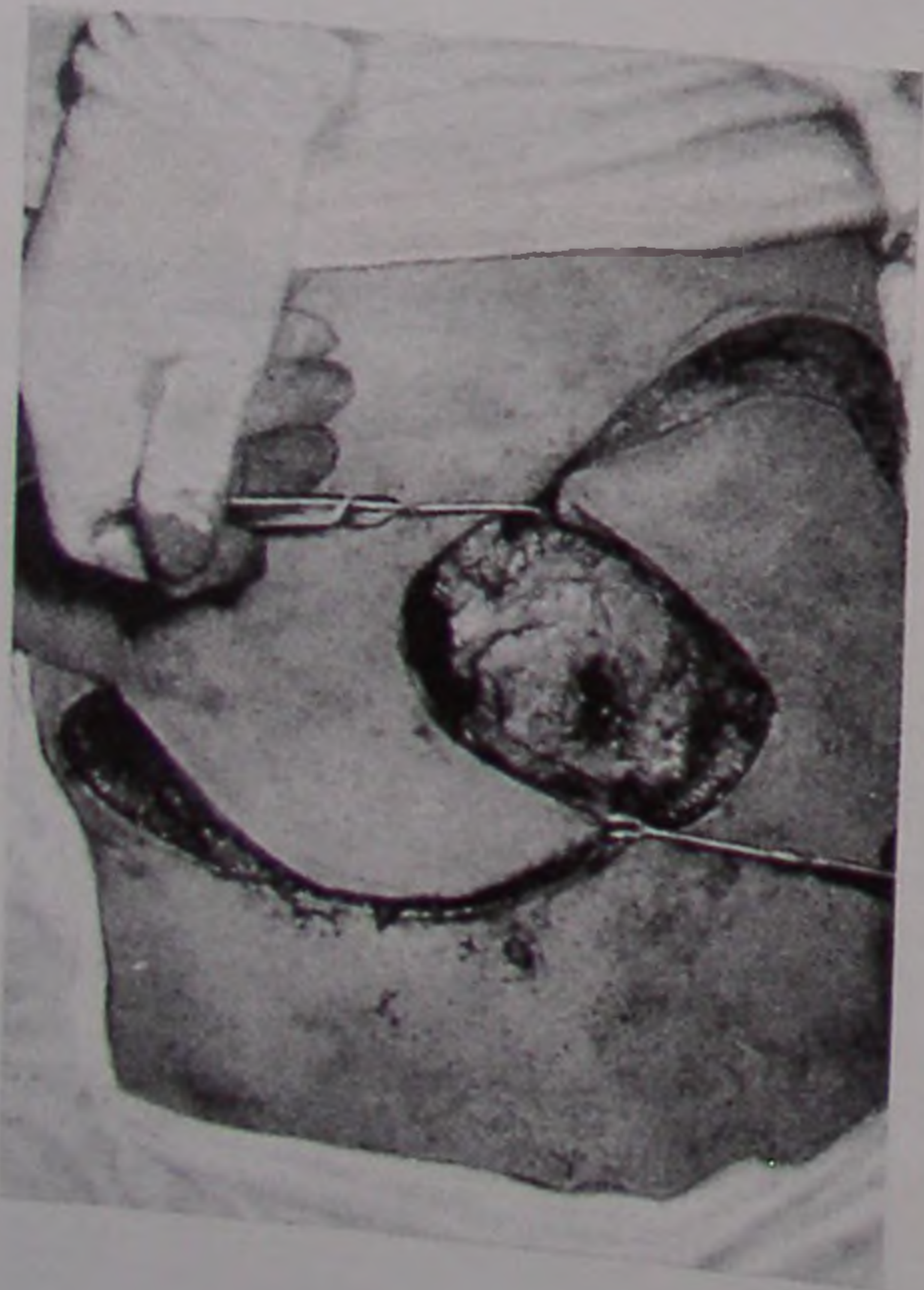
Р И С. 41.

Другой способ закрытия большого круглого дефекта кожи по методу Пика. Больная В. Ч., 57 лет, история болезни № 40 736. Операция произведена Геленой Пешковой. 1. Торпидная язвенная язва поясничной области, возникшая после облучения по поводу туберкулеза. Облучение было проведено 40 лет тому назад. Вокруг язвы на большом протяжении атрофия кожи. — 2. Схема планируемого иссечения, мобилизации атрофия кожи. — 3. Произведено иссечение и выкройка лоскутов. — 4, 5. Лоскуты кожи перемещены. На латеральных концах лоскутов образовались валы собранной в складки кожи, которые в дальнейшем будут отсечены. — 6, 7. Сшивание окончено.

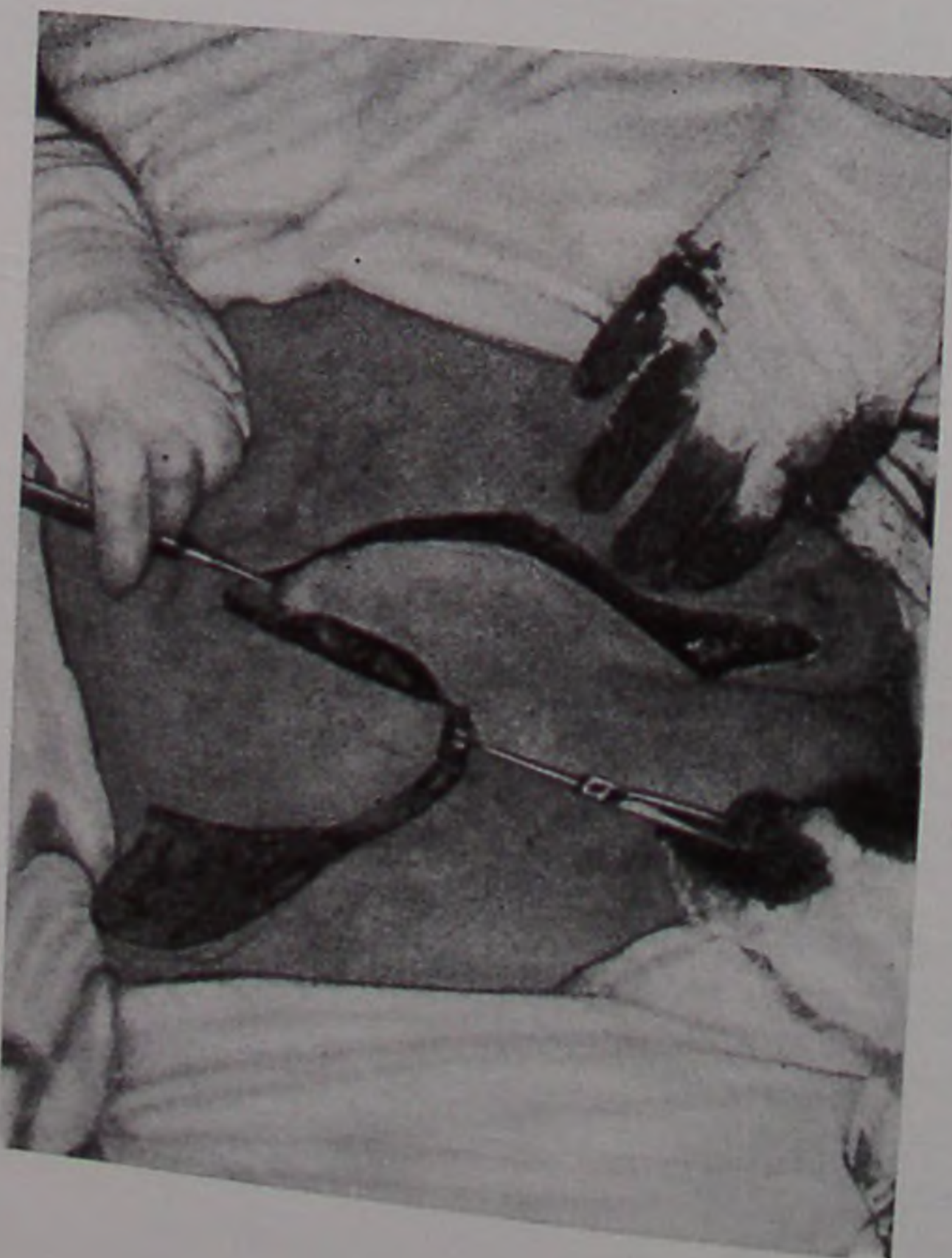

(2)

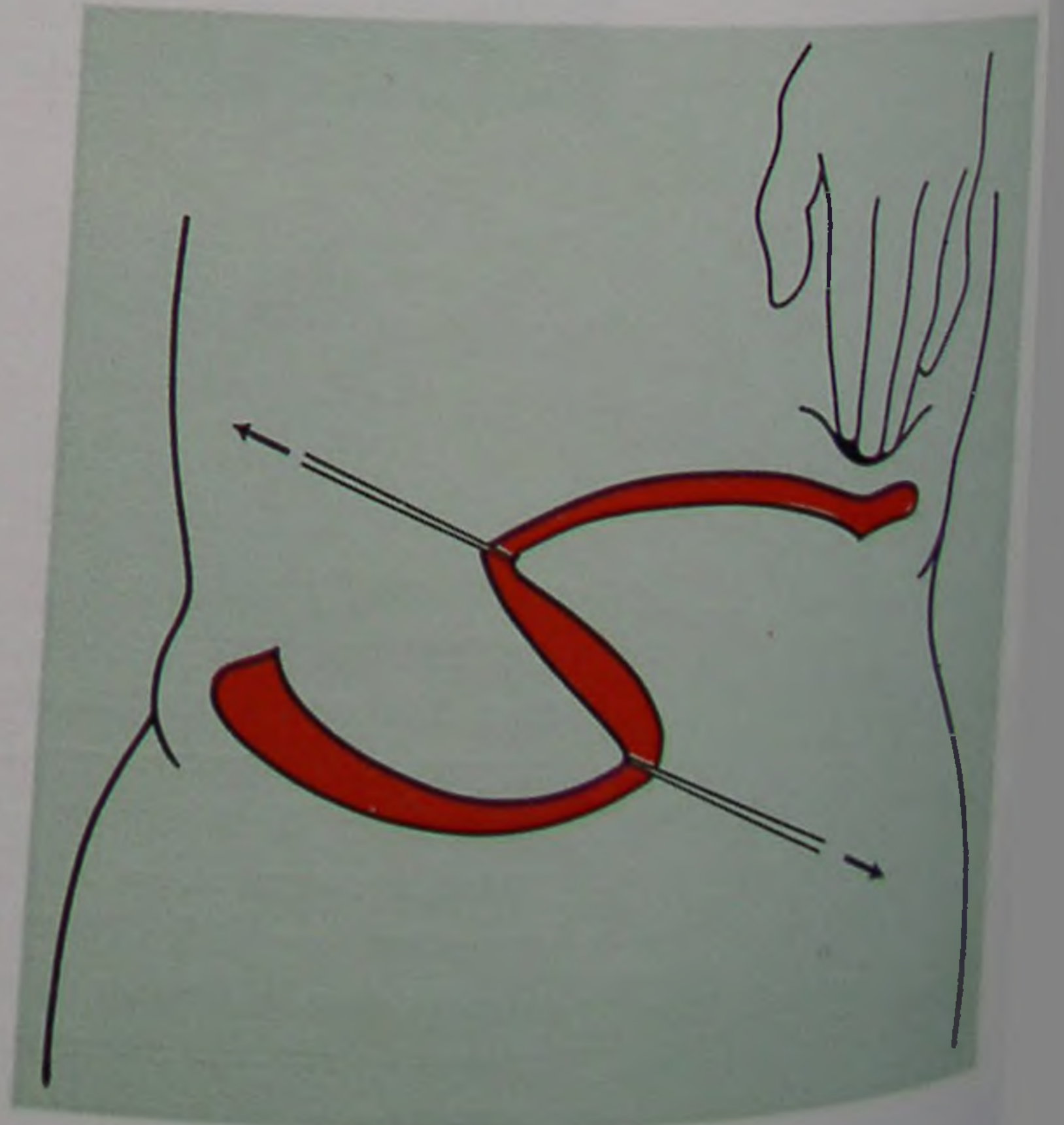
(3)



(4)

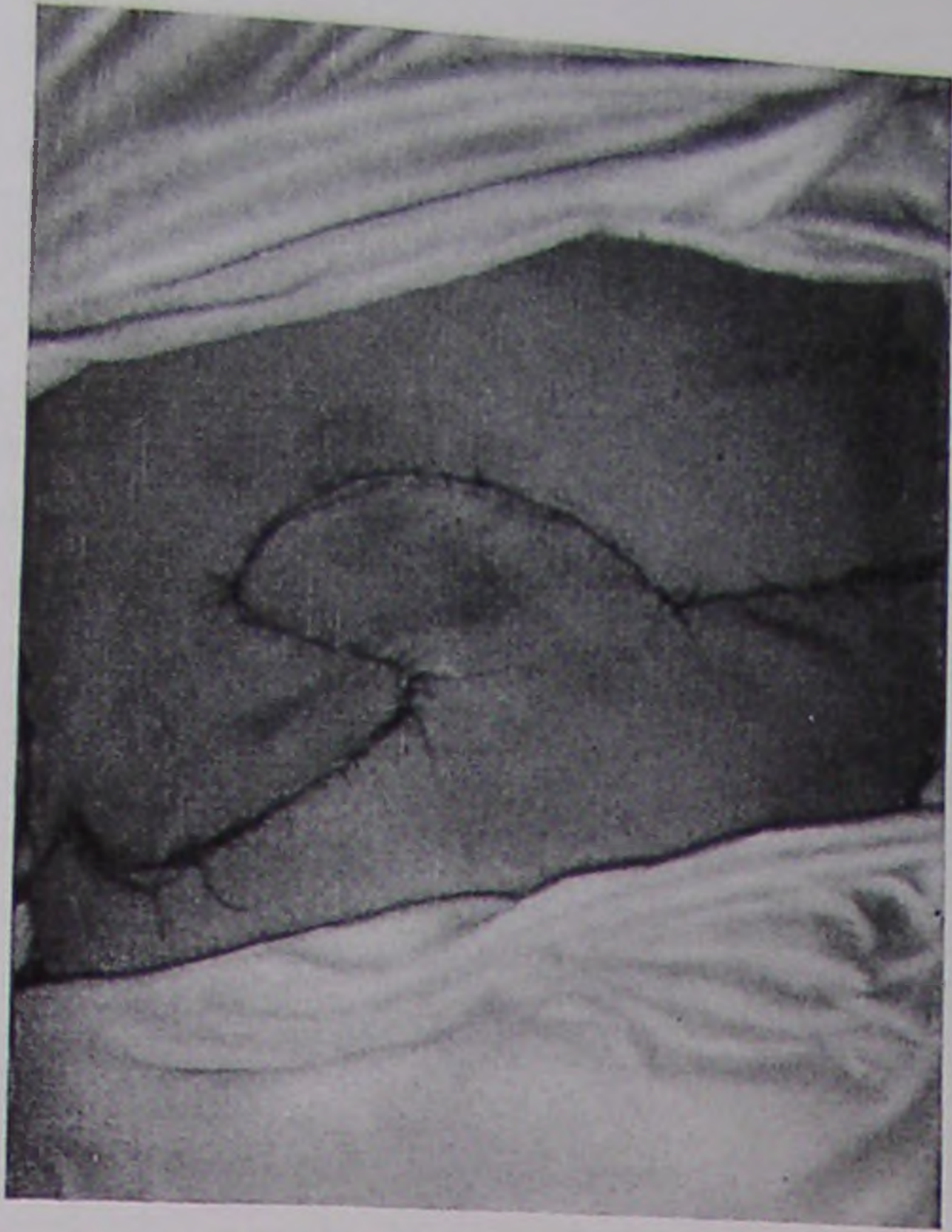

(5)






(6)



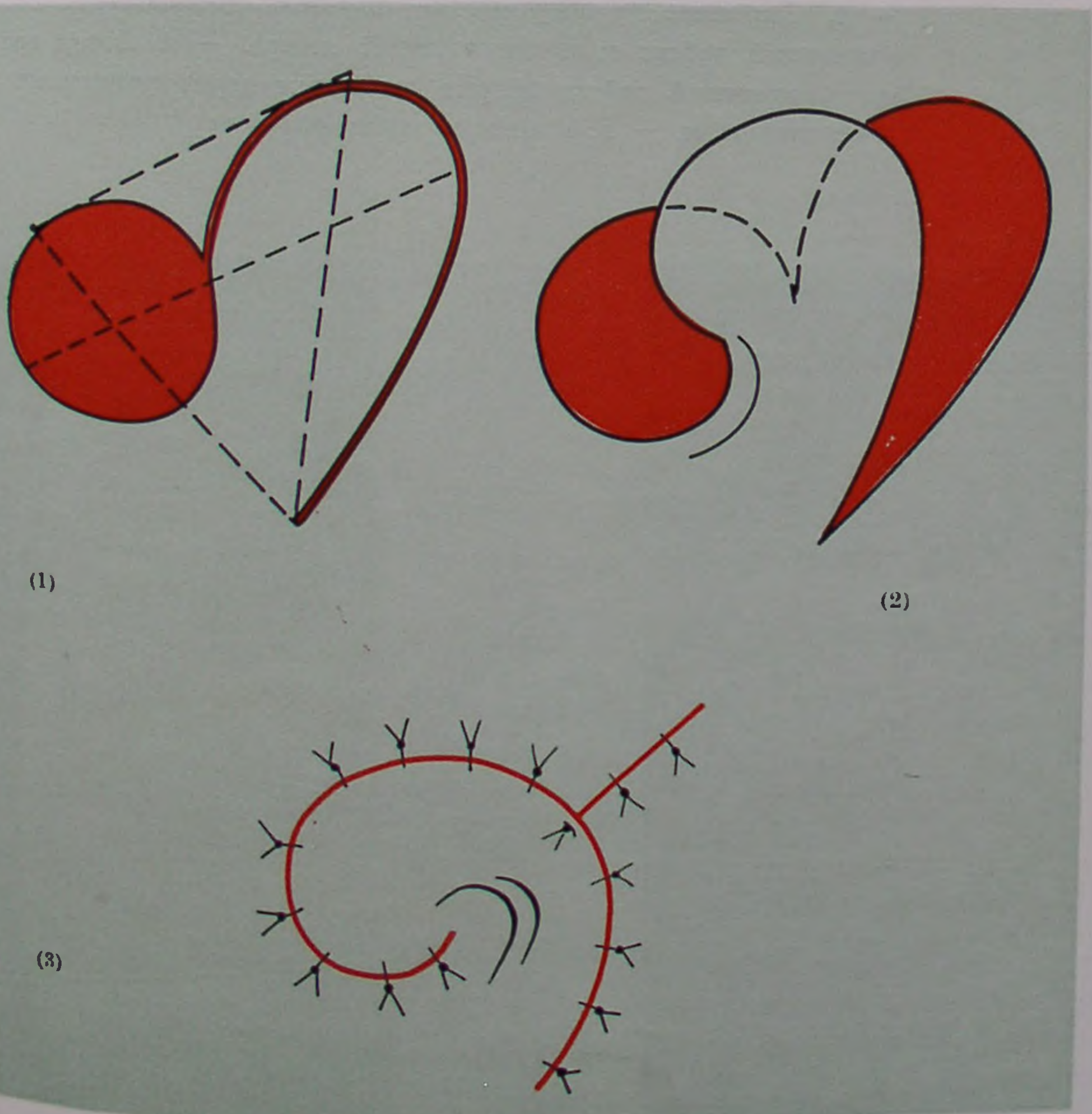
(7)



(1)

(2)

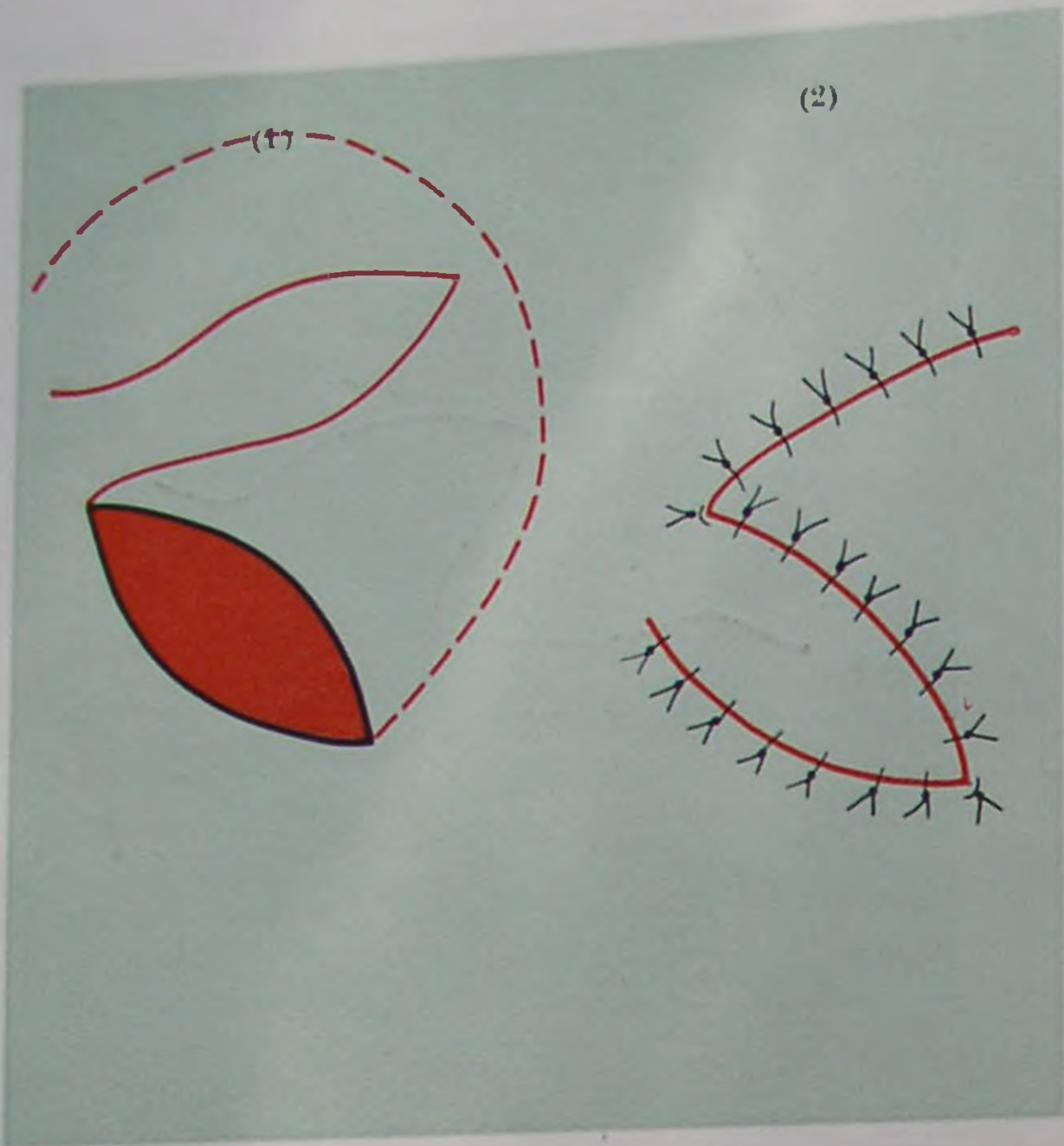
(3)



Р И С. 42.

Закрытие дефекта с помощью лоскута на одной ножке из ткани, расположенной по соседству (индийская пластика). 1. Длина лоскута от его основания до вершины должна быть больше расстояния от основания до вершины дефекта. — 2, 3. Обширная мобилизация и смещение кожи часто позволяют произвести прямое закрытие вторичного дефекта.



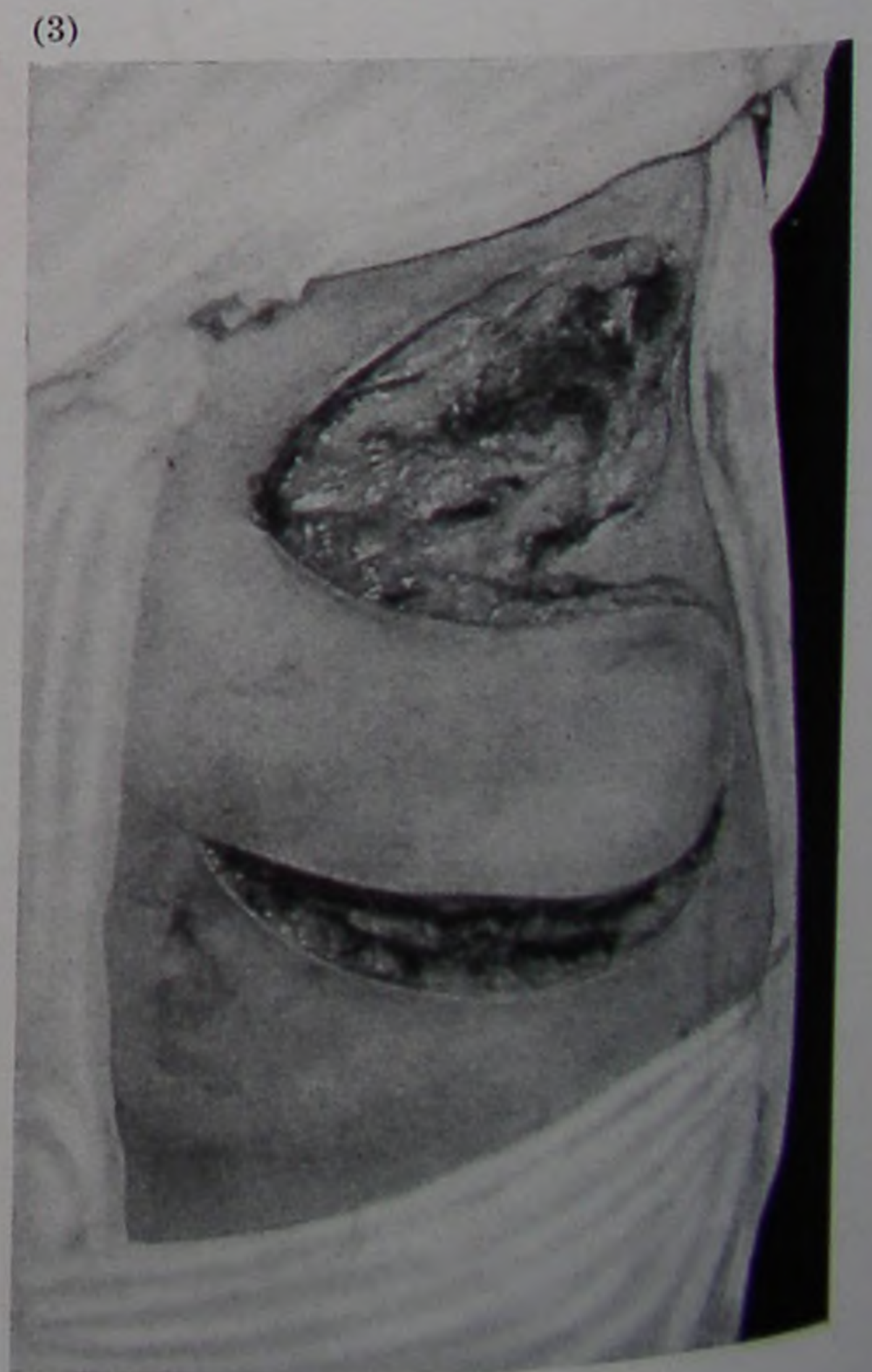
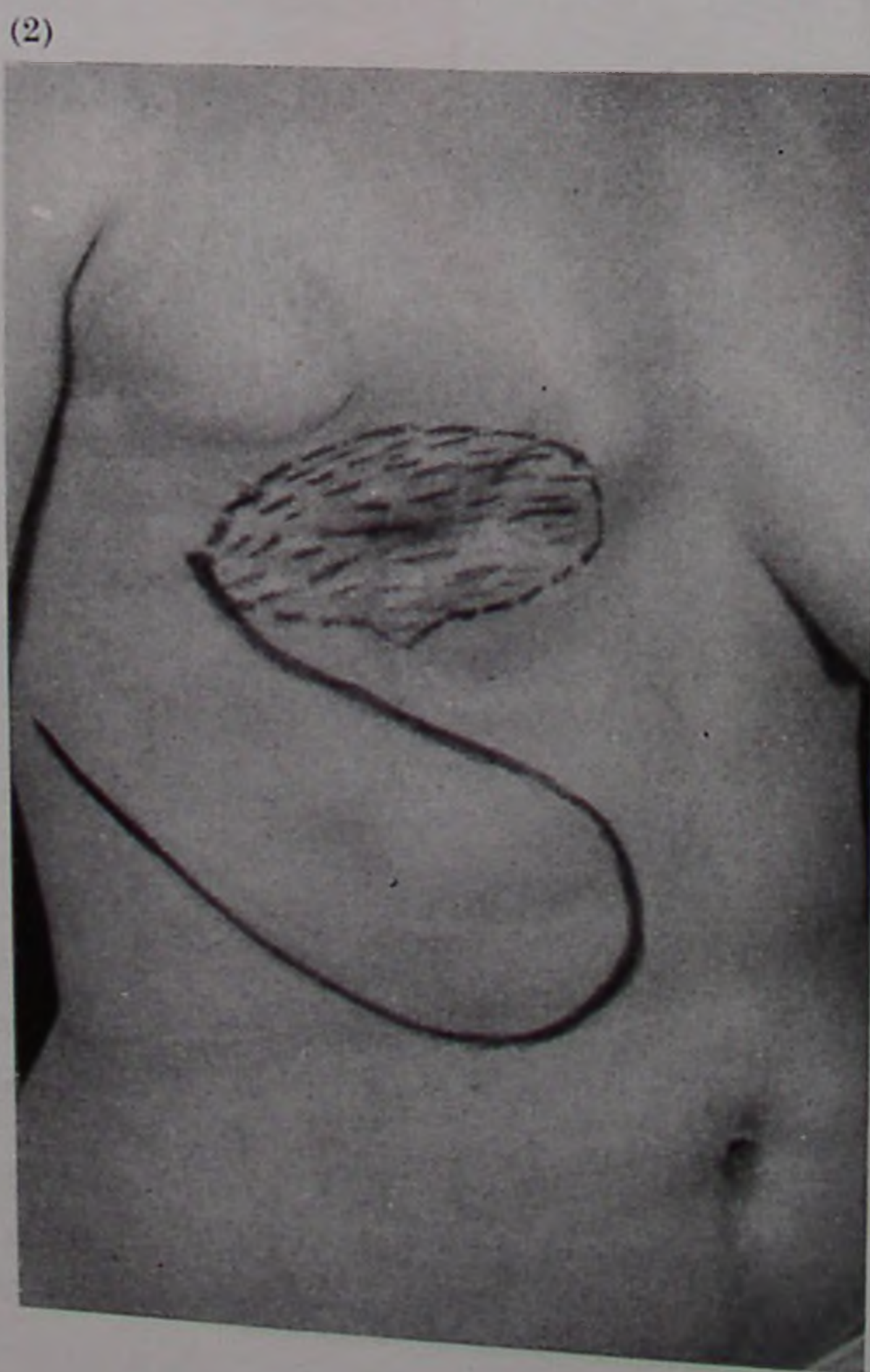
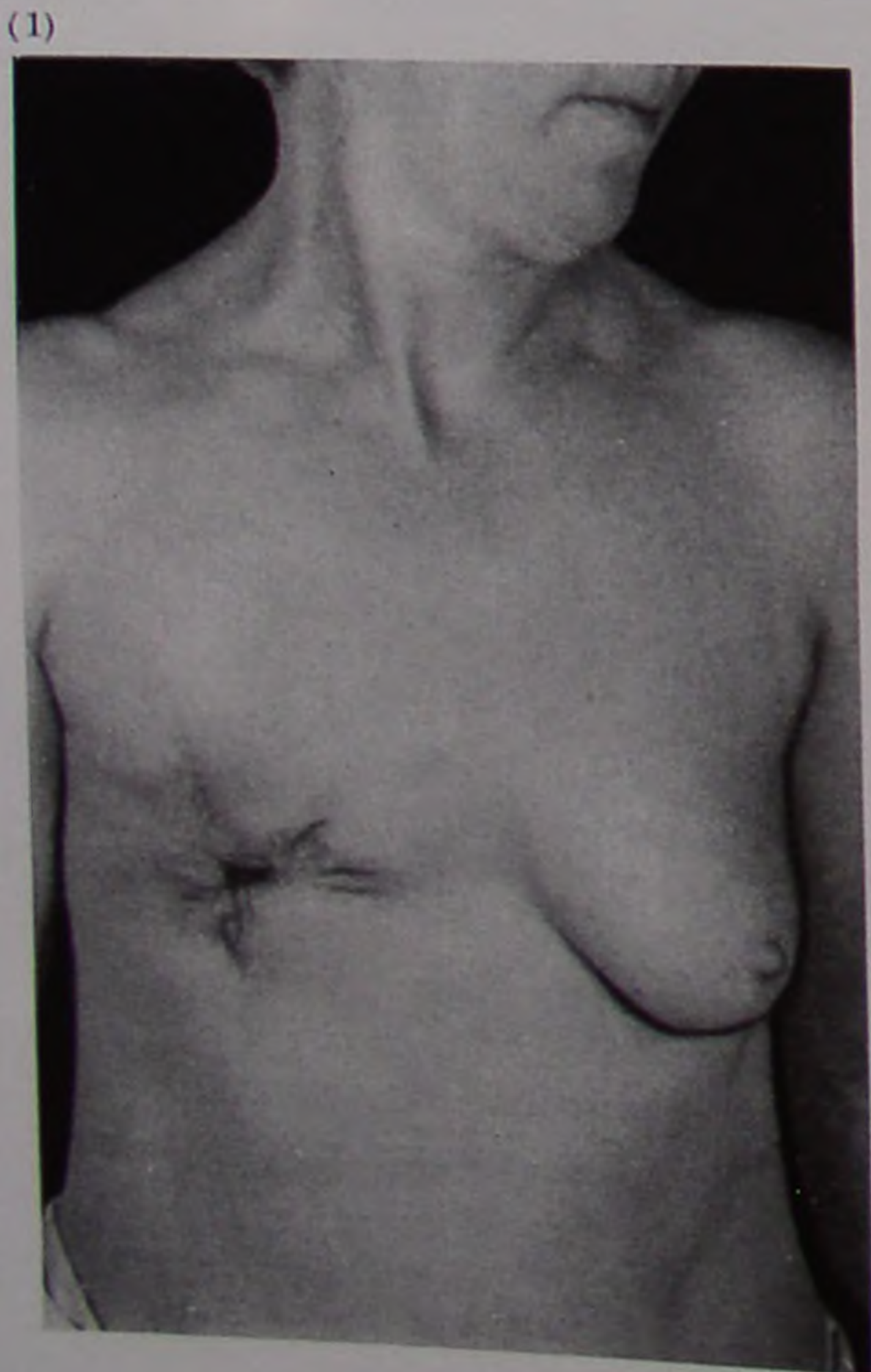


Р И С. 43.

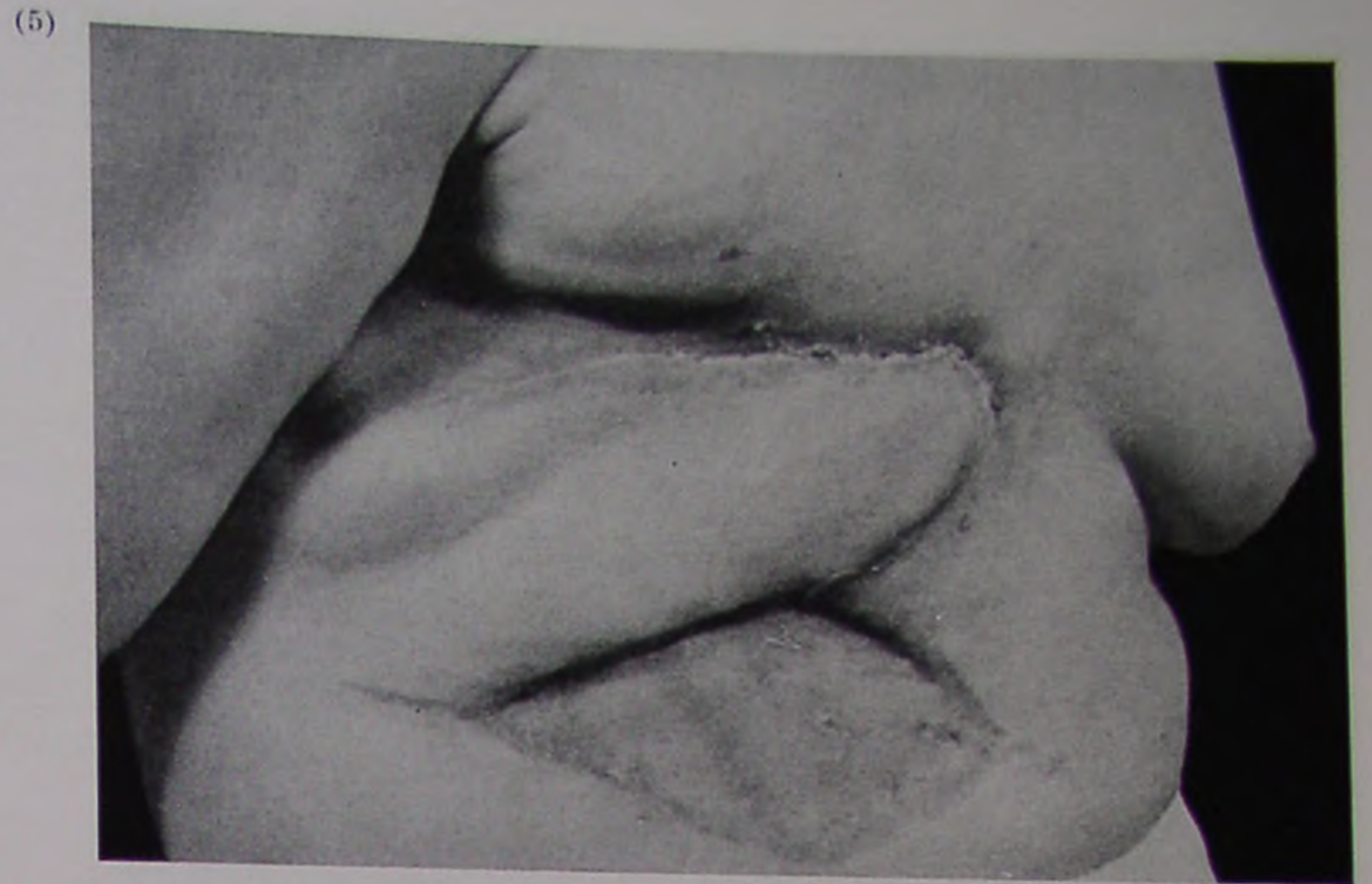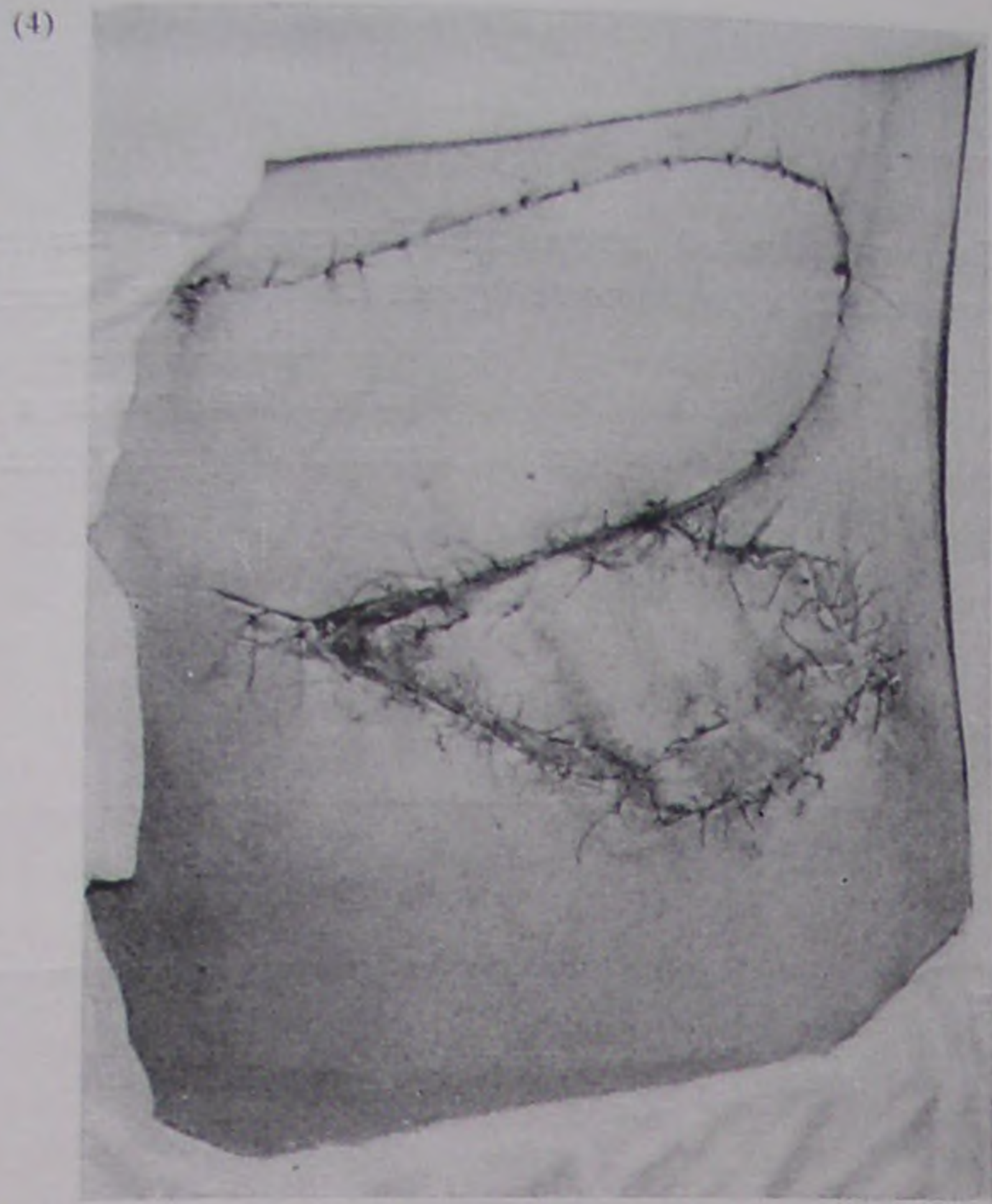
Ножка лоскута из ткани, расположенной по соседству с дефектом.  
 1. Ножка лоскута расположена в непосредственном соседстве с дефектом и занимает такое положение, которое обеспечивает лоскуту питание и не наносит больному ни формального, ни функционального ущерба. — 2. При дефектах меньших размеров вторичный дефект закрывают путем соразмерной мобилизации кожи (прерывистая линия).

Р И С. 44.

Индийская пластика, примененная при обширном рубце и изъязвлении, явившихся результатом радиационного повреждения груди после ампутации молочной железы. Больная Л. Б., 44 лет, история болезни № 41 703. Операцию произвел Мирослав Фара.  
 — 1. Состояние до операции. — 2. Схема лоскута. — 3. Операционный дефект и подготовленный лоскут. — 4. Лоскут пришит, вторичный дефект закрыт свободным дермо-эпидермальным трансплантатом. — 5. Состояния после операции.

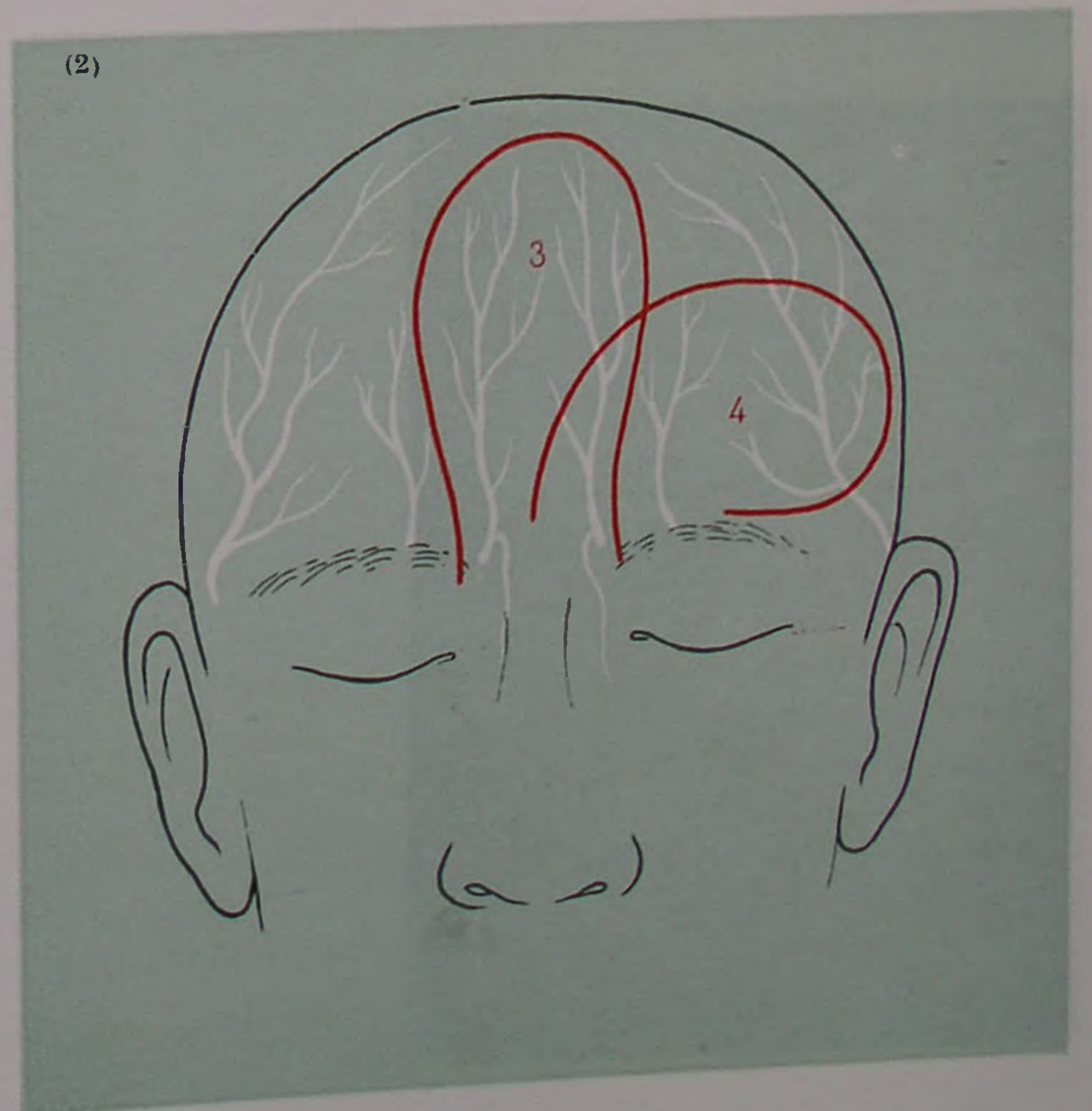
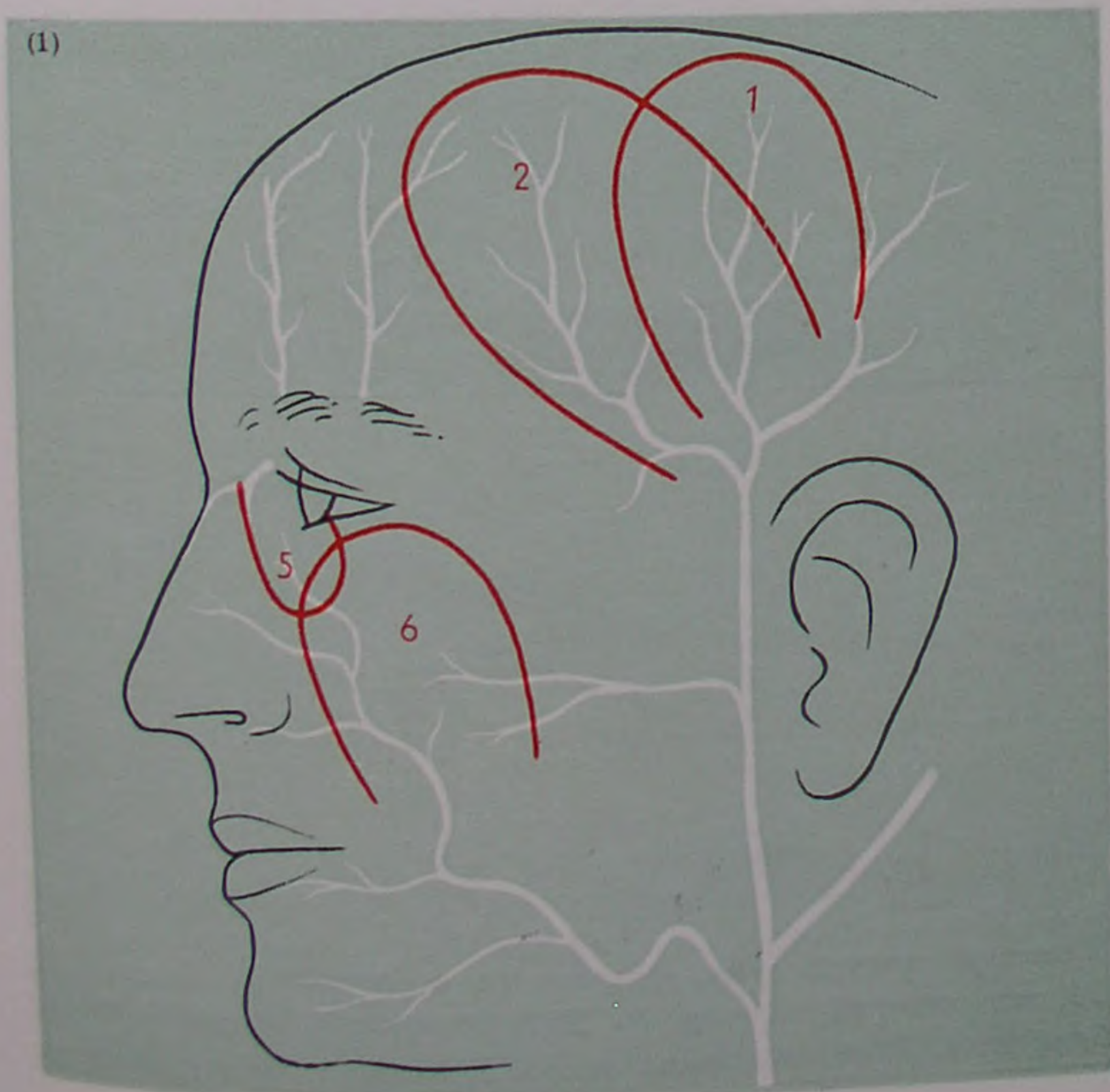






Р И С. 45.

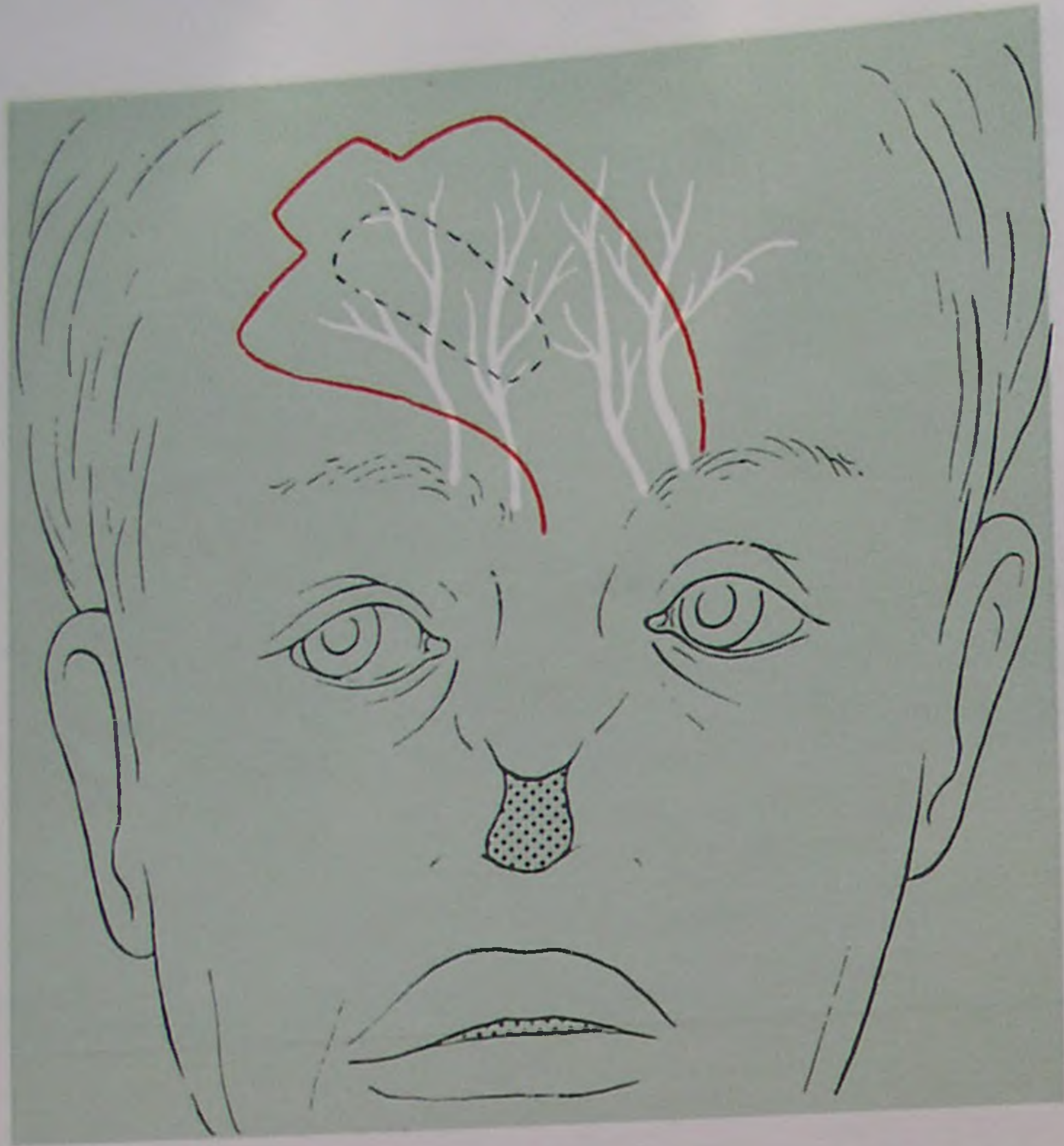
Артериализированные лоскуты на лице. 1. Височный на а. temporalis superf. — 2. Лобный и теменной на а. temporalis superf. — 3. На обеих аа. frontales mediales. — 4. На а. frontalis med. et lat. — 5. На а. dorsalis nasi. — 6. На а. facialis (angularis).





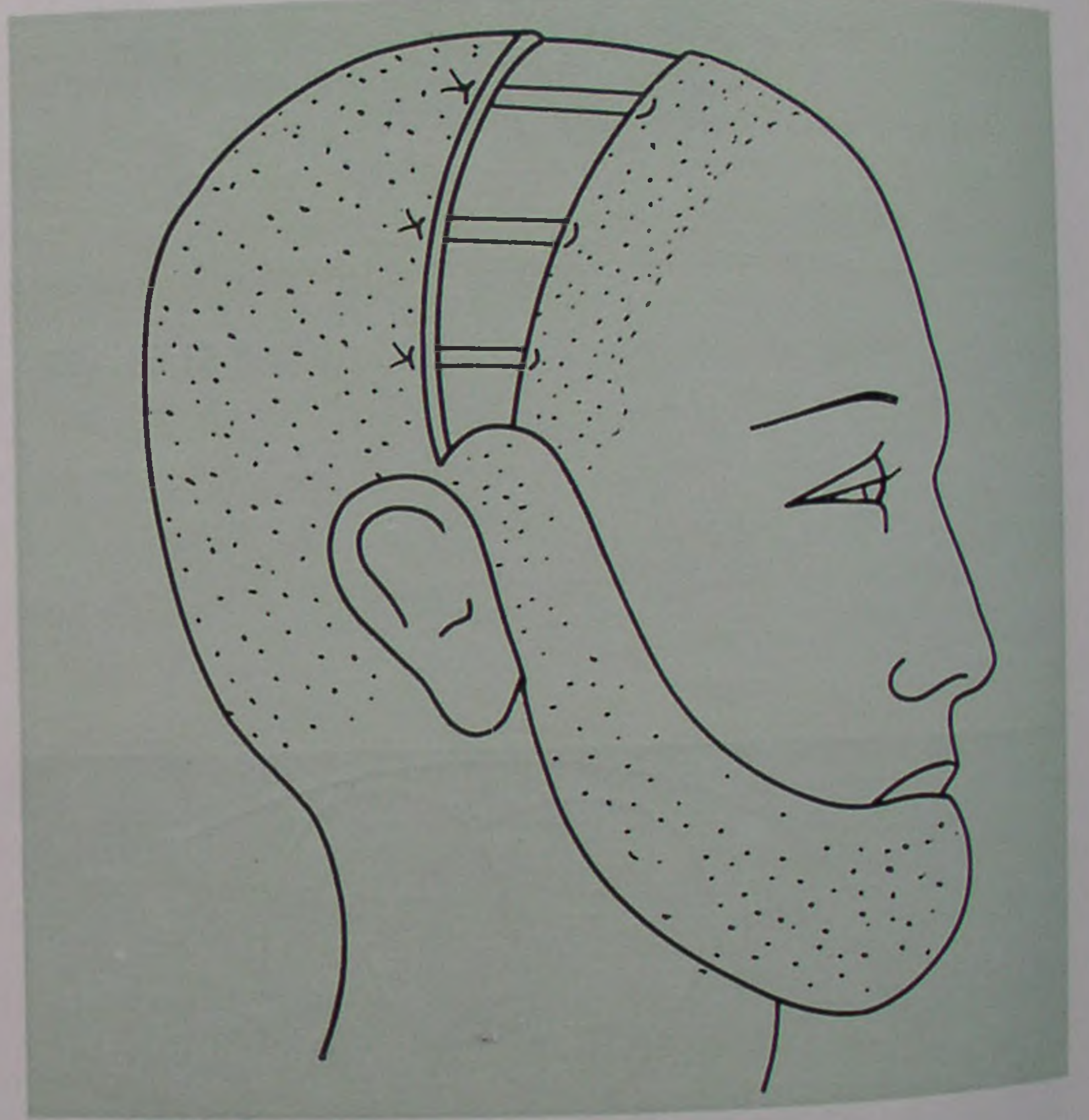
Р И С. 46.

Видоизмененный индийский лоскут для пластики носа. Применяемый в настоящее время лоскут для пластики носа на а. frontalis medialis и а. frontalis lateralis „supraorbitalis“ (одной стороны). Многочисленные анастомозы с ветвями а. temporalis superfic. противоположной стороны обеспечивает хорошую васкуляризацию.




Р И С. 47.

Мостовидный лоскут. Мостовидный лоскут на обеих аа. temporales superficiales, примененный для замещения кожи подбородка. Вторичный дефект сужен матрацными швами и временно закрыт дермо-эпидермальным трансплантатом.



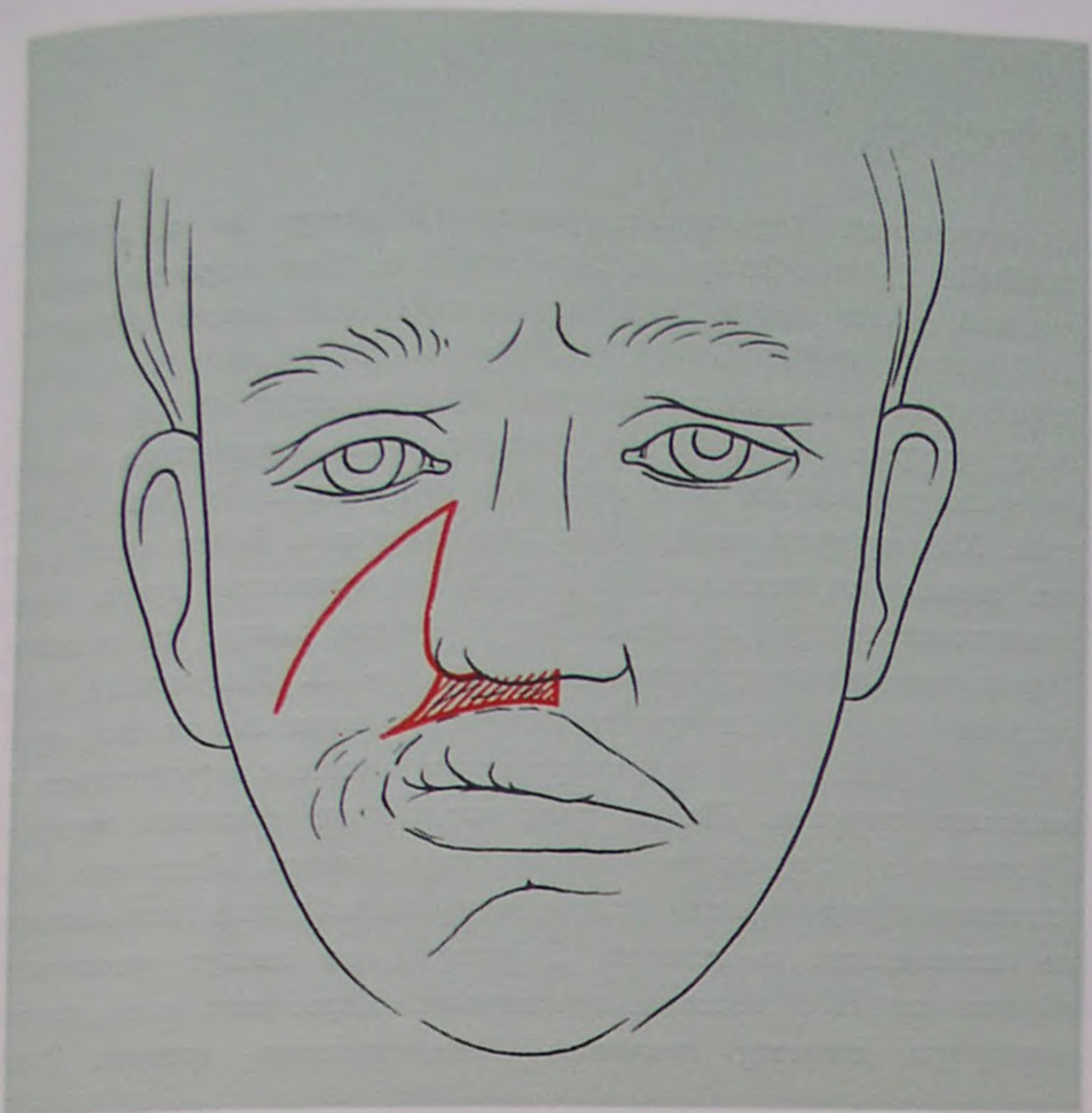
Р И С. 48.

Пластика верхней губы лоскутом на а. angularis. Больной И. 34 лет, история болезни № 5536. Операцию произвел Вацлав Карфик. 1. Состояние после ожога. Рубцевание правой половины

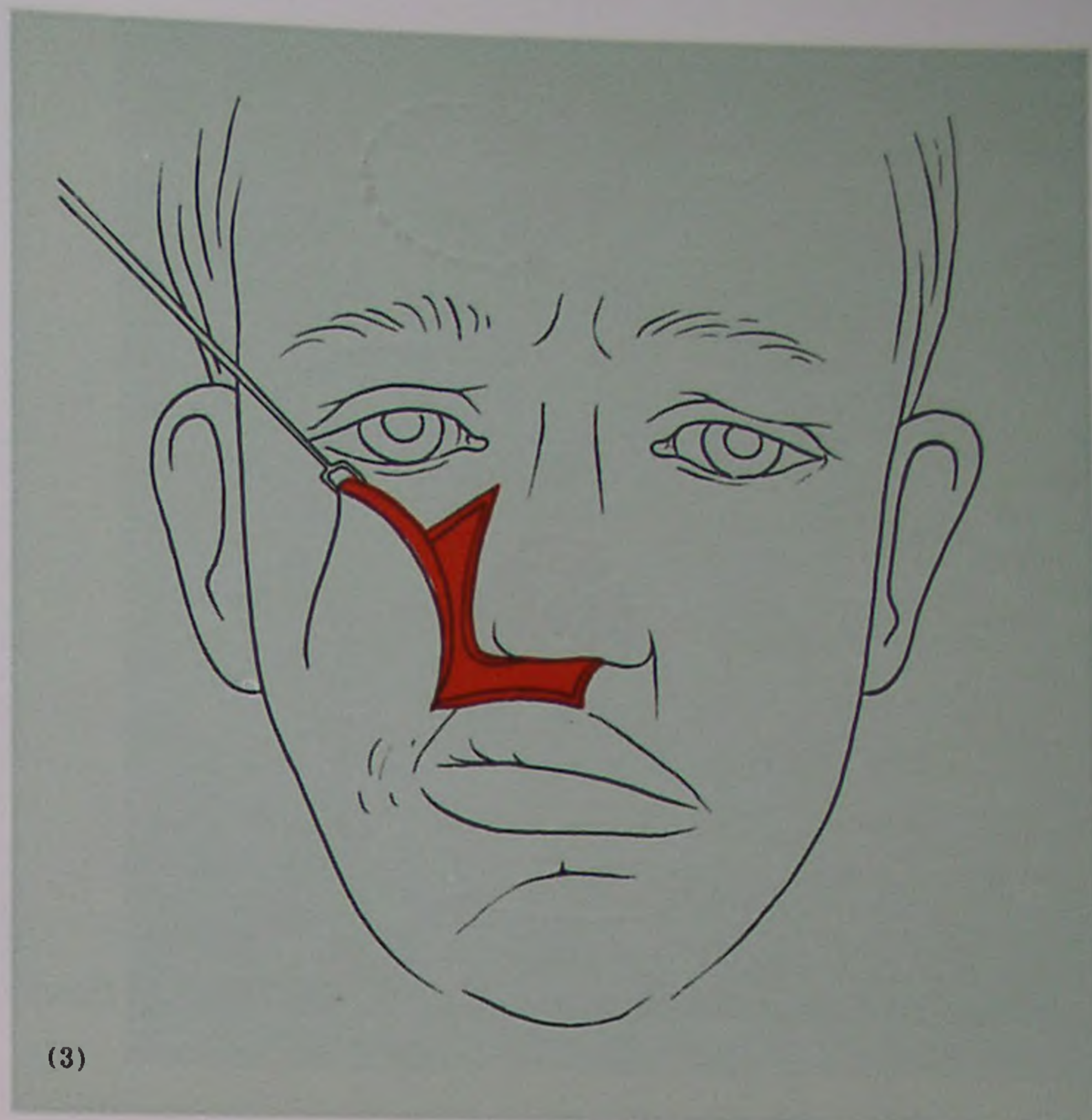


(1)



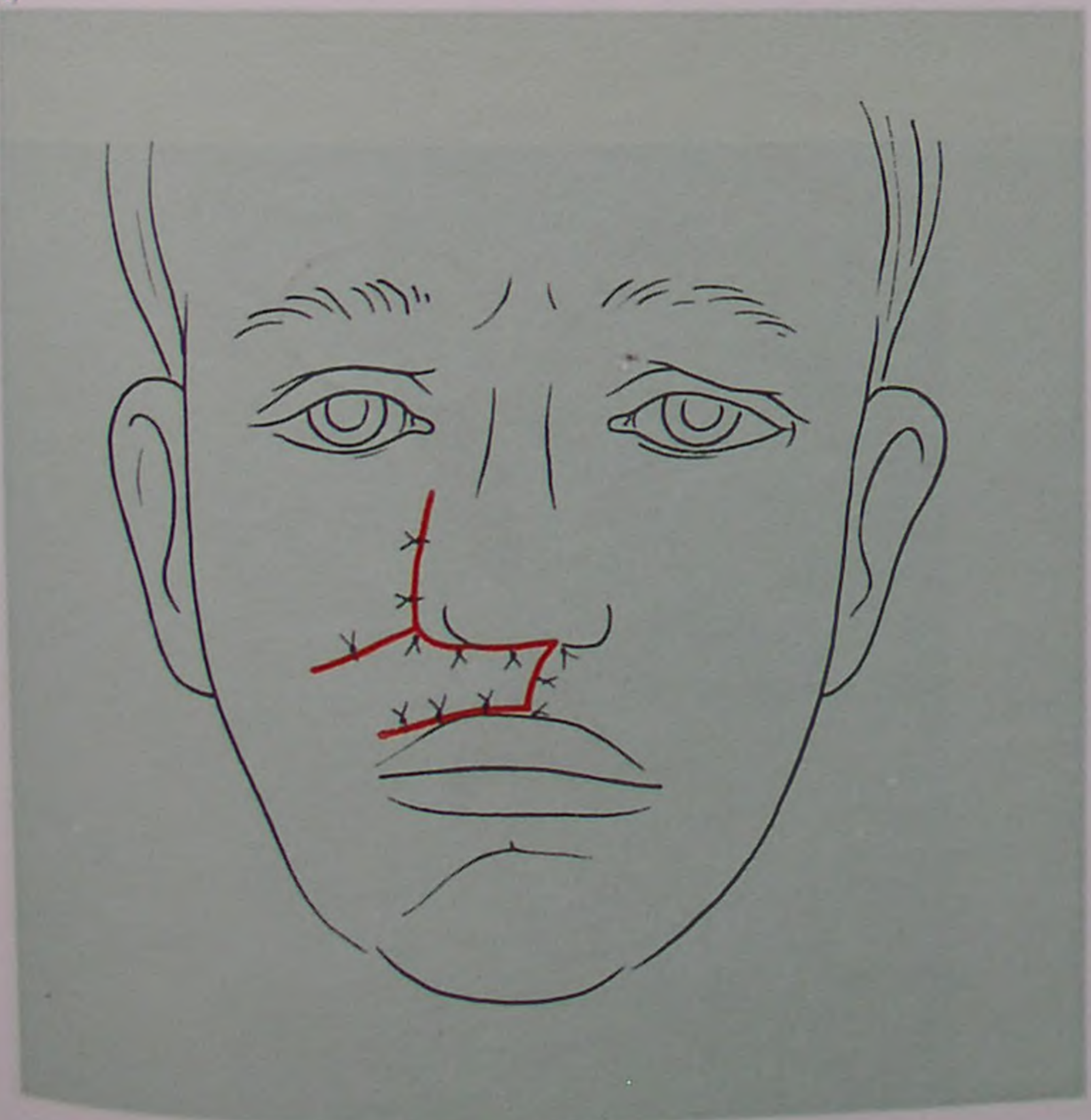


(2)



(3)

(4)



верхней губы, дефект кожи, выворот красной каймы. — 2. Схема лоскута на а. angularis. — 3. Иссечение части рубца верхней губы, кожный лоскут приподнят. — 4. Лоскут пришит, над углом рта остаток рубца. — 5. Состояние после иссечения остатка рубца и формирования угла рта.

(5)

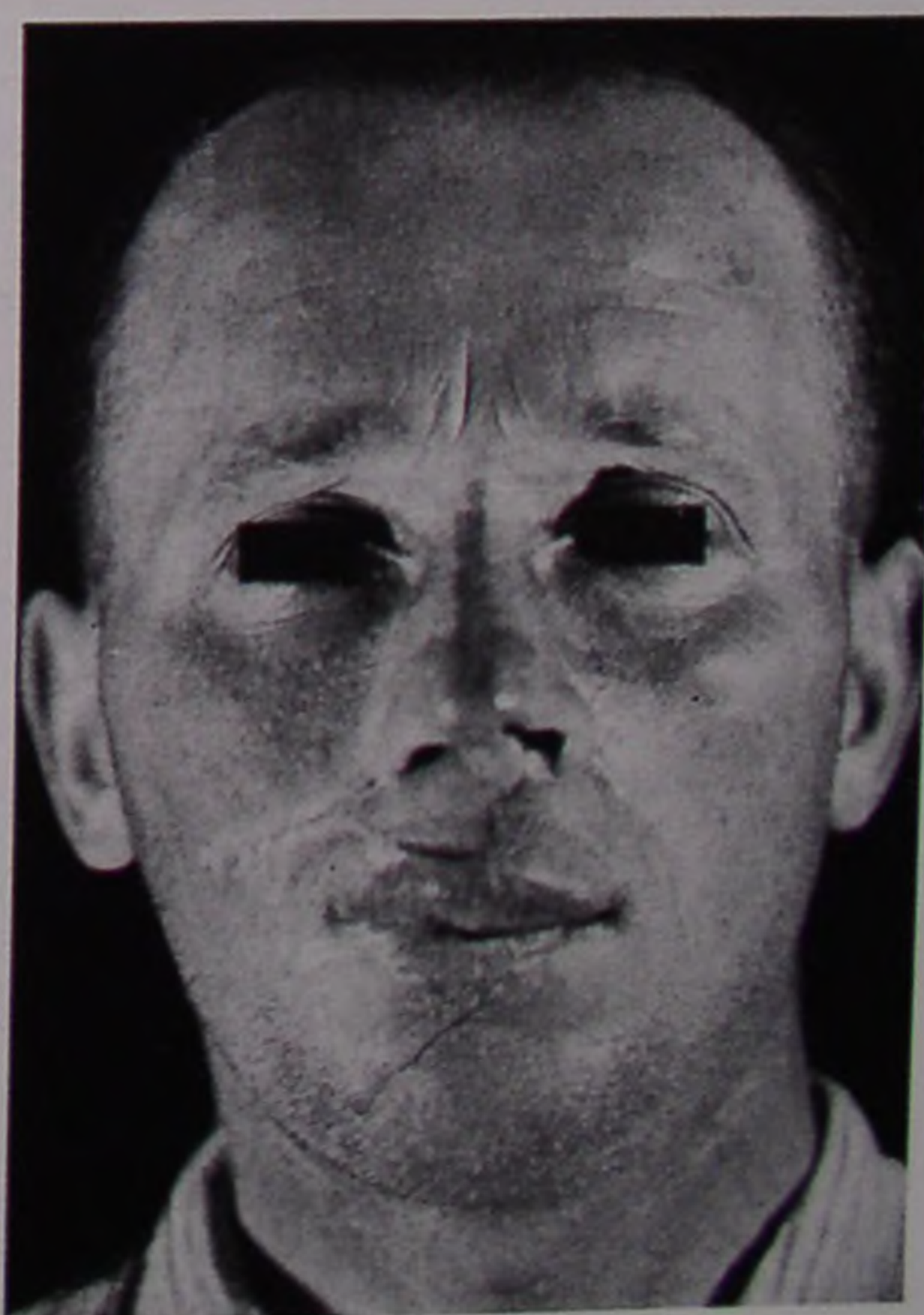
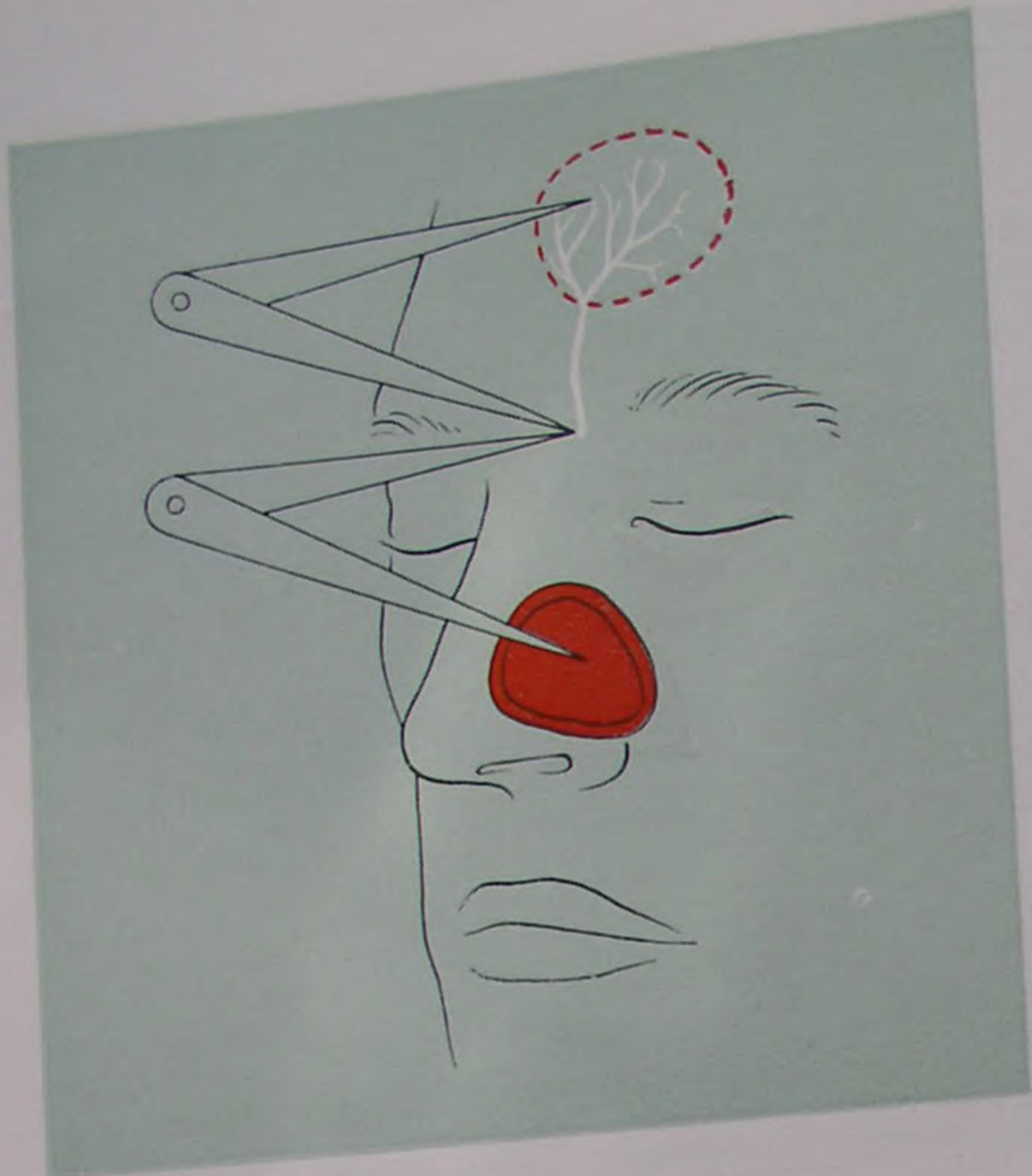


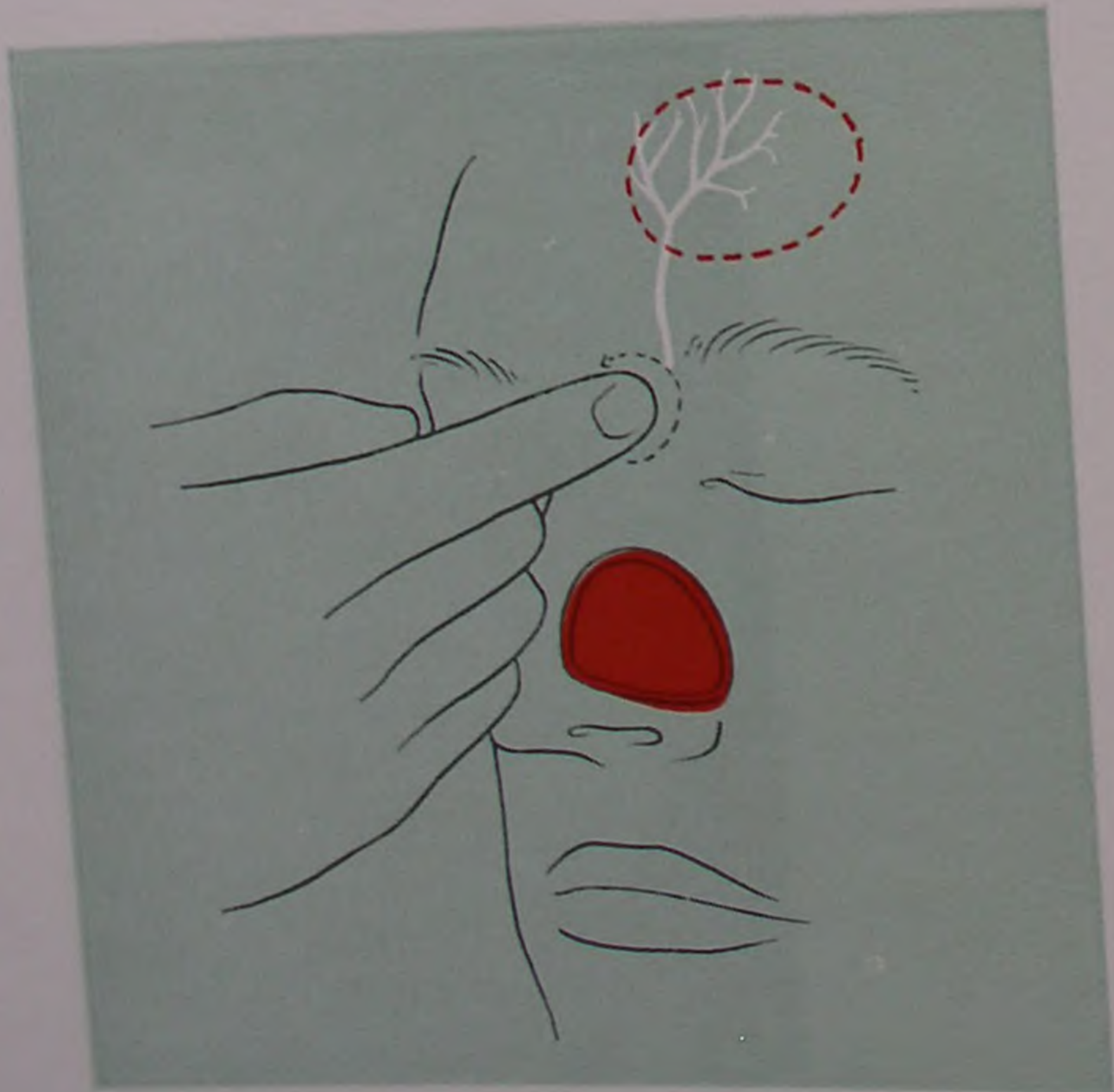


РИС. 49.

Биологический (артериализированный) лоскут на *a. frontalis medialis* (Монкс-Эссер, Monks-Esser). 1. Для закрытия дефекта средней части крыла носа подходящим оказывается лоскут на *a. frontalis medialis* той же стороны. Расстояние от середины дефекта до отхождения артерии наносят циркулем на лбу по ходу артерии. — 2. Путем массажа места выхождения и хода артерии удается добиться того, что она становится более ощутимой. Ход артерии вычерчивают на коже лба. В тех местах, где эта линия скрещивается с частью начерченного круга, будет находиться центр лоскута. Вокруг этого центра вычерчивают форму артериализированного лоскута. — 3. Выкраивают ранее очерченный лоскут и производят разрез кожи лба по ходу артерии. Артерию и вену отпрепаровывают вместе с окружающими ее мягкими тканями. Ни в коем случае не обнажать артерии! Производят осторожную отпрепаровку лоскута. Если при этом появится признак недостаточного кровоснабжения (побледнение, не исчезающее в течение 5 минут), то лоскут укладывают обратно на свое место и пришивают. Через пять дней делают повторную попытку создания биологического лоскута. Этого



(1)

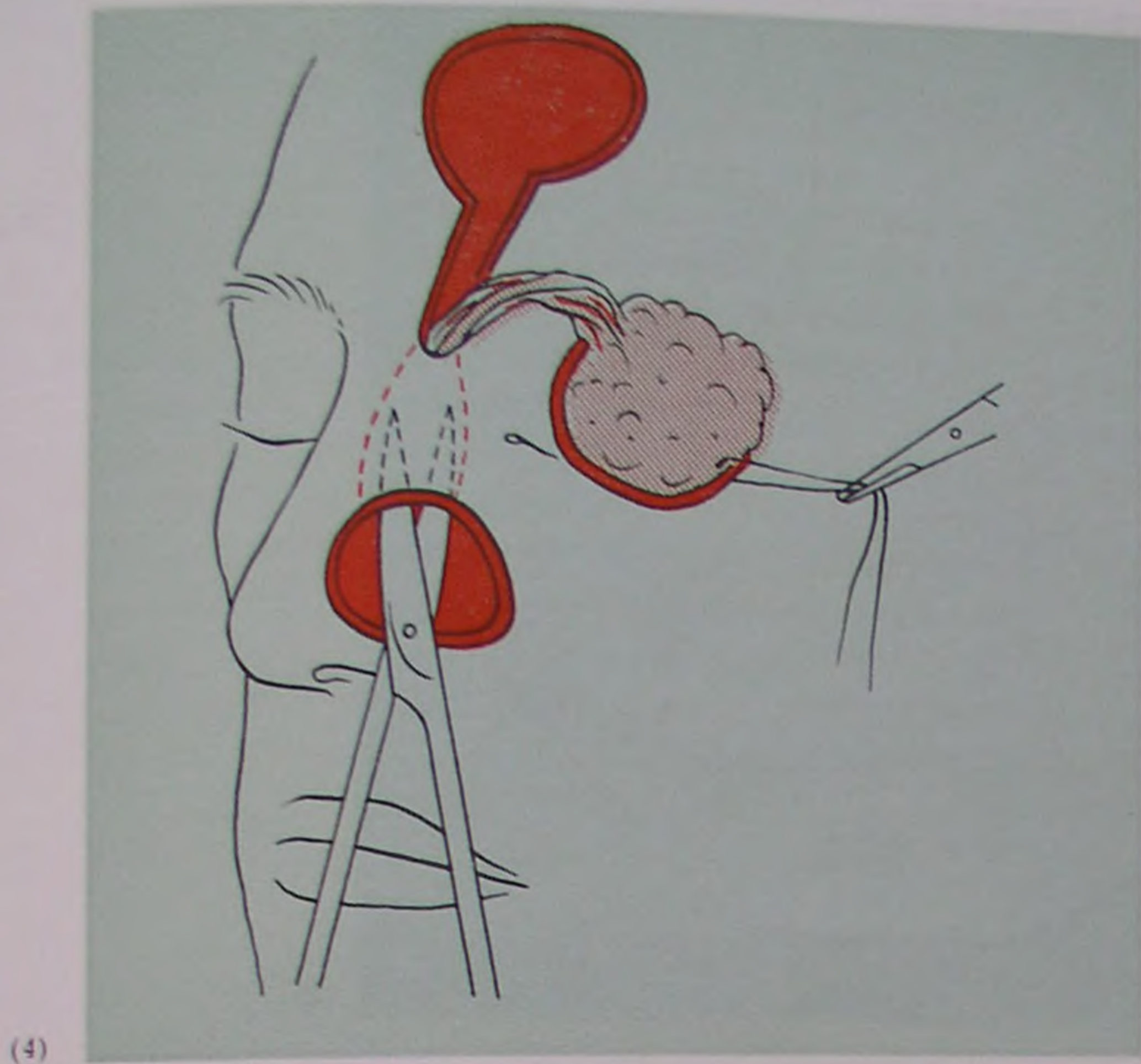


(2)

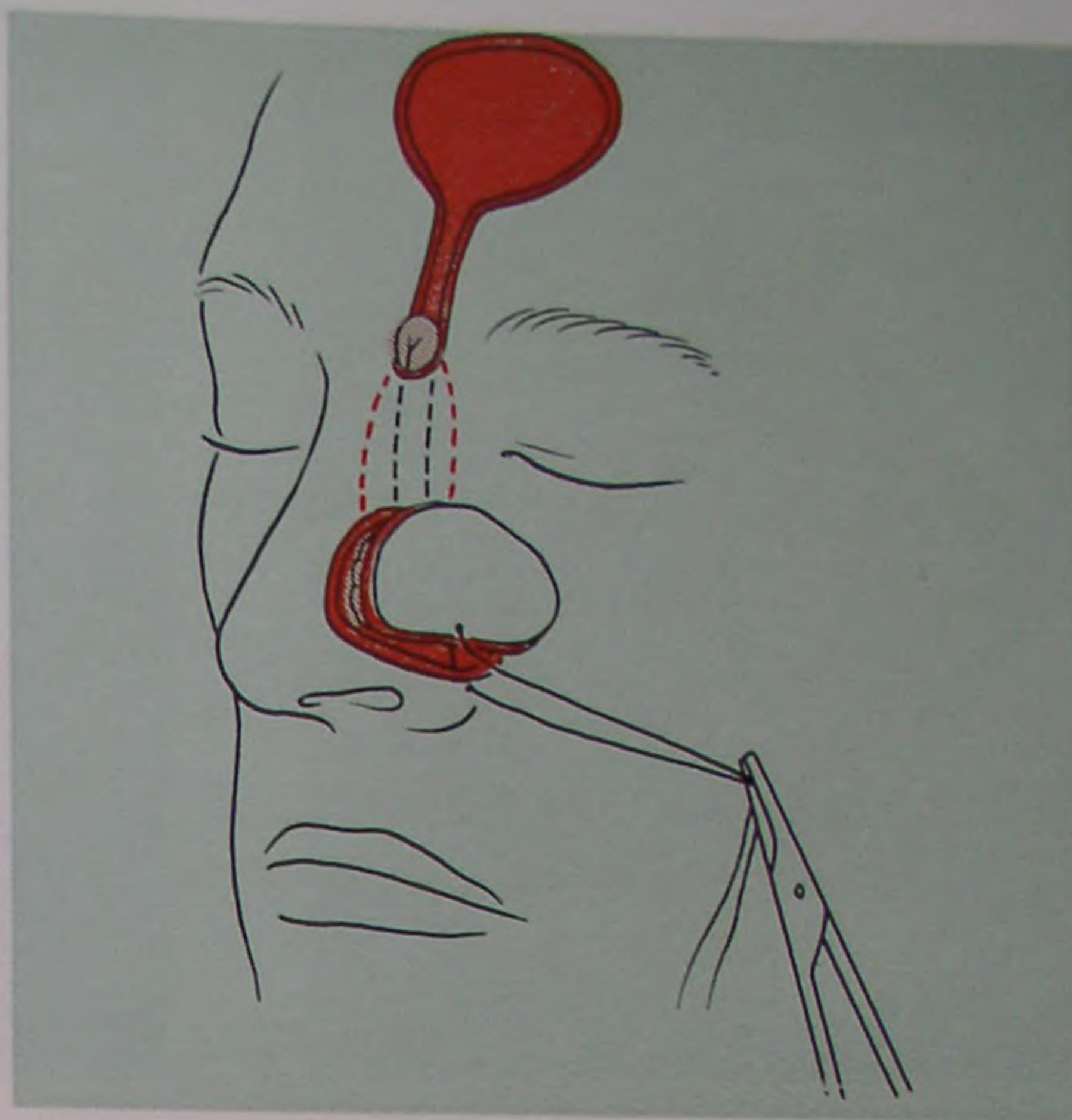
(3)







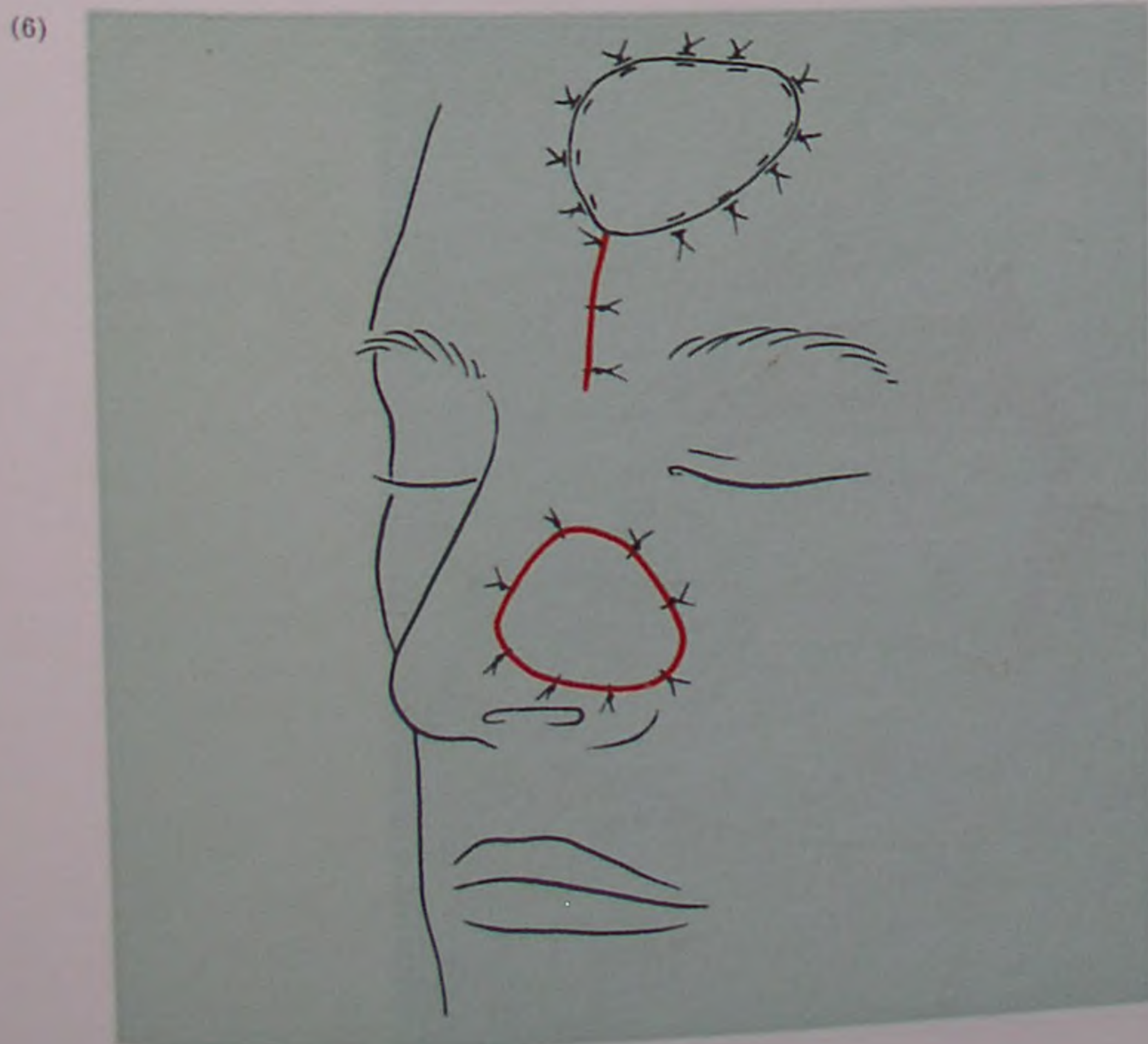
(4)



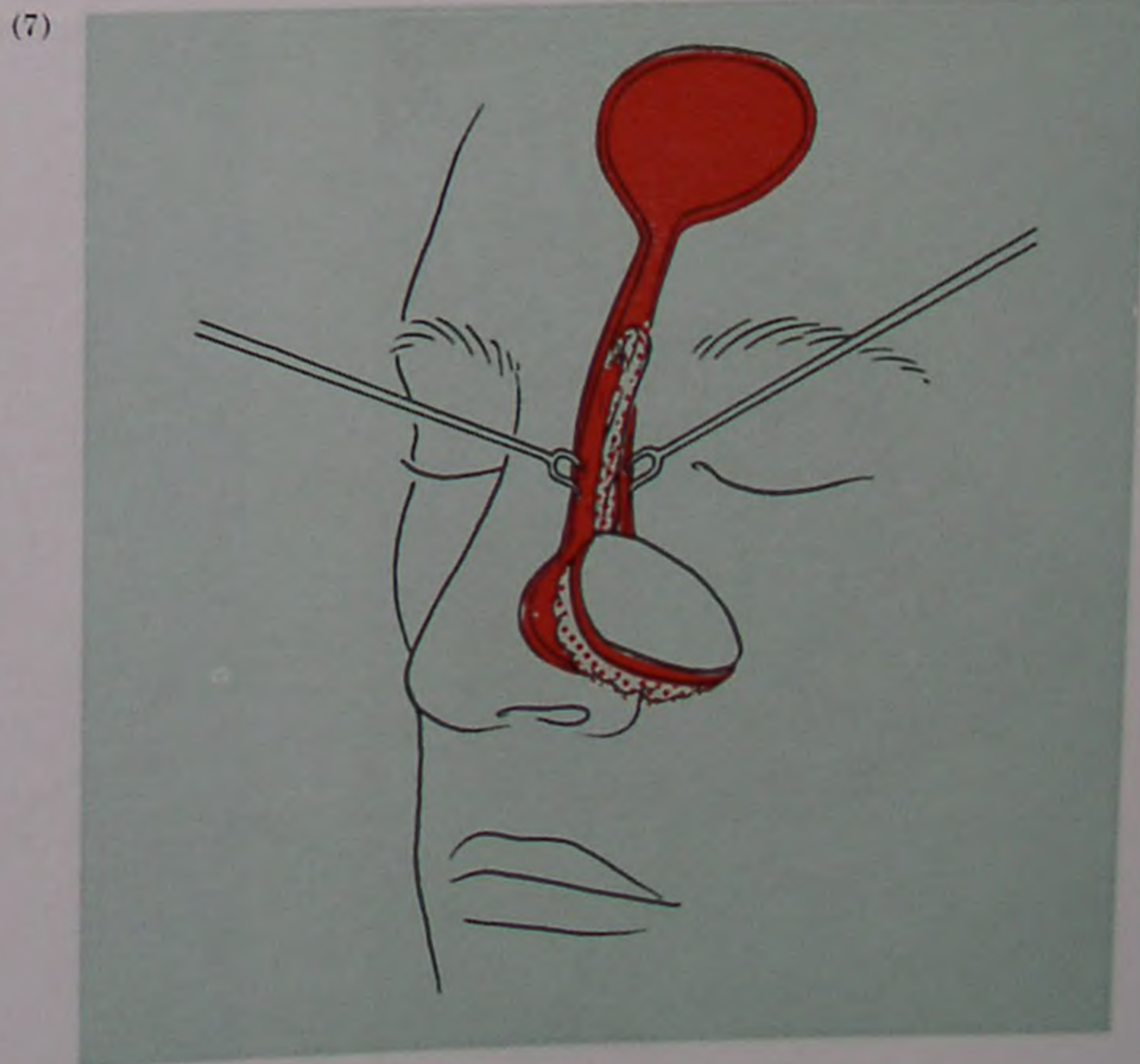
(5)

срока бывает достаточно для восстановления кровообращения в выкроенной части кожи. — 4. Затем производят отсепаровку кожи по направлению от дефекта к месту отхождения нейросудистой ножки и создают широкий туннель, через который можно будет легко протянуть лоскут. — 5. Через туннель лоскут

осторожно протягивают по направлению к дефекту. — 6. Лоскут пришивают, рану на лбу уменьшают путем мобилизации и сдвига ее краев, а на незакрытую часть раны пересаживают свободный кожный трансплантат. — 7. Иногда оказывается более выгодным поместить ножку лоскута в надрез.

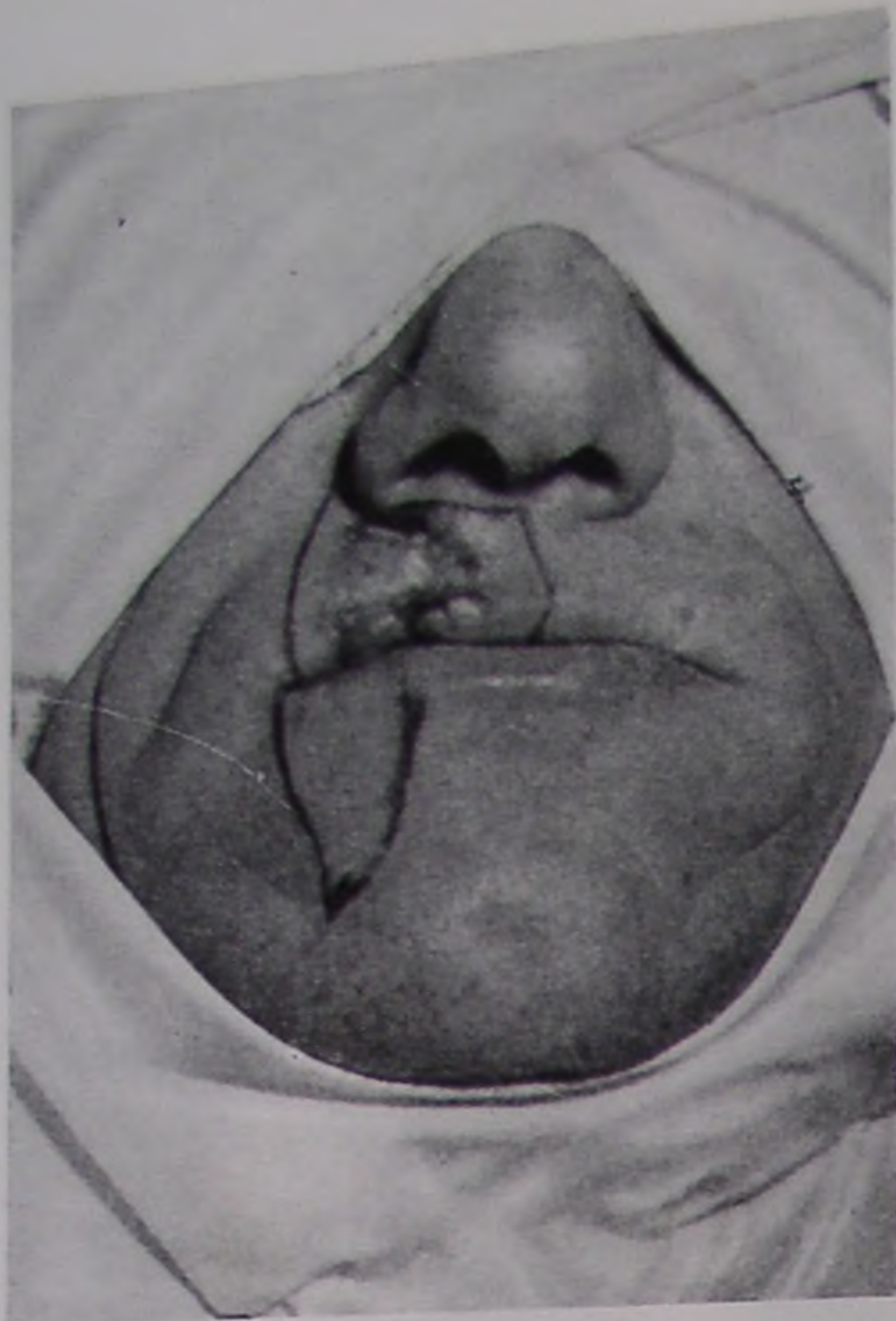

(6)

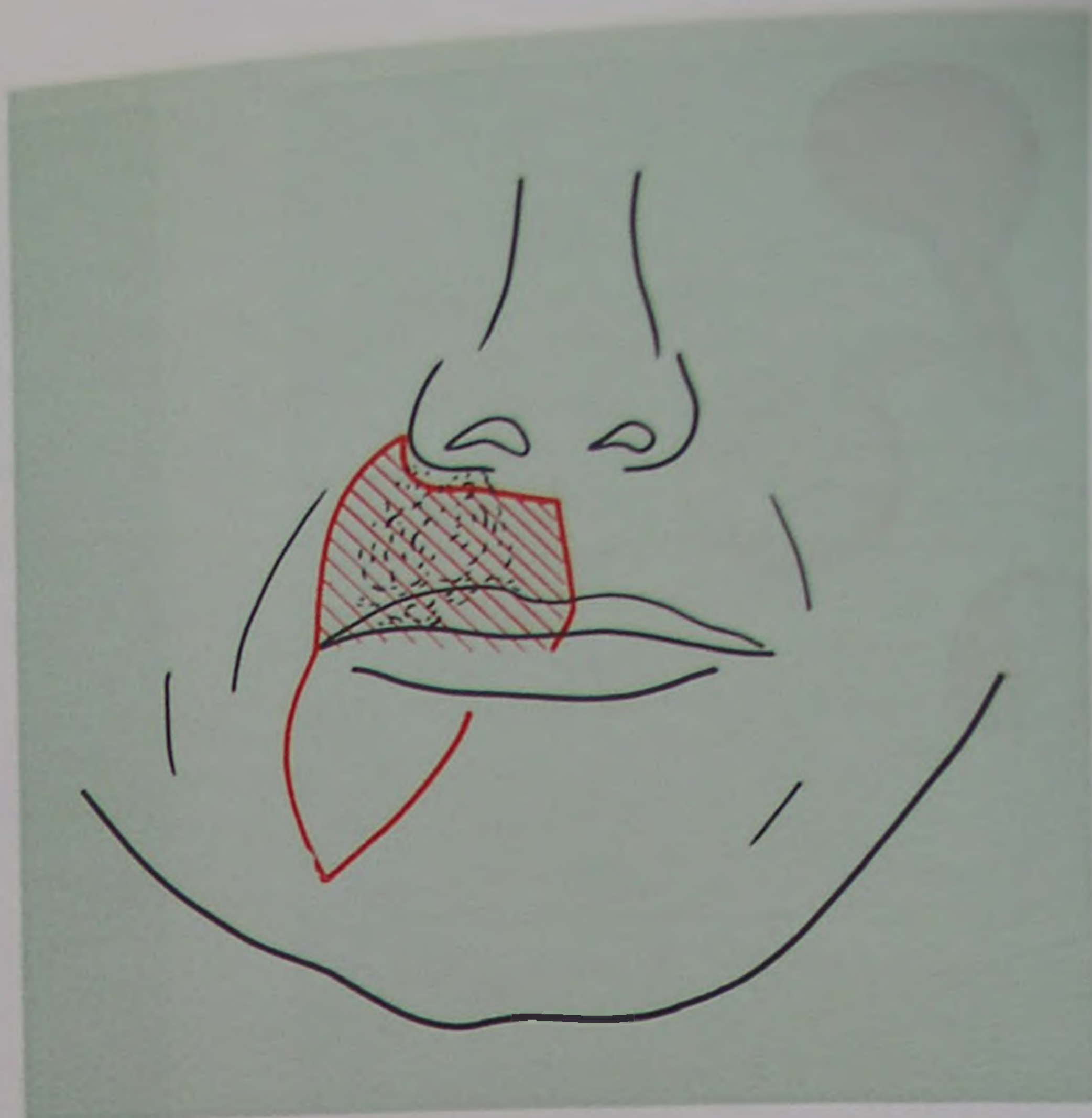


(7)





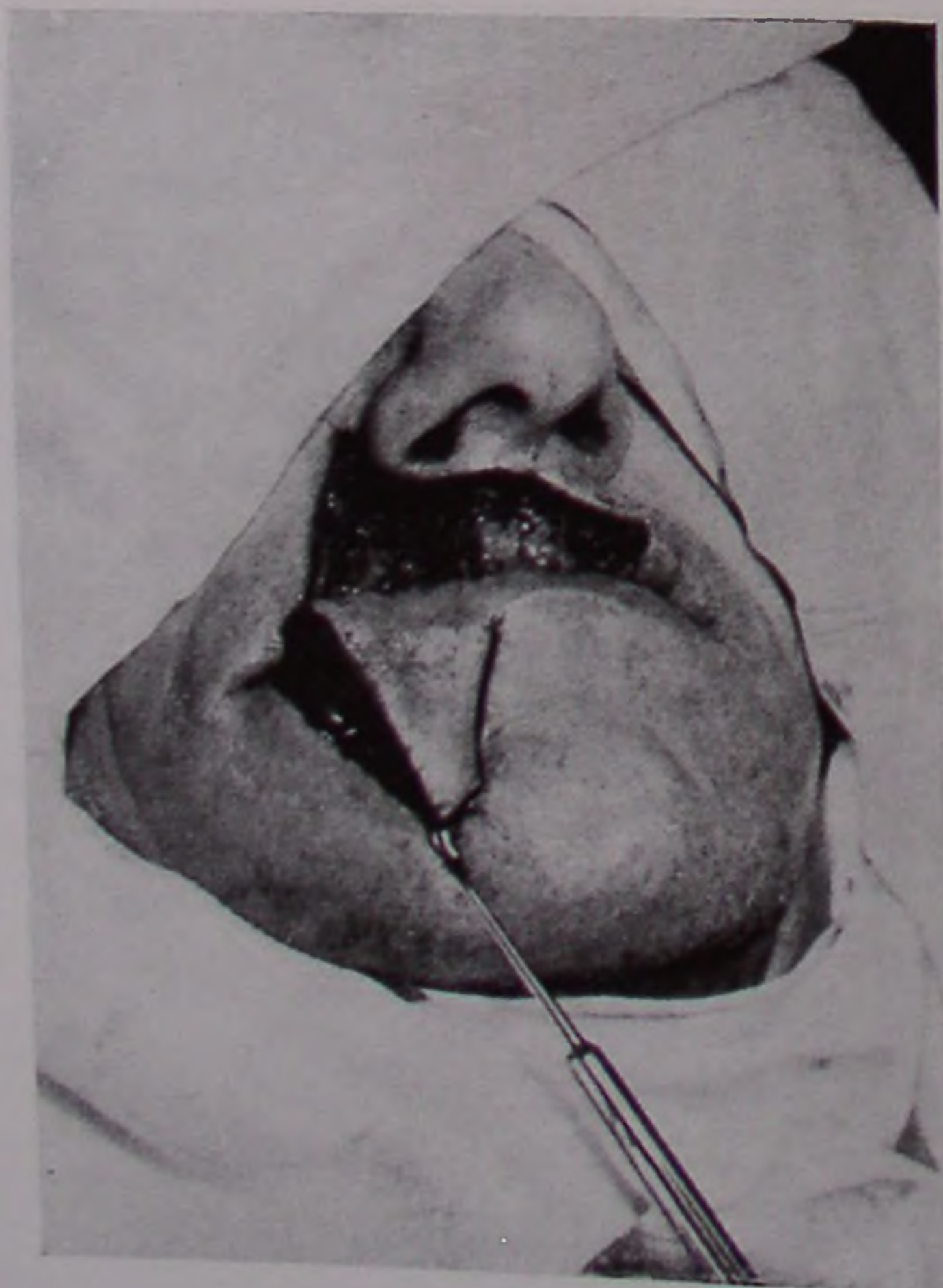(1)



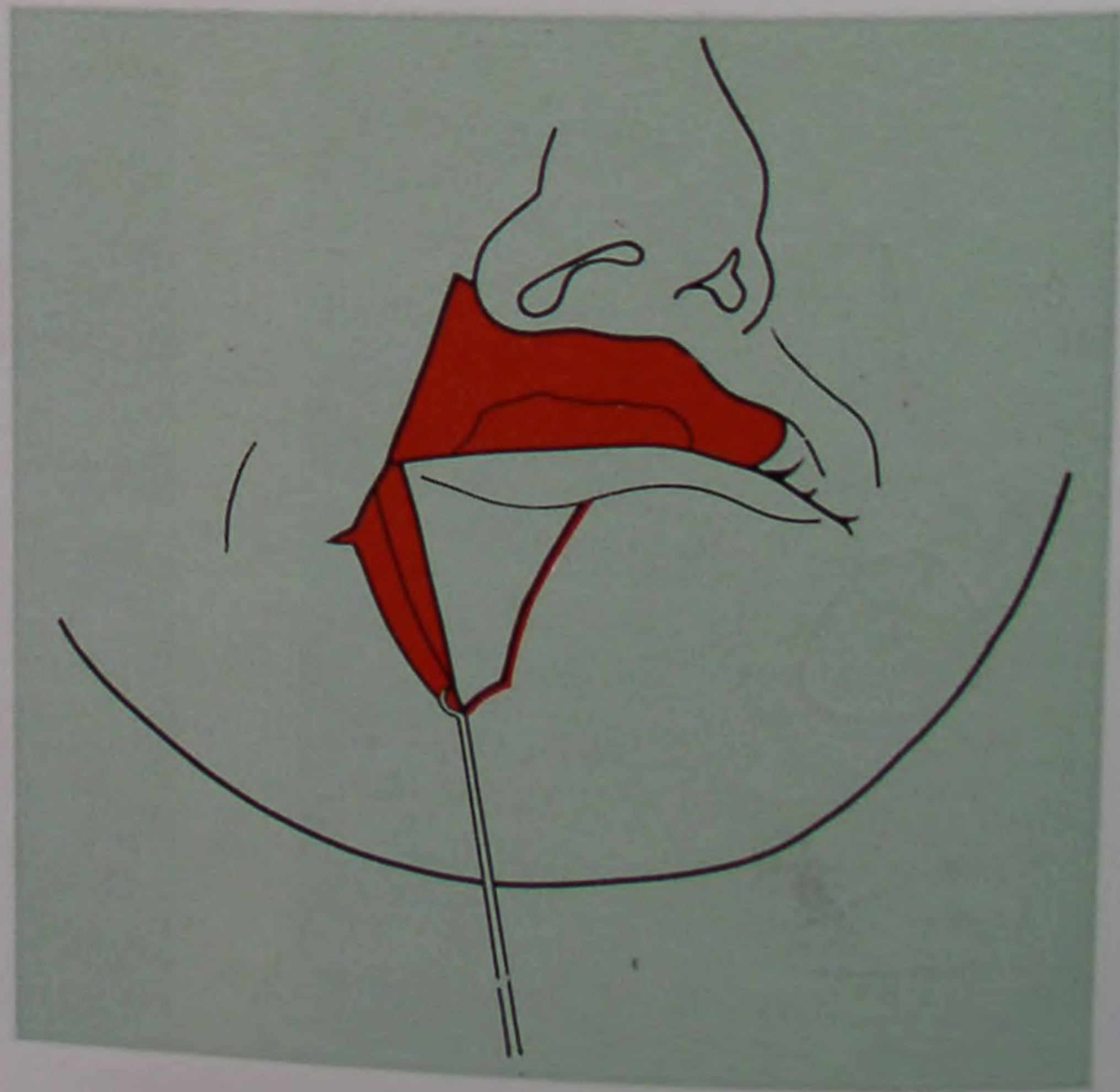
(2)

Р И С. 50.

Лоскут Саббатини-Эстландера на **a. labialis inferior**. Больной К. Г., 46 лет, история болезни № 44 027. Рак губы; состояние после рентгенотерапии со значительным повреждением кожи. Операция произведена Бруно Стокаром. 1, 2. Схема иссечения лоскута. — 3, 4. Опухоль и рубцовая кожа губы иссечены.

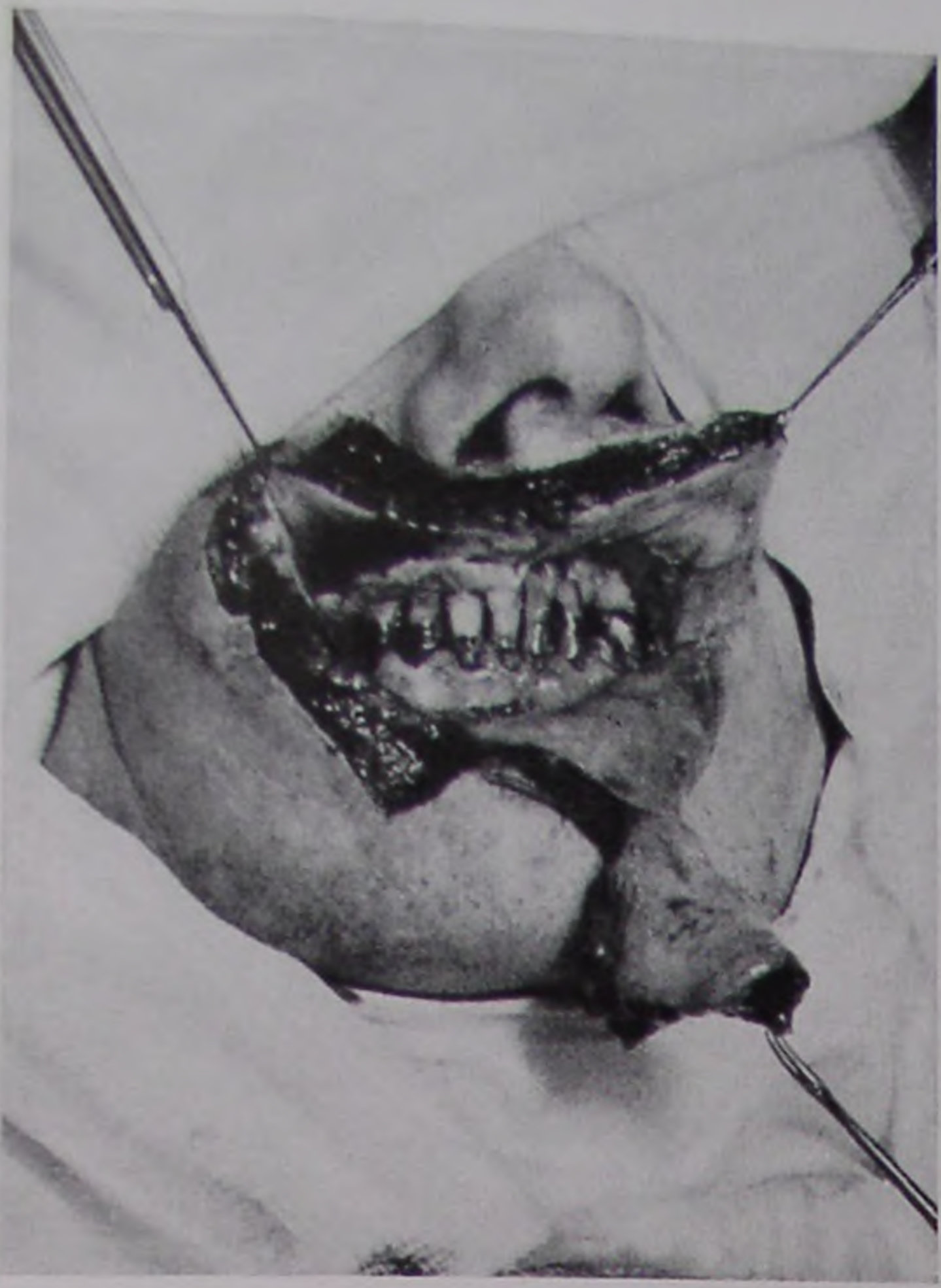


(3)

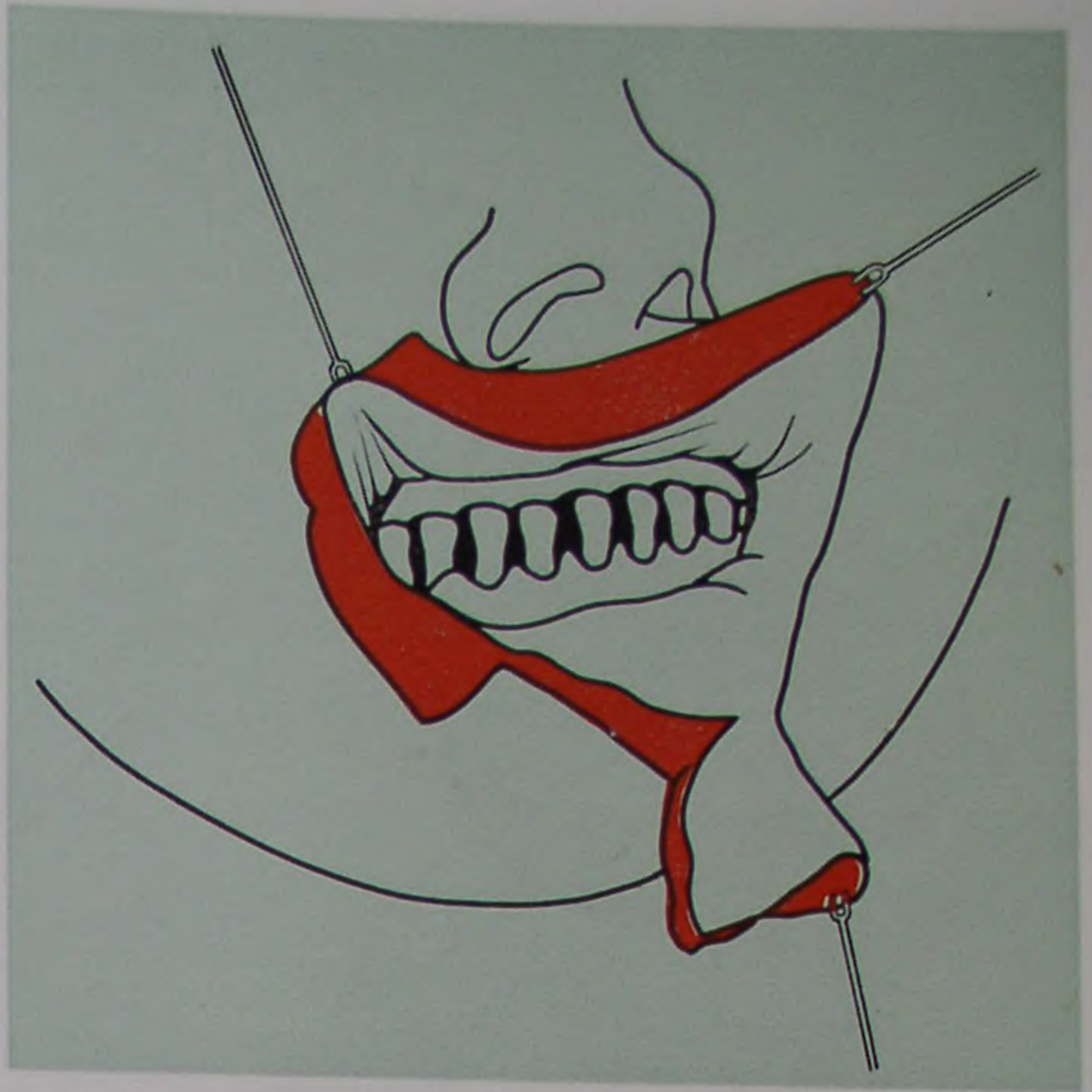

(4)



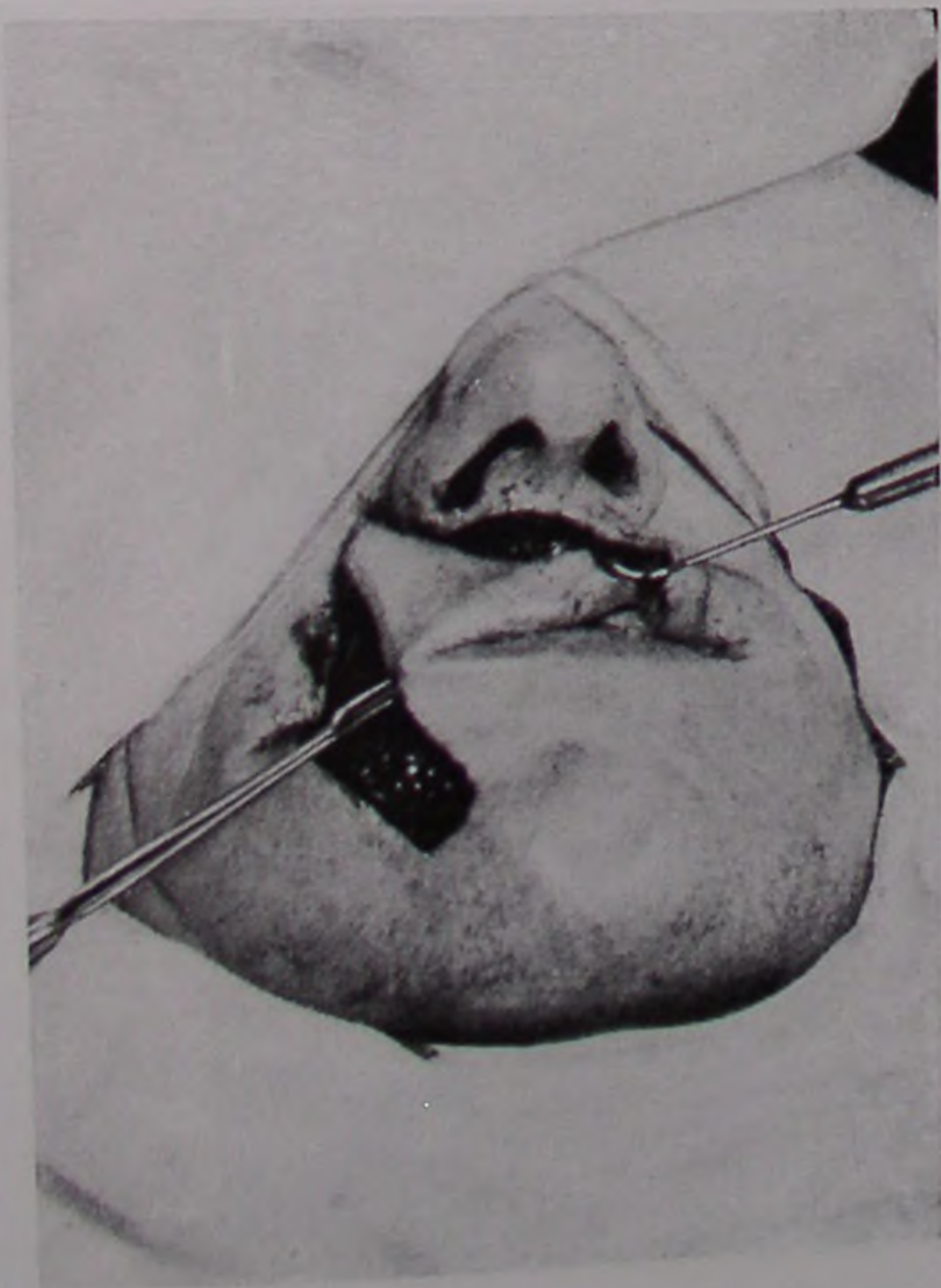


(5)

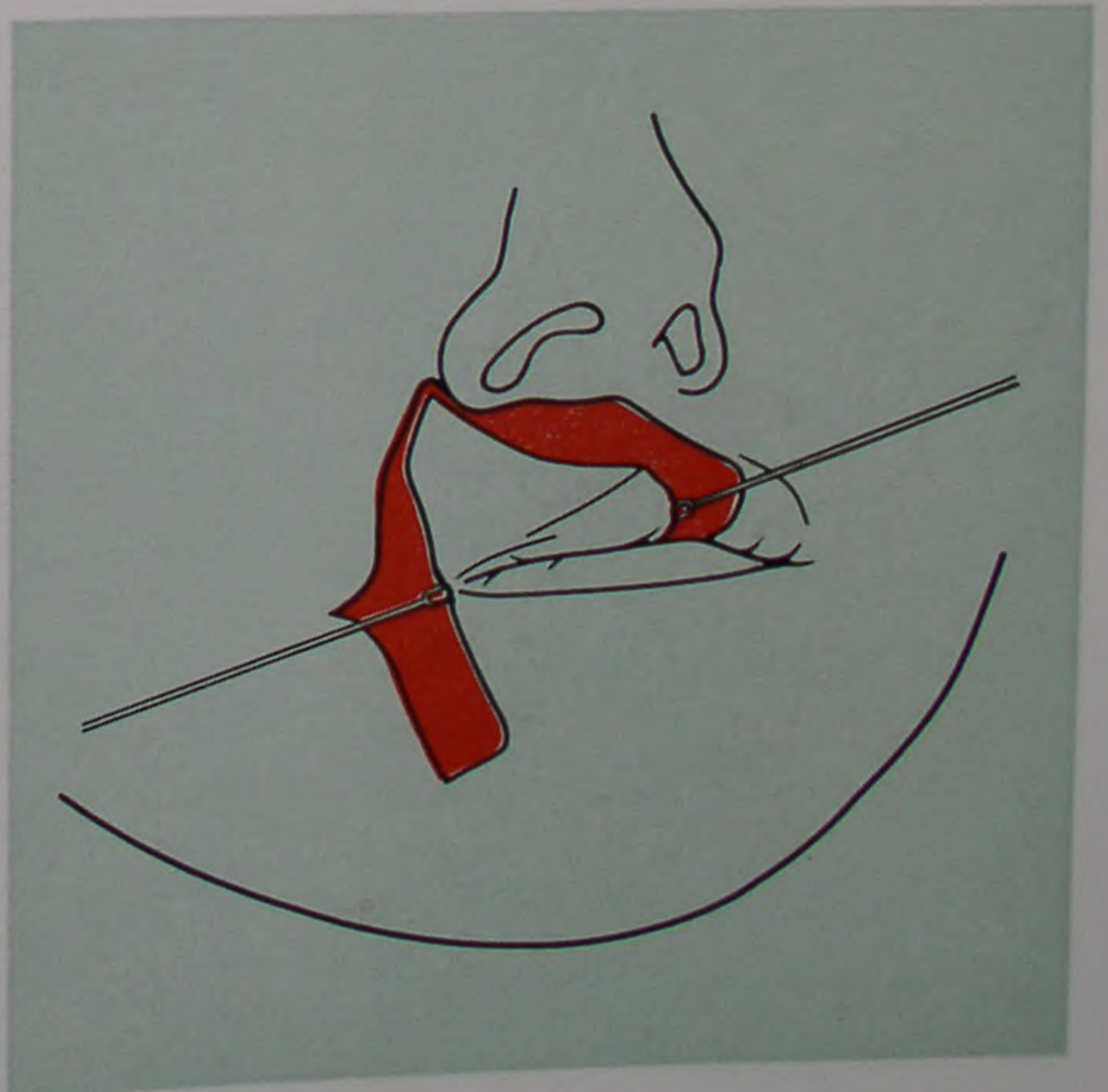

(6)

Лоскут с нижней губы выкроен во всю толщу кожи, ножка образована за счет красной каймы губы, в которой проходит артерия. — 5, 6, 7, 8. Размеры дефекта и положение лоскута. Лоскут повернут в сторону дефекта. Пришивают слизистую оболочку, мышечный слой, кожу. — 9, 10. Картина к моменту окончания операции. Дефект на верхней губе немного уменьшен путем смещения кожи.

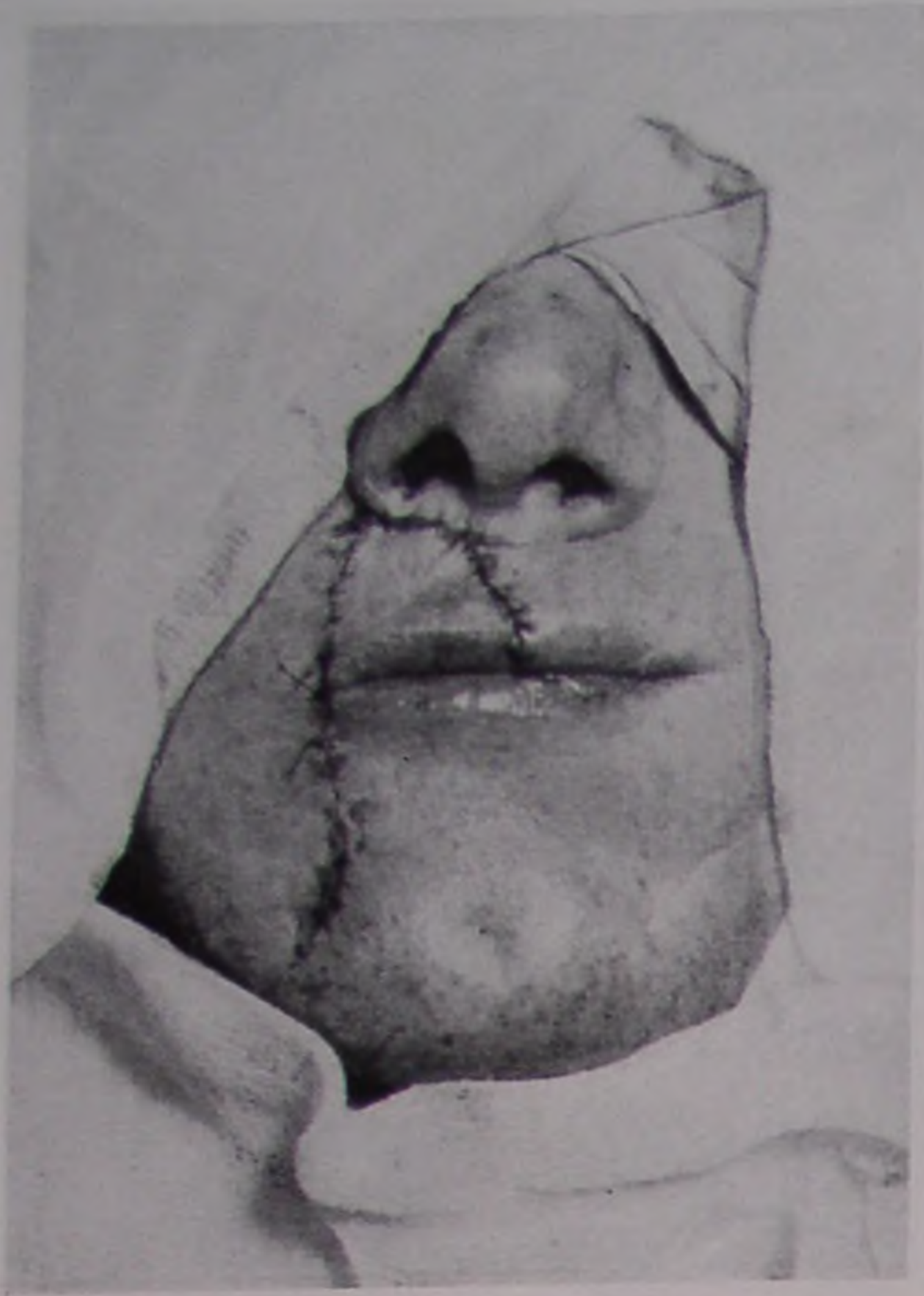

(7)

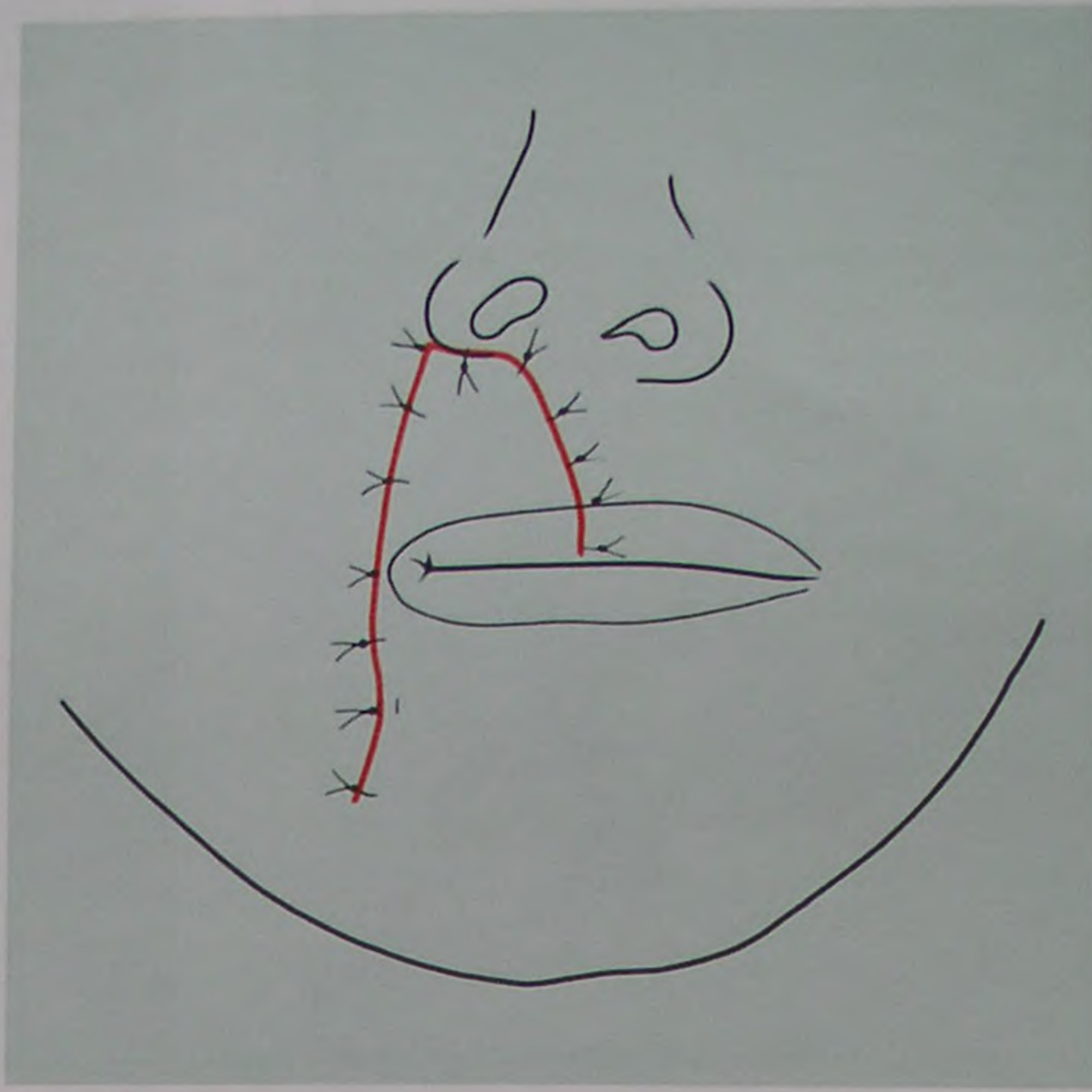


(8)





(9)



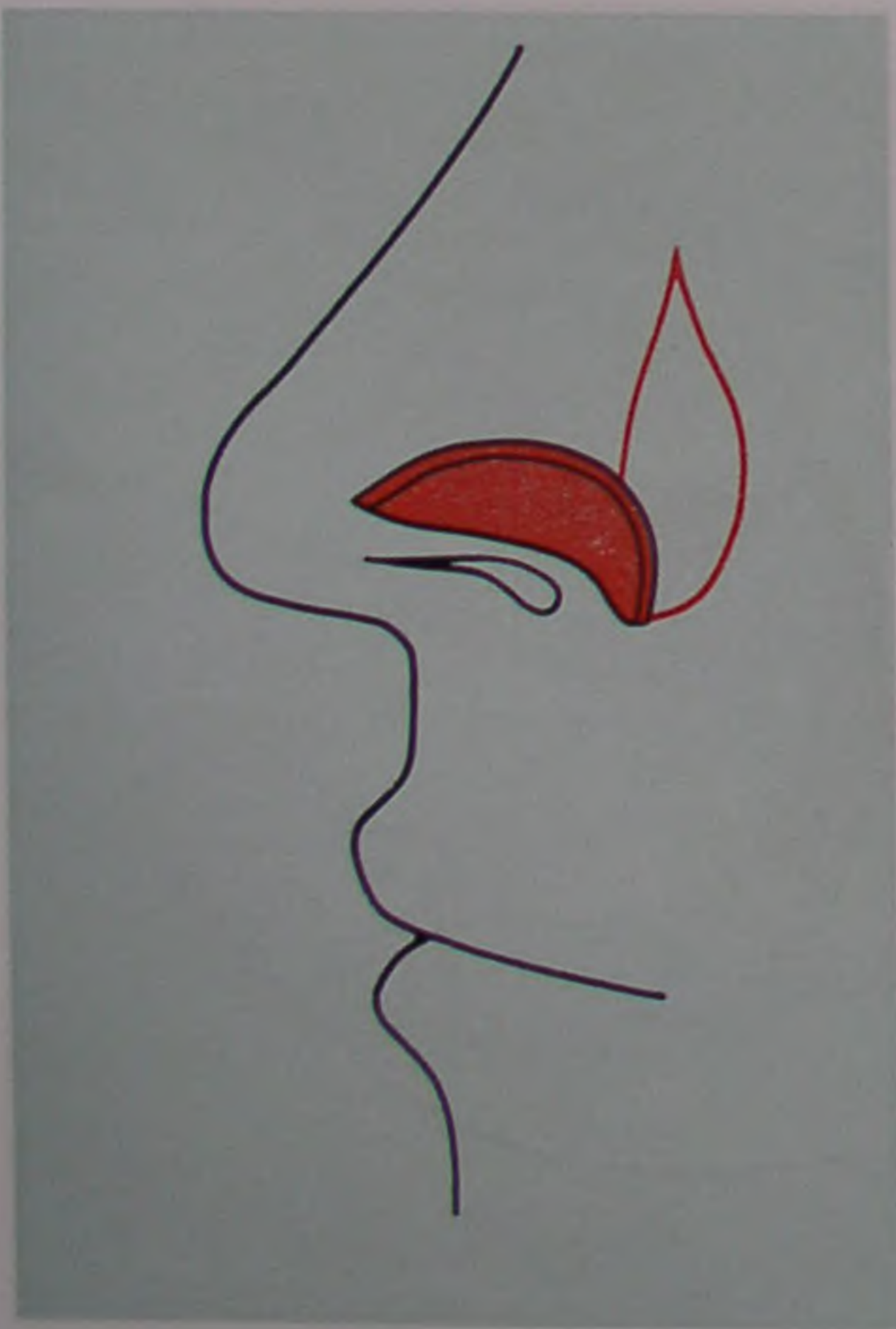(10)

Р И С. 51.

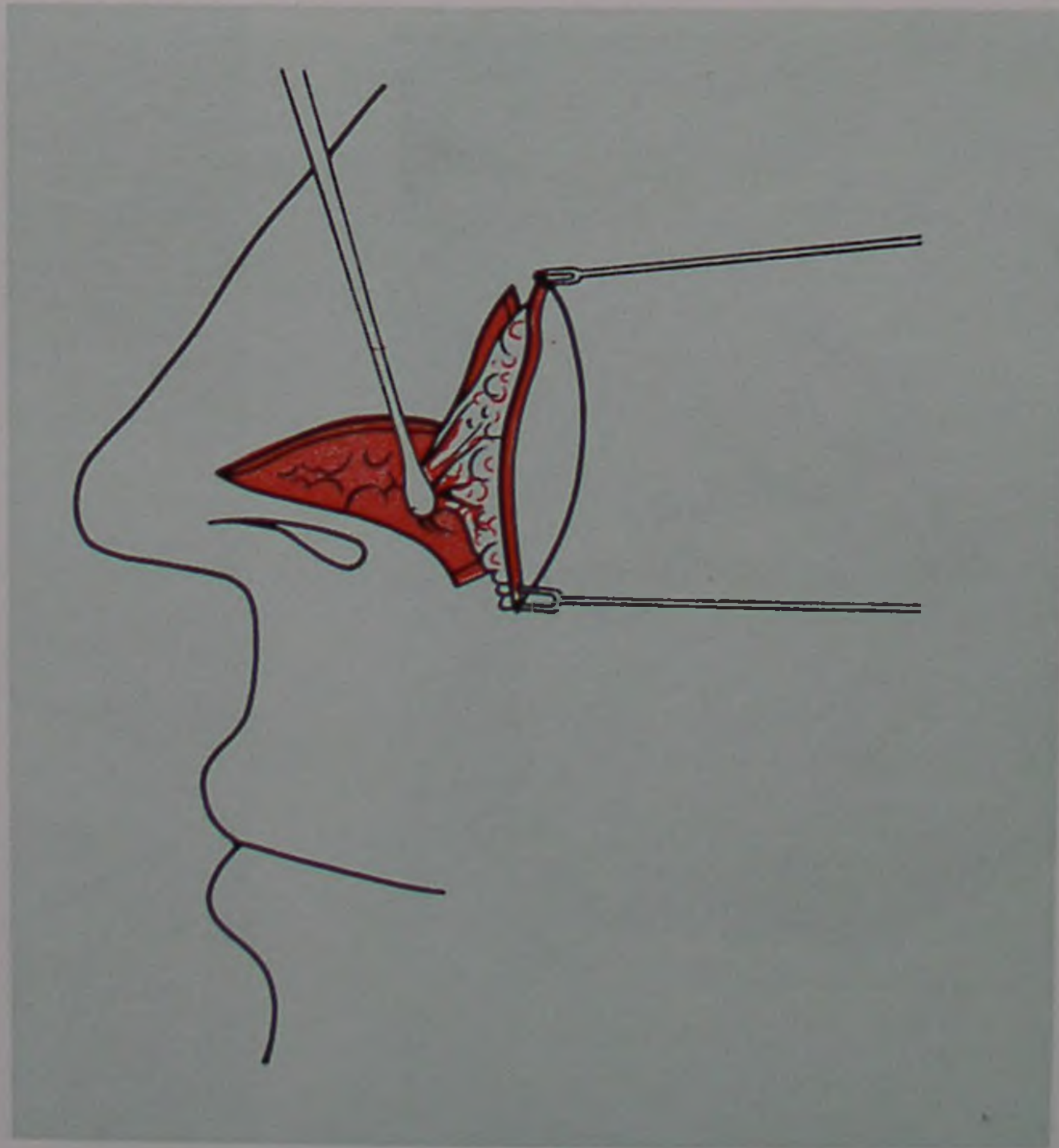
Артериализированный лоскут на ножке из подкожной ткани.  
 1. Дефект на крыле носа и выкроенный лоскут кожи в носогубной складке. — 2. Путем осторожной препаровки скальпелем и тонким распатором подготавливают ножку-столбик из подкож-

ной ткани такой ширины, чтобы она могла обеспечить питание лоскута кожи при его повороте и смещении в область дефекта. — 3. Лоскут вшит. Вторичный дефект закрыт путем сближения краев кожи.

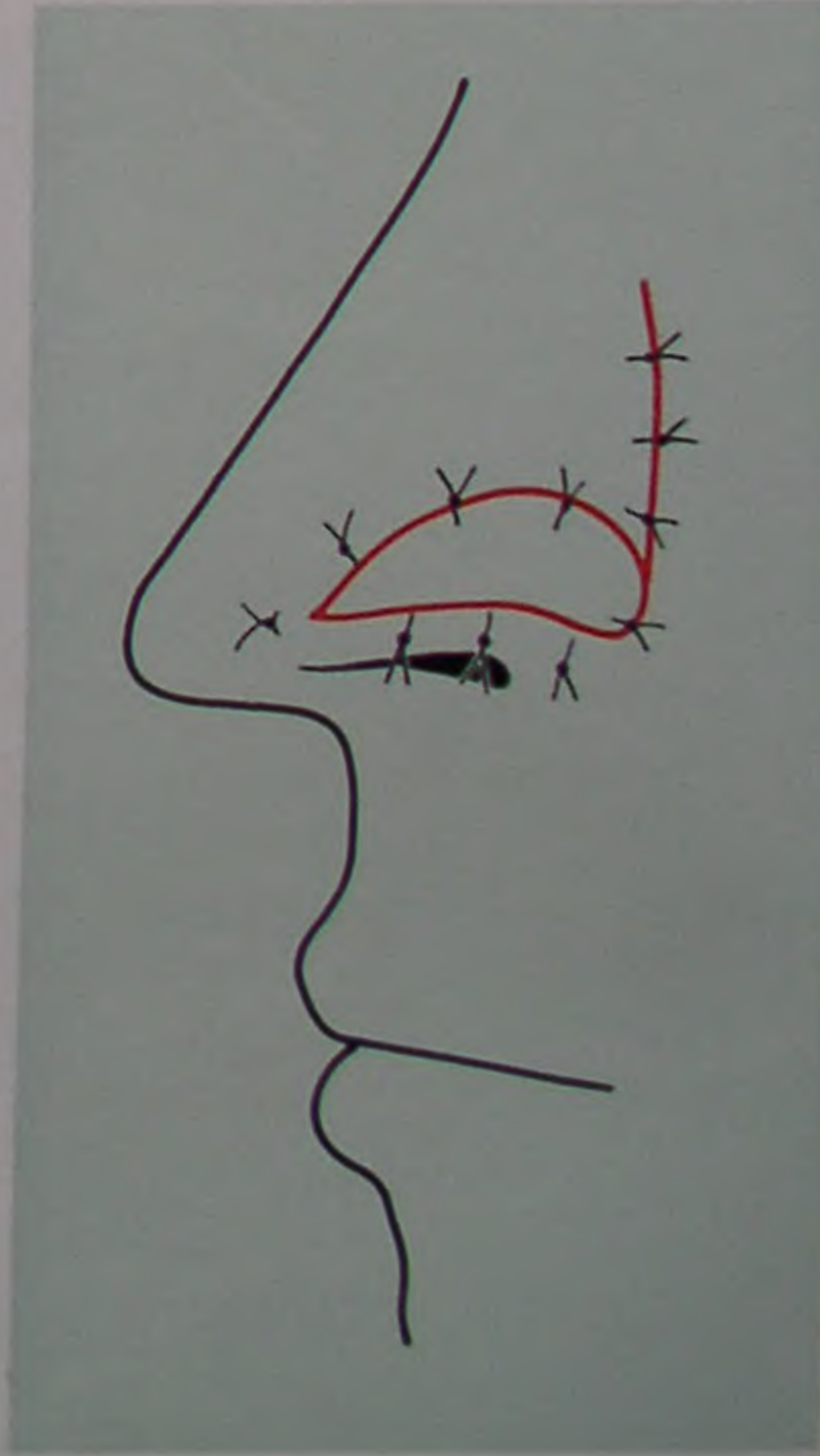
(1)



(2)



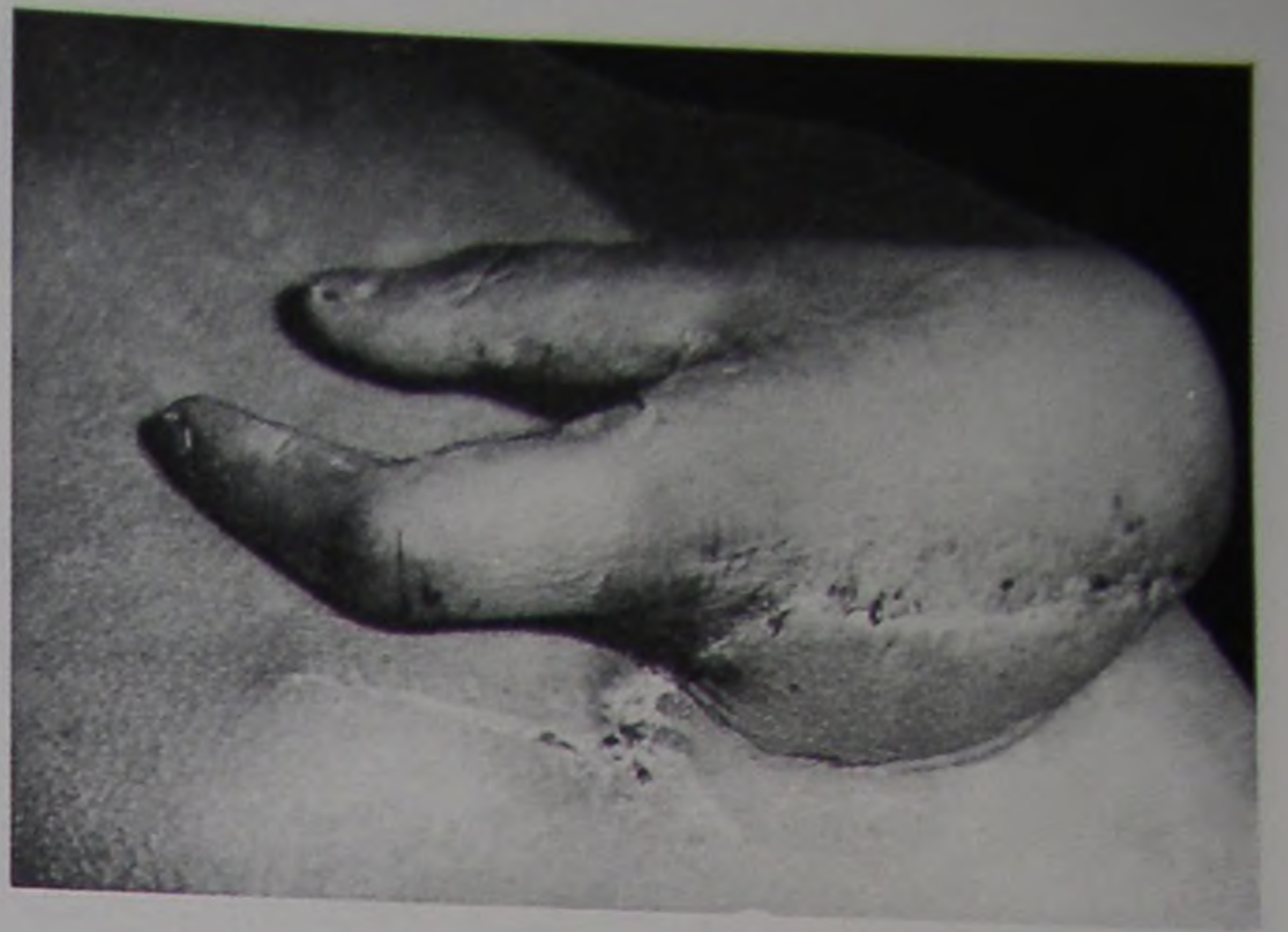(3)





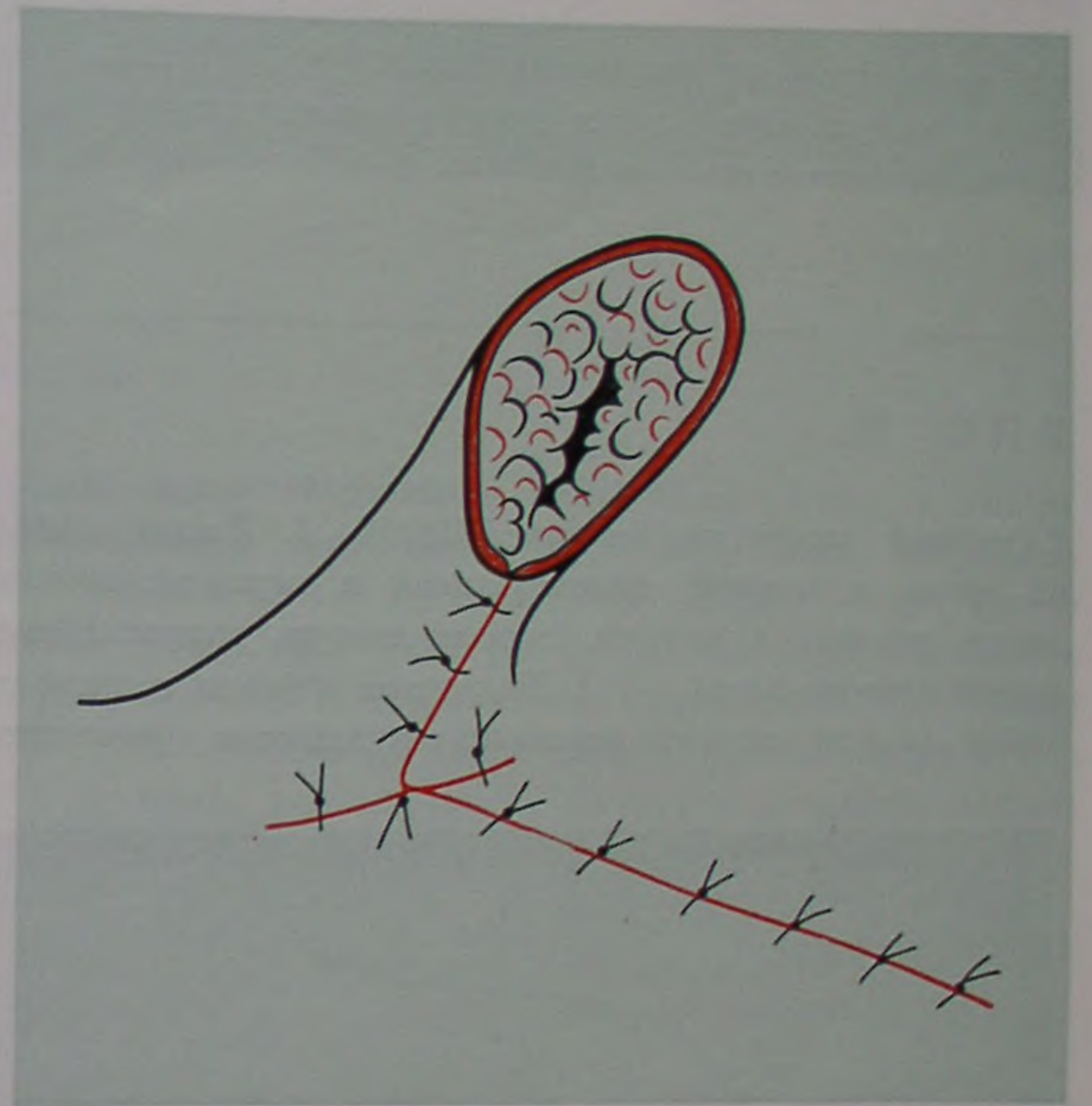
Р И С. 52.

Итальянская пластика. Прямой лоскут с живота на нижней ножке, пересаженный на свежий травматический дефект кисти руки. Вторичный дефект на животе сужен путем сближения краев кожи, а его край сшит с ладонным краем дефекта кисти. Таким образом, раны на кисти и на животе полностью закрыты.



Р И С. 53.

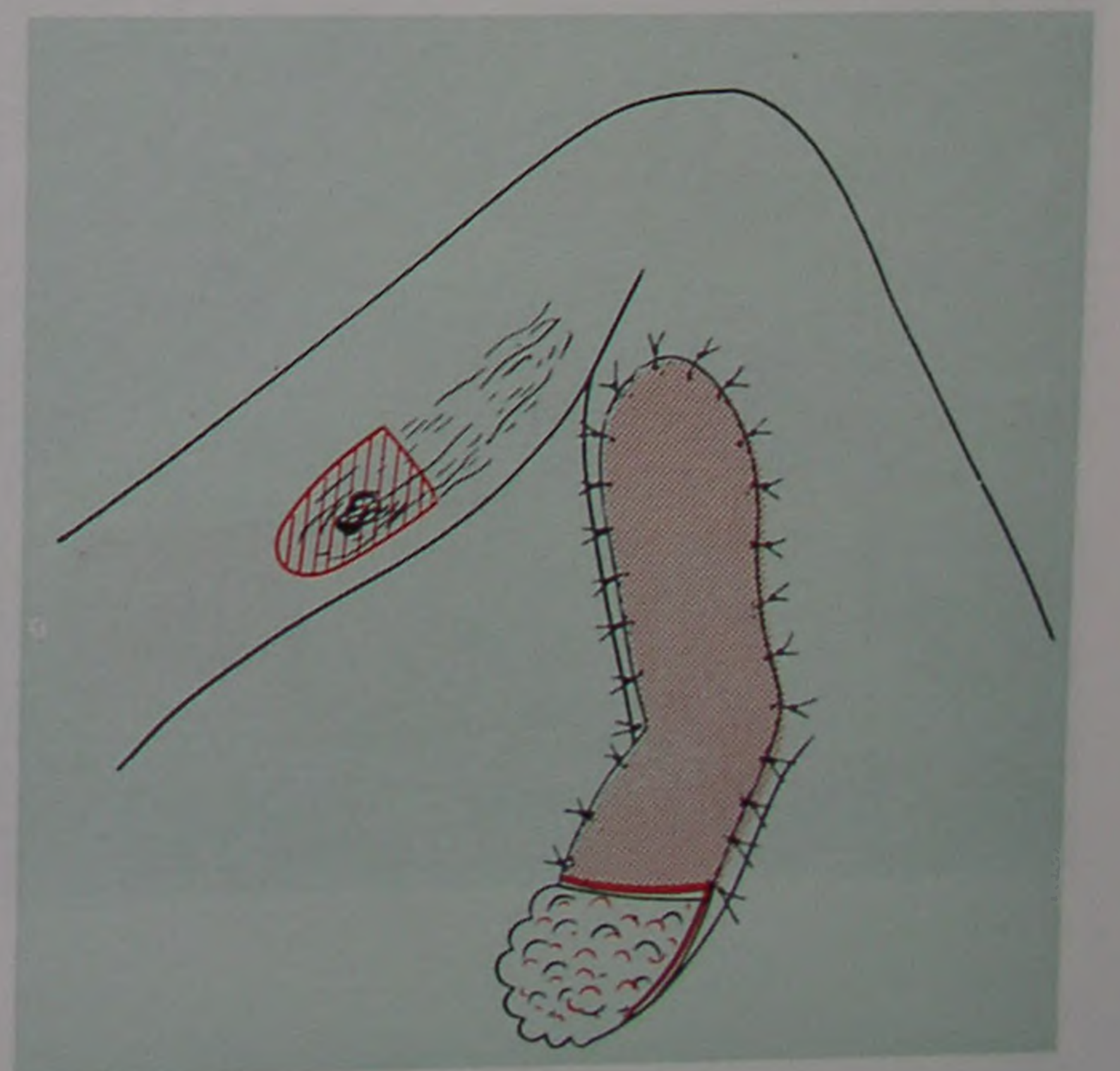
Прямой лоскут со стебельчатой ножкой. В области ножки сшиты края лоскута. Это мероприятие защищает лоскут от инфекции.



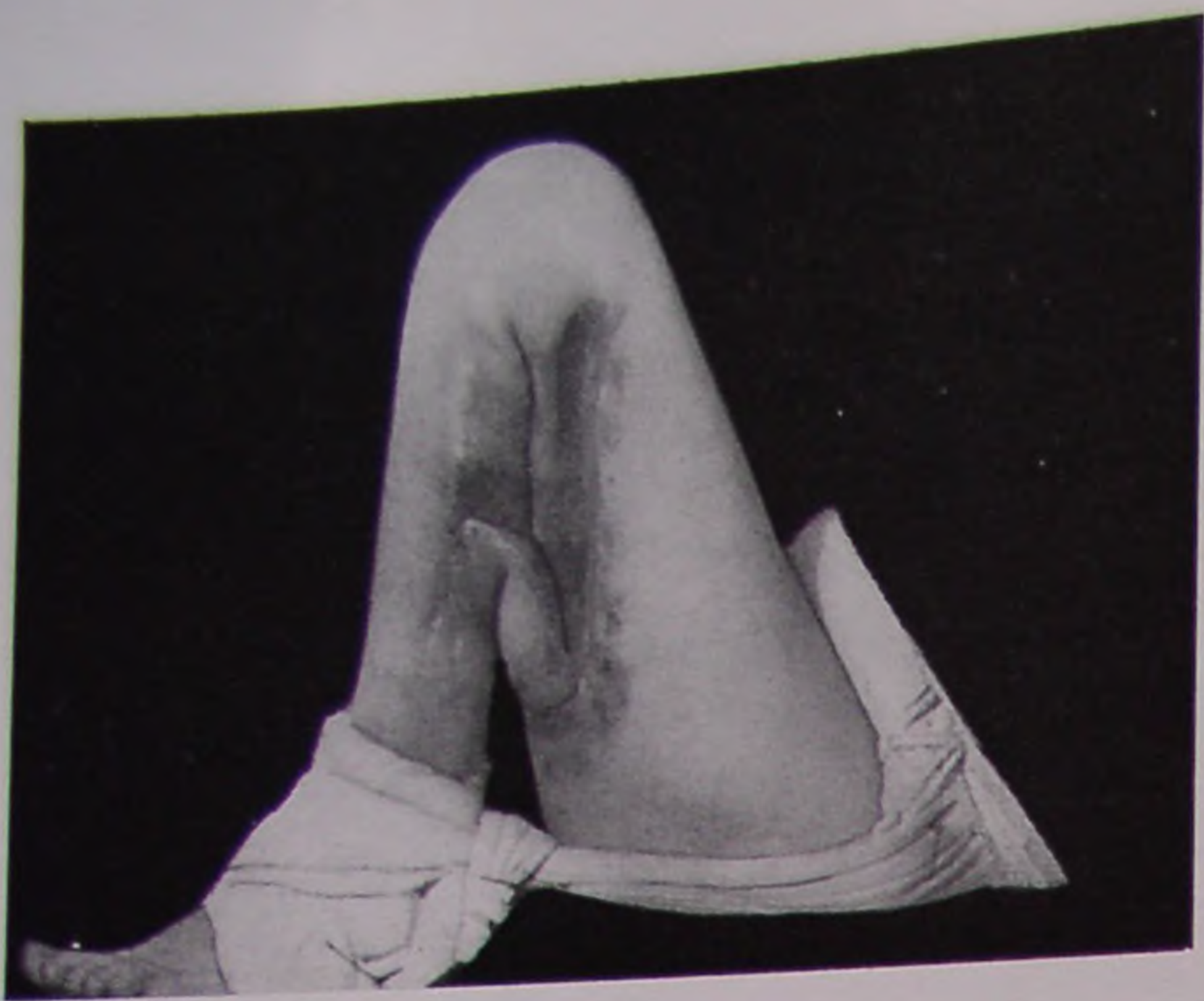Р И С. 54.

Прямой лоскут, пересаженный с бедра на голень. 1. На голени обширный участок резко выраженного рубцевания с изъязвлением в нижней части. На задней наружной стороне бедра выкроен лоскут с проксимально расположенной ножкой. Вторичный дефект и нижняя сторона лоскута покрыты дермо-эпидермальным трансплантатом, за исключением периферической части лоскута, предназначенного для непосредственного вшивания. На голени

(1)

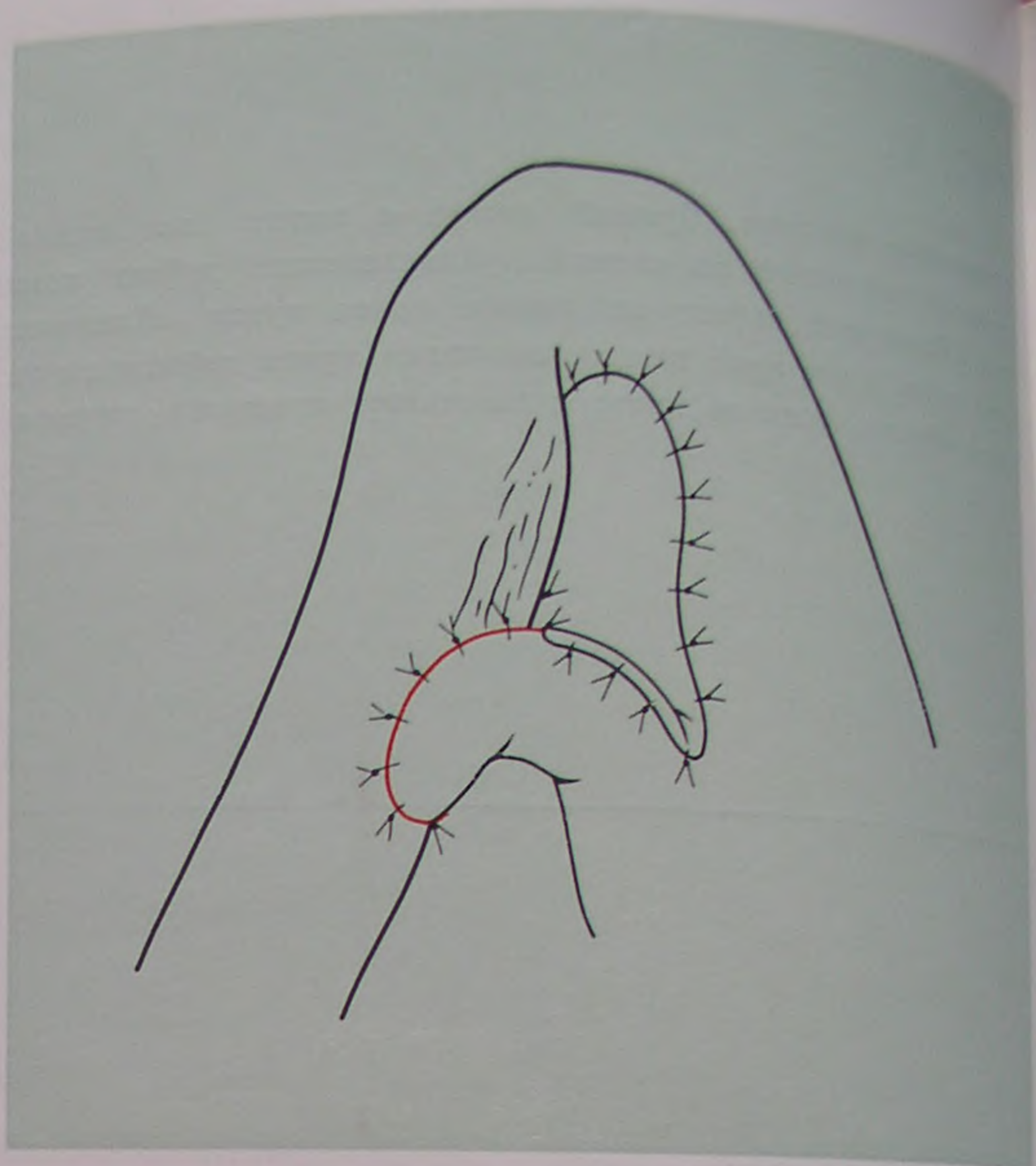






(2)

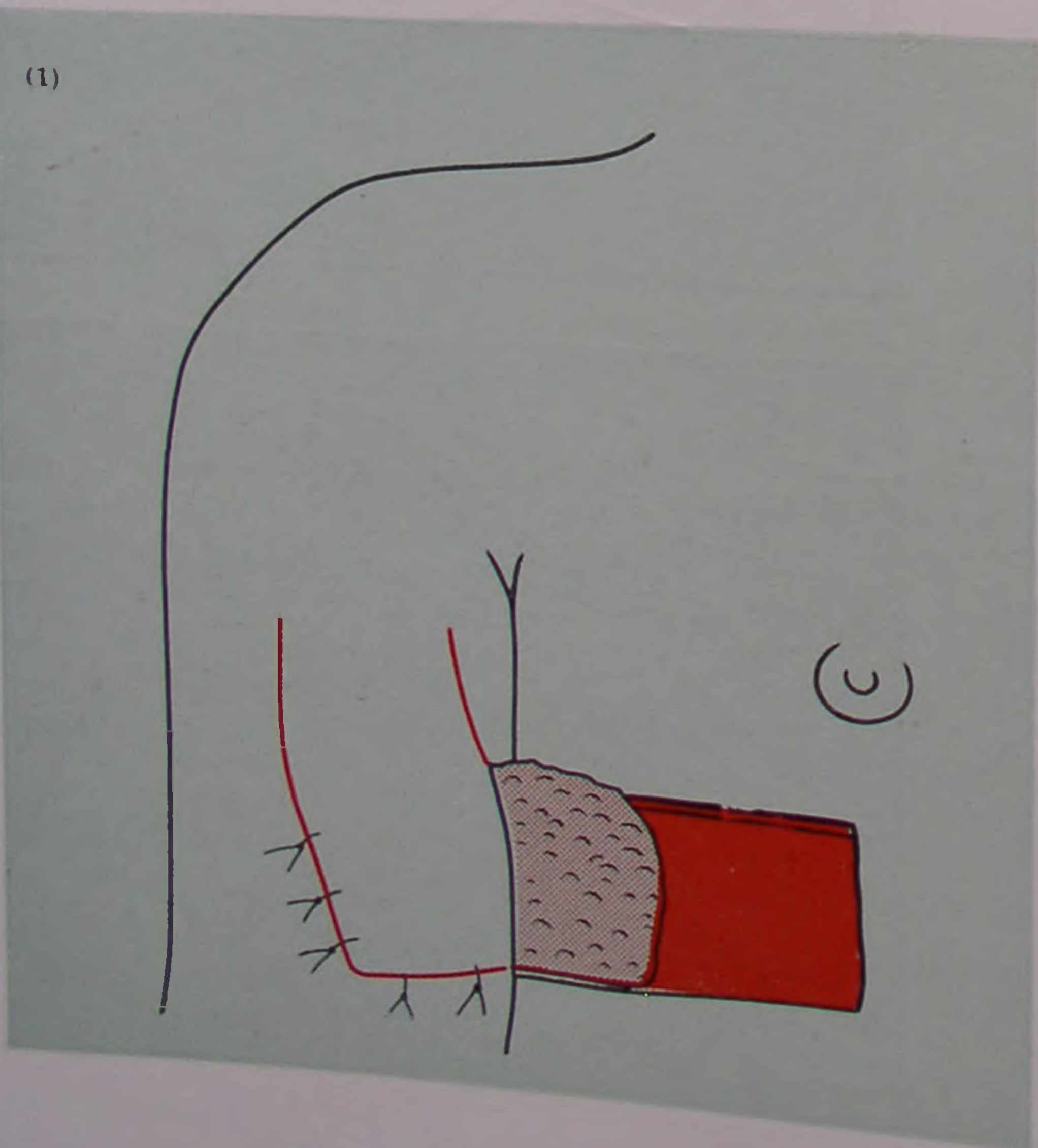
(3)



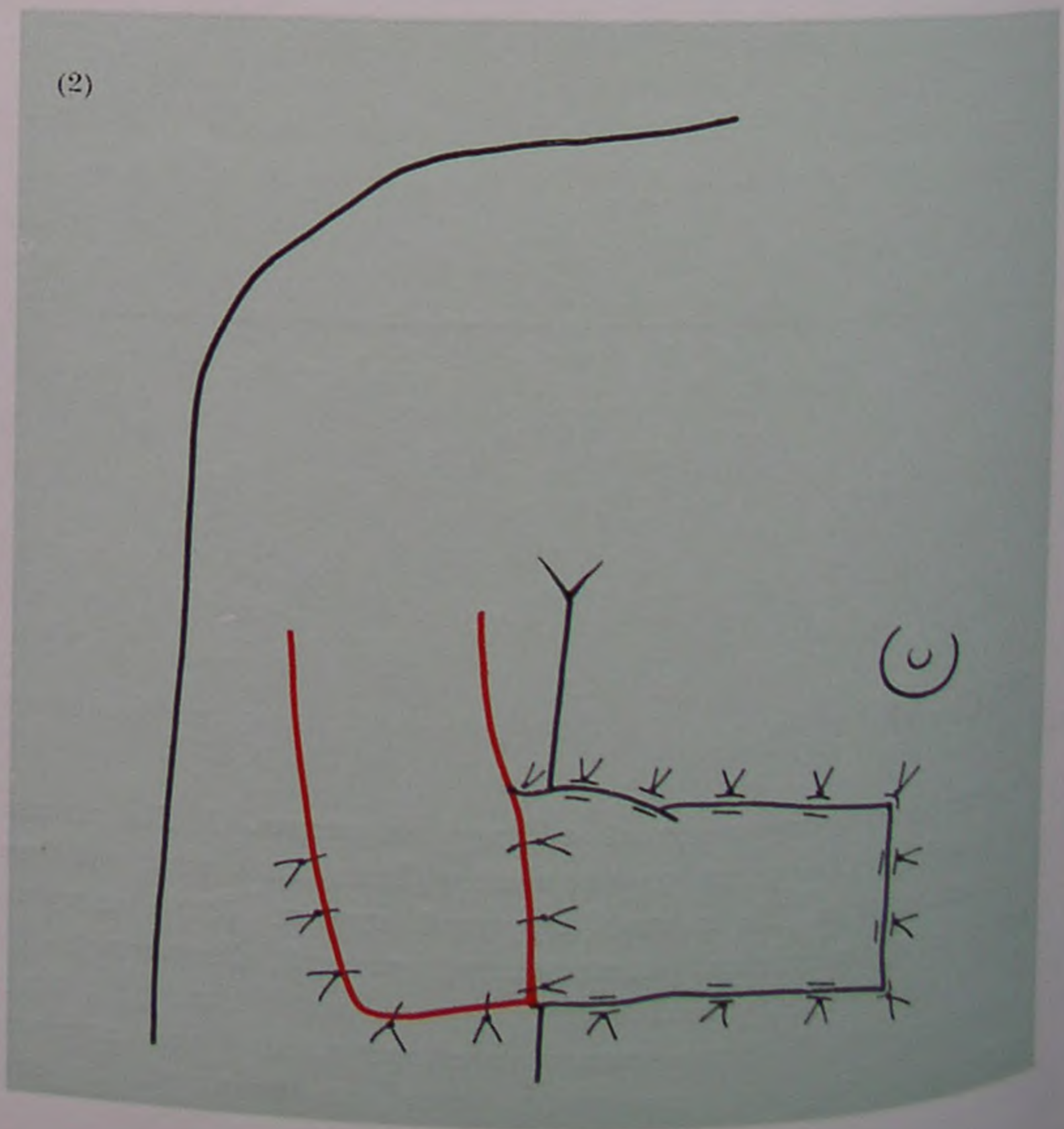
вычерчены границы иссекаемой ткани. — 2, 3. Периферическая часть лоскута пришта к дефекту, возникшему в результате иссечения язвы и части рубца.

Р И С. 55.

Удвоенный лоскут по Клаппу (Klapp). 1. Лоскут, выкроенный на груди, с ножкой, расположенной в передней подмышечной линии, пришит к нижней стороне лоскута, выкроенного на передней стороне плеча. — 2. Вторичные дефекты и нижняя часть ножки лоскута закрыты дермо-эпидермальными трансплантатами.

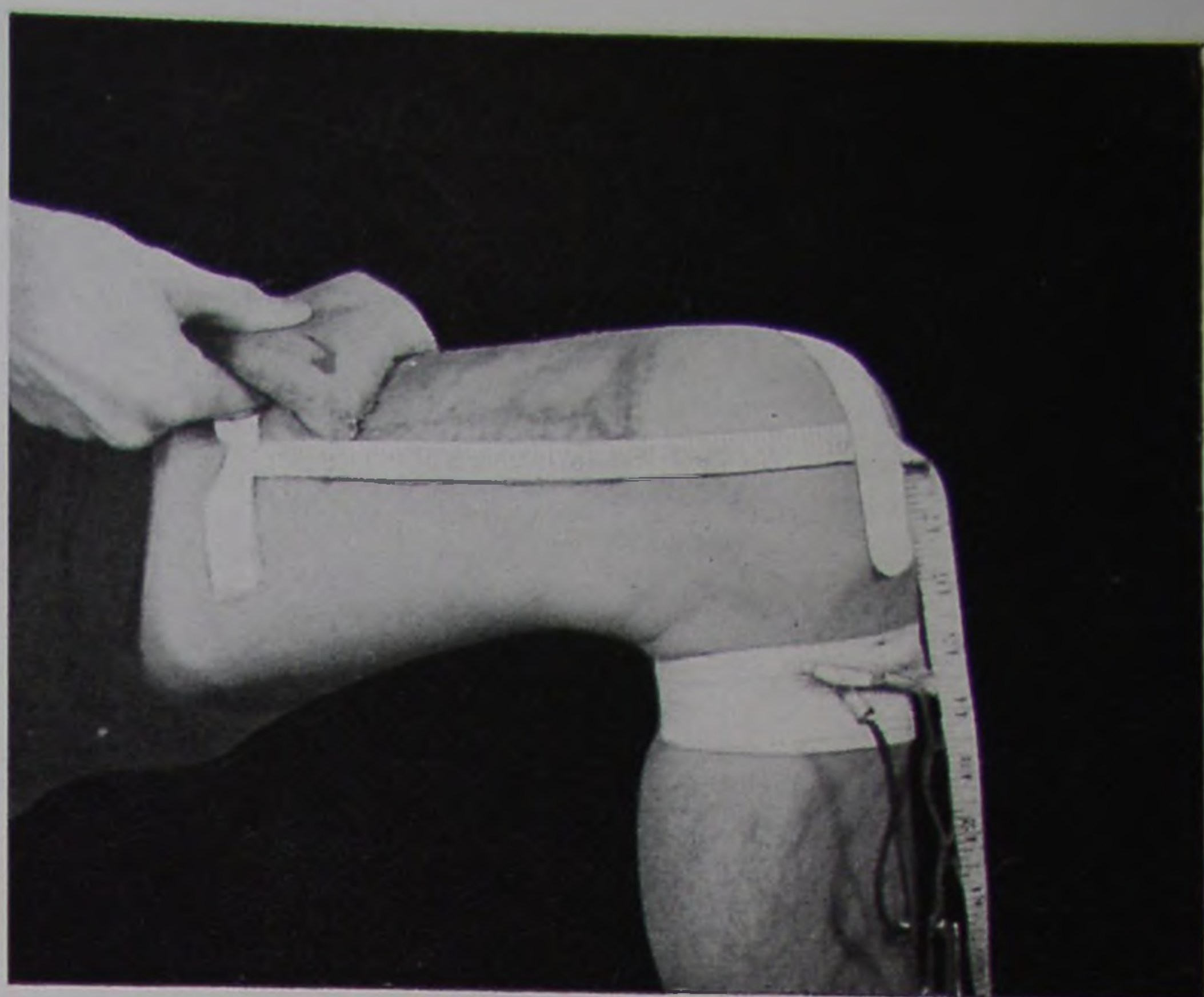
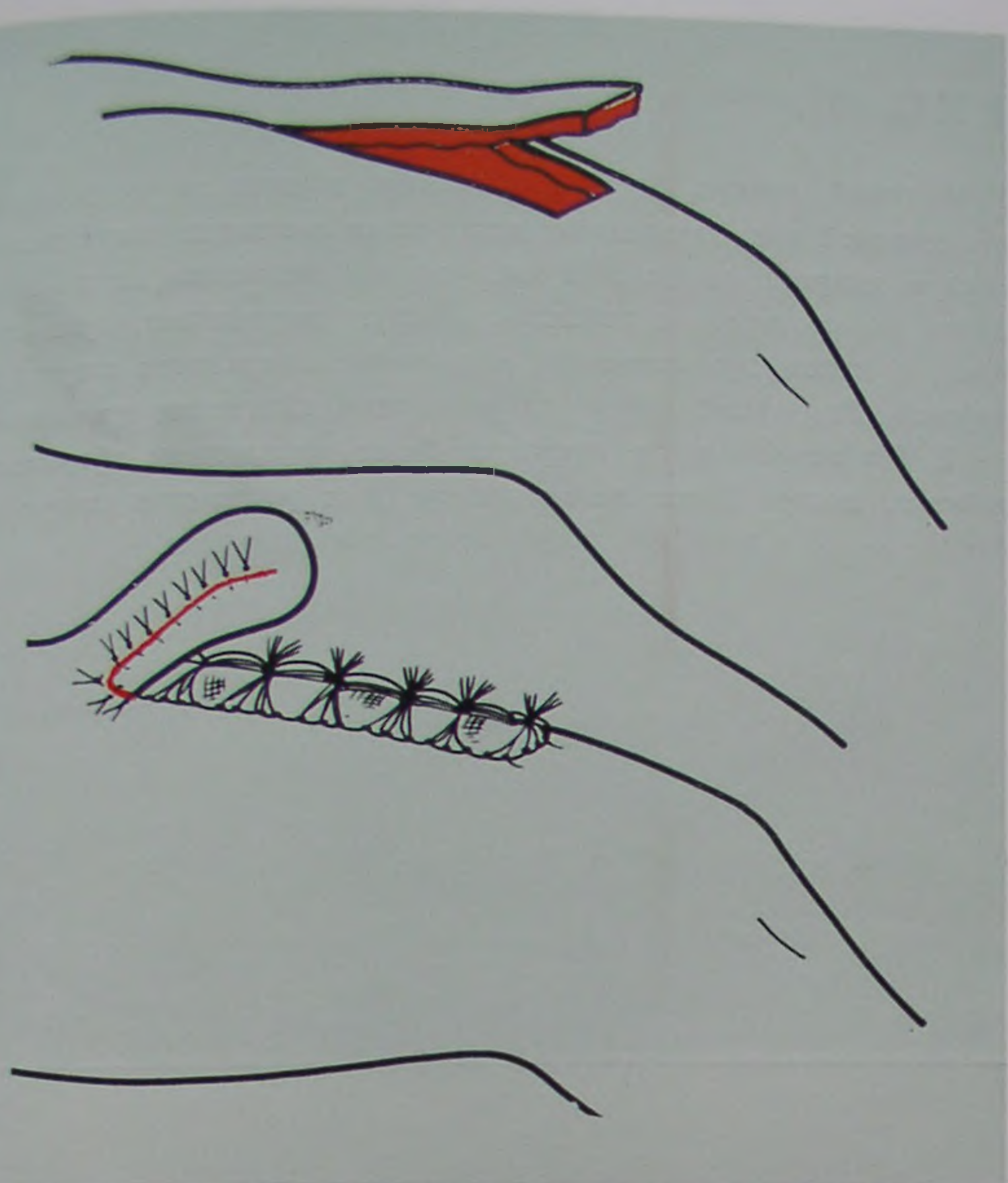


(1)



(2)

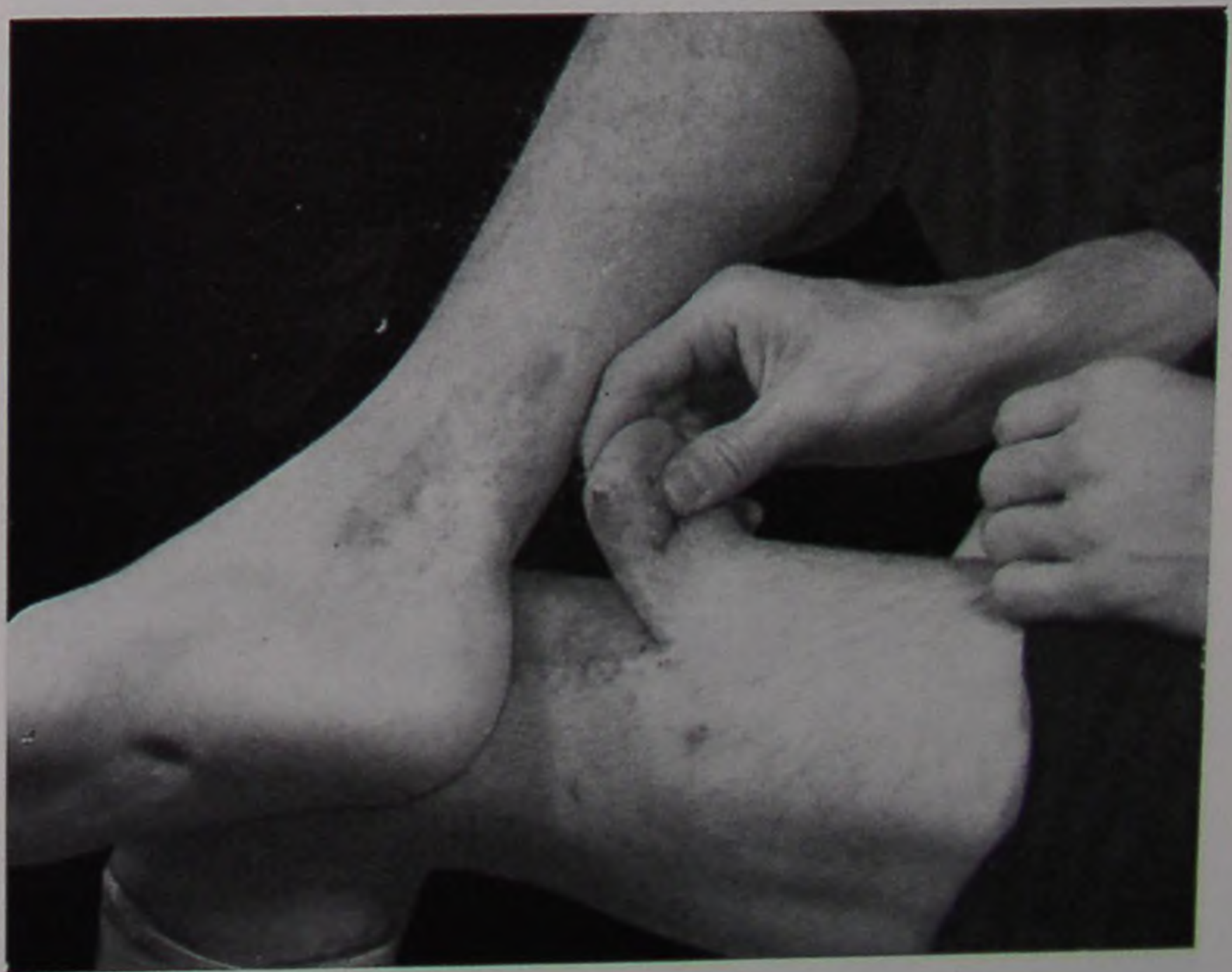




(3)

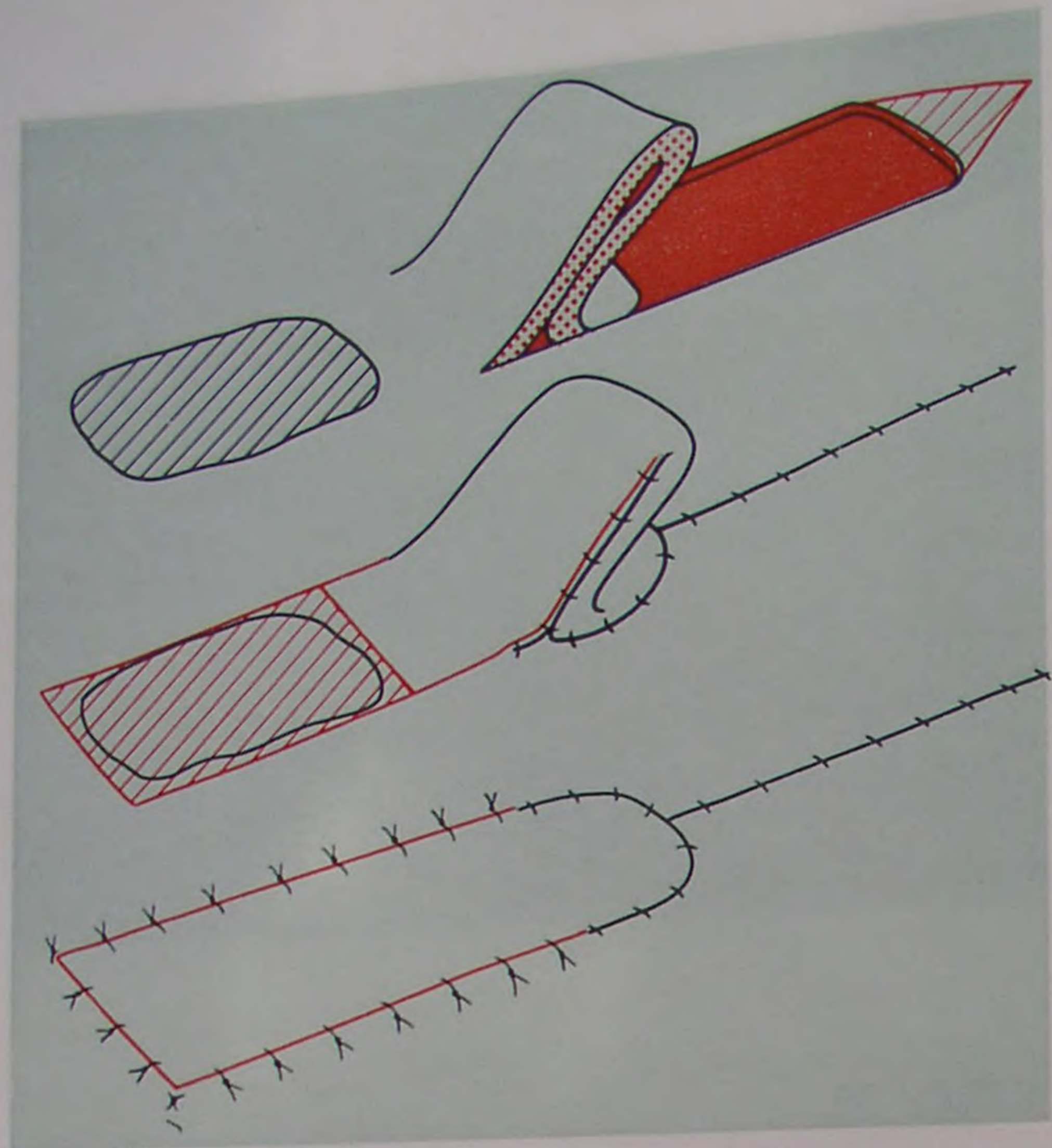
Р И С. 56.

Двуслойный лоскут (*Pincushion Flap*) Пика (Pick). 1. На передней поверхности бедра выкраивают ленту кожи, направляющуюся к проксимально расположенной ножке. — 2. Лоскут укладывают, а его края сшивают. Вторичный дефект закрывают дермо-эпидермальным трансплантатом. Оригинальные фотографии Пика. — 3. С зеркальным отображением противоположной стороны. — 4. Проба прикладывания лоскута к рубцовому дефекту голени. В дальнейшем будет произведено распластывание лоскута.



(4)





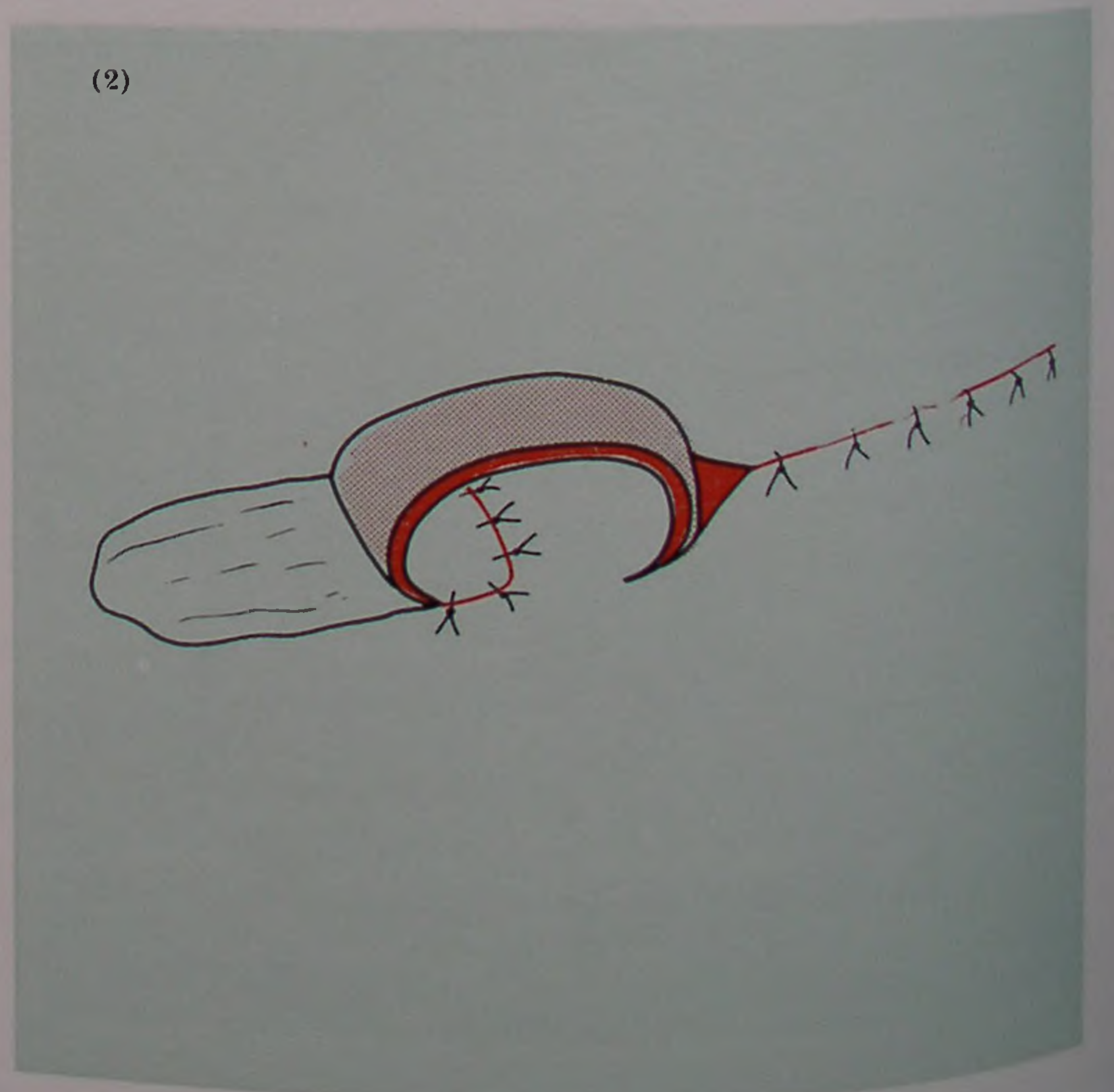
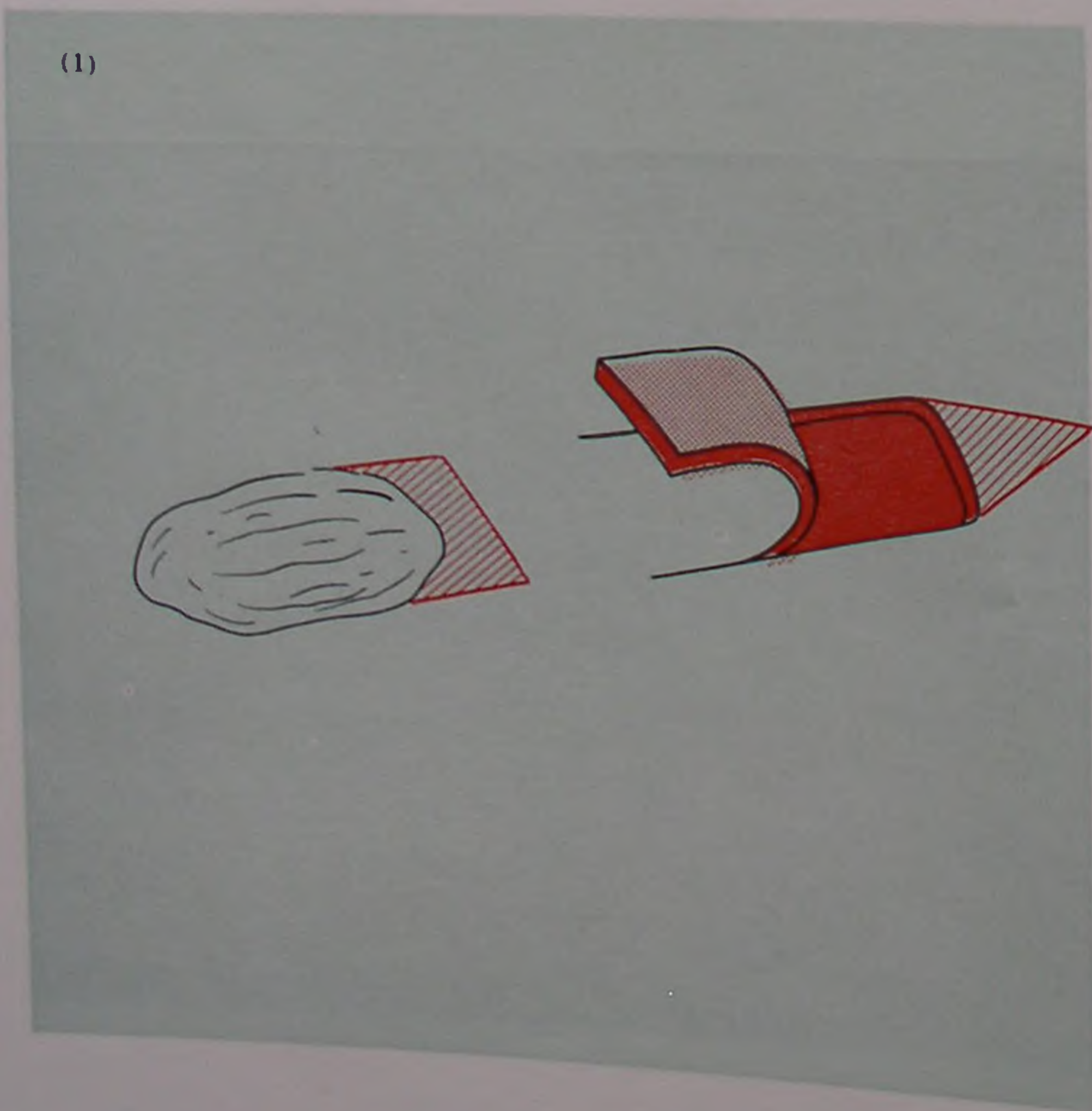
Р И С. 57.

- (1) Гусеничный лоскут. 1. Для закрытия дефекта на продолжении его длинной оси выкраивают ленту кожи соответствующей длины; лоскут выкроен таким образом, что его питающая ножка находится по соседству с дефектом. Лоскут сворачивают, края сшивают, а конец прикладывают к раневой поверхности вторичного дефекта. Вторичный дефект закрыт путем сближения краев кожи. — 2. На втором этапе операции будет произведено оформление дефекта, лоскут будет вновь развернут и распластан поверх дефекта. — 3. Состояние после окончания операции.


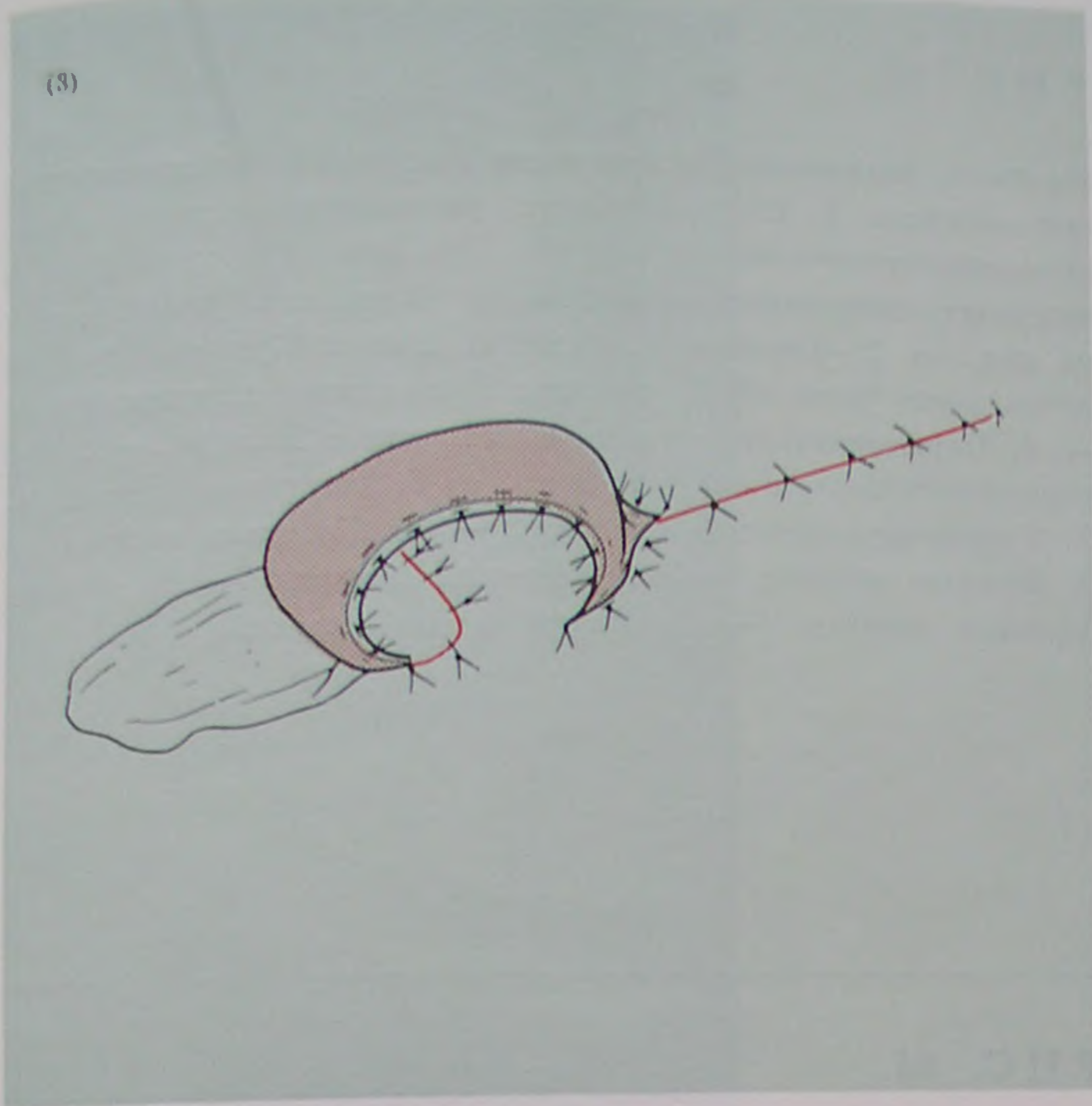
Р И С. 58.

Опрокидывающийся лоскут. 1. В направлении длинной оси дефекта выкраивают лоскут, подобный гусеничному лоскуту; его поворачивают внутрь дефекта. — 2. Конец лоскута вшивают в ложе,

приготовленное на краю дефекта. — 3. Раневую поверхность лоскута покрывают дермо-эпидермальным трансплантатом. — 4. По прошествии 2—3 недель первоначальную ножку лоскута отсекают, срезают дермо-эпидермальный покров лоскута, а сам лоскут пришивают к соответствующим образом подготовленному остатку дефекта.

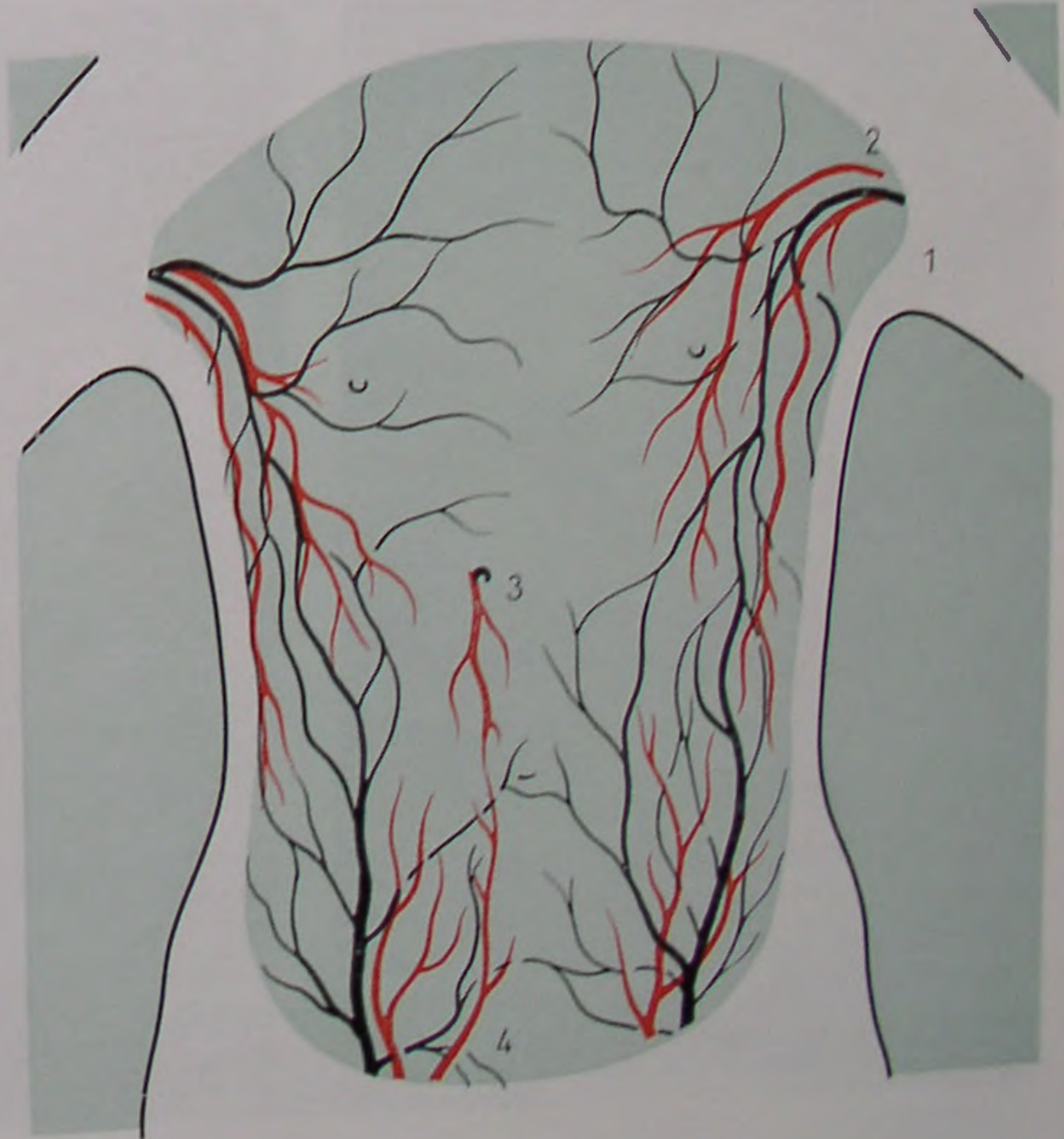




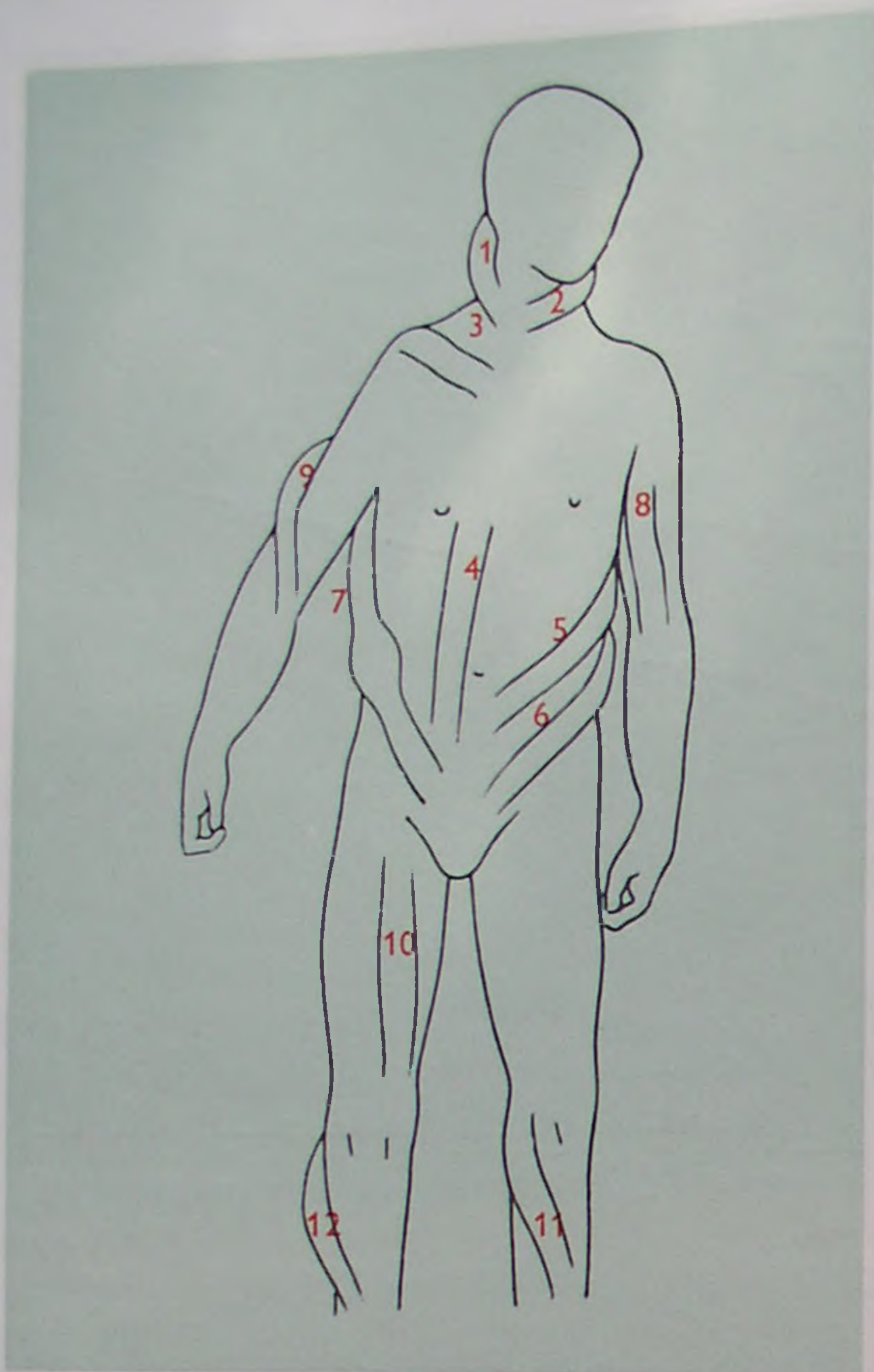


Р И С. 59.

Кожные артерии, имеющие важное значение для расположения  
 лоскутов на груди и животе (по Вёрдеману, Woerdeman M. W.).  
 (1) A. thoracodorsalis. — (2) a. thoracica lateralis. — (3) a.  
 epigastrica cranialis. — (4) a. epigastrica caudalis.







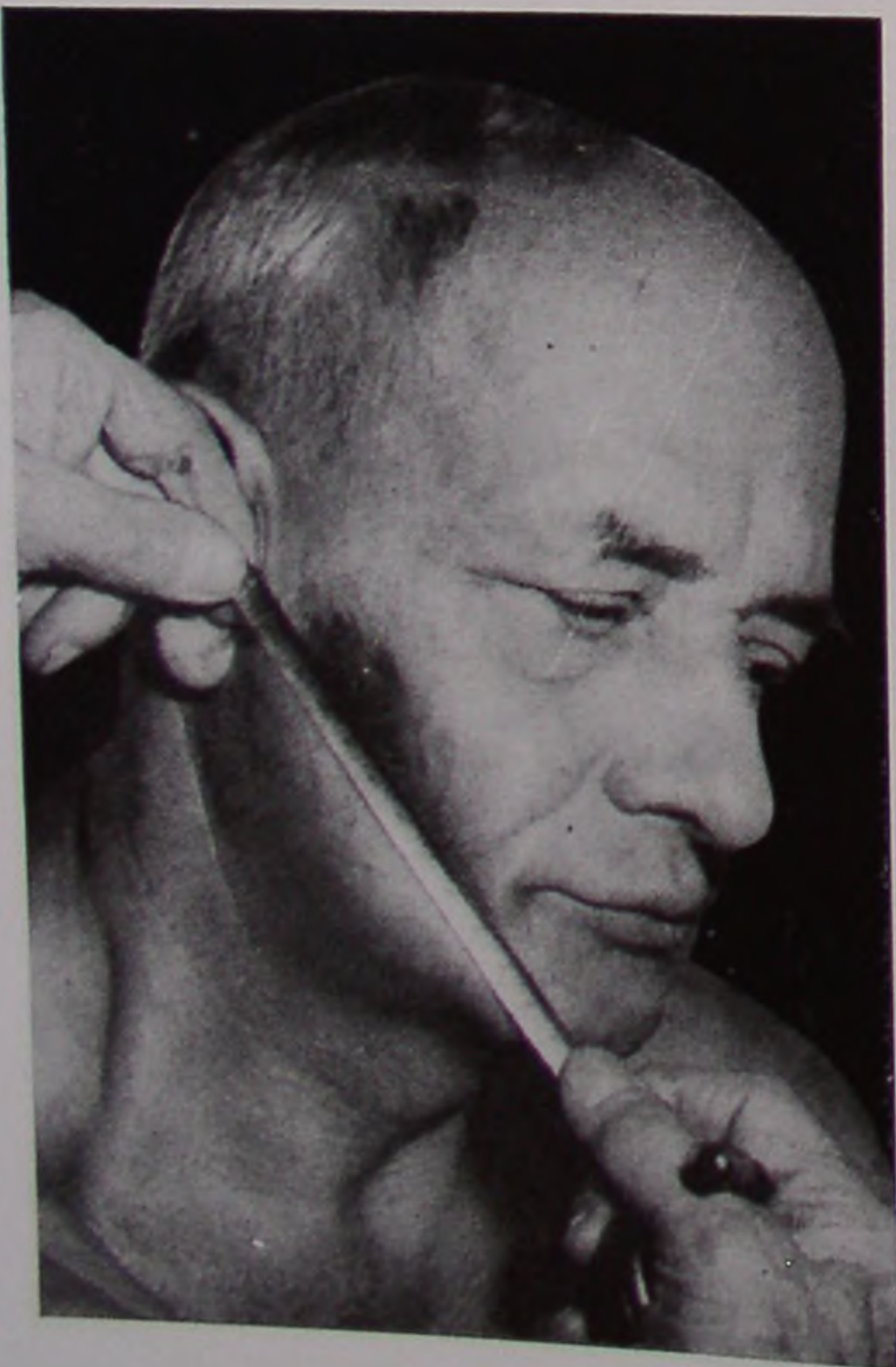
Р И С. 60.

Наиболее подходящие направления для расположения мостовидных лоскутов. 1. Шейный лоскут, расположенный по ходу грудиноключичнососцевидной мышцы. При его формировании часто наступает гипертрофия рубца. — 2. Воротничкообразный лоскут на шее. — 3. Торако-акромиальный лоскут. При его формировании очень часто образуются сильно заметные келоидные рубцы. — 4. Парамедиальные торако-абдоминальные лоскуты. — 5. Торако-абдоминальные косые лоскуты. — 6. Подчревные лоскуты. — 7. Торако-ингвинальные лоскуты. — 8. Плечевые лоскуты. — 9. Лучевые лоскуты. — 10. Бедренные лоскуты. — 11. Большеберцовые лоскуты. — 12. Малоберцовые лоскуты.

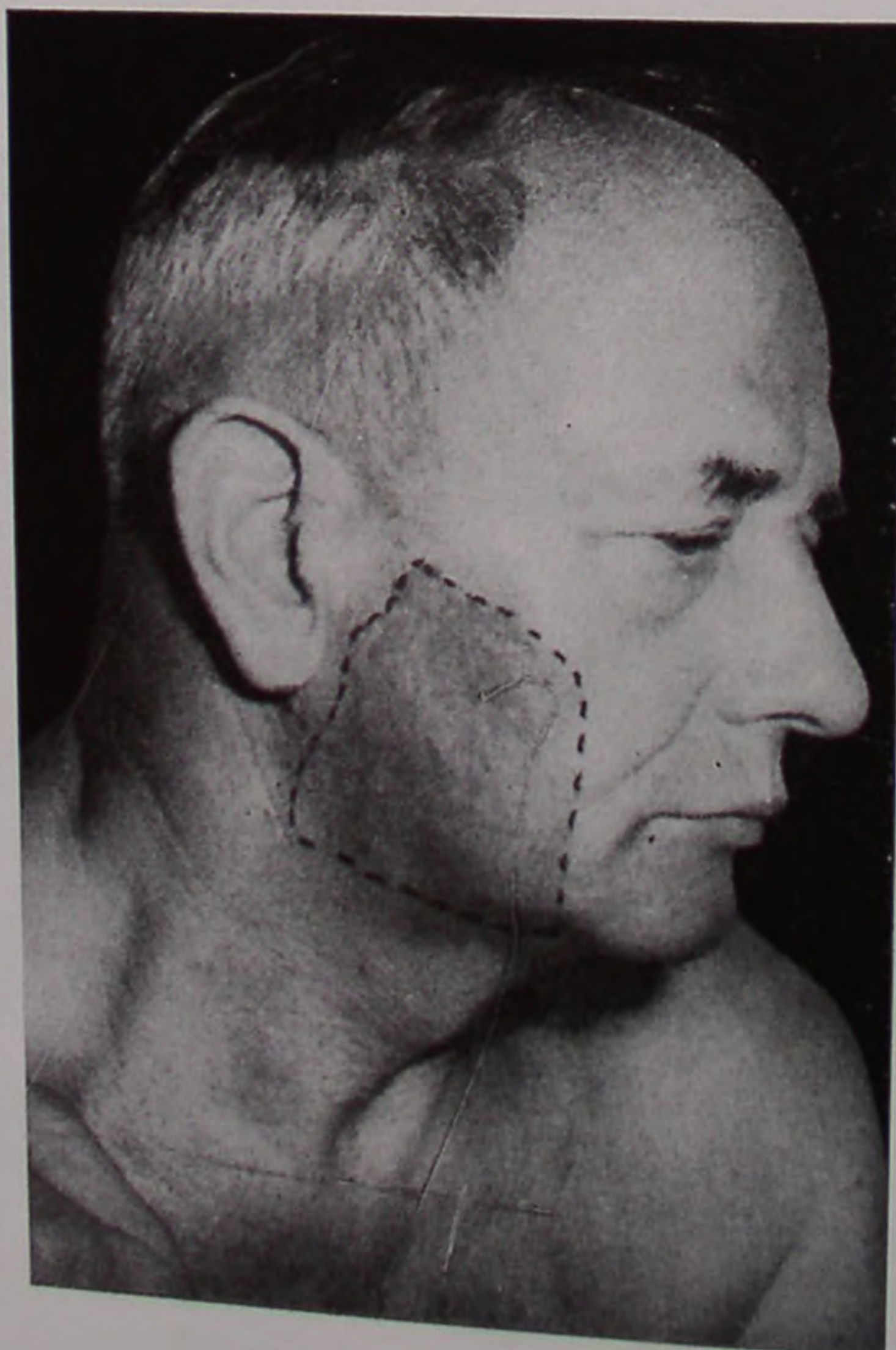
Р И С. 61.

Планирование лоскута. 1, 2. Патологический очаг размером с мужскую ладонь на правой щеке. Подлежит удалению. — 3. Увеличенная на половину поверхности и вырезанная из цело-

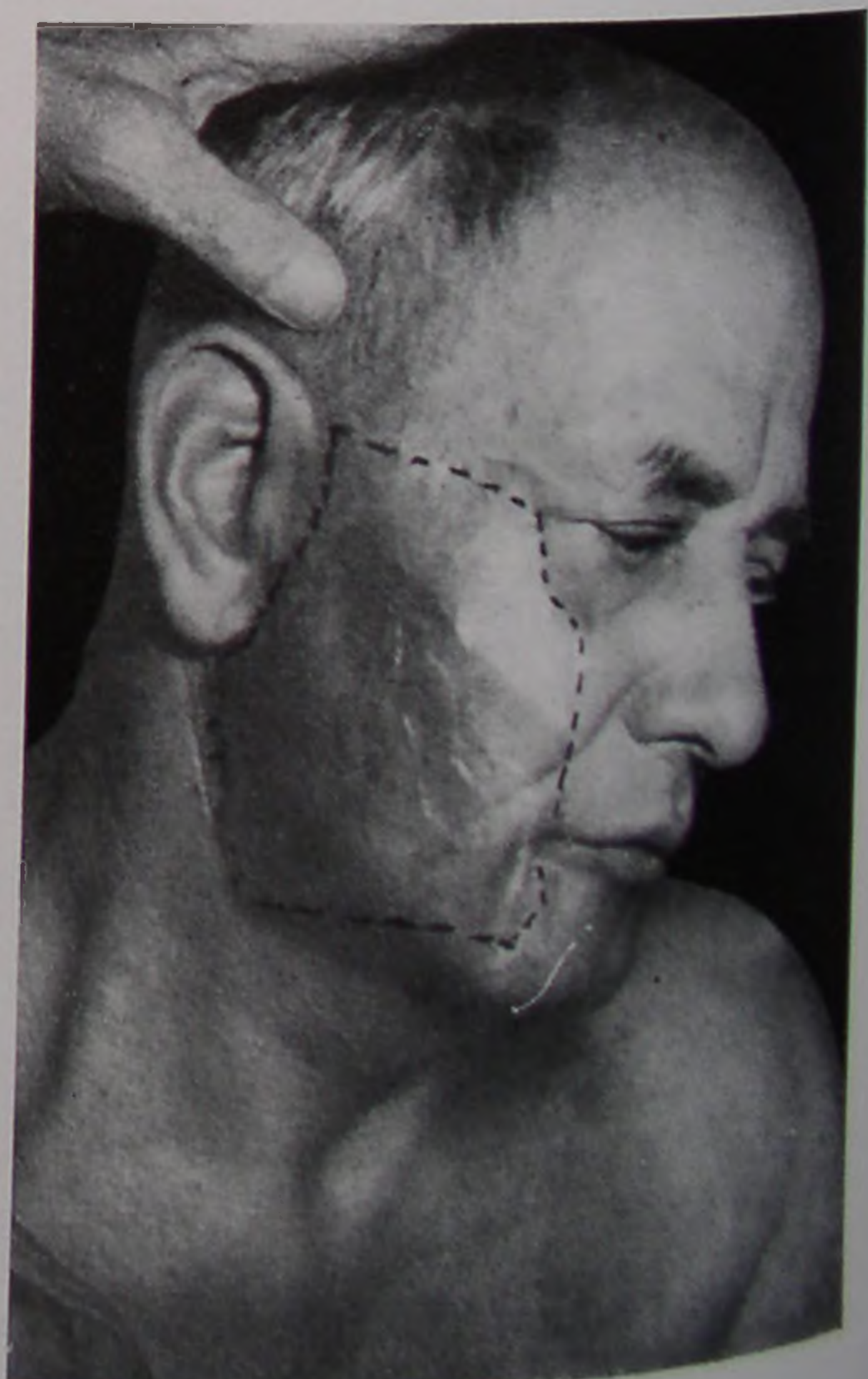
(1)



(2)

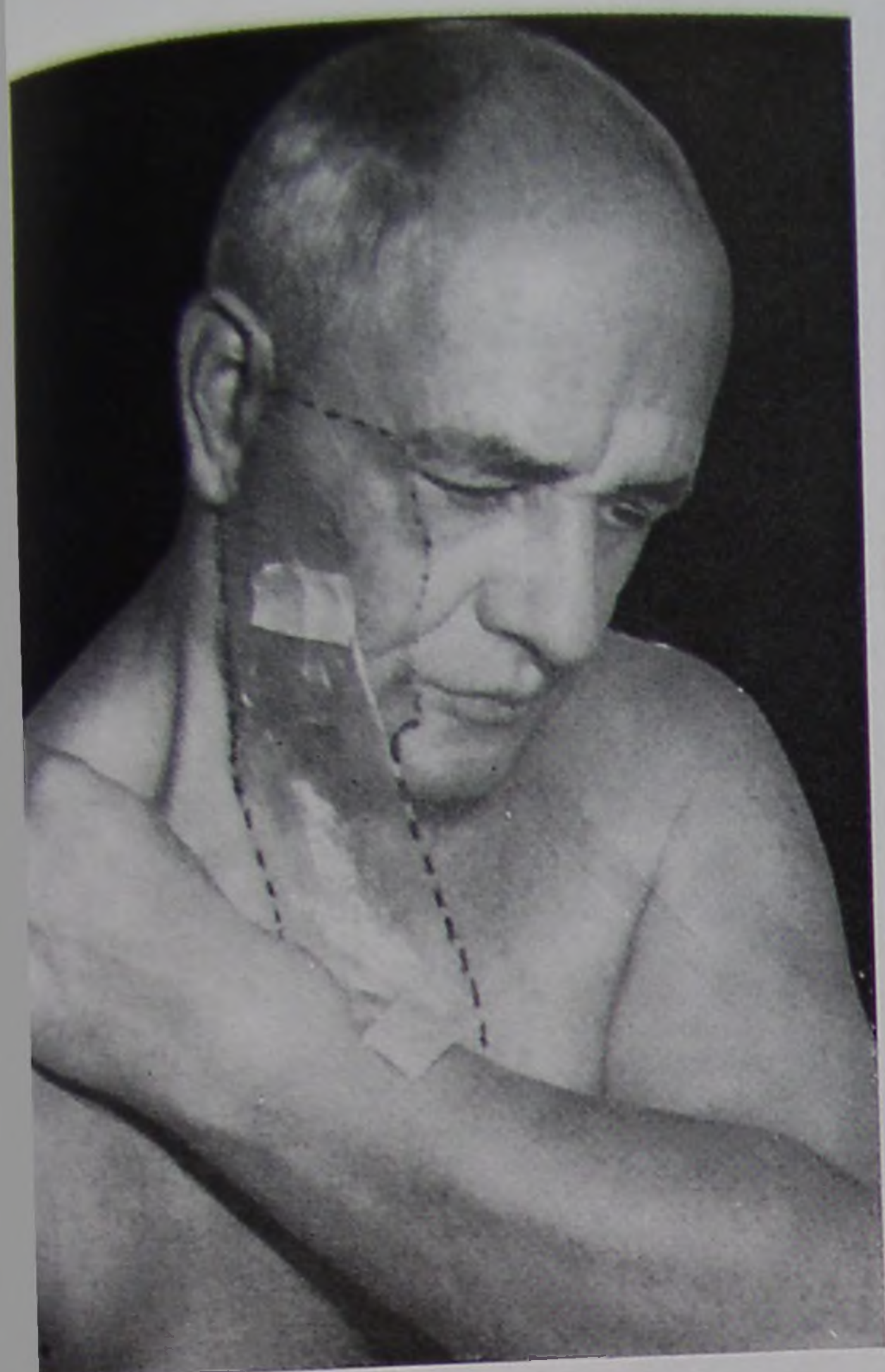


(3)

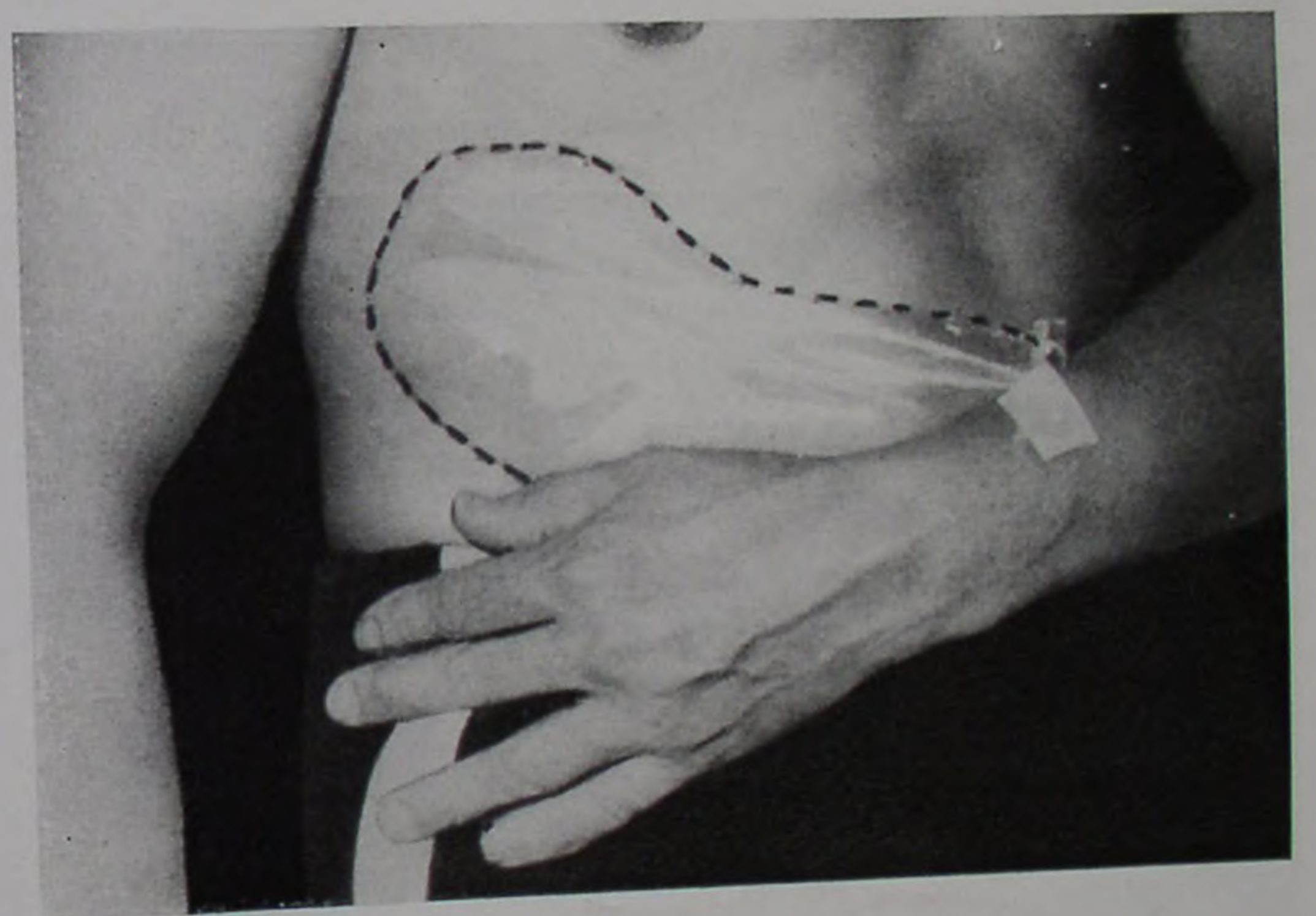



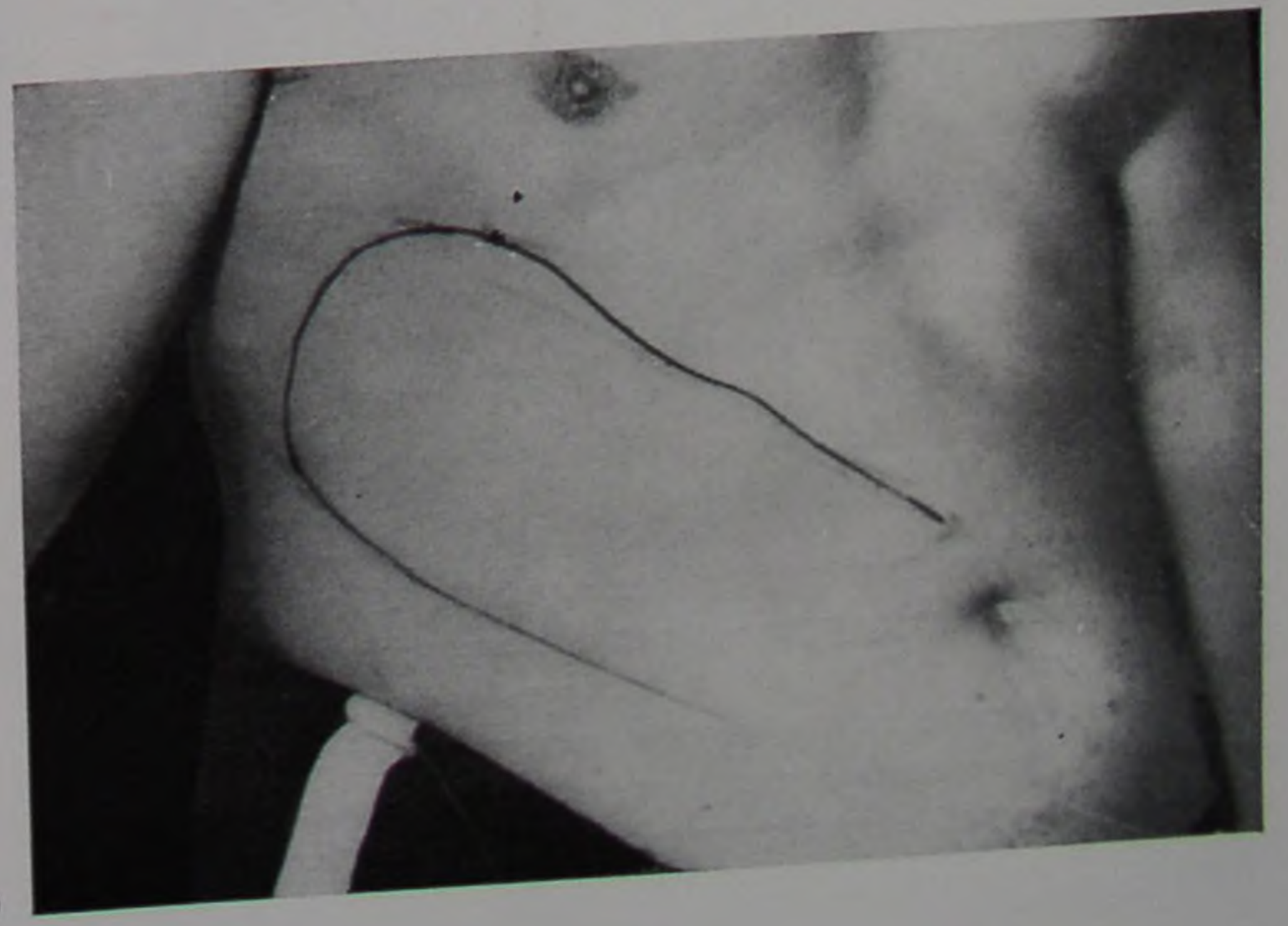
фана модель лоскута приклеена к щеке. — 4. К модели лоскута присоединена ножка и приклеена к лучевому краю предплечья недалеко от лучезапястного сустава. Положение предплечья выбрано самим больным, чтобы оно было для него наиболее удобным. — 5. Модель всего лоскута вместе с предплечьем приложена к брюшной стенке. Оказывается, что наиболее подходящим будет кривой торако-абдоминальный лоскут. — 6. Лоскут вычерчивается на брюшной стенке.



(4)

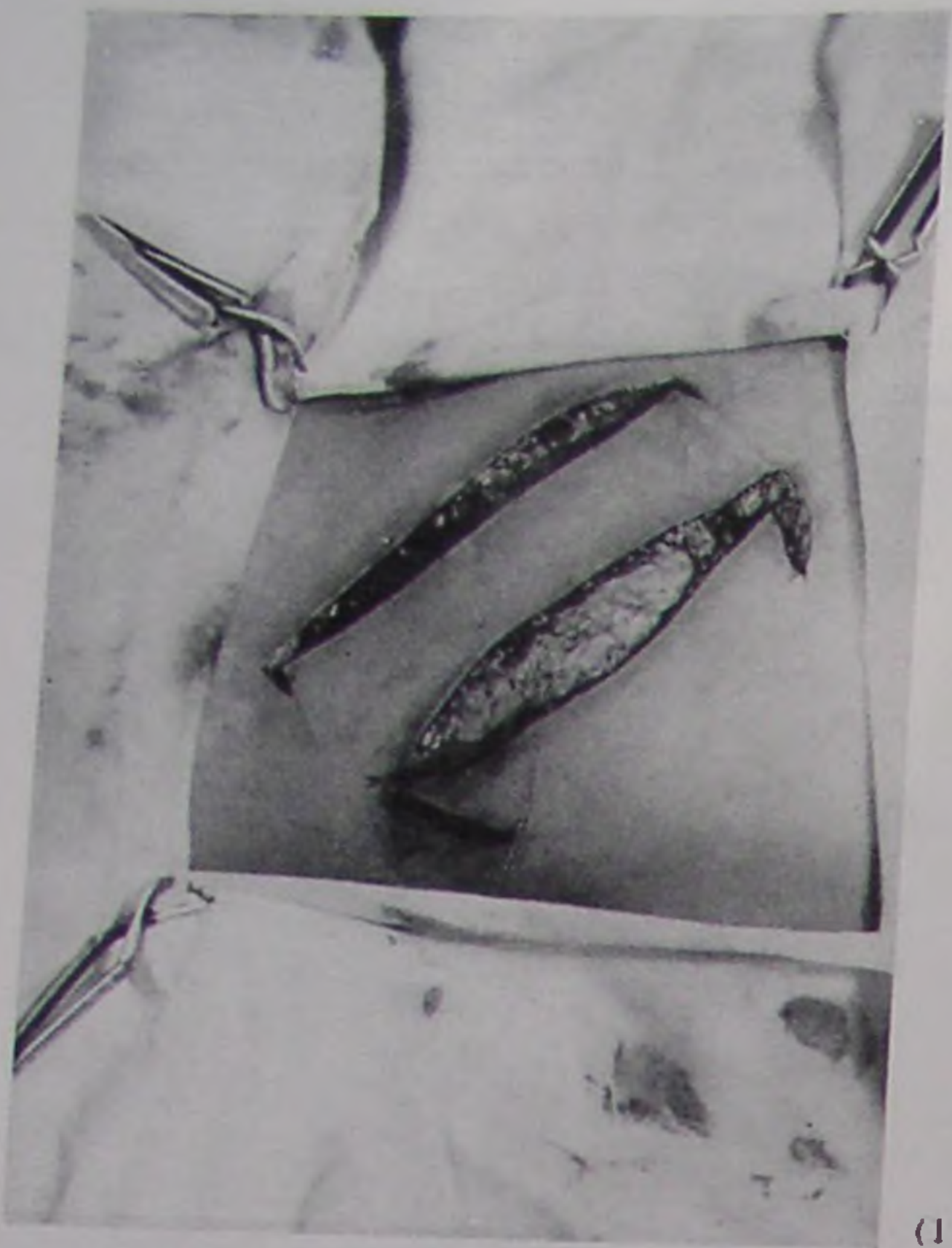

(5)

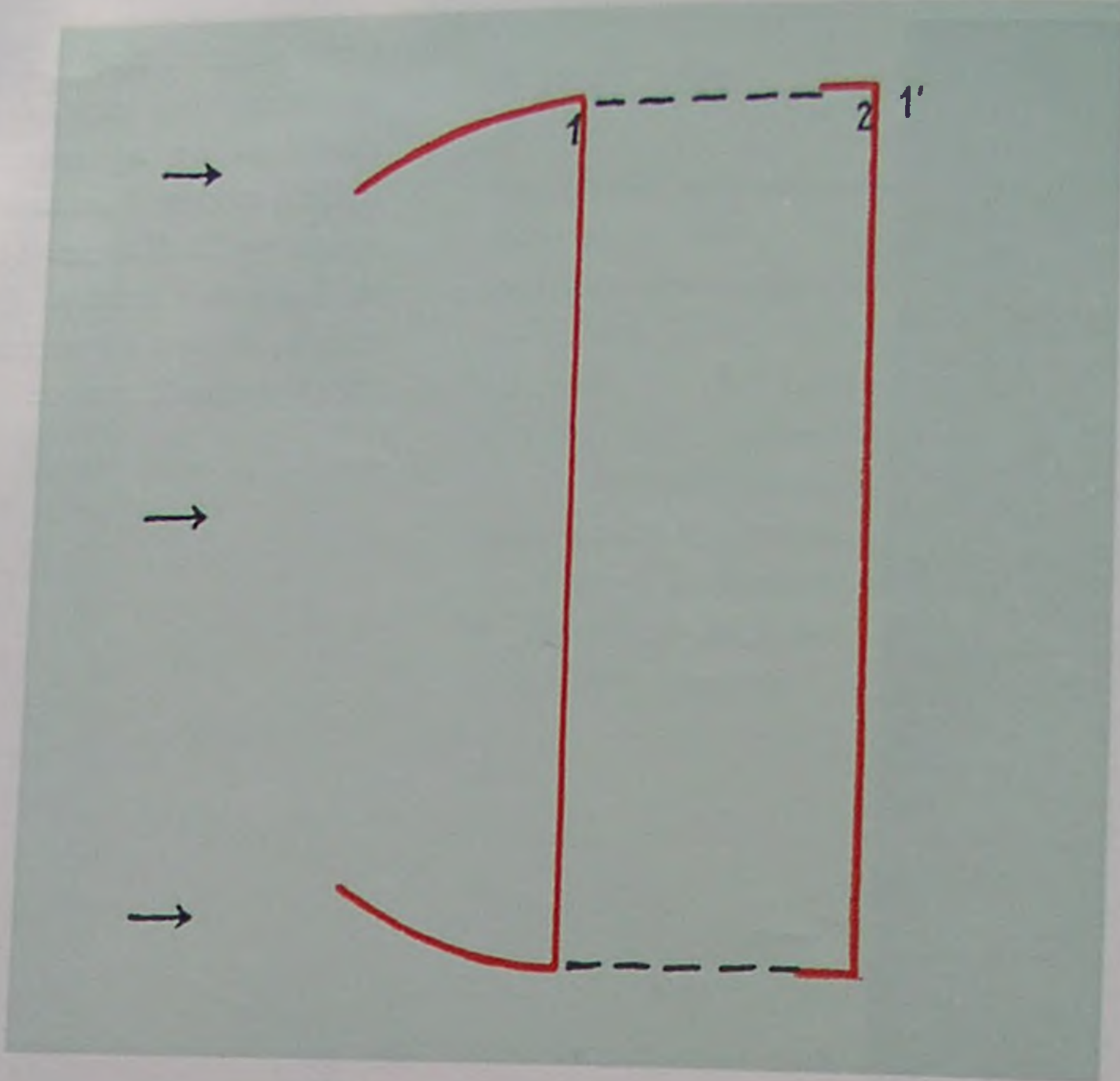


(6)

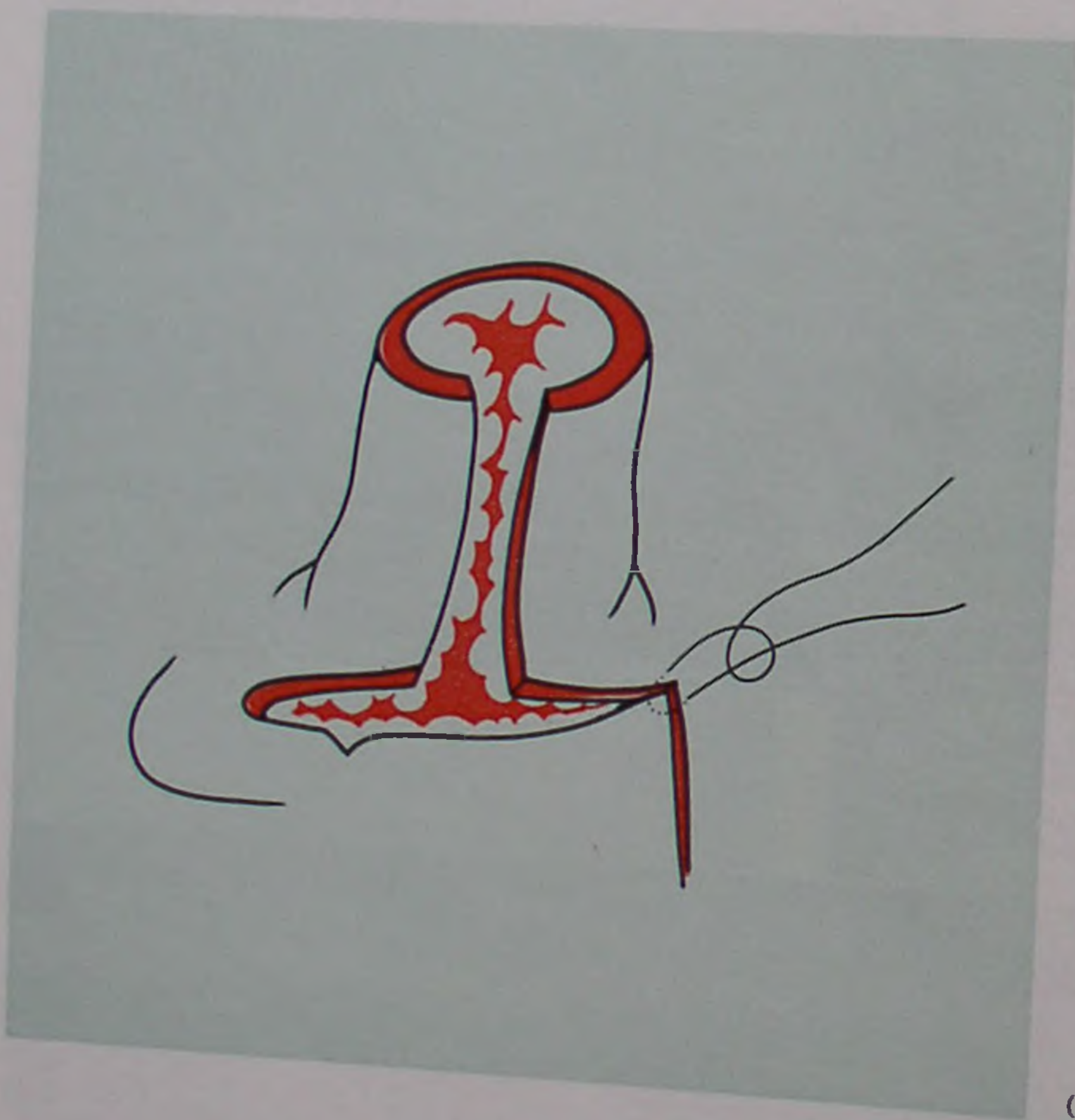



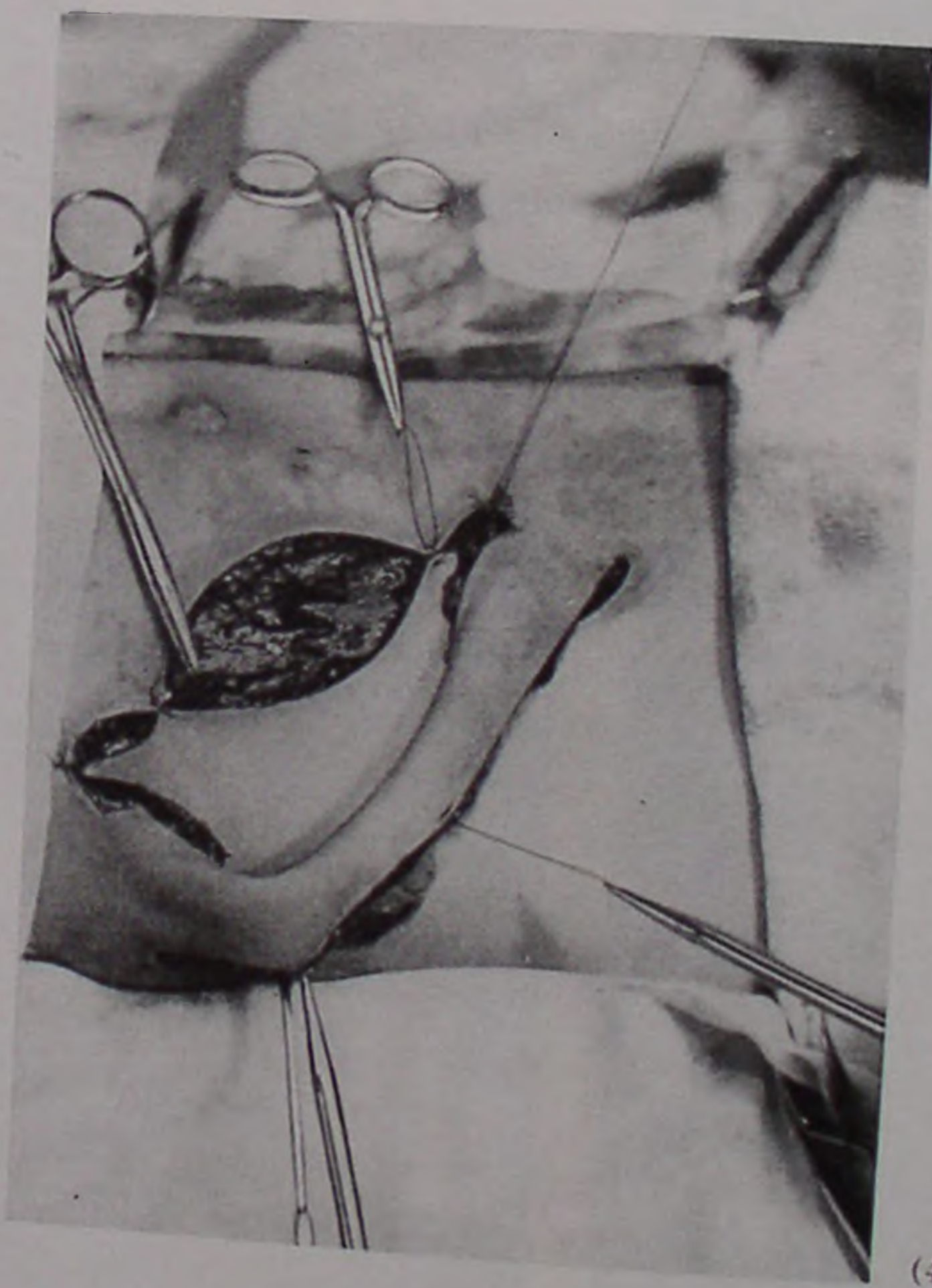(1)



(2)



(3)



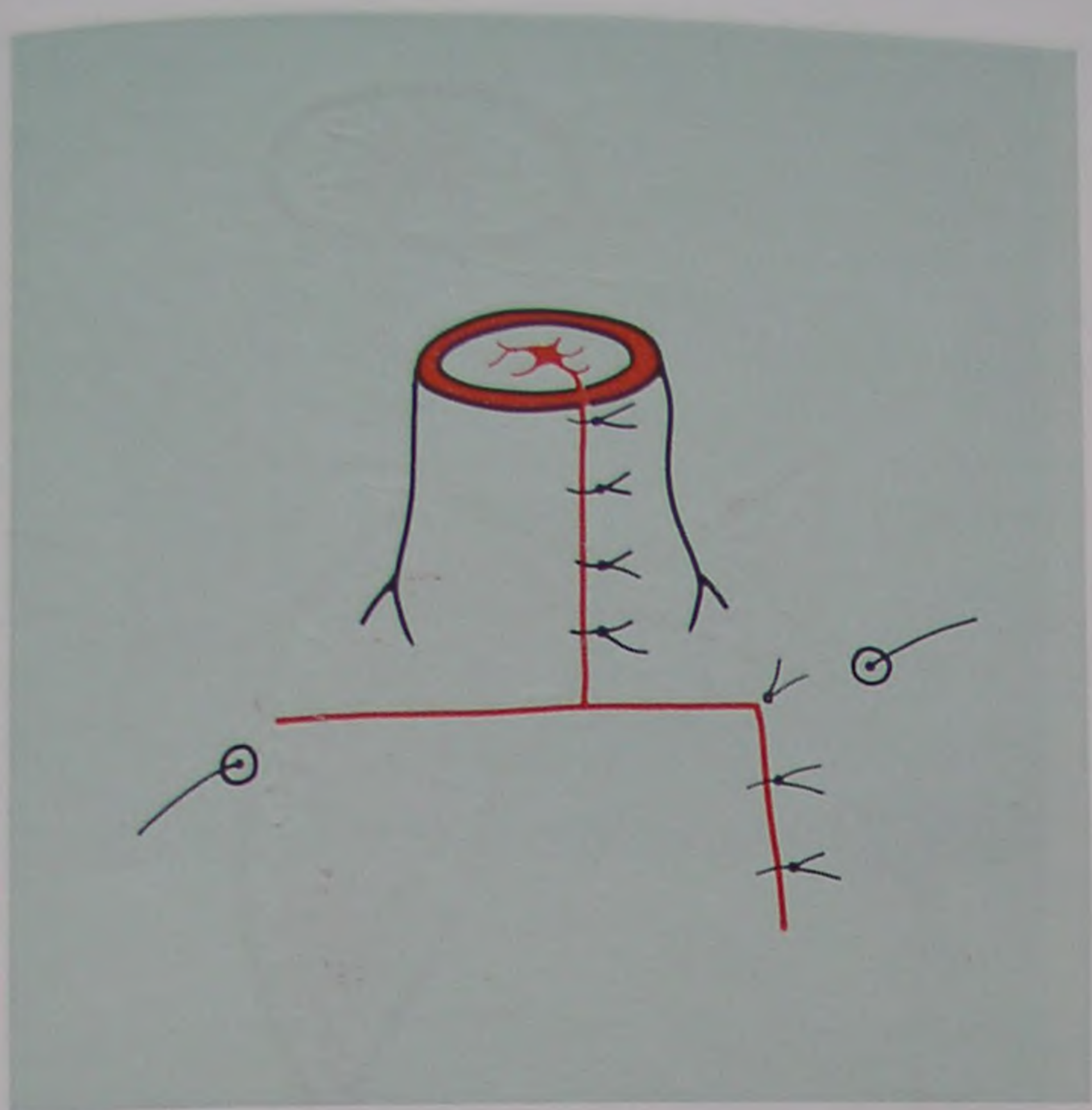
(4)

РИС. 62.

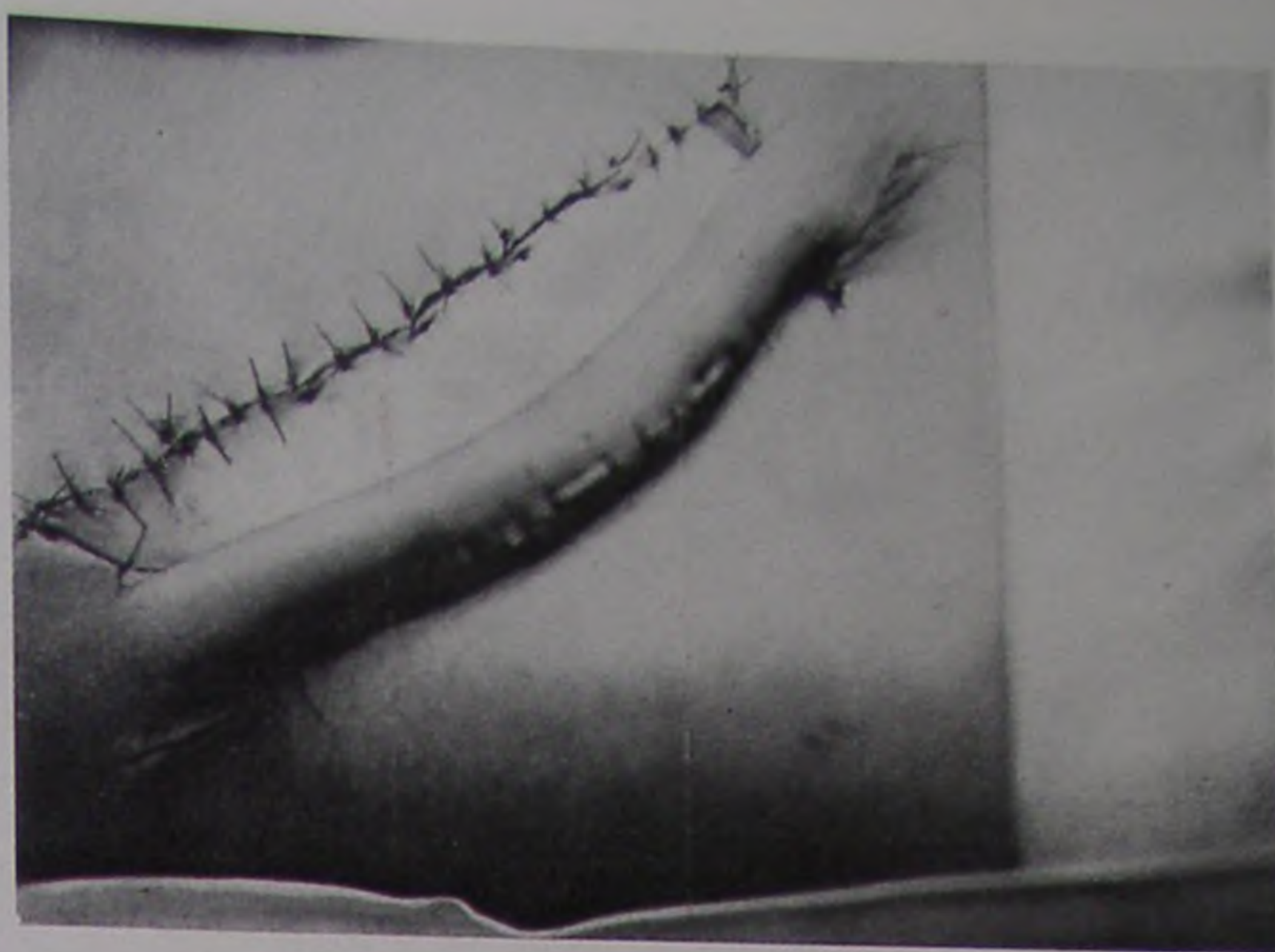Схема образования стельчатого лоскута по Бунелю (Bunnell).  
 1, 2. Параллельные линии — границы лоскутов. С той стороны,  
 с которой можно в большем объеме освободить и сместить кожу,  
 ведется от каждого конца лоскута поперечный разрез, несколько  
 вогнутый в латеральном направлении, длиной равной  $\frac{3}{4}$  длины  
 лоскута. С другой стороны производят короткие надрезы длиной

5—10 мм в зависимости от ширины лоскута. Мобилизация кожи  
 должна быть обширной. — 3. Вид раневой поверхности одной  
 ножки в фазе сшивания стебля. Край (1) сдвигаемой мобили-  
 зованной кожи вшивают в угол 1', возникший на противополож-  
 ной стороне стебля в связи с приподнятием ножки. — 4, 5.  
 Кожную рану под стеблем сшивают внутрикожным швом, причем





(5)

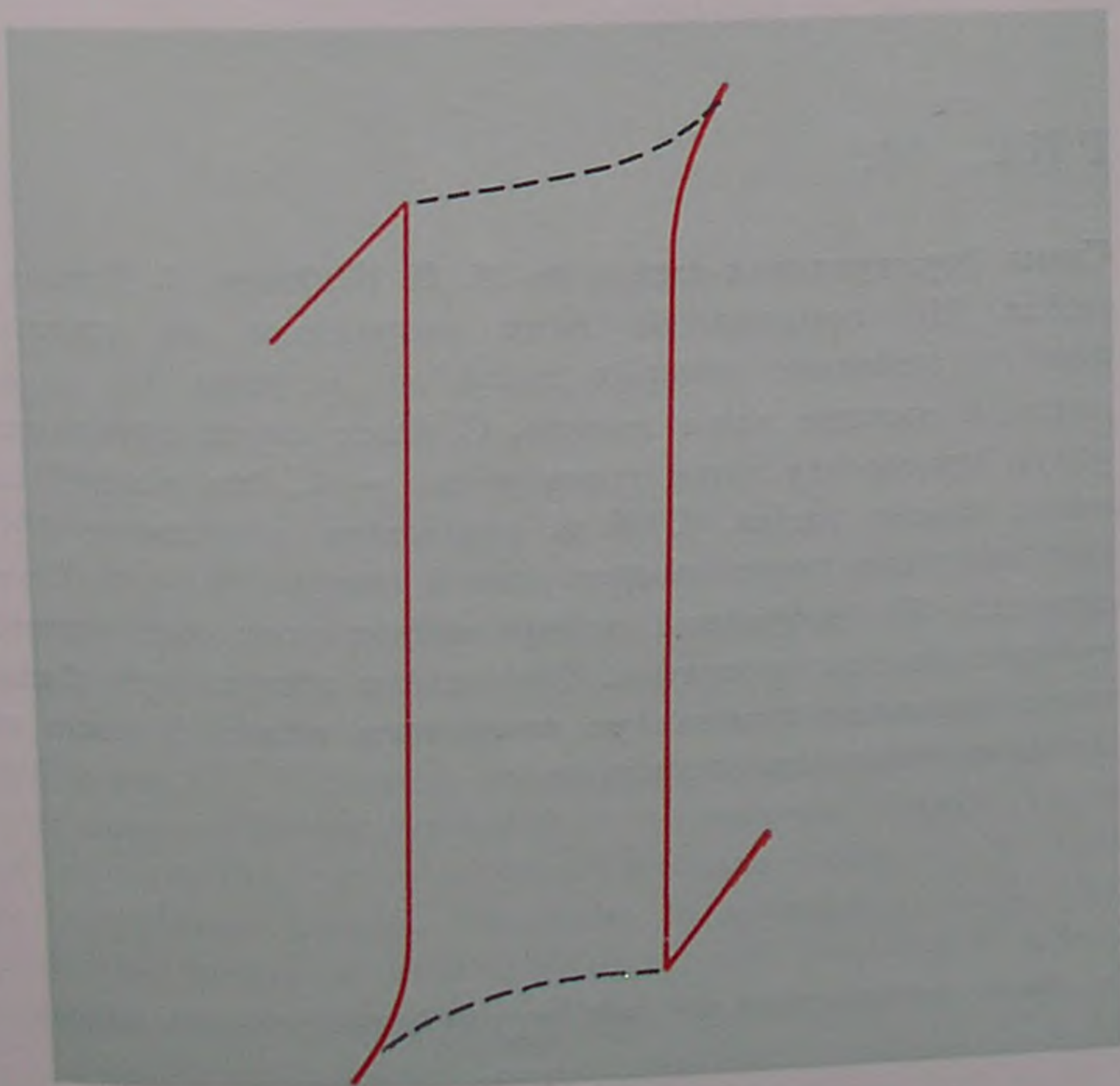


(6)

в качестве шовного материала применяют тонкую проволоку из нержавеющей стали, конец которой выводят в стороне от стебля. Шов стебля не располагают на шве материнской почвы. Несмотря на это поперечный шов под стеблем все-таки часто вызывает неприятные осложнения (мокнутие). — 6. Готовый стебель. Под мобилизованную кожу вводятся дренажи.

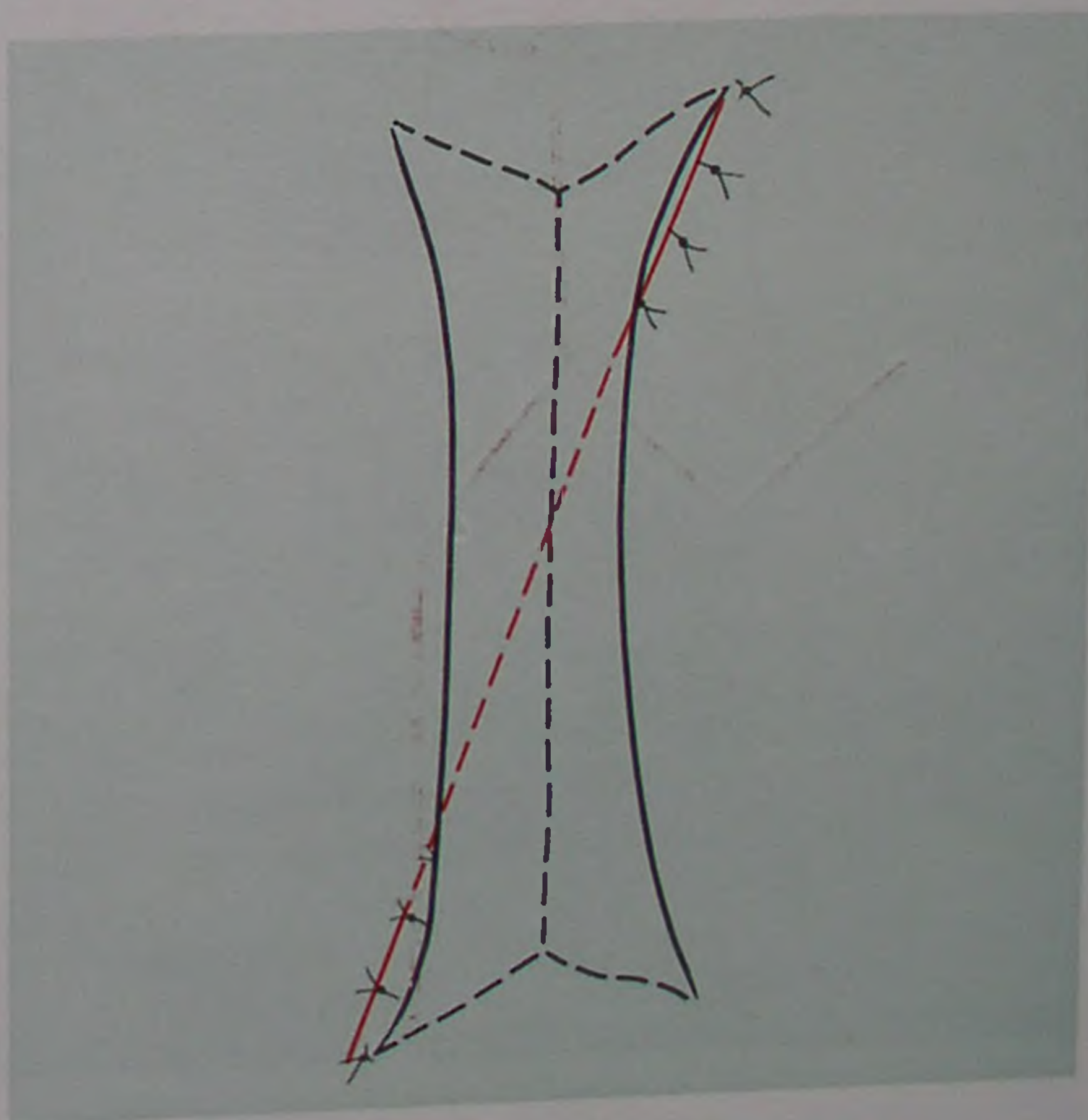
Р И С. 63.

Формирование стебельчатого лоскута по Пику (Pick). 1. Схема лоскута. Надрезы мобилизованной кожи, сделанные в противоположном друг-другу направлении. — 2. Шов стебля пересекает шов вторичного дефекта на материнской почве. У коротких стеблей возникает при этом опасность скручивания трубчатого лоскута, которое могло бы в нем обусловить развитие расстройств. Поперечные швы под ножками стебля аналогичны швам, применяемым при использовании техники Бунеля.

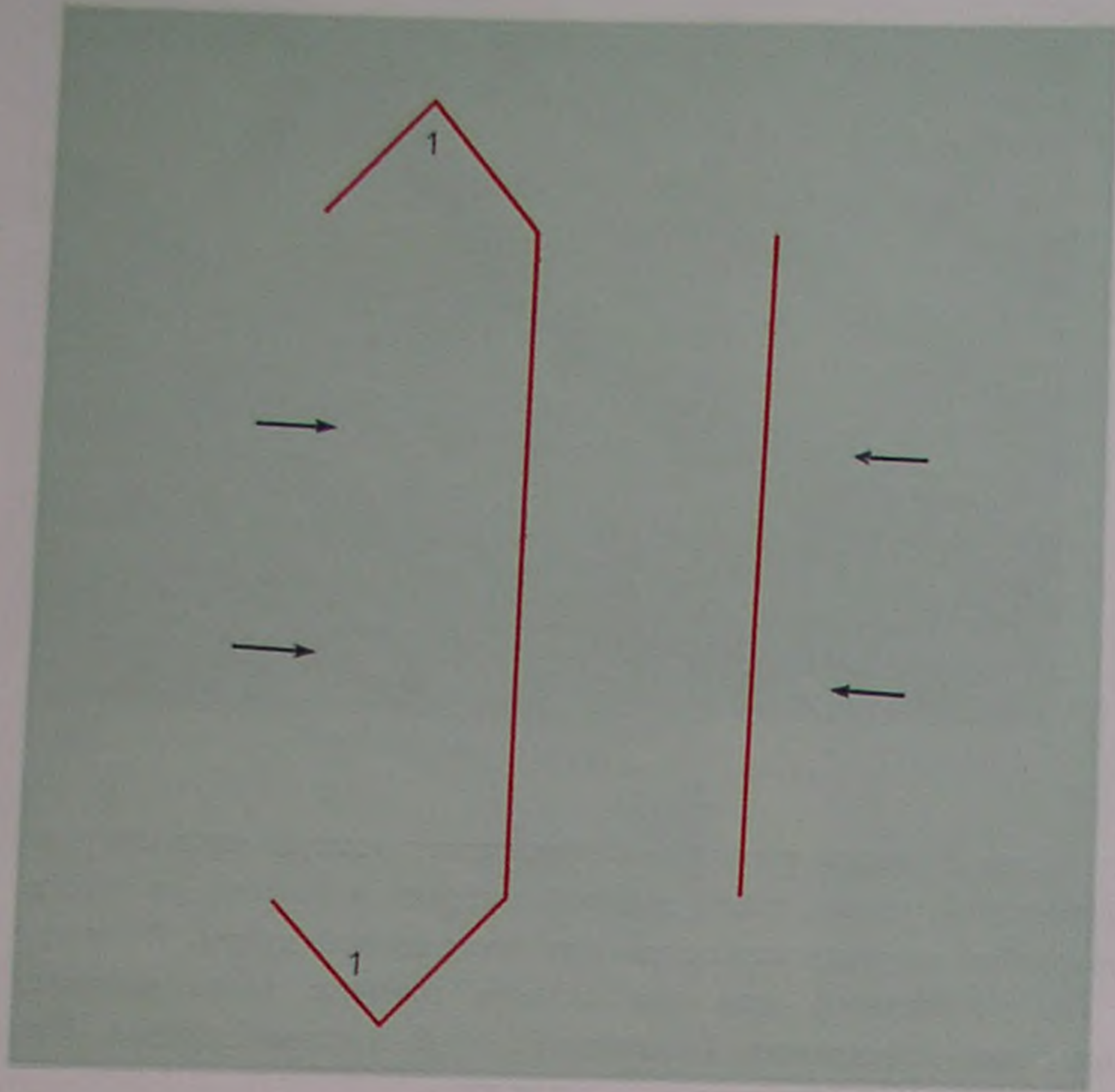


(1)

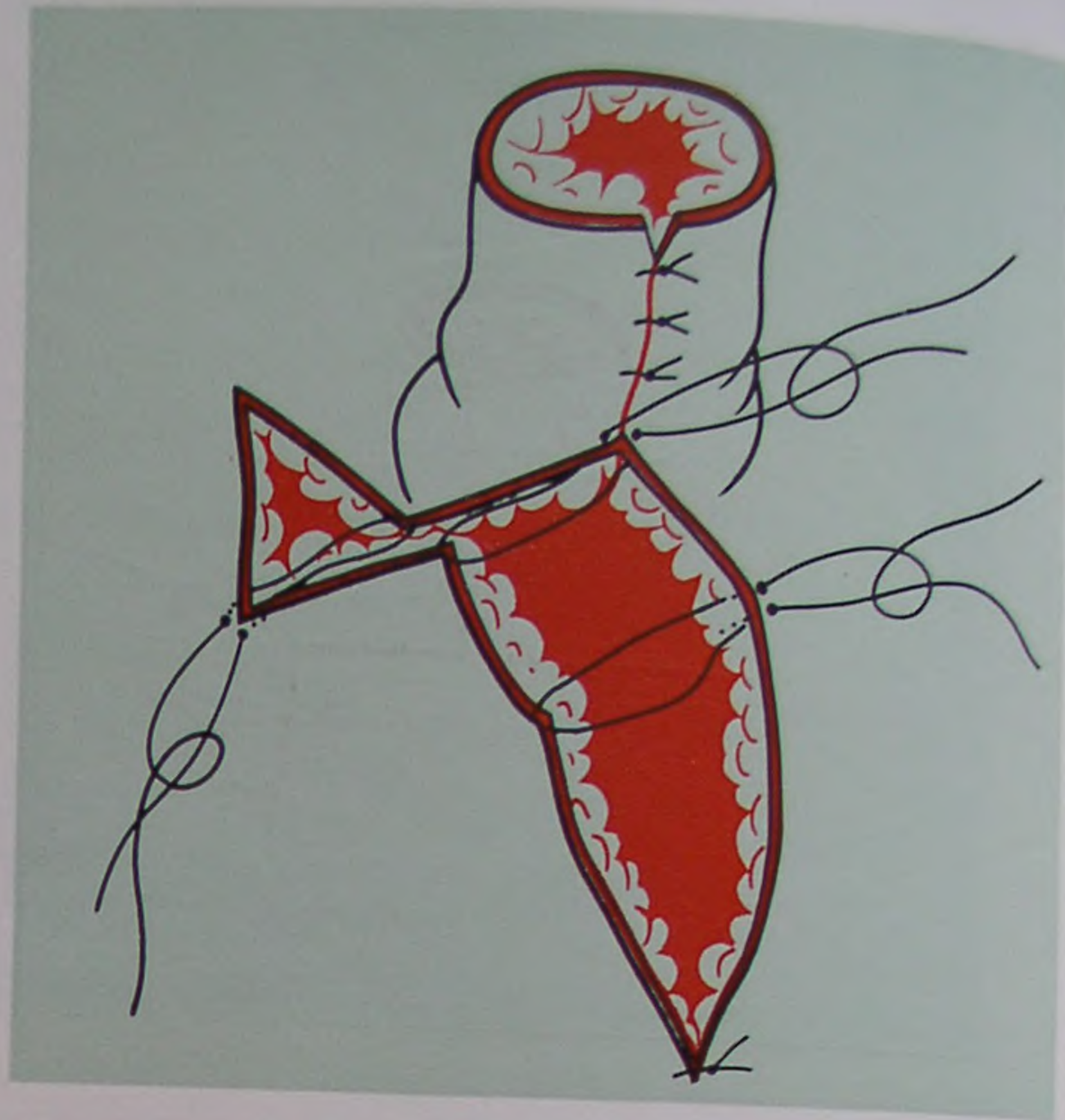(2)





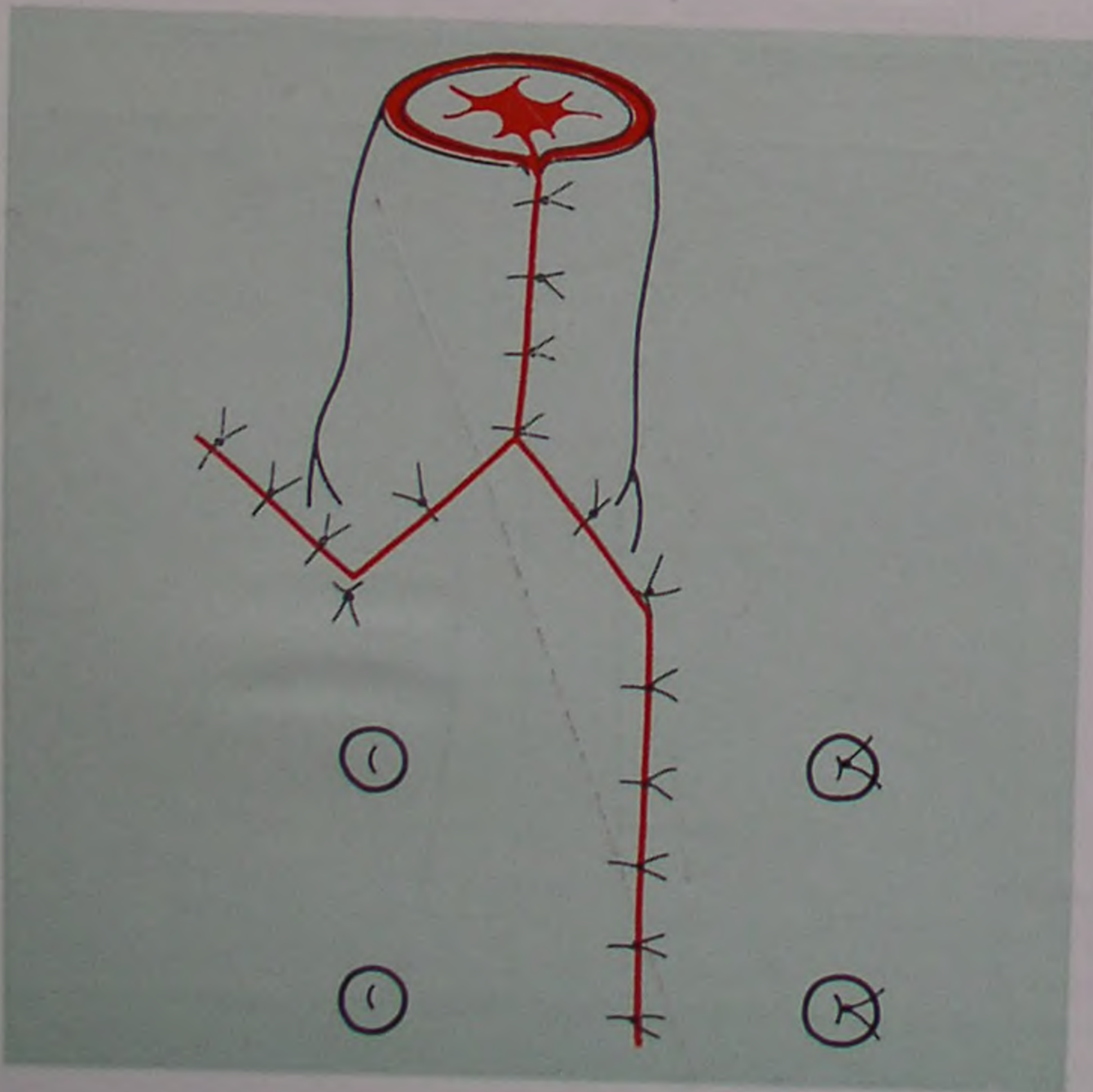


(1)



(2)

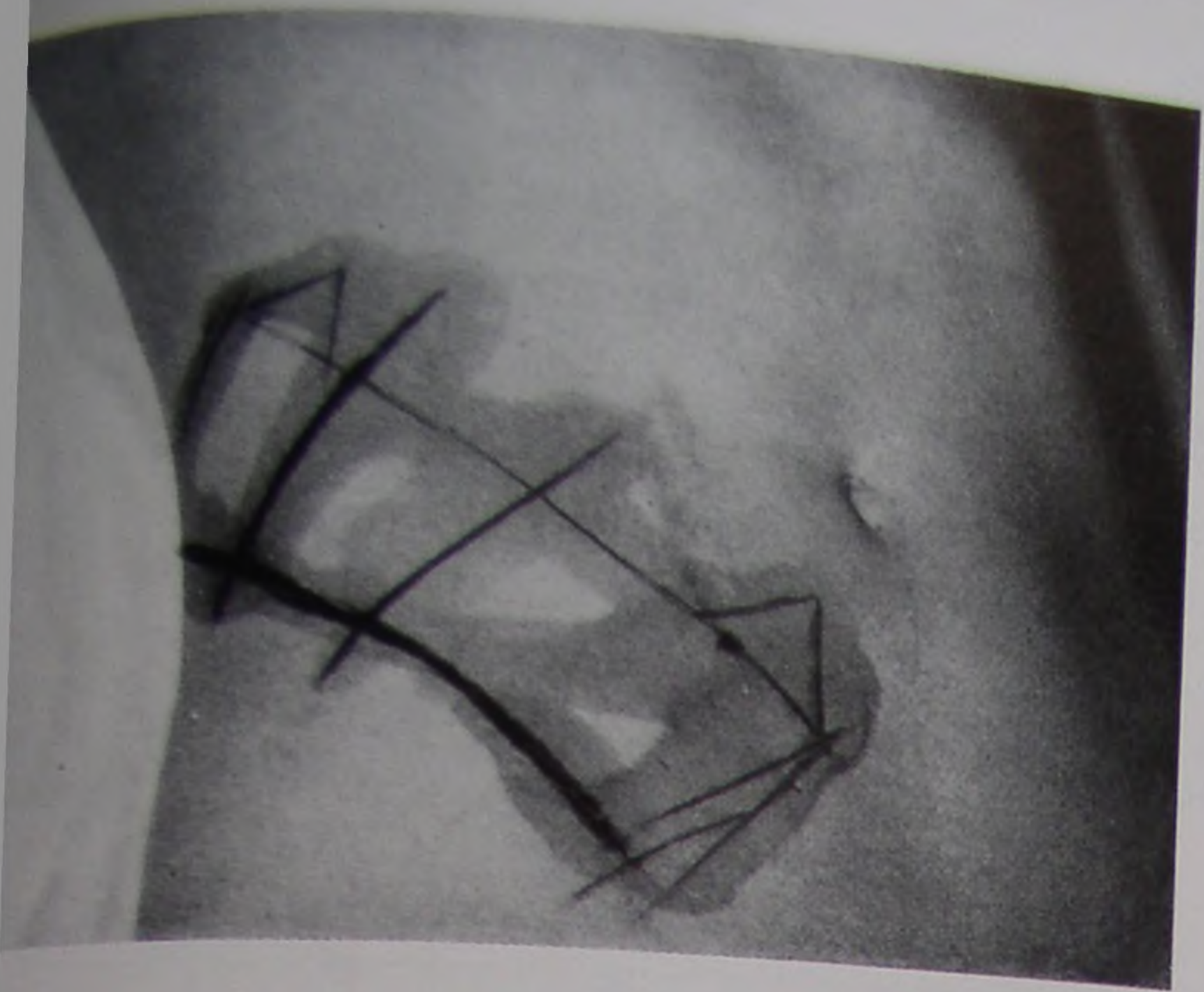
(3)



Р И С. 64.


Схема формирования стебля по М. П. Шефтелю. 1. Кожная лента стебля. На прилежащей коже выкраивают по треугольному лоскуту, основание которых такой же ширины, что и ширина ленты, а высота вдвое меньше. С обеих сторон производят широкую препаровку кожи краев раны. — 2. Вид раневой поверхности ножки стебля. Стебель свертывают и сшивают. К месту окончания шва подводят треугольный лоскут (1). — 3. Сшивание окончено. На вторичный дефект накладывают облегчающие матрацные швы на пуговицах. Треугольные лоскуты при сближении кожи закрывают обнаженную поверхность ножки. В месте изгиба ножки рана вообще отсутствует.



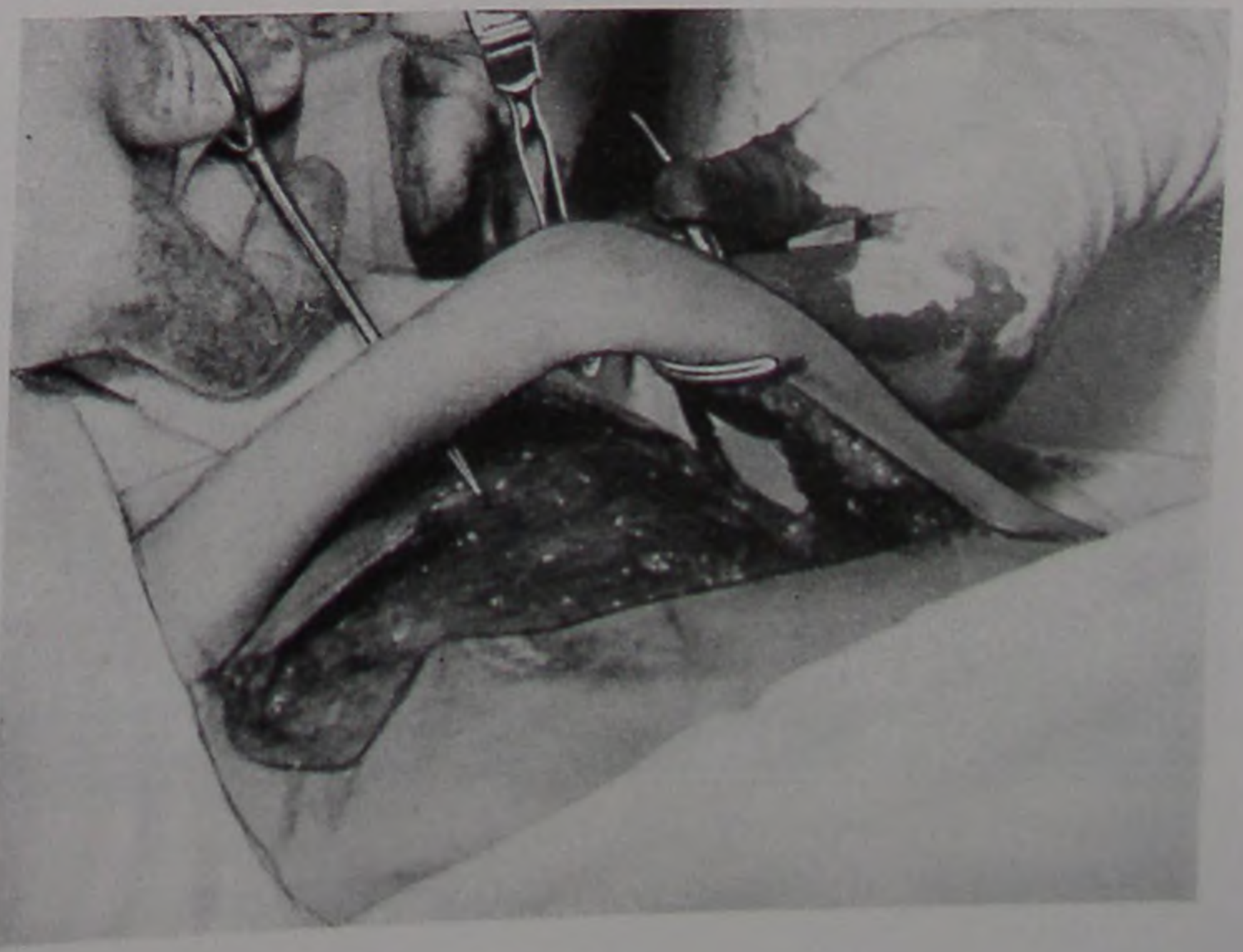
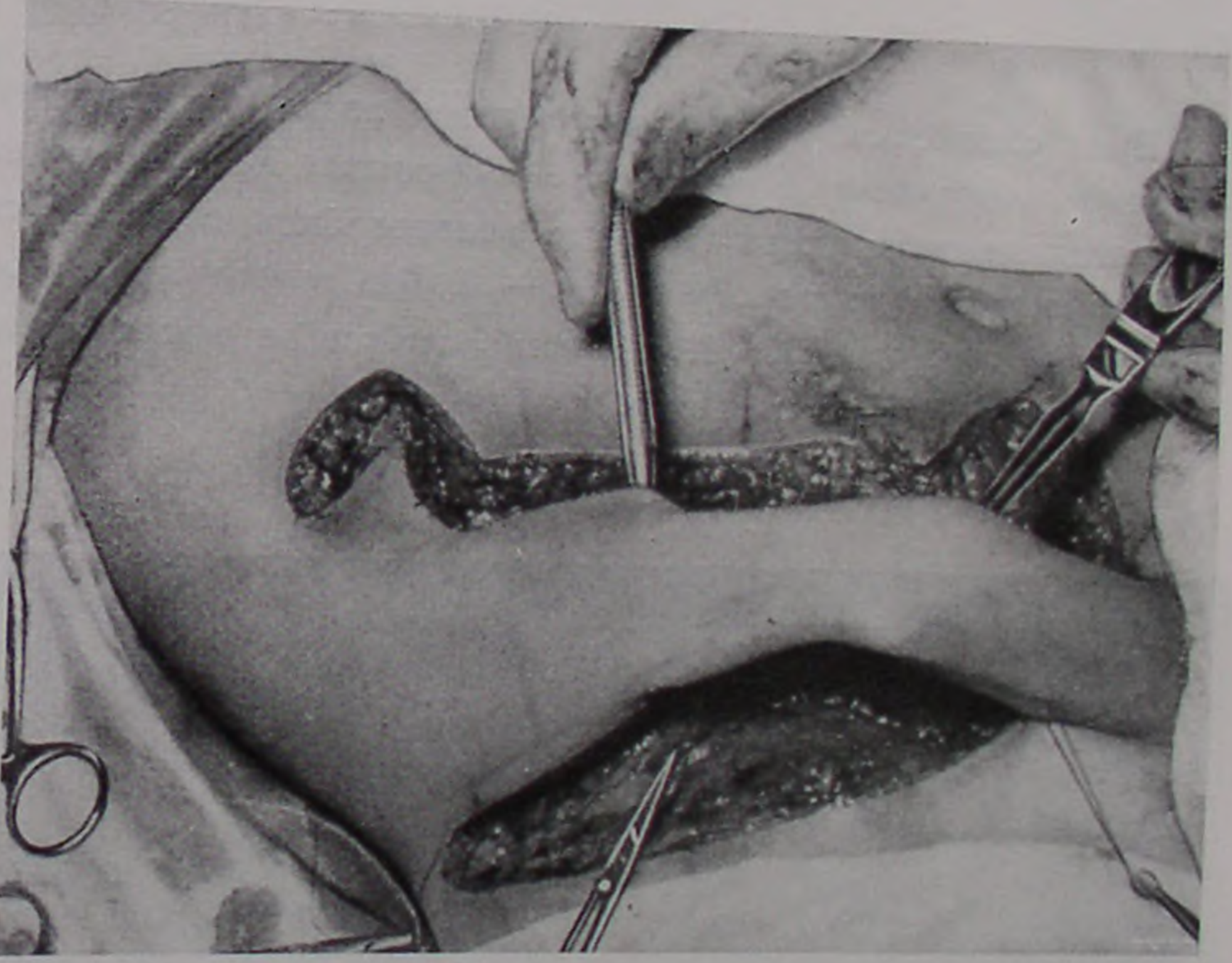


(1)

(2)



(3)



(4)

С. 65.

ификации А. А. Кьяндского. 1, 2. У обеих ножек кожной  
ты (1) с одной и той же стороны выкраивают по одному тре-  
льному лоскуту, находящемуся в непосредственной связи  
лентой. Треугольные лоскуты Кьяндского неодинаковой вели-  
ты, каждый из них расположен на противоположных сторонах  
кожной ленты. — 3. Кожная лента приподнята с левой стороны,  
она непосредственно переходит в треугольный лоскут. То же  
осуществляется и на противоположном конце. — 4. Края  
вторичного дефекта сближают и сшивают. — 5. При  
ртивании стебля и наложении шва на вторичный дефект  
угольные лоскуты прилегают ко шву на материнском ложе. —

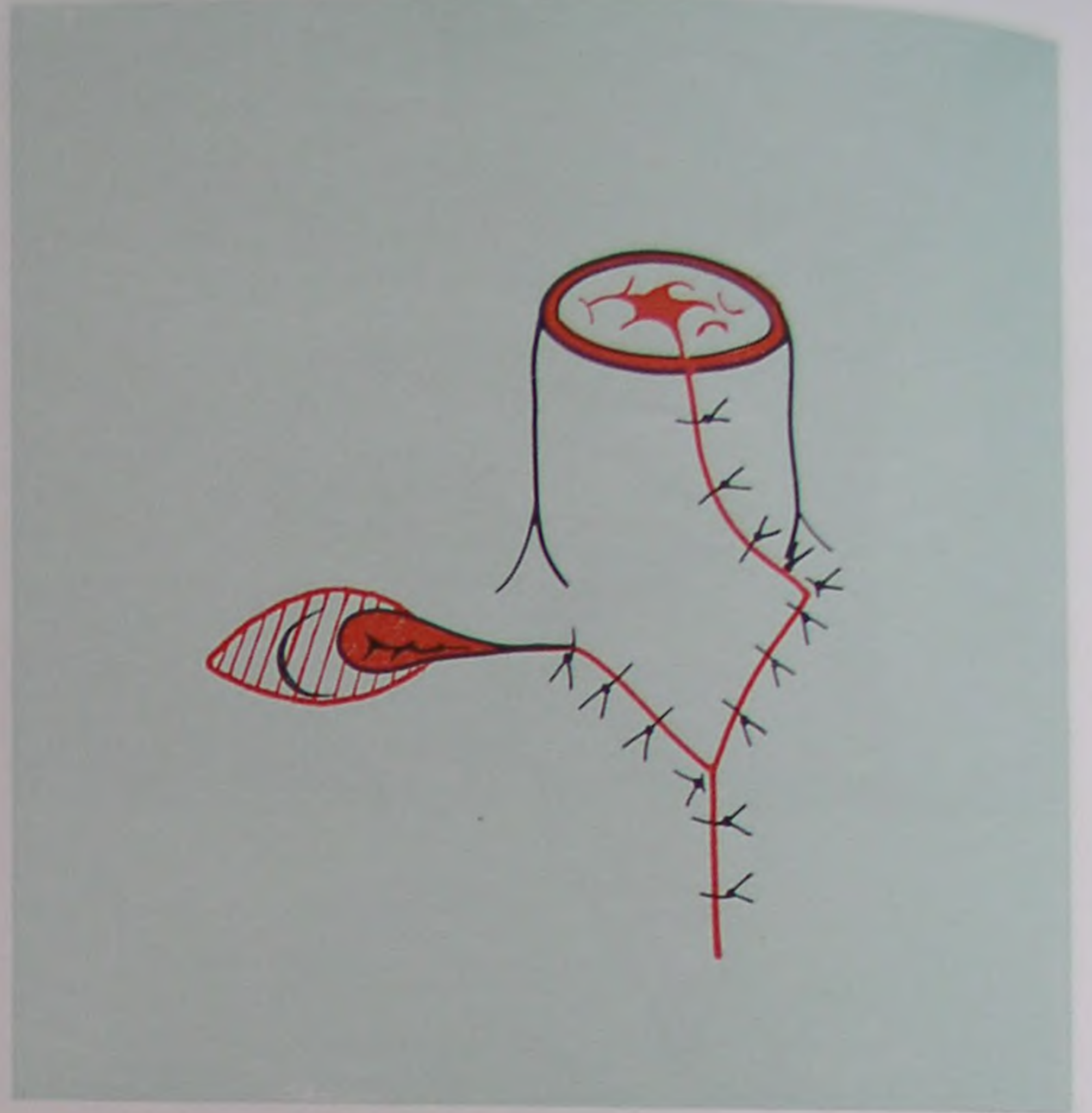
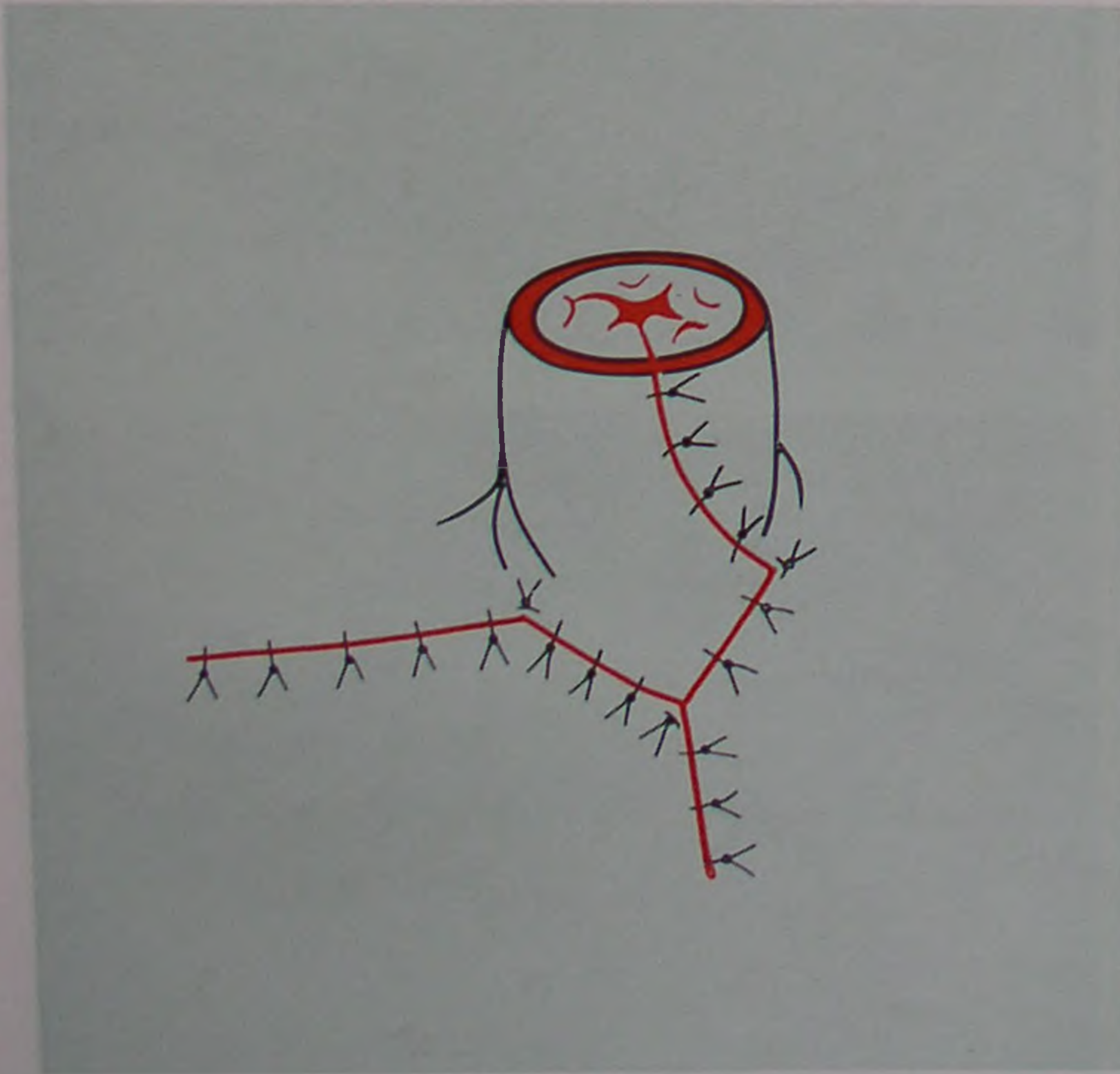




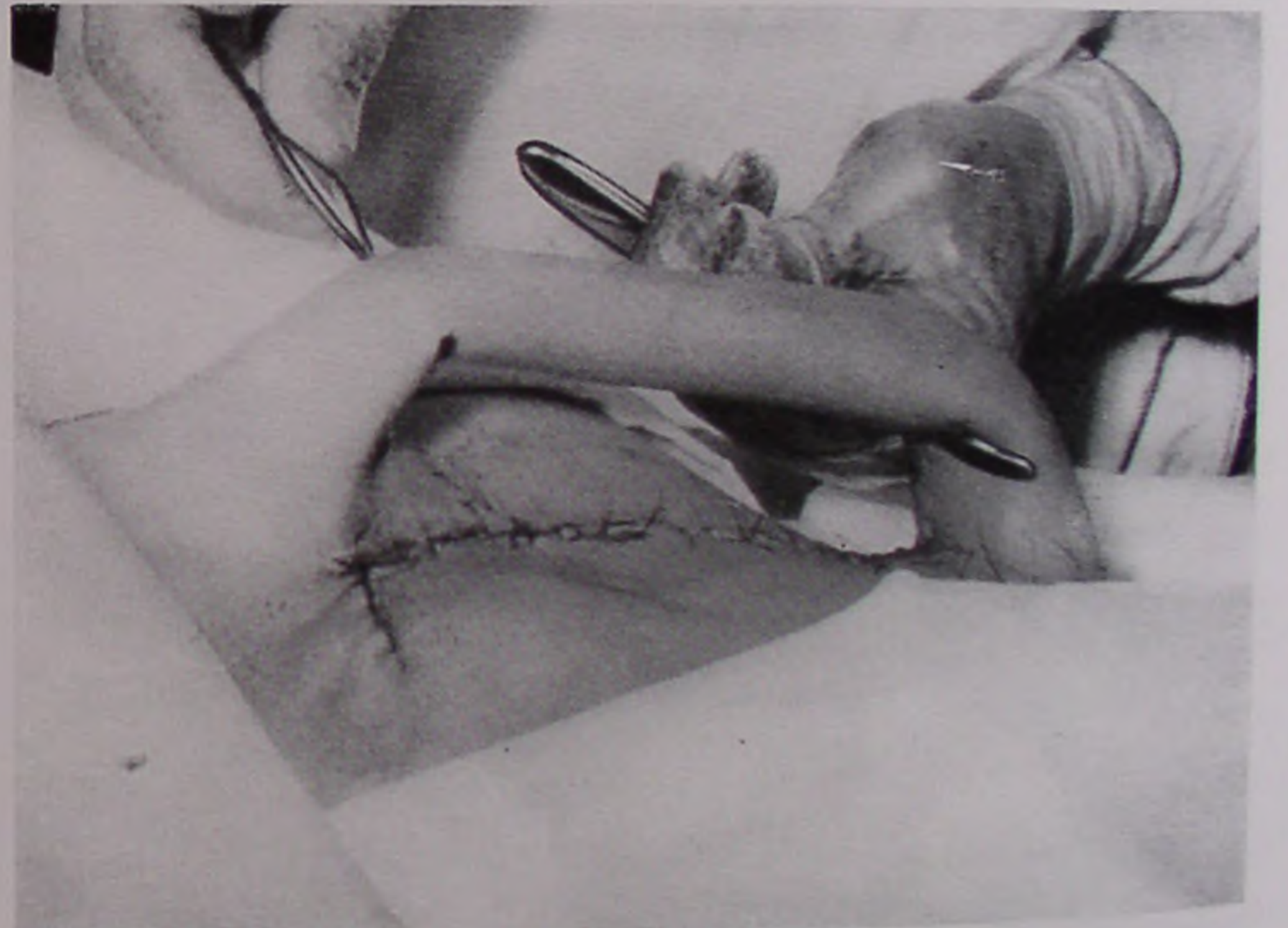(5)

6. При сближении краев материнского ложа и треугольных лоскутов образуются в результате собирания кожи в складки конусовидные возвышения, которые должны быть иссечены способом, описанном на рис. 14 и 18. — 7. Вид ножки стебля после наложения швов. — 8, 9. Готовый стебель с предложенным Кьяндским закреплением ножек.

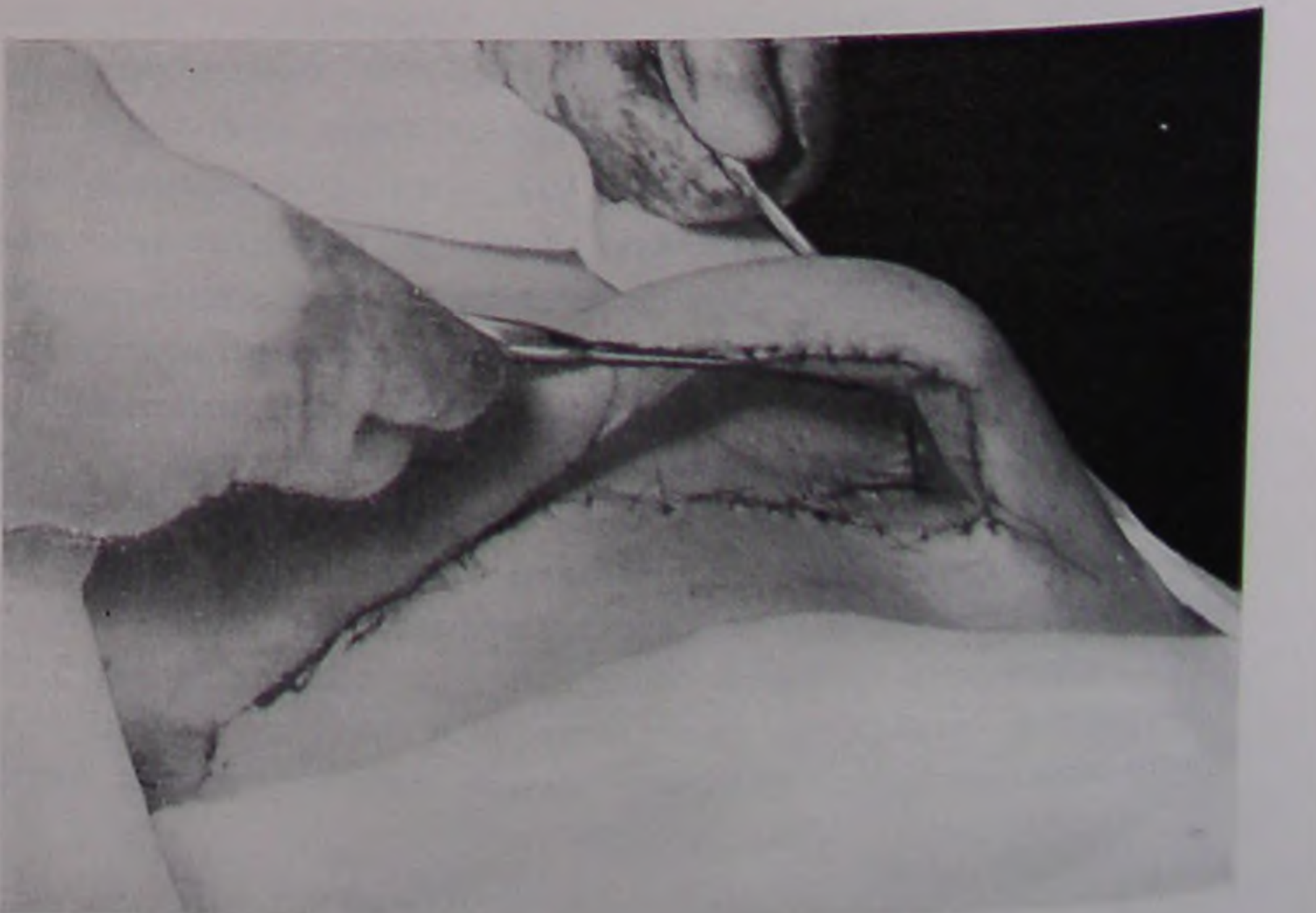(7)



(6)



(8)



(9)



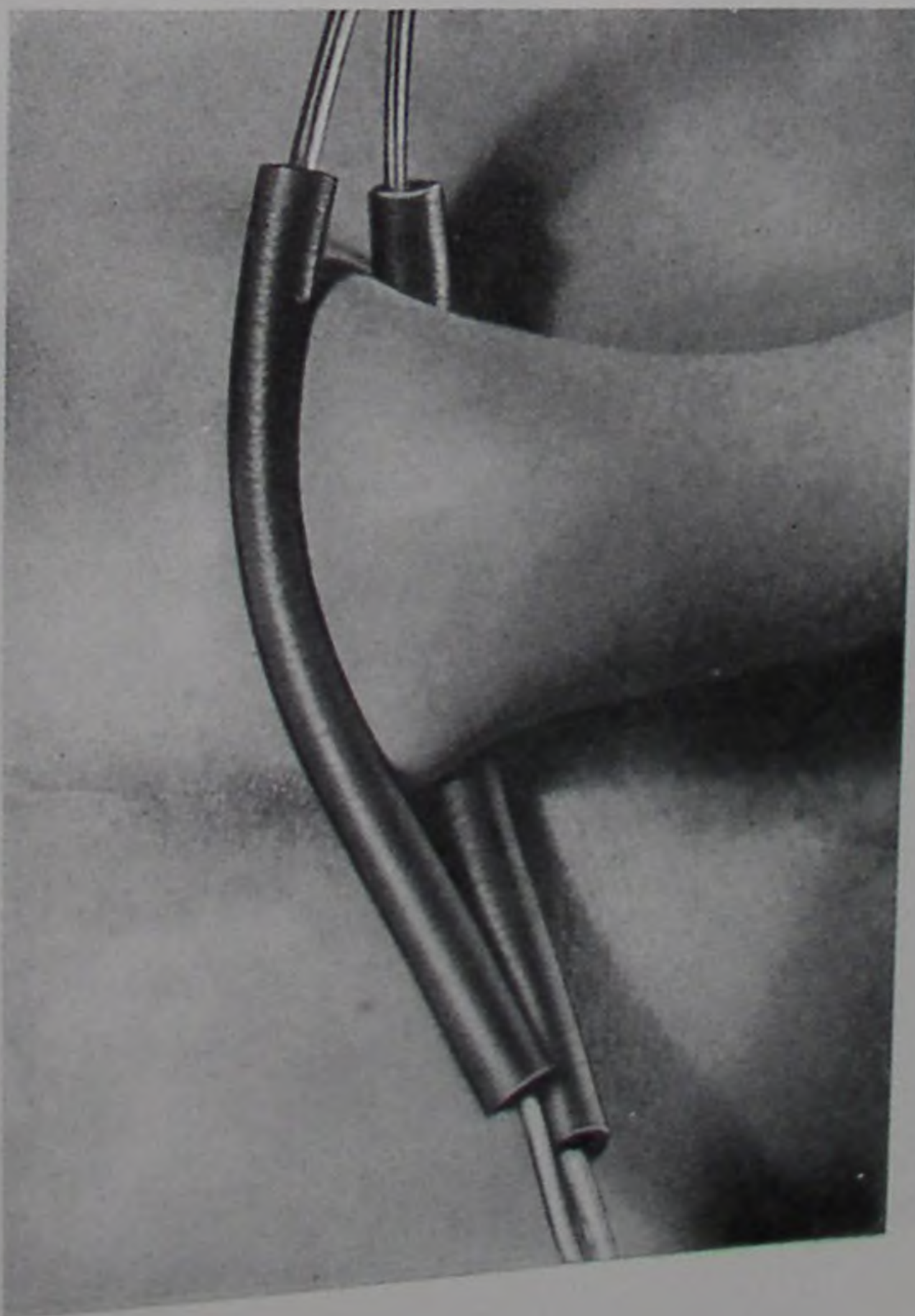
РИС. 66.

Защита стебля от давления. С обеих сторон стебля прикреплены марлевые валики. Длина валиков должна быть больше длины стебля, а толщина не меньше толщины стебля. Валики приклеивают к боковым сторонам стебля мастизолом и фиксируют пластырем.

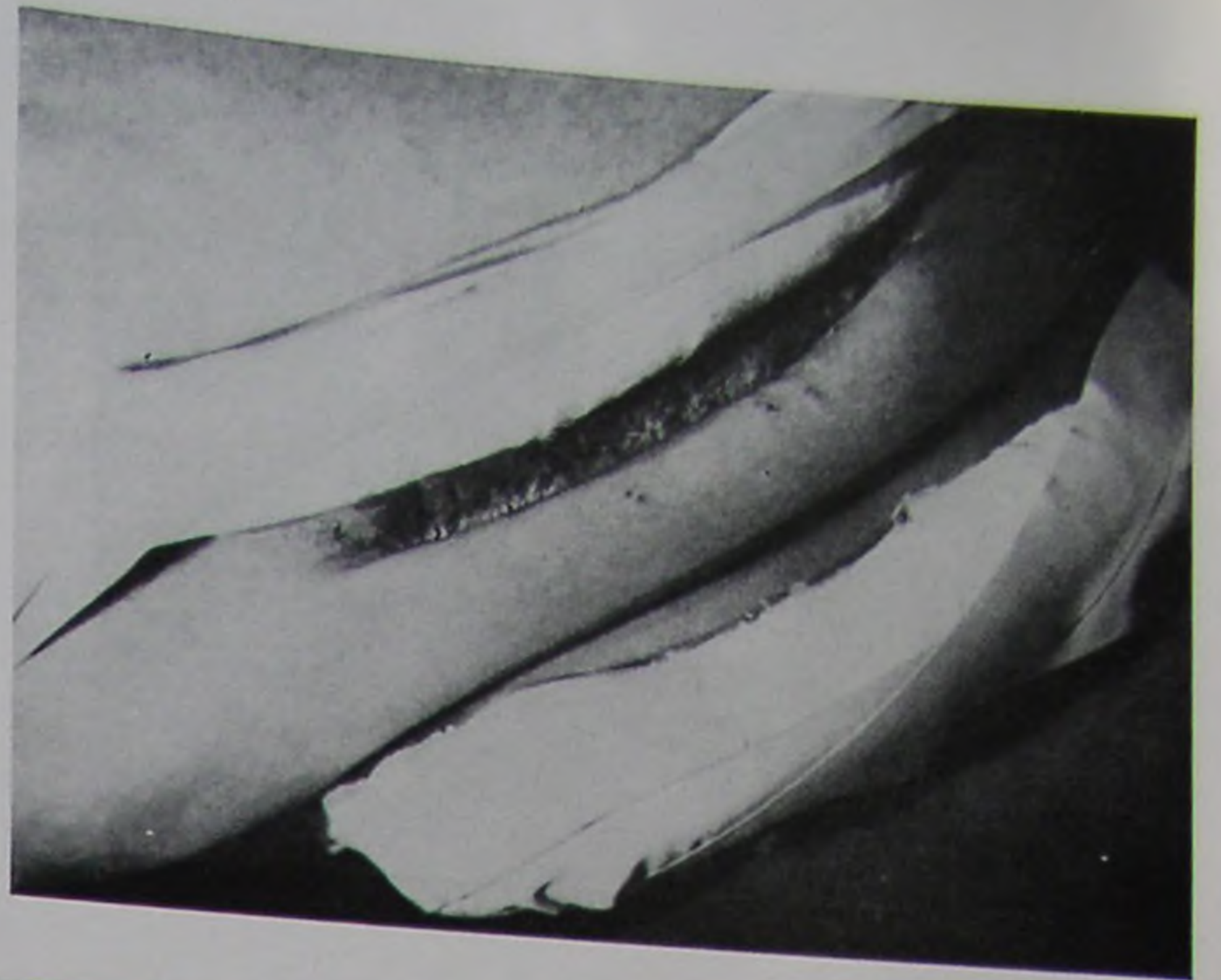

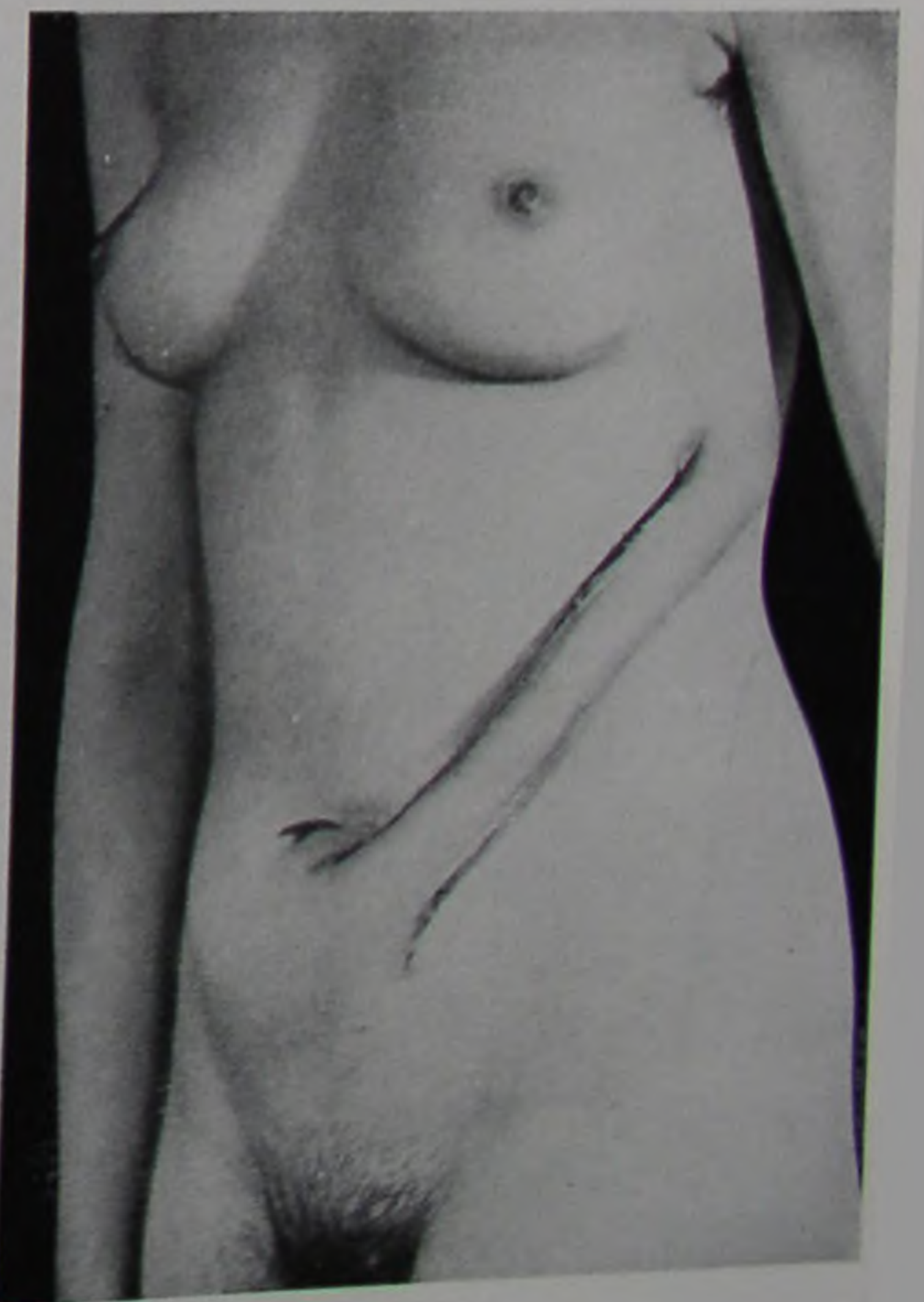РИС. 67.

Подготовка стебля к переносу. 1. Тренировка стебельчатого лоскута перед переносом. Ножку, которая должна быть перенесена первой, плотно сжимают резиновым жгутом. До этого производят массаж стебля по направлению от сжимаемой ножки. Первое сжатие длится несколько минут, затем время сжатия увеличивают. К тренировке приступают сразу же после заживления швов стебля. — 2. Натренированный стебель, готовый для переноса.

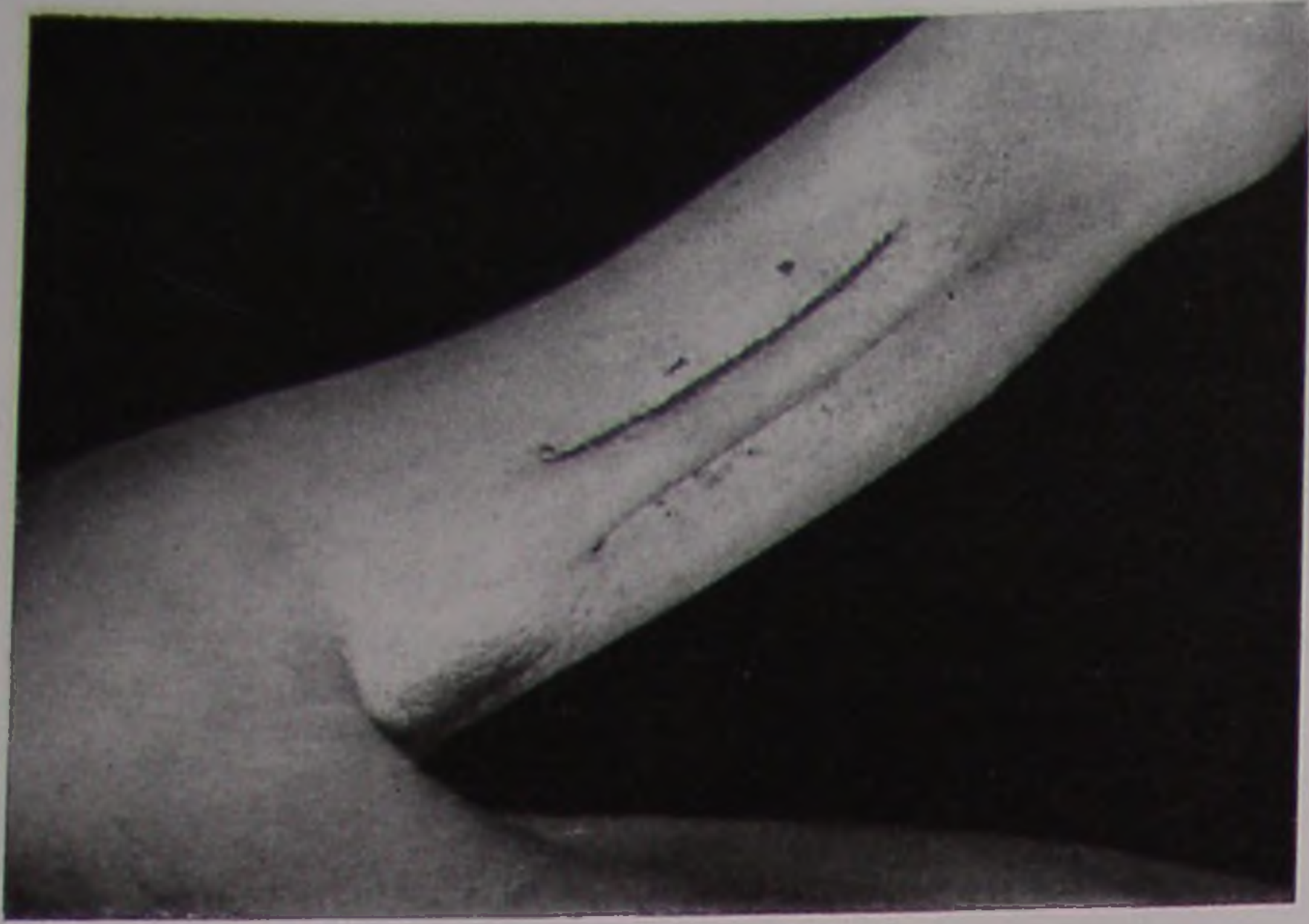

(1)

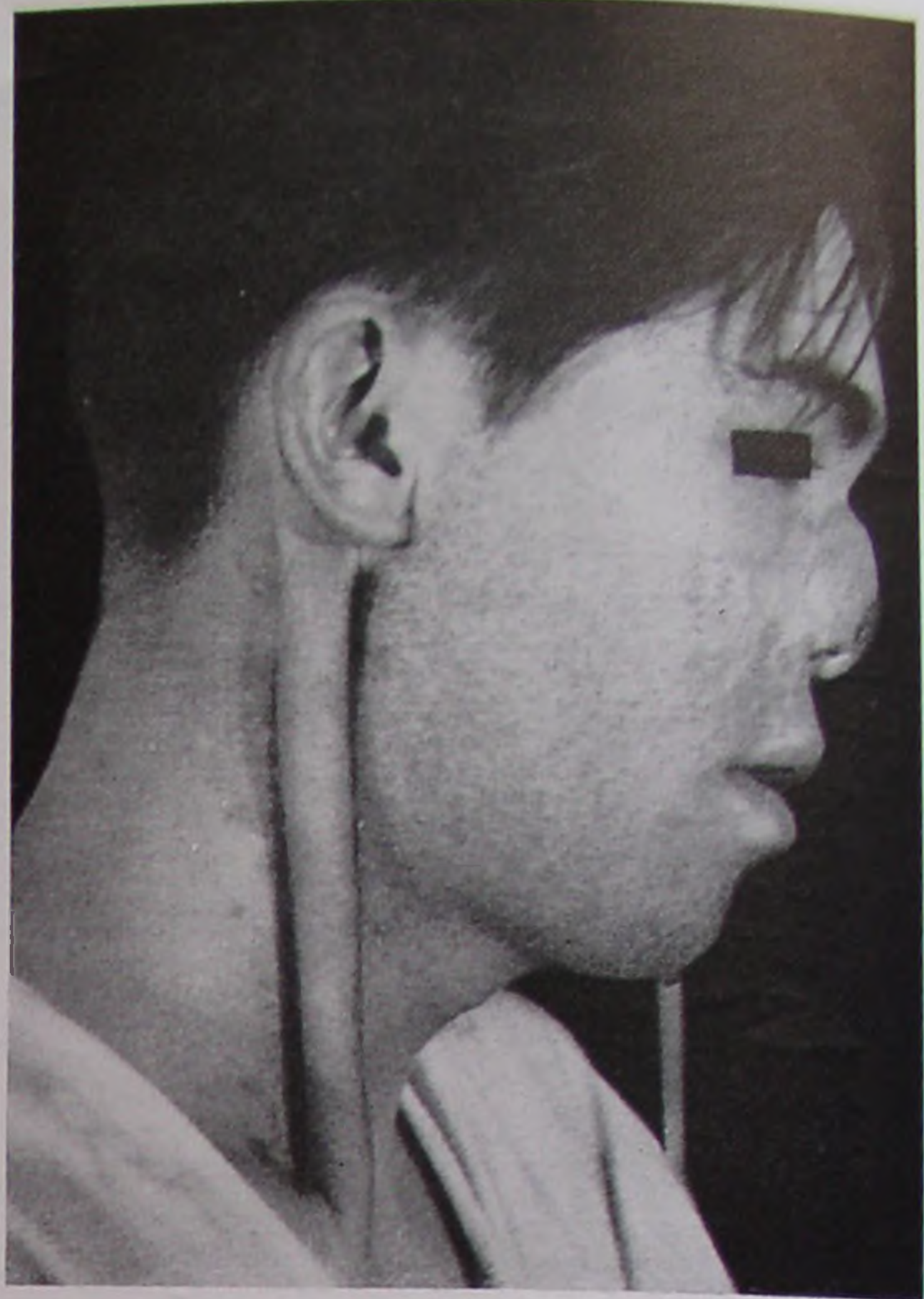

(2)





(1)



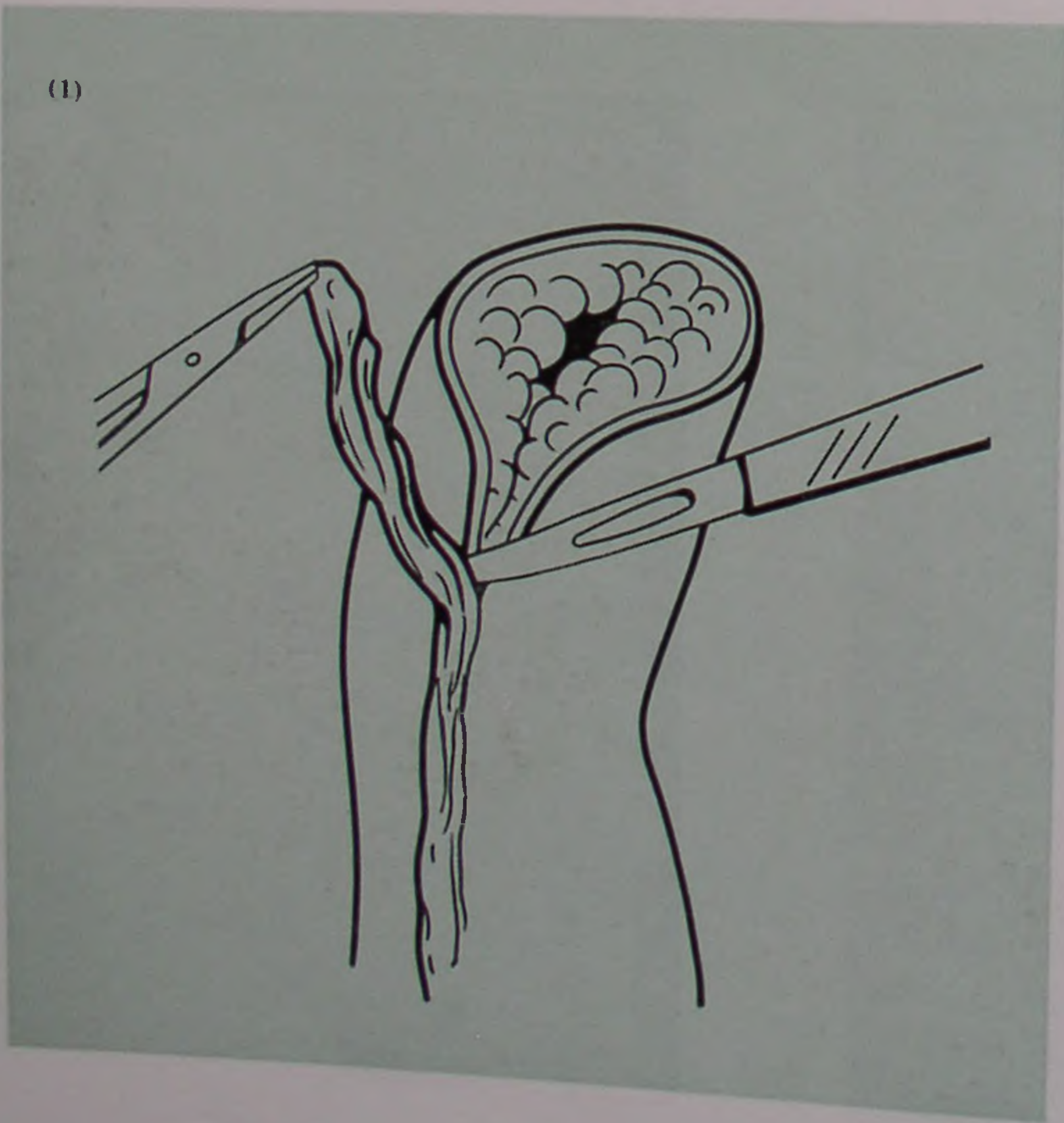
(2)

Р И С. 68.

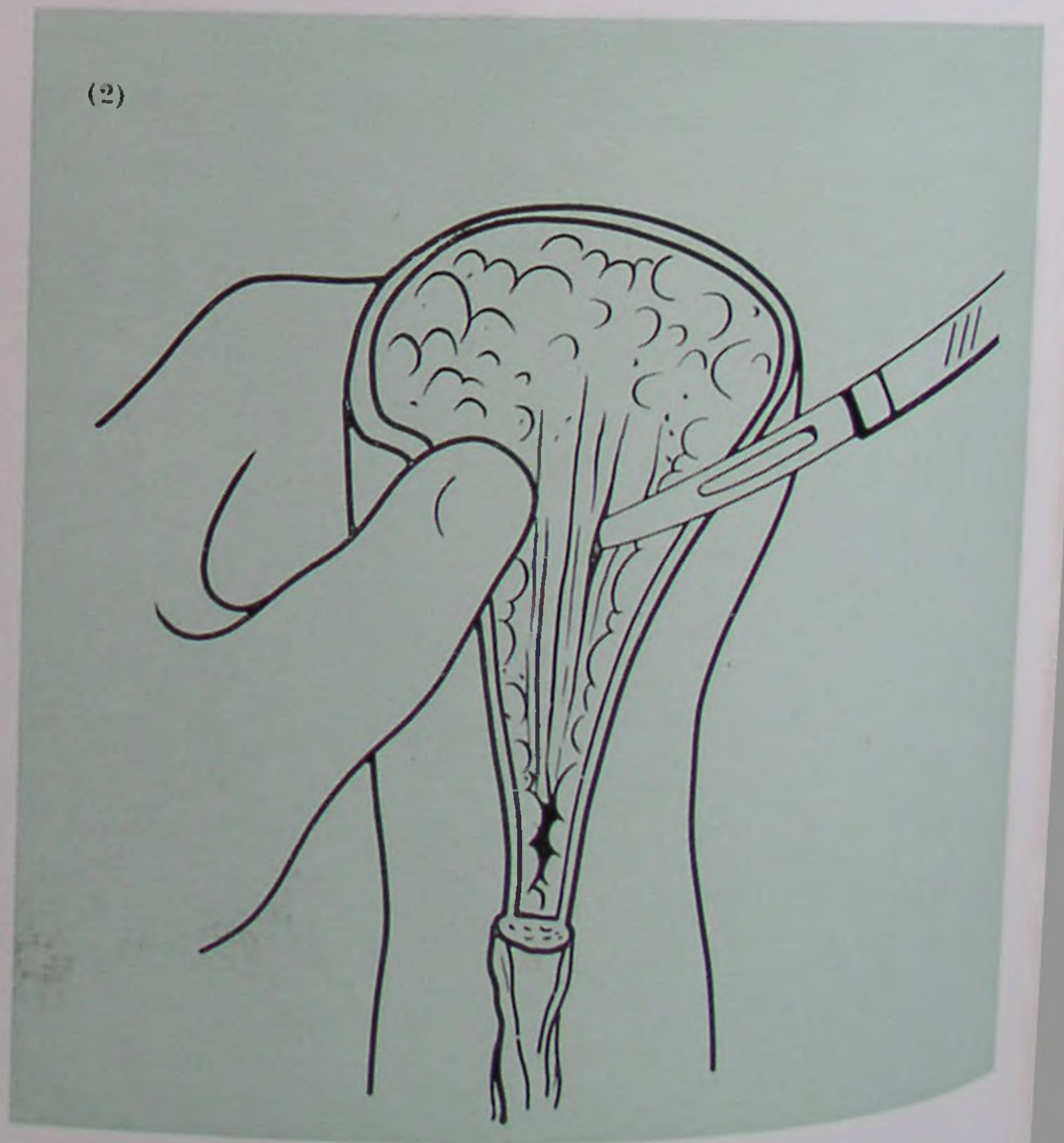
Различные типы стеблей. 1. Готовый стебель на передней поверхности плеча. — 2. Трубоччатый лоскут по ходу правой грудино-ключично-сосцевидной мышцы, предназначенный для пластики кончика носа. Соотношение между длиной и шириной примененной кожной ленты составляло 4,5 : 1.

Р И С. 69.

Перенос стебля. 1. Рубец стебля иссекают в объеме, в котором следует развернуть стебель для закрытия всего дефекта. — 2. В центре стебля склеротизированная ткань, которую во многих



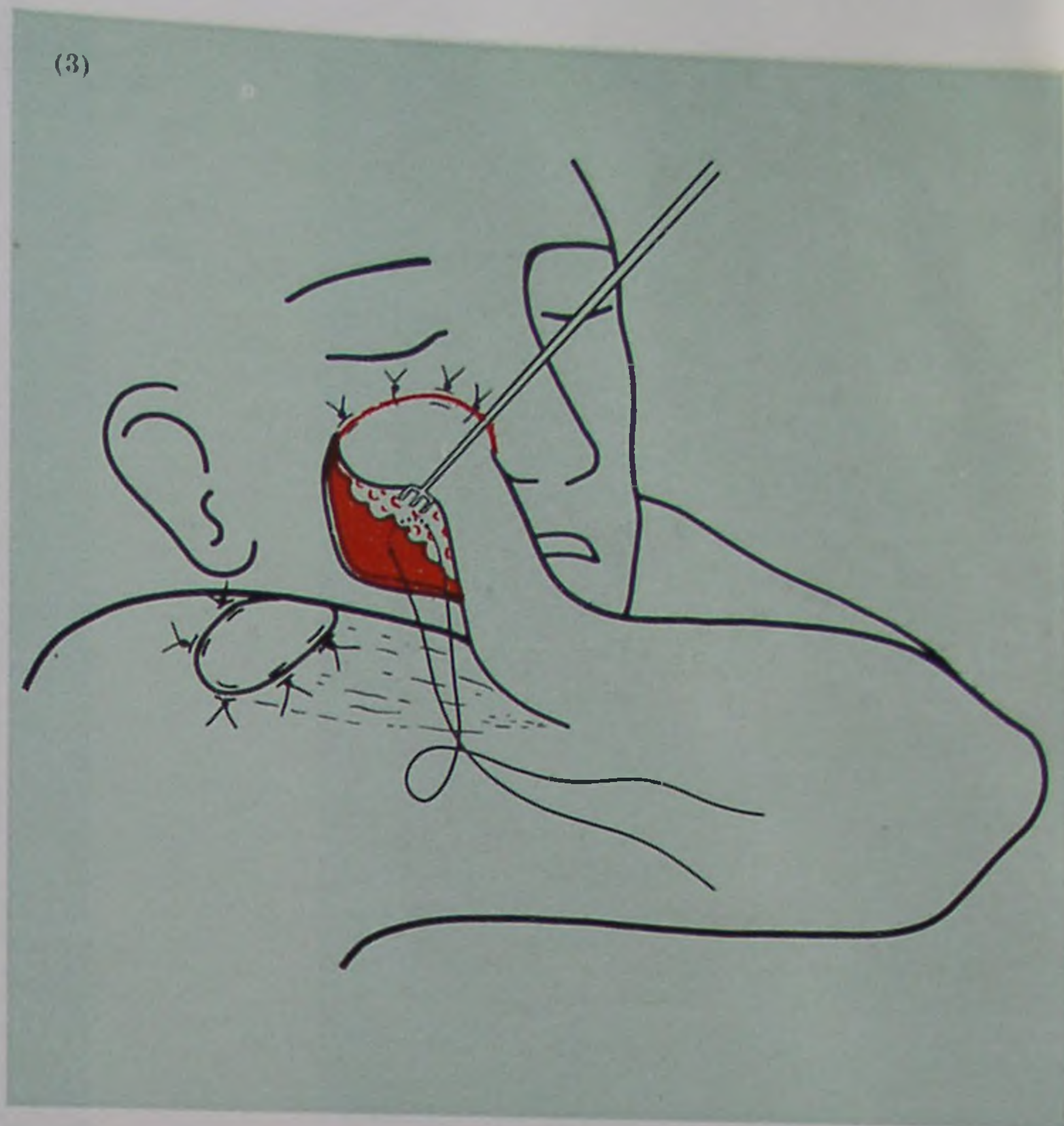(1)



(2)



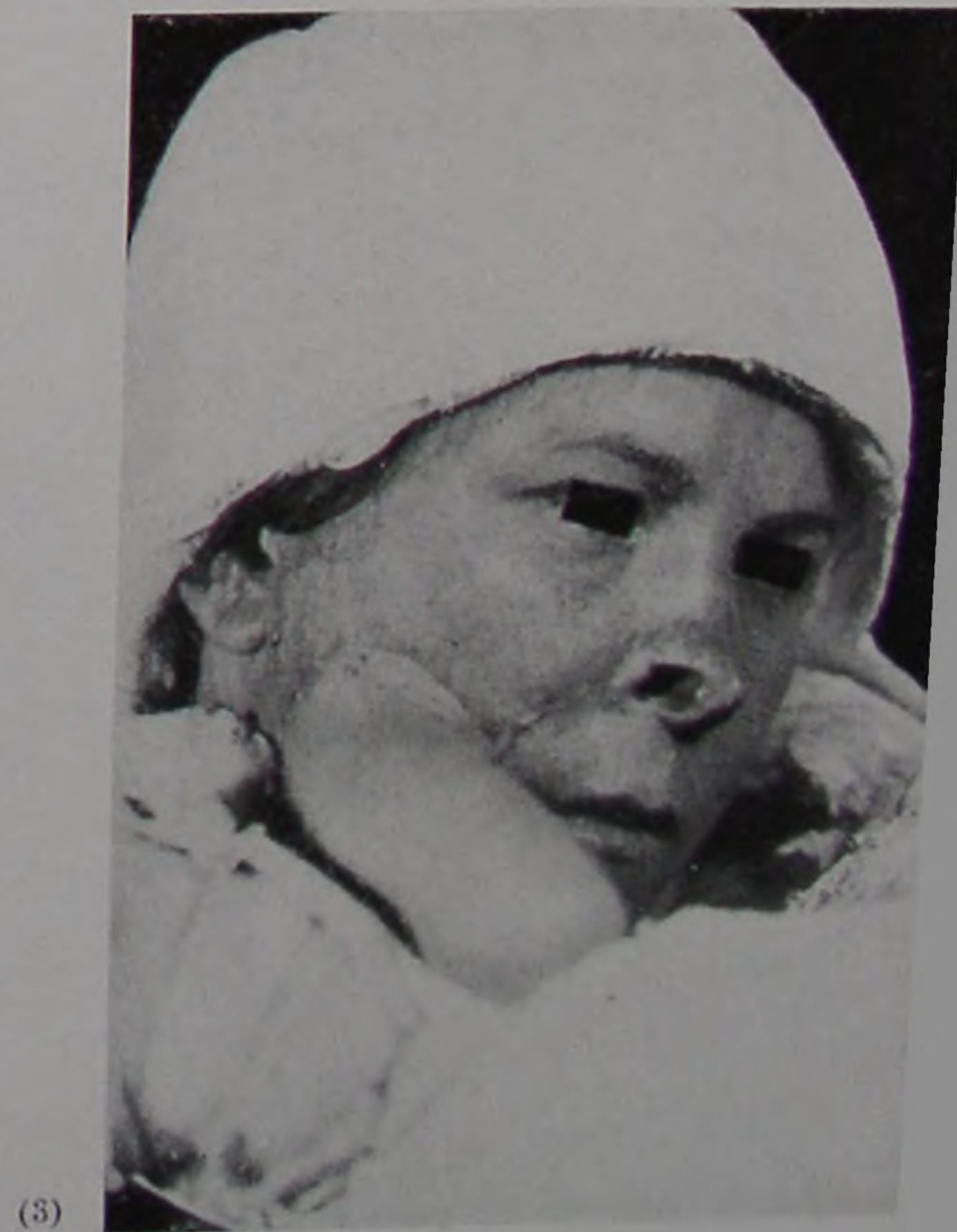
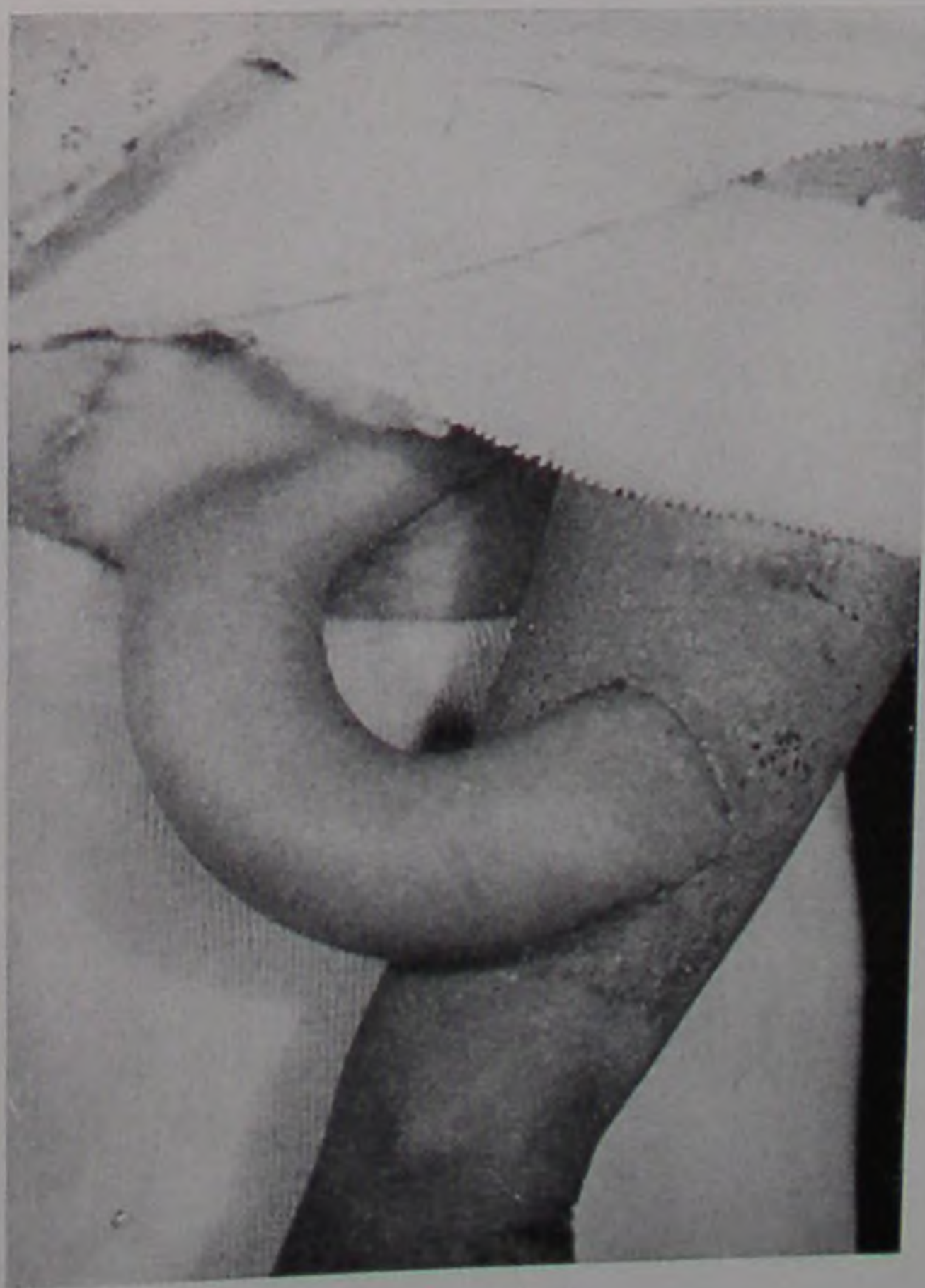
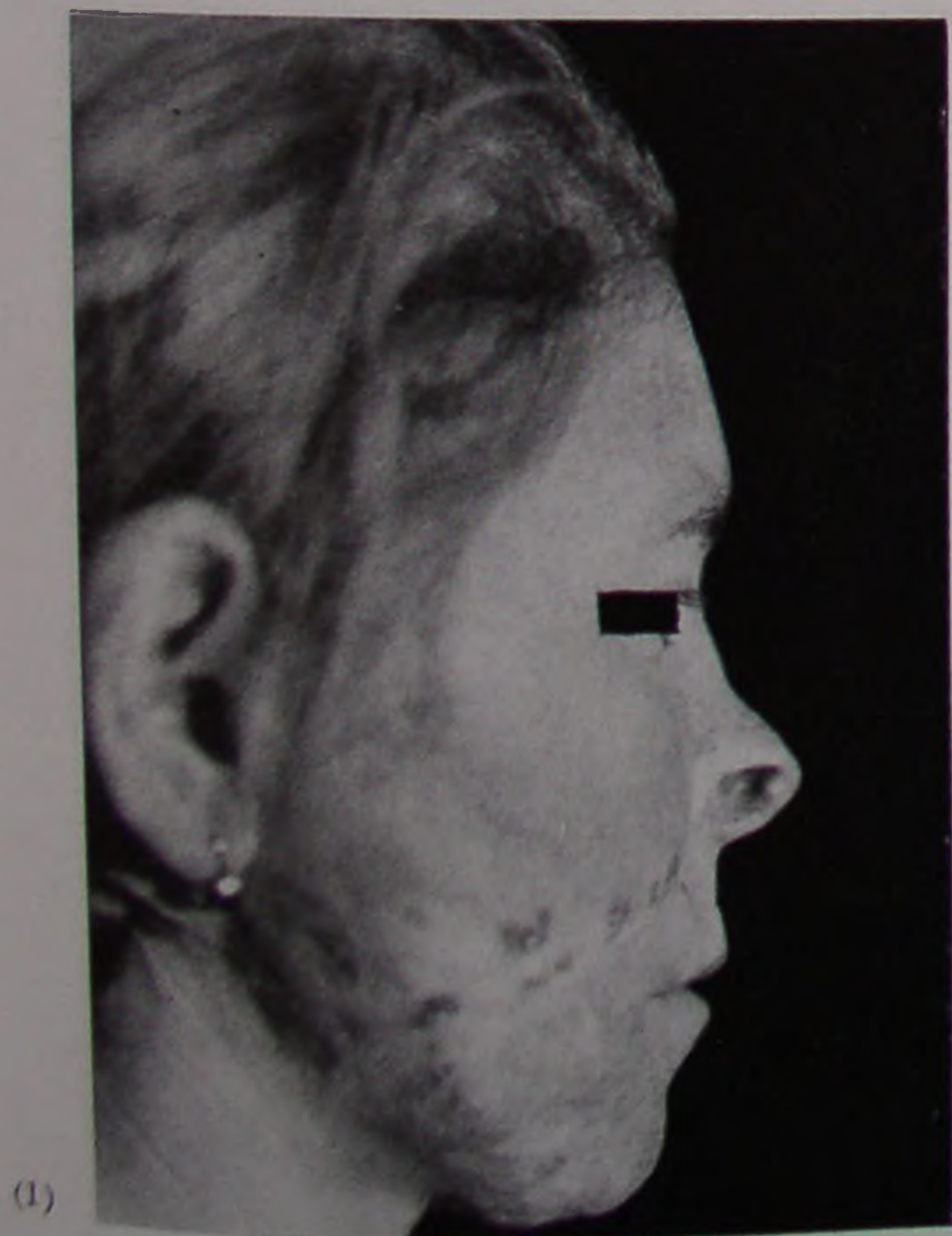Лоскут с нижней губы выкроен во всю толщу кожи, ножка  
случаях приходится рассекать в продольном направлении, чтобы  
получить возможность полностью развернуть стебель. — 3. Пря-  
мой перенос стебля с плеча к дефекту лица. Лоскут развернут  
в нужном объеме, а его края, как и края дефекта косо срезаны.  
Верхний край стебля уже подшит несколькими матрацными  
швами. Наложен шов, фиксирующий подкожножировой слой  
стебля к обнаженной поверхности дефекта.



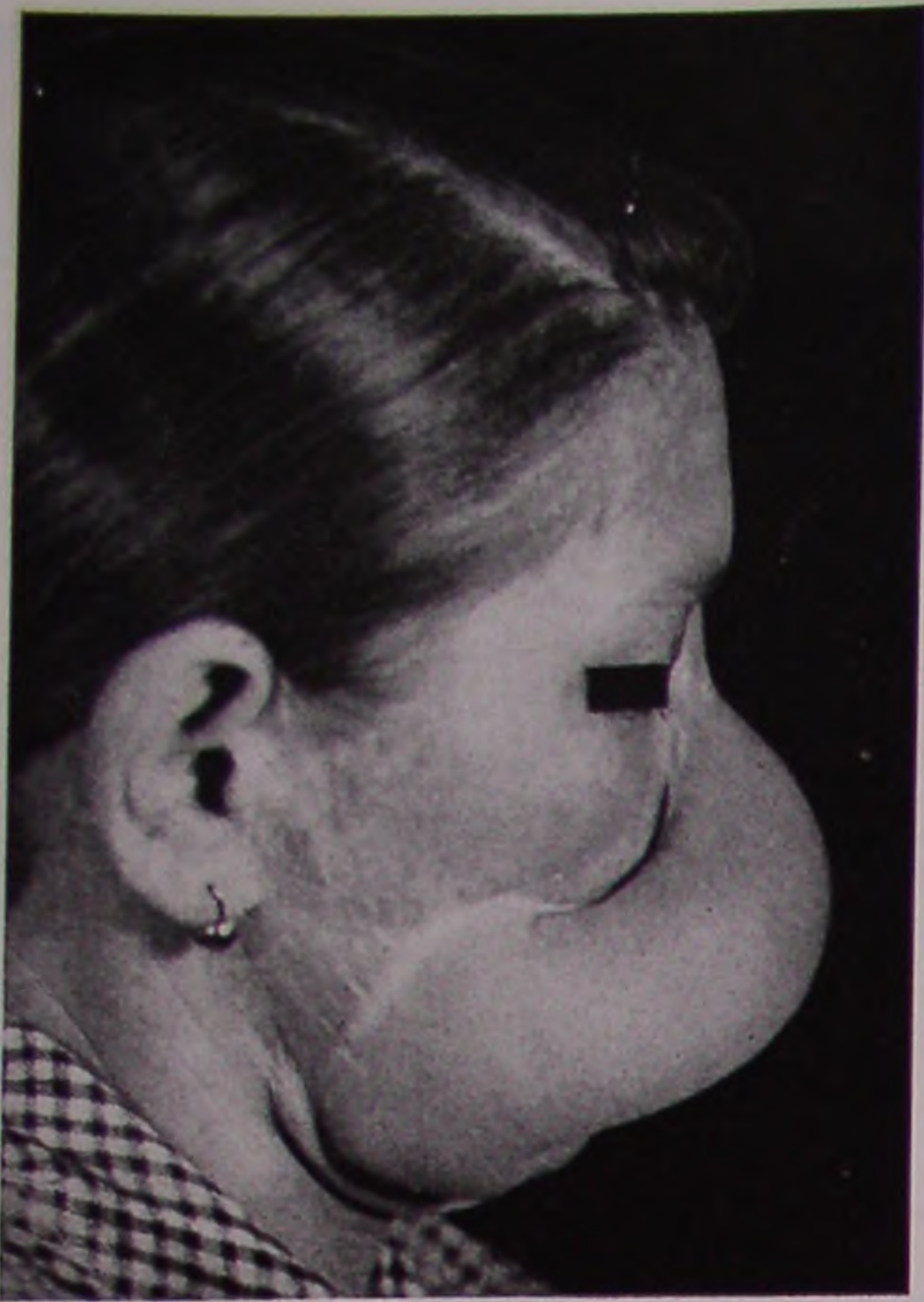### Р И С. 70.

Пересадка ножек стебля через промежуточного реципиента.  
Волчанка лица. 1. Частичная деструкция и рубцевание носа и  
правой щеки после волчанки. Свежие узелки на правой щеке.

— 2. Стебель с живота перенесен на промежуточного реципиента —  
левое предплечье. — 3. На правой щеке иссекают пораженную  
кожу, после чего переносят сюда частично развернутый лоскут

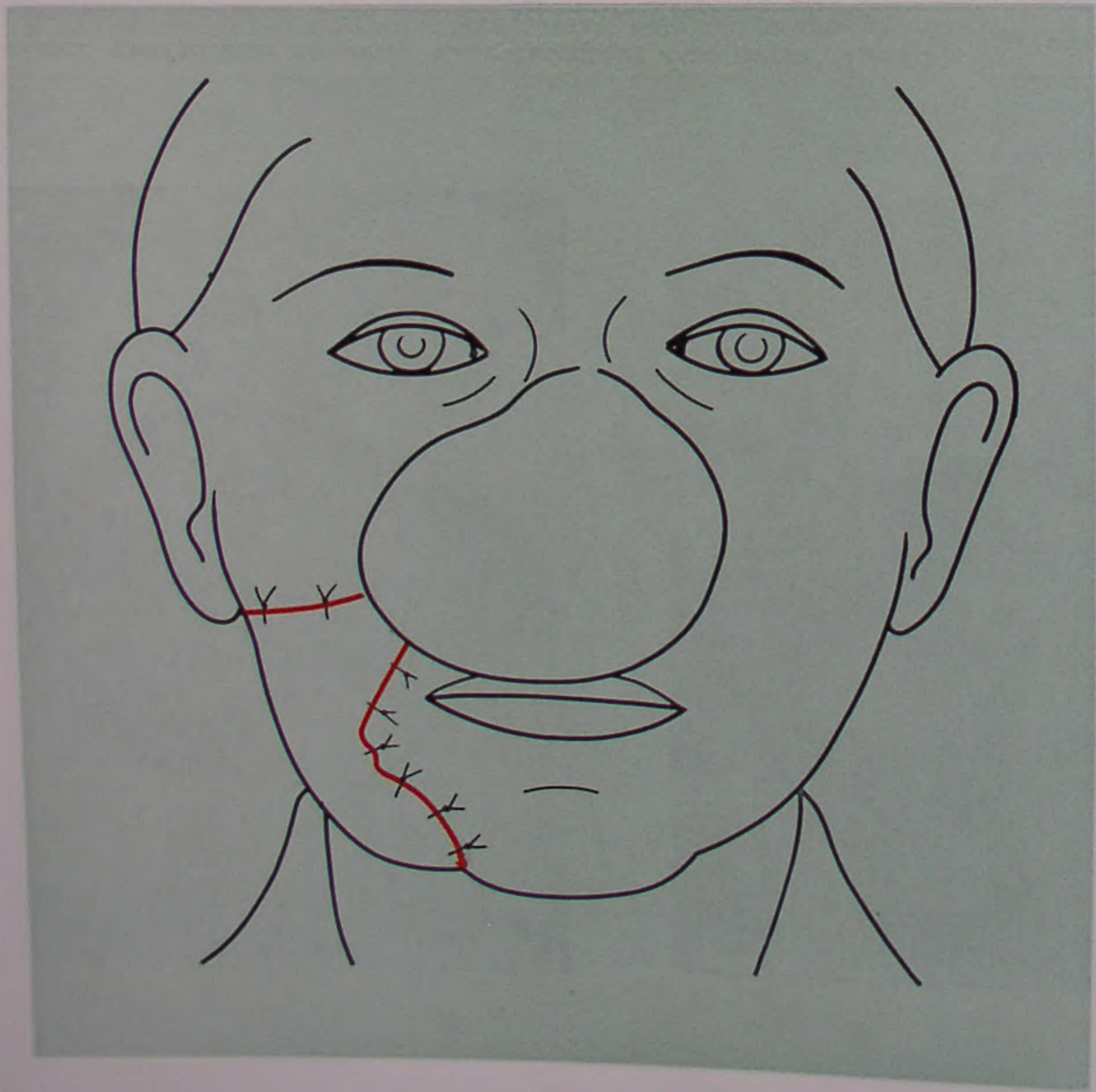
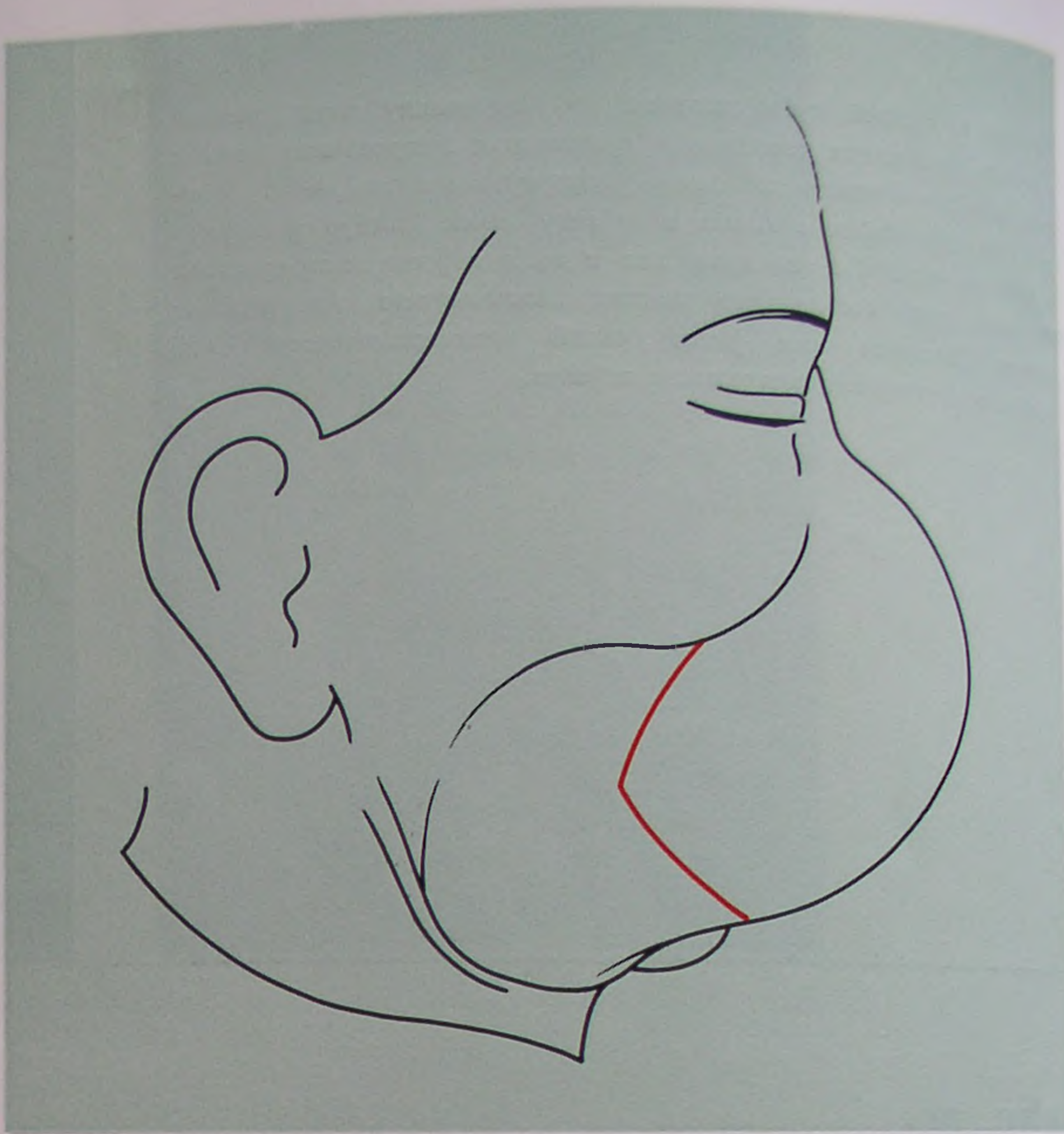






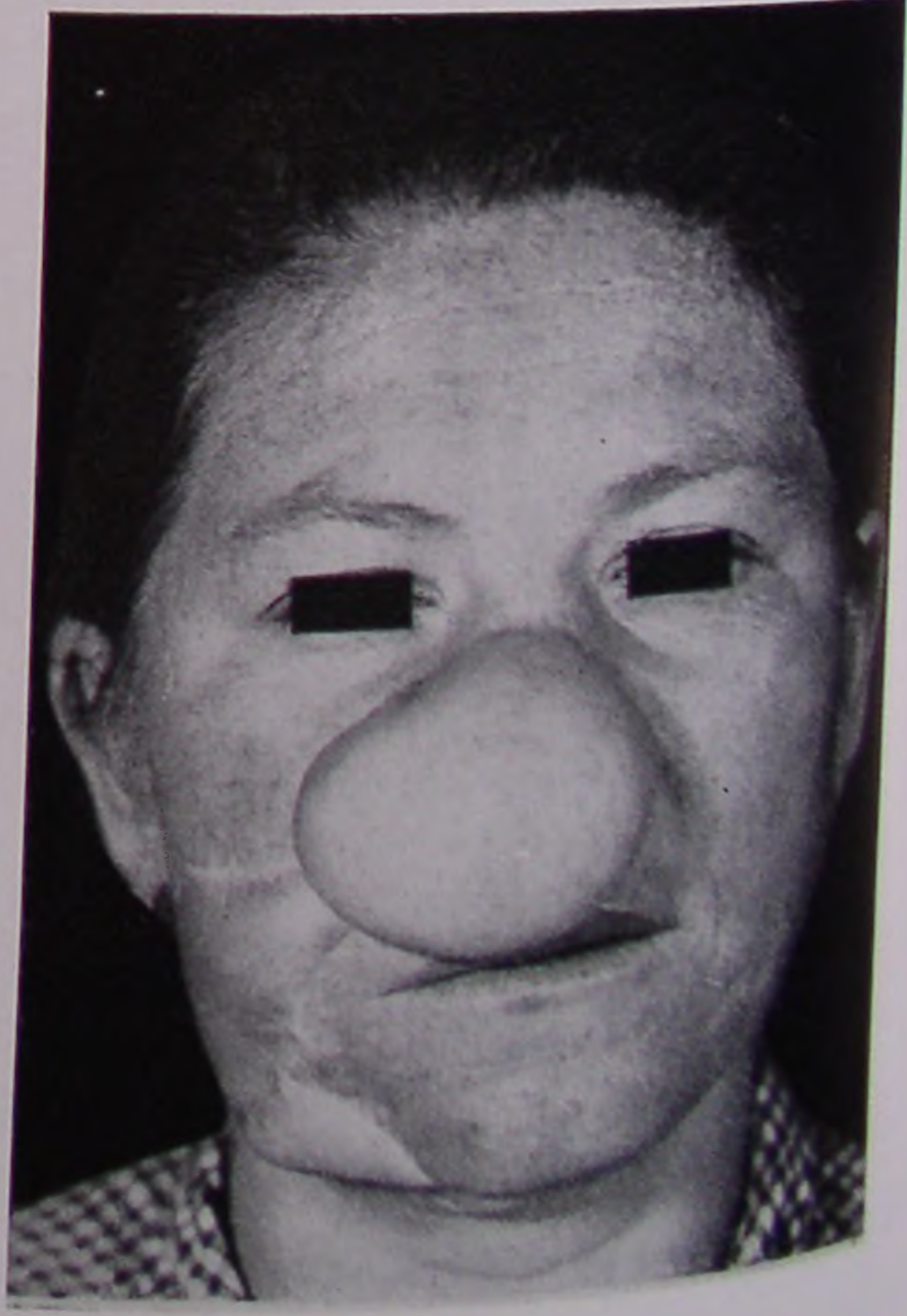
(4)

(5)



(6)

(7)





Промежуточный реципиент — предплечье — фиксируют к голове гипсовой повязкой. — 4. Ножка с предплечья развернута и перенесена на нос. — 5. Линия, по которой выкраивают лоскут. — 6, 7. Часть лоскута, предназначенная для щеки, распластана, а моделируемая часть для носа еще в неоформленном виде. — 8. Состояние после моделировки носа, произведенной на структуре, созданной путем пересадки реберного хряща.

(8)


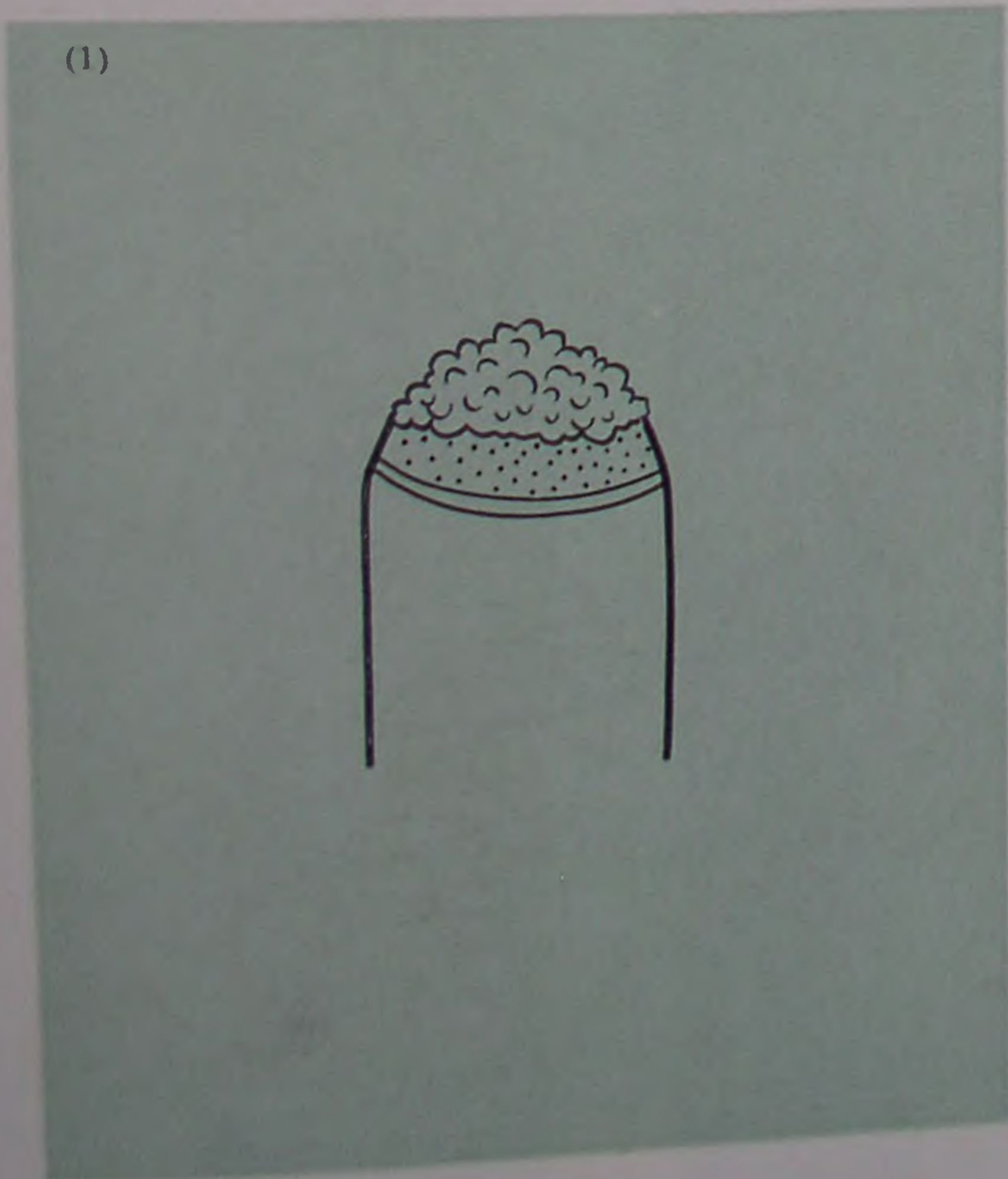


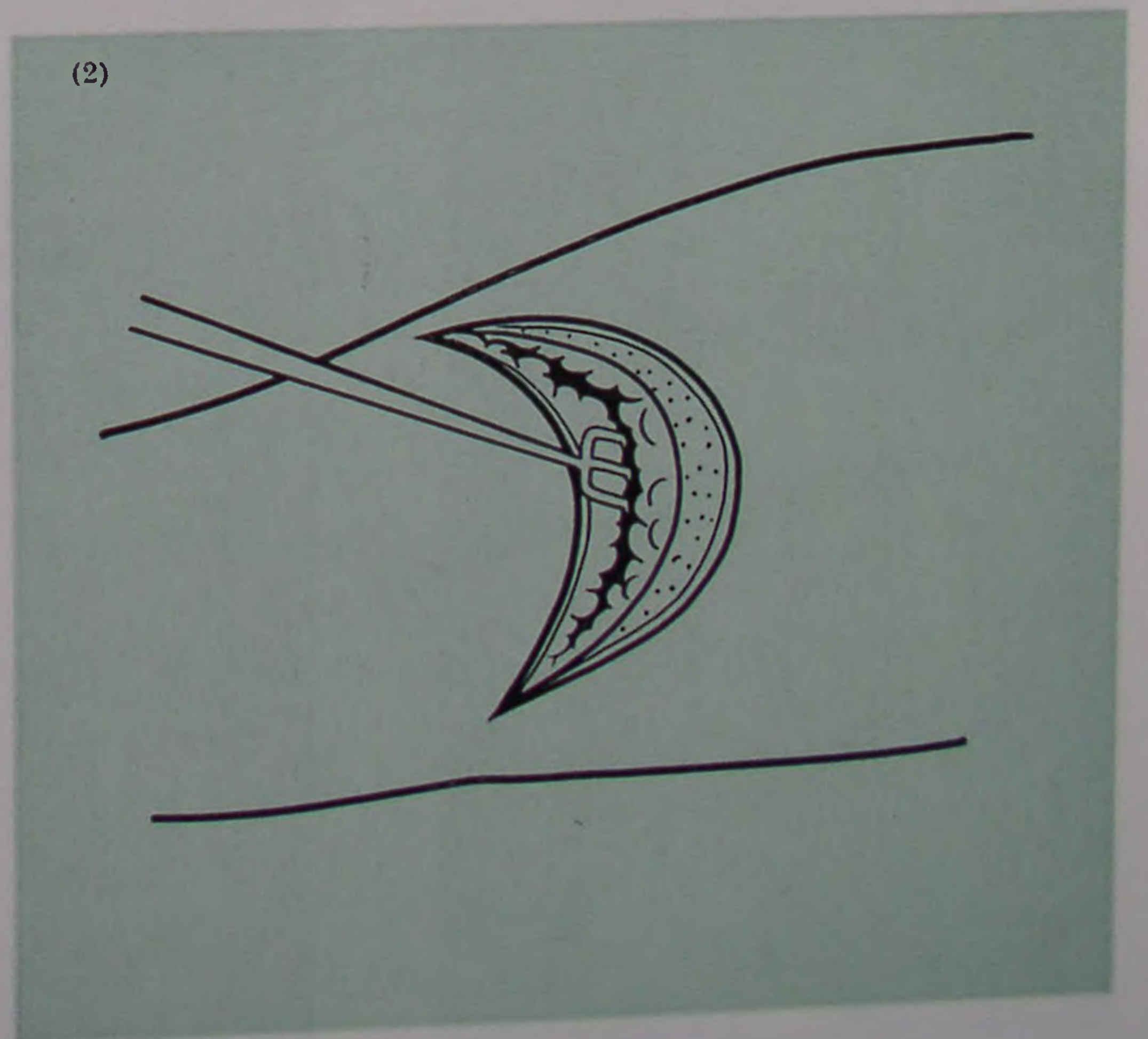
РИС. 71.

Формирование ножки для пересадки стебля на промежуточного реципиента. 1. Ножку стебля отсекают под углом (как карандаш) в целях создания максимального контакта хорошо васкуляризованных поверхностей. — 2. На конечности тоже производят под углом дугообразный надрез кожи, причем основание дуги соответствует диаметру ножки стебля. Образовавшийся лоскут отво-

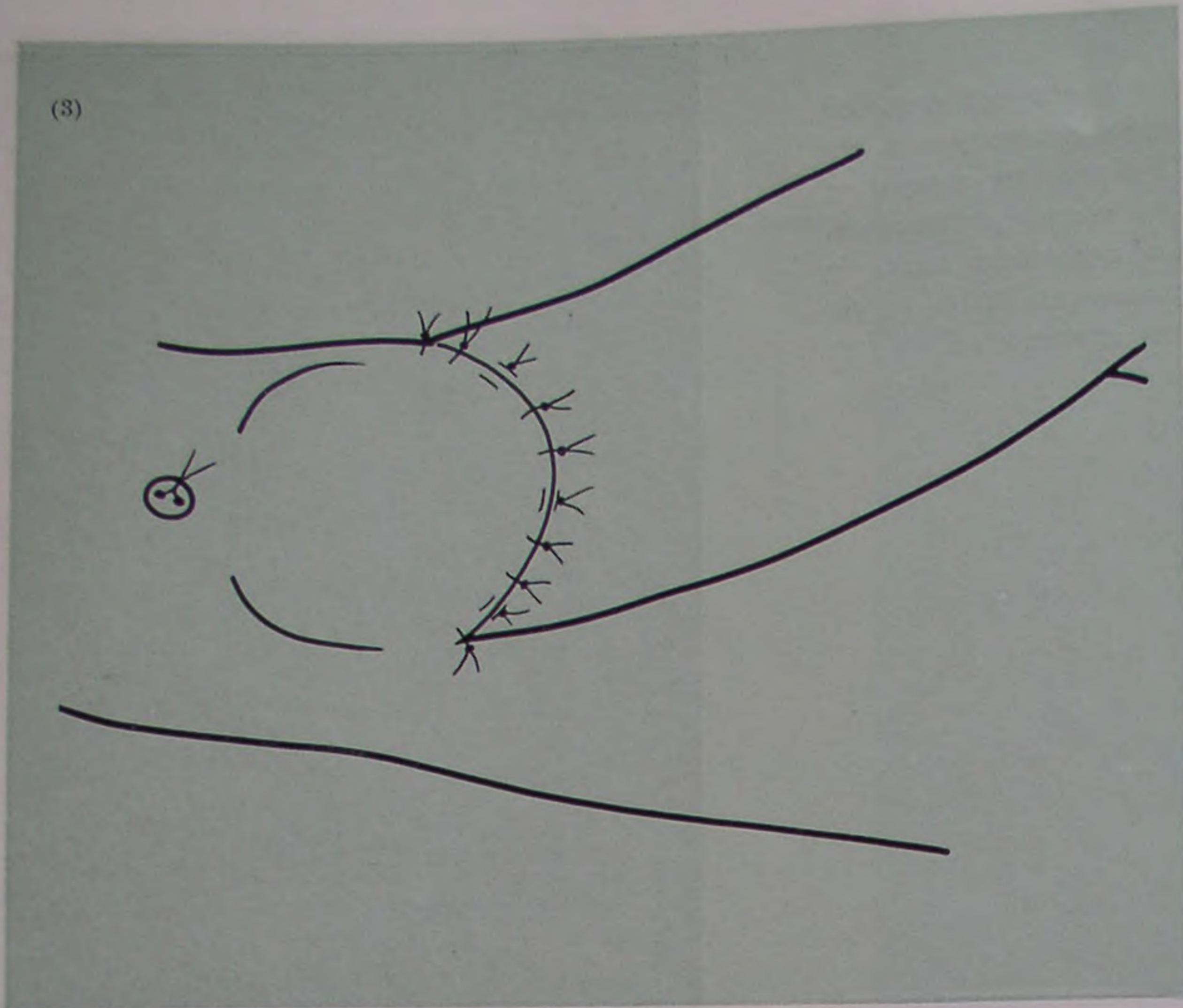
(1)



(2)





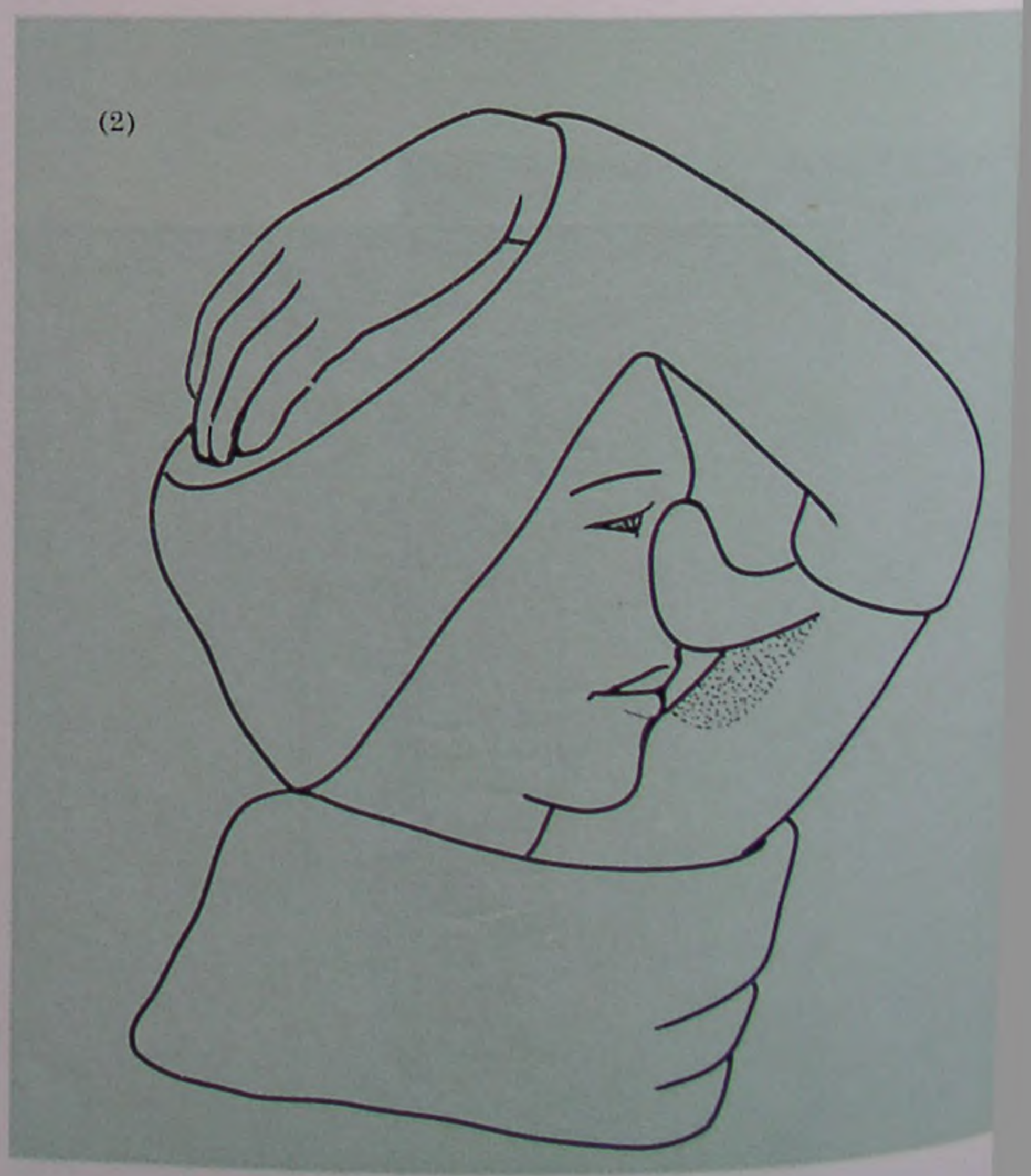
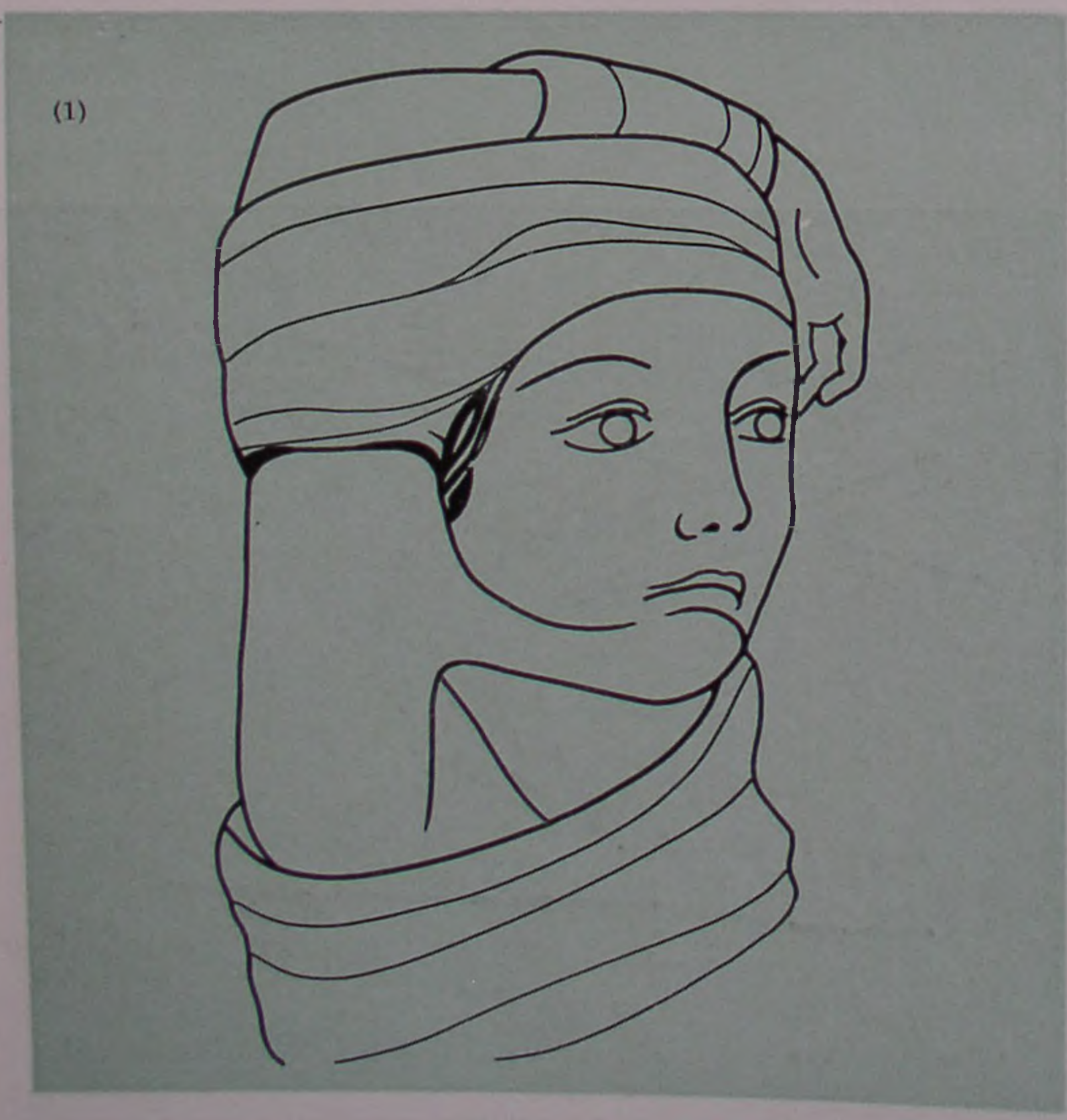
рачивают и под него подводят подготовленную ножку,  
а в случае надобности накладывают матрацный шов.  
— 3. Шов захватывает подкожножировой слой, вы-  
ступающий из стебля; его концы завязывают на пу-  
говицах на некотором расстоянии от места пересадки.  
Края ножки фиксируют несколькими матрацными  
и тонкими адаптационными швами.

РИС. 72.

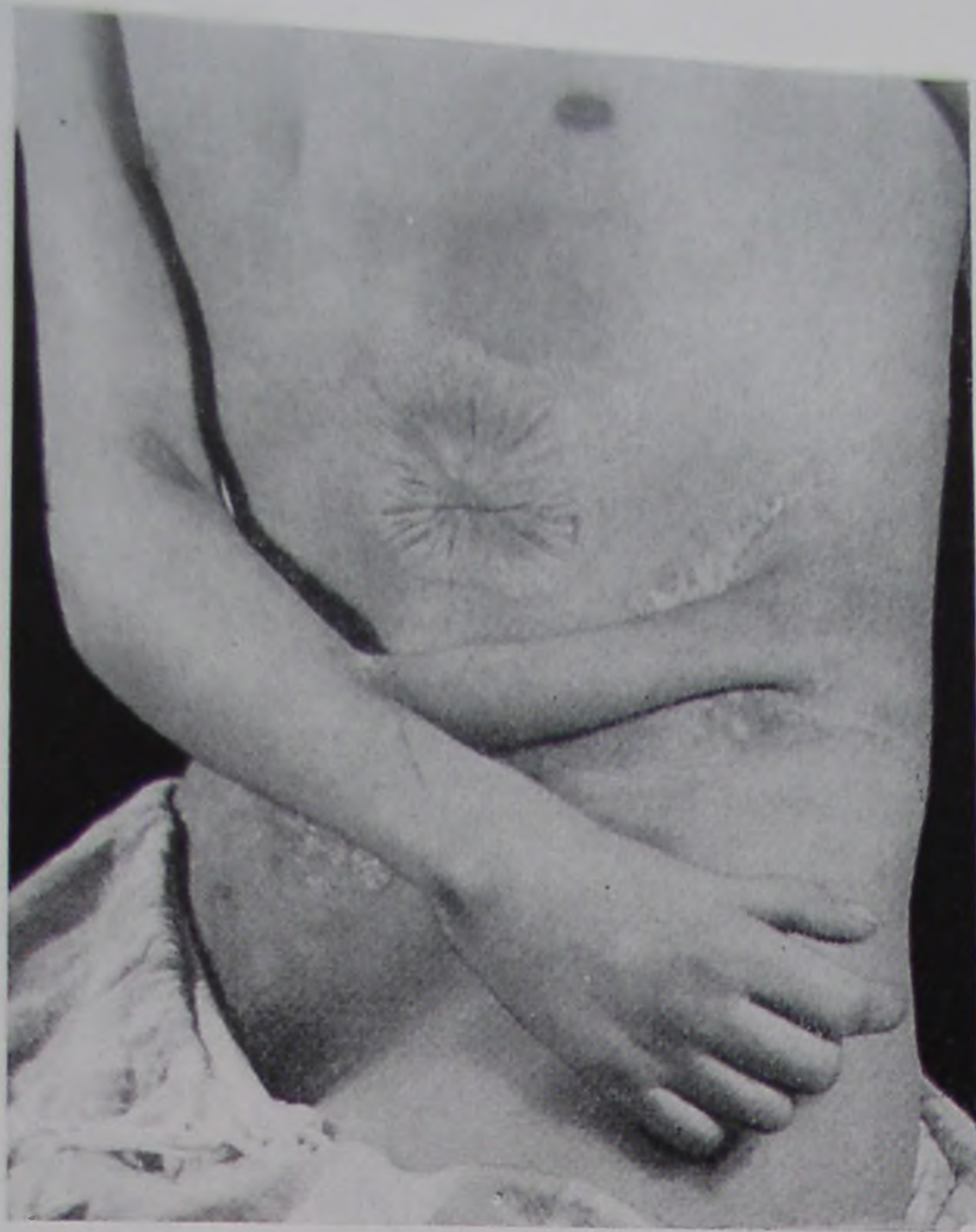Схема фиксации руки. 1. При прямом переносе стебля на под-  
бородок. Фиксация производится эластическим бинтом. — 2. Гип-

совая повязка при прямом переносе стебля с плеча на дес-  
носа.

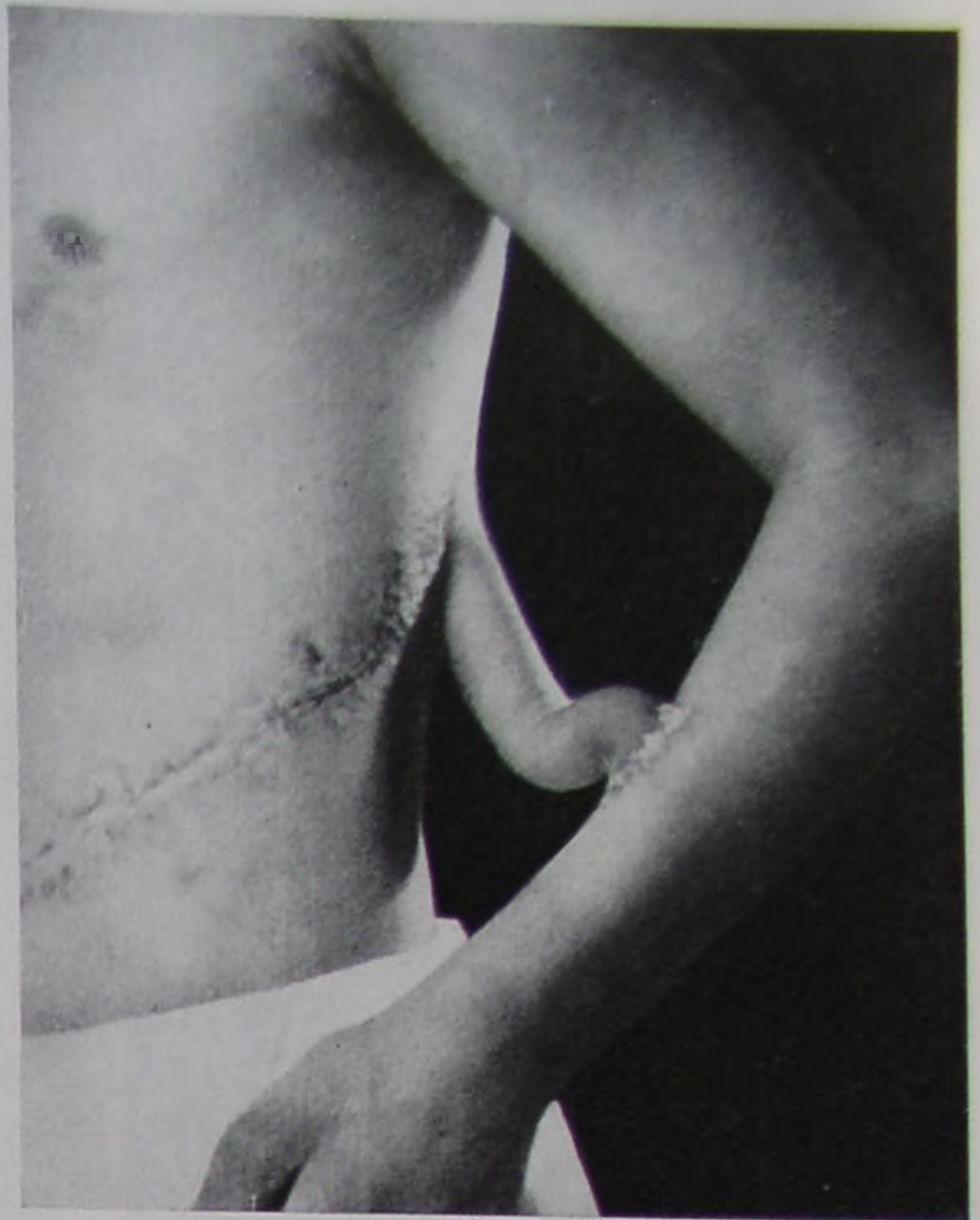




(1)



(2)



С. 73.

ежуточный реципиент. 1. Стебель с живота перенесен на ладонную поверхность предплечья (промежуточный реципиент). —

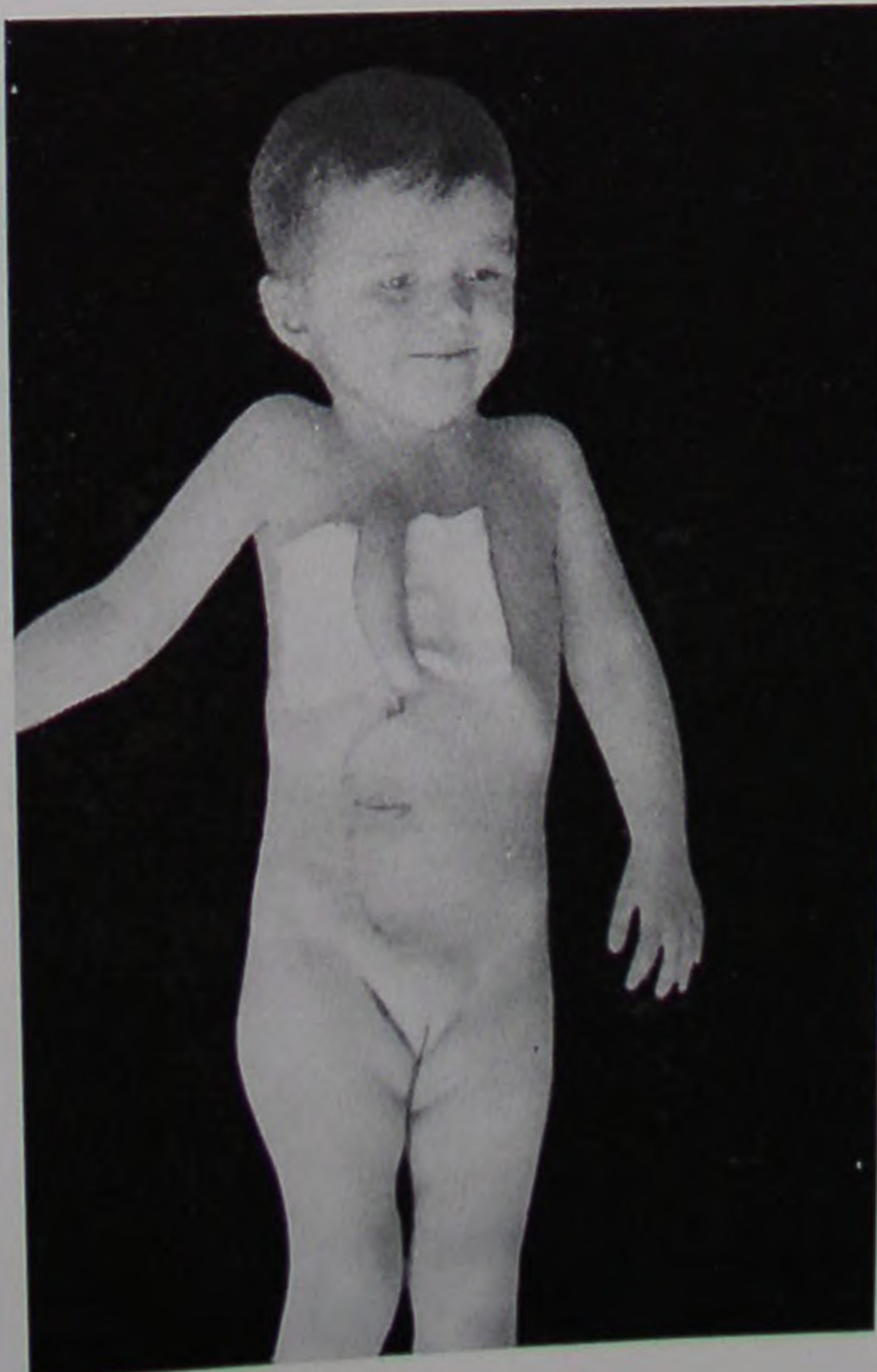2. Торако-абдоминальный стебель, перенесенный на ладонную поверхность предплечья, являющуюся промежуточным реципиентом.

С. 74.

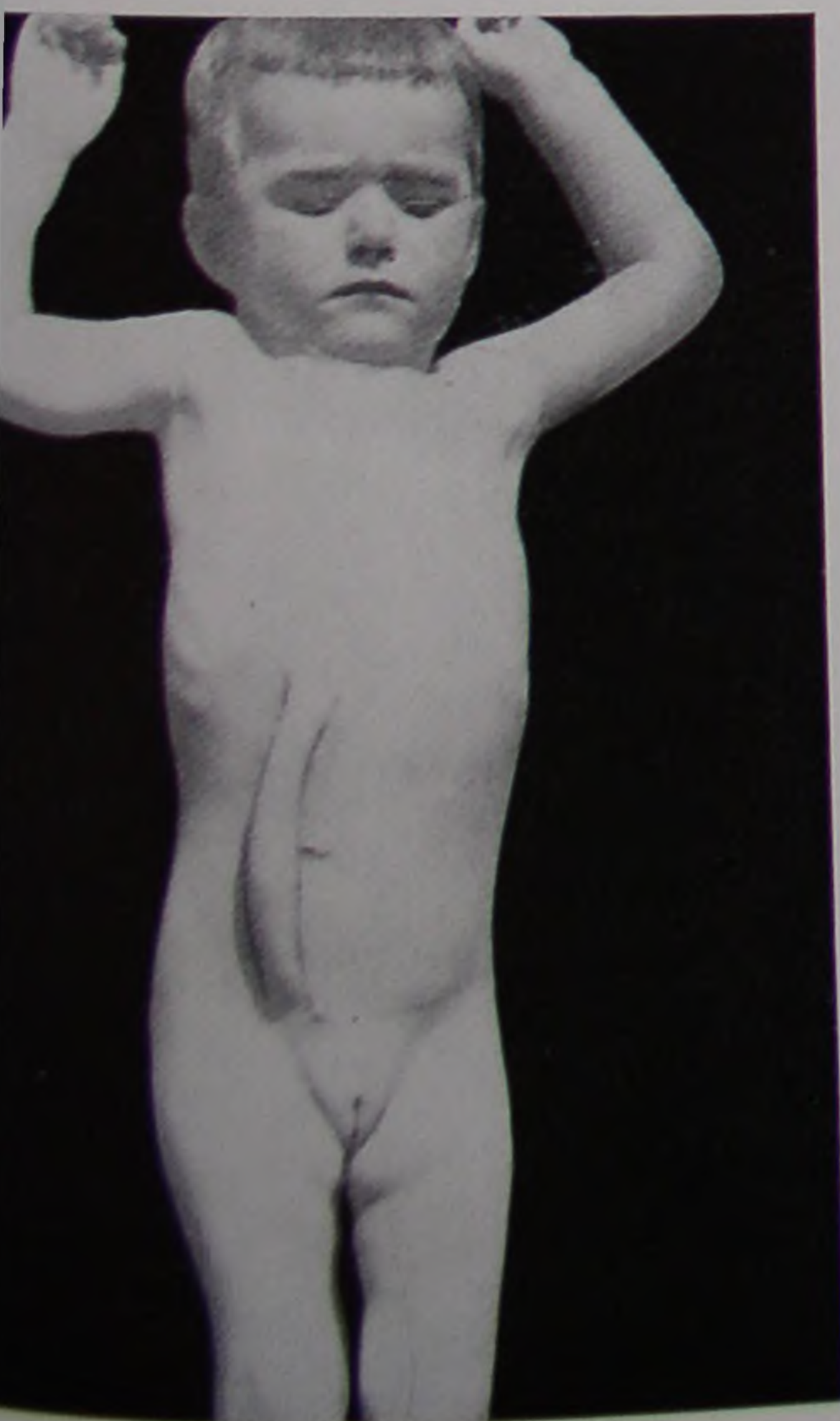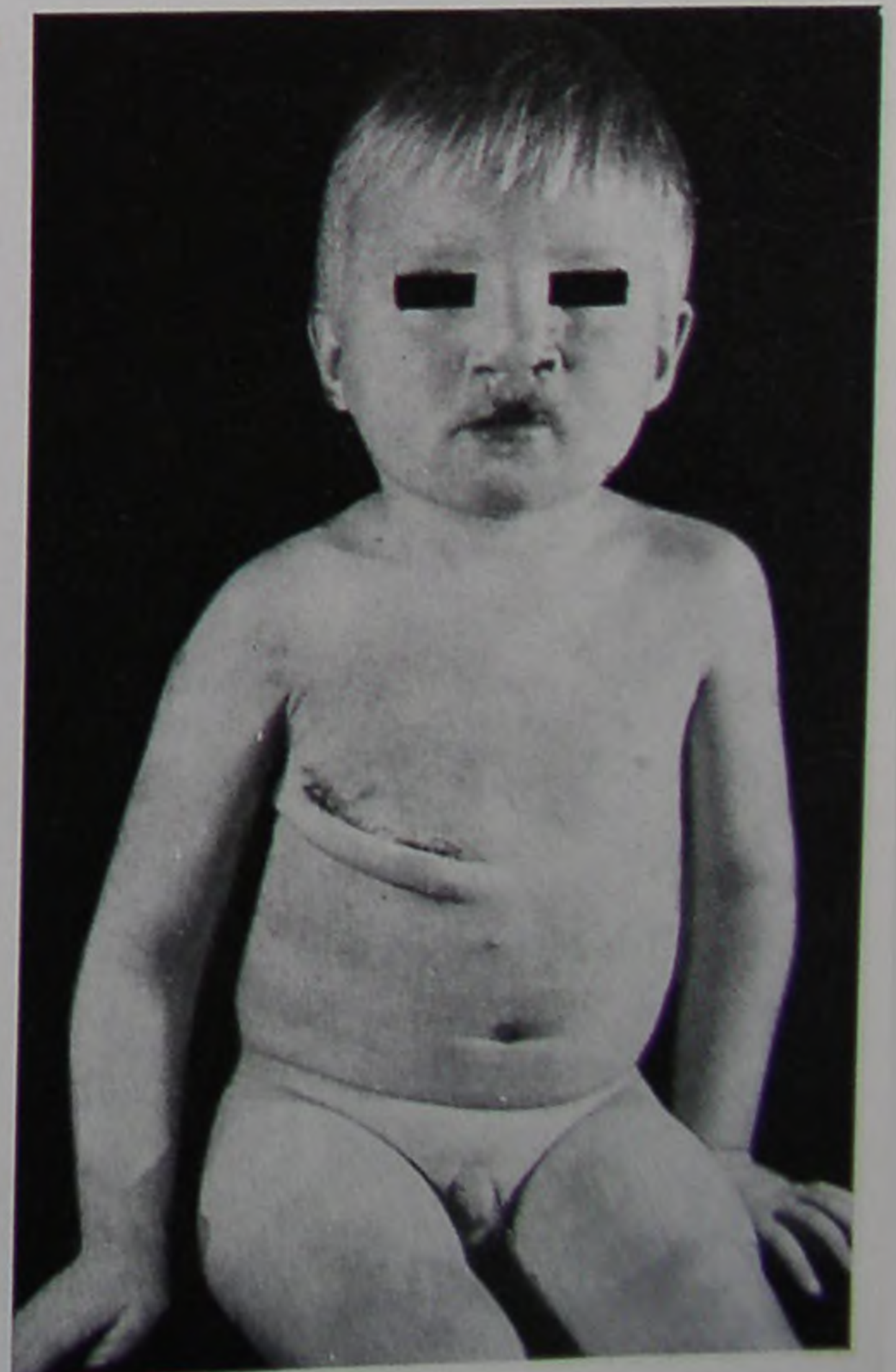ближение стеблей к дефекту. 1. Приближение стебля к дефекту методом опрокидывания. Стебель, лежащий вблизи сре-

динной линии, предназначенный для пластики шеи (рубцовая контрактура после перенесенного ожога). — 2. Дистальная ножка отсечена, стебель опрокинут кверху и пришит к верхней части грудной стенки. — 3, 4, 5, 6. Миграция стебля с груди путем шагания к большому дефекту неба после неудачно произведенной операции по поводу расщелины неба.

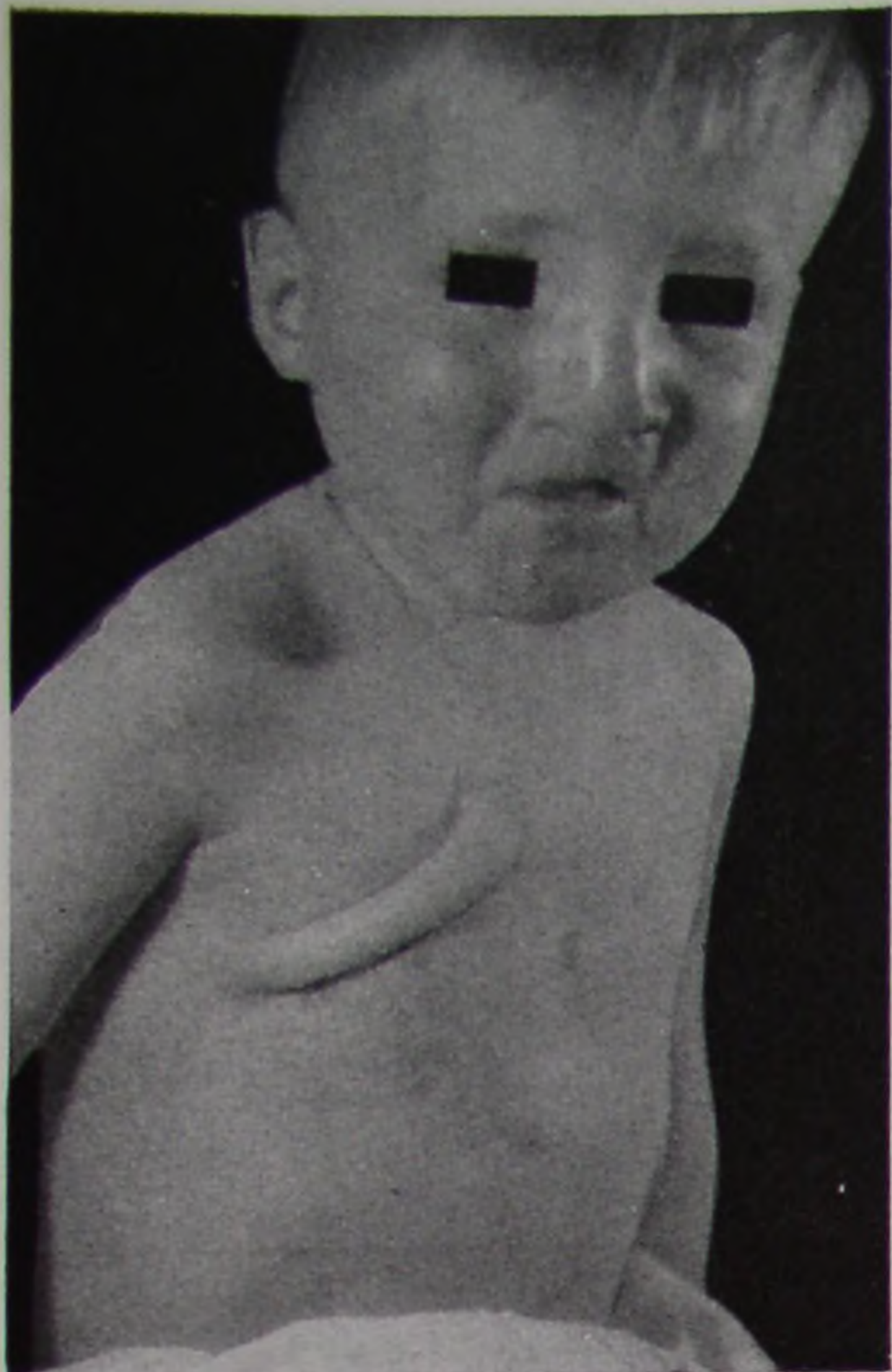(2)



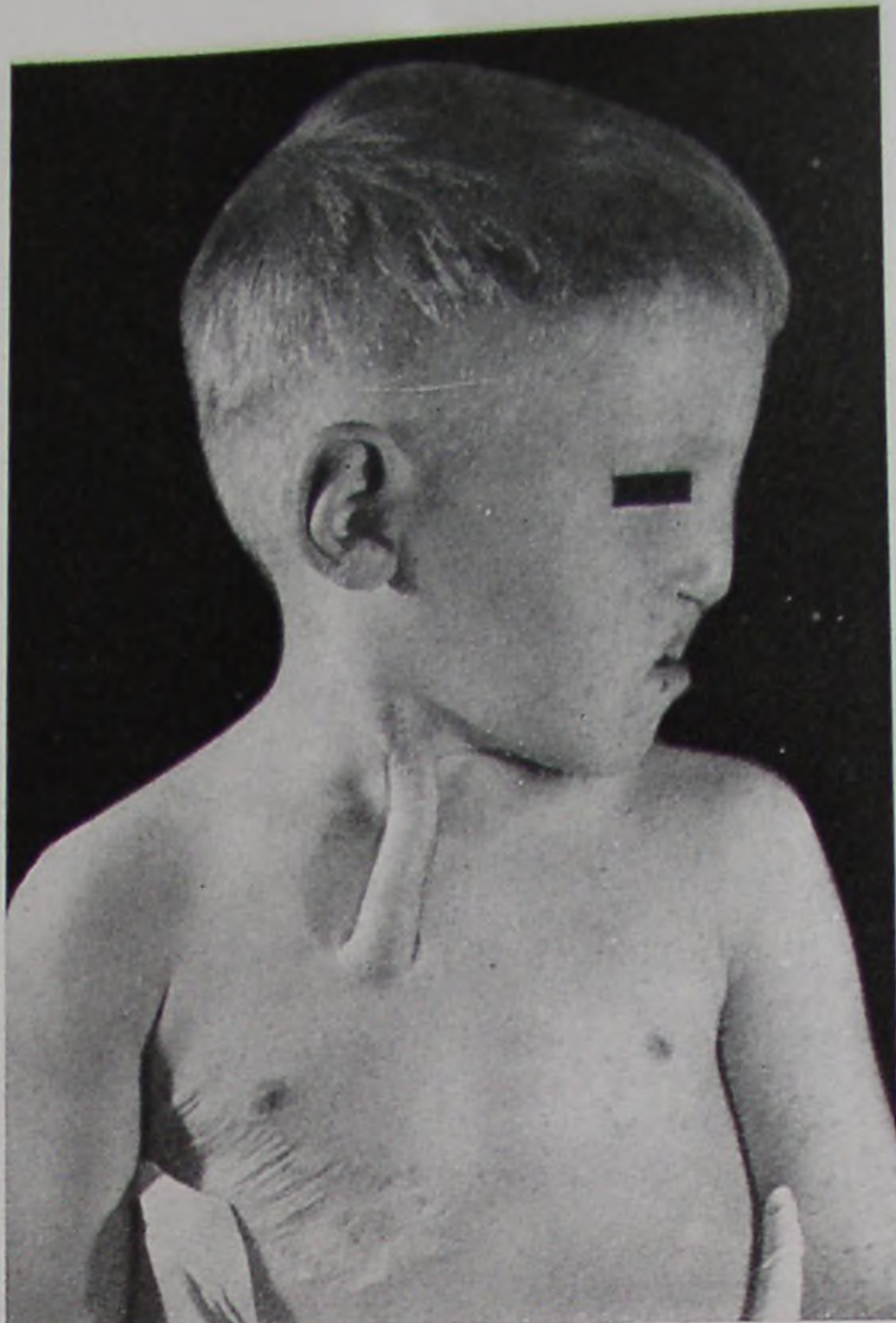
(3)



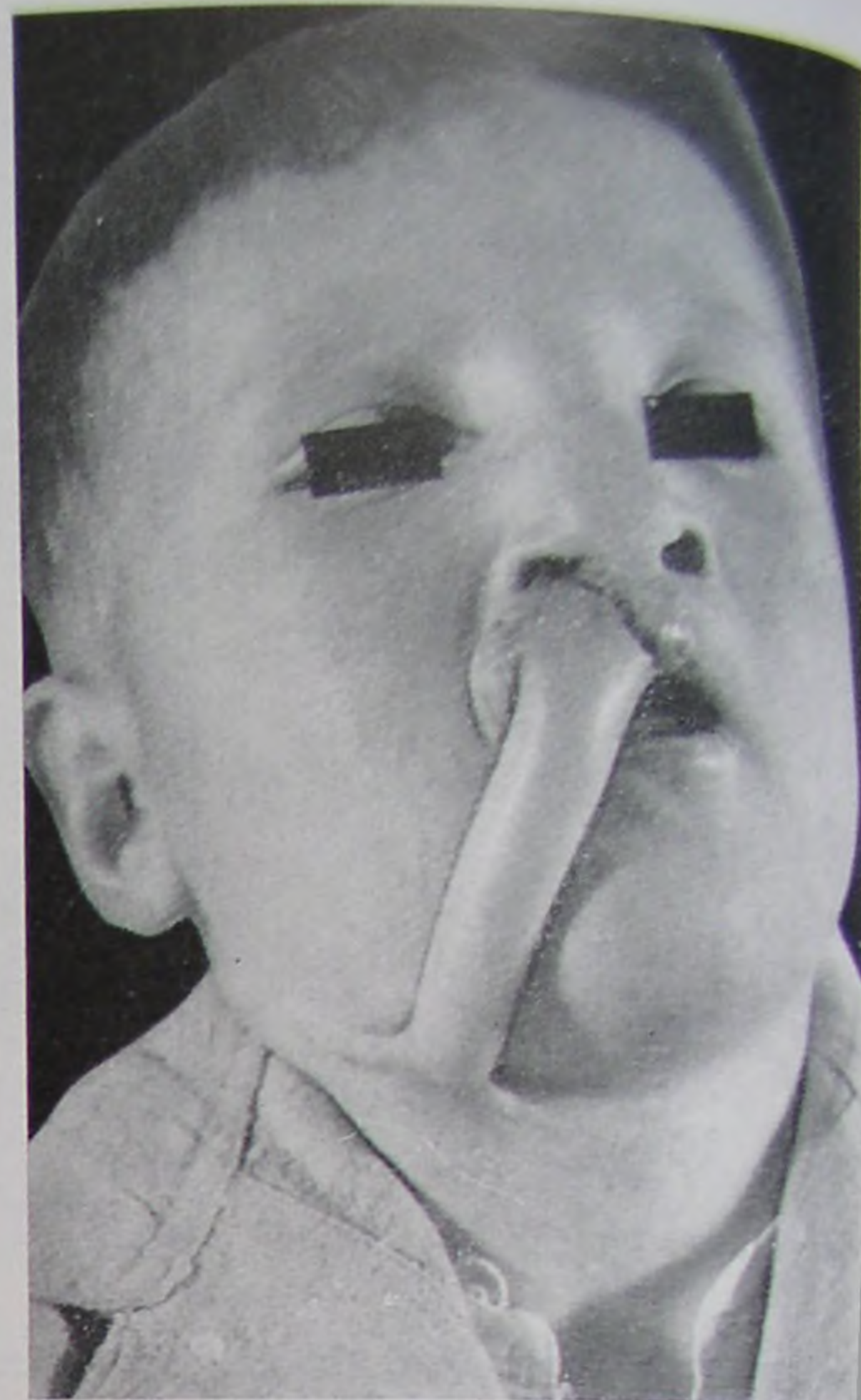



(4)



(5)



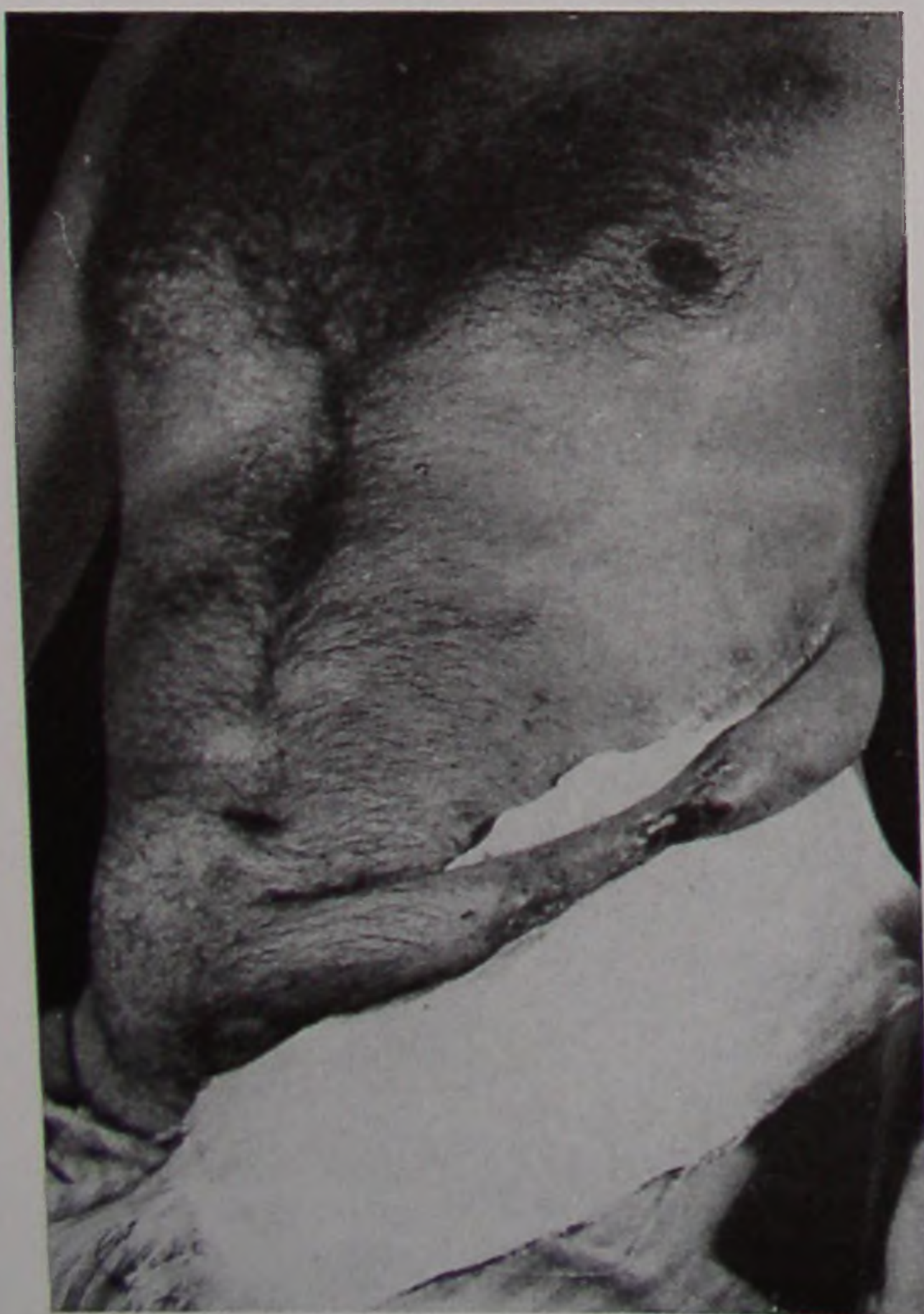
(6)

### Р И С. 75.

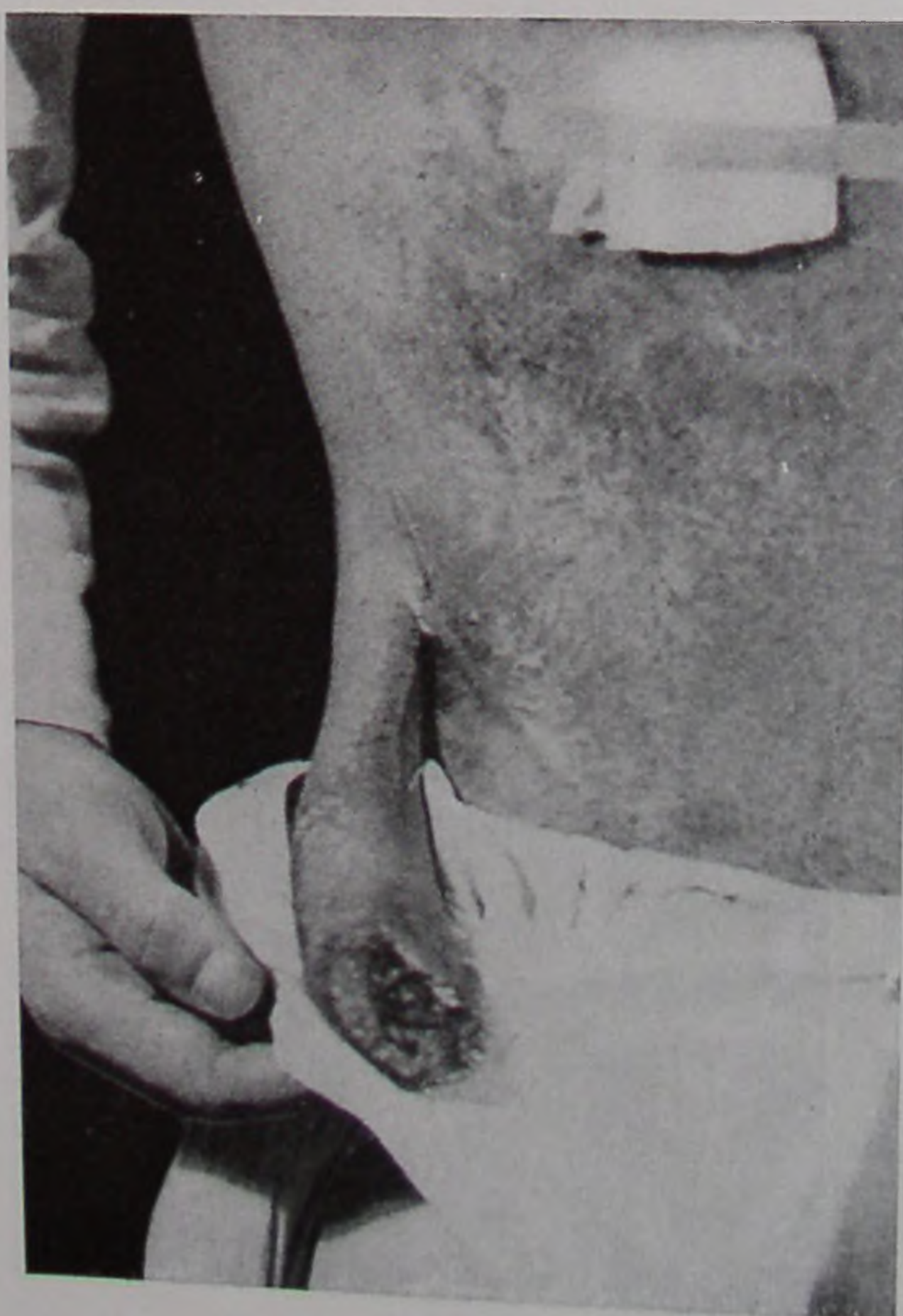Расстройство питания стебля. 1. Обширный некроз средней части стебля. Неправильная планировка стебля: стебель слишком длинный, верхняя ножка слишком узка. В течение первых дней за стеблем не был организован надлежащий контроль. — 2. Пери-

ферический некроз стебля. При планировании миграции стебля путем шагания вверх по грудной клетке стебель был перемещен под слишком острым углом (это место закрыто пластырем). Ножка стебля была сильно согнута, наступил некроз ее кончика. Стебель должен был быть вновь разъединен, а участок некроза резецирован.

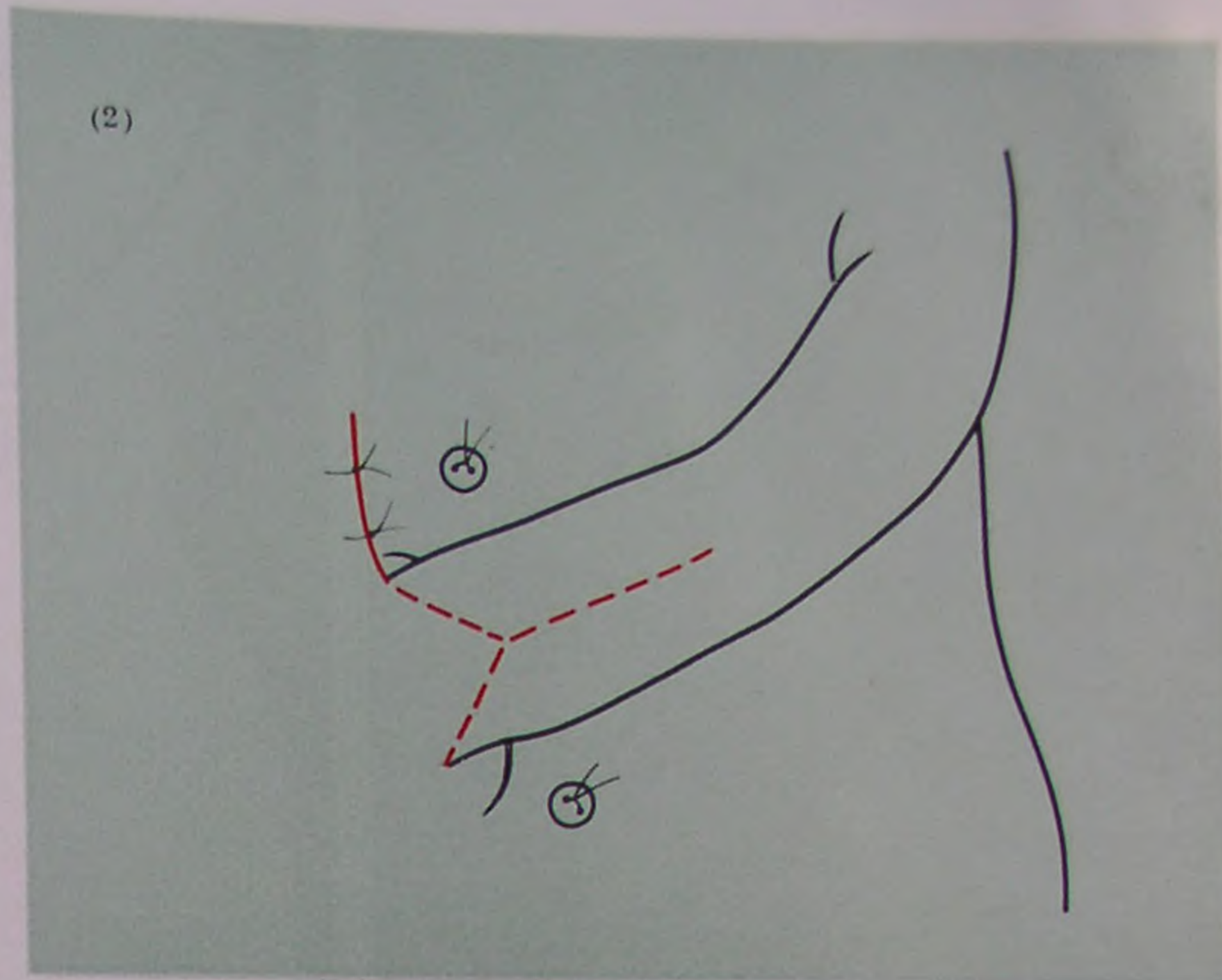

(1)



(2)





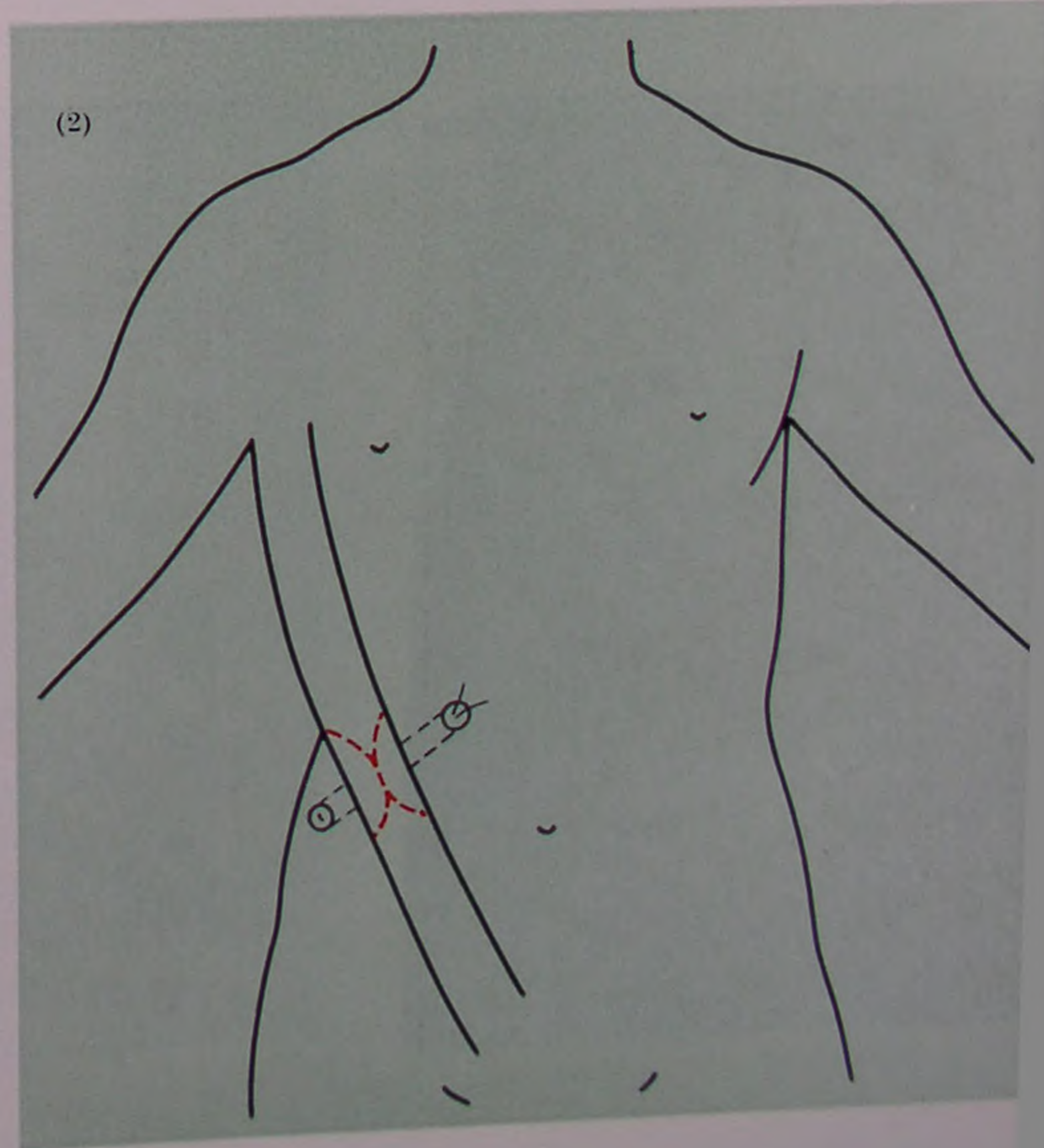
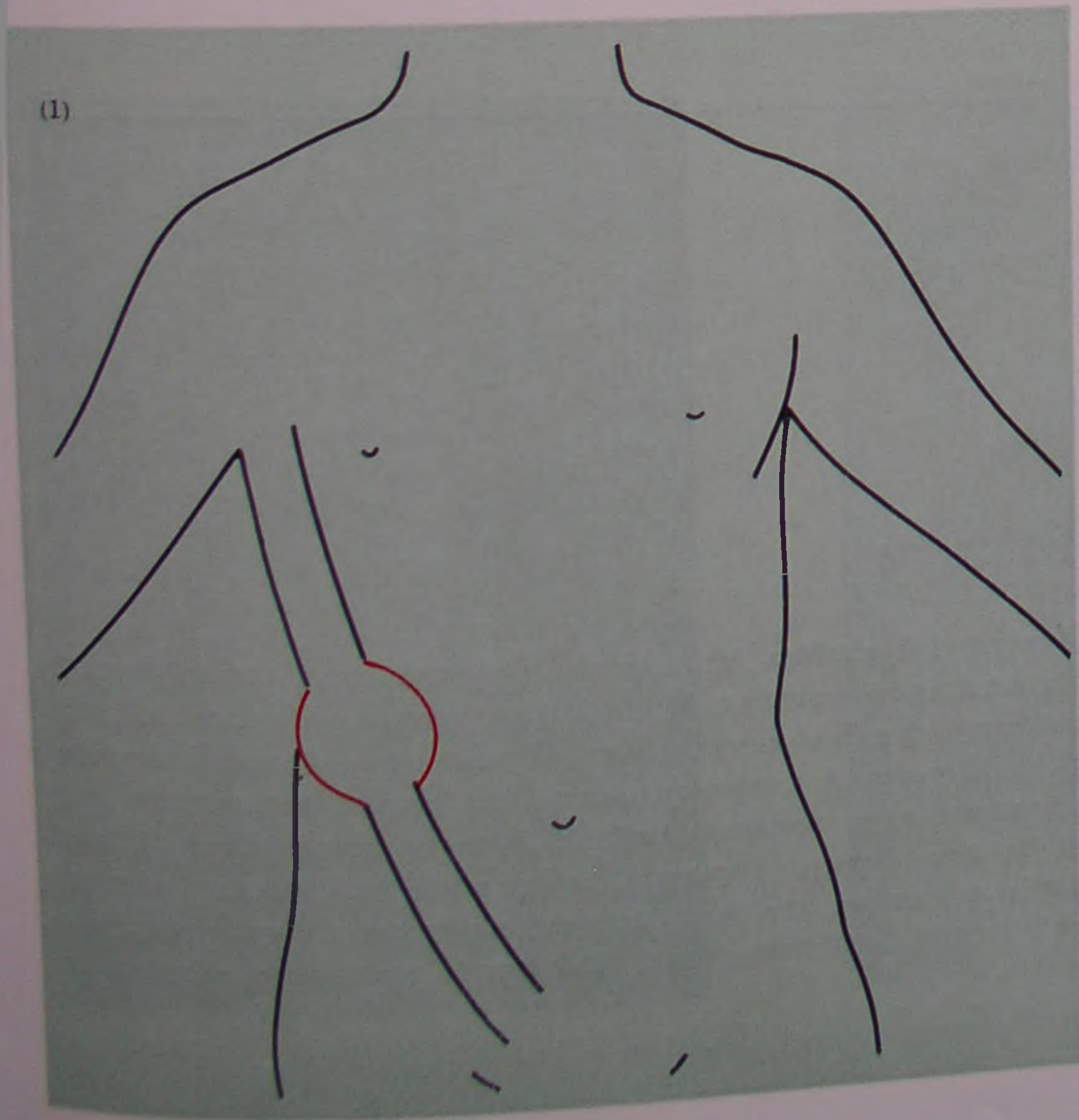


Р И С. 76.

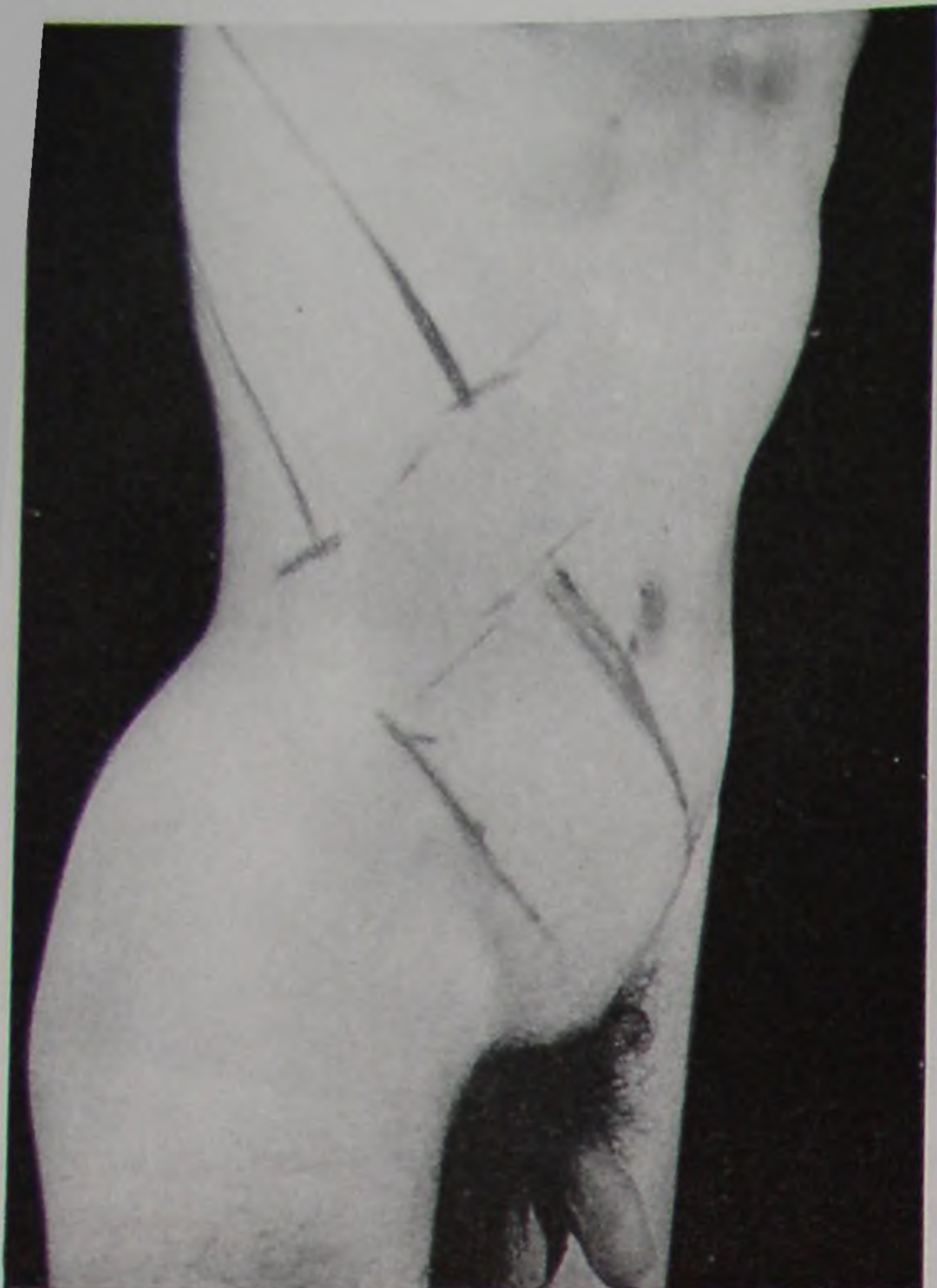
Удлинение стебля. 1. В продолжении ножки стебля, которую требуется удлинить или которая представляет для этого лучшие возможности благодаря хорошему качеству и подвижности кожи точно вычерчивают намеченную для удлинения часть кожи. 2. Производят формирование стебля. На схеме показан модифицированный метод А. А. Кьяндского.

Р И С. 77.

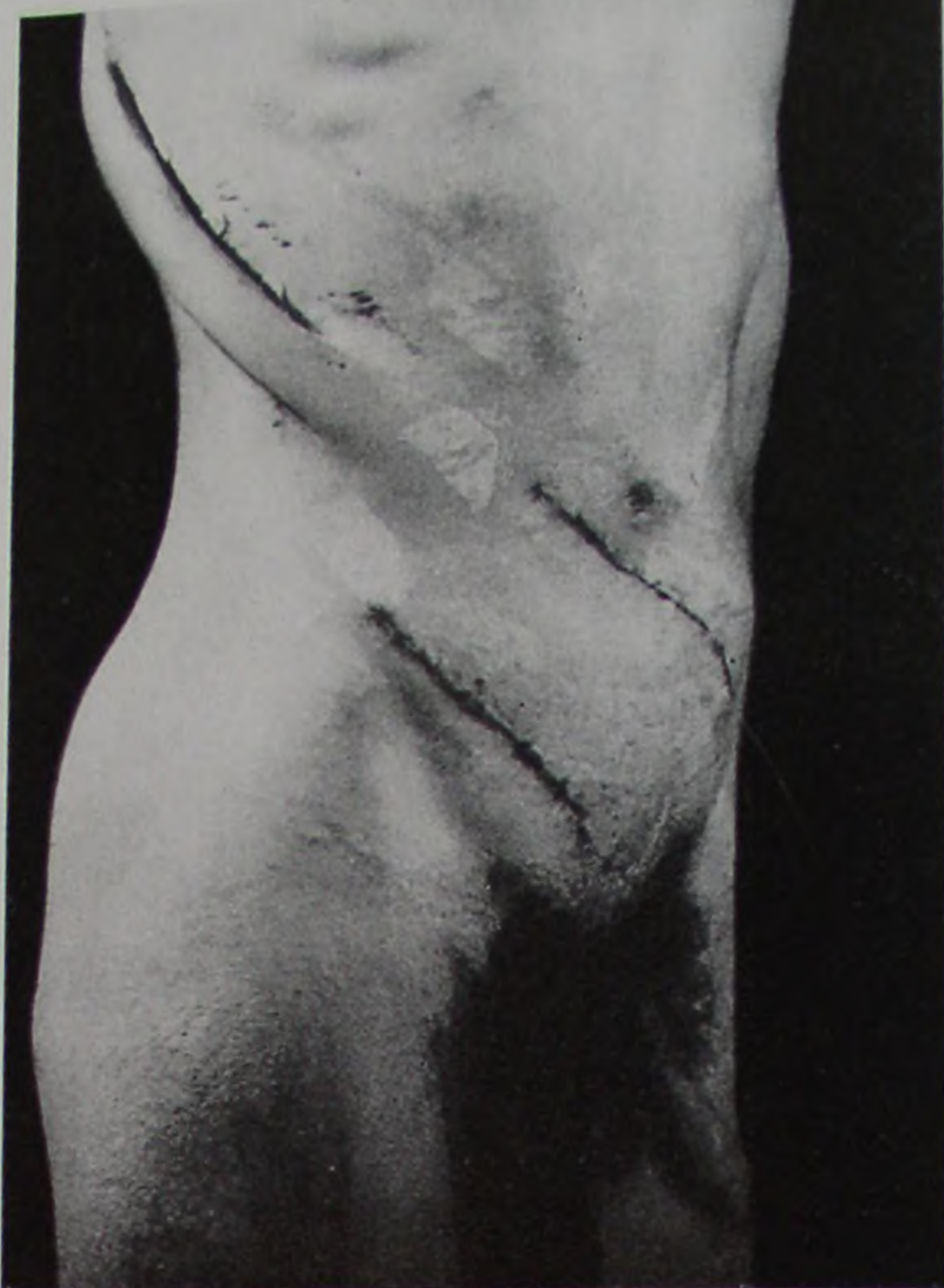Стебель Вебстера. 1. Из верхней и нижней части формируют стебель. — 2. Препаровка и формирование стебля из срединной части.



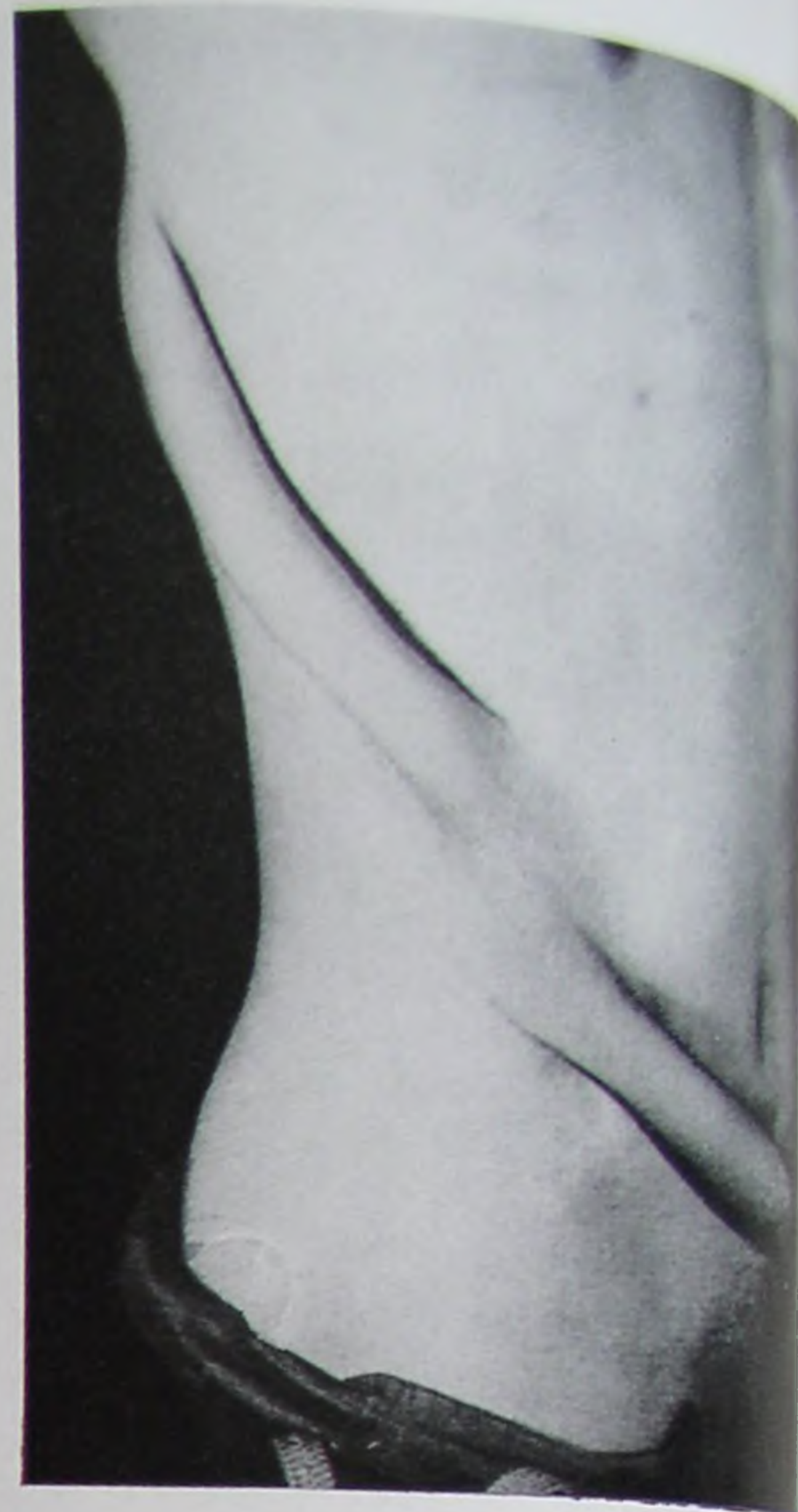



(3)

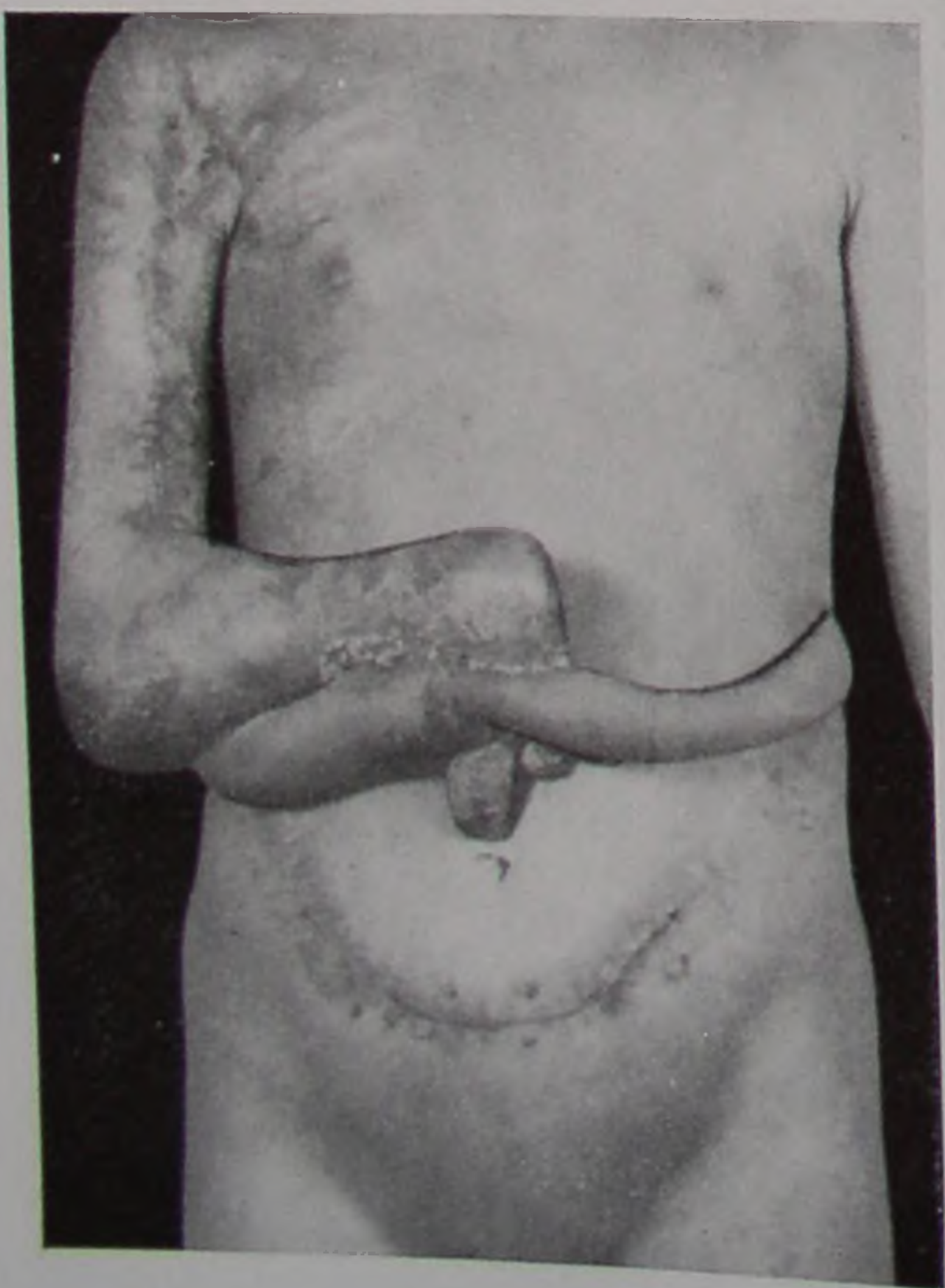

(4)



(5)

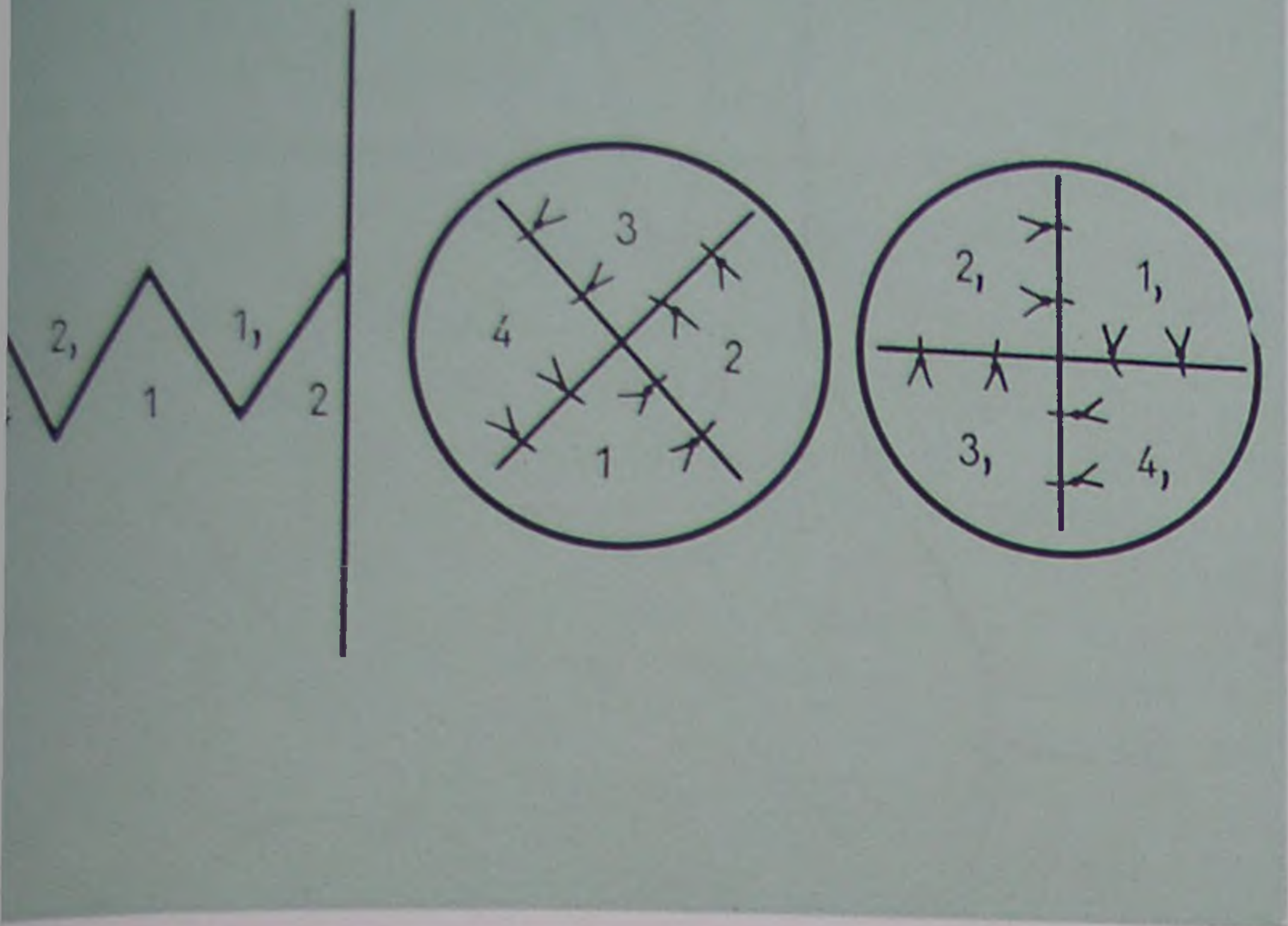
части лоскута, производимые вторым этапом. — 3. Схема планируемого лоскута на коже больного. — 4. Из верхней части лоскута формируют стебель. — 5. В стебель превращены верхняя и нижняя часть лоскута; средняя часть лоскута остается не поднятой.



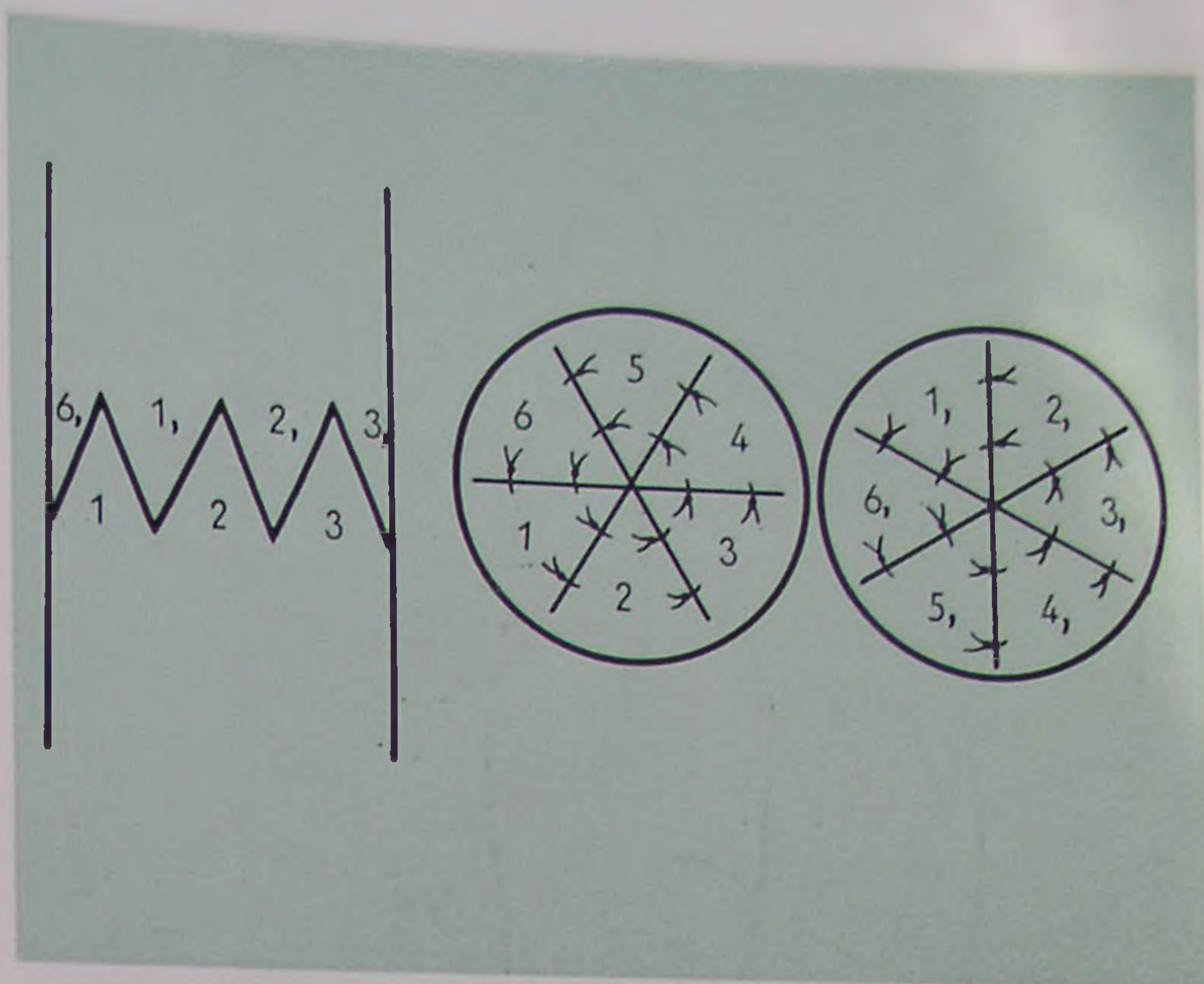
Р И С. 78.

Поперечный стебель на животе. Формирование стебля осуществляется двумя этапами. Прежде всего создают обе боковые части по ходу средней линии живота оставляют довольно широкий мостик, который отпрепаровывают на втором этапе после приживления двух боковых стеблей. Лоскуту можно затем придать трубчатую форму, пользуясь в дальнейшем одним длинным стеблем или же эту часть лоскута переносят на промежуточного реципиента, особенно, если необходимо замещение кожного дефекта.





Р И С. 79.



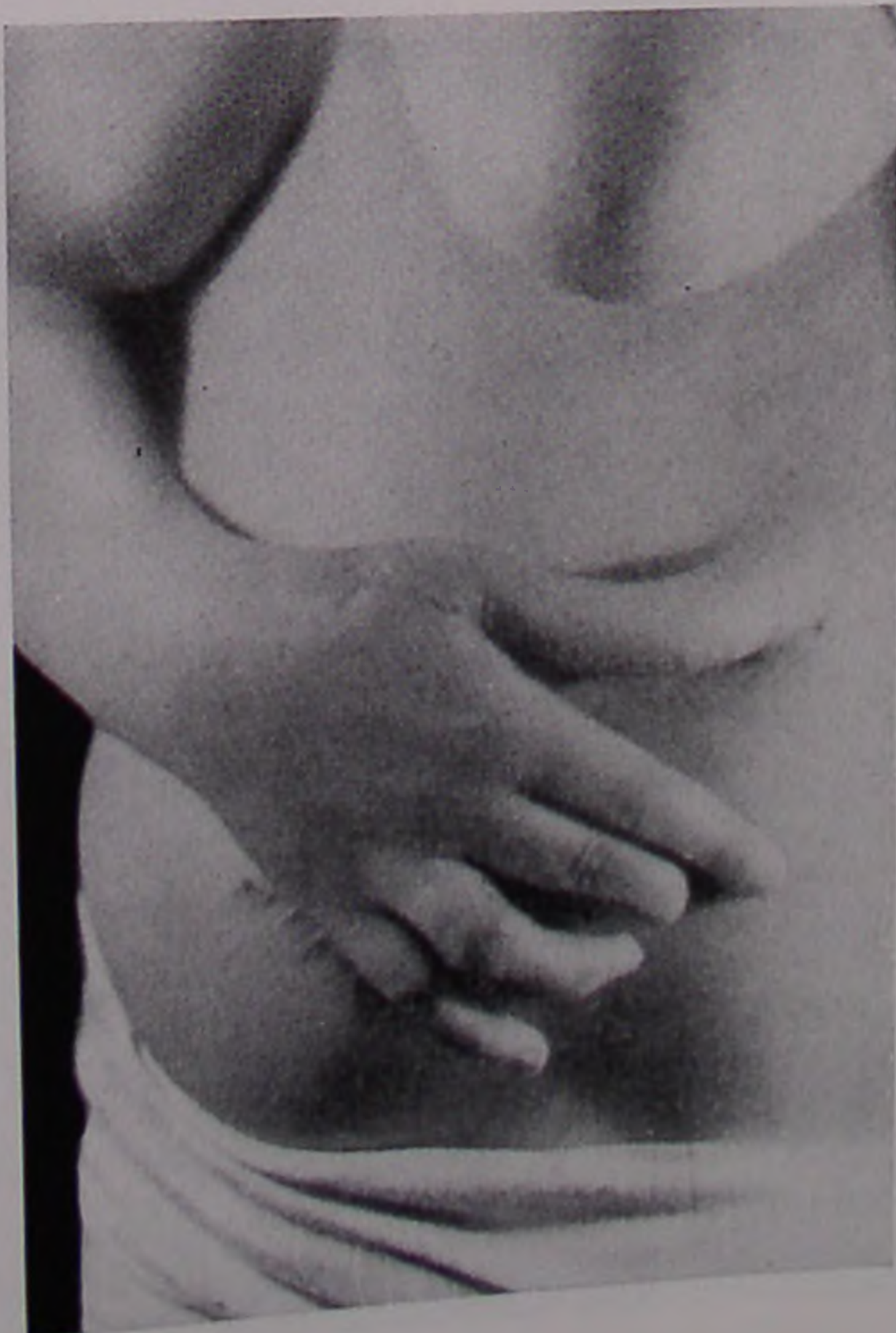(2)

Поперечное деление стебля. 1. Путем пилообразного разреза образуют четыре равнобедренных треугольных лоскута. — 2. Шесть равнобедренных треугольников; внутренний слой на концах стебля частично отсекают, а согнутые по направлению друг к другу стебли сшивают.

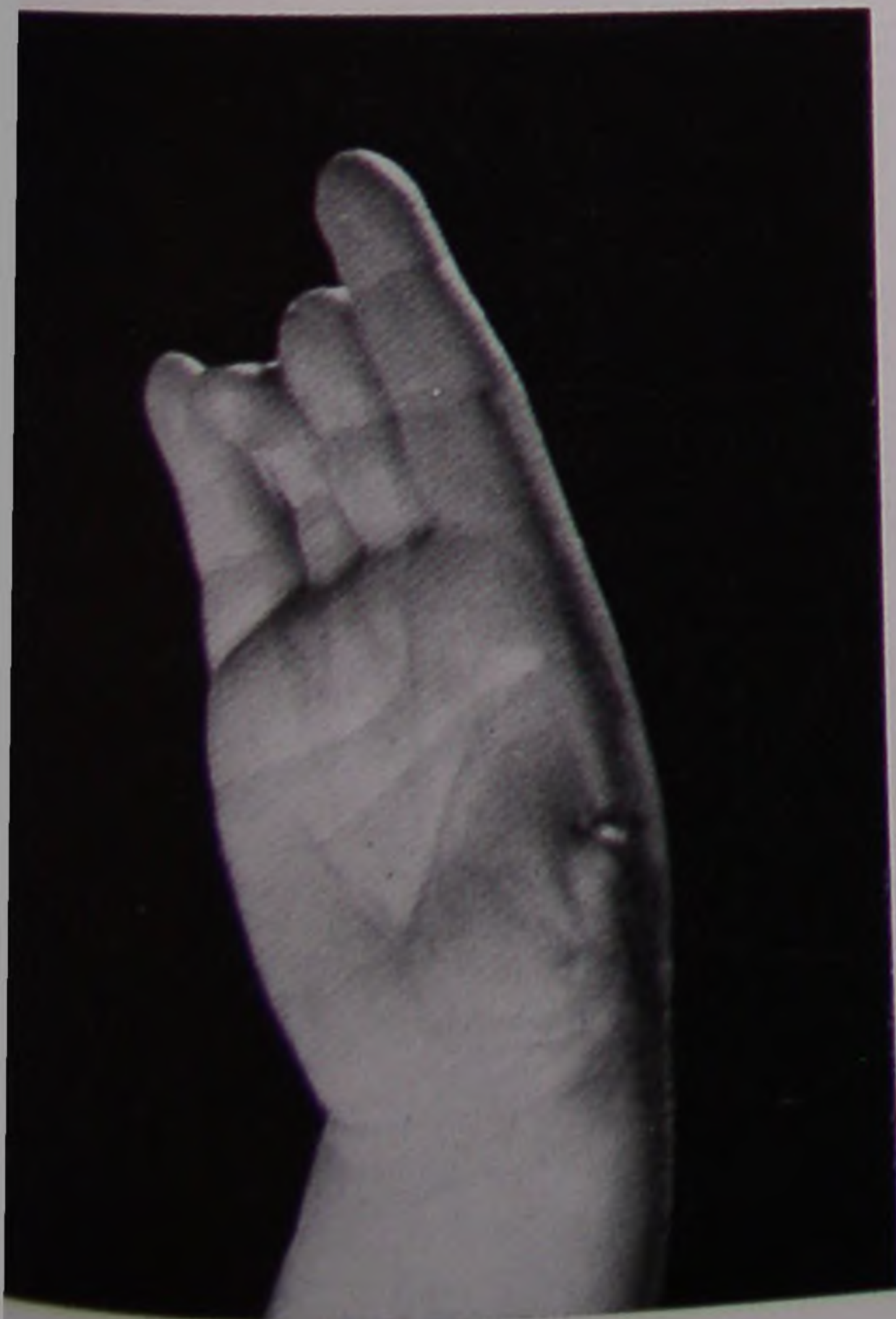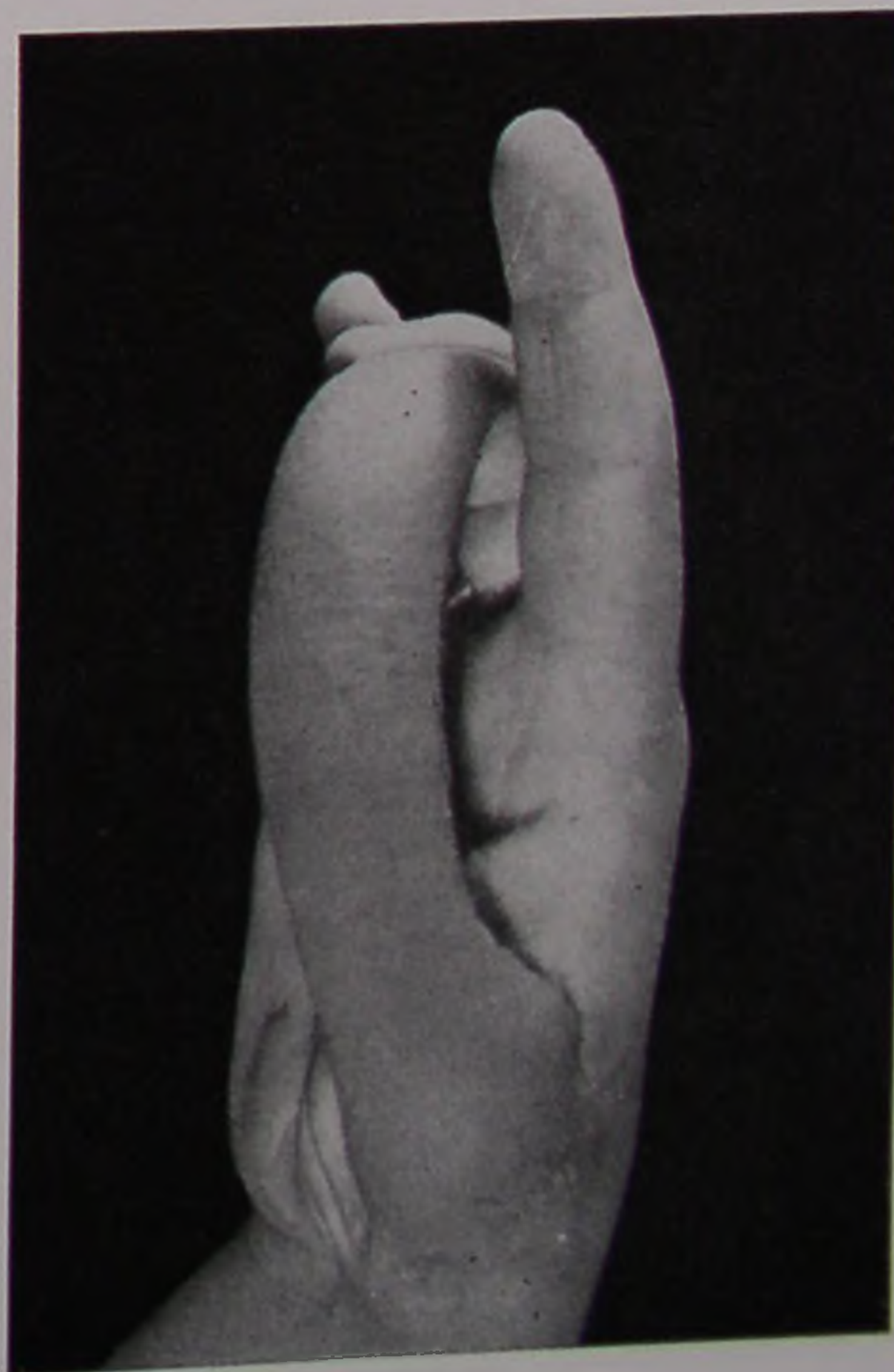Р И С. 80.

Врожденный дефект большого пальца правой руки и частичный дефект среднего пальца. Больная Г. Д., 12 лет, история болезни № 15 207. 1. Замещение дефекта с помощью стебля. — 2. Верхний трубчатый лоскут левой половины надчревной области

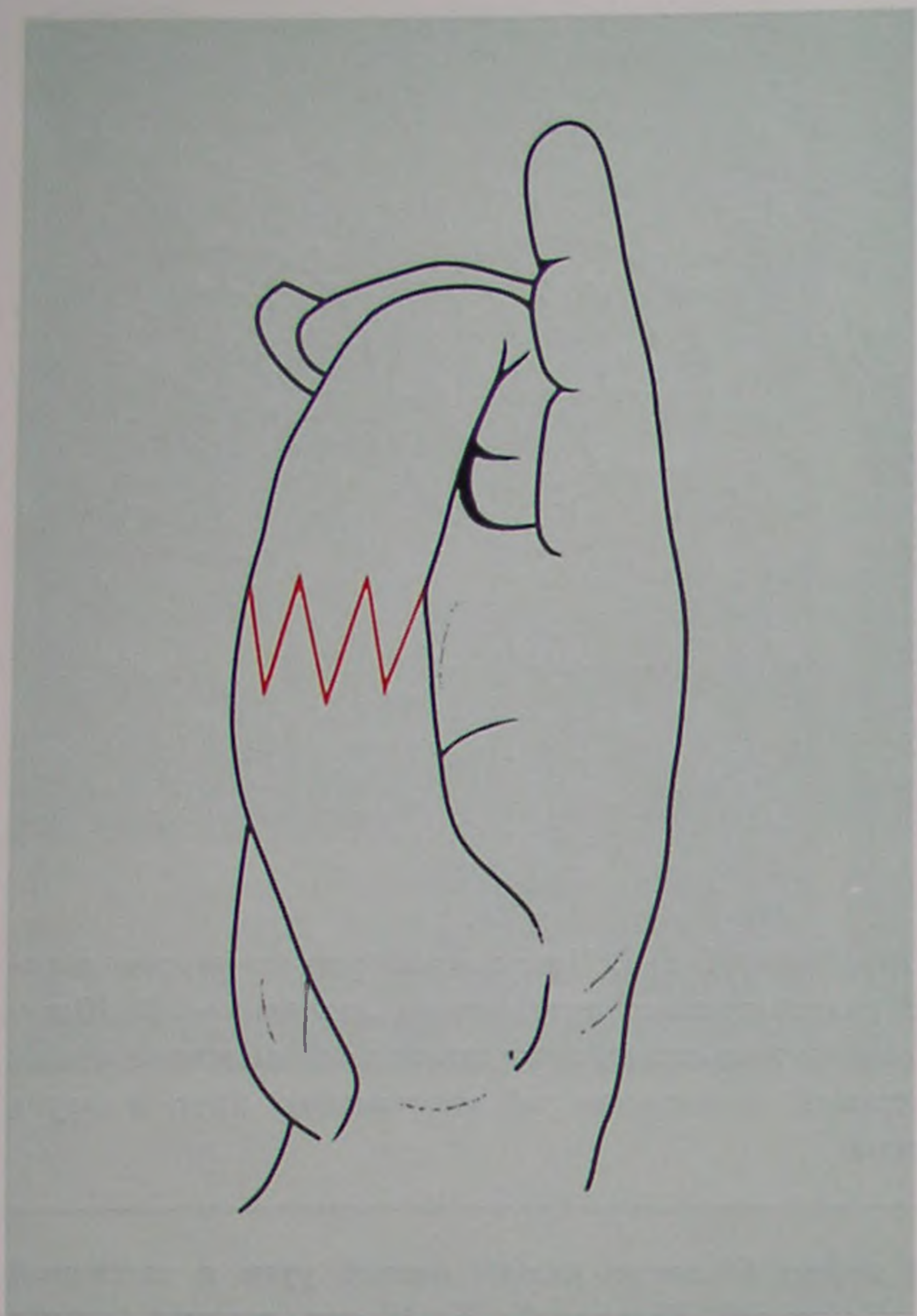
(2)



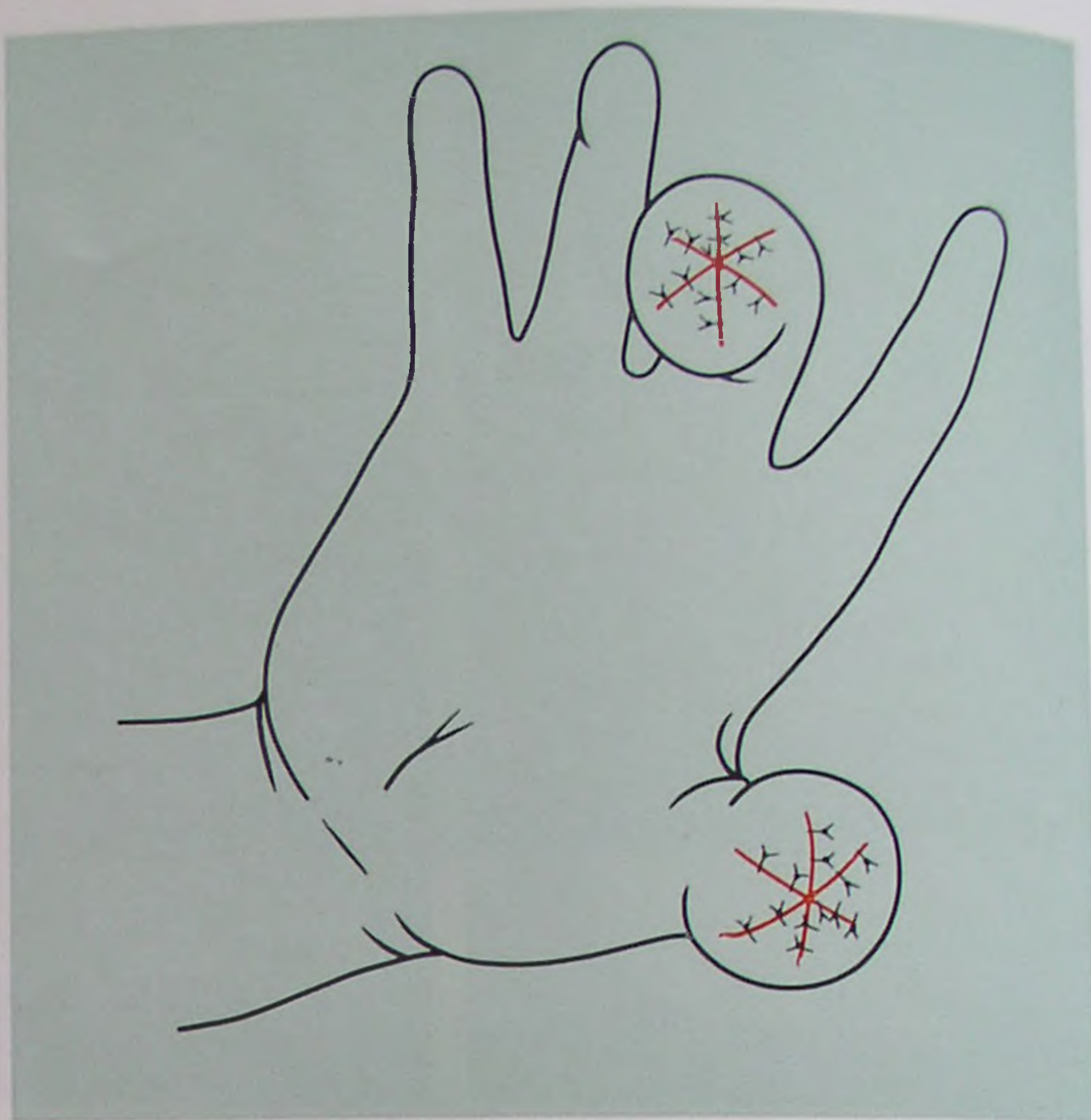
(3)





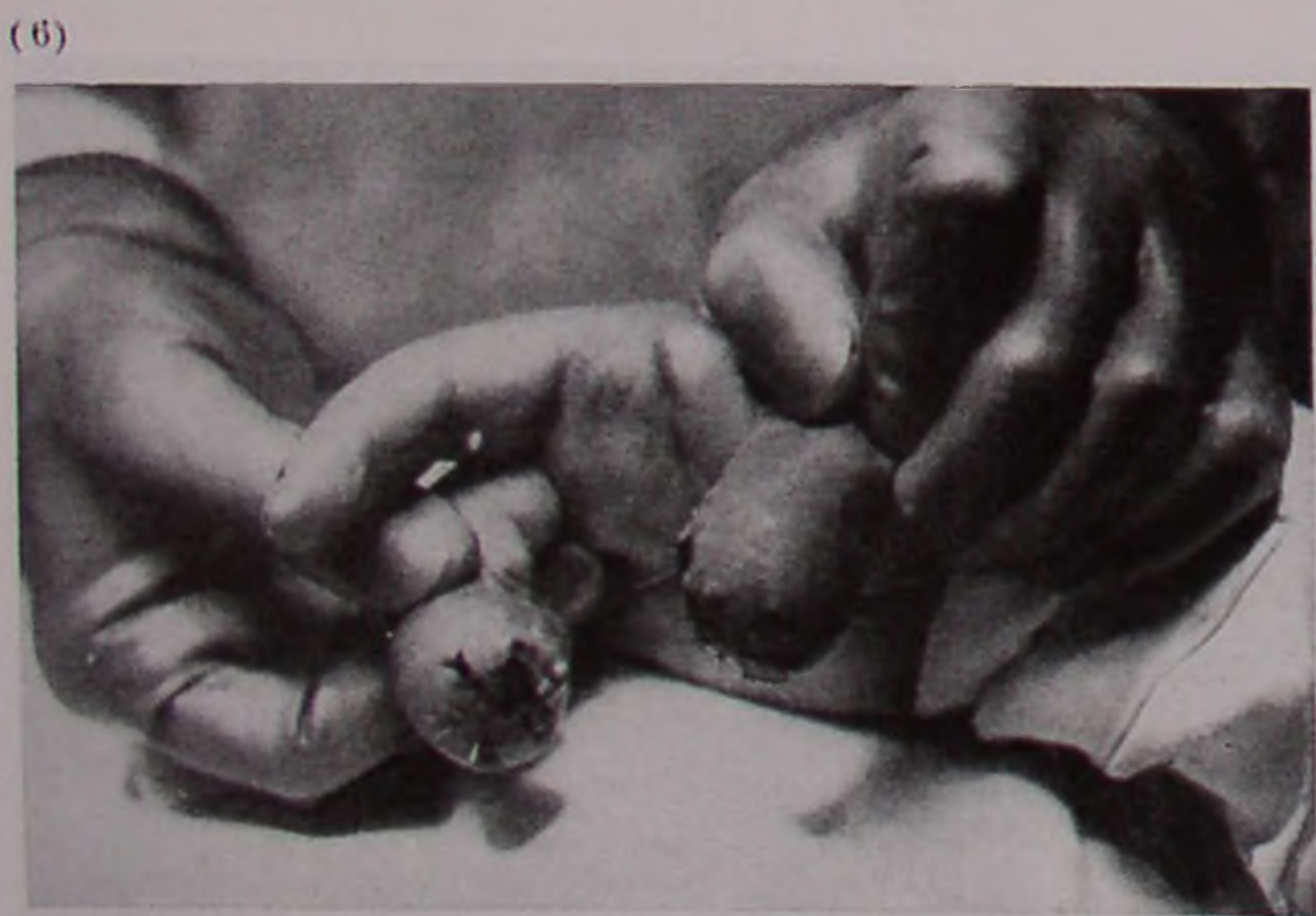

(4)

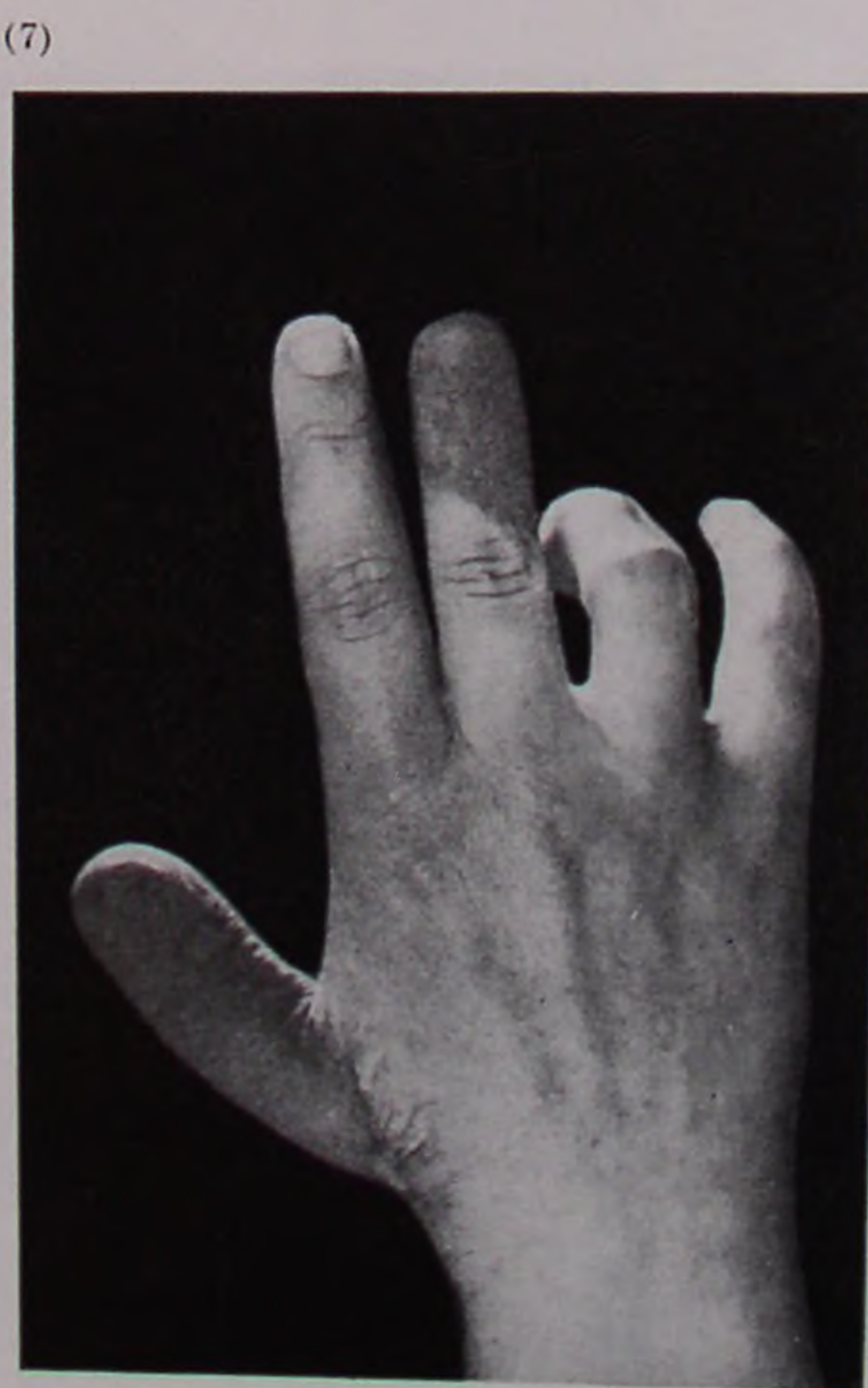

(5)

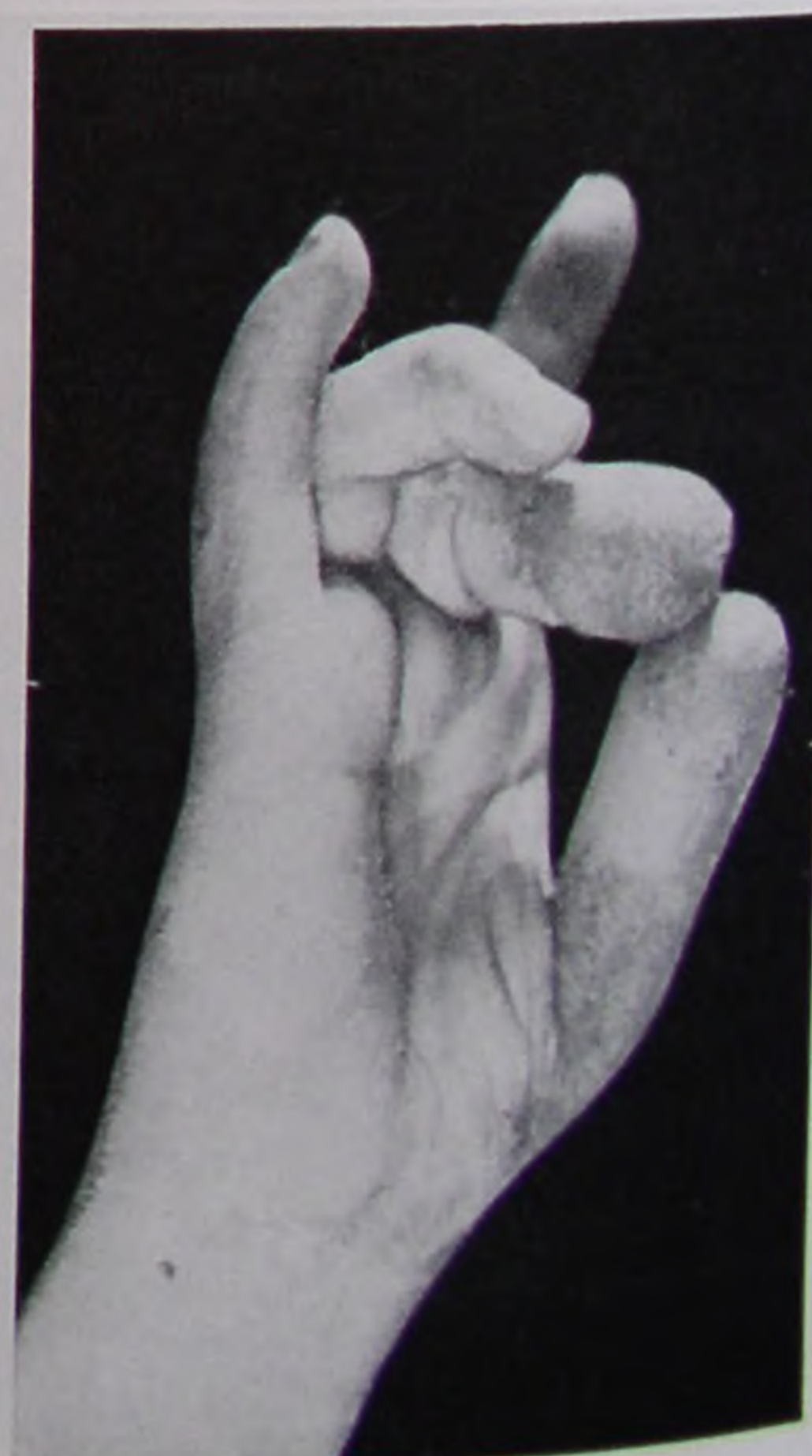
пересажен на рудимент большого пальца. — 3. Вторая ножка пересажена на рудимент среднего пальца. — 4. Схема деления стебля пилообразным разрезом. Образуется 6 треугольных лоскутов. — 5, 6. Оба стебля заканчиваются куполообразно. — 7, 8. Предварительный результат после имплантации костных пластинок в оба пальца.



(6)



(7)




(8)



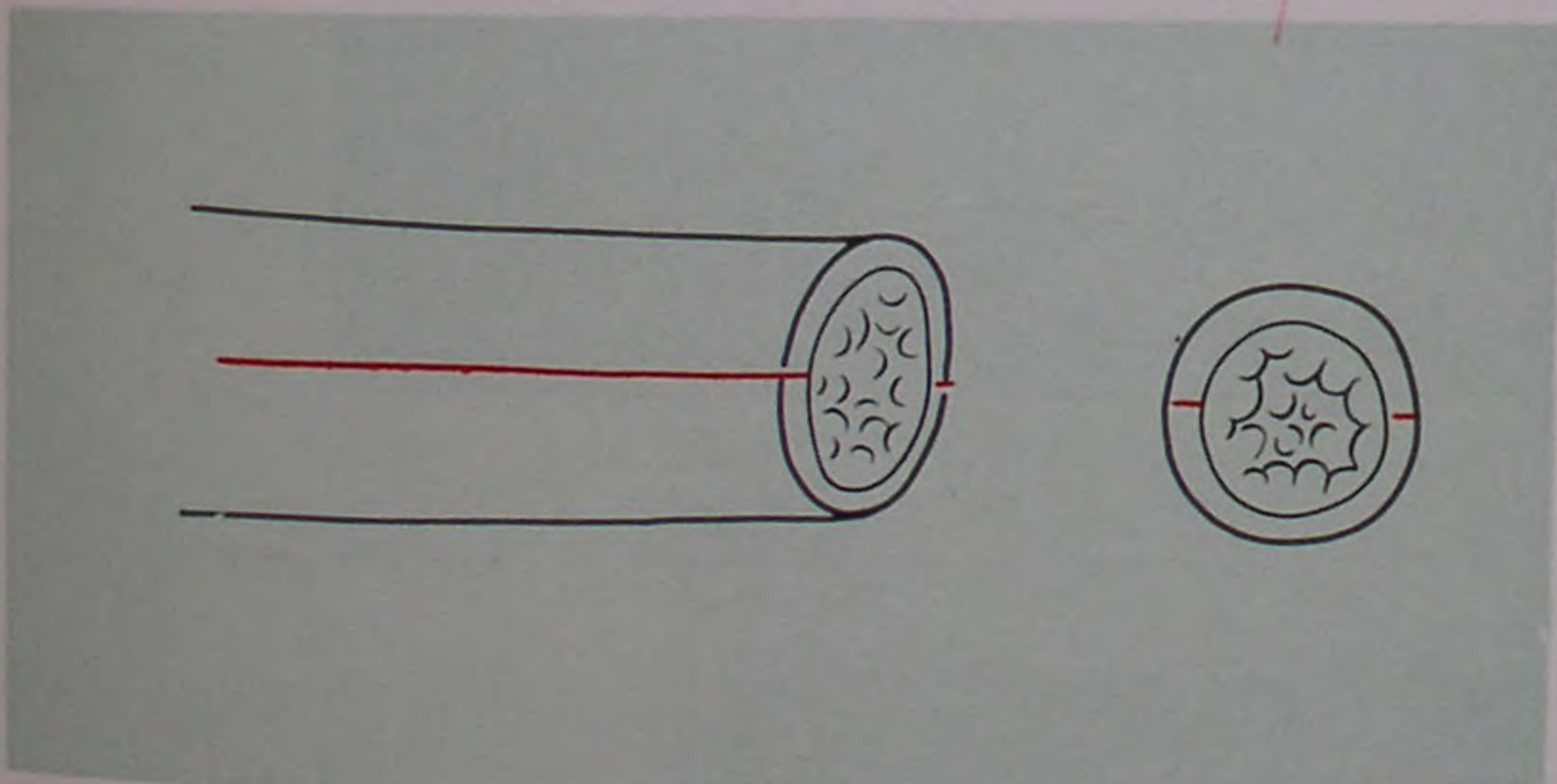
РИС. 81.

Перенос стеблей в сквозной дефект щеки. 1. Края дефекта освежают на протяжении верхней, передней и нижней части окружения. Края отпрепаровывают. На всем протяжении освеженного края дефекта изолируют кожу, подкожножировую ткань, мышечную ткань щеки и слизистую оболочку. — 2, 3. Конец стебля отсекают с обеих сторон, паспрепаровывают, края кожи иссекают в объеме, соответствующем размеру дефекта. В результате образуются два кожных лоскута, один из которых обращен в сторону слизистой оболочки, а второй в сторону кожной части дефекта. — 4, 5. Стебель уложен в дефект. Сшивают кожу с освеженными краями слизистой оболочки на протяжении верхнего, переднего и нижнего края кетгутowymi швами, узлы завя-

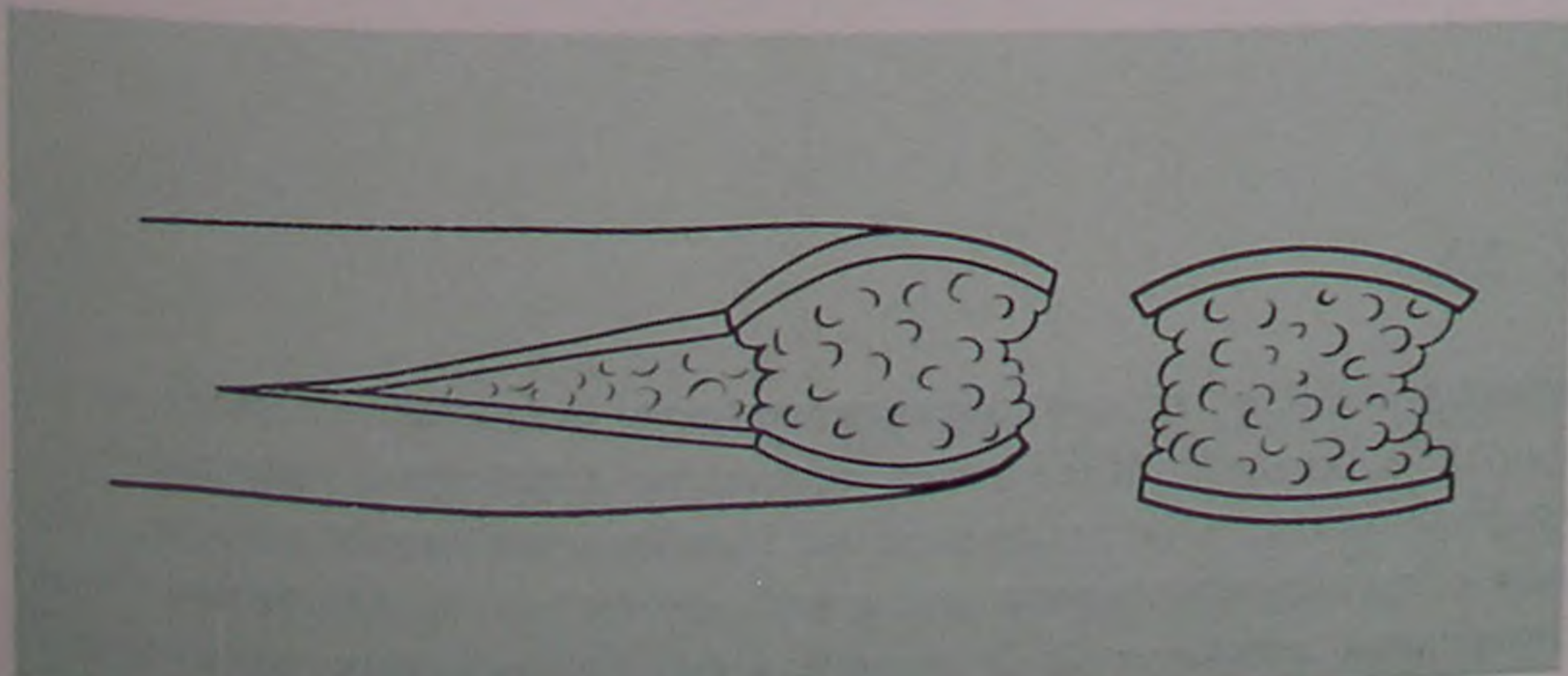


(1)

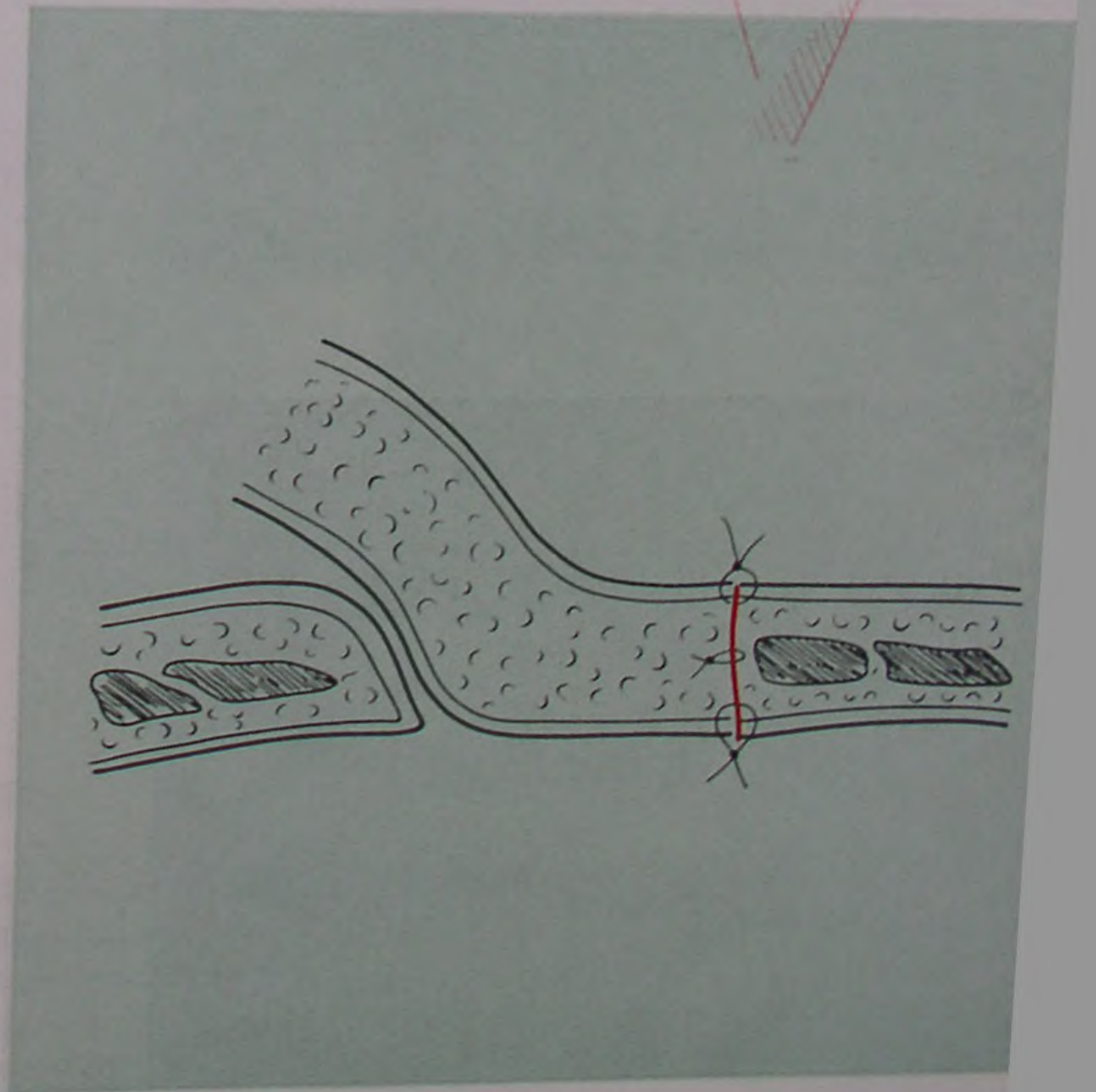
(2)



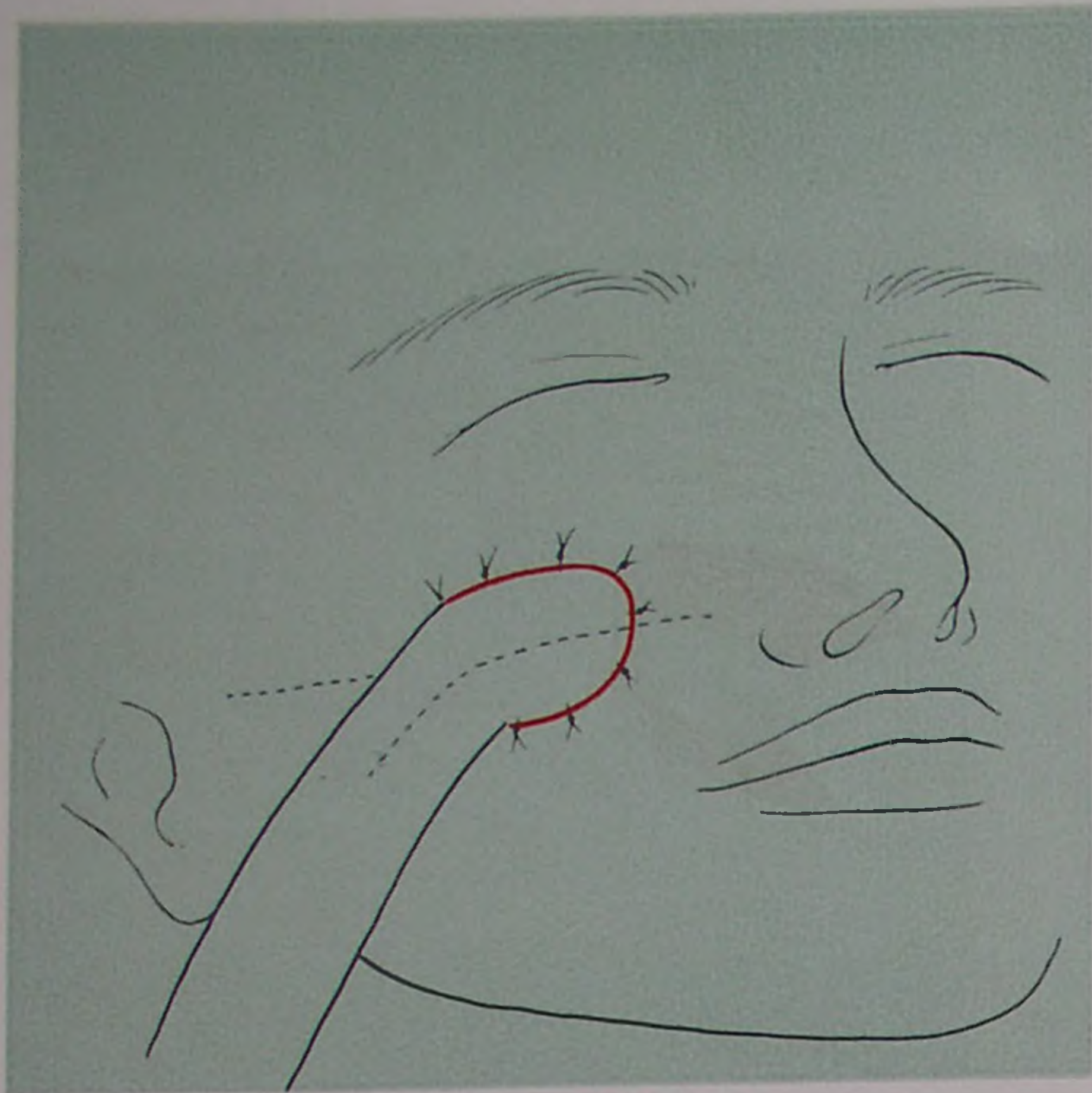
(3)



(4)

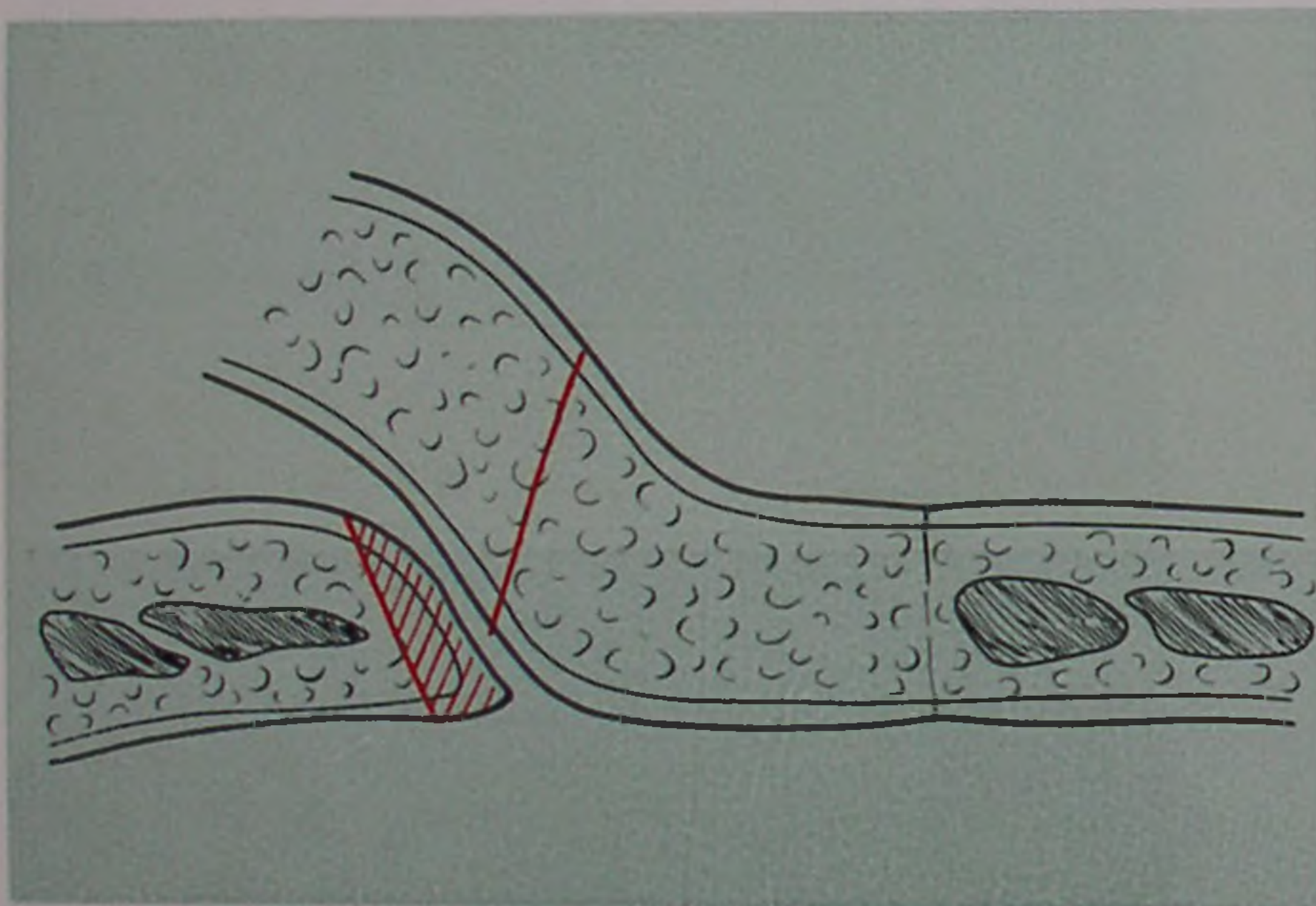




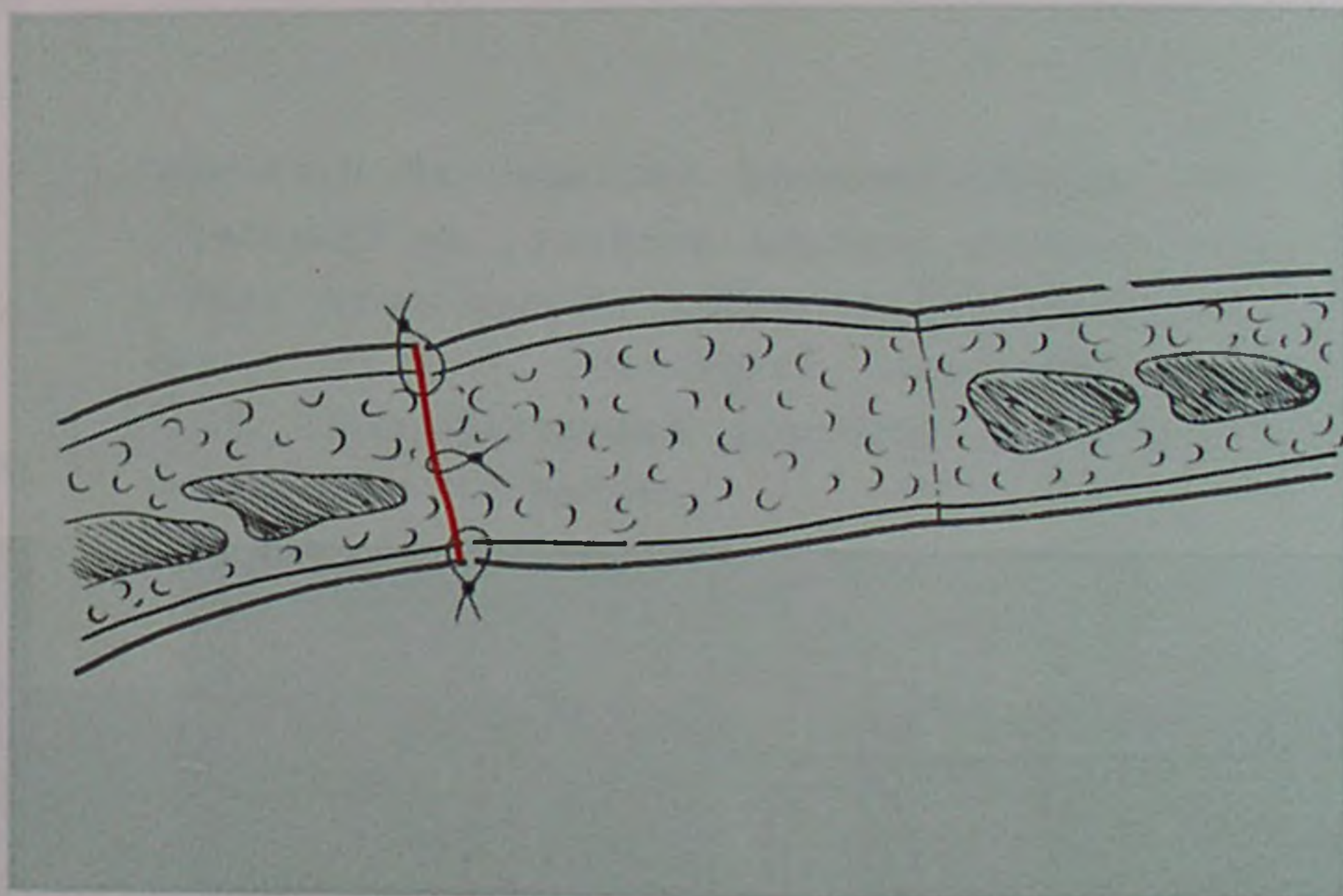


(5)

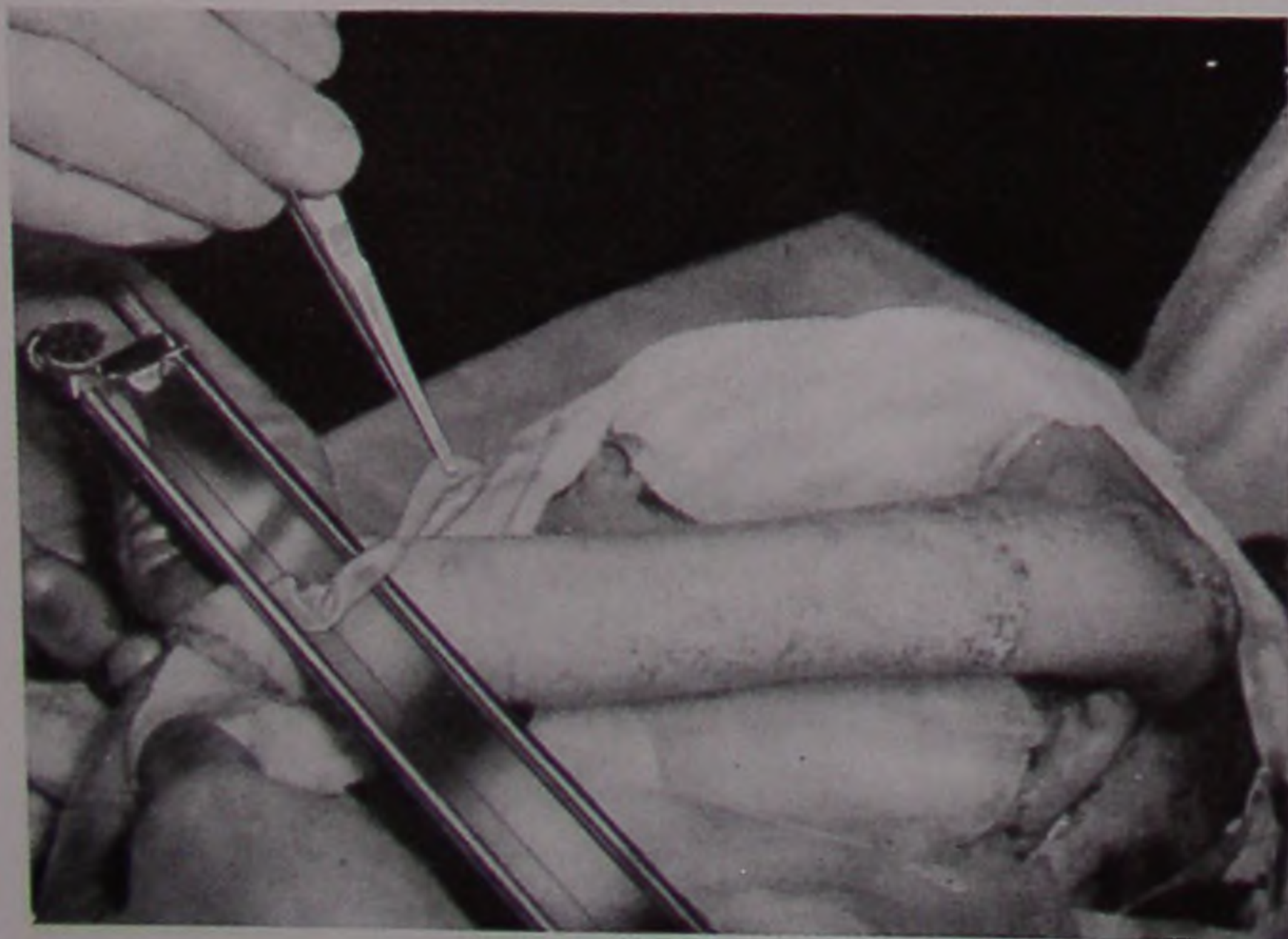
зывают внутри ротовой полости. Края кожи с наружной стороны сшивают матрацными нейлоновыми швами. — 6, 7. После того как наступит полное заживление, отсекают лишнюю часть стебля и освежают оставшийся неиссеченным край дефекта. С внутренней стороны накладывают кетгутовые швы, пользуясь иглой Ревердена, которую вводят снаружи в ротовую полость, где и завязывают узлы.



(6)



(7)



(1)

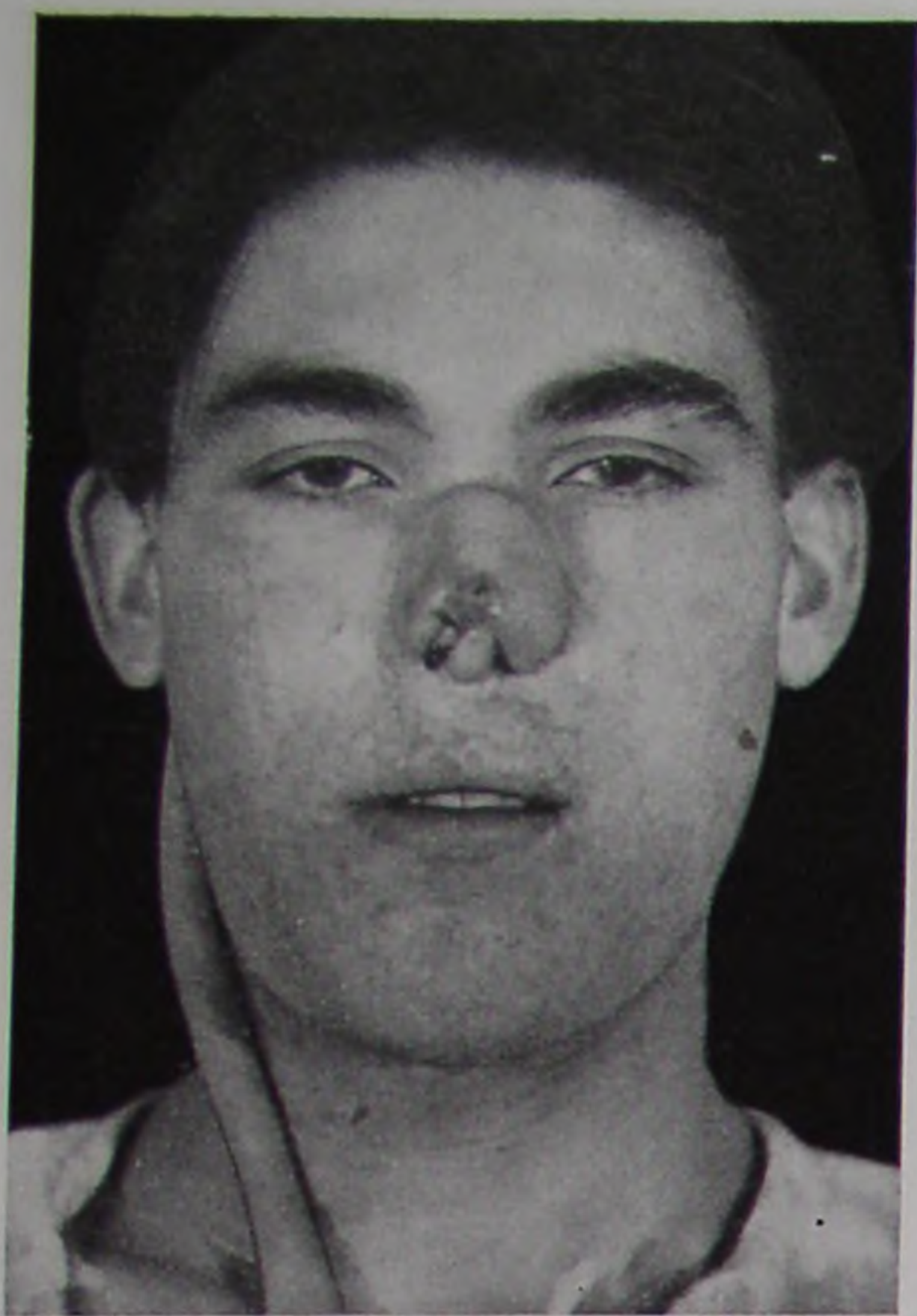
Р И С. 82.

Декортикация стебля и его имплантация в полости. (Метод, применяемый с двадцатых годов в пражском институте пластической хирургии.) 1. С помощью ножа Хамби производят декортикацию стебля, пересаженного на левый висок выше атрофированной половины лица. — 2. У верхнего края углубления щеки,

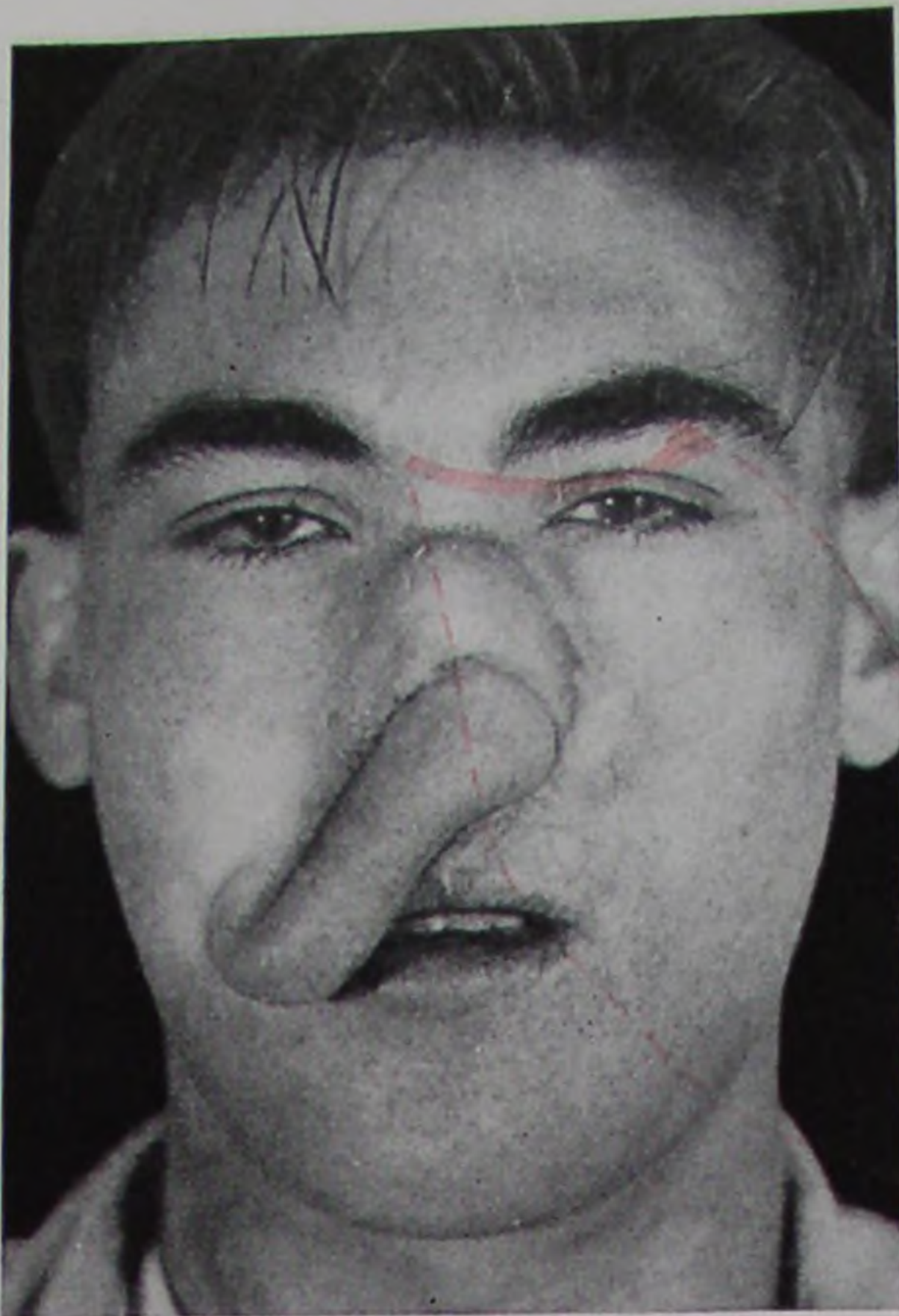








(1)



(2)



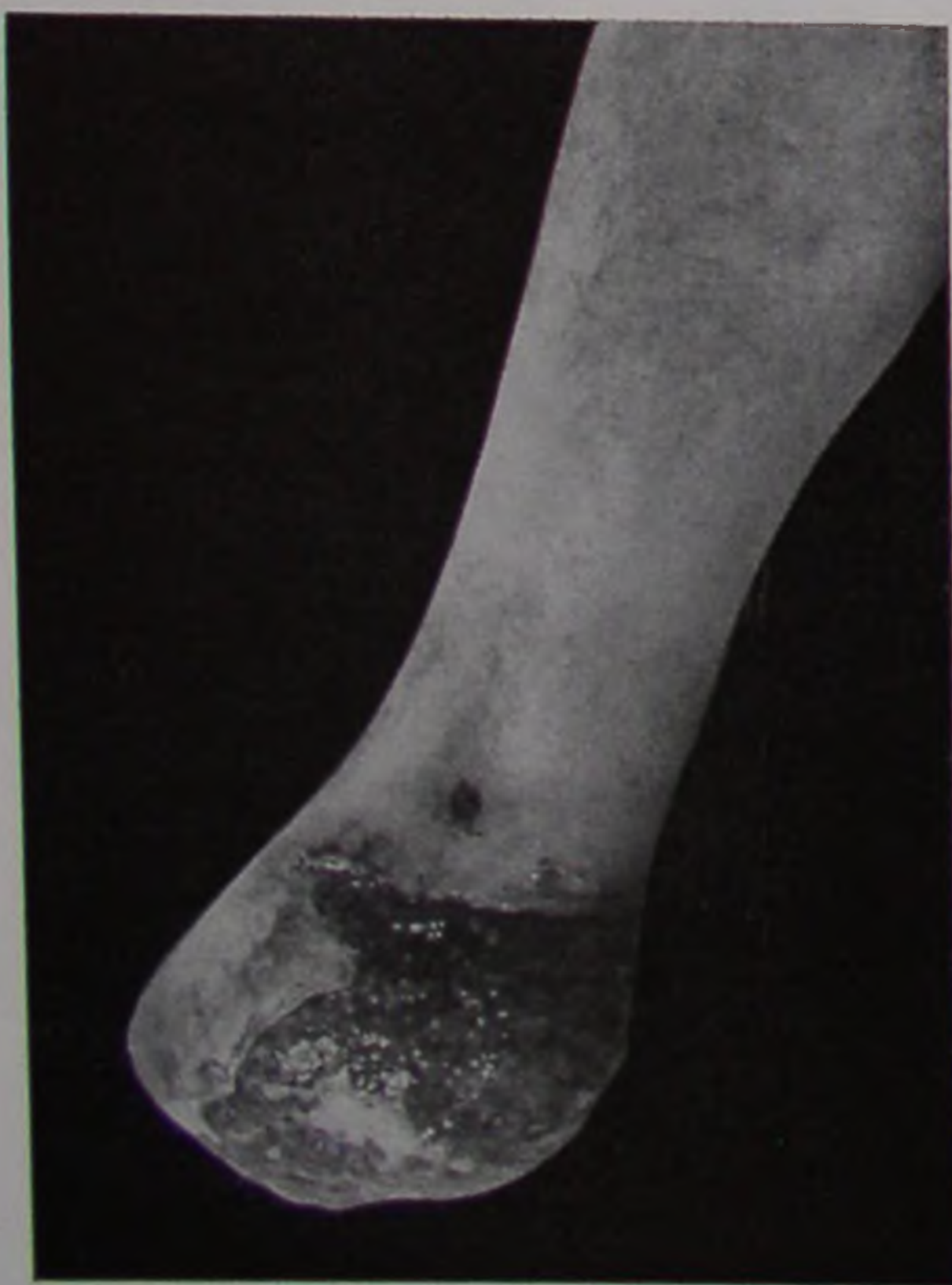(3)

Р И С. 83.

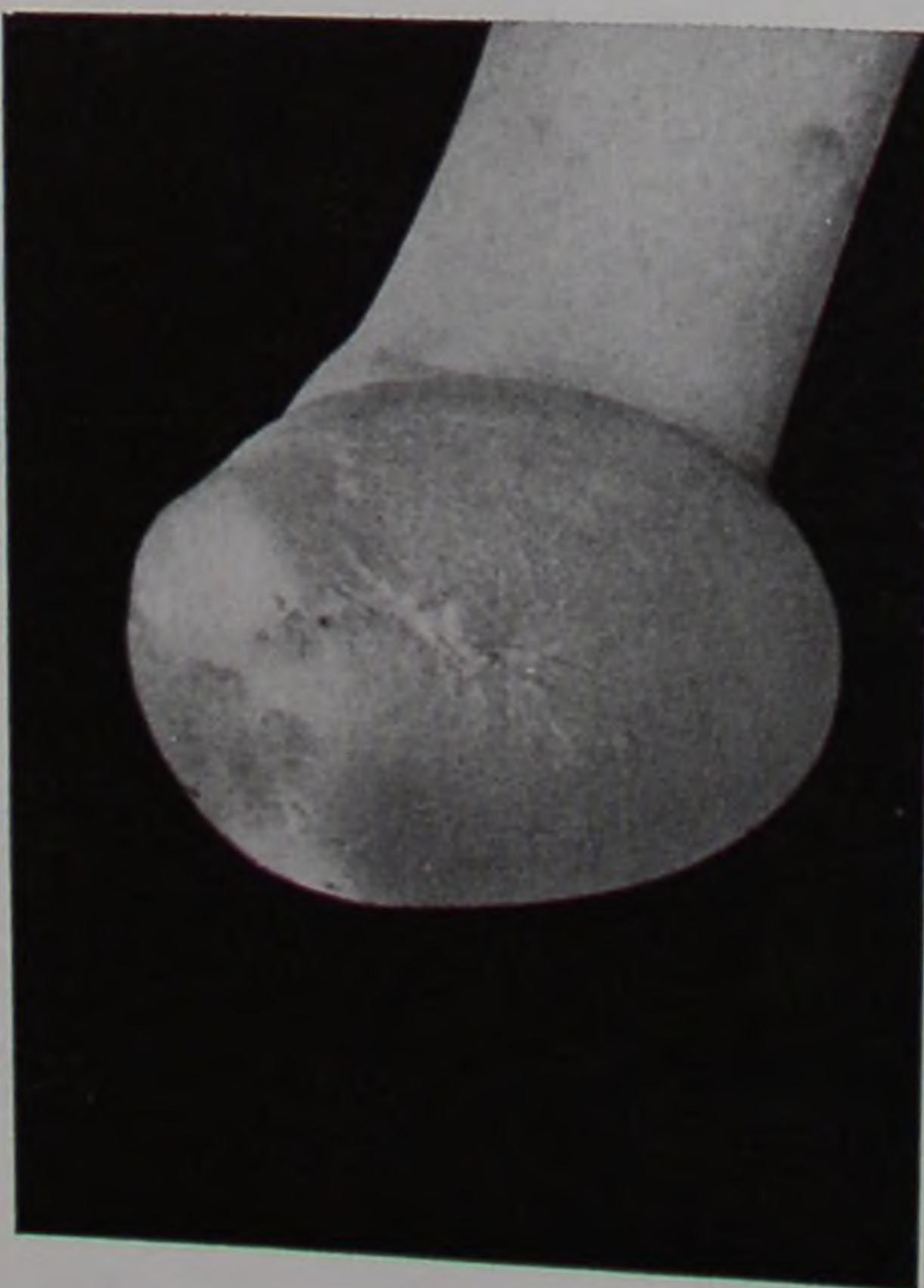Позднее повреждение кожи носа, восстановленного с помощью грубчатого лоскута. 1. Больной забыл защитить от холода реконструированный нос, на котором еще не наступило полное восстановление чувствительности. Часть кончика носа отморожена. Вдоль правой грудиноключичнососковой мышцы подготовлен стебель для замещения дефекта. — 2. Стебель пересажен на кончик носа. — 3. Состояние после заживления.

Р И С. 84.

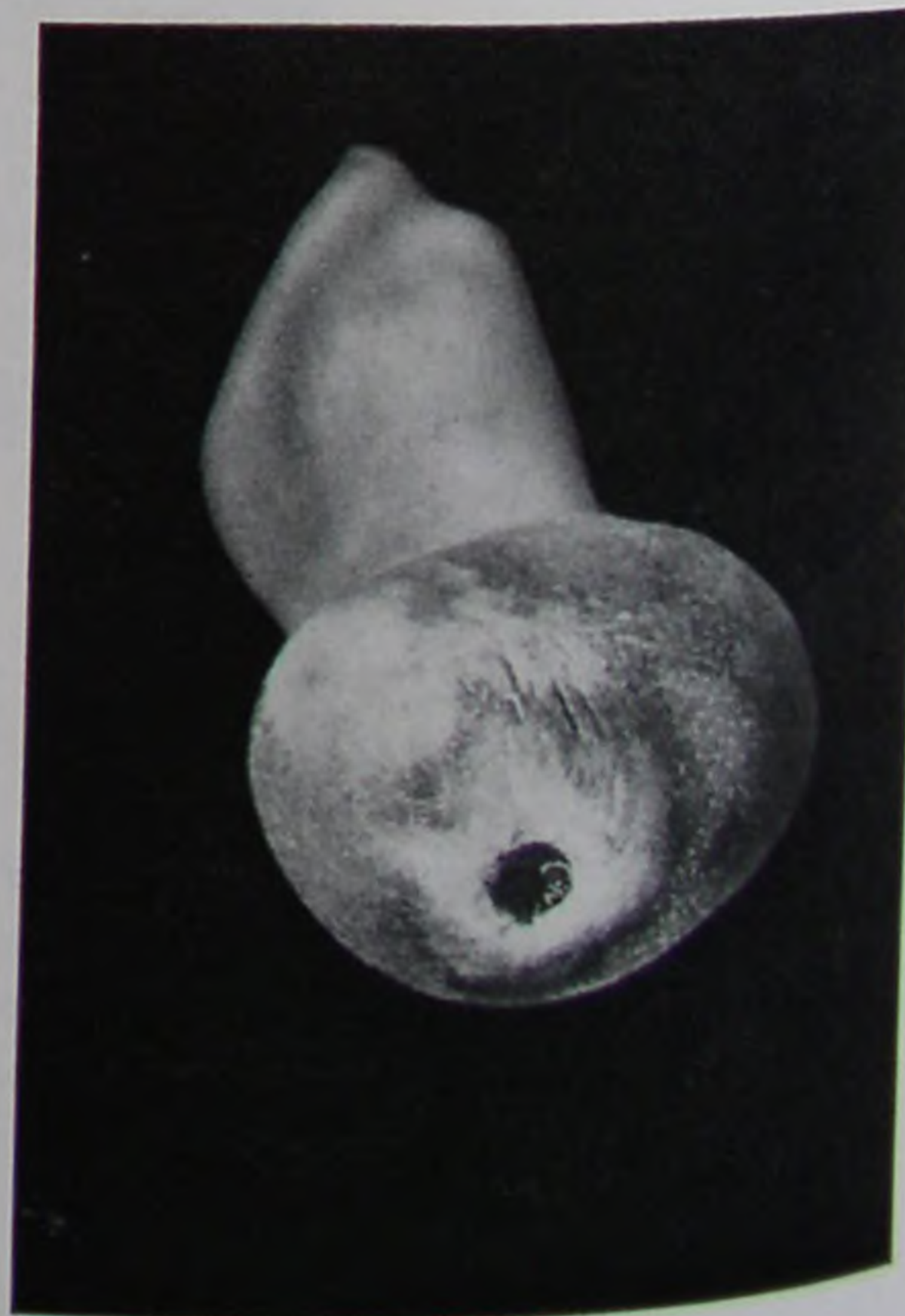
Некроз кожи пересаженного стебля, обусловленный давлением. 1. Ампутационная культя с обширной гранулирующей раной (транспортная травма). — 2. Крупный стебель перенесен с живота через предплечье. — 3. Через несколько месяцев от давления наступил некроз стебля.



(1)

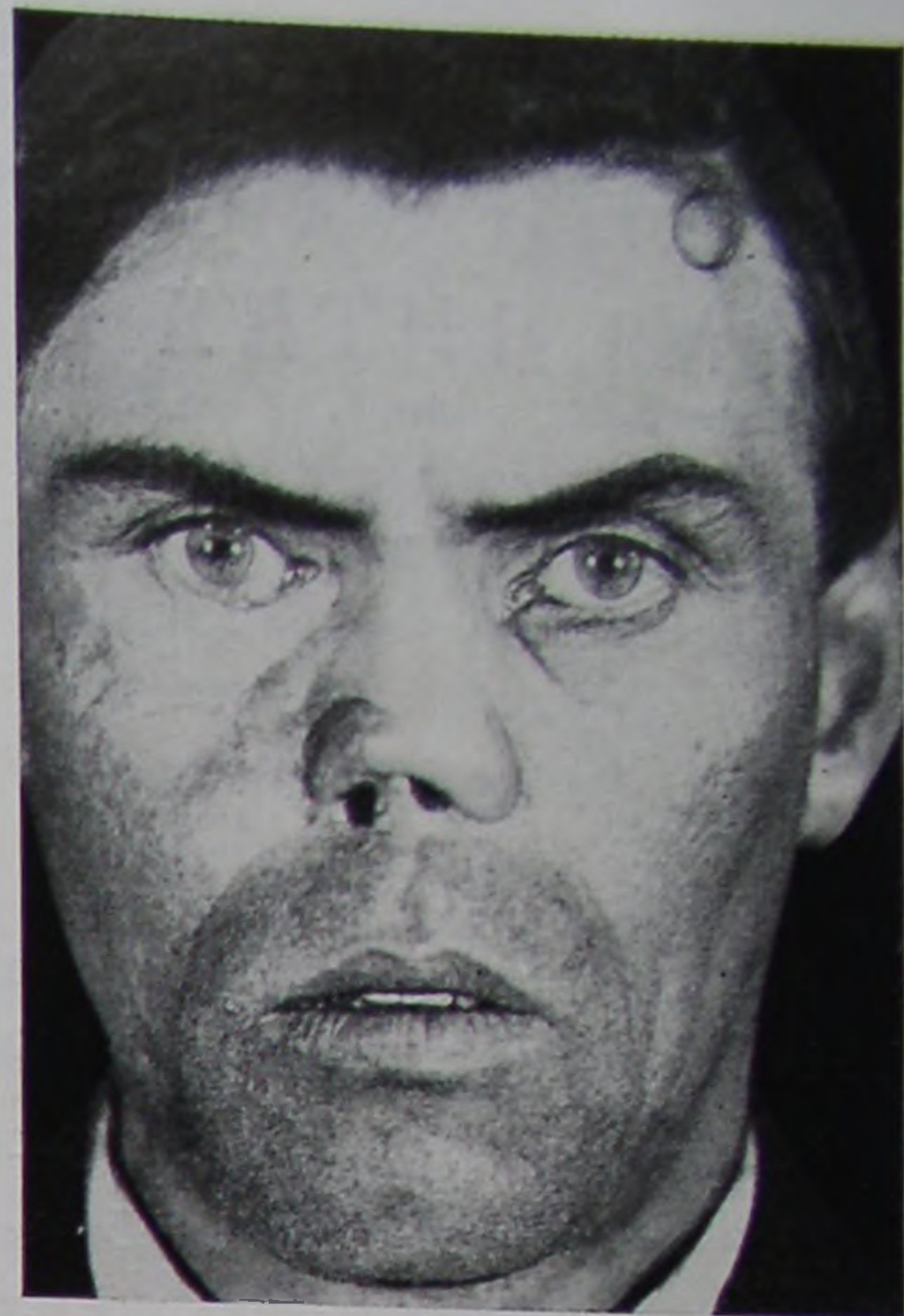
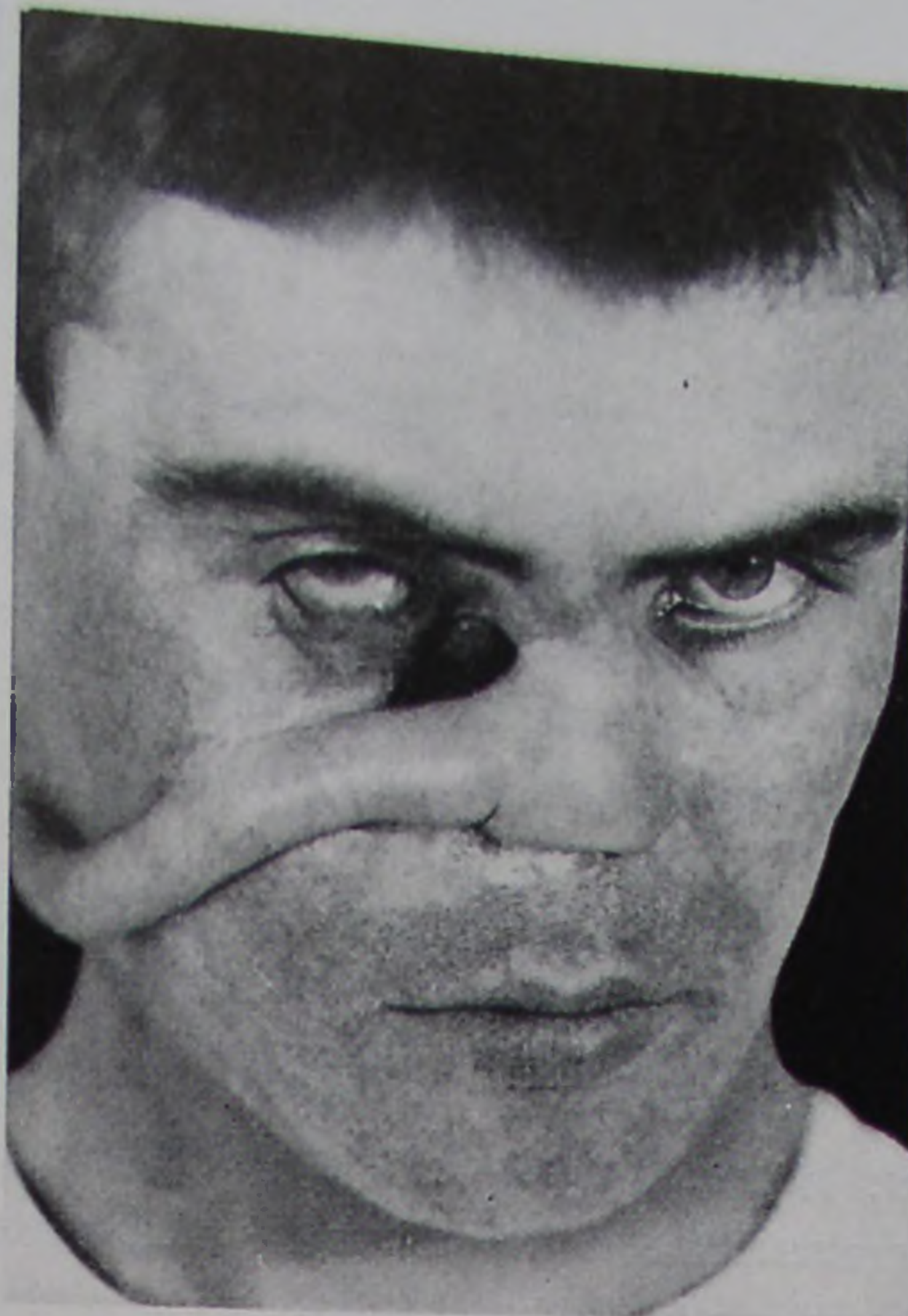
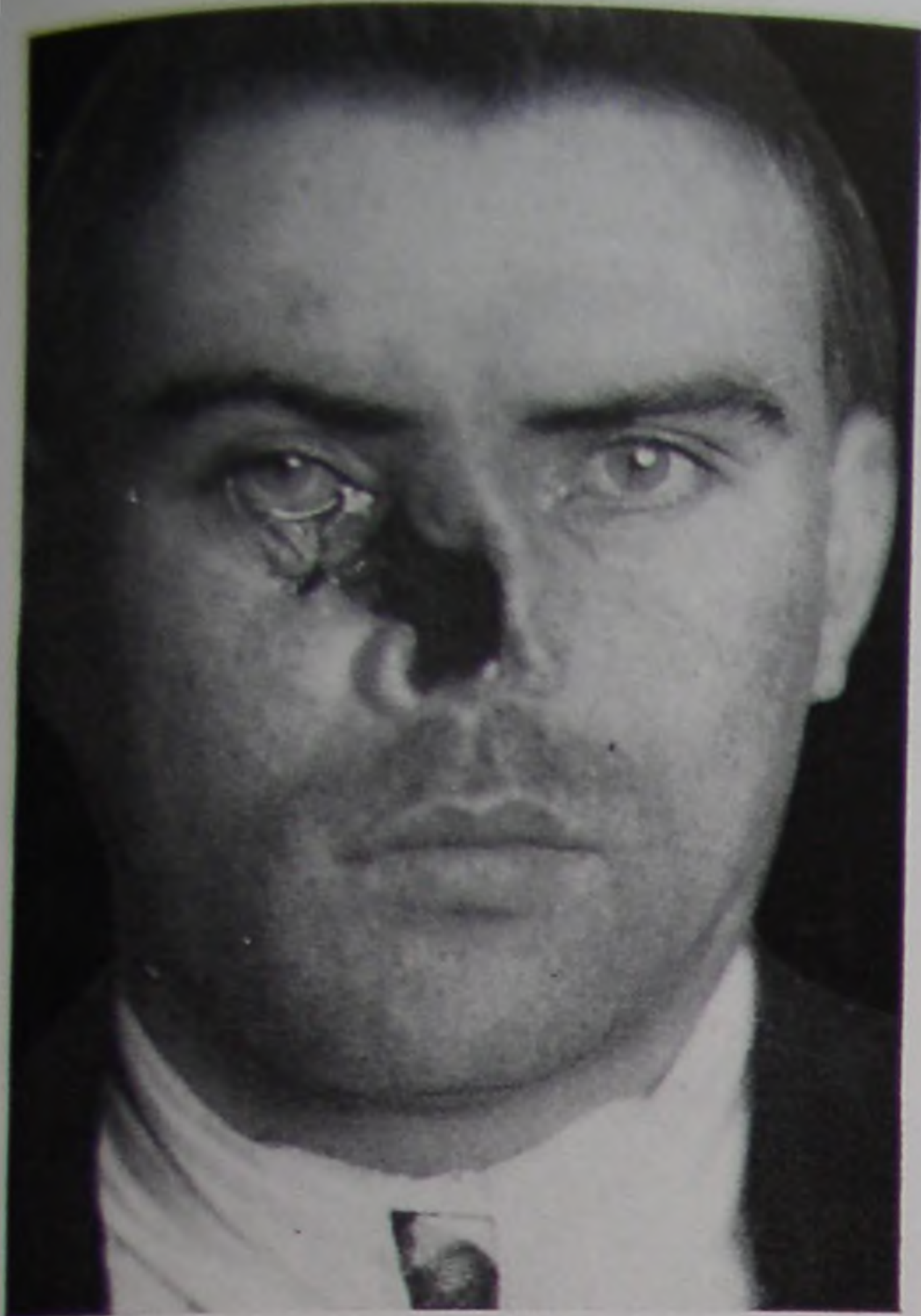


(2)



(3)






(2)

(3)

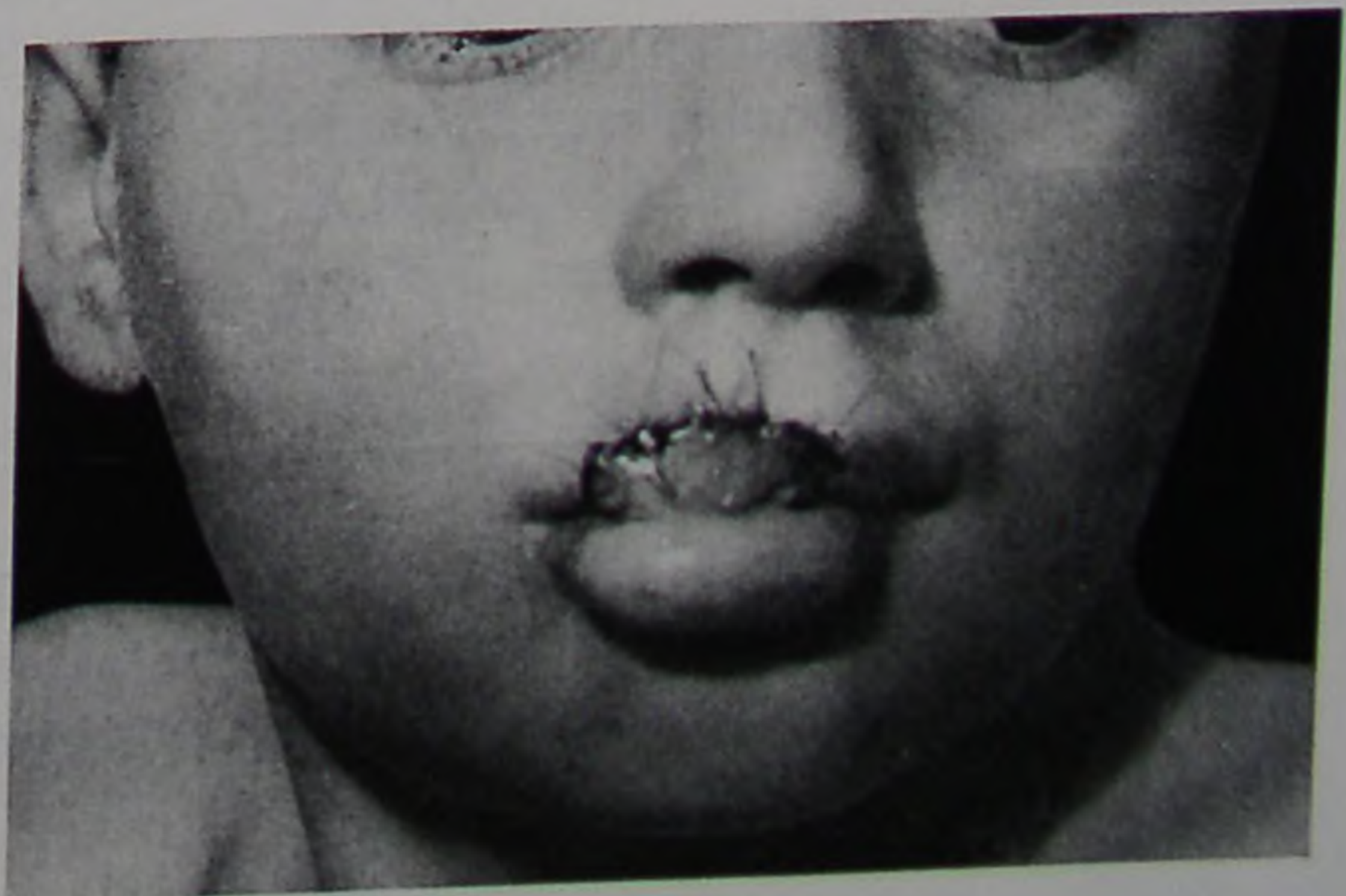Р И С. 85.

Поздно развившееся и сильно выраженное сморщивание носа, сформированного из стебля. 1. Дефект обширной части носа, части нижнего века и лобного отростка верхней челюсти воспалительного происхождения. — 2. Замещение дефекта при помощи сосцевидно-ключичного стебля, ножка которого использована для заполнения недостающей части века и прилежащих участков. — 3. Нос поддерживается структурой, созданной из реберного хряща. — 4. Состояние спустя 25 лет после операции. Лоскут полностью сморщился, вдавив вглубь хрящевую основу.



Р И С. 86.

Лоскут, созданный из слизистой оболочки. Лоскут слизистой оболочки нижней губы, красная кайма которого превращена в ножку, пересекается в дефект красной каймы и слизистой оболочки верхней губы. Через десять дней после пересадки ножку можно рассечь, а рану как на верхней, так и на нижней губе зашить.





# СВОБОДНАЯ ПЕРЕСАДКА ТКАНЕЙ ТКАНИ КАК МАТЕРИАЛ — ЗАМЕНИТЕЛЬ

## КОЖА (рис. 87).

Ряд особенностей строения кожи имеет важное значение для результатов ее свободной пересадки. Ниже перечислены важнейшие из них.

**ТОЛЩИНА:** эпидермис 0,05—0,8 мм; дерма (кориум) 0,8—2,8 мм, на пятке может достигать 0,6—5 мм. Распределение типа кожи на отдельных участках поверхности тела представлено на таб. 2.

ТАБЛИЦА 2.

Средняя толщина кожи

	Эпидермис	Дерма
Новорожденный	0,05 мм	0,8 мм
Взрослая женщина	0,6 мм	2,0 мм за исключением спины, ягодичной
Взрослый мужчина	0,8 мм	2,8 мм области и подошвы стопы
Толщина кожи на некоторых участках поверхности тела:		
Веки	0,05 мм	0,8 мм
Внутренняя сторона плеча	0,8 мм	1,0 мм
Наружная сторона плеча	0,1 мм	1,5 мм
Живот	0,1 мм	2,8 мм
Передняя сторона бедра	0,2 мм	2,8 мм
Максимальной толщины кожа достигает в следующих областях:		
Ягодичная область	0,3 мм	4,0 мм
Подошва стопы и кожа пятки	1,6 мм	5,0 мм
Спина	0,8 мм	4,0 мм

**ПОДКОЖНОЖИРОВАЯ КЛЕТЧАТКА.** Наиболее тонкий слой подкожно-жировой клетчатки находится на веках и на передней поверхности ушных раковин, наиболее толстый — на животе. Крупнодольчатая жировая клет-



чатка на животе содержит редкие длинные фиброзные волокна, мелкозернистая жировая клетчатка спины — короткие фиброзные волокна. Аналогичная структура подкожножировой ткани наблюдается и в ягодичной области.

**ОВОЛОСЕНИЕ:** наиболее нежное оволосение — пушок — наблюдается на внутренней поверхности плеч, на сгибательной поверхности локтя и колена, на ладонной поверхности предплечья, в верхних отделах лица. Полностью отсутствуют волосы на ладонях, ступнях, ладонной поверхности пальцев, крайней плоти. При свободной пересадке кожи пушок часто становится более густым, а толщина отдельных волос увеличивается.

**САЛЬНЫЕ ЖЕЛЕЗЫ:** почти всегда открываются в волосяные сумки, только на внутренней поверхности крайней плоти, на головке полового члена и на некоторых других местах, имеются сальные железы, не связанные с волосами. Особенно много их на мягких частях носа и на волосистой поверхности головы. Полностью сальные железы отсутствуют на ладонях, на ступне и на ладонной поверхности пальцев.

**ПОТОВЫЕ ЖЕЛЕЗЫ:** больше всего их находится в подмышечных впадинах, где они расположены сплошными рядами. В большом количестве они имеются на ладонях и ступнях; отсутствуют на головке полового члена и на внутренней поверхности крайней плоти. Апокриновые потовые железы имеются в подмышечных впадинах, на сосковом поле, на сосках и на коже промежности. Роговой слой наиболее тонок на лице, постепенно утолщается на сгибательных поверхностях конечностей, на разгибательных поверхностях, в ягодичной области, на ладони, ступне. Наиболее толст роговой слой на пятке.

**НОГТИ.** Ногти представляют собой сильно ороговевший эпителий, плотно спаянный с периостом концевой фаланги.

**СОСУДЫ КОЖИ.** На туловище и конечностях через фасцию проходят артерии, направляющиеся из подкожножировой клетчатки. Они бывают тем большего калибра и тем гуще расположены, чем большее давление испытывает соответствующий участок кожи (седалищная область, ладонь, ступня). В подкожную сеть, образуемую этими сосудами, входят артерии довольно крупного калибра. От нее отходят более тонкие и густо расположенные артерии, образующие кожную сеть, и наконец, тончайшие сосуды, образующие подсосочковую сеть. Ширина петель надсосочковой сети равна на ступне 0,3 мм, на коже седалищной области — 1 мм, в области икроножной мышцы — полутора миллиметрам.

Диаметр капилляров равен 0,02 мм на туловище и 0,2 мм на ушных мочках.

Особое расположение артерий наблюдается на лице (рис. 45). Пожилой возраст, частое воздействие ультрафиолетовых лучей, суровые климатические условия обуславливают стойкое расширение капилляров и венул (эктазии).



**ЧУВСТВИТЕЛЬНОСТЬ КОЖИ.** Максимальная величина тактильных точек равна 5 мм. В местах с резко выраженной дискриминацией они значительно меньше. Холодовые точки разбросаны группами по 3—6 рецепторов в интервалах 10 мм. Тепловые точки расположены очень глубоко. Болевые точки имеют форму многоугольников; между ними расположены узкие зазоры, лишенные болевой чувствительности. На шее на 1 квадратный см поверхности кожи приходится 20 болевых точек, на ладони 70, на пальцах они расположены еще гуще. Точки зуда гуще всего расположены в области промежности.

**ЦВЕТ КОЖИ** определяется количеством пигмента: меланина, продуктов восстановления каротена и оксигемоглобина. Оксигемоглобин содержится в большем количестве на тех участках, где чаще всего наступает покраснение (лицо, шея). Восстановленный гемоглобин обуславливает синеватую окраску при застойных явлениях. У женщин каротин скапливается в области молочных желез, на животе, в ягодичной области. Чрезмерная пигментация наблюдается при гипертиреозе, во время беременности и у кастратов. Пониженная пигментация наблюдается у детей, страдающих болезнью Дауна. Окраска зависит от количества пигмента, кровоснабжения и скорости кровотока в подсосковой артериальной сети, от состояния оксигенации крови и от соотношения артериального и венозного компонента кровообращения.

**СМЕЩАЕМОСТЬ КОЖИ** бывает тем больше выражена, чем рыхлее соединительная клетчатка между кожей и апоневрозом. Наименьшая смещаемость кожи в детском возрасте, наибольшая — в случае быстро наступившего похудения и в старости.

**УПРУГОСТЬ КОЖИ.** Наиболее упруга кожа в детском возрасте, наименее упруга в старости.

Гладкость кожи при осязании зависит главным образом от толщины и качества рогового слоя.

**МОРЩИНЫ КОЖИ:** анатомические морщины — это поперечные борозды на сгибательных поверхностях больших суставов, в области суставов пальцев и запястья. На лице образуются мелкие, естественные складки, расположенные перпендикулярно к направлению мимических мышц. Стойкие старческие морщины являются последствием понижения эластичности кожи.

**STRIAE.** Под этим понятием понимают пятнистые и полосатые атрофические участки кожи, которые возникают на животе и молочных железах после беременности, а при ожирении и на других участках поверхности тела.

**ПРОЧНОСТЬ КОЖИ** зависит от плотности клетчатки и толщины кориума. На спине и на груди кожа очень прочна, на крыльях носа, где имеется большое количество сальных желез, кожа очень непрочна. В этом месте швы легко прорезываются.



**РАСЩЕПЛЯЕМОСТЬ** кожи зависит от расположения соединительно-тканых, главным образом эластических волокон, а также от действия мышц (мимических мышц лица).

**СПОСОБНОСТЬ КОЖИ К ЗАЖИВЛЕНИЮ.** Толстая кожа заживает хуже по сравнению с тонкой, темная кожа — хуже светлой, причем на ней чаще образуются гипертрофические рубцы и келоиды. Особенно часто такие осложнения приходится наблюдать на коже шеи после продольных разрезов, в верхней части груди и на плечах. Продольные разрезы, пересекающие сгибательные поверхности суставов, ведут к образованию гипертрофических контракционных рубцов.

При повышении потливости наблюдается склонность к возникновению экземы вокруг операционной раны, расстройства процессов заживления, образование неполноценных рубцов. Повышение содержания в крови гормона надпочечников ведет к замедлению процессов заживления, небольшие дозы инсулина ускоряют эти процессы.

**УСЛОВИЯ УСПЕШНОЙ ПЕРЕСАДКИ КОЖИ.** Почва, на которую производится пересадка трансплантата, должна находиться в наиболее благоприятном в биологическом отношении состоянии, т. е. должна быть покрыта незагрязненной и хорошо васкуляризированной тканью. На рубцевую ткань, обнаженную кость и сухожилие пересадку производить нельзя. Кровотечение должно быть тщательно остановлено. Общее состояние больного должно быть нормальным. Лучшей почвой для пересадки являются созданные оперативным путем раны в здоровой ткани, а также раны после тщательно произведенной хирургической обработки. Операция пересадки кожи должна производиться с максимальной тщательностью и соблюдением щадящих принципов. Ни трансплантат, ни ткани, на которые производят пересадку кожи, не должны претерпевать чрезмерной в биологическом отношении травмы.

## ТЕХНИКА ПЕРЕСАДКИ КОЖИ

Свободную пересадку кожи производят или во всю толщу, т. е. пересаживают эпидермис и кориум без подкожножирового слоя, или же пересаживают лоскуты средней толщины, в состав которых входит эпидермис и различный по толщине слой кориума (рис. 87). После пересадки кожа претерпевает значительные изменения. Некоторые части кожи дегенерируют, некротизируются. Регенерация может быть неполной. Приживление сопровождается воспалительными изменениями в тканях, на которые был перенесен трансплантат. Ткани под трансплантатом и сам трансплантат подвергаются склерозу, что обуславливает вторичное сморщивание трансплантата. Перестройка трансплантата заканчивается к концу пятой недели. К этому времени начинается образовываться новый слой жировой клетчатки и трансплантат становится подвижным. Восстановление чувствительности наступает медленно и не в полной степени.



**ИНСТРУМЕНТЫ.** Наряду с обычными копьевидными ножами, пинцетами, крючками и т. д., применяются еще и специальные инструменты для иссечения трансплантатов (р и с. 88, 89).

**ВЫБОР МЕСТА ДЛЯ ВЗЯТИЯ КОЖНОГО ТРАНСПЛАНТАТА.** Величина площади необходимого кожного трансплантата должна быть достаточно большой, а сама кожа должна обладать хорошим качеством, внешним видом и всеми остальными свойствами, необходимыми для успешного закрытия определенного дефекта. На донорском участке не должно возникнуть ни функционального нарушения, ни заметного косметического дефекта. Если кожа своим внешним видом слишком отличается от кожи той области, куда она должна быть пересажена, то будущий трансплантат можно предварительно подготовить путем облучения ультрафиолетовыми лучами, соскабливания или иссечения тонкого эпидермального слоя за 14 дней до планируемой операции. После таких вмешательств бледная и дряблая кожа становится более прочной. Для пересадки кожи во всю толщу выгоднее пользоваться тонкой кожей.

При необходимости закрытия дефектов лица кожными лоскутами, лишенными волос, трансплантаты небольшого размера берут из кожи верхнего века, задней стороны ушной раковины или заушной области. Трансплантаты большого размера берут из надключичной области, а крупные лоскуты кожи — с внутренней поверхности плеча или бедра. Кожа живота в детском возрасте подходяща для целей пересадки, у взрослых она уже бывает слишком толстой.

**ДЕЗИНФЕКЦИЯ ОПЕРАЦИОННОГО ПОЛЯ.** Участок, на который производят пересадку, подготавливают обычным для хирургической практики способом (стр. 9). Операционное поле для взятия трансплантата моют горячей водой с мылом, высушивают стерильной марлевой салфеткой, затем протирают спиртом и эфиром. В результате удаляется поверхностный роговой слой и наступает вследствие расширения капилляров гиперемия кожи. Все это улучшает условия питания трансплантата прямо с раневой поверхности. Следует иметь в виду, что питание, осуществляемое этим путем, играет важную роль, так как кровеносные сосуды врастают из раневой поверхности в капиллярную сеть трансплантата.

**ХИРУРГИЧЕСКАЯ ОБРАБОТКА ВОСПРИНИМАЮЩЕГО ЛОЖА.** Для пересадки трансплантата следует подготовить как можно более подходящую почву. Приводим последовательный перечень тканей, от наиболее подходящих к наименее подходящим, для свободной пересадки кожи: здоровая мышечная ткань, кориум, надкостница, мелкозернистая подкожная клетчатка, апоневроз, поверхностная фасция, крупнодольчатая жировая клетчатка. Чем хуже состояние тканей принимающего ложа, тем тоньше должен быть трансплантат. На новом месте трансплантат должен испытывать такое же натяжение, какое он испытывал на материнской почве, т. е. его размеры должны соответствовать месту дефекта; направление складок



кожи и испытываемой трансплантатом силы натяжения должны соответствовать расположению складок и направлению силы натяжения на воспринимающее ложе. На коже производят зарисовку дефекта. Затем из прозрачной фотопленки вырезают копию будущего дефекта, обозначают на ней направление упомянутых сил натяжения и в соответствии с этим выбирают участок кожи наиболее отвечающий перечисленным требованиям. Такая методика уменьшает опасность поздних осложнений (деформации трансплантата).

**ПОДГОТОВКА ТРАНСПЛАНТАТА.** Взятие небольших и средних по величине дермо-эпидермальных трансплантатов, как и трансплантатов во всю толщу кожи, производят острым скальпелем, лучше всего копьевидным (р и с. 90). Иссечение больших дермо-эпидермальных лоскутов осуществляют ножом Тирша, Хамби и дерматомами различных конструкций. Трансплантаты, равные по толщине, но взятые с различных участков поверхности тела, отличаются друг от друга своей структурой. Лоскут определенной толщины, иссеченный из кожи спины, может являться всего лишь эпидермальным трансплантатом с преобладанием рогового слоя и слоя гранулярных клеток на раневой поверхности; только часть этих клеток может образовать очаги эпителизации. Лоскут той же толщины, но иссеченный на предплечье, захватит всю толщу кожи. Тонким лоскутом считают трансплантаты толщиной 0,25 мм; толщина трансплантатов средней толщины равна 0,5 мм; лоскуты толщиной 0,6 мм относят к категории толстых трансплантатов. В детском возрасте не следует иссекать трансплантаты, толщина которых превышает 0,4 мм. Различные способы взятия трансплантатов представлены на рисунках 91—95.

**ПЕРЕСАДКА И ФИКСАЦИЯ ЛОСКУТОВ.** Тонкие дермо-эпидермальные трансплантаты укладывают на раневую поверхность таким образом, чтобы они плотно прилегали ко дну раны. Размеры трансплантата должны несколько превышать площадь дефекта. Затем трансплантат фиксируют несколькими швами к окружающей коже, равномерно расположенными по его периферии. Из-под трансплантата следует тщательно удалить скопившуюся здесь кровь и воздух (р и с. 96). Затем трансплантат на пять минут прижимают марлевой салфеткой и вновь убеждаются в том, что под ним не осталось крови и воздуха. В случае неуверенности, при пересадке крупных трансплантатов для закрытия гранулирующих ран, следует делать на лоскуте большое количество насечек. На трансплантат накладывает мазевую повязку или перфорированный целофан, а сверху — несколько слоев марли, пропитанной физиологическим раствором, и толстый слой ваты. Операцию завершают наложением эластической повязки. Такую же повязку накладывают и на материнское ложе (р и с. 97). Небольшие и средней величины дермо-эпидермальные трансплантаты, а также трансплантаты во всю толщу кожи, тщательно пришивают к краям дефекта; швы накладывают на валиках (р и с. 98, 99). Если участок кожи, на который производят пересадку, расположен на твердой поверхности (лоб), то фиксацию и иммобилизацию трансплантата, независимо от его величины, осуществляют путем наложения давящей повязки.



Приклеивание трансплантата тромбином и плазмой оказалось невыгодным, так как на некоторых участках образуется толстый слой этих веществ, препятствующий хорошему приживлению соответствующей части трансплантата; в результате эти участки некротизируются.

Если сразу же уложить трансплантат на воспринимающее ложе невозможно (из-за недостаточной остановки капиллярного кровотечения), то его возвращают обратно на материнское ложе и фиксируют повязкой. Продолжать пересадку кожи можно лишь тогда, когда воспринимающее ложе будет находиться в безупречном состоянии. Если в этот же день пересадку кожи произвести не удастся, то лоскут складывают внутрь раневой поверхности, завертывают в марлевую салфетку, пропитанную физиологическим раствором с прибавлением пенициллина, укладывают в герметически закрытый стерильный сосуд и ставят в холодильник. Продолжать операцию в таком случае можно на следующий день. Если регулярно менять «упаковку», пропитанную физиологическим раствором и антибиотиками, в которую бывает завернут иссеченный лоскут, и если производить повторные бактериологические исследования, то трансплантат может сохранять жизнеспособность в течение многих недель. Этот факт имеет важное значение для лечения ожогов.

Дефект, возникающий после иссечения небольшого или средней величины трансплантата во всю толщу кожи, следует попытаться закрыть путем наложения первичного шва, произведя необходимую для этой цели мобилизацию кожи и сближение краев раны. Если этого сделать нельзя, то надо по крайней мере уменьшить размеры дефекта, а на оставшуюся незакрытой поверхность раны пересадить тонкий дермо-эпидермальный трансплантат.

## ПОСЛЕОПЕРАЦИОННОЕ ТЕЧЕНИЕ

В течение первых суток после пересадки трансплантат остается абсолютно бледным. На второй день на нем появляются розовые пятна, а на прилегающих участках кожи появляется покраснение и отек. На четвертый день весь трансплантат приобретает розовую окраску, а на шестой день своим внешним видом он уже ничем не отличается от нормальной кожи; только на поверхности трансплантата обнаруживают остатки засохшего и шелушащегося рогового слоя. В послеоперационном периоде следует следить за общим состоянием больного, за ощущениями, возникающими у него на месте пересадки кожи, и за состоянием повязки. Если послеоперационное течение было благоприятным и если не появилось никаких угрожающих признаков, то в таких случаях первую перевязку можно делать на четвертый день после операции. Удаляют повязку послойно с большой осторожностью. После осмотра трансплантата на рану накладывают давящую повязку. На 6—8 день удаляют все швы. Начиная с 15 дня можно приступить к легким массажам, осуществляемым вначале только путем слабого сдавливания кожи; со временем массажи можно производить более энергично.

Естественно, что перевязку после пересадки трансплантата можно сделать на другой же день после операции, особенно в тех случаях, если у нас



имеются какие-либо сомнения. Повязка на второй день бывает еще влажной, так что отдельные ее слои можно легко снимать. Если в каком-либо месте выявляется синеватое выбухание, то это указывает на наличие кровоизлияния и скопление сыворотки. Если в таких случаях сделать насечку и удалить скопившийся секрет, то обычно удается спасти трансплантат. Если же больной испытывает чувство боли, если у него повышается температура, или даже появляется идущий от повязки запах, то в таких случаях необходимо срочно сделать перевязку. Перечисленные признаки свидетельствуют о развитии воспалительного процесса или даже некроза. Начиная с четвертого дня в таких случаях на трансплантате обнаруживается синюшный участок, засыхающий или, наоборот, претерпевающее расплавление в результате развития влажной гангрены. Даже в таком случае можно еще спасти большую часть трансплантата, если иссечь участок некроза, назначить примочки с раствором антибиотиков и производить их распыление по поверхности раны. После прекращения воспалительного процесса на дефект пересаживают дермо-эпидермальный трансплантат.

**ДАЛЬНЕЙШАЯ СУДЬБА ТРАНСПЛАНТАТА.** Характерно сморщивание трансплантата. Первично, т. е. сразу же после иссечения, трансплантат сморщивается в результате сокращения соединительнотканых и в особенности эластических волокон кориума. Чем толще слой кориума, тем в большей степени выражено первичное сморщивание. После приживления наступает вторичное сморщивание, обусловленное склерозом, главным образом склерозом ткани ложа дефекта. Оно выражено тем больше, чем тоньше трансплантат, чем меньшее сопротивление оказывают трансплантату окружающие ткани, а также в тех случаях, когда наступает частичный некроз трансплантата.

На самом трансплантате нередко возникают расстройства кератогенеза, например, гиперкератоз, десквамация. Часто приходится наблюдать расстройство пигментации. Наступает или переход пигмента из пигментированного трансплантата в окружающие участки, или, чаще, по истечении нескольких недель или месяцев наступает гиперпигментация трансплантата, в некоторых случаях весьма интенсивная. При этом можно добиться улучшения путем повторной шлифовки трансплантата. Реже приходится наблюдать на трансплантате полную потерю пигмента. Улучшения в таком случае можно добиться путем шлифовки и облучения трансплантата ультрафиолетовыми лучами. Татуировка трансплантата красками, содержащими оксиды, весьма трудоемка и редко позволяет добиться удовлетворительных результатов.

Трансплантаты, имеющие волосы, теряют в течение трех недель большинство волос, причем только некоторые из них вновь вырастают. С другой стороны, после пересадки кожи, покрытой лишь пушком, в некоторых случаях приходится наблюдать утолщение отдельных волос и увеличение густоты волосяного покрова. Особенно неприятно усиление роста волос при пересадке трансплантата на лицо, а в случае использования такого лоскута кожи для пластики уретры разрастание волос может повести к роковым последствиям.



## НЕКОТОРЫЕ ОСОБЫЕ ВИДЫ КОЖНЫХ ТРАНСПЛАНТАТОВ

### ИСПОЛЬЗОВАНИЕ КОЖНЫХ ТРАНСПЛАНТАТОВ В ЦЕЛЯХ ЭПИТЕЛИЗАЦИИ ПОЛОСТЕЙ ТЕЛА

Кожные трансплантаты могут быть с успехом использованы в целях эпителизации полостей тела (глазницы, уретры, влагалища, преддверия рта). В соответствующем месте создают обширное ложе для трансплантата. Затем из стента изготавливают слепок ложа, который заворачивают в свободный кожный трансплантат обнаженной поверхностью наружу. Слепок с трансплантатом в таком виде вводят в подготовленное ложе. Если возможно, то края раны над слепком сшивают, если этого не удастся сделать, то по крайней мере сближают края раны путем наложения матрачных швов на валиках. Через 14 дней рану открывают, а слепок вынимают (рис. 100, 101). В первое время слепок ни на час нельзя вынимать из ложа, иначе наступит сморщивание трансплантата, которое явится препятствием для обратного введения слепка. Чем толще трансплантат, тем слабее выражено его вторичное сморщивание.

### ПЕРЕСАДКА МНОЖЕСТВЕННЫХ НЕБОЛЬШИХ ТРАНСПЛАНТАТОВ НА ГРАНУЛИРУЮЩУЮ РАНУ

1. Трансплантаты в виде марок (postage stamp grafts) (рис. 102).
2. Трансплантаты Ревердена и Девиса отличаются друг от друга только тем, что последние больше в диаметре и толще в центральной части, где бывают иссечены во всю толщу кожи. У обоих типов трансплантатов края представляют собой лишь тонкую эпидермальную пленку (рис. 103). Оба способа являются лишь вынужденными; их применяют только для закрытия гранулирующих ран. На донорской поверхности после взятия лоскутов остаются некрасивые следы, да и покров, образованный ими, бывает невзрачным.

Погружной способ пересадки кожи (Альгава, Браун) (рис. 104). Эта методика также является вынужденной. Ее применяют с целью закрытия плохо заживающих ран, в особенности покрытых большими и неподдающимися санации грануляциями. Следующим вынужденным мероприятием является применение эмульсии эпителиальных клеток (так наз. гомогената). Приготавливается такая эмульсия или просто путем соскабливания эпителия скальпелем, или с помощью специальной машинки, размельчающей срезанные лоскуты эпидермиса. Такое закрытие дефекта является наименее совершенным. В сущности, это всего лишь эпителиальная «обтяжка», не обладающая никакой сопротивляемостью.

### ДЕРМАЛЬНЫЕ ТРАНСПЛАНТАТЫ

Дермальные трансплантаты применяют главным образом в целях глубокой трансплантации для укрепления стенок полостей, а также в целях эпителизации при замещении больших кожных дефектов, главным образом



послеожоговых. Для изготовления трансплантата с его заранее вымеренной поверхности срезают эпидермис, а обнаженную часть кориума выкраивают или иссекают с помощью дерматома (р и с. 105).

Кожная аутопластика является надежным средством пластической хирургии. Большинство неудач, случающихся при пересадке аутотрансплантатов, бывает обусловлено ошибками на одном из этапов операции, просмотром какого-либо недостатка, что приходится наблюдать главным образом в тех случаях, когда хирург слишком спешит. Чаще всего причиной этого бывает отсутствие терпения у хирурга, нежелающего подождать полной остановки паренхиматозного кровотечения на ложе дефекта.

## СЛОЖНЫЕ ТРАНСПЛАНТАТЫ

К этой группе относится, например, трансплантат, состоящий из кориума и жировой клетчатки, применяемый для заполнения впалых подкожных пространств. С такими трансплантатами проще манипулировать, они обеспечивают лучшее приживление (р и с. 106, 107).

Сложные трансплантаты часто применяемые в пластической хирургии, выкраивают с задней поверхности ушной раковины. Они содержат кожу, подкожную клетчатку и часть хряща, или же всю толщу ушной раковины (р и с. 108). Эти трансплантаты применяют для замещения потерянных или недоразвитых частей второй ушной раковины, крыла или кончика носа, дефектов век. Рекомендуется держать трансплантаты этого типа в течение первых послеоперационных дней на льду.

## ПЕРЕСАДКА СЛИЗИСТОЙ ОБОЛОЧКИ

Возможности применения слизистой оболочки в качестве свободного трансплантата невелики. Пользуются ими для закрытия дефектов конъюнктивы и небольших дефектов слизистой оболочки мочеиспускательного канала. Слизистая оболочка покрыта мягким эпителиальным слоем, связанным большим количеством сосочков с упругой соединительнотканной стромой, содержащей многочисленные эластические волокна. Под этим слоем располагается слой рыхлой клетчатки, соединенной с мышцами. Слизистая оболочка десен и твердого неба прочно прилегает к надкостнице. В подслизистом слое имеются мелкие железы. На губе они находятся главным образом в области максимального выбухания. В строме имеется густая сеть капилляров, в подслизистом слое негустое сплетение относительно крупных сосудов. Изменения, претерпеваемые слизистой оболочкой после ее пересадки, аналогичны, в сущности, изменениям, происходящим на кожных трансплантатах: приходится наблюдать тенденцию к сморщиванию.

## ПЕРЕСАДКА ЖИРОВОЙ ТКАНИ

Трансплантаты жировой ткани применяют для пломбировки впалых частей лица, обусловленных патологическими дефектами, а также для обертывания сухожилий и покрытия суставных поверхностей. Наряду с подкожной жи-



ровой клетчаткой применяют для этих целей и сальник. Менее подходящим является крупнозернистый жир, выкроенный из стенки живота, более подходящим мелкозернистый жир, содержащий густую сеть соединительнотканых волокон, выкроенный из области спины или ягодичной области. Целесообразнее пересаживать жировую ткань вместе с кориумом.

Трансплантат жировой ткани претерпевает значительные изменения. Происходит его разжижение и рассасывание; большое количество жировых клеток гибнет. Из оставшихся жировых клеток разрастается новый жир. Объем регенерата в среднем на 40% меньше объема первоначального трансплантата. В случае пересадки жировой ткани одним блоком потери бывают меньше, чем при пересадке нескольких трансплантатов небольшого размера.

При подготовке трансплантата следует соблюдать большую осторожность. Пересаживаемую жировую ткань нельзя травмировать хирургическими инструментами и рвать. Выкраивая жир, следует работать острым скальпелем. Иссеченную ткань заворачивают в салфетку, пропитанную физиологическим раствором. По возможности, следует выкраивать блоки жировой ткани, окутанные единой нежной соединительнотканной пленкой.

Ложе, предназначенное для пересадки жировой ткани, должно быть тщательно подготовлено и быть достаточно просторным, чтобы жир не находился под слишком большим давлением. Края кармана, через который в ложе вводят трансплантат, должны быть достаточно толстыми, чтобы рану можно было защитить несколькими слоями. Остановке кровотечения следует уделить достаточно времени и производить ее очень тщательно.

Некоторые хирурги рекомендуют производить подготовку трансплантата жировой ткани в два этапа. В первый этап блок жира выкраивают с трех сторон, после чего разрез кожи зашивают. Расположенные по краям блока и поврежденные разрезом части жировой ткани разжижаются и рассасываются. На их месте образуется тонкая мембрана. На втором этапе производят извлечение трансплантата и его пересадку. Такая методика способствует лучшему приживлению трансплантата и меньшей потере ткани.

Место пересадки все время должно находиться под тщательным наблюдением. Увеличивающаяся припухлость бывает обусловлена или воспалительным отеком тканей ложа, или разжижением жира и экссудацией. Если при значительном натяжении отеочной области появится флюктуация, следует произвести (в случае надобности повторно) пункцию и отсасывание жидкого содержимого, соблюдая строжайшую асептику.

## ПЕРЕСАДКА ФАСЦИИ

При пересадке фасции следует помнить, что она лишена кровоснабжения. Поэтому ее приживление длится дольше, чем приживление ткани, имеющей хорошее кровоснабжение. Особенно в том случае, если приходится соединять фасцию с фасцией, следует помнить о том, что для образования прочного сращения тканей требуется длительное время. Если имеется сильное натяжение в области швов, то фасцию или апоневроз нельзя сшивать кетгутом. Необходимо в этом случае накладывать нейлоновые швы, причем



большое количество тонких швов выгоднее, чем малое количество толстых швов.

Фасцию применяют для замещения сухожилий, для укрепления стенок полостей тела, на лице — для фиксации новообразованных частей и для передачи функции жевательных мышц векам и губам при параличе лицевого нерва. Применяют почти исключительно широкую фасцию бедра; берут ее в нижней половине наружной поверхности бедра, где она наиболее развита (р и с. 109). Приживает фасция легко. В трансплантате происходят некоторые незначительные изменения, например, перегруппировка фибрилл в направлении натяжения, которому подвергается пересаженный лоскут апоневрозов на новом месте. Трансплантат скручивается в тяж, длина которого немного короче первоначального трансплантата.

## ПЕРЕСАДКА СУХОЖИЛИЙ

Для восстановления утраченного важного в функциональном отношении сухожилия используют часть сухожилия второстепенного значения. Сухожилия состоят из пучков фибриллярной ткани продольно расположенных коллагеновых волокон. Между пучками фибриллярной ткани негусто разбросаны сухожильные клетки. Кровоснабжение сухожилия весьма слабо развито, зато в нем много чувствительных нервов. Для пересадки подходят только тонкие сухожилия (например, сухожилие разгибателя четвертого пальца ноги или длинной ладонной мышцы) или сухожилие выведенного из строя пальца. Сухожилие пересаживают вместе с окружающей рыхлой соединительной тканью, это мероприятие препятствует образованию сращений с прилегающими тканями. Тонкое сухожилие претерпевает после трансплантации незначительные изменения фиброзного характера, ведущие к некоторому укорочению трансплантата. Поэтому длина выкраиваемого трансплантата должна быть несколько больше, чем длина дефекта. В толстых сухожилиях возникают центральные некрозы, нарушающие функциональный эффект.

В случае полного разъединения сухожилия и необходимости произвести свободную пластику, необходимо, чтобы оба конца сухожилия, к которым подшивают трансплантат, имели абсолютно гладкое сечение. Рубцовый конец воспринимающего сухожилия должен быть срезан бритвой. Швы следует накладывать с большой тщательностью, придерживаясь принципов и техники, предложенных Бунелем (р и с. 110).

## ПЕРЕСАДКА ХРЯЩА

Хрящ состоит из гомогенного вещества, содержащего клетки. Васкуляризация хряща минимальна; с возрастом кровоснабжение хрящевой ткани усиливается. Для трансплантации применяют главным образом гомогенный хрящ из хрящевого отдела ребра, реже из уха; хрящ ушной раковины содержит эластические волокна. Небольшие трансплантаты можно брать из хряща носовой перегородки или из крыльных хрящей носа.



На реберном хряще вскоре после рождения появляются признаки старения в виде асбестоза и очагов обызвествления. Это обстоятельство понижает ценность хряща. После пересадки хрящ не претерпевает более или менее существенных изменений и не уменьшается в объеме. С другой стороны, хрящевой трансплантат часто сгибается. Происходит это в тех случаях, если с одной стороны на трансплантате остается лента надхрящницы, если в хряще имеются довольно крупные асбестовые или обызвествленные очаги, если при взятии или моделировании трансплантата хрящ травмируется глубоким надрезом или надломом, если, наконец, в новом ложе хрящ подвержен неравномерному давлению. После пересадки наступает ускорение процессов старения, асбестоза и обызвествления. Реберные хрящи являются наиболее часто применяемым материалом для пересадки. Обычно берут хрящ из VII и IX ребра. Только VII ребро прикреплено к груди, VIII и IX ребра прикреплены к вышерасположенному хрящу при помощи плотной соединительной ткани, и лишь в исключительно редких случаях приходится наблюдать их хрящевое соединение. Таким образом, нельзя надеяться, что при взятии хряща всегда удастся получить сплошной хрящевой трансплантат.

Из хряща VII ребра выкраивают трансплантат длиной 8 см, хрящи VIII и IX ребер могут быть вынуты целиком; их длина равна 5—7 см (рис. 111). Тонкие хрящевые пластинки различной формы и величины удаляют желобоватым долотом (рис. 112). В раме должно быть тщательно остановлено кровотечение. До тех пор, пока не окончена восстановительная операция, рана должна оставаться заполнена тампонами на тот случай, если бы понадобилось еще некоторое количество хряща. Если в более поздние сроки планируется дальнейшее оформление восстанавливаемого органа, сразу же под кожу вблизи раны надо пересадить запасной кусок хряща. В межреберный нерв рекомендуется вводить спирт, так как это значительно ослабляет послеоперационные боли.

**ФОРМИРОВАНИЕ ТРАНСПЛАНТАТА.** Взятый хрящ следует защищать от высыхания. Нельзя оставлять сплошной слой надхрящницы ни на одной из поверхностей трансплантата, так как в этом месте наступило бы сгибание хряща. Надхрящницу следует или полностью удалить, или иссечь из нее поперечные ленты (рис. 113). Поверхностный слой хрящевого трансплантата должен или всюду быть одинаковой толщины, или полностью удален, чтобы трансплантат находился в равновесии (рис. 114). Трансплантату следует придавать правильную симметричную форму.

**ВВЕДЕНИЕ ТРАНСПЛАНТАТА В НОВОЕ ЛОЖЕ.** Ложе должно быть хорошо подготовлено и быть достаточно просторным для вводимого трансплантата. Трансплантат следует вводить в рану осторожно и без всякого насилия. Необходимо тщательное соблюдение асептики. После введения трансплантата надо внимательно осмотреть состояние кожного покрова, в особенности на носу. Если на каком-нибудь месте кожа над трансплантатом резко побледнеет и не приобретает нормального цвета в течение нескольких минут — трансплантат необходимо вынуть и соответствующим



образом уменьшить или сделать тоньше. На края раны тщательно накладывают два ряда швов — внутрикожный и адаптационный.

**ЗАКРЫТИЕ РАНЫ НА МАТЕРИНСКОЙ ПОЧВЕ.** После удаления тампонов производят тщательную остановку кровотечения, затем накладывают кетгутовые швы на прямую мышцу, апоневроз и подкожную клетчатку. Кожу сшивают внутрикожными и несколькими адаптационными швами.

**ХРЯЩ ИЗ УШНОЙ РАКОВИНЫ.** Разрез производят на задней поверхности ушной раковины по ходу наибольшего выпячивания. В нужном объеме производят отсепаровку подкожной клетчатки вместе с надхрящницей. После прокола хряща под переднюю надхрящницу вводят раствор анестетика, который ее отслаивает, позволяя без затруднений выкроить необходимую часть хряща. Этим путем можно получить хрящевые пластинки размером 3 X 1 см.

**ХРЯЩ ИЗ НОСОВОЙ ПЕРЕГОРОДКИ.** Хрящ из носовой перегородки иссекают тем же способом, который применяется при подслизистой септум-операции. В этом случае также надо стремиться ввести раствор анестетика под надхрящницу для ее отслойки. Разрез ведут параллельно нижнему краю кожной части перегородки по направлению к нижнему краю четырехугольного хряща. При искривлении носовой перегородки операцию производят с той стороны, в направлении которой выгнут ее нижний край. Через разрез с обеих сторон осторожно отслаивают надхрящницу и иссекают соответствующую часть хряща (размером до 3 X 2 см). У спинки носа должна быть оставлена полоска хряща шириной в 1 см; делается это для того, чтобы спинка носа не провалилась.

**ТРАНСПЛАНТАТЫ ИЗ ХРЯЩЕЙ КОНЧИКА НОСА** могут быть использованы только в том случае, если требуется небольшое количество материала (р и с. 115, 116).

**РАЗМЕЛЬЧЕНИЕ ХРЯЩА** осуществляют с помощью скальпеля или небольшой терки. Размельченный хрящ вводят в подготовленный карман при помощи шприца через небольшой разрез. Аппарат для этой цели сконструировали Карел Габрцетл и Мирослав Фара (K. Habrcetl, M. Fára) (р и с. 117). А. А. Лимберг приготавливает сильно измельченный хрящ (стороны отдельных частиц не превышают 2 мм) и вводит его при помощи шприца прямо в ткань, придавая одновременно другой рукой органу необходимую форму.

## ПЕРЕСАДКА КОСТЕЙ

Основное вещество кости состоит из коллагеновых волокон, пропитанных солями кальция. В пространствах между волокнами располагаются костные клетки и их отростки, которые в узких канальцах кости соприкасаются с другими клетками. Сосуды проникают в кость через периост. Они располагаются в продольном направлении в канальцах, образуя многочисленные разветвления.



Губчатая часть кости обладает ламеллярно — и не содержит сосудов.

Для пересадки применяют следующие виды костных трансплантатов: 1. компактные, плотные трансплантаты, полученные из длинных костей, главным образом из большой берцовой кости; 2. трансплантаты губчатой кости с тонкой пластинкой кортикального слоя, взятые из гребешка подвздошной кости и из ребер; 3. тонкие пластинки кортикального слоя, иссеченные с внутренней поверхности крыла подвздошной кости; 4. трансплантаты чистой губчатой кости из костно-мозгового канала. Кость предъявляет большие требования к тканям, окружающим костное ложе. Трансплантат следует укладывать таким образом, чтобы он широко контактировал со здоровой костью. Только кость сошника и носовой раковины может прижиться к мягким тканям, не соприкасаясь с костью (L. Peer). Костный трансплантат претерпевает радикальную перестройку. Наступает дегенерация структуры кости, а регенерация исходит из костного ложа; в процессе регенерации, по всей вероятности, принимает участие и претерпевшее метапластическое изменение соединительнотканное ложе.

Кортикальный слой кости применяют в пластической хирургии относительно редко, а именно в тех случаях, где возникает необходимость достичь очень прочного резистентного соединения (ложный сустав нижней челюсти). Трансплантаты из кортикального слоя применяют очень часто в ортопедии. Подготовка костного трансплантата — см. рис. 118.

В пластической хирургии применяются главным образом трансплантаты из гребешка подвздошной кости или из ребра. Трансплантаты из гребешка подвздошной кости чаще всего берутся только в пубертатном периоде, так как в более раннем возрасте структура большей части гребешка носит хрящевой характер. Операция может быть произведена под местным обезболиванием, причем инфильтрировать мягкие ткани в области подвздошной кости следует вплоть до самой надкостницы. Разрез производят вдоль наружного края гребешка подвздошной кости. Мягкие ткани отпрепаровывают от кости острым путем, затем производят разрез периоста. Размеры выкраиваемого периоста должны соответствовать размерам необходимой костной пластинки. Затем быстрыми, легкими ударами молотка скалывают с помощью долота костный трансплантат, состоящий из тонкой пластинки кортикального слоя и более толстого слоя губчатой кости (рис. 119).

Из внутреннего кортикального слоя крыла подвздошной кости можно брать довольно большие костные пластинки (рис. 119).

Рану после взятия трансплантата следует тщательно зашить, в особенности же необходимо точно пришить мышцы к месту первоначального их прикрепления. Обращают внимание на тщательную остановку кровотечения. Прекрасным материалом для костной пластинки является ребро благодаря тому, что содержит и кортикальный слой, и губчатое вещество. Для трансплантации ребро извлекают обычным хирургическим способом. Заботятся о том, чтобы костотом был острым и не травмировал конца трансплантата.

Пересаживаемая кость должна плотно соприкасаться с живой костью (рис. 120).



Небольшие костные отломки и выскабленную губчатую кость применяют таким же способом, как и размельченный хрящ для заполнения дефектов костей лица. Размельченную кость можно ввести в подготовленное ложе через небольшой разрез тем же аппаратом, при помощи которого вводят в дефекты размельченный хрящ.

## ГОМОПЛАСТИКА

Под гомопластикой понимают свободную пересадку ткани от одного индивидуума другому, но того же вида.

Если требуется небольшое количество материала, то его можно взять у донора при самых различных операциях. В большинстве случаев, однако, материал берут от трупов, если возможно, то молодых людей, погибших главным образом в результате несчастных случаев. Перед взятием материала должно быть произведено такое же всестороннее исследование донора, какое производится перед взятием крови. Ткань следует брать при соблюдении строжайших мер асептики, не позже, чем через 6 часов после смерти. До тех пор, пока не будут произведены все исследования, взятый материал следует хранить в холодильнике, поместив его в физиологический раствор, смешанный с раствором антибиотиков. Раствор в первое время меняют через день, в более поздние сроки дважды в неделю, причем всякий раз следует производить его бактериологическое исследование. Материал может быть использован для пластики только в том случае, если все исследования выявили его абсолютную безупречность.

Различные ткани ведут себя после гомотрансплантации по-разному. Вначале создается впечатление приживления каждого трансплантата. Однако по истечении 7--10 дней происходит отслойка трансплантата, подвергающегося сухому некрозу. В других случаях трансплантат отслаивается в результате нагноения, или просто рассасывается. Истинное приживление наступает только при взаимной пересадке кожных лоскутов у однояйцевых близнецов и в исключительно редких случаях химеризма. Довольно длительное время кожный трансплантат остается жизнеспособным при пересадке родным братьям или сестрам, а также при пересадке от матери к сыну. Кожа зародыша приживает на более длительное время. С этим фактом приходится иногда сталкиваться и при тяжелых ожогах, когда гомотрансплантат приживает на относительно длительное время.

У больных, в крови которых не содержится гамма-глобулинов, наступает стойкое приживление гомотрансплантатов. Искусственно продлить срок приживления гомотрансплантата можно в том случае, если его консервировать методом замораживания в глицерине. В клинике такие трансплантаты чаще всего применяют для временного закрытия обширных дефектов при ожогах.

При гомотрансплантации хряща стойких результатов удается добиться чаще, чем при пересадке кожи. В особенности это касается пересадки свеже взятого хряща от матери к ребенку (M. Gillies). Часто приходится наблюдать рассасывание хряща и его замещение соединительной тканью, или же наступает инкапсуляция хряща на подобие осумкования инородного тела. В обоих указанных случаях трансплантат может выполнить свое назначение, а именно: сглаживает неблагоприятные в косметическом отношении не-



ровности очертаний отдельных органов или заполняет впалые участки поверхности лица. При консервировании хряща методом замораживания часть клеток выживает и может вновь начать вырабатывать основное вещество. По данным А. А. Лимберга размельченный гомогенный хрящ дает более стойкие результаты, чем аутогенная пересадка.

Кость при гомотрансплантации рассасывается; при этом ее структура служит как бы мостом для реконструкции, а неорганические соли — строительным материалом. Применение кости в пластической хирургии ограничено. Чаще всего применяют размельченную кость.

Отрезки кровеносных сосудов и другие ткани, за исключением роговицы, также являются мостом для реконструкции дефекта, наступающего в результате разрастания собственной ткани реципиента.

Ткани в пунктах заготовки консервируют различными способами, чаще всего методом лиофилизации. Препараты хранят в герметически закрытых сосудах при комнатной температуре. Перед использованием трансплантаты размягчают в физиологическом растворе. Консервированные ткани являются твердым материалом. Это не трансплантаты а вкладыши.

## ГЕТЕРОПЛАСТИКА

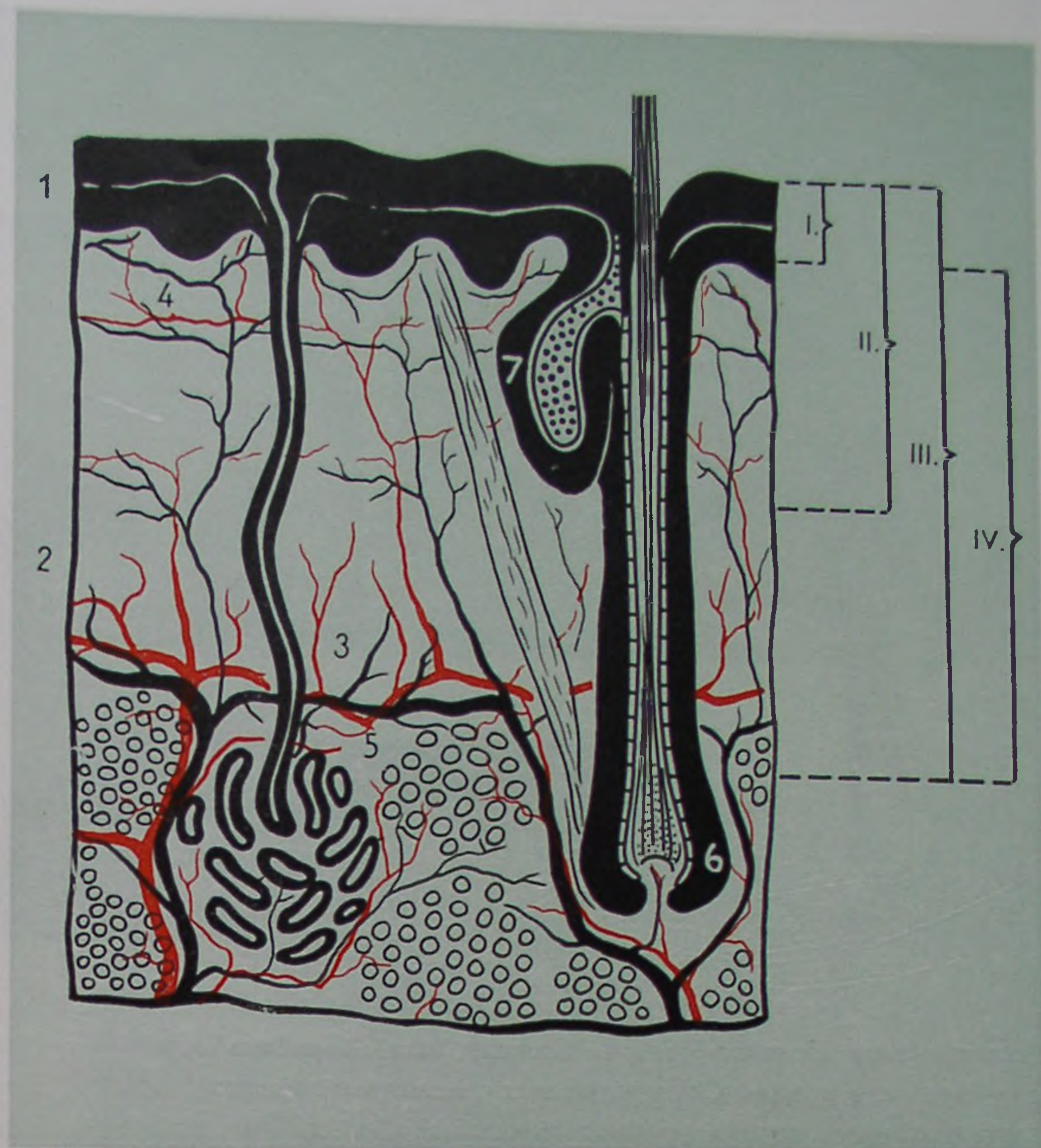
Под гетеропластикой понимают свободную пересадку тканей от животного одного вида животному другого вида. Судьба трансплантата при гетеропластике бывает еще менее надежна, чем при гомопластике. Часто наступает рассасывание, воспалительная реакция, отслоение трансплантата. Удовлетворительный в функциональном отношении результат может наблюдаться при инкапсуляции гетеротрансплантата.

## АЛЛОПЛАСТИКА



Под аллопластикой понимают свободную пересадку не живых тканей, а каких-либо «вкладышей» и инородных тел. «Вкладыши» из слоновой кости, металла, пластмассы вызывают различные по интенсивности реактивные изменения в окружающих тканях. Результатом аллопластики является инкапсуляция или отделение имплантата, обусловленное воспалительным процессом. Инкапсулированные «вкладыши» дают возможность придать органу правильную форму, но бывают, однако, подвержены травмам и инфекциям. До настоящего времени остается неясным, не являются ли некоторые пластмассы канцерогенами.



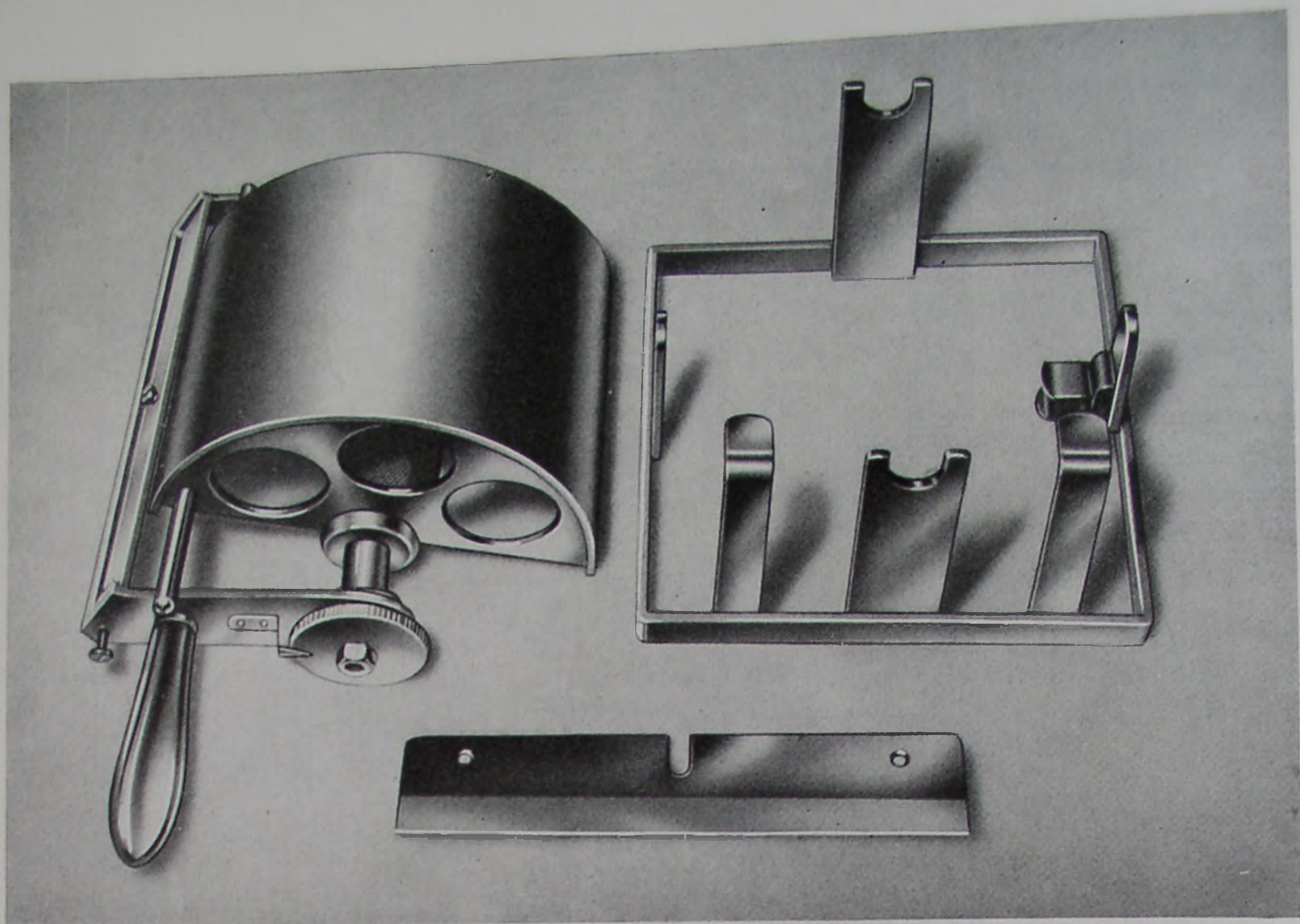
ма строения кожи. (1) Эпидермис (верхняя белая  
 са — роговой слой), (2) дерма (кориум), (3) в  
 е крупнососудистая артериальная сеть, (4) и тон-  
 подсосочковая сеть с капиллярами, отходящими  
 сочкам, (5) потовые железы, (6) волосяные сумки,  
 сальные железы. Схема кожных трансплантатов.  
 лщина эпидермального трансплантата (Олье-Тир-  
 — II. Дермо-эпидермальный трансплантат (Split  
 Graft). — III. Кожа во всю толщю. — IV. Транс-  
 тат из дермы.



рументы для свободной пересадки кожи. 1. Бритва  
 на. Большая бритва, с ножеобразной заточкой одной  
 лезвия и со срезанной под углом и углублен-  
 нной поверхностью второй стороны. — 2, 3, 4. Нож  
 с рукояткой с калибрующим стержнем. Сменное  
 лезвие.







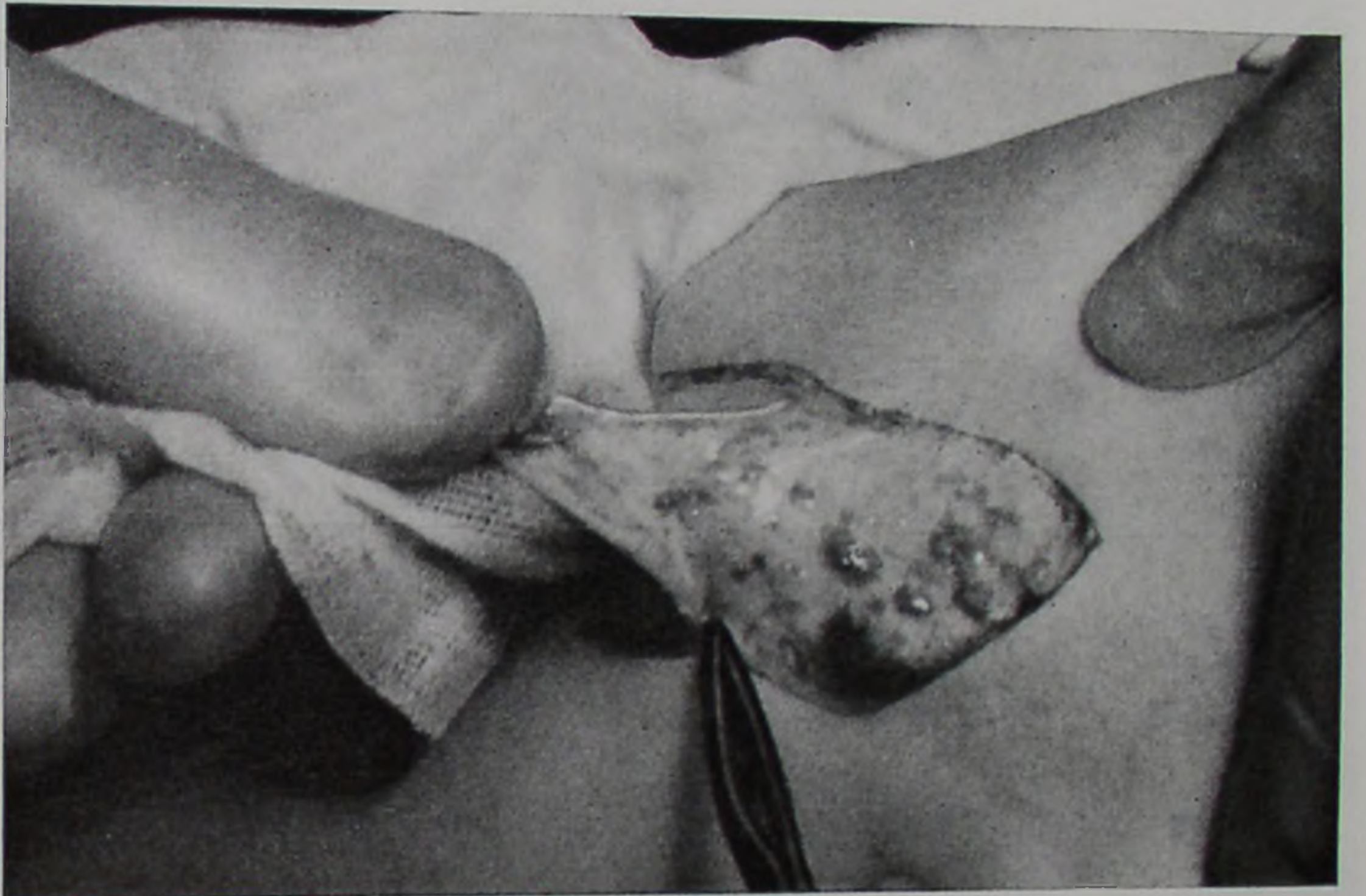
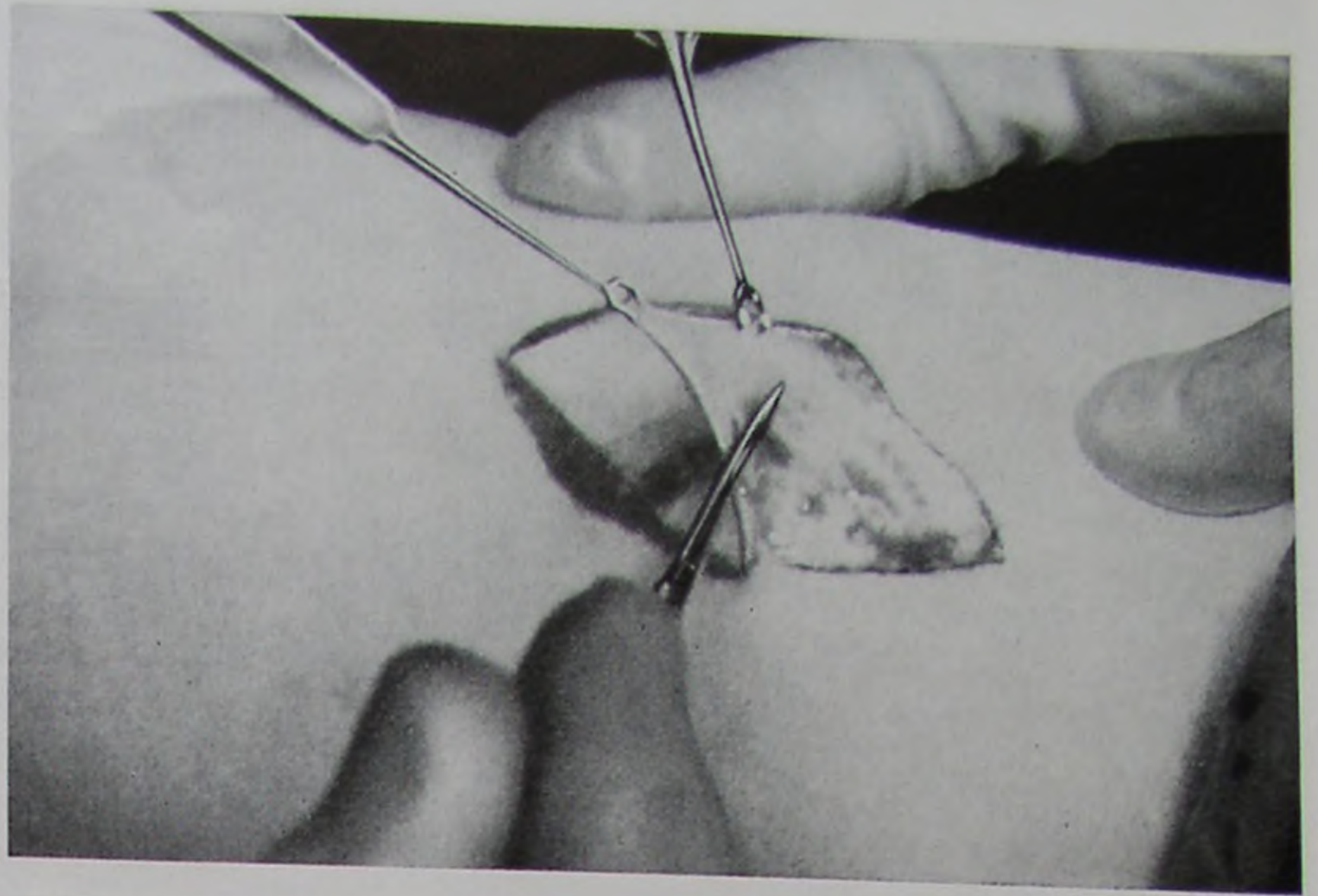
Дерматом типа Педжета-Гуда. 1. Нижняя часть барабана дерматомата скреплена с осью. Осью управляет цилиндр с накаткой, при помощи которого хирург вращает дерматом. Ось связана с плечиком рамы, на которой закреплен нож. Управление рамой осуществляется с помощью ручки. При помощи этой ручки хирург

быстро перемещает раму. Толщина между ножом и барабаном, регулируется передачей. — 2. Сменный нож. — 3. на подставке (приготовлен к эксплуатации)

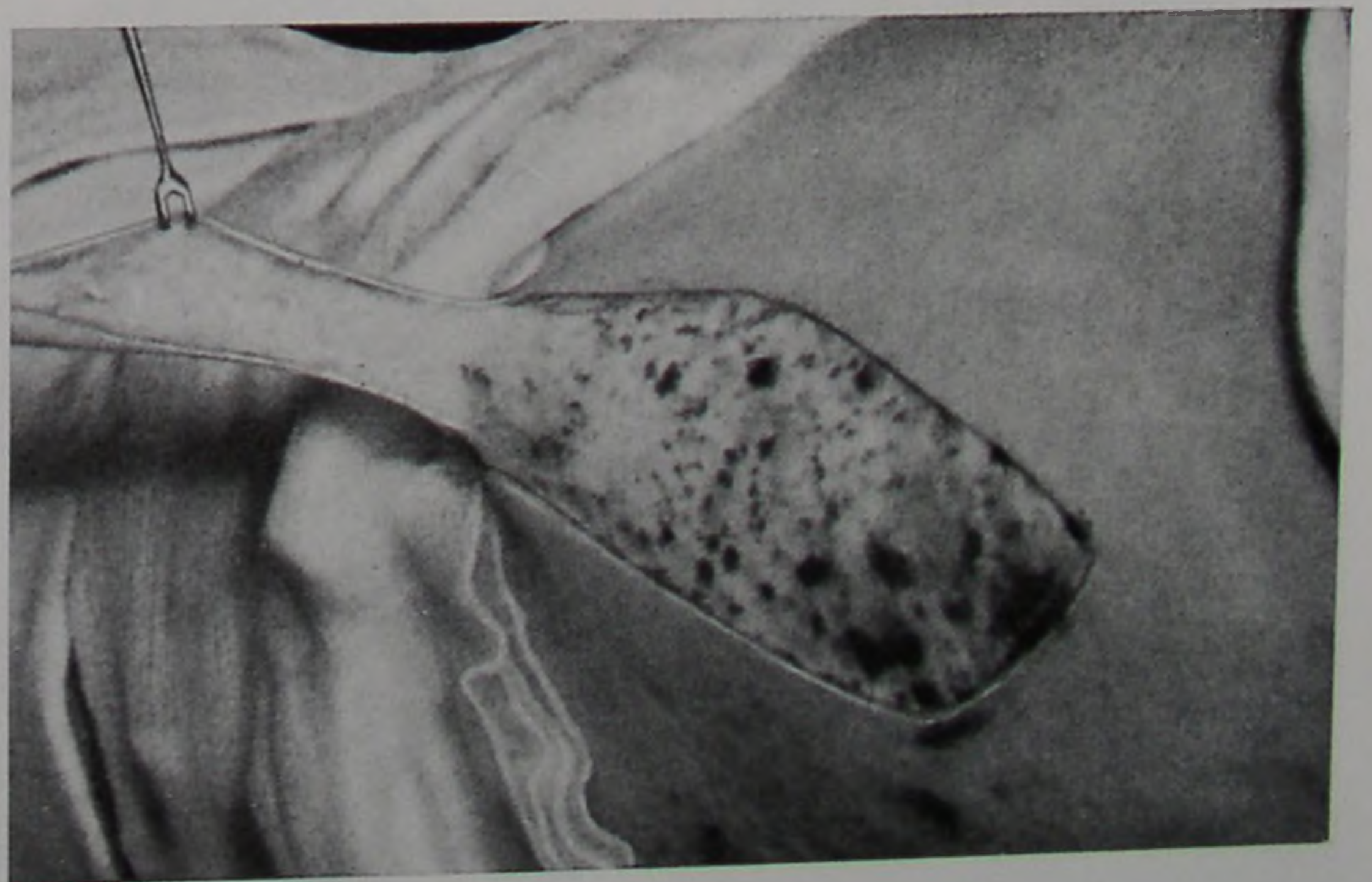



(1)



(2)

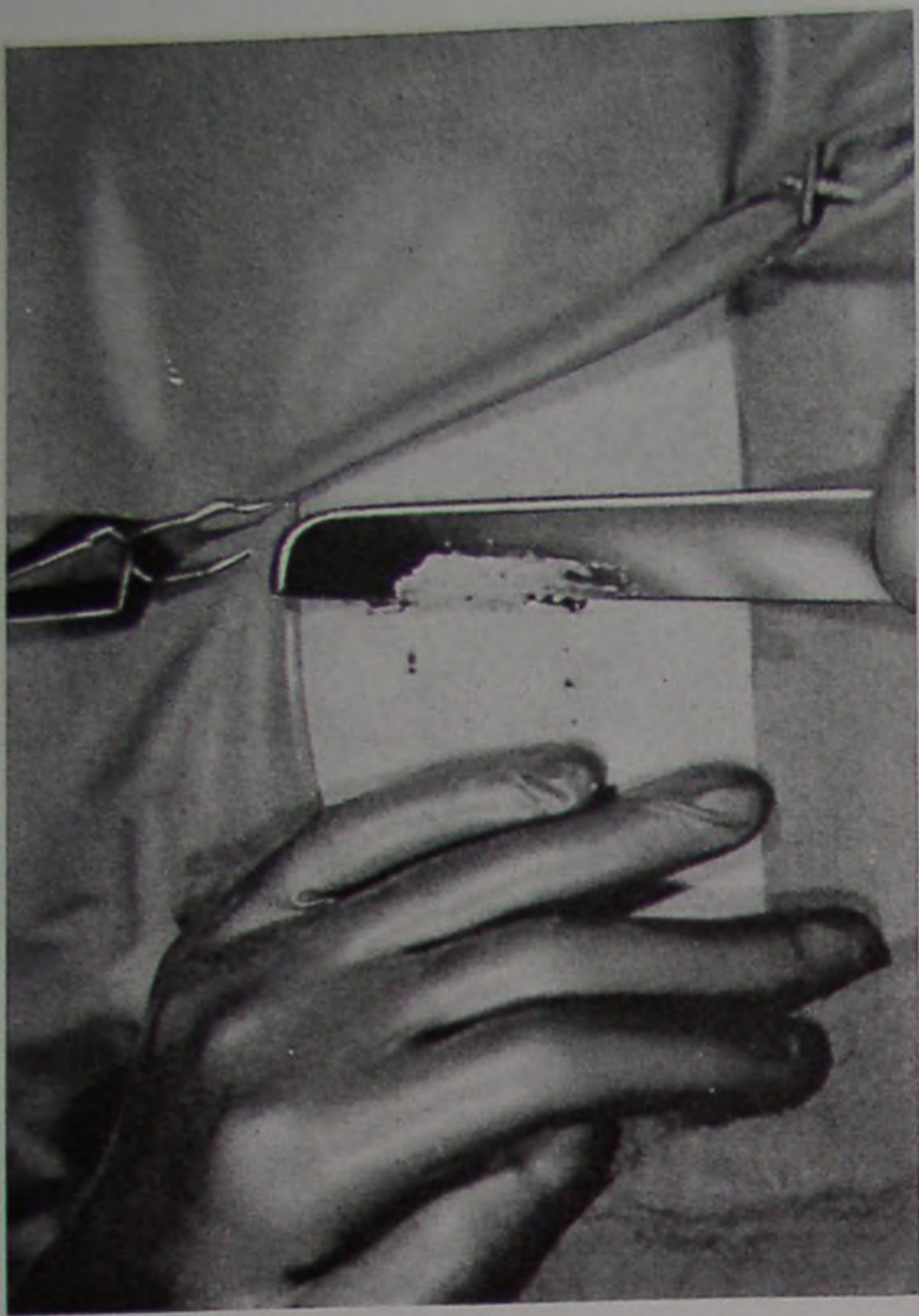

(3)

С. 90.

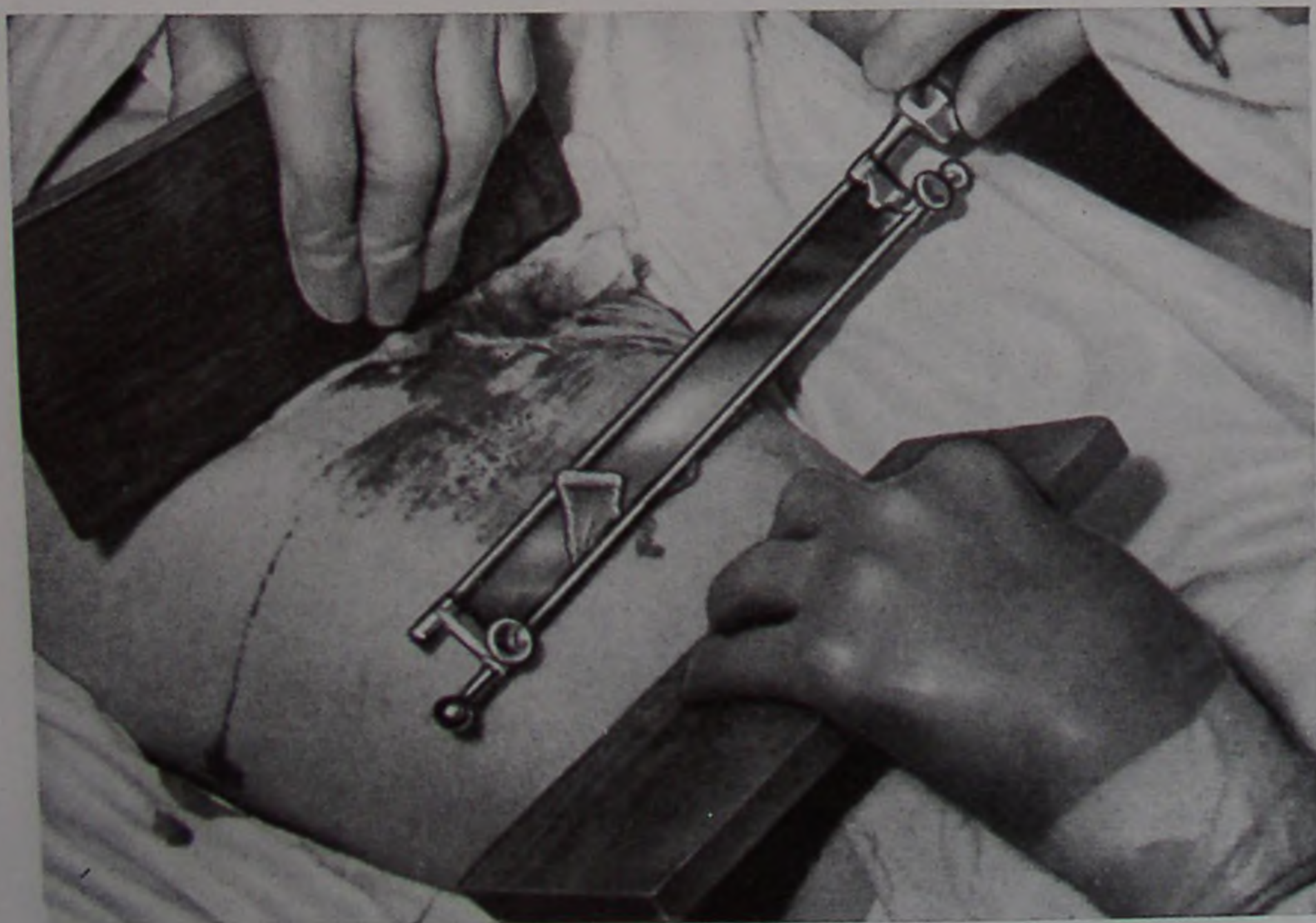
ывание дермо-эпидермального трансплантата мето-  
препарирования. 1. Первый этап операции. С по-  
ью острого копьевидного ножа выкраивают лоскут  
ходимого размера, захватывающий всю толщу дер-  
после чего иссекают дермо-эпидермальный тран-  
тат; при иссечении нож ставят почти вертикально  
верхности трансплантата. Лоскут приподнимают при  
щи крючка. — 2. После отсепаровки большей части  
ута, его укладывают на пропитанную физиологиче-  
раствором подушечку. Затем, подложив под него  
ательный палец, производят дальнейшую отсепар-  
у трансплантата; острие ножа направлено при этом  
углом к указательному пальцу. — 3. Весь лоскут  
арован; только на одном конце он связан мостиком  
жей материнской почвы. На ране заметны точеч-  
и более крупные пятнышки капиллярного крово-  
ния.





Р И С. 91.

Отслойка лоскутов бритвой Тирша. Плоскую поверхность бритвы прикладывают коже материнской почвы, обильно смоченной физиологическим раствором. (Не рекомендуем пользоваться маслом, так как оно попадает на поверхность среза, препятствуя приживлению.) Нож следует слегка приподнять и произвести надрез кожи. Затем, прижимая нож плашмя, пилящими движениями выкраивают трансплантат. Его толщину регулирует хирург, который, в зависимости от надобности, больше или меньше, прижимает к коже всю поверхность лезвия. При взятии небольших лоскутов, кожу, расположенную ниже ножа, натягивают рукой, при взятии лоскутов больших размеров — пользуются в этих целях деревянной дощечкой. Трансплантат собирается в складки на лезвии ножа. Нож вместе с лоскутом переносят на подготовленное ложе. Края трансплантата придавливают зондом к краю ложа, после чего из под него осторожно вытягивают нож.



Р И С. 92.

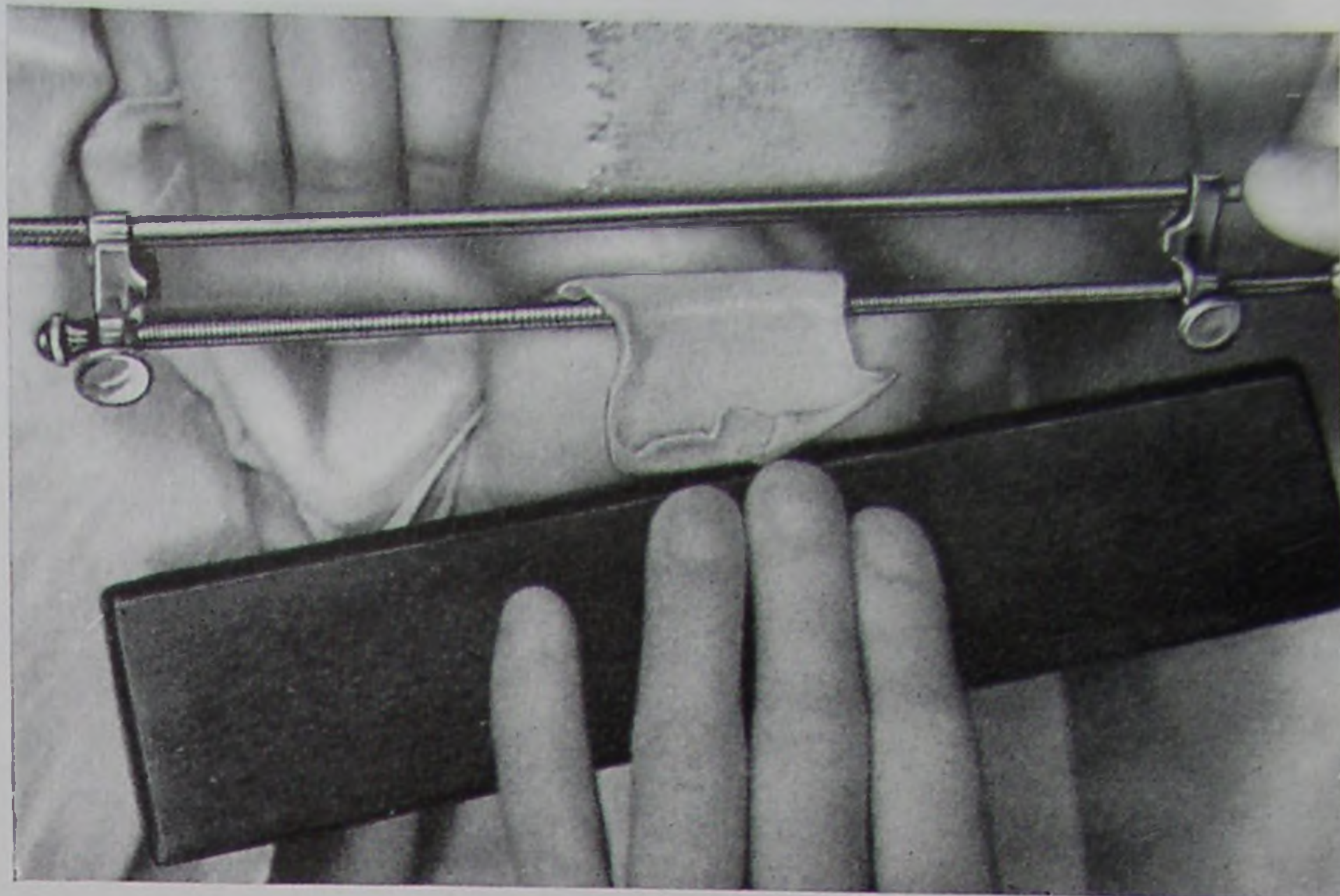
Отслойка лоскута кожи ножом Хамби. При помощи винтов регулируют толщину отслаиваемого лоскута кожи. Поверхность операционного поля и ножа обильно смачивается физиологическим раствором. 1. Начало отслойки. Хирург оттягивает с помощью деревянной дощечки кожу, расположенную выше ножа, ассистент — кожу ниже ножа. Под бедро, с которого срезают лоскут, подкладывают подушечку в целях создания большой, ровной поверхности кожи. Нож прикладывают к коже под углом и производят небольшой надрез. Затем нож кладут плашмя и приступают к срезанию лоскута. На нож следует оказывать равномерное давление, чтобы

(1)


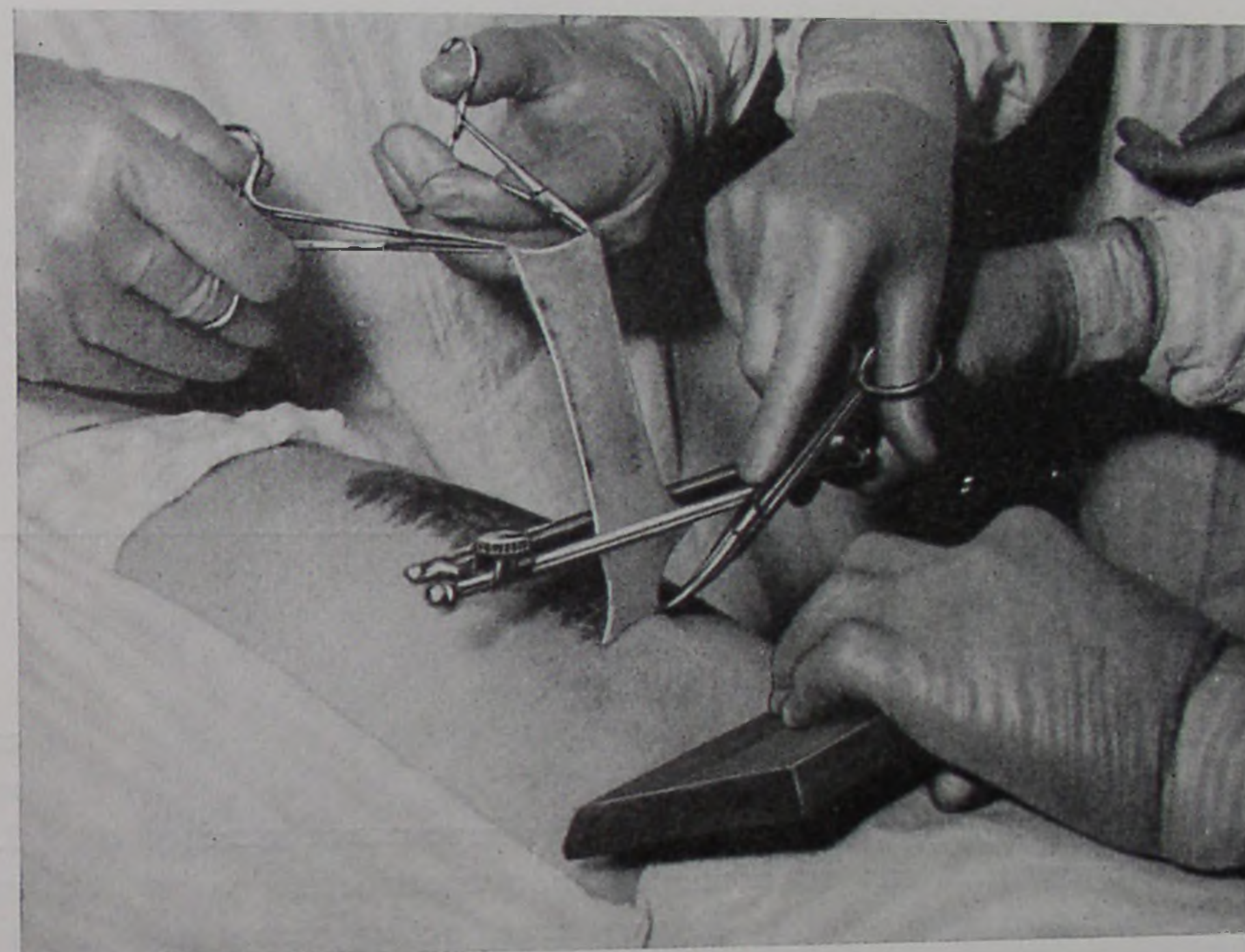


толщина отслаиваемого лоскута была одинаковой. —  
 2. Следующая стадия отслойки. Создают дермо-эпидер-  
 мальный трансплантат довольно большой толщины. —  
 3. Отделение отсеченного лоскута. При помощи ножа  
 Хамби можно срезать лоскуты размером 8 X 20 см и бо-  
 лее, в зависимости от места их взятия.

(2)



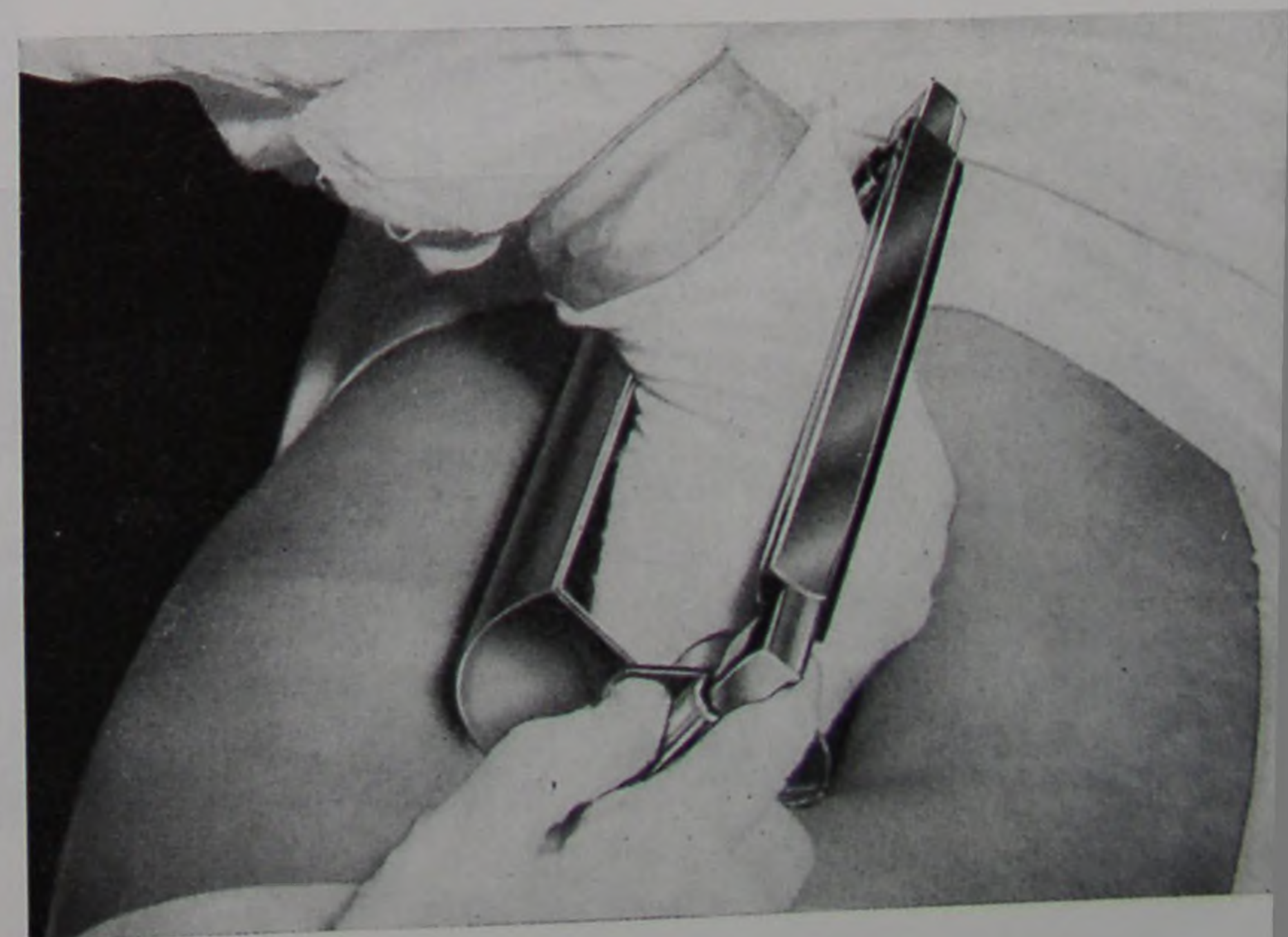
(3)




Р И С. 93.

Отслойка лоскута кожи при помощи дерматома. Для этой цели годится довольно толстая кожа с хорошо развитым и плотным подкожножировым слоем, а именно: кожа спины, передней поверхности бедра, ягодичной области. Менее подходящей является кожа живота. Операционное поле тщательно высушивают эфиром. Поверхность барабана и место взятия лоскута обильно смазывают специальным клеем; для этого пользуются кисточкой или марлевым тампоном. Затем следует выждать 5 минут, причем в это время ни барабан, ни место взятия лоскута не должны находиться вблизи источника света операционной лампы. 1. Ведущий край дерматома придавливают к покрытой клеем поверхности кожи. В этом положении дерматом удерживают в течение одной минуты, после чего поворотом

(1)







(2)

руки приподнимают ведущий край дерматома с приклеенной к нему кожей. — 2. Техника взятия лоскута по мере того, как хирург левой рукой вращает дерматома, край последнего приподнимает кожу. При этом ассистент с обеих сторон сдавливает кожу, чтобы в нее не врезался нож. При снятии лоскута с барабана его все время следует присыпать порошком сульфотиазола, который препятствует склеиванию и свертыванию трансплантата. Еще более эффективным средством предупреждения склеивания кожи является нанесение на барабан дерматома пленки, вместе с которой барабан приклеивается к коже. Затем лоскут кожи снимают с барабана вместе с пленкой и в таком виде помещают на ложе дефекта. При помощи дерматома можно иссекать лоскуты кожи во всю толщину. Сложно, однако, определить толщину кожи на месте ее взятия, и в зависимости от этого соответствующим образом установить дерматом.

**Р И С. 94.**


Другой способ натягивания кожи. 1. Вместо деревянных дощечек можно использовать для натяжения кожи, расположенной выше ножа, присасывающую коробку, подключенную к вакуумному на-

сосу. В результате возникновения вакуума происходит натяжение кожи; хирург левой рукой перемещает коробку впереди ножа. 2. Вакутом — это аппарат, в котором к присасывающей коробке прикрепляют раму с ножом, соединенную, как и дерматом, с осью.

(1)



(2)

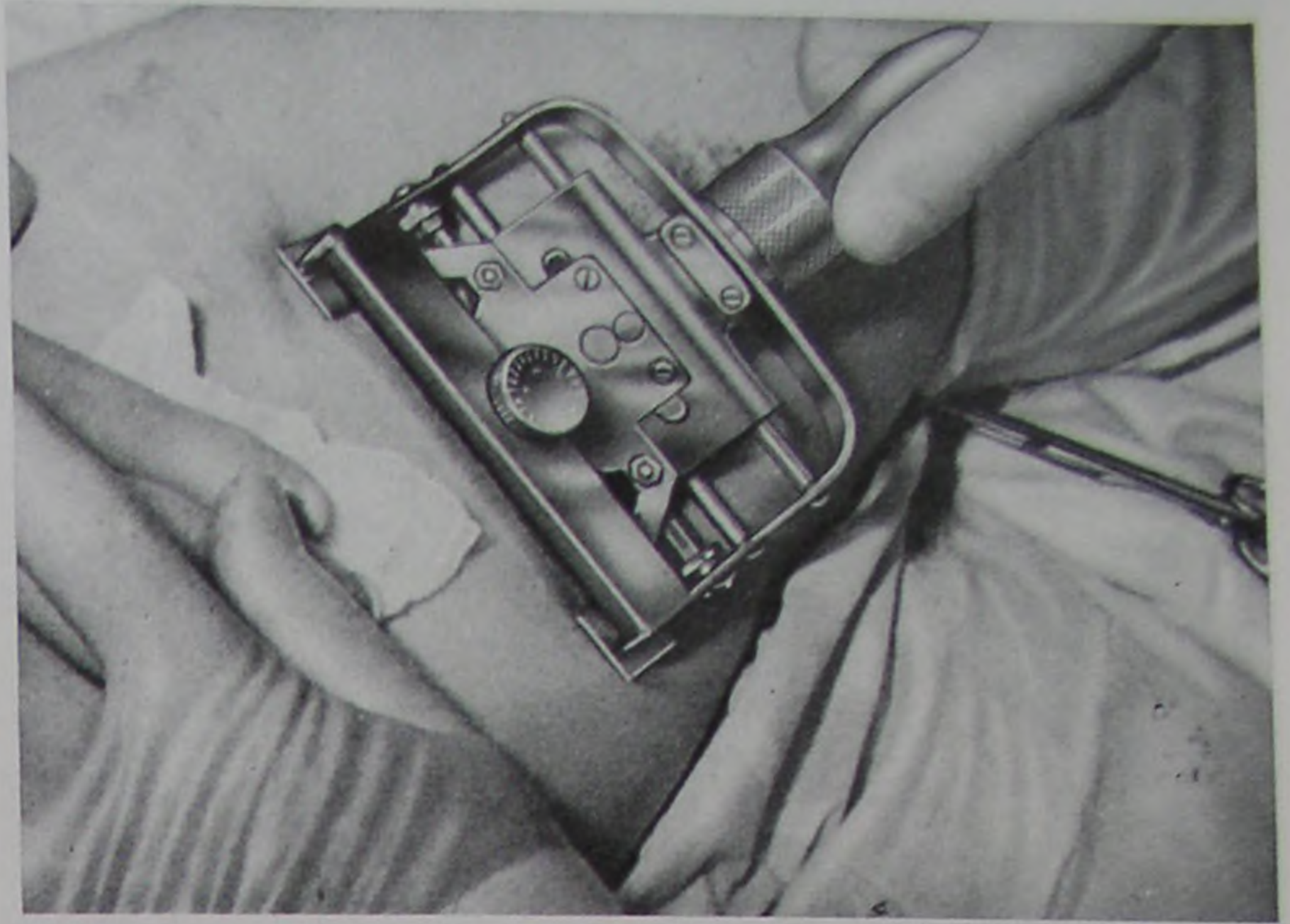




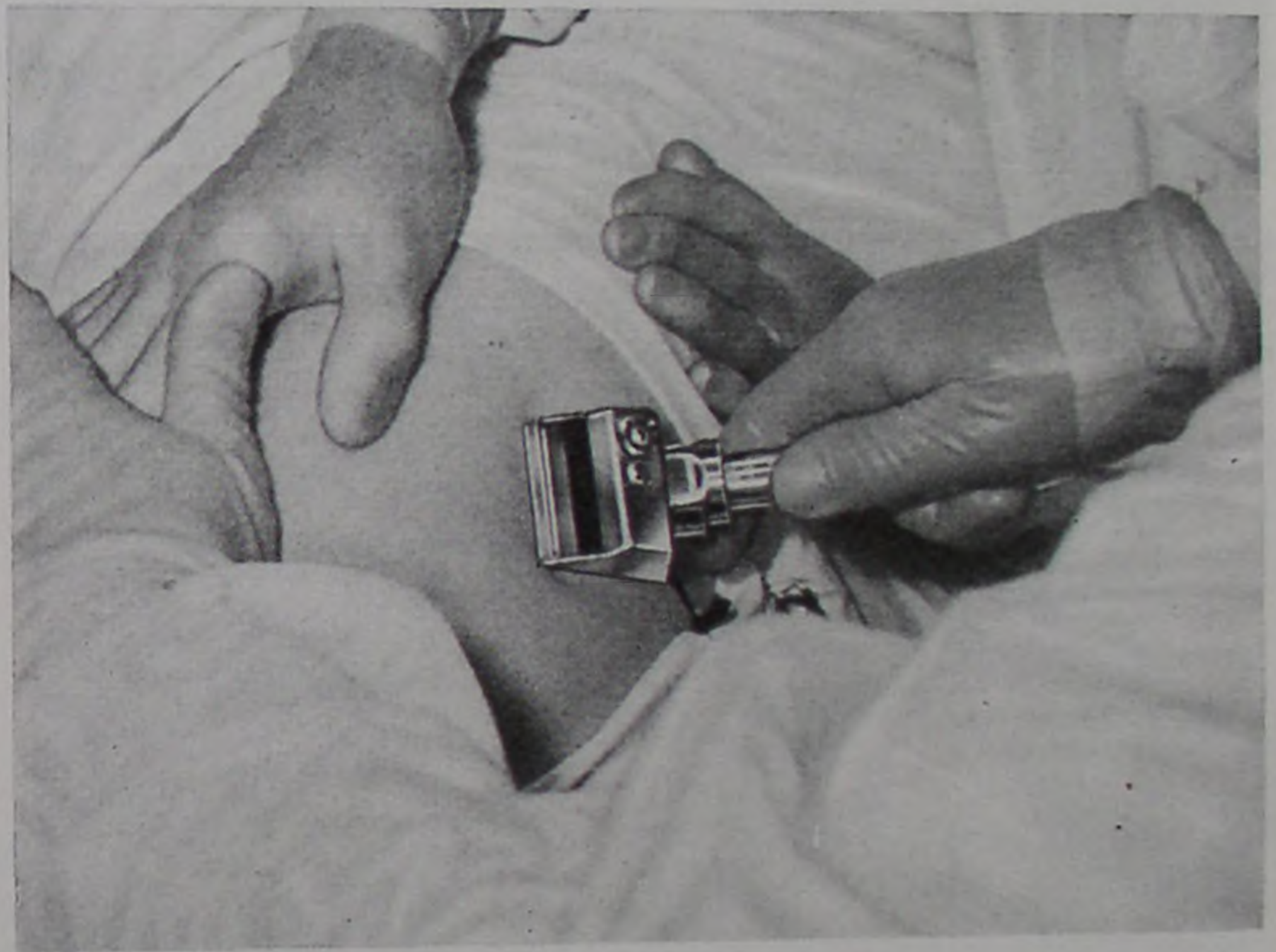Р И С. 95.

Срезание лоскута электрическим дерматомом. 1. Большой дерматом. Нож вмонтирован прямо в аппарат, где приводится в движение маленьким двигателем. При помощи винта устанавливают положение регулятора, определяющего толщину иссекаемого слоя кожи. Ассистенты натягивают кожу операционного поля, прижимают к ней дерматом, который после включения тока приходит в поступательное движение. — 2. Небольшой электрический дерматом. Начальная фаза срезания лоскута. — 3. Лоскут скользит по лезвию ножа. — 4. Лоскут собирается в складки на тыльной кромке ножа; затем его отделяют от материнской почвы. При помощи электрического дерматома иссекают кожные ленты необходимой длины.

(1)

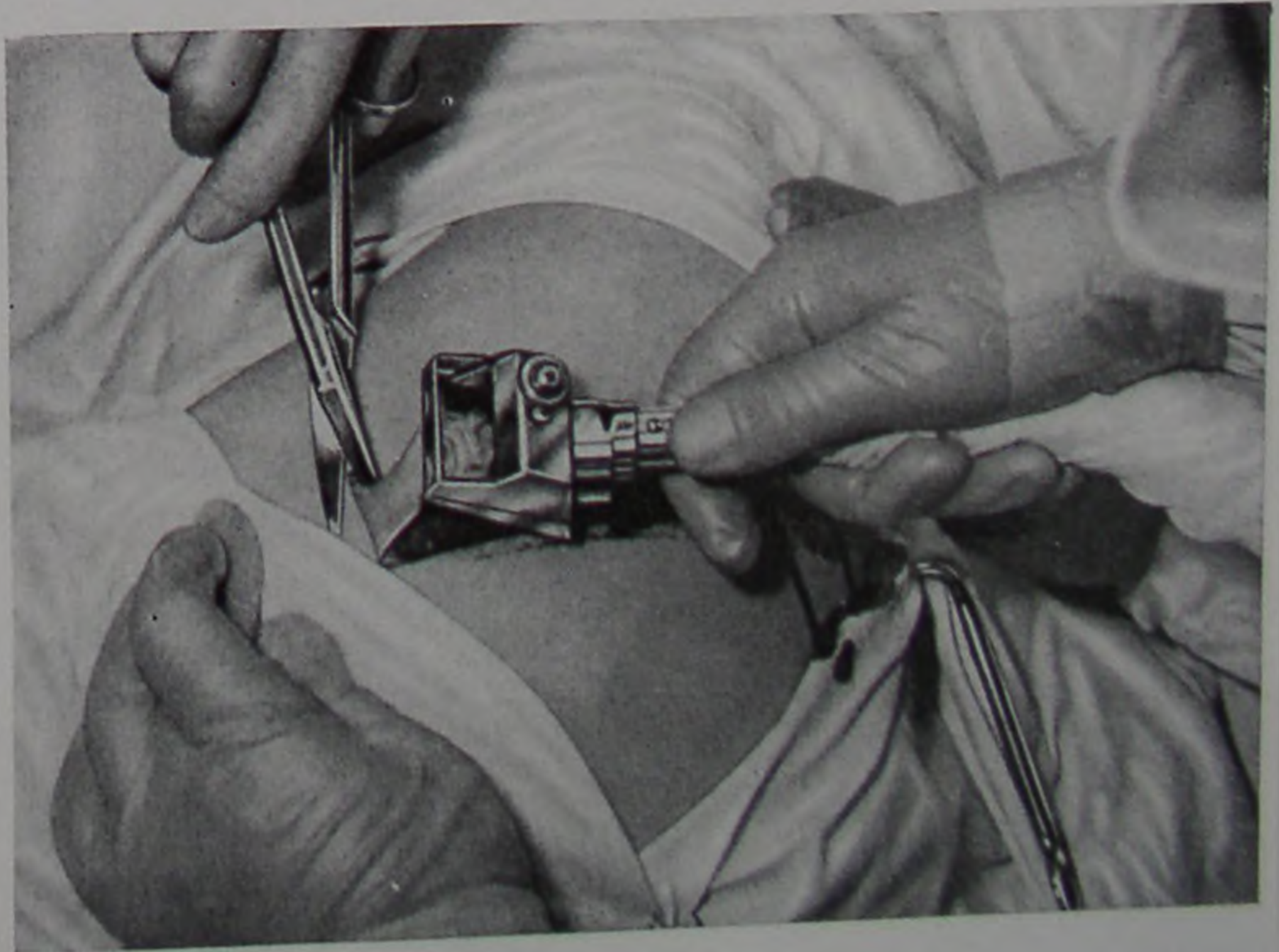
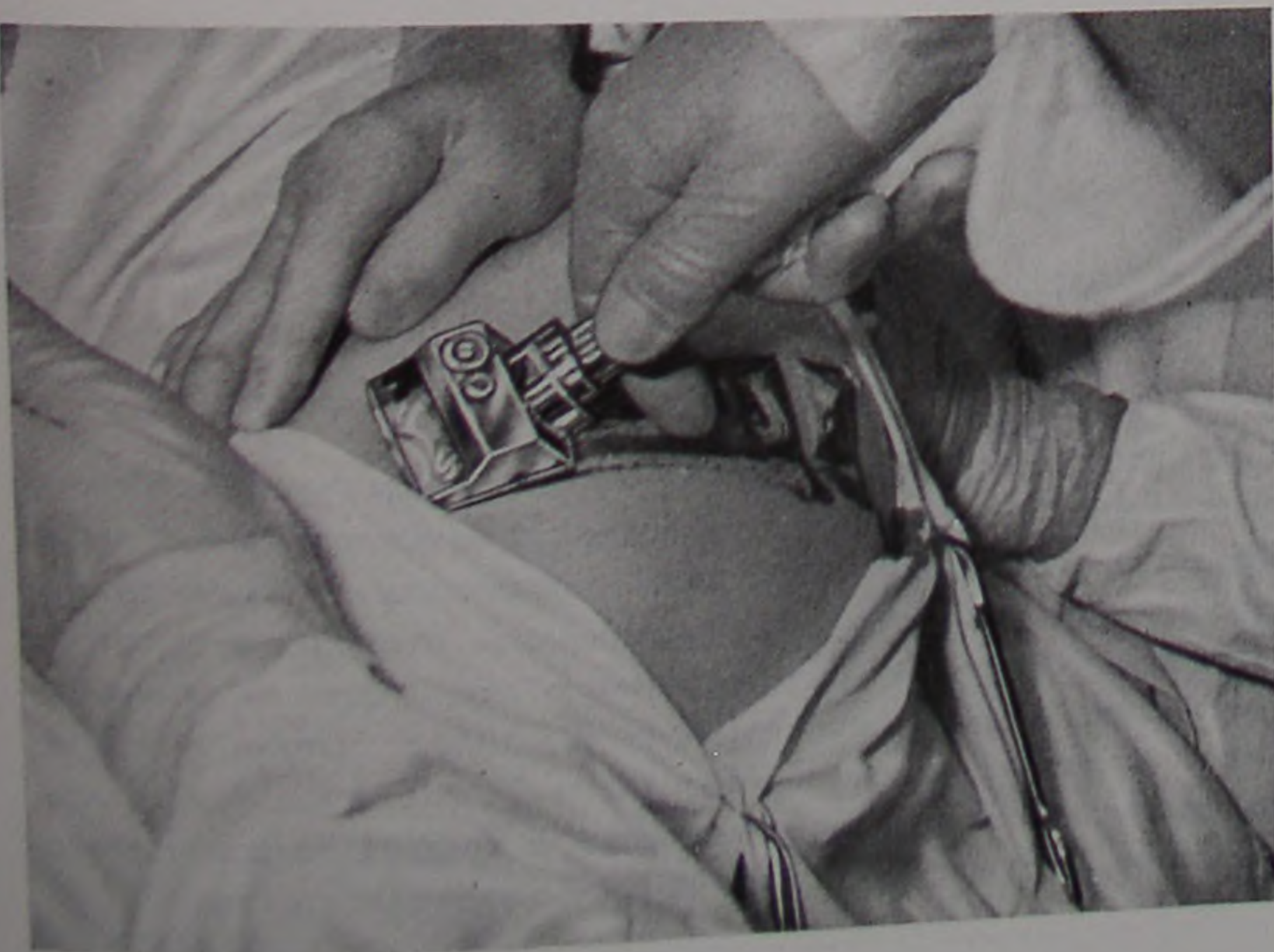


(2)

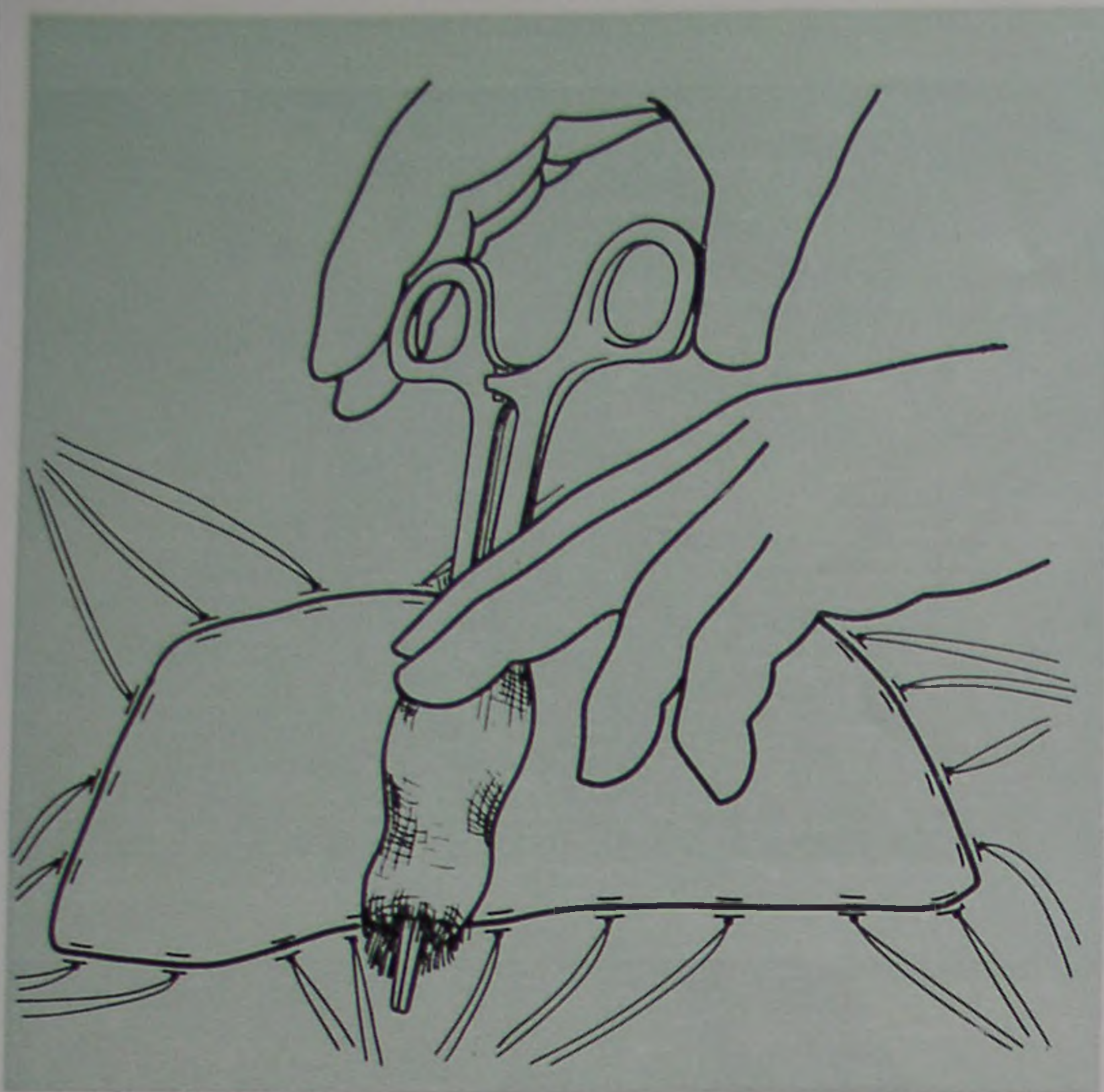


(4)

(3)



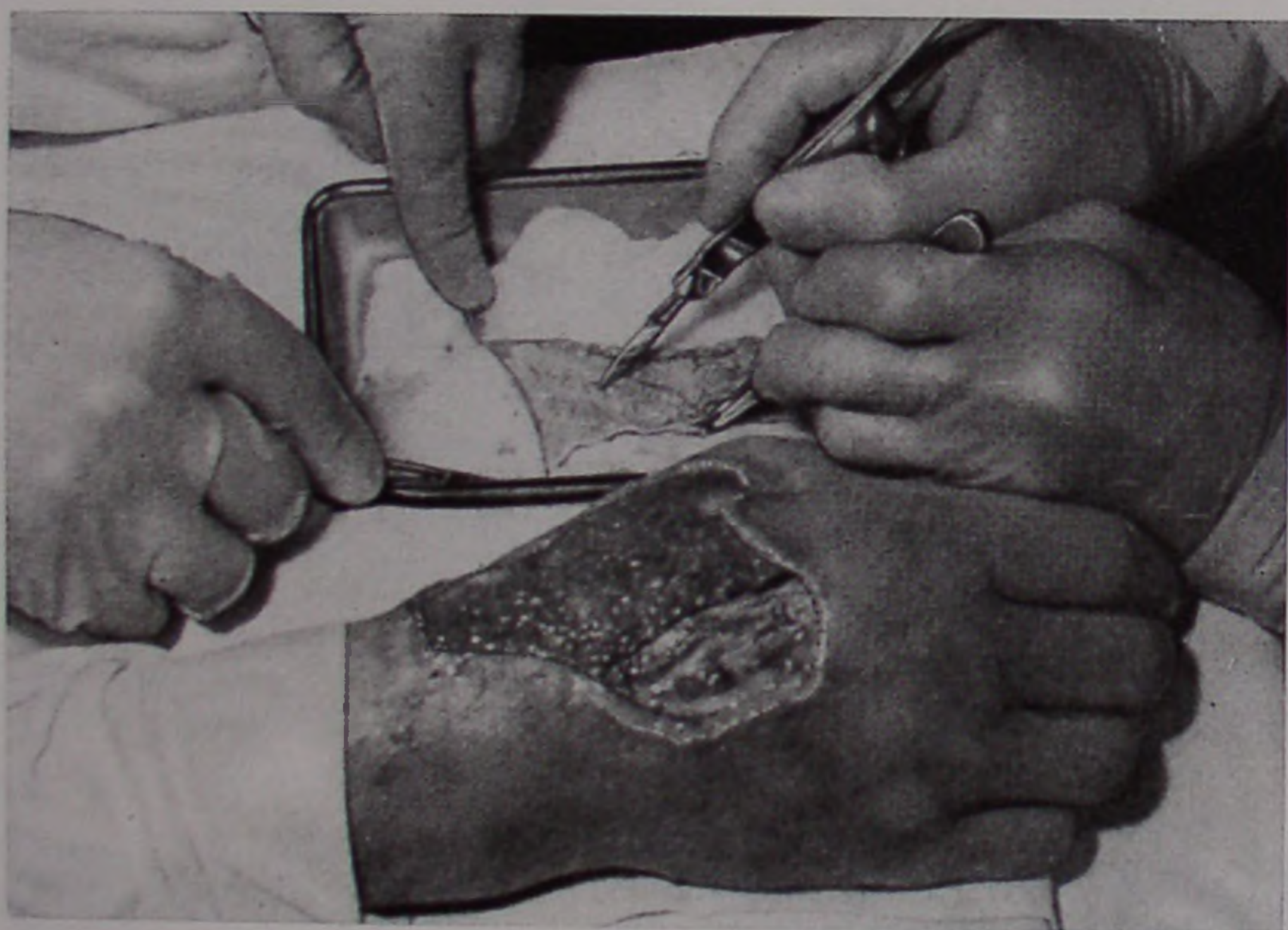



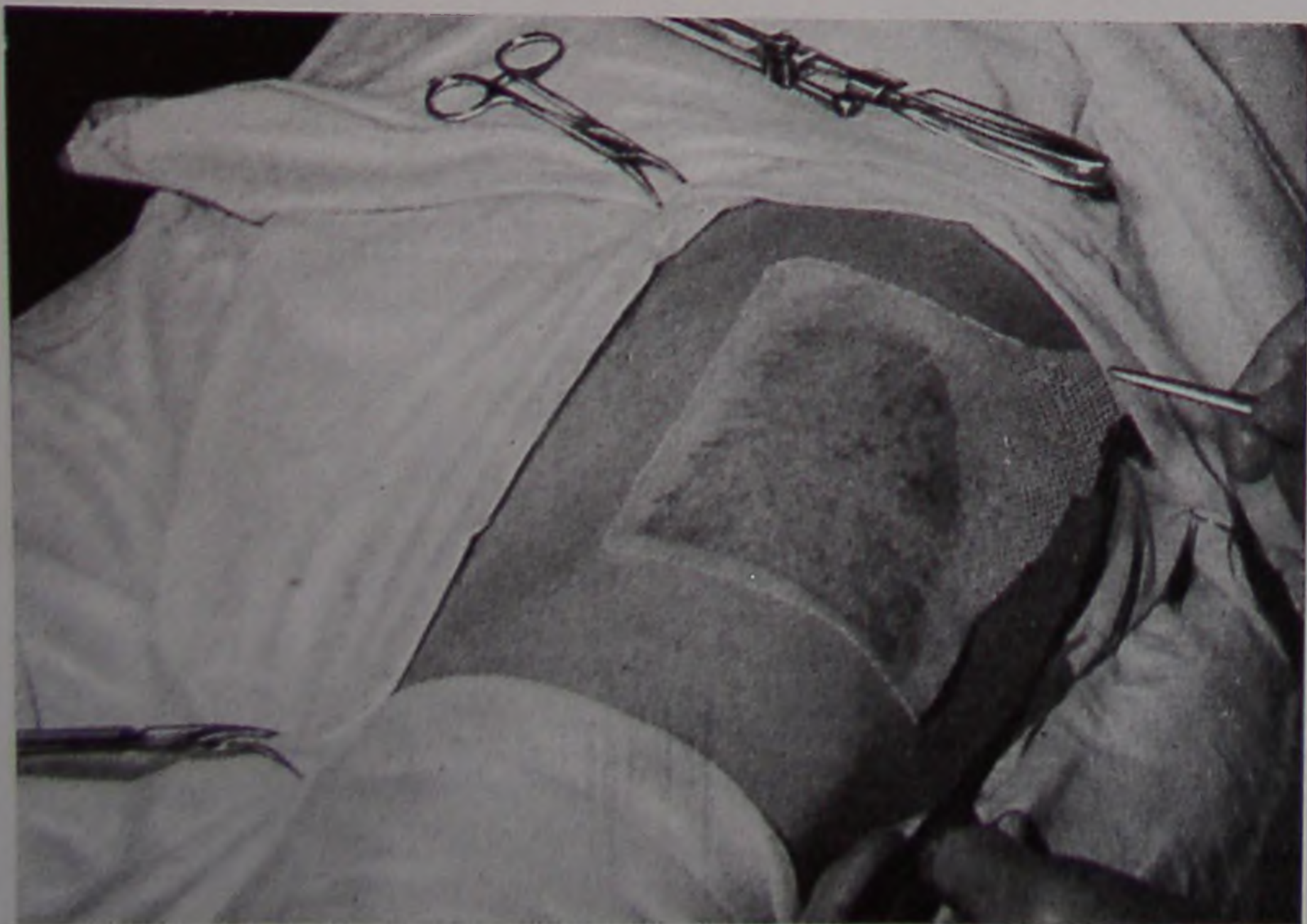Р И С. 96.

Наложение трансплантата на рану и уход за ним в послеоперационном периоде. 1. Трансплантат, пересаженный на рану, укрепляется швами к окружающей коже. С помощью накрученной на зажим Пеана марли, пропитанной физиологическим раствором, разглаживают всю поверхность трансплантата. Кровь или воздух, которые могут остаться под лоскутом, удаляются при этом через промежутки между швами. — 2. Если возникает сомнение насчет стерильности раны, то кончиком скальпеля на трансплантат наносят насечки. Таким образом возникают многочисленные мелкие отверстия, через которые раневой секрет может быть впитан повязкой.

(1)



(2)

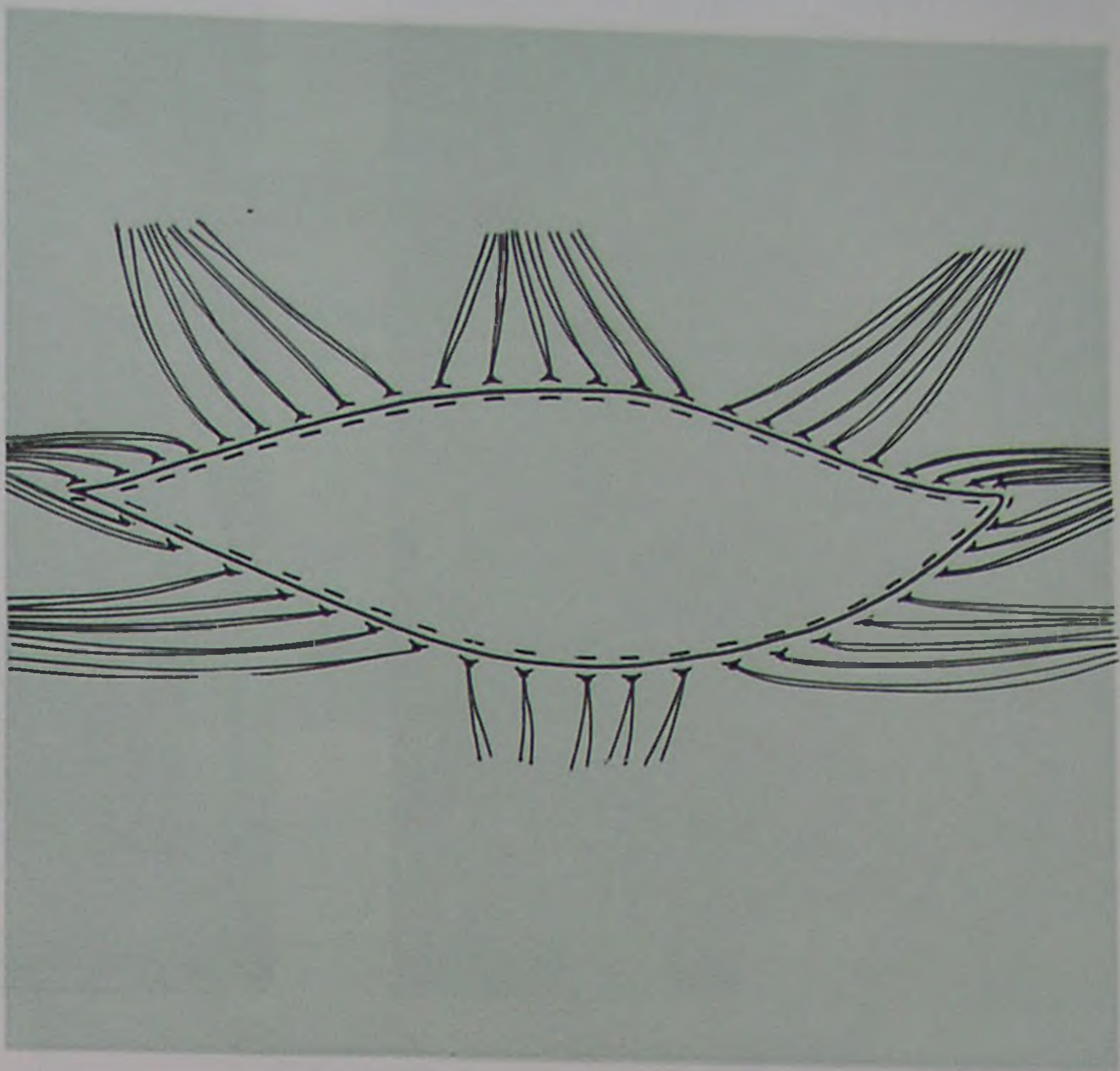


Р И С. 97.

Уход за раневой поверхностью на донорском участке. Дефект, возникший после иссечения больших дермо-эпидермальных трансплантатов, покрывают салфетками, пропитанными холодным физиологическим раствором. После окончания операции и остановки капиллярного кровотечения на раневую поверхность на донорском участке укладывают пропитанную вазелином марлю и эластическую давящую повязку. Через десять дней раневая поверхность, возникающая после иссечения тонких и средней толщины трансплантатов, покрывается вновь образовавшимся эпителием.

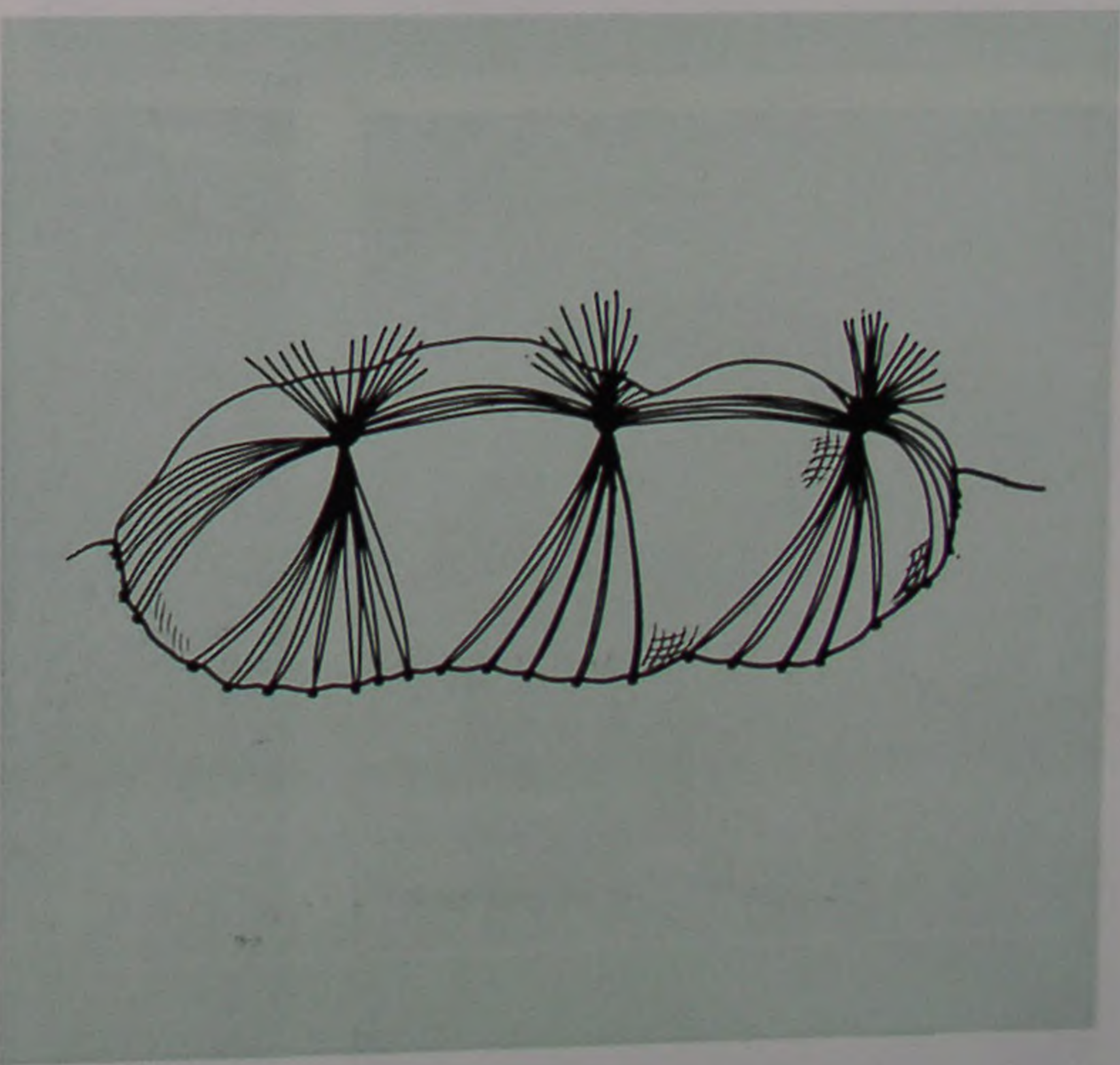


тема фиксирующей давящей повязки, применяемой при трансплантатах небольшой и средней величины. 1. Матрачные швы накладывают на трансплантат таким образом, чтобы можно было вязать узлы на здоровой коже. Первые швы накладывают на края трансплантата, следующие посередине каждой из его сторон. В дальнейшем каждый отрезок делится пополам последующими швами (стр. 27). Перед тем как завязать узлы на последних стежках шва, следует тщательно удалить воздух или жидкость, которые во время ушивания могут иногда скопиться под трансплантатом. Концы отдельных швов оставляют длинными. Их собирают в пучки и симметрично укладывают вокруг трансплантата. — 2. Трансплантат покрывают перфорированным целлофаном, поверх него кладут марлевую подушечку, пропитанную физиологическим раствором, затем сухую подушечку. С помощью концов симметрично расположенных пучков нитей от швов пучки связываются, делящие пополам стороны трансплантата, затем группы симметричных пучков по обеим сторонам завязки. Указанные три пучка нитей связывают друг с другом, после чего к ним привязывают остальные группы нитей.

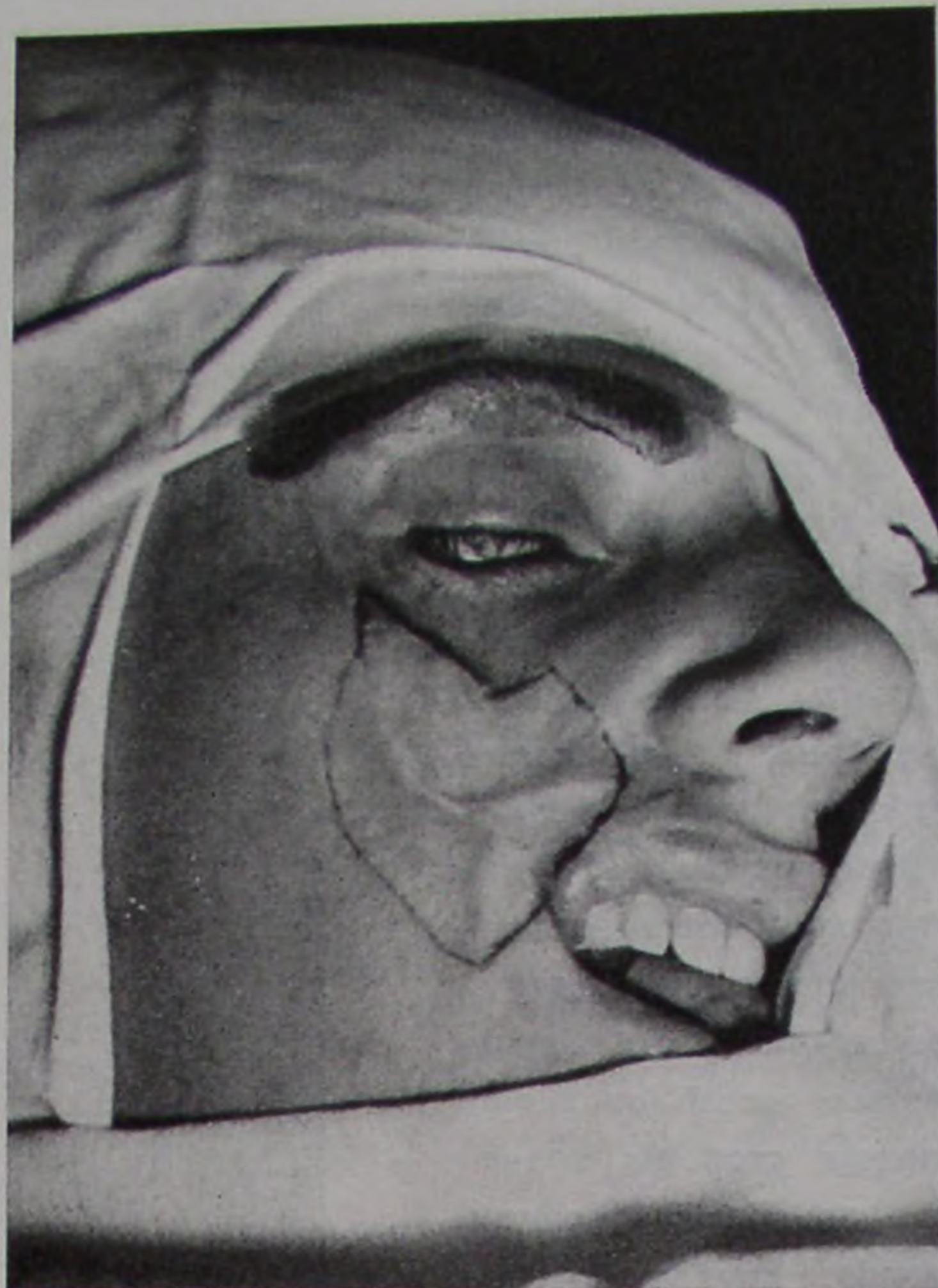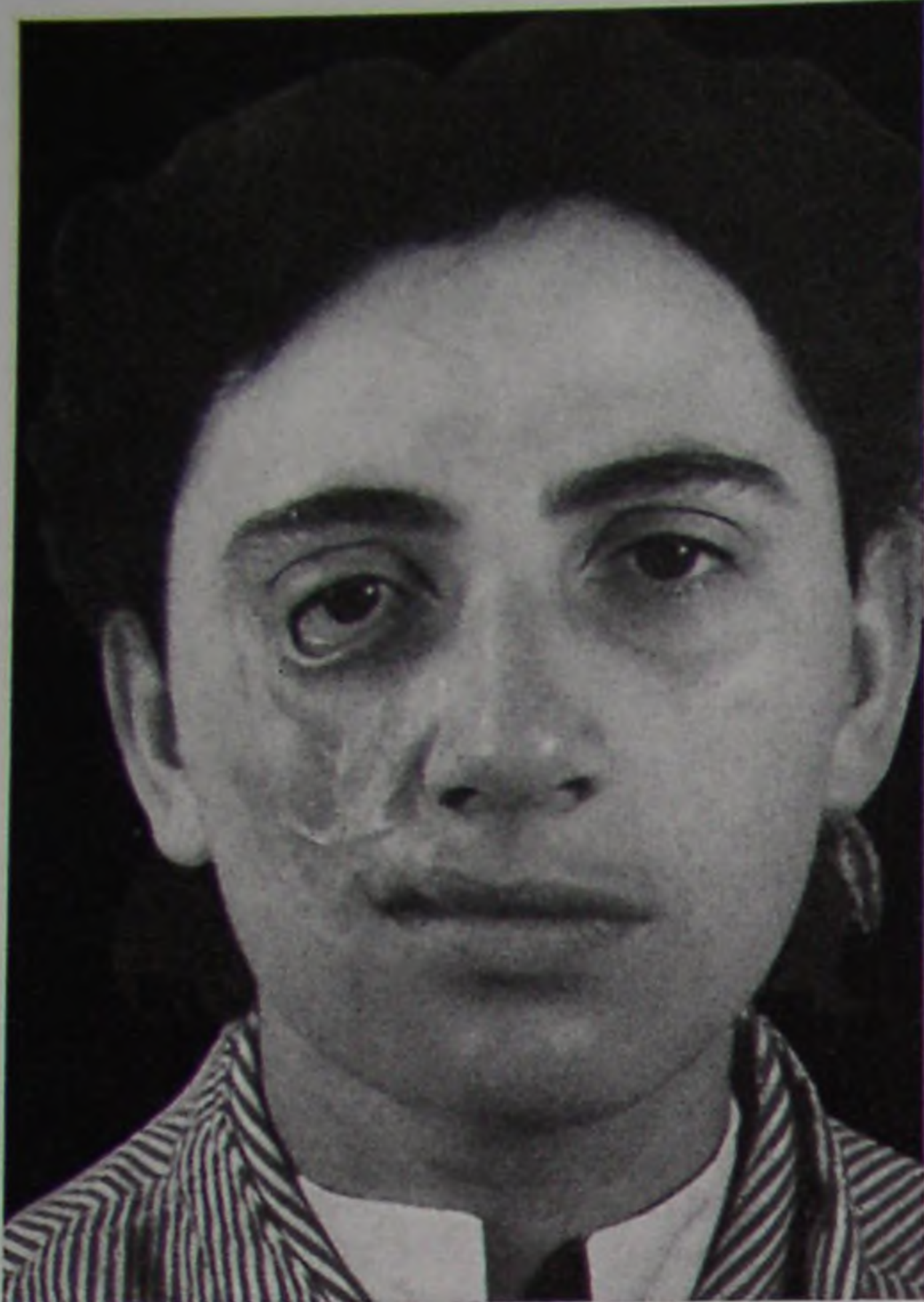


(1)

(2)







Р И С. 99.

(1)

(2)

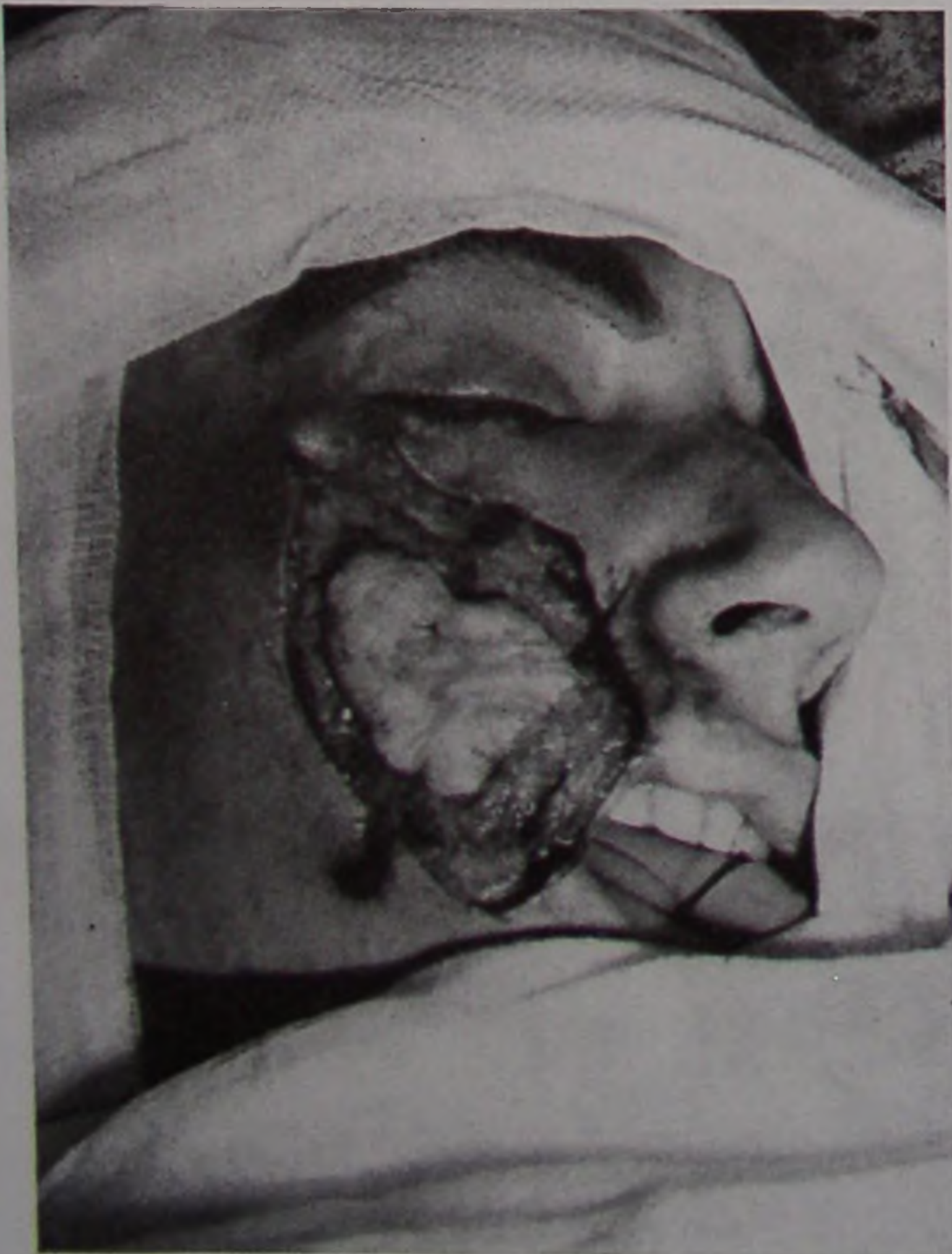Пересадка всей толщи кожи с внутренней поверхности бедра на щеку. Больная Ф. Л., 23 лет, история болезни № 48 089. 1. Деформация, возникшая после тяжелого ожога правой щеки. В месте ожога возник толстый гипертрофический рубец, стягивающий в результате сморщивания нижнее веко и в то же время приподнимающий правый угол рта, так что возникает бросающаяся в глаза асимметрия лица. — 2. Схема иссечения. — 3. Состояние после иссечения рубца, распрепаровка и мобилизация прилежащих участков кожи. Иссеченная часть помещена возле

дефекта, чтобы можно было сравнить, как отличается истинная величина дефекта от величины рубца. — 4. Бумажная модель помещена на место взятия лоскута для пересадки; намечены очертания необходимого куска кожи. — 5. Состояние через 5 месяцев после заживления. Трансплантат не очень бросается в глаза. Продолжает еще оставаться плотным. Податливость кожи незначительна. Наступило ее некоторое сморщивание, выражением которого является снижение края нижнего века (по сравнению с правой стороной) и приподнимание правой половины верхней губы.

(3)

(4)

(5)

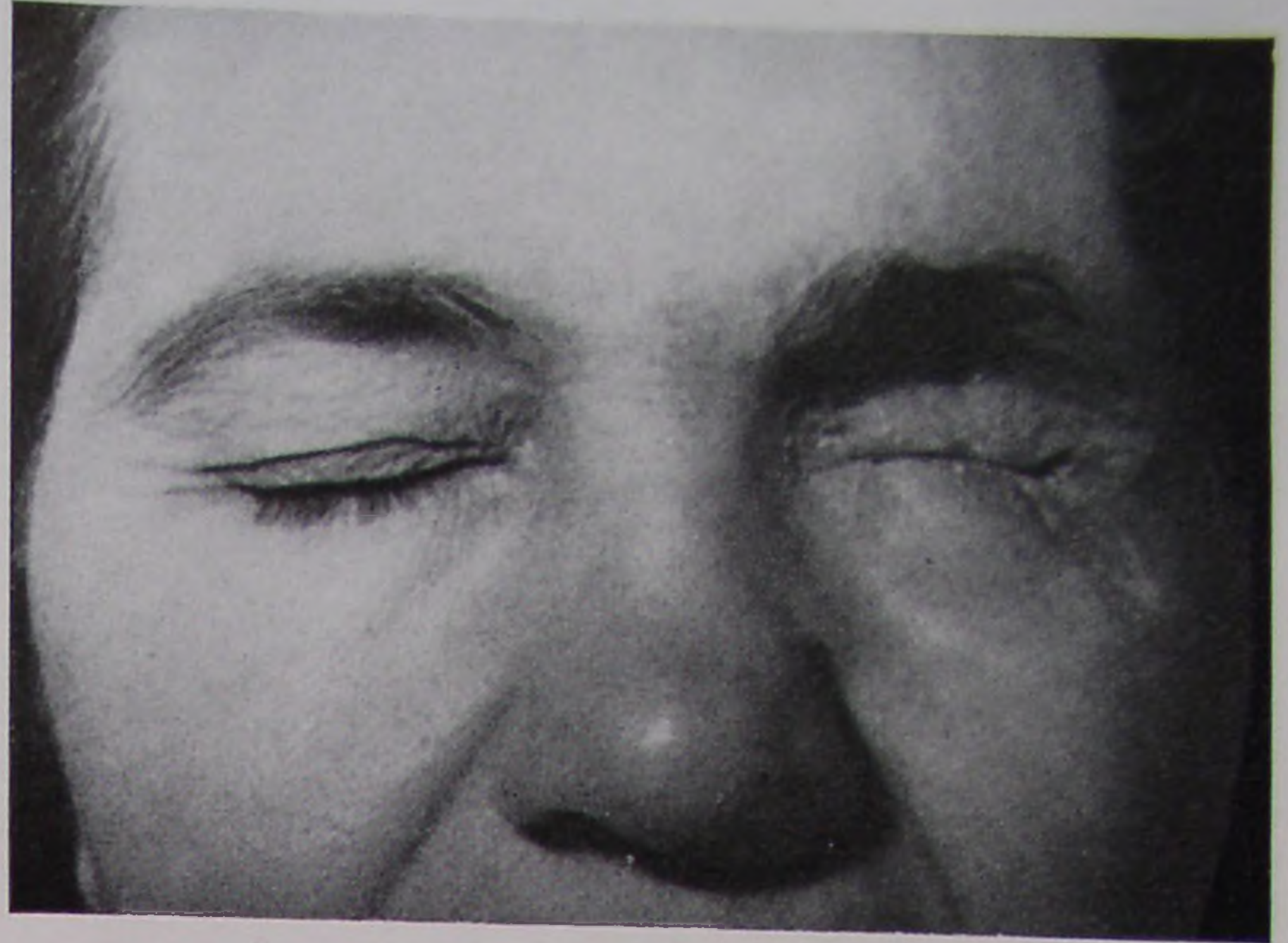



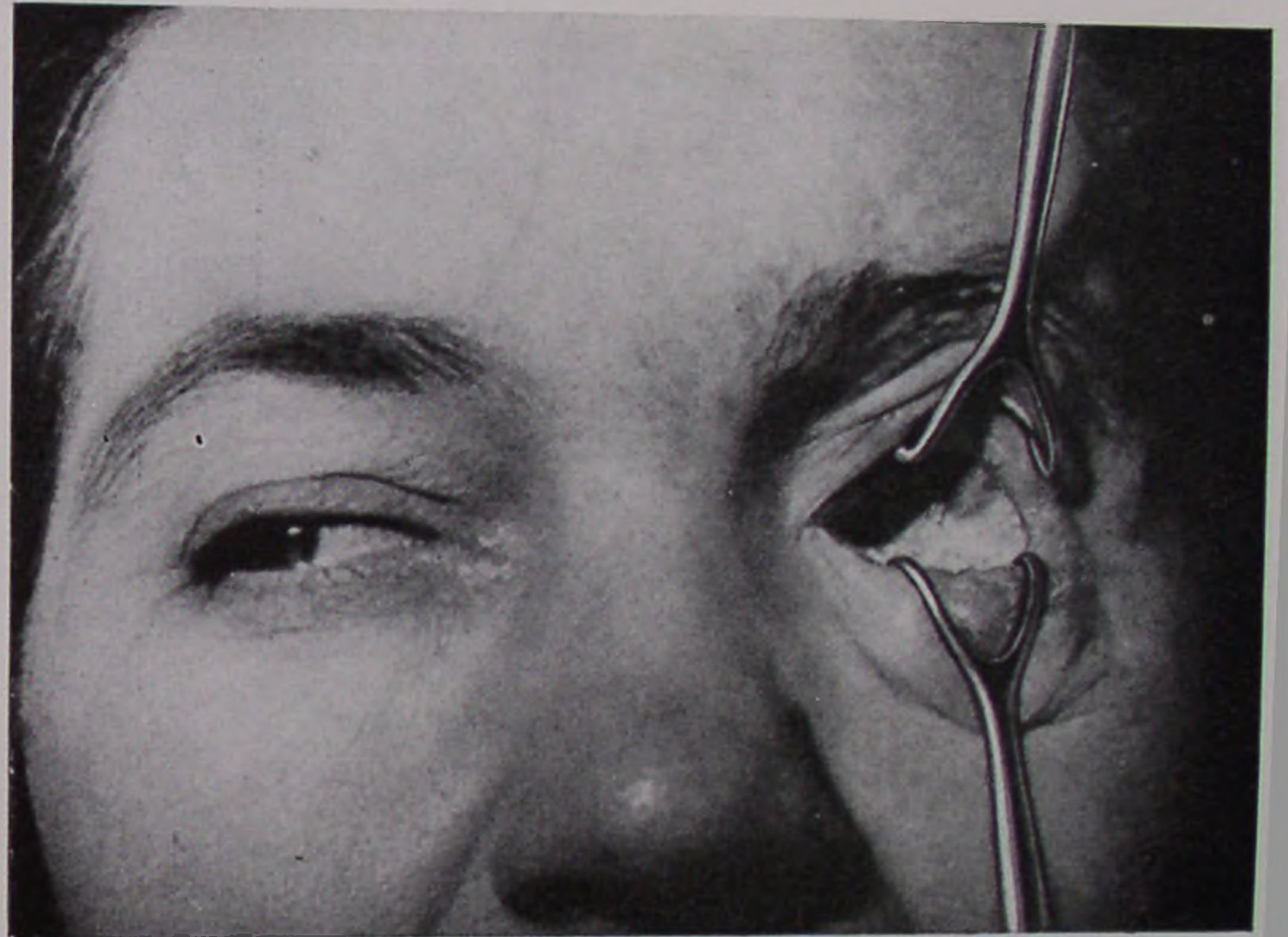И С. 100.

жный вкладыш. Больная Э. Б., 48 лет, история болезни 43 132. Операция произведена в целях восстановления глазного ложа, атрофированного после травмы и последующего воспалительного процесса. 1. Сохранена кожа век и остатки тарзальных хрящей. 2. Производят иссечение рубцовой ткани в таком объеме, чтобы образовалась обширная полость. В ее стенке видны остатки мышц. — 3. Изготавливают слепок ложа из стента. Слепок заворачивают в дермо-эпидермаль- ный трансплантат соответствующей величины обнаженной поверх- ностью наружу, взятый с внутренней поверхности плеча. — 4. Края, в зависимости от необходимости, подстригают ножни- цами и сшивают кетгутовыми швами. На передней поверхности трансплантата остается горизонтальная щель. — 5. Вкладыш вводят в ложе, края век сшивают кетгутовыми швами, захватывающими края кожного вкладыша. Через 14 дней оба века разъединяют. Полное приживление вкладыша наблюдается почти во всех слу- чаях. Слепок из стента вынимают, производят его очистку, и за- тем вновь вкладывают в промытое ложе. — 6. Приготавливают рас- ширитель с надетым на него временным протезом, который укла- дывают на 4 месяца в созданное ложе. Вынимают его лишь для очистки и промывания ложа, производимых два раза в неделю. В течение первых 4 недель к веку прикладывают эластическую

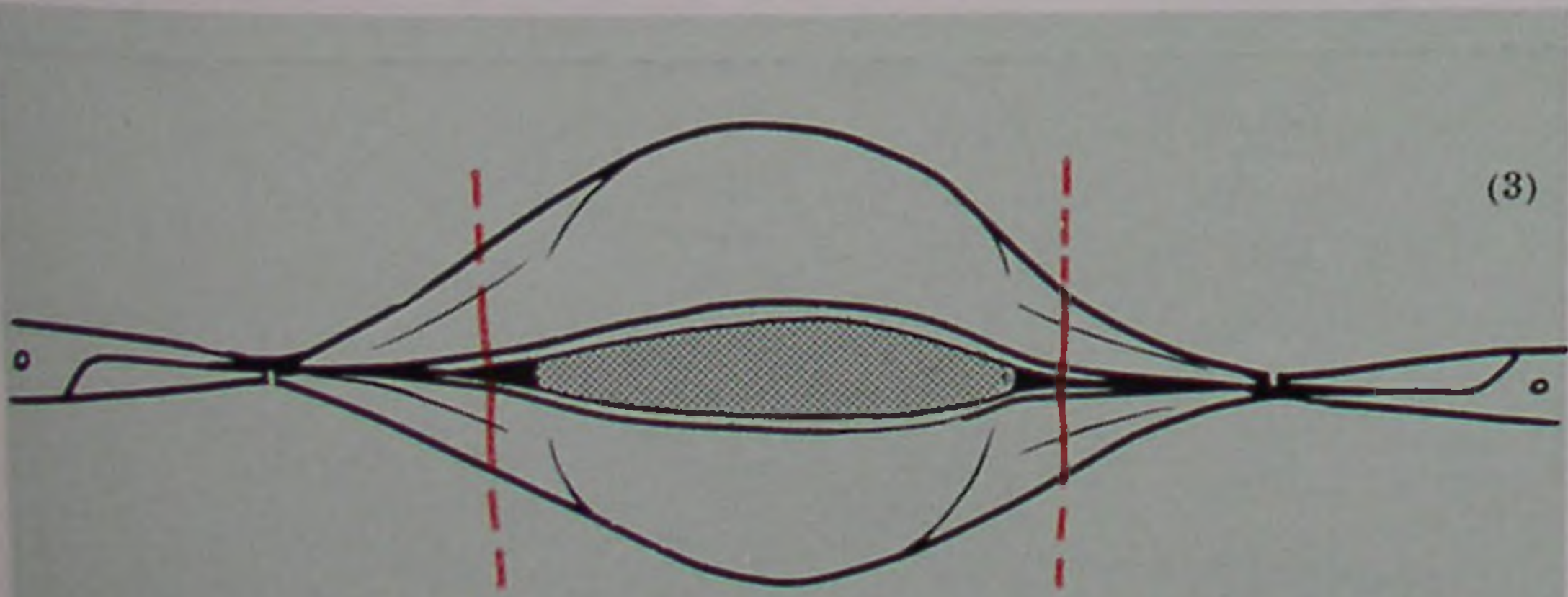
(1)



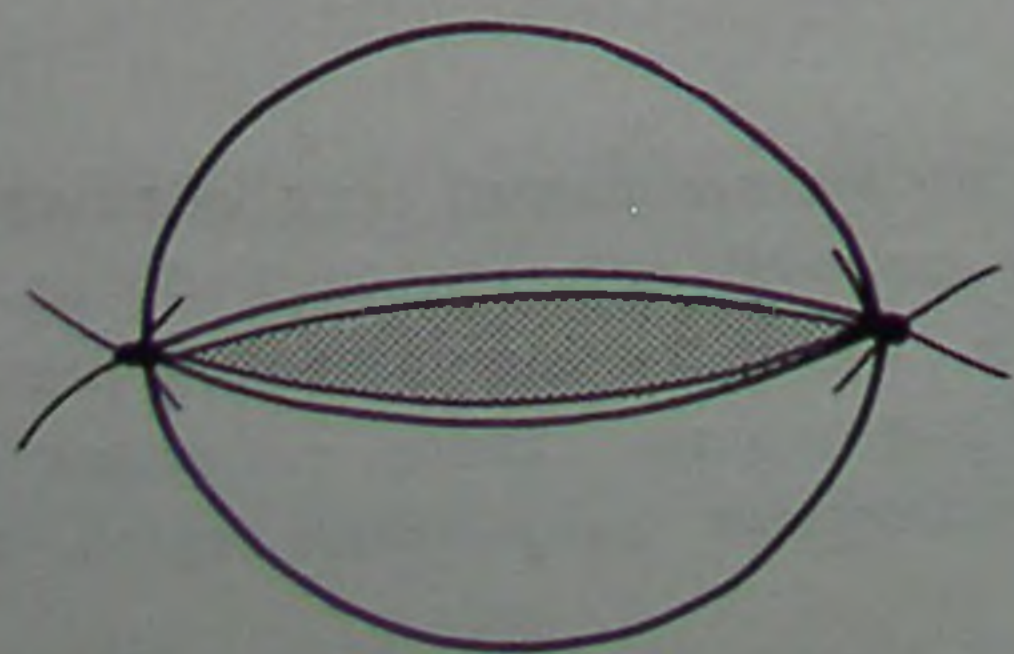
(2)



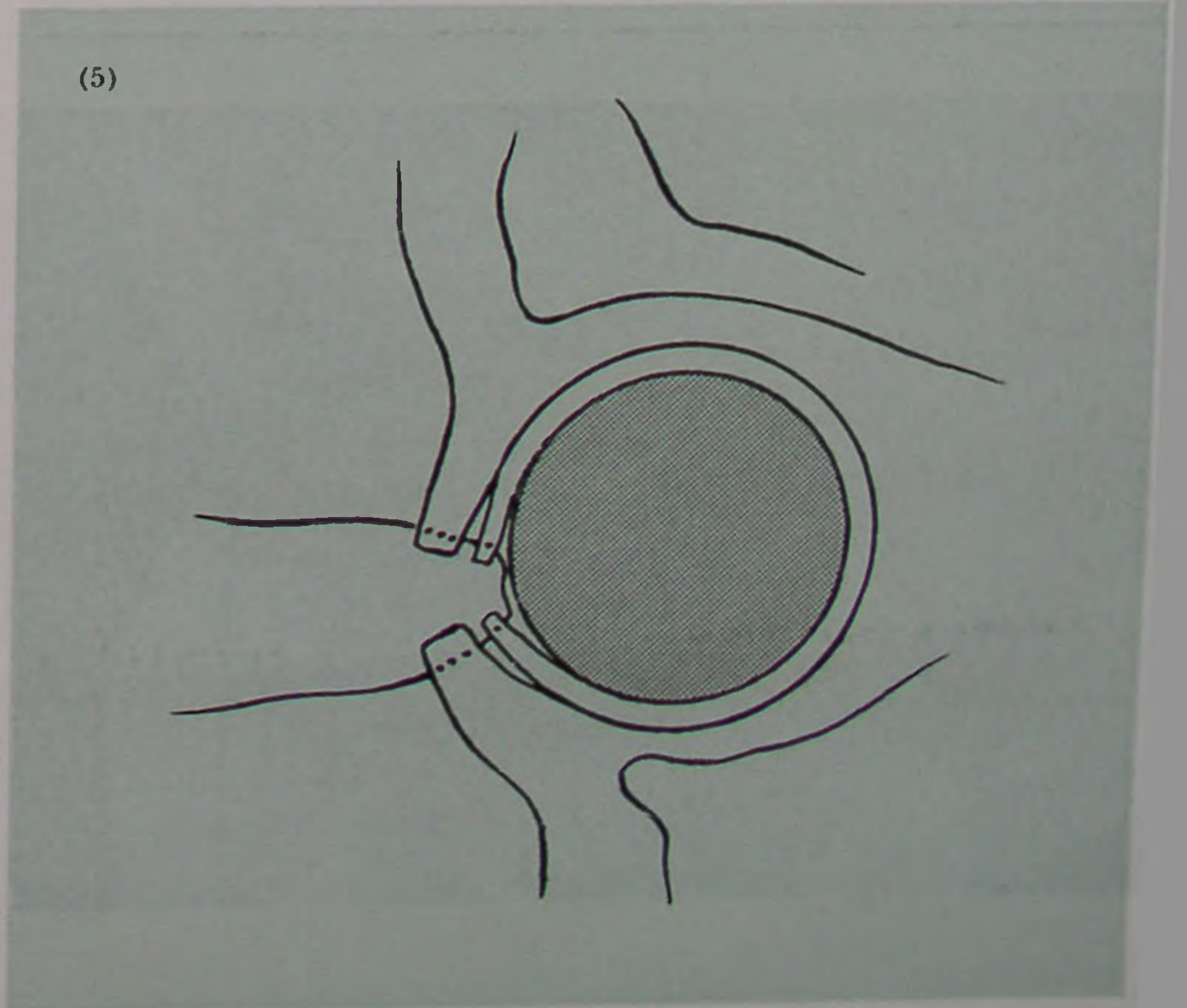
(3)



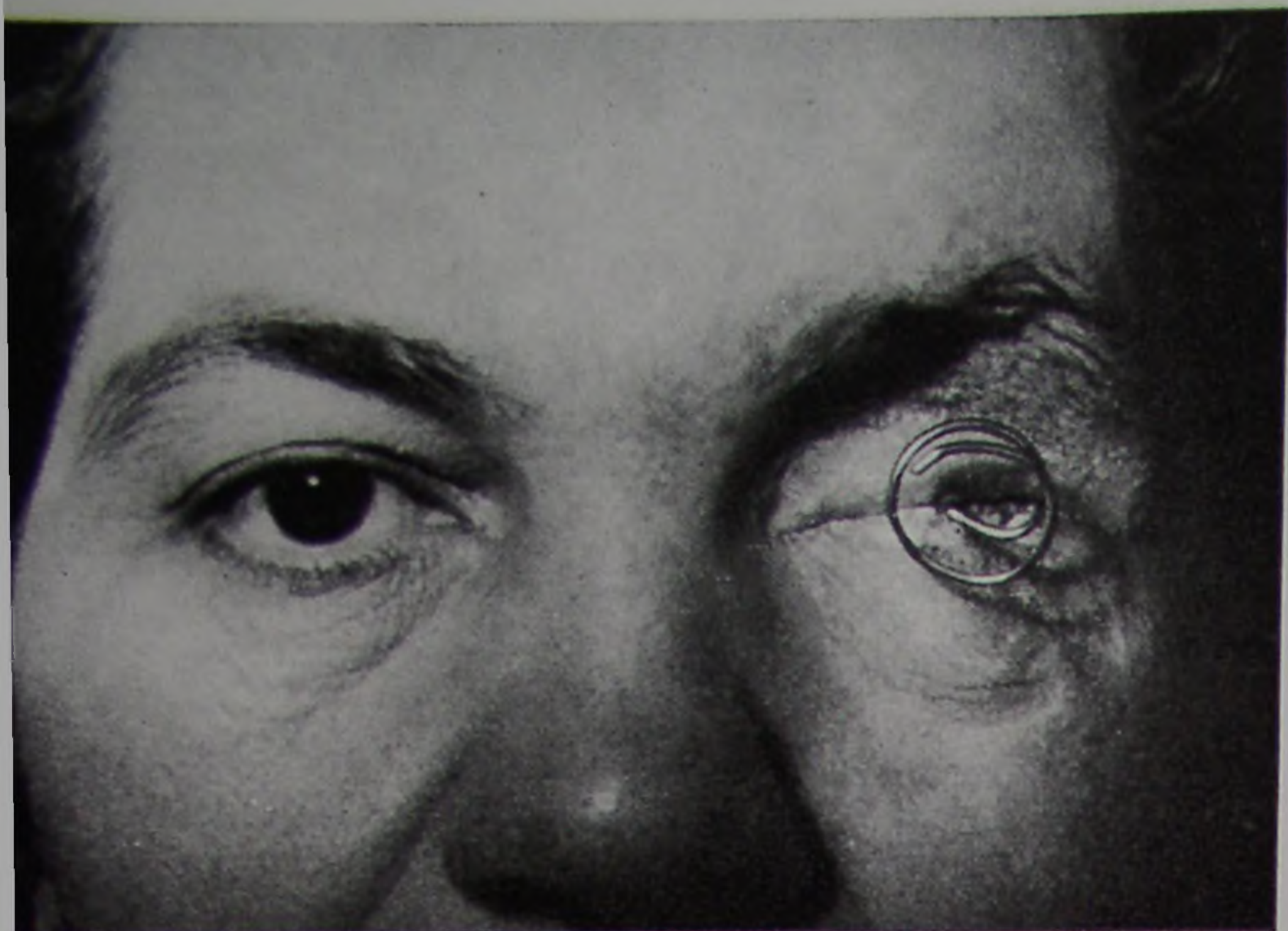
(4)




(5)



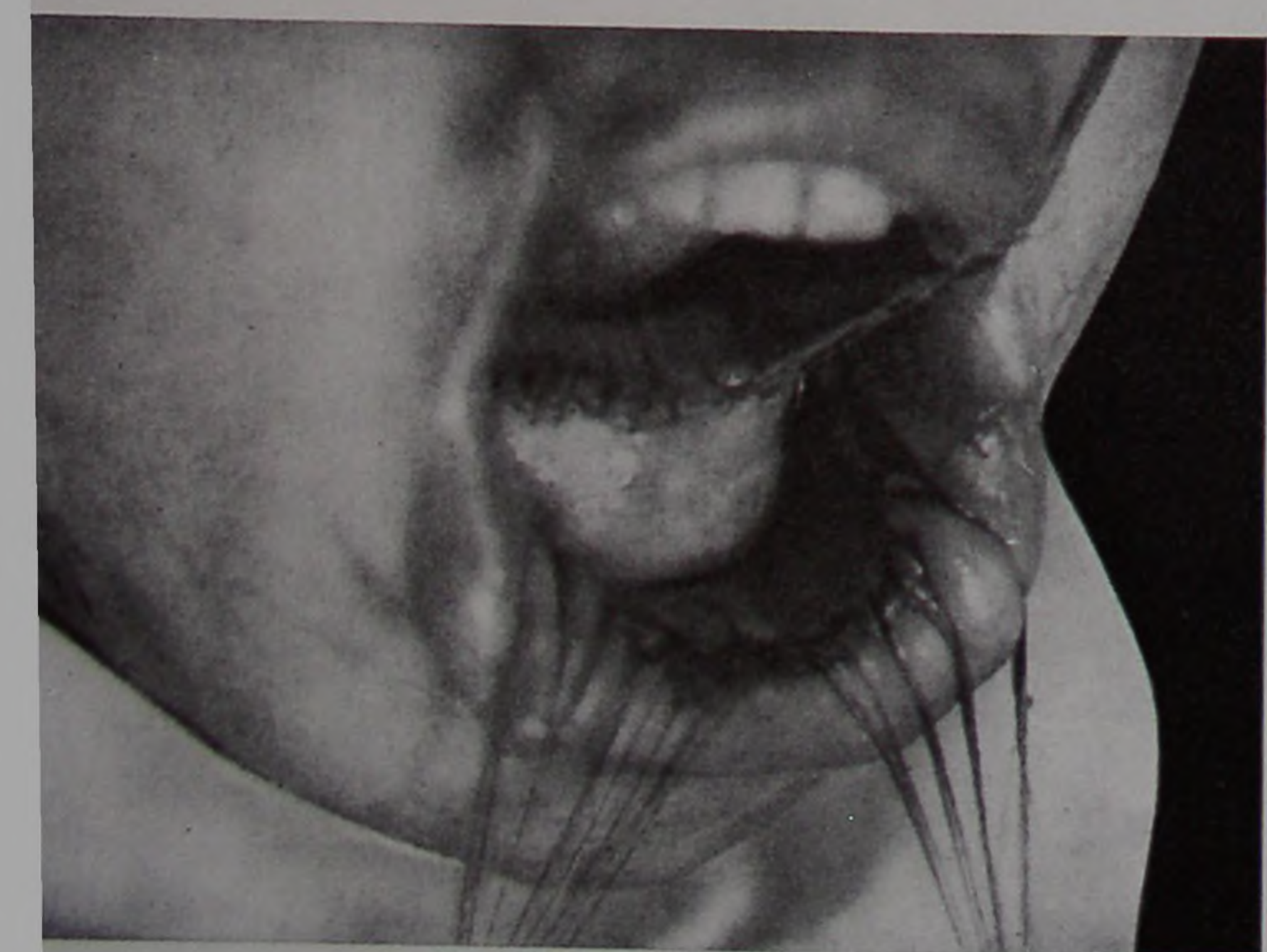



(6)



(7)



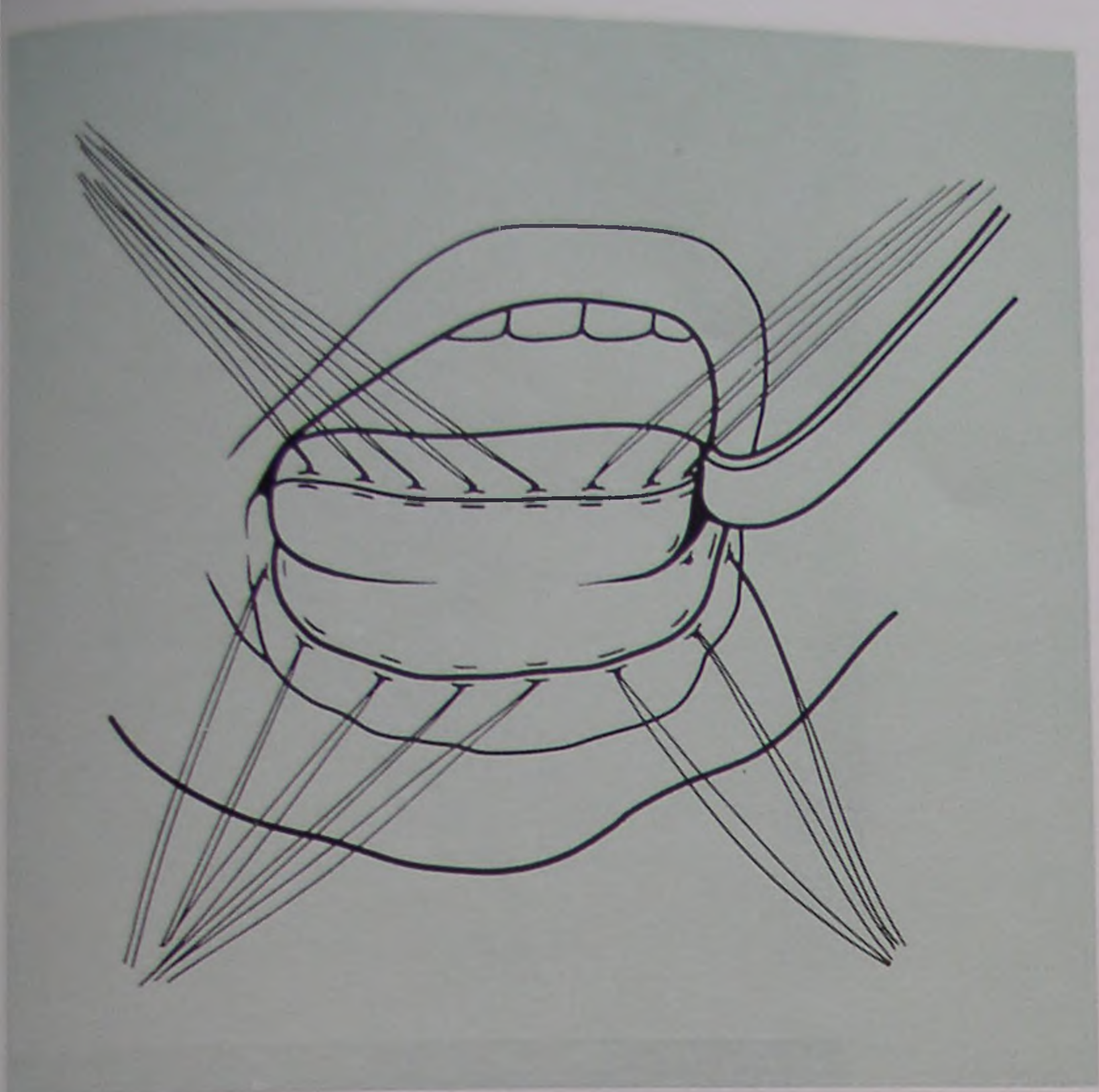
(1)

повязку, в дальнейшем ею пользуются только во время ночного сна. — 7. Через 4 месяца временный протез заменяют постоянным. В глазнице, сшив веки, вкладыш можно оставлять на протяжении трех месяцев. Следует лишь у внутреннего и наружного угла оставлять щель для промывания. Только по прошествии указанного срока веки разъединяют и по слепку изготовляют постоянный протез.

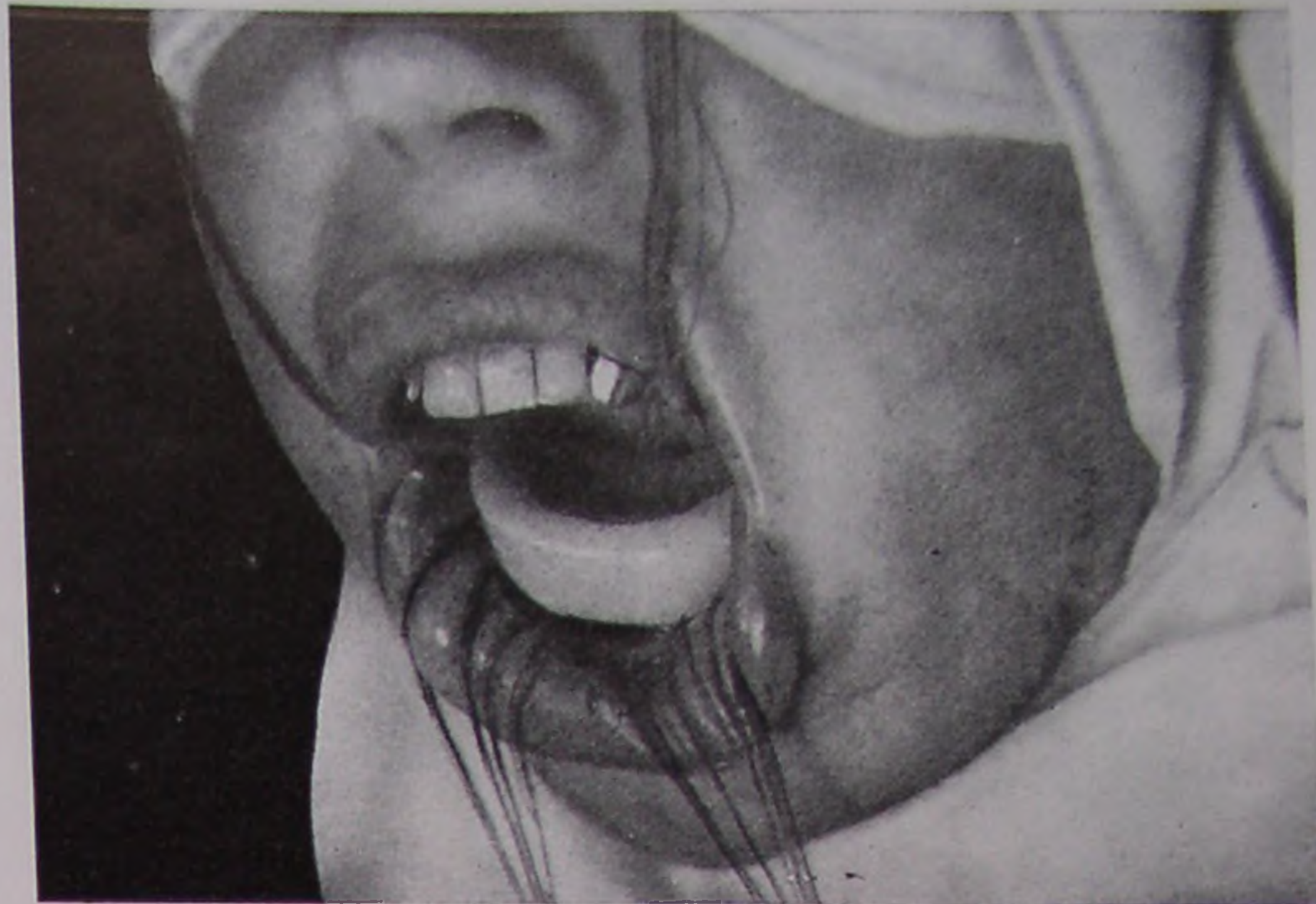### Р И С. 101.

Кожный вкладыш, предназначенный для облитерированного альвеолярного желобка нижней губы. 1, 2. Губу отсекают от десны, после чего создают ложе (выемку) на передней поверхности нижней челюсти. Изготавливают слепок созданного ложа и в соответствии с его размерами выкраивают кусок кожи. Его пере-





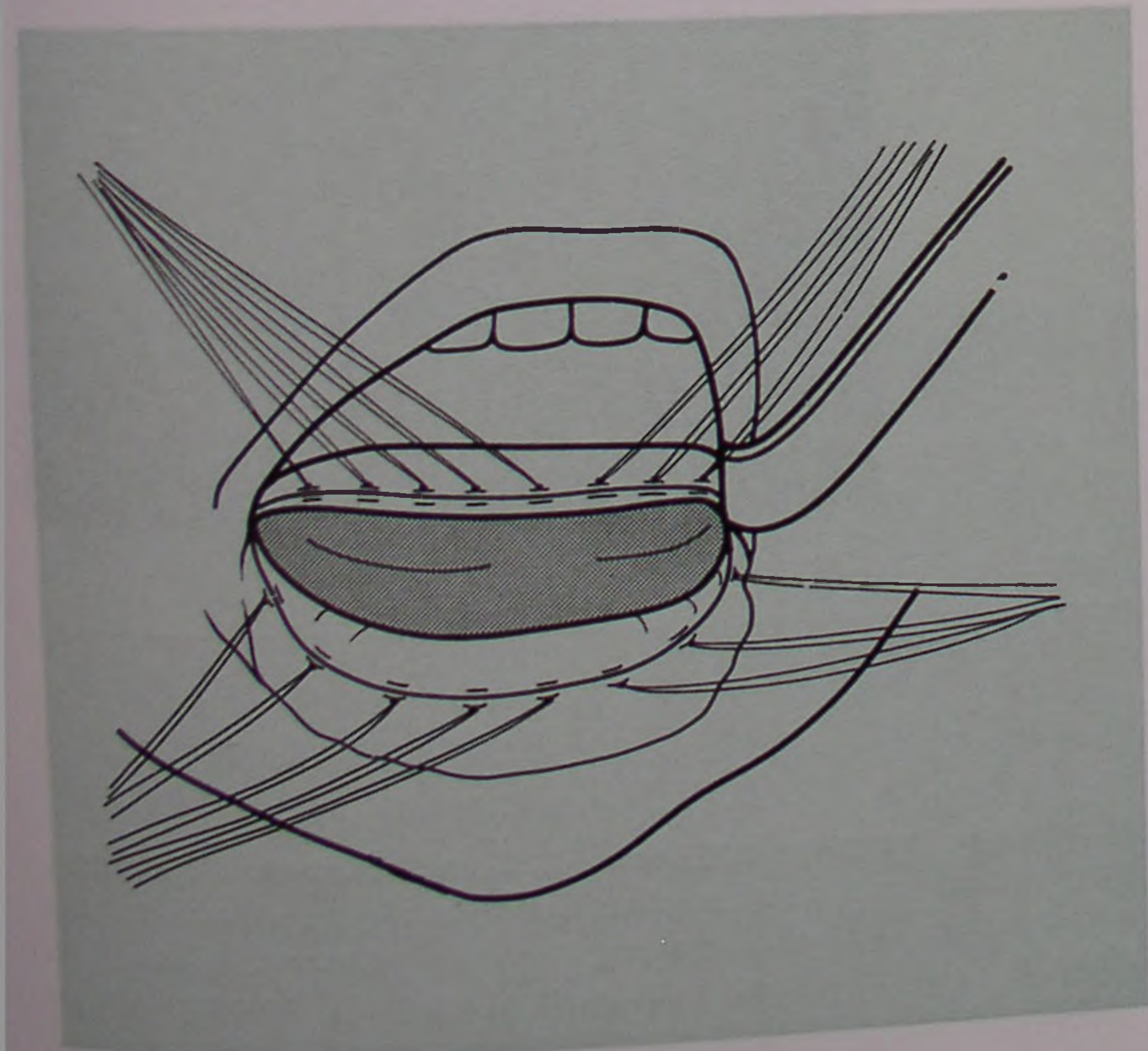
(2)



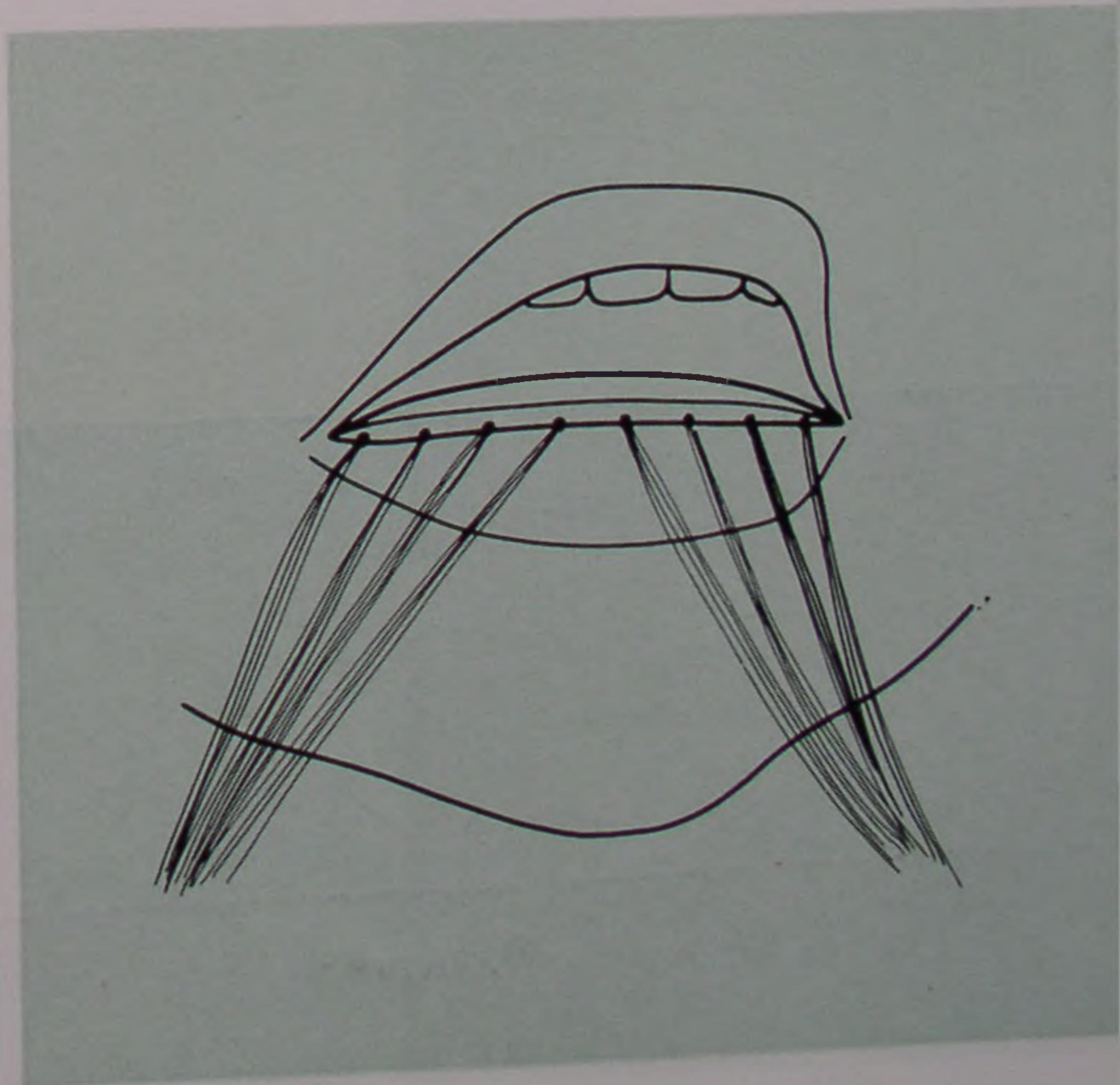
(3)

носят в ложе нижней челюсти и пришивают к раневому краю красной каймы и десны. — 3, 4. Изготовленный из пластмассы вкладыш вводят в ложе. — 5. Концы швов десны и губы завязывают поверх вкладыша.

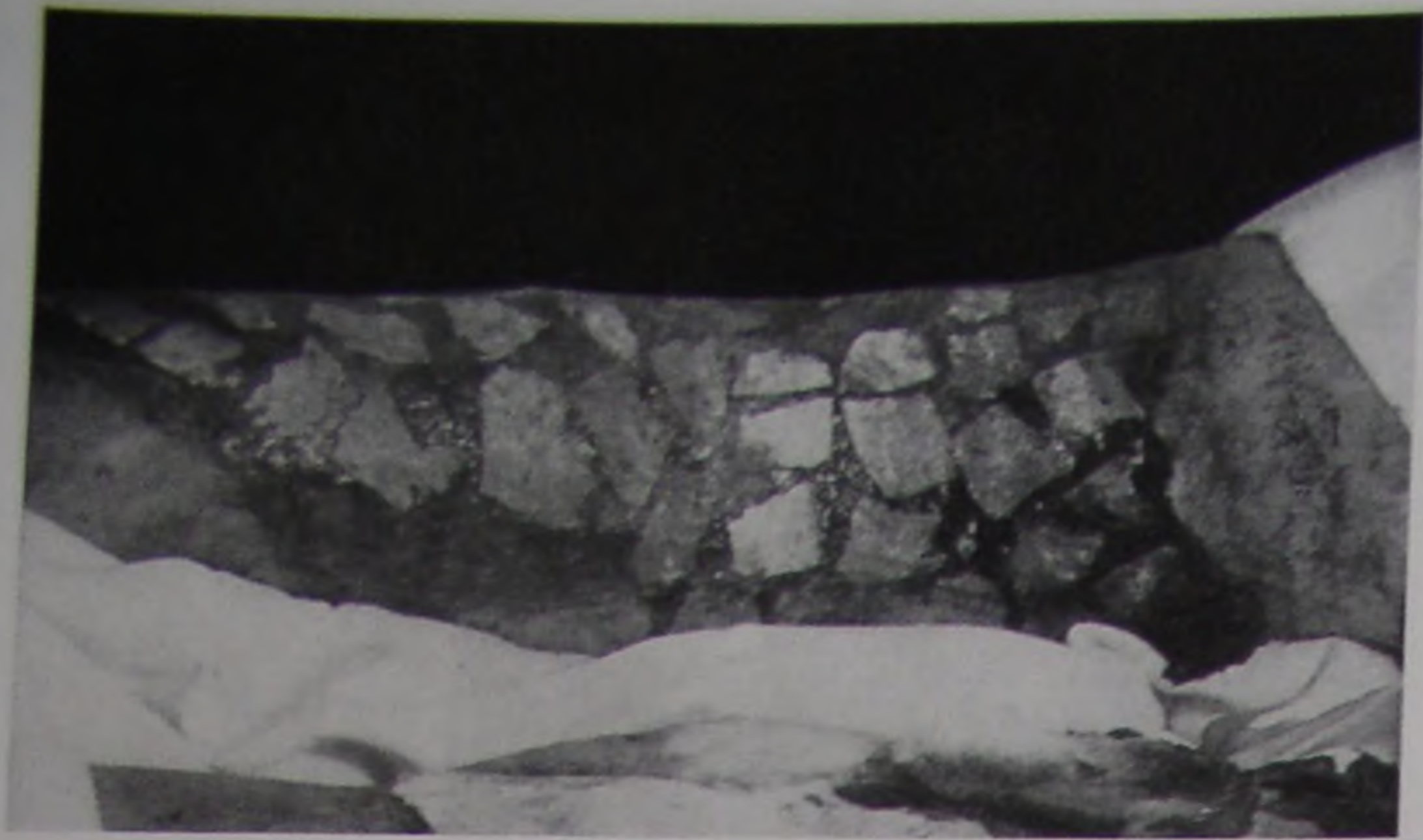(4)



(5)





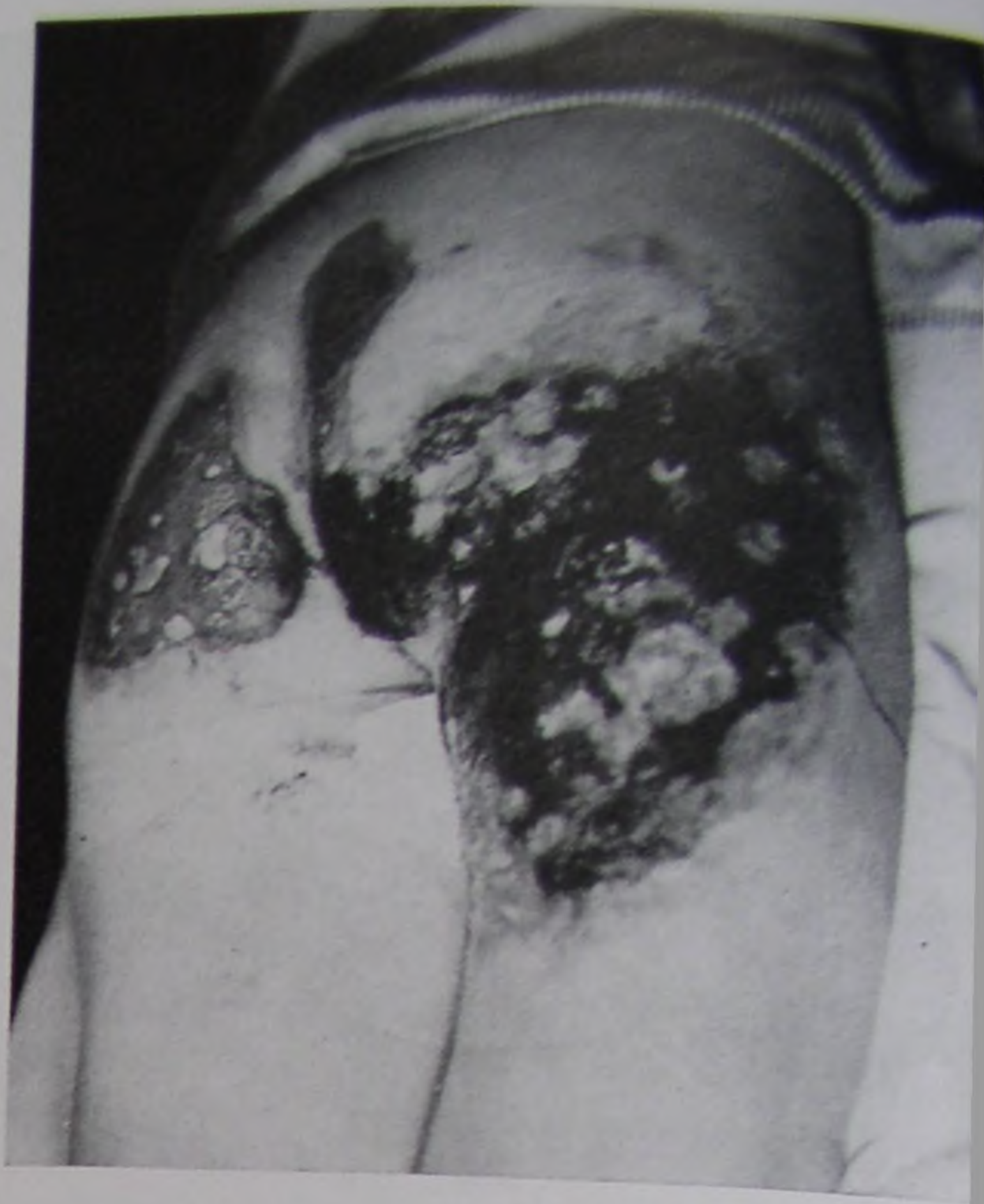

Р И С. 102.

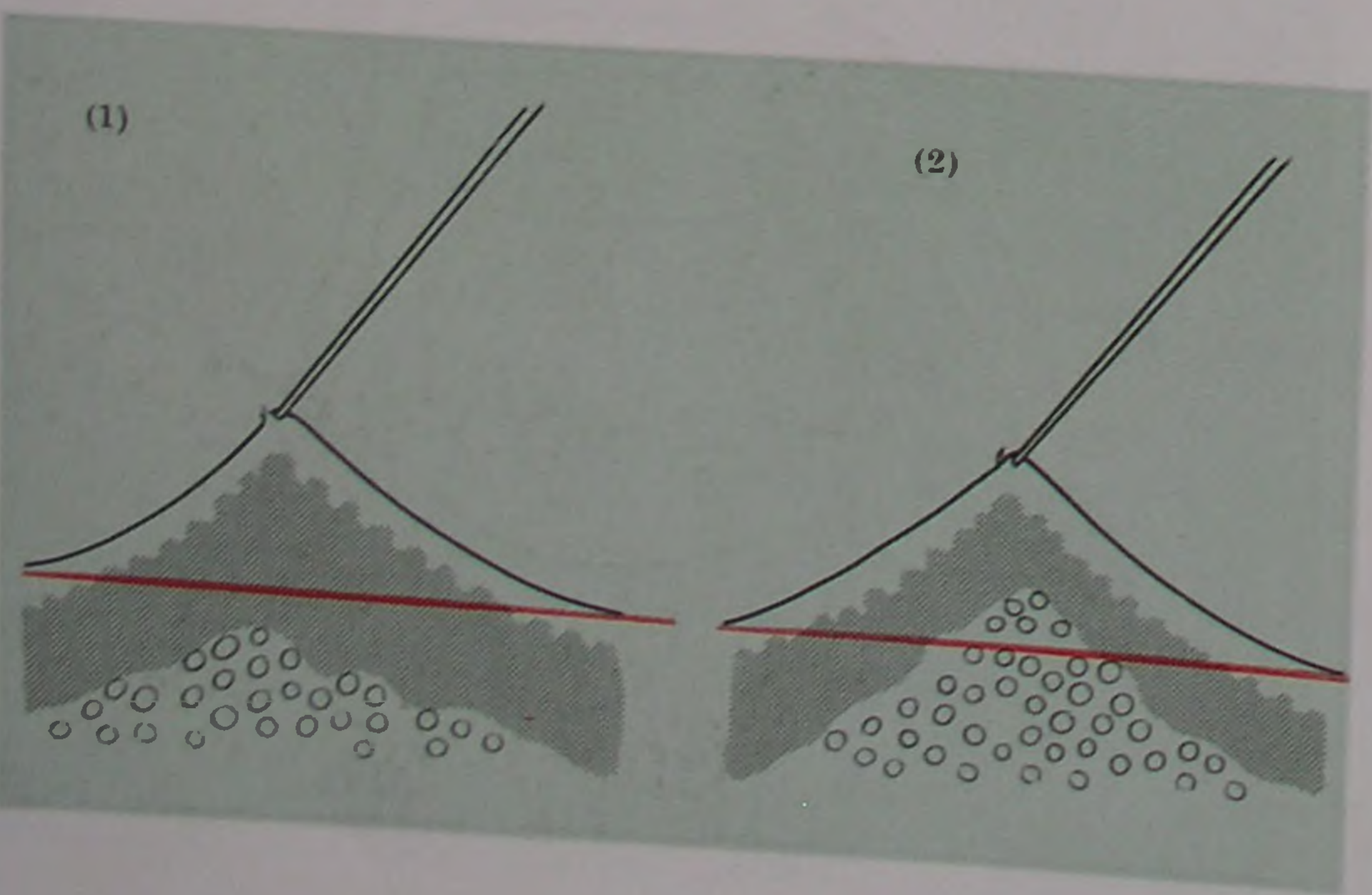
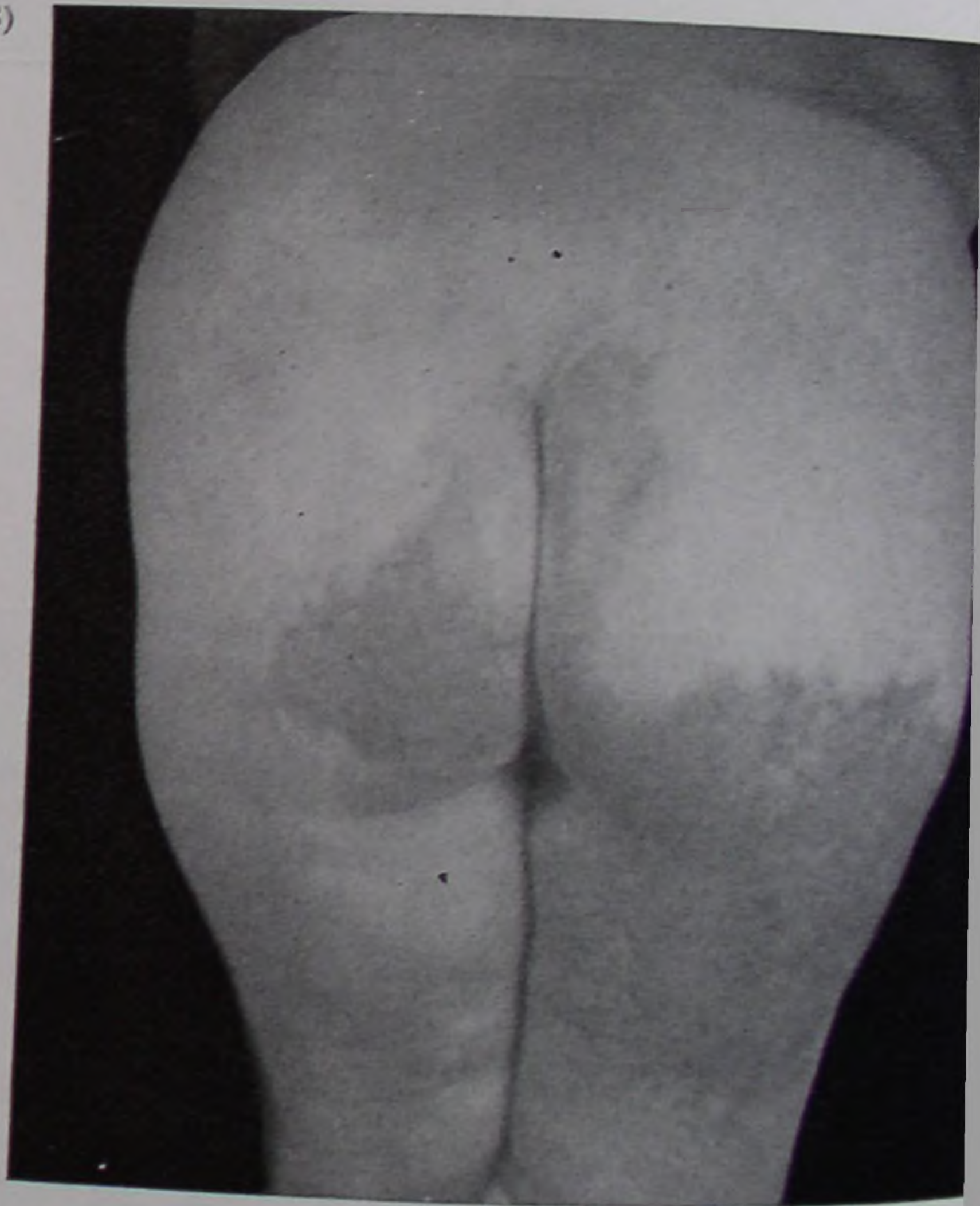
Трансплантаты в виде марок. 1. Иссекают тонкий дермо-эпидермальный лоскут, разрезаемый на куски величиной с почтовую марку. Трансплантаты накладывают на гранулирующую рану, между ними остаются непокрытые грануляции. На рану накладывают мазевую повязку, поверх нее эластическую давящую повязку. — 2. Часть трансплантатов прижила. Из этих участков развивается эпителизация. На незакрытые грануляции вновь производят пересадку трансплантатов. — 3. Таким образом удается добиться хорошего заживления даже трудно поддающихся лечению гранулирующих ран.

(1)

(2)



(3)



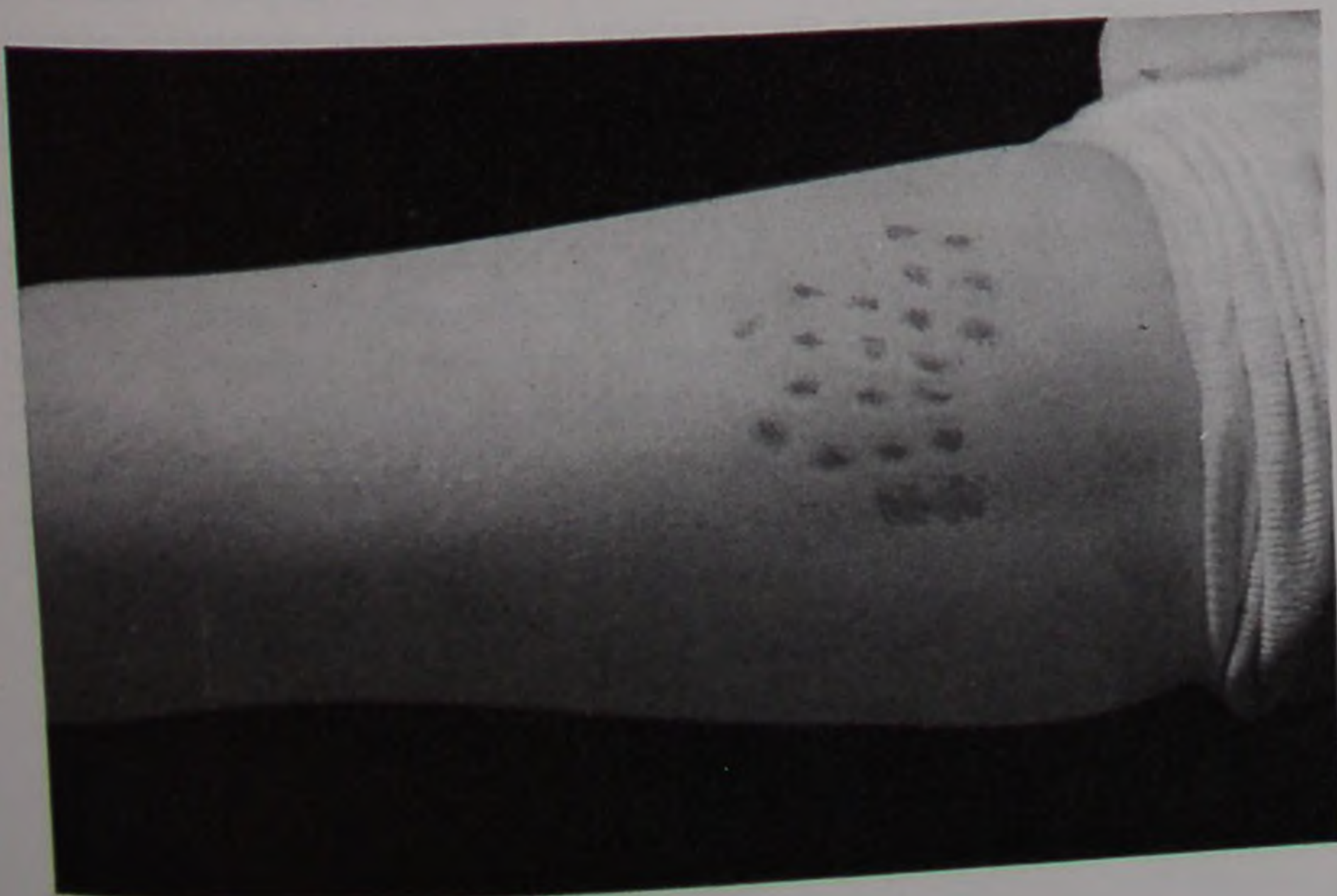
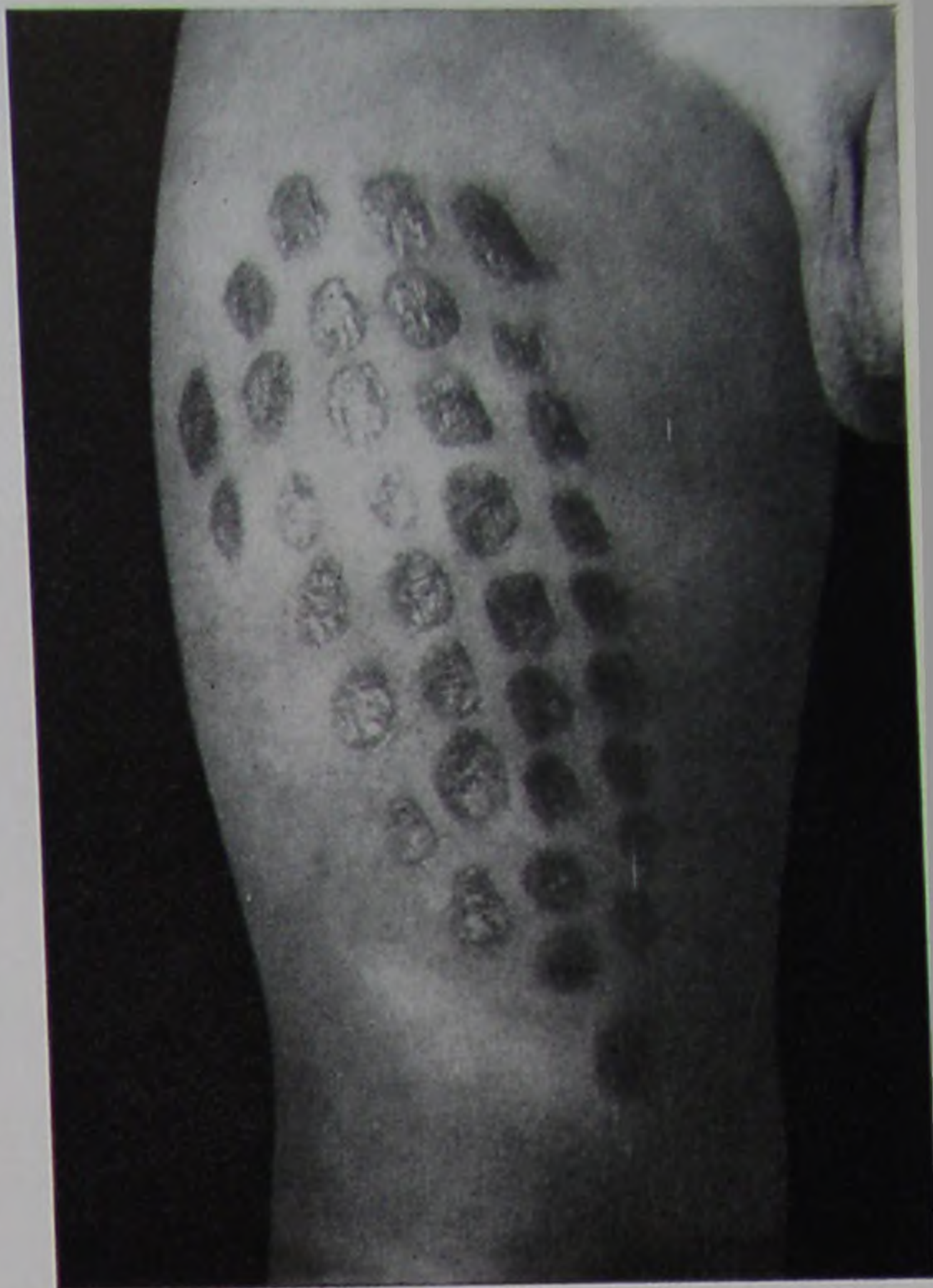
Р И С. 103.

«Саженьцы» Ревердена и Девиса. 1. Схема «саженцев» Ревердена. Иглу вкалывают в кожу и приподнимают кверху; образовавшуюся конусовидную складочку срезают острым скальпелем. В состав полученного таким образом небольшого круглого лоскута входит в центре слой дермы, на периферии — роговой слой эпителия.

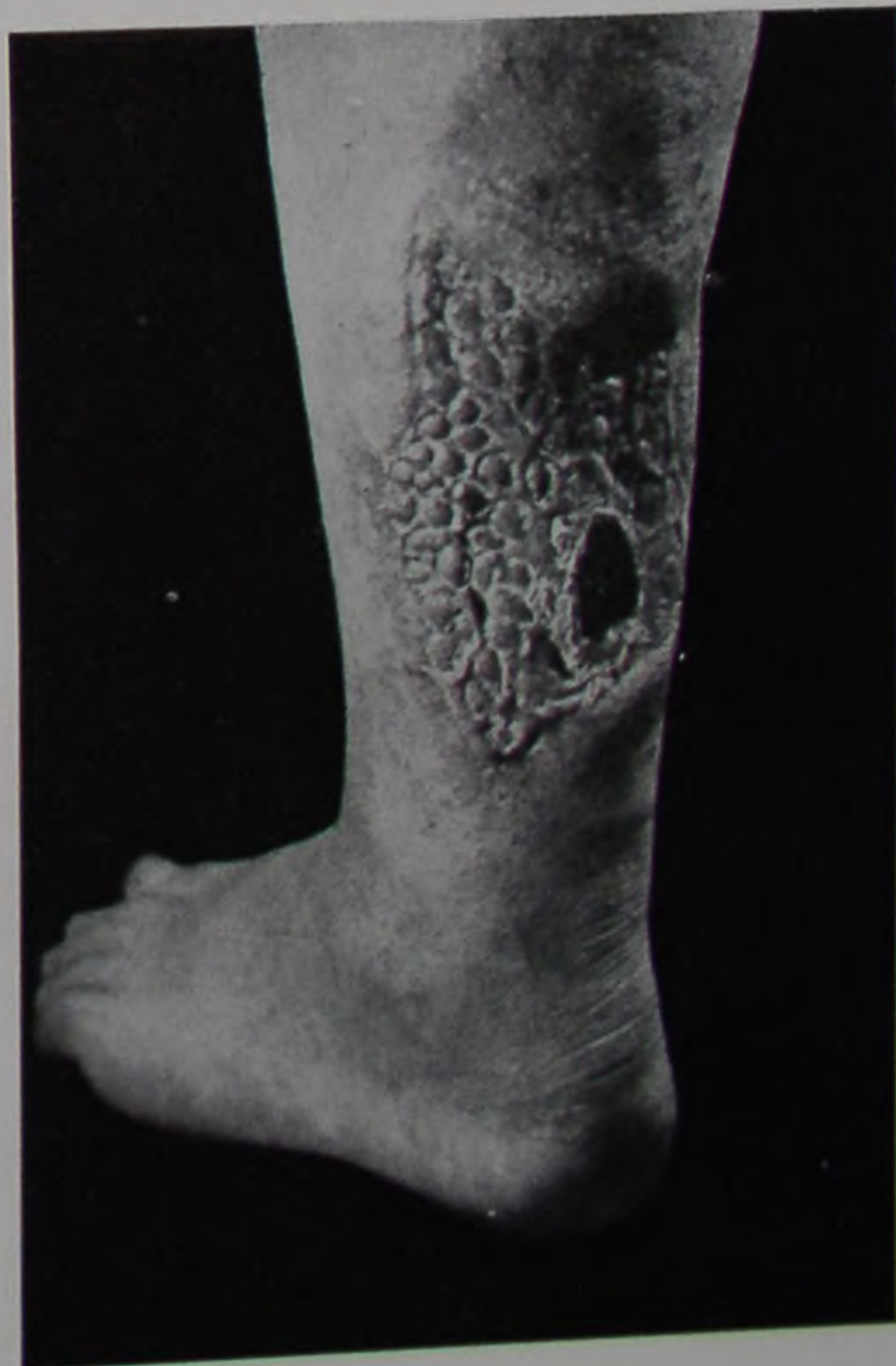

— 2. Схема «саженцов» Девиса. Подготовка такая же, как и при способе Ревердена. Кожу, однако, приподнимают выше, поэтому лоскут имеет больший размер. Центр лоскута захватывает дерму.  
— 3. После взятия лоскута на донорской поверхности остаются некрасивые углубленные дефекты, после заживления которых образуются заметные тонкие, пигментированные рубцы, напоминающие рубцы после оспы. — 4. Некрасивые следы спустя много лет после взятия лоскутов. — 5. Участок кожи, на котором наступило заживление в результате пересадки лоскутов описанными методами, тоже выглядит некрасиво. Поверхность кожи неровная, между «саженцами» образуются углубления, покрытые только слоем эпителиальных клеток. Качество этого покрова весьма низкое, в большинстве случаев он образован за счет одного слоя эпителиальных клеток, которые легко травмируются (в нижней части рисунка изображена длительно незаживающая язва).

(3)




(4)

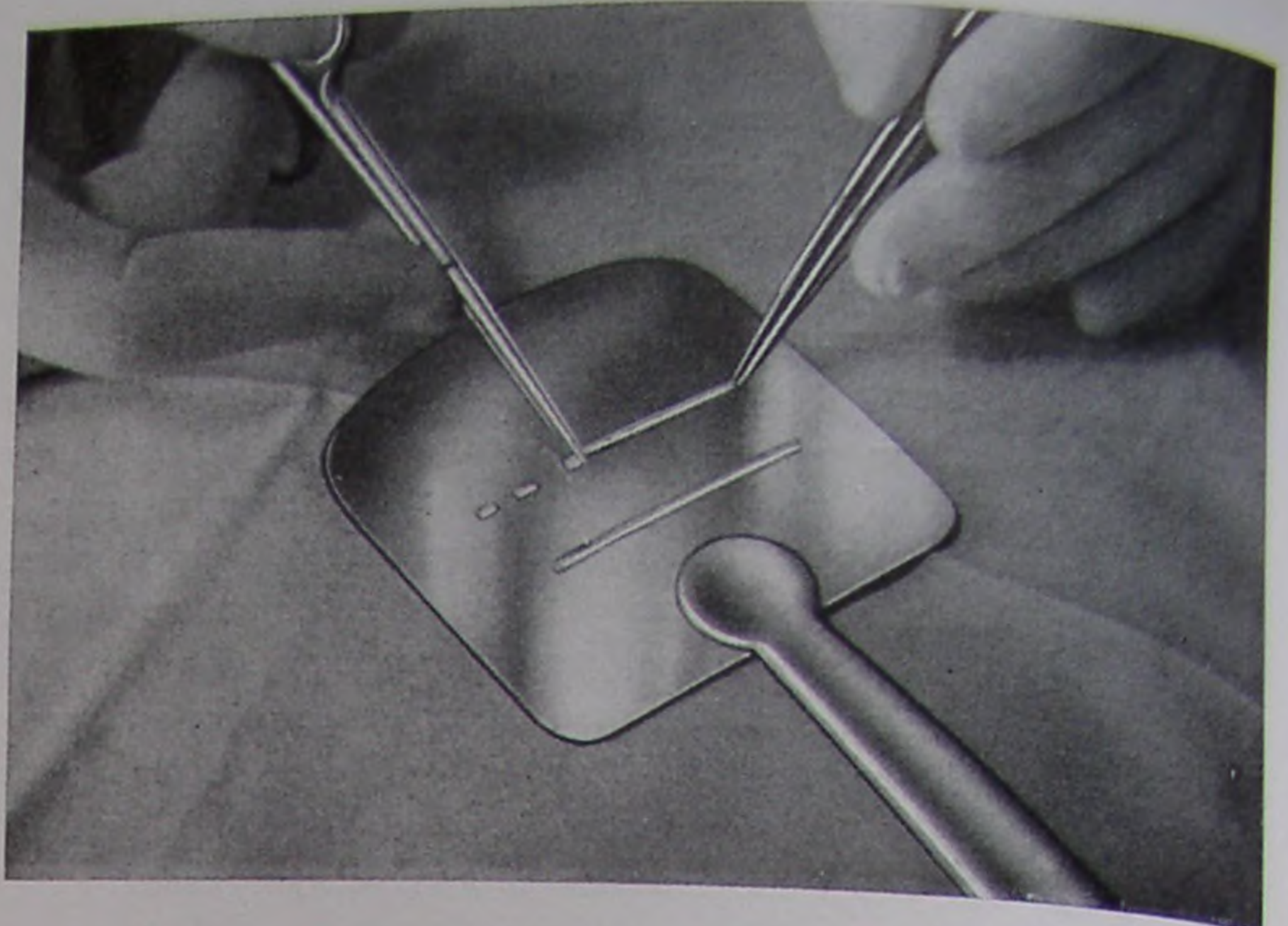


(5)

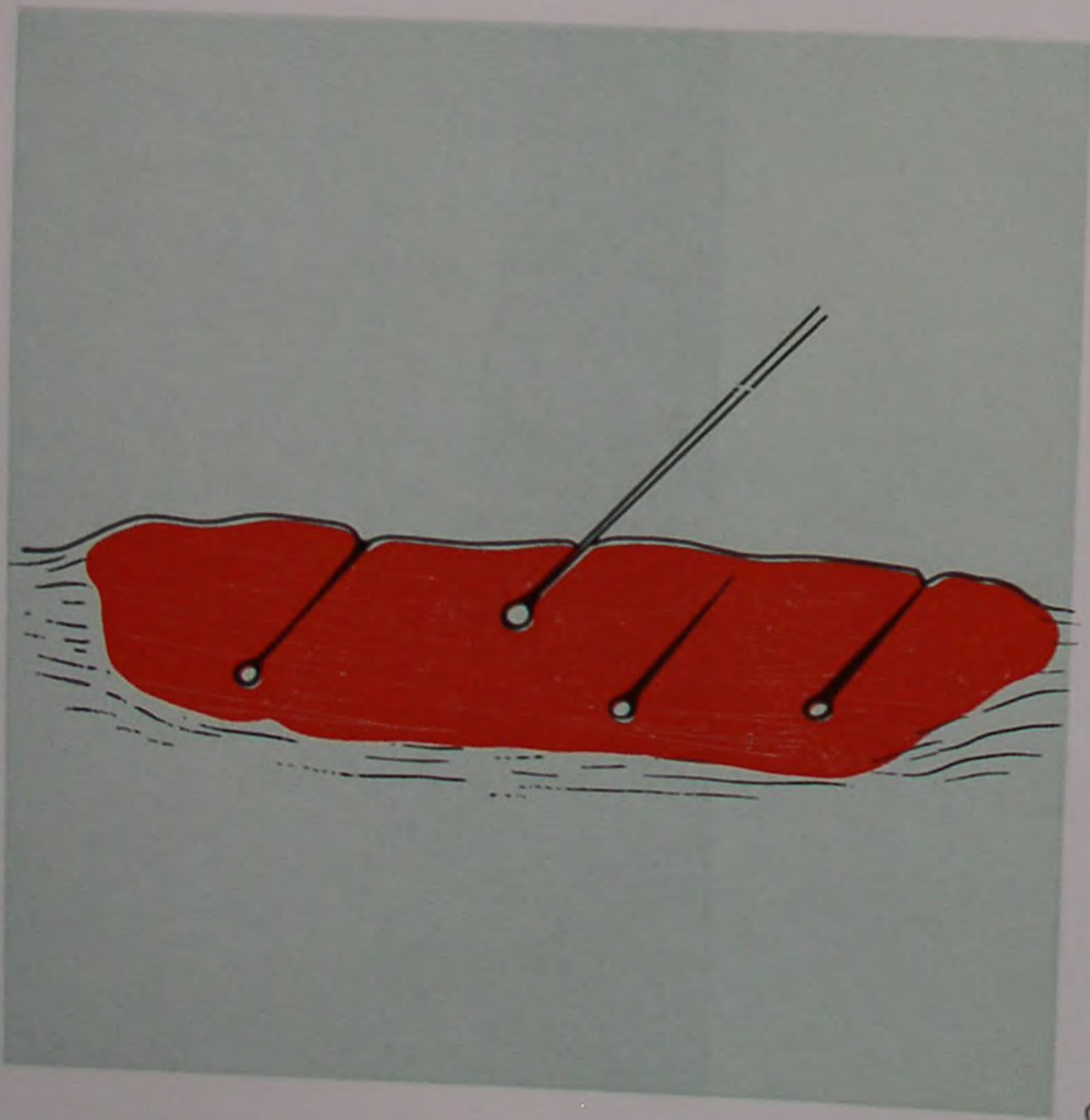




(1)



(2)



(3)


Р И С. 104.

Погружной способ пересадки кожи. 1. «Саженьцы» Альглава готовят из куска кожи, иссеченного во всю толщ, и разрезанного ножницами на маленькие квадратики, стороны которого равны 2 мм. Эти кусочки кожи помещают в углубления, сделанные с помощью ложечки в грануляциях. Эпителий начинает разрастаться, образуя на поверхности грануляций диски. В дальнейшем диски увеличиваются в размере за счет прорастания периферических отделов эпителия и постепенно сливаются. — 2. Более просты саженьцы Брауна. Для их изготовления срезают тонкий дермо-эпидермальный лоскут (Олле-Тирша), который разрезают ножницами на квадратики со стороной в 2 мм. — 3. При помощи толстой иглы, которую вкалывают в толщ, кожи «саженцев», последние вдавливают вглубь грануляций. Эпителий образует при прорастании маленькие диски, которые в дальнейшем сливаются.



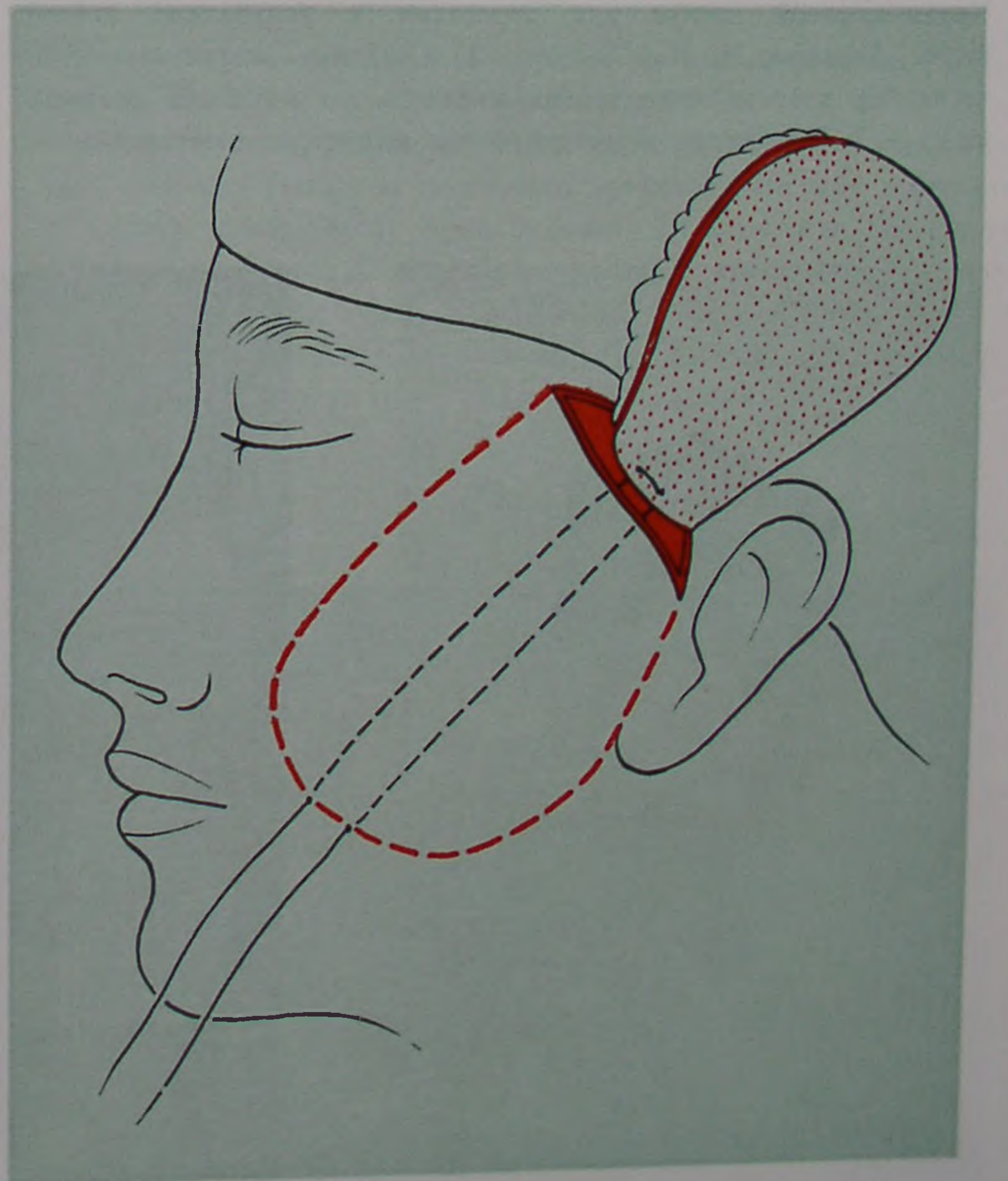
Р И С. 105.

Иссечение дермального трансплантата. Большой кусок кожи, иссеченный во всю толщ, приклеен к поверхности барабана дерматома. Положение ножа меняют таким образом, чтобы он срезал с приклеенной к барабану кожи дермальный слой одинаковой толщины. Срезанный дермальный слой укрепляют и растягивают при помощи держалок. На дерматоме остается тонкий дермо-эпидермальный лоскут, которым вновь закрывают донорскую поверхность.



Р И С. 106.

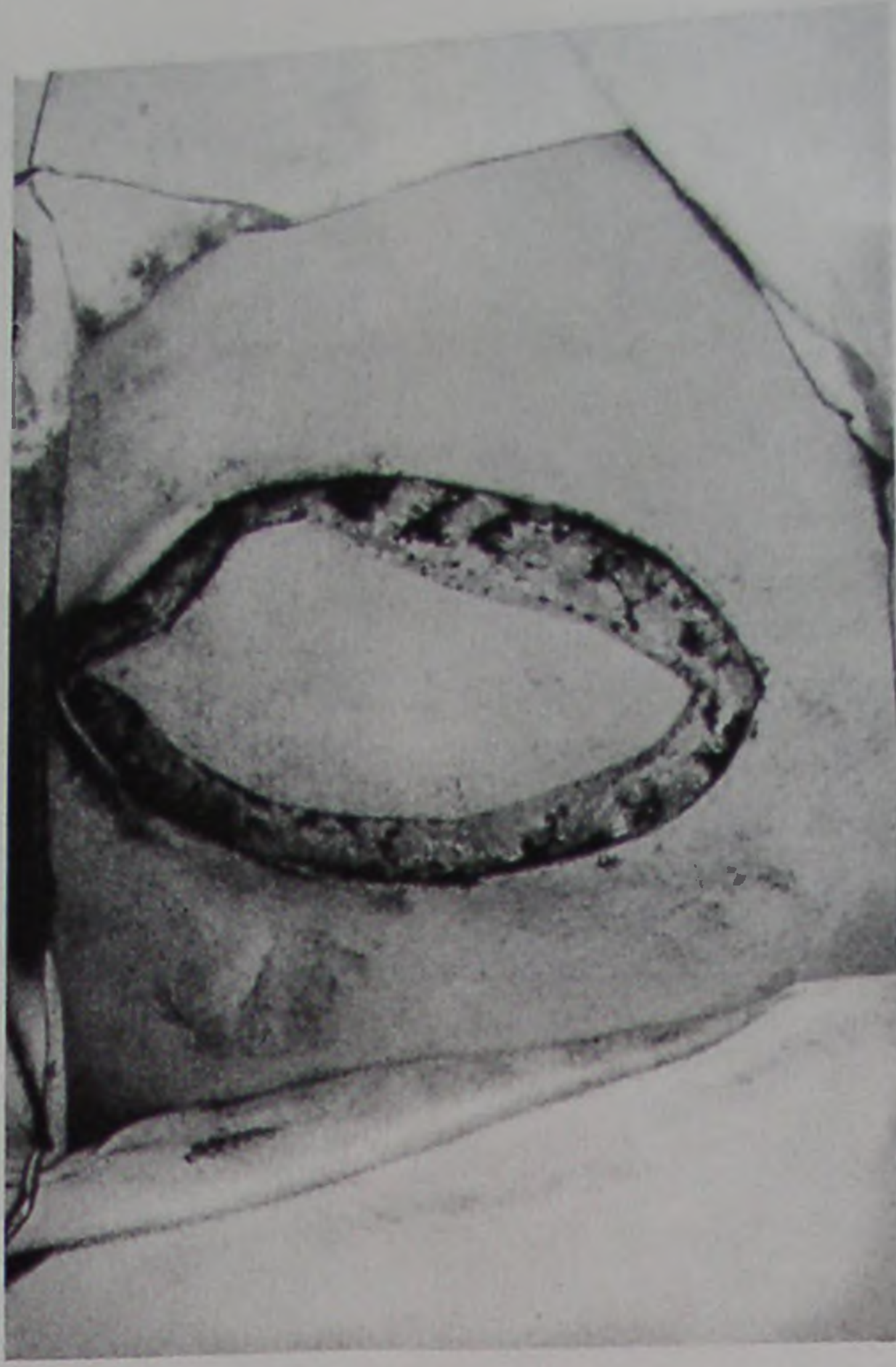Пересадка дермо-жирового трансплантата в подкожную полость, созданную на щеке. Полость следует тщательно подготовить и хорошо высушить. Трансплантат захватывают за дерму стежком, который при помощи длинной иглы Ревердена выводят на поверхность кожи у противоположного конца полости. Края раны растягивают при помощи металлических тупых крючков, между которыми вводимый трансплантат медленно проскальзывает в полость. Эта процедура облегчается путем осторожного проталкивания трансплантата с помощью турунды, пропитанной физиологическим раствором.



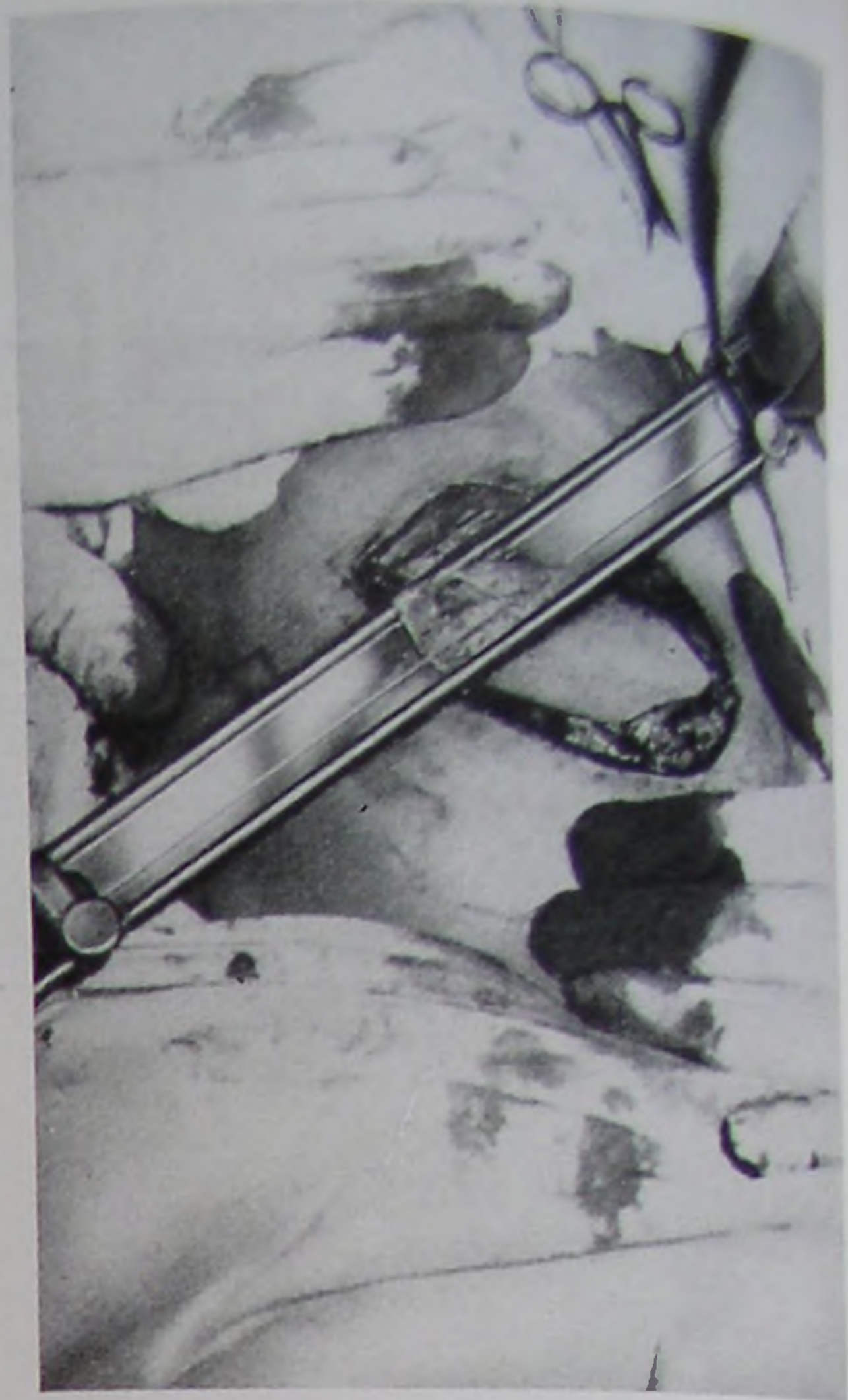



(1)



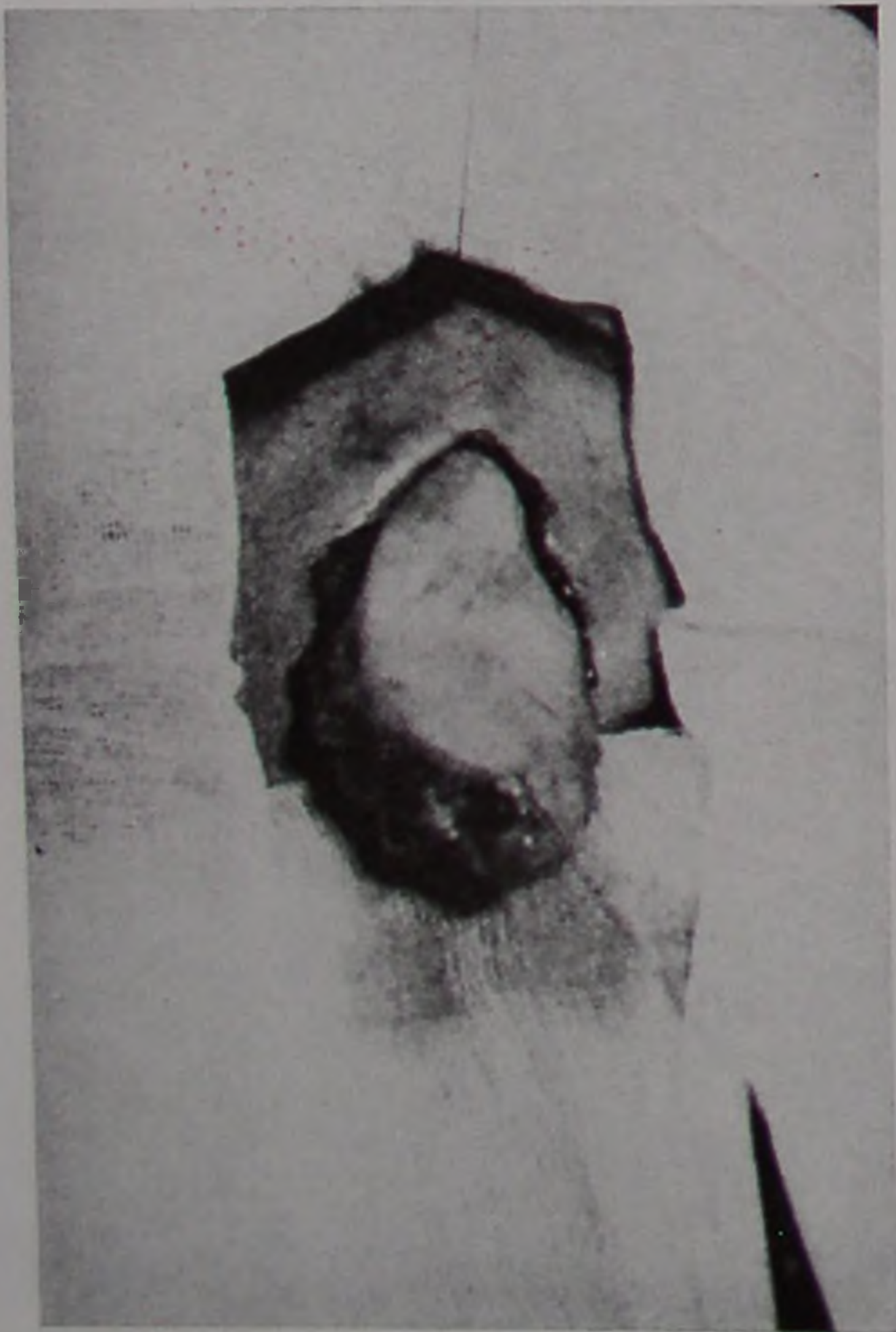
(2)



Р И С. 107.

Кожно-жировой лоскут для пересадки в углубление лобной кости. Больной И. К., 22 лет. 1. Глубокая вмятина лобной кости без дефекта кожи и без каких-бы то ни было осложнений. — 2. Подготовка дермо-жирового лоскута для пересадки. —

3. При помощи ножа Хамби с трансплантата срезают эпителий. — 4. Дермо-жировой трансплантат вводят после наложения на него матрацного шва в подкожную полость. — 5. Состояние через 8 месяцев после операции (операцию произвел Ярослав Седлачек).

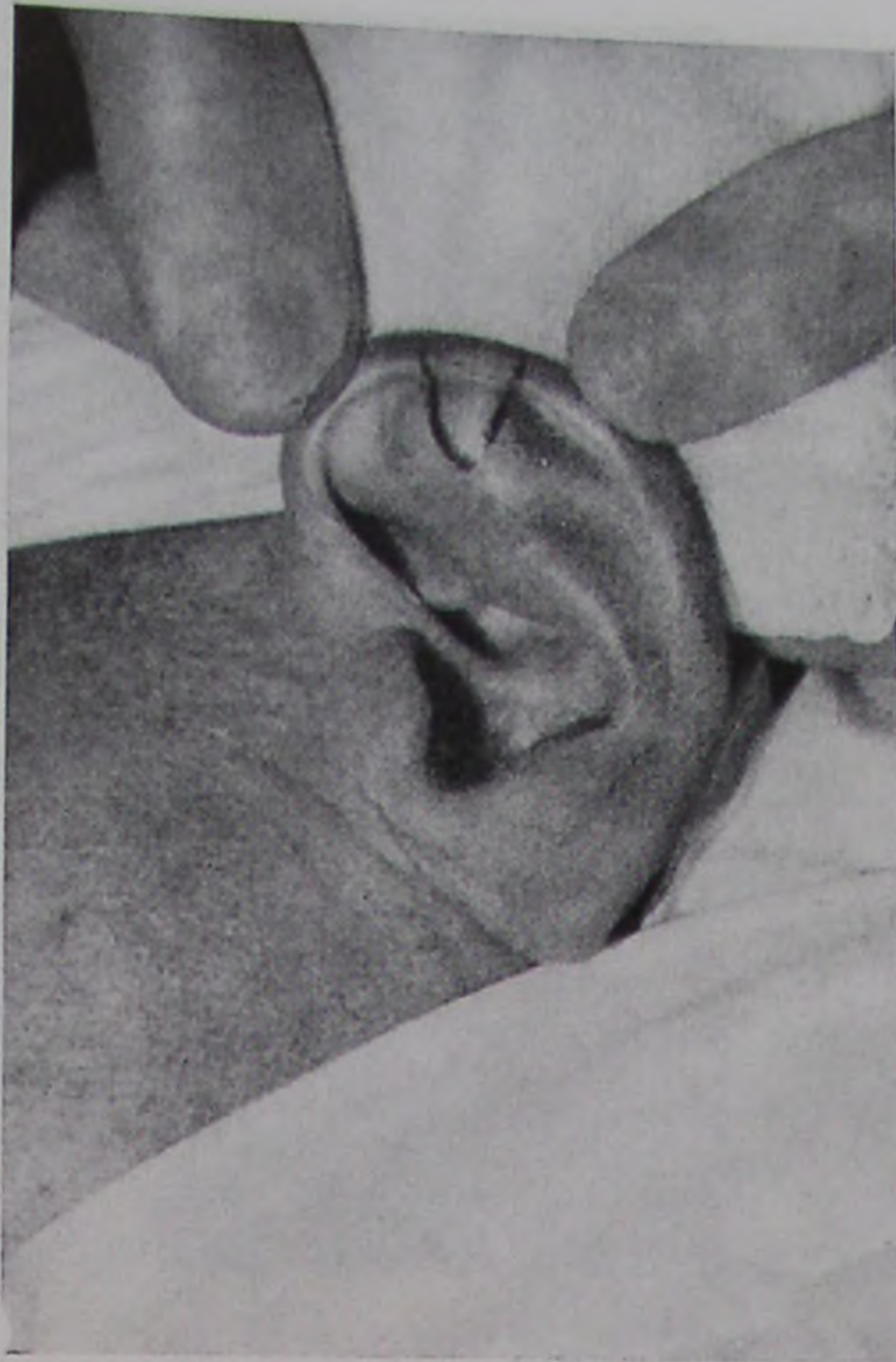

(4)

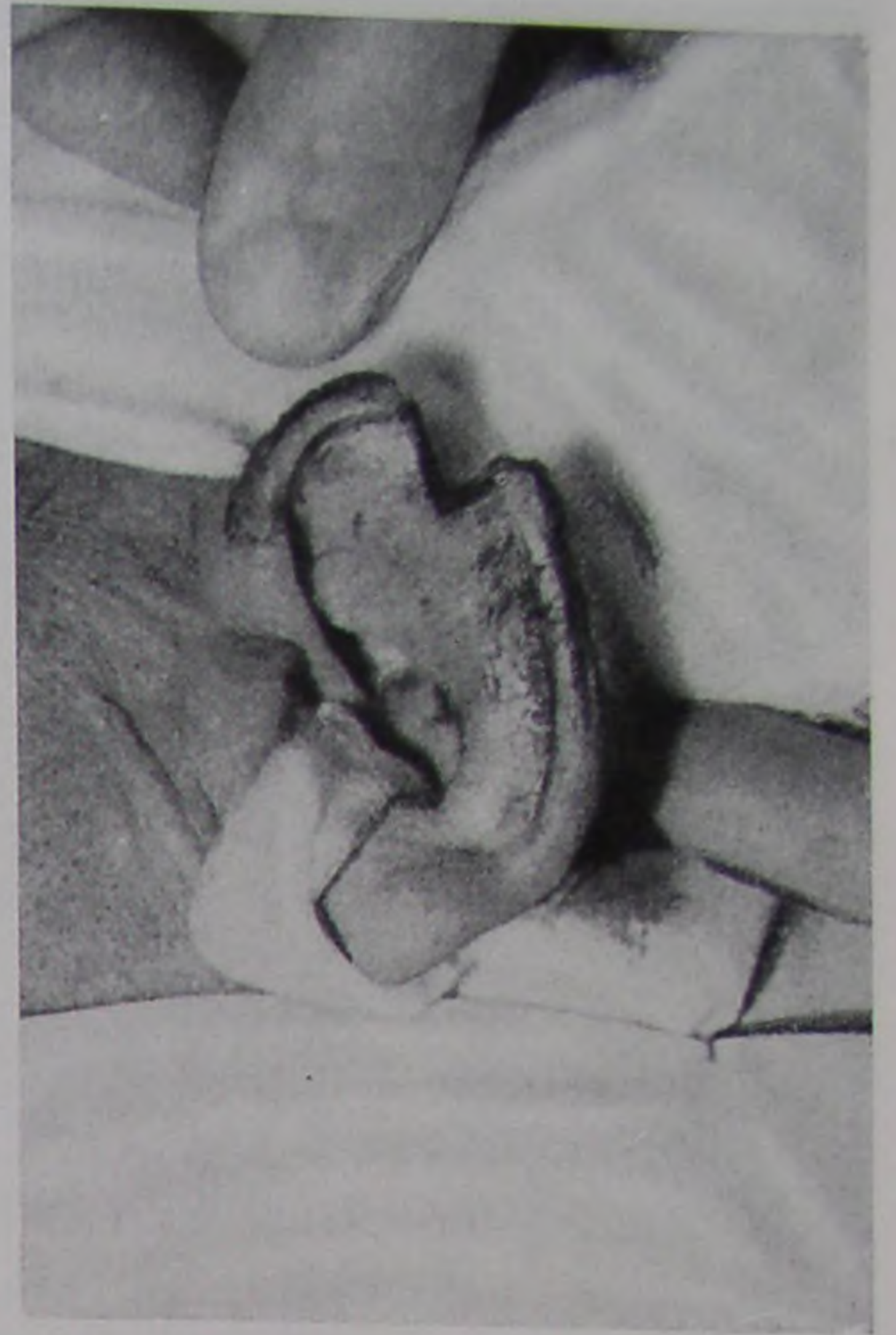

(5)





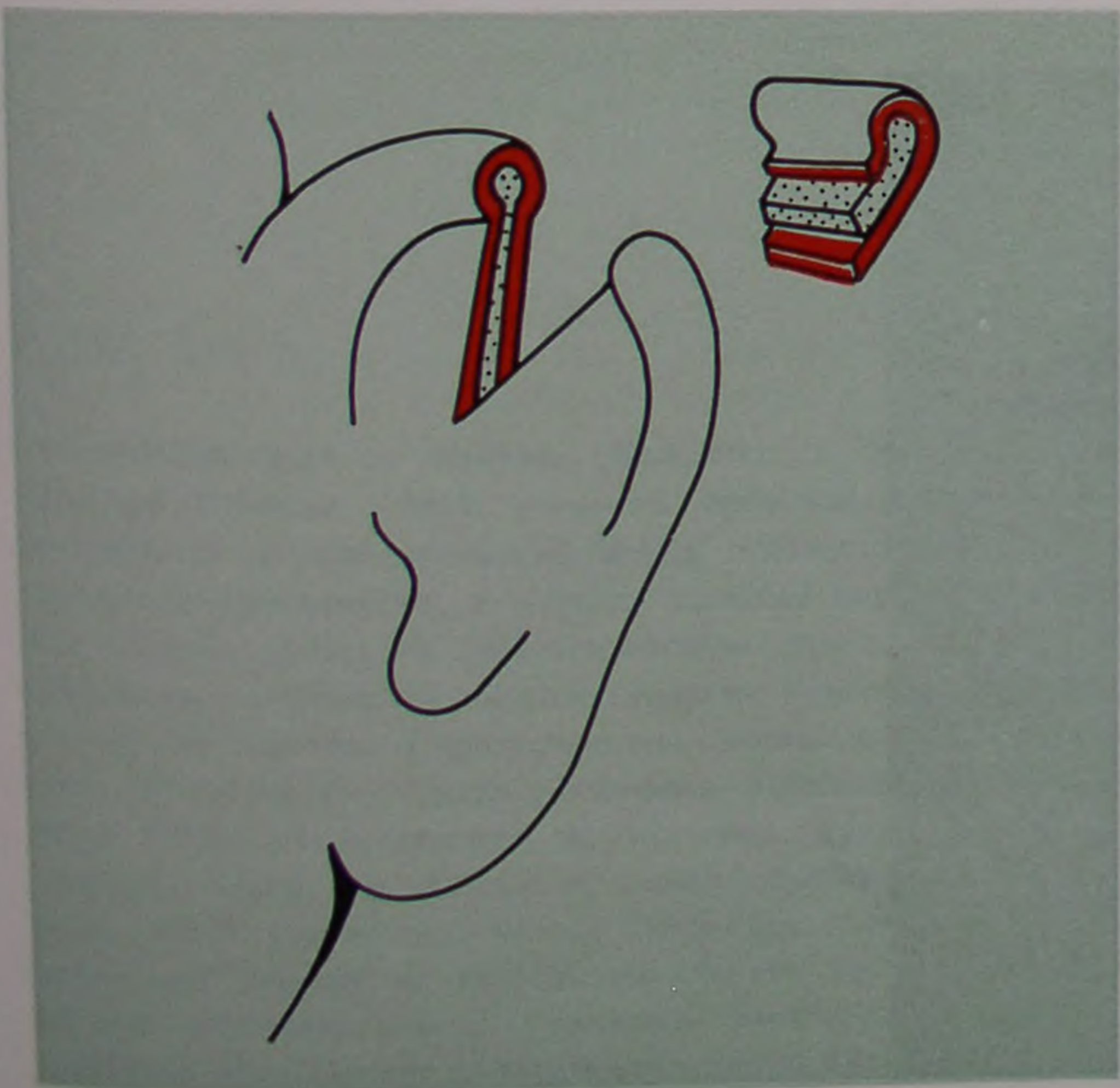(1)



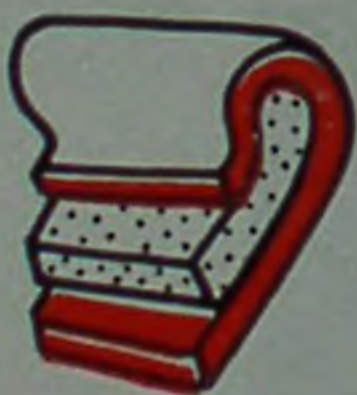(2)

Р И С. 108.

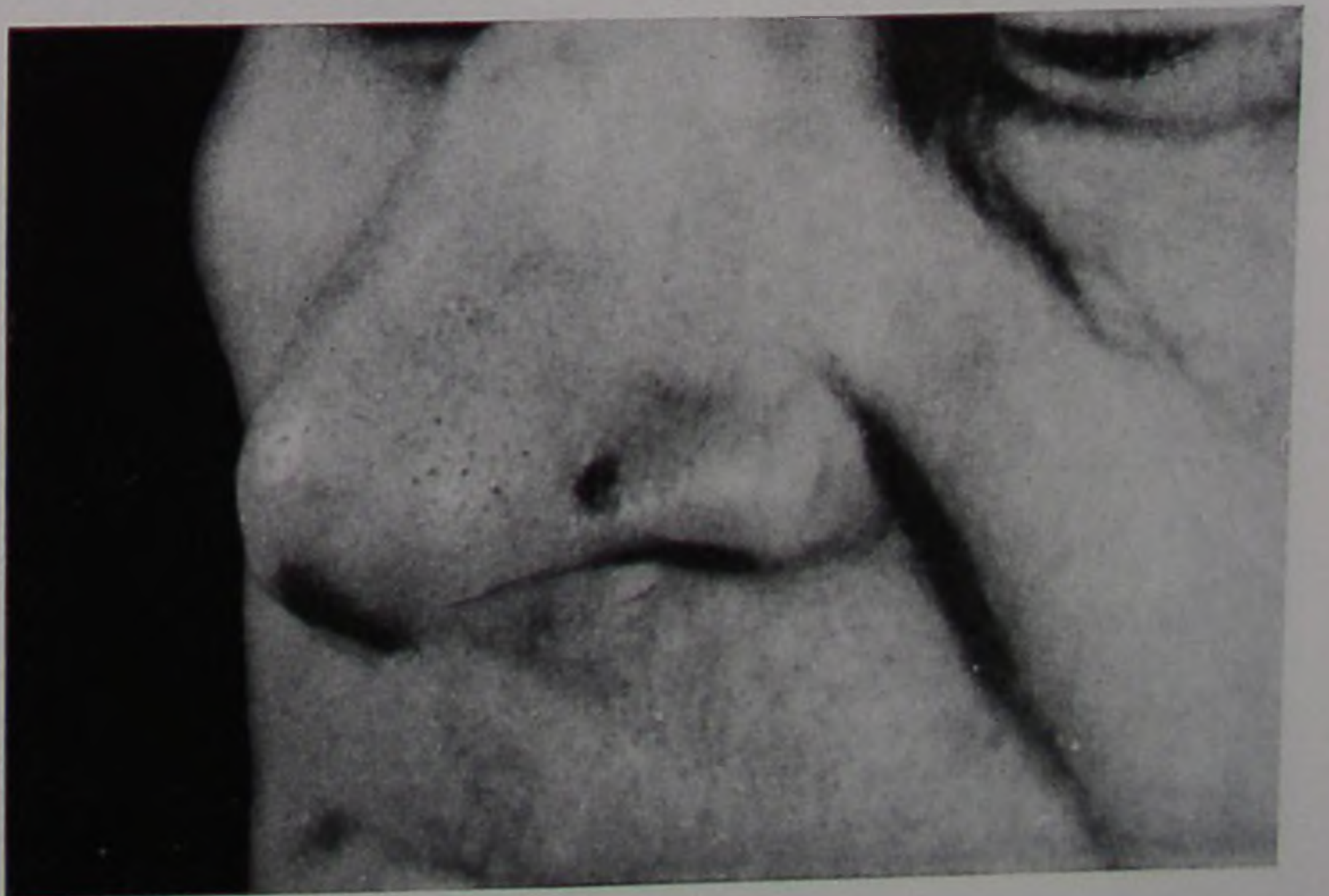
Сложный трансплантат, образованный из ушной раковины. Больной И. Л., 60 лет, история болезни № 38 156. 1, 2, 3. Из верхнего края ушной раковины во всю ее толщю иссекают клиновидный участок. Показана подготовка трансплантата для пересадки в дефект крыла носа. Края дефекта иссекают под небольшим углом, чтобы сосуды дефекта и трансплантата широко соприкасались. — 4. На крыле носа во всю толщю иссекают участок с раковым поражением. — 5, 6. Края дефекта тщательно готовят для пересадки трансплантата. Их иссекают под углом, что-



(3)



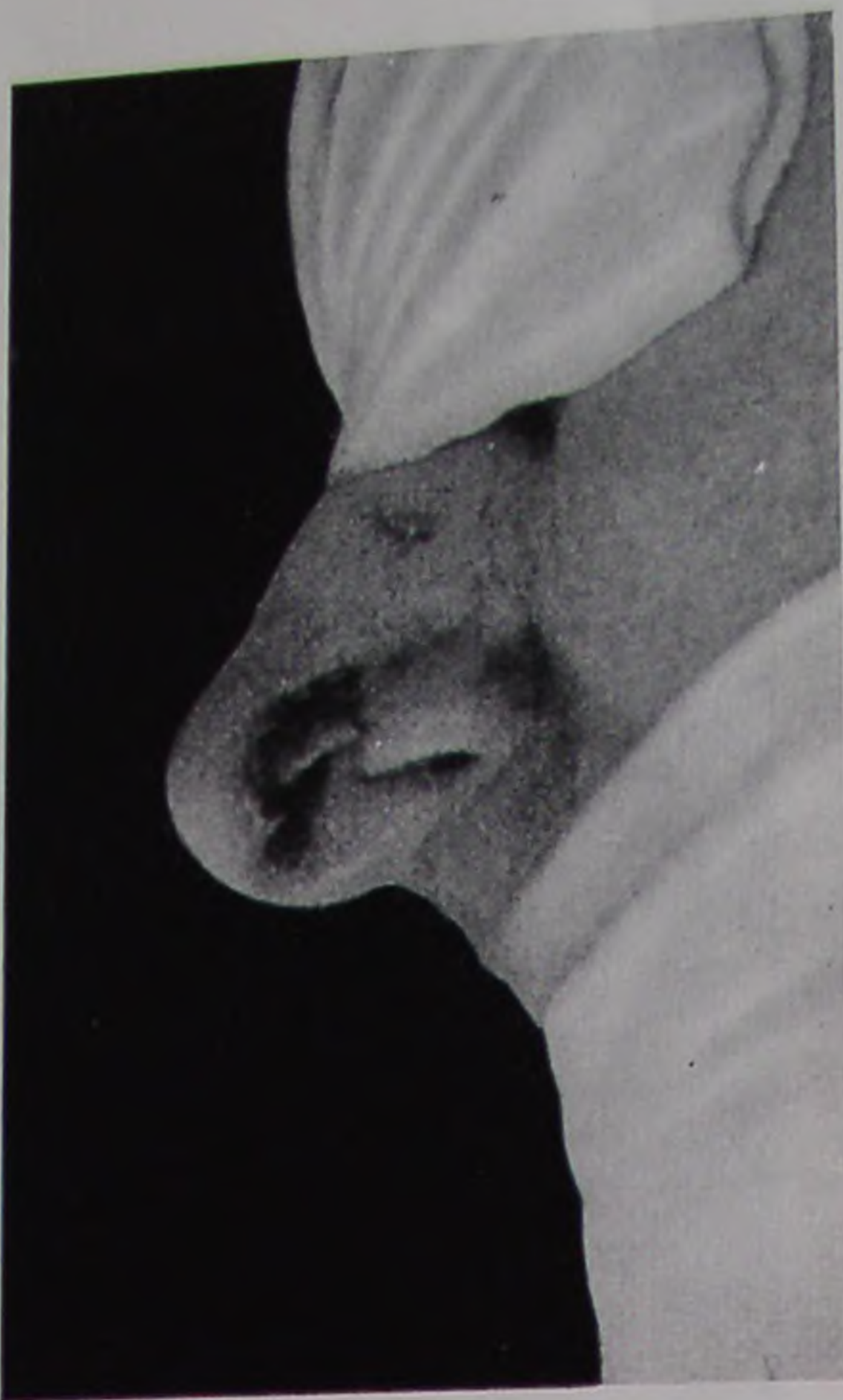(4)



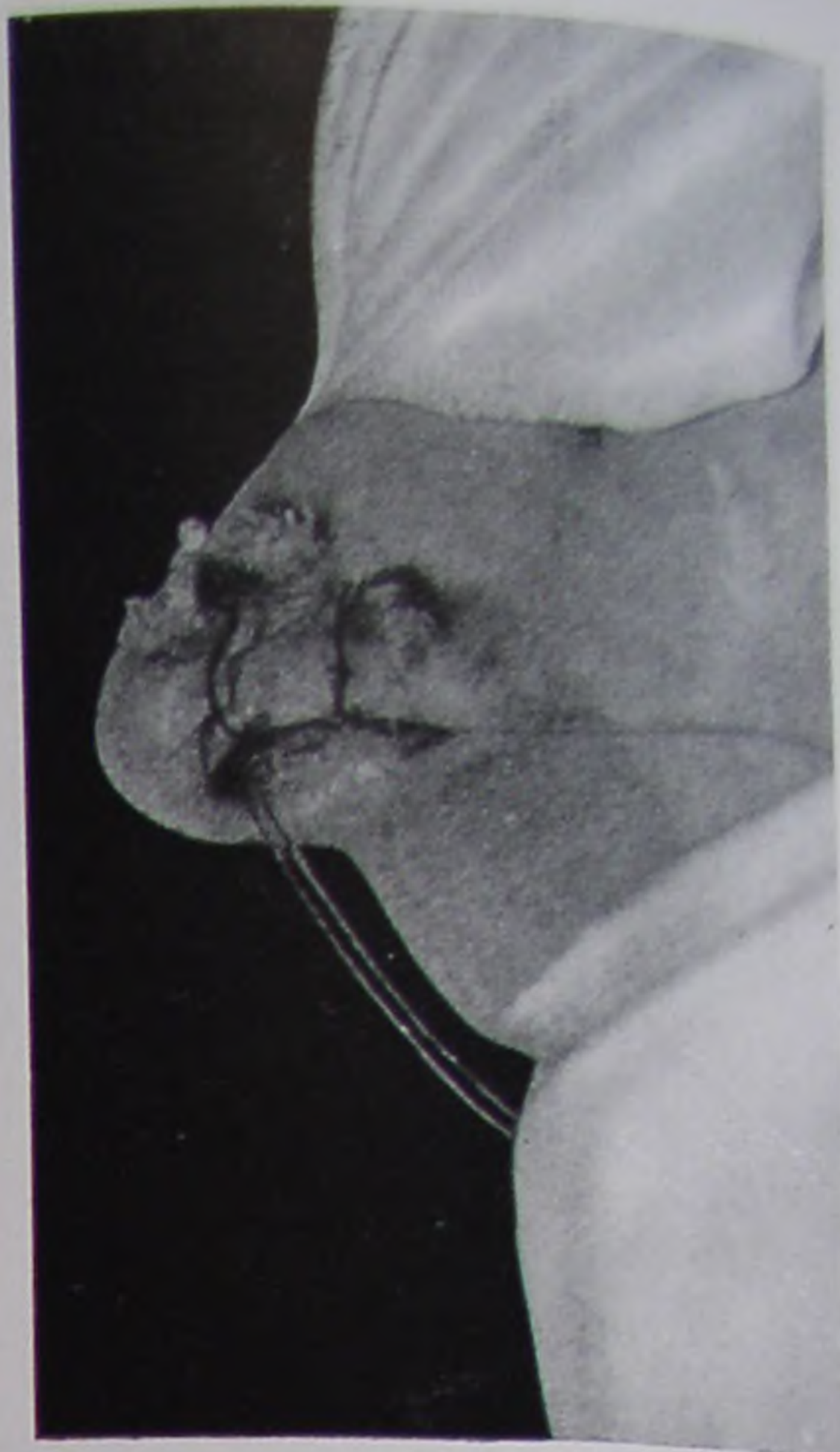



(5)



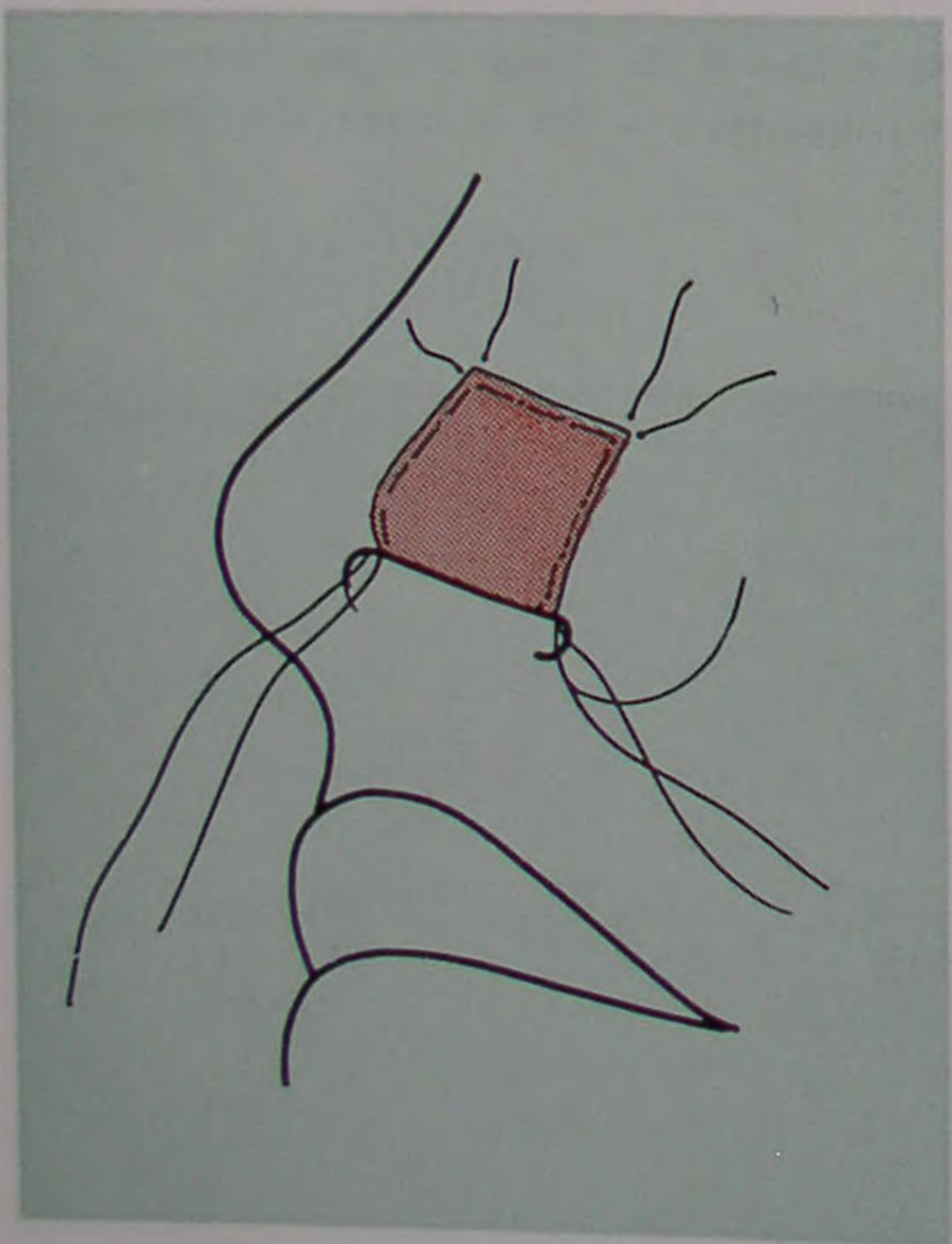
(6)



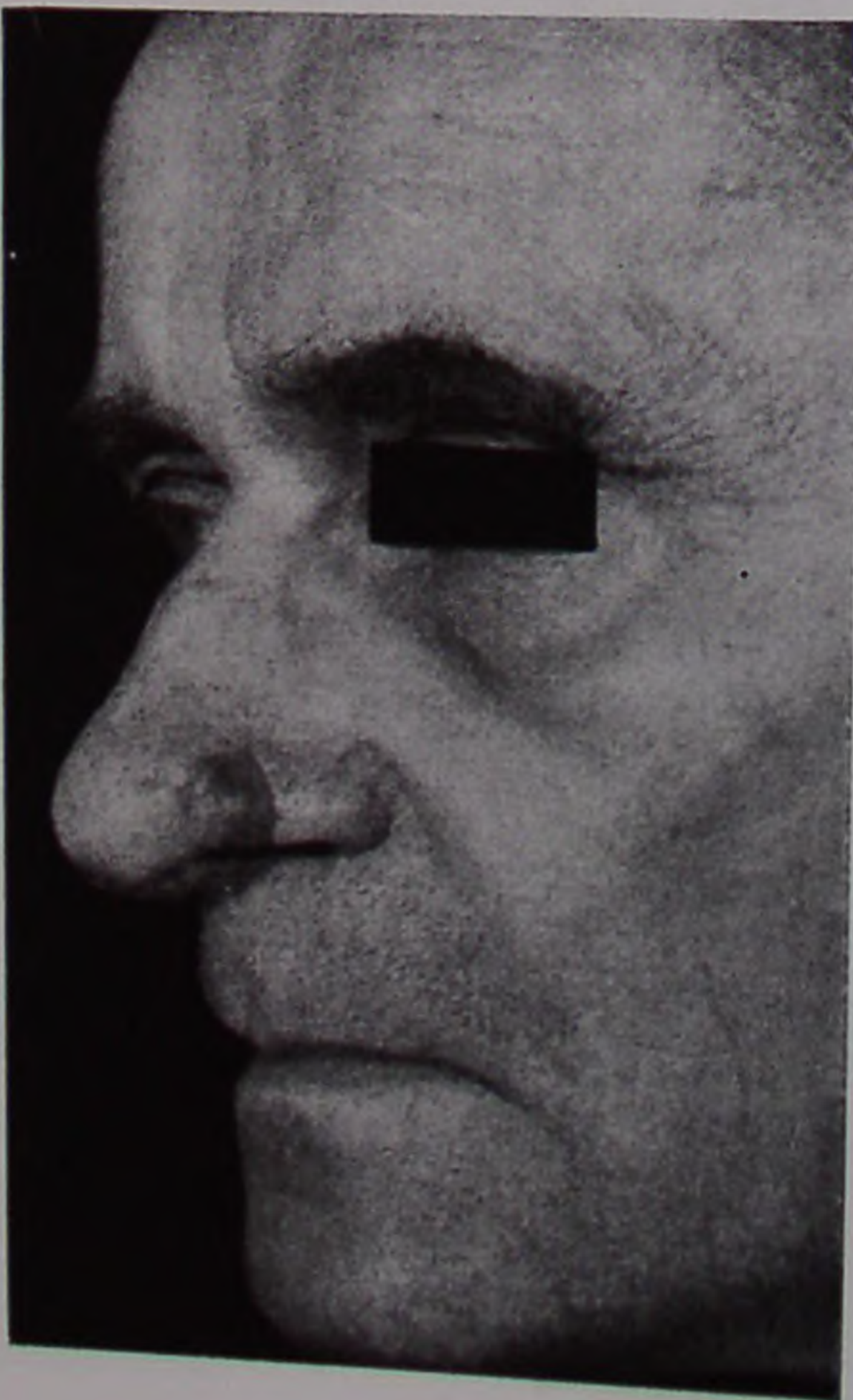
(7)

бы полученная таким образом широкая поверхность кориума соприкасалась с аналогично подготовленными краями трансплантата. — 7, 8. Трансплантат тщательно пришивают кетгутowymi швами с внутренней стороны к краю внутреннего листка рас-

щепленных краев дефекта, а на наружной стороне нейлоновым матрацным непрерывным швом к краю кожи. — 9. Состояние после заживления. Дефект ушной раковины после небольшой обработки зашит (операцию произвел Мирослав Кучера).



(8)

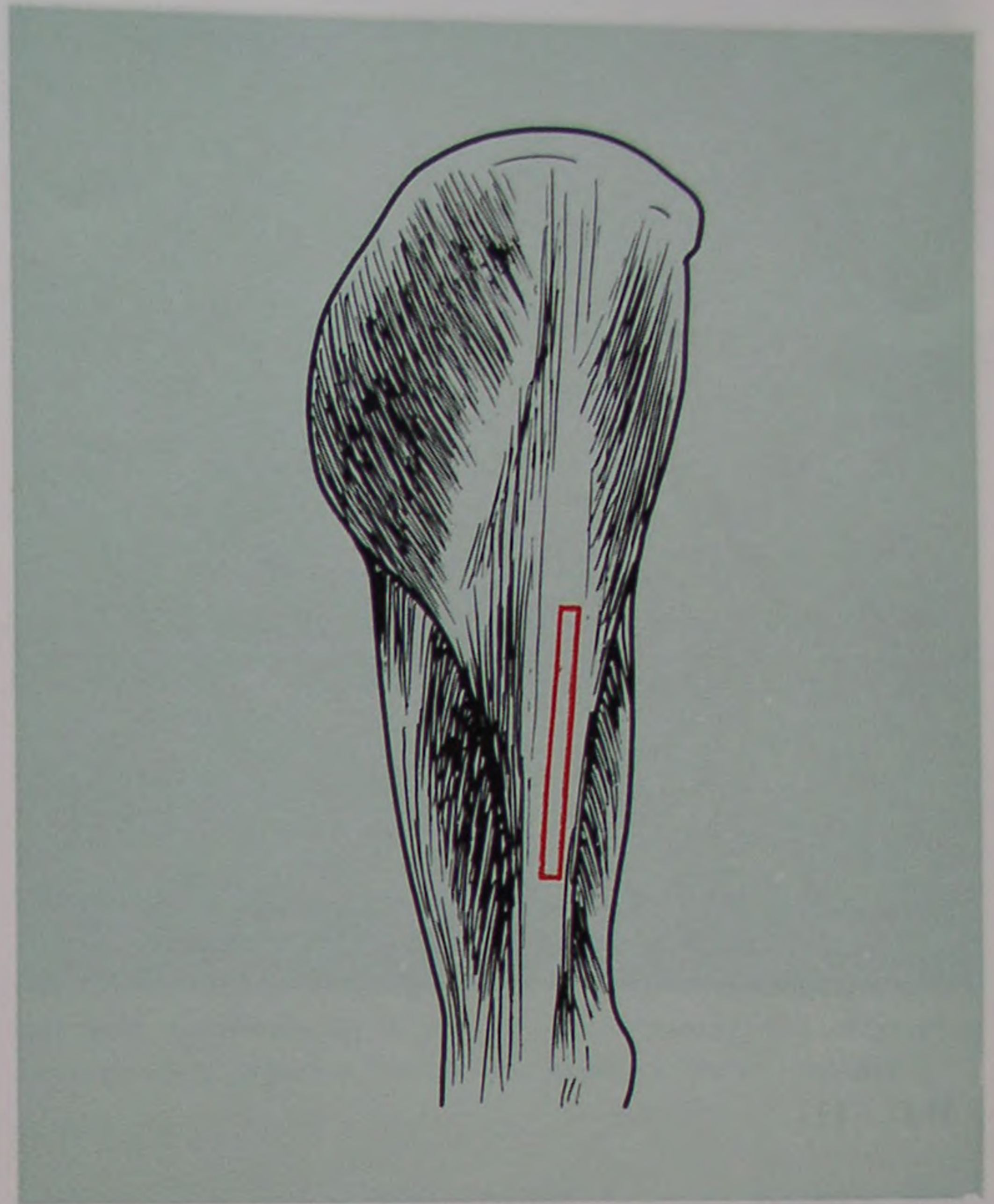


(9)



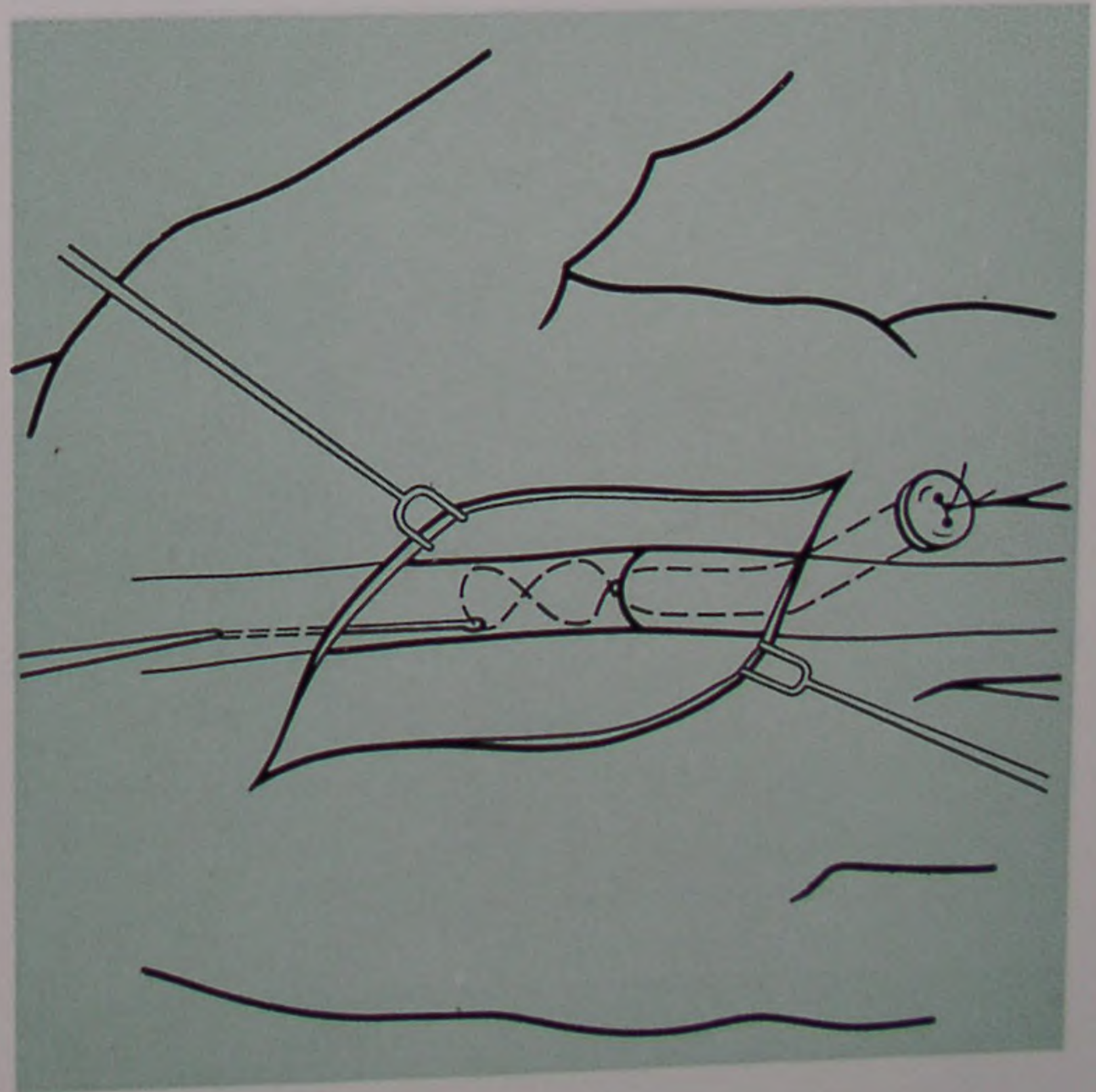
Р И С. 109.

Трансплантат бедренного апоневроза. Мы предпочитаем производить открытое взятие трансплантата апоневроза, для чего производим разрез кожи на границе между наружной и передней поверхностью бедра. Вслед за этим можно без каких бы то ни было затруднений иссечь точно намеченную ленту вместе с тонкой покровной мембраной, содействующей подвижности трансплантата, что имеет важное значение при его использовании в целях замещения сухожилия. Иссечение трансплантата с помощью фасциотома не удастся осуществить с такой же точностью.



Р И С. 110.

Сухожильные швы по Бунелю (Bunnell). 1. Метод наложения шва при помощи тонкой стальной проволоки, захватывающей центральный и периферический конец сухожилия и кожи межпальцевого пространства, в котором выводят наружу один конец шва. Петлю проволоки, захватывающую проксимальный конец сухожилия, связывают с другим отрезком проволоки, выведенной наружу на ладони. Периферический конец проволоки натягивают. В результате концы сухожилия начинают соприкасаться, затем проволоку завязывают на пуговице. Рану на ладони закрывают. Через три недели пуговицу отрезают у периферического конца сухожилия, вслед затем при помощи проволоки, выведенной наружу на ладони, вытягивают ту часть проволоки, которая соединяла концы сухожилия. Вместо проволоки, можно с успехом использовать прочную нейлоновую нить.





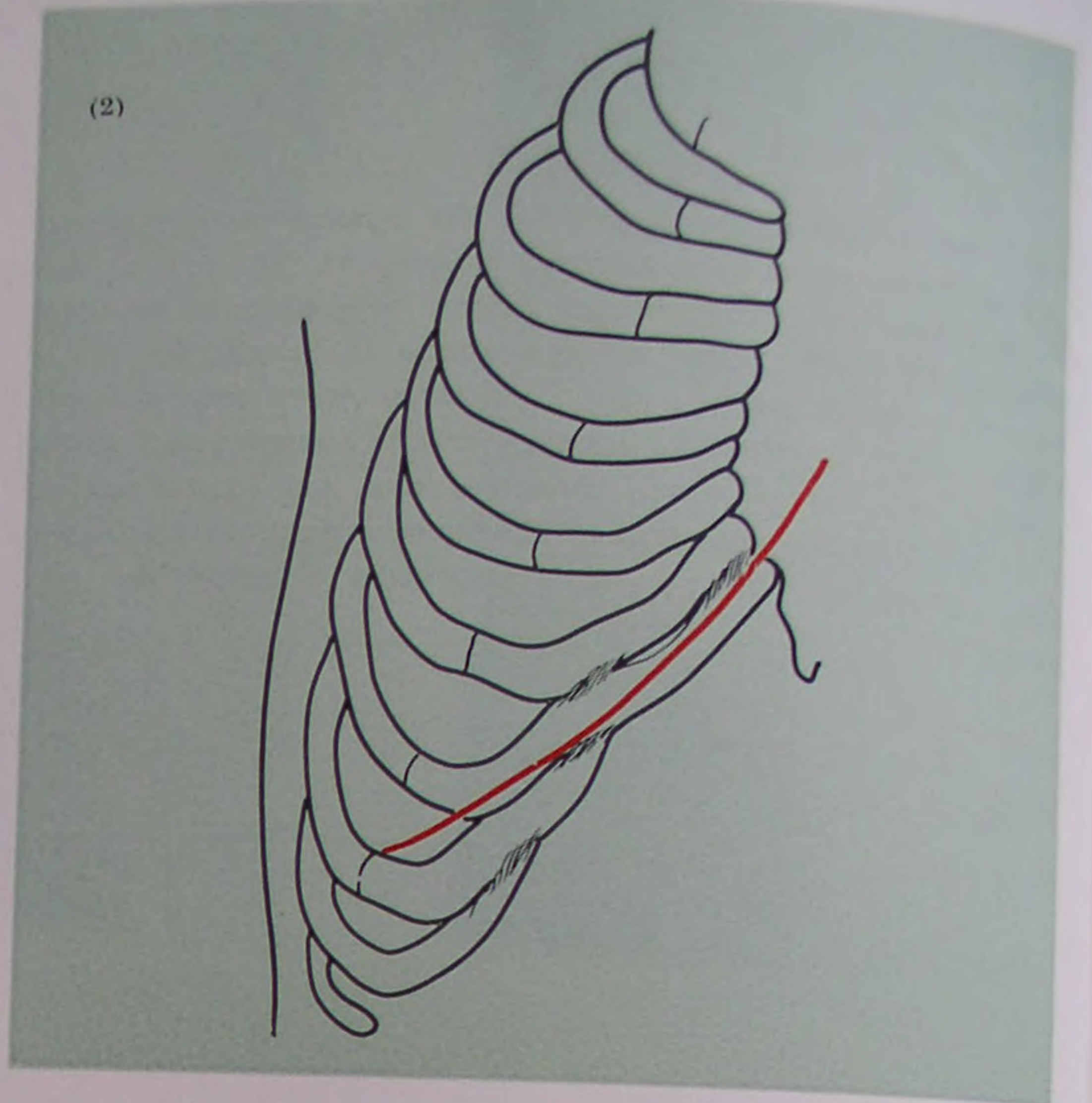
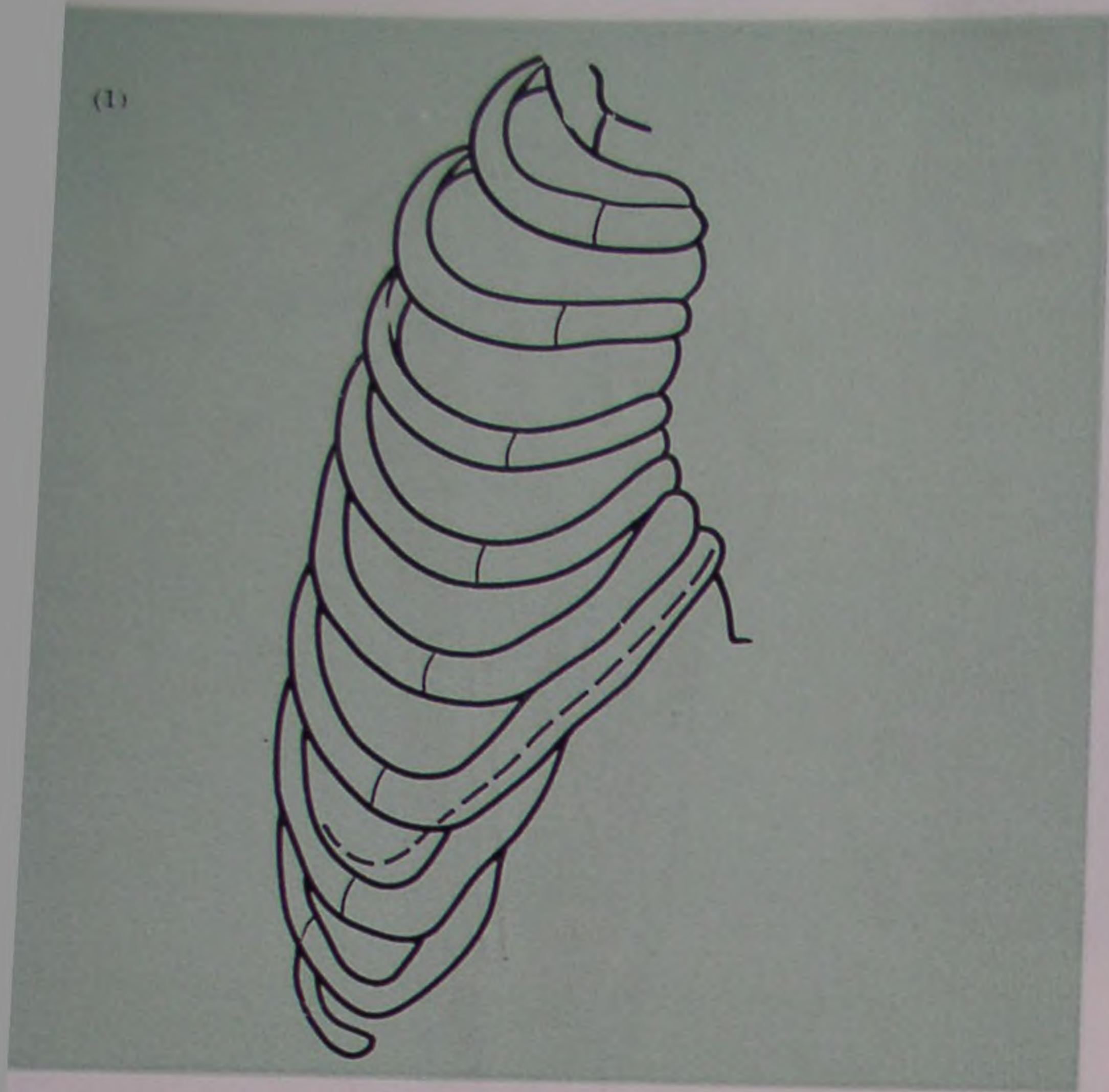
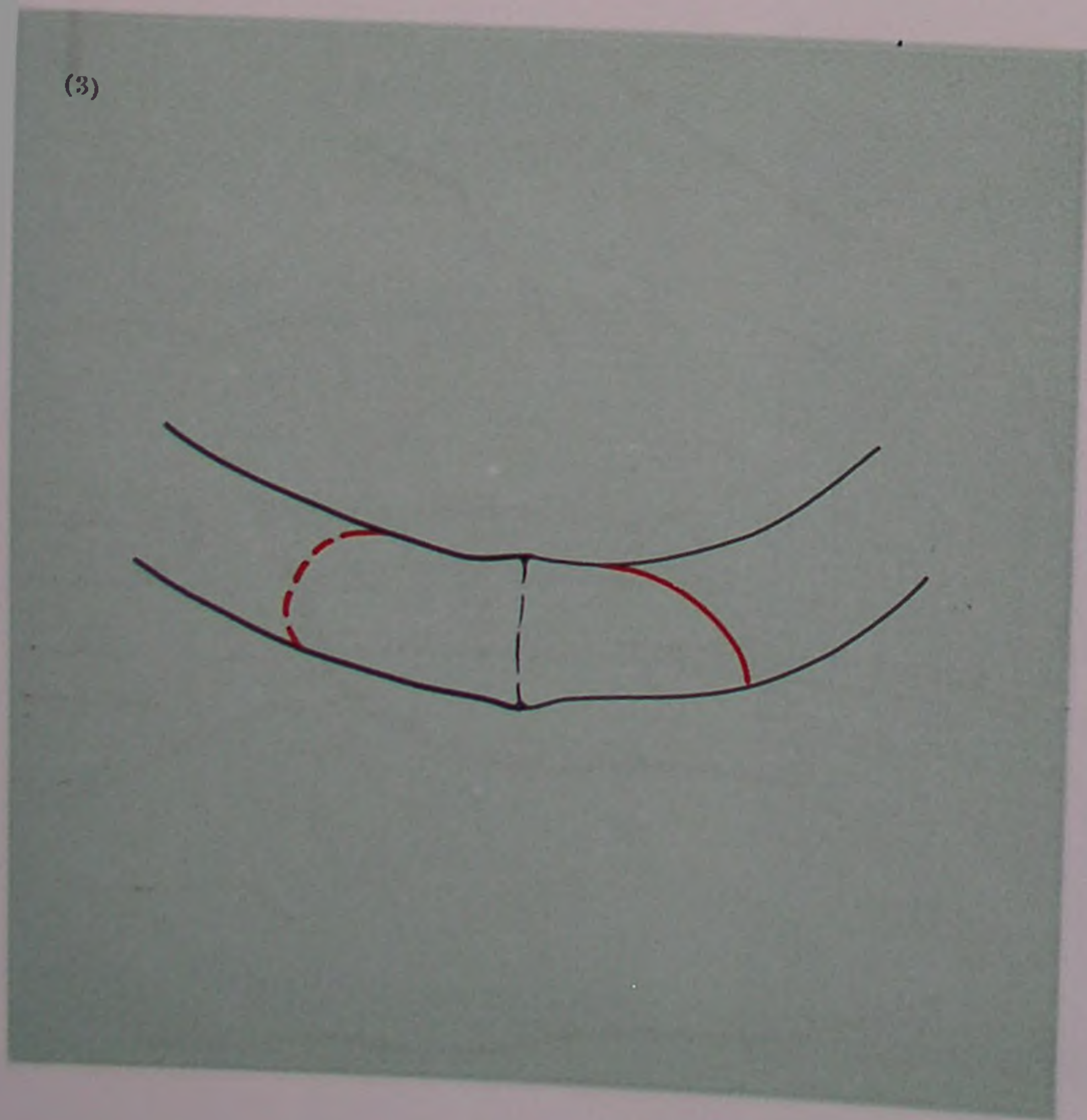


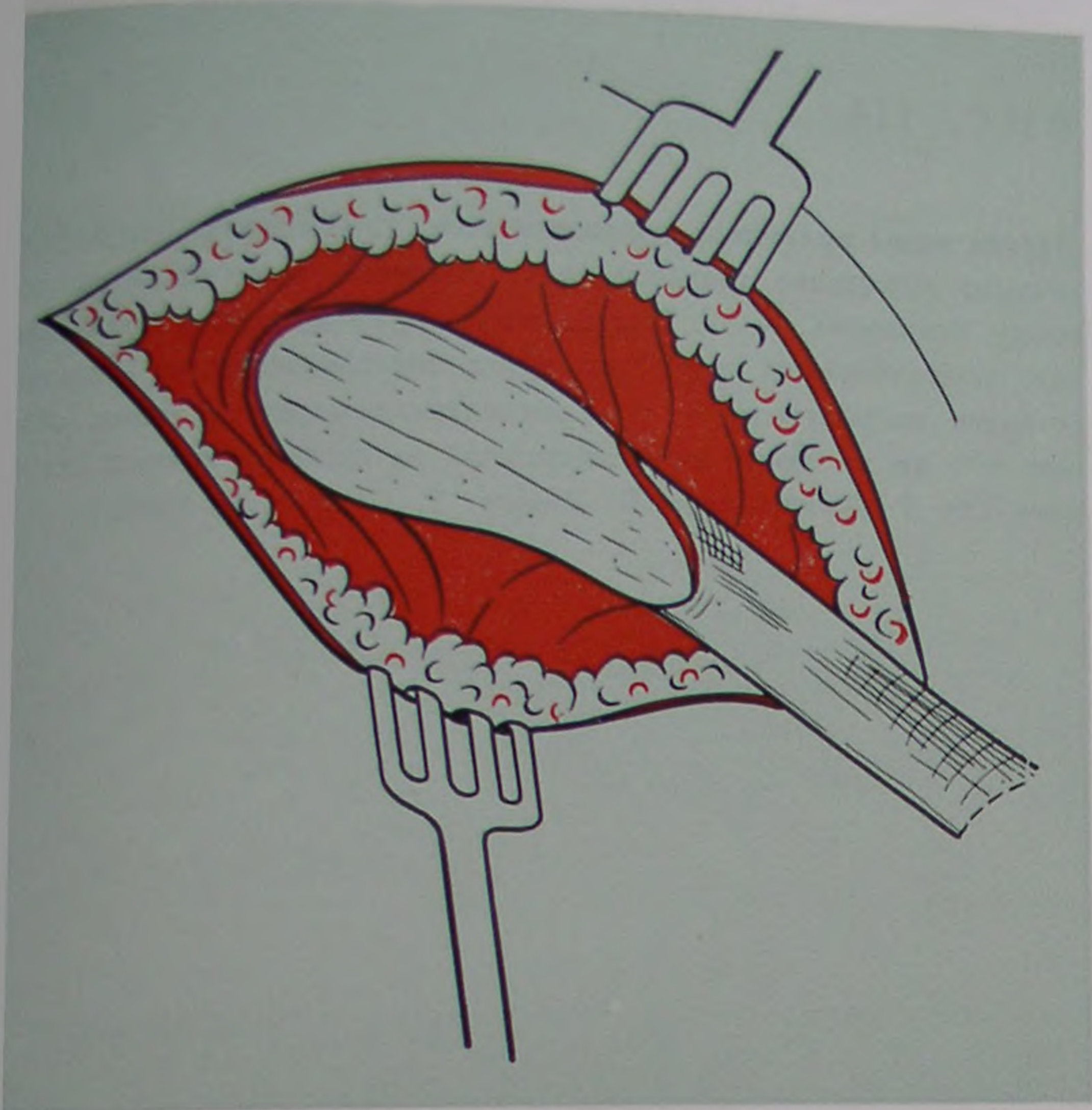
РИС. III.

Взятие реберного хряща. 1. Дугообразный, выпуклый книзу разрез кожи, длиной 10—12 см, проводят по ходу нижнего края

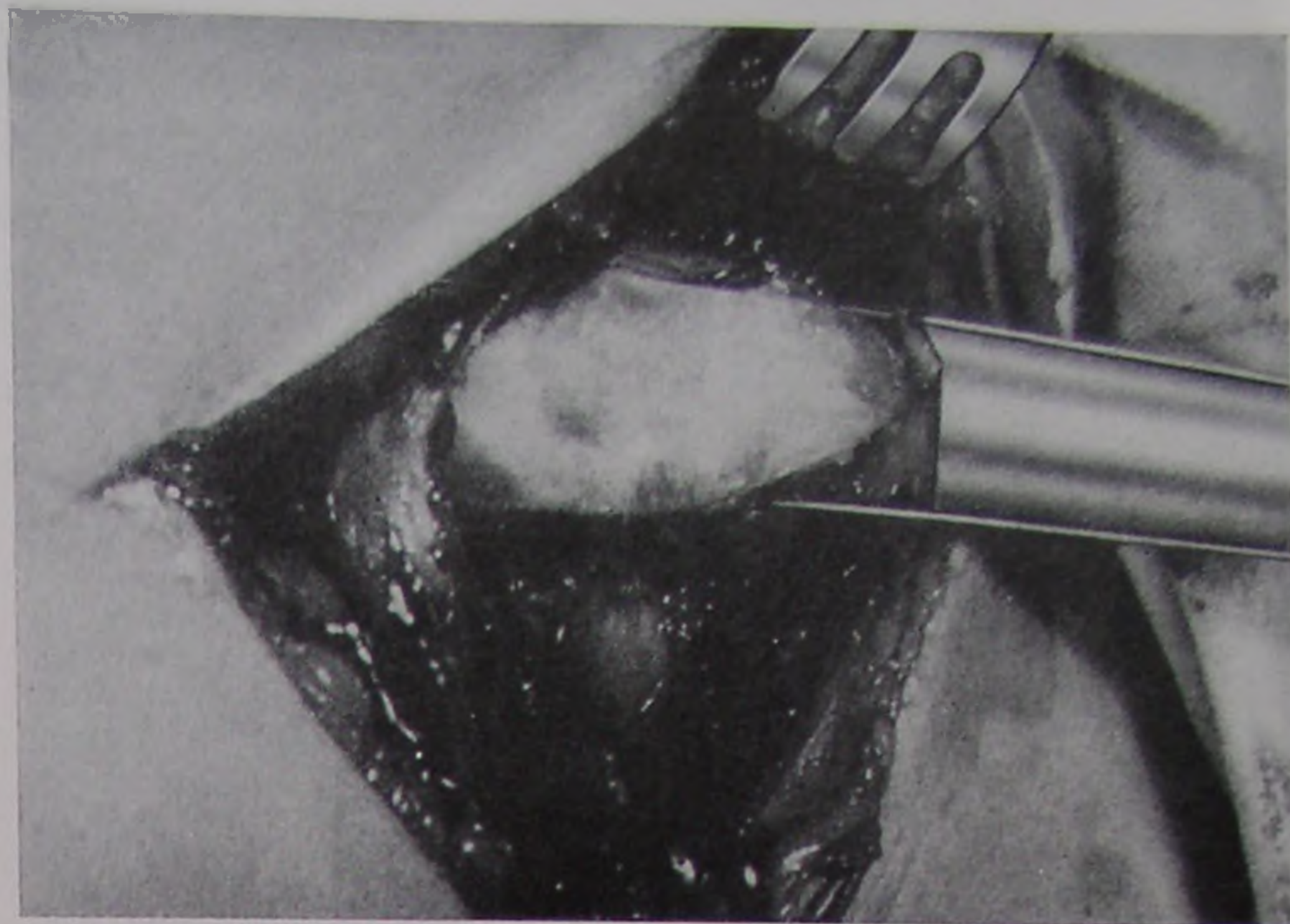


ребра. Разрезают кожу, клетчатку и фасцию наружной косой мышцы. Обнажают и рассекают в продольном направлении фасцию прямой мышцы живота. В том же направлении раздвигают мышечные волокна и отпрепаровывают их от надхрящницы ребер. Обнажается VII—IX реберный хрящ. Для извлечения всего хряща надхрящницу рассекают вдоль нижнего края ребра, и хрящ поднимают распатором. Работать следует с большой осторожностью, чтобы не поранить межреберную артерию и нерв. При взятии седьмого реберного хряща следует оставить у верхнего края хрящевую пластинку толщиной приблизительно 3 мм, чтобы ребро оставалось соединенным с грудиной. Это мероприятие улучшает послеоперационное течение. — 2. При взятии хряща из VII ребра также следует соблюдать осторожность, чтобы не поранить плевру. Граница плевры проходит вдоль VII хряща. В случае ранения плевры развивается пневмоторакс. — 3. Возможно, а часто даже выгодно, пользоваться комбинированным трансплантатом из хряща и кости. Обнажают и иссекают соответствующую часть костного отдела ребра. Манипулировать с таким трансплантатом следует очень осторожно, так как легко можно повредить место соединения хряща с костью.





(1)



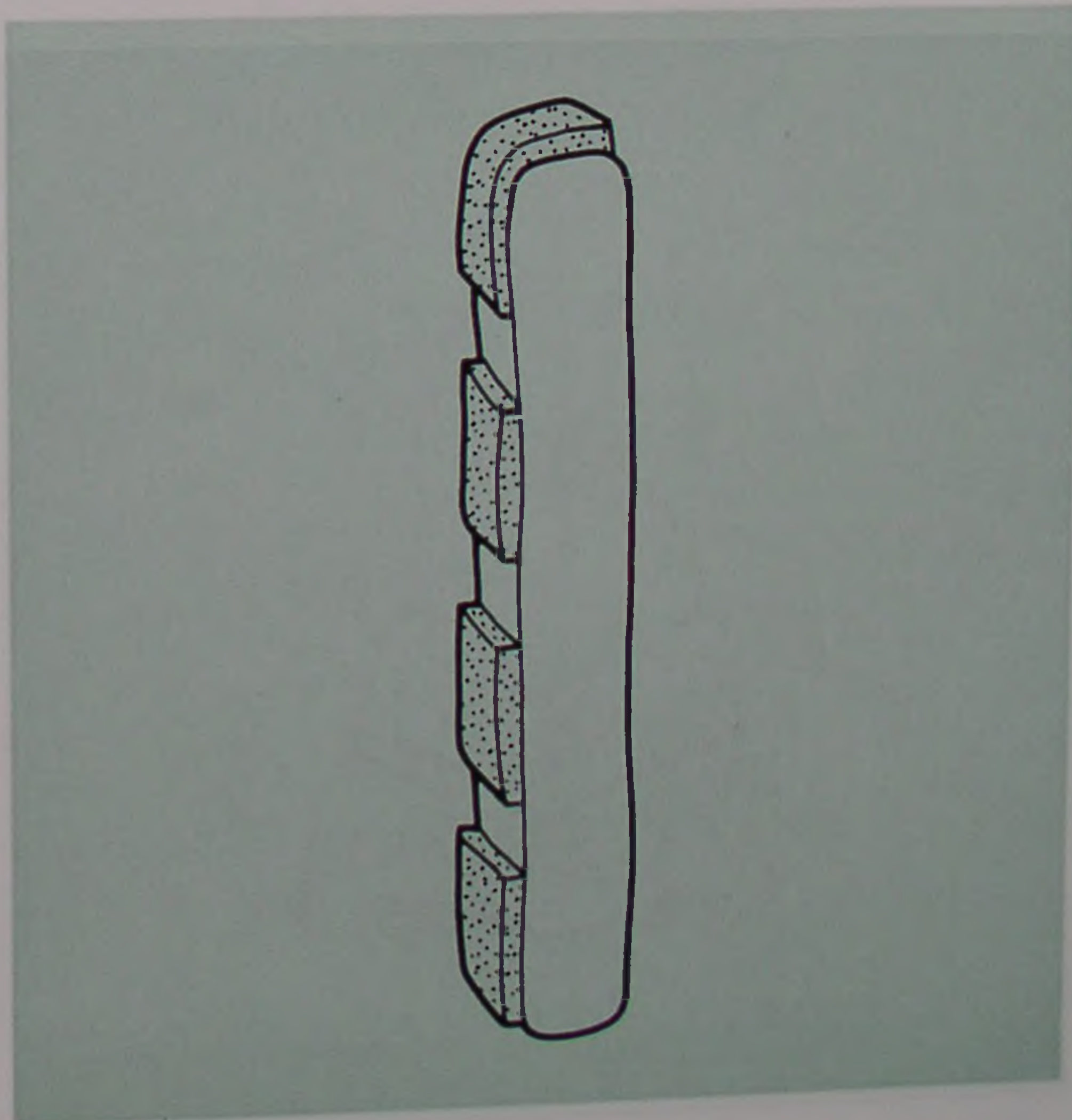
(2)

Р И С. 112.

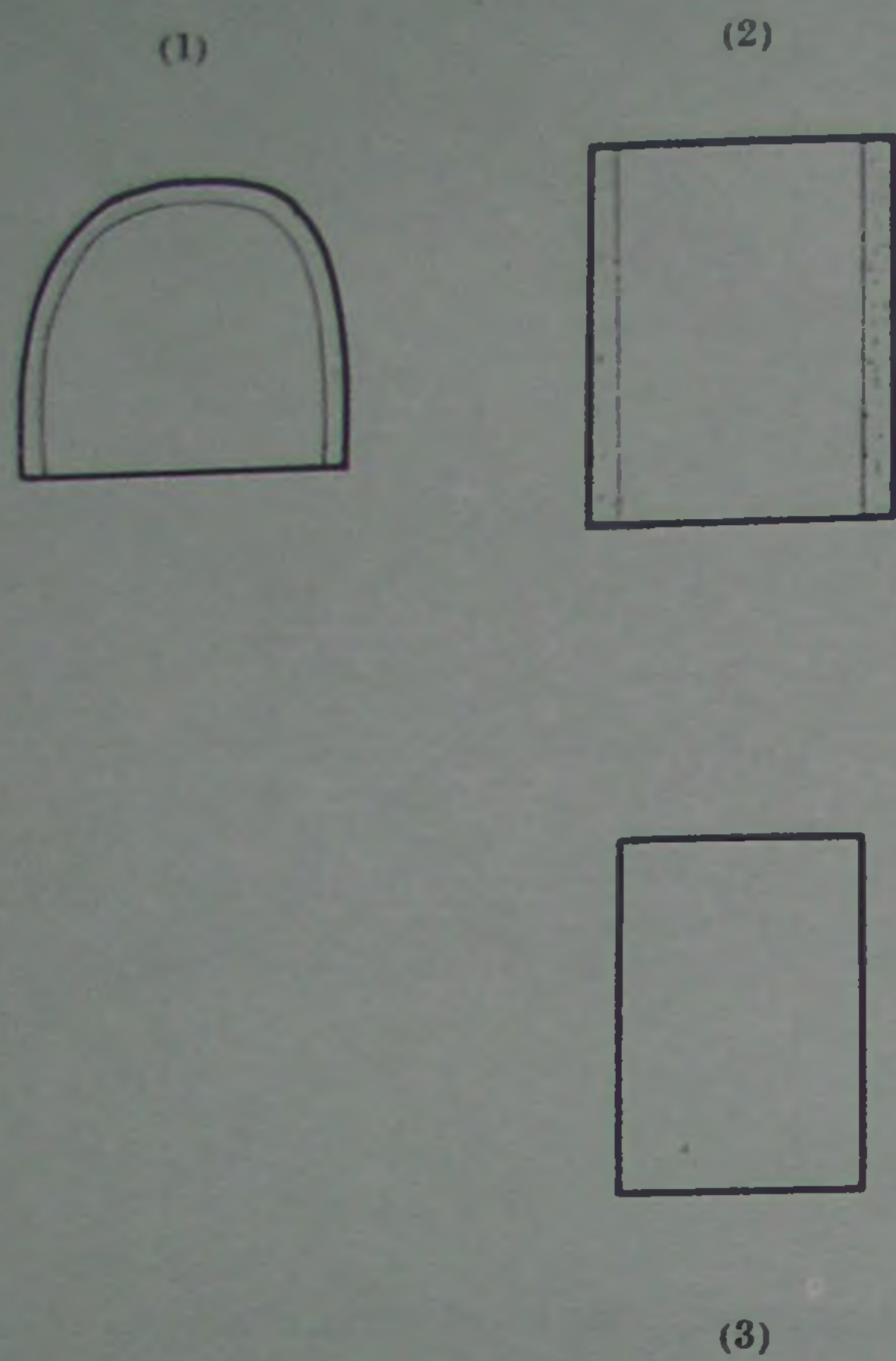
Подготовка хрящевого трансплантата. 1, 2. Из обнаженного хряща скальпелем и долотом удаляют нужный кусок в виде пластинки. Эти пластинки можно сгибать в продольном и поперечном направлении, а потому они подходят для замещения дугообразных дефектов, например, дефектов ушных раковин.

Р И С. 113.

Кусок реберного хряща, предназначенный для пересадки в область спинки носа. Надхрящница оставлена только на одной поверхности. На дистальном конце, который будет подвергаться давлению, оставляют большую часть надхрящницы, которая при вырезывании хрящевого трансплантата была захвачена с прилежащих участков. Этот кусок надхрящницы перегибают через дистальный конец, в связи с чем уменьшается опасность давления хряща на кожу.

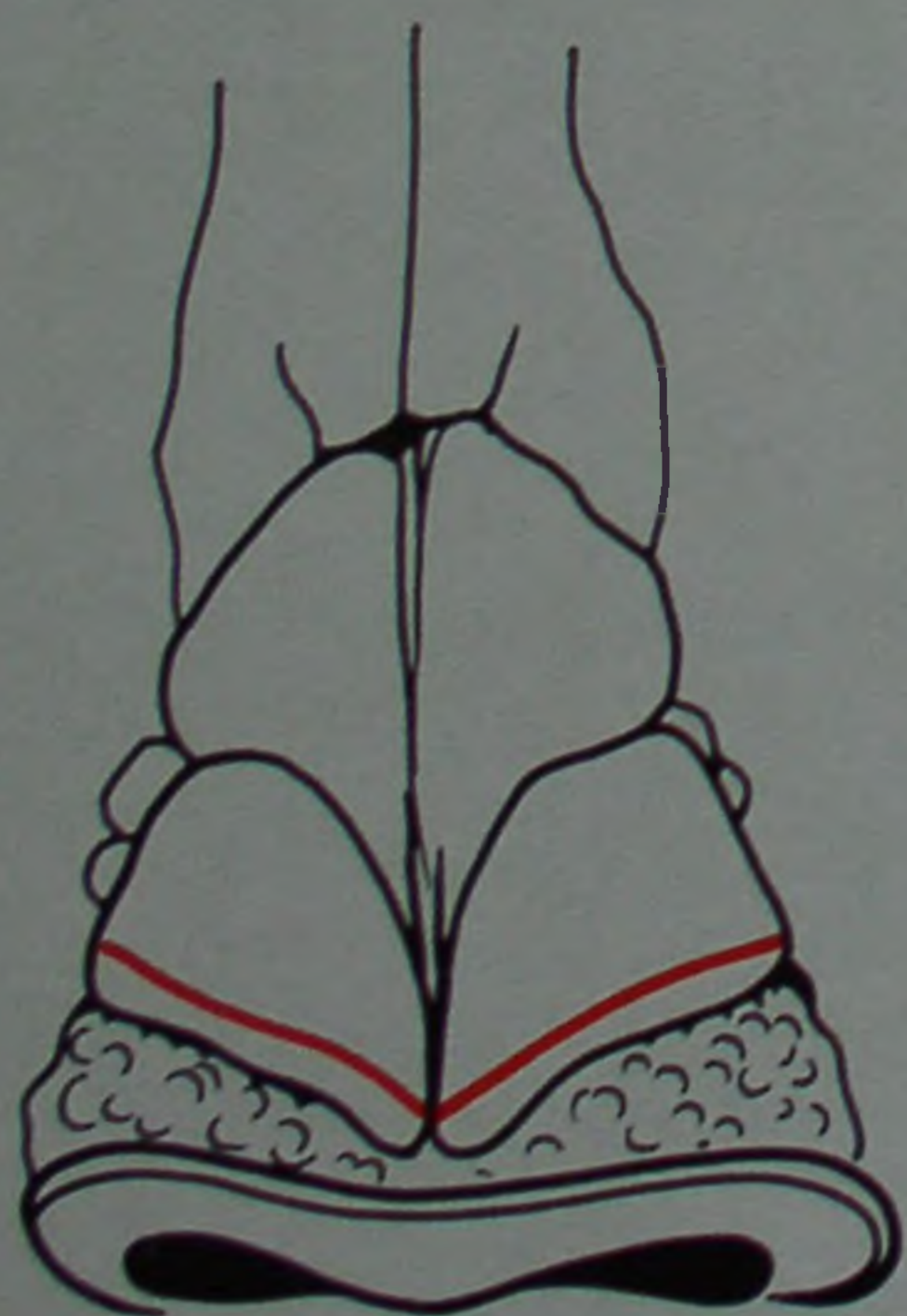






Р И С. 114.

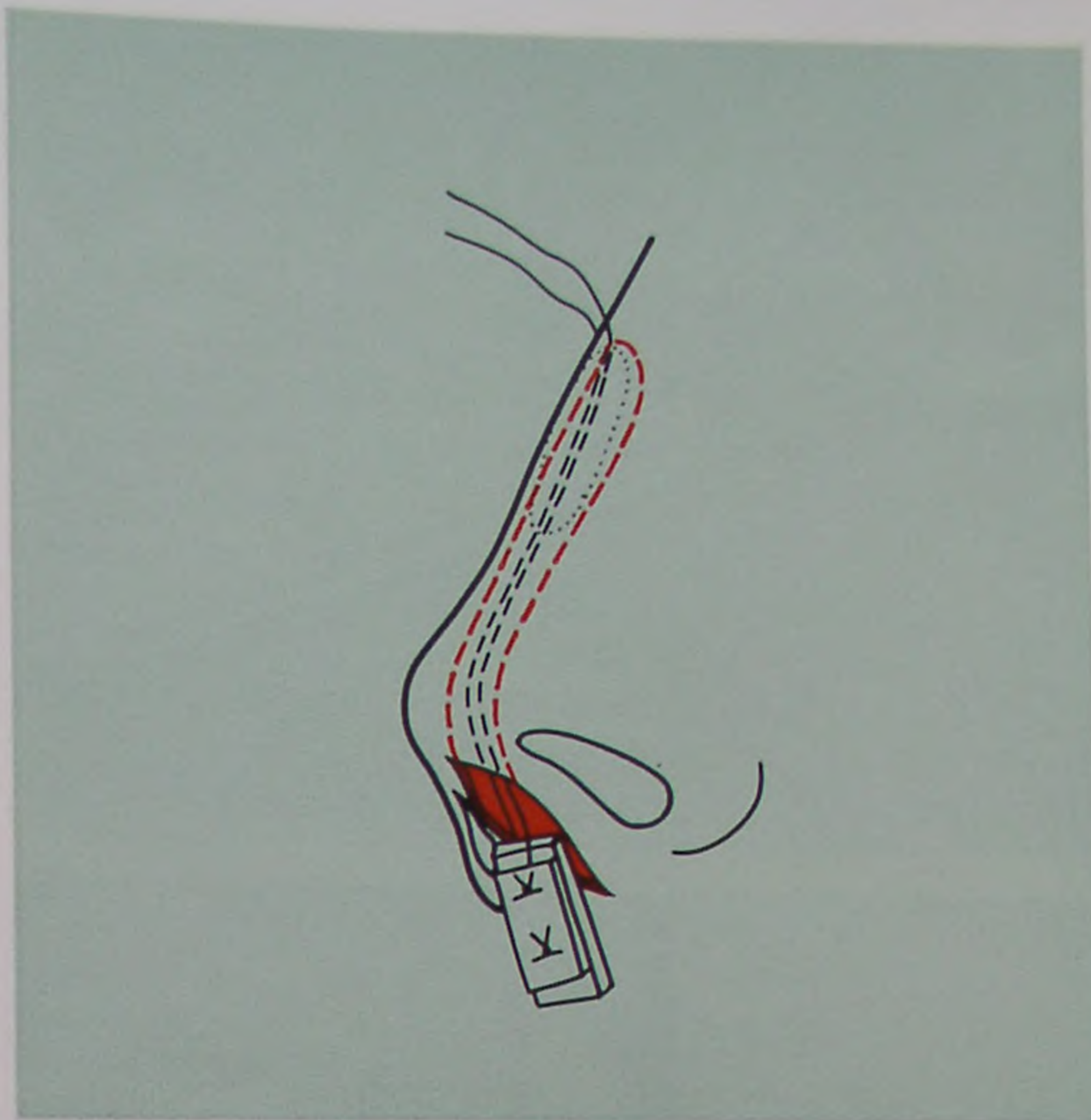
Другие виды хрящевых трансплантатов. 1. Примерно полукруглое сечение хрящевого трансплантата. Толщина поверхностного слоя всюду одинакова. — 2. Разрез ведут через хрящевой трансплантат; поверхностный слой на обеих противоположных сторонах оставлен нетронутым. — 3. Трансплантат вырезают таким образом, что ни на одной из поверхностей не остается поверхностного слоя (по Т. Джипсону и В. Дэвису, T. Gibson, B. Davis).



Р И С. 115.

Трансплантат из хрящей кончика носа. Разрез производят параллельно краю носа и ведут от преддверия носа в латеральном направлении через кожу и хрящ. Таким образом отделяют верхний сегмент. Затем следует приступить к отсепаровке, которую начинают производить спереди в том месте, где хрящ загибается к медиальной ножке. В этом месте подхрящница наиболее подвижна. Введение раствора анестетика под надхрящницу облегчает работу. Хрящ весьма хрупок, поэтому его нельзя травмировать. Во время отделения хрящ придерживают анатомическим пинцетом, а надхрящницу отслаивают тонким распатором, который продвигают вплоть до того места, где задний край хряща переходит в соединительный тяж, фиксирующий его к краю грушевидного отверстия. В этом месте и производят отсечение хряща. (Этим методом можно получить тонкие хрящевые пластинки размером 3×12 мм.) Взятый таким образом хрящ применяют для замещения небольших дефектов, в особенности на носу. Рекомендуется брать хрящевые пластинки с обеих сторон и сшивать их кетгутовыми швами в одну общую пластинку.






(1)

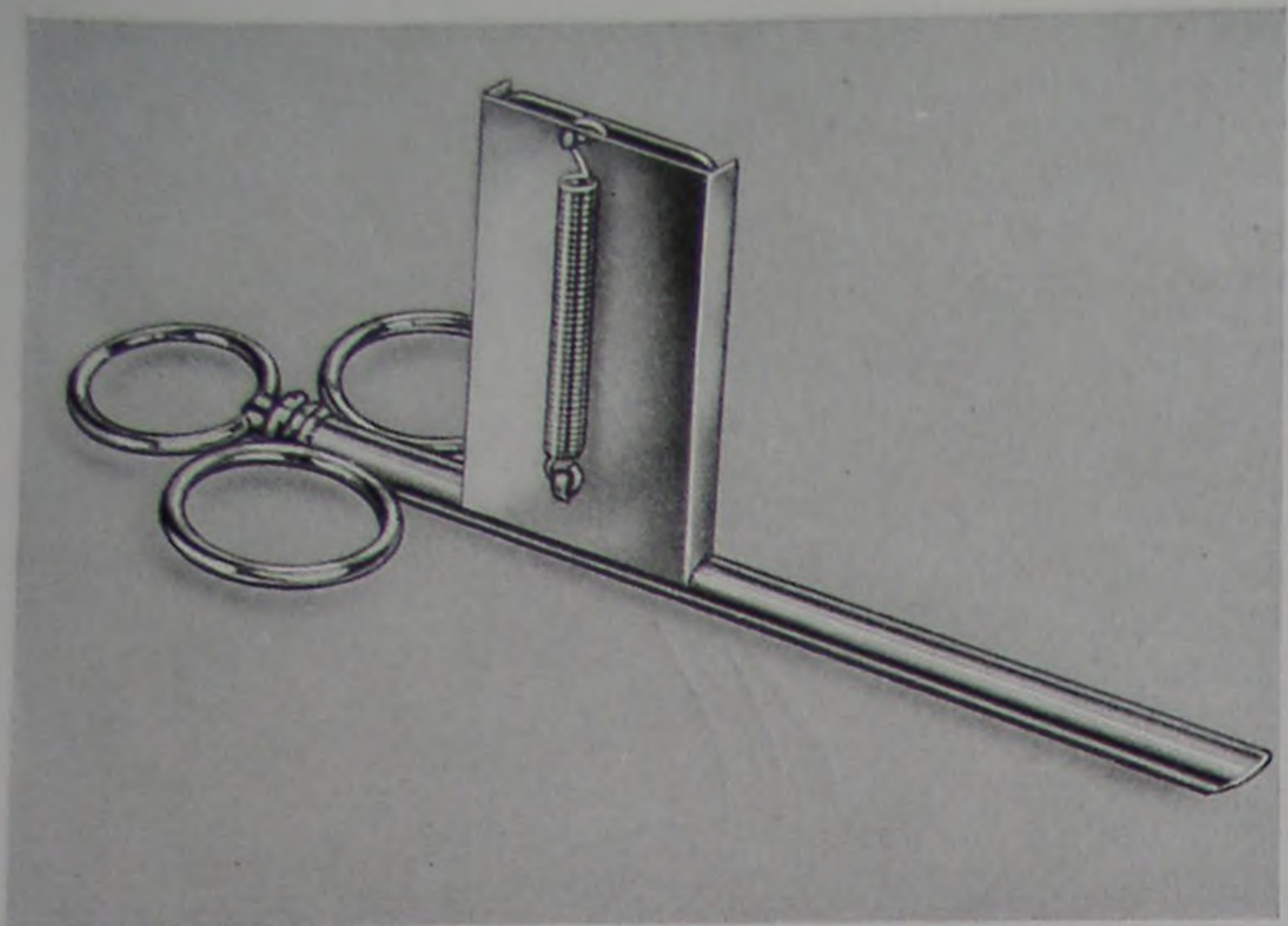
С. 116.

Введение небольшого хрящевого трансплантата в область спинки  
 . 1, 2. Для введения пластинок хряща в подготовленный  
 кан используется матрацный шов. Концы нити завязывают  
 в проколах кожи на пуговице. Следует позаботиться о том,  
 чтобы трансплантат точно занял нужное положение. В случае  
 необходимости и второй конец трансплантата фиксируют матрацным  
 швом. Оба шва должны быть удалены не позже чем через двое  
 суток после операции, чтобы по раневым каналам инфекция не  
 проникла в трансплантат.



(2)

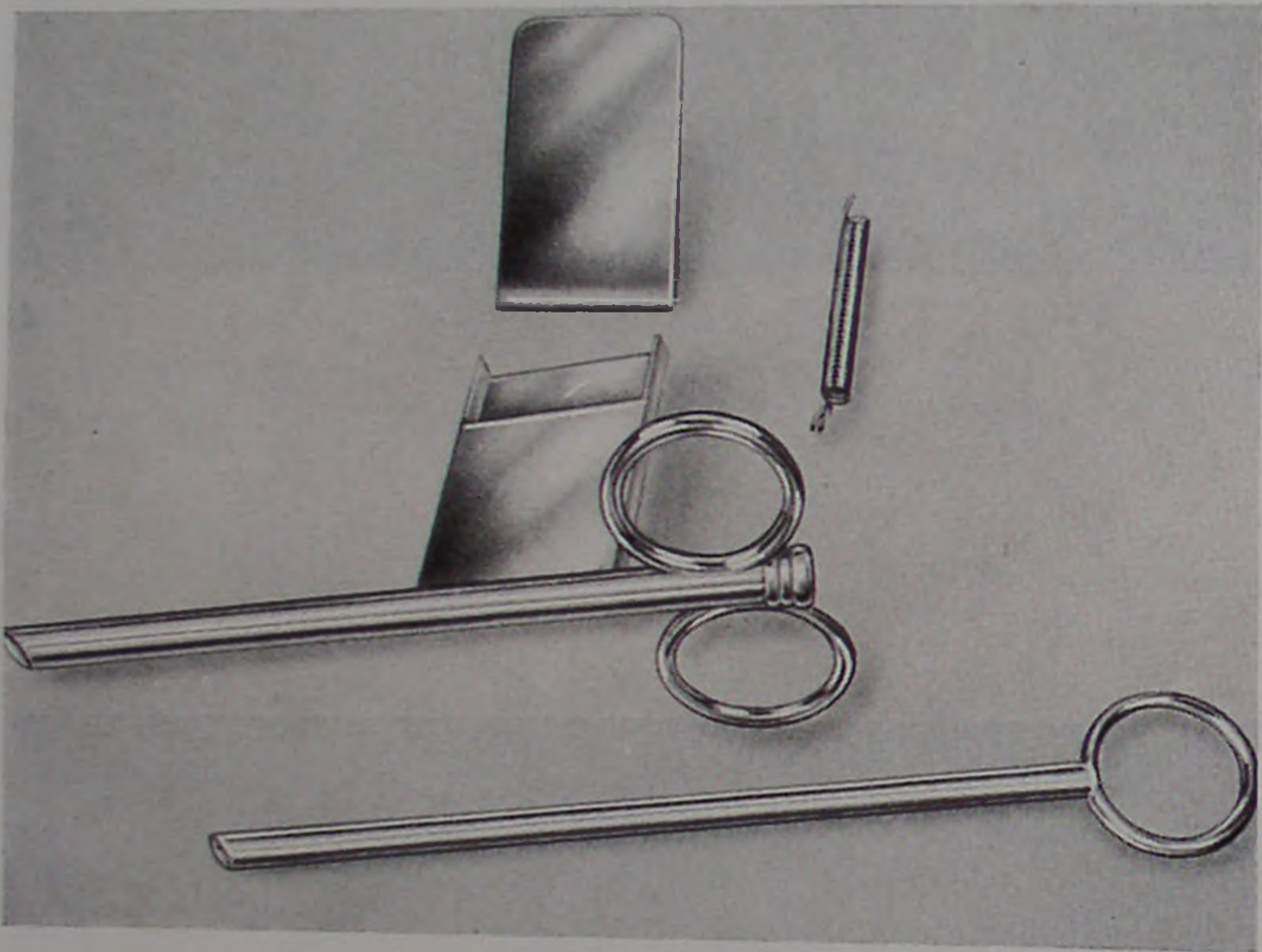




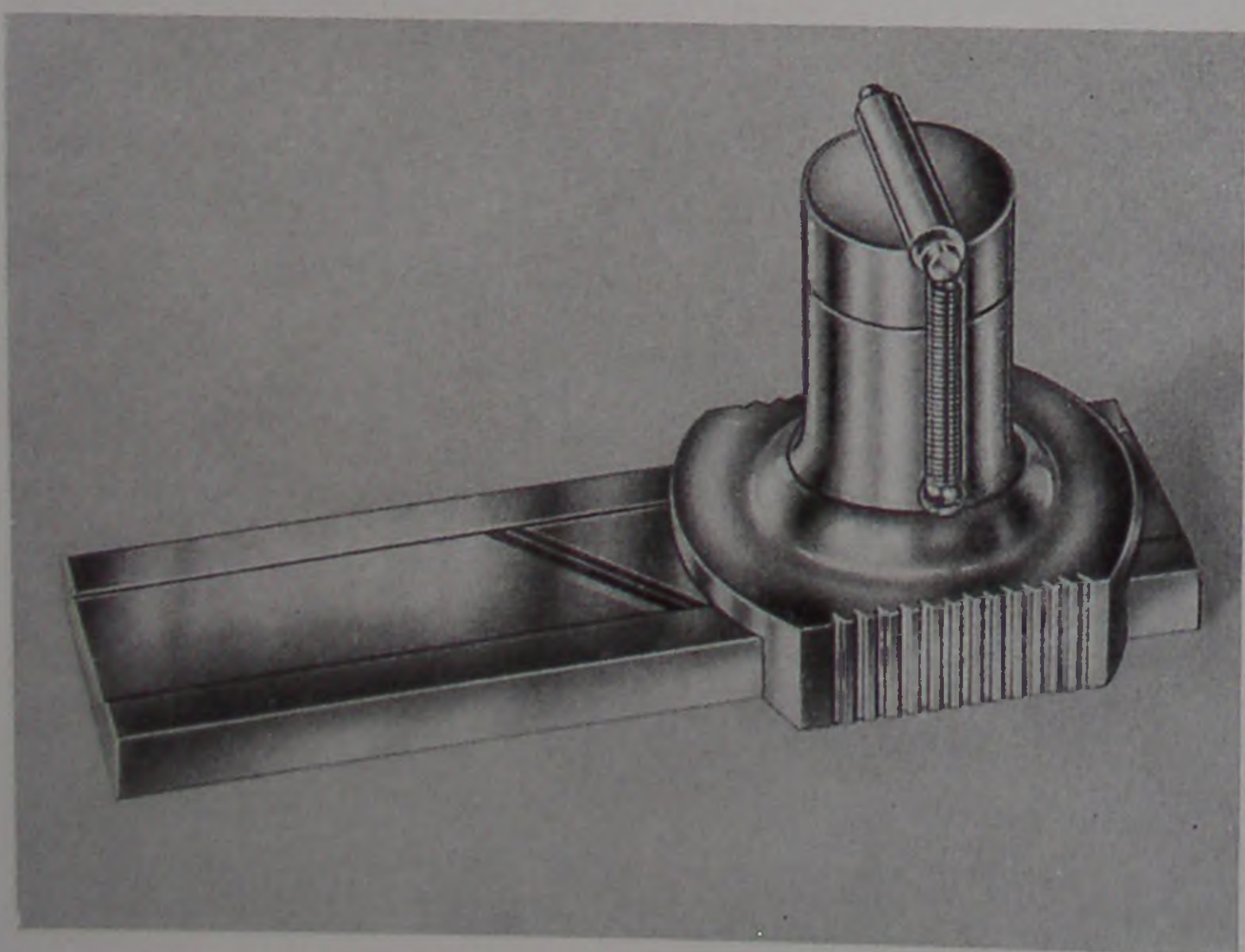
(1)

Р И С. 117.


Применение размельченного хряща. Аппарат Габрцетела-Фара (Habrsettl-Fára). 1. Общий вид аппарата. — 2. Аппарат в разобранном виде: футляр для засыпки размельченного хряща, прикрепленный к канюле, задвижка к футляру, пружина, поршневой стержень. — 3. Терка для хряща, аппарат в собранном виде. — 4. Аппарат в разобранном виде: терка со вставленным ножом, цилиндр для хряща с ручкой и двумя пружинами для закрепления пробки, пробка. — 5. Размельченным хрящом заполняется футляр, прикрепленный к канюле. — 6. Размельченный хрящ выдавливают в канюлю спиральной пружиной, соединяющей задвижку с футляром. Канюлю с введенным в нее поршневым стержнем вводят через небольшой надрез в приготовленный карман.



(2)

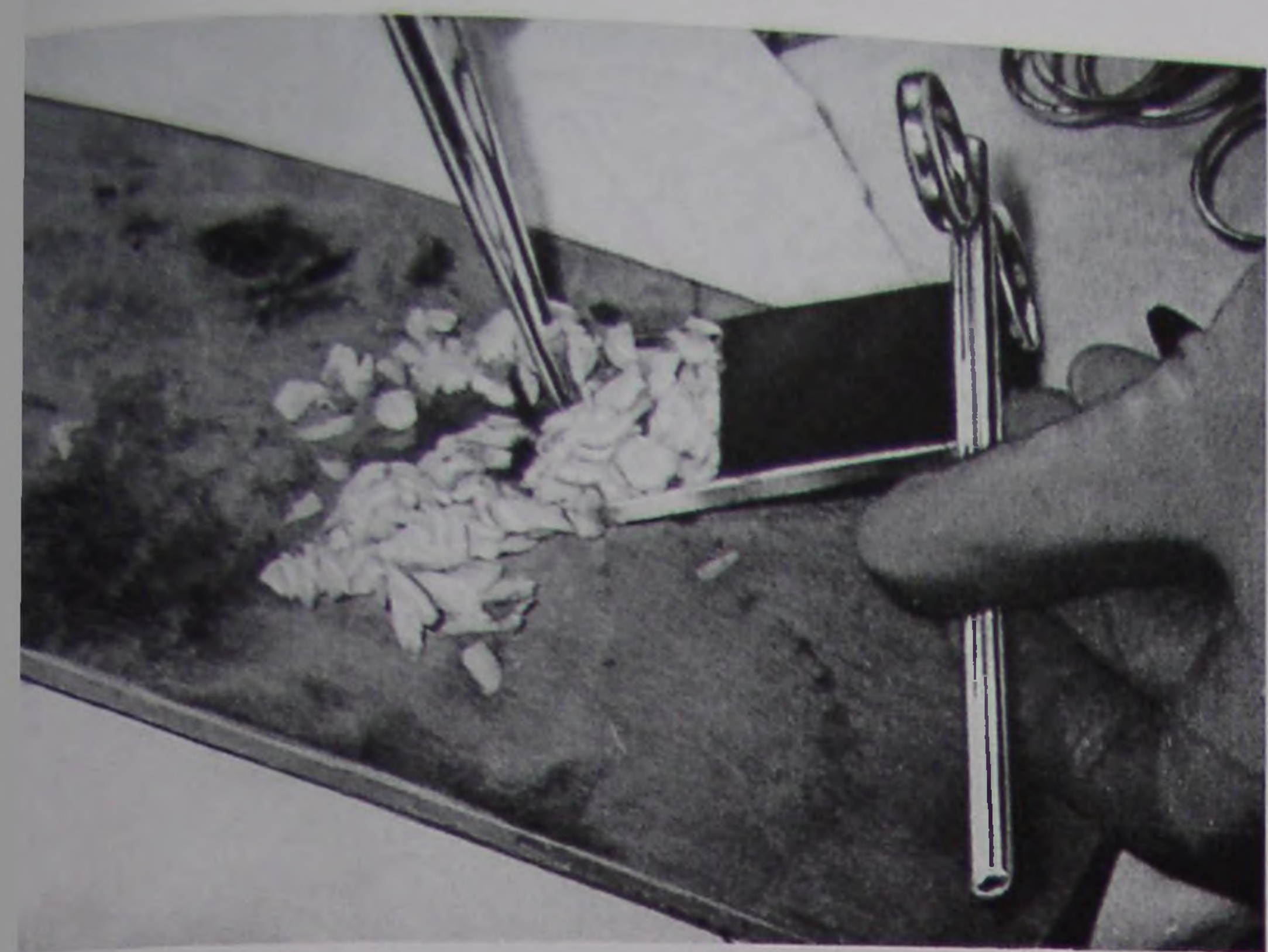


(3)

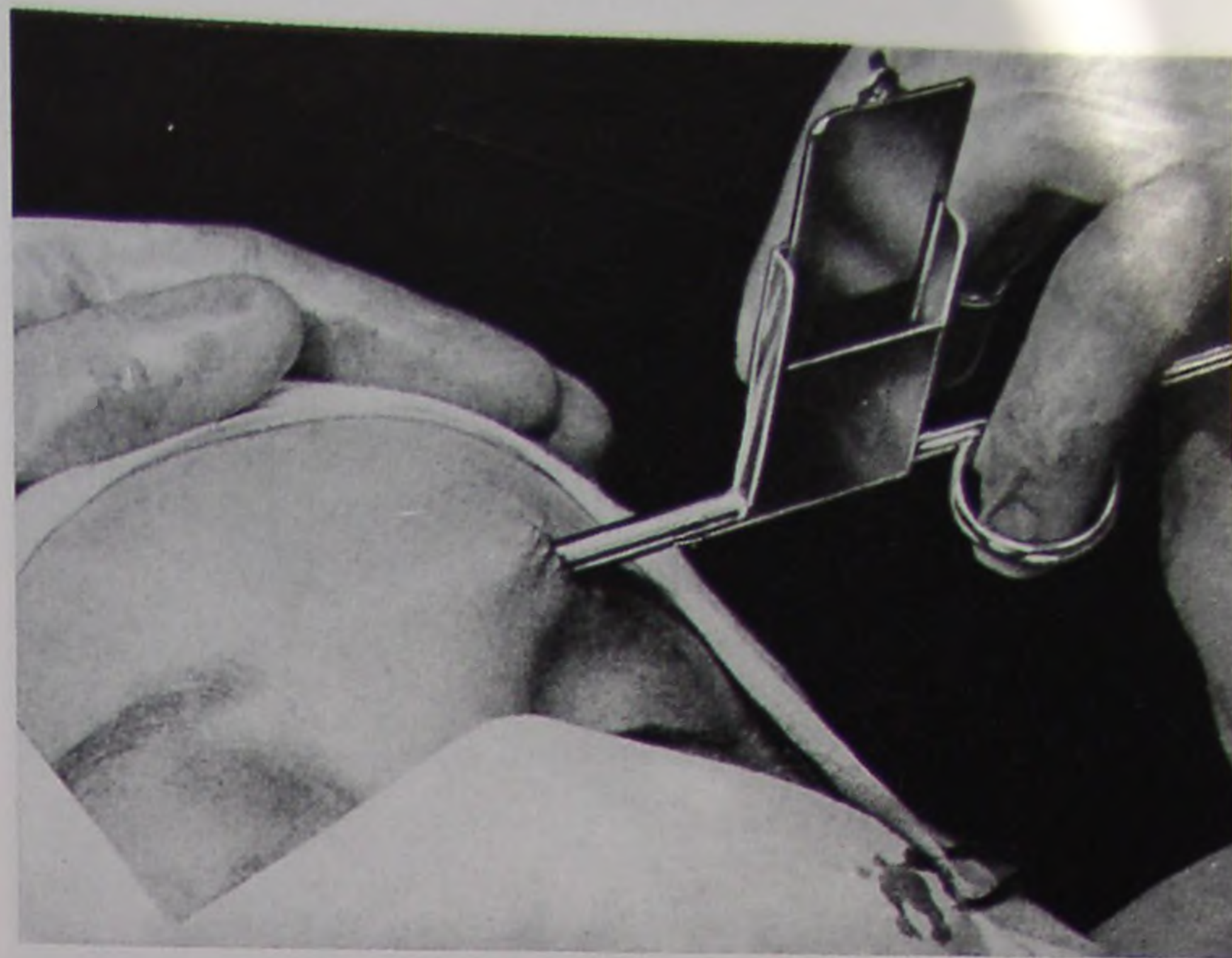


(4)

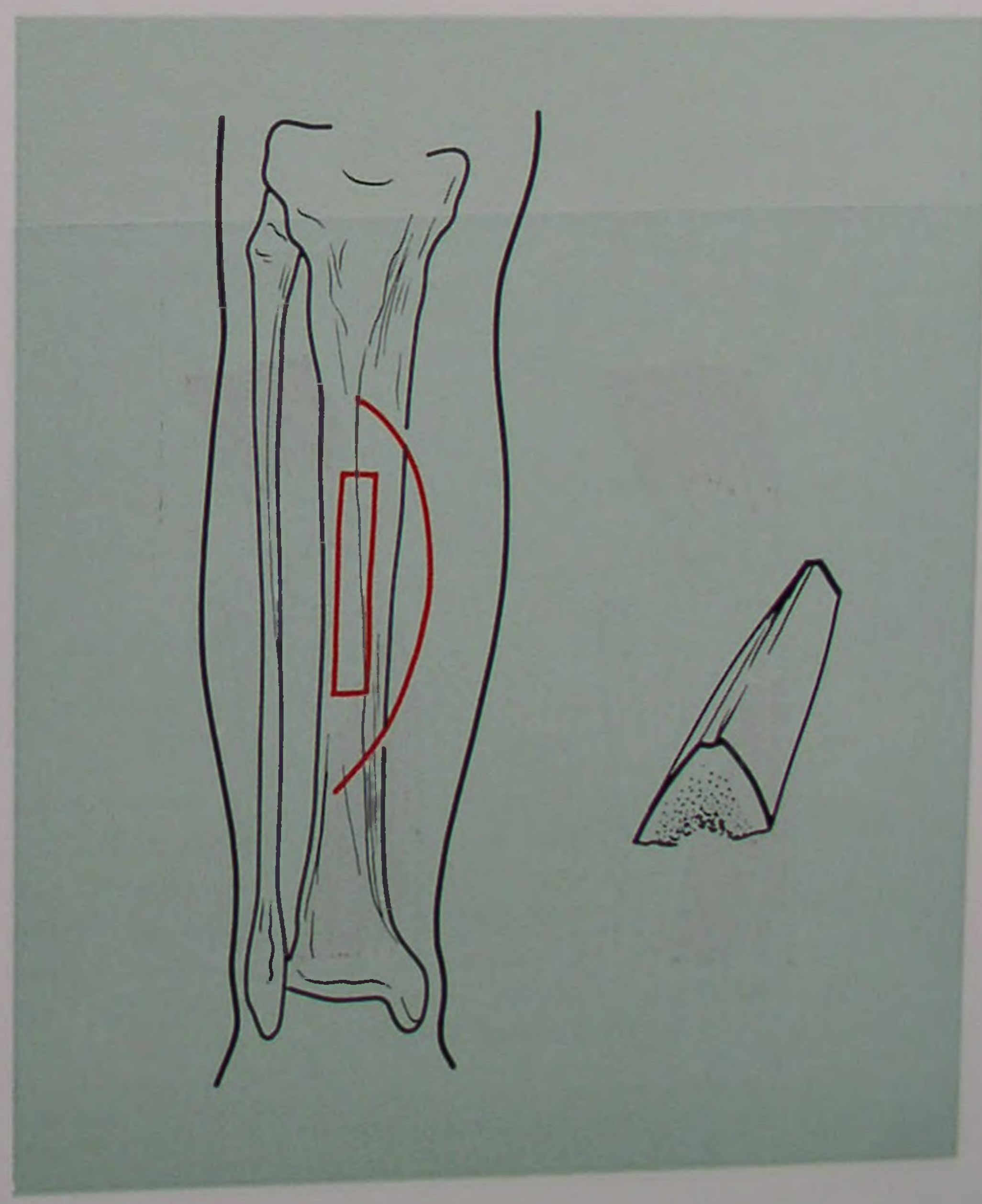




5)



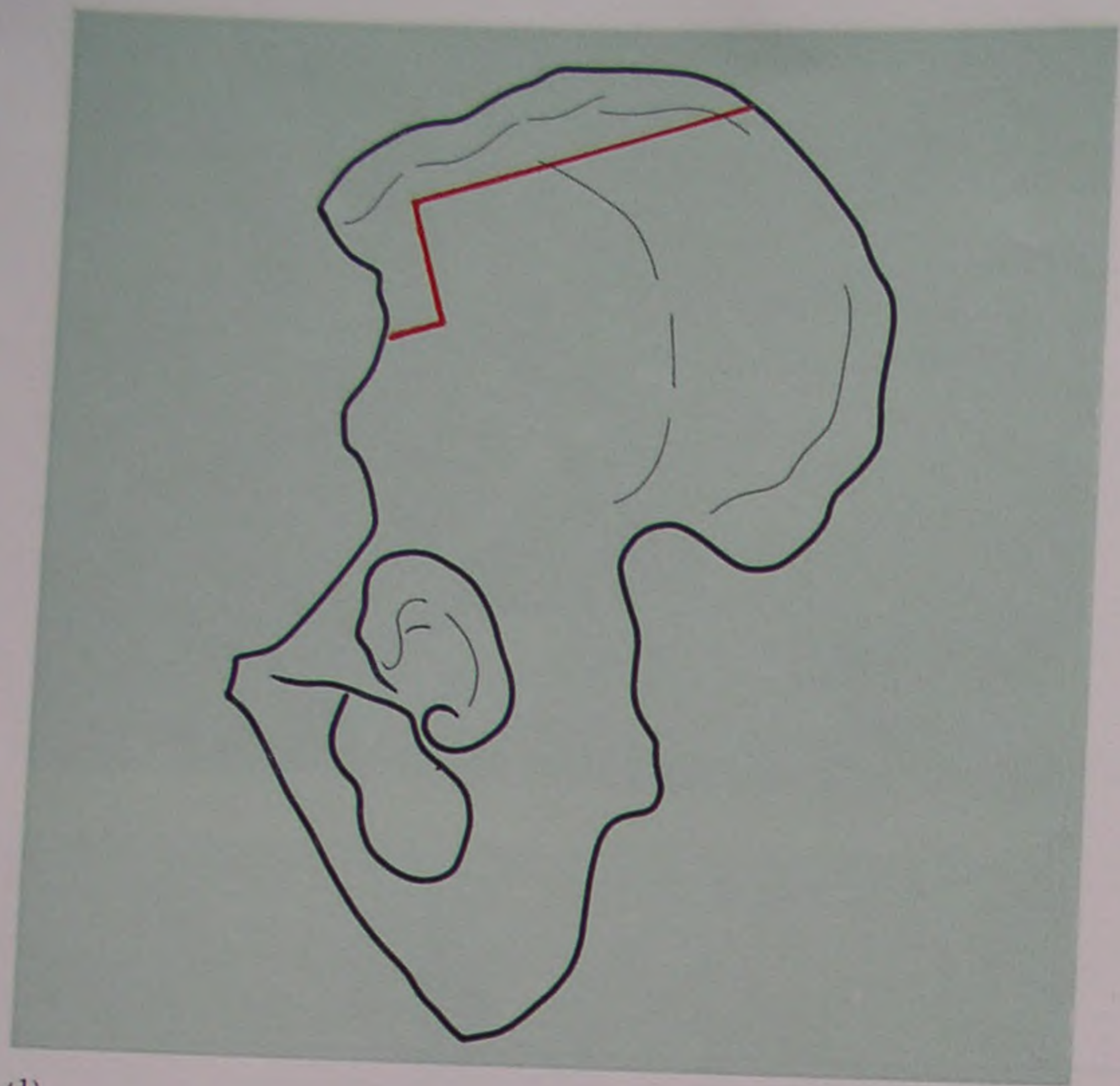6)



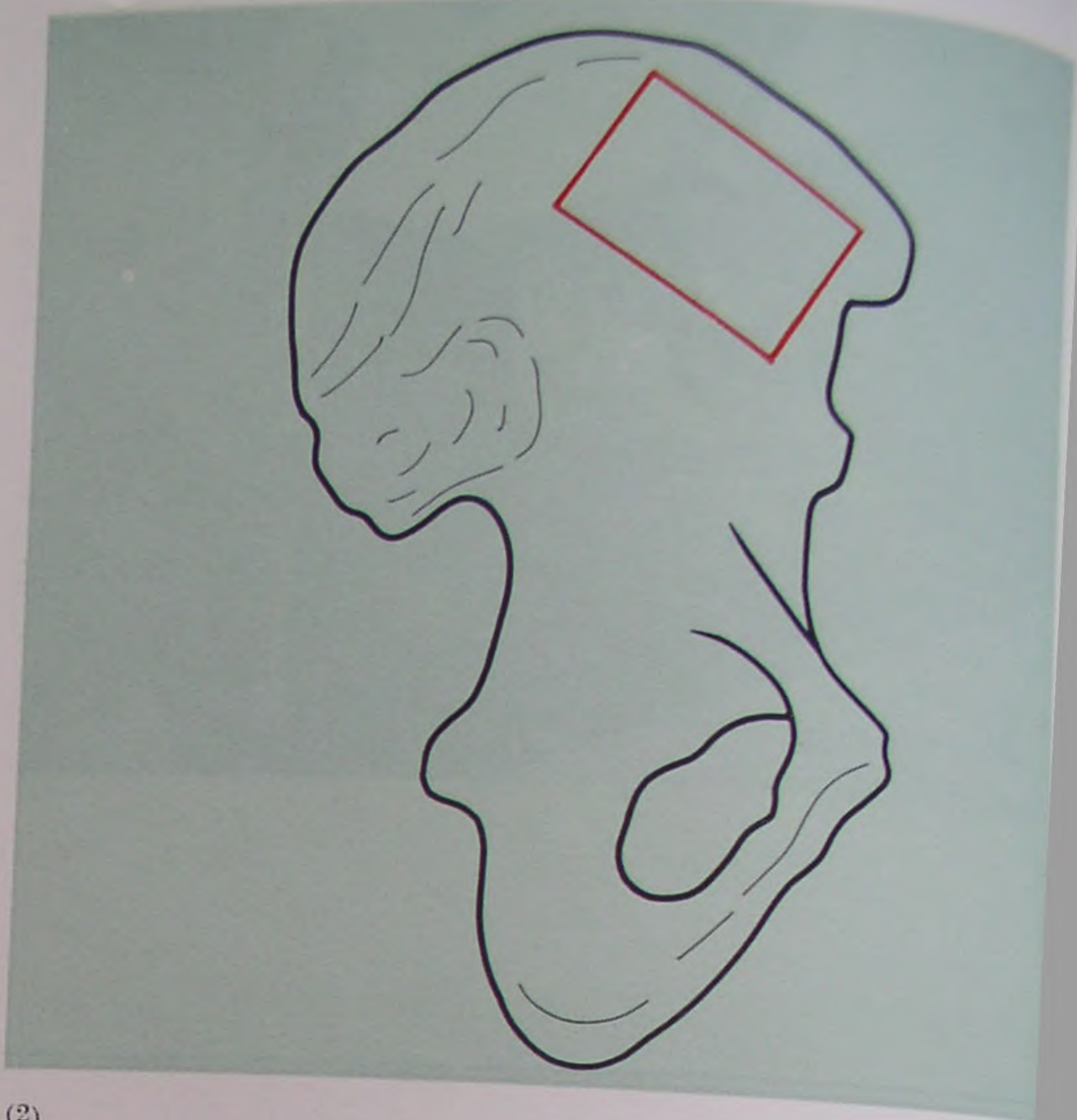
Р И С. 118.

Подготовка трансплантата, взятого из большеберцовой кости. По ходу переднего гребня большеберцовой кости производят слегка выпуклый в медиальном направлении разрез. От надкостницы отпрепаровывают весь слой мягких тканей, после чего на передней поверхности кости выдалбливают пластинку нужной толщины. Обработку взятой пластинки производят с помощью щипцов и долота. Ротационная электропилка создает высокую температуру, которая может повредить трансплантат.

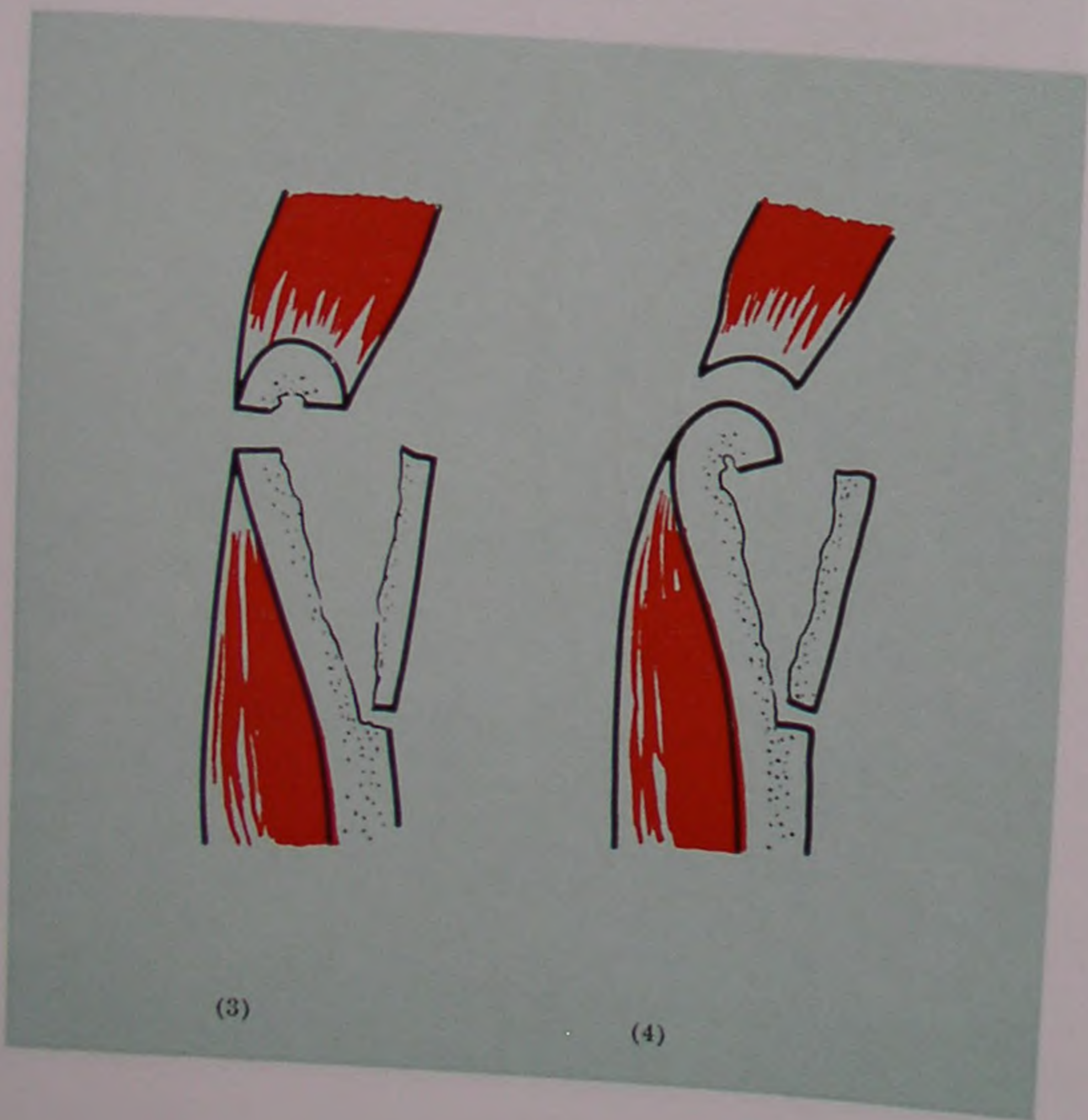



(1)



(2)



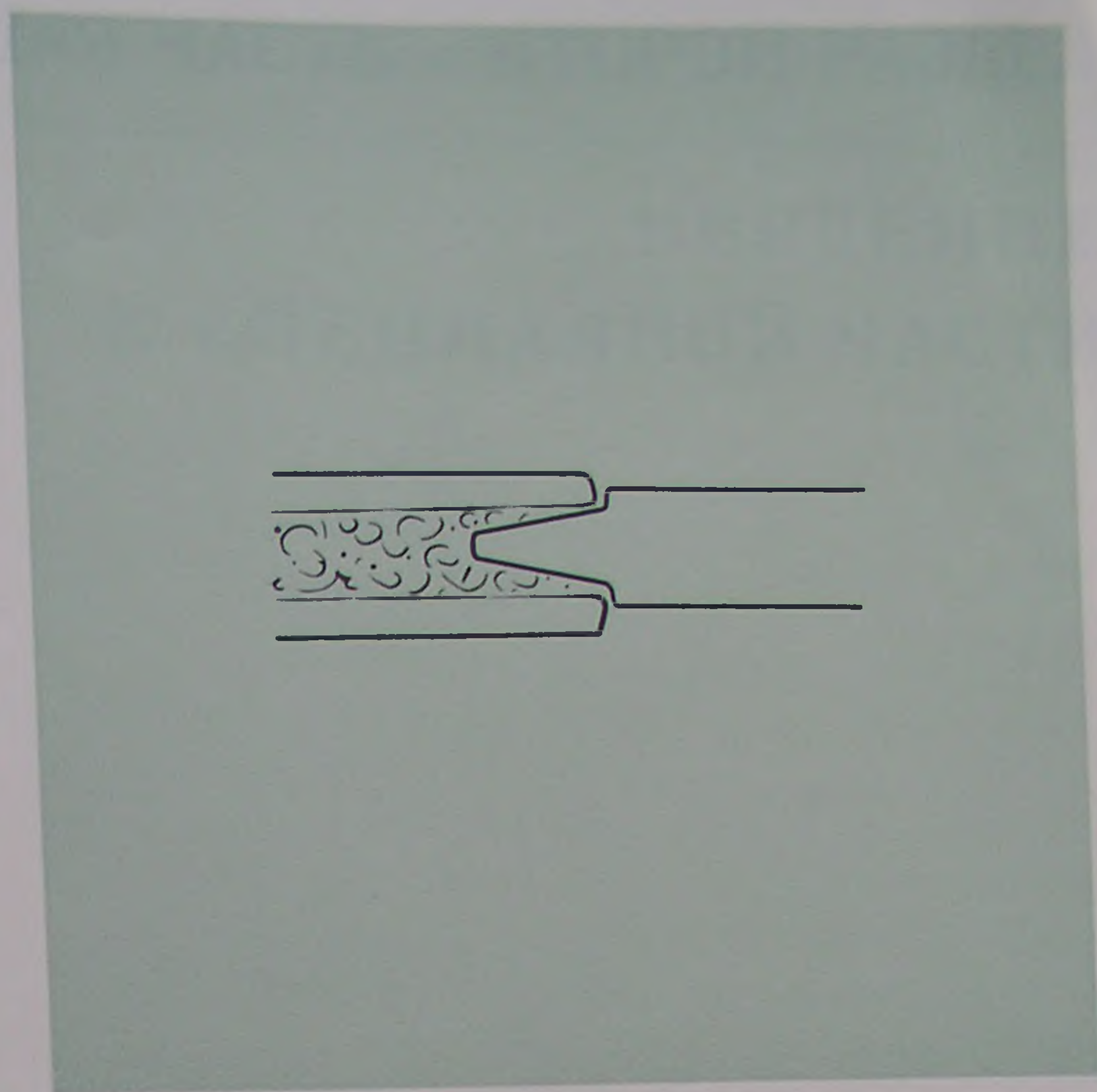
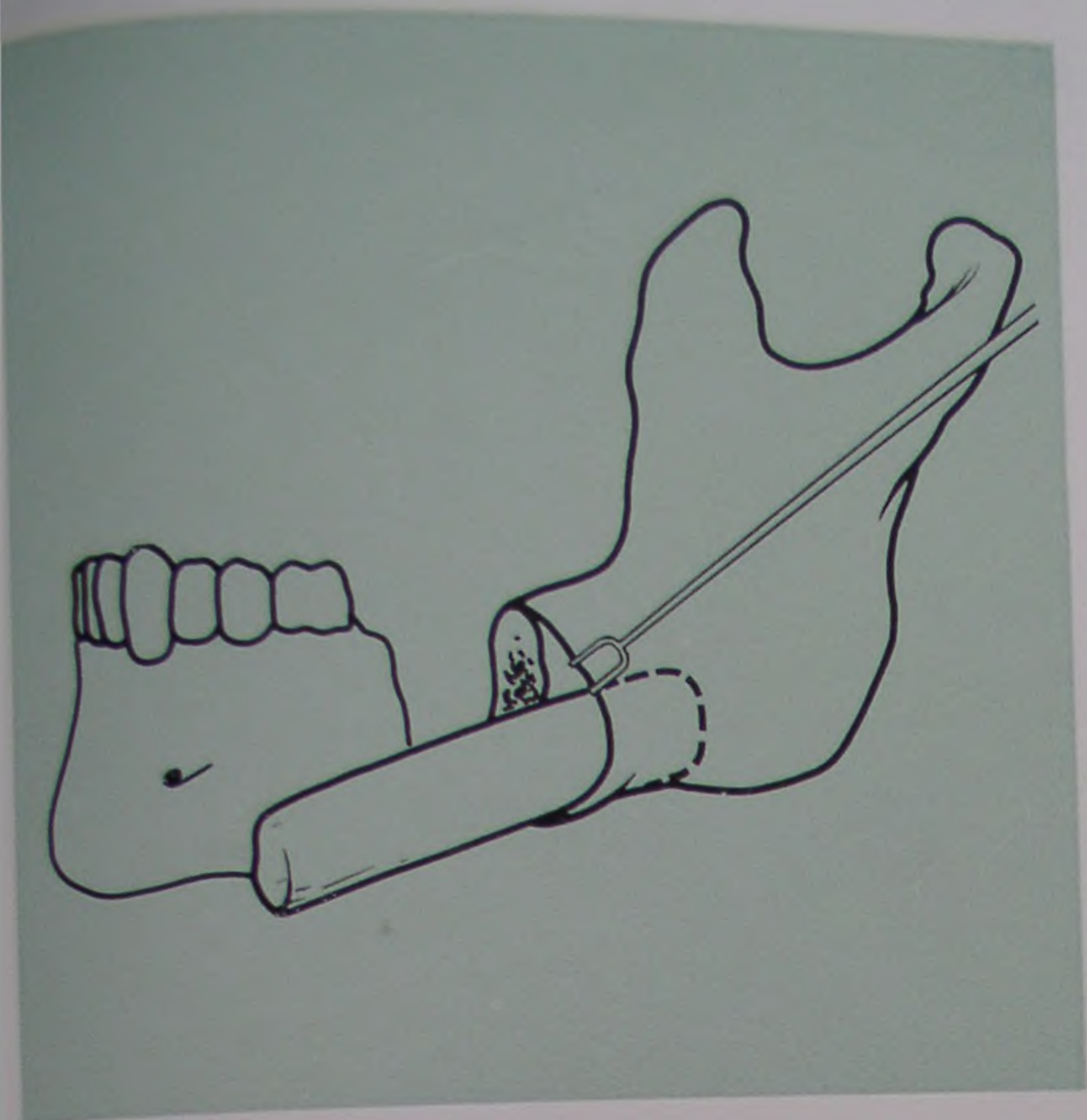
(3)

(4)

Р И С. 119.

Подготовка трансплантата, взятого из гребешка подвздошной кости.  
 1. Схематическое изображение взятия гребешка и края крыла подвздошной кости, предназначенных для замещения заднего края нижней челюсти. — 2. Схематическое изображение поверхности крыла подвздошной кости. Обозначена пластинка, подлежащая отслаиванию. — 3. Доступ к внутренней пластинке осуществляется путем сбивания гребешка. — 4. Доступ осуществляется путем отсечения мышц от гребешка.





(1)

(2)

Р И С. 120.

Пересадка костного трансплантата. 1. Поверхностная пересадка. Надкостницу центрального костного отломка приподнимают и создают широкий карман. Верхний компактный слой отделяют от центрального костного отломка долотом. Костный трансплантат вводят в карман. Выгодно в область соприкосновения отломков ввести размельченную кость, так как это содействует ускорению сращения. — 2. Интрамедуллярная пересадка трансплантата

требует вскрытия костномозгового канала центрального отломка. Концы трансплантата следует заострить при помощи костных щипцов и ввести его затем в костномозговой канал. Требуется тщательная фиксация и иммобилизация отломков, осуществляемая при переломах челюсти стоматологическими средствами, а при переломе малых костей кисти руки и пальцев — с помощью спиц Киршнера.



# РАНЫ И ЯЗВЫ ГРАНУЛИРУЮЩИЕ

Гранулирующие раны и язвы возникают на месте дефектов кожи разной этиологии. Они отличаются друг от друга своим видом, качеством грануляции, состоянием прилежащих тканей. Здоровые грануляции розового цвета, мелкозернисты, от краев раны начинает разрастаться тонкий слой эпителия, плотно спаянный с грануляциями. Поверхность грануляций покрыта тонкой пленкой фибрина. Кожа прилежащих участков не раздражена, хорошо гиперемирована.

Больные грануляции бледны, имеют серый цвет, отличаются желатинозной консистенцией, секретируют в большом количестве жидкий гной. На краях раны остается засохшая, плотная кайма мертвого эпителия. На коже примыкающих участков наблюдаются различные формы воспалительного процесса. Эти изменения зависят от общего состояния больного, трофики краев язвы, наличия инородных тел в ране и наличия инфекции.

**ЛЕЧЕНИЕ.** Здоровые грануляции сразу можно покрывать тонкими дермо-эпидермальными лоскутами, на которые наносят большое количество проколов и фиксируют эластической давящей повязкой (рис. 121).

Больные грануляции необходимо оздоровить. Для этого из раны удаляют случайные инородные тела, секвестры костей, сухожилий и апоневрозов, больным назначают ванны, по поверхности раны распыляют лекарственные средства (террамицин с кортизоном, аа 1 г на 1000 г дист. воды). Стараясь улучшить общее состояние больного, нормализовать баланс белков и гемограмму. Хорошо себя зарекомендовали повторные переливания небольшого количества крови, назначение правильной диеты, витаминов, препаратов, содействующих анаболическим процессам. После оздоровления грануляций, их удаляют и приступают к подготовке раны, заключающейся в прикладывании примочек с солевыми растворами. Через 2—3 дня на рану производят пересадку трансплантатов.

Слишком вялые, покрытые гноем грануляции рекомендуется прижечь ляписом, а затем приложить на сутки примочку с 10 % раствором азотно-кислого серебра (прилежащие участки кожи надо защитить, нанося на нее слой мази). В течение следующих 2—3 дней прикладывают примочки с гипертоническими солевыми растворами. На такие раны пересаживают трансплантаты в виде лент или почтовых марок. Между отдельными лоскутами оставляют свободные пространства, шириной в несколько миллиметров.

Очень важно, чтобы поверхность, на которую производят пересадку, не кровоточила. Если пересадку необходимо производить на поверхность, с которой только что были удалены грануляции, то на рану следует приложить



примочку с ледяным физиологическим раствором и давящую эластическую повязку в целях остановки кровотечения. По прошествии 1—2 часов производят пересадку трансплантата. Если после описанных мероприятий не удастся высушить рану, пересадку следует отложить на следующий день.

Некоторые гранулирующие раны оздоровить не удается, и трансплантаты полностью или частично отделяются. В таких случаях успеха можно еще добиться с помощью «саженцев» Брауна (рис. 104).

При повторной неудаче следует заподозрить наличие у больного аутоиммунного заболевания и попытаться обнаружить в сыворотке больного аутоантитела. При получении положительного ответа рекомендуется отказать от дальнейших попыток произвести пересадку и попробовать добиться остановки процесса. Иногда это удается сделать с помощью салицилового спирта, бедной в калорийном отношении диеты, местного распыления по поверхности раны различных средств и прикладывания примочек (Хитилова, Chytilová).

ЯЗВЫ. Факторами, способствующими возникновению язв, являются трофические расстройства и обширный склероз тканей. Примером могут служить язвы голени. Для улучшения трофики при язвах голени необходимо произвести операцию по поводу варикозного расширения вен, удерживать конечность в приподнятом положении, местно применять распыление лекарственных средств и примочки. После оздоровления грануляций на язву пересаживают дермо-эпидермальный трансплантат (рис. 122). Несмотря на приживление лоскута, больному на протяжении длительного времени накладывают цинк-желатиновые повязки.

При наличии язв, образующихся в обширных рубцах, например, после ожогов, значительного улучшения можно добиться, если удастся улучшить местные условия путем ликвидации натяжения, обусловленного рубцовыми тяжами. Этого добиваются, например, методом перестановки встречных треугольных лоскутов. В таком случае наблюдается более быстрое очищение язв и образование здоровых грануляций. На рис. 122 показаны трудности лечения торпидной язвы в травматических рубцах конечности, первичное лечение которой было недостаточным.

## РЕНТГЕНОВСКИЕ ЯЗВЫ

Они возникают в большинстве случаев через длительное время после облучения, в условиях хронического рентгеновского дерматита, когда не только кожа, но и подкожная клетчатка поражается склерозом и сопровождается облитерацией обширных сосудистых участков. Кожа бывает депигментирована. Пигмент скапливается в прилежащих участках, где выявляются густые сплетения капиллярных эктазий. Рубцовоизмененная кожа, пораженная гиперкератозом, распадается и в конце концов образуется изъязвление с салым дном без склонности к заживлению. В этих язвах по истечении нескольких месяцев или лет развивается рак.

Поэтому такие рентгеновские язвы рекомендуется иссекать раньше чем наступит их распад и, по мере возможности, если в примыкающих участках

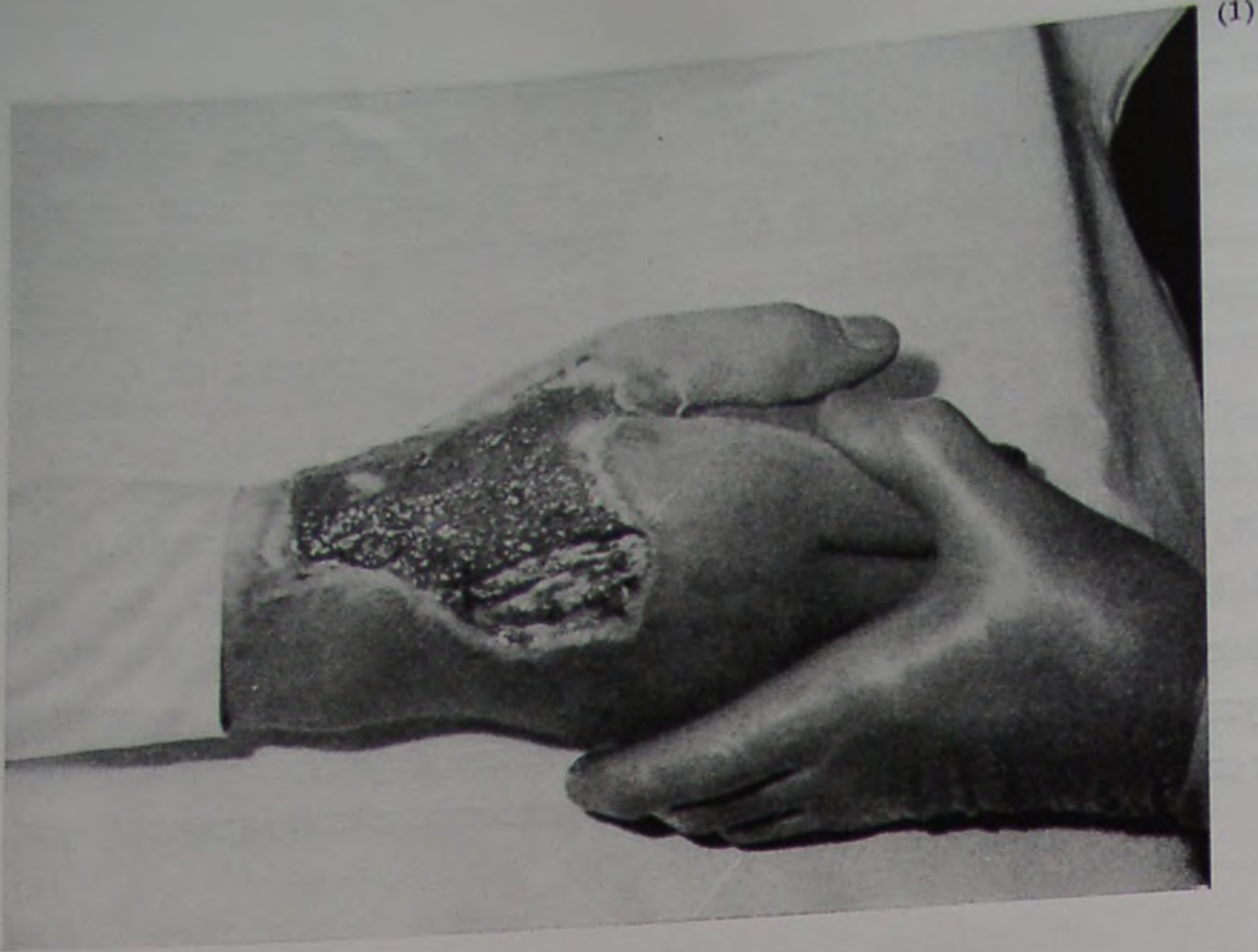

имеется достаточное количество хорошо подвижной кожи, производить пластику местными тканями (р и с. 123, 124). Лоскуты должны быть большого размера с длинным радиусом оборота. Ножки лоскута следует выкраивать с учетом местного кровообращения. В случае надобности их подготавливают в несколько этапов. Швы должны быть наложены без натяжения тканей. Примеры рекомендуемых способов закрытия язв в зависимости от формы дефекта, приведены на р и с. 21, 30, 40, 41, 44, 54, 125.

Ждать спонтанного улучшения и откладывать операцию, если уже наступило изъязвление, не рекомендуется. При этом иссечение должно быть более обширным, особенно вглубь. Часто приходится пользоваться для закрытия дефекта кожными стеблями, переносимыми с отдаленных участков.

При рентгеновских язвах и поражении кожи рук и пальцев у врачей прекрасные результаты дает своевременное иссечение дефектов с последующим закрытием свободными дермо-эпидермальными трансплантатами (р и с. 126, 127).



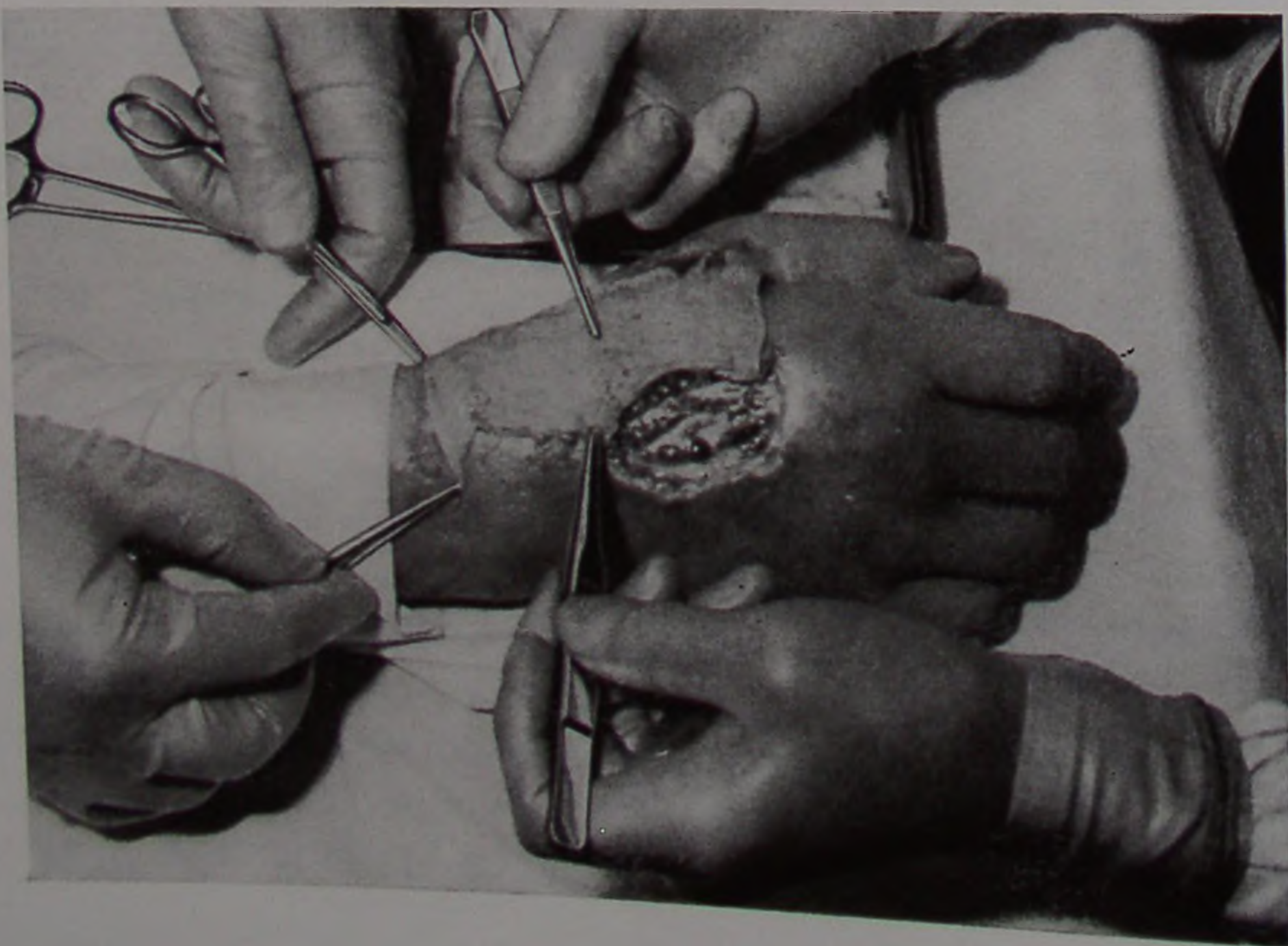


(1)

Р И С. 121.

Укладывание трансплантата на здоровые грануляции.  
 1. Гранулирующая рана на тыльной поверхности правой кисти, образовавшаяся после глубокого ожога. Рана покрыта мелкими, плотными, красными, некротоочащими грануляциями. С лучевой стороны в ране видно сухожилие разгибателя, тоже покрытое грануляциями. На раны этого типа можно производить непосредственную пересадку дермо-эпидермального трансплантата. — 2. На тщательно промытую перекисью водорода и

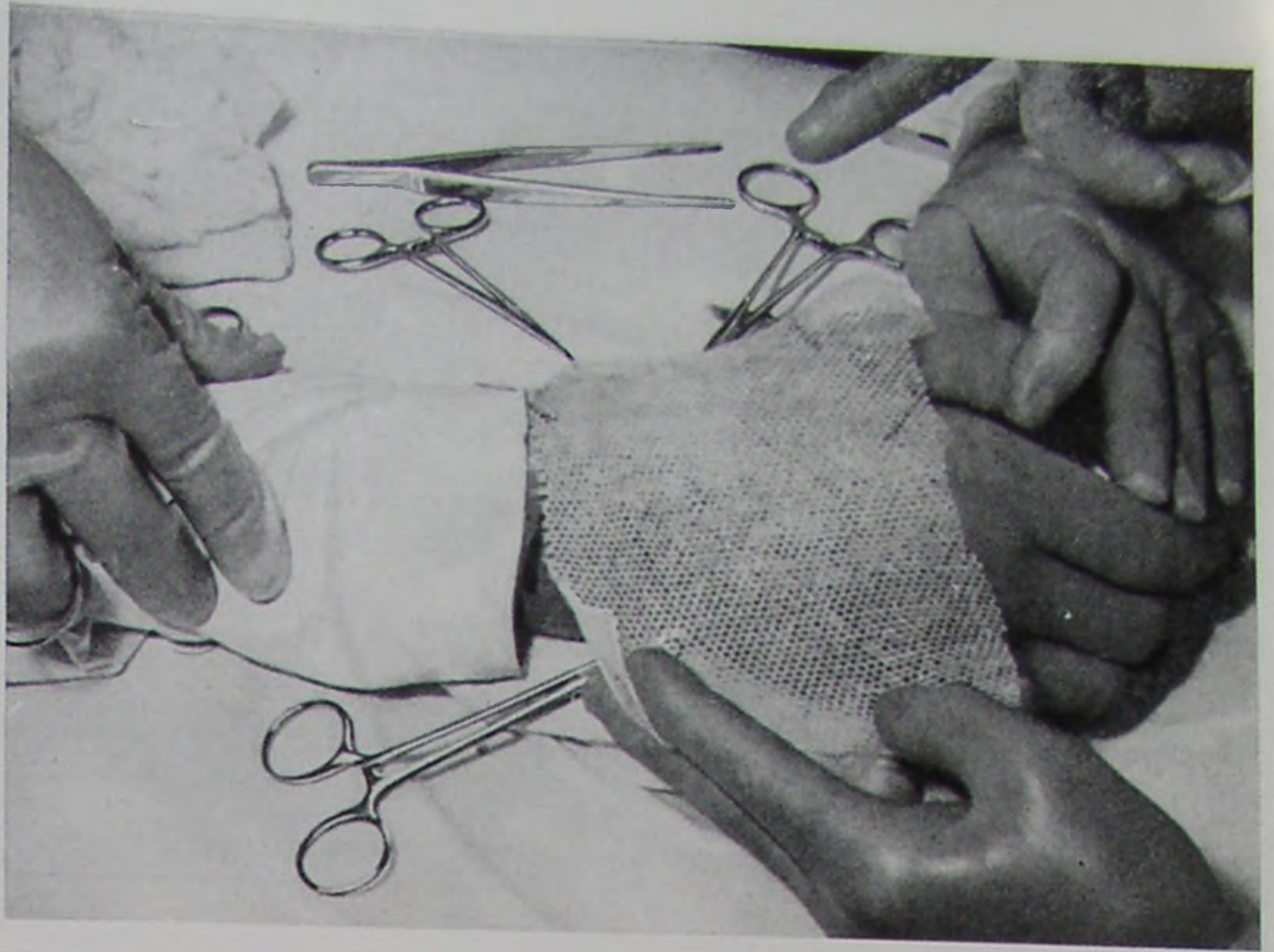
физиологическим раствором рану после осушения пересаживают тонкий дермоэпидермальный трансплантат таким образом, чтобы его края перекрывали периметр раны. На краях лоскут фиксируют редкими швами к окружающей коже. Темные точки на поверхности трансплантата — нанесенные отверстия. Воздух из-под трансплантата тщательно удален. — 3. На рану накладывают мазевую повязку, верхнее слой марлевого салфеток, пропитанных физиологическим раствором



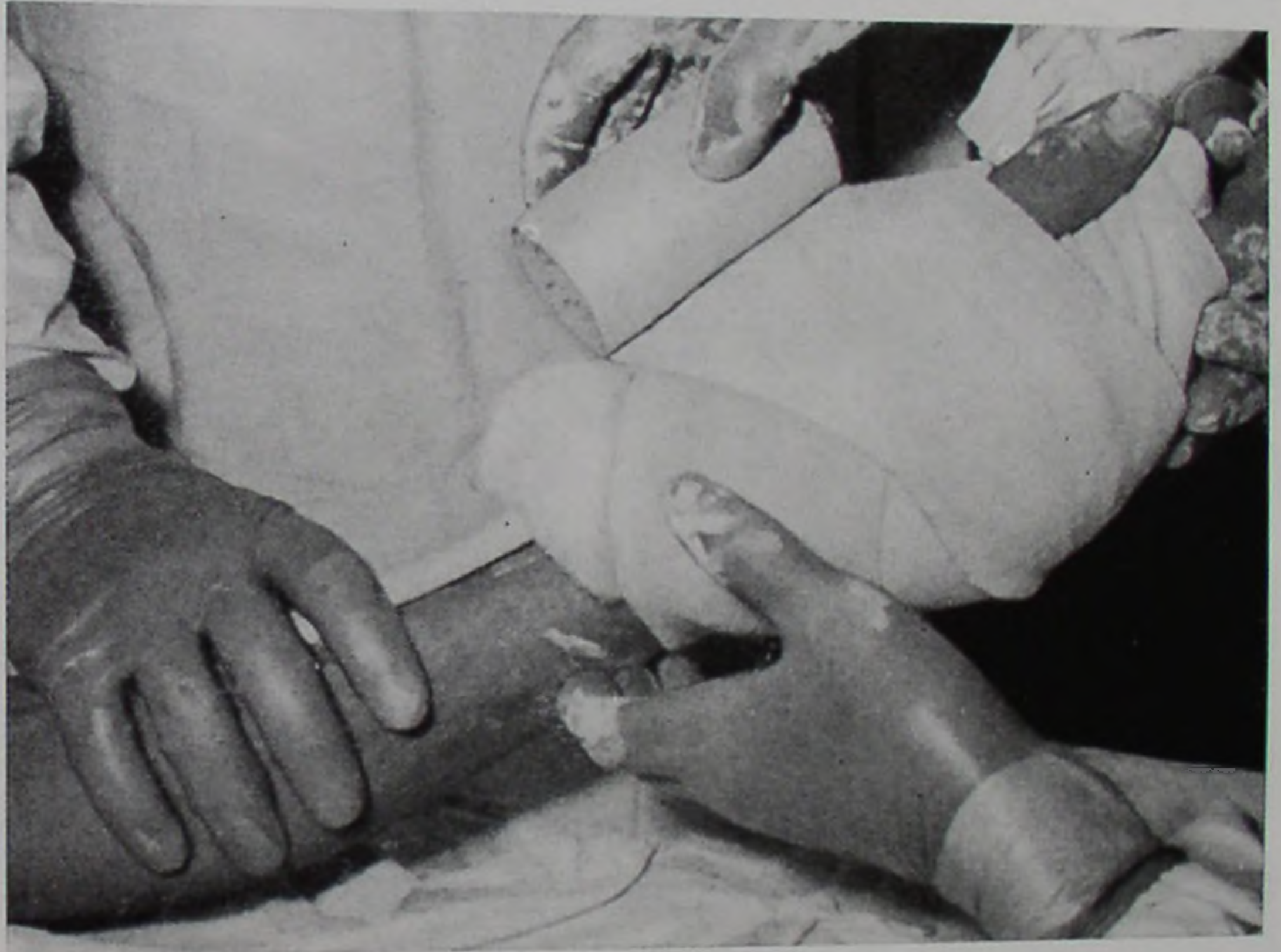
(2)



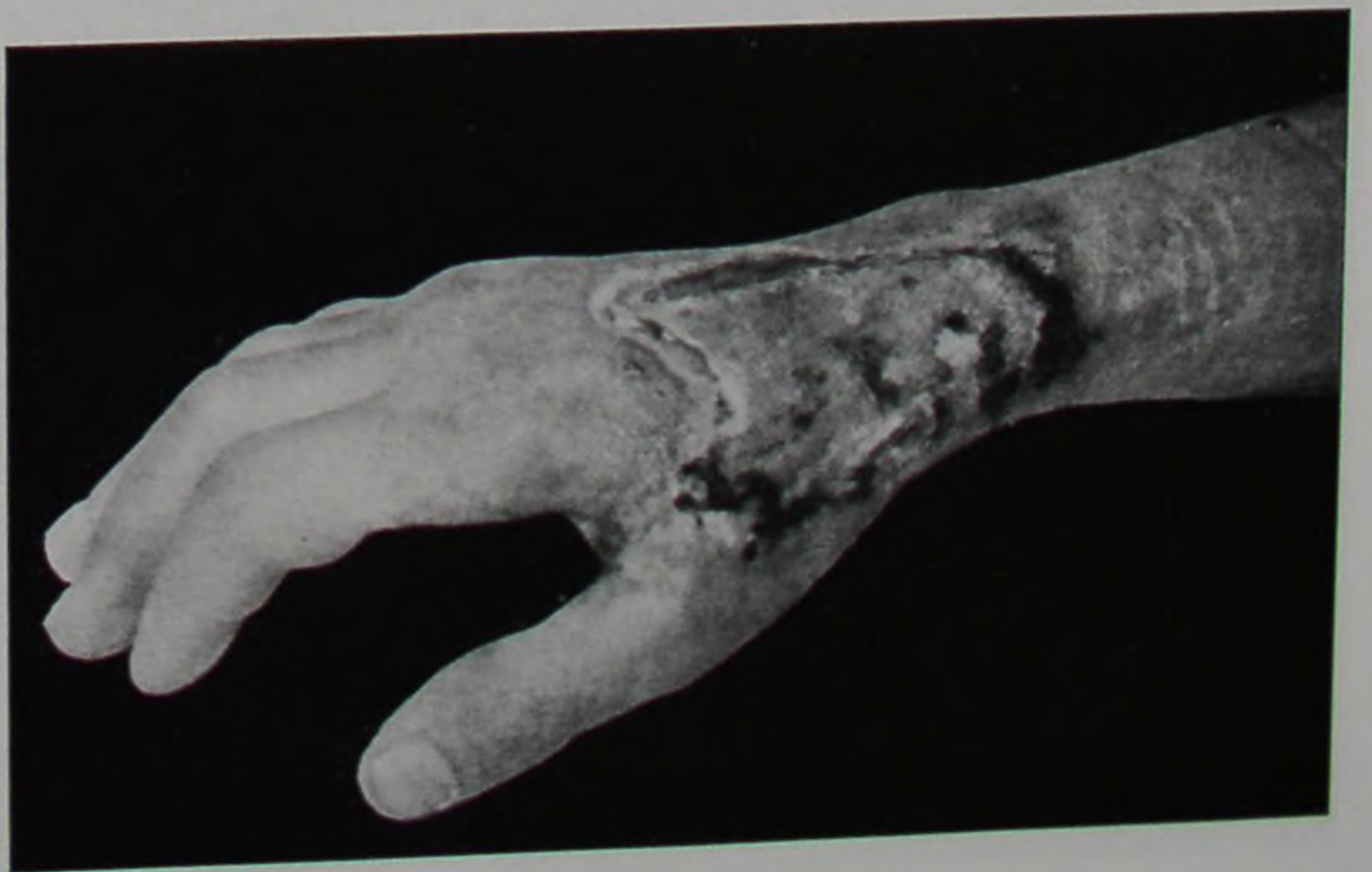(3)



(4)

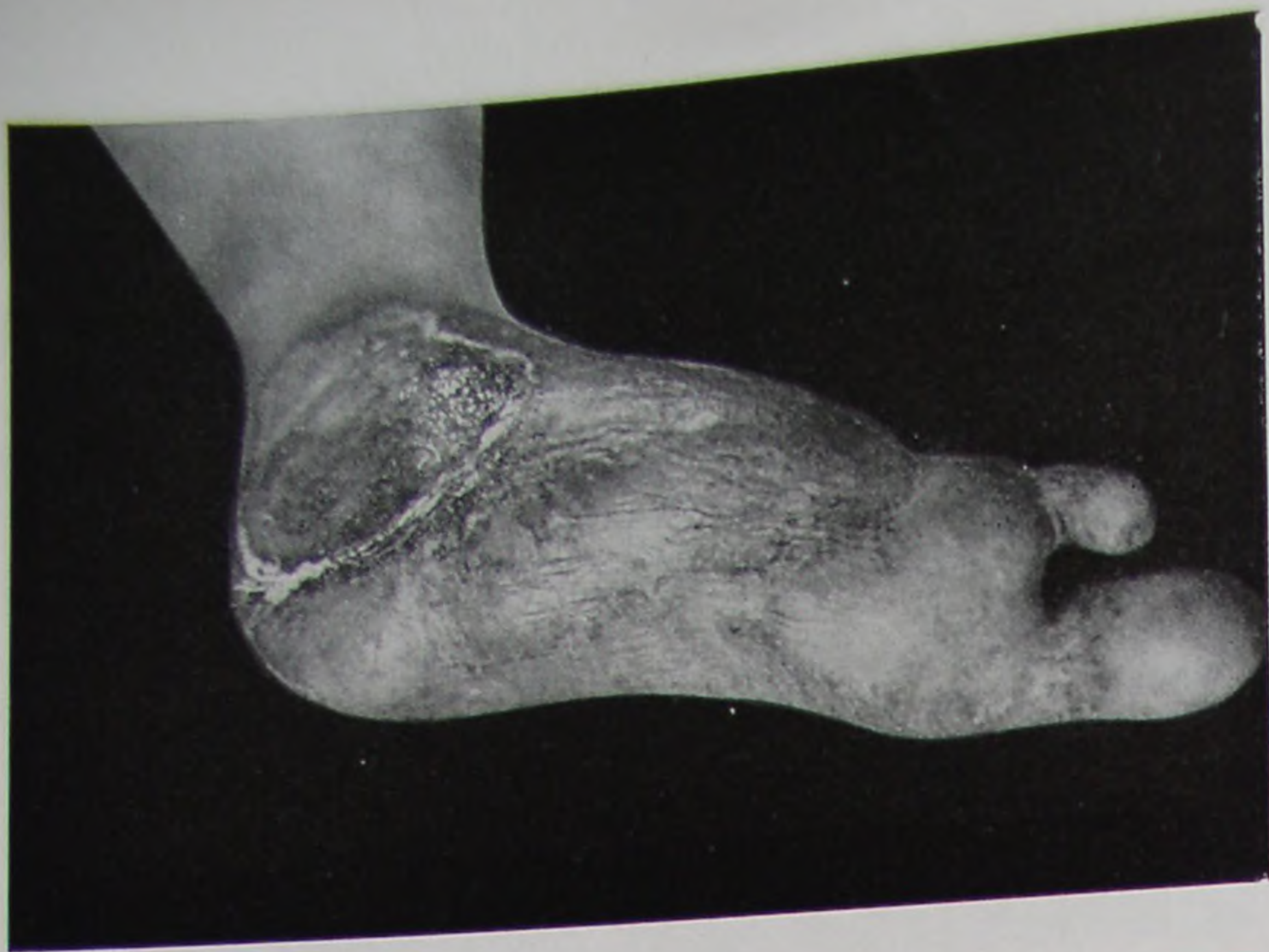

добавлением пенициллина и стрептомицина. —  
Сверху накладывают гипсовую повязку. Если рана  
еет нормальный вид, а субъективное состояние боль-  
о хорошее, то перевязку производят на 7—8 день.  
и перевязке послойно снимают марлю, осторожно  
деляют мазевую повязку, которую, в случае надоб-  
сти, увлажняют раствором перекиси водорода или  
физиологическим раствором. — 5. Трансплантат пол-  
стью прижил. Снимок сделан после снятия повязки  
а 8-ой день после операции).

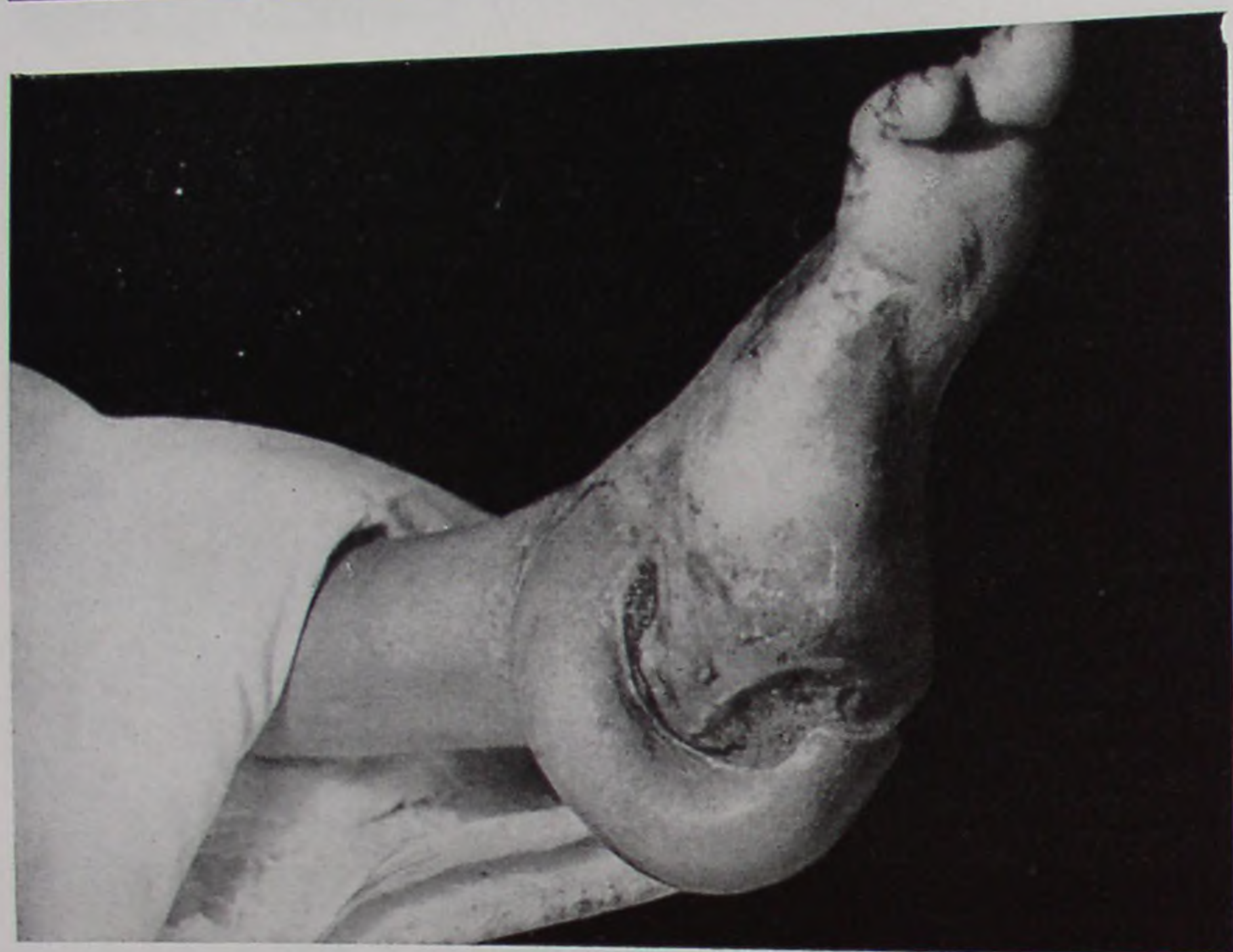

(5)

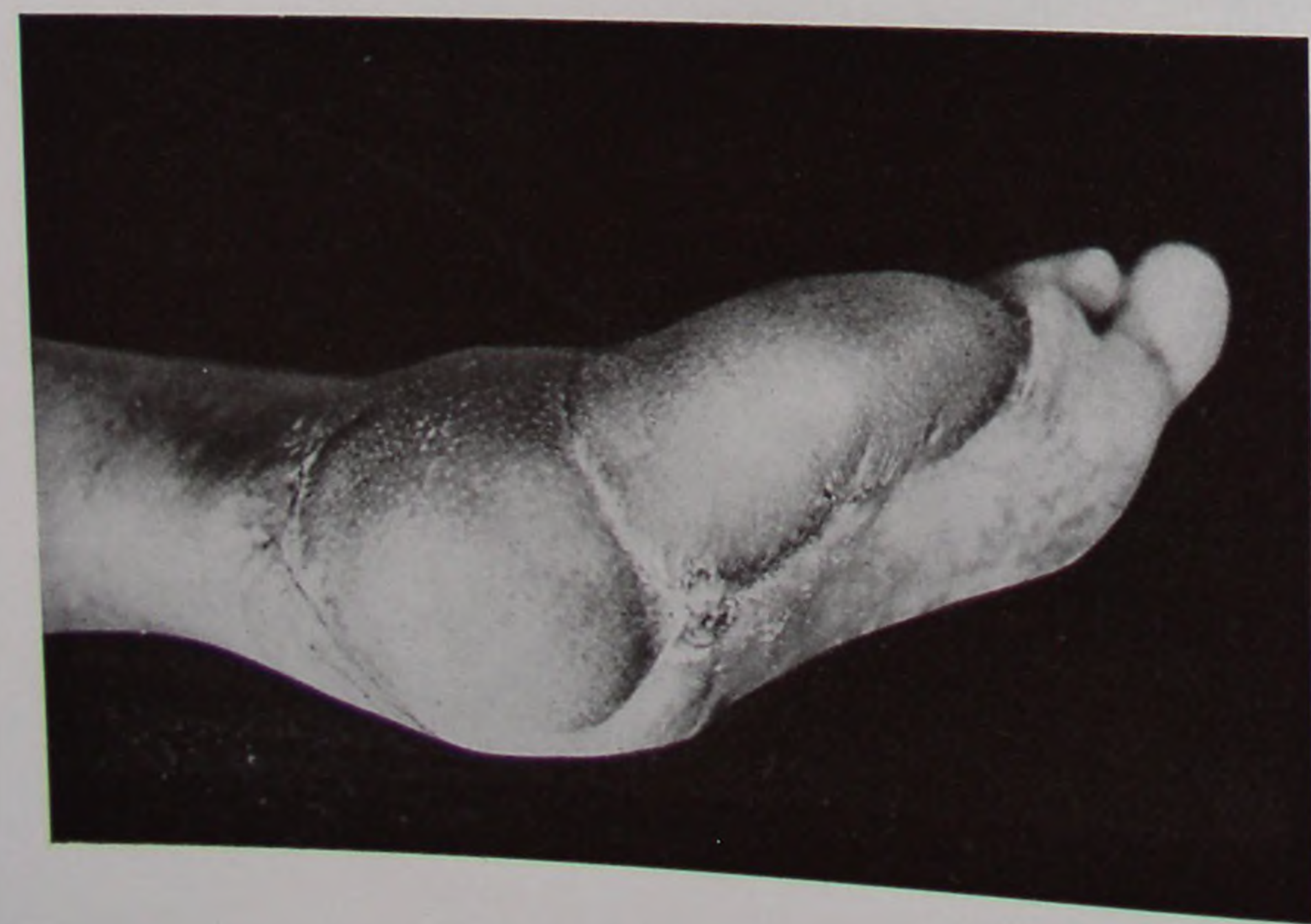



(1)



(2)



(3)

Р И С. 122.

Ранение нижней конечности, торпидная язва. Больная О. Д., 19 лет, история болезни № 7550. 1. Женщине полгода тому назад получила при железнодорожном крушении травму, при которой у нее была раздроблена наружная сторона правой ноги, оторваны три наружных пальца, соответствующая часть плюсны и пяточной области. Часть раны покрылась разросшимся с краев эпителием. На незатянувшуюся поверхность была проведена в местной больнице пересадка нескольких больших кожных трансплантатов. Больная поступила в клинику с торпидной язвой величиной с ладонь, расположенной на наружной поверхности пятки и прилегающих участках стопы и голени. Вся наружная поверхность ноги была покрыта тонким, прочно спаивавшимся с ниже расположенными тканями, дряблым рубцом. — 2. Подготовленный с левой стороны подмышечной области трубчатый лоскут был перенесен на лучезапястный сустав, а затем на нижнюю конечность, где с его помощью была закрыта вся язва, а после иссечения дряблого рубца и часть пятки. — 3. Так как состояние рубца на наружной поверхности ноги улучшилось, то казалось, что больная сможет хорошо ходить в ортопедической обуви. Этого, однако, не произошло, так что пришлось создать еще один стебель, который давал возможность заменить всю рубцовоизмененную поверхность наружной поверхности ноги.



По своему характеру рубцы бывают весьма разнообразными. Зависит это от того, какова была рана, обусловившая возникновение рубца, как с ней обращались, от пола, возраста и индивидуальных особенностей больного, его конституции и, наконец, от состояния пигментации. Пигментированная кожа отличается большей склонностью к возникновению гипертрофических и келоидных рубцов, чем светлая кожа. Состояние обмена в организме больного и его изменения оказывают значительное влияние на заживление ран и образование рубцов. На некоторых местах келоидные рубцы возникают чаще, чем на других, например, на плече, на верхней части груди, на спине, на ушных мочках.

Большое значение имеет расположение ран по отношению к сгибаемым линиям суставов и естественным складкам кожи. После заживления ран, находящихся в области этих образований, образуются гипертрофические контракционные рубцы. При заживлении ран, даже операционных, располагающихся по ходу грудиноключичнососцевидной мышцы и на передней поверхности шеи, образуются гипертрофические контракционные рубцы.

У представителей некоторых народов келоидные рубцы и келоиды относятся к очень частым явлениям.

Рубцы после обширных ожогов кожи лица плоские. Они выравнивают естественные неровности лица и носогубной борозды. В результате возникают выступающие в виде складок тяжи и приподнятые поверхности. Рубцы стягивают края лицевых отверстий, выворачивают веки, губы, перекидываются в виде моста через суставные поверхности, имея вид более или менее натянутых и высоких складок. В других случаях различные органы оказываются спаянными друг с другом мощными склеротическими блоками. Они фиксируют подбородок к груди, руки к туловищу, обуславливают контрактуры суставов.

Если рубцы занимают обширные поверхности, то они бывают тонкими, натянутыми, непрочными, легко распадаются и подвергаются травмам. С такими рубцами приходится, например, сталкиваться на черепе, причем независимо от того, какова их этиология — ожог или скальпирование.

Особенным характером отличаются рубцы, возникающие после некоторых заболеваний, например, после сифилиса, с которым теперь приходится сталкиваться очень редко. После изъязвлений, располагающихся в области рта, наблюдаемых при врожденном сифилисе, кожа вокруг рта истончена и сморщена. Сморщивание кожи обусловлено мелкими, перпендикулярно направ-



ленными к краям губ рубцами, собирающими кожу в складки, иногда глубокими, в других случаях едва заметными в течение ряда лет.

Туберкулезные рубцы, образующиеся после язвенных процессов, волчанки, лимфангоитов и абсцессов шеи характеризуются сморщиванием краев в результате уничтожения больших участков кожи. Образуются втянутые звездчатые рубцы и неравномерно расходящиеся образования, между которыми кожа собирается в складки (рис. 128).

В области глаза, на местах, соответствующих краям глазницы, после перенесенного специфического остеомиелита наблюдаются глубоко втянутые, фиксируемые к кости рубцы, на поверхности которых выявляются углубления неправильной формы. Рубцы смещают книзу веки, ведут к возникновению выворота века (рис. 129).

Рубцы после натуральной оспы — весьма типичные углубления, расбросанные по поверхности здоровой кожи. Аналогичные рубцы образуются после ветряной оспы, а иногда после вакцинации. Сюда же следует отнести и рубцы после акне, напоминающие иной раз как своим видом, так и частотой, рубцы после натуральной оспы (рис. 130).

## ПРОФИЛАКТИКА ОБРАЗОВАНИЯ ПОРОЧНЫХ РУБЦОВ

Даже в случае общего неблагоприятного состояния больного и неподходящего места операции необходимо всемерно стремиться к созданию наиболее подходящих условий заживления.

Во время операции разрезы кожи следует производить таким образом, чтобы они совпадали с естественными складками и линиями сгибов, а не так называемыми линиями Лангера. Разрезы кожи надо делать очень острыми скальпелями, сразу рассекая все ее слои. Края кожи не следует сжимать пинцетами, а легко приподнимать тонкими крючками. Необходимо соблюдать строжайшую асептику и зашивать раны так, чтобы главное натяжение испытывали глубоко расположенные швы или вспомогательные матрачные швы, накладываемые на значительном расстоянии от краев раны. (Рис. 8, 9, 10, 11.) Края кожи следует сшивать внутрикожным швом, а необходимые адаптационные швы растягивать с таким расчетом, чтобы края раны только прилегали друг к другу и чтобы даже в случае возникновения отека краев раны в них не врезались лигатуры. При наложении шелковых швов следует поэтому завязывать простой узел, а при применении искусственных лигатур — двойной узел.

На рану сразу же после наложения швов накладывают целофан или мазевую повязку (см. стр. 24 общей части). На операционные раны, расположенные вокруг рта, носовых и глазных отверстий прикладываются в течение первых двух-трех дней примочки со стрептомицином (0,5 г на 100 г физиологического раствора). При сильно загрязненных ранах, а также после операций, производимых на отверстиях полостей, которые нет возможности дезинфицировать и т. под., в стенки раны следует вводить 1% раствор стрептомицина (0,5—2 мл).



Адаптационные швы подлежат удалению не позже третьего дня после операции. Следует пользоваться очень острыми ножницами и снимать швы очень осторожно, чтобы не наступило разъединения краев раны. На 10 дней рану покрывают коллодием и закрывают лентами марли, пропитанными коллодием. Свежие рубцы следует раз в неделю смазывать 5% йодной настойкой и ежедневно лимонным соком. На 14 день приступают к легкому, сначала давящему, а затем вращательному массажу, пользуясь ланолиновым кремом.

Травматические раны подлежат тщательной хирургической обработке. Закрывать их следует так же, как операционные раны, поскольку этому не противоречат обстоятельства, при которых наступила травма.

При поверхностных повреждениях кожи, в особенности при ожогах, следует как можно раньше удалить некротические участки и произвести пересадку дермо-эпидермального трансплантата.

## ЛЕЧЕНИЕ ПОРОЧНЫХ РУБЦОВ

Лечение требует от больного и врача большого терпения.

Следует систематически производить массаж, прикладывать смягчающие примочки, особенно во время ночного сна, раз в неделю смазывать рубцы настойкой йода, назначать гидротерапевтические процедуры. Хирургические коррекции начинают производить не раньше, чем через 6 месяцев после заживления раны. Рентгеновское облучение должно проводиться только под наблюдением очень опытного рентгенолога. Дело в том, что при рентгеновском облучении возникает большая опасность повреждения примыкающих здоровых участков кожи, в связи с чем значительно ухудшаются условия для оперативной коррекции.

Хирургическое лечение рубцов разнообразно в зависимости от типа, размера и характера примыкающих участков. В случае наличия мелких рубцов, разбросанных по поверхности лица, например, после перенесенной оспы или акне, хороших результатов можно добиться путем поверхностной электрокоагуляции с помощью петли (рис. 132). Петля должна быть сделана из тонкой проволоки, загнутой в кружок диаметром 4—6 мм; применяемый электрический ток должен быть такой силы, чтобы вызывать всего лишь поверхностную коагуляцию. Петлей без всякого нажима водят по поверхности рубцов. На обработанные участки рубца накладывают слой марли, пропитанный мазью, и легкую повязку, которая в течение 7—10 дней спонтанно отделяется; поверхность кожи к этому времени находится в хорошем состоянии. Через месяц можно повторить всю эту процедуру. На рис. 131 показаны рубцовые изменения, по поводу которых проводились частичные удаления рубцов методом поверхностной электрокоагуляции или дерматомии.

Дерматомия. Под этим термином следует понимать шлифование неровностей поверхности рубца стеклянной бумагой или специальными аппаратами, так наз. дерматоморами, наконечникам которых придают форму маленьких цилиндров или пластинок, сделанных из различного материала. Аппарат приводится в движение небольшим двигателем, производящим



приблизительно 30 000 оборотов в секунду. Чтобы не сжечь поверхности рубца, на наконечник во время работы дермобразора следует капать воду. Неприятным моментом является разбрызгивание раздробленной кожи и крови.

Стекланную бумагу стерилизуют в автоклаве; она может быть мелкой и средней зернистости. Полоски бумаги вырезают ножницами, смачивают и используют для обертывания лопатки дермаобразора. В область рубца для его хорошего натяжения вводят новокаин, а у наркотизированного больного — физиологический раствор.

Шлифовку производят быстрыми вращательными движениями под дозированным давлением. Если кожу шлифовать в одном направлении, то на ней образуются штрихи. Рану часто промывают физиологическим раствором. Поверхность должна быть удалена в такой мере, чтобы образовалась сплошная ссадина с капиллярным кровотечением. На удаленную поверхность накладывают марлю, пропитанную ледяным физиологическим раствором. После остановки кровотечения на рану накладывают мазевую повязку (рис. 133).

Перевязку производят через 3—4 дня после вмешательства. Заменяют только поверхностные слои повязки, в то время как нижние слои остаются на месте. Они спонтанно отделяются на 10—14 день после операции. Описанное вмешательство можно повторить не раньше, чем через месяц после первого вмешательства.

## ИССЕЧЕНИЕ РУБЦЕВЫХ ТЯЖЕЙ И МЕТОД ПЕРЕСТАНОВКИ ВСТРЕЧНЫХ ТРЕУГОЛЬНЫХ ЛОСКУТОВ

Втянутые рубцы иссекают таким образом, чтобы рубец, лишенный эпителия, остался в качестве подкладки, поверх которой производят смещение краев кожи (коррекция втянутых рубцов изображена на рис. 134, 135).

При иссечении рубцовых тяжей, натянутых и гипертрофических рубцов рекомендуется пользоваться методом перестановки встречных небольших треугольных лоскутов в нескольких местах рубца. Такая методика выгоднее, чем перестановка двух крупных встречных треугольных лоскутов. В особенности при наличии рубцовых складок, возникающих после ожогов, перестановка больших встречных лоскутов связана с опасностью. При таких рубцах наблюдается обширный и далеко зашедший склероз кожи, углы больших лоскутов легко некротизируются. Лоскуты должны быть низкими, широкими и толстыми (рис. 136). В застарелые контрактуры обычно втянуты нервы, сосуды и сухожилия. Обрабатывать такие рубцы следует осторожно, лучше всего в несколько этапов.

Круглые рубцы — это рубцы, сжимающие кольцом подушечку кожи. Образуются они, например, после тангенциальных резаных ран, отсекающих часть кожи в форме лоскута на узкой ножке. Операцию следует производить после надлежащей физической подготовки рубца. Иссекать рубец надо не сразу, а в два или три этапа, причем на вершине дугообразного разреза



обязательно следует произвести перестановку встречных треугольных лоскутов.

Большие плоские рубцы часто можно удалить путем последовательного иссечения. Определение размеров и расположения отдельных иссечений производят с таким расчетом, чтобы шов после последней операции располагался в естественной складке кожи. Мобилизация кожи должна быть обширной; натяжение ослабляется путем насечек подкожножирового слоя, осуществляемых снизу по направлению к кориуму и расположенных параллельно краю раны. Между отдельными последовательными иссечениями должны быть по крайней мере трехмесячные перерывы. Во время этих перерывов следует производить систематические массажи в целях достижения большей смещаемости прилежащей кожи.

Циркулярные рубцы, опоясывающие целые сегменты конечностей или туловища, можно улучшить путем иссечения узкой продольной ленты. Возникающие дефекты расходятся и сразу же закрываются дермо-эпидермальными трансплантатами.

На рисунках 137—143 представлены рубцы различной этиологии, формы и объема.

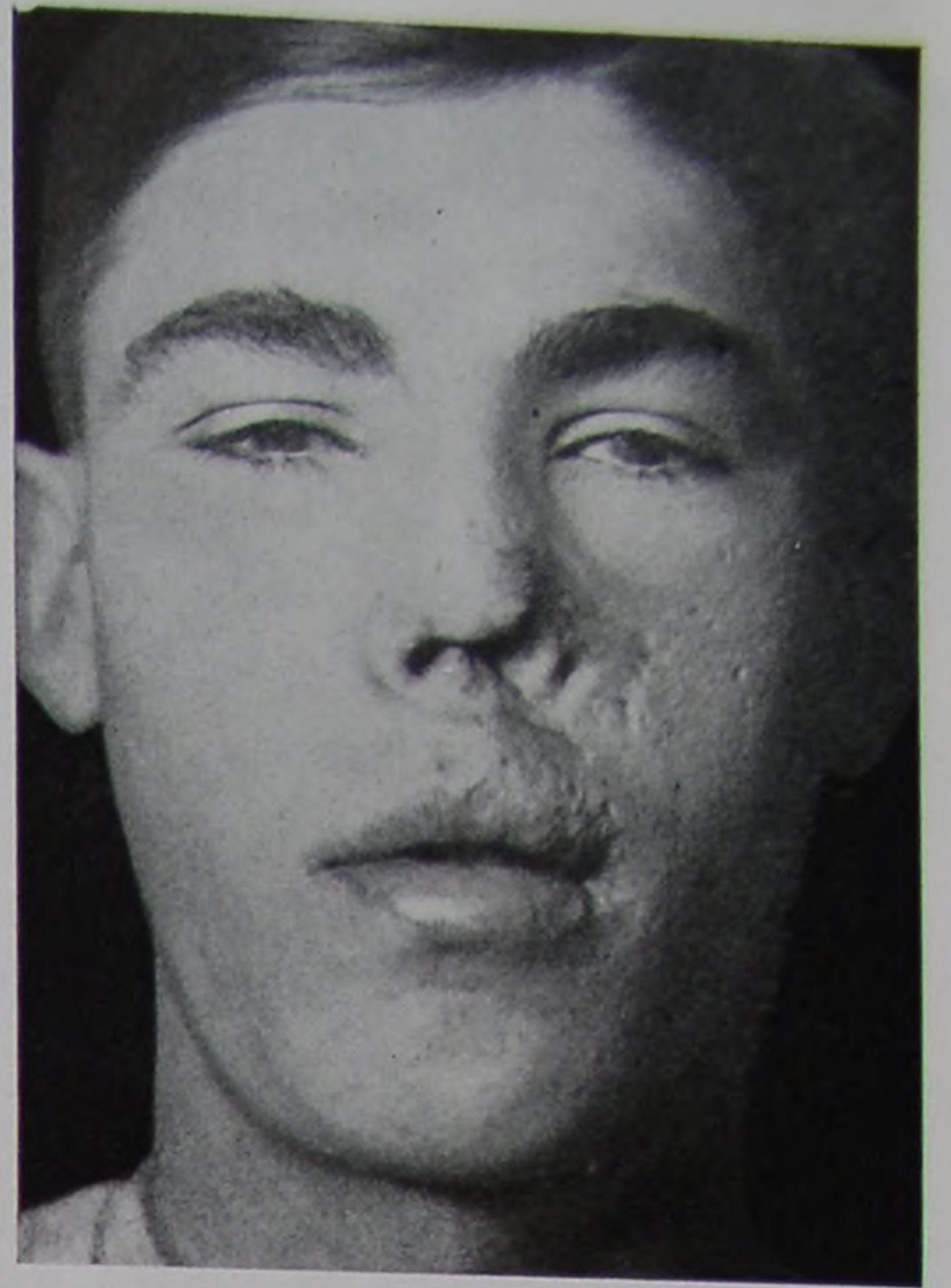
## ТАТУИРОВКА

Искусственная и травматическая татуировка имеет отношение к травматическим рубцам, так как инородные тела врастают в дермальный слой кожи, или, с чем приходится сталкиваться в целом ряде рубцов, в подкожную клетчатку. При татуировке применяют различные способы лечения, в зависимости от глубины расположения частиц пигмента или пыли. В большинстве случаев подходящим способом лечения является абразия эпидермиса и тщательное удаление зерен, в случае надобности повторное (рис. 144, 145).




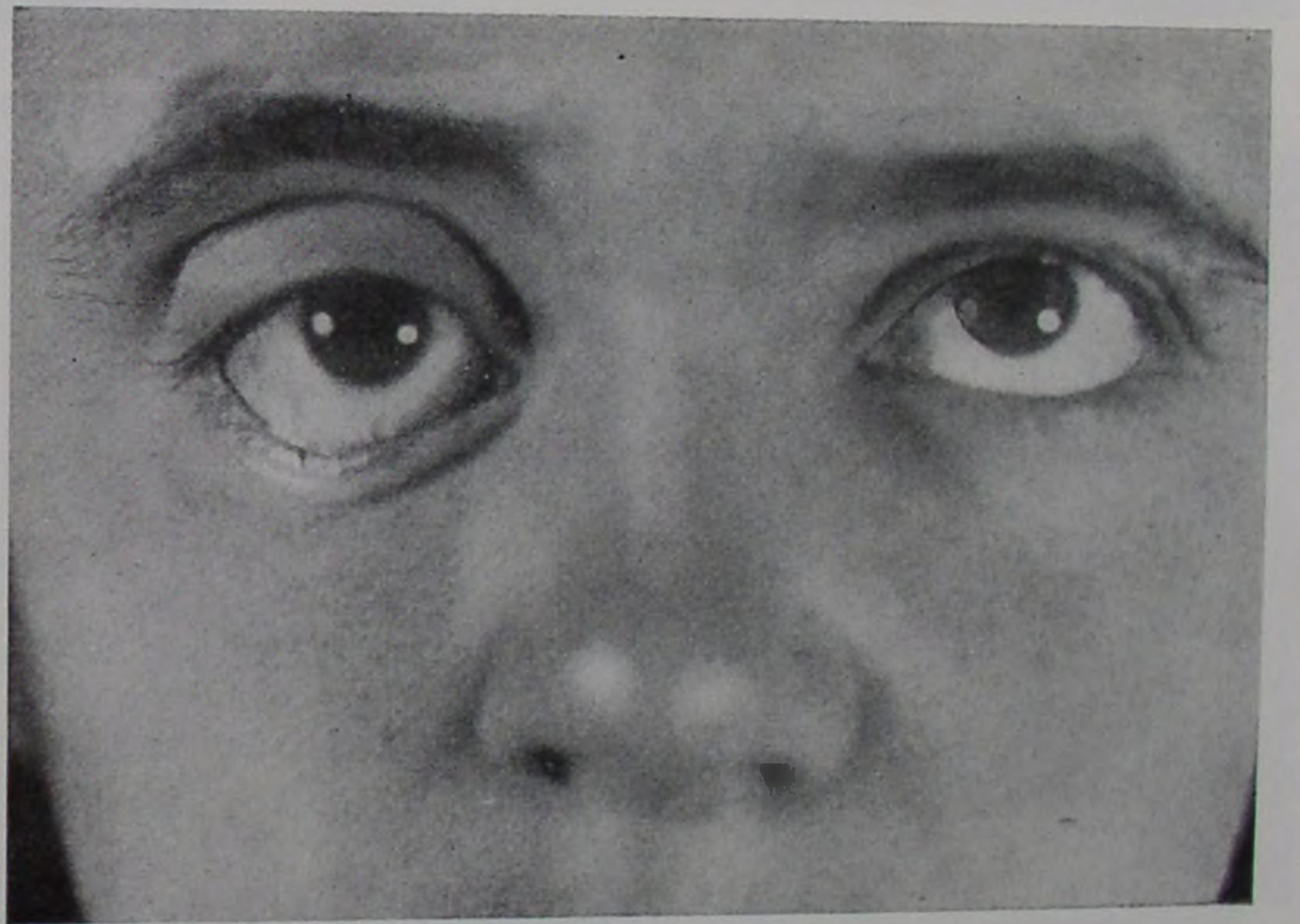
128.

осле волчанки носа, верхней губы, левого угла рта и  
еки. Различные по глубине и ширине ямки на поверх-  
леротической кожи, разрушенный край красной каймы  
губы, дефекты тканей крыльев носа и носовой пере-



129.

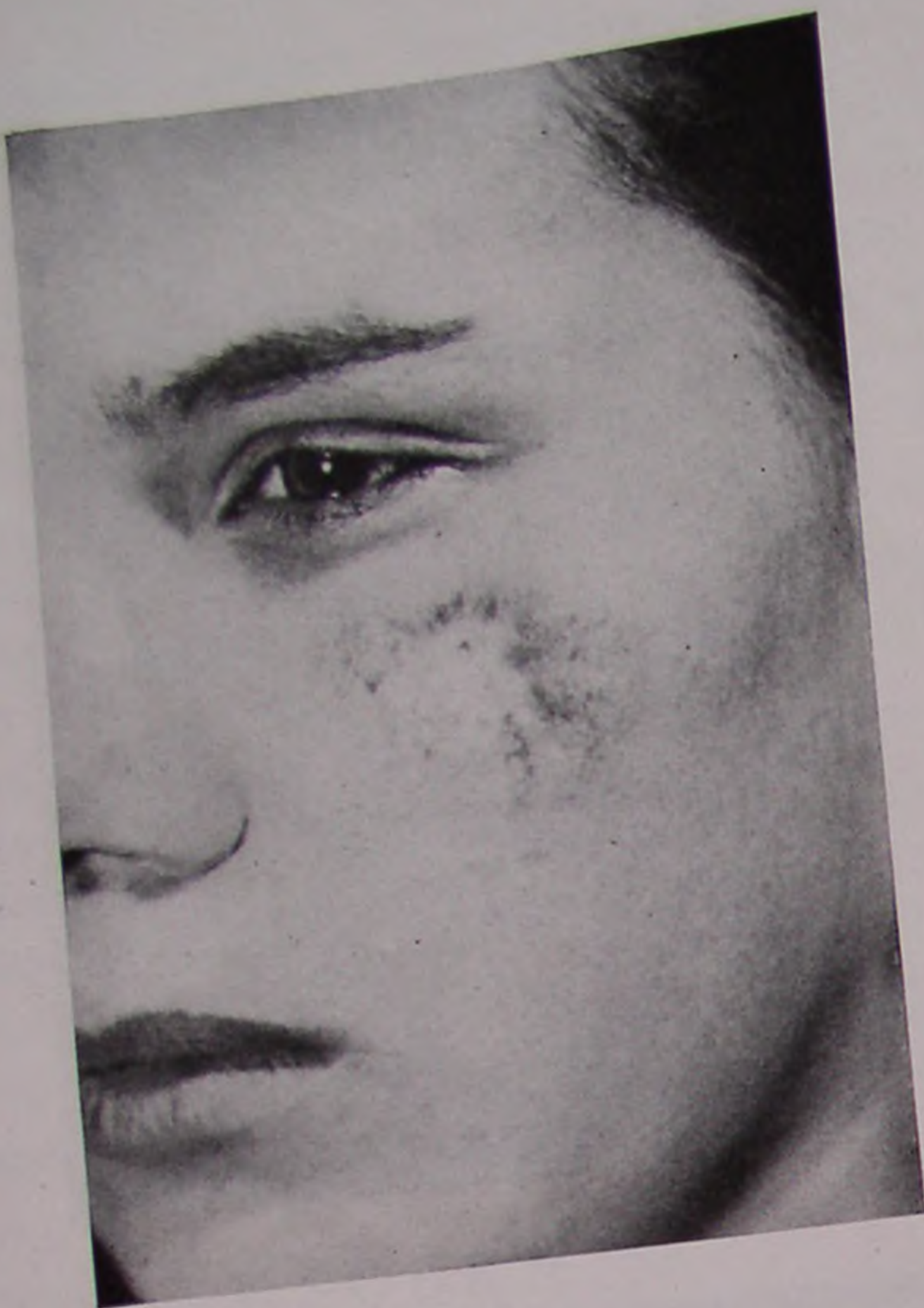
образовавшийся после перенесенного специфического про-  
кости нижнего края глазницы. Неровное углубление  
лазницы, в которое втянута рубцовоизмененная подкожная  
ка и конъюнктив. После заживления дефекта на коже  
о века образовался втянутый рубец во всю длину века.  
ельный выворот нижнего века.



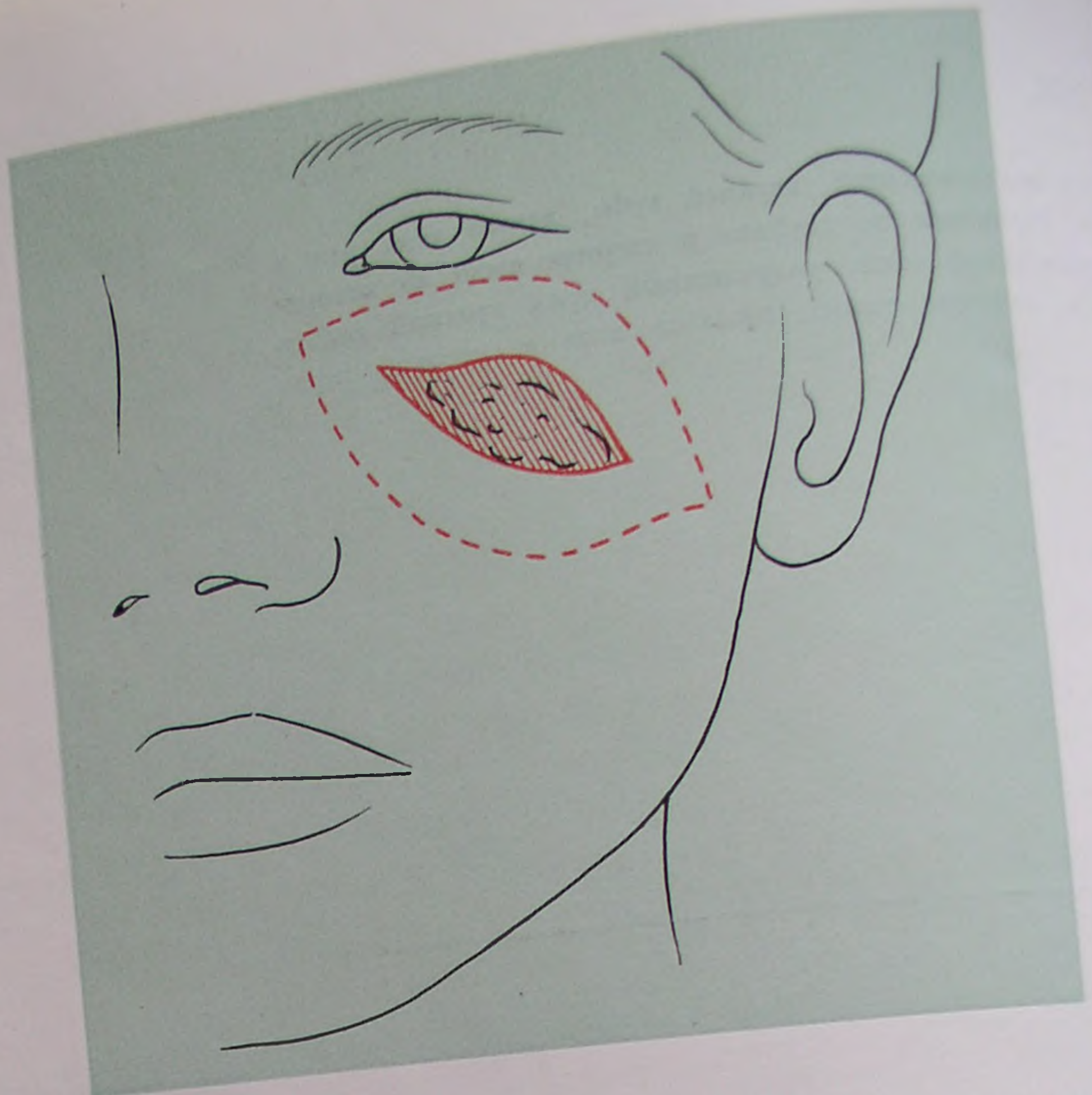
И С. 130.

электрод в виде петли, изготовленной из тонкой нержавеющей  
альной проволоки, вызывает легкие, поверхностно расположенные  
регуляционные изменения.

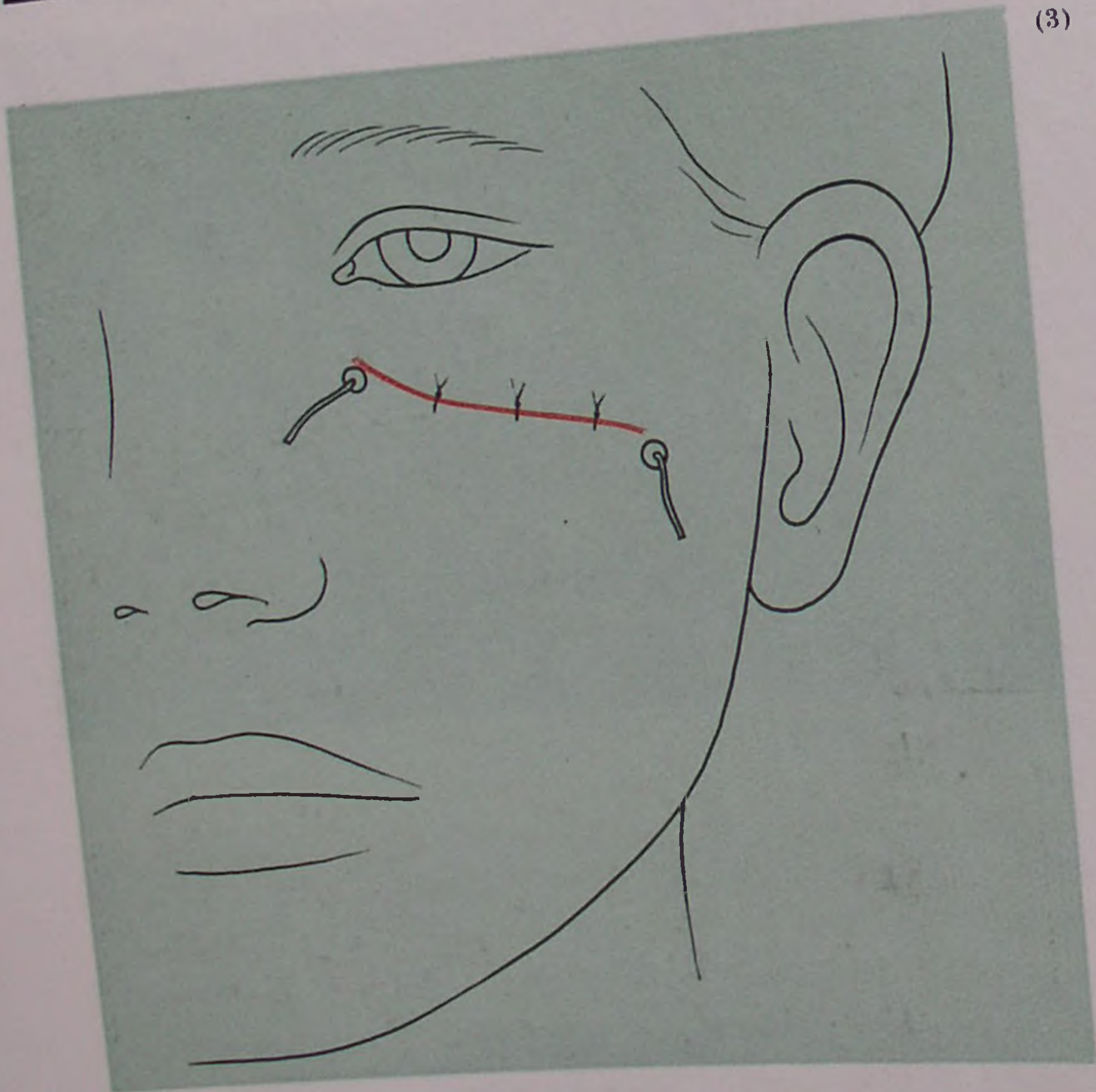




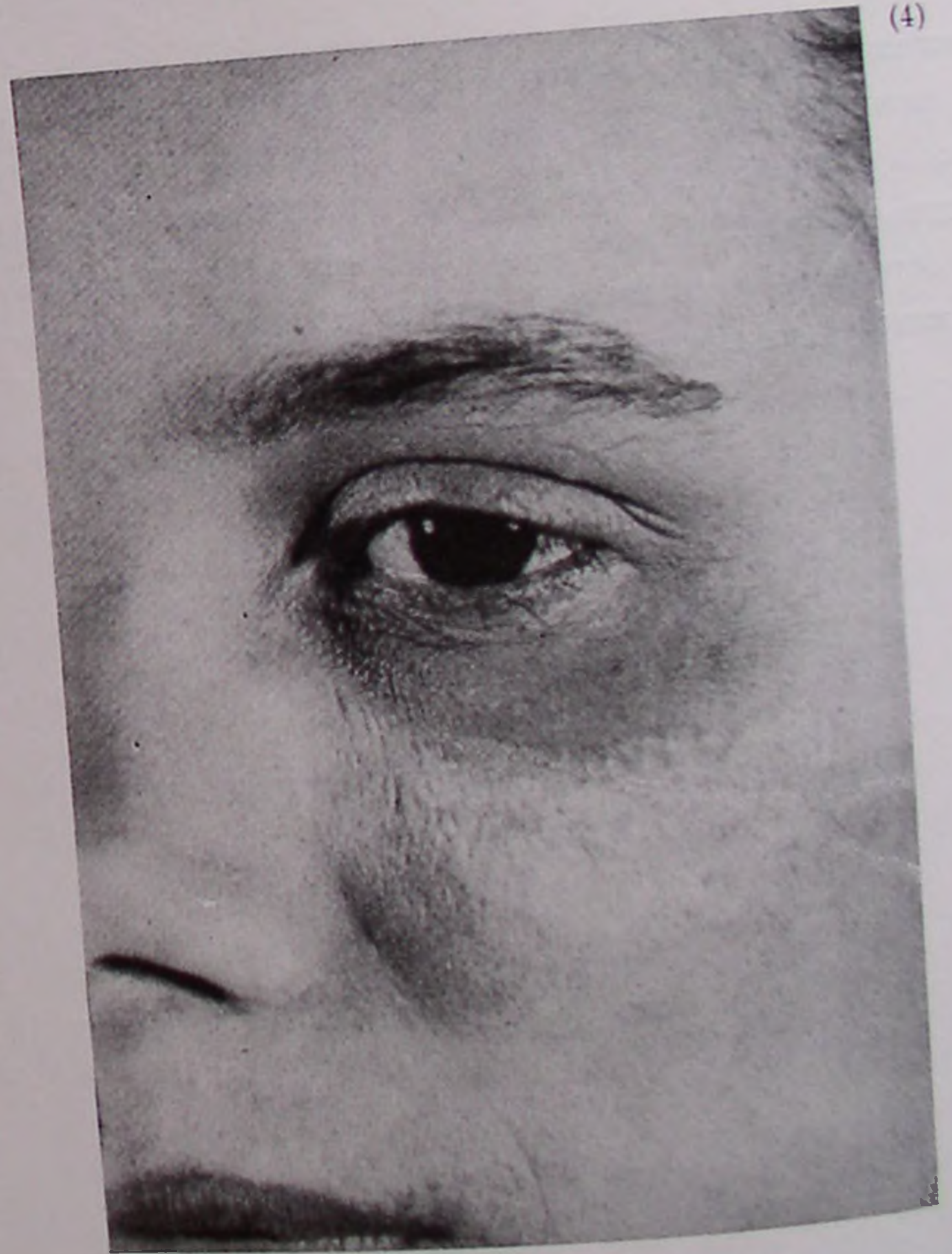
(1)



(2)



(3)



(4)

Рентгенотерапия по поводу гемангиомы в раннем детстве. Больная М. Д., 14 лет, ист. болезни № 5034. 1. На бугре верхней челюсти расположен поверхностный атрофический рубец неправильных очертаний; на соседних участках кожи наблюдается скопление пигмента. — 2. Схема иссечения и мобилизации кожи. — 3. Подкожный непрерывный шов, концы которого фиксируются

дробинками. Тонкие адаптационные швы. — 4. Состояние 8 лет после операции. На месте наложения шва наблюдается неравномерное распределение пигмента и неровность поверхности кожи. В дальнейшем необходимо будет применить метабразии.

РИС.



(1)



(2)

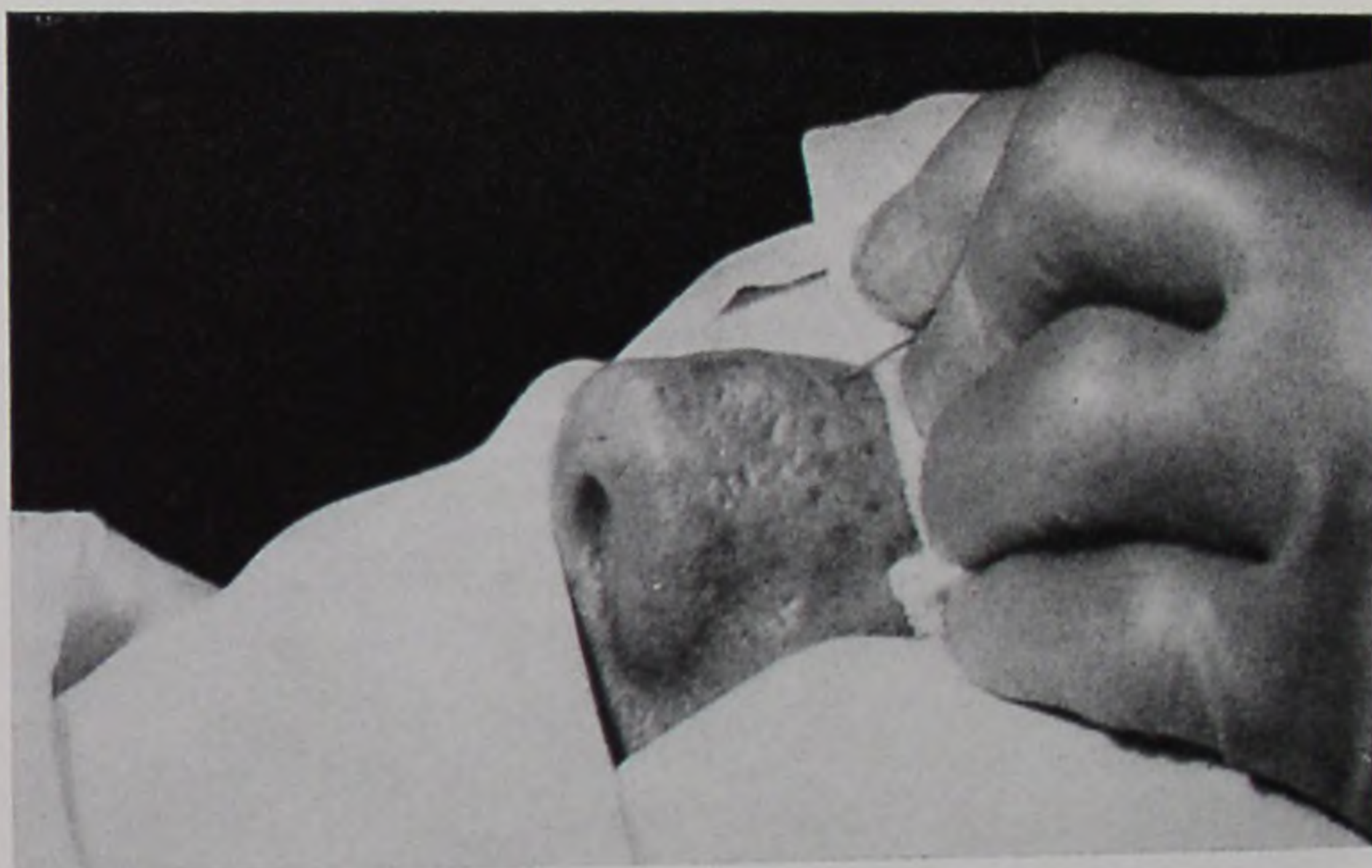

Р И С. 132.

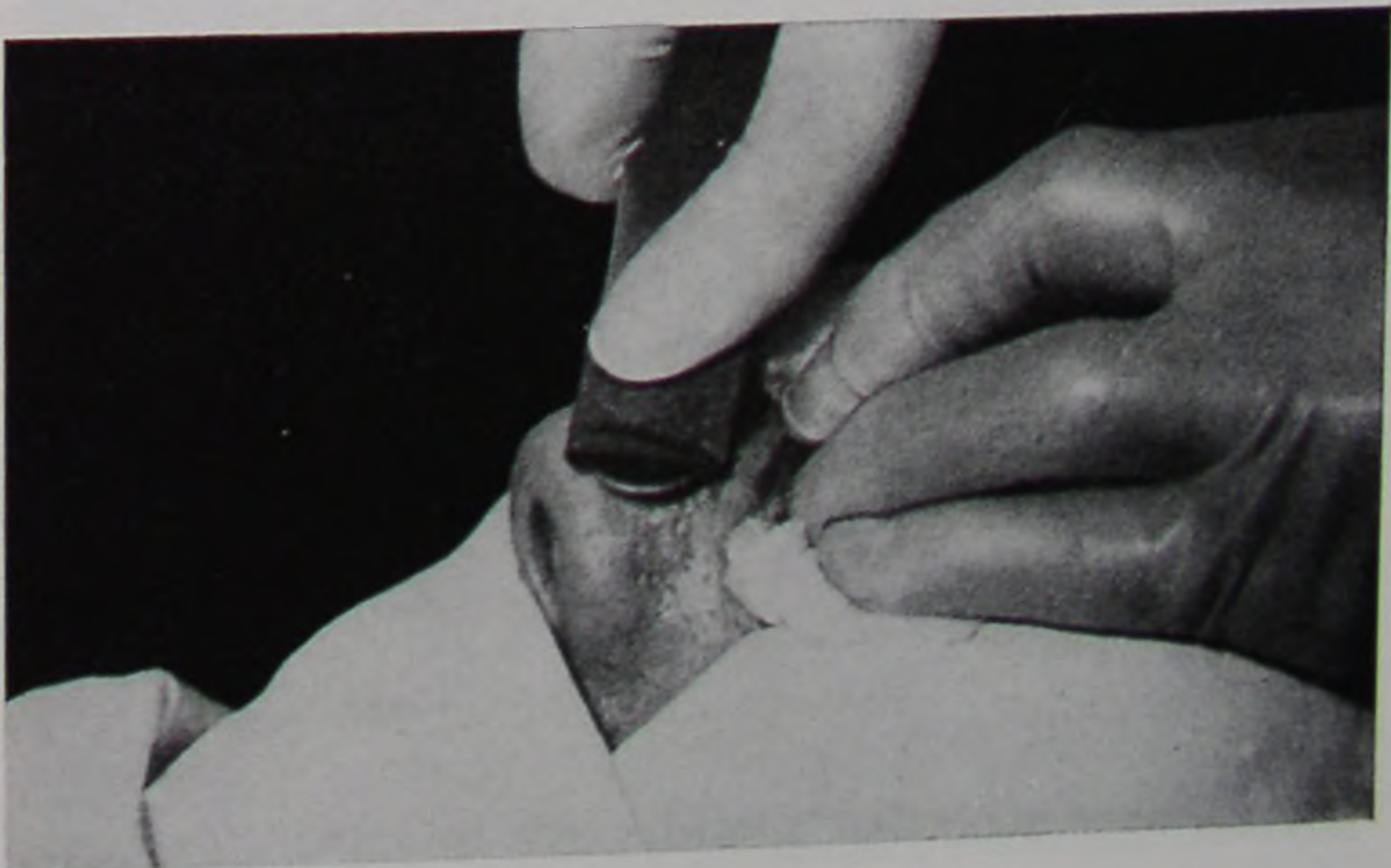Рубцевание после акне. Больная Б. Б., 30 лет, ист. болезни № 11 802. 1. Повторно произведена электрокоагуляция при помощи петли. — 2. Состояние спустя 10 лет после операции.

Р И С. 133.

Шлифовка при помощи стеклянной бумаги кожи носа, на которой имеются многочисленные заметные рубцы, образовавшиеся после перенесенного в прошлом акне. Больная А. Б., 35 лет, ист. болезни № 14 370. 1, 2. Кожа инфильтрирована 0,5% раствором новокаина с адреналином. Шлифовку осуществляют при помощи стеклянной бумаги, в которую обернут металлический шпатель. Производят быстрые вращательные движения вплоть до появления на всей поверхности равномерного капиллярного кровотечения. Остановку кровотечения производят при помощи давящей марлевой повязки, пропитанной ледяным физиологическим раствором. На рану накладывают мазевую повязку и посыпают ее сульфонамидными препаратами. Сверху накладывают слой влажной и сухой марли, после чего всю повязку фиксируют пластырем. В случае необходимости меняют только поверхностные слои повязки. Мазевую повязку, прилипшую к поверхности раны, срывать нельзя. Она отходит самостоятельно спустя 10—14 дней после операции.

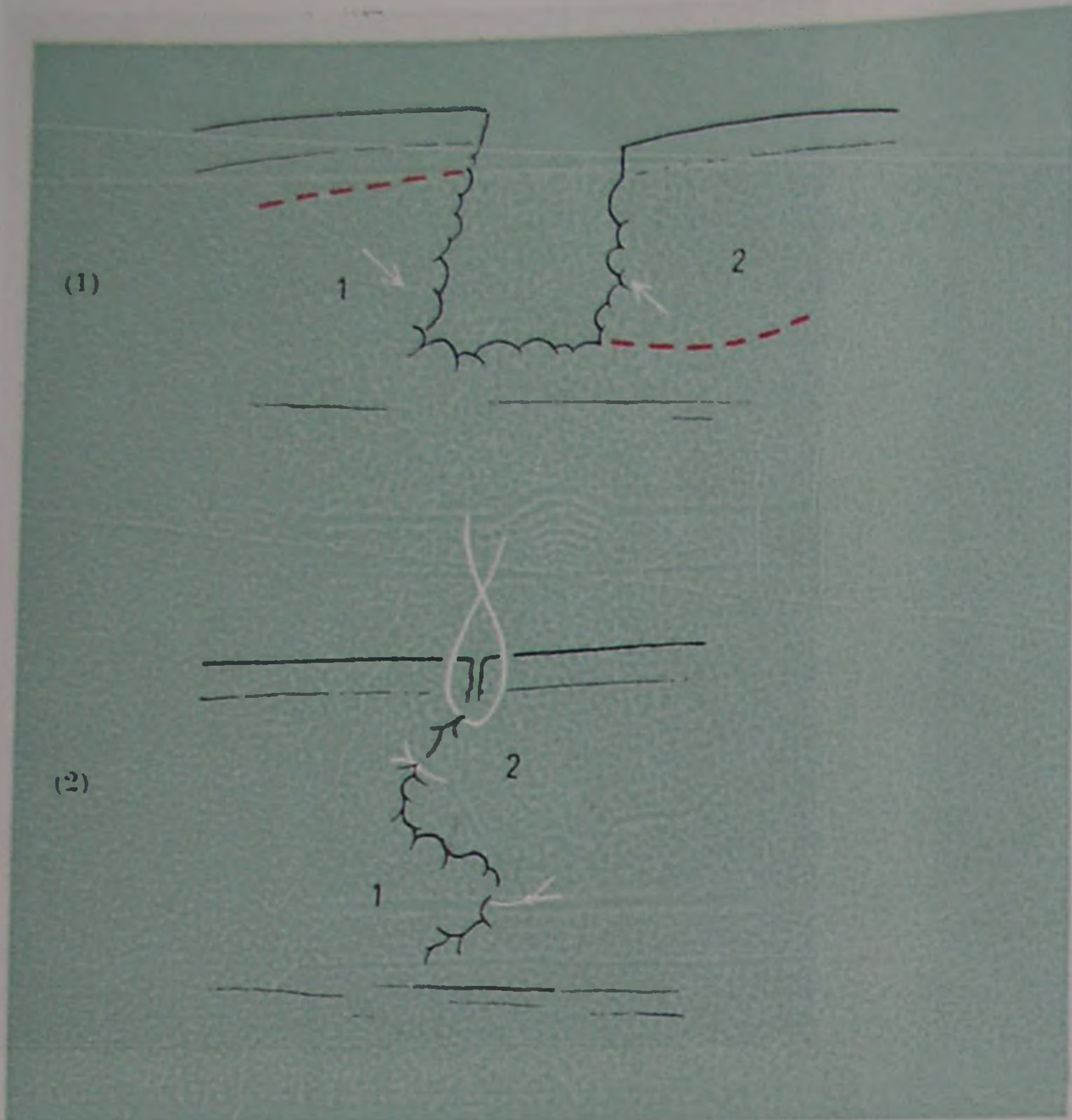


(1)



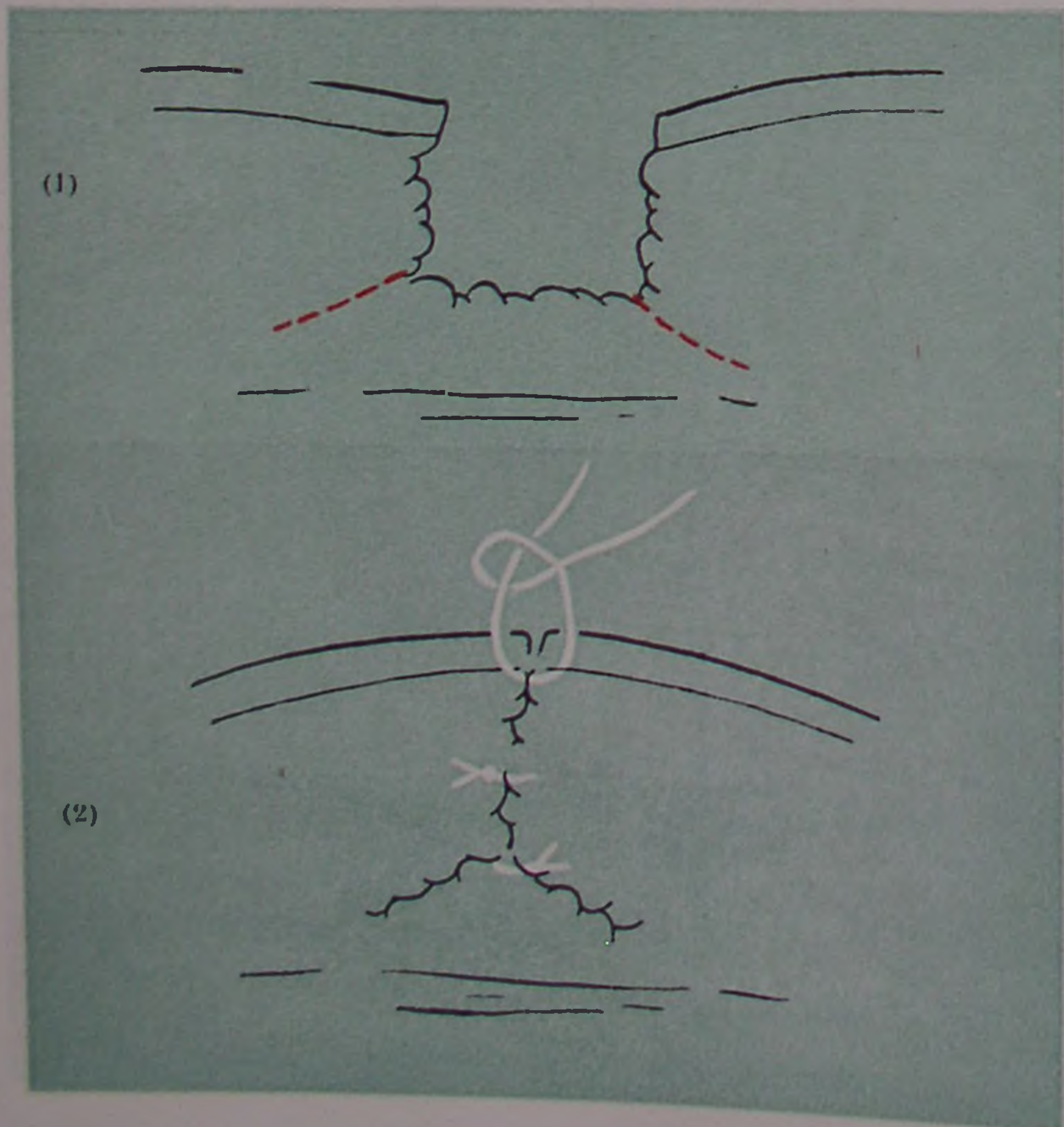
(2)





Р И С. 134.

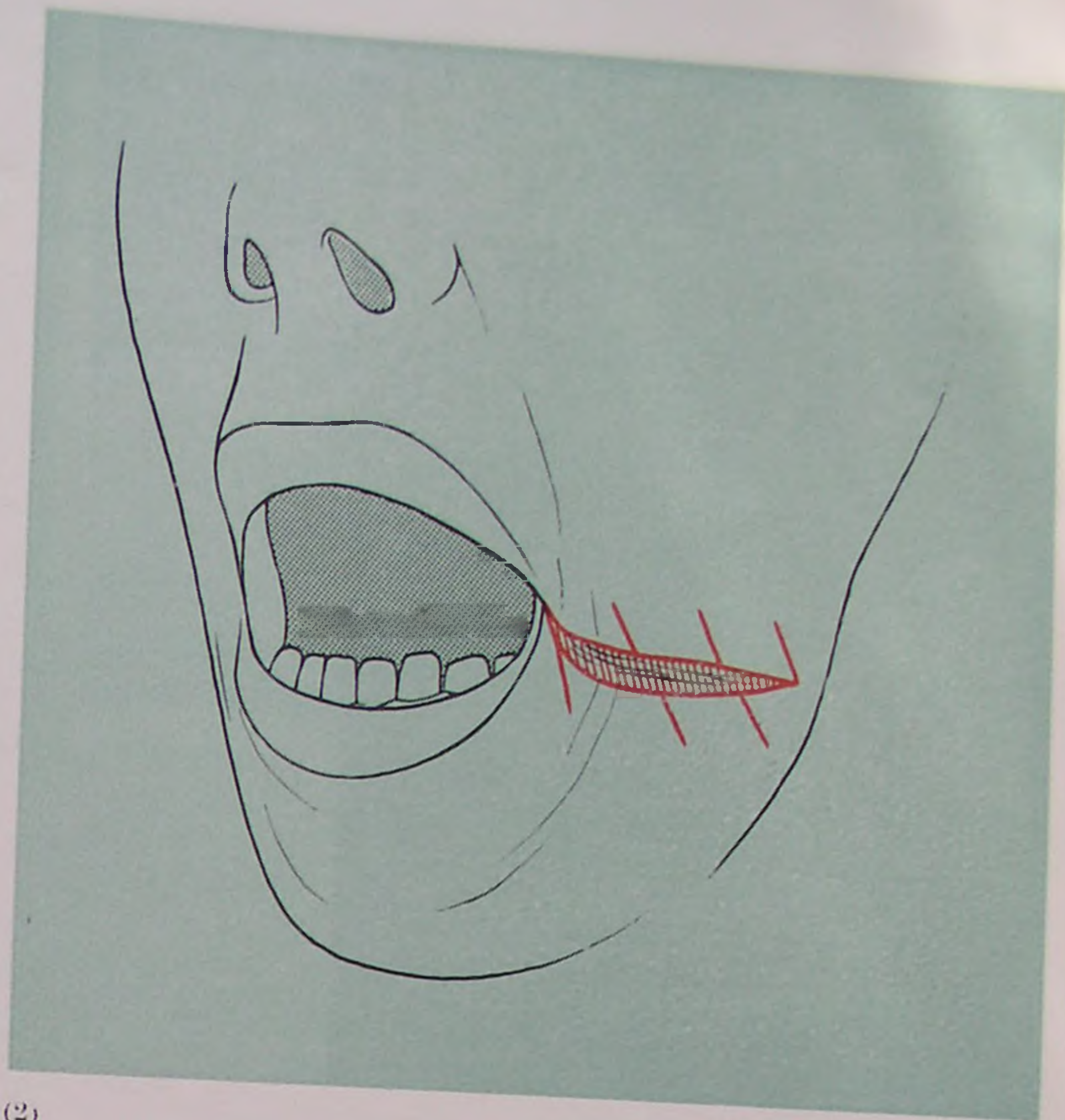
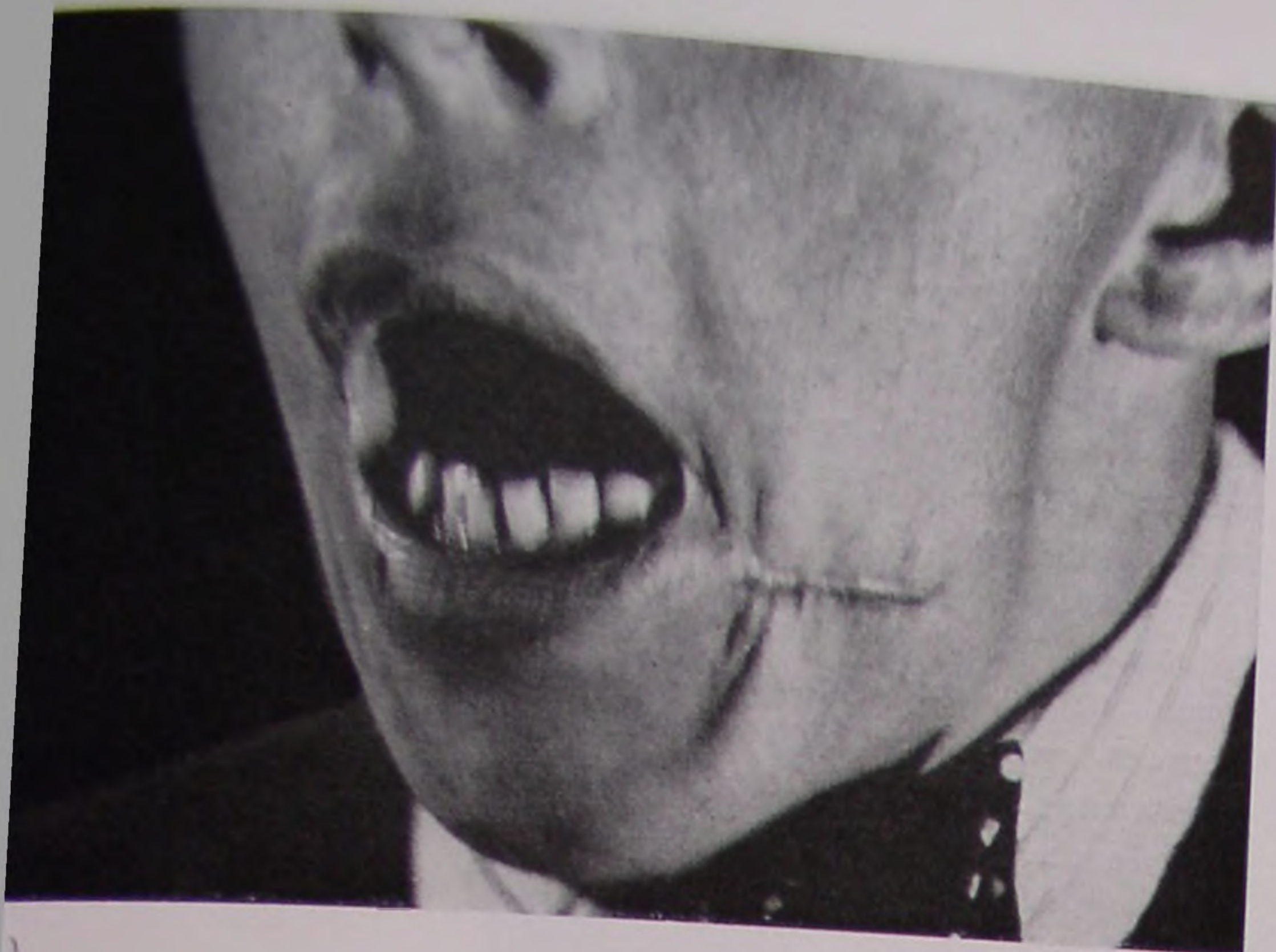
Наложение кожного шва после иссечения глубоко расположенного рубца. 1. Под одним краем раны выкраивают лоскут с ножкой над фасцией (а), под другим краем — с ножкой под кожей (b). — 2. Производят перестановку лоскутов и фиксируют их на новом месте кетгутовыми швами; поверх них сшивают кожу.



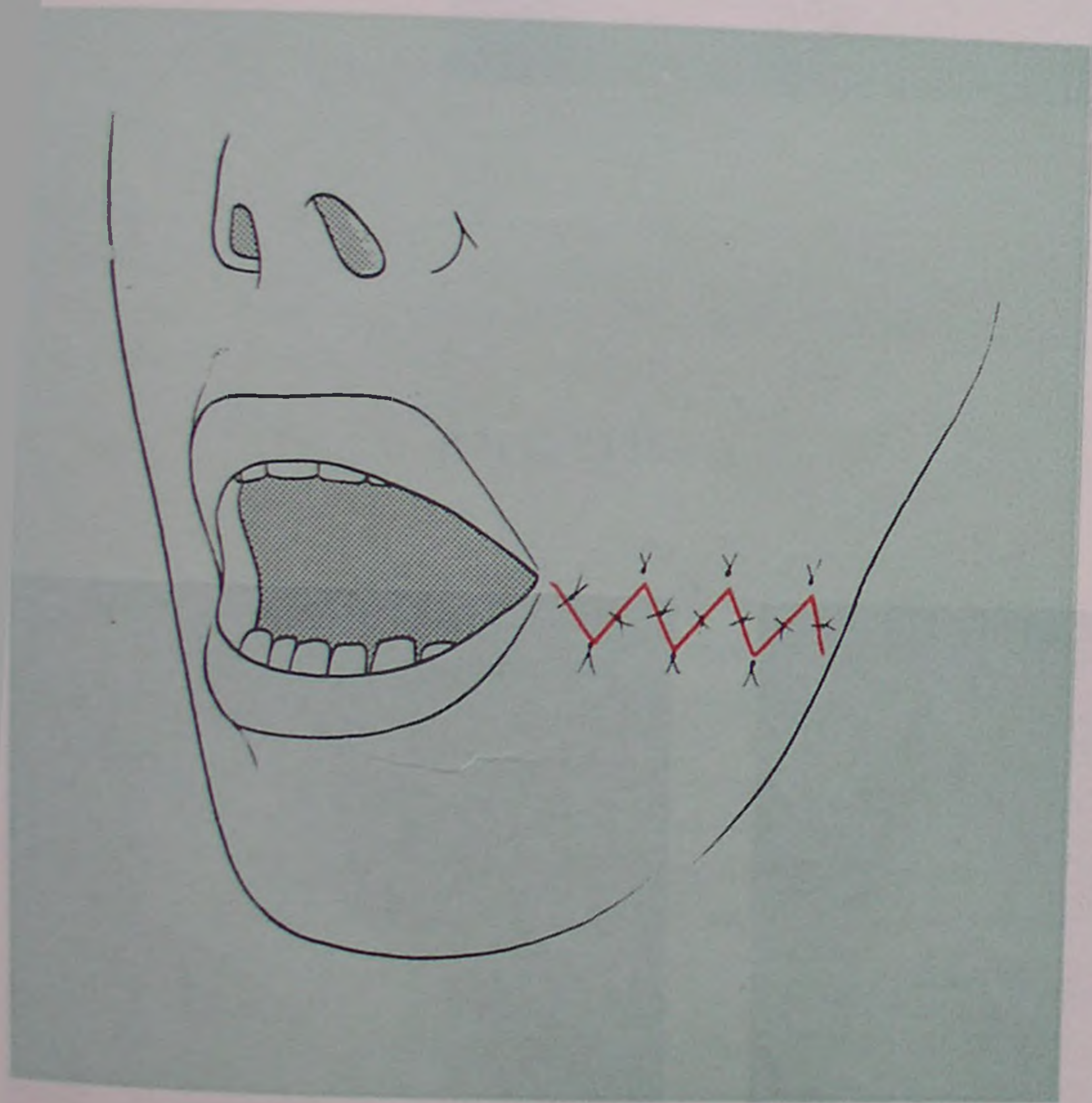
Р И С. 135.

Другой способ: 1. С обеих сторон по направлению к фасции производят под углом надрез подкожножировой клетчатки. — 2. В результате, в глубине раны образуется возвышение из жировой ткани, по бокам которого края раны сближаются, а под кожную клетчатку послойно сшивают.

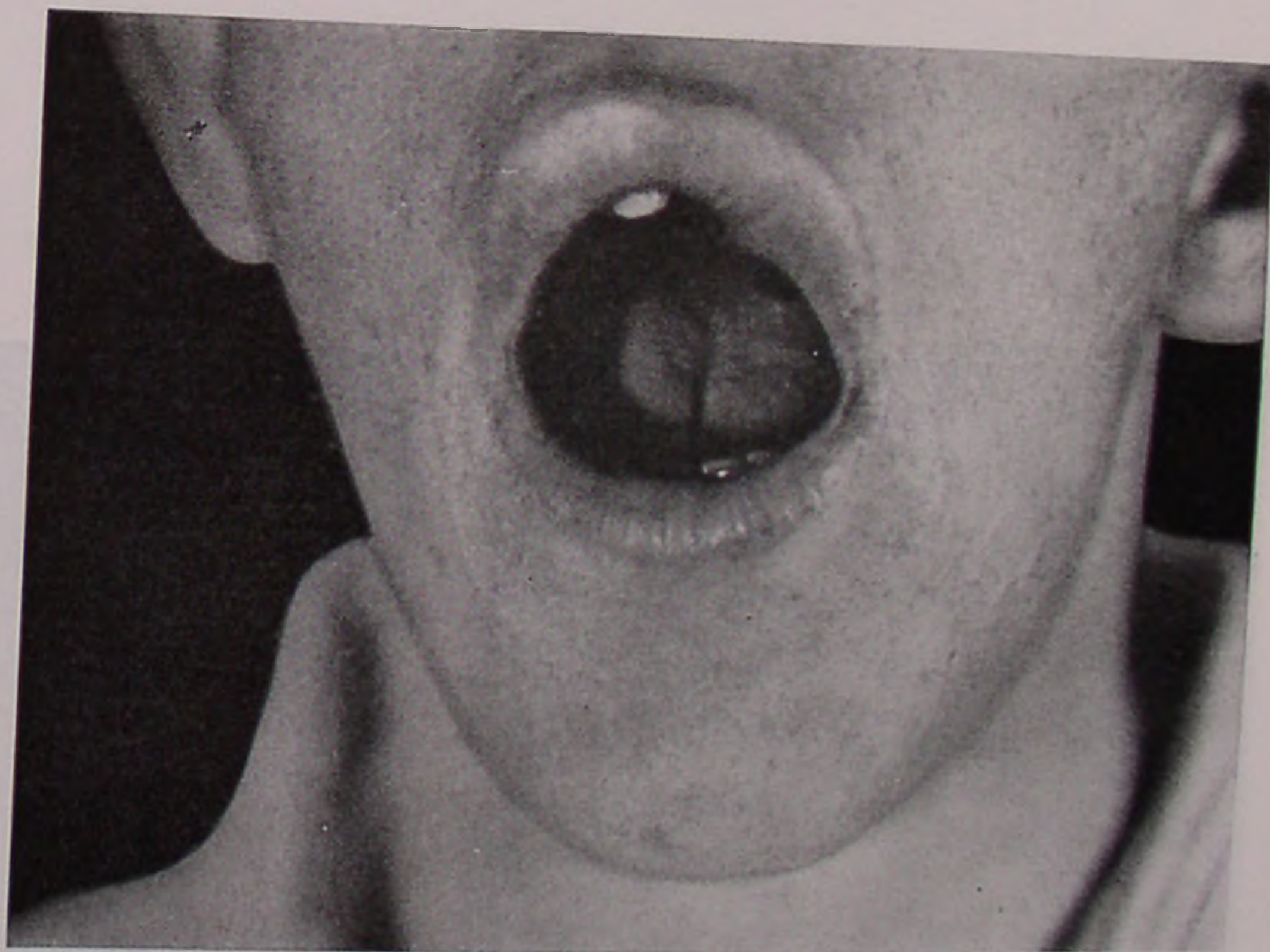




(2)



(4)

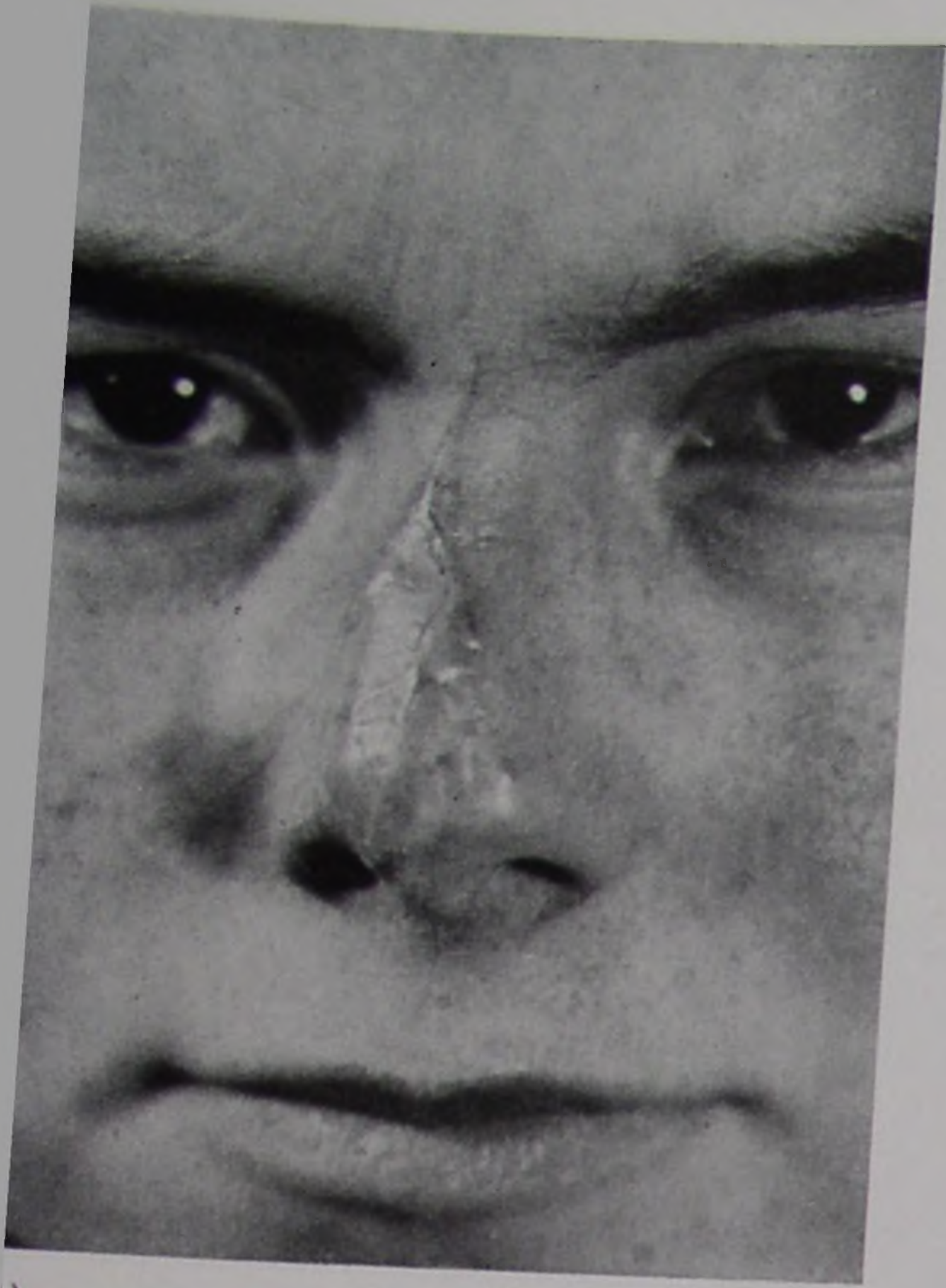


Р И С. 136.

Рубец после ранения левой щеки. Больной А. Ч., 18 лет, ист. болезни № 6647. 1. Рубец деформирует угол рта, собирает в складки кожу щеки, ограничивает раскрытие рта. — 2. После иссечения рубцевого тяжа и его выступов на обоих краях раны образовались складки. — 3. После мобилизации кожи и удли-

нения раны из кожной складки выкраивают треугольные лоскуты и в зависимости от надобности производят их перемещение; в результате образовался пилообразный шов. — 4. По истечении трех месяцев рубец едва заметен. Рот свободно раскрывается. Операцию произвел Вацлав Карфик.

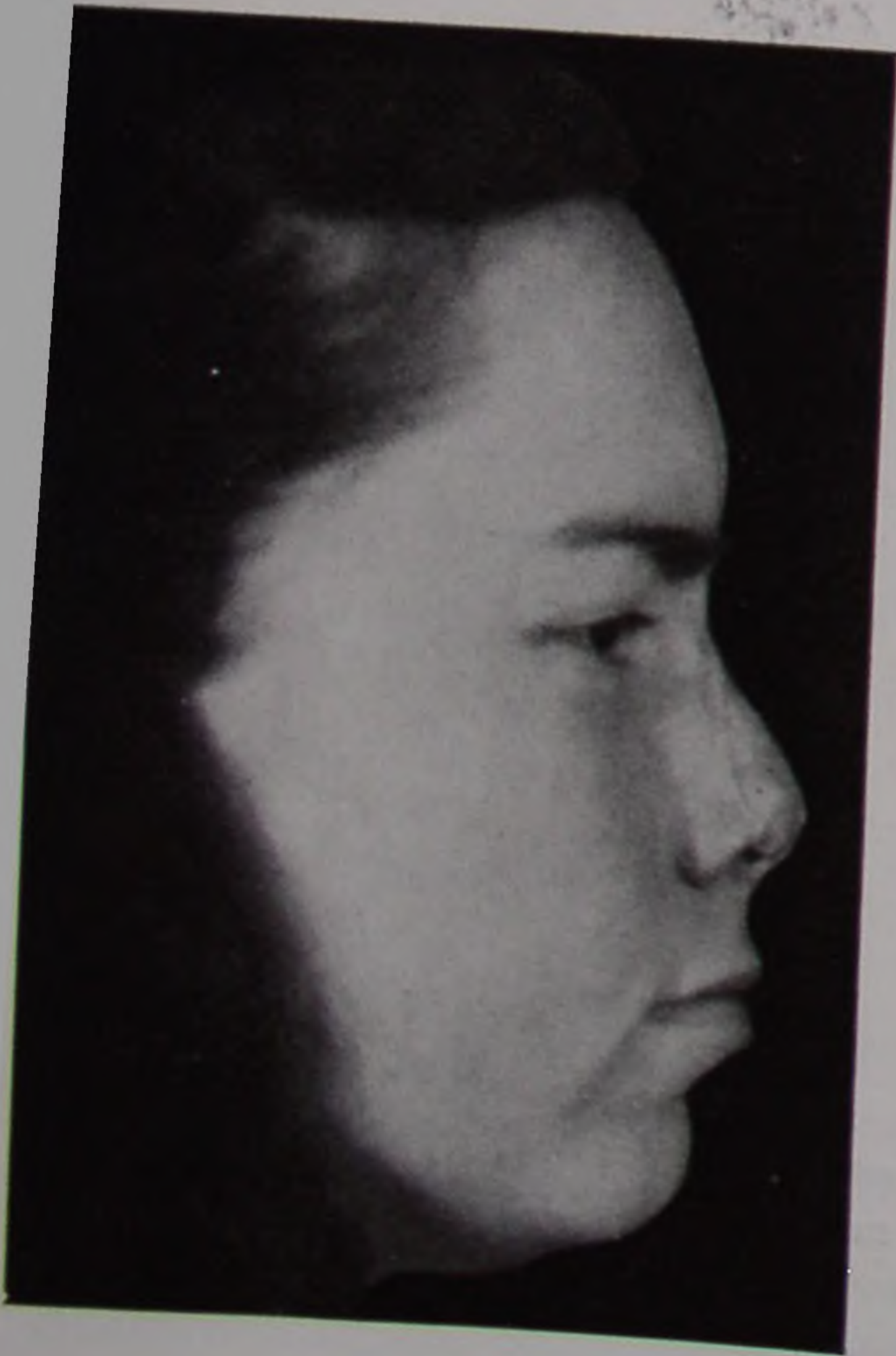





Р И С. 137.

Сильно заметный рубец после операции по поводу гемангиомы, произведенной в раннем детстве. 1. На довольно широкой спинке носа от его корня до кончика тянется рубец, переходящий и на носовую перегородку. — 2. Кончик носа приплюснут, губа и носовая перегородка образуют небольшой тупой угол. — 3. Произведено иссечение рубцевого тяжа, после чего сточены костные части носа и осуществлено его сужение путем четырехкратной остеотомии. Дефект закрыт методом смещения широко мобилизованной в области лица. Верхушка носа снижена. — 4. Угол, образованный губой и носовой перегородкой, уменьшен. Значительно улучшился профиль носа. Операция произведена Геленой Пешковой.

2)



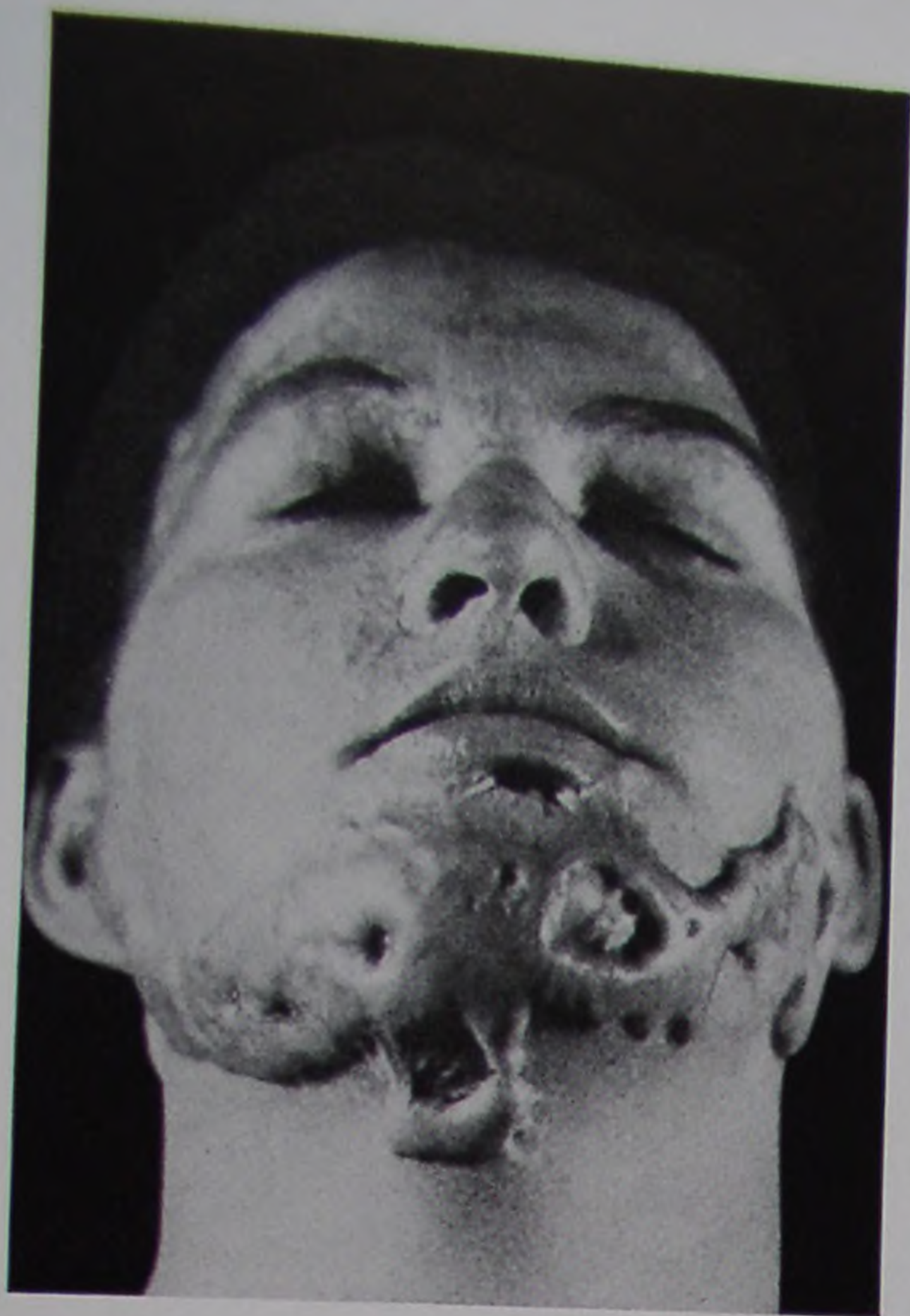
(3)



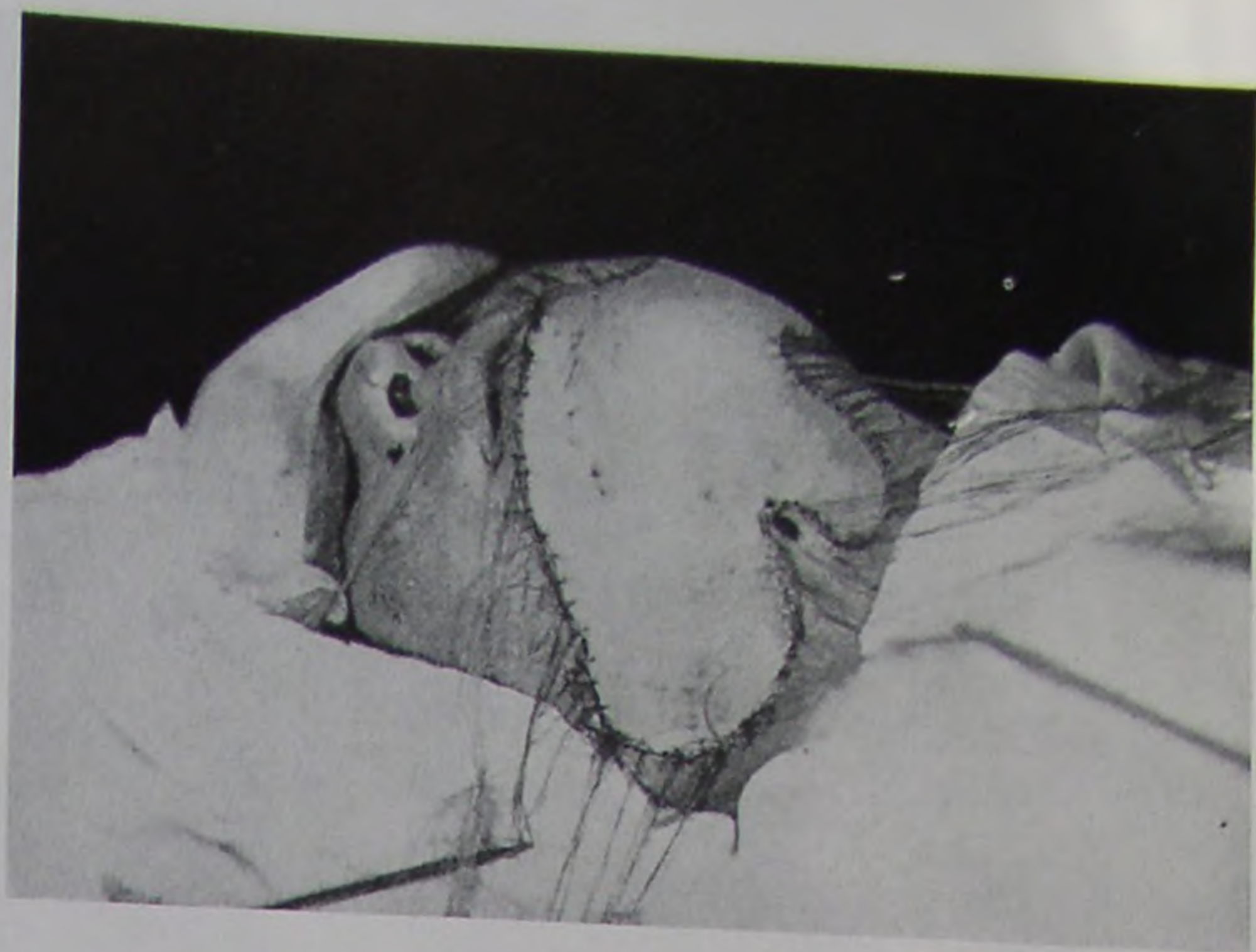
(4)







(1)

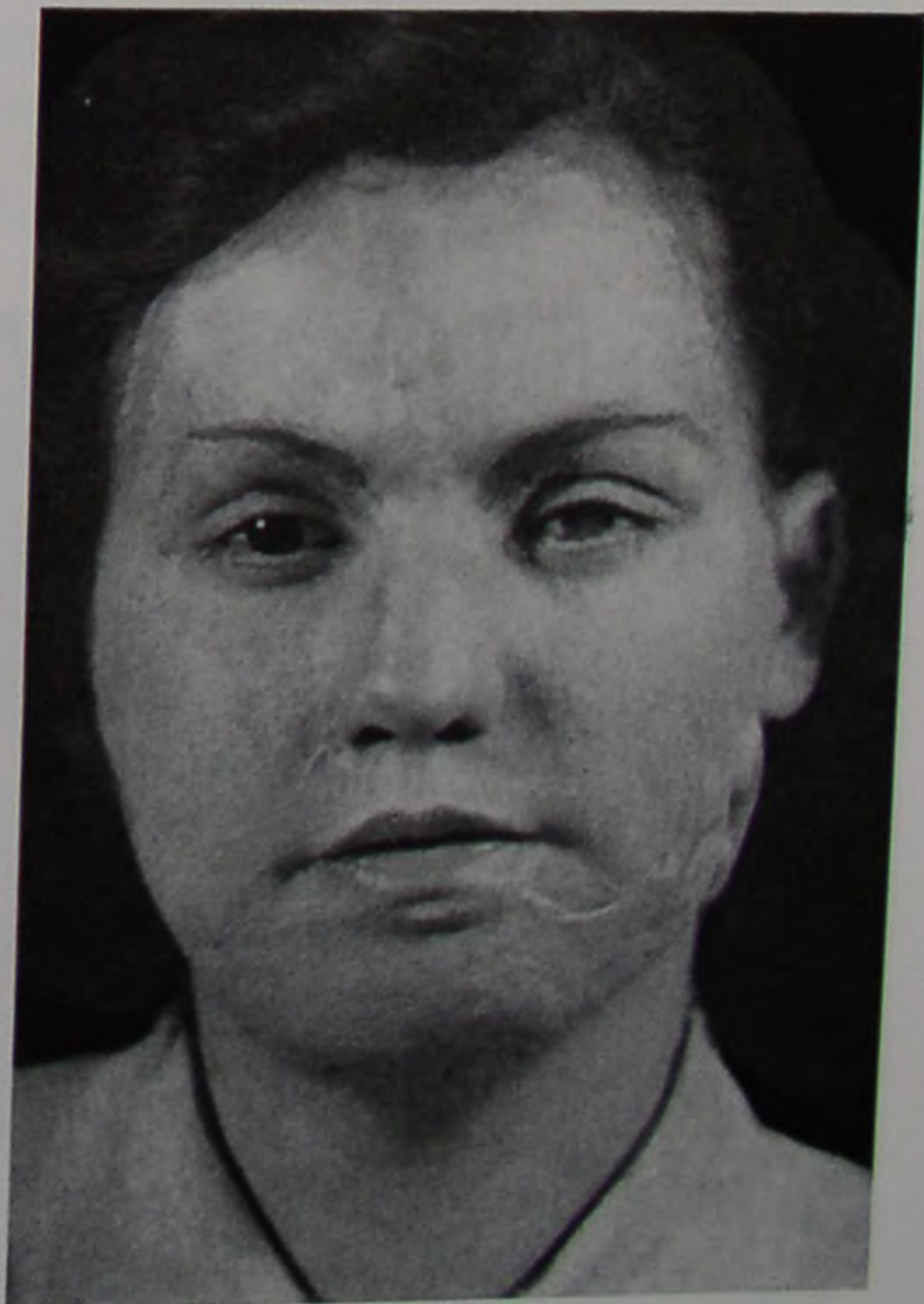


(2)

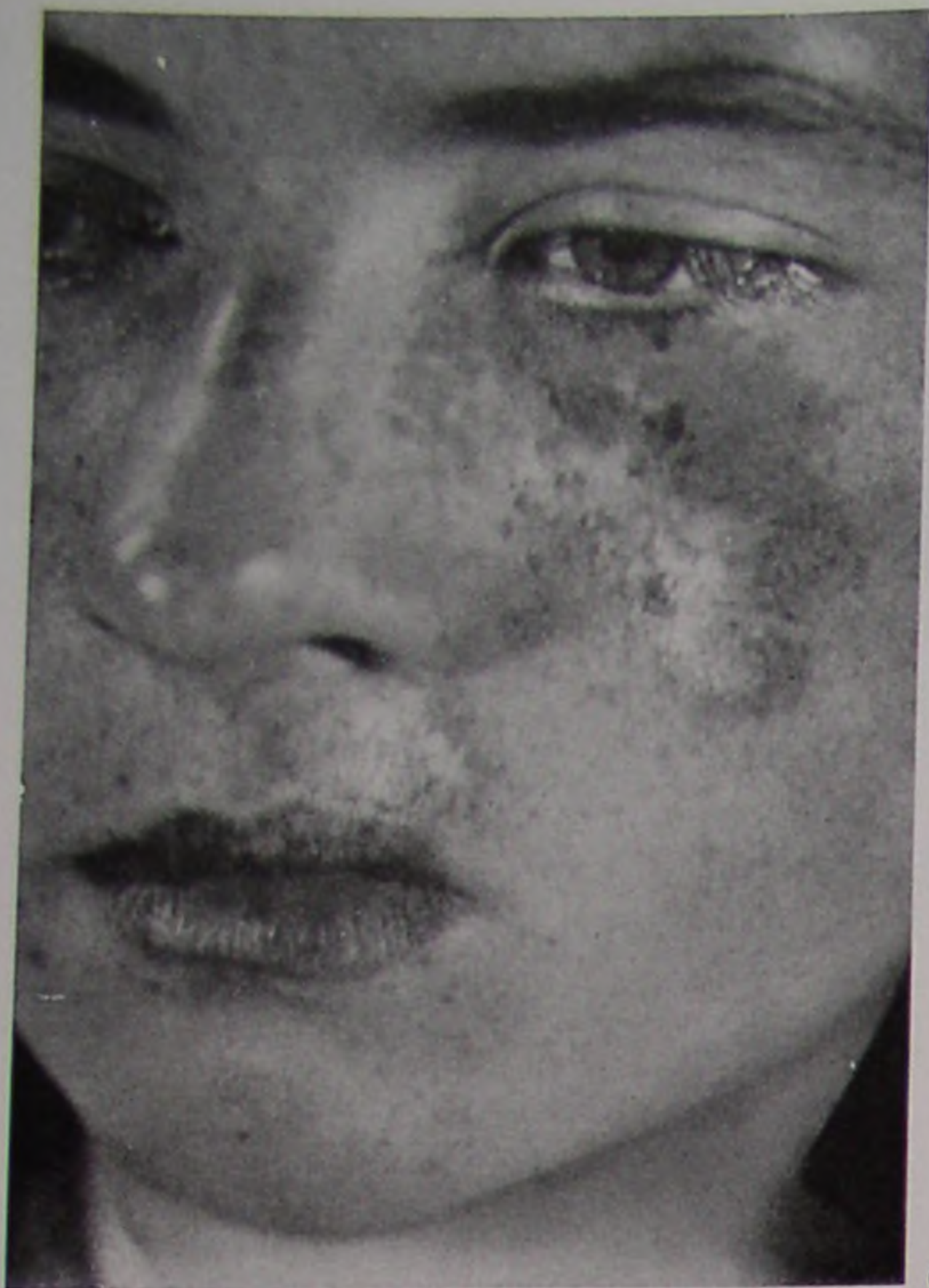### Р И С. 138.

Состояние после перенесенного в детстве ожога. Больная М. В., 21 года, ист. болезни № 23 441. 1. Обширный келоидный рубец нижней части лица, подбородка и шеи. — 2. Полная экстирпация келоидного рубца. На дефект пересажен толстый, дермо-эпидермальный лоскут, фиксированный гипсовой повязкой. — 3. Состояние после излечения. Трансплантат сильно пигментирован; вдоль всего края трансплантата образовался гипертрофический рубец. В дальнейшем потребуются дополнительное лечение, которое будет сводиться к абразии и к коррекции рубцов. Иссечение остатка келоида, расположенного перед левой ушной раковиной. Операцию произвел Роберт Эрдели.

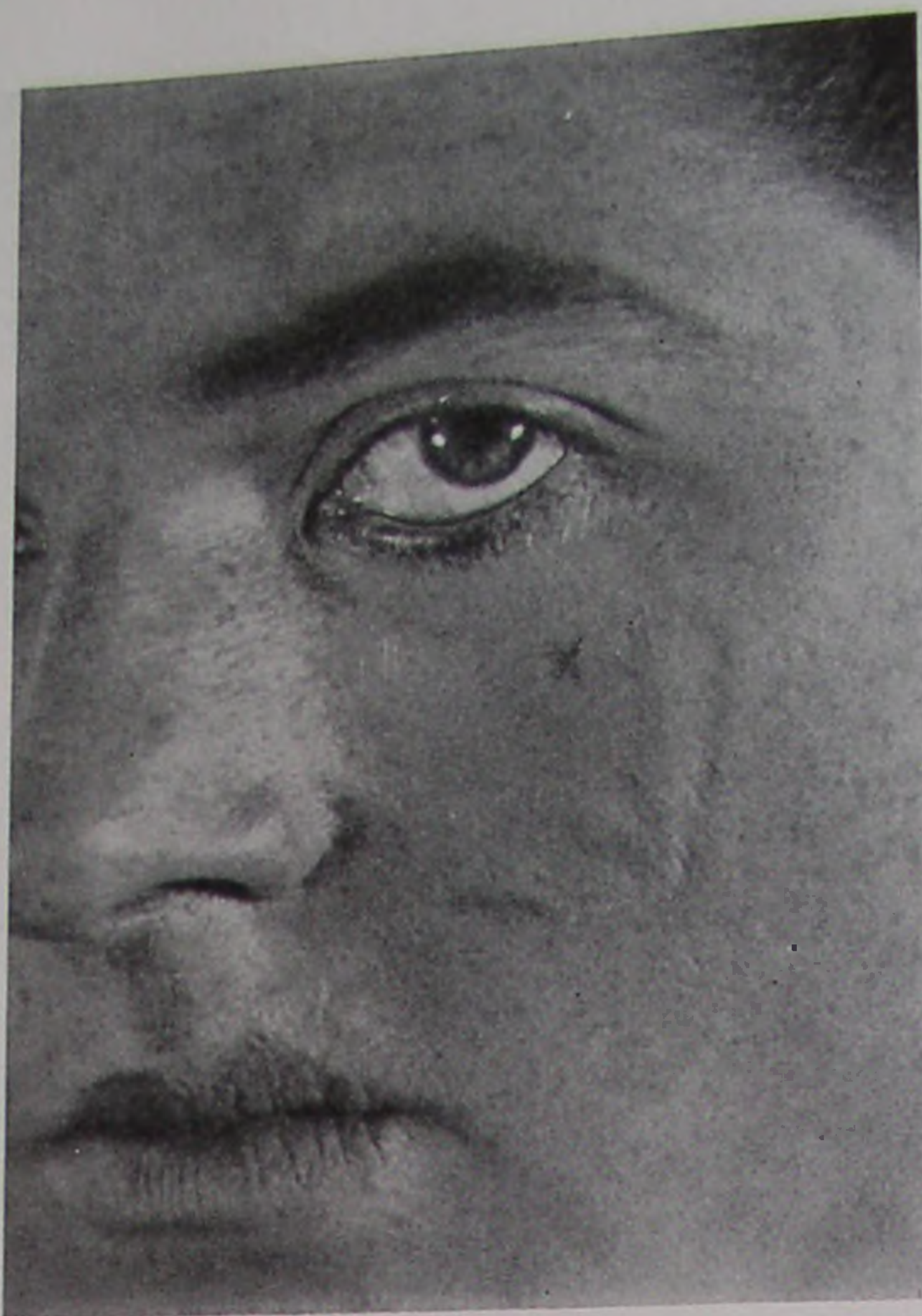(3)







(1)



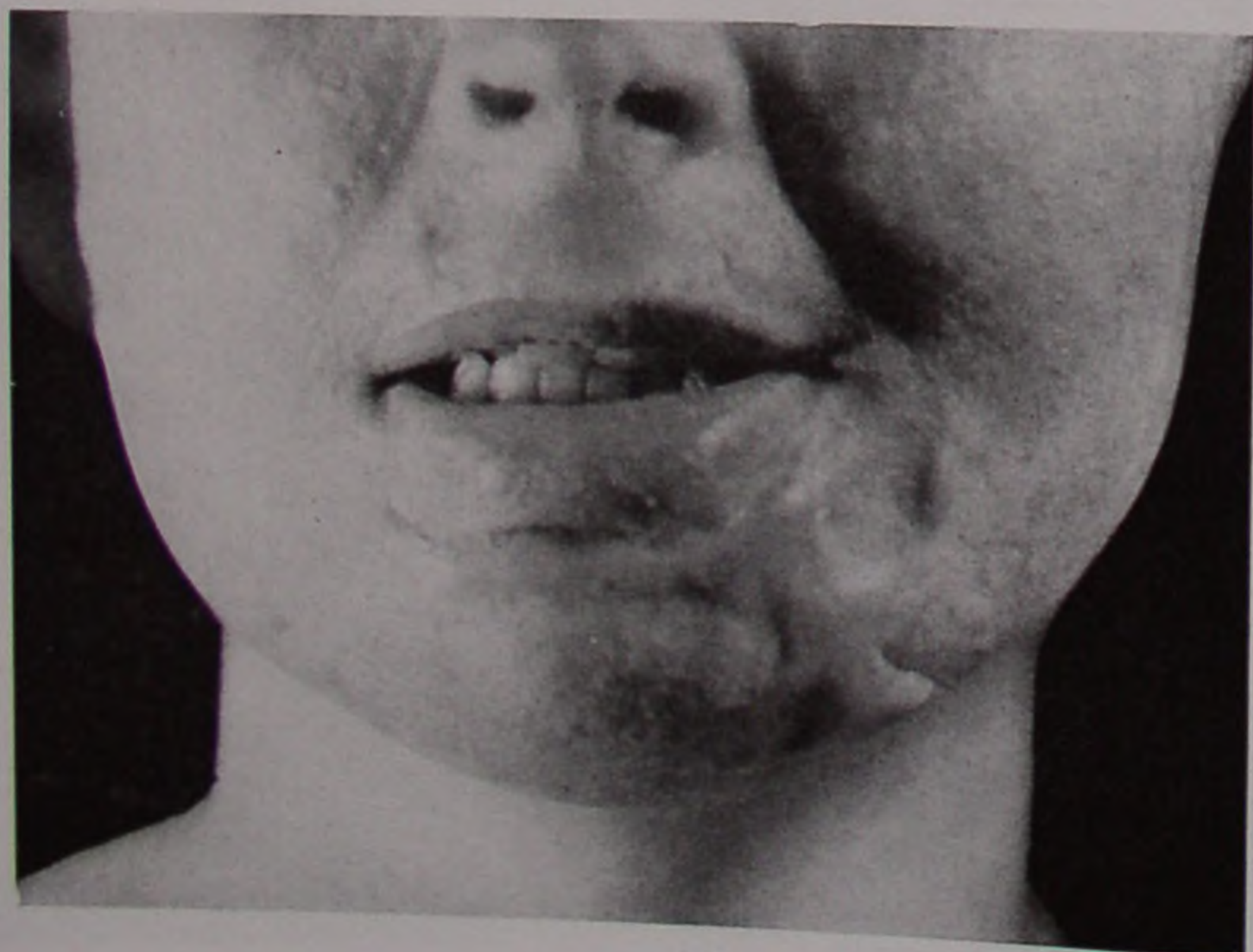(2)

Р И С. 139.

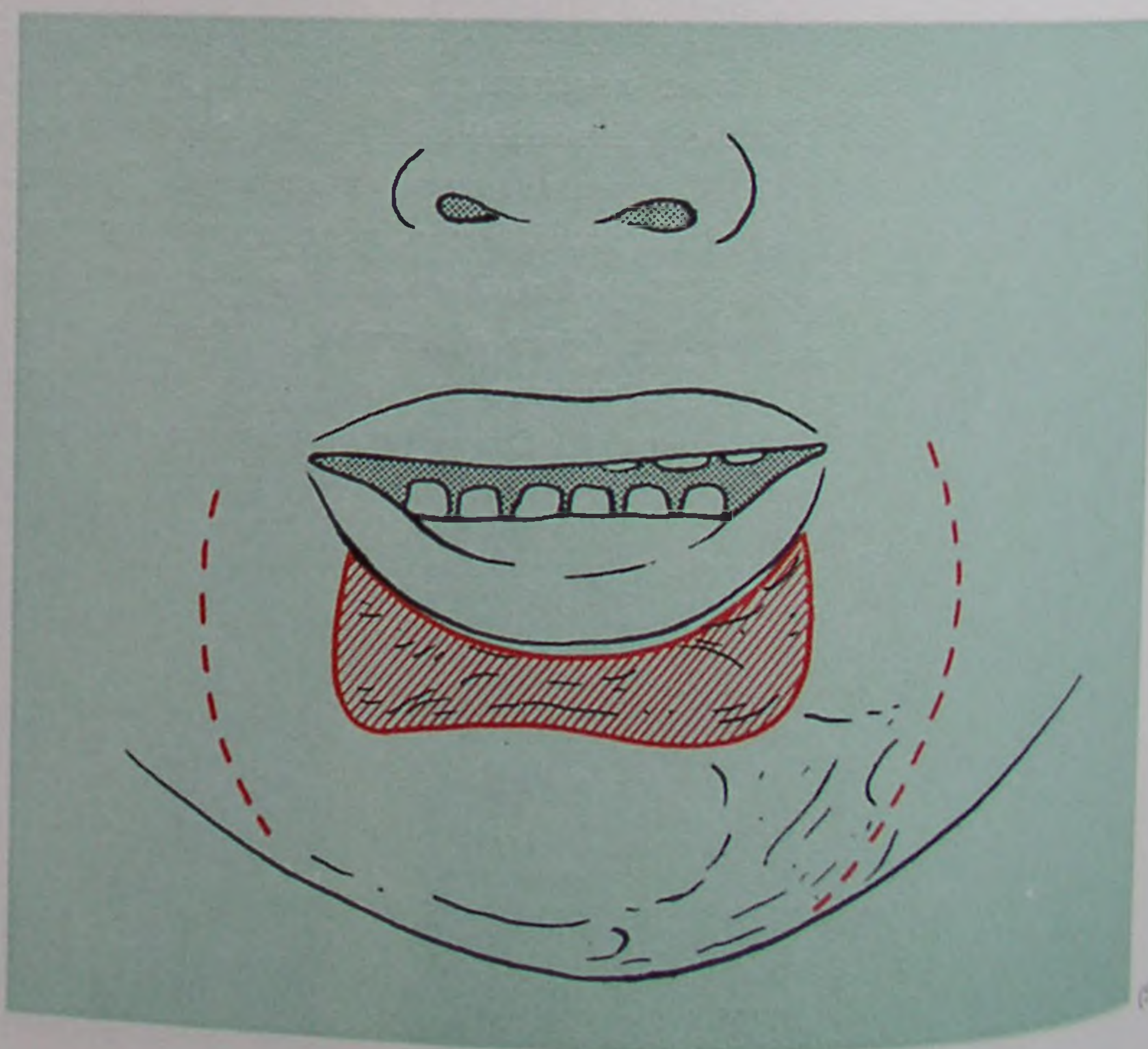
Состояние после проведенной в детстве рентгенотерапии по поводу сосудистого пятна левой щеки. Больная А. К., 16 лет, ист. болезни № 5724. 1. На облученном участке образовалась язва, а затем широкий рубец, на котором развился рентгеновский дерматит. — 2. Остатки сосудистого пятна и рубец были последовательно иссечены в следующем порядке: на боковой поверхности носа, на щеке и на верхней губе. Дефекты закрыты лоскутами

кожи во всю толщу. Состояние спустя 5 лет после излечения. Адаптация трансплантата вполне хорошая. Трансплантат малочем отличается от окружающей кожи. Кожа нижнего века, однако, сильно сморщилась, что повело к значительному снижению века. В дальнейшем потребуется снять натяжение и произвести новую пересадку.

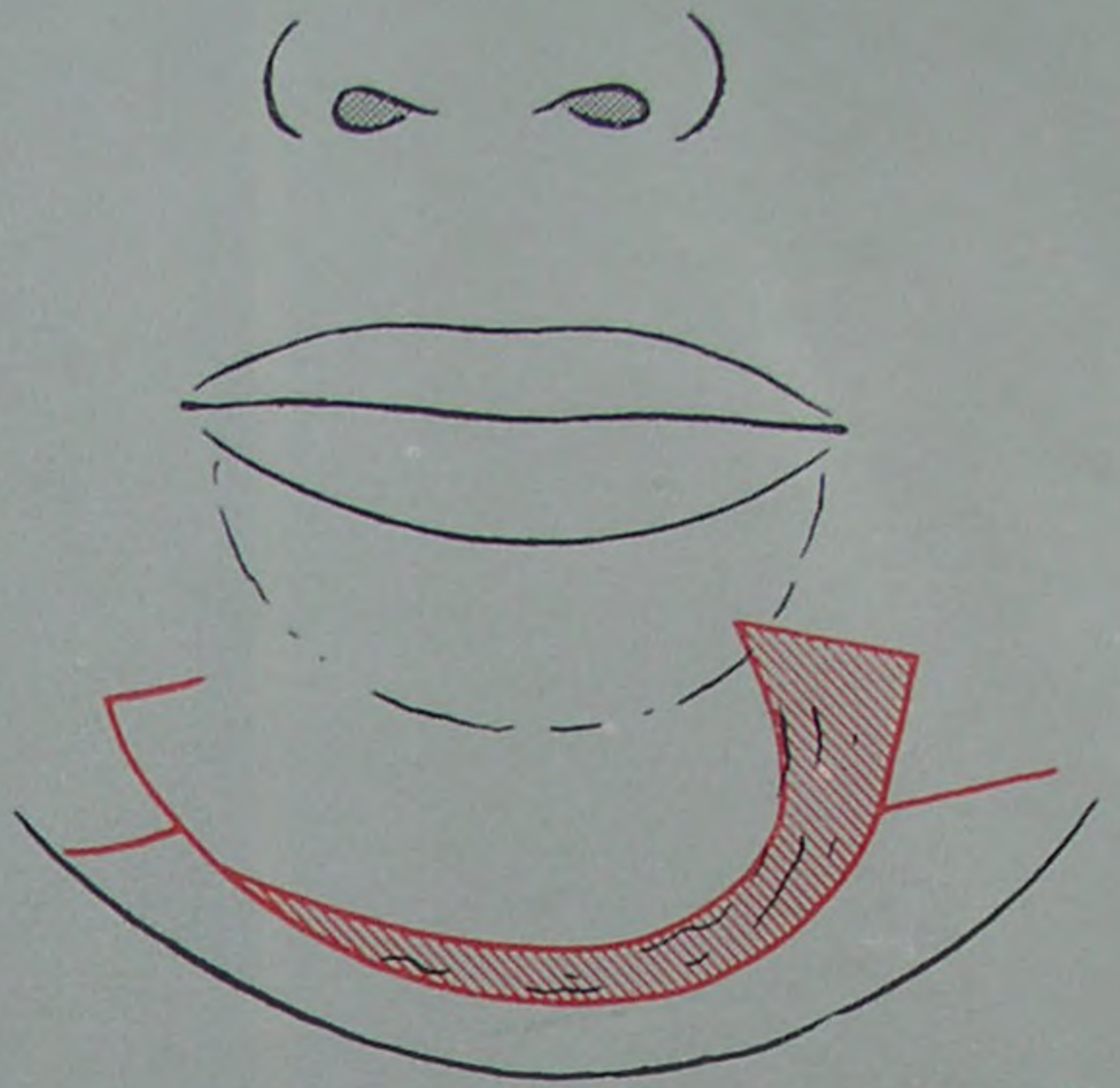
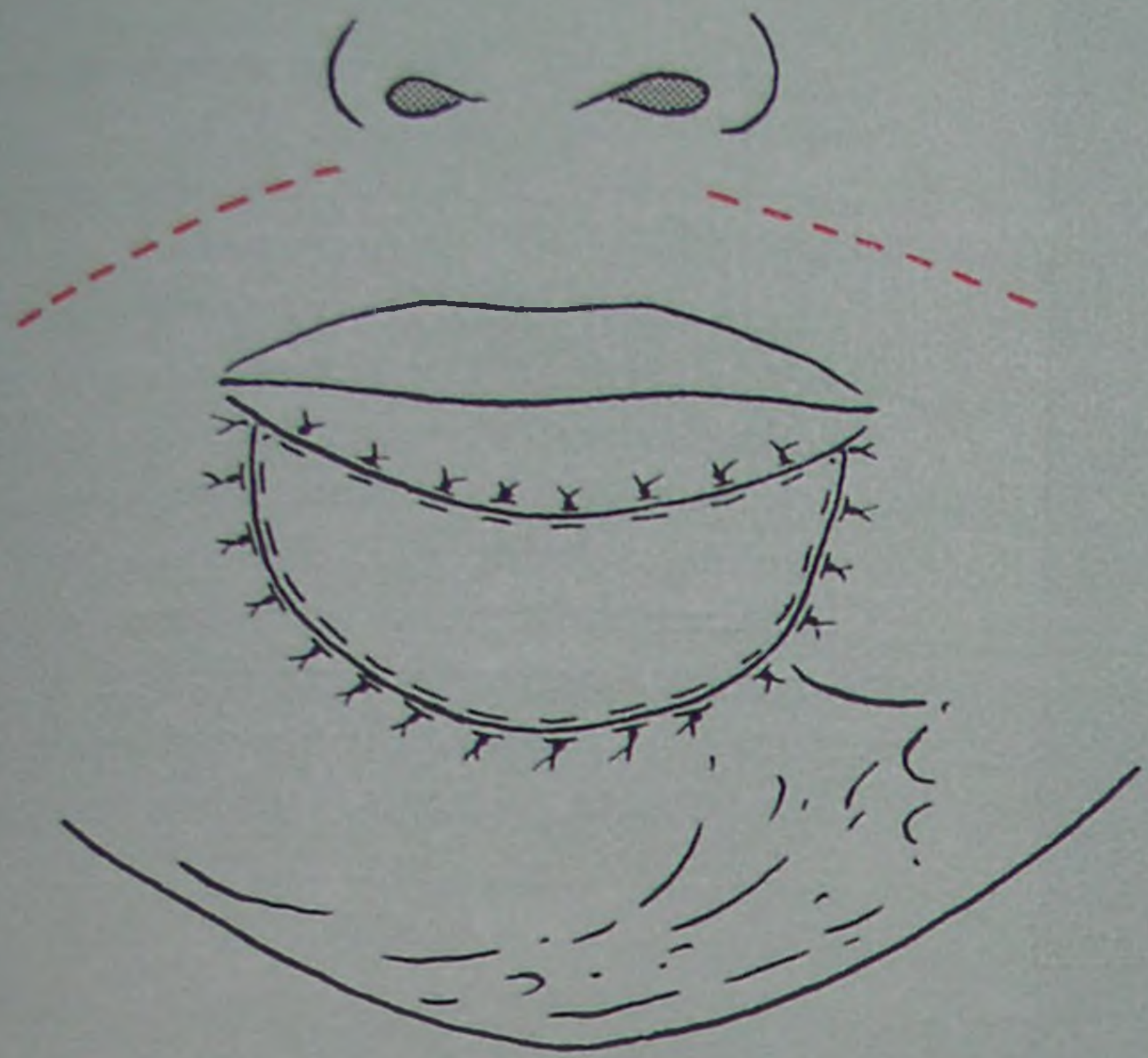
Р И С. 140.



(1)



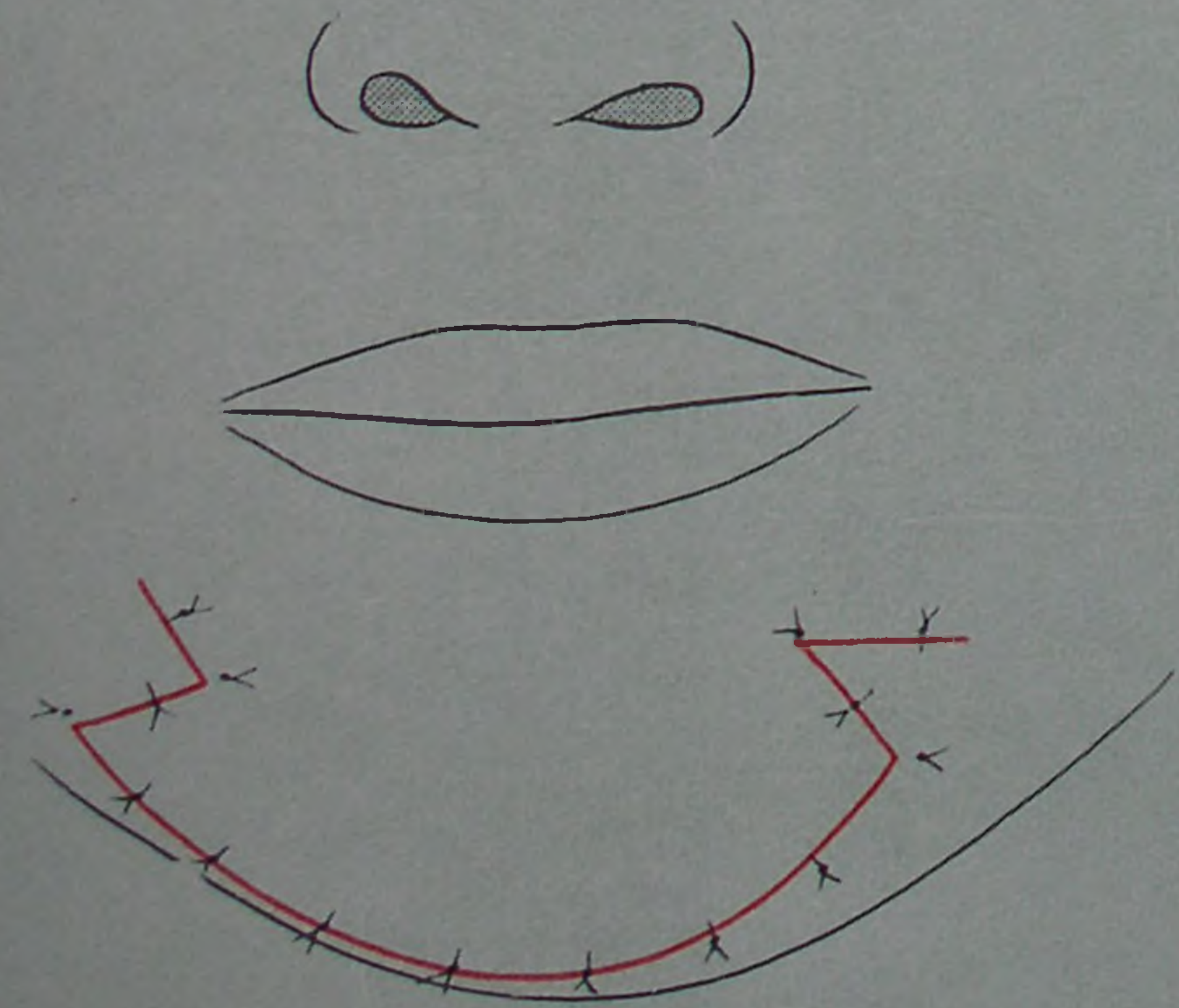
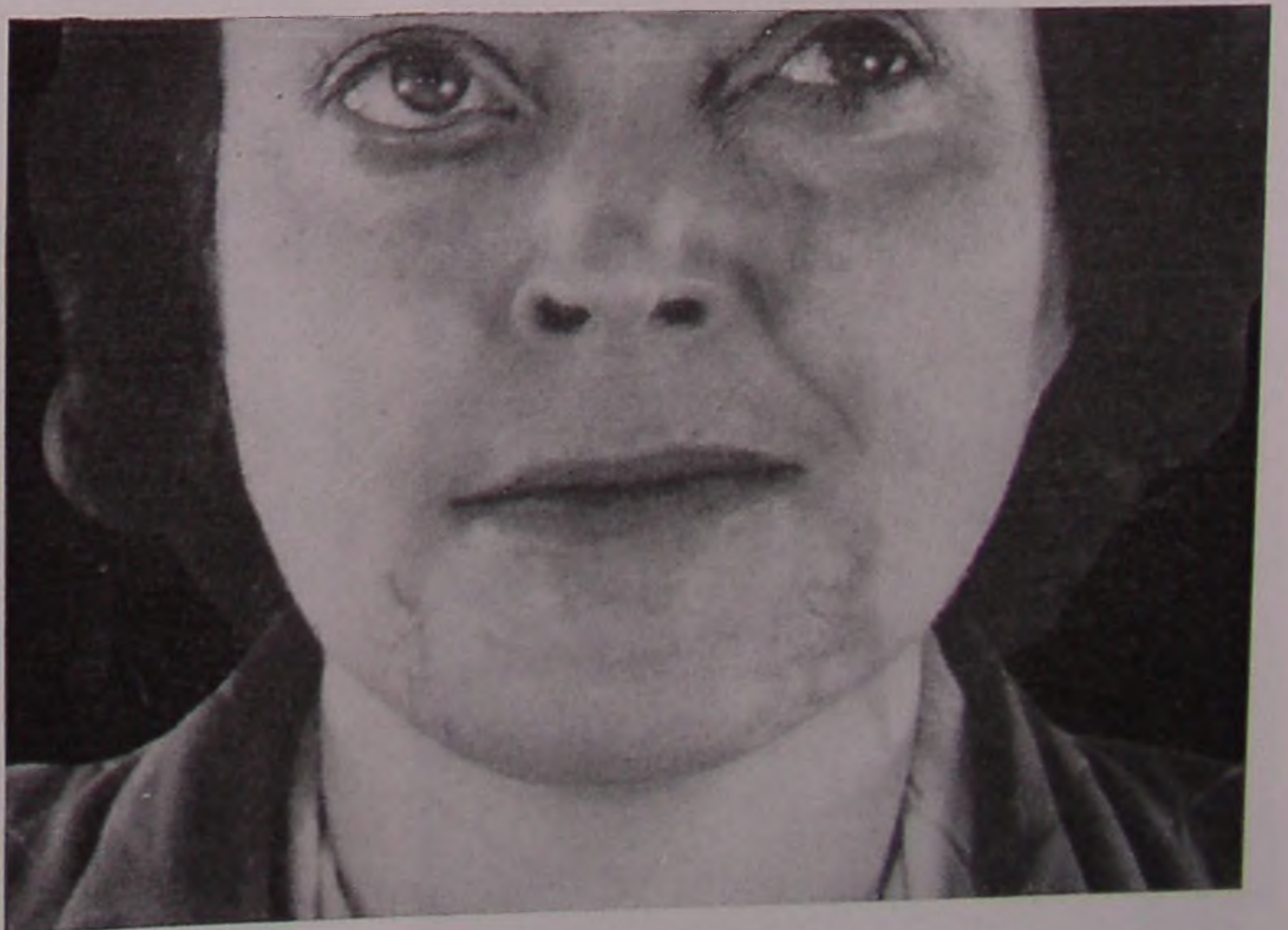



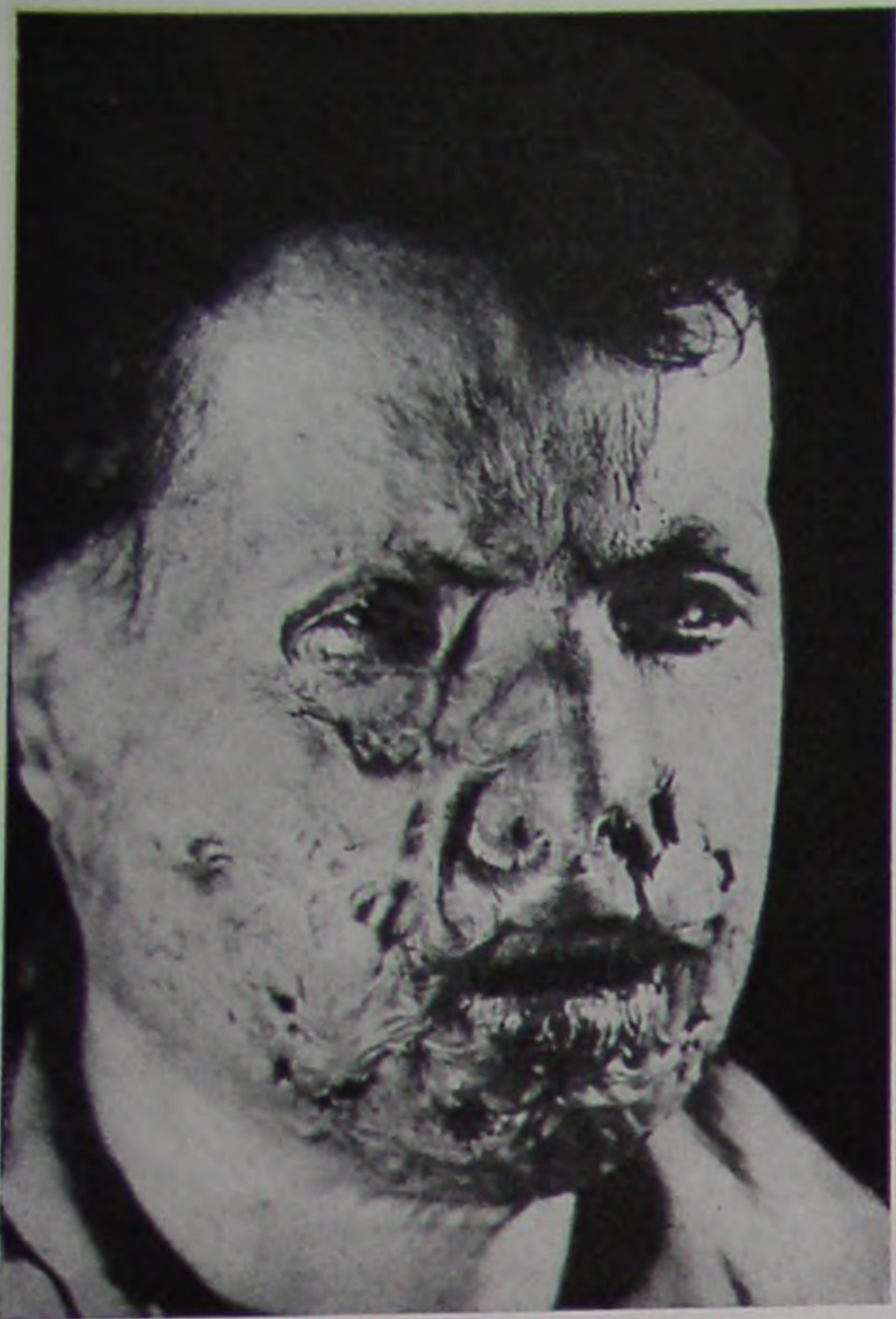
(4)

Послеожоговые рубцовые изменения нижней губы и подбородка. Больная Т. З., 26 лет, ист. болезни № 19 012. 1. Выворот нижней губы. Поперечно расположенный между губой и подбородком келоидный рубец охватывает весь подбородок. — 2, 3. Иссечение рубца нижней губы и части келоида; губа приобрела подвижность; на нижнюю губу произведена пересадка дермо-эпидермального трансплантата. — 4, 5. Остаток келоида и рубцовый тяж, охватывающий подбородок, иссечен методом дугообразного разреза; на обоих концах дефектов произведено перемещение встречных треугольных лоскутов. — 6. Состояние после излечения.

(6)







(1)



(2)

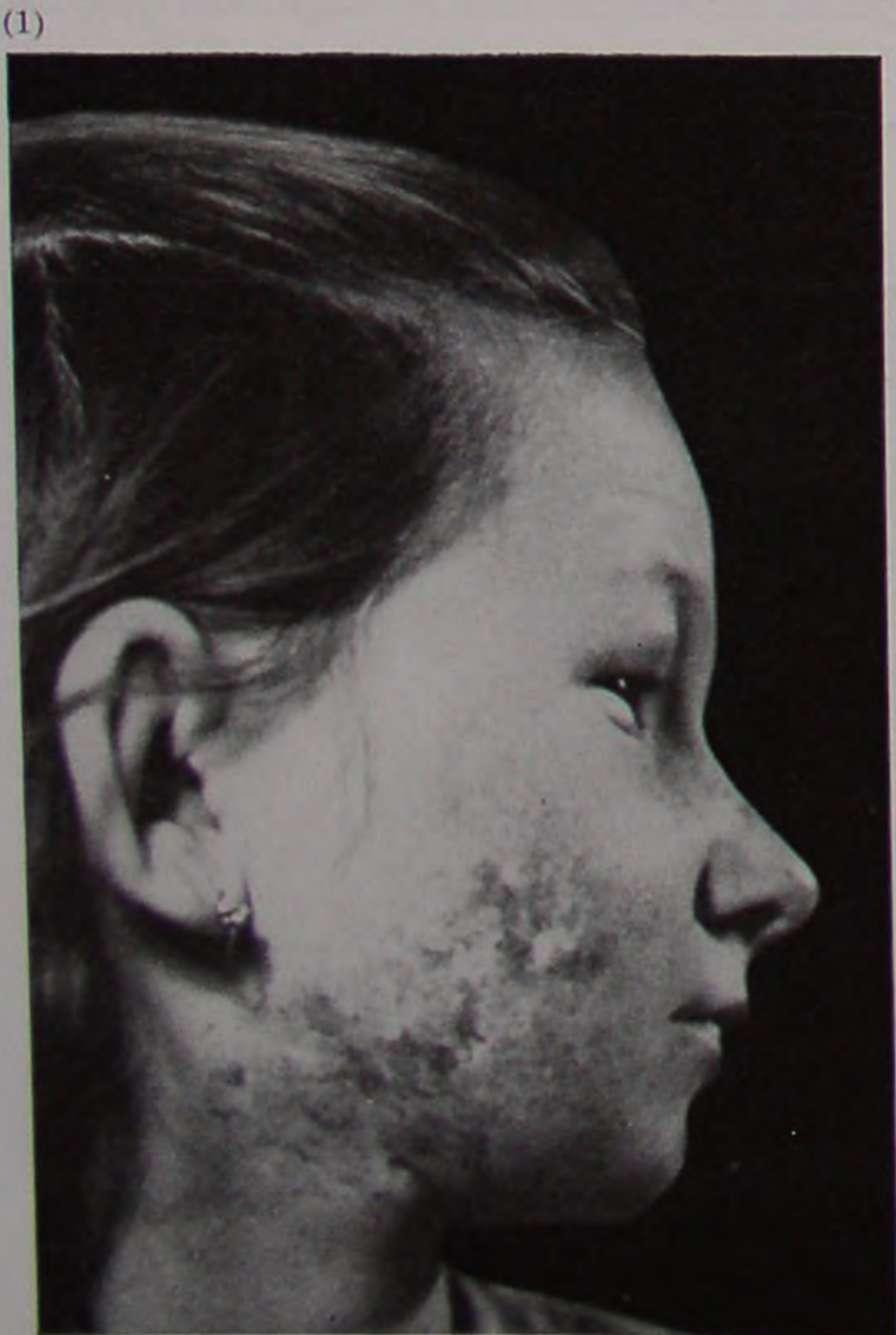Р И С. 141.

Тяжелый ожог лица как следствие взрыва целлулоида. Больной И. О., 33 лет, ист. болезни № 13 166. 1. Пластика начата через 5 месяцев после заживления раны. После нескольких последовательных иссечений и свободной пересадки кожи в течение нескольких лет удалось добиться значительного улучшения. Больной нерегулярно является на лечение и в конце концов совсем перестал появляться в клинике. — 2. Последний снимок свидетельствует о значительном улучшении внешнего вида, в особенности улучшилось раскрытие рта.

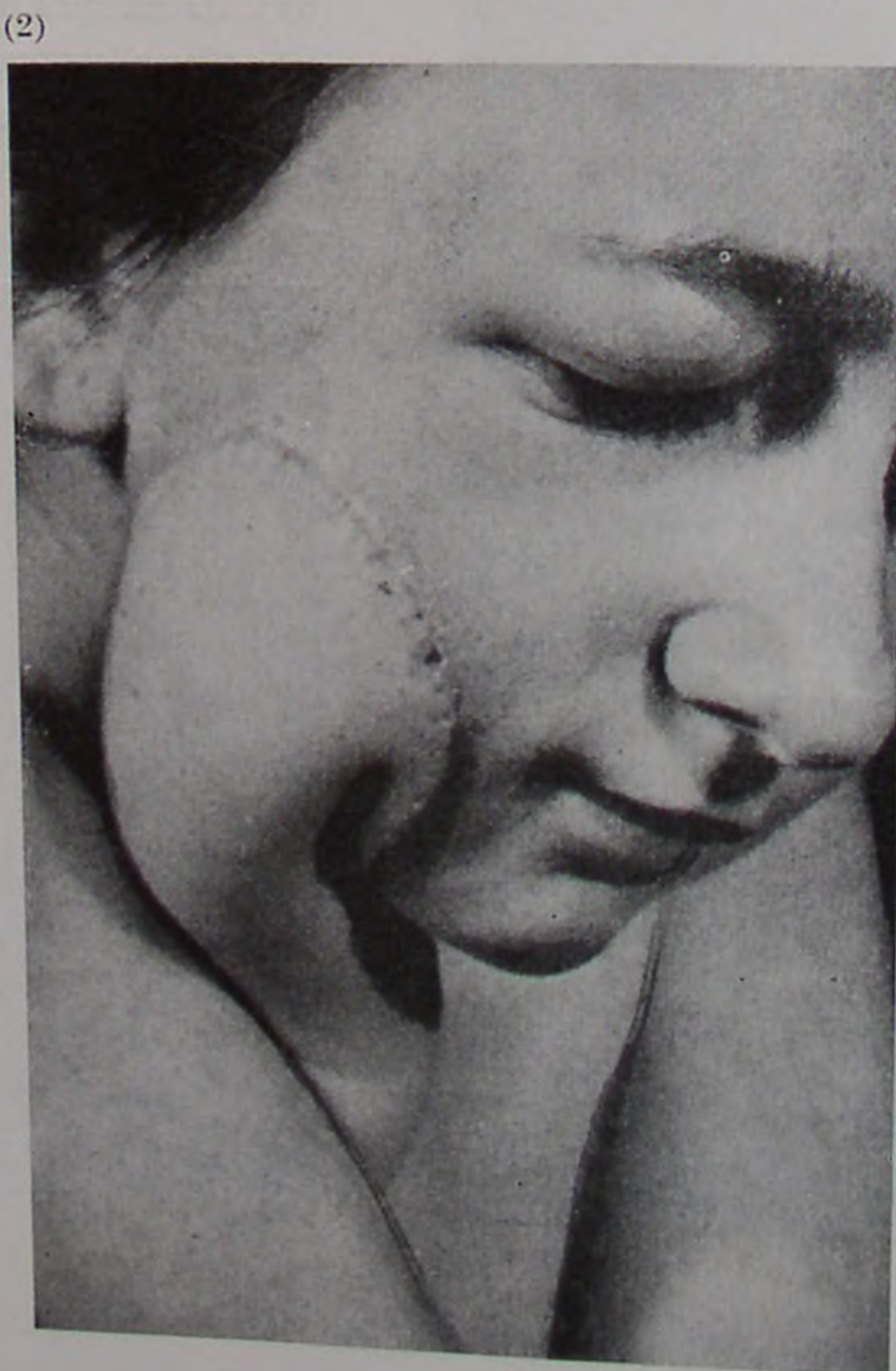Р И С. 142.

Тяжелый дерматит и атрофия кожи после проведенной в раннем детстве рентгенотерапии по поводу гемангиомы. Больная Б. П., 4 лет, ист. болезни № 35 785. 1. В рубце имеются многочисленные остатки гемангиомы. В связи с обширностью, глубиной и характером изменений было решено использовать стебельчатый лоскут, сформированный в правой подчревной области и пере-

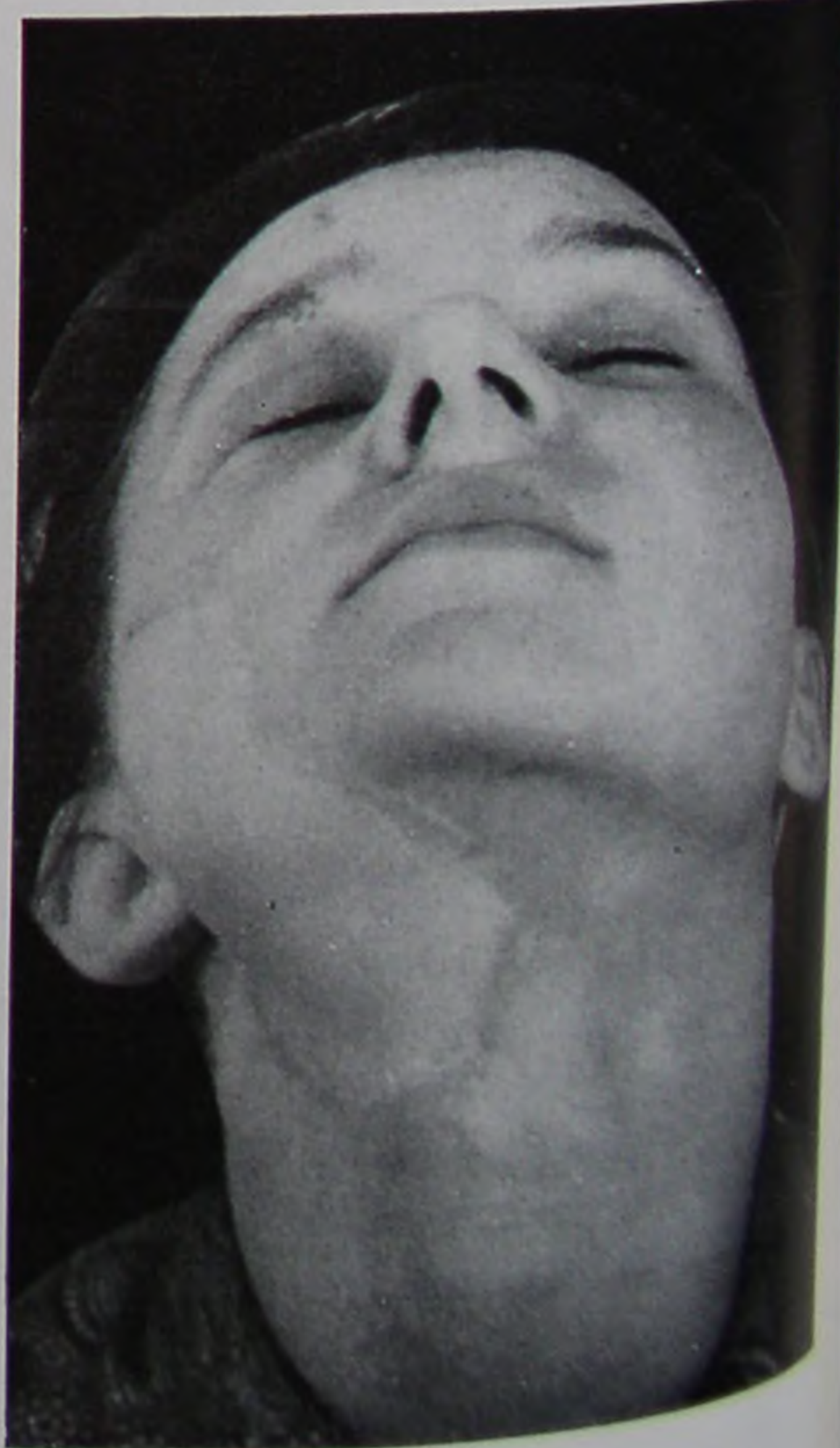
саженный в дальнейшем на левое предплечье. — 2. Стебель перенесен на щеку. — 3. Состояние спустя 4 года после операции. Замещенная часть весьма заметно отличается от кожи лица, в особенности своей окраской: кожа трансплантата значительно бледнее. В последнее время больная сильно потолстела. В результате этого заметно увеличился слой жировой ткани под пересаженным трансплантатом; его толщина значительно больше, чем на второй щеке. В дальнейшем будет необходимо произвести моделирование.



(1)



(2)

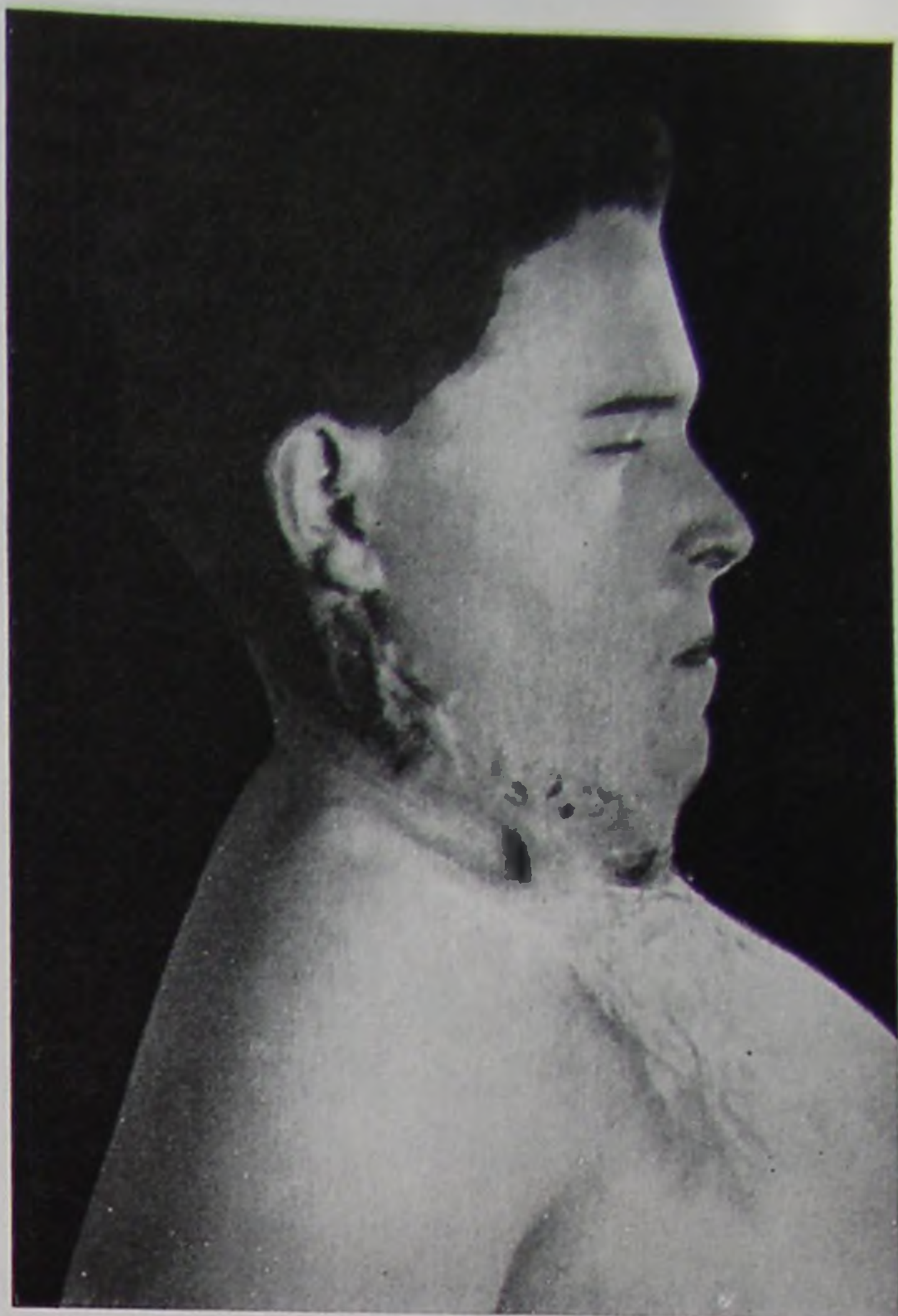




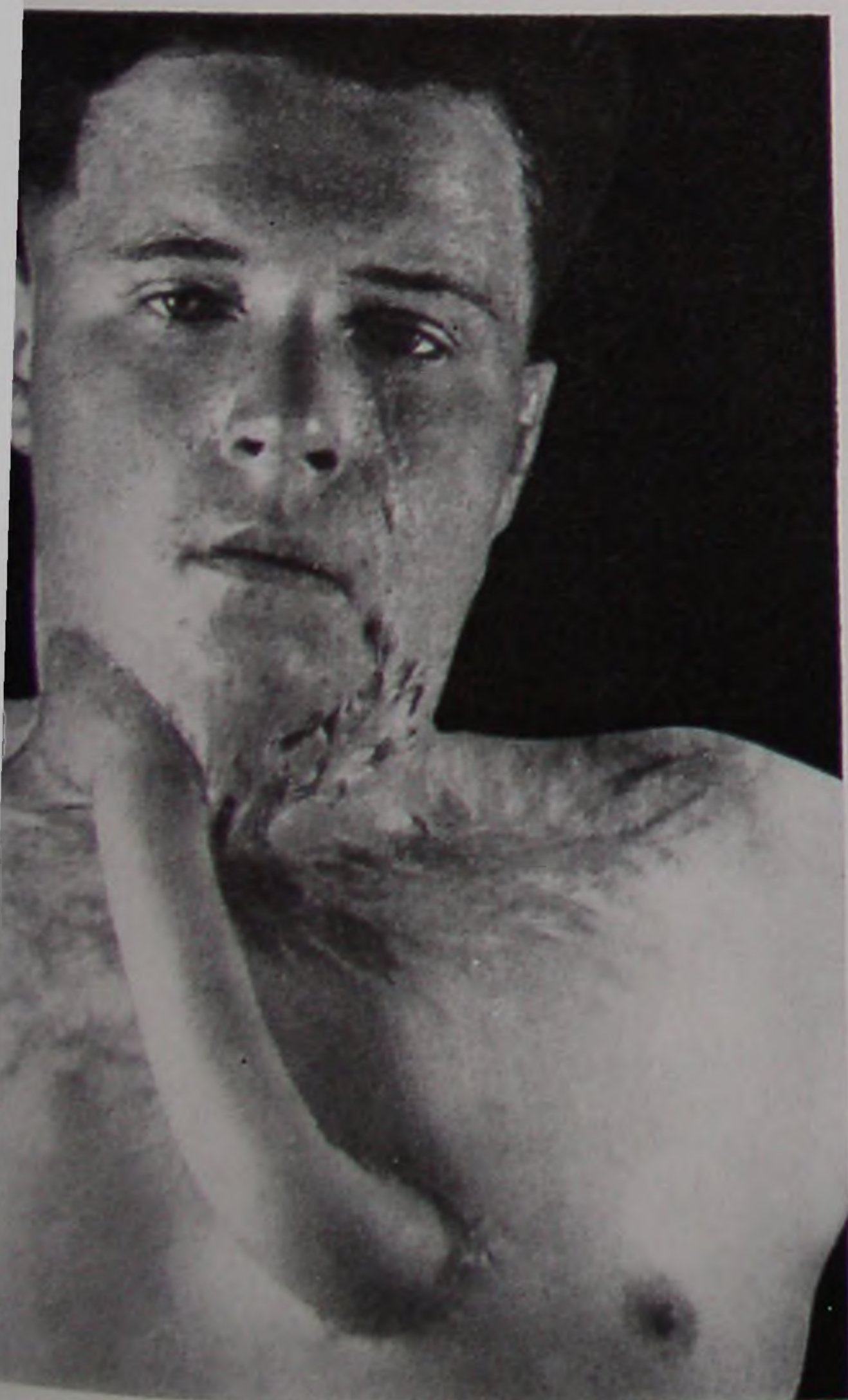И С. 143.

...льное сращение подбородка с грудной клеткой, наступившее  
сле ожога. Больной И. Б., 24 лет, ист. болезни № 18 693.  
При взрыве бензина, происшедшем год тому назад, наступил  
жельный ожог лица, шеи и грудной клетки. Лечение после  
авмы проводилось неправильно. — 2, 3. Подготовлен стебель  
па «грудная клетка-надчревная область», который в дальнейшем  
этапно перенесен на шею. — 4. На шее произведено иссечение  
ока рубцов, после чего стебель был развернут и распластан по  
верхности дефекта. Более эффективным и быстрым способом  
нения было бы иссечение одним блоком всего келоидного  
бца и пересадка кожи во всю толщу с последующим наложе-  
ем на рану гипсовой повязки сроком на 6 недель.

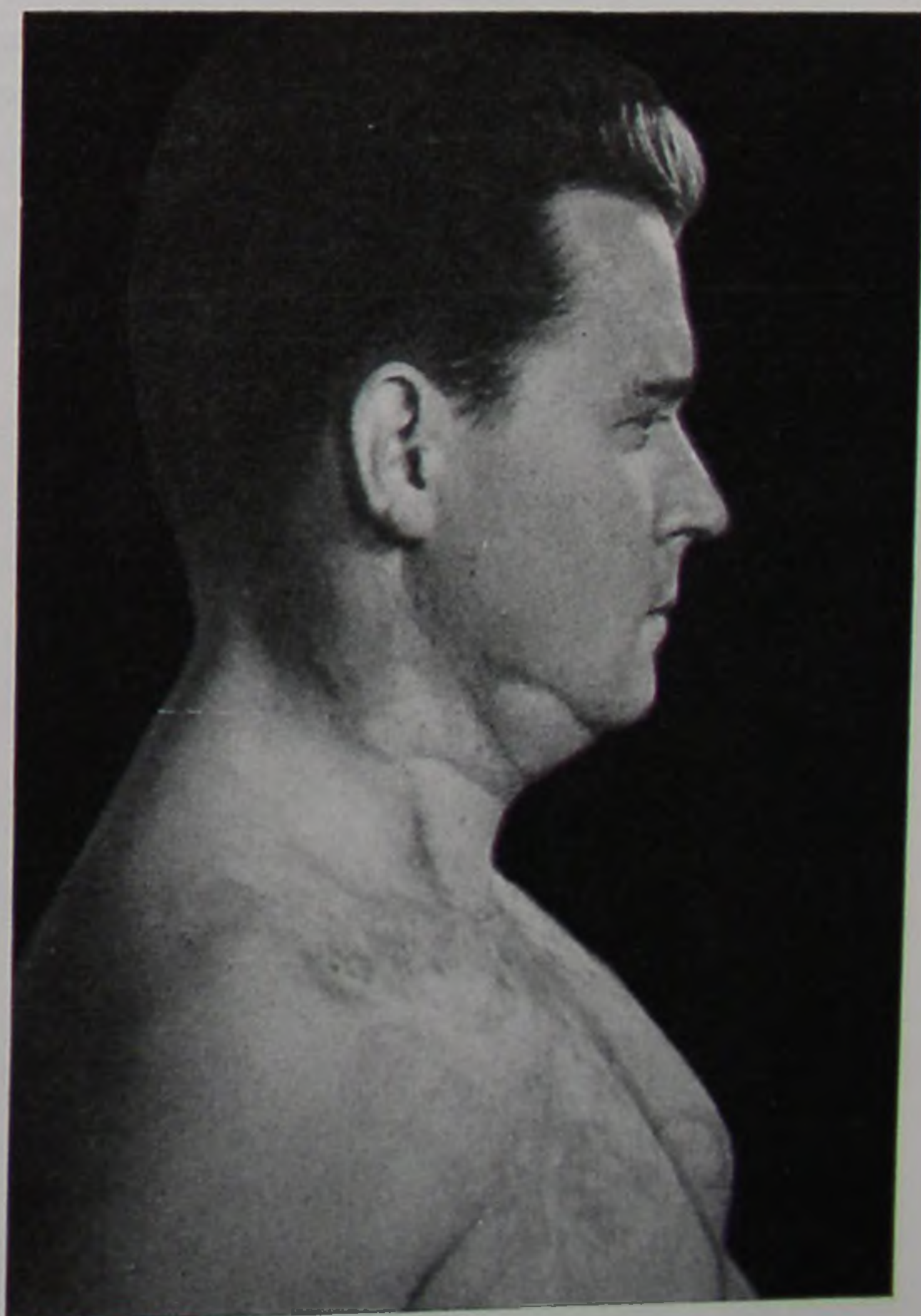
(1)



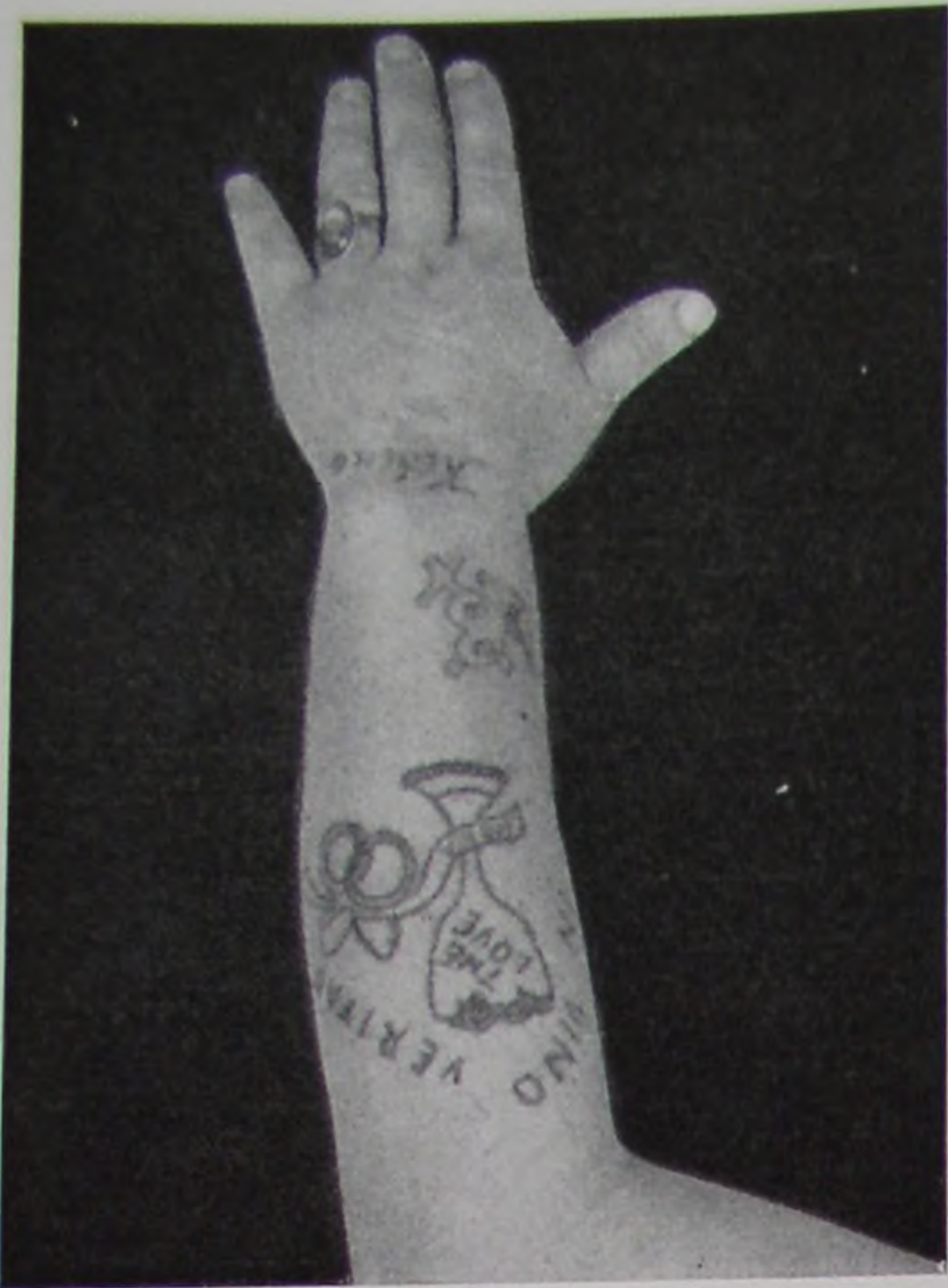(3)



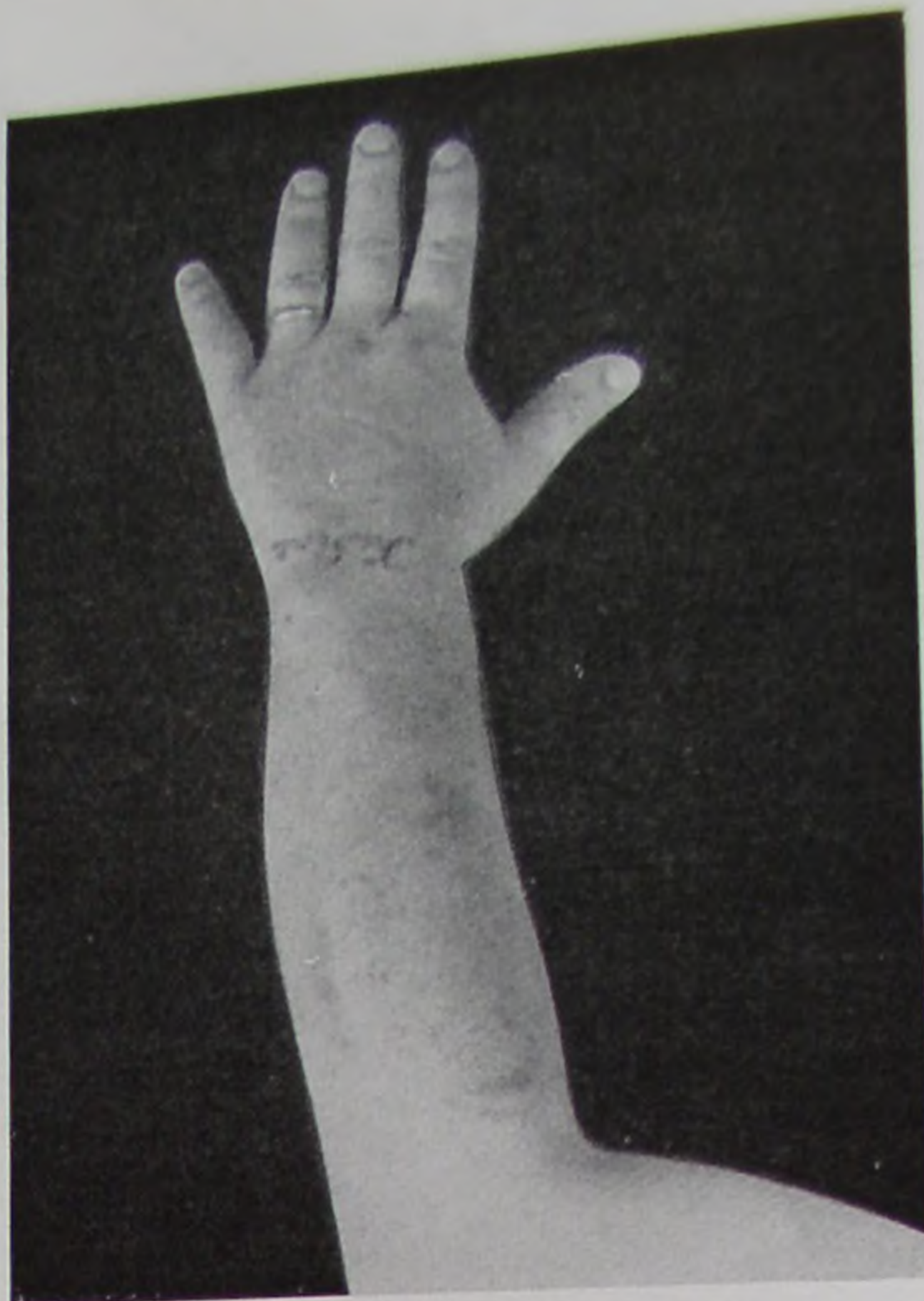(4)







(1)



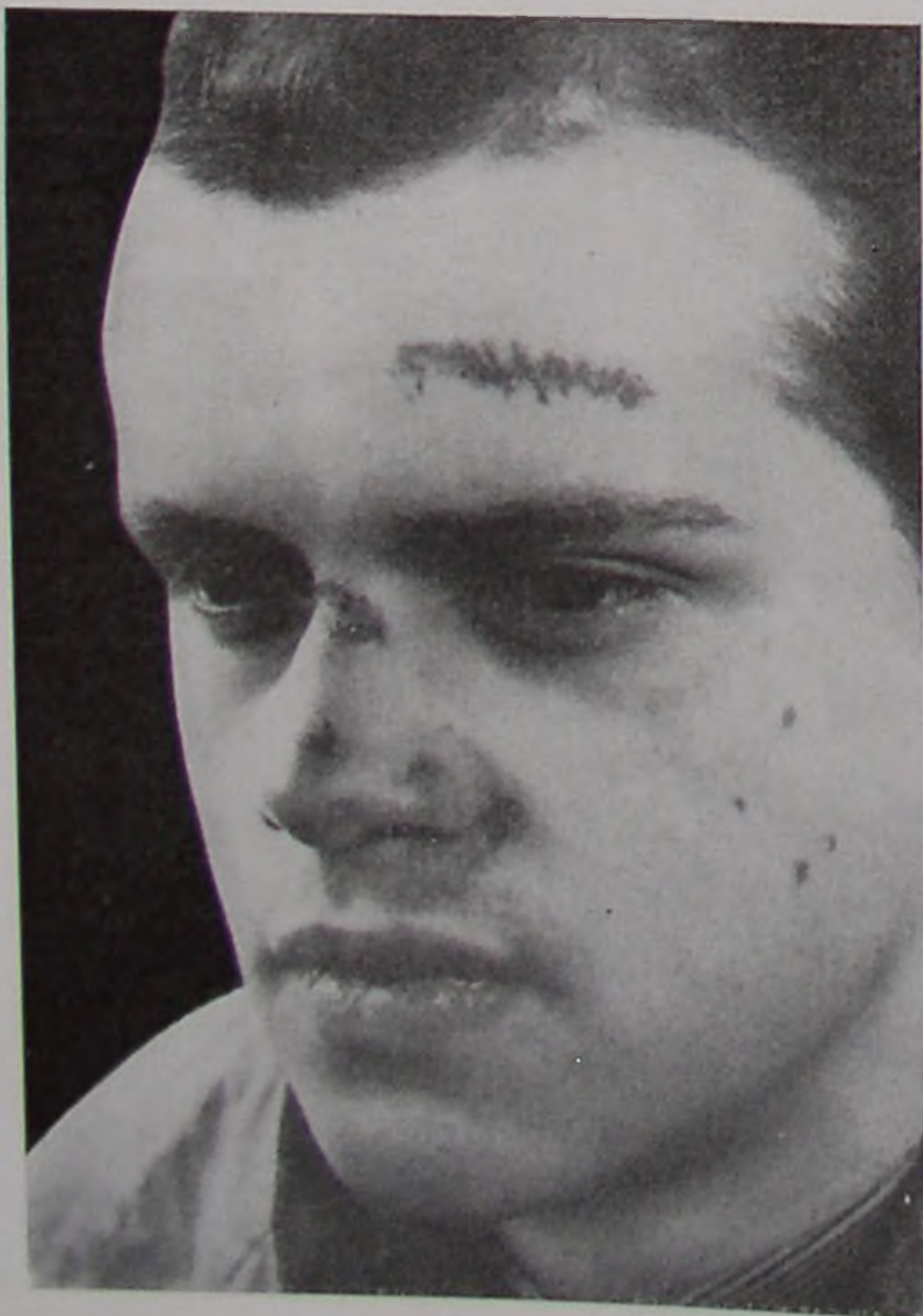
(2)

Татуировка. Больная К. З., 16 лет, ист. болезни № 50 825. 1. Искусственная татуировка на обоих предплечьях срезана с помощью ножа Хамби. Глубоко расположенный в некоторых


местах пигмент иссечен. — 2. Состояние спустя операцию. Операцию произвел Иозеф Когоут.

Посттравматическая пигментация кожи. Больной К. М., 19 лет, ист. болезни № 54 151. 1. Гетерогенная пигментация в области лба носа и верхней губы. — 2. Состояние после шлифовки кожи

стеклянной бумагой и после иссечения двух р не закончено.



(1)



(2)



## ГЕМАНГИОМЫ

Гемангиомы — это кожные бугристые образования, имеющие форму ягоды земляники или малины. Они быстро вырастают из небольшой красной точки, появляющейся на коже через несколько дней после рождения. Эти образования представляют собой клеточные массы, пронизанные капиллярами, превратившимися в каналцы и полости.

Подкожные нодозные гемангиомы синеватого оттенка и просвечивают через кожу. Очень часто над ними наблюдаются бугристые, похожие на ягоду малины образования или по крайней мере сплетение эктазий. Опухоли носят скорее венозный характер; в них имеются в значительном количестве артериовенозные анастомозы капиллярного характера.

В течение первого года жизни ребенка гемангиомы растут очень быстро. В дальнейшем их рост на время приостанавливается. К пятилетнему возрасту они обычно бесследно исчезают (р и с. 146, 147). Быстро растущие бугристые ангиомы часто подвергаются на поверхности некрозу. Возникают изъязвления, кровотечения, которые, часто повторяясь, могут стать опасными для ребенка. Небольшие изъязвления содействуют ускорению обратного развития опухоли.

**ЛЕЧЕНИЕ.** В большинстве случаев при наличии бугристых и нодозных ангиом активное лечение не проводят. Ребенка подвергают лишь систематическим контрольным обследованиям. Если опухоль растет слишком быстро, то рост ее следует постараться задержать. Для этого производят электрокоагуляцию, или же в опухоль вводят коагулирующие растворы [5—10% раствор варикоцида\*) по каплям в различные места опухоли] (р и с. 147). Если опухоль расположена недалеко от глаза, то вводить в нее коагулирующие растворы опасно, так как может возникнуть эмболия артерии глаза и слепота.

В небольшом числе случаев нодозные гемангиомы превращаются в карверномы. Они разрастаются, прорастают глубокие слои, образуют обширные ситовидные образования и полости, мешковидно выбухающие при наклоне головы. Прежде всего это касается гемангиом, поражающих слизистые оболочки (губы, щеки, язык) (р и с. 153). В некоторых гемангиомах возникают артериовенозные анастомозы, так что в конце концов образуются круп-

\*) Варикоцид — натриевые соли жирных кислот китового масла; применяют 5—10% раствор в дистиллированной воде.



ные пульсирующие опухоли. Обратное развитие гемангиом слизистых оболочек протекает очень медленно и почти никогда не бывает полным.

Ни в случае нодозных гемангиом, ни при сочетанных бугристо-нодозных формах опухоли нельзя с уверенностью сказать, какова будет их дальнейшая судьба. Возможность перерождения опухоли в кавернозную форму и неукротимое распространение каверномы является причиной того, что большое число хирургов настаивает на своевременном их удалении. И действительно, экстирпация опухоли является наиболее простым решением вопроса в тех случаях, где расположение опухоли не заставляет опасаться возникновения после операции какой-либо деформации или слишком заметного рубца. Для родителей ребенка такое решение вопроса является лучшим выходом из положения (р и с. 148, 149).

Показанием к операции являются повторные кровотечения из гемангиомы. Опухоль следует удалить раньше, чем возникнут в результате анемии серьезные осложнения, понижающие сопротивляемость организма ребенка к различным неблагоприятным воздействиям. Операция необходима и при быстром росте каверном, кровоснабжение которых осуществляется крупными артериальными анастомозами. Это обстоятельство обуславливает пульсирование всей опухоли. Прежде всего требуется произвести перевязки всех артерий и артериовенозных анастомозов, и лишь затем экстирпацию самой опухоли. В некоторых случаях, например, при расположении опухоли на губе, где опухоль захватывает мышечный слой и всю толщу губы и щеки, резекцию необходимо производить последовательно в несколько этапов (р и с. 148, 149).

Ангиоматозные (артериальные и венозные) родимые пятна, захватывающие в некоторых случаях всю половину лица, довольно часто образуют гипертрофические бородавчатые образования. В капиллярной стадии родимых пятен определенного их побледнения можно добиться путем повторно проводимой легкой коагуляции с помощью электрической иглы, или путем повторного поверхностного прижигания электрической петлей. В последнее время удалось добиться успехов путем наложения на родимое пятно фильтровальной бумаги, пропитанной раствором изотопов (стронция и др.). Размеры куска бумаги и ее форма соответствуют параметрам опухоли. Не следует, однако, забывать об опасности, с которой всегда связано применение радиоактивных субстанций.

При некоторых формах гемангиом хороших результатов удастся добиться рентгенологам и дерматологам. Лечение, однако, связано с риском даже в том случае, если его проводит опытный специалист. В особенности это касается лечения детей раннего возраста, когда применение рентгенотерапии может повлечь биологическое повреждение, последствия которого скажутся только по прошествии ряда лет (р и с. 150, 151).

В случае гипертрофических ангиоматозных родимых пятен в большинстве случаев производится последовательное иссечение с последующей пересадкой толстых дермо-эпидермальных трансплантатов. Иссечение последовательными этапами производится в целях предупреждения сморщивания в одном направлении. Планируя расположение отдельных трансплантатов, следует руководствоваться наиболее важными и рельефными очертаниями лица.



вать длинный лоскут с плеча или трубчатый лоскут с живота, перенесенный через предплечье (р и с. 154).

## ЛИМФАНГИОМЫ

Лимфангиомы, как и гемангиомы, представляют собой опухоли сосудистого типа, имеющие солидную или кистовидную структуру.

Встречается лимфангиом на разных местах тела, реже, однако, чем гемангиомы. Чаще всего с ними приходится сталкиваться на губах, щеках и боковых поверхностях носа. Будучи расположены на губах и щеках, они прорастают всю толщу органа; со стороны слизистой оболочки в таких случаях выявляются плотные, мелкие возвышения. На разрезе лимфангиома оказывается желтоватого цвета и имеет сальную консистенцию. Опухоль без резких границ теряется в кориуме. Опухоли выявляются или сразу же при рождении, или становятся заметными только по прошествии ряда месяцев, а то и лет. Если опухоль не подвергается хирургическому лечению, то она постепенно увеличивается. Особым видом лимфангиом являются врожденные кистовидные лимфангиомы (гигромы) шеи; это — большие мешковидные образования, расположенные с одной, а иногда обеих сторон шеи, простирающиеся кверху до ушной раковины и стенок наружного слухового прохода. Кисты бывают многокамерные и проникают между пучками мышечных волокон далеко вглубь.

**ЛЕЧЕНИЕ.** При простых лимфангиомах губы и щеки производят время от времени небольшие иссечения, если возможно, то со стороны слизистой оболочки. Иссечения следует производить в таких местах, чтобы не возникло дисторзии и деформации органа. Если опухоль выступает на поверхность кожи, то следует производить кроме того небольшие кожные иссечения. На боковых поверхностях носа части опухоли иссекаются вместе с надкостницей.

Применяя описанную оперативную методику, можно добиться замедления роста опухоли вплоть до ее приостановки, которая, вероятно, бывает обусловлена рубцами, возникающими в опухоли после каждого иссечения и блокирующими лимфатические анастомозы в опухолевом инфильтрате (р и с. 155).

Кистовидные врожденные гигромы рекомендуется как можно раньше после рождения ребенка удалять путем экстирпации, причем вылушивание опухоли в этом возрасте относительно несложно. Позже, когда развиваются воспалительные изменения, экстирпация становится сложной в силу сращения стенок кисты с окружающими тканями. Опухоль захватывает ветви лицевого нерва, так что становится невозможным избежать при экстирпации повреждения некоторых из них (р и с. 156).

В тех случаях, когда часть кисты распространяется вглубь ямки, расположенной между шиловидным и сосцевидным отростками, и вылушивание опухоли ставит под угрозу ствол лицевого нерва, лучше не удалять эту часть опухоли и ввести в кисту варикоцид, после чего рану следует зашить.



## НЕЙРОФИБРОМЫ

Особыми образованиями являются кожные нейрофибромы (опухоли Реклингаузена), которые иногда появляются вскоре после рождения, иногда — в более поздние периоды детства. При возникновении они имеют вид возвышающихся над поверхностью кожи бородавчатых родимых пятен. На прилежащих к ним участках кожи, а также на других участках тела, появляются коричневатые пятна. Будучи аномалиями нервной системы, нейрофибромы часто сочетаются с системными заболеваниями, а в некоторых случаях и с нарушениями центральной нервной системы. В процессе роста они превращаются в шаровидные бородавчатые опухоли, разбросанные иногда по всей поверхности тела, или же в свисающие мешочки, солитарные или множественные, нередко приобретающие гротескные формы. На лице нейрофибромы инфильтрируют все ткани, разрушают мимическую мускулатуру, выбухают в виде широких и имеющих неправильную форму мешочков, которые своим весом деформируют лицо. (Р и с. 157, 158.)

**ЛЕЧЕНИЕ.** Подвергать больного операции при нейрофиброматозе следует как можно раньше. И в данном случае хорошо себя зарекомендовали последовательные иссечения, при которых следует попытаться удалить расположенный вокруг нерва первичный очаг. Опухоли всегда бывают сильно васкуляризованы, в связи с чем при их экстирпации наблюдается сильное кровотечение. При обширных вмешательствах рекомендуется в целях профилактики накладывать лигатуру на наружную сонную артерию. В запущенных случаях, где длящийся на протяжении многих лет процесс уничтожил мускулатуру и обезобразил лицо, следует производить сложные операции, целью которых является устранение наиболее выраженных деформаций и предоставление больному возможности производить основные движения.

## ПИГМЕНТНЫЕ РОДИМЫЕ ПЯТНА

Пигментные родимые пятна встречаются на различных местах поверхности тела. Чаще всего на лице, в виде веснушек и пигментных участков круглой и овальной формы. Иногда эти пятна занимают обширную площадь, нередко даже всю половину лица. Степень пигментации бывает различной: от желтовато-светлосерого оттенка вплоть до черной окраски. Поверхность пигментных пятен бывает иногда гладкой, лежит на уровне кожи, в других случаях она возвышается над окружающими участками кожи; в ряде случаев поверхность этих пятен бугристая. Иногда на поверхности пигментных пятен отсутствуют волосы, в других случаях они покрыты волосами, причем волосяной покров может быть то густым, то редким.

В зависимости от характера, местоположения и размеров пигментные пятна психически травмируют больного, а гипертрофические формы пигментных пятен, расположенные на веках или на губах, обуславливают и функциональные расстройства, в некоторых случаях весьма неприятные.

**ЛЕЧЕНИЕ.** Небольшие пигментные пятна бросающиеся в глаза или расположенные на местах, подверженных раздражению, подлежат экстирпации. На лице производят веретенообразные или полные иссечения, ко-



... следует делать так, чтобы рубец был расположен в естественных складках кожи.

Обширные плоские или бородавчатые пигментные пятна иссекают последовательными этапами. Иссечение производят в центре образования, так как это позволяет избежать потерь и рубцевания здоровых участков кожи, которые могли бы ухудшить заживление раны после последней из последовательно производимых эксцизий.

Между отдельными иссечениями следует делать перерывы в 2—3 месяца. В эти промежутки времени производят систематические массажи, целью которых является расслабление прилежащих к пигментному пятну участков кожи (рис. 159).

Крупные плоские пигментные пятна на лице выгоднее всего удалять путем экстирпации с последующей пересадкой дермоэпидермальных толстых трансплантатов, производимой 2—3 этапами, чтобы не наступило сморщивание трансплантатов в одном направлении. Границы отдельных лоскутов должны располагаться по ходу естественных контуров лица (рис. 161).

Хороших успехов можно добиться при лечении родимых пятен, занимающих обширные участки поверхности туловища, путем срезания поверхностных слоев пятен дерматомом или ножом Хамби; после такой операции остается лишь нижний слой кориума, из которого развивается эпителизация раны. Через два месяца после первой операции обычно можно произвести вторичное иссечение оставшегося участка пигментации. Данная методика особенно полезна при так наз. «брючных пигментных пятнах» (рис. 162).

## ЗЛОКАЧЕСТВЕННЫЕ МЕЛАНОМЫ

Злокачественные меланомы чаще всего исходят из так называемых пограничных родимых пятен, в которых пигментные клетки располагаются на границе эпидермиса и кориума. Эти образования представляют собой гладкие пятна различной величины, расположенные на уровне кожи; у некоторых лиц их можно наблюдать с самого рождения, вообще же они могут появиться в любом возрасте.

Другим потенциально злокачественным образованием является *melanosis circumscripta preacancerosa Dubreuilhe*. Это пограничное родимое пятно, возникающее и быстро растущее в зрелом возрасте в виде пятна неодинаковой окраски, причем некоторые участки пятен неравномерно бледнеют. Из этого образования, если его своевременно не удалить, обязательно развивается меланобластома, нередко спустя много лет после его появления.

Первым признаком злокачественного перерождения родимого пятна является увеличение и потемнение опухоли, появление неприятных ощущений. В этой стадии путем простой экстирпации можно добиться полного излечения. Если же в дальнейшем наступит быстрый рост опухоли, мокнутие и кровотечения, то это указывает на далеко зашедшую малигнизацию процесса.

На конечностях, в особенности на пальцах ноги, приходится наблюдать злокачественные меланомы, не содержащие пигмента. Эти опухоли напоминают по своему виду спиноцеллюлярные карциномы, отличаются, однако, исключительной злокачественностью.



ЛЕЧЕНИЕ должно быть радикальным и приступать к нему следует как можно раньше.

Хороший прогноз отмечается лишь в тех случаях, где оперативное вмешательство производится еще до проникновения опухоли в лимфатическое русло. Лиц, у которых заподозрена меланома, следует относить к категории больных, требующих неотложного хирургического вмешательства.

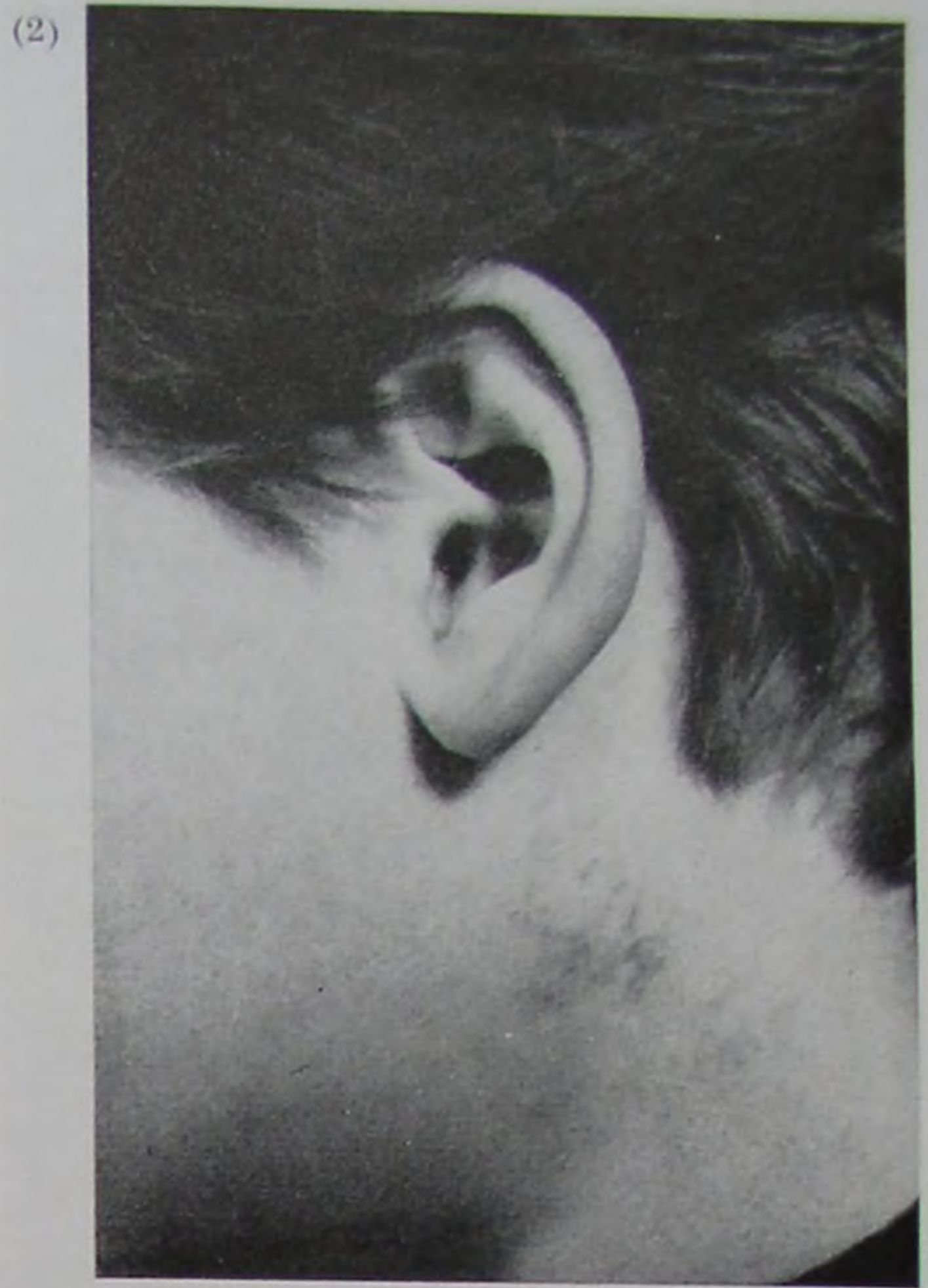
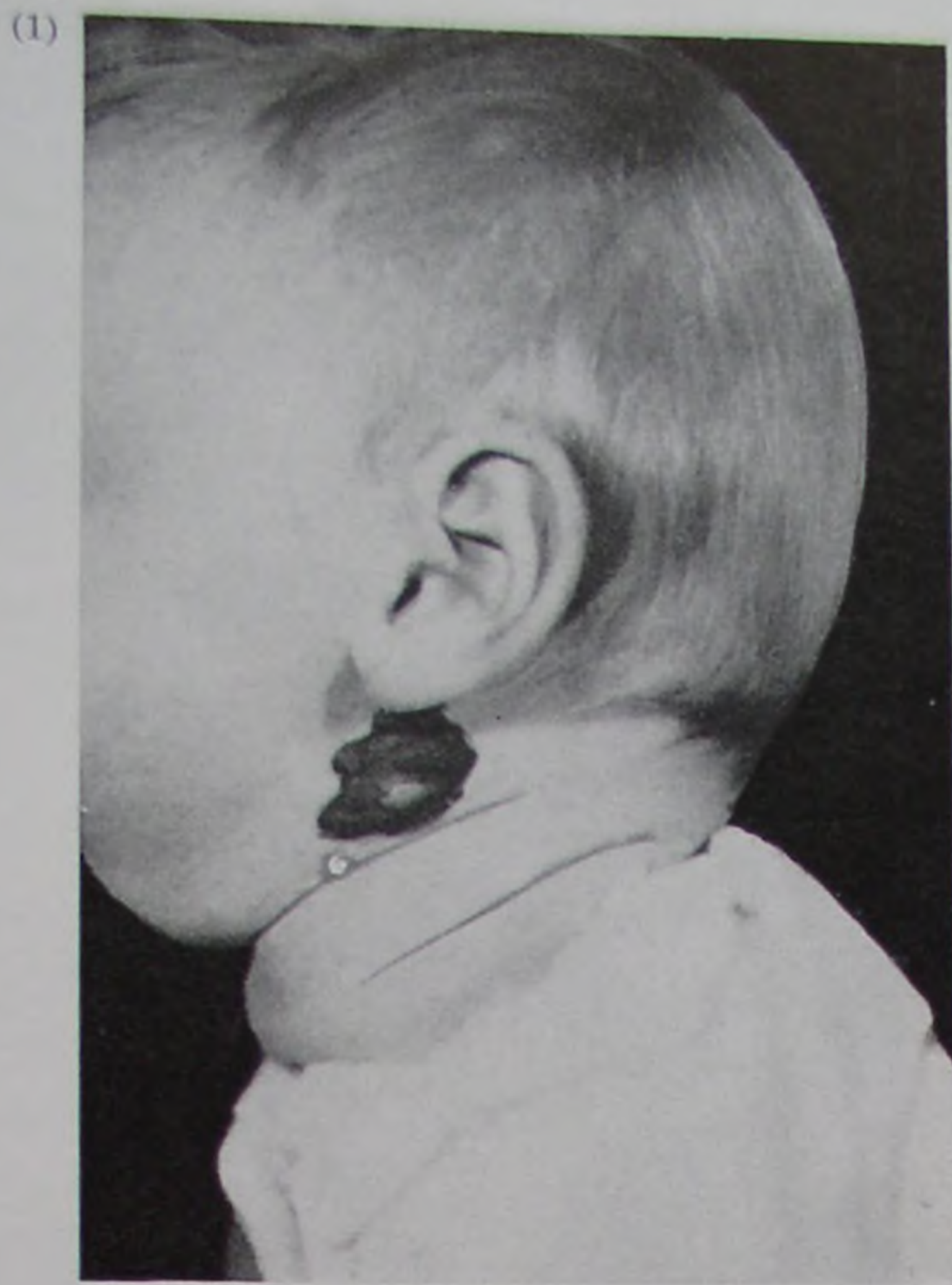
Операцию следует производить под наркозом, так как изменение давления в тканях, обусловленное введением в них анестетика, могло бы мобилизовать клетки опухоли. Вмешательство должно быть широким. Иссекаемый участок должен своими размерами в несколько раз превышать размеры опухоли и захватывать все пути ее местного распространения. Форма и размеры иссеченного участка зависят от локализации опухоли, от клинической картины заболевания. Удалению подлежит и весь подкожножировой слой вместе с апоневрозом, а в некоторых случаях и поверхностные слои мышцы. Эксцизию следует удлинять по направлению лимфатических путей, исходящих из места опухоли, и удалять их. Если имеется возможность и если этому благоприятствуют обстоятельства, то при первом же вмешательстве следует удалять регионарные лимфатические узлы, причем даже в тех случаях, если в них макроскопически не удастся обнаружить метастазов. Если при меланоме, расположенной на лице, пальпируются увеличенные шейные лимфатические узлы, то следует их удалять на соответствующей половине шеи одним блоком. Во время операции надо придерживаться основного требования: как можно более щадяще производить отпрепаровку и избегать размозжения ткани. Соблюдать это правило следует в целях предупреждения мобилизации опухолевых элементов. Разрез должен сразу же рассекать всю толщу ткани, включая апоневроз, после чего удаляется весь блок ткани. Приступать к иссечению следует с наиболее отдаленных от опухоли участков, чтобы в первую очередь захватить пучок выносящих лимфатических сосудов. Затем производят закрытие возникшего дефекта. По возможности, это осуществляют путем мобилизации и смещения кожных краев раны; в других случаях требуется произвести местную пластику, руководствуясь принципами пластической хирургии.

На туловище и на конечностях часто приходится производить пересадку дермо-эпидермальных трансплантатов или лоскутов кожи во всю толщу, переносимых сюда с других мест и с другой конечности. После иссечения трансплантата приходилось наблюдать на той же конечности на месте взятия лоскута диссеминацию опухоли.

Радикальные оперативные вмешательства позволили значительно улучшить прогноз заболевания. Следует изменить пассивное отношение хирургов к этим видам злокачественных опухолей.

(Больные, изображенные на рис. 163, 164, 165, были оперированы Рихардом Клузаком.)



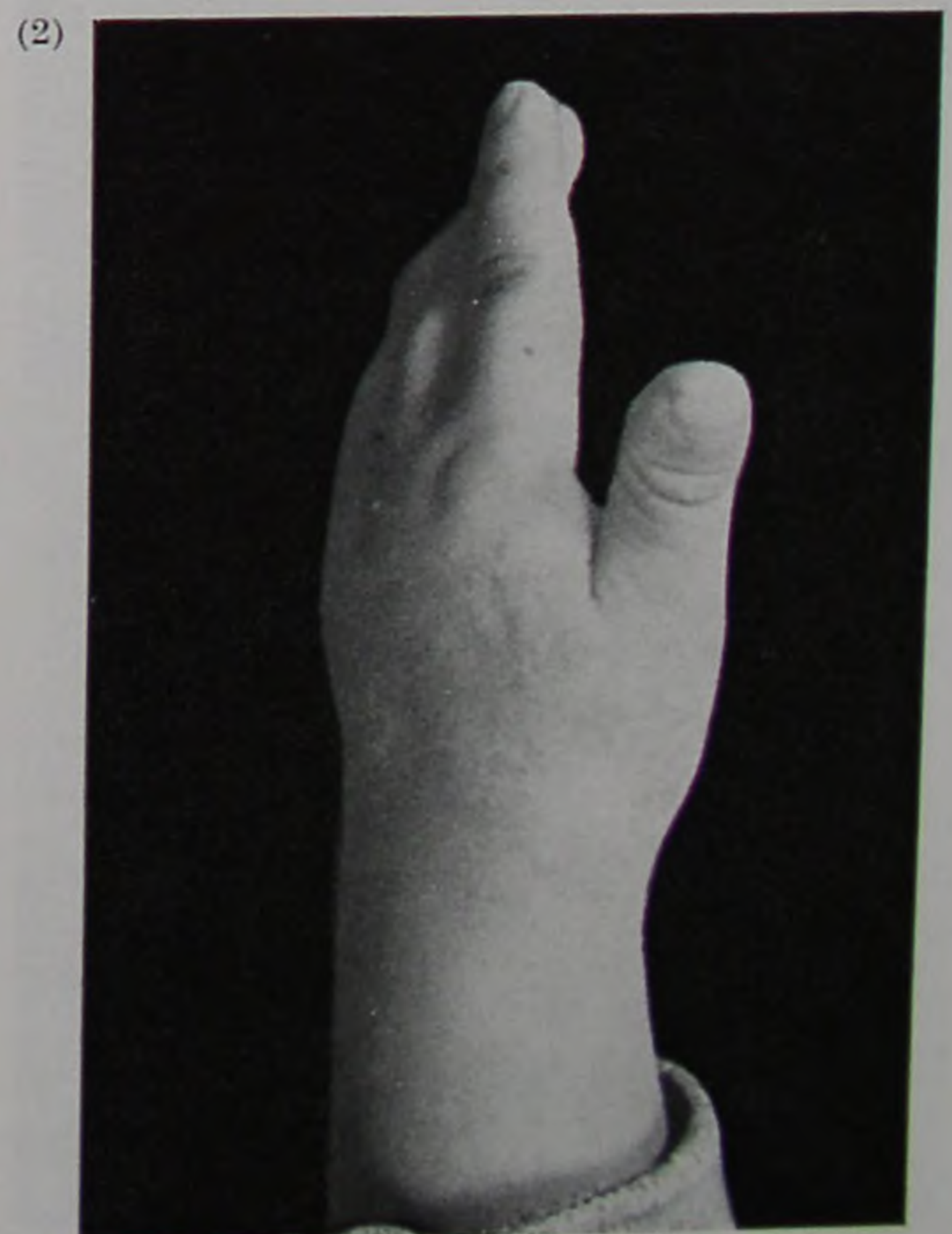
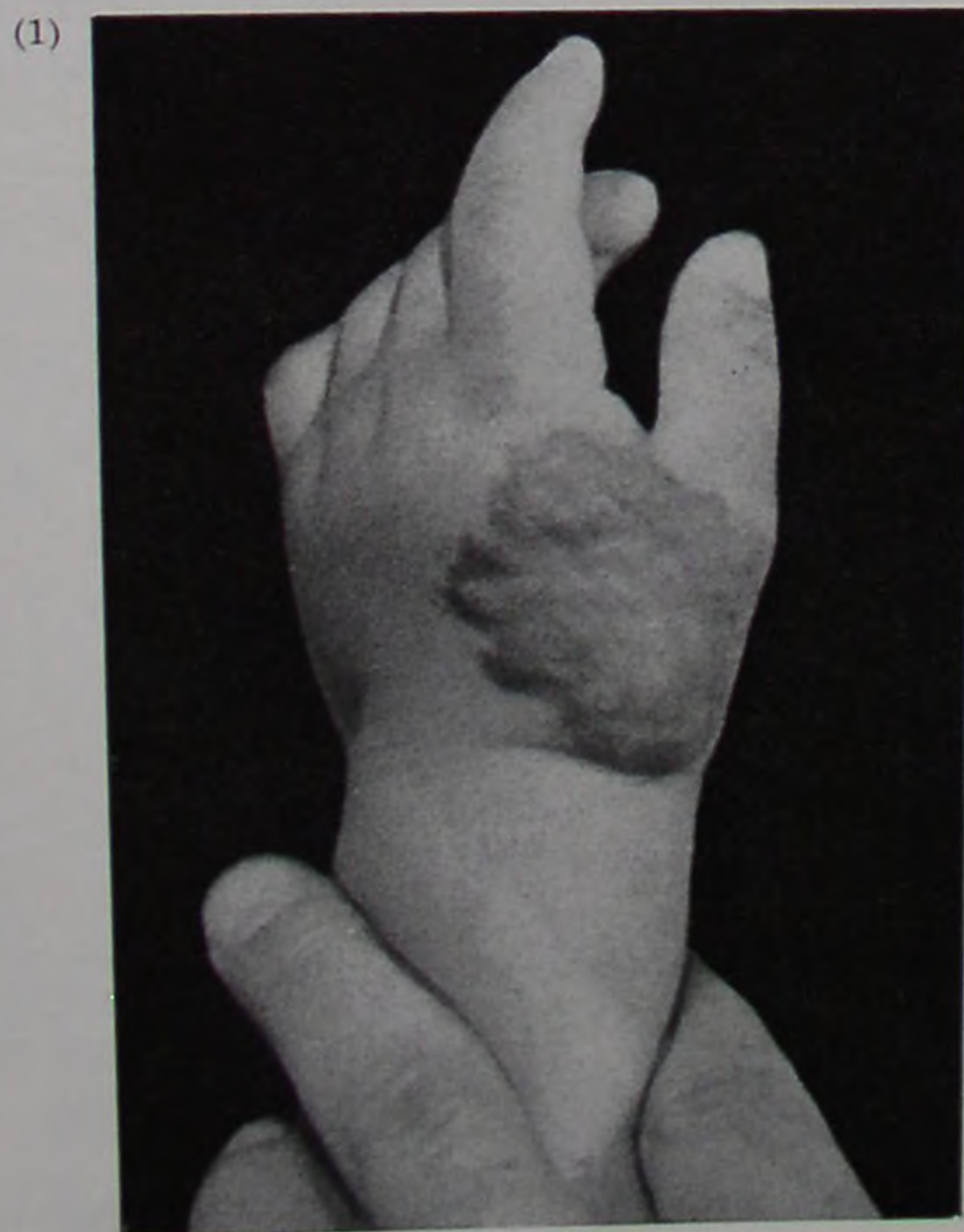

иома. Больная Д. У., 4 месяцев проходила лечение. 1. Гемангиома разраслась из красной пятнышко. В таком виде опухоль оставалась

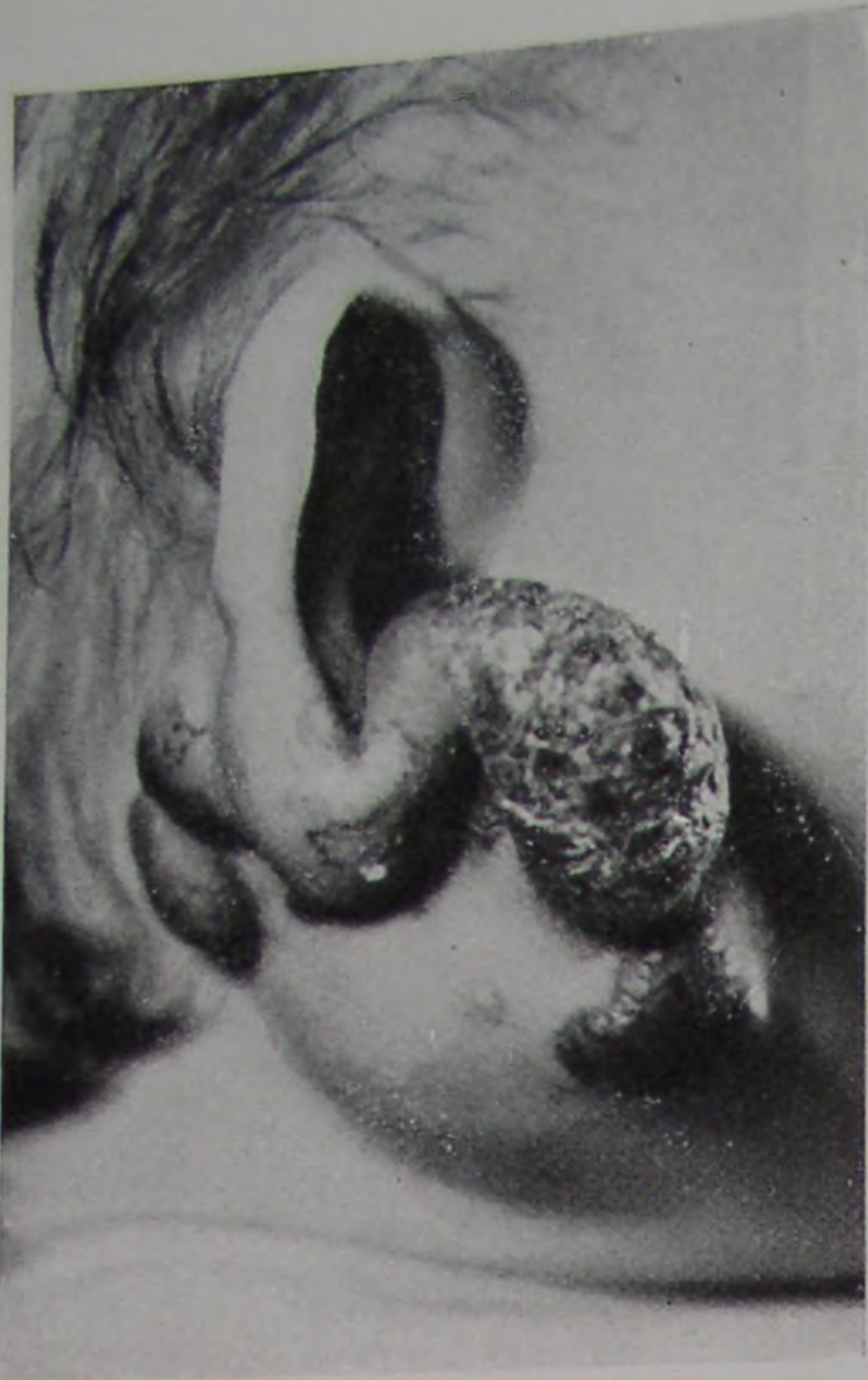длительное время. При контрольных обследованиях было установлено, что опухоль постепенно уменьшается. — 2. К пятилетнему возрасту опухоль исчезла; остались лишь скопления эктазий, подходящих для электрокоагуляции.

истая гемангиома на тыльной поверхности правой П. Г., 8 месяцев, проходил амбулаторное лечение в течение двух лет трижды проводилась операция. — 2. Опухоль исчезла. Место ее первоначаль-

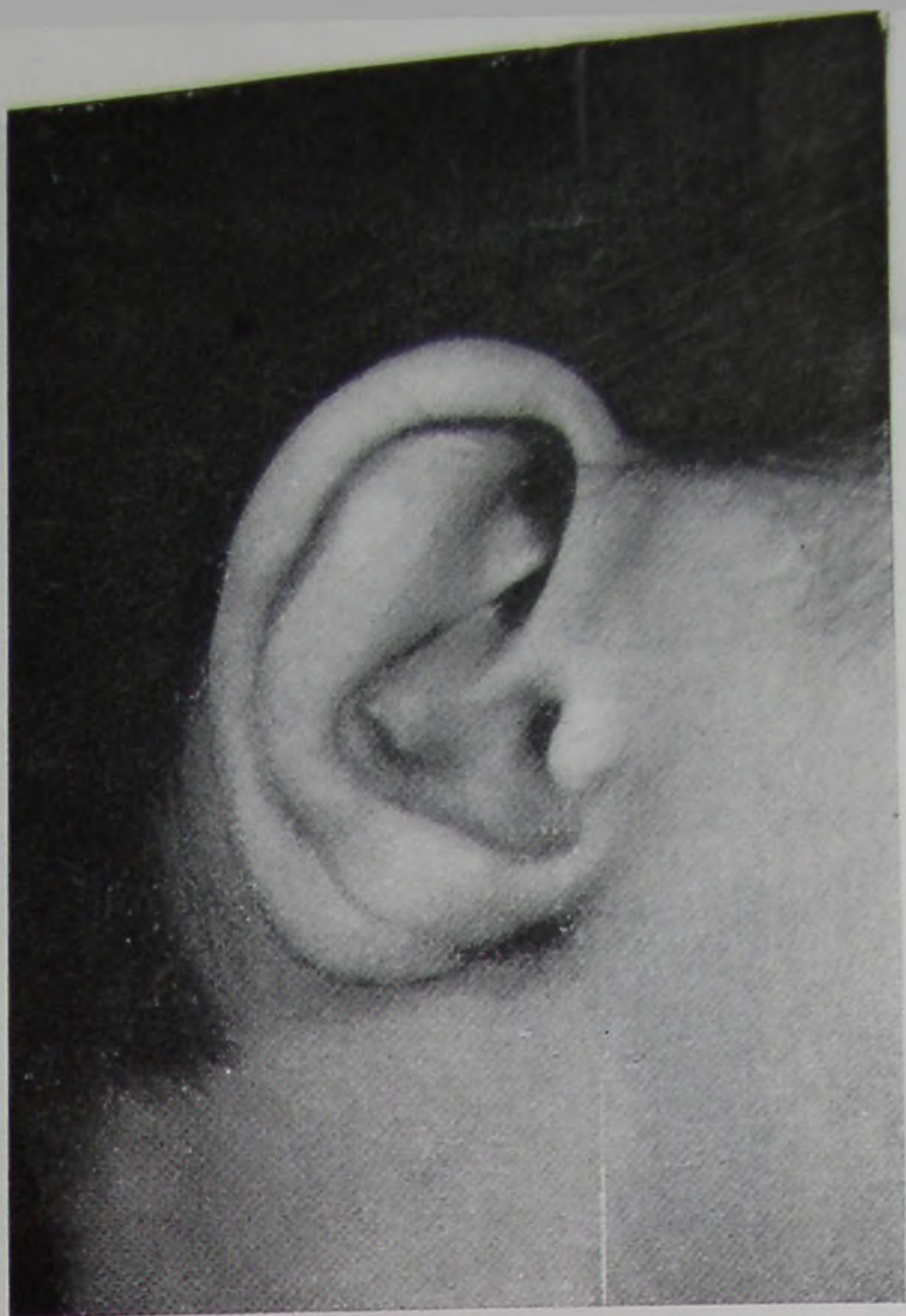
ного расположения отличается от окружающих участков более шероховатой поверхностью кожи и несколько неравномерной пигментацией.








(1)



(2)

Крупная туберозно-нодозная гемангиома правой щеки. Больная М. Ш., 5 месяцев, ист. болезни № 28 904. — 1. Опухоль достигла мочки уха и распространилась в заушную область. Несмотря на повторную коагуляцию при помощи электрической иглы опухоль очень быстро разрасталась. Поэтому была произведена двухэтапная операция: первым этапом было произведено иссечение опу-

холи, расположенной над ушной раковиной. Вторая часть опухоли, расположенная над верхней челюстью. На мочке уха была применена коагуляция. 2. Состояние через четыре года после операции. Деформация не наступила, персистирует деформация инволюции передней части ушной мочки.



(1)



(2)

Шаровидная кавитация  
 Больная М. Н., 11 лет  
 ист. болезни № 632. 1. Опухоль достигла  
 шую часть поверхности  
 тодом повторных эле



рост опухоли; остатки опухоли были иссечены. —  
спустя 20 лет после окончания лечения. Кожа кон-  
спинки носа значительно истончена и имеет руб-

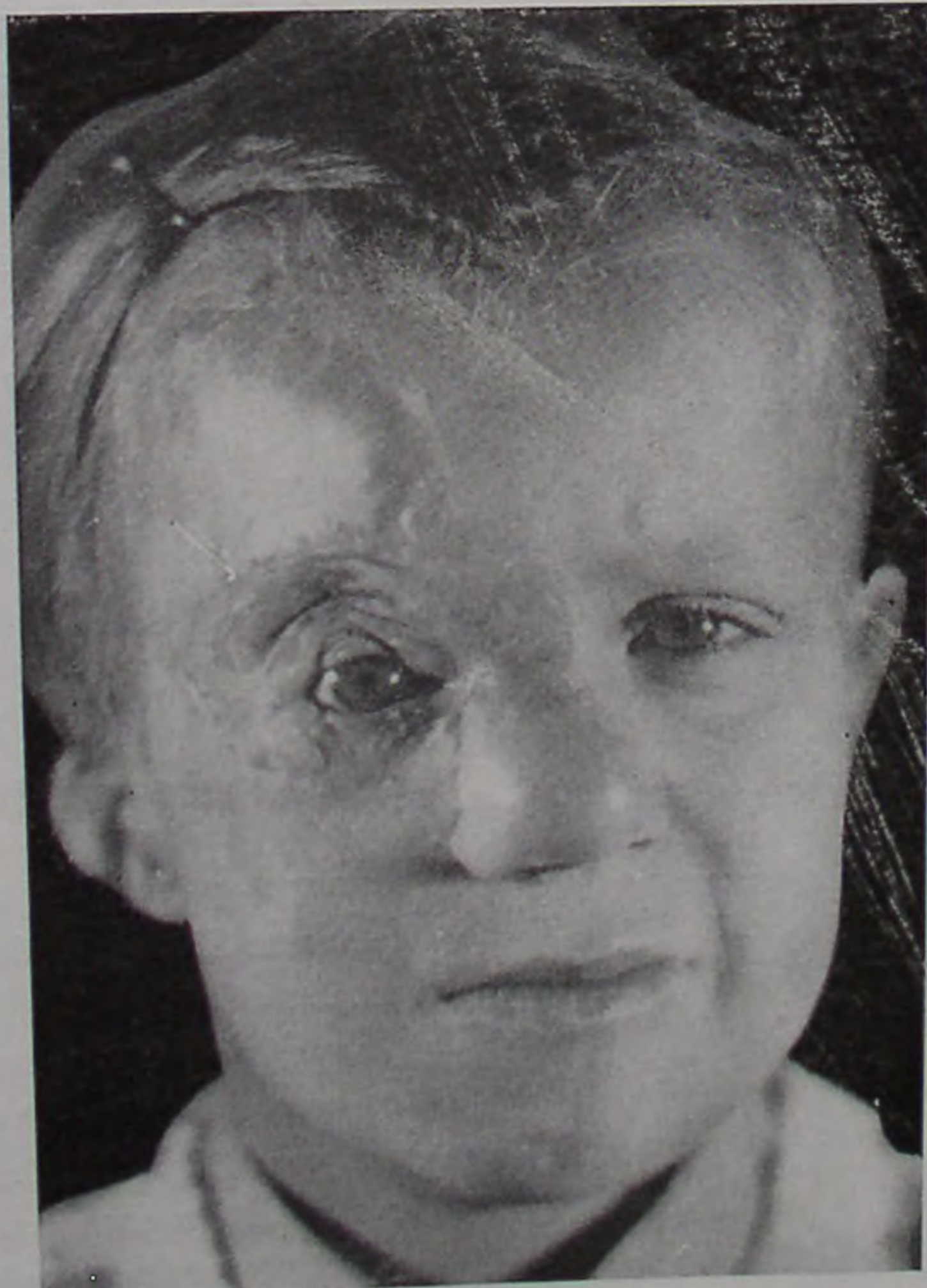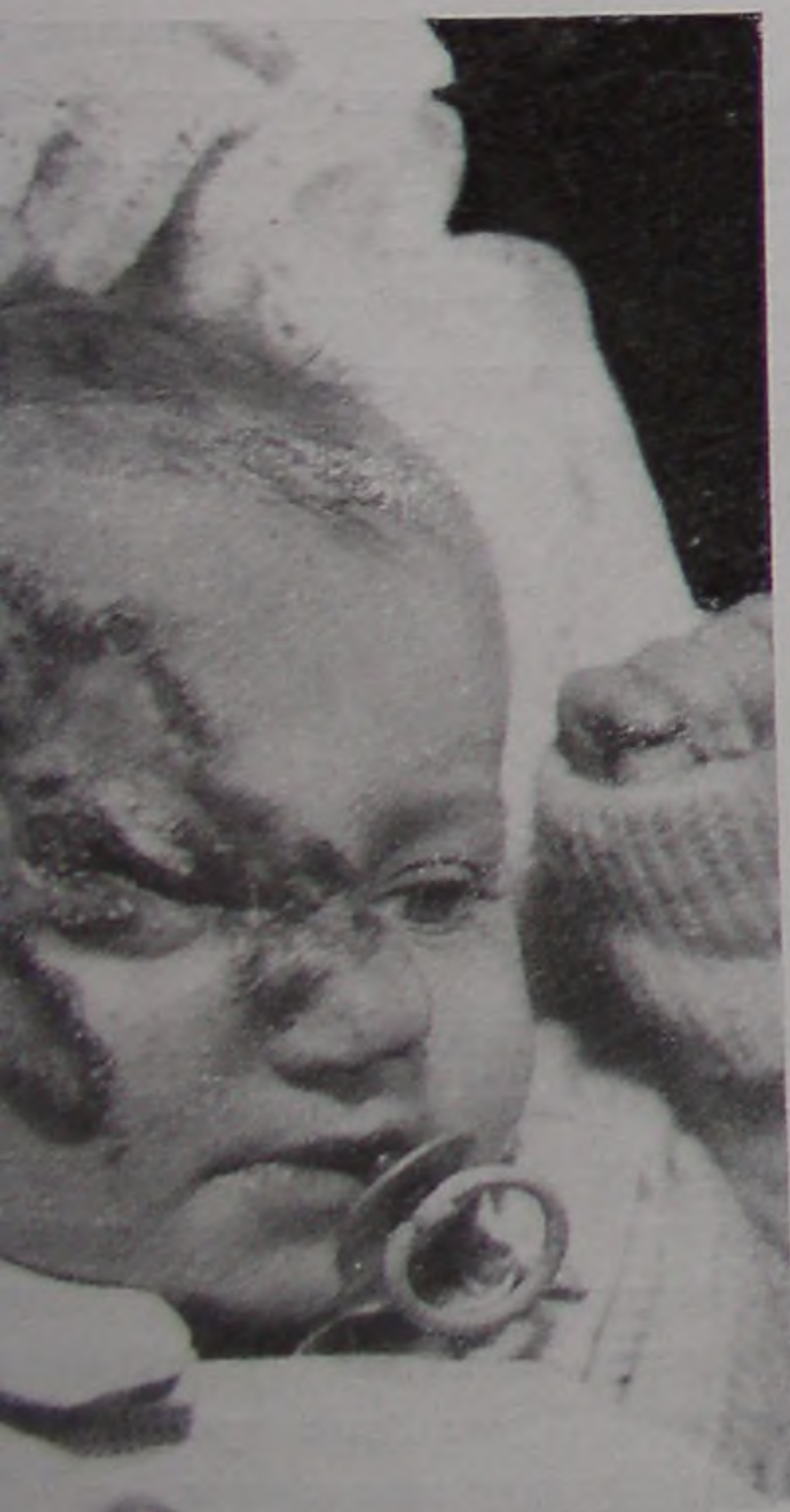гемангиома после проведенной радиотерапии.  
Х., 9 месяцев, ист. болезни № 7914. 1. Опу-  
а правую височную область, часть лба, ушную  
асть щеки, оба века. После проведенной радио-  
повреждены обширные участки кожи. Несмотря  
це остались большие части опухоли. В опухоль,  
из области шеи, лба и корня носа входили круп-  
е сплетения. В течение трех лет процесс был  
методом наложения лигатур на питающие артерии,  
ия части опухоли и трансплантации дермо-эпидер-  
утов; остатки гемангиомы волосистой части головы  
методом электрокоагуляции. — 2. По прѣше-тзии  
сятилетнем возрасте мальчика лечение все еще не  
о. — 3. Последовательно были восстановлены по-  
рганы. Прежде всего брови, затем отсутствующая



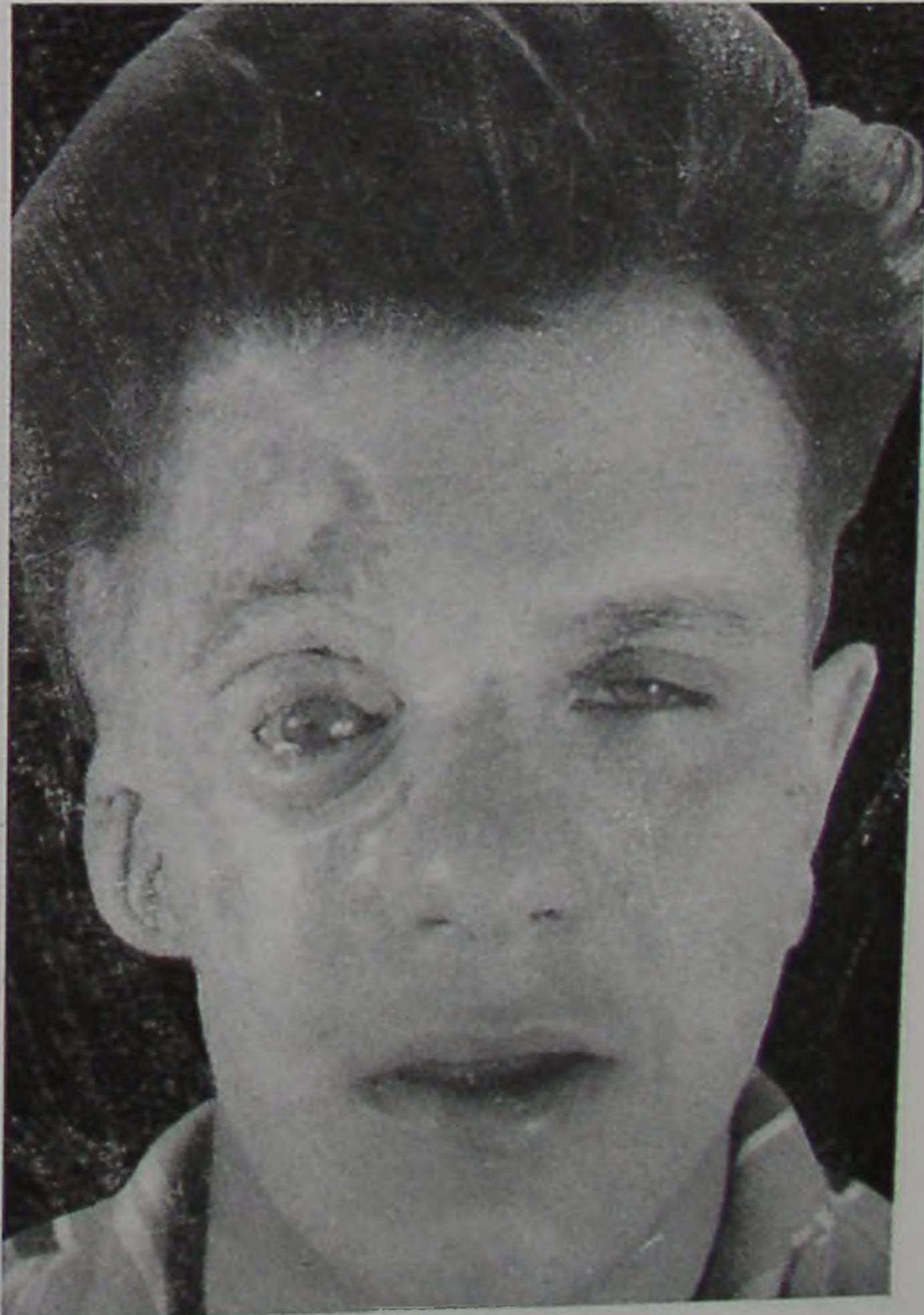(3)

часть верхнего века; для этого был использован хрящ нижнего  
века и произведена свободная пересадка кожи, взятой из ушной  
раковины. Частичное замещение ушной раковины. В дальнейшем  
надо бурет произвести еще целый ряд восстановительных опе-  
раций.

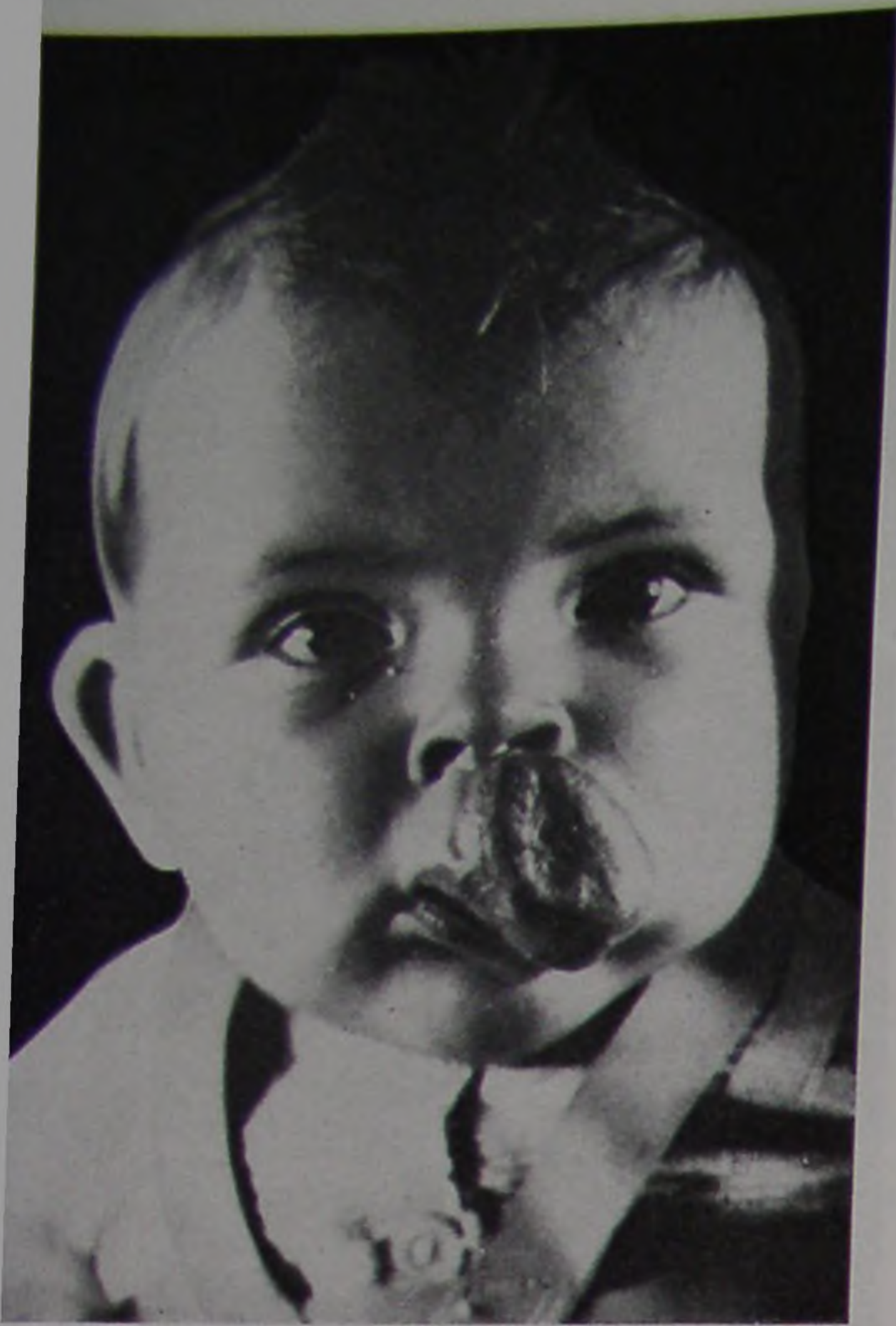
(2)



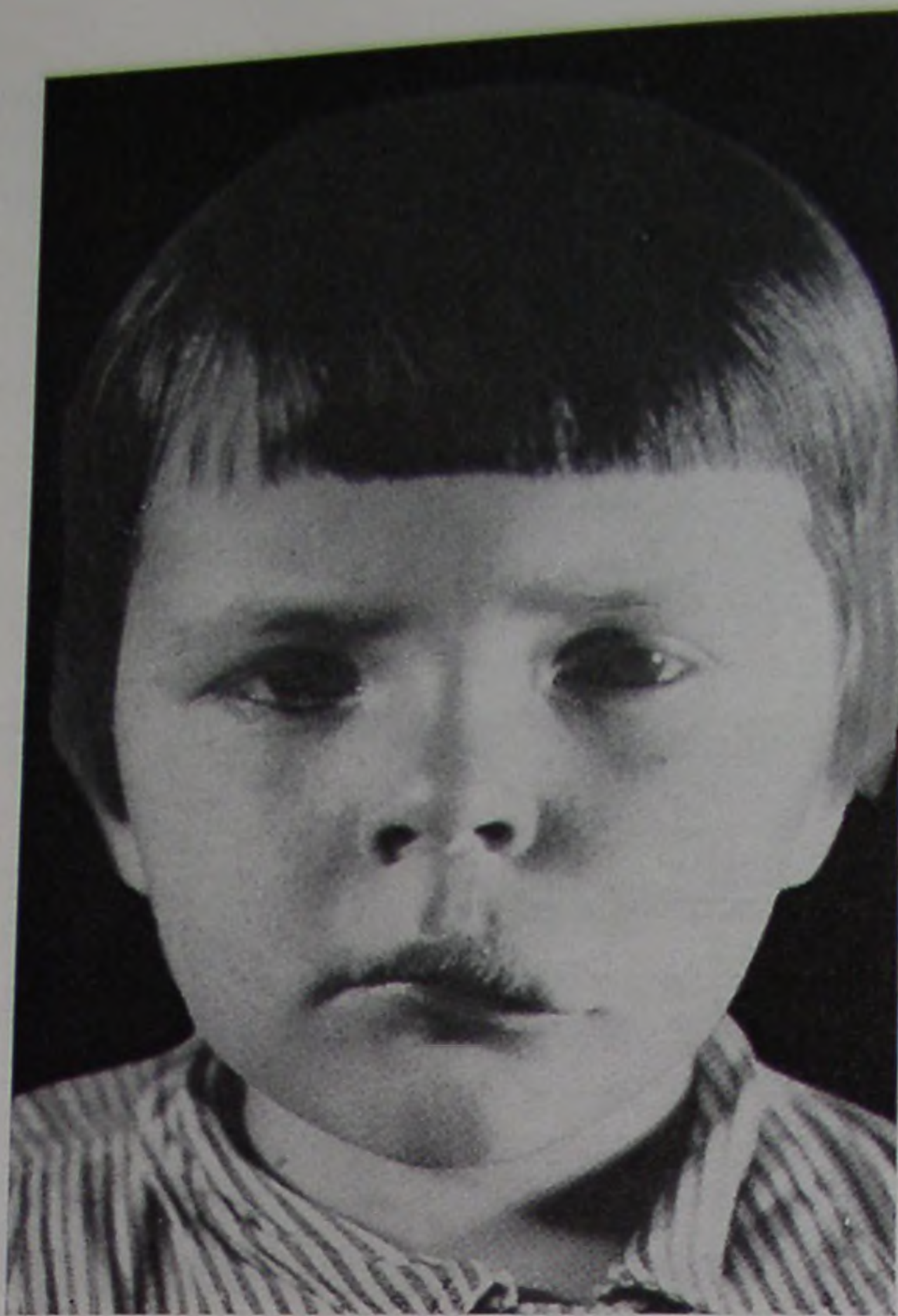
(3)







1)

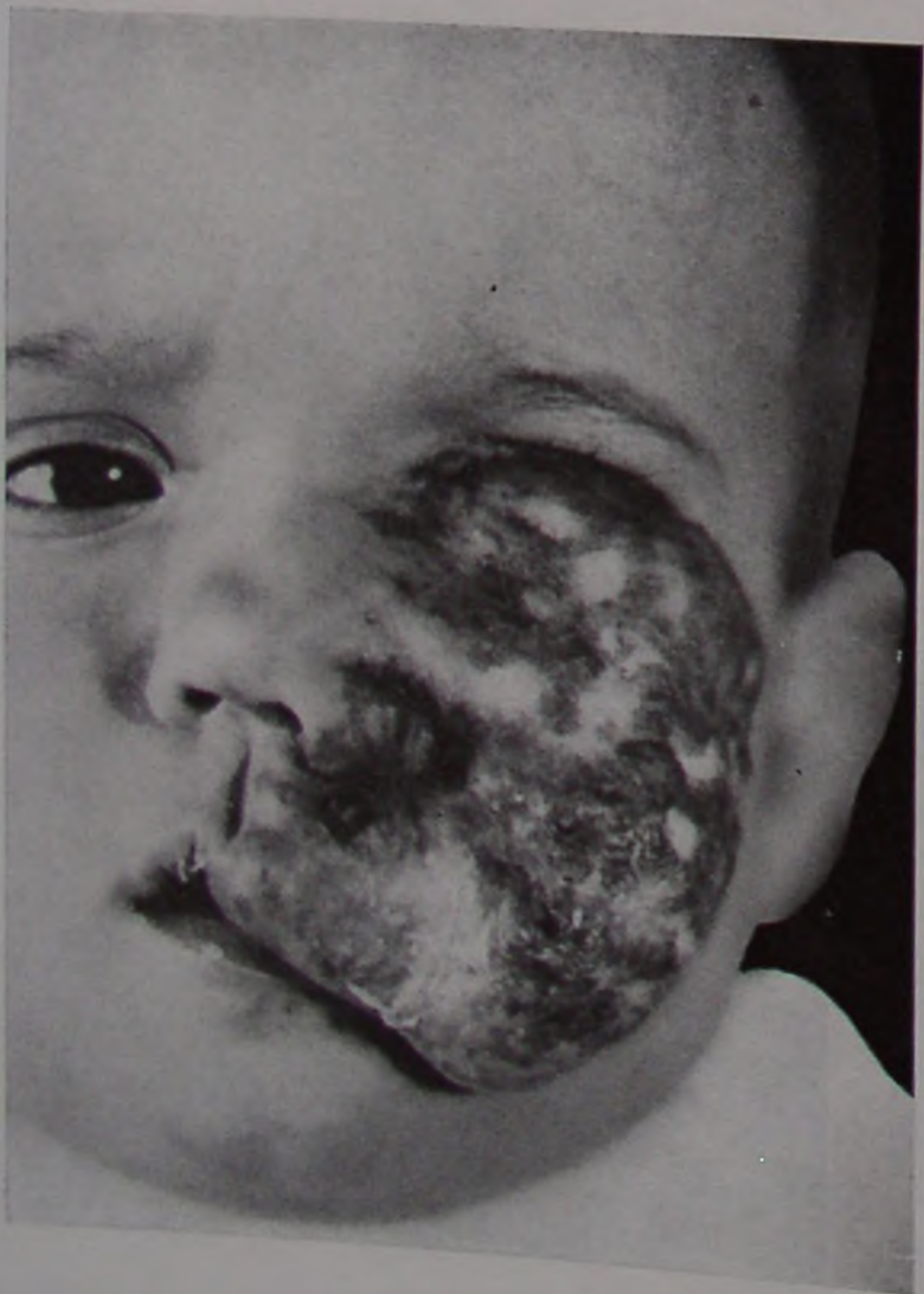

(2)



(3)

**Р И С. 151.** Крупная гемангиома. Больная М. П., 8 месяцев, ист. болезни № 14 283. 1. Опухоль захватывает всю толщу верхней губы, особенно ее левую половину, и прилежащие участки кожи щеки. Грудной ребенок подвергался повторным облучениям; рентгенотерапия, однако, оказалась безуспешной. В течение двух лет повторно в опухоль в области губы и щеки ввели раствор варикоцида и проводили повторные иссечения опухолевой ткани. — 2. Внешний вид опухоли у ребенка в возрасте двух лет. На левой половине губы осталась незначительная часть опухоли. Дальнейшее уменьшение опухоли было достигнуто в результате введения варикоцида и путем иссечения красной каймы губы. — 3. Внешний вид опухоли. Возраст ребенка 15 лет. От гемангиомы не осталось следа; не наблюдается никакого нарушения функций. Оставшийся гипертрофический рубец был в дальнейшем иссечен.



(1)

**Р И С. 152.** Быстро растущая гемангиома. Больная И. С., 4 месяцев, ист. болезни № 20 104. 1. При рождении у ребенка на крыле носа было обнаружено небольшое пятнышко. Через неделю после рождения родители стали замечать разрастание сосудистой опухоли, а в возрасте 4 месяцев гемангиома уже захватывала всю левую щеку, крыло носа, левую половину верхней и часть нижней губы. В течение трех месяцев 8 раз была произведена под общим наркозом глубокая электрокоагуляция. — 2. В возрасте

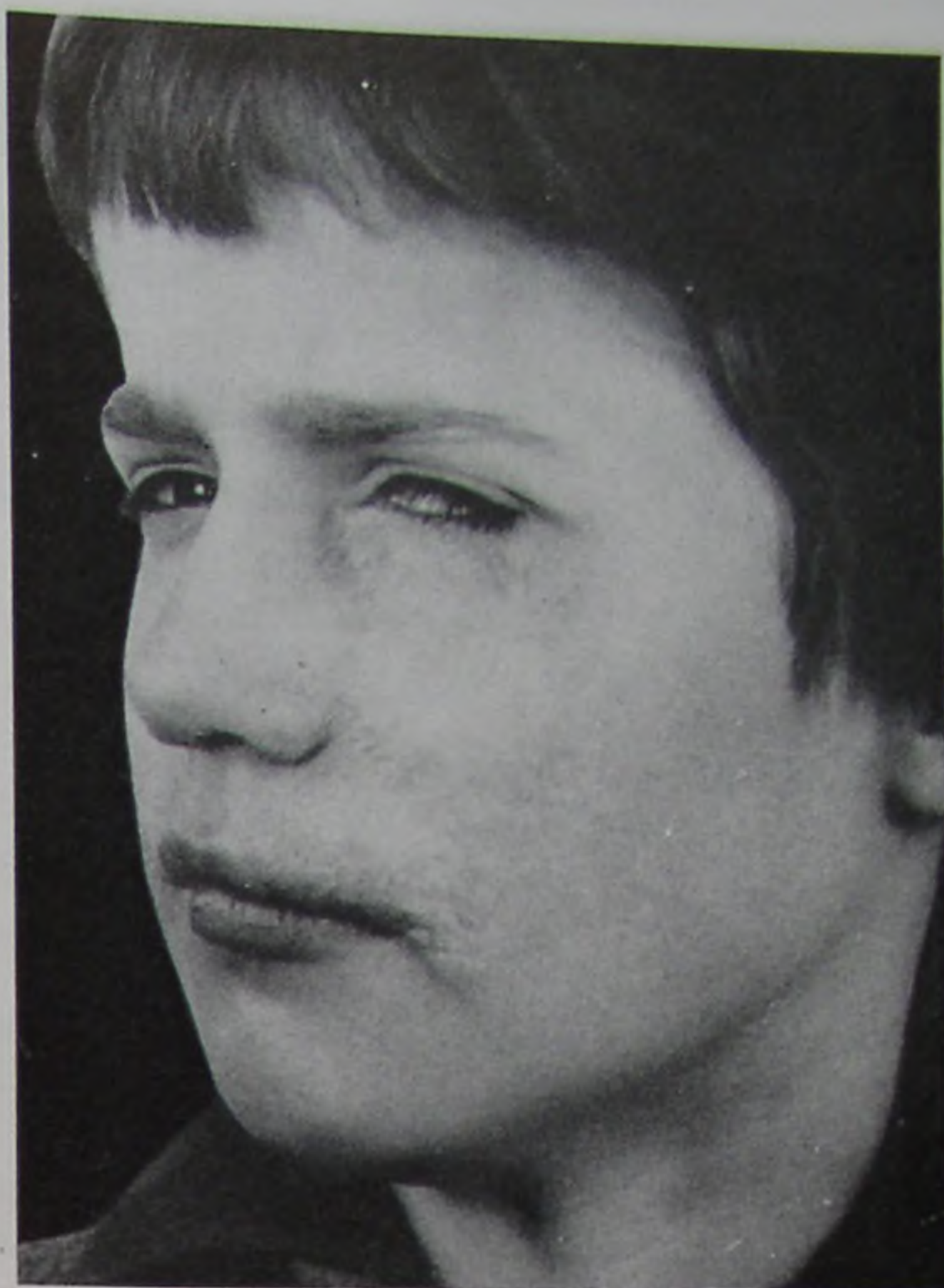

является остатков гемангиомы, но на большом участке и верхней губы кожа рубцово изменена, лишена имеет неровную поверхность. Эти участки подвергаются пороводимой абразии.

53.

правой гайморовой полости. Больной А. Б., 50 лет, и № 26 486. 1. Опухоль длительное время оставалась но в результате оказываемого ею давления наступила наружной стенки верхней челюсти. Согласно утвердльного опухоль на лице появилась 8 лет тому назад, цирующего тумора. Был поставлен диагноз опухоли, из гайморовой полости; больной в течение 3 лет и безуспешной рентгенотерапии. Была произведена наружной сонной артерии и экстирпация большей соли, имеющей сотовидную структуру, и растущей из полости, передние и задние стенки которой отсутство- и кверху опухоль прорастает в глазницу и, по всей и, внутрь черепа. Была произведена электрокоагуляция прорастающей в глазницу. — 2. Через год после выявилась кавернозная опухоль на правой щеке и в пра- ице. Правое глазное яблоко расположено выше, чем опухоль прорастает в нижнее веко.

(2)



(1)



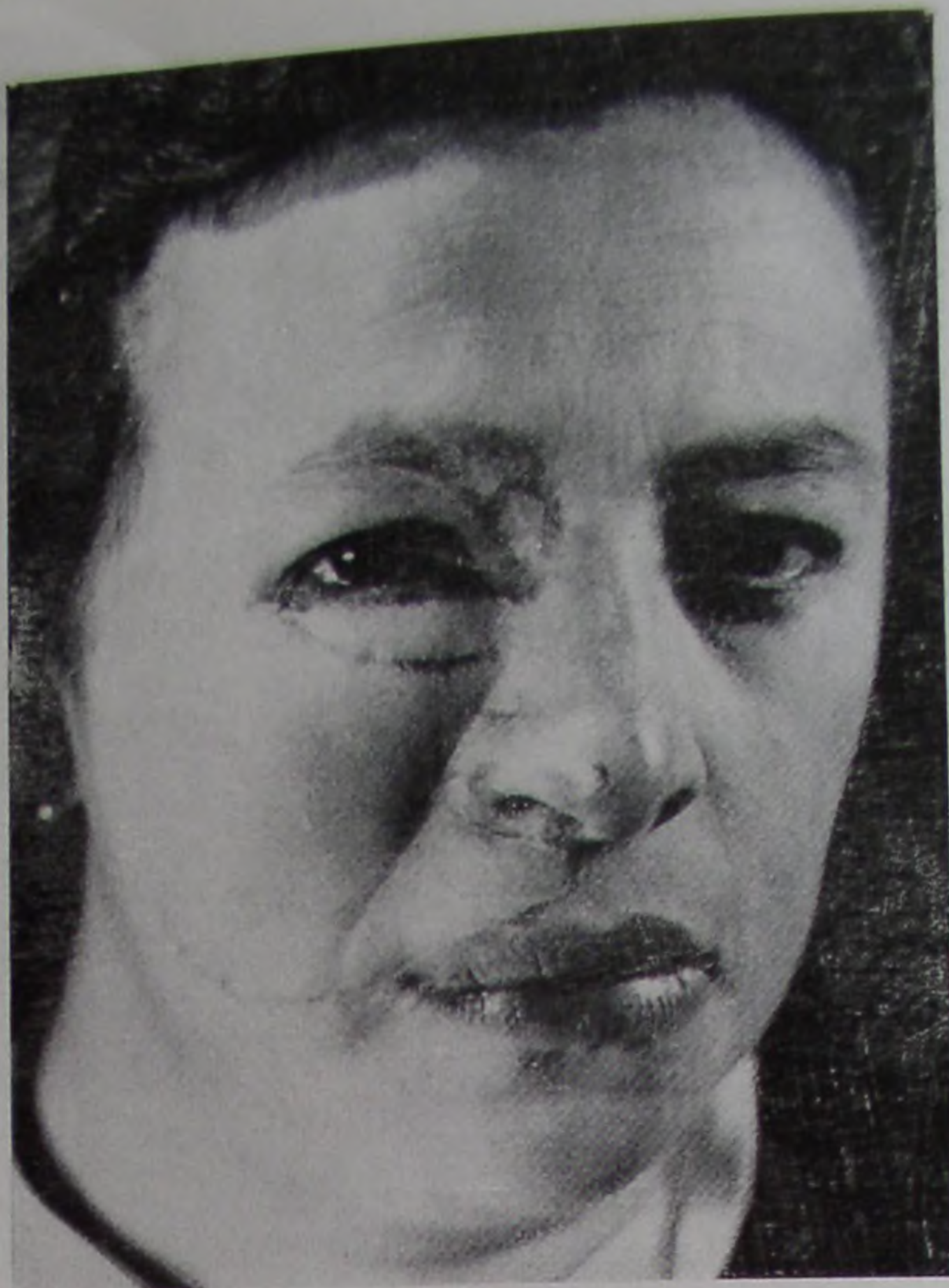(2)







(1)

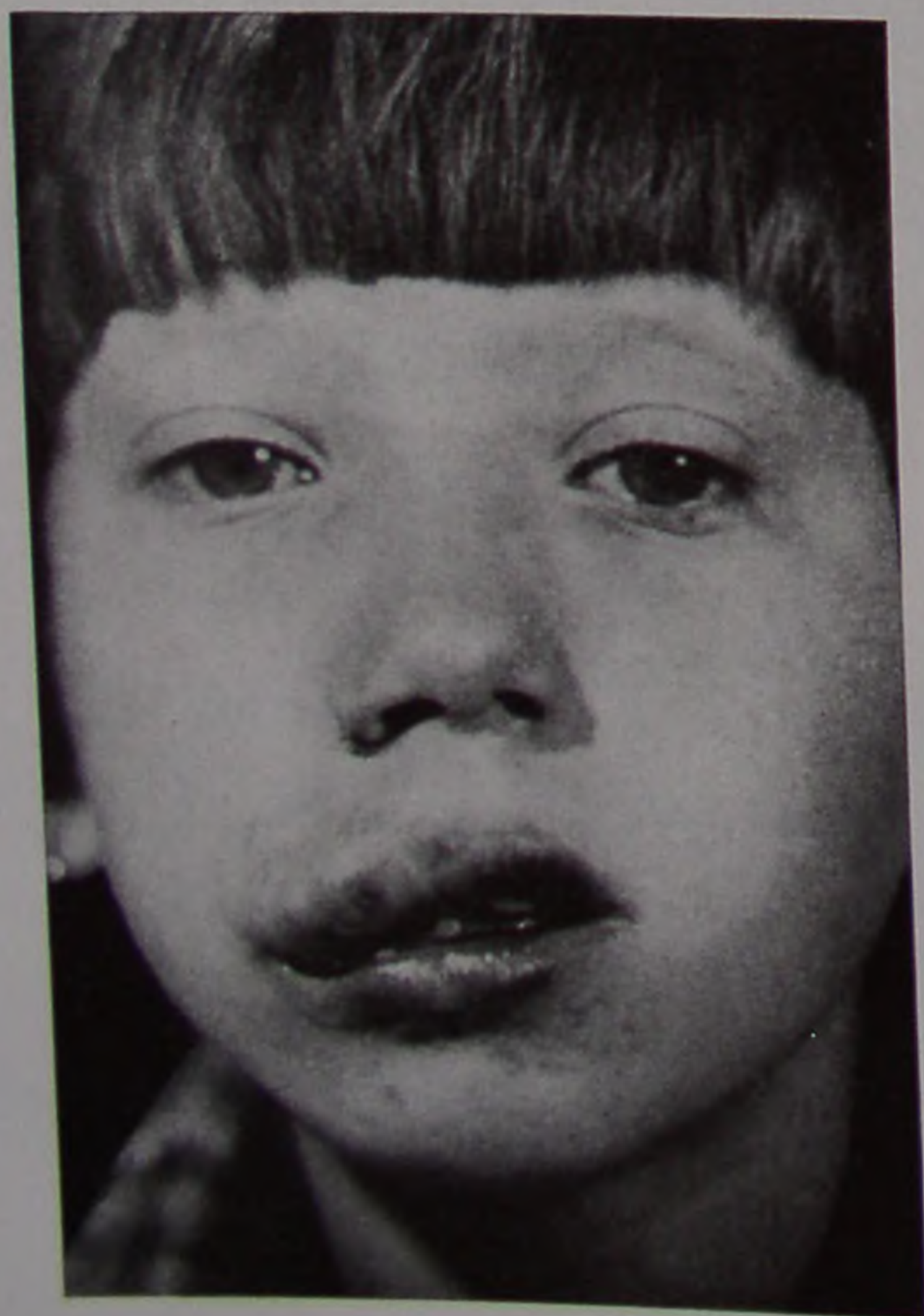

(2)

Р И С.

Гипертрофическое сосудистое пятно. Больная Э. Б., 21 год, ист. болезни № 1594. 1. Гемангиома прорастает не только всю толщю кожи, но и внедряется в подкожную клетчатку, причем на разную глубину, так что произвести свободную пересадку кожи невозможно. К опухоли через предплечье перемещен приготовленный на животе стебельчатый лоскут. После иссечения доступных обозрению частей опухоли, стебель распластан по поверх-

ности лица. В дальнейшем был выполнен ряд вмешате целью которых было формирование контуров лица. — 2. Бо в возрасте 35 лет. Непосредственно после излечения не был метно никаких остатков опухоли. Однако со временем в ру между отдельными частями стебельчатого лоскута, выкроенн при формировании контуров лица, появились тяжи геманги растущие из подкожной ткани.



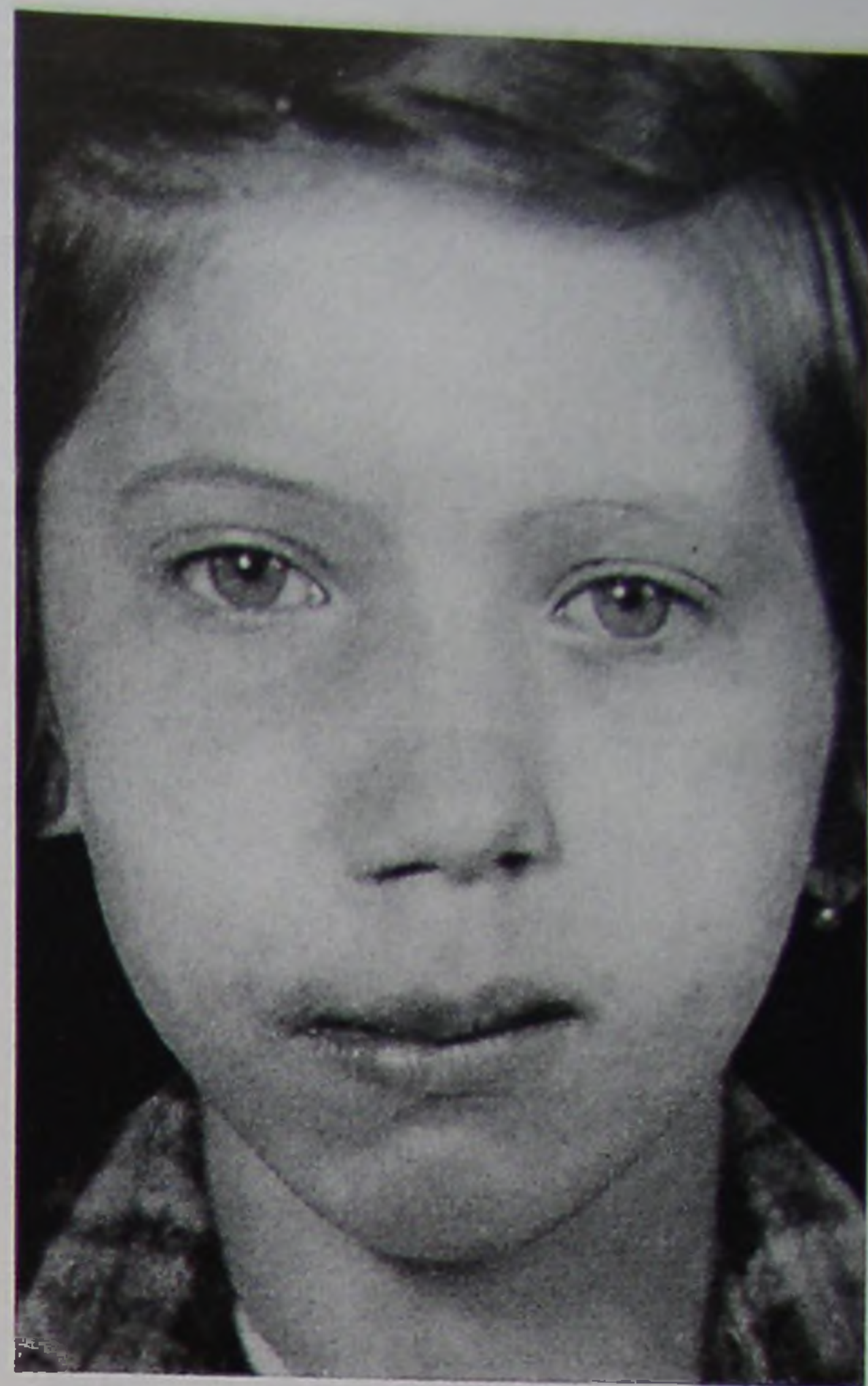(1)

Р И С. 155.

Лимфангиома верхней губы. Больная М. К., 9 лет, ист. болезни № 1113. 1. У больной с самого рождения наблюдалось припу хание правой половины верхней губы, которая постепенно увеличивалась, и в конце концов достигла величины, изображен ной на рисунке. Опухоль занимает всю правую половину верхней губы, которая значительно увеличена и уплотнена; в области красной каймы и слизистой оболочки наблюдаются многочисленные



не мелкие бугорки. Последовательно было произведено 6 иссечений со стороны слизистой оболочки и 3 иссечения со стороны внешней поверхности губы. — 2. Состояние спустя 11 лет после начала лечения. Только в правой половине верхней губы можно еще прощупать затвердения. Подвижность губ не нарушена.



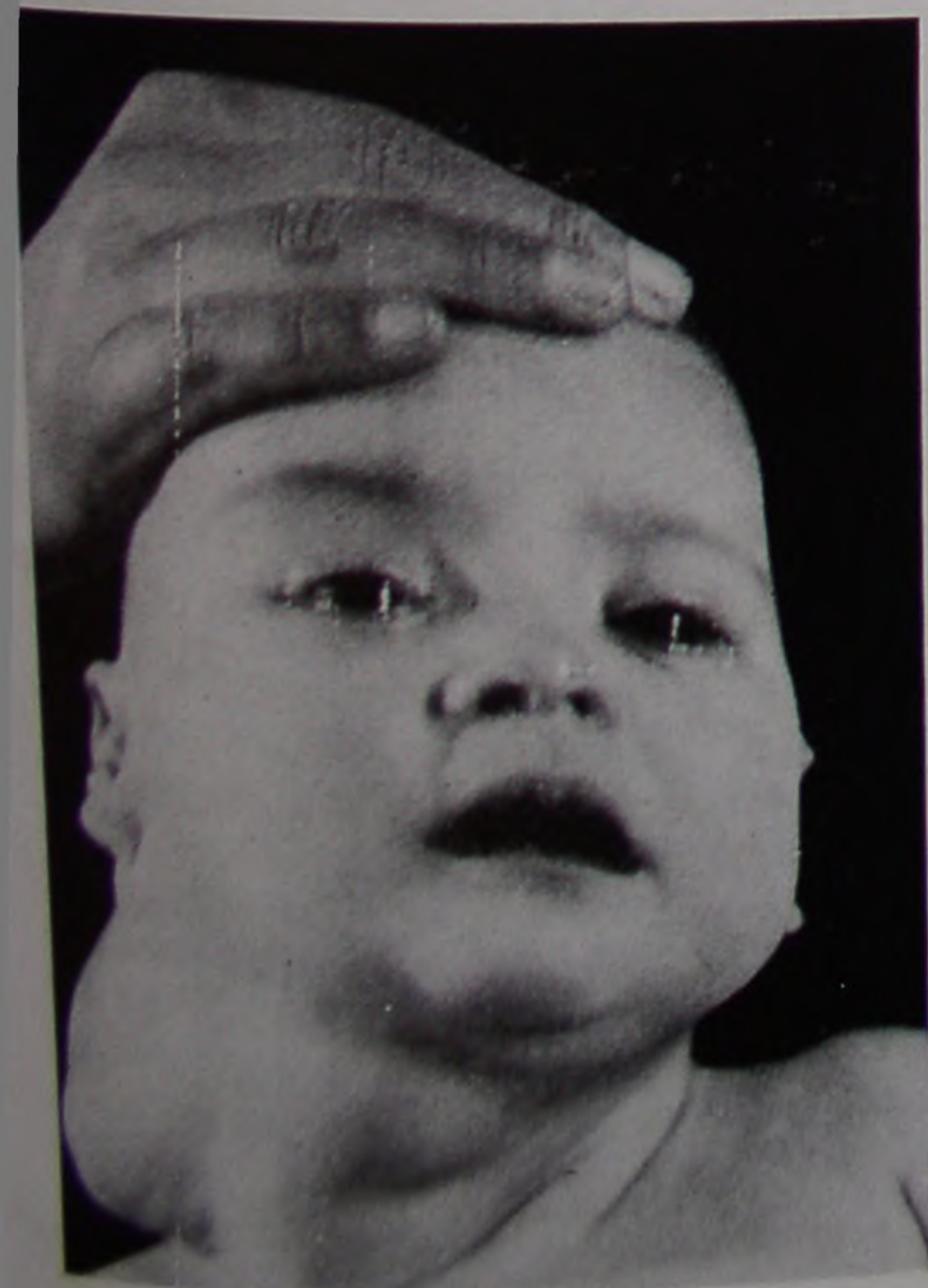(2)

И С. 156.

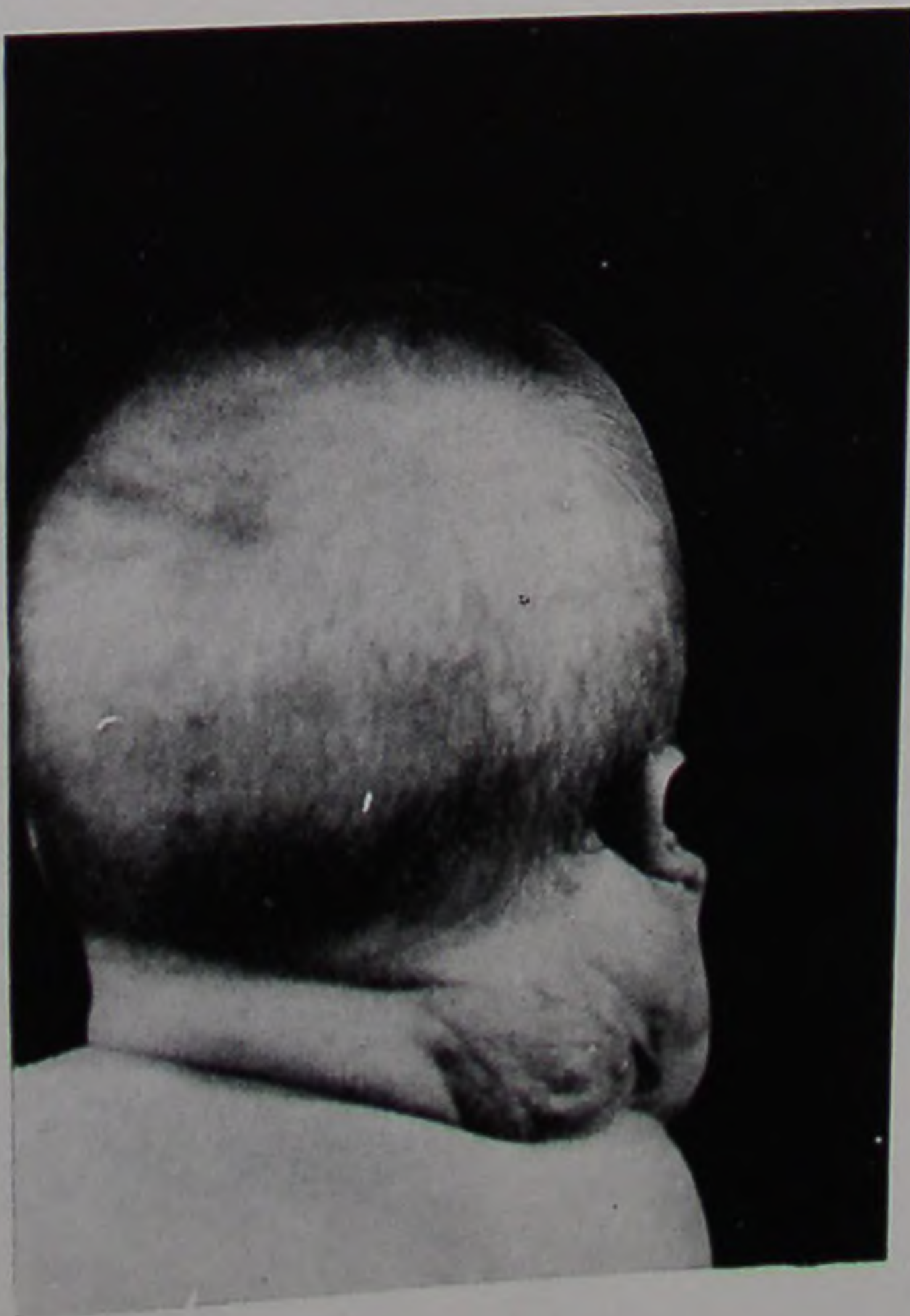
Свернозная лимфангиома шеи. Больная А. К., 6 месяцев, ист. болезни № 20 698. Больная родилась с громадной кистозной опухолью, занимавшей всю правую половину шеи, доходившей сверху до лица; нижний край опухоли прорастал под ключицу. С лица лимфангиома перебрасывалась через ушную раковину и

кзади почти достигала затылочной области (1, 2). В возрасте 6 месяцев опухоль была удалена вместе с частью излишней кожи. Вылущить опухоль удалось без особых затруднений. Крово-снабжение опухоли было обильным. Верхний край опухоли был спаян с околоушной железой, части которой были экстирпиро-

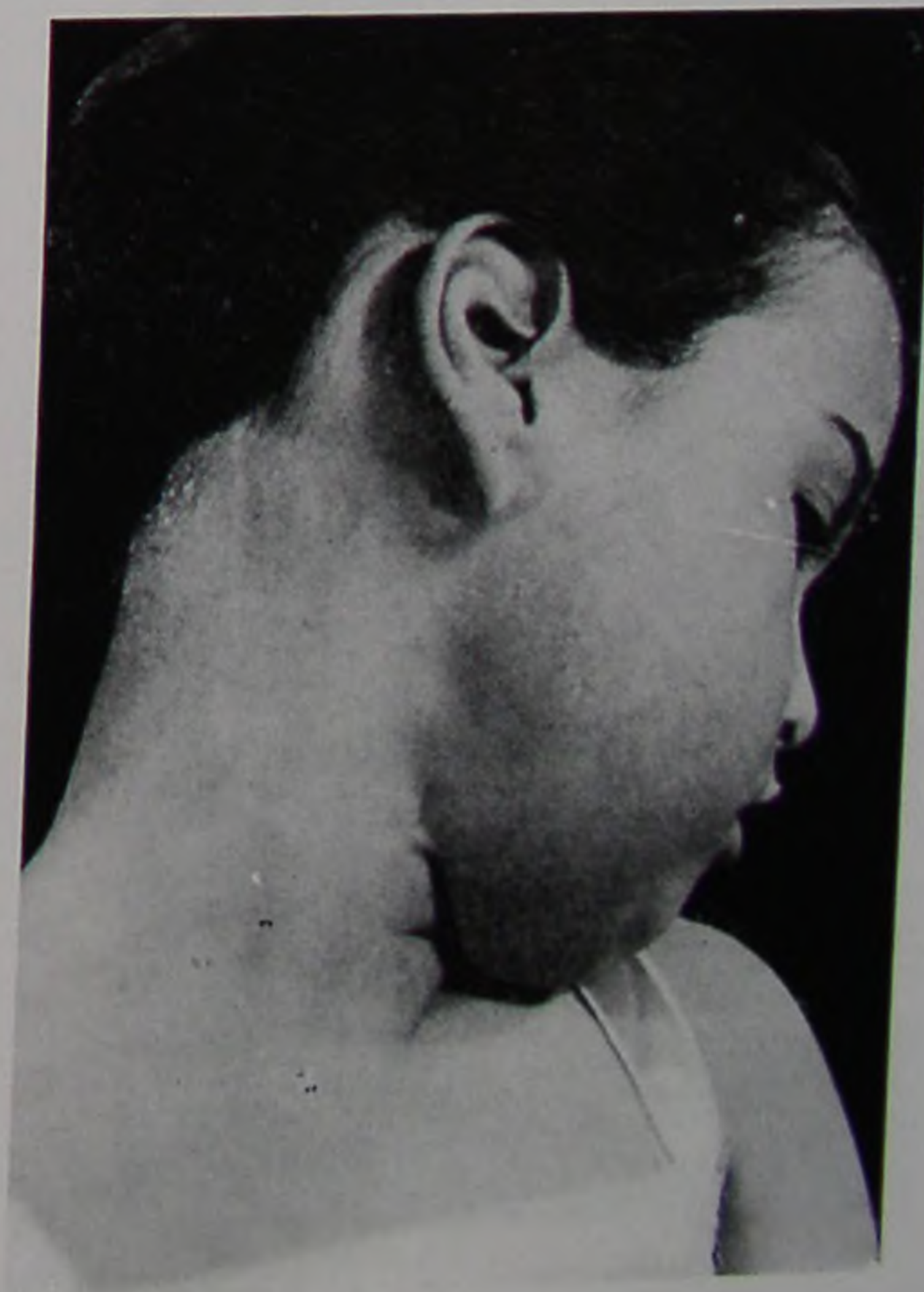1)



(2)



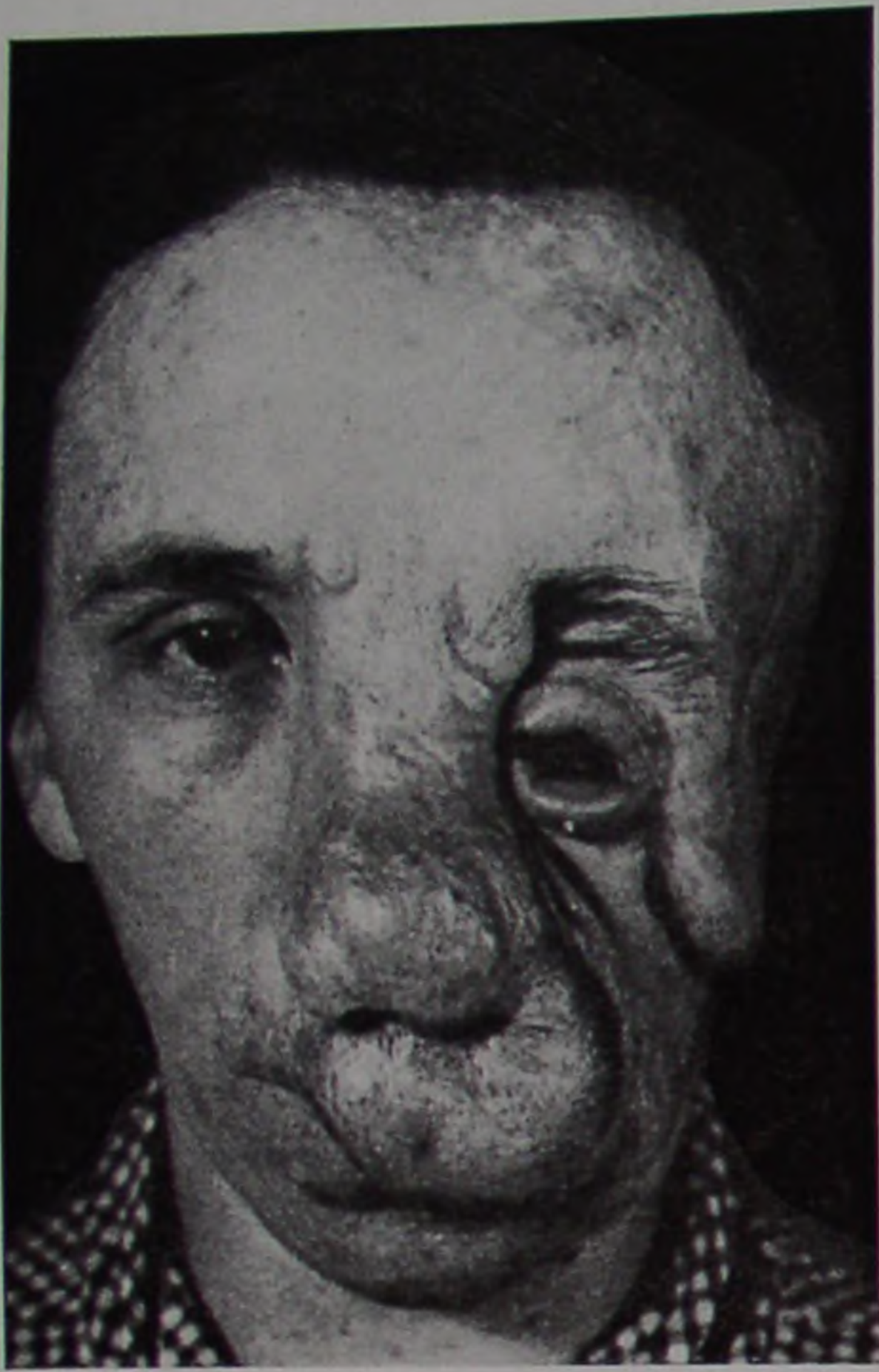
(3)






ваны, причем при этой операции частично была нарушена нижняя ветвь лицевого нерва. При гистологическом исследовании был поставлен диагноз кавернозной лимфангиомы; в отечной и склеротической интерстициальной ткани были обнаружены мелкие лимфоцитарные инфильтраты. В возрасте 4 лет состояние боль-

ной безупречно; парез лицевого нерва полностью прошел. — 3. В возрасте 11 лет за правой ушной раковиной образовалась весьма болезненная опухоль величиной со сливу. Опухоль была экстирпирована. И в данном случае опять имела место микрокавернозная лимфангиома с низкой эндотелиальной выстилкой.



(1)



(2)

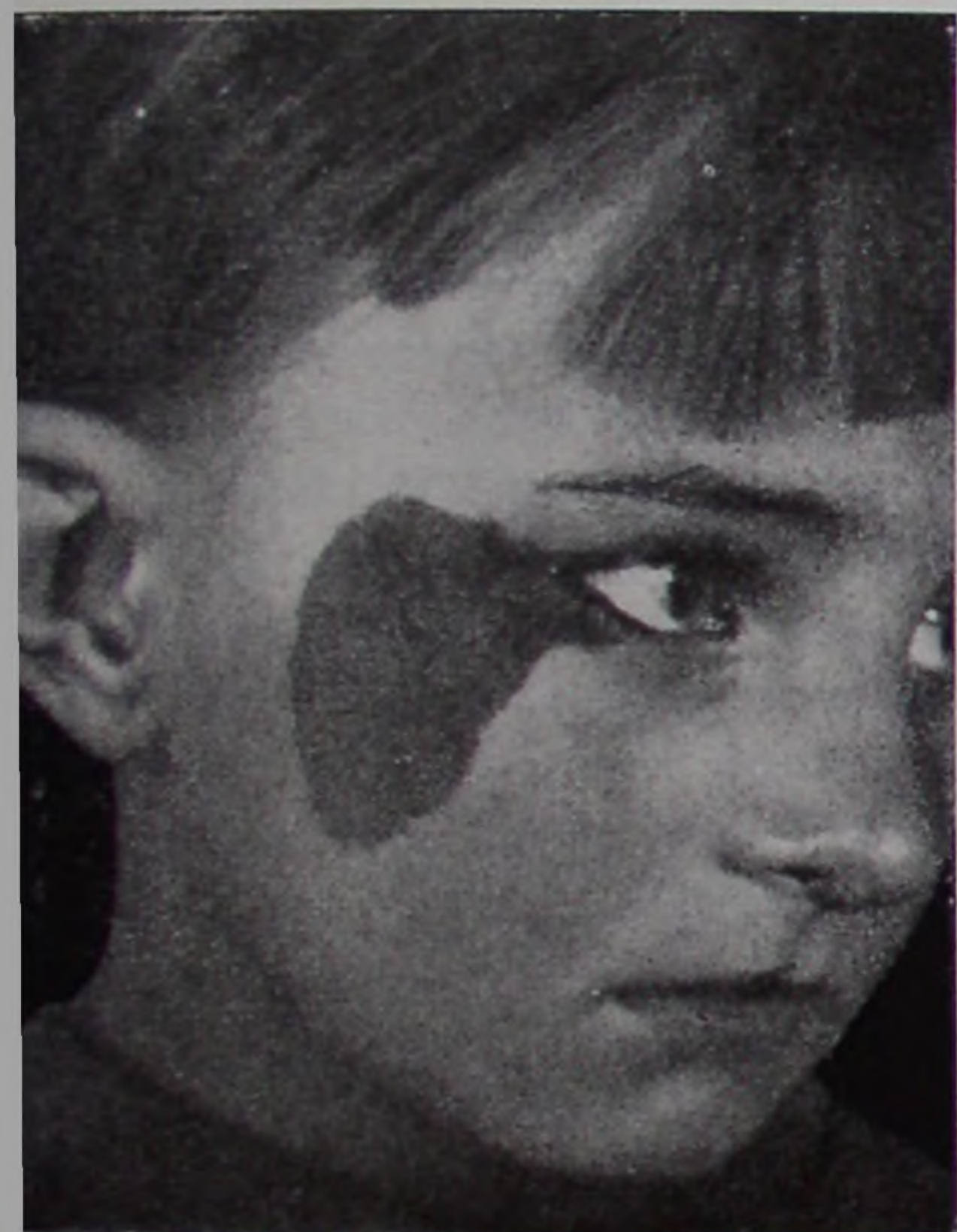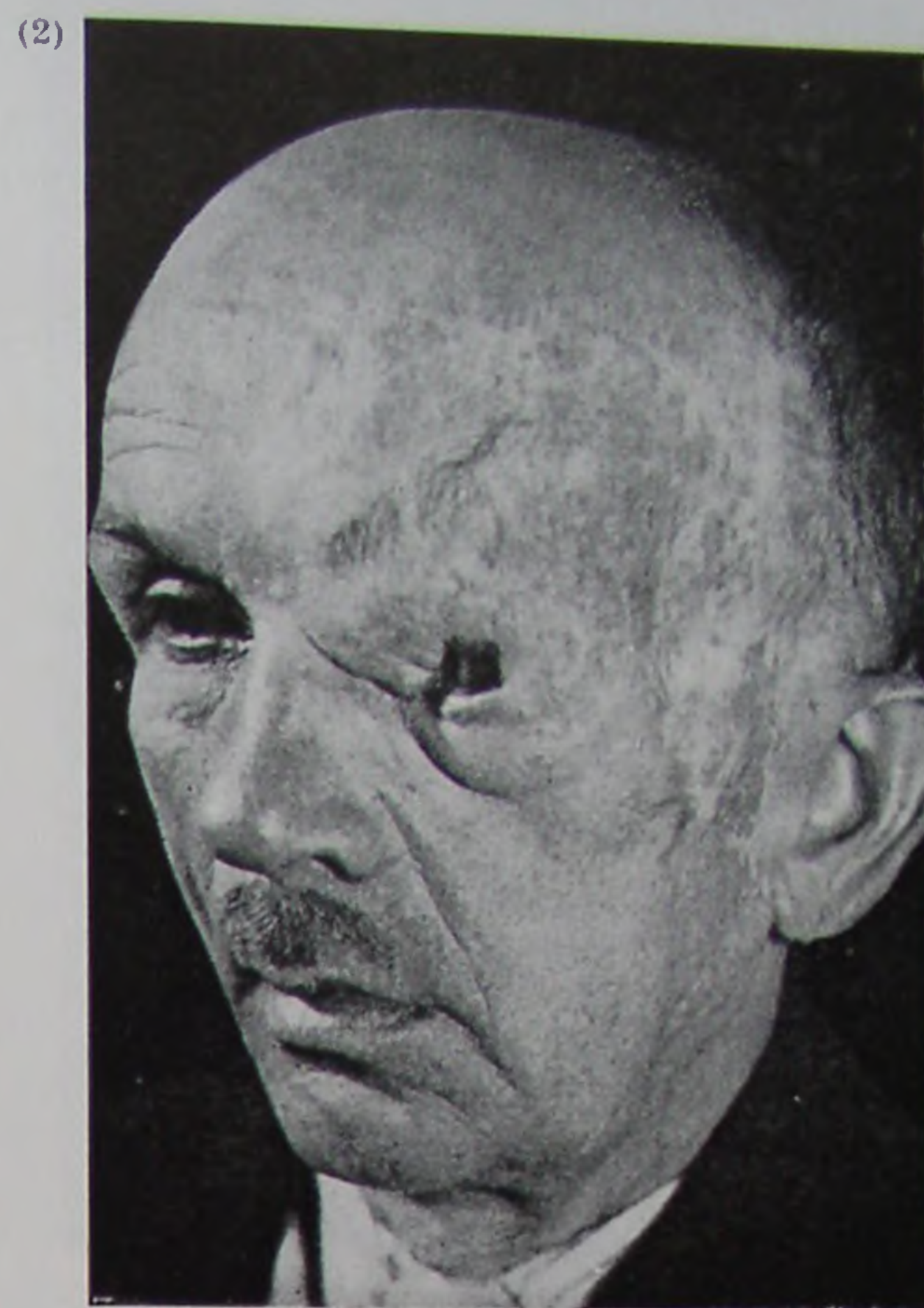

### Р И С. 157.

Диффузная лимфангиома. Болезнь Реклингаузена. Больная М. Г., 35 лет, ист. болезни No 2407. 1. Опухоль, которая после рождения занимала только одну половину носа, распространилась на всю лезую половину лица и на верхнюю губу, образовав здесь уродливые лимфангиоматозные мешки. Оба века в значительной степени были оттянуты книзу. — 2. Путем последовательного иссечения удалось достичь значительного улучшения. Полного восстановления контуров лица не наступило в связи с тем, что опухолезой инфильтрацией были уничтожены мышцы щеки и век.



Р И С. 158.

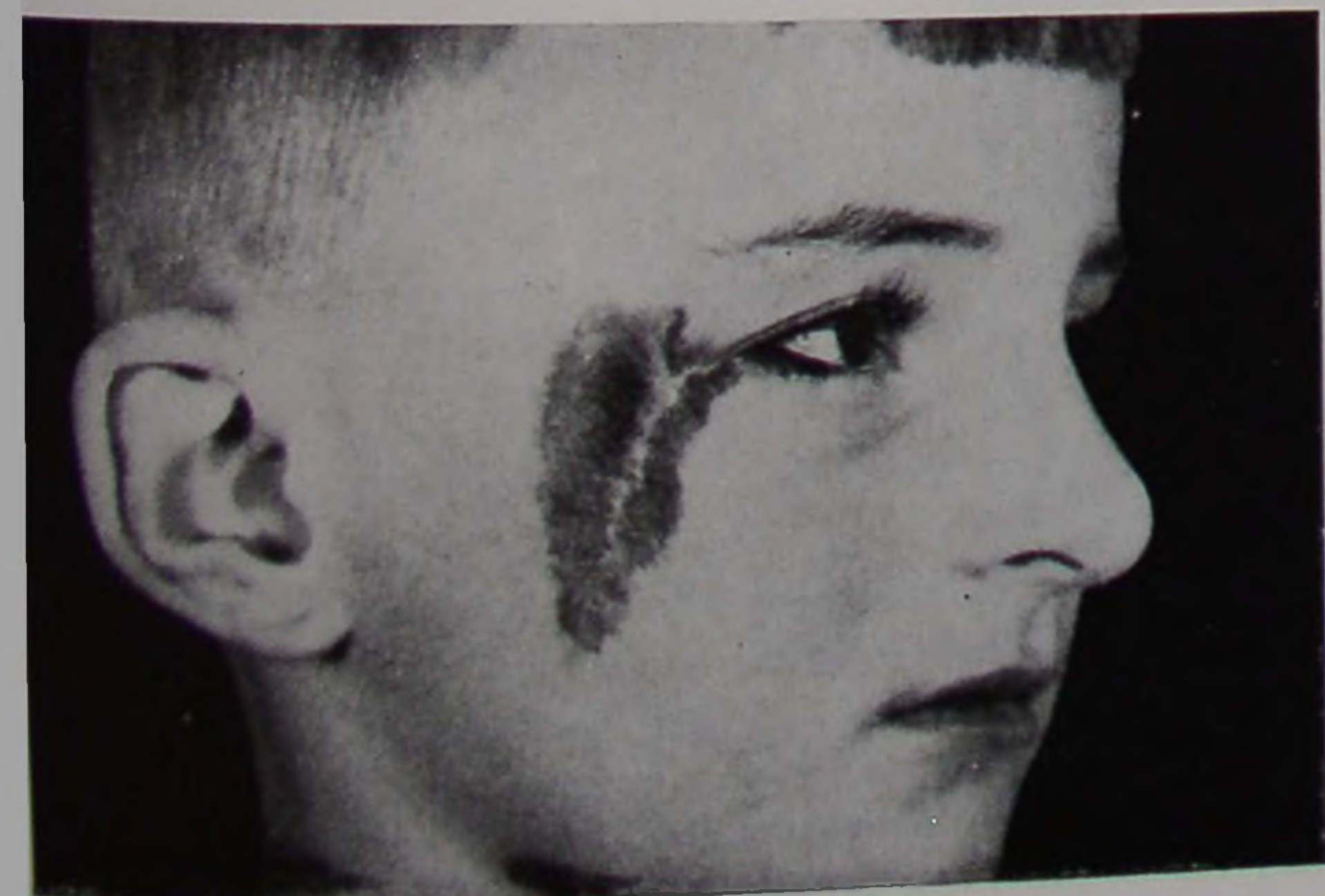
Диффузная лимфангиома. Больной И. В., 1 год, ист. болезни № 7377. 1. Случай налогичен тому, который был рассмотрен на рис. 157. — 2. И в данном случае устранены наиболее тяжелые деформации лица, вызывающие у окружающих чувство отвращения. Операция произведена Геленой Пешковой.



(1)

Р И С. 159.

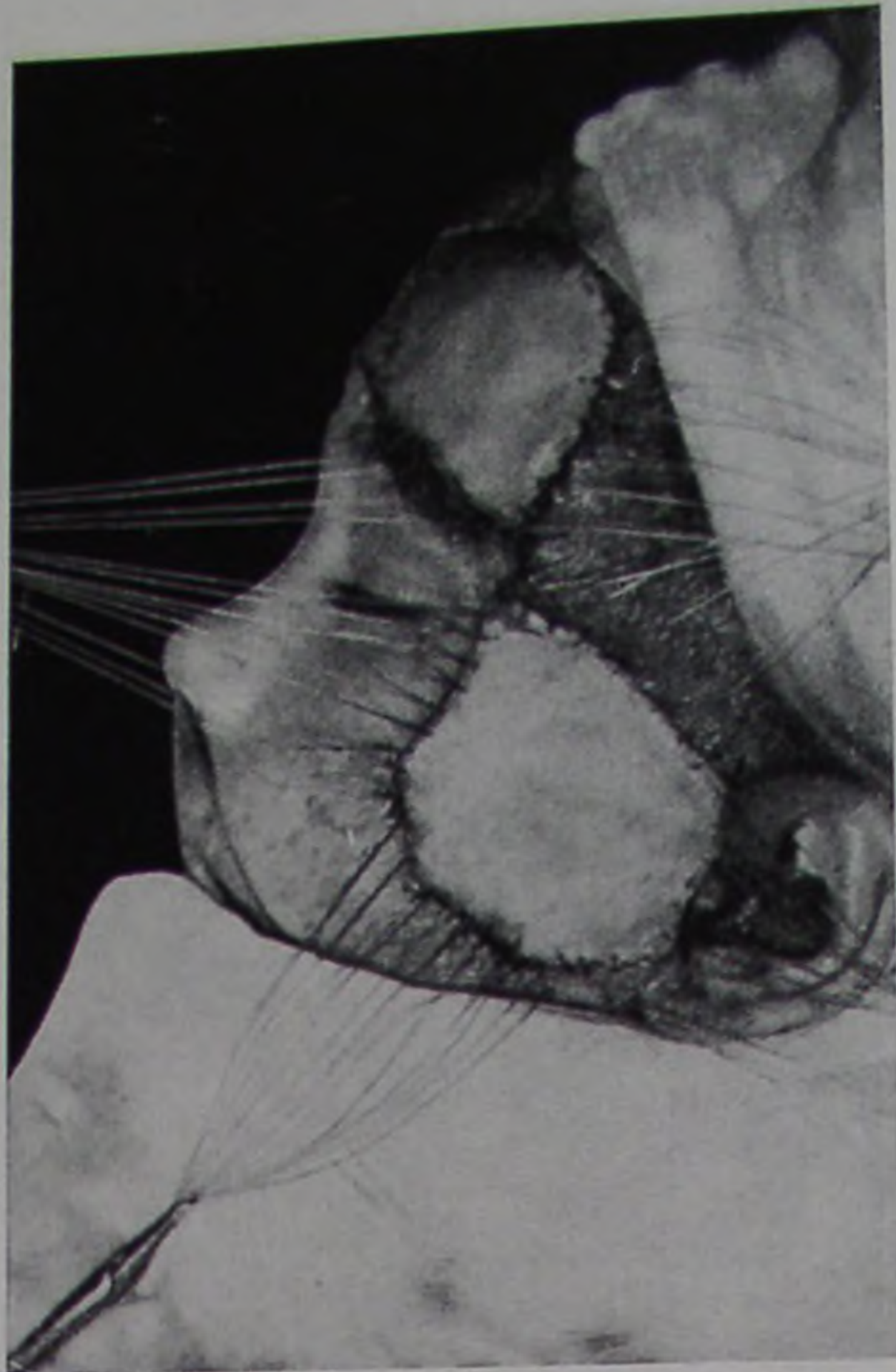
Пигментное бородавчатое пятно в области правой щеки. Больная В. Н., 6 лет, ист. болезни № 312. 1. Пятно распространилось на угол и нижнее веко правого глаза. Лечение проводилось методом последовательных иссечений. — 2. Состояние после иссечения центральной части. — 3. Состояние после иссечения всей опухоли. Только в углу глаза и на краю века имеется небольшой остаток пигментного пятна.








(1)



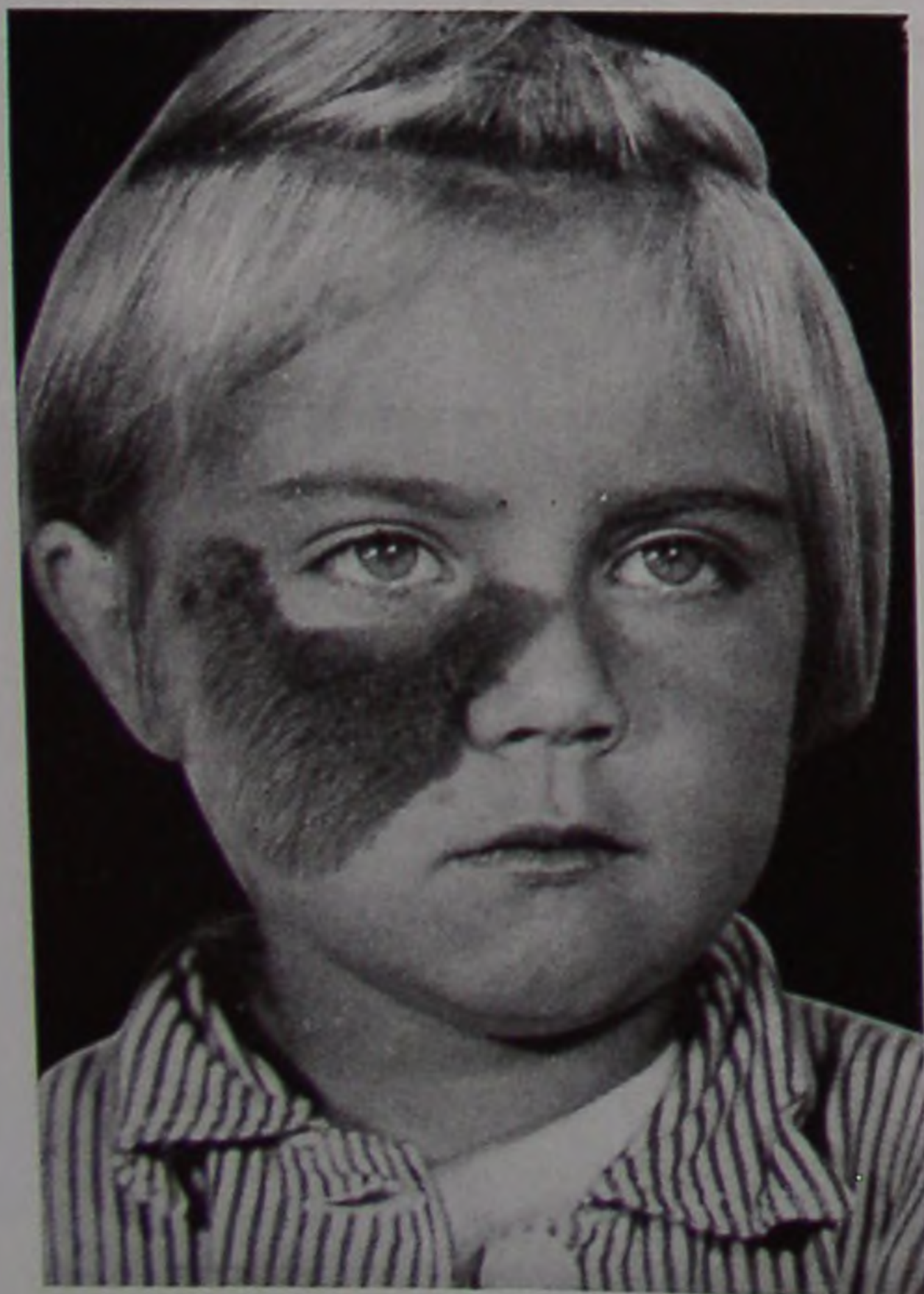(2)



(3)

Р И С. 160.

Обширное оволосевшее пигментное пятно. Больная З. Б., 5 лет, ист. болезни № 35 362. 1. Пигментное пятно занимает всю левую половину лба, висок, область левой брови и спускается по левой щеке книзу. Сильно развитое оволосение, напоминающее по интенсивности рост волос на темени. Методом лечения явилось иссечение пятна с последующей свободной пересадкой кожи во всю толщу. Во избежание сморщивания трансплантата, операция произведена двумя этапами. — 2. Иссеченная часть пятна на лбу и на щеке. Кожные трансплантаты во всю толщу, пришитые к дефекту, отделены друг от друга лоскутом кожи височной области и остатком пигментного пятна. Эта часть удаляется вторым этапом. — 3. Состояние после излечения. Небольшой пигментный тяж остался спереди, а более обширная часть пигментного пятна — на передней поверхности ушной раковины. Эти остатки будут в дальнейшем удалены; общий вид трансплантата будет улучшаться путем повторных абразий.



(1)

Р И С. 161.

Оволосевшее пигментное пятно, сильно бросающееся в глаза и напоминающее своим видом кусок меха, приклеенный к правой щеке. Больная М. Ч., 5 лет, ист. болезни № 9883. 1. Трехэтапное иссечение части пигментного пятна, захватывающего правую щеку, боковую поверхность носа и височную область. К месту дефекта пересажены кожные лоскуты во всю толщу. Многоэтапная



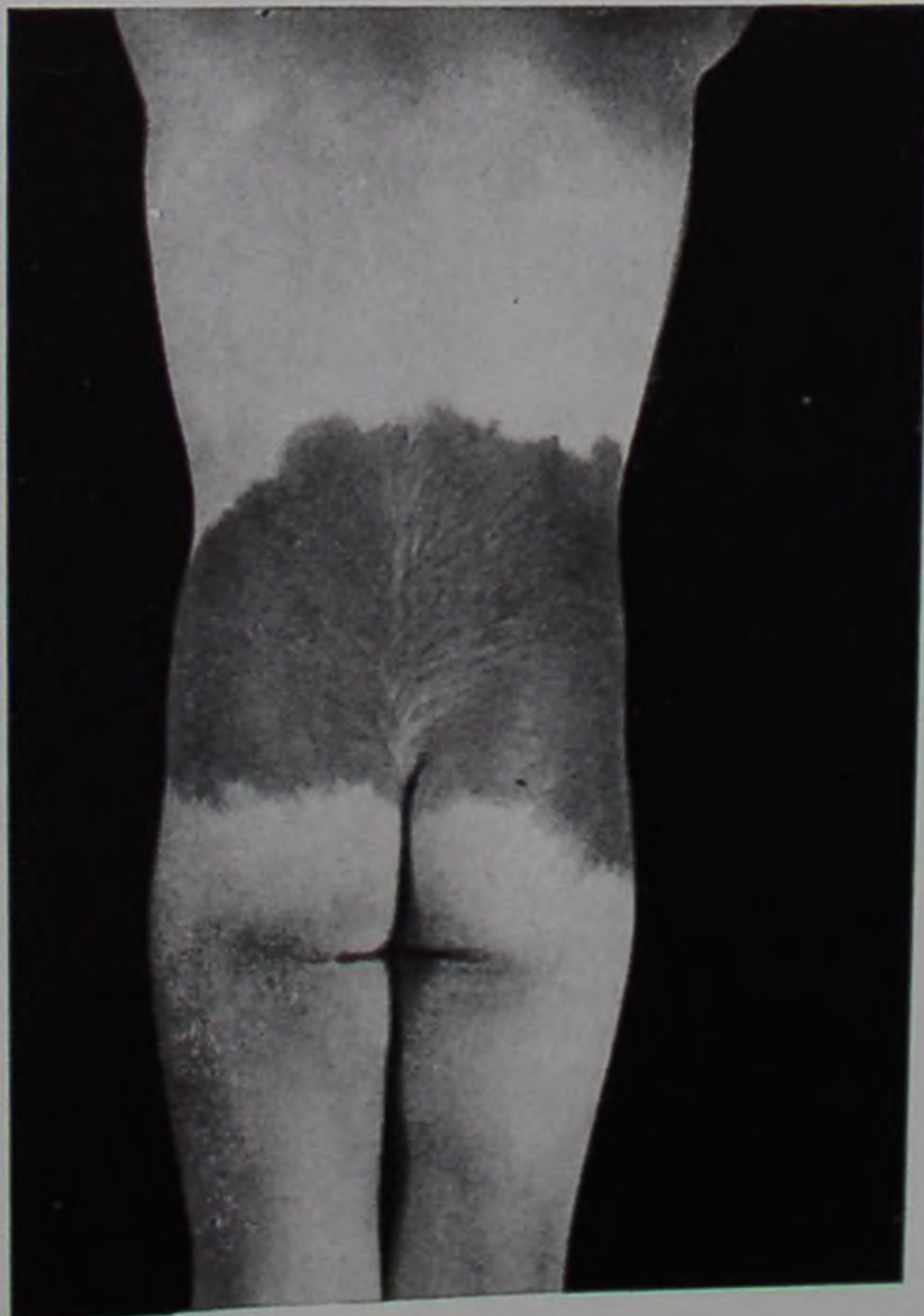
операция обусловлена стремлением избежать полного сморщивания трансплантата. — 2. В возрасте 20 лет у больного уже нет заметной разницы между внешним видом кожи трансплантата и кожи лица. Заметный рубец расположен лишь по ходу носогубной складки. Операция произведена Павлой Нежаровой.



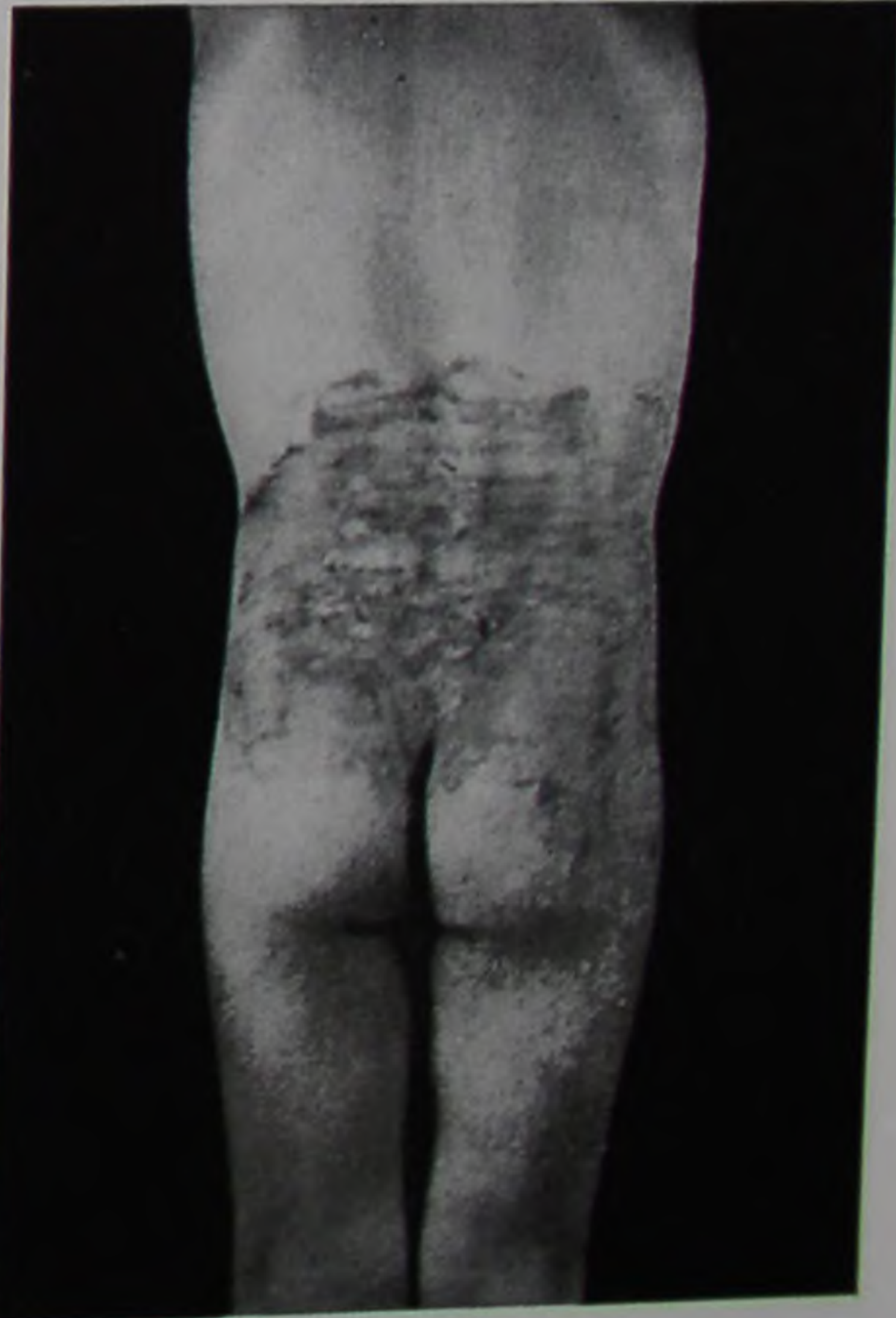(2)

Р И С. 162.

Пигментное пятно пояснично-ягодичной области. Больной Л. М., 6 лет, ист. болезни № 48 915. 1. Пигментное бородавчатое ородевшее пятно поясничной, верхней ягодичной и бедренных областей. При лечении использован метод последовательных иссечений дермального слоя при помощи ножа Хамби. — 2. Больной после первой операции. Рана зажила. На поверхности трансплантата неравномерное распределение пигмента, обусловленное неодинаковым по толщине иссечением эпителия. Внешний вид трансплантата улучшается путем последовательных иссечений и абразий.

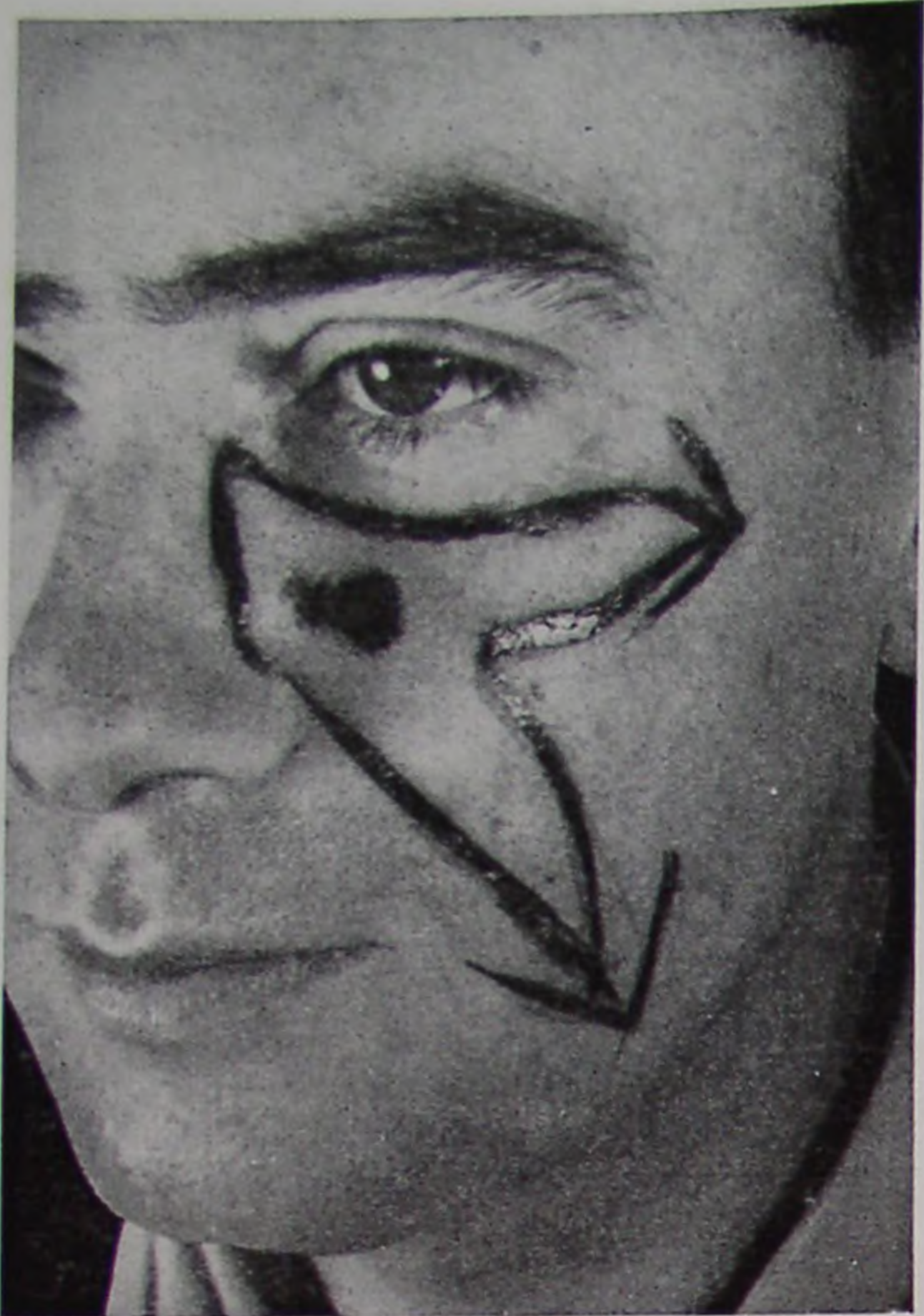


(1)



(2)





(1)



(2)

Р И С. 163.

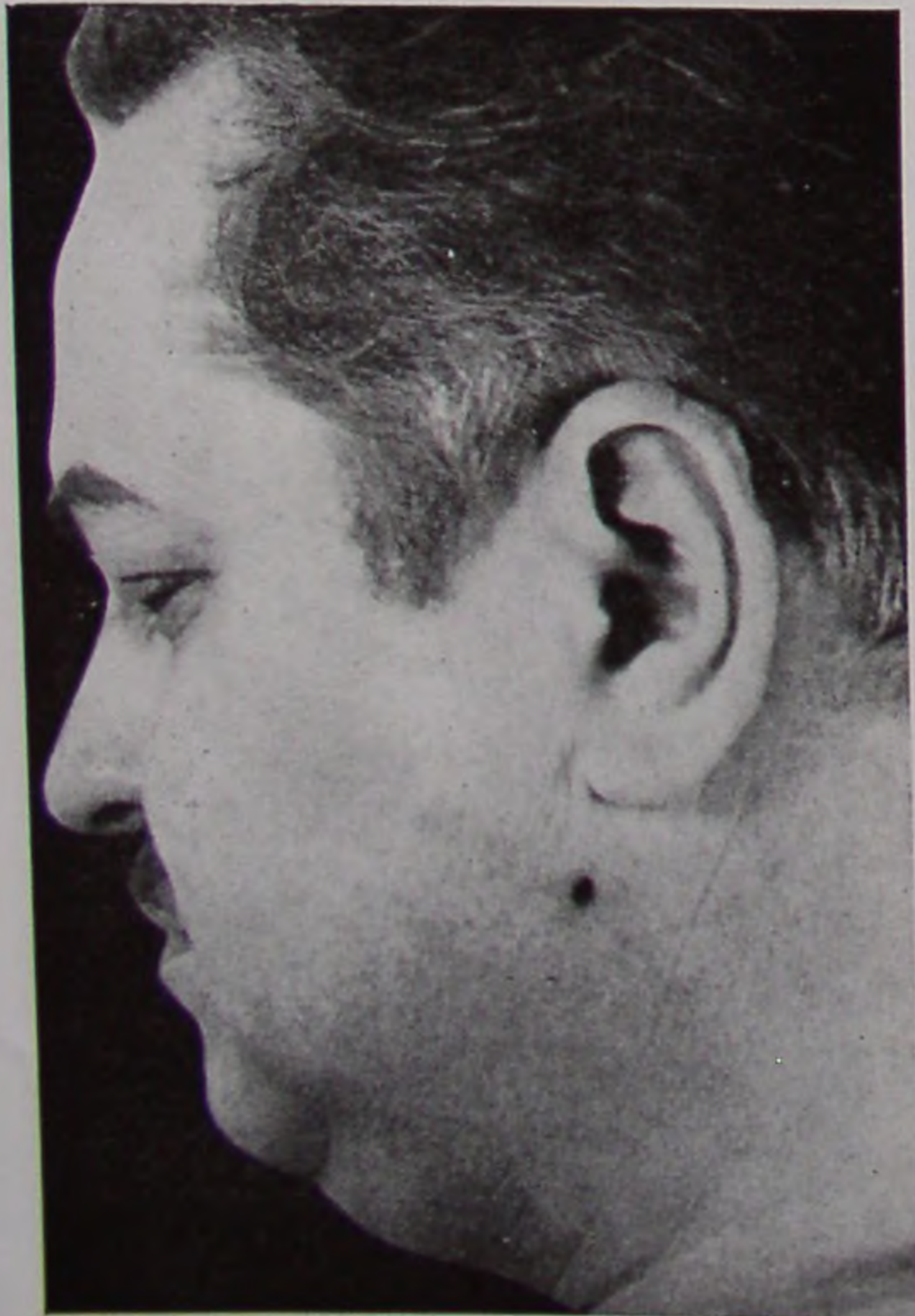Злокачественная меланома левой щеки. Больной В. Ф., 31 года, ист. болезни № 52 351. 1. Схема экцизии, расположенной по ходу лимфатических путей и направляющейся из места опухоли, во-первых, к ушной раковине, во-вторых, за пределы края нижней челюсти. В латеральном направлении мобилизован большой лоскут кожи и перенесен на дефект. На концах раны иссекают треугольные кожные лоскуты. — 2. Состояние после излечения.

Р И С. 164.

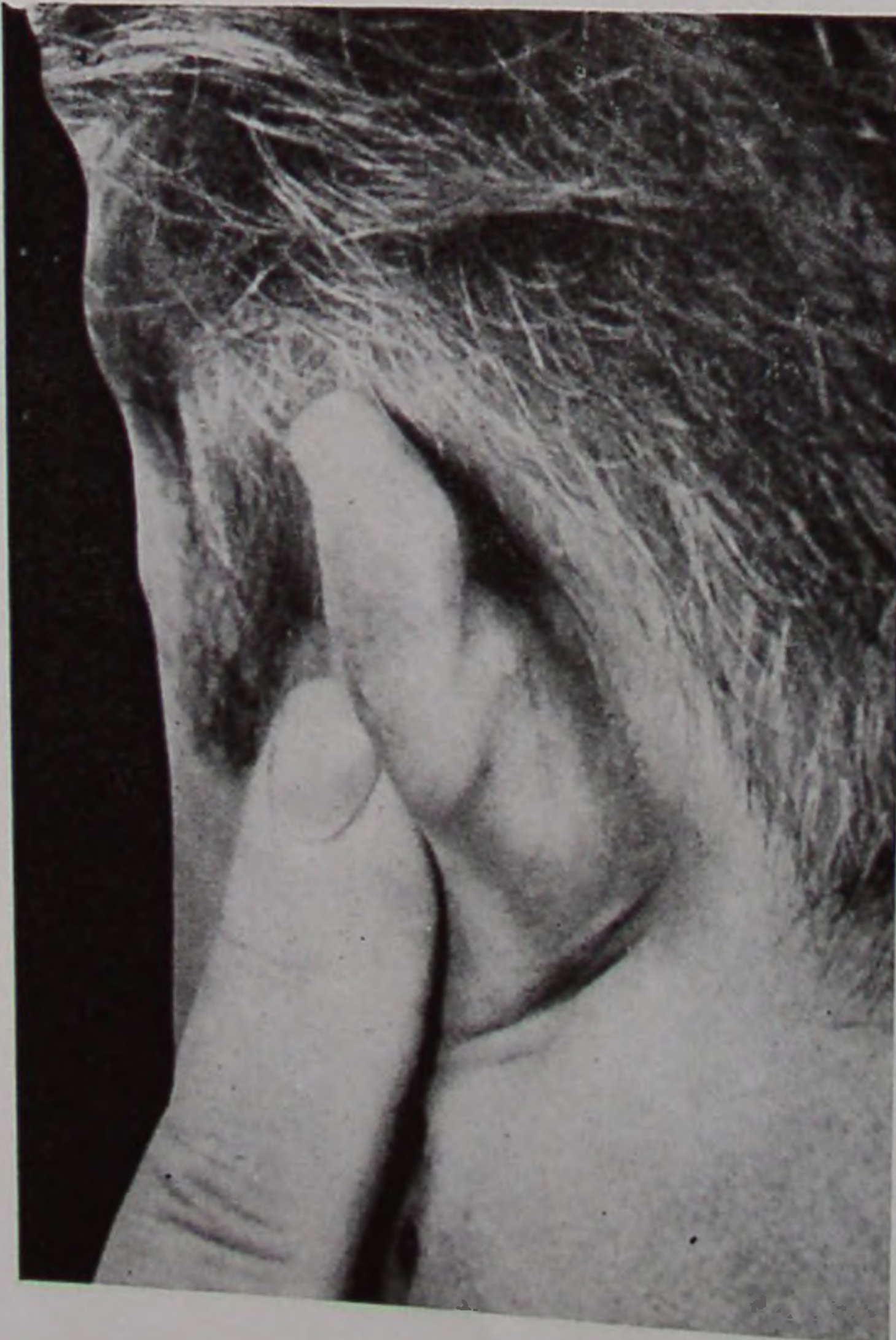
Нераспознанная меланобластома. Больной И. Д., 50 лет, ист. болезни № 53 791. 1. У больного на левой ушной раковине по-

явилась небольшая черная опухоль; два с половиной года тому назад опухоль начала кровоточить и мокнуть. Опухоль была иссечена; на основании гистологического исследования был поставлен диагноз базалиомы. — 2. Через полтора года после операции на задней поверхности ушной раковины под кожей

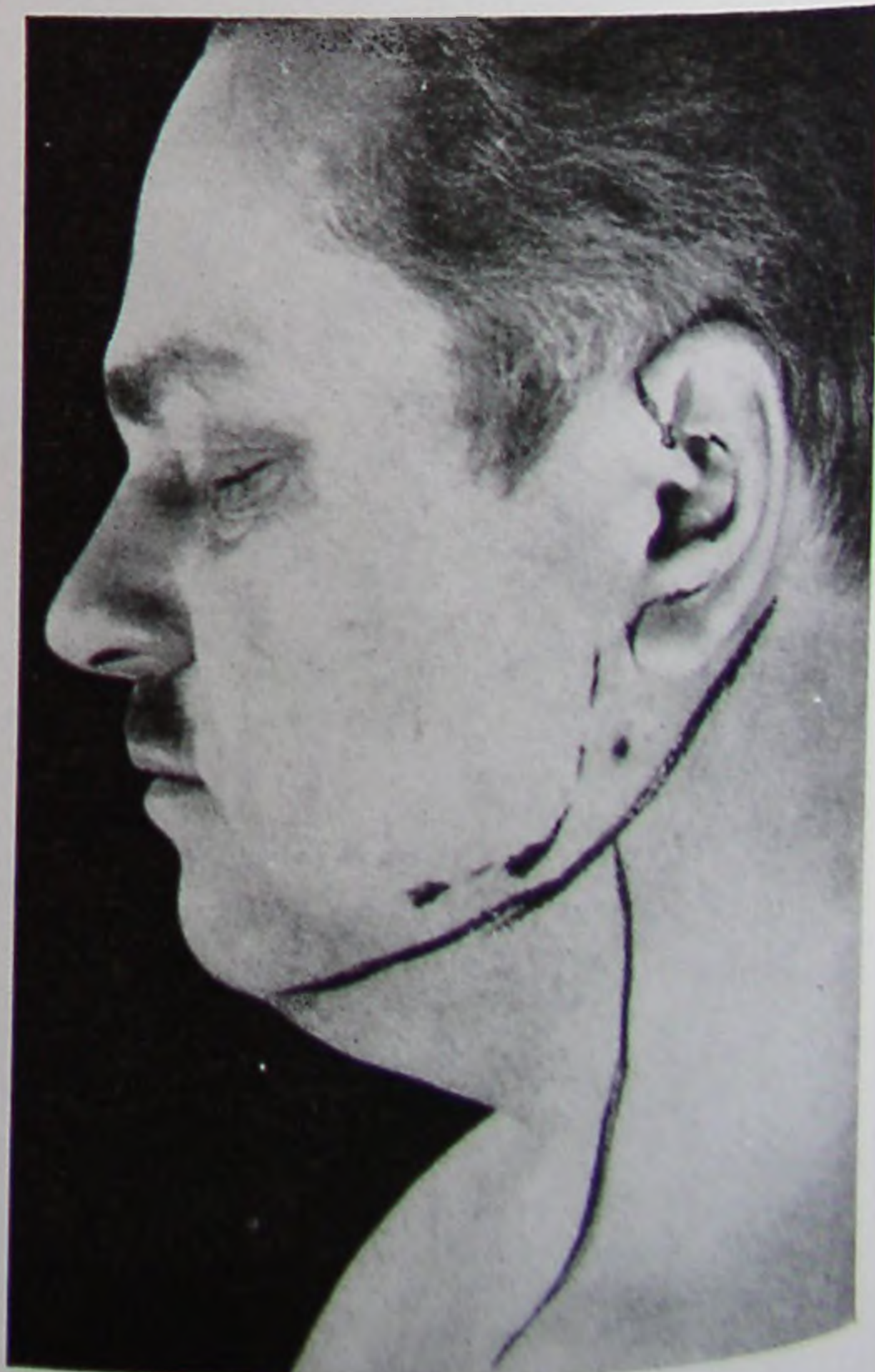
(1)



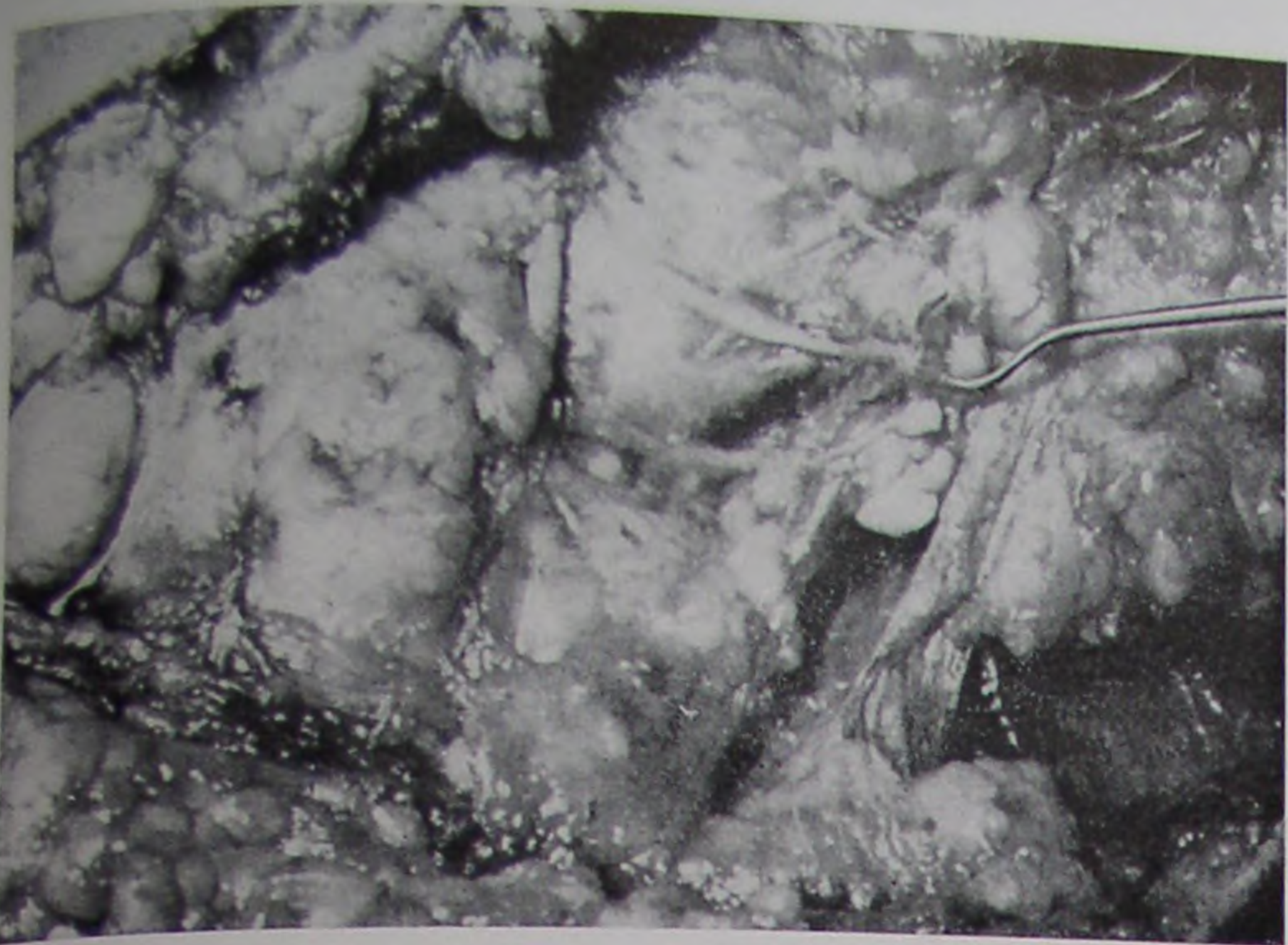(2)



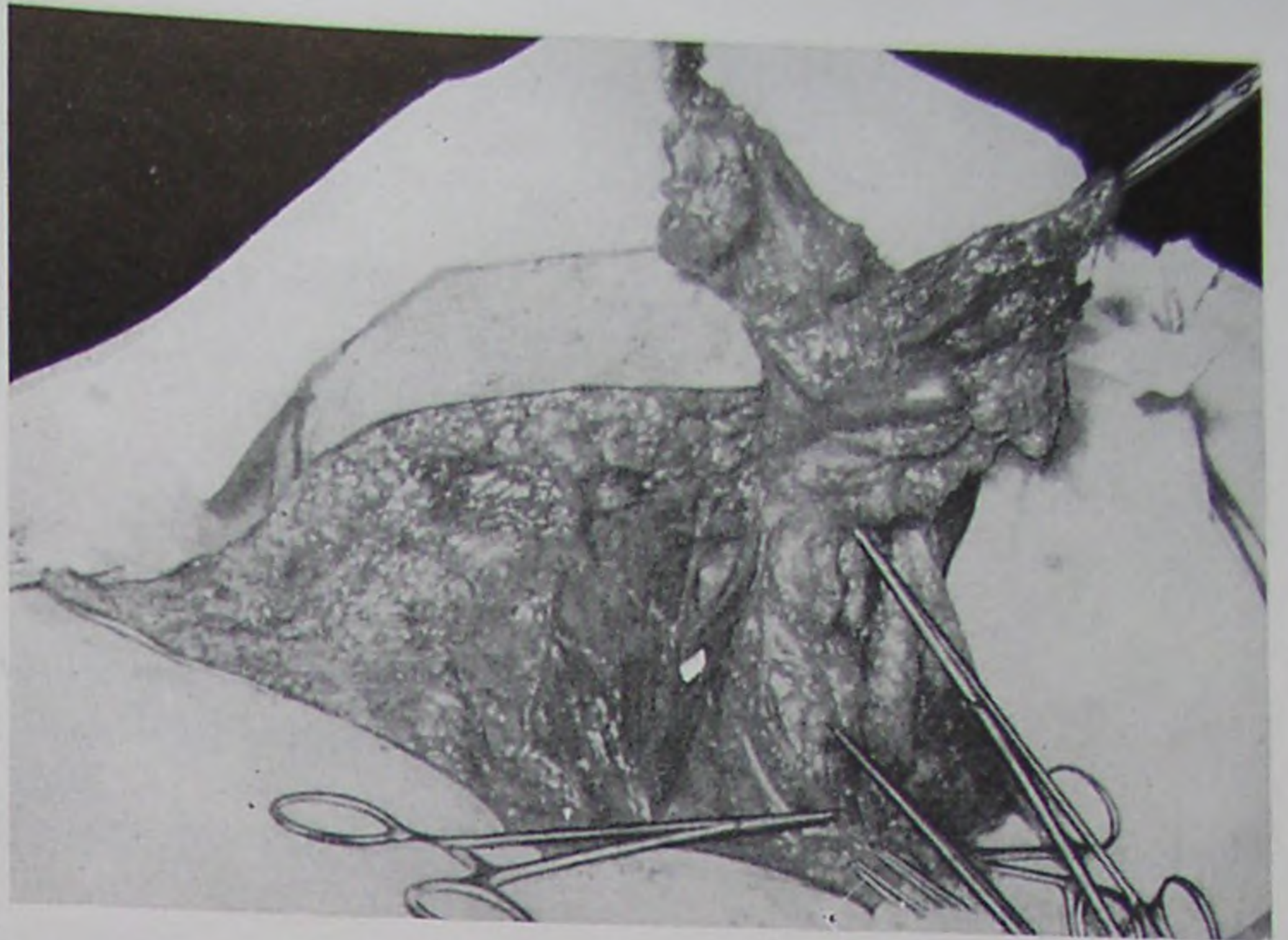(3)





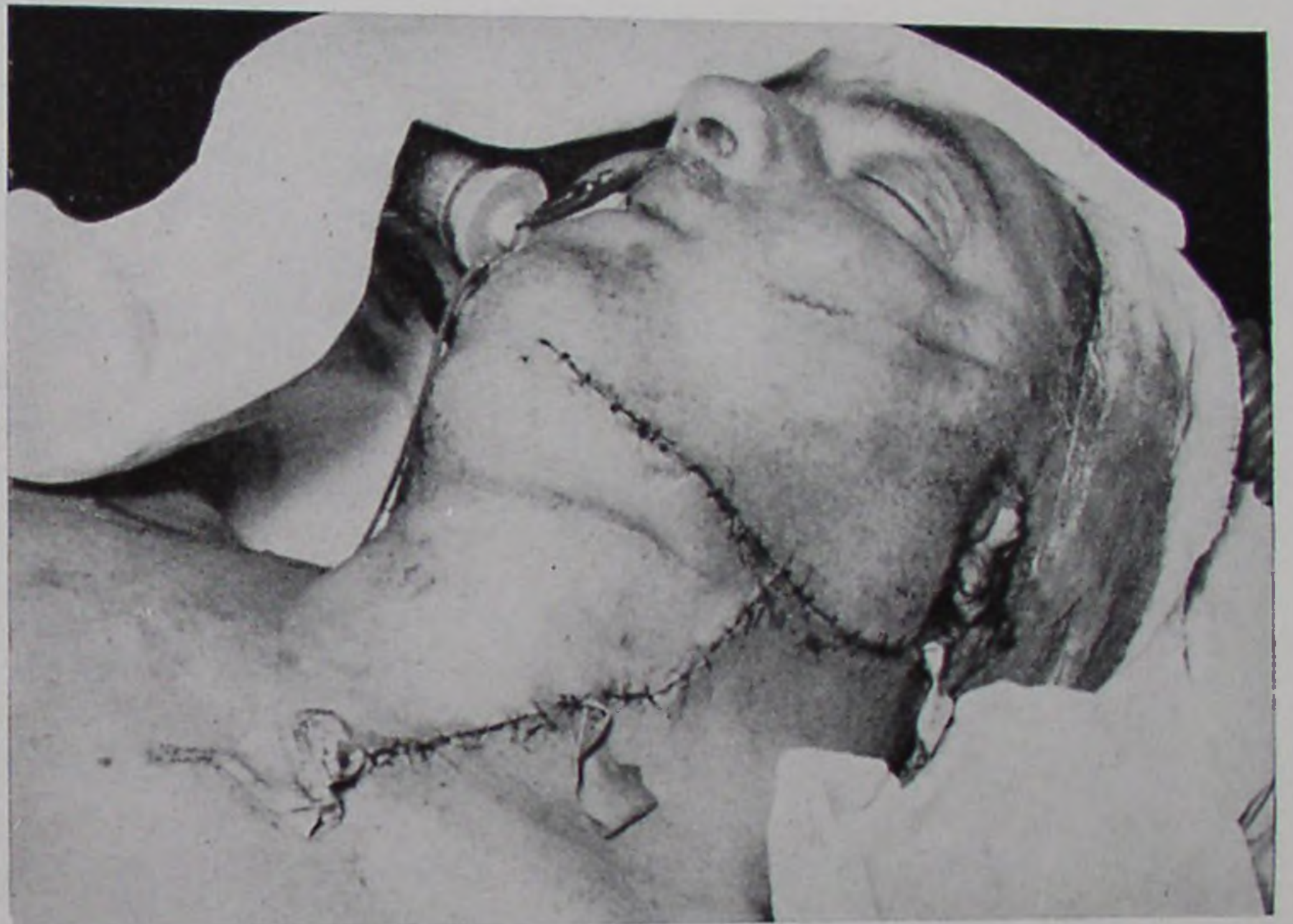

(4)



(5)

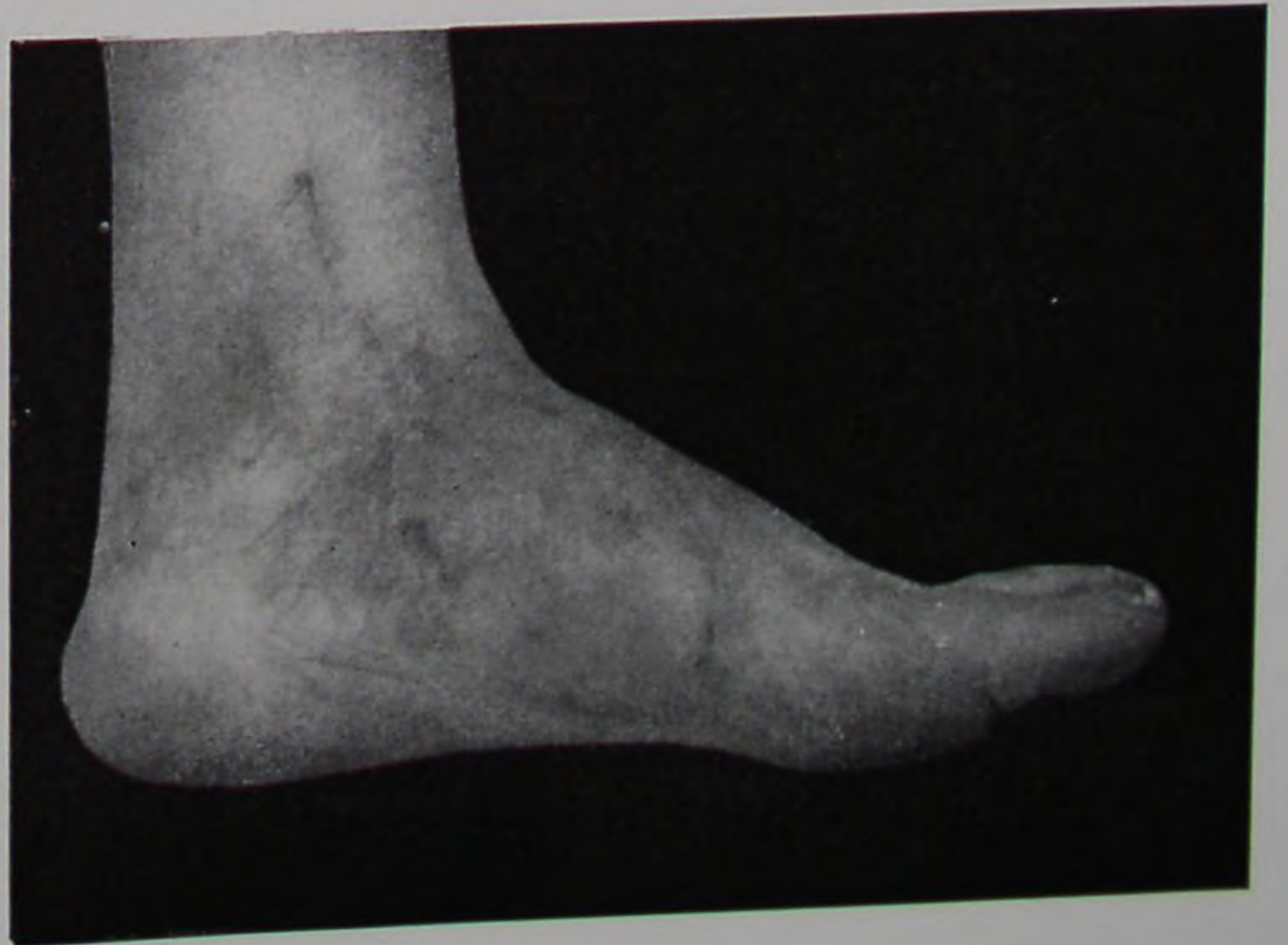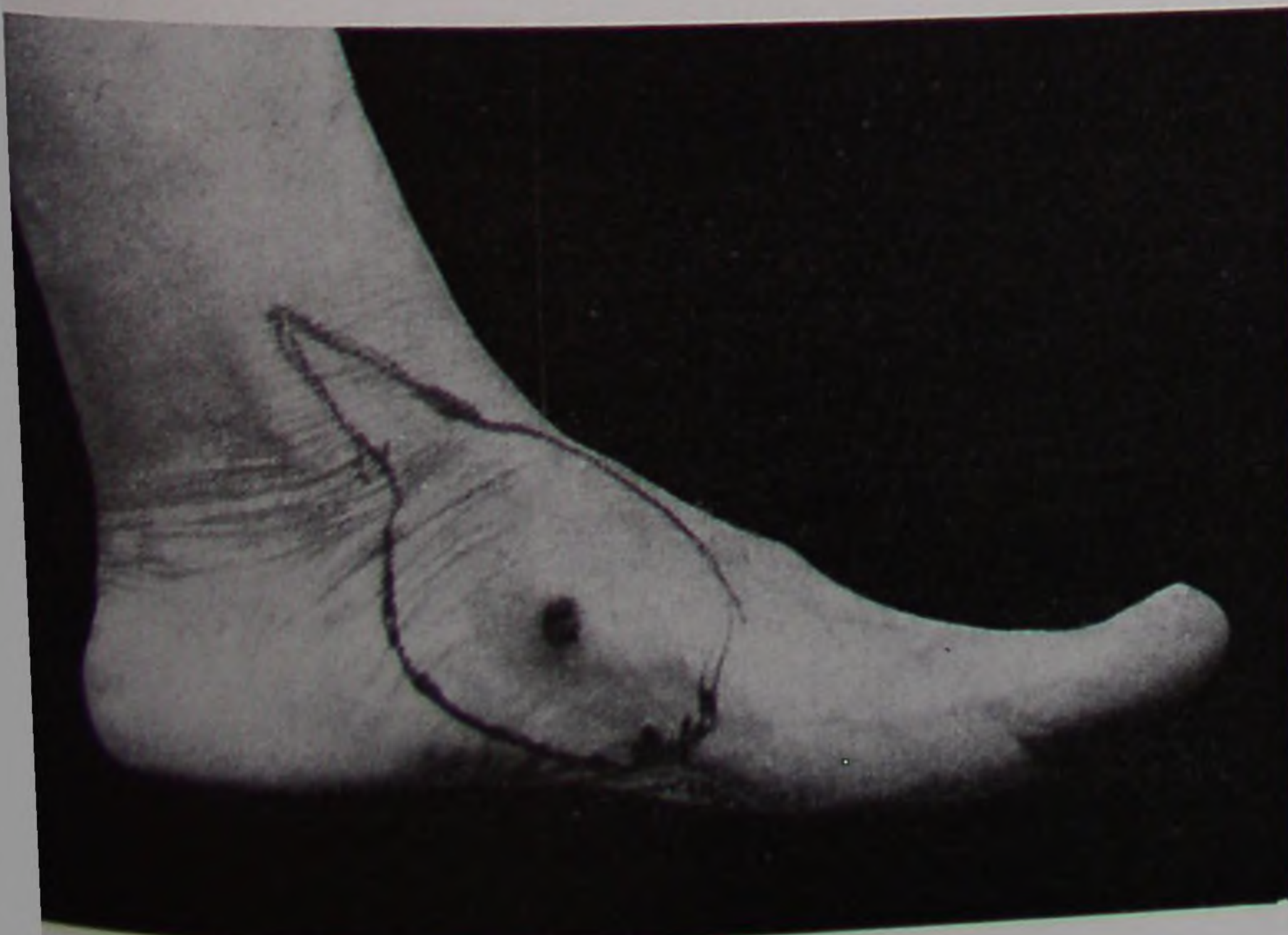образовалась небольшая опухоль, увеличившаяся до размеров сливы. Опухоль синеватого цвета просвечивает через кожу. Одновременно под мочкой уха на коже выросла черная бородавка. — 3. Схема разрезов. — 4. Способ иссечения ушной раковины и всего пораженного блока тканей, захватывающего околоушную железу, из толщи которой изолированы ветви лицевого нерва. — 5. Радикальное удаление тканей шеи; в глубине раны выделена общая сонная артерия. — 6. Рана зашита; в трех местах введены дренажи.



(6)

РИС. 165.

Злокачественная меланома на внутренней поверхности ноги. Больной Р. С., 58 лет, ист. болезни № 51455. 1. Схема экцизии. — 2. Проксимальная часть раны закрыта путем перемещения ее краев после обширной мобилизации; на остальную раневую поверхность произведена свободная пересадка кожи, взятой с живота.



(2)