


Хирургические болезни

Под редакцией М. И. Кузина

Учебная
литература
для студентов
медицинских
вузов



УЧЕБНАЯ ЛИТЕРАТУРА
для студентов медицинских вузов

Хирургические болезни

Под редакцией
академика РАМН М. И. КУЗИНА

Издание третье, переработанное и дополненное

*Рекомендовано Департаментом образовательных медицинских учреждений и
кадровой политики Министерства здравоохранения Российской Федерации в
качестве учебника для студентов медицинских вузов*

Москва
"Медицина"
2002

УДК 617-089 (075.8)

ББК 54.5

X 50



КНИГИ ПО МЕДИЦИНЕ
alimed.pro

ALLMED.PRO/BOOKS

В подготовке третьего издания приняли участие академик РАМН, профессор М. И. КУЗИН, профессор П. С. ВЕТШЕВ, профессор Н. М. КУЗИН, профессор Н. Н. КРЫЛОВ, доцент М. А. ЧИСТОВА, профессор Л. В. УСПЕНСКИЙ, д. м. н. А. М. КУЛАКОВА, профессор Л. В. ЧИСТОВ, профессор О. С. ШКРОБ, д. м. н. Е. Г. АРТЮХИНА.

X 50 Хирургические болезни: Учебник/ М. И. Кузин, О. С. Шкроб, Н. М. Кузин и др.; Под ред. М. И. Кузина. — 3-е изд., перераб. и доп. - М.: Медицина, 2002. - 784 с: ил. - ISBN 5-225-00920-4

В третьем издании учебника (первое вышло в 1986 г., второе — в 1995 г.), значительно переработанном и дополненном, изложены основные разделы частной хирургии, на современном уровне освещены вопросы диагностики и лечения распространенных хирургических заболеваний. В книгу включены новые главы "Синдром системной реакции на воспаление", "Малоинвазивные технологии в хирургии", "Ожирение". С учетом новых достижений переработана глава "Трансплантация органов".

ББК 54.5

ISBN 5-225-00920-4

© Издательство "Медицина", 1986
© Коллектив авторов, 1995
© Коллектив авторов. 2002

СОДЕРЖАНИЕ

	ПРЕДИСЛОВИЕ	11
Глава 1.	СИНДРОМ СИСТЕМНОГО ОТВЕТА НА ВОСПАЛЕНИЕ. - <i>М. И. Кузин.</i>	12
Глава 2.	МАЛОИНВАЗИВНЫЕ ТЕХНОЛОГИИ В ХИРУРГИИ. - <i>Н. М. Ку- зин.</i>	22
	2.1. Видеоэндоскопическая хирургия.	22
	2.1.1. Видеолапароскопическая хирургия.	22
	2.1.2. Торакоскопическая хирургия.	27
	2.2. Интервенционная радиология.	28
Глава 3.	ШЕЯ. - <i>М. И. Кузин.</i>	40
	3.1. Пороки развития.	40
	3.2. Повреждения органов шеи.	43
	3.3. Абсцессы и флегмоны.	43
	3.4. Лимфаденит (специфический и неспецифический).	45
	3.5. Опухоли шеи.	46
Глава 4.	ЩИТОВИДНАЯ ЖЕЛЕЗА. ПАРАЩИТОВИДНЫЕ ЖЕЛЕЗЫ. - <i>П. С. Ветшев, М. И. Кузин.</i>	47
	4.1. Методы исследования.	49
	4.2. Заболевания щитовидной железы	55
	4.2.1. Диффузный токсический зоб (болезнь Грейвса, базедова бо- лезнь).	55
	4.2.2. Токсическая аденома (болезнь Пламмера).	62
	4.2.3. Многоузловой токсический зоб.	63
	4.2.4. Эндемический зоб (йоддефицитные заболевания).	64
	4.2.5. Спорадический зоб (простой нетоксический зоб).	65
	4.2.6. Аберрантный зоб.	66
	4.2.7. Тиреоидиты.	67
	4.2.8. Гипотиреоз	69
	4.3. Опухоли щитовидной железы.	71
	4.3.1. Доброкачественные опухоли (фолликулярные аденомы)	71
	4.3.2. Злокачественные опухоли.	72
	4.4. Паращитовидные железы.	77
	4.4.1. Заболевания паращитовидных желез	77
	4.4.1.1. Гиперпаратиреоз.	77
	4.4.1.2. Гипопаратиреоз	80
	4.4.1.3. Опухоли паращитовидных желез.	80
Глава 5.	МОЛОЧНЫЕ ЖЕЛЕЗЫ. - <i>М. И. Кузин, А. М. Кулакова.</i>	81
	5.1. Методы исследования.	83
	5.2. Пороки развития.	87
	5.3. Повреждения молочных желез.	87
	5.4. Воспалительные заболевания.	88
	5.4.1. Неспецифические воспалительные заболевания.	88
	5.4.2. Хронические специфические воспалительные заболевания	90
	5.5. Дисгормональные дисплазии молочных желез	91
	5.5.1. Мастопатия.	91
	5.5.2. Выделения из сосков.	94
	5.5.3. Галактоцеле.	95

5.5.4. Гинекомастия	95
5.6. Опухоли молочной железы.	96
5.6.1. Доброкачественные опухоли.	96
5.6.2. Злокачественные опухоли.	98
5.6.2.1. Рак	98
5.6.2.2. Рак молочной железы <i>in situ</i>	110
5.6.2.3. Рак молочной железы у мужчин.	113
5.6.2.4. Саркома молочной железы.	114
Глава 6. ГРУДНАЯ КЛЕТКА, ТРАХЕЯ, БРОНХИ, ЛЕГКИЕ, ПЛЕВРА. -	
<i>М. И. Кузин, О. С. Шкроб.</i>	114
6.1. Методы исследования.	116
6.2. Грудная стенка	120
6.2.1. Врожденные деформации грудной клетки.	120
6.2.2. Повреждения грудной клетки.	122
6.2.3. Воспалительные заболевания.	125
6.2.4. Специфические хронические воспалительные заболевания грудной стенки.	125
6.2.5. Опухоли грудной стенки.	126
6.3. Трахея.	127
6.3.1. Пороки развития.	127
6.3.2. Травматические повреждения.	127
6.3.4. Стенозы трахеи.	128
6.3.5. Пищеводно-трахеальные свищи.	129
6.3.6. Опухоли трахеи.	130
6.4. Легкие. Бронхи.	131
6.4.1. Пороки развития бронхиального дерева и легочной паренхимы	131
6.4.2. Пороки развития сосудов легких.	134
6.4.3. Воспалительные заболевания.	134
6.4.3.1. Абсцесс легкого.	136
6.4.3.2. Гангрена легкого.	139
6.4.3.3. Хронический абсцесс легкого.	144
6.4.4. Специфические воспалительные заболевания.	146
6.4.4.1. Туберкулез легких	146
6.4.4.2. Сифилис легких	147
6.4.4.3. Грибковые заболевания легких (микозы).	148
6.4.4.4. Актиномикоз легких	148
6.4.5. Бронхоэктатическая болезнь	149
6.4.6. Кисты легких	154
6.4.7. Эхинококкоз легких	155
6.4.8. Опухоли легких	158
6.4.8.1. Доброкачественные опухоли.	158
6.4.8.2. Злокачественные опухоли.	162
6.4.8.2.1. Рак легких	162
6.5. Плевра	173
6.5.1. Травматические повреждения.	173
6.5.1.1. Пневмоторакс	173
6.5.2. Воспалительные заболевания плевры.	177
6.5.2.1. Экссудативный неинфекционный плеврит.	177
6.5.2.2. Острая эмпиема плевры.	179
6.5.2.3. Хроническая эмпиема.	184
6.5.3. Опухоли плевры.	185

	6.5.3.1. Первичные опухоли плевры	185
	6.5.3.2. Вторичные метастатические опухоли	188
Глава 7.	ПИЩЕВОД. — <i>Л. В. Чистов, М. И. Кузин.</i>	189
	7.1. Методы исследования	190
	7.2. Врожденные аномалии развития	191
	7.3. Повреждения пищевода	193
	7.4. Инородные тела пищевода	194
	7.5. Химические ожоги и рубцовые сужения пищевода	195
	7.6. Нарушения моторики пищевода	200
	7.6.1. Ахалазия кардии (кардиоспазм)	200
	7.6.2. Халазия (недостаточность) кардии	205
	7.7. Рефлюкс-эзофагит (пептический эзофагит)	206
	7.8. Дивертикулы пищевода	208
	7.9. Опухоли пищевода	211
	7.9.1. Доброкачественные опухоли и кисты	211
	7.9.2. Злокачественные опухоли	212
	7.9.2.1. Рак	212
	7.9.2.2. Саркома	225
Глава 8.	ДИАФРАГМА. — <i>Л. В. Чистов.</i>	226
	8.1. Методы исследования	227
	8.2. Повреждения диафрагмы	227
	8.3. Диафрагмальные грыжи	228
	8.4. Грыжи пищеводного отверстия диафрагмы	229
	8.5. Релаксация диафрагмы	232
Глава 9.	ЖИВОТ. — <i>М. А. Чистова.</i>	233
	9.1. Методы исследования	233
	9.2. Острый живот	241
	9.3. Травмы живота	245
	9.4. Заболевания брюшной стенки	247
	9.5. Опухоли брюшной стенки	248
Глава 10.	ГРЫЖИ ЖИВОТА. — <i>М. А. Чистова.</i>	248
	10.1. Наружные грыжи живота	249
	10.1.1. Паховые грыжи	251
	10.1.2. Бедренные грыжи	258
	10.1.3. Эмбриональные грыжи	260
	10.1.4. Пупочные грыжи	261
	10.1.5. Грыжи белой линии живота	262
	10.1.6. Травматические и послеоперационные грыжи	262
	10.1.7. Редкие виды грыж живота	263
	10.1.8. Осложнения наружных грыж живота	264
	10.2. Внутренние грыжи живота	270
Глава 11.	ЖЕЛУДОК И ДВЕНАДЦАТИПЕРСТНАЯ КИШКА. — <i>М. И. Кузин, М. А. Чистова.</i>	271
	11.1. Методы исследования	275
	11.2. Пороки развития	276
	11.3. Инородные тела желудка и двенадцатиперстной кишки	279
	11.4. Химические ожоги и рубцовые стриктуры желудка	280
	11.5. Повреждения желудка и двенадцатиперстной кишки	280
	11.6. Язвенная болезнь желудка и двенадцатиперстной кишки	281
	11.6.1. Осложнения язвенной болезни	301

11.6.1.1.	Желудочно-кишечные кровотечения	301
11.6.1.2.	Перфорация язвы	307
11.6.1.3.	Пилородуоденальный стеноз	313
11.6.1.4.	Пенетрация язвы	316
11.7.	Острые язвы	317
11.8.	Патологические синдромы после операций на желудке	318
11.9.	Опухоли желудка и двенадцатиперстной кишки	328
11.9.1.	Доброкачественные опухоли желудка	328
11.9.2.	Злокачественные опухоли желудка	332
11.9.2.1.	Рак желудка	332
11.9.2.2.	Саркома желудка	347
11.9.2.3.	Лимфома желудка	347
11.9.3.	Опухоли двенадцатиперстной кишки	349
Глава 12.	ПЕЧЕНЬ. - <i>Н. М. Кузин</i>	350
12.1.	Специальные методы исследования	352
12.2.	Пороки развития	352
12.3.	Травмы печени	352
12.4.	Абсцессы печени	353
12.4.1.	Бактериальные абсцессы	353
12.4.2.	Паразитарные абсцессы	355
12.5.	Паразитарные заболевания печени	356
12.5.1.	Эхинококкоз	356
12.5.2.	Альвеококкоз	359
12.5.3.	Описторхоз	360
12.6.	Непаразитарные кисты печени	361
12.7.	Хронические специфические воспалительные заболевания	363
12.8.	Опухоли печени	363
12.8.1.	Доброкачественные опухоли	363
12.8.2.	Злокачественные опухоли	365
12.9.	Синдром портальной гипертензии	366
12.10.	Печеночная недостаточность	375
Глава 13.	ЖЕЛЧНЫЙ ПУЗЫРЬ И ЖЕЛЧНЫЕ ПРОТОКИ. - <i>Н. М. Кузин</i>	376
13.1.	Специальные методы исследования	378
13.2.	Врожденные аномалии развития желчевыводящих протоков	378
13.3.	Повреждения желчных путей	379
13.4.	Желчнокаменная болезнь	379
13.4.1.	Хронический калькулезный холецистит	381
13.4.2.	Острый холецистит	390
13.5.	Бескаменный холецистит	394
13.6.	Постхолецистэктомический синдром	395
13.7.	Опухоли желчного пузыря и желчных протоков	396
13.8.	Желтуха	400
Глава 14.	ПОДЖЕЛУДОЧНАЯ ЖЕЛЕЗА. - <i>Н. М. Кузин, Л. В. Успенский</i>	403
14.1.	Аномалии и пороки развития	405
14.2.	Повреждения поджелудочной железы	406
14.3.	Острый панкреатит	407
14.4.	Хронический панкреатит	419
14.5.	Кисты и свищи поджелудочной железы	423
14.6.	Опухоли поджелудочной железы	427
14.6.1.	Доброкачественные опухоли	427
14.6.2.	Злокачественные опухоли	428

	14.6.2.1. Рак поджелудочной железы	428
	14.6.3. Нейроэндокринные опухоли	433
Глава 15.	СЕЛЕЗЕНКА. - <i>Н. М. Кузин.</i>	441
	15.1. Пороки развития.	441
	15.2. Повреждения селезенки.	441
	15.3. Заболевания селезенки.	443
	15.4. Гиперспленизм.	445
Глава 16.	СРЕДОСТЕНИЕ. - <i>Н. М. Кузин.</i>	455
	16.1. Повреждения средостения.	456
	16.2. Воспалительные заболевания.	457
	16.2.1. Нисходящий некротизирующий острый медиастинит	457
	16.2.2. Послеоперационный медиастинит.	458
	16.2.3. Склерозирующий (хронический) медиастинит.	460
	16.3. Синдром верхней полой вены.	462
	16.4. Опухоли и кисты средостения.	462
	16.4.1. Неврогенные опухоли.	464
	16.4.2. Тимомы.	466
	16.4.3. Дизэмбриогенетические опухоли	467
	16.4.4. Мезенхимальные опухоли.	469
	16.4.5. Лимфоидные опухоли.	470
	16.4.6. Кисты средостения.	471
Глава 17.	СЕРДЦЕ. ПЕРИКАРД. - <i>М. И. Кузин, А. Н. Кайдаш.</i>	473
	17.1. Специальные методы исследования.	474
	17.2. Обеспечение операций на сердце и крупных сосудах.	474
	17.3. Ранения сердца и перикарда.	475
	17.4. Врожденные пороки сердца.	476
	17.4.1. Врожденные аномалии расположения сердца и магистраль- ных сосудов.	479
	17.4.1.1. Стеноз легочного ствола (изолированное сужение легочной артерии).	479
	17.4.1.2. Врожденный стеноз устья аорты.	480
	17.4.1.3. Открытый артериальный проток.	482
	17.4.1.4. Дефект межпредсердной перегородки.	483
	17.4.1.5. Дефект межжелудочковой перегородки.	485
	17.4.1.6. Тетрада Фалло.	487
	17.5. Приобретенные пороки сердца.	489
	17.5.1. Стеноз левого атриовентрикулярного отверстия (митральный стеноз).	489
	17.5.2. Недостаточность левого предсердно-желудочкового клапана (митральная недостаточность).	492
	17.5.3. Аортальные пороки сердца.	494
	17.6. Инфекционный эндокардит и абсцессы сердца.	496
	17.7. Хроническая ишемическая болезнь сердца.	497
	17.8. Постинфарктная аневризма сердца.	499
	17.9. Перикардиты.	501
	17.9.1. Острые перикардиты.	501
	17.9.2. Выпотные перикардиты.	502
	17.9.3. Хронические перикардиты.	503
	17.10. Нарушения ритма.	505
	17.10.1. Брадикардия.	506
	17.10.2. Тахикардии.	507

Глава 18. АОРТА И ПЕРИФЕРИЧЕСКИЕ АРТЕРИИ. - <i>М. И. Кузин, Е. Г. Артюхина.</i>	509
18.1. Методы исследования.	510
18.2. Общие принципы лечения заболеваний артерий.	514
18.3. Врожденные пороки.	516
18.4. Патологическая извитость артерий (кинкинг).	521
18.5. Гемангиомы.	522
18.6. Травмы артерий.	523
18.7. Облитерирующие заболевания.	525
18.7.1. Облитерирующий атеросклероз.	526
18.7.2. Неспецифический аортоартериит.	527
18.7.3. Облитерирующий тромбангиит (болезнь Винивартера—Бюргера).	528
18.7.4. Облитерирующие поражения ветвей дуги аорты.	529
18.7.5. Облитерирующие заболевания висцеральных ветвей аорты.	533
18.7.6. Заболевания почечных артерий. Вазоренальная гипертензия.	535
18.7.7. Облитерирующие заболевания артерий нижних конечностей.	538
18.8. Аневризмы аорты и периферических артерий.	546
18.8.1. Аневризмы аорты.	547
18.8.2. Аневризмы периферических артерий.	554
18.8.3. Артериовенозная аневризма.	555
18.9. Тромбозы и эмболии.	556
18.9.1. Эмболия и тромбоз мезентериальных сосудов.	561
18.10. Заболевания мелких артерий и капилляров.	563
18.10.1. Диабетическая ангиопатия.	563
18.10.2. Болезнь Рейно.	564
18.10.3. Геморагический васкулит (болезнь Шенлейна—Геноха).	565
Глава 19. ВЕНЫ КОНЕЧНОСТЕЙ. - <i>М. И. Кузин, Е. Г. Артюхина.</i>	565
19.1. Методы исследования.	567
19.2. Врожденные венозные дисплазии.	569
19.3. Повреждения магистральных вен конечностей.	570
19.4. Хроническая венозная недостаточность.	571
19.4.1. Варикозное расширение вен нижних конечностей.	571
19.4.2. Посттромбофлебитический синдром.	579
19.4.3. Трофические язвы венозной этиологии.	585
19.5. Острый тромбофлебит поверхностных вен.	587
19.6. Острые тромбозы глубоких вен нижних конечностей.	589
19.7. Окклюзии ветвей верхней полой вены.	595
19.8. Эмболия легочной артерии.	596
Глава 20. ЛИМФАТИЧЕСКИЕ СОСУДЫ КОНЕЧНОСТЕЙ. - <i>М. И. Кузин</i>	600
20.1. Заболевания лимфатических сосудов.	600
20.1.1. Лимфедема.	600
20.1.2. Лимфангиомы.	602
Глава 21. ТОНКАЯ КИШКА. - <i>Н. Н. Крылов.</i>	603
21.1. Аномалии и пороки развития.	604
21.2. Травмы тонкой кишки.	605
21.3. Заболевания тонкой кишки.	606
21.3.1. Дивертикулы тонкой кишки.	606
21.3.2. Ишемия кишечника.	608
21.3.3. Болезнь Крона.	609
21.4. Опухоли тонкой кишки.	616

	21.5. Кишечные свищи	618
	21.6. Синдром "короткой кишки".	619
Глава 22.	ЧЕРВЕОБРАЗНЫЙ ОТРОСТОК. - <i>Н. Н. Крылов.</i>	621
	22.1. Острый аппендицит.	623
	22.1.1. Типичные формы острого аппендицита	632
	22.1.2. Атипичные формы острого аппендицита.	634
	22.1.3. Острый аппендицит у беременных	637
	22.1.4. Острый аппендицит у ВИЧ-инфицированных	638
	22.1.5. Осложнения острого аппендицита.	639
	22.1.6. Дифференциальная диагностика.	640
	22.2. Хронический аппендицит.	646
	22.3. Опухоли червеобразного отростка.	646
Глава 23.	ОБОДОЧНАЯ КИШКА. - <i>Н. Н. Крылов.</i>	648
	23.1. Аномалии и пороки развития.	649
	23.1.1. Болезнь Гиршпрунга (аганглионарный мегаколон).	649
	23.1.2. Идиопатический мегаколон.	651
	23.2. Воспалительные заболевания ободочной кишки.	652
	23.2.1. Неспецифический язвенный колит.	652
	23.3. Дивертикулы и дивертикулез.	656
	23.4. Доброкачественные опухоли.	660
	23.4.1. Полипы и полипоз.	660
	23.5. Злокачественные опухоли.	661
	23.5.1. Рак ободочной кишки.	661
Глава 24.	ПРЯМАЯ КИШКА. - <i>Т. С. Ветшев.</i>	669
	24.1. Методы исследования.	670
	24.2. Врожденные аномалии.	671
	24.3. Травмы прямой кишки.	671
	24.4. Заболевания прямой кишки.	672
	24.4.1. Геморрой.	672
	24.4.2. Трещина заднего прохода.	675
	24.4.3. Паранекроз и свищи прямой кишки.	676
	24.4.4. Выпадение прямой кишки.	682
	24.5. Рак прямой кишки.	684
Глава 25.	НЕПРОХОДИМОСТЬ КИШЕЧНИКА. - <i>М. И. Кузин.</i>	693
	25.1. Острая непроходимость.	693
	25.1.1. Обтурационная непроходимость.	703
	25.1.2. Странгуляционная непроходимость.	705
	25.1.3. Динамическая непроходимость.	710
Глава 26.	БРЮШИНА И ЗАБРЮШИННОЕ ПРОСТРАНСТВО. - <i>М. И. Ку-</i> <i>зин.</i>	712
	26.1. Брюшина.	712
	26.1.1. Перитонит.	712
	26.1.1.1. Абсцессы (отграниченный перитонит) брюшной полости и малого таза	729
	26.1.1.2. Туберкулезный перитонит.	732
	26.1.1.3. Генитальный перитонит.	733
	26.1.2. Опухоли брюшины.	734
	26.2. Забрюшинное пространство.	734
	26.2.1. Повреждение тканей забрюшинного пространства.	734
	26.2.2. Гнойные заболевания тканей забрюшинного пространства	735

26.2.3. Опухоли забрюшинного пространства	735
26.2.4. Фиброз забрюшинной клетчатки.	736
Глава 27. НАДПОЧЕЧНИКИ. - <i>П. С. Ветшев.</i>	736
27.1. Гормонально-активные опухоли надпочечников.	739
27.1.1. Альдостерома	739
27.1.2. Кортикостерома	740
27.1.3. Андростерома	742
27.1.4. Кортикоэстрома	743
27.1.5. Феохромоцитома.	743
27.2. Гормонально-неактивные опухоли.	746
Глава 28. ТРАНСПЛАНТАЦИЯ ОРГАНОВ И ТКАНЕЙ. - <i>М. И. Кузин</i>	748
28.1. Источники донорских органов	750
28.2. Иммунологические основы пересадки органов.	753
28.3. Реакция отторжения пересаженного органа	756
28.4. Иммунодепрессия.	756
28.5. Трансплантация почек	758
28.6. Трансплантация поджелудочной железы.	762
28.7. Трансплантация сердца.	764
28.8. Пересадка сердце—легкие.	766
28.9. Трансплантация печени.	767
28.10. Трансплантация легких.	769
28.11. Трансплантация тонкой кишки.	770
28.12. Врачебный долг и трансплантология.	771
Глава 29. ОЖИРЕНИЕ. - <i>Н. М. Кузин.</i>	771



ПРЕДИСЛОВИЕ

Третье издание учебника "Хирургические болезни" основательно переработано и дополнено новыми сведениями о патогенезе, диагностике и лечении хирургических болезней. В книгу включена новая глава "Синдром системной реакции на воспаление", в которой представлены современные взгляды на воспаление и иммунитет, подчеркнута роль цитокиновой системы и межклеточных взаимоотношений, регулирующих физиологические и патологические процессы в организме.

Мы сочли целесообразным перед изложением частных вопросов хирургии поместить специальную главу "Малоинвазивные технологии в хирургии" для того, чтобы сразу познакомить читателя с видеоэндоскопической аппаратурой и видеоэндоскопическими оперативными вмешательствами, а также с методами интервенционной радиологии и мини-инвазивными вмешательствами под контролем ультразвуковой техники.

Учитывая распространенность морбидных форм ожирения и социальную значимость этой болезни, мы включили специальную главу о хирургическом лечении ожирения, поскольку различные варианты оперативного лечения ожирения получают все большее распространение как за рубежом, так и в России. Заново написана глава "Трансплантация органов" с учетом новых достижений в этой области.

Третье издание соответствует программе и квалификационной характеристике врача по разделу "Хирургические болезни". Как и в предыдущем издании, в учебник не включены те разделы хирургии, которые студенты изучают по специальным учебникам стоматологии, нейрохирургии, урологии, ортопедии и травматологии.

Авторы будут благодарны читателям за ценные замечания и предложения.



Глава 1 СИНДРОМ СИСТЕМНОГО ОТВЕТА НА ВОСПАЛЕНИЕ

Среди хирургических заболеваний значительное место занимают острые воспалительные болезни органов брюшной и грудной полостей, мягких тканей тела. Достижения молекулярной биологии дали основание для пересмотра прежних представлений о сути воспаления и регуляции иммунного ответа на него. Установлено, что универсальным механизмом, определяющим физиологические и патологические процессы в организме, являются межклеточные взаимоотношения.

Основную роль в регуляции межклеточных взаимоотношений играет группа белковых молекул, получившая название цитокиновой системы. В связи с этим мы сочли целесообразным перед изложением частных вопросов воспалительных заболеваний дать краткие сведения о современных представлениях о сути воспаления и регуляции иммунного ответа на него.

Ответная реакция организма на воспаление, независимо от локализации воспалительного процесса, развивается в соответствии с общими закономерностями, свойственными всякому острому воспалению. Воспалительный процесс и ответная реакция на него развиваются при участии многочисленных *медиаторов воспаления*, в том числе цитокиновой системы, по одним и тем же закономерностям, как при внедрении инфекции, так и при воздействии травм, очагов некроза тканей, ожогов и некоторых других факторов.

Клинические проявления острых воспалительных заболеваний наряду с общими для воспаления симптомами имеют специфические симптомы, обусловленные поражением того или другого органа, его локализацией: например, при остром аппендиците и остром холецистите общими свойствами воспаления симптомами являются боли, повышение температуры тела, лейкоцитоз, увеличение частоты пульса. При физикальном исследовании выявляются специфические для каждого заболевания симптомы, позволяющие дифференцировать одно заболевание от другого. Реакция организма на воспаление, при которой *не нарушаются функции жизненно важных систем организма*, называется *местной*.

При флегмоне или гангрене пораженного органа симптомы, свойственные воспалению, становятся более выраженными, обычно начинают появляться *признаки нарушения функции жизненно важных систем организма* в виде значительной тахикардии, тахипноэ, гипертермии, высокого лейкоцитоза. Реакция на тяжелое воспаление принимает системный характер и *протекает как тяжелое общее заболевание* воспалительной природы, вовлекающее в ответную реакцию практически все системы организма. Такой тип реакции по предложению согласительной комиссии американских хирургов (1992) называют *синдромом системной реакции организма на воспаление (Systemic Inflammatory Response Syndrome — SIRS)*.

Воспаление представляет собой приспособительную реакцию организма, направленную на уничтожение агента, вызвавшего воспалительный процесс, и восстановление поврежденной ткани.

Воспалительный процесс, развиваясь при обязательном участии медиаторов воспаления, может сопровождаться преимущественно местной реакцией с типичными местными проявлениями болезни и умеренной, малозаметной общей реакцией органов и систем организма. Местная реакция защищает организм, освобождает его от патогенных факторов, ограничивает "чужеродное" от "своего", чем способствует выздоровлению.

Медиаторы воспаления. В эту группу входит множество активных химических соединений: 1) цитокины (провоспалительные и противовоспалительные); 2) интерфероны; 3) эйкозаноиды; 4) активные кислородные радикалы; 5) комплемент плазмы крови; 6) биологически активные вещества и стрессорные гормоны (гистамин, серотонин, катехоламин, кортизол, вазопрессин, простагландины, гормон роста); 7) фактор активации тромбоцитов; 8) монооксид азота (NO) и др.

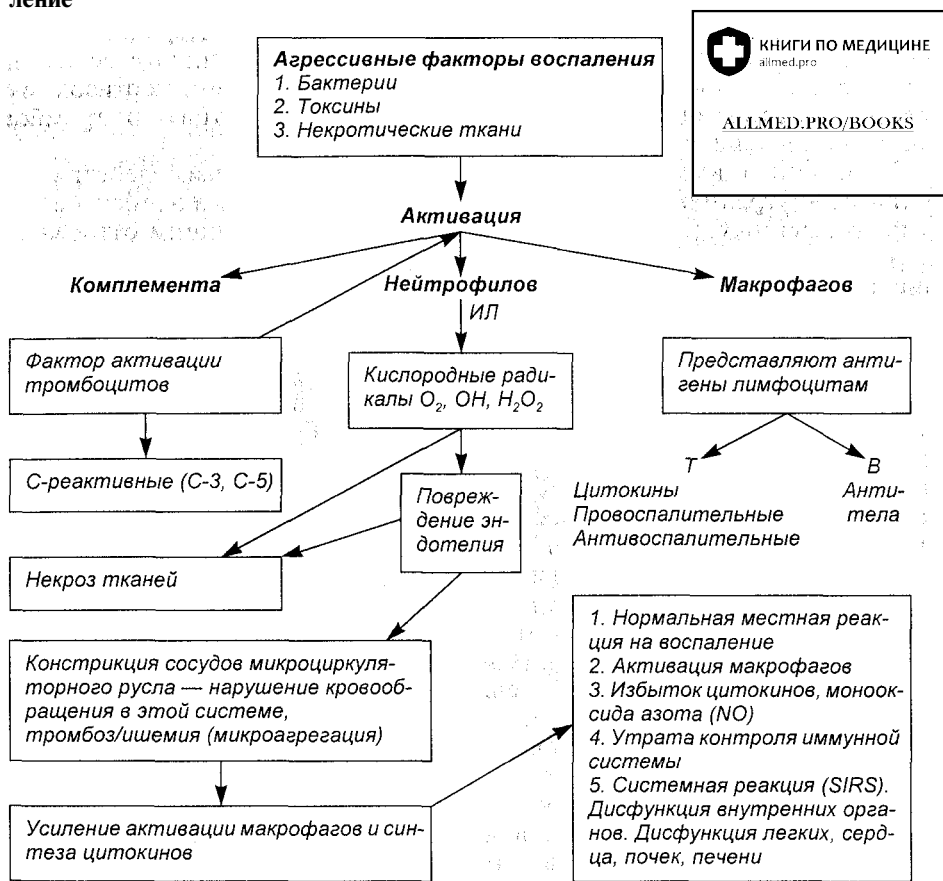
Воспаление и иммунитет функционируют в тесном взаимодействии, они очищают внутреннюю среду организма как от чужеродных элементов, так и от поврежденных, измененных своих тканей с последующим отторжением их и ликвидацией последствий повреждения. Нормально функционирующие контрольные механизмы иммунной системы препятствуют бесконтрольному выделению цитокинов и других медиаторов воспаления, обеспечивают адекватную местную реакцию на процесс (см. схему).

Местная реакция организма на воспаление. Проникновение инфекции и воздействие других повреждающих факторов вызывают активацию комплемента, который в свою очередь способствует синтезу С-реактивных белков (С-3, С-5), стимулирует продукцию фактора активации тромбоцитов, образование опсонинов, участвующих в процессе фагоцитоза и хемотаксиса. Основная задача воспалительной фагоцитарной реакции заключается в удалении микроорганизмов и ограничении воспаления. В этом периоде может появляться транзиторная бактериемия. Проникшие в кровь микроорганизмы уничтожаются нейтрофильными лейкоцитами, макрофагами, свободно циркулирующими в крови, и купферовскими клетками, выполняющими роль макрофагов. Наиболее важная роль в удалении микроорганизмов и других чужеродных веществ, а также в продукции цитокинов и различных медиаторов воспаления принадлежит активированным макрофагам, как свободно циркулирующим в крови, так и резидентным, фиксированным в печени, селезенке, легких и других органах. Следует подчеркнуть, что купферовские клетки, относящиеся к резидентным макрофагам, составляют более 70 % всех макрофагов организма. Им принадлежит главная роль в удалении микроорганизмов в случае появления транзиторной или персистирующей бактериемии, продуктов распада белков, ксеногенных веществ, обезвреживании эндотоксинов.

Одновременно с активацией комплемента происходит активация нейтрофилов и макрофагов. Нейтрофилы — первые фагоцитирующие клетки, появляющиеся в очаге воспаления, выделяют активные кислородные радикалы, которые приводят к повреждению и одновременно к активации эндотелиальных клеток. Нейтрофилы начинают выделять провоспалительные и противовоспалительные интерлейкины (ИЛ), относящиеся к цитокиновой системе. При этом противовоспалительные способны ослабить действие провоспалительных интерлейкинов. Благодаря этому достигаются их баланс и уменьшение тяжести воспаления.

Активация макрофагов. Макрофаги появляются в очаге повреждения в течение 24 ч с начала воспалительной реакции. Активированные макрофаги осуществляют транскрипцию антигенов (бактерий, эндотоксинов и др.). С помощью этого механизма они представляют антигены лимфоцитам, способствуют их активации и пролиферации. Активированные Т-лимфоциты приобретают значительно большие цитотоксические и цитолитические свойства, резко увеличивают продукцию цитокинов. В-лимфоциты начинают продуцировать специфические антитела. В связи с активацией лимфоцитов резко увеличивается продукция цитокинов и других медиаторов воспаления, возникает гиперцитокинемия. Включение активированных макрофагов в раз-

Схема. Реакция организма на повреждающие факторы, вызывающие воспаление



вивающееся воспаление является гранью между локальной и системной реакцией на воспаление.

Взаимодействие макрофагов с Т-лимфоцитами и клетками "натуральных киллеров" при посредничестве цитокинов обеспечивает необходимые условия для уничтожения бактерий и обезвреживания эндотоксинов, локализации воспаления, предотвращения генерализации инфекции. Важную роль в защите организма от инфекции играют натуральные (естественные) клетки-киллеры (Natural Killer — НК-клетки). Они происходят из костного мозга и представляют собой субпопуляцию больших гранулярных лимфоцитов, способных в отличие от Т-киллеров лизировать бактерии и клетки-мишени без предварительной их сенсibilизации. Эти клетки, так же как макрофаги, удаляют из крови чуждые организму частицы и микроорганизмы, обеспечивают адекватную продукцию медиаторов воспаления и местную защиту от инфекции, сохраняют баланс между провоспалительными и антивоспалительными медиаторами воспаления. Таким образом они препятствуют нарушению микроциркуляции и повреждению паренхиматозных органов избыточным количеством продуцируемых цитокинов, локализуют воспаление, предупреждают развитие тяжелой общей (системной) реакции жизнен-

но важных органов в ответ на воспаление, препятствуют развитию дисфункции паренхиматозных органов.

Большое значение для регуляции острого воспаления через посредство фактора некроза опухоли имеют молекулы белка, известные под названием "ядерный фактор каппа В" (Nuclear factor κ -каппа В), играющие важную роль в развитии синдрома системной реакции на воспаление и синдрома полиорганной дисфункции. В терапевтических целях можно ограничить активацию данного фактора, что приведет к снижению продукции медиаторов воспаления и может оказать благоприятный эффект, уменьшив повреждение тканей медиаторами воспаления и снизив опасность развития дисфункции органов.

Роль клеток эндотелия в развитии воспаления. Клетки эндотелия являются связующим звеном между клетками паренхиматозных органов и циркулирующими в кровеносном русле тромбоцитами, макрофагами, нейтрофилами, цитокинами и их растворимыми рецепторами, поэтому эндотелий микроциркуляторного русла тонко реагирует как на изменения концентрации медиаторов воспаления в крови, так и на содержание их вне сосудистого русла.

В ответ на повреждение клетки эндотелия продуцируют монооксид азота (NO), эндотелин, фактор активации тромбоцитов, цитокины и другие медиаторы. Эндотелиальные клетки находятся в центре всех реакций, развивающихся при воспалении. Именно эти клетки после стимуляции их цитокинами приобретают способность "направлять" лейкоциты к месту повреждения.

Активированные лейкоциты, находящиеся в сосудистом русле, совершают вращательные движения по поверхности эндотелия микроциркуляторного русла; возникает краевое стояние лейкоцитов. На поверхности лейкоцитов, тромбоцитов и клеток эндотелия образуются адгезивные молекулы. Клетки крови начинают прилипать к стенкам венул, движение их останавливается. В капиллярах образуются микротромбы, состоящие из тромбоцитов, нейтрофилов и фибрина. В результате этого сначала в зоне очага воспаления нарушается кровообращение в микроциркуляторном русле, резко повышается проницаемость капилляров, появляется отек, облегчается миграция лейкоцитов за пределы капилляров, возникают типичные признаки местного воспаления.

При тяжелой агрессии происходит гиперактивация клеток, продуцирующих цитокины и другие медиаторы воспаления. Количество цитокинов и монооксида азота увеличивается не только в очаге воспаления, но и за его пределами в циркулирующей крови. В связи с избытком цитокинов и других медиаторов в крови в той или иной мере повреждается микроциркуляторная система органов и тканей за пределами первичного очага воспаления. Нарушается функция жизненно важных систем и органов, начинает развиваться синдром *системной реакции на воспаление (SIRS)*.

При этом на фоне выраженных местных признаков воспаления возникает нарушение функции дыхательной и сердечно-сосудистой систем, почек, печени и воспаление протекает как тяжелое общее заболевание с вовлечением всех функциональных систем организма.

Цитокины представляют собой сравнительно крупные молекулы белка с молекулярной массой от 10 000 до 45 000 дальтон. По химической структуре они близки друг к другу, однако обладают разными функциональными свойствами. Они обеспечивают взаимодействие между клетками, активно участвующими в развитии местной и системной реакции на воспаление путем усиления или угнетения способности клеток продуцировать цитокины и другие медиаторы воспаления.

Цитокины могут оказывать влияние на клетки-мишени - э н д о к р и н -

ное, паракринное, аутокринное и интеркринное действие. Эндокринный фактор выделяется клеткой и влияет на клетку-мишень, расположенную от нее на значительном расстоянии. Он доставляется к клетке-мишени током крови. Паракринный фактор выделяется клеткой и оказывает влияние только на близкорасположенные клетки. Аутокринный фактор выделяется клеткой и влияет на ту же клетку. Интеркринный фактор действует внутри клетки, не выходя за ее пределы. Многие авторы рассматривают эти взаимоотношения как "**микроэндокринную систему**".

Цитокины продуцируются нейтрофилами, лимфоцитами, клетками эндотелия, фибробластами и другими клетками.

Цитокиновая система включает в себя 5 обширных классов соединений, объединенных по их доминирующему действию на другие клетки.

1. Цитокины, продуцируемые лейкоцитами и лимфоцитами, называют интерлейкинами (ИЛ, IL), потому что, с одной стороны, они продуцируются лейкоцитами, с другой — лейкоциты являются клетками-мишенями для ИЛ и других цитокинов.

Интерлейкины подразделяют на *провоспалительные* (ИЛ-1,6,8,12); *антивоспалительные* (ИЛ-4,10,11,13 и др.).

2. Фактор некроза опухоли [ФНО].

3. Факторы роста и дифференцировки лимфоцитов.

4. Факторы, стимулирующие рост популяций макрофагов и гранулоцитов.

5. Факторы, вызывающие рост мезенхимальных клеток.

Большинство цитокинов относится к ИЛ (см. таблицу).

Таблица

Пептиды	Место синтеза	Клетки-мишени	Функция
G-CSF	Фибробласты, моноциты	Предшественник CFU-G	Поддерживает продукцию нейтрофилов
GM-CSF (идентичен по эффекту ИЛ-3)	Эндотелий, фибробласты, костный мозг, Т-лимфоциты	Предшественники клеток гранулоцитов, эритроцитов, моноцитов CFU-GEMM, MEG, GM	Поддерживает пролиферацию макрофагов, нейтрофилов, эозинофилов и колоний, содержащих моноциты, поддерживает длительную стимуляцию костного мозга
Интерфероны-альфа, бета, гамма	Эпителиальные клетки, фибробласты, лимфоциты, макрофаги, нейтрофилы	Лимфоциты, макрофаги, инфицированные и раковые клетки	Угнетает пролиферацию вирусов. Активирует дефективные фагоциты, угнетает размножение раковых клеток, активирует Т-киллеры, угнетает синтез коллагеназы
ИЛ-1	Эндотелиальные клетки, кератинocytes, лимфоциты, макрофаги	Моноциты, макрофаги, Т- и В-клетки	Стимулирует Т-, В-, НК- и LAK-клетки. Побуждает активность и продукцию цитокинов, способных разрушать опухоль, стимулирует продукцию эндогенного пирогена (через выделение простагландина PGE 2). Побуждает выделение стероидов, белков ранней фазы воспаления, гипотензию, хемотаксис нейтрофилов. Стимулирует респираторный взрыв

Пептиды	Место синтеза	Клетки-мишени	Функция
ИЛ-1га	Моноциты	Блокирует рецепторы ИЛ-1 на Т-клетках, фибробластах, хондроцитах, эндотелиальных клетках	Блокирует рецепторы типа ИЛ-1 на Т-клетках, фибробластах, хондроцитах, эндотелиальных клетках. Улучшает в эксперименте модель септического шока, артрита и воспаление кишечника
ИЛ-2	Лимфоциты	Т, НК, В-активированные моноциты	Стимулирует рост Т-, В- и НК-клеток
ИЛ-4	Т-, НК-клетки	Все гематопоэтические клетки и многие другие, экспресс-рецепторы	Стимулирует рост Т- и В-клеток, продукцию молекул HLA-класс II
ИЛ-6	Клетки эндотелия, фибробласты, лимфоциты, некоторые опухоли	Т-, В- и плазматические клетки, кератиноциты, гепатоциты, стволовые клетки	Дифференциация В-клеток, стимуляция роста Т-клеток и гематопоэтических стволовых клеток. Стимулирует продукцию белков ранней фазы воспаления, рост кератиноцитов
ИЛ-8	Клетки эндотелия, фибробласты, лимфоциты, моноциты	Базофилы, нейтрофилы, Т-клетки	Вызывает экспрессию LECAM-1 рецепторов эндотелиальными клетками, бета-2-интегринов и трансмиграцию нейтрофилов. Стимулирует респираторный взрыв
М-CSF	Клетки эндотелия, фибробласты, моноциты	Предшественник моноцитов CFU-M Моно	Поддерживает пролиферацию моноцитформирующих колоний. Активирует макрофаги
МСР-1, МСАФ	Моноциты. Некоторые опухоли секретируют аналогичные пептиды	Неактивированные моноциты	Известны только специфические хемотактанты моноцитов
TNF-alfa (LT оказывает идентичный эффект)	Макрофаги, НК-, Т-клетки, В-клетки (LT)	Клетки эндотелия, моноциты, нейтрофилы	Стимулирует рост Т-лимфоцитов. Направляет цитокин к некоторым клеткам опухоли. Резко выраженный провоспалительный эффект путем стимуляции ИЛ-1 и простагландин Е-2. При введении его животным в эксперименте вызывает многочисленные симптомы сепсиса. Стимулирует респираторный взрыв и фагоцитоз



Список сокращений терминов в таблице

Английских		Русских	Английских		Русских
CFE	Колониеформирующая единица	КФЕ	MCAF	Моноцит хемотаксис и активирующий фактор	МХАФ
G-CSF	Гранулоцит колониестимулирующий фактор	Г-КСФ	M-CSF	Макрофаг колониестимулирующий фактор	М-КСФ
GM-CSF	Гранулоцит-макрофаг колониестимулирующий фактор	FM-КСФ	MCP-1	Моноцитарный хемотаксис пептид-1	МХП-1
IFN	Интерферон	ИНФ	NK	Натуральный киллер	НК
IL	Интерлейкин	ИЛ цитокины			
IL 1 га	Антагонист рецептора ИЛ-1	АР ИЛ-1	TGF-бета	Трансформирующий фактор роста бета	ТФР-бета
LPS	Липополисахариды	ЛПС	TNF-альфа	Трансформирующий фактор роста альфа	ТФР-альфа
LT	Лимфотоксин	ЛТ			

В норме продукция цитокинов незначительна и предназначена для поддержания взаимодействия между клетками, продуцирующими цитокины, и клетками, выделяющими другие медиаторы воспаления. Но она резко возрастает при воспалении в связи с активацией клеток, вырабатывающих их.

В начальной стадии развития воспаления одновременно выделяются провоспалительные и противовоспалительные интерлейкины. Повреждающее действие провоспалительных интерлейкинов в значительной степени нейтрализуется противовоспалительными, в их продукции сохраняется баланс. Противоспалительные цитокины оказывают полезное действие, они способствуют ограничению воспаления, уменьшению общей реакции на воспаление, заживлению раны.

Большинство реакций при развитии воспаления осуществляется через посредничество цитокинов. Так, например, ИЛ-1 активирует Т- и В-лимфоциты, стимулирует образование С-реактивных белков ранней фазы воспаления, продукцию провоспалительных медиаторов (ИЛ-6, ИЛ-8, ФНО) и фактора активации тромбоцитов. Он увеличивает прокоагулянтную активность эндотелия и активность адгезивных молекул на поверхности клеток эндотелия, лейкоцитов и тромбоцитов, вызывает образование микротромбов в сосудах микроциркуляторного русла, вызывает повышение температуры тела.

ИЛ-2 стимулирует Т- и В-лимфоциты, рост НК-клеток, продукцию ФНО и интерферона, увеличивает пролиферацию и цитотоксические свойства Т-лимфоцитов.

ФНО обладает наиболее сильным провоспалительным действием: стимулирует секрецию провоспалительных интерлейкинов (ИЛ-1, ИЛ-6), выделе-

ние простагландинов, усиливает активацию нейтрофилов, эозинофилов, моноцитов; активирует комплемент и коагуляцию, увеличивает молекулярную адгезию эндотелия лейкоцитов и тромбоцитов, в результате чего образуются микротромбы в сосудах микроциркуляторного русла. При этом повышается проницаемость сосудистой стенки, нарушается кровоснабжение жизненно важных органов, в которых возникают очаги ишемии, что проявляется различными признаками дисфункции внутренних органов.

Избыточная продукция цитокинов и других медиаторов воспаления вызывает нарушение регулирующей функции иммунной системы, приводит к их неконтрольному выделению, нарушению баланса между провоспалительными и противовоспалительными цитокинами в пользу провоспалительных. В связи с этим медиаторы воспаления из факторов, защищающих организм, становятся повреждающими.

Монооксид азота (NO) — потенциально токсичный газ. Он синтезируется из а-аргинина и преимущественно действует как ингибирующий нейротрансмиттер. Оксид азота синтезируется не только лейкоцитами, но и эндотелием сосудов.

Малые размеры этой частицы, отсутствие электрического заряда и липофильность позволяют ей легко проникать через мембраны клеток, принимать участие во многих реакциях, изменять свойства некоторых белковых молекул. NO является наиболее активным из медиаторов воспаления.

Оптимальный уровень NO в крови необходим для поддержания нормального венозного тонуса и проницаемости сосудистой стенки. В микроциркуляторном русле. NO защищает эндотелий сосудов (в том числе печени) от повреждающего действия эндотоксинов и фактора некроза опухоли.

Монооксид азота сдерживает чрезмерную активацию макрофагов, тем самым способствуя ограничению синтеза избыточного количества цитокинов. Это ослабляет степень нарушения регулирующей роли иммунной системы в продукции цитокинов, способствует сохранению баланса между провоспалительными и противовоспалительными цитокинами, ограничивает возможности медиаторов воспаления вызывать нарушение функции паренхиматозных органов и развитие синдрома системной реакции на воспаление.

Монооксид азота расслабляет мышечные клетки в стенках сосудов, участвует в регуляции сосудистого тонуса, релаксации сфинктеров и проницаемости сосудистой стенки.

Чрезмерная продукция NO под влиянием цитокинов способствует снижению венозного тонуса, нарушению перфузии тканей, возникновению очагов ишемии в различных органах, что благоприятствует дальнейшей активации клеток, продуцирующих цитокины и другие медиаторы воспаления. Это увеличивает тяжесть нарушения функции иммунной системы, нарушает ее способность регулировать продукцию медиаторов воспаления, приводит к увеличению содержания их в крови, прогрессированию синдрома системной реакции на воспаление, снижению венозного тонуса, уменьшению периферического сосудистого сопротивления, развитию гипотензии, депонированию крови, развитию отека, возникновению полиорганной дисфункции, нередко заканчивающейся необратимой полиорганной недостаточностью.

Таким образом, действие NO может быть как повреждающим, так и защитным по отношению к тканям и органам.

Клинические проявления синдрома системной реакции на воспаление включают характерные для него признаки: 1) повышение температуры тела выше 38 °С или снижение ее ниже 36 °С при анергии; 2) тахикардию — увеличение числа сердечных сокращений свыше 90 в 1 мин; 3) тахипноэ — уве-

личение частоты дыханий свыше 20 в 1 мин или снижение PaCO_2 менее 32 мм рт.ст.; 4) лейкоцитоз свыше $12 \cdot 10^3$ в 1 мм^3 , или снижение количества лейкоцитов ниже $4 \cdot 10^3$ в 1 мм^3 , или палочкоядерный сдвиг более чем на 10 %

Тяжесть синдрома определяется числом имеющихся признаков нарушения функций органов у данного пациента. При наличии двух из четырех вышеописанных признаков синдром оценивают как умеренной (легкой) степени тяжести, при трех признаках — как средней степени тяжести, при четырех — как тяжелой. При выявлении трех и четырех признаков синдрома системного ответа на воспаление риск прогрессирования болезни, развития полиорганной недостаточности, требующей специальных мероприятий для коррекции, резко возрастает.

Микроорганизмы, эндотоксины и локальные медиаторы асептического воспаления обычно поступают из первичного очага инфекции или очагов асептического воспаления.

При отсутствии первичного очага инфекции микроорганизмы и эндотоксины могут поступать в кровоток из кишечника за счет транслокации и через стенку кишки в кровь или из первично-стерильных очагов некроза при остром панкреатите. Обычно это наблюдается при выраженной динамической или механической кишечной непроходимости, обусловленной острыми воспалительными заболеваниями органов брюшной полости.

Легкий синдром системного ответа на воспаление — это в первую очередь сигнал об избыточной продукции цитокинов чрезмерно активированными макрофагами и другими цитокинпродуцирующими клетками

Если вовремя не будут предприняты меры профилактики и лечения основного заболевания, синдром системной реакции на воспаление будет непрерывно прогрессировать, а начинающаяся полиорганная дисфункция может перейти в полиорганную недостаточность, которая, как правило, является проявлением генерализованной инфекции — сепсиса.

Таким образом, синдром системной реакции на воспаление — это начало непрерывно развивающегося патологического процесса, являющегося отражением избыточной, недостаточно контролируемой иммунной системой секреции цитокинов и других медиаторов воспаления, вследствие нарушения межклеточных взаимоотношений в ответ на тяжелые антигенные стимулы как бактериальной, так и небактериальной природы.

Синдром системной реакции на воспаление, возникающий вследствие тяжелой инфекции, неотличим от реакции, возникающей в ответ на асептическое воспаление при массивной травме, остром панкреатите, травматичных хирургических вмешательствах, трансплантации органов, обширных ожогах. Это обусловлено тем, что в развитии данного синдрома участвуют одни и те же патофизиологические механизмы и медиаторы воспаления.

Диагностика и лечение. Определение и оценка степени тяжести синдрома системной реакции на воспаление доступны любому лечебному медицинскому учреждению. Этот термин принят международным сообществом врачей разных специальностей в большинстве стран мира.

Знание патогенеза синдрома системной реакции на воспаление позволяет разрабатывать антицитокиновую терапию, профилактику и лечение осложнений. Для этих целей применяют моноклональные антитела против цитокинов, антитела против наиболее активных провоспалительных цитокинов (ИЛ-1, ИЛ-6, фактора некроза опухоли). Имеются сообщения о хорошей эффективности плазмофильтрации через специальные колонки, позволяющие удалять избыток цитокинов из крови. Для угнетения цитокинпродуцирующей функции лейкоцитов и снижения концентрации цито-

кинов в крови применяют (правда, не всегда успешно) большие дозы стероидных гормонов. Важнейшая роль в лечении больных принадлежит своевременному и адекватному лечению основного заболевания, комплексной профилактики и лечению дисфункции жизненно важных органов.

Частота синдрома системного ответа на воспаление у пациентов отделений интенсивной терапии в хирургических клиниках достигает 50 %. При этом у больных с высокой температурой тела (это один из признаков синдрома), находящихся в отделении интенсивной терапии, синдром системного ответа на воспаление наблюдается у 95 % больных. Кооперативное исследование, охватывающее несколько медицинских центров в США, показало, что из общего числа больных с синдромом системной реакции на воспаление только у 26 % развился сепсис и у 4 % — септический шок. Летальность возрастала в зависимости от степени тяжести синдрома. При тяжелом синдроме системного ответа на воспаление она составляла 7 %, при сепсисе — 16 %, при септическом шоке — 46 %.

Синдром системной реакции на воспаление может длиться всего несколько дней, но он может существовать и в течение более длительного времени, до уменьшения содержания цитокинов и монооксида азота (NO) в крови, до восстановления баланса между провоспалительными и противовоспалительными цитокинами, восстановления функции иммунной системы контролировать продукцию цитокинов.

При уменьшении гиперцитокинемии симптомы могут постепенно идти на убыль, в этих случаях опасность развития осложнений резко уменьшается, в ближайшие дни можно рассчитывать на выздоровление.

При тяжелой форме синдрома имеется прямая корреляция между содержанием цитокинов в крови и тяжестью состояния пациента. Провоспалительные медиаторы могут, в конце концов, взаимно усиливать свое патофизиологическое действие, создавая нарастающий иммунологический диссонанс. Именно при этих условиях медиаторы воспаления начинают оказывать повреждающее действие на клетки и ткани организма.

Сложное комплексное взаимодействие цитокинов и цитокиннейтрализующих молекул, вероятно, определяет клинические проявления и течение сепсиса. Даже тяжелый синдром системного ответа на воспаление нельзя рассматривать как сепсис, если у пациента нет первичного очага инфекции (входных ворот), бактериемии, подтвержденной выделением бактерий из крови при многократных посевах.

Сепсис как клинический синдром трудно поддается определению. Сuggestительная комиссия американских врачей определяет сепсис как очень тяжелую форму синдрома системной реакции на воспаление у пациентов с наличием первичного очага инфекции, подтвержденной посевом крови, при наличии признаков угнетения функции ЦНС и полиорганной недостаточности.

Не следует забывать о возможности развития сепсиса при отсутствии первичного очага инфекции. В таких случаях микроорганизмы и эндотоксины могут появляться в крови вследствие транслокации кишечных бактерий и эндотоксинов в кровь.

Тогда кишечник становится источником инфекции, который не был учтен при поиске причин бактериемии. Транслокация бактерий и эндотоксинов из кишечника в кровеносное русло становится возможной при нарушении барьерной функции слизистой оболочки кишечника в связи с ишемией стенок его при перитоните, острой кишечной непроходимости, шоке и других факторах. В этих условиях кишечник становится похожим на "недренированную гнойную полость".

Глава 2 МАЛОИНВАЗИВНЫЕ ТЕХНОЛОГИИ В ХИРУРГИИ

Последние три десятилетия двадцатого столетия ознаменовались стремительным внедрением достижений фундаментальных и прикладных наук в различные отрасли медицины. В настоящее время трудно представить полноценную диагностику заболеваний внутренних органов без применения высокотехнологичных методов инструментальных исследований, таких как эндоскопия, ультразвуковое исследование, компьютерная и магнитно-резонансная томография, ангиография. С их помощью можно осуществлять не только различные диагностические процедуры, но и малоинвазивные лечебные мероприятия без вскрытия грудной или брюшной полости. По эффективности лечебного воздействия эти вмешательства несколько не уступают традиционным ("открытым") оперативным вмешательствам, а некоторые из них просто невозможно выполнить "открытым" хирургическим путем. *Это новое направление получило название малоинвазивной хирургии.* Малоинвазивные оперативные вмешательства в настоящее время продолжают интенсивно развиваться, совершенствоваться и внедряться в клиническую практику.

С внедрением *оперативной эндоскопии* многие эндоскопические операции практически полностью вытеснили традиционные хирургические вмешательства. К ним относятся удаление инородных тел, небольших доброкачественных и злокачественных опухолей из бронхов, пищевода, желудка, толстой кишки, папиллотомия и удаление камней из общего желчного протока при желчнокаменной болезни, установка эндопротезов (стентов) при протяженных стриктурах общего желчного протока, расправление заворота сигмовидной кишки при острой кишечной непроходимости.

В последние годы малоинвазивная хирургия развивается по двум основным направлениям — **видеоэндоскопическая хирургия** и **интервенционная радиология** — оперативные вмешательства под контролем компьютерной томографии и ангиографии. В настоящее время вместо компьютерной томографии в большинстве случаев используют ультразвуковое исследование, которое является более дешевым, исключает лучевую нагрузку и может быть многократно использовано в процессе лечения.



2.1. Видеоэндоскопическая хирургия

2.1.1. Видеолапароскопическая хирургия

До 90-х годов лапароскопия использовалась исключительно в диагностических целях при закрытой травме живота, определении стадии онкологических заболеваний органов брюшной полости, неясном диагнозе или для взятия биопсии (из печени или абдоминальных лимфатических узлов).

Первая лапароскопическая операция — аппендэктомия — была выполнена немецким гинекологом Куртом Семмом (Semm) в 1983 г. Однако в то время она не получила распространения ввиду того, что все манипуляции с помощью специальных лапароскопических инструментов осуществлялись под контролем обычного лапароскопа, что было связано с значительными неудобствами. Настоящий бум в развитии эндоскопической хирургии начался после того как лапароскоп был оснащен миниатюрной видеокамерой,

позволявшей наблюдать операционное поле на экране видеомонитора. Первая видеоэндоскопическая операция — лапароскопическая холецистэктомия — выполнена французским хирургом F. Mouret в 1987 г. В последующие несколько лет лапароскопическая холецистэктомия стала широко применяться в различных клиниках на всех континентах. В 1993 г. в США было выполнено около полумиллиона операций. Именно технические успехи и блестящие непосредственные результаты явились еще одним мощным стимулом в развитии других видеолапароскопических вмешательств. Так, подавляющее большинство абдоминальных операций (включая и столь сложные, как резекция желудка, гастрэктомия, селективная проксимальная ваготомия (СПВ), резекция поджелудочной железы, колэктомия и др.) могут быть выполнены с помощью видеолапароскопической техники, о чем свидетельствуют многочисленные публикации в отечественной и зарубежной литературе.

Эндоскопическая хирургия является технологически зависимым направлением, так как клиническое применение метода напрямую связано с оснащением операционной, использованием специальных миниатюрных хирургических инструментов.

Оборудование. Принципиальный набор аппаратуры и инструментов, необходимый для выполнения любой видеолапароскопической операции, можно разделить на 3 основные группы.

1. Оптическое оборудование. В этот набор входит 10-миллиметровый лапароскоп, присоединяемая к нему миниатюрная видеокамера, источник света (аналогичный используемому при рутинной диагностической эндоскопии), присоединенный к лапароскопу, один или два видеомонитора, на которые с помощью видеокамеры передается изображение операционного поля. Все хирургические манипуляции оператор и его ассистенты выполняют, ориентируясь на экранное изображение на мониторах. Кроме того, обычно используют видеомагнитофон для записи с монитора хода всей операции.

2. Оборудование для обеспечения доступа в брюшную полость. К нему относятся инсуффлятор газа в брюшную полость, присоединенный к баллону с газом, и троакары различного диаметра, через которые вводят инструменты. Пневмоперитонеум накладывают с помощью специальной атравматической иглы (игла Вереша). Инсуффлятор обеспечивает автоматическую подачу газа в брюшную полость в зависимости от величины внутрибрюшного давления. Если оно превышает определенный показатель, введение газа прекращается. После наложения пневмоперитонеума, для чего используется углекислый газ, в брюшную полость вводят лапароскоп и осматривают органы брюшной полости. Только после этого под контролем зрения вводят троакары. В просвете троакара имеется специальный шариковый клапан, позволяющий беспрепятственно вводить через его просвет различные инструменты, но препятствующий выходу газа из брюшной полости.

3. Набор лапароскопических хирургических инструментов. Обычно в него входят миниатюрные зажимы, диссектор, крючок для рассечения и коагуляции тканей, ножницы, атравматические иглы и иглодержатель, инструмент для наложения на кровеносные сосуды металлических клипс, эндоскопические сшивающие аппараты, пластиковый мешок для помещения в него удаленного органа, наконечник электроотсоса. В зависимости от типа операции количество инструментов в наборе можно расширять или, наоборот, сокращать.

Обезболивание. Лапароскопические операции выполняют под интубационным наркозом с применением миорелаксантов. Общая анестезия в отли-

чие от других способов обезболивания (местного, перидурального) позволяет полностью контролировать адекватную легочную вентиляцию, что особенно важно в условиях всасывания углекислого газа в кровь из брюшной полости и высокого стояния диафрагмы, дыхательные экскурсии которой ограничены.

Противопоказания к выполнению лапароскопических операций по мере совершенствования техники их выполнения и разработки новых инструментов постепенно суживаются. В основном это касается относительных противопоказаний.

К **абсолютным противопоказаниям** относят различные виды некорректируемых коагулопатий, геморрагический шок, заболевания сердца, сопровождающиеся выраженной недостаточностью кровообращения, бронхообструктивные заболевания легких с дыхательной недостаточностью, распространенный гнойный перитонит, беременность, многочисленные оперативные вмешательства на органах брюшной полости в анамнезе, тонкокишечную непроходимость с резким вздутием кишечных петель, спаечную болезнь, сопутствующие заболевания, требующие выполнения лапаротомии.

Относительные противопоказания столь четко не определены и зависят от опыта и мастерства хирурга, технической оснащенности операционной. Среди них наиболее часто называют местный диффузный перитонит, запущенные онкологические заболевания органов брюшной полости, крайние степени ожирения, диафрагмальные грыжи, а также противопоказания для проведения общего обезболивания.

Современное состояние лапароскопической хирургии. В настоящее время лапароскопические оперативные вмешательства прочно вошли в повседневную практику большинства лечебных учреждений. На основании комплексных рандомизированных исследований, проведенных во многих странах мира, были сформулированы основные *преимущества* лапароскопических операций по отношению к "открытым" способам выполнения аналогичных вмешательств. К ним относятся:

- меньшая степень выраженности болевых ощущений после операции,
- снижение расхода обезболивающих средств,
- более короткий срок пребывания в стационаре после операции,
- быстрое возвращение к привычной жизни и труду,
- хороший косметический эффект,
- низкая частота послеоперационных грыж.

Как уже отмечалось, круг оперативных вмешательств, выполняемых лапароскопически, довольно широк. Их можно разделить на 2 основные группы.

К **первой группе** относятся общепринятые операции, используемые чаще, чем "открытые".

Холецистэктомия. В большинстве крупных лечебных учреждений лапароскопическая холецистэктомия вытеснила "традиционную". Ее выполняют не только при хроническом, но и при остром холецистите, в том числе и деструктивном. Летальность при плановом вмешательстве колеблется от 0 до нескольких сотых долей процента; в опытных руках операция заканчивается лапаротомией приблизительно в 3 % случаев (в связи с техническими трудностями). При экстренных операциях этот показатель в несколько раз выше.

По сводным данным мировой статистики, в начале 90-х годов частота повреждений внепеченочных желчных путей составила около 0,6 %, что в 3–7 раз выше, чем при открытой "традиционной" операции; в конце 90-х годов этот показатель стал практически одинаковым при обоих способах оперативного вмешательства.

Во время лапароскопической операции при подозрении на холедохоли-тиаз выполняют интраоперационную холангиографию с помощью специальной канюли. Если диагноз подтверждается, обычно прибегают к эндоскопической папиллотомии и удалению конкрементов с помощью различных инструментов. Есть ряд сообщений о выполнении лапароскопической холедоходуоденостомии, однако эта операция пока еще не вошла в широкую клиническую практику.

Аппендэктомия является самой простой лапароскопической операцией и поэтому она обычно используется для обучения начинающих эндоскопических хирургов. Ее применение допустимо при местном диффузном перитоните, ограниченном правой подвздошной областью, с обязательным промыванием и дренированием этой зоны в конце операции. По сравнению с "открытой" методикой лапароскопическая аппендэктомия сопровождается меньшим числом нагноений послеоперационной раны. Другие преимущества лапароскопических операций при данном типе вмешательства невелики, что обусловлено небольшим по протяженности лапаротомным доступом.

Паховая герниопластика в техническом отношении значительно отличается от традиционных методов. Смысл ее заключается в укрытии медиальной и латеральной паховых ямок синтетической сеткой. Учитывая относительно небольшие сроки отдаленных наблюдений после вмешательства, судить о частоте рецидивов грыж довольно сложно. По предварительным данным, при использовании лапароскопической имплантации синтетической сетки рецидивы возникают не более чем в 2 % случаев.

Фундопликация при диафрагмальных грыжах, сочетающихся с выраженным пищеводно-желудочным рефлюксом, не поддающимся комплексной медикаментозной терапии, выполняется в различных модификациях и ее суть принципиально не отличается от традиционной методики. Чаще используют способ Ниссена, результаты которой не уступают результатам "открытой" операции. Противопоказаниями к выполнению лапароскопической операции являются укорочение пищевода и предшествующие вмешательства на желудке.

Ваготомия. Из различных вариантов ваготомии (стволовая, селективная проксимальная, задняя стволовая в сочетании с передней серомиотомией и др.) лапароскопическая селективная проксимальная ваготомия является наиболее сложной, в связи с чем риск неполного пересечения ветвей блуждающего нерва и рецидива язвы весьма высок. Поэтому обычно используют заднюю стволовую ваготомию либо в комбинации с передней селективной проксимальной ваготомией (избирательное пересечение секреторных ветвей переднего блуждающего нерва, идущих к секреторной зоне желудка), либо с передней серомиотомией. По предварительным данным, частота рецидивов язвы после различных вариантов лапароскопической ваготомии не превышает 5 %. Однако окончательное суждение об эффективности метода может быть вынесено при накоплении значительного числа наблюдений за больными в отдаленные (более 5 лет) сроки после оперативного вмешательства, так как у некоторых больных рецидивы язвенной болезни возникают в поздние сроки.

Спленэктомия используется в качестве радикального или паллиативного лечения ряда заболеваний, преимущественно гематологических. Основными противопоказаниями являются значительное увеличение и выраженные, не поддающиеся медикаментозному лечению расстройства свертывающей системы крови. Селезенку извлекают из брюшной полости, произведя мини-лапаротомию с разрезом длиной около 5–6 см, либо с помощью специ-

ального устройства, позволяющего измельчить орган до гомогенной массы, а затем поместить в пластиковый мешок.

Адреналэктомия выполняется обычно в специализированных хирургических эндокринологических центрах. Начиная с середины 90-х годов операция прочно вошла в хирургическую практику данных клиник: доступ — трансабдоминальный либо ретроперитонеальный с использованием пластикового мешка-эспандера (расширителя) для создания пространства для введения газа.

Резекция толстой кишки при доброкачественных заболеваниях (диффузный семейный полипоз, дивертикулез, болезнь Крона) выполняется в двух вариантах: полностью лапароскопически с наложением межкишечного анастомоза с помощью сшивающего аппарата, введенного через анальное отверстие, либо с формированием межкишечного анастомоза через небольшой (3—7 см) разрез на передней брюшной стенке по обычной методике.

У больных со злокачественными новообразованиями толстой кишки вопрос о целесообразности применения лапароскопической методики до сих пор не получил своего разрешения. При прорастании опухоли за пределы серозного покрова кишки, по-видимому, такая методика нецелесообразна, так как весьма высок риск диссеминации опухоли по брюшине, а также имплантационное метастазирование в месте введения троакаров. При ранних стадиях рака лапароскопическое удаление толстой кишки вполне допустимо.

Адгезиолизис — рассечение спаек при острой спаечной кишечной непроходимости. Операцию выполняют при отсутствии выраженного вздутия петель тонкой и толстой кишки. Противопоказанием является также спаечная болезнь, т. е. та ситуация, когда больной перенес ряд "открытых" оперативных вмешательств на органах брюшной полости, в том числе по поводу спаечной кишечной непроходимости. При этом риск повреждения кишечника во время наложения пневмоперитонеума или введения троакаров в брюшную полость многократно возрастает.

Кроме того, при неоперабельных злокачественных новообразованиях пищевода и кардиального отдела желудка довольно широкое распространение получила лапароскопическая гастростомия и еюностомия.

Ко *второй группе* относится довольно широкий круг лапароскопических вмешательств.

Ушивание перфоративной язвы желудка или двенадцатиперстной кишки, выполнение которого наиболее целесообразно у больных молодого возраста, с "бессимптомными" язвами, а также у пациентов с длительным язвенным анамнезом, при распространенном перитоните, когда риск ваготомии или резекции желудка многократно возрастает. Адекватное дренирование брюшной полости выполняют аналогично дренированию при "открытой" методике.

Дистальную резекцию поджелудочной железы производят при доброкачественных новообразованиях (наиболее часто при нейроэндокринных опухолях, реже — при начальных стадиях рака).

Резекция желудка при язвенной болезни и раннем раке желудка производится, как и при "открытой" методике, с удалением всех регионарных лимфатических узлов. Гастроэюнальный анастомоз формируют эндокорпорально с помощью сшивающих аппаратов. Для извлечения резецированного желудка используют мини-лапаротомию.

Эзофагокардиомиотомия при ахалазии кардии производится по обычной методике. Для фундопликации наиболее часто используют способ Ниссена (предотвращение желудочно-пищеводного рефлюкса).

Экстирпация прямой кишки при раке. Лапароскопический способ обеспечивает даже более полный обзор органов таза, чем при традиционной методике. Удаляют прямую кишку через промежностный доступ. Колостому формируют, производя мини-лапаротомию.

Данный список можно увеличить, упомянув и о других, более сложных хирургических вмешательствах, таких как резекция печени, обширная резекция поджелудочной железы при раке и т. д. Однако в ближайшее время, по мере накопления хирургического опыта и развития эндоскопической техники, лишь некоторые операции могут быть использованы в широкой клинической практике.

К специфическим осложнениям лапароскопических операций относятся повреждения внутренних органов, обусловленные дефектами в технике введения троакаров, а также газовая эмболия, гиперкапния, дыхательный ацидоз, подкожная эмфизема, связанные с инсуффляцией углекислого газа в брюшную полость. Вторая группа осложнений может быть предотвращена при использовании так называемой безгазовой методики лапароскопических вмешательств. При этом адекватное воздушное пространство в брюшной полости, обеспечивающее различные манипуляции на органах брюшной полости, создают, применяя специальные подъемники брюшной стенки (методика в настоящее время используется редко).

Недостатки лапароскопической хирургии заключаются в дороговизне оборудования, а также в большой экономической проблеме, связанной с обучением хирургов.

2.1.2. Торакоскопическая хирургия

В настоящее время этот вид вмешательства находится в стадии становления. Наибольшее распространение получила диагностическая торакоскопия с прицельной биопсией для морфологической верификации диагноза при том или ином заболевании органов грудной полости или средостения, например при субплевральных новообразованиях легких, мезотелиоме плевры, поражении медиастинальных лимфатических узлов и т. п. Следующие оперативные торакоскопические вмешательства применяются наиболее часто.

Атипичная резекция легкого при доброкачественных новообразованиях. Удаление сегмента легочной ткани производят с помощью миниатюрных сшивающих аппаратов, обеспечивающих надежный гемо- и аэростаз. Удаленный препарат извлекают через мини-торакотомный разрез длиной около 2—4 см.

Лобэктомия выполняют как при периферическом раке легкого, так и при доброкачественных заболеваниях. Обработка сосудов корня доли и бронха производится с помощью сшивающих аппаратов. Лимфатические узлы удаляют, как при "открытой" методике.

Операции на небольших опухолях средостения производят при новообразованиях заднего средостения (невриномы, энтерогенные кисты).

Ткань легкого при спонтанном пневмотораксе *ушивают* с помощью эндоскопических швов, используя миниатюрный иглодержатель и мягкие зажимы, либо с помощью сшивающего аппарата.

Резекция пищевода, обычно производимая при раке нижнегрудного отдела пищевода (при данной локализации отсутствует связь опухоли с трахеей и главными бронхами), заключается в мобилизации грудного отдела пищевода и внутригрудных лимфатических узлов с пересечением непарной вены

с помощью сшивающих аппаратов. Пищевод пересекают в его верхнем отделе (также с помощью сшивающего аппарата) и извлекают через лапаротомный доступ. В последующем производят эзофагопластику "трубкой", выкроенной из большой кривизны желудка, формируют эзофагогастроанастомоз на шею.

В отличие от лапароскопической методики при выполнении торакоскопических операций газ в плевральную полость не нагнетают. Для обеспечения адекватного обзора и манипуляций на органах грудной клетки достаточно отключения легкого на стороне проводимого вмешательства. С этой целью интубируют трахею двухпросветной трубкой и подают газовую смесь в контралатеральное легкое.

Преимущества торакоскопической хирургии те же, что и при лапароскопической методике. Недостатки обусловлены в основном неправильной техникой введения троакаров в плевральную полость (повреждение легкого и крупных сосудов).

2.2. Интервенционная радиология

Данное направление малоинвазивной хирургии развивается в основном по двум направлениям — эндоваскулярная хирургия и чрескожное введение различных инструментов (дренажей, катетеров, эндопротезов, баллонных дилататоров и т. п.) в просвет полых, паренхиматозных органов брюшной полости или их выводных протоков (чаще всего желчевыводящих путей печени).

Оперативные вмешательства, выполняемые с помощью интервенционной радиологии, можно разделить на следующие группы:

- восстановление просвета суженных трубчатых структур (артерий, желчевыводящих путей, различных отделов желудочно-кишечного тракта);
- дренирование полостных образований во внутренних органах;
- окклюзия просвета сосудов.

Эндоваскулярная хирургия как отрасль современной хирургии начала развиваться в 60-х годах XX столетия. Первая операция чрескожного бужирования ограниченного атеросклеротического стеноза подколенной артерии под контролем ангиографии впервые была выполнена С. Dotter и М. Judkins в 1964 г. Расширение пораженной артерии производили с помощью коаксиальных тефлоновых катетеров. Однако наибольшее распространение операция получила после изобретения А. Gruntzig в 1974 г. двухпросветного баллонного катетера, позволяющего под контролем ангиографического исследования и манометрии проводить прецизионное расширение суженных участков пораженных артерий.

Суть метода баллонной дилатации (транслуминальной ангиопластики, баллонной ангиопластики) стенозов артериальных сосудов заключается в следующем. Вначале с помощью ангиографического исследования пораженного отдела сосудистого русла оценивают возможность и целесообразность применения баллонной ангиопластики. Обычно операцию выполняют при ограниченном сужении артерии, протяженностью 1—3 см, и хорошей проходимости артерий дистальнее места стеноза. Затем в зону стеноза вводят двухпросветный баллон-катетер (рис. 2.1) в спавшемся состоянии (наружный его диаметр равен 1,5—2,3 мм). После этого с помощью специальных шприцев под контролем манометрии нагнетают в просвет баллона жидкость под давлением 10—15 атм. При этом происходит равномерное

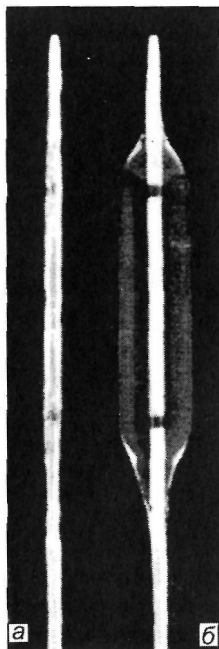


Рис. 2.1. Баллонный катетер.

а — спавшийся; б — раздутый.

давление на стенки суженного сосуда по всей его окружности. У большинства больных удается добиться значительного расширения и даже полного восстановления нормального просвета пораженной артерии. При рестенозе в отдаленные сроки после операции возможно повторное применение баллонной ангиопластики. Преимуществами данной малоинвазивной операции являются атравматичность, редкие послеоперационные осложнения, отсутствие целого ряда местных и общих осложнений, свойственных "открытым" вмешательствам, непродолжительное время пребывания больного в стационаре.

В настоящее время для улучшения отдаленных результатов баллонной ангиопластики, особенно у больных с протяженными стриктурами, данную процедуру дополняют эндопротезированием (стентированием) пораженного отдела сосудистого русла. Металлический стент (рис. 2.2) в спавшемся состоянии с помощью металлического проводника через прокол в верхней части бедренной артерии под контролем ангиографии вводят в пораженный участок сосуда. Затем металлический

ажурный стент раскрывают в просвете артерии, тем самым расширяя ее просвет до необходимого диаметра. Существуют два вида стентов: саморасширяющиеся после удаления металлического проводника и стенты, расправляемые в просвете сосуда с помощью эндоваскулярного баллона (рис. 2.3).

Наиболее часто баллонную ангио-

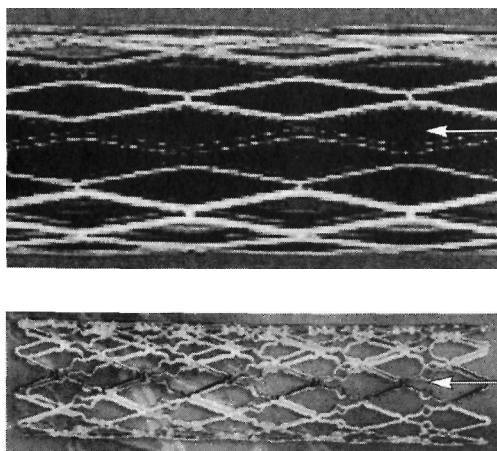


Рис. 2.2. Стенты (эндолюминальные протезы).

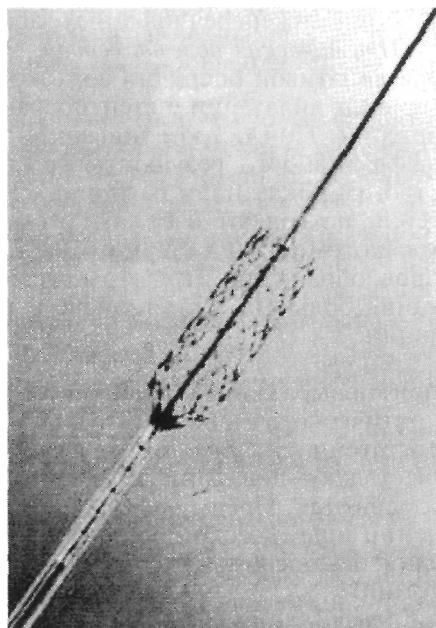


Рис. 2.3. Саморасширяющийся стент (эндопротез).

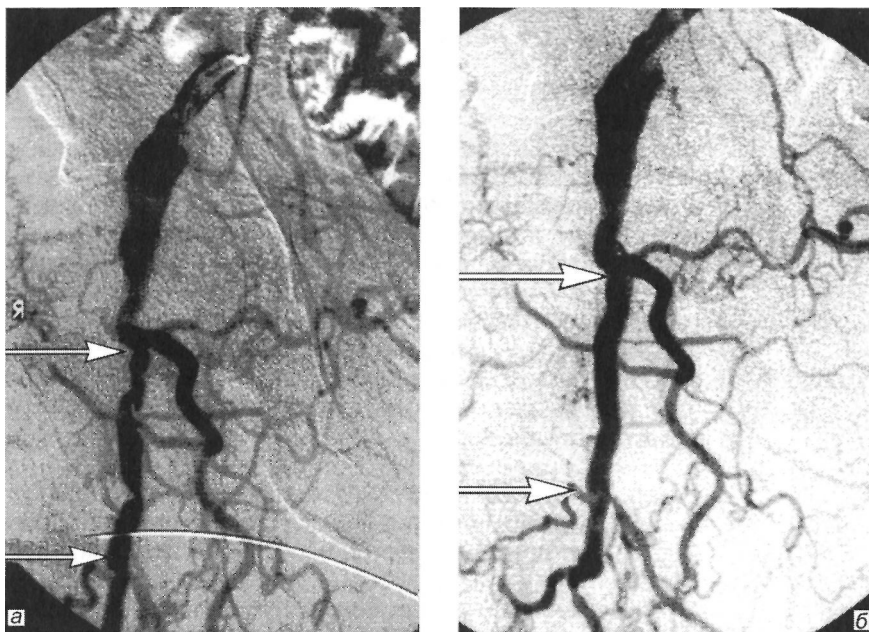


Рис. 2.4. Баллонная ангиопластика правой глубокой бедренной артерии.
 а — стенозы артерии до дилатации (стрелки); б — расширенный просвет артерии после ангиопластики.

пластику в сочетании с эндопротезированием или без него применяют для лечения нижеперечисленных заболеваний.

Ишемическая болезнь сердца. У многих больных ангиопластика является альтернативой операции аортокоронарного шунтирования. Возможно применение дилатации и стентирования одновременно нескольких коронарных артерий. При остром инфаркте миокарда методика превосходит по своей эффективности результаты тромболитической терапии. Выполненные по строгим показаниям баллонная дилатация и стентирование коронарных артерий позволяют избежать серьезных осложнений, связанных с широкой торакотомией или стернотомией, использованием аппарата искусственного кровообращения. При этом существенно сокращается длительность пребывания больного в стационаре и время физической и социальной реабилитации.

Митральный порок сердца. Малоинвазивное вмешательство применяют при невыраженном клапанном и подклапанном кальцинозе, отсутствии критического стеноза митрального клапана и признаков его сочетанной недостаточности. Баллонную дилатацию суженного митрального клапана осуществляют под контролем рентгенотелевидения и ангиографического исследования. Преимущества перед открытой операцией те же, что и при лечении ишемической болезни сердца. При тщательном отборе больных указанный способ не уступает по своей эффективности операции комиссуротомии.

Атеросклеротический стеноз подвздошных артерий (рис. 2.4). Малоинвазивное вмешательство выполняют как при одностороннем, так и при двустороннем поражении общей или наружной подвздошной артерии. Лучшие результаты отмечаются при одностороннем поражении и отсутствии при-

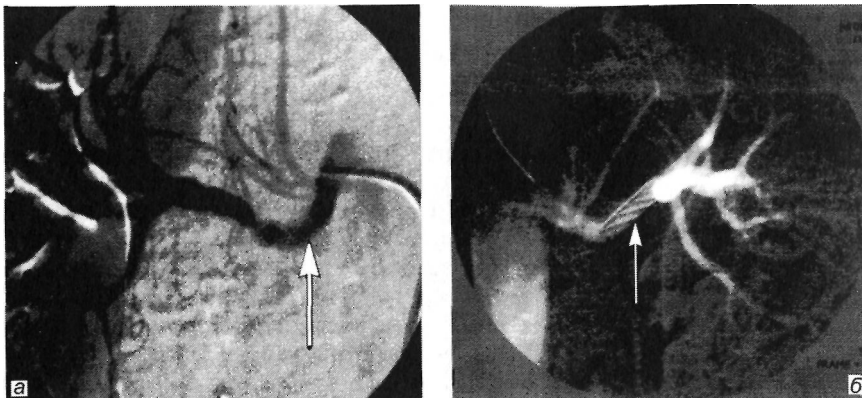


Рис. 2.5. Ангиопластика при вазоренальной гипертензии. Произведена баллонная дилатация. а — до ангиопластики (видны суженные участки артерий и отсутствие контраста в сосудах); б — после дилатации баллоном и установки стентов (показано стрелкой).

знаков стенозирования дистальнее места сужения. В этих случаях хорошая проходимость подвздошных артерий выявляется у 80—90 % больных при 5-летнем сроке наблюдения.

Атеросклеротический стеноз артерий бедренно-подколенного сегмента. Показанием к эндоваскулярной дилатации и стентированию сосудов является непротяженный стеноз артерии при сохраненной проходимости выше- и нижележащих отделов сосудистого русла. Однако в связи с тем, что данная ситуация наблюдается нечасто, использование малоинвазивной методики в известной мере ограничено. Тем не менее отдаленные результаты операции, выполненной по строгим показаниям, весьма благоприятны: при 5-летнем сроке наблюдения у 60—70 % больных отмечается хорошая проходимость сосудов в зоне операции.

Вазоренальная гипертензия (рис. 2.5). Как известно, наиболее частыми причинами развития вазоренальной гипертензии являются атеросклеротический стеноз или окклюзия почечных артерий, а также их фибромускулярная дисплазия. И в том, и в другом случае баллонная дилатация может быть весьма эффективна. Во всех случаях ангиопластику целесообразно дополнять стентированием. Наиболее благоприятные отдаленные результаты наблюдаются у больных с фибромускулярной дисплазией. Сравнить результаты малоинвазивной методики с исходами традиционной операции довольно сложно (по литературным данным сведения весьма разноречивые), так как четкие показания к ее использованию окончательно не сформулированы и зачастую операционный риск очень высок.

Стеноз сонных артерий атеросклеротической этиологии при наличии неврологической симптоматики, сужении просвета сосудов более чем на 60 % обычно лечат с помощью открытой операции — эндартерэктомии. Первая операция баллонной ангиопластики была выполнена сравнительно недавно — в 1980 г. (С. Kerber и соавт.). За прошедшие годы проведен целый ряд рандомизированных клинических исследований в крупных медицинских центрах Северной Америки и Европы. В большинстве случаев авторы использовали стентирование пораженного сосуда после предварительной баллонной ангиопластики. Несмотря на накопленный за прошедшие десятилетия опыт хирургической и малоинвазивной методики лечения каротид-

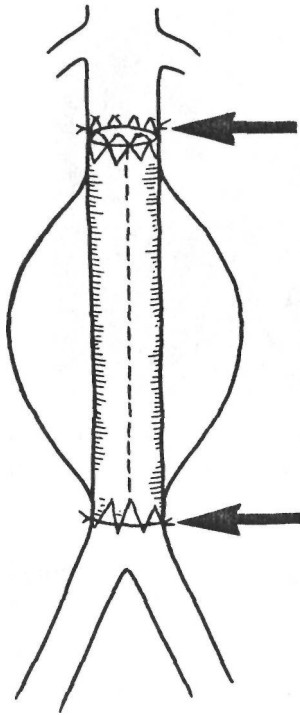


Рис. 2.6. Эндопротезирование аневризмы аорты с помощью специального саморасширяющегося эндопротеза с шипами, соединяющими эндопротез со стенкой неизмененного участка аорты.

ного стеноза, до сих пор еще четко не обозначены критерии для выбора того или иного способа операции. В целом результаты этих двух методов приблизительно одинаковы. По мнению большинства авторов, предпочтение баллонной ангиопластики следует отдавать при "высокой" локализации зоны стеноза (близко к входу внутренней сонной артерии в полость черепа). У лиц с повышенным операционным риском данную операцию обычно выполняют при рестенозе артерии после ранее перенесенной "открытой" эндартерэктомии.

Аневризмы инфраренального отдела брюшной аорты. Традиционным способом лечения этого заболевания является операция резекции аневризмы с последующим аортобедренным протезированием. Первая операция стентирования аневризмы брюшной аорты была выполнена в 1991 г. (J. C. Parodi и соавт.). В отличие от техники малоинвазивных эндоваскулярных вмешательств техника эндопротезирования аорты значительно сложнее, требует надежной фиксации прокси-

мального и дистального концов эндопротеза к стенкам аорты и подвздошной артерии (рис. 2.6). При недостаточно надежной его фиксации к стенкам сосудов сохраняется кровоток в полости аневризмы, что в последующем может привести к смещению стента, а в некоторых случаях и к разрыву стенок самой аневризмы.

Основным преимуществом малоинвазивной методики являются ее малая травматичность и редко наблюдающиеся осложнения в раннем послеоперационном периоде. Кроме того, в отличие от "открытой" операции, выполняемой через широкий лапаротомный доступ, значительно меньше нарушается функция легких, сердца, почек, кишечника.

Относительно небольшое число наблюдений за больными, перенесшими малоинвазивное вмешательство в отдаленные сроки после операции, пока еще не позволяет окончательно определить место эндопротезирования аорты в лечении ее аневризматических поражений. Однако по мнению ряда исследователей, имеющих опыт 80—100 подобных операций и более, у тщательно отобранных пациентов данная процедура является весьма надежным и эффективным способом лечения аневризм с указанной локализацией.

Имеются также отдельные сообщения об использовании баллонной ангиопластики при атеросклеротическом стенозе чревного ствола, верхней брыжеечной артерии, подключичных артерий.

К осложнениям баллонной ангиопластики относятся разрывы интимы и мышечной оболочки сосудов, эмболия фрагментами атеросклеротических бляшек дистальных отделов сосудистого русла, тромбоз и рестеноз артерий в зоне операции, смещение стента. Следует также отметить, что малоинвазивные вмешательства на артериях при их атеросклеротическом поражении, так же как и традиционные "открытые" операции, по своей сути

являются паллиативными. Это обусловлено дальнейшим прогрессированием атеросклероза и поражением других отделов сосудистого русла. При экстравазальной компрессии чревного ствола (срединной дугообразной связкой диафрагмы) и фибромускулярной дисплазии почечных артерий операция баллонной ангиопластики в сочетании со стентированием участка сосуда приводит к выздоровлению.

Следует упомянуть о других эндоваскулярных малоинвазивных вмешательствах на артериях.

Окклюзию селезеночной артерии при портальной гипертензии с выраженной спленомегалией и гиперспленизмом производят больным с высокой степенью операционного риска как альтернативу спленэктомии или в предоперационном периоде с целью снижения величины интраоперационной кровопотери. Через трансфеморальный доступ катетер продвигают в проксимальном направлении и устанавливают в дистальном отделе селезеночной артерии и затем производят эмболизацию основного ствола или ветвей селезеночной артерии. Для окклюзии просвета сосудов используют металлические спирали Гиантурко с синтетической опухолкой (рис. 2.7), специальные композиты на основе желатиновой губки или поливинилалкоголя.

Окклюзия боталлова (артериального) протока при его незаращении с помощью малоинвазивной методики является высокоэффективным и малотравматичным вмешательством, позволяющим избежать ряда осложнений, связанных с широкой стернотомией.

Селективная окклюзия ветвей собственной печеночной артерии используется для лечения метастатического поражения печени при невозможности радикального хирургического удаления метастазов печени или при общем тяжелом состоянии больного, обусловленном заболеваниями. Известно, что кровоснабжение метастатических узлов в печени осуществляется преимущественно артериями, поэтому блокада артериального кровотока вызывает частичный некроз опухолевого узла и замедление прогрессирования ракового процесса в печени. При выполнении операции (доступ — через бедренную артерию) необходимо стремиться установить катетер в долевую или сегментарную ветвь печеночной артерии во избежание ишемии и некроза здоровой паренхимы печени и желчного пузыря.

Химиоэмболизация сосудов печени сочетает в себе регионарную химиотерапию и блокаду притока артериальной крови к опухолевому узлу (рис. 2.8). В качестве блокирующего агента применяют как вышеуказанные композиты, так и рентгеноконтрастный йодсодержащий препарат липиодол, преимуществом которого является хорошая фиксация его в ткани опухоли, в то время как из здоровых участков паренхимы печени он достаточно быстро удаляется с током крови. Для регионарной химиотерапии наиболее часто используют доксорубицин и митомицин. Учитывая местную фиксацию химиопрепарата в опухолевой ткани, можно применять значительно более высокие дозы, чем при системной химиотерапии. Продолжительность жизни

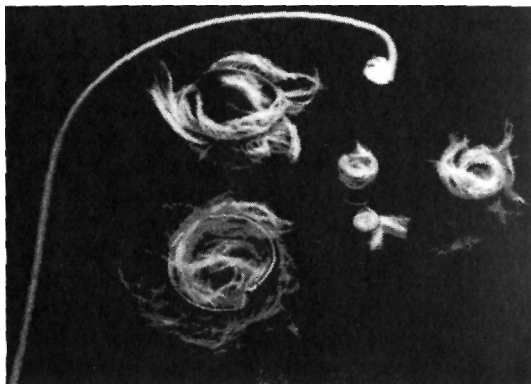


Рис. 2.7. Спирали Гиантурко.

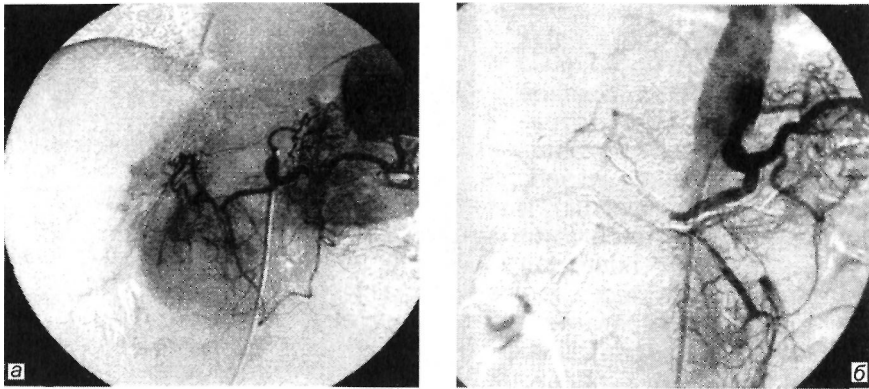


Рис. 2.8. Химиоэмболизация сосудов правой доли печени.

а — до эмболизации; б — после эмболизации (сосуды правой доли печени не заполняются контрастным веществом).

пациентов после этого способа лечения в 4—6 раз больше, чем после стандартной общей химиотерапии, особенно у больных с гормонально-активными метастазами в печень (карциноид желудочно-кишечного тракта, нейроэндокринные опухоли островкового аппарата поджелудочной железы). В этих случаях показатель 5-летней переживаемости достигает 25 % и более.

Химиоэмболизацию печеночных артерий используют также и при первичном гепатоцеллюлярном раке, когда из-за местного распространения процесса радикальная операция невозможна или чрезвычайно высок операционный риск. При небольших (менее 5 см) солитарных опухолях или изолированном поражении одной доли печени (не более 3 метастатических узлов) показатель 3-летней переживаемости достигает 40—50 %, при двустороннем массивном поражении печени химиоэмболизация противопоказана.

Тромбэктомия периферических артерий чаще выполняется при свежем тромбозе или эмболии либо после перенесенных реконструктивных операций на артериях ног (аортобедренное или бедренно-подколенное шунтирование). Подобная малоинвазивная техника позволяет избежать повторной, подчас довольно сложной хирургической операции. Тромбэктомии производят с помощью специального устройства "Ангиоджет". При этом его рабочая часть, введенная в просвет сосуда, в результате создаваемого гидродинамического воздействия позволяет добиться полного разрушения тромба и удаления его мелких фрагментов.

Значительно реже используются малоинвазивные вмешательства на венозных сосудах: это имплантация кава-фильтра, транспеченочное портокавальное шунтирование.

Имплантация кава-фильтра осуществляется для профилактики тромбэктомии легочной артерии при флелотромбозе ног. Наиболее часто используют кава-фильтр Гринфилда, представляющий собой веретенообразную ажурную металлическую корзинку с радиально расположенными фиксаторами на ее проксимальном конце (рис. 2.9). Операцию выполняют из трансъюгулярного доступа. В сложенном виде с помощью металлического проводника кава-фильтр под контролем рентгеновского экрана проводят в нижнюю полую вену ниже уровня впадения почечных вен. После раскры-

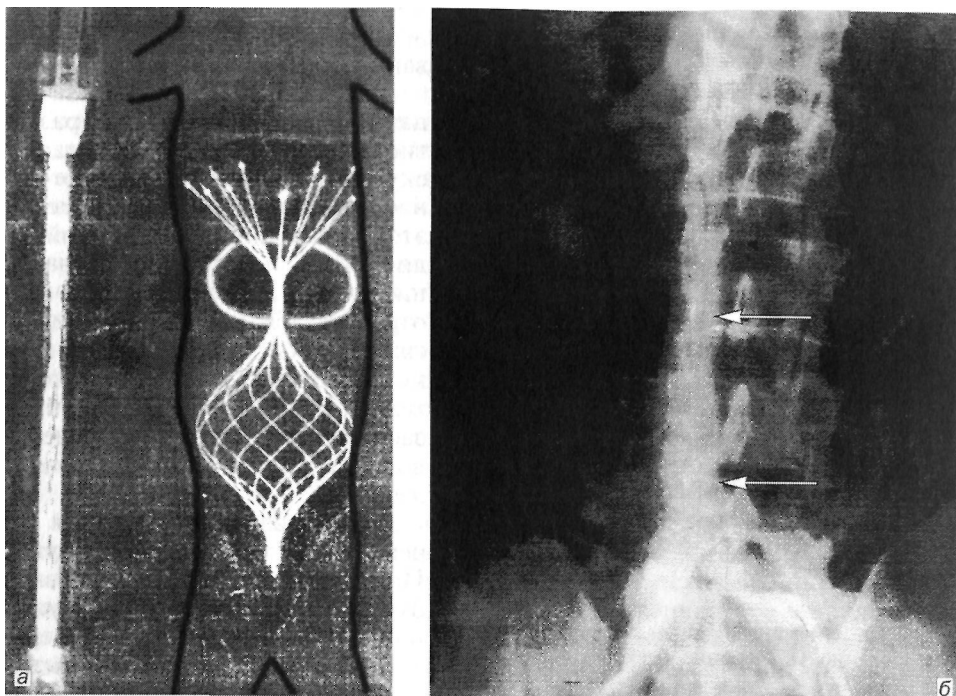


Рис. 2.9. Кава-фильтр, установленный в нижней полой вене.

а — обзорная рентгенограмма; б — нижняя каваграфия.

тия корзинки острые металлические фиксаторы внедряются в стенку вены, предотвращая ее смещение. Показанием к использованию кава-фильтра являются рецидивирующие тромбоэмболии ветвей легочной артерии и флотирующие свежие тромбы в просвете крупных тазовых и бедренных вен.

Транспеченочное портокавальное шунтирование для лечения внутри- и надпеченочной формы синдрома портальной гипертензии применяется недавно. Первая подобная операция была выполнена G. M. Richter и соавт. в 1990 г. Показанием к выполнению данной операции являются кровотечение из варикозно расширенных вен пищевода (при безуспешности других способов лечения), стойкий асцит, высокая степень риска операции портосистемного шунтирования. Нередко данное вмешательство используют у больных перед операцией трансплантации печени для декомпрессии расширенных абдоминальных вен. Исходы малоинвазивной операции примерно такие же, как и при традиционной операции портосистемного шунтирования. Однако у больных с плохими функциональными и лабораторными показателями деятельности внутренних органов она имеет несомненные преимущества перед "открытой" операцией. Операция проводится следующим образом: пунктируют правую внутреннюю яремную вену; затем проводник с пластмассовым катетером продвигают в дистальном направлении и под контролем рентгенографии и УЗИ транспеченочно формируют канал между правой печеночной веной и правой ветвью (или ветвями первого порядка) воротной вены. Далее после контрольной ангиографии с помощью специальных коаксиальных бужей расширяют канал внутри ткани печени до диа-

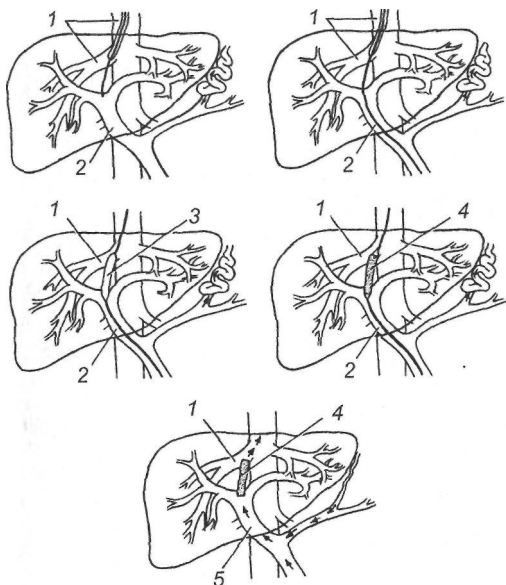


Рис. 2.10. Внутривенное портосистемное шунтирование. Объяснение в тексте.

Абсцессы печени. Длительное время единственным способом лечения бактериальных абсцессов печени являлась операция лапаротомии и дренирования гнойных полостей. В последние годы дренирование абсцессов производится с помощью пункции и дренирования их под контролем ультразвукового исследования или компьютерной томографии с последующим отмыванием содержимого гнойника растворами антисептиков. Одновременно назначают антибиотикотерапию с учетом чувствительности микробной флоры содержимого абсцесса к антибиотикам. При множественных абсцессах (чаще всего холангиогенных) пунктируют и дренируют наиболее крупные из них. Подобная тактика позволяет более чем в 2 раза снизить послеоперационную деятельность и количество осложнений.

Непаразитарные (простые) кисты печени. В настоящее время операцией выбора в лечении больных с простыми кистами печени являются их пункция и дренирование под контролем ультразвукового исследования или компьютерной томографии с последующей склеротерапией, целью которой является индукция асептического некроза эпителиальной выстилки кисты для постепенной облитерации ее полости на фоне свежего дренирования. В качестве склерозантов используют абсолютный спирт или концентрированный раствор глицерина. При небольших кистах (диаметром не более 3—4 см), как правило, бывает достаточно однократной пункции и экспозиции склерозирующего раствора в течение 10 мин. При кистах большего диаметра необходимо наружное дренирование. Подобная методика применима даже при гигантских кистах печени (диаметром 15—20 см и более), что позволяет избежать достаточно сложных в техническом отношении "открытых" оперативных вмешательств.

Эхинококкоз печени. Как известно, общепринятым способом лечения эхинококкоза печени является традиционный хирургический. В последние годы в нашей стране и в ряде клиник Северной Америки и Европы исполь-

метра 8 мм. Операцию завершают проведением стента в сформированный канал (рис. 2.10).

Внесосудистая малоинвазивная хирургия начала свое развитие несколько позднее эндоваскулярной хирургии. Тем не менее за последние годы именно этот раздел интервенционной радиологии получил чрезвычайно широкое внедрение в различные отрасли абдоминальной хирургии. Особенно ценным является использование малоинвазивных технологий в лечении различных заболеваний печени и желчевыводящих путей, поджелудочной железы.

Малоинвазивная хирургия печени и желчевыводящих путей. Практически все оперативные вмешательства у данной группы пациентов выполняют в специальной операционной с рентгеновским оборудованием.

зуется малоинвазивная техника. Суть ее заключается в следующем. Вначале под контролем УЗИ или КТ производят тонкоигольную пункцию кисты, аспирируют ее содержимое и отправляют на срочное микроскопическое исследование, при котором выявляют живые протосколексы паразита. Затем в полость кисты вводят противопаразитарный препарат (20—30 % раствор натрия хлорида или концентрированный раствор глицерина). После 10—15-минутной экспозиции раствор аспирируют и вновь подвергают микроскопическому исследованию. Обнаружение в растворе погибших протосколексов свидетельствует об адекватном противопаразитарном воздействии препарата. Операцию завершают наружным дренированием полости кисты. Через несколько дней по металлическому проводнику в полость кисты последовательно вводят дренажи большего диаметра для полноценной аспирации фрагментированной хитиновой оболочки через холедоскоп, введенный через дренажную трубку. Если же часть фиброзной капсулы паразита выступает на поверхности печени, удаление хитиновой оболочки можно произвести с помощью видеоэндоскопии. Для профилактики рецидива эхинококкоза в послеоперационном периоде проводят курс противопаразитарной терапии альбендозолом.

Методика показана при выявлении живых эхинококковых кист, при рецидивном эхинококкозе, когда после ранее перенесенных операций в брюшной полости развивается спаечный процесс, существенно затрудняющий проведение повторного "открытого" хирургического вмешательства. При погибшем эхинококке, содержащем густой вязкий детрит, а также при кальцинозе его стенок малоинвазивная техника операции противопоказана. При правильной технике малоинвазивной эхинококэктомии, выполненной по строгим показаниям, летальных исходов не наблюдается, частота послеоперационных осложнений также минимальна, кроме того, значительно сокращается время пребывания больного в стационаре.

Первичный и вторичный рак печени. Для лечения больных с первичным гепатоцеллюлярным раком или метастатическим поражением печени, когда по тем или иным причинам радикальная операция невозможна, применяют чрескожную алкоголизацию опухолевых узлов. С этой целью под контролем УЗИ в периферические отделы опухоли вводят абсолютный спирт (3—5 мл) — ткань опухоли вместе с питающими ее сосудами некротизируется. В последующем некроз распространяется и на центральные зоны новообразования, происходят частичный регресс массы опухоли и замедление ее роста. Показанием к склерозирующей терапии являются опухолевый узел диаметром не более 3—4 см или множественные узлы (не более 3) диаметром 3 см. Нередко ее сочетают с химиоэмболизацией ветвей печеночной артерии, что увеличивает продолжительность жизни пациентов.

Острый холецистит. Широкое распространение получила операция холецистостомии под контролем УЗИ у лиц пожилого и старческого возраста. Она позволяет быстро купировать воспалительный процесс и подготовить пациента для плановой операции в более выгодных условиях. Во избежание желчеистечения пункцию и дренирование желчного пузыря производят через ткань печени, прилежащую к его дну.

Рубцовая стриктура дистального отдела общего желчного протока. В большинстве случаев весьма эффективной оказывается эндоскопическая папилосфинктеротомия. Однако при протяженных стриктурах (более 2 см) данная операция неприменима. При механической желтухе и наличии противопоказаний к выполнению реконструктивной операции прибегают к малоинвазивному вмешательству — наружно-внутреннему дренированию желчных путей (рис. 2.11). Для этого под контролем УЗИ пунктируют расширен-

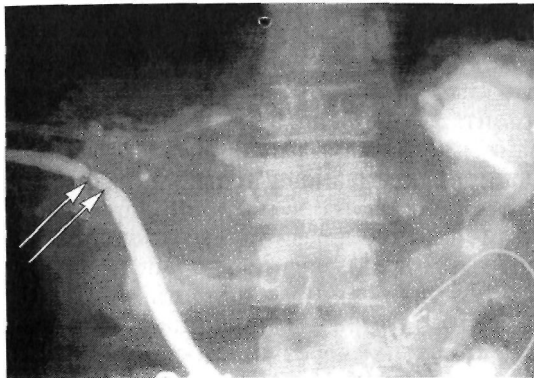


Рис. 2.11. Стриктура общего желчного протока (указана стрелками), устраненная с помощью баллон-катетера и наружно-внутреннего дренирования. Объяснение в тексте.

фиксированный к коже, в послеоперационном периоде промывают растворами антисептиков для предупреждения окклюзии боковых отверстий. Через несколько месяцев дренаж может быть извлечен, если в зоне ранее суженного общего желчного протока образуется хорошо сформированный канал.

Рубцовая стриктура гепатикохоледоха или билиодигестивного соустья. В этих ситуациях можно использовать как традиционное лечение (реконструктивная операция), так и малоинвазивную методику дилатации желчного протока (билиодигестивное соустье). Реконструктивные операции достаточно сложны в техническом отношении, сопровождаются довольно часто осложнениями в послеоперационном периоде. Вот почему в настоящее время при соответствующих условиях (расширение внутрипеченочных желчных протоков на фоне механической желтухи) все чаще используют малоинвазивные операции. Технически они относительно несложны. После пункции внутрипеченочного протока под контролем УЗИ и холангиографии выполняют баллонную дилатацию суженного участка внепеченочного желчного протока (или билиодигестивного соустья). Эффективность процедуры контролируют с помощью рентгеноскопии и затем дренируют желчные пути наружно-внутренним дренажом. Через несколько месяцев после формирования достаточно широкого канала дренаж удаляют.

Кроме того, *наружно-внутреннее дренирование желчных путей* применяют при лечении целого ряда заболеваний, сопровождающихся механической желтухой (*рак внепеченочных желчных протоков, головки поджелудочной железы, большого дуоденального сосочка*).

Малоинвазивная хирургия заболеваний поджелудочной железы

Острый деструктивный панкреатит. Наиболее частым малоинвазивным вмешательством при этом заболевании является пункция ограниченных скоплений жидкости в сальниковой сумке или парапанкреатической клетчатке под контролем УЗИ. При пункции используют специальные сверхтонкие иглы (иглы Chiba), наружный диаметр которых менее 1 мм, поэтому их возможно провести через желудок или левую долю печени без риска по-

ными внутрипеченочными желчными протоками и производят холангиографию. Далее постепенно под контролем рентгеновского экрана проводят через суженный участок протока в двенадцатиперстную кишку металлический проводник, по которому вводят пластиковый дренаж с множественными боковыми отверстиями на его дистальном конце таким образом, что часть отверстий остается в расширенной части общего желчного протока, другая часть — в двенадцатиперстной кишке. Это обеспечивает нормальный отток желчи по дренажу в просвет кишки. Через проксимальный конец дренаж,

лучить какое-либо осложнение. На основании бактериологического исследования устанавливают, является ли эта жидкость стерильной или инфицированной, определяют вид флоры и ее чувствительность к антибиотикам. Стерильные скопления жидкости у подавляющего большинства больных при проведении адекватного лечения основного заболевания рассасываются. При выявлении бактериальной обсемененности (т. е. по сути дела абсцедировании) необходимо дренировать (чрескожно) полость под контролем УЗИ с последующим фракционным или проточным введением через дренаж раствора антисептиков. У больных с множественными абсцессами салыниковой сумки, массивным расплавлением парапанкреатической клетчатки предпочтение следует отдать традиционному оперативному лечению, хотя имеются сообщения и об успешном лечении данной категории пациентов с помощью наружного дренирования под контролем УЗИ или КТ.

Прицельная пункция очага панкреонекроза под ультразвуковым контролем обычно выполняется с целью получения материала для микробиологического исследования. При инфицированном некрозе показано оперативное лечение. Если же материал оказывается стерильным, то необходимости в срочном хирургическом вмешательстве нет.

Постнекротические кисты поджелудочной железы. Сформированные (зрелые) кисты с хорошо выраженными стенками наиболее часто лечат оперативным путем, однако есть сообщения об их успешном лечении с помощью чрескожной пункции с последующей склерозирующей терапией. В ранние сроки формирования кисты (несколько недель от начала приступа острого панкреатита) традиционную "открытую" операцию цистозентеростомии выполнить технически невозможно, так как на этой стадии развития стенки очень тонкие и, кроме того, у большинства больных они подвергаются обратному развитию. При крупных кистах, особенно при созревании на их инфицирование, целесообразно пункционное наружное дренирование под контролем УЗИ. После пункции необходимо ввести в полость кисты рентгеноконтрастное вещество и произвести цистографию для выявления связи полости кисты с выводными протоками поджелудочной железы. Если кисты сообщаются с протоками железы, склерозирующая терапия противопоказана.

При несформированных экстрапанкреатических кистах, расположенных позади желудка, применяют малоинвазивную операцию — цистогастростомию. Для этого под контролем УЗИ и гастроскопии чрескожно, через переднюю и заднюю стенки желудка в просвет кисты вводят тонкий дренаж диаметром около 1,5 мм с множественными боковыми отверстиями, один конец которого располагается в полости самой кисты, другой — в просвете желудка. При этом жидкость из полости кисты начинает поступать в просвет желудка, что хорошо видно при гастроскопии. Операцию обычно сочетают с наружным пункционным дренированием кисты для отмывания некротических тканей поджелудочной железы и забрюшинной клетчатки. Малоинвазивная техника позволяет избежать достаточно сложных, травматических "открытых" операций, сопровождающихся тяжелыми осложнениями в послеоперационном периоде.

Рак поджелудочной железы. На основании УЗИ и КТ порой бывает довольно сложно отличить злокачественную опухоль поджелудочной железы от доброкачественной, хронического псевдотуморозного панкреатита или последствий ранее перенесенного острого деструктивного панкреатита.

Прицельная пункция патологического очага поджелудочной железы под контролем УЗИ или КТ, производимая с дифференциально-диагностической целью, довольно широко применяется. При этом у 90 % больных ра-

ком поджелудочной железы удается получить морфологическую верификацию диагноза.

Паллиативной операцией при неоперабельном раке головки поджелудочной железы, осложненном механической желтухой, является наружно-внутреннее дренирование желчных путей под контролем УЗИ или КТ. При этом средняя продолжительность жизни пациентов даже несколько выше, чем после традиционных "открытых" желчеотводящих операций, существенно ниже и частота развития послеоперационных осложнений. Данную процедуру используют и для подготовки больных раком поджелудочной железы к радикальной операции для ликвидации механической желтухи и уменьшения интоксикации.

Абсцессы брюшной полости. Многие десятилетия единственным способом их лечения были лапаротомия и дренирование брюшной полости. В настоящее время в данных ситуациях широкое распространение получила малоинвазивная операция наружного дренирования абсцессов под контролем УЗИ и КТ. Она может быть использована при гноящихся абсцессах брюшной полости, осложняющих течение какого-либо острого заболевания (аппендицит, холецистит, панкреатит, дивертикулит и т. д.) или возникающих после различных оперативных вмешательств на органах брюшной полости.



Глава 3. ШЕЯ

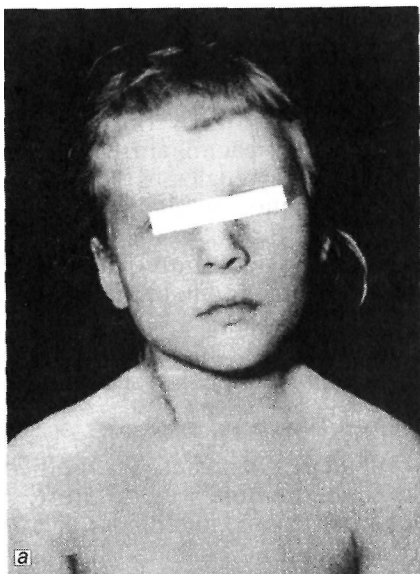
Верхняя граница шеи начинается от подбородка, далее — по нижнему краю челюсти до височно-подчелюстного сустава, через вершину сосцевидного отростка височной кости по верхней выйной линии — к наружному выступу затылочной кости; нижняя — от яремной вырезки грудины, далее по верхнему краю ключицы до вершины акромиона и к остистому отростку VII шейного позвонка, который легко пальпируется.

В передней области шеи расположены гортань, щитовидная железа и паращитовидные железы, которые прилежат к трахее спереди и с боков. Позади гортани и трахеи находится глотка. В задней области шеи наряду с шейным отделом позвоночника расположены прикрепляющиеся к нему мышцы с их сосудами и нервами. В переднебоковых отделах шеи проходят сонные артерии, внутренние яремные вены и блуждающие нервы.

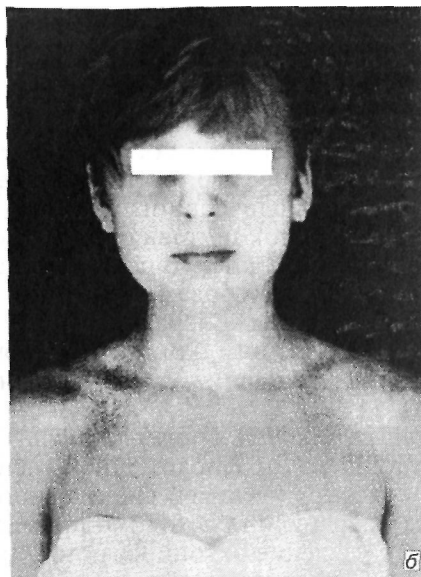
3.1. Пороки развития

Кривошея (torticollis) — деформация шеи, характеризующаяся отклонением головы в сторону от срединной линии тела (рис. 3.1). Врожденная, или мышечная, кривошея представляет собой контрактуру грудино-ключично-сосцевидной мышцы с дегенерацией сухожильной части. Обычно заболевание является наследственным. Девочки поражаются чаще, чем мальчики. Этот вид кривошеи называют иногда гипопластическим. Если в течение первого года жизни спонтанного излечения не происходит, то нарушается рост и развитие лица на стороне поражения с асимметрией и деформацией его; деформируется также череп, укорачиваются все мягкие ткани на пораженной стороне. Врожденный гипопластический вид кривошеи следует дифференцировать от спастического. Мышечная кривошея обусловлена поражением мышц шеи — дисплазией или воспалительным процессом. Заболевание является наследственным.

Дифференциальная диагностика. Мышечную кривошею следует отличать от спастической, возникающей вследствие тонической или спастической



.а



б

Рис. 3.1. Кривошея у больного А. до (а) и после операции (б).

контрактуры мышц шеи центрального генеза, а также от приобретенной рубцовой кривошеи, вызванной грубыми послеожоговыми рубцами, воспалительными и ревматическими процессами, травмой и др.

Лечение. Производят возможно раннее пересечение укороченных мышц. Голову фиксируют в правильном положении гипсовой повязкой или специальным бандажом, систематически проводят лечебную гимнастику.

Врожденные кисты и свищи шеи

Срединные кисты и свищи возникают при неполном зарщении щитовидно-язычного протока (ductus thyreoglossus). Происхождение их находится в тесной связи с процессом развития щитовидной железы, опусканием зачатка ее на шею.

При неполном зарщении щитовидно-язычного протока (ductus thyreoglossus) вследствие накопления секрета в оставшейся полости образуются срединные кисты или свищи (рис. 3.2).

Клиническая картина и диагностика. Срединные кисты располагаются по средней линии шеи между слепым отверстием языка и перешейком щитовидной железы.

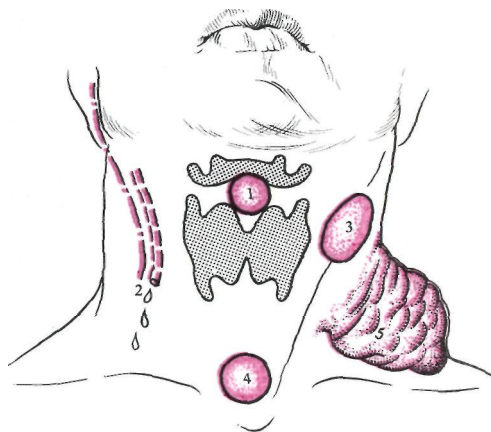


Рис. 3.2. Локализация кист и свищей шеи.

1 — срединная киста; 2 — возможная локализация бранхиогенного эктодермального свища; 3 — бранхиогенная киста шеи; 4 — дермоид; 5 — кистозная лимфангиома.

Срединные кисты, расположенные ниже подъязычной кости, обычно фиксированы к ней. Киста растет медленно, имеет вид безболезненного округлого выпячивания, смещается при глотании вместе с трахеей, имеет гладкую поверхность, упругоэластическую консистенцию. Кожа над ней не изменена, подвижна. Иногда удается определить плотный тяж, идущий от кисты к подъязычной кости и выше. Кисты могут располагаться на любом уровне не полностью облитерированного ductus thyreoglossus. Размеры кисты могут периодически изменяться, если сохранено сообщение с полостью рта через остаток щитовидно-язычного протока. В этих условиях возможно инфицирование кист. В случае воспаления кисты появляется боль при глотании, возникает болезненный без четких границ инфильтрат. Иногда он формируется после нерадикального удаления кисты.

К осложнениям кист относятся сдавление трахеи кистами больших размеров, нагноение, злокачественное перерождение у взрослых пациентов.

Дифференциальная диагностика. Срединную кисту шеи следует отличать от эктопически расположенной (не спустившейся на свое место) щитовидной железы, имеющей вид плотного по консистенции узла. В этом случае перед операцией необходимо провести скинтиграфию щитовидной железы, так как удаление эктопированной при отсутствии нормальной щитовидной железы приведет к крайней степени гипотиреоза — микседеме. Срединный свищ имеет вид небольшого отверстия на коже, располагается по средней линии шеи. Из него почти постоянно выделяется небольшое количество мутной слизи.

Лечение. После установления диагноза срединные кисты и свищи должны быть удалены возможно раньше для предупреждения их инфицирования из ротовой полости или гематогенным путем. В ходе операции полностью иссекают кисту (свищ) и остатки протока. При этом применяют прокрашивание свищевого хода красителем (метиленовым синим), что облегчает препаровку. В некоторых случаях наблюдается незаращение щитовидно-язычного протока, вплоть до слепого отверстия (foramen caecum) языка. В этих случаях его приходится удалять на всем протяжении. Иногда свищ проходит через подъязычную кость или плотно срастается с ней. Во избежание формирования вторичных свищей среднюю часть подъязычной кости удаляют вместе с протоком (или свищом). После радикального удаления кисты и протока рецидив маловероятен.

Бранхиогенные кисты и свищи (боковые, или жаберные) шеи обычно расположены по внутреннему краю грудино-ключично-сосцевидной (кивательной) мышцы. Этиология их неясна, считают, что они формируются из нередуцированных жаберных (бранхиогенных) дуг, шелей, которые у зародыша дают начало некоторым органам лица и шеи. Они встречаются значительно реже срединных кист и свищей.

Клиническая картина и диагностика. Боковая киста локализуется в верхнем отделе шеи впереди грудино-ключично-сосцевидной мышцы, на уровне бифуркации общей сонной артерии, чаще слева. Она представляет собой округлое образование, четко отграниченное от окружающих тканей. При пальпации кисты безболезненны, малоподвижны. В случае инфицирования киста увеличивается в размерах, становится болезненной при пальпации, кожа над ней становится красной, отечной. Нагноение, вскрытие или прорыв кисты приводит к образованию полных и неполных свищей. При полных свищах имеются наружное и внутреннее отверстия, при неполных — только одно из них. Внутреннее отверстие чаще всего располагается в небной миндалине, наружное — на шее, по внутреннему

краю кивательной мышцы, оно часто бывает открыто уже при рождении ребенка.

Дифференциальная диагностика. Боковые кисты шеи следует отличать от лимфом различного генеза, кистозной лимфангиомы, кист щитовидной железы, дермоидов и воспаления слизистой сумки, расположенной впереди подъязычной кости.

Лечение. Иссекают или собственно кисту, или кисту вместе со свишевым ходом (вплоть до его внутреннего отверстия) после предварительного прокрашивания его метиленовым синим. Иногда возникает необходимость в тонзиллэктомии.

3.2. Повреждения органов шеи

Повреждения органов шеи являются результатом тупой травмы, ранений (колотых, резаных, огнестрельных), ожогов. Повреждения крупных артерий сопровождаются массивным кровотечением, а при повреждениях вен, кроме кровотечения, возможна воздушная эмболия.

Лечение. Временную остановку кровотечения осуществляют прижатием кровоточащего сосуда пальцем, тампоном; окончательную — перевязкой поврежденного сосуда, наложением сосудистого шва, пластикой сосуда.

Повреждение гортани и трахеи сопровождается кровотечением в просвет трахеи, нарушением дыхания, асфиксией.

Лечение. Срочно интубируют трахею, накладывают трахеостому, останавливают кровотечение, производят хирургическую обработку раны.

Повреждение пищевода в шейном отделе, помимо симптомов, связанных с повреждением сосудов, гортани или трахеи, характеризуется болями при глотании, выхождением слюны и проглоченной пищи, жидкости в рану.

Лечение. При небольших повреждениях пищевода дефект в стенке ушивают двухрядным швом. При обширных повреждениях края раны подшивают к коже для формирования стомы и последующей пластики. Для кормления больного накладывают гастростому.

Недиагностированное повреждение пищевода при колотых ранах шеи приводит к развитию медиастинита.

3.3. Абсцессы и флегмоны

Абсцессы и флегмоны шеи чаще являются следствием гнойных лимфаденитов, развивающихся в результате распространения инфекции при тонзиллитах, воспалении надкостницы челюстей, слизистых оболочек полости рта, среднего уха, полости носа и околоносовых полостей. Подфасциальные глубокие абсцессы и флегмоны шеи опасны, так как могут вызвать такие осложнения, как тяжелая интоксикация, сепсис. Возможен переход нагноения на стенки кровеносных сосудов с последующим их разрушением и массивным кровотечением, развитием тромбоза вен, венозных синусов и абсцессов мозга. Распространение флегмоны шеи в переднее и заднее средостения нередко приводит к отеку надгортанника, удушью, смертельному исходу. Предупредить распространение флегмон шеи можно только путем своевременного вскрытия и создания условий для оттока гноя, антибактериальной терапии.

Фурункул — острое гнойно-некротическое воспаление волосяного фол-

ликула. После самопроизвольного вскрытия гнойника, демаркации и отторжения некротической ткани и гноя наступает заживление.

Возбудителем заболевания является стафилококк. Воспаление развивается у ослабленных людей, особенно у больных сахарным диабетом, в областях тела, имеющих волосяной покров, в местах трения одежды.

Клиническая картина. Возникают припухлость, выраженная гиперемия, резкая болезненность, повышение температуры тела, озноб. После прорыва гнойника отторгается некротическая ткань (стержень), выделяется гной. Наступает облегчение и выздоровление.

Лечение. В начальном периоде необходимо обеспечить покой, обработку кожи вокруг очага воспаления 2 % раствором салицилового спирта и выжидать созревания фурункула и демаркации. Затем проводят вскрытие или иссечение гнойника. Антибиотикотерапия показана при фурункулезе.

Карбункул — острое гнойно-некротическое воспаление нескольких расположенных рядом волосяных фолликулов и сальных желез, распространяющееся на окружающую подкожную жировую клетчатку (вплоть до фасции) и кожу. Чаще образуется на задней поверхности шеи, спине и других областях, преимущественно в местах трения одежды у ослабленных людей, у больных сахарным диабетом. Возбудитель — стафилококк.

Клиническая картина. Для карбункула характерны резкая боль, плоский воспалительный инфильтрат с покраснением, отеком кожи, несколькими очагами абсцедирования на поверхности инфильтрата, озноб, повышение температуры тела до 39—40 °С, тахикардия, лейкоцитоз со сдвигом формулы влево. Возможно развитие флегмоны, сепсиса.

Лечение. В период образования инфильтрата проводят антибиотикотерапию с последующим иссечением всей некротизированной ткани, вскрытием гнойных очагов, дренированием. Образовавшийся дефект небольших размеров заживает самостоятельно, при обширных дефектах показана кожная пластика. Одновременно проводят лечение сопутствующих заболеваний, инфузионную терапию (по показаниям), коррекцию уровня глюкозы в крови у больных сахарным диабетом.

Ангина Людвига — гнилостно-некротическая флегмона, распространяющаяся по клетчаточным пространствам дна полости рта, окологлоточному и крылочелюстному пространствам, по клетчатке шеи. Заболевание обычно возникает как осложнение гнойного остеомиелита нижней челюсти, при одонтогенных воспалительных процессах. Микробная флора, как правило, смешанная, гнилостная, анаэробно-аэробная. Обилие лимфатических узлов и сосудов на шее при гнойничковых заболеваниях лица и шеи, повреждениях и ранениях этой области может сопровождаться образованием флегмон, преимущественно на передней части шеи. Иногда они распространяются по фасциально-клеточным пространствам шеи, в том числе по ходу сосудов. В этих случаях пациенты испытывают болезненность при движениях шеи на стороне поражения.

Клиническая картина. Острый воспалительный процесс при ангине Людвига быстро прогрессирует, распространяется на язык, гортань, клетчаточные пространства шеи. Последние некротизируются и приобретают почти черный цвет. Наблюдаются тризм, слюнотечение, затруднение глотания, зловонный запах изо рта. Иногда вследствие отека гортани возникает удушье. Нередко ангина Людвига осложняется развитием медиастинита. Диагностика при поверхностных флегмонах шеи не представляет больших трудностей. При глубоких флегмонах наряду с обычным физикальным исследованием целесообразно воспользоваться УЗИ или компьютерной томографией в целях более точной локализа-

ции, распространенности процесса и выбора оптимального места для вскрытия гнойника.

Лечение. Производят глубокие разрезы со стороны полости рта и широкие наружные разрезы в подчелюстной области и на шее. Назначают антибиотики широкого спектра действия.

3.4. Лимфаденит (специфический и неспецифический)

На шее располагается почти одна треть лимфатических узлов всего организма. Они являются иммунологическим барьером и механическим фильтром между глоткой и лимфатическими сосудами. Число узлов, их величина и структура варьируют в широких пределах. В норме мягкие, небольшие, подвижные, безболезненные лимфатические узлы часто удается пальпировать у детей и подростков. С возрастом число пальпируемых узлов уменьшается. При обследовании необходимо определять величину узлов, их подвижность, консистенцию и болезненность. С учетом анамнеза и данных физикальных и инструментальных исследований врач может выяснить причину, вызвавшую изменения в лимфатических узлах.

Увеличение лимфатических узлов шеи может быть обусловлено как воспалительными процессами (специфическими и неспецифическими) в этой области, так и опухолями лимфатической системы. Поэтому важно знать лимфатический статус пациента, определить состояние селезенки, печени, ЛОР-органов, легких, при показаниях необходимо произвести стерильную пункцию, исследование крови.

Неспецифический лимфаденит развивается при неспецифических воспалительных процессах на шее и лице. Элиминируя проникшую инфекцию, пораженные лимфатические узлы увеличиваются в объеме, болезненны, плотноэластической консистенции, легко смещаемы, не спаяны друг с другом.

Специфический лимфаденит бывает обусловлен специфическими заболеваниями (туберкулез, саркоидоз, СПИД, токсоплазмоз, инфекционный мононуклеоз, туляремия, бруцеллез, актиномикоз) или опухолями. Увеличение лимфатических узлов, вызванное опухолями лимфатической системы, наблюдается как при доброкачественных (доброкачественная локализованная лимфома, лимфангиома), так и при злокачественных опухолях (лимфогранулематоз, или болезнь Ходжкина, на долю которой приходится 53 % всех злокачественных опухолей лимфатической системы, и неходжкинская лимфома — 47 %).. К последней группе относят ретикулосаркому, лимфофаркому (гигантофолликулярная лимфома — болезнь Брилла—Симмерса, болезнь Вальденстрема — макроглобулинемия), хронические и острые лимфаденозы, а также метастазы опухолей. Но более часто в лимфатические узлы шеи метастазируют опухоли гортани и глотки (80 %), значительно реже — опухоли желудка, легких (вирховский метастаз) и мочеполовой системы.

Лечение. При увеличении лимфатических узлов производят пункционную и эксцизионную биопсию, устраняют осложнения (вскрывают гнойники, иссекают свищи). Основу лечения лимфаденитов составляет соответствующая данному заболеванию специфическая терапия. При злокачественных системных заболеваниях хирургическое вмешательство сводится к экстирпации лимфатических узлов как в целях диагностики, так и для лечения (в ранней стадии) с последующей лучевой и химиотерапией. При метастазах в лимфатические узлы их необходимо удалять целиком вместе с капсулой. Удаленные лимфатические узлы подлежат обязательному бактериологиче-

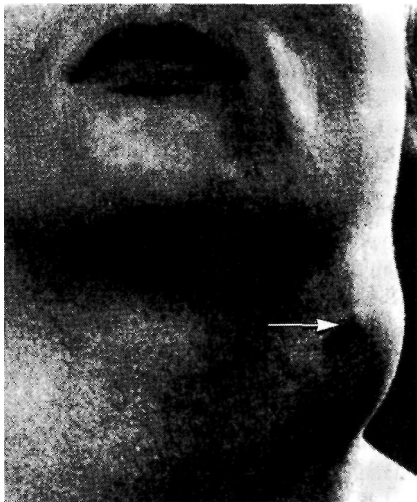

Рис. 3.3. Туберкулез лимфатических узлов шеи.

скому и гистологическому исследованию. В зависимости от локализации пораженных лимфатических узлов и распространенности процесса операцию проводят под местным или общим обезболиванием. При обширном иссечении мягких тканей в последующем производят пластическое закрытие дефекта с использованием миокутанного или ротационного лоскута, трансплантации тканей.

Туберкулезный лимфаденит чаще встречается у детей младшего возраста.

Клиническая картина и диагностика. На ранних стадиях заболевания лимфатические узлы плотные, подвижные, безболезненные, не спаяны между собой и с окружающими тканями, определяются в виде четок. Чаще поражаются ПОДЧелюстные лимфатические узлы и

узлы, располагающиеся по ходу яремных вен. Нередко поражение бывает двусторонним. При прогрессировании заболевания присоединяется периаденит: лимфатические узлы становятся болезненными, подвижность их ограничена, контуры нечеткие. При некрозе и расплавлении узлов возникают абсцессы и свищи, выделяющие творожисто-гнойное содержимое (рис. 3.3).

Диагностика основывается на выявлении очагов туберкулеза в легких, на данных цитологического исследования пунктата из лимфатического узла или отделяемого из свища.

Лечение. Проводят специфическую противотуберкулезную терапию.

3.5. Опухоли шеи

Различают: органые опухоли, внеорганные опухоли, опухолевые поражения лимфатических узлов шеи — первичные и вторичные (метастатические).

Органые опухоли сохраняют элементы структуры нормального органа (например, опухоли щитовидной железы, каротидного гломуса). Злокачественные опухоли исходят главным образом из органов шеи.

Каротидная хеомодектома. При исследовании шеи в области сонного треугольника определяется опухоль (она исходит из каротидного гломуса) плотноэластической консистенции, смещаемая ограниченно лишь в горизонтальном направлении. При аускультации над образованием слышен систолический шум. При каротидной ангиографии выявляется расхождение внутренней и наружной сонной артерии с дугообразным отклонением кзади и кнаружи внутренней сонной артерии. Просвет последней сужен. Характерно обилие мелких сосудистых ветвей в месте расположения образования. При злокачественных хеомодектомах отмечается значительное снижение васкуляризации.

Лечение. Хирургическое удаление опухоли. В случае вынужденной резекции внутренней или общей сонной артерии производят протезирование сосуда. При резекции только наружной сонной артерии протезирование не требуется.

Внеорганные опухоли шеи являются производными мезенхимы, мышечной и нервной ткани. Они могут быть доброкачественными (фиброма, липома, невринома) или злокачественными (метастазы в лимфатические узлы).

Клиническая картина. Симптоматика заболевания определяется видом опухоли, ее локализацией, стадией. Большинство опухолей мягких тканей доброкачественные, медленно растущие, причиняют лишь косметические неудобства. Злокачественные опухоли исходят главным образом из органов шеи.

Лечение. Доброкачественные опухоли удаляют, при злокачественных проводят комбинированное лечение.

Глава 4. ЩИТОВИДНАЯ ЖЕЛЕЗА. ПАРАЩИТОВИДНЫЕ ЖЕЛЕЗЫ

Щитовидная железа (*glandula thyreoidea*) расположена в передней области шеи и состоит из двух долей и перешейка. Боковые доли расположены на уровне щитовидного и перстневидного хрящей, а нижний полюс достигает 5–6-го хряща трахеи. В 30–50 % наблюдений имеется добавочная пирамидальная доля, располагающаяся над перешейком. Щитовидная железа является самой крупной железой эндокринной системы, ее масса достигает 15–25 г. Добавочные (аберрантные) доли щитовидной железы могут располагаться на уровне от корня языка до дуги аорты. Правая доля железы в норме несколько крупнее левой и обильнее васкуляризирована, а при патологических состояниях увеличивается в большей степени. Железа заключена в соединительнотканную оболочку (капсулу), состоящую из внутреннего и наружного листков, между которыми имеется щелевидное пространство, выполненное рыхлой жировой клетчаткой, в котором находятся внеорганные артериальные, венозные и лимфатические сосуды щитовидной железы, паращитовидные железы и возвратный гортанный нерв. От внутреннего листка капсулы железы отходят соединительнотканные прослойки, которые делят железу на дольки. Дольки состоят из 20–40 фолликулов, их стенки выстланы железистым фолликулярным эпителием кубической формы. Фолликулы заполнены однородной вязкой массой (коллоидом) — продуктом, вырабатываемым эпителиальными клетками, и окутаны снаружи сетью капилляров. Коллоид состоит в основном из тиреоглобулина — йодсодержащего гликопротеида. В состав коллоида входят также РНК, ДНК, цитохромоксидаза и другие ферменты.

Различают три типа клеток щитовидной железы:

тип А — активные фолликулярные клетки, выстилающие фолликул и участвующие в метаболизме йода и синтезе тиреоидных гормонов;

тип В — малодифференцированные (камбиальные) клетки, служащие предшественниками при образовании А клеток;

тип С — парафолликулярные клетки, располагающиеся между фолликулярными клетками не достигая просвета фолликула, участвуют в синтезе кальцийснижающего гормона кальцитонина.

Именно эти клетки являются источником различных органоспецифических доброкачественных и злокачественных опухолей щитовидной железы.

Кровоснабжение щитовидной железы осуществляется четырьмя основными артериями: правой и левой верхними щитовидными (*a. thyreoidea superior*), отходящими от наружных сонных артерий, и правой и левой нижними щитовидными артериями (*a. thyreoidea inferior*), которые берут начало от щитошейных стволов (*truncus thyroocervicalis*) подключичных артерий. Иногда (10–12 % наблюдений) имеется пятая, непарная артерия — низшая щитовидная артерия (*a. thyreoidea ima*), отходящая от дуги аорты, плечеголового ствола или внутренней грудной артерии.

Щитовидные артерии проходят рядом с *возвратным гортанным нервом* и *наружной ветвью верхнего гортанного нерва*. Повреждение этих нервов ведет к парезу или параличу голосовых связок. Возвратный гортанный нерв проходит впереди нижней щитовидной артерии в 30 % наблюдений, а в 50 % он идет в составе связки Berry, при этом чрезмерная тракция доли железы во время операции увеличивает риск повреждения нерва. В 80–85 % наблюдений наружная ветвь верхнего гортанного нерва тесно прилежит к сосудистой ножке верхнего полюса доли железы, что требует большой осторожности при лигировании сосудов. Соответственно артерия

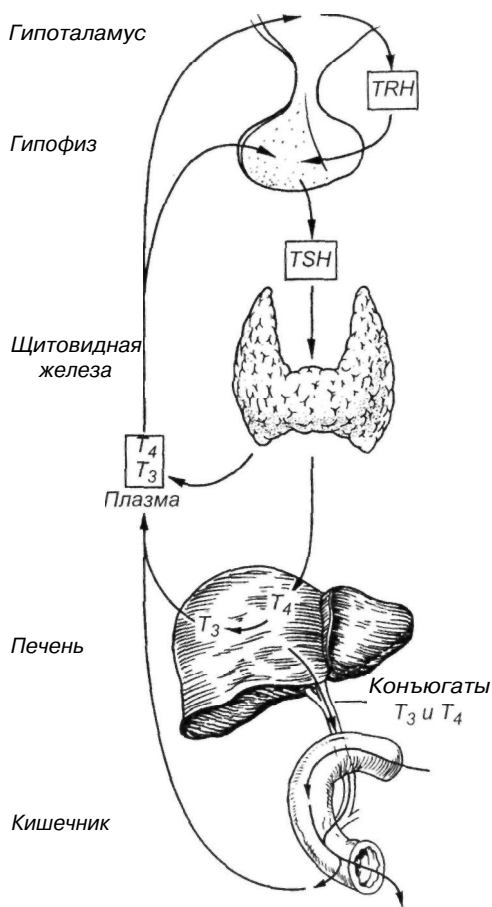


Рис. 4.1. Регуляция секреции гормонов щитовидной железы (схематическое изображение).

ванном синтезе T_3 и T_4 (расход гормонов составляет примерно 1 % в день).

При снижении уровня тиреоидных гормонов увеличивается высвобождение ТТГ. Под влиянием ТТГ мелкие капельки коллоида с тиреоглобулинами путем эндоцитоза снова поступают в тиреоциты и соединяются с лизосомами. Под действием протеолитических ферментов по мере продвижения лизосом от апикальной части клетки к базальной мембране (к капиллярам) происходит гидролиз тиреоглобулина с высвобождением T_3 и T_4 . Последние поступают в кровь и связываются с белками крови (тироксинсвязывающим глобулином, транстиренином и альбумином), которые осуществляют транспортную функцию. Только 0,04 % T_4 и 0,4 % T_3 находятся в несвязанной с белками форме, что и обеспечивает биологическое действие гормонов. На периферии T_4 конвертируется в T_3 (путем монодейодирования), который в 4–6 раз превосходит тироксин по активности, именно за счет T_3 реализуется в основном биологическое действие гормонов щитовидной железы.

В настоящее время многие исследователи считают трийодтиронин и тироксин формами единого тиреоидного гормона, причем тироксин является прогормоном, или транспортной формой, а трийодтиронин — основной формой гормона.

Регуляция синтеза и секреция гормонов щитовидной железы осуществляется центральной нервной системой через гипоталамо-гипофизарную систему. Гипоталамус секретирует тиротропин-рилизинг-гормон (ТРГ), или тиреолиберин, который, попадая в гипофиз, стимулирует выработку тиреотропного гормона (ТТГ) — тиреотропина. ТТГ по кровяному руслу достигает щитовидной железы и регулирует ее рост, стимулирует образование гормонов (рис. 4.1).

расположены парные вены, ветви которых образуют мощные сплетения и не имеют клапанов. Щитовидная железа интенсивно перфузируется кровью. Скорость кровотока (4–6 мл/мин/г) превышает такую же в почках и уступает лишь надпочечникам. При диффузном токсическом зобе объемная скорость кровотока может достигать 1 л/мин.

Лимфоотток осуществляется в щитовидные, предгортанные, пред- и паратрахеальные лимфатические узлы.

Иннервация щитовидной железы осуществляется за счет симпатической и парасимпатической части вегетативной нервной системы.

Секреторная функция. Щитовидная железа секретирует йодированные гормоны — тироксин, или тетраiodтиронин (T_4), и триiodтиронин (T_3), а также нейодированные гормоны — кальцитонин и соматостатин. Основными компонентами, необходимыми для образования гормонов, служат йод и аминокислота тирозин. Йод поступает в организм с пищей, водой, в виде органических и неорганических соединений. Избыточное количество йода выделяется из организма с мочой (98 %), желчью (2 %). В крови органические и неорганические соединения йода образуют йодиды калия и натрия, которые проникают в эпителий фолликулов железы. Под действием пероксидазы ионы йода в клетках фолликулов превращаются в атомарный йод и присоединяются к тиреоглобулину или тирозину. Йодированные тирозины (монойодтирозин и дийодтирозин) не обладают гормональной активностью, но являются субстратом для образования тиреоидных гормонов T_3 и T_4 (результат соединения двух йодированных тирозинов).

Йодированный тиреоглобулин накапливается в просвете фолликулов. Сохраняемое таким образом количество тиреоидных гормонов таково, что его достаточно для поддержания эутиреоидного состояния в течение 30–50 дней при полностью заблокиро-

Между центральной нервной системой, гипофизом и щитовидной железой существует и обратная связь. При избытке йодсодержащих гормонов тиреотропная функция гипофиза снижается, а при их дефиците повышается, что приводит не только к усилению функции щитовидной железы (гипертиреозу), но и к диффузной или узловой гиперплазии.

Физиологическая роль тиреоидных гормонов многогранна. Они контролируют скорость потребления кислорода и образования тепла в организме, способствуют утилизации глюкозы, липолизу, синтезу многих белков, оказывают хронотропный и ионотропный эффекты на сердечную мышцу, стимулируют моторику желудочно-кишечного тракта, повышают эритропоэз и т. п. T_3 и T_4 наряду с другими гормонами влияют на рост и созревание организма. Значительный недостаток гормонов в раннем возрасте (гипотиреоз) ведет к задержке роста, соматическим и психическим нарушениям — кретинизму, а в более старшем — к замедлению всех процессов обмена веществ, вплоть до микседемы (см. "Гипотиреоз").

Патологоанатомическая картина. Большинство заболеваний щитовидной железы вызывает ограниченное (узловое, очаговое) или диффузное ее увеличение — зоб (struma). Это может быть вызвано чрезмерным накоплением коллоида в фолликулах, гиперплазией фолликулярного эпителия, лимфоидной инфильтрацией, разрастанием соединительной ткани, развитием воспаления, опухолью (доброкачественной или злокачественной) и другими причинами. Различают две основные формы гиперплазии эпителия: пролиферацию экстрафолликулярного эпителия (обычно макро- или микрофолликулярный узловой зоб) и пролиферацию эпителия сформированных фолликулов (диффузный токсический зоб). Часто наблюдается сочетание обеих форм. Гиперплазия эпителия бывает диффузной (равномерно поражается вся железа) и очаговой (поражаются отдельные участки, из которых могут развиваться узлы).

Таким образом, понятие "зоб" в сущности не является диагнозом. Оно лишь означает, что имеется какое-то заболевание щитовидной железы, сопровождающееся постепенным увеличением объема органа. При расспросе и объективном исследовании предстоит выяснить истинную причину заболевания.

4.1. Методы исследования

Расспрос. Жалобы, высказываемые пациентами при различных заболеваниях щитовидной железы, зависят от характера функциональных нарушений (тиреотоксикоз, гипотиреоз) и степени увеличения щитовидной железы. Увеличение щитовидной железы вызывает жалобы на опухолевидное образование на передней поверхности шеи (зоб). При больших размерах железы пациент может испытывать чувство "кома в горле", ощущение инородного тела при глотании, осиплость голоса, сухой кашель, дисфагию.

При беседе с больным необходимо прежде всего выяснить место проживания, что позволяет выделить эндемический и sporadический зоб, а также уточнить, не подвергался ли больной воздействию проникающей радиации. Жалобы могут широко варьировать в зависимости от функционального состояния щитовидной железы. При эутиреоидном зобе они будут связаны с увеличением щитовидной железы, при тиреотоксикозе спектр жалоб будет необычайно разнообразным, что обусловлено нарушением функции ряда органов и систем (сердечно-сосудистой, нервной, эндокринной, пищеварения; обменными нарушениями и др.). Совсем иной, противоположный спектр жалоб будет наблюдаться у пациентов с гипотиреозом.

Физикальное обследование. Осмотр позволяет установить наличие зоба (рис. 4.2.), характер поражения (диффузный зоб, узловой), локализацию узлов, подвижность железы при глотании, характерные для нарушения функции щитовидной железы (тиреотоксикоз, гипотиреоз) внешние проявления болезни. Важен осмотр лица больного — спокойное при эутиреоидном состоянии, амимичное, одутловатое при гипотиреозе, беспокойное, худощавое с широко раскрытыми глазами и испуганным взглядом — при тиреотоксикозе. При осмотре пациента с загрудинным зобом иногда видно набухание подкожных вен шеи и передней поверхности грудной клетки. Сдавление симпатического ствола вызывает синдром Бернара—Горнера (птоз, миоз, эпифталм).

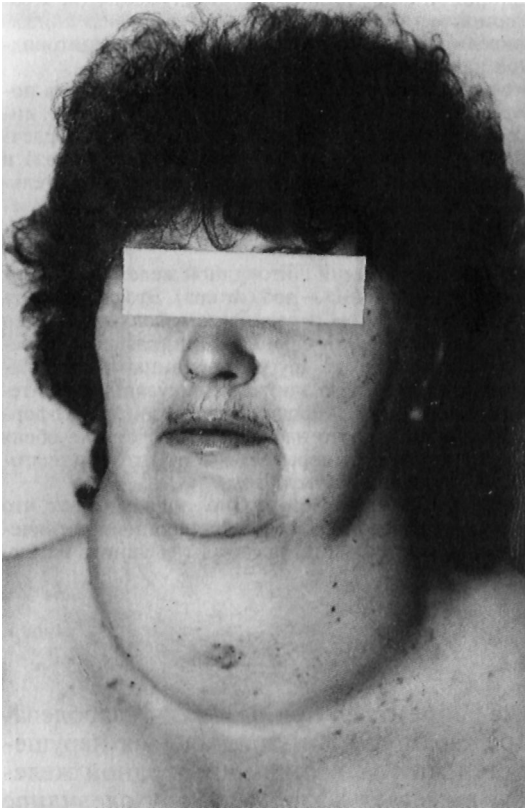

Рис. 4.2. Диффузный зоб.

Пальпацию железы лучше проводить в положении больного сидя спиной к врачу, а голова больного должна быть слегка наклонена вперед и вниз. При этом мышцы шеи расслабляются и железа становится более доступной исследованию. При загрудинном расположении железы исследование лучше проводить в положении больного лежа с подложенной под плечи подушкой. Узловые образования менее 1 см в диаметре часто не пальпируются и являются случайной находкой при УЗИ.

Осмотр и пальпация позволяют определить степень увеличения щитовидной железы (по О. В. Николаеву, 1955):

0 степень — железа нормальной величины (не видна, не пальпируется);

I степень — железа не видна, но перешеек прощупывается и виден при глотательных движениях;

II степень — железа видна во время глотания и хорошо прощупывается, но форма шеи не изменена;

III степень — железа заметна при осмотре, изменяет контур шеи, придавая ей вид "толстой шеи";

IV степень — явно выраженный зоб, нарушающий конфигурацию шеи;

V степень — увеличенная железа достигает огромных размеров, что нередко сопровождается сдавлением пищевода, трахеи с нарушением глотания и дыхания.

Международная классификация зоба (ВОЗ, 1994):

0-я степень — зоба нет.

1-я степень — размеры доли больше дистальной фаланги большого пальца исследуемого, зоб пальпируется, но не виден.

2-я степень — зоб пальпируется и виден на глаз.

Во всех случаях необходимо пальпировать лимфатические узлы шеи. При анализе анамнеза, данных объективного исследования можно определить, на каком функциональном фоне (эутиреоидное состояние, тиреотоксикоз, гипотиреоз) развивается заболевание щитовидной железы.

Инструментальные методы исследования. Рентгенологическое исследование области шеи и органов грудной клетки помогает выявить участки кальцификации щитовидной железы, наблюдающиеся при раке этого органа, сдавление или смещение трахеи и пищевода (чаще при загрудинном зобе), установить возможное метастатическое поражение легких. Более подробную информацию об изменениях структуры щитовидной железы, взаимораспо-

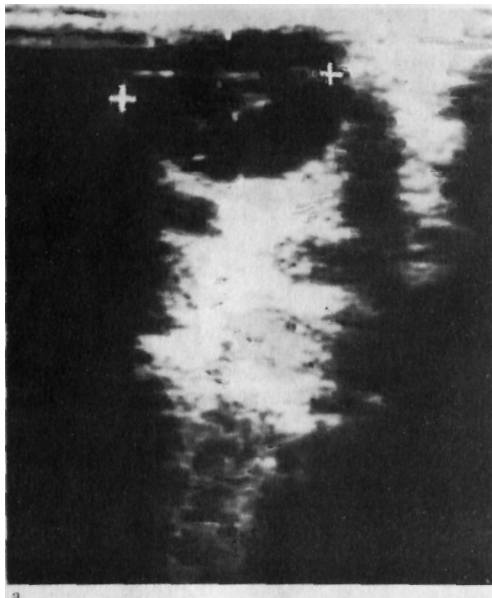
ложении органов шеи, наличии патологических образований дает ультразвуковое исследование. При необходимости производят компьютерную томографию (КТ) или магнитно-резонансную томографию (МРТ) (рис. 4.3, а, б, в; рис. 4.4, а, б).

Ультразвуковое исследование (УЗИ) с использованием современных аппаратов с цветным картированием и возможностью получения трехмерного изображения занимает лидирующие позиции в диагностике заболеваний щитовидной железы. Основными преимуществами УЗИ являются неинвазивный характер, отсутствие лучевой нагрузки, мобильность, возможность многократного повторения полипозиционного исследования, а также других диагностических и лечебных процедур под ультразвуковым наведением. Метод позволяет с большой точностью определить размеры железы, рассчитать ее объем, массу и степень кровоснабжения. Нормальный объем щитовидной железы для мужчин — до 25 мл, для женщин — до 18 мл. Объем каждой доли щитовидной железы рассчитывают по формуле:

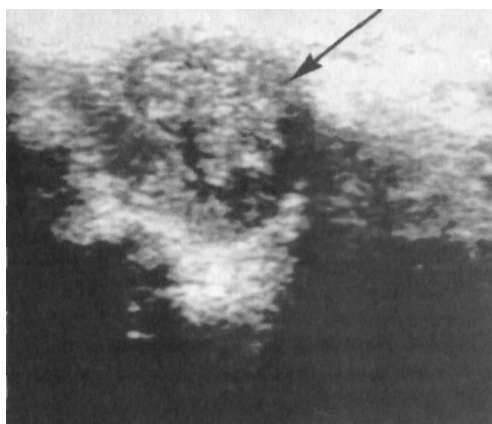
$$V = A * B * C * C,479,$$

где А — длина доли; В — толщина доли; С — ширина доли щитовидной железы (в см), 0,479 — коэффициент коррекции на эллипсоидную форму доли.

С помощью УЗИ можно установить диффузный или узловой (многоузловой) характер поражения щитовидной железы, ее кистозную трансформацию, а также локализацию, размеры, структуру, плотность и другие УЗ-характеристики. Исследование позво-



а



б

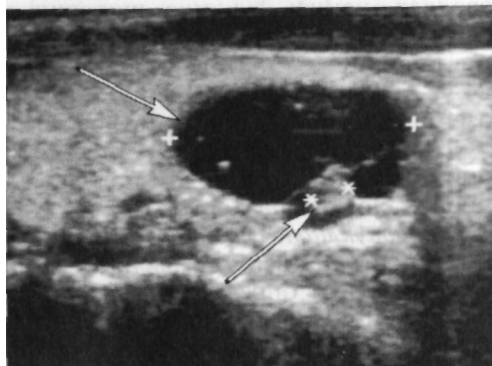


Рис. 4.3. Ультразвуковые сканографы.

а — киста щитовидной железы; б — узловой коллоидный зоб (указан стрелкой); в — цистаденома щитовидной железы (указана стрелками).

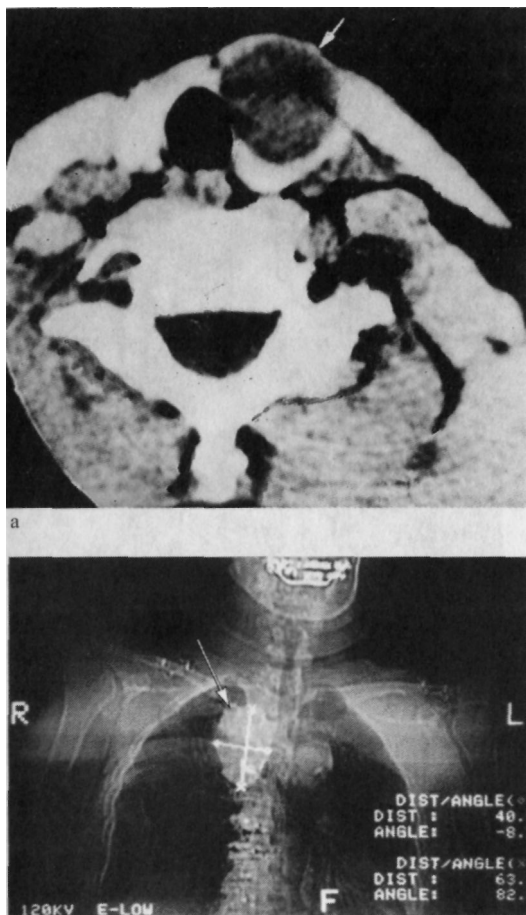


Рис. 4.4. Компьютерные томограммы.

а — киста щитовидной железы; б — зоб (указан стрелками).

позволяет оценить функцию щитовидной железы как по проценту поглощаемого ею радиоактивного йода, так и по скорости его накопления. В норме поглощение I^{131} щитовидной железой через 2 ч составляет 5—10 %, через 24 ч — 20—30 %. Повышение поглощения I^{131} наблюдается при гипертиреозе, понижение — при гипотиреозе.

Период полураспада I^{131} — около 8 сут, поэтому в последнее время часто применяют I^{123} с периодом полураспада $2\frac{1}{4}$ ч или Tc^{99m} (пертехнетат) с периодом полураспада 5 ч.

Радионуклидное сканирование щитовидной железы основано на определении пространственного распределения I^{131} в щитовидной железе (рис. 4.5). Это позволяет определить контуры железы и ее размеры, выявить узловые образования с разной степенью поглощения изотопа (автономную аденому, опухоль, кисты, аберрантную тиреоидную ткань, функционирующие метастазы рака щитовидной железы). УЗИ позволяет также оценить функцию-

ляет оценить топографоанатомические взаимоотношения органов шеи, состояние регионарных лимфатических узлов.

Биопсия щитовидной железы обязательна у всех больных не только при подозрении на рак, но и при любом узловом и диффузном зобе. Ее следует проводить перед операцией путем чрескожной пункции железы и интраоперационно. Сочетание УЗИ с тонкоигольной аспирационной биопсией (УЗИ+ТАБ) признано "золотым стандартом" в диагностике заболеваний щитовидной железы. По чувствительности и специфичности ТАБ превосходит другие методы инструментальной диагностики, достигая 80—90 %. Для получения адекватного материала для цитологического исследования необходимо полипозиционное исследование из 3—5 точек. Результат биопсии учитывают при дифференциальной диагностике, определении показаний к оперативному вмешательству, установлению его объема. Необходимо пунктировать и увеличенные регионарные лимфатические узлы. Отсутствие в пунктате опухолевых клеток не исключает полностью раковое поражение щитовидной железы.

Определение поглощения I^{131} щитовидной железой с помощью сцинтилляционного датчика по-

нальную активность железа при диффузном токсическом зобе. Повышенное накопление I^{131} автономной аденомой (узлом) указывает на его функциональную гиперактивность ("горячий" узел). Узел, не накапливающий радиофармпрепарат (РФП), называют "холодным" (рис. 4.6). Такие узлы в 10—15 % наблюдений бывают злокачественной природы. Не накапливают РФП также кисты, участки фиброза, кальцификаты щитовидной железы. В последние годы для сканирования чаще применяют Tc^{99m} и I^{123} , обладающие меньшей лучевой нагрузкой на организм.

Ларингоскопию проводят у каждого больного с зобом даже при отсутствии изменений голоса. При этом может быть выявлен скрытый паралич голосовых связок, обусловленный вовлечением в патологический процесс возвратных гортанных нервов.

Ангиографию с контрастированием крупных сосудов (сонных артерий, яремных вен и др.) применяют для уточнения взаимоотношения большого зоба с сосудами шеи. Для этих целей в последние годы используют УЗИ, КТ и МРТ.

Исследование уровня гормонов щитовидной железы является наиболее достоверным методом, отражающим ее функциональное состояние. С помощью радиоиммунологических методов определяют в сыворотке крови уровень общего T_4 (норма 64—150 нмоль/л), свободного T_4 (норма 10—26 пмоль/л), общего T_3 (норма 1,2—2,8 нмоль/л), свободного T_3 (норма 3,4—8,0 пмоль/л). Повышение содержания тиреоглобулина в сыворотке крови используют в диагностике тиреотоксикоза, воспалительных заболеваний и повреждений, рецидивов или метастазов дифференцированного рака щитовидной железы. Большое количество тиреоглобулина выделяется в кровь при операциях на

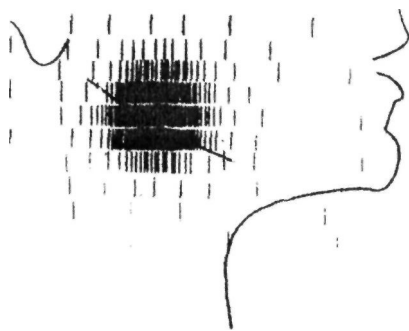


Рис. 4.5. Сканограмма с I^{131} . Эктопированная ткань щитовидной железы в корне языка.

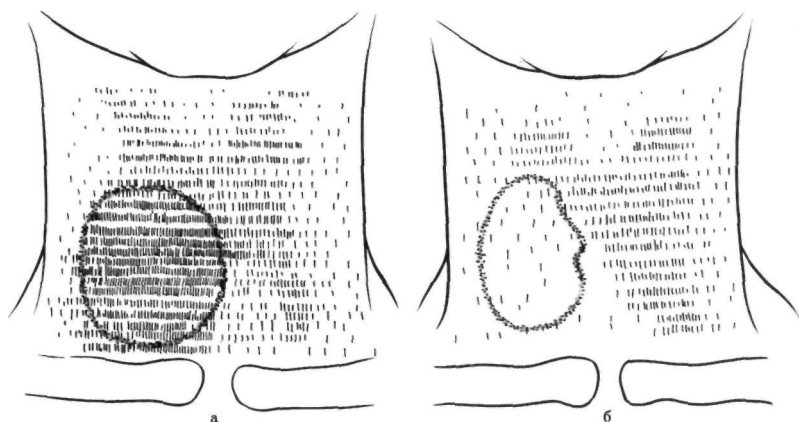


Рис. 4.6. Сканограмма щитовидной железы, а — "горячий" узел; б — "холодный" узел.

щитовидной железе. При эндемическом и спорадическом зобе уровень тиреоглобулина обычно коррелирует с объемом щитовидной железы. Определение уровня ТТГ (тиреотропина, норма 0,5—5,0 мЕД/л) высокочувствительными методами позволяет судить о функциональном состоянии щитовидной железы, установить взаимосвязь функции гипоталамуса, гипофиза и щитовидной железы.

Определение уровня *тиреокальцитонина* является одним из важнейших критериев диагностики медуллярного рака щитовидной железы, С-клеточной гиперплазии, а также своевременного выявления рецидива рака после проведенного радикального лечения. Указанный метод применяют в обследовании членов семей пациентов с синдромом множественной эндокринной неоплазии II типа (МЭН-НА) — сочетание медуллярного рака щитовидной железы, феохромоцитомы, гиперплазии или аденомы паращитовидных желез. МЭН-НБ — медуллярный рак щитовидной железы, феохромоцитомы, множественный нейроматоз слизистых оболочек, деформации скелета.

Среди функциональных проб наиболее часто используется проба с тиреолиберин (тиреотропин-рилизинг-гормон, ТРГ), которая дает точную информацию о нарушениях, возникающих на уровне гипоталамуса, гипофиза, щитовидной железы. Эта проба применяется для контроля лечения тиреоидными гормонами. У практически здоровых лиц уровень ТТГ в сыворотке крови в ответ на введение ТРГ повышается более чем в 5 раз по сравнению с исходным. При диффузном токсическом зобе повышения ТТГ в ответ на введение ТРГ не отмечается.

Особенно важен тест с тиреолиберин при гипотиреозе. При первичном гипотиреозе, связанном с поражением щитовидной железы, концентрация ТТГ в сыворотке крови при проведении пробы может увеличиваться в 20 раз и более по сравнению с исходной, которая выше, чем в норме. При вторичном гипотиреозе (гипофизарный гипотиреоз) уровень ТТГ низкий или нормальный, а реакция на введение ТРГ отсутствует. При третичном гипотиреозе, обусловленном поражением гипоталамуса и нарушением функции эндогенного ТРГ, уровень ТТГ не повышен и увеличивается на стимуляцию ТРГ.

Исследование аутоантител к различным компонентам ткани щитовидной железы включает определение уровня аутоантител к тиреоглобулину, к тиреоидной пероксидазе (микросомальному антигену), ко второму коллоидному антигену, к рецептору ТТГ (тиреоидстимулирующих, тиреоидблокирующих). Выявление повышенного уровня аутоантител характерно для различных аутоиммунных заболеваний щитовидной железы.

Заболевания щитовидной железы могут развиваться на фоне нормальной функциональной активности (эутиреоз), повышенной функциональной активности (гипертиреоз, тиреотоксикоз) и сниженной функциональной активности (гипотиреоз).

Гипертиреоз — повышение функциональной активности самой щитовидной железы (может быть физиологическим и патологическим).

Тиреотоксикоз — синдром, вызванный стойким и длительным избытком в организме тиреоидных гормонов, развивающийся при различных заболеваниях и патологических состояниях организма.

Тиреотоксикоз наблюдается при ряде заболеваний щитовидной железы — диффузном токсическом зобе (ДТЗ), токсической аденоме, многоузловом токсическом зобе, подостром тиреоидите (первые 1—2 нед), аутоиммунном тиреоидите ("хаситоксикоз"), послеродовом (немом, безболевым) тиреоидите, фолликулярном раке. Среди других причин тиреотоксикоза, не связан-

ных с поражением щитовидной железы, наиболее часто называют следующие: struma ovarii (эктопированная ткань щитовидной железы), аденому гипофиза, хорионэпителиому, метастазы фолликулярного рака, искусственный тиреотоксикоз и др.

Гипотиреоз — синдром, обусловленный длительным стойким недостатком гормонов щитовидной железы в организме или снижением их биологического эффекта на тканевом уровне.

4.2. Заболевания щитовидной железы

4.2.1. Диффузный токсический зоб (болезнь Грейвса, базедова болезнь)

Диффузный токсический зоб (ДТЗ) — генетически детерминированное аутоиммунное заболевание, обусловленное стойким патологическим повышением продукции тиреоидных гормонов диффузно увеличенной щитовидной железой под влиянием специфических тиреоидстимулирующих аутоантител с последующим нарушением функционального состояния различных органов и систем, в первую очередь сердечно-сосудистой и центральной нервной системы.

Заболевание чаще возникает у женщин 20—50 лет (соотношение числа больных мужчин и женщин составляет 1—2:10). Среди заболеваний, протекающих с синдромом тиреотоксикоза, на долю ДТЗ приходится до 80 % наблюдений.

Этиология и патогенез. Важное значение в развитии болезни придают наследственной предрасположенности. Это подтверждается тем, что у 15 % больных ДТЗ есть родственники с тем же заболеванием и около 50 % родственников имеют циркулирующие тиреоидные аутоантитела. Чаще всего ДТЗ сочетается с носительством антигенов гистосовместимости HLA-B8, HLA-Dw3, HLA-DR3 и HLA-DQ1.

Преобладание женщин среди больных ДТЗ связано с частыми нейроэндокринными перестройками женского организма (беременность, лактация, менструальный период, менопауза). Предрасполагающими факторами считают также пубертатный период, невротическую конституцию, нейроциркуляторную дистонию, протекающую с выраженными вегетативными проявлениями.

Заболевание провоцируется психической травмой, острыми и хроническими инфекционными заболеваниями (грипп, ангина, ревматизм, туберкулез и др.), заболеваниями гипоталамо-гипофизарной области, черепно-мозговой травмой, энцефалитом, беременностью, приемом больших доз йода, повышенной инсоляцией и др.

Полагают, что ТТГ-рецепторы тиреоцитов являются первичными аутоантигенами при этом заболевании. Врожденная недостаточность антигенспецифических Т-супрессоров, подавляющих в нормальных условиях "запрещенные" клоны Т-лимфоцитов, способствует их выживанию и пролиферации. "Запрещенные" клоны Т-лимфоцитов взаимодействуют с органоспецифическим антигеном щитовидной железы. В результате этого процесса в иммунологическую реакцию вовлекаются В-лимфоциты, отвечающие за образование аутоантител. При участии Т-хелперов (помощников) В-лимфоциты и плазматические клетки продуцируют тиреоидстимулирующие иммуноглобулины (органоспецифические аутоантитела). Тиреоидстимулирующие аутоантитела (аутоантитела к ТТГ-рецептору) взаимодействуют с рецепторами фолликулярного эпителия, оказывая на функцию щитовидной

железы стимулирующее действие, подобное действию ТТГ, т. е. активизируют аденилатциклазу и стимулируют образование цАМФ. Это приводит к увеличению массы щитовидной железы, ее васкуляризации и избыточной продукции тиреоидных гормонов.

Своеобразным триггером указанных аутоиммунных реакций могут служить некоторые вирусы, микоплазма, *Yersinia enterocolitica*, инициирующие образование антител к ТТГ-рецептору.

В развитии клинической картины заболевания имеет значение и повышение чувствительности адренорецепторов к катехоламинам. Определенное значение в патогенезе заболевания, по-видимому, имеет нарушение метаболизма тиреоидных гормонов в печени, почках, мышцах.

Избыточная продукция тиреоидных гормонов, повышенная чувствительность к ним периферических тканей приводит к активизации катаболизма белков, что может сопровождаться отрицательным азотистым балансом.

Избыток тиреоидных гормонов ведет к замедлению перехода углеводов в жиры, препятствует накоплению их в организме. Наряду с этим усиливается мобилизация жира из депо для покрытия энергетических затрат. Снижается масса тела больного.

Повышенный уровень тиреоидных гормонов обуславливает нарушение водно-солевого обмена (увеличивается выделение воды, хлорида натрия, кальция, фосфора, в меньшей степени калия, в сыворотке крови повышается содержание магния).

Избыток тиреоидных гормонов и продуктов их метаболизма, изменяя окислительное фосфорилирование, приводит к нарушению накопления энергии в клетке, что является одной из причин мышечной слабости и субфебрилитета (в происхождении последнего имеют место и центральные механизмы — возбуждение гипоталамических центров).

Клиническая картина и диагностика. Патогенез клинических симптомов обусловлен главным образом влиянием избытка тиреоидных гормонов на различные органы и системы организма. Сложность и многочисленность факторов, участвующих в развитии патологических изменений щитовидной железы, обуславливают и разнообразие клинических проявлений тиреотоксикоза. Следует помнить, что субъективно общее состояние пациента с синдромом тиреотоксикоза не соответствует объективным нарушениям функций органов и систем, которые гораздо серьезнее, чем может показаться при первичном осмотре.

При обследовании пациентов с тиреотоксикозом обычно констатируют, что щитовидная железа увеличена за счет обеих долей и перешейка, эластической консистенции, безболезненная, подвижная при глотании. При пальпации часто выявляется характерное "жужжание" железы, являющееся следствием увеличенного кровоснабжения.

При анализе жалоб и результатов объективного исследования удается выделить ряд клинических синдромов. Наиболее характерна триада симптомов: зоб, экзофтальм, тахикардия. Множество симптомов и систем можно сгруппировать в определенные синдромы.

Синдром поражения сердечно-сосудистой системы характеризуется тахикардией, постоянной синусовой или постоянной мерцательной тахикардией, пароксизмальной мерцательной тахикардией на фоне синусовой тахикардии или нормального синусового ритма, сопровождающимися экстрасистолией; высоким пульсовым давлением; развитием дисгормональной миокардиодистрофии ("тиреотоксическое сердце"), недостаточностью кровообращения.

При синдроме поражения центральной и периферической нервной систе-

темы отмечается хаотичная, непродуктивная деятельность, повышенная возбудимость, снижение концентрации внимания, плаксивость, быстрая утомляемость, расстройство сна, тремор всего тела (симптом "телеграфного столба") и особенно пальцев рук (симптом Мари), повышенная потливость, покраснение лица, стойкий красный дермографизм, повышение сухожильных рефлексов.

Глазные симптомы (рис. 4.7). Причиной развития глазных симптомов считают усиление тонуса мышечных волокон глазного яблока и верхнего века вследствие нарушения вегетативной иннервации под влиянием избытка T_3 и T_4 в крови. При осмотре выделяют характерные симптомы:

симптом Штельвага — редкое мигание век;

симптом Грефе — отставание верхнего века от радужной оболочки при фиксации взгляда на медленно перемещаемом вниз предмете, при этом между верхним веком и радужной оболочкой остается белая полоска склеры;

симптом Кохера — аналогичен симптому Грефе, но при фиксации взгляда на медленно перемещаемом вверх предмете, в связи с чем между нижним веком и радужной оболочкой остается белая полоска склеры;

симптом Дальримпля (экзофтальм) — расширение глазной щели с появлением белой полоски склеры между радужной оболочкой и верхним веком;

симптом Мебиуса — потеря способности фиксировать взгляд на близком расстоянии: вследствие слабости приводящих глазных мышц фиксированные на близко расположенном предмете глазные яблоки расходятся и занимают исходное положение;

симптом Жоффруа — отсутствие наморщивания лба при взгляде вверх;

симптом Боткина — мимолетное широкое раскрытие глазных щелей при фиксации взгляда;

симптом Розенбаха — мелкий тремор закрытых век;

симптом Репнева—Мелехова — гневный взгляд.

Перечисленные глазные симптомы необходимо дифференцировать от аутоиммунной офтальмопатии (см. раздел "Диффузный токсический зоб").

Синдром катаболических нарушений проявляется похуданием на фоне повышенного аппетита, субфебрилитетом, миопатией, иногда остеопорозом.

Синдром поражения органов пищеварения. Приступы болей в животе, рвота, неустойчивый стул со склонностью к поносам, иногда пожелтение кожи, что связано с нарушением функции печени (вплоть до развития тиреотоксического гепатита) и др.

Синдром эктодермальных нарушений — характерное расслаивание и повышенная ломкость ногтей, ломкость, выпадение волос и др.

Синдром поражения других желез внутренней секреции также нередко наблюдается при токсическом зобе. Для него характерны нару-

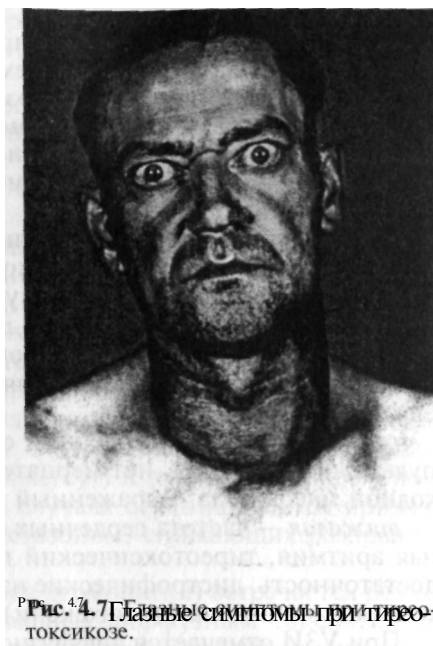


Рис. 4.7. Главные симптомы при тиреотоксикозе.

шения функции надпочечников, которые приводят к снижению сосудистого тонуса, появлению пигментации вокруг глаз (симптом Еллинека); дисфункция яичников с нарушением менструального цикла вплоть до аменореи, развитием фиброзно-кистозной мастопатии, иногда с галактореей; у мужчин может развиваться гинекомастия.

Могут наблюдаться нарушение толерантности к глюкозе, повышенный распад антидиуретического гормона (обуславливает чрезмерную жажду и увеличение диуреза).

Поражение надпочечников или развитие сахарного диабета при ДТЗ обусловлены не только тиреотоксикозом, но могут развиваться и в результате сочетания ДТЗ с другими аутоиммунными заболеваниями.

Выделяют следующие степени тяжести тиреотоксикоза:

легкая — частота сердечных сокращений 80—100 в 1 мин, нет мерцательной аритмии, резкого похудения, слабый тремор рук, работоспособность снижена незначительно.

средняя — частота сердечных сокращений 100—120 в 1 мин, увеличение пульсового давления, нет мерцательной аритмии, похудание до 20 % от исходной массы тела, выраженный тремор, работоспособность снижена.

тяжелая — частота сердечных сокращений более 120 в 1 мин, мерцательная аритмия, тиреотоксический психоз, тиреогенная надпочечниковая недостаточность, дистрофические изменения паренхиматозных органов, масса тела резко снижена (до кахексии), трудоспособность утрачена.

При УЗИ отмечается диффузное увеличение щитовидной железы, паренхима умеренно гипоехогенная, однородной структуры, контуры четкие. Характерно значительно повышенное кровоснабжение ткани железы.

Сканирование щитовидной железы позволяет выявить диффузное повышенное накопление РФП всей тканью железы.

В крови выявляют высокий уровень T_3 и T_4 , при этом уровень ТТГ (определяемый высокочувствительными методами) снижен или не определяется. У большинства больных выявляют тиреостимулирующие аутоантитела (антитела к ТТГ-рецептору).

Минимальный диагностический алгоритм обследования при ДТЗ включает анализ жалоб и клинических симптомов, УЗИ в сочетании с тонкоигольной биопсией, гормональное исследование крови, определение уровня антител к ТТГ-рецептору.

Заболевания, сопровождающие диффузный токсический зоб. Глазные симптомы при ДТЗ следует дифференцировать от аутоиммунной офтальмопатии (АОП). АОП — поражение периорбитальных тканей аутоиммунного генеза, клинически проявляющееся нарушениями глазодвигательных мышц, трофическими расстройствами и нередко экзофтальмом. В настоящее время расценивается как самостоятельное аутоиммунное заболевание. АОП встречается примерно у 40—50 % и более больных ДТЗ, чаще у мужчин.

Полагают, что на начальных этапах заболевания основную роль играют антигенспецифические Т-лимфоциты. Одним из антигенов, к которому образуются аутоантитела при АОП, является ТТГ-рецептор.

При АОП вследствие инфильтрации тканей орбиты активированными цитокинпродуцирующими лимфоцитами и последующего отложения кислых гликозаминогликанов, продуцируемых фибробластами, развиваются отек и увеличение объема ретробульбарной клетчатки, миозит и разрастание соединительной ткани в экстраокулярных мышцах. Со временем инфильтрация и отек переходят в фиброз, в результате чего изменения глазных мышц становятся необратимыми.

Больных беспокоят боли в области глазной орбиты, ощущение "песка в

глазах", слезотечение, двоение в глазах, ограничение подвижности глазных яблок. Характерно наличие конъюнктивита, кератита с склонностью к изъязвлению и распаду роговицы.

По отечественной классификации выделяют три степени АОП:

I — двоение отсутствует, припухлость век, ощущение "песка в глазах", слезотечение;

II — появляется двоение, ограничение отведения глазных яблок, парез зрачка сверху;

III — наличие угрожающих зрению симптомов — неполное закрытие глазной щели, изъязвление роговицы, стойкая диплопия, резкое ограничение подвижности глазных яблок, признаки атрофии зрительного нерва.

Лечение АОП необходимо проводить совместно с офтальмологом. Основной задачей эндокринолога является длительное поддержание у пациента эутиреоидного состояния. Наиболее распространенным методом лечения АОП является назначение глюкокортикоидных препаратов. Основным показанием к их применению является АОП II—III степени тяжести. Назначают преднизолон (начальные дозы 30—60 мг/сут) в течение 3—4 мес с постепенным снижением дозы. В остальных случаях ограничиваются применением глазных капель или геля с дексаметазоном, снижающих раздражение конъюнктивы.

Претибиальная микседема (аутоиммунная дермопатия) встречается реже, чем АОП, — приблизительно у 1—4 % больных диффузным токсическим зобом. Как правило, поражается кожа передней поверхности голени, она становится отечной, утолщенной, с выступающими волосными фолликулами, пурпурно-красного цвета и напоминает корку апельсина. Поражение часто сопровождается зудом и эритемой.

Акропатия — характерные изменения мягких и подлежащих костных тканей в области кистей (фаланги пальцев, кости запястья). На рентгенограммах выявляются поднадкостничные изменения костной ткани, которые выглядят как пузыри мыльной пены. Акропатия встречается редко и обычно сочетается с претибиальной микседемой.

Лечение. При ДТЗ применяют консервативное лечение: 1) лекарственную терапию (анти тиреоидные средства, бета-адреноблокаторы, транквилизаторы и седативные средства, препараты йода и др.); 2) радиоактивный йод (I^{131}) и 3) хирургическое лечение — субтотальная резекция щитовидной железы.

Консервативное лечение является предпочтительным методом терапии диффузного токсического зоба в Европе (в том числе и в нашей стране). Патогенетическое лечение направлено на угнетение внутри тиреоидного гормоногенеза, блокаду синтеза тиреоидстимулирующих аутоантител, периферической конверсии T_4 в T_3 . С этой целью широко применяют тиреостатические препараты мерказолил (метимазол, тиамазол), пропилтиоурацил (пропицил). В зависимости от тяжести тиреотоксикоза назначают мерказолил по 10—60 мг/сут, пропицил 100—400 мг/сут и более. При применении монотерапии указанными препаратами тактика лечения проводится по принципу "блокируй и замещай", т. е. осуществляется блокада гормоногенеза мерказолилом до достижения эутиреоидного состояния, после чего доза постепенно снижается до поддерживающей — 5—10 мг/сут (блокада синтеза тиреоидстимулирующих антител) и дополнительно вводится заместительная терапия L-тироксином (25—50 мкг/сут). Курс лечения проводится в течение 1—1,5 лет (у детей — 2 года), под контролем уровня ТТГ, гормонов щитовидной железы, тиреоидстимулирующих антител каждые 3—4 мес.

Лечение анти тиреоидными средствами целесообразно сочетать с бета-адреноблокаторами (анаприлин, обзидан, атенолол), что позволяет быстрее достичь клинической ремиссии. Бета-адреноблокаторы показаны больным со стойкой тахикардией, экстрасистолией, мерцательной аритмией. Анаприлин назначают по 40—60 мг/сут, при необходимости доза может быть увеличена.

При тяжелой форме заболевания, сочетании с эндокринной офтальмопатией, надпочечниковой недостаточностью назначают глюкокортикостероиды (преднизолон по 5—30 мг/сут и др.).

Для стабилизации клеточных мембран, уменьшения стимулирующего действия ТТГ и тиреоидстимулирующих антител, а также снижения содержания T_3 и T_4 применяют лития карбонат по 0,9—1,5 г/сут.

Целесообразно назначение транквилизаторов и седативных средств.

При подготовке больных к операции используют препараты йода, которые снижают биосинтез тиреоидных гормонов, чувствительность железы к влиянию ТТГ, а также уменьшают кровоточивость ткани щитовидной железы во время операции. Традиционно за 2—3 нед до операции назначают раствор Люголя или раствор калия йодида.

По показаниям используют сердечные гликозиды (при недостаточности кровообращения), диуретики (при недостаточности кровообращения, офтальмопатии), анаболические стероиды (при выраженном катаболическом синдроме).

В последнее время в лечении диффузного токсического зоба, особенно при сочетании его с офтальмопатией, эффективно применяют плазмаферез.

Лечение радиоактивным йодом (I^{131}) основано на способности бета-лучей вызывать гибель фолликулярного эпителия щитовидной железы с последующим замещением его соединительной тканью. Этот вид лечения показан при диффузном токсическом зобе с необратимыми изменениями внутренних органов либо с тяжелыми сопутствующими заболеваниями, значительно увеличивающими риск операции, пожилой и старческий возраст больных; неэффективность консервативной терапии у больных старше 40 лет с небольшим увеличением щитовидной железы (I—II степень); рецидив диффузного токсического зоба после хирургического лечения. Категорический отказ пациента от операции также служат показанием к этому виду терапии.

Применение I^{131} противопоказано в молодом возрасте (до 40 лет), при беременности и лактации, выраженной лейкопении.

В некоторых странах (США) радиоiodтерапия является методом выбора в лечении диффузного токсического зоба у пациентов старше 25 лет.

Хирургическое лечение проводится после специальной медикаментозной подготовки (тиреостатики, бета-адреноблокаторы, препараты йода, плазмаферез), целью которой является достижение эутиреоидного состояния для профилактики тиреотоксического криза в ближайшем послеоперационном периоде (см. консервативное лечение).

Показания к хирургическому лечению: сочетание диффузного токсического зоба с неопластическими процессами; большие размеры зоба с признаками компрессии окружающих органов и анатомических структур (независимо от тяжести тиреотоксикоза); тиреотоксикоз тяжелой степени; отсутствие стойкого эффекта от консервативной терапии, рецидив заболевания; непереносимость тиреостатических препаратов; загрудинное расположение зоба.

Противопоказания к хирургическому лечению: диффузный токсический зоб тяжелой формы с декомпенсацией функций внутренних органов (недостаточность кровообращения III степени, анасарка, асцит и т. п.), тяжелые

сопутствующие заболевания печени, почек, сердечно-сосудистой системы, психические заболевания, а также неадекватная предоперационная подготовка.

Объем операции — субтотальная резекция щитовидной железы с оставлением небольшого количества ткани с каждой либо с одной стороны (суммарно 4—6 г). Нельзя обойти вниманием наметившуюся в последние годы в ряде зарубежных стран тенденцию к выполнению тиреоидэктомии, что полностью устраняет риск рецидива тиреотоксикоза, при этом последующее развитие гипотиреоза не считается осложнением операции.

Послеоперационные осложнения — кровотечение с образованием гематомы (0,3—1 %), парез или паралич голосовых связок в результате повреждения возвратного гортанного нерва (менее 5 %), гипопаратиреоз транзиторного или постоянного характера (0,5—3 %), тиреотоксический криз, гипотиреоз, трахеомалация.

Трахеомалация. При длительно существующем зобе, особенно загрудинном, ретротрахеальном и позадипищеводном, вследствие постоянного давления его на трахею происходят дегенеративные изменения в кольцах трахеи, их истончение и размягчение — трахеомалация. После удаления зоба вслед за экстубацией трахеи или в ближайшем послеоперационном периоде может произойти на вдохе сближение ее стенок и сужение просвета. Наступает острая асфиксия, способная привести к гибели больного, если не выполнить срочную трахеостомию. Встречается редко.

Тиреотоксический криз. У больных с диффузным токсическим зобом, особенно при недостаточной подготовке к операции, наиболее опасным осложнением является тиреотоксический криз. Причины развития криза недостаточно изучены. К развитию тиреотоксического криза могут привести хирургические вмешательства (на щитовидной железе или на другом органе при неполной компенсации тиреотоксикоза), острые заболевания, инфекции, психическая травма, радиоiodтерапия, резкая отмена тиреостатиков и др. Основную роль в механизме развития криза отводят увеличению аффинности (сродства) рецепторов к катехоламинам под влиянием триггерного механизма, увеличению свободных форм T_3 и T_4 , относительной надпочечниковой недостаточности.

Тиреотоксический криз характеризуется резким нарастанием клинических проявлений диффузного токсического зоба с прогрессивным нарушением функции ряда органов и систем, в частности ЦНС, сердечно-сосудистой, желудочно-кишечного тракта, гипоталамо-гипофизарно-надпочечниковой, а также печени и почек. Выражены психическое и двигательное беспокойство вплоть до острого психоза или, наоборот, сонливость (реже), дезориентация и даже коматозное состояние. Речь невнятная, затруднена. Характерно положение больного с разведенными, согнутыми в локтях и коленях руками и ногами ("поза лягушки"). Отмечаются высокая температура (до 40 °С), удушье, боль в области сердца, тахикардия (до 150 ударов в 1 мин), иногда мерцательная аритмия. Кожа горячая, гиперемированная, влажная от профузного пота, отмечается гиперпигментация складок. Боли в животе сопровождаются тошнотой, рвотой, диареей, иногда желтухой (возможно развитие клинической картины ложного "острого живота"). Часто отмечается гепатомегалия, особенно при сердечно-сосудистой недостаточности. Выраженность психоневрологических симптомов тиреотоксического криза имеет и прогностическое значение, так как прогрессирующая спутанность сознания, потеря ориентации, заторможенность являются предвестниками тиреотоксической комы, почти всегда заканчивающейся летально.

Неблагоприятным прогностическим признаком при тиреотоксическом кризе служит также желтуха, появление которой указывает на угрозу развития острой печеночной недостаточности. Самым опасным осложнением тиреотоксического криза является сердечно-сосудистая недостаточность (более половины летальных исходов при тиреотоксическом кризе связано с развитием острой сердечно-сосудистой недостаточности). Дистрофия миокарда и резкое снижение его функциональных резервов, развивающиеся при тиреотоксикозе, усугубляются гипоксией, выраженными метаболическими и микроциркуляторными нарушениями. Летальность достигает 50 %.

Лечение проводится в рамках специализированного реанимационного отделения. Комплексная терапия тиреотоксического криза, как правило, включает ряд препаратов.

1. Глюкокортикоиды — ориентировочно 50—100 мг (в зависимости от тяжести состояния больного) гидрокортизона гемисукцината вводят внутривенно капельно или внутримышечно через каждые 3—4 ч. Начальная доза — 100 мг — вводится в течение 30 мин.

2. Тиреостатики — предпочтение отдается пропилтиоурацилу (400—800 мг/сут), который не только тормозит биосинтез тиреоидных гормонов, но и препятствует конверсии T_4 в T_3 . Также применяют мерказолил 40—60 мг/сут.

3. Бета-адреноблокаторы применяют с осторожностью в связи с угрозой развития острой сердечно-сосудистой недостаточности — анаприлин 1—2 мг медленно внутривенно или 40—60 мг перорально каждые 4—6 ч.

4. Дезинтоксикационная терапия и коррекция водно-электролитных нарушений (объем внутривенной инфузии 3—5 л в сутки). Для коррекции водно-электролитных нарушений используют полиионные растворы, растворы глюкозы, реополиглюкин, гемодез под контролем кислотно-щелочного равновесия и уровня калия в крови. В качестве метода экстракорпоральной детоксикации целесообразно применение *плазмафереза*.

5. Седативная терапия — предпочтение отдается фенобарбиталу, который ускоряет периферический метаболизм и связывание T_4 с тироксинсвязывающим глобулином.

6. Коррекция сердечно-сосудистой недостаточности: сердечные гликозиды в малых дозах и др.

Используют также препараты йода — раствор Люголя (30—40 капель 3—4 раза в сутки).

Послеоперационный гипотиреоз (см. "Гипотиреоз"). Частота развития гипотиреоза и рецидива диффузного токсического зоба зависит от тактики лечения. При консервативной терапии (тиреостатики и др.) частота развития гипотиреоза равна 3—5 %, при хирургическом лечении — 20—40 %, радиоiodтерапии — около 80 %.

Консервативное лечение сопровождается рецидивом диффузного токсического зоба в 30—40 % наблюдений, хирургическое вмешательство — в 5—10 %, радиоiodтерапия — менее 5 %.

4.2.2. Токсическая аденома (болезнь Пламмера)

Токсическая аденома — заболевание щитовидной железы, сопровождающееся тиреотоксикозом, вызванное избыточной продукцией тиреоидных гормонов *автономной аденомой*. Причины и механизмы развития заболевания до сих пор остаются неясными. Основное значение придают мутациям гена ТТГ-рецептора, в результате чего ТТГ-рецептор получает способность

находиться в активном состоянии без влияния ТТГ, что и приводит к гиперфункции отдельных клеток фолликулярного эпителия. Другой механизм образования автономной аденомы связывают с мутациями гена G-белка, что повышает функциональную активность отдельных фолликулярных клеток. Для развития тиреотоксической аденомы и ее автономной деятельности необходимо 3—7 лет.

Чаще болеют женщины, особенно проживающие в эндемических (по зобу) областях.

Клиническая картина схожа с таковой при ДТЗ за исключением более выраженных симптомов поражения сердечно-сосудистой системы и миопатии. Важно отметить, что при токсической аденоме отсутствует эндокринная офтальмопатия и претибиальная микседема.

При физикальном исследовании обнаруживают узел округлой формы с четкими ровными контурами. Узел, как правило, эластической или плотно-эластической консистенции, гладкий безболезненный, смещаемый при глотании с щитовидной железой.

При УЗ И выявляют узел округлой формы, с четко выраженным ободком, однородный, чаще гиперэхогенной структуры.

При радионуклидном исследовании устанавливают "горячий" или "теплый" узел; накопление радиофармпрепарата экстранодулярной тканью щитовидной железы снижено или отсутствует.

В крови определяют повышенный уровень T_3 и нормальный или умеренно повышенный уровень T_4 , ТТГ снижен или не выявляется.

Лечение — хирургическое. Подготовка к операции, имеющая целью достижение эутиреоидного состояния, схожа с таковой при ДТЗ. Объем операции определяется величиной аденомы, ее локализацией (как правило, резекция доли либо гемитиреоидэктомия). После удаления аденомы полностью восстанавливается функция экстранодулярной ткани. Применяемая в некоторых случаях у больных старше 45 лет радиойодтерапия сопровождается часто развитием гипотиреоза. Имеются сообщения об успешном применении при небольших аденомах чрескожной склерозирующей терапии этанолом.

4.2.3. Многоузловой токсический зоб

Заболевание чаще развивается у женщин в возрасте 50—60 лет, длительно проживающих в условиях природного дефицита йода и страдающих многоузловым эутиреоидным зобом. Причины возникновения заболевания полностью не изучены.

Клиническая симптоматика при многоузловом токсическом зобе аналогична симптоматике вышеизложенных заболеваний, протекающих с синдромом тиреотоксикоза. Отсутствуют офтальмопатия и претибиальная микседема.

При физикальном исследовании определяется несколько узлов, как правило, округлой формы, образующих единый конгломерат или не связанных между собой, с гладкой поверхностью, четкими контурами, смещаемых при глотании с щитовидной железой.

Ультразвуковая картина соответствует данным физикального исследования. Иногда при помощи УЗИ выявляются дополнительные непальпируемые узлы. Контур узлов четкие, структура однородная, экзогенность, как правило, выше по сравнению с экстранодулярной тканью щитовидной железы.

На основании радионуклидного сканирования выделяют три формы многоузлового поражения щитовидной железы, протекающих с синдромом тиреотоксикоза: многоузловой зоб с гиперфункционирующими узлами и нефункционирующей экстранодулярной паренхимой (60—80 %); многоузловой зоб с нефункционирующими узлами и гиперфункционирующей экстранодулярной паренхимой (10—20 %); многоузловой зоб, при котором одновременно гиперфункционируют и узлы, и экстранодулярная паренхима (3-5 %).

Для исключения рака щитовидной железы необходимо производить тонкоигольную аспирационную биопсию и цитологическое исследование. С этой целью пунктируют каждый узел и экстранодулярную паренхиму обеих долей щитовидной железы.

Леченые. Отдают предпочтение хирургическому методу (субтотальная резекция, тиреоидэктомия). Операция противопоказана при высокой степени операционно-анестезиологического риска, обусловленного тяжелыми сопутствующими и конкурирующими заболеваниями; у истощенных больных пожилого и старческого возраста; при тиреотоксикозе, протекающем с психическим возбуждением. В случаях, когда оперативное лечение противопоказано, применяют радиойодтерапию.

4.2.4. Эндемический зоб (йоддефицитные заболевания)

Эндемический зоб — одно из наиболее распространенных неинфекционных заболеваний, относящихся к йоддефицитным. По данным ВОЗ, более чем для 1,5 млрд жителей Земли существует повышенный риск недостаточного потребления йода. У 650 млн человек отмечается увеличение щитовидной железы — эндемический зоб, а у 45 млн жителей планеты выраженная умственная отсталость связана с йодной недостаточностью.

Йод, как известно, относится к микроэлементам. Суточная потребность в нем составляет 100—200 мкг. Дефицит йода не имеет порой выраженных внешних проявлений, поэтому он получил название "скрытый голод".

Дефицит йода, который наблюдается в большинстве континентальных европейских стран, в том числе и в России, не только является причиной увеличения щитовидной железы в эндемических областях, но и приводит к целому ряду других патологических состояний.

Наиболее распространенным проявлением йодной недостаточности является эндемический зоб. Вместе с тем дефицит йода повышает частоту врожденного гипотиреоза, ведет к необратимым изменениям мозга у плода и новорожденного, задержке умственного и физического развития (кретинизму), умственной отсталости (олигофрении). В йоддефицитных регионах отмечается снижение интеллектуального потенциала всего населения (на 15—20 %), у женщин нарушается репродуктивная функция, увеличивается число выкидышей и мертворожденных. Ликвидация йоддефицитных заболеваний является в настоящее время приоритетным направлением деятельности ВОЗ и других авторитетных международных организаций. Широкая распространенность йодного дефицита и зобной эндемии на территории России требует применения неотложных лечебно-профилактических мероприятий по ликвидации йодной недостаточности и заболеваний, связанных с ней.

Дефицит йода приводит к понижению выработки тиреоидных гормонов в организме, при этом повышается продукция ТТГ, приводящая к избыточной стимуляции железы, что неизменно сопровождается компенсаторной гипертрофией щитовидной железы и образованием зоба. Таким образом

восполняется недостаток тиреоидных гормонов. Известны два основных механизма гипертрофии щитовидной железы при дефиците йода: 1) повышение накопления коллоида в фолликулах (коллоидный зоб); 2) пролиферация фолликулярных клеток (паренхиматозный зоб). Чаще развивается смешанный вариант зоба — коллоидный в разной степени пролиферирующий зоб.

Клиническая картина. Больные отмечают увеличение щитовидной железы, "чувство неловкости" в области шеи при движении, реже — сухой кашель. При большом зобе, особенно расположенном частично за грудиной, возможны нарушение дыхания, ощущение тяжести в голове при наклоне туловища, дисфагия. При осмотре обнаруживают диффузный, узловой или диффузно-узловой зоб различной величины. Длительное время сохраняется эутиреоидное состояние, хотя нередко наблюдаются явления гипотиреоза, особенно в районах со значительно выраженным йодным дефицитом. Узловой зоб в этих регионах чаще малигнизируется.

Для диагностики важное значение имеет УЗИ с тонкоигольной аспирационной биопсией, определение степени увеличения и объема щитовидной железы (см. раздел "Методы исследования"). Низкий уровень экскреции йода с мочой (менее 100 мкг/сут), часто повышенный уровень ТТГ при сниженном уровне T_4 , нормальном или повышенном уровне T_3 подтверждают диагноз.

Профилактика и лечение. Практически на всей территории России наблюдается более или менее выраженный дефицит йода. В связи с этим важна реализация программ массовой йодной профилактики органами здравоохранения (йодирование соли, хлеба, воды). Применяют препараты йода, содержащие физиологические количества этого микроэлемента (100—150 мкг/сут): антиструмин, йодид калия, поливитамины с минеральными добавками. Используют также йодтирокс, тиреокOMB и другие препараты. При больших размерах зоба, его узловой трансформации, признаках компрессии окружающих органов могут возникнуть показания для хирургического лечения.

4.2.5. Спорадический зоб (простой нетоксический зоб)

Патологическое увеличение щитовидной железы встречается вне районов зобной эндемии. Развитие зоба связывают с нарушением биосинтеза тиреоидных гормонов и метаболизма йода в организме, влиянием небольшого, но длительного повышения уровня ТТГ и ТТГ-подобных факторов, иммуноглобулинов, стимулирующих рост щитовидной железы, но не влияющих на ее функциональное состояние, и др.

В районах, свободных от дефицита йода, частота зоба среди населения не должна превышать 5 %, показатели суточной экскреции йода с мочой (йодурии) должны быть выше 100 мкг/л, а частота повышенного уровня неонатального ТТГ не должна превышать 3 %.

По характеру поражения щитовидной железы различают диффузный, узловой и многоузловой зоб. Морфологически выделяют коллоидный, паренхиматозный и наиболее часто встречающийся в клинической практике смешанный зоб (пролиферирующий коллоидный зоб).

Клиническая картина схожа с таковой при эндемическом зобе.

Для диагностики имеет значение УЗИ с тонкоигольной аспирационной биопсией. Определение уровня ТТГ, T_3 и T_4 показано больным при симптомах повышенной или пониженной функции щитовидной железы.

Лечение. В случае если коллоидный зоб диффузный или представлен одним небольшим узлом (до 3 см в диаметре), пациента следует лечить консервативно препаратами тиреоидных гормонов (предпочтение отдают L-тироксину). Дозу препарата подбирают таким образом, чтобы уровень ТТГ не превышал 0,1 мЕД/л у женщин в пременопаузе и мужчин моложе 60 лет. У женщин в постменопаузе, мужчин старше 60 лет и у пациентов с заболеваниями сердца применяют меньшие дозы тироксина, понижая уровень ТТГ до 0,5—1,0 мЕД/л (ТТГ-супрессивная терапия). Такие больные подлежат динамическому наблюдению с повторным применением УЗИ с тонкоигольной аспирационной биопсией, выполнением гормональных исследований крови каждые 3—4 мес.

Показаниями к оперативному лечению служат подозрение на малигнизацию узла, признаки сдавления зобом окружающих органов и тканей, отсутствие эффекта от консервативной терапии в течение 6 мес (прогрессирующий рост узла). Также оперативному лечению подлежат пациенты, относящиеся к группе риска по возможному развитию рака щитовидной железы (см. раздел "Злокачественные опухоли"). Объем оперативного вмешательства зависит от размеров узловых образований и их локализации. При узловом зобе обычно выполняют резекцию пораженной доли. При многоузловом зобе с локализацией в одной доле производят субтотальную резекцию доли либо гемитиреоидэктомию, с локализацией в двух долях — субтотальную тиреоидэктомию со срочным гистологическим исследованием. В послеоперационном периоде для профилактики рецидива зоба показана длительная терапия препаратами тиреоидных гормонов под контролем уровня ТТГ и тиреоидных гормонов. Профилактическая терапия тироксином показана всем больным после субтотальной резекции щитовидной железы, а также пациентам с меньшим объемом операции, но уровнем ТТГ, находящимся на верхней границе нормы (5 мЕД/л).

4.2.6. Аберрантный зоб

Аберрантный зоб — увеличенная добавочная щитовидная железа (загрудинный, внутригрудной, корня языка, подъязычный, позадипищеводный и др.).

При подъязычном зобе (в 70 % нормальная щитовидная железа отсутствует) вследствие оттеснения надгортанника нарушается дыхание.

При позадипищеводном зобе отмечают затрудненное глотание, особенно при повороте головы, смещение пищевода кпереди или латерально.

Загрудинное расположение зоба (50 % зоба и более находится ниже яремной вырезки грудины) часто наблюдается при больших многоузловых зобах. Отрицательное внутригрудное давление и сила тяжести облегчают опускание увеличенной щитовидной железы.

Внутригрудной зоб (медиастинальный) встречается значительно реже (менее 5 % наблюдений) и развивается в переднем средостении из эктопированной ткани щитовидной железы. От 5 до 40 % больных не предъявляют никаких жалоб. Клинические проявления обусловлены сдавлением или смещением окружающих органов и анатомических структур: одышка, сухой кашель, дисфагия, изменение голоса, синдром верхней полой вены (цианоз лица, расширение поверхностных вен шеи и лица, развитие коллатералей). Возможны явления тиреотоксикоза.

В диагностике большое значение придают КТ, МРТ, радиоизотопному сканированию. При изменении голоса проводят ларингоскопию.

Лечение, как правило, хирургическое. Выполняют тиреоидэктомию, изменяя шейный доступ, стернотомию либо комбинированный доступ.

Частота рака при эктопированном (аберрантном) зобе составляет 3—17 %.

4.2.7. Тиреоидиты

Острый тиреоидит. Редко встречающееся воспалительное заболевание щитовидной железы, обусловленное заносом гнойной инфекции гематогенным, лимфогенным или контактным путем из соседних органов. Возбудителем чаще является пиогенный стрептококк или золотистый стафилококк. Воспалительный процесс, развивающийся в неизменной до этого щитовидной железе, называют тиреоидитом, а воспаление, развивающееся на фоне зоба, струмитом.

Клиническая картина. Заболевание начинается с повышения температуры тела до 39—40 °С, головной боли и сильной боли в области щитовидной железы, иррадирующей в затылочную область и уши. На передней поверхности шеи появляются гиперемия, припухлость, смещающаяся при глотании. Тяжелым осложнением тиреоидита является гнойный медиастинит. Иногда развивается сепсис. В крови — выраженный лейкоцитоз, повышение СОЭ.

Лечение. Больные острым тиреоидитом подлежат госпитализации. Показана антибиотикотерапия. Сформировавшийся абсцесс вскрывают и дренируют во избежание распространения гнойного процесса на шею и средостение (флегмона шеи, гнойный медиастинит).

Острый негнойный тиреоидит. Крайне редкое заболевание, протекающее по типу асептического воспаления, вследствие травмы, кровоизлияния в железу или лучевой терапии. Возможны умеренно выраженные явления тиреотоксикоза. В лечении используют анальгетики, бета-адреноблокаторы.

Подострый тиреоидит (гранулематозный зоб де Кервена) — воспалительное заболевание, обусловленное, по-видимому, вирусной инфекцией. В 2—4 раза чаще встречается у женщин, особенно в возрасте 20—50 лет.

Как правило, заболевание возникает после вирусной инфекции (грипп, эпидемический паротит, корь и т. п.). Вторичный аутоиммунный процесс развивается в ответ на воспалительные изменения в щитовидной железе и высвобождение антигена (тиреоглобулина), поступающего в кровь при разрушении тиреоцитов.

Клиническая картина. В начальной стадии (от нескольких недель до 2 мес) заболевание протекает по типу острого тиреоидита. Отмечаются значительное повышение СОЭ, лейкоцитоз, лимфоцитоз. При явлениях тиреотоксикоза в крови повышаются уровни T_3 и T_4 , в дальнейшем появляются антитела к тиреоглобулину.

Для диагностики применяют тест Крайля — прием преднизолон в дозе 30—40 мг/сут приводит к значительному улучшению состояния пациента через 24—72 ч. При радионуклидном сканировании выявляют диффузное снижение накопления радиофармпрепарата при повышенном уровне T_3 и T_4 в крови (диагностические "ножницы").

Лечение. Назначают глюкокортикостероиды (преднизолон по 30—60 мг/сут) в течение 3—4 нед, постепенно снижая дозу, ацетилсалициловую кислоту до 2—3 г/сут. При выраженном тиреотоксикозе показаны бета-адреноблокаторы. Применение антибиотиков не влияет на течение патологического процесса. Хирургическое лечение не показано. Прогноз обычно благоприятный, выздоровление наступает в среднем через 5—6 мес.

Аутоиммунный тиреоидит (зоб Хасимото). Значительно чаще встречается у женщин в возрасте 40—50 лет (соотношение заболевших мужчин и женщин 1:10—15). В генезе заболевания определенное значение имеет врожденное нарушение в системе иммунологического контроля. У больных, страдающих этим заболеванием, и их родственников часто наблюдаются другие аутоиммунные болезни (миастения, ревматоидный артрит, неспецифический язвенный колит, инсулинзависимый сахарный диабет, пернициозная анемия, болезнь Аддисона и др.).

При изучении генов системы HLA установлено частое сочетание аутоиммунного тиреоидита с генами HLA-B8, HLA-DR3, HLA-DR5.

Выделяют две формы заболевания — атрофическую и гипертрофическую. При гистологическом исследовании обнаруживают выраженную инфильтрацию железы лимфоцитами и плазматическими клетками, разрушение фолликулов, очаги фиброза, оксифильные эпителиальные клетки Хюртле—Асканази.

Клиническая картина и диагностика. В течение заболевания функциональное состояние железы может меняться. Обычно вначале развивается тиреотоксикоз (транзиторный, обычно легкой степени), в дальнейшем — длительное эутиреоидное состояние и в более поздние сроки — гипотиреоз (см. раздел "Гипотиреоз").

При гипертрофической форме хронического тиреоидита железа, как правило, увеличена за счет обеих долей, имеет плотную консистенцию, гладкую либо узловатую поверхность, обычно безболезненная, не спаяна с окружающими тканями, подвижна при пальпации. Регионарные лимфатические узлы не увеличены. Симптом сдавления органов шеи наблюдается редко. При атрофической форме щитовидная железа может не пальпироваться. В диагностике заболевания важное значение имеют результаты УЗИ с тонкоигольной аспирационной биопсией. Выявление в крови антител к тиреоглобулину и тиреоидной пероксидазе (микросомальному антигену) подтверждает диагноз. Уровень ТТГ зависит от функционального состояния щитовидной железы: при тиреотоксикозе он будет сниженным, в эутиреоидном состоянии — нормальным, а при гипотиреозе — повышенным.

Лечение консервативное, препаратами гормонов щитовидной железы (L-тироксин, тиреоидин и др.) с индивидуальным подбором дозы препарата и постоянным динамическим наблюдением, включающим УЗИ, гормональное исследование каждые 3 мес.

Показания к операции: сочетание аутоиммунного тиреоидита с неопластическим процессом; большие размеры зоба с признаками сдавления органов шеи; отсутствие эффекта от консервативной терапии в течение 6 мес, прогрессирующее увеличение зоба. Объем операции — тиреоидэктомия. При сочетании с раком щитовидной железы (наблюдается редко) показана экстрафасциальная тиреоидэктомия, а в случае выявления злокачественной лимфомы — лучевая терапия. После операции проводят заместительную терапию препаратами гормонов щитовидной железы.

Фиброзный тиреоидит (тиреоидит Риделя). Редкое заболевание щитовидной железы (менее 0,1 % всех оперированных), относящееся к висцеральным фиброматозам. Заболевание характеризуется разрастанием в щитовидной железе соединительной ткани, замещающей ее паренхиму, вовлечением в патологический процесс окружающих анатомических структур (трахея, пищевод, сосуды, нервы, мышцы). Описаны сочетания тиреоидита Риделя с ретроперитонеальным фиброзом, медиастинальным фиброзом, фиброзирующим альвеолитом, склерозирующим холангитом и др.

Клинически заболевание проявляется зобом каменистой плотности, без-

болезненным при пальпации, малоподвижным (инвазивный рост), не смещаемым при глотании. Пациенты в большинстве наблюдений находятся в эутиреоидном состоянии, однако по мере прогрессирования фиброза развивается гипотиреоз. В редких случаях возможно развитие гипопаратиреоза что обусловлено вовлечением в фиброзирующий процесс парашитовидных желез. В диагностике и дифференциальной диагностике важное значение придают УЗИ с тонкоигольной биопсией зоба (в цитограмме выявляют не многочисленные клетки фолликулярного эпителия, большое количество грубых соединительнотканых элементов). Во многих случаях для исключения злокачественного поражения требуется открытая биопсия во время операции.

Лечение — хирургическое, что обусловлено высоким риском развития злокачественного поражения, инвазивным ростом, большими сложностями при морфологической верификации диагноза и трудностями исключения малигнизации до операции. Объем оперативного вмешательства — тиреоидэктомия. Выполнение радикальной операции сопряжено с большими техническими трудностями и немалым риском повреждения соседних органов и анатомических образований. В ряде случаев (при исключении малигнизации) ограничиваются декомпрессией смежных органов без удаления всей ткани щитовидной железы.

4.2.8. Гипотиреоз

Гипотиреоз — синдром, обусловленный длительным стойким недостатком гормонов щитовидной железы в организме или снижением их биологического эффекта на тканевом уровне.

Выделяют несколько видов гипотиреоза.

Первичный гипотиреоз обусловлен первичным поражением самой щитовидной железы (аномалии развития, тиреоидиты, операции на щитовидной железе, тиреостатическая терапия, лечение радиоактивным йодом, внешнее облучение щитовидной железы, йодная недостаточность, влияние лекарственных препаратов, врожденное нарушение биосинтеза тиреоидных гормонов и др.), вторичный гипотиреоз является следствием изменений в гипофизе, третичный — связан с нарушением деятельности гипоталамических центров.

Отдельно выделяют периферический гипотиреоз, обусловленный тканевой резистентностью к гормонам щитовидной железы либо нарушением их транспорта.

Как уже указывалось, тиреоидные гормоны необходимы для нормального роста и развития ЦНС и всего организма. Недостаток тиреоидных гормонов в постнатальном периоде приводит к задержке физического и психического развития — вплоть до его крайней степени — кретинизма, поэтому необходимо своевременная диагностика врожденного гипотиреоза и проведение адекватной заместительной терапии.

Клинические проявления первичного гипотиреоза. Следует помнить о том что необходим тщательный расспрос больных для выявления типичных жалоб, связанных с гипотиреозом, так как обычно жалобы пациентов скудны и неспецифичны (тяжесть состояния больных обычно не соответствует их жалобам): вялость, медлительность, снижение работоспособности и быстрая утомляемость, сонливость, снижение памяти, многие часто жалуются на сухость кожи, одутловатость лица и отечность конечностей, грубый голос, ломкость ногтей, выпадение волос, увеличение массы тела

ощущение зябкости, отмечают парестезии, запоры и др. Выраженность симптомов гипотиреоза во многом зависит от причины заболевания, степени тиреоидной недостаточности и индивидуальных особенностей пациента.

Анализ жалоб и объективного исследования больных позволяет выделить ряд характерных для гипотиреоза синдромов.

Обменно-гипотермический синдром: ожирение, понижение температуры, зябкость, непереносимость холода, гиперкаротинемия, вызывающая желтушность кожных покровов.

Микседематозный отек: периорбитальный отек, одутловатое лицо, большие губы и язык с отпечатками зубов по латеральным краям, отеки конечности, затруднение носового дыхания (связано с набуханием слизистой оболочки носа), нарушение слуха (отек слуховой трубы и органов среднего уха), охрипший голос (отек и утолщение голосовых связок), полисерозит.

Синдром поражения центральной и периферической нервной системы: сонливость, заторможенность, снижение памяти, брадифрения, боли в мышцах, парестезии, снижение сухожильных рефлексов, полинейропатия.

Синдром поражения сердечно-сосудистой системы: микседематозное сердце (брадикардия, низкий вольтаж, отрицательный зубец *T* при ЭКГ, недостаточность кровообращения), гипотония, полисерозит, возможны нетипичные варианты (с гипертонией, без брадикардии, с постоянной тахикардией при недостаточности кровообращения и с пароксизмальной тахикардией по типу симпатико-адреналовых кризов в дебюте гипотиреоза).

Синдром поражения пищеварительной системы: гепатомегалия, дискинезия желчевыводящих протоков, дискинезия толстой кишки, склонность к запорам, снижение аппетита, атрофия слизистой оболочки желудка, тошнота, иногда рвота.

Анемический синдром: анемия — нормохромная нормоцитарная, гипохромная железodefицитная, макроцитарная, B_{12} -дефицитная.

Синдром гиперпролактинемического гипогонадизма. Дисфункция яичников (меноррагия, опсоменорея или аменорея, бесплодие), галакторея.

Синдром эктодермальных нарушений характеризуется изменениями со стороны волос, ногтей, кожи. Волосы тусклые, ломкие, выпадают на голове, бровях, конечностях, медленно растут. Сухость кожи. Ногти тонкие, с продольной или поперечной исчерченностью, расслаиваются.

Синдром "пустого" турецкого седла обусловлен длительной стимуляцией аденогипофиза по механизму обратной связи при первичном гипотиреозе, что приводит к его увеличению за счет тиреотрофов и реже — за счет пролактотрофов (образование "feed-back" аденомы гипофиза). Степень увеличения аденогипофиза колеблется от незначительной до выраженной с развитием хиазмального синдрома. После проводимой заместительной терапии препаратами тиреоидных гормонов объем аденогипофиза уменьшается и происходит пролабирование супраселлярной цистерны в полость турецкого седла, что можно выявить при КТ и МРТ. Вследствие этого развивается синдром "пустого" турецкого седла, сопровождающийся эндокринными, неврологическими и зрительными нарушениями.

Гипотиреоидная (микседематозная) кома является наиболее тяжелым, порой смертельным осложнением гипотиреоза. Характеризу-

ется прогрессирующим нарастанием всех вышеописанных симптомов гипотиреоза. Летальность достигает 40 %.

Это осложнение возникает чаще всего у пожилых женщин при длительно недиагностированном или нелеченом (плохо леченном) гипотиреозе. Провоцирующими факторами обычно являются переохлаждение и гиподинамия, сердечно-сосудистая недостаточность, острые инфекционные заболевания, психоэмоциональные и физические перегрузки, прием снотворных и седативных средств, алкоголя.

Лечение проводится в условиях отделения интенсивной терапии и реанимации и базируется на использовании больших доз тиреоидных гормонов (тироксин по 250—500 мкг 4—6 раз в сутки внутривенно медленно, в последующие сутки дозу уменьшают до 50—100 мкг) и глюкокортикостероидов (50—100 мг гидрокортизона внутримышечно или внутривенно 3—4 раза в сутки), коррекции гидроионных нарушений (гипонатриемия и др.), гипогликемии. В наиболее тяжелых случаях необходимо применять ИВЛ.

Высокая частота неудовлетворительных исходов лечения гипотиреоидной комы, даже если лечение начато своевременно, свидетельствует об исключительной важности ее профилактики.

Хирургические вмешательства и гипотиреоз. Оперативные вмешательства на различных органах у пациентов с неустановленным гипотиреозом могут иметь тяжелые последствия. Хирургу и анестезиологу чрезвычайно важно знать основные проявления, методы диагностики и лечения гипотиреоза. Среди возможных осложнений у оперированных на фоне гипотиреоза больных отмечают тяжелую гипотонию, остановку сердца, гипотермию, дыхательную недостаточность, кому, психозы, кишечную непроходимость, повышенную кровоточивость тканей, надпочечниковую недостаточность, гипонатриемия и др. Таким пациентам показана заместительная терапия препаратами гормонов щитовидной железы, назначение перед операцией и в раннем послеоперационном периоде глюкокортикостероидов (гидрокортизон 50—100 мг каждые 6—8 ч внутримышечно).

Наибольшую опасность представляют больные тяжелым гипотиреозом, которым необходима экстренная операция. У этих пациентов риск развития вышеперечисленных осложнений, особенно микседематозной комы, чрезвычайно велик, поэтому перед операцией необходимо проводить интенсивные лечебные мероприятия, аналогичные таковым при гипотиреоидной коме (исключение составляют больные с тяжелыми заболеваниями сердца).

4.3. Опухоли щитовидной железы

Опухоли щитовидной железы являются наиболее частыми эндокринными новообразованиями и разделяются на доброкачественные и злокачественные.

4.3.1. Доброкачественные опухоли (фолликулярные аденомы)

Фолликулярные аденомы составляют 15—20 % среди узловых эутиреоидных образований щитовидной железы, чаще наблюдаются в молодом возрасте. Источником аденом служат фолликулярные А-клетки (чаще) и В-клетки. Выделяют трабекулярную (эмбриональную), микрофолликулярную (фетальную), нормофолликулярную (простую) и макрофолликулярную

(коллоидную) аденомы. Фолликулярную аденому, развивающуюся из В-клеток, называют онкоцитарной (оксифильной аденомой из клеток Хюртле—Асканази или опухолью Лангханса). Среди других вариантов фолликулярных аденом выделяют гиперфункционирующую (токсическую), гиалинизирующую трабекулярную и атипическую (гиперцеллюлярную) аденомы. Оксифильная (В-клеточная) аденома характеризуется более агрессивным течением и рассматривается некоторыми авторами как потенциально злокачественная (оказывается злокачественной при плановом гистологическом исследовании в 10—35 % наблюдений).

Клиническая картина и диагностика. При физикальном исследовании узел имеет округлую форму, четкие контуры, ровную, гладкую поверхность, эластическую или плотноэластическую консистенцию, смещается при глотании.

При УЗИ форма узла в большинстве наблюдений округлая, ободок вокруг аденомы говорит о хорошо выраженной капсуле; внутренняя структура однородная (мелкозернистая), характерна гипер- или изоэхогенность, в узле может встречаться полость (цистаденома). При дифференциации кисты от цистаденомы необходимо провести тонкоигольную аспирационную биопсию под контролем УЗИ (после аспирации жидкости при наличии цистаденомы останется узловое образование). При радионуклидном сканировании обычно выявляется "холодный" узел. Уровни T_3 , T_4 и ТТГ нормальные. В диагностике важное значение имеют результаты УЗИ с тонкоигольной позиционной аспирационной биопсией. Примерно у 10 % больных аденомы со временем становятся гиперфункционирующими (см. "Токсическая аденома").

Лечение хирургическое. В связи со сложностью дифференциальной диагностики с фолликулярной аденокарциномой при срочном гистологическом исследовании многие авторы считают оправданной гемитиреоидэктомию. Это исключает необходимость выполнения более рискованной повторной операции при получении результатов планового гистологического исследования, подтверждающих злокачественный характер опухоли. Благодаря этому число интраоперационных осложнений удается свести к минимуму.

4.3.2. Злокачественные опухоли.

Различают первичные эпителиальные опухоли (различные формы рака), первичные неэпителиальные опухоли (злокачественная лимфома, саркома и др.) и вторичные опухоли (метастатические).

Рак. Наиболее часто встречающимся злокачественным новообразованием щитовидной железы является рак, который составляет 0,4—2,0 % всех злокачественных опухолей человека, диагностируется у 15—20 % больных с узловым эутиреоидным зобом. Наблюдается в 2—4 раза чаще у женщин, чем у мужчин. В последние годы отмечается тенденция к увеличению заболеваемости раком щитовидной железы.

Источником развития являются фолликулярные А- и В-клетки (для папиллярного, фолликулярного, недифференцированного рака) и С-клетки (для медулярного рака).

Установлено, что риск развития рака щитовидной железы значительно выше (группа риска) у женщин моложе 25 лет и старше 60, у мужчин, при семейном анамнезе медулярного рака или синдрома МЭН-II, при облучении головы и шеи.

Международная классификация рака щитовидной железы по системе TNM(UICC, 1997 г.)

T — первичная опухоль.

TX — недостаточно данных для оценки первичной опухоли.

TO — опухоль не определяется.

T1 — опухоль 1 см или меньше, ограниченная тканью железы.

T2 — опухоль более 1 см, но не больше 4 см.

T3 — опухоль более 4 см, ограниченная тканью железы.

T4 — опухоль любых размеров, распространяющаяся за пределы капсулы щитовидной железы.

N — регионарные лимфатические узлы.

NX — недостаточно данных для оценки регионарных лимфатических узлов.

N0 — метастазов в регионарные лимфатические узлы нет.

N1 — метастазы в регионарные лимфатические узлы.

N1a — метастазы только в лимфатические узлы пораженной стороны (ипсилатеральные).

N1b — двусторонние (билатеральные) метастазы, срединные или контралатеральные шейные, или медиастинальные метастазы.

M — отдаленные метастазы.

MO — нет отдаленных метастазов.

M1 — имеются отдаленные метастазы

Гистологическое типирование злокачественных опухолей щитовидной железы (UICC, 1997)

Различают четыре основных гистологических типа рака щитовидной железы:

1. Папиллярный рак (включая варианты с микрофокусами фолликулярного рака) 60—70 %;

2. Фолликулярный рак (включая так называемый Хюртль-клеточный рак) 15-18 %;

3. Медуллярный рак ~5 %;

4. Недифференцированный (анапластический) рак 5—10 %.

Папиллярный и фолликулярный рак относят к дифференцированным формам рака, которые характеризуются менее агрессивным характером течения заболевания и лучшим прогнозом.

Классификация рака щитовидной железы по стадиям (UICC, 1997 г.)

Папиллярный и фолликулярный рак

Пациенты моложе 45 лет

I Стадия — любая T — любая N — MO.

II Стадия — любая T — любая N — M1.

Пациенты 45 лет и старше

I Стадия - T1 — N0 - MO.

II Стадия - T2 - N0 - MO.

T3 - N0 - MO.

III Стадия — T4 — N0 — MO.

Любая T — N1 — MO.

IV Стадия — любая T — любая N — M1.

Медулярный рак

I Стадия — T1 — N0 — M0.

II Стадия — T2 — N0 — M0.

T3 — N0 — M0.

T4 — N0 — M0.

III Стадия — любая T — N1 — M0.

IV Стадия — любая T — любая N — M1.

Недифференцированный рак

IV Стадия — любая T — любая N — любая M

(все случаи следует относить к IV стадии).

Метастазирование может наблюдаться в любой стадии развития первичной опухоли. Метастазирование в ранней стадии развития опухоли свидетельствует об агрессивном росте опухоли и неблагоприятном прогнозе. Распространение опухоли может осуществляться за счет локального инфильтративного роста, гематогенным и лимфогенным путями. Папиллярный и медулярный рак метастазирует преимущественно лимфогенным путем в регионарные лимфатические узлы. Для фолликулярного рака характерно метастазирование гематогенным путем в другие органы (легкие, кости и др.). Недифференцированные карциномы развиваются быстро, метастазируют как лимфогенным, так и гематогенным путем. Нередко метастазы становятся заметными раньше, чем обнаруживается первичная опухоль в щитовидной железе.

Клиническая картина и диагностика. Рак щитовидной железы обычно протекает под маской узлового эутиреоидного зоба. Существовавший ранее зоб или нормальная щитовидная железа увеличиваются в размерах, появляются узлы, нарастает плотность или изменяются контуры зоба. Железа становится бугристой, малоподвижной, могут пальпироваться шейные лимфатические узлы. При сдавлении возвратного гортанного нерва происходит изменение голоса, развивается охриплость (парез голосовых связок), затруднение дыхания вследствие сдавления трахеи, кашель с кровянистой мокротой (прорастание опухоли в трахею). Сдавление симпатического ствола ведет к развитию синдрома Бернара—Горнера (птоз, миоз, энофтальм).

Ранняя диагностика на основании только клинических симптомов часто невозможна. Поэтому при малейшем подозрении на наличие злокачественной опухоли (особенно в группе больных повышенного риска) следует выполнить УЗИ щитовидной железы и всей переднебоковой поверхности шеи. При обнаружении узлов опухоли с пониженной эхогенностью, неровными контурами, микрокальцинатами, признаками инвазивного роста показана пункционная биопсия. Увеличенные регионарные лимфатические узлы также требуют контроля путем пункционной биопсии.

Значение ТАБ под контролем УЗИ особенно возрастает при непальпируемых опухолях щитовидной железы (менее 10 мм). Большинство авторов рекомендуют полипозиционное исследование с забором материала цитологического исследования из 3—5 точек. Результат цитологического исследования оценивают как "доброкачественный", "подозрительный" или "злокачественный". Отрицательный результат пункционной биопсии не позволяет полностью исключить рак щитовидной железы. Диагностический алгоритм при узловом эутиреоидном зобе основывается на данных тонкоигольной биопсии и последующего цитологического исследования. Повторные пункции, выполняемые при получении неинформативного материала, увеличивают точность метода, однако это происходит не во всех наблюдениях. Лучшим выходом в таких ситуациях считают хирургическое вмешательство со срочным гистологическим исследованием.

Сканирование щитовидной железы чаще выявляет "холодный" узел, в

этом случае показана пунксионная биопсия. Примерно у 5—10 % больных выявляется повышенное накопление I^{131} , характерное для фолликулярного рака и его метастазов.

В крови обычно определяется нормальный или умеренно повышенный уровень ТТГ, за исключением высокодифференцированных форм рака, иногда протекающих с синдромом тиреотоксикоза, когда уровень ТТГ в крови будет снижен или не выявляется. При медулярном раке щитовидной железы в крови определяется повышенный уровень кальцитонина. Диагностическое значение имеет определение уровня тиреоглобулина в крови, повышение которого расценивается в качестве маркера опухолевого роста при дифференцированных формах рака. Благодаря этому можно оценивать радикальность оперативного вмешательства.

При местнораспространенных формах рака полезную информацию можно получить, применяя КТ, МРТ и ангиографию.

В обязательный алгоритм обследования больных с подозрением на рак щитовидной железы входят исследования, направленные на диагностику возможного метастатического поражения других органов — легких, костей, средостения, печени, почек, головного мозга и др.

Лечение. Основным методом лечения является хирургический, который при необходимости сочетают с лучевой терапией, гормонотерапией и химиотерапией.

В зависимости от гистологического типа рака, его стадии выполняют три вида операций: 1) гемитиреоидэктомию, 2) субтотальную резекцию щитовидной железы и 3) тиреоидэктомию.

Операции проводят экстрафасциально, с обязательной ревизией всей щитовидной железы и зон регионарного метастазирования, с срочным гистологическим исследованием. Целесообразно применять интраоперационно УЗИ оставшейся части железы для исключения непальпируемой опухоли, а также зон регионарного метастазирования.

Гемитиреоидэктомия с удалением перешейка и субтотальная резекция щитовидной железы показана при дифференцированном раке T1—T2. Тиреоидэктомия показана при дифференцированной опухоли, не прорастающей капсулу щитовидной железы (T3), а при медулярном и недифференцированном раке — независимо от стадии процесса.

Наличие регионарных метастазов обуславливает необходимость фасциально-фулярного удаления лимфатических узлов и жировой клетчатки шеи на стороне поражения (лимфаденэктомия). По показаниям (при T4) производят резекцию яремной вены, операцию Крайля.

Паллиативная резекция щитовидной железы целесообразна для повышения эффективности паллиативной адъювантной (вспомогательной) терапии или с целью уменьшения риска осложнений, связанных с механическим давлением опухоли на окружающие органы и ткани.

При недифференцированном и медулярном раке независимо от стадии заболевания, при распространенных формах дифференцированного рака применяют комбинированное лечение (лучевая терапия, операция).

Лучевую терапию проводят в виде наружного облучения и лечения раствором радиоактивного йода (I^{131}). Возможна комбинация обоих методов. Предоперационное либо послеоперационное облучение проводят в суммарной очаговой дозе 40—50 Гр. Лечение радиоактивным йодом после тиреоидэктомии назначают при наличии метастазов (регионарных, отдаленных), обладающих йоднакопительной функцией (выполняют диагностическое сканирование с I^{131}).

Заместительная терапия препаратами гормонов щитовидной

железы показана всем больным, перенесшим операцию на щитовидной железе. Гормоны после радикального лечения назначают с целью функционально-трудовой реабилитации больных. Одновременно подавляется продукция ТТГ гипофиза, что предотвращает возможность возникновения рецидива болезни (ТТГ-супрессивная терапия). Дозу препаратов подбирают индивидуально (обычно 2—2,5 мкг/кг тироксина в сутки) и контролируют путем определения уровня ТТГ в сыворотке крови (не должен превышать 0,1 мЕД/л). Химиотерапия находится в стадии клинических испытаний.

Лечение больных раком щитовидной железы в послеоперационном периоде необходимо проводить в тесном сотрудничестве хирурга, онколога, радиолога, эндокринолога, врача поликлиники. Больные должны постоянно находиться под наблюдением для своевременной коррекции возникающих нарушений, обнаружения рецидивов заболевания.

Прогноз при раке щитовидной железы определяется в основном гистологической формой опухоли, стадией заболевания. Пятилетняя переживаемость при папиллярном раке составляет 85—90 %, фолликулярном 80—85 %, медулярном — 50 %, недифференцированном — около 1 %.

Медулярный рак щитовидной железы и множественные эндокринные неоплазии. Медулярный рак щитовидной железы (МРЩЖ) развивается из парафолликулярных или С-клеток, являющихся составной частью диффузной нейро-эндокринной системы (Amine Precursor Uptake and Decarboxylation — APUD-системы). Кроме кальцитонина, клетки МРЩЖ способны секретировать соматостатин, кортикотропин, тиреотропин, тиреоглобулин, раково-эмбриональный антиген, гастрин-связанный пептид, серотонин и ряд других гормонов и биогенных аминов. МРЩЖ в 70—80 % случаев является спорадическим и в 20—30 % семейным, характеризующимся, как правило, поражением обеих долей щитовидной железы.

Семейный МРЩЖ может быть изолированным либо составной частью множественных эндокринных неоплазий (МЭН) второго типа. Синдром МЭН-ПА (синдром Сиппла) характеризуется сочетанием МРЩЖ, феохромоцитомы и гиперплазии (опухоли) паращитовидных желез. Более редкий синдром МЭН-ПБ включает МРЩЖ, феохромоцитому, множественный нейроматоз слизистых оболочек, деформации скелета, напоминающие синдром Марфана (конская стопа, сколиоз, кифоз, впалая грудь и др.), которые в сочетании с вытянутым лицом и оттопыренными ушами придают больным характерный внешний вид. В диагностике важное значение имеют инструментальные методы — УЗИ с тонкоигольной аспирационной биопсией, КГ, МРТ, определение уровня в крови тиреоглобулина, паратгормона и ионизированного кальция, катехоламинов и их метаболитов, а также цитогенетическое типирование.

Следует подчеркнуть, что проблема выявления ранних форм МРЩЖ может быть успешно решена при условии тщательного диспансерного наблюдения не только за больными, но и за прямыми родственниками пациентов с синдромом МЭН-П.

Основной метод лечения — хирургический. При МРЩЖ выполняют тиреоидэктомию, при наличии опухоли из хромоаффинной ткани (феохромоцитомы, параганглиомы) производят ее удаление (см. раздел "Опухоли забрюшинного пространства"), в случае гиперпаратиреоза удаляют аденому околощитовидной железы либо производят субтотальную паратиреоидэктомию (при гиперплазии) — см. раздел "Паращитовидные железы".

4.4. Паращитовидные железы

Паращитовидные железы (*glandulae parathyreoideae*) представлены, как правило, двумя парами небольших желто-коричневого цвета телец, тесно прилегающих к заднелатеральной поверхности щитовидной железы, с которой они имеют общую иннервацию и кровоснабжение. Верхние паращитовидные железы постоянно расположены у верхнего полюса щитовидной железы. Нижние в 20 % случаев — в переднем средостении ретро-стернально или эктопированы в щитовидную железу, вилочковую железу. Размеры паращитовидных желез 5 × 4 × 2 мм, максимальная масса — 50 мг (рис. 4.8).

В паращитовидных железах различают главные и ацидофильные паратиреоциты, а также переходные между ними формы клеток. Основную массу паренхимы желез составляют главные паратиреоциты.

Паращитовидные железы (их главные и ацидофильные клетки) продуцируют паратгормон, который с кальцитонином (синтезируется С-клетками щитовидной железы) и витамином D играет основную роль в регуляции кальциево-фосфорного обмена. Под действием паратгормона происходит мобилизация кальция из костей и лакунарная резорбция костей с восстановлением уровня кальция во внеклеточной жидкости. Длительный избыток

паратгормона (гиперпаратиреоз) приводит не только к деминерализации костной ткани, но и к разрушению ее белкового каркаса (матрикса), при этом отмечаются гиперкальциемия и гиперкальциурия. Действие паратгормона на почки заключается в угнетении реабсорбции фосфатов в проксимальных отделах почечных канальцев, что ведет к фосфатурии и гипофосфатемии, а также к усилению реабсорбции кальция в дистальных отделах канальцев, т. е. уменьшению экскреции кальция с мочой.

Кроме того, при участии витамина D паратгормон повышает реабсорбцию кальция в кишечнике.

Недостаточность паратгормона (гипопаратиреоз) приводит к гипокальциемии, гиперфосфатемии и понижению уровня кальция и фосфора в моче. Гиперсекреция гормона вызывает тяжелые нарушения минерального обмена, а затем поражения костей и почек.

Следует помнить, что, кроме паратгормона, кальцитонина и витамина D, на обмен кальция в организме влияют и другие гормоны — глюкокортикоиды, гормон роста, гормоны щитовидной железы, глюкагон, половые гормоны.

4.4.1. Заболевания паращитовидных желез

4.4.1.1. Гиперпаратиреоз

Гиперпаратиреоз — заболевание, обусловленное избыточной секрецией паратгормона и характеризующееся выраженным нарушением обмена кальция и фосфора. Различают первичный, вторичный и третичный гиперпаратиреоз.

Первичный гиперпаратиреоз (болезнь Реклингхаузена, остеодистрофия фиброзная генерализованная) характеризуется повышенным содержанием паратгормона и связанными с этим поражениями костной системы, почек, желудка и двенадцатиперстной кишки, поджелудочной железы, а также психическими расстройствами.

Первичный гиперпаратиреоз вызывается солитарной аденомой (80—

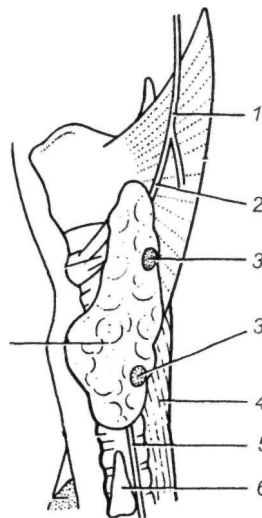


Рис. 4.8. Анатомия паращитовидных желез.

1 — верхний гортанный нерв; 2 — наружный гортанный нерв; 3 — паращитовидные железы; 4 — пищевод; 5 — возвратный нерв; 6 — тимус; 7 — щитовидная железа.

85 %), множественной аденомой (2—3 %), гиперплазией (2—12 %) или раком парашитовидных желез (0,5—4,6 %). Аденома или гиперплазия всех четырех парашитовидных желез может встречаться как проявление синдрома МЭН-1 и МЭН-IIА (см. разделы "Опухоли щитовидной железы" и "Опухоли поджелудочной железы").

Заболевание обычно встречается в возрасте старше 30 лет, у женщин в 2—3 раза чаще, чем у мужчин. В патогенезе заболевания основное значение имеет избыточная продукция паратормона, приводящая к мобилизации кальция из костной ткани и угнетению реабсорбции фосфора почками, следствием чего является развитие гиперкальциемии, гиперкальциурии, гипофосфатемии и последующие изменения других органов и систем.

Клиническая картина и диагностика. Различают следующие клинические формы гиперпаратиреоза: почечную, костную, желудочно-кишечную, сердечно-сосудистую и др.

Наиболее частыми жалобами являются общая слабость, потеря аппетита, тошнота, рвота, запор, похудание, боли в костях, мышцах, суставах, слабость мышц конечностей. Нередко присоединяются полидипсия, полиурия, изменение психики (депрессия), судороги, коматозное состояние.

При почечной форме (30—60 %) пациентов обычно беспокоят почечные колики, гематурия, полиурия. Заболевание часто протекает под маской мочекаменной болезни. Присоединение инфекции и дистрофические изменения в почках приводят к пиелонефриту, изредка к нефрокальцинозу, уросепсису и почечной недостаточности (азотемия, уремия).

Для костной формы (40—70 %) характерны боли в суставах, костях и позвоночнике. Наблюдается диффузная деминерализация костной ткани. Субпериостальная резорбция костной ткани особенно характерна для фаланг пальцев кисти, развивается остеопороз позвоночника. В результате обеднения кальцием кости становятся мягкими и гибкими (остеомалация), при этом возникают искривления и патологические переломы.

При желудочно-кишечной форме выявляют язву желудка и двенадцатиперстной кишки у 15—20 % больных первичным гиперпаратиреозом, что связывают с повышением выработки гастрина как следствия гиперкальциемии. Это приводит к гиперсекреции соляной кислоты и язвообразованию.

Пептическая язва желудка может быть проявлением синдрома МЭН-1 (синдрома Вернера) — сочетание опухоли (гиперплазии) околощитовидных желез, островково-клеточной опухоли поджелудочной железы и опухоли гипофиза или МЭН-IIА. У больных с синдромом МЭН-1 пептическая язва чаще развивается при гастриномах (синдром Золлингера—Эллисона). Гиперпаратиреоз не встречается при синдроме МЭН-IIБ.

Хронический панкреатит (7—15 %) сопровождается образованием конкрементов в протоках или отложением кальция в ткань поджелудочной железы (панкреокальцинозом).

Диагноз ставится на основании анамнеза, характерных симптомов, данных рентгенологического исследования костей рук, черепа, длинных трубчатых костей, исследования биоптата гребешка подвздошной кости, проводимого с целью обнаружения характерной фиброостеоклазии, а также на основании исследования почек, желудка и двенадцатиперстной кишки, поджелудочной железы, оценки лабораторных показателей (повышение уровня паратормона, гиперкальциемия и гиперкальциурия).

Ультразвуковое исследование (возможно, с пункционной биопсией),

сцинтиграфию с ^{99m}Tc и ^{201}Tl , КТ, МРТ проводят с целью топической диагностики и уточнения морфологических изменений паразитовидных желез.

Лечение. Единственным радикальным методом лечения является хирургический. В предоперационном периоде для снижения уровня кальция применяют перорально или внутривенно фосфаты, бифосфонаты (памидронат, этидронат, хлодронат и др.), вводят внутривенно физиологический раствор (регидратация) с добавлением сульфата натрия, фуросемид. При высокой гиперкальциемии (около 4 ммоль/л) показана терапия, аналогичная таковой при гиперкальциемическом кризе. Во время операции осуществляют ревизию всех паразитовидных желез, целесообразно применение интраоперационного УЗИ. Выявленную аденому (аденомы) паразитовидных желез удаляют. При гиперплазии удаляют 3,5 или все 4 железы с последующей аутотрансплантацией паратиреоидной ткани в мышцу предплечья.

Гиперкальциемический криз — острое угрожающее жизни больного состояние, наблюдаемое у 5 % всех пациентов с первичным гиперпаратиреозом. Развивается, как правило, внезапно (при гиперкальциемии 4 ммоль/л и более), сопровождается тошнотой, неукротимой рвотой, резкой мышечной слабостью, болями в костях, интенсивными болями в животе, повышением температуры тела до 40 °С, психоневрологическими нарушениями (спутанность сознания либо резкое возбуждение, бред, судороги). Симптомы сердечно-сосудистой недостаточности прогрессируют, нарастает обезвоживание организма. Возможно появление желудочно-кишечных кровотечений, возникновение перфоративных язв, острого панкреатита и др. (необходим дифференциальный диагноз с ложным "острым животом").

Лечение. Консервативное лечение проводят с целью снижения уровня кальция в крови. Применяют интенсивную терапию — инфузию растворов для восполнения дефицита воды и электролитов, коррекцию кислотно-основного состояния, лечение сердечно-легочных нарушений. Для снижения гиперкальциемии используют мочегонные средства (фуросемид и др.), форсированный диурез, кальцитонин, глюкокортикостероиды, проводят гемодиализ.

Хирургическое лечение — операцию выполняют в течение ближайших часов, однако только после снижения уровня кальция в крови и восстановления функции почек. Летальность около 20 %.

Вторичный гиперпаратиреоз (регуляторный) обусловлен компенсаторным повышением продукции паратормона в ответ на длительную гипокальциемию.

Причиной гипокальциемии может быть: 1) хронический резкий недостаток кальция в пище; 2) синдром мальабсорбции (например, при болезни Крона, панкреатите и др.); 3) хроническая почечная недостаточность (повышение содержания фосфатов в крови приводит к понижению уровня кальция и др.).

При вторичном гиперпаратиреозе развивается гиперплазия во всех четырех паразитовидных железах.

Третичный гиперпаратиреоз связан с развитием автономно функционирующей аденомы паразитовидной железы на фоне длительно существующего вторичного гиперпаратиреоза.

Развитие псевдогиперпаратиреоза возникает в случаях секреции паратормона либо схожего с ним паратормоноподобного белка опухолями других органов — бронхогенным раком, раком молочной железы и др.

4.4.1.2. Гипопаратиреоз

Заболевание обусловлено недостаточностью секреции паратгормона паращитовидными железами, снижением реабсорбции кальция в канальцах почек, уменьшением абсорбции кальция в кишечнике, в результате чего развивается гипокальциемия.

В клинической практике наиболее часто встречается послеоперационный гипопаратиреоз, обусловленный случайным или вынужденным удалением паращитовидных желез при операциях на щитовидной железе (0,5—3 %), особенно при их локализации в ткани щитовидной железы. Реже наблюдается гипопаратиреоз при лучевой терапии, аутоиммунных заболеваниях (полиэндокринные аутоиммунные синдромы), вследствие врожденного отсутствия или недоразвития околощитовидных желез, после операций на околощитовидных железах по поводу гиперпаратиреоза.

В патогенезе заболевания ключевую роль играют гипокальциемия и гиперфосфатемия.

Клиническая картина и диагностика. Гипопаратиреоз характеризуется низким содержанием кальция в крови, приступами болезненных тонических судорог. Чаще всего судороги возникают в мышцах лица (сардоническая улыбка), верхних конечностей ("рука акушера"), нижних конечностей ("конская стопа"). Они сопровождаются болями в животе, обусловленными спазмом мышц брюшной стенки и гладкой мускулатуры кишечника. Может возникнуть ларингоспазм, бронхоспазм с развитием асфиксии.

При латентной (скрытой) тетании в отличие от явной приступы могут быть вызваны путем применения специальных диагностических проб: при поколачивании впереди наружного слухового прохода, в месте выхода лицевого нерва возникает сокращение мышц лица (симптом Хвостека); при наложении жгута на область плеча через 2—3 мин наблюдаются судороги мышц кисти (симптом Труссо — "рука акушера"); при поколачивании у наружного края глазницы наступает сокращение круговой мышцы век и лобной мышцы (симптом Вейса).

Лабораторные исследования характеризуются известной триадой — гипокальциемией, гиперфосфатемией и гипокальциурией. Послеоперационная транзиторная гипокальциемия может быть обусловлена травмой либо ишемией паращитовидных желез, а также резким увеличением поглощения кальция костями после устранения высокого уровня гормонов щитовидной железы при операциях по поводу ДТЗ (так называемый костный голод). В случае постоянной гипокальциемии показано определение уровня паратгормона.

Лечение. Приступы тетании купируют медленным внутривенным введением 10 % раствора кальция хлорида или кальция глюконата. Основную роль в лечении гипопаратиреоза отводят витамину D₂ (кальциферол, эргокальциферол — 50—100 тыс. ЕД/сутки) и D₃ (холекальциферол) в сочетании с препаратами кальция (1—2 г/сут). Реже проводят заместительную терапию паратгормоном.

4.4.1.3. Опухоли паращитовидных желез

Доброкачественные опухоли паращитовидных желез (аденомы) и злокачественные опухоли (рак) встречаются редко и практически всегда обладают гормональной активностью, что является важным диагностическим признаком.

Аденомы чаще развиваются из главных паратиреоцитов и локализуются в одной из нижних желез. При увеличении в размерах нескольких паращитовидк «х желез следует провести дифференциальный диагноз с гиперплазией. В клинической картине на первый план выступают явления гиперпаратиреоза. В топической диагностике большое значение придают УЗИ с тонкоигольной биопсией, комбинированному радиоизотопному исследованию с ^{201}Tl и $^{99\text{m}}\text{Tc}$, КТ и МРТ. В сложных диагностических случаях выполняют селективную ангиографию и селективный забор венозной крови для исследования уровня паратгормона. Лечение хирургическое — удаление аденомы.

Рак. Злокачественную трансформацию паращитовидных желез выявляют при первичном гиперпаратиреозе в 0,5—4,6 % наблюдений. Заболевание встречается с одинаковой частотой у мужчин и женщин обычно в возрасте 50—60 лет. Описана семейная форма рака, а также рак паращитовидных желез при синдроме МЭН-1.

Симптомы заболевания типичны для первичного гиперпаратиреоза, ведущим является выраженная гиперкальциемия. Гормонально-неактивные формы диагностируются крайне редко (менее 5 %). Размеры карциномы обычно больше, чем размеры аденомы. Пальпируемые образования на шее определяются лишь в 5 % наблюдений. Почти у 30 % больных выявляются метастазы в регионарные лимфатические узлы шеи, нередко они тесно спаяны с щитовидной железой, трахеей, пищеводом, что затрудняет удаление опухоли. Иногда развивается парез возвратного гортанного нерва. Отдаленное метастазирование происходит преимущественно в легкие, реже — в печень и кости. Топическая диагностика опухоли аналогична таковой при аденомах паращитовидных желез. Интраоперационное УЗИ позволяет оценить связь опухоли с окружающими опухолями.

Лечение хирургическое — удаление опухоли с прилегающей долей щитовидной железы. При увеличении регионарных лимфатических узлов выполняют лимфаденэктомию. Во время операции следует избегать разрыва капсулы опухоли с целью профилактики имплантационного рецидива. Местные рецидивы наблюдаются часто — до 50 %.

Морфологический диагноз установить трудно даже опытному патологу.

Глава 5. МОЛОЧНЫЕ ЖЕЛЕЗЫ

Молочные железы развиваются из эктодермы и являются видоизмененными кожными потовыми апокринными железами. Каждая молочная железа располагается на фасции, покрывающей большую грудную мышцу, на уровне III—VII ребра между передней подмышечной и окологрудной линиями соответствующей стороны. Железа состоит из 15—20 долей, расположенных радиарно по отношению к соску, окруженных рыхлой соединительной и жировой тканью. Доля представляет собой альвеолярно-трубчатую железу с млечным протоком, открывающимся на вершине соска. Перед выходом на сосок протоки расширяются, образуются млечные синусы. Сосок окружен нежной пигментированной кожей (areola mammae) в радиусе около 4 см.

Молочная железа находится в соединительнотканном футляре, образуемом из поверхностной фасции, которая расщепляется на две пластинки, окружая молочную железу. Между задней поверхностью фасциального футляра и собственной фасцией большой грудной мышцы расположен слой рыхлой жировой клетчатки.

Молочную железу условно разделяют на 4 квадранта — 2 наружных (верхний и нижний) и 2 внутренних (верхний и нижний). Центральную зону образуют ареола и сосок (рис. 5.1).

Кровоснабжение осуществляют ветви внутренней грудной артерии (60 %), латеральной грудной артерии (a. thoracica lateralis) и ветви второй и третьей межреберных артерий (a.intercosta-

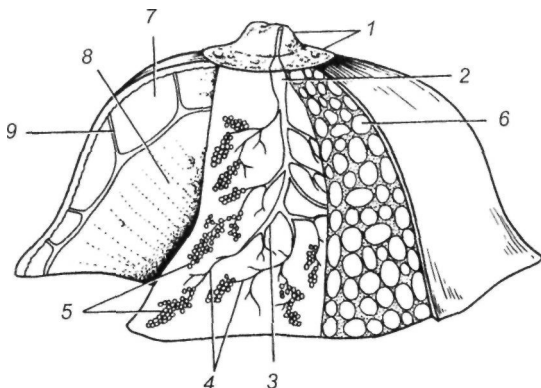


Рис. 5.1. Анатомия молочной железы.

1 — сосково-ареолярный комплекс; 2 — млечный синус; 3 — центральный проток; 4 — млечные протоки; 5 — доли железистого тела; 6 — поверхностная фасция; 7 — жировая капсула; 8 — фиброзная ткань; 9 — связки Купфера.

и малой грудными мышцами, вливаясь в глубокие подмышечные и подключичные лимфатические узлы.

В целях стандартизации методики и объема удаляемых лимфатических узлов подмышечную ямку принято разделять на 3 уровня: первый уровень — лимфатические узлы, расположенные снаружи от малой грудной мышцы по ходу подключичной вены, подлопаточные, подмышечные (в том числе центрально расположенные); второй уровень — лимфатические узлы в подмышечной ямке, располагающиеся под малой грудной мышцей; третий уровень — труднодоступные подключичные лимфатические узлы, расположенные медиальнее малой грудной мышцы. Для их удаления приходится рассекать малую грудную мышцу, сильно оттянув ее крючком в медиальном направлении, или удалять ее.

Иннервация происходит за счет мелких ветвей плечевого сплетения и II—VII веточек межреберных нервов.

Основная функция молочных желез — синтез и секреция молока. Строение и функция молочных желез существенно меняются на разных этапах менструального цикла, беременности, лактации. Эти изменения определяются функцией эндокринных желез.

С 10—12-летнего возраста у девочек начинают вырабатываться фолликулостимулирующий и лютеинизирующий гормоны передней доли гипофиза, которые обуславливают превращение примордиальных фолликулов яичников в зрелые фолликулы, секретирующие эстрогены. Под влиянием эстрогенов начинаются рост и созревание половых органов и молочных желез. С наступлением менструального цикла под действием прогестерона (гормон желтого тела) происходит развитие концевых секреторных отделов молочных желез. В предменструальном периоде количество железистых ходов в молочной железе увеличивается, они расширяются, доли становятся отечными, эпителиальный слой набухает, вакуолизируется. В послеменструальном периоде отечность долей, инфильтрация вокруг крупных ходов исчезают.

При беременности на состояние молочных

lis). Глубокие вены сопровождают артерии и впадают в подмышечную, внутреннюю грудную, латеральную грудную и межреберные вены, частично в наружную яремную вену. Из поверхностных вен кровь оттекает в кожные вены шеи, плеча, боковой стенки груди и вены эпигастральной области. Поверхностные и глубокие вены образуют сплетения в толще железы, коже, подкожной клетчатке и широко анастомозируют между собой, с венами соседних областей и другой молочной железы.

Лимфоотток от наружных квадрантов молочных желез происходит главным образом в подмышечные лимфатические узлы (рис. 5.2), которые сообщаются с над- и подключичными лимфатическими узлами; от медиальных квадрантов — в сосуды, идущие по ходу *v. thoracica interna*, в парастеральные и интерпекторальные лимфатические узлы. Часть лимфы оттекает по лимфатическим сосудам, расположенным между большой

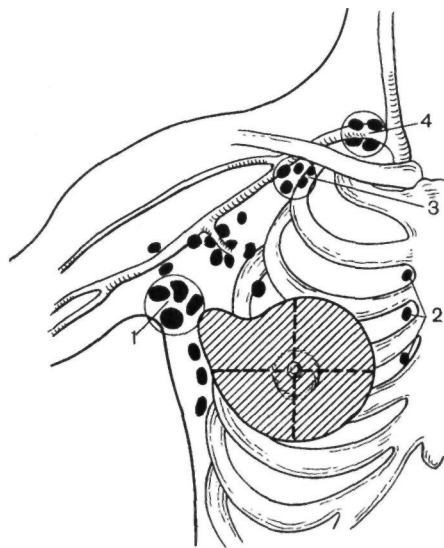


Рис. 5.2. Основные пути лимфооттока от молочной железы.

1 — подмышечный; 2 — парастеральный; 3 — подключичный; 4 — надключичный.

желез оказывают влияние гормоны, вырабатываемые плацентой, — хорионический гонадотропин, пролактин, а также гормоны истинного желтого тела. Синтез гормонов передней доли гипофиза в этот период снижен. В молочной железе под влиянием гормонов происходит гиперплазия железистых долек. После родов и отхождения плаценты вновь активируется функция аденогипофиза. Под влиянием пролактина и гормонов задней доли гипофиза (окситоцины) начинается лактация. По ее окончании молочная железа подвергается физиологической инволюции.

В климактерическом периоде по мере снижения функции яичников снижается уровень эстрогенов и компенсаторно повышается содержание в крови фолликулостимулирующего гормона. Молочная железа уменьшается, железистая ткань замещается фиброзной и жировой. Внезапная инволюция молочной железы при абортax и прекращение лактации могут вести к дисплазии клеток железистой ткани.

5.1. Методы исследования

Расспрос. В анамнезе обращают внимание на перенесенные заболевания молочной железы, на такие симптомы, как боль, уплотнение отдельных частей молочной железы, выделения из сосков, изменения кожи и др., возникающие в связи с менструальным циклом, беременностью, лактацией. Выясняют характер менструального цикла, в каком возрасте появились менструации и в каком закончились, когда были первые роды; течение беременностей, родов, характер лактации. Уточняют наличие гинекологических заболеваний, операций на половых органах, число абортов.

Физикальные методы исследования (рис. 5.3). Осмотр молочных желез проводят в светлом помещении (женщина должна быть раздета до пояса) в положении пациентки — стоя с опущенными руками, стоя с поднятыми руками и в положении лежа на спине и на боку. Подобная методика позволяет выявить малозаметные симптомы. Обращают внимание на развитие молочных желез, их размер, форму, уровень стояния молочных желез и ареол (симметричность), а также на состояние кожи, сосков, ареол. Известно, что сосудистый рисунок, окраска кожи, втяжения ее, деформация контуров, изъязвление соска и ареолы могут быть очень важными признаками рака и других заболеваний молочной железы.

Пальпацию производят в положении стоя, лежа на спине и боку. При поверхностной пальпации кончиками пальцев исследуют область ареолы, затем периферические отделы железы — последовательно, начиная от верхне-наружного квадранта к верхневнутреннему, а затем — от нижневнутреннего к нижненаружному квадранту. В такой же последовательности производят глубокую пальпацию. Сначала пальпируют здоровую молочную железу. При выявлении опухолевидного образования определяют его размеры, консистенцию, характер поверхности, подвижность по отношению к коже. Затем пальпируют подмышечные, подключичные и надключичные лимфатические узлы. Больная должна расслабить руки, положив их себе на талию или на плечи исследуемого. При пальпации надключичных лимфатических узлов лучше стоять позади больной; она должна слегка наклонить голову в сторону обследования для расслабления грудино-ключично-сосцевидной мышцы. Определяют величину, консистенцию, количество, подвижность, болезненность лимфатических узлов.

Методика самообследования молочных желез. Для раннего выявления предопухолевых изменений и опухолей молочных желез всем женщинам старше 25 лет следует рекомендовать самим следить за состоянием молочных желез, т. е. научиться приемам самообследования, которое следует проводить в любой день 1-й недели после каждого менструального цикла (рис. 5.4).

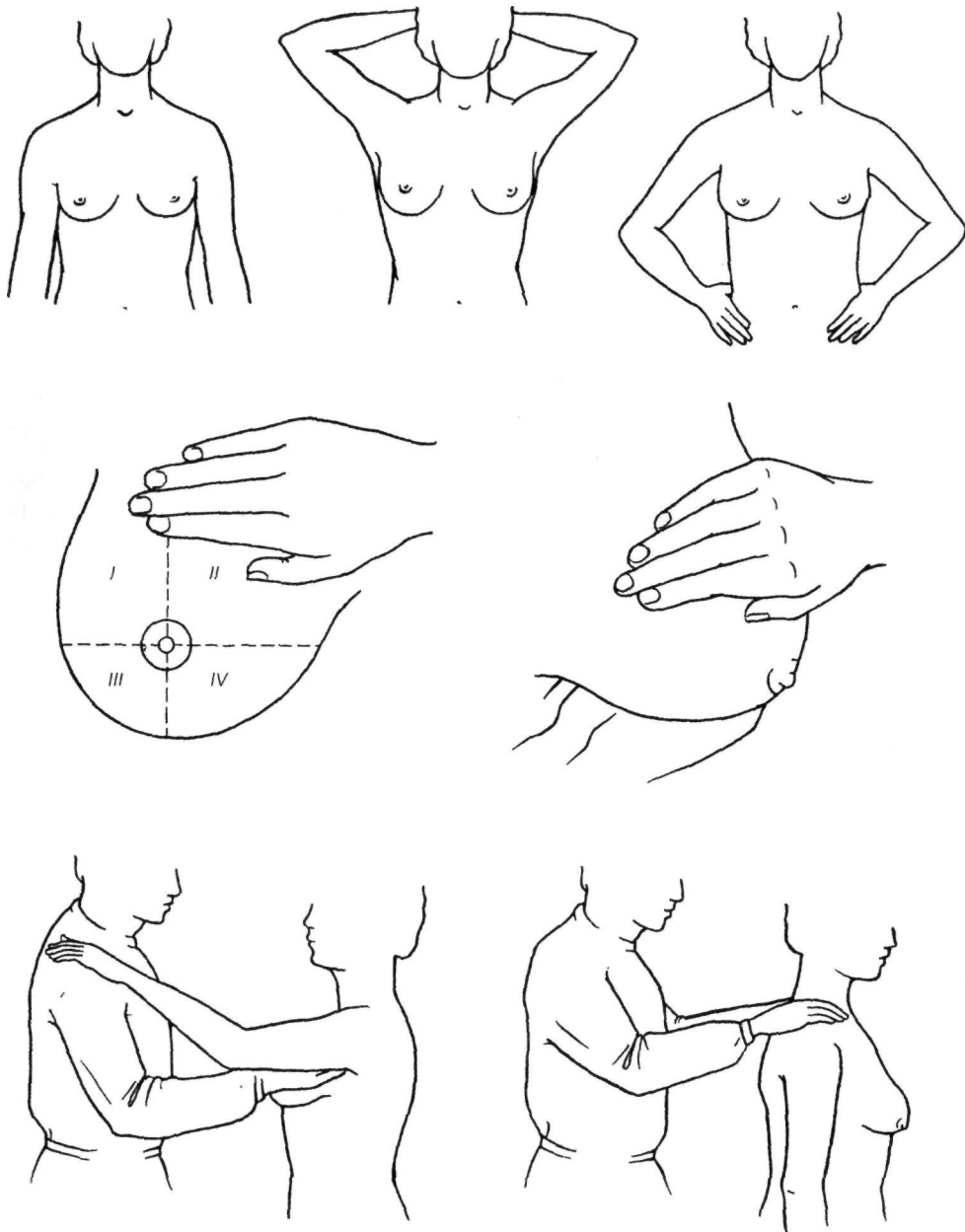


Рис. 5.3. Методика обследования молочных желез.

Осмотр начинается с белья, особенно в тех местах, где оно соприкасалось с сосками. Наличие пятен (кровоянистых, бурых или бесцветных) указывает на выделения из соска. Они появляются при заболеваниях молочной железы. Исключение составляют молокоподобные выделения из сосков у недав-

но кормивших, когда еще не завершились изменения, связанные с беременностью и лактацией.

Затем проводят осмотр молочных желез перед зеркалом, сначала в положении с опущенными, а затем с поднятыми на затылок руками. При этом нужно медленно поворачиваться вправо, потом влево. Эти приемы дают возможность определить, одинаковы ли формы и размеры молочных желез, на одном ли уровне расположены молочные железы и соски, не появились ли изменения в области соска и ареолы, нет ли втяжения кожи или выбухания.

Пальпация молочных желез и подмышечных впадин облегчается в положении лежа на спине. При обследовании наружной половины правой молочной железы под правую лопатку следует положить подушечку или небольшой валик из полотенца, правую руку вытянуть вдоль туловища, кончиками пальцев левой руки, мягкими круговыми движениями, слегка надавливая на молочную железу, ощупывают все ее отделы. Сначала обследуют центр молочной железы (область соска), а затем пальпируют всю железу, следуя от соска по направлению к наружному ее краю по радиусу вверх, затем кнаружи, вниз. При ощупывании внутренней половины правой молочной железы правую руку кладут под голову, а обследование выполняют левой рукой в такой же последовательности — от центра к внутреннему краю молочной железы по радиусу вверх, затем кнутри, вниз. Все эти приемы повторяют при обследовании левой молочной железы.

Специальные методы исследования. *Маммография* — рентгенологическое исследование молочных желез без применения контрастного вещества. На специальном аппарате выполняют рентгенограммы молочных желез в двух проекциях. При необходимости делают прицельные рентгенограммы с увеличением. Метод позволяет установить изменения структуры ткани молочной железы, выявить опухоль диаметром менее 10 мм, т. е. опухоль такого размера, которую врач, как правило, не может определить при пальпации

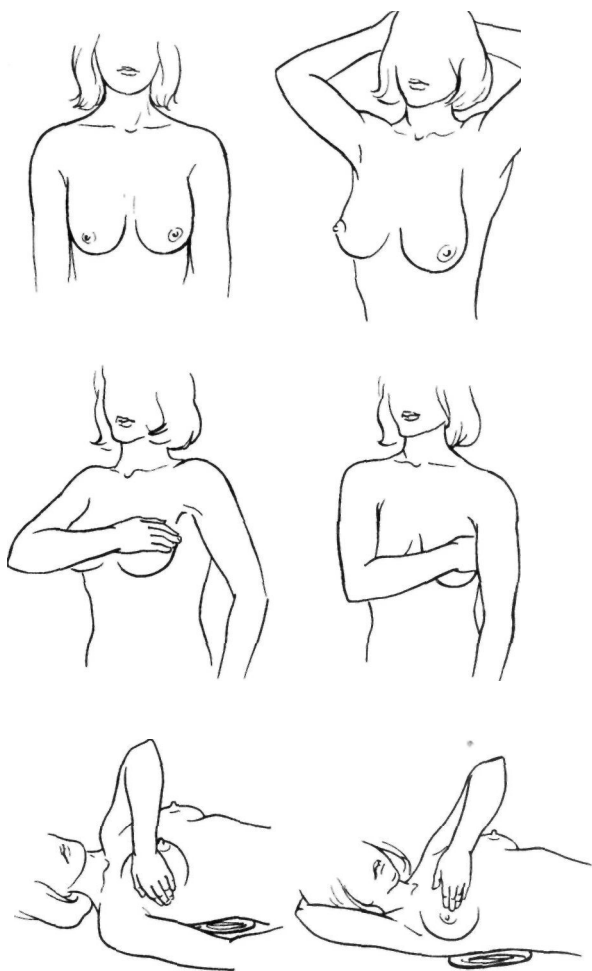


Рис. 5.4. Методика самообследования молочных желез.

(непальпируемые опухоли), особенно если она расположена в глубоких отделах молочной железы большого размера. Маммография остается наиболее чувствительным методом обнаружения рака молочной железы, хотя специфичность метода недостаточно велика. Некоторые изменения на маммограммах и пальпаторные данные не всегда являются точными: маммограмма дает одинаковое изображение злокачественного и доброкачественного узла и даже вариации нормальной архитектуры железы. Поэтому исследование целесообразно сочетать с ультразвуковым, позволяющим отличить кистозный узел от солидного, и другими методами.

Дуктография молочной железы — рентгенографическое исследование протоков молочной железы после введения в них контрастного вещества. Показанием являются выделения из сосков. Область ареолы и соска обрабатывают спиртом. По капле секрета отыскивают наружное отверстие сецернирующего млечного протока. В него на глубину 5—8 мм вводят тонкую иглу с тупым концом. Через иглу под небольшим давлением в проток вводят 0,3—1 мл 60 % раствора верографина или урографина до появления чувства небольшого распирания или легкой болезненности. Анализ снимков позволяет судить о форме, очертаниях, дефектах наполнения протоков.

Ультразвуковое исследование в настоящее время является одним из основных методов инструментального исследования молочных желез. УЗИ дает возможность определить изменения структуры молочной железы, выявить узелки опухоли, провести дифференциальный диагноз между раком и доброкачественными опухолями молочной железы, выявить образования небольших размеров (кисты выявляются от 0,5 см в диаметре). Пункционная тонкоигольная биопсия, проводимая под контролем УЗИ, позволяет получить материал для цитологического исследования и верификации диагноза быстрее и точнее, чем при маммографии. Непосредственно перед операцией УЗИ позволяет точно указать локализацию опухоли и более приемлемый доступ к ней. В последние годы появились специальные аппараты для ультразвуковой стереотаксической биопсии молочных желез. Стереотаксический метод позволяет производить не только тонкоигольную биопсию для цитологического исследования, но и биопсию для получения столбика ткани и последующего гистологического изучения препарата. Аппаратура для подобного исследования молочных желез пока доступна только крупным онкологическим учреждениям. В связи с отсутствием лучевой нагрузки УЗИ можно использовать многократно в любой возрастной группе.

Магнитно-резонансная томография (МР-томография) позволяет не только визуализировать патологический очаг в молочной железе, но и дать характеристику его (киста, опухоль, содержащая мало жидкости), а также изменениям в окружающей ткани. Этот дорогостоящий метод следует применять по специальным показаниям.

Морфологическое исследование является основным методом дифференциальной диагностики. Для этой цели используют тонкоигольную биопсию опухоли под контролем УЗИ. Полученный материал, так же как выделения из соска, подлежит цитологическому исследованию. Отрицательный ответ не исключает наличия злокачественной опухоли. Только обнаружение опухолевых клеток дает уверенность в диагнозе и позволяет наметить план лечения больной до операции. Окончательный ответ в сомнительных случаях может быть получен только после гистологического исследования удаленного сектора, содержащего опухоль. Биопсию следует производить только в тех лечебных учреждениях, где возможно затем выполнить срочную радикальную операцию.

5.2. Пороки развития

Амастия — отсутствие обеих молочных желез.

Мономастия — отсутствует одна молочная железа. Анизомастия — компенсаторная гиперплазия второй молочной железы при аплазии первой.

Полимастия (добавочные молочные железы) или полителия (добавочные соски). Добавочные молочные железы и соски располагаются начиная от подмышечной ямки до паховой области, но чаще локализируются в подмышечных ямках. В предменструальном периоде, во время беременности и лактации они набухают, становятся болезненными, в них чаще, чем в нормальных молочных железах, развиваются дисгормональные гиперплазии, доброкачественные и злокачественные опухоли.

Лечение. Добавочные молочные железы удаляют, по поводу других аномалий делают пластические операции.

Микромастия — симметричное недоразвитие молочных желез при эндокринных заболеваниях, встречается чаще в детском возрасте.

Лечение. При двусторонней микромастии проводят коррекцию эндокринных нарушений; у взрослых женщин следует рекомендовать пластические операции с косметической целью.

Макромастия — увеличение желез, особенно выражено в детском, пубертатном возрасте и во время беременности. В репродуктивном периоде макромастия наблюдается в менее выраженной форме. У девочек до 10 лет обусловлена заболеваниями эндокринной системы, вызывающими преждевременное половое созревание; у мальчиков наблюдается при гормонально-активных феминизирующих опухолях половых желез. Макромастия, возникающая в пубертатном периоде и во время беременности, быстро прогрессирует, молочная железа может достигать громадных размеров. При макромастии, наступающей в активном репродуктивном периоде жизни женщины (вне беременности), рост молочной железы не имеет такого безудержного характера, как в пубертатном периоде и при беременности. Макромастия может быть истинной (увеличение железистой ткани) и ложной (чрезмерное развитие жировой ткани).

Лечение. В детском возрасте проводят коррекцию эндокринных нарушений. При макромастии, возникшей у взрослых женщин вне беременности, показаны резекция молочной железы и пластические косметические операции.

Мастоптоз — опущение молочных желез. Потеря упругости тканей с возрастом способствует прогрессированию заболевания у тучных женщин, а также в случае резкого похудения. Появляются боль вследствие нарушения кровообращения, лимфостаза и отека, мацерация кожи в складках под молочной железой.

Лечение. При умеренно выраженном мастоптозе рекомендуют ношение свободных лифчиков, изготовленных по индивидуальным заказам. Молодым женщинам можно рекомендовать пластические операции.

5.3. Повреждения молочных желез

Трещины сосков возникают после родов и в первые месяцы лактации. Причинами образования трещин могут быть особенности строения сосков (втянутые, недоразвитые), легкая ранимость кожи соска при кормлении ребенка, недостаточный гигиенический уход за сосками во время кормления.

Трещины могут быть одиночными и множественными, поверхностными и глубокими, при глубоких трещинах возможны кровотечения.

Лечение. Для ускорения заживления трещин рекомендуется: 1) до и после кормления тщательно обрабатывать соски дезинфицирующими растворами; 2) после кормления прикладывать на соски мазевые повязки, содержащие антибактериальные вещества (мази на водорастворимой основе, ланолине, мази, содержащие кортикостероиды). Перед кормлением мазь удаляют, тщательно обмывают сосок; 3) рекомендуются физиотерапевтические процедуры (ультрафиолетовое облучение области сосков).

Профилактика. Для предотвращения образования трещин сосков следует до родов проводить регулярный массаж сосков и молочной железы, обмывать железы поочередно теплой и холодной водой, протирать грубым полотенцем. Лифчики и нательное белье должны быть хлопчатобумажными, всегда чистыми.

Ушиб молочных желез может вызвать подкожные или глубокие гематомы, некрозы жировой клетчатки. При глубоко расположенных гематомах возможно развитие ложных кист. При инфицировании гематомы нагнаиваются. Замещение некроза жировой клетчатки рубцовой тканью вызывает деформацию железы, появление плотного узла, втяжение кожи над ним. Эти изменения могут быть приняты за признаки рака молочной железы.

Лечение. При ушибах железу придают приподнятое положение с помощью повязки. При образовании ложных кист, рубцовых изменений, узлов, подозрительных на опухоль, выполняют резекцию пораженного участка с обязательным гистологическим исследованием макропрепарата.

5.4. Воспалительные заболевания

5.4.1 Неспецифические воспалительные заболевания

Острый мастит — воспаление молочных желез. Заболевание может быть острым и хроническим. Мастит обычно развивается в одной молочной железе; двусторонний мастит встречается в 10 % наблюдений. Послеродовой мастит у кормящих женщин составляет около 80—90 % всех заболеваний острым маститом.

Этиология и патогенез. Возбудителями мастита обычно является стафилококк, стафилококк в сочетании с кишечной палочкой, стрептококком, очень редко протей, синегнойная палочка, грибы типа кандиды. Первостепенное значение придают внутрибольничной инфекции. Входными воротами являются трещины сосков, протоки (при сцеживании молока, кормлении). Инфекция может распространяться на железу гематогенным или лимфогенным путем из других инфекционных очагов. Развитию заболевания способствуют нарушения оттока молока.

Патологоанатомическая картина. Различают следующие фазы развития острого мастита: серозную, инфильтративную и абсцедирующую. В фазе серозного воспаления ткань железы пропитана серозной жидкостью, вокруг сосудов отмечается скопление лейкоцитов, характерное для местной реакции на воспаление. При прогрессировании воспалительного процесса серозное пропитывание сменяется диффузной гнойной инфильтрацией паренхимы молочной железы с мелкими очагами гнойного расплавления, которые, сливаясь, образуют абсцессы. Реакция организма на такое воспаление принимает системный характер — в этих случаях развивается синдром системной реакции на воспаление, фактически болезнь протекает как сеп-

сие. Особой тяжестью течения отличаются множественные и гангренозные формы мастита. По локализации абсцессы делят на подкожные, субареоллярные, интрамаммарные, ретромаммарные.

Клиническая картина и диагностика. Острый мастит начинается с боли и нагрубания молочной железы, подъема температуры тела. По мере прогрессирования заболевания боль усиливается, увеличивается отек молочной железы, в ней четко определяются болезненные очаги плотной инфильтрированной ткани, появляется гиперемия кожи. Подмышечные лимфатические узлы становятся болезненными и увеличиваются в размере, повышается температура тела, появляется озноб. В крови выявляется лейкоцитоз, повышение СОЭ. Переход серозной формы мастита в инфильтративную и гнойную происходит быстро — в течение 4—5 дней. Крайне тяжелое состояние больных наблюдается при множественных абсцессах, флегмонозном и гангренозном мастите. Оно обусловлено переходом контролируемой иммунной системой местной реакции в тяжелый синдром системной реакции на воспаление, при котором контроль иммунной системы ослабевает. В связи с этим появляются характерные для тяжелого синдрома системной реакции на воспаление признаки — повышение температуры тела до 39 °С и выше, пульс учащается до 100—130 в 1 мин, увеличивается частота дыхания, молочная железа становится резко болезненной, увеличивается в объеме. Кожа над очагами воспаления гиперемирована, появляются участки цианоза и отслойки эпидермиса. В крови отмечается выраженный лейкоцитоз со сдвигом лейкоцитарной формулы влево, при посеве крови иногда удается выделит бактерии. В моче определяется белок. Клиническая картина болезни этот период сходна с таковой при сепсисе (гнойный очаг, бактериемия, тяжелый синдром системной реакции на воспаление, полиорганная дисфункция жизненно важных органов). На этом фоне часто развивается полиорганная недостаточность со смертельным исходом.

Лечение. В начальном периоде острого мастита применяют консервативное лечение: возвышенное положение молочной железы, отсасывание молока молокоотсосом. До определения возбудителей инфекции показана антибиотикотерапия препаратами широкого спектра действия. После бактериологического выделения возбудителя препараты назначают с учетом чувствительности микрофлоры. Параллельно с этим проводят интенсивную терапию для коррекции метаболических сдвигов. При любой форме мастита кормление грудью прекращают, чтобы не инфицировать ребенка. Сцеженное из здоровой груди женщины молоко используют для кормления ребенка лишь после пастеризации.

После излечения мастита несколько раз делают посев молока. При отсутствии роста микрофлоры разрешают восстановить кормление ребенка грудью. При тяжелом течении острого мастита показано подавление лактации. Назначают препараты, ингибирующие секрецию пролактина: бромокриптин (парлодел), комбинацию эстрогенов с андрогенами; ограничивают прием жидкости. Тугое бинтование груди нецелесообразно. Показанием к подавлению лактации является быстро прогрессирующий мастит, особенно гнойный (флегмонозный, гангренозный).

При абсцедирующем гнойном мастите необходимо хирургическое лечение — вскрытие абсцесса, удаление гноя, рассечение перемычек между гнойными полостями, удаление всех нежизнеспособных тканей, хорошее дренирование двухпросветными трубками для последующего промывания гнойной полости.

Операцию производят под наркозом. Лишь при небольших подкожных абсцессах возможно применение местной анестезии. В зависимости от ло

кализации абсцесса разрез выполняют над местом наибольшего уплотнения или флюктуации. При подкожном и интрамаммарном абсцессах производят радиальный разрез, при околоареолярном — дугообразный по краю ареолы. При ретромаммарном абсцессе разрез Барденгейера по нижней переходной складке молочной железы дает оптимальные возможности для вскрытия ретромаммарного гнойника и близко расположенных гнойников в ткани железы, иссечения нежизнеспособных тканей и дренирования ретромаммарного пространства, при этом появляется возможность вскрыть и глубоко расположенные абсцессы в задних отделах молочной железы, прилегающих к грудной стенке. Во время операции удаляют гной, все некротические ткани и ликвидируют перемычки и затеки. Полость абсцесса промывают антибактериальным раствором и дренируют одной или двумя двухпросветными трубками, через которые в последующем осуществляют промывание полости. Дренирование гнойной раны однопросветной трубкой, рассчитанное на пассивный отток гноя, не обеспечивает достаточное дренирование. От применения однопросветной трубки, а также тампонов, резиновых выпускников и пункционного метода лечения следует отказаться, так как при этом не удается провести полноценную санацию гнойной полости.

Хронический мастит (неспецифический) может быть либо исходом острого при неправильном его лечении, либо самостоятельным первичным заболеванием, вызванным маловирулентной инфекцией.

Диагностика основывается на данных анамнеза (перенесенный острый мастит, склонность к рецидивам воспаления), объективного обследования (рубцы или свищи после вскрытия бывшего абсцесса, инфильтрация ткани). Для дифференциальной диагностики с опухолью необходимо провести биопсию пальпируемого образования и гистологическое исследование полученного материала.

Лечение. При гнойном процессе гнойник вскрывают, иссекают измененные ткани, дренируют двухпросветным дренажем и ушивают рану. При воспалительном инфильтрате проводят физиотерапевтическое лечение (УВЧ).

5.4.2. Хронические специфические воспалительные заболевания

Туберкулез молочных желез чаще является вторичным. Микобактерии туберкулеза проникают через млечные протоки (первичное инфицирование), а также по лимфатическим путям из туберкулезных очагов в легком, средостении, подмышечных лимфатических узлах. При остром милиарном туберкулезе возможен гематогенный путь заражения. Различают следующие формы туберкулеза молочной железы: узловатую, язвенную, склеротическую и свищевую.

Клиническая картина и диагностика. Для туберкулеза молочной железы характерно втяжение соска, наличие плотного инфильтрата без четких контуров и увеличенных лимфатических узлов. Диагноз устанавливают на основании данных анамнеза (туберкулез легких, лимфатических узлов и др.) и гистологического исследования пунктата или удаленного сектора молочной железы.

Лечение. Иссекают инфильтрат и проводят специфическую противотуберкулезную терапию.

Сифилис молочных желез встречается редко.

Клиническая картина и диагностика. При первичном поражении в области соска, ареолы образуется твердый шанкр — ограниченная язва с уплотнением в основании. В подмышечной ямке появляются плотные малоболез-

ненные лимфатические узлы. При вторичном сифилисе имеются папулы и сыпь на коже. Третичный сифилис протекает в виде одиночной гуммы. Сначала в толще молочной железы появляется плотный узел, который по мере увеличения инфильтрирует кожу, образуется язва, напоминающая распадающуюся раковую опухоль или туберкулез.

Диагноз уточняют при проведении реакции Вассермана, цитологического исследования отпечатков из краев язвы.

Лечение. Противосифилитическое.

Актиномикоз молочных желез встречается редко; он может быть первичным и вторичным. Возбудитель при первичном актиномикозе попадает в молочную железу через кожу или по млечным протокам, при вторичном — лимфогенным путем из пораженных актиномикозом ребер, плевры, легкого.

Клиническая картина и диагностика. Заболевание начинается с появления на месте внедрения актиномицетов мелких гранулем (узелков) и абсцессов. В последующем узелки сливаются в плотные инфильтраты, которые затем местами размягчаются. После вскрытия абсцессов образуются длительно не заживающие свищи. Диагноз ставят на основании анамнеза (актиномикоз других органов) и обнаружения скоплений актиномицетов в выделениях из свищей.

Лечение. Производят резекцию пораженного участка молочной железы. Назначают актинолизаты, большие дозы пенициллина, проводят иммунотерапию, витаминотерапию.

5.5. Дисгормональные дисплазии молочных желез

5.5.1 Мастопатия

При этом заболевании наблюдается широкий спектр клинических и гистологических изменений молочных желез, для которого характерно сочетание мелких и средних размеров кист, узловатых образований (фиброаденоматоз, фиброаденоз), пролиферации стромы, гиперплазии и дисплазии эпителия протоков и долек желез.

Таким образом, в процесс вовлекаются все ткани железы. Однако наблюдается преобладание изменений то в одних, то в других тканях, что приводит к многообразным патологическим проявлениям — от кист до фиброза, фиброаденоза, пролиферации, дисплазии железистого и протокового эпителия с элементами атипии клеток.

В соответствии с рекомендациями МЗ РСФСР (1985) принято различать узловую и диффузную мастопатию. В свою очередь при диффузной форме мастопатии различают 4 формы:

- 1) с преобладанием железистого компонента (аденоз),
- 2) с преобладанием фиброзного компонента,
- 3) с преобладанием кистозного компонента,
- 4) смешанная форма.

По источникам возникновения наблюдается: 1) протоковая (диффузная) мастопатия, исходящая из внедольковых мелких молочных протоков (фиброзно-кистозная мастопатия), и 2) лобулярная (узловая) мастопатия, обусловленная гиперплазией долек, пролиферацией эпителия, образованием плотных узлов — "опухолей", ограниченных только долькой железы. Их трудно отличить от гиперплазии эпителия терминального отдела дольки железы.

По выраженности атипии, пролиферации клеток долек и молочных протоков железы выделяют 4 стадии (по Prechtel).

1. Доброкачественная дисплазия паренхимы без пролиферации эпителия.

2. Доброкачественная дисплазия паренхимы с пролиферацией эпителия без атипии клеток.

3А. Дисплазия паренхимы с пролиферацией эпителия и умеренной атипией.

3Б. Дисплазия паренхимы с пролиферацией эпителия и часто встречающейся атипией (изменения, близкие к carcinoma in situ).

Более чем в 90 % у больных с мастопатией имеется доброкачественная дисплазия без пролиферации или с незначительной пролиферацией. Менее чем в 5 % встречается легкая, средняя или выраженная атипия. При 3А стадии изменения, связанные с мастопатией, считают предраковыми, а изменения, характерные для 3Б, рассматривают как carcinoma in situ. Преканкротными состояниями называют доброкачественные заболевания, при которых ткани в большей степени, чем здоровые, склонны к злокачественному перерождению. При carcinoma in situ гистологически обнаруживают критерии, свойственные карциноме, но без признаков инвазивного роста и склонности к метастазированию.

Изменения в железе при мастопатии возникают вследствие реакции стромы и эпителия железы на различные нарушения баланса гормонов, циркулирующих в крови, локальных секреторных гормонов и факторов роста. Фиброзно-кистозная мастопатия является наиболее часто встречающимся заболеванием молочной железы у женщин в возрасте 35 — 40 лет. Болезнь может поражать одну или обе железы; в некоторых случаях изменения наблюдаются в пределах одного или нескольких сегментов.

Этиология. Заболевание связано с нарушением гормонального статуса пациенток. Установлено, что содержание пролактина, эстрадиола, андрогенов, фолликулостимулирующего гормона при мастопатии обычно повышено. В постменопаузальном периоде концентрация фолликулостимулирующего и лютеотропного гормонов понижена. Снижение концентрации указанных гормонов связано с подавлением секреции гонадотропных гормонов пролактином и эстрадиолом. У некоторых больных наблюдается дефицит прогестерона или относительный гиперэстрогенизм. Часто наблюдается снижение тироксина (T_4) и повышение концентрации тиреостимулирующего (TSH) гормона и пролактина. Отчетливых признаков гипотиреоза обычно нет. Изменения в гормональном статусе необходимо учитывать при лечении.

Таким образом, важная роль в развитии мастопатии принадлежит пролактину и нарушениям в соотношении эстрогенов и прогестерона, а также повышению уровня фолликулостимулирующего гормона гипофиза. Под влиянием эндокринных нарушений изменяется цикличность физиологических процессов в ткани молочной железы, что создает условия для развития фиброзно-кистозной мастопатии. У больных нередко наблюдаются нарушения овариально-менструальной и детородной функций.

Патологическая анатомия. При патологоанатомическом исследовании выделяют узловатую и диффузную мастопатию. Узловатая мастопатия характеризуется преимущественно наличием в молочной железе различного размера узловатых образований, которые рассматриваются как аденофибромы, фиброаденомы, аденоз, фиброматоз. При диффузной форме преобладает фиброз соединительной ткани железы и образование множества интраканаликулярных едва заметных кист размером от нескольких миллиметров

до крупных, чаще наблюдающихся у пожилых. Внутри кист могут выявляться папилломы (цистаденомы), предрасположенные к малигнизации. Может отмечаться более или менее выраженная гиперплазия и дисплазия эпителия долек молочной железы и канальцев, фиброз периацинарной и периканаликулярной соединительной ткани (склерозирующий аденоз). Если была произведена биопсия, то особое внимание должно быть сосредоточено на пациентках, у которых обнаруживается гиперплазия эпителия канальцев и долек молочной железы с атипией клеток. Кистозные изменения имеют меньшее значение. Диффузные и узловые изменения в железе могут сосуществовать вместе или раздельно в разных комбинациях.

Следует подчеркнуть, что аналогичные изменения, выраженные в разной степени, могут наблюдаться в нормальной железе, особенно у пожилых женщин. В связи с отсутствием четко очерченного клинического и патологоанатомического синдрома мастопатии возникает вопрос, следует ли эти изменения считать характерными для одного заболевания — мастопатии, особенно если учесть отсутствие четкой ассоциации между фиброзно-кистозной мастопатией и раком. Некоторые авторы, специально исследовавшие в течение длительного периода большое число пациентов с мастопатией, пришли к выводу о целесообразности отказа от термина "мастопатия", а вместо этого предлагают рассматривать каждый патологический компонент этого заболевания отдельно (С. D. Haagensen).

Таким образом, рекомендуется рассматривать фиброзно-кистозную мастопатию не как специальную нозологическую единицу, а как чрезмерно выраженную, ненормальную реакцию молочной железы на различные физиологические стимулы, наблюдающиеся у большинства женщин и представляющие риск для здоровья лишь у некоторых.

Клиническая картина и диагностика. Пациентки наиболее часто жалуются на боль в молочной железе, выделения из сосков, отмечают узловатые образования и уплотнение всей железы или части ее.

Боль в молочных железах нередко бывает у девушек и молодых женщин, возникая за несколько дней до менструации и во время нее. При исследовании, кроме болезненности железы и некоторого набухания ткани, ее изменений не обнаруживается. Такую клиническую картину обозначают как мастодиния. Это временная, физиологическая гиперплазия железы. При боли, вызывающей значительное беспокойство, применяют симптоматическое лечение (мастодинин — препарат растительного происхождения, обезболивающие средства).

При диффузной мастопатии молочные железы болезненны при пальпации. В железе определяется диффузное уплотнение ткани, множество мелких кист округлой или овальной формы, небольшие мягкие узелки. После менструации указанные изменения почти полностью исчезают. Остаются незначительная боль, тягистость, равномерное уплотнение ткани молочной железы. На маммограмме обнаруживаются множественные тени неправильной формы, с нечеткими границами. При диффузной мастопатии с преобладанием фиброза при пальпации определяются плотные фиброзные тяжи. На рентгенограмме выявляются пласты плотных гомогенных участков с выраженной тягистостью. В случае преобладания кистозного компонента при пальпации определяются множественные мелкие кистозные образования эластической консистенции, четко отграниченные от окружающей ткани. На рентгенограмме выявляется крупнопетлистый рисунок с множественными просветлениями (кисты) диаметром от 0,3 до 6 см и более.

При узловатой мастопатии определяются одиночные или множественные малобольезненные похожие на опухоли подвижные узлы, не связанные с ко-

жей и соском. Размеры узлов варьируют от нескольких миллиметров до 2—3 см и более. Эти изменения расценивают как фиброаденоматоз (аденофибромы, фиброаденомы, аденоз), кисты разного размера (фиброзно-кистозная мастопатия). Подмышечные лимфатические узлы не увеличены. После менструального цикла фиброаденоматоз не исчезает. Некоторые "узлы" со временем увеличиваются и дают основание подозревать раковую опухоль.

Для дифференциальной диагностики используют УЗИ и маммографию. В настоящее время считают, что УЗИ более информативно, чем маммография. УЗИ в сочетании с тонкоигольной биопсией позволяет точнее дифференцировать кистозные образования от плотных узлов (аденом), уплотненных долек железы и других изменений. Доброкачественные узлы (аденофибромы, фиброаденомы, аденоз) имеют овальную форму, четко ограниченные края. При злокачественных новообразованиях края опухоли нерегулярные, волнообразные. Строение узла мелкодольчатое. Определяются тяжи, иногда отложения солей кальция в железе. Участки затемнения, обусловленные узлами, нередко чередуются с участками просветления — кистами. Достоверный диагноз узловой мастопатии может быть поставлен только при исследовании ткани, полученной при тонкоигольной биопсии или гистологическом исследовании удаленной опухоли (узла).

Лечение. Применяют консервативное и оперативное лечение. Консервативное лечение показано больным, у которых с помощью УЗИ, пункционной биопсии подозрительных узлов под контролем УЗИ и маммографии удается исключить злокачественный характер заболевания. Оно должно быть направлено на коррекцию имеющегося гормонального дисбаланса. Для лечения фиброзно-кистозной мастопатии с успехом применяют даназол (данол), синтетический дериват этистерона, подавляющий продукцию гипофизом гонадотропных (фолликулостимулирующих и лютеинизирующих) гормонов. При лечении этим препаратом у большинства больных уменьшаются размер и число узловатых образований в молочной железе, исчезают боли, уменьшается плотность ткани железы, увеличивается слой подкожной жировой клетчатки (по данным УЗИ и маммографии). При дефиците прогестерона используют прогестин, эстропрогестин. С хорошим эффектом применяют антиэстрогены (тамоксифен, линэстренол) и энзимотерапию, используя для этих целей вобэнзим. Исследования показали, что эффективность вобэнзима выше, чем линэстренола. Наряду с этим рекомендуют антипролактиновые препараты (бромкриптин), витамины. Из пищевого рациона следует исключить кофе, крепкий чай, шоколад. При мастодинии и легких формах мастопатии применяют мастодион или другие обезболивающие средства. Крупные кисты аспирируют под контролем УЗИ или удаляют.

При мастопатии, сопровождающейся пролиферацией и атипией клеток, резецируют наиболее измененную часть железы. При распространенном поражении и подозрении на рак производят подкожную или простую мастэктомию. При узловой мастопатии показана секторальная резекция молочной железы со срочным гистологическим исследованием макропрепарата.

5.5.2. Выделения из сосков

Встречаются нередко и обычно не связаны с раком; часто пугают женщин и смущают врачей. При беседе с пациенткой важно выяснить, имеются ли выделения из обоих сосков или из одного, из одного молочного протока или из нескольких, а также уточнить, содержат ли выделения кровь.

Молочного вида выделения называются галактореей. Она может быть вызвана избытком пролактина (если нет лактации или лактация недавно прекратилась). Для дифференциальной диагностики содержание пролактина в крови определяют радиоиммунным способом. Диагноз подтверждается, если отделяемое имеет вид молока, содержит лактозу, жир и специфический для молока белок.

Выделения из одного соска, непохожие на молоко, вытекающие из одного протока, заслуживают специального исследования и внимания врача, хотя и в этих случаях рак встречается редко (5,9 %).

При раке выделения имеют кровянистый характер, отмечается положительная реакция на гемоглобин (кровоточащая молочная железа). Диагноз уточняется с помощью УЗИ, маммографии, дуктографии.

Наиболее частой причиной выделений из одного молочного протока является внутрипротоковая папиллома в одном из широких субареолярных протоков, расположенных непосредственно под соском. При фиброзно-кистозной мастопатии могут наблюдаться выделения из нескольких протоков, но при этом одновременно обнаруживаются патологические изменения в железе.

Субареолярные молочные протоки нередко подвергаются воспалению с последующей дилатацией больших протоков и коллекторов под соском. Эти изменения довольно часто наблюдаются у пожилых женщин в стареющей молочной железе и обычно проявляются выделениями из нескольких протоков.

Таким образом, выделения из двух сосков и нескольких протоков не являются хирургической проблемой. Выделения из одного протока не обязательно связаны с раком, если в них отсутствует кровь и не определяется опухоль. При кровянистых выделениях из одного протока необходимо произвести биопсию для установления диагноза. В большинстве случаев при этом обнаруживается внутрипротоковая папиллома, реже — ранний рак.

5.5.3. Галактоцеле

Это киста, наполненная молоком, имеет гладкую округлую четко отграниченную поверхность, легко смещается в ткани железы. Появляется после прекращения кормления ребенка молоком, а иногда через 8—10 мес после того, как лактация закончится. Патогенез мало известен. Полагают, что определенную роль в развитии галактоцеле играет свертывание молока в протоке. Киста обычно располагается в центре железы или под соском. При аспирации содержимого кисты получают густой, сливкообразный материал темно-зеленого или коричневого цвета, похожего на гной. Посев, как правило, стерильный.

Лечение. Аспирация содержимого. Операция показана, когда жидкость не удается аспирировать или при инфицировании кисты.

5.5.4. Гинекомастия

При заболевании (истинная гинекомастия) наблюдается увеличение объема всех тканей молочной железы, их гиперплазия. Некоторые специалисты рассматривают это заболевание молочных желез у мужчин как дисгормональное, иногда связанное с нарушением функции эндокринных желез (половых желез, гипофиза, коркового вещества надпочечников).

Клиническая картина и диагностика. В большинстве случаев гинекомастия появляется без всякой причины, особенно у мальчиков в 13—17-летнем возрасте. Она отличается от гинекомастии мужчин зрелого возраста (50 лет и старше). Увеличение молочных желез у подростков наблюдается довольно часто, бывает дву- и односторонним. При двусторонней гинекомастии у мальчиков она с возрастом самостоятельно исчезает. При односторонней локализации гинекомастия причиняет молодым людям косметические неудобства, однако торопиться с операцией нет оснований. Хирургическое вмешательство может быть применено при отсутствии регресса железы или неприемлемого с косметической точки зрения увеличения железы.

У мужчин старшего возраста гинекомастия встречается нередко и может самостоятельно исчезать. Увеличенная железа, помимо косметических неудобств, причиняет иногда боль при дотрагивании до соска, вызывает ощущение напряжения, дискомфорта. При пальпации определяется гладкая, твердая, дисковидная, симметрично расположенная ниже ареолы ткань железы. Некоторые часто употребляемые медикаменты могут вызывать обострение гинекомастии (дигоксин, фенотиазины, эстрогены, теofilлин). Следует напомнить, что гинекомастия может наблюдаться как симптом другого заболевания (цирроз печени, почечная недостаточность, дистрофия вследствие неполноценного питания). В отличие от гинекомастии молочная железа при раке безболезненна, асимметрично расположена ниже или сбоку от ареолы. Она может быть фиксирована к коже или к глубже расположенной фасции, ограниченно подвижна. При гинекомастии у пациентов старшего возраста, так же как в пубертатном периоде, специального лечения не проводят, если нет подозрений на наличие рака или не возникают значительные косметические неудобства.

Лечение. По настоятельной просьбе пациента производят подкожное удаление железы (субкутанная мастэктомия) с сохранением соска (срочное гистологическое исследование показано во всех случаях).

5.6. Опухоли молочной железы

5.6.1. Доброкачественные опухоли

Фиброаденома (аденофиброма) — доброкачественная опухоль молочной железы, наиболее часто встречающаяся в возрасте 15—35 лет в основном (90 %) в виде одиночного узла. Некоторые исследователи относят фиброаденому к дисгормональным дисплазиям.

Патологоанатомическая картина. Опухоль состоит из пролиферирующих эпителиальных элементов и соединительной ткани. Различают периферические и интраканаликулярные фиброаденомы. Размеры опухоли различны — от микроскопических до гигантских (листовидная опухоль молочной железы).

Клиническая картина и диагностика. Фиброаденома имеет округлую форму, четкие контуры, ровную гладкую поверхность, не спаяна с окружающими тканями. Пальпация ее безболезненна. При пальпации молочной железы в положении лежа опухоль не исчезает. На маммограмме видна тень округлой формы с четкими контурами (рис. 5.5). Более информативно УЗИ, так как позволяет выявить полость кисты и тем самым помочь дифференциальной диагностике между кистой и фиброаденомой. У пожилых женщин в фиброаденоме на фоне выраженного фиброза могут быть выявлены отложения кальция. При гистологическом исследовании отмечаются разные ста-

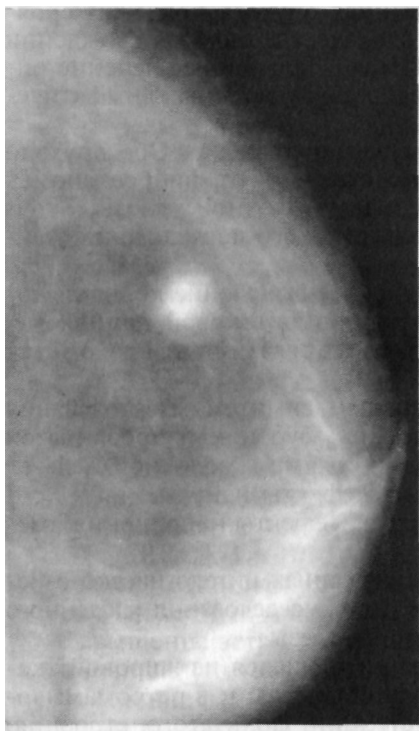

Рис. 5.5. Фиброаденома молочной железы. Гомогенная тень с четкими контурами. Маммограмма.

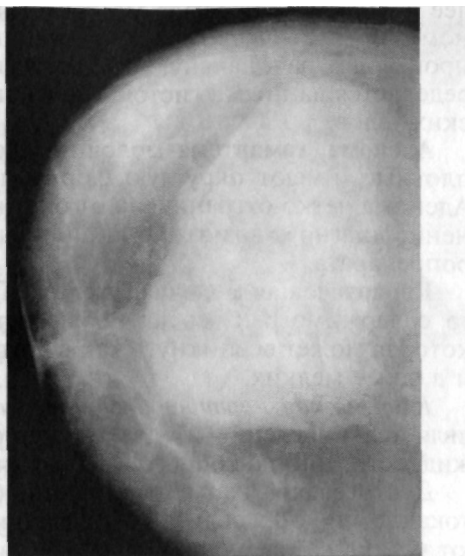

Рис. 5.6. Листовидная фиброаденома молочной железы. Большая гомогенная тень с четкими контурами. Маммограмма.

лочную железу ткани. У молодых женщин при операции следует позаботиться о косметическом результате. Разрез рекомендуют делать по краю ареолы. Затем несколько туннелируют ткань для доступа и удаления аденомы. При удалении ее одновременно убирают минимум здоровой ткани для получения хорошего косметического результата. Швы в глубине раны не накладывают. В Европе при уверенности в диагнозе фиброаденомы небольших размеров не удаляют. Фиброаденомы больших размеров (около 5 см в диаметре), наблюдающиеся иногда у молодых женщин, подлежат удалению и срочному гистологическому исследованию. По клиническим данным фиброаденому почти невозможно отличить от гамартомы. В таких случаях опухоль подлежит удалению.

Листовидная опухоль молочной железы является разновидностью периканаликулярной фиброаденомы. Она имеет характерную слоистую структуру, хорошо отграничена от окружающих тканей, однако настоящей капсулы не имеет. Часто она спаяна с кожей, быстро увеличивается в размерах. При достаточно больших размерах опухоли появляются истончение и синюшность кожи над ней. Листовидная фиброаденома иногда подвергается злокачественному перерождению и метастазирует в кости, легкие и другие органы (рис. 5.6).

Лечение. Хирургическое вмешательство является основным методом лечения. Объем операции зависит от размеров опухоли. При малых размерах производят секторальную резекцию, при новообразованиях диаметром бо-

лее 8—10 см — простую мастэктомию. Удаленная опухоль подлежит срочному гистологическому исследованию. При злокачественном перерождении производят радикальную мастэктомию по Пейти. Дальнейшее лечение определяется данными гистологического исследования удаленных лимфатических узлов.

Аденома, гамартома молочной железы встречаются редко. Обе опухоли плотные, имеют округлую форму, их трудно отличить от фиброаденомы. Аденома четко отграничена от окружающей ткани молочной железы. Уточнение диагноза возможно лишь после гистологического исследования макропрепарата.

Кровотокающая молочная железа. Патологическое выделение кровянистого содержимого из соска наблюдается при внутрипротоковой папилломе, которая может возникнуть как в крупных протоках, связанных с соском, так и в более мелких.

Клиническая картина и диагностика. Основным симптомом заболевания является выделение из сосков желтовато-зеленой, бурой или кровянистой жидкости, иногда сопровождающееся сильными болями в молочной железе.

Дуктография дает возможность обнаружить дефекты наполнения в протоках, точно определить локализацию папиллом. Дефекты наполнения имеют четкие контуры, округлые очертания.

Окончательный диагноз ставят на основании данных цитологического исследования выщелении из соска и гистологического исследования удаленного центрального (подареолярного) участка молочной железы.

Липома — доброкачественная опухоль, развивающаяся из жировой ткани, обычно располагается над тканью молочной железы и в ретромаммарном пространстве. Опухоль мягкой консистенции, дольчатого строения. Встречается чаще у пожилых женщин. На маммограмме выявляется в виде просветления с четкими ровными контурами на фоне более плотной железистой ткани.

Лечение. Удаление опухоли.

5.6.2. Злокачественные опухоли

5.6.2.1. Рак

Рак молочной железы — злокачественная опухоль, развивающаяся обычно из эпителия молочных протоков (80 %) и долек железы.

Заболееваемость раком молочной железы у женщин неуклонно увеличивается в последние десятилетия и занимает одно из первых мест среди злокачественных новообразований. Частота рака молочной железы колеблется от 80 (США) и 76,1 (Великобритания) до 48,4 (ФРГ) и 46 (Россия) на 100 000 женского населения. Рак молочной железы среди мужчин составляет 0,2 на 100 000 человек. В Москве и Санкт-Петербурге рак молочной железы — наиболее частое онкологическое заболевание у женщин. Заболееваемость женщин, живущих в крупных городах, выше, чем у проживающих в сельской местности. Наиболее часто болеют женщины в возрасте 50—60 лет. По американской статистике, для женщин в возрасте 35 лет риск заболеть раком молочной железы по истечении 20 лет, т. е. к 55 годам, составляет всего 2,5 %; для женщин 50-летнего возраста опасность развития рака в период до 75 лет равна 5 %.

Этиология. Причиной, способствующей развитию рака молочной железы, является сочетание нескольких факторов риска: 1) наличие рака молоч-

Рис. 5.7. Раковая опухоль на разрезе (скирп). Макропрепарат.

ной железы у прямых родственников; 2) раннее менархе; 3) позднее наступление менопаузы; 4) поздние первые роды (после 30 лет), не рожавшие женщины; 5) фиброкистозная мастопатия при наличии участков атипической гиперплазии эпителия молочных желез; 6) внутрипротоковый или дольковый рак *in situ* в анамнезе (инвазивный или неинвазивный); 7) мутация генов BRCA-1, BRCA-2 и BRCA-3.

BRCA-1 предрасполагает к появлению рака молочных желез и яичников. BRCA-2 имеет отношение только к риску возникновения рака молочных желез. Оба гена BRCA-1 и BRCA-2 в 75 % случаев имеют отношение к наследственному раку молочных желез.

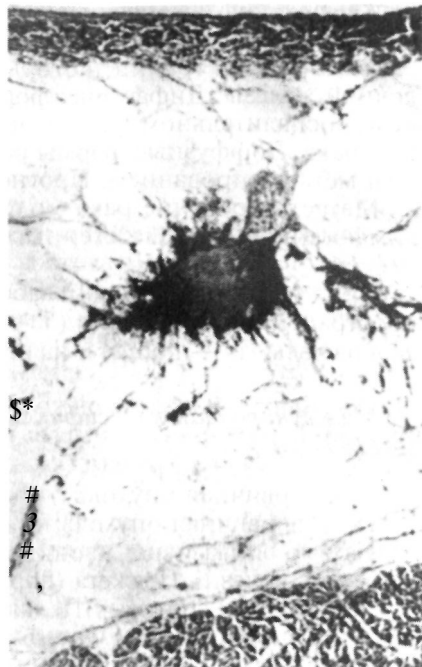
Повышение эстрогенной активности, избыточный синтез половых гормонов или введение их в организм по медицинским показаниям стимулируют пролиферацию эпителия молочных желез, способствуют развитию его атипии. Хронические воспалительные процессы в женских половых органах, послеродовые маститы, приводящие к прекращению лактации, расстройства менструально-овариальной функции также могут рассматриваться как предрасполагающие факторы к возникновению рака молочной железы.

Большое значение для лечения рака, течения и исхода заболевания имеет состояние эстрогенных рецепторов ($\text{ЭР}_{\text{ц}}$). Наличие их в опухоли может в корне изменить течение болезни, поэтому выявление $\text{ЭР}_{\text{ц}}$ в тканях удаленной опухоли так важно. $\text{ЭР}_{\text{ц}}$ -позитивные опухоли чаще обнаруживаются у больных в менопаузе (при первичных раках 60–70 % случаев). $\text{ЭР}_{\text{ц}}$ -негативные опухоли чаще выявляют в пременопаузе. У одной трети больных с $\text{ЭР}_{\text{ц}}$ -негативными первичными раками молочных желез в последующем развиваются рецидивы $\text{ЭР}_{\text{ц}}$ -положительных опухолей.

Патологоанатомическая картина. Рак молочной железы чаще развивается из эпителия млечных протоков. Дольковый рак развивается из эпителия, долек железы. Он составляет 1–2 % всех раков молочной железы и характеризуется мультицентрическим ростом опухоли.

Правая и левая молочные железы поражаются одинаково часто. Двустороннее поражение молочных желез встречается в 13 % наблюдений, а при дольковом раке — несколько чаще. Опухоль второй железы нередко имеет метастатический характер.

Макроскопически различают узловую и диффузную формы рака молочной железы (рис. 5.7). В основном наблюдается узловатая форма, при которой опухоль чаще всего локализуется в верхненаружном квадранте (47–60 % больных). Далее по частоте локализации идут верхневнутренний квадрант (12 %), нижневнутренний (6 %), нижненаружный (10 %) и центральный (12 % больных).



Клиническая картина. При диффузном раке опухолевый узел в железе в большинстве случаев не пальпируется. Опухоль выявляется в виде инфильтрата без четких границ, который может занимать значительную часть молочной железы. Диффузная форма наблюдается при отечно-инфильтративном, воспалительном (маститоподобном или рожистоподобном) и панцирном раке. Диффузные формы рака характеризуются быстрым ростом и ранним метастазированием. Прогноз неблагоприятный.

Метастазирование рака молочной железы происходит главным образом лимфогенным и гематогенным путями, наиболее часто в кости, легкие, плевру.

При определении стадии заболевания учитывается размер опухоли и распространенность процесса (Т — tumor), метастазы в регионарные лимфатические узлы (N — nodus) и наличие отдаленных метастазов (M — metastasis).

Международная классификация рака молочной железы по системе TNM (1997 г.)

T — первичная опухоль

T_x — первичная опухоль не выявлена

T_{is} — преинвазивная карцинома: интрадуктальная или дольковая карцинома in situ; болезнь Педжета (поражение соска без наличия опухоли)

Примечание. Болезнь Педжета, при которой пальпируется опухолевый узел, классифицируется по его размерам

T.1 — опухоль менее 2 см в наибольшем измерении

T.1 mic — микроинвазия 0,1 см и меньше в наибольшем измерении

T.1a — опухоль более 0,1 см, но не более 0,5 см в наибольшем измерении

T.1b — опухоль более 0,5 см, но не более 1 см в наибольшем измерении

T.1c — опухоль более 1 см, но не более 2 см в наибольшем измерении

T.2 — опухоль более 2 см, но не более 5 см в наибольшем измерении

T.3 — опухоль более 5 см в наибольшем измерении

T.4 — опухоль любого размера с прямым распространением на грудную стенку или кожу

T.4a — распространение на грудную стенку

T.4b — отек (включая "лимонную корочку"), или изъязвление кожи молочной железы, или сателлиты в коже железы

T.4c — признаки, перечисленные в T4a и T4b

T.4d — воспалительная карцинома

N — *Регионарные лимфатические узлы*

N_x — недостаточно данных для оценки состояния регионарных лимфатических узлов

N0 — нет признаков поражения регионарных лимфатических узлов

N1 — метастазы в смещаемых подмышечных лимфатических узлах на стороне поражения

N2 — метастазы в подмышечных лимфатических узлах, фиксированных на стороне поражения.

N3 — метастазы во внутренних лимфатических узлах молочной железы на стороне поражения

M — *Отдаленные метастазы*

M_x — недостаточно данных для определения отдаленных метастазов

M0 — нет признаков отдаленных метастазов

M1 — имеются отдаленные метастазы

Примечание. Степень T и N уточняется при гистологическом исследовании опухоли и удаленных лимфатических узлов.

В нашей стране принята клинико-анатомическая классификация рака молочной железы с выделением четырех стадий распространения опухолевого процесса, которым соответствуют следующие сочетания TNM по Международной классификации.

Клинические стадии (основаны на TNM)

0 стадия (T N0 M0).

I стадия — опухоль менее 2 см в диаметре, нет поражения лимфатических узлов и отдаленных метастазов. Пятилетняя выживаемость 85 % (T1 N0 M0).

IIa стадия — опухоль 2—5 см в диаметре. Пальпируются подвижные подмышечные лимфатические узлы, отдаленных метастазов нет. Пятилетняя выживаемость 66 % (T0 N1 M0, T1 N1 M0, N0 M0).

IIb стадия (T2 N1 M0, T3 N0 M0).

IIIa стадия — опухоль более 5 см, возможно локальное прорастание, пальпируются лимфатические узлы за пределами подмышечной области, отдаленных метастазов нет. Пятилетняя выживаемость 41 % (T0 N2 M0, T1 N2 M0, T2 N2 M0, T3 N1-2M0).

IIIb стадия (T4 любая N M0, любая T N3 M0).

IV стадия характеризуется отдаленными метастазами. Пятилетняя выживаемость 10 % (любая T любая N M1).

Приведенная классификация удобна в практической деятельности, так как предусматривает для каждой стадии заболевания определенные лечебные мероприятия.

Клиническая картина и диагностика. В доклинической стадии выявление опухоли возможно при специально организованном диспансерном обследовании, включающем ультразвуковое исследование, маммографию. При этом обнаруживают опухоли или скопление микрокальцинатов диаметром до 0,5 см, которые не могут быть выявлены при пальпации.

Обычно женщина сама обнаруживает опухоль в молочной железе, что заставляет ее обратиться к врачу. Иногда это происходит неожиданно для больной при профилактическом осмотре или обращении к врачу по поводу другого заболевания. В этот период опухоль обычно уже имеет диаметр 2—5 см.

Узловая форма. При этой форме рака пальпируется узел плотной консистенции, чаще безболезненный, с неровной поверхностью и нечеткими контурами. Отмечается положительный симптом Кенига (опухоль не исчезает при переводе пациентки из положения сидя в положение лежа).

Для выяснения связи опухоли с кожей последняя берется в небольшую складку над образованием. Если этот прием удается так же хорошо, как и на некотором отдалении от места расположения опухоли, можно говорить о том, что кожа с ней не связана. При начинающейся

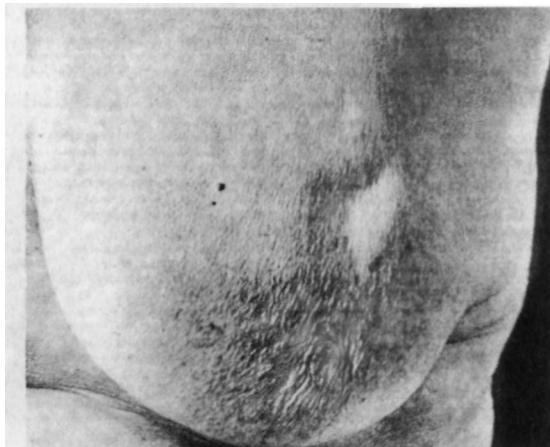

Рис. 5.8. Рак молочной железы. Симптом втяжения кожи.

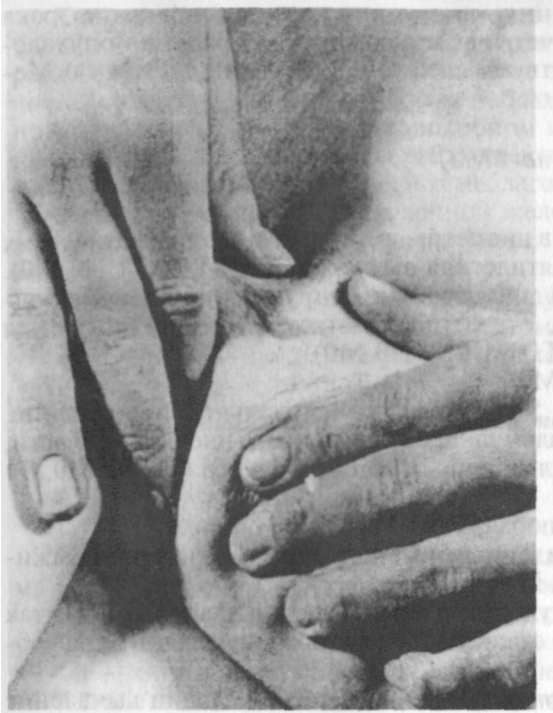

Рис. 5.9. Рак молочной железы. Симптом "умбиликации".

пальцами и смещая ее в продольном и поперечном направлениях. После этого выявляют подвижность опухоли при отведенной до прямого угла руке,

инфильтрации кожи опухолью сдавление небольшого участка ее приводит к образованию более глубокой складки, иногда с втянутостью кожных пор (рис. 5.8). Морщинистость кожи над опухолью может появляться уже на ранних стадиях рака. Этот симптом указывает на то, что опухоль растет наиболее интенсивно по направлению к коже, прорастая жировую клетчатку и расположенные в ней соединительнотканые связки. По мере увеличения размера опухолевого узла происходит втяжение кожи — симптом "умбиликации" (рис. 5.9). Симптом "лимонной корки" является признаком распространения опухолевого процесса в глубоких кожных лимфатических щелях; при этом появляется отек, а на коже над опухолью резко выступают поры потовых желез (рис. 5.10).

Степень вовлечения подлежащих тканей в процесс определяют, захватывая опухоль

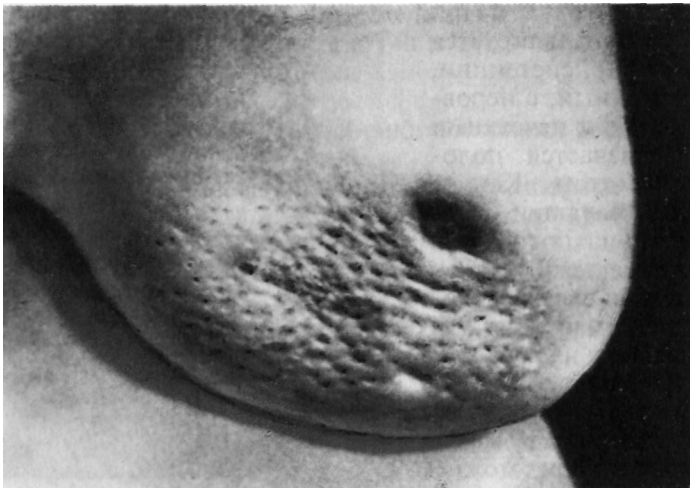


Рис. 5.10. Рак молочной железы. Симптом лимонной корки, втяжение соска.

т. е. при растянутой большой грудной мышце, а также при плотно приведенной руке, т. е. при сокращенной грудной мышце. Если при этом подвижность опухоли резко уменьшается, можно считать прорастание доказанным. Полная неподвижность опухоли свидетельствует о значительной степени прорастания опухоли в грудную стенку (симптом Пайра).

Для определения связи опухоли с соском его фиксируют пальцами одной руки, а пальцами другой руки (плашмя) опухоль прижимают к грудной стенке. При смещении соска опухоль остается неподвижной, следовательно, связи с соском нет; если опухоль смещается вместе со смещаемым соском, имеется прорастание, инфильтрация протоков (симптом Пибрама). Деформация соска, его втяжение выявляются при явном распространении опухоли по протокам. Вследствие эмболии раковыми клетками субареолярного лимфатического сплетения появляется отек кожи ареолы и соска.

Диффузные формы. Различают отечно-инфильтративную форму, воспалительную (маститоподобный, рожистоподобный рак), панцирный рак, рак Педжета.

1. Отечно-инфильтративная форма рака чаще развивается у молодых женщин в период беременности и лактации. Течение острое. Боль чаще отсутствует. Быстро увеличиваются размеры уплотненного участка (узла) молочной железы. Характерен отек ткани молочной железы и кожи в результате распространения раковых клеток по внутрикожным лимфатическим сосудам и внутридольковым лимфатическим щелям. В регионарных лимфатических узлах рано появляются метастазы.

2. Воспалительный (маститоподобный) рак чаще встречается у молодых женщин, беременных и кормящих. Заболевание проявляется подъемом температуры тела, увеличением и плотностью отдельного участка или всей молочной железы, отеком, гиперемией кожи. Болезнь быстро прогрессирует, рано появляются метастазы.

3. Рожистоподобный (эризипелоидный) рак проявляется уплотнением молочной железы, ее инфильтрацией, местным повышением температуры, краснотой кожи в виде пятна с неровными, языкообразными краями, напоминающими рожистое воспаление. Опухолевый узел не выявляется при пальпации. Раковые клетки распространяются преимущественно по внутрикожным лимфатическим сосудам (раковый лимфангиит).

4. Панцирный рак — плотная инфильтрация кожи над молочной железой. При этой форме раковые клетки распространяются на железистую ткань, кожу и подкожную жировую клетчатку железы. Молочная железа уменьшена в размерах, ограниченно подвижна, кожа над ней уплотнена, поверхность неровная, напоминающая панцирь. Иногда процесс распространяется на вторую молочную железу.

5. Рак соска молочной железы (рак или болезнь Педжета) — поверхностный рак соска и ареолы молочной железы, проявляющийся гиперкератозом вследствие интрадермального роста опухоли, а также экземоподобными изменениями кожи с участками изъязвления. Рак Педжета составляет 3—5 % от заболеваний раком молочной железы. Опухоль развивается из эпителия млечных протоков, по которым и распространяется в сторону соска, поражая его кожу и ареолы. В дальнейшем в процесс инфильтрации вовлекаются глубоко расположенные млечные протоки молочной железы; в ней появляется раковый узел.

При обследовании выявляют трудно отличимое от истинной экземы экземоподобное поражение кожи, сопровождающееся зудом, гиперемией, мокнутием соска, образованием корочек, чешуек, поверхностных кровоточащих язвочек; обнаруживают также деформацию соска или его разруше-

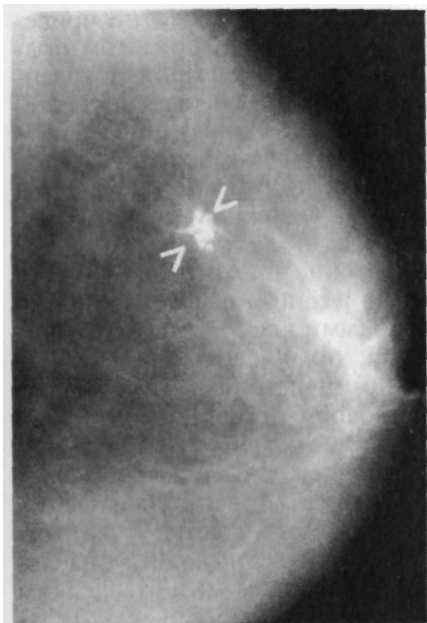


Рис. 5.11. Непальпируемый рак молочной железы. Скопление микрокальцинатов на ограниченном участке. Маммограмма.

дически осматривать, проводить УЗИ, при необходимости — маммографию.

Маммография и УЗИ необходимы для дифференциальной диагностики пальпируемых уплотнений в молочной железе. При несомненном диагнозе рака молочной железы маммографию выполняют с целью уточнения изменений в противоположной молочной железе.

При пальпируемом раке на маммограммах определяют тень ракового узла, чаще одиночную, неправильной формы с неровными контурами и тяжистостью по периферии. Иногда выявляют мелкие отложения извести (микрокальцинаты). При диффузных формах рака молочной железы обнаруживают скопления микрокальцинатов на ограниченном участке, диффузное утолщение кожи, перестройку структуры молочной железы (рис. 5.11). При опухолях, развивающихся из протоков, на дуктограммах молочной железы определяются дефекты наполнения в протоке — сужение или об-

турация протока (рис.

5.12).

ние, пальпируемую опухоль в железе. Метастазы в регионарных лимфатических узлах появляются относительно поздно. Диагноз подтверждается в случае обнаружения при гистологическом исследовании клеток рака молочных протоков (у 80 %) или крупных пузырьковидных клеток Педжета, корочек, чешуек, содержимого пузырьков.

Ранняя диагностика рака молочной железы затруднена, однако возможна при диспансерном обследовании женщин, составляющих группу повышенного риска. Это женщины старше 35 лет; лица с дисгормональными заболеваниями молочных желез; оперированные в прошлом по поводу заболеваний молочной железы; страдающие заболеваниями матки, яичников и маточных труб (придатков матки), дисменореей; женщины, у которых в ходе массового профилактического обследования обнаружены затемнения на флюорограмме; имеющие отягощенную по раку молочной железы наследственность.

Для более раннего выявления рака молочной железы необходимо пациенток, относящихся к группе риска, перио-

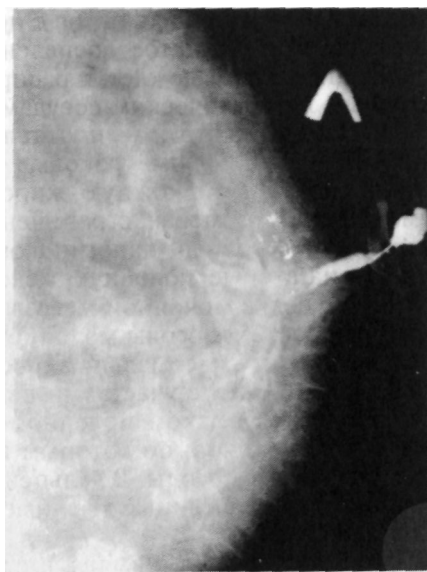


Рис. 5.12. Рак молочной железы. Дефект наполнения центрального протока, неровность контура. Дуктограмма.

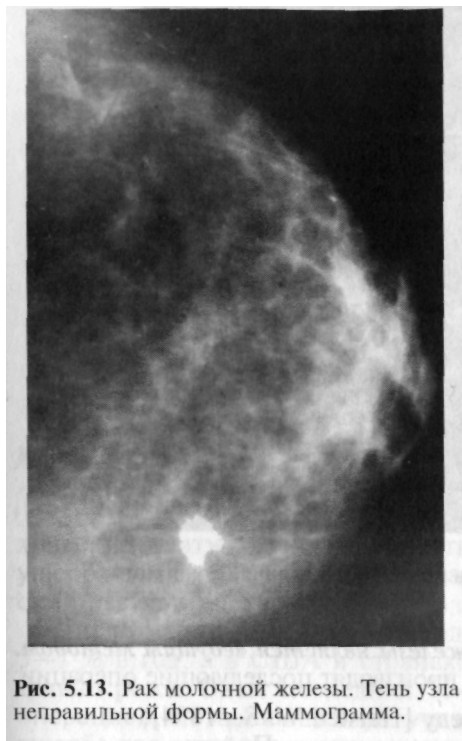


Рис. 5.13. Рак молочной железы. Тень узла неправильной формы. Маммограмма.

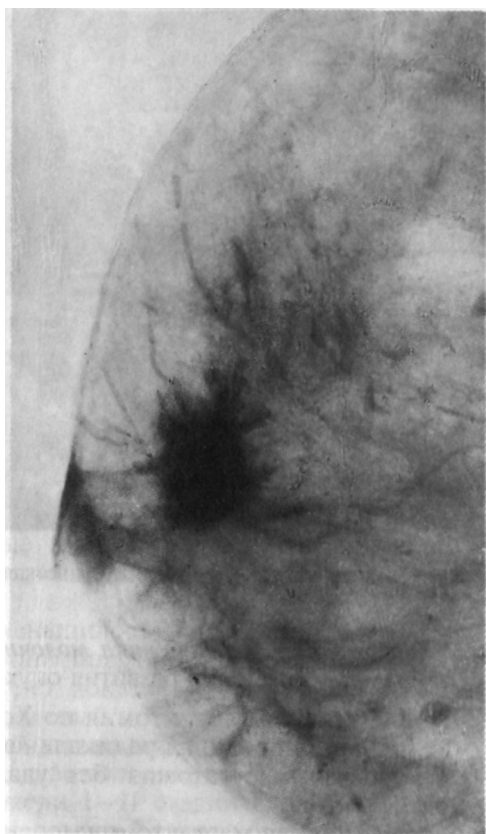


Рис. 5.14. Рак молочной железы. Тень неправильной формы с тяжистостью по периферии. Маммограмма.

При *непальпируемом раке* молочной железы, когда диаметр опухоли не превышает 0,5 см, на маммограммах выявляют тень узла неправильной или звездчатой формы с тяжистостью по периферии или только скопления микрокальцинатов на ограниченном участке (рис. 5.13; 5.14).

В настоящее время широко используется в качестве скринингового метода ультразвуковое исследование молочных желез. Оно дает возможность на основании особенностей УЗИ-семиотики предположить структуру опухоли, облегчает получение субстрата для морфологического исследования при помощи пункционной тонкоигльной аспирационной биопсии. При сопоставлении УЗИ-семиотики и данных морфологического исследования удаленной опухоли установлено, что различные формы рака имеют разную УЗИ-картину. Для инвазивного протокового рака, скirrosной карциномы, большинства случаев долькового рака характерно наличие акустической тени позади образования ("заднее усиление" тени). При медуллярном слизистом раке акустической тени позади предполагаемой опухоли нет. При внутрипротоковом раке отмечается симптом "заднего усиления". УЗИ позволяет легко отличить кисту от плотных узлов по просветлению рисунка над кистой (рис. 5.15).

Для уточнения диагноза производят тонкоигльную биопсию под контролем УЗИ или маммографии, при необходимости — секторальную резекцию молочной железы, позволяющую также выбрать тот или иной вид лечения.

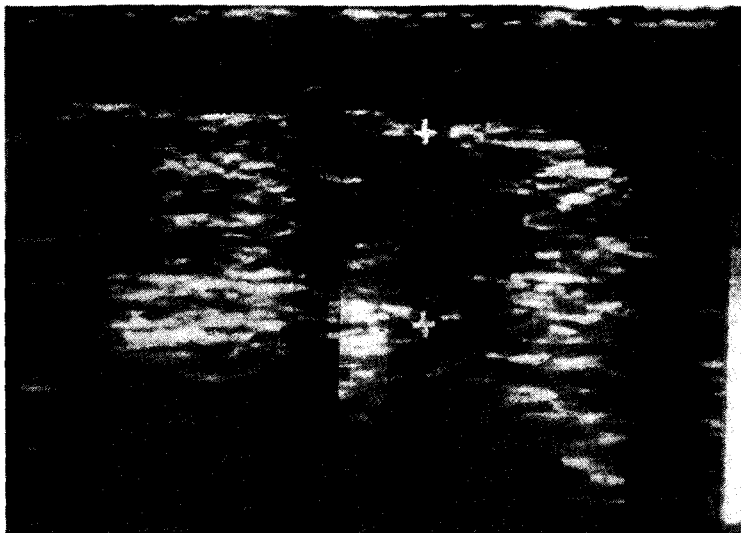


Рис. 5.15. Рак молочной железы. Акустическая тень позади образования. Сонограмма.

Хирургическое лечение рака молочной железы является ведущим методом.

В зависимости от стадии развития опухоли производят последующие операции:

- 1) радикальная мастэктомия по Холстеду [Halsted W. S., 1894];
- 2) модифицированная радикальная мастэктомия по Пэйти;
- 3) простая мастэктомия без удаления подмышечных лимфатических узлов;
- 4) субкутанная мастэктомия;
- 5) квадрантэктомия;
- 6) лампэктомия (тилэктомия, радикальная резекция по Блохину).

В 1894 г. Холстед предложил для лечения рака молочной железы радикальную мастэктомию, предусматривающую удаление молочной железы единым блоком вместе с большой и малой грудными мышцами, удалением подмышечных лимфатических узлов. Для предотвращения локальных рецидивов иссечение кожи, покрывающей железу, было столь обширным, что для закрытия дефекта приходилось прибегать к пластическим операциям. Для устранения этого недостатка разными авторами был предложен ряд модификаций разрезов, позволявших закрыть рану без пластики. Этот тип операции быстро завоевал популярность своим радикализмом и нашел широкое распространение в США, Европе, России и других странах. Вплоть до 70—80-х годов XX столетия радикальная мастэктомия по Холстеду считалась операцией выбора. К сожалению, косметический результат был шокирующим, так как удаление грудных мышц резко деформировало грудную клетку, снижало функциональные возможности верхней конечности на стороне операции, часто возникал отек верхней конечности на стороне, подвергшейся операции. В 70—80-х годах было показано, что такой радикализм операции не оправдан, широкое иссечение тканей часто не гарантировало благоприятного исхода. Пациентки, оперированные по столь радикальному, калечащему методу, умирали не от локальных рецидивов, а от системных метастазов, возникающих в раннем периоде развития рака. С того времени стали разрабатывать и широко применять щадящие молочную железу и пси-

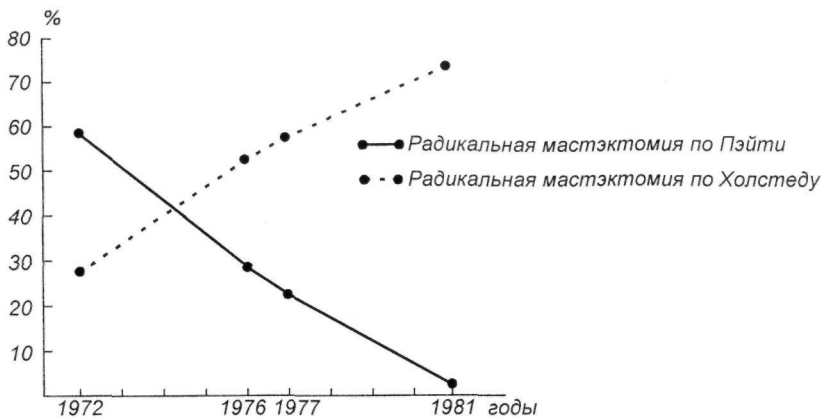


Рис. 5.16. Динамика изменения объема применяемых операций.

хический статус женщин оперативные вмешательства, позволяющие без ущерба для 5- и 10-летней выживаемости получить приемлемый косметический результат.

Число мастэктомий по Холстеду уменьшилось в большинстве клиник до 5–7 % в год, а в США и странах Европы операции производились значительно реже. Опыт последних 15–20 лет показал, что наиболее щадящей операцией, позволяющей получить отличный косметический результат без ущерба для радикальности и пятилетней выживаемости, является лампэктомия и модифицированная радикальная мастэктомия по Пэйти (рис. 5.16).

Лампэктомия — удаление опухоли I–II стадии с окружающим ее венчиком здоровой ткани железы размером до 2 см от края пальпируемого новообразования. Эта процедура требует определенного опыта и знаний, чтобы осторожно и тщательно иссечь опухоль вместе с небольшим участком окружающей ее здоровой ткани. Для того чтобы облегчить аккуратное удаление опухоли из маленького разреза, рекомендуется наложить один шов на здоровую ткань железы, расположенную непосредственно над опухолью (но не через опухоль!). Потягивание ткани железы вверх за нити наложенного шва облегчает иссечение и удаление опухоли с окружающей здоровой тканью. При этом особое внимание должно быть обращено на то, чтобы сохранить по периферии полоску здоровой ткани железы не менее 2 см, нигде не повредить опухоль, после удаления которой не рекомендуется накладывать швы в глубине раны с целью уменьшения "мертвого" пространства. Следует обеспечить самый тщательный гемостаз и не дренировать рану. Полость раны заполнится экссудатом и заживет без деформации рубца и железы, что обеспечивает хороший косметический результат.

После завершения лампэктомии через отдельный разрез удаляют регионарные лимфатические узлы I–III уровня. Для этой цели проводят поперечный разрез от края большой грудной мышцы до края широчайшей мышцы спины, отступив на три пальца ниже подмышечной ямки. Некоторые хирурги предпочитают продольный разрез по краю большой грудной мышцы до подмышечной ямки. После мобилизации краев раны удаляют лимфатические узлы I–II или I–III уровня. Рану дренируют. Дренаж подключают к аспиратору, что уменьшает возможность образования серомы и обеспечивает плотный контакт отсепарованных кожных лоскутов с

грудной стенкой. Для оценки правильности удаления опухоли препарат снаружи окрашивают чернилами. Затем его разрезают и делают отпечатки на бумаге, при этом выявляя, что краска осталась только на здоровой ткани, расположенной по периферии опухоли, а опухоль не повреждена. Окончательное заключение по этому поводу дает морфологическое исследование препарата. Если окружающая опухоль ткань и сама опухоль повреждены во время операции, то следует произвести радикальную модифицированную мастэктомию по Пэйти. В послеоперационном периоде проводят химиотерапию, облучение, в некоторых случаях ограничиваются только оперативным лечением.

Эта операция во многом близка к предложенной Н. Н. Блохиным операции — радикальной резекции молочной железы. По эффективности лампэктомию не уступает более радикальным оперативным вмешательствам.

Резекция квадранта (квадрантэктомию). При этой операции удаляют квадрант (одну четвертую) молочной железы, содержащий опухоль. Затем, произведя отдельный разрез, удаляют лимфатические узлы I—III уровня из подмышечной ямки. Оперативное лечение сочетают с лучевой терапией. Изучение отдаленных результатов показало, что эта операция не уступает по эффективности радикальной мастэктомии по Холстеду.

Модифицированная радикальная мастэктомию по Пэйти. Эта операция стала более широко применяться начиная с 70—80-х годов. В отличие от радикальной мастэктомии по Холстеду при модифицированной радикальной мастэктомии по Пэйти производят два полуовальных, окаймляющих железу поперечных разрезов от парастеральной до среднеаксиллярной линии. Из этого разреза удаляют железу вместе с фасцией большой грудной мышцы, саму мышцу оставляют на месте. Для улучшения доступа к лимфатическим узлам подмышечной ямки малую грудную мышцу удаляют (по Пэйти), или пересекают (по Маддену), или оттягивают в медиальном направлении для улучшения доступа к лимфатическим узлам III уровня. Таким образом, молочную железу удаляют единым блоком вместе с регионарными лимфатическими узлами. Рану дренируют и зашивают. Дренаж подключают к аспиратору.

Сохранение большой грудной мышцы делает эту операцию менее травматичной и более приемлемой в функциональном и в косметическом отношении. Начиная с середины 70-х годов эта операция стала быстро распространяться и в настоящее время является стандартной при хирургическом лечении рака молочной железы. Отдаленные результаты, как показали рандомизированные исследования, не уступают результатам операции Холстеда.

Радикальная мастэктомию по Холстеду — радикальное удаление пораженной молочной железы вместе с большой и малой грудными мышцами, удаление лимфатических узлов, жировой клетчатки из подмышечной и подключичной ямок и подлопаточного пространства. По радикальности операция по Холстеду не имеет преимуществ перед радикальной мастэктомией по Пэйти, но более травматична, сопровождается большим числом осложнений и худшими косметическим и функциональным результатами. В настоящее время эту операцию производят редко, преимущественно в поздней стадии рака, когда имеется прорастание опухоли в большую грудную мышцу, инфильтрация и отек ее.

Расширенная радикальная мастэктомию по Урбану отличается от операции Холстеда только тем, что при ней дополнительно удаляют парастеральные лимфатические узлы, расположенные по ходу внутренней грудной артерии. Для доступа к ним резецируют два-три реберных хряща по парастеральной линии. Несмотря на кажущуюся суперрадикаль-

ность, отдаленные результаты этой операции не лучше результатов мастэктомии по Холстеду. Поэтому в настоящее время ее применяют очень редко, при выявленных с помощью компьютерной томографии метастазах в парастернальные лимфатические узлы. Впрочем, на лимфатические узлы можно эффективно воздействовать с помощью лучевой и химиотерапии.

Подкожная (субкутанная) мастэктомия и простая мастэктомия применяются редко, по специальным показаниям.

Лечение рака I и II стадий. В

настоящее время для хирургического лечения рака I и II стадий применяют лампэктомию, квадрантэктомию, модифицированную радикальную мастэктомию по Пэйти. Выбор метода зависит от хирурга, от желания пациентки сохранить молочную железу, от размеров опухоли и величины молочной железы. При наличии нескольких узлов или большой (5 см и более) опухоли в маленькой железе лампэктомию теряет смысл, так как получить хороший косметический результат невозможно. В специализированных отделениях при раке I—II стадии предпочтение отдают лампэктомии с удалением регионарных лимфатических узлов с последующей лучевой терапией или без нее. Некоторые хирурги предпочитают мастэктомию по Пэйти, так как предполагают, что лампэктомию не прошла еще широкой клинической проверки. Однако опыт показал, что модифицированная мастэктомия по Пэйти и лампэктомию с облучением или без облучения дают одинаковый процент выживаемости.

При наличии метастазов в лимфатические узлы при всех видах оперативных вмешательств пятилетняя выживаемость несколько хуже

Данные многочисленных рандомизированных исследований убедительно свидетельствуют о том, что при раке I—II стадии лампэктомию с удалением подмышечных лимфатических узлов дает хорошие результаты. При послеоперационном облучении, способном повлиять на частоту локальных рецидивов, заметного увеличения выживаемости не отмечается. Поэтому после лампэктомии его применяют при опухолях более 1 см в диаметре, при пальпируемых подмышечных лимфатических узлах диаметром до 2 см. Вместо послеоперационного облучения рекомендуется лечение тамоксифеном, который в такой же степени обладает способностью подавлять появление локальных рецидивов.

Органосохраняющие операции не рекомендуется делать в I—II триместре беременности, при больших опухолях, расположенных в разных квадрантах молочной железы, при невозможности четко определить край опухоли.

Таким образом, методы лечения рака молочной железы I—II стадии претерпевают эволюцию. Модифицированная радикальная мастэктомия и лампэктомию с удалением подмышечных лимфатических узлов с последующей химиотерапией или облучением, по данным многих проспективных рандомизированных исследований, имеют много преимуществ перед радикальной мастэктомией по Холстеду. Многие аспекты этой проблемы подлежат дальнейшему изучению по мере эволюции методов лечения рака молочной железы (рис. 5.17).

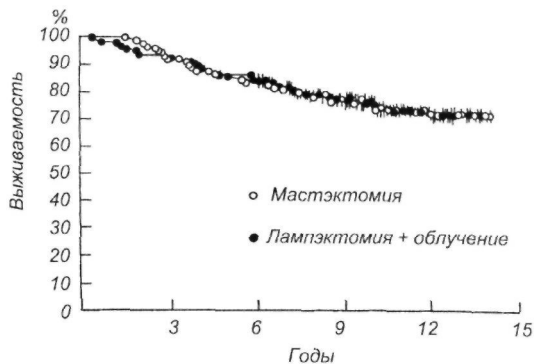


Рис. 5.17. Сравнительная оценка операций. Отдаленные результаты после операций мастэктомии и лампэктомии при раке I—II стадий.

5.6.2.2. Рак молочной железы *in situ*

До появления маммографии только 3—5 % рака молочной железы оценивали как неинвазивный рак. С введением маммографии частота его возросла до 25 %. В связи с этим возник вопрос о способе лечения. Если при инвазивном раке I стадии предпочтение отдается лампэктомии, то следует ли при неинвазивном раке *in situ* производить мастэктомию? Выяснилось, что лобулярный неинвазивный рак может появиться в любой части железы, часто дает двустороннее поражение, не обнаруживается при маммографии, не дает метастазов. В противоположность лобулярному неинвазивный рак эпителия протоков образует микрокальцинаты на маммограмме, что позволяет распознать его. Это вид рака может давать микрометастазы. В связи с этим лечение их следует рассматривать отдельно.

Лечение протоковой карциномы in situ. Этот вид неинвазивного рака очень напоминает инвазивный рак протоков без инвазивного компонента. При длительном наблюдении протоковая карцинома *in situ* в 20—40 % становится инвазивной. Поэтому при обнаружении микрокальцинатов размером до 25 мм необходимо производить лампэктомию; если зона микрокальцинатов более 25 мм, необходимо производить модифицированную радикальную мастэктомию по Пэйти, так как риск наличия инвазивного компонента высок. Кроме того, при попытке лампэктомии трудно определить границы опухоли, что затрудняет возможность экцизии опухоли вместе с ободком здоровой ткани. В подобных случаях показана мастэктомия без удаления лимфатических узлов с последующей химиотерапией или облучением в зависимости от морфологии опухоли. Мастэктомия дает 100 % излечение.

Лечение лобулярной карциномы in situ. Исторически для лечения этого вида рака применяли мастэктомию, так как хирурги предполагали возможность перехода ее в инвазивный рак. В настоящее время полагают, что она скорее является маркером для идентификации пациенток с высоким риском развития рака и способностью к двустороннему поражению. В 80-х годах была принята щадящая, более консервативная хирургия рака. В связи с этим лечение лобулярной карциномы *in situ* вызывает разногласие среди специалистов. Одна группа хирургов и пациенток (54—55 %) считает, что надо ограничиться наблюдением за динамикой развития болезни. Вторая группа (33 %) рекомендует производить одностороннюю мастэктомию. Третья группа (9 %) рекомендует двустороннюю мастэктомию, учитывая возможность двустороннего поражения. Большинство же считают целесообразным производить регулярное наблюдение и принимать решение об оперативном лечении в связи с изменением течения болезни.

Лечение непальпируемых опухолей. При непальпируемых опухолях участок, подлежащий удалению, определяют на основании изучения рентгенограмм молочной железы, выполненных в двух проекциях, или данных УЗИ. В день операции производят внутритканевую маркировку узла, подлежащего удалению. Для этого вводят 0,5—1 мл 1 % раствора метиленового синего в смеси с 0,5 мл контрастного вещества (60 % раствор урографина, верографина). Правильность маркировки контролируют повторной маммографией. Убедившись в правильности выбора участка с непальпируемым образованием, производят секторальную резекцию его, приближающуюся по технике исполнения к лампэктомии. После операции препарат подвергают рентгенологическому исследованию для контроля правильности удаления намеченного участка. После гистологического исследования определяют дальнейшую тактику. При обнаружении инвазивного рака производят радикальную

мастэктомии по Пэйти или ограничиваются послеоперационной химиотерапией, как при лампэктомии, производимой по поводу рака I—II стадии.

Лечение рака молочной железы III стадии. Выбор метода лечения при этой стадии рака зависит от возможности удаления опухоли, проведения адьювантной терапии, общего состояния больной. При операбельных опухолях проводят предоперационную и послеоперационную адьювантную химиотерапию или облучение, затем производят мастэктомию с последующим облучением или химиотерапией. При неоперабельных опухолях применяют обычно комбинированный метод лечения. Если облучение и дополнительная химиотерапия позволят уменьшить размеры опухоли, то производят операцию с последующей комбинированной химиотерапией для уничтожения раковых клеток за пределами пораженной области и предотвращения развития отдаленных метастазов.

Секторальная резекция молочной железы. Применяется в исключительных случаях у крайне тяжелобольных и больных старческого возраста, не способных перенести мастэктомию. Операция может быть дополнена облучением или химиотерапией.

Профилактическая мастэктомия может быть рекомендована при лобулярной карциноме *in situ*, при фиброзно-кистозной мастопатии с атипичной гиперплазией клеток протоков, особенно при неблагоприятном семейном анамнезе, при высоком риске развития рака молочной железы. Во всех случаях необходимо тщательно взвесить целесообразность и риск оперативного вмешательства.

В ближайшем послеоперационном периоде возможны такие осложнения, как кровотечение, гематома, лимфорей, отек (лимфедема) верхней конечности. Лимфедема конечности на оперированной стороне наиболее часто наблюдается после радикальной мастэктомии по Холстеду.

Пластика молочных желез. Удаление молочной железы психологически тяжело переносится женщинами. Поэтому в дальнейшем применяют протезирование молочных желез наружными или имплантируемыми протезами из синтетических материалов.

В настоящее время появилось много сообщений об отрицательных сторонах пластики молочных желез имплантируемыми силиконовыми протезами. Предпочтение отдают пластике молочных желез перемещением на место удаленной железы миокутаннх лоскутов. Для этих целей перемещают одну или обе прямые мышцы живота вместе с жировой тканью и кожей гипогастрия или перемещают лоскут из широчайшей мышцы спины вместе с кожей, сочетая с имплантацией синтетического протеза.

Адьювантная терапия рака молочной железы

Химиотерапия. Химиотерапевтическое лечение, проводимое до операции, принято называть неоадьювантным. Послеоперационная химиотерапия, предотвращающая развитие метастазов и рецидива, называется адьювантной, или дополнительной. Химиотерапию, проводимую для лечения выявленных метастазов, называют лечебной. Удаление опухоли даже при паллиативных операциях усиливает эффективность метода. Поэтому сочетание оперативного удаления опухоли с последующей химиотерапией или комбинированными методами называют циторедуктивной терапией. Различают моно- и полихимиотерапию с различным сочетанием препаратов. Полихимиотерапия на 10—30 % улучшает эффективность лечения по сравнению с монотерапией. Это объясняется различной чувствительностью опухоли к некоторым препаратам и разным механизмом действия некоторых из них.

Наиболее часто применяют циклофосфан, фторурацил, адриамицин, метотрексат, фарморубин и др. Схемы полихимиотерапии с адриамицином (адриобластином, доксорубицином, ростоцином) считают наиболее эффективными. Список препаратов для химиотерапии быстро пополняется все более действенными средствами.

Цель химиотерапии — подавить развитие метастазов, добиться уменьшения размеров опухоли

Многочисленными исследованиями доказано, что химиотерапия значительно увеличивает продолжительность жизни. У пациенток, находящихся в периоде постменопаузы, при наличии метастазов в регионарные лимфатические узлы и положительных эстрогенрецепторах тамоксифен значительно увеличивает продолжительность жизни. Для этой группы оперированных больных такая схема считается стандартной.

Для женщин в пременопаузе при метастазах в регионарные лимфатические узлы независимо от состояния эстрогенрецепторов показана комбинированная химиотерапия. При отсутствии метастазов в регионарные лимфатические узлы химиотерапия не рекомендуется

Схемы химиотерапии многочисленны. Наиболее часто применяются следующие: 1) FAC (фторурацил, адриамицин, циклофосфан); 2) FEC (фторурацил, эпирубицин, циклофосфан); 3) CAF (циклофосфан, адриамицин, фторурацил); 4) CMF (циклофосфан, метотрексат, фторурацил). Состав компонентов зависит от многих факторов: принятой в данном учреждении схемы, участия в клинических испытаниях новых препаратов и схем лечения, наличия нужных препаратов. С появлением новых препаратов появляются новые схемы.

Гормонотерапия предпринимается для снижения концентрации эстрогенов или блокирования их влияния на организм. Этот метод применяют преимущественно при опухолях с положительными эстрогенрецепторами.

Гормональную терапию некоторые авторы рекомендуют проводить до химиотерапии, чтобы убедиться в гормональной чувствительности опухоли. Препараты для гормональной терапии применяют в определенной последовательности. Сначала назначают антиэстрогены (тамоксифен и его аналоги), затем ингибиторы ароматазы (аминоглутатимид), прогестины, андрогены (тестостерон, сустанон, тестолактон и др.). Для каждой больной необходимо составлять индивидуальный план лечения, при котором возможно сочетание разных компонентов. Сочетание различных методов лечения называют комбинированной, или комплексной, терапией.

Удаление яичников (оофорэктомия, кастрация), часто применявшееся ранее, теперь вызывает у большинства онкологов негативное отношение. Специальные сравнительные исследования показали, что у больных с поздними формами рака (III—IV стадия) в период пременопаузы кастрация и применение тамоксифена дали одинаковые результаты. Тамоксифен практически вытеснил кастрацию. Кастрацию в настоящее время применяют в случаях безуспешного применения тамоксифена, хотя в этих случаях иногда удается получить улучшение и от применения более высоких доз тамоксифена.

Лучевая терапия предусматривает облучение области тела, пораженной раком. При раке молочной железы облучают железу и регионарные лимфатические узлы. В ряде учреждений нашей страны проводят предоперационную и послеоперационную лучевую терапию. Большинство специализированных клиник предпочитает только послеоперационное облучение. Цель предоперационного облучения — снизить степень злокачественности первичной опухоли за счет гибели низкодифференцированных элементов,

уменьшить диссеминацию раковых клеток во время операции и опасность рецидивов. Иногда уменьшение опухоли под влиянием лучевой терапии позволяет перевести иноперабельную опухоль в операбельную.

Показания к предоперационной лучевой терапии: большие опухоли (более 5 см), диффузные формы рака и отек молочной железы, наличие метастазов в регионарные лимфатические узлы. Облучение проводится в течение 5 дней (разовая доза 4—5 Гр, суммарная — 25 Гр). Послеоперационная лучевая терапия имеет целью уменьшение местных рецидивов после лампэктомии, модифицированной радикальной мастэктомии, при обнаружении метастазов в регионарные лимфатические узлы после операции, при неполном удалении лимфатических узлов (разовая доза на очаг 2 Гр, суммарная очаговая доза 46—48 Гр и на оставшуюся после лампэктомии железу или на рубец после модифицированной радикальной мастэктомии до 50 Гр).

Лучевая терапия применяется и как самостоятельный метод или в сочетании с химиотерапией при наличии противопоказаний для оперативного лечения. Лучевая терапия наряду с раковыми клетками повреждает и здоровые, она не может оказать воздействие на раковые клетки за пределами зоны облучения. Поэтому по мере повышения эффективности химиопрепаратов показания к лучевой терапии суживаются.

Адреналэктомия и гипофизэктомия, применявшиеся у некоторых групп пациентов с целью более полного снижения уровня эстрогенов и эстрогеноподобных гормонов, в настоящее время практически не применяются. Это связано с появлением новой группы препаратов — ингибиторов ароматазы, угнетающих продукцию стероидных гормонов и не вызывающих заметных побочных эффектов. Вопрос о целесообразности применения указанных оперативных вмешательств продолжает дебатироваться. Необходимы дальнейшие клинические испытания, для того чтобы подтвердить эффективность и целесообразность применения медикаментозной терапии вместо опасных для жизни ослабленных больных тяжелых оперативных вмешательств.

5.6.2.3. Рак молочной железы у мужчин

Опухоль встречается у мужчин в 100 раз реже, чем у женщин. Безболезненна, расположена центрально в глубине сосково-ареолярной области. В связи с отсутствием болей пациенты поздно обращаются к врачу. Использовать маммографию для диагностики трудно, поэтому рак распознается преимущественно в стадии T3—T4. Некоторую помощь в диагностике может оказать УЗИ. Выживаемость больных мужчин ниже, чем женщин, что объясняется не особенностями рака у мужчин, а поздней диагностикой.

Лечение рака молочной железы у мужчин практически не отличается от методики, применяемой у женщин. Наиболее частой операцией является модифицированная радикальная мастэктомия, за исключением случаев прорастания опухоли в большую грудную мышцу. Принципы химиотерапии при раке молочной железы те же, что и у женщин. Используют те же схемы проведения химио- и гормональной терапии. Процент эстрогенопозитивности рака у мужчин (89 %) выше, чем у женщин (64 %), поэтому кастрация часто дает положительный эффект при появлении метастазов или рецидива. Применение тамоксифена, или "кастрации" медикаментозными средствами, столь же эффективно, как удаление яичек, поэтому кастрацию производят редко.

При раке I стадии наблюдается 100 % выздоровление. Разделение рака молочной железы по стадиям у мужчин такое же, как у женщин. Однако исходы оперативного и других методов лечения у мужчин хуже, что обусловлено поздней диагностикой и преобладанием III—IV стадии рака.

После операции радикальной мастэктомии по Пэйти при непальпируемом раке (Tis; T0) пятилетняя выживаемость составляет 98,5 %, десятилетняя — 94,5 %; при раке I, IIa стадии (T1N0M0; T1—2N0M0) — соответственно 93 и 84 %; при IIb стадии (T1—2N1M0) — 60—65 %, а при III стадии (T1—3N2—3M0) — 35—40 %.

Таким образом, чисто хирургический метод лечения рака молочной железы у мужчин можно считать адекватным. При применении радикальной мастэктомии по Пэйти пятилетняя выживаемость выше, чем при других типах операций.

5.6.2.4. Саркома молочной железы

Саркома молочной железы — неэпителиальная злокачественная опухоль (около 1 % всех злокачественных опухолей этого органа), выявляющаяся в молочной железе при пальпации в виде плотного практически безболезненного узла с четкими границами, длительное время остающимся четкими. В поздние сроки опухоль прорастает в окружающие ткани, становится интимно спаянной с соском, большой грудной мышцей и кожей. Появляются метастазы в регионарные лимфатические узлы. Саркомы достигают большой величины, состоят из одного или нескольких узлов, как бы сливающихся вместе. Цитологическое исследование пунктата подтверждает диагноз.

Лечение. Применяют обычно комплексное лечение, сочетая радикальную мастэктомию с лучевой и химиотерапией. При проведении лечения соблюдают те же принципы, что и при лечении рака молочной железы.

Глава 6 ГРУДНАЯ КЛЕТКА, ТРАХЕЯ, БРОНХИ, ЛЕГКИЕ, ПЛЕВРА

Грудная клетка представляет собой герметичный, растяжимый, костно-мышечный каркас конической формы, спереди образованный грудиной, сзади — позвоночником. Боковые отделы каркаса представлены ребрами. Верхняя апертура груди представляет собой почкообразное по форме отверстие размером 5x10 см, нижняя апертура значительно больше верхней (все пространство ее занято диафрагмой).

Костно-мышечный каркас под влиянием нервных импульсов способен расширяться. При этом движения ребра несколько приподнимаются, их положение приближается к горизонтальному. Диафрагма в этот момент вдоха опускается книзу. Расширение грудной клетки и смещение диафрагмы книзу значительно увеличивают объем грудной полости. В связи с этим в герметичных плевральных полостях создается отрицательное давление, объем легких резко увеличивается, дыхательные пути наполняются воздухом — вдох. Выдох происходит пассивно, при уменьшении объема грудной полости.

Кровоснабжение и иннервация грудной клетки осуществляется 12 межреберными артериями и нервами.

Изнутри грудную стенку выстилает париетальная плевра. Висцеральная плевра, покрывающая легкие в виде серозной оболочки, является продолжением париетальной. Оба плевральных листка соединяются в воротах легких. В норме между париетальной и висцеральной плеврой

существует капиллярное пространство, которое содержит около 20 мл серозной жидкости. Оно может существенно расширяться при скоплении жидкости (гидроторакс), крови (гемоторакс) или гноя (эмпиема или пиоторакс).

Трахея начинается на уровне VI—VII шейных позвонков. Длина ее 10—12 см, диаметр 13—22 мм. Просвет трахеи сохраняется благодаря наличию в передней части стенки трахеи кольцевидных хрящей. Задняя стенка состоит из эластичной соединительнотканной перепонки. Между хрящами располагаются кольцевидные связки. Снаружи трахея покрыта соединительнотканным фуллором, изнутри она выстлана слизистой оболочкой. В подслизистом слое расположены лимфатические фолликулы и трахеальные железы, продуцирующие белково-слизистый секрет.

Слизистая оболочка состоит из многослойного реснитчатого эпителия. Постоянные колебательные движения ресничек способствуют продвижению мелких пылевых частиц и слизи в направлении гортани, а затем секрет удаляется наружу при кашлевых движениях.

На шею спереди трахею прикрывает перешеек щитовидной железы, с боков — доли щитовидной железы и сонные артерии (aa. carotis), сзади — пищевод с возвратными нервами, лежащими в борозде между пищеводом и трахеей. В грудном отделе впереди трахеи расположено начало плечеголового ствола (truncus brachiocephalicus), сзади — пищевод, слева — дуга аорты, левый возвратный нерв, справа — плечеголового ствол, правый блуждающий нерв.

Кровоснабжение осуществляется ветвями нижних щитовидных и бронхиальных артерий, берущих начало от нисходящей аорты или верхних межреберных артерий.

Венозная кровь оттекает в венозные сплетения, расположенные вокруг трахеи и пищевода. Оттуда она поступает в непарную и полунепарную вены (v. azygos, v. hemiazygos), а далее — в плечеголовые вены.

Лимфоотток от трахеи происходит по лимфатическим сосудам, тесно связанным с лимфатическими путями пищевода, гортани, щитовидной железы. Лимфатические сосуды трахеи впадают в глубокие шейные латеральные (внутренние яремные), пред- и паратрахеальные, а также в верхние и нижние трахеобронхиальные лимфатические узлы.

Иннервация осуществляется трахеальными ветвями гортанных возвратных нервов, симпатическими и парасимпатическими волокнами.

Бронхи. Правый главный бронх отходит от трахеи под более острым углом, чем левый, и служит как бы ее продолжением. Это является причиной более частого попадания в него инородных тел, затекания рвотных масс, аспирации мелких частиц пищи и зубного камня, что обуславливает более частое поражение правого легкого и бронхов патологическими процессами. Месту разделения трахеи на главные бронхи соответствует вдающийся снизу в просвет трахеи киль (carina tracheae). При метастазах опухоли в лимфатические узлы, расположенные под бифуркацией трахеи, угол деления бронхов становится более тупым. Над левым бронхом находится дуга аорты, над правым — непарная вена (ветвь верхней полой вены).

Главные бронхи делятся соответственно долям легкого: правый — на три, левый — на две ветви. Продолжая делиться на сегментарные и субсегментарные ветви (бронхи IV порядка), они уменьшаются в диаметре, переходят в мелкие бронхи, а затем в бронхиолы.

Кровоснабжение стенок бронхов артериальной кровью осуществляется из коротких бронхиальных ветвей грудной части аорты. Отток венозной крови от крупных бронхов происходит по бронхиальным венам в непарную и полунепарную вены, а из капилляров мелких бронхов непосредственно в ветви легочных вен.

Между ветвями мелких легочных артерий и вен имеются артериоло-венулярные анастомозы (шунты), которые в норме не функционируют и открываются лишь при определенных патологических состояниях. При этом возможен сброс неоксигенированной крови из легочных артериальных сосудов в венозные легочные и бронхиальные и наоборот. Шунтирование крови при некоторых патологических состояниях приводит к выраженной гипоксии.

Легкие. Глубокой бороздой легкие делятся на доли: левое на две неравные — верхнюю и нижнюю; правое на три — верхнюю, среднюю и нижнюю. В левом легком нет средней доли, но соответственно ей имеется язычковый сегмент. Легочный сегмент — основная морфологическая единица легочной ткани. В ее состав входят бронх, артерия, вены, нервы и лимфатические сосуды. В правом легком выделяют 10 сегментов, в левом — 9.

Альвеолы изнутри выстланы однослойным альвеолярным эпителием. Основу альвеолярной стенки составляют эластические коллагеновые волокна. Наружным слоем этой стенки являются базальная мембрана капилляра и его эндотелий.

Таким образом, кровь, протекающая по легочным капиллярам, отделена от альвеолярного воздуха очень тонкой перегородкой, через которую осуществляется диффузия газов.

Артериальное кровоснабжение легочной ткани происходит по бронхиальным ветвям (pt. bronchiales) из грудной части аорты. Венозная кровь по бронхиальным венам (vv. bronchiales) оттекает в легочные вены, а также в непарную и полунепарную вены.

Кровообращение в легких. Венозная кровь из верхней и нижней полых вен попадает в правый желудочек сердца, а затем по легочной артерии и ее ветвям в легкие. Каждому бронху соответствует ветвь легочной артерии, которая идет вместе с бронхами и в дальнейшем распадается на легочные капилляры, окутывающие альвеолы. В капиллярах кровь отдает углекислоту, обога-

щается кислородом и становится артериальной. Затем оксигенированная кровь поступает в вены легкого. Каждое легкое имеет две легочные вены — верхнюю и нижнюю, которые вливаются в левое предсердие. Так завершается малый круг кровообращения в легких.

Лимфоотток осуществляется в основном в правой грудной лимфатический проток. От верхней части левого легкого лимфа оттекает по левой паратрахеальной цепи лимфатических узлов, из нижних долей обоих легких, кроме того, по сосудам, идущим в листках легочных связок вниз к паразофагеальным лимфатическим узлам, расположенным позади пищевода. Лимфатическая система легкого хорошо развита и состоит из начальных лимфатических капилляров, внутриорганных сплетений и отводящих сосудов, которые вливаются в лимфатические узлы — внутрилегочные бронхопульмональные, лежащие в области ворот и корня легкого, а также трахеобронхиальные, расположенные вдоль трахеи.

Иннервация легких осуществляется за счет парасимпатической и симпатической частей нервной вегетативной системы, ветви которых у корня легких образуют мощные переднее и заднее нервные легочные сплетения.

Функция легких. Важнейшей функцией легких является газообмен между вдыхаемым воздухом и кровью капилляров, окутывающих альвеолы. Основой этого так называемого внешнего дыхания являются респираторная, перфузионная, диффузионная функции легких и газотранспортная функция крови. Газообмен в альвеолах происходит по законам диффузии. Для нормального газообмена давление кислорода в альвеолярном воздухе должно достигать 100 мм рт. ст., а углекислоты — 40 мм рт. ст. Диффузионная способность углекислоты в 25—30 раз выше, чем у кислорода. В альвеолярном воздухе содержится кислорода 15 % по объему, а углекислоты — 6 % по объему. Разница напряжения кислорода в альвеолах и крови составляет всего 6—9 мм рт. ст., в связи с чем поглощение кислорода эритроцитами нарушается легче, чем отдача ими углекислоты.

Кроме респираторной, легкие выполняют функции регуляции водного обмена, гомеостаза кислотно-основного состояния, регуляции pH крови, а также иммунологической защиты организма за счет резидентных макрофагов. Каждая из этих функций может быть изучена с помощью специальных диагностических методов.

При различных патологических процессах в легких могут возникать нарушения указанных функций. Расстройства дыхания и кровообращения могут быть компенсированными и не проявляться при спокойном состоянии больного. Однако нагрузка, обусловленная оперативным вмешательством, или обострение заболевания вызывает значительные расстройства функции внешнего дыхания и приводит к дыхательной недостаточности и нарушению гемодинамики.

Плевра представляет собой серозную оболочку, покрывающую легкие и выстилающую стенки грудной полости. Между листками плевры в норме содержится 20—25 мл жидкости, обеспечивающей наподобие смазки более гладкое движение легкого при акте дыхания.

Оба легких (правое и левое) заключены в плевральные мешки. Наружный (париетальный) листок плевры выстилает грудную клетку изнутри, а внутренний (висцеральный) плотно срастается со всех сторон с тканью легкого. Книзу от корня легкого образуется легочная связка в виде дупликации плевры, доходящая почти до диафрагмы. У здоровых людей плевральная жидкость выделяется париетальной плеврой, а абсорбируется висцеральной. Транссудация и абсорбция жидкости в плевральной полости зависит от гидростатического, коллоидного и тканевого давления. Значительное скопление жидкости в плевральной полости может быть обусловлено: 1) повышением гидростатического давления, как, например, при сердечной недостаточности; 2) повышением проницаемости капилляров вследствие воспалительных заболеваний и неопластических процессов; 3) значительным снижением коллоидно-осмотического давления. В норме плевральная жидкость содержит очень мало белка. При воспалительных заболеваниях содержание белка в плевральной жидкости может возрастать.

Давление внутри плевральной полости отрицательное. При спокойном дыхании оно изменяется в пределах от —15 см водн. ст. при вдохе до 0 —2 при выдохе. При форсированном глубоком дыхании давление может меняться от -60 см при форсированном вдохе до +30 при энергичном выдохе.

6.1. Методы исследования

Для установления окончательного диагноза и выбора метода лечения, помимо тщательного клинического обследования больных, необходимо провести ряд специальных инструментальных методов исследования органов дыхания. На основе жалоб и анамнеза необходимо продумать (составить) план инструментальных и лабораторных методов исследования таким образом, чтобы, без опасения причинить больному неприятности (ятрогенные повреждения), кратчайшим путем установить правильный диагноз.

Рентгенологическое исследование показано всем больным. Исследование проводят в двух плоскостях (проекциях) — прямой и боковой. Это нередко дает возможность не только выявить патологические изменения в легких и плевре, но и провести дифференциальную диагностику заболеваний.

Томография — послойное продольное рентгенологическое исследование легких. Оно дает возможность уточнить характер патологии в легких (изменение просвета трахеи и бронхов), контуров затемнений, выявить наличие полостей в участках затемнения легкого и определить глубину расположения патологической тени.

Компьютерная томография (КТ) — исследование, позволяющее получить рентгеновское изображение поперечных срезов грудной клетки и ее органов с очень большой четкостью изображения и большой разрешающей способностью. На поперечных срезах можно четко различить обусловленные патологическим процессом изменения в легочной ткани, трахее, бронхах, лимфатических узлах средостения, более точно определить распространенность патологического процесса, его взаимоотношения с другими органами, наличие выпота в плевральной полости и изменения плевры при опухолях.

Магнитно-резонансная томография. Метод позволяет дифференцировать опухоли от кист и сосудистых новообразований, так как изменения в сосудах хорошо различимы на полученных изображениях без введения контрастного вещества.

Магнитно-резонансная томография особенно эффективна в диагностике заболеваний сердца и сосудов. Она позволяет также выявить инвазию опухоли в окружающие структуры, средостение, грудную клетку.

Бронхография — рентгенографическое исследование бронхиального дерева после заполнения бронхов контрастным веществом. Это исследование позволяет выявить изменения в бронхах: бронхоэктазы, остаточные полости после абсцесса легкого, бронхоплевральные свищи, рубцовые стенозы бронхов. В настоящее время бронхографию применяют редко, так как бронхоскопия и компьютерная томография дают возможность получить более точную диагностическую информацию.

Ангиография — рентгенологическое исследование сосудов легких после введения в них контрастного вещества. При катетеризации сосуда вводят 15—20 мл контрастного вещества и выполняют с заданной скоростью серию рентгеновских снимков. Исследование производят для уточнения операбельное™ при раке легкого, для диагностики тромбоэмболии легочной артерии, артериовенозных аневризм и др. Наиболее полную информацию она дает при сочетании с компьютерной томографией.

Бронхиальную ангиографию применяют для уточнения локализации источника кровотечения и последующей эмболизации артерии при легочном кровотечении. В настоящее время вместо ангиографии с успехом можно использовать магнитно-резонансную томографию.

Радиоизотопное (радионуклидное) исследование в зависимости от применяемого радиоактивного фармпрепарата позволяет выявить патологические очаги в легком, которые длительно задерживают или, наоборот, не накапливают изотоп (например, нарушение перфузии легочной ткани в зоне эмболии ветвей легочной артерии, ателектаза, опухоли легкого, метастаза рака щитовидной железы). При вдыхании ¹³³Xe можно определить участие долей легкого в акте дыхания, что позволяет изучить вентиляцию и перфузию легких.

Ультразвуковое исследование дает возможность установить наличие субплевральных образований, выпота в плевральной полости. С ее помощью можно выполнить биопсию. При операциях в плевральной полости через

купол диафрагмы можно выявить образования в печени (эхинококковые кисты, метастазы, опухоли при раке), не диагностированные при дооперационном исследовании. УЗИ дает возможность выявить небольшое (до 100 мл) скопление жидкости в плевральной полости, произвести под его контролем пункцию, получить материал для исследования, удалить жидкость, ввести лечебный препарат.

Бронхоскопия — исследование нижних дыхательных путей с помощью бронхоскопа. Это основной метод исследования при заболеваниях трахеи и бронхов. При бронхоскопии необходимо аспирировать мокроту для бактериологического и цитологического исследования. С помощью специальных щипцов можно взять кусочек опухоли или ткани для гистологического исследования, произвести соскоб эпителия со слизистой оболочки бронха, взять влажным тампоном мазок для цитологического и гистологического исследований.

Лазерная флюоресцентная бронхоскопия основана на избирательной способности тканей злокачественных опухолей накапливать введенный фотосенсибилизатор. При облучении опухоли лучом лазера определенной длины волны ткань злокачественной опухоли дает более интенсивную флюоресценцию по сравнению с тканью доброкачественной опухоли и со здоровыми тканями. Компьютерная обработка кривых интенсивности флюоресценции под воздействием лазерного облучения помогает дифференцировать злокачественные новообразования в бронхах от доброкачественных.

Торакоскопия — эндоскопическое исследование плевральной полости с помощью специального инструмента — торакоскопа. Метод дает возможность осмотреть париетальную и висцеральную плевру, выявить патологические изменения в плевре и легких, произвести биопсию. В настоящее время имеется аппаратура для видеоторакоскопии и специальный набор инструментария для проведения оперативных вмешательств в плевральной полости через троакары. Изображение видимых патологических изменений и этапы оперативного вмешательства на легких и плевре передаются на монитор. Это позволяет проводить диагностические процедуры и оперативные вмешательства без разрезов и широкого вскрытия плевральных полостей.

Видеоторакоскопия позволяет выполнить биопсию плевры, легкого, лимфатических узлов средостения и корня легкого. Она применяется для иссечения опухолей плевры, краевой резекции легких, лобэктомии, проведения симпатэктомии при гипергидрозе и болевых синдромах верхней конечности. При помощи этого метода можно произвести плевродез для предотвращения накопления жидкости в плевральной полости при злокачественных опухолях, произвести ревизию и санацию плевральной полости при эмпиеме плевры, при гемотораксе. Видеоторакоскопия сочетает в себе возможности диагностических и оперативных вмешательств.

Медиастиноскопия — метод эндоскопического исследования переднего средостения и передней поверхности трахеи (до бифуркации) с помощью специального инструмента — медиастиноскопа. Применяется для пункции или удаления лимфатических узлов при лимфогранулематозе, опухолях переднего средостения, метастазах опухолей, для гистологического исследования.

Цитологическое, гистологическое и микробиологическое исследования мокроты, бронхиального секрета, плеврального экссудата, а также биопсийного материала, получаемого при бронхоскопии (кусочки ткани, соскоб, смыв со слизистой оболочки, материал, полученный при чрескожной тонкоигольной биопсии, медиастиноскопии, торакоскопии), являются обязательным компонентом диагностики заболеваний легких и плевры.

Функциональные методы исследования позволяют с помощью современных аппаратов получить информацию о функциональном состоянии органов дыхания и кровообращения. Они необходимы для оценки состояния пациента, его резервных возможностей при решении вопроса об оперативном вмешательстве, выборе метода и объема операции.

Спирометрия позволяет оценить состояние внешнего дыхания измерением легочных объемов при помощи спирометра.

Дыхательным объемом легких называют объем воздуха, вдыхаемого и выдыхаемого при одном спокойном дыхательном цикле. В норме он составляет примерно 500 мл. При максимальном вдохе в легкие может войти еще 1500 мл воздуха, который называется дополнительным. Воздух, который выходит при максимальном форсированном выдохе (до 1500 мл), называется резервным.

Жизненная емкость легких (ЖЕЛ) — объем воздуха, выдыхаемого после максимально глубокого вдоха. Этот показатель колеблется от 3,5 до 5,5 л. Уменьшение ЖЕЛ свидетельствует об уменьшении вентилируемой части легкого. Минутный объем дыхания (МОД) — объем воздуха, выдыхаемого (или вдыхаемого) за 1 мин при спокойном дыхании (норма 6—8 л/мин). Максимальная вентиляция легких (МВЛ) — объем воздуха, выдыхаемого за 1 мин при максимальной частоте и глубине дыхания (норма 110—120 л/мин). Остаточный объем легких — объем воздуха, остающегося в легких после максимального выдоха.

Перечисленные показатели определяют в процентах к должным показателям по таблицам Гарриса—Бенедикта.

Проба Вотчала—Тиффно — функциональная проба для оценки трахеобронхиальной проходимости путем измерения объема воздуха, выдыхаемого после максимального вдоха в первую секунду форсированного выдоха. Далее вычисляют процентное отношение этого объема к жизненной емкости легких (норма 70—80 %). Пробу проводят при обструктивных заболеваниях бронхов и легких.

Коэффициент использования кислорода представляет собой процентное отношение доли кислорода, используемой тканями, к общему содержанию его в артериальной крови. Этот показатель является важным фактором, характеризующим процессы диффузии через альвеолярно-капиллярные мембраны (норма 40 %).

Анализ газов крови имеет важное значение для изучения газотранспортной функции легких. Первостепенное значение имеет определение парциального давления кислорода (pO_2) и углекислоты (pCO_2). В норме pO_2 составляет 90—120 мм рт. ст., pCO_2 — 34—46 мм рт. ст.

При острой респираторной недостаточности равновесие парциального давления O_2 и CO_2 нарушается (pO_2 менее 60 мм рт. ст., pCO_2 более 50 мм рт. ст.). Частичная дыхательная недостаточность отмечается при уменьшении вентиляции отдельных участков легких и компенсаторном увеличении элиминации углекислоты хорошо вентилируемыми отделами легких, вследствие чего pCO_2 остается нормальным, а pO_2 снижено.

При глобальной недостаточности наблюдается гиповентиляция альвеол с респираторным ацидозом. При этом pCO_2 возрастает, pO_2 снижается, развиваются гипоксия и гиперкапния, что является абсолютным противопоказанием к проведению торакальной операции.

Оперативные вмешательства на легких возможны при следующих минимальных значениях показателей функционального состояния органов дыхания: ЖЕЛ — более 50 % от нормы, проба Вотчала—Тиффно — более 55—60 % ЖЕЛ, МВЛ — 45—75 л/мин, остаточный объем легких — более 50 %

от нормы. Газы крови: pO_2 — более 65 мм рт. ст., pCO_2 — менее 45 мм рт. ст. Указанные методы изучения функции легких позволяют судить о вентиляционной, перфузионной и газотранспортной функций. Наряду с ними необходимо учитывать данные клинического наблюдения, которые также дают представление о степени дыхательной недостаточности.

6.2. Грудная стенка

6.2.7. Врожденные деформации грудной клетки

Аномальное развитие хрящей ребер и грудины является причиной различных деформаций грудной клетки. У большинства детей они заметны при рождении, в некоторых случаях становятся видимыми в позднем детском возрасте. Дефект соединения правого и левого зачатков грудины в процессе эмбрионального развития приводит к образованию расщелины грудины в верхнем или нижнем ее отделе. Наблюдаемая иногда расщелина всей грудины сочетается с протрузией перикарда или всего сердца (ectopia cordis), с тяжелыми врожденными пороками сердца.

Воронкообразная деформация грудной клетки (впалая грудь — *pectus excavatum*) — западение грудины, хрящей и передних отделов ребер — является наиболее частым пороком развития грудины. Причину деформации связывают с генетически обусловленной дисплазией хрящей и соединительнотканых структур грудной клетки. Это предположение основано на наличии похожих врожденных изменений у родственников, а также множественных пороков развития у пациента. Дисплазия хрящей и соединительной ткани обусловлена нарушением метаболических, в том числе ферментативных, процессов в хрящах и соединительной ткани (искажение образования мукополисахаридов, нарушение обмена гексоамидазы, глжжуронидазы и карбоксипептидазы). В связи с этим грудина западает, объем грудной полости уменьшается. При резко выраженной деформации грудной клетки возникают смещение и ротация сердца, искривление позвоночника, нарушение функций сердца и легких. Для определения степени деформации по рентгенограммам в боковой проекции или по компьютерным томограммам (рис. 6.1) определяют наименьшее (а—б) и наибольшее (в—г) расстояние между задней поверхностью грудины и передней поверхностью тел позвонков. Отношение, полученное при делении наименьшего расстояния на наибольшее $(a-b)/(v-g)$, служит критерием для определения степени деформации. Величина 0,7 и более характеризует I степень, 0,7—0,5 — II, менее 0,5 — III степень.

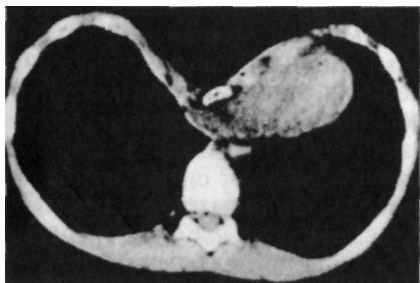

Рис. 6.1. Компьютерная томограмма впадой груди.

Клиническая картина. У детей младшего возраста западение грудины и ребер мало заметно. Оно увеличивается при вдохе (парадокс вдоха). Со временем, в процессе роста ребенка, западение грудины увеличивается, края реберных дуг более заметно выступают вперед. В связи с нарушением функции легких и сердца больные дети более склонны к простудным заболеваниям.

У детей школьного возраста западение грудины становится фиксированным, увеличивается глубина воронки до

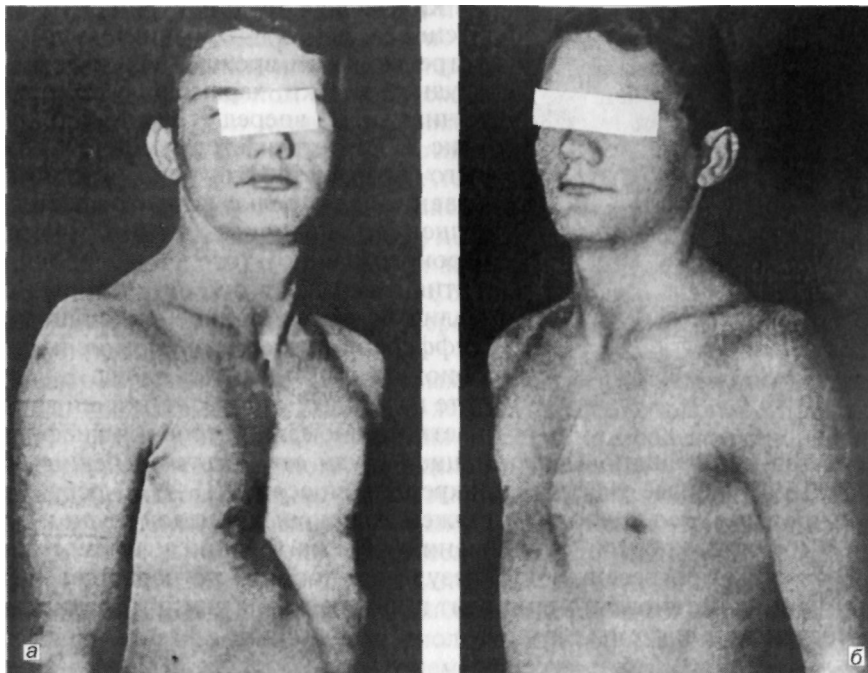


Рис. 6.2. Впалая грудь.

а — до операции; б — после операции.

7—8 см, более заметным становится искривление позвоночника (грудной кифоз, сколиоз). Дыхательные экскурсии грудной клетки уменьшаются в 3—4 раза по сравнению с нормой (4—7 см). В связи с этим появляются выраженные нарушения функции дыхательной и сердечно-сосудистой системы.

Лечение. Консервативные методы лечения (ЛФК, массаж и др.) неэффективны. Оперативное лечение имеет целью исправление косметического дефекта, улучшение функции легких и сердечно-сосудистой системы (рис. 6.1). Незначительные деформации, не сопровождающиеся заметным нарушением кардиореспираторной функции, можно оставить для наблюдения без операции. При средней и тяжелой формах воронкообразной деформации груди показано оперативное лечение. Оптимальным для операции является 6—7-летний возраст ребенка. Существует много способов оперативного лечения, однако каждый из них приводит к желаемому успеху у 40—50 %. Радикальное вмешательство направлено на увеличение объема грудной полости. С этой целью после мобилизации грудино-реберного комплекса позади грудины устанавливают специальную пластинку (распорку) из нержавеющей стали и фиксируют ее к IV или V ребру с каждой стороны. Распорка может быть удалена через 6 мес или позднее.

В последние годы за грудину имплантируют магнитную пластинку. Снаружи на специальном корсете устанавливают второй магнит, который в течение определенного времени подтягивает расположенную за грудиной магнитную пластинку кпереди и тем самым постепенно исправляет деформацию.

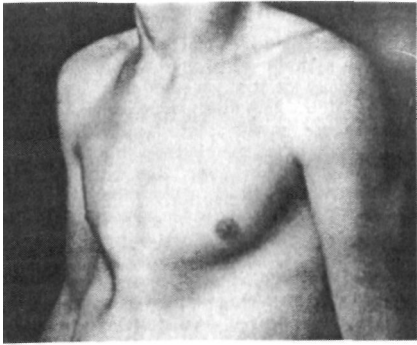


Рис. 6.3. "Куриная грудь".

Килевидная грудь ("куриная грудь" — *pectus carinatum*) — сравнительно редко встречающаяся врожденная деформация грудной клетки, характеризующаяся выпячиванием вперед грудины и ребер (рис. 6.3). Встречается у детей 3—5-летнего возраста. Этот вид деформации сравнительно редко сопровождается нарушением функции легких и сердца. Происхождение этого вида порока развития связывают с генетическими аномалиями, отрицательно влияющими на дифференцировку тканей в период эмбрионального развития плода. В результате возникает дисплазия тканей грудной клетки и аномалия строения диафрагмы.

У пациентов с килевидной деформацией груди отсутствует передняя часть диафрагмы, а боковые участки, прикрепляющиеся к VII—VIII ребрам, гипертрофированы. Это приводит к втяжению боковых отделов груди и выпячиванию грудины кпереди, уменьшению объема грудной клетки. Изменения с возрастом прогрессируют. В результате постепенно нарастает сдавление внутренних органов, что приводит к нарушению функции легких и сердечно-сосудистой системы.

6.2.2. Повреждения грудной клетки

Повреждения грудной клетки и органов, находящихся в ней, разделяют на закрытые и открытые (открытые подробно рассматриваются в курсе военно-полевой хирургии).

К закрытым относятся повреждения костного каркаса грудной клетки и расположенных в нем органов без повреждения кожи. В мирное время они встречаются значительно чаще открытых. Основная причина этого вида травмы — дорожно-транспортные происшествия, а также природные и производственные катастрофы.

Закрытую травму можно подразделить на две группы, определяющие тяжесть травмы: а) без повреждения внутренних органов; б) с повреждением внутренних органов (легкие, бронхи, крупные сосуды, сердце). Другим критерием тяжести является разделение на травму с повреждением и без повреждения костей грудной клетки. И в том и в другом случае травма может быть изолированной, а также может сопровождаться повреждением внутренних органов.

Чаще всего при закрытой травме груди травмируются легкие (60,0 %), ребра (45,4 %), сердце (7,7 %), позвоночник (4,8 %), значительно реже — диафрагма, крупные сосуды и крупные бронхи.

Плевра, межреберные сосуды, легкие, бронхи и сосуды легких повреждаются преимущественно острыми концами сломанных ребер, а также резким сдавлением грудной клетки, вызывающим повышение давления в легких, бронхах, сосудах. В результате местами возникает разрыв легочной ткани, бронхов, сосудов, сердца, кровотечение в плевральную полость (гемоторакс), скопление воздуха в плевральной полости (пневмоторакс, клапанный пневмоторакс, пневмогемоторакс). Воздух из поврежденной легочной ткани и бронхов часто накапливается в клетчатке средостения (эмфизема средо-

стения), распространяется на шею и подкожную клетчатку груди (подкожная эмфизема). Ее легко распознать по изменению контуров шеи, лица, передней грудной стенки и по характерной крепитации при надавливании пальцами или стетоскопом на кожу соответствующей области.

Скопление слизи и крови в бронхах вследствие подавления кашлевого рефлекса из-за болей приводит к частичной или полной обтурации их, развитию ателектаза долей легкого. Ателектаз, сдавление легочной ткани вследствие гемоторакса, пневмоторакса (особенно клапанного), способствует увеличению степени гипоксии и дыхательной недостаточности. В сочетании с кровопотерей эти изменения вызывают шок, на фоне которого развивается картина шокового легкого. Состояние больного становится критическим, требующим немедленных мероприятий для восстановления функций нарушенных органов.

Сдавление грудной клетки тяжелыми предметами приводит к резкому уменьшению объема ее, сдавлению легких и спазму голосовой щели. Это вызывает резкое повышение давления в легких и в сосудах верхней полой вены. В результате внезапного запредельного повышения давления в легких происходят многочисленные разрывы альвеол и мелкие кровоизлияния. Острое повышение давления в ветвях верхней полой вены, не имеющей клапанов, передается на периферические мелкие вены, что и приводит к разрыву мелких кожных венозных капилляров в верхней части туловища с образованием множественных петехиальных кровоизлияний. Кожа, склеры, язык, слизистые оболочки ротовой полости приобретают в результате этого фиолетовую окраску, за исключением участков кожи, к которым плотно прилегала одежда и оказывала в известной мере препятствие для кровоизлияний. На этих участках кожа сохраняет нормальную окраску. Закрытые повреждения груди этого типа называют *травматической асфиксией*.

Ушиб мягких тканей часто сочетается с переломом ребер. На месте ушиба груди возникает гематома. При обширной травме груди ребра ломаются в двух местах — в передней и задней части, возникают так называемые окончатые переломы. Часть грудной клетки в зоне расположения "окончатого перелома" западает на вдохе и выбухает при выдохе (парадоксальное дыхание).

Клиника и диагностика. Как при любой тяжелой механической травме, больные прежде всего жалуются на сильные боли на поврежденной стороне груди, усиливающиеся при движениях, кашле, глубоком дыхании. При повреждении легочной ткани наблюдаются одышка, частый кашель и кровохарканье. При массивной кровопотере в плевральную полость наблюдаются характерные симптомы: учащение пульса, снижение артериального давления, бледность кожных покровов, сосудистая и дыхательная недостаточность, шок.

В области повреждения мягких тканей груди и перелома ребер часто видна гематома. При пальпации этой области отмечается резкая болезненность, особенно выраженная при переломе ребер. Иногда ощущается крепитация костных отломков. При повреждении легочной ткани можно определить подкожную эмфизему по характерной крепитации воздуха, скопившегося в мягких тканях грудной клетки.

При тяжелых множественных повреждениях каркаса грудной клетки, легких и сосудов отчетливо определяются признаки кровопотери, дыхательной и сосудистой недостаточности, пневмо- и гемоторакса. Клиническая симптоматика их будет приведена ниже.

Травматическую асфиксию легко распознать по характерной синюшной

окраске верхней части туловища, петехиальным кровоизлияниям на коже, одышке. Иногда наблюдается временная потеря зрения и слуха в связи с кровоизлияниями в эти органы.

При небольших надрывах бронхов или трахеи состояние больных некоторое время может оставаться удовлетворительным, а первые симптомы появляются довольно поздно вследствие образования рубца, вызывающего стеноз поврежденного бронха. Диагноз ставят на основании данных бронхоскопии, при которой обнаруживают разрыв стенки трахеи.

Лечение. При любом повреждении грудной клетки первейшая задача врача — устранить боль. Вслед за этим предпринимают мероприятия в зависимости от характера повреждения.

При переломе ребер без повреждения внутренних органов и ушибе мягких тканей достаточно ограничиться обезболиванием и предоставлением покоя.

При повреждении внутренних органов, сопровождающихся гемотораксом и пневмотораксом, наблюдается резко выраженная одышка, дыхательная и сердечно-сосудистая недостаточность (шок). В этих случаях необходимо применить все средства реанимации и интенсивной терапии для борьбы с шоком, кровопотерей, сердечно-легочной недостаточностью. Важнейшее значение при этом имеет своевременная постоянная аспирация крови и воздуха из плевральной полости, предпринимаемые для того, чтобы расправить коллабированное легкое, восстановить трахеобронхальную проходимость, предупредить инфицирование плевральной полости, для чего рекомендуется дренировать ее дренажной трубкой диаметром не менее 15 мм, а при небольшом скоплении крови или воздуха — ограничиться пункциями.

Одновременно с этим необходимо восполнить кровопотерю, восстановить кислотно-основное состояние и водно-электролитный баланс, провести необходимые противошоковые мероприятия.

Оперативное вмешательство (торакотомия) показано в тех случаях, когда через дренажную трубку выделяется более 250 мл крови в час. При наличии видеоторакоскопической техники можно провести видеоторакоскопию. Это позволит не только определить характер повреждения легких, интенсивность кровотечения, но и провести торакоскопическое оперативное вмешательство, т. е. остановить кровотечение, произвести краевую резекцию и другие необходимые вмешательства на разрушенной части легкого, удалить скопление крови и воздуха, установить дренажные трубки для постоянной аспирации содержимого плевральной полости.

Показания к торакотомии при закрытых и открытых повреждениях органов грудной полости определяют как неотложные, срочные и отсроченные. Неотложные торакотомии производят при остановке сердца, профузном внутриплевральном кровотечении, возникшем в связи с повреждением сердца и крупных сосудов, а также при быстро нарастающем клапанном пневмотораксе. Срочные торакотомии показаны при продолжающемся кровотечении, когда из плевральной полости через дренаж выделяется более 250—300 мл крови в час, при подозрении на ранение сердца и крупных сосудов, при некупирующемся нарастающем клапанном пневмотораксе. Срочные операции производят через 3—5 дней преимущественно по поводу осложнений, таких как свернувшийся гемоторакс, безуспешная попытка остановить нарастание пневмоторакса. Указанные операции могут быть произведены менее травматичным торакоскопическим способом. Наиболее частыми осложнениями повреждений органов грудной полости являются пневмония, свернувшийся гемоторакс, эмпиема плевры, пиопневмоторакс и др.

6.2.3. Воспалительные заболевания

Субпекторальная флегмона является гнойным диффузным процессом, развивающимся в соединительной ткани под большой грудной мышцей. Источником инфекции может быть любой воспалительный процесс кожи кисти, плеча, предплечья, молочной железы, шеи. Нередко заболевание начинается с воспаления субпекторальных лимфатических узлов. Иногда субпекторальная флегмона возникает вследствие прорыва гноя в субпекторальное пространство из плевральной полости (эмпиема плевры, абсцесс легких). Возбудителями чаще являются гемолитический стрептококк, стафилококк и др. Диагноз устанавливают на основании анамнеза и физикальных данных, а также УЗИ, рентгенологического исследования.

Клиническая картина. Для флегмоны характерны боли в грудной стенке на стороне поражения, припухлость, резкая болезненность при пальпации в зоне локализации гнойного воспалительного процесса. Покраснения кожи, как правило, не бывает.

Лечение. Обычно проводят широкое вскрытие флегмоны по краю большой грудной мышцы и дренирование субпекторального пространства двухпросветным дренажем для предотвращения закупорки просвета дренажа и промывания полости гнойника антибактериальными препаратами. Учитывая смешанный характер микрофлоры, целесообразно назначать антибиотики широкого спектра действия, инфузионную терапию.

Острый гематогенный остеомиелит ребер чаще встречается у детей. Возбудителем, как правило, является золотистый стафилококк.

Клиническая картина. Заболевание начинается с сильных болей на ограниченном участке грудной клетки, повышения температуры тела. В дальнейшем появляются утолщение ребра, гиперемия кожи над ним. При прорыве гнойника образуется длительно не заживающий свищ. В первые 2—3 нед от начала возникновения острого остеомиелита патологические изменения в костной ткани ребра рентгенологически почти никогда не выявляются. Они становятся заметными при переходе процесса в хронический, когда начинается деструкция ребра и образование секвестра.

Лечение. Гнойник вскрывают, дренируют, назначают местное лечение раны и антибиотикотерапию. При хроническом остеомиелите со свищом и наличием секвестра производят резекцию ребра.

Хондриты развиваются после брюшного, сыпного или возвратного тифа, паратифа. Воспалительный очаг возникает в центре хрящевой части ребер, вызывает картину перихондрита или периостита. В дальнейшем образуются абсцесс и свищ. Иногда процесс переходит с одного хряща на другой, возникают множественные свищи.

Клиническая картина. Воспаление хрящей сопровождается субфебрильной температурой, умеренной болезненностью, образованием припухлости в области реберного хряща и свища с гнойным отделяемым.

Лечение. Производят радикальное удаление пораженного хряща и части ребра.

6.2.4. Специфические хронические воспалительные заболевания грудной стенки

Туберкулез ребер, грудины и ключицы развивается чаще вторично при туберкулезном поражении легких или других органов. В анамнезе отмечается перенесенный ранее сухой или экссудативный плеврит.

Заболевание начинается с ограниченного туберкулезного поражения плевры. Воспалительный процесс переходит на ребро, хрящ, грудину или ключицу. Поражаются чаще нижние ребра, хрящи III—V ребер. Обращенная к плевре поверхность ребра, хряща, ключицы или грудины узурируется, подвергается гнойному расплавлению. Затем образуется свищ с гнойным отделяемым, содержащим микобактерии туберкулеза.

Клиническая картина и диагностика. Заболевание сопровождается субфебрильной температурой тела. На ограниченном участке ребер или хрящей, ключицы или грудины определяются утолщение, локальная болезненность. Кожа в течение длительного времени не изменяется. Диагноз подтверждается рентгенологическим и бактериологическим исследованиями.

Лечение. Назначают противотуберкулезную терапию (стрептомицин, ПАСК, изониазид, рифампицин, этионамид и др.), пунктируют гнойник и отсасывают гной. При неэффективности консервативной терапии удаляют пораженное ребро, иссекают свищевой ход.

Торакальный актиномикоз развивается вторично при распространении процесса из легкого на плевру, мышцы и кости грудной стенки.

Клиническая картина и диагностика. В грудной стенке определяется плотный инфильтрат, с которым спаяна багрового цвета кожа. Часто образуются мелкие абсцессы, свищи со скудным отделяемым в виде крошковатого гноя. В гное при микроскопическом исследовании находят мицелий и друзы грибка.

Лечение. Применяют общие принципы лечения актиномикоза (антибиотикотерапия, актинолизаты и другие средства).

6.2.5. Опухоли грудной стенки

Доброкачественные опухоли — липомы, фибромы, лимфангиомы — развиваются медленно, не вызывая болезненных ощущений.

Лечение. Производят хирургическое удаление опухолей, главным образом по косметическим соображениям, с обязательным последующим гистологическим исследованием их.

Остеома, хондрома развиваются из костной и хрящевой ткани ребер и грудины. Как правило, это доброкачественные опухоли, размер которых медленно увеличивается. Однако иногда они начинают расти быстро, приобретают злокачественное течение, метастазируют. Опухоли переднего отдела грудной клетки могут достигать значительных размеров, не вызывая боли и заметных нарушений общего состояния. Иногда хондрома перерождается в хондросаркому, растущую внутрь грудной клетки, вызывая боль в груди, одышку.

Костные опухоли, располагающиеся по задней поверхности грудной клетки, чаще всего исходят из тела лопатки или акромиального отростка, имеют плотную консистенцию, при движениях смещаются вместе с плечевым поясом.

Лечение. Производят хирургическое удаление хондром и остеом. При хондросаркоме лопатки показано полное удаление лопатки с окружающими тканями.

Злокачественные опухоли (саркомы мягких тканей, костей и хрящей грудной стенки) характеризуются быстрым ростом. Опухоли в короткий срок достигают больших размеров, подвергаются распаду в центре, изъязвляются. Рост опухоли сопровождается общей интоксикацией, повышением температуры тела. При саркоме костей на рентгенограммах видно разрежение или разрушение костной ткани.

Лечение. Сочетают радикальное хирургическое вмешательство с лучевой и химиотерапией, т. е. проводят комбинированное лечение.

6.3. Трахея

6.3.1 Пороки развития

Атрезия трахеи — частичное или полное отсутствие ее просвета. Ребенок с этим пороком развития погибает сразу после рождения.

Врожденный стеноз трахеи может быть первичным или вторичным при сдавлении ее аномальными сосудами и другими объемными образованиями. При первичных стенозах хрящевые кольца трахеи, как правило, резко деформированы. Различают 3 вида стеноза: распространенный (генерализованная гипоплазия); сегментарный (циркулярный) различной длины, располагающийся на любом уровне трахеи; воронкообразный, постепенно суживающийся до максимума вблизи карины.

Трахеомалиция обычно является вторичным проявлением компрессии трахеи сосудистым кольцом (при пороках развития аорты и ее ветвей) или сдавления опухолями. Этот порок часто сочетается с атрезией пищевода.

Клиническая картина. Для данного порока развития характерны затруднение дыхания, резко нарастающее при заболеваниях, сопровождающихся отеком слизистой оболочки трахеи. При этом наблюдаются осиплость голоса, кашель, цианоз. Диагноз ставят на основании данных бронхоскопии, компьютерной томографии, рентгенотомографии в прямой и боковой проекциях. Наиболее ценные данные могут быть получены при магнитно-резонансной томографии. В некоторых случаях возникает необходимость в ангиографии аорты и ее ветвей.

Лечение. При первичном сегментарном стенозе, обусловленном врожденной интритрахеальной перепонкой, ее удаляют через бронхоскоп. При циркулярном сужении проводят бужирование. Радикальным методом лечения является резекция суженного участка трахеи. Операция выполнима лишь у небольшого числа больных с коротким сегментарным стенозом. При распространенном стенозе, охватывающем более половины длины трахеи, рекомендуется рассечь суженный участок на всем протяжении, а в образовавшийся дефект вшить хрящ из IV ребра. При вторичных стенозах, обусловленных сдавлением трахеи, лечение заключается в удалении сдавливающего субстрата (киста или опухоль средостения) либо рассечении одной из дуг аорты.

Врожденные трахеальные свищи представляют собой разновидность жаберных или бранхиогенных свищей шеи. Они могут быть полными (открываться на коже и в трахею) или неполными (открываться только на коже — наружные свищи, в трахею — внутренние свищи). Чаще наблюдаются неполные наружные свищи.

Диагноз основывается на данных фистулографии, позволяющей уточнить расположение свища, его связь с просветом трахеи.

Внутренние неполные свищи, как правило, специального лечения не требуют. В остальных случаях показаны иссечение свищевого хода или его коагуляция.

6.3.2. Травматические повреждения

Клиническая картина и диагностика. При небольших надрывах трахеи состояние больных остается удовлетворительным. Кашель появляется спустя некоторое время после получения травмы. Затем развиваются явления медиастинита. Иногда первые симптомы появляются довольно поздно вследствие образования рубца и стеноза трахеи.

При полных или больших поперечных разрывах состояние больных тяжелое: одышка, кашель, кровохарканье, медиастинальная эмфизема. При разрывах вблизи бифуркации трахеи или пищевода нередко возникает пневмоторакс. Рентгенологическое исследование может выявить газ в средостении нередко в виде полоски вдоль трахеи.

Диагноз ставят на основании бронхоскопии, при которой обнаруживают разрыв стенки трахеи.

Лечение. Производят ушивание разрыва трахеи. Во время операции необходима тщательная ревизия соседних органов, которые также могут быть повреждены при травме. Некоторые хирурги для снижения интратрахеального давления накладывают трахеостому. После ушивания дренируют средостение через разрез над яремной вырезкой.

Воспалительные заболевания трахеи могут быть специфическими (туберкулез, актиномикоз, сифилис) и неспецифическими.

Клиническая картина зависит от фазы воспаления и характеризуется кашлем, одышкой, присоединением симптомов воспалительного процесса в легких. Основным методом диагностики является бронхоскопия.

Лечение. При остром и хроническом трахеите проводят противовоспалительную терапию (антибиотики). Местно применяют щелочные, масляные ингаляции. При подслизистых абсцессах наряду с антибактериальной терапией необходимо вскрыть абсцесс через бронхоскоп. При приобретенном дивертикуле трахеи иногда возможна его резекция.

6.3.4. Стенозы трахеи

Приобретенные неопухолевые стенозы трахеи могут быть первичными, обусловленными наличием патологического процесса собственно в трахее (туберкулез, рубцовая деформация после хондрита и т. д.), и вторичными (компрессионными), обусловленными давлением извне. Выделяют, кроме того, так называемый экспираторный стеноз.

По степени выраженности нарушений дыхания различают компенсированный, субкомпенсированный, декомпенсированный стеноз трахеи. При компенсированном стенозе затруднение дыхания выражено нерезко. При субкомпенсации больные беспокожны; при осмотре видны втяжение податливых мест шеи, межреберий, трепетание крыльев носа. При декомпенсированном стенозе наступают резко выраженные расстройства дыхания вплоть до асфиксии.

Первичные стенозы. Наиболее часто наблюдаются рубцовые стенозы трахеи после трахеостомии, особенно в тех случаях, когда длительное время проводилась искусственная вентиляция легких.

Данные анамнеза и появление приступов затрудненного дыхания (стридорозное дыхание) позволяют установить диагноз. Для уточнения особенностей поражения выполняют ларингоскопию, трахеобронхоскопию, рентгенологическое исследование, включая томографию в прямой и боковой проекциях.

Лечение. Через суженный участок трахеи проводят и оставляют на срок до 1 года трахеостомическую трубку или расширяют стенозированный участок трахеальными бужами. Одновременно назначают противовоспалительную терапию, включая лечение кортикостероидами. В случае неэффективности этих мероприятий показана операция. При сужении трахеи в шейной части рекомендуется реконструктивная операция с использованием кожного лоскута, свободных хрящевых и костных трансплантатов. При локализа-

ции сужения в грудном отделе трахеи единственным радикальным методом лечения является циркулярная резекция суженного участка трахеи с последующим восстановлением ее анастомозом конец в конец.

Вторичные (компрессионные) стенозы. Подобные стенозы обусловлены пороками развития, а также патологическими процессами, развивающимися в прилежащих органах и тканях (загрудинный зуб, опухоли шеи и средостения, лимфаденит, ретротрахеальный абсцесс).

Наиболее частой причиной компрессионного стеноза трахеи у взрослых является загрудинный зуб. Наряду с постепенным нарушением проходимости трахеи при нем может возникнуть острая асфиксия из-за быстрого увеличения размеров зуба в связи с воспалением (струмит) или кровоизлиянием в ткань железы. Аналогичная картина может развиваться при так называемом ныряющем зубе вследствие его внедрения между трахеей и рукояткой грудины.

Лечение. Устраняют причину компрессии.

Экспираторный стеноз трахеи возникает вследствие ослабления ее широкой перепончатой части. Во время вдоха она пролабирует в просвет трахеи, резко суживая его. Это приводит к затруднению вдоха, значительному нарушению дыхания вплоть до асфиксии. Значительную роль в развитии заболевания играют пороки развития трахеи.

Больные жалуются на одышку, приступы удушья, кашель, чувство инородного тела в трахее. В положении лежа, а также при физической нагрузке, повышающей внутрибрюшное давление, эти явления уменьшаются.

Диагноз устанавливают на основании данных бронхоскопии, при которой во время вдоха можно отметить выпячивание перепончатой части в просвет трахеи.

Лечение. Проводят радикальное хирургическое лечение — укрепление перепончатой части трахеи костным трансплантатом.

6.3.5. Пищеводно-трахеальные свищи

Приобретенные пищеводно-трахеальные свищи (рис. 6.4) большей частью возникают у больных раком пищевода или трахеи при распаде опухоли. Реже причиной бывают травматические повреждения и ранения трахеи и пищевода, перфорация стенки пищевода и трахеи при бужировании пищевода, распад пораженных туберкулезом лимфатических узлов, пролежень от трахеостомической или наркозной трубки.

Симптомы заболевания определяются размерами, направлением хода свища, наличием или отсутствием в нем клапанного механизма. При достаточно широком свище характерны приступы

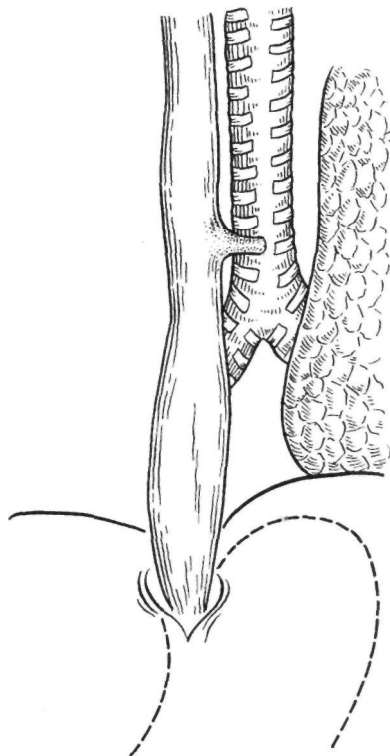


Рис. 6.4. Пищеводно-трахеальный свищ.

кашля во время приема пищи. Кашель может сопровождаться удушьем, цианозом, выделением мокроты с кусочками пищи. При свище с клапаным механизмом кашель во время еды может отсутствовать. Иногда больные отмечают боль в груди, осиплость голоса, кровохарканье и рвоту с кровью. Часто развивается пневмония, принимающая хроническое течение.

Для подтверждения диагноза проводят пробу, при которой в пищевод через зонд, установленный на расстоянии 20 см от края резцов, вводят жидкость, окрашенную метиленовым синим. При свище окрашенная жидкость поступает в дыхательные пути, при кашле выделяется мокрота, окрашенная метиленовым синим.

Однако результаты пробы могут быть отрицательными при узких свищах. Наиболее информативно рентгенологическое исследование с введением контрастного водорастворимого вещества в пищевод. Дополнительную информацию дает эндоскопическое исследование пищевода и трахеи, позволяющее обнаружить отверстие в стенке пищевода или трахеи.

Лечение. Производят рассечение свищевого хода с последующим ушиванием дефектов в стенках трахеи и пищевода. При пищеводно-трахеальных свищах, обусловленных распадом опухоли, операцию ограничивают гастростомией. Эту же операцию применяют для временного исключения питания через рот.

6.3.6. Опухоли трахеи

Опухоли трахеи могут быть первичными и вторичными. Первичные опухоли (доброкачественные и злокачественные) исходят из стенки трахеи, развиваются чаще вблизи главных бронхов на перепончатой части. К доброкачественным опухолям трахеи относят папиллому, фиброму, гемангиому, аденому; к злокачественным — рак, цилиндрому и саркому. Злокачественные опухоли трахеи составляют 0,1—0,2 % всех злокачественных новообразований, чаще наблюдаются у мужчин.

Клиническая картина и диагностика. Обычно больные жалуются на кашель, усиливающийся при перемене положения тела и смещении трахеи при ее ощупывании. Кашель может быть сухим или с мокротой, которая при распаде опухоли бывает гнилостной. Кровохарканье наблюдается обычно в виде прожилок крови в мокроте. Однако при гемангиомах кровохарканье (обычно появляется на поздних стадиях развития опухоли) и даже кровотечение могут быть интенсивными и являться основными симптомами заболевания.

Позже, особенно при сужении просвета трахеи на $\frac{2}{3}$, появляются другие симптомы: затрудненное, иногда стридорозное дыхание, одышка (чаще бывает инспираторной, что отличает ее от одышки при бронхиальной астме). Боль в груди бывает редко, чаще больные отмечают чувство сдавления в груди. В поздних стадиях развития опухоли появляются симптомы, характерные для опухолей других локализаций: общая слабость, ухудшение аппетита, снижение массы тела.

Основным методом диагностики опухолей трахеи является трахеобронхоскопия, которая позволяет визуально определить размеры и характер опухоли, взять материал для цитологического и гистологического исследований. Компьютерную томографию целесообразно произвести для выявления экстратрахеального распространения опухоли. Эти методы исследования позволяют определить протяженность пищеводно-трахеального разобщения, соответствующего величине опухоли.

Лечение. При доброкачественных опухолях на тонкой ножке, а также в тех случаях, когда открытая операция по тем или иным причинам противопоказана, проводят эндоскопические хирургические вмешательства.

При большинстве доброкачественных опухолей трахеи иссечение новообразований выполняют открытым способом.

При злокачественных опухолях в I—III стадиях процесса радикальной операцией является резекция трахеи в пределах здоровых тканей с удалением окружающей ее клетчатки и лимфатических узлов. При неоперабельных опухолях, нарушающих дыхание, показана трахеостомия каудальнее опухоли. При низком расположении опухоли через нее проводят удлиненную трахеостомическую трубку. В качестве дополнительного воздействия применяют лучевую терапию.

Вторичными опухолями являются новообразования, прорастающие в трахею из окружающих ее органов и тканей, а также редко наблюдаемые метастатические опухоли.

6.4. Легкие. Бронхи

6.4.1. Пороки развития бронхиального дерева и легочной паренхимы

Пороки развития легких могут формироваться как в антенатальном периоде, так и в течение первых лет жизни ребенка. Различают пороки развития легочной паренхимы и бронхов и пороки развития сосудов легких.

Агенезия — полное отсутствие легких; **аплазия** — отсутствие легкого при наличии рудиментарного бронха, заканчивающегося слепо. Эти пороки несовместимы с жизнью, встречаются редко. Агенезия и аплазия одной доли встречаются еще реже, специального лечения не требуют.

Гипоплазия — недоразвитие всего легкого или долей его. Различают простую и кистозную формы. При простой форме легкое или его доли уменьшены в размерах, бронхи сужены.

При кистозной форме имеется расширение сегментарных и субсегментарных бронхов, резкое уменьшение объема легочной паренхимы.

Клиническая картина. Клинические симптомы появляются при воспалении расширенных бронхов. У больных наблюдаются частые простудные заболевания, сопровождающиеся кашлем с мокротой, одышкой, повышением температуры тела.

Наиболее информативными методами диагностики гипоплазии легкого или доли являются рентгенологическое исследование, компьютерная томография. При простой гипоплазии четко выявляется уменьшение объема легкого или его доли, сужение просвета бронхов. При кистозной гипоплазии, помимо этого, видны кистозные полости, которыми заканчиваются сегментарные и субсегментарные бронхи.

Лечение. Излечение возможно только после резекции измененной части легкого.

Врожденные стенозы бронхов — редко наблюдающийся порок развития. Различают две формы: компрессионные стенозы, возникающие при давлении извне (ветвями сосудов, опухолями и др.), и стенозы, обусловленные образованием перепонки в просвете бронха, не полностью перекрывающей просвет его. Сужение просвета бронха нарушает нормальную вентиляцию легкого или его доли. Симптомы зависят от локализации стеноза. Нарушения дыхания более выражены при стенозе крупного бронха. В связи с этим в слизистой оболочке бронхов возникают воспалительные процессы, строе-

ние стенок их изменяется, развивается постстенотическое расширение, как при бронхоэктазах.

Клиническая картина такая же, как при бронхоэктатической болезни.

Легочная секвестрация — аномалия развития легкого, при которой участок его ткани формируется вне связи с бронхиальной системой вне или внутри доли легкого. Секвестрированный участок легкого состоит из нормальных бронхиол и альвеол, не имеющих связи с трахеобронхиальным деревом. Наиболее часто секвестрация встречается в левой плевральной полости, непосредственно примыкая к средостению. Значительно реже секвестрированный участок легочной ткани может располагаться в средней или верхней доле легкого. Снабжение секвестрированной ткани кровью осуществляется ветвями аорты, отходящими от нее выше или ниже диафрагмы. Венозный отток осуществляется обычно в легочную вену, реже — в непарную вену (v. azygos).

Различают внутридолевую легочную секвестрацию (85 %), при которой участок легкого, не связанный с бронхиальным деревом, находится в толще доли, и внедолевую легочную секвестрацию (15 %), при которой этот участок расположен вне легкого, имеет собственный плевральный мешок и соединен с легким лишь фиброзной перемычкой. Иногда при этом обнаруживают артериовенозный шунт со сбросом крови слева (из артерий) направо, что сопровождается перегрузкой правых отделов сердца.

Клиническая картина и диагностика. Внедолевая секвестрация обычно бессимптомна. На рентгенограмме она выглядит как затемнение в левом легком. При внутридолевой секвестрации имеются сообщения секвестрированной ткани с альвеолами здорового легкого и прилежащей легочной тканью, поэтому она подвержена инфекции и образованию абсцессов. Для данного порока характерны кашель с мокротой, рецидивирующие пневмонии с астматическими приступами, реже кровохарканье. В секвестрированном отделе легкого появляются кисты, заполненные жидким содержимым. Они хорошо выявляются в виде затемнений при рентгенологическом исследовании.

Лечение. При наличии постоянной опасности инфицирования и развития абсцесса в секвестрированной части легкого показана резекция доли при внутридолевом расположении или экстирпация секвестра — при внедолевой форме секвестрации.

Врожденная долевая эмфизема легких характеризуется дефектом развития хрящевых колец бронха доли или сегмента легкого. Возможны перегиб бронха, сдавление сосудами, сопровождающими его. Гипертрофия слизистой оболочки также может привести к сужению бронха. Образование вентильного механизма в просвете бронха ведет к резкому вздутию паренхимы легкого, расположенного дистальнее частичной обструкции бронха. Вздутие части легкого приводит к сдавлению соседних отделов легочной ткани, смещению средостения, нарушению функции легких и сердца.

Клиническая картина и диагностика. Клинические симптомы заболевания могут появиться сразу после рождения ребенка. Характерны одышка, кашель, приступы асфиксии при кормлении. Нередко присоединяется инфекция, развивается пневмония. При хроническом течении организм адаптируется к условиям, вызванным лобарной эмфиземой, которая, достигнув определенного объема, перестает нарастать.

Физикальное исследование в большинстве случаев дает возможность поставить предположительный диагноз. При осмотре отмечают выбухание грудной клетки соответственно области эмфиземы, расширение межреберных промежутков; при перкуссии обнаруживают тимпанический звук в зоне

эмфиземы. При рентгенологическом исследовании и компьютерной томографии видно усиление прозрачности и обеднение легочного рисунка в области эмфиземы доли или сегмента легкого.

Лечение. Применяют хирургическое удаление измененного отдела легкого. При развитии синдрома напряжения, резких расстройств дыхания и гемодинамики производят экстренную операцию. Если заболевание принимает хроническое течение и появляется надежда на нормализацию элементов стенки бронха в процессе роста и развития ребенка, операцию откладывают и применяют ее лишь при явлениях дыхательной недостаточности.

Кисты легкого. Различают врожденные (истинные) и приобретенные (ложные) кисты. Они представляют собой единичные или множественные полости, частично или полностью заполненные воздухом или жидкостью. Врожденные (истинные) кисты легких изнутри выстланы эпителием. Они формируются в эмбриональном периоде в результате агенезии альвеол и порока развития периферических бронхов и бронхиол, не содержащих в стенках хрящевой ткани, что приводит к расширению их и образованию полостей. Размеры кист могут варьировать от более или менее крупных, единичных до множества мелких и мельчайших, занимающих почти все легкое (поликистоз, микрокистозное легкое).

Бронхогенные кисты выстланы цилиндрическим или кубическим эпителием. Внутренний покров альвеолярных кист состоит из альвеолярного эпителия.

Приобретенные (ложные) кисты не имеют внутренней эпителиальной выстилки. Они могут иметь сообщение с бронхом (открытые кисты) или оставаться изолированными, закрытыми. Приобретенные кисты фактически представляют собой остаточные полости после абсцессов, туберкулезных каверн, незарубцевавшей полости эхинококковой кисты, после рассасывания гематомы легкого.

Кисты нагнаиваются, и тогда их трудно клинически отличить от абсцесса. Такая киста может прорваться в плевральную полость с образованием пиопневмоторакса. В результате разрыва стенок воздушной кисты возникает пневмоторакс, в том числе клапанный. Воздушная киста, сообщающаяся с бронхом, может стать напряженной, быстро увеличивающейся в объеме, если на фоне острой респираторной инфекции или пневмонии сообщающийся с ней просвет мелкого бронха резко суживается (отеком слизистой оболочки) и образуется своего рода клапанный механизм, пропускающий воздух в одном направлении — в полость кисты. Быстрое увеличение объема кисты приводит к сдавлению легких, смещению средостения, к тяжелой дыхательной и сердечной недостаточности. Вследствие аррозии сосуда возможны кровоизлияние в полость кисты, кровохарканье и даже легочное кровотечение.

Клиническая картина и диагностика. Клинические проявления кист легких весьма многообразны. Неосложненные единичные кисты долгое время могут оставаться нераспознанными, бессимптомными. При множественных кистах (поликистоз), так же как при кисте больших размеров, могут появиться одышка, неприятные ощущения в груди на стороне поражения. При осложненных кистах клинические проявления зависят от типа осложнения. При нагноившейся кисте симптомы болезни почти идентичны абсцессу, а в случае прорыва в плевральную полость — пиотораксу или пиопневмотораксу. Для дифференциальной диагностики, помимо анамнеза и клинических данных, необходимо произвести рентгенологическое исследование и компьютерную томографию. Осложнения кист следует дифференцировать от абсцессов и пневмоторакса другого происхождения.

Лечение. При кистах больших размеров обычно применяют хирургическое лечение — удаление кисты. Оперативное лечение становится настоятельно необходимым при осложненных кистах. Плевральные осложнения (пневмоторакс, пиопневмоторакс) лечат по общим правилам лечения этих осложнений. Лобэктомия или экономную краевую резекцию производят при кистозной гипоплазии, поликистозе, пороках развития.

6.4.2. Пороки развития сосудов легких

Аплазия, гипоплазия сосудов — отсутствие, недоразвитие сосудов легкого. Обычно сочетаются с недоразвитием или отсутствием доли или всего легкого, эмфиземой, пневмосклерозом, бронхоэктазами.

Лечение. При удовлетворительной функции второго легкого показано удаление патологически измененной части легкого.

Артериовенозные аневризмы и свищи — наличие прямого патологического сообщения между легочной артерией и веной. Артериовенозные свищи и аневризмы могут быть множественными и располагаться как на крупных сосудах, так и на уровне артериол. Иногда они образуют конгломераты аневризматически расширенных сосудов по типу гемангиомы. Располагаются преимущественно в нижних долях легких. Морфологически представляют собой выстланные эндотелием тонкостенные, легко повреждающиеся полости.

Различают локализованные и диффузные поражения. При артериовенозных свищах происходит сброс неоксигенированной крови из легочных артерий в вены.

Клиническая картина и диагностика. Основными симптомами заболевания являются гипоксия, одышка, резкий цианоз, тахикардия, изменения пальцев рук в виде барабанных палочек. В дальнейшем возможно развитие таких осложнений, как тромбоэмболия, кровотечение в плевральную полость или легкое.

Для диагностики артериовенозной аневризмы применяют магнитно-резонансную томографию, компьютерную томографию, ангиопульмонографию, которые позволяют обнаружить округлую гомогенную тень, соединяющую два сосуда — артерию и вену.

Лечение. В последние годы при артериовенозных свищах и аневризмах легкого с успехом применяют эндоваскулярные операции — эмболизацию аневризмы или свища. Для этого используют метод Сельдингера, проводят специальный катетер в просвет аневризмы или сосудистого соустья, затем вводят специальную пружинку, которая вызывает тромбоз сосуда и ведет к закрытию соустья. Сброс неоксигенированной крови в легочную вену прекращается, наступает выздоровление. С помощью такого метода можно добиться ликвидации нескольких артериовенозных свищей и аневризм, локализованных в различных отделах легких. При неэффективности эндоваскулярной эмболизации, при локализации артериовенозных свищей в одной доле показана резекция пораженной части легкого — сегмент- или лобэктомия.

6.4.3. Воспалительные заболевания

Воспалительные заболевания легких образуют большую группу патологических процессов, развивающихся в легких. Наиболее частым из них является пневмония — воспаление паренхимы легкого, расположенной дис-

тально по отношению к конечным бронхиолам. В процесс включаются прежде всего бронхиолы, альвеолярные ходы и сами альвеолы. Воспаление может быть обусловлено различными возбудителями, варьировать по тяжести, продолжительности болезни и наличию осложнений, тем не менее термин "пневмония" используется для обозначения острой инфекции, при которой деструкция легочной ткани наблюдается сравнительно редко, как осложнение основного процесса, например при пневмонии, вызванной стафилококком (стафилококковая деструкция легких).

Наряду с пневмонией наблюдаются воспалительные процессы, характерной чертой которых является очаговая инфекционная деструкция всех элементов легочной ткани — либо ограниченная (единичные или множественные абсцессы), либо не имеющая четких границ (гангрена легких).

Многие виды пневмоний, так же как абсцесс и гангрена легких, развиваются в результате микроаспирации микрофлоры из ротоглотки — аспирационная пневмония. Термин был введен для обозначения заболевания, связанного с аспирацией в легкие не только содержимого ротоглотки, но и содержимого желудка больными, находящимися без сознания в момент рвоты. Первичная реакция легких на аспирацию имеет не инфекционную природу, а представляет собой воспалительный процесс в бронхах в ответ на раздражающее действие соляной кислоты желудочного сока. Эта реакция создает благоприятные предпосылки для последующего развития инфекции, аспирированной вместе с содержимым ротоглотки и желудка. Слизь из ротоглотки и желудочный сок содержат лишь небольшое количество микрофлоры, которая в норме представлена широким спектром анаэробных и аэробных бактерий. Анаэробы, число которых значительно превышает число аэробов (соотношение 10:1), взаимодействуют друг с другом как смешанная инфекция, способная индуцировать не только воспаление паренхимы легкого, но и некроз легочной ткани с последующим абсцедированием.

Обычно возбудителями инфекционной деструкции легочной ткани являются некротизирующие инфекции: 1) пиогенные бактерии (золотистый стафилококк, клебсиеллы, стрептококки группы А, бактероиды, фузобактерии, анаэробные стрептококки и др.); 2) микобактерии (туберкулез и др.); 3) грибы (аспергиллус, *Histoplasma*, *Coccidioides*); 4) паразиты (амебы, легочные двуустки).

Наиболее частыми формами инфекционной деструкции легких являются абсцессы (единичные и множественные), гангрена, туберкулезные каверны, грибковые и паразитарные абсцессы.

Абсцесс и гангрена легкого характеризуются некрозом легочной ткани, возникающим в центральной части воспалительного инфильтрата, почти идентичного инфильтрату, наблюдающемуся при пневмонии, инфаркт-пневмонии или аспирационной пневмонии. Омертвевшая ткань подвергается гнойному расплавлению с последующим образованием гнойных полостей.

Развитию некроза способствуют несколько факторов: 1) нарушение бронхиальной проходимости (сужение просвета мелких бронхов из-за отека слизистой оболочки); 2) тромбоз мелких сосудов с последующим нарушением микроциркуляции; 3) некротизирующая смешанная анаэробная и аэробная инфекция. Некротическая легочная ткань благоприятствует быстрому развитию патогенной микрофлоры, прогрессированию гнойного или гнилостного процесса, расплавлению легочной ткани с образованием гнойных полостей.

Абсцесс и гангрена имеют общее происхождение и однотипность начальной фазы развития болезни, идентичной таковой при пневмонии. Некоторые авторы не согласны с этим и склонны рассматривать абсцесс и гангрену как качественно различные патологические процессы.

6.4.3.1. Абсцесс легкого

Гнойная полость отграниченная со всех сторон пиогенной капсулой в процессе постепенной деструкции легочной ткани, образовавшаяся в центре воспалительного инфильтрата. Изоляция абсцесса свидетельствует о выраженной защитной реакции организма, в то время как отсутствие отграничения при распространенной гангрене легкого является результатом прогрессирующего некроза под влиянием неконтролируемой иммунной системой продукции интерлейкинов и других медиаторов воспаления. При тяжелой инфекции иммунологическая реакция подавляется избыточной продукцией провоспалительных и противовоспалительных интерлейкинов, что способствует их бесконтрольной продукции и прогрессированию воспалительного процесса вплоть до развития сепсиса и полиорганной недостаточности.

Среди больных преобладают мужчины в возрасте 30—35 лет. Женщины болеют в 6—7 раз реже, что связано с особенностями производственной деятельности мужчин, более распространенным среди них злоупотреблением алкоголем и курением, ведущим к "бронхиту курящих" и нарушению дренажной функции бронхов.

Этиология и патогенез. Инфекция при абсцессе и пневмонии попадает в легкие разными путями: 1) аспирационным (bronхолегочный); 2) гематогенно-эмболическим; 3) лимфогенным; 4) травматическим.

Аспирационный (bronхолегочный) путь. Происходит аспирация слизи и рвотных масс из ротовой полости и глотки при бессознательном состоянии больных, алкогольном опьянении, после наркоза. Инфицированный материал (частички пищи, зубной камень, слюна, рвотные массы), содержащий большое количество анаэробных и аэробных микроорганизмов, может вызывать воспаление и отек слизистой оболочки, сужение или обтурацию просвета бронха. Развивается ателектаз и воспаление участка легкого, расположенного дистальнее места обтурации. Как правило, абсцессы в этих случаях локализуются в задних сегментах (II, VI), чаще в правом легком.

Аналогичные условия возникают при закупорке бронха опухолью, инородным телом, при сужении его просвета рубцом (обтурационные абсцессы). Удаление инородного тела и восстановление проходимости бронха нередко приводят к быстрому излечению больного.

Гематогенно-эмболический путь. Около 7—9% абсцессов легкого развиваются при попадании инфекции в легкие с током крови из внелегочных очагов (септикопиемия, остеомиелит, тромбофлебит и т. д.). Мелкие сосуды легкого при этом тромбируются, в результате чего развивается инфаркт легкого. Пораженный участок подвергается некрозу и гнойному расплавлению. Абсцессы, имеющие гематогенно-эмболическое происхождение (обычно множественные), чаще локализуются в нижних долях легкого.

Лимфогенный путь. Занос инфекции в легкие с током лимфы, наблюдается редко, возможен при ангине, медиастините, поддиафрагмальном абсцессе и т. д.

Травматический путь. Абсцесс и гангрена могут возникнуть в результате более или менее обширного повреждения легочной ткани при проникающих ранениях и закрытой травме грудной клетки.

Патологоанатомическая картина. В легочной ткани на фоне воспалительной инфильтрации, характерной как для некоторых видов пневмонии, так и для абсцесса, появляется один или несколько участков некроза, в ко-

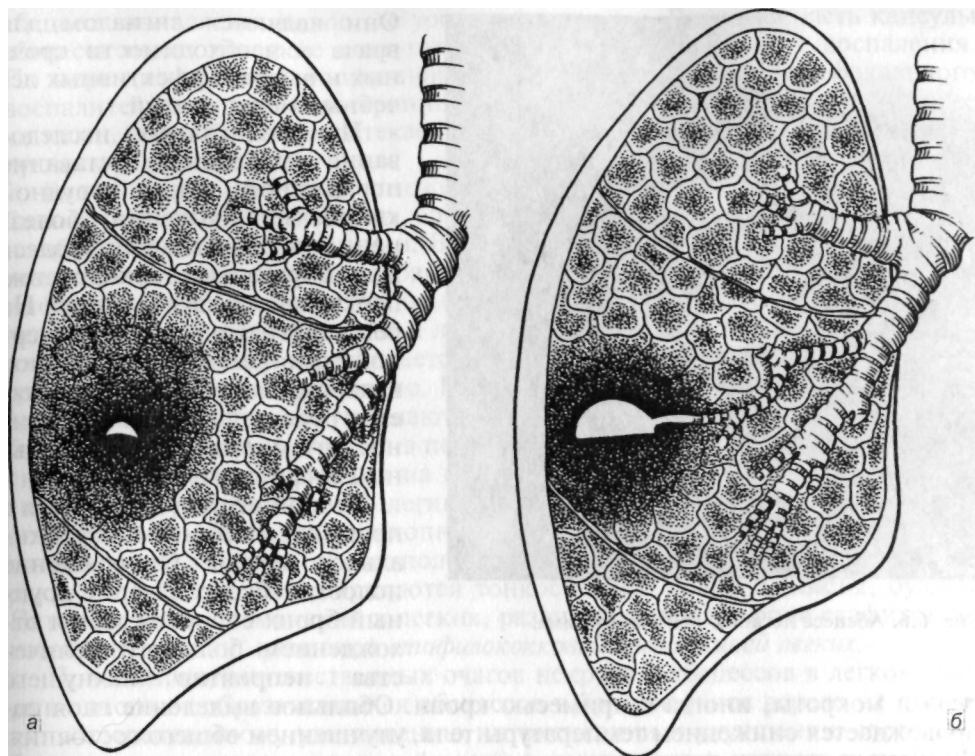


Рис. 6.5. Образование гнойного абсцесса.

а — нагноение в центре инфильтрата; б — прорыв гнойника в бронх.

торых начинает бурно развиваться инфекция. Под влиянием бактериальных протеолитических ферментов происходит гнойное расплавление нежизнеспособной ткани и формирование отграниченной полости, заполненной гноем (рис. 6.5). Разрушение стенки одного из бронхов, находящегося вблизи гнойной полости, создает условия для оттока гноя в бронхиальное дерево. При одиночных гнойных абсцессах полость довольно быстро освобождается от гноя, стенки ее постепенно очищаются от некротических масс и покрываются грануляциями. На месте абсцесса формируется рубец или выстланная эпителием узкая полость.

При больших, плохо дренирующихся абсцессах освобождение от гноя или остатков некротических тканей происходит медленно. Пиогенная капсула абсцесса превращается в плотную рубцовую ткань, препятствующую уменьшению полости и заживлению. Формируется хронический абсцесс.

Клиническая картина и диагностика. При типично протекающем одиночном абсцессе в клинической картине можно выделить два периода: до прорыва и после прорыва абсцесса в бронх.

Заболевание обычно начинается с симптомов, характерных для острой пневмонии, т. е. с повышения температуры тела до 38–40 °С, появления боли в боку при глубоком вдохе, кашля, тахикардии и тахипноэ, резкого повышения числа лейкоцитов с преобладанием незрелых форм. Эти симптомы характерны для тяжелого синдрома системной реакции на воспаление.

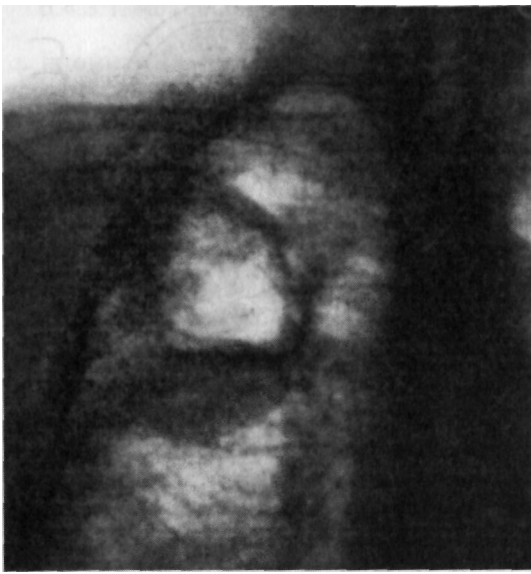

Рис. 6.6. Абсцесс легкого. Рентгенограмма.

Они являются сигналом для врача о необходимости срочных и высокоэффективных лечебных мероприятий.

При физикальном исследовании выявляются отставание пораженной части грудной клетки при дыхании; болезненность при пальпации; здесь же определяют укорочение перкуторного звука, хрипы. На рентгенограмме и компьютерной томограмме в этот период в пораженном легком выявляется более или менее гомогенное затемнение (воспалительный инфильтрат).

Второй период начинается с прорыва гноя в бронхиальное дерево. Опорожнение полости абсцесса через крупный бронх сопровождается отхождением большого количества неприятно пахнущего

гноя и мокроты, иногда с примесью крови. Обильное выделение гноя сопровождается снижением температуры тела, улучшением общего состояния. На рентгенограмме в этот период в центре затемнения можно видеть просветление, соответствующее полости абсцесса, содержащей газ и жидкость с четким горизонтальным уровнем. Если в полости абсцесса содержатся участки некротической ткани, то они часто бывают видны выше уровня жидкости. На фоне уменьшившейся воспалительной инфильтрации легочной ткани можно видеть выраженную пиогенную капсулу абсцесса.

Однако в ряде случаев опорожнение абсцесса происходит через мелкий извилистый бронх, расположенный в верхней части полости абсцесса (рис. 6.6). Поэтому опорожнение полости происходит медленно, состояние больного остается тяжелым. Гной, попадая в бронхи, вызывает гнойный бронхит с обильным образованием мокроты.

Мокрота при абсцессе легкого имеет неприятный запах, указывающий на наличие анаэробной инфекции. При стоянии мокроты в банке образуются три слоя: нижний состоит из гноя и детрита, средний — из серозной жидкости и верхний — пенистый — из слизи. Иногда в мокроте можно видеть следы крови, мелкие обрывки измененной легочной ткани (легочные секвестры). При микроскопическом исследовании мокроты обнаруживают большое количество лейкоцитов, эластические волокна, множество грамположительных и грамотрицательных бактерий.

По мере освобождения полости абсцесса от гноя и разрешения перифокального воспалительного процесса исчезает зона укорочения перкуторного звука. Над большой, свободной от гноя полостью может определяться тимпанический звук. Он выявляется более отчетливо, если при перкуссии больной открывает рот. При значительных размерах полости в этой зоне выслушивается амфорическое дыхание и влажные разнокалиберные хрипы, преимущественно в прилежащих отделах легких.

При рентгенологическом исследовании после неполного опорожнения

абсцесса выявляется полость с уровнем жидкости. Внешняя часть капсулы абсцесса имеет нечеткие контуры вследствие перифокального воспаления. По мере дальнейшего опорожнения абсцесса и стихания перифокального воспалительного процесса границы пиогенной капсулы становятся более четкими. Далее болезнь протекает так же, как при обычном, хорошо дренирующемся абсцессе.

Более тяжело протекают множественные абсцессы легкого. Обычно они бывают метапневматическими, возникают на фоне деструктивной (первично абсцедирующей) пневмонии. Возбудителем инфекции чаще является золотистый стафилококк или грамотрицательная палочка. Воспалительный инфильтрат распространяется на обширные участки легочной ткани. Заболевают преимущественно дети и лица молодого возраста. Стафилококковая пневмония развивается преимущественно после перенесенного гриппа, протекает очень тяжело. Патологические изменения в легких и тяжесть общего состояния ухудшаются с каждым днем. Клиническая картина болезни столь тяжела, что уже в первые дни выявляются признаки тяжелого синдрома системной реакции на воспаление, являющиеся предвестниками сепсиса. На рентгенограмме легких в начальном периоде болезни выявляются признаки очаговой бронхопневмонии, часто двусторонней. Вскоре появляются множество гнойных полостей, плевральный выпот, пиопневмоторакс. У детей в легких образуются тонкостенные полости (кисты, буллы). Патологические изменения в легких, развивающиеся на фоне стафилококковой пневмонии, называют *стафилококковой деструкцией легких*.

При наличии множественных очагов некроза и абсцессов в легком прорыв одного из образовавшихся абсцессов в бронхиальное дерево не приводит к существенному уменьшению интоксикации и улучшению состояния больного, поскольку в легочной ткани остаются очаги некроза и гнойного расплавления. Некроз распространяется на непораженные участки легкого. На этом фоне развивается гнойный бронхит с обильным отделением зловонной мокроты. Состояние больного существенно ухудшается, интоксикация нарастает, нарушается водно-электролитный баланс и кислотно-основное состояние, появляются признаки полиорганной недостаточности.

При физикальном исследовании выявляют отставание грудной клетки при дыхании на стороне поражения, тупость при перкуссии соответственно одной или двум долям легкого. При аускультации выслушиваются хрипы разного калибра. Рентгенологическое исследование вначале выявляет обширное затемнение в легком. По мере опорожнения гнойников на фоне затемнения становятся видимыми гнойные полости, содержащие воздух и уровни жидкости. В тяжелых случаях, как правило, выздоровления больного не наступает. Заболевание прогрессирует. Развиваются легочно-сердечная недостаточность, застой в малом круге кровообращения, дистрофические изменения паренхиматозных органов. Все это без своевременного оперативного лечения быстро приводит к смерти.

6.4.3.2. Гангрена легкого

Это наиболее тяжелая форма обширной гнойной деструкции легкого. Всасывание продуктов гнилостного распада легкого и бактериальных токсинов стимулирует продукцию медиаторов воспаления и в первую очередь провоспалительных цитокинов (IL-1, IL-6, TNF, IL-8) и активных радикалов (NO, O₂ и др.), которые способствуют расширению зоны деструкции. В связи с этим реакция организма на воспаление принимает системный ха-

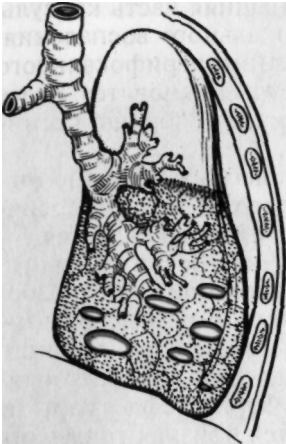


Рис. 6.7. Гангрена легкого с образованием множества полостей и пневмоторакса.

рактиер, котоконтроль иммунной системы над происходящими процессами ослабевает или утрачивается. Это приводит к резкой интоксикации организма больного, дисфункции жизненно важных органов и угрозе развития сепсиса, полиорганной недостаточности или септического шока.

Клиническая картина и диагностика. При гангрене легкого рано начинает отделяться большое количество зловонной, пенистой, трехслойной мокроты, имеющей гнойно-кровянистый характер, свидетельствующий об анаэробном или смешанном виде инфекции. У больных появляется часто повторяющийся мучительный кашель.

В гнойный процесс, как правило, вовлекается плевра, что приводит к развитию гнилостной эмпиемы или пиопневмоторакса.

При исследовании больного отмечают выраженную дыхательную недостаточность — одышку, бледность кожных покровов, цианоз. При перкуссии определяют значительную зону укорочения перкуторного звука над пораженным легким, сменяющуюся коробочным звуком над полостью деструкции, содержащей воздух и жидкость. При аускультации выслушивают множество влажных хрипов различного калибра.

Рентгенологически в начале болезни в пределах одной доли или всего легкого выявляется обширное затемнение, которое увеличивается с каждым днем (рис. 6.7). При появлении сообщения полости деструкции с бронхом на фоне инфильтрации легочной ткани появляются полости деструкции различной величины и степени заполнения воздухом и гноем. Осложнения в виде кровохарканья, кровотечения, пиопневмоторакса или эмпиемы плевры являются частыми спутниками, сопровождающими гангрену легкого. При рентгенологическом исследовании легких и компьютерной томографии в наиболее крупных полостях выявляются секвестры разной величины.

Лабораторные показатели свидетельствуют о наличии тяжелого синдрома системного ответа на воспаление: наблюдаются тахикардия, тахипноэ, резкое повышение температуры тела, выраженные дисфункции легких, сердечно-сосудистой системы, печени и почек. Лейкоцитоз достигает $20-30 \cdot 10^9/\text{л}$, возникают выраженная гипопропротеинемия, анемия, нарушение водно-электролитного и кислотно-основного состояния. СОЭ возрастает до $60-70$ мм/ч. При посеве крови часто выявляется бактериемия. Фактически речь идет о тяжелом сепсисе.

Зона некроза, даже при тяжелом процессе, может отграничиться от здоровой ткани, тогда клиническая картина становится похожей на таковую при абсцессе, нередко переходя в хроническую форму. Если отграничения не происходит, гангрена прогрессирует, то необходимо провести срочное хирургическое вмешательство. Это единственный способ попытаться спасти жизнь больного. До появления антибиотиков и современных методов интенсивной терапии больные гангреной легкого обычно погибали в первые дни заболевания.

В настоящее время благодаря ранней диагностике и эффективному лечению пневмонии и начальной формы абсцесса современными антибиотиками (цефалоспорины III поколения, макролиды, карбопенемы, фторхиноло-

ны, метронидазол и др.) число больных с острыми абсцессами и гангреной легких резко сократилось.

Таким образом, диагноз инфекционной деструкции легких (гангрена, абсцесс) можно установить на основании жалоб, анамнеза, развития заболевания, оценки тщательно проведенного физикального исследования, позволяющего выявить характерные симптомы. Неоценимую помощь в постановке диагноза оказывают инструментальные методы: рентгенография и томография, компьютерная томография, бронхоскопия, позволяющие также следить за динамикой развития болезни и эффективности лечебных мероприятий.

Помимо рутинного исследования крови необходимо периодически брать кровь для выявления возможной bacteriemia (она наблюдается у 8—20 % больных), регулярно проводить бактериологическое исследование мокроты и бронхиального содержимого, полученного при бронхоскопии или пункции полости абсцесса с целью определения чувствительности микрофлоры к антибактериальным препаратам и для дифференциальной диагностики с туберкулезом и грибковыми поражениями.

Дифференциальный диагноз надо проводить с полостной формой рака легкого, каверной при открытом туберкулезе, нагноившейся эхинококковой кистой, которая по сути дела является абсцессом паразитарного происхождения, а также с различными видами ограниченных эмпием плевры.

Лечение. Острые инфекционные деструктивные заболевания легких требуют комплексного лечения, направленного на борьбу с инфекцией с помощью антибиотиков широкого спектра действия, улучшение условий дренирования абсцесса, устранение белковых, водно-электролитных и метаболических нарушений, поддержание функций сердечно-сосудистой и дыхательной системы, печени, почек, повышение сопротивляемости организма.

Рациональную антибиотикотерапию проводят с учетом чувствительности микрофлоры, высеваемой из крови и мокроты. При отсутствии данных о чувствительности микрофлоры целесообразно использовать антибиотики широкого спектра действия: цефалоспорины III поколения (цефотаксим, цефтриаксон-роцефин) или II поколения (цефуроксим, цефамандол). Очень хороший эффект получен при лечении септических деструктивных заболеваний легких антибиотиком тиенам (комбинированный препарат — имипенем/циластатин). Это антибиотик ультраширокого спектра, фактически действующий на все клинически значимые патогенные микроорганизмы. В связи с этим его можно назначать при смешанной инфекции эмпирически до получения результатов посева крови, мокроты, раневого отделяемого. Препарат накапливается в бронхолегочной системе в высокой концентрации и удерживается в течение длительного времени (препарат вводят один раз в сутки). Используют также комбинацию цефалоспоринов с гентамицином, метронидазолом.

Помимо внутривенного, внутримышечного или перорального введения антибиотиков, целесообразно вводить их непосредственно в бронхиальное дерево в виде аэрозоля или через бронхоскоп в бронх, дренирующий абсцесс, а также в полость абсцесса при его пункции в случае субплеврального расположения.

Для полноценного удаления гноя и частичек распадающейся ткани из полости абсцесса и мокроты из бронхов целесообразно проводить ежедневную бронхоскопию. Иногда в бронх, дренирующий полость абсцесса через бронхоскоп, удается ввести тонкий дренаж для постоянной аспирации содержимого и введения антибиотиков. Не следует забывать о назначении препаратов, расширяющих бронхи и разжижающих слизистую мокроту. Это

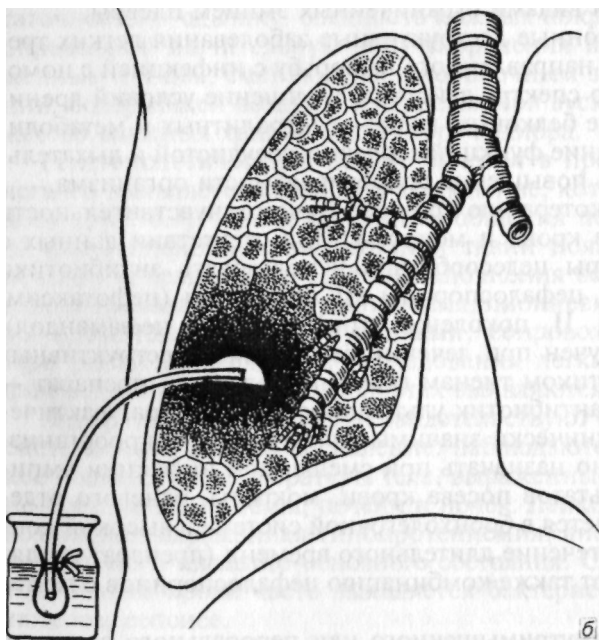
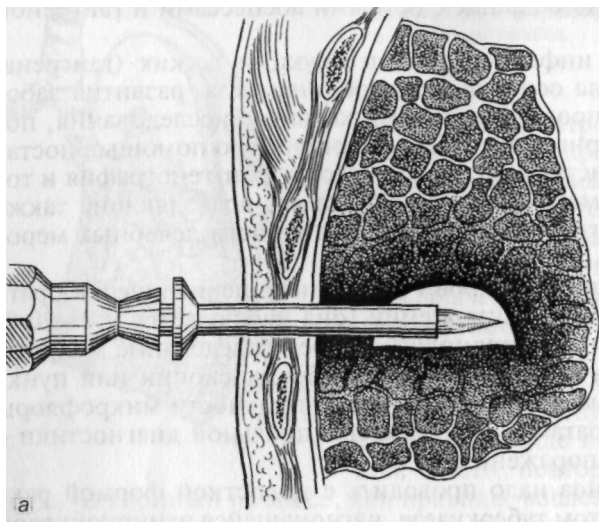


Рис. 6.8. Дренаживание субплеврального абсцесса.

а — прокол грудной стенки троакаром; б — дренаживание абсцесса (дренаж под водой).

абсцессе предпочтение отдается консервативному лечению. Если оно оказывается безуспешным или болезнь осложнилась эмпиемой плевральной полости, а состояние пациента не позволяет произвести более радикальное вмешательство, то выполняют одномоментную (при наличии сращений между висцеральным и париетальным листками плевры) или двухмоментную

позволяет более эффективно откашливать мокроту. Рекомендуется проводить постуральный дренаж, чтобы предотвратить затекание гноя в здоровое легкое (кроме того, гной будет лучше удаляться при откашливании).

Всем тяжелооболочным необходима интенсивная терапия для восполнения водно-электролитных и белковых потерь, коррекции кислотно-основного состояния, дезинтоксикации, поддержания функции сердечно-сосудистой и дыхательной систем, печени, почек.

Большое значение имеет полноценное питание больного, богатое белками и витаминами. Учитывая большие потери белка, пациент должен получать в сутки не менее 3500—4000 калорий (в международной системе единиц 1 калория = 4187 Дж). Для этих целей используют энтеральное, зондовое и парентеральное питание.

Повторные переливания компонентов крови — эритроцитной массы, плазмы, альбумина, гамма-глобулина — показаны при анемии, гипопроteinемии, низком содержании альбумина.

Хирургическое лечение показано при гангрене легкого (пневмон- или лобэктомия). При ост-

(при отсутствии срощений) пневмотомию по Мональди. В последние годы эти операции производят все реже, так как дренировать абсцесс можно, пунктируя его через грудную стенку, а также введя в полость абсцесса дренаж с помощью троакара (рис. 6.8).

Консервативное лечение бесперспективно при абсцессах диаметром более 6 см, при очень толстой, неспособной к сморщиванию (уменьшению) капсуле абсцесса, при общей интоксикации организма, не поддающейся полноценной комплексной терапии. В этих случаях можно рекомендовать операцию — резекцию доли или сегмента легкого уже в остром периоде.

Исходы заболевания. При своевременно начатом и правильном лечении более чем в 80 % случаев наступает выздоровление. Исходы заболевания бывают различными.

1. Полное выздоровление, когда исчезает клиническая симптоматика и рентгенологические признаки абсцесса легкого.

2. Клиническое выздоровление: полностью исчезают клинические проявления заболевания, однако рентгенологически в легком определяется сухая полость.

3. Клиническое улучшение: состояние, при котором к моменту выписки больного отмечается субфебрилитет, выделяется небольшое количество слизисто-гнойной мокроты, рентгенологически выявляется полость с инфильтрацией легочной ткани по периферии.

4. Улучшения нет: состояние пациента, при котором острая фаза заболевания без какой-либо ремиссии переходит в хроническую форму. Быстро нарастает общая интоксикация организма, развивается декомпенсированное легочное сердце, появляется дистрофия паренхиматозных органов.

5. Летальный исход в настоящее время наблюдается редко.

Наиболее тяжелыми осложнениями в остром периоде, нередко обуславливающими летальный исход, являются:

а) прорыв абсцесса в плевральную полость с развитием напряженного пиопневмоторакса;

б) кровотечение в бронхиальное дерево, вследствие чего может наступить асфиксия;

в) аспирация гноя в непораженные участки бронхиального дерева и развитие новых абсцессов;

г) образование гнойников в отдаленных органах, чаще всего в головном мозге.

Лечебные мероприятия определяются характером осложнений:

а) при развитии напряженного пневмоторакса необходимо срочное дренирование плевральной полости;

б) при кровотечении в бронхиальное дерево показана срочная интубация трахеи двухпросветной трубкой, что позволяет предупредить затекание крови в бронхи здорового легкого. В дальнейшем проводят гемостатическую терапию и оперативное вмешательство.

Вновь образовавшиеся и метастатические абсцессы в легком лечат в соответствии с изложенными выше принципами лечения абсцессов легкого.

Резекция при инфекционных деструкциях легких показана:

1) при гангрене легкого, после соответствующей подготовки;

2) при осложнениях острого абсцесса легких (легочное кровотечение, массивное кровохарканье, создающие угрозу для жизни пациента);

3) при хроническом абсцессе легкого.

При распространенной гангрене предпочтительно производить пневмонэктомию.

6.4.3.3. Хронический абсцесс легкого

К хроническим абсцессам относят легочные абсцессы, при которых патологический процесс не завершается в течение 2 мес, что при современном комплексном лечении встречается сравнительно редко.

Этиология и патогенез. Причины перехода острого абсцесса в хронический можно разделить на две группы.

1. Обусловленные особенностями течения патологического процесса:

- а) диаметр полости в легком более 6 см;
- б) наличие секвестров в полости;
- в) плохие условия для дренирования (узкий, извитой дренирующий бронх);
- г) локализация абсцесса в нижней доле;
- д) вялая реакция организма на воспалительный процесс.

2. Обусловленные ошибками в лечении больного:

- а) поздно начатая и неадекватная антибактериальная терапия;
- б) недостаточное дренирование абсцесса;
- в) недостаточное использование общеукрепляющих лечебных средств.

Хроническое течение характерно для абсцессов с медленным формированием гнойника, особенно у старых и пожилых людей, у больных сахарным диабетом.

Патологоанатомическая картина. Хронический абсцесс является продолжением острого гнойно-деструктивного процесса. Периодически возникающие обострения приводят к вовлечению в воспалительный процесс новых участков легкого, разрастанию соединительной ткани вокруг абсцесса и по ходу бронхов, тромбозу сосудов. Возникают условия для развития новых абсцессов, распространенного бронхита. Таким образом, цепь патологоанатомических изменений при хронических абсцессах (одиночном или множественных) исключает возможность полного выздоровления больного.

Клиническая картина и диагностика. Выделяют две основные формы (или типа) течения хронических абсцессов.

При первом типе острая стадия завершается клиническим выздоровлением или значительным улучшением. Больного выписывают из стационара с нормальной температурой тела. Изменения в легком трактуются как ограниченный пневмосклероз, иногда с "сухой" полостью. После выписки состояние больного остается некоторое время удовлетворительным и он нередко приступает к работе. Однако через некоторое время вновь повышается температура тела, усиливается кашель. Через 7—12 дней происходит опорожнение гнойника, температура тела нормализуется. В последующем обострения становятся более длительными и частыми. Развиваются явления гнойного бронхита, нарастают интоксикация и связанные с ней дистрофические изменения во внутренних органах.

При втором типе острый период болезни без выраженной ремиссии переходит в хроническую стадию. Заболевание протекает с гектической температурой тела. Больные выделяют в сутки до 500 мл (а иногда и более) гнойной мокроты, которая при стоянии разделяется на три слоя. Быстро развиваются и нарастают тяжелая интоксикация, истощение, дистрофия паренхиматозных органов. Чаще такой тип течения наблюдается при множественных абсцессах легкого. Больные при этом имеют характерный вид: они бледные, кожа землистого оттенка, слизистые оболочки цианотичны. Вначале отмечается одутловатость лица, затем отеки появляются на стопах и пояснице, что связано с белковым голоданием и нарушением функции по-

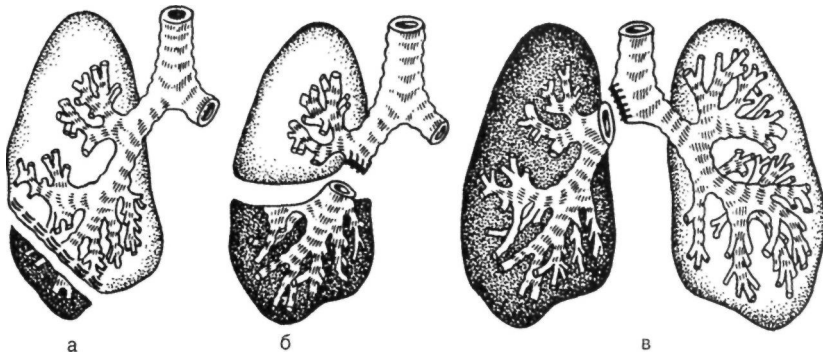


Рис. 6.9. Резекция легкого.

а — краевая; б — билобэктомия; в — пневмонэктомия.

чек. Быстро нарастает декомпенсация легочного сердца, от которой больные умирают.

При хроническом абсцессе возможно развитие тех же осложнений, что и в остром периоде.

Диагностика хронического абсцесса основывается на данных анамнеза, а также результатах рентгенологического исследования, которое позволяет выявить инфильтрацию легочной ткани, окружающей полость абсцесса, наличие в ней содержимого.

Дифференциальная диагностика. Хронические абсцессы следует дифференцировать от полостной формы периферического рака легкого, туберкулеза и актиномикоза.

При туберкулезе легкого кроме полости (каверны) выявляют различной давности плотные туберкулезные очаги; в мокроте, которая обычно не имеет запаха, нередко обнаруживают микобактерии туберкулеза. При актиномикозе легких в мокроте находят мицелий и дружки актиномицетов. При раке легкого с нагноением и распадом в центре опухоли дифференциальная диагностика затруднена (см. "Рак легкого").

Лечение. Консервативное лечение хронических абсцессов легких малоэффективно. Применение антибиотиков, улучшение условий дренирования способствуют стиханию воспалительного процесса, однако остающиеся морфологические изменения мешают полному излечению. Поэтому при отсутствии противопоказаний, обусловленных сопутствующими заболеваниями или преклонным возрастом больных, ставящими под сомнение возможность успешного оперативного лечения, показано хирургическое лечение.

Абсолютным показанием к операции являются повторные легочные кровотечения, быстро нарастающая интоксикация.

При хронических абсцессах эффективна только радикальная операция — удаление доли или всего легкого (рис. 6.9). Пневмотомия не оправдана, так как плотная капсула хронического абсцесса и воспалительная инфильтрация легочной ткани вокруг него будут препятствовать ликвидации полости.

Подготовка к операции должна проводиться по той же схеме, что и при острых абсцессах легких. Перед операцией необходимо добиться стихания воспалительных явлений, уменьшения количества мокроты, скорректировать нарушения белкового обмена, гидроионные расстройства, улучшить

сердечную деятельность, повысить функциональные возможности системы дыхания.

Послеоперационная летальность достигает 4—5 %. У большинства больных, перенесших лобэктомия, трудоспособность восстанавливается через 3—4 мес после операции. После пульмонэктомии в течение первого полугодия необходим перевод больных на инвалидность, затем — использование на легкой работе, в теплом помещении без вредных производственных факторов.

Пневмосклероз после абсцесса легкого. Этим термином обозначают клиническое излечение больного с абсцессом, завершившееся образованием в легком рубцовой ткани иногда с "сухой" полостью большего или меньшего размера в центре.

Клиническая картина и диагностика. Больные трудоспособны, чувствуют себя практически здоровыми. Однако у них чаще, чем у других, возникает кашель с выделением слизистой мокроты, нередко повышается температура тела. Эти явления трактуются как простудные заболевания, обострения бронхита или бронхоэктазы. Физикальное исследование не дает четких данных, помогающих поставить диагноз.

Диагностика основывается на данных анамнеза (перенесенный ранее острый абсцесс легкого), а также результатах рентгенологического исследования и компьютерной томографии, при которой может быть выявлен участок пневмосклероза или тонкостенной полости в легком.

Основными признаками, отличающими очаговый пневмосклероз с полостью от хронического абсцесса легкого, являются значительно меньшая частота и тяжесть обострения заболевания, отсутствие гнойной интоксикации организма и грубых инфильтративных изменений в легких. Больные на протяжении нескольких месяцев и даже лет могут чувствовать себя удовлетворительно и сохранять работоспособность.

Лечение. В периоды обострения заболевания применяют противовоспалительные, отхаркивающие средства. Показания к операции (удаление доли легкого) возникают при ухудшении дренирования полостей, частых обострениях, нарушающих трудоспособность больного.

6.4.4. Специфические воспалительные заболевания

6.4.4.1. Туберкулез легких

В последние годы наблюдается рост заболеваемости туберкулезом. В России в 1994 г. заболеваемость превысила 40 человек на 100 тыс. населения. В связи с многообразием клинических форм течения, особенностями лечения легочный туберкулез рассматривается в специальных руководствах. Тем не менее следует, хотя бы кратко, осветить клинику туберкулеза.

Жалобы пациентов обычно минимальны: кашель (иногда с выделением мокроты с примесью крови), слабость и похудание, анорексия, потливость, особенно ночью, лихорадка, иногда боль в груди. При физикальном исследовании грудной клетки можно выслушать хрипы в зоне поражений, притупление перкуторного звука в зоне инфильтративных изменений в легких. При наличии каверн (при открытом туберкулезе) можно определить симптомы, аналогичные тем, которые наблюдаются у больных с хроническим абсцессом.

При рентгенологическом исследовании в 85 % наблюдаются очаги затемнения в области верхушечного и заднего сегментов верхней доли легкого, в

10 % поражение наблюдается в верхнем сегменте нижней доли. Рентгенологическая картина туберкулеза легких весьма разнообразна. Это могут быть локальные узелковые образования, туберкулезная пневмония, милиарный туберкулез, каверны, туберкулема, похожая на периферический рак легкого, бронхостеноз или бронходилатация.

Для верификации диагноза необходимо провести многократное исследование мокроты для обнаружения туберкулезных бактерий, пробы с туберкулином и др.

В острой фазе заболевания применяют химиотерапию. Наиболее часто для терапии используют изониазид, рифампин, этамбутол и др. Препаратами средней эффективности являются стрептомицин, канамицин, флоримицин, циклосерин, этамбутол и др. Роль хирургических методов лечения значительно снизилась вследствие повышения эффективности химиотерапии. Показаниями к операции являются:

- 1) безуспешность химиотерапии;
- 2) каверны, не имеющие тенденции к заживлению при консервативном лечении;
- 3) туберкулемы, трудно отличимые от опухоли, и туберкулемы диаметром более 2 см, представляющие опасность для диссеминации туберкулезных бактерий;
- 4) туберкулезный стеноз бронха, который может привести к ателектазу, застою секретиремой слизи в просвете бронха, бронхоэктазии и абсцессу;
- 5) деструкция доли легкого казеозной пневмонией или множественными кавернами, хроническое сморщивание легкого;
- 6) перфорация каверны в плевральную полость с образованием специфической эмпиемы;
- 7) массивное легочное кровотечение;
- 8) открытые (сообщающиеся с бронхами) каверны, содержащие мокроту;
- 9) подозрение на рак легкого.

Необходимо подчеркнуть, что дифференциальный диагноз между туберкулезом и рядом других заболеваний легких, требующих применения хирургического лечения, представляет значительные трудности.

6.4.4.2. Сифилис легких

Заболевание наблюдается преимущественно в сочетании с другими висцеральными проявлениями сифилиса, главным образом поражениями сердца и сосудов. Наиболее частая локализация легочного сифилиса — нижняя доля правого легкого. Болезнь проявляется в виде солитарной гуммы или в склеротической форме.

Патологоанатомическая картина. Изменения в легких разнообразны (пневмония, гуммы, бронхоэктазы). Характерной особенностью сифилитических поражений легких являются соединительнотканые образования вокруг сосудов, разрастания междолевой и межальвеолярной соединительной ткани.

Клиническая картина и диагностика. Обычно больные жалуются на боль в боку, за грудиной, усиливающуюся ночью, при нормальной или субфебрильной температуре тела. Мокрота имеет неприятный запах, выделяется в небольшом количестве; иногда наблюдается кровохарканье.

Рентгенологическая картина сифилиса легких многообразна. Часто выявляются грубые тяжистые тени, петлистый рисунок, соответствующий бронхоэктазам; ограниченные, не очень интенсивные очаговые затемнения

при гуммах и более выраженные — при пневмониях. Характерны расширение и уплотнение корня легкого (фиброз). Выраженные изменения в легких (фиброз, полости и др.), обнаруженные при рентгенографии, часто находятся в явном противоречии с общим удовлетворительным состоянием больного.

Окончательный диагноз устанавливают на основании данных серологического исследования крови (резко положительная реакция Вассермана). В случае затруднений в диагностике при серонегативном сифилисе применяют специфическую терапию (*ex juvantibus*), которая дает быстрый терапевтический эффект.

Лечение. Обычно проводят консервативное лечение. Хирургическое вмешательство показано при необратимых последствиях сифилиса: стойких рубцовых изменениях бронхов с образованием ателектазов или стенозов бронхов, бронхоэктазов.

6.4.4.3. Грибковые заболевания легких (микозы)

Заболевания этой группы относительно редки и возникают преимущественно у пациентов с резко сниженными защитными реакциями организма (СПИД, раковая кахексия, длительное лечение антибиотиками широкого спектра действия). Грибковая инфекция распространяется гематогенным путем в результате активизации сапрофитной и другой, так называемой оппортунистической, микрофлоры полости рта и слизистых оболочек. Наиболее частыми возбудителями являются грибы (*Candida albicans*, *Aspergillus fumigatus*, *Blastomyces* и др.). В легких возникают гнойный, казеозный, обызвествленный или гранулематозный одиночный или множественные очаги поражения.

Клиническая картина и диагностика. Заболевание часто имеет хроническое течение. Больные отмечают кашель с мокротой, общую слабость. При рентгенологическом исследовании обнаруживают резко отграниченные, негетерогенные, округлые тени. Диагноз уточняют при обнаружении паразитических грибов в мокроте, а также при иммунологическом и серологическом исследовании. Заболевание следует дифференцировать от других процессов, выявляемых при рентгенологическом исследовании в виде шаровидных теней.

Лечение. Применяют противогрибковые препараты (в последние годы доказана эффективность низорала). При неэффективности консервативного лечения выполняют оперативное вмешательство.

6.4.4.4. Актиномикоз легких

Заболевание может быть вызвано лучистым грибом *Actinomyces*, который попадает в дыхательные пути при жевании колосков злаков. Однако чаще возбудителем является анаэробный *Actinomyces* Wolf-Israel, который сапрофитирует в полости рта у корней зубов, в кариозных зубах и отсюда попадает в дыхательные пути. Более частым считается распространение актиномикоза в легкие из брюшной полости через диафрагму или пищевод, глотку и миндалины. Актиномикоз легких составляет 1—2 % всех хронических гнойных заболеваний легких (по некоторым данным, 15—20 %).

Патологоанатомическая картина. Очаги актиномикоза представляют собой слившиеся гранулемы, которые развиваются вокруг гриба, внедривше-

гося в легочную ткань. Образование гранулемы сопровождается мощным развитием фиброзной ткани, вследствие чего актиномикотический очаг образует очень плотный и резко болезненный (при прорастании грудной стенки и кожных покровов) инфильтрат. Среди плотной рубцовой ткани в нем расположены очаги гнойного расплавления, содержащие друзы актиномицет.

Клиническая картина и диагностика. Больных беспокоят мучительный кашель со скудной мокротой, кровохарканье, невралгические боли в плече и лопатке, иногда наличие "огневого болезненности" на ограниченном участке грудной клетки соответственно месту поражения легкого. Кашель со зловонной обильной мокротой наблюдается редко. При осмотре иногда выявляются отстаивание пораженной стороны грудной клетки при дыхании. При актиномикозе стенки грудной полости выявляется плотный, багрово-синюшный болезненный инфильтрат в зоне поражения.

Рентгенологическая картина в начальных стадиях заболевания малохарактерна и может трактоваться как абсцесс или хроническая пневмония, особенно когда актиномикоз развивается на фоне этих заболеваний. Однако вовлечение в процесс и резкое утолщение костальной или медиастинальной плевры, малые изменения со стороны бронхиального дерева в сочетании с длительным течением заболевания, изменение ребер в области инфильтрации должны заставить врача предположить наличие актиномикоза легких и провести целенаправленный диагностический поиск.

Диагноз подтверждается при обнаружении друз и мицелия гриба в комочках из мокроты и крошковатых массах, выскобленных из свищей в случае их образования.

Лечение. Обычно проводят повторные курсы лечения актинолизатом, большими дозами пенициллина и других антибиотиков.

Хирургическое лечение показано только при изолированных формах поражения, когда можно ограничиться резекцией части легкого. Иногда для уменьшения интоксикации следует прибегать к вскрытию гнойников.

Воспаление легких на фоне СПИДа

В последние годы в связи с быстрым распространением во всех странах СПИДа появились формы особенно тяжело протекающих пневмоний, нередко осложняющихся деструкцией легочной ткани, вовлечением в воспалительный процесс плевры. Наиболее часто эти пневмонии вызваны так называемой оппортунистической инфекцией — *Pneumocystis carinii*, грибами рода кандиды и др.

Быстрое похудание больного, диарея, лимфаденопатия, анемия, симптомы поражения прямой кишки и ануса, характерные для СПИДа, дают возможность поставить диагноз, который подтверждается исследованием крови на ВИЧ.

Лечение. В связи с быстро наступающим летальным исходом и отсутствием до последнего времени специфической терапии лечение остается симптоматическим.

6.4.5. Бронхоэктатическая болезнь

Бронхоэктазами называют необратимые цилиндрические или мешковидные расширения просвета сегментарных и субсегментарных бронхов. Они возникают в результате деструкции бронхиальной стенки, которая является следствием перенесенной в раннем детском возрасте пневмонии, или после гнойной инфекции. Бронхоэктазы в 50 % случаев бывают двусторонними, локализуются в нижних долях легких или язычковом сегменте левого легкого.

Они могут быть первичными, т. е. самостоятельным патологическим процессом (в этом случае говорят о бронхоэктатической болезни), или вторичными — при туберкулезе, опухолях, хронических абсцессах легких.

Бронхоэктазы могут быть врожденными и приобретенными. Врожденные бронхоэктазы встречаются редко. Они обусловлены эмбриональными пороками развития бронхов, например при кистозной гипоплазии легкого, сотовом легком. Обычно в таких случаях они сочетаются с другими пороками развития, например с синдромом Картагенера (сочетание бронхоэктазов с пансинуситом и situs viscerum inversus), пороками развития позвонков и ребер, расширением пищевода и др.

Приобретенные бронхоэктазы развиваются у детей в первые 3 года жизни в 50 % случаев на фоне пневмонии, осложняющей течение детских острых болезней — кори, коклюша и др. Развитию бронхоэктазов способствуют также хронический бронхит, хроническая пневмония, фиброзно-кавернозный туберкулез, бронхиальная астма, муковисцидоз.

Этиология и патогенез. Развитию бронхоэктазов способствуют следующие факторы:

1) изменения эластических свойств стенки бронха врожденного или приобретенного характера;

2) закупорка просвета бронха опухолью, гнойной пробкой, инородным телом или вследствие отека слизистой оболочки;

3) повышение внутрибронхиального давления (например, при длительно непрекращающемся кашле).

В зависимости от преобладания того или иного фактора возникают бронхоэктазы, сочетающиеся с ателектазом части легкого или без него.

При значительной, но неполной закупорке бронха инородным телом или длительном нарушении проходимости его вследствие отека слизистой оболочки развиваются воспалительные изменения в стенке бронха. На этом фоне возникает ателектаз доли или сегмента. При достаточной его продолжительности часть легкого сморщивается, нарастает отрицательное внутриплевральное давление, что наряду с повышением внутрибронхиального давления может способствовать расширению концевых отделов бронхов. Таким образом развиваются бронхоэктазы, сочетающиеся с ателектазом легкого (ателектатические бронхоэктазы). Застой слизи в расширенных бронхах и развитие инфекции в свою очередь вызывают воспаление слизистой оболочки бронха и перибронхиальной ткани. При этом происходит превращение ворсинчатого эпителия бронхов в многослойный плоский, разрушение эластических и мышечных элементов стенки бронхов. Вследствие этого функциональные нарушения бронхов переходят в бронхоэктатическую болезнь — необратимые анатомические изменения, нарастающие при каждом обострении заболевания.

Патологоанатомическая картина. Различают бронхоэктазы цилиндрические и мешотчатые; сочетающиеся с ателектазом (ателектатические) и без него.

При ателектатических бронхоэктазах пораженная доля (или сегмент) значительно уменьшена в размерах, имеет более светлую розовую окраску по сравнению с другими отделами легкого. Она лишена угольного пигмента, что свидетельствует об отсутствии ее вентиляции. На разрезе видны резко расширенные приближенные друг к другу бронхи. При отсутствии ателектаза цвет и размеры пораженной доли не изменены. На разрезе видны нормально расположенные бронхи с цилиндрически или мешковидно расширенными концевыми отделами.

При микроскопическом исследовании обнаруживаются утолщенные стенки бронхов, инфильтрированные полиморфно-ядерными клетками, с очагами разрастания фиброзной ткани и участками, лишенными эластической ткани. Стенки мешковидно расширенных бронхов покрыты плоским

эпителием. Местами эпителий отсутствует. Его замещает грануляционная ткань, а кое-где имеются папилломатозные выросты эпителия.

Различают три стадии развития бронхоэктазов.

Стадия I: изменения ограничиваются расширением мелких бронхов диаметром 0,5—1,5 см, стенки бронхов не изменены, нагноения в них нет. Полости расширенных бронхов заполнены слизью.

Стадия II: присоединяются воспалительные изменения в стенках бронхов. Расширенные бронхи содержат гной. Целостность эпителия нарушается, цилиндрический эпителий местами заменяется многослойным плоским. Когда он слущивается, то в слизистой оболочке образуются изъязвления. В подслизистом слое развивается рубцовая соединительная ткань.

Стадия III: отмечается переход нагноительного процесса из бронхов на окружающую легочную ткань с развитием пневмосклероза. Бронхи значительно расширены, в их утолщенных стенках имеются признаки некроза и воспаления с мощным развитием перибронхиальной соединительной ткани. Полости расширенных бронхов заполнены гноем, слизистая оболочка местами изъязвлена и покрыта грануляционной тканью. Мышечные волокна и хрящевой остов разрушены и замещены соединительной тканью.

В этой стадии формируются хроническая легочно-сердечная недостаточность, значительные дистрофические изменения миокарда и паренхиматозных органов, обусловленные хронической гнойной интоксикацией. Бронхоэктатическая болезнь может развиваться на фоне туберкулезного бронхаденита, вызывающего стенозы в бронхах, с последующим присоединением гнойной инфекции, деструкции стенок бронхов и их дилатации.

Клиническая картина и диагностика. Для бронхоэктатической болезни характерно многолетнее течение с периодическими обострениями. В некоторых случаях больных многие годы беспокоит только кашель с постепенно увеличивающимся количеством мокроты. Однако чаще периоды относительного благополучия сменяются периодами обострений, во время которых повышается температура тела, выделяется значительное количество мокроты (от 5 до 200—500 мл и более). Мокрота слизисто-гнойная или гнойная, при стоянии в сосуде разделяется на 3 слоя (нижний — гной, средний — серозная жидкость, верхний — слизь). Нередко в мокроте видны прожилки крови. Примерно у 10 % больных бывают легочные кровотечения. Источниками кровохарканья и кровотечений являются аневризматически расширенные мелкие сосуды в подвергающейся гнойной деструкции слизистой оболочке бронхов.

Частыми симптомами обострения патологического процесса являются боль в груди, одышка. Классический признак бронхоэктатической болезни — пальцы в виде барабанных палочек и ногти в виде часовых стекол. Нередко этим изменениям сопутствуют ломящие боли в конечностях (синдром гипертрофической остеоартропатии, описанный Пьером Мари и Бамбергером).

При осмотре часть грудной клетки на стороне поражения легкого отстает при дыхании, особенно у больных с ателектатическими бронхоэктазами. При перкуссии в этой области определяется укорочение легочного звука или тупость. При аускультации прослушиваются крупно- и среднепузырчатые влажные хрипы, обычно по утрам, до того как больной откашляется. После откашливания большого количества мокроты нередко выслушиваются лишь сухие свистящие хрипы.

В период ремиссии данные исследования крови и мочи могут не отличаться от нормальных. В период обострений появляется лейкоцитоз со

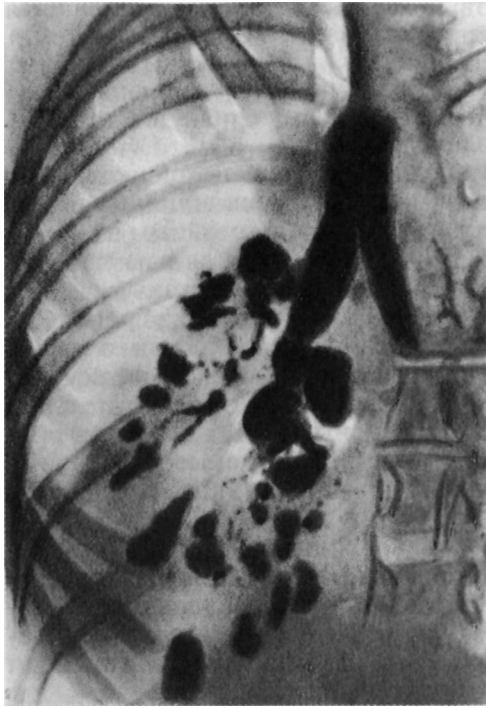


Рис. 6.Ю. Бронхоэктазы нижней доли правого легкого. Бронхограмма.

Бронхография дает возможность точно охарактеризовать особенности патологического процесса и его распространенность. Бронхоэктазы выявляются в виде множественных цилиндрических или мешотчатых расширений бронхов с четкими контурами. В области расположения бронхоэктазов мелкие разветвления бронхов и альвеолы контрастным веществом не заполняются. При ателектатической форме расширенные бронхи сближены между собой, в то время как при отсутствии ателектаза они занимают свое обычное положение (рис. 6.10).

Клиническая и рентгенологическая симптоматика бронхоэктатической болезни меняется в зависимости от стадии ее развития. Выделяют три стадии развития заболевания, соответствующие приведенным выше стадиям морфологических изменений в легких.

Стадия I — начальная. Отмечаются непостоянный кашель со слизисто-гнойной мокротой, редкие обострения заболевания с клинической картиной бронхопневмонии. При бронхографии выявляют цилиндрические бронхоэктазы в пределах одного легочного сегмента.

Стадия II — стадия нагноения бронхоэктазов. Она может быть подразделена на два периода. В первом периоде заболевание клинически проявляется гнойным бронхитом с обострениями в виде бронхопневмоний. Во втором периоде заболевание сопровождается постоянным кашлем с выделением гнойной мокроты от 100 до 200 мл/сут. Иногда наблюдается кровохарканье или кровотечение. Обострение болезни в виде бронхопневмонии наблюдается 2—3 раза в год. Появляются гнойная интоксикация, ды-

сдвигом лейкоцитарной формулы влево, увеличивается СОЭ. Тяжелые формы заболевания сопровождаются гипопроотеинемией, гипоальбуминемией. В моче появляются белок, цилиндры.

Рентгенологическое исследование и компьютерная томография значительно дополняют данные клинического и лабораторного исследования. Изменения резче выражены при ателектатических бронхоэктазах. Пораженный отдел легкого выявляется на рентгенограмме в виде треугольной тени с вершиной у корня легкого. Размер доли значительно меньше соответствующего отдела(доли, сегмента) здорового легкого. При ателектазе нескольких сегментов появляются также смещение тени средостения в сторону ателектаза, подъем купола диафрагмы на стороне поражения. Иногда на рентгенограммах и особенно на компьютерных гомограммах видны кольцевидные тени (просветы расширенных бронхов), тягистый легочный рисунок, обусловленный перибронхитом.

хательная и сердечная недостаточность. При рентгенологическом исследовании выявляют распространенное поражение (1—2 доли), участки фиброза легочной ткани. В периоды обострения появляются фокусы пневмонии.

Стадия III — стадия деструкции. Она также может быть подразделена на два периода: IIIa — характеризуется тяжелым течением заболевания. У больных наблюдается выраженная интоксикация. Количество выделяемой гнойной мокроты увеличивается до 500—600 мл/сут; возникают частые кровохарканья, легочные кровотечения. Развиваются частично обратимые нарушения функции печени и почек. Рентгенологически выявляют множество мешотчатых бронхоэктазов, распространенный пневмосклероз, смещение средостения в сторону пораженного легкого.

В стадии IIIб к перечисленным симптомам IIIa стадии присоединяются тяжелые расстройства сердечной деятельности, дыхательная недостаточность, необратимые дистрофические изменения печени и почек.

У больных бронхоэктатической болезнью во II стадии развития трудоспособность резко снижена, в III стадии больные нетрудоспособны. Они часто тягостны для окружающих вследствие неприятного запаха выдыхаемого ими воздуха и выделения большого количества мокроты.

Наиболее частыми осложнениями бронхоэктатической болезни являются повторные кровотечения, эмпиема плевры, спонтанный пневмоторакс, абсцессы и гангрена легких, абсцессы головного мозга, менингит.

Дифференциальная диагностика. Бронхоэктатическую болезнь следует дифференцировать от абсцесса (абсцессов) легкого, центральной карциномы и туберкулеза легких, при которых бронхоэктазы могут быть следствием закупорки бронха. От указанных заболеваний бронхоэктатическую болезнь отличают значительно большая длительность заболевания с характерными обострениями, большое количество мокроты, отсутствие в ней микобактерий туберкулеза, более частая нижнедолевая локализация процесса, относительно удовлетворительное состояние больных при распространенном поражении легких.

Лечение. Консервативное лечение показано больным в I и некоторым больным во II стадии заболевания, а также больным, которым хирургическое лечение противопоказано. Его проводят по изложенным выше принципам лечения острых гнойных заболеваний легких.

Хирургическое лечение показано больным во II—III стадии заболевания, преимущественно при локализованных формах, когда поражение распространяется на сравнительно ограниченную часть легкого, удаление которой не отразится на качестве жизни больного. Одним из важных условий для проведения операции является отсутствие противопоказаний, обусловленных сопутствующими заболеваниями. При IIIб стадии радикальная операция невыполнима из-за распространенности процесса и необратимых нарушений функции внутренних органов.

Операция заключается в удалении пораженной части легкого. Выполняют сегментэктомию, лобэктомию, билобэктомию. При ограниченных двусторонних поражениях возможны двусторонние резекции легких. Их выполняют одномоментно или последовательно сначала на одной, затем на другой стороне начиная с легкого, в котором изменения наиболее выражены. При определении объема операции необходимо помнить о частом сочетании поражения бронхоэктазами нижней доли с поражением язычкового сегмента (слева) и средней доли (справа).

Особенности операций при бронхоэктатической болезни те же, что и при других гнойных заболеваниях легких. После операции, даже при большом

объеме удаляемой части легкого (или легких), у молодых людей быстро улучшается общее состояние и восстанавливается трудоспособность. Поэтому целесообразно оперировать больных в детском возрасте (7—15 лет) и не позже 30—45 лет.

6.4.6. Кисты легких

Различают врожденные (см. "Пороки развития") и приобретенные, солитарные и множественные кисты.

Приобретенные кисты представляют собой воздушные тонкостенные полости, располагающиеся непосредственно под висцеральной плеврой или в междолевой борозде.

Приобретенные кисты следует отличать от остаточных полостей в легких, образующихся после абсцесса, распада туберкулемы и других деструктивных процессов. Они образуются вследствие разрыва альвеол непосредственно под плеврой без ее повреждения. Оболочка кисты состоит из фиброзной соединительной ткани и альвеолярного эпителия. Элементов, составляющих стенку бронха (хрящ, мышечные волокна и т. д.), оболочка кисты не содержит. Кисты могут быть полностью замкнутыми, заполненными отделяемым слизистых оболочек желез, но могут иметь сообщение с бронхиальным деревом.

Истинская картина и диагностика. Неосложненные кисты чаще протекают бессимптомно. Лишь при воздушных гигантских кистах отмечают боль в груди, кашель, иногда одышку, изредка дисфагию.

Клинические симптомы болезни возникают: 1) при разрыве кисты (развивается спонтанный, иногда клапанный пневмоторакс); 2) при инфицировании кисты (аналог абсцесса легкого); 3) при нарушениях проходимости бронха, открывающегося в полость кисты. Дистальнее обтурации бронха в полости кисты скапливается жидкость или гной. Нередко при этом возникает клапанный механизм, вследствие которого воздух поступает в полость кисты, но обратно выходит не полностью. В полости кисты и в плевральной полости нарастает положительное давление, как при клапанном пневмотораксе. Киста быстро увеличивается, становится напряженной. При этом здоровая ткань легкого сдавливается, средостение смещается в здоровую сторону, нарушаются дыхание и сердечная деятельность. Возникает необходимость в срочной медицинской помощи.

На фоне инфекционных осложнений у больного повышается температура тела, появляется боль в груди, кашель со слизистой или слизисто-гноющей мокротой, нередко кровохарканье.

Солитарная киста. Неосложненная киста при рентгенологическом исследовании имеет вид тонкостенной полости, содержащей воздух или некоторое количество жидкости.

При поликистозе имеются мелкие воздушные множественные кисты, по своей структуре напоминающие пчелиные соты. В окружающей легочной ткани, как правило, нет инфильтративных и фиброзных изменений. Если киста полностью заполнена жидкостью, то при рентгеноскопии видна шаровидная тень, которую с помощью других методов исследования (компьютерная и рентгенотомография) необходимо дифференцировать от опухолей. При компьютерной томографии выявляется округлое образование, плотность которого характерна для жидкости.

Инфицированная киста характеризуется воспалительной инфильтрацией легочной ткани вокруг нее. В ранее "сухих" полостях появляется жидкое содержимое, образующее уровни.

Лечение. Операция показана: 1) при солитарных неосложненных кистах; 2) при возникновении опасных осложнений. Солитарную кисту осторожно удаляют после соответствующей подготовки, направленной на ликвидацию воспалительных изменений и стабилизацию общего состояния, стараясь шадить неповрежденное легкое. Оперативное вмешательство при осложненных кистах зависит от типа осложнения. При остро развившемся напряженном пневмотораксе показано срочное дренирование плевральной полости с последующей постоянной аспирацией воздуха, как при внезапно возникшем пневмотораксе. Резкое и быстрое увеличение полости кисты (напряженная киста) требует срочной пункции ее с последующим трансторакальным дренированием по Мональди. Если не удается достигнуть расправления легкого в течение 2—3 дней, целесообразно произвести торакотомию или, если есть возможность, видеоторакоскопию и устранить источник поступления воздуха в плевральную полость. Это может быть достигнуто обшиванием и перевязкой бронха, открывающегося в кисту, резекцией кисты или части легкого.

При нагноении солитарной кисты ее иссекают с максимальным щажением непораженной легочной ткани. При инфицировании множественных кист единственно радикальным методом, ведущим к излечению, является резекция пораженной части легкого.

При наличии противопоказаний к радикальной операции проводят лечение по общим принципам терапии гнойных заболеваний легких.

6.4.7. Эхинококкоз легких

Эхинококкоз легких представляет собой кистозную стадию развития ленточного глиста (*Echinococcus granulosus*). Окончательным хозяином глиста являются домашние (собаки, кошки) и дикие (лисы, песцы) животные; промежуточным хозяином, т. е. носителем пузырьной стадии эхинококка, — крупный и мелкий рогатый скот, свиньи, кролики, обезьяны и человек (см. "Эхинококкоз печени").

Эхинококкоз легкого встречается в виде гидатидной (однокамерной) формы. Поражения легких по частоте занимают второе место (15—20 %) после поражения печени (80 %).

Клиническая картина и диагностика. Обычно различают три стадии развития заболевания.

Стадия I — бессимптомная — может тянуться многие годы с момента заражения. Эхинококковая киста растет медленно, не причиняя расстройств. Заболевание обнаруживают случайно при рентгенологическом исследовании.

Стадия II — стадия клинических проявлений. В этом периоде болезни больных беспокоят тупые боли в груди, иногда одышка, кашель. Симптомы болезни развиваются при значительных размерах кисты.

Стадия III — стадия развития осложнений. У больных отмечается инфицирование и нагноение кисты, прорыв ее в бронх (около 90 %), плевру, брюшную полость, желчные пути, полость перикарда.

При прорыве нагноившейся кисты в бронхи откашливаются гнойное содержимое, обрывки оболочек кисты, сколексы (мелкие дочерние пузыри). Попадание в бронх эхинококковой жидкости, оболочек пузырей и мелких дочерних кист может вызвать асфиксию. Прорыв кисты в бронх сопровождается тяжелым анафилактическим шоком вследствие всасывания токсичной эхинококковой жидкости и воздействия ее на рецепторный аппарат.

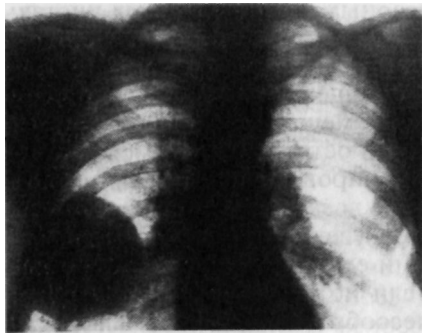


Рис. 6.11. Эхинококк легкого. Рентгенограмма.

В области прилегания эхинококкового пузыря выявляют притупление перкуторного звука. Аускультативные данные весьма разнообразны: при перифокальном воспалении выслушиваются хрипы; при наличии опорожнившейся полости и заполнении ее воздухом — бронхиальное, иногда амфорическое дыхание. Кисты, расположенные у корня легкого, а также кисты небольших размеров не сопровождаются указанными симптомами.

При рентгенологическом исследовании в легком обнаруживают одну или несколько гомогенных теней округлой или овальной формы с ровными четкими контурами (рис. 6.11). Иногда определяют обызвествление фиброзной капсулы. Вследствие перифокального воспаления контуры тени кисты становятся менее четкими. Сдавливание прилежащих бронхов большой кистой может вызвать ателектаз легочной ткани.

При гибели паразита и частичном всасывании жидкости между хитиновой оболочкой и фиброзной капсулой образуется свободное пространство, которое при рентгенографии выявляется в виде серпа воздуха (симптом отслоения). При бронхографии это пространство заполняется контрастным веществом (феномен субкапсулярного контрастирования).

При прорыве нагноившегося эхинококка в бронх рентгенологическая картина аналогична картине, наблюдаемой при абсцессе легкого, т. е. выявляется полость с ровными внутренними стенками и уровнем жидкости. В клиническом анализе крови определяют эозинофилию, увеличение СОЭ, лейкоцитоз со сдвигом лейкоцитарной формулы влево.

Постановке диагноза помогают: 1) реакция непрямой гемагглютинации (РИГА) — достоверный диагностический титр 1:200—250 и выше; 2) иммуноферментный анализ (ИФА) — реакция считается положительной при оценке в 2—3 плюса. Выявление округлой тени с ровными контурами на рентгенограмме легкого, КТ или МРТ, сочетающееся с положительными серологическими реакциями (РИГА, ИФА), дает возможность точно диагностировать заболевание.

Эхинококковую кисту следует дифференцировать от туберкулемы, периферической карциномы и других заболеваний, при которых выявляются шаровидные тени в легких. При подозрении на эхинококкоз округлую шаровидную тень в легком пунктировать не следует из-за возможности разрыва кисты, опасности попадания эхинококковой жидкости в плевру с развитием тяжелой анафилактической реакции и обсеменением плевральной полости зародышевыми элементами эхинококка.

Лечение. Традиционно применяют комбинированное лечение, которое

Нередко появляются уртикарные высыпания на коже. Излившаяся из полости кисты жидкость содержит сколексы, которые при попадании в плевральную полость могут вызвать обсеменение плевры и появление новых пузырей.

При эхинококкозе легких нередко отмечается повышение температуры тела, обусловленное перифокальным воспалением. При нагноении кисты температура тела повышается до 38—39 °С и держится долго.

При осмотре грудной клетки при больших кистах иногда определяют ее выбухание на стороне поражения, расширение межреберных промежутков.

включает операцию с проведением повторных курсов лечения гермицидами. При диссеминированных поражениях одного или нескольких органов и размерах кист до 3 см получены обнадеживающие результаты при проведении химиотерапии без операции. Наибольшее применение получили препараты карбомамидазола (альбендазол, эсказол, зентель). Препараты назначают в дозах 10—50 мг на 1 кг массы тела в сутки. Курс лечения длительностью 3 нед с повторением через 4 нед необходимо начинать в ранние сроки после операции. При проведении химиотерапии необходим контроль функций печени, красного и белого кровяных ростков.

Для оперативного удаления эхинококковых кист применяют различные методики.

1. Эхинококкэктомия. После торакотомии кисту пунктируют толстой иглой, отсасывают содержимое. При отсутствии бронхиальных свищей в полость кисты вводят такой же объем 80 % водного раствора глицерина с экспозицией 5 мин. В некоторых клиниках вместо глицерина вводят 20—30 % раствор натрия хлорида с экспозицией 25—30 мин. При наличии бронхиального свища обработку кисты производят после ее вскрытия тампонами, обильно смоченными раствором глицерина. После вскрытия кисты удаляют хитиновую оболочку. Полость обрабатывают 76 % спиртом или раствором глицерина, тщательно осматривают изнутри. При обнаружении открывающихся в нее бронхиальных свищей их отверстия ушивают. Затем иссекают избыток фиброзной капсулы и ушивают образовавшуюся полость, вворачивая края оставшейся оболочки в полость кисты (капитонаж). При глубоких полостях, когда ушивание трудно выполнимо и резко деформирует легкое, целесообразнее максимально иссечь фиброзную капсулу и обшить ее края отдельными гемостатическими швами. После этого, повышая давление в системе наркозного аппарата, легкое раздувают до тех пор, пока оно не приходит в соприкосновение с париетальной плеврой.

2. Идеальная эхинококкэктомия (энуклеация кисты). При этом способе эхинококковую кисту удаляют без нарушения целостности хитиновой оболочки. После отгораживания кисты, расположенной в периферических отделах легкого, влажными марлевыми салфетками, смоченными 80 % раствором глицерина или 20—30 % раствором натрия хлорида, достаточно широко рассекают фиброзную оболочку (при необходимости и ткань легкого над ней). Легкое раздувают через интубационную трубку. При этом эхинококковая киста выдавливается неповрежденной через разрез в фиброзной капсуле. Затем бронхиальные свищи и образовавшуюся полость в легком тщательно ушивают. Идеальная эхинококкэктомия выполнима при небольших эхинококковых кистах и отсутствии перифокального воспаления.

3. Перицистэктомия (радикальная эхинококкэктомия) — удаление паразита вместе с фиброзной капсулой. При этом максимально щадят легочную ткань, чтобы не повредить рядом расположенные крупные сосуды.

4. Резекция легкого. Производят операцию по строго ограниченному показанию, главным образом при обширных вторичных воспалительных процессах или сочетании эхинококкоза с другими заболеваниями, требующими резекции легкого. При двусторонних поражениях операцию на втором легком выполняют через 2—3 мес после первой. Летальность после операций составляет 0,5—1 %, рецидивы наблюдаются примерно у 1 % оперированных.

Альвеококкоз. Альвеококк — ленточный гельминт длиной 1,3—2,2 мм. Постоянным половозрелым хозяином глиста являются песцы, лисы, редко собаки. Это гельминт из группы тенидозов *Alveococcus inultilocularis* или

Alveococcus multilocularis sibiricensis. Яйца глистов попадают в человеческий организм с зараженной ими пищей. Из кишечника паразит проникает, как правило, только в печень. Это эндемическое заболевание, распространенное преимущественно в Омской, Томской, Новосибирской областях, в Хабаровском крае, Иркутской, Магаданской областях. Образуются очень плотные узлы, состоящие из мельчайших кист, разрастающихся по периферии во все стороны по типу кисти винограда. Альвеококк подобно опухоли обладает инфильтрирующим и инвазивным деструктивным ростом. Способен поражать большую часть печени и прорасти через диафрагму в плевру и легкие. Течение болезни при альвеококкозе более тяжелое и быстрое, чем при однокламерном эхинококке.

Диагноз устанавливают при тщательном исследовании печени (см. "Заболевания печени") и легкого с применением специфических лабораторных тестов.

Лечение. Оперативное вмешательство заключается в резекции пораженных отделов легкого и печени, если позволяет распространенность поражения. Иногда применяют криохимиодеструкцию, мебендазол и другие препараты.

6.4.8. Опухоли легких

6.4.8.1. Доброкачественные опухоли

Доброкачественные опухоли легких (1—2 % всех опухолей легких) чаще всего возникают из стенок бронхов. Доброкачественные опухоли развиваются:

- из эпителия бронхов (аденомы, карциноид, папилломы, цилиндromы, полипы);
- из мезодермальной ткани (фибромы, лейомиомы, хондромы, гемангиомы, лимфангиомы);
- из нейроэктодермальной ткани (нейриномы, нейрофибромы);
- из эмбриональных зачатков (врожденные опухоли — гамартома, тератома).

Наиболее часто встречаются аденомы бронхов и гамартумы (70 % всех доброкачественных опухолей легких). По локализации опухоли могут быть центральными и периферическими. Центральные опухоли исходят из крупных бронхов (главных, долевых, сегментарных). Они могут расти эндобронхиально (в просвет бронха) или перибронхиально. Иногда наблюдается смешанный характер роста.

Периферические опухоли развиваются из стенок более мелких бронхов и окружающих их тканей. Различают субплевральные и глубокие внутрилегочные опухоли.

Клиническая картина и диагностика. Симптомы заболевания зависят от локализации и размеров опухоли, их гормональной активности (при карциноиде происходит выброс биологически активных веществ, вызывающий приступ покраснения).

В клиническом течении доброкачественных опухолей, как и при ряде других заболеваний, можно выделить: а) доклинический, бессимптомный период; б) период начальных клинических симптомов; в) период выраженных клинических симптомов, обусловленных осложнениями (абсцедирующая пневмония, ателектаз, бронхоэктазы, пневмофиброз, малигнизация и метастазирование).

Центральные эндобронхиальные опухоли (обычно аденомы) развиваются медленно. Вначале появляется преходящий частичный бронхостеноз, протекающий бессимптомно или сопровождающийся кашлем с выделением небольшого количества мокроты. Больные, особенно курящие, не придают этому значения, так как общее состояние и работоспособность не нарушаются. При рентгенологическом исследовании лишь при внимательном рассмотрении можно заметить признаки гиповентиляции участка легкого, связанного с пораженным бронхом.

Когда опухоль, увеличиваясь в размерах, перекрывает большую часть просвета бронха, возникает вентиляционный стеноз, при котором просвет бронха частично открывается на вдохе и закрывается опухолью при выдохе. В результате возникает экспираторная эмфизема. При полной обтурации бронха развиваются ателектаз, застой отделяемого слизистой оболочки бронха дистальнее сужения и воспалительный процесс в стенке бронха и легком.

При развитии инфекции в бронхиальном дереве периодически повышается температура тела, появляется кашель с выделением слизисто-гнойной мокроты, одышка, что обычно расценивается как бронхопневмония. Такие клинические проявления характерны для второго периода болезни. При восстановлении проходимости бронха и ликвидации инфекции нередко на несколько месяцев клинические симптомы заболевания исчезают. При рентгенологическом исследовании выявляется ателектаз участка легкого, соответствующего пораженному бронху, или эмфизема.

Постоянная стойкая обтурация бронха опухолью, грубо нарушающая его проходимость, приводит к формированию в легочной ткани постстенотических бронхоэктазов и гнойников. Объем поражения легкого зависит от калибра бронха, обтурированного опухолью.

При физикальном исследовании выявляют укорочение перкуторного звука над областью ателектаза (пневмонии, абсцесса), ослабление или отсутствие дыхательных шумов, голосового дрожания. Обычно прослушиваются сухие и влажные хрипы. Температура тела в периоды обострения воспалительного процесса повышена. Больные жалуются на слабость, похудание, иногда кровохарканье. Работоспособность понижена или утрачена. Все указанные изменения, характерные для третьего периода болезни, резко снижают качество жизни пациентов.

При бронхоскопии обнаруживают опухоль с гладкой поверхностью, обтурирующую просвет бронха. Биопсия опухоли позволяет уточнить диагноз.

Центральные перибронхиальные опухоли растут медленно, полная обтурация бронха наступает редко. Симптомы заболевания развиваются также медленно. Характер опухоли оценивают только во время операции, которая чаще завершается резекцией доли или всего легкого.

Периферические опухоли часто развиваются бессимптомно и могут быть выявлены случайно при рентгенологическом исследовании. Опухоль больших размеров, достигая грудной стенки или диафрагмы, может вызывать боль в груди, затруднение дыхания. При локализации опухоли в медиальных отделах легкого возникает боль в области сердца. При сдавлении крупного бронха отмечается так называемая централизация периферической опухоли. Клиническая картина в этих случаях сходна с клинической картиной центральной опухоли.

При рентгенологическом исследовании выявляются характерные признаки периферической опухоли: округлая форма, ровные контуры тени. Наличие в опухоли известковых включений не является патогномичным, так как они могут быть при туберкулезе, периферической карцино-

ме, эхинококкозе. Ангиопульмонография, тонкоигольная биопсия позволяют дифференцировать доброкачественную опухоль от злокачественной.

При доброкачественной опухоли сосуды огибают опухоль в легком; при злокачественной опухоли видна "ампутация" сосудов, подходящих к ней. При бронхоскопии — важнейшем методе диагностики центральных опухолей — можно выявить косвенные признаки периферической опухоли: смещение бронхиальных ветвей, изменение угла их отхождения, иногда сужение просвета бронха за счет сдавления снаружи.

Окончательный диагноз может быть поставлен при пункционной биопсии, которую проводят под контролем компьютерной томографии или ультразвукового исследования.

В тех случаях, когда специальные методы исследования не дают возможности поставить диагноз, выполняют торакоскопию или торакотомию и производят биопсию.

Аденома развивается из эпителия желез слизистой оболочки бронха. Как правило (80—90 %), она локализуется в крупных бронхах, т. е. является центральной опухолью. По микроскопическому строению различают несколько разновидностей аденом: карциноидного (карциноид), цилиндроматозного (цилиндрома), мукоэпидермоидного и смешанного типа, в которых наблюдается сочетание клеток цилиндромы и карциноида.

Из перечисленных разновидностей аденом более 80 % составляют аденомы карциноидного типа. Однако лишь в 2—4 % случаев они служат причиной карциноидного синдрома. Аденомы бронхов карциноидного типа развиваются из низкодифференцированных эпителиальных клеток, имеющих отношение к нейроэндокринным клеткам нейроэктодермального происхождения (клетки Кульчицкого). Они способны накапливать вещества, являющиеся предшественниками биогенных аминов, подвергать их декарбоксилированию и превращать в биологически активные субстанции — полипептидные гормоны, адреналин, серотонин и др. Секреция опухоли указанных гормонов и биологически активных веществ может вызывать карциноидный синдром. Аналогичные нейроэндокринные клетки встречаются в некоторых эндокринных железах, желудочно-кишечном тракте и других органах. В связи с тем что все эти клетки способны накапливать вещества, являющиеся предшественниками аминов, и подвергать амины декарбоксилированию, их объединяют в одну систему, которая по-английски называется Amin Precursor Uptake and Decarboxylation (сокращенно по первым буквам — APUD-система).

Клиническая картина карциноидного синдрома непостоянна, проявляется периодическими приступами жара в голове, шее и верхних конечностях, дерматозом, бронхоспазмом, поносом, психическими расстройствами. Резко, внезапно повышается в крови содержание серотонина и его метаболита в моче — 5-оксииндолилуксусной кислоты. Частота и тяжесть приступов возрастают при малигнизации (в 5—10 %) аденомы карциноидного типа, которая обладает всеми признаками злокачественной опухоли — инфильтративным неограниченным ростом, способностью давать метастазы практически во все отдаленные органы и ткани. В отличие от рака карциноид характеризуется замедленным ростом и более поздним метастазированием. Аденомы мукоэпидермоидного типа также склонны к малигнизации, поэтому их рассматривают как потенциально злокачественные.

Гамартома — врожденная опухоль, в которой могут присутствовать различные элементы зародышевых тканей, в том числе островки зрелого хряща атипичной структуры, щелевидные полости, выстланные железистым эпи-

телием, гладкие мышечные волокна, тонкостенные сосуды, жировые и соединительнотканые прослойки. Гамартома представляет собой плотную, не имеющую капсулы округлую опухоль с гладкой или слегка шероховатой поверхностью. Несмотря на отсутствие капсулы, она четко отграничена от окружающей ткани. Наиболее часто опухоли располагаются в передних сегментах в толще легочной ткани или субплеврально. Большие опухоли могут сдавливать не только окружающую легочную ткань, но и бронхи, сосуды, что проявляется соответствующими клиническими симптомами. Малигнизация гамартом практически не наблюдается.

Редкие доброкачественные опухоли легких. Это очень пестрая группа разнообразных опухолей, которая, несмотря на редкость отдельных форм, в общем составляет почти 20 % всех доброкачественных новообразований легких. В эту группу входят фибромы, папилломы, липомы, лейомиомы, тератомы, сосудистые и невrogenные опухоли. Папиллома и тератома располагаются преимущественно в толще легкого, т. е. имеют центральную локализацию. Остальные виды опухолей могут иметь как центральную, так и периферическую локализацию. Способность к малигнизации обладают преимущественно сосудистые опухоли (гемангиоэндотелиомы и гемангиоперцитомы). Эти опухоли относят к условно доброкачественным.

Лечение. Хирургическое лечение доброкачественных опухолей легких является методом выбора. Чем раньше удаляют опухоль, тем меньше травма и объем оперативного вмешательства, меньше опасность развития осложнений и необратимых изменений в легких. Раннее удаление опухоли позволяет избежать опасности малигнизации и метастазирования.

Центральные опухоли рекомендуется удалять путем экономной резекции бронха (без легочной ткани). Если основание опухоли узкое, то ее можно удалить методом бронхотомии или экономной окончатой резекции части стенки бронха у основания опухоли. Образовавшееся отверстие в стенке бронха ушивают. При обширных опухолях, имеющих широкое основание, производят циркулярную резекцию бронха с наложением межбронхиального анастомоза. Если диагноз установлен поздно, когда в легком дистальнее обтурации бронха произошли необратимые изменения (постстенотические абсцессы, бронхоэктазы, фиброз легочной ткани), производят циркулярную резекцию бронха вместе с пораженными одной-двумя долями легкого и наложением межбронхиального анастомоза с бронхом остающейся здоровой доли (долей) легкого. При необратимых изменениях во всем легком единственно возможной операцией остается пневмонэктомия.

В ранней стадии развития центральной, заведомо доброкачественной опухоли, расположенной на очень тонкой ножке, ее можно удалить через бронхоскоп. Однако такая операция сопряжена с опасностью кровотечения и недостаточной радикальностью удаления опухоли, с необходимостью повторного эндоскопического контроля и возможной биопсией стенки бронха, на которой располагалась ножка опухоли.

Периферические опухоли в зависимости от величины и глубины расположения их в толще легкого удаляют путем энуклеации, краевой или сегментарной резекции легкого, а при значительных размерах опухоли и необратимых изменениях в легочной ткани производят лобэктомию.

6.4.8.2. Злокачественные опухоли

6.4.8.2.1. Рак легких

Заболелаемость раком легких в последние десятилетия резко возросла и продолжает расти в большинстве стран. В 35 странах мира рак легких считается убийцей номер один. В нашей стране рак легких также является опухолью, наиболее часто встречающейся у мужчин. Число вновь диагностируемых случаев рака легких в год в нашей стране составляет более 100 000. В США ежегодно регистрируется 140 тыс. смертей от рака легкого, или 6 % всех смертных случаев.

Это особенно досадно, так как рак легкого можно предотвратить здоровым образом жизни в большей степени, чем другие болезни. Стандартизованный показатель заболеваемости в разных регионах нашей страны составляет в среднем у мужчин 68 человек, у женщин 8,2 на 100 000 жителей. Вызывает тревогу тот факт, что 25 % больных заболевают возрасте 40—50 лет, а более 50 % — старше 50—60 лет.

Этиология. Курение табака в 80 % случаев является основным фактором развития рака легких. Загрязнение воздуха вредными выбросами автомобилей и промышленных предприятий, асбестоз также способствуют заболеванию раком легких. В табачном дыме и смоле с помощью спектрального анализа выявлено около 50 канцерогенных веществ. Наиболее вредными из них являются нитрозамины (диметил- и диэтилнитрозамины), бензпирены и радиоактивный изотоп полоний (^{210}Po) с длительным периодом полураспада. Фильтры на сигаретах оказались не более чем "фиговым листком", не предохраняющим от попадания канцерогенов в легкие. В помещениях, где постоянно курят, находящиеся там люди (члены семьи, сослуживцы), не по своей воле, вдыхая табачный дым, становятся "пассивными курильщиками". Они заболевают раком легких чаще, чем лица, не подвергающиеся воздействию табачного дыма. У лиц, длительно и много курящих (более 1 пачки сигарет в день), рак легких развивается в 10,8 раза чаще, чем у некурящих. Начатое в молодые годы (12—14 лет) курение табака повышает риск заболевания раком легких в 52 раза. Специальные эпидемиологические исследования курящих и некурящих, проведенные в США на большом числе обследуемых, убедительно показали, что смертность от рака легких среди курящих в 20 раз выше, чем у некурящих. Наибольшее количество канцерогенов попадает в легкие при докуривании сигарет до конца.

К веществам, несомненно оказывающим канцерогенное действие, относятся также соединения, образующиеся при сгорании нефти и ее производных, а также руды, содержащие радиоактивные вещества или кобальт, никель, асбест, мышьяк. Задерживаясь в организме, они воздействуют на ДНК эпителия бронхов и легких, вызывают мутагенные изменения и превращение нормальных клеток в раковые. В настоящее время стало известно, что трансформация нормальных клеток в злокачественные может произойти от многих внутренних и внешних причин. Синергическое действие ряда канцерогенов приводит к развитию рака. Хронический бронхит у курильщиков способствует метаплазии мерцательного эпителия бронхов и последующему его злокачественному перерождению.

Рак легкого — практически смертельная болезнь. У пациентов, поступивших для оперативного лечения с бессимптомным раком, прогноз более благоприятный. При появлении клинических симптомов почти 75 % больных являются инкурабельными. Прогноз бывает более благоприятным, если клинические симптомы проявляются непродолжительное время (до 3 мес).

Прогноз значительно ухудшается при существовании явных симптомов свыше 9 мес. После установления диагноза рака легких в течение одного года выживают 20 % больных, по истечении 5 лет — всего 8 %.

Патологоанатомическая картина. Рак легких более чем в 95 % наблюдаемый развивается из эпителия бронхов и бронхиальных желез. Поэтому более правильно говорить о раке бронхов. По локализации их делят на **центральные** (исходящие из главного, долевого или сегментарного бронха) и **периферические** (исходящие из более мелких бронхов).

Около 60 % раков локализуется в верхних отделах легких. Нельзя исключить того, что это связано с более длительной задержкой табачного дыма в этих частях легкого. Чаще наблюдается центральный рак.

По макроскопическому виду **центральные** (прикорневые) раки подразделяют на эндобронхиальные (экзофитный и эндофитный) и перибронхиальные (узловой, разветвленный). На ранних стадиях опухоль может иметь вид бляшки или полипообразного выроста на слизистой оболочке бронха. В дальнейшем опухоль может расти в просвет бронха (экзофитный рост), в толщу стенки бронха, инфильтрируя ее (эндофитный рост), в перибронхиальную ткань, прорастая между хрящевыми кольцами (образует опухолевый узел или разветвляется по ходу бронхиальных ветвей).

Периферический рак имеет 4 формы: 1) внутри долевого узел; 2) субплевральный узел (в том числе рак верхушки легкого, или рак Панкоста); 3) полостная форма; 4) милиарная и диффузная формы. Кроме того, выделяют так называемый медиастинальный рак, характеризующийся быстрым метастазированием опухоли в лимфатические узлы средостения при наличии маленькой опухоли в легком.

В зависимости от гистологической структуры по рекомендации ВОЗ с некоторыми изменениями Н. А. Краевского (1982) различают следующие виды рака.

1. *Плоскоклеточный (эпидермоидный) рак:*

- а) высокодифференцированный,
- б) умереннодифференцированный,
- в) низкодифференцированный.

2. *Мелкоклеточный рак.*

3. *Аденокарцинома:*

- а) высокодифференцированная (бронхиолоальвеолярная),
- б) железисто-солидная,
- в) низкодифференцированная.

4. *Крупноклеточный рак:*

- а) светлоклеточный.

Гистологическая структура в разных участках опухоли может быть различной. Это так называемые диморфные (имеющие два вида опухолевых клеток) и триморфные (имеющие три вида клеток) опухоли.

Тщательное подразделение опухолей по морфологическим признакам находит отражение в особенностях клинической картины и прогноза заболевания, выборе оптимального лечения.

Темп роста раковой опухоли зависит от степени дифференцировки и гистологической структуры. От момента возникновения рака до достижения им диаметра 1 см при мелкоклеточном раке проходит 2,4 года, при аденокарциноме — 7,2 года, при плоскоклеточном — 13,2 года.

Стадия развития опухолевого процесса определяется по системе TNM:

T — первичная опухоль, N — регионарные лимфатические узлы, M — отдаленные метастазы.

Международная классификация рака легкого по системе TNM (1997)

T — первичная опухоль

TX — данных для оценки первичной опухоли недостаточно или она определяется только наличием опухолевых клеток в мокроте, промывных водах бронхов, но не выявляется ни методами визуализации, ни при бронхоскопии.

TO — первичная опухоль не выявляется.

Tis — преинвазивная карцинома (carcinoma in situ).

T1 — опухоль не более 3 см в диаметре, окружена легочной тканью или висцеральной плеврой, при бронхоскопии без видимой инвазии проксимальнее долевого бронха (без поражения главного бронха).

Примечание. Необычные поверхностно распространяющиеся опухоли любого размера, если их инфильтративный рост ограничен стенкой бронха, при распространении на главный бронх классифицируются как T1.

T2 — опухоль более 3 см в диаметре либо опухоль любого размера, прорастающая висцеральную плеву или сопровождающаяся ателектазом (обструктивной пневмонией), распространяющаяся на корень легкого, но не захватывающая все легкое. По данным бронхоскопии, проксимальный край опухоли располагается дистальнее кия трахеи не менее 2 см.

T3 — опухоль любого размера, непосредственно переходящая на грудную стенку (включая опухоли верхней борозды), диафрагму, медиастинальную плеву, перикард; или опухоль, не доходящая до карины менее чем на 2 см, но без вовлечения в опухолевый процесс карины; или опухоль с сопутствующим ателектазом либо обструктивной пневмонией всего легкого.

T4 — опухоль любого размера, непосредственно переходящая на средостение, сердце, крупные сосуды, трахею, пищевод, тела позвонков, карину; или опухоль с плевральным выпотом.

Примечание. Большинство плевральных выпотов, сопутствующих раку легкого, вызвано опухолью.

N — регионарные лимфатические узлы

NX — данных для оценки регионарных лимфатических узлов недостаточно.

N0 — нет признаков метастатического поражения регионарных лимфатических узлов.

N1 — имеется поражение перибронхиальных и(или) лимфатических узлов корня легкого на стороне поражения, включая непосредственное распространение опухоли на лимфатические узлы.

N2 — имеется поражение лимфатических узлов средостения на стороне поражения или бифуркационных.

N3 — имеется поражение лимфатических узлов средостения или корня легкого на противоположной стороне, прескаленных или надключичных лимфатических узлов на стороне поражения или на противоположной стороне.

M — отдаленные метастазы.

MX — данных для определения отдаленных метастазов недостаточно.

M0 — нет признаков отдаленных метастазов.

M1 — имеются отдаленные метастазы.

Категория М1 может быть дополнена в зависимости от локализации метастазов обозначением органов, где они выявлены.

Точное определение стадии рака возможно только во время операции и гистологического исследования полученного материала.

В России с 1956 г. пользуются клинической классификацией рака, предусматривающей выделение 4 стадий.

Характеристика изменений при раке легкого	Клиническая классификация	Международная классификация
Опухоль до 3 см в диаметре, нет метастазов в лимфатические узлы	I стадия	T1N0M0
Опухоль 3,1—5 см в диаметре, метастазы в долевые лимфатические узлы, одиночные метастазы в корневые лимфатические узлы	II стадия	T1N1M0 T2N0M0 T2N1M0
Опухоль 5,1 см и более, может прорасти в смежные анатомические образования, множественные метастазы в лимфатические узлы средостения	III стадия	T1N2M0 T2N2M0 T3N0M0 T3N1M0 T3N2M0
Опухоль больших размеров, прорастающая в соседние органы, множественные метастазы в лимфатические узлы средостения своей и противоположной стороны, диссеминация по плевре, гематогенные метастазы в органы	IV стадия	T4N1M0 T4N2M0 T4N2M1 lym T4N2M1 pie T4N2M1 oth

По течению и сопутствующим осложнениям выделяют неосложненные и осложненные (ателектаз, пневмония, плеврит и т. д.) формы рака легкого.

Клиническая картина и диагностика. Рак легкого длительное время протекает бессимптомно или "маскируется" симптомами, которые обычно встречаются при других заболеваниях легких. Симптоматика рака легкого зависит от локализации опухоли (центральное, периферическое расположение), степени обтурации пораженного бронха (частичная, полная), интенсивности возникающих при этом осложнений (ателектаз, пневмония, плеврит), особенностей местного роста опухоли и метастазирования.

Период от появления комплекса раковых клеток до возможного выявления опухоли при рентгенологическом исследовании протекает бессимптомно. Это так называемый доклинический период развития рака. При дальнейшем прогрессировании рака появляются различные, часто неспецифичные симптомы, перерастающие в характерные для болезни признаки. Этот период называют периодом клинических проявлений рака легких.

Ранние симптомы рака редко бывают специфичными, мало беспокоят больных и остаются часто незамеченными, не побуждают пациента обратиться к врачу. Однако некоторые больные испытывают в этот период повышенную утомляемость, снижение работоспособности и интереса к текущим происшествиям в природе и жизни общества. Периодически у них наблюдается повышение температуры тела, легкое недомогание. В этом периоде рак часто скрывается под маской бронхитов, пневмонии, повторных острых респираторных заболеваний. Беспокойство больного и членов его семьи начинается тогда, когда эти бронхиты, пневмонии начинают часто (через 1—2 мес) повторяться. В этом нет ничего удивительного, ведь сухой

кашель или кашель с выделением мокроты, появляющийся позднее, является одним из часто встречающихся симптомов рака легкого. Наличие небольшой, рентгенологически не выявляемой опухоли может быть доказано только при цитологическом исследовании мокроты, смыва из бронха или материала, полученного при бронхоскопии и биопсии. Рентгенологически выявляемый доклинический рак может быть обнаружен при профилактической флюорографии среди лиц, составляющих группу риска.

Общим симптомом для большинства форм рака легких является кашель — от незначительного, похожего на кашель курящих, до мучительного, надсадного, часто повторяющегося. Причина такого кашля — стеноз или обтурация крупного бронха, вовлечение его в прогрессирующий рост опухоли. Выделение мокроты (не имеющей неприятного запаха) бывает то скудным, то обильным в случае стеноза бронха, расширения дистальной части его и скопления бронхиального секрета. Кровохарканье не является ранним симптомом рака. Кровь в мокроте может появляться в виде прожилок, иногда мокрота приобретает вид малинового желе, что и является побудительным мотивом для обращения к врачу.

Боли в груди на пораженной стороне часто беспокоят больного. Они различны по интенсивности, кратковременны в начале болезни и мучительно длительны при прогрессировании раковой инвазии в плевру, межреберные нервы, внутригрудную фасцию.

Одышка — один из достоверных признаков обширности поражения легочной ткани, сокращения дыхательной поверхности, реализующейся в виде дыхательной недостаточности. Сначала одышка появляется только при физической нагрузке. Позднее, в связи с ателектазом значительной части легкого или накоплением плеврального экссудата, сдавливающего легкое, она не покидает больного и в покое.

Рак легкого часто сопровождается неспецифическими симптомами — слабость, потеря массы тела. Позднее могут появиться различные паранеопластические синдромы, такие как синдром Мари—Бамбергера (мучительные боли в суставах, припухлость вокруг них), синдром Ламберта—Итона (мышечная слабость, подобная миастенической), синдром Кушинга, поражения кожи и др.

Несмотря на многообразие клинических проявлений рака легкого, можно выделить несколько наиболее типичных вариантов его течения.

Центральный (прикорневой) рак. 1. Экзофитная опухоль быстрее других дает клинические проявления. Рост опухоли в просвет бронха вызывает некоторое разрушение слизистой оболочки и сужение просвета бронха, дистальнее которого скапливается мокрота, что обуславливает появление кашля. Частый, иногда надсадный кашель травмирует опухоль, приводя к появлению в мокроте крови. Даже небольшой полипообразный рак бронха может вызвать сужение просвета и затруднение вентиляции соответствующего бронху отдела легкого, особенно на выдохе, в результате чего дыхание иногда принимает свистящий характер (как при астматическом бронхите). При рентгенологическом исследовании выявляется эмфизема участка легочной ткани, вентилируемого через пораженный суженный бронх (рис. 6.12). Во время быстрого глубокого вдоха в результате затруднения поступления воздуха в пораженные отделы легкого происходит смещение средостения в сторону пораженного легкого. По мере увеличения размеров опухоли просвет бронха все более суживается, наступает гиповентиляция, а затем ателектаз сегмента, доли или всего легкого (в зависимости от локализации опухоли).

Ателектаз при опухоли бронха часто бывает связан с респираторной ин-

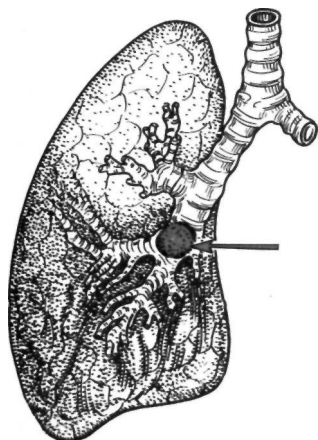
Рис. 6.12. Экзофитный рак легкого. Частичная обтурация нижнедолевого бронха, эмфизема нижней доли.

фекцией. Из-за отека слизистой оболочки в области сужения и наличия сгустка мокроты просвет бронха сужается, вентиляция соответствующего участка легкого резко ослабевает. В связи с этим появляется так называемый раковый пневмонит. Отличие его от пневмонии состоит в том, что симптомы заболевания быстро (иногда в течение 2—4 дней) исчезают после применения противовоспалительных и отхаркивающих средств. Иногда они самостоятельно проходят после отхождения сгустка мокроты, обтурировавшего бронх. Через некоторое время симптомы пневмонита повторяются вновь, что должно заставить врача предположить наличие центрального рака легкого.

Нередко в этот период появляются боли в суставах. При стойком ателектазе наблюдается отставание части грудной клетки при дыхании, сужение межреберных промежутков на стороне поражения, иногда смещение трахеи в сторону пораженного легкого. Перкуторно определяют тупость над областью ателектаза, отсутствие дыхательных шумов, голосового дрожания.

При рентгенологическом исследовании отмечается уменьшение размеров пораженной части легкого (рис. 6.13), смещение корня легкого в большую сторону. При томографии нередко определяют "ампутацию" пораженного бронха или резкое его сужение. На компьютерной томограмме можно определить распространение опухоли на окружающие ткани. При бронхоскопии выявляют опухоль в просвете бронха. Для дифференциальной диагностики производят биопсию.

2. Эндофитная опухоль разрастается в толще стенки бронха, поэтому приводит к сужению бронха, нарушению его проходимости, развитию гиповентиляции ателектаза на более поздних стадиях, чем экзофитная. Наиболее ранним ее симптомом является кашель, сопровождающийся выделением мокроты, иногда с прожилками крови. По мере дальнейшего роста опухоли симптоматика становится схожей с наблюдаемой при экзофитной форме рака.



3. Узловая перибронхиальная карцинома — самая частая форма рака бронха. Опухоль растет не в просвет бронха, а за его пределы, в легочную ткань. Прорастая стенку бронха, она охватывает его с одной стороны или окружает циркулярно в виде муфты. В результате просвет бронха суживается лишь в небольшой степени. Разрастающаяся опухоль со временем затрудняет прохождение воздуха по отходящим от него бронхиальным ветвям. Соответствующие участки легкого спадаются, уплотняются, в них развивается воспалительный процесс (пнев-

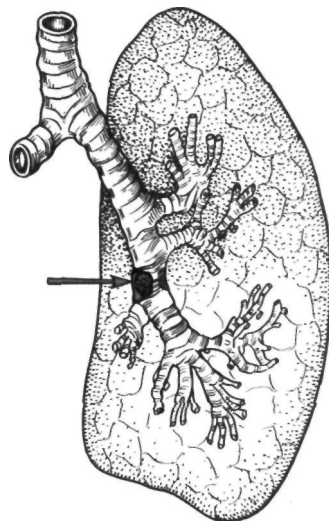


Рис. 6.13. Экзофитный рак легкого. Полная обтурация нижнедолевого бронха, ателектаз нижней доли.

монит). Температура тела повышается до субфебрильных цифр. Перибронхиально развивающаяся опухоль вовлекает в процесс лимфатические и кровеносные сосуды, что приводит к быстрому метастазированию. Вовлечение в процесс нервных веточек обуславливает появление тупых болей в грудной полости.

При физикальном исследовании выявляют некоторое укорочение перкуторного звука над пораженной частью легкого, ослабление дыхания, иногда свистящее дыхание вблизи корня, где воздух проходит через суженный бронх.

При рентгенологическом исследовании в корне легкого определяют опухолевый узел, нередко имеющий вид "гусиной лапки". При значительном сужении просвета бронха выявляют гиповентиляцию легочной ткани. Особенно информативны томография и компьютерная томография, при которых четко определяется опухолевый узел, метастазы в лимфатические узлы корня легкого, деформация и сужение просвета бронха перибронхиально растущей опухолью. Бронхоскопия часто дает лишь косвенные признаки перибронхиальной опухоли и реже, чем при экзофитной опухоли, позволяет верифицировать диагноз.

4. Разветвленная форма перибронхиального рака характеризуется отсутствием выраженного опухолевого узла. Прорастая через стенку бронха, опухоль охватывает его циркулярно, а затем, разрастаясь в легочной ткани, распространяется по ходу его ветвей и находящихся рядом сосудов. Просвет бронхов остается свободным от опухолевых разрастаний, в результате чего клиническая картина схожа с таковой при бронхите. По мере вовлечения в процесс окружающих тканей и нарушения дренажной функции бронхов усиливается кашель, принимающий надсадный характер, появляется мокрота с прожилками крови. Развивается картина хронической пневмонии. Диагностика этой формы рака трудна, и нередко диагноз ставят лишь при обнаружении метастазов в лимфатические узлы корня легкого, средостения или в отдаленные органы (позвоночник, головной и спинной мозг).

Периферический рак. 1. Внутрислоевая опухоль развивается внутри доли легкого и в начале заболевания протекает без заметных симптомов. Поражение обычно выявляют случайно при рентгенологическом исследовании во время диспансеризации. На рентгенограммах опухоль имеет вид округлой тени диаметром 2—5 см с четкими контурами. Если опухоль в это время не распознана и не предпринято лечение, то она постепенно увеличивается, сдавливает, а затем и прорастает мелкие бронхиальные ветви. Обычно вслед за этим присоединяется перифокальный воспалительный процесс, сопровождающийся повышением температуры тела, кашлем, выделением мокроты, ухудшением самочувствия. Клиническую картину нередко расценивают как обычное воспаление легких, назначают антибактериальную терапию. Это приводит к быстрому улучшению общего состояния больного, однако тень в легком остается, не исчезают и тупые боли на пораженной стороне груди.

Дальнейшее течение заболевания определяется локализацией опухолевого узла. При расположении его ближе к корню легкого рано возникает сдавление, а затем обтурация крупного бронха. Развивается ателектаз сегмента или доли с характерной для него клинической картиной. Рентгенологически, помимо тени треугольной формы, характерной для появившегося ателектаза, определяют округлый узел в области вершины указанной тени.

2. Субплевральные опухоли проявляются основным, а часто и единственным симптомом — болями на стороне поражения. Рост опухоли

Рис. 6.14. Периферический рак верхней доли левого легкого, "полостная форма".

происходит преимущественно к периферии легкого, что приводит к диссеминации раковых клеток по плевре или врастанию опухоли в грудную стенку, сопровождается интенсивными болями, связанными с вовлечением в процесс межреберных нервов.

При локализации опухоли в медиальных отделах легкого могут наблюдаться боли, напоминающие стенокардические.

К субплевральным формам относится также рак верхушки легкого (рак Панкоста) с характерной локализацией. В начале заболевания отмечаются боли в области надплечья, часто иррадирующие в руку. При дальнейшем росте опухоли иногда присоединяется сдавление подключичной вены, лимфатических сосудов, появляется отек руки. Позже в процесс вовлекается симпатический ствол, на стороне поражения развивается синдром Бернара—Горнера (птоз, миоз, энофтальм).

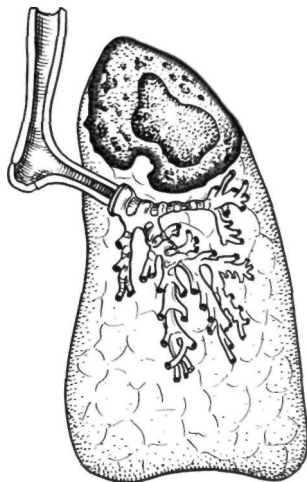
"Полостная" форма периферического рака представляет собой результат некроза и расплавления ткани в центре опухоли. Тень опухоли с полостью в центре хорошо выявляется при томографии (рис. 6.14). При разрушении стенки крупного бронха содержимое полости выделяется наружу при кашле, в результате чего клиническая и рентгенологическая картины становятся сходными с таковыми при абсцессе легкого. Часто заболеванию сопутствуют явления неспецифической остеоартропатии.

Характерными признаками "полостной" формы периферического рака, позволяющими отличить его от банального абсцесса, являются постепенное развитие заболевания, умеренное повышение температуры тела и отсутствие обильного отхождения мокроты. Обычно отделяется 100—150 мл слизистой мокроты с примесью крови без запаха. Состояние больного, несмотря на отделение мокроты, не улучшается. Характерной рентгенологической особенностью этой формы "абсцесса" являются полости с толстыми стенками, внутренний контур которых бухтообразно изъеден, отсутствие секвестров легочной ткани, небольшое количество жидкости внутри полости.

Бронхоскопия при периферическом раке до прорастания его в крупный бронх выявляет лишь косвенные признаки: смещение бронхиальных ветвей, сужение просвета их, изменение формы. Для гистологического подтверждения диагноза производят биопсию опухоли, пунктируя ее тонкой иглой через грудную стенку.

Атипичные формы рака легких. 1. Медиастинальная форма характеризуется наличием множественных метастазов в лимфатические узлы средостения при отсутствии отчетливо определяемого первичного очага в легком.

Первые симптомы медиастинальной формы рака — отечность лица и шеи, одышка, сухой кашель, иногда внезапное изменение тембра голоса (за счет сдавления опухолью возвратного нерва). В далеко зашедшей стадии заболевания клиническая картина определяется наличием медиастинального синдрома: боли в грудной клетке, периферический лимфоспазм и стенотическое дыхание, обусловленные сдавлением органов средостения, в том числе верхней полой вены, возвратного нерва, пищевода.



Рентгенологически выявляется расширение тени средостения, чаще более выраженное с одной стороны; контуры тени полициклические, что указывает на увеличение лимфатических узлов. Важную роль в уточнении диагноза играют компьютерная томография, медиастиноскопия с биопсией и ангиографическое исследование.

2. Милиарная форма характеризуется отсутствием выявляемого первичного очага. Процесс по своей клинической и рентгенологической картине напоминает милиарный туберкулез легких. Диагноз может быть поставлен при цитологическом исследовании мокроты, при торакоскопии с биопсией ткани легкого.

Дифференциальная диагностика. Различные формы рака легких следует дифференцировать от воспалительных заболеваний, доброкачественных опухолей и кист легких, а также от метастазов опухолей другой локализации.

Центральный рак легкого отличается от хронической пневмонии повторными и частыми обострениями, легко поддающимися терапии, наличием инфильтрата в легком, остающегося после обострения, обнаружением в мокроте атипических клеток, признаками опухолевого поражения бронхов, выявляемыми при бронхоскопии. Окончательный диагноз в сомнительных случаях возможен лишь после биопсии участка измененной стенки бронха или скарификата его слизистой оболочки.

Гистологическое исследование кусочка опухоли, полученного при биопсии, помогает поставить окончательный диагноз и при подозрении на доброкачественную центральную опухоль.

Наиболее труден дифференциальный диагноз между периферической карциномой, туберкулемой, доброкачественными опухолями и кистами легкого.

При туберкулезе до ее распада и прорыва содержимого в бронх, когда в мокроте появляются микобактерии туберкулеза, а рентгенологически выявляется каверна в легком, дифференциальный диагноз может быть проведен только на основании пункционной биопсии образования в легком. Косвенными признаками туберкулемы являются преимущественная локализация образования в кортикальных отделах легкого, неоднородность тени, выявляемая при рентгенологическом исследовании. Последнее объясняется наличием различных полиморфологических компонентов в туберкулезе (от экссудативной пневмонии до обезызвествленного казеоза).

Доброкачественные опухоли легких отличаются очень медленным ростом и четкими контурами тени на рентгенограммах. Окончательный диагноз возможен только после гистологического или цитологического исследования.

Бронхогенные кисты имеют округлую форму, гомогенную структуру, обычно выявляются в молодом возрасте. При инфицировании и прорыве содержимого кисты в бронх образуется полость, содержащая воздух и жидкость с горизонтальным уровнем, как при абсцессе легкого.

Эхинококковые кисты дифференцируют от периферической карциномы на основании данных анамнеза, особенностей рентгенологической картины (одна или несколько овальных гомогенных теней в легком с ровными контурами, наличие симптома отслоения, феномена субкапсулярного контрастирования), положительной реакции — латекс-агглютинации или иммуноферментного анализа.

При лимфоградулезе узлов средостения нередко увеличены и другие группы лимфатических узлов. Пункция узла и обнаружение клеток Березовского—Штернберга подтверждают диагноз лимфограну-

лематоза и помогают дифференцировать от него перибронхиально растущий узловой рак корня легкого. Диагноз может быть уточнен также при медиастиноскопии с биопсией одного из пораженных лимфатических узлов. Иногда возникает необходимость провести дифференциальный диагноз между раком легких и опухолью средостения. Для этого применяют компьютерную томографию (см. "Средостение") и биопсию.

При метастазах в легкие рака других органов дифференциальная диагностика затруднена. Метастатические опухоли в легких имеют округлую форму. Они могут быть одиночными и множественными. Диагноз подтверждается при обнаружении первичной опухоли и получении результатов биопсии.

Лечение. Основным наиболее надежным методом лечения рака легких является хирургический. В зависимости от стадии и обширности поражения легкого удаляют, произведя торакотомия, одну или две доли (лобэктомия, билобэктомия). При более значительном распространении рака удаляют все легкое (пульмонэктомия) вместе с регионарными лимфатическими узлами. В последние годы при ранней стадии рака различные операции на легких, включая лобэктомию и билобэктомию, проводят без торакотомии с помощью видеоторакоскопической техники. Преимущество этих операций заключается в меньшей травматичности[™], сокращении периода реабилитации и числа осложнений.

Показаниями к операции являются хорошо отграниченные опухоли I—III стадии, отсутствие отдаленных метастазов в другие органы. При определении показаний к операции следует учитывать общее состояние больных, удовлетворительную функцию легких и сердечно-сосудистой системы, возраст пациента, его возможность перенести тяжелое вмешательство. Хирургическое лечение дает хорошие результаты при I—II стадии, когда патологический процесс не вышел за пределы доли легкого и регионарные лимфатические узлы могут быть удалены. Пятилетняя выживаемость при оперативном лечении в I стадии достигает 85—90 %, во II стадии около 60 %

Среди больных раком легких, направляемых в клинику для оперативного лечения, только 30—40 % являются операбельными. При мелкоклеточном низкодифференцированном раке операцию рекомендуют лишь при I—II стадии заболевания.

Одиночные и даже множественные метастазы рака толстой кишки в легкие в настоящее время успешно оперируют (энуклеация метастаза, сегментарная резекция легкого, лобэктомию), если удален первичный очаг в кишечнике. Пятилетняя выживаемость после удаления метастазов составляет 10-30 %.

Противопоказаниями к операции на легких являются тяжелое общее состояние больного, грубые нарушения функции легких и сердечно-сосудистой системы, невозможность радикального удаления опухоли, наличие отдаленных метастазов и карциноматоза плевры, возраст старше 75 лет (относительное противопоказание), не поддающиеся коррекции сопутствующие и фоновые заболевания (сердечная недостаточность, выраженные изменения функции печени и почек).

При манипуляциях на пораженном легком значительно увеличивается выброс раковых клеток в сосудистое русло и лимфатические пути, что нередко приводит к их гематогенной и лимфогенной диссеминации. Для профилактики метастазирования целесообразно в самом начале операции перевязывать вены, несущие кровь от пораженных отделов легкого, а также во время и после операции вводить цитостатические средства, снижающие биологическую активность раковых клеток.

Профилактика имплантационного метастазирования заключается в тщательной санации бронхиального дерева во время операции через интубационную трубку, тщательном удалении регионарных увеличенных лимфатических узлов, а также в промывании (в конце операции) плевральной полости раствором цитостатика.

При лечении неоперабельных больных и в послеоперационном периоде используют лучевую терапию. Рекомендуемая суммарная доза лучевого воздействия на очаг составляет 60—70 Гр (6000—7000 рад). Нередко применяют комбинированное лечение по схеме: операция — лучевая терапия — химиотерапия. Последние два вида лечения используют при неоперабельных формах рака. Следует учитывать, что плоскоклеточные раки малочувствительны к лучевой терапии.

Фотодинамическая терапия находится в стадии клинических испытаний. Сущность метода заключается в способности раковых клеток накапливать фотосенсибилизатор (фотофрин и его аналоги, изготовленные на основе гематопорфирина, фотосенс, аласенс и др.). При облучении опухоли, накопившей фотосенсибилизатор, лучом лазера определенной длины волны в клетках появляются активные радикалы, разрушающие раковые клетки. Параллельно с этим возникает тромбоз мелких сосудов, питающих опухоль, ограниченный глубиной проникновения луча лазера, что приводит к некрозу ткани опухоли. Предварительные данные показывают, что при раке I стадии можно добиться полного исчезновения опухоли. При II—III стадии наступает некроз поверхностных слоев опухоли. При повторных облучениях происходит частичное разрушение опухолевой ткани в бронхе, что способствует восстановлению проходимости бронха, уменьшению воспалительных изменений в невентилируемых участках легкого. Эту методику целесообразно использовать как для предоперационной подготовки, так и для паллиативного лечения.

Послеоперационная летальность при лобэктомии составляет 3—5 %, при пульмонэктомии — до 10 %.

Прогноз. После установления диагноза больные без последующего лечения живут примерно 1 год. После радикальной операции прогноз определяется стадией заболевания и гистологической структурой опухоли. Особенно неблагоприятны результаты хирургического лечения больных с мелкоклеточным низкодифференцированным раком. При дифференцированных формах рака после операций, произведенных в I стадии заболевания, пятилетняя выживаемость достигает 85—90 %, при II — 60 %. По отношению ко всем диагностированным (а не только оперированным) опухолям этого вида пятилетняя выживаемость составляет около 8 %. Таким образом, прогноз при раке легкого неблагоприятный.

Профилактика. Предупреждение развития рака легких требует более энергичной борьбы с курением, в том числе пассивным, когда некурящие вдыхают дым от сигарет в накуренных помещениях (некурящие жены мужчин, злоупотребляющих курением табака, заболевают раком легкого в 2 раза чаще, чем жены некурящих мужей). Большое значение имеют мероприятия по поддержанию чистоты воздуха в городских районах с оживленным автомобильным движением, установка фильтров, улавливающих дым промышленных предприятий, устранение запыленности воздуха и улучшение вентиляции помещений в шахтах, цехах фабрик и заводов, производящих асбест, лаки, горюче-смазочные материалы. Большое значение в предупреждении развития рака легких придается профилактической работе с лицами, относящимися к группам риска (больные хроническими пневмониями, курящие старше 45 лет, лица, работающие на вредных для здоровья предпри-

ятиях, и т. д.). Они должны находиться под постоянным врачебным наблюдением (рентгенологическое исследование, цитологическое исследование мокроты).

6.5. Плевра

6.5.1 Травматические повреждения

Плевра повреждается как при закрытой травме грудной клетки, так и при проникающих ранениях. Травма может сопровождаться одновременным повреждением грудной стенки, легкого и других органов, скоплением в плевральной полости воздуха (пневмоторакс), крови (гемоторакс), крови и воздуха (гемопневмоторакс), лимфы при повреждении грудного протока (хилоторакс), накоплением трансудата (гидроторакс), гноя и воздуха (пиопневмоторакс).

6.5.1.1. Пневмоторакс

Пневмоторакс — скопление воздуха в плевральной полости, которое обычно приводит к сдавлению легкого, уменьшению дыхательной (вентилируемой) поверхности. В зависимости от распространенности различают следующие виды пневмоторакса: тотальный, когда воздух заполняет всю плевральную полость; частичный, или плащевидный, когда легкое спадается не полностью, а воздух окутывает его со всех сторон, и ограниченный пневмоторакс.

По характеру повреждения и сообщения с внешней средой выделяют закрытый и открытый пневмоторакс, а также клапанный и спонтанный пневмоторакс.

1. Закрытым пневмотораксом называют такой, при котором отсутствует сообщение между накопившимся в плевральной полости воздухом и атмосферой.

2. Открытым называют пневмоторакс, при котором воздух поступает в полость плевры при вдохе и выходит обратно при выдохе.

Открытый пневмоторакс возникает при проникающих ранениях грудной клетки. При этом типе пневмоторакса плевральная полость свободно сообщается с атмосферным воздухом через открытую рану грудной клетки (открытый наружу) или дефект в бронхе или трахее (открытый внутрь). Давление в плевральной полости на стороне поражения становится положительным. В силу своих эластических свойств легкое спадается. Возникает так называемое парадоксальное дыхание. При вдохе воздух попадает в здоровое легкое не только из атмосферы, но и из спавшегося легкого на стороне повреждения. При выдохе часть воздуха из здорового легкого попадает в спавшееся легкое, несколько раздувая его. Таким образом, при открытом пневмотораксе спавшееся легкое совершает слабые дыхательные движения, несколько расправляясь при выдохе и спадаясь при вдохе, т. е. совершает при дыхании движения, обратные здоровому легкому. В результате глубина дыхания резко уменьшается, нарушается вентиляция легких, развивается дыхательная и сердечная недостаточность, респираторная гипоксия, шок. Нередко возникает "флотация" средостения, т. е. смещение его то в больную, то в здоровую сторону при каждом вдохе и выдохе. При несвоевременном оказании медицинской помощи может наступить смерть от шока, нарушения сердечной деятельности.

Клиническая картина и диагностика. Больной жалуется на одышку, боли в области ранения. При осмотре выявляется рана от ножевого или огнестрельного ранения, из которой при дыхании с шумом выделяются воздух и брызги крови. При перкуссии на пораженной стороне определяются высокий тимпанический звук, при аускультации — ослабление или исчезновение дыхательных шумов. При рентгенологическом исследовании выявляют тень коллабированного легкого с четкой наружной границей, отсутствие легочного рисунка на периферии.

Лечение. Первая помощь при открытом наружу пневмотораксе (рана грудной стенки) сводится к наложению окклюзионной повязки, герметично закрывающей рану. Параллельно с этим проводят мероприятия по поддержанию функции сердечно-сосудистой и дыхательной системы, обезболивание, восстановление кровопотери введением различных средств.

В стационаре производят хирургическую обработку и ушивание раны грудной стенки с последующей постоянной аспирацией воздуха и скапливающегося в плевральной полости экссудата через дренаж. При одновременном повреждении легкого объем операции определяется характером этого повреждения. Операцию проводят с максимальным сохранением здоровой ткани органа. В конце операции рану также дренируют и производят постоянную аспирацию содержимого в послеоперационном периоде.

При открытом пневмотораксе, сообщающемся с внешней средой через бронхи, поврежденные деструктивным процессом в легком (прорыв абсцесса, туберкулезной каверны, полостной формы рака), лечение направлено на ликвидацию основного процесса, дренирование плевральной полости с постоянной аспирацией экссудата и воздуха. При большом дефекте в бронхе и безуспешной попытке расправить легкое прибегают к временной obturации бронха специальной пробкой из поролона или другого материала, после чего поступление воздуха в плевральную полость прекращается, создаются благоприятные условия для расправления спавшегося легкого. Висцеральная плевро расправленного легкого в период obturации бронха может срастись с париетальной, что приведет к ликвидации пневмоторакса. Для излечения основного заболевания легкого используют принятые как консервативные, так и оперативные методы.

Наиболее тяжелой и трудной формой пневмоторакса для диагностики и лечения является **клапанный пневмоторакс**. Клапанный пневмоторакс является разновидностью открытого. Он отличается тем, что воздух поступает в плевральную полость через узкое отверстие в ткани легкого (или раны грудной клетки) при каждом вдохе, а при выдохе не полностью выходит наружу из-за перекрытия отверстия в плевре окружающими тканями, образующими подобие клапана. В связи с этим вдыхаемый воздух при каждом вдохе поступает в плевральную полость и лишь частично выходит при выдохе. Постепенно увеличивающееся давление в плевральной полости сдавливает легкое и крупные сосуды.

В некоторых случаях клапанного пневмоторакса воздух через "клапан" накачивается только в одном направлении, в плевральную полость. Давление (напряжение) в плевральной полости быстро нарастает. Такой вид клапанного пневмоторакса называют **н а п р я ж е н н ы м** (рис. 6.15). Когда давление в плевральной полости становится очень высоким, легкое полностью спадается, средостение смещается в противоположную сторону, сдавливая при этом здоровое легкое. Иногда наблюдается флотация средостения (т. е. перемещение его при дыхании то в одну, то в другую сторону). В связи с этим перегибаются крупные сосуды, резко нарушается кровообращение и дыхание, может развиваться шок.

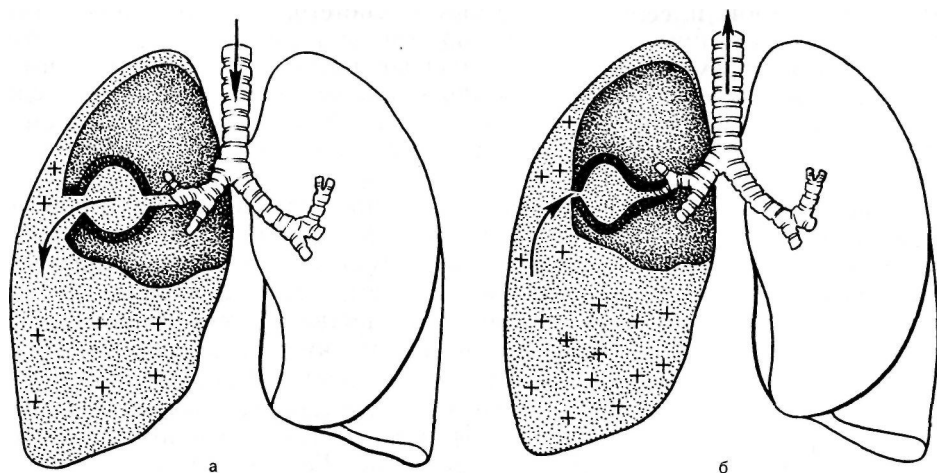


Рис. 6.15. Механизм развития напряженного пневмоторакса при прорыве кисты или абсцесса легкого в плевральную полость.

а — фаза вдоха; б — фаза выдоха.

Клиническая картина и диагностика. Основные симптомы клапанного пневмоторакса — страх, беспокойство, цианоз лица и шеи, набухание вен шеи, одутловатость лица, иногда подкожная эмфизема, расширение межреберных промежутков; снижение артериального давления, тахикардия, аритмия. При перкуссии на пораженной стороне определяют высокий тимпанический звук, при аускультации — ослабление или исчезновение дыхательных шумов, отсутствие голосового дрожания. При рентгенологическом исследовании выявляют тотальный коллапс легкого, смещение средостения, низкое стояние диафрагмы, расширение межреберных промежутков.

Лечение. Первая помощь заключается в срочной разгрузочной (снижающей давление) пункции плевральной полости толстой иглой. На павильон иглы надевают пластмассовую трубку, а на ее конец надевают и фиксируют расщепленный на кончике "палец" от перчатки или напальчник, который будет играть роль клапана, т. е. выпускать воздух из плевральной полости и препятствовать его поступлению в обратном направлении. Это позволяет уменьшить напряжение в плевральной полости, создать условия для расправления (хотя бы частичного) легкого на пораженной стороне, увеличения вентилируемой поверхности.

Последующие лечебные мероприятия проводят в стационаре в соответствии с характером повреждения и причин возникновения клапанного пневмоторакса. По показаниям проводят необходимое хирургическое вмешательство на легком для ликвидации клапанного механизма. Операция может быть произведена через торакотомный разрез или с помощью видеоторакоскопической техники через троакары. В послеоперационном периоде проводят постоянную аспирацию воздуха из плевральной полости, способствующую расправлению легкого, удалению остатков крови и экссудата.

Спонтанный пневмоторакс является разновидностью закрытого. Спонтанный пневмоторакс обычно является закрытым. Однако в случае образования клапанного механизма при разорвавшейся кисте или булле он становится клапанным, напряженным, причиняющим более тяжелые расстрой-

ства дыхательной и сердечно-сосудистой системы. Обычно спонтанный пневмоторакс возникает вследствие разрыва субплевральных кист или тонкостенных эмфизематозных булл, наблюдающихся при отсутствии других изменений в легком. Разрыв кисты или буллы может происходить вследствие повышения внутрилегочного давления при физическом напряжении, во время приступа кашля. Спонтанный пневмоторакс может развиваться в любом возрасте.

Клиническая картина и диагностика. При прорыве кисты или буллы в ограниченную спайками часть плевральной полости больные не отмечают каких-либо нарушений, если количество воздуха, поступившего в плевральную полость, не превышает 5—15 % ее объема. При поступлении в плевральную полость более значительного количества воздуха развивается типичная картина закрытого или клапанного пневмоторакса как по данным физикального исследования, так и по рентгенологической картине.

Лечение. При небольшом бессимптомном пневмотораксе специального лечения не требуется. Воздух обычно всасывается в течение нескольких дней, и легкое расправляется самостоятельно. Если необходимо ускорить эвакуацию воздуха, производят 1—2 плевральные пункции.

При их неэффективности плевральную полость следует дренировать и наладить постоянную аспирацию воздуха, чтобы расправить легкое. В ряде случаев приходится прибегать к оперативному лечению. Путем краевой резекции легкого буллы и кисты могут быть удалены с помощью видеоторакоскопической техники. При отсутствии соответствующей аппаратуры производят торакотомию и краевую резекцию измененной части легкого.

Гемоторакс. Причинами возникновения гемоторакса могут быть травма, ятрогенные повреждения после пункции подключичной вены, плевры или легкого (биопсия), разрыв кист (при буллезной эмфиземе) или аневризмы аорты.

Лечение. При травматическом и ятрогенном гемотораксе проводят пункцию с последующим дренированием плевральной полости и постоянной аспирацией содержимого. При неэффективности этого лечения вследствие интенсивного кровотечения или образования сгустков крови в плевральной полости показана торакотомия для окончательной остановки кровотечения и удаления сгустков, чтобы предупредить образование массивных шварт. При наличии видеоторакоскопической техники диагностика характера повреждения легкого и оперативное вмешательство могут быть выполнены через торакоскоп.

Хилоторакс. При повреждениях и заболеваниях грудного протока возникает хилоторакс. Проток может быть ранен при переломе позвоночника, открытой или закрытой травме живота и груди, поврежден во время операции. Возможен спонтанный разрыв грудного протока при нарушении оттока лимфы вследствие обтурации протока опухолью, туберкулезным процессом, тромбозом вены у места впадения протока в венозный угол на шее.

Клиническая картина и диагностика. Симптомы хилоторакса аналогичны тем, которые наблюдаются при скоплении жидкости в плевральной полости. При пункции плевральной полости обнаруживают молочно-белую жидкость, типичную для хилоторакса, в которой содержится много жира, лимфоцитов (до 40 000 в 1 мл). Для подтверждения характера взятой из плевральной полости жидкости проводят пробу с судановыми красителями — положительная проба подтверждает наличие хилезной жидкости.

Лечение. Для удаления скапливающейся в плевральной полости хилезной жидкости проводят пункцию и дренирование плевральной полости в наде-

жде на склеивание и заживление дефекта в грудном протоке. С целью уменьшения лимфообразования, происходящего при приеме пищи, показано парентеральное питание. При неэффективности этого вида лечения в течение 1–2 нед производят торакотомию и перевязку грудного протока.

6.5.2. Воспалительные заболевания плевры

Воспаление париетальной и висцеральной плевры, сопровождающееся накоплением серозного или гнойного экссудата в плевральной полости принято называть экссудативным плевритом. Плевриты могут быть асептическими или инфекционными, т. е. гнойными. Строго говоря, плеврит не является самостоятельным заболеванием. Его следует рассматривать как патологическое состояние плевры, осложняющее процессы в легком (инфаркт легкого, пневмония, кровоизлияние в плевральную полость в результате травмы, карциноматоз плевры при раке легких, мезотелиомы плевры, метастазов из других органов) и в поддиафрагмальном пространстве (при остром панкреатите в результате проникновения в плевральную полость агрессивных ферментов поджелудочной железы, а также при гнойных процессах в поддиафрагмальном пространстве).

Плеврит может быть также проявлением общих (системных) заболеваний, протекающих без поражения тканей, соприкасающихся с плеврой. Он часто определяет особенность течения и тяжесть основного заболевания, требует принятия специальных лечебных мер, поэтому заслуживает специального рассмотрения

6.5.2.1. Экссудативный неинфекционный плеврит

Накопление экссудата в плевральной полости, как правило, является следствием повышения проницаемости кровеносных и лимфатических капилляров в ответ на воспаление в поверхностных слоях паренхимы легкого различной природы, а также в ответ на острые патологические процессы в брюшной полости (острый панкреатит, поддиафрагмальный абсцесс). Экссудативная реакция плевры наблюдается также при инфекционно-аллергических заболеваниях (ревматизм, ревматоидный артрит), коллагенозах (системная красная волчанка, узелковый периартериит), а также при лейкозах, лимфогранулематозе, геморрагическом диатезе (болезнь Верльгофа), недостаточности кровообращения, уремии, карциноматозе.

В зависимости от характера патологического процесса, вызвавшего плеврит, и темпа его развития выделяют сухой (фибринозный) плеврит, когда между листками плевры выпота еще нет; экссудативный (асептический) и гнойный плеврит (эмпиема плевральной полости).

Накоплению экссудата в плевральной полости способствует гиперемия плевральных листков, значительное повышение проницаемости капилляров в сочетании со снижением резорбции жидкости вследствие отека плевры, блокады лимфатических путей оттока. В начале заболевания экссудат обычно не содержит микроорганизмов, при асептическом плеврите бывает серозным (гидроторакс) или серозно-фибринозным. При скоплении небольшого количества жидкости в плевральной полости она располагается преимущественно над диафрагмой в плеврокостальном синусе. Если количество экссудата достаточно велико, то он располагается по линии Дамуазо, оттесняя нижнюю долю легкого к средостению. Если экссудат заполняет всю

плевральную полость, то он плащевидно окутывает все легкое, оттесняя его к средостению.

Плевра при асептическом экссудативном плеврите гиперемирована, отечна, местами покрыта фибрином. Иногда наступает сращение плевральных листков по границе экссудата, в результате возникает осумкованный плеврит, локализующийся в нижних отделах плевральной полости.

Асептические экссудативные плевриты могут превращаться в инфекционные (гнойные). Инфекция проникает в плевральную полость преимущественно по лимфатическим путям при воспалительных процессах в легких (пневмония, абсцесс или гангрена легких) или в брюшной полости (поддиафрагмальный абсцесс, перитонит, панкреатит). Асептический плеврит становится гнойным. Название "гнойный плеврит" по существу не отличается от принятого в хирургической практике термина "эмпиема плевры" и будет рассмотрен отдельно.

Клиническая картина и диагностика. Основные симптомы плеврита: боли в боку, нарушение дыхания (диспноэ), кашель, повышение температуры, слабость.

Жалобы на боль в боку наиболее выражены при сухом плеврите. Трение воспаленных плевральных листков отчетливо слышно при аускультации. Шум трения плевры напоминает скрип снега. При глубоком дыхании боли и шум трения плевры усиливаются. Иногда боль иррадирует по ходу вовлеченных в процесс нервов (например, боль в надплечье при раздражении диафрагмального нерва или боль в животе и даже некоторое напряжение мышц живота при поражении диафрагмы воспалительным процессом). По мере накопления экссудата боль ослабевает; на первый план выходят умеренная боль в боку, одышка, кашель, слабость.

Скопление экссудата в плевральной полости обнаруживается при перкуссии — укорочение перкуторного звука над областью скопления жидкости по линии Дамуазо, при аускультации — ослабление дыхательных шумов, ослаблено голосовое дрожание. Рентгенологически и особенно при КТ выявляют затемнение в зоне скопления жидкости.

Для выяснения характера экссудата необходима плевральная пункция. Жидкость, полученная во время пункции, может быть расценена как экссудат, если содержание белка в ней выше 30 г/л, а рН менее 7,3. Если содержание белка в полученной жидкости ниже 30 г/л, а рН более 7,3, тогда жидкость представляет собой трансудат, характерный для сердечной недостаточности и ряда других заболеваний. Обнаружение в экссудате бактерий свидетельствует о переходе асептического плеврита в гнойный, в эмпиему.

При тщательном исследовании органов грудной и брюшной полости можно выявить патологический процесс, послуживший причиной возникновения экссудативного плеврита. Наиболее информативным методом является компьютерная томография и полипозиционное рентгенологическое исследование, включая снимки в положении на больном боку. При свободном смещении жидкости вдоль всего края грудной стенки осумкование плеврального экссудата можно исключить.

Лечение. Основным принципом лечения является удаление скопившейся жидкости из плевральной полости и расправление поджатого экссудатом легкого, а также лечение основного патологического процесса, вызвавшего экссудативную реакцию плевры. Решающее значение имеет пункция плевральной полости, преследующая две цели: 1) выяснение характера экссудата (серозная жидкость или гной); 2) удаление экссудата (уменьшение давления в плевральной полости), для того чтобы расправить легкое и улучшить дыхание.

Полученный экссудат подвергают бактериологическому и цитологическому исследованию. Плевральные пункции периодически повторяют, сочетая их с антибиотикотерапией (при инфекционной природе выпота). Дальнейшие лечебные мероприятия проводят в соответствии с выявленным основным заболеванием, вызвавшим плеврит.

6.5.2.2. Острая эмпиема плевры

Со времен Гиппократов скопление гнояного экссудата в анатомически предуготованной полости называют эмпиемой (например, эмпиема желчного пузыря, эмпиема полости сустава). Эмпиему плевры иногда называют гнойным плевритом, так как причины их возникновения и механизм развития практически идентичны. Тот и другой термин не совсем точно отражают сущность заболевания, так как эмпиема плевры и различные формы экссудативных плевритов фактически являются осложнением других заболеваний (гнойные заболевания легких и органов брюшной полости). Почти у 90 % больных эмпиема плевры возникает в связи с воспалительными процессами в легких (на фоне острой пневмонии 5 %, абсцесса легкого 9—11 %, при гангрене легкого 80—95 %). Бурное развитие эмпиемы наблюдается при прорыве в плевральную полость абсцесса или гангрены легкого.

В начальной стадии формирования эмпиемы значительная часть экссудата всасывается. На поверхности плевры остается лишь фибрин. Позднее лимфатические щели ("всасывающие люки") париетальной плевры закупориваются фибрином, сдавливаются отеком. Всасывание из плевральной полости прекращается. В связи с этим в ней накапливается экссудат, который сдавливает легкое и смещает органы средостения, резко нарушает функцию дыхательной и сердечно-сосудистой системы. Воспалительный процесс связан с гиперактивацией клеток, вырабатывающих интерлейкины (макрофаги, нейтрофилы, лимфоциты и др.), факторы роста, фактор активации тромбоцитов. При этом значительно увеличивается концентрация этих медиаторов воспаления в крови. Избыток их угнетает регулирующую функцию иммунной системы. Из факторов защиты организма интерлейкины и другие медиаторы воспаления превращаются в факторы агрессии, фактор дальнейшего разрушения тканей воспалительным процессом. В связи с этим воспалительный процесс прогрессирует, усиливается интоксикация организма, развивается дисфункция жизненно важных органов, которая может закончиться полиорганной недостаточностью и сепсисом. Задача врача заключается в том, чтобы адекватными лечебными мероприятиями не допустить гиперактивацию клеток, выделяющих интерлейкины, активные радикалы, фактор агрегации тромбоцитов и другие медиаторы воспаления. Это позволит предотвратить переход обычной, контролируемой реакции организма на воспаление в неконтролируемую системную реакцию, чреватую развитием сепсиса.

В тех местах, где экссудат не разъединяет плевральные листки, происходит склеивание плевральных поверхностей за счет выпавшего фибрина. Экссудативная фаза со временем переходит в пролиферационную. На месте погибшего и отторгнувшегося мезотелия на плевре появляются грануляции, которые превращаются в соединительную ткань и образуют плотные шварты (спайки). Образование спаек в известной мере благоприятный признак, так как спайки способствуют отграничению воспалительного процесса и даже облитерации плевральной полости.

Иногда течение эмпиемы имеет торпидный характер. Воспаление посте-

пенно прогрессирует, разрушает ткани грудной стенки. Так как гнойный экссудат не всасывается, то он может прорваться в бронх или разрушить ткани грудной клетки и выйти за пределы плевральной полости. В последнем случае образуются гнойники между мышцами грудной клетки, под кожей, которые могут выходить через кожные покровы наружу (*empyema necessitatis*).

Обильные отложения фибрина и спайки на плевре при торпидном течении воспалительного процесса в плевральной полости, как правило, рыхлые, грануляции вялые, образование соединительной ткани и отграничение воспаления швартами бывают замедлены. В толще рыхлых шварт и вялых грануляций появляются новые мелкие очаги инфекции. При таких изменениях создаются условия для перехода острого процесса в хронический. Первостепенное значение для превращения острой эмпиемы в хроническую имеет постоянное инфицирование плевральной полости. Оно возникает при открытой эмпиеме, когда имеется сообщение полости эмпиемы с очагами деструкции в легких (абсцесс, гангрена и др.), с гнойниками в тканях грудной клетки, с бронхоплевральными свищами.

Микробная флора при эмпиеме плевры обычно смешанная — аэробная (стафилококк, стрептококк, кишечная палочка, протей, синегнойная палочка и др.) и анаэробная. Наиболее часто встречается неклостридиальная анаэробная инфекция (пептострептококки и др.), в большинстве случаев обнаруживаемая при абсцессах легких и других гнойных процессах.

Классификация эмпием

По клиническому течению эмпиемы плевры подразделяют на острые и хронические.

А. Острые (длительность заболевания до 8 нед).

Б. Хронические (длительность заболевания более 8 нед). Как острые, так и хронические эмпиемы разделяют следующим образом.

I. По характеру экссудата: а) гнойные; б) гнилостные.

II. По характеру микрофлоры: а) специфические (туберкулезные, грибковые, т. е. микотические); б) неспецифические (стафилококковые, диплококковые, анаэробные и др.); в) вызванные смешанной микрофлорой.

III. По распространенности процесса: а) свободные эмпиемы: тотальные (при рентгенологическом исследовании легочной ткани не видно), субтотальные (определяется только верхушка легкого); б) ограниченные (осумкованные вследствие образования шварт).

IV. По локализации ограниченные эмпиемы разделяют на: а) пристеночные, б) базальные (между диафрагмой и поверхностью легкого), в) интерлобарные (в междолевой борозде), г) апикальные (над верхушкой легкого), д) парамедиастинальные (прилежащие к средостению), е) многокамерные, когда гнойные скопления в плевральной полости расположены на разных уровнях и разделены между собой спайками (рис. 6.16).

V. По характеру патологического процесса в легком, являющегося причиной эмпиемы: а) парапневмонические (сочетание эмпиемы с пневмонией); б) сочетанные с деструктивным процессом в легком (абсцесс, гангрена легкого); в) метапневмонические (нагноение абактериального парапневмонического плеврита или гидроторакса).

VI. По характеру сообщения с внешней средой: а) закрытые, не сообщающиеся с внешней средой; б) открытые эмпиемы с плевроорганным, бронхоплевральным или плеврокожным свищом.

Клиническая картина и диагностика. Все формы острой эмпиемы плевры имеют общие симптомы: кашель с выделением мокроты, одышка, боли в груди, повышение температуры тела, а также признаки интоксикации организма. По современным представлениям, клиника эмпиемы плевры укладывается в картину тяжелого синдрома системной реакции на воспаление, которая при несвоевременных лечебных мероприятиях может дать начало развитию сепсиса и полиорганной недостаточности.

При закрытой эмпиеме кашель сопровождается выделением небольшого количества мокроты. Длительные и частые приступы кашля с отделением

значительного количества мокроты, как правило, свидетельствуют о наличии бронхоплеврального свища. Особенно большое количество мокроты больные отделяют в положении на здоровом боку, когда создаются условия для улучшения оттока гноя.

При тотальной эмпиеме больные из-за резкой боли и одышки не могут лежать и принимают положение полусидя. При отграниченных эмпиемах болевой синдром выражен слабее. Не принимая вынужденного положения, больные чаще лежат на пораженной стороне грудной клетки, что ограничивает ее дыхательные экскурсии, а вместе с этим уменьшает боль.

У большинства больных имеются одышка в покое, цианоз губ и кистей рук,

свидетельствующие о выраженной дыхательной недостаточности, кислородном голодании и ацидозе. Пульс обычно учащен до 110—120 в 1 мин. Температура тела, как правило, высокая и иногда, особенно при гнилостной и некластридиальной анаэробной инфекциях, имеет гектический характер. Клиническая картина похожа на сепсис (необходимы неоднократные посевы при выявлении инфекции). При положительном результате можно с уверенностью говорить о сепсисе. Отсутствие температурной реакции свидетельствует обычно об ареактивности организма, но не исключает сепсис.

При исследовании грудной клетки отмечают отставание пораженной половины при дыхании. Межреберные промежутки расширены и сглажены вследствие давления экссудата и расслабления межреберных мышц. При сравнении двух складок кожи, взятых на симметричных местах обеих половин грудной клетки, можно отметить, что на больной стороне кожная складка несколько толще, а исследование более болезненно.

При образовании субпекторальной флегмоны мягкие ткани грудной стенки в области начинающегося прорыва гноя из плевры становятся плотными, пальпация болезненна; в последующем появляется флюктуация.

Для скопления экссудата в плевральной полости характерно ослабление или отсутствие голосового дрожания и дыхательных шумов. Перкуторно выпот в плевральной полости можно определить при содержании в ней не менее 250—300 мл экссудата. Если содержимым плевральной полости является только экссудат, верхняя граница тупости соответствует линии Эллиса—Дамуазо—Соколова. Скопление большого количества гноя приводит к смещению средостения в здоровую сторону и сдавлению здорового легкого. Поэтому внизу у позвоночника на здоровой стороне определяют треугольной

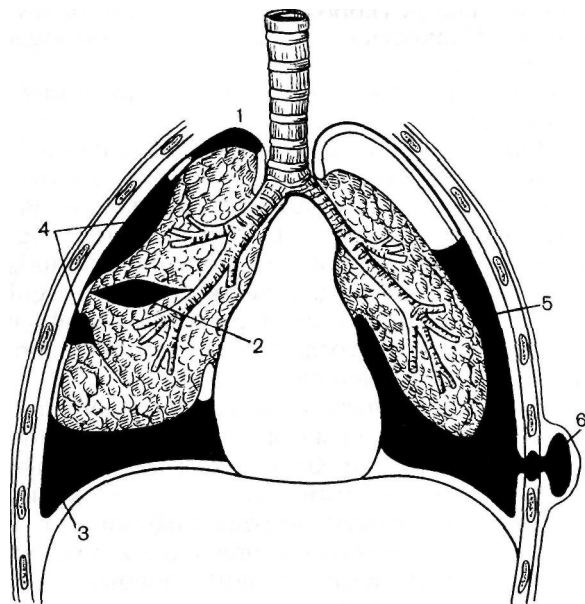


Рис. 6.16. Виды эмпиемы плевры.

1 — верхушечная (апикальная); 2 — междолевая (интерлобарная); 3 — базальная; 4 — пристеночная; 5 — пневмоторакс; 6 — прорыв гноя под кожу (осложнение эмпиемы плевры).

формы участок укорочения перкуторного звука (треугольник Грокко—Раухфусса). Жидкость оттесняет и частично коллабирует кортикальные отделы легкого.

При отграниченных эмпиемах скопление гноя иногда перкуторно определить трудно.

При пиопневмотораксе выявляют тупой перкуторный звук над участком с верхней горизонтальной границей, соответствующей скоплению гноя, и тимпанический звук над участком скопления воздуха. При аускультации определяют ослабление или почти полное отсутствие дыхательных шумов и усиленную бронхофонию в зоне скопления экссудата. При наличии бронхоплеврального свища и хорошо дренируемой через бронх полости отмечают усиленное бронхиальное дыхание (амфорическое), обусловленное резонансом, который создается в большой полости при прохождении воздуха через бронхиальный свищ.

В крови отмечается высокий лейкоцитоз (свыше 10 000), резкий сдвиг лейкоцитарной формулы влево, увеличение СОЭ. Нередко наблюдается анемия. Содержание белка в плазме уменьшается до 50—60 г/л главным образом за счет альбумина; увеличивается количество α_1 - и α_2 -глобулинов. Потери белка (в первую очередь альбумина) с экссудатом снижают онкотическое давление крови, что приводит к потерям жидкости, гиповолемии.

Развитие эмпиемы плевры сопровождается нарушением функций сердечно-сосудистой системы, дыхания, печени, почек и эндокринных желез. Эти нарушения могут развиваться остро или постепенно. Особенно тяжелые нарушения возникают при прорыве в плевральную полость абсцесса легкого, имеющего широкое сообщение с воздухоносными путями. Возникающий при этом пиопневмоторакс сопровождается тяжелыми расстройствами, которые могут быть охарактеризованы как шок.

Большие нарушения выявляют в белковом и водно-солевом обмене.

Нередко изменяется иммунореактивность организма. Понижаются показатели гуморального и клеточного иммунитета, как при всяком тяжелом гнойном процессе.

Наряду с симптомами, характерными для всех эмпием плевры, отдельные формы ее имеют свои особенности. Отграниченные эмпиемы характеризуются болезненностью и укорочением перкуторного звука только в области скопления гноя. При апикальной эмпиеме нередко отмечают отек руки и надключичной области, явления плексита, синдром Бернара—Горнера. При базальном плеврите боли локализуются в нижней части грудной клетки, подреберье, верхней части живота. Боль нередко иррадирует в лопатку, плечо и другие части тела в зависимости от того, какой нерв вовлечен в воспалительный процесс.

Диагностика эмпиемы плевры основывается на данных анамнеза, физического и инструментального исследования. При полипозиционном рентгенологическом исследовании выявляют гомогенную тень, обусловленную экссудатом. О наличии воздуха свидетельствует горизонтальный уровень жидкости и скопление воздуха над ним.

При отсутствии воздуха экссудат в плевральной полости определяется в виде затемнения с дугообразной (косой) верхней границей. Большое скопление гноя дает интенсивное гомогенное затемнение соответствующей половины грудной клетки, при этом средостение смещается в здоровую сторону, диафрагма оттесняется книзу и купол ее не дифференцируется.

При отграниченных пристеночных эмпиемах тень экссудата имеет полуверетенообразную форму с широким основанием у грудной стенки. Внутренний контур ее выпуклый и как бы "вдавливается" в легкое. При отграни-

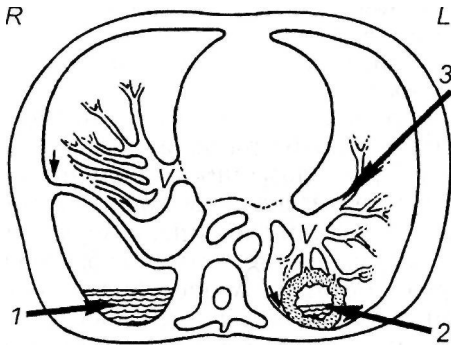

Рис. 6.17. Схема компьютерной томограммы легких.

1 — абсцесс легкого; 2 — эмпиема плевры; 3 — бронхоэктаз.

ченных эмпиемах в других отделах плевральной полости тень может быть различной формы (треугольная, полушаровидная и т. д.).

Рентгенологические методы исследования и особенно компьютерная томография помогают уточнить характер изменений в легких (абсцесс, бронхоэктазы, пневмония), что необходимо для выбора метода лечения (рис. 6.17).

Диагноз уточняется при пункции плевры. Полученный экссудат направляют для бактериологического (определение вида микрофлоры и ее чувствительности к антибиотикам), а также цитологического исследования (могут быть обнаружены раковые клетки, друзы актиномицет, сколек-

сы эхинококка при разрыве нагноившейся кисты и т. д.).

При тотальной эмпиеме пункцию производят по заднеаксиллярной линии в шестом-седьмом межреберьях, при ограниченных эмпиемах — в месте наибольшего укорочения перкуторного звука и определяемого рентгенологически затемнения.

Во время пункции плевры павильон иглы соединяют со шприцем с помощью короткой резиновой трубки, чтобы не впустить в плевральную полость воздух. При отсоединении шприца трубку пережимают. Откачивание жидкости производят вакуум-отсосом или шприцем Жане. Во избежание осложнений не рекомендуется за один прием удалять более 1500 мл жидкости.

Лечение. Независимо от этиологии и формы острой эмпиемы плевры при лечении необходимо обеспечить: 1) раннее полное удаление экссудата из плевральной полости с помощью пункции или дренирования ее; 2) скорейшее расправление легкого применением постоянной аспирации, лечебной гимнастики (раздувание резиновых баллонов и т. д.); в результате расправления легкого висцеральный и париетальный листки плевры приходят в соприкосновение, происходит их спаяние и полость эмпиемы ликвидируется; 3) рациональную антибактериальную терапию (местную и общую); 4) поддерживающую терапию — усиленное питание, переливание компонентов крови (при анемии, гипопроteinемии, гипоальбуминемии) и кровезамещающих жидкостей. Не следует забывать о поддержании сердечной деятельности назначением соответствующих препаратов. До определения чувствительности микрофлоры к антибиотикам целесообразно при первых пункциях вводить антибиотики широкого спектра действия, подавляющие как аэробную, так и анаэробную микрофлору: цефалоспорины последнего поколения (фортум-цефтазидим и др.), карбапенемы (тиенам, имипенем и др.), метронидазол или антисептики (диоксидин до 100 мг в 100—150 мл физиологического раствора и др.). При туберкулезной эмпиеме вводят туберкулостатические препараты.

При свободных эмпиемах плевры применяют постоянное промывание плевральной полости через две трубки (плевральный лаваж). Антисептическую жидкость вводят через задненижнюю трубку (седьмое-восьмое межреберья), а отсасывают — через верхнепереднюю (установленную во втором

межреберье). Спустя 2—3 дня после улучшения отсасывание жидкости проводят через обе трубки и добиваются полного расправления легких. При наличии бронхиального свища этот метод противопоказан из-за возможности попадания жидкости в бронхиальное дерево.

Широкая торакотомия с резекцией ребер, санацией плевральной полости и последующим дренированием показана только при наличии больших секвестров и сгустков свернувшейся крови. При подозрении на наличие нескольких участков отграниченной эмпиемы показана видеоторакоскопия для проведения тщательного удаления напластований фибрина, разрушения разграничивающих шварт, промывания плевральной полости антибактериальными препаратами и последующим дренированием. Аналогичная процедура проводится при наличии больших секвестров и сгустков в плевральной полости, при необходимости проведения декорткации легкого. Торакотомия показана, если нет видеоторакоскопической аппаратуры. При отсутствии эффекта от указанных мероприятий, когда становится очевидным, что легкое, замурованное плевральными рубцами (швартами), расправить невозможно, показана ранняя декорткация легкого (торакотомия с удалением измененной висцеральной плевры, спаек или шварт), что приводит к быстрому расправлению легкого и облитерации полости плевры.

6.5.2.3. Хроническая эмпиема

При длительности заболевания более 2 мес (8 нед) эмпиему плевры считают хронической.

Этиология и патогенез. Хроническая эмпиема является исходом острой. Причиной этого могут быть особенности патологического процесса и ошибки, допущенные при лечении больного острой эмпиемой плевры.

К первой группе причин относят наличие большого бронхоплеврального свища, препятствующего расправлению легкого и обуславливающего постоянное инфицирование плевры; распространенную деструкцию легочной ткани с образованием больших легочных секвестров; многополостные эмпиемы; снижение реактивности организма больного.

Ко второй группе причин относится недостаточно полное удаление экссудата и воздуха из плевральной полости при проведении лечебных пункций и дренирования; нерациональная антибактериальная терапия; недостаточно активное проведение мероприятий, направленных на расправление легкого и лечение процесса, обусловившего развитие эмпиемы плевры; ранние широкие торакотомии, после которых не создаются условия для герметизации плевральной полости.

Длительный воспалительный процесс в плевре способствует образованию толстых неподатливых рубцовых спаек, которые удерживают легкое в спавшемся состоянии и сохраняют гнойную полость. Это приводит к постепенному истощению больного вследствие потерь белка с гнойным отделяемым и амилоидозу органов и тканей.

Клиническая картина и диагностика. При хронической эмпиеме температура тела может быть субфебрильной или даже нормальной. Если нарушается отток гноя, она становится гектической, больного беспокоит кашель с гнойной мокротой.

При осмотре выявляют деформацию грудной клетки на стороне эмпиемы вследствие сужения межреберных промежутков. У детей развивается сколиоз с выпуклостью в здоровую сторону.

Перкуторные данные зависят от степени наполнения полости гноем.

Дыхательные шумы над полостью эмпиемы не выслушиваются.

Для уточнения размеров эмпиематозной полости производят плеврографию в положении лежа на спине и на больном боку; если возможно, выполняют компьютерную томографию. При подозрении на бронхоплевральный свищ показана бронхография.

Лечение. При хронической эмпиеме длительностью от 2 до 4 мес целесообразно попытаться провести повторную видеоторакоскопическую операцию для санации плевральной полости и выяснения причин задержки заживления. После этого необходимо наладить хорошее дренирование плевральной полости с более активной аспирацией и промыванием полости антисептическими средствами. Одновременно проводят дыхательную гимнастику, направленную на расправление легкого.

При неэффективности этих мероприятий для ликвидации гнойной полости производят плеврэктомию или ограниченную торакомиопластику (резекцию 3—5 ребер над полостью) и тампонаду санированной остаточной полости мышечным лоскутом на ножке ("живая пломба"), который несколькими швами фиксируется к плевре. При этом ликвидируется бронхоплевральный свищ. Эта операция дает сравнительно хорошие функциональные и косметические результаты. В последние десятилетия обширная торакопластика с удалением 8—10 ребер не применяется.

При больших размерах гнойной полости выполняют плеврэктомию (декортикацию) легкого. Операция заключается в иссечении всех спаек, покрывающих легкое и костальную плевру, после чего легкое расправляют. Функция его восстанавливается.

При бронхоплевральном свище, поддерживающем хроническое нагноение в плевральной полости, показана тампонада бронха мышцей на ножке (по Абражанову). При множественных свищах, наличии в легком хронического воспалительного процесса (хронический абсцесс, бронхоэктазы) показана плеврэктомия с одновременной резекцией пораженной части легкого.

6.5.3. Опухоли плевры

Различают первичные и вторичные опухоли плевры. Первичные опухоли могут начать свой рост из любых тканей плевры или грудной клетки.

Вторичные опухоли представляют собой метастазы злокачественных опухолей других органов в плевру.

6.5.3.1. Первичные опухоли плевры

Доброкачественные и злокачественные опухоли исходят либо из соединительнотканной пластинки плевры (мезенхимомы), из мезотелия (мезотелиомы) или из тканей грудной стенки (фибромы, хондромы, остеомы, нейриномы, ангиомы, саркомы и др.). Опухоли, исходящие из тканей грудной клетки, не отличаются от аналогичных опухолей, возникающих в других областях тела. В процессе роста они распространяются в плевральную полость.

Опухоли, исходящие из мезотелия, подлежащей соединительной ткани и содержащихся в ней кровеносных и лимфатических сосудов, по строению трудноотличимы друг от друга. Мезотелиомы могут быть доброкачественными и злокачественными.

Мезотелиомы возникают из мезотелия плевры, клетки которого обладают свойствами эпителия и одновременно свойствами клеток соединитель-

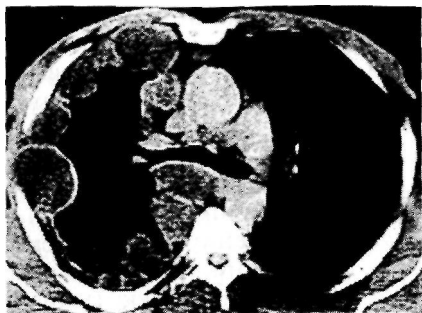


Рис. 6.18. Мезотелиома плевры.

ной ткани. Поэтому по классификации ВОЗ мезотелиомы разделяют по характеру клеток, преобладающих в опухоли. В соответствии с гистологической структурой выделяют мезотелиомы эпителиальные, фиброзные и смешанные.

Злокачественные опухоли мезотелиального происхождения по структуре также разделяют на опухоли с преобладанием эпителиального (рак) или соединительнотканного (саркома) компонента. Иногда они имеют смешанный характер и содержат в структуре элементы рака и саркомы (карциносаркомы).

Доброкачественные опухоли, исходя-

щие из тканей грудной клетки, не нуждаются в рассмотрении, потому что не отличаются от аналогичных опухолей другой локализации. Опухоли, произрастающие из плевральных листков (мезотелиомы и мезенхимомы), по характеру роста делят на доброкачественные и злокачественные. По макроскопическому виду мезотелиомы разделяют на локализованные (преимущественно доброкачественные) и диффузные (преимущественно злокачественные)

Мезотелиома локализованная в большинстве случаев бывает доброкачественной с выраженным фиброзным строением. Однако наблюдаются иногда и злокачественные формы. Для доброкачественной мезотелиомы характерны медленный рост, четкое отграничение узла опухоли, имеющего круглый или овальный вид. Опухоль имеет хорошо выраженную васкуляризованную капсулу. Своей свободной поверхностью она выступает в просвет плевральной полости и иногда имеет довольно длинную ножку. Это дает ей возможность в некоторых случаях, при достаточно длинной ножке, проникать в междолевую щель легкого и имитировать опухоль легкого. Если основание мезотелиомы широкое, то оно стелется по плевре, при этом плевральный листок значительно утолщается и интимно срастается с грудной стенкой.

При небольших размерах локализованные мезотелиомы клинически себя не проявляют. При значительных размерах опухоли она сдавливает легкое и вызывает умеренное нарушение дыхания, кашель, боль в груди, повышение температуры тела. Иногда бывает заметно выбухание грудной стенки соответственно локализации опухоли, отставание пораженной части груди при дыхании. При перкуссии определяется притупление перкуторного звука и ослабление дыхания в этой области. При локализации опухоли в куполе плевры боль иррадирует в плечо, появляется синдром Бернара—Горнера.

Наибольшую информацию о локализации и распространенности мезотелиомы дают компьютерная томография и рентгенологическое исследование (рис. 6.18). Для дифференциальной диагностики необходимо произвести пункцию новообразования с последующим гистологическим или цитологическим исследованием. При локализованной злокачественной мезотелиоме с преобладанием фибробластических элементов цитологическое исследование пунктата плевры и экссудата не всегда позволяет уточнить диагноз. В трудных для диагностики случаях целесообразно произвести торакоскопию и прицельную биопсию.

Доброкачественная мезенхимальная опухоль исходит из соединительнотканной пластинки плевры, расположенной под слоем мезотелия. Опухоль бывает различных размеров и локализации. Опухоли больших размеров

вызывают компрессию прилежащих органов. Сдавление легкого вызывает одышку, боли в боку. Прорастание и сдавление межреберных нервов сопровождается межреберной невралгией, а при сдавлении средостения развивается синдром верхней полой вены.

Лечение. Необходимо возможно раннее удаление опухоли, после чего, как правило, исчезают явления остеоартропатии и симптомы, обусловленные компрессией органов средостения.

Злокачественные опухоли. Диффузная мезотелиома протекает, как правило, злокачественно. Диффузный рост опухоли ускоряет ее распространение по плевре и ее лимфатическим путям. Она прорастает в междолевые щели, легочную ткань, лимфатические узлы корня легкого и средостения. Распространяясь на легкое, опухоль словно панцирем сковывает легкое, уменьшает объем легочного поля. Наиболее ранним рентгенологическим признаком диффузной мезотелиомы является асептический плеврит — скопление жидкости в плевральной полости, часто геморрагического вида. Раннее накопление экссудата в плевральной полости мешает выявлению изменений в плевре при рентгенологическом исследовании. Точность исследования может быть улучшена после удаления экссудата, так как позволит увидеть неравномерный характер утолщения плевры, бугристость ее, напластования и тяжи на плевре. Раннему выявлению диффузной мезотелиомы может способствовать компьютерная томография, с помощью которой даже без удаления экссудата можно распознать характерные для этой опухоли патологические изменения в плевральных листках, распространенность опухоли по плевре, взаимоотношения ее с тканями грудной стенки, легкими, средостением. Наиболее точно изменения в плевральной полости можно выявить с помощью торакоскопии. Она помогает при всех видах поражений плевры рано выявить опухоль, определить степень ее распространенности и взаимоотношения с другими органами, взять материал для биопсии и произвести некоторые манипуляции.

Определить с большой достоверностью толщину плевральных листков, жидкость и ее количество в плевральной полости можно с помощью УЗИ.

При злокачественной мезотелиоме болезнь развивается быстро и, как правило, в течение нескольких месяцев завершается летальным исходом.

При локализации опухоли в области купола плевры возможны боли в области плеча (синдром Бернара—Горнера).

Классификация стадий мезотелиомы плевры (1997 г.)

T — первичная опухоль

T_x — первичная опухоль не выявлена.

T₀ — нет признаков первичной опухоли.

T₁ — ограниченная опухоль париетальной плевры.

T₂ — опухоль распространяется на легкое, внутригрудную фасцию, диафрагму, перикард.

T₃ — опухоль прорастает в мышцы грудной стенки, ребра, клетчатку средостения, его органы.

T₄ — опухоль распространяется на противоположную плевру, легкие, брюшину, внутрибрюшные органы, ткани шеи.

N — регионарные метастазы

N_x — регионарные метастазы не выявлены.

N₀ — нет регионарных метастазов.



N1 — метастазы в перибронхиальные лимфатические узлы или лимфатические узлы корня легкого на стороне поражения.

N2 — метастазы в медиастинальные или в лимфатические узлы в области карины на стороне поражения.

N3 — метастазы в лимфатические узлы средостения, в корень легкого, прескаленные и подключичные лимфатические узлы противоположной стороны.

M — отдаленные метастазы

Mx — отдаленные метастазы не выявлены.

MO — нет отдаленных метастазов.

M1 — имеются метастазы в отдаленных органах.

Диагностика мезотелиомы основана на особенностях клинической картины, данных компьютерной томографии, торакоскопии, рентгенологического исследования, при которых обнаруживают плоскую пристеночную тень. Данные торакоскопии и биопсии подтверждают диагноз.

Первичная саркома плевры вырастает из субмезотелиальной соединительнотканной пластинки. Опухоль распространяется диффузно по плевре, по ходу кровеносных и лимфатических сосудов легкого и плевры. **Клиническая симптоматика** при ней развивается быстрее, чем при злокачественной мезотелиоме (раке плевры). Дифференцировать опухоли плевры необходимо с опухолями грудной стенки, осумкованными плевритами, метастазами опухолей, исходящими из других, отдаленных органов.

Лечение. Основным методом лечения локализованных опухолей плевры является хирургический, предусматривающий удаление опухоли в пределах здоровых тканей. При прорастании опухоли в грудную стенку или легкое производится резекция этих органов. Результаты операции, как правило, малоутешительные. При диффузных (обычно злокачественных) мезотелиомах, как правило, проводят симптоматическое лечение. Применяют обезболивающие средства, разгрузочные пункции плевры с удалением экссудата и введением в плевральную полость химиотерапевтических препаратов для снижения темпа экссудации и стимуляции процесса облитерации полости.

6.5.3.2. Вторичные метастатические опухоли

Возможны три пути распространения опухоли на плевру: имготанционный (из опухолей окружающих органов и тканей), лимфогенный (наиболее часто встречается при раке молочной железы, желудка, матки) и гематогенный. Наиболее часто метастазирование в плевру проявляется в виде ракового лимфангита или в виде множественных солитарных узелков.

Клиническая картина и диагностика. В начальной стадии клиническая картина вторичного опухолевого процесса в плевре схожа с таковой при сухом плеврите. На пораженной стороне появляются боли, иногда шум трения плевры, асимметричность дыхательных движений. В дальнейшем в плевральной полости быстро накапливается экссудат, приобретающий геморрагический характер; возникает одышка, не соответствующая количеству экссудата. Диагностика основана на особенностях клинической картины, данных компьютерной томографии и рентгенологического исследования, при которых обнаруживают плоскую пристеночную тень. Нахождение раковых клеток при цитологическом исследовании экссудата, полученного во время пункции плевры или торакоскопии, подтверждает диагноз опухоли

метастатического происхождения. С помощью современных методов исследования выявляют первичную опухоль органа, послужившую источником отдаленных метастазов.

Лечение. Проводят симптоматическую терапию. Применяют также цитостатические препараты для уменьшения количества экссудата или облитерации плевральной полости.



Глава 7. ПИЩЕВОД

Пищевод — мышечная трубка длиной около 35 см, по которой пища из глотки поступает в желудок, изнутри он выстлан слизистой оболочкой, снаружи окружен соединительной тканью. Пищевод начинается на уровне VI шейного позвонка и достигает XI грудного позвонка. Выделяют три части: шейную, грудную и брюшную. Шейная часть, включая фарингоэзофагальный сегмент, простирается от перстневидного хряща (C_5) до яремной вырезки грудины (Th_1), грудная — от яремной вырезки рукоятки грудины (Th_2) до пищеводного отверстия диафрагмы (Th_{10}). Брюшная длиной 2—3 см соответствует переходу пищевода в желудок (Th_n). В грудном отделе пищевода выделяют: 1) верхнегрудной отдел — до дуги аорты; 2) среднегрудной — соответствующий бифуркации трахеи и дуге аорты; 3) нижнегрудной — от бифуркации трахеи до пищеводного отверстия диафрагмы.

Вход в пищевод расположен на уровне перстневидного хряща и отстоит от переднего края верхних резцов на 14—16 см (рот пищевода). В этом месте имеется первое физиологическое сужение, второе находится на уровне бифуркации трахеи и пересечения пищевода с левым главным бронхом, третье соответствует уровню пищеводного отверстия диафрагмы.

В шейном и начале грудного отдела (до уровня дуги аорты) пищевод расположен слева от средней линии. В среднегрудном отделе он отклоняется вправо и лежит справа от аорты, а в нижнегрудном отделе вновь отклоняется влево от средней линии и над диафрагмой расположен спереди от аорты. Такое анатомическое расположение следует учитывать при операционных доступах: к шейному отделу — левосторонний, к среднегрудному — правосторонний, к нижнегрудному — левосторонний трансплевральный.

Слизистая оболочка пищевода образована многослойным плоским эпителием, который переходит в однослойный эпителий желудочного типа на уровне зубчатой линии, расположенной несколько выше анатомической кардии. Подслизистая основа представлена рыхлыми соединительнотканными и эластическими волокнами, слизистыми железами. Мышечная оболочка состоит из внутренних круговых и наружных продольных волокон. В верхних $2/3$ пищевода мышцы поперечнополосатые, в нижней трети — гладкие. Снаружи пищевод окружен рыхлой волокнистой соединительной тканью, в которой проходят лимфатические, кровеносные сосуды и нервы. Серозную оболочку имеет только брюшной (абдоминальный) отдел пищевода.

Кровоснабжение шейного отдела пищевода осуществляется из нижних шитовидных артерий, грудного — из собственно пищеводных артерий, отходящих от аорты, ветвей бронхиальных и межреберных артерий, абдоминальный — из восходящей ветви левой желудочной и ветви нижней диафрагмальной артерий. В грудном отделе кровоснабжение пищевода носит сегментарный характер.

Отток венозной крови из нижнего отдела пищевода происходит в левую желудочную вену (часть воротной вены) и далее — в воротную вену, из верхних отделов пищевода в нижнюю шитовидную, непарную и полунепарную вены, далее — в систему верхней полой вены. Таким образом, в области пищевода имеются анастомозы между системой воротной и верхней полой вен. **Лимфоотток** от шейного отдела пищевода осуществляется к околотрахеальным и глубоким шейным лимфатическим узлам, от грудного отдела — в трахеобронхиальные, бифуркационные, паравerteбральные лимфатические узлы. Для нижней трети пищевода регионарными лимфатическими узлами являются паракардиальные, а также узлы, расположенные в области левой желудочной и чревной артерий. Часть лимфатических сосудов пищевода открывается непосредственно в грудной проток. Этим можно объяснить то, что в некоторых случаях вирховский метастаз появляется раньше, чем метастазы в регионарные лимфатические узлы.

Иннервацию пищевода осуществляют ветви блуждающих нервов, образующие на его поверхности переднее и заднее сплетения. Интрамуральные нервные сплетения — мышечно-кишечное (ауэрбахово) и подслизистое (мейснерово) — состоят из волокон, отходящих от этих сплетений. Шейную часть пищевода иннервируют возвратные нервы, грудную — ветви блуждающих нервов и волокна симпатического нерва, брюшную — ветви чревного нерва. Парасимпа-

тический отдел нервной системы осуществляет регуляцию моторной функции пищевода и нижнего пищеводного сфинктера.

Пищевод не является пассивным проводником проглоченной пищи. Его мышечная оболочка перистальтическими движениями обеспечивает продвижение пищевого комка, поочередно открывая верхний и нижний пищеводные сфинктеры к моменту приближения пищевого комка и закрывая их тотчас после прохождения пищи в желудок. Нарушение координации в закрытии и открытии сфинктеров приводит к тяжелым заболеваниям, требующим специального лечения. Нижний пищеводный сфинктер образует барьер между кислым содержимым желудка и очень чувствительной к нему слизистой оболочкой пищевода.

Наши современные представления о физиологии пищевода получены на основе измерения внутрипищеводного давления с помощью манометрической техники, позволяющей определять силу, длительность сокращения и релаксации верхнего и нижнего пищеводных сфинктеров и характеристику перистальтической активности стенок пищевода в момент глотания и в спокойном состоянии. Кроме того, продолжительное определение pH в пищеводе позволяет выявить рефлюкс кислого желудочного сока в пищевод, составить представление о причине и механизме развития некоторых патологических изменений в пищеводе.

7.1. Методы исследования

В диагностике заболеваний пищевода наиболее важное значение имеют правильно собранный анамнез и инструментальное исследование, так как пищевод, за исключением его шейного отдела, практически недоступен физикальному исследованию.

Распространенной дисфагия (затрудненное глотание) при приеме твердой пищи обычно наблюдается при карциноме, доброкачественной стриктуре, пищеводной мембране; при приеме твердой и жидкой пищи — свидетельствует о нарушении моторики пищевода (ахалазия, диффузный спазм пищевода и другие нарушения моторики), повреждении пищевода едкими щелочами или кислотами (ожог пищевода), пептическом тяжелом эзофагите, инфекционном поражении пищевода (ВИЧ-инфекция, цитомегало- и герпетовирусы, грибковые поражения), диффузном спазме пищевода.

Изжога и боль за грудиной при прохождении пищи по пищеводу — типичные симптомы для рака, рефлюкс-эзофагита.

Рентгенологическое исследование в настоящее время остается основным ориентировочным методом диагностики. При различных поворотах больного вокруг вертикальной оси контрастное рентгенологическое исследование производят с водной взвесью бария сульфата, а при подозрении на перфорацию — с водорастворимым контрастом. Обращают внимание на характер контуров, перистальтику, рельеф слизистой оболочки, функцию пищеводных сфинктеров. Исследование больного в горизонтальном положении с приподнятым ножным концом рентгеновского стола позволяет выявить нарушение функции нижнего сфинктера пищевода (рефлюкс контрастного вещества из желудка в пищевод).

Компьютерная и спиральная томография дают возможность определить опухоль пищевода, толщину его стенок, распространение и прорастание опухоли в окружающие анатомические структуры, выявить метастазы в лимфатические узлы и т. д.

Эзофагофиброскопия позволяет осмотреть слизистую оболочку пищевода на всем его протяжении, произвести прицельную биопсию из подозрительных участков (с гистологическим исследованием), сделать мазки для цитологического исследования.

Эндоскопическое ультразвуковое исследование при возможности проведения инструмента через суженный участок пищевода позволяет определить глубину поражения стенки пищевода и выявить медиастинальные лимфатические узлы.

Эзофагоскопию жестким эзофагоскопом применяют в лечебных целях для извлечения инородных тел, склерозирования варикозных вен и т. п.

Эзофаготонокимография — графическая запись сокращений и тонуса стенок пищевода и его сфинктеров — является методом диагностики нервно-мышечных функциональных и некоторых органических заболеваний пищевода (ахалазия кардии, эзофагоспазм, грыжи пищеводного отверстия диафрагмы и др.).

pH-метрия — определение интенсивности желудочно-пищеводного рефлюкса с помощью специального зонда, который устанавливают на 5 см выше кардии. При пищеводно-желудочном рефлюксе происходит резкое снижение pH в пищеводе и усиление болевого синдрома.

7.2. Врожденные аномалии развития

Частота врожденных аномалий развития пищевода составляет 1:1000 новорожденных.

Атрезия — полное отсутствие просвета пищевода на каком-либо участке или на всем его протяжении. Атрезия в 40 % случаев сочетается с другими пороками развития. В первые часы и дни у новорожденных отмечают постоянное выделение слюны и слизи изо рта и носа, могут возникать сильный кашель, одышка и цианоз в результате аспирации содержимого пищевода в дыхательные пути. С началом кормления ребенок срыгивает нество-роженное молоко.

Стеноз может развиваться в результате гипертрофии мышечной оболочки, наличия в стенке пищевода фиброзного или хрящевого кольца, образования слизистой оболочкой тонких мембран (внутренние стенозы) или сдавления пищевода извне кистами, аномальными сосудами. Небольшие стенозы длительное время протекают бессимптомно и проявляются дисфагией лишь при приеме грубой пищи. При выраженном стенозе отмечаются дисфагия, срыгивание во время и после еды, расширение пищевода.

Врожденные бронхопищеводные и пищеводно-трахеальные свищи см. "Пищеводно-трахеальные свищи".

Удвоение пищевода — редкая аномалия. Просвет второго, аномального пищевода может иметь сообщение с основным каналом пищевода, иногда он полностью заполнен секретом, выделяемым слизистой оболочкой. Аномальная трубка может быть полностью замкнута, тогда она имеет вид кист, которые могут сообщаться с трахеей или бронхом. По мере роста кист развиваются симптомы сдавления пищевода и дыхательных путей. При этом у больных появляются дисфагия, кашель, одышка.

Врожденная халазия (недостаточность кардии) — следствие недоразвития нервно-мышечного аппарата нижнего пищеводного сфинктера или выпрямления угла Гиса. Клиническая картина аналогична проявлениям врожденного короткого пищевода.

Врожденный короткий пищевод — порок развития, при котором часть желудка оказывается расположенной выше диафрагмы. Клиническая картина обусловлена недостаточностью кардии, сопровождающейся желудочно-пищеводным рефлюксом. После кормления у детей возникают срыгивания, рвота (иногда с примесью крови в результате развития эзофагита).

Диагноз врожденной аномалии у новорожденных устанавливают при введении в пищевод (по тонкому катетеру) небольшого количества подкрашенного изотонического раствора. В случае атрезии жидкость тотчас выделяет-

ся наружу, а при пищеводно-трахеальном свище попадает в трахею и вызывает кашель. Для уточнения характера порока производят рентгенологическое исследование, при котором в просвет пищевода вводят 1–2 мл йодолипола, что позволяет обнаружить слепой конец пищевода, уровень его расположения, протяженность и степень сужения, наличие сообщения просвета пищевода с бронхами или трахеей.

При удвоении пищевода отмечают дополнительную тень с четкими контурами, примыкающую к тени средостения и оттесняющую пищевод. При коротком пищеводе часть желудка расположена выше диафрагмы. Недостаточность нижнего пищеводного сфинктера проявляется желудочно-пищеводным рефлюксом контрастного вещества во время рентгенологического исследования.

Главную роль в диагностике пороков развития пищевода играют эзофаго- и бронхоскопия.

Осложнения. Самым частым осложнением при врожденной атрезии, стенозах, пищеводно-трахеальных и бронхопищеводных свищах является аспирационная пневмония. Атрезия пищевода может привести ребенка к голодной смерти в течение нескольких дней. При стенозе развивается застойный эзофагит. Сдавление бронхов удвоенным пищеводом вызывает повторные пневмонии, развитие бронхоэктазов. Кисты их при значительном увеличении могут сдавливать пищевод и вызывать дисфагию. Возможны нагноение кист и прорыв гноя в дыхательные пути или плевральную полость. Выстилка кист из эктопированной слизистой оболочки желудка может подвергаться изъязвлению с развитием кровотечения и перфорации. При врожденном коротком пищеводе и недостаточности нижнего пищеводного сфинктера возникают рефлюкс-эзофагит, пептическая язва, а затем стриктура пищевода; частым осложнением является аспирационная пневмония.

Лечение. При атрезии пищевода, если расхождение между выделенными концами его не превышает 1,5 см, накладывают анастомоз конец в конец. При значительном расхождении концов пищевода проксимальную часть его выводят на шею в виде эзофагостомы, накладывают гастростому для питания ребенка, в последующем производят эзофагопластику.

При врожденном стенозе пищевода протяженностью до 1,5 см производят продольное рассечение стенки его с поперечным сшиванием краев раны над катетером. Если участок сужения не превышает 2,5 см, то возможна резекция пищевода с анастомозом конец в конец; если протяженность сужения более 2,5 см, показана эзофагопластика. При локализации сужения в области нижнего пищеводного сфинктера производят экстрамукозную миотомию (кардиомиотомия Геллера) с фундопликацией по Ниссену.

При пищеводно-трахеальных и бронхопищеводных свищах производят пересечение свищевого хода и ушивание образовавшихся дефектов в обоих органах.

В случае удвоения пищевода показаны вылушивание или резекция дивертикулородного участка.

При врожденном коротком пищеводе и отсутствии осложнений проводят консервативное лечение. Тяжелый рефлюкс-эзофагит служит показанием к пилоропластике или трансплевральной фундопликации с оставлением желудка в грудной полости.

Врожденную недостаточность нижнего пищеводного сфинктера лечат консервативно. Обычно с течением времени наступает нормализация его функции.

7.3. Повреждения пищевода

Повреждения пищевода разделяют на закрытые, которые наносятся со стороны слизистой оболочки, и открытые, которые наносятся снаружи при проникающих ранениях шеи и грудной клетки.

Этиология и патогенез. Закрытые повреждения пищевода возможны во время диагностических и лечебных мероприятий при эзофагоскопии, бужировании пищевода, кардиодилатации, а также при попадании в него инородных тел (см. "Инородные тела пищевода"). Пролежни стенки пищевода могут возникать при длительном нахождении в нем жесткого зонда. Перфорация стенки пищевода возможна при различных его заболеваниях — опухлях, пептической язве, химических ожогах. Травма пищевода может произойти во время операций на органах средостения и легких.

Наблюдаются случаи спонтанного разрыва пищевода. Факторами, predisposing к этому, являются алкогольное опьянение, переедание, рвота, резкое повышение внутрибрюшного напряжения при подъеме тяжестей, родах. Разрыв пищевода может возникать при попытке сдержать рвоту или при нарушении координации функции верхнего и нижнего пищеводных сфинктеров. Повышение давления в желудке и пищеводе в случае закрытия к этому моменту верхнего пищеводного сфинктера приводит к продольному разрыву его стенки, чаще непосредственно над диафрагмой.

Разрыв чаще имеет вид линейной раны, может распространяться на стенку желудка. Разрыв слизистой оболочки фундального отдела желудка называется синдромом Мэллори—Вейса. Он проявляется сильным кровотечением, которое в ряде случаев приходится останавливать хирургическим путем. Спонтанный разрыв пищевода иногда возникает выше места перехода пищевода в желудок (синдром Бурхаве). Разрыв пищевода сопровождается выделением его содержимого в средостение, что приводит к медиастиниту. В случае повреждения плеврального листка возникает эмпиема плевры.

Открытые травмы пищевода наблюдаются при проникающих ранениях шеи, груди или живота, в мирное время встречающихся редко. Обычно они сочетаются с множественными повреждениями соседних органов — щитовидной железы, трахеи, легких, сердца, органов брюшной полости, крупных сосудов и др.

Клиническая картина и диагностика. Закрытые повреждения шейного отдела пищевода сопровождаются болями в области повреждения, выделением слюны и крови из раны, слюнотечением. Для повреждений грудного отдела пищевода характерны боли в области мечевидного отростка, иррадиирующие в левое плечо. Больные жалуются на слюнотечение, боли при глотании. При полном разрыве стенки пищевода наблюдается кровавая рвота, медиастинальная и подкожная эмфизема.

Наружные травмы шейного отдела пищевода сопровождаются болью при глотании, подкожной эмфиземой на шее. Если хирургическая помощь не будет оказана в ранние сроки, то через 12—20 ч развиваются периезофагит, гнилостная флегмона шеи, медиастинит.

При повреждении грудного отдела пищевода превалируют симптомы, обусловленные проникающим ранением грудной клетки, повреждением легких, развивающимся вслед за этим гемо- и пневмотораксом (см. "Повреждения легких"). На этом тяжелом фоне больные отмечают резкую боль за грудиной, повышенное слюноотделение, ощущение инородного тела в пищеводе.

Ранения брюшного отдела пищевода являются лишь составной частью повреждений внутренних органов брюшной полости. Проникающие ранения брюшной полости часто осложняются перитонитом, резко ухудшаю-

щим общее состояние больного. Температура тела принимает гектический характер, нарастает одышка и тахикардия, увеличиваются лейкоцитоз и СОЭ, развивается синдром системной реакции на воспаление, который может перерасти в сепсис и полиорганную недостаточность. При несвоевременном или неадекватном лечении больные погибают в ближайшие дни.

Таким образом, диагностика повреждений пищевода основывается на данных анамнеза и объективного исследования больного. При рентгенологическом исследовании грудной клетки трудно выявить повреждение пищевода, так как симптомы проникающего ранения груди и живота в виде эмфиземы средостения, расширения его тени, гемопневмоторакса не являются патогномичными только для повреждений пищевода. Известную помощь может оказать исследование пищевода с водорастворимым контрастным веществом в положении больного лежа на спине, на правом и левом боку, на животе. Вытекание контрастного вещества за пределы пищевода может служить доказательством нарушения целостности его стенки. В сомнительных случаях используют эзофагоскопию.

Лечение. Консервативное лечение используют при закрытых повреждениях, особенно при неполном разрыве стенки пищевода. Пострадавшим не разрешается принимать пищу через рот, назначают парентеральное питание и антибиотики широкого спектра действия.

Хирургическое лечение (радикальное или паллиативное) показано при обширных повреждениях пищевода, наличии сообщений его просвета со средостением, плевральной полостью.

Ушивание дефекта в стенке пищевода возможно лишь в течение первых суток с момента его повреждения. После экономного иссечения краев раны дефект ушивают двумя рядами швов в продольном направлении. Средостение и плевральную полость дренируют для аспирации экссудата, введения антибиотиков.

Паллиативные операции (эзофагостомия, гастростомия, еюностомия, медиастинотомия, дренирование клетчаточных пространств шеи и плевральной полости) показаны при ранениях пищевода, когда упущено время для радикальной операции, и при тяжелых сопутствующих заболеваниях.

В последнее время при перфорации пищевода получил распространение метод активного (с аспирацией) герметичного дренирования средостения. При повреждениях шейного и верхнегрудного отделов пищевода используют чресшейную медиастинотомию. К месту перфорации подводят двухпросветную дренажную трубку, которую выводят через контрапертуру в стороне от операционной раны. Через дренаж аспирируют экссудат и вводят антибиотики.

При закрытых ранениях грудного отдела пищевода с повреждением медиастинальной плевры показано чресплевральное дренирование средостения и плевральной полости, а при повреждениях нижнегрудного и абдоминального отделов к месту повреждения чрезбрюшинно подводят дренаж; в желудок трансназально вводят тонкостенный силиконовый зонд для кормления больного.

7.4. Инородные тела пищевода

Причинами попадания инородных тел в пищевод могут быть привычка держать различные предметы во рту (у маленьких детей, у работников некоторых профессий), небрежность в приготовлении пищи и поспешная еда, преднамеренное проглатывание разнообразных предметов психически

больными. Более чем в 50 % случаев инородное тело свободно проходит по пищеводу и через другие отделы пищеварительного тракта и выходит естественным путем. Острые инородные тела (иглы, гвозди, рыбы и мясные кости и др.) застревают в начальном отделе пищевода или в других отделах пищеварительного тракта. Крупные предметы задерживаются в местах физиологических сужений пищевода (на уровне бифуркации трахеи, над кардией). Задержке инородного тела в пищеводе способствует спазм мускулатуры пищевода в ответ на раздражение слизистой оболочки инородным телом.

Клиническая картина и диагностика. Симптомы зависят от типа инородного тела, уровня его задержки в пищеводе, степени повреждения стенки пищевода. После внезапного проглатывания инородного тела у больных возникают чувство страха, боли в горле, в области яремной ямки либо за грудиной, усиливающиеся при проглатывании слюны, жидкости.

При попадании крупного инородного тела в ротоглотку одновременно с пищеводом перекрывается вход в гортань, поэтому возможна мгновенная смерть от асфиксии. Длительное пребывание инородного тела в пищеводе вызывает травматический эзофагит, изъязвления, перфорацию стенки пищевода с последующим развитием осложнений в виде медиастинита, гнойного плеврита и др.

Диагноз базируется на данных анамнеза и рентгенологического исследования. При этом легко обнаруживаются металлические инородные тела; менее контрастные инородные тела выявляют при исследовании пищевода с водорастворимым контрастным веществом и эзофагоскопии. При перфорации пищевода отмечают затекание контрастного вещества за контуры его, наличие медиастинальной эмфиземы. Большое диагностическое значение имеет эзофагоскопия, уточняющая характер инородного тела и его расположение. С помощью эзофагоскопа можно удалить инородное тело.

Лечение. При подозрении на инородное тело в пищеводе больного необходимо срочно направить в хирургический стационар. Удаление производят с помощью фиброоптического или жесткого эзофагоскопа и набора специальных инструментов для захватывания инородного тела. При невозможности извлечения через эзофагоскоп показана операция — удаление инородного тела. Хирургический доступ к пищеводу зависит от уровня расположения инородного тела. После удаления застрявшего предмета рану стенки пищевода ушивают.

7.5. Химические ожоги и рубцовые сужения пищевода

Химические ожоги пищевода возникают вследствие случайного или преднамеренного (попытка суицида) проглатывания концентрированных растворов кислот (соляная, серная, уксусная), щелочей (каустическая сода, нашатырный спирт) и других жидкостей, обладающих агрессивными свойствами. Повреждения пищевода, вызванные приемом кислот (чаще уксусной) или щелочей (чаще нашатырного спирта, каустической соды), носят название коррозивного эзофагита. Эти вещества чаще принимают с суицидальной целью или по ошибке. Тяжелое повреждение верхних отделов пищеварительного тракта бывает также при приеме раствора перманганата калия, пергидроля, ацетона. Механизм их воздействия на ткани иной, чем кислот и щелочей.

При одновременных химических ожогах ротовой полости, гортани, трахеи и бронхов могут возникать отек легких, острая дыхательная недостаточ-

ность. Это бывает при воздействии паров концентрированных кислот и щелочей, при приеме уксусной кислоты и нашатырного спирта вследствие их летучести.

Патологоанатомическая картина. Наиболее выраженные изменения возникают в местах физиологических сужений пищевода. Условно выделяют четыре стадии патологоанатомических изменений: I — гиперемия и отек слизистой оболочки, II — некроз и изъязвления, III — образование грануляций, IV — рубцевание.

Вслед за гиперемией и отеком слизистой оболочки быстро наступает некроз тканей. К концу первой недели начинается отторжение некротизированных участков эпителия от подлежащих тканей и образование поверхностных или глубоких изъязвлений. Поверхностные изъязвления быстро эпителизируются (в течение 1—2 мес), глубокие заживают медленнее, с образованием грануляций и рубцовой соединительной ткани, иногда в течение 2—6 мес. Рубцово-язвенный процесс в пищеводе после химических ожогов может длиться годами. У отдельных больных рубцовые сужения пищевода могут возникать даже по прошествии 10—20 лет с момента ожога.

При химических ожогах пищевода принятое внутрь вещество, помимо местного, оказывает и общетоксическое действие с поражением сердца, печени, почек. Может развиться тяжелая почечная недостаточность.

Клиническая картина и диагностика. Тяжесть поражения зависит от характера и количества принятого вещества, его концентрации, степени наполнения желудка в момент отравления, сроков оказания первой помощи.

Кислоты вызывают коагуляционный некроз тканей с образованием плотного струпа, который препятствует проникновению вещества в глубь тканей, уменьшает попадание его в кровь. Едкие щелочи вызывают колликвационный некроз (образование водорастворимого альбумината, который переносит щелочь на здоровые участки ткани), характеризующийся более глубоким и распространенным поражением стенки пищевода.

По тяжести поражения в острой стадии выделяют три степени ожога пищевода: I — легкую, II — средней тяжести и III — тяжелую.

Ожог I степени возникает при приеме внутрь небольшого количества едкого вещества в малой концентрации или при проглатывании слишком горячей пищи. Повреждаются поверхностные слои эпителия слизистой оболочки на ограниченном участке пищевода. Ожог II степени характеризуется обширным некрозом, распространяющимся на всю глубину слизистой оболочки. При III степени некроз захватывает слизистую оболочку, подслизистый и мышечный слои, распростирается на параэзофагеальную клетчатку и соседние органы.

В I (острой) стадии заболевания, продолжающейся 5—10 сут, больные испытывают тяжелые страдания. Вслед за приемом едкой щелочи или кислоты появляются сильные боли в полости рта, глотке, за грудиной, в эпигастральной области, обильное слюноотделение, рвота, дисфагия. Больные возбуждены, испуганы. Кожные покровы бледные, влажные. Дыхание учащено. При тяжелой интоксикации отмечаются различной степени явления шока. У ряда больных наблюдается уменьшение количества выделяемой мочи вплоть до анурии.

Через несколько часов после ожога наряду с симптомами шока появляются симптомы ожоговой токсемии: температура тела повышается до 39 °С, дыхание становится частым, поверхностным, частота сердечных сокращений возрастает до 120—130 в 1 мин, артериальное давление снижается вследствие гиповолемии. Эти симптомы являются следствием системной реакции на появление необычных для нормального организма продуктов

распада белков, образующихся вследствие некроза тканей. Макрофаги, лейкоциты, лимфоциты распознают их как антиген, в ответ на который начинают выделять в значительном количестве цитокины и в первую очередь провоспалительные интерлейкины. Во взаимодействии с антивоспалительными интерлейкинами они могут ограничить воспаление. В связи с этим реакция организма будет преимущественно местной с умеренной общей реакцией и со сравнительно легкими симптомами. При тяжелых ожогах продукция интерлейкинов вследствие гиперактивации лейкоцитов резко возрастает. Это приводит к упомянутым выше симптомам системной реакции организма, проявляющейся тяжелым общим состоянием пострадавшего. При исследовании крови отмечают лейкоцитоз, сдвиг лейкоцитарной формулы влево, увеличение СОЭ, повышение гематокрита, гипо- и диспротеинемию. В тяжелых случаях развиваются гиперкалиемия, гипохлоремия и гипонатриемия, метаболический ацидоз.

При сопутствующем ожоге гортани и голосовых связок могут возникать осиплость голоса, затрудненное дыхание, асфиксия. При тяжелых ожогах развивается токсическое поражение паренхиматозных органов (острая печеночная и почечная недостаточность).

Отравление уксусной эссенцией может вызвать внутрисосудистый гемолиз: появляется желтуха, моча приобретает цвет "мясных помоев", отмечаются билирубинемия, гемоглобинурия, нарастает анемия.

Стадия II (мнимого благополучия) продолжается с 7-х по 30-е сутки. Проглатывание жидкой пищи становится несколько свободнее, однако это не означает, что опасность тяжелых осложнений миновала. К концу 1-й недели начинается отторжение некротизированных тканей пищевода. В связи с этим может появиться кровотечение. При глубоких некрозах наблюдаются случаи перфорации пищевода с развитием медиастинита, эмпиемы плевры, перикардита и даже бронхопищеводного свища. В тяжелых случаях возможно развитие сепсиса.

В III стадии (стадия образования стриктуры) поверхностные участки некроза стенки пищевода заживают без грубого рубца. К концу месяца у 10—15 % больных при рентгенологическом исследовании обнаруживают отсутствие продольной складчатости слизистой оболочки, одиночные или множественные участки сужений пищевода различной протяженности. У 20 % больных дисфагия увеличивается. При эзофагоскопии отмечают различной протяженности участки, покрытые плотным струпом. Формирование рубца в таких случаях происходит в течение нескольких месяцев (без образования стеноза или со стенозом пищевода).

Лечение. Для снятия боли вводят обезболивающие средства. Уменьшения саливации и спазма пищевода можно достичь применением атропина, пирензепина, ганглиоблокаторов. Для выведения яда из организма назначают обильное питье с последующей искусственной рвотой. Если позволяют условия, срочно промывают желудок и рот большим количеством жидкости. При ожоге кислотами внутрь дают препараты, нейтрализующие кислоту. При отравлении щелочами вводят 1—1,5 % раствор уксусной или лимонной кислоты, в первые 6—7 ч вводят антидоты.

В стационаре проводят протившоковую и дезинтоксикационную интенсивную терапию, назначают сердечные гликозиды, преднизолон (по 2 мг/кг в сутки).

При отравлении уксусной эссенцией и развитии внутрисосудистого гемолиза назначают 5 % раствор натрия бикарбоната, проводят форсированный диурез.

При острой почечной недостаточности показано проведение гемодиализ-

за. Больным с ожогом гортани в случае появления признаков асфиксии накладывают трахеостому. При перфорации пищевода показано срочное оперативное вмешательство.

В течение всего острого периода заболевания необходим тщательный уход за полостью рта.

С целью предупреждения развития рубцового сужения пищевода больным с первых суток дают через каждые 30—40 мин по 1—2 глотка микстуры, содержащей подсолнечное масло, анестезин, раствор анестетика локального действия. Для профилактики инфекции вводят антибиотики широкого спектра действия. С 3-го дня больных кормят охлажденной жидкой пищей. Ранний прием микстуры и пищи как бы осуществляет "мягкое" блокирование пищевода. Формированию рубцов препятствует также парентеральное введение кортикостероидов (кортизона, преднизолона по 2 мг/кг в сутки), которые задерживают развитие фибробластов и уменьшают образование грубых рубцов в пищеводе. В настоящее время признана целесообразность раннего (с 9—11-х суток) бужирования пищевода в течение 1—1,5 мес в сочетании с подкожным введением лидазы в течение 2 нед.

Перед началом бужирования необходимо произвести эзофагоскопию, которая позволит установить степень ожога, отсутствие неотторгнувшихся некротизированных тканей. При адекватном лечении рубцовые стриктуры со стенозом пищевода, не поддающиеся излечению бужированием, возникают у 6 % больных. Блокирование небезопасно (перфорация пищевода).

Рубцовые сужения пищевода. Послеожоговые стриктуры имеют значительную протяженность и чаще расположены в местах физиологических сужений пищевода. Они могут быть одиночными и множественными, полными и неполными. Ход стриктуры часто бывает извилистым, просвет эксцентрично расположенным. При резких сужениях возникает супрастенотическое расширение пищевода.

Клиническая картина и диагностика. Основной симптом стриктуры пищевода — дисфагия, которая появляется с 3—4-й недели от начала заболевания. Вначале она нерезко выражена. С течением времени сужение прогрессирует, выраженность дисфагии увеличивается, может развиться полная непроходимость пищевода. При высоких стенозах пища во время глотания может попадать в дыхательные пути, вызывая ларингоспазм, приступы мучительного кашля и удушья.

Одним из наиболее частых осложнений рубцового сужения пищевода является обтурация его пищей. Для ее устранения необходима неотложная эзофагоскопия с извлечением пищевого комка. У больных со стенозами часто развиваются хронические воспалительные заболевания бронхов и легких вследствие регургитации пищи и аспирации ее в дыхательные пути.

Диагноз стриктуры пищевода подтверждают данные анамнеза, рентгенологического и эзофагоскопического исследования. Эти исследования позволяют определить степень сужения (рис. 7.1).

Лечение. Основным методом лечения стриктуры пищевода после химического ожога является бужирование, которое приводит к стойкому выздоровлению 90—95 % больных.

Раннее бужирование (с 9—11-х суток после ожога) носит профилактический характер. Позднее бужирование проводят с целью расширения уже развившегося сужения пищевода, начинают его с 7-й недели.

Бужирование показано всем больным с послеожоговыми стриктурами пищевода. Перед ним через сужение проводят тонкий металлический проводник, по которому вводят бужи, что позволяет уменьшить опасность перфорации пищевода. Противопоказаниями являются продолжающийся ме-

диастинит, бронхопищеводный свищ. Для достижения стойкого клинического эффекта лечение бужированием необходимо проводить в течение многих недель и даже месяцев.

Применяют следующие виды бужирования: 1) "слепое", нерентгеноконтрастными бужами, без эзофагоскопического и рентгенологического контроля; 2) бужирование полыми рентгеноконтрастными бужами по металлическому проводнику; 3) бужирование под контролем эзофагоскопа; 4) "бужирование без конца"; 5) ретроградное.

Чаще всего лечение проводят с помощью специального набора рентгеноконтрастных полых бужей. Если буж проходит легко, проводят буж следующего по толщине номера.

Бужирование под контролем эзофагоскопа показано при эксцентрически расположенной стриктуре, извитом канале сужения, выраженном супрастенотическом расширении, когда возникают затруднения при проведении проводника.

"Бужирование без КОНЦА" Применяют при наличии гастростомы у больных с трубчатыми, извитыми или множественными стриктурами. К прочной нити, введенной через рот и выведенной через гастростому, прикрепляют оба конца эластичной трубки. Образуется "кольцо", часть которого составляет трубка. На время бужирования, потягивая за нижнюю, выведенную через гастростому нить, ее проводят через суженный участок и оставляют на несколько часов. Затем трубку выводят наружу через гастростому и оставляют до следующей процедуры бужирования. Ретроградное бужирование через гастростому безопаснее, легче переносится больными.

У некоторых больных механическое расширение рубцовых стриктур пищевода может вызвать обострение эзофагита. Опасным осложнением является прободение пищевода и развитие медиастинита.

Показания к операции: 1) полная облитерация просвета пищевода; 2) неоднократные неудачные попытки проведения бужа через стриктуру; 3) быстрое рецидивирование рубцовых стриктур после повторных бужирований; 4) наличие пищеводно-трахеальных или бронхопищеводных свищей; 5) выраженные распространенные стриктуры; 6) перфорации пищевода при бужировании.

При тяжелом истощении организма больного, наличии противопоказаний к бужированию или оперативным вмешательствам в качестве первого этапа больным накладывают гастростому для питания.

Выбор метода операции производят, учитывая возраст и общее состояние больного, локализацию и протяженность сужения пищевода. У большинства больных выполняют одноэтапные пластические операции, при

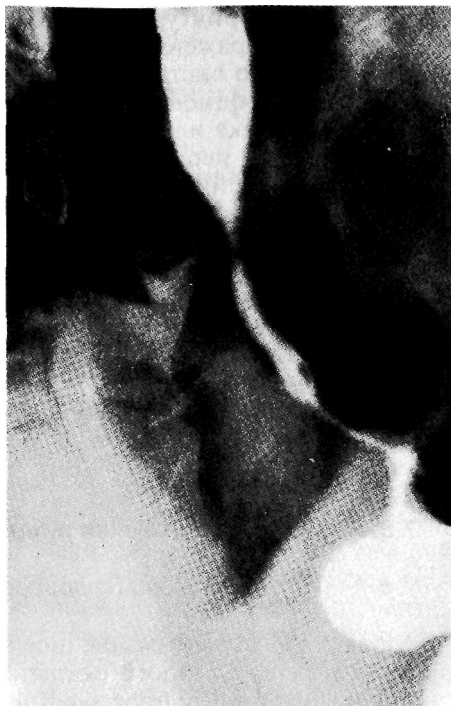

Рис. 7.1. Стриктура пищевода после ожога Рентгенограмма.

сегментарных стриктурах — различного рода локальные пластические операции. При поражении пищевода на большом протяжении производят трансгистальную экстирпацию пищевода из разрезов на шее и животе (без торакотомии) и одномоментную пластику трубкой, выкроенной из большой кривизны желудка или толстой кишки. Трансплантат проводят через заднее средостение (на место удаленного пищевода) на шею и накладывают анастомоз между шейным отделом пищевода и желудочной трубкой или толстой кишкой. Этот тип операции легче переносится больными. Он менее травматичен, так как не вскрывается плевральная полость, исключается опасность тяжелых внутриплевральных и легочных осложнений, связанных с расхождением швов внутриплевральных анастомозов.

К созданию искусственного пищевода не рекомендуется приступать ранее 2 лет с момента ожога, так как только после этого срока выявляется степень рубцевания пищевода и становится ясным, что сформировавшаяся рубцовая ткань не позволяет добиться расширения просвета консервативными методами.

7.6. Нарушения моторики пищевода

7.6.1. Ахалазия кардии (кардиоспазм)

Ахалазия — нервно-мышечное заболевание, проявляющееся стойким нарушением рефлекторного открытия нижнего пищеводного сфинктера при приближении к нему проглоченной пищи.

Заболеваемость составляет 0,6—2,0 на 100 000 населения. Первые симптомы болезни чаще проявляются в возрасте 20—40 лет, чаще болеют женщины.

Этиология и патогенез. Этиологические факторы неизвестны. Предполагают, что причинами ахалазии могут быть дегенерация межмышечного ауэрбахова сплетения, конституциональная нейрогенная дискоординация моторики пищевода, рефлекторная дисфункция пищевода, инфекционное или токсическое поражение нервных сплетений и нижнего пищеводного сфинктера. Разрешающим фактором является стресс или длительное эмоциональное напряжение. Важное значение имеет функциональное состояние нижнего пищеводного сфинктера. У здоровых людей в покое он находится в состоянии тонического сокращения, а после акта глотания расслабляется.

При ахалазии кардии изменяются тонус и перистальтика всего пищевода. Вместо распространяющихся к желудку перистальтических сокращений появляются непропульсивные (не обеспечивающие пассаж) волны, к ним присоединяются сегментарные сокращения стенки. Пища долго задерживается в пищеводе. Это вызывает длительный застой пищи, слюны и слизи в пищеводе, приводит к значительному расширению его просвета, развитию эзофагита и периэзофагита, что усугубляет нарушения перистальтики.

Патологоанатомическая картина. Отмечают расширение и изменение пищевода, вследствие чего он может принимать S-образную форму. Дистальный участок бывает резко сужен, в нем обнаруживают дистрофию клеток ауэрбахова и мейснерова сплетений и волокон интрамуральных нервных сплетений. Мышечный слой на ранних стадиях болезни утолщен, позднее разрастается соединительная ткань, особенно в стенке нижнего пищеводного сфинктера. Во всех слоях стенки и в окружающих тканях обнаруживают признаки воспалительного процесса. Слизистая оболочка пищевода гипере-

мирована, отечна, местами изъязвлена, более выражены изменения вблизи суженного участка пищевода.

Клиническая картина и диагностика. Для ахалазии характерна триада симптомов: дисфагия, регургитация, боли.

Дисфагия — основной и в большинстве случаев первый симптом заболевания. В одних случаях она возникает внезапно среди полного здоровья, в других развивается постепенно. Усиление дисфагии у большинства больных отмечают после нервного возбуждения, во время поспешной еды, при приеме плотной, сухой и плохо прожеванной пищи. Иногда наблюдают парадоксальную дисфагию: плотная пища проходит в желудок лучше, чем жидкая и полужидкая.

Степень дисфагии может зависеть от температуры пищи: с трудом проходит или не проходит теплая пища, а холодная — без труда.

Больные постепенно находят приемы для облегчения прохождения пищи в желудок (ходьба, гимнастические упражнения, заглатывание воздуха и слюны, прием большого количества теплой воды и т. д.). Выраженную кахексию при ахалазии наблюдают редко.

Регургитация при небольшом расширении пищевода наступает после нескольких глотков пищи. При значительно расширенном пищеводе она бывает более редкой, но обильной. Регургитация обусловлена сильными спастическими сокращениями пищевода, возникающими при его переполнении. В положении лежа и при сильном наклоне туловища вперед возникает механическое давление содержимого пищевода на глоточно-пищеводный (верхний пищеводный) сфинктер, который растягивается. Ночная регургитация связана с некоторым снижением тонуса верхнего пищеводного сфинктера.

Боль за грудиной может быть связана со спазмом пищеводной мускулатуры. Они устраняются приемом нитроглицерина, атропина, нифедипина (коринфара). Однако у большинства больных боль возникает при переполнении пищевода и исчезает после срыгивания или прохождения пищи в желудок. У части больных возникают приступы спонтанной боли за грудиной по типу болевых кризов.

Отрыжка воздухом, тошнота, повышенное слюноотделение, жжение по ходу пищевода, неприятный запах изо рта также обусловлены задержкой и гниением пищи в пищеводе.

Многие больные стесняются своего недостатка, становятся замкнутыми, болезненно обидчивыми.

Наиболее частым осложнением заболевания является эзофагит, возникающий при длительной задержке пищевых масс. В легких случаях он проявляется гиперемией и отеком слизистой оболочки, в более тяжелых — эрозиями и язвами. Хронический эзофагит может явиться причиной возникновения рака пищевода и кардии.

Нередкими осложнениями ахалазии бывают повторные аспирационные бронхопневмонии, абсцессы легких, пневмосклероз. Особенно часто эти осложнения встречаются у детей.

По характеру клинической картины выделяют четыре стадии ахалазии [Петровский Б. В., 1962]: I стадия — непостоянный функциональный спазм без расширения пищевода; II стадия — стабильный спазм с нерезким расширением пищевода; III стадия — рубцовые изменения (стеноз) мышечных слоев нижнего пищеводного сфинктера с выраженным расширением пищевода; IV стадия — резко выраженный стеноз кардии с большой дилатацией, удлинением, S-образной деформацией пищевода и эзофагитом.

Кроме того, принято деление ахалазии на 3 формы: гипермотильную, со-

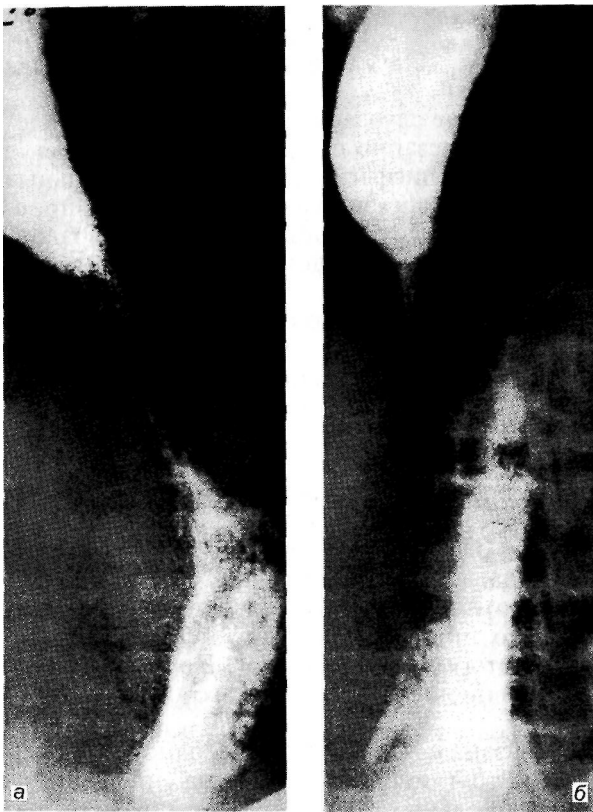


Рис. 7.2. Ахалазия кардии. Рентгенограмма.

точную амплитуду. При эзофагите изменяется рельеф слизистой оболочки, появляется зернистость, утолщение и извилистость складок.

При эзофагоскопии выявляют утолщенные складки слизистой оболочки, участки гиперемии, эрозии, изъязвления. Как правило, конец эзофагоскопа удается провести через суженный участок, что подтверждает преимущественно функциональный характер изменений. Слизистая оболочка в месте сужения чаще всего не изменена.

Эзофаготонокимография является основным методом ранней диагностики ахалазии, так как нарушения сократительной способности пищевода и нижнего пищеводного сфинктера возникают значительно раньше клинических симптомов заболевания. Исследование проводят многоканальным зондом с баллончиками или "открытыми" катетерами, регистрирующими сокращения пищевода и изменения внутрипищеводного давления. В норме после акта глотания по пищеводу распространяется перистальтическая волна; нижний сфинктер в этот момент открывается, давление в пищеводе падает. После прохождения перистальтической волны сфинктер вновь закрывается. При ахалазии кардии отсутствует рефлекторное расслабление нижнего пищеводного сфинктера. Другим характерным признаком является нарушение перистальтики пищевода. Наблюдаются различной формы глотательные и внеглотательные спастические сокращения, большое количество местных (вторичных) сокращений. У всех больных наряду со спастическими

ответствующую I стадии, гипомотильную, соответствующую II, и амотильную, характерную для III—IV стадии.

Основным рентгенологическим признаком ахалазии является сужение терминального отдела пищевода с четкими, ровными, изменяющимися при перистальтике контурами, имеющими форму перевернутого пламени свечи (рис. 7.2). Складки слизистой оболочки в области сужения сохранены. Первые глотки бария могут свободно поступать в желудок, затем контрастная масса длительно задерживается в пищеводе. Над бариевой взвесью виден слой жидкости. Пищевод расширен над местом сужения в различной степени, удлиннен и искривлен. Перистальтика пищевода у всех больных резко нарушена: сокращения ослаблены, имеют спастический характер и недоста-

сокращениями отмечают большое количество пропульсивных перистальтических сокращений.

В сомнительных случаях для подтверждения диагноза ахалазии используют фармакологические пробы. Нитроглицерин, амилнитрит у больных с кардиоспазмом снижают тонус мышечной оболочки и нижнего пищеводного сфинктера, что облегчает прохождение содержимого пищевода в желудок. Холинотропные лекарственные препараты (ацетилхолин, карбахолин) оказывают стимулирующее действие на мышечный слой пищеводной стенки и на нижний пищеводный сфинктер. При кардиоэзофагеальном раке и органических стенозах пищевода обе пробы бывают отрицательными.

Дифференциальная диагностика. Большие затруднения могут возникнуть при дифференциальной диагностике между ахалазией, раком пищевода и кардии. Дисфагия при кардиоэзофагеальном раке имеет неуклонно прогрессирующий характер. Рентгенологическое исследование пищевода при раке выявляет асимметричность сужения, неровность его контуров, разрушение рельефа слизистой оболочки, ригидность стенки. Решающее значение для диагноза имеет эзофагоскопия с прицельной биопсией для гистологического и цитологического исследования полученного материала.

При доброкачественных опухолях пищевода рентгенологическое исследование выявляет округлый дефект наполнения с ровными контурами. Эзофагоскопия уточняет предположительный диагноз.

Больные пептическим эзофагитом, язвами и пептическим стенозом пищевода предъявляют жалобы на мучительную изжогу, отрыжку воздухом, срыгивание пищей, которые возникают или усиливаются в положении лежа либо при сильном наклоне туловища вперед. При развитии стеноза изжога уменьшается, но усиливается дисфагия. Во время рентгенологического исследования определяют стриктуру терминального отдела пищевода, в горизонтальном положении часто выявляют грыжу пищеводного отверстия диафрагмы. Подтверждение диагноза возможно при эзофагоскопии.

Для стриктур пищевода, развивающихся после ожога, характерны соответствующий анамнез и рентгенологическая картина.

При диффузном эзофагоспазме дисфагия может возникать в начале и в конце еды независимо от характера пищи. Она носит перемежающийся характер, сопровождается болью в момент глотания и прохождения пищи по пищеводу. Регургитация, как правило, необильная. При рентгенологическом исследовании отмечают нарушение двигательной функции и проходимости пищевода на всем его протяжении. Механизм раскрытия нижнего пищеводного сфинктера не нарушен. Расширения пищевода не бывает.

В некоторых случаях дивертикулы пищевода проявляются симптомами, сходными с симптомами ахалазии (дисфагия, регургитация, боли). Однако рентгенологическое исследование позволяет поставить правильный диагноз.

Лечение. Консервативную терапию при ахалазии применяют только в начальных стадиях заболевания, а также используют как дополнение к кардиодилатации и при подготовке больных к оперативному лечению. Пища должна быть механически и термически щадящей. Питание дробное, последний прием пищи за 3–4 ч до сна. Уменьшения дисфагии в I–II стадиях заболевания можно добиться применением нитропрепаратов, ганглиоблокаторов, антагонистов кальция — нифедипина (коринфар и аналогичные препараты). При эзофагите промывают пищевод слабым раствором антисептических средств.

Основным методом лечения ахалазии является кардиодилатация с помощью баллонного пневматического кардиодилатора. Она заключается в на-

сильственном растяжении суженного участка пищевода. Кардиодилатацию можно проводить в любой стадии заболевания. Противопоказаниями к ее применению являются портальная гипертензия с варикозным расширением вен пищевода, выраженный эзофагит, заболевания крови, сопровождающиеся повышенной кровоточивостью.

Пневматический кардиодилататор состоит из рентгеноконтрастной трубки-зонда, на конце которого укреплен гантелевидной формы баллон. Давление в баллоне создают грушей и контролируют манометром. В начале лечения применяют расширители меньшего размера и создают в них давление 180—200 мм рт. ст. В последующем применяют баллоны большего диаметра и постепенно увеличивают давление в них до 300—320 мм рт. ст. Длительность процедуры растяжения пищевода составляет 30—60 с, промежутков между сеансами 2—4 дня. В последнее время применяют дилатацию в течение 2 дней, повторяя эту процедуру 5—6 раз в день. Рецидив наблюдается у 10 % больных. Обычно во время растяжения больные испытывают умеренную боль за грудиной и в подложечной области. После процедуры назначают постельный режим и голод на 2—3 ч до исчезновения боли.

Во время кардиодилатации и в ближайшие часы после нее возможны осложнения (разрыв пищевода с развитием медиастинита, острое пищеводно-желудочное кровотечение), требующие принятия неотложных мер. К ранним осложнениям дилатации относят и недостаточность кардии с развитием тяжелого рефлюкс-эзофагита. В ближайшие сроки после кардиодилатации отличные и хорошие результаты отмечают почти у 95 % больных.

Хирургическое лечение проводят по следующим показаниям: 1) невозможность проведения кардиодилатации (особенно у детей); 2) отсутствие терапевтического эффекта от повторных курсов кардиодилатации; 3) рано диагностированные разрывы пищевода, возникающие во время кардиодилатации; 4) амотильная форма (III—IV стадия по Б. В. Петровскому) ахалазии; 5) подозрение на рак пищевода. Хирургическому лечению подлежат 10—15 % больных ахалазией.

Экстрамукозную кардиомиотомию Геллера из абдоминального доступа в настоящее время применяют редко в связи с успешным применением баллонной дилатации. В пищевод при этой операции вводят зонд, затем продольно рассекают только мышечную оболочку терминального отдела пищевода на протяжении 8—10 см. Кардиотомию Геллера сочетают с фундопликацией по Ниссену для предупреждения развития пептического эзофагита. У 90 % больных результаты операции хорошие.

Эзофагоспазм — заболевание пищевода, обусловленное спастическими сокращениями его стенки при нормальной функции нижнего пищеводного сфинктера. Составляет 6 % всех функциональных заболеваний пищевода. Чаще возникает у мужчин и в основном у лиц среднего и пожилого возраста.

Этиология. У ряда больных эзофагоспазм обусловлен висцеро-висцеральными рефлексам и сочетается с другими заболеваниями. Выделяют также идиопатический (первичный) эзофагоспазм, причиной которого являются нарушения функции нервной системы.

Патологоанатомическая картина. Макроскопические изменения в пищеводе отсутствуют или имеются признаки эзофагита, иногда отмечают утолщение мышечной оболочки пищевода.

Клиническая картина и диагностика. Больные предъявляют жалобы на различной интенсивности боли за грудиной во время прохождения пищи по пищеводу, нарушение глотания. Иногда боли возникают вне приема пищи; в этом случае их бывает трудно дифференцировать от болей, обу-

словленных стенокардией. Для эзофагоспазма характерны непостоянство дисфагии, ее парадоксальный характер, что позволяет дифференцировать данное заболевание от рака, стриктур пищевода.

При рентгенологическом исследовании пищевода выявляется деформация его в виде четок, псеводивертикулов, штопора. Диаметр пищевода выше и ниже сужений не изменен, стенки эластичны, складки слизистой оболочки продольные, перистальтика неравномерная и нерегулярная. При повторных рентгенологических исследованиях обычно сохраняется один и тот же тип нарушения перистальтики.

Эзофагоскопия имеет значение только для исключения органических заболеваний пищевода, часто она бывает затруднена из-за сильных загрожденных болей, возникающих во время исследования.

Эзофаготономография выявляет спастические сокращения пищевода в виде волн различной формы и амплитуды, одновременно регистрируют и перистальтические сокращения. Определяют постоянное рефлекторное расслабление нижнего пищеводного сфинктера.

Фармакологическая проба с ацетилхолином и карбахолином отрицательная.

Течение заболевания длительное, дисфагия то усиливается, то исчезает почти бесследно. При вторичном (рефлекторном) эзофагоспазме симптомы обычно проходят при излечении основного заболевания. Трудоспособность, как правило, не нарушена.

Лечение. При консервативном лечении назначают щадящую диету, препараты нитрогруппы, спазмолитические и седативные средства, витамины. При отсутствии положительного эффекта от консервативной терапии и баллонной дилатации производят эзофагомиотомию (по типу кардиомиотомии Геллера) до уровня дуги аорты. Результаты, как правило, незначительные.

7.6.2. Халазия (недостаточность) кардии

Заболевание связано с нарушением замыкательной функции нижнего пищеводного сфинктера, что приводит к возникновению желудочно-пищеводного рефлюкса и развитию пептического рефлюкс-эзофагита.

Нижний пищеводный сфинктер обладает "односторонней проходимостью". Для продвижения содержимого пищевода через кардию бывает достаточным давление 4 мм рт. ст.; в обратном же направлении движение возможно лишь при повышении давления до 80 мм рт. ст. В норме давление в области нижнего пищеводного сфинктера выше, чем в пищеводе и желудке (в среднем 22—28 мм рт. ст.). Оно обусловлено тоническим сокращением циркулярных мышечных волокон, препятствующим желудочно-пищеводному рефлюксу. Наибольшее значение имеет подцифрагмальная часть нижнего пищеводного сфинктера и пищевода, которая препятствует рефлюксу при значительной разности давления в грудной и брюшной полостях. Попаданию желудочного содержимого в пищевод препятствуют "слизистая розетка" в области пищеводно-желудочного соустья, острый угол Гиса, складки Губарева (складка слизистой оболочки у места соединения пищевода с желудком), замыкальный рефлекс на нижний пищеводный сфинктер при раздражении слизистой оболочки субкардиального отдела желудка пищи и др.

Наиболее часто (в 50 % случаев) недостаточность нижнего пищеводного сфинктера бывает при грыжах пищеводного отверстия диафрагмы (см. "Грыжи пищеводного отверстия диафрагмы").

7.7. Рефлюкс-эзофагит (пептический эзофагит)

Заболевание обусловлено часто повторяющимся забросом желудочного содержимого в дистальную часть пищевода вследствие недостаточности нижнего пищеводного сфинктера. Продолжительное воздействие на слизистую оболочку пищевода агрессивного желудочного сока, желчи, панкреатического сока приводит к воспалению, появлению язв, при рубцевании которых образуется доброкачественная стриктура. Течение заболевания подострое или хроническое. Рефлюкс-эзофагит наиболее часто наблюдается у детей раннего грудного возраста.

Этиология и патогенез. Причиной рефлюкс-эзофагита является нарушение замыкательной функции нижнего пищеводного сфинктера и как следствие желудочно-пищеводный рефлюкс. Пептический эзофагит часто возникает при грыжах пищеводного отверстия диафрагмы, при язвенной болезни желудка и двенадцатиперстной кишки, пилороспазме, пилородуоденальном стенозе, холецистите, ожирении, после различных оперативных вмешательств (резекция желудка, эзофагогастростомия, гастрэктомия и др.).

Патологоанатомическая картина. В легких случаях отмечаются умеренная гиперемия и отек слизистой оболочки, в тяжелых наблюдаются воспалительные изменения не только в слизистой оболочке, но и в подлежащих слоях. В зависимости от времени, прошедшего от начала заболевания до исследования, в нижней части пищевода обнаруживают единичные или множественные эрозии, язвы, рубцы. В ряде случаев происходит замещение многослойного плоского эпителия пищевода однослойным цилиндрическим эпителием желудочного типа. Это заболевание получило название "пищевод Баррета". Его относят к предраковым заболеваниям, потому что риск развития рака при этом заболевании возрастает более чем в 40 раз.

Эрозии, язвы и другие изменения, присущие пептическому эзофагиту, локализуются преимущественно в дистальном отделе пищевода. Эрозии и язвы могут быть одиночными, множественными, сливными, циркулярно охватывающими слизистую оболочку пищевода. В краях язвы может быть обнаружена метаплазия цилиндрического эпителия (язва Баррета). У 8—10 % этих больных на фоне язвы развивается рак. У некоторых больных при рубцевании язв происходит продольное сморщивание пищевода (синдром Баррета).

Клиническая картина и диагностика. Больных беспокоят изжога, ощущение жжения за грудиной, которые возникают или усиливаются при наклоне туловища вперед (происходит забрасывание желудочного сока в рот), боль вследствие воздействия на воспаленную слизистую оболочку пищевода желудочного сока и желчи, отрыжка. Боль может быть связана с сильными спастическими сокращениями пищевода. При срыгивании в ночное время желудочное содержимое иногда аспирируется в дыхательные пути, что вызывает сильный кашель и создает предпосылки для развития аспирационной пневмонии. Поступлению содержимого из желудка в пищевод способствуют лежачее положение, наклон туловища вперед, прием алкоголя, курение. С течением времени появляется дисфагия, которая вначале обусловлена функциональными нарушениями, а затем воспалением слизистой оболочки, пептической язвой или рубцовыми изменениями в пищеводе.

Если заболевание возникает на фоне язвенной болезни, грыжи пищеводного отверстия диафрагмы и т. д., то в клинической картине могут превалировать симптомы основного заболевания.

Осложнениями эзофагита являются кровотечения, чаще скрытое, аспи-

рационная, рецидивирующая пневмония, рубцовые изменения в пищеводе — стриктура его и укорочение.

Диагноз пептического эзофагита устанавливают на основе анамнеза, наличия характерных симптомов заболевания.

Рентгенологическое исследование (особенно в положении Тренделенбурга — лежа на спине с приподнятым ножным концом) позволяет обнаружить желудочно-пищеводный рефлюкс, симптомы эзофагита. Ценную информацию дает внутрипищеводная рН-метрия в течение 24 ч. Снижение рН в нижнем отделе пищевода до 4,0 и ниже указывает на наличие желудочно-пищеводного рефлюкса. Сцинтиграфия пищевода с ²⁵Tc и подсчетом сигналов изотопной метки над пищеводом после введения препарата в желудок с высокой достоверностью выявляет рефлюкс желудочного содержимого. Определение давления в пищеводе при проведении эзофагоманометрии позволяет выявить характерное для дисфункции нижнего пищеводного сфинктера и рефлюкса снижение давления более чем на две трети от нормального. При эзофагоскопии определяют характер изменений слизистой оболочки пищевода, что помогает исключить другие заболевания.

По данным эзофагоскопии различают несколько стадий воспалительных изменений слизистой оболочки пищевода: I стадия — одиночные эрозии; II стадия — сливающиеся, но не циркулярные эрозии; III стадия — циркулярные дефекты; IV стадия — осложнения рефлюкс-эзофагита (язвы, стриктуры, короткий пищевод, цилиндроклеточная метаплазия эпителия).

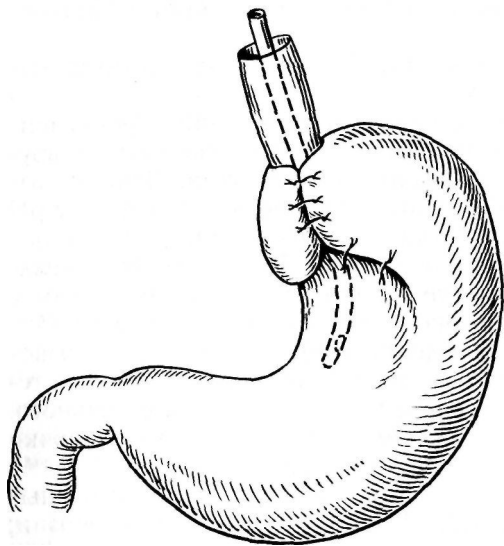
Лечение. Первостепенным мероприятием является лечение основного заболевания, создающего условия для желудочно-пищеводного рефлюкса (грыжа пищеводного отверстия диафрагмы, пилородуоденальный стеноз, пилороспазм). Консервативное лечение направлено на снижение рефлюкса, уменьшение проявлений эзофагита, предупреждение повышения внутрибрюшного давления. Больным следует добиваться снижения массы тела до возрастной нормы, спать с высоко приподнятым изголовьем кровати. В зависимости от стадии эзофагита назначают механически и химически щадящую диету, дробное питание (4–6 раз в день). Последний прием пищи должен быть разрешен за 3–4 ч до сна. Для снижения кислотности желудочного сока назначают блокаторы H₂-рецепторов (ранитидин, фамотидин), омепразол, антацидные, спазмолитические препараты. Целесообразно назначать обволакивающие средства (вентер-сукральфат), прокинетики (метоклопрамид, цизаприд, мотилиум), увеличивающие силу сокращения нижнего пищеводного сфинктера и время эвакуации содержимого желудка. Для уменьшения болевых ощущений следует рекомендовать местноанестезирующие препараты, седативные, антигистаминные средства, витамины.

Не рекомендуется назначать средства, понижающие тонус нижнего пищеводного сфинктера (антихолинергические и бета-адренергические препараты, блокаторы кальциевых каналов, нитраты, кофеин). Следует исключить прием алкоголя и курение. При эзофагите I–II стадии консервативное лечение может быть успешным.

Хирургическое лечение показано при аксиальной грыже пищеводного отверстия диафрагмы, сопровождающейся эзофагитом III–IV стадии, а также при кровотечении и стенозе. Безуспешность консервативного лечения также может служить показанием к операции. В настоящее время рекомендуют применять антирефлюксные операции, при которых корригируют угол Гиса. Чаще производят фундопликацию по Ниссену, Билсэй (Belsay) или терес-пластику по Хиллу (НШ).

При операции Ниссена (рис. 7.3) вокруг пищевода из фундального отдела желудка создают муфту в виде манжетки. Несколькими швами фиксиру-

Рис. 7.3. Фундошккация по Ниссену.



ют окутывающую пищевод заднюю стенку желудка к передней и к пищеводу. У 85—90 % больных, оперированных по этой методике, получены хорошие и удовлетворительные результаты. В последнее время для корригирования угла Гиса и предотвращения рефлюкса применяют пластику с помощью круглой связки печени (терес-пластика по Хиллу). Круглую связку отсекают от брюшной стенки, проводят вокруг пищевода через угол Гиса и фиксируют к желудку.

Пептическая язва пищевода составляет около 1,5 % заболеваний глотки и пищевода. Чаще за-

болевают мужчины, преимущественно среднего и пожилого возраста.

Клиническая картина, диагностика и лечение аналогичны таковым при рефлюкс-эзофагите.

7.8. Дивертикулы пищевода

Дивертикул пищевода — ограниченное выпячивание слизистой оболочки через дефект в мышечной оболочке стенки пищевода.

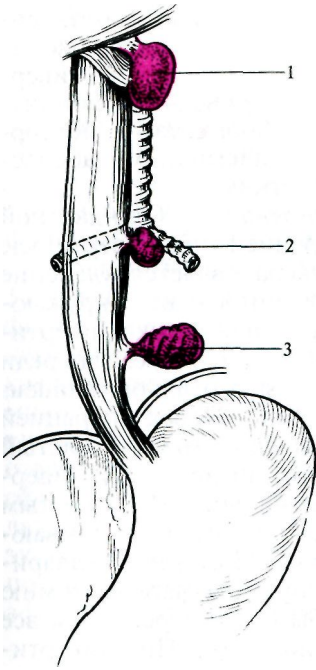
Этиология и патогенез. Различают пульсионные и тракционные дивертикулы. Пульсионные дивертикулы образуются вследствие выпячивания слизистой оболочки под действием высокого внутрипищеводного давления, возникающего во время сокращения пищевода. Тракционные дивертикулы обусловлены развитием воспалительного процесса в окружающих тканях (медиастинальный лимфаденит, хронический медиастинит, плеврит) и образованием рубцов, которые вытягивают все слои стенки пищевода в сторону пораженного органа. Тракционный механизм наблюдается в самом начале развития дивертикула, затем присоединяются пульсионные факторы, вследствие чего дивертикул становится пульсионно-тракционным.

В зависимости от расположения дивертикулы подразделяют (рис. 7.4) на глоточно-пищеводные (ценкеровские, составляющие 62 % всех дивертикул пищевода), эпибронхиальные (бифуркационные, среднепищеводные, составляющие 17 %), эпифренальные (эпидиафрагмальные, составляющие 21 %). Различают истинные дивертикулы, стенка которых содержит все слои пищевода, и ложные, в стенке которых отсутствует мышечный слой.

Пульсионные глоточно-пищеводные (ценкеровские) дивертикулы образуются в задней стенке глотки, непосредственно над входом в пищевод, где мышечная оболочка глотки представлена слабыми пучками нижнего констриктора глотки (*m. constrictor pharyngis inferior*). Выпячивание слизистого и подслизистого слоев глотки происходит на уровне верхнего пищеводного сфинктера между косыми волокнами *m. thyropharyngeus* и более горизонтальными волокнами *m. cricopharyngeus* (в треугольнике Киллиана). Это

Рис. 7.4. Локализация дивертикулов пищевода.

1 — глоточно-пищеводный (Ценкера); 2 — эпибронхиальный; 3 — эпифренальный.



наиболее слабое место в задней стенке глотки. Пульсионный дивертикул не может развиваться, если отсутствует препятствие дистальнее него, создающее условия для повышения давления в глотке при прохождении пищи. Проглоченный комок пищи повышает давление в глотке, вследствие чего слизистая и подслизистая оболочки глотки начинают выпячиваться через анатомически слабое место в треугольнике Киллиана проксимальнее (выше) *m. cricopharyngeus* (рис. 7.5). Дивертикул развивается медленно, по мере увеличения спускаясь ниже *m. cricopharyngeus*, проникая позади пищевода в превerteбральное пространство и даже в верхнее средостение. Значительно реже ценкеровские дивертикулы развиваются в области треугольника Лаймера—Геккермана, расположенного ниже *m. cricopharyngeus*. Таким образом, основное значение в образовании пульсионных (ценкеровских) дивертикулов имеет нарушение раскрытия (ахалазия) верхнего пищеводного

сфинктера и повышение давления в пищеводе в ответ на акт глотания.

Клиническая картина и диагностика. Жалобы пациентов с глоточно-пищеводным дивертикулом Ценкера зависят не от величины дивертикула, а от степени нарушения функции *m. cricopharyngeus*. В ряде случаев дивертикул размером 3 мм причиняет пациенту больше неприятностей, чем дивертикул в 3 см и более. Пациенты обычно предъявляют жалобы на затруднение при проглатывании пищи, ощущение кома в горле, регургитацию недавно съеденной пищи, возникающую без всяких напряжений. Иногда слышны булькающие шумы при проглатывании жидкости, удушье, кашель вследствие аспирации жидкости в трахею. Отмечается повышенная саливация. При дивертикулах больших размеров на шее при отведении головы назад выявляется выпячивание, имеющее мягкую консистенцию, уменьшающееся при надавливании. После приема воды над ним можно определить шум плеска. При длительной задержке пищи в дивертикуле появляется гнилостный запах изо рта.

Глоточно-пищеводный дивертикул иногда осложняется ДИВЕРТИКУЛИТОМ, который МО-

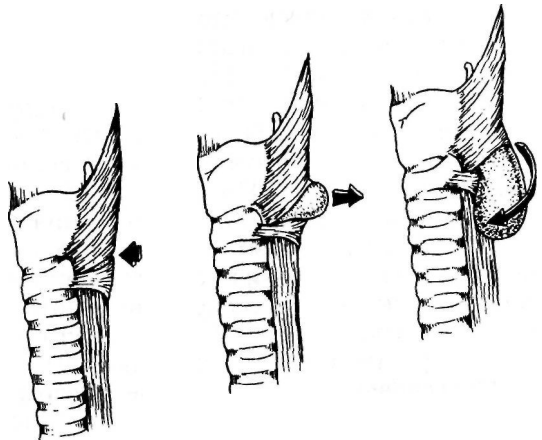


Рис. 7.5. Формирование дивертикула Ценкера.

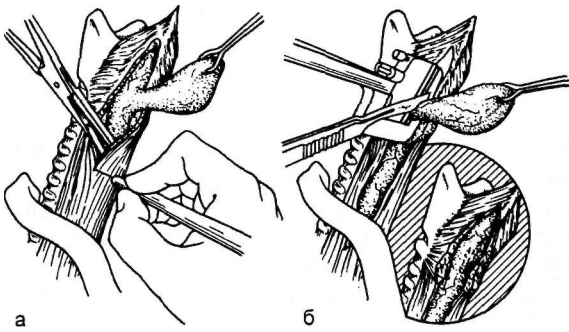


Рис. 7.6. Удаление дивертикула.

а — выделение дивертикула и экстрамукозная эзофагомиотомия; б — иссечение дивертикула.

жет стать причиной флегмоны шеи, медиастинита, сепсиса. Регургитация и аспирация содержимого дивертикула приводят к хроническим бронхитам, повторным пневмониям, абсцессам легких.

Лечение. Стандартной операцией при дивертикуле Ценкера является удаление выделенного из окружающей тканей мешка дивертикула через разрез впереди *m. sternocleidomastoideus* (рис. 7.6). Перед операцией в пищевод вводят толстый

зонд, что значительно облегчает проведение операции. Выделенный дивертикул пересекают у основания, его сшивают непрерывным или узловатым швом. Удаление дивертикула может быть произведено с помощью сшивающего аппарата, наложенного на основание дивертикула. Затем на предварительно введенном зонде производят экстрамукозную эзофагомиотомию длиной несколько сантиметров, следя за тем, чтобы были пересечены все волокна *m. scirpharyngeus* (крикофарингеальная миотомия). При дивертикулах размером 1—2 см достаточно одной крикофарингеальной миотомии, они просто расправляются и составляют вместе со слизистой оболочкой глоточно-пищеводного перехода ровную стенку. Некоторые хирурги после выделения дивертикула и крикофарингомиотомии инвагинируют его и накладывают швы. Операция с удалением или без удаления мешка дивертикула дает хорошие результаты, стойко устраняет дисфункцию *m. scirpharyngeus*. Осложнения и летальные исходы операции наблюдаются редко. В последние годы производят внутреннюю крикофарингеальную миотомию через эндоскоп.

Тракционные эпибронхиальные дивертикулы, имеющие строение стенки пищевода, образуются в результате воспалительного (чаще туберкулезного) процесса в окружающих пищевод лимфатических узлах. В большинстве случаев протекают бессимптомно, часто случайно обнаруживаются при рентгенологическом исследовании желудка. Образующиеся рубцы вытягивают все слои стенки пищевода в сторону. Тракционные дивертикулы обычно имеют небольшие размеры, треугольную форму. Крайне редко при обострении воспаления в близлежащих лимфатических узлах происходит некроз стенки дивертикула с образованием пищеводно-бронхиального или пищеводно-трахеального свища. При воспалительном процессе может произойти эрозия в близлежащем сосуде средостения с опасным кровотечением из пищевода. В этих случаях возникает необходимость в срочной операции разведения свища, закрытия дефекта в органах и интерпозиции здоровой ткани между ними. В случае нарушения моторной функции и повышения давления в пищеводе в этой области могут появиться пульсионные дивертикулы, более характерные для эпифренальных дивертикулов.

Пульсионные эпифренальные дивертикулы встречаются в дистальном отделе пищевода на расстоянии 10 см над диафрагмой. Происхождение их связано, как и при фарингоэзофагеальных дивертикулах Ценкера, с повышением давления внутри пищевода из-за нарушения функции нижнего пи-

шеводного сфинктера или механического препятствия. Они часто сочетаются с ахалазией, эзофагоспазмом, грыжей пищеводного отверстия диафрагмы.

Эпифренальные дивертикулы — небольших размеров, протекают бессимптомно и обнаруживаются случайно при эзофагографии с барием. При значительных размерах симптоматика сходна с таковой при грыже пищеводного отверстия диафрагмы, ахалазии, диффузном эзофагоспазме, рефлюкс-эзофагите, раке пищевода. Пациенты жалуются на загрудинные боли, дисфагию, регургитацию. Диагноз уточняется при рентгенологическом исследовании пищевода с барием, эзофагоскопии и выявлении нарушенной функции нижнего пищеводного сфинктера.

Лечение. Бессимптомные и малосимптомные дивертикулы размером до 3 см лечат консервативно. При увеличении дивертикула и появлении дисфагии, болей за грудиной показано хирургическое лечение. Из левостороннего торакотомического доступа дивертикул выделяют и удаляют. Так же как при дивертикуле Ценкера, производят экстрамукозную эзофагомиотомию до места перехода пищевода в желудок для того, чтобы устранить причины повышения давления в пищеводе. Если имеется грыжа пищеводного отверстия диафрагмы или нарушение функции нижнего пищеводного сфинктера (ахалазия), то одновременно с удалением дивертикула производят соответствующие операции по поводу этих заболеваний. При ахалазии экстрамукозную эзофагомиотомию дополняют антирефлюксной операцией по Ниссену или другим аналогичным способом. Операции дают хороший эффект, летальность низкая, осложнения редки.

7.9. Опухоли пищевода

7.9.1. Доброкачественные опухоли и кисты

Доброкачественные опухоли и кисты пищевода наблюдаются редко.

Патологоанатомическая картина. Опухоли по отношению к стенке пищевода могут быть внутрипросветными (полипообразными) и внутристеночными (интрамуральными). Внутрипросветные опухоли располагаются чаще в проксимальном или дистальном отделе пищевода, внутристеночные — в нижних двух третях его.

По гистологическому строению опухоли делят на эпителиальные (аденоматозные полипы, папилломы) и неэпителиальные (лейомиомы, рабдомиомы, фибромы, липомы, гемангиомы, невриномы, хондромы, миксомы и др.). Наиболее часто встречается лейомиома, развивающаяся из гладких мышечных волокон. Второе по частоте место занимают кисты (ретенционные, бронхогенные, энтерогенные). Кисты представляют собой тонкостенные образования, содержащие светлую тягучую жидкость. Стенка кисты состоит из фиброзной ткани с примесью гладких мышечных волокон и хряща. Внутренняя поверхность стенки выстлана мерцательным эпителием при бронхогенной кисте и цилиндрическим или плоскоклеточным — при энтерогенной. Ретенционные кисты располагаются в подслизистой основе пищевода и образуются в результате закупорки протоков желез. Они никогда не достигают больших размеров.

Клиническая картина и диагностика. Доброкачественные опухоли и кисты пищевода растут медленно, не вызывают клинических симптомов и обнаруживаются случайно при рентгенологическом исследовании. Наиболее частым симптомом является медленно нарастающая на протяжении многих лет дисфагия.

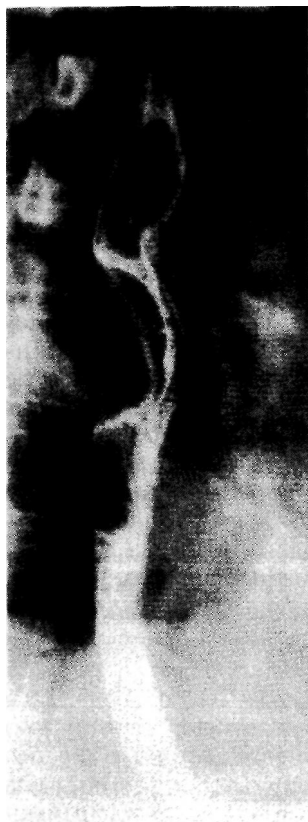

Рис. 7.7. Доброкачественные опухоли пищевода. Рентгенограмма.

При интрамуральных опухолях, циркулярно охватывающих пищевод, дисфагия может носить постоянный характер, иногда больные отмечают боли, ощущение давления или переполнения за грудиной. При опухолях шейного отдела пищевода, имеющих длинную ножку, может возникать регургитация опухоли в глотку с развитием асфиксии. При изъязвлении полипа или повреждении слизистой оболочки пищевода, растянутой над большой интрамуральной опухолью, возможно изъязвление и кровотечение, кисты пищевода нагнаиваются. Вследствие сдавления опухолью трахеи, бронхов, сердца, блуждающих нервов могут возникать кашель, одышка, цианоз, сердцебиение, боли в области сердца, аритмия и другие расстройства. Возможно злокачественное перерождение доброкачественных опухолей и кист пищевода.

Диагноз доброкачественной опухоли пищевода ставят на основании анализа клинической картины заболевания, данных рентгенологического исследования и эзофагоскопии. Для доброкачественных опухолей пищевода характерны следующие рентгенологические признаки (рис. 7.7): четкие ровные контуры дефекта наполнения, располагающегося на одной из стенок пищевода, сохранность рельефа слизистой оболочки и эластичности стенок в области дефекта, четкий угол

между стенкой пищевода и краем опухоли. Всем больным с доброкачественными заболеваниями пищевода показана эзофагоскопия для уточнения характера образования, его локализации и протяженности, состояния слизистой оболочки. Биопсию можно производить только при деструкции слизистой оболочки и при внутрипросветных новообразованиях.

Лечение. Основным методом лечения доброкачественных опухолей является хирургический. Цель операции — удаление опухоли, профилактика возможных осложнений. Опухоли небольших размеров на тонкой ножке могут быть удалены через эзофагоскоп с помощью специальных инструментов или разрушены (электрокоагуляция). Внутрипросветные опухоли на широком основании иссекают с участком стенки пищевода. Интрамуральные опухоли и кисты пищевода почти всегда удается энуклеировать без повреждения слизистой оболочки. Отдаленные результаты операций хорошие.

7.9.2. Злокачественные опухоли

7.9.2.1. Рак

Рак составляет 60—80 % всех заболеваний пищевода. На долю других злокачественных его поражений (саркома, меланома, злокачественная невринома и др.) приходится около 1 %.

Среди всех злокачественных заболеваний рак пищевода в нашей стране — шестое по частоте заболевание, встречающееся в большинстве случаев у мужчин в возрасте 50—60 лет. Смертность от рака пищевода составляет 6,4 на 100 000 жителей.

Заболеемость раком пищевода неодинакова в разных районах мира, что объясняется своеобразием питания населения (состав пищи, различные приправы к ней, особенности приготовления), геолого-минералогическими особенностями почвы и воды.

Этиология и патогенез. В развитии рака большую роль играет хроническое воспаление слизистой оболочки пищевода вследствие механического, термического или химического раздражения. Риск развития рака существенно увеличивают курение (в 2—4 раза), злоупотребление алкоголем (в 12 раз), ахалазия, пищевод Баррета, папилломы и рубцовые изменения в пищеводе после ожога едкими веществами.

Предраковым заболеванием считают синдром Пламмера—Винсона (синдропенический синдром), который развивается преимущественно у женщин старше 40 лет, страдающих железодефицитной анемией. Возникает атрофия слизистых оболочек ротовой полости, глоссит, ногти становятся ломкими, ложкообразными. Причиной дисфагии обычно является перемычка в шейном отделе пищевода, хотя нельзя исключить нарушение сократительной способности мышц. Для лечения применяют дилатацию пищевода бурами и коррекцию питания с учетом выявленных дефицитов.

Патологоанатомическая картина. Рак пищевода развивается чаще в местах физиологических сужений: устье пищевода, на уровне бифуркации трахеи, над нижним пищеводным сфинктером. Рак поражает среднегрудной отдел (60 %), затем — нижнегрудной и абдоминальные отделы пищевода (30 %), шейный и верхнегрудной (10 %).

Различают три основные формы рака пищевода: экзофитный (узловой, грибовидный, папилломатозный); эндофитный (язвенный); инфильтративный склерозирующий (циркулярная форма). Бывают смешанные формы роста.

Узловые формы составляют около 60 %, имеют экзофитный рост, представлены разрастаниями, похожими на цветную капусту. Опухоль легко травмируется, распадается и кровоточит. При распаде и изъязвлении узлов макроскопическая картина мало отличается от картины язвенного рака.

Язвенные (эндофитные) формы рака пищевода в начальной стадии представляют узелки в толще слизистой оболочки, быстро изъязвляющиеся. Опухоль растет преимущественно вдоль пищевода, поражая все слои его стенки и распространяясь на окружающие органы и ткани, рано метастазируя в регионарные и отдаленные лимфатические узлы. Местному распространению рака благоприятствует отсутствие у пищевода серозной оболочки. В стенке пищевода на протяжении 5—6 см от края опухоли часто развивается раковый лимфангит.

Инфильтративные (склерозирующие) формы рака пищевода составляют около 10—15 %. Опухоль развивается в глубоких слоях слизистой оболочки, быстро поражает подслизистую основу и распространяется по окружности пищевода. Разрастаясь, она захватывает все слои стенки пищевода, обтурирует его просвет. В дальнейшем опухоль изъязвляется, возникает перифокальное воспаление.

Супрастенотическое расширение пищевода при раке редко бывает значительным, так как опухоль развивается в сравнительно короткий период времени.

Распространение рака пищевода происходит путем непосредственного

прорастания в окружающие ткани лимфогенного и гематогенного метастазирования. Сравнительно поздним осложнением является прорастание опухоли в соседние органы с образованием свища между пищеводом и трахеей или бронхом, развитием нагноительных процессов в легких и плевре. При прорастании опухоли в аорту может возникать смертельное кровотечение.

Диссеминация раковых клеток по лимфатическим сосудам в стенке пищевода может распространяться на 10—15 см от видимой границы опухоли. В связи с этим при резекции пищевода ткань его по линии разреза должна подвергаться срочному гистологическому исследованию. Раковый лимфангит чаще встречается при локализации процесса в верхней и средней трети пищевода.

Опухоли, расположенные в шейном и верхнегрудном отделах пищевода, метастазируют главным образом в медиастинальные, над- и подключичные лимфатические узлы. Рак нижней трети пищевода метастазирует в лимфатические узлы, расположенные вокруг пищевода и кардии, забрюшинные лимфатические узлы по ходу чревного ствола и его ветвей. При локализации опухоли в среднегрудном отделе пищевода метастазы распространяются в околотрахеальные, прикорневые и нижнепищеводные лимфатические узлы. Однако при раке среднегрудного отдела пищевода опухоль может метастазировать и в лимфатические узлы в области кардии, по ходу чревного ствола и его ветвей. Поэтому некоторые хирурги рекомендуют операцию при раке пищевода всегда начинать с лапаротомии и ревизии органов брюшной полости и забрюшинного пространства для того, чтобы произвести лимфаденэктомию узлов вокруг чревного ствола и кардии, определить операбельность. Отдаленные метастазы чаще всего встречаются в печени, реже — в легких, костях и других органах.

Гематогенное распространение рака происходит в поздней стадии заболевания, когда рак из местного заболевания превращается в системное.

В подавляющем большинстве случаев рак пищевода бывает плоскоклеточным. Реже (8—10 %) встречаются аденокарциномы, преимущественно при пищеводе Баррета. Аденокарциномы растут также из эктопированной при пищеводе слизистой оболочки желудка или из кардиальных желез, имеющих в нижнем отделе пищевода. Изредка развивается коллоидный рак.

Из других злокачественных опухолей пищевода следует отметить аденоакантому, состоящую из железистых и плоскоклеточных элементов, и карциносаркому (сочетание рака и саркомы).

Международная классификация рака пищевода по системе TNM (1997 г.)

T — первичная опухоль

T_x — недостаточно данных для оценки первичной опухоли.

T₀ — первичная опухоль не определяется.

T_{is} — преинвазивная карцинома (carcinoma in situ).

T₁ — опухоль инфильтрирует стенку пищевода до подслизистой основы.

T₂ — опухоль инфильтрирует стенку пищевода до мышечного слоя.

T₃ — опухоль инфильтрирует стенку пищевода до адвентиции.

T₄ — опухоль распространяется на соседние структуры.

N — регионарные лимфатические узлы

N_x — недостаточно данных для оценки регионарных лимфатических узлов.

NO — нет признаков метастатического поражения регионарных лимфатических узлов.

N1 — имеется поражение регионарных лимфатических узлов метастазами.

M — отдаленные метастазы

Mx — недостаточно данных для определения отдаленных метастазов.

MO — нет признаков отдаленных метастазов.

M1 — имеются отдаленные метастазы.

Категории M1 и pM1 могут быть дополнены в зависимости от локализации метастазов в тех или других органах следующими символами: легкие PUL, костный мозг MAR, кости OSS, плевра PLE, печень HEP, брюшина PER, головной мозг BRA, кожа SKI, лимфатические узлы LYM, другие

ОТН.

G — гистопатологическая дифференцировка

Gx — степень дифференцировки не может быть установлена.

G1 — высокая степень дифференцировки.

G2 — средняя степень дифференцировки.

G3 — низкая степень дифференцировки.

G4 — недифференцированные опухоли.

В клинической практике иногда удобнее пользоваться делением рака по стадиям по клинико-морфологическим признакам, которые легко можно выразить и по системе TNM.

Стадии рака

I — четко отграниченная небольшая опухоль, прорастающая только слизистую и подслизистую оболочки, не суживающая просвет и мало затрудняющая прохождение пищи; метастазы отсутствуют.

II — опухоль, прорастающая мышечную оболочку, но не выходящая за пределы стенки пищевода; значительно нарушает проходимость пищевода; единичные метастазы в регионарных лимфатических узлах.

III — опухоль, циркулярно поражающая пищевод, прорастающая всю его стенку, спаянная с соседними органами; проходимость пищевода значительно или полностью нарушена; множественные метастазы в регионарные лимфатические узлы.

IV — опухоль прорастает все оболочки стенки пищевода, выходит за пределы органа, пенетрирует в близлежащие органы; имеются конгломераты неподвижных, пораженных метастазами лимфатических узлов и метастазы в отдаленные органы.

Клиническая картина и диагностика. Основными симптомами рака пищевода являются: ощущение дискомфорта за грудиной при проглатывании пищи, дисфагия, боль за грудиной, гиперсаливация, похудание.

Начало заболевания бессимптомное (доклиническая фаза). Этот период может длиться 1—2 года. Когда опухоль достигает значительных размеров и начинает суживать пищевод, появляются первые признаки нарушения пассажа пищи, перерастающие в выраженную дисфагию.

Дисфагия встречается у 70—85 % больных и по существу является поздним симптомом, возникающим при сужении просвета пищевода опухолью на $\frac{2}{3}$ " более. Для рака характерно прогрессирующее нарастание дисфагии.

Нарушение проходимости пищевода связано не только с сужением его просвета опухолью, но и с развитием перифокального воспаления, спазмом пищевода. В начальном периоде заболевания дисфагия возникает при проглатывании плотной или недостаточно пережеванной пищи. Больные ощущают как бы прилипание ее к стенке пищевода или временную задержку на определенном уровне. Глоток воды обычно устраняет эти явления. В дальнейшем перестает проходить даже хорошо прожеванная пища, в связи с чем больные вынуждены принимать полужидкую и жидкую пищу. Иногда после стойкого периода дисфагии возникает улучшение проходимости пищевода, связанное с распадом опухоли.

Возникновению дисфагии могут предшествовать ощущения инородного тела в пищеводе, чувство царапанья за грудиной, болезненность на уровне поражения, появляющиеся при проглатывании твердой пищи.

Боль отмечается у 33 % больных. Обычно она появляется за грудиной во время приема пищи. Постоянная боль, не зависящая от приема пищи или усиливающаяся после еды, обусловлена прорастанием опухоли в окружающие пищевод ткани и органы, сдавлением блуждающих и симпатических нервов, развитием перизофагита и медиастинита. Причиной боли могут быть метастазы в позвоночник.

Срыгивание пищей и пищеводная рвота (23 % больных) появляются при значительном стенозировании просвета пищевода и скоплении пищи над местом сужения. При раке пищевода, как и при стенозах другой этиологии, развивается усиленное слюноотечение. Обильные кровотечения из пищевода в связи с распадом опухоли бывают редко — при разрушении опухолью стенки крупного сосуда. Общие проявления заболевания (слабость, прогрессирующее похудание, анемия) бывают следствием голодания и интоксикации.

При прорастании опухолью возвратных нервов развивается охриплость голоса. Поражение узлов симпатического нерва проявляется синдромом Бернара—Горнера. При прорастании опухоли в трахею и бронхи возникают пищеводно-трахеальный или бронхопищеводный свищи, проявляющиеся кашлем при приеме жидкости, аспирационной пневмонией, абсцессом или гангреней легкого. Вследствие перехода инфекционного процесса с пищевода на окружающие ткани могут развиваться перизофагит, медиастинит, перикардит.

Клиническое течение болезни зависит от уровня поражения пищевода.

Рак верхнегрудного и шейного отделов пищевода протекает особенно мучительно. Больные жалуются на ощущение инородного тела, царапанье, жжение в пищеводе во время еды. Позднее появляются симптомы глоточной недостаточности — частые срыгивания, поперхивание, дисфагия, приступы асфиксии.

При раке среднегрудного отдела на первый план выступают дисфагия, боли за грудиной. Затем появляются симптомы прорастания опухоли в соседние органы и ткани (трахея, бронхи, блуждающий и симпатический нервы, позвоночник и др.).

Рак нижнегрудного отдела проявляется дисфагией, болью в эпигастральной области, иррадиирующей в левую половину грудной клетки и симулирующей стенокардию.

Важнейшими методами диагностики являются рентгенологическое исследование, эзофагоскопия с биопсией опухоли. В последнее десятилетие появилась возможность эндоскопического ультразвукового исследования, позволяющего определить глубину поражения стенки пищевода и метастазы в лимфатические узлы средостения.

Рентгенологическое исследование с контрастированием пищевода взвесью бария выявляет опухоль, ее локализацию, длину поражения и степень сужения пищевода, изменения в легких и плевральных полостях. Характерные симптомы рака — дефект наполнения, "изъеденные" контуры его, сужение просвета, ригидность стенок пищевода, обрыв складок слизистой оболочки вблизи опухоли, престенотическое расширение пищевода (рис. 7.8).

Для определения границ распространения опухоли на соседние органы применяют компьютерную томографию.

Отсутствие рентгенологических данных при наличии дисфагии или боли при прохождении пищи не позволяет исключить рак пищевода. Диагноз уточняют с помощью эндоскопического исследования с прицельной биопсией и последующим морфологическим исследованием полученного материала. Очень ценную информацию при раннем раке может дать эндоскопическое ультразвуковое исследование, позволяющее не только выявить опухоль, но и определить глубину проникновения ее в стенку пищевода. Эзофагоскопия показана во всех случаях при подозрении на рак пищевода. Начальные формы рака могут выглядеть как плотный белесоватый бугорок или полип. При инфильтративной форме рака отмечают ригидность стенки пищевода, выявляемую при надавливании на нее концом эзофагоскопа. При экзофитных опухолях значительных размеров видна бугристая масса, покрытая сероватым налетом. Поверхность опухоли легко кровоточит при прикосновении. Опухоль вызывает концентрическое или одностороннее сужение просвета пищевода. Биопсия легко осуществима при экзофитных опухолях, труднее получить участок ткани для исследования при язвенном и инфильтративном раке. В сомнительных случаях биопсию следует повторить.

Цитологическое исследование в сочетании с биопсией в большинстве случаев позволяет подтвердить или отвергнуть диагноз рака.

Дифференциальная диагностика. При раке пищевода следует исключить другие заболевания, сопровождающиеся дисфагией: ахалазию, рубцовые сужения после химических ожогов, доброкачественные стенозы у больных с пептическим эзофагитом, доброкачественные опухоли, туберкулез и др.

Следует исключить также отеснение пищевода извне опухолями заднего средостения, внутригрудным зобом, аневризмой аорты, увеличенными лимфатическими узлами, заполненным большим дивертикулумом. Рентгенологическим признаком сдавления пищевода является его смещение. Даже значительное увеличение соседних органов длительное время не вызывает дисфагии, так как смещаемость пищевода достаточно велика.

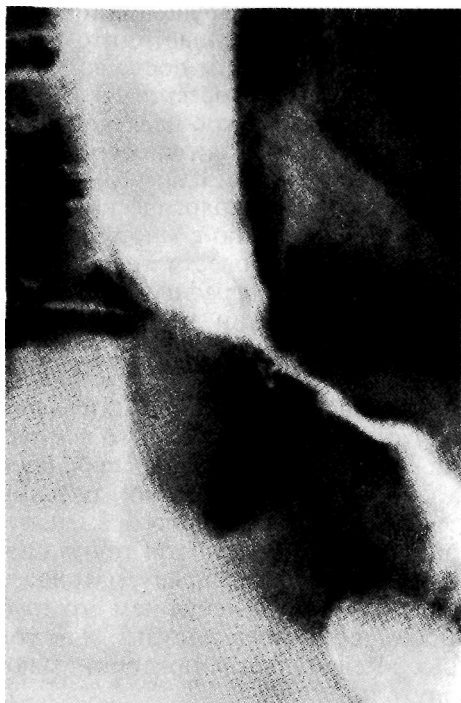

Рис. 7.8. Рак нижнегрудного отдела пищевода. Рентгенограмма.

Сдавление и нарушение проходимости пищевода могут быть обусловлены фиброзным медиастинитом (рубцовым изменением клетчатки средостения), возникающим после воспалительных заболеваний легких и лимфатических узлов средостения.

Эндоскопическое исследование в сочетании с биопсией из разных мест опухоли повышает точность диагностики до 90 %.

Таким образом, план исследования больного при раке пищевода должен включать рентгенологическое исследование с контрастированием пищевода, эзофагоскопию с множественной биопсией, эндоскопическое УЗИ при возможности провести инструмент через суженный участок пищевода, компьютерную томографию легких, средостения и печени, ультразвуковое исследование печени, по показаниям — медиастино- и бронхоскопию.

Лечение. Хирургическое удаление пораженного пищевода является наиболее радикальным из имеющихся методов лечения рака.

Показания к операции зависят от распространенности и локализации опухоли, возраста и общего состояния пациента. Операция противопоказана при отдаленных метастазах, парезе возвратных нервов, прорастании опухоли в трахею или бронхи, тяжелом общем состоянии больного.

Объем хирургического вмешательства — радикальные и паллиативные операции — может быть точно определен только во время операции. Радикальная операция предусматривает удаление пищевода с одномоментным пластическим замещением его трубкой, выкроенной из большой кривизны мобилизованного желудка, или толстой кишкой. Паллиативные оперативные вмешательства предпринимают для устранения дисфагии без удаления опухоли.

При локализации рака в абдоминальном и нижнегрудном отделах производят одномоментное оперативное вмешательство из левостороннего торакоабдоминального доступа. Он дает возможность удаления пищевода, регионарных лимфатических узлов и мобилизации желудка. После удаления опухоли производят пластику пищевода желудком, который перемещают в плевральную полость и соединяют пищеводно-желудочным анастомозом (рис. 7.9).

При локализации рака в среднегрудном отделе производят правосторонний торакоабдоминальный разрез или отдельно торакальный, затем абдоминальный разрезы. Этот оперативный доступ дает возможность мобилизовать пищевод вместе с окружающей клетчаткой и региональными лимфатическими узлами. Через абдоминальный разрез создается хороший доступ к желудку и абдоминальному отделу пищевода. Он позволяет мобилизовать желудок и удалить лимфатические узлы. После удаления пищевода производят одномоментную пластику его мобилизованным желудком с наложением пищеводно-желудочного анастомоза в плевральной полости (по Lewis) (рис. 7.10)

Недостатком чресплевральных доступов является частота дыхательных осложнений и высокая летальность (15—30 %), опасность расхождения швов анастомоза в плевральной полости и рецидивов рака на уровне анастомоза, рефлюкс-эзофагит.

В течение последних 20 лет предпочитают производить трансдиафрагмальную резекцию пищевода из абдоминоцервикального доступа без торакотомии (рис. 7.11). Независимо от уровня поражения пищевода удаляют полностью. Для пластики пищевода используют трубку, выкроенную из большой кривизны мобилизованного желудка, или весь желудок, который выводится на шею через заднее средостение и соединяется анастомозом с оставшейся частью шейного отдела пищевода. Разрезы делают на шее, впереди от m.ster-

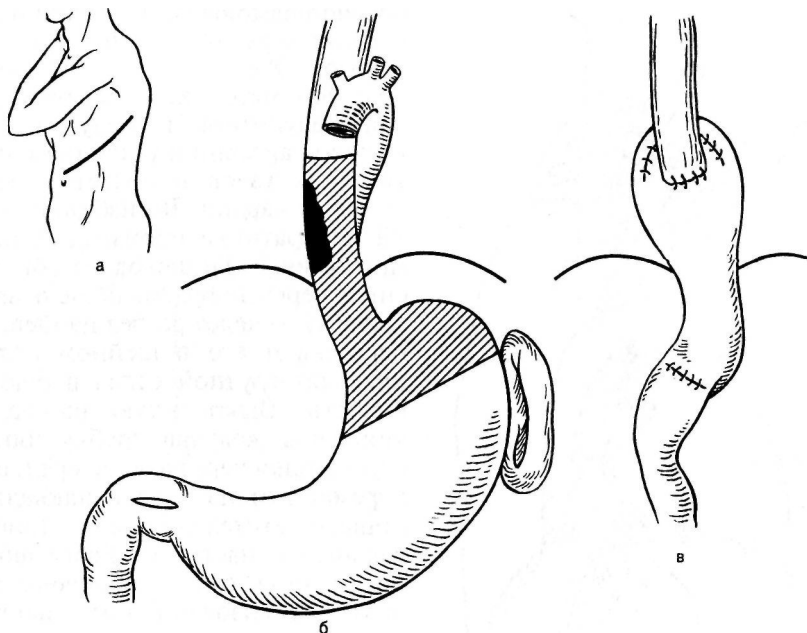


Рис. 7.9. Одновременная резекция нижней трети пищевода и кардии с эзофагопластикой. а — операционный доступ; б — уровень резекции пищевода и желудка; в — наложение эзофагогастроанастомоза.

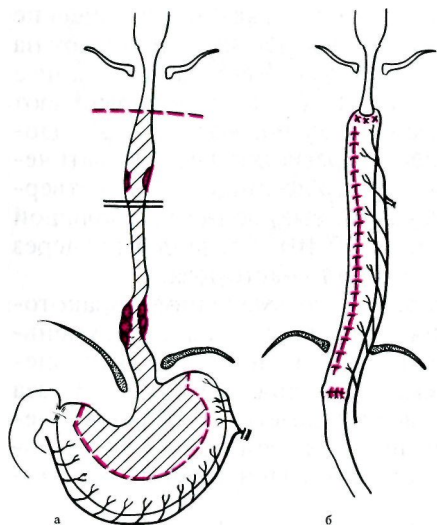


Рис. 7.10. Пластика пищевода изоперистальтической желудочной трубкой. а — уровень резекции пищевода и выкраивание из желудка; б — завершение операции эзофагопластикой.

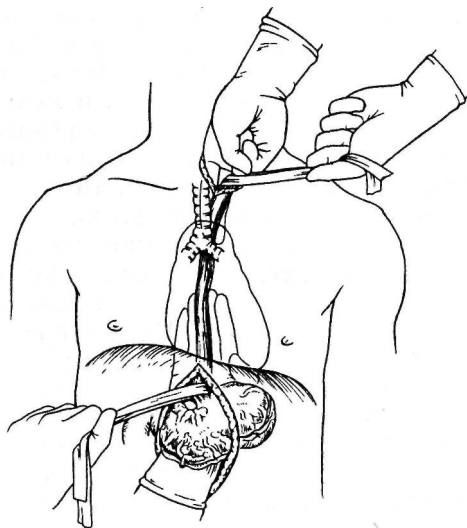


Рис. 7.11. Цервикально-абдоминальное удаление пищевода.

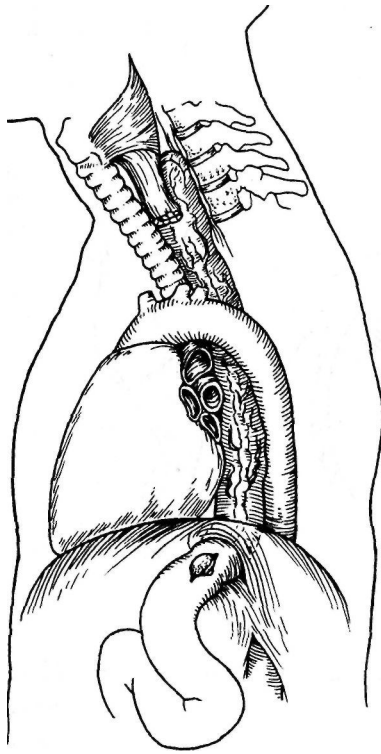


Рис. 7.12. Видеоторакоскопическое удаление пищевода.

nocleidomastoideus, а на животе производят верхнюю срединную лапаротомию. Желудок мобилизуют по обычной методике с перевязкой левой желудочной и желудочно-сальниковой артерий и удалением лимфатических узлов в области чревного ствола и кардии. Во избежание спазма привратника производят пилоромиотомию. Пищевод мобилизуют снизу через дифрагмальное отверстие и сверху — через разрез на шее, затем пересекают его в шейном отделе и низводят грудной отдел в брюшную полость. Выкроенную из большой кривизны желудка трубку или толстую кишку через заднее средостение перемешают на шею и накладывают пищеводно-желудочный (внеплевральный!) анастомоз. Более аккуратно грудной отдел пищевода может быть мобилизован с помощью видеоторакоскопической техники (рис. 7.12).

Для этого в положении больного на животе в правую плевральную полость вводят несколько троакаров, через которые под визуальным мониторингом контролем с помощью специальных эндоскопических инструментов выделяют грудной отдел пищевода и видимые лимфатические узлы. Пищевод, так же как при трансиатальном выделении, пересекают на границе с шейным отделом и низводят до диафрагмы. Через разрез на шее мобилизуют и выводят в рану шейный отдел пищевода. Затем поворачивают пациента на спину, производят срединную лапаротомию, мобилизуют абдоминальный отдел пищевода и желудка, удаляют регионарные лимфатические узлы. После удаления пищевода, низведенного до пищеводного отверстия диафрагмы, производят пластику его трубкой, выкроенной из большой кривизны желудка, или толстой кишкой (см. рис. 7.10). Трансплантат через заднее средостение выводят на шею для наложения анастомоза.

При этом типе операции нет необходимости в травматичной торакотомии, исключается опасность инфицирования плевральных полостей, уменьшается частота послеоперационных осложнений. Летальность при этой операции составляет 5 %. Пятилетняя выживаемость увеличивается в 2—3 раза и достигает у некоторых хирургов 27 %. Следует заметить, что выживаемость в значительной мере зависит от биологических свойств клеток опухоли, сопротивляемости организма, тщательности лимфаденэктомии, величины кровопотери во время операции.

Двухэтапную операцию Добромыслова—Торека (рис. 7.13) раньше применяли для удаления рака среднегрудного отдела пищевода. Из правостороннего чресплеврального доступа удаляли грудной отдел пищевода. Через абдоминальный разрез накладывали гастростому. В последующем (спустя 3—6 мес) создавали искусственный пищевод из толстой или тонкой кишки.

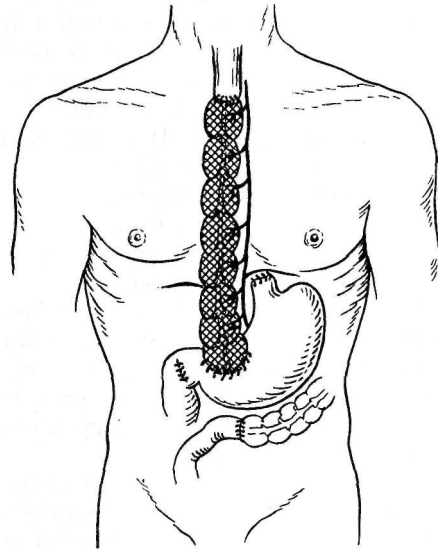
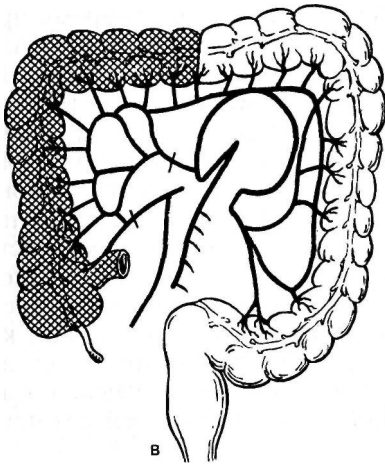
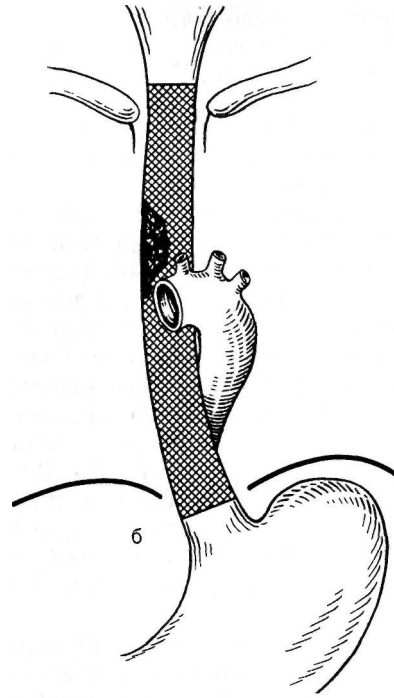
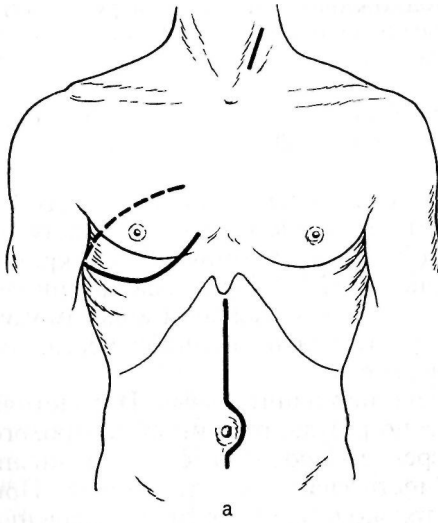


Рис. 7.13. Многоэтапная операция Добромыслова—Торека и создание искусственного пищевода из толстой кишки.

а — операционный доступ; б — уровень резекции пищевода; в — выкраивание трансплантата из толстой кишки; г — эзофагопластика.

Трансплантат выводили на шею через подкожный тоннель или ретростернально и накладывали анастомоз с шейным отделом пищевода. В настоящее время эту операцию не применяют, потому что значительная часть больных погибала, не дождавшись второго этапа.

Из числа обратившихся за хирургической помощью лишь 50—60 % подвергаются оперативному вмешательству и только у 30—40 % удается выполнить резекцию пищевода.

Летальность после операций на пищеводе колеблется в пределах 3—15 %. Наиболее частыми причинами смерти при трансторакальных доступах являются расхождение швов анастомоза (36 %), пневмония (37 %), кровотечение (9 %), сепсис (6 %) и другие причины (12 %). При удалении пищевода через абдоминоцервикальный доступ с внеплевральным анастомозом на шее послеоперационная летальность и частота осложнений существенно снизились, а пятилетняя выживаемость возросла.

Результаты операций на пищеводе далеко не утешительные. Пятилетняя выживаемость в большинстве статистик и по результатам многоцентрового исследования не превышает 5—10 %. В среднем продолжительность жизни оперированных равна 16,4 мес. Выживаемость зависит от стадии рака. При II стадии она составляет 25 %, при III — только 6 %. Оперативное удаление опухоли нечасто дает излечение больных, но оно улучшает качество жизни оперированных, устраняет один из самых тягостных симптомов — дисфагию.

Разочарование в результатах хирургического лечения рака пищевода заставило искать комбинированные способы в надежде на улучшение выживаемости больных. Для этих целей используют различные комбинации хирургического лечения с лучевой и химиотерапией. В настоящее время применяют: 1) предоперационную лучевую терапию; 2) предоперационную и послеоперационную химиотерапию; 3) комбинацию предоперационной лучевой терапии с химиотерапией в надежде на разный механизм воздействия их на раковые клетки; 4) химиотерапию и лучевую терапию без хирургического вмешательства и 5) только лучевую терапию с использованием различных источников облучения, применяя соответствующие схемы и дозы.

Предоперационное облучение проводят с целью уменьшения опухоли, повышения абластичности операции и подавления роста метастазов в регионарные лимфатические узлы. В известной мере у небольшого числа пациентов это удается. Примерно у 14 % опухоль исчезает, число лимфатических узлов с метастазами сокращается в 3—4 раза, однако, как показали результаты хорошо спланированных рандомизированных исследований, предоперационное облучение в дозе 4000—5000 кГр не улучшает пятилетнюю выживаемость по сравнению с оперативным лечением без предоперационного облучения.

Химиотерапия. Для химиотерапии до операции и после нее используют цисплатин, блеомицин, виндезин, 5-фторурацил и другие препараты в различных сочетаниях. Рандомизированное изучение эффективности предоперационной и послеоперационной химиотерапии и сравнение с результатами только хирургического лечения рака пищевода показали, что предоперационная химиотерапия дала положительный результат у 47 %, позволила снизить частоту послеоперационных осложнений, однако не оказала никакого влияния на резектабельность. Пред- и послеоперационная химиотерапия не повлияла на пятилетнюю выживаемость больных.

Указанные виды комбинированной терапии не имеют преимуществ перед чисто хирургическим методом лечения. При строгом отборе больных для комбинированной терапии и небольшом числе наблюдений некоторые

авторы показали, что такой подход к лечению рака пищевода оправдан, так как комбинированная терапия рака позволяет угнетать рост раковых клеток за пределами локализации опухоли, повысить 2- и 5-летнюю выживаемость оперированных больных. Поиски новых, более эффективных химиотерапевтических препаратов и способов их применения продолжаются. Возможно, такие препараты будут найдены. В экспериментальных исследованиях изыскивают возможность применения методов генной инженерии для лечения рака, однако при клинических испытаниях эффекта от имеющихся методов пока не получено.

Предоперационная химиотерапия в сочетании с облучением не оказалась более эффективной по сравнению с только хирургическим методом лечения, хотя у 17 % больных к моменту операции опухоль исчезла, на короткий период уменьшалась или исчезала дисфагия. Резектабельность, послеоперационная летальность и пятилетняя выживаемость в обеих группах больных были практически одинаковыми.

Химиотерапия в сочетании с облучением без хирургического вмешательства (см. схему) применяется редко, преимущественно для лечения больных, у которых хирургическое вмешательство невозможно. Более чем у 50 % больных удается получить положительный эффект, опухоль уменьшалась в размерах, в ряде случаев исчезала, пациенты по критериям TNM переходили в группу T0. Некоторые из них могли быть оперированы.

Лучевая терапия без хирургического вмешательства при первой стадии хорошо дифференцированного плоскоклеточного рака, при размерах опухоли менее 5 см и отсутствии циркулярного поражения у 80 % больных дает положительный результат. Опухоль уменьшается в размерах, улучшается прохождение пищи по пищеводу у 50—75 % больных. Однако по мере увеличения дозы радиации в процессе лечения у больных развивается лучевой эзофагит с последующим образованием стриктуры. Более чем у половины длительно живущих пациентов возникает необходимость в дилатации пищевода. Использование источников высоких энергий (тормозного излучения и быстрых электронов), обеспечивающих подведение к опухоли пищевода высокой дозы излучения, не дало существенного улучшения результатов. При облучении в дозе 4000—5000 кГр пятилетняя выживаемость колеблется от 3 до 9 %.

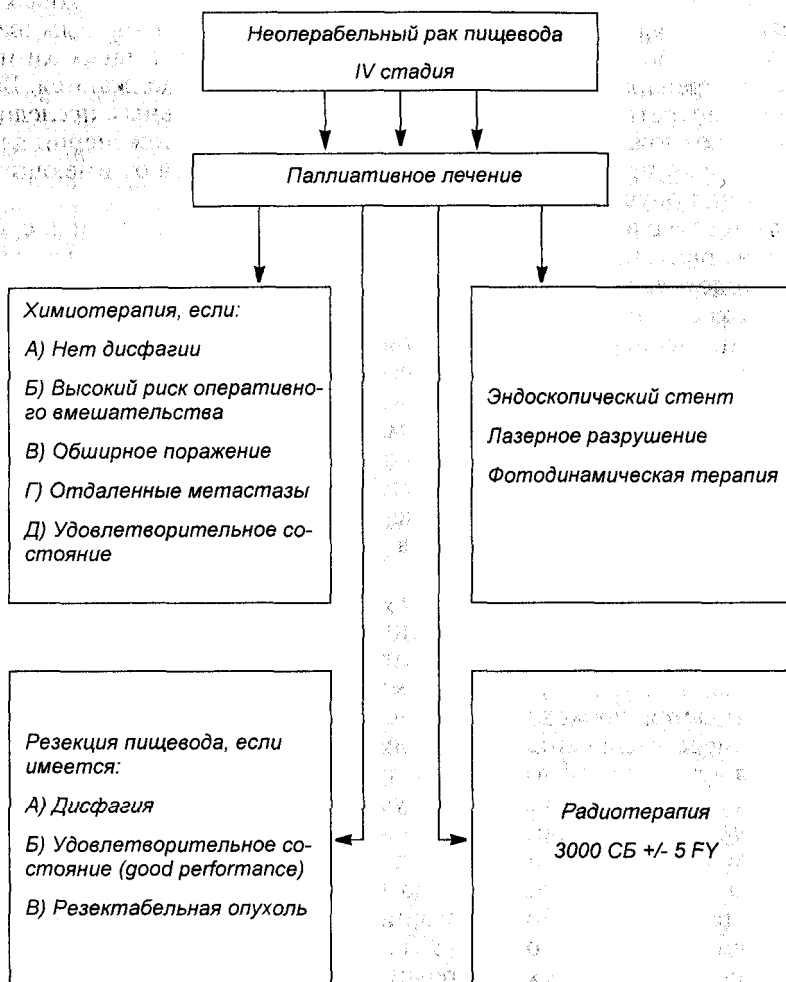
Применение лучевой и химиотерапии как дополнение к хирургическому вмешательству оправдано, особенно при соответствующем отборе больных, так как к моменту выявления рака пищевода болезнь принимает системный характер, при котором локальное воздействие на опухоль становится малоэффективным. Хирургическое лечение остается наиболее эффективным методом улучшения качества жизни больных.

К паллиативным операциям относят паллиативные резекции пищевода, обходное шунтирование, реканализацию опухоли (эндопротезирование трубкой, реканализация лучом лазера, фотодинамической терапией, дилатацией), наложение гастростомы.

Обходное шунтирование наложением анастомоза между пищеводом (выше опухоли) и выключенной по Ру петлей тощей кишки было предложено Киршнером для лечения неудалимых опухолей в 1885 г. Паллиативные резекции пищевода стали делать много позже. Обе операции избавляют больных от дисфагии, улучшают качество жизни, средняя продолжительность которой не превышает 3—4 мес. Недостатком этих операций является высокая летальность (свыше 30 %) и большое число легочных осложнений.

Интубация (эндопротезирование, стент) пищевода произ-

Схема. Паллиативное лечение рака пищевода



водится трубками различной конструкции (Целестин, Аткинсон, Вильсон-Кук и др.), которые проводят либо сверху с помощью эндоскопа, либо снизу через гастротомический разрез. Трубка Аткинсона имеет несомненное преимущество, потому что ее проводят с помощью эндоскопа после дилатации пищевода по проволочному проводнику. При этом отпадает необходимость в разрезе и общем обезболивании, уменьшается число осложнений и длительность пребывания больного в стационаре. Интубация пищевода необходима для больных с трахеопищеводным свищем для оттока слюны.

Лазерная реканализация обтурированного опухолью пищевода проводится свободным пучком лучей либо специальным инструментом для подведения лазерного излучения наконечником из сапфира. Разрушение опухоли позволяет на 2—3 мес восстановить проходимость пищевода, избавить больного от дисфагии. Если необходимо, производится повторное вмешательство. При этой процедуре у ряда больных (до 10 %) наблюдалась перфорация пищевода.

Фотодинамическая терапия — метод частичного разрушения опухоли, предварительно sensibilizированной фотосенсибилизаторами лазерным лучом с длиной волны 630 нм. В качестве фотосенсибилизаторов используют дериваты гематопорфирина, аминолевуленовую кислоту, фотосенс и др. Фотосенсибилизаторы избирательно накапливаются в опухоли в большей концентрации, чем в здоровых тканях. Под влиянием облучения в опухоли образуются активные радикалы, разрушающие ткани опухоли на глубину проникновения лазерного луча (3—4 мм). Одновременно с этим тромбируются мелкие сосуды, питающие опухоль. Это приводит к частичному некрозу опухоли, улучшению проходимости пищевода. Частичное разрушение опухоли улучшает проходимость жидкой и мягкой пищи, уменьшает степень дисфагии. Осложнения бывают в виде отека слизистой оболочки пищевода на 2—3 дня, фотодерматита при воздействии прямых солнечных лучей. Значительно реже наблюдается плевральный выпот, образование пищеводно-трахеальной фистулы.

Дилатация пищевода бужами позволяет на некоторое время полностью устранить дисфагию у 26 %. Проходимость пищевода частично улучшается у 42 % больных и остается без улучшения у 32 %.

Паллиативное и симптоматическое лечение показано больным с неоперабельным раком пищевода. Результаты паллиативного лечения плохие потому, что временное улучшение проходимости никак не влияет на распространение и рост опухоли и исходы лечения.

7.9.2.2. Саркома

Саркома — злокачественная неэпителиальная опухоль. Составляет 1—1,5 % всех злокачественных опухолей пищевода, чаще встречается у мужчин (75 %).

Патологоанатомическая картина. Саркомы пищевода очень разнообразны по гистологическому строению. Они могут развиваться из мышечной ткани (лейомиосаркома, рабдомиосаркома), из соединительной ткани (фибросаркома, хондросаркома, липосаркома, остеосаркома, миксосаркома), из сосудов (ангиосаркома). Встречается опухолевый ретикулез пищевода (лимфосаркома, ретикулосаркома). Из злокачественных неэпителиальных опухолей наиболее часто в пищеводе развивается лейомиосаркома, локализуемая в основном в средней и нижней третях его. Саркомы могут располагаться интрамурально и расти за пределы стенки пищевода, инфильтрируя клетчатку средостения и прилежащие органы. Метастазируют саркомы пищевода реже, чем раковые опухоли.

Клиническая картина и диагностика. Основным симптомом заболевания является дисфагия. Боли за грудиной, в подложечной области появляются в далеко зашедшей стадии. Другими проявлениями заболевания бывают слабость, прогрессирующая потеря массы тела, анемия. При распаде опухоли, прорастающей в дыхательные пути, образуется пищеводно-трахеальный или бронхопищеводный свищ.

Диагноз саркомы пищевода ставят на основании анализа клинической картины, данных рентгенологического исследования и эзофагоскопии с биопсией.

Лечение. Принципы хирургического лечения при саркоме такие же, как и при раке пищевода. Некоторые виды сарком хорошо поддаются лучевой терапии. В запущенных случаях заболевания проводят симптоматическую терапию.

Глава 8 ДИАФРАГМА

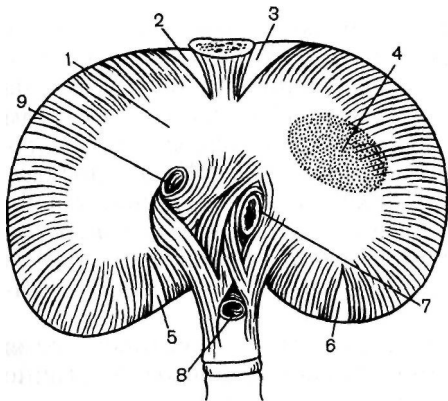


Рис. 8.1. Топографическая анатомия диафрагмы. Локализация врожденных и приобретенных грыж.

1 — сухожильный центр; 2, 3 — грудинореберный треугольник (Ларрея, Морганьи); 4 — локализация врожденных отверстий и приобретенных дефектов диафрагмы; 5, 6 — пояснично-реберные треугольники (Бохдалека); 7 — пищеводное отверстие диафрагмы; 8 — аорта; 9 — нижняя полая вена.

Сверху диафрагма покрыта внутригрудной фасцией, плеврой, а в центральной части — перикардом, снизу — внутрибрюшной фасцией и брюшиной. К забрюшинной части диафрагмы прилежат поджелудочная железа, двенадцатиперстная кишка, окруженные жировой капсулой почки и надпочечники. К правому куполу диафрагмы прилежит печень, к левому — селезенка, дно желудка, левая доля печени. Между этими органами и диафрагмой имеются соответствующие связки. Правый купол диафрагмы расположен выше (четвертое межреберье), чем левый (пятое межреберье). Высота стояния диафрагмы зависит от конституции, возраста, наличия патологических процессов в грудной и брюшной полостях.

Кровоснабжение осуществляют верхняя и нижняя диафрагмальные артерии, отходящие от аорты, мышечно-диафрагмальная и перикардодиафрагмальная артерии, отходящие от внутренней грудной, а также шесть нижних межреберных артерий.

Отток венозной крови происходит по одноименным венам, непарной и полунепарной венам, а также венам пищевода.

Лимфоотток происходит по лимфатическим сосудам, расположенным вдоль пищевода, аорты, нижней полой вены и другим сосудам и нервам, проходящим через диафрагму. Поэтому воспалительный процесс может распространиться по лимфатическим сосудам из брюшной полости в плевральную и наоборот. Лимфатические сосуды отводят лимфу сверху через ретроперикардальные и задние медиастинальные лимфатические узлы, снизу — через парааортальные и околопищеводные.

Иннервация осуществляется диафрагмальными и межреберными нервами.

Функции диафрагмы. Выделяют статическую и динамическую функции диафрагмы. Статическая состоит в поддержании разницы давления в грудной и брюшной полостях и нормальных взаимоотношений между их органами. Динамическая проявляется воздействием движущейся при дыхании диафрагмы на легкие, сердце и органы брюшной полости. Движения диафрагмы способствуют расправлению легких на вдохе, облегчают поступление венозной крови в правое предсердие, способствуют оттоку венозной крови от печени, селезенки и органов брюшной полости, движению газов в пищеварительном тракте, акту дефекации, лимфообращению.

Диафрагма — сухожильно-мышечная перегородка, разделяющая грудную и брюшную полости. Она имеет вид двух сухожильных куполов с вдавлением между ними. Мышечная часть расположена по периферии. В ней различают грудинный, реберный и поясничные отделы. Между грудинным и реберным отделами имеется грудинореберное пространство (треугольники Морганьи, Ларрея), заполненное клетчаткой. Поясничный и реберный отделы разделены пояснично-реберным пространством (треугольник Бохдалека). Поясничной отдел диафрагмы образован каждой стороны тремя связками (ножками): наружной (латеральной), промежуточной и внутренней (медиальной). Сухожильные края обеих внутренних ножек диафрагмы создают на уровне 1 поясничного позвонка, слева от срединной линии, дугу, ограничивающую отверстие для аорты и грудного протока. Пищеводное отверстие диафрагмы образовано в большинстве случаев за счет правой внутренней ножки диафрагмы, реже — за счет левой ножки (10 % случаев). Через пищеводное отверстие диафрагмы проходят также блуждающие нервы. Через межмышечные щели поясничного отдела диафрагмы проходят симпатические стволы, внутренностные нервы, непарная и полунепарная вены. Отверстие для нижней полой вены расположено в сухожильном центре диафрагмы (рис. 8.1).

8.1. Методы исследования

Рентгенологическое исследование является основным методом диагностики повреждений и заболеваний диафрагмы. При спокойном дыхании экскурсия диафрагмы равна 1–2 см, при форсированном — достигает 6 см. Высокое расположение обоих куполов диафрагмы отмечают при беременности, асците, перитоните, паралитической непроходимости кишечника. Высокое стояние одного из куполов наблюдают при парезах, параличах, релаксации диафрагмы, опухолях, кистах и абсцессах печени, поддиафрагмальных абсцессах.

Низкое расположение диафрагмы отмечают при эмфиземе легких, больших грыжах передней брюшной стенки, висцероптозе, астенической конституции.

Парадоксальное движение диафрагмы (подъем при вдохе и опускание при выдохе) возникает при параличах и релаксации ее.

О положении и состоянии диафрагмы судят при контрастном рентгенологическом исследовании пищевода, желудка, кишечника, наложении искусственного пневмоперитонеума, пневмоторакса и пневмомедиастинума. Изменение положения и функции диафрагмы сопровождается уменьшением дыхательного объема легких, нарушением сердечной деятельности.

8.2. Повреждения диафрагмы

Закрытые повреждения диафрагмы возникают при дорожных и производственных травмах, падении с высоты, воздушной контузии, сдавлении живота. Разрыв диафрагмы обусловлен внезапным повышением внутрибрюшного давления. Повреждения чаще располагаются в области сухожильного центра или в месте его перехода в мышечную часть диафрагмы. В 90–95 % случаев происходит разрыв левого купола. Часто одновременно возникают повреждения грудной клетки, костей таза, органов брюшной полости. При разрывах и ранениях диафрагмы вследствие отрицательного внутригрудного давления в плевральную полость перемещаются желудок, тонкая или толстая кишка, сальник, селезенка, часть печени.

Открытые повреждения диафрагмы бывают при колото-резаных и огнестрельных торакоабдоминальных ранениях. Они в большинстве случаев сочетаются с повреждением органов грудной и брюшной полости.

Клиническая картина и диагностика. В остром периоде преобладают симптомы сопутствующей травмы (плевропульмональный шок, сердечно-сосудистая и дыхательная недостаточность, кровотечение, перитонит, гемопневмоторакс, переломы костей). Диагностическое значение имеют симптомы сдавления легкого и смещения органов средостения. Может возникнуть ущемление выпавших в плевральную полость органов.

Заподозрить ранение диафрагмы можно при выявлении над грудной клеткой тимпанита при перкуссии, кишечных шумов при аускультации, возникновении гемо- или пневмоторакса при ранениях живота. Основными методами диагностики повреждений диафрагмы являются рентгенологическое исследование, компьютерная томография.

Лечение. При разрывах и ранениях диафрагмы показана срочная операция — ушивание дефекта отдельными швами из нерассасывающегося шовного материала после низведения брюшных органов. В зависимости от характера травмы операцию начинают с лапаро- или торакотомии.

8.3. Диафрагмальные грыжи

Диафрагмальная грыжа — перемещение брюшных органов в грудную полость через врожденные или приобретенные дефекты. Различают врожденные, приобретенные и травматические грыжи.

Ложные грыжи не имеют брюшинного грыжевого мешка. Их разделяют на врожденные и приобретенные. Врожденные грыжи образуются в результате незаращения в диафрагме существующих в эмбриональном периоде сообщений между грудной и брюшной полостью. Значительно чаще встречаются травматические приобретенные ложные грыжи. Они возникают при ранениях диафрагмы и внутренних органов, а также при изолированных разрывах диафрагмы размером 2—3 см и более как в сухожильной, так и в мышечной ее частях.

Истинные грыжи имеют грыжевой мешок, покрывающий выпавшие органы. Они возникают при повышении внутрибрюшного давления и выходе брюшных органов через существующие отверстия: через грудинореберное пространство (парастернальные грыжи — Ларрея, Морганьи) или непосредственно в области слабо развитой грудинной части диафрагмы (ретростернальная грыжа), диафрагмальная грыжа Бохдалека — через пояснично-реберное пространство. Содержимым грыжевого мешка как при приобретенной, так и при врожденной грыже могут быть сальник, поперечная ободочная кишка, предбрюшинная жировая клетчатка (парастернальная липома).

Истинные грыжи атипичной локализации встречаются редко и отличаются от релаксации диафрагмы наличием грыжевых ворот, а следовательно, возможностью развития ущемления.

Грыжи пищеводного отверстия диафрагмы выделяют в отдельную группу, так как они имеют ряд особенностей (см. "Грыжи пищеводного отверстия").

Клиническая картина и диагностика. Степень выраженности симптомов диафрагмальных грыж зависит от вида и анатомических особенностей перемещенных брюшных органов в плевральную полость, их объема, степени наполнения содержимым, сдавления и перегиба их в области грыжевых ворот, степени коллапса легкого и смещения средостения, размеров и формы грыжевых ворот.

Некоторые ложные грыжи (пролапс) могут протекать бессимптомно. В других случаях симптомы можно условно разделить на желудочно-кишечные, легочно-сердечные и общие.

Больные жалуются на чувство тяжести и боли в подложечной области, грудной клетке, подреберьях, одышку и сердцебиение, возникающие после обильного приема пищи; часто отмечают бульканье и урчание в грудной клетке на стороне грыжи, усиление одышки в горизонтальном положении. После еды бывает рвота принятой пищей. При завороте желудка, сопровождающемся перегибом пищевода, развивается парадоксальная дисфагия (твердая пища проходит лучше жидкой).

При ущемлении диафрагмальной грыжи возникают резкие приступообразные боли в соответствующей половине грудной клетки или в эпигастриальной области и симптомы острой кишечной непроходимости. Ущемление полого органа может привести к некрозу и перфорации его стенки с развитием пиопневмоторакса.

Заподозрить диафрагмальную грыжу можно при наличии в анамнезе травмы, перечисленных выше жалоб, уменьшении подвижности грудной клетки и сглаживании межреберных промежутков на стороне поражения.

Характерны также западение живота при больших длительно существующих грыжах, притупление или тимпанит над соответствующей половиной грудной клетки, меняющие интенсивность в зависимости от степени наполнения желудка и кишечника. При аускультации выслушиваются перистальтические шумы кишечника или шум плеска в этой зоне при одновременном ослаблении или полном отсутствии дыхательных шумов. Отмечается смещение тупости средостения в непораженную сторону.

Окончательный диагноз устанавливают при рентгенологическом исследовании и более информативной компьютерной томографии. При выпадении желудка в плевральную полость виден большой горизонтальный уровень жидкости в левой половине грудной клетки. При выпадении петель тонкой кишки на фоне легочного поля определяют отдельные участки просветления и затемнения. Перемещение селезенки или печени дает затемнение в соответствующем отделе легочного поля. У некоторых больных хорошо видны купол диафрагмы и брюшные органы, расположенные выше него.

При контрастном исследовании пищеварительного тракта определяют характер выпавших органов (полый или паренхиматозный), уточняют локализацию и размеры грыжевых ворот на основании картины сдавления выпавших органов на уровне отверстия в диафрагме (симптом грыжевых ворот). Некоторым больным для уточнения диагноза целесообразно произвести торакоскопию или наложить пневмоперитонеум. При ложной грыже воздух может пройти в плевральную полость (рентгенологически определяют картину пневмоторакса).

Лечение. В связи с возможностью ущемления грыжи показана операция. При правосторонней локализации грыжи операцию производят через трансторакальный доступ в четвертом межреберье; при парастеральных грыжах лучшим доступом является верхняя срединная лапаротомия; при левосторонних грыжах показан трансторакальный доступ в седьмом-восьмом межреберьях.

После разделения сращений, освобождения краев дефекта в диафрагме перемещенные органы низводят в брюшную полость и ушивают грыжевые ворота (дефект в диафрагме) отдельными узловыми швами с образованием дубликатуры. При больших размерах дефекта диафрагмы его закрывают синтетической сеткой (лавсан, тефлон и др.).

При парастеральных грыжах (грыжа Ларрея, ретростерральная грыжа) перемещенные органы низводят из грудной полости, выворачивают грыжевой мешок и отсекают его у шейки. Накладывают и последовательно завязывают П-образные швы на края дефекта диафрагмы и задний листок влагалища брюшных мышц, надкостницу грудины и ребер.

При грыжах пояснично-реберного пространства дефект диафрагмы ушивают отдельными швами с образованием дубликатуры.

При ущемленных диафрагмальных грыжах выполняют трансторакальный доступ. После рассечения ущемляющего кольца исследуют содержимое грыжевого мешка. При сохранении жизнеспособности выпавшего органа его вправляют в брюшную полость, при необратимых изменениях — резецируют. Дефект в диафрагме ушивают.

8.4. Грыжи пищеводного отверстия диафрагмы

Грыжи могут быть врожденными и приобретенными. Выделяют скользящие (аксиальные) и параэзофагеальные грыжи пищеводного отверстия Скользящие грыжи (рис. 8.2). При этом виде грыж кардиальный отдел

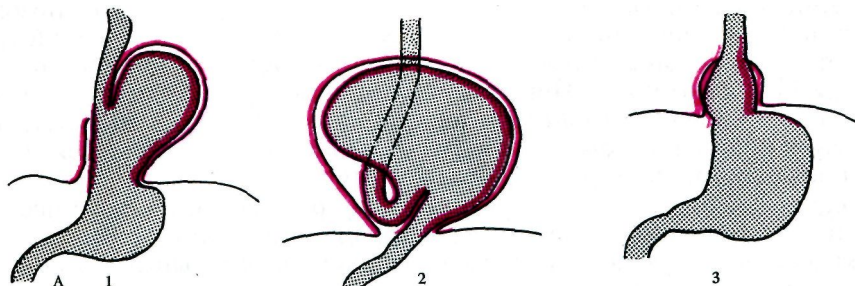


Рис. 8.2. Скользящие аксиальные грыжи пищевого отверстия диафрагмы.

1 — кардиофундальная; 2 — тотальная желудочная; 3 — приобретенный короткий пищевод.

желудка, расположенный мезоперитонеально, перемещается выше диафрагмы по оси пищевода и принимает участие в образовании грыжевого мешка. Скользящие грыжи, согласно классификации Б. В. Петровского и Н. Н. Каншина, подразделяют на пищеводные, кардиальные, кардиофундальные и гигантские (субтотальные и тотальные желудочные), при которых желудок перемещается в грудную полость. Скользящая грыжа может быть фиксированной и нефиксированной. Кроме того, выделяют приобретенный короткий пищевод, при котором кардия расположена над диафрагмой, и врожденный короткий пищевод (грудной желудок).

Скользящие грыжи могут быть тракционными, пульсионными и смешанными. Основное значение в развитии приобретенных скользящих грыж пищевого отверстия имеет тракционный механизм, возникающий при сокращениях продольной мускулатуры пищевода. К развитию пульсионных грыж приводят конституциональная слабость интерстициальной ткани, возрастная инволюция, ожирение, беременность, факторы, способствующие повышению внутрибрюшного давления. При скользящих грыжах пищевого отверстия часто развивается недостаточность нижнего пищевого сфинктера, приводящая к желудочно-пищеводному рефлюксу.

Клиническая картина и диагностика. Симптомы скользящих грыж пищевого отверстия обусловлены рефлюкс-эзофагитом. Больные жалуются на жгучие или тупые боли за грудиной, на уровне мечевидного отростка, в подложечной области, в подреберьях, иррадиирующие в область сердца, лопатку, левое плечо (нередко больные наблюдают у терапевта по поводу стенокардии). Боль усиливается в горизонтальном положении больного и при физической нагрузке, при наклонах туловища вперед, т. е. когда легче происходит желудочно-пищеводный рефлюкс. Боль сопровождается отрыжкой, срыгиванием, изжогой. Со временем у больных появляется дисфагия, которая чаще носит перемежающийся характер и становится постоянной при развитии пептической стриктуры пищевода. Частым симптомом является кровотечение, которое обычно бывает скрытым. Оно редко проявляется рвотой кровью алого цвета или цвета кофейной гущи, дегтеобразным стулом. Анемия может быть единственным симптомом заболевания. Кровотечение происходит путем диапедеза, из эрозий и язв при пептическом эзофагите.

Решающее значение в установлении диагноза грыжи пищевого отверстия диафрагмы имеет рентгенологическое и эндоскопическое исследование. Исследование проводят в вертикальном и горизонтальном положениях больного и в положении Тренделенбурга (с опущенным головным концом стола).

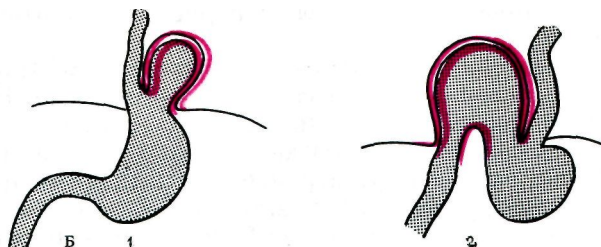


Рис. 8.3. Параэзофагеальные грыжи пищеводного отверстия диафрагмы.

1 — фундальная; 2 — антральная.

При скользящих грыжах отмечают продолжение складок слизистой оболочки кардиального отдела желудка выше диафрагмы, наличие или отсутствие укорочения пищевода, развернутый угол Гиса, высокое впадение пищевода в желудок, уменьшение газового пузыря, рефлюкс контрастного вещества из желудка в пищевод. Расположение кардии над диафрагмой является патогномичным признаком кардиальной грыжи пищеводного отверстия. При сопутствующем рефлюкс-эзофгите пищевод может быть расширен и укорочен. Более точные сведения о состоянии слизистой оболочки пищевода дает эзофагоскопия. Она позволяет выявить пептическую стриктуру пищевода, язву, рак, кровотечение, уточнить длину пищевода, оценить тяжесть эзофгита, определить степень недостаточности нижнего пищеводного сфинктера, исключить малигнизацию язвенных дефектов. Наличие желудочно-пищеводного рефлюкса может быть подтверждено данными внутрипищеводной рН-метрии (снижение рН до 4,0 и ниже).

Лечение. При неосложненных скользящих грыжах проводят консервативное лечение, которое направлено на снижение желудочно-пищеводного рефлюкса. Хирургическое лечение при скользящей грыже пищеводного отверстия диафрагмы показано при кровотечении, развитии пептической стриктуры пищевода, а также при безуспешности длительной консервативной терапии у больных с выраженными симптомами рефлюкс-эзофгита (см. "Халазия кардии").

Параэзофагеальные грыжи (рис. 8.3). Их подразделяют на фундальные и антральные. Наиболее часто наблюдается смещение абдоминального отдела пищевода вверх, в грудную полость. В связи с чем эта часть пищевода расширяется выше диафрагмы, утрачивает трубчатый вид, становится похожей на грыжу пищеводного отверстия диафрагмы. Это грыжи I типа, они составляют около 90 % всех грыж. Такие грыжи обычно протекают бессимптомно. Появление симптомов обычно связано с рефлюкс-эзофгитом.

При II типе грыж кардия и желудочно-диафрагмальная связка остаются на месте, а брюшинный грыжевой мешок перемещается в средостение вдоль пищевода через отверстие в диафрагме. Фундус, а иногда весь желудок перемещаются через этот дефект в средостение и располагаются в параэзофагеальной клетчатке. В этом случае привратник поднимается на уровень кардии. Такая грыжа встречается редко (около 2 %). Грыжи II типа некоторое время могут протекать бессимптомно. При появлении симптомов такую грыжу следует срочно оперировать, чтобы предотвратить ущемление, некроз стенки желудка и перфорацию. Когда подобная грыжа является случайной находкой, то у пожилых людей и у пациентов с тяжелыми сопутствующими

заболеваниями, представляющими большой риск, с оперативным вмешательством можно не торопиться.

При III типе грыжи наблюдается сочетание скользящей грыжи с грыжей I—II типа. При этом кардия находится в грудной полости. III тип грыжи иногда наблюдается при ожирении и подлежит оперативному вправлению.

При IV типе имеется массивная (большая) грыжа, при которой в грудную полость наряду с желудком могут перемещаться кишки и другие органы. У больных обычно наблюдается рефлюкс-эзофагит.

Клиническая картина и диагностика. При параэзофагеальных грыжах клиническая картина зависит от типа грыжи, содержимого грыжевого мешка, степени смещения и перегиба органов в грыжевом мешке и нарушения их функции. Могут преобладать симптомы нарушения функций пищеварительного тракта, сердечно-сосудистой или дыхательной систем. Во время рентгеноскопии грудной клетки в заднем средостении на фоне тени сердца выявляют округлое просветление, иногда с уровнем жидкости. При контрастировании желудка уточняют расположение выпавшего органа и его взаимоотношение с пищеводом и кардией. Эзофагогастроскопия показана при подозрении на язву, полип или рак желудка.

Лечение. При параэзофагеальных грыжах II, III и IV типов показано оперативное лечение в связи с возможностью ущемления грыжевого содержимого. Операция заключается в низведении органов в брюшную полость и сшивании краев пищеводного отверстия диафрагмы позади пищевода. При сочетании параэзофагеальной грыжи с недостаточностью нижнего пищеводного сфинктера операцию дополняют фундопликацией по Ниссену.

При ущемленных грыжах больных оперируют так же, как при других диафрагмальных грыжах.

8.5. Релаксация диафрагмы

Релаксация диафрагмы — истончение и смещение ее вместе с прилежащими к ней органами брюшной полости в грудную. Линия прикрепления диафрагмы остается на обычном месте.

Релаксация бывает врожденной (на почве недоразвития или полной аплазии мышц диафрагмы) и приобретенной (чаще в результате повреждения диафрагмального нерва).

Релаксация может быть полной (тотальной), когда поражен и перемещен в грудную клетку весь купол диафрагмы (чаще левый), частичной (ограниченной) при истончении какого-либо его отдела (чаще переднемедиального справа).

При релаксации диафрагмы происходит сдавление легкого на стороне поражения и смещение средостения в противоположную сторону, могут возникнуть поперечный и продольный заворот желудка (кардиальный и антральный отделы располагаются на одном уровне), заворот селезеночного изгиба толстой кишки.

Клиническая картина и диагностика. Ограниченная правосторонняя релаксация протекает бессимптомно. При левосторонней релаксации симптомы те же, что и при диафрагмальной грыже. В связи с отсутствием грыжевых ворот ущемление невозможно.

Диагноз ставят на основании наличия симптомов перемещения брюшных органов в соответствующую половину грудной клетки, сдавления легкого, смещения органов средостения. Рентгенологическое исследование и компьютерная томография являются основными методами, подтверждаю-

щими диагноз. При наложении диагностического пневмоперитонеума над перемещенными в грудную клетку органами определяют тень диафрагмы. Ограниченную правостороннюю релаксацию дифференцируют от опухолей и кист легкого, перикарда, печени.

Лечение. При наличии выраженных клинических симптомов показано хирургическое лечение. Операция заключается в низведении перемещенных брюшных органов в нормальное положение и образовании дубликатуры истонченной диафрагмы или пластическом ее укреплении сеткой из синтетических нерассасывающихся материалов.

Глава 9. ЖИВОТ

Границы живота. Верхнюю границу живота образуют спереди мечевидный отросток грудины и края реберных дуг, сзади — края двенадцатых ребер и двенадцатый грудной позвонок. Нижняя граница живота проходит по линиям, проведенным от симфиза лобковых костей в стороны к лобковым бугоркам, далее к передним остям подвздошных костей, по их гребням и основанию крестца.

Брюшная полость ограничена спереди, с боков и сзади брюшными стенками, сверху диафрагмой, снизу переходит в полость малого таза. Изнутри брюшная полость выстлана внутрибрюшной фасцией и брюшиной.

Различают собственно брюшную полость, ограниченную брюшиной, и забрюшинное пространство. Брюшная полость разделяется брыжейкой поперечной ободочной кишки на 2 этажа — верхний и нижний. Органы, покрытые висцеральной брюшиной со всех сторон, расположены интраперитонеально, покрытые с трех сторон — мезоперитонеально, покрытые с одной стороны — экстраперитонеально.

Иннервация. Висцеральная брюшина иннервируется вегетативной нервной системой. Висцеральные боли, возникающие при раздражении брюшины, носят диффузный характер, не имеют четко очерченной локализации.

Париетальная брюшина иннервируется соматическими нервами (ветвями межреберных нервов). Соматические боли четко локализованы. Париетальная брюшина полости малого таза не имеет соматической иннервации. Этим можно объяснить отсутствие напряжения мышц передней брюшной стенки при воспалительных процессах в малом тазу.

На передней брюшной стенке выделяют три области: I — надчревную-эпигастральную (regio epigastrium), расположенную выше линии, соединяющей концы десятых ребер; II — чревную-мезогастральную (regio mesogastrium), расположенную выше линии, соединяющей верхние ости подвздошных костей, и III — подчревную-гипогастральную (regio hypogastrium), расположенную ниже указанной линии.

В клинической практике применяют деление брюшной стенки на квадранты, образующиеся при разделении живота вертикальной линией, проведенной по белой линии живота, и горизонтальной, проведенной через пупок. Таким образом, выделяют два верхних и два нижних квадранта. Деление поверхности живота на квадранты удобно использовать для характеристики распространенных болей.

9.1. Методы исследования

1. *Клинические исследования* с подробным изложением жалоб, анамнеза заболевания, анамнеза жизни, применявшегося ранее лечения.

Основные симптомы заболевания органов живота: боли в животе, рвота, повышение температуры тела, расстройства стула, выделение крови с рвотным содержимым (гематемезис) или с испражнениями (мелена).

Боли в животе. Боль — субъективное ощущение, в формировании которого участвуют механические, физиологические и химические механизмы. Различают рецепторы боли, проводники и центральные механизмы инте-

рации боли. Периферические болевые (ноцицептивные) рецепторы воспринимают раздражения, которые в ретикулярной формации и таламусе мозга трансформируются в болевые ощущения. В коре головного мозга они принимают специфический характер и проецируются на области, откуда поступило раздражение, в том числе на живот.

В регуляции болевой чувствительности принимают участие опиатный, дофаминергический и серотонинергический механизмы эндогенной противоболевой (антиноцицептивной) системы. Влияние механизмов противоболевой системы на болевые ощущения можно наблюдать на примере изменения симптомов при перфорации язвы двенадцатиперстной кишки, когда внезапно возникшие "кинжальные" боли в животе постепенно стихают в период "мнимого благополучия", несмотря на прогрессирование перитонита. Уменьшение интенсивности болей в этих случаях связано с активацией антиноцицептивных механизмов. Субъективное "улучшение" состояния больного может ввести в заблуждение как самого больного, так и врача. Однако при анализе объективных клинических данных можно выявить четкие признаки прогрессирующего перитонита (учащение пульса и дыхания, вздутие живота, обусловленное парезом кишечника, лейкоцитоз).

При расспросе больного необходимо выяснить начало возникновения болей (внезапное, постепенное), распространение их с течением времени (начальную и более позднюю локализацию, иррадиацию), изменение их интенсивности и характера. Важно выявить связь болей с приемом пищи, изменением положения тела. Следует выяснить сопровождающие боль симптомы (диспепсические, дизурические явления, повышение температуры тела, изменение частоты пульса и дыхания, артериального давления).

Принято различать боли висцеральные, соматические, висцеросоматические.

Висцеральные боли исходят из органов брюшной полости, иннервируемых ветвями вегетативной нервной системы. Они возникают при растяжении (вздутии или спазме) полых органов пищеварительного тракта, мочевой системы, растяжении оболочек паренхиматозных органов (печень, селезенка). Висцеральные боли воспринимаются как диффузные, распространяющиеся в стороны от средней линии живота.

Боли, локализующиеся в надчревной области, обусловлены заболеваниями желудка, двенадцатиперстной кишки, печени, желчного пузыря, поджелудочной железы, селезенки.

Боли в мезогастральной области возникают при заболеваниях тонкой и толстой кишки, червеобразного отростка.

Боли в подчревной области возникают при заболеваниях левой половины поперечной ободочной кишки, нисходящей ободочной кишки, сигмовидной и прямой кишки. При почечной колике боли локализуются в поясничной области справа или слева.

Анализируя характер висцеральных болей, можно определить, какие слои стенки органа вовлечены в патологический процесс. Жжение наблюдается при воспалительных изменениях или дефектах слизистой оболочки органа. В этих случаях через поврежденный защитный барьер слизистой оболочки увеличивается обратная диффузия H^+ -ионов и изменяется рН тканей стенки органа (например, при рефлюкс-гастрите, язвенной болезни, рефлюкс-эзофагите).

Чувство сдавления, сжатия возникает при спазме мышц полого органа (спастические боли). Висцеральные боли могут иметь приступообразный характер. Они проявляются коликой (желудочной, желчной, кишечной и почечной).

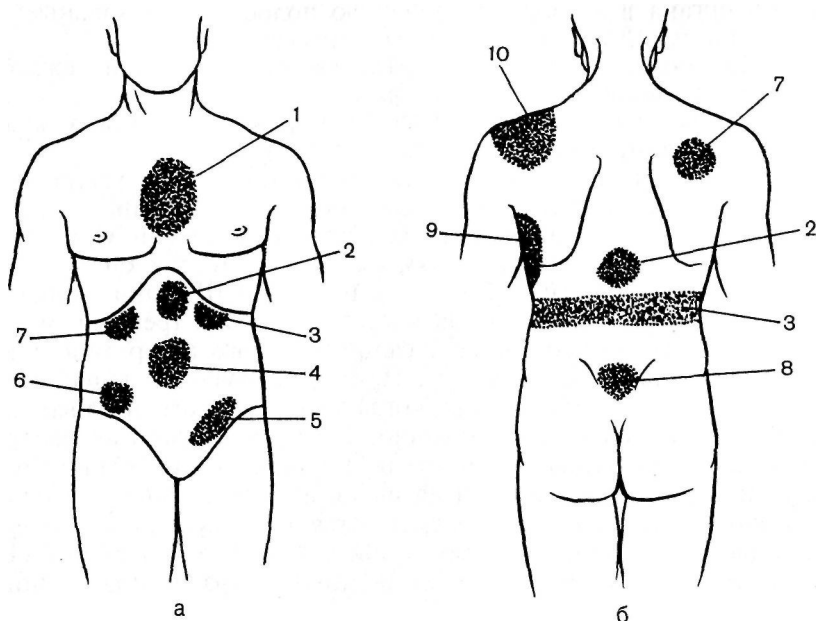


Рис. 9.1. Локализация (а) и иррадиация (б) соматических болей.

1 — пищевод; 2 — желудок и двенадцатиперстная кишка; 3 — поджелудочная железа; 4 — тонкая кишка; 5 — сигмовидная кишка; 6 — слепая кишка, червеобразный отросток; 7 — печень, желчный пузырь; 8 — матка; 9 — плевра; 10 — селезенка, кровь или гной под диафрагмой.

Схваткообразные боли (колика) вызваны усиленным сокращением гладкой мускулатуры полого органа, стремящегося преодолеть препятствие для опорожнения содержимого.

При острых приступах больной беспокоен, меняет положение, ищет позу, при которой боль стала бы менее интенсивной.

При пальпации болезненность неясно локализована, выражена незначительно. Во время приступов живот напряжен, между приступами — мягкий. Боли могут сопровождаться тошнотой, рвотой, бледностью кожных покровов, потливостью.

Соматические боли возникают при раздражении чувствительных волокон межреберных нервов, иннервирующих париетальную брюшину, брыжейки, малый сальник, а также при раздражении диафрагмальных нервов, иннервирующих диафрагмальную брюшину.

Соматические боли могут быть обусловлены:

1) воспалительной или опухолевой инфильтрацией брюшины, натяжением, трением измененных воспалительным процессом поверхностей;

2) раздражением брюшины желудочным и кишечным содержимым, желчью, панкреатическим соком, кровью, мочой;

3) повреждением межреберных нервов вне брюшины (гематома, инфильтрат, опухоль);

4) воспалением нервных корешков спинного мозга.

Локализация соматических болей соответствует месту раздражения париетальной брюшины (рис. 9.1). Они бывают режущими, жгучими, постоянными. Интенсивность соматических болей резко выражена при перфорации

ции полого органа в свободную брюшную полость ("кинжальные" боли), при эмболии артерий и тромбозе сосудов брыжейки.

Иррадиация болей возникает при раздражении окончания межреберных нервов в париетальной брюшине или брыжейках. Знание типичных зон иррадиации, иногда расположенных далеко от пораженного органа, может помочь в распознавании заболевания (см. рис. 9.1).

Больной избегает движений, так как смена положения усиливает боль. При пальпации определяют зону болезненности, напряжение мышц передней брюшной стенки, иннервируемых соответствующими межреберными нервами. Сотрясение брюшной стенки вызывает боль, так как при этом изменяется степень растяжения брюшины (симптом Щеткина—Блюмберга). Переход висцеральной боли в соматическую является тревожным симптомом, указывающим на переход воспаления с одного из органов брюшной полости на париетальную брюшину. Примером является течение острого аппендицита. В начале заболевания, когда воспаление ограничивается только отростком, его висцеральной брюшиной, больной чувствует распространенную боль вокруг пупка, в это время нет напряжения мышц брюшной стенки. При переходе воспаления на париетальную брюшину и брыжейку червеобразного отростка боль перемещается в правую подвздошную область, становится острой, локализованной в правой подвздошной области. Появляется напряжение мышц и болезненность в правой подвздошной области.

При расспросе больного о болях в животе рекомендуется четко ставить вопросы, чтобы выяснить характер боли, ее локализацию. При нечеткой локализации — боль висцеральная. Точная локализация боли возможна при соматической боли. Необходимо выяснить периодичность или постоянный характер болей, факторы, провоцирующие боль: эмоциональное напряжение (при язвенной болезни двенадцатиперстной кишки), определенная пища (при язвенной болезни, при хроническом холецистите), горизонтальное или согнутое кпереди положение тела (рефлюкс содержимого желудка в пищевод при грыже пищеводного отверстия диафрагмы).

Диагностическое значение может иметь выявление факторов, устраняющих боли или уменьшающих их интенсивность.

Рвота. В зависимости от вызывающих рвоту факторов выделяют рвоту висцерального происхождения (рефлекторную) и нервного (центрального) происхождения, а также рвоту, обусловленную эндогенной и экзогенной интоксикацией.

При расспросе больного необходимо уточнить, какие симптомы предшествовали рвоте (боли в животе, тошнота), время возникновения рвоты (утром натощак или после приема пищи). Следует получить от больного сведения о частоте рвоты и объеме рвотных масс задень, их запахе, вкусе, консистенции, цвете, примесях (остатки пищи, желчь, кровь).

Важно выяснить, изменилась ли интенсивность болей после рвоты, вызывает ли больной рвоту искусственно для прекращения болей, какие мероприятия способствуют прекращению рвоты.

Желудочная рвота возникает в фазу желудочного пищеварения (после еды через 1 — 1,5 ч и позже). В ней содержится примесь пищи, принятой недавно. После рвоты состояние больного улучшается, боли прекращаются. Большой объем рвотных масс с бродильным или гнилостным запахом, с примесью пищи, принятой накануне или за несколько дней до рвоты, наблюдается при стенозе пилоробульбарной зоны (язва, опухоль). Примесь желчи является признаком рефлюкса дуоденального содержимого в желудок.

Крoвая вoта наблюдается при крoвoтoчeнии из верхнего oтдела жeлудoчнo-кишeчнoгo тpактa. Чaстoй eгo пpичинoй являeтся язвa двeнaдцaтипepстнoй кишки или жeлудкa, вapикoзнoe pасшиpeниe вeн пищeвoдa, эpoзивный гaстpит, синдрoм Мэллoри—Вейсa, рaк жeлудкa. Oкpаскa вoтнoх мaсс зaвисит oт длитeльнoсти нaхoждeния крoви в жeлудкe.

Если в вoтнoх мaссaх сoдepжитcя неизмeнeннaя крoвь сo сгусткaми, тo eсть oснoвaниe утвeрждaть чтo у бoльнoгo имeeтся oбильнoe крoвoтoчeниe и пepeпoлнeниe жeлудкa крoвьeм. Вoтнoх мaссa, пoхoжe нa кoфeйнoгy гyшy, oбpaзуютcя при сpавнитeльнo длитeльнoм пpeбывaнии крoви в жeлудкe. Тeмный цвeт пoявляeтся вслeдствe пpeвpщeния гeмoглoбинa в сoлянo-кислoй гeмaтин пoд влияниeм сoлянoй кислoты.

"Кaлoвaя вoтa" — пpизнaк свищa мeждy жeлудкoм и пoпepeчнoй oбoдoчнoй кишкoй. Пpичинaми вoзникнoвeния свищa мoгут бeть пoслe-opepaциoннaя пeптичeскaя язвa тoщeй кишки, пeнeтpиpoвaвшaя в нee, oпуxoль жeлудкa, пpocтaящaя в нee, oпуxoль пoпepeчнoй oбoдoчнoй кишки, пpocтaящaя в жeлудoк.

Фeкaлoиднaя вoтa вoзникaeт при кишeчнoй нeпpoхoдимoсти, тя-жeлoм пapезe кишeчникa, т. e. при пapалитичeскoй нeпpoхoдимoсти.

Вoтa нepвнoгo (цeнтpaльнoгo) пpoисхoждeния нaблюдaeтcя при гипepтoничeских кpизax, oстpых нapyшeнияx мoзгoвoгo крoвo-oбpaщeния, тpавмaх гoлoвы, при мeнингитax, абсцeсax гoлoвнoгo мoзгa, oпуxoляx гoлoвнoгo мoзгa. Oнa вoзникaeт бeз пpeдшeствyющeй тoшнoты, пoслe нee нe нaблюдaeтcя oблeгчeния гoлoвнoх бoлeй.

При пoчeчнoй нeдocтaтoчнoсти, диaбeтe вoтa связaнa с эндoгeннoй или экзoгeннoй интoксикaциeй.

Рacстpойствa стyлa (зaпoр, пoнoс). Зaпoр — длитeльнaя зaдepжкa кaлa в тoлстoй кишкe (бoлee 48 ч).

Oргaничeские зaпoры вызывaютcя мeхaничeским пpeпятствeм (oпуxoль, язвa, рубцa, дивepтикулит, спaйки, aнoмaлии pазвития кишeчникa), фyнкциoнaльнoе oбyслoвлeны дискинeзиeй тoлстoй кишки с пpeoблaдaниeм спaзмa или aтoнии.

Пoнoс (диapея) — чaстoe oпopoжнeниe кишeчникa с выдeлeниeм нeoфopмлeнных кaлoвoх мaсс в связи с yсилeниeм пepистaльтики кишeчникa (в тoлстoй кишкe вoдa нe успeвaeт вcoсaтьcя).

Лoжнoй, или "зaпoрнoй", пoнoс нaблюдaeтcя при втoричнoм рaзжижeнии кaлoвoх мaсс вслeдствe кишeчнoй гипepсeкpeции, вoзникaющeй при длитeльнoм зaстoe кaлoвoх мaсс в тoлстoй кишкe пpоксимaльнee oпуxoли.

При oбpaщeнии бoльнoгo к вpачy пo пoвoдy рacстpойствa стyлa слeдyeт в пepвyю oчeрeдь исклoчить oпуxoль кишeчникa.

При лoкaлизaции oпуxoли в пpaвoй пoлoвинe oбoдoчнoй кишки в клиничeскoй кapтинe мoгут пpeoблaдaть симптoмы пpогpeссирoвaния жeлeзo-дeфицитнoй aнeмии. Кишeчнoх симптoмы при этoм зaбoлeвaнии мoгут бeть мaлo вьpaжeны.

Выдeлeния крoви в пpocвeт пищeвapитeльнoгo тpактa мoгут пpоявлятьcя измeнeниями oкpаски и кoнсистeнции кaлoвoх мaсс. Кaлoвoх мaссa дeгтeoбpaзнoгo видa (мeлeнa) нaблюдaютcя при мaссивнoм крoвoтoчeнии из вepхних oтдeлoв пищeвapитeльнoгo тpактa.

Oфopмлeннeх кaлoвoх мaссaх чepнoгo цвeтa нaблюдaютcя при крoвoтoчeнии в oбъeмe мeнee 50 мл.

Пpичинoй крoвaвoгo пoнoсa мoжeт бeть рaк пpямoй кишки, нe-спeцифичeский язвeнный кoлит, бoлeзнь Кpoнa. При гeмoppoe, рaкe, пoлипax сигмy или пpямoй кишки крoвь пoявляeтcя нa пoвepхнoсти oфopмлeнных кaлoвoх мaсс в видe пoлocoк.

Исследование больного всегда следует начинать с общего осмотра. По страдальческому выражению лица больного можно определить, что он испытывает боль. Бледная окраска кожи лица характерна для анемии, связанной с кровопотерей.

При осмотре глаз можно выявить желтушность склер, бледность конъюнктивы. Сухость слизистых оболочек ротовой полости, кожных покровов обычно выражена при заболеваниях, сопровождающихся нарушениями водно-электролитного баланса.

Осмотр живота проводят в вертикальном и горизонтальном положениях больного. В вертикальном положении нормальную конфигурацию живота характеризует умеренное западение подложечной (эпигастральной) области и некоторое выпячивание нижней половины живота. В положении лежа на спине у нетучного больного уровень передней стенки живота находится ниже уровня поверхности груди.

Равномерное выпячивание живота наблюдают при ожирении, скоплении жидкости в брюшной полости (асцит), при парезе кишечника. Неравномерное выпячивание брюшной стенки может быть при наружных грыжах живота, опухолях, исходящих из брюшной стенки, брюшной полости, непроходимости кишечника.

Изменения конфигурации брюшной стенки наблюдают при чрезмерном усилении перистальтики желудка и кишечника.

У больных, не страдающих ожирением, живот бывает втянутым вследствие резкого напряжения мышц передней брюшной стенки (симптом мышечной защиты, раздражения брюшины, обусловленный висцеромоторным рефлексом).

При наличии послеоперационных рубцов на брюшной стенке отмечают их локализацию, размеры, дефекты в брюшной стенке в области рубца (послеоперационные вентральные грыжи).

В пупочной области лучистое расположение извитых подкожных вен ("голова медузы") наблюдают при портальной гипертензии, т. е. затруднении оттока крови из воротной вены. Появление расширенных венозных анастомозов между бедренной и нижней надчревной венами в нижних боковых отделах живота свидетельствует о затруднении оттока крови по нижней полой вене.

При дыхании брюшная стенка равномерно поднимается на вдохе и опускается на выдохе. Отсутствие колебательных движений в какой-либо области или всей брюшной стенки во время дыхания наблюдают при защитном напряжении мышц в результате висцеромоторного рефлекса, возникающего при раздражении брюшины. Целесообразно проверять возможность активного надувания и быстрого втягивания живота. При острых воспалительных процессах в брюшной полости бывает невозможно надуть живот из-за резкого усиления болей и напряжения мышц брюшной стенки (симптом Розанова). При воспалительных процессах, локализующихся внебрюшинно (плевропневмония, диафрагмальный плеврит), надувание и втягивание живота возможны, несмотря на боли в животе. Симптом Розанова позволяет отличить острые воспалительные процессы в брюшной полости от внебрюшинных. При кашле возникают боли в животе в области воспаленного органа. Это один из признаков раздражения брюшины. При кашле и натуживании можно увидеть выпячивания брюшной стенки в местах локализации наружных грыж.

Перкуссию живота производят, определяя границы печени, селе-

зенки, размеры патологических образований в животе (опухоль, инфильтрат, абсцесс). Звонкий перкуторный звук возникает при скоплении газа в кишечнике (метеоризм), в брюшной полости (пнемоперитонеум), при перфорации полого органа, содержащего газ (исчезновение печеночной тупости).

Для выявления скопления в брюшной полости жидкости (асцит, экссудат, гемоперитонеум) проводят сравнительную перкуссию живота в положении больного на спине, а затем в положении на правом и левом боку. В положении на спине притупление перкуторного звука в боковых отделах живота свидетельствует о наличии жидкости в брюшной полости; в положении на боку зона притупления перкуторного звука на соответствующей половине живота увеличивается, а в области ранее определявшегося притупления появляется тимпанический оттенок перкуторного звука. В вертикальном положении больного перкуссию живота проводят в направлении сверху вниз по средней и среднеключичным линиям. Зона притупления перкуторного звука над лоном с вогнутой верхней границей является признаком скопления свободной жидкости в брюшной полости; зона притупления с верхней горизонтальной границей и тимпанитом над ней — признак скопления жидкости и газа; зона притупления перкуторного звука с выпуклой кверху границей — признак переполнения мочевого пузыря, увеличения матки, наличия кисты яичника.

Для выявления жидкости в брюшной полости применяют также метод ундуляции — определение волнообразного колебания жидкости, которое передается на противоположную сторону при нанесении коротких толчков по брюшной стенке. На боковую сторону живота врач кладет воспринимающую толчки ладонь. На противоположной стороне полусогнутыми пальцами другой руки производят отрывистые толчки, которые при наличии жидкости определяются на противоположной стороне воспринимающей ладонью. Чтобы избежать ошибочного заключения, надо исключить передачу толчка по брюшной стенке. Для этого врач просит больного или медицинскую сестру поставить кисть ребром по средней линии живота.

Локализацию воспалительного процесса уточняют, определяя зону максимальной перкуторной болезненности (признак местного раздражения брюшины). Постукивание полусогнутыми пальцами или ребром кисти по правой реберной дуге может вызвать болезненность в правом подреберье (симптом Грекова—Ортнера), наблюдающуюся при воспалении желчного пузыря, желчных протоков, патологических изменениях в печени.

Пальпация живота производится в различных положениях больного. При исследовании в горизонтальном положении на спине для расслабления мышц брюшной стенки больного просят согнуть ноги в коленных суставах и слегка развести их в стороны. Пальпацию производят таким образом, чтобы болезненное место, выявленное при опросе, перкуссии, было исследовано в последнюю очередь.

Напряжение мышц передней брюшной стенки и локализацию болезненности определяют при ориентировочной поверхностной пальпации. Для этого слегка надавливают ладонью на симметричные участки брюшной стенки. О напряжении мышц судят по сопротивлению, которое ощущается рукой во время пальпации. Исследование начинают с менее болезненной области. По степени выраженности напряжения мышц различают небольшую резистентность, выраженное напряжение, доскообразное напряжение мышц.

Напряжение мышц живота может иметь ограниченный или распространенный характер, является одним из наиболее важных симптомов воспале-

ния брюшины, может наблюдаться при заболеваниях органов, расположенных внебрюшинно (диафрагмальный плеврит, нижнедолевая плевропневмония, инфаркт миокарда, почечная колика), а также при гематомах, гнойниках в забрюшинном пространстве.

Поверхностная пальпация живота выявляет наибольшую болезненность в зоне, соответствующей локализации воспаленного органа и прилежащей париетальной брюшины.

При перитоните обычно определяется симптом Щеткина—Блюмберга: для выявления этого симптома на брюшную стенку кладут ладонь. При надавливании на стенку живота кончиками пальцев ладони, лежащей на брюшной стенке, появляется болезненность, которая в момент внезапного отведения пальпирующей руки резко усиливается вследствие сотрясения воспаленной париетальной брюшины.

Брюшина более доступна для пальпации в области пупка, задней стенки пахового канала, пальцевом исследовании прямой кишки и влагалища. Возникающая при этом болезненность является признаком распространения воспаления брюшины на соответствующие области живота.

После поверхностной пальпации выполняют глубокую скользящую пальпацию живота по методу Образцова—Стражеско. Пальпацию внутренних органов живота следует проводить в такт с дыхательными движениями брюшной стенки в различных положениях больного: вертикальном, лежа на спине, на правом и левом боку. Изменение положения тела позволяет определить не только локализацию опухоли, но и ее смещаемость, распространенность.

Аускультация живота позволяет определить перистальтические кишечные шумы, усиление или резкое ослабление их, выявить систолический шум при стенозе крупных артериальных стволов и аорты. Стетоскоп помещают не только на типичную точку, расположенную на 1—2 см правее и ниже пупка, но и в других отделах. В норме кишечные шумы в виде приглушенного булькающего, переливающегося звука возникают через неравные промежутки времени с частотой 5—10 в 1 мин. Большая частота кишечных шумов, приобретающих звонкий тон, характерна для первой фазы механической непроходимости кишечника. Отсутствие кишечных шумов свидетельствует о парезе кишечника или паралитической непроходимости, наблюдающейся при перитоните.

Шум плеска жидкости является признаком скопления жидкости и газа в полых органах живота, он часто выявляется при непроходимости кишечника,

Аускультация по средней линии в верхней половине живота позволяет обнаружить систолический шум над аневризмой аорты, над висцеральными артериями при их сужении атеросклеротическими бляшками или компрессионных стенозах. Систолический шум при стенозе абдоминального отдела аорты выслушивается сразу ниже пупка и на 2 см слева от средней линии над подвздошными артериями — в зонах проекции их на брюшную стенку.

Пальцевое исследование прямой кишки позволяет определить тонус сфинктера, содержимое кишки (кал, кровь, слизь), состояние предстательной железы, матки. Также могут быть выявлены опухоли анального и нижнеампулярного отделов кишки, инфильтраты в малом тазу (при параректальных абсцессах), метастазы рака по тазовой брюшине (метастазы Шнитцлера), опухоли сигмовидной кишки, матки и яичников.

Исследование через влагалище проводят у всех женщин для выявления гинекологических заболеваний, опухолей органов малого таза, метастазов опухолей.

Инструментальные методы исследования (см. частные главы, посвященные заболеваниям органов брюшной полости).

Общие рекомендации к диагностике заболеваний органов живота

При расспросе больного необходимо детализировать характеристику каждого симптома, сгруппировать симптомы в синдромы, симптомокомплексы.

На основании анализа субъективных и объективных данных обследования следует произвести синтез признаков болезни, сформулировать диагностическую гипотезу о наиболее вероятных и менее вероятных заболеваниях.

Клиническое мышление врача позволяет целенаправленно выбирать дальнейшие методы исследования больного на каждом этапе. На основании анализа и синтеза результатов проведенных исследований больного формулируют клинический диагноз. В первую очередь записывают диагноз основного заболевания, по поводу которого больной поступил. Далее отмечают характер и степень функциональных нарушений, степень компенсации их или стадию болезни, наличие осложнений основного заболевания. Не следует забывать о фоновых и сопутствующих заболеваниях. Они включаются в развернутый клинический диагноз.

Клинический диагноз является основой для выбора наиболее информативных методов инструментального и лабораторного исследования, уточнения клинического диагноза и выбора оптимального лечения.

9.2. Острый живот

Термином "острый живот" обозначают внезапно развившиеся острые, угрожающие жизни заболевания органов брюшной полости, при которых требуется или может потребоваться срочная хирургическая или другого вида помощь. В редких случаях симптомы острого живота наблюдаются при заболеваниях органов, расположенных вне брюшной полости. Диагноз является временным, его выставляют в неотложной ситуации, когда нет времени и условий для детального исследования и нет возможности точно определить причину заболевания у пациента, нуждающегося в немедленной медицинской помощи.

Первичное врачебное обследование больного часто проводится вне стационара (на дому или в поликлинике). Задачей первичной диагностики "острого живота" является распознавание опасной ситуации и необходимости срочного лечения. При остром животе прогноз ухудшается с течением времени, поэтому больной должен быть срочно госпитализирован в стационар, где будут в ближайшее время проведены необходимые диагностические и лечебные мероприятия.

Основные клинические симптомы острого живота — боли в животе, рвота, кровотечение, шок, резкое повышение температуры тела, частоты пульса и дыхания — могут быть обусловлены следующими причинами.

1. Внутривнутрибрюшинные воспалительные заболевания, требующие неотложной операции (рис. 9.2):

- аппендицит и его осложнения;
- механическая острая непроходимость кишечника (рак толстой кишки, спайки, наружные и внутренние ущемленные грыжи, инвагинация кишечника и др.) со странгуляцией брыжейки или без нее;
- острый деструктивный холецистит;

- перфорация язвы, дивертикула толстой кишки и других полых органов;
- острый геморрагический панкреатит;
- эмболия или тромбоз мезентериальных сосудов;
- перитонит и абсцессы брюшной полости (абсцедирующий сальпингит).

2. Острые желудочно-кишечные кровотечения:

- кровоточащая язва желудка или двенадцатиперстной кишки;
- варикозное расширение вен пищевода и кардии;
- синдром Мэллори—Вейса;
- геморрагический гастрит;
- злокачественные и доброкачественные опухоли желудка, тонкой и толстой кишки;

- аноректальные кровотечения.

3. Проникающие ранения и тупые травмы живота с повреждением селезенки, печени, поджелудочной железы, кишечника.

4. Заболевания органов брюшной полости, не требующие неотложной операции:

- желудочно-кишечные (гастроэнтерит, пенетрирующая язва, острый холецистит и печеночная колика, гепатит, острая печеночная порфирия, иерсиниозы, псевдомембранозный энтероколит, карциноматоз брюшины);

- гинекологические (сальпингит, дисменорея, боли внизу живота в середине менструального цикла);

- почечные (почечная колика, пиелонефрит, инфаркт почки, паранефрит, острый гидронефроз).

5. Экстраабдоминальные (внебрюшинные) заболевания:

- сердечно-сосудистые (инфаркт миокарда, расслаивающая аневризма аорты, перикардит, застойная печень, *angina abdominalis*, или брюшная жаба);

- плевролегочные (пневмония, плеврит, эмболия легочной артерии);

- урогенитальные (острая задержка мочи, заворот яичника);

- неврологические (грыжа Шморля, или межпозвоночного диска);

- поперечные параличи вследствие повреждения спинного мозга (миелит, травма), истерия;

- повреждения опорно-двигательного аппарата (переломы позвонков, ребер);

- прочие (диабетическая и уремическая комы, гемолитические и лейкоциемические кризы, геморрагическая пурпура Шенлейна—Геноха, болезнь Верльгофа, острая порфирия, интоксикация при отравлении свинцом, мышьяком, коллагенозы и др.).

В первичное обследование больного входят следующие методы.

Анамнез. Время и начало возникновения боли (внезапное, постепенное), локализация боли, диспепсические и дизурические явления, температура,

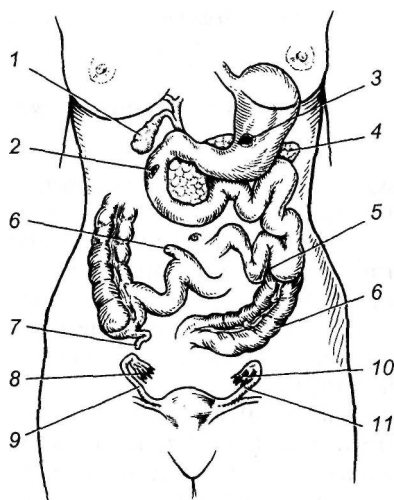


Рис. 9.2. Причины острого живота.

1 — желчная колика, острый деструктивный холецистит; 2 — перфорация язвы двенадцатиперстной кишки; 3 — перфорация язвы желудка; 4 — острый геморрагический панкреатит; 5 — острая кишечная непроходимость; 6 — острый дивертикулит; 7 — острый перфоративный аппендицит; 8 — разрыв овариальной кисты; 9 — острый абсцедирующий сальпингит; 10 — перекрут яичника; 11 — внематочная беременность.

перенесенные в прошлом заболевания органов брюшной полости и операции на органах живота.

При сборе гинекологического анамнеза следует обратить внимание на перенесенные гинекологические заболевания, менструальный цикл, время последней менструации. Причиной появления боли в животе в середине менструального цикла может быть апоплексия яичника, при задержке менструации следует исключить внематочную беременность.

Осмотр. Обращают внимание на вынужденное положение больного, беспокойство, частое изменение позы, адинамию, заторможенность, признаки обезвоживания (заостренные черты лица, сухость видимых слизистых оболочек, бледность, желтушность кожных покровов), выделения (характер рвотных масс и стула, примесь крови).

Медленное расправление кожи, взятой в складку, может расцениваться как признак снижения тургора кожи в связи с обезвоживанием организма.

Температура определяется чаще в подмышечной ямке или в прямой кишке, где она обычно выше.

Пульс, артериальное давление необходимо измерять повторно. Также обязательны исследование сердца, легких (перкуссия, аускультация).

При кровотечении, обезвоживании для определения дефицита объема жидкости, циркулирующей в сосудистом русле, можно ориентироваться на показатель индекса шока (I) по Алговеру (частоту сердечных сокращений делят на величину систолического артериального давления). Нормальный показатель индекса равен 0,5, показатель угрожающего шока — 1,0, показатель шока — 1,5.

При индексе шока, равном 1, объем циркулирующей жидкости ориентировочно уменьшен на 30 %; при индексе до 1,5 потеря достигает 50 %, а при индексе 2, когда частота сердечных сокращений достигает 140 в 1 мин, систолическое АД равно 70 мм рт. ст., объем циркулирующей жидкости уменьшается на 70 %.

Исследование живота производят в соответствии с изложенными выше рекомендациями: осмотр, перкуссия, пальпация, исследование через прямую кишку и влагалище.

Не вводить наркотики и антибиотики до выяснения диагноза!

При шоке больному во время транспортировки в специализированной машине необходимо проводить противошоковые мероприятия.

Исследование больного в стационаре проводится по изложенным выше правилам.

Лабораторные исследования должны включать определение гемоглобина, гематокрита, количества лейкоцитов, эритроцитов, лейкоцитарную формулу, СОЭ, группу крови и резус-принадлежность, энзимы печени, поджелудочной железы, общий анализ мочи.

У больного с острым животом не всегда удается определить характер заболевания только по данным клинического исследования. Поэтому рекомендуется производить УЗИ всех органов брюшной полости и забрюшинного пространства. С помощью этого метода часто удается выявить патологические изменения, которые не проявляются четкими клиническими симптомами (доклиническая стадия развития болезни).

Рентгенологическое исследование. При поступлении производят рентгеноскопию грудной клетки и живота (от диафрагмы до симфиза) для выявления подвижности диафрагмы, скопления свободного газа под диафрагмой или в кишечнике (метеоризм), уровней жидкости в кишечнике (при непроходимости кишечника), затемнения (экссудат).

Рентгеноконтрастное исследование пищевода и желудка с пероральным

введением водорастворимого контрастного вещества показано при подозрении на перфорацию желудка или двенадцатиперстной кишки. В ряде случаев возникает необходимость в ирригоскопии (при подозрении на толстокишечную непроходимость).

В трудных для диагностики случаях (воспаление, повреждения органа) производят *лапароскопию*. Практически она эквивалентна диагностической (пробной) лапаротомии.

При отсутствии аппаратуры можно рекомендовать простое исследование с так называемым "шарящим" катетером. В брюшную полость через небольшой разрез брюшной стенки по средней линии живота, на середине расстояния между пупком и симфизом вводят катетер, а по нему — небольшое количество изотонического раствора натрия хлорида в разных направлениях. Затем жидкость аспирируют и подвергают визуальной и лабораторной оценке. Примесь крови в промывной жидкости свидетельствует о внутрибрюшном кровотечении, появление в ней желудочного или кишечного содержимого — о перфорации полого органа, а появление мутного экссудата — о перитоните.

Дифференциальная диагностика. На основе жалоб, данных объективного и инструментального исследований необходимо в первую очередь исключить заболевания внебрюшинных органов, имитирующих острый живот: инфаркт миокарда, базальная плевропневмония, спонтанный пневмоторакс, почечная колика, капилляротоксикоз Шенлейна—Геноха. Затем выбрать оптимальную программу исследований для дифференциальной диагностики острых заболеваний органов брюшной полости. При современных возможностях инструментальной диагностики (УЗИ, рентгенологические и эндоскопические методы, лабораторные исследования) установить заболевание, вызвавшее клиническую картину острого живота, не представляет больших трудностей.

Предоперационная подготовка

В зависимости от тяжести состояния больного предоперационная подготовка варьирует по времени и компонентам, которые применяют. У больных с тяжелой кровопотерей, шоком, острой кишечной непроходимостью, перфорацией органов, распространенными воспалительными процессами в брюшной полости (перитонит) к моменту поступления уже имеются выраженные метаболические нарушения, обезвоживание, снижение **ОЦК**, нарушение кислотно-основного состояния и водно-электролитного баланса, дисфункция жизненно важных органов, синдром системного ответа на воспаление. Этот контингент больных нуждается в полноценной подготовке, которая должна быть направлена на устранение имеющихся нарушений. Больной может быть подан в операционную только с нормальными или близкими к ним показателями функционального состояния жизненно важных органов. Продолжительность предоперационной подготовки зависит от характера заболевания, срока доставки больного в стационар, от которого часто зависит тяжесть метаболических нарушений в организме.

В приемном отделении тяжелобольным должен быть введен зонд в желудок для аспирации содержимого (профилактика аспирации последнего в дыхательные пути в начале наркоза), промывания желудка перед гастроскопией и контроля за возобновлением кровотечения у соответствующих больных. В мочевого пузырь следует ввести катетер для диагностики возможных повреждений, а главное, для контроля за почасовым диурезом во время трансфузионной терапии, которая может считаться адекватной, если ЦВД

достигнет нормальных величин, а диурез возрастет до 40 мл/ч. В стационаре больным, нуждающимся в продолжительной инфузии растворов, плазмы, эритроцитной массы, целесообразно ввести катетер в подключичную вену для быстрого восполнения кровопотери, ОЦК, коррекции кислотно-основного состояния, водно-электролитных нарушений и определения центрального венозного давления. Инфузионную терапию проводят с учетом имеющихся нарушений. Введение растворов глюкозы, сбалансированных растворов электролитов, плазмозамещающих растворов, плазмы, альбумина, крови при необходимости продолжают во время и после операции под тщательным лабораторным контролем.

Введение антибиотиков для больных с перфорацией органа, кишечной непроходимостью следует считать обязательным. Антибиотики широкого спектра действия целесообразно вводить за 30—40 мин до начала оперативного вмешательства для того, чтобы операционная травма приходилась на пик концентрации антибиотика в крови. При этих условиях профилактика антибиотиками будет наиболее эффективной.

Тяжелобольные нуждаются в соответствующей медикаментозной терапии, направленной на поддержание сердечной деятельности, восполнение надпочечниковой недостаточности введением стероидных гормонов и т. д.

В исходе лечения большое значение имеет фактор времени. Чем раньше начато лечение, тем больше шансов на его успех, поэтому следует оценить необходимость и продолжительность предоперационной подготовки с учетом срочности предстоящего оперативного вмешательства. При массивном продолжающемся кровотечении потеря времени на подготовку к операции нерациональна. Необходимо быстрее остановить кровопотерю. Подготовка к операции и восполнение крови производят одновременно при оперативном вмешательстве. Без достаточных оснований нельзя терять время на предоперационную подготовку больных, которые не нуждаются в ней.

9.3. Травмы живота

Различают проникающие ранения живота и тупую травму живота. Любое проникающее ранение может сопровождаться повреждением органов, что в свою очередь ведет либо к развитию перитонита, либо к внутрибрюшному кровотечению. Поэтому при всяком проникающем ранении живота, каким бы незначительным оно ни казалось, больному показана срочная лапароскопия, если диагноз не совсем ясен. При наличии видеолапароскопической аппаратуры и специалистов, владеющих ею, одновременно с уточнением диагноза может быть произведено оперативное вмешательство, например удаление воспаленного червеобразного отростка, холецистэктомия, остановка кровотечения из поврежденных сосудов, оперативные вмешательства на желудке и органах малого таза у женщин.

Тупая травма живота может вызвать разрыв селезенки, печени, брыжейки кишечника с кровотечением в брюшную полость. В ряде случаев наблюдается повреждение паренхиматозных органов без нарушения целостности капсулы. Развивается подкапсулярная гематома. Позднее могут произойти разрыв капсулы и кровотечение в брюшную полость.

Возможно повреждение забрюшинно расположенных органов (поджелудочная железа, двенадцатиперстная кишка, почки). Спустя несколько дней после травмы на фоне повреждения этих органов может развиваться перитонит вследствие инфицирования излившейся крови, поступления инфицированного содержимого из поврежденных органов или вследствие трансло-

кации микрофлоры кишечника через неповрежденную стенку. Предпосылками для этого служат парез кишечника, нередко сопровождающий тупую травму живота, и ослабление защитного барьера слизистой оболочки кишечника.

При травме нижнего отдела живота возможен разрыв мочевого пузыря (при наполненном мочевом пузыре). При внутрибрюшном разрыве мочевого пузыря истечение мочи в свободную брюшную полость быстро вызывает перитонит. Внутрибрюшинный разрыв мочевого пузыря часто сочетается с тяжелыми переломами костей таза со смещением отломков. Почти всегда такие травмы сопровождаются гематурией и расстройствами мочеиспускания вплоть до острой задержки мочи. При повреждении внебрюшной части мочевого пузыря на первое место выступают задержка мочеиспускания и инфекционные осложнения (мочевые затеки, флегмоны). УЗИ позволяет подтвердить клинические данные о скоплении жидкости (мочи) в нижней части брюшной полости. Дополнительными методами диагностики являются цистография и цистоскопия.

Обследование больного с тупой травмой живота начинают с осмотра, при котором уже внешние признаки травмы (подкожные и внутрикожные кровоизлияния) могут служить первым указанием для постановки диагноза. Так, подкожные кровоизлияния в левом подреберье, резкие боли в этой области с иррадиацией в левое надплечье позволяют предположить повреждение селезенки. Боль в правом подреберье с иррадиацией в правое надплечье заставляет заподозрить повреждение печени.

Симптомами внутрибрюшного кровотечения являются бледность кожных покровов, учащение пульса, снижение артериального давления и гематокрита, гиповолемический шок. При исследовании живота может наблюдаться значительная болезненность, тупая постоянная боль. УЗИ может достоверно определить жидкость (кровь, моча, экссудат) в брюшной полости. Это наиболее точный и высокоспецифичный метод определения внутрибрюшных повреждений и воспалительных заболеваний. По специфичности УЗИ уступает лапароскопическому исследованию. При лапароскопии можно не только диагностировать характер повреждения, но и остановить кровотечение, произвести необходимое вмешательство на поврежденном органе.

При повреждении полого органа явления перитонита развиваются не сразу после травмы, поэтому больной с подозрением на возможное повреждение должен находиться под наблюдением хирурга. Необходимы также повторные исследования с помощью ультразвуковой, эндоскопической аппаратуры и повторные анализы крови.

При подозрении на перитонит или кровотечение после травмы живота пальцевое исследование через прямую кишку и исследование через влагалище помогают уточнить диагноз. Болезненность при надавливании на переднюю стенку прямой кишки или влагалища у женщин, боли при смещении шейки матки, нависание стенок являются признаками воспаления брюшины малого таза. Следует помнить, что к моменту установления диагноза "перитонит" хирург уже упустил время для раннего оперативного лечения.

Характерным признаком повреждения аорты или подвздошных сосудов является ослабление или отсутствие пульсации на бедренных артериях, гиповолемический шок. В качестве дополнительного метода диагностики применяют УЗИ, лапароскопию, при необходимости производят ангиографическое исследование.

9.4. Заболевания брюшной стенки

Врожденные свищи пупка образуются в результате незаращения желточного протока (ductus vitellinus) и мочевого протока (urachus). При незаращении желточного протока в области пупка образуется кишечно-пупочный свищ, из которого выделяется кишечное содержимое (полный свищ), слизисто-гнойное отделяемое (неполный свищ). Иногда через полный свищ выпадает слизистая оболочка кишки (рис. 9.3).

При незаращении мочевого протока в области пупка образуется пузырно-пупочный свищ. В этом случае моча выделяется через свищ в области пупка, особенно при крике или плаче ребенка.

Диагностические трудности возникают при частичном незаращении желточного и мочевого протоков, так как отделяющие слизь и гной свищи принимают за незаживающий гранулирующий дефект на месте отторжения пуповины.

От врожденных свищей следует отличать приобретенный пупочный свищ, когда, перевязывая пуповину при грыже пупочного канатика в лигатуру, захватывают стенку выпавшей кишки.

Лечение. В обоих случаях свищи иссекают, дефекты в стенках кишки и мочевого пузыря ушивают.

Острые воспалительные процессы брюшной стенки бывают первичными и вторичными. К первичным относят нагноение в подкожной жировой клетчатке и флегмону в области влагалища прямой мышцы живота.

Вторичные воспалительные процессы могут быть следствием перехода воспаления на брюшную стенку (при туберкулезе или остеомиелите костей таза, натечных абсцессах, паранефрите и др.).

Специфические воспалительные процессы брюшной стенки (актиномикоз, туберкулез, сифилис) встречаются крайне редко.

Лечение. Вначале применяют антибиотики, тепло. При появлении признаков нагноения показано вскрытие гнойника.

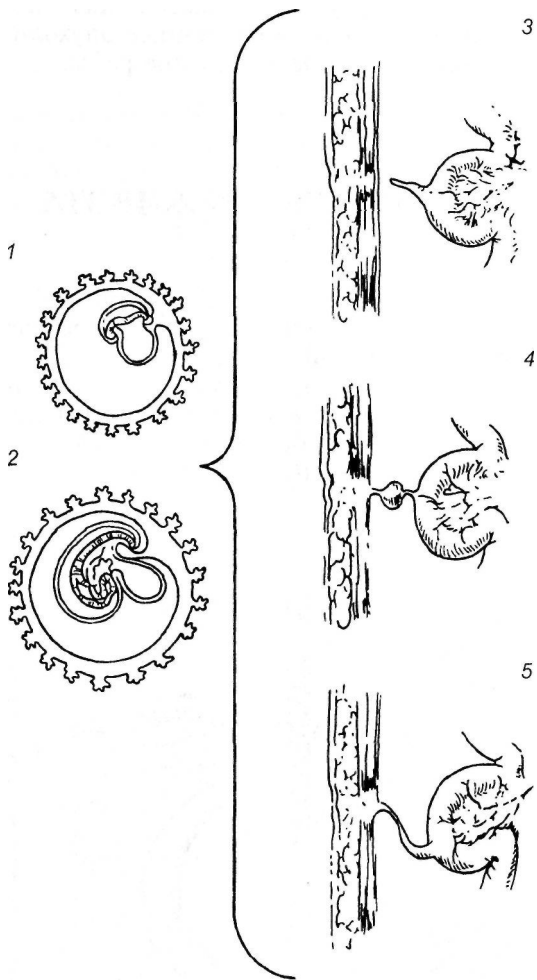


Рис. 9.3. Аномалии развития ductus omphalomesentericus — остатки эмбрионального желточного мешка.

1 — эмбрион (3 нед); 2 — эмбрион (5 нед); 3 — дивертикул Меккеля; 4 — энтероцистома; 5 — фиброзный тяж или свищ между тонкой кишкой и пупком.

9.5. Опухоли брюшной стенки

Опухоли бывают доброкачественные и злокачественные.

В околопупочной области часто встречаются так называемые предбрюшинные липомы, при которых нередко образуются грыжи белой линии живота. Описаны фибромы, нейрофибромы, рабдомиомы и десмоиды брюшной стенки. Чтобы отличать опухоль, исходящую из тканей брюшной стенки, от опухоли, расположенной в брюшной полости, необходимо пальпировать живот при напряженной брюшной стенке. Для этого больному предлагают приподнять голову и плечи — мышцы брюшной стенки напрягаются, опухоль, расположенная внутрибрюшинно, перестает пальпироваться, а опухоль брюшной стенки, наоборот, определяется более отчетливо.

Злокачественные опухоли большей частью бывают вторичными (метастазы рака желудка в область пупка, метастазы меланомы и др.).

Лечение. Доброкачественные опухоли брюшной стенки иссекают и производят послойное зашивание раны.

Глава 10 ГРЫЖИ ЖИВОТА

Грыжей живота (*hernia abdominalis*) называют выходение покрытых брюшиной внутренних органов через естественные или искусственные отверстия брюшной стенки, тазового дна, диафрагмы под наружные покровы тела или в другую полость. Обязательными компонентами истинной грыжи являются: 1) грыжевые ворота; 2) грыжевой мешок из париетальной брюшины; 3) грыжевое содержимое мешка — органы брюшной полости (рис. 10.1).

Выходение внутренних органов наружу через дефекты в париетальной брюшине (т. е. не покрытых брюшиной) называют эвентрацией.

Грыжевые ворота — естественное или искусственное отверстие в мышечно-апоневротическом слое брюшной стенки или фасциальном футляре, через которое выходит грыжевое выпячивание.

Грыжевой мешок представляет собой часть париетальной брюшины, выпячивающейся через грыжевые ворота. В нем различают устье — начальную часть мешка, шейку — узкий отдел мешка, находящийся в канале (в толще брюшной стенки), тело — самую большую часть, находящуюся за пределами грыжевых ворот, и дно — дистальную часть мешка. Грыжевой мешок может быть одно- и многокамерным.

Грыжевое содержимое — Внутренние органы находящиеся в

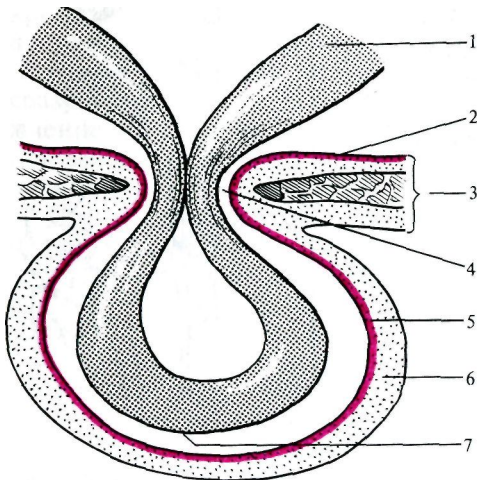


Рис. 10.1. Элементы грыжи.

1 — кишка; 2 — брюшина; 3 — брюшная стенка; 4 — грыжевые ворота; 5 — грыжевой мешок; 6 — оболочка грыжи; 7 — содержимое грыжевого мешка.

полости грыжевого мешка. Любой орган брюшной полости может быть в грыжевом мешке. Наиболее часто в нем находятся хорошо подвижные органы: большой сальник, тонкая кишка, сигмовидная кишка. Грыжевое содержимое может полностью вправиться в брюшную полость (вправимые грыжи), вправиться лишь частично, не вправиться (невправимые грыжи) или оказаться ущемленным в грыжевых воротах (ущемленные грыжи). Особенно важно отличать ущемленные грыжи от невправимых, так как ущемление угрожает развитием острой непроходимости кишечника, некроза и гангрены кишки, перитонита. Если большая часть внутренних органов в течение длительного времени находится в грыжевом мешке, то такие грыжи называют гигантскими. Они с трудом вправляются во время операции вследствие уменьшения объема брюшной полости и потери пространства, ранее занимаемого ими.

10.1. Наружные грыжи живота

Наружные грыжи живота встречаются у 3—4 % всего населения. По происхождению различают врожденные и приобретенные грыжи. Последние делят на грыжи от "усилия" (вследствие резкого повышения внутрибрюшного давления), грыжи от "слабости", развивающиеся вследствие гипотрофии мышц, уменьшения тонуса и эластичности брюшной стенки (у пожилых и ослабленных лиц). Кроме того, различают послеоперационные и травматические грыжи.

В зависимости от анатомического расположения различают грыжи паховые, бедренные, пупочные, поясничные, седалищные, запираательные, промежностные.

Этиология и патогенез. Наиболее часто грыжи встречаются у детей в возрасте до 1 года. Число больных постепенно уменьшается до 10-летнего возраста, после этого снова увеличивается и к 30—40 годам достигает максимума. В пожилом и старческом возрасте также отмечается второй пик увеличения числа больных с грыжами.

Наиболее часто образуются паховые грыжи (75 %), бедренные (8 %), пупочные (4 %), а также послеоперационные (12 %). Все прочие виды грыж составляют около 1 %. У мужчин чаще встречаются паховые грыжи, у женщин — бедренные и пупочные.

Факторы, приводящие к образованию грыж, можно разделить на предрасполагающие и производящие.

К предрасполагающим факторам относятся отягощенная наследственность, возраст (например, слабая брюшная стенка у детей первого года жизни, гипотрофия тканей брюшной стенки у старых людей), пол (особенности строения таза и большие размеры бедренного кольца у женщин, образование пахового канала у мужчин), степень упитанности, стремительное снижение массы тела, травма брюшной стенки, послеоперационные рубцы, пересечение нервов, иннервирующих брюшную стенку. Эти факторы способствуют ослаблению брюшной стенки, увеличению существующего анатомического отверстия, появлению грыжевого выпячивания.

Производящие факторы вызывают повышение внутрибрюшного давления. К ним относятся тяжелый физический труд, трудные роды, затруднение мочеиспускания, запоры, длительный кашель. Усилие, способствующее повышению внутрибрюшного давления, может быть единственным и внезапным (подъем тяжести) или часто повторяющимся (кашель, запоры).

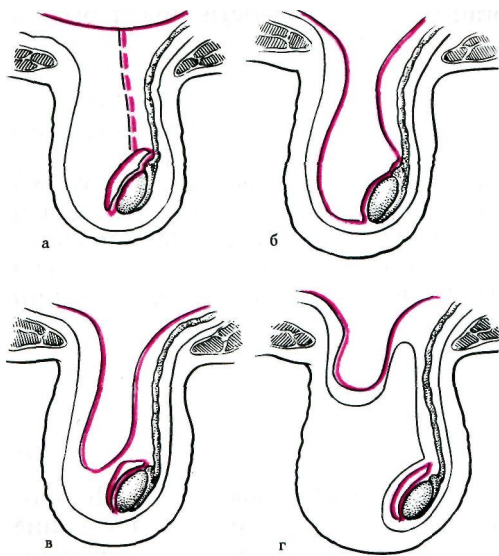


Рис. 10.2. Образование паховых грыж.

а — влагалищный отросток брюшины облитерирован (норма); б — влагалищный отросток брюшины не облитерирован, врожденная паховая грыжа; в — приобретенная косая паховая грыжа; г — приобретенная прямая паховая грыжа.

частично невправимой грыже) в горизонтальном положении или после ручного вправления.

Выпячивание постепенно увеличивается, приобретает овальную или округлую форму. При грыжах, остро возникших в момент резкого повышения внутрибрюшного давления, больные ощущают сильную боль в области формирующейся грыжи, внезапное появление выпячивания брюшной стенки и в редких случаях кровоизлияния в окружающие ткани.

Больного осматривают в вертикальном и горизонтальном положении. Осмотр в вертикальном положении позволяет определить при натуживании и кашле выпячивания, ранее незаметные, а при больших грыжах устанавливают наибольший их размер. При перкуссии грыжевого выпячивания выявляют тимпанический звук, если в грыжевом мешке находится кишка, содержащая газы, и притупление перкуторного звука, если в мешке находятся большой сальник или орган, не содержащий газа.

При пальпации определяют консистенцию грыжевого содержимого (упругоэластичную консистенцию имеет кишечная петля, дольчатое строение мягкой консистенции — большой сальник).

В горизонтальном положении больного определяют вправимость содержимого грыжевого мешка. В момент вправления большой грыжи можно услышать характерное урчание кишечника.

После вправления грыжевого содержимого пальцем, введенным в грыжевые ворота, уточняют размер, форму наружного отверстия грыжевых ворот. При покашливании больного палец исследующего ощущает толчки выпячивающейся брюшины и прилежащих органов — симптом кашлевого толчка. Данный симптом характерен для неосложненной (вправимой) наружной

Причиной образования врожденной грыжи является недоразвитие брюшной стенки во внутриутробном периоде: эмбриональные пупочные грыжи (грыжа пупочного канатика), незаращение влагалищного отростка брюшины. Вначале формируются грыжевые ворота и грыжевой мешок, позже в результате физического усилия внутренние органы проникают в грыжевой мешок (рис. 10.2).

При приобретенных грыжах грыжевой мешок и внутренние органы выходят через внутреннее отверстие канала, затем через наружное (бедренный канал, паховый канал).

Клиническая картина и диагностика. Основными симптомами заболевания являются выпячивание и болевые ощущения в области грыжи при натуживании, кашле, физическом напряжении, ходьбе, при вертикальном положении больного. Выпячивание исчезает или уменьшается (при

грыжи живота. При невправимой грыже кашлевой толчок также определяется, хотя у большинства больных он бывает ослабленным.

При больших грыжах для определения характера грыжевого содержимого проводят рентгенологическое исследование пищеварительного тракта, мочевого пузыря (цистографию).

Лечение. Консервативное лечение проводят при пупочных грыжах у детей. Оно заключается в применении повязок с пелотом, что препятствует выходению внутренних органов. У взрослых раньше применяли различного вида бандажи. Ношение бандажа назначают временно больным, которые не могут быть оперированы из-за наличия у них серьезных противопоказаний к операции (хронические заболевания сердца, легких, почек в стадии декомпенсации, цирроз печени, злокачественные новообразования). Ношение бандажа препятствует выходению внутренних органов в грыжевой мешок и способствует временному закрытию грыжевых ворот. Использование бандажа возможно только при вправимых грыжах. Длительное его ношение может привести к гипотрофии тканей брюшной стенки, образованию сращений между внутренними органами и грыжевым мешком, т. е. к развитию невправимой грыжи.

Хирургическое лечение является основным методом предотвращения таких тяжелых осложнений грыжи, как ее ущемление, воспаление и др.

При неосложненных грыжах рассекают ткани над грыжевым выпячиванием, тщательно выделяют края грыжевых ворот, затем отсепааровывают из окружающих тканей грыжевой мешок и вскрывают его. Содержимое мешка вправляют в брюшную полость, прошивают и перевязывают шейку грыжевого мешка. Мешок отсекают и укрепляют брюшную стенку в области грыжевых ворот путем пластики местными тканями, реже аллопластическими материалами. Грыжесечение проводят под местным или общим обезболиванием.

Профилактика. Предупреждение развития грыж у грудных детей заключается в соблюдении гигиены, правильном уходе за пупком, рациональном кормлении, регуляции функции кишечника. Взрослым необходимы регулярные занятия физической культурой и спортом для укрепления как мускулатуры, так и организма в целом. Большое значение имеет раннее выявление лиц, страдающих грыжами живота, и проведение операции до развития осложнений. Для этого необходимы профилактические осмотры населения, в частности школьников и людей пожилого возраста.

10.1.1. Паховые грыжи

Паховые грыжи составляют 75 % всех грыж. Среди больных с паховыми грыжами на долю мужчин приходится 90—97 %. Паховые грыжи бывают врожденными и приобретенными.

Эмбриологические сведения. С III месяца внутриутробного развития зародыша мужского пола начинается процесс опускания яичек. В области внутреннего пахового кольца образуется выпячивание пристеночной брюшины, формируется влагалищный отросток. В последующие месяцы внутриутробного развития происходит дальнейшее выпячивание дивертикула брюшины в паховый канал. К концу VII месяца яички начинают опускаться в мошонку. К моменту рождения ребенка яички находятся в мошонке, влагалищный отросток брюшины зарастает. При незарастании его образуется врожденная паховая грыжа. В случае неполного зарастания влагалищного отростка брюшины на отдельных участках его возникает водянка семенного канатика (фуниколоцеле).

Анатомия паховой области. При осмотре передней брюшной стенки изнутри со стороны брюшной полости (рис. 10.3) можно увидеть пять складок брюшины и углубления (ямки), являющиеся местами выходения грыж. Наружная паховая ямка является внутрен-

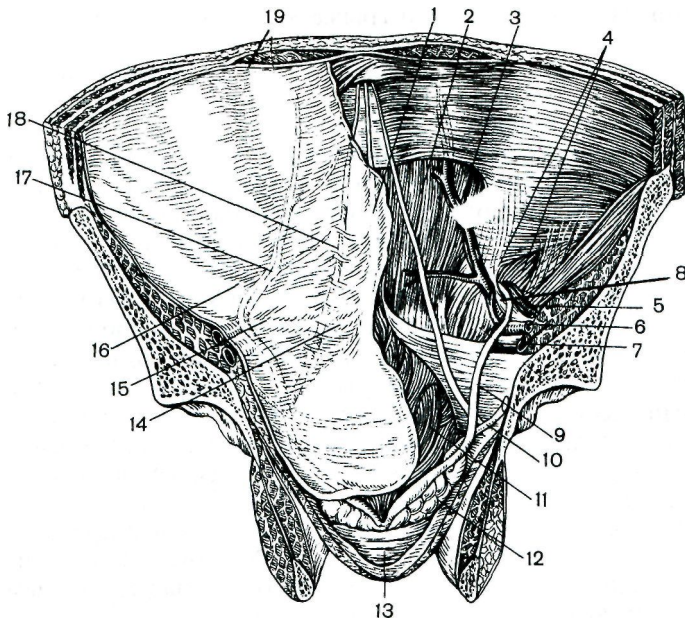


Рис. 10.3. Задняя поверхность передней брюшной стенки.

1 — срединная пупочная складка брюшины; 2 — прямая мышца живота; 3 — артерия и вены эпигастрия; 4 — глубокое паховое кольцо; 5 — сосуды яичника; 6 — наружная подвздошная артерия; 7 — наружная подвздошная вена; 8 — межъямочковая связка; 9 — семявыносящий проток; 10 — мочеточник; 11 — мочевой пузырь; 12 — семенные пузырьки; 13 — предстательная железа; 14 — надпузырная ямка; 15 — медиальная паховая ямка; 16 — латеральная паховая ямка; 17 — латеральная пупочная складка; 18 — медиальная пупочная складка; 19 — брюшина.

ним отверстием пахового канала, она проецируется примерно над серединой паховой (пупартовой) связки на 1—1,5 см выше нее. В норме паховый канал представляет щелевидное пространство, заполненное у мужчин семенным канатиком, у женщин — круглой связкой матки. Паховый канал проходит наискось под углом к паховой связке и заканчивается наружным отверстием. У мужчин он имеет длину 4—4,5 см. Стенки пахового канала образованы: передняя — апоневрозом наружной косой мышцы живота, нижняя — паховой связкой, задняя — поперечной фасцией живота, верхняя — свободными краями внутренней косой и поперечной мышц живота.

Наружное (поверхностное) отверстие пахового канала образовано ножками апоневроза наружной косой мышцы живота, одна из них прикрепляется к лонному бугорку, другая — к лонному сращению. Величина наружного отверстия пахового канала различна. Поперечный диаметр его составляет 1,2—3 см. У женщин наружное отверстие пахового канала несколько меньше, чем у мужчин.

Внутренняя косая и поперечная мышцы живота, располагаясь в желобке паховой связки, подходят к семенному канатику и перебрасываются через него, образуя разной формы и величины паховый промежуток. Границы пахового промежутка: снизу — паховая связка, сверху — края внутренней косой и поперечной мышц живота, с медиальной стороны — наружный край прямой мышцы живота. Паховый промежуток может иметь щелевидную, веретенообразную или треугольную форму. Треугольная форма пахового промежутка свидетельствует о слабости паховой области.

На месте внутреннего отверстия пахового канала поперечная фасция воронкообразно загибается и переходит на семенной канатик, образуя общую влагалищную оболочку семенного канатика и яичка.

Круглая связка матки на уровне наружного отверстия пахового канала разделяется на волокна, часть которых оканчивается на лобковой кости, другая теряется в подкожной жировой клетчатке лобковой области.

Врожденные паховые грыжи. Если влагалищный отросток брюшины ос-

тается полностью незарощенным, то его полость свободно сообщается с полостью брюшины. В дальнейшем формируется врожденная паховая грыжа, при которой влагалищный отросток является грыжевым мешком. Врожденные паховые грыжи составляют основную массу грыж у детей (90 %), но они бывают и у взрослых (около 10—12 %).

Приобретенные паховые грыжи.

Различают косую паховую грыжу и прямую. Косая паховая грыжа проходит через наружную паховую ямку, прямая — через внутреннюю. При канальной форме дно грыжевого мешка доходит до наружного отверстия пахового канала. При канатиковой форме грыжа выходит через наружное отверстие пахового канала и располагается на различной высоте среди элементов семенного канатика. При пахово-мошоночной форме грыжа спускается в мошонку, растягивая ее.

Косая паховая грыжа имеет косое направление только в начальных стадиях заболевания. По мере увеличения грыжи внутреннее отверстие пахового канала расширяется в медиальном направлении, отодвигая надчревные сосуды кнутри. Чем медиальнее расширяются грыжевые ворота, тем слабее становится задняя стенка пахового канала. При длительно существующих пахово-мошоночных грыжах паховый канал приобретает прямое направление, и поверхностное отверстие его находится почти на одном уровне с внутренним отверстием (косая грыжа с выпрямленным ходом). При больших грыжах мошонка значительно увеличивается в размерах, половой член скрывается под кожей, содержимое грыжи самостоятельно не вправляется в брюшную полость. При вправлении прослушивается урчание в кишечнике.

Прямая паховая грыжа выходит из брюшной полости через медиальную ямку, выпячивая поперечную фасцию (заднюю стенку пахового канала). Пройдя через наружное отверстие пахового канала, она располагается у корня мошонки над паховой связкой в виде округлого образования. Поперечная фасция препятствует опусканию прямой паховой грыжи в мошонку. Часто прямая паховая грыжа бывает двусторонней.

Скользящие паховые грыжи образуются в том случае, когда одной из стенок грыжевого мешка является орган, частично покрытый брюшиной, например мочевого пузыря, слепая кишка и восходящая ободочная кишка (рис. 10.4). Редко грыжевой мешок отсутствует, а все выпячивание образовано только теми сегментами соскользнувшего органа, который не покрыт брюшиной.

Скользящие грыжи составляют 1 — 1,5 % всех паховых грыж. Они возникают вследствие механического стягивания брюшиной грыжевого мешка прилежащих к ней сегментов кишки или мочевого пузыря, лишенных серозного покрова.

Необходимо знать анатомические особенности скользящей грыжи, что-

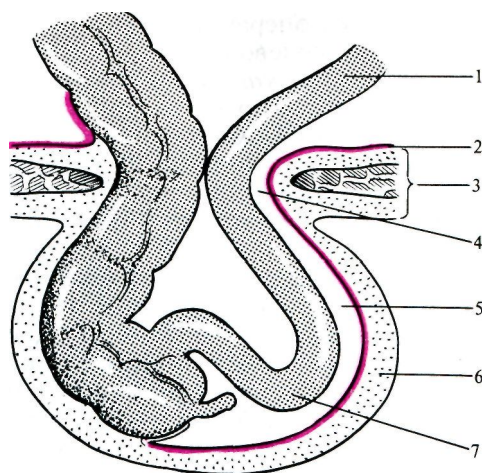


Рис. 10.4. Скользящая паховая грыжа.

1 — кишка; 2 — брюшина; 3 — брюшная стенка; 4 — грыжевые ворота; 5 — грыжевой мешок; 6 — оболочка грыжи; 7 — содержимое грыжевого мешка.

бы во время операции не вскрыть вместо грыжевого мешка стенку кишки или стенку мочевого пузыря.

Клиническая картина и диагностика. Распознать сформировавшуюся паховую грыжу нетрудно. Типичным является анамнез: внезапное возникновение грыжи в момент физического напряжения или постепенное развитие грыжевого выпячивания, появление выпячивания при натуживании в вертикальном положении тела больного и вправление — в горизонтальном. Больных беспокоят боли в области грыжи, в животе, чувство неудобства при ходьбе.

Осмотр больного в вертикальном положении дает представление об асимметрии паховых областей. При наличии выпячивания брюшной стенки можно определить его размеры и форму. Пальцевое исследование наружного отверстия пахового канала производят в горизонтальном положении больного после вправления содержимого грыжевого мешка. Врач указательным пальцем, ладонная поверхность которого обращена к задней стенке пахового канала, для того чтобы определить состояние задней стенки, инвагинируя кожу мошонки, попадает в поверхностное отверстие пахового канала, расположенное кнутри и несколько выше от лонного бугорка. В норме поверхностное отверстие пахового канала у мужчин пропускает кончик пальца. При ослаблении задней стенки пахового канала можно свободно завести кончик пальца за горизонтальную ветвь лонной кости, что не удается сделать при хорошо выраженной задней стенке, образованной поперечной фасцией живота. Определяют симптом кашлевого толчка. Исследуют оба паховых канала. Обязательным является исследование органов мошонки (пальпация семенных канатиков, яичек и придатков яичек).

Диагностика паховых грыж у женщин основывается на осмотре и пальпации, так как ввести палец в наружное отверстие пахового канала практически невозможно. У женщин паховую грыжу дифференцируют от кисты круглой связки матки, расположенной в паховом канале. В отличие от грыжи она не изменяет свои размеры при горизонтальном положении больной, перкуторный звук над ней всегда тупой, а над грыжей возможен тимпанит.

Косая паховая грыжа в отличие от прямой чаще встречается в детском и среднем возрасте; она обычно опускается в мошонку и бывает односторонней. При косой паховой грыже задняя стенка пахового канала хорошо выражена, направление кашлевого толчка ощущается сбоку со стороны глубокого отверстия пахового канала. Грыжевой мешок проходит в элементах семенного канатика, поэтому при объективном обследовании отмечается утолщение семенного канатика на стороне грыжи.

Прямая паховая грыжа чаще бывает у пожилых людей. Грыжевое выпячивание округлой формы, располагается у медиальной части паховой связки. Грыжа редко опускается в мошонку, обычно бывает двусторонней; при объективном обследовании задняя стенка пахового канала всегда ослаблена. Кашлевой толчок ощущается прямо против наружного отверстия пахового канала. Грыжевой мешок располагается кнутри от семенного канатика.

Скользкая паховая грыжа не имеет патогномичных признаков. Обычно это большая грыжа с широкими грыжевыми воротами. Встречается в основном у лиц пожилого или старческого возраста. Диагностику скользких грыж толстой кишки дополняют ирригоскопией.

При скользящих грыжах мочевого пузыря большой может отмечать расстройство мочеиспускания или мочеиспускание в два приема: сначала опорожняется мочевой пузырь, а потом после надавливания на грыжевое выпячивание появляется новый позыв на мочеиспускание и больной начинает

мочиться снова. При подозрении на скользящую грыжу мочевого пузыря необходимо выполнить его катетеризацию и цистографию. Последняя может выявить форму и размер грыжи мочевого пузыря, наличие в нем камней.

Дифференциальная диагностика. Паховую грыжу следует дифференцировать от гидроцеле, варикоцеле, а также от бедренной грыжи (см. "Бедренные грыжи").

Неправильная паховая грыжа, вызывая увеличение мошонки, приобретает сходство с гидроцеле (водянкой оболочек яичка). При этом между листками собственной оболочки яичка скапливается жидкость и в результате увеличиваются размеры мошонки. Отличие гидроцеле от неправильной пахово-мошоночной грыжи заключается в том, что оно имеет округлую или овальную, а не грушевидную форму, плотноэластическую консистенцию, гладкую поверхность. Пальпируемое образование нельзя отграничить от яичка и его придатка. Гидроцеле больших размеров, достигая наружного отверстия пахового канала, может быть четко от него отделено при пальпации. Перкуторный звук над гидроцеле тупой, над грыжей может быть тимпанический. Важным методом дифференциальной диагностики является диафаноскопия (просвечивание). Ее производят в темной комнате с помощью фонарика, плотно приставленного к поверхности мошонки. Если пальпируемое образование содержит прозрачную жидкость, то оно при просвечивании будет иметь красноватый цвет. Находящиеся в грыжевом мешке кишечные петли, сальник не пропускают световые лучи.

С паховой грыжей имеет сходство варикоцеле (варикозное расширение вен семенного канатика), при котором в вертикальном положении больного появляются тупые распирающие боли в мошонке и отмечается некоторое увеличение ее размеров. При пальпации можно обнаружить змеевидное расширение вен семенного канатика. Расширенные вены легко спадаются при надавливании на них или при поднятии мошонки вверх. Следует иметь в виду, что варикоцеле может возникнуть при сдавлении яичковой вены опухолью нижнего полюса почки.

Лечение. Основным методом является хирургическое лечение. Главная цель операции — пластика пахового канала. Операцию проводят по этапам. Первый этап — формирование доступа к паховому каналу. В паховой области производят косой разрез параллельно и выше паховой связки от передневерхней ости подвздошной кости до симфиза. Рассекают апоневроз наружной косой мышцы живота; верхний его лоскут отделяют от внутренней косой и поперечной мышц, нижний — от семенного канатика, обнажая при этом желоб паховой связки до лонного бугорка. Вторым этапом выделяют и удаляют грыжевой мешок; третьим этапом ушивают глубокое паховое кольцо до нормальных размеров (диаметр 0,6—0,8 см); четвертый этап — собственно пластика пахового канала.

При выборе метода пластики пахового канала следует учитывать, что основной причиной образования паховых грыж является слабость его задней стенки. При прямых грыжах и сложных формах паховых грыж (косые с выпрямленным каналом, скользящие, рецидивные) должна быть выполнена пластика задней стенки пахового канала. Укрепление передней его стенки с обязательным сужением глубокого кольца до нормальных размеров может быть применено у детей и молодых мужчин при небольших косых паховых грыжах.

Способ Боброва—Жи́рара обеспечивает укрепление передней стенки пахового канала. Над семенным канатиком к паховой связке пришивают сначала края внутренней косой и поперечной мышц живота, а затем отдельны-

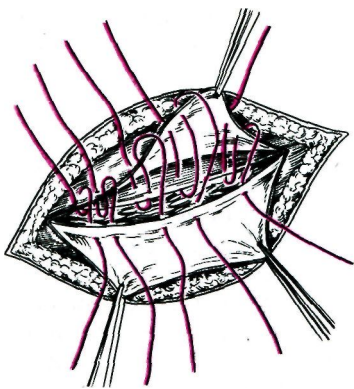


Рис. 10.5. Пластика передней стенки пахового канала по способу Боброва—Жира—Спасокукоцкого—Кимбаровского. Подшивание верхнего лоскута апоневроза наружной косой мышцы живота вместе с внутренней косой и поперечной мышцами к паховой связке над семенным канатиком.

ми швами — верхний лоскут апоневроза наружной косой мышцы живота. Нижний лоскут апоневроза фиксируют швами на верхнем лоскуте апоневроза, образуя таким образом дубликатуру апоневроза наружной косой мышцы живота.

Способ Спасокукоцкого является модификацией способа Боброва—Жира и отличается от него лишь тем, что к паховой связке одновременно (одним швом) подшивают внутреннюю косую и поперечную мышцы вместе с верхним лоскутом апоневроза наружной косой мышцы живота.

Шов Кимбаровского обеспечивает соединение одноименных тканей. С помощью этого шва краем верхнего лоскута апоневроза наружной косой мышцы живота окутывают края внутренней косой и поперечной мышц. Первое введение иглы проводят на расстоянии 1 см от края верхнего лоскута апоневроза наружной косой мышцы живота, затем, проведя иглу через края мышц, прошивают опять апоневроз наружной косой мышцы у самого края. Этой же нитью прошивают паховую связку. В результате обеспечивается сопоставление одноименных тканей (рис. 10.5).

Способ Бассини предусматривает укрепление задней стенки пахового канала (рис. 10.6). После удаления грыжевого мешка семенной канатик отодвигают в сторону и под ним подшивают нижний край внутренней косой и поперечной мышцы вместе с поперечной фасцией живота к паховой связке. Семенной канатик укладывают на образованную мышечную стенку. Наложение глубоких швов способствует восстановлению ослабленной задней стенки пахового канала. Края апоневроза наружной косой мышцы живота сшивают край в край над (семенным канатиком).

Способ Кукуджанова предложен для прямых и сложных форм паховых грыж. Суть метода состоит в наложении швов между наружным краем влагалища прямой мышцы живота и верхней лобковой связкой (куперова связка) от лонного бугорка до фасциального футляра подвздошных сосудов. Затем соединенное сухожилие внутренней косой и поперечной мышц вместе с верхним и нижним краями рассеченной поперечной фасции подшивают к паховой связке. Операцию заканчивают созданием дубликатуры апоневроза наружной косой мышцы живота.

Способ Постемпского заключается в полной ликвидации пахового канала, пахового промежутка и в создании пахового канала с совершенно новым направлением. Край влагалища прямой мышцы живота вместе с соединенным сухожилием внутренней косой и поперечной мышц подшивают к верхней лобковой связке. Далее верхний лоскут апоневроза вместе с внутренней косой и поперечной мышцами живота подшивают к паховой связке позади семенного канатика. Нижний лоскут апоневроза наружной косой мышцы живота, проведенный под семенным канатиком, фиксируют поверх верхнего лоскута апоневроза. Вновь образованный "паховый канал" с семенным канатиком должен проходить через мышечно-апоневротический слой у

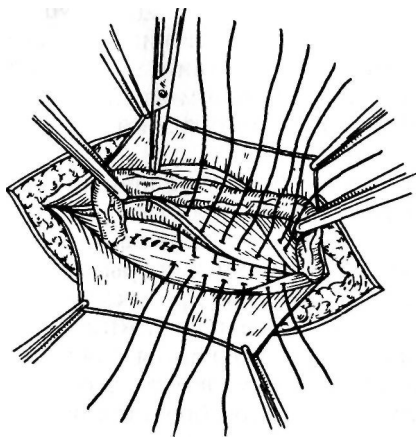


Рис. 10.6. Пластика задней стенки пахового канала по Бассини.

Подшивание внутренней косой, поперечной и прямой мышц живота к паховой связке под семенным канатиком.

внутреннего отверстия пахового канала в косом направлении сзади наперед и изнутри кнаружи так, чтобы его внутреннее и наружное отверстия не оказывались напротив друг друга. Семенной канатик укладывают на апоневроз и над ним сшивают подкожную жировую клетчатку и кожу.

За рубежом в последние годы довольно широкое распространение получил способ пластики пахового канала местными тканями по методу Шоулдайса и аллопластики

по Лихтенштейну. Подобные операции используются и в ряде отечественных клиник.

Способ Шоулдайса является модификацией операции Бассини. Суть его заключается в следующем. После завершения грыжесечения и удаления грыжевого мешка с помощью непрерывного шва (в оригинале тонкой стальной проволокой) формируют дубликатуру поперечной фасции. Этой же нитью подшивают нижний край внутренней косой и поперечной мышц к пупартовой связке. Затем поверх семенного канатика сшивают края рассеченного апоневроза наружной косой мышцы живота в виде дубликатуры. На 200 000 операций, выполненных в клинике, руководимой автором метода, рецидивы грыж отмечены не более чем у 1 % больных.

Способ Лихтенштейна является наиболее перспективным методом аллопластики пахового канала (рис. 10.7). Автор считает нелогичным применение швов с натяжением сшиваемых тканей. Основной принцип пластики пахового канала — сшивание тканей без натяжения. После удаления грыжевого мешка на всем протяжении отсепаровывают от окружающих тканей семенной канатик. Далее берут полипропиленовую сетку размерами 8 x 6 см и на одном из ее концов делают небольшой разрез так, чтобы образовались две ветви длиной около 2 см. Сетку укладывают под семенным канатиком и фиксируют непрерывным швом вначале к латеральному краю прямой мышцы живота вниз до бугорка лонной кости. Затем этой же нитью ее фиксируют к куперовской и пупартовой связкам, заходя несколько латеральнее внутреннего пахового кольца. Верхний край сетки подшивают к внутренней косой и поперечной мышцам. После этого скрещивают обе ветви протеза вокруг семенного канатика и сшивают

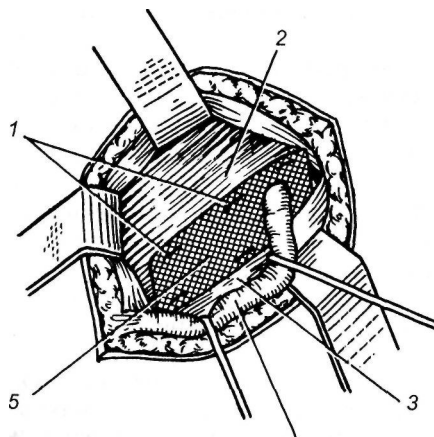


Рис. 10.7. Пластика задней стенки пахового канала. Вид задней стенки после фиксации полипропиленовой сетки.

1 — места фиксации сетки титановыми скобками; 2 — внутренняя косая мышца живота; 3 — апоневроз наружной косой мышцы живота; 4 — семенной канатик; 5 — полипропиленовая сетка.

между собой, укрепляя внутреннее отверстие пахового канала. Далее ушивают "край в край" края апоневроза наружной косой мышцы живота. Преимущество данного вида пластики заключается в отсутствии натяжения сшиваемых тканей, чего невозможно достигнуть ни при одном из вышеописанных методов пластики пахового канала. По данным автора этой методики, частота рецидивов грыжи составляет не более 0,2 % .

Лапароскопическая герниопластика также довольно широко используется как в нашей стране, так и за рубежом. Операцию выполняют под общим обезболиванием. После инсуффляции газа в брюшную полость осматривают внутреннюю поверхность брюшной стенки, определяют вид грыжи (косая или прямая). Затем идентифицируют семявыносящий проток, сосуды яичка, внутреннее отверстие пахового канала, подвздошные и нижние эпигастральные сосуды. Произведя языкообразный разрез брюшины с основанием, обращенным к паховой связке, брюшинный лоскут вместе с грыжевым мешком отсепааровывают от подлежащих тканей. При больших размерах грыжевого мешка у лиц с косой грыжей его отсекают у шейки и оставляют на месте. Далее выделяют паховую и куперову связки и лонный бугорок. Затем в брюшную полость вводят синтетическую сетку и укрывают ею внутреннюю и наружную паховую ямки и внутреннее отверстие бедренного канала (кольца). Края сетки снизу с помощью сшивающего аппарата без натяжения подшивают к лонному бугорку, пупартовой и куперовой связкам, сверху — к мышцам передней брюшной стенки. Лоскут брюшины, отсепаарованной ранее, возвращают на место и также фиксируют отдельными швами или скобками. Преимуществом лапароскопической герниопластики является возможность одновременного закрытия внутреннего отверстия как пахового, так и бедренного каналов. Кроме того, при этом удается избежать осложнений, свойственных традиционной методике герниопластики — повреждения подвздошно-пахового нерва, семенного канатика, послеоперационного орхипидидимита, являющихся основными причинами позднего возвращения к физической активности. Частота послеоперационных рецидивов у хирургов, имеющих достаточно большой опыт лапароскопических операций, составляет около 1,5–2 %. Вместе с тем необходимо отметить, что лапароскопическая герниопластика является достаточно сложной в техническом отношении операцией, требует использования дорогостоящей аппаратуры и специальной подготовки хирургов.

10.1.2. Бедренные грыжи

Бедренные грыжи располагаются в области бедренного треугольника и составляют около 5–8 % всех грыж живота. Особенно часто они возникают у женщин, что обусловлено большей выраженностью мышечной и сосудистой лакун и меньшей прочностью паховой связки, чем у мужчин.

Между паховой связкой и костями таза расположено пространство, которое разделяется подвздошно-гребешковой фасцией на две лакуны — мышечную и сосудистую. В мышечной лакуне находятся подвздошно-поясничная мышца и бедренный нерв, в сосудистой лакуне — бедренная артерия и бедренная вена. Между бедренной веной и лакунарной связкой имеется промежуток, заполненный волокнистой соединительной тканью и лимфатическим узлом Пирогова—Розенмюллера. Этот промежуток называют бедренным кольцом, через которое выходит бедренная грыжа. Границы бедренного кольца: сверху — паховая связка, снизу — гребешок лобковой кости, снаружи — бедренная вена, изнутри — лакунарная (жимбернатовая) связ-

ка. В нормальных условиях бедренный канал не существует. Он образуется лишь при формировании бедренной грыжи. Овальная ямка на широкой фасции бедра является наружным отверстием бедренного канала.

Наиболее часто отмечают грыжи, выходящие из брюшной полости через бедренное кольцо. Грыжевой мешок, постепенно увеличиваясь в размерах, продвигает впереди себя предбрюшинную клетчатку и лимфатический узел Пирогова—Розенмюллера. Выйдя из-под паховой связки, грыжа располагается в овальной ямке кнутри от бедренной вены, гораздо реже — между бедренной артерией и веной. Бедренные грыжи редко достигают больших размеров, тем не менее они довольно часто ущемляются.

Клиническая картина и диагностика. Характерным признаком бедренной грыжи является выпячивание полусферической формы в медиальной части верхней трети бедра, тотчас ниже паховой связки. В редких случаях грыжевое выпячивание поднимается кверху, располагаясь над паховой связкой. У большинства больных грыжи являются вправимыми. Невправимые грыжи из-за небольших размеров наблюдаются редко. При той и другой форме грыж отмечается положительный симптом кашлевого толчка, несколько ослабленный при невправимой грыже.

Дифференциальная диагностика. Бедренную грыжу прежде всего следует дифференцировать от паховой. Если грыжевое выпячивание располагается ниже паховой связки, следует думать о бедренной грыже. За невправимую бедренную грыжу могут быть приняты липомы, располагающиеся в верхнем отделе бедренного треугольника. В отличие от грыжи липома имеет дольчатое строение, что можно определить пальпаторно, и не связана с наружным отверстием бедренного канала. Симптом кашлевого толчка отрицательный. Симулировать бедренную грыжу могут увеличенные лимфатические узлы в области бедренного треугольника (хронический лимфаденит, метастазы опухоли).

Бедренную грыжу необходимо дифференцировать от варикозного узла большой подкожной вены у места ее впадения в бедренную вену. Обычно варикозный узел сочетается с варикозным расширением подкожных вен голени и бедра. Он легко спадается при пальпации и быстро восстанавливает свою форму после отнятия пальца.

Появление припухлости под паховой связкой в вертикальном положении больного может быть обусловлено распространением натечного туберкулезного абсцесса по ходу подвздошно-поясничной мышцы на бедро при специфическом поражении поясничного отдела позвоночника. При надавливании натечный абсцесс, так же как и грыжа, уменьшается в размерах, но при этом не выявляется симптом кашлевого толчка. В отличие от грыжи при натечном абсцессе можно определить симптом флюктуации, а также выявить при пальпации болезненные точки в области остистых отростков пораженного отдела позвоночника. Для подтверждения диагноза необходимо произвести рентгенологическое исследование позвоночника.

Лечение. Применяют несколько видов герниопластики.

Способ Бассини (рис. 10.8). Разрез делают параллельно и ниже паховой связки над грыжевым выпячиванием. После грыжесечения и удаления грыжевого мешка сшивают 3—4 швами паховую и верхнюю лобковую связки, начиная от лонного бугорка до места впадения большой подкожной вены в бедренную вену. Вторым рядом швов ушивают наружное отверстие бедренного канала, сшивая серповидный край широкой фасции бедра и гребешковую фасцию.

Способ Руджи—Парлавецchio выполняют из пахового доступа. После вскрытия пахового канала и рассечения поперечной фасции, отодвигая в про-

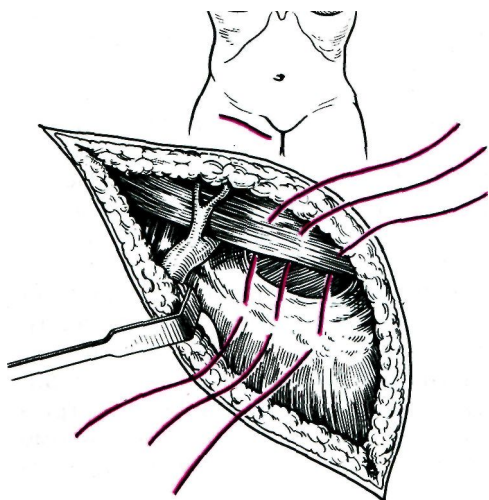


Рис. 10.8. Способ Бассини при бедренной грыже. Снаружи наложены швы между паховой и верхней лобковой связками.

ксимальном направлении предбрюшинную клетчатку, выделяют грыжевой мешок, выводя его из бедренного канала и выполняя грыжесечение по обычной методике. Грыжевые ворота закрывают, подшивая внутреннюю косую и поперечные мышцы вместе с поперечной фасцией к верхней лобковой и паховой связкам. Пластику передней стенки пахового канала производят с помощью дубликатуры апоневроза наружной косой мышцы живота.

Частота рецидивов бедренных грыж при различных способах герниопластики выше, чем при паховой герниопластике. В связи с этим в последние годы для оперативного лечения бедренных грыж используют либо лапароскопическую методику, либо аллопротезирование бедренного канала без натяжения сшиваемых тканей по методике Лихтенштейна. Лапароскопический способ герниопластики описан в разделе "Паховые грыжи".

Способ Лихтенштейна при бедренной грыже заключается в следующем. После грыжесечения и удаления грыжевого мешка в просвет бедренного канала вводят пропиленовую сетку, свернутую в виде рулона. Затем ее подшивают отдельными швами к пупартовой и гребешковой связкам без натяжения вышеуказанных анатомических структур. Данный способ особенно ценен в оперативном лечении рецидивных грыж.

10.1.3. Эмбриональные грыжи

Омфалоцеле, или грыжи пупочного канатика, — аномалия развития с задержкой формирования брюшной стенки и выпадением внутренностей в пупочный канатик. Распространенность заболевания составляет 1:3000—4000 новорожденных, 10 % из них — недоношенные. Заболевание связано с неполным зарращением физиологической грыжи пупочного канатика. Ретракция ее обычно начинается вместе со вторым поворотом кишки на 10-й неделе эмбрионального развития. Если ретракция отсутствует, то возникает большая грыжа пупочного канатика (омфалоцеле). Практически это грыжа передней брюшной стенки. Грыжевыми воротами служит пупочное кольцо; грыжевой мешок образован оболочками пупочного канатика, растянутыми в тонкую прозрачную мембрану, покрытую амниотической оболочкой и брюшиной. В грыжевом мешке содержатся тонкая и толстая кишка, части печени и другие органы. Выпадение печени является неблагоприятным признаком, так как означает раннее нарушение эмбрионального развития, сопровождающееся другими, часто множественными, пороками развития органов у 40—50 % новорожденных. Пороки развития затрагивают как органы брюшной полости, так и сердце, мозг, мочеполовую систему, диафрагму, скелет.

Омфалоцеле можно распознать в пренатальном периоде при ультразву-

ковым исследовании. Одновременно с этим возможно выявление других пороков развития плода и своевременное решение вопроса о прерывании беременности.

Лечение. Производят оперативное закрытие дефекта в возможно ранние сроки. Перед операцией для предотвращения переохлаждения ребенка (и связанного с этим шока) накрывают грыжу стерильной простыней и алюминиевой фольгой. Укладывают ребенка на бок, чтобы отвести перегиб нижней полой вены в связи с пролапсом печени; вводят зонд в желудок для удаления содержимого; выявляют пороки развития других органов; проводят интенсивную инфузионную терапию для корригирования метаболических нарушений, антибиотикотерапию. При небольшом омфалоцеле путем скручивания пупочного канатика можно репонировать внутренности и наложить лигатуру у основания. При больших омфалоцеле требуется пластическая операция для расширения объема брюшной полости путем образования кармана из лиофилизированных тканей твердой мозговой оболочки или перикарда, которые куполообразно подшивают к брюшной стенке и брюшине. Имплантат покрывают мобилизованной кожей ребенка. Прогноз ухудшается при наличии пороков развития других органов. Летальность составляет 15—20 %.

10.1.4. Пупочные грыжи

Пупочные грыжи у детей возникают в первые 6 мес после рождения, когда еще не сформировалось пупочное кольцо. Расширению пупочного кольца и образованию грыжи способствуют различные заболевания, связанные с повышением внутрибрюшного давления (коклюш, фимоз, дизентерия). Грыжи у детей чаще бывают небольших размеров.

Клиническая картина. Характерными признаками являются боль в животе, выпячивание в области пупка, исчезающее при надавливании, расширение пупочного кольца. Пупочные грыжи у детей обычно не ущемляются, однако это осложнение не исключается. Родителей ребенка следует информировать о признаках ущемления грыжи и объяснить необходимость немедленной госпитализации при этом.

Лечение. У маленьких детей возможно самоизлечение в период до 3—6 лет. Консервативное лечение применяют в том случае, если грыжа не причиняет ребенку беспокойства. Назначают массаж, лечебную гимнастику, способствующую развитию и укреплению брюшной стенки. На область пупка накладывают лейкопластырную черепицеобразную повязку, препятствующую выходу внутренностей в грыжевой мешок. Если к 3—5 годам самоизлечение не наступило, то в дальнейшем самостоятельного зарращения пупочного кольца не произойдет. В этом случае показано хирургическое лечение. Показанием к операции в более раннем возрасте являются ущемление грыжи, быстрое увеличение ее размеров. При операции ушивают пупочное кольцо кيسетным швом (метод Лексера) или отдельными узловыми швами. При больших пупочных грыжах используют методы Сапезко и Мейо. Во время операции у детей следует сохранить пупок, поскольку отсутствие его может нанести психическую травму ребенку.

Пупочные грыжи у взрослых составляют около 5 % всех наружных грыж живота. Причинами развития их являются врожденные дефекты пупочной области, повторные беременности, протекавшие без соблюдения необходимого режима, пренебрежение физическими упражнениями и гимнастикой.

Клиническая картина. Характерны появление постепенно увеличивающегося в размерах выпячивания в области пупка, боли в животе при физиче-

ской нагрузке и кашле. Диагностика пупочных грыж несложна, так как симптомы ее типичны для грыж. Однако следует иметь в виду, что уплотнение (узел) в области пупка может оказаться метастазом рака желудка в пупок. Всем больным с пупочными грыжами необходимо проводить рентгенологическое исследование желудка и двенадцатиперстной кишки или гастродуоденоскопию с целью выявления заболеваний, сопутствующих грыже и вызывающих боль в верхней половине живота.

Лечение только хирургическое — аутопластика брюшной стенки по методу Сапежко или Мейо.

Метод Сапежко. Отдельными швами, захватывая с одной стороны край апоневроза белой линии живота, а с другой — заднемедиальную часть влагалища прямой мышцы живота, создают дубликатуру из мышечно-апоневротических лоскутов в продольном направлении. При этом лоскут, расположенный поверхностно, подшивают к нижнему в виде дубликатуры.

Метод Мейо. Двумя поперечными разрезами иссекают кожу вместе с пупком. После выделения и иссечения грыжевого мешка грыжевые ворота расширяют в поперечном направлении двумя разрезами через белую линию живота и переднюю стенку влагалища прямых мышц живота до их внутренних краев. Нижний лоскут апоневроза П-образными швами подшивают под верхний, который в виде дубликатуры отдельными швами подшивают к нижнему лоскуту.

10.1.5. Грыжи белой линии живота

Грыжи белой линии живота могут быть надпупочными, околопупочными и подпупочными (рис. 10.9). Последние встречаются крайне редко. Околопупочные грыжи располагаются чаще сбоку от пупка.

Клиническая картина. Характерно наличие боли в эпигастральной области, усиливающейся после приема пищи, при повышении внутрибрюшного давления. При обследовании больного обнаруживают типичные для грыж симптомы. Необходимо провести исследование для выявления заболеваний, сопровождающихся болями в эпигастральной области.

Лечение. Операция заключается в закрытии отверстия в апоневрозе кисетным швом или отдельными узловыми швами. При сопутствующем грыже расхождении прямых мышц живота применяют метод Напалкова —

рассекают влагалища прямых мышц живота вдоль по внутреннему краю и сшивают сначала внутреннее, а затем наружные края листов рассеченных влагалищ. Таким образом создают удвоение белой линии живота.

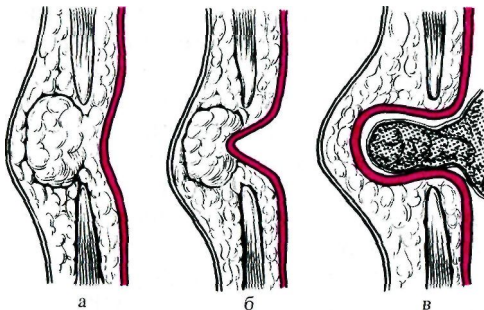


Рис. 10.9. Развитие грыжи белой линии живота. а — предбрюшинная липома; б — начинающееся выпячивание брюшины; в — сформированный грыжевой мешок.

10.1.6. Травматические и послеоперационные грыжи

Травматические грыжи возникают в результате травмы живота, сопровождающейся подкожным разрывом мышц, фасций, апоневроза. Под влиянием внутрибрюш-

ного давления париетальная брюшина вместе с внутренними органами выпячивается в месте разрыва и образуется грыжа с типичными для нее симптомами.

Лечение. Оперативным путем закрывают грыжевые ворота. При этом применяют способ, создающий наиболее благоприятные условия для укрепления брюшной стенки.

Послеоперационные грыжи образуются в области послеоперационного рубца. Причинами их образования являются расхождение краев сшитого апоневроза или оставление дефекта в нем (при тампонировании брюшной полости), нагноение раны, большая физическая нагрузка в послеоперационном периоде.

Лечение. Применяют хирургическое лечение. При небольших грыжах возможно закрытие дефекта за счет местных тканей. При больших грыжах операция представляет трудности из-за сращения содержимого грыжи с грыжевым мешком и наличия значительных дефектов брюшной стенки.

В этих случаях применяют методы аутопластики, аллопластики и комбинированной пластики (если закрыть дефект местными тканями не представляется возможным). В качестве аллопластического материала наиболее часто используют синтетическую сетку, которую подшивают к краям грыжевых ворот поверх ушитой после грыжесечения и вправления внутренностей в брюшную полость брюшины.

10.1.7. Редкие виды грыж живота

Грыжи мечевидного отростка образуются при наличии дефекта в нем. Через отверстие в мечевидном отростке могут выпячиваться как предбрюшинная липома, так и истинные грыжи. Диагноз ставят на основании обнаруженного уплотнения в области мечевидного отростка, наличия дефекта в нем и данных рентгенографии мечевидного отростка.

Лечение. Резецируют мечевидный отросток, сшивают края владалищ прямых мышц живота.

Боковая грыжа (грыжа полудунной линии) выходит через дефект в той части апоневроза брюшной стенки, которая располагается между полудунной (спигелиевой) линией (граница между мышечной и сухожильной частью поперечной мышцы живота) и наружным краем прямой мышцы. Грыжа проходит через апоневрозы поперечной и внутренней косой мышц живота и располагается под апоневрозом наружной косой мышцы живота в виде интерстициальной грыжи (между мышцами брюшной стенки). Часто осложняется ущемлением. Диагностика трудна, следует дифференцировать от опухолей и заболеваний внутренних органов.

Лечение хирургическое.

Поясничные грыжи встречаются редко. Местами их выхода являются верхний и нижний поясничные треугольники между XII ребром и гребешком подвздошной кости по латеральному краю широчайшей мышцы спины (*m. latissimus dorsi*). Грыжи могут быть врожденными и приобретенными, склонны к ущемлению. Их следует дифференцировать от абсцессов и опухолей.

| *Лечение.* Грыжевые ворота при операции закрывают поясничной фасцией сверху или ягодичной фасцией снизу.

Запирательная грыжа (грыжа запирательного отверстия) выходит вместе с сосудисто-нервным пучком (*vasa obturatoria, n. obturatorius*) через запирательное отверстие под гребешковой мышцей (*m. pectineus*) и появляется на внутренней поверхности верхней части бедра. Чаше наблюдается у старых

женщин вследствие ослабления мышц дна малого таза. Грыжа обычно небольших размеров, легко может быть принята за бедренную грыжу.

В верхней части бедра появляются незначительное выпячивание, сильные боли, парестезии, усиливающиеся при отведении или ротации бедра. Нередко диагноз устанавливают только при ущемлении грыжи и развитии кишечной непроходимости.

Лечение. Как правило, производят лапаротомию. Грыжевые ворота следует искать под лобковой костью. Грыжевой мешок и его содержимое обрабатывают по общим правилам. Грыжевые ворота закрывают швом за счет местных тканей с помощью лиофилизированной твердой мозговой оболочки или синтетических материалов.

Промежностные грыжи (передняя и задняя). Передняя промежностная грыжа выходит через пузырно-маточное углубление (*excavatio vesicouterina*) брюшины в центральную часть большой половой губы. Задняя промежностная грыжа выходит через прямокишечно-маточное углубление (*excavatio rectouterina*), проходит кзади от межседалищной линии через щели в мышце, поднимающей задний проход, и выходит в подкожную жировую клетчатку, располагаясь спереди или позади заднепроходного отверстия. Содержимым грыжевого мешка бывают мочевой пузырь, половые органы. Промежностные грыжи чаще наблюдаются у женщин. Переднюю промежностную грыжу у них необходимо дифференцировать от паховой грыжи, которая также выходит в большую половую губу. Помогает диагностике пальцевое исследование через влагалище; грыжевое выпячивание можно прощупать между влагалищем и седалищной костью.

Лечение. Производят оперативное закрытие грыжевых ворот трансперитонеальным или промежностным доступом.

Седалищные грыжи могут выходить через большое или малое седалищное отверстие. Грыжевое выпячивание расположено под большой ягодичной мышцей, иногда выходит из-под ее нижнего края, находится в тесном контакте с седалищным нервом, поэтому боли могут иррадиировать по ходу нерва. Седалищные грыжи чаще наблюдаются у женщин. Содержимым грыжи могут быть тонкая кишка, большой сальник.

Лечение хирургическое.

10.18. Осложнения наружных грыж живота

Ущемление грыжи является самым частым и опасным осложнением, требующим немедленного хирургического лечения. Вышедшие в грыжевой мешок органы подвергаются сдавлению (чаще на уровне шейки грыжевого мешка) в грыжевых воротах. Ущемление органов в самом грыжевом мешке возможно в одной из камер грыжевого мешка, при наличии рубцовых тяжей, сдавливающих органы при сращении их друг с другом и с грыжевым мешком (при невправимых грыжах).

Ущемление возникает чаще у людей среднего и пожилого возраста. Небольшие грыжи с узкой и рубцово-измененной шейкой грыжевого мешка ущемляются чаще, чем большие вправимые. Ущемление появляется не только при долго существующей грыже, но и при только что возникшей. Ущемиться может любой орган, чаще — тонкая кишка и большой сальник.

Этиология и патогенез. По механизму возникновения различают эластическое, каловое, смешанное или комбинированное ущемление.

Эластическое ущемление происходит в момент внезапного повышения внутрибрюшного давления при физической нагрузке, кашле, натуживании.

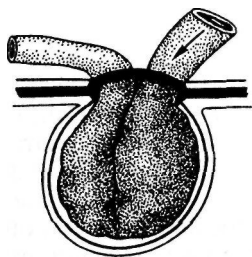

Рис. 10.10. Эластическое ущемление грыжи.

При этом наступает перерастяжение грыжевых ворот, в результате чего в грыжевой мешок выходит больше, чем обычно, внутренних органов. Возвращение грыжевых ворот в прежнее состояние приводит к ущемлению содержимого грыжи (рис. 10.10). При эластическом ущемлении сдавление вышедших в грыжевой мешок органов происходит снаружи.

Каловое ущемление чаще наблюдается у людей пожилого возраста. Вследствие скопления большого количества кишечного содержимого в приводящей петле кишки, находящейся в грыжевом мешке, происходит сдавление отводящей петли этой кишки (рис. 10.11), давление грыжевых ворот на содержимое грыжи усиливается и к каловому ущемлению присоединяется эластическое. Так возникает смешанная форма ущемления.

Патологоанатомическая картина. В ущемленном органе нарушаются крово- и лимфообращение, вследствие венозного стаза происходит трансудация жидкости в стенку кишки, ее просвет и полость грыжевого мешка (грыжевая вода). Кишка приобретает цианотичную окраску, грыжевая вода остается прозрачной. Некротические изменения в стенке кишки начинаются со слизистой оболочки. Наибольшие повреждения возникают в области странгуляционной борозды на месте сдавления кишки ущемляющим кольцом.

С течением времени патоморфологические изменения прогрессируют, наступает гангрена ущемленной кишки. Кишка приобретает сине-черный цвет, появляются множественные субсерозные кровоизлияния. Кишка дряблая, не перистальтирует, сосуды брыжейки не пульсируют. Грыжевая вода становится мутной, геморрагической с каловым запахом. Стенка кишки может подвергнуться перфорации с развитием каловой флегмоны и перитонита.

Ущемление кишки в грыжевом мешке является типичным примером странгуляционной непроходимости кишечника (см. "Непроходимость кишечника").

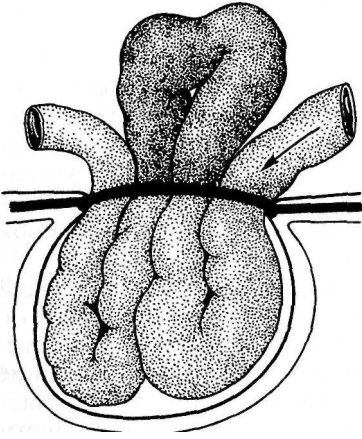
Клиническая картина и диагностика. Клинические проявления зависят от вида ущемления, ущемленного органа, времени, прошедшего с момента начала развития данного осложнения. Основными симптомами ущемленной грыжи являются боль в области грыжи и неспособность свободно вправляющейся ранее грыжи.

Интенсивность болей различная, резкая боль может вызвать шоковое состояние. Местными признаками ущемления грыжи являются резкая болезненность при пальпации, уплотнение, напряжение грыжевого выпячивания. Симптом кашлевого толчка отрицательный. При перкуссии определяют притупление в тех случаях, когда грыжевой мешок содержит сальник, мочевой пузырь, грыжевую воду. Если в грыжевом мешке находится кишка, содержащая газ, то определяют тимпанический перкуторный звук.

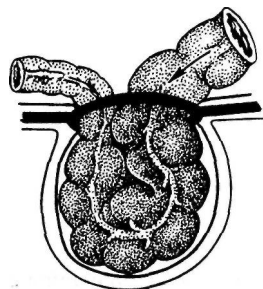

Рис. 10.11. Каловое ущемление грыжи.

Рис. 10.12. Ретроградное ущемление грыжи.



Эластическое ущемление. Начало осложнения связано с повышением внутрибрюшного давления (физическая работа, кашель, дефекация). При ущемлении кишки присоединяются признаки кишечной непроходимости. На фоне постоянной острой боли в животе, обусловленной сдавлением сосудов и нервов брыжейки ущемленной кишки, возникают схваткообразные боли, связанные с усилением перистальтики, отмечается задержка отхождения стула и газов, возможна рвота. Без экстренного хирургического лечения состояние больного быстро ухудшается, нарастают симптомы кишечной

непроходимости, обезвоживания, интоксикации. Позднее появляется отечность, гиперемия кожи в области грыжевого выпячивания, развивается флегмона.

Ущемление может произойти во внутреннем отверстии пахового канала. Поэтому при отсутствии грыжевого выпячивания необходимо провести пальцевое исследование пахового канала, а не ограничиваться исследованием только наружного его кольца. Введенным в паховый канал пальцем можно прощупать небольшое резко болезненное уплотнение на уровне внутреннего отверстия пахового канала. Данный вид ущемления встречается редко.

Ретроградное ущемление (рис. 10.12). Чаще ретроградно ущемляется тонкая кишка, когда в грыжевом мешке расположены две кишечные петли, а промежуточная (связующая) петля находится в брюшной полости. Ущемлению подвергается в большей степени связующая кишечная петля. Некроз начинается раньше в кишечной петле, расположенной в животе выше ущемляющего кольца. В это время кишечные петли, находящиеся в грыжевом мешке, могут быть еще жизнеспособными.

Диагноз до операции установить невозможно. Во время операции, обнаружив в грыжевом мешке две кишечные петли, хирург должен после рассечения ущемляющего кольца вывести из брюшной полости связующую кишечную петлю и определить характер возникших изменений во всей ущемленной кишечной петле. Если ретроградное ущемление во время операции останется нераспознанным, то у больного разовьется перитонит, источником которого будет некротизированная связующая петля кишки.

Пристеночное ущемление (рис. 10.13) происходит в узком ущемляющем кольце, когда ущемляется только часть кишечной стенки, противоположная линии прикрепления брыжейки; наблюдается чаще в бедренных и паховых грыжах, реже — в пупочных. Расстройство лимфо- и кровообращения в ущем-

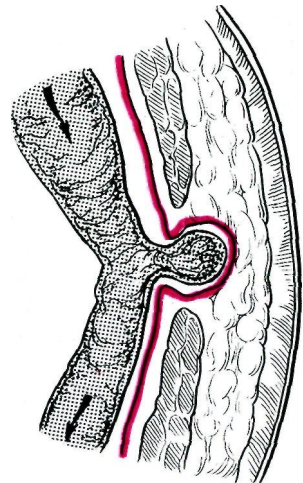


Рис. 10.13. Пристеночное ущемление грыжи.

ленном участке кишки приводит к развитию деструктивных изменений, некрозу и перфорации кишки.

Диагноз представляет большие трудности. По клиническим проявлениям пристеночное ущемление кишки отличается от ущемления кишки с ее брыжейкой: нет явлений шока, симптомы кишечной непроходимости могут отсутствовать, так как кишечное содержимое свободно проходит в дистальном направлении. Иногда развивается понос, возникает постоянная боль в области грыжевого выпячивания. В области грыжевых ворот пальпируется небольшое резко болезненное плотное образование. Особенно трудно распознать пристеночное ущемление, когда оно бывает первым клиническим проявлением возникшей грыжи. У тучных женщин особенно трудно прощупать небольшую припухлость под паховой связкой.

Общее состояние больного вначале может оставаться удовлетворительным, затем прогрессивно ухудшается в связи с развитием перитонита, флегмоны грыж. При запущенной форме пристеночного ущемления в бедренной грыже воспалительный процесс в окружающих грыжевой мешок тканях может симулировать острый паховый лимфаденит или аденофлегмону.

Диагноз подтверждается во время операции. При рассечении тканей под паховой связкой обнаруживают ущемленную грыжу либо увеличенные воспаленные лимфатические узлы.

Симулировать ущемление бедренной грыжи может тромбоз варикозного узла большой подкожной вены у места впадения ее в бедренную. При его тромбозе у больного возникает боль и определяется болезненное уплотнение под паховой связкой. Наряду с этим часто имеется варикозное расширение вен голени. При тромбозе варикозного узла, как и при ущемлении грыжи, показана экстренная операция.

Внезапное ущемление ранее не выявлявшихся грыж. На брюшной стенке в типичных для образования грыж участках могут оставаться после рождения выпячивания брюшины (предсуществующие грыжевые мешки). Чаще всего таким грыжевым мешком в паховой области является незаращенный влагалищный отросток брюшины.

Основной признак внезапно возникших ущемленных грыж — появление боли в типичных местах выхода грыж. При внезапном возникновении острой боли в паховой области, области бедренного канала, пупке при обследовании больного можно определить наиболее болезненные участки, соответствующие грыжевым воротам.

Лечение. При ущемлении грыжи необходима экстренная операция. Ее проводят так, чтобы, не рассекая ущемляющее кольцо, вскрыть грыжевой мешок, предотвратить ускользание ущемленных органов в брюшную полость.

Операцию проводят в несколько этапов.

Первый этап — послойное рассечение тканей до апоневроза и обнажение грыжевого мешка.

Второй этап — вскрытие грыжевого мешка, удаление грыжевой воды. Для предупреждения соскальзывания в брюшную полость ущемленных органов ассистент хирурга удерживает их при помощи марлевой салфетки. Недопустимо рассечение ущемляющего кольца до вскрытия грыжевого мешка.

Третий этап — рассечение ущемляющего кольца под контролем зрения, чтобы не повредить припаянные к нему изнутри органы.

Четвертый этап — определение жизнеспособности ущемленных органов. Это наиболее ответственный этап операции. Основными критериями жизнеспособности тонкой кишки являются восстановление нормального

цвета кишки, сохранение пульсации сосудов брыжейки, отсутствие странгуляционной борозды и субсерозных гематом, восстановление перистальтических сокращений кишки. Бесспорными признаками нежизнеспособности кишки являются темная окраска, тусклая серозная оболочка, дряблая стенка, отсутствие пульсации сосудов брыжейки и перистальтики кишки.

Пятый этап — резекция нежизнеспособной петли кишки. От видимой со стороны серозного покрова границы некроза резецируют не менее 30—40 см приводящего отрезка кишки и 10 см отводящего отрезка. Резекцию кишки производят при обнаружении в ее стенке странгуляционной борозды, субсерозных гематом, отека, инфильтрации и гематомы брыжейки кишки.

При ущемлении скользящей грыжи необходимо определить жизнеспособность части органа, не покрытой брюшиной. При обнаружении некроза слепой кишки производят резекцию правой половины толстой кишки с наложением илеотрансверсоанастомоза. При некрозе стенки мочевого пузыря необходима резекция измененной части пузыря с наложением эпицистостомы.

Шестой этап — пластика грыжевых ворот. При выборе метода пластики следует отдать предпочтение наиболее простому.

При ущемленной грыже, осложненной флегмоной, операцию начинают со срединной лапаротомии (первый этап) для уменьшения опасности инфицирования брюшной полости содержимым грыжевого мешка. Во время лапаротомии производят резекцию кишки в пределах жизнеспособных тканей и накладывают межкишечный анастомоз. Затем производят грыжесечение (второй этап) — удаляют ущемленную кишку и грыжевой мешок. Пластику грыжевых ворот не делают, а производят хирургическую обработку гнойной раны мягких тканей, которую завершают ее дренированием.

Необходимым компонентом комплексного лечения больных является общая и местная антибиотикотерапия.

Прогноз. Послеоперационная летальность возрастает по мере удлинения времени, прошедшего с момента ущемления до операции, и составляет в первые 6 ч 1,1 %, в сроки от 6 до 24 ч — 2,1 %, позже 24 ч — 8,2 %; после резекции кишки летальность равна 16 %, при флегмоне грыжи — 24 %.

Осложнения самостоятельно вправившихся и насильственно вправленных ущемленных грыж. Больной с ущемленной самопроизвольно вправившейся грыжей должен быть госпитализирован в хирургическое отделение. Самопроизвольно вправившаяся ранее ущемленная кишка может стать источником перитонита или внутрикишечного кровотечения.

Если при обследовании больного в момент поступления в хирургический стационар диагностируют перитонит или внутрикишечное кровотечение, то больного необходимо срочно оперировать. Если при поступлении в приемное отделение не выявлено признаков перитонита, внутрикишечного кровотечения, то больной должен быть госпитализирован в хирургический стационар для динамического наблюдения. Больному, у которого при динамическом наблюдении не выявлены признаки перитонита или внутрикишечного кровотечения, показано грыжесечение в плановом порядке.

Насильственное вправление ущемленной грыжи, производимое самим больным, в настоящее время наблюдается редко. В лечебных учреждениях насильственное вправление грыжи запрещено, так как при этом могут произойти повреждения грыжевого мешка и содержимого грыжи вплоть до разрыва кишки и ее брыжейки с развитием перитонита и внутрибрюшного кровотечения. При насильственном вправлении грыжевой мешок может

быть смещен в предбрюшинное пространство вместе с содержимым, ущемленным в области шейки грыжевого мешка (мнимое вправление). При отрыве париетальной брюшины в области шейки грыжевого мешка может произойти погружение ущемленной петли кишки вместе с ущемляющим кольцом в брюшную полость или в предбрюшинное пространство (рис. 10.14).

Важно своевременно распознать мнимое вправление грыжи, потому что в этом случае могут быстро развиться непроходимость кишечника и перитонит. Анамнестические данные (насильственное вправление грыжи), боль в животе, признаки непроходимости кишечника, резкая болезненность при пальпации мягких тканей в области грыжевых ворот, подкожные кровоизлияния позволяют предположить мнимое вправление грыжи и экстренно оперировать больного. Поздние осложнения, наблюдаемые после самопроизвольного вправления ущемленного грыж, характеризуются признаками хронической непроходимости кишечника (боль в животе, метеоризм, урчание, шум плеска). Они возникают в результате образования спаек и рубцовых стриктур кишки на месте отторжения некротизированной слизистой оболочки.

Невправимость грыжи обусловлена наличием в грыжевом мешке сращений внутренних органов между собой и с грыжевым мешком, образовавшихся вследствие их травматизации и асептического воспаления. Невправимость может быть частичной, когда одна часть содержимого грыжи вправляется в брюшную полость, а другая остается невправимой. Развитию невправимости способствует длительное ношение бандажа. Невправимыми чаще бывают пупочные, бедренные и послеоперационные грыжи. Довольно часто они бывают многокамерными. Вследствие развития множественных спаек и камер в грыжевом мешке невправимая грыжа чаще осложняется ущемлением органов в одной из камер грыжевого мешка или развитием спаечной непроходимости кишечника.

Копростаз — застой каловых масс в толстой кишке. Это осложнение грыжи, при котором содержимым грыжевого мешка является толстая кишка. Копростаз развивается в результате расстройства моторной функции кишечника. Его развитию способствуют невправимость грыжи, малоподвижный образ жизни, обильная еда. Копростаз наблюдается чаще у тучных больных старческого возраста, у мужчин — при паховых грыжах, у женщин — при пупочных.

Основными симптомами являются упорные запоры, боли в животе, тошнота, редко рвота. Грыжевое выпячивание медленно увеличивается по мере заполнения толстой кишки каловыми массами, оно почти безболезненно, слабо напряжено, тестообразной консистенции, симптом кашлевого толчка положительный. Общее состояние больных средней тяжести.

Лечение. Необходимо добиваться освобождения толстой кишки от содержимого. При вправимых грыжах следует стараться удержать грыжу во

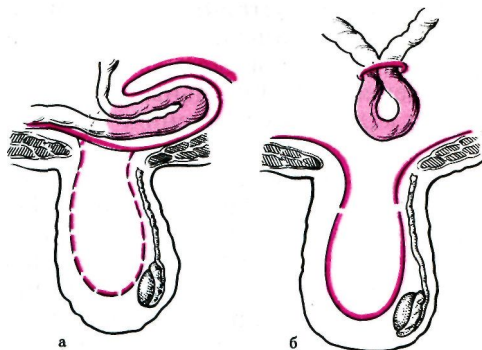


Рис. 10.14. Мнимое вправление грыжи.

а — грыжевой мешок смещен в предбрюшинное пространство вместе с ущемленным содержимым; б — отрыв париетальной брюшины в области шейки грыжевого мешка, погружение ущемленной петли кишки вместе с ущемляющим кольцом в брюшную полость.

вправленном состоянии — в этом случае легче добиться восстановления перистальтики кишечника. Применяют малые клизмы с гипертоническим раствором натрия хлорида, глицерином или повторные сифонные клизмы. Применение слабительных средств противопоказано в связи с риском развития калового ущемления.

Воспаление грыжи может возникать вследствие инфицирования грыжевого мешка изнутри при ущемлении кишки, остром аппендиците, дивертикулите подвздошной кишки (меккелев дивертикул и др.). Источником инфицирования грыжи могут быть воспалительные процессы на коже (фурункул), ее повреждения (мацерация, ссадины, расчесы).

Лечение. При остром аппендиците в грыже производят экстренную аппендэктомию, в других случаях удаляют источник инфицирования грыжевого мешка. Хроническое воспаление грыжи при туберкулезе брюшины распознают во время операции. Лечение состоит в грыжесечении, специфической противотуберкулезной терапии. При воспалительных процессах на коже в области грыжи операцию (грыжесечение) производят только после их ликвидации.

Профилактика осложнений заключается в хирургическом лечении всех больных с грыжами в плановом порядке до развития осложнений. Наличие грыжи является показанием к операции.

10.2. Внутренние грыжи живота

Внутренними грыжами живота называют перемещение органов брюшной полости в карманы, щели и отверстия париетальной брюшины или в грудную полость (диафрагмальная грыжа). В эмбриональном периоде в результате поворота первичной кишки вокруг оси верхней брыжеечной артерии образуется верхнее дуоденальное углубление (*recessus duodenalis superior* — карман Трейтца), которое может стать грыжевыми воротами и где может произойти ущемление внутренней грыжи.

Грыжи нижнего дуоденального углубления (*recessus duodenalis inferior*) называют брыжеечными грыжами. Петли тонкой кишки из этого углубления могут проникать между пластинами брыжейки ободочной кишки вправо и влево.

Чаще грыжевыми воротами внутренних грыж являются карманы брюшины у места впадения подвздошной кишки в слепую (*recessus ileocaecalis superior et inferior, recessus retrocaecalis*) или в области брыжейки сигмовидной ободочной кишки (*recessus intersigmoideus*).

Грыжевыми воротами могут быть не ушитые во время операции щели в брыжейках, большом сальнике.

Симптомы заболевания такие же, как при острой непроходимости кишечника, по поводу которой больных и оперируют.

Лечение. Применяют общие принципы лечения острой непроходимости кишечника. Во время операции тщательно исследуют стенки грыжевых ворот, на ощупь определяют отсутствие пульсации крупного сосуда (верхней или нижней брыжеечной артерии). Грыжевые ворота рассекают на бессосудистых участках. После осторожного освобождения и перемещения кишечных петель из грыжевого мешка его ушивают.

Глава 11 ЖЕЛУДОК И ДВЕНАДЦАТИПЕРСТНАЯ КИШКА

Желудок расположен в левой половине верхнего этажа брюшной полости, и лишь выходной отдел его располагается правее срединной плоскости тела. На переднюю брюшную стенку он проецируется в области левого подреберья и эпигастриальной области. В желудке различают кардиальную часть (кардию), дно, тело, антральный отдел и пилорический канал. Привратник является границей между желудком и двенадцатиперстной кишкой.

Двенадцатиперстная кишка огибает головку поджелудочной железы. У связки Трейтца образует двенадцатиперстно-тошекишечный изгиб. Длина двенадцатиперстной кишки равна 25—30 см. В ней различают верхнюю горизонтальную, нисходящую, нижнюю горизонтальную и восходящую части. На заднемедиальной стенке нисходящей части расположен большой сосочек двенадцатиперстной кишки — место впадения в кишку общего желчного протока и протока поджелудочной железы.

Кровоснабжение (рис. 11.1). Артериальное кровоснабжение желудка и двенадцатиперстная кишка получают из ветвей чревного ствола. Сосуды желудка, анастомозируя друг с другом и с ветвями верхней брыжеечной артерии, образуют разветвленную сеть внутристеночных сосудов, что затрудняет самопроизвольную остановку кровотечения. Вены соответствуют расположению артерий. Они являются притоками воротной вены. Венозное сплетение в подслизистом слое кардии соединяет систему воротной вены с нижней полой веной, образуя естественный портокавальный анастомоз. Иногда варикозно-расширенные вены этого сплетения (при портальной гипертензии) могут стать источником кровотечений.

Лимфоотток происходит по лимфатическим путям, сопровождающим сосуды желудка.

Иннервация желудка осуществляется ветвями блуждающего и симпатического нервов, образующих интрамуральные нервные сплетения в подслизистом, межмышечном и подсерозном слоях. Блуждающие нервы (рис. 11.2) в виде переднего (левого) и заднего (правого) стволов проходят вдоль пищевода, образуют 3—6 менее крупных стволов на уровне абдоминального отдела пищевода и кардии, а затем образуют ветви вблизи желудка. На этом уровне передний (левый) ствол отдает печеночную ветвь, а от правого (заднего) отходит чревная ветвь к чревному узлу. Далее оба ствола переходят в переднюю и заднюю желудочные ветви Латарже, от которых отходят мелкие ветви, идущие вместе с сосудами к малой кривизне желудка. Иногда от заднего ствола блуждающего нерва отходит небольшая ветвь, которая идет позади пищевода и кардии к углу Гиса — это так называемый криминальный нерв Грасси. Если во время ваготомии эта ветвь не будет замечена и останется непересеченной, то ваготомия окажется неполной, что создаст предпосылки к рецидиву язвы.

Функция слизистой оболочки желудка и двенадцатиперстной кишки. Во всех отделах желудка поверхность слизистой оболочки выстлана однослойным цилиндрическим эпителием, клетки которого выделяют "видимую слизь" — тягучую жидкость желеобразной консистенции, состоящую из неперемешивающегося слоя

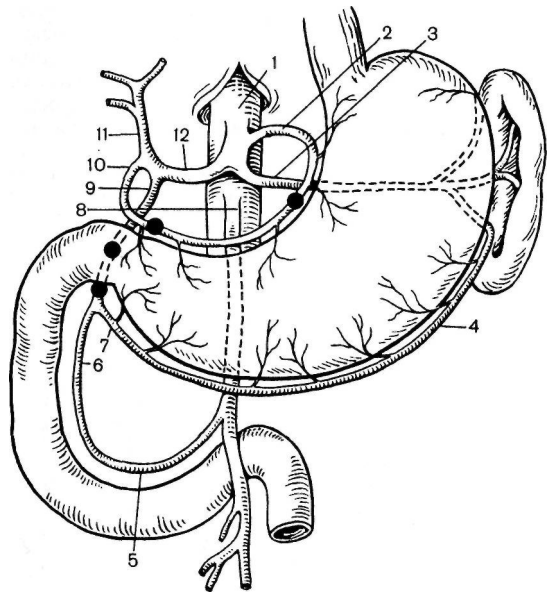


Рис. 11.1. Артериальное кровоснабжение желудка и двенадцатиперстной кишки. Точками обозначена наиболее частая локализация кровоточащих язв.

- 1 — чревный ствол; 2 — левая желудочная артерия; 3 — селезеночная артерия; 4 — левая желудочно-сальниковая артерия; 5 — нижняя передняя панкреатодуоденальная артерия; 6 — верхняя передняя панкреатодуоденальная артерия; 7 — правая желудочно-сальниковая артерия; 8 — верхняя брыжеечная артерия; 9 — желудочно-дуоденальная артерия; 10 — правая желудочная артерия; 11 — собственная печеночная артерия; 12 — общая печеночная артерия.

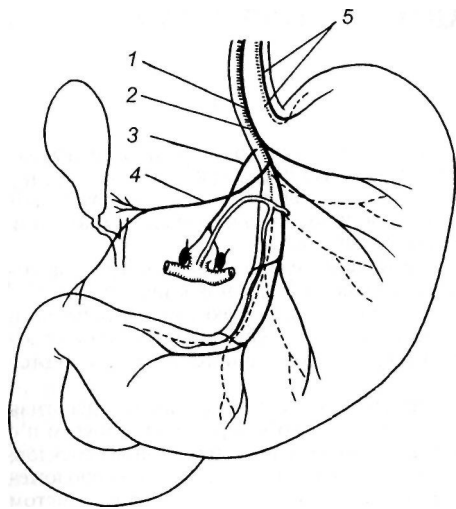


Рис. 11.2. Анатомия ветвей блуждающего нерва на желудке.

1 — передний ствол (левый); 2 — задний ствол (правый); 3 — печеночная ветвь переднего (левого) ствола; 4 — чревная ветвь заднего (правого) ствола; 5 — добавочная ветвь заднего (правого) ствола.

для гистамина, ацетилхолина, гастрина; выделяют соляную кислоту — HCl ; добавочные, или промежуточные (выделяют растворимую слизь, обладающую буферными свойствами); недифференцированные клетки являются исходными для всех остальных клеток слизистой оболочки. Общая площадь фундальных желез около $3,5 \text{ м}^2$.

3. Зона антральных желез, выделяющих растворимую слизь с рН, близким к рН внеклеточной жидкости, содержит эндокринные G-клетки (вырабатывают гормон гастрин), S-клетки

слизи, бикарбонатов, фосфолипидов и воды. Этот гель в виде пленки плотно покрывает всю поверхность слизистой оболочки, облегчает прохождение пищи, защищает слизистую оболочку от механических и химических повреждений и самопереваривания желудочным соком. Поверхностные клетки слизистой оболочки вместе со слизисто-бикарбонатным гелем создают физико-химический защитный барьер, препятствующий обратной диффузии катионов водорода из полости желудка и поддерживающий нейтральный рН у клеточной поверхности (рис. 11.3).

Слизистая оболочка двенадцатиперстной кишки вырабатывает в 2 раза больше бикарбонатов, чем слизистая оболочка желудка. В поддержании устойчивости слизистой оболочки желудка и двенадцатиперстной кишки к повреждающим факторам важную роль играют: способность клеток к репарации, хорошее состояние микроциркуляции и секреция химических медиаторов защиты (простагландины, эпидермальный и трансформирующий факторы роста).

В слизистой оболочке желудка различают три железистые зоны (рис. 11.4).

1. Зона кардиальных желез, выделяющих слизь.

2. Зона фундальных (главных) желез, содержащих четыре вида клеток: главные (выделяют пепсиногены); париетальные, или обкладочные (на их мембране имеются рецепторы

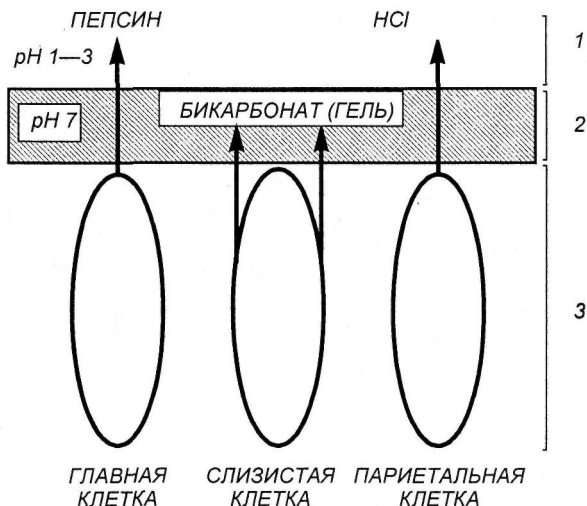


Рис. 11.3. Слизисто-бикарбонатный слой.

1 — просвет желудка; 2 — слизь (гель); 3 — слизистая оболочка желудка.

(вырабатывают секретин), I-клетки (вырабатывают холецистокинин).

Помимо гастрина, слизистая оболочка желудка вырабатывает "внутренний фактор Кастля" (фундальный отдел), гастрон, глюкагон, что позволяет рассматривать желудок как эндокринный орган.

Четкой границы между зонами фундальных и антральных желез нет. Зону, где расположены оба вида желез, называют переходной. Она особенно чувствительна к действию повреждающих факторов. Именно здесь, на границе секретирующей и несекретирующей соляную кислоту слизистой оболочки, чаще всего и возникают изъязвления. С возрастом происходит распространение антральных желез в проксимальном направлении, т. е. к кардии, за счет атрофии фундальных желез (феномен "антрокардиальной прогрессии").

В слизистой оболочке двенадцатиперстной кишки между экзокринными клетками расположены эндокринные: G-клетки (вырабатывают гастрин), S-клетки (вырабатывают секретин), I-клетки (вырабатывают холецистокинин).

У здорового человека в условиях покоя в течение часа выделяется около 50 мл желудочного сока. Продукция желудочного сока увеличивается в процессе пищеварения и в ответ на действие психических и эмоциональных факторов. Секрецию желудочного сока, связанную с приемом пищи, условно разделяют на три фазы: рефлекторную (нейрогенную или вагусную), желудочную (гуморальную или гастринную) и кишечную.

Желудочный сок способен повреждать и переваривать живые ткани благодаря наличию в нем HCl и пепсина. В желудке здорового человека агрессивные свойства кислотно-пептического фактора желудочного сока ослабляются действием принятой пищи, проглоченной слюной, секретируемой щелочной слизи, забрасываемым в желудок щелочным дуоденальным содержимым и влиянием ингибиторов пепсина.

Ткани желудка и двенадцатиперстной кишки предохраняются от самопереваривания защитным слизисто-бикарбонатным барьером, интегрированной системой механизмов, стимулирующих и тормозящих секрецию HCl, моторику желудка и двенадцатиперстной кишки. Защитный слизисто-бикарбонатный барьер слизистой оболочки образуют: 1) слой густой слизи, покрывающей эпителий желудка в виде пленки толщиной 1,0—1,5 мм, и содержащиеся в нем ионы бикарбоната; 2) апикальная мембрана клеток; 3) базальная мембрана клеток. Слизистый гель замедляет скорость обратной диффузии H^+ -ионов (из просвета желудка в слизистую оболочку), нейтрализует H^+ -ионы, не дает им повреждать клетки.

Стимуляция секреции HCl происходит под влиянием ацетилхолина, гастрина, гистамина и продуктов переваривания пищи (пептиды, аминокислоты).

Ацетилхолин — медиатор парасимпатической нервной системы. Он высвобождается в стенке желудка в ответ как на стимуляцию блуждающих нервов (в рефлекторную фазу желудочной секреции), так и на локальную стимуляцию интрамуральных нервных сплетений при нахождении пищи в желудке (в желудочную фазу секреции). Ацетилхолин является средним по силе стимулятором продукции HCl и сильным возбудителем высвобождения гастрина из G-клеток. Кроме того, возбуждение блуждающих нервов повышает чувствительность обкладочных клеток к воздействию гастрина и усиливает моторику желудка.

Гастрин — полипептидный гормон, выделяется G-клетками антрального отдела желудка и верхнего отдела тонкой кишки, стимулирует секрецию HCl париетальными клетками и повышает их чувствительность к парасимпатической и другой стимуляции. Высвобождение гастрин из G-клеток вызывают парасимпатическая стимуляция, белковая пища, пептиды, аминокислоты, кальций, механическое растяжение желудка и щелочное значение pH в его антральном отделе. Эндокринная функция гастрина характеризуется не только стимулирующим воздействием на желудочную секрецию, но и трофическим влиянием на слизистую оболочку и энтерохромаффинные клетки. Продукцию гастрина угнетают нейрогенные влияния (ингибиторные парасимпатические волокна), химические воздействия (низкий pH в антральном отделе желудка), гормоны-антагонисты (гастрон, кальцитонин, соматостатин, глюкагон).

Гистамин является мощным стимулятором секреции HCl. Эндогенный гистамин в желудке

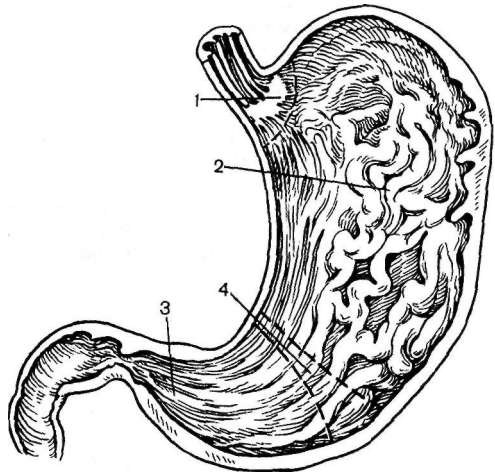


Рис. 11.4. Зоны расположения желез слизистой оболочки желудка.

1 — кардиальные железы; 2 — фундальные железы; 3 — антральные железы; 4 — переходная зона.

синтезируют и хранят клетки слизистой оболочки (тучные, энтерохромаффинные, париетальные). Секрция, стимулированная гистамином, является результатом активации H_2 -рецепторов на мембране париетальных клеток. Так называемые антагонисты H_2 -рецепторов (циметидин, ранитидин, фамотидин, низатидин и др.) блокируют действие гистамина и других стимуляторов желудочной секрции.

Антральный отдел желудка в зависимости от pH его содержимого регулирует продукцию HCl париетальными клетками. Выделяющийся из G-клеток гастрин стимулирует секрецию HCl, а ее избыток, вызывая закисление содержимого антрального отдела желудка и двенадцатиперстной кишки, тормозит высвобождение гастрина. При интрагастральном pH менее 2,0 и интрадуоденальном pH ниже 2,5 высвобождение гастрина и секреция HCl прекращаются. По мере разбавления и нейтрализации HCl щелочным секретом антральных желез при показателе pH в желудке более 4,0 и pH в двенадцатиперстной кишке более 6,0 высвобождение гастрина и секреция HCl возобновляются. Так действует "антродуоденальный тормозной механизм".

Поступление кислого содержимого из желудка в двенадцатиперстную кишку стимулирует эндокринную функцию S-клеток. При pH менее 4,5 высвобождающийся в кишке секретин тормозит секрецию HCl, стимулирует выделение бикарбонатов и воды поджелудочной железой, печенью, дуоденальными (бруннеровыми) железами. При нейтрализации HCl щелочным секретом в полости двенадцатиперстной кишки повышается значение pH, прекращается высвобождение секретина и возобновляется секреция HCl. Так действует "секретинный тормозной механизм".

Мощными ингибиторами секреции HCl являются соматостатин, вырабатываемый эндокринными D-клетками желудка и верхнего отдела тонкой кишки; vasoактивный, интестинальный полипептид (VIP), вырабатываемый D1-клетками желудка и кишечника. На секрецию HCl влияет желудочный тормозной полипептид (гастроингибирующий полипептид GIP). Возрастание концентрации GIP в крови наблюдается после приема жирной и богатой углеводами пищи.

В результате координированного действия стимулирующих и тормозящих секрецию HCl механизмов продукция ее париетальными клетками осуществляется в пределах, необходимых для пищеварения и поддержания нормального кислотно-основного состояния.

Моторная функция. Вне фазы желудочного пищеварения желудок находится в спавшемся состоянии. Во время еды благодаря изменению тонуса мышц ("рецептивное расслабление") желудок может вместить около 1500 мл без заметного повышения внутриполостного давления. Во время нахождения пищи в желудке наблюдаются два типа сокращений его мускулатуры — тонические и перистальтические.

Дно и тело желудка выполняют главным образом функцию резервуара и желудочного пищеварения, а основная функция пилорантрального отдела — смешивание, измельчение и эвакуация содержимого в двенадцатиперстную кишку.

Мускулатура тела желудка оказывает постоянное слабое давление на его содержимое. Перистальтические волны перемещивают пищевую кашицу с желудочным соком и перемещают ее в антральный отдел. В это время привратник сокращен и плотно закрывает выход из желудка. Рефлюкс желудочного содержимого в пищевод предотвращается сложным физиологическим замыкательным механизмом, способствующим закрытию пищеводно-желудочного перехода (тонус нижнего пищеводного сфинктера, острый угол Гиса, слизистый клапан Губарева). Пищевая кашица перемещивается в антральный отдел, где происходит ее дальнейшее измельчение и смешивание с щелочным секретом антральных желез. Когда перистальтическая волна достигает привратника, он расслабляется, часть содержимого антрального отдела поступает в двенадцатиперстную кишку. Затем привратник замыкается, происходит тотальное сокращение стенок антрального отдела. Высокое давление в антральном отделе заставляет его содержимое двигаться в обратном направлении в полость тела желудка, где оно опять подвергается воздействию HCl и пепсина.

Двенадцатиперстная кишка перед поступлением в нее желудочного химуса несколько расширяется благодаря расслаблению мускулатуры ее стенки.

Таким образом, эвакуация содержимого желудка обусловлена очередностью сокращений и изменений внутриполостного давления в антральном отделе, пилорической части и двенадцатиперстной кишке. Антральный отдел и привратник обеспечивают регуляцию длительности переваривания пищи в желудке. Благодаря действию замыкательного аппарата предотвращается рефлюкс дуоденального содержимого в желудок.

Блуждающие нервы стимулируют перистальтические сокращения желудка, понижают тонус пилорического сфинктера и нижнего пищеводного сфинктера. Симпатическая нервная система оказывает противоположное действие: тормозит перистальтику и повышает тонус сфинктеров. Гастрин снижает тонус пилорического сфинктера, секретин и холецистокинин вызывают его сокращение. Нормальную секреторную и сократительную функции органов пищеварения обеспечивает взаимодействие медиаторов окончаний блуждающих нервов (ацетилхолин), биогеенных аминов (гистамин, холецистокинин, секретин и др.), жирорастворимых кислот (простагландины).

Основные функции желудка и двенадцатиперстной кишки. В желудочную фазу пищеварения принятая пища подвергается химической, ферментативной и механической обработке.

Соляная кислота желудочного сока оказывает бактерицидное действие на содержимое желудка. Антральный отдел желудка, пилорический канал, двенадцатиперстная кишка представляют единый комплекс моторной активности ("пилороантральная помпа или мельница").

В двенадцатиперстной кишке осуществляется переваривание всех пищевых ингредиентов, она регулирует функции гепатобилиарной системы и поджелудочной железы, секреторную и моторную функции желудка и кишечника. В двенадцатиперстной кишке желудочный химус подвергается дальнейшей механической и химической обработке. Происходит переваривание всех пищевых ингредиентов протеолитическими, амилалитическими и липолитическими ферментами.

Желудок и двенадцатиперстная кишка участвуют в гемопоэзе, оказывают влияние на многообразные функции различных систем организма, участвуют в межклеточном обмене веществ, обеспечивают регуляцию гомеостаза крови.

11.1. Методы исследования

Типичные жалобы, анамнез, течение болезни в сочетании с данными объективного исследования позволяют в большинстве случаев поставить достаточно обоснованный диагноз заболевания желудка. Однако без специальных инструментальных исследований провести дифференциальный диагноз бывает трудно, для этого необходимы специальные инструментальные и лабораторные исследования.

Секрция желудочного сока исследуется путем зондирования желудка тонким зондом и рН-метрии (см. "Язвенная болезнь").

Эзофагогастродуоденоскопия является основным методом диагностики заболеваний желудка и двенадцатиперстной кишки и решающим — в диагностике злокачественных новообразований, так как дает возможность произвести гастробиопсию, взять материал для цитологического и гистологического исследований. Во время эндоскопического исследования по специальным показаниям выполняют рН-метрию, измеряют интрамуральную разность потенциалов в пищеводе, разных отделах желудка и двенадцатиперстной кишке, производят лечебные манипуляции (удаление полипа, термокоагуляция кровоточащих сосудов, вводят в слизистую оболочку препараты для остановки кровотечения).

Рентгенологическое исследование применяют для выявления функциональных нарушений, локализации, характера, протяженности патологических изменений (рис. 11.5).

После обзорной рентгеноскопии больному дают контрастное вещество — водную взвесь сульфата бария. Исследование проводят в различных проекциях при вертикальном и горизонтальном положении больного, а при необходимости и в положении Тренделенбурга.

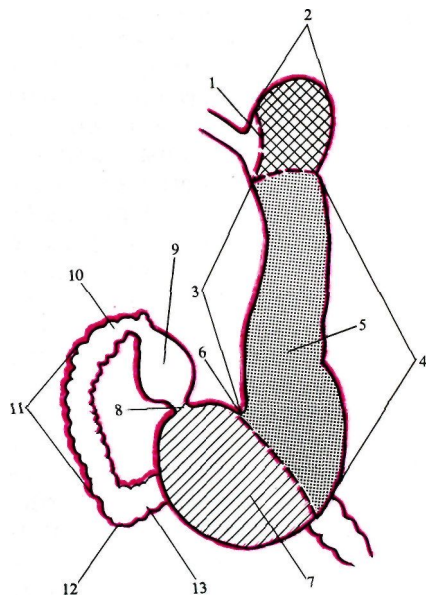


Рис. 11.5. Рентгенологическая классификация отделов желудка и двенадцатиперстной кишки.

1 — кардиальная часть желудка; 2 — свод желудка; 3 — малая кривизна желудка; 4 — большая кривизна желудка; 5 — тело желудка; 6 — угол желудка; 7 — антральный отдел желудка; 8 — канал привратника; 9 — луковица двенадцатиперстной кишки; 10 — верхний изгиб двенадцатиперстной кишки; 11 — нисходящая часть двенадцатиперстной кишки; 12 — нижний изгиб двенадцатиперстной кишки; 13 — нижняя горизонтальная часть двенадцатиперстной кишки.

Во время исследования изучают форму, величину, положение, тонус, контуры органа и его смещаемость (активную и пассивную), перистальтику, эластичность стенок, функцию привратника, сроки начала и завершения эвакуации.

Опорожнение желудка происходит отдельными порциями и заканчивается через $1\frac{1}{2}$ —2 ч. При зиянии привратника эвакуация завершается быстрее, при сужении выхода из желудка — значительно медленнее. Иногда при органическом стенозе выходного отдела желудка контрастная масса задерживается в нем в течение нескольких дней.

Для изучения перистальтики желудка применяют рентгенокимографию, используют фармакологические препараты (метацин, аэрон, прозерин).

Полезную информацию дает *УЗИ органов брюшной полости*. Наиболее точные сведения об изменениях в стенке желудка и расположенных по малой и большой кривизне лимфатических узлах можно получить при эндоскопическом ультразвуковом исследовании. *Компьютерная томография* позволяет определить опухоль, ее размеры и распространенность.

11.2. Пороки развития

Пороки развития пищевода, диафрагмы и пищеводного отверстия диафрагмы могут быть причиной изменения формы и положения желудка. При задержке опускания желудка в сочетании с нарушением развития пищеводного отверстия диафрагмы формируются пороки типа врожденного короткого пищевода ("грудного желудка"), параэзофагеальной грыжи. *Клинически* эти пороки развития проявляются болями в эпигастральной области, за грудиной, изжогой, срыгиваниями, рвотой и обусловлены желудочно-пищеводным рефлюксом в связи с отсутствием замыкательной функции пищеводно-желудочного перехода (см. "Диафрагмальные грыжи").

Удвоения, кисты желудка и двенадцатиперстной кишки составляют 5—10 % случаев удвоения органов желудочно-кишечного тракта. По форме удвоения бывают трубчатые (трубчатые) — 10 % от числа таких уродств и сферические (кистевидные) — 90 %. Дубликации чаще всего располагаются в непосредственной близости к основному органу, имеют с ними общую мышечную оболочку — перегородку и кровоснабжение, выстланы однотипной слизистой оболочкой. Локализация гастродуоденальных удвоений в желудке чаще всего встречается на большой кривизне, занимая $\frac{2}{3}$ длины, в двенадцатиперстной кишке они чаще располагаются на брыжеечной стороне или передней стенке верхней горизонтальной и нисходящей частей. Сообщения между дубликацией и основным органом бывают оральными, аборальными и двусторонними.

Удвоения, кисты желудка и двенадцатиперстной кишки в 20—25 % случаев сочетаются с другими аномалиями развития.

Первые клинические проявления заболевания в 65 % случаев наблюдают у новорожденных, в 15 % — у детей в возрасте 3—5 лет, у остальных — в более позднем периоде.

У новорожденных это заболевание проявляется как высокая кишечная непроходимость. Дети более старшего возраста жалуются на плохой аппетит, чувство тяжести в эпигастрии, рвоту, похудание, неустойчивый стул, мелену. При осмотре можно пропальпировать объемное образование в верхней части живота. Взрослых больных тревожат боли в эпигастрии после еды, общая слабость, реже — рвота кровью. Дуоденальная дубликация в любом возрасте может осложняться механической желтухой, острым

панкреатитом или симптомами высокой хронической кишечной непроходимости.

Диагностика гастродуоденальной дубликации трудна и требует проведения рентгенологического, эндоскопического и эндосонографического исследований. При этом обнаруживают раздвоение полости с контрастированием просвета основного и дополнительного органов.

Оптимальным методом *лечения* считают удаление дубликации без вскрытия просвета органа.

Врожденный гипертрофический пилоростеноз. Сужение привратника желудка наблюдается чаще других пороков развития. Мышца привратника резко утолщена. У ребенка со 2—4-й недели жизни наблюдаются рвота желудочным содержимым, нарастающая потеря массы тела, обезвоживание, олигурия, запор. При осмотре живота через брюшную стенку выявляют усиленную перистальтику желудка. При рентгенологическом исследовании определяют стеноз привратника, задержку эвакуации из желудка.

Идиопатическая гипертрофия привратника у взрослых считается казуистикой. Чаще встречается у мужчин в возрасте 30—60 лет. При этом длина пилорического канала составляет 1,5—4 см (в норме 1 см), а толщина 9—15 мм (в норме 5 мм).

Лечение. У детей производят экстрамукозную пилоропластику. Стенку привратника рассекают в продольном направлении до подслизистой основы и накладывают швы в поперечном направлении. У взрослых целесообразно производить антрумэктомию.

Дивертикулы желудка и двенадцатиперстной кишки являются выпячиваниями стенки в форме мешка или воронки, сообщающимися с его просветом. Распространенность дивертикулов: 0,2—1 % наблюдений — в желудке и 15—20 % — в двенадцатиперстной кишке. Дивертикулы бывают истинные и ложные, пульсионные и тракционные. В образовании истинных дивертикулов принимают участие все слои стенки органа; ложные дивертикулы представляют собой выпячивания слизистой оболочки через дефект в мышечном слое.

Пульсионные дивертикулы возникают в результате давления на стенки из полости органа. Образуются они вследствие недостаточности мышечной и эластической ткани стенки органа при врожденной неполноценности или в результате снижения мышечного тонуса и механической прочности соединительнотканного каркаса при старении, атрофии после травмы и воспаления. Пульсионные дивертикулы имеют мешковидную форму.

Тракционные дивертикулы возникают вследствие тяги за стенку полого органа снаружи (рубец); они имеют воронкообразную форму; со временем, увеличиваясь в размерах, могут приобретать мешковидную форму.

Величина дивертикулов различна: от едва заметных выпячиваний стенки до 5 см в диаметре. Входное отверстие может быть узким или широким. Дивертикулы бывают одиночными и множественными. Изнутри дивертикул выстлан слизистой оболочкой, в стенках имеются элементы стенки органа, но со временем они замещаются соединительной тканью.

Дивертикулы в желудке расположены преимущественно в кардиальной части на задней стенке (до 75 %) и в пилорическом отделе (15 %). В двенадцатиперстной кишке чаще всего их находят в нисходящей части (65 %) и нижнегоризонтальной ветви (18 %). Более 95 % ее дивертикулов располагается на стенке двенадцатиперстной кишки, обращенной в сторону головки поджелудочной железы. Если большой сосок двенадцатиперстной кишки является частью стенки дивертикула, то такой дивертикул называют "пара-

папиллярным". Околососочковые дивертикулы могут располагаться и впереди, и позади головки поджелудочной железы, а также часто внедряться в ее ткань. В 1,5—2 % случаев общий желчный проток впадает в полость дивертикула.

Клиническая картина и диагностика. Дивертикулы могут существовать бессимптомно. Клинические проявления возникают при остром (катаральный, язвенный, флегмонозный) или хроническом дивертикулите. Острый дивертикулит проявляется интенсивной болью в эпигастрии, лихорадкой, ознобом. Воспалительный процесс может распространяться на соседние органы и ткани. При дивертикулите могут возникнуть кровотечение (оккультное или профузное), перфорация стенки дивертикула с развитием перитонита или забрюшинной флегмоны.

Дивертикулы верхней части двенадцатиперстной кишки при изъязвлении проявляются признаками пептической язвы (боль в эпигастриальной области, связанная с приемом пищи).

Близкое соседство воспаленного дивертикула с большим сосочком двенадцатиперстной кишки (фатеровым соском) и протоком поджелудочной железы может обусловить нарушения функций желчного пузыря и поджелудочной железы, быть причиной развития печеночной колики, желтухи, желчнокаменной болезни, острого и хронического панкреатита.

Дивертикулы нижней части двенадцатиперстной кишки при переполнении и воспалении могут сопровождаться симптомами высокой обтурационной непроходимости кишечника.

Диагностируют дивертикулы при рентгенологическом и эндоскопическом исследованиях. На рентгенограммах выявляют дополнительную тень овальной или округлой формы, локализирующуюся вне просвета органа и связанную с ним тонкой или широкой ножкой. После эвакуации контрастной массы дополнительная тень может исчезнуть или остаться в течение различного времени.

Лечение. Хирургическое лечение показано при осложнениях дивертикулов. Метод операции зависит от характера осложнения, локализации дивертикула. Применяют иссечение дивертикула, резекцию желудка, выключение двенадцатиперстной кишки.

Дуоденостаз — нарушение пассажа содержимого по двенадцатиперстной кишке — развивается вследствие органических и функциональных нарушений двенадцатиперстной кишки. Причинами дуоденостаза являются аномалии развития кишки (переворот на 180°), поджелудочной железы (кольцевидная поджелудочная железа), нарушение подвижности (опущение кишки с образованием угла в области связки Трейтца), сдавление ее нижнегоризонтальной ветви в "сосудистой вилке" между верхней брыжеечной артерией и аортой (частичная хроническая дуоденальная непроходимость, обусловленная артериомезентериальной компрессией), аганглиоз (врожденное недоразвитие интрамуральных парасимпатических узлов).

Функциональный дуоденостаз возникает при различных заболеваниях системы пищеварения и поражениях центральной нервной системы (вегетативная нейропатия при сахарном диабете, системная склеродермия, семейная висцеральная миопатия).

Клиническая картина и диагностика. Симптомы заболевания возникают при нарушении пассажа химуса по двенадцатиперстной кишке вследствие истощения компенсаторных возможностей ее моторики. Появляются чувство тяжести, распирающего в верхней половине живота; боль в правом подреберье, не зависящая от приема пищи, тошнота, рвота, снижение аппетита, похудание.

Диагноз ставят на основании анамнеза, рентгенологического исследования. Необходимо дополнительное исследование пищевода, толстой кишки, мочевого пузыря для исключения сочетанных аганглионарных поражений.

Лечение. При консервативном лечении применяют прокинетики (метоклопрамид, домперидон, цизаприд), эубиотики, промывание двенадцатиперстной кишки через зонд. Хирургическое лечение показано при механических формах дуоденоза. Оно направлено на устранение причины нарушения пассажа пищи. Обычно формируют гастроеюноанастомоз или дуоденоюноанастомоз (в том числе и на выделенной по Ру петле тощей кишки).

11.3. Инородные тела желудка и двенадцатиперстной кишки

Инородные тела могут попадать в желудок и двенадцатиперстную кишку через рот или через стенки при их повреждении.

Проглатывание инородных тел происходит в состоянии опьянения, при психических расстройствах, иногда умышленно с целью членовредительства. Дети иногда случайно заглатывают мелкие предметы (пуговицы, монеты, гайки и др.).

Клиническая картина и диагностика. Симптомы зависят от характера, формы, величины, количества инородных тел. Мелкие инородные тела (пуговицы, монеты и др.) обычно выходят естественным путем, не причиняя болезненных ощущений. Крупные и особенно остроконечные предметы (иглы, стекла, рыбы кости и др.) могут вызывать воспалительные изменения в стенках пищеварительного тракта вплоть до перфорации и развития перитонита. При ущемлении инородного тела в привратнике или двенадцатиперстной кишке возникают симптомы острой обтурационной непроходимости кишечника: боль схваткообразного характера в верхней половине живота, рвота.

В желудок (в двенадцатиперстную кишку) могут попадать желчные конкременты в случае перфорации язвы в желчный пузырь, содержащий конкременты, или в результате пролежня желчного пузыря и стенки желудка либо двенадцатиперстной кишки. Из желудка они могут быстро эвакуироваться. Заброс желудочного или дуоденального содержимого через свищ в желчный пузырь способствует прогрессированию воспаления в нем и в желчных протоках. В ряде случаев камень ущемляется в тонкой кишке вследствие ее спазма и возникает острая непроходимость кишечника.

Лечение. При наличии в желудке мелких круглых предметов применяют выжидательную тактику, поскольку такие инородные тела могут выйти естественным путем. Положение инородного тела в желудке и прохождение его по кишечнику контролируют рентгенологически. Инородное тело можно удалить из желудка или двенадцатиперстной кишки с помощью эндоскопа. В случае, когда проглоченный предмет угрожает перфорацией стенке желудка или кишки (острые предметы, иглы и т. п.) и не может пройти через весь пищеварительный тракт или его невозможно извлечь с помощью гастроскопа, показаны операция гастротомии и удаление инородного тела.

При попадании в желудок желчных конкрементов проводят оперативные вмешательства: разъединение органов, образующих свищ, холецистэктомия, резекцию желудка (при язве желудка), ваготомии с дренирующей желудок операцией (при язве двенадцатиперстной кишки). В случае развившейся непроходимости кишечника производят энтеротомию с удалением конкремента.

Безоары — инородные тела, образующиеся в желудке из проглоченных неперевариваемых волокон у людей, употребляющих большое количество

растительной клетчатки, особенно плоды хурмы, инжира и др. Из волокон клетчатки образуются так называемые фитобезоары; у лиц с неуравновешенной психикой, имеющих привычку грызть свои волосы и проглатывать их (трихофагия), — трихобезоары; у лиц, страдающих хроническим алкоголизмом, — шеллакобезоары (из спиртового лака, политуры и др.); У лиц, имеющих привычку жевать смолы, вар — пиксобезоары. Из животного жира при частом его употреблении (козье, баранье сало) образуются стибобезоары, из дрожжеподобных грибков — микобезоары.

Образование безоара, как правило, происходит в желудке, редко — в дивертикуле двенадцатиперстной кишки. К факторам риска относят гипо- и ацидное состояние, нарушение моторики желудка после его резекции или ваготомии.

При наличии в желудке безоара пациента может беспокоить тупая боль, ощущение тяжести в эпигастральной области после еды.

Лечение. При небольших, мягких безоарах, отсутствии осложнений назначают ферментные препараты (папаин), ранее оперированным больным — пепсин, соляную кислоту, антимикотические средства во время гастроскопии, производят разрушение безоара внутри желудка, а затем отмывают его куски. При неэффективности данного метода показаны операция гастротомии и удаление безоара.

11.4. Химические ожоги и рубцовые стриктуры желудка

Химические ожоги желудка возникают в результате проглатывания растворов кислот, щелочей и других агрессивных жидкостей, при этом больше всего поражаются привратниковая часть и антральный отдел. Распространенность и глубина поражения желудка зависят от концентрации и количества принятого раствора, от наполнения желудка содержимым. При наличии в желудке значительного количества пищевых масс происходит снижение концентрации принятого раствора и в результате уменьшается его повреждающее действие, в пустом желудке при том же количестве раствора происходит более значительное повреждение его стенок.

Клиническая картина и диагностика. Основными симптомами являются боль в глотке, за грудиной, в эпигастральной области; дисфагия; рвота жидкостью цвета "кофейной гущи" со слизью и примесью алой крови; явления шока. На слизистой оболочке полости рта и глотки видны следы ожога от принятой жидкости. При пальпации живота выявляются болезненность и напряжение мышц в эпигастрии. При проглатывании концентрированных растворов кислот или щелочей может произойти обширный некроз стенки желудка с перфорацией и развитием перитонита.

В поздние сроки после ожога вследствие рубцевания пораженных участков стенозируется выходной отдел желудка.

Лечение. См. "Химические ожоги и рубцовые сужения пищевода". В поздние сроки после ожога при развитии стеноза выходного отдела желудка показана резекция желудка.

11.5. Повреждения желудка и двенадцатиперстной кишки

Повреждения желудка и двенадцатиперстной кишки бывают закрытыми, при неповрежденной брюшной стенке, и открытыми — при проникающих в брюшную полость ранах.

Причинами закрытых повреждений могут быть удар большой силы в живот (авто- или авиакатастрофа), сдавление живота между массивными предметами при завалах. При этом наблюдаются разрывы стенки (линейные, лоскутные), ушибы и надрывы с образованием гематом, отрыв желудка от двенадцатиперстной кишки, от связочного аппарата.

Причинами открытых повреждений являются огнестрельные ранения (осколочные, пулевые), колотые и резаные ранения холодным оружием.

При закрытых и открытых повреждениях могут повреждаться и другие органы: печень, селезенка, толстая и тонкая кишка, сосуды брыжейки, а также череп, грудная клетка, конечности (политравма).

Клиническая картина и диагностика. Повреждения желудка сопровождаются резкой болью в животе, напряжением мышц брюшной стенки, шоком. При перкуссии в боковых отделах живота может выявляться укорочение перкуторного звука (при наличии жидкости), в области печени — тимпанит (при наличии свободного газа, вышедшего из желудка в брюшную полость). Быстро развивается перитонит. Для уточнения диагноза проводят лапароскопию или исследование брюшной полости с помощью "шарящего" катетера для обнаружения скопления крови. Точный диагноз повреждений при закрытых и открытых травмах живота устанавливают во время операции.

Лечение. Проводят экстренную операцию одновременно с противошоковыми мероприятиями. Вид операции зависит от характера повреждения; обычно она заключается в ушивании отверстий в желудке (или двенадцатиперстной кишке), остановке кровотечения, промывании брюшной полости антисептическими средствами и дренировании брюшной полости (см. "Перитонит").

11.6. Язвенная болезнь желудка и двенадцатиперстной кишки

Язвенная болезнь (пептическая язва) характеризуется наличием длительно незаживающего глубокого дефекта стенки желудка или двенадцатиперстной кишки, возникающего вследствие агрессивного действия кислотно-пептического компонента желудочного сока на слизистую оболочку на фоне ослабления ее защитных свойств хроническим гастритом, вызванным инфекцией *Helicobacter pylori*. Язва имеет тенденцию к хроническому рецидивирующему течению.

Язвенная болезнь желудка и двенадцатиперстной кишки является широко распространенным заболеванием. До 8—12 % взрослого населения развитых стран в течение своей жизни болеют язвенной болезнью. Число больных язвенной болезнью в Европе достигает 1—2 % взрослого населения. В Москве гастродуоденальные язвы встречаются у 5 человек на 100 000 населения; в Санкт-Петербурге — у 10 на 100 000. В России наблюдается увеличение числа больных язвенной болезнью, особенно среди подростков 15—17 лет и у детей до 14 лет. По сравнению с 1995 г. число взрослых больных возросло на 2,2 %, а среди подростков — на 22,7 %.

Язвенная болезнь двенадцатиперстной кишки наиболее часто встречается у лиц в возрасте 20—40 лет и подростков, в то время как язвенная болезнь желудка — преимущественно у лиц в возрасте 40—60 лет. Язвенная болезнь двенадцатиперстной кишки встречается в 2—3 раза чаще язвенной болезни желудка. Заболеваемость язвенной болезнью двенадцатиперстной кишки в последние годы стала уменьшаться в западных странах и существенно возрастает в России. Заболеваемость язвой желудка остается относительно стабильной.

По локализации, клиническим проявлениям и особенностям лечения выделяют следующие типы язв: 1) язва малой кривизны желудка (I тип по Джонсону); 2) сочетанные язвы двенадцатиперстной кишки и желудка (II тип); 3) язва препилорического отдела желудка (III тип). Язву двенадцатиперстной кишки при некоторых авторях относят к IV типу.

Этиология и патогенез. Язвенная болезнь является полиэтиологическим заболеванием, присущим только человеку. Многие гастроэнтерологи ведущую роль в этиологии язвенной болезни отводят микробной инвазии *Helicobacter pylori*. Некоторые считают язвенную болезнь инфекционным заболеванием. Действительно, *H. pylori* обнаруживают на поверхности слизистой оболочки у 90—100 % больных дуоденальной язвой и у 70—80 % больных язвой желудка. Инфекция *H. pylori* является наиболее частой бактериальной хронической инфекцией человека, встречающейся преимущественно среди бедных слоев населения. Заражение *H. pylori* происходит в детстве орофекальным или орооральным путем. Следует отметить, что, несмотря на широкое распространение инфекции *H. pylori* среди населения, только небольшая часть зараженных заболевает язвенной болезнью. В то же время у многих пациентов, не зараженных *H. pylori* инфекцией, возникает язвенная болезнь. Исследования показали, что могут быть геликобактер-положительные и геликобактер-отрицательные язвы. В США 42 % больных с язвенной болезнью не имеют геликобактерной инфекции. У этих больных язвы протекают более агрессивно, хуже поддаются лечению антисекреторными препаратами.

Развитию язвенной болезни двенадцатиперстной кишки предшествует желудочная метаплазия слизистой оболочки ее, колонизация этих участков *H. pylori*. Возникающий на этом фоне активный хронический геликобактерный дуоденит способствует развитию дуоденальной язвы.

В процессе жизнедеятельности *H. pylori* выделяются уреазы, геликобактерные цитотоксины, аммиак, кислородные радикалы. Под влиянием указанных факторов ослабляется защитный слизисто-бикарбонатный барьер, снижается резистентность слизистой оболочки по отношению к агрессивному действию желудочного сока. На этом фоне образуются язвы и эрозии, приобретающие хронический рецидивирующий характер.

В пользу роли *H. pylori* в патогенезе язвенной болезни можно привести факты, свидетельствующие о более эффективном лечении, если антисекреторная терапия сочетается с эрадикацией *H. pylori* антибиотиками, метронидазолом или препаратами висмута. Действительно, язвы с большей частотой заживают и реже рецидивируют после излечения геликобактерной инфекции, уничтожение которой достоверно снижает продукцию гастрина, купирует воспалительный процесс в слизистой оболочке, устраняет нарушения моторики желудка, восстанавливает защитный слизисто-бикарбонатный барьер. В связи с этим ускоряется заживление язвы и, как правило, резко сокращается частота обострений язвенной болезни. Большой процент стойкого заживления язвы и снижение частоты рецидивов резко уменьшили число больных, нуждающихся в плановом оперативном лечении по относительным показаниям, а число больных, нуждающихся в неотложной хирургической помощи, увеличилось.

Приведенные сведения свидетельствуют о несомненной роли геликобактерной инфекции в этиологии язвенной болезни, однако ее едва ли можно назвать основным патогенетическим фактором. Скорее инфекция создает благоприятные условия для повреждающего действия кислотно-пептического фактора. Вместе с ним *H. pylori* представляет своеобразный "агрессивный тандем", вызывающий язвообразование. Следовательно, язва возникает

в результате синергического действия обоих факторов. Как при всяком воспалении, в зоне поражения увеличивается продукция цитокинов и активных кислородных радикалов, непосредственно повреждающих клетки желудочного эпителия, активизирующих апоптоз. Этот процесс развивается на фоне нарушения микроциркуляции, ишемии слизистой оболочки и снижения регенерации поврежденного эпителия.

Среди этиологических факторов выделяют предрасполагающие и производящие.

К предрасполагающим факторам относят прежде всего генетические предпосылки. В среднем генетически детерминированную предрасположенность к этому заболеванию выявляют у 30—40 % больных язвенной болезнью двенадцатиперстной кишки (при язве желудка несколько меньше). Известно, что язвенная болезнь среди кровных родственников и потомков больных встречается в 2—5 раз чаще, чем в целом в популяции. Высокий уровень максимальной кислотопродукции у этих больных генетически обусловлен и связан с увеличением пула обкладочных и G-клеток в слизистой оболочке желудка. Больных, предрасположенных к развитию пептической язвы, отличает избыточное выделение гастрина в ответ на пищевую стимуляцию. Дуоденальная язва чаще возникает у лиц с 0(1) группой крови, а язва желудка — с A(II) группой. Язвенная болезнь значительно чаще развивается у "несекреторов" — лиц, не имеющих способности выделять в составе желудочного сока антигены системы ABO. Определенное значение имеют психоэмоциональные перегрузки; психологические травмы обнаруживают у 60—70 % больных.

К производящим факторам можно отнести хронический активный дуоденит (или гастрит), ассоциированный с инфекцией *H. pylori*, метаплазию эпителия слизистой оболочки желудочного (а в желудке интестинального) типа, ослабление защитного слизисто-бикарбонатного барьера, агрессивное действие соляной кислоты и пепсина, а при желудочной локализации язвы сочетанное действие их с желчными кислотами и лизолецитином.

В сутки желудок секретирует около 1,5 л желудочного сока с высокой концентрацией H^+ -ионов. Между апикальной и базальной поверхностями клеток слизистой оболочки желудка имеется высокий градиент концентрации H^+ -ионов, который поддерживается защитным слизисто-бикарбонатным барьером слизистой оболочки. Слизистый гель замедляет скорость обратной диффузии H^+ -ионов (из просвета желудка в слизистую оболочку), успевает нейтрализовать H^+ -ионы, не дает им повреждать клетки (см. рис. 11.3).

Защитный барьер слизистой оболочки образуют: 1) слой густой слизи, покрывающей эпителий желудка в виде пленки толщиной 1—1,5 мм, и содержащей в нем ионы бикарбоната ("слизисто-бикарбонатный барьер"); 2) апикальная мембрана клеток; 3) базальная мембрана клеток.

В связи с ослаблением защитного барьера создаются благоприятные условия для обратной диффузии H^+ -ионов из просвета желудка в его стенку. Это приводит к истощению буферной системы клеток желудка, возникновению воспаления, тканевого ацидоза, активизации калликреин-кининовой системы, усилению продукции гистамина. В результате нарушается микроциркуляция, возникает ишемия слизистой оболочки, резко повышается проницаемость капилляров, что приводит к отеку и кровоизлияниям в слизистую оболочку. В связи с указанными изменениями снижаются регенераторные свойства ее эпителия. На этом фоне кислотно-пептический фактор способствует образованию язвенного дефекта.

В возникновении язвы в двенадцатиперстной кишке важную роль играет

ускорение эвакуации кислого содержимого из желудка. Длительный контакт соляной кислоты и пепсина со слизистой оболочкой двенадцатиперстной кишки приводит к повреждению слизистой оболочки двенадцатиперстной кишки. Расстройство секреторной и двигательной активности желудка и двенадцатиперстной кишки индуцируется и поддерживается психосоматическими факторами (отрицательные эмоции, психическое перенапряжение, страх).

Злоупотребление алкоголем, курение, прием нестероидных противовоспалительных препаратов способствуют ослаблению защитного слизисто-бикарбонатного барьера, усилению агрессии и язвообразованию.

Патологоанатомическая картина. Хроническую язву необходимо отличать от эрозий (поверхностных дефектов слизистой оболочки) и острых стрессовых язв, обычно заживающих без образования рубца. Хронические язвы имеют разную величину — от нескольких миллиметров до 5—6 см и более. Язва иногда глубоко проникает в стенку до серозной оболочки и даже выходит за ее пределы. Язвы способны пенетрировать в рядом расположенный орган (пенетрирующая язва) или в свободную брюшную полость (перфоративная язва), разрушать находящийся в зоне язвенного дефекта кровеносный сосуд и вызывать массивное кровотечение (кровотокающая язва). Длительно существующие язвы протекают с образованием рубцовой ткани в ее краях (каллезная язва). Рубцовые изменения деформируют складки слизистой оболочки, вызывая конвергенцию их к краям язвы. В слизистой оболочке вблизи язвы выявляются хроническое воспаление (дуоденит, гастрит, метаплазия эпителия). При заживлении язвы образуются рубцы, деформирующие желудок или двенадцатиперстную кишку, возникает пилородуоденальный стеноз.

Клиническая картина и диагностика. Основным симптомом язвенной болезни является боль. Она имеет связь с приемом пищи, периодичность в течение суток, сезонность обострения (весной, осенью). Различают ранние, поздние и "голодные" боли. Ранние боли провоцируются приемом острой, грубой пищи, появляются через 0,5—1 ч после еды; уменьшаются и исчезают после эвакуации содержимого из желудка. Ранние боли наблюдаются при язве желудка.

Поздние боли возникают через 1,5—2 ч после еды (иногда через больший промежуток времени), купируются приемом пищи, антацидов или антисекреторов. Они чаще возникают во второй половине дня, обычно наблюдаются при локализации язвы в двенадцатиперстной кишке и пилорическом отделе желудка.

"Голодные" боли появляются спустя 6—7 ч после еды и исчезают после очередного приема пищи. Они наблюдаются у больных с дуоденальными и пилорическими язвами. Близкими к "голодным" являются "ночные" боли, появляющиеся в период с 11 ч вечера до 3 ч утра и исчезающие после приема пищи (молоко и др.) или после рвоты кислым желудочным соком. Ритмичность возникновения болей обусловлена характером секреции соляной кислоты, связыванием ее буферными компонентами принятой пищи, временем эвакуации содержимого из желудка. Появление болей связано с повышением тонуса блуждающего нерва, усилением секреции, спазмом привратника и двенадцатиперстной кишки в ночное время.

При типичных проявлениях язвенной болезни можно выявить определенную зависимость болей от локализации язвы. У больных с язвами тела желудка боли локализуются в эпигастральной области (больше слева); при язве в кардиальном и субкардиальном отделах — в области мечевидного от-

ростка. У больных с пилорическими и дуоденальными язвами боли локализируются в эпигастральной области справа от срединной линии. При постбульбарных (внеулькерных) язвах боли могут локализоваться в области спины и правой подлопаточной области.

Часто наблюдается иррадиация болей. При язвах кардиального и субкардиального отделов желудка они могут иррадиировать в область сердца, левую лопатку, грудной отдел позвоночника. У больных с язвами двенадцатиперстной кишки отмечается нередко иррадиация болей в поясничную область, под правую лопатку, в межлопаточное пространство.

Характер и интенсивность болей различны: тупые, ноющие, "режущие", жгучие, схваткообразные и т. д. Эквивалентом болевого синдрома является ощущение давления, тяжести, распираения в эпигастральной области. Интенсивность болей весьма различна: от неясных, неопределенных до сильных, заставляющих больного принимать вынужденное положение (с приведенными к животу согнутыми ногами, на боку, на животе и т. д.). Выраженность болевых ощущений зависит от индивидуальной восприимчивости, локализации язвы. При развитии осложнений (пенетрация, перигастрит, перидуоденит) интенсивность болей возрастает, периодичность возникновения их нарушается.

В зависимости от происхождения различают боли висцеральные (пептические, спастические) и соматические (воспалительные). Пептические боли связаны с приемом пищи, исчезают после рвоты, приема пищи, антацидных препаратов, антисекреторных средств. Боль спастического характера появляется натощак и в ночное время, ослабевает или исчезает после приема небольшого количества пищи, применения тепла, приема спазмолитических средств. Висцеральные боли возникают при гиперсекреции желудочного сока с повышенной кислотностью, усилении моторики желудка, пилороспазме. Соматические (воспалительные) боли обусловлены перивисцеритом и бывают постоянными.

Характерным симптомом язвенной болезни является рвота, которая возникает у 46—75 % больных обычно на высоте болей (нередко больные искусственно вызывают рвоту для устранения болевых ощущений).

При локализации язвы в кардиальном и субкардиальном отделах желудка рвота появляется через 10—15 мин после приема пищи; при язве тела желудка — через 30—40 мин; при язве пилорического отдела и двенадцатиперстной кишки — через 2—2,5 ч.

При неосложненной язвенной болезни наблюдается рвота кислым желудочным содержимым с незначительной примесью недавно принятой пищи. Примесь к рвотным массам пищи, съеденной за много часов до рвоты, является признаком стеноза, нарушения эвакуации из желудка, а примесь большого количества желчи — признаком дуоденогастрального рефлюкса. При наличии крови в желудке соляная кислота превращает гемоглобин в солянокислый гематин, придающий рвотным массам вид кофейной гущи.

Изжога наблюдается у 30—80 % больных язвенной болезнью. Возникновение ее связано с желудочно-пищеводным рефлюксом из-за недостаточности замыкательной функции нижнего пищеводного сфинктера, повышения тонуса мышц желудка и привратника.

Отрыжка наблюдается у 50—65 % больных. При неосложненной язвенной болезни и при сочетании ее с желудочно-пищеводным рефлюксом возникает преимущественно кислая отрыжка. Отрыжка горечью может возникать при выраженном дуоденогастральном рефлюксе. Отрыжка тухлым запахом бывает обусловлена задержкой пищи в желудке, распадом белковых компонентов пищи.

В период обострения язвенной болезни желудка при поверхностной пальпации живота определяют умеренную болезненность в эпигастральной области или в правой ее части. При язвах пилорического отдела желудка и двенадцатиперстной кишки наряду с болезненностью выявляют умеренную резистентность прямых мышц живота в эпигастральной области. Выраженное мышечное напряжение в сочетании с резкой болезненностью при поверхностной пальпации наблюдается при осложнениях язвенной болезни (перидуоденит, пенетрация, перфорация).

При глубокой пальпации определяется болезненность в эпигастральной области (справа или слева от срединной линии в зависимости от локализации язвы). Перкуторно определяемые на передней брюшной стенке зоны болезненности обычно соответствуют локализации язвы.

В диагностике язвенной болезни исследование показателей кислотообразующей функции желудка имеет второстепенное значение. Дуоденальные и желудочные язвы образуются не только при высокой, но и при нормальной и даже пониженной кислотности. Современное эндоскопическое и рентгенологическое исследования по точности и чувствительности методов значительно превосходят диагностические возможности метода определения желудочной секреции, тем не менее нет оснований для отказа от этого метода.

Исследуют так называемую базальную секрецию (натошак) и стимулированную секрецию (после введения стимуляторов — инсулина, пентагастрина или гистамина). Применение усиленной гистаминовой пробы (проба Кея) позволяет определить максимальную кислотопродукцию, свойственную желудочной фазе секреции. Инсулин стимулирует секреторную функцию желудка (после его введения возникает гипогликемия, вызывающая возбуждение центров блуждающих нервов). Проба с инсулином характеризует рефлекторную фазу секреции. Первая и вторая фазы секреции протекают синергично и выделяются преимущественно для удобства изучения механизмов секреции, дифференциальной диагностики язвенной болезни с синдромом Золлингера—Эллисона. Известный ученик И. П. Павлова проф. И. П. Разенков справедливо замечает по этому поводу: "Нервный и гуморальный регуляторы существуют в организме не в виде изолированных, самодовлеющих и независимых друг от друга форм регуляции, но в тесной связи между собой, — обуславливая одно другое, они по существу представляют физиологическое единство".

В полученных порциях желудочного сока определяют объем выделившегося сока в миллилитрах, общую кислотность и свободную HCl в титрационных единицах (ТЕ). Вычисляют дебит (D) свободной HCl (ммоль/л) по формуле:

$$D \text{ HCl} = \frac{O \text{ ж.с.} * C_{\text{в. HCl}}}{1000}$$

где O ж.с. — объем желудочного сока в миллилитрах; C_{в. HCl} — свободная HCl в ТЕ.

Нормальные показатели секреции свободной HCl: базальная продукция кислоты (BPK) до 5 ммоль/ч, максимальная продукция кислоты (MПК) 16—25 ммоль/ч.

Показатели секреции HCl у больных язвенной болезнью имеют значение главным образом для оценки прогноза заболевания, а не для выбора метода оперативного лечения. Уровень базальной и стимулированной кислотной продукции, соответственно превышающий 15 и 60 ммоль/ч, и повышенные отношения BPK/MПК до 0,6 позволяют заподозрить синдром Золлингера—Эллисона (см. "Опухоли поджелудочной железы" — "Гастронома").

При любой локализации язв в желудке с различной частотой могут наблюдаться как нормальные, сниженные, так и повышенные показатели кислотопродукции. Повышенные показатели базальной и стимулированной кислотной продукции являются характерными для группы больных язвенной болезнью двенадцатиперстной кишки, но не исключают возможность наличия дуоденальной язвы при нормальной или даже пониженной кислотности у конкретного исследуемого пациента. Таким образом, уровень кислотопродукции нельзя считать надежным критерием дифференциальной диагностики язвенной болезни с другими заболеваниями желудка.

Инсулиновый тест Холлендера позволяет определить влияние блуждающих нервов на желудочную секрецию после ваготомии, поэтому инсулиновый тест используют у больных после операции для определения полноты и адекватности ваготомии.

Ваготомию считают неполной при положительном тесте, если по критериям Холлендера:

- продукция свободной НС1 увеличивается на 20 ммоль/л в любой из 8 проб сока, полученных после введения инсулина, по сравнению с показателями базальной секреции НС1;

- стимулированная секреция НС1 увеличивается на 10 ммоль/л в любой 15-минутной пробе сока при исходной базальной ахлоргидрии.

Рецидив язвы не возникает в случае адекватного снижения кислотности после ваготомии, несмотря на неполную ваготомию, т. е. когда снижение кислотности вполне достаточно для излечения от язвенной болезни, хотя пересечены не все ветви блуждающих нервов, идущие к кислотопродуцирующей зоне желудка. Сохранение минимального уровня кислотопродукции после ваготомии, не представляющего угрозы рецидива язвы, в известной мере полезно для нормальной функции поджелудочной железы и желчевыводящих путей, для продукции интестинальных гормонов. Критерием неполной, но адекватной ваготомии является увеличение дебита стимулированной максимальной продукции НС1 по сравнению с дебитом базальной продукции НС1 не более чем на 5 ммоль/ч в любой порции из 2-часового исследования.

Критерием неполной и неадекватной ваготомии является продукция стимулированной НС1 более 5 ммоль/ч по сравнению с базальной в любой порции из 2-часового исследования. При неполной и неадекватной ваготомии рецидив пептической язвы весьма вероятен.

Данные о характере желудочной кислотопродукции позволяет получить рН-метрия (определение рН содержимого в различных отделах пищевода, желудка и двенадцатиперстной кишки), осуществляемая с помощью одно- или многоканального рН-зонда. Этот метод нередко применяют для определения желудочно-пищеводного и дуоденогастрального рефлюкса. Для этой цели используют фафическую запись рН на протяжении нескольких часов.

Определение концентрации гастрина в сыворотке крови имеет существенное значение в распознавании язвенной болезни, обусловленной синдромом Золлингера—Эллисона, при котором уровень сывороточного гастрин может в несколько раз превышать нормальные показатели. Исследование проводят радиоиммунным методом. После введения секретина при синдроме Золлингера—Эллисона в отличие от язвенной болезни концентрация гастрин в крови резко возрастает. Исследование уровня гастрин считают обязательным перед хирургическим лечением агрессивно протекающей, часто рецидивирующей после адекватного медикаментозного лечения язвы, при множественных и постбульбарных язвах, при обнаружении ба-

зальной и (или) стимулированной гиперхлоргидрии. Наиболее важно определение концентрации гастрина в крови при рецидивах язвы после хирургического лечения. Это исследование помогает отличить рецидив язвы, обусловленный синдромом Золлингера—Эллисона или аденомой парашитовидных желез, от рецидива, вызванного неполной и неадекватной ваготомией.

Эндоскопическое исследование используют для динамического наблюдения за процессом рубцевания язвы. Для увеличения достоверности морфологического исследования рекомендуется брать 6—8 кусочков ткани из различных участков язвы и зоны перилульцерозного гастрита.

Эндоскопическое ультразвуковое исследование высокоинформативно при дифференциальной диагностике между язвой и язвенной формой рака желудка. Оно позволяет выявить инфильтрацию опухоли между слоями стенки желудка, выявить метастазы в перигастральных лимфатических узлах.

Хроническая язва желудка может локализоваться в различных отделах, чаще на малой кривизне, на границе слизистой оболочки кислотопродуцирующей зоны тела желудка (или вблизи нее) и слизистой оболочки антрального отдела. Значительно реже язва желудка располагается в препилорическом и субкардиальном отделах, на передней и задней стенках. Язвенный дефект обычно имеет округлую, овальную, реже щелевидную форму, размер от 2—3 мм до нескольких сантиметров. Края язвы плотные, ровные, дно обычно покрыто налетом фибрина. Окружающая слизистая оболочка отечная, гиперемированная, нередко с множественными точечными кровоизлияниями.

Доброкачественные язвы локализуются преимущественно на малой кривизне. Язвы большой кривизны и антрального отдела часто бывают злокачественными.

Язвы пилорического канала или язвы привратника отличаются агрессивным, часто рецидивирующим течением, короткими ремиссиями и частыми осложнениями.

Опасность малигнизации язвы сильно преувеличена. Практически доброкачественная язва желудка не перерождается в рак и не может рассматриваться как предраковое заболевание. Об этом свидетельствуют данные японских и шведских ученых, проследивших течение заболевания на большом контингенте больных в течение длительного периода. Вопрос о малигнизации возникает в связи с трудностями дифференциальной диагностики между первично-язвенной формой рака и язвой желудка. Первично-язвенная форма рака может протекать при нормальной или даже повышенной кислотности, она не имеет отличий в клиническом течении, так же как и доброкачественная язва способна на некоторое время эпителизоваться и снова рецидивировать. Только многократное гастроэскопическое наблюдение и тщательно выполненная биопсия при грамотной интерпретации данных исследования помогают провести дифференциальную диагностику между доброкачественной и раковой язвой. У больных язвенной болезнью желудка может развиваться рак, но обычно он возникает не на месте зажившей или открытой язвы, а неподалеку от нее, на месте хронического гастрита с выраженной дисплазией эпителия, вызванного *H. pylori*.

Язва двенадцатиперстной кишки локализуется обычно в луковице, реже в постбульбарной части кишки. У 90—100 % больных с язвами этой локализации выявляется *H. pylori*. Наличие метаплазии эпителия, вызванной хроническим геликобактерным гастритом, предрасполагает к развитию рака. Однако дуоденальные язвы почти никогда не бывают злокачественными. Размеры язвы колеблются в пределах 1—1,5 см. Могут наблю-

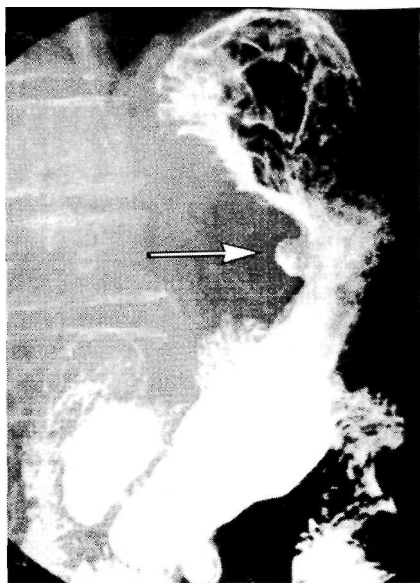


Рис. 11.6. Язва желудка. "Ниша" на контуре кривизны в верхней трети тела желудка. Рентгенограмма желудка.

даться две язвы, расположенные друг против друга на передней и задней стенках ("целующиеся" язвы). Редко встречаются язвы большого размера (гигантские язвы). Язвы имеют неправильную овальную или щелевидную форму, неглубокое дно, покрытое желтовато-белым налетом. Вокруг язвенного дефекта слизистая оболочка отечная, гиперемизированная, с нежными наложениями фибрина, мелкими эрозиями. Эти изменения связаны с воспалением, вызванным инфекцией *H. pylori*.

Прямым рентгенологическим признаком язвы является симптом "ниши" — стойкое депо контрастного вещества на рельефе слизистой оболочки или на контуре стенки органа. При язве желудка

часто выявляют "нишу" на стенке желудка в виде кратера, заполненного барием (рис. 11.6), или "нишу" рельефа в виде стойкого бариевого пятна с конвергенцией складок слизистой оболочки к его центру (рис. 11.7). При язвенной болезни желудка эвакуация его содержимого, как правило, замедлена.

Язва двенадцатиперстной кишки выявляется в виде ниши рельефа или ниши, выводящейся на контур. Имеются конвергенция складок слизистой оболочки к язве, рубцовая деформация луковицы двенадцатиперстной кишки в виде трилистника, трубкообразного сужения и др. (рис. 11.8). В процессе сморщивания рубцов формируется стеноз в области луковицы (рис. 11.9). На фоне зажившей или открытой язвы двенадцатиперстной кишки в ряде случаев появляется язва желудка.

При язвенной болезни двенадцатиперстной кишки наблюдается усиление моторики желудка и двенадцатиперстной кишки. Эвакуация из желудка ускорена. Для точной количественной оценки скорости и характера эвакуации пищи из желудка используют динамическую радионуклидную гастросцинтиграфию. Для этого перед исследованием больным дают стандартный пробный завтрак, меченный короткоживущим изотопом (^{99m}Tc), а затем через опреде-

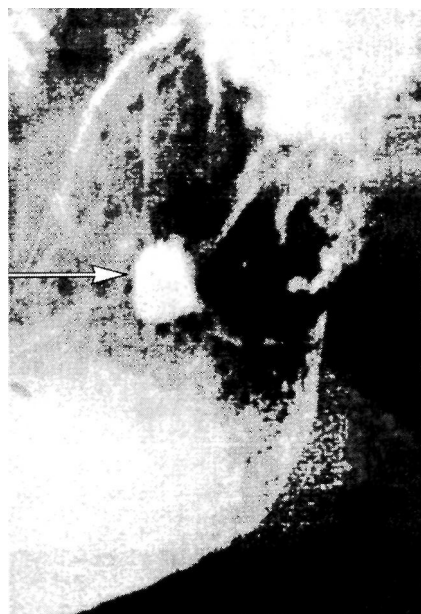

Рис. 11.7. Язва желудка. Депо бария с конвергенцией складок слизистой оболочки желудка. Прицельная рентгенограмма желудка.

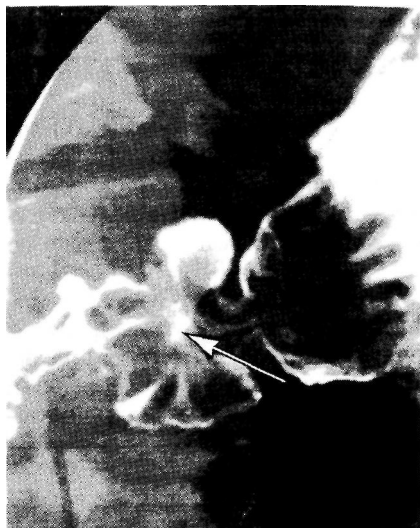

Рис. 11.8. Язва луковицы двенадцатиперстной кишки. Депо бария на рельефе с конвергенцией складок слизистой оболочки в деформированной луковице. Прицельная рентгенограмма луковицы двенадцатиперстной кишки.

ленные промежутки времени измеряют активность над желудком, что позволяет судить о скорости эвакуации принятого "завтрака".

Дифференциальная диагностика. Нет сомнений в том, что для дифференциальной диагностики важно учитывать жалобы и анамнез заболевания. Характер болей, время их появления, связь с приемом пищи, сезонность обострений, возраст пациента — все эти данные позволяют поставить предварительный диагноз, но не избавляют от возможных ошибок. Решающее значение в диагно-

стике язвенной болезни желудка имеет эндоскопическое исследование с прицельной биопсией и гистологическим исследованием биоптатов. Гистологическое исследование биоптатов дает точный диагноз в 95 %, цитологическое — в 70 % случаев. Однако возможны ложноотрицательные результаты (5—10 %), когда злокачественное поражение не подтверждается данными гистологического исследования. Это может быть обусловлено неадекватной биопсией вследствие подслизистого роста опухоли.

Диагноз язвенной болезни двенадцатиперстной кишки в типичных клинических наблюдениях не представляет трудностей. Однако надо иметь в виду, что болевой синдром, свойственный язве двенадцатиперстной кишки, может наблюдаться при локализации язвы в препилорической части желудка, а боли при первично-язвенной форме рака желудка, часто локализующейся в антральном отделе, нельзя отличить от болей, характерных для желудочной язвы. Только сочетание рентгенологического исследования с эндоскопическим и прицельной гастробиопсией может гарантировать правильный диагноз.

Болевой синдром при язвенной болезни двенадцатиперстной кишки может иметь сходство с болями, возникающими при хроническом холецистите и хроническом панкреатите, которые могут ей сопутствовать. Для дифференциального диагноза важны результаты ультразвукового сканирования печени, желчного пузыря, поджелудочной железы. Следует также учитывать возмож-

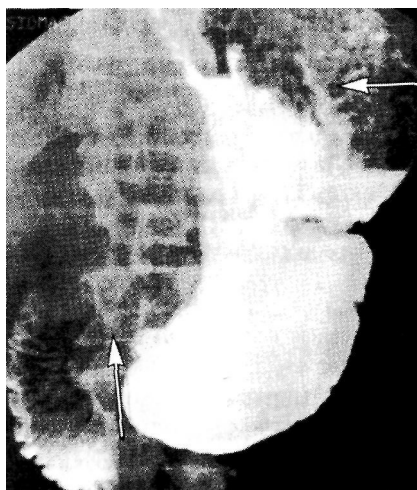


Рис. 11.9. Пилоробульбарный стеноз. Желудок расширен. Над бариевой взвесью жидкость. Пилорический канал сужен. В двенадцатиперстной кишке небольшое количество контраста. Рентгенограмма желудка.

ность частого сочетания различных заболеваний органов пищеварительной системы.

Течение язвенной болезни без лечения практически не изучено, терапевтические вмешательства изменяют естественное развитие процесса. Для язвенной болезни характерно циклическое течение, при котором период обострения сменяется периодом ремиссии. Выделяют три фазы заболевания: острую (активную) фазу, или обострение, неполную ремиссию (затухающее обострение), полную ремиссию. В острой фазе и при обострении у больного имеются типичные симптомы язвенной болезни, при обследовании выявляется язвенный дефект слизистой оболочки с выраженным воспалением вокруг. Затухающее обострение (неполная ремиссия) характеризуется свежими рубцами на месте язвы, сохраняющимся воспалением (наличием бульбита или антрального гастрита), отсутствием клинических симптомов обострения. Это состояние поддерживается лечением, при отмене которого наблюдается быстрый возврат объективных и субъективных клинических признаков обострения. Фаза ремиссии характеризуется отсутствием клинических симптомов, стойким заживлением язвы с образованием зрелого рубца, исчезновением активного геликобактерного воспаления и колонизации слизистой оболочки *H. pylori*.

По клиническим проявлениям болезни принято различать легкую, среднетяжелую и тяжелую формы. При легкой форме болезни обострения возникают не чаще одного раза в год, они легко купируются под влиянием лечения, проявляются немногочисленными легкими симптомами. Среднетяжелая болезнь характеризуется обострениями, возникающими 2—3 раза в год, которые купируются только при полноценном курсе противоязвенной терапии. Тяжелая (агрессивная) форма проявляется типичными частыми обострениями, отсутствием стойкой ремиссии, выраженной клинической симптоматикой, сочетанием с другими заболеваниями органов брюшной полости (панкреатит, желчнокаменная болезнь и др.). Часто рецидивирующее тяжелое течение болезни может быть связано с неадекватной медикаментозной терапией.

Различают также неосложненную и осложненную (стеноз, кровотечение, перфорация) формы язвенной болезни.

Лечение. Общие принципы консервативного и хирургического лечения язвенной болезни желудка и двенадцатиперстной кишки основаны прежде всего на устранении этиологических факторов (рис. 11.10; 11.11).

Консервативное лечение должно быть спланировано так, чтобы воздействовать на основные механизмы язвообразования. Для этого необходимо:

- 1) подавить воздействие агрессивного желудочного сока на слизистую оболочку и добиться уничтожения инфекции *H. pylori*;
- 2) нормализовать моторно-эвакуаторную функцию желудка и двенадцатиперстной кишки прокинетиками (бромприд-бимарал, мотилиум, координакс и др.) и спазмолитиками;
- 3) снизить уровень психомоторного возбуждения (покой, легкие транквилизаторы).

В настоящее время при лечении язвенной болезни не придерживаются столь строгого режима питания, как раньше. Диета не оказывает существенного влияния на течение язвенной болезни. Однако настоятельно рекомендуется 5-разовое питание пищей, приготовленной на пару, исключение из рациона острых блюд, маринадов и копченостей, кофе, алкоголя; прекратить курение, прием нестероидных противовоспалительных препаратов (аспирин, бутадиион, индометацин, вольтарен и др.).

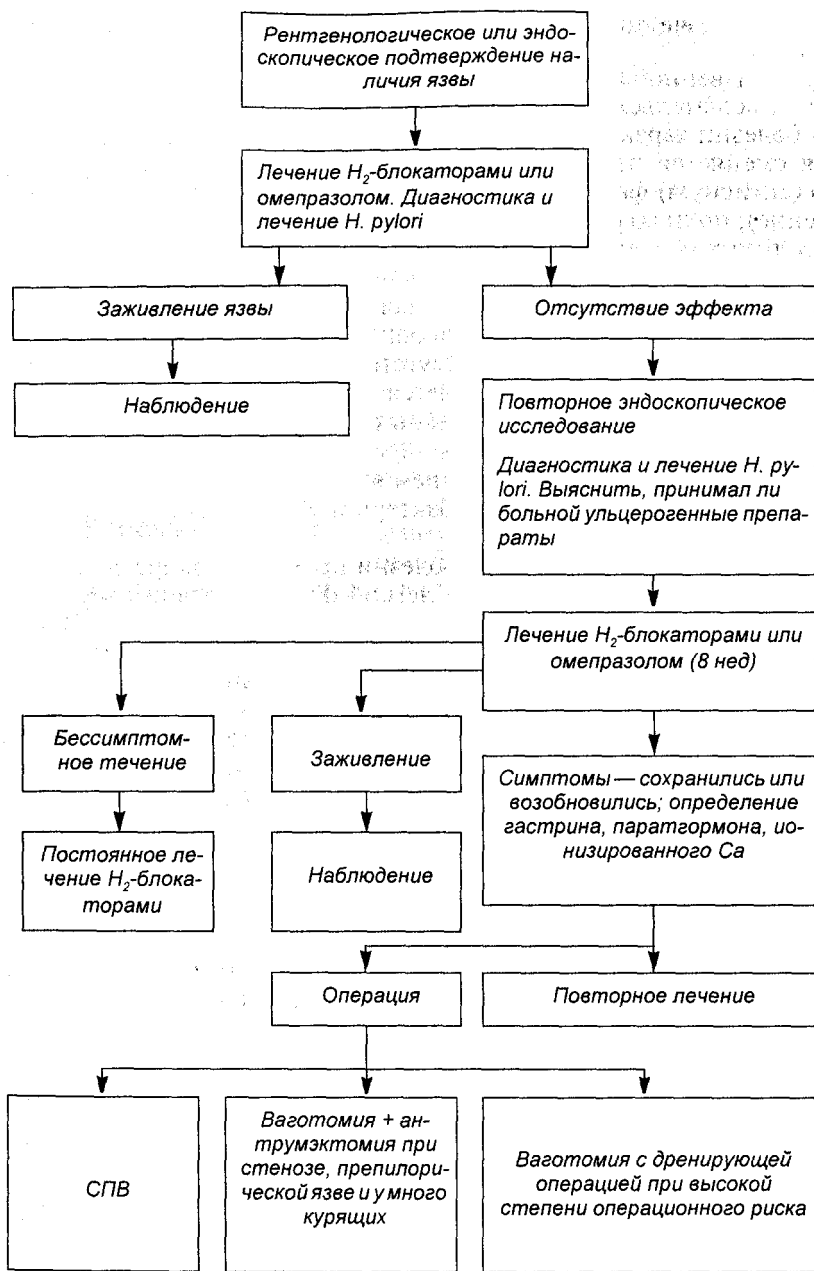


Рис. 11.10. Алгоритм лечения язвы двенадцатиперстной кишки.

Эффективная эрадикация геликобактерной инфекции, подавление продукции соляной кислоты и заживление язвы достигается при триплексной терапии, т. е. сочетании антисекреторных препаратов (омепразол, ранитидин, фамотидин) с двумя антибиотиками (наиболее часто кларитромицин +

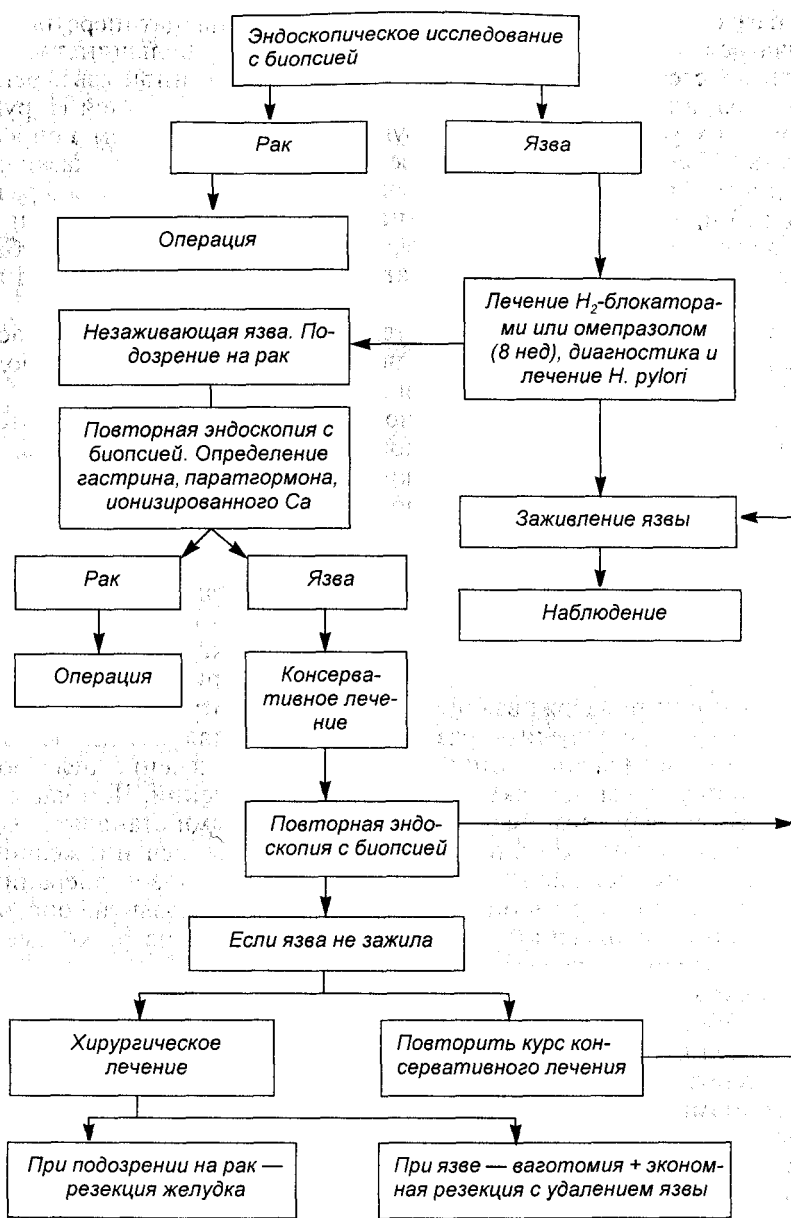


Рис. 11.11. Алгоритм лечения язвы желудка.

амоксициллин) или сочетании де-нола, обладающего цитопротективным действием, с амоксициллином и метронидазолом. Хороший эффект достигается при поддержании рН желудочного сока на уровне 4,0–6,0. Эрадикация геликобактерной инфекции приводит к тому, что частота рецидива язвенной болезни после адекватного медикаментозного курса лечения снижается до 4–6 % в течение первого года после лечения.

При неосложненной язвенной болезни двенадцатиперстной кишки рано начатое адекватное медикаментозное лечение у большинства больных обеспечивает стойкую ремиссию при впервые выявленной язве, рецидивах до 2 раз в год, а также у пациентов с неизлеченной инфекцией *H. pylori*. Но даже при этих условиях остается группа больных, которым непрерывная поддерживающая терапия противоязвенными препаратами показана: 1) при безуспешности прерывистого курса лечения с рецидивами язвы 3 раза и более в год; 2) при осложненном течении болезни (кровотечение или перфорация в анамнезе); при эрозивном рефлюкс-эзофагите, а также грубых рубцовых изменениях в стенках двенадцатиперстной кишки и желудка в анамнезе.

Резистентные к медикаментозной терапии язвы требуют более настойчивого длительного лечения с заменой применявшихся препаратов более эффективными или увеличением дозы и длительности лечения.

Столь настойчивое медикаментозное лечение привело к тому, что число плановых операций по поводу язвенной болезни резко сократилось, а число больных, поступающих в хирургические стационары с кровотечением, перфорацией и стенозом, значительно возросло, операции приходится проводить по неотложным показаниям, на фоне опасных для жизни осложнений. Этот факт отмечается повсеместно как в России, так и за ее пределами. Общеизвестно, что летальность при оперативных вмешательствах по поводу кровотечения, перфорации или стеноза в 10—15 раз выше, чем при плановых операциях. С учетом этих обстоятельств возникает вопрос о целесообразности оперативного лечения больных, нуждающихся в дорогостоящем непрерывном или поддерживающем повторном противоязвенном лечении, для того чтобы предупредить развитие опасных для жизни осложнений (кровотечение, перфорация, стеноз). Оперативное лечение целесообразно проводить в плановом порядке, до развития осложнений. Чем чаще возникают обострения заболевания, тем более выраженными становятся сопутствующие нарушения функций поджелудочной железы, печени, желчного пузыря, уменьшаются шансы на хороший результат плановой операции.

Своевременная плановая операция предупреждает развитие опасных для жизни больного осложнений. Одновременно с этим она резко уменьшает риск хирургического вмешательства.

Показания к хирургическому лечению разделяют на абсолютные и относительные. Абсолютными показаниями считают перфорацию язвы, профузное или рецидивирующее гастродуоденальное кровотечение, пилородуоденальный стеноз и грубые рубцовые деформации желудка, сопровождающиеся нарушениями его эвакуаторной функции.

Относительным показанием к операции является безуспешность полноценного консервативного лечения:

- 1) часто рецидивирующие язвы, плохо поддающиеся повторным курсам консервативной терапии;
- 2) длительно не заживающие вопреки консервативному лечению (резистентные) язвы, сопровождающиеся тяжелыми клиническими симптомами (боли, рвота, скрытое кровотечение);
- 3) повторные кровотечения в анамнезе, несмотря на адекватное лечение;
- 4) каллезные и пенетрирующие язвы желудка, не рубцующиеся при адекватном консервативном лечении в течение 4—6 мес;
- 5) рецидив язвы после ранее произведенного ушивания перфоративной язвы;
- 6) множественные язвы с высокой кислотностью желудочного сока;
- 7) социальные показания (нет средств для регулярного полноценного ме-

дикаментозного лечения) или желание больного избавиться от язвенной болезни хирургическим способом;

8) непереносимость компонентов медикаментозной терапии.

Если 3—4-кратное лечение в стационаре в течение 4—8 нед при адекватном подборе лекарственных препаратов не приводит к излечению или длительным ремиссиям (5—8 лет), то следует настоятельно ставить вопрос о хирургическом лечении, чтобы не подвергать пациентов риску появления опасных для жизни осложнений.

Современные плановые операции типа ваготомии не калечат больных, как ранее широко применявшееся резекции желудка, летальность менее 0,3%. Вовремя сделанная ваготомия, помимо обеспечения безопасности больного, экономит его личные и государственные средства, улучшает качество жизни.

Врач должен помнить, что он не имеет права подвергать пациента риску возникновения опасных для жизни осложнений.

Хирургическое лечение язвенной болезни двенадцатиперстной кишки преследует те же цели, что и консервативное. Оно направлено на устранение агрессивного кислотно-пептического фактора и создание условий для свободного прохождения пищи в нижележащие отделы желудочно-кишечного тракта. Эта цель может быть достигнута различными способами.

1. Пересечение стволов или ветвей блуждающего нерва, т. е. ваготомия. При этом типе операции желудок не удаляют, поэтому различные виды ваготомии получили название органосберегающих операций.

2. Резекция $\frac{2}{3}$ — $\frac{3}{4}$ желудка. При этом придерживаются принципа: чем выше кислотность желудочного сока, тем выше уровень резекции желудка (рис. 11.12).

3. Сочетание одного из видов ваготомии с экономной резекцией желудка (антрумэктомией). При этой операции подавляются вагальная и гуморальная фазы секреции при сохранении резервуарной функции желудка.

Наиболее часто применяют следующие виды оперативных вмешательств: а) стволовую ваготомию с пилоропластикой (по Гейнеке—Микуличу, Финнею, Жабуле) (рис. 11.13; 11.14; 11.15) или, что наиболее выгодно, с дуоденопластикой; б) ваготомию с антрумэктомией и анастомозом по Бильрот-I, Бильрот-II или по Ру; в) селективную проксимальную ваготомию; г) резекцию желудка; д) гастрэктомию.

При резекции желудка удаляют обычно дистальную часть его (дистальная резекция) (рис. 11.16). Непрерывность желудочно-кишечного тракта восстанавливают по различным модификациям Бильрот-I, Бильрот-II или по Ру. Удаление значительной части тела желудка производят для снижения кислотопродукции за счет уменьшения зоны расположения обкладочных клеток, продуцирующих соляную кислоту. Естественно, при этом удаляют язву и весь антральный отдел, продуцирующий гастрин.

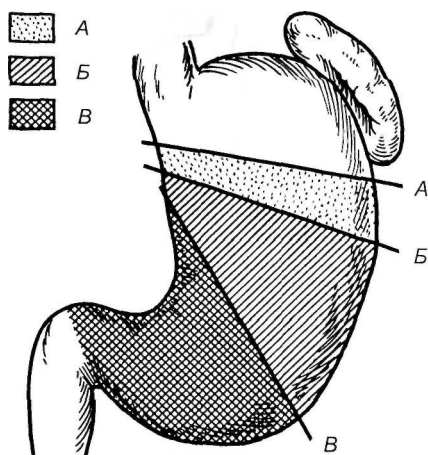


Рис. 11.12. Размеры удаляемой части желудка.

А — субтотальная резекция желудка; Б — резекция $\frac{2}{3}$ желудка; В — антрумэктомия.

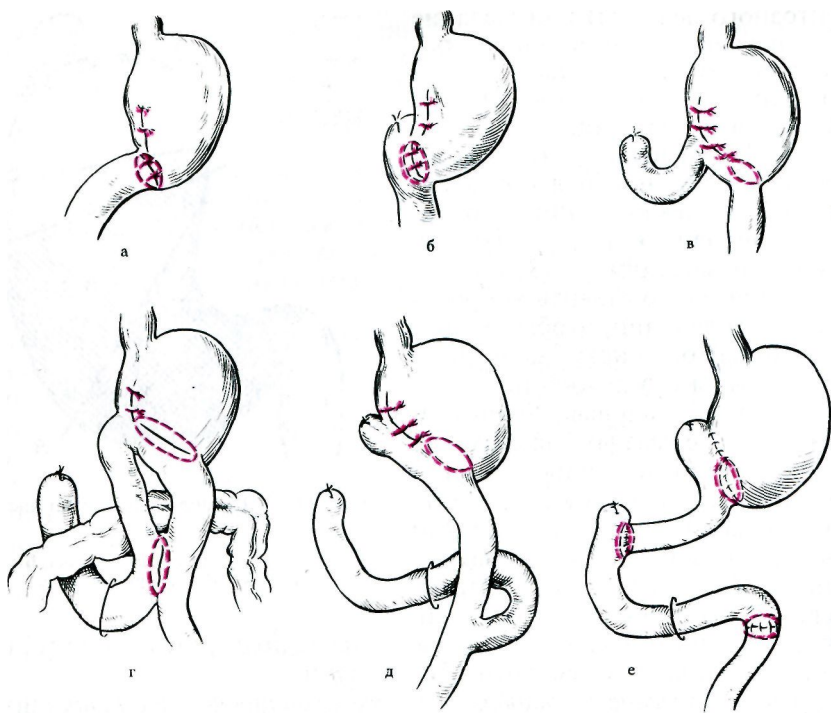


Рис. 11.13. Методы дистальной резекции желудка.

а — по Бильрот-1 ; б — по Габереру—Финнею; в — по Гофмейстеру—Финстереру; г — по Бальфуру; д — по Ру; е — гастроеюнодуоденопластика.

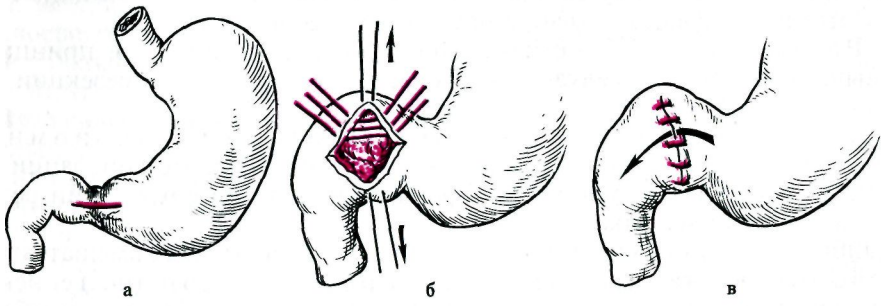


Рис. 11.14. Пилоропластика по Гейнеке—Микуличу.

а — рассечение стенки желудка и двенадцатиперстной кишки в продольном направлении; б — сшивание краев разреза в поперечном направлении; в — сформированное соустье.

При резекции желудка во время его мобилизации неизбежно пересекают^ желудочные ветви блуждающих нервов вместе с сосудами малой и большой кривизны. Резекция желудка практически всегда сопровождается селективной ваготомией, выполняемой вслепую, без выделения пересекаемых желудочных ветвей вагуса.

После удаления $\frac{2}{3}$ желудка раньше, как правило, накладывали гастроею-

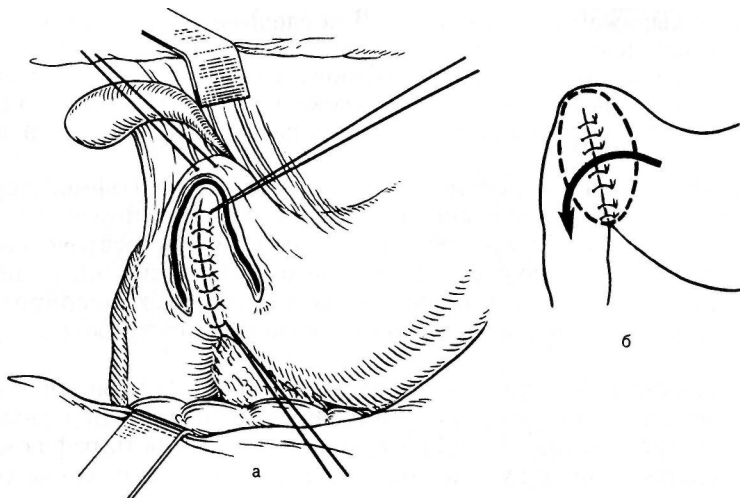


Рис. 11.15. Пилоропластика по Финнею.

а — швы между передней стенкой желудка и двенадцатиперстной кишкой, дугообразный разрез через привратник; б — сформированное соустье.

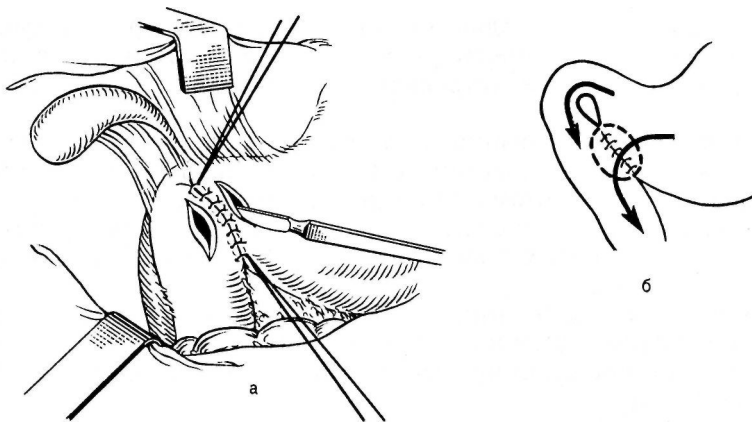


Рис. 11.16. Пилоропластика по Жабуле.

а — разрезы на передних стенках желудка и двенадцатиперстной кишки для соустья; б — сформированное соустье.

нальный анастомоз позади поперечной ободочной кишки на короткой петле (по Бильрот-Н в модификации Гофмейстера—Финстерера). Это в большинстве случаев приводит к рефлюксу содержимого двенадцатиперстной кишки в желудок, к развитию рефлюкс-гастрита и рефлюкс-эзофагита. Некоторые хирурги предпочитают накладывать анастомоз впереди ободочной кишки, используя длинную петлю тонкой кишки. Между приводящей и отводящей петлями (по Бальфуру) накладывают энтероэнтероанастомоз для устранения рефлюкса содержимого приводящей петли кишки (желчь, панкреатический сок) в культю желудка. Однако и в этом случае наблюдается,

хотя и менее выраженный, рефлюкс. В последние годы предпочтение отдают гастроэюнальному Y-анастомозу на выключенной по Ру петле. Этот способ более надежно предотвращает рефлюкс желчи и панкреатического сока в культю желудка, возникновение рефлюкс-гастрита и последующую метаплазию эпителия, уменьшает вероятность развития рака культи желудка в последующем.

Позадибодочный гастроэюнальный анастомоз (по Гофмейстеру—Финстереру) на короткой петле многие хирурги считают порочным, устаревшим, так как он способствует рефлюксу желчи и панкреатического сока в культю желудка, развитию рефлюкс-гастрита, метаплазии эпителия желудка и в ряде случаев возникновению рака культи. У больных, оперированных по этому способу, чаще всего появляются тяжелые пострезекционные синдромы.

Преимуществом резекции желудка по Бильрот-I является сохранение физиологического прохождения пищи через двенадцатиперстную кишку. Однако этот метод также не предотвращает возможность рефлюкса дуоденального содержимого в культю желудка и не всегда выполняем (инфильтрат, рубцовая деформация двенадцатиперстной кишки, возможность натяжения тканей соединяемых органов и опасности расхождения швов анастомоза).

Для обеспечения пассажа пищи по двенадцатиперстной кишке при реконструктивных операциях по поводу демпинг-синдрома используют интерпозицию петли тощей кишки длиной 15—20 см между маленькой культей желудка и культей двенадцатиперстной кишки (гастроэюнодуоденопластика). Это увеличивает резервуарную функцию культи желудка, предупреждает рефлюкс-гастрит и устраняет некоторые пострезекционные синдромы.

Комбинированные операции, при которых сочетают стволовую ваготомию с антрумэктомией и анастомозом на выключенной по Ру петле или гастроэюнальным анастомозом по Бильрот-I, Бильрот-II, позволяют даже при очень высокой аскреции соляной кислоты сохранить резервуарную функцию желудка и подавить условнорефлекторную и желудочную фазы секреции желудочного сока.

Антрумэктомию в сочетании со стволовой ваготомией часто используют при лечении больных язвенной болезнью двенадцатиперстной кишки. В ряде стран этот тип операции применяется наиболее часто, его называют "золотым стандартом".

При хронической дуоденальной непроходимости целесообразно завершить стволовую ваготомию с антрумэктомией гастроэюнальным анастомозом на выключенной по Ру петле тощей кишки. Многие хирурги предпочитают накладывать этот тип анастомоза при всякой резекции желудка. Послеоперационная летальность при этом методе составляет около 1,5 %, что значительно ниже, чем после обширной дистальной резекции. Рецидивы пептических язв после этой операции очень редки. Частота и выраженность постгастрорезекционных синдромов после антрумэктомии или гемигастрэктомии в сочетании со стволовой ваготомией значительно меньше, чем после обширной ($2/3$ — $3/4$ желудка) дистальной резекции желудка с гастроэюнальным анастомозом по Гофмейстеру—Финстереру.

После обширной дистальной резекции желудка летальность составляет 3—5 %. У большинства больных наступает ахлоргидрия. Тем не менее рецидивы язв возникают у 1—7 % больных. В первый год после резекции желудка около половины больных находятся на инвалидности, а 15—30 % становятся инвалидами пожизненно и вынуждены менять профессию. У

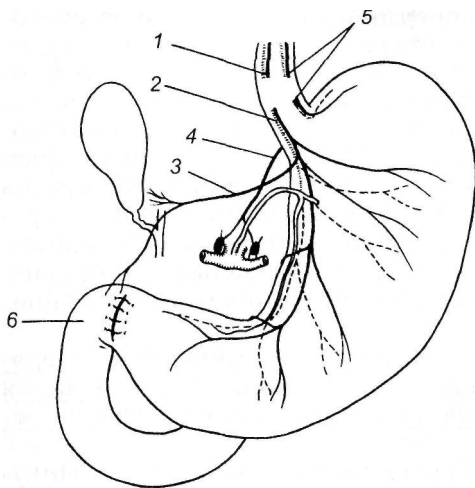


Рис. 11.17. Стволовая ваготомия (объяснение в тексте).

1 — передний ствол (левый); 2 — задний ствол (правый); 3 — печеночная ветвь переднего (левого) ствола; 4 — чревная ветвь заднего (правого) ствола; 5 — добавочная ветвь заднего (правого) ствола; 6 — пилоропластика.

стикой по Гейнеке—Микуличу или по Жабуле.

Стволовая ваготомия заключается в пересечении стволов блуждающих нервов и пересечением мелких ветвей по всей окружности пищевода на протяжении не менее 6 см выше отхождения от них печеночной и чревной ветвей (рис. 11.17).

Стволовая ваготомия в сочетании с пилоропластикой в плановой хирургии язвенной болезни сопровождается низкой послеоперационной летальностью (менее 1%). Частота рецидивов язв при ней составляет в среднем 8—10%. Обычно рецидивы язв легко поддаются медикаментозному лечению и редко служат поводом для повторных операций.

Селективная проксимальная ваготомия (рис. 11.18) заключается в пересечении мелких ветвей желудочного нерва Латарже, иннервирующих тело и свод желудка, где расположены кислотопродуцирующие обкладочные клетки. Дистальные ветви нерва Латарже, иннервирующие ан-

10—15% перенесших резекцию желудка развиваются постгастро-резекционные синдромы, резко ухудшающие качество жизни. Тяжесть течения некоторых пострезекционных синдромов значительно превосходит тяжесть симптомов язвенной болезни, больные нуждаются в повторных реконструктивных операциях.

Высокая послеоперационная летальность, большой процент неудовлетворительных результатов после обширной дистальной резекции желудка, особенно по методу Бильрот-П с позадибодочным анастомозом по Гофмейстеру—Финстереру, явились причиной поиска менее травматичных и более физиологичных операций.

Из нерезекционных (органосохраняющих) методов в настоящее время широко применяют различные варианты ваготомии. В клинической практике распространены стволовая ваготомия с пилоропластикой Финнею или гастродуоденоанастомоз

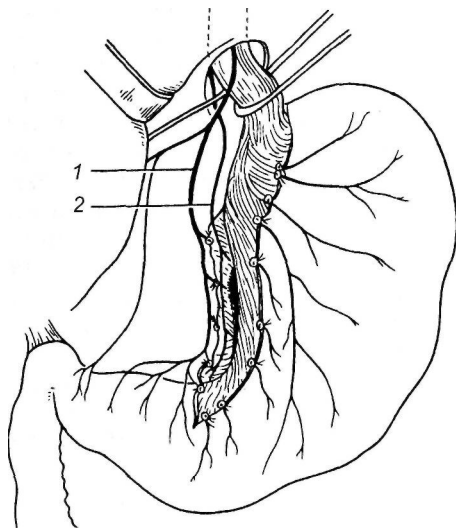


Рис. 11.18. Селективная проксимальная ваготомия (объяснение в тексте).

1 — передний ствол (левый); 2 — задний ствол (правый).

тральный отдел и привратник, при этой операции сохраняют, что обеспечивает нормальную моторику антрального отдела и нормальную эвакуацию содержимого. При отсутствии стеноза в пилоропластике нет необходимости. Чтобы селективная проксимальная ваготомия была полноценной, необходимо соблюдать следующие условия: 1) пересечь все мелкие ветви во круг пищевода на протяжении 6—7 см, не повреждая стволы вагуса (при скелетизации рецидивов на протяжении 2—3 см резко возрастает частота рецидивов вследствие неполной денервации фундального отдела); 2) пересечь ветви нерва Латарже, идущие к кислотопродуцирующей зоне желудка по малой кривизне, до уровня, отстоящего от привратника на 6—7 см; 3) пересечь правую желудочно-сальниковую артерию на расстоянии 6 см от привратника.

В настоящее время селективная проксимальная ваготомия без пилоропластики является стандартной операцией при лечении не поддающейся стойкому излечению язвы двенадцатиперстной кишки, в том числе язв с осложнениями в анамнезе.

Дренирующие желудок операции (пилоропластику по Гейнеке—Микуличу, гастродуоденостомию по Жабуле или дуоденопластику) применяют при селективной проксимальной ваготомии, если имеется стеноз привратника. Пилоропластику всегда производят при стволовой ваготомии.

Дополнение ваготомии операцией, дренирующей желудок, связано с разрушением привратника. В ряде случаев (6—7 %) это приводит к развитию легкого демпинг-синдрома вследствие неконтролируемого сброса желудочного содержимого в тонкую кишку. Разрушение привратника (пилоропластика) или его шунтирование (гастродуоденоанастомоз) создает условия для развития дуоденогастрального рефлюкса и "щелочного" рефлюкс-гастрита. Поэтому "идеальной" операцией при язвенной болезни двенадцатиперстной кишки (операцией выбора) считают стандартную селективную проксимальную ваготомию (СПВ). Если нет стеноза, то СПВ выполняют без дренирующей желудок операции. При стенозе в луковице двенадцатиперстной кишки рекомендуется производить дуоденопластику, так как она позволяет значительно лучше сохранить функцию привратника. После СПВ развитие дуоденогастрального рефлюкса маловероятно, редко наблюдается диарея или демпинг-синдром легкой степени. Дренирующая операция снижает положительные качества СПВ, поэтому при дуоденальном стенозе, по возможности, необходимо выполнять дуоденопластику (аналог пилоропластики по Гейнеке—Микуличу или Финнею, но только в пределах деформированной и стенозированной луковицы двенадцатиперстной кишки).

Послеоперационная летальность после СПВ составляет 0,3 % и менее. Рецидив пептической язвы наблюдается у 10—12 % больных, что бывает связано с неадекватной или неполной ваготомией.

Хирургическое лечение язвенной болезни желудка производят по тем же показаниям, что и при лечении язвенной болезни двенадцатиперстной кишки. Однако сроки консервативного лечения при желудочных язвах нужно сокращать тем увереннее, чем больше язва, чем глубже ниша, чем старше больной и ниже кислотность (С. С. Юдин). Основным методом хирургического лечения язв желудка является стволовая ваготомия с антрумэктомией и гастроеюнальным анастомозом на выключенной по Ру петле или анастомозом по Бильрот-I. В связи с трудностями дифференциальной диагностики между пептической язвой и первично-язвенным раком отношение к ваготомии как методу лечения язв желудка сдержанное. При крупных язвах верхней части желудка выполняют дистальную лестничную резекцию с анастомозом по Ру.

При сочетанных язвах желудка и двенадцатиперстной кишки применяют

стволовую ваготомию с антрумэктомией и удалением язв обеих локализаций. Операцию завершают гастроэюнальным анастомозом по Ру.

Препилорические язвы и язвы пилорического канала по патогенезу и клиническим симптомам аналогичны язвам двенадцатиперстной кишки. Показания к операции и методы хирургического вмешательства при них такие же, как при дуоденальной язве. Если хирург не уверен в доброкачественной природе язвы, то показана резекция ($3/4$) желудка с удалением сальника и лимфаденэктомией (региональные лимфатические узлы) в пределах D2 (см. "Рак желудка"). Операцию заканчивают гастроэюнальным анастомозом по Ру или одному из вариантов Бильрот-I или Бильрот-II.

Органосберегающую стволовую ваготомию с пилоропластикой для лечения язвенной болезни желудка можно применять только в специализированных стационарах, при полной уверенности в доброкачественном характере язвы. Для этого до операции проводят курс интенсивной противоязвенной терапии, который в большинстве случаев заканчивается заживлением язвы. Во время лечения производят 2—3-кратную прицельную биопсию с гистологическим исследованием биоптатов. Заживление язвы и уменьшение воспалительных изменений в тканях вокруг язвы облегчают выполнение операции, во время которой иссекают послеязвенный рубец или незажившую язву, проводят их срочное гистологическое исследование (для исключения признаков язвенной формы рака). После этого выполняют стволовую ваготомию с пилоропластикой. Опыт ряда клиник показал надежность такого типа оперативного вмешательства.

При выборе метода хирургического лечения у конкретного больного необходимо учитывать локализацию и особенности течения язвенной болезни, осложнения, общее состояние больного, степень технической подготовленности хирурга к выполнению различных типов ваготомий.

Перед операцией хирург должен ответить себе на ряд вопросов: 1) хорошо ли он знает анатомию ветвей вагуса и их роль в секреции желудочного сока и моторной функции желудка; 2) владеет ли он современной техникой различных видов ваготомий; 3) осведомлен ли он о возможных технических ошибках, которые могут привести к неполной ваготомии и частым рецидивам; 4) правильно ли он определил показания и противопоказания к различным видам ваготомий и их комбинации с экономной резекцией желудка; 5) сумел ли он критически осмыслить достоинства и недостатки методов оперативного лечения язв желудка и двенадцатиперстной кишки для того, чтобы выбрать наиболее приемлемый для данного больного вариант оперативного вмешательства.

11.6.1. Осложнения язвенной болезни

Наиболее частыми осложнениями язв желудка и двенадцатиперстной кишки являются: 1) кровотечение (5—10 %), 2) перфорация (у 10 %), 3) стеноз привратника и двенадцатиперстной кишки (10—40 %), 4) пенетрация язвы (5 %).

11.6.1.1. Желудочно-кишечные кровотечения

Этиология и патогенез. Кровотечение разной степени интенсивности может происходить из артерий, вен, капилляров. Различают кровотечения скрытые (оккультные), проявляющиеся вторичной гипохромной анемией, и явные.



КНИГИ ПО МЕДИЦИНЕ
allmed.pro

ALLMED.PRO/BOOKS

Скрытые кровотечения часто бывают хроническими и происходят из капилляров, сопровождаются железодефицитной анемией, слабостью, снижением гемоглобина и эритроцитов. Скрытое кровотечение можно выявить исследованием кала или желудочного содержимого на присутствие крови (бензидиновая или гваяковая пробы).

Источниками желудочно-кишечных кровотечений чаще всего являются язвы желудка или двенадцатиперстной кишки, стрессовые язвы, острые эрозии слизистой оболочки (эрозивный гастрит). Реже кровотечения наблюдаются при синдроме Мэллори—Вейса (продольный разрыв слизистой оболочки кардиального отдела желудка, возникающий при многократной рвоте). Очень редки кровотечения при простой язве Дьюлафуа (небольшая круглая язва на передней или задней стенке желудка, расположенная над сравнительно большой по диаметру артерией в стенке желудка), встречающейся сравнительно редко (0,7—2,2 %), но представляющей большую опасность, так как кровотечение возникает, как правило, из подвергшегося аррозии крупного сосуда, обычно бывает массивным и часто рецидивирующим. Для остановки его требуется оперативное лечение — трансгастральная перевязка кровоточащего сосуда или иссечение кровоточащей язвы.

У 3—10 % больных кровотечение происходит из варикозно-расширенных вен пищевода при портальной гипертензии.

Редко источником кровотечения могут быть телеангиэктазии при синдроме Ослера—Рандю, сосуды доброкачественных и злокачественных опухолей желудка, дивертикулов двенадцатиперстной кишки и желудка, грыж пищеводного отверстия диафрагмы.

Кровотечение при язвенной болезни является опаснейшим осложнением. Оно возникает вследствие аррозии ветвей желудочных артерий (правой или левой). При язве двенадцатиперстной кишки источником кровотечения являются аа. pancreaticoduodenales в области дна язвы.

При остром незначительном кровотечении (меньше 50 мл) оформленные каловые массы имеют черную окраску. Общее состояние больного остается удовлетворительным. К явным признакам профузного кровотечения относятся кровавую рвоту и стул с примесью крови. Кровавая рвота (гематемезис) — выделение с рвотными массами неизменной или измененной (цвета кофейной гущи) крови, наблюдается при кровотечениях из желудка, пищевода, двенадцатиперстной кишки. Мелена — выделение измененной крови с каловыми массами (дегтеобразный стул), наблюдается при кровотечении из двенадцатиперстной кишки и массивном желудочном кровотечении с потерей крови, достигающей 500 мл и более.

Реакция организма больного зависит от объема и скорости кровопотери, степени потери жидкости и электролитов, возраста больного, сопутствующих заболеваний, особенно сердечно-сосудистых.

Потеря около 500 мл крови (10—15 % объема циркулирующей крови) обычно не сопровождается заметной реакцией сердечно-сосудистой системы.

Потеря 25 % ОЦК вызывает снижение систолического артериального давления до 90—85 мм рт. ст., диастолического — до 45—40 мм рт. ст. Массивное кровотечение со столь значительной потерей крови вызывает: 1) гиповолемический шок; 2) острую почечную недостаточность, обусловленную снижением фильтрации, гипоксией, некрозом извитых канальцев почек; 3) печеночную недостаточность в связи с уменьшением печеночного кровотока, гипоксией, дистрофией гепатоцитов; 4) сердечную недостаточность, обусловленную кислородным голоданием миокарда; 5) отек мозга вследствие гипоксии; 6) диссеминированное внутрисосудистое свертывание крови;

7) интоксикацию продуктами гидролиза крови, излившейся в кишечник. Все эти признаки означают, что у больного развилась полиорганная недостаточность.

Клиническая картина и диагностика. Ранними признаками острой массивной кровопотери являются внезапная слабость, головокружение, тахикардия, гипотония, иногда обморок. Позже возникает кровавая рвота (при переполнении желудка кровью), а затем мелена. Характер рвотных масс (алая кровь, сгустки темно-вишневого цвета или желудочное содержимое цвета "кофейной гущи") зависит от превращения гемоглобина под влиянием соляной кислоты в солянокислый гематин. Многократная кровавая рвота и появление впоследствии мелены наблюдаются при массивном кровотечении. Рвота, повторяющаяся через короткие промежутки времени, свидетельствует о продолжающемся кровотечении; повторная рвота кровью через длительный промежуток времени — признак возобновления кровотечения. При обильном кровотечении кровь способствует быстрому раскрытию привратника, ускорению перистальтики кишечника и выделению испражнений в виде "вишневого желе" или примеси малоизмененной крови.

Острые желудочно-кишечные кровотечения, основным признаком которых является только мелена, имеют более благоприятный прогноз, чем кровотечения, проявляющиеся прежде всего обильной повторной кровавой рвотой. Наиболее высока вероятность неблагоприятного прогноза при одновременном появлении кровавой рвоты и мелены.

Источником кровотечения, возникающего в период обострения у лиц молодого возраста, чаще является язва двенадцатиперстной кишки, у больных старше 40 лет — язва желудка. Перед кровотечением нередко боль усиливается, а с момента начала кровотечения — уменьшается или исчезает (симптом Бергмана). Уменьшение или устранение боли пептического характера связано с тем, что кровь нейтрализует соляную кислоту.

Кровотечение может быть первым признаком язвы желудка или двенадцатиперстной кишки, протекавшей до этого бессимптомно (около 10 %), или проявлением остро возникшей язвы (стрессовая язва).

При осмотре обращают на себя внимание страх и беспокойство больного. Кожные покровы бледные или цианотичные, влажные, холодные. Пульс учащен; артериальное давление может быть нормальным или пониженным. Дыхание учащенное. При значительной кровопотере больной испытывает жажду, отмечает сухость слизистых оболочек полости рта.

Ориентировочная оценка тяжести кровопотери возможна на основании внешних клинических проявлений кровотечения, определения шокового индекса по частоте сердечных сокращений (см. "Острый живот"), величине артериального давления, измерения количества крови, выделившейся с рвотой и жидким стулом, а также при аспирации содержимого из желудка. Показатели гемоглобина, гематокрита, центрального венозного давления (ЦВД), объема циркулирующей крови (ОЦК), почасового диуреза позволяют более точно оценить тяжесть кровопотери и эффективность лечения. При исследовании крови в ранние сроки (несколько часов) после начала острого кровотечения число эритроцитов и содержание гемоглобина могут оставаться на нормальном уровне. Это связано с тем, что в течение первых часов происходит выброс эритроцитов из депо.

С учетом приведенных выше данных можно выделить четыре степени тяжести кровопотери.

I степень — хроническое оккультное (скрытое) кровотечение, содержание гемоглобина в крови незначительно снижено, признаки нарушения гемодинамики отсутствуют.

II степень — острое небольшое кровотечение, ЧСС и артериальное давление стабильны, содержание гемоглобина 100 г/л и более.

III степень — острая кровопотеря средней тяжести (тахикардия, небольшое снижение артериального давления, шоковый индекс более 1, содержание гемоглобина менее 100 г/л).

IV степень — массивное тяжелое кровотечение (артериальное давление ниже 80 мм рт. ст., ЧСС свыше 120 в 1 мин, шоковый индекс около 1,5, содержание гемоглобина менее 80 г/л, гематокрит менее 30, олигурия — диурез менее 40 мл/ч).

Обследование и лечение больных с острым кровотечением осуществляют в отделении реанимации, где проводят следующие первоочередные мероприятия:

1) катетеризация подключичной вены или нескольких периферических для быстрого восполнения дефицита ОЦК, измерения ЦВД;

2) зондирование желудка для его промывания и контроля за возможным возобновлением кровотечения;

3) экстренная эзофагогастродуоденоскопия и одновременная попытка остановки кровотечения обкалыванием кровоточащей язвы или коагуляцией кровоточащего сосуда;

4) постоянная катетеризация мочевого пузыря для контроля за диурезом (он должен составлять не менее 50—60 мл/ч);

5) определение степени кровопотери;

6) кислородная терапия;

7) гемостатическая терапия;

8) ауотрансфузия (бинтование ног);

9) очистительные клизмы для удаления крови, излившейся в кишечник.

Зондирование желудка и промывание его холодной водой (3—4 л) производят (удаление излившейся крови, сгустков) для подготовки к эндоскопическому исследованию и остановки кровотечения. Под холодной водой подразумевается вода температуры 4 °С, хранившаяся в холодильнике или охлажденная до указанной температуры добавлением кусочков льда. Введение зонда в желудок и аспирация содержимого через определенные интервалы времени позволяют следить за динамикой кровотечения.

Эзофагогастродуоденоскопия является наиболее информативным методом диагностики кровотечения. По данным эндоскопического исследования различают три стадии язвенных кровотечений (по Форрест), имеющие значение в алгоритме выбора метода лечения:

I стадия — активно кровоточащая язва.

II стадия — признаки остановившегося свежего кровотечения, видны тромбированные сосуды на дне язвы, сгусток крови, прикрывающий язву или остатки крови в желудке или двенадцатиперстной кишке.

III стадия — отсутствие видимых признаков кровотечения. Иногда указанные стадии обозначают как Форрест 1; 2; 3.

Рентгенологическое исследование в диагностике язвенных кровотечений менее информативно. Оно отходит на второй план по точности и информативности.

Желудочно-кишечное кровотечение следует дифференцировать от легочного кровотечения, при котором кровавая рвота имеет пенистый характер, сопровождается кашлем, в легких нередко выслушивают разнокалиберные влажные хрипы.

Лечение. При выборе метода лечения необходимо учитывать данные эндоскопии (стадия кровотечения на момент эндоскопии по Форрест), интенсивность кровотечения, его длительность, рецидивы, общее состояние и возраст пациента.

Консервативные мероприятия должны быть направлены на профилактику и лечение шока, подавление продукции соляной кислоты и пепсина внутривенным введением блокаторов H_2 -рецепторов — ранитидина (и его аналогов — гистак, ранитал), фамотидина (кватемал). При возможности перорального приема препаратов целесообразно назначать более эффективные при кровоточащей язве блокаторы протонной помпы — омепразол, холинолитики (гастроцепин), антациды и препараты, уменьшающие кровоснабжение слизистой оболочки (вазопрессин, питуитрин, соматостатин).

При эндоскопии кровотечение можно остановить введением в подслизистую основу вблизи язвы веществ, способствующих остановке кровотечения (жидкий фибриноген, децинон и др.), выполнить аппликацию тромбина или медицинского клея, коагулировать кровоточащий сосуд (диатермокоагуляция, лазерная фото коагуляция). В большинстве случаев (около 90 %) острое кровотечение можно остановить консервативными мероприятиями.

Инфузионную терапию проводят с целью нормализации гемодинамики, обеспечения адекватной перфузии тканей. Она включает восполнение ОЦК, улучшение микроциркуляции, предупреждение внутрисосудистой агрегации, микротромбозов, поддержание онкотического давления плазмы, коррекцию водно-электролитного баланса и кислотно-основного состояния, дезинтоксикацию.

При инфузионной терапии стремятся достичь умеренной гемодилюции (содержание гемоглобина должно составлять не менее 100 г/л, а гематокрит быть в пределах 30 %), которая улучшает реологические свойства крови, микроциркуляцию, уменьшает периферическое сосудистое сопротивление току крови, облегчает работу сердца.

Инфузионная терапия должна начинаться с переливания растворов реологического действия, улучшающих микроциркуляцию. При легкой кровопотере производят инфузию реополиглокина, гемодеза в объеме до 400—600 мл с добавлением солевых и глюкозосодержащих растворов.

При среднетяжелой кровопотере вводят плазмозамещающие растворы, компоненты донорской крови. Общий объем инфузий должен равняться 30—40 мл на 1 кг массы тела больного. Соотношение плазмозамещающих растворов и крови в этом случае должно быть равно 2:1. Назначают полиглокин и реополиглокин до 800 мл, увеличивают дозу солевых и глюкозосодержащих растворов.

При тяжелой кровопотере и геморрагическом шоке соотношение переливаемых растворов и крови 1:1 или 1:2. Общая доза средств для инфузионной терапии должна превышать количество потерянной крови в среднем на 200-250 %.

Для поддержания онкотического давления крови используют внутривенное введение альбумина, протеина, плазмы. Ориентировочный объем инфузий можно определить по величине ЦВД и почасовому диурезу (после терапии он должен быть более 50 мл/ч). Коррекция гиповолемии улучшает центральную гемодинамику и адекватную перфузию тканей при условии устранения дефицита кислородной емкости крови.

Хирургическое лечение кровоточащей язвы. Экстренная операция показана больным с активным кровотечением (Форрест 1), которое не удается остановить эндоскопическими и другими методами; ее необходимо проводить в ранние сроки от начала кровотечения, так как прогноз при поздних вмешательствах резко ухудшается.

При геморрагическом шоке и продолжающемся кровотечении операцию проводят на фоне массивного переливания крови, плазмозамещающих растворов и других противошоковых мероприятий. Срочная операция

показана больным, у которых консервативные мероприятия и переливание крови (до 1500 мл за 24 ч) не позволили стабилизировать состояние больного.

После остановки кровотечения (Форрест 2—3) операция показана больным с длительным язвенным анамнезом, рецидивирующим кровотечением, каллезной и стенозирующей язвой, при возрасте пациента свыше 50 лет. Решать вопрос о выборе варианта операции необходимо с учетом сопутствующих заболеваний, которые могут увеличить риск как раннего, так и позднего хирургического вмешательства.

При кровоточащей язве желудка рекомендуются следующие операции: стволовая ваготомия с экономной резекцией желудка и гастроэзофагеальной анастомозом по Ру или Бильрот-I. У ослабленных больных предпочтительнее малотравматичная операция — стволовая ваготомия, гастротомия с иссечением язвы и пилоропластикой. Наконец, при крайне тяжелом общем состоянии допустимы гастротомия с прошиванием кровоточащего сосуда или иссечение язвы с последующим наложением шва.

При кровоточащей язве двенадцатиперстной кишки производят стволовую или селективную проксимальную ваготомию с прошиванием кровоточащих сосудов и пилоропластикой; при сочетанных язвах двенадцатиперстной кишки и желудка — стволовую ваготомию в сочетании с антрумэктомией и анастомозом по Ру.

Если консервативная терапия была эффективна, кровотечение не возобновилось, то больных оперируют в плановом порядке после предоперационной подготовки, проводимой в течение 2—4 нед в целях заживления язвы или уменьшения периульцерозного воспаления. Летальность после операций колеблется от 5 до 15 %.

При синдроме Мэллори — Вейса применяют тампонаду зондом Блейкмора. При безуспешности тампонады производят операцию гастротомии с ушиванием дефекта слизистой оболочки.

Кровотечение из эрозий (эрозивный гастрит) и стрессовых язв может иметь угрожающий характер. Эрозии, представляющие собой мелкие поверхностные множественные дефекты слизистой оболочки размером 2—3 мм, располагаются преимущественно в проксимальном отделе желудка. Появлению эрозий и стрессовых язв предшествует тяжелая механическая травма, обширные ожоги, шок, гипоксия, тяжелая операционная травма, экзогенная и эндогенная интоксикация. Основной причиной эрозивного гастрита является гипоксия слизистой оболочки, обусловленная нарушением микроциркуляции, повышением проницаемости капилляров и ишемией стенки желудка. Слизистая оболочка отечная, обычно покрыта множественными петехиями и кровоизлияниями. На фоне ослабления защитного слизисто-бикарбонатного барьера возникает повреждение слизистой оболочки соляной кислотой и пепсином. Важную роль в нарушении микроциркуляции и повреждении слизистой оболочки играет обратная диффузия водородных ионов.

Диагноз устанавливают по клиническим и типичным эндоскопическим данным. Лечение, как правило, консервативное. Назначают антисекреторные препараты: омепразол, ингибиторы H_2 -рецепторов (ранитидин, фамотидин), сукральфат, антациды, средства, уменьшающие кровенаполнение слизистой оболочки (секретин, октапрессин), раствор адреналина внутрь для местного воздействия на капилляры. Желудок периодически промывают холодной водой (при температуре около 4 °С) для удаления сгустков крови и остановки кровотечения. По полной программе проводят интенсивную терапию. Кровоточащие эрозии и язвы коагулируют через эндоскоп. Ус-

пешность лечения 90 %. Необходимость в операции возникает редко. Применяют селективную проксимальную ваготомию, иногда ушивание дефектов, перевязку артерий, питающих желудок, и совсем редко — резекцию желудка.

11.6.1.2. Перфорация язвы

Перфорация язвы — возникновение сквозного дефекта в стенке желудка или кишки с выходом содержимого в свободную брюшную полость.

Различают перфорации язвы свободные и прикрытые. При прикрытой перфорации перфоративное отверстие бывает obturated соседним органом (большой сальник, печень, поджелудочная железа, мезоколон и т. д.), или прикрыто изнутри складкой слизистой оболочки, или obturated кусочком плотной пищи. Чаще наблюдается перфорация в свободную брюшную полость язвы передней стенки двенадцатиперстной кишки и препилорической зоны, реже — язвы передней стенки тела желудка, так как стенка в этом месте прикрыта печенью (язва чаще пенетрирует в печень). Перфорация язв, расположенных на большой кривизне желудка, бывает редко. Язвы задней стенки желудка могут перфорировать в сальниковую сумку. Возможна перфорация нескольких язв одновременно.

Прободение может возникнуть как при острой, так и при хронической язве, обычно — в период обострения болезни, но может наблюдаться в случаях бессимптомного течения язвы. Истечение в брюшную полость содержимого двенадцатиперстной кишки или желудка быстро ведет к развитию диффузного или отграниченного перитонита.

Перфорация язвы в свободную брюшную полость. *Клиническая картина и диагностика.* В клиническом течении перфорации условно выделяют три периода: первый — период внезапных острых болей, второй — период "мнимого благополучия", третий — период диффузного перитонита.

Первый период длится 3—6 ч (в зависимости от величины образовавшегося отверстия, степени наполнения желудка содержимым к моменту перфорации язвы). При перфорации (иногда ей предшествует рвота) в эпигастральной области внезапно возникает чрезвычайно резкая постоянная "кинжальная" боль, как "удар ножом", "ожог кипятком". Раздражение огромного рецепторного поля излившимся содержимым нередко сопровождается шоком. По мере истощения возможности нервных рецепторов боли несколько уменьшаются, состояние больного стабилизируется, наступает непродолжительный период мнимого благополучия. Вслед за этим быстро начинается развиваться диффузный перитонит.

Излившееся содержимое желудка и экссудат распространяются по правому боковому каналу в правую подвздошную ямку. Боль, первоначально возникшая в эпигастральной области или правом подреберье, перемещается в правый нижний квадрант живота, развивается перитонит.

Характерен внешний вид больного в первые часы заболевания: лицо бледное, выражает испуг, покрыто холодным потом, положение вынужденное — на спине или, чаще, на правом боку с приведенными к резко напряженному животу бедрами. Малейшее движение усиливает боль в животе. Температура тела понижена или нормальная. Пульс хорошего наполнения, замедлен до 50—60 ударов в 1 мин или умеренно учащен (80 ударов в 1 мин), артериальное давление снижено.

Дыхание грудное, поверхностное, учащенное. Живот втянут, имеет ладьевидную форму из-за резкого напряжения мышц брюшной стенки. У моло-

дых худощавых людей прямые мышцы живота хорошо контурируются в виде продольных валов. Такого напряжения мышц живота, как бывает при прободении язвы, не возникает ни при каком другом остром заболевании органов брюшной полости. Симптом наблюдают у 95—98 % больных с перфорацией язвы.

Напряжение мышц может быть не столь выражено у пациентов с дряблой брюшной стенкой. Оно может отсутствовать у лиц, находящихся в состоянии алкогольного опьянения, бывает замаскировано обильной подкожной жировой клетчаткой у тучных людей.

Пальпация и перкуссия живота резко болезненны. Наибольшая болезненность при перкуссии обычно локализуется в эпигастрии. Симптом Щеткина—Блюмберга положительный. Наличие свободного газа в брюшной полости под диафрагмой (в 75—80 %) или под печенью является характерным признаком перфорации органа, содержащего газ (пневмоперитонеум). Для выявления свободного газа в правом поддиафрагмальном пространстве производят перкуссию по правой средней подмышечной линии в положении больного на левом боку. Вместо обычного притупления перкуторного звука над областью печени выявляют тимпанит (положительный симптом Спигарного). Исчезновение "печеночной тупости" можно обнаружить и при отсутствии перфорации, когда вследствие вздутия кишечника поперечная ободочная кишка расположена перед печенью.

Перистальтические шумы в первый период выслушиваются отчетливо или несколько ослаблены. Пальцевое исследование прямой кишки и исследование через влагалище позволяют выявить болезненность тазовой брюшины в случае затекания жидкости и экссудата в малый таз. При рентгенологическом исследовании выявляют ограничение подвижности диафрагмы. При исследовании больного в положении стоя свободный газ перемещается под диафрагму и выявляется в виде серповидной полоски просветления между верхней поверхностью печени и диафрагмой (у 75—80 % больных). При отсутствии газа в поддиафрагмальном пространстве для подтверждения диагноза перфорации язвы можно ввести в желудок через зонд небольшое количество воздуха или водорастворимого контрастного вещества. Появление в свободной брюшной полости воздуха или выходение контрастного вещества в брюшную полость свидетельствует о наличии перфорации.

Второй период, период "мнимого благополучия", наступает через 6 ч от начала заболевания. Резко выраженные симптомы сглаживаются, самочувствие больного улучшается, уменьшаются боли в животе. Улучшение состояния больного может ввести в заблуждение как самого больного, так и врача. Однако при анализе клинических данных можно выявить нарастание признаков развивающегося перитонита (учащение пульса и дыхания, повышение температуры тела, парез кишечника, лейкоцитоз).

Больной нередко становится эйфоричным. Лицо имеет нормальную окраску, дыхание учащено, температура нормальная или субфебрильная, пульс умеренно учащен (70—80 ударов в 1 мин), артериальное давление нормальное. Язык и слизистые оболочки полости рта сухие. Напряжение мышц брюшной стенки ослабевает, перистальтика вялая. Пальпация живота болезненна, симптом Щеткина—Блюмберга положительный. Частота выявления свободного газа в брюшной полости возрастает. При УЗИ и перкуторно определяется свободная жидкость в брюшной полости. Исследования через прямую кишку и влагалище выявляют болезненность тазовой брюшины.

В крови отмечается умеренный лейкоцитоз, возможен сдвиг лейкоцитарной формулы влево.

Третий период, период распространенного перитонита, наступает через 8—12 ч. Состояние больного к этому времени становится тяжелым: самостоятельная боль в животе умеренная, появляется многократная рвота. Температура тела высокая (38—40 °С), а иногда понижена. Пульс 110—120 ударов в 1 мин, слабого наполнения; артериальное давление понижено. В этот период обнаруживаются все признаки синдрома системной реакции на воспаление, сигнализирующие об опасности развития сепсиса, полиорганной недостаточности и септического шока, о необходимости принятия срочных мер для предотвращения катастрофы.

Вследствие обезвоживания и интоксикации черты лица заостряются, глаза теряют свой блеск, становятся тусклыми. Кожные покровы сухие. Дыхание поверхностное, частое. Язык и слизистые оболочки полости рта сухие. Живот вздут вследствие пареза кишечника или, точнее, паралитической непроходимости. Брюшная стенка растянута и напряжена (эластическое напряжение), болезненна при пальпации и перкуссии. Симптом Щеткина—Блумберга резко положительный. Перистальтика отсутствует. Имеется свободная жидкость в брюшной полости.

Скопление в малом тазу большого количества экссудата можно обнаружить при пальцевом исследовании прямой кишки (нависание и болезненность передней стенки кишки), при исследовании через влагалище (уплощение и болезненность сводов влагалища) или с помощью УЗИ. Под контролем УЗИ можно аспирировать жидкость для исследования.

Снижается диурез (олигурия, анурия) вследствие обезвоживания, наступающего в результате многократной рвоты, депонирования жидкости в кишечнике, брюшной полости, а также в интерстициальном пространстве в связи с резким повышением проницаемости сосудов микроциркуляторного русла и нарастанием отека брюшины.

Данные лабораторных исследований выявляют высокий лейкоцитоз со сдвигом лейкоцитарной формулы влево, повышение показателей гемоглобина и гематокрита в результате обезвоживания, снижения ОЦК. При биохимических исследованиях отмечаются нарушения водно-электролитного и кислотно-основного состояния, что проявляется гиперкалиемией, метаболическим ацидозом, увеличением содержания в крови мочевины и креатинина.

При рентгенологическом исследовании обнаруживают высокое стояние диафрагмы и ограничение ее подвижности, свободный газ в брюшной полости, пневматоз тонкой и толстой кишки, свидетельствующий о развитии паралитической непроходимости.

Дифференциальная диагностика. Перфорацию язвы в ранний период дифференцируют от острых заболеваний, при которых возникает острая боль в верхней половине живота. К таким заболеваниям относится перфорация опухоли желудка у больных обычно старше 50 лет, отмечающих симптомы, характерные для опухоли желудка: снижение аппетита, слабость, похудание, предшествовавший ахилеский гастрит. Иногда пальпируется опухоль в эпигастральной области. Клинические проявления перфорации опухоли аналогичны. Эндоскопия или рентгенологическое исследование уточняет диагноз.

Острый холецистит чаще наблюдается у тучных женщин. Боли наступают после приема жирной, жареной пищи, локализуются в правом подреберье, иррадиируют под правую лопатку, в область правого плеча. Боль постоянная, сопровождается многократной рвотой, не приносящей облегчения. В анамнезе — повторные приступы печеночной колики или острого холецистита с повышением температуры тела, иногда с желтухой. Для при-

ступа острого холецистита характерны учащение пульса, высокая температура тела, лейкоцитоз, отмечаемые в самом начале заболевания.

При пальпации обнаруживают напряжение мышц в правом верхнем квадранте живота, которое никогда не бывает так выражено, как при перфорации язвы. Иногда можно прощупать увеличенный болезненный желчный пузырь, выявить положительный симптом Ортнера (болезненность при легком поколачивании ребром ладони по правой реберной дуге). Нередко выявляется положительный симптом Георгиевского—Мюсси (френикус-симптом: болезненность при надавливании в правой надключичной области между ножками грудино-ключично-сосцевидной мышцы). При УЗИ выявляют конкременты в желчном пузыре, утолщение его стенок, скопление экссудата около желчного пузыря.

Печеночная колика характеризуется острой, схваткообразного характера болью в эпигастральной области или в правом подреберье, быстро купирующейся спазмолитическими препаратами. Температура тела нормальная. При обследовании живота признаков острого воспаления не выявляют.

Острый панкреатит начинается с резкой постоянной боли в верхней половине живота, принимающей опоясывающий характер. Боль проявляется после употребления алкоголя, обильной жирной пищи. Живот не напряжен; при пальпации отмечается вздутие живота вследствие пареза кишечника, болезненность в зоне проекции поджелудочной железы на брюшную стенку.

Острый аппендицит дифференцировать от перфоративной язвы двенадцатиперстной кишки бывает трудно. При остром аппендиците и перфорации язвы в начале заболевания наблюдаются боли в эпигастральной области, которые затем перемещаются в правую подвздошную область, где начинает развиваться перитонит, появляется напряжение мышц брюшной стенки (см. "Острый аппендицит").

Следует учесть, что при перфорации язвы наибольшая болезненность и напряжение мышц брюшной стенки возникают в верхней половине живота, где воспалительный процесс начинается раньше, чем в правой подвздошной области.

Сходство динамики болевого синдрома при перфоративной язве с клиническими проявлениями острого аппендицита, недооценка обнаруженных симптомов, погрешности в клиническом исследовании больного приводят врача к ошибочному диагнозу острого аппендицита, по поводу которого иногда предпринимается операция. Если червеобразный отросток не изменен или слегка гиперемирован и при этом в брюшной полости имеются мутный выпот, поступающий из верхнего этажа, иногда с примесью желчи, слизь, остатки пищи, то во время операции, естественно, возникает подозрение на перфорацию язвы.

Тромбоз и эмболия сосудов брыжейки — это осложнение сердечно-сосудистых заболеваний, характеризуется внезапным возникновением жестокой боли в животе без определенной локализации. Больной беспокоен, меняет положение. Пульс частый, быстро развивается коллапс. Температура тела понижена. Живот вздут, мягкий, имеются признаки паралитической непроходимости кишечника. При пальцевом исследовании прямой кишки может быть обнаружена кровь.

Расслаивающая аневризма аорты. Проявляется внезапной жестокой болью в верхней половине живота. При обследовании в животе выявляют неподвижное болезненное пульсирующее образование, над которым можно прослушать грубый систолический шум. Выражено напряжение

мышц брюшной стенки. Пульс частый, артериальное давление снижено. Пульсация подвздошных и бедренных артерий ослаблена.

Почечная колика характеризуется внезапным возникновением острой боли в правой или левой поясничной области с иррадиацией в паховую область, половые органы, сопровождается дизурическими явлениями. Больной беспокоен, мечется, кричит от боли. Живот несколько вздут и напряжен, "печеночная тупость" сохранена. В анализах мочи обнаруживают неизменные эритроциты. При УЗИ почек выявляют конкременты, изменения в чашечно-лоханочном отделе.

Инфаркт миокарда. Гастралгическая форма заболевания имеет сходство с клиническими проявлениями перфорации язвы. При инфаркте также может возникать острая боль в эпигастральной области, иррадиирующая в область сердца, между лопатками. Однако напряжение мышц живота и симптом Щеткина—Блюмберга слабо выражены или отсутствуют. На ЭКГ обнаруживают свежие очаговые изменения миокарда.

Базальная пневмония и плеврит. Для этого заболевания характерна остро возникшая боль в верхней половине живота, усиливающаяся при дыхании, кашле. Дыхание поверхностное, при аускультации можно вывить в нижних отделах грудной клетки шум трения плевры, хрипы. Температура тела повышена (38—40 °С). Пульс частый. Язык влажный. Живот может быть умеренно напряжен в эпигастральной области. Сохранена "печеночная тупость", выслушиваются перистальтические шумы.

При рентгенологическом исследовании легких подтверждается диагноз пневмонии.

Спонтанный пневмоторакс. Болезнь возникает вследствие разрыва булл при буллезной эмфиземе легких. Внезапно появляется острая боль в правой или левой половине грудной клетки, иррадиирующая в эпигастральную область. Дыхание над соответствующим легким не выслушивается. Перкуторно выявляется коробочный звук. При рентгенологическом исследовании обнаруживают воздух в плевральной полости и коллабированное легкое.

В период гнойного перитонита, развившегося вследствие перфорации язвы, дифференциальную диагностику проводят между перфорацией язвы и всеми острыми заболеваниями органов брюшной полости, осложняющимися перитонитом (острый деструктивный холецистит, деструктивный панкреатит, деструктивный аппендицит, непроходимость кишечника, тромбоз мезентериальных сосудов). В случае затруднения в диагностике первичного заболевания, осложнившегося перитонитом, целесообразно произвести УЗИ органов брюшной полости, лапароскопию, в процессе которой можно не только уточнить диагноз, но и произвести некоторые оперативные вмешательства (аппендэктомия, холецистэктомия и др.). Показания к срочной диагностической лапаротомии в настоящее время возникают редко.

Перфорация язв задней стенки желудка имеет несколько отличную клиническую картину. Содержимое желудка изливается в сальниковую сумку, поэтому боль в эпигастральной области бывает не такой резкой, как при попадании содержимого в свободную брюшную полость. При объективном исследовании больного в эпигастральной области можно обнаружить болезненность и напряжение мышц брюшной стенки. "Печеночная тупость" сохранена. Свободную жидкость в брюшной полости выявляют при УЗИ, язву — при рентгенологическом исследовании или эндоскопии. В сальниковой сумке формируется абсцесс. При вытекании содержимого из сальниковой сумки через сальниковое отверстие (Винслоу) в свободную брюшную полость развивается диффузный распространенный перитонит.

Если у больного с признаками перфорации язвы во время операции не находят язву, необходимо вскрыть желудочно-ободочную связку, осмотреть заднюю стенку желудка и сальниковую сумку.

Лечение. Перфорация язвы в свободную брюшную полость является абсолютным показанием к экстренной операции. Чем раньше установлен диагноз и произведена операция, тем больше шансов на выздоровление.

В догоспитальный период категорически противопоказано введение наркотических препаратов. Их действие может затушевывать клинические проявления перфорации и тем самым дезориентировать хирурга.

Основной целью оперативного лечения перфоративной язвы является спасение жизни больного, предупреждение или раннее начало лечения перитонита. В зависимости от тяжести состояния больного, стадии развития перитонита, длительности язвенной болезни и условий для проведения операции применяют ушивание язвы, иссечение язвы с пилоропластикой в сочетании с ваготомией, экономную резекцию желудка (антрумэктомию) в сочетании со стволовой ваготомией.

Ушивание язвы выполняют при распространенном перитоните, высокой степени операционного риска (тяжелые сопутствующие заболевания, преклонный возраст больного), при перфорации стрессовых и лекарственных язв. Отверстие ушивают в поперечном направлении по отношению к продольной оси желудка или двенадцатиперстной кишки отдельными серозно-мышечными швами, вводя иглу вне зоны инфильтрата. Края язвы по возможности экономно иссекают. Линию швов прикрывают прядью большого сальника, которую фиксируют несколькими швами.

Ушивание язвы не излечивает от язвенной болезни. В большинстве случаев (до 70 %) наступает рецидив заболевания.

Более продолжительные и сложные операции, чем ушивание язвы, рекомендуется проводить при достаточной квалификации хирурга, наличии необходимого инструментария и возможности применения интенсивной терапии.

Ваготомия с иссечением перфоративной язвы и пилоропластикой показана при локализации язвы на передней стенке луковицы двенадцатиперстной кишки или пилорического отдела желудка при отсутствии большого инфильтрата и резкой рубцовой деформации выходного отдела желудка.

При экстренной операции предпочтение отдают стволовой ваготомии с пилоропластикой. Язву экономно иссекают, продлевают разрез (до 6—7 см) на привратник и антральный отдел желудка. Затем производят пилоропластику по Гейнеке—Микуличу.

Ваготомия с дренирующей желудок операцией является малотравматичным вмешательством, адекватно снижающим желудочную секрецию и дающим стойкое излечение в большинстве случаев (90 % и более).

Селективную проксимальную ваготомию с ушиванием перфоративной язвы или пилоропластикой допустимо производить в специализированных стационарах, где хирурги хорошо владеют техникой селективной проксимальной ваготомии.

Антрумэктомию с ваготомией выполняют при язвах II типа, когда обнаруживают перфорацию язвы двенадцатиперстной кишки и одновременно хроническую язву желудка; хроническую язву двенадцатиперстной кишки и перфорацию язвы желудка. Эту операцию рекомендуют производить также при язве желудка и язве двенадцатиперстной кишки.

Экономная резекция желудка со стволовой ваготомией показана в случае прободения хронической язвы желудка при отсутствии перитонита и повышенного операционного риска.

Заключительным этапом операции по поводу перфоративной язвы должен быть тщательный туалет брюшной полости: аспирация экссудата и гастродуоденального содержимого, промывание растворами антисептиков (см. "Перитонит").

При прикрытой перфорации язвы также показана срочная операция, так каккрытие нельзя считать надежной защитой от поступления содержимого желудка в свободную брюшную полость.

Консервативное лечение при перфоративной язве (по Тейлору) проводят в крайних случаях, когда нет условий для операции. При этом под рентгенологическим контролем в желудок вводят зонд и устанавливают конец его у перфоративного отверстия. Через каждые 15—30 мин производят аспирацию содержимого желудка шприцем или налаживают постоянную аспирацию. Создание отрицательного давления в желудке способствует закрытию перфорации рядом расположенным органом, образованию спаек, отграничению воспалительного процесса и в конечном счете выздоровлению. Процент неудач при этом способе лечения высок. Параллельно с аспирацией по полной программе проводят курс интенсивной терапии и противоязвенного лечения, вводят антибиотики широкого спектра действия в течение 7—10 дней. Перед удалением зонда больному дают водорастворимое контрастное вещество и рентгенологически определяют наличие или отсутствие затекания его за контуры желудка или двенадцатиперстной кишки.

11.6.1.3. Пилородуоденальный стеноз

Сужение начального отдела двенадцатиперстной кишки или пилорического отдела желудка развивается у 10—40 % больных язвенной болезнью. Причиной чаще являются язвы двенадцатиперстной кишки, реже — препилорические язвы и язвы пилорического канала.

Формирование стеноза происходит в результате рубцевания язвы, в некоторых случаях — вследствие сдавления двенадцатиперстной кишки воспалительным инфильтратом, обтурации просвета кишки отеком слизистой оболочки, пилороспазмом или опухолью желудка.

Причины и степень сужения определяются с помощью гастродуоденоскопии и биопсии и рентгенологического исследования. В ответ на затруднение эвакуации из желудка мышечная оболочка его гипертрофируется. В дальнейшем сократительная способность мышц ослабевает, наступает расширение желудка (гастрэктазия).

Клиническая картина и диагностика. В клиническом течении стеноза различают три стадии: I стадия — компенсации, II стадия — субкомпенсации и III стадия — декомпенсации.

Стадия компенсации не имеет выраженных клинических признаков. На фоне обычных симптомов язвенной болезни больные отмечают в эпигастриальной области после приема пищи продолжительные боли, чувство тяжести и полноты; изжогу, отрыжку. Эпизодически бывает рвота, приносящая облегчение больному, с выделением значительного количества желудочного содержимого.

В стадии субкомпенсации чувство тяжести и полноты в эпигастрии усиливается, появляется отрыжка с неприятным запахом тухлых яиц вследствие

длительной задержки пищи в желудке. Часто беспокоят коликообразные боли, связанные с усиленной перистальтикой желудка, сопровождающейся урчанием в животе. Почти ежедневно возникает обильная рвота. Нередко больные вызывают ее искусственно. Рвотные массы содержат примесь непереваренной пищи.

Для стадии субкомпенсации характерно снижение массы тела. При осмотре живота у худощавых больных видна волнообразная перистальтика желудка, меняющаяся контуры брюшной стенки. Натощак определяется "шум плеска" в желудке.

В стадии декомпенсации прогрессируют гастростаз, атония желудка. Перерастяжение желудка приводит к истончению его стенки, потере возможности восстановления моторно-эвакуаторной функции. Состояние больного значительно ухудшается. Отмечается многократная рвота. Чувство распирания в эпигастральной области становится тягостным, заставляет больных вызывать рвоту искусственно или промывать желудок через зонд. Рвотные массы (несколько литров) содержат зловонные, разлагающиеся многодневной давности остатки пищи.

Больные с декомпенсированным стенозом обычно истощены, обезвожены, адинамичны, их беспокоит жажда. Отмечается уменьшение диуреза. Кожа сухая, тургор ее снижен. Язык и слизистые оболочки полости рта сухие. Через брюшную стенку у похудевших больных могут быть видны контуры растянутого желудка. Толчкообразное сотрясение брюшной стенки рукой вызывает "шум плеска" в желудке.

При рентгенологическом исследовании в I стадии выявляют несколько расширенный желудок, усиление его перистальтики, сужение пилорoduоденальной зоны. Полная эвакуация контрастной массы из желудка замедлена на срок до 6—12 ч. Во II стадии желудок расширен, натощак содержит жидкость, перистальтика его ослаблена. Пилорoduоденальная зона сужена. Через 6—12 ч в желудке выявляют остатки контрастного вещества; эвакуация содержимого происходит через 24 ч и позже. В III стадии желудок резко растянут, натощак в нем большое количество содержимого. Перистальтика резко ослаблена. Эвакуация контрастной массы из желудка задержана более чем на 24 ч.

Степень сужения пилорoduоденальной зоны определяют при эндоскопическом исследовании. В I стадии отмечается рубцово-язвенная деформация с сужением пилорoduоденальной зоны до 1—0,5 см; во II стадии желудок растянут, пилорoduоденальная зона сужена до 0,5—0,3 см за счет резкой рубцовой деформации. Перистальтическая активность снижена. В III стадии желудок достигает огромных размеров, появляется атрофия слизистой оболочки.

У больных с пилорoduоденальным стенозом вследствие исключения нормального питания через рот, потери с рвотными массами большого количества желудочного сока, содержащего ионы H, K, Na, Cl, а также белок, наблюдаются обезвоживание, прогрессирующее истощение, нарушение электролитного баланса (гипокалиемия, гипохлоремия) и кислотно-основного состояния (метаболический алкалоз).

Признаками водно-электролитных нарушений являются головокружение и обмороки при резком переходе больного из горизонтального в вертикальное положение, частый пульс, снижение артериального давления, тенденция к коллапсу, бледность и похолодание кожных покровов, снижение диуреза. Гипокалиемия (концентрация K^+ ниже 3,5 ммоль/л) клинически проявляется мышечной слабостью. Снижение уровня K^+ в плазме до 1,5 ммоль/л может привести к параличу межреберных мышц и диафраг-

мы, остановке дыхания и сердечной деятельности. При гипокалиемии наблюдаются понижение артериального давления (преимущественно диастолического), нарушение ритма сердечных сокращений, расширение границ сердца, систолический шум на его верхушке. Может произойти остановка сердца в систоле. На ЭКГ выявляют удлинение интервала $Q-T$, уменьшение амплитуды и уплощение зубца T , появление зубца U . На фоне гипокалиемии может появиться динамическая непроходимость кишечника.

В результате обезвоживания организма снижается почечный кровоток, уменьшаются клубочковая фильтрация и диурез, появляется азотемия. В связи с почечной недостаточностью из крови не выводятся "кислые" продукты обмена веществ. Снижается рН крови, гипокалиемический алкалоз переходит в ацидоз. Гипокалиемия сменяется гиперкалиемией. Наряду с этим у больных возникает выраженная гипохлоремия. Нарушение содержания электролитов в крови влияет на нервно-мышечную возбудимость. В тяжелых случаях на фоне гипохлоремии развивается желудочная тетания — общие судороги, тризм, сведение кистей рук ("рука акушера" — симптом Труссо), подергивание мышц лица при поколачивании в области ствола лицевого нерва (симптом Хвостека).

Гипохлоремический и гипокалиемический алкалоз, сочетающийся с азотемией, при отсутствии правильного лечения может стать несовместимым с жизнью.

Дифференциальная диагностика. Пилородуоденальный стеноз язвенного происхождения следует отличать от стенозов, обусловленных опухолями выходного отдела желудка. Эндоскопическое (включая биопсию) и рентгенологическое исследования позволяют уточнить диагноз. Наличие пилородуоденального субкомпенсированного или декомпенсированного стеноза является абсолютным показанием к операции.

Лечение. Больным с признаками обострения язвенной болезни при компенсированном и субкомпенсированном стенозе проводят курс консервативного противоязвенного лечения в течение 2—3 нед. В результате исчезает отек слизистой оболочки привратника и начальной части двенадцатиперстной кишки, уменьшается перильцерозный инфильтрат, улучшается проходимость привратника. В то же время корригируют водно-электролитные и белковые нарушения. Риск операции снижается.

Больные с компенсированным стенозом могут быть оперированы после короткого (5—7 дней) периода интенсивного противоязвенного лечения.

Больные с субкомпенсированным и декомпенсированным стенозом, имеющие выраженные расстройства водно-электролитного баланса и кислотно-основного состояния, нуждаются в более тщательной комплексной предоперационной подготовке, в которую должны быть включены следующие мероприятия.

1. Нормализация водно-электролитных нарушений (введение растворов декстрана, альбумина, протеина, сбалансированных растворов, содержащих ионы K , Na , Cl). Препараты калия можно назначать только после восстановления диуреза. Для поддержания водного равновесия больному вводят изотонический раствор глюкозы. Об эффективности проводимого лечения судят по общему состоянию больного, показателям гемодинамики (пульс, артериальное давление, ЦВД, шоковый индекс, почасовой диурез, ОЦК), показателям кислотно-основного состояния, концентрации электролитов плазмы (K , Na , Cl), гемоглобина, гематокрита, креатинина, мочевины крови.

2. Парентеральное или зондовое энтеральное питание, обеспечивающее

энергетические потребности организма за счет введения растворов глюкозы, аминокислот, жировой эмульсии и др.

3. Противоязвенное лечение по полной программе.

4. Систематическая декомпрессия желудка (аспирация желудочного содержимого через зонд).

О восстановлении проходимости через стенозированный отдел можно судить по скорости эвакуации изотонического раствора натрия хлорида (500—700 мл), введенного в желудок. Если через 30 мин после введения раствора при аспирации в желудке остается больше половины введенного количества, то проходимость еще не восстановлена. Можно также использовать пробу с временным пережатием зонда. Для этого предварительно производят возможно полную аспирацию содержимого желудка и перекрывают зонд. Если за 4 ч в желудке накапливается менее 100 мл сока, то проходимость частично восстановлена. В этом случае можно начать питание через рот. Эти пробы на проходимость позволяют отказаться от повторного рентгенологического контроля.

Хирургическое лечение. При компенсированном стенозе при достаточной проходимости пилородуоденальной зоны может быть выполнена селективная проксимальная ваготомия. Если во время операции через стенозированный участок не удастся провести толстый желудочный зонд, то ваготомию дополняют дуоденопластикой или пилоропластикой. При субкомпенсированном стенозе, когда сохранена сократительная способность мышц желудка, показана ваготомия с дренирующей желудок операцией.

Резекция половины желудка или антрумэктомия со стволовой ваготомией показаны при декомпенсированном стенозе и при язвах II типа, когда наряду с пилородуоденальным стенозом имеется язва желудка.

Отдаленные результаты правильного оперативного лечения стенозов двенадцатиперстной кишки не отличаются от результатов лечения неосложненных язв.

11.6.1.4. Пенетрация язвы

Пенетрирующая язва возникает при распространении деструктивного язвенного процесса за пределы стенки желудка или двенадцатиперстной кишки в соседние органы: печень, поджелудочную железу, сальник.

Наиболее часто пенетрация язвы происходит в малый сальник, головку поджелудочной железы, печеночно-двенадцатиперстную связку.

Клиническая картина и диагностика. Боли при пенетрирующей язве становятся постоянными, интенсивными, теряют закономерную связь с приемом пищи, не уменьшаются от приема антацидных препаратов. Усиливается тошнота и рвота. В ряде случаев появляются признаки воспаления, о чем свидетельствуют субфебрильная температура, лейкоцитоз, увеличение СОЭ. При пенетрации язвы в поджелудочную железу появляются боли в спине, принимающие часто опоясывающий характер. Для пенетрирующей язвы тела желудка характерны иррадиация болей в левую половину грудной клетки, область сердца. При пенетрации язвы в головку поджелудочной железы, печеночно-двенадцатиперстную связку может развиваться обтурационная желтуха. Рентгенологическим признаком пенетрации язвы является наличие глубокой ниши в желудке или двенадцатиперстной кишке, выходящей за пределы органа. Диагноз подтверждается эндоскопическим исследованием с биопсией краев язвы.

Лечение. Консервативное противоязвенное лечение при пенетрирующих

язвах неэффективно, показано хирургическое лечение. При язве двенадцатиперстной кишки рекомендуют стволую ваготомию с экономной резекцией желудка с удалением язвы или оставлением ее дна на органе, в который она пенетрировала.

11.7. Острые язвы

Заболевание возникает при стрессовых ситуациях, связанных с серьезной патологией внутренних органов, тяжелыми оперативными вмешательствами, ожогами, политравмой, приемом некоторых лекарственных веществ и др.

В зависимости от причины возникновения различают следующие виды острых язв:

1) стрессовые язвы — у больных с множественной травмой (политравма), шоком, сепсисом, тяжелыми большими операциями на органах грудной полости, живота, на крупных сосудах и операциях на мозге;

2) язва Кушинга — после операции на головном мозге, при черепно-мозговой травме и опухолях мозга вследствие центральной стимуляции желудочной секреции и повышения его агрессивных свойств по отношению к слизистой оболочке желудка;

3) лекарственные язвы, возникающие при приеме ацетилсалициловой кислоты, индометацина, волтарена, стероидных гормонов, цитостатических препаратов.

Типичными признаками всех острых язв является внезапное массивное угрожающее жизни кровотечение или перфорация язвы. Оптимальным способом диагностики острых язв является эндоскопическое исследование. Следует учитывать, что до появления кровотечения острые язвы протекают обычно бессимптомно.

Острый эрозивный гастрит. Для этого заболевания характерны поверхностные плоские округлые или удлинённой формы дефекты слизистой оболочки желудка (эрозии). В отличие от язв они не разрушают мышечную пластинку слизистой оболочки (*lamina muscularis mucosae*). Причинами их возникновения являются тяжелый стресс, множественные травмы, обширные ожоги (язва Курлинга), обширные травматические операции, прием некоторых лекарственных средств; основные клинические симптомы — кровотечение (гематемезис, мелена), шок. Диагноз устанавливают при эндоскопическом исследовании.

Лекарственные средства (стероидные гормоны, ацетилсалициловая кислота, бутадион, индометацин, атофан) уменьшают образование слизи, разрушают защитный барьер слизистой оболочки, вызывают геморрагии. При отмене препаратов язва и эрозия быстро заживают.

Ишемия слизистой оболочки играет ключевую роль в развитии геморрагического гастрита, так как способствует ослаблению ее защитного барьера.

Лечение. При острых язвах и эрозивном гастрите вначале проводят консервативное лечение (см. "Желудочно-кишечные кровотечения"). Почти в 90 % случаев консервативное лечение позволяет остановить кровотечение.

Хирургическое лечение применяют редко. Предпочтение отдают селективной проксимальной ваготомию, обкалыванию и перевязке кровоточащих сосудов, реже производят резекцию желудка или даже гастрэктомию (в исключительных случаях).

Простая язва Дьюлафуа поддается только оперативному лечению: обкалывают и перевязывают кровоточащую артерию через гастротомическое отверстие или иссекают изъязвленный участок и накладывают шов на края раны в стенке желудка. Кровотечение часто рецидивирует.

11.8. Патологические синдромы после операций на желудке

Операции на желудке изменяют его форму и функции. Наиболее заметные изменения наблюдаются после резекции желудка и ваготомии с пилоропластикой, разрушающей привратник и его функции.

К синдромам, обусловленным морфологическими изменениями, относят синдром малого желудка, рецидив язвы, синдром приводящей петли, рефлюкс-эзофагит и рефлюкс-гастрит. К синдромам, вызываемым послеоперационными функциональными нарушениями, относят демпинг-синдром (ранний и поздний), диарею, анемию, мальабсорбцию, метаболические расстройства. Последние связаны преимущественно с нарушением гидролиза пищевых ингредиентов, недостаточным всасыванием жиров и витаминов в тонкой кишке (синдром мальабсорбции).

Расстройства, возникающие у больных после резекции желудка, связывают: 1) с утратой резервуарной функции желудка вследствие удаления значительной его части; 2) с быстрой эвакуацией содержимого культи в двенадцатиперстную или тощую кишку в связи с удалением привратника; 3) с исключением пассажа пищи по двенадцатиперстной кишке и снижением ее участия в нейрогуморальной регуляции пищеварения (при резекции желудка по способу Бильрот-П); 4) с функциональными и метаболическими расстройствами.

Чем обширнее резекция желудка, тем больше риск возникновения пострезекционных расстройств.

Ваготомия в сочетании с антрум-резекцией фактически не отличается от резекции без ваготомии, так как при мобилизации малой кривизны неизбежно пересекают ветви вагуса, удаляют дистальную часть желудка и привратник, как при гемигастрэктомии. Анатомически корректно выполненная ваготомия с антрум-резекцией позволяет лишь сохранить большую часть желудка, его резервуарную функцию, предупредить развитие синдрома малого желудка. Только технически правильно выполненная селективная проксимальная ваготомия без разрушения привратника, т. е. без пилоропластики и других дренирующих желудок операций, сопровождается минимальным числом постваготомических синдромов, которые обычно легко поддаются консервативному лечению и лишь в немногих случаях рецидива язвы требуют повторной операции.

Демпинг-синдром (ранний демпинг-синдром) — комплекс симптомов нарушения гемодинамики и нейровегетативных расстройств в ответ на быстрое поступление желудочного содержимого в тонкую кишку.

Этиология и патогенез. Основной причиной развития демпинг-реакции является отсутствие рецептивной релаксации оставшейся верхней части желудка, т. е. способности его культи или ваготомированного желудка к расширению при поступлении новых порций пищи. В связи с этим давление в желудке после приема пищи возрастает, содержимое его быстро поступает в значительном количестве в тощую или двенадцатиперстную кишку. Это вызывает неадекватное раздражение рецепторов, повышение осмолярности кишечного содержимого. Для достижения осмотического равновесия в просвет кишки перемещается внеклеточная жидкость. В ответ на растяжение

стенок кишки из клеток слизистой оболочки выделяются биологически активные вещества (VIP-вазоактивный полипептид, кинины, гистамин, серотонин и др.). В результате во всем организме происходит вазодилатация, снижается объем циркулирующей плазмы, повышается моторная активность кишечника. Снижение объема циркулирующей плазмы на 15—20 % является решающим фактором в возникновении вазомоторных симптомов: слабости, головокружения, сердцебиения, лабильности артериального давления. Вследствие гиповолемии и гипотензии активируется симпатико-адреналовая система, что проявляется бледностью кожных покровов, учащением пульса, повышением артериального давления. Ранняя демпинг-реакция развивается на фоне быстро нарастающего уровня глюкозы в крови. Усиление моторики тонкой кишки может быть причиной кишечных колик, поноса.

Вследствие нарушения синхронного поступления в тонкую кишку пищи, панкреатического сока, желчи, снижения содержания ферментов в панкреатическом соке, ускоренного прохождения химуса по тонкой кишке нарушается переваривание жиров, белков, углеводов, снижается их всасывание и усвоение витаминов. В результате мальабсорбции пищи прогрессирует снижение массы тела, развиваются авитаминоз, анемия и другие метаболические нарушения, которые в той или иной степени снижают качество жизни пациентов.

После ваготомии с пилоропластикой значительно реже, чем после резекции желудка, развивается демпинг-синдром, преимущественно легкой, реже средней степени тяжести, который легко излечивается консервативными методами. Демпинг-синдром возникает преимущественно в тех случаях, когда ширина отверстия при пилоропластике или гастродуоденостомии по Жабуле более 2—3 см. После селективной проксимальной ваготомии без разрушения привратника, т. е. без пилоропластики, демпинг-синдром и диарея, как правило, не возникают.

клиническая картина и диагностика. Больные обычно жалуются на слабость, потливость, головокружение. В более тяжелых случаях могут наблюдаться обморочное состояние, "приливы жара" во всем теле, сердцебиение, иногда боли в области сердца. Все указанные явления развиваются через 10—15 мин после приема пищи, особенно после сладких, молочных, жидких блюд (чай, молоко, компот и др.). Наряду с этими симптомами появляются ощущение тяжести и распираания в эпигастральной области, тошнота, скудная рвота, урчание и коликообразная боль в животе, понос. Из-за выраженной мышечной слабости больные после еды вынуждены принимать горизонтальное положение.

Диагностика основывается на характерных симптомах демпинг-реакции, возникающей после приема пищи. При объективном обследовании во время демпинг-реакции отмечают учащение пульса, колебание артериального давления, падение ОЦК.

При рентгенологическом исследовании выявляют быстрое опорожнение оперированного желудка (у больных после резекции по Бильрот-П эвакуация часто осуществляется по типу "провала"), отмечается ускоренный пассаж контраста по тонкой кишке, дистонические и дискинетические расстройства (рис. 11.19).

Выделяют три степени тяжести демпинг-синдрома.

I — легкая степень. Отмечается демпинг-реакция на прием сладких, молочных блюд, сопровождающаяся учащением пульса на 15 ударов в 1 мин. Обычно она продолжается 15—30 мин. Масса тела нормальная. Трудоспособность сохранена.

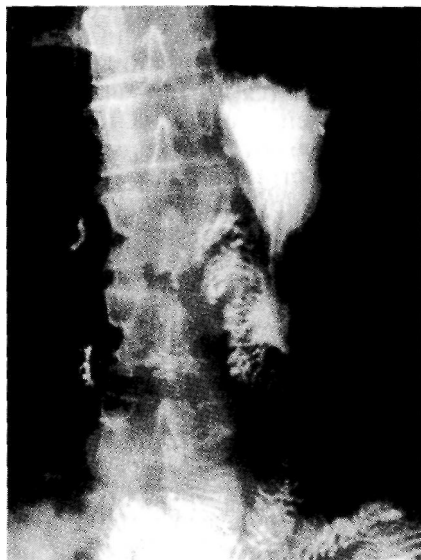

Рис. 11.19. Рентгенограмма культи желудка и тощей кишки. Эвакуация бария по типу "провала". Заброс бария в приводящую петлю кишки.

1 — культя желудка; 2 — анастомоз; 3 — отводящая петля тощей кишки; 4 — приводящая петля тощей кишки; 5 — культя двенадцатиперстной кишки.

кокалорийное питание небольшими порциями (5–6 раз в день), полноценный витаминный состав пищи, заместительная витаминотерапия преимущественно препаратами группы В, ограничение углеводов и жидкости. Все блюда готовят на пару или отваривают. Пищу рекомендуется принимать в теплом виде. Необходимо избегать горячих и холодных блюд. Замедления эвакуации содержимого из желудка и снижения перистальтики тощей кишки добиваются, назначая координакс (цизаприд). Для лечения демпинг-синдрома с успехом используют октреотид — синтетический аналог соматостатина (подкожно). Проспективное рандомизированное исследование показало, что подкожное введение этого препарата за 30 мин до приема пищи смягчает демпинг-синдром и позволяет большинству пациентов вести нормальный образ жизни. Наряду с диетотерапией применяют заместительную терапию, для чего назначают соляную кислоту с пепсином, панкреатин, панзинорм, фестал, абомин, поливитамины с микроэлементами. Лечение психопатологических синдромов проводят по согласованию с психиатром.

Хирургическое лечение применяют при тяжелом демпинг-синдроме (III степень) и неэффективности консервативного лечения при демпинг-синдроме II степени. Наиболее распространенной реконструктивной операцией является реконверсия Бильрот-П в Бильрот-I или Бильрот-N с гастроэюнальным анастомозом на выключенной по Ру петле (рис. 11.20). Применяют также гастроеюнодуоденопластику (см. рис. 11.13, е). Тонкокишечный трансплантат, соединяющий культю желудка с двенадцатиперстной кишкой, обеспечивает порционную эвакуацию содержимого культи желудка, замедляет скорость поступления ее в кишку. В двенадцатиперстной кишке

II — средняя степень. Демпинг-реакция на прием любой пищи сочетается с учащением пульса на 30 ударов в 1 мин. Артериальное давление лабильное с тенденцией к повышению систолического. На высоте демпинг-реакции больные вынуждены ложиться. Продолжительность реакции от 45 мин до 1 ч. Дефицит массы тела до 10 кг. Трудоспособность снижена, некоторые больные вынуждены менять профессию.

III — тяжелая степень. Больные из-за выраженной слабости вынуждены принимать пищу лежа и находиться в горизонтальном положении от 30 мин до 3 ч. Развивается выраженная тахикардия, отмечается повышение систолического и снижение диастолического давления. Иногда возникают брадикардия, гипотония, коллапс, нервно-психические расстройства. Продолжительность реакции — от 30 мин до 3 ч. Дефицит массы тела превышает 10 кг. Трудоспособность утрачена. Демпинг-синдром часто сочетается с другими синдромами.

Лечение. Консервативное лечение применяют при легкой и средней степени тяжести демпинг-синдрома. Основой его является диетотерапия: частое высококалорийное питание небольшими порциями (5–6 раз в день), полноценный витаминный состав пищи, заместительная витаминотерапия преимущественно препаратами группы В, ограничение углеводов и жидкости.

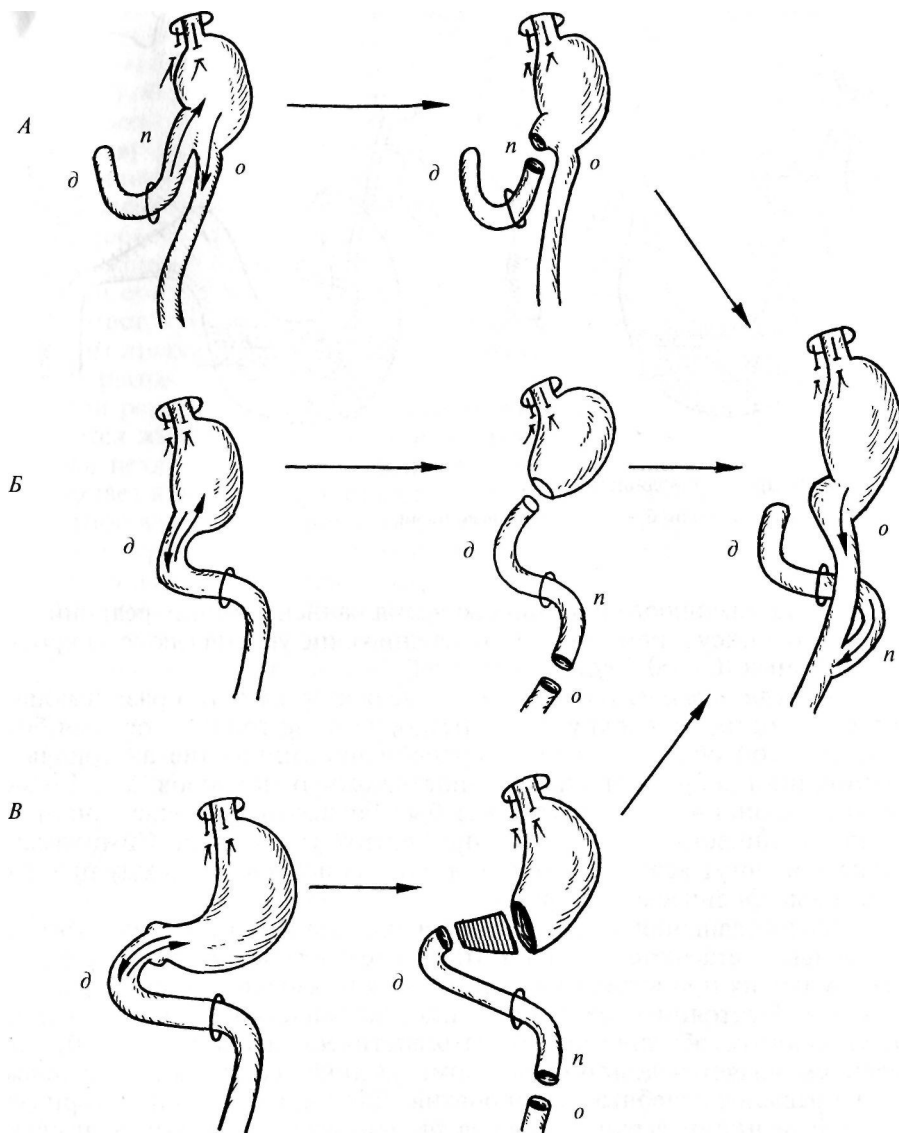


Рис. 11.20. Этапы реконструктивных операций с формированием гастројеюнального анастомоза на выключенной по Ру петле.

А — резекция желудка по Гофмейстеру—Финстереру; Б — резекция желудка по Бильрот-I; В — ваготомия в сочетании с пилоропластикой; Г — резекция желудка с гастројеюнальным анастомозом на выключенной по Ру петле; д — двенадцатиперстная кишка; п — приводящая петля; о — отводящая петля.

пища смешивается с панкреатическим соком и желчью, происходит выравнивание осмолярности содержимого двенадцатиперстной кишки с осмолярностью плазмы, осуществляется гидролиз всех ингредиентов пищи в тощей кишке.

Гипогликемический синдром (поздний демпинг-синдром) развивается через 2—3 ч после приема пищи. Патогенез связывают с избыточным выделе-

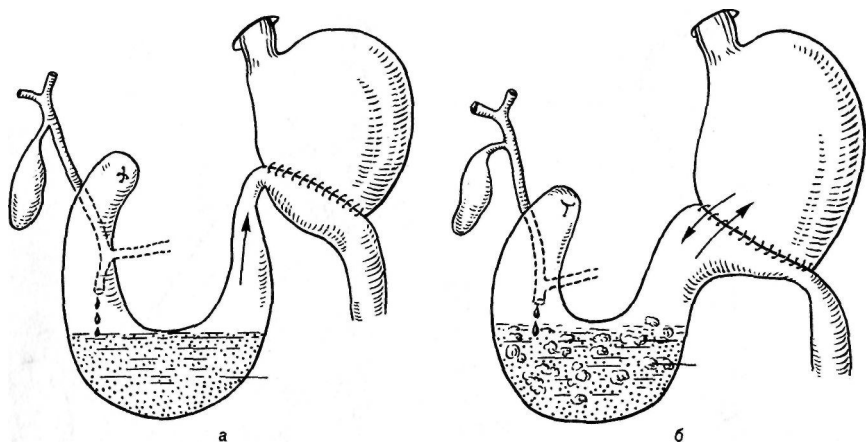


Рис. 11.21. Синдром приводящей петли.
 а — стеноз приводящей петли; б — стеноз отводящей петли.

нием иммунореактивного инсулина во время ранней демпинг-реакции. В результате гиперинсулинемии происходит снижение уровня глюкозы крови до субнормальных (0,4—0,5 г/л) показателей.

Клиническая картина и диагностика. Характерны остро развивающиеся чувство слабости, головокружение, резкое чувство голода, сосущая боль в эпигастральной области, дрожь, сердцебиение, снижение артериального давления, иногда брадикардия, бледность кожных покровов, пот. Возможна потеря сознания. Эти симптомы быстро проходят после приема небольшого количества пищи, особенно богатой углеводами. Симптомы гипогликемии могут возникать при длительных перерывах между приемами пищи, после физической нагрузки.

Для предотвращения выраженных проявлений гипогликемического синдрома больные стараются чаще питаться, носят с собой сахар, печенье, хлеб и принимают их при возникновении первых признаков гипогликемии.

Лечение. Постоянное сочетание гипогликемического синдрома с демпинг-синдромом обусловлено их патогенетической общностью. Ведущим страданием является демпинг-синдром, на ликвидацию которого должны быть направлены лечебные мероприятия. Для нормализации моторно-эвакуаторной функции верхних отделов пищеварительного тракта назначают один из следующих препаратов: метоклопрамид (внутримышечно или внутрь), цизаприд, сульпирид.

Синдром приводящей петли. Может развиваться после резекции желудка по методу Бильрот-И, особенно в модификации Гофмейстера—Финстерера (рис. 11.21). При этой операции нередко создаются благоприятные условия для попадания пищи из культи желудка в короткую приводящую петлю, т. е. в двенадцатиперстную кишку. При застое содержимого в двенадцатиперстной кишке и повышении давления в ней в раннем послеоперационном периоде может возникнуть несостоятельность ее культи. В позднем периоде может развиваться холецистит, холангит, панкреатит, кишечный дисбактериоз, цирроз печени. Рефлюкс содержимого приводящей петли в культю желудка вызывает билиарный рефлюкс-гастрит и рефлюкс-эзофагит. При сочетании синдрома приводящей петли с демпинг-синдромом и панкреатиче-

ской недостаточностью могут появиться синдромы расстройства питания, нарушиться водно-электролитный баланс и кислотно-основное состояние.

Клиническая картина и диагностика. Больных беспокоят боли в эпигастральной области и в правом подреберье после приема пищи (особенно жирной). Боли носят тупой, иногда схваткообразный характер, иррадируют под правую лопатку, интенсивность их обычно нарастает в конце дня. Вслед за этим наступает обильная рвота желчью вследствие внезапного опорожнения содержимого растянутой приводящей петли в культю желудка. После рвоты обычно наступает облегчение. Тяжесть синдрома определяют частота рвоты желчью и обилие рвотных масс, в которых заметна примесь желчи.

При сопутствующем панкреатите боль носит опоясывающий характер. В эпигастральной области иногда удается пальпировать растянутую содержимым приводящую петлю в виде эластического образования, исчезающего после рвоты.

При рентгенологическом исследовании натошак в культе желудка определяется жидкость, попавшая в ее просвет в связи с рефлюксом из приводящей петли. Контрастное вещество, введенное в культю желудка, быстро поступает в приводящую петлю и длительно задерживается в ней. Если контрастное вещество в приводящей петле отсутствует, то это может быть признаком переполнения ее содержимым, повышения давления в ней или перегиба у желудочно-кишечного анастомоза.

Лечение. Наиболее адекватным способом лечения в ранние после операции сроки может быть эндоскопическое дренирование приводящей петли назоинтестинальным зондом для декомпрессии и промывания ее. Бактериальная флора, которая быстро появляется в застойном содержимом приводящей петли, подавляться с применением местной и системной антибактериальной терапии. Назначают прокинетики, нормализующие моторику желудка и двенадцатиперстной кишки (координакс, метоклопрамид холестирамин). Учитывая наличие рефлюкс-гастрита, целесообразно назначать сульфат, антацидные препараты (фосфалюгель, альмагель, маалокс, викалин). Хирургическое лечение показано при тяжелых формах синдрома приводящей петли с частой и обильной желчной рвотой. Во время операции устраняют анатомические условия, способствующие попаданию и застою содержимого в приводящей петле. Наиболее обоснованной операцией является реконструкция анастомоза по Гофмейстеру—Финстереру и анастомоз на выключенной по Ру петле тощей кишки или Бильрот-1.

Рефлюкс-гастрит. Развивается вследствие заброса в культю желудка желчных кислот, лизолецитина и панкреатического сока, находящихся в дуоденальном содержимом. Эти вещества разрушают слизисто-бикарбонатный барьер, повреждают слизистую оболочку желудка и вызывают билиарный (щелочной) рефлюкс-гастрит. Причинами выраженного дуоденогастрального рефлюкса могут быть резекция желудка по Бильрот-П и Бильрот-1, реже ваготомия с пилоропластикой, гастроэнтеростомия, хроническое нарушение проходимости двенадцатиперстной кишки (механическое или функциональное).

Клиническая картина и диагностика. Основными симптомами рефлюкс-гастрита являются боль в эпигастральной области, срыгивание и рвота, потеря массы тела. Боль усиливается после приема пищи, бывает тупой, иногда жгучей. Частая рвота не приносит облегчения. Больных беспокоит ощущение горечи во рту. Присоединение рефлюкс-эзофагита сопровождается изжогой, дисфагией. При прогрессировании болезни развиваются гипо- и ахлоргидрия, анемия, похудание.

Повторные воздействия желчи и кишечного содержимого на слизистую

оболочку оперированного желудка, особенно в области анастомоза, могут вызвать эрозивный гастрит, а впоследствии привести к атрофическим изменениям слизистой оболочки с кишечной метаплазией и дисплазией эпителия желудка. Эрозивный гастрит сопровождается потерей крови и способствует развитию гипохромной анемии. При хроническом атрофическом гастрите уменьшается число париетальных клеток, вырабатывающих гастромукопротеид (внутренний фактор Касла), и имеется тенденция к снижению в крови содержания витамина В₁₂ с последующим развитием пернициозной анемии.

У больных с дуодено- или еюногастральным рефлюксом через 15—25 лет после операции может развиваться рак культи желудка с вероятностью в 3—6 раз выше по сравнению с неоперированными больными той же возрастной группы. Дуоденогастральный рефлюкс можно выявить при рентгенологическом исследовании. При эндоскопии находят желчь в оперированном желудке, гиперемию и отечность слизистой оболочки, однако небольшое количество желчи в желудке не дает основания для диагноза рефлюкс-гастрита. Более надежны и информативны радиоизотопная скintiграфия и биопсия слизистой оболочки. При гистологическом исследовании биоптатов обнаруживают изменения, характерные для гастрита, и определяют вид заболевания.

Лечение. Консервативное лечение включает диетотерапию и лекарственную терапию. Обычно назначают холестирамин, сукральфат (вентер), антацидные препараты, содержащие гидроксиды магния и алюминия, связывающие желчные кислоты; препараты, нормализующие моторику желудка и двенадцатиперстной кишки (метоклопрамид, координакс).

Хирургическое лечение показано при значительной выраженности симптомов и значительной продолжительности заболевания, а также в случае развития осложнений в виде кровотечения из эрозий и возникновения микросфероцитарной анемии.

Операцию проводят с целью отведения дуоденального содержимого от оперированного желудка. Наиболее эффективной считают реконструктивную операцию с формированием гастроюнального анастомоза по Ру. Длина отводящей части петли тощей кишки должна быть не менее 40 см. Гастроюнодуоденопластика (интерпозиция тонкокишечного трансплантата между культей желудка и культей двенадцатиперстной кишки) менее надежна. Этот метод не находит широкого распространения.

Дисфагия наблюдается сравнительно редко после ваготомии в ближайшем послеоперационном периоде, выражена в легкой степени и быстро проходит. Она обусловлена денервацией дистального отдела пищевода, перизофагеальным воспалением, послеоперационным эзофагитом. Для лечения используют прокинетики — мотилиум, цизаприд (координакс), алюминий, содержащие антациды (альмагель, фосфалюгель, маалокс).

Гастростаз возникает у некоторых больных после стволовой ваготомии, особенно при неадекватной пилоропластике. Основные симптомы — тошнота, срыгивание, рвота, тупая боль или тяжесть в верхней половине живота. При рентгенологическом исследовании выявляют длительную задержку контраста в желудке. Для лечения рекомендуется постоянная назогастральная аспирация содержимого желудка, энтеральное зондовое питание, прокинетики (координакс). Если пилоропластика адекватна, то при консервативном лечении симптомы гастростаза проходят по мере восстановления моторики желудка.

Диарея является следствием преимущественно стволовой ваготомии в сочетании с дренирующими желудок операциями. После резекции желудка

она встречается реже. Основными факторами, способствующими возникновению диареи, являются снижение продукции соляной кислоты, изменение моторики пищеварительного тракта, ускоренный пассаж химуса по кишечнику, снижение внешнесекреторной функции поджелудочной железы, дисбаланс гастроинтестинальных гормонов, морфологические изменения слизистой оболочки кишки (еюнит), нарушение обмена желчных кислот, изменения кишечной микрофлоры. Частота стула, внезапность его появления, связь с приемом пищи являются критериями для выделения трех степеней тяжести диареи.

При легкой степени жидкий стул возникает от 1 раза в месяц до 2 раз в неделю или эпизодически после приема определенных пищевых продуктов. При средней степени жидкий стул появляется от 2 раз в неделю до 5 раз в сутки. При тяжелой степени водянистый стул возникает более 5 раз в сутки, внезапно, иногда сразу после приема любой пищи. Диарея обычно сопровождается прогрессирующим ухудшением состояния больного.

Лечение. Рекомендуется исключить из диеты молоко и другие продукты, провоцирующие демпинг-реакцию. Включить в рацион питания продукты, вызывающие задержку стула. Для нормализации кишечной микрофлоры применяют антибактериальные средства, бифидумбактерин и его аналоги. Целесообразно назначить средства, адсорбирующие желчные кислоты (холестирамин). Быстро оказывает положительный эффект имодиум — антидиарейное средство, снижающее моторику желудочно-кишечного тракта.

Метаболические нарушения развиваются чаще после обширной дистальной резекции желудка или гастрэктомии вследствие удаления значительной части париетальных клеток желудка, секретирующих фактор Касла. Он является необходимым для связывания витамина B_{12} и процессов всасывания в подвздошной кишке. Однако некоторые авторы полагают, что дефицит витамина B_{12} и мегалобластическая анемия связаны не с нарушением выработки гастромукопротеина париетальными клетками, а с нарушением всасывания в тонкой кишке (синдром мальабсорбции), обильным ростом бактерий или с аутоиммунным гастритом. У ряда пациентов развивается железодефицитная анемия, дефицит витамина B_{12} . При мальабсорбции нарушается всасывание многих ингредиентов пищи, часто возникает стеаторея. Это приводит к резкому похуданию и даже кахексии, что отражается на качестве жизни, поведенческих реакциях пациентов.

Лечение. Обычно рекомендуют принимать высококалорийную пищу малыми порциями по несколько раз в день. Многие пациенты хотят принимать пищу, как обычно, три раза в день. В связи с уменьшением объема желудка и отсутствием рецептивной релаксации его культи во время еды у них рано появляется чувство насыщения, они прекращают прием пищи и не получают необходимого количества калорий. Пациентов необходимо научить правильно питаться, назначать витамин B_{12} , препараты железа (гардиферон, железа глюконат, ферронал и др.). В тяжелых случаях показано стационарное лечение с целью корригирования метаболических нарушений.

Рецидив язвы. После операции на желудке по поводу язвенной болезни (резекция или ваготомия) с большей или меньшей частотой возникает рецидив язвы (рис. 11.22). Причинами рецидива после резекции желудка могут быть недостаточное снижение продукции соляной кислоты вследствие экономной резекции или оставление части слизистой оболочки антрального отдела над культей двенадцатиперстной кишки. В связи с исключением регулирующей кислотопродукцию функции антрального отдела оставшиеся гастринпродуцирующие клетки продолжают выделять гастрин и поддержи-

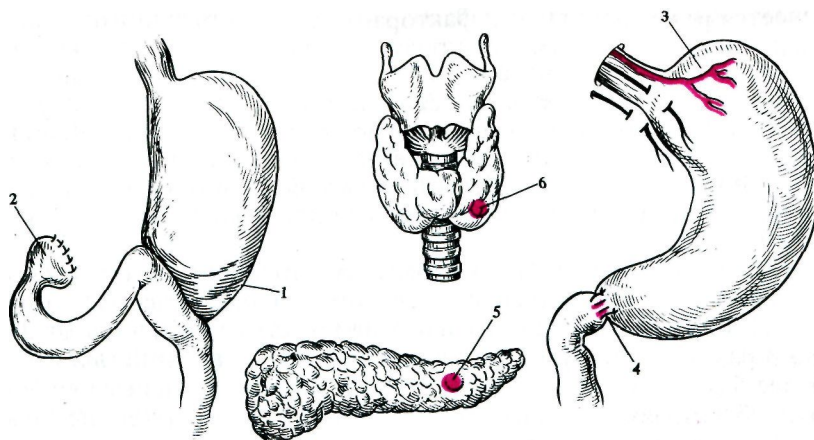


Рис. 11.22. Причины рецидива язвы после операции.

1 — экономная резекция желудка; 2 — оставление участка антрального отдела над двенадцатиперстной кишкой; 3 — неполная ваготомия; 4 — сужение гастродуоденостомы; 5 — синдром Золлингера—Эллисона; 6 — первичный гиперпаратиреозидизм (аденома паращитовидных желез).

вать достаточно высокий уровень выделения соляной кислоты в культе желудка.

Рецидив язвы после ваготомии (10—15 %) обычно связан с неполной или неадекватной ваготомией. Сужение выходного отверстия при пилоропластике по Гейнеке—Микуличу или гастродуоденостомы, выполненной по Жабуре, вызывающее застой содержимого в желудке, может также служить причиной рецидива.

Рецидив язвы может возникнуть в связи с экстрагастральными факторами, такими как гастринома (синдром Золлингера—Эллисона), гиперпаратиреоз, множественные эндокринные неоплазии — МЕН-1.

Синдром Золлингера—Эллисона включает триаду симптомов: 1) первичную пептическую язву, локализирующуюся преимущественно в двенадцатиперстной кишке, часто рецидивирующую, несмотря на адекватное медикаментозное и стандартное хирургическое лечение; 2) резко выраженную гиперсекрецию соляной кислоты, обусловленную избыточным выделением гастрина; 3) наличие гастриномы — нейроэндокринной опухоли поджелудочной железы, выделяющей гастрин. Заподозрить наличие синдрома Золлингера—Эллисона позволяют агрессивное течение язвенной болезни, частые рецидивы и осложнения (кровотечение, перфорация в анамнезе), малая эффективность лечения, рецидив язвы после стандартной операции на желудке. Важным критерием для дифференциальной диагностики является определение концентрации гастрина в крови и продукции соляной кислоты. У больных с синдромом Золлингера—Эллисона базальная секреция соляной кислоты превышает 15 ммоль/ч, а у больных, ранее перенесших операции на желудке, направленные на снижение кислотности, не более 5 ммоль/ч. В более сложных случаях рекомендуется проводить специальные нагрузочные тесты с внутривенным введением секретина, глюконата кальция и др. (см. "Опухоли поджелудочной железы").

После резекции желудка по Бильрот-П рецидив язвы наблюдается в 2—3 % случаев. Язва чаще возникает в отводящей петле тощей кишки (*ulcus peritricum jejunum*). Очень редко в результате пенетрации язвы в поперечную ободоч-

ную кишку появляется свищ между желудком, тощей и поперечной ободочной кишкой (fistula gastrojejunicolica). Рецидивные язвы после ваготомии обычно локализуются в двенадцатиперстной кишке, реже — в желудке.

Клиническая картина и диагностика. Типичными симптомами рецидива язвы являются боли, рвота, кровотечение (массивное или скрытое), анемия, похудание. При желудочно-тонко-толстокишечном свище к этим симптомам прибавляются понос, рвота с примесью кала, резкое похудание, так как пища, попадая из оперированного желудка сразу в толстую кишку, не усваивается. Наиболее информативными методами диагностики являются эндоскопия и рентгенологическое исследование.

Лечение. При рецидиве язвы после ваготомии хороший эффект дает применение одного антисекреторного препарата (омепразола, ранитидина, фамотидина, сукральфата) и двух антибиотков для эрадикации геликобактерной инфекции (триплексная схема). Отмечено, что маргинальные язвы, располагающиеся на месте гастроэюнального соединения, плохо поддаются медикаментозному лечению. В случае отсутствия эффекта от медикаментозного лечения или при появлении опасных для жизни осложнений показано реконструктивное хирургическое вмешательство. Целью операции является устранение причины рецидива язвы.

Методы операций. При неудаленном во время резекции желудка участке антрального отдела с сохраненной слизистой оболочкой над культей двенадцатиперстной кишки показано удаление его, если по обстоятельствам нет необходимости в другом типе реконструктивной операции. При рецидиве язвы после резекции по Бильрот-П целесообразно сделать стволовую ваготомию или более высокую резекцию желудка с удалением язвы. Хороший эффект дает стволовая ваготомия с реконструкцией анастомоза по Гофмейстеру—Финстереру в анастомоз по Ру. Антрум-резекция в сочетании со стволовой ваготомией и гастроэюнальным анастомозом по Ру показана при рецидивах язвы после резекции желудка и после селективной проксимальной ваготомии.

Частота патологических синдромов после операций на желудке служит основным критерием эффективности применяемых оперативных методов лечения язвенной болезни. В большинстве случаев результаты операций на желудке принято оценивать по критериям Визик.

I. Патологических симптомов нет.

II. Имеются легкие симптомы нарушения функций, не влияющие на нормальную жизнь.

III. Имеются симптомы средней тяжести, не нарушающие нормальную жизнь и трудоспособность пациента, но требующие адекватного лечения.

IV. Рецидив язвы или другие симптомы, вызывающие потерю трудоспособности.

Результаты операции, соответствующие критериям Визик I и II, оцениваются как отличные и хорошие. Удовлетворительный и плохой результаты оцениваются как Визик III и IV. При этом методе качество жизни оценивается самим больным. Легкие по своей симптоматике осложнения пациентом часто не принимаются во внимание, так как по сравнению с тяжестью симптомов болезни до операции они кажутся не столь существенными. Критерии Визик недостаточно чувствительные. В одном исследовании автор сравнил по этим критериям результаты операций на желудке с результатами герниопластики. По критериям Визик в обеих группах оперированных было одинаковое число хороших и отличных результатов. Это объясняется низкой специфичностью критериев Визик и значительной частотой диспепсических нарушений среди населения. Некоторые авторы пытаются

улучшить шкалу Визик своими дополнительными критериями. В связи с этим становится невозможным сравнивать один метод операции с другим.

Более приемлемой можно считать шкалу Джонсона, в которой отражен каждый патологический послеоперационный синдром и дана оценка тяжести его по пятибалльной системе. Более совершенной можно считать принятую Европейской ассоциацией гастроэнтерологов шкалу определения качества жизни. В ней учитывается не только тяжесть пострезекционных синдромов, но и изменения в качестве жизни оперированных в широком аспекте. Качество жизни оценивается не только пациентом, но и членами семьи, врачами, экспертами комиссии по медико-социальной экспертизе. Учитываются трудоспособность, группа инвалидности, изменения социальной и семейной жизни, коммуникабельность в обществе, психологические аспекты жизни и взаимоотношений. Качество жизни определяется эффективностью выполненного оперативного вмешательства. Из большого разнообразия операций следует выбрать ту, которая может обеспечить пациенту высокое качество жизни, а не ту, которая больше нравится хирургу.

11.9. Опухоли желудка и двенадцатиперстной кишки

Опухоли могут возникать из всех слоев стенки желудка. По происхождению их разделяют на эпителиальные и неэпителиальные. Каждую из этих групп подразделяют на доброкачественные и злокачественные. Из злокачественных опухолей наиболее часто наблюдается рак желудка (98 %). Доброкачественные опухоли встречаются менее чем в 2 %. Более 20 % всех доброкачественных опухолей пищеварительного тракта локализируются в желудке.

11.9.1. Доброкачественные опухоли желудка

Доброкачественные опухоли наблюдаются преимущественно в среднем возрасте, локализируются чаще всего в антральном отделе или в теле желудка. Различают поверхностные опухоли, исходящие из клеток слизистой оболочки, и интрамуральные. Принято выделять: 1) полипы, исходящие из слизистой оболочки; 2) доброкачественные гиперпластические гастропатии (болезнь Менетрие, псевдолимфомы и др.); 3) интрамуральные опухоли (лейомиома, аденомиома, липома, нейрогенные или сосудистые опухоли, гетеротопические островки поджелудочной железы, фибромы); 4) воспалительные опухоли (зоинофильный гастрит, туберкулез, сифилис, болезнь Крона, саркоид); 5) кисты слизистой оболочки — мукоцеле, подслизистые кисты; 6) смешанная группа.

Клиническая картина и диагностика. Опухоли, расположенные поверхностно в подслизистом слое, склонны вызывать изъязвление эпителия слизистой оболочки, в результате чего возникает скрытое кровотечение. Обычно оно проявляется железодефицитной анемией. Более опасно изъязвление интрамурально расположенных опухолей, так как оно часто сопровождается явным, массивным кровотечением. В ранней стадии болезни доброкачественные опухоли протекают бессимптомно. Однако при изъязвлении могут появиться жалобы на тяжесть и тупую боль в эпигастрии. У ряда больных боль может быть более сильной, трудно отличимой от боли, наблюдающейся при язвенной болезни.

Лейомиомы, нейрогенные и другие интрамуральные опухоли могут дости-

гать значительных размеров и стать доступными для пальпации. Опухоли на длинной ножке в препилорической части желудка иногда пролабируют через привратник в двенадцатиперстную кишку и вызывают интермиттирующую непроходимость, так как опухоль действует как шаровидный клапан, перемещающийся в двенадцатиперстную кишку и обратно.

Для диагностики опухолей желудка наиболее часто используют эндоскопическое исследование, позволяющее обнаружить даже бессимптомно протекающие опухоли и в сочетании с биопсией выявить малигнизацию полипов и других опухолей. Трудности возникают при глубоко расположенных интрамуральных образованиях. Их не удается захватить щипцами, чтобы получить материал для гистологического изучения. Большую помощь в диагностике может оказать эндоскопическое ультразвуковое исследование. Оно позволяет дифференцировать один слой стенки желудка от другого, четко представить, в каком слое расположена опухоль, дает характеристику образования (форма, инфильтрирующий или неинфильтрирующий тип роста и т. п.). Помогает уточнить диагноз рентгенологическое исследование с двойным контрастированием желудка. Если при упомянутых методах диагностики остаются сомнения и не удается исключить рак, необходимо предпринять хирургическое вмешательство с цитологическим и гистологическим исследованием удаленной опухоли.

Полипы. Наиболее часто полипы локализируются в желудке, затем в прямой и ободочной кишке, реже в пищеводе, двенадцатиперстной и тонкой кишке. Полипы желудка происходят из эпителия слизистой оболочки. По своим свойствам они не являются аналогами полипов толстого кишечника, реже превращаются в рак (0,8—0,4 %). Полипы желудка чаще наблюдаются у лиц пожилого возраста. Различают железистые или аденоматозные (III—IV тип) полипы, гиперпластические (I—II тип, по японской классификации), или регенераторные, и воспалительно-фиброматозные полипы.

Полипы локализируются преимущественно в антральном отделе и теле желудка. По форме они могут быть шаровидными, овальными, реже сосочкообразными, грибовидными, в виде цветной капусты, диаметр — от нескольких миллиметров до 5 см. Полип может иметь выраженную ножку или располагаться на широком основании. Различают одиночный полип, множественные полипы и полипоз желудка. О полипозе говорят в случаях, когда их трудно сосчитать.

Гиперпластические полипы составляют около 75% полипов желудка. По механизму развития они являются последствием нарушения регенераторного процесса в слизистой оболочке, а не следствием неоплазии, образуясь в связи с удлинением и извитостью желудочных ямок или очаговой гиперплазией поверхностного эпителия, возникающей на фоне геликобактерного гастрита. Гиперпластические полипы обычно выявляются при эндоскопическом исследовании желудка. Они подлежат обязательному удалению или биопсии с целью раннего выявления рака желудка. Полипы могут быть одиночными и множественными, располагаться на ножке или на широком основании. Размер большинства из них колеблется от нескольких миллиметров до 2 см и более. Редко встречающаяся болезнь Менетрие относится к гиперпластической гастропатии и представляет собой, по сути дела, "множественные гиперпластические полипы (полипоз). Почти у 79 % пациентов с гиперпластическими полипами наблюдается атрофический геликобактерный гастрит. Риск развития рака желудка обычно связан с атрофическим гастритом и в значительно меньшей степени с наличием гиперпластических полипов. Пациенты с геликобактерным атрофическим гастритом предрасположены к появлению рака, язвенной болезни и полипов.

Аденоматозные (неопластические) полипы представляют собой доброкачественные опухоли (аденомы), возникающие из эпителия слизистой оболочки желудка. Они образуют папиллярные и(или) тубулярные структуры с различной степенью дисплазии и атипии. Аденоматозные полипы редко растут в желудке, имеют такую же склонность к малигнизации, как и полипы толстой кишки. Локализуются преимущественно в антральном отделе, обычно они одиночные и достаточно большие по размеру, располагаются чаще на широком основании, реже — на ножке. Их долго связывали с аденокарциномой. При диаметре опухоли 2 см и более рак обнаруживают в 24 %, а при диаметре менее 2 см — всего в 4 % случаев. Таким образом, в соответствии с размером полипа возрастает частота малигнизации.

При гистологическом исследовании аденоматозных (неопластических) полипов обнаруживают атипичные железы, отклонения в структуре ядер клеток, большое число митозов. Подобно толстокишечным полипам, их разделяют на аденоматозные (тубулярная аденома) и ворсинчатые аденомы. В ткани аденоматозных полипов находят разбросанные клетки, продуцирующие серотонин и другие пептидные гормоны. У пациентов с аденоматозными полипами одновременно могут быть полипы в толстой кишке, которую также необходимо обследовать. Аденоматозные (неопластические) полипы относят к предраковому заболеванию желудка.

Воспалительные фиброзные полипы. Иногда их называют эозинофильной гранулемой, гранулобластомой, нейрофибромой, гемангио-перцитомой. Процесс протекает на фоне гипохлоргидрии или ахлоргидрии, полипы могут быть единичными и множественными, располагаются обычно в антральном отделе. Воспалительные фиброзные полипы не являются настоящей неоплазией. При микроскопическом исследовании они выявляются в под слизистом слое. Для их структуры характерна фиброзная пролиферация, симулирующая опухоль, исходящую из периферических нервов. Полип имеет тонкую сеть сосудов, обильно инфильтрирован эозинофилами, лимфоцитами, гистиоцитами и плазматическими клетками. В периферической крови эозинофилии обычно не наблюдается. Это отличает фиброзные воспалительные полипы от диффузного эозинофильного гастрита.

Клиническая картина и диагностика. Полипы могут существовать бессимптомно или проявляться симптомами гастрита, на фоне которого они возникают. Обычно пациенты жалуются на ноющие боли в подложечной области, появляющиеся сразу или через 1—3 ч после приема пищи, снижение аппетита, отрыжку, неустойчивый стул. Иногда наблюдается слабость, головокружение, обусловленные хроническим атрофическим гастритом или скрытым кровотечением при изъязвлении полипа. Рвота с примесью крови наблюдается редко. Аденоматозные полипы на ножке могут пролабировать в двенадцатиперстную кишку и вызывать симптомы непроходимости.

Для диагностики применяют рентгенологическое исследование, при котором выявляются различных размеров округлые или овальные дефекты наполнения с четкими ровными контурами. Наиболее точным диагностическим методом является гастроскопия с биопсией или удалением полипа с последующим гистологическим исследованием.

Лечение. Учитывая возможность малигнизации, полипы целесообразно удалять через гастроскоп или открытым вмешательством. Операция становится необходимой при кровотечении или пролабировании полипа в двенадцатиперстную кишку. Тотальная эксцизия полипа позволяет установить гистологическую структуру и принять соответствующее решение о дальней-

шем вмешательстве. При наличии данных за злокачественный характер роста необходимо радикальное оперативное вмешательство.

При множественных полипах дистальной части желудка показана резекция половины или двух третей желудка. Если в остающейся при резекции культе видны одиночные полипы, их необходимо удалить, а препарат подвергнуть срочному цитологическому и гистологическому исследованию. От результатов гистологического исследования будет зависеть решение о характере завершения оперативного вмешательства. При сравнительно близком групповом расположении полипов допустимо частичное иссечение стенки желудка или сегментарная резекция со срочным гистологическим исследованием препарата и завершением операции в зависимости от результатов последнего. При диффузном полипозе, когда невозможно исключить рак желудка, показана гастрэктомия.

Бессимптомно протекающие полипы гиперпластической природы, доброкачественный характер которых доказан с помощью гастробиопсии, подлежат эндоскопическому удалению с обязательным ежегодным эндоскопическим контролем. При аденоматозном полипе диаметром до 2 см удаление его может быть произведено через эндоскоп. Полипы диаметром более 2 см подлежат хирургическому удалению в связи с риском злокачественного характера их структуры.

Лейомиомы могут возникать из *muscularis mucosae*, *muscularis propria* стенки желудка; располагаются в теле или антральном отделе желудка интрамурально. По мере роста лейомиома может распространяться как в просвет желудка и располагаться в подслизистом слое (эндогастрально), так и снаружи (экзофитный рост). Подслизистое расположение лейомиом встречается чаще (60 %), чем субсерозное. Опухоль не имеет капсулы, со временем эпителий слизистой оболочки над ней может изъязвляться. Большая опухоль иногда подвергается некрозу, в результате чего в центре ее образуется полость, которая может сообщаться с просветом желудка (при подслизистом росте) или прорваться в свободную брюшную полость (при субсерозном росте).

По микроскопическому строению различают доброкачественные лейомиомы и злокачественные (лейомиосаркомы и другие более редкие разновидности). Злокачественные лейомиомы могут прорасти в соседние органы, давать гематогенные метастазы в легкие, печень и по поверхности брюшины. Лимфатические пути поражаются редко, преимущественно в виде прорастания опухоли в рядом расположенные лимфатические узлы. Всегда следует стремиться исключить злокачественный характер опухоли, пока соответствующие исследования не убедят в обратном.

Клиническая картина и диагностика. Длительное время опухоль может не проявлять себя какими-либо расстройствами и разрастаться до больших размеров, пока врач или сам пациент не нащупают плотное образование в животе. Наиболее часто лейомиомы обнаруживают случайно при эндоскопическом или рентгенологическом исследовании по поводу других заболеваний или в связи с возникшим кровотечением при изъязвлении слизистой оболочки и некрозе в центре опухоли, когда полость распада сообщается с желудком. Кровотечение вначале может быть оккультным, проявляющимся железодефицитной анемией, похуданием, слабостью, но может стать массивным, интермиттирующим, угрожающим жизни больного.

Лечение. В связи с тем что отличить доброкачественную лейомиому от злокачественной очень трудно, предпочтение следует отдать локальной эксцизии опухоли, отступя на 2—3 см от краев ее. Энуклеация опухоли всегда таит в себе риск недостаточной радикальности оперативного вмешательст-

ва. Препарат подлежит срочному цитологическому и гистологическому исследованию. При больших опухолях или препилорическом расположении их показана стандартная резекция желудка.

Гетеротопическое расположение участков поджелудочной железы. Аберрантные участки поджелудочной железы, расположенные в стенке желудка, клинически выглядят как опухоли, которые надо дифференцировать от других доброкачественных опухолей этого органа. Обычно дистопические участки располагаются в препилорическом и антральном отделах, имеют шаровидную или цилиндрическую сосочкообразную форму размером от 0,5 до 3 см. Большинство их (85 %) располагается в подслизистом слое, реже — в мышечном слое.

Они имеют очень узкий проток, который отводит секрет, выделяемый дистопическим панкреатическим узлом, в просвет желудка. Иногда проток удается заметить при эндоскопии или рентгенологическом исследовании. Длительное время аберрантные узлы поджелудочной железы протекают бессимптомно. В них могут возникать такие же патологические процессы, как и в панкреас. При воспалении, формировании кист в протоке, расширении его могут наблюдаться боли в эпигастрии. Следует учитывать, что из гетеротопических узлов может происходить рак.

Лечение. Учитывая опасность осложнений и развития рака, рекомендует-ся оперативное удаление дистопированных участков поджелудочной железы.

11.9.2. Злокачественные опухоли желудка

11.9.2.1. Рак желудка

Рак желудка представляет собой злокачественную опухоль, возникающую из клеток эпителия слизистой оболочки. По частоте он занимает второе-третье место среди злокачественных опухолей. По не совсем понятной причине количество больных раком желудка уменьшается. Если 50 лет назад частота смертей от рака желудка в США составляла от 20 до 30 %, то в настоящее время она не превышает 3 %. В России также наблюдается снижение заболеваемости раком желудка и резко возрастает заболеваемость раком легких. Частота смертей от рака желудка на 100 000 населения широко варьирует. По статистическим данным, с 1988 по 1991 г. наибольшая частота смертей наблюдалась в Коста-Рике (77,5 на 100 000 населения), затем в России (52,8) и Японии (50,5). Наиболее низкие показатели отмечены в США (7,5) и Канаде (11,4).

Определенное влияние на заболеваемость раком желудка оказывают социально-экономические условия жизни. Среди наименее обеспеченных слоев населения заболеваемость значительно выше. В США рак желудка у белого населения встречается в 2 раза реже, чем у цветного. Экологические факторы и характер питания оказывают огромное влияние на заболеваемость злокачественными опухолями. В частности, в США снижение заболеваемости раком желудка связывают с улучшением качества пищи, гигиены питания, круглогодичной доступностью свежих фруктов и овощей. Употребление консервированных продуктов, содержащих много соли, нитратов и нитритов, оказывает раздражающее влияние на желудок. Нитраты и нитриты под влиянием микроорганизмов, вегетирующих в желудке, легко трансформируются в нитрозамин, представляющий собой сильнейший канцероген. Аскорбиновая кислота и бета-каротин, содержащиеся в свежих

фруктах и овощах, являются сильными антиоксидантами, которые тормозят превращение нитратов и нитритов в нитрозамин.

Инфицирование желудка *H. pylori*, по мнению многих исследователей, в 3—6 раз увеличивает риск возникновения рака желудка. Имеется определенная корреляция между заболеваемостью раком желудка и инфицированностью населения *H. pylori*. Например, в странах Центральной Америки, где население почти поголовно инфицировано *H. pylori*, наблюдается самая высокая заболеваемость раком желудка. Вместе с тем заболеваемость язвенной болезнью двенадцатиперстной кишки в этих странах низкая [Parsonnet J., 1993]. В США снижение заболеваемости раком желудка идет параллельно со снижением геликобактерной инфекции. Причину этого явления объясняют тем, что *H. pylori* более чем у 80 % инфицированных пациентов вызывает атрофический гастрит с последующей кишечной метаплазией и дисплазией эпителия слизистой оболочки желудка [Sipponen P., 1994]. Причину гастрита объясняют тем, что *H. pylori* выделяют продукты аммония, хлорамин, ацетальдегид, которые, раздражая слизистую оболочку, вызывают воспаление с неизбежной инфильтрацией тканей нейтрофилами. Известно, что нейтрофилы при воспалительной реакции выделяют свободные кислородные радикалы (NO , O_2 , ONOO), цитокины, которые непосредственно могут вызывать повреждение ДНК в клетках эпителия желудка, появление аномальных генов, нарушение мутации клеток и развитие рака. Геликобактерная инфекция ассоциируется с интестинальным раком, реже с диффузным. В этом направлении проводится много исследований. Если эти данные получат широкое подтверждение и признание, то открывается возможность предупреждения развития рака желудка. Некоторые исследователи полагают, что в значительном проценте (35—89) случаев развитие рака желудка можно предупредить своевременным лечением инфекции *H. pylori*.

Риск развития рака из аденоматозных (неопластических) полипов желудка достигает 10—20 %. Перенесенные ранее оперативные вмешательства на желудке по поводу язвенной болезни, особенно резекция желудка по Бильрот-П в модификации Гофмайстера—Финстерера, также относят к факторам риска. Через 15—20 лет после резекции желудка по поводу язвенной болезни у пациентов развиваются атрофический гастрит, дисплазия эпителия слизистой оболочки, на фоне которых риск развития рака возрастает в 4 раза и более. Добракачественная язва желудка не относится к числу предраковых заболеваний.

Ахлоргидрия после резекции желудка, ваготомии, длительного применения антисекреторных препаратов, эффективно подавляющих продукцию соляной кислоты, также относится к факторам риска. При ахлоргидрии значительно увеличивается количество бактерий в желудочном содержимом. Бактерии способствуют конверсии нитратов и нитритов, поступающих в желудок с пищей, в сильный канцероген — **нитрозамин**. В связи с этим через определенное время возникает атрофический гастрит с кишечной метаплазией эпителия и опасностью развития рака. Поэтому через 10—15 лет после операций на желудке пациентов необходимо регулярно 1—2 раза в год подвергать эндоскопическому исследованию.

Пернициозную анемию и болезнь Менетрие многие авторы относят также к факторам риска развития рака желудка. Болезнь Менетрие характеризуется резко выраженной гипертрофией слизистой оболочки желудка (множественные гиперпластические полипы) в такой степени, что складки слизистой оболочки становятся похожими на извилины мозга. Патологический процесс локализуется преимущественно в области тела и дна желудка. Боль-

ные жалуются на тупые боли в эпигастрии, снижение аппетита, слабость. Иногда возникает массивное кровотечение. Кислотность желудочного сока резко повышена. Рентгенологически болезнь Менетрие трудно отличить от злокачественной лимфомы.

Перечисленные факторы риска в соответствии с современными представлениями специалистов, занимающихся молекулярной генетикой, могут повреждать гены нормальной клетки и способствовать превращению ее в злокачественную. Гены, которые имеют отношение к развитию опухоли, можно объединить в три большие группы: 1) онкогены (возникающие при активации протоонкогенов), способные вызвать трансформацию клеток; 2) гены-супрессоры опухоли, отсутствие которых в клетках вызывает изменения, способствующие превращению клетки в злокачественную; 3) мутации. Врожденные генетические дефекты в нормальных клетках со временем могут дать начало росту рака. На этом основано мнение о том, что некоторые виды рака можно считать наследственно обусловленными.

Кроме того, генетические изменения в клетках возникают и под влиянием вирусной инфекции, мутагенов, врожденных дефектов репликации или восстановления ДНК, а также в процессе цикла развития клеток. Эти дефекты могут вызвать изменения частоты мутаций других генов, непосредственно ответственных за развитие рака. Процесс онкогенеза и генной терапии интенсивно изучается. Возможно, в скором времени достижения в этой области выйдут из стадии эксперимента и найдут клиническое применение.

Наиболее часто рак желудка наблюдается в возрасте 50—70 лет. Мужчины заболевают чаще, чем женщины (соотношение 3:2).

Патологоанатомическая картина. Рак желудка чаще локализуется в антральном отделе и теле желудка на малой кривизне (до 70 %), в области кардии (около 20 %), редко в области дна желудка (1 %) и на большой кривизне (1 %).

Для характеристики рака желудка применяют различные классификации, основанные на макроскопическом виде опухоли, характере роста, гистологической картине, степени дифференцированности клеток, глубине поражения стенки желудка (ранние и развитые формы), эндоскопической характеристике раннего рака.

По гистологическому строению различают:

1. Аденокарциномы: папиллярные, тубулярные, муцинозные (слизистые), мелко клеточные, перстневидно-клеточные.
2. Ороговеающие аденокарциномы (аденосквамозные).
3. Плоскоклеточные.
4. Недифференцированные карциномы.
5. Неклассифицируемые карциномы.

В соответствии с рекомендацией Борманн (1926) по макроскопическому виду выделяет четыре группы рака желудка (рис. 11.23).

I. Полипоидная — солитарная, хорошо отграниченная карцинома без изъязвления. Прогноз относительно благоприятный. Встречается в 5 % случаев.

II. Изъязвленная карцинома ("рак-язва") с блюдцеобразно приподнятыми, четко очерченными краями, макроскопически трудно отличимая от доброкачественной язвы. Обладает менее экспансивным ростом, составляет 35 % всех заболеваний раком желудка.

III. Частично изъязвленная опухоль с приподнятыми краями и частичным инфильтративным прорастанием глубоких слоев стенки, без четкого отграничения от здоровых тканей и с ранним метастазированием.

IV. Диффузно-инфильтративная (скиррозная) опухоль, которая часто

распространяется в подслизистом слое (пластический лимит — *linitis plastica*), поэтому ее макроскопически трудно распознать при гастроскопии. Она составляет 10 % заболеваний раком желудка, дает ранние метастазы. Прогноз неблагоприятный.

Лорен (1965) предложил выделять интестинальный (хорошо дифференцированный) и диффузный (низкодифференцированный) типы рака. Эта классификация имеет международное признание и часто используется. Она имеет прогностическое значение.

Интестинальный тип — это макроскопически хорошо ограниченная опухоль, имеющая хорошо дифференцированную железистую структуру, часто с метаплазией интестинального типа, напоминающую рак толстой кишки с диффузной воспалительной клеточной инфильтрацией. Появлению опухоли часто предшествует длительный преинвазивный период. Этот тип больше распространен в регионах с высокой заболеваемостью раком. С уменьшением частоты рака желудка среди населения региона снижается и частота рака интестинального типа.

Диффузный тип рака относится к низкодифференцированным. Состоит из тонких скоплений однотипных мелких клеток. В отличие от интестинального рака диффузный рак распространяется преимущественно по слизистой оболочке и подслизистому слою. Для него характерны меньшая воспалительная инфильтрация и плохой прогноз.

Метастазирование рака желудка происходит лимфогенным путем (в ближайшие и отдаленные регионарные лимфатические узлы); гематогенным (преимущественно в печень, легкие и другие органы); имплантационным путем по поверхности брюшины. Рак желудка метастазирует преимущественно лимфогенным путем. Внутриорганный распространение рака желудка происходит по типу инфильтрации стенки желудка по малой кривизне, преимущественно по направлению к кардии. Распространение за пределы привратника на двенадцатиперстную кишку происходит по лимфатическим сосудам подслизистой основы и мышечного слоя. Экзофитные опухоли распространяются по подслизистому слою на 3–4 см преимущественно в проксимальном направлении, а при инфильтративной и смешанной форме — на 5–7 см от макроскопически заметной границы. Проникающая через все слои стенки желудка, опухоль может поражать соседние органы и ткани; их называют "местно распространенными". При распространении клеток опухоли по лимфатическим путям появляются метастазы в регионарных лимфатических узлах, надключичной области и между ножками *m. sternocleidomastoideus* (метастаз Вирхова). При блокаде отводящих лимфатических путей метастазами рака возникает ретроградный ток лим-

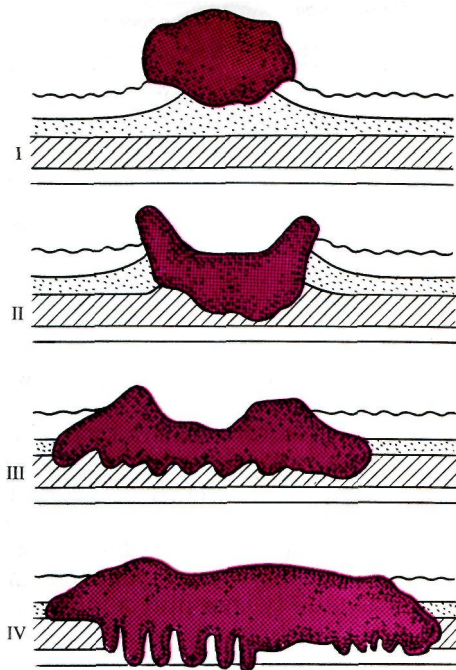


Рис. 11.23. Макроскопические формы роста рака желудка (по Борманн). Объяснение в тексте.

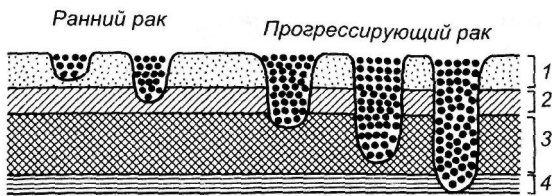


Рис. 11.24. Схематическая классификация рака по глубине поражения стенки желудка.

1 — эпителий; 2 — lamina muscularis mucosae; 3 — muscularis propria; 4 — серозная оболочка.

ся в печени, значительно реже в легких, плевре, надпочечниках, костях, почках.

Имплантационные метастазы возникают при контактном переносе раковых клеток, которые сначала заполняют субсерозные лимфатические пути и из них проникают в свободную брюшную полость. При имплантации раковых клеток на брюшине возникает ее канцероматоз, иногда сопровождаемый асцитом, а при инфицировании — канцероматозным перитонитом. Опускаясь в малый таз, раковые клетки образуют метастазы в прямокишечно-пузырной (у мужчин) и пузырно-влагалищной (у женщин) складках (метастазы Шнитцлера).

Лимфатическая система желудка образована лимфатическими капиллярами слизистой оболочки, подслизистым, межмышечным, серозно-подсерозным сплетениями лимфатических сосудов. Отток лимфы от различных отделов желудка происходит в регионарные лимфатические узлы, расположенные, как правило, по ходу сосудов.

Для обозначения стадии рака и радикальности удаления пораженных метастазами лимфатических узлов, по анатомическим критериям, их объединяют в 4 группы.

N1 (Nodus) — лимфатические узлы, располагающиеся перигастрально непосредственно в связках желудка.

N2 — узлы, располагающиеся вдоль чревного ствола, левой желудочной, селезеночной, печеночной артерий.

N3 — лимфатические узлы, локализующиеся в ligamentum hepatoduodenale, в корне брыжейки поперечной ободочной кишки и в парааортальной клетчатке.

N4 — лимфатические узлы, располагающиеся в других областях, за пределами N3.

В зависимости от того, какие регионарные лимфатические узлы удаляют при резекции желудка, определяют степень радикальности оперативного вмешательства.

DO (Dissectio — лимфаденэктомия) — резекция желудка без удаления регионарных узлов.

D1 — лимфаденэктомия в пределах бассейна N1.

D2 — удаление лимфатических узлов в пределах N2.

D3 — расширенная лимфаденэктомия в пределах N3.

Dn — расширенная лимфаденэктомия с удалением отдаленных метастазов в пределах N4.

Наиболее важной для определения стадии развития рака является классификация, основанная на глубине пенетрации опухоли в стенку желудка (рис. 11.24). В соответствии с ней различают ранние и поздние формы.

фы. В связи с этим наблюдаются метастазы в области пупка, паховых лимфатических узлах, яичниках (опухоль Крукенберга).

Во внутренние органы метастазы рака попадают гематогенным путем (через систему воротной вены) или лимфогематогенным путем через грудной лимфатический проток. Гематогенные метастазы чаще локализуются

Ранние формы рака. При первом типе ранней формы разрастание раковых клеток происходит только в пределах эпителия слизистой оболочки (интраэпителиальный рак), без инфильтрата вного роста. Эту форму раннего рака (диаметр до 3 мм) называют *carcinoma in situ*. При втором типе раннего рака опухоль прорастает в подслизистую основу, мышечную пластинку (*lamina muscularis mucosae*) слизистой оболочки, но не достигает основной мышечной оболочки желудка.

Прогрессирующие формы рака. К ним относятся опухоли, прорастающие в поверхностный слой мышечной оболочки желудка (*m. muscularis propria*), всю толщу мышечной оболочки, и опухоли, прорастающие все слои стенки желудка. Эти формы рака обычно сочетаются с метастазами и местным распространением на ближайшие анатомические образования. В США и России этот вид рака встречается более чем у 80 % пациентов, в то время как в Японии благодаря ранней эндоскопической диагностике — у 50 %. Распознавание ранних форм рака стало возможным при широком применении эндоскопических исследований.

По макроскопическим данным эндоскописты выделяют три типа раннего рака: I — выбухающий; II — поверхностный: а — приподнятый, б — плоский, в — углубленный (вогнутый); III — язвенный (рис. 11.25). Кроме того, выделяют 5 комбинированных типов, представляющих собой различные сочетания II и III типов.

Классификация рака желудка по стадиям производится исходя из характера опухоли (Т), наличия метастазов в лимфатических узлах (N) и отдаленных метастазов (M). Это позволяет унифицировать подход к определению стадий развития опухоли. Классификация по TNM была предложена ВОЗ и модифицирована Американской объединенной комиссией по раку (1998). Оценка стадии развития опухоли по этой системе производится только после гистологического исследования удаленной опухоли и выявления метастазов современными инструментальными методами.

T — первичная опухоль

Tx — недостаточно данных для оценки первичной опухоли.

TO — первичная опухоль не определяется.

Tis — преинвазивная карцинома (*carcinoma in situ*) поражает только слизистую оболочку (интраэпителиальная опухоль).

T1 — опухоль поражает слизистую оболочку и подслизистый слой.

T2 — опухоль инфильтрирует *m. muscularis propria* желудка и субсерозный слой.

T3 — опухоль прорастает все слои стенки желудка, включая серозную оболочку, но не прорастает в прилежащие органы и ткани.

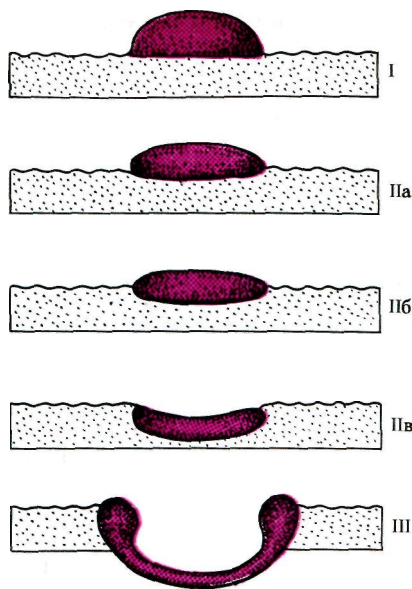


Рис. 11.25. Эндоскопическая классификация ранних форм рака желудка.

T4 — опухоль прорастает серозную оболочку и распространяется на соседние структуры.

N — вовлеченность регионарных лимфатических узлов

Nx — недостаточно данных для оценки поражения регионарных лимфатических узлов метастазами.

N0 — метастазов в регионарных узлах нет.

N1 — имеются метастазы в лимфатических узлах, расположенных не далее 3 см от края первичной опухоли вдоль большой и малой кривизны.

N2 — имеются метастазы в регионарных лимфатических узлах на расстоянии более 3 см от края первичной опухоли или в лимфатических узлах, располагающихся вдоль левой желудочной, общей печеночной, селезеночной или чревной артерии, удалимые во время операции.

M — отдаленные метастазы

Mx — недостаточно данных для определения отдаленных метастазов.

M0 — нет признаков отдаленных метастазов.

M1 — имеются отдаленные метастазы.

Для удобства в клинике выделяют 4 стадии рака.

К первой стадии относят опухоли (T, T1, T2) слизистой оболочки и подслизистого слоя без метастазов в лимфатические узлы (N, N1) и без отдаленных метастазов (M0).

Вторая стадия — опухоль (T1, T2) прорастает все слои стенки желудка до серозной оболочки или все слои, но не проникает в прилежащие органы и ткани (T3). Имеются единичные метастазы в перигастральные лимфатические узлы (N1, N2), без отдаленных метастазов (M0).

Третья стадия — опухоль (T3, T4) прорастает в соседние органы и ткани, имеются множественные метастазы в лимфатические узлы (N1, N2, N3), без отдаленных метастазов (M0).

Четвертая стадия — опухоль любых размеров (T4, T любое), с метастазами в лимфатические узлы (N2, N любое) с отдаленными метастазами (M1 или M0).

Клиническая картина и диагностика. Ранний рак протекает бессимптомно или маскируется симптомами доброкачественных заболеваний (атрофический гастрит, аденоматозные полипы, инфекция *H. pylori*, язва желудка, функциональная диспепсия и др.), входящих в группу повышенного риска. Ранняя диагностика рака в доклинической стадии возможна при массовом эндоскопическом обследовании населения. Гастроскопия позволяет обнаружить опухоль на слизистой оболочке желудка менее 0,5 см в диаметре и взять биопсию для верификации диагноза. Введение ежегодного эндоскопического обследования пациентов в некоторых медицинских учреждениях России позволило увеличить диагностику рака I—II стадии с 25 до 74 % (Н.Н. Малиновский). У больных, обратившихся за медицинской помощью, наиболее часто выявляется рак III—IV стадии.

Клинические проявления рака желудка многообразны. Они зависят от наличия предраковых заболеваний, характера опухолевого роста (экзофитный или эндофитный), локализации опухоли, стадии развития и осложнений.

У ряда больных имеется многолетний анамнез хронического гастрита, хронической язвы желудка, полипов; у других первые симптомы заболевания появляются всего за несколько месяцев до обращения к врачу.

Симптомы, которые могут быть выявлены при расспросе больного, можно условно разделить на местные и общие. К местным относят симптомы диспепсии, "желудочного дискомфорта": отсутствие физиологического чувства удовлетворения от насыщения пищей, чувства переполнения и распирания в эпигастральной области, ощущение тупой боли, снижение или отсутствие аппетита, отказ от некоторых видов пищи (мясо, рыба). Иногда наблюдается тошнота, рвота.

Общими симптомами рака желудка являются слабость, похудание, вялость, адинамия, быстрая утомляемость от привычной работы и понижение интереса к ней (у 90 %); депрессия, анемия, связанная со скрытой кровопотерей и опухолевой интоксикацией. Иногда анемия является первым признаком заболевания. При запущенных формах рака наблюдается повышение температуры тела от субфебрильной до высокой. Причинами лихорадки служат инфицирование опухоли, развитие воспалительных процессов вне желудка.

Болевой синдром при первично-язвенной форме рака может иметь сходство с таковым при язвенной болезни. Иррадиация боли в спину свидетельствует о возможном прорастании опухоли в поджелудочную железу. Опухоли кардиального отдела желудка могут сопровождаться болью в эпигастральной области под мечевидным отростком. Нередко боли иррадируют в область сердца; в связи с этим возникает необходимость дифференцировать их от заболеваний сердца. По мере распространения опухоли кардии на нижний пищеводный сфинктер появляются признаки дисфагии. В начале заболевания дисфагия возникает нерегулярно при глотании грубой или мясной пищи. Некоторые больные испытывают ощущение неловкости за грудиной; при покашливании и питье воды это ощущение исчезает. По мере увеличения опухоли сужение пищевода нарастает, дисфагия становится стойкой, затрудняется прохождение не только твердой, но и жидкой пищи.

При осмотре пациентов в ранней стадии развития рака изменения внешнего вида не наблюдается. В поздней стадии появляется бледность кожных покровов и видимых слизистых оболочек рака (при анемии, кахексии), при осмотре живота могут быть обнаружены неравномерное вздутие в верхней половине, видимые перистальтические сокращения желудка при стенозе выхода из желудка. Увеличение размеров живота с распластанными боковыми отделами может быть признаком асцита. Для его выявления, кроме перкуссии живота в различных положениях больного (на спине, боку и в положении стоя), пользуются методом определения ундуляции; более точным методом является ультразвуковое исследование живота.

При поверхностной пальпации живота легкая ригидность мышц брюшной стенки и болезненность в эпигастральной области могут свидетельствовать о распространении опухоли за пределы желудка, о карциноматозе брюшины. Чтобы выявить опухоль, пальпацию живота надо проводить в различных положениях больного: на спине, на правом и левом боку, в положении стоя с наклоном туловища вперед. Пальпация живота в положении больного на правом боку облегчает выявление опухоли тела желудка, скрывающейся в левом подреберье, а в положении на левом боку можно легче определить опухоль антрального отдела. Проксимальный отдел желудка становится более доступным пальпации в положении больного стоя. Печень при пальпации может быть бугристой, ее неровный край заставляет заподозрить наличие метастазов. Для выявления отдаленных метастазов проводят пальпацию в области пупка, в надключичных областях и между ножками грудино-ключично-сосцевидных мышц. Учитывая возможность ретроградного метастазирования, необходимо исследовать паховые лимфатиче-

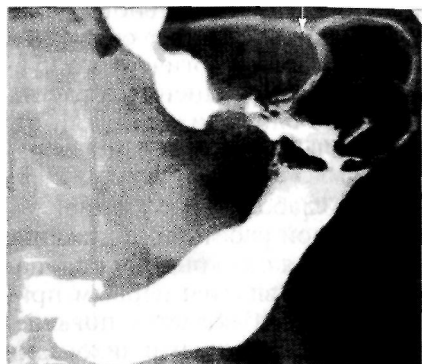


Рис. 11.26. Рак кардиального отдела желудка. Деформация газового пузыря за счет дефекта наполнения по медиальной контуре. Рентгенограмма желудка.

ские узлы. Для выявления метастазов в малом тазу необходимо произвести исследование per rectum, а у женщин, кроме того, — per vaginum.

Симптоматика рака желудка в значительной степени зависит от локализации опухоли. При раке кардиального отдела пациенты предъявляют жалобы на слюнотечение, затруднение при прохождении грубой пищи. Дисфагия нарастает по мере прогрессирования болезни и сужения просвета пищевода (рис. 11.26). На этом фоне появляются срыгивание пищей, тупые боли или ощущение давления за грудиной, в области сердца или в межлопаточном пространстве. Причиной этих симптомов может быть застой пищи в пищеводе, расширение его. При

локализации рака в антральном отделе (рис. 11.27) сравнительно рано появляется чувство тяжести в эпигастральной области, рвота пищей, съеденной накануне, неприятный тухлый запах рвотных масс, шум плеска в желудке. Иногда через брюшную стенку бывают видны перистальтические сокращения желудка.

При раке тела желудка, даже при значительных размерах опухоли, местные симптомы болезни длительное время отсутствуют, преобладают общие симптомы — слабость, анемия, похудание и т. п.

Язвенно-инфильтративные формы рака проявляются выраженными местными симптомами. При экзофитных опухолях обычно наблюдается изъязвление, скрытое и явное кровотечение, анемия, общие симптомы рака. Местные симптомы слабо выражены.

Осложнения. Наиболее частыми осложнениями являются желудочное кровотечение с более или менее выраженной анемией. При массивном кровотечении возникает необходимость в оперативном вмешательстве. При раке III—IV стадии может возникнуть перфорация опухоли с типичной картиной острого живота и необходимость срочного оперативного вмешательства. Иногда распадающаяся опухоль инфицируется, что проявляется повышением температуры тела, значительным ухудшением общего состояния больного.

Рутинные лабораторные тесты должны включать развернутую гемограмму, определение белков крови, щелочной фосфатазы, тестов, отражающих функцию печени, почек, свертывающей СИС-

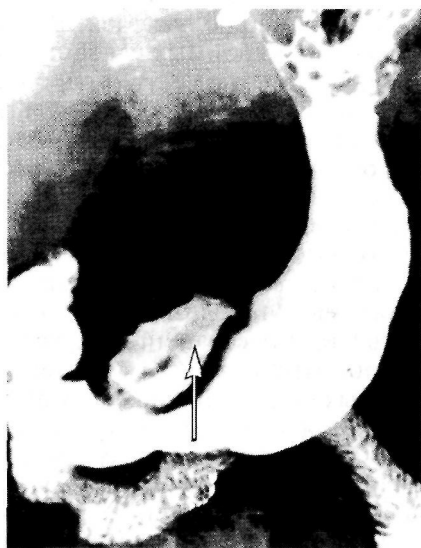

Рис. 11.27. Рак антрального отдела желудка, язвенно-инфильтративная форма с изъязвлением в антральном отделе, дефект наполнения с большим дено бария — блуждающий рак. Рентгенограмма желудка.

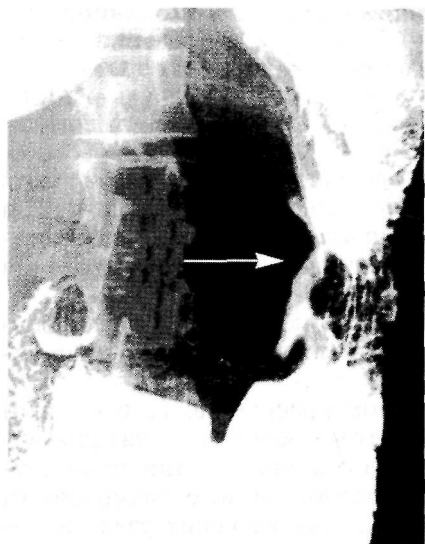

Рис. 11.28. Рак тела желудка, инфильтративно-язвенная форма. В средней трети тела по малой кривизне дефект наполнения с подрытыми границами, с депо бария, не выходящими за контуры желудка. Рентгенограмма желудка.

Рентгенологическое исследование позволяет выявить дефект наполнения, язву, дно которой обычно не выходит за пределы стенки желудка (рис. 11.28). При этом обычно отсутствует конвергенция складок к кратеру язвы. Сама раковая язва обычно имеет более 1 см в диаметре, края ее приподняты, слизистая оболочка вокруг язвы ригидная на большем или меньшем протяжении. Рентгенологическое исследование позволяет выявить стеноз (рис. 11.29), определить сократительную способность стенок желудка. Отсутствие ее на большем протяжении является одним из признаков подслизистой раковой инфильтрации. Рентгенологическое исследование важно для определения времени, необходимого для опорожнения желудка. С помощью этого метода трудно выявить ранние формы рака или отличить злокачественную язву или полип от доброкачественной. По мере внедрения эндоскопических методов рентгенологический отходит на второй план, он используется как начальное

темы крови, состояние водно-электролитного и кислотно-основного состояния, исследование кала на скрытую кровь. В III—IV стадии болезни отмечаются уменьшение гемоглобина, гематокрита, числа эритроцитов, повышение СОЭ, склонность к гиперкоагуляции, повышение щелочной фосфатазы. Пробы для обнаружения геликобактерной инфекции часто бывают положительными. К сожалению, в настоящее время нет маркера рака желудка для выявления ранних форм его. Использование молекулярно-биологической техники для выявления ранних форм рака пока недоступно для клинического применения. В этом направлении проводятся интенсивные исследования в ряде центров.

Для диагностики рака желудка используются различные инструментальные методы: рентгенологическое исследование с двойным контрастированием желудка взвесью бария, гастроскопия с биопсией, эндоскопическое ультразвуковое исследование, компьютерная и магнитно-резонансная томография.

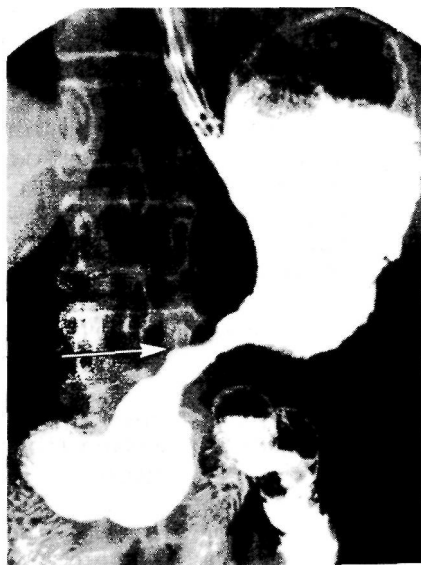

Рис. 11.29. Рак тела желудка (скирр). В теле желудка циркулярное сужение просвета до антрального отдела. Рентгенограмма желудка.

исследование у больных с диспепсией, болями в верхней половине живота.

Широкое применение эндоскопических методов коренным образом сказалось на повышении качества диагностики, позволяя выявить как ранние, так и поздние формы рака, удалить полип, взять материал для гистологического и цитологического исследований, произвести остановку кровотечения. Эндоскопия в сочетании с биопсией позволяет точно диагностировать рак более чем у 98 % обследованных пациентов. Это самый информативный метод, с которым может конкурировать только ультразвуковое эндоскопическое исследование, позволяющее определить глубину проникновения опухоли в толщу стенки желудка.

УЗИ позволяет определить изменения в толщине стенок желудка, обусловленные опухолью, выявить метастазы и скопление жидкости в брюшной полости.

Компьютерную и магнитно-резонансную томографию также с успехом используют для диагностики рака. Оба этих метода более подходят для определения локализации и распространенности опухоли, инвазии ее в окружающие ткани. Они могут дать некоторое представление о возможности оперативного удаления опухоли. Метастазы в лимфатических узлах и печени почти с одинаковой точностью выявляют ультразвуковое, компьютерное, томографическое и магнитно-резонансное исследования.

Лапароскопию производят преимущественно для выявления диссеминации рака по брюшине, метастазов в печень, а также для определения операбельное™ опухоли. Иногда для этих целей прибегают к пробной лапаротомии.

Лечение. Хирургическое удаление рака желудка остается до настоящего времени единственным достаточно эффективным методом лечения. Поэтому при установлении диагноза операция безусловно показана. Объем и характер оперативного вмешательства зависят от многих причин: стадии развития рака, объема поражения желудка, наличия метастазов и прорастания опухоли в окружающие органы и ткани, общего состояния больного, его способности без большого риска перенести оперативную травму и возможные осложнения.

Различают радикальные и паллиативные операции. В настоящее время радикальными считают такие операции, при которых желудок единым блоком удаляется вместе с большим и малым сальником, с одновременным удалением регионарных лимфатических узлов (лимфаденэктомией). При одновременном поражении раковым процессом соседних органов, если позволяют условия, их удаляют вместе с желудком (например, с селезенкой, левой долей печени или пораженным сегментом ее, хвостом поджелудочной железы, поперечной ободочной кишкой). Такие операции называют расширенными.

Японские хирурги убедительно показали, что резекция желудка и гастрэктомия с расширенной лимфаденэктомией обеспечивают значительно более высокую пятилетнюю выживаемость оперированных больных по сравнению со стандартными операциями. У расширенной лимфаденэктомии имеется достаточно большое число оппонентов, скептически настроенных хирургов, которые считают подобную операцию травматичной, связанной с опасностью увеличения послеоперационной летальности и осложнений.

Перед операцией необходимо оценить тяжесть сопутствующих заболеваний сердечно-сосудистой системы, легких, почек, метаболических расстройств. Это важно для определения степени риска оперативного вмешательства.

Онкологические больные часто нуждаются в специальной предоперационной подготовке для того, чтобы в пределах возможного скорректировать имеющиеся нарушения и провести оперативное вмешательство с меньшим риском. Противопоказаниями общего характера являются резкая кахексия, тяжелые сопутствующие заболевания жизненно важных органов (легкие, сердце, почки, печень).

Оперативное вмешательство начинают с тщательной ревизии органов малого таза, нижней части живота и его верхних отделов. При ревизии определяют подвижность опухоли, наличие метастазов в регионарных лимфатических узлах и отдаленных органах, возможность радикального удаления опухоли.

При инфильтративно-язвенном раке линия пересечения желудка должна отстоять проксимальнее от определяемой фаницы опухоли на 8—10 см и на 2—3 см ниже привратника, при ограниченном экзофитно растущем раке — на 6—8 см проксимальнее и 2 см ниже привратника. Пересечение пищевода при гастрэктомии производят не менее чем на 3 см выше пальпируемой верхней границы опухоли при экзофитной и на 5—6 см при инфильтративной форме рака. Ткань удаляемой части желудка по линии разреза необходимо взять для срочного гистологического и цитологического исследования, для того чтобы убедиться в отсутствии раковых клеток.

Радикальность удаления опухоли принято оценивать не только по расстоянию линии пересечения желудка от края опухоли, но и по радикальности удаления регионарных лимфатических узлов. Резекция не может считаться радикальной, если не удалены регионарные лимфатические узлы, расположенные не только по большой и малой кривизне вблизи желудка, но и по ходу сосудов. Таков современный взгляд на радикальную операцию. Несмотря на убедительные данные о целесообразности расширенной лимфаденэктомии, представленные японскими, европейскими, американскими и русскими хирургами, есть еще немало хирургов, которые считают такой подход к резекции желудка не совсем оправданным. В ряде стран стандартной радикальной резекцией считают такую, при которой вместе с резецируемым желудком удаляются большой и малый сальник, лимфатические узлы, расположенные вдоль большой и малой кривизны, а также супра- и инфрапилорические узлы. Это так называемая стандартная операция.

Радикальность резекции желудка в настоящее время принято оценивать по обширности диссекции лимфатических узлов (от D0 до D3—D4).

D0 — оценивается как паллиативная резекция, так как не удалены лимфатические узлы желудка, расположенные вблизи большой и малой кривизны.

D1 — означает резекцию желудка с удалением регионарных лимфатических узлов по большой и малой кривизне вместе с большим и малым сальником, супра- и инфрапилорическими узлами (стандартная операция).

D2 — предусматривает резекцию желудка, удаление не только указанных лимфатических узлов (в пределах D1), но и регионарных узлов, расположенных по ходу артерий желудка в зоне оперативного вмешательства.

D3 — удаляются лимфатические узлы, как при D2, плюс лимфатические узлы, расположенные по ходу чревного ствола.

D4 — включает удаление узлов, как при D3, плюс удаление парааортальных лимфатических узлов.

Dn — означает резекцию желудка с удалением всех регионарных лимфатических узлов, резекцию других органов, вовлеченных в опухоль.

Основными типами стандартных радикальных операций при раке являются субтотальная резекция и гастрэктомия.

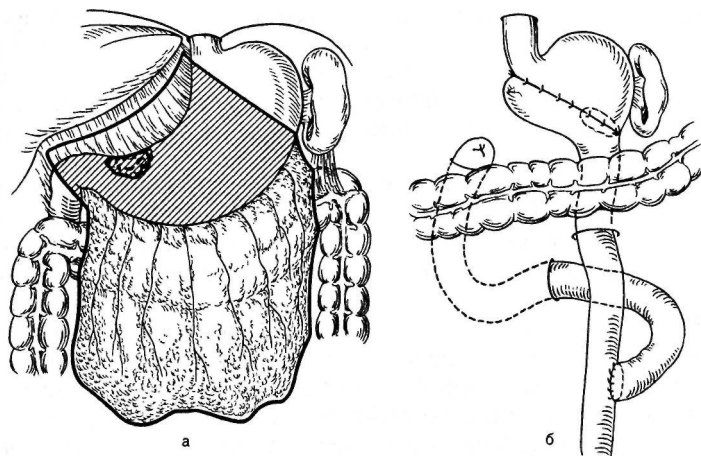


Рис. 11.30. Дистальная субтотальная резекция желудка при раке антрального отдела.
 а — объем резекции; б — гастроэюнальный анастомоз по Ру.

При поражении антрального и пилорического отделов желудка в Японии, странах Западной Европы, США, России и ряде других стран сторонники расширенной лимфаденэктомии производят резекцию дистального отдела желудка с удалением регионарных лимфатических узлов в пределах D2—D3. Многие хирурги, не согласные с этой точкой зрения, ограничиваются диссекцией лимфатических узлов в рамках D1—D2.

При локализации опухоли в теле желудка выше угла его рекомендуется производить гастрэктомию с лимфаденэктомией в пределах D3—Dn.

Воздержание от расширенной лимфаденэктомии обосновывают тем, что операция делает стандартную резекцию желудка более сложной и травматичной, что может увеличить послеоперационную смертность и число послеоперационных осложнений. Этот тезис опровергнут не только статистическими данными японских авторов, но и хирургов Германии, Голландии, США, России и других стран. J. R. Siewert и соавт. (1993) провели сравнительное проспективное изучение результатов более 1600 операций, из которых 558 было стандартными и 1096 — с радикальной лимфаденэктомией. Летальность в обеих группах оперированных была одинаковой — 5,2 и 5 % соответственно. Пятилетняя выживаемость после радикальных операций при II стадии рака возросла более чем в два раза — с 27 % после стандартной резекции до 55 % после резекции с расширенной лимфаденэктомией. В опытных руках резекция с лимфаденэктомией в пределах D2—D3 так же безопасна, как резекция с лимфаденэктомией в пределах D1.

В случае прорастания опухоли в окружающие органы и ткани производят резекцию рядом расположенных органов и расширенную лимфаденэктомию.

Восстановление непрерывности желудочно-кишечного тракта после дистальной резекции желудка (рис. 11.30) производят чаще по Бильрот-II в модификации Гофмейстера—Финстерера или Бильрот-I. В настоящее время после резекции желудка по Бильрот II и гастрэктомии (рис. 11.31) рекомендуется накладывать гастроэюнальный (эзофагоэюнальный при гастрэктомии) анастомоз на выключенной по Ру петле тощей кишки с целью профи-

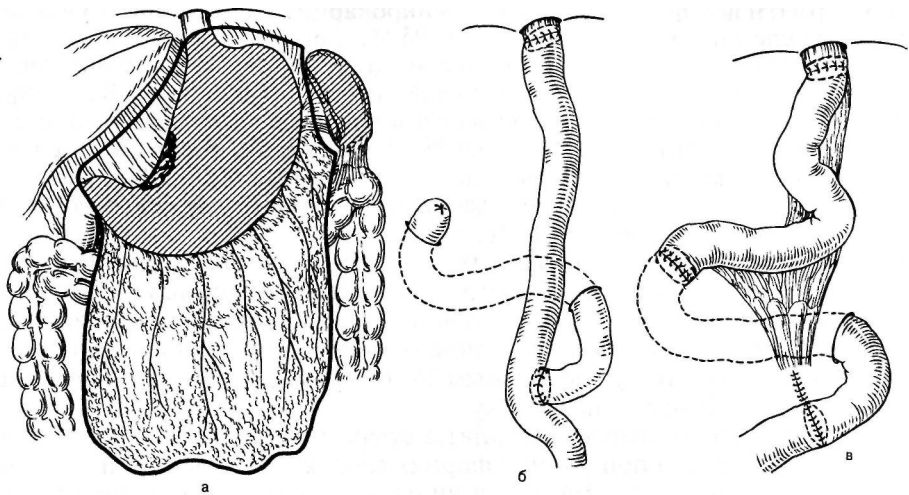


Рис. 11.31. Гастрэктомия при раке тела желудка.

а — удаление желудка вместе с большим и малым сальником и регионарными лимфатическими узлами; б — эзофагоjejunalный анастомоз по Ру; в — эзофагоjejunодуоденопластика.

лактики рефлюкс-гастрита (рефлюкс-эзофагита). Длина выключенной петли от гастроjejunalного анастомоза до энтероэнтероанастомоза не должна быть меньше 40—60 см. Это позволяет более надежно предотвратить попадание содержимого приводящей петли в культю желудка. Резекцию желудка по Бильрот-II в модификации Гофмейстера—Финстерера большинство хирургов в последнее время считают порочной, так как при ней создаются благоприятные условия для заброса содержимого двенадцатиперстной кишки в культю желудка, что приводит к щелочному (билиарному) рефлюкс-гастриту, синдрому приводящей петли, демпинг-синдрому.

Проксимальную резекцию желудка (резекция кардии) в настоящее время большинство хирургов считают недостаточно радикальной. Вместо нее рекомендуют производить гастрэктомию.

Химиотерапия рака остается пока безуспешной, несмотря на применение современных препаратов и полихимиотерапии, хотя имеются отдельные сообщения японских авторов о положительном влиянии на течение рака митомицина С в сочетании с 5-фторурацилом и его аналогами.

Лучевые методы лечения используют при раке кардии у неоперабельных больных. Иногда это дает временное уменьшение размеров опухоли и восстановление проходимости. Возможность применения интраоперационного облучения опухоли для улучшения результатов находится в стадии клинических испытаний.

В настоящее время операбельность больных достигает 60—80 % от числа госпитализированных для хирургического лечения.

Послеоперационная летальность при дистальной субтотальной резекции равна 5—10 %, при гастрэктомии 5—15 %, при расширенной гастрэктомии 8—20 %, при резекции кардии 10—20 %, при паллиативных операциях 10—30 %.

Пятилетняя выживаемость зависит от стадии роста опухоли, наличия отдаленных метастазов, от радикальности вмешательства, технических возможностей и доброй воли хирурга произвести адекватную лимфаденэктомию.

При ранних формах рака (микрокарциномы) пятилетняя выживаемость после операции достигает 85—95 %, а при поражении только слизистой оболочки — 96—100 %. В более поздних стадиях рака (макрокарцинома) пятилетняя выживаемость еще недавно составляла 20—35 %. За период с 1970 по 1990 г. пятилетняя выживаемость в европейских странах возросла до 39,4 %, в Японии — до 60,4 %. Даже при III стадии в отдельных сериях наблюдений пятилетняя выживаемость достигает 25—38 % [Siewert J. R. et al, 1993]. Выживаемость всех заболевших раком желудка (абсолютная выживаемость) составляет 10—15 %.

Качество жизни больных зависит от типа операции, предотвращения возможности развития тяжелых пострезекционных синдромов (рефлюкс-гастрит, рефлюкс-эзофагит, демпинг-синдром, синдром приводящей петли и др.). С этой точки зрения в последние годы отдается предпочтение резекции по Бильрот-П с гастроеюнальным У-образным анастомозом по Ру или энтероэнтероанастомозом по Брауну.

Наиболее благоприятные результаты оперативного лечения рака могут быть получены только при ранних формах (поражение слизистой оболочки и подслизистого слоя), ранней операции с расширенной лимфаденэктомией.

Паллиативные операции можно разделить на 2 группы: 1) паллиативные резекции желудка; 2) паллиативные шунтирующие операции, когда не удается удалить желудок. В этих крайних по тяжести поражения случаях операция сводится лишь к гастроэнтеростомии, гастростомии или еюностомии, для того чтобы избавить больного от голодания, тягостных симптомов (дисфагии, рвоты), обеспечить кормление пациента, минуя препятствие, вызванное разрастанием опухоли.

Больных с множественными метастазами в брюшную полость, в надпочечные и паховые области, с тяжелыми метаболическими нарушениями, резким похуданием, при отсутствии непроходимости или кровотечения не следует подвергать лапаротомии. Однако даже и в этих крайне тяжелых условиях, при непроходимости в антральном или кардиальном отделе или кровотечении показан доступный в данных условиях тип паллиативной операции.

Если опухоль подвижна и может быть удалена, то предпочтение следует отдать паллиативной резекции желудка. Паллиативные резекции на некоторое время улучшают состояние пациента, уменьшают раковую интоксикацию, вселяют надежду на улучшение здоровья и качества жизни. В ряде случаев паллиативная резекция желудка может на некоторое время продлить жизнь пациента.

Осложнения. Наиболее частыми осложнениями, встречающимися в III—IV стадии рака, являются кровотечение из распадающейся опухоли и перфорация.

Скрытое кровотечение является одной из причин анемии. Массивное кровотечение с рвотой кровью и дегтеобразным стулом возникает при распадающихся опухолях, расположенных на малой кривизне желудка, в области крупных ветвей сосудов желудка.

При кровотечении в случае неэффективности консервативной терапии показана паллиативная резекция желудка или перевязка сосудов на протяжении.

Перфорация опухоли в свободную брюшную полость сопровождается клиническими признаками острого живота: внезапной резкой болью в животе, напряжением мышц брюшной стенки, выраженной болезненностью при пальпации, положительным симптомом Щеткина—Блюмберга и другими признаками перитонита.

Лечение. Необходима экстренная минимальная операция — тампонада перфорационного отверстия прядью большого сальника. При относительно

благоприятных условиях (отсутствие признаков гнойного распространенного перитонита, подвижности опухоли) целесообразно произвести резекцию желудка.

Инфицирование опухоли, лимфатических путей и лимфатических узлов проявляется лихорадочным состоянием вплоть до развития сепсиса. В подобных случаях показана антибиотикотерапия.

Проращение рака желудка в соседние органы утяжеляет течение заболевания. При сдавлении желчевыводящих путей метастазами или опухолью, прорастающей в головку поджелудочной железы, в печеночно-двенадцатиперстную связку, появляется механическая желтуха. Проращение рака в поперечную ободочную кишку может привести к непроходимости толстой кишки, а в более поздних случаях — к образованию желудочно-толстокишечного свища. Признаками его являются каловый запах изо рта, рвота с примесью каловых масс (каловая рвота), наличие в каловых массах недавно принятой пищи.

Мезенхимальные опухоли желудка. Доброкачественные мезенхимальные (неэпителиальные) опухоли желудка характеризуются интрамуральным ростом. К ним относят липомы, фибромы, миолипомы, нейрофибромы, невриномы. Обычно они растут субсерозно или в подслизистой основе, иногда достигают значительных размеров (5—10 см и более), выпячивая в просвет желудка неизмененную слизистую оболочку. Под давлением опухоли она изъязвляется, что может стать причиной серьезного кровотечения. Доброкачественные мезенхимальные опухоли желудка необходимо дифференцировать от саркомы.

Клиническая картина и диагностика. Больные жалуются на ощущение полноты и тяжести в эпигастрии. При стенозировании выхода из желудка появляется рвота, а при изъязвлении — скрытое или массивное кровотечение.

При рентгенологическом исследовании выявляют характерный для этих опухолей округлый дефект наполнения, четко отграниченный, с гладкими контурами, при эндоскопии — покрытое слизистой оболочкой выпячивание стенки желудка, изъязвление слизистой оболочки в центре выпячивания (кровоотчащие опухоли). Биопсия опухоли часто бывает затруднена.

Лечение. При интрамуральных опухолях стенки желудка их иссекают (при малых размерах опухоли без вскрытия просвета) или производят резекцию желудка.

11.9.2.2. Саркома желудка

В зависимости от анатомического типа роста редко встречающейся опухоли различают экзогастральные, эндогастральные, смешанные и интрамуральные саркомы, растущие в толще стенки желудка (инфильтративный тип). Преобладают ретикуло-, мио-, фибро- и нейросаркомы. Клинические проявления такие же, как при других неэпителиальных опухолях.

Лечение. Производят резекцию желудка по онкологическим правилам.

11.9.2.3. Лимфома желудка

Опухоли лимфатической системы желудка занимают небольшое место среди опухолей этого органа. Лимфомы представляют собой нелейкемические опухоли лимфоидной ткани желудка, способные к злокачественному росту или изначально злокачественные.

Первичная лимфома очень похожа на рак желудка. Так же как аденокарциномы, локализуется в дистальной части желудка. По макроскопическому виду она похожа на рак: выделяют язвенную, полипоидную, узловую, инфильтративную и смешанную формы. Инфильтративная диффузная лимфома поражает всю слизистую оболочку желудка и подслизистый слой.

При гистологическом исследовании определяется скопление лимфоидной ткани в слизистой оболочке и подслизистом слое, инфильтрация желудочных желез центральными клетками лимфоидных фолликулов с образованием патогномичного лимфоэпителиального поражения. Точность гистологической и цитологической диагностики лимфомы желудка в зависимости от используемой методики варьирует в пределах от 35 до 80 %. Первичная лимфома не связана с поражением костного мозга (нелейкемическая лимфома) и периферических лимфатических узлов. Она дает метастазы в регионарные лимфатические узлы и узлы в грудной клетке.

Псевдолимфома относится к доброкачественным поражениям желудка, составляет 10 % лимфом желудка, представляет собой желудочный лимфоматоз, характеризующийся инфильтрацией стенки желудка, преимущественно подслизистого слоя и слизистой оболочки, не дает метастазов в лимфатические узлы. Возможно злокачественное перерождение. При гистологическом исследовании препарата иногда обнаруживают сочетание псевдолимфомы и злокачественной лимфомы. Поэтому рекомендуется удалять ее путем экономной резекции желудка. Адьювантная терапия обычно не требуется.

В-клеточная лимфома состоит из лимфоэпителиальной ткани, происходит из низкодифференцированных В-клеток. Развитие этого вида опухолей связывают с инфекцией *H. pylori*. Этот вид лимфомы часто сосуществует с лимфомой и поэтому подлежит удалению, если эрадикация геликобактерной инфекции окажется неэффективной.

Клиническая и диагностика. Клинические симптомы похожи на рак желудка. У большинства больных основной жалобой являются тупые боли в эпигастральной области, раннее насыщение, тошнота, иногда рвота, анорексия, потеря массы тела. Общие симптомы такие же, как при раке желудка. При диффузной лимфоме бывает повышение температуры, усиленное потоотделение ночью, резкое похудание. Лимфомы могут сопровождаться осложнениями: стенозом выходного отдела желудка, кровотечением, перфорацией опухоли. Осложнения проявляются типичными симптомами.

Диагноз первичной лимфомы устанавливают путем исключения лимфом в других органах. Наиболее ценную для диагностики информацию дает биопсия с последующим цитологическим и гистологическим исследованием. Очень важно отличить первичное поражение желудка от вторичного его поражения. По рентгенологическим данным не представляется возможным отличить лимфому от карциномы желудка. Лимфома обычно выглядит как язва, достигающая часто больших размеров. Обращает на себя внимание значительное утолщение складок слизистой оболочки. Лимфоматозная инфильтрация часто распространяется на всю слизистую оболочку желудка. У 20 % больных с первичной лимфомой слизистая оболочка может выглядеть нормальной. УЗИ в сочетании с гастроскопией дает возможность отличить опухоль от диффузного поражения. При гастроскопии удается выявить злокачественное поражение желудка в виде поверхностных звездчатой формы язв, занимающих значительную поверхность слизистой оболочки. В отличие от карциномы края язв четко очерчены. При гистологическом исследовании материала, взятого при биопсии, часто бывает трудно отличить доброкачественную лимфому от злокачественной и от рака желудка. С по-

мощью эндоскопического УЗИ можно выявить глубину поражения слоев стенки желудка и метастазы в близко расположенные перигастральные лимфатические узлы. Компьютерно-томографическое исследование позволяет отличить диффузное поражение от ограниченной опухоли, выявить пораженные метастазами крупные лимфатические узлы.

Лечение. Рекомендуются хирургическое лечение. При лапаротомии необходимо осмотреть все лимфатические узлы в брюшной полости и селезенку для определения стадии поражения. У 50 % больных обнаруживают I—II стадию (поражение только желудка или желудка и лимфатических узлов). Для этой категории больных показана резекция желудка или гастрэктомия в зависимости от обширности поражения. Резектабельность достигает 75 %. Пятилетняя выживаемость коррелирует с размерами опухоли. При I стадии она достигает 95 %, при II — 78 %, при IV — 25 %, в среднем 34—50 %. Удаление опухоли улучшает возможности проведения паллиативного лечения.

Послеоперационная адьювантная терапия показана всем оперированным независимо от стадии. Применение лучевой или химиотерапии существенно улучшает результаты оперативного лечения. Для химиотерапии используют циклофосфан, винкристин, доксорубин и преднизолон. Облучению подвергается вся брюшная полость с акцентом на области желудка в дозе до 3700 кГр. Согласно последним данным, агрессивная химиотерапия в сочетании с облучением по эффективности может конкурировать с хирургическим лечением, особенно при I стадии. Однако этот вид терапии пока не подтвержден отдаленными результатами. Поэтому для I и II стадий рекомендуется хирургическое лечение в сочетании с химиотерапией, лучевой терапией или сочетанием обоих методов. При III и IV стадиях, часто сопровождающихся осложнениями (стеноз, кровотечение, перфорация), также показана резекция желудка или гастрэктомия, в сочетании с адьювантной терапией. При отсутствии осложнений сначала проводится химиотерапия и лучевая терапия, а затем резецируют желудок. Если диагноз не удалось установить, то во время диагностической лапаротомии, предпринятой для определения стадии заболевания, целесообразно произвести резекцию желудка независимо от стадии заболевания.

11.9.3. Опухоли двенадцатиперстной кишки

Доброкачественные опухоли. Чаще других развиваются аденоматозные полипы, затем — липома, миома, невринома, гемангиома и др. Основные клинические проявления — кровотечение, сопровождающееся меленой. Диагностику проводят на основании данных рентгенологического исследования с применением контрастного вещества. Более информативным методом является гастродуоденоскопия.

Лечение. Доброкачественные опухоли подлежат удалению, так как возможно их злокачественное перерождение. Кроме того, увеличиваясь в размерах, они неизбежно нарушают проходимость кишки. Небольшие опухоли на длинной ножке могут быть удалены при дуоденоскопии с помощью диатермокоагуляции; большие опухоли — оперативным путем. Операция заключается в обнажении двенадцатиперстной кишки, рассечении ее стенки и иссечении опухоли.

Злокачественные опухоли. Первичный рак является редким заболеванием и составляет 0,04 % всех опухолей кишечника. Опухоль локализуется в нисходящей или нижней горизонтальной части, реже — в области верхней горизонтальной части двенадцатиперстной кишки.

Клиническая картина и диагностика. По клиническим проявлениям выделяют следующие формы рака: инфильтративно-язвенную и полипозную. Из-за отсутствия ранних симптомов выявление первичного рака двенадцатиперстной кишки затруднено. Больные обычно испытывают тупую боль в эпигастральной области. Тошнота, рвота, желтуха являются поздними симптомами, обусловленными нарастанием непроходимости двенадцатиперстной кишки и сдавлением желчных путей. Такие же признаки наблюдаются при опухолях большого сосочка двенадцатиперстной кишки (фатерова соска) и головки поджелудочной железы. При пальпации живота определить опухоль в ранней стадии не удастся.

Рентгенологическое исследование обычно выявляет сужение двенадцатиперстной кишки, дефект наполнения, ригидность стенки. Наиболее информативным методом диагностики является гастродуоденоскопия с биопсией и гистологическим исследованием биоптата.

Лечение. Иногда возникает необходимость в панкреатодуоденальной резекции или панкреатодуоденэктомии. Из паллиативных операций применяются дуоденоюностомия, гастроэнтеростомия. При желтухе для ликвидация застоя желчи накладывают холецистостомоанастомоз или, по специальным показаниям, производят чрескожно-чреспеченочное дренирование желчных путей под контролем ультразвукового и специального рентгенологического исследования.

Глава 12. ПЕЧЕНЬ

Печень — самая крупная железа человека. Она является главной "лабораторией" расщепления и синтеза большого количества органических веществ, поступающих в гепатоциты из печеночной артерии и воротной вены.

Масса печени у взрослого человека составляет 1200—1500 г. Она покрыта брюшиной со всех сторон, за исключением небольшой площадки на задней поверхности, примыкающей к диафрагме. Выделяют правую и левую доли печени. Междолевая граница проходит через ложе желчного пузыря, ворота печени и оканчивается у места впадения правой печеночной вены в нижнюю полую вену. На основании общих принципов ветвления внутрипеченочных желчных протоков, печеночных артерий и портальных вен в печени выделяют 8 сегментов (рис. 12.1). Вся поверхность печени покрыта тонкой фиброзной оболочкой (глиссоновой капсулой), которая утолщается в области ворот печени и носит название "воротной пластинки".

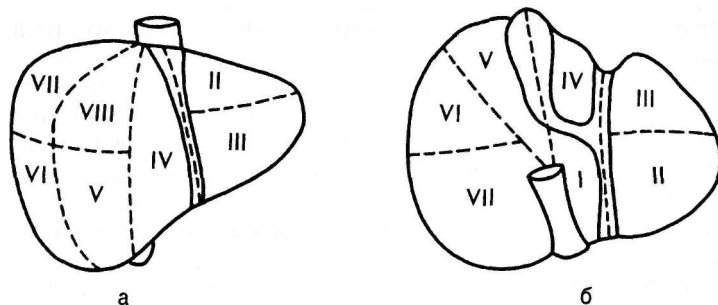


Рис. 12.1. Сегментарное строение печени.

а — вид спереди; б — вид сзади.

Кровоснабжение печени осуществляется собственной печеночной артерией, располагающейся в составе печеночно-двенадцатиперстной связки. В области ворот печени она делится на правую и левую печеночные артерии, идущие к соответствующим долям органа. По печеночной артерии в печень поступает около 25 % крови, в то время как по воротной вене — 75 %}

Внутрипеченочные желчные протоки начинаются с желчных канальцев, расположенных между гепатоцитами; постепенно увеличиваясь в диаметре и сливаясь между собой, они образуют междольковые, сегментарные и долевые протоки. Правый и левый печеночные протоки, сливаясь вместе в области ворот печени, образуют общий печеночный проток, который после впадения в него пузырного протока носит название общего желчного протока. Последний впадает в двенадцатиперстную кишку в области ее вертикальной ветви.

Венозный отток из печени осуществляется по печеночным венам. Они начинаются с центральных дольковых вен, при слиянии которых формируются сублобулярные и сегментарные вены. Последние, сливаясь, образуют 2—3 крупных ствола, впадающих в нижнюю полую вену точно так же, как и диафрагма.

Лимфоотток происходит по лимфатическим сосудам, расположенным по ходу внутрипеченочных желчных путей и печеночных вен. Из них лимфа поступает в лимфатические узлы печеночно-двенадцатиперстной связки, парааортальные узлы и оттуда — в грудной проток. От верхних отделов печени лимфатические сосуды, прободая диафрагму, впадают также в грудной проток.

Иннервация печени осуществляется симпатическими нервами из правого чревного нерва и парасимпатическими из печеночной ветви левого блуждающего нерва.

Функции печени. Печень играет важную роль в обмене углеводов (накопление и метаболизм), жиров (утилизация экзогенных жиров, синтез фосфолипидов, холестерина, жирных кислот и т. п.), белков (альбуминов, белковых факторов свертывающей системы крови — фибриногена, протромбина и др.), пигментов (регуляция обмена билирубина), жирорастворимых витаминов (А, D, E, К), витаминов группы В, многих гормонов и биологически активных веществ, а также в желчеобразовании. В капиллярах печени, т. е. в синусоидах, наряду с эндотелиальными клетками значительное место занимают купферовские клетки. Они выполняют функцию резидентных макрофагов. Следует подчеркнуть, что купферовские клетки составляют более 70 % всех макрофагов организма. Им принадлежит главная роль в удалении микроорганизмов, эндотоксина, продуктов распада белков, ксеногенных веществ. Клетки печени выполняют ключевую роль в продукции провоспалительных и противовоспалительных интерлейкинов, других цитокинов и важных медиаторов воспаления, от которых зависит течение воспалительного процесса, сохранение регулирующей роли иммунной системы и благоприятный исход воспаления, травмы и других повреждающих факторов. Ретикулоэндотелиоциты печени (клетки Купфера), выполняя защитную функцию, фиксируют иммунные комплексы, осуществляют фагоцитоз бактерий, разрушают старые эритроциты и т. п. Кроме того, они вырабатывают белки ранней фазы воспаления (С-реактивный белок), гамма-глобулин и другие вещества, участвующие в иммунной защите организма.

При многих болезнях печени и желчевыводящих путей одной из первых страдает ее пигментная функция, что клинически проявляется желтухой. Поэтому практическому врачу очень важно знать физиологический цикл обмена билирубина в организме.

В нормальных условиях "старые" эритроциты подвергаются разрушению в селезенке и в незначительном количестве в некоторых других органах ретикулоэндотелиальной системы (костный мозг, печень, лимфатические узлы). Из гемоглобина эритроцитов при их распаде образуется белок глобин, гемосидерин и гематоидин. Глобин распадается на аминокислоты, которые в дальнейшем участвуют в общем белковом обмене. Гемосидерин окисляется до ферритина, который далее участвует в обмене железа, вновь утилизируясь организмом. Гематоидин через стадию биливердина превращается в непрямой (свободный) билирубин (нерастворимый в воде), который в свою очередь вступает в непрочную связь с белками крови. С током крови по системе воротной вены непрямой билирубин поступает в печень, где под влиянием печеночных ферментов связывается с глюкуроновой кислотой, образуя водорастворимый прямой билирубин (билирубин-глюкуронид), который в последующем выделяется желчью в кишечник. Здесь из прямого (связанного) билирубина образуется стеркобилин, придающий калу коричневую окраску, а также уробилиноген и уробилин, частично выделяющиеся с калом, частично всасывающиеся через кишечную стенку в кровь через систему воротной вены. Большая часть уробилиногена и уробилина попадает в печень, где вновь превращается в билирубин и лишь в небольшом количестве выделяется с мочой. Непрямой билирубин не фильтруется почками и не выделяется с мочой, в то время как прямой водорастворимый билирубин обладает этой способностью.

Ткань нормальной печени хорошо регенерирует. В экспериментальных и клинических наблюдениях было показано, что печень способна восстановить свою исходную массу после обширных (60—75 %) резекций этого органа. Механизм высокой пролиферативной способности гепатоцитов полностью не исследован, хотя существует предположение о важной роли в нем некоторых гормонов (инсулин, глюкагон, эпидермальный фактор роста).

12.1. Специальные методы исследования

Среди лабораторных методов исследования при различных хирургических заболеваниях печени важная роль отводится биохимическому анализу крови, определению уровня трансаминаз, щелочной фосфатазы, факторов свертывающей системы крови, которые отражают функциональное состояние печени. Вместе с тем следует подчеркнуть, что грубые изменения указанных параметров наблюдаются лишь при очень выраженных морфологических изменениях органа, так как компенсаторные возможности печени весьма велики.

Ультразвуковое исследование позволяет выявить объемные образования в печени (солидные или кистозные), определить их форму и размеры, диаметр внутрипеченочных желчных путей, расширение которых является кардинальным симптомом механической желтухи.

Компьютерная и магнитно-резонансная томография являются наиболее информативным методом диагностики очаговых заболеваний печени. Их разрешающая способность, чувствительность и специфичность значительно выше, чем ультразвукового исследования.

Чрескожная пункция очаговых поражений печени под контролем ультразвукового исследования или компьютерной томографии с последующим цитологическим и бактериологическим исследованием пунктата позволяет получить морфологическую верификацию диагноза.

Ангиография (целиакография, спленопортография, чреспеченочная портография, каваграфия) используется при злокачественных новообразованиях печени для определения распространенности опухоли и ее взаимоотношений с сосудисто-секреторными элементами органа, что принципиально важно при выполнении радикальной операции. Эти методы исследования являются обязательными при обследовании больных с портальной гипертензией (определение уровня блока).

Лапароскопия позволяет получать дополнительную информацию об очаговых поражениях печени в случаях расположения их на поверхности органа, ориентировочно оценить форму цирроза печени при портальной гипертензии, определить признаки неоперабельности при злокачественных новообразованиях. Кроме того, под контролем данного метода можно выполнить прицельную биопсию.

12.2. Пороки развития

Пороки развития печени встречаются редко.

Аномалии положения органа наблюдаются при обратном расположении внутренних органов, дефектах развития связочного аппарата (гепатоптоз).

Аномалии формы печени проявляются в виде изменения размеров различных ее отделов, глубины борозд и добавочных долей. Все эти аномалии не имеют характерной клинической симптоматики. Ряд доброкачественных новообразований (гепатоаденомы, кавернозные гемангиомы, непаразитарные кисты) являются врожденными пороками.

12.3. Травмы печени

Открытые повреждения (колотые, резаные, огнестрельные) часто сочетаются с повреждениями других органов грудной и брюшной полостей.

Клиническая картина и диагностика. В клинической картине на первое

место выступают симптомы шока (особенно при сочетанных повреждениях), внутреннего кровотечения, а также перитонеальные симптомы, свидетельствующие о катастрофе в брюшной полости. Направление хода раневого канала в сочетании с клиническими симптомами в большинстве случаев позволяет до операции поставить диагноз повреждения печени.

Лечение. При колотых и резаных ранах производят ушивание раны с помощью одного из специальных швов (П-образные швы, шов Кузнецова—Пенского, швы на синтетических прокладках и др.). При невозможности ушить глубокую рваную рану ее тампонируют прядью сальника на ножке с подшиванием его к глиссоновой капсуле вокруг дефекта. При обширных ранах, сопровождающихся повреждением крупных сосудов, желчных протоков или размождением большой массы печеночной ткани, резецируют долю или сегмент печени. Чаще используют атипичные резекции, при которых стремятся удалить все нежизнеспособные ткани, по возможности учитывая сегментарное строение печени, чтобы избежать повреждения важнейших сосудисто-секреторных элементов органа.

Закрытые повреждения — разрывы, разможения ткани печени и ее отрывы (полные и неполные) — возникают при прямом ударе в область печени или при сильном ударе в другую область живота, при падении с высоты. При этом часто наблюдают повреждение и других органов брюшной и грудной полостей, забрюшинного пространства.

Клиническая картина и диагностика. В клинической картине, так же как и при открытых повреждениях печени, преобладают симптомы шока, кровотечения, перитонита. Наряду с тахикардией у больных наблюдается снижение гемоглобина и гематокрита, нарастает лейкоцитоз. В сомнительных случаях для обнаружения крови в брюшной полости прибегают к лапароцентезу, ультразвуковому исследованию, компьютерной томографии и даже к диагностической лапаротомии.

Лечение. Применяют такие же операции, как и при открытых повреждениях.

12.4. Абсцессы печени

Абсцесс печени — ограниченное скопление гноя вследствие внедрения в печеночную паренхиму микроорганизмов или паразитов. Выделяют бактериальные (микробные) и паразитарные абсцессы, а также абсцессы, сформировавшиеся в результате нагноения эхинококковой кисты.

12.4.1. Бактериальные абсцессы

Этиология и патогенез. Проникновение микрофлоры в ткань печени осуществляется следующими путями: по билиарному пути (по ходу желчных протоков) — при механической желтухе и холангите (30—40 %); по венозному (по воротной вене) — при деструктивном аппендиците, холецистите, неспецифическом язвенном колите и т. п. (20 %); по артериальному (по печеночной артерии) — при различных заболеваниях, сопровождающихся сепсисом и бактериемией; по контактному — при прорыве в ткань печени эмпиемы желчного пузыря, при пенетрирующей язве желудка, поддиафрагмальном абсцессе; при травме — при закрытых и открытых повреждениях печени. Кроме того, выделяют так называемые криптогенные абсцессы печени (20 %), при которых причину возникновения оп-

ределить не удастся. Около 30 % абсцессов возникает после операций на органах брюшной полости.

Абсцессы бывают одиночными и множественными. Они локализуются чаще в правой доле печени. Возбудителями могут быть все виды бактерий. Наиболее часто обнаруживают кишечную палочку, энтеробактер, клебсиеллу, стрептококки. Почти в 50 % высевается неклостридиальная флора (бактероиды, пептострептококки).

Клиническая картина и диагностика. На ранних стадиях болезни клинические проявления весьма скудны. Основными симптомами являются интермиттирующая лихорадка с амплитудой колебаний температуры до 3 °С и проливными потами; постоянные тупые боли в правом подреберье, иногда усиливающиеся при движении, дыхании; снижение аппетита; общая слабость; при длительном течении — похудание. Кроме того, выявляют симптомы основного заболевания, явившегося причиной развития абсцесса. При крупных и множественных гнояниках часто отмечают гепатомегалию. Для холангиогенных множественных абсцессов характерна желтуха.

Диагностика абсцессов печени, особенно единичных, некрупных, представляет существенные трудности. Постановке правильного диагноза помогают анамнез (наличие у больного в прошлом какого-либо септического заболевания — остеомиелита, фурункулеза, эндокардита или воспалительных заболеваний органов брюшной полости), а также данные объективного обследования с учетом общих и местных проявлений болезни.

При физикальном исследовании можно определить зону максимальной перкуторной или пальпаторной болезненности, соответствующей проекции абсцесса. В клиническом анализе крови выявляют лейкоцитоз со сдвигом формулы влево, анемию. При обзорном рентгенологическом исследовании определяют высокое стояние и ограничение подвижности правого купола диафрагмы, выпот (сочувственный) в правой плевральной полости при локализации гнояников на диафрагмальной поверхности. В проекции абсцесса печени иногда выявляют уровень жидкости с газом над ним, что является прямым признаком абсцесса.

Наиболее информативные способы исследования — ультразвуковое исследование и компьютерная томография.

При ультразвуковом исследовании абсцесс печени выглядит как гипоэхогенное образование с ровными контурами. На компьютерной томограмме обычно выявляют очаги низкой рентгеновской плотности — около 20—25 ед. Н. Эти способы позволяют наиболее точно определить локализацию и размеры абсцесса и других патологических образований в печени. Под контролем ультразвукового исследования или компьютерной томографии производят пункцию абсцесса для уточнения диагноза и определения чувствительности микрофлоры к антибиотикам. Прочие инструментальные способы исследования (радиоизотопное исследование, целиакография) менее информативны и поэтому применяются редко.

Осложнения наблюдаются у 30 % больных. Наиболее частыми из них являются перфорация в свободную брюшную полость, в плевральную полость, реже — в просвет желудка или ободочной кишки. Первые два осложнения (перитонит, эмпиема плевры) существенно утяжеляют состояние больных и омрачают прогноз болезни. Иногда перфорация абсцесса сопровождается кровотечением из аррозированных сосудов печени.

Лечение. В настоящее время наиболее часто используют чрескожное наружное дренирование абсцессов печени под контролем ультразвукового исследования или компьютерной томографии. В последующем промывают полость гнояника растворами антисептических средств и антибиотиков.

При невозможности применения или безуспешности данного способа лечения вынужденно прибегают к хирургическому вмешательству — вскрытию и дренированию полости абсцесса.

При холангиогенных (множественных) абсцессах производят вскрытие наиболее крупных гнойников и наружное дренирование общего желчного протока с целью санации и ликвидации холангита. Обязательным компонентом указанных методов лечения является массивная антибиотикотерапия, а также лечение основных заболеваний, явившихся причиной развития абсцесса. Для лечения абсцессов, вызванных неклостридиальной анаэробной микрофлорой, применяют антибиотики широкого спектра действия (карбапенемы), метронидазол и др. В прогностическом отношении наиболее неблагоприятны холангиогенные множественные абсцессы, летальность при которых достигает 50 % и более.

12.4.2. Паразитарные абсцессы

Этиология и патогенез. Обычно развитие паразитарных абсцессов, встречающихся в республиках Закавказья, Средней Азии, Казахстане, бывает обусловлено различными видами амёб (*Entamoeba histolytica*, *Entamoeba dispar*). Наиболее часто они локализируются в верхних и задних отделах правой доли печени. У 10—15 % больных из содержимого паразитарных абсцессов высевают также микробную флору. Заражение происходит алиментарным путем. Из просвета кишечника амёбы с током крови попадают в воротную вену и далее в паренхиму печени, вызывая расплавление и абсцедирование большего или меньшего объема ее ткани (от нескольких миллилитров до 1—3 л). Содержимое амёбного абсцесса в отличие от бактериального имеет характерную шоколадную или темно-красную окраску типа томатной пасты. Паразитарные абсцессы печени встречаются в 4—5 раз реже, чем бактериальные.

Клиническая картина и диагностика. Начало заболевания характеризуется высокой гипертермией, сопровождающейся потрясающими ознобами, тупыми разлитыми болями в правом подреберье. В последующем присоединяются анорексия, общая слабость, гепатомегалия, болезненность при пальпации печени. Состояние больных, особенно при крупных абсцессах, тяжелое, хотя и несколько лучше, чем при микробных гнойниках печени. Почти у половины больных клиническую картину амёбного абсцесса маскируют типичные проявления паразитарной дизентерии.

В диагностике ведущее значение имеют серологические пробы, указывающие на амёбиаз (реакции гемагглютинации и преципитации, латекстест). Локализацию и размеры абсцесса позволяют уточнить ультразвуковое исследование и компьютерная томография. При невозможности выполнения указанных методик применяют радиоизотопное исследование и целиакографию.

Осложнения. Паразитарные абсцессы осложняются несколько чаще, чем бактериальные. У ряда больных абсцесс прорывается в брюшную или плевральную полость, реже — в прилежащий полый орган брюшной полости, бронх, перикард. Развитие осложнений существенно увеличивает летальность.

Лечение. Основным способом лечения амёбных абсцессов является химиотерапевтический. Наиболее эффективны производные метронидазола (трихопол). Применяют также эметина гидрохлорид, хингамин. При сочетании паразитов с микробной флорой необходимо вводить антибиотики

широкого спектра действия. В случае безуспешности интенсивного консервативного лечения, ухудшения общего состояния пациентов, при больших размерах абсцесса прибегают к чрескожному дренированию его полости под контролем ультразвукового исследования или компьютерной томографии.

При лечении неосложненных абсцессов летальность не более 5 %, при наличии осложнений — свыше 40 %.

12.5. Паразитарные заболевания печени

12.5.1. Эхинококкоз

Это заболевание охватывает все континенты и страны — от северных районов России и Северной Америки до южных регионов Латинской Америки.

Эхинококкоз (гидатидный, однокамерный эхинококкоз) — гельминтоз, характеризующийся развитием эхинококковых кист в различных органах.

Этиология и патогенез. Заболевание вызывается личинкой — кистозной стадией развития ленточного глиста *Echinococcus granulosus*. Основным хозяином глиста является собака, промежуточным — человек, овцы, крупный рогатый скот. Наиболее часто эхинококкоз наблюдается в Австралии, Южной Европе и Северной Африке, Южной Америки, Исландии. Эндемичными районами по данному заболеванию также являются Крым, Южное Поволжье, республики Закавказья и Средней Азии. Попадая в организм человека с водой, овощами, яйца глистов внедряются в стенку тонкой кишки и далее по кровеносным и лимфатическим путям достигают печени или легких (наиболее частые места поражения).

В начале развития паразит в организме человека представляет собой заполненный бесцветной жидкостью пузырек диаметром около 1 мм, который увеличивается на 2—3 см в год. Стенка гидатиды состоит из внутренней (герминативной) и наружной (хитиновой или кутикулярной) оболочек. Снаружи к ней прилежит плотная фиброзная оболочка, состоящая из соединительной ткани, образующаяся в результате реакции ткани печени на присутствие паразита. Эта оболочка очень плотная, практически неотделима от здоровой паренхимы печени и от хитиновой оболочки. Единственно функционально активной является внутренняя герминативная оболочка гидатиды, которая образует новые зародышевые сколексы. По мере их созревания в жидкости эхинококковой кисты образуются так называемые дочерние (а позже внутри них и внучатые) пузырьки. Герминативная оболочка секретирует в просвет кисты гидатидную прозрачную жидкость и участвует в образовании наружной хитиновой оболочки паразита.

Клиническая картина и диагностика. Длительное время, иногда в течение многих лет, какие-либо клинические признаки заболевания отсутствуют. Лишь при достижении паразитарной кистой довольно больших размеров появляются симптомы болезни: тупые, ноющие, постоянные боли в правом подреберье, эпигастральной области, нижних отделах правой половины грудной клетки.

При осмотре груди и живота при больших кистах можно обнаружить выбухание передней брюшной стенки в области правого подреберья. Перкуторно выявляют расширение верхней и нижней границ печени (гепатомегалия). При пальпации печени определяют округлое опухолевидное образование эластической консистенции (при локализации больших эхинококковых кист в передненижних отделах печени).

Ухудшение состояния связано с аллергической реакцией организма на присутствие живого паразита, что проявляется в виде крапивницы, диареи и т. п. При сдавлении крупными кистами двенадцатиперстной или толстой кишки возникают симптомы высокой или низкой непроходимости кишечника. При сдавлении воротной вены или ее магистральных ветвей у ряда больных развивается синдром portalной гипертензии.

Диагностике эхинококкоза помогают сведения о проживании больного в местности, являющейся эндемичной по данному заболеванию; обнаружение в клиническом анализе крови эозинофилии (до 20 % и выше); положительные серологические реакции на эхинококкоз; реакция агглютинации с латексом, непрямой гемагглютинации, иммуноферментный анализ. Последние две пробы чувствительны в 90—95 % случаев.

При обзорной рентгенографии отмечают высокое стояние купола диафрагмы или его выпячивание, иногда петрификацию оболочек кисты. О локализации и размерах эхинококковой кисты можно судить по данным радиоизотопного исследования (в месте проекции кисты виден дефект накопления изотопа). Наиболее достоверные данные могут быть получены при ультразвуковой эхолокации и компьютерной томографии (рис. 12.2).

Осложнения. Наиболее частыми осложнениями эхинококкоза являются механическая желтуха, разрыв, нагноение кисты с прорывом жидкого содержимого и оболочек в соседние и анатомические образования.

Желтуха (обтурационная) связана со сдавлением кистой магистральных желчевыводящих путей или с прорывом мелких кист в просвет желчных протоков и последующей их обтурацией при частичном разрыве хитиновой оболочки и фиброзной капсулы.

Разрыв гидатидной кисты может происходить с излиянием ее содержимого в свободную брюшную полость, в просвет пищеварительного тракта, в желчные протоки, в плевральную полость или бронх.

Наиболее серьезным осложнением является перфорация кисты в свободную брюшную полость. При этом возникают симптомы шока и распространенного перитонита, весьма часты различные проявления аллергии. Перфорация кисты в брюшную полость приводит к диссеминации паразита с развитием в ней множественных кист. Нагноение эхинококковой кисты связано с образованием трещины в капсуле гидатиды, особенно при наличии сообщения с желчными путями. Находящиеся в желчи бактерии служат источником инфицирования. При нагноении эхинококковой кисты возникают сильные боли в области печени, гипертермия и другие симптомы тяжелой гнойной интоксикации.

Лечение. Очень редко происходит самоизлечение, связанное с гибелью паразита и последующим обызвествлением его стенок. Высокая частота развития серьезных осложнений диктует необходимость хирургического лечения независимо от размеров кисты. Обязательным методом интраоперационной ревизии является ультразвуковое исследование, позволяющее выявить мелкие эхинококковые кисты, не обнаруженные при дооперационном обследовании.

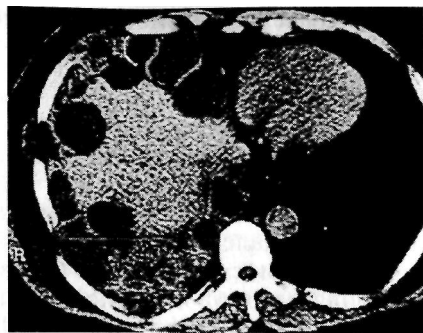


Рис. 12.2. Эхинококкоз правой доли печени. Видны округлые светлые образования. Компьютерная томограмма.

Оптимальным способом лечения является эхинококкэктомия. Идеальную эхинококкэктомию, при которой удаляют кисту без вскрытия ее просвета, применяют редко — при небольших размерах кисты, краевом расположении. Чаще удаляют кисту вместе с герминативной и хитиновой оболочками после предварительной пункции полости кисты, аспирации ее содержимого и последующей обработки полости противопаразитарными средствами. Этот прием позволяет избежать разрыва кисты при выделении и тем самым предотвратить диссеминацию зародышей паразита.

После удаления кисты фиброзную оболочку изнутри повторно обрабатывают концентрированным раствором глицерина (85 %) или 20 % раствором хлорида натрия. Затем полость кисты ушивают отдельными швами изнутри и вворачивают наружные края фиброзной капсулы внутрь полости (капитонаж). При невозможности ушить полость прибегают к тампонаде ее сальником. В стенках плотной и толстой фиброзной капсулы иногда остаются дочерние мелкие пузыри. Поэтому при благоприятных анатомических условиях рекомендуют производить перицистэктомию, т. е. иссечение фиброзной капсулы, что делает операцию более радикальной, но более трудной и опасной для выполнения.

При нагноении содержимого кисты после завершения основного этапа операции оставшуюся полость дренируют. При больших размерах кисты, а также в случае обызвествления ее стенок в качестве вынужденной меры прибегают к марсупиализации (вшиванию стенки кисты в переднюю брюшную стенку), которая в последние годы применяется исключительно редко. При прорыве паразитарной кисты в желчные пути с развитием механической желтухи необходимо вначале ликвидировать препятствие для нормального оттока желчи в двенадцатиперстную кишку с помощью эндоскопической папиллосфинктеротомии или выполнить наружное желчеотведение (холангиостомию под контролем ультразвукового исследования или компьютерной томографии) и лишь в последующем прибегнуть к операции на самой кисте.

Послеоперационная летальность при неосложненном эхинококкозе печени обычно не превышает 1—2 % и повышается в 10—15 раз при развитии различных осложнений. Если оперативное пособие выполнено адекватно (т. е. удалены все паразитарные кисты), то наступает выздоровление. Иммунитета к эхинококковой болезни не существует, поэтому всем больным после операции необходимо разъяснять способы предупреждения возврата болезни (соблюдение элементарных правил личной гигиены).

В настоящее время имеются сообщения об использовании "закрытых" методов лечения эхинококкоза печени с использованием малоинвазивных технологий. Суть метода заключается в следующем. При живом паразите и отсутствии обызвествления его оболочек под контролем ультразвукового метода или компьютерной томографии выполняют прицельную пункцию полости кисты тонкой иглой с последующим введением в ее просвет различных антипаразитарных средств. После экспозиции 7—10 мин производят наружное дренирование полости кисты, что позволяет добиться ее спадения уже через несколько дней после операции. В последующем наружный дренаж заменяют на более толстый (диаметром 8—10 мм), через просвет которого с помощью фиброволоконного холедохоскопа удаляют хитиновую оболочку паразита. Возможно также удаление хитиновой оболочки паразита лапароскопическим путем. Данная методика малотравматична, легко переносится больными и существенно сокращает сроки послеоперационной реабилитации. Этот способ нецелесообразен при множественных (более 5) паразитарных кистах и при существовании дочерних и внучатых кист в про-

свете материнской кисты — многочисленные дренажи существенно уменьшают преимущества малоинвазивной технологии. Абсолютным противопоказанием к использованию пункционного дренирования под контролем ультразвукового исследования является погибшая эхинококковая киста, особенно при обызвествлении ее стенок, так как в этих случаях полностью удалить густое, вязкое содержимое бывает невозможно.

Послеоперационная летальность при использовании малоинвазивных методов лечения эхинококкоза печени практически отсутствует, что объясняется, с одной стороны, тщательным отбором больных, с другой — высокой квалификацией хирургов, занимающихся данной проблемой. Частота рецидивов болезни при соблюдении всех необходимых правил выполнения данной процедуры менее 1 %. Методика несомненно займет достойное место в лечении больных эхинококкозом.

В настоящее время имеются сообщения о возможности химиотерапевтического лечения небольших (диаметром менее 3 см) эхинококковых кист печени с помощью препаратов mebендазолового ряда (альбендазол, тинидазол и др.). Этот способ позволяет добиться полного излечения от эхинококкоза при небольших размерах паразитарных кист без какого-либо вмешательства, предотвратить диссеминацию сколексов, как это бывает при интраоперационном разрыве паразитарной кисты.

12.5.2. Альвеококкоз

В нашей стране гельминтоз из группы тениидозов встречается в Сибири и на Дальнем Востоке, а за рубежом — на Аляске, в Швейцарии, северных провинциях Канады.

Этиология и патогенез. Альвеококкоз вызывается ленточным глистом (*Alveococcus multilocularis*), который паразитирует чаще всего в организме лисиц и песцов, значительно реже — собак. Пути заражения человека и миграции паразита в организме аналогичны таковым при гидатидном эхинококкозе.

Макроскопически альвеококк представляет собой плотный опухолеобразный узел, состоящий из фиброзной соединительной ткани и множества тесно прилегающих друг к другу мелких (до 5 мм в диаметре) пузырьков, содержащих бесцветную жидкость. Между паразитом и тканью печени фиброзная капсула, как при гидатидной форме эхинококка, не образуется. Поэтому вновь возникающие пузырьки паразита инфильтрируют и разрушают ткань печени, в результате чего в центре образуется полость распада. Паразит способен прорастать в соседние органы (легкие, селезенка, почка и др.).

Клиническая картина и диагностика. Симптоматика альвеококкоза очень похожа на симптоматику злокачественной опухоли печени: тупые ноющие боли в правом подреберье, эпигастральной области, слабость, гепатомегалия, желтуха. При больших размерах паразита в центре узла образуется полость распада. В дальнейшем может произойти прорыв содержимого в брюшную или плевральную полость, в полые органы. Наиболее частым осложнением альвеококкоза является обтурационная желтуха, обусловленная сдавлением магистральных желчевыводящих путей.

Диагностика трудна. При расспросе больного важно выявить, не проживает ли он в местности, где встречается альвеококкоз. Применяют те же лабораторные и инструментальные методы исследования, что и при диагностике опухолей, эхинококкоза. Дифференцируют альвеококкоз от первичного рака печени или метастазов опухоли в печень. Помогают уточнить ди-

агноз серологические пробы на альвеококкоз и прицельная пункция новообразований.

Лечение. Радикальным методом лечения является резекция печени (атипичная или анатомическая с учетом долевого или сегментарного строения органа). При невозможности проведения радикальной операции применяют следующие оперативные вмешательства: удаление основной массы узла с оставлением его фрагментов в области ворот печени, наружное или внутреннее дренирование желчных путей при обтурационной желтухе, дренирование полости распада, введение в толщу ткани узла противопаразитарных препаратов, криодеструкция остатков неудаленного паразита жидким азотом. Паллиативные операции продлевают жизнь больного, улучшают качество жизни.

В последние годы рекомендуют химиотерапию мебендазолом и его производными (альбендазол), с помощью которого удастся добиться существенного продления жизни больных, даже при невозможности удаления пораженного участка печени хирургическим путем.

Прогноз. При альвеококкозе прогноз заболевания гораздо менее благоприятный, чем при гидатидном эхинококкозе. Высок процент рецидивов, послеоперационная летальность составляет около 5 %.

12.5.3. Описторхоз

Заболевание относится к группе трематодозов (печеночные сосальщики) и вызывается паразитом *Opisthorchus felinus* — кошачьей, или сибирской, двуусткой. В нашей стране это заболевание наиболее часто встречается в Западной Сибири, на Дальнем Востоке, в Среднем Поволжье и в бассейне реки Камы.

Половозрелые формы паразита имеют плоское тело длиной 5—10 мм, шириной от 1 до 3 мм. Человек и некоторые плотоядные млекопитающие являются окончательными хозяевами паразита; промежуточные хозяева — моллюски (*B. leachi*, *B. infanta*); дополнительные хозяева — рыбы семейства карповых (плотва, язь, линь, красноперка, жерех и т. п.).

Заражение человека обычно происходит при употреблении в пищу недостаточно термически обработанной рыбы, содержащей метацеркарии паразита. В свою очередь, рыбы поражаются церкариями паразита проникающих в водоем моллюсков, где происходит развитие личиночной стадии паразита.

Взрослые паразиты повреждают стенки желчного пузыря, желчевыводящих протоков, реже — главного протока поджелудочной железы, затрудняя отток желчи и сока поджелудочной железы. Все это создает условия для развития острого или хронического холецистита, обтурационной желтухи, холангита, острого или хронического панкреатита, которые и являются морфологическим субстратом клинических проявлений болезни. Кроме этого, характерны головные боли, общая слабость, недомогание, диспепсические расстройства (рвота, понос), повышение температуры тела до фебрильных цифр.

При хронической форме болезни выявляют гепатомегалию, симптомы хронического холангита, реже — множественные холангиогенные абсцессы печени. В анализе крови обычно обнаруживают умеренный лейкоцитоз, эозинофилию.

В диагностике заболевания ведущая роль принадлежит обнаружению в дуоденальном содержимом и кале яиц паразита. Дополнительную информа-

цию о состоянии печени и желчевыводящих путей дают ультразвуковое исследование, компьютерная томография, а при механической желтухе — ретроградная панкреатохолангиография.

Осложнениями описторхоза печени являются гнойный холангит и разрыв желчных протоков при выраженной билиарной гипертензии.

При неосложненном течении болезни обычно применяют химиотерапию (хлосил, хлаксилам). Показания к хирургическому лечению возникают при развитии острого холецистита, острого панкреатита, холангита, абсцессов печени, стриктур внепеченочных желчных путей. Оперативные вмешательства выполняют по общепринятой методике, используемой при указанных выше заболеваниях.

Прогноз. При неосложненных формах и при своевременно проведенной химиотерапии прогноз весьма благоприятен. У лиц с осложненным течением болезни он примерно такой же, как и при хирургических осложнениях данного заболевания.

12.6. Непаразитарные кисты печени

Заболевание встречается достаточно часто (около 1—2 %, по данным аутопсии). Выделяют врожденные (истинные) и приобретенные (ложные) кисты печени; они могут быть солитарными и множественными. Врожденные кисты изнутри выстланы кубическим или цилиндрическим эпителием; приобретенные — слоем волокнистой соединительной ткани. Термин "солитарные" кисты не совсем удачен, так как они могут быть и множественными, существенно отличаясь от поликистоза печени (при последнем заболевании всегда наблюдается поражение обеих долей печени).

К истинным кистам относят так называемые солитарные кисты, поликистоз печени, дермоиды, ретенционные кисты и цистаденомы. Поликистоз печени является врожденным, генетически детерминированным заболеванием. Более чем у половины больных поликистоз печени сочетается с кистозными изменениями в почках, поджелудочной железе, легких.

Ложные кисты образуются после ранее перенесенной травмы печени и являются следствием организации подкапсульных или интрамуральных гематом.

Клиническая картина и диагностика. Наличие в печени не паразитарных кист не вызывает клинических проявлений. По достижении больших размеров кисты могут вызывать умеренные боли в правом подреберье и определяться при пальпации. Клинические симптомы поражения печени проявляются, в основном, при развитии осложнений. К наиболее частым осложнениям относят разрыв кисты, нагноение, кровоизлияние в ее просвет, малигнизацию, перекрут кисты, располагающейся на "ножке". Редко возникает обтурационная желтуха при сдавлении кистой магистральных желчных протоков. В поздних стадиях развития поликистоза печени при замещении большей части паренхимы органа кистами нарастают симптомы печеночной недостаточности, а при наличии сопутствующего поликистоза почек — и почечной недостаточности. В этом случае прогноз заболевания неблагоприятный.

Диагноз ставят на основании комплекса инструментальных исследований. Применяют те же способы, что и при других очаговых поражениях печени. При ультразвуковом исследовании солитарная киста выглядит как анэхогенное образование округлой или овальной формы с ровными четкими контурами (рис. 12.3). Для поликистоза печени характерны множествен-

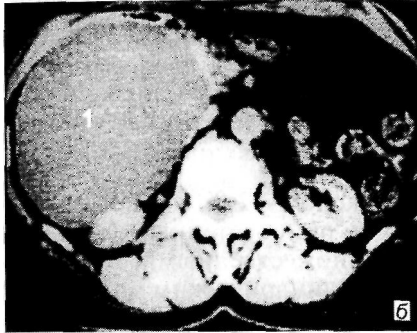
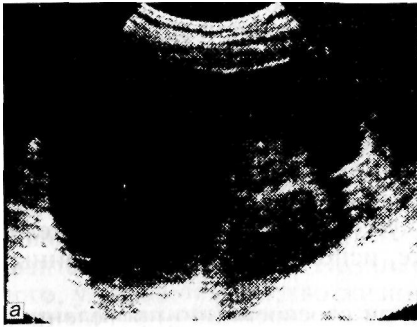


Рис. 12.3. Непаразитарная киста печени (1).
а — эхограмма; б — томограмма.

В последние годы эти операции выполняются достаточно редко, так как даже при гигантских кистах (более 20 см в диаметре) возможно эффективное применение склерозирующей терапии под контролем ультразвукового исследования. Летальность при этом вмешательстве равняется нулю, а частота послеоперационных осложнений составляет менее 0,5 %.

При поликистозе печени и реальной угрозе развития печеночной недостаточности применяют операцию фенестрации кист — иссечение части стенок кист с последующей деструкцией их внутренних оболочек электроножом или расфокусированным лучом лазера. Целью операции является уменьшение сдавления печеночной паренхимы кистами и предупреждение ее дальнейшей атрофии. Подобный тип операции может быть выполнен "закрытым" способом под контролем ульт-

ные анэхогенные округлой формы образования, локализующиеся в обеих долях печени (рис. 12.4). При компьютерной томографии солитарная киста печени выявляется в виде образования с четкими контурами низкой рентгеновской плотности.

В ряде случаев довольно трудно дифференцировать непаразитарную кисту печени от эхинококковой. В этих случаях весьма ценными являются серологические пробы на эхинококкоз.

Лечение. Основные способы лечения небольших солитарных кист — пункция или дренирование под контролем ультразвукового исследования или компьютерной томографии с последующим введением в просвет склерозирующего раствора (96 % этилового спирта, 87 % раствора глицерина). Это необходимо для индуцирования асептического некроза внутренней эпителиальной выстилки и последующей облитерации полости кисты. При больших и гигантских кистах, вызывающих компрессию внутренних органов, выполняют резекцию печени вместе с кистой или энуклеацию кисты, формирование внутреннего анастомоза (цистоекностомия).

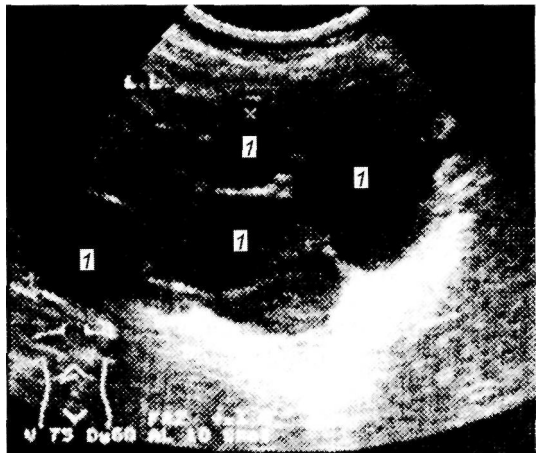


Рис. 12.4. Поликистоз печени. Эхограмма.
1 — кисты.

развукового исследования (пункция кист с последующей склеротерапией) или лапароскопически (фенестрация). При использовании малоинвазивных методик частота послеоперационных осложнений и летальности приближается к нулю.

12.7. Хронические специфические воспалительные заболевания

Туберкулез печени. Почти у половины больных, умерших от туберкулеза, во время вскрытия обнаруживают милиарные очаги в печени. Узловая форма поражения печени не имеет характерной симптоматики и чаще является случайной находкой во время операции или аутопсии.

Лечение. При общем хорошем состоянии больного целесообразно удаление узла в пределах здоровых тканей после гистологической верификации диагноза.

Если удалить туберкулему технически сложно и состояние больного не позволяет выполнить операцию, то назначают специфическое противотуберкулезное лечение.

Сифилис печени. В настоящее время данную патологию наблюдают редко. Гуммозное поражение печени может быть одиночным и множественным. При больших размерах гуммы иногда возникает некроз и нагноение. Правильный диагноз позволяет поставить тщательный респрос пациента и результаты реакции Вассермана.

Лечение. Показано специфическое противосифилитическое лечение. Хирургическое вмешательство не требуется.

Актиномикоз печени. Поражение печени возникает вторично вследствие заноса возбудителя по системе воротной вены при локализации первичного очага в органах брюшной полости (аппендикс, толстая кишка) или по артериальной системе из отдаленного очага (чаще при локализации в челюстно-лицевой области). Реже наблюдают контактный путь заражения (с пораженного правого легкого, при пенетрации язвы желудка в печень). Характерно образование наружных или внутренних свищей, довольно резистентных к проводимому лечению. Постепенно все большая часть печени поражается множественными специфическими абсцессами. Правильный диагноз позволяют поставить результаты гистологического исследования, серологической пробы с актинолизатом.

Лечение. Применяют консервативное (иммунотерапию, антибиотикотерапию), в том числе симптоматическое лечение.

12.8. Опухоли печени

12.8.1. Доброкачественные опухоли

К данной группе заболеваний относят опухоли эпителиального (гепатомы и холангиогепатомы), мезенхимального (гемангиомы, лимфангиомы, фибромы и т. п.) происхождения и смешанные опухоли (гамартомы). Из них наиболее часто встречаются гемангиомы.

Гемангиомы могут быть одиночными и множественными (10 %), сочетаться с гемангиомами других органов, чаще имеют кавернозную структуру. По происхождению их относят к врожденным заболеваниям. Описаны семейные случаи болезни, женщины страдают в 5–7 раз чаще мужчин. При микроскопическом исследовании обнаруживают богатую сеть сосудистых

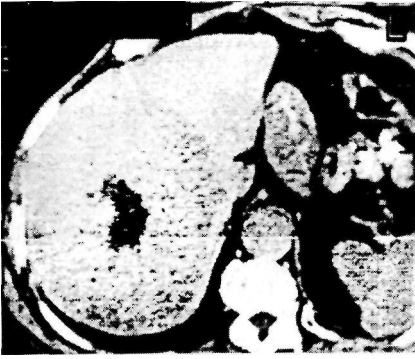


Рис. 12.5. Гемангиома печени. В правой доле имеется округлое образование, менее интенсивно окрашенное по сравнению с паренхимой печени.

лакун с тонкими соединительнотканными перегородками. В редких случаях гемангиомы могут достигать значительных размеров, занимая правую или левую долю печени.

Клиническая картина и диагностика. Гемангиомы небольших размеров (менее 5—8 см в диаметре) обычно бессимптомны. Заболевание обычно проявляется на четвертом-пятом десятилетии жизни при достижении опухолью значительных размеров. Для всех доброкачественных опухолей типичны тупые ноющие боли в правом подреберье, реже —

симптом ОМЫ Сдавления внутренних органов (желудка, двенадцатиперстной кишки). У ряда больных ПОЯВЛЯЮТСЯ обтурационная желтуха и признаки портальной гипертензии за счет сдавления уве-

личивающейся в объеме опухолью магистральных желчных протоков и внутрипеченочных ветвей воротной вены (рис. 12.5).

При объективном исследовании больных с крупными гемангиомами и другими опухолями выявляют гепатомегалию, значительно реже можно пропальпировать и опухоль, спадающуюся при пальпации, иногда над зоной проекции гемангиомы выслушивают систолический шум. При гигантских гемангиомах может развиваться сердечная недостаточность, обусловленная массивным сбросом крови через артериовенозные анастомозы данной опухоли.

Среди инструментальных способов исследования наиболее информативны компьютерная томография, при которой обнаруживается богатая жидкостью многокамерная опухоль; целиакография; ультразвуковое исследование; лапароскопия.

Возможно развитие таких осложнений, как разрыв гемангиомы с профузным (зачастую смертельным) внутрибрюшным кровотечением; тромбоз сосудов, питающих опухоль, с последующим некрозом (реже абсцедированием) опухоли; редко — малигнизация.

Лечение. При небольших (менее 5 см) гемангиомах хирургическое лечение не показано, необходимо динамическое наблюдение. Крупные гемангиомы, угрожающие развитием осложнений, целесообразно удалять — применяют резекцию печени, объем которой определяется величиной гемангиомы, или так называемую околоопухолевую резекцию (по сути энуклеацию гемангиомы).

Гепатоаденома (развивающаяся из гепатоцитов) и **холангиогепатома** (развивающаяся из эпителия желчных протоков) встречаются редко, протекают, как правило, бессимптомно. Клинические проявления болезни возникают лишь при опухоли больших размеров, при кровотечении или при перекруте опухоли, расположенной на ножке, в связи с некрозом узла. Основные способы диагностики — ультразвуковое исследование и компьютерная томография. Гепатомы иногда малигнизируются, поэтому целесообразно их удалять (энуклеация, клиновидная резекция печени). Холангиогепатомы не склонны к малигнизации; при небольших размерах опухоли и отсутствии клинических проявлений их удаление не обязательно.

Другие доброкачественные опухоли печени мезенхимального и смешанного происхождения встречаются исключительно редко.

12.8.2. Злокачественные опухоли

Рак печени. Первичный рак печени является относительно редким заболеванием в странах Европы и Северной Америки, в то время как в странах Юго-Восточной Азии, Центральной и Южной Африки он встречается в десятки и сотни раз чаще, занимая в некоторых регионах первое место в структуре всех онкологических заболеваний. В России первичный рак печени наиболее часто наблюдается в некоторых областях Западной Сибири (Тюменская, Омская) и Дальнего Востока (Приморский край). По данным ВОЗ, ежегодно от рака печени погибает около 750 000 человек. В последние десятилетия отмечена отчетливая тенденция к увеличению заболеваемости.

В абсолютном большинстве случаев рак развивается на фоне предшествующих хронических заболеваний печени (цирроз, гемохроматоз, амебиаз, шистосоматоз, описторхоз), наиболее частая причина — цирроз печени, выявляемый у 60—70 % больных с первичным раком печени. В нашей стране частой причиной рака печени, кроме цирроза, являются паразитарные заболевания печени (описторхоз) в эндемичных районах.

Патологоанатомическая картина. Макроскопически рак имеет вид плотного белесоватого узла, при этом более чем у 75 % больных выявляют дополнительные раковые узлы больших или меньших размеров в подлежащих отделах печени и даже в другой доле (метастазирование рака в паренхиме печени). При милиарной форме определяют множественные мелкие раковые узлы, поражающие правую и левую доли печени.

Гистологически различают гепатоцеллюлярный рак, развивающийся из гепатоцитов, и холангиоцеллюлярный рак, развивающийся из эпителия внутрипеченочных желчных протоков. Гепатоцеллюлярный рак наблюдается в 4 раза чаще, чем холангиоцеллюлярный.

Клиническая картина и диагностика. На ранних стадиях клинические проявления заболевания отсутствуют или весьма скудны, преобладают общие симптомы онкологического заболевания: слабость, похудание, снижение работоспособности, утомляемость, анорексия, психическая депрессия. В более поздних стадиях больные отмечают тупые боли в правом подреберье, гипертермию. У 30 % из них выявляют гепатомегалию, реже — опухолевый узел или плотный бугристый нижний край печени. К поздним симптомам относят асцит и обтурационную желтуху, возникающие за счет сдавления опухолью внутрипеченочных ветвей воротной вены и магистральных желчных протоков.

Быстрое прогрессирование симптомов болезни, ухудшение общего состояния пациентов с циррозом печени указывают на развитие цирроза—рака печени. Большинство инструментальных методов исследования выявляют косвенные признаки ракового процесса, характерные для объемного образования. Морфологическое подтверждение диагноза можно получить при лапароскопии с прицельной биопсией опухолевого узла, а также при пункции опухоли под контролем ультразвукового исследования или компьютерной томографии. У больных гепатоцеллюлярным раком, кроме того, в крови определяют фетопротейн (эмбриональный белок) в довольно высокой концентрации.

Осложнения. Наиболее часто возникают разрыв опухолевого узла с кровотечением в брюшную полость, распад опухоли с ее инфицированием и абсцедированием, механическая желтуха, гнойный холангит. Желтуха и асцит, выявляемые почти у половины больных, свидетельствуют о поздней стадии заболевания, когда шансы на успех от лечения минимальны.

Лечение. Радикальная операция выполнима лишь у 15—20 % больных.

В зависимости от размеров опухоли и ее локализации проводят сегментэктомию, лобэктомию или гемигепатэктомию. Летальность при этих операциях — 10—20 %. Целесообразно сочетать резекцию печени с последующей химиотерапией. Наилучшего эффекта добиваются при введении химиотерапевтических препаратов в печеночную артерию или пупочную вену. Пятилетняя выживаемость составляет около 10 %. В последние годы в хирургическом лечении рака печени используют гепатэктомию с последующей трансплантацией печени. Правда, отдаленные результаты при пересадке печени у больных с первичным раком этого органа весьма скромные.

Прогноз. Обычно прогноз заболевания неблагоприятный. Лишь у незначительной части больных удается достичь излечения или сколько-нибудь значительного продления жизни.

Саркома, меланома встречаются исключительно редко и не имеют специфической клинической картины. Способы инструментальной диагностики такие же, как и при первичном раке печени.

Вторичные опухоли печени являются метастазами злокачественных опухолей, локализующихся в других органах: желудке, поджелудочной железе, толстой кишке, легких и т. п. Более чем у половины больных раком органов пищеварительного тракта на вскрытии обнаруживают метастазы в печень.

Среди клинических проявлений заболевания ведущее место занимают симптомы первичного ракового процесса в том или ином органе грудной или брюшной полости. Данные физикального обследования и инструментальных методов исследования такие же, как и при первичном раке печени. При множественных метастазах в печень выполнение радикального оперативного вмешательства по поводу первичной опухоли нецелесообразно. Тем не менее при солитарных метастазах рекомендуется удалять первичную опухоль, производя резекцию печени. Это позволяет продлить жизнь пациентам, особенно при метастазировании опухолей толстой кишки. В этих случаях пятилетняя выживаемость после комбинированных операций достигает 20–25 %.

12.9. Синдром портальной гипертензии

Как уже было отмечено выше, воротная вена формируется путем слияния верхней брыжечной, нижней брыжечной, селезеночной и левой желудочной вен. В паренхиме печени, а именно в синусоидных капиллярах, происходит смешивание артериальной крови из системы собственной печеночной артерии и портальной крови. К мембранам синусоидных капилляров предлежат гепатоциты. Именно здесь происходит основной обмен веществ между притекающей кровью и печеночными клетками. Из синусоидов по центральным венам кровь оттекает в печеночные вены и далее в нижнюю полую вену. Степень кровенаполнения печени и кровотока по синусоидным капиллярам регулируются входными и выходными сфинктерами. Первые из них расположены у места впадения артериол и портальных венул в синусоиды, вторые — в месте впадения синусоидных капилляров в центральные вены и зоне перехода центральных вен в междольковые. Их координированное сокращение позволяет адаптировать внутрипеченочный кровоток к функциональной активности органов пищеварительной системы. Дополнительным регуляторным фактором является сокращение мышечной оболочки внутрипеченочных артериол. Гемодинамика в печени зависит прежде всего от градиента давления в артериальной, портальной системе и системе печеночных и полых вен. В норме давление в собственной печеночной артерии составляет около 120 мм рт.ст., в воротной вене — 5—10 мм рт.ст., в печеночных венах и нижней полых венах 2—5 мм рт.ст. Именно столь выраженная разность в кровяном давлении и обеспечивает печеночную перфузию. Средняя линейная скорость кровотока в воротной вене составляет около 15 см/с. При некоторых видах синдрома портальной гипертензии она существенно уменьшается.

Выделяют три основные зоны, где имеются анастомозы между портальной и кавальной системами (портокавальные анастомозы).

1. Область верхней трети желудка и абдоминального отдела пищевода. В норме от желудка

кровь через левую желудочную и короткие желудочные вены оттекает в воротную вену, от абдоминального отдела пищевода через непарную и полунепарную вены — в верхнюю полую вену.

2. Зона дистальной части прямой кишки. От ее проксимальных отделов по верхней прямокишечной вене кровь поступает в нижнюю брыжеечную вену и далее в воротную вену. От нижних отделов кровь поступает через средние и нижние прямокишечные вены во внутренние подвздошные вены и затем в нижнюю полую вену.

3. Область передней брюшной стенки. По пупочной вене (если ее проходимость сохранена) кровь оттекает непосредственно в воротную вену. Сеть подкожных вен несет кровь через мышечные вены в нижнюю полую вену.

При значительном повышении давления в воротной вене и ее притоках происходит расширение указанных портокавальных анастомозов, что в известной мере и обуславливает клиническую картину заболевания.

Портальная гипертензия является синдромом, характеризующимся рядом специфических проявлений и возникающим при некоторых врожденных и приобретенных заболеваниях внутренних органов, которые приводят к нарушению оттока крови из воротной вены и ее ветвей.

Этиология и патогенез. В зависимости от уровня, на котором образуется препятствие (блок) для оттока крови по системе воротной вены, различают четыре формы портальной гипертензии: предпеченочную (допеченочную), внутрипеченочную, надпеченочную и смешанную.

Предпеченочную (допеченочную) форму портальной гипертензии принято разделять на первичную, связанную с автономной (наиболее часто врожденной или постнатальной) патологией сосудов портальной системы, и вторичную, вызванную сдавлением этих сосудов извне. Среди врожденных причин синдрома наиболее частыми являются аплазия, гипоплазия, кавернозная трансформация и атрезия воротной вены. Обычно атрезия обусловлена распространением физиологического процесса постнатальной облитерации пупочной вены и венозного (аранциевого) протока на воротную вену. Приобретенный тромбоз воротной вены чаще всего возникает при острых воспалительных заболеваниях органов брюшной полости — остром деструктивном аппендиците, холецистите, гнойном холангите, панкреатите и др. Сдавление и вторичный тромбоз воротной и селезеночной вен могут вызывать кисты, крупные доброкачественные и злокачественные опухоли поджелудочной железы.

Внутрипеченочная форма (до 80—90 % всех случаев портальной гипертензии) наиболее часто обусловлена циррозом печени той или иной этиологии. Значительно реже причинами развития внутрипеченочной портальной гипертензии являются злокачественные новообразования печени, шистосоматоз, эхинококкоз и врожденный фиброз печени.

Надпеченочная форма встречается редко. Она может быть обусловлена болезнью Киари или синдромом Бадда—Киари. Болезнь Киари — эндوفлебит печеночных вен с последующим их тромбозом, синдром Бадда—Киари — сдавление, или окклюзия, нижней полую вены на уровне или выше впадения в нее печеночных вен. Синдром может быть обусловлен наличием соединительнотканых мембран в просвете полую вены или ее сдавлением извне опухолями, кистами, рубцами и т. п. Значительно реже выраженное повышение давления в печеночных венах развивается при констриктивном перикардите, недостаточности правого предсердно-желудочкового клапана с декомпенсацией кровообращения. В этих случаях при длительном течении заболевания развивается так называемый сердечный цирроз печени с последующим присоединением внутрипеченочного блока портального кровообращения.

Смешанная форма портальной гипертензии обычно развивается при сочетании внутрипеченочного и допеченочного блоков портального кровообращения (тромбоз воротной вены на фоне цирроза печени), что су-

шественно ограничивает возможности ее оперативной коррекции и ухудшает прогноз болезни.

Особый вид портальной гипертензии без наличия препятствия для оттока крови из воротной вены возникает при увеличении гепатопетальной циркуляции крови при существовании артериовенозного свища на любом уровне воротной вены или ее притоков. Чаще всего свищ локализуется на уровне селезеночных сосудов и формируется в результате деструкции стенки аневризмы селезеночной артерии и прилежащей к ней селезеночной вены.

Патогенез портальной гипертензии весьма сложен и до конца еще не изучен, причем при разных формах синдрома он имеет свои особенности.

При внутрипеченочной форме выраженное изменение морфологического строения печени вызывает значительную перестройку ее ангиоархитектоники, что приводит к повышению сопротивления оттоку крови из воротной вены. При этом формируются прямые портопеченочные анастомозы, обеспечивающие частичный сброс крови из воротной вены и печеночной артерии в систему печеночных вен. Это приводит к ишемии печеночной паренхимы и нарушению метаболизма в гепатоцитах, нарушению дезинтоксикационной функции печени. Клинически это может проявляться энцефалопатией. За счет повышения давления в системе воротной вены начинают функционировать естественные портокавальные анастомозы. Клинически значимыми являются анастомозы в области проксимального отдела желудка и дистального отдела пищевода, где возникает варикозное расширение вен и откуда наиболее часто наблюдается кровотечение при их разрыве.

Значительно реже наблюдается расширение геморроидальных и подкожных вен в области передней брюшной стенки.

В связи со спазмом и значительным сопротивлением кровотоку по системе печеночной артерии возникает перераспределение его в системе чревного ствола, что приводит к увеличению объемного кровотока по селезеночной артерии. В сочетании с затруднением оттока крови по селезеночной вене это влечет за собой развитие спленомегалии, а при гиперплазии ретикулоэндотелиальной ткани — гиперспленизма (уменьшение числа эритроцитов, лейкоцитов и тромбоцитов в крови). В развитии асцита при внутрипеченочной форме синдрома принимает участие ряд факторов: повышение лимфообразования в печени (вследствие внутрипеченочного венозного стаза), снижение онкотического давления крови за счет гипоальбуминемии, нарушения водно-электролитного баланса, замедление инактивации альдостерона и антидиуретического гормона в функционально неполноценной печени.

При предпеченочной (допеченочной) форме синдрома отмечают уменьшение портального кровоснабжения печени, расширение селезеночной артерии, значительное повышение давления в селезеночной вене и селезенке, что и является причиной развития спленомегалии, а у некоторых больных и гиперспленизма. Указанные гемодинамические сдвиги приводят к формированию портопортальных анастомозов. При этом кровотоки из портальной системы в печень осуществляется по истинным добавочным воротным венам или сосудам печеночно-двенадцатиперстной связки и малого сальника. Давление во внутрипеченочных ветвях воротной вены не повышается, грубые нарушения функции печени не возникают, в связи с чем асцит наблюдается исключительно редко.

Патогенез надпеченочной формы портальной гипертензии определяется повышением давления в печеночных венах, что и является основной причиной застоя крови в печени и повышения давления в воротной вене и ее

притоках. В результате развивается цирроз печени с присоединением гемодинамических сдвигов, характерных для внутрипеченочной формы синдрома.

В патогенезе смешанной формы портальной гипертензии принимают участие те же факторы, что и при внутрипеченочной и надпеченочной формах, причем ведущая роль принадлежит факторам, обусловленным циррозом печени.

Клиническая картина и диагностика. Клинические проявления различных форм портальной гипертензии связаны прежде всего с тем заболеванием, которое послужило причиной повышения давления в воротной вене.

При предпеченочной форме синдрома заболевание возникает чаще в детском возрасте, протекает относительно благоприятно. Наиболее частыми его проявлениями бывают кровотечения из расширенных вен пищевода, спленомегалия, гиперспленизм.

В случае внутрипеченочной формы портальной гипертензии ведущими признаками заболевания являются симптомы цирроза (постнекротический, алкогольный и т. п.), активность процесса, степень компенсации нарушенных функций печени. Характерны диспепсические явления (боли в эпигастриальной области, отсутствие аппетита, тошнота, метеоризм), внепеченочные знаки ("сосудистые звездочки", "печеночные ладони" и т. п.). Портальная гипертензия проявляется у этих пациентов спленомегалией, реже — гиперспленизмом, расширением вен пищевода, кардии желудка, передней брюшной стенки в виде "головы медузы", асцитом. Грозным осложнением является кровотечение из варикозно-расширенных вен пищевода и желудка. При этом возникает срыгивание или рвота неизменной кровью без каких-либо предшествующих болевых ощущений. При массивном кровотечении, затекании крови в желудок могут возникнуть рвота "кофейной гущей", мелена; развивается тахикардия, падает артериальное давление. Летальность при впервые возникшем кровотечении из варикозно-расширенных вен пищевода при циррозе печени высока — 30—50 % и более. Повторные кровотечения, асцит, желтуха (за счет поражения паренхимы печени) являются признаками запущенной стадии цирроза печени и оставляют мало шансов на успех лекарственного или хирургического лечения.

Надпеченочная форма синдрома портальной гипертензии чаще обусловлена болезнью Киари или синдромом Бадда—Киари. При острой форме развития болезни Киари внезапно возникают довольно сильные боли в эпигастрии, правом подреберье, быстро нарастают гепатомегалия, гипертермия, асцит. Больные погибают от профузного кровотечения из варикозно-расширенных вен пищевода или от печеночно-почечной недостаточности.

При хронической форме болезни постепенно нарастают гепатомегалия и спленомегалия, развивается коллатеральная венозная сосудистая сеть на передней брюшной и грудной стенках, нарастают асцит, истощение, нарушается белковый обмен (гипоальбуминемия).

Анамнез и объективные данные клинического исследования с учетом преобладающей частоты внутрипеченочной формы блока позволяют поставить в большинстве случаев правильный предварительный диагноз. Среди инструментальных исследований в первую очередь применяют рентгенологическое исследование пищевода и желудка для выявления варикозного расширения вен в дистальной части пищевода (рис. 12.6). О наличии его свидетельствуют множественные округлые или овальные дефекты наполнения при контрастировании пищевода. Более полную информацию о состоянии вен пищевода дает эндоскопическое исследование. Важное значение в определении уровня препятствия для оттока крови из воротной вены имеют

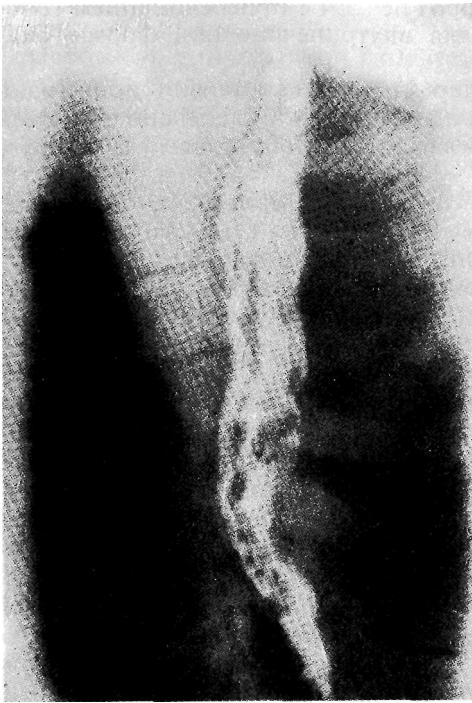


Рис. 12.6. Варикозное расширение вен пищевода. В дистальном отделе пищевода видны множественные овальные и округлые дефекты наполнения.

птомами портальной гипертензии при спленопортографии (рис. 12.7) являются значительное расширение воротной вены и ее притоков, бедность внутрипеченочного сосудистого рисунка. У больных с внутрипеченочным блоком выявляют зону окклюзии воротной или селезеночной вены.

Для диагностики надпеченочной формы синдрома портальной гипертензии применяют кавографию (введение контраста в нижнюю полую вену через вены бедра по Сельдингеру).

Кавография позволяет определить уровень препятствия для оттока крови из печеночных вен, место сужения или окклюзии нижней полую вены. Возможны также селективная катетеризация печеночных вен и их контрастирование с выполнением серии рентгеновских снимков.

При целиакографии (рис. 12.8) удается дифференцировать внутри- и предпеченочную формы синдрома. Обычно при первой форме отмечаются расширение и извитость селезеночной артерии, сужение печеночной артерии, обеднение внутрипеченочного сосудистого рисунка. В венозную фазу видны селезеночная и воротная вены.

Лечение. Необходимо проведение комплексного лечения как заболевания, вызвавшего портальную гипертензию, так и самой портальной гипертензии.

При предпеченочной форме больные подлежат оперативному лечению, особенно при рецидивирующих кровотечениях из вен пищевода. Для снижения давления в воротной вене применяют один из вариантов прямого

инструментальные методы исследования (целиакография — артериальная и венозная фазы, кавография, спленопортография). При внутрипеченочном блоке ценная информация об активности процесса может быть получена при оценке функционального состояния печени по данным биохимического исследования крови. Особое внимание обращают на уровень трансаминаз.

Спленопортографию и спленоманометрию выполняют в рентгеновском кабинете под контролем рентгенотелевизионного экрана. Под местной анестезией пунктируют селезенку, ориентируясь на ее перкуторно определяемые границы и тень на рентгеновском экране.

К игле, введенной в ее ткань, присоединяют аппарат Вальдмана и измеряют давление в сосудах селезенки. При портальной гипертензии давление обычно превышает 250 мм вод. ст., иногда достигая 500—600 мм вод. ст. и более (норма 110—120 мм). После измерения давления через иглу вводят контрастное вещество: триомбрас для инъекций (верографин и т. п.) и производят серию рентгенограмм. Характерными сим-

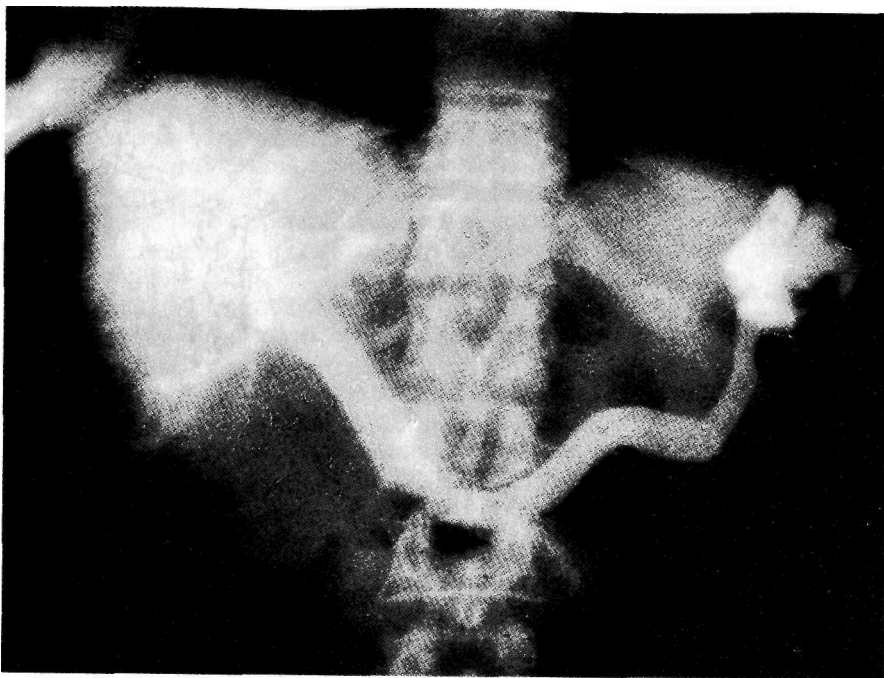


Рис. 12.7. Портальная гипертензия. Видна расширенная, изогнутая под углом воротная вена (один из признаков портальной гипертензии). Спленопортграмма.

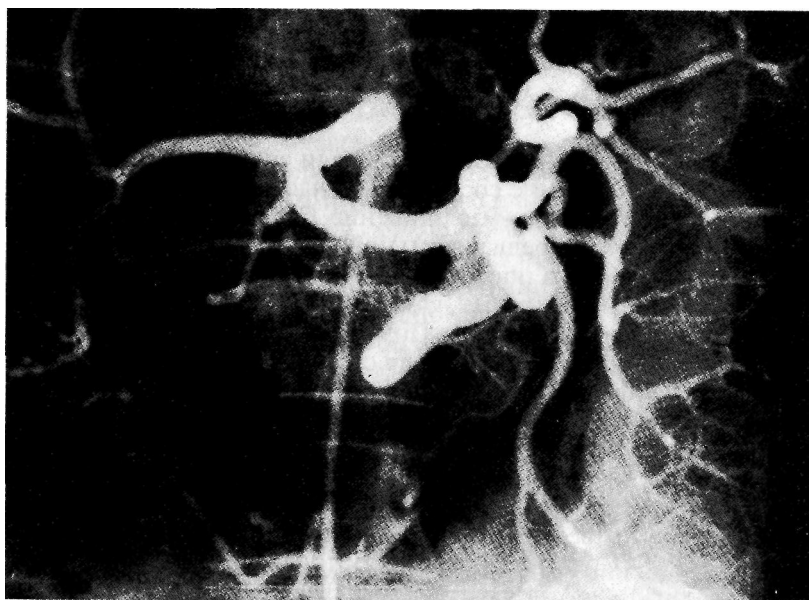


Рис. 12.8. Портальная гипертензия, внутрпеченочная форма. Расширение селезеночной артерии и значительное сужение печеночной артерии и ее ветвей (артериальная фаза). Целиакограмма.

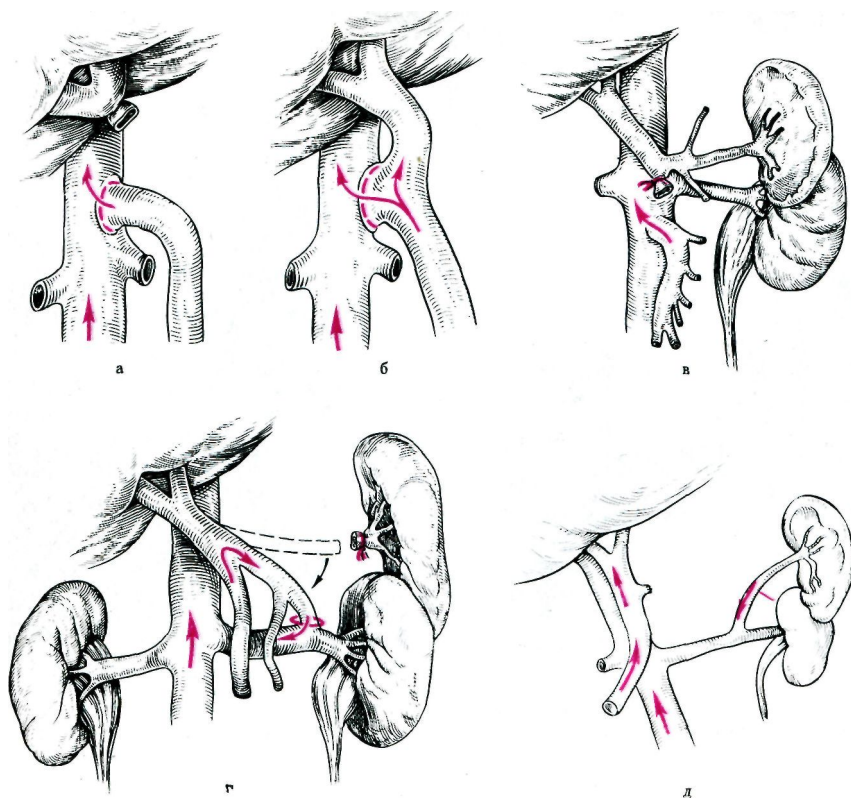


Рис. 12.9. Виды портокавальных анастомозов.

а — прямой портокавальный по типу конец в бок; б — прямой портокавальный по типу бок в бок; в — мезентерико-кавальный; г — спленоренальный (центральный); д — спленоренальный (дистальный).

портокавального, мезентерико-кавального или спленоренального анастомоза (рис. 12.9). Если наложение сосудистого анастомоза невозможно, то применяют оменторенопексию — подшивание большого сальника к печени, диафрагме и почке после предварительной ее декапсуляции. Операция рассчитана на формирование в последующем межорганных анастомозов между сосудами портальной (сальник) и кавальной (почка) систем. В последние годы операцию применяют редко. При выраженной спленомегалии, особенно при гиперспленизме, производят спленэктомию.

При внутрипеченочном блоке и циррозе печени, осложненном портальной гипертензией, хирургическое лечение возможно лишь при отсутствии активного процесса в печени и симптомов печеночной недостаточности. При выборе метода операции учитывают возраст, общее состояние пациента, наличие сопутствующих заболеваний, степень компенсации нарушенных функций печени, величину портального давления, выраженность гиперспленизма и т. п. Создание прямых портокавальных сосудистых анастомозов (спленоренальный, мезентерико-кавальный, собственно портокавальный) направлено на быстрое снижение портального давления вследствие сброса крови в систему нижней полой вены. Прямые портокавальные анастомозы часто становятся причиной тяжелой энцефалопатии в связи с

гипераммониемией, поэтому их стали применять реже, отдавая предпочтение спленоренальному анастомозу.

В последние годы для создания внутрипеченочного портокавального анастомоза используют мини-инвазивную технику. Для этой цели через нижнюю полую вену проводят тонкий специальный катетер в одну из печеночных вен и, продвигая его по ходу вены, проникают в рядом расположенную внутрипеченочную ветвь портальной вены. Убедившись в правильности расположения катетера, раздувают на нем баллончик для расширения отверстия в печени и в соустье между ветвями печеночной и воротной вен. В расширенный таким образом канал вводят металлический стент, по которому портальная кровь будет сбрасываться в печеночную и далее полую вену. Опыт применения этого метода недостаточно велик для оценки его эффективности.

Оментопексия (оменторенопексия и оментогепатопексия), перемещение селезенки в грудную полость или в забрюшинное пространство рассчитаны на создание в будущем органных анастомозов, которые будут служить шунтом для сброса портальной крови. В настоящее время эти операции применяют редко, так как они не приводят к значительному снижению портального давления. Спленэктомия не имеет самостоятельного значения в лечении портальной гипертензии, ее применяют при выраженном гиперспленическом синдроме и, как правило, дополняют наложением сосудистого спленоренального анастомоза. У ряда больных вполне удовлетворительные результаты дают сочетание спленэктомии с оментореноплексией (после декапсуляции почки), перевязкой вен в области кардии и абдоминального отдела пищевода с целью прекращения оттока крови из вен желудка в расширенные вены пищевода.

Лечение синдрома Бадда—Киари и болезни Киари представляет значительные трудности. Лишь у небольшой части больных удается выполнить то или иное оперативное вмешательство (чреспредсердное разрушение мембраны в просвете полых вен, обходное кавопредсердное шунтирование). При повторных кровотечениях из вен пищевода обычно создают спленоренальный анастомоз.

Для лечения асцита у больных с внутри- и надпеченочной формами портальной гипертензии при невозможности создания сосудистых анастомозов применяют внутреннее перитонеовенозное шунтирование с помощью специального зонда с клапаном, обеспечивающим одностороннее перекачивание асцитической жидкости из брюшной полости в яремную вену или повторные инфузии асцитической жидкости в промежуточную вену локтя. В ряде случаев хорошие результаты дает операция наложения лимфенозного анастомоза на шею. При этом грудной (лимфатический) проток соединяют с яремной веной. У некоторых больных с внутрипеченочной или надпеченочной формами синдрома портальной гипертензии возможно выполнение трансплантации печени — единственной радикальной операции, позволяющей излечить их от данного страдания.

Пересадка печени при неподдающемся консервативному лечению циррозе в настоящее время довольно широко используется в ряде стран. Практически это одно из основных показаний к трансплантации печени (см. "Трансплантация органов").

Лечение кровотечения из варикозно-расширенных вен пищевода начинают с консервативных мероприятий: тампонады пищевода зондом Блейкмора, гемостатической терапии, трансфузии крови и кровезамещающих жидкостей; для снижения портального давления внутривенно вводят питуитрин. Зонд Блейкмора (рис. 12.10) состоит из трехпросветной резиновой

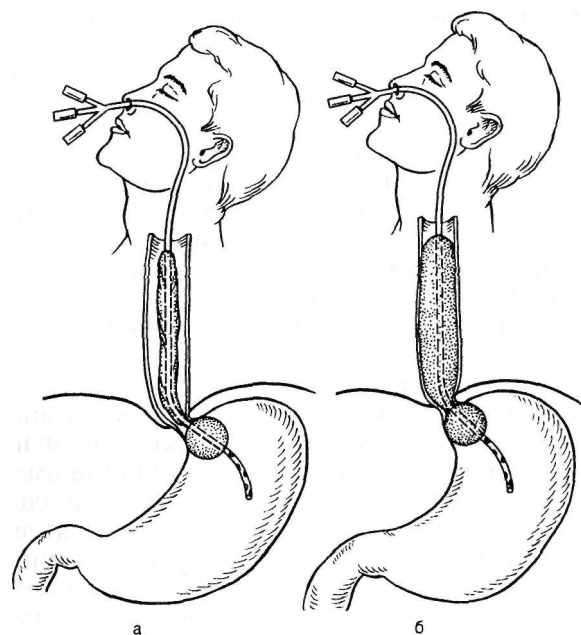


Рис. 12.10. Положение зонда Блейкмора в пищеводе.
а — раздута манжетка в желудке; б — раздута манжетка в пищеводе.

несколько часов ослабляют давление в баллонах, контролируя путем аспирации содержимого желудка через зонд эффект гемостаза. Зонд в пищеводе не должен находиться более 2 сут в связи с опасностью развития пролежней.

Флебосклерозирующие препараты (варикоцид, тромбовар и др.), применяемые для остановки кровотечения из варикозно-расширенных вен пищевода, вводят через эзофагоскоп специальной иглой в просвет вены или паравенозно с целью создания благоприятных условий для слипания стенок варикозно-расширенных вен. Для увеличения эффективности этого метода, для того чтобы добиться стойкого гемостаза, на сутки вводят зонд Блейкмора.

При неэффективности консервативного лечения при кровотечении из варикозно-расширенных вен пищевода в качестве вынужденной меры применяют различные типы хирургических вмешательств. Они направлены на остановку кровотечения и разобщение портокавальных анастомозов гастроэзофагеальной зоны. В связи с тяжелым состоянием больного наиболее часто используют чрезжелудочную перевязку расширенных вен пищевода и кардии. В последние годы довольно большое распространение получила операция пересечения и одновременного сшивания пищевода с помощью вшивающих аппаратов, аналогичных тем, которые применяются при наложении пищеводно-кишечных анастомозов. Данная методика позволяет полностью пересечь все расширенные вены пищевода. Значительно реже выполняют проксимальную резекцию желудка и абдоминального отдела пищевода, наложение сосудистого прямого портокавального анастомоза. Прогноз неблагоприятный, летальность после этих операций (особенно у лиц с внутрипеченочной формой синдрома) достигает 25 %.

трубки с двумя баллонами. Два канала зонда служат для раздувания баллонов, третий (открывающийся в дистальной части зонда) — для аспирации желудочного содержимого и контроля за эффективностью гемостаза. Зонд вводят через нос в желудок, раздувают дистальный (желудочный) баллон, нагнетая 60—70 мл воздуха. Затем зонд подтягивают до ощущения сопротивления, возникающего при локализации баллона в области кардии.

После этого в пищеводный баллон нагнетают 100—150 мл воздуха. В таком состоянии стенки эластичного баллона оказывают равномерное давление по всей окружности пищевода, сдавливая кровоточащие вены его дистального отдела и кардиального отдела желудка. Через не-

12.10. Печеночная недостаточность

Термин "печеночная недостаточность" является собирательным понятием, включающим не только нарушение одной или нескольких функций печени, но и нарушение функционального состояния других жизненно важных органов и прежде всего головного мозга.

Этиология и патогенез. Наиболее частыми причинами, ведущими к развитию печеночной недостаточности, являются острый и хронический гепатиты, цирроз печени, заболевания, сопровождающиеся развитием механической желтухи (желчнокаменная болезнь, рак головки поджелудочной железы или большого сосочка двенадцатиперстной кишки, внепеченочных желчных путей). Печеночная недостаточность может быть также вызвана тяжелыми заболеваниями сердечно-сосудистой системы и системы мочеиспускания, коллагенозами, тяжелой сочетанной травмой, обширными ожогами, отравлениями гепатотоксичными веществами (четырёххлористым углеродом, дихлорэтаном, некоторыми видами инсектицидов). Она наблюдается также при циррозе печени, в терминальной стадии развития общего гнойного перитонита, после операций на "открытом" сердце с применением искусственного кровообращения, при неадекватной перфузии органов и др.

Выделяют острую и хроническую печеночную недостаточность. В зависимости от причины различают эндо- и экзогенную формы.

В развитии печеночной недостаточности важная роль принадлежит не только характеру повреждения гепатоцитов (дистрофия, некроз), но и поражению головного мозга, что во многом определяет тяжесть течения болезни. Поражение головного мозга связывают с накоплением в крови различных церебротоксичных веществ: аммиака, ароматических и серосодержащих аминокислот, пировиноградной, молочной кислот и т. п.

Клиническая картина и диагностика. Клинические проявления печеночной недостаточности разнообразны и определяются вызвавшей ее причиной. Они также зависят от того, какие функции печени пострадали более всего (белково-синтетическая, пигментообразования, дезинтоксикационная и т. д.). Симптомами печеночной недостаточности являются иктеричность кожных покровов и слизистых оболочек, "сосудистые звездочки" на коже туловища (при хронической форме недостаточности), подкожные или подслизистые кровоизлияния, кровотечения в просвет пищеварительного тракта. При физикальном исследовании выявляют увеличение или, наоборот, уменьшение размеров печени, болезненность ее при пальпации, асцит, спленомегалию.

В анализах крови отмечают гипопроотеинемию, нарушение соотношения белковых фракций с преобладанием грубодисперсных компонентов (глобулины), гипербилирубинемию, снижение уровня фибриногена, протромбина, холестерина. Содержание трансаминаз повышено. Тимоловая проба, как правило, повышена, сулемовая значительно снижена. Довольно рано выявляют нарушения водно-электролитного обмена (снижение уровня калия и натрия в плазме крови).

Тяжесть печеночной недостаточности тесно взаимосвязана с интенсивностью желтухи, гипераммониемии. Источниками последней являются пищевые белки, кровь, изливающаяся в просвет пищеварительного тракта (чаще при кровотечении из варикозно-расширенных вен пищевода). Под влиянием пищеварительных соков и ферментов из белков образуется аммиак. В условиях нарушения дезинтоксикационной функции печени аммиак не подвергается разрушению и попадает в общий кровоток, оказывая токсическое действие на головной мозг. Степень тяжести печеночной недостаточ-

ности определяет выраженность нервно-психических расстройств. На ранних стадиях выявляют психическую депрессию или, наоборот, эйфорию, которые часто сменяют друг друга. Позднее происходят изменения неврологического статуса: нарушение координации движения, речи, заторможенность сознания. В финальной стадии болезни развивается коматозное состояние, тяжесть которого целесообразно определять по шкале Глазго.

Диагноз печеночной недостаточности ставят на основании данных анамнеза, клинического обследования, лабораторных анализов, отражающих состояние различных функций печени, а также электроэнцефалографии.

Лечение. Все мероприятия начинают с лечения основного заболевания, послужившего причиной его развития. При обтурационной желтухе показано оперативное лечение, направленное на восстановление оттока желчи и снижение уровня билирубина в крови. В зависимости от уровня препятствия в желчных путях используют наружное отведение желчи (холангиостомию) или наложение внутренних билиодигестивных анастомозов (с тощей или двенадцатиперстной кишкой). При отравлении гепатотоксичными ядами проводят массивную инфузионную антитоксическую терапию. Питание должно быть высококалорийным с резким ограничением вводимого в организм белка. При портальном циррозе печени, осложненном кровотечением из варикозно-расширенных вен пищевода, необходимо эвакуировать излившуюся кровь путем аспирации ее из желудка и толстой кишки с помощью очистительных клизм. Назначают антибиотики, не всасывающиеся из просвета пищеварительного тракта, для подавления микрофлоры, ведущей к разложению крови и образованию аммиака.

Перспективным направлением в лечении печеночной недостаточности можно считать плазмо- и гемосорбцию, плазмаферез, наружное дренирование грудного протока, а при печеночной гипоксии — гипербарическую оксигенацию.

Глава 13. ЖЕЛЧНЫЙ ПУЗЫРЬ И ЖЕЛЧНЫЕ ПРОТОКИ

Печеночные протоки правой и левой долей печени в области ее ворот, соединяясь вместе, образуют общий печеночный проток — ductus hepaticus. Ширина его 0,4—1 см, длина около 2,5—3,5 см. Общий печеночный и пузырный протоки, соединяясь, образуют общий желчный проток — ductus choledochus. Длина общего желчного протока 6—8 см, ширина 0,5—1,0 см.

В общем желчном протоке выделяют четыре отдела: супрадуоденальный, расположенный над двенадцатиперстной кишкой, ретродуоденальный, проходящий позади верхнегоризонтальной части двенадцатиперстной кишки, ретропанкреатический, расположенный позади головки поджелудочной железы, и интрамуральный, находящийся в стенке вертикального отдела двенадцатиперстной кишки (рис. 13.1).

Дистальный отдел общего желчного протока образует большой сосочек двенадцатиперстной кишки (фатеров сосок), расположенный в подслизистом слое кишки. Фатеров сосок обладает автономной мышечной системой, его мышечная часть состоит из продольных, циркулярных и косых волокон.

К фатерову соску подходит проток поджелудочной железы, образуя вместе с терминальным отделом общего желчного протока ампулу большого сосочка двенадцатиперстной кишки. В более редких случаях общий желчный проток и проток поджелудочной железы открываются на вершине большого сосочка двенадцатиперстной кишки отдельными отверстиями. Иногда они раздельно впадают в двенадцатиперстную кишку на расстоянии 1—2 см один от другого.

Желчный пузырь расположен на нижней поверхности печени в небольшом углублении. Большая часть его поверхности покрыта брюшиной, за исключением области, прилежащей к

печени. Емкость пузыря 50—70 мл. Его форма и размеры могут претерпевать изменения при воспалительных и рубцовых изменениях в пузыре и вблизи него. Выделяют дно, тело и шейку желчного пузыря, которая переходит в пузырный проток. Часто в шейке желчного пузыря образуется бухтообразное выпячивание — карман Гартмана. Пузырный проток чаще впадает в правую полуокружность общего желчного протока под острым углом. Имеются и другие варианты впадения пузырного протока: в правый печеночный проток, в левую полуокружность общего протока. При низком впадении протока пузырный проток на большом протяжении сопровождается общим печеночный проток.

Стенка желчного пузыря состоит из трех оболочек: слизистой, мышечной и фиброзной. Слизистая оболочка пузыря образует многочисленные складки. В области шейки пузыря и начальной части пузырного протока она формирует спиральную складку (клапаны Гейстера). В дистальном отделе пузырного протока складки слизистой оболочки вместе с пучками гладкомышечных волокон образуют сфинктер Люткенса.

Множественные выпячивания слизистой оболочки, расположенные между мышечными пучками, носят название синусов Рокитанского—Ашоффа. В фиброзной оболочке печени в области ложа пузыря расположены aberrантные печеночные каналы, не сообщающиеся с просветом желчного пузыря. Повреждение их во время выделения желчного пузыря из ложа печени может привести к желчеистечению.

Кровоснабжение желчного пузыря осуществляет пузырная артерия, идущая к нему со стороны шейки одним или двумя стволами от собственной печеночной артерии или ее правой ветви. Известно много других вариантов отхождения пузырной артерии, которые необходимо знать хирургу.

Лимфоотток происходит в лимфатические узлы ворот печени и лимфатическую систему самой печени.

Иннервация желчного пузыря осуществляется из печеночного сплетения, образованного ветвями брюшного сплетения, левого блуждающего нерва и правого диафрагмального нерва.

Желчь, продуцируемая в печени и поступающая во внепеченочные желчные протоки, состоит из воды (97 %), желчных солей (1—2 %), пигментов, холестерина и жирных кислот (около 1 %). Средний дебит выделения желчи печенью 40 мл/мин, в сутки в кишечник поступает около 1 л желчи. В межпищеварительный период сфинктер Одди находится в состоянии сокращения. При достижении определенного уровня давления в общем желчном протоке сфинктер Люткенса раскрывается, и желчь из печеночных протоков попадает в желчный пузырь. Через стенку желчного пузыря происходит всасывание воды и электролитов; концентрация желчи в связи с этим возрастает, желчь становится более густой и темной. Содержание основных компонентов желчи (желчные кислоты, пигменты холестерина, кальция), содержащихся в пузыре, повышается в 5—10 раз.

При попадании на слизистую оболочку двенадцатиперстной кишки пищи, кислого желудочного сока, жиров в кровь выделяются интестинальные гормоны (холецистокинин, секретин, эндорфины и др.), которые вызывают одновременное сокращение желчного пузыря и расслабление сфинктера Одди. Когда химус покидает двенадцатиперстную кишку, содержащее ее вновь становится щелочным, выделение в кровь гормонов прекращается и сфинктер Одди сокращается, препятствуя дальнейшему поступлению желчи в кишечник.

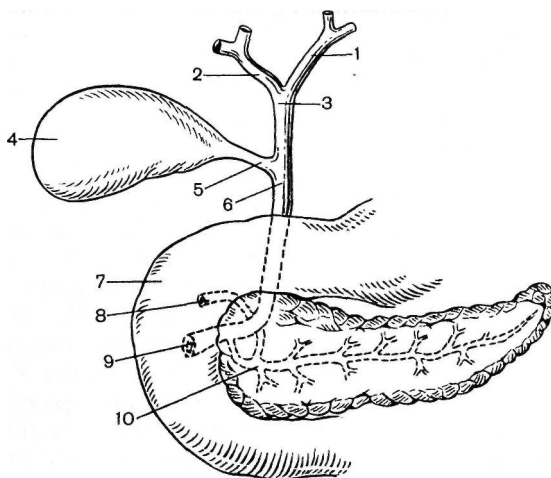


Рис. 13.1. Строение желчевыводящих путей.

1 — левый печеночный проток; 2 — правый печеночный проток; 3 — общий печеночный проток; 4 — желчный пузырь; 5 — пузырный проток; 6 — общий желчный проток; 7 — двенадцатиперстная кишка; 8 — добавочный проток поджелудочной железы (санториниев проток); 9 — большой сосочек двенадцатиперстной кишки (фатеров сосок); 10 — проток поджелудочной железы (вирсунгов проток).

13.1. Специальные методы исследования

Ультразвуковое исследование является основным методом диагностики заболеваний желчного пузыря и желчных протоков, позволяющим определить даже мелкие (размером 1–2 мм) конкременты в просвете желчного пузыря (реже в желчных протоках), толщину его стенки, скопление жидкости вблизи него при воспалении. Кроме того, УЗИ выявляет дилатацию желчных путей, изменение размеров и структуры поджелудочной железы. УЗИ может быть использовано для наблюдения за динамикой воспалительного или другого патологического процесса.

Холецистохолангиография (пероральная, внутривенная, инфузионная) — метод недостаточно информативный, не применим при обтурационной желтухе и при непереносимости йодсодержащих препаратов. Холецистохолангиография показана в случаях, когда УЗИ выполнить невозможно.

Ретроградная панкреатохолангиография (контрастирование желчных протоков с помощью эндоскопической канюляции большого сосочка двенадцатиперстной кишки и введения контрастного вещества в общий желчный проток) — ценный метод диагностики поражения магистральных желчных путей. Особенно важную информацию он может дать при механической желтухе различного генеза (определяют уровень, протяженность и характер патологических изменений).

Чрескожно-чреспеченочную холангиографию применяют при обтурационной желтухе, когда нет возможности выполнить ретроградную панкреатохолангиографию. При этом под контролем УЗИ и рентгенотелевидения производят чрескожно-чреспеченочную пункцию расширенного желчного протока правой или левой доли печени. После эвакуации желчи в просвет желчного хода вводят 100–120 мл контрастного вещества (верографин и др.), что позволяет получить четкое изображение внутripеченочных и внепеченочных желчных путей, определить причину механической желтухи и уровень препятствия. Исследование обычно выполняют непосредственно перед операцией (опасность желчеистечения из места пункции).

Рентгеноконтрастное исследование желчного пузыря и желчных путей может быть также произведено с помощью чрескожно-чреспеченочной пункции желчного пузыря под контролем УЗИ или во время лапароскопии.

Компьютерная томография печени обычно используется при злокачественных новообразованиях желчных путей и желчного пузыря для определения распространенности опухоли, уточнения операбельности (наличие метастазов). Кроме того, под контролем компьютерной томографии может быть выполнена пункция желчного пузыря или внутripеченочных желчных протоков с последующим введением в их просвет контрастного вещества для рентгенографии.

13.2. Врожденные аномалии развития желчевыводящих протоков

Атрезия и пороки развития внутри- и внепеченочных протоков, препятствующие нормальному оттоку желчи, встречаются сравнительно часто и требуют срочного хирургического вмешательства. Основным проявлением порока является обтурационная желтуха, которая появляется у ребенка при рождении и прогрессивно нарастает. За счет внутripеченочного блока быстро развивается билиарный цирроз печени с портальной гипертензией, появляются нарушения белкового, углеводного, жирового обмена, а также свертывающей системы крови (гипокоагуляция).

Лечение. Пороки развития желчных протоков, нарушающие отток желчи, подлежат оперативному лечению — наложению билиодигестивных анастомозов между вне- или внутривнутрипеченочными желчными протоками и кишкой (тощей или двенадцатиперстной) или желудком. При атрезии внутривнутрипеченочных желчных протоков оперативное вмешательство невозможно. В этих случаях единственным шансом на спасение жизни больного является пересадка печени.

Киста общего желчного протока. Киста представляет собой локальное шаровидной или овальной формы расширение общего печеночного или общего желчного протоков размером от 3—4 до 15—20 см. Болезнь проявляется тупыми болями в эпигастрии и правом подреберье, обтурационной желтухой за счет застоя густой желчи в полости кисты. Диагностика сложная, требует применения современных инструментальных способов исследования: УЗИ, компьютерной томографии, холангиографии, лапароскопии.

Лечение. Для оттока желчи накладывают билиодигестивные анастомозы между кистой и двенадцатиперстной или тощей кишкой (с иссечением большей части стенок кисты или без иссечения).

13.3. Повреждения желчных путей

Повреждения желчных путей бывают открытыми или закрытыми. Открытые возникают при ранениях огнестрельным или холодным оружием, во время оперативного вмешательства. Закрытые возникают при тупой травме живота. За исключением интраоперационных травм, все другие повреждения внепеченочных желчных путей сочетаются с повреждениями печени, желудка, кишечника и т. п.

Лечение оперативное. Выбор метода операции зависит от характера повреждения желчных путей, размеров раны, общего состояния больного.

Интраоперационные повреждения внепеченочных желчных протоков встречаются при холецистэктомии, когда затруднена ориентировка в анатомических образованиях из-за воспалительных и рубцовых изменений в области шейки пузыря и печеночно-двенадцатиперстной связки, аномалий строения желчных протоков или вариантов расположения желчных протоков, а также в результате технических ошибок хирурга. Чаще происходит ранение стенки правого печеночного или общего желчного протока, реже — их полное пересечение или лигирование, когда эти анатомические образования принимают за пузырный проток. Повреждения внепеченочных желчных путей встречаются при резекции желудка, особенно по поводу низких постбульбарных язв двенадцатиперстной кишки. Возможно пристеночное ранение общего желчного протока или его полное пересечение.

В большинстве случаев повреждение магистральных желчных протоков выявляют в ходе операции, реже — в послеоперационном периоде, при развитии наружных желчных свищей или обтурационной желтухи.

Оперативная коррекция повреждений внепеченочных желчных путей требует в каждом наблюдении индивидуального выбора восстановительно-реконструктивной операции.

13.4. Желчнокаменная болезнь

Желчнокаменная болезнь является распространенным заболеванием, развивающимся у людей в возрасте старше 40 лет. Особенно часто это заболевание наблюдают среди городского населения индустриально развитых

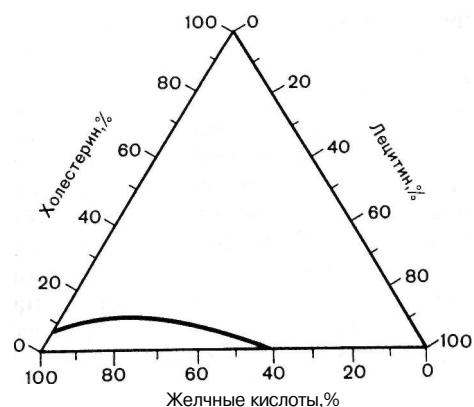


Рис. 13.2. Треугольная система координат Адмиралда и Смолла.

Если показатель соотношения холестерина, желчных кислот и лецитина (фосфолипидов) находится в зоне, очерченной кривой линией, то такая желчь не литогенна, так как холестерин в ней находится в растворенном состоянии. При прочих соотношениях компонентов желчи холестерин выпадает в виде кристаллов.

форма может быть округлой, овальной, в виде многогранника и т. д.

Основным местом образования желчных конкрементов является желчный пузырь, в очень редких случаях — желчные пути. Выделяют три основные причины их образования: застой желчи в пузыре, нарушение обмена веществ, воспалительные изменения в стенке желчного пузыря. При нарушении обмена веществ имеет значение не столько уровень концентрации холестерина в желчи, сколько изменение соотношения концентрации холестерина, фосфолипидов (лецитина) и желчных кислот. Желчь становится литогенной при увеличении в ней концентрации холестерина и уменьшении концентрации фосфолипидов и желчных кислот (рис. 13.2). В пресыщенной холестерином желчи он легко выпадает в виде кристаллов из нарушенного коллоида желчи. Известно, что желчнокаменная болезнь часто развивается у больных с такими заболеваниями обмена веществ, как диабет, ожирение, гемолитическая анемия.

В связи с длительным, хотя и нерезко выраженным, застоём желчи в пузыре она инфицируется. Инфекция приводит к повреждению стенки желчного пузыря, слущиванию ее эпителия. Возникают так называемые первичные ядра преципитации (бактерии, комочки слизи, клетки эпителия), служащие основой для аккумуляции выпадающих кристаллов основных составных частей желчи, находившихся до этого в коллоидном состоянии. Далее повреждение стенки желчного пузыря нарушает процесс всасывания некоторых компонентов желчи, изменяет их физико-химическое соотношение, что также способствует камнеобразованию. Кроме того, при холестазе в желчи, находящейся в желчном пузыре, может повышаться концентрация холестерина, билирубина, кальция, что увеличивает литогенность желчи. Этому способствуют прием богатой холестерином пищи, ожирение, прием оральных контрацептивов.

Клиническая картина и диагностика. Желчнокаменная болезнь может протекать бессимптомно. Конкременты в желчном пузыре обнаруживают

стран Европы и Северной Америки. По данным большинства исследователей, около 10 % мужчин и до 25 % женщин стран Европы страдают желчнокаменной болезнью. У лиц старше 70 лет этот показатель возрастает до 30—40 %. Значительно чаще болеют женщины.

Этиология и патогенез. Морфологическим субстратом желчнокаменной болезни являются конкременты в желчном пузыре и в желчевыводящих протоках, состоящие из обычных компонентов желчи — билирубина, холестерина, солей кальция. Чаще всего встречаются смешанные камни, содержащие в большей или меньшей пропорции указанные компоненты. При значительном преобладании одного из компонентов говорят о холестериновых (около 90 %), пигментных или известковых конкрементах. Их размеры варьируют от 1—2 мм до 3—5 см;

как случайную находку при обследовании пациентов по поводу другого заболевания, при операциях на органах брюшной полости или во время вскрытия. Наиболее часто желчнокаменная болезнь проявляется печеночной (желчной) коликой. Причинами возникновения болевого приступа являются ущемление конкремента в шейке желчного пузыря или пузырном протоке, повышение давления в желчном пузыре или протоках вследствие нарушения оттока желчи. Боли возникают чаще всего после погрешности в диете (жирная, острая пища), при физической нагрузке, психоэмоциональном напряжении, тряской езде, имеют интенсивный режущий, колющий, раздирающий, реж приступообразный характер, локализируются в правом подреберье и эпигастральной области. Боли часто иррадируют в поясничную область, правую лопатку, правое предплечье (раздражение ветвей правого диафрагмального нерва), реже — в область сердца, симулируя приступ стенокардии (симптом Боткина, холецистокоронарный симптом).

Часто приступ печеночной колики сопровождается тошнотой и многократной рвотой с примесью желчи, не приносящей больному облегчения. Колика может длиться от нескольких минут до нескольких часов. Больные при этом беспокойны, часто меняют позу, стараясь найти удобное положение, при котором уменьшается интенсивность боли. Температура тела во время приступа остается нормальной. При осмотре отмечается умеренная тахикардия — до 100 ударов в 1 мин. Язык влажный, обложен беловатым налетом. Обращает на себя внимание некоторое вздутие живота, правая половина брюшной стенки иногда отстает при акте дыхания. При перкуссии и пальпации живота возникает резкая болезненность в правом подреберье, особенно в месте проекции желчного пузыря. Защитное напряжение мышц отсутствует или выражено незначительно. Определяются положительные симптомы Ортнера, Георгиевского—Мюсси (болезненность при надавливании между ножками грудино-ключично-сосцевидной мышцы). Симптомов раздражения брюшины нет. Количество лейкоцитов в крови нормальное. Приступ болей проходит самостоятельно или после введения спазмолитических средств, способствующих восстановлению оттока желчи.

13.4.1. Хронический калькулезный холецистит

Клиническая картина и диагностика. После прекращения приступа печеночной колики пациенты могут чувствовать себя здоровыми (бессимптомная стадия хронического холецистита). Однако нередко у них сохраняются симптомы болезни, характерные для хронического холецистита — тяжесть и тупые боли в правом подреберье, усиливающиеся после еды, особенно при погрешности в диете, метеоризм, понос после жирной пищи, чувство горечи во рту и изжога, связанные с дуоденогастральным и гастроэзофагеальным рефлюксами. Первично-хронический калькулезный холецистит может протекать с указанными симптомами без приступов печеночной колики.

Осложнения. Осложнениями калькулезного холецистита являются холедохолитиаз, холангит, рубцовые стриктуры терминального отдела общего желчного протока, внутренние билиодигестивные свищи, водянка желчного пузыря.

Холедохолитиаз — наличие конкрементов в общем желчном протоке — одно из наиболее частых осложнений желчнокаменной болезни. У лиц пожилого и старческого возраста холедохолитиаз наблюдают в 2—3 раза чаще. Конкременты в общий желчный проток попадают в подавляющем боль-

шинстве случаев из желчного пузыря. Миграция их возможна при коротком широком пузырном протоке, пролежне в области шейки желчного пузыря или кармана Гартмана с образованием широкого свища между желчным пузырем и общим желчным протоком. У некоторых больных (1—4 %) возможно первичное образование конкрементов в желчевыводящих путях.

Холедохолитиаз может длительное время протекать бессимптомно. Даже при множественных конкрементах в общем печеночном и общем желчном протоках нарушения пассажа желчи возникают далеко не всегда. Желчь как бы обтекает конкременты, находящиеся в общем желчном протоке, свободно поступая в двенадцатиперстную кишку. При миграции конкрементов в наиболее узкие отделы общего печеночного и общего желчного протоков — его терминальный отдел и в ампулу большого сосочка двенадцатиперстной кишки — может возникнуть препятствие оттоку желчи в кишечник, что клинически проявляется обтурационной желтухой. Камень может изменить свое положение при возникшей желчной гипертензии. Это приведет к восстановлению оттока желчи до следующего обострения. Такие камни называют вентильными. При ущемлении конкремента в ампуле большого сосочка двенадцатиперстной кишки наряду с нарушением оттока желчи и обтурационной желтухой происходит нарушение оттока панкреатического сока, часто развивается острый или хронический билиарный панкреатит.

Желтуха является основным клиническим признаком холедохолитиаза. Иногда она носит ремиттирующий характер — при наличии так называемого вентильного камня терминального отдела общего желчного протока. При стойкой окклюзии камнем терминального отдела общего желчного протока возникает гипертензия в желчных путях. Клинически это проявляется тупыми болями в правом подреберье и желтухой. При дальнейшем повышении давления во внепеченочных желчных протоках просвет последних расширяется и конкремент как бы всплывает и перемещается в проксимальные отделы общего печеночного и общего желчного протоков, желтуха уменьшается и может вовсе исчезнуть на некоторое время.

Холангит — острое или хроническое бактериальное воспаление внутри- и внепеченочных желчных путей. Возникает чаще всего при холедохолитиазе, а также при других заболеваниях, сопровождающихся механической желтухой. Холестаз способствует развитию имеющейся в желчи инфекции, стенки желчных протоков воспаляются. По характеру морфологических изменений в стенках желчных протоков выделяют катаральный и гнойный холангит, по клиническому течению — острый и хронический.

Клинически острый холангит характеризуется внезапным повышением температуры тела до фебрильных цифр, потрясающим ознобом, тяжестью и тупыми болями в правом подреберье, тошнотой и рвотой. При остром гнойном холангите боли имеют интенсивный характер, рано появляется желтуха, которая связана не только с затруднением оттока желчи, но и с поражением печеночной паренхимы. Потрясающие ознобы, высокая температура тела, учащение дыхания, тахикардия, повышение числа лейкоцитов характерны для синдрома системной реакции на воспаление — грозного предвестника возможной декомпенсации функции жизненно важных органов, развития полиорганной недостаточности, септического состояния, септического шока. При указанных симптомах системной реакции на воспаление необходимы неотложные меры для того, чтобы не допустить дальнейшего развития осложнений.

При физикальном исследовании больных отмечают болезненность в правом подреберье, умеренно выраженную мышечную защиту (при гнойном холангите). Симптомы раздражения брюшины отсутствуют. У большинства

больных можно прощупать нижний край увеличенной болезненной печени. При прогрессирующем бурном течении гнойного холангита образуются мелкие гнойники в стенках желчных протоков, в толще паренхимы печени и на ее поверхности, что приводит к образованию множественных холангиогенных абсцессов печени, абсцессов в поддиафрагмальном или подпеченочном пространстве. Это свидетельствует о генерализации инфекции, *т.е.* сепсиса, и неблагоприятном прогнозе.

Хронический склерозирующий холангит — хроническое воспаление желчных путей, сопровождающееся утолщением и склерозом их стенок, которое приводит к обструкции внутрипеченочных желчных протоков. В большинстве случаев это генерализованный процесс, захватывающий все желчные пути. Различают первичный и вторичный склерозирующий холангит, возникающий на фоне желчнокаменной болезни, после хирургических манипуляций и цирроза печени. Этиология склерозирующего холангита неизвестна.

Клинически заболевание проявляется безболевым обтурационным желтухой. Кожные покровы больных приобретают бронзово-желтую окраску. Диагноз нередко становится ясным после исключения рака желчных путей. При консервативном лечении применяют стероидные гормоны, иммунодепрессанты, антибиотики. При оперативном лечении, когда позволяют анатомические условия, накладывают билиодигестивные анастомозы, в отдельных случаях производят трансплантацию печени. Результаты как оперативного, так и консервативного лечения неудовлетворительные.

Рубцовые стриктуры большого сосочка двенадцатиперстной кишки и терминального отдела общего желчного протока возникают при повреждении слизистой оболочки сосочка конкрементами, воспалительным процессом. Стриктуры могут быть ограниченными по протяженности — от нескольких миллиметров до 1—1,5 см и тубулярными, при которых имеется концентрическое сужение терминального отдела общего желчного протока на протяжении 2—2,5 см и более. Такое условное подразделение стриктур удобно для выбора оптимального способа коррекции этого осложнения во время операции.

Рубцовые стриктуры, как правило, не имеют патогномичных клинических симптомов. При выраженном стенозе терминального отдела общего желчного протока появляются симптомы холецистопанкреатита, острого или хронического билиарного панкреатита, обтурационной желтухи, холангита. Нередко стриктуры сочетаются с холедохолитиазом.

Рубцовые стриктуры подлежат реконструктивному оперативному лечению либо мини-инвазивному вмешательству в виде расширения стенотического участка баллоном и последующей установкой металлического стента в этом месте.

Внутренние билиодигестивные свищи возникают при длительном нахождении камней (особенно крупных) в желчном пузыре. В стенке пузыря образуется пролежень. Стенка пузыря интимно соединяется рубцовой тканью со стенкой близлежащего полого органа (поперечная ободочная кишка, двенадцатиперстная кишка, желудок, тонкая кишка), затем происходит разрушение припаянного к пузырю органа и образование свища. Наиболее часто свищи формируются между желчным пузырем и двенадцатиперстной кишкой или печеночным изгибом толстой кишки, значительно реже — между желчным пузырем и желудком, между желчным пузырем и общим печеночным или общим желчным протоками.

Клинические проявления внутренних билиодигестивных свищей скудные, поэтому поставить диагноз до операции удастся далеко не у всех боль-

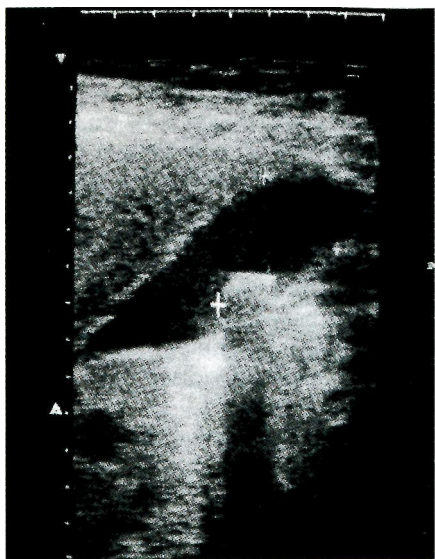


Рис. 13.3. Ультразвуковое исследование желчного пузыря. В просвете выявляется плотная эхоструктура (камень), ниже отделяется акустическая "дорожка".

ных. Известны случаи развития острой обтурационной непроходимости кишечника, вызванной крупным конкрементом, мигрировавшим в просвет кишечника. Конкременты меньших размеров свободно проходят по кишке и выходят вместе с калом. При забросе инфицированного кишечного содержимого в просвет желчного пузыря и желчных протоков возникают симптомы холангита. При холецисто-холедохиальном свище происходит миграция конкрементов из желчного пузыря в просвет общего желчного протока с развитием симптомов холедохолитиаза. При формировании свища из краев сосуда возникает кровотечение, иногда проявляющееся меленой.

Обзорная рентгенография органов брюшной полости у больных с пузырно-дуоденальным или пузырно-толстокишечным свищами позволяет выявить аэрохолию (наличие газа в желчном пузыре или желчных протоках).

Из-за тесной морфофункциональной взаимосвязи между желчным пузырем, желчными протоками и поджелудочной железой возникает затруднение оттока панкреатического сока, которое может наблюдаться при холедохолитиазе, стриктуре большого сосочка двенадцатиперстной кишки, холангите и т. п. К изменениям в желчных путях присоединяются изменения в поджелудочной железе, клинически проявляющиеся холецистопанкреатитом. При этом наряду с симптомами, характерными для холецистита и его осложнений, появляются клинические признаки хронического, реже острого панкреатита.

Водянка желчного пузыря развивается при окклюзии шейки желчного пузыря или пузырного протока конкрементом и слабой вирулентности микробной флоры желчи. В отключенном от внепеченочных протоков желчном пузыре происходит всасывание составных частей желчи, бактерии погибают, содержимое желчного пузыря становится бесцветным, приобретает слизистый характер. Как правило, пальпируется дно увеличенного, растянутого, безболезненного желчного пузыря. При наличии вирулентной инфекции стенки желчного пузыря утолщаются, содержимое пузыря становится гнойным — возникает хроническая эмпиема.

Основным методом диагностики желчнокаменной болезни и ее осложнений является ультразвуковое исследование. При исследовании в просвете желчного пузыря можно выявить плотные эхоструктуры (камни), перемещающиеся при изменении положения тела (рис. 13.3). Достоверность метода 96—98 %. Информативность УЗИ в диагностике холедохолитиаза значительно ниже, чем при исследовании желчного пузыря.

Более точные данные могут быть получены при холецистохолангиографии (достоверность 70—85 %), особенно при внутривенном введении контрастного вещества. Прямым признаком холедохолитиаза является наличие дефектов наполнения на фоне контрастированного желчного пузыря

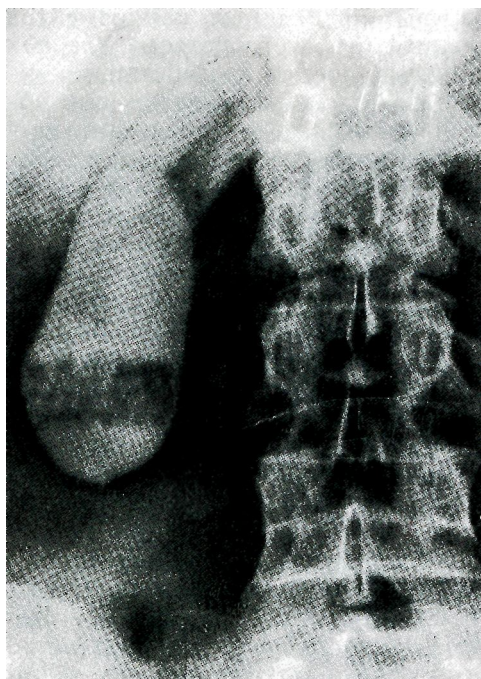


Рис. 13.4. Множественные "плавающие" холестериновые комки в желчном пузыре. Холестистограмма.

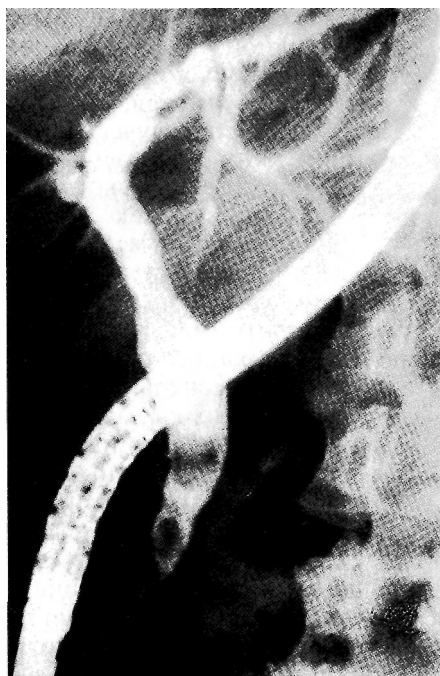

Рис. 13.5. Холедохолитиаз, стриктура терминального отдела общего желчного протока. Отмечается значительное расширение общего желчного протока, в его терминальном отделе — два дефекта наполнения (камни). Контрастное вещество не поступает в двенадцатиперстную кишку. Дистальный отдел общего желчного протока резко сужен. Ретроградная панкреатохолангиограмма.

(рис. 13.4). Холедохолитиаз с помощью указанных методов исследования диагностируется не более чем у половины больных с этим осложнением желчнокаменной болезни. Однако при повышении уровня билирубина в крови выше 0,02—0,03 г/л резко нарушается функциональное состояние гепатоды, поэтому указанные методы холестистохолангиографии неприменимы.

Наиболее информативными способами диагностики холедохолитиаза и стриктур терминального отдела общего желчного протока являются ретроградная панкреатохолангиорентгенография (рис. 13.5), чрескожно-чреспеченочная холангиография, а также контрастное исследование желчных путей под контролем УЗИ или лапароскопии.

Лечение. Хирургическое лечение является единственно возможным способом излечения больного при хроническом калькулезном холецистите. До сих пор не существует эффективных лекарственных препаратов, способных вызывать растворение конкрементов в желчном пузыре и желчных протоках. Некоторые препараты могут растворять определенный вид камней, однако при длительном применении они вызывают серьезные побочные явления и осложнения. В последнее время появились сведения об успешном растворении мелких холестериновых конкрементов препаратами, синтезированными на основе солей желчных кислот.

Экстракорпоральная ударно-волновая литотрипсия.

Сущность метода заключается в разрушении желчных конкрементов ударной волной, воспроизводимой специальным устройством. Ударная волна строго фокусируется на желчный пузырь, под ее воздействием конкременты разрушаются, образуются мелкие фрагменты и песок, способные в большинстве случаев вместе с желчью выходить в двенадцатиперстную кишку. Этот бескровный метод особенно показан при лечении больных пожилого и старческого возраста. Процедура может быть применена повторно. Однако далеко не все конкременты поддаются дроблению. В 10—25 % случаев фрагменты разрушенных камней бывают крупными и не могут выйти через естественное отверстие холедоха. Для их удаления из желчных протоков в этих случаях приходится выполнять эндоскопическую папиллотомию. Кроме того, повышенная литогенность желчи и измененная стенка желчного пузыря создают условия для повторного образования конкрементов. Ударная волна не только разрушает камни, но в некоторых случаях вызывает серьезные повреждения печени и стенок пузыря. Увлечение литотрипсией быстро пошло на убыль с появлением возможности удалять желчный пузырь специальными инструментами под контролем видеолaparоскопической техники (lapароскопическая холецистэктомия).

Лапароскопическая холецистэктомия. Для проведения видеолaparоскопической холецистэктомии необходимы специальная аппаратура и инструменты. Операция проводится под общим обезболиванием. Пациенту вводят в брюшную полость через проколы брюшной стенки 4—5 троакаров. Через один из них вводят некоторое количество воздуха, чтобы создать необходимое пространство для манипуляций. Давление воздуха в брюшной полости поддерживается на одном уровне. Через второй канал вводится осветительная аппаратура с видеокамерой, передающей изображение операционного поля на специальный монитор. Оставшиеся троакары используют для введения специальных инструментов, рассекающих ткани, для остановки кровотечения, наложения клипс на пузырьную артерию и пузырный проток, что позволяет затем пересекать эти анатомические структуры. Имеется специальный инструмент для сшивания тканей и завязывания узлов с помощью введенных лигатур.

Техника лапароскопического удаления желчного пузыря принципиально не отличается от общепринятой методики. Этапы операции те же, что и при открытой холецистэктомии. Хирург следит за своими манипуляциями, глядя на монитор, а не в рану, как при обычной открытой операции.

Летальность при лапароскопической холецистэктомии составляет доли процента, но несколько возрастает ятрогенное повреждение желчных протоков (до 0,3 % и выше). В настоящее время лапароскопическая холецистэктомия считается "золотым стандартом" в хирургическом лечении желчно-каменной болезни и ее осложнений. Она отличается от традиционной открытой холецистэктомии малой травматичностью и значительным сокращением послеоперационного и реабилитационного периодов.

Конкуренцию лапароскопической холецистэктомии может составить открытая холецистэктомия из мини-лапаротомного доступа длиной 3—5 см. При этой операции используются специальные инструменты и осветители, которые значительно дешевле видеолaparоскопической аппаратуры. Холецистэктомия из мини-лапаротомного доступа по всем параметрам не уступает лапароскопической.

Показанием к хирургическому лечению калькулезного холецистита являются частые тяжелые приступы печеночной колики, наличие в пузыре крупных камней, способных вызвать пролежень стенки пузыря с последующим

образованием пузырно-кишечного свища, опасность развития рака желчного пузыря, который возникает у 5 % больных, длительно страдающих желчнокаменной болезнью. Не меньшую опасность представляют мелкие камни пузыря, которые могут закупоривать пузырный проток, проникать в общий желчный проток и вызывать механическую желтуху, холангит, билиарный острый или хронический панкреатит. Оперативному лечению подлежат больные, которые не испытывают полного исчезновения симптомов болезни между приступами.

Консервативное медикаментозное и курортное лечение бесперспективны, так как способны только на некоторое время уменьшить воспалительные изменения в пузыре и желчных протоках, принести временное облегчение.

Таким образом, в первую очередь операция настоятельно показана больным, у которых желчнокаменная болезнь проявляется определенными клиническими симптомами. Пациенты, у которых камни желчного пузыря не вызывают никаких симптомов желчнокаменной болезни длительное время, могут оставаться носителями камней, однако часто их подстерегают те же опасности. Нередко у них развивается бескаменный холецистит и другие осложнения.

Основным типом операции при хроническом холецистите является холецистэктомия. После интраоперационной ревизии желчного пузыря, внепеченочных желчных протоков, двенадцатиперстной кишки и поджелудочной железы, оценки характера патологических изменений принимается решение об оперативном вмешательстве на желчном пузыре и, в случае необходимости, на внепеченочных желчных протоках. Холецистэктомию, как правило, при любом доступе начинают от шейки пузыря, чтобы предотвратить возможную миграцию мелких камней из желчного пузыря в общий желчный проток. В треугольнике Калло выделяют пузырный проток, перевязывают его и отсекают. Затем выделяют расположенную несколько выше пузырную артерию, которая может быть представлена одной или несколькими ветвями. Артерию лигируют дважды и пересекают. После этого рассекают серозную оболочку пузыря вблизи печени. Затем субсерозно выделяют и удаляют желчный пузырь. В ложе пузыря производят тщательный гемостаз и оставляют рану открытой. Если оставшиеся края серозного покрова пузыря достаточно велики, то ложе пузыря перитонизируют. При лапароскопической холецистэктомии ложе пузыря обрабатывают термокоагулятором и оставляют открытым. К ложу пузыря подводят дренаж на 1–2 дня для контроля за возможным истечением желчи и крови.

При выраженных рубцовых спайках и воспалительном инфильтрате в области шейки идентифицировать треугольник Калло и его элементы трудно. Поэтому во избежание повреждения общего желчного протока, печеночной артерии и других структур выделение желчного пузыря начинают от его дна, строго придерживаясь стенки пузыря. Однако это не является гарантией от случайного повреждения общего желчного протока и сосудов. Статистические данные свидетельствуют о том, что при удалении желчного пузыря от дна структуры в области треугольника Калло повреждаются чаще. Во всех случаях следует стремиться к субсерозному выделению желчного пузыря.

Холангиографию во время операции проводят через пузырный проток в тех случаях, когда по анамнестическим данным и данным интраоперационной ревизии протоков возникает подозрение на наличие камней в протоках. Показанием к интраоперационной холангиографии являются механическая желтуха в анамнезе или перед операцией, расширение общего желчного протока более чем на 1 см, прощупываемые во время операции камни в

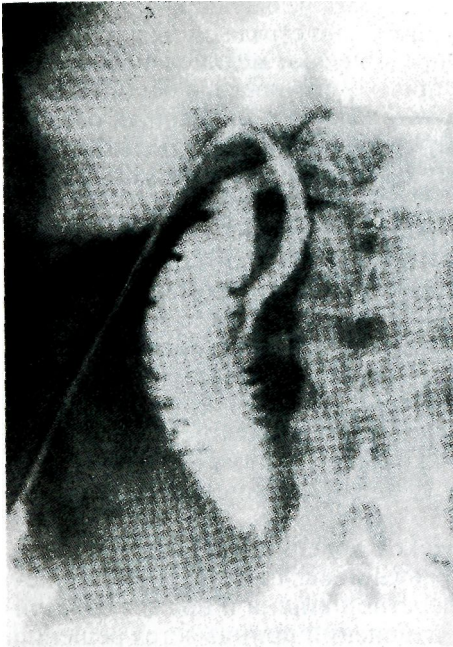


Рис. 13.6. Общий желчный проток не расширен, дефектов наполнения в нем нет, контрастное вещество свободно поступает в двенадцатиперстную кишку. Интраоперационная холангиограмма.

протоках, хронический или острый панкреатит в анамнезе, при котором может сформироваться стриктура в терминальном отделе общего желчного протока. После введения в желчные пути контрастного водорастворимого вещества производят рентгенографию (серию рентгеновских снимков) на операционном столе, по которым можно определить диаметр внепеченочных желчных протоков, дефекты наполнения от имеющихся в протоках камней, выявить стриктуру в терминальном отделе общего желчного протока и др. (рис. 13.6).

Наибольшую информацию о состоянии протоков можно получить при холангиоскопии, позволяющей наблюдать за продвижением контрастного вещества по протокам в реальном масштабе времени на экране рентгеновского аппарата, при этом прослеживаются все фазы прохождения контрастного вещества и определяются более точно изменения в протоках. Холангиоскопия проводится в сложных для оценки патологических изменений в желчных протоках случаях. Холангиоскоп вводят через культю пузырного протока или через

холедохотомическое отверстие. После отмывания стенок протоков и желчи стерильным изотоническим раствором можно осмотреть внепеченочные и внутрипеченочные желчные протоки, увидеть воспалительные изменения на слизистой оболочке при холангите, обнаружить и удалить камни или патологические образования, осмотреть ампулу большого дуоденального сосочка, выявить стриктуру в терминальном отделе протока.

При отсутствии специальной аппаратуры для обнаружения камней внутри протока производят супрадуоденальную холедохотомию. В просвет протока вводят специальный пластмассовый зонд. Пальпация желчного протока с введенным в него зондом помогает лучше обнаружить мелкие конкременты. Специальными инструментами (окончатые маленькие щипцы, корзинка Дормиа, кюретки, ложечки и т. п.) или катетером Фогарти с раздуваемой манжеткой на конце осторожно, чтобы не ранить стенку холедоха, извлекают камни, "замаску" из густой желчи, песок. После этих манипуляций производят контрольную холангиографию или холангиоскопию. Далее с помощью набора зондов разного калибра можно определить проходимость терминального отдела протока и степень сужения его. Если через отверстие терминальной части протока удается провести в двенадцатиперстную кишку буж диаметром 3 мм и более, то проходимость протока считают нормальной.

Если хирург уверен в том, что все конкременты удалены, проходимость желчных протоков хорошая, проявлений холангита нет, то отверстие в холедохе закрывают "глухим швом". К ложу пузыря, как обычно, подводят дренаж для контроля за желчеистечением или кровотечением. Если имеют-

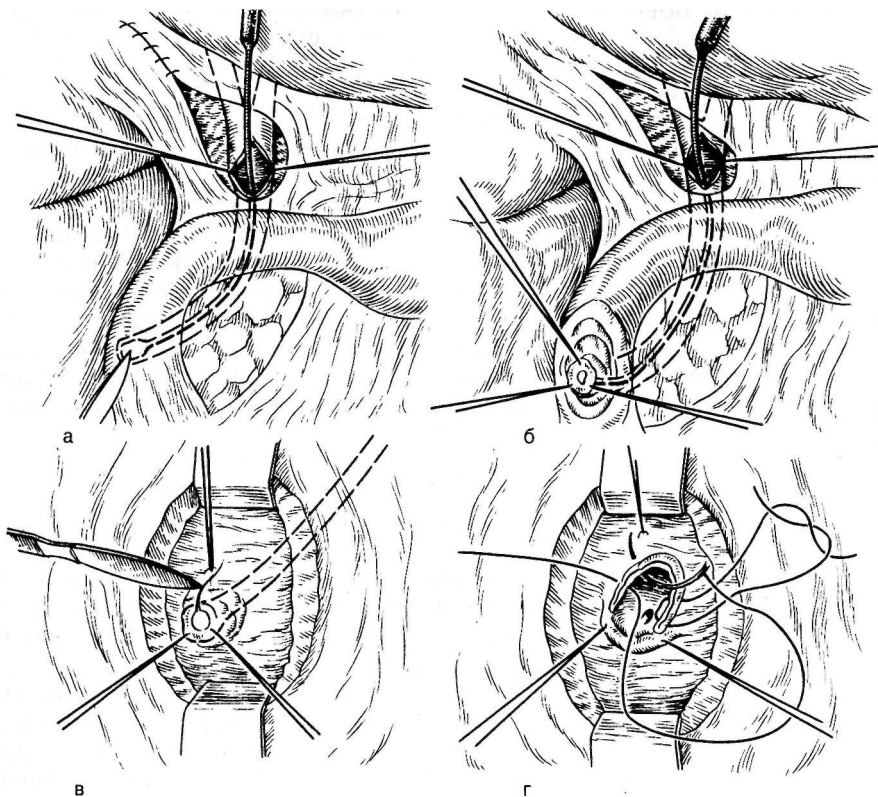


Рис. 13.7. Папиллосфинктеропластика.

а — холедохотомия; введение зонда в просвет общего желчного протока; б — рассечение стенки вертикальной ветви двенадцатиперстной кишки над большим сосочком двенадцатиперстной кишки; в — рассечение верхней стенки большого сосочка двенадцатиперстной кишки; г — сшивание слизистых оболочек общего желчного протока и двенадцатиперстной кишки.

ся сомнения в целесообразности наложения глухого шва на холедох, то операцию завершают временным дренированием общего желчного протока через культю пузырного протока тонким дренажем или через холедохотомическое отверстие Т-образным дренажем. Этот дренаж обеспечивает надежную декомпрессию желчных путей и хорошо может быть зафиксирован в просвете общего желчного протока.

Если в просвете большого сосочка двенадцатиперстной кишки вклинен конкремент, то удалить его через холедохотомическое отверстие, как правило, невозможно. Для его извлечения прибегают к дуоденотомии и рассечению большого сосочка двенадцатиперстной кишки. Подобная процедура может быть выполнена с помощью эндоскопии на операционном столе, что позволяет избежать вскрытия просвета двенадцатиперстной кишки. Вклинение камня в терминальный отдел холедоха часто сочетается со стриктурой сосочка или терминального отдела общего желчного протока. При небольших ограниченных стриктурах оптимальной операцией является папиллосфинктеротомия с папиллосфинктеропластикой. Для этого большой сосочек двенадцатиперстной кишки рассекают по длине, ориентируясь на 11 ча-

сов (во избежание повреждения протока поджелудочной железы) на протяжении 0,8—1,5 см. Затем отдельными швами сшивают слизистую оболочку передней стенки общего желчного протока со слизистой оболочкой задней стенки двенадцатиперстной кишки (рис. 13.7).

При протяженных тубулярных стриктурах терминального отдела общего желчного протока папиллосфинктеротомия невыполнима, поэтому для обеспечения адекватного оттока желчи накладывают супрадуоденальный холедоходуоденостомоз.

Эта операция менее физиологична, чем папиллосфинктеропластика, так как ниже анастомоза в холедохе образуется "слепой мешок", в котором застаиваются желчь, пища, слизь, что может привести к образованию камней и развитию холангита. Вследствие неустраненного препятствия оттоку панкреатического сока сохраняются или появляются симптомы хронического панкреатита. В этих случаях сочетание холедоходуоденостомии и папиллосфинктеропластики позволяет значительно улучшить функциональные результаты операции.

13.4.2. Острый холецистит

Острое воспаление желчного пузыря является одним из наиболее частых осложнений желчнокаменной болезни. Острый холецистит при желчнокаменной болезни называют "каменным" в противоположность "бескаменному", возникающему при отсутствии камней в желчном пузыре.

Этиология и патогенез. Каменный холецистит возникает примерно у 25 % больных хроническим калькулезным холециститом. Бескаменный холецистит встречается редко, наблюдается только у 5—10 % больных острым холециститом. Основные причины развития острого холецистита: нарушение оттока желчи (чаще всего при блокаде шейки или пузырного протока конкрементом), растяжение стенок пузыря и связанная с этим ишемия стенки, микрофлора в просвете пузыря. В желчный пузырь микрофлора попадает восходящим путем из двенадцатиперстной кишки, нисходящим путем — с током желчи из печени, куда инфекция попадает с током крови, реже — лимфогенным и гематогенным путями.

У подавляющего большинства больных хроническим калькулезным холециститом желчь содержит микрофлору. Однако острый воспалительный процесс возникает лишь при нарушении оттока желчи. Второстепенное значение имеют ишемия стенки пузыря и повреждающее действие панкреатического сока на слизистую оболочку пузыря при панкреатобилиарном рефлюксе.

Клиническая картина и диагностика. Различают следующие клинико-морфологические формы острого холецистита: катаральный, флегмонозный и гангренозный (с перфорацией желчного пузыря или без нее).

Катаральный холецистит характеризуют интенсивные постоянные боли в правом подреберье, эпигастральной области с иррадиацией в правую лопатку, плечо, правую половину шеи. В начале заболевания боли могут носить приступообразный характер за счет усиленного сокращения стенки желчного пузыря, направленного на ликвидацию окклюзии шейки пузыря или пузырного протока. Часто возникает рвота желудочным, а затем дуоденальным содержимым, не приносящая пациенту облегчения. Температура тела повышается до субфебрильных цифр. Развивается умеренная тахикардия до 80—90 ударов в 1 мин, иногда наблюдается некоторое повышение артериального давления. Язык влажный, может быть обложен белова-

тым налетом. Живот участвует в акте дыхания, отмечается лишь некоторое отставание верхних отделов правой половины брюшной стенки в акте дыхания. При пальпации и перкуссии живота возникает резкая болезненность в правом подреберье, особенно в области проекции желчного пузыря. Напряжение мышц брюшной стенки отсутствует или выражено незначительно. Симптомы Ортнера, Мерфи, Георгиевского—Мюсси положительные. У 20 % больных можно прощупать увеличенный, умеренно болезненный желчный пузырь. В анализе крови отмечают умеренный лейкоцитоз ($10-12 \cdot 10^9/\text{л}$).

Катаральный холецистит, как и печеночную колику, у большинства больных провоцируют погрешности в диете. В отличие от колики приступ острого катарального холецистита бывает более продолжительным (до нескольких суток) и сопровождается неспецифическими симптомами воспалительного процесса (гипертермия, лейкоцитоз, увеличение СОЭ).

Флегмонозный холецистит имеет более выраженную клиническую симптоматику: боли значительно интенсивнее, чем при катаральной форме воспаления, усиливаются при дыхании, кашле, перемене положения тела. Чаще возникают тошнота и многократная рвота, ухудшается общее состояние больного, температура тела достигает фебрильных цифр, тахикардия возрастает до 100 ударов в 1 мин и более. Живот несколько вздут за счет пареза кишечника, при дыхании больной шадит правую половину брюшной стенки, кишечные шумы ослаблены. При пальпации и перкуссии живота возникает резкая болезненность в правом подреберье, здесь же отмечается выраженная мышечная защита; нередко можно определить воспалительный инфильтрат или увеличенный болезненный желчный пузырь. При исследовании определяются положительный симптом Щеткина—Блумберга в правом верхнем квадранте живота, симптомы Ортнера, Мерфи, Георгиевского—Мюсси, лейкоцитоз до $12-18 \cdot 10^9/\text{л}$ со сдвигом формулы влево, увеличение СОЭ.

Отличительным признаком флегмонозного процесса является переход воспаления на париетальную брюшину. Отмечается увеличение желчного пузыря: стенка его утолщена, багрово-синюшного цвета. На покрывающей его брюшине имеется фибринозный налет, в просвете — гнойный экссудат. Если при катаральной форме острого холецистита при микроскопическом исследовании отмечают лишь начальные признаки воспаления (отек стенки пузыря, гиперемия), то при флегмонозном холецистите выявляют выраженную инфильтрацию стенки пузыря лейкоцитами, пропитывание тканей гнойным экссудатом, иногда с образованием мелких гнойников в стенке пузыря.

Гангренозный холецистит обычно является продолжением флегмонозной стадии воспаления, когда естественные защитные механизмы организма не в состоянии ограничить распространение вирулентной микрофлоры. На первый план выступают симптомы выраженной интоксикации с явлениями местного или общего гнойного перитонита, что особенно выражено при перфорации стенки желчного пузыря. Гангренозную форму воспаления наблюдают чаще у людей пожилого и старческого возраста со сниженными регенеративными способностями тканей, снижением реактивности организма и нарушением кровоснабжения стенки желчного пузыря за счет атеросклеротического поражения абдоминальной части аорты и ее ветвей.

При переходе воспалительного процесса в гангренозную форму может наступить некоторое уменьшение болевых ощущений и кажущееся улучшение общего состояния больного. Это связано с гибелью чувствительных нервных окончаний в желчном пузыре. Однако довольно быстро этот пери-

од мнимого благополучия сменяют нарастающая интоксикация и симптомы распространенного перитонита. Состояние больных становится тяжелым, они вялы, заторможены. Температура тела фебрильная, развивается выраженная тахикардия (до 120 ударов в 1 мин и более), дыхание учащенное и поверхностное. Язык сухой, живот вздут за счет пареза кишечника, правые его отделы не участвуют в акте дыхания, перистальтика резко угнетена, а при распространенном перитоните отсутствует. Защитное напряжение мышц передней брюшной стенки становится более выраженным, выявляются симптомы раздражения брюшины. Перкуторно иногда определяют притупление звука над правым латеральным каналом живота. В анализах крови и мочи высокий лейкоцитоз с резким сдвигом лейкоцитарной формулы влево, увеличение СОЭ, нарушение электролитного состава крови и кислотно-основного состояния, в моче — протеинурия, цилиндрурия (признаки деструктивного воспаления и тяжелой интоксикации).

Острый холецистит у лиц пожилого и особенно старческого возраста со снижением общей реактивности организма и наличием сопутствующих заболеваний имеет стертое течение: нередко отсутствуют интенсивные болевые ощущения, защитное напряжение мышц передней брюшной стенки не выражено, нет высокого лейкоцитоза. В связи с этим возникают довольно серьезные затруднения в диагностике острого холецистита, оценке состояния и выборе метода лечения.

В типичных случаях диагностика острого холецистита не представляет серьезных проблем. Вместе с тем сходная клиническая картина может возникать при остром аппендиците, остром панкреатите, перфоративной язве желудка и двенадцатиперстной кишки, почечной колике и некоторых других острых заболеваниях органов брюшной полости.

Среди инструментальных способов диагностики острого холецистита ведущая роль принадлежит ультразвуковому исследованию, при котором можно выявить утолщение стенки желчного пузыря, конкременты в его просвете, экссудат в подпеченочном пространстве. Из инвазивных методов исследования большое распространение получила лапароскопия, позволяющая визуально оценить характер морфологических изменений в желчном пузыре. Оба этих способа могут быть использованы и в качестве лечебных процедур в сочетании с пункцией желчного пузыря и его наружным дренированием.

Лечение. Все больные острым холециститом должны находиться в стационаре под постоянным наблюдением хирурга. При наличии симптомов местного или распространенного перитонита показана экстренная операция. В остальных случаях проводят консервативное лечение. Ограничивают прием пищи, разрешая лишь щелочное питье (кислое желудочное содержимое, белки и жиры стимулируют выделение кишечных гормонов, усиливающих моторную деятельность желчного пузыря и секреторную активность поджелудочной железы). Для уменьшения болей применяют ненаркотические анальгетики.

Наркотические анальгетики применять нецелесообразно, так как выраженное анальгезирующее действие препаратов может, значительно уменьшив болевые ощущения, затушевать объективные признаки воспаления (перитонеальные симптомы), затруднить диагностику. Кроме того, наркотические анальгетики, вызывая спазм сфинктера Одди, способствуют развитию желчной гипертензии и нарушению оттока панкреатического сока, что крайне нежелательно при остром холецистите.

Болевые ощущения могут быть уменьшены благодаря применению холинолитических спазмолитических (атропин, платифиллин, баралгин, но-шпа)

и т. п.) средств. На область правого подреберья кладут пузырь со льдом для уменьшения кровенаполнения воспаленного органа. Применение теплой грелки абсолютно недопустимо, так как при этом значительно увеличивается кровенаполнение желчного пузыря, что ведет к дальнейшему прогрессированию воспалительного процесса и развитию деструктивных изменений. Для подавления активности микрофлоры назначают антибиотики широкого спектра действия, за исключением препаратов тетрациклинового ряда, обладающих гепатотоксическими свойствами. Для дезинтоксикации и парентерального питания назначают инфузионную терапию в общем объеме не менее 2—2,5 л растворов в сутки.

На фоне лечения проводят постоянное наблюдение за больным: фиксируют изменения субъективных ощущений и объективных симптомов болезни. Целесообразно вести индивидуальную карту наблюдения, в которой отмечают через каждые 3—4 ч частоту пульса, величину артериального давления, температуру тела, количество лейкоцитов в крови. Таким образом, оценивают эффективность проводимого лечения, судят о течении воспалительного процесса.

При остром холецистопанкреатите комплекс лекарственной терапии должен включать также препараты, применяемые для лечения острого панкреатита.

У большинства пациентов возможно купирование приступа острого холецистита. В процессе наблюдения и лечения необходимо обследовать больного; для выявления конкрементов в желчном пузыре — произвести УЗИ. При их обнаружении и отсутствии противопоказаний (тяжелые заболевания жизненно важных органов) больного целесообразно оперировать в плановом порядке через 24—72 ч или через 2—3 нед после стихания острого приступа.

Если на фоне проводимого лечения острого холецистита в течение 48—72 ч состояние больного не улучшается, продолжают или усиливаются боли в животе и защитное напряжение брюшной стенки, учащается пульс, сохраняется на высоком уровне или поднимается температура, увеличивается лейкоцитоз, то показано срочное хирургическое вмешательство для предупреждения перитонита и других тяжелых осложнений.

В последние годы для лечения острого холецистита у больных с повышенным операционным риском успешно применяют пункции и наружное дренирование желчного пузыря. Под контролем лапароскопа или УЗИ пунктируют желчный пузырь, через ткань печени эвакуируют его инфицированное содержимое (желчь, гной), после чего в просвете пузыря устанавливают гибкий пластмассовый катетер для аспирации содержимого и местного введения антибиотиков. Это позволяет остановить развитие воспалительного процесса, деструктивных изменений в стенке желчного пузыря, быстро добиться положительного клинического эффекта, избежать вынужденных, рискованных для больного оперативных вмешательств на высоте процесса и не производить оперативное вмешательство без надлежащей предоперационной подготовки.

Ситуация значительно усложняется при развитии обтурационной желтухи на фоне острого холецистита. Болезнь может осложниться холангитом, повреждением гепатоцитов, дальнейшим усугублением интоксикации, развитием печеночно-почечной недостаточности. Обтурационная желтуха развивается нередко у лиц пожилого и старческого возраста, компенсаторные возможности организма которых весьма ограничены, и оперативное вмешательство на фоне острого холецистита представляет большой риск. В этой ситуации перспективной является срочная эндоскопическая папиллотомия.

Через биопсийный канал дуоденоскопа в большой сосочек двенадцатиперстной кишки вводят тонкую канюлю, после чего с помощью специального папиллотомы рассекают его верхнюю стенку. При этом конкременты из протоков либо отходят самостоятельно, либо их удаляют специальными щипчиками с помощью петли (корзинки) Дормиа или зонда Фогарти. Такая манипуляция позволяет ликвидировать желчную и панкреатическую гипертензию, уменьшить желтуху и интоксикацию. В последующем выполняют операцию на желчном пузыре в плановом порядке.

Холецистэктомия — основное оперативное вмешательство, выполняемое при остром холецистите. Удаление желчного пузыря может представлять значительные трудности в связи с выраженными воспалительными изменениями в окружающих его тканях. Поэтому рекомендуют удалять пузырь "от дна". Холецистэктомия при наличии показаний должна быть дополнена интраоперационным исследованием внепеченочных желчных протоков (холангиографией). При обнаружении холедохолитиаза или стеноза терминального отдела общего желчного протока производят те же манипуляции, которые принято делать в аналогичных случаях при плановых операциях у больных хроническим калькулезным холециститом (холедохотомия, Т-образный дренаж и др.). В брюшной полости оставляют дренаж для контроля за крово- и желчеистечением.

Летальность после холецистэктомии, выполненной по поводу острого холецистита, составляет 6—8 %, достигая у лиц пожилого и старческого возраста 15-20 %.

Холецистостомия с удалением конкрементов и инфицированного содержимого желчного пузыря показана в редких случаях, в качестве вынужденной меры при общем тяжелом состоянии пациента и массивном воспалительном инфильтрате вокруг желчного пузыря, особенно у лиц пожилого и старческого возраста. Эта операция позволяет лишь ликвидировать острые воспалительные изменения в стенке желчного пузыря. В отдаленные сроки после операции, как правило, в желчном пузыре вновь образуются конкременты и больных приходится оперировать повторно.

13.5. Бескаменный холецистит

Острый бескаменный холецистит возникает в связи с проникновением инфекции в желчный пузырь со сниженной эвакуаторной способностью. Известно, что застой желчи способствует развитию инфекции. Определенное значение в развитии воспаления пузыря придают рефлюксу панкреатического сока в желчные пути и желчный пузырь, повреждающему действию его на слизистую оболочку желчного пузыря.

Клинические проявления острого бескаменного холецистита аналогичны таковым при остром калькулезном холецистите. По тяжести морфологических изменений в стенке желчного пузыря различают катаральный, флегмонозный, гангренозный холецистит. В диагностике и выборе способа лечения больного решающее значение принадлежит данным объективного обследования пациента, динамике клинической картины болезни на фоне проводимого лечения. При деструктивных формах холецистита показана срочная операция — холецистэктомия с интраоперационным исследованием проходимости желчных протоков. Необходимость интраоперационной холангиографии диктуется тем, что при бескаменном холецистите иногда можно обнаружить мелкие конкременты в желчных протоках, рубцовый стеноз большого сосочка двенадцатиперстной кишки. Довольно часто ост-

рый бескаменный холецистит сочетается с воспалительными изменениями в поджелудочной железе (холецистопанкреатит). Увеличенная головка поджелудочной железы может сдавливать терминальный отдел общего желчного протока, вызывая желчную гипертензию. В этих случаях во время операции необходимо дренировать желчные пути.

Хронический бескаменный холецистит. Клиническая картина бескаменного хронического холецистита сходна с таковой при хроническом калькулезном холецистите. Однако боли в правом подреберье бывают не столь интенсивными, но отличаются длительностью, почти постоянным характером, усилением после погрешности в диете. Наиболее информативными в диагностике бескаменного холецистита являются ультразвуковое исследование (включая определение сократительной способности пузыря после пробного завтрака) и холецистохолангиография. Сходную клиническую картину могут давать многие заболевания других органов пищеварительной системы — гастрит, язвенная болезнь, грыжи пищеводного отверстия диафрагмы, хронический колит и т. п. Поэтому при подозрении на хронический бескаменный холецистит необходимо произвести тщательное разностороннее обследование больного. При длительном упорном течении, при неэффективности консервативного лечения показана холецистэктомия.

13.6. Постхолецистэктомический синдром

У большинства больных желчнокаменной болезнью оперативное лечение приводит к выздоровлению и полному восстановлению трудоспособности. Иногда у пациентов сохраняются некоторые симптомы болезни, бывшие у них до операции, или появляются новые. Причины этого весьма разнообразны, тем не менее данное состояние больных, перенесших холецистэктомию, объединяют собирательным понятием "постхолецистэктомический синдром". Термин неудачен, так как далеко не всегда удаление желчного пузыря служит причиной развития болезненного состояния пациента. Основными причинами развития так называемого постхолецистэктомического синдрома служат: 1) болезни органов пищеварительного тракта — хронический гастрит, язвенная болезнь желудка и двенадцатиперстной кишки, грыжи пищеводного отверстия диафрагмы, хронический колит, рефлюкс-эзофагит. Эта группа болезней является наиболее частой причиной постхолецистэктомического синдрома; 2) органические изменения в желчных путях; оставленные при холецистэктомии конкременты в желчных протоках (так называемые забытые камни), стриктура большого сосочка двенадцатиперстной кишки или терминального отдела общего желчного протока, длинная культя пузырного протока или даже оставленная при операции часть желчного пузыря, где вновь могут образовываться конкременты, ятрогенные повреждения общего печеночного и общего желчного протоков с последующим развитием рубцовой стриктуры (эта группа причин связана как с дефектами оперативной техники, так и с недостаточным интраоперационным исследованием проходимости желчных протоков); 3) заболевания органов гепатопанкреатодуоденальной зоны — хронический гепатит, панкреатит, дискинезия желчных протоков, перихоledoхиальный лимфаденит.

Лишь болезни второй группы прямо или косвенно связаны с выполненной ранее холецистэктомией; другие причины возникновения синдрома обусловлены дефектами дооперационного обследования больных и своевременно не диагностированными заболеваниями системы органов пищеварения.

В выявлении причин, приведших к развитию постхолецистэктомического синдрома, помогают тщательно собранный анамнез заболевания, данные инструментальных методов исследования органов пищеварительной системы.

При органических поражениях желчных протоков больным показана повторная операция. Характер ее зависит от конкретной причины, вызвавшей постхолецистэктомический синдром. Как правило, повторные операции на желчных путях сложны и травматичны, требуют высокой квалификации хирурга. При длинной культе пузырного протока или оставлении части желчного пузыря их удаляют, в случае холедохолитиаза и стеноза большого сосочка двенадцатиперстной кишки выполняют те же операции, что и при осложненном холецистите. Протяженные посттравматические стриктуры внепеченочных желчных путей требуют наложения билиодигестивных анастомозов с выключенной по Ру петлей тощей кишки или с двенадцатиперстной кишкой.

В профилактике постхолецистэктомического синдрома ведущая роль принадлежит тщательному обследованию больных до операции, выявлению сопутствующих заболеваний органов пищеварительной системы и их лечению в до- и послеоперационном периодах. Особое значение имеет тщательное соблюдение техники оперативного вмешательства с исследованием состояния внепеченочных желчных путей.

13.7. Опухоли желчного пузыря и желчных протоков

Доброкачественные опухоли желчного пузыря (папилломы, папилломатоз, фибромы, миомы, аденомы) не имеют специфической клинической картины, их выявляют при холецистэктомии по поводу калькулезного холецистита или на вскрытии. Эти опухоли нередко сочетаются с желчнокаменной болезнью (особенно папилломы). До операции правильный диагноз можно поставить с помощью холецистографии и ультразвукового исследования. В отличие от конкремента опухоль желчного пузыря проявляется в виде дефекта наполнения (при холецистографии) или ультразвуковой структуры, не меняющей своего положения при изменении положения тела больного.

Опухоль желчного пузыря является показанием к операции холецистэктомии, так как нельзя исключить ее злокачественное перерождение.

Рак желчного пузыря занимает 5—6-е место в структуре всех злокачественных опухолей органов пищеварительного тракта. Заболеваемость раком желчного пузыря среди населения развитых стран увеличивается так же, как и заболеваемость желчнокаменной болезнью, чаще болеют женщины старше 50 лет. Рак желчного пузыря в 80—100 % случаев сочетается с желчнокаменной болезнью. По-видимому, частая травматизация и хроническое воспаление слизистой оболочки желчного пузыря являются пусковыми моментами в дисплазии эпителия пузыря с последующим развитием рака. Рак желчного пузыря начинается обычно в области его дна и быстро распространяется на прилежащие органы (печень, поперечная ободочная кишка). Опухоль растет в виде полипов в просвет желчного пузыря (экзофитный рост) или интрамурально (эндофитный рост). В этом случае макроскопически опухоль трудно отличить от хронического фибропластического воспаления. По гистологической структуре наиболее часто встречаются аденокарцинома и скirroзный рак, реже — слизистый, солидный и низкодифференцированный рак.

Клиническая картина и диагностика. На ранних стадиях развития рак

желчного пузыря протекает бессимптомно либо с признаками калькулезного холецистита, что связано с частым сочетанием рака желчного пузыря и желчнокаменной болезни. В более поздних стадиях также не удастся выявить патогномичных симптомов заболевания, и лишь в фазе генерализации ракового процесса наблюдают как общие его признаки (слабость, утомляемость, отсутствие аппетита, похудание, анемия и др.), так и местные симптомы (увеличенная бугристая печень, асцит и желтуха).

Холецистография малоинформативна, так как дефект наполнения и "отключенный" желчный пузырь могут быть выявлены как при раке желчного пузыря, так и при калькулезном холецистите. Ценная информация может быть получена при использовании ультразвукового исследования, компьютерной томографии. Лапароскопия также позволяет определить размеры опухоли, границы ее распространения, наличие отдаленных метастазов, произвести прицельную биопсию новообразования.

Лечение. Радикальные операции (холецистэктомия) удается выполнить только при раннем раке у незначительного числа больных. К ним относят также холецистэктомию с резекцией прилежащего участка печени (реже объем удаляемой зоны печени расширяют до сегментэктомии или гемигепатэктомии). Во время радикальной операции необходимо удалить лимфатические узлы по ходу печеночно-двенадцатиперстной связки. Отдаленные результаты радикальных операций плохие, большинство оперированных умирают в течение 6 мес. Пятилетняя выживаемость составляет лишь несколько процентов.

Паллиативные операции выполняют при неоперабельном раке желчного пузыря. Используют наружное дренирование желчных протоков или внутренние билиодигестивные анастомозы, однако технически эти операции выполнимы в редких случаях.

Доброкачественные опухоли желчных протоков встречаются нечасто. По гистологическому строению выделяют аденомы, папиломы, миомы, липомы, аденофибромы и др. Характерной *клинической картины* эти опухоли не имеют. Они проявляются симптомами желчной гипертензии и обтурации желчевыводящих путей. Дооперационная диагностика доброкачественных опухолей чрезвычайно сложна, а дифференциальная диагностика со злокачественными новообразованиями может быть проведена только во время холедохотомии или холедохоскопии с прицельной биопсией участка опухоли.

Лечение. Опухоль удаляют в пределах здоровых тканей. Если условия позволяют, то концы протока соединяют друг с другом швом или производят пластику протока. Показанием к операции служит реальная возможность малигнизации опухоли, обтурационная желтуха.

Рак желчных протоков встречается редко (0,2—0,5 %), по данным патологоанатомического исследования). Опухоль может локализоваться в любом отделе внутри- и внепеченочных желчных протоков. Макроскопически выделяют экзофитную форму, когда опухоль растет в просвет протока и довольно быстро вызывает его обтурацию, и эндофитную, при которой проток равномерно суживается на протяжении, стенки его становятся плотными, ригидными. Наиболее частыми гистологическими типами рака внепеченочных желчных протоков являются аденокарцинома и скirrosный рак. У 30 % больных отмечают сочетание рака желчных протоков с желчнокаменной болезнью. Из особенностей течения рака желчных путей следует отметить его относительно медленный рост и позднее метастазирование в регионарные лимфатические узлы и печень.

Клиническая картина и диагностика. Рак желчных протоков проявляется

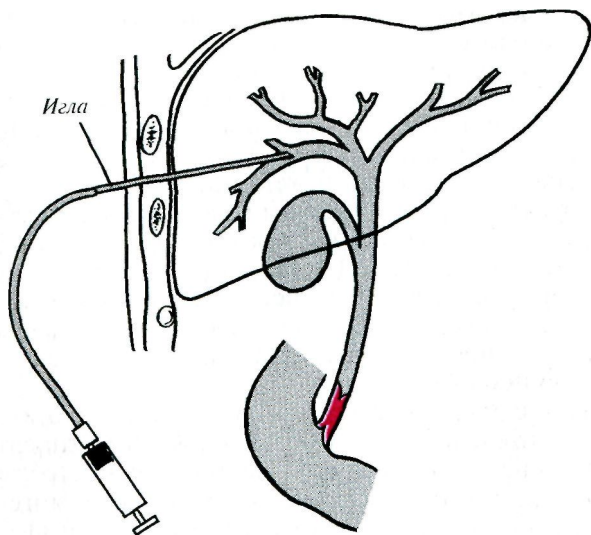


Рис. 13.8. Чрескожно-чреспеченочная холангиография и дренирование желчных протоков (схематическое изображение).

дании, анемия и т. п.), нередко развивается холангит, что существенно утяжеляет течение болезни. При локализации опухоли ниже впадения пузырного протока в общий печеночный проток можно пропальпировать увеличенный, напряженный, безболезненный желчный пузырь (симптом Курвуазье). Печень также несколько увеличена, доступна пальпации. При локализации рака в правом или левом печеночном протоке при сохраненной проходимости общего печеночного протока желтуха развивается не всегда, что затрудняет постановку правильного диагноза.

В диагностике рака желчных протоков наиболее информативны ультразвуковое и компьютерно-томографическое исследование, чрескожно-чреспеченочная холангиография (рис. 13.8), ретроградная панкреатохолангио-рентгенография, лапароскопическая пункция желчного пузыря с последующей холангиографией. Морфологическое подтверждение диагноза возможно только во время операции после холедохотомии и(или) холедохоскопии с прицельной биопсией опухоли. Особые трудности возникают при инфильтрирующем росте опухоли, когда приходится иссекать часть стенки протока с последующим микроскопическим изучением нескольких срезов.

Лечение. Опухоль иссекают в пределах здоровых тканей и производят сшивание или пластику протока или накладывают билиодигестивный анастомоз (с тощей или двенадцатиперстной кишкой). При локализации опухоли в терминальном отделе общего желчного протока единственной радикальной операцией является панкреатодуоденальная резекция (см. "Рак поджелудочной железы").

Паллиативные операции выполняют в запущенных стадиях заболевания. Они направлены на ликвидацию обтурационной желтухи. Применяют реканализацию опухоли на транспеченочном дренаже, наружную холангиостомию, билиодигестивные анастомозы (рис. 13.9; 13.10).

Рак большого сосочка двенадцатиперстной кишки наблюдается в 40 % случаев злокачественного поражения органов панкреатодуоденальной зоны.

желтухой (при обтурации просвета протока), ахолическим стулом (при нарушении оттока желчи в двенадцатиперстную кишку). Желтушность кожного покрова при раке желчных протоков появляется без предшествующего болевого приступа в отличие от обтурационной желтухи, вызванной холедохолитиазом. У некоторых больных желтуха имеет интермиттирующий характер, что связано с распадом ткани опухоли и временным улучшением проходимости желчных протоков. В желтушной фазе заболевания присоединяются общие

симптомы ракового ПРО-

цесса (слабость, апатия, отсутствие аппетита, поху-

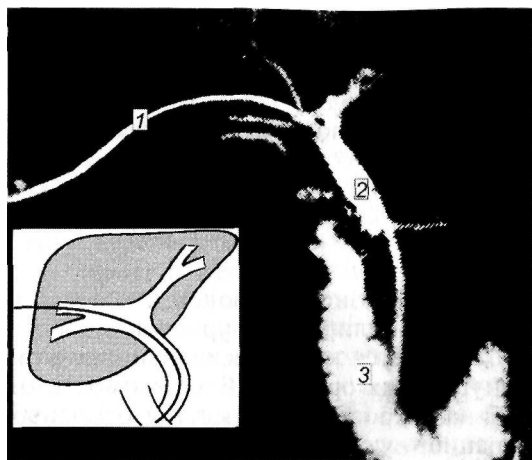


Рис. 13.9. Наружно-внутреннее дренирование холедоха. Рентгенограмма.

Опухоль может исходить из эпителия терминального отдела общего желчного протока, дистального отдела протока поджелудочной железы, из слизистой оболочки двенадцатиперстной кишки, покрывающей большой сосочек. Гистологически чаще всего выявляют аденокарциному и фиброзный рак.

Рак большого дуоденального сосочка двенадцатиперстной кишки растет относительно медленно и поздно метастазирует

в регионарные лимфатические узлы и отдаленные органы.

Клиническая картина и диагностика. До развития обтурационной желтухи появляются тупые ноющие боли в эпигастральной области и правом подреберье. Позднее на первый план выступают симптомы обтурации желчных путей: желтуха, сопровождающаяся интенсивным кожным зудом, увеличение размеров печени, увеличенный безболезненный желчный пузырь, холангит. В стадии развития желтухи болевые ощущения у большинства больных отсутствуют или выражены незначительно, быстро прогрессируют общие симптомы ракового процесса, интоксикация, кахексия, что связано с нарушением поступления в просвет кишечника желчи и панкреатического сока, необходимых для гидролиза жиров и белков. Нарушается всасывание жирорастворимых витаминов. В связи с нарушением белковосинтетической функции печени возникают холемические кровотечения.

Среди инструментальных методов диагностики наибольшее значение имеют релаксационная дуоденография, гастродуоденоскопия, чрескожно-чреспеченочная хол ангиография, компьютерная томография.

Лечение. На ранних стадиях болезни, когда размеры опухоли невелики (до 2–2,5 см) и она не прорастает все слои стенки двенадцатиперстной кишки, не инфильтрирует головку поджелудочной железы и не метастазирует в регионарные лимфатические узлы и отдаленные органы, производят папилэктомию. При этом опухоль иссекают в пределах здоровых тканей вместе с терминальным отделом общего желчного протока, протока поджелудочной железы и прилежащим участком задней стенки двенадцатиперстной кишки. Затем вшивают

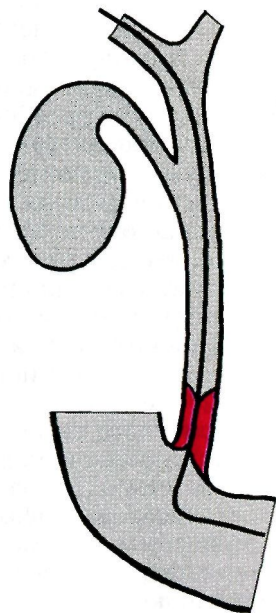


Рис. 13.10. Проведение проводника в двенадцатиперстную кишку для оттока желчи и дилатации суженного участка терминального отдела общего желчного протока. Объяснение в тексте (схематическое изображение).

общий желчный проток и проток поджелудочной железы в заднюю стенку двенадцатиперстной кишки. При инвазии опухоли в окружающие ткани выполняют панкреатодуоденальную резекцию. В запущенных стадиях болезни при общем тяжелом состоянии больных производят паллиативные операции — билиодигестивные анастомозы (холецистоюностомию, холедохоеюностомию).

13.8. Желтуха

Желтухой называют окрашивание кожи, слизистых оболочек и склер в желтый цвет вследствие накопления в тканях билирубина, уровень которого в крови при этом повышается. Желтуха является клиническим синдромом, характерным для ряда заболеваний внутренних органов. В зависимости от причины повышения уровня билирубина в крови выделяют три основных типа желтух: гемолитическую, обтурационную, паренхиматозную (печеночную).

Гемолитическая (надпеченочная) желтуха возникает в результате интенсивного распада эритроцитов и чрезмерной продукции непрямого билирубина. Процесс возникает при гиперфункции клеток ретикулоэндотелиальной системы, прежде всего селезенки, при первичном и вторичном гиперспленическом синдроме (см. "Селезенка"). При этом образование непрямого билирубина столь велико, что печень не успевает превратить его в связанный (прямой) билирубин. Гемолитическая желтуха может быть вызвана также различными веществами, всасывающимися в кровь и способствующими развитию гемолиза: гемолитические яды, продукты распада обширных гематом.

Печеночная (паренхиматозная) желтуха развивается в результате повреждения гепатоцитов, способность которых связывать непрямо билирубин крови и переводить его в прямой (билирубинглиукуронид) уменьшается. Образовавшийся прямой билирубин лишь частично поступает в желчные капилляры, а большая его часть возвращается в кровяное русло. Наиболее частыми причинами печеночной желтухи являются вирусный гепатит, желтушный лептоспироз (болезнь Вейля), цирроз печени, холангит, отравление некоторыми видами ядов (четырёххлористый углерод, тетрахлорэтан, соединения мышьяка, фосфора и т. д.).

Обтурационная, механическая или подпеченочная, желтуха развивается в результате частичной или полной непроходимости желчевыводящих путей, нарушения пассажа или в кишечник. Обтурационная желтуха чаще обусловлена холедохолитиазом, стриктурой протоков, стенозом большого сосочка двенадцатиперстной кишки, опухолью головки поджелудочной железы и желчевыводящих путей.

Дифференциальная диагностика. На практике легче всего поставить диагноз гемолитической желтухи. При дифференциальной диагностике печеночной и обтурационной желтух возникают довольно значительные трудности.

При гемолитической желтухе кожные покровы приобретает умеренно выраженную лимонно-желтую окраску, кожного зуда нет. Если возникает анемия, отмечается некоторая бледность кожных покровов и слизистых оболочек на фоне желтухи. Печень нормальных размеров или несколько увеличена; селезенка умеренно увеличена. При некоторых видах вторичного гиперспленического синдрома (см. "Селезенка") иногда выявляют выраженную спленомегалию. Моча имеет темный цвет (повышение концен-

трации уробилиногена и стеркобилиногена), реакция мочи на билирубин отрицательная. Кал интенсивно окрашен в темно-бурый цвет, концентрация стеркобилина резко повышена.

В анализах крови отмечается повышенный уровень непрямого билирубина, прямой билирубин не повышен; умеренно выражены анемия, ретикулоцитоз, несколько увеличена СОЭ. Печеночные пробы, холестерин крови в пределах нормы. Уровень сывороточного железа крови повышен.

При печеночной желтухе кожные покровы имеют шафраново-желтый с рубиновым оттенком цвет. Кожный зуд выражен незначительно. Такой характер желтухи отмечают только на ранних стадиях ее развития, а спустя 3—4 нед и более кожные покровы приобретают желтовато-зеленый оттенок вследствие накопления в тканях биливердина. Печень увеличена и уплотнена, болезненна при пальпации (при вирусном гепатите, холангите), в некоторых случаях (при циррозе печени) она уменьшается и бывает безболезненной при пальпации. Селезенка у большинства больных доступна пальпации, ее увеличение позволяет исключить обтурационный характер желтухи.

Нередко при печеночной желтухе, обусловленной циррозом печени, появляются симптомы портальной гипертензии (варикозное расширение вен пищевода, геморроидальные кровотечения, расширение подкожных вен передней брюшной стенки). Цвет кала несколько светлее, чем в норме. При холестатическом гепатите, сопровождающемся желтухой, кал ахоличен; моча приобретает темно-бурю окраску.

В анализах крови определяют увеличение СОЭ, повышение уровня прямого и непрямого билирубина, нормальное содержание холестерина. Уровень железа сыворотки крови в норме или несколько повышен, концентрация протромбина снижена. Уровень трансаминаз крови повышен, особенно сильно — при печеночной желтухе, обусловленной вирусным гепатитом. Важной отличительной особенностью печеночной желтухи является значительное повышение уровня фруктозобисфосфат-альдолазы крови (до 10—12 ЕД), в то время как при обтурационной желтухе этот показатель повышен незначительно. Щелочная фосфатаза крови также повышена, особенно при вирусном гепатите.

В моче отмечается резкое повышение реакции на уробилин и уробилиноген. Билирубинурия имеет перемежающийся характер. При тяжелом поражении печеночной паренхимы билирубинурии нет. Функциональные пробы печени имеют важное дифференциально-диагностическое значение только на ранних стадиях развития желтухи. При обтурационной желтухе длительно более 4 нед за счет вторичного повреждения гепатоцитов функциональные пробы изменяются так же, как и при печеночной желтухе.

При обтурационной желтухе кожные покровы приобретают желтовато-зеленую окраску, а при обтурирующих желчевыводящие пути опухолях — характерный землистый оттенок. В случае длительного существования обтурационной желтухи кожные покровы становятся черновато-бронзовыми.

При желчнокаменной болезни вначале возникают характерные приступообразные боли по типу печеночной колики, иногда желтуха появляется на фоне острого холецистита, при опухолях панкреатодуоденальной зоны без предшествующих болевых ощущений. Кожный зуд особенно выражен при желтухе, вызванной опухолью, при очень высоком уровне билирубинемии. Печень в большинстве случаев не увеличена или увеличена незначительно. У половины больных с опухолями панкреатодуоденальной зоны выявляют положительный симптом Курвуазье. Селезенка при обтурационной

желтухе не увеличена, не пальпируется, периферические лимфатические узлы также не увеличены. Испражнения имеют светлую окраску, а при полной непроходимости желчных путей (чаще вызванной опухолью) — ахолические. Моча приобретает темную окраску цвета пива.

В анализах крови отмечают увеличение СОЭ, лейкоцитоз (при остром холецистите в сочетании с холедохолитиазом). Концентрация прямого и непрямого билирубина в крови резко повышена, особенно при обтурирующих опухолях панкреатодуоденальной зоны.

При холедохолитиазе, особенно при так называемых вентильных конкрементах, билирубинемия имеет ремиттирующий характер, билирубинурия и уробилинурия — перемежающийся. При опухолях, вызывающих полную непроходимость желчевыводящих путей, уробилинурия отсутствует при сохраненной билирубинурии. Уровень холестерина в крови повышен, концентрация сывороточного железа в норме или даже несколько снижена. Трансаминазы крови умеренно увеличены, а при длительной желтухе могут возрасти. Значительно повышается уровень щелочной фосфатазы, особенно при желтухах опухолевой природы. Фруктозобисфосфат-альдолаза повышена незначительно, концентрация протромбина в крови снижена.

Особенности клинического течения того или иного вида желтухи обусловлены характером заболевания, вызвавшего желтуху. Этот факт создает дополнительные трудности в дифференциальной диагностике желтух. Кроме перечисленных выше клинических и лабораторных методов, важную роль в диагностике желтух играют рентгенологические (в том числе и ангиографические), эндоскопические, радиологические, ультразвуковые методы исследования и компьютерная томография. Они позволяют получить ценную информацию, необходимую для дифференциальной диагностики различных видов желтух.

В клинической практике хирург чаще всего имеет дело с обтурационной желтухой, реже — с печеночной, вызванной холестатическим гепатитом, холангитом.

Лечение. В предоперационном периоде во время обследования больного необходимо проводить комплекс мероприятий, направленных на нормализацию нарушенных функций организма, ликвидацию холангита, нарушений свертывающей и противосвертывающей систем крови. Тщательная предоперационная подготовка больных с желтухой позволяет выполнить оперативное вмешательство в более безопасных условиях, уменьшить частоту послеоперационных осложнений.

Обтурационная желтуха является абсолютным показанием к операции. Выжидание очень опасно, так как приводит к глубокому поражению паренхимы печени и нарушению ее функций, ухудшению прогноза после операции вследствие развития инфекции (гнойный холангит) и возможности появления кровотечения, обусловленного недостатком резорбции витамина К. Срочные показания к операции возникают при гнойном холангите. Даже при ранних хирургических вмешательствах летальность достигает 5—15 % и более.

Операции, применяемые при обтурационной желтухе, разнообразны и зависят от причины и уровня препятствия для оттока желчи.

Холедохотомия с дренированием протока показана при желтухе, вызванной холедохолитиазом. При забытых конкрементах в холедохе чаще прибегают к их эндоскопическому ретроградному удалению. Используют также экстракцию конкрементов через Т-образный дренаж с помощью петли Дормиа, промывание протока через дренаж растворами желчных кислот, гепарина и др.

Трансдуоденальная папиллосфинктеротомия показана при стенозирующем папиллите, ущемившихся конкрементах в терминальном отделе общего желчного протока. В настоящее время обычно производят эндоскопическую папиллосфинктеротомию для извлечения конкрементов и восстановления проходимости протока.

Билиодигестивные анастомозы формируют для отведения желчи из желчных протоков в тонкую кишку при доброкачественных заболеваниях (стриктуры, трубчатые протяженные стенозы, ранения протоков). При неоперабельных опухолях желчных протоков наложение анастомозов является паллиативным вмешательством.

Холецистоэнтеростомию производят в случае проходимости пузырного протока при неоперабельных опухолях, закрывающих просвет дистальной части общего желчного протока. Дно пузыря соединяют с выключенной по Ру петлей тощей кишки или с двенадцатиперстной кишкой.

Холедохо- или гепатикодуоденостомия показана при опухолях, закрывающих просвет дистального отдела общего желчного протока, рубцовых стриктурах, трубчатых стенозах его терминального отдела при хроническом панкреатите. При этой операции общий желчный или общий печеночный проток соединяют анастомозом с выключенной по Ру петлей тощей кишки.

Глава 14. ПОДЖЕЛУДОЧНАЯ ЖЕЛЕЗА

Поджелудочная железа и желчные протоки в процессе филогенеза формируются вместе с двенадцатиперстной кишкой. Поэтому довольно часто они поражаются одновременно. Поджелудочная железа расположена забрюшинно на уровне I—II поясничных позвонков, занимая положение между двенадцатиперстной кишкой и воротами селезенки. Длина ее составляет 15—20 см, ширина 3—6 см, толщина 2—3 см, масса железы в среднем 70—90 г.

В поджелудочной железе различают головку, тело и хвост. Головку огибает двенадцатиперстная кишка; тело поджелудочной железы своей передней поверхностью предлежит к задней поверхности желудка. Эти органы отделены друг от друга узкой щелью — сальниковой сумкой (*bursa omentalis*). Задняя поверхность поджелудочной железы предлежит к нижней полой вене, верхнебрыжеечной вене и одноименной артерии, брюшной аорте, нижняя — соприкасается с нижнегоризонтальной ветвью двенадцатиперстной кишки. Позади поджелудочной железы в месте перехода ее головки в тело проходят верхние мезентериальные сосуды, а на уровне верхнего края железы по направлению к ее хвосту — селезеночная артерия. Селезеночная вена расположена позади железы (рис. 14.1).

Главный проток поджелудочной железы (вирсунгов проток) образуется из слияния мелких дольковых протоков. Диаметр его колеблется от 0,5 до 2 мм в хвостовой части, 2—6 мм — в области большого дуоденального сосочка. В головке поджелудочной железы вирсунгов проток соединяется с добавочным протоком. В 10 % случаев добавочный проток берет на себя основную дренажную функцию поджелудочной железы. Взаимоотношения конечных отделов общего желчного протока и протока поджелудочной железы различны. Более часто оба протока образуют общую ампулу, которая открывается на большом сосочке двенадцатиперстной кишки (67 %), иногда ампула отсутствует (30 %). Общий желчный проток и проток поджелудочной железы при этом варианте впадают в двенадцатиперстную кишку раздельно. Иногда они соединяются друг с другом на значительном расстоянии от большого сосочка двенадцатиперстной кишки (3 %) и открываются одним отверстием, не образуя ампулу. В ряде случаев добавочный проток впадает в двенадцатиперстную кишку самостоятельно в малом дуоденальном сосочке, расположенном на 2—3 см выше большого дуоденального сосочка.

Кровоснабжение поджелудочной железы осуществляется ветвями панкреатодуоденальной артерии (а. pancreaticoduodenalis), которая снабжает кровью большую часть головки. Ветви верхней брыжеечной артерии обеспечивают кровоснабжение головки и тела, а ветви селезеночной артерии (а. lienalis) — тела и хвоста поджелудочной железы. Вены идут совместно с арте-

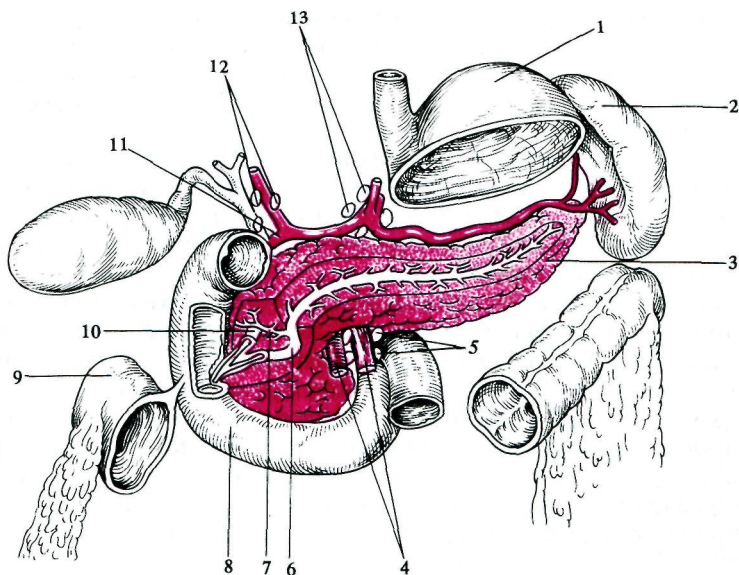


Рис. 14.1. Анатомия поджелудочной железы.

1 — желудок; 2 — селезенка; 3 — поджелудочная железа; 4 — верхние брыжеечные артерии и вена; 5 — брыжеечные лимфатические узлы; 6 — проток поджелудочной железы; 7 — добавочный проток поджелудочной железы; 8 — двенадцатиперстная кишка; 9 — толстая кишка; 10 — общий желчный проток; 11 — верхняя панкреатодуоденальная артерия; 12 — печеночные лимфатические узлы; 13 — парааортальные лимфатические узлы.

риями и впадают в верхнюю брыжеечную и селезеночную вены, по которым кровь оттекает в воротную вену (*v. porta*).

Лимфоотток происходит в лимфатические узлы, расположенные по верхнему краю поджелудочной железы, в воротах селезенки и печеночно-двенадцатиперстной связке. Частично лимфа оттекает в забрюшинные лимфатические узлы по ходу абдоминального отдела аорты и нижней полой вены. Лимфатическая система поджелудочной железы тесно связана с лимфатической системой желудка, кишечника, двенадцатиперстной кишки и желчевыводящих путей.

Иннервация поджелудочной железы осуществляется ветвями чревного, печеночного, селезеночного и верхнебрыжеечного сплетений. Имеется тесная связь с иннервацией поджелудочной железы, двенадцатиперстной кишки, печени, желчевыводящих путей и желчного пузыря, что во многом определяет их функциональную взаимозависимость.

Паренхима поджелудочной железы состоит из множества долек, отделенных друг от друга прослойками соединительной ткани. Каждая долька состоит из эпителиальных клеток, образующих ацинусы. За сутки железа выделяет 1000—1500 мл прозрачного щелочного (рН 7,0—8,0) панкреатического сока. Особые паренхиматозные клетки поджелудочной железы образуют скопления величиной 0,1—1 мм (панкреатические островки, островки Лангерганса), они имеют округлую или овальную форму, хорошее кровоснабжение и иннервацию. Панкреатические островки не имеют выводных протоков. В них выделяют четыре типа клеток; а, р, 8 и f-клетки, обладающие различными функциональными свойствами.

ос-Клетки вырабатывают глюкагон, являющийся антагонистом инсулина. (3-Клетки продуцируют инсулин, который увеличивает поглощение глюкозы тканями, снижает содержание сахара в крови, способствует фиксации гликогена в клетках печени. В противоположность инсулину глюкагон способствует выделению глюкозы из запасов в клетках печени и поддержанию уровня сахара в крови на оптимальном физиологическом уровне. 5-Клетки продуцируют соматостатин, оказывающий ингибирующее действие на желчеобразовательную функцию печени, продукцию желудочного, кишечного сока и внешнесекреторную функцию поджелудочной железы. Кроме того, соматостатин тормозит секрецию гормона роста. f-Клетки секретируют панкреатический полипептид, физиологическая роль которого пока не установлена. Клетки поджелудочной железы секретируют липокаин, который оказывает липолитическое действие, предотвращает гиперлипемиию и жировую дистрофию печени.

Протеолитические, липолитические и амилитические энзимы синтезируются и сохраня-

ются в ацинарных клетках как гранулы зимогена, отделенные от других протеинов клеток. Энзимы внутри клетки сохраняются в неактивном состоянии, благодаря чему поджелудочная железа не подвергается разрушению.

Поджелудочная железа обладает внешнесекреторной и инкреторной функциями.

Внешнесекреторная функция железы заключается в продукции ацинарными клетками сока, богатого ферментами и бикарбонатами, обеспечивающими расщепление белков, жиров и углеводов до ингредиентов, способных всасываться в кишечнике. Протеолитические энзимы (трипсин, химо tripsин, карбоксипептидаза и эластаза) выделяются в протоковую систему железы в неактивном состоянии. В двенадцатиперстной кишке под влиянием фермента энтерокиназы они переходят в активную форму, принимая участие в расщеплении белков до полипептидов и аминокислот.

Липаза поступает в протоковую систему железы в активном состоянии. Фосфолипаза А выделяется как проэнзим в неактивном состоянии, подвергается активации трипсином в двенадцатиперстной кишке. Гликолитический фермент α -амилаза, расщепляющая углеводы до моно- и дисахаридов, выделяется в протоковую систему в активной форме

Регуляция внешнесекреторной деятельности поджелудочной железы осуществляется нейрогуморальным путем. Стимулирующее воздействие оказывают блуждающие нервы и некоторые гастроинтестинальные гормоны (секретин, холецистокинин-панкреозимин, гасгрин). Тормозное влияние обеспечивают соматостатин и глюкагон.

Эндокринная функция поджелудочной железы осуществляется указанными клетками островков железы. На долю р-клеток приходится 60—70 % клеточного состава островков.

Основным стимулятором выделения инсулина является пища, богатая белками и углеводами. Компенсаторные возможности поджелудочной железы настолько велики, что лишь при удалении 70—80 % ее паренхимы могут появиться клинические проявления инсулиновой недостаточности (сахарный диабет).

14.1. Аномалии и пороки развития

Добавочная (аберрантная) поджелудочная железа встречается очень редко, располагается в стенках желудка или двенадцатиперстной кишки, тощей кишки или ее брыжейке, дивертикуле подвздошной кишки.

Аберрантная железа проявляется клиническими симптомами достаточно редко. Чаще всего она является случайной находкой при лапаротомии, выполняемой по поводу другого заболевания (как правило, по поводу язвенной болезни или калькулезного холецистита). Следует отметить, что абберрантная ткань железы имеет точно такое же строение, как и нормальная ткань поджелудочной железы, включая и выводной проток, открывающийся в просвет полого органа (желудок, тонкая кишка). Вот почему возможно развитие острого панкреатита в абберрантной железе, включая и деструктивные формы. Существенно реже наблюдают изъязвление слизистой оболочки с последующим желудочно-кишечным кровотечением в зоне, где выводной проток абберрантной железы открывается в просвет полого органа.

Лечение. Добавочную поджелудочную железу удаляют хирургическим путем.

Кольцевидная поджелудочная железа. Это редкий порок развития, при котором нисходящая часть двенадцатиперстной кишки оказывается частично или полностью окруженной тканью головки поджелудочной железы. Двенадцатиперстная кишка при этом сужена, что является причиной частичной хронической дуоденальной непроходимости.

Клиническая картина и диагностика. Наблюдается рвота после приема пищи. Если препятствие располагается дистальнее впадения общего желчного протока, вместе с рвотой выделяется желчь. Стеноз двенадцатиперстной кишки обычно выявляется в детском возрасте, реже — в зрелом. Часто кольцевидная поджелудочная железа только является случайной интраоперационной находкой.

Диагноз устанавливают с помощью рентгенологического исследования. При обзорной рентгеноскопии обнаруживают стеноз двенадцатиперстной

кишки с расширением ее проксимальных отделов, скопление газа в луковице двенадцатиперстной кишки и желудке. Наиболее четко патологические изменения выявляются при проведении релаксационной дуоденографии, ультразвукового исследования.

Лечение. Хирургическое вмешательство показано при нарушении эвакуации содержимого из желудка и выраженных клинических проявлениях. Обычно с учетом местных изменений формируют анастомозы в обход суженного участка двенадцатиперстной кишки: анастомоз между расположенным выше сужения расширенным участком дуоденум и участком, расположенным ниже; дуоденоюноанастомоз с расширенным верхним отрезком кишки. При растянутом подвижном желудке можно наложить гастродуоденальный анастомоз с участком кишки, расположенным ниже препятствия. Не рекомендуется производить резекцию участка железы во избежание острого панкреатита или свища.

14.2. Повреждения поджелудочной железы

Различают открытые и закрытые повреждения поджелудочной железы. Открытые повреждения возникают при огнестрельных и ножевых ранениях, закрытые — при тупой травме живота. Повреждения могут быть изолированными или сочетаться с повреждениями соседних органов (двенадцатиперстная кишка, желудок, тонкая кишка). Последние виды травмы из-за особенностей расположения поджелудочной железы наблюдаются чаще. При закрытых травмах чаще повреждается тело поджелудочной железы, которое в момент ушиба и повышения внутрибрюшного давления оказывается более плотно прижатым к позвонкам, чем другие ее отделы.

Различают четыре степени тяжести травм поджелудочной железы: 1) ушиб и кровоизлияние в ткань железы; 2) поверхностный разрыв капсулы и паренхимы поджелудочной железы; 3) глубокий разрыв паренхимы без повреждения протока поджелудочной железы; 4) разрыв поджелудочной железы с повреждением протока.

При повреждении головки поджелудочной железы, в которой располагаются крупные сосуды, превалируют признаки внутрибрюшного кровотечения, а при повреждении тела и хвоста — симптомы острого посттравматического панкреатита и его осложнений (кисты и свищи поджелудочной железы).

Клиническая картина и диагностика. При массивной травме возникают кровотечения в брюшную полость, симптомы травматического шока. В более поздние сроки появляются признаки травматического панкреатита, а в случае повреждения полых органов возникает перитонит. Больные предъявляют жалобы на резкие боли в верхнем отделе живота, иррадиирующие в спину, нередко носящие характер опоясывающих, тошноту, рвоту.

Диагностика повреждений поджелудочной железы из-за отсутствия патогномичных симптомов затруднена. Для ранней диагностики целесообразно использовать УЗИ, с помощью которого обнаруживают скопление крови или экссудата, определить состояние поджелудочной железы и других органов брюшной полости и забрюшинного пространства. Скопление крови в брюшной полости можно обнаружить с помощью "шарящего" катетера, который вводят в брюшную полость через небольшой разрез. В полученной при этой процедуре жидкости необходимо определить содержание амилазы, что позволит подтвердить повреждение поджелудочной железы. В условиях хорошо оснащенной больницы можно воспользоваться лапароскопией, ко-

торая позволяет более четко выявить характер повреждения и даже произвести некоторые манипуляции или оперативные вмешательства, такие как остановка кровотечения из поврежденных сосудов, подведение дренажей к поврежденной железе и т. п. Наличие значительного скопления крови в брюшной полости является показанием к срочной лапаротомии.

Лечение только хирургическое. Операция должна проводиться до развития воспалительных процессов в самой поджелудочной железе, в брюшной полости и в забрюшинной клетчатке.

При небольших разрывах поджелудочной железы удаляют образовавшуюся гематому, ушивают разрывы паренхимы отдельными швами и дренируют сальниковую сумку через контрапертуру в поясничной области.

При повреждении левой половины поджелудочной железы с нарушением целостности протоков производят резекцию ее тела и хвоста.

При размождении головки поджелудочной железы с разрывом главного панкреатического протока выполняют панкреатэктомию или панкреатодуоденальную резекцию, хотя эти операции довольно сложны и травматичны, а послеоперационная летальность достигает 60—80 %.

14.3. Острый панкреатит

Острый панкреатит — заболевание поджелудочной железы, возникающее в результате аутолиза тканей поджелудочной железы липолитическими и активированными протеолитическими ферментами, проявляющееся широким спектром изменений — от отека до очагового или обширного геморрагического некроза. В большинстве случаев (около 90 %) наблюдается незначительный аутолиз тканей, сопровождающийся только отеком поджелудочной железы и умеренными болями. В тяжелых случаях возникает жировой или геморрагический некроз ткани с тяжелыми метаболическими нарушениями, гипотензией, секвестрацией жидкости, полиорганной недостаточностью и летальным исходом. После перенесенного острого панкреатита функции поджелудочной железы, как правило, приходят к норме. При хроническом панкреатите сохраняются остаточные явления с нарушением функций поджелудочной железы и периодическим обострением.

Среди неотложных хирургических заболеваний органов брюшной полости острый панкреатит по частоте занимает 3-е место, уступая лишь острому аппендициту и острому холециститу. Более часто заболевают лица зрелого возраста (30—60 лет), женщины — в 2 раза чаще, чем мужчины.

Этиология и патогенез. Патогенез острого панкреатита недостаточно изучен. Основной этиологический фактор — аутолиз паренхимы поджелудочной железы, возникающий обычно на фоне гиперстимуляции экзокринной функции, частичной обтурации ампулы большого дуоденального сосочка, повышения давления в вирсунговом протоке, рефлюкса желчи в вирсунгов проток. Остро развивающаяся внутрипротоковая гипертензия вызывает повреждение и повышение проницаемости стенок терминальных протоков. Создаются условия для активизации энзимов, выхода их за пределы протоков, инфильтрации паренхимы и аутолиза ткани поджелудочной железы.

У больных желчнокаменной болезнью временное затруднение оттока желчи приводит к повышению давления и рефлюксу ее в панкреатический проток. Эти изменения связывают с миграцией мелких конкрементов или песка (микролитиаз). Благоприятным условием для желчной гипертензии является наличие общего канала (ампулы) для оттока желчи и панкреатического сока. В поддержку этой теории можно привести тот факт, что общий

канал (ампула), по данным холангиографии, у лиц, болевших панкреатитом, наблюдается почти в 90 %, а у лиц с желчнокаменной болезнью, не имевших в анамнезе эпизодов панкреатита, — всего у 20—30 %.

Часто причиной острого панкреатита является чрезмерное употребление алкоголя и прием жирной пищи. Известно, что алкоголь усиливает тонус и резистентность сфинктера Одди. Это может послужить причиной затруднения оттока экзокринного секрета поджелудочной железы и повышения давления в мелких протоках. Экспериментальными исследованиями доказано, что энтеральное введение алкоголя повышает давление в протоках поджелудочной железы и увеличивает проницаемость стенок мелких протоков для макромолекул панкреатического сока. Имеются сообщения о том, что крупные молекулы белка могут вызвать затруднение оттока панкреатического сока. Алкоголь усиливает секрецию желудочного сока и продукцию соляной кислоты, которая стимулирует продукцию секретина, вызывающего экзокринную гиперсекрецию поджелудочной железы, создает предпосылки для повышения давления в протоках. Таким образом, создаются условия для проникновения энзимов в паренхиму, активации протеолитических ферментов и аутолиза клеток поджелудочной железы.

В зависимости от причины внутрипротоковой гипертензии различают билиарный и алкогольный панкреатит. Эти разновидности панкреатита составляют 90 % всех панкреатитов. Каждый из них имеет определенные особенности в клиническом течении и исходе болезни. К более редким причинам развития острого панкреатита относятся открытые и закрытые травмы живота, интраоперационные повреждения ткани железы, атеросклеротическая окклюзия висцеральных ветвей абдоминального отдела аорты, портальная гипертензия, некоторые лекарственные препараты (кортикостероиды, эстрогенные контрацептивы и антибиотики тетрациклинового ряда).

Некроз панкреоцитов и клетчатки, окружающей дольки поджелудочной железы, в самом начале процесса происходит под влиянием липазы. Липаза проникает внутрь клетки, гидролизует внутриклеточные триглицериды с образованием жирных кислот. В поврежденных клетках железы развивается внутриклеточный ацидоз со сдвигом рН до 3,5—4,5. В условиях ацидоза неактивный трипсиноген трансформируется в активный трипсин, который активирует фосфолипазу А, высвобождает и активирует лизосомальные ферменты (эластазу, коллагеназу, химотрипсин и др.). Содержание фосфолипазы А и лизолецитина в ткани поджелудочной железы при остром панкреатите существенно увеличивается. Это свидетельствует о ее роли в аутолизе ткани железы. Под воздействием липолитических, активированных протеолитических ферментов появляются микроскопические или макроскопически заметные очаги жирового некроза паренхимы поджелудочной железы. На этом фоне эластаза подвергает лизису стенки венул и междольковые соединительнотканые перегородки. В результате этого возникают обширные кровоизлияния, происходит трансформация жирового панкрео некроза в геморрагический. Таким образом, протеолитическая и липолитическая фазы развития острого деструктивного панкреатита взаимосвязаны друг с другом.

К очагам первичного некроза устремляются лейкоциты. Скопление лейкоцитов вокруг очагов некроза означает развитие защитной воспалительной реакции, сопровождающейся гиперемией и отеком. Для отграничения очагов некроза и элиминации некротической ткани макрофаги, лейкоциты, лимфоциты, клетки эндотелия выделяют провоспалительные (ИЛ-1; ИЛ-6; ИЛ-8) и противовоспалительные (ИЛ-4; ИЛ-10 и др.) интерлейкины, активные кислородные радикалы. Небольшие очаги некроза в результате этой реак-

ции отграничиваются, подвергаются лизису с последующей элиминацией продуктов распада. Эти процессы вызывают в организме умеренную местную реакцию на воспаление.

При обширном некрозе макрофаги, нейтрофильные лейкоциты, лимфоциты подвергаются избыточной стимуляции, продукция интерлейкинов и кислородных радикалов возрастает, выходит из-под контроля иммунной системы. Изменяется соотношение про- и противовоспалительных интерлейкинов. Они повреждают не только ткани железы, но и другие органы. Некроз тканей вызывают не столько сами интерлейкины, сколько активные кислородные радикалы, оксид азота (NO) и наиболее агрессивный пероксинитрил (ONOO). Интерлейкины лишь подготавливают почву для этого: снижают тонус венозных капилляров, повышают их проницаемость, вызывают тромбоз капилляров. Изменения в микроциркуляторном русле вызывают преимущественно оксидом азота. Воспалительная реакция прогрессирует, зона некроза расширяется. Местная реакция на воспаление превращается в системную, развивается синдром системной реакции на воспаление (Systemic Inflammatory Response Syndrome). Тяжесть состояния больного коррелирует с высоким содержанием в крови ИЛ-6, ИЛ-8. При повышенной концентрации их в крови с высокой степенью вероятности можно прогнозировать полиорганную дисфункцию и недостаточность.

Изменения в микроциркуляторном русле приводят к перемещению значительной части жидкости организма в интерстициальное пространство. Происходит обезвоживание, снижается ОЦК, наступают водно-электролитные нарушения и нарушение кислотно-основного состояния. На фоне повышенной концентрации интерлейкинов и гиперферментемии появляются очаги некроза на сальнике и брюшине. Выпот в брюшной полости содержит амилазу и другие ферменты поджелудочной железы в высокой концентрации. Токсичные продукты, циркулирующие в крови, оказывают прямое токсическое действие на сердце, почки, печень, ЦНС. Тяжесть синдрома системного ответа на воспаление возрастает в соответствии с нарастающей ишемией, увеличением концентрации NO, цитокинов, гипоксией и дистрофией в жизненно важных органах. Интоксикация в сочетании с гиповолемией быстро приводит к развитию шока. Возникают диссеминированное внутрисосудистое свертывание (ДВС-синдром) и полиорганная недостаточность.

В последующем через 10–15 дней наступает фаза секвестрации и расплавления омертвевших участков. Секвестры и накопившаяся вблизи них жидкость могут некоторое время оставаться асептическими. Инфицирование и нагноение их с образованием парапанкреатических и забрюшинных абсцессов происходят в связи с транслокацией бактерий из просвета парализованного кишечника, возникающей в ответ на патологические изменения в поджелудочной железе и забрюшинной клетчатке. В позднем периоде в зоне некроза образуются ложные кисты поджелудочной железы.

Классификация. По характеру изменений в поджелудочной железе выделяют: 1) отечный или интерстициальный панкреатит; 2) жировой панкреонекроз и 3) геморрагический панкреонекроз.

Отечная или абортивная форма панкреатита развивается на фоне незначительного, микроскопического повреждения клеток поджелудочной железы. Фаза отека может в течение 1–2 дней превратиться в фазу некроза. При прогрессирующем панкреатите развивается жировой панкреонекроз, который по мере развития кровоизлияний превращается в геморрагический с образованием обширного отека в забрюшинной клетчатке и появлением геморрагического выпота в брюшной полости (панкреатогенный асептический перитонит). В ряде случаев наблюдаются смешанные формы панкреа-

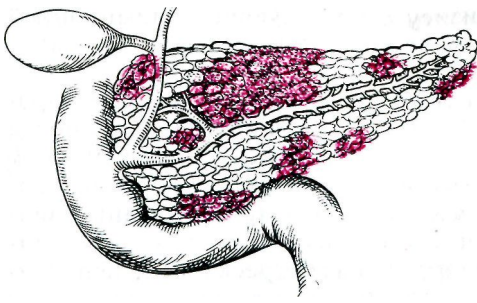


Рис. 14.2. Острый смешанный — жировой и геморрагический — панкреатит.

внутренних органов и период гнойных осложнений, наступающий через 10—15 дней.

Патологоанатомическая картина. При отечной форме панкреатита обнаруживаются микроскопические очаги некроза. В связи с отеком поджелудочная железа увеличивается в объеме. У большинства больных развитие патологического процесса останавливается на этой стадии.

При прогрессирующем панкреатите развивается макроскопически заметный жировой некроз. Поджелудочная железа в этих случаях становится плотной, на разрезе имеет пестрый вид из-за множественных очагов некроза. Клеточные элементы в этих очагах не дифференцируются, вокруг них наблюдается лейкоцитарная инфильтрация тканей, перифокальное асептическое воспаление. В очагах жирового некроза сальника, париетальной и висцеральной брюшины, в предбрюшинной и подкожной жировой клетчатке, плевры, перикарда образуются глыбки кальциевых мыл (кристаллы жирных кислот). Они имеют мутный беловатый цвет (стеариновые блестяшки). Связывание кальция в очагах некроза приводит к снижению концентрации его в крови. Имеется прямая зависимость между концентрацией кальция, распространенностью жирового некроза и тяжестью состояния больного.

Вокруг поджелудочной железы имеется плотный инфильтрат, в который нередко бывают вовлечены желудок, сальник, брыжейка поперечной ободочной кишки, забрюшинная клетчатка. В брюшной полости обычно имеется мутный серозный экссудат, в плевральных полостях — сочувственный плеврит с небольшим количеством серозного выпота.

При геморрагическом панкреонекрозе поджелудочная железа увеличена, плотная, с очагами кровоизлияний вокруг мелких сосудов; в связи с обилием кровоизлияний она становится багрово-черной. На разрезе выявляют чередование очагов некроза темно-красного цвета с участками жирового некроза и неизменной паренхимы, в брюшной полости — геморрагический экссудат. Висцеральная и париетальная брюшина тусклые (асептический перитонит). Тонкая и толстая кишка раздуты газом и скопившейся в просвете жидкостью. При таких изменениях нарушается защитный барьер слизистой оболочки. Стенки кишечника становятся проницаемыми для бактерий и эндотоксинов, что приводит к превращению асептического перитонита в распространенный гнойный. В дальнейшем, по мере прогрессирования заболевания, появляются обширные участки некроза поджелудочной железы.

В стадии осложнений очаги некроза и экссудат инфицируются, развива-

тита: геморрагический панкреатит с очагами жирового некроза и жировой панкреонекроз с кровоизлияниями (рис. 14.2).

В зависимости от распространенности процесса различают очаговый, субтотальный и тотальный панкреонекроз.

По клиническому течению выделяют abortивное и прогрессирующее течение болезни. По фазам течения тяжелых форм острого панкреатита выделяют период гемодинамических нарушений — панкреатогенного шока, функциональной недостаточности (дисфункции)

ются перитонит, абсцессы или флегмона забрюшинной клетчатки, перитонеальный сепсис. Позднее образуется одна или несколько ложных кист. Инфицированные кисты содержат мутную бурого цвета жидкость, остатки нерасплавленной омертвевшей ткани. При продолжающемся гнойном процессе в парапанкреатической забрюшинной клетчатке формируются "дорожки некроза" в виде гнойных затеков, распространяющихся на жировую ткань в корне брыжейки поперечной ободочной кишки и боковых каналов. У погибших в течение 7 дней от начала болезни преобладают застойное полнокровие и отек легких, дистрофия паренхиматозных органов. У погибших позже указанного срока в 77 % преобладают гнойные осложнения.

Клиническая картина и диагностика. Клинические симптомы острого панкреатита зависят от морфологической формы, периода развития и тяжести синдрома системной реакции на воспаление. В начальном периоде заболевания (1—3-й сутки) как при отечной (абортивной) форме панкреатита, так и при прогрессирующем панкреатите больные жалуются на резкие, постоянные боли в эпигастральной области, иррадиирующие в спину (опоясывающие боли), тошноту, многократную рвоту.

Боли могут локализоваться в правом или левом квадранте живота. Четкой связи болей с локализацией процесса в поджелудочной железе нет. Иногда боли распространяются по всему животу. При алкогольном панкреатите боли возникают через 12—48 ч после опьянения. При билиарном панкреатите (холецистопанкреатит) боли возникают после обильной еды. В редких случаях острый панкреатит протекает без болей, но с резко выраженным синдромом системной реакции, проявляющимся гипотензией, гипоксией, тахикардией, дыхательной недостаточностью, нарушением сознания. При таком течении болезни диагностировать острый панкреатит можно с помощью УЗИ, компьютерной томографии, лабораторных тестов.

В ранние сроки от начала заболевания объективные данные очень скудные, особенно при отечной форме: бледность кожных покровов, легкая желтушность склер (при билиарном панкреатите), легкий цианоз. Пульс может быть нормальным или ускоренным, температура тела нормальная. После инфицирования очагов некроза она повышается, как при всяком гнойном процессе.

Живот обычно мягкий, все отделы участвуют в акте дыхания, иногда отмечают некоторое вздутие живота. Симптом Шеткина—Блюмберга отрицательный. Примерно у 1—2 % тяжелобольных на левой боковой стенке живота появляются синюшные, иногда с желтоватым оттенком пятна (симптом Грея Тернера) и следы рассасывания кровоизлияний в области поджелудочной железы и забрюшинной клетчатки, свидетельствующие о геморрагическом панкреатите. Такие же пятна могут наблюдаться в области пупка (симптом Куллена). Перкуторно определяется высокий тимпанит над всей поверхностью живота — парез кишечника возникает вследствие раздражения или флегмоны забрюшинной клетчатки или сопутствующего перитонита. При скоплении значительного количества экссудата в брюшной полости отмечается притупление перкуторного звука в отлогих частях живота, легче выявляющееся в положении больного на боку.

При пальпации живота отмечают болезненность в эпигастральной области. Напряжения мышц живота в начальном периоде развития панкреатита нет. Лишь иногда отмечают резистентность и болезненность в эпигастрии в зоне расположения поджелудочной железы (симптом Керте). Пальпация в левом реберно-позвоночном углу (проекция хвоста поджелудочной железы) часто бывает болезненной (симптом Мейо-Робсона). При жировом некрозе поджелудочной железы рано образуется воспалительный инфильтрат. Его

можно определить при пальпации эпигастральной области. В связи с парезом и вздутием поперечной ободочной кишки или наличием инфильтрата не удается четко определить пульсацию брюшной аорты (симптом Воскресенского). Перистальтические шумы уже в самом начале развития панкреатита ослаблены, исчезают по мере прогрессирования патологического процесса и появления перитонита. При перкуссии и аускультации грудной клетки у ряда больных выявляется сочувственный выпот в левой плевральной полости.

При очень тяжело протекающем панкреатите развивается синдром системного ответа на воспаление, нарушаются функции жизненно важных органов, возникает дыхательная недостаточность, проявляющаяся увеличением частоты дыхания, респираторным дистресс-синдромом взрослых (интерстициальный отек легких, накопление трансудата в плевральных полостях), сердечно-сосудистая недостаточность (гипотензия, частый нитевидный пульс, цианоз кожных покровов и слизистых оболочек, уменьшение ОЦК, ЦВД, минутного и ударного объема сердца, признаки ишемии миокарда на ЭКГ), печеночная, почечная и гастроинтестинальная недостаточность (динамическая кишечная непроходимость, геморрагический гастрит). У большинства больных наблюдают расстройство психики: возбуждение, спутанное сознание, степень нарушения которого целесообразно определять по баллам шкалы Глазго.

Функциональные нарушения печени обычно проявляются желтушной окраской кожных покровов. При стойкой обтурации общего желчного протока возникает механическая желтуха с повышением уровня билирубина, трансаминаз, увеличением печени. Для острого панкреатита характерно повышение амилазы и липазы в сыворотке крови. Значительно увеличивается концентрация амилазы (диастазы) в моче, в экссудате брюшной и плевральной полостей. При тотальном панкреонекрозе уровень амилазы снижается. Более специфичным исследованием для ранней диагностики панкреатита является определение трипсина в сыворотке крови, а-химотрипсина, эластазы, карбоксипептидазы и особенно фосфолипазы А, играющей ключевую роль в развитии панкреонекроза. Однако сложность их определения сдерживает широкое распространение указанных методов.

Кислотно-основное состояние претерпевает сдвиг к ацидозу, на фоне которого увеличивается поступление внутриклеточного калия в кровь при одновременном уменьшении выделения его почками. Развивается опасная для организма гиперкалиемия. Снижение содержания кальция в крови свидетельствует о прогрессировании жирового некроза, о связывании кальция жирными кислотами, высвобождающимися в результате воздействия липазы на жировую клетчатку в очагах некроза. Мелкие очаги стеатонекроза возникают на сальнике, париетальной и висцеральной брюшине ("стеариновые пятна"). Содержание кальция ниже 2 ммоль/л (норма 2,10—2,65 ммоль/л, или 8,4—10,6 мг/дл) является прогностически неблагоприятным показателем.

Диагностика острого панкреатита основывается на данных анамнеза (появление резких болей в животе после обильной еды, приема алкоголя или обострения хронического калькулезного холецистита), данных физикально-го, инструментальных и лабораторных исследований.

Ультразвуковое исследование. Значительную помощь в диагностике оказывает УЗИ, позволяющее установить этиологические факторы (холецисто- и холедохолитиаз), выявить отек и увеличение размеров поджелудочной железы, скопление газа и жидкости в раздутых петлях кишечника. Признаками отека поджелудочной железы являются увеличение ее объема,

снижение эхогенности ткани железы и уменьшение степени отражения сигнала. При некрозе поджелудочной железы выявляют нерезко ограниченные участки пониженной эхогенности или полного отсутствия эхосигнала. Распространение некроза за пределы поджелудочной железы ("дорожки некроза"), а также абсцессы и ложные кисты могут быть с большой точностью визуализированы при ультразвуковом исследовании (рис. 14.3; 14.4; 14.5). К сожалению, возможности УЗИ нередко ограничены в связи с расположением перед поджелудочной железой раздутого газом и жидкостью, кишечника, закрывающего железу.

Компьютерная томография является более точным методом диагностики острого панкреатита по сравнению с УЗИ. Для проведения ее нет помех. Достоверность диагностики увеличивается при интравенозном или пероральном усилении контрастным материалом. Компьютерная томография с усилением позволяет более четко выявить диффузное или локальное увеличение размеров железы, отек, очаги некроза, скопление жидкости, изменения в парапанкреатической клетчатке, "дорожки некроза" за пределами поджелудочной железы, а также осложнения в виде абсцессов и кист.

Магнитно-резонансная томография — более совершенный метод диагностики. Она дает информацию, аналогичную получаемой при компьютерной томографии.

Рентгенологическое исследование позволяет выявить патологические изменения в брюшной полости у большинства больных: изолированную дилатацию поперечной ободочной кишки, сегментов тощей и двенадцатиперстной кишки, прилежащих к поджелудочной железе, иногда рентгеноконтрастные конкременты в желчных путях, в протоке поджелудочной железы или отложения кальция в ее паренхиме (преимущественно при алкогольном панкреатите). При объемных процессах в поджелудочной железе (ложные кисты, воспалительные инфильтраты, абсцес-

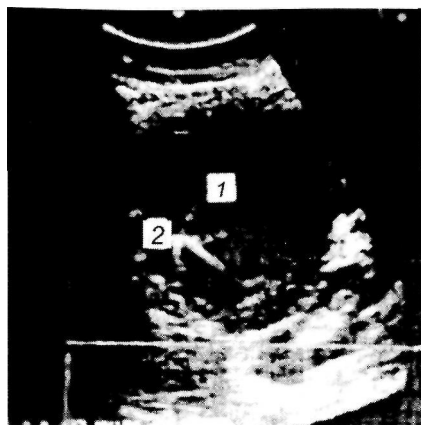


Рис. 14.3. Киста поджелудочной железы.

1 — цистаденома; 2 — кончик иглы в просвете. Эхограмма.

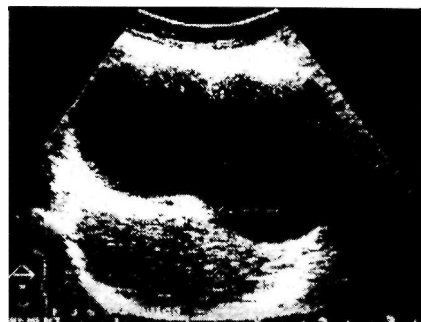


Рис. 14.4. Псевдокиста тела и хвоста поджелудочной железы. Эхограмма.

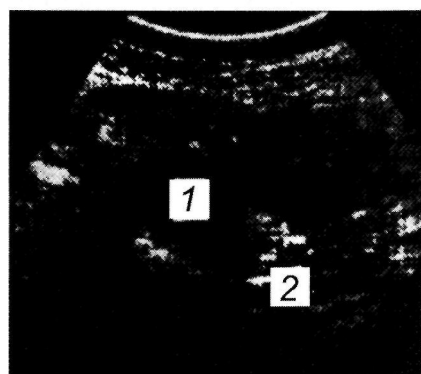


Рис. 14.5. Абсцесс поджелудочной железы. Эхограмма.

1 — цистаденома; 2 — кончик иглы в просвете. Эхограмма.

сы) наблюдается изменение расположения (оттеснение в стороны) желудка и двенадцатиперстной кишки. При рентгенологическом исследовании выявляются признаки паралитической непроходимости кишечника, выпот в плевральной полости, дисковидные ателектазы базальных отделов легких, часто сопутствующие острому панкреатиту. Исследование желудка и кишечника с контрастным веществом в остром периоде заболевания противопоказано.

Эзофагогастродуоденоскопию выполняют при желудочно-кишечном кровотечении из острых эрозий и язв, являющихся осложнениями острого (чаще всего деструктивного) панкреатита. Ретроградная панкреатохолангиография при остром панкреатите противопоказана, так как при этой процедуре дополнительно повышается давление в главном протоке поджелудочной железы.

Лапароскопия показана при неясном диагнозе, при необходимости лапароскопической установки дренажей для лечения острого панкреатита. Лапароскопия позволяет увидеть очаги стеатонекроза (стеариновые пятна), воспалительные изменения брюшины, желчного пузыря, проникнуть в полость малого сальника и осмотреть поджелудочную железу, установить дренажи для оттока экссудата и промывания полости малого сальника. При невозможности воспользоваться лапароскопией для взятия перитонеального экссудата и проведения диагностического лаважа можно ввести в брюшную полость так называемый "шарящий" катетер через прокол в брюшной стенке (лапароцентез).

Электрокардиография необходима во всех случаях как для дифференциальной диагностики с острым инфарктом миокарда, так и для оценки состояния сердечной деятельности в процессе развития заболевания.

Для оценки состояния больных и для прогнозирования исхода болезни предложен ряд тестов и критериев, основанных на показателях нарушения физиологических функций и данных лабораторных исследований. Даже одно определение количества секвестрируемой жидкости (количество введенной жидкости минус количество выделенной мочи) имеет значение для определения тяжести болезни. Если секвестрация жидкости, превышающая 2 л в день, сохранится в течение 2 дней, то имеются основания считать панкреатит тяжелым, угрожающим жизни больного. Если этот показатель меньше, то панкреатит можно считать среднетяжелым или легким. Часто используют для прогноза и оценки тяжести острого панкреатита критерии Ренсона. Такими критериями в начале болезни являются возраст (более 55 лет), лейкоцитоз свыше 16 000, глюкоза крови свыше 200 мг %, трансаминаза (АСТ) свыше 250, лактатдегидрогеназа сыворотки свыше 350 и.е./л. Критериями, которые развиваются в течение 24 ч, являются: снижение гематокрита более чем на 10 %, нарастание мочевины крови более 8 мг%, снижение кальция до уровня менее 8 мг/л, р₀, артериальной крови менее 60 мм рт.ст., дефицит оснований свыше 4 мэкв/л, определяемая секвестрация жидкости более 600 мл. Морбидность и летальность коррелируют с числом выявленных критериев. Вероятность летального исхода при наличии 0—2 критериев равна 2 %, при 3—4 критериях — 15 %, при 5—6 критериях — 40 % и при 7—8 критериях — до 100 %. Более сложной, но зато более универсальной является шкала АРАСНЕ-П (аббревиатура от английского — Acute Physiology Assessment and Chronic Health Evaluation). Оценка состояния больного производится по тяжести нарушений физиологических функций, хронических заболеваний, возраста пациента. Выявленные баллы позволяют объективно и наглядно определить тяжесть заболевания, эффективность проводимых лечебных меро-

приятии, сравнить достоинства и недостатки разных методов лечения в сопоставимых по тяжести группах больных.

Дифференциальная диагностика. Дифференциальную диагностику необходимо проводить прежде всего с тромбозом мезентериальных сосудов, так как при этом заболевании внезапные резкие боли, шоковое состояние при мягком животе и нормальной температуре тела могут напоминать острый панкреатит. Паралитическая непроходимость кишечника и перитонит встречаются при обоих заболеваниях. При неясном диагнозе целесообразно проведение верхней мезентерикографии.

Инфаркт миокарда по клиническим данным трудно дифференцировать от острого панкреатита, так как в острой фазе панкреатита иногда возникают изменения ЭКГ, характерные для инфаркта миокарда. Как в случае мезентериального инфаркта кишечника, так и при инфаркте миокарда ультразвуковое исследование помогает дифференцировать эти заболевания. Острый холецистит и его осложнения можно сравнительно легко отличить по типичной клинической картине и ультразвуковой симптоматике. Острый панкреатит необходимо дифференцировать от прободной язвы желудка и двенадцатиперстной кишки, странгуляционной тонкокишечной непроходимости, расслаивающей аневризмы аорты, почечной колики.

Осложнения. Острый панкреатит может сопровождаться многочисленными осложнениями. Наиболее тяжелыми из них являются:

- 1) гиповолемический шок;
- 2) полиорганная, в том числе острая почечная, недостаточность, появляющаяся вследствие прогрессирования синдрома системной реакции на воспаление и развитие шока;
- 3) плевролегочные осложнения, проявляющиеся дыхательной недостаточностью в связи с развитием шокового легкого, экссудативного плеврита, ателектаза базальных отделов легких, высокого стояния диафрагмы;
- 4) печеночная недостаточность (от легкой желтухи до тяжелого острого токсического гепатита, развивающегося вследствие перенесенного шока и влияния токсичных ферментов и белковых субстанций); этому способствуют заболевание желчных путей и сопутствующий им холангит;
- 5) абсцессы поджелудочной железы и экстрапанкреатические абсцессы в забрюшинной клетчатке, появление которых обусловлено инфекцией, легко развивающейся в очагах некроза;
- 6) наружные панкреатические свищи чаще образуются на месте стояния дренажей или послеоперационной раны; внутренние свищи обычно открываются в желудок, двенадцатиперстную, тонкую и толстую кишку;
- 7) распространенный гнойный перитонит возникает при прорыве парапанкреатического гнойника в свободную брюшную полость или транслокации бактерий из кишечника в свободную брюшную полость, асептический панкреатогенный перитонит становится гнойным;
- 8) кровотечения, возникающие вследствие аррозии сосудов (кровь из брюшной полости выделяется наружу через рану или по каналу дренажа). Внутренние кровотечения чаще всего являются следствием эрозивного гастрита, стрессовой язвы, синдрома Мэллори—Вейса, а также в связи с нарушениями в системе гемостаза (коагулопатия потребления).

К поздним осложнениям панкреонекроза относятся псевдокисты. Некротизированная ткань поджелудочной железы при обширном некрозе не рассасывается полностью. Она инкапсулируется и превращается в постнекротическую псевдокисту благодаря формированию соединительнотканной капсулы вокруг очага некроза. Содержимое кисты может быть

стерильным или гнойным. Иногда происходит спонтанное рассасывание кист (чаще всего при ее сообщении с выводными протоками поджелудочной железы).

Лечение. Программа лечения острого панкреатита должна быть построена с учетом этиологии заболевания, степени его тяжести и клинического течения. Больному необходимо наблюдение хирурга и реаниматолога, которые вместе решают сложные вопросы лечения.

Первоочередной задачей является снятие боли и спазма сфинктера Одди. С этой целью назначают ненаркотические анальгетики, спазмолитики, холинолитики. При твердой уверенности в диагнозе допустимо введение и наркотических анальгетиков. Применение препаратов морфинного ряда, вызывающих спазм сфинктера Одди, недопустимо. Для обезболивания вводят также внутривенно капельно глюкозо-новокаиновую смесь (10 мл 1 % раствора новокаина и 400 мл 5 % раствора глюкозы). Наилучшее обезболивающее действие оказывает перидуральная анестезия.

Одной из основных задач в комплексном лечении острого панкреатита является угнетение внешнесекреторной функции поджелудочной железы. Для предотвращения гормональной стимуляции экзокринной функции железы необходимо полностью исключить прием пищи через рот. Показана также постоянная аспирация содержимого желудка через назогастральный зонд. Важную роль в лечении панкреатита отводят угнетению секреторной функции желудка с помощью блокаторов H_2 -гистаминовых рецепторов, антацидов, антихолинергических препаратов (гастроцепин, атропин).

Более эффективными средствами подавления экзокринной функции поджелудочной железы являются цитостатики (5-фторурацил, циклофосфан), синтетические нейропептиды (даларгин), синтетические аналоги соматостатина (сандостатин, стиламин, октэтрид). Последняя группа препаратов в настоящее время используется редко, так как они не имеют существенных преимуществ перед указанными выше средствами и весьма дорогостоящи.

Для борьбы с ферментной токсемией в первой фазе острого панкреатита используют ингибиторы протеаз (трасилол, контрикал, гордокс и др.). Эти препараты ингибируют протеолитические ферменты и калликреин и тем самым уменьшают интоксикацию. В последние годы эффективность и целесообразность применения их ставятся под сомнение. В поздней фазе развития острого панкреатита применение их нецелесообразно. Влияние этих препаратов на внешнесекреторную деятельность поджелудочной железы минимальное. Довольно эффективным способом уменьшения ферментной токсемии является переливание свежезамороженной плазмы, содержащей естественные антиферментные вещества, в частности, ингибиторы трипсина, химотрипсина.

Для коррекции ОЦК внутривенно вводят растворы коллоидных и кристаллоидных растворов под контролем уровня центрального венозного давления и почасового диуреза. Соотношение коллоидных и кристаллоидных растворов должно быть примерно 1:1. Крупномолекулярные растворы (полиглюкин, желатиноль, реомакродекс, альбумин и т. п.) увеличивают онкотическое давление крови, способствуя удержанию жидкости в сосудистом русле, что очень важно для устранения обезвоживания организма и повышения ОЦК. Кроме того, они связывают циркулирующие в крови токсичные продукты, оказывая тем самым и дезинтоксикационное действие. Кристаллоидные растворы (изотонический раствор натрия хлорида, 5 % раствор глюкозы, ацесоль, трисамин и т. п.), содержащие важнейшие элек-

тролиты — калий, натрий, хлор, кальций, вводят внутривенно капельно под контролем ионограммы крови и показателей кислотно-основного состояния.

Парентеральное питание является обязательным компонентом лечения, так как питание через рот прекращают на 3—5 дней. Энергетические потребности организма больного (30 калорий в день на 1 кг массы тела с последующим повышением до 60 калорий на 1 кг массы тела в день) обеспечивают, вводя концентрированные растворы глюкозы с инсулином, белковые гидролизаты, растворы аминокислот. Наибольшей энергетической ценностью обладают жировые эмульсии (интралипид, липофундин). Эти препараты применяют не только для восстановления энергетических расходов организма, но и для стабилизации мембран клеток поджелудочной железы, что уменьшает повреждение их ферментами и активными кислородными радикалами.

Для дезинтоксикации часто применяют форсированный диурез. После нормализации объема циркулирующей крови с помощью инфузионной терапии вводят мочегонные препараты (лазикс, фуросемид). При этом с мочой элиминируются токсины, продукты распада белков, ферменты. При тяжелой интоксикации прибегают к плазмо- и лимфосорбции, плазмаферезу. Применение этих процедур сдерживается высокой стоимостью, иногда тяжелыми сопутствующими реакциями и большими затратами времени. Существенного влияния на частоту летальных исходов экстракорпоральные методы детоксикации в сравнимых группах больных не оказывают.

Перитонеальный лаваж применяют не только для диагностики, но и для лечения панкреонекроза (чаще всего, геморрагического). При этом из брюшной полости удаляют экссудат, богатый протеолитическими и липолитическими ферментами, цитокинами, кининами и другими токсичными субстанциями, продуктами расправленных некротизированных тканей. Перитонеальный лаваж предупреждает всасывание токсичных продуктов и уменьшает действие токсинов на паренхиматозные органы.

Для проведения перитонеального лаважа под контролем лапароскопа устанавливают дренажи в верхнем этаже брюшной полости, в полости малого таза и правом боковом канале. По верхним дренажам раствор вводят в брюшную полость, через нижние — жидкость выделяется наружу. При этом необходимо следить за балансом вводимой и выводимой жидкости, контролировать ЦВД, предусмотреть возможные легочные осложнения.

Для улучшения микроциркуляции, в том числе в поджелудочной железе, вводят реополиглюкин, небольшие дозы гепарина, применяют управляемую гемодиализацию.

Устранение этиологической причины острого панкреатита возможно при билиарном панкреатите, когда развитие его связано с заболванием желчного пузыря и внепеченочных желчных протоков, т. е. при билиопанкреатическом рефлюксе. Если при ультразвуковом исследовании обнаруживают желчнокаменную болезнь с расширением желчных протоков вследствие застоя желчи или конкремента в терминальном отделе общего желчного протока либо в области большого сосочка двенадцатиперстной кишки, то необходимы срочная эндоскопическая папиллотомия и удаление конкремента из общего желчного протока и большого дуоденального сосочка. При механической желтухе и выраженной дилатации желчного пузыря выполняют холецистостомию под контролем ультразвукового исследования или лапароскопии. Холецистэктомию при сочетанной желчнокаменной болезни осуществляют после стихания явлений острого панкреатита.

Антибактериальную терапию при панкреонекрозе проводят как для про-

филактики инфицирования очагов некроза, так и для лечения уже развивающейся инфекции. Предпочтение отдают антибиотикам широкого спектра действия (цефалоспорины 3—4-го поколения, карбопенемы, аминогликозиды), подавляющим развитие грамположительной и грамотрицательной микрофлоры. Обязательным компонентом антибактериальной терапии является введение метронидазола (флагил), который избирательно воздействует на неклостридиальную микробную флору. С этой же целью применяют лаваж тонкой кишки с помощью назоинтестинального зонда, вводимого в просвет кишечника с помощью эндоскопа. Кишку промывают охлажденным изотоническим раствором. Данная методика позволяет аспирировать содержимое кишечника, уменьшить число микробных тел в содержимом, снизить давление в кишечнике, уменьшить вероятность транслокации бактерий и эндотоксинов в брюшную полость, активизировать перистальтику.

Почечная и дыхательная недостаточность часто сопровождают тяжело протекающий панкреатит. При скоплении экссудата в плевральной полости необходимы срочная пункция и удаление экссудата с обязательным определением в нем ферментов поджелудочной железы, белка, микрофлоры. При дыхательной недостаточности, вызванной другими причинами (респираторный дистресс-синдром взрослых, шоковое легкое), необходимо в ранние сроки перевести больного на искусственную вентиляцию легких с созданием небольшого положительного давления на выдохе. При почечной недостаточности (анурия, высокое содержание креатинина и мочевины в крови) показан гемодиализ в возможно ранние сроки.

Несмотря на успехи интенсивной терапии в лечении острого деструктивного панкреатита, тяжелые формы заболевания часто заканчиваются летально. Поэтому при определенных условиях возникает необходимость в хирургическом вмешательстве, которое является лишь дополняющим лечебным мероприятием.

Показаниями к оперативному лечению являются: 1) неуверенность в диагнозе; 2) лечение вторичной инфекции (сочетание острого панкреатита с деструктивным холециститом, инфицирование некротической ткани железы, гнояники в забрюшинной клетчатке, распространенный гнойный перитонит, абсцессы в брюшной полости, если невозможно лечение чрескожным дренированием под контролем УЗИ); 3) прогрессирующее ухудшение состояния больного, несмотря на адекватное интенсивное лечение (в том числе при безуспешности лапароскопического лаважа брюшной полости), массивные аррозивные кровотечения.

Целью хирургического лечения является удаление инфицированных некротизированных участков ткани до развития нагноения, оптимальное дренирование брюшной полости для лечения перитонита или удаления жидкости, содержащей большое количество ферментов поджелудочной железы. В последнем случае в сальниковую сумку, по ходу поджелудочной железы и в забрюшинную клетчатку (при ее поражении) вводят перфорированные дренажные трубки, удаляя не только экссудат и содержащиеся в нем ферменты, но и образовавшийся в результате расплавления тканей детрит. Трубки выводят наружу через боковые отделы живота. Одну или две трубки устанавливают в полости малого таза. В течение суток через них вводят до 10 л раствора, содержащего 5,6 г натрия хлорида, 5,09 г лактата натрия, 0,52 г кальция хлорида, 0,15 г магния хлорида, 15 г глюкозы, до 1000 мл дистиллированной воды (осмолярность раствора 360 мосм/л). К раствору можно добавлять антибиотики по показаниям.

При выраженном множественном очаговом панкреонекрозе в сочетании с перитонитом прибегают к поэтапной некрэктомии, т. е. программирован-

ной ревизии и промывании брюшной полости. Рану при этом способе не закрывают наглухо, чтобы создать условия для оттока перитонеального экссудата в повязку. В зависимости от состояния больного и данных инструментальных методов исследования (УЗИ или КТ) через 1–2 дня рану раскрывают, проводят ревизию с удалением очагов некроза и повторным промыванием брюшной полости.

При очаговом панкреонекрозе в области хвоста поджелудочной железы и безуспешности комплексного интенсивного лечения возможно проведение дистальной резекции железы. В редких случаях, при тотальном панкреонекрозе, раньше производили тотальную или субтотальную панкреатэктомию. Однако эта операция является весьма травматичной, сопровождается высокой послеоперационной летальностью, поэтому от этого вида вмешательства отказались.

В последние годы в клиническую практику внедрены малоинвазивные методы "закрытого" лечения панкреонекроза и его осложнений. Различные оперативные пособия, выполнявшиеся ранее с помощью широкой лапаротомии (холецистостомия, дренирование сальниковой сумки, брюшной полости, забрюшинной клетчатки, дренирование абсцессов и ложных кист), можно производить чрескожно под контролем ультразвукового исследования или компьютерной томографии. Через установленные таким способом дренажи можно аспирировать содержимое гнойных полостей и кист, промывать полости и вводить антибактериальные препараты. Данная методика менее травматична, легче переносится больными, сопровождается меньшим числом осложнений и более низкой послеоперационной летальностью.

Наиболее благоприятной в прогностическом плане является отечная форма острого панкреатита, при которой проводят комплексное медикаментозное лечение по указанным выше принципам. Средние показатели летальности составляют доли процента. При панкреонекрозе, особенно при его гнойных осложнениях, летальность достигает 20–40 % и более. При использовании малоинвазивных технологий удается снизить показатели летальности до 10 % и ниже.

14.4. Хронический панкреатит

Хронический панкреатит является довольно распространенным заболеванием, которое проявляется постоянными или периодически возникающими болями и признаками экзокринной и эндокринной недостаточности. Для него характерны необратимые патологические изменения паренхимы поджелудочной железы — сморщивание ее, местами исчезновение ацинусов, пролиферативный фиброз, а также стриктура протока, формирование конкрементов в нем или в ткани железы. Он может протекать с минимальными клиническими проявлениями или под маской других болезней органов брюшной полости (хронический холецистит, дискинезия желчных путей, язвенная болезнь желудка и двенадцатиперстной кишки, грыжа пищеводного отверстия диафрагмы). Вследствие этого установить истинную частоту данного заболевания не представляется возможным.

Классификация. К настоящему времени предложено множество классификаций хронического панкреатита и его осложнений. Это свидетельствует лишь о том, что до сих пор не создана ни одна универсальная схема клинико-морфологического подразделения различных вариантов течения данного недуга.

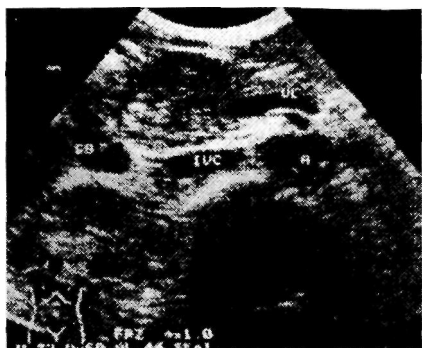


Рис. 14.6. Псевдотуморозный панкреатит. Эхограмма.

По характеру морфологических изменений в ткани поджелудочной железы выделяют хронический индуративный панкреатит, псевдотуморозный (рис. 14.6), псевдокистозный и кальцифицирующий панкреатит. У больных с кальцифицирующей формой заболевания отмечается либо вирсунголитиаз (конкременты в просвете расширенного вирсунгова протока), либо кальциноз паренхимы поджелудочной железы.

Выделяют две основные формы заболевания: хронический рецидивирующий панкреатит, при котором наблюдаются периодические обострения болезни в виде острого панкреатита, сопровождающиеся периодами ремиссии, и первично-хронический панкреатит, протекающий без явных признаков острого воспалительного процесса в поджелудочной железе.

Этиология и патогенез. В этиологии хронического панкреатита в индустриально развитых странах ведущую роль играет чрезмерное употребление алкоголя. Значительно реже причинами данного страдания являются желчнокаменная болезнь и ее осложнения (холедохолитиаз, стриктура большого дуоденального сосочка). Патогенез заболевания недостаточно изучен, хотя в настоящее время твердо установлено, что его ключевым звеном является замещение эпителиальной ткани ацинусов поджелудочной железы соединительной тканью. По данным научных работ последнего десятилетия, немаловажная роль принадлежит также цитокинам (медиаторам воспаления).

Патологоанатомическая картина. При хроническом панкреатите различной этиологии наблюдают явления фиброза и склероза, что может приводить к уменьшению или увеличению размеров поджелудочной железы. Особое место занимает калькулезный (кальцифицирующий) панкреатит, при котором соли кальция откладываются в ткани поджелудочной железы или в просвете выводных протоков (вирсунголитиаз). При облитерации мелких выводных протоков вследствие воспалительного или склерозирующего процесса иногда образуются мелкие кисты.

Клиническая картина и диагностика. Ведущими симптомами хронического панкреатита являются тупые боли в эпигастральной области, правом или левом подреберье (в зависимости от локализации основного очага поражения железы), опоясывающие боли, усиливающиеся после погрешности в диете, диспепсические расстройства (тошнота, рвота скудным количеством желудочного содержимого), чередование запоров и поносов (при выраженной внешнесекреторной недостаточности поджелудочной железы). Реже наблюдается обтурационная желтуха, возникающая при сдавлении терминального отдела общего желчного протока увеличенной, рубцово-измененной головкой поджелудочной железы. Довольно часто отмечается снижение массы тела, связанное с внешнесекреторной недостаточностью поджелудочной железы, нарушением переваривания пищи, а также уменьшением объема потребляемой пищи (боязнь усиления боли после еды). При выраженных морфологических изменениях органа и длительном течении заболевания развивается инсулинозависимый сахарный диабет, особенно часто выявляемый при кальцифицирующем панкреатите (около 75 %).

Объективное исследование в фазе обострения заболевания выявляет характерные для острого панкреатита симптомы. В фазе ремиссии отмечают болезненность по ходу поджелудочной железы. У худощавых субъектов можно пропальпировать плотную болезненную поджелудочную железу. Пальпацию железы целесообразно производить в трех положениях: лежа на спине с подложенным под спину валиком, стоя с наклоном туловища вперед на 45° и лежа на правом боку. Изменение положения тела во время пальпации создает возможность для смещения заполненной или раздутой газами поперечной ободочной кишки и прикрывающих железу органов, обеспечивает оптимальные условия для ее пальпации. При преимущественном поражении головки поджелудочной железы и сдавлении терминального отдела общего желчного протока у некоторых больных выявляют симптом Курвуазье, характеризующийся триадой признаков: обтурационной желтухой, увеличением желчного пузыря, отсутствием боли при его пальпации. Почти у половины больных (особенно при обострении заболевания) определяется положительный симптом Мейо-Робсона.

Диагностика хронического панкреатита проводится на основании жалоб больного, данных анамнеза, физикального, лабораторного и инструментальных методов исследования. При обострении заболевания и нарушении оттока панкреатического сока (чаще при вируснохолангите) отмечают увеличение уровня амилазы, липазы и трипсина в крови и амилазы в моче. При первично-хроническом панкреатите или хронической рецидивирующей форме заболевания в фазе ремиссии концентрация ферментов поджелудочной железы в крови и моче обычно не изменена, поэтому в данных ситуациях эти пробы не имеют диагностической ценности. Концентрация протеолитических и липолитических ферментов в дуоденальном содержимом, как правило, снижена. У ряда больных ферменты в дуоденальном соке отсутствуют. При копрологическом исследовании обычно выявляют креаторею и стеаторею. О нарушении инкреторной функции железы свидетельствует умеренная гипергликемия, снижение концентрации инсулина и глюкагона в крови. Примерно у 25 % больных по данным гликемической кривой с углеводной нагрузкой отмечают нарушение толерантности к глюкозе. При калькулезном панкреатите частота недостаточности инкреторной функции поджелудочной железы возрастает до 60—80 %; при обзорной рентгенографии брюшной полости можно выявить тени кальцинатов по ходу поджелудочной железы.

Косвенные симптомы хронического панкреатита наблюдаются при исследовании двенадцатиперстной кишки в условиях искусственной гипотонии (релаксационная дуоденография): развернутая вертикальная ветвь ("подкова") двенадцатиперстной кишки, вдавление по ее медиальному контуру, сглаженность складок слизистой оболочки в этой зоне.

Ультразвуковое исследование и компьютерная томография помогают выявить увеличение того или иного отдела поджелудочной железы, расширение главного панкреатического протока (ретенционный панкреатит, обусловленный нарушением оттока сока поджелудочной железы). Следует отметить, что оба метода исследования не позволяют отличить хронический панкреатит от опухолевого поражения поджелудочной железы. Для уточнения диагноза используют прицельную пункцию железы под контролем УЗИ или КТ с последующим морфологическим исследованием биопсийного материала.

При ретроградной панкреатохолангиографии иногда выявляют расширение главного протока, обусловленное стенозирующим папиллитом или

вирсунголитиазом, значительно чаще определяют сужение и деформацию протока.

Лечение. Основным методом лечения неосложненного хронического панкреатита является медикаментозный. Назначают диету с исключением жирной, соленой, острой пищи (перец, чеснок, уксус и т. п.), обеспечивающую функциональный покой железе, пероральный прием щелочных растворов, в том числе минеральных вод. Лекарственная терапия направлена прежде всего на устранение болей и спазма сфинктера Одди с помощью ненаркотических анальгетиков, спазмолитических и холинолитических средств, ганглиоблокаторов. При выраженном снижении массы тела применяют парентеральное питание (растворы аминокислот, концентрированные растворы глюкозы, жировые эмульсии). Больным с выраженной экзокринной недостаточностью поджелудочной железы назначают препараты, содержащие ее ферменты (панкреатин, панзинорм и др.). Важная роль принадлежит также комплексному лечению фоновых заболеваний внутренних органов — желчнокаменной болезни, язвенной болезни желудка и двенадцатиперстной кишки. При обострении хронического панкреатита лечение проводят по тем же принципам, что и при остром панкреатите.

Показаниями к оперативному вмешательству на поджелудочной железе являются вирсунголитиаз, стриктура протока поджелудочной железы и гипертензия в дистальных (по отношению к стриктуре) его отделах, тяжелые болевые формы хронического панкреатита, не поддающиеся комплексному медикаментозному лечению. Окончательный диагноз устанавливают на операционном столе и тут же выбирают метод хирургического вмешательства. В ходе операции хирург определяет преимущественную локализацию патологического процесса, проходимость желчных путей и протока поджелудочной железы. Для этого проводят пальпацию, интраоперационное ультразвуковое исследование поджелудочной железы и желчных путей, при желчной гипертензии — интраоперационную холангиографию, при расширении главного панкреатического протока (по данным УЗИ) — вирсунгографию после предварительной пункции протока поджелудочной железы под контролем УЗИ.

Трансдуоденальную папилосфинктеротомию с рассечением устья протока и сшиванием его слизистой оболочки со слизистой оболочкой задней стенки общего желчного протока (вирсунгопластика) производят при небольших по протяженности стриктурах терминального отдела протока поджелудочной железы. При протяженных стриктурах проксимальной части протока поджелудочной железы со значительным расширением его просвета дистальнее места препятствия для оттока панкреатического сока выполняют продольную панкреатоеюностомию: рассекают в продольном направлении проток поджелудочной железы от головки до хвостовой части, после чего формируют анастомоз бок в бок с изолированной по Ру петлей тощей кишки. Целью этих оперативных пособий является ликвидация гипертензии в протоках.

При тяжелых формах болевого хронического панкреатита, не поддающегося длительному медикаментозному лечению, при нерасширенном главном панкреатическом протоке производят дистальную резекцию поджелудочной железы или панкреатодуоденальную резекцию в зависимости от зоны локализации наиболее значительных морфологических изменений в ткани железы. Больным с высокой степенью операционного риска для ликвидации болей в последние годы с успехом применяют торакоскопическую резекцию большого и малого чревного нервов.

14.5. Кисты и свищи поджелудочной железы

Кисты поджелудочной железы представляют собой ограниченную капсулой скопления жидкости в виде полостей, расположенных как в самой железе, так и в окружающих ее тканях. Заболевание встречается в различных возрастных группах одинаково часто у мужчин и у женщин. Понятие "кисты поджелудочной железы" является собирательным. Различают следующие виды кист.

I. Врожденные (дизонтогенетические) кисты, образующиеся в результате пороков развития ткани поджелудочной железы и ее протоковой системы (дермоидные, тератоидные кисты, фиброзно-кистозная дегенерация).

II. Приобретенные кисты:

1) ретенционные кисты, развивающиеся при стриктуре выводных протоков железы, стойкой закупорке их просвета конкрементами, рубцами;

2) дегенеративные, возникающие вследствие некроза ткани железы при деструктивном панкреатите, травме поджелудочной железы;

3) пролиферационные — полостные формы опухолей, к которым относятся доброкачественные цистаденомы и злокачественные цистаденокарциномы.

В зависимости от причины и механизмов образования кист, особенностей строения их стенок различают истинные и ложные кисты.

К истинным кистам относят врожденные кисты поджелудочной железы, приобретенные ретенционные кисты, цистаденомы и цистаденокарциномы. Отличительной особенностью истинной кисты является наличие эпителиальной выстилки ее внутренней поверхности. Истинные кисты составляют менее 10 % всех кист поджелудочной железы. В отличие от ложных кист истинные обычно бывают небольших размеров и нередко являются случайными находками при проведении ультразвукового исследования или во время операции, предпринятой по поводу другого заболевания.

Патологоанатомическая картина. Стенки ложной кисты представляют собой уплотненную брюшину, фиброзную ткань и в отличие от истинной кисты изнутри покрыты грануляционной тканью. Полость ложной кисты обычно заполнена жидкостью и иногда некротическими тканями. Характер жидкости бывает различным. Обычно это серозный или геморрагический экссудат.

Ложная киста может локализоваться в любом отделе железы и достигать больших размеров. Объем содержимого в ложной кисте нередко составляет 1–2 л и более. Местонахождение ложной кисты больших размеров может быть различным. Располагаясь по направлению к сальниковой сумке, она оттесняет печень вверх, а желудок книзу. Если киста расположена в направлении желудочно-ободочной связки, то желудок оттесняется вверх, а поперечная ободочная кишка — книзу; если между листками брыжейки поперечной ободочной кишки, смещая последнюю кпереди и, наконец, в нижний этаж брюшной полости, то последняя смещается кпереди, и, наконец, при распространении кисты в нижний этаж брюшной полости поперечная ободочная кишка смещается вверх, а тонкий кишечник — кзади и вниз.

Истинные кисты обычно бывают небольших размеров (от нескольких миллиметров до 2–3 см в диаметре), имеют тонкие стенки, покрыты изнутри эпителием. Содержимое кисты прозрачное. Для цистаденом и цистаденокарцином характерными признаками является неровность внутренних контуров из-за внутриполостных разрастаний опухолевой ткани. Содержимое их вязкое, густое, при биохимическом исследовании выявляют положительную реакцию на муцин.

Клиническая картина и диагностика. Кисты небольших размеров клинически обычно не проявляются. Симптомы заболевания появляются в тех случаях, когда киста инфицируется, достигает больших размеров или вызывает сдавление или смещение соседних органов.

Наиболее частыми симптомами больших ложных кист являются тупые ноющие боли в верхней половине живота, диспепсия, нарушения общего состояния (слабость, похудание), периодическое повышение температуры тела, наличие опухолевидного образования в животе.

Боли могут быть постоянными или приступообразными (при компрессии различных отделов кишечника). Иногда отмечают опоясывающие и распирающие боли, из-за которых больные принимают вынужденное положение. Особенно сильными боли бывают в случаях, когда киста оказывает давление на чревное нервное сплетение. Однако даже при гигантских кистах боли нередко бывают выражены незначительно и больные жалуются лишь на чувство давления в эпигастральной области. Наиболее частыми диспепсическими явлениями бывают тошнота, рвота, неустойчивый стул. При расположении крупной кисты в головке поджелудочной железы нередко наблюдается механическая желтуха.

При объективном исследовании довольно часто выявляют обычно безболезненное опухолевидное образование в верхней половине живота (подложечная, околопупочная область, правое или левое подреберье) с четкими наружными границами, округлой или овальной формы, гладкой поверхностью.

Наблюдается постепенное, медленно прогрессирующее течение заболевания, реже как острое, когда киста за короткий срок достигает больших размеров, вызывая тяжелые функциональные нарушения со стороны других органов, и сопровождается осложнениями, наиболее частыми из которых при ложных кистах (панкреатических) являются кровоизлияния в полость кисты, нагноение, разрывы кисты с развитием перитонита, внутренние цистодуоденальные или цистогастральные свищи, а также компрессия соседних органов.

Диагноз кисты поджелудочной железы основывается на клинических данных и результатах специальных методов исследования. Кисты больших размеров можно обнаружить при пальпации. Кроме незначительного повышения концентрации ферментов поджелудочной железы в крови и моче, иногда отмечают уменьшение их в содержимом двенадцатиперстной кишки. При рентгенологическом исследовании выявляют отнесение желудка, поперечной ободочной кишки кпереди и кверху или книзу. Компьютерная томография и ультразвуковое исследование являются наиболее информативными. У больных с истинными врожденными и ложными кистами при УЗИ обнаруживают гипоэхогенное образование с ровными четкими контурами, округлой или овальной формы, расположенное в проекции поджелудочной железы. Для цистаденомы и цистаденокарциномы характерна неровность внутреннего контура вследствие роста опухолевой ткани в полость кисты и более высокая эхогенность ее содержимого. Довольно часто наблюдаются внутрикистозные перегородки (рис. 14.7). Для дифференциальной диагностики доброкачественного кистозного образования поджелудочной железы от злокачественного применяют цистографию, тонкоигольную биопсию стенки кисты и биохимическое исследование ее содержимого. При цистаденоме и цистаденокарциноме содержимое кисты дает положительную реакцию на муцин.

Дифференциальная диагностика. При дифференциальной диагностике прежде всего необходимо отличить доброкачественную цистаденому от

цистаденокарциномы и ложной кисты. Обычно для этой цели, помимо ультразвукового и компьютерно-томографического исследований, используют прицельную пункцию стенки кисты с последующим морфологическим исследованием биоптата.

Для дифференциальной диагностики кист поджелудочной железы с аневризмой аорты, опухолями забрюшинных лимфатических узлов, опухолями и кистами печени, гидронефрозом, опухолями почек, кистами брыжейки тонкой или ободочной кишки решающее значение имеют ультразвуковое исследование, компьютерная и магнитно-резонансная томография, а также ангиография висцеральных ветвей брюшной аорты.

Лечение. Традиционным способом лечения кист является хирургический. При небольших истинных кистах с тонкими стенками (обычно менее 1 мм) и отсутствии выраженной клинической симптоматики оперативное лечение не показано. При крупных истинных кистах, сопровождающихся симптомами хронического панкреатита или с осложнениями производят энуклеацию кисты или дистальную резекцию поджелудочной железы (при множественных кистах тела и хвоста железы). При ложных кистах обычно выполняют различные варианты цистодигестивных анастомозов (цистоеюностомию, цистогастростомию или цистодуоденостомию), в зависимости от локализации кисты и степени ее спаяния с окружающими органами. Целью оперативного вмешательства является опорожнение содержимого кисты в просвет тощей кишки или желудка. В последующем происходят облитерация полости кисты и практически полное выздоровление при отсутствии морфологических и клинических признаков хронического панкреатита.

С развитием малоинвазивных технологий в хирургической практике появилась возможность "закрытого" способа лечения больных с ложными кистами поджелудочной железы. Для этой цели используют пункцию и наружное дренирование кист под контролем ультразвукового исследования или компьютерной томографии. В полученной при пункции жидкости определяют концентрацию амилазы. Высокая концентрация этого фермента указывает на связь полости кисты с выводными протоками поджелудочной железы. При отсутствии такой связи выполняют поэтапное склерозирование стенок кисты раствором абсолютного спирта. Это позволяет добиться асептического некроза эпителия стенки кисты и последующей облитерации ее просвета. При сообщении просвета кисты с выводными протоками, а тем более главным панкреатическим потоком подобная тактика неприменима, так как весьма высок риск попадания склерозанта в протоковую систему железы. В этих случаях накладывают чрескожный цистогастроанастомоз с помощью специального синтетического эндопротеза с внутренним диаметром около 1,5 мм под контролем ультразвукового исследования и гастроскопии. При локализации кисты в головке железы с помощью аналогичной методики возможно формирование цистодуоденоанастомоза. Небольшой диаметр эндопротеза препятствует забросу желудочного содержимого в просвет кисты и в то же время не препятствует оттоку содержимого кисты в просвет желудка или двенадцатиперстной кишки. Особенно целесообразно исполь-

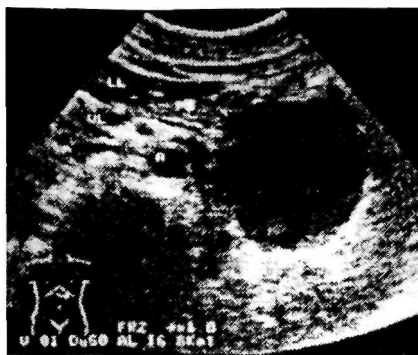

Рис. 14.7. Цистаденома поджелудочной железы. Эхограмма.

зование "закрытого" метода у больных с "несформированными" тонкостенными кистами, развивающимися в ранние сроки (2—4 нед) деструктивного панкреатита, когда технически невозможно выполнить тот или иной тип "открытого" цистодигестивного соустья.

При нагноившейся кисте обычно производят наружное дренирование под контролем УЗИ или КТ. При локализации цистаденомы в теле и хвосте железы показана энуклеация или дистальная резекция железы. В хирургическом лечении цистаденокарцином используют те же операции, что и при раке поджелудочной железы. Отдаленные результаты оперативного лечения данного вида опухолей значительно лучше, чем при раке поджелудочной железы.

Свищи поджелудочной железы — патологическое сообщение протоков с внешней средой или внутренними полыми органами. Различают наружные свищи, когда устье свища открывается на коже, и внутренние, при которых свищ сообщается с полым органом (желудок, тонкая или толстая кишка). Они могут быть полными и неполными. При обтурации проксимальной части протока (полный свищ) весь панкреатический сок выделяется наружу. При неполных свищах основная часть панкреатического сока оттекает естественным путем в двенадцатиперстную кишку и только часть его отделяется по свищу.

Этиология. Наружные свищи наиболее часто возникают после открытой травмы живота, после операций на поджелудочной железе. Внутренние свищи обычно являются следствием деструктивных изменений в железе, переходящих на стенку соседнего органа (острый панкреатит, пенетрация и прободение кисты поджелудочной железы).

Патологоанатомическая картина. Панкреатический свищ представляет собой неравномерно суженный канал, сообщающийся с протоком поджелудочной железы, стенки которого образованы фиброзной тканью. В ткани поджелудочной железы в месте формирования свища обнаруживают различного рода морфологические изменения, которые привели к его образованию (некроз, воспаление, киста).

Клиническая картина и диагностика. Для наружных свищей поджелудочной железы характерно выделение панкреатического сока через их наружное отверстие. Количество отделяемого зависит от вида свища. При полном свище за сутки выделяется до 1—1,5 л панкреатического сока, при неполном — нередко всего несколько миллилитров. В зависимости от выраженности деструктивных и воспалительных изменений в поджелудочной железе и в стенках из свища выделяется либо чистый панкреатический сок, либо сок с примесью крови или гноя. Выделяющийся в большом количестве панкреатический сок с кожей очень быстро вызывает мацерацию кожи вокруг наружного отверстия свища. Значительная потеря сока приводит к резкому ухудшению состояния больного, выраженным нарушениям белкового, жирового и углеводного обмена, существенным потерям воды, электролитов и расстройствам кислотно-основного состояния.

При внутренних свищах выделение панкреатического сока происходит в просвет желудка или кишечника. В связи с этим тяжелые метаболические расстройства, свойственные наружным свищам, не развиваются.

Диагностика наружных свищей больших трудностей не представляет. Окончательный диагноз подтверждается обнаружением в отделяемом свища высокой концентрации панкреатических ферментов. Для уточнения диагноза применяют фистулографию. Если при ней контраст заполняет протоки поджелудочной железы, то диагноз не вызывает сомнений.

Лечение. Неполные свищи обычно закрываются под влиянием консерва-

тивного лечения. Оно включает мероприятия, направленные на ликвидацию истощения и обезвоживания организма. Для снижения секреторной активности поджелудочной железы назначают цитостатики и антимаболиты (5-фторурацил, циклофосфан и др.) или синтетические аналоги соматостатина, а также специальную диету, богатую белками и бедную углеводами, ограничивающую выделение панкреатического сока. При неэффективности подобного способа больных переводят на парентеральное питание с массивной медикаментозной терапией, направленной на угнетение экзокринной функции поджелудочной железы и кислотопродуцирующей функции желудка. Местное лечение состоит в тщательном уходе за кожей вокруг свища, предупреждении ее мацерации и введении в просвет свища дренажа, через который аспирируют его содержимое и промывают свищ растворами антисептиков.

При полных свищах показано хирургическое лечение. Основным методом лечения свищей тела и хвоста поджелудочной железы является дистальная резекция органа. При локализации внутреннего отверстия свища в области головки поджелудочной железы оперативное лечение представляет значительные трудности. В этой ситуации обычно стенки свища вшивают в петлю тонкой кишки, выделенной по Ру.

14.6. Опухоли поджелудочной железы

Данный вид новообразований встречается крайне редко. Различают эпителиальные опухоли (аденомы, цистаденомы), опухоли мезенхимального происхождения (фибромы, липомы, лейомиомы, гемангиомы, лимфангиомы, невриномы). Выделяют также дизонтогенетические опухоли (тератомы). Кроме того, новообразования могут развиваться из клеток островкового аппарата (нейроэндокринные опухоли). Большая часть из них гормонально-активны. Данные опухоли могут быть как злокачественными, так и доброкачественными. Поэтому их целесообразно выделять в отдельную группу новообразований.

14.6.1. Доброкачественные опухоли

Клиническая картина и диагностика. Доброкачественные опухоли могут располагаться во всех отделах поджелудочной железы, быть одиночными или множественными и достигать различных размеров. Патогномоничных симптомов опухоли нет. Небольшие опухоли, как правило, протекают бессимптомно и являются случайной находкой при ультразвуковом исследовании, компьютерной томографии или лапаротомии, выполненных по поводу другого заболевания. При крупных опухолях (более 5 см в диаметре) больные обычно жалуются на тупые, нередко постоянные боли в животе, диспепсические расстройства, запор или понос, что обычно обусловлено сопутствующим хроническим панкреатитом. При локализации опухоли в головке железы наблюдают симптомы компрессии двенадцатиперстной кишки, еще реже развивается механическая желтуха, обусловленная сдавлением терминального отдела общего желчного протока.

Объективное исследование больного имеет малую диагностическую ценность. Пропальпировать саму опухоль удается достаточно редко (чаще всего при цистаденоме или тератоме).

Наиболее информативны данные УЗИ и КТ, при которых в ткани под-

желудочной железы выявляют образование с ровными контурами. Окончательный диагноз возможен только после морфологического исследования биоптата опухоли, выполненного чрескожно под контролем УЗИ или КТ.

Лечение доброкачественных опухолей поджелудочной железы только хирургическое. При отсутствии клинической симптоматики и твердой уверенности в доброкачественной природе заболевания по данным чрескожной биопсии возможно наблюдение за больным с ежегодным ультразвуковым контролем за динамикой роста новообразования. Больным с большими опухолями, когда нельзя исключить злокачественное перерождение, а тем более при компрессионном синдроме показано оперативное лечение. Объем операции зависит прежде всего от размеров новообразования и его локализации. Опухоль, расположенные в головке и теле поджелудочной железы, обычно энуклеируют. При опухолях хвоста железы чаще используют дистальную резекцию органа.

14.6.2. Злокачественные опухоли

Злокачественные новообразования поджелудочной железы принято подразделять на эпителиальные (рак), неэпителиальные (различные виды сарком), смешанные и неклассифицируемые. Среди них наиболее часто наблюдают рак поджелудочной железы, в то время как другие виды опухолей встречаются крайне редко.

14.6.2.1. Рак поджелудочной железы

Опухоль занимает третье место в структуре злокачественных опухолей органов пищеварительной системы, уступая по частоте лишь раку желудка и колоректальному раку. Среди причин смерти от онкологических заболеваний он занимает у мужчин четвертое, а у женщин пятое место. Ежегодно в США регистрируют около 28 000 новых случаев рака поджелудочной железы. К 90-м годам двадцатого столетия частота этого заболевания в странах Северной Америки и Европы выросла по сравнению с 30-ми годами более чем в 2 раза. В России заболеваемость раком поджелудочной железы составляет 8,6 на 100 000 населения. Рак поджелудочной железы наиболее часто

регистрируют на 6—8-м десятилетии жизни. Мужчины страдают в 1,5 раза чаще, чем женщины (рис. 14.8).

В этиологии рака поджелудочной железы имеет значение ряд факторов: курение, алкоголизм, хронический панкреатит (в особенности кальцифицирующий панкреатит), чрезмерное употребление жареного мяса, животных жиров, кофе, сахарный диабет, алиментарно-конституциональное ожирение, экзогенные канцерогены, отягощенная наследственность, мутации гена p53 и онкогена K-ras. Необходимо отметить, что среди всех известных онкогенов, которые контролируют рост клеток, мутация одного гена из семейства K-ras об-

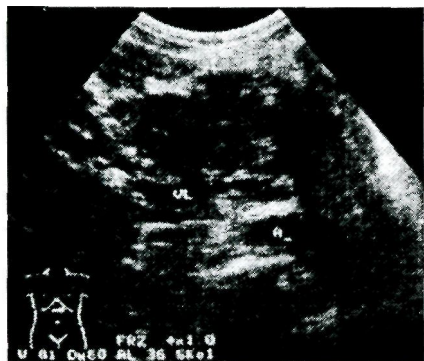


Рис. 14.8. Рак поджелудочной железы. Эхограмма.

наруживается более чем у 95 % больных аденокарциномой поджелудочной железы. Столь высокий уровень мутации ранее не был выявлен ни при одном другом виде злокачественных опухолей. Возможно, что данный способ генетического исследования (панкреатический сок больных) займет важное место в ранней диагностике рака поджелудочной железы, особенно у лиц с семейной формой заболевания.

Патологоанатомическая картина. Рак поджелудочной железы у подавляющего большинства больных (около 80 %) локализуется в головке органа, гораздо реже — в теле и хвосте железы. Еще реже наблюдают мультицентрическую локализацию опухоли, а также диффузный рак, поражающий всю поджелудочную железу. Опухоль в 80—90 % развивается из эпителия выводных протоков поджелудочной железы и имеет строение аденокарциномы различной степени дифференциации. При морфологическом исследовании обнаруживают также опухоль, исходящую из ацинарных клеток (ацинарная аденокарцинома) и плоскоклеточный рак.

Метастазирует рак поджелудочной железы наиболее часто в забрюшинные лимфатические узлы и в лимфатические узлы, расположенные в печеночно-двенадцатиперстной связке. Гематогенное метастазирование происходит в печень, легкие, почки, надпочечники, кости.

Клиническая картина и диагностика. Клинические проявления заболевания зависят от размеров новообразования и его локализации. Рак головки поджелудочной железы в ранней стадии протекает бессимптомно или проявляется общими расстройствами — слабостью, повышенной утомляемостью, диспепсическими явлениями, тяжестью в животе. Иногда возникает понос, свидетельствующий о нарушениях внешнесекреторной функции поджелудочной железы. Позднее появляются боли в животе, постоянные, тупые, локализующиеся в эпигастральной области или правом подреберье. Нередко они иррадиируют в спину, поясницу, имеют опоясывающий характер (особенно часто при прорастании опухоли в чревное нервное сплетение). Перечисленные симптомы являются неспецифичными, обычно расцениваются как проявление хронического панкреатита или остеохондроза позвоночника. У многих больных первым и зачастую единственным симптомом рака головки поджелудочной железы является механическая желтуха, развивающаяся без предшествующего приступа острых болей в животе. Желтуха постепенно прогрессирует и сопровождается интенсивным кожным зудом. Менее чем у трети больных раком головки поджелудочной железы отмечаются боли в животе, а первым симптомом болезни является механическая желтуха. У больных с распространенным раком наблюдаются симптомы дуоденальной непроходимости, обусловленные компрессией вертикального, реже — нижнегоризонтального участка двенадцатиперстной кишки.

Опухоли в теле или в хвосте из-за отсутствия клинических проявлений болезни обнаруживаются в поздней стадии, когда возникают интенсивные боли в эпигастральной области или в спине. Они усиливаются в положении больного лежа на спине и ослабевают в положении сидя или в согнутом вперед положении. При сдавлении опухолью селезеночной вены иногда наблюдают ее тромбоз, что клинически проявляется спленомегалией, реже — варикозным расширением вен пищевода (кровотечение при их разрыве) в связи с развитием регионарной портальной гипертензии.

У 15—20 % больных с распространенными формами рака отмечаются клинические и лабораторные признаки впервые выявленного сахарного диабета. Иногда первым клиническим признаком рака поджелудочной железы, особенно у пожилых больных, является приступ острого панкреатита без каких-либо очевидных провоцирующих факторов.

При объективном исследовании больных раком головки поджелудочной железы довольно часто (примерно у 30—40 % пациентов) выявляют гепатомегалию и удается пропальпировать дно желчного пузыря. При механической желтухе наблюдается симптом Курвуазье. Асцит свидетельствует о запущенности опухолевого процесса и невозможности выполнения радикальной операции.

У больных раком дистальных отделов поджелудочной железы данные объективного исследования малоинформативные, и лишь при запущенных новообразованиях можно пропальпировать опухоль или опухолевый инфильтрат и нередко обнаруживать асцит и спленомегалию.

В рутинных анализах крови у больных с ранними формами рака поджелудочной железы обычно не выявляют каких-либо отклонений от нормы. В поздних стадиях можно обнаружить ускорение СОЭ, умеренную анемию. В биохимическом анализе крови обычно определяется гипопропротеинемия, гипоальбуминемия, а у больных с механической желтухой — гипербилирубинемия, повышение уровня щелочной фосфатазы и трансаминаз, причём щелочная фосфатаза повышается в большей степени, чем трансаминазы.

Значительно более информативным является определение уровня опухолевых маркеров в крови. Из всех известных маркеров наиболее чувствительным и специфичным (около 90 %) при раке поджелудочной железы является карбоангидратный гликопротеин (СА-19-9) эмбрионального происхождения. У здоровых лиц его содержание в крови не превышает 37 ЕД, в то время как при раке поджелудочной железы этот показатель возрастает в десятки, а иногда и в сотни и тысячи раз. К сожалению, уровень СА-19-9 при раннем раке железы обычно не повышен, что существенно ограничивает применение данного метода в скрининговом исследовании на предмет выявления ранних форм рака поджелудочной железы, даже у больных, входящих в группу риска.

В последнее время появились сообщения о высокой степени информативности метода определения антигена СА 494 в крови при ранней диагностике рака поджелудочной железы и особенно при дифференциальной диагностике с хроническим панкреатитом.

Основное место в диагностике принадлежит инструментальным методам исследования.

Рентгенологическое исследование с контрастированием желудка и двенадцатиперстной кишки позволяет выявить только ряд косвенных симптомов рака поджелудочной железы, обусловленных давлением опухоли на соседние органы: деформацию и смещение желудка кпереди, смещение и разворачивание "подковы" двенадцатиперстной кишки, сдавление ее нисходящей ветви с дефектом наполнения по внутреннему контуру. При значительных размерах рака тела поджелудочной железы рентгенологически можно выявить смещение малой кривизны желудка с утолщением и инфильтрацией складок слизистой оболочки в этой области, смещение и сдавление тощей кишки в области связки Трейтца. Однако эти рентгенологические данные являются поздними признаками рака поджелудочной железы. Рентгенологическое исследование позволяет обнаружить стеноз двенадцатиперстной кишки. Наиболее информативными из инструментальных методов исследования являются ультразвуковое исследование, компьютерная и магнитно-резонансная томография. Чувствительность последних двух методов несколько выше ультразвукового. Для верификации диагноза производят тонкоигольную пункционную биопсию новообразования под контролем ультразвукового исследования или компьютерной томографии.

При этом у 90—95 % больных удается получить морфологическое подтверждение диагноза.

В последние годы опухоли поджелудочной железы диагностируют, применяя эндоскопическое ультразвуковое исследование. При этом миниатюрный ультразвуковой датчик располагается на дистальном конце эндоскопа. Помещая его в просвете желудка или двенадцатиперстной кишки над различными отделами поджелудочной железы за счет минимального расстояния между датчиком и новообразованием удается выявить опухоли размером менее 1 см, что обычно невозможно при рутинном УЗИ и КТ. Чувствительность эндоскопического ультразвукового исследования в диагностике рака поджелудочной железы достигает 90 % и более.

Весьма ценным способом диагностики рака поджелудочной железы является ретроградная панкреатохолангиография, при которой удается обнаружить стеноз или "ампутацию" главного панкреатического протока. Однако на основании данного способа исследования бывает довольно трудно дифференцировать злокачественную опухоль от хронического панкреатита.

У больных с протоковым раком весьма эффективным является цитологическое исследование аспирата из вирсунгова протока. Если же при компьютерной или магнитно-резонансной томографии удается выявить новообразование, а тем более верифицировать диагноз с помощью чрескожной пункции, необходимость выполнения данного исследования отпадает. Применявшаяся ранее селективная ангиография (целиакография и верхняя мезентерикография), при которой обнаруживают изменения архитектоники сосудов поджелудочной железы, появление зон гиперваскуляризации за счет вновь образованных сосудов, в настоящее время применяется редко. Это связано с гораздо более высокой информативностью неинвазивных инструментальных способов исследования (рис. 14.6).

Дифференциальная диагностика. Дифференциальный диагноз следует проводить с заболеваниями желчевыводящих путей (холедохолитиаз, стриктура большого дуоденального сосочка, опухоли внепеченочных желчных протоков), доброкачественными опухолями поджелудочной железы, хроническим панкреатитом. Ведущая роль при этом отводится инструментальным методам исследования, их сочетанию с чрескожной биопсией патологического очага в ткани железы. Следует отметить, что клиническая картина, а зачастую и данные инструментальных методов исследования при раке головки поджелудочной железы, двенадцатиперстной кишки, большого дуоденального сосочка и терминального отдела общего желчного протока весьма схожи. Даже во время интраоперационной ревизии иногда не удается установить первичную локализацию опухоли. В связи с этим данная группа новообразований, особенно при ранней стадии заболевания, обычно объединяется под термином "периампулярные опухоли". Это вполне объяснимо, так как хирургическая тактика единообразна и заключается в выполнении панкреатодуоденальной резекции.

Лечение. На ранних стадиях заболевания применяют радикальные операции, на поздних — паллиативные. Выбор метода операции зависит от локализации опухоли и ее размеров.

При раке головки поджелудочной железы выполняют панкреатодуоденальную резекцию: удаляют головку и часть тела поджелудочной железы, двенадцатиперстную кишку и 10—12 см начального отдела тощей кишки, антральный отдел желудка, желчный пузырь и резецируют общий желчный проток, примерно на уровне впадения в него пузырного протока. Необходимо также удалить забрюшинные лимфатические узлы, а

также лимфатические узлы, расположенные по ходу печеночно-двенадцатиперстной связки. У больных с небольшими опухолями стремятся сохранить антральный отдел желудка и привратник. Реконструктивный этап операции предусматривает формирование панкреатоюнонального, холедохоюнонального и гастроеюнонального анастомозов. К сожалению, резектабельность при раке головки поджелудочной железы составляет не более 20 % в связи с местным распространением опухоли и наличием отдаленных метастазов. Послеоперационная летальность составляет в среднем 10—15 %. В специализированных хирургических центрах этот показатель не превышает 5—8 %. Отдаленные результаты панкреатодуоденальной резекции также малоутешительны. Пятилетняя переживаемость обычно не превышает 3—8 %.

При раке головки и тела поджелудочной железы, а также диффузном раке железы показана тотальная панкреатодуоденэктомия. Операция заключается в удалении всей поджелудочной железы, двенадцатиперстной кишки, антрального отдела желудка, дистальной части общего желчного протока, селезенки и регионарных лимфатических узлов. Операцию завершают наложением двух анастомозов — холедохоюнонального и гастроеюнонального. Операция неизбежно приводит к развитию тяжелого сахарного диабета, плохо поддающегося инсулинотерапии, а отдаленные результаты операции панкреатэктомии значительно хуже, чем при панкреатодуоденальной резекции. В связи с этим данный тип вмешательства применяется редко.

При раке тела и хвоста поджелудочной железы выполняют левостороннюю (дистальную) резекцию органа в сочетании со спленэктомией. Культю проксимальной части поджелудочной железы ушивают наглухо. К сожалению, опухоли этой локализации обычно выявляют в запущенной стадии, когда радикальное хирургическое лечение невыполнимо. Отдаленные результаты дистальной резекции поджелудочной железы также малоутешительны. Средняя продолжительность жизни оперированных больных — около 10 мес, 5-летняя переживаемость — 5—8 %.

Рентгенотерапия в комбинации с химиотерапией несущественно продлевает жизнь как оперированных пациентов, так и при их изолированном применении у неоперабельных больных.

Паллиативные операции при неоперабельных формах рака поджелудочной железы применяют для устранения обтурационной желтухи и непроходимости двенадцатиперстной кишки. Наиболее распространенными паллиативными билиодигестивными операциями являются операции холецисто- и холедохоюностомии на выключенной по Ру петле тощей кишки.

При резком сужении опухолью просвета двенадцатиперстной кишки может возникнуть необходимость в гастроэнтеростомии для обеспечения эвакуации желудочного содержимого в тонкую кишку.

Не менее эффективным, но менее травматичным способом декомпрессии желчных путей является наружная холангиостомия, выполняемая под контролем УЗИ или КТ, а также эндопротезирование терминального отдела общего желчного протока с помощью пластиковых или металлических протезов, вводимых чреспеченочно в просвет общего желчного протока и далее через его суженный участок в двенадцатиперстную кишку. Средняя продолжительность жизни больных после различных типов паллиативных вмешательств составляет около 7 мес.

Современные методы полихимиотерапии и лучевое лечение лишь незначительно увеличивают продолжительность жизни пациентов.

14.6.3. Нейроэндокринные опухоли

Данные новообразования встречаются довольно редко. Считается, что ежегодно выявляют 5 новых случаев заболевания на 1 млн населения. Эндокринные опухоли поджелудочной железы развиваются из гребешковых нервных клеток, получивших название APUD-системы, а сами опухоли иногда называют апудомами. Большинство из них (свыше 80 %) являются гормонально-активными, т. е. выделяют в кровь один или несколько гормонов и проявляются специфической клинической картиной. Значительно реже островковоклеточные опухоли протекают без гиперпродукции того или иного гормона и поэтому не имеют характерных клинических признаков. В этих случаях диагноз устанавливают только на основании морфологического исследования удаленного новообразования.

Наиболее часто встречающимися нейроэндокринными опухолями поджелудочной железы являются инсулинома (70—75 % больных) и гастринома (20—30 % больных). Существенно реже встречаются другие типы гормонально-активных новообразований — глюкагонома, випом а (опухоль, продуцирующая вазоинтестинальный полипептид), соматостатинома и др. У некоторых больных наблюдают множественную эндокринную неоплазию (МЭН) — одновременное поражение нескольких эндокринных желез. Сочетание опухолей поджелудочной железы с новообразованиями паращитовидных желез и гипофиза получило название синдрома МЭН-1. Иногда при этом синдроме наблюдают также опухоль надпочечников.

Всем эндокринным опухолям свойственно примерно одинаковое гистологическое строение. Обычно опухоли имеют альвеолярное или трабекулярное строение. Лишь с помощью иммуногистохимического исследования удается точно определить вид опухоли по выделяемому ею гормону. Нередко опухоль, помимо основного гормона, обуславливающего клинику болезни, выделяет другие гормоны, содержание которых в крови обычно не повышено. Около 40 % апудом являются злокачественными и характеризуются локальной инвазией опухоли в окружающие органы и ткани, метастазированием в отдаленные органы (печень, легкие, кости и т. п.) и регионарные лимфатические узлы. Установить злокачественную природу новообразования с помощью микроскопического исследования весьма сложно. Единственным надежным критерием является инвазия опухоли в кровеносные и лимфатические сосуды. Следует также подчеркнуть, что метастазы апудом также обладают гормональной активностью.

Этиология нефункционирующих опухолей не известна, хотя у части из них (наиболее часто при злокачественных формах и при синдроме Вермера) выявлены мутации в 11-й паре хромосом. Патогенез и клинические проявления заболеваний обусловлены гиперпродукцией того или иного гормона.

Набор инструментальных методов исследования для всех нейроэндокринных опухолей поджелудочной железы одинаков: УЗИ, КТ с внутривенным усилением и селективная ангиография (целиакография и верхняя мезентерикография). Чувствительность указанных способов исследования зависит прежде всего от размеров новообразования. Все указанные методы наиболее информативны при опухолях диаметром более 1,5—2 см и лишь в редких случаях — 0,3—0,5 см.

Выбор метода лечения зависит от конкретного вида опухоли и ее распространенности (при злокачественной природе новообразования).

Инсулинома развивается из р-клеток островков поджелудочной железы. Женщины страдают несколько чаще мужчин. Болезнь может возникать в

любом возрасте, однако пик заболеваемости приходится на 4—6-е десятилетие жизни.

Патогенез заболевания обусловлен избыточной продукцией инсулина опухолевой тканью, в связи с чем при больших интервалах в приемах пищи и после физической нагрузки резко снижается концентрация глюкозы в крови, возникают приступы гипогликемии и усиливается глюконеогенез. Выраженная гипогликемия при длительном течении заболевания приводит к нарушению энергетических процессов в головном мозге, а позже и в подкорковых структурах головного мозга, стимуляции выброса катехоламинов.

Патологическая анатомия. У 90 % больных инсулиномы бывают одиночными и с одинаковой частотой они локализуются в головке, теле и хвосте поджелудочной железы. В редких случаях наблюдают внепанкреатическую локализацию — в стенке желудка, двенадцатиперстной кишки, желчного пузыря, воротах селезенки. Образование бурою, вишневого или желто-серого цвета обычно имеет небольшие размеры — 0,5—1,5 см, что существенно затрудняет обнаружение ее до операции и при интраоперационной ревизии. Примерно у 1 % больных причиной гиперинсулинизма является не дискретная опухоль, а микроаденоматоз островкового аппарата поджелудочной железы. Частота злокачественной трансформации инсулином достигает 10-15 %.

Клиническая картина и диагностика. Характерными клиническими признаками инсулиномы является триада Уиппла: симптомы выраженной гипогликемии натошак, снижение уровня глюкозы в крови ниже 2,2 ммоль/л, быстрое купирование симптомов гипогликемии после приема сладкой пищи или внутривенного введения концентрированного раствора глюкозы. Симптомы, обусловленные гипогликемией, можно разделить на две группы: 1) вызванные выбросом катехоламинов (тремор, слабость, тахикардия, потливость, чувство голода); 2) нейрогликопенические (спутанность сознания, нарушение ориентации во времени и пространстве, ухудшение памяти, апатия, психопатологические изменения личности, эпилептиформные судороги вплоть до развития комы). Наиболее тяжелым состоянием является гипогликемическая кома, для которой характерны потеря сознания, арефлексия, мышечная гипотония, мидриаз, поверхностное дыхание. Длительное коматозное состояние может привести к необратимым процессам в головном мозге и смерти.

Зачастую больные сами предчувствуют время наступления приступа гипогликемии и принимают пищу, богатую углеводами. Вследствие этого у большинства из них развивается алиментарное ожирение, нередко достигающее крайних степеней.

Диагностика инсулиномы базируется на основании характерных клинических признаков гипогликемии и триаде Уиппла. Для дифференциальной диагностики с другими патологическими состояниями, вызывающими приступы гипогликемии (надпочечниковая недостаточность, гипопитуитаризм, прием сульфонамидов и т. д.), используют пробу с 72-часовым голоданием. В этот период разрешен прием воды или несладкого чая. У пациентов с инсулиномой при этом развиваются характерные признаки гипогликемии, в большинстве случаев уже в течение первых суток наблюдения. На высоте приступа определяют содержание уровня глюкозы, С-октапептида и иммунореактивного инсулина в крови. Отмечается значительное снижение уровня глюкозы, повышение концентрации инсулина и С-октапептида в крови. У больных с симптоматической гипогликемией уровень С-октапептида в крови не изменяется.

Чувствительность рутинного ультразвукового исследования при инсули-

номе — около 30 %, компьютерной томографии — 50 %, селективной ангиографии — 75 %, эндоскопического УЗИ — 65—80 %, интраоперационного УЗИ — около 100 %.

Из других инструментальных способов исследования для диагностики инсулином (при негативном результате вышеуказанных методов) применяется чреспеченочный забор крови из воротной вены и различных отделов селезеночной вены. Исследование проводят в ангиографическом кабинете. Под контролем УЗИ пунктируют правую ветвь воротной вены и далее с помощью проводника продвигают катетер в указанные вены. Пробы крови для определения уровня иммунореактивного инсулина берут на разных уровнях селезеночной вены. Наиболее высокая концентрация его в одной из проб указывает на зону расположения инсулиномы. Этот участок поджелудочной железы наиболее тщательно исследуют при интраоперационной ревизии.

В последнее время для ориентировочной топической диагностики инсулином берут кровь из печеночных вен после внутриартериальной стимуляции на различных отделах поджелудочной железы раствором глюконата кальция с последующим определением в пробах крови концентрации иммунореактивного инсулина и С-октапептида. Суть метода заключается в следующем. Вначале производят селективную ангиографию поджелудочной железы. Затем через бедренную вену устанавливают катетер в правой печеночной вене и берут первую пробу крови. Через артериальный катетер, продвигаемый последовательно в различные отделы селезеночной артерии, желудочно-поджелудочной и верхней брыжеечной артерии, вводят раствор глюконата кальция. Известно, что ионы кальция являются универсальным стимулятором активности всех нейроэндокринных опухолей поджелудочной железы. После введения порции глюконата кальция берут кровь из печеночной вены. Пик концентрации инсулина в одной из проб указывает на ориентировочную зону расположения опухоли. Чувствительность данного метода в сочетании с селективной ангиографией достигает 98 % и более.

Если же при двух последних методах исследования нет отчетливого градиента концентрации инсулина, а при других традиционных инструментальных способах опухоль не выявляется, следует думать о микроаденоматозе как причине органического гиперинсулинизма.

Лечение только хирургическое. При небольших опухолях выполняют энуклеацию, при крупных — дистальную резекцию поджелудочной железы. При злокачественных новообразованиях оперативное вмешательство проводят по онкологическим принципам, удаляя по возможности не только метастазы в регионарные лимфатические узлы, но и из печени. При неоперабельных опухолях в качестве противоопухолевого средства используют стрептозотоцин, который довольно эффективен при нейроэндокринных опухолях поджелудочной железы. При микроаденоматозе операцией выбора является субтотальная резекция железы.

Прогноз у больных с доброкачественной инсулиномой благоприятный. При злокачественных ее формах пятилетняя переживаемость достигает 60 % и более.

Гастриннома (не-бетаклеточная аденома поджелудочной железы, синдром Золлингера—Эллисона) — вторая по частоте после инсулиномы опухоль в структуре нейроэндокринных опухолей поджелудочной железы. Считается, что у 0,1 % больных с дуоденальной язвой и у 2 % лиц с рецидивными язвами после стандартных операций, выполненных по поводу язвенной болезни двенадцатиперстной кишки, причиной их страдания является гастриннома. Болезнь обычно развивается в возрасте 40—60 лет, несколько чаще наблюдается у лиц мужского пола. Примерно у 30 % больных с синдромом

Золлингера—Эллисона выявляется множественная эндокринная неоплазия (синдром Вернера).

Патогенез заболевания, обуславливающий клинические проявления данного недуга, связан с гиперпродукцией гастрина опухолью. Вследствие этого возникает выраженная гиперсекреция соляной кислоты, что в конечном итоге приводит к язвенному поражению двенадцатиперстной кишки, желудка, тощей кишки. Кроме того, огромный объем кислого желудочного сока, поступающий в тощую кишку, приводит к усилению перистальтики кишечника и ингибиции липазной активности сока поджелудочной железы, что у части больных проявляется в виде довольно тяжелой диареи.

Патологическая анатомия. Макроскопически гастринома представляет собой узел без четкой капсулы, желтовато-серого или серо-бурого цвета, размерами от нескольких миллиметров до 3 см и более в диаметре. Средние размеры опухоли поджелудочной железы — около 1 см. Почти у половины больных наблюдается внепанкреатическая локализация гастрином, наиболее часто в стенке двенадцатиперстной кишки, гораздо реже в стенке желчного пузыря, желудка, в печени, селезенке. Дуоденальные гастриномы практически всегда являются множественными, расположены в подслизистом слое кишки и имеют малые размеры (1—3 мм).

Следует разделять гастриномы спорадические, которые практически всегда являются солитарными и значительно чаще локализуются в поджелудочной железе, и наследственные, являющиеся компонентом синдрома Вермера. Последние, как правило, являются множественными и у половины больных локализуются в двенадцатиперстной кишке. Злокачественные гастриномы поджелудочной железы составляют около 60 %, гастриномы двенадцатиперстной кишки — не более 5 %. Примерно у 5 % больных причиной развития синдрома Золлингера—Эллисона является диффузный микроаденоматоз поджелудочной железы.

Клиническая картина и диагностика. Клинические проявления гастриномы обусловлены гиперсекрецией соляной кислоты, вызванной гипергастринемией. У 90 % больных отмечается язвенное поражение верхних отделов пищеварительного тракта. Наиболее часто язва локализуется в двенадцатиперстной кишке и в отличие от истинной язвенной болезни довольно часто — в постбульбарном отделе. Реже изъязвление обнаруживают в желудке и пищеводе. Специфическим считается язвенное поражение проксимального отдела тощей кишки. Для синдрома Золлингера—Эллисона характерно торпидное течение, рефрактерность к медикаментозной терапии и стандартным методом оперативного лечения язвенной болезни. Более чем у половины больных развиваются тяжелые осложнения, наиболее частым из которых является профузное кровотечение, реже — перфорация язвы и пилородуоденальный стеноз. У 40 % пациентов отмечается выраженная диарея, причем у 10 % она протекает без язвенного поражения верхних отделов желудочно-кишечного тракта. При злокачественных гастриномах с метастазами в отдаленные органы выявляются общие признаки онкологического заболевания — общая слабость, утомляемость, снижение массы тела, анорексия и т. п.

Диагностика синдрома Золлингера—Эллисона трудна. Рентгенологическое и эндоскопическое исследования имеют малую диагностическую ценность, так как при этом обнаруживают язвы в верхних отделах желудочно-кишечного тракта, как при истинной язвенной болезни. Правда, при гормональной природе язвенной болезни размеры изъязвления более значительны, характерны также "низкие" постбульбарные язвы, гипертрофированные складки слизистой оболочки желудка.

При исследовании желудочной секреции с гистамином или пентагастрином обращает на себя внимание высокая базальная продукция свободной соляной кислоты (обычно свыше 15 ммоль/ч) и отсутствие выраженного увеличения дебита кислоты после введения стимулятора. Это объясняется тем, что обкладочные клетки желудка постоянно находятся под мощным эндогенным гастриновым воздействием и не в состоянии ответить адекватно на введенный стимулятор.

Уровень иммунореактивного гастрин в крови у больных с синдромом Золлингера—Эллисона существенно повышен и обычно превышает 500 пг/мл (верхняя граница нормы — 100—150 пг/мл). Для верификации гормональной природы язвы при уровне гастрин в крови 200—500 пг/мл необходимо провести специальные провокационные тесты. Для этой цели используют пробу с секретинном или с раствором глюконата кальция. После внутривенного введения секретина в дозе 2 ед. на 1 кг массы тела концентрация гастрин в крови увеличивается более чем на 200 пг/мл, или на 50 % от исходного уровня. Инфузия 10 % раствора глюконата кальция в течение 3 ч вызывает более чем двукратное увеличение уровня гастрин в крови к концу исследования.

Необходимо отметить, что сочетание гипергастринемии с гиперацидностью желудочного сока может наблюдаться при гиперплазии G-клеток антрального отдела желудка (псевдосиндром Золлингера—Эллисона), язвенном пилородуоденальном стенозе, оставленном участке антрального отдела над культей двенадцатиперстной кишки после резекции желудка по Бильрот-11. Секретиновый и кальциевый тесты специфичны только для синдрома Золлингера—Эллисона и не наблюдаются ни при одном из вышеуказанных состояний. Для подтверждения диагноза псевдосиндрома Золлингера—Эллисона используют тест с мясной нагрузкой. После приема 150 г мяса отмечается более чем двукратное повышение уровня гастрин в крови. При истинном синдроме Золлингера—Эллисона, пилородуоденальном стенозе и оставленном антральном отделе после резекции желудка по Бильрот-П уровень гастрин в крови существенно не меняется.

Ультразвуковое исследование в топической диагностике гастрином малоинформативно. Визуализировать удастся лишь опухоли достаточно больших размеров (более 1,5—2 см). Вместе с тем этот метод весьма эффективен в диагностике метастазов в печени. Чувствительность компьютерной томографии с внутривенным усилением достигает 50—60 % при панкреатических опухолях. При дуоденальных гастриномах из-за их малых размеров данное исследование неэффективно.

Более информативными считаются эндоскопическое ультразвуковое исследование и селективная ангиография. Чувствительность данных методов достигает 70—80 %.

В последние годы для ориентировочной топической диагностики гастрином применяется забор крови из печеночных вен после селективной внутри артериальной стимуляции различных отделов поджелудочной железы раствором глюконата кальция и последующим определением концентрации гастрин в пробах крови. Однако с помощью данной методики довольно трудно отдифференцировать дуоденальные гастриномы от гастриномы головки поджелудочной железы.

Лечение. Хирургическое лечение преследует две цели — удаление опухоли, которая является потенциально злокачественной, и подавление желудочной секреции как основной причины язвообразования и развития тяжелых осложнений. Показанием к хирургическому вмешательству являются спорадические гастриномы без массивных отдаленных метастазов. Во время ревизии

пальпаторно определить опухоль удается далеко не всегда вследствие малых размеров и обширных спаек после операций на желудке. К сожалению, до 40—60 % больных, которым выполняется операция по поводу синдрома Золлингера—Эллисона, ранее перенесли то или иное оперативное вмешательство (а иногда и несколько) в связи с предполагавшейся язвенной болезнью. В этих ситуациях помогает интраоперационное ультразвуковое исследование, хотя его эффективность ниже, чем при обнаружении инсулином.

Для обнаружения гастрином в двенадцатиперстной кишке используют трансиллюминацию стенки кишки с помощью эндоскопа. При небольших опухолях производят энуклеацию их, при крупных новообразованиях или злокачественных гастриномах производят, в зависимости от их локализации, дистальную резекцию поджелудочной железы или панкреатодуоденальную резекцию.

Если же имеется метастатическое поражение печени, а опухоль технически удалима, наряду с резекцией железы выполняют и удаление метастазов или резекцию печени. Гастрономы двенадцатиперстной кишки удаляют в пределах здоровых тканей. Лечение оставшихся или неудалимых метастазов в печени производят по общим принципам терапии вторичных опухолей печени.

Гастрономы двенадцатиперстной кишки удаляют в пределах здоровых тканей.

При диффузном микроаденоматозе железы, наследственном характере заболевания (синдром Вермера), учитывая множественный характер новообразований как в поджелудочной железе, так и в двенадцатиперстной кишке, обычно применяют медикаментозное лечение. Препаратами выбора являются блокаторы протонной помпы (омепразол) или блокаторы H_2 -гистаминовых рецепторов (ранитидин, фамотидин). Дозировка этих препаратов обычно должна быть в 2—3 раза больше, чем при лечении истинной язвенной болезни двенадцатиперстной кишки. Однако в последние годы появились сообщения об успешном оперативном лечении больных с синдромом Вермера с помощью дистальной резекции поджелудочной железы, энуклеации видимых узлов из головки железы в сочетании с локальным иссечением мелких гастрином из двенадцатиперстной кишки.

Ранее операцией выбора в лечении синдрома Золлингера—Эллисона была гастрэктомия, направленная на предотвращение злообразования и обусловленное этим развитие профузных желудочно-кишечных кровотечений, которые и до сих пор являются основной причиной смерти больных с этим заболеванием. В настоящее время эта операция применяется лишь при неэффективности медикаментозной терапии.

Прогноз. При спорадических доброкачественных гастриномах в случае их полного удаления и при синдроме Вермера 5-летняя переживаемость достигает 90—95 % и более. При удаленной первичной опухоли и комплексном лечении метастазов в печени 5-летний срок переживают до 50 % больных. Химиотерапия (стрептозотозин, доксорубин, 5-фторурацил) и иммунотерапия (интерферон) при злокачественных гастриномах не продлевает существенно жизнь пациентов.

Бинома (панкреатическая холера, синдром Вернера—Моррисона) является очень редкой опухолью, развивающейся из 5-клеток островков поджелудочной железы. Болезнь поражает лица молодого и зрелого возраста, иногда (в 10 % случаев) развивается и у детей младше 10 лет. Мужчины и женщины страдают с одинаковой частотой. Подавляющее большинство опухолей солитарные и обычно локализируются в теле или хвосте поджелудочной железы. Множественные выпомы или диффузный микроаденоматоз наблюдаются редко. К моменту постановки диагноза опухоль обычно достигает

достаточно больших размеров — 3—5 см. Примерно 50—70 % випом являются злокачественными.

Этиология. Клинические проявления болезни связаны с избыточной продукцией вазоактивного интестинального полипептида, который стимулирует аденилциклазную активность эпителиальных клеток тонкой кишки. В результате происходит увеличение секреции воды и натрия в просвет кишечника при одновременном торможении процессов их обратного всасывания. В итоге развивается выраженная водная диарея потерей больших объемов воды и электролитов, преимущественно калия.

Клиническая картина. Основной жалобой больных является профузная диарея, достигающая в острый период болезни 5 л в сутки. Суточная потеря калия со стулом составляет около 300 ммоль, что в 20 раз превышает показатель физиологической потери. Со стулом выделяется большое количество бикарбоната, что приводит к тяжелому метаболическому ацидозу. У некоторых больных отмечаются схваткообразные боли в животе. В ряде случаев диарея может быть интермиттирующей, что связано с периодическим усилением выброса вазоинтестинального полипептида, однако полностью она не исчезает. Традиционные средства для лечения банальной диареи неэффективны. Довольно быстро развиваются обезвоживание, снижение массы тела и клинические признаки, характерные для дисэлектролитемии (гипокалиемии, гипонатриемии).

Дифференциальный диагноз проводится с рядом заболеваний, сопровождающихся тяжелой диареей: неспецифическим язвенным колитом, карциноидным синдромом, синдромом Золлингера—Эллисона, медуллярным раком щитовидной железы, различными кишечными инфекциями и др.

В анализах крови обнаруживают повышение уровня гемоглобина, числа эритроцитов за счет гемоконцентрации, умеренное ускорение СОЭ. В ионограмме отмечается снижение уровня калия и натрия. При исследовании ионограммы у всех больных выявляют метаболический ацидоз. Специфическим признаком випомы является повышение уровня вазоактивного интестинального полипептида свыше 150 пг/мл. Опухоль имеет достаточно большие размеры, поэтому чувствительность традиционных методов инструментального исследования достаточно высока и достигает 80—90 % и более. Лечение випом поджелудочной железы оперативное. В зависимости от локализации опухоли производят либо обширную дистальную резекцию поджелудочной железы, либо панкреатодуоденальную резекцию. По возможности стремятся удалить метастазы из печени (если они имеются), что является неплохой паллиативной мерой для уменьшения диареи. При неоперабельных опухолях применяют синтетические аналоги соматостатина (сандостатин, октреотид). Это позволяет снизить потери воды и электролитов со стулом и облегчает коррекцию водно-электролитных расстройств. В качестве химиотерапевтических средств используют стрептозотоцин и дакарбазин.

Прогноз при доброкачественных новообразованиях, если они были полностью удалены, благоприятный. У большинства больных со злокачественными випомами рассчитывать на излечение не приходится, хотя в целом отдаленные результаты у них гораздо лучше, чем у больных раком поджелудочной железы.

Глюкагонома (опухоль Маллисона), так же как и випома, встречается очень редко. Она развивается из ос-клеток островков поджелудочной железы и обычно встречается у лиц молодого и зрелого возраста, женщины страдают в 2—3 раза чаще мужчин. Опухоль чаще локализуется в теле и хвосте поджелудочной железы. К моменту установления диагноза она обычно достигает больших размеров — свыше 5 см. Более 70 % глюкагоном являются злокачественными.

Патогенез различных морфологических и функциональных изменений, происходящих в организме больного, обусловлен гипергликокемией. Избыточное количество глюкогена воздействует прежде всего на печень, вызывая гликогенолиз, глюконеогенез и кетогенез, т. е. оказывает контринсулярное действие. Кроме того, при этом происходит ингибция гликолиза и липогенеза. Усиление гликогенолиза, глюконеогенеза приводит к умеренной гипергликемии и снижению уровня аминокислот в крови, мышечной ткани и печени. За счет усиленного липолиза наблюдаются уменьшение общей массы жировой ткани, снижение массы тела и дефицит жирорастворимых витаминов в организме больного. Именно катаболическим действием глюкогена и обусловлены основные клинические проявления заболевания.

Клиническая картина. В клинической картине глюкагономы наиболее характерными признаками являются мигрирующий некролитический дерматит, глоссит, стоматит, вульвовагинит, флеботромбоз глубоких вен ног, осложняющийся у каждого четвертого пациента эмболией легочной артерии. Более чем у 80 % больных обнаруживают нарушение толерантности к глюкозе, хотя клинически значимые состояния встречаются редко. У подавляющего большинства больных отмечается значительный дефицит массы тела.

Диагностика глюкагономы основывается на данных исследования уровня глюкогена в крови. Обычно у этих больных он превышает 500 пг/мл при верхней границе нормы 120 пг/мл. Топическая диагностика глюкагономы с помощью стандартных методов инструментального исследования обычно не представляет больших сложностей в связи со значительными размерами опухолей.

Лечение глюкагономы хирургическое. Учитывая высокую частоту злокачественных форм, оперативное лечение проводят по онкологическим принципам, как при раке поджелудочной железы. Резекционные способы рекомендуются даже при крупных опухолях и метастатическом поражении печени, так как значительное уменьшение опухолевой массы как первичной опухоли, так и ее метастазов оказывает значительный клинический эффект — улучшается самочувствие, больные начинают прибавлять в массу тела, уменьшается степень выраженности поражений кожных покровов и слизистых оболочек, нормализуется уровень глюкозы в крови. При запущенных опухолях с этой же целью используют синтетические аналоги соматостатина. Химиотерапию проводят стрептозотоцином и дакарбазином.

Прогноз у большинства больных с глюкагономой неблагоприятный. Однако если опухоль была удалена полностью и нет отдаленных метастазов, у ряда больных можно рассчитывать на излечение.

Нефункционирующие нейроэндокринные опухоли составляют 15—25 % среди всех нейроэндокринных новообразований поджелудочной железы. Они не секретируют в кровь каких-либо гормонов, в связи с чем не наблюдается специфической симптоматики. Иногда у этих больных наблюдают повышение уровня панкреатического полипептида в крови. Около 90 % нефункционирующих островоклеточных опухолей являются злокачественными и обычно локализируются в головке поджелудочной железы. *Клиника* заболевания практически не отличима от таковой при раке — боли в эпигастриальной области, механическая желтуха, снижение массы тела. Лишь после гистологического исследования удаленной опухоли устанавливают ее нейроэндокринную природу. *Лечение* хирургическое. Операции выполняют по онкологическим принципам. Результаты оперативного лечения значительно лучше, чем при протоковом раке поджелудочной железы — 5-летняя переживаемость достигает 50 %. Для химиотерапии используют те же препараты, что и при гормонально-активных новообразованиях.

Глава 15. СЕЛЕЗЕНКА

Селезенка — непарный орган брюшной полости, расположенный в левом поддиафрагмальном пространстве, масса которого составляет в среднем 100—150 г. Селезенка фиксирована хорошо выраженным связочным аппаратом: диафрагмально-селезеночной, селезеночно-почечной, селезеночно-толстокишечной и желудочно-селезеночной связками.

Артериальное кровоснабжение осуществляет селезеночная артерия (ветвь чревного ствола). Венозный отток происходит по одноименной вене в систему воротной вены. Селезенка иннервируется ветвями чревного сплетения.

Кровеносные сосуды входят в ткань селезенки в области ее ворот и следуют по ходу трабекул, образованных соединительной тканью. В составе трабекул имеются гладкомышечные волокна, вследствие чего селезенка может сокращаться.

Трабекулярные артерии входят как в красную, так и в белую пульпу селезенки. Белая пульпа образована селезеночными лимфоидными узелками, а также лимфоидными периартериальными влажными, окружающими центральные артерии. Большинство клеточных элементов белой пульпы представлено лимфоцитами, плазматическими клетками и макрофагами. Красная пульпа состоит из трабекул ретикулярных клеток, образующих ячеистую структуру красной пульпы. Между трабекулами расположены извилистые сосудистые синусы, связывающие артериальную и венозную системы селезенки.

Функции селезенки многочисленны. Она принимает участие в разрушении и фагоцитозе старых эритроцитов и тромбоцитов, в период эмбрионального развития она обладает функцией эритропоэза и лейкопоэза. Белая пульпа является основным местом образования лимфоцитов, моноцитов и плазматических клеток. Селезенка является основным депо тромбоцитов. В норме около 30 % их сохраняется в селезенке.

Селезенка активно участвует в выработке некоторых фракций иммуноглобулинов (в частности, IgM). Ретикулоэндотелиальные клетки задерживают имеющиеся в циркулирующей крови поврежденные и аномальные клетки, металлы, находящиеся в коллоидном состоянии, возбудителей некоторых инфекционных заболеваний. Селезенка также активно участвует в обмене железа в организме и гуморальной регуляции деятельности костного мозга.

15.1. Пороки развития

К данной патологии относятся врожденная аспления, удвоение селезенки, добавочные селезенки. Последние являются наиболее частым пороком развития (наблюдаются у 10 % здоровых лиц, клинически не проявляются) и локализуются в области ворот селезенки, в ее связках и большом сальнике. К пороку развития можно отнести и так называемую блуждающую селезенку, обладающую чрезмерной подвижностью вследствие удлинения ее "ножки". Однако это может произойти и в период постнатального развития при спленомегалии. За счет смещения селезенки и натяжения брюшины ее "ножки" возникают тупые ноющие боли в левом верхнем квадранте живота. При перекруте селезеночной "ножки" зачастую развивается инфаркт селезенки и, если своевременно не выполнить спленэктомию, возможно формирование абсцесса.

15.2. Повреждения селезенки

Открытые повреждения могут быть трансабдоминальными и трансторакальными, а по характеру ранящего предмета — огнестрельными, колото-резаными и т. п. В большинстве случаев отмечают повреждение соседних органов брюшной или грудной полости (желудок, толстая кишка, поджелудочная железа, почки, диафрагма, левое легкое).

Клиническая картина и диагностика. Симптоматика открытого повреждения селезенки зависит от характера самого ранения и повреждения соседних органов. На первый план выступают симптомы внутреннего кровотечения

ния и шока (бледность кожных покровов, тахикардия, снижение артериального давления, снижение уровня гемоглобина и гематокрита, ОЦК). По мере излияния крови в брюшную полость присоединяются симптомы раздражения брюшины, а при трансторакальных ранениях — симптомы гемоторакса. В случае скопления крови в поддиафрагмальном пространстве больной предпочитает сидеть с приведенными к животу ногами или лежать на левом боку. При изменении положения тела он занимает прежнее положение вследствие массивного раздражения нервных рецепторов диафрагмальной брюшины (симптом "ваньки-встаньки" В. Н. Розанова). Значительное количество излившейся крови в брюшную полость можно определить перкуторно. При пальпации определяют резистентность или легкое напряжение мышц передней брюшной стенки. При повреждении полых органов с развитием распространенного перитонита, забрюшинной гематомы, шока, гемопневмоторакса клиническая картина может изменяться.

Значительные трудности в диагностике могут возникнуть в случае изолированного повреждения селезенки, когда бурные клинические проявления кровотечения отсутствуют. В такой ситуации весьма информативными могут оказаться экстренная лапароскопия, а при технической невозможности ее выполнения — лапароцентез с введением в брюшную полость "шарящего" катетера. При этом для обнаружения крови производят фракционное промывание брюшной полости. Если из левого поддиафрагмального пространства по катетеру получена кровь, следует думать о повреждении ткани селезенки. Диагноз уточняют при ультразвуковом исследовании и компьютерной томографии.

Лечение. Осуществляют экстренное оперативное вмешательство для создания надежного гемостаза и предупреждения инфицирования брюшной полости. Поврежденную селезенку обычно удаляют. Современные представления о многочисленных важных функциях селезенки сузили показания к спленэктомии. При небольших повреждениях, особенно в области одного из ее полюсов, а также при поверхностных повреждениях можно применить шов селезенки (для предотвращения прорезывания швов используют участок большого сальника или синтетические материалы), резекцию одного из полюсов, перевязку селезеночной артерии. Эффективно также применение специального медицинского клея, фибриногена. Органосохраняющие операции не могут быть выполнены при обширных повреждениях селезенки, при ее размозжении, разрыве в области ворот и отрыве селезеночной ножки.

Закрытые повреждения селезенки возникают при тупой травме живота, падении с высоты. Описаны спонтанные разрывы нормальной селезенки. Они чаще наблюдаются при различных заболеваниях, сопровождающихся увеличением селезенки и изменением ее структуры (малярия, инфекционный мононуклеоз). Особое место занимают случайные повреждения селезенки во время операций на органах верхнего этажа брюшной полости (гастрэктомия, резекция желудка, ободочной кишки и т. п.). При тупой травме живота выделяют одномоментный и двухмоментный разрывы селезенки. При одномоментном разрыве с самого начала образуется дефект капсулы органа, и в этом случае на первый план выступают симптомы внутреннего кровотечения большей или меньшей интенсивности. При двухмоментном разрыве вначале образуется подкапсульная гематома без нарушения целостности капсулы селезенки, и лишь спустя некоторое время (от нескольких дней до нескольких недель) под влиянием даже незначительной физической нагрузки происходит разрыв капсулы селезенки с опорожнением гематомы в брюшную полость и развитием внутреннего кровотечения. Такой

механизм наблюдают почти у 15 % пострадавших. В подобных случаях установление диагноза может представлять определенные трудности. Важная роль в диагностике повреждений принадлежит тщательно собранному анамнезу, выяснению факта закрытой травмы живота, физикальному и инструментальному (ультразвуковое исследование, лапароскопия) исследованиям.

Клиническая картина и диагностика. Клинические симптомы при закрытой травме живота с повреждением селезенки зависят (так же, как и при открытых повреждениях) от объема излившейся в живот крови и от сочетанных травм других внутренних органов. Скопление жидкости в брюшной полости можно обнаружить при ультразвуковом исследовании и компьютерной томографии.

Лечение. Повреждения селезенки требуют экстренного оперативного вмешательства. При двухмоментном разрыве операцией выбора является спленэктомия; при случайном повреждении селезенки во время операций на соседних органах брюшной полости применяют как спленэктомию, так и органосохраняющие вмешательства. Используют также аутотрансплантацию фрагментов селезеночной ткани в "карман", выкроенный из большого сальника. Обследование в отдаленные сроки после аутотрансплантации подтвердило наличие функционирующей селезеночной ткани, а частота различных инфекционных осложнений у этой группы больных была меньше, чем у пациентов, перенесших аналогичные операции на органах брюшной полости со спленэктомией. При разрыве увеличенной вследствие каких-либо заболеваний селезенки выполняют спленэктомию.

15.3. Заболевания селезенки

Инфаркт селезенки. Причиной развития инфаркта служат тромбоз или эмболия сосудов этого органа. Инфаркт селезенки развивается при бактериальном септическом эндокардите, стенозе левого атриовентрикулярного отверстия, портальной гипертензии, брюшном тифе.

Клиническая картина и диагностика. Заболевание начинается внезапно с интенсивных резких болей в левом подреберье, сопровождающихся лихорадкой, тахикардией, рвотой, парезом кишечника. Выраженность клинической картины зависит от обширности инфаркта. Мелкие инфаркты могут протекать с минимальными клиническими проявлениями или бессимптомно. В большинстве случаев наступает самоизлечение с организацией и рубцеванием зоны инфаркта. Реже наблюдаются инфицирование и гнойное расплавление пораженной зоны с образованием абсцесса селезенки, иногда в зоне инфаркта развивается ложная киста.

Абсцесс селезенки. Наиболее частыми причинами его развития являются сепсис, нагноение зоны инфаркта, непаразитарной кисты, гематомы, реже — переход инфекции контактным путем с соседних органов.

Клиническая картина и диагностика. Абсцессы бывают одиночные и множественные. Клинически они проявляются тупыми болями в левом подреберье, усиливающимися при движении больного, признаками синдрома системной реакции на воспаление (повышение температуры до фебрильных значений, тахикардия, высокий лейкоцитоз со сдвигом формулы влево, значительное ускорение СОЭ и др.). При массивных и множественных абсцессах можно прощупать увеличенную болезненную селезенку; при локализации гнойника в нижнем полюсе органа иногда можно определить симптом флюктуации, при расположении абсцесса в верхнем полюсе довольно часто наблюдают сочувственный выпот в левой плевральной полости.

Осложнениями абсцесса селезенки являются прорыв его в свободную брюшную полость с развитием распространенного гнойного перитонита или в просвет полого органа (желудок, толстая кишка), реже — в почечную лоханку.

Среди инструментальных методов исследования наиболее информативны ультразвуковое исследование, компьютерная томография.

Лечение. Наиболее часто выполняют спленэктомию. При солитарных гнойниках, а также при общем тяжелом состоянии больного в настоящее время используют чрескожную пункцию и дренирование абсцесса под контролем ультразвукового исследования.

Кисты селезенки. Различают непаразитарные и паразитарные кисты.

Непаразитарные кисты могут быть истинными (покрытые изнутри эндотелием) и ложными (не имеющими эндотелиальной выстилки). Истинные кисты являются врожденными и возникают в результате нарушения эмбриогенеза. Ложные кисты являются приобретенными и возникают после травм, инфекционных заболеваний и как следствие перенесенного инфаркта селезенки. Кисты могут быть одиночными и множественными. Их объем варьирует от нескольких десятков миллилитров до 5 л и более. Содержимое кисты имеет серозный или геморрагический характер.

Паразитарные кисты селезенки наиболее часто вызываются эхинококками, значительно реже цистицерком и исключительно редко — альвеококком. Паразиты могут проникнуть в селезенку гематогенным, реже лимфогенным путем. Длительность заболевания может достигать 15 лет и более. По мере развития паразита происходит отеснение соседних органов брюшной полости, развивается атрофия ткани селезенки.

Клиническая картина и диагностика. Клинические проявления непаразитарных кист разнообразны. У подавляющего большинства больных они протекают бессимптомно. При эхинококковых кистах больших размеров больные отмечают постоянные, тупые боли в левом подреберье с иррадиацией в левое надплечье, симптомы сдавления соседних органов брюшной полости (желудок, толстая кишка). При физикальном исследовании можно отметить выбухание в левом подреберье, некоторую асимметрию живота, пропальпировать увеличенную гладкую безболезненную селезенку.

Клинические проявления паразитарных кист селезенки аналогичны таковым при непаразитарных кистах. При живом паразите нередко наблюдают симптомы аллергии — кожный зуд, крапивницу и т. п. Как осложнения эхинококкоза селезенки могут развиваться нагноение кисты с клиническими проявлениями абсцесса или разрыв кисты.

Для диагностики кист используют те же методы, что и при абсцессах селезенки. С помощью компьютерной томографии в селезенке выявляют четко очерченное образование низкой плотности. В диагностике паразитарных кист селезенки, кроме вышеуказанных способов, применяют серологические пробы на эхинококкоз и альвеококкоз (реакции непрямо́й гемагглютинации и иммуноферментного анализа).

Лечение. Операцией выбора является спленэктомия.

Опухоли селезенки. Различают доброкачественные и злокачественные опухоли селезенки. К доброкачественным относят гемангиомы, лимфангиомы, эндотелиомы. Они встречаются очень редко, не имеют характерной клинической симптоматики. По мере развития опухоли появляются боли в левом подреберье с иррадиацией в левое плечо.

К злокачественным опухолям относят различные типы сарком (фибросаркома, лимфосаркома и т. п.), характеризующиеся довольно бурным рос-

том и скудной клинической картиной на ранних стадиях болезни. По достижении опухоли больших размеров появляются симптомы интоксикации, кахексия, асцит.

Основные принципы диагностики опухолей селезенки такие же, как и при указанных выше неопухолевых поражениях.

Лечение. При доброкачественных опухолях спленэктомия приводит к излечению, при злокачественных эта операция возможна только на ранних стадиях болезни. При значительных размерах опухоли спленэктомия является паллиативным вмешательством.

15.4. Гиперспленизм

В клинической практике принято выделять гиперспленизм и спленомегалию. Под спленомегалией понимают увеличение селезенки в размерах. Гиперспленизм — чрезмерное разрушение селезенкой клеточных элементов крови, что клинически проявляется снижением числа эритроцитов, лейкоцитов или тромбоцитов в циркулирующей крови. Спленомегалия часто сопровождается гиперспленизмом, но такое сочетание не является обязательным. Гиперспленизм может возникать и без спленомегалии.

Выделяют первичный гиперспленизм, вызванный гипертрофией селезенки (причина его неясна), и вторичный, возникающий при некоторых заболеваниях. Первичный гиперспленизм может быть врожденным (гемолитическая микросфероцитарная анемия, большая талассемия, гемоглобинопатия и т. д.) и приобретенным (тромбоцитопеническая пурпура, нейтропения и панцитопения). Вторичный гиперспленизм может быть обусловлен брюшным тифом, туберкулезом, саркоидозом (болезнью Бека), малярией, циррозом печени, тромбозом воротной или селезеночной вены, ретикулезом, амилоидозом, лимфогранулематозом и многими другими болезнями.

Увеличенная селезенка может быть обнаружена пальпаторно, особенно в положении больного лежа на правом боку. Наиболее ценные данные о размерах селезенки получают при ультразвуковом исследовании и компьютерной томографии. Используют также сканирование селезенки с радиоактивным технецием или индием.

Гиперспленизм проявляется снижением количества форменных элементов крови, что может быть выявлено при обычном исследовании крови больного. Следует помнить, что иногда показатели гемограммы могут быть близкими к норме за счет усиления кроветворной функции костного мозга, которая при патологических условиях может возрастать в 5—10 раз. Поэтому зачастую прибегают к исследованию мазка костного мозга, обращая особое внимание на количество ретикулоцитов, соотношение элементов красного и белого ростков и т. п. При некоторых заболеваниях в периферической крови можно обнаружить аномальные (сфероцитарные) эритроциты, клетки-мишени (при талассемии). При гемолитических анемиях обращают внимание на повышение уровня непрямого билирубина, увеличение содержания стеркобилина в кале. Аномальные эритроциты, как правило, в функциональном отношении неполноценны и менее стойки, чем нормальные. На этом явлении основан способ определения осмотической стойкости эритроцитов. Для неполноценных эритроцитов характерно снижение их осмотической стойкости.

Гипоспленизм. Это потенциально летальный синдром, характеризующийся снижением функций селезенки. Впервые описан Dameshek в 1955 г. у пациента, страдавшего спру, у которого наблюдалась аспленическая кар-

тина крови с тельцами Howell-Jolly и клетками-мишенями. Так же как при асплении, у больных гипоспленией наблюдаются акантоциты и сидероциты, лимфоцитоз, моноцитоз и легкий тромбоцитоз. Диагноз подтверждается изотопным исследованием с применением технеция, позволяющим подтвердить атрофию селезенки. Заболевание может наблюдаться при нормальной и даже увеличенной селезенке. Опасность гипоспленизма заключается в возможности развития сепсиса с летальным исходом.

Наиболее частым заболеванием, сочетающимся с гипоспленизмом, является серповидно-клеточная анемия. Дети, имеющие это заболевание, подвержены пневмококковой инфекции так же, как дети с аспленией, особенно при спленомегалии. С течением времени селезенка становится атрофичной вследствие повторяющихся инфарктов с последующим замещением ткани органа рубцовой тканью (аутоспленэктомия). Хирургическим заболеванием, сочетающимся с гипоспленией, является хронический язвенный колит. Около 40 % этих больных имеют гипоспленизм при прогрессировании заболевания. Гипоспленизм может наблюдаться при тиреотоксикозе, длительном применении стероидных гормонов, саркоидозе, амилоидозе.

Лечение. Важны профилактика инфекционного процесса, сепсиса, а при их возникновении — интенсивное лечение.

Гемолитическая микросфероцитарная анемия (врожденная гемолитическая желтуха) является заболеванием, наследуемым по аутосомно-доминантному признаку (у 20 % больных наблюдаются спорадические случаи болезни). Заболевание связано с дефектом строения мембраны эритроцитов. Мембрана становится хорошо проницаемой для натрия, что приводит к увеличению осмотического давления внутри эритроцита, и он приобретает сферическую форму, становится более хрупким. Неполноценные эритроциты захватываются и подвергаются быстрому разрушению селезеночной тканью, развивается гемолитическая анемия. Существует также мнение, что при этом виде анемии селезенка продуцирует избыточное количество аутогемолизина. За счет гиперфункции селезенки возникает спленомегалия.

Клиническая картина и диагностика. Заболевание начинается в раннем возрасте, а иногда с момента рождения. Оно может протекать с развитием гемолитических кризов, при которых наблюдается быстрое (в течение нескольких дней) нарастание анемии и клинических проявлений гемолитической желтухи. В этот период у больного возникают тошнота, рвота, боли в верхней части живота, тахикардия, одышка, гипертермия, бледность кожных покровов, которая быстро сменяется нарастающей желтухой. У детей подобные кризы могут привести к смерти. Нередко гемолитические кризы провоцируются острыми инфекционными заболеваниями.

При бескризовом течении на первый план выступают симптомы анемии и гемолитической желтухи. Анемия весьма умеренная, желтуха редко бывает интенсивной. В этих случаях заболевание может впервые отчетливо проявиться в подростковом, юношеском и даже зрелом возрасте. В связи с повышением уровня билирубина в крови у 50—60 % больных с гемолитической микросфероцитарной анемией возникает желчнокаменная болезнь (приступы печеночной колики, остро или первично-хронического холецистита). Поэтому наличие конкрементов в желчном пузыре у детей, особенно младше 10 лет, является показанием к тщательному обследованию для выявления гемолитической микросфероцитарной анемии.

При физикальном обследовании определяют увеличенную селезенку. Печень, как правило, не увеличена. Ведущим методом диагностики является лабораторное исследование крови, при котором обнаруживают микро-

сфероцитоз, снижение осмотической стойкости эритроцитов. В норме эритроциты начинают разрушаться в 0,47 % растворе натрия хлорида, при гемолитической анемии этот процесс начинается уже в 0,6 % растворе натрия хлорида. В общем анализе крови отмечают ретикулоцитоз. При исследовании мазка костного мозга выявляют гиперплазию красного ростка. Во время криза наблюдают ретикулоцитопению и гипоплазию красного ростка костного мозга. После криза число ретикулоцитов существенно увеличивается. Характерными лабораторными признаками гемолитической анемии являются анемия, увеличение концентрации непрямого билирубина в крови, повышенное содержание уробилина в моче и стеркобилина в кале.

Лечение. Консервативное лечение дает временный эффект и не предупреждает дальнейшего прогрессирования болезни и развития гемолитического криза. Радикальным способом лечения гемолитической микросфероцитарной анемии является спленэктомия. Хотя основная причина болезни кроется не в гиперплазии селезенки и повышении ее функции, а в изменении эритроцитов, спленэктомия приносит больному полное выздоровление. В результате этой операции длительность жизни эритроцитов (даже неполноценных, аномальных) существенно увеличивается, исчезают анемия и желтуха. Если во время операции выявлены конкременты в желчном пузыре, то следует дополнить спленэктомию холецистэктомией (если позволяет общее состояние пациента). Оперативное вмешательство целесообразно выполнять в период ремиссии болезни, а у детей — в возрасте 3—4 лет.

Большая талассемия (средиземноморская анемия, анемия Кули) также является врожденным заболеванием, наследуемым по аутосомно-доминантному признаку. В основе болезни лежит выработка неполноценных эритроцитов вследствие генетических нарушений строения пептидных цепей гемоглобина.

Клиническая картина и диагностика. Легкие формы заболевания протекают бессимптомно и могут быть выявлены только при гематологическом исследовании. Тяжелые формы проявляются желтушной окраской кожного покрова, выраженными нарушениями строения черепа (большая голова, сильно развитые челюсти, западение корня носа). Нередко больные склонны к инфекционным заболеваниям. При обследовании выявляют увеличение печени и селезенки. При гематологическом исследовании обнаруживают характерные клетки-мишени, повышенную осмотическую резистентность эритроцитов. Отмечают также увеличение количества лейкоцитов и ретикулоцитов в крови при нормальном содержании тромбоцитов. Уровень билирубина в крови несколько выше нормы, концентрация сывороточного железа значительно повышена. Желчные конкременты образуются у 25 % больных талассемией.

Лечение. Спленэктомия при талассемии является паллиативным вмешательством и позволяет лишь уменьшить число проводимых гемотрансфузий и ликвидировать неудобства, связанные со спленомегалией.

Гемолитическая аутоиммунная анемия является приобретенным аутоиммунным заболеванием. В основе его лежит образование антител к собственным эритроцитам. Болезнь провоцируют различные физические и химические агенты, лекарственные вещества (пенициллин, стрептомицин, некоторые сульфаниламиды, метилдопа и т. д.), микробная или вирусная инфекция, заболевания внутренних органов (системная красная волчанка, инфекционный мононуклеоз, хронический лимфолейкоз, лимфогранулематоз, СПИД и т. д.). При отсутствии фоновых заболеваний и невыясненной причине данного заболевания считают гемолитическую аутоиммунную анемию первичной или идиопатической. Сыворотка крови больных содержит имму-

ноглобулины, способные вызывать агглютинацию как собственных, так и донорских эритроцитов.

Клиническая картина и диагностика. Клиническое заболевание протекает почти так же, как и гемолитическая микросфероцитарная анемия. Однако для аутоиммунной гемолитической анемии характерны начало заболевания в зрелом возрасте (чаще у женщин старше 50 лет), склонность к гемолитическим кризам, более тяжелое по сравнению с микросфероцитарной формой течение. Спленомегалия отмечается у половины больных, при этом довольно часто выявляют и гепатомегалию. Значительно реже наблюдают увеличение лимфатических узлов. В ряде случаев заболевание начинается с общего недомогания, боли в суставах, умеренной гипертермии. У некоторых больных наблюдают синдром Рейно (за счет интракапиллярной агглютинации эритроцитов), реже — тромбозы периферических и мезентериальных вен.

В анализах крови — умеренная норма- или гиперхромная анемия, умеренный ретикулоцитоз, повышение уровня непрямого билирубина, малоизмененная осмотическая резистентность эритроцитов. Прямая и непрямая реакции Кумбса положительны.

Лечение. Необходимо устранение сенсibiliзирующих факторов, назначение средств, подавляющих выработку антител (кортикостероиды), трансфузии отмытых донорских эритроцитов. В связи с тем что агглютинированные антителами эритроциты поглощаются и разрушаются всей ретикулоэндотелиальной системой, а не только селезенкой, спленэктомия далеко не всегда приводит к желаемым результатам. Показаниями к спленэктомии служат невозможность применения кортикостероидных препаратов и неэффективность стероидной терапии, частые гемолитические кризы, выраженный гиперспленизм. Если большая часть эритроцитов разрушается селезенкой, а не печенью (это определяют при радиоизотопном исследовании с эритроцитами, мечеными ^{51}Cr), то можно рассчитывать на эффективность спленэктомии, существенное удлинение периодов ремиссии. Однако после спленэктомии возможны рецидивы болезни и даже развитие гемолитических кризов, что связано с сохраненной функцией ретикулоэндотелиальной системы других органов. Поэтому после операции приходится продолжать стероидную терапию.

Иммунная тромбоцитопеническая пурпура (раньше называвшаяся идиопатической тромбоцитопенической пурпурой, болезнью Верльгофа) характеризуется стойким низким содержанием тромбоцитов. Для нее характерна пентада клинических признаков: 1) лихорадка, 2) тромбоцитопеническая пурпура, 3) гемолитическая анемия, 4) неврологические симптомы, обусловленные кровоизлиянием в мозг, 5) почечная недостаточность, связанная с кровоизлияниями и последующим замещением паренхимы рубцовой тканью.

Большинство больных — молодые женщины, средний возраст которых не превышает 36 лет. Частота заболеваний нарастает. Теперь заболевание чаще наблюдается у мужчин. Это обусловлено сочетанием тромбоцитопении с инфекцией вирусом иммунодефицита (СПИД) и увеличением иммунной тромбоцитопении у пациентов, входящих в группу риска. К этой группе относятся гомосексуальные мужчины, наркоманы и больные, которым необходимо частое переливание крови.

Тромбоцитопения вызывается циркулирующим в крови антитромбоцитарным фактором, который провоцирует разрушение тромбоцитов ретикулоэндотелиальной системой. У большинства пациентов антитромбоцитарный фактор представляет собой антитело к иммуноглобулину (IgG), направ-

ленное против антигена, ассоциированного с тромбоцитами. У некоторых пациентов IgG антитело функционирует одновременно с IgM, IgA или обоими. Антитела продуцирует селезенка, она активно захватывает и разрушает циркулирующие тромбоциты и, возможно, оказывает угнетающее действие на тромбоцитобразующую функцию костного мозга. Циркулирующий иммунный комплекс может являться основной причиной болезни, однако истинная его роль не совсем ясна. При тромбоцитопенической пурпуре отмечают также повышенную проницаемость и ломкость капилляров. Определенная роль принадлежит нейроэндокринным нарушениям, бактериальной и вирусной инфекции. Таким образом, причиной тромбоцитопении у пациентов с иммунной тромбоцитопенией является сочетанное действие двух факторов: разрушение тромбоцитов в костном мозге клетками ретикулоэндотелиальной системы, уменьшающее продукцию тромбоцитов, и сокращение продолжительности жизни циркулирующих тромбоцитов в результате секвестрации и разрушения их в селезенке и печени.

Клиническая картина и диагностика. Выделяют острую и хроническую формы заболевания. Острая форма встречается в основном у детей и развивается в течение нескольких месяцев, недель или даже дней. Хроническая форма заболевания протекает годами и обнаруживается чаще у женщин, особенно в период полового созревания и в молодом возрасте. Клинически заболевание проявляется подслизистыми и подкожными кровоизлияниями, маточными кровотечениями (особенно у женщин в репродуктивном периоде), кровотечениями из носа, десен. Несколько реже бывают желудочно-кишечные кровотечения, макрогематурия, кровоизлияния в мозг. Характерны кровотечения из поверхностных ран и царапин, при которых у здорового человека кровотечение отсутствует или бывает незначительным. Иногда эти кровотечения являются первым симптомом болезни.

При объективном исследовании можно обнаружить бледность кожных покровов; множественные подкожные кровоизлияния, чаще расположенные на передней поверхности груди, живота, конечностей; подслизистые кровоизлияния во рту, глазных яблоках. Диаметр подкожных кровоизлияний варьирует от нескольких миллиметров (петехии) до нескольких сантиметров. Печень и селезенка не увеличены. Лишь у 2 % больных удается пальпаторно обнаружить увеличенную селезенку. Симптом Кончаловского—Румпеля—Леде (жгута) положительный. Кросби предложил выделять "сухую" и "влажную" формы болезни. Сухая форма проявляется преимущественно петехиями и экхимозами, влажная — активным кровотечением из слизистых оболочек. Пациенты с влажной формой относятся к группе повышенного риска кровоизлияния в мозг и нуждаются в более интенсивном лечении.

В общем анализе крови выявляют тромбоцитопению. Число тромбоцитов снижено до 50 000 и менее в 1 мкл. В момент обострения заболевания, особенно при кровотечении, число тромбоцитов может снижаться до нуля. При исследовании свертывающей системы крови определяют гипокоагуляцию, удлинение времени кровотечения, образование рыхлого кровяного сгустка, отсутствие его ретракции при нормальном времени свертывания крови и протромбиновом времени. В мазках костного мозга выявляют значительное снижение числа тромбоцитобразующих форм мегакариоцитов.

Лечение. Выбор метода лечения тромбоцитопенической пурпуры зависит от возраста больного, длительности тромбоцитопении, формы заболевания и эффективности проводимого ранее лечения. Адекватная терапия должна быть направлена на увеличение числа тромбоцитов. Это может быть достигнуто за счет повышения продукции тромбоцитов, с одной стороны, и

уменьшения секвестрации и деструкции тромбоцитов — с другой. Адекватная кортикостероидная терапия у детей позволяет повысить число тромбоцитов в крови, уменьшить явления геморрагического диатеза, а в последующем добиться выздоровления или продолжительной клинической ремиссии почти у 80 % больных. Лечение острой формы заболевания у взрослых представляет более сложную задачу. Возможно применение как стероидной терапии, так и спленэктомии. Удаление селезенки, наиболее крупного органа, в котором происходит периферическая деструкция тромбоцитов, позволяет увеличить продолжительность жизни тромбоцитов, увеличить их количество в циркулирующей крови. Спленэктомия приводит к снижению концентрации ассоциированного с тромбоцитами IgG до нормальных величин за счет удаления органа, продуцирующего антитромбоцитарные антитела. Если основным органом, в котором происходит деструкция тромбоцитов, является печень, то спленэктомия не может привести к увеличению числа тромбоцитов. Оперативное вмешательство на фоне кровотечения сопряжено с довольно большим риском, однако оно необходимо, когда кровотечение не останавливается консервативными мероприятиями. Летальность при операциях на высоте кровотечения достигает 3—5 %.

Среди консервативных методов лечения хронических форм тромбоцитопенической пурпуры наиболее эффективны терапия кортикостероидными препаратами, переливание компонентов крови, в частности тромбоцитарной массы. Консервативное лечение обеспечивает повышение числа тромбоцитов крови у 60 % больных, хотя длительный клинический эффект наблюдают только у 15—30 %. При неэффективности консервативного лечения, частых рецидивах заболевания показана спленэктомия. Во время операции необходимо помнить о возможности существования добавочных селезенок (оставление их может служить причиной неэффективности операции). Длительные ремиссии после спленэктомии наблюдают у 60—90 % больных. Наиболее благоприятен прогноз у детей до 16 лет с острой формой болезни. Кортикостероидная терапия после спленэктомии и терапия иммунодепрессивными (азатиоприн), а также цитостатическими (циклофосфан) препаратами становятся более эффективными.

Синдром Фелти — достаточно редкое заболевание, характеризующееся триадой признаков: ревматоидным артритом, лейкопенией и спленомегалией. Обычно синдром развивается у лиц с длительным анамнезом ревматоидного артрита. У подавляющего большинства больных в крови обнаруживают антитела к гранулоцитам, нередко выявляют также умеренную анемию и тромбоцитопению. Спленомегалия обусловлена гиперплазией красной пульпы. Характерным признаком болезни являются частые повторные инфекционные заболевания, особенно ангина. В период обострения, возникающего, как правило, после очередной вспышки инфекции, состояние больных ухудшается, появляется гипертермия. В тяжелых случаях отмечают агранулоцитоз.

Лечение. Спленэктомия эффективна у подавляющего большинства больных, особенно при сочетании синдрома Фелти с частыми инфекционными заболеваниями и трофическими язвами нижних конечностей. Выраженное увеличение количества лейкоцитов в крови отмечается уже через 2—3 сут после операции. Лечение ревматоидного полиартрита проводят по общепризнанным схемам.

Болезнь Гоше относится к ферментопатиям, существенно нарушающим липидный обмен в организме. Болезнь проявляется спленомегалией и гиперспленизмом, является генетически обусловленным и наследуется по аутосомно-рецессивному признаку. Основным в патогенезе являются дефи-

цит и функциональная неполноценность бета-глюкоцереброзидазы — фермента, играющего важную роль в утилизации липидов. В результате глюкоцереброзид накапливается в макрофагах селезенки, печени, лимфатических узлах, костном и головном мозге, реже — в легких.

Клиническая картина и диагностика. Выделяют 3 клинические формы заболевания: детскую, ювенильную и взрослую. Первые 2 формы развиваются в раннем детском (очень редко) или юношеском возрасте и характеризуются преимущественным поражением центральной нервной системы. Характерны отставание ребенка в умственном и физическом развитии, различные неврологические знаки (псевдобульбарные расстройства), эпилептиформные припадки, гепатоспленомегалия, кахексия. Детская форма протекает наиболее злокачественно и обычно заканчивается гибелью ребенка от инфекционных осложнений. Наиболее частой является взрослая форма заболевания, при котором неврологические нарушения отсутствуют или выражены в минимальной степени. На первый план выступают симптомы спленомегалии и гиперспленизма. В результате деструкции костной ткани нередко возникают боли в костях, компрессионный перелом позвоночника. В связи с тромбоцитопенией отмечаются кровотечения из носа и десен, подкожные и подслизистые кровоизлияния. Характерны также желтоватая или коричневая окраска кожи кистей рук и лица вследствие отложения гемосидерина, гиперемии и припухлости кожи в области крупных суставов, утолщение конъюнктивы, иногда булавовидные утолщения в нижней трети бедра.

При объективном исследовании выявляют выраженную спленомегалию (иногда селезенка занимает почти всю брюшную полость), умеренное увеличение печени. Периферические лимфатические узлы обычно не увеличены. Желтухи и асциты, как правило, не бывает.

В анализах крови выявляют умеренную анемию, лейкопению, тромбоцитопению. Диагноз подтверждают при обнаружении клеток Гоше в пунктате костного мозга или селезенки.

Лечение. Единственным эффективным способом лечения болезни Гоше является резекция большей части (до 85 %) селезенки, или спленэктомия. Сохранение части селезенки уменьшает опасность развития сепсиса. После операции исчезают признаки гиперспленизма и неудобства, причиняемые пациенту чрезмерно увеличенной селезенкой.

Лимфогранулематоз (болезнь Ходжкина) — системное опухолевое заболевание лимфоидной ткани, этиология которого остается невыясненной, однако имеются сообщения о семейной болезни. Заболевают чаще мужчины в возрасте 20—30 лет, второй пик заболеваемости приходится на 6—7-е десятилетие жизни.

Опухолевый процесс наиболее часто поражает лимфатические узлы, причем чаще всего шейные — у 65—80 % больных, подмышечные — у 10—15 %, паховые — у 5—10 %. Позже в процесс вовлекаются забрюшинные и медиастинальные лимфатические узлы (у 5—10 %), а также органы, богатые лимфоидной тканью, — селезенка, печень, костный мозг. Поражение других внутренних органов наблюдают редко.

При микроскопии в лимфатических узлах выявляют гранулематозную ткань, в состав которой входят нейтрофилы, эозинофилы, плазматические клетки, а также специфические гигантские клетки Рида—Березовского—Штернберга. Постепенно опухолевая ткань полностью замещает структуру органа.

В соответствии с современной классификацией принято выделять 4 стадии болезни:

I. Поражение лимфатических узлов одной анатомической области.

II. Поражение лимфатических узлов двух и более областей, расположенных по одну сторону диафрагмы.

III. Вовлечение в процесс лимфатических узлов различных групп по обе стороны диафрагмы (при этом селезенка условно принимается за лимфатический узел).

IV. Поражение внутренних органов, кожи, мягких тканей. При этом лимфатические узлы могут быть как интактными, так и вовлеченными в опухолевый процесс.

Каждая стадия подразделяется на 2 подгруппы: отсутствие или наличие специфических клинических симптомов (гипертермия не ниже 38°, проливные ночные поты, кожный зуд, похудание более чем на 10 кг).

Клиническая картина и диагностика. В начале развития болезни процесс обычно носит локальный характер. Чаще всего (до 75 %) увеличиваются шейные лимфатические узлы, имеют мягкоэластическую консистенцию, безболезненные, подвижные. Реже (15—20 %) болезнь начинается с увеличения парааортальных лимфатических узлов, у 5—10 % больных процесс начинается с повышения температуры тела, усиленного потоотделения по ночам, похудания. Позднее увеличиваются лимфатические узлы в средостении, в парааортальной клетчатке и других областях тела. На более поздних стадиях развития болезни наряду с увеличением лимфатических узлов наблюдается поражение практически всех органов, чаще других поражается селезенка. Спленомегалия, обычно без явлений гиперспленизма, появляется в 30—40 % случаев. Значительно увеличенная селезенка иногда вызывает спонтанные боли в левом подреберье. Опухолевый процесс может избирательно поражать только селезенку, и тогда заболевание протекает доброкачественно. При значительной спленомегалии часто развиваются периспленит, повторные инфаркты селезенки, что клинически проявляется в виде интенсивных болей в левом подреберье, гипертермии.

В легких возникают очаговая и диффузная инфильтрация и скопление в плевральной полости жидкости, близкой по составу к трансудату. Лимфогранулематоз сравнительно часто поражает костную систему, прежде всего позвоночник, ребра, кости таза. При этом обычно наблюдаются боли. Распространение процесса на костный мозг может быть бессимптомным или сопровождаться анемией, лейкопенией, тромбоцитопенией. Печень поражается, как правило, в позднем периоде. Основная симптоматика — гепатомегалия, повышение щелочной фосфатазы, билирубина и снижение содержания белка крови. Органы желудочно-кишечного тракта страдают редко.

В период развернутой картины болезни лимфогранулематоз проявляется общей слабостью, недомоганием, снижением трудоспособности, дерматитом разной степени выраженности, кожным зудом, который нередко носит мучительный характер, лишает больных сна, приводит к расстройствам психики. Повышение температуры тела носит типичный волнообразный характер: периоды высокой гипертермии сменяются периодами с нормальной температурой. По мере прогрессирования заболевания периоды гипертермии возникают все чаще.

В поздней стадии развития заболевания лимфатические узлы становятся плотными, они спаяны между собой, неподвижны. При поражении медиастинальной группы лимфатических узлов можно обнаружить ряд симптомов, обусловленных сдавлением жизненно важных органов средостения: синдром верхней полой вены, синдром Бернара—Горнера, осиплость голоса и т. п. (см. "Опухоли средостения"). При вовлечении в процесс абдоминаль-

ных и забрюшинных лимфатических узлов возникает упорный понос. В последующем нарастают симптомы интоксикации, кахексия.

Изменения в крови проявляются умеренной гипохромной анемией, нейтрофилезом, лимфопенией, реже эозинофилией, тромбоцитопенией. СОЭ, как правило, значительно увеличена. Миелограмма практически не изменяется, однако в 20 % случаев трепанобиопсия позволяет обнаружить характерные для лимфогранулематоза признаки.

В случае медиастинальной формы лимфогранулематоза при рентгенологическом исследовании выявляют расширение тени средостения. Степень увеличения печени, селезенки, мезентериальных и забрюшинных лимфатических узлов оценивают с помощью ультразвукового исследования или компьютерной томографии. Прицельное изучение состояния забрюшинных лимфатических узлов проводят на основании данных лимфографии. Однако указанные инструментальные методы исследования дают довольно высокую степень погрешности — до 20 % и более. В связи с этим в программу клинического обследования больных лимфогранулематозом во многих гематологических центрах введена диагностическая лапаротомия для определения стадии болезни, определения оптимального режима лучевой терапии и биопсии брыжеечных, парааортальных лимфатических узлов. Пораженные лимфатические узлы помечают металлическими клипсами, что помогает в планировании радиационной терапии. Во время операции рекомендуется удалить селезенку. Это увеличивает толерантность к химиотерапии у больных с гиперспленизмом. В связи с внедрением магнитно-резонансной и компьютерной томографии ряд специалистов ставят под сомнение необходимость в диагностической лапаротомии. Для дифференциальной диагностики основное значение имеет обнаружение клеток Березовского—Штернберга в материале, полученном при биопсии лимфатических узлов.

Лечение. При I и II стадиях заболевания применяют рентгенотерапию с весьма благоприятными результатами. Излечения удается добиться у 90—95 % больных. При III стадии обычно используют один из вариантов полихимиотерапии, иногда в сочетании с рентгенотерапией. Стойкая клиническая ремиссия достигается у 80 % больных. У лиц с IV стадией лимфогранулематоза применяется полихимиотерапия в сочетании с гормонотерапией преднизолоном. Результаты при этом несколько хуже, чем при III стадии болезни.

Спленэктомия показана при локальной форме лимфогранулематоза, выраженном гиперспленизме и спленомегалии со сдавлением органов брюшной полости.

Хронический лимфолейкоз относится к группе лимфопролиферативных заболеваний. Это доброкачественная опухоль, возникающая из зрелых лимфоцитов лимфоидной ткани. Типичными для лимфолейкоза являются лимфатический лейкоцитоз, пролиферация лимфоцитов в костном мозге, увеличение лимфатических узлов, сплено- и гепатомегалия вследствие разрастания лимфоцитов в этих органах. Болезнь возникает чаще всего у людей старше 50 лет, мужчины страдают в 2 раза чаще женщин.

Патогенез. В патогенезе болезни ведущее место принадлежит пролиферации и разрастанию незрелых лимфоцитов в костном мозге, лимфатических узлах, селезенке. Важное место принадлежит цитопении, обусловленной угнетением функции костного мозга, уменьшением продолжительности жизни и гемолизом эритроцитов. Вследствие указанных причин появляется анемия, тромбоцитопения, проявляющаяся геморрагическим синдромом. Цитопения носит аутоиммунный характер. В крови появляются антитела

против собственных клеток крови, что способствует нарастанию цитопении.

Клиническая картина и диагностика. Заболевание долгое время может протекать незаметно, проявляться лишь увеличением числа лимфоцитов до 40—50 % при общем хорошем состоянии, увеличением лимфатических узлов одной — двух групп (шейных, подмышечных). Их увеличению нередко предшествует то или иное неспецифическое инфекционное заболевание (ангина, бронхопневмония и др.). После исчезновения признаков инфекции лимфатические узлы могут уменьшаться до исходного уровня. Затем увеличение лимфатических узлов становится постоянным. В ранней стадии болезни у больных выявляется высокий лейкоцитоз (от 30 до $50 \cdot 10^9/\text{л}$), который удерживается на этом уровне в течение нескольких месяцев.

Развернутая стадия болезни характеризуется нарастающим лейкоцитозом, увеличением лимфатических узлов в средостении и брюшной полости, аутоиммунной цитопенией, неспецифическими инфекционными заболеваниями.

В терминальной стадии развивается саркоматозный рост в лимфатических узлах, болезнь принимает злокачественный характер. Иммунная система угнетается, в связи с чем больные легко подвержены инфекционным заболеваниям, от которых они погибают в большинстве случаев. В развернутой и терминальной стадиях болезни наблюдается лимфоцитарная инфильтрация печени, желудочно-кишечного тракта, кожи; возникает спленомегалия, гепатомегалия. В терминальной стадии развивается выраженная слабость, адинамия, кахексия, присоединяются различные инфекционные осложнения, от которых больные и погибают.

При объективном исследовании, особенно в поздней стадии, обнаруживают сплено- и гепатомегалию, увеличенные и болезненные лимфатические узлы на шее, в подмышечных и паховых областях, в средостении и в брюшной полости.

В общем анализе крови выявляют высокий лейкоцитоз, лимфоцитоз до 80—90 %, иногда нерезко выраженную анемию и тромбоцитопению, характерные для лимфолейкоза полуразрушенные ядра лимфоцитов (тени Гумпрехта). В пунктате костного мозга повышается содержание лимфоцитов, что является патогномичным для лимфолейкоза. Диагноз основывается на клинических данных, обнаружении в крови высокого лейкоцитоза (до $40\text{--}50 \cdot 10^9/\text{л}$) за счет незрелых лимфоцитов. В пунктате костного мозга также выявляют массивную лимфоцитарную инфильтрацию.

Лечение. Основным методом лечения хронического лимфолейкоза является полихимиотерапия, которую зачастую сочетают с дистанционной рентгенотерапией, терапией кортикостероидами. Спленэктомия показана при выраженном гиперспленизме, повторных инфарктах селезенки и значительных неудобствах, обусловленных спленомегалией. После операции наблюдается существенное улучшение гематологических показателей и качества жизни больных, однако вмешательство не оказывает влияния на продолжительность жизни пациентов.

Хронический миелолейкоз является миелопролиферативным заболеванием, поражающим людей в возрасте 30—60 лет и старше, несколько чаще болезнь регистрируется у мужчин. Хроническая миелоидная (гранулоцитарная, миелоцитарная) лейкокемия характеризуется резким повышением числа лейкоцитов, происходящих из миелоидных клеток на всех стадиях созревания, и избыточным ростом гранулоцитов в костном мозге. При физикальном исследовании, как правило, выявляются спленомегалия, увеличение лимфатических узлов, гепатомегалия, легкая болезненность при ощупыва-

нии грудины Примерно у 90 % больных выявляют хромосомную аномалию в виде так называемой филадельфийской хромосомы. При отсутствии этой хромосомы чаще отмечают атипическое течение болезни и плохой прогноз.

Клиническая картина и диагностика. Выделяют 2 стадии в развитии болезни: начальную, доброкачественную, и терминальную, злокачественную. Начальная стадия протекает практически бессимптомно. Болезнь развивается обычно в терминальной, злокачественной, стадии — стадии распространенного роста опухоли в костном мозге и обширной пролиферации клеток опухоли в селезенке, печени, лимфатических узлах.

Начальным признаком болезни является лейкоцитоз за счет нейтрофилов, миелоцитов и промиелоцитов. В этом периоде пациенты не предъявляют жалоб. Болезнь быстро переходит в злокачественную стадию. Нейтрофильный лейкоцитоз со сдвигом до миелоцитов и промиелоцитов достигает 20 000—30 000 в 1 мкл. Все увеличивающееся число нейтрофилов в костном мозге приводит к вытеснению жирового компонента. Появляются жалобы на слабость, потливость, тяжесть в левом подреберье. В терминальной стадии болезни нормальное кроветворение угнетается, развивается лейкопения, уменьшается содержание сегменто- и палочкоядерных лейкоцитов и значительно увеличивается число миелоцитов, промиелоцитов, бластных клеток. Дальнейшее увеличение бластных клеток свидетельствует о миелобластном кризе. В лимфатических узлах развивается саркома. Гранулоцитопения, тромбоцитопения, анемия свидетельствуют об острой, злокачественной фазе развития болезни. Инфекция и кровотечение обычно являются непосредственной причиной смерти.

Лечение. Обычно применяют полихимиотерапию, дистанционную рентгенотерапию на область селезенки, лечение радиоактивным фосфором, лейкоферез. При развитии обострения болезни в виде бластного криза продолжительность жизни пациентов не превышает 3—6 мес. Спленэктомия при хроническом лимфолейкозе приносит определенную пользу в отдельных случаях. Она применяется для временного улучшения состояния пациентов при тромбоцитопении, анемии, уменьшения болей при инфаркте селезенки и спленомегалии. Операция не отодвигает время наступления бластной трансформации, не улучшает качество жизни и не оказывает влияния на продолжительность жизни после развития бластного криза.

Глава 16. СРЕДОСТЕНИЕ

Средостением называют часть грудной полости, ограниченной снизу диафрагмой, спереди — грудиной, сзади — грудным отделом позвоночника и шейками ребер, с боков — плевральными листками (правой и левой медиастинальной плеврой). Выше рукоятки грудины средостение переходит в клетчаточные пространства шеи. Условной верхней границей средостения является горизонтальная плоскость, проходящая по верхнему краю рукоятки грудины. Условная линия, проведенная от места прикрепления рукоятки грудины к ее телу по направлению к IV грудному позвонку, делит средостение на верхнее и нижнее. Фронтальная плоскость, проведенная по задней стенке трахеи, делит верхнее средостение на передний и задний отделы. Сердечная сумка делит нижнее средостение на передний, средний и нижний отделы (рис. 16.1).

В переднем отделе верхнего средостения располагаются проксимальные отделы трахеи, вилочковая железа, дуга аорты и отходящие от нее ветви, верхний отдел верхней полой вены и ее магистральные притоки. В заднем отделе располагается верхняя часть пищевода, симпатические стволы, блуждающие нервы, грудной лимфатический проток. В переднем средостении между перикардом и грудиной находятся дистальная часть вилочковой железы, жировая клетчат-

ка, лимфатические узлы. Среднее средостение содержит перикард, сердце, внутривнутрикардиальные отделы крупных сосудов, бифуркацию трахеи и главные бронхи, бифуркационные лимфатические узлы. В заднем средостении, ограниченном спереди бифуркацией трахеи и перикардом, а сзади нижнегрудным отделом позвоночника, расположены пищевод, нисходящий отдел грудной аорты, грудной лимфатический проток, симпатические и парасимпатические (блуждающие) нервы, лимфатические узлы.

Методы исследования

Для диагностики заболеваний средостения (опухолей, кист, острого и хронического медиастинита) используют те же инструментальные методы, которые применяют для диагностики поражений органов, расположенных в этом пространстве. Они описаны в соответствующих главах.

16.1. Повреждения средостения

Выделяют открытые и закрытые повреждения средостения и расположенных в нем органов.

Клиническая картина и диагностика. Клинические проявления зависят от характера травмы и того, какой орган средостения поврежден, от интенсивности внутреннего или наружного кровотечения. При закрытой травме практически всегда возникают кровоизлияния с формированием гематомы, которая может приводить к сдавлению жизненно важных органов (прежде всего тонкостенных вен средостения). При разрыве пищевода, трахеи и главных бронхов развиваются медиастинальная эмфизема, медиастинит. Клинически эмфизема проявляется интенсивными болями за грудиной, характерной крепитацией в подкожной клетчатке передней поверхности шеи, лица, реже грудной стенки.

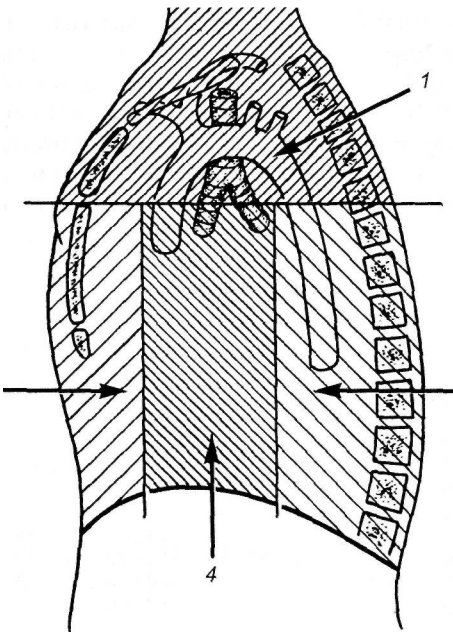


Рис. 16.1. Анатомия средостения (схематическое изображение).

1 - верхнее переднее средостение; 2 - заднее средостение; 3 - переднее средостение; 4 - среднее средостение.

Диагноз основывается на данных анамнеза (выяснение механизма травмы), последовательности развития симптомов и данных объективного обследования, выявления симптомов, характерных для поврежденного органа. При рентгенологическом исследовании видно смещение средостения в ту или другую сторону, расширение его тени, обусловленное кровоизлиянием. Значительное просветление тени средостения — рентгенологический симптом медиастинальной эмфиземы.

Открытые травмы обычно сочетаются с повреждением органов средостения (что сопровождается соответствующей симптоматикой), а также кровотечением, развитием пнев-

МО Медиастинума.

Лечение направлено прежде всего на нормализацию функций жизненно важных органов (сврд-

ца и легких). Проводят противошоковую терапию, при нарушении каркасной функции грудной клетки применяют искусственную вентиляцию легких и различные методы фиксации. Показаниями к оперативному лечению являются сдавление жизненно важных органов с резким нарушением их функций, разрывы пищевода, трахеи, главных бронхов, крупных кровеносных сосудов с продолжающимся кровотечением.

При открытых повреждениях показано хирургическое лечение. Выбор метода операции зависит от характера повреждения того или иного органа, степени инфицирования раны и общего состояния больного.

16.2. Воспалительные заболевания

16.2.1. Нисходящий некротизирующий острый медиастинит

Острое гнойное воспаление клетчатки средостения протекает в большинстве случаев в виде некротизирующей быстро прогрессирующей флегмоны.

Этиология и патогенез. Эта форма острого медиастинита, возникающая из острых гнойных очагов, расположенных на шее и голове, встречается наиболее часто. Средний возраст заболевших составляет 32—36 лет, мужчины заболевают в 6 раз чаще, чем женщины. Причиной более чем в 50 % случаев является одонтогенная смешанная аэробно-анаэробная инфекция, реже инфекция исходит из ретрофарингеальных абсцессов, ятрогенных повреждений глотки, лимфаденита шейных лимфатических узлов и острого тиреоидита. Инфекция быстро спускается по фасциальным пространствам шеи (преимущественно по висцеральному — позадипищеводному) в средостение и вызывает тяжелое некротизирующее воспаление тканей последнего. Быстрое распространение инфекции на средостение происходит в силу гравитации и градиента давления, возникающего вследствие присасывающего действия дыхательных движений.

Нисходящий некротизирующий медиастинит отличается от других форм острого медиастинита необычайно быстрым развитием воспалительного процесса и тяжелого сепсиса, который может закончиться летальным исходом в течение 24—48 ч. Несмотря на агрессивное хирургическое вмешательство и современную антибиотикотерапию, летальность достигает 30 %.

Перфорация пищевода (повреждение инородным телом или инструментом при диагностических и лечебных процедурах), несостоятельность швов после операций на пищеводе могут также стать источниками нисходящей инфекции средостения. Медиастинит, возникающий при этих обстоятельствах, следует отличать от некротизирующего нисходящего медиастинита, так как он составляет отдельную клиническую единицу и требует специального алгоритма лечения.

Клиническая картина и диагностика. Характерными признаками нисходящего некротизирующего медиастинита являются высокая температура тела, озноб, боли, локализованные на шее и в ротоглотке, нарушение дыхания. Иногда наблюдаются покраснение и припухлость в подбородочной области или на шее. Появление признаков воспаления вне ротовой полости служит сигналом к началу немедленного хирургического лечения. Крепитация в этой области может быть связана с анаэробной инфекцией или эмфиземой, обусловленной повреждением трахеи или пищевода. Затруднение дыхания является признаком угрозы отека гортани, обструкции дыхательных путей.

При рентгенологическом исследовании отмечаются увеличение ретро-

висцерального (позадипищеводного) пространства, наличие жидкости или отека в этой области, смещение трахеи кпереди, эмфизема средостения, сглаживание лордоза в шейном отделе позвоночника. Для подтверждения диагноза следует немедленно произвести компьютерную томографию. Обнаружение отека тканей, скопления жидкости в средостении и в плевральной полости, эмфиземы средостения и шеи позволяет установить диагноз и уточнить границы распространения инфекции.

Лечение. Быстрое распространение инфекции и возможность развития сепсиса с летальным исходом в течение 24—48 ч обязывают начинать лечение возможно раньше, даже при сомнениях в предположительном диагнозе. Необходимо поддерживать нормальное дыхание, применять массивную антибиотикотерапию, показано раннее хирургическое вмешательство. При отеке гортани и голосовых связок проходимость дыхательных путей обеспечивают интубацией трахеи или трахеотомией. Для антибиотикотерапии эмпирически выбирают препараты широкого спектра действия, способные эффективно подавлять развитие анаэробной и аэробной инфекции. После определения чувствительности инфекции к антибиотикам назначают соответствующие препараты. Лечение рекомендуют начинать с пенициллина G (бензилпенициллин) — 12—20 млн ЕД внутривенно или внутримышечно в сочетании с клиндамицином (600—900 мг внутривенно со скоростью не более 30 мг в 1 мин) или метронидазолом. Хороший эффект наблюдается при сочетании цефалоспоринов, карбопенемов.

Наиболее важным компонентом лечения является хирургическое вмешательство. Разрез производят по переднему краю *m. sternocleidomastoideus*. Он позволяет вскрыть все три фасциальных пространства шеи. В процессе операции иссекают нежизнеспособные ткани и дренируют полости. Из этого разреза хирург не может получить доступ к инфицированным тканям средостения, поэтому рекомендуют во всех случаях дополнительно производить торакотомию (поперечную стернотомию) для вскрытия и дренирования гнойников. В последние годы для дренирования средостения используют вмешательства с помощью видеотехники. Наряду с хирургическим вмешательством применяют весь арсенал средств интенсивной терапии. Летальность при интенсивном лечении составляет 20—30 %

16.2.2. Послеоперационный медиастинит

Острый послеоперационный медиастинит наблюдается чаще после продольной стернотомии, применяемой при операциях на сердце. Международная статистика показывает, что частота его колеблется от 0,5 до 1,3 %, а при трансплантации сердца до 2,5 %. Летальность при послеоперационном медиастините достигает 35 %. Это осложнение увеличивает длительность пребывания больного в стационаре и резко повышает стоимость лечения.

Возбудителями более чем в 50 % случаев являются *Staphylococcus aureus*, *Staphylococcus epidermidis*, реже *Pseudomonas*, *Enterobacter*, *Escherichia coli*, *Serratia*. Факторами риска развития медиастинита являются ожирение, перенесенные ранее операции на сердце, сердечная недостаточность, длительность искусственного кровообращения.

Клиническая картина и диагностика. Симптомами, которые позволяют заподозрить послеоперационный медиастинит, являются усиливающиеся болевые ощущения в области раны, смещение краев рассеченной грудины при кашле или при пальпации, повышение температуры тела, одышка, покраснение и отечность краев раны. Они появляются обычно на 5—10-е сут-

ки после операции, но иногда и через несколько недель. Диагностика затрудняется тем, что повышение температуры тела, умеренный лейкоцитоз и легкая подвижность краев грудины могут наблюдаться при других заболеваниях. Отсутствие изменений при компьютерной томографии не исключает медиастинита. Обнаруженные при этом исследовании отек тканей средостения и небольшое количество жидкости являются основанием для предположительного диагноза медиастинита в 75 % случаев. Точность диагностики повышается до 95 % при использовании сцинтиграфии с мечеными лейкоцитами, которые концентрируются в зоне воспаления.

Лечение. Показано возможно раннее оперативное лечение. Часто производят резекцию грудины и удаление измененных тканей с одномоментным закрытием раны лоскутами из больших грудных мышц, прямой мышцы живота или сальника. Использование для закрытия раны сальника, достаточного большого размера, хорошо васкуляризованного, содержащего иммунокомпетентные клетки, оказалось более успешным, чем использование мышц. Метод позволил снизить летальность с 29 до 17 % (Lopez-Monjardin и соавт.).

Успешно применяют также радикальное иссечение измененных тканей с последующим открытым или закрытым дренированием, с промыванием раны растворами антибиотиков или антисептиков. При открытом дренировании эффективно тампонирование с мазями на гидрофильной основе (диоксицидиновая мазь, левомиколь и др.). Некоторые авторы рекомендуют заполнять рану тампонами, содержащими сахар и мед, обладающими гиперосмолярностью и бактерицидностью как мази. Рана быстро очищается, покрывается грануляциями.

Острый послеоперационный медиастинит может возникать вследствие несостоятельности швов после резекции или перфорации пищевода, операциях на бронхах и трахее. Диагностика его затруднена вследствие того, что начальные симптомы медиастинита совпадают с симптомами, свойственными послеоперационному периоду. Однако необъяснимое ухудшение состояния больного, повышение температуры тела и лейкоцитоза, боль в задней части спины вблизи позвоночника, одышка позволяют заподозрить развитие медиастинита. Рентгенологическое и компьютерно-томографическое исследования позволяют установить правильный диагноз.

При перфорации пищевода, трахеи и главных бронхов возникает медиастинальная, а позднее и подкожная эмфизема. Газ в средостении или в подкожной клетчатке может быть признаком несостоятельности швов на бронхах, пищеводе или следствием развития газообразующей анаэробной флоры.

Рентгенологически выявляют расширение тени средостения, уровень жидкости, реже — его просветление в связи с эмфиземой или скоплением газа. При подозрении на наличие несостоятельности швов или перфорации пищевода проводят рентгенологическое исследование с пероральным приемом водорастворимого контрастного вещества, позволяющее выявить выход контраста за пределы органа, а также бронхоскопию, при которой в большинстве случаев удается обнаружить дефект в стенке бронха. Наиболее информативной является компьютерная томография грудной клетки, выявляющая изменения относительной рентгеновской плотности жировой клетчатки средостения, возникшие в связи с отеком, имбибицией гноем или скоплением газа; кроме того, обнаруживаются изменения в окружающих органах и тканях (эмпиема плевры, поддиафрагмальный абсцесс и т. д.).

Итак, при остром медиастините показано срочное оперативное лечение, направленное прежде всего на устранение причины, вызвавшей данное осложнение.

При несостоятельности швов пищевода или культы бронха производят экстренную операцию для прекращения поступления содержимого в клетчаточные пространства средостения. Оперативное вмешательство завершают дренированием плевральной полости и соответствующего отдела средостения двухпросветными трубками для удаления экссудата и воздуха. В зависимости от локализации гнойного процесса дренирование может быть осуществлено через шейный, парастеральный, трансторакальный или лапаротомный доступ.

При медиастините верхнего отдела средостения используют разрез над рукояткой грудины, тупо раздвигая ткани, продвигаясь позади грудины. При поражении задних отделов верхнего средостения используют доступ параллельно и впереди левой грудино-ключично-сосцевидной мышцы. Тупым путем параллельно пищеводу проникают в глубокие клетчаточные пространства средостения. При медиастините переднего средостения применяют парастеральный доступ с резекцией 2—4 реберных хрящей. При поражении нижних отделов заднего средостения обычно используют срединную лапаротомию в сочетании с диафрагмотомией, дренированием средостения. При обширном поражении заднего средостения и эмпиеме плевры показаны торакотомия, соответствующее вмешательство для предотвращения поступления содержимого пищевода в плевральную полость, дренирование плевральной полости.

Важная роль в лечении медиастинитов принадлежит массивной антибиотикотерапии, дезинтоксикационной и инфузионной терапии, парентеральному и энтеральному (зондовому) питанию. Энтеральное питание наиболее часто применяют при повреждениях пищевода и осуществляют с помощью назоинтестинального зонда, проведенного в двенадцатиперстную кишку с помощью эндоскопа. Энтеральный путь питания имеет целый ряд преимуществ перед парентеральным, так как питательные вещества (белки, жиры, углеводы) гораздо лучше усваиваются, нет осложнений, связанных с введением препаратов в кровеносное русло. Кроме того, данный способ экономически выгоден.

Прогноз при остром гнойном медиастините зависит прежде всего от причины, его вызвавшей, и степени распространенности воспалительного процесса. В среднем показатель летальности при этом достигает 25—30 % и более. Наибольшая частота неблагоприятных исходов наблюдается у больных с онкологическими заболеваниями.

16.2.3. Склерозирующий (хронический) медиастинит

Склерозирующий медиастинит часто называют фиброзным. Это редкое заболевание, характеризующееся острым и хроническим воспалением и прогрессирующим разрастанием фиброзной ткани в средостении, что вызывает сдавление и уменьшение просвета верхней полую вены, мелких и крупных бронхов, легочной артерии и вены, пищевода. Склерозирующий медиастинит поражает лиц в возрасте 20—40 лет, мужчины заболевают несколько чаще, чем женщины.

Этиология и патогенез. Истинная причина болезни неизвестна. Кноп (1925) предположил, что заболевание связано с грибковой инфекцией. В настоящее время наиболее вероятной причиной болезни считают ненормальную острую и хроническую воспалительную реакцию на грибковые антигены, указывая на определенную связь этого заболевания с гистоплазмозом,

аспергиллезом, туберкулезом, бластомикозом. Некоторые авторы считают, что склерозирующий медиастинит имеет аутоиммунную природу, подобную ретроперитонеальному фиброзу, склерозирующему холангиту, тиреоидиту Риделя.

Фиброз образует ограниченные опухолевидные структуры в области корня легкого или разрастается диффузно в средостении. Локализованные узлы связаны с формированием гранулемы, которая иногда содержит отложения кальция и сдавливает соприкасающиеся с ней анатомические структуры. Диффузные формы фиброза поражают все средостение. Фиброзная ткань может сдавливать верхнюю полую вену, легочную артерию и вены, трахею и главные бронхи.

При оперативных вмешательствах обнаруживаются плотные, словно бетон, фиброзные массы, сдавливающие анатомические элементы средостения. При биопсии обнаруживаются гиалинизированный склероз, скопление фибробластов, лимфоцитов и плазматических клеток, коллагеновые волокна и гранулемы с участками кальцификации.

Клиническая картина и диагностика. К моменту выявления болезни многие пациенты не предъявляют жалоб. Более чем у 60 % больных наблюдаются симптомы компрессии анатомических структур средостения. Наиболее частыми проявлениями болезни являются кашель, одышка, затруднение дыхания, синдром сдавления верхней полой вены. Значительно реже наблюдаются дисфагия, боль в груди, выделение крови с мокротой.

Диагноз фиброзирующего медиастинита часто приходится устанавливать методом исключения. Анамнез и объективное исследование могут выявить симптомы сдавления некоторых органов и структур средостения, установить связь заболевания с указанными выше патогенетическими факторами. При рентгенологическом исследовании видны изменения контуров средостения, сдавление легочной артерии и вен. Наиболее информативным является компьютерно-томографическое исследование, позволяющее определить распространенность фиброза, выявить гранулему и отложения кальция в ней, сдавление анатомических структур средостения. Сосудистые изменения легче диагностируются при компьютерной томографии с контрастным усилением. В зависимости от симптомов заболевания для диагностики могут потребоваться бронхоскопия (сужение, смещение бронхов, бронхиты), рентгеноскопия пищевода и эзофагоскопия, ультразвуковое исследование сердца и другие методы, поскольку диагноз медиастинита нередко производится методом исключения. Полезную информацию дает определение титра фиксации комплемента к грибковым антигенам, помогающее в выборе лечения противогрибковыми препаратами. Для дифференциальной диагностики фиброзного медиастинита от опухолей средостения необходима биопсия.

Лечение. Медикаментозная терапия, включая стероидные гормоны, практически безуспешна. Если развитие медиастинита связано с грибковой инфекцией, лечение противогрибковыми препаратами может оказаться эффективным [Mathisen D. J., 1992; Urschel H. C., 1990]. Рекомендуются назначать лечение кетоконазолом по 400 мг в сутки в течение года (он лучше переносится пациентами по сравнению с другими препаратами). Несмотря на некоторые успехи противогрибковой терапии, ряд больных нуждаются в хирургической помощи: шунтирование верхней полой вены, декомпрессия трахеи, бронхов, легочных сосудов, резекция легкого. Хирургические вмешательства при склерозирующем медиастините рискованны и опасны, поэтому их следует рекомендовать с осторожностью для пациентов с прогрессирующим развитием фиброза при наличии симптомов, резко ограничивающих жизнь больного.

16.3. Синдром верхней полой вены

Обтурация и непроходимость верхней полой вены сопровождаются почти безошибочным сочетанием симптомов, известных как синдром верхней полой вены. Возникающее при этом нарушение оттока венозной крови от головы, рук и верхней части туловища может проявляться в зависимости от степени и длительности периода, в течение которого это происходит, либо незначительными, либо угрожающими жизни симптомами. Чем быстрее развивается процесс образования тромба, тем меньше времени для развития коллатералей, тем тяжелее симптомы. При медленном развитии тромбоза успевают развиться коллатерали, которые компенсируют нарушение оттока венозной крови. В этих случаях болезнь может протекать бессимптомно или сопровождаться слабо выраженными симптомами.

Среди множества причин, способных вызвать нарушение проходимости верхней полой вены, основной является экстравазальная компрессия опухлями (90 %). Сдавление вены может быть также вызвано прорастанием злокачественных опухолей средостения в стенку вены с последующей облитерацией просвета, аневризмой аорты, доброкачественными новообразованиями или фиброзом средостения (склерозирующим медиастинитом). Тромбоз верхней полой вены сравнительно редко встречается при длительном пребывании в полой вене центрального венозного катетера или электродов электростимулятора (частота — от 0,3 до 4 на 1000).

Клиническая картина. Приблизительно $\frac{2}{3}$ больных жалуются на отечность лица, шеи, одышку в покое, кашель, невозможность спать в положении лежа из-за увеличения тяжести указанных симптомов. Почти у 1/3 пациентов наблюдается стридор, свидетельствующий об отеке гортани и опасности обструкции дыхательных путей. Повышение давления в венах может сопровождаться отеком мозга с соответствующими симптомами и апopleксией.

При осмотре обращают на себя внимание переполнение кровью и отек лица, шеи, верхних конечностей, цианоз и расширение поверхностных вен.

Основные методы диагностики синдрома верхней полой вены — компьютерная томография, магнитно-резонансная томография и флебография (рентгеноконтрастная или магнитно-резонансная). Кроме того, совершенно необходимо обследовать органы грудной клетки и средостения (рентгенография и КТ) для определения заболевания, которое может вызвать окклюзию верхней полой вены.

Лечение. Применение обходного шунтирования не дает хороших отдаленных результатов и зачастую невыполнимо из-за тяжести состояния больного, распространения опухоли на другие органы. В настоящее время наиболее перспективным способом лечения сдавления верхней полой вены опухлями или фиброзом средостения является чрескожная эндоваскулярная баллонная ангиопластика с установкой стента в суженном участке вены.

16.4. Опухоли и кисты средостения

Опухоли средостения принято подразделять на первичные и вторичные. К первой группе относят врожденные или приобретенные новообразования доброкачественного или злокачественного характера, развивающиеся из различных тканей. Вторичные опухоли являются по своей сути метастазами опухолей различных органов грудной или брюшной полости в лимфатические узлы средостения. Первичные опухоли могут исходить из нервной, со-

единительной, лимфоидной ткани, из тканей, дистопированных в средостение в процессе эмбриогенеза, а также из вилочковой железы. Кисты средостения подразделяют на врожденные (истинные) и приобретенные.

В зависимости от тканей, из которых развиваются опухоли средостения, их классифицируют следующим образом:

неврогенные опухоли: неврофиброма, невринома, невролеммома, ганглионеврома, невросакрома, симптикобластома, парагангиома (феохромоцитомы);

мезенхимальные: липома (липосаркома), фиброма (фибросаркома), лейомиома (лейомиосаркома), гемангиома, лимфангиома, ангиосаркома;

лимфоидные: лимфогранулематоз (болезнь Ходжкина), лимфосаркома, ретикулосаркома;

дисэмбриогенетические: внутригрудной зоб, тератома, хорионэпителиома, семинома;

тимома: доброкачественная, злокачественная.

К истинным кистам средостения относят целомические кисты перикарда, бронхогенные, энтерогенные кисты, а также кисты вилочковой железы. Среди приобретенных кист наиболее частыми являются эхинококковые кисты.

Значительное разнообразие опухолей и кист средостения, сходная клиническая картина обуславливают сложность диагностики и дифференциальной диагностики этих новообразований. Для упрощения диагностического поиска необходимо учитывать наиболее частую локализацию различных опухолей средостения.

Анатомическая локализация новообразований средостения:

верхнее средостение: тимомы, загрудинный зоб, лимфомы;

переднее средостение: тимомы, мезенхимальные опухоли, лимфомы, тератомы;

среднее средостение: кисты перикарда, бронхогенные кисты, лимфомы;

заднее средостение: неврогенные опухоли, энтерогенные кисты.

Большинство опухолей и кист средостения не имеют специфической клинической симптоматики и обнаруживаются случайно при обследовании больных по другим причинам или проявляются вследствие сдавления соседних органов, выделения опухолями гормонов и пептидов или развития инфекции. Признаки компрессии внутригрудных органов зависят от размеров, степени сдавления прилежащих органов и структур, локализации опухолей или кист. Они могут проявляться болью в груди, кашлем, одышкой, затруднением дыхания (стридор) и глотания, синдромом верхней полой вены, неврологическими симптомами (симптом Горнера, парез или паралич диафрагмального или возвратного нервов).

При значительном давлении крупной опухоли на сердце возникает боль за грудиной, в левой половине грудной клетки, нередко наблюдаются нарушения сердечного ритма. Опухоли заднего средостения, проникающие через межпозвоночные отверстия в спинномозговой канал, вызывают парезы и параличи конечностей, нарушение функции тазовых органов. Злокачественные опухоли имеют короткий бессимптомный период и растут достаточно быстро, часто вызывая симптомы компрессии жизненно важных органов. Более чем у 40 % больных к моменту обращения к врачу выявляются отдаленные метастазы. Довольно часто отмечаются выпот в плевральных полостях, гипертермия. Лишь некоторые виды опухолей (тимома, парагангиома и т. д.) имеют специфические клинические признаки, позволяющие уже в самом начале обследования поставить предварительный диагноз.

Некоторые симптомы опухолей средостения связаны с выделением ими

гормонов и биологически активных пептидов. Карциноидные опухоли средостения не вызывают карциноидного синдрома, но выделяют АКТГ, приводят к развитию синдрома Кушинга. Некоторые невrogenные опухоли, исходящие из ганглиев и параганглиев (ганглионеврома, нейробластома), могут продуцировать норадреналин, реже адреналин, что сопровождается эпизодами гипертензии, как при феохромоцитоме. Иногда они продуцируют вазоинтестинальный полипептид, вызывающий диарею, а при тимоме иногда наблюдаются аутоиммунные заболевания — миастения, иммунодефицитное состояние.

В диагностике большинства новообразований средостения основная роль отводится инструментальным методам исследования.

При рентгенологическом исследовании (рентгеноскопия, флюорография, полипозиционная рентгенография, томография) грудной клетки выявляются характерная локализация, форма и размеры опухоли. Анамнез и клинические симптомы также помогают поставить правильный диагноз.

Компьютерная и магнитно-резонансная томография позволяют уточнить локализацию новообразования, ее взаимосвязь с окружающими органами, измерить относительную рентгеновскую плотность, что особенно важно в дифференциальной диагностике солидных и жидкостных образований. С помощью этих методов можно произвести ангиографию для исключения аневризм сердца и крупных сосудов, определения степени компрессии верхней полой вены и оценки коллатеральных путей оттока венозной крови.

Торакоскопия позволяет осмотреть плевральную полость и взять биопсию из лимфатических узлов переднего или заднего средостения, а также из опухоли, располагающейся непосредственно под медиастинальной плеврой. Трансторакальная аспирационная биопсия применяется при опухолях средостения, расположенных в непосредственной близости от грудной стенки и хорошо видных при рентгеноскопии.

Медиастиноскопия — осмотр с помощью оптической системы лимфатических узлов переднего средостения и бифуркационных лимфатических узлов, позволяет через биопсийный канал инструмента взять биопсийный материал.

Парастернальная медиастинотомия выполняется наиболее часто при лимфопролиферативных образованиях переднего средостения. Для этого параллельно краю грудины делают разрез кожи длиной 5—7 см, иссекают 2—3 см реберного хряща и тупо выделяют лимфатический узел или его фрагмент для морфологического исследования.

16.4.1. Невrogenные опухоли

Они встречаются чаще других новообразований средостения (20—25 %), могут возникать в любом возрасте, в большинстве случаев бывают доброкачественными, излюбленная локализация — заднее средостение в области реберно-позвоночного угла. Невриномы и неврофибромы развиваются из нервных клеток и их оболочек, ганглионевромы и параганглиомы (медиастинальные феохромоцитомы) — из ганглиозных клеток симпатического ствола. В половине случаев эти опухоли являются злокачественными. Злокачественными невrogenными опухолями являются также симпатикогониомы, симпатобластомы и невrogenные саркомы. Наиболее часто невrogenные опухоли развиваются из межреберных нервов и из пограничного симпатического ствола.

Среди невrogenных опухолей наиболее часто наблюдаются невриномы. Они характеризуются медленным ростом и скудной клинической симпто-

матикой. При достижении опухолью значительных размеров появляются боли в спине. Иногда в процессе роста часть опухоли прорастает в просвет позвоночного канала, в результате чего опухоль принимает форму "песочных часов", появляются признаки компрессии спинного мозга (парезы, параличи конечностей). Реже встречающаяся невринома по клиническому течению не отличается от невриномы, но у части больных она является проявлением диффузного невриноматоза (болезнь Реклингхаузена).

Наиболее частой опухолью, исходящей из клеток симпатического ствола, является ганглионеврома. Она имеет хорошо выраженную капсулу, обычно развивается в детском возрасте. Опухоль растет довольно медленно, отличается доброкачественным течением.

Другие опухоли этого вида (ганглионевробластомы, симпатогониомы, невриномы) являются злокачественными, довольно часто развиваются в детском возрасте и к моменту установления диагноза достигают больших размеров.

Характерным клиническим признаком являются постоянные боли в спине, почти у каждого третьего больного молодого возраста выявляют симптомы компрессии спинного мозга. При невриноме больные иногда отмечают боли в животе, профузную диарею, обусловленную продукцией опухолью вазоинтестинального полипептида. Злокачественные невриномы отличаются бурным прогрессированием, выраженным местным инфильтрирующим ростом.

Парагангиома (медиастинальная феохромоцитом) является самой редкой невриномой, развивающейся из хромаффинной ткани. Наряду с обычной локализацией в заднем средостении парагангиома нередко обнаруживается в области дуги аорты и ее ветвей, аортолегочном пространстве, в области предсердий. Частота выявления отдаленных метастазов обычно не превышает 5 %, хотя почти у половины больных находят гистологические признаки злокачественности. Большинство из них являются гормонально-активными, выделяя в кровь преимущественно норадреналин. Клинически это проявляется постоянной или пароксизмальной артериальной гипертензией. Характерными являются также снижение массы тела, гипертрофия, обусловленные катаболическим действием катехоламинов.

Основными способами диагностики невриномных опухолей средостения являются полипозиционная рентгенография грудной клетки и компьютерная томография. Рентгенологически они выглядят в виде интенсивной округлой тени, обычно расположенной в реберно-позвоночной борозде, с четкими контурами (рис. 16.2). При больших опухолях, растущих по типу "песочных часов", могут наблюдаться дополнительные тени в просвете позвоночного канала.

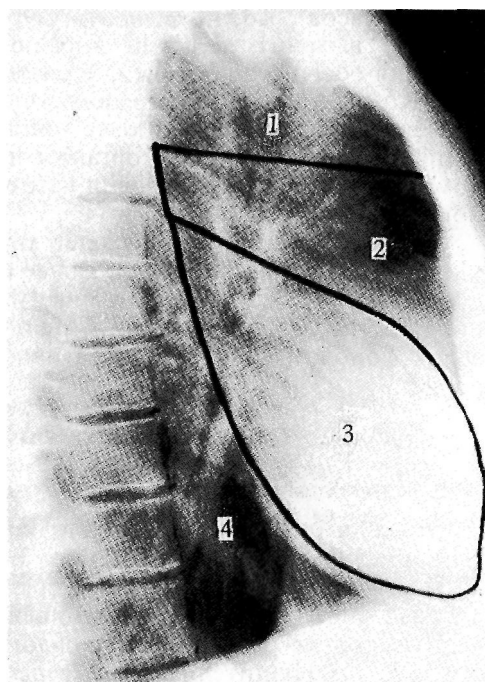


Рис. 16.2. Отделы средостения. Рентгенограмма.

1 — верхний; 2 — передний; 3 — средний; 4 — задний.

сочных часов", можно выявить узурацию в позвоночном отверстии, через которое выходит нервный корешок. Дооперационная трансторакальная пункция обычно невозможна в связи с глубоким залеганием новообразования. Компьютерная томография дополняет результаты рентгенологического исследования, позволяет более точно определить размеры опухоли и ее отношение к окружающим органам и тканям. В диагностике параганглиом помогает исследование уровня катехоламинов в крови и ванилил-миндальной кислоты в моче.

Лечение неврогенных опухолей хирургическое. Если опухоль распространяется в позвоночный канал, для ее полного удаления необходима резекция дужек позвонков (ламинэктомия). При доброкачественных новообразованиях прогноз благоприятный. При распространенных злокачественных опухолях дополнительно к оперативному лечению проводят полихимиотерапию.

16.4.2. Тимомы

Опухоли развиваются из вилочковой железы и являются наиболее частым новообразованием переднего и верхнего средостения. Встречаются в 20 % случаев, развиваются у лиц зрелого возраста, мужчины страдают почти в 2 раза чаще. Термин "тимома" является собирательным понятием и включает несколько разных по морфологической структуре опухолей—эпителиоидные, лимфоэпителиальные, веретенчатые, гранулематозные тимомы, тимолипомы. Злокачественные формы опухоли наблюдаются примерно в 30 % случаев. Небольшие по размерам тимомы протекают без локальной симптоматики. Опухоли больших размеров проявляются в виде компрессионного синдрома лишь при достижении значительных размеров. Тимома в ряде случаев сопровождается миастенией. Примерно у 13 % больных миастенией обнаруживается тимома.

Миастения является аутоиммунным нарушением нервно-мышечной передачи импульсов, т. е. блокадой нервно-мышечных синапсов. В патогенезе миастении ведущая роль отводится образованию аутоантител к ацетилхолиновым рецепторам нервно-мышечных синапсов. Эпителиальные клетки вилочковой железы также принимают участие в выработке аутоантител. В результате блокирования синапсов аутоантителами нарушается нервно-мышечная передача импульсов, проявляясь в виде нарастающей мышечной слабости, снижением активности. Наблюдаются следующие клинические симптомы: быстрая утомляемость скелетных мышц при повторных движениях, вынуждающая больных прекратить их, и сравнительно быстрое восстановление исходной силы мышц и возможность продолжать движения после отдыха. Введение антихолинэстеразных препаратов (прозерин, калимин) на некоторое время восстанавливает передачу импульсов в нервно-мышечных синапсах. В связи с этим исчезает мышечная слабость и утомляемость. Диагноз миастении уточняют с помощью электрофизиологических исследований.

Выделяют две клинические формы миастении — глазную и генерализованную. Первая из них характеризуется слабостью глазодвигательных мышц (диплопией, птозом век). Более тяжело протекает генерализованная форма, при которой на первый план выступают поражения функций многих групп мышц. Характерными являются нарушения жевания, глотания (поперхивание), речи (гнусавый голос), свидетельствующие о выраженных бульбарных расстройствах. Нередко также наблюдается общая слабость скелетной мус-

кулатуры, в том числе и дыхательной, что приводит к расстройствам дыхания. После подкожной инъекции антихолинэстеразных препаратов симптомы миастении уменьшаются. В наиболее тяжелых случаях развивается так называемый миастенический криз, при котором прибегают к искусственной вентиляции легких и энтеральному зондовому питанию.

Обычно это заболевание развивается в детском или юношеском возрасте. Легкие формы заболевания с преобладанием бульбарных расстройств лечат медикаментозно с помощью антихолинэстеразных препаратов и кортикостероидов. При более тяжелых степенях генерализованной миастении применяют хирургическое лечение — тимэктомию. У большинства лиц, страдающих миастенией, отмечается гиперплазия вилочковой железы, в 10—15 % — тимома. После тимэктомии у 75 % больных миастенией наступает излечение или значительное уменьшение степени выраженности миастенических симптомов.

Кроме миастенических, при тимоме встречаются и другие патологические синдромы — арегенераторная анемия, агаммаглобулинемия, кушингоидный синдром, дерматомиозит, системная красная волчанка.

В диагностике тимом и гиперплазии вилочковой железы ведущая роль принадлежит компьютерной томографии, реже используют пневмомедиастинографию.

Лечение тимом хирургическое. Производят тимэктомию. Опухоль удаляют вместе с клетчаткой переднего и верхнего отделов средостения. При доброкачественных тимомах прогноз благоприятный. У больных со злокачественными формами опухоли при ранних стадиях 5-летняя переживаемость достигает 90 % и более. При запущенных формах с поражением окружающих органов и тканей этот показатель составляет 60—70 %. В этих случаях в качестве адъювантной терапии целесообразно использовать послеоперационную рентгенотерапию.

16.4.3. Дизэмбриогенетические опухоли

Опухоли развиваются из всех трех элементов зародышевого листка и по своей этиологической сути являются следствием миграции примордиальных герминативных клеток в средостение и вилочковую железу в процессе эмбриогенеза. Примерно половина всех герминативноклеточных опухолей средостения являются доброкачественными (тератомами). Злокачественные опухоли представлены семиномой и подобными ей, но не относящимися к семиноме герминативноклеточными опухолями (эмбрионально-клеточная карцинома, тератокарцинома, хориокарцинома, некоторые из них являются смешанными). Семинома и другие герминативноклеточные опухоли не являются метастазами опухолей, исходящих из гонад. Метастазы семиномы редко локализируются в средостении, поэтому нет необходимости в биопсии яичек. При дизэмбриогенетических опухолях реакция на альфа-фетопротеин часто бывает положительной. Дизэмбриогенетические опухоли занимают третье место (10—15 %) среди всех новообразований средостения.

Тератомы. Наиболее часто встречающимися доброкачественными герминативноклеточными опухолями средостения являются тератомы (синоним — дермоидные кисты) и внутригрудной зоб.

Пик выявления тератом средостения приходится на второе-третье десятилетие жизни. Заболеваемость у мужчин и женщин одинакова. Подавляющее большинство тератом локализируются в переднем и верхнем средостении и лишь 5—8 % — в заднем средостении. Макроскопически они обычно име-

ют вид кистозного образования с толстыми стенками. Полость кисты обычно заполнена густым жироподобным содержимым серого или бурого цвета, в котором нередко обнаруживают зубы, волосы, элементы кожи, кости. Реже наблюдают солидные формы, имеющие в своей толще мелкие кисты. Злокачественные тератомы содержат эмбриональные ткани и недифференцированные клетки.

Клинические проявления тератом обусловлены давлением опухоли на соседние органы и анатомические структуры. Наиболее часто отмечается боль в грудной клетке, сухой кашель, одышка, повторные пневмонии, перикардиты. Злокачественные тератомы (тератобластомы) обладают интенсивным инфильтрирующим ростом, быстро увеличиваются в размерах, сопровождаются различными осложнениями. При формировании свища с бронхиальным деревом возникает кашель с отхождением элементов содержимого кисты. При развитии свища с полостью перикарда возможна тампонада сердца; прорыв ее в плевральную полость может вызвать острую дыхательную недостаточность. Одним из наиболее частых осложнений тератом является нагноение.

Основной способ диагностики тератом — компьютерная томография. Иногда даже при рутинном рентгенологическом исследовании грудной клетки можно обнаружить тень новообразования с включениями зубов, фрагментов костей. *Лечение* оперативное — удаление опухоли.

Внутригрудной зоб. Зоб в средостении встречается редко (около 1 % от всех новообразований средостения). Обычно его выявляют на 6—7-м десятилетии жизни, чаще у женщин. В большинстве случаев внутригрудной зоб располагается в верхнем или переднем средостении, гораздо реже — в других отделах. Он развивается из дистопированного зачатка щитовидной железы, т. е. по своей сути является aberrантным зобом, имеет строение нормальной ткани щитовидной железы. В редких случаях наблюдается его злокачественная трансформация.

При расположении внутригрудного зоба в верхнем и переднем средостении наиболее частыми симптомами являются сухой кашель, одышка, затрудненное (стридорозное дыхание), обусловленные сдавлением трахеи. Для заднемедиастинальной его локализации характерна дисфагия (сдавление пищевода). Достаточно редко наблюдают симптомы тиреотоксикоза (гиперфункция дистопированной ткани щитовидной железы).

При рентгенологическом исследовании зоб выглядит в виде округлого образования достаточно высокой рентгеновской плотности с ровными контурами. Чаще он локализуется справа, нередко смещает трахею и пищевод. Наиболее информативным методом исследования в диагностике внутригрудного зоба является сканирование с радиоактивным йодом. Ткань щитовидной железы, расположенная за грудиной, так же как и остальная ткань железы, накапливает изотоп, что хорошо видно на сканограмме.

Лечение внутригрудного зоба оперативное. При небольших его размерах, отсутствии компрессионного синдрома возможно динамическое наблюдение за больным. При появлении тенденции к увеличению узла в размерах показано хирургическое лечение.

Семинома. Семинома составляет более одной трети злокачественных опухолей средостения, происходящих из герминативных клеток. Она относится к крайне злокачественным дизэмбриогенетическим новообразованиям средостения, обладает способностью к быстрой локальной инвазии в соседние структуры. Обычная ее локализация — переднее и верхнее средостение, наблюдается только у мужчин, преимущественно молодого (20—40 лет) возраста. Метастазирование происходит лимфогенным путем в лимфатиче-

ские узлы средостения и шеи. *Клинические* проявления болезни обусловлены сдавлением органов средостения. Примерно у 10—20 % больных развивается синдром верхней полой вены, наблюдаются резкое похудание, лихорадка.

Компьютерная томография и тонкоигольная аспирационная биопсия являются основными способами диагностики. *Оперативное лечение* возможно не более чем у 20 % больных с опухолями малых размеров. Семинома очень чувствительна к *лучевой терапии* и *химиотерапии* препаратами, содержащими платину, поэтому резекция сравнительно крупных опухолей не показана. При современной радиохимиотерапии длительное выживание наблюдается почти у 100 % больных.

Хорионэпителиома. Встречается реже, чем семинома, но протекает более злокачественно. Чаще поражаются мужчины молодого возраста. Достаточно часто данная опухоль сочетается с различными генетическими аномалиями (синдром Клайнфелтера, трисомия 8-й пары хромосом). Хорионэпителиома довольно быстро метастазирует в медиастинальные и шейные лимфатические узлы и в отдаленные органы. Основные симптомы болезни обусловлены компрессией трахеи, легких, верхней полой вены. Кроме того, у мужчин отмечается атрофия яичек, гинекомастия, у женщин — нагрубание молочных желез. В анализе крови более чем у 90 % больных обнаруживают эмбриональный белок (альфа-фетопротеин). Основной способ лечения хорионэпителиомы — полихимиотерапия. Оперативное удаление новообразования возможно у незначительной части больных. Иногда его предпринимают после курса химиотерапии в качестве компонента комплексной терапии. Лучевое лечение неэффективно. Прогноз неблагоприятный.

16.4.4. Мезенхимальные опухоли

В средостении наблюдается большое разнообразие тканей мезенхимального происхождения, поэтому мезенхимальные опухоли средостения бывают разнообразными. Они могут быть доброкачественными и в 50 % случаев — злокачественными. Опухоли развиваются из жировой, соединительной, мышечной ткани, а также из эндотелия сосудистой стенки. Они встречаются преимущественно у лиц молодого возраста, поражая примерно с одинаковой частотой мужчин и женщин. Доброкачественные новообразования растут медленно и не имеют специфической симптоматики. При достижении ими значительных размеров появляются признаки компрессии внутренних органов. Причинами развития компрессионного синдрома у 75 % больных являются злокачественные новообразования. Как доброкачественные, так и злокачественные мезенхимальные опухоли могут локализоваться в любом отделе средостения.

Наиболее часто встречаются **липомы**. Обычно они наблюдаются у лиц зрелого возраста, гиперстенического телосложения, чаще у женщин. Излюбленная их локализация — правый кардиодиафрагмальный угол, достаточно часто они исходят из предбрюшинной клетчатки и проникают в средостение через отверстие Ларрея. На рентгенограмме липомы кардиодиафрагмального угла выглядят в виде гомогенного образования с четкими, ровными контурами, примыкающего к тени средостения. Для проведения дифференциального диагноза с опухолью легкого, кистой перикарда, грыжей Ларрея используют рентгенологическое исследование, однако наиболее информативными являются компьютерная и магнитно-резонансная томография.

Лечение мезенхимальных опухолей хирургическое. При злокачественных опухолях в связи с большими их размерами оперативное вмешательство далеко не всегда возможно. Химиотерапия и лучевое лечение малоэффективны.

16.4.5. Лимфоидные опухоли

Лимфомы в настоящее время рассматривают как опухоли иммунной системы. К ним относятся болезнь Ходжкина и лимфоцитарные опухоли. Лимфомы развиваются в лимфатических узлах или в лимфоидной ткани паренхиматозных органов. У 90 % лиц с болезнью Ходжкина первично поражаются лимфатические узлы, у 10 % источником заболевания являются внеузловые очаги. При лимфоцитарных лимфомах 60 % опухолей происходят из лимфатических узлов и 40 % — из опухолевых очагов другой локализации.

Первичные лимфомы средостения локализуются преимущественно в переднем средостении и классифицируются как ходжкинская и неходжкинская лимфомы.

Ходжкинская лимфома — **лимфогранулематоз** (болезнь Ходжкина) является злокачественной опухолью, исходящей из Т-, реже В-лимфоцитов, наблюдается в 20—30-летнем возрасте и после 50 лет. В противоположность этому частота неходжкинских лимфом значительно увеличивается с возрастом. Ходжкинская лимфома протекает либо бессиптомно, проявляясь лишь появлением безболезненных увеличенных лимфатических узлов, не спаянных между собой, либо сопровождается лихорадочным состоянием, проливными ночными потами, значительным похуданием, иногда кожным зудом. Болезнь медленно прогрессирует, захватывает смежные поля лимфатических узлов средостения и надключичных лимфатических узлов. Стадию развития ходжкинской лимфомы определяют на основе количества областей тела с пораженными лимфатическими узлами. При I стадии болезнь поражает только один регион лимфатических узлов, при II стадии — два и более региона по одну сторону диафрагмы, при III стадии поражаются лимфатические узлы по обе стороны диафрагмы (выше и ниже), селезенка и экстралимфатические органы, к IV стадии относят диссеминированные формы.

Медиастинальные лимфомы проявляются различными симптомами сдавления органов средостения. При быстро растущих опухолях возникают кашель, одышка, затруднение дыхания, боль в груди, стридор, синдром верхней полой вены. Общими симптомами болезни являются лихорадка, потеря массы тела, потрясающие ночные поты. В диагностике ведущая роль отводится компьютерной томографии, медиастиноскопии, тонкоигольной аспирационной биопсии и парастеральной медиастинотомии (биопсия лимфатического узла). В трудных случаях при необходимости проведения указанных исследований прибегают к диагностической торакотомии.

Характерным признаком лимфогранулематоза являются клетки Рида-Березовского—Штернберга. Основной способ лечения лимфогранулематоза — химио- и лучевая терапия. Для химиотерапии используют доксорубицин, блеомицин, винбластин и дакарбазин. Известно несколько схем химиотерапии. Если планируется лучевое лечение, то необходимо точно установить стадию болезни, чтобы обоснованно выбрать поля для лучевого воздействия. В IV стадии применяют преимущественно химиотерапию. Лишь в исключительно редких случаях на начальных стадиях изолированного медиастинального лимфогранулематоза возможно оперативное удаление опухоли. В основном роль хирурга при лечении этого заболевания сводится к

выполнению инвазивных диагностических мероприятий для получения биопсийного материала. Прогноз заболевания зависит от стадии заболевания. На ранних стадиях комплексное лечение приводит к излечению или длительной ремиссии более чем у 80 % больных. Улиц с запущенными формами показатель 5-летней переживаемости составляет около 50—60 %.

Неходжкинская лимфома объединяет большой спектр злокачественных лимфобластических опухолей, которые делят на неактивные и агрессивные формы. К неходжкинским лимфомам относят ретикулосаркому, лимфосаркому и гигантоклеточную лимфому, они характеризуются диффузным ростом с тенденцией к диссеминации, реже локализуются в средостении, однако, поскольку заболеваемость неходжкинской лимфомой в 6 раз выше по сравнению с ходжкинской, они составляют почти две трети лимфом средостения.

Неходжкинские лимфомы отличаются значительно более агрессивным клиническим течением, быстрой инвазией опухоли в окружающие органы и ткани, развитием у большинства больных компрессионного синдрома. Оперативное лечение применяется лишь на ранних стадиях опухолевого процесса. Традиционный способ лечения — полихимиотерапия и лучевое лечение. Прогноз неблагоприятный.

16.4.6. Кисты средостения

Медиастинальные кисты (рис. 16.3) встречаются достаточно часто, на их долю приходится около 20 % от всех новообразований средостения, более 75 % из них протекают без какой-либо клинической симптоматики.

Бронхогенные кисты наблюдаются у 30—35 % больных с кистозными новообразованиями средостения, они формируются в период внутриутробного развития плода и развиваются из дистопированных участков бронхиального эпителия. Макроскопически они имеют вид тонкостенных образований, содержащих прозрачную, реже бурую жидкость. При микроскопическом исследовании в стенке кисты определяются хрящевая ткань, слизистые железы, гладкомышечные и соединительнотканые волокна. Малигнизация наблюдается очень редко. Изнутри киста выстлана цилиндрическим или реснитчатым эпителием. Бронхогенные кисты могут локализоваться как в средостении, так и в ткани легкого. В средостении они чаще всего тесно прилежат к трахее и главным бронхам, обычно позади бифуркации трахеи.

Клинические проявления возникают лишь при кистах значительных размеров. Появляются сухой кашель, одышка, тупая боль в грудной клетке, стридорозное дыхание, обусловленные сдавлением дыхательных путей. Рентгенологически выявляется округлая тень с четкими ровными контурами, примыкающая к трахее или главным бронхам. В редких случаях киста имеет сообщение с просветом дыхательных путей, и тогда на рентгенограмме определяют округлую тень с уровнем жидкости и газом над

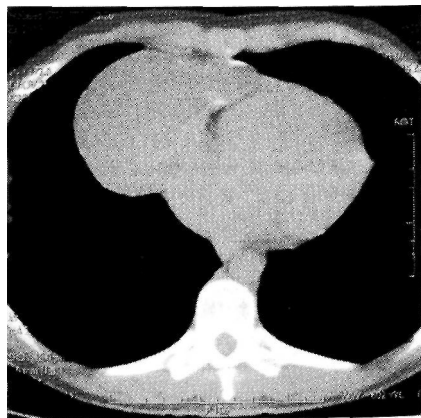


Рис. 16.3. Киста средостения. Компьютерная томограмма.

ним. При бронхографии контрастное вещество может заполнять полость кисты. Компьютерная томография выявляет округлое образование низкой рентгеновской плотности.

Лечение хирургическое — иссечение кисты. Оперативное лечение необходимо в связи с возможностью нагноения кисты и перфорации ее стенки. Прогноз благоприятный.

Кисты перикарда составляют около 30 % среди всех случаев медиастинальных кист и являются пороком внутриутробного формирования перикардального целома, в связи с чем их еще называют целомическими. Макроскопически они представлены тонкостенными образованиями с ровными контурами, микроскопическая структура соответствует строению нормального перикарда. Если имеется сообщение кисты с полостью перикарда, то в этом случае правильнее называть такое заболевание дивертикулом перикарда. *Клинические проявления* возникают редко, при больших кистах, сдавливающих сердце или легкое. При дивертикуле перикарда возможны нарушения ритма сердца, иногда кардиалгия. При крупных кистах, вызывающих сдавление окружающих органов, показано оперативное лечение — удаление кисты. Бессимптомные кисты небольших размеров либо наблюдают в динамике под контролем рентгенологического или компьютерно-томографического исследования, либо лечат с помощью чрескожной пункции под контролем ультразвукового исследования и склерозирования абсолютным спиртом. Прогноз благоприятный.

Энтерогенные кисты встречаются реже, чем бронхогенные и целомические кисты перикарда. Они развиваются из дорсальных отделов первичной кишечной трубки и локализуются преимущественно в заднем средостении вблизи пищевода. Энтерогенные кисты имеют более толстую, чем у бронхогенных кист, стенку, содержат вязкую беловатую слизистую жидкость. Изнутри они могут быть выстланы пищеводным, желудочным или кишечным эпителием.

Клинические проявления возникают лишь при больших размерах кист и их осложнениях (наиболее частые — нагноения и изъязвления стенки кисты, если внутренняя ее выстилка представлена желудочным эпителием). Изъязвление стенки кисты может привести к внутреннему кровоизлиянию или перфорации в просвет пищевода или главных бронхов. Крупные неосложненные кисты проявляются симптомами сдавления пищевода или дыхательных путей. Основными способами диагностики являются рентгенография грудной клетки и компьютерная томография. В связи с достаточно высоким риском развития осложнений этим большим показано оперативное лечение. Прогноз благоприятный.

Кисты вилочковой железы диагностируются чаще у детей и лиц молодого возраста. Врожденные кисты образуются при незаращении тимофарингеального протока и скопления в его просвете содержимого, приобретенные кисты — при распаде доброкачественных тимом. Наиболее типичная локализация — верхнее и переднее средостение, они редко достигают значительных размеров, поэтому обычно протекают бессимптомно. Лишь крупные кисты могут вызывать компрессионный синдром. Описаны случаи их малигнизации.

Лечение хирургическое — удаление кисты. Прогноз благоприятный.

Глава 17 СЕРДЦЕ. ПЕРИКАРД

Венозная кровь из верхней и нижней полых вен и вен сердца поступает в правое предсердие. У самого устья верхней полой вены в толще стенки предсердия расположен синусовый узел (узел Кейта—Флака), генерирующий биопотенциал, который по проводящим путям в стенке предсердия распространяется до предсердно-желудочкового узла (узел Ашоффа—Тавары). От предсердно-желудочкового узла берет начало предсердно-желудочковый пучок (пучок Гиса), по которому биопотенциал распространяется на миокард желудочков сердца.

Из правого предсердия кровь поступает в правый желудочек через предсердно-желудочковое отверстие, снабженное правым предсердно-желудочковым (трехстворчатым) клапаном. В клапане различают переднюю, заднюю и перегородочную створки, которые своими основаниями прикрепляются к фиброзному кольцу. Свободный край створок удерживается сухожильными хордами, соединенными с сосочковыми (папиллярными) мышцами. В систолу желудочков три створки герметично смыкаются, препятствуя обратному току крови в правое предсердие.

В правом желудочке различают приточный и выводной отделы, парietальную стенку и межжелудочковую перегородку. В последней — мышечную и перепончатую части. Мышечная часть перегородки делится на трабекулярную и инфундибулярную. Из многочисленных анатомических образований правого желудочка следует выделить три сосочковые мышцы, удерживающие хорды створок правого предсердно-желудочкового клапана.

Из правого желудочка кровь поступает в легочный ствол — легочную артерию, которая делится на правую и левую легочные артерии. Устье ствола легочной артерии снабжено клапаном, состоящим из трех полулунных створок. Пройдя через легкие, кровь по четырем легочным венам поступает в левое предсердие и далее через левое венозное отверстие в левый желудочек. Левое предсердно-желудочковое отверстие снабжено левым предсердно-желудочковым клапаном, который имеет две створки. Передняя и задняя створки левого предсердно-желудочкового клапана удерживаются сухожильными хордами, прикрепленными к сосочковым мышцам. В систолу края створок смыкаются герметично.

Из левого желудочка кровь поступает в аорту. Выход в аорту снабжен клапаном аорты, состоящим из трех полулунных створок.

Кровоснабжение сердца осуществляют две венозные (коронарные) артерии. Левая венозная артерия начинается из левого синуса аорты (синус Вальсальвы), проходит между легочным стволом и левым предсердием и направляется к передней поверхности сердца по левой венозной борозде, где делится на переднюю межжелудочковую и отгибающую ветви.

Правая венозная артерия начинается от правого синуса аорты и по правой венозной борозде, отдав ветвь к синусовому узлу и выводному отделу правого желудочка, проходит к верхушке сердца.

Вены сердца впадают в венозный синус и непосредственно в правый желудочек и правое предсердие.

В покое сердце поглощает до 75 % кислорода, содержащегося в артериальной крови, протекающей через миокард.

Механизм работы сердца. Из синусового узла возбуждение распространяется по миокарду предсердий, вызывая их сокращение. Через 0,02—0,03 с возбуждение достигает предсердно-желудочкового узла и после предсердно-желудочковой задержки на 0,04—0,07 с передается на предсердно-желудочковый пучок. Через 0,03—0,07 с возбуждение достигает миокарда желудочков, после чего наступает систола.

Сердечный цикл подразделяется на систолу и диастолу желудочков, в конце которой совершается систола предсердий.

Объем крови, выбрасываемой желудочком сердца, называют ударным, или систолическим, объемом сердца, а произведение ударного объема сердца на частоту сердечных сокращений в минуту — минутным объемом. Минутные объемы большого и малого круга кровообращения в норме равны. Минутный объем сердца, отнесенный к площади поверхности тела, обозначают сердечным индексом. Сердечный индекс выражают в литрах в минуту на 1 м² поверхности тела. Отношение ударного объема к площади поверхности тела называют ударным индексом.

Нормальное давление в левом желудочке и аорте не превышает 120 мм рт. ст., а в правом желудочке и в легочной артерии — 25 мм рт. ст. В норме между левым желудочком и аортой, между правым желудочком и легочной артерией различия (градиента) систолического давления нет.

Общее периферическое сосудистое сопротивление в 3—4 раза превышает общее легочное сопротивление. Этим обусловлена разница давления в правом и левом желудочках, в аорте и легочной артерии.

Сокращения сердечной мышцы, выбрасывающие кровь в сосудистое русло, объем циркулирующей крови, сопротивление сосудов большого, малого и венозного круга кровообращения подчинены законам гемодинамики и описываются многочисленными математическими уравнениями. Основной закон сердца — закон Франка—Стерлинга (ударный выброс пропорционален конечно-диастолическому объему).

17.1. Специальные методы исследования

Катетеризация полостей сердца рентгеноконтрастными зондами производится для определения давления и насыщения крови кислородом в желудочках и предсердиях. Запись результатов в виде кривой позволяет выявить пороки сердца, определяя разницу (градиент) давления и насыщения крови кислородом в различных анатомических образованиях (желудочки, предсердия, легочный ствол). Введя через катетеры контрастное вещество (кардиотраст), можно с помощью киноангиокардиографии проследить изменения полостей сердца и сосудов по току крови, выявить морфологические и гемодинамические изменения на разных уровнях и составить представление о характере порока сердца.

Катетеризация полостей сердца как инвазивный метод стала применяться реже, потому что достоверную информацию о пороках сердца можно получить, применяя современные неинвазивные методы.

Эхокардиография — ультразвуковое доплерографическое исследование (УЗДГ), и более информативное цветное доплерографическое сканирование позволяют проследить артериальный и венозный кровоток. Еще более информативным методом является *магнитно-резонансная томография*, при которой без введения контрастного вещества можно выявить изменения не только в полостях сердца, но и в коронарных сосудах.

По специальным показаниям производят *коронарную ангиографию* и *рентгенокинематографию*. При селективной коронарографии определяют проходимость венечных (коронарных) артерий. Для определения обширности зон нарушения сокращений желудочка при хронической ишемической болезни сердца ее производят в нескольких проекциях и одновременно выполняют левую венстрикулографию.

17.2. Обеспечение операций на сердце и крупных сосудах

Предоперационная подготовка кардиохирургических больных должна быть направлена на устранение недостаточности кровообращения, нормализацию функции паренхиматозных органов, ликвидацию нарушений водно-электролитного баланса и белкового обмена. Основное внимание уделяют лечению обострения ревматического процесса, ликвидации нарушений ритма, восполнению потерь калия.

Искусственное кровообращение применяют при "открытых" внутрисердечных операциях и операциях на коронарных артериях, когда необходимо остановить сердце на период шунтирующей операции. Во время кардиopleгии кровообращение и газообмен обеспечивают с помощью аппарата искусственного кровообращения (АИК). Он состоит из насоса, оксигенатора, теплообменника и системы управления.

Экстракорпоральную систему аппарата заполняют донорской кровью у маленьких детей или кровезамещающими жидкостями у взрослых. Для предотвращения свертывания крови во время искусственного кровообращения больному вводят гепарин, который после отключения аппарата искусственного кровообращения нейтрализуют протамина сульфатом. Во время перфузии процессы свертывания крови тщательно контролируют.

Чаше используют *гипотермическое* искусственное кровообращение, снижая температуру тела до 26—24°C и ниже. Гипотермическая перфузия позволяет защитить пациента, его сердце, мозг и другие органы от ишемического повреждения во время искусственного кровообращения, уменьшить травму

форменных элементов крови. При открытых операциях на сердце у детей применяют глубокую гипотермию со снижением температуры тела до 18°C. Это позволяет остановить кровообращение на 30—40 мин. По окончании внутрисердечного этапа операции температуру подаваемой крови в теплообменнике постепенно повышают и заканчивают перфузию после полного согревания пациента до 37°C.

Кардиоплегия. Большинство внутрисердечных операций в условиях искусственного кровообращения выполняют на временно остановленном сердце. Для достижения такой обратимой остановки сердца используют специальные кардиоплегические растворы, которые после пережатия восходящей аорты вводят непосредственно в венечные артерии через специальные канюли или в корень восходящей аорты. Сохранение энергетических ресурсов миокарда достигается остановкой сердца и быстрым его охлаждением. Обычно применяют кардиоплегические растворы, приготовленные в производственных условиях. Для поддержания низкой температуры миокарда и сохранения его инъекции кардиоплегического раствора повторяют каждые 15—30 мин, одновременно обкладывают сердце крошками тающего льда или постоянно орошают изотоническим раствором натрия хлорида, охлажденным до 0°C.

По окончании операции и возобновлении венозного кровообращения миокард согревается и сердечные сокращения восстанавливаются. Современные методы кардиоплегии позволяют безопасно остановить сердце на 4 ч и более.

17.3. Ранения сердца и перикарда

Наиболее часто раны сердца и перикарда бывают колото-резаными и огнестрельными.

При ранениях сердца наружная рана мягких тканей обычно локализуется на левой половине грудной клетки спереди или сбоку. Однако в 15—17 % случаев она расположена на грудной или брюшной стенке вне проекции сердца. Ранения сердца и перикарда нередко комбинируются с повреждением других органов. Особенно часто при этом повреждается верхняя или нижняя доля левого легкого.

Клиническая картина и диагностика. Ранения сердца и перикарда характеризуются следующими признаками: кровотечением, симптомами тампонады сердца, шоком. Тяжесть состояния раненых в первую очередь обусловлена острой тампонадой сердца — сдавлением сердца излившейся в полость перикарда кровью. Для возникновения тампонады сердца достаточно 200—300 мл крови в полости перикарда, при 500 мл возникает угроза остановки сердца. В результате тампонады нарушается нормальное диастолическое наполнение сердца и резко уменьшается ударный и минутный объем правого и левого желудочков. При этом центральное венозное давление повышается, а системное артериальное давление резко снижается.

Основными симптомами острой тампонады сердца являются цианоз кожи и слизистых оболочек, расширение поверхностных вен шеи, резкая одышка, частый нитевидный пульс, наполнение которого еще больше падает в момент вдоха, снижение уровня артериального давления. Из-за острой ишемии головного мозга нередки обморок, спутанное сознание, иногда возникает двигательное возбуждение. При физикальном обследовании определяют расширение границ сердца, исчезновение сердечного и верхушечного толчков, глухие сердечные тоны.

При одновременном ранении легкого появляется гемопневмоторакс, на что указывают наличие подкожной эмфиземы, укорочение перкуторного звука и ослабление дыхания на стороне ранения.

При рентгенологическом исследовании обнаруживают расширение тени сердца, которая часто принимает треугольную или шаровидную форму, резкое ослабление пульсации.

Ценную информацию дают УЗИ и компьютерная томография, позволяющие определить скопление жидкости в полости перикарда.

На электрокардиограмме регистрируют снижение вольтажа, признаки ишемии миокарда.

Лечение. При ранениях сердца необходима немедленная операция. Выбор доступа зависит от локализации наружной раны. Наиболее часто применяют левостороннюю переднебоковую торакотомию в IV—V межреберье. При расположении наружной раны рядом с грудиной выполняют продольную стернотомию. Перикард вскрывают и быстро обнажают сердце. Временно останавливают кровотечение, закрыв раневое отверстие пальцем. После этого полость перикарда освобождают от крови и сгустков. Окончательно закрывают раневое отверстие, ушивая рану. Операцию заканчивают тщательным обследованием сердца, чтобы не оставить повреждений в других местах. По ходу операции выполняют необходимую интенсивную терапию, которая включает восполнение кровопотери, коррекцию нарушенного гомеостаза.

В случае остановки сердца проводят его массаж, внутрисердечно вводят адреналин. При фибрилляции желудочков выполняют дефибрилляцию. Все мероприятия осуществляют при постоянной искусственной вентиляции легких.

Прогноз. Исход зависит от локализации и размеров раны, тяжести симптомов тампонады, величины кровопотери, сроков выполнения операции и полноты реанимационных мероприятий.

17.4. Врожденные пороки сердца

Существует более 100 различных видов врожденных пороков сердца. Это групповое понятие объединяет аномалии положения и морфологической структуры сердца и крупных сосудов. Аномалии возникают вследствие нарушения или незавершенного формообразования (эмбриогенеза) сердца и крупных сосудов в период внутриутробного, реже постнатального развития. Частота врожденных пороков сердца колеблется от 5 до 8 случаев на 1000 новорожденных (т. е. 0,5—0,8 %). Среди всех пороков сердца чаще всего встречаются дефекты межжелудочковой перегородки. Без оперативного лечения большинство детей с врожденными пороками сердца погибают в течение 1—2-го года жизни. Только 10—15 % из них живут 2 года и более.

Классификация пороков сердца довольно сложна. В более ранних классификациях (по клиническим признакам) их разделяли на пороки с цианозом ("синие" пороки) и без цианоза.

В настоящее время клинически значимые пороки сердца подразделяют по характеру гемодинамических нарушений в малом круге кровообращения на следующие группы: 1) пороки с переполнением (гиперволемией) малого круга кровообращения; 2) пороки с обеднением (гиповолемией) его; 3) пороки с малоизмененным или неизмененным кровотоком. В первой и второй группах выделяют пороки с цианозом и без цианоза кожных покровов.

К порокам первой группы, не сопровождающимся ранним цианозом, от-

носятся открытый артериальный (боталлов) проток, дефект межпредсердной или межжелудочковой перегородки, коарктация аорты и др. К порокам, сопровождающимся цианозом, относятся атрезия трехстворчатого клапана с нормальным калибром легочного ствола и большим дефектом межжелудочковой перегородки, открытый артериальный проток со стоком крови из легочной артерии в аорту. Это наблюдается при выраженной гипертензии в сосудах малого круга кровообращения (комплекс Эйзенменгера).

К порокам второй группы, не сопровождающимся цианозом, относятся изолированный стеноз ствола легочной артерии.

К порокам, сопровождающимся цианозом, относятся триада, тетрада, пентада Фалло (комбинация нескольких врожденных пороков), атрезия трехстворчатого клапана с сужением ствола легочной артерии или малым дефектом межжелудочковой перегородки и др.

К порокам третьей группы с неизменным или малоизмененным кровотоком в сосудах легкого относятся аномалии дуги аорты и ее ветвей, отсутствие дуги аорты, стеноз и коарктация аорты, митральная атрезия, атрезия аортального клапана, недостаточность митрального клапана и другие более редкие пороки.

Выделяют также комбинированные пороки, при которых выявляются нарушения взаимоотношений между различными отделами сердца и крупными сосудами.

У больных с пороками первой группы имеется внутрисердечное патологическое сообщение со сбросом крови из артериального русла в венозное (из левого желудочка сердца и крупных сосудов, отходящих непосредственно от него, т. е. слева направо), поэтому в периферическое артериальное русло поступает недостаточное количество артериальной крови. В связи с этим дети отстают в физическом развитии, часто болеют пневмонией, кожные покровы у них бледные, иногда с подчеркнута яркой окраской губ. Бледность усиливается после физической нагрузки. Для всех пороков этой группы характерно переполнение кровью (гиперволемиа) правых отделов сердца и сосудов легкого. При рентгенологическом исследовании легких признаки гиперволемии в малом круге кровообращения проявляются усилением легочного рисунка, расширением корней легких, выбуханием легочной артерии вследствие переполнения ее кровью. Перкуторно и рентгенологически определяется расширение правых камер сердца. На ЭКГ четко выявляются признаки перегрузки (гипертрофии) правого желудочка. При ультразвуковом исследовании (эхокардиография, цветное доплеровское сканирование) или зондировании сердца, а также при ангиокардиографии подтверждается дилатация правых отделов сердца, повышение давления и содержания кислорода в крови, взятой из них. Эти методы исследования позволяют определить диаметр дефекта, величину сброса крови. Распознав синдром переполнения малого круга кровообращения, врач по клиническим признакам может выбрать из группы пороков с гиперволемией малого круга кровообращения тот, которому будут соответствовать аускультативные и другие симптомы. Например, систолический шум во втором межреберье у левого края грудины характерен для открытого артериального (боталлова) протока, а резкий дующий систолический шум в четвертом межреберье слева от грудины — для дефекта межжелудочковой перегородки и т. д.

Ко второй группе относят пороки, при которых имеется обеднение малого круга кровообращения кровью (гиповолемиа) вследствие затруднения ее выброса правым желудочком в систему легочной артерии, например при стенозе легочной артерии. Ограниченное поступление крови в легкие наблюдается не только при стенозе путей оттока крови из правого желудочка,

но и при сбросе крови из него в систему большого круга кровообращения (сброс справа налево). Это обычно наблюдается при тетраде, триаде, пентаде Фалло.

При умеренном сужении легочной артерии у детей нередко отсутствуют субъективные ощущения, обусловленные пороком, и дети обычно развиваются удовлетворительно. При значительном сужении легочной артерии они испытывают слабость, быструю утомляемость, боли в области сердца, одышку при физической нагрузке. Цвет кожных покровов у таких детей нормальный, часто наблюдается "сердечный горб". При аускультации сердца выявляется ослабление II тона, выслушивается громкий высокого тембра систолический шум во втором межреберье у левого края грудины в сочетании с ослаблением II тона. Здесь же при пальпации определяется систолическое дрожание. Эти симптомы характерны для сужения легочной артерии.

При рентгенологическом и ультразвуковом исследовании выявляют не только стеноз, но и постстенотическое расширение легочной артерии, увеличение правых отделов сердца, гипертрофию правого желудочка вследствие постоянной повышенной систолической нагрузки. На ЭКГ определяют признаки гипертрофии перегрузки правых отделов сердца, а при зондировании — повышение давления в правом желудочке и снижение давления в легочной артерии (увеличение градиента давления). Ультразвуковое исследование (так же как и ангиокардиография) позволяет выявить сужение клапана легочной артерии или подклапанное сужение с постстенотическим расширением легочной артерии.

При комбинированных пороках — тетраде Фалло — наблюдается уменьшение кровотока в легочных артериях вследствие венозно-артериального (т. е. справа налево) сброса крови. Поступление в артериальное русло большого количества венозной крови приводит к снижению насыщения артериальной крови кислородом. У больных с момента рождения наблюдается цианоз кожных покровов и видимых слизистых оболочек ("синий" порок). По мере прогрессирования болезни усугубляется недостаток кровотока по легочным артериям, развивается хроническое кислородное голодание. Оно проявляется неравномерным цианозом кожных покровов и кистей рук, утолщением концевых фаланг пальцев, одышкой в покое, тахикардией. Одновременно с этим развиваются одышечно-цианотические приступы, связанные со спазмом выходного отдела правого желудочка.

Границы сердца расширены. По мере увеличения сердца деформируется грудная клетка, формируется "сердечный горб". Над областью сердца определяется систолическое дрожание, выслушивается ослабленный II тон на легочной артерии и грубый систолический шум в третьем — четвертом межреберье у левого края грудины.

На ЭКГ отмечается гипертрофия правого желудочка. Ультразвуковое и ангиокардиографическое исследование позволяют подтвердить наличие сброса венозной крови в артериальное русло, уменьшение кровотока в сосудах легких. При этом можно измерить давление в полостях сердца, определить насыщение кислородом крови, взятой через катетер.

У больных с пороками третьей группы симптомы нарушения газообмена отсутствуют. Основные жалобы у таких больных — быстрая утомляемость, сердцебиение, головные боли. При коарктации аорты у больных старше 14—15 лет наблюдается повышение артериального давления наверх — и снижение на нижних конечностях. Кожа и видимые слизистые оболочки обычной окраски. Верхушечный толчок усилен. Над верхушкой сердца выслушивается систолический шум. Границы сердца расширены влево. На ЭКГ отмечаются признаки синдрома гипертрофии левых отделов сердца.

Глубину и характер патологии позволяет уточнить ультразвуковое и ангиокардиографическое исследование. При всех пороках ценные данные дают не только ультразвуковое доплерографическое исследование, но и быстро внедряющиеся методы магнитно-резонансной томографии.

17.4.1. Врожденные аномалии расположения сердца и магистральных сосудов

Аномалии включают праворасположенное сердце (правильно сформированное, без пороков — истинная декстрокардия), поворот сердца к середине; удвоение полых вен, впадающих в венозное (правое) предсердие, правостороннее расположение дуги аорты. Варианты отхождения левой подключичной артерии от нисходящей аорты выделяют в особую группу. При пороках этой группы нарушений сердечной деятельности не отмечается. Диагноз устанавливают на основании данных перкуссии, пальпации, аускультации, измерения артериального давления, электрокардиографии, ультразвукового, рентгенологического, в том числе ангиографического, исследований.

Жалоб обычно нет. Чаще всего порок развития выявляют случайно при обычном исследовании. Однако некоторые больные предъявляют жалобы, характерные для сдавления пищевода, трахеи, возвратного нерва (осиплость голоса).

Аномалии расположения сердца часто сочетаются с дефектами в перегородках сердца, нарушением строения клапанов, неправильным отхождением и формированием магистральных сосудов. В этих случаях появляются симптомы, позволяющие отнести их к врожденным порокам сердца одной из указанных выше групп. Детальная характеристика пороков приведена в специальном разделе.

17.4.1.1. Стеноз легочного ствола (изолированное сужение легочной артерии)

Сужение выхода из правого желудочка в легочную артерию может располагаться на разных уровнях. Стеноз выводного отдела правого желудочка, или подклапанный (инфундибулярный) стеноз легочной артерии, образуется вследствие разрастания мышечной и фиброзной ткани в инфундибулярном отделе желудочка. Стеноз фиброзного кольца, т. е. места перехода миокарда правого желудочка в легочный ствол, часто сочетается с подклапанным (инфундибулярным) или клапанным стенозом. Изолированный клапанный стеноз — наиболее частая патология (7—9 % врожденных пороков сердца). Клапан легочной артерии при этом пороке представляет собой диафрагму с отверстием диаметром 2—10 мм. Часто разделение на створки отсутствует, комиссуры сглажены. Препятствие оттоку крови из правого желудочка ведет к повышению давления в нем. Для обеспечения нормального минутного объема правому желудочку приходится выполнять большую работу. Это приводит к выраженной гипертрофии его миокарда. Может развиться подклапанный стеноз вследствие значительной гипертрофии выводного отдела правого желудочка. Из-за стеноза систолическое давление в правом желудочке повышается до 200—300 мм рт. ст. Постепенно в миокарде правого желудочка развиваются дистрофические процессы, что ведет к развитию недостаточности кровообращения.

Если у пациента имеется открытое овальное окно либо дефект межпредсердной или межжелудочковой перегородки, то развивается сброс венозной крови в артериальное русло (в левое предсердие, левый желудочек), что приводит к цианозу, усиливающемуся при физической нагрузке.

Клиническая картина и диагностика. При обследовании больного обнаруживают одышку, усиливающуюся при физической нагрузке, сердцебиение, быструю утомляемость. Над сердцем определяют систолическое дрожание и грубый систолический шум во втором — третьем межреберье у левого края грудины, ослабление II тона над легочной артерией. На электрокардиограмме — отклонение электрической оси сердца вправо, признаки гипертрофии правого желудочка и правого предсердия. При рентгенологическом исследовании определяют увеличение тени сердца за счет гипертрофированного правого желудочка, выбухание дуги легочной артерии вследствие ее постстенотического расширения. Во втором косом положении видно заполнение аортального окна тенью расширенной легочной артерии. Легочный рисунок обеднен или нормальный. Эхокардиографическое исследование позволяет установить характер и локализацию сужения.

Во время зондирования и при ангиокардиографии выявляют повышение давления в правом желудочке и определяют градиент систолического давления между правым желудочком и легочной артерией. Запись давления в правом желудочке и легочной артерии и ангиокардиокимография позволяют провести дифференциальный диагноз между клапанным и подклапанным стенозами, определить степень, протяженность и локализацию сужения. Прогноз без операции неблагоприятный. Продолжительность жизни не превышает 20 лет.

Лечение. При изолированном клапанном стенозе легочной артерии операцию выполняют с помощью катетера с баллоном, который проводят через бедренную вену пункционным методом до клапана легочной артерии. Баллон устанавливают на уровне клапана, раздувают с помощью углекислоты, что приводит к разрыву спаянных между собой створок, и таким образом устраняют стеноз. Об эффективности вальвулопластики судят по записям кривых давления в легочной артерии и правом желудочке.

При подклапанном стенозе операцию производят в условиях искусственного кровообращения. Миокард правого желудочка рассекают над стенозом, тщательно иссекают гипертрофированные трабекулы, образующие сужение. Если над специальным бужом, подобранным по диаметру соответственно величине поверхности тела пациента, невозможно сшить рассеченный миокард правого желудочка, то необходима пластика выводного отдела с помощью заплаты.

Непосредственные и отдаленные результаты при своевременно выполненной операции хорошие, большинство пациентов могут выполнять физическую работу.

17.4.1.2. Врожденный стеноз устья аорты

Различают клапанный, подклапанный и надклапанный стенозы (рис. 17.1). Частота каждого из типов неодинакова (от 2 до 7 %). Чаще всего встречается стеноз клапана аорты. Сросшиеся створки имеют форму купола с отверстием на вершине. Клапан может быть двустворчатым. Нарушение гемодинамики вызывает постстенотическое расширение восходящей аорты, иногда напоминающее аневризму.

1 — надклапанный; 2 — подклапанный; 3 — клапанный; 4 — левый желудочек; 5 — гипертрофия левого желудочка.

Подклапанный стеноз образуется фиброзным или фиброзно-мышечным валиком, реже — тонкой соединительнотканной диафрагмой с отверстием. Клинически и патоморфологически обособляют идиопатический гипертрофический субаортальный стеноз.

Надклапанный стеноз локализуется в нижней трети восходящей аорты. Аортальный клапан при этом может быть нормальным. Препятствие току крови из левого желудочка приводит к его гипертрофии, а в запущенных случаях — к дегенеративным изменениям миокарда. Нарушения гемодинамики, обусловленные стенозом, проявляются в первую очередь нарушениями коронарного кровообращения — развивается относительная коронарная недостаточность.

Клиническая картина и диагностика. Больных беспокоят одышка, быстрая утомляемость, сжимающие боли в области сердца, головокружения и обмороки. При объективном обследовании определяют смещение верхушечного толчка влево; систолическое дрожание над областью сердца; грубый систолический шум во втором межреберье справа, который проводится на сосуды шеи. Усилен I тон на верхушке, ослаблен II тон над проекцией аортального клапана.

При сфигмографии обнаруживают, что кривая каротидного пульса имеет крутой подъем с зубриной на вершине, напоминающей по форме петушиный гребень.

На ЭКГ выявляют признаки гипертрофии левого желудочка; при выраженном и запущенном стенозе — признаки ишемии миокарда и мерцательную аритмию.

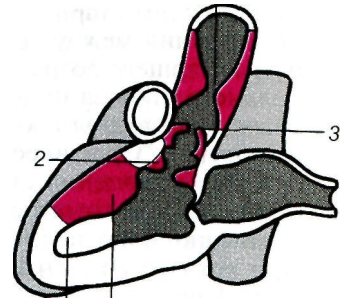
На фонокардиограмме шум имеет ромбовидную форму с эпицентром во втором межреберье справа у края грудины.

При эхокардиографическом исследовании определяют характер сужения, его локализацию, протяженность подклапанных изменений. Регистрируют нарушение сократительной функции миокарда левого желудочка при наличии коронарной недостаточности.

При рентгенологическом исследовании обнаруживают типичную аортальную конфигурацию тени сердца с приподнятой и закругленной верхушкой, увеличенным левым желудочком, выбухающей первой дугой по левому контуру за счет расширения восходящей аорты.

При зондировании и левой вентрикулографии регистрируют повышение систолического давления в левом желудочке, достигающее 200—250 мм рт. ст., градиент систолического давления между левым желудочком и аортой. Определяют также локализацию, характер и протяженность сужения, наличие регургитации через митральный клапан, степень гипертрофии миокарда, сократительную функцию сегментов левого желудочка.

У больных старше 40 лет и у пациентов, жалующихся на загрудинные сжимающие боли, независимо от возраста выполняют селективную коронарографию. Определяют тип коронарного кровообращения, локализацию, протяженность и степень стенозов венечных артерий.



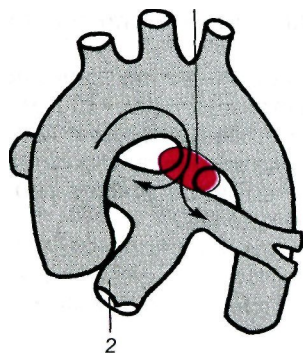
Лечение. Операция показана детям грудного возраста, если имеются признаки недостаточности кровообращения, не поддающиеся консервативному лечению. Детям старше 3 лет операция показана при градиенте систолического давления между левым желудочком и аортой более 50 мм рт. ст.; пациентам старшего возраста — при наличии жалоб и клинических признаков аортального стеноза независимо от величины градиента давления.

Операцию выполняют в условиях искусственного кровообращения и кардиopleгии. Сросшиеся створки рассекают по комиссурам, имеющиеся фиброзные утолщения створок иссекают, восстанавливая функцию клапана. При значительных морфологических изменениях створок, их обызвествлении выполняют иссечение и протезирование клапана.

При подклапанном стенозе, обусловленном диафрагмой, ее иссекают. При идиопатическом гипертрофическом субаортальном стенозе выполняют операцию — П-образную миосептэктомию: в гипертрофированной части межжелудочковой перегородки, загораживающей выход из левого желудочка, острым путем продельывают желобовидный ход. При надклапанном стенозе расширяют просвет аорты, рассекая ее продольно и вшивая заплату в разрез. При невозможности выполнить такую операцию суженный участок аорты резецируют с последующим наложением анастомоза конец в конец или заменяют участок аорты сосудистым трансплантатом.

17.4.1.3. Открытый артериальный проток

Среди врожденных пороков сердца изолированный открытый артериальный проток составляет 16—24 % (рис. 17.2). У 5—12 % больных он сочетается с другими врожденными пороками. Проток расположен между начальным отделом нисходящей аорты тотчас после отхождения левой подключичной и левой легочной артерий или впадает в развилку легочного ствола. Длина протока — 1 см, диаметр — от 1 мм до 2 см, а может быть таким же, как диаметр аорты. Стенки функционирующего протока по строению отличаются от стенки аорты и легочной артерии большим количеством фиброзной соединительной ткани, в которой заключены отдельные пучки мышечных волокон. В стенке протока нередко обнаруживают воспалительные и дегенеративные изменения. Открытый артериальный проток необходим в эмбриональном периоде, так как по нему плацентарная кровь из правого желудочка и ствола легочной артерии, минуя нефункционирующие легкие, поступает в аорту и большой круг кровообращения. Вскоре после рождения проток закрывается, превращаясь в соединительнотканый тяж — артериальную связку.



В постнатальном периоде по функционирующему протоку значительная часть крови из левого желудочка и восходящей аорты поступает в легочную артерию и затем из малого круга кровообращения по легочным венам вновь возвращается в левый желудочек. Таким образом, часть циркулирующей крови совершает кругооборот

Рис. 17.2. Открытый артериальный проток.

1 — боталлов проток (соединяет аорту с легочной артерией); 2 — легочная артерия.

по укороченному пути, минуя большой круг кровообращения. Направление и величина сброса крови из аорты в легочную артерию определяются разностью сопротивления сосудов большого и малого круга кровообращения. При развитии высокой легочной гипертензии сброс может стать двунаправленным или из легочной артерии в аорту; в этом случае насыщение крови кислородом в нижней части туловища будет меньше, чем в верхней.

При открытом артериальном протоке увеличивается нагрузка на левый желудочек. Ударный и минутный объем крови увеличивается на величину сброса через проток. Соответственно увеличивается кровоток по малому кругу кровообращения и прогрессирует легочная гипертензия. Вследствие прогрессирующей легочной гипертензии возрастает нагрузка на правый желудочек. Появляются признаки недостаточности кровообращения, особенно выраженные у маленьких детей.

Клиническая картина и диагностика. Основными симптомами являются одышка, усиливающаяся при нагрузке, сердцебиение. Ребенок отстает в физическом развитии, часто болеет респираторными заболеваниями.

При аускультации во втором межреберье слева по среднеключичной линии выслушивается непрерывный систолодиастолический ("машинный") шум. При нарастании легочной гипертензии диастолический компонент шума уменьшается и исчезает, остается только систолический шум.

На электрокардиограмме выявляют нормограмму. При выраженной легочной гипертензии появляется правограмма.

При рентгенологическом исследовании выявляют симптомы увеличенного кровенаполнения сосудов легких — усиление легочного рисунка, выбухание дуги легочной артерии.

При зондировании зонд может пройти из ствола легочной артерии в аорту через открытый проток. Определяют увеличение насыщения крови кислородом в легочной артерии, повышение давления в правом желудочке. При аортографии контрастированная кровь поступает в легочную артерию.

Осложнениями открытого артериального протока являются бактериальный эндокардит, аневризматическое расширение протока и разрыв.

Лечение. Операцию выполняют из левостороннего бокового доступа. Артериальный проток выделяют, перевязывают двумя лигатурами и прошивают третьей. При легочной гипертензии закрытие боталлова протока может привести к повышению давления в легочной артерии, перегрузке правых отделов сердца и правожелудочковой недостаточности.

Начиная с 1991 — 1992 г. в некоторых клиниках стали успешно применять торакоскопическое закрытие боталлова протока у новорожденных с высоким риском открытого оперативного вмешательства. По определенным показаниям с 1986 г. используют малоинвазивное транскатетерное закрытие протока специальными устройствами, позволяющими ввести их в просвет протока и обтурировать его. Эффективность и стоимость этой процедуры уступают открытому оперативному вмешательству. Оперативное вмешательство до 5-летнего возраста дает наилучшие результаты. Операция у взрослых более опасна, так как возможно прорезывание швов вследствие склеротических изменений сосудов.

17.4.1.4. Дефект межпредсердной перегородки

В изолированном виде данный порок наблюдается у 20—25 % больных с врожденными пороками (рис. 17.3). Дефект межпредсердной перегородки возникает в результате недоразвития первичной или вторичной перегородки

ки. Исходя из этого, различают первичный и вторичный дефекты межпредсердной перегородки. Первичные дефекты расположены в нижней части межпредсердной перегородки на уровне фиброзного кольца атриовентрикулярных клапанов. Иногда они сочетаются с расщеплением передневнутренней створки митрального клапана. Диаметр дефекта колеблется от 1 до 5 см. Вторичные (высокие) дефекты встречаются наиболее часто (у 75—95 % больных). Они локализируются в задних отделах межпредсердной перегородки. Среди них выделяют высокие дефекты (в области впадения нижней полой вены) и дефекты в области овального окна. Вторичные дефекты часто сочетаются с впадением правых легочных вен в правое предсердие (примерно у 30 % больных).

Нарушение гемодинамики при дефектах межпредсердной перегородки обусловлено сбросом артериальной крови из левого предсердия в правое. В среднем величина сброса может достигать 8—10 л/мин. При наличии дефекта в перегородке значительная часть артериальной крови исключается из нормального кровотока, так как, минуя левый желудочек, она поступает из левого в правое предсердие, в правый желудочек, в сосуды легких и затем вновь возвращается в левое предсердие. Возникает перегрузка правого желудочка, что ведет к его гипертрофии, последующей дилатации и переполнению сосудистой системы легких избыточным количеством крови, а это вызывает легочную гипертензию. Последняя на ранних стадиях имеет функциональный характер и обусловлена рефлекторным спазмом артериол. Со временем спазм сосудов сменяется их облитерацией. Легочная гипертензия становится необратимой, прогрессирующей. Изменения в легких развиваются рано и быстро приводят к тяжелой декомпенсации правого желудочка. Частым осложнением дефекта межпредсердной перегородки является септический эндокардит.

При первичном дефекте межпредсердной перегородки нарушения гемодинамики выражены в большей степени. Этому способствует митральная регургитация, при которой кровь в период каждой систолы из левого желудочка поступает обратно в левое предсердие. Поэтому при первичном дефекте перегородки имеется больший объем артериального шунтирования, быстро развивается перегрузка и расширение левого желудочка.

Клиническая картина и диагностика. Наиболее частыми симптомами являются одышка, приступы сердцебиения, утомляемость при обычной физической нагрузке, отставание в росте, склонность к пневмониям и простудным заболеваниям.

При объективном исследовании часто виден "сердечный горб". Во втором межреберье слева выслушивается систолический шум, обусловленный усилением легочного кровотока и относительным стенозом легочной артерии. Над легочной артерией II тон усилен, имеется расщепление II тона вследствие перегрузки право-

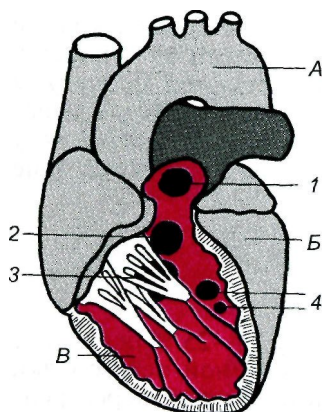


Рис. 17.3. Дефекты межпредсердной и межжелудочковой перегородок.

1 — субпульмональный; 2 — субаортальный; 3 — дефект под створкой митрального клапана; 4 — дефект в мышечной части перегородки; А — аорта; Б — левый желудочек; В — правый желудочек.

го желудочка, удлинения его систолы, неодновременного закрытия клапанов аорты и легочной артерии.

На электрокардиограмме выявляют признаки перегрузки правых отделов сердца с гипертрофией правого предсердия и желудочка. Можно выявить деформацию зубца *P*, удлинение интервала *P—Q*, блокаду правой ножки предсердно-желудочкового пучка. При первичном дефекте имеется отклонение электрической оси влево, а при вторичном — вправо.

На рентгенограммах в прямой проекции отмечают расширение правой границы сердца за счет расширения правого желудочка, предсердия, увеличения ствола легочной артерии; увеличение второй дуги по левому контуру сердца, усиление легочного рисунка. При вторичном дефекте обнаруживают увеличение только правого желудочка, а при первичном — обоих желудочков и левого предсердия.

Эхокардиография показывает изменение размеров желудочков, парадоксальное движение межпредсердной перегородки, увеличение амплитуды движения задней стенки левого предсердия.

При цветном доплеровском сканировании выявляется сброс крови из левого предсердия в правый желудочек, величина дефекта, расширение правых отделов сердца и ствола легочной артерии.

Диагноз ставят на основании данных УЗИ и катетеризации сердца, при которой устанавливают повышение давления в правом предсердии, в правом желудочке и легочной артерии. Между давлением в желудочке и легочной артерии может быть фациент, не превышающий 30 мм рт. ст. Одновременно обнаруживают повышение насыщения крови кислородом в правых отделах сердца и легочной артерии по сравнению с насыщением в полых венах.

Для определения размеров дефекта применяют ультразвуковое доплерографическое исследование или специальные катетеры с баллоном, который можно заполнять контрастным веществом. Зонд проводят через дефект и по диаметру контрастированного баллона судят о величине дефекта. Направление шунта и величину сброса определяют с помощью ультразвукового цветного доплеровского исследования. При отсутствии соответствующей аппаратуры эти сведения можно получить путем катетеризации полостей сердца и введения контраста. На ангиокардиокинофамме определяют последовательность заполнения отделов сердца контрастированной кровью.

Лечение только оперативное. Операцию проводят в условиях искусственного кровообращения. Доступ к дефекту осуществляют, широко вскрывая правое предсердие. При незначительных размерах дефект ушивают. Если его диаметр превышает 1 см, то закрытие производят с помощью синтетической заплаты или лоскутом, выкроенным из перикарда. При впадении легочных вен в правое предсердие один из краев заплаты подшивают не к латеральному краю дефекта, а к стенке правого предсердия таким образом, чтобы кровь из легочных вен после реконструкции поступала в левое предсердие. Первичный дефект всегда устраняют с помощью заплаты. Перед его закрытием производят пластику расщепленной створки митрального клапана путем тщательного ушивания. Таким образом ликвидируют митральную недостаточность.

17.4.1.5. Дефект межжелудочковой перегородки

Один из наиболее частых врожденных пороков сердца встречается в изолированном виде приблизительно у 30 % всех больных этой группы (см. рис. 17.3).

Дефекты могут располагаться в различных местах межжелудочковой перегородки, наиболее часто — в мембранозной части, реже — в мышечной. Диаметр дефектов колеблется от нескольких миллиметров до 1—2 см, однако иногда достигает значительной величины, и межжелудочковая перегородка почти полностью отсутствует. Примерно у 50 % больных имеются сочетанные пороки сердца.

Нарушения гемодинамики связаны со сбросом артериальной крови из левого желудочка в правый и затем в малый круг кровообращения. Направление артериовенозного шунта обусловлено более высоким давлением в левом желудочке, значительным превышением системного сосудистого сопротивления над сопротивлением в малом круге кровообращения. Величина сброса определяется размерами дефекта. Наличие артериовенозного шунта в первую очередь приводит к перегрузке правого желудочка и его гипертрофии. Вся сбрасываемая кровь, попадая в легкие, переполняет сосуды малого круга кровообращения. Возникает легочная гипертензия. Давление в легочной артерии становится равным системному или превышает его. Развивается синдром Эйзенменгера. Направление шунта меняется. Сброс крови через дефект идет справа налево. В большой круг кровообращения начинает поступать венозная кровь, что обуславливает появление цианоза. Стойкая и высокая легочная гипертензия рано приводит к сердечной недостаточности.

Клиническая картина и диагностика. У новорожденных и детей первых лет жизни заболевание протекает тяжело с явлениями декомпенсации, проявляющейся одышкой, цианозом, увеличением печени, гипотрофией. У детей старшего возраста симптомы заболевания выражены менее резко. При обследовании выявляют задержку в физическом развитии, асимметрию грудной клетки за счет "сердечного горба". Необратимые изменения в сосудах легких могут развиваться на первом году жизни. При возникновении венозно-артериального шунта у больных развивается правожелудочковая недостаточность.

В третьем—четвертом межреберье слева от грудины выслушивают грубый систолический шум. При нарастании легочной гипертензии и уменьшении сброса шум становится короче и может исчезать. В этот период обычно появляется цианоз. Одновременно во втором межреберье по левому краю грудины выслушивается диастолический шум, который свидетельствует о присоединении относительной недостаточности клапана легочной артерии.

На электрокардиограмме при умеренной легочной гипертензии определяют перегрузку и гипертрофию правого желудочка, при повышении сосудисто-легочного сопротивления и нарастании легочной гипертензии начинают преобладать признаки недостаточности кровообращения.

Рентгенологическое исследование выявляет признаки увеличения кровотока в малом круге кровообращения: усиленный легочный рисунок, увеличение калибра легочных сосудов, увеличение второй дуги по левому контуру сердца, которое расширено в поперечнике за счет обоих желудочков.

При катетеризации полостей сердца обнаруживают повышение содержания кислорода в крови, взятой из правого желудочка. При введении катетера в левый желудочек определяют поступление контрастного вещества через дефект перегородки в правый желудочек и легочную артерию. Дефект в межжелудочковой перегородке и его размеры можно определить неинвазивным способом с помощью ультразвукового цветного доплеровского сканирования.

Лечение. Операция должна быть выполнена до появления синдрома Эйзенменгера, при котором оперативное закрытие дефекта, как правило, не-

эффективно и приводит к быстрой недостаточности правого желудочка с летальным исходом в ближайшие сроки после операции, так как правый желудочек не справляется с высоким давлением в сосудах легких. Оперативное закрытие дефекта межжелудочковой перегородки производят в условиях искусственного кровообращения и кардиоплегии. Доступ к дефекту чаще всего осуществляют через разрез стенки правого предсердия, реже — желудочка. Порок ликвидируют путем закрытия отверстия заплатой. Ушивание небольших дефектов может быть выполнено в условиях общей или краниоцеребральной гипотермии, без искусственного кровообращения. Результаты оперативного лечения хорошие, если операция выполнена в ранние сроки до развития осложнений.

17.4.1.6. Тетрада Фалло

Этот порок синего типа составляет 14—15 % всех врожденных пороков сердца (рис. 17.4). Характерно сочетание следующих признаков: 1) стеноза устья легочного ствола; 2) дефекта межжелудочковой перегородки; 3) смещения аорты вправо и расположения ее устья над дефектом межжелудочковой перегородки; 4) гипертрофии стенки правых отделов сердца.

Возможны следующие варианты сужения легочной артерии: а) подклапанный стеноз — фибромускулярное сужение выходного отдела правого желудочка протяженностью от нескольких миллиметров до 2—3 см; б) клапанный стеноз (срастание створок, неправильное формирование клапана); в) комбинация клапанного и подклапанного стеноза; г) гипоплазия основного ствола, атрезия устья легочной артерии или стеноз ее ветвей. Дефект межжелудочковой перегородки при тетраде Фалло имеет большие размеры, диаметр его равен диаметру устья аорты, дефект расположен в мембранозной части перегородки. Декстропозиция устья аорты может быть различной выраженности. Тетрада Фалло часто сочетается с дефектом межпредсердной перегородки (пентада Фалло), открытым артериальным протоком, двойной дугой аорты и др.

Нарушения гемодинамики при тетраде Фалло в первую очередь определяются степенью сужения легочной артерии. В результате сопротивления, возникающего на пути тока крови из правого желудочка в легочную артерию, правый желудочек выполняет большую работу, что приводит к его гипертрофии. Значительная часть венозной крови, минуя малый круг кровообращения, поступает в левый желудочек и аорту. Величина минутного объема малого круга кровообращения резко уменьшается, а большой круг кровообращения перегружается венозной кровью. Снабжение организма кислородом снижается, развивается гипоксия органов и тканей.

Клиническая картина и диагностика. Новорожденный с тетрадой Фалло развивается нормально, так как в перинатальный

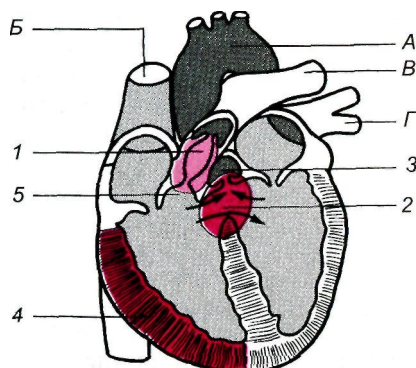


Рис. 17.4. Тетрада Фалло.

1 — клапанный и подклапанный стенозы; 2 — дефект межжелудочковой перегородки; 3 — аорта; 4 — гипертрофия миокарда правого желудочка; А — аорта; В — верхняя полая вена; Г — легочная артерия; Г — легочные вены.

период имеющиеся аномалии сердца не препятствуют нормальному кровообращению плода. Первые признаки порока появляются через несколько дней или недель после рождения. Во время крика ребенка или в периоды кормления отмечают появление синюшности. Цианоз и одышка становятся с каждым месяцем все более выраженными. У детей в возрасте 1—2 лет кожные покровы приобретают синеватый оттенок, становятся видны расширенные темно-синего цвета венозные сосуды. Особенно резко цианоз выражен на губах, конъюнктивах, ушных раковинах, ногтевых фалангах рук и ног. Пальцы имеют вид барабанных палочек, ребенок отстает в физическом развитии. Нередко тетраде Фалло сопутствуют другие пороки развития: воронкообразная грудь, незаращение верхней губы и мягкого неба, плоскостопие и др. Для больных с тетрадой Фалло характерно вынужденное положение "сидя на корточках". После нескольких шагов ребенок вынужден садиться для отдыха на корточки, ложиться на бок. Нередко больные полностью прикованы к постели. При выраженной картине заболевания часто развиваются приступы одышки с резким цианозом, во время которых больные часто теряют сознание. Причиной этих приступов при фибромускулярном подклапанном стенозе является внезапный спазм мышц выводного отдела правого желудочка, что еще больше уменьшает количество крови, поступающей из сердца в легочную артерию, и снижает насыщение артериальной крови кислородом. Без операции большинство больных умирают до совершеннолетия.

При объективном исследовании нередко виден "сердечный горб". Перкуторно определяют умеренное увеличение границ сердца, а при аускультации — укорочение I тона на верхушке сердца и ослабление II тона на легочной артерии. Во втором—третьем межреберье у левого края грудины выслушивается систолический шум. В анализах крови отмечается увеличение количества эритроцитов до $6-10,0 \cdot 10^{12}/л$, повышение уровня гемоглобина до 130-150 г/л.

На фонокардиограмме регистрируется шум над легочной артерией. Электрокардиография выявляет признаки гипертрофии правого желудочка. При рентгенологическом исследовании обнаруживают признаки, характерные для тетрады Фалло: уменьшение интенсивности рисунка корней легких, обеднение легочного рисунка в связи с недогрузкой малого круга кровообращения, увеличение тени сердца, смещение верхушки сердца влево и вверх, западение контура сердца на уровне дуги легочной артерии, расширение восходящей части и дуги аорты. Сердце при этом принимает форму "деревянного башмака".

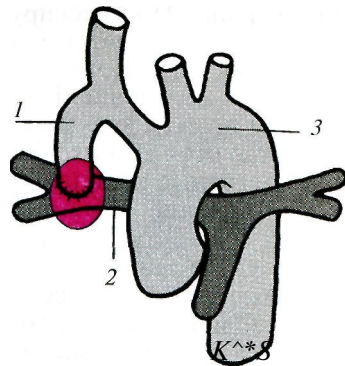
С помощью УЗИ и цветного доплеровского сканирования можно выявить основные морфологические изменения структур сердца, свойственные этому пороку, и изменения в направлении кровотока. При катетеризации сердца катетер из правого желудочка без труда проникает через дефект в перегородке в восходящую часть аорты. При введении контрастного вещества в правый желудочек контрастированная кровь одновременно заполняет восходящую аорту и легочную артерию.

Лечение. Различают радикальные и паллиативные методы коррекции порока.

Радикальное устранение порока осуществляется в условиях искусственного кровообращения и кардиopleгии. Операция состоит в закрытии межжелудочкового дефекта и устранении стеноза. В зависимости от вида стеноза производят рассечение сросшихся створок клапана легочной артерии по их комиссурам, иссечение фиброзно-мышечного валика выводного отдела правого желудочка, вшивание синтетической заплаты в продольный разрез

Рис. 17.5. Операция Блелока—Тауссиг (анастомоз между правой подключичной и легочной артериями).

1 — правая подключичная артерия; 2 — правая легочная артерия; 3 — аорта.



выводного тракта правого желудочка и ствола легочной артерии. Дефект межжелудочковой перегородки устраняют с помощью заплаты путем подшивания ее к краям дефекта.

Паллиативные операции заключаются в наложении обходных межартериальных анастомозов (рис. 17.5). Наиболее распространенным типом операции является соединение правой или левой ветви легочной артерии с подключичной артерией путем наложения прямого анастомоза по типу конец в конец или с помощью трансплантата либо синтетического протеза, вшиваемого между указанными сосудами. Кровь из артерии по анастомозу поступает в легкие и далее по легочным венам в левое предсердие. Таким образом, количество оксигенированной крови, попадающей в левый желудочек, увеличивается и цианоз значительно уменьшается. Паллиативные операции выполняют у новорожденных и у детей с тяжелыми приступами одышки и цианозом. Цель операции — дать детям возможность пережить тяжелый период, с тем чтобы впоследствии произвести радикальную операцию.

17.5. Приобретенные пороки сердца

Наиболее частой причиной поражения клапанов сердца и развития порока является ревматизм, далее следуют септический эндокардит, инфаркт миокарда, обусловливающий постинфарктные пороки (дефект межжелудочковой перегородки, недостаточность левого предсердно-желудочкового клапана, аневризма сердца), травмы грудной клетки.

Вследствие поражения соединительной ткани при ревматизме створки правого и левого предсердно-желудочковых и аортального клапанов утолщаются, срастаются, что приводит к стенозу. Недостаточность клапана возникает вследствие истончения, деформации, изъеденности краев створок клапана и отложения солей кальция в них.

Различают стеноз или недостаточность клапанов либо комбинированный порок, когда имеются сращение створок и их недостаточность одновременно. Клапан легочной артерии поражается ревматическим процессом редко.

17.5.1. Стеноз левого атриовентрикулярного отверстия (митральный стеноз)

Изолированный стеноз составляет 44—68 % всех приобретенных пороков сердца. В норме площадь левого атриовентрикулярного отверстия составляет 4—6 см² и коррелирует с площадью поверхности тела. Суженное левое атриовентрикулярное отверстие является препятствием для изгнания крови из левого предсердия в левый желудочек, поэтому давление в левом предсердии повышается до 20—25 мм рт. ст. Вследствие этого возникает рефлекторный спазм артериол легких, что уменьшает приток крови в левое

предсердие. Прогрессирующее уменьшение левого атриовентрикулярного отверстия вызывает дальнейший рост давления в полости левого предсердия (до 40 мм рт. ст.), что приводит к повышению давления в легочных сосудах и правом желудочке. Если величина капиллярного давления в легочных сосудах и правом желудочке превышает онкотическое давление крови, то развивается отек легких. Спазм артериол системы легочной артерии предохраняет легочные капилляры от чрезмерного повышения давления и повышает сопротивление в системе легочной артерии. Давление в правом желудочке может достигать 150 мм рт. ст. Значительная нагрузка на правый желудочек при стенозе левого атриовентрикулярного отверстия приводит к неполному опорожнению его во время систолы, повышению диастолического давления и развитию относительной недостаточности правого предсердно-желудочкового клапана. Застой крови в венозной части большого круга кровообращения приводит к увеличению печени, появлению асцита и отеков.

Клиническая картина и диагностика. При незначительном сужении левого атриовентрикулярного отверстия нормальная гемодинамика поддерживается усиленной работой левого предсердия, при этом больные могут не предъявлять жалоб. Прогрессирование сужения и повышение давления в малом круге кровообращения сопровождаются одышкой, интенсивность которой соответствует степени сужения митрального клапана; приступами сердечной астмы, кашлем — сухим или с отделением мокроты, содержащей прожилки крови, слабостью, повышенной утомляемостью при физической нагрузке, сердцебиением, реже болью в области сердца. При выраженной гипертензии в малом круге кровообращения в сочетании с левожелудочковой недостаточностью нередко возникает отек легких.

При объективном исследовании выявляют характерный румянец с лиловым оттенком в виде бабочки на бледном лице, цианоз кончика носа, губ и пальцев. При пальпации области сердца отмечают дрожание над верхушкой — "кошачье мурлыканье", при аускультации усиление I тона (хлопающий тон). На верхушке слышен тон открытия митрального клапана. Хлопающий I тон в сочетании со II тоном и тоном открытия создает на верхушке характерную трехчленную мелодию — "ритм перепела". При повышении давления в легочной артерии во втором межреберье слева от грудины слышен акцент II тона. К характерным аускультативным симптомам при митральном стенозе относят диастолический шум, который может возникать в различные периоды диастолы.

На электрокардиограмме электрическая ось сердца отклонена вправо, зубец *P* увеличен и расщеплен.

На фонокардиограмме регистрируют громкий I тон, диастолический шум над верхушкой сердца, акцент II тона над легочной артерией, митральный щелчок.

Характерными эхокардиографическими особенностями порока являются однонаправленное диастолическое движение створок митрального клапана, снижение скорости раннего диастолического закрытия передней створки левого предсердно-желудочкового клапана, снижение общей экскурсии клапана, уменьшение диастолического расхождения его створок и увеличение размеров полости левого предсердия. При ультразвуковом сканировании определяют атриовентрикулярное отверстие ("в торец"), кальциноз створок и их подвижность; вычисляют площадь отверстия и оба диаметра его.

При рентгенологическом исследовании сердца в переднезадней проекции видно выбухание второй дуги левого контура сердца за счет увеличения легочной артерии. По правому контуру определяют увеличение тени левого предсердия, которое может выходить за контуры правого предсердия.

В зависимости от степени сужения атриовентрикулярного отверстия различают следующие стадии заболевания.

Стадия I — бессимптомная; площадь отверстия составляет 2—2,5 см², клинические признаки заболевания отсутствуют.

Стадия II — площадь отверстия 1,5—2 см²; при физической нагрузке появляется одышка.

Стадия III — площадь отверстия 1 — 1,5 см²; отмечается одышка в покое; при обычной физической активности одышка нарастает, присоединяются такие осложнения, как мерцательная аритмия, образование тромбов в предсердии, артериальные эмболии, фиброз легких.

Стадия IV — стадия терминальной несостоятельности; площадь отверстия менее 1 см². Отмечаются признаки недостаточности кровообращения в покое и при малейшей физической нагрузке.

Стадия V — необратимая; у больного имеются тяжелые дистрофические изменения в паренхиматозных органах и миокарде.

Течение заболевания зависит от степени сужения левого атриовентрикулярного отверстия. Значительное ухудшение наступает при развитии осложнений: мерцательной аритмии, грубого фиброза и кальциноза клапана, образования тромбов в левом предсердии с эпизодами артериальной эмболии, легочной гипертензии и атеросклероза легочных артерий с присоединением относительной или органической недостаточности правого предсердно-желудочкового клапана. Смерть наступает от прогрессирующей сердечной недостаточности, отека легких, истощения.

Лечение. Выбор метода лечения стеноза левого атриовентрикулярного отверстия определяется тяжестью состояния больных, степенью нарушения гемодинамики, стадией развития заболевания.

В I стадии заболевания больному операция не показана. Во II стадии операция дает наилучшие результаты, предотвращая прогрессирование процесса (выполняют катетерную баллонную вальвулопластику левого предсердно-желудочкового клапана или закрытую комиссуротомию). В III стадии оперативное лечение является необходимым, хотя сроки, при которых операция наиболее эффективна, уже пропущены; лекарственная терапия дает временный положительный эффект. В IV стадии еще возможно проведение операции, однако риск ее значительно возрастает; при лекарственной терапии наблюдается незначительный эффект. В V стадии заболевания производят лишь симптоматическое лечение.

При отсутствии выраженных фиброзных изменений створок и кальциноза клапана у больных с синусовым ритмом производят закрытую митральную комиссуротомию. Пальцем или специальным инструментом (комиссуротомом, дилататором) разделяют спайки по комиссуре и устраняют подклапанные сращения. При левостороннем доступе к сердцу палец для разделения створок вводят через ушко левого предсердия, предварительно наложив кисетный шов на его основание. В случае необходимости для расширения митрального отверстия в левый желудочек вводят дилататор через бессосудистый участок его верхушки. При правостороннем доступе палец и инструмент вводят через межпредсердную борозду. Если в процессе операции выявлен тромб в левом предсердии, обширный кальциноз клапана, установлена неэффективность попытки закрытой комиссуротомии или возникает недостаточность клапана после дилатации митрального отверстия, то переходят к открытой коррекции клапана в условиях искусственного кровообращения. При выраженных изменениях клапана, обусловленных кальцинозом и сопутствующей регургитацией, показано его протезирование.

В некоторых клиниках производят баллонную дилатацию с помощью

баллончика, проведенного на катетере в левое атриовентрикулярное отверстие. Катетер с пластиковым баллончиком вводят в левое предсердие путем транссептальной пункции. Диаметр баллончика соответствует нормальному для данного пациента диаметру левого атриовентрикулярного отверстия. Баллончик устанавливают в отверстии и раздувают жидкостью под давлением до 5 атм. Осуществляется закрытая митральная комиссуротомия.

Пластическая операция на левом предсердно-желудочковом клапане проводится на открытом сердце в условиях кардиоплегии. Оперативное вмешательство предусматривает восстановление функций створок и подклапанных структур. При выраженных изменениях клапана, обусловленных кальцинозом и сопутствующей регургитацией, выполняют его протезирование.

Наилучшие результаты комиссуротомия дает при проведении оперативного вмешательства во II—III стадиях, когда вторичные изменения во внутренних органах, связанные с недостаточностью кровообращения, имеют обратимый характер.

Все больные после оперативных вмешательств должны находиться под наблюдением ревматолога и получать сезонное противоревматическое лечение во избежание обострения процесса, рестеноза или недостаточности клапана, при появлении которых может возникнуть необходимость повторного оперативного вмешательства.

17.5.2. Недостаточность левого предсердно-желудочкового клапана (митральная недостаточность)

Причиной органической митральной недостаточности у 75 % больных является ревматизм.

Неполное смыкание створок левого предсердно-желудочкового клапана обуславливает обратный ток крови (регургитация) из левого желудочка в предсердие во время систолы. Величина регургитации определяет тяжесть митральной недостаточности. Левый желудочек должен постоянно выбрасывать большее количество крови, так как часть ее в систолу возвращается в левое предсердие и вновь поступает в левый желудочек. Порок длительное время компенсируется работой мощного левого желудочка, вызывая его гипертрофию и последующую дилатацию. Постепенно происходит гипертрофия и левого предсердия. Давление в полости левого предсердия ретроградно передается на легочные вены; повышается давление в легочной артерии, развивается гипертрофия правого желудочка.

Клиническая картина и диагностика. В стадии компенсации порока одышка, кашель менее выражены, чем при митральном стенозе. Кровохарканье наблюдается редко. Недостаточность кровообращения возникает в более поздние сроки. Больные могут переносить значительную физическую нагрузку, и заболевание часто выявляют случайно при профилактическом осмотре.

При снижении сократительной функции миокарда левого желудочка и повышении давления в малом круге кровообращения появляются жалобы на одышку при физической нагрузке и сердцебиение. Нарастающие застойные явления в малом круге кровообращения могут вызывать одышку в покое и приступы сердечной астмы. Клинические проявления болезни тесно связаны со степенью нарушения кровообращения, которая находится в прямой зависимости от объема регургитации крови из левого желудочка в левое предсердие, степени нарушения сократительной способности миокарда и выраженности легочной гипертензии.

Во время осмотра выявляют расширение области сердечного толчка на 3—4 см, смещение верхушечного толчка влево.

При аускультации определяют ослабление I тона, акцент II тона. Над легочной артерией он умеренно выражен и возникает при развитии застойных явлений в малом круге кровообращения. Часто у верхушки сердца выслушивают III тон. Наиболее характерным симптомом при митральной недостаточности является систолический шум.

При незначительно и умеренно выраженном пороке на электрокардиограмме наблюдают признаки гипертрофии левого предсердия и левого желудочка, на фонокардиограмме — значительное уменьшение амплитуды I тона. Систолический шум начинается сразу после I тона и занимает всю систолу или большую ее часть.

Изолированная митральная недостаточность на эхокардиограмме характеризуется дилатацией левых отделов сердца, избыточной экскурсией межжелудочковой перегородки, разнонаправленным диастолическим движением утолщенных створок левого предсердно-желудочкового клапана и заметным отсутствием их смыкания в систолу.

При рентгенологическом исследовании в переднезадней проекции выявляют закругление четвертой дуги по левому контуру сердца вследствие гипертрофии и дилатации левого желудочка. Кроме того, увеличение левого предсердия обуславливает выбухание третьей дуги. Увеличение левого предсердия особенно четко выявляется в первой косой или левой боковой проекции, где этот отдел сердца смещает контрастированный пищевод по дуге большого радиуса (более 6 см). При большом увеличении левого предсердия тень последнего может выступать за правый контур сердца в виде добавочной тени. В случаях выраженной митральной недостаточности можно наблюдать систолическое выбухание левого предсердия (симптом "коромысла").

Ультразвуковая доплерография или внутрисердечное исследование определяют объем регургитации из левого желудочка в левое предсердие, площадь левого атриовентрикулярного отверстия, давление в полостях сердца и легочной артерии. По количеству контрастированной крови, поступающей в момент систолы из левого желудочка в предсердие, различают четыре степени регургитации.

Увеличение размеров сердца, развитие мерцательной аритмии, приступы отека легких приводят к выраженной декомпенсации кровообращения, кахексии и смерти от острой сердечной недостаточности.

Лечение. Выбор метода лечения при недостаточности левого предсердно-желудочкового клапана определяется стадией развития болезни (см. "Стеноз левого атриовентрикулярного отверстия"). При I стадии хирургическое лечение не проводят. Операция показана преимущественно больным во II и III стадии. При IV стадии риск операции высокий, эффект менее стойкий. При V стадии в связи с необратимыми изменениями в сердце и паренхиматозных органах операция противопоказана.

У больных с неосложненными формами недостаточности левого предсердно-желудочкового клапана и при отсутствии выраженного кальциноза створок, резких изменений подклапанных структур операцию устранения порока выполняют в условиях искусственного кровообращения и кардиоплегии. Цель оперативного вмешательства — восстановление запирающей функции митрального клапана. Клапаносохраняющая операция заключается в суживании фиброзного кольца специальными опорным жестким кольцом. По показаниям применяют шовную вальвулопластику, аннулопластику, восстановление подклапанных структур (укорочение хорд, за счет чего

достигают сопоставления створок клапана). При наличии кальциноза и фиброза в области клапана чаще всего производят протезирование клапана механическим или биологическим протезом.

После протезирования митрального клапана, так же как после митральной комиссуротомии, возможна достаточно полная реабилитация больного при условии раннего (II—III стадии) оперативного вмешательства, систематического наблюдения ревматологом и проведения лечения по показаниям.

17.5.3. Аортальные пороки сердца

Причинами возникновения аортальных пороков сердца (15—20 % всех приобретенных пороков сердца) могут быть ревматизм, бактериальный эндокардит, атеросклероз.

Наиболее часто встречаются ревматические поражения клапанов аорты, у мужчин в 3—5 раз чаще, чем у женщин. Створки клапана аорты подвергаются обызвествлению, нередко массивному, с переходом кальциноза на фиброзное кольцо клапана, стенку аорты, миокард левого желудочка, переднюю створку левого предсерд но-желудочкового клапана.

Различают стеноз, недостаточность и комбинированные поражения, когда имеются одновременно стенозирование и недостаточность клапана аорты.

Аортальный стеноз — срастание створок клапана между собой, кальциноз и деформация створок, приводящие к сужению устья аорты, уменьшению выброса крови в нее, нарастающей перегрузке и гипертрофии левого желудочка.

Клиническая картина и диагностика. Больные жалуются на одышку, боли в области сердца, сердцебиение. При аускультации выслушивается систолический шум над устьем аорты, распространяющийся на сосуды шеи. На ЭКГ выявляются признаки гипертрофии левого желудочка. При рентгенологическом исследовании отмечаются характерные для стеноза признаки — аортальная конфигурация сердца за счет увеличения левого желудочка, иногда наблюдается постстенотическое расширение восходящей аорты. Одышка может носить пароксизмальный характер (приступы сердечной астмы) и завершаться развитием отека легких. При аортальных пороках смерть наступает иногда внезапно на фоне кажущегося благополучия.

Аортальная недостаточность — нарушение замыкательной функции аортального клапана вследствие рубцовой деформации створок или расширения фиброзного кольца основания аорты. В связи с недостаточностью клапана значительная часть крови в фазу диастолы возвращается из аорты в левый желудочек. Это приводит к уменьшению минутного объема кровообращения, коронарной недостаточности и объемной перегрузке левого желудочка. Недостаточность аортального клапана приводит к прогрессирующей дистрофии миокарда и быстрой декомпенсации.

Клиническая картина и диагностика. При осмотре больных обнаруживают разлитой приподымающий верхушечный толчок сердца, который смещен вниз и влево в шестом — седьмом межреберье по передней аксиллярной линии. При недостаточности клапана аорты наблюдают усиленную пульсацию артерий на шее, хорошо заметна каротидная пульсация, систолическое давление повышено, характерно снижение диастолического давления (нередко до нуля) и соответственно значительное увеличение пульсового давления.

На фонограмме выслушивают и регистрируют диастолический шум, который следует сразу за II тоном и может занимать всю диастолу. Этот шум,

обычно убывающий, распространяется вдоль левого края грудины, образован струей крови, возвращающейся из аорты в полость левого желудочка во время диастолы.

Рентгенологически выявляют увеличение размеров сердца за счет левого желудочка, восходящей аорты и ее дуги. Талия сердца хорошо выражена, сердце приобретает аортальную конфигурацию. Исследование с электронно-оптическим преобразователем позволяет увидеть отложение солей кальция в проекции клапана аорты.

Эхокардиографическое исследование помогает определить степень расширения аорты и левого желудочка, преобладание процессов гипертрофии или дилатации миокарда, оценить его сократимость, диагностировать обызвествление клапана и его распространение на соседние структуры сердца.

Катетеризацию полостей сердца и ангиографию применяют для уточнения степени стеноза или недостаточности и оценки состояния сократимости миокарда, выявления зон акинезии левого желудочка. По показаниям (стенокардия в анамнезе) выполняют коронарографию для выявления сопутствующих нарушений проходимости коронарных артерий. В настоящее время более точные данные об изменениях клапанов и гемодинамики дает цветная ультразвуковая доплеровская кардиография и магнитно-резонансное исследование.

При аортальных пороках прогрессирующая гипертрофия миокарда левого желудочка приводит к относительной коронарной недостаточности, стенокардии, очаговым рубцовым изменениям миокарда и смерти от острой левожелудочковой недостаточности.

Лечение. Оперативное лечение проводится в основном во II и III стадиях заболевания. В случае изолированного стеноза операция показана при градиенте давления между левым желудочком и аортой, превышающем 30 мм рт. ст., в случае недостаточности клапана аорты — при регургитации II степени.

Операцию производят в условиях искусственного кровообращения, холдовой и фармакологической защиты миокарда. При аортальном стенозе, в случае незначительных изменений в створках клапана, возможна клапаносохраняющая операция — разделение сращенных створок по комиссурам. В последние годы эту операцию производят редко, так как в большинстве случаев она переводит стеноз в тяжелую аортальную недостаточность. При обызвествлении створок, аортальной недостаточности, сочетании стеноза и недостаточности клапана показано иссечение его и протезирование. В настоящее время используют шаровые и дисковые искусственные клапаны аорты, биологические протезы из аортальных аллогенных и ксеногенных клапанов, сформированных из перикарда на опорных каркасах. Имплантированные протезы полностью устраняют имеющиеся нарушения внутрисердечной гемодинамики и способствуют нормализации работы сердца, уменьшению его размеров.

Наилучшие результаты после оперативного вмешательства получают при ранних операциях, произведенных до развития тяжелых дистрофических изменений в миокарде и других органах. После операций по поводу ревматических пороков сердца больные должны находиться под наблюдением кардиоревматолога и получать сезонное противоревматическое лечение. Пациентам с искусственными клапанами необходимо постоянно назначать антикоагулянты непрерывно действия, поддерживать протромбиновый индекс в пределах 50—70 %. После имплантации биологического протеза клапана антикоагулянтную терапию можно не проводить, рекомендуется принимать небольшие дозы аспирина (100—150 мг ежедневно).

При аортальных пороках нередко имеются сопутствующие нарушения проходимости венечных артерий, грозящие развитием инфаркта миокарда. Они подлежат хирургической коррекции — одновременному аортокоронарному шунтированию стенозированных венечных артерий.

17.6. Инфекционный эндокардит и абсцессы сердца

Возбудителями инфекционного эндокардита обычно являются зеленящий стрептококк (50—70 %), стафилококки (10—30 %), энтерококки и др., включая грамотрицательные бактерии (синегнойная палочка, клебсиелла, кишечная палочка, грибы кандиды), встречается смешанная флора. Причиной инфекционного эндокардита может быть преходящая бактериемия, которая появляется после травмы, экстракции зуба (почти в 50 %), урологические инструментальные исследования мочевого пузыря, внутривенное введение наркотиков инфицированными шприцами.

Инфекция чаще поражает клапаны сердца, эндокард, миокард. В очагах инфекции иногда образуются полиповидные выросты, суживающие просвет клапана, инфицированные тромбы, способные перемещаться с током крови в другие части тела, вызывать тромбоэмболию и образование абсцессов и инфарктов в органах, в том числе в стенке сердца, инсультов. Инфекционный процесс часто в короткий срок разрушает сердечные клапаны, чаще всего — клапаны аорты (60—70 %) или оба клапана. Ранним симптомом принято считать появление систолического шума в точке Боткина. В дальнейшем, по мере разрушения клапана, появляется недостаточность аортального клапана с характерным диастолическим шумом в V точке. Лишь у 10 % наблюдается изолированное поражение митрального клапана с последующим развитием митральной недостаточности. Встречаются случаи перфорации митрального или аортального клапана.

Клиническая картина болезни складывается из локальных и общих симптомов, характерных для инфекционного процесса: слабость, ознобы с повышением температуры тела, боли в суставах. При объективном исследовании отмечают появление шумов в сердце или изменение их характера, увеличенную селезенку, анемию, лейкоцитоз, резкое повышение СОЭ, патологические изменения в моче. В типичных случаях сочетание лихорадки с ознобами, появлением шумов в сердце, увеличением селезенки и изменениями в моче дают основание для диагностики септического эндокардита. Диагноз уточняется с помощью специальных методов исследования сердца (ЭКГ, ультразвуковая доплерография, бактериологическое исследование крови).

Лечение. Основой терапии септического эндокардита является антибактериальная терапия современными препаратами и их сочетаниями с учетом чувствительности выделенного из крови возбудителя к антибиотикам.

В последние годы по жизненным показаниям применяют хирургическое лечение. Противопоказанием к операции являются необратимые изменения во внутренних органах, вызванные септическим эндокардитом и генерализованной инфекцией. Оперативное вмешательство производится на сухом сердце с использованием аппарата для искусственного кровообращения. Оперативный доступ — правосторонняя переднебоковая торакотомия в IV или V межреберьях с пересечением 1—2 хрящей верхних ребер. Основная задача вмешательства — ликвидировать очаги инфекции. Для этого используют: 1) механическую санацию — иссечение пораженных клапанов и пораженных внутрисердечных структур (вегетации на пристеночном эндокарде,

инфицированные тромбы, абсцессы, отложение кальция), 2) химическую санацию — обработку полостей сердца антибактериальными препаратами, 3) физическую санацию — обработку полостей сердца низкочастотным ультразвуком для воздействия на недоступные для иссечения очаги поражения. Для этой цели в перфузат, используемый во время искусственного кровообращения, добавляю суточную дозу 2—3 антибиотиков с разным механизмом и спектром действия, большую дозу глюкокортикоидов, ингибиторов протеаз, глюкозу и инсулин, увеличивают максимально оксигенацию перфузата. Операция во всех отношениях тяжелая, послеоперационная летальность около 20 %.

17.7. Хроническая ишемическая болезнь сердца

Атеросклеротическое поражение венечных артерий является прогрессирующим заболеванием. На ранней стадии развития липиды инкорпорируются в интиму, образуя атеросклеротические бляшки, окруженные фиброзной тканью. Это сопровождается постепенным сужением и уменьшением просвета коронарных артерий, а следовательно, и снижением кровоснабжения миокарда. В ряде случаев фиброзная ткань содержит отложения кальция. В более поздней стадии наступает разрыв ткани над бляшкой, изъязвление ее. Над поврежденной бляшкой образуется тромбоцитарный сгусток, дающий начало тромбу, дальнейшему уменьшению просвета артерий, инфаркту миокарда. По мере сужения венечных артерий наступает несоответствие между потребностью миокарда в кислороде и возможностями его доставки. В связи с этим возникают приступы стенокардии.

По статистическим данным, около одной трети населения умирает от атеросклеротического заболевания коронарных артерий. В начале ишемической болезни сердца преобладает спазм венечных артерий, сопровождающийся ишемическими болями при физической нагрузке (стенокардия напряжения) или в покое (стенокардия покоя). В последующем очень часто возникает инфаркт миокарда.

Атеросклеротическое поражение венечных артерий может быть ограниченным или диффузным. Обтурация их просвета приводит к очаговой ишемии миокарда, которая может быть обратимой или необратимой (инфаркт миокарда). Важнейшим симптомом ишемии являются загрудинные боли, стенокардия.

Клиническая картина и диагностика. Больных беспокоят приступы загрудинных болей, которые прекращаются после приема нитроглицерина; нарушение ритма, приступы сердцебиения. Клинические проявления весьма вариабельны. Согласно классификации Нью-Йоркской сердечной ассоциации (НУНА), тяжесть загрудинных болей и течения хронической ишемической болезни сердца подразделяют на четыре класса. I класс — отчетливых симптомов болезни нет; II класс — появление стенокардии после тяжелой физической нагрузки; III класс — появление стенокардии после легкой физической нагрузки; IV класс — стенокардия в покое. Пациенты, отнесенные к I—II классу, не испытывают тяжелых приступов стенокардии, болезнь не мешает им вести нормальный образ жизни (стабильная стенокардия). В случае нарастания класса болезни в течение короткого периода времени имеется основание говорить о прогрессирующей стенокардии, которая существенно ухудшает прогноз. В поздней стадии ишемия возникает в покое и становится рефрактерной к применяемому медикаментозному лечению (неста-

бильная стенокардия). Прогноз при этой стадии болезни существенно ухудшается, возникает опасность инфаркта или внезапной смерти. У значительной части больных болезнь развивается не по приведенным классам, а может сразу проявиться инфарктом или внезапной смертью. Иногда наблюдается бессимптомная ишемия миокарда, тогда болезнь распознается только в поздней стадии.

Важную информацию дает электрокардиограмма, полученная в покое и при дозированной физической нагрузке на велоэргометре. Анализ электрокардиограммы позволяет определить выраженность и локализацию (очаги) ишемии миокарда, степень нарушения проводимости, характер аритмии.

Большое значение имеет цветное ультразвуковое доплерографическое и эхокардиографическое исследование. Оно позволяет определить изменения сократительной способности миокарда. По характеру движений стенок желудочков сердца можно выявить очаг и распространенность ишемии миокарда по зонам гипокинезии, акинезии или дискинезии в зоне, снабжаемой суженной ветвью венечной артерии. Замедление скорости движения стенок желудочка при сокращении миокарда называют гипокинезией, отсутствие движения стенки желудочка — акинезией. При аневризме сердца в момент сокращения непораженного миокарда рубцово-измененный участок выпячивается (дискинезия). Эхокардиографическое исследование позволяет определить систолический, конечно-диастолический и остаточный объемы левого желудочка, фракции выброса, минутный объем и сердечный индекс и другие показатели гемодинамики. Наиболее точную информацию о состоянии коронарного кровообращения дает магнитно-резонансная томография.

Для уточнения степени и локализации сужения венечных артерий, состояния периферического и коллатерального кровообращения в сердечной мышце производят селективную коронарографию, в том числе кинорентгенографию. Это важно для определения локализации и протяженности сужения перед и во время операции.

Радионуклидные исследования позволяют уточнить обширность очага поражения миокарда по степени накопления нуклида в миокарде.

Прогрессирующее сегментарное сужение венечных артерий неизбежно приводит к инфаркту миокарда. Судьба больного зависит от обширности и локализации инфаркта, степени нарушения функции сердца и внутренних органов.

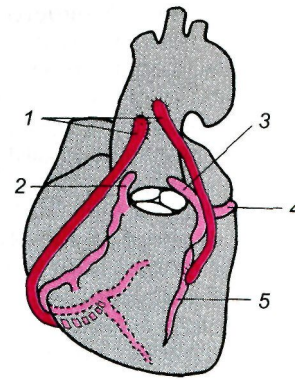
Лечение. Хирургическое лечение показано при стенозе главного ствола левой коронарной артерии на 75 %, при стенозе 2—3 ветвей артерии и клинических проявлениях по III—IV классу NYHA, снижении фракции выброса левого желудочка менее 50 %.

Неотложным показанием к операции реваскуляризации миокарда является нестабильная "предынфарктная ангина", не поддающаяся консервативному лечению, а также резко выраженный стеноз левой венечной артерии, стеноз проксимального участка передней межжелудочковой ветви левой венечной артерии, так как закупорка их сопровождается обширным инфарктом миокарда. При стабильной стенокардии, поддающейся медикаментозному лечению, операцию производят в плановом порядке. Результатом операции является восстановление коронарного кровообращения, у 80—90 % больных после операции исчезают явления стенокардии, резко снижается опасность возникновения инфаркта миокарда.

Основным способом хирургического лечения атеросклеротических поражений венечных артерий является аортокоронарное шунтирование (bypass — байпас). Операция заключается в создании одного или нескольких анасто-

Рис. 17.6. Аортокоронарное шунтирование.

1 — аортокоронарное шунтирование веней; 2 — правая коронарная артерия; 3 — левая коронарная артерия; 4 — огибающая ветвь (ramus circumflexus); 5 — межжелудочковая ветвь (ramus interventricularis).



мозгов между восходящей аортой и венечной артерией и ее ветвями дистальнее места окклюзии (рис. 17.6). В качестве шунта используют участок вены голени (*v. saphena magna*). В 1964 г. В. И. Колесов впервые сделал анастомоз между внутренней грудной и коронарной артерией ниже ее сужения (коронарно-маммарный анастомоз). Эта операция при определенных показаниях производится в ряде учреждений. В настоящее время мобилизованные участки артерий (*a. thoracica interna*, *a. epigastrica* и др.) нередко используются для ангиопластики. По ряду показателей ангиопластика с применением артерии превосходит аортокоронарное шунтирование с применением сегмента вены. Предпосылками для успешной реваскуляризации миокарда являются: 1) стеноз венечных артерий (50 % и более) при хорошей проходимости их периферических отделов; 2) достаточный диаметр (не менее 1 мм) периферического участка венечных артерий; 3) сохранение сократительной способности миокарда ("живой" миокард) дистальнее стеноза артерий.

В последние годы с развитием эндоваскулярной рентгенохирургии для лечения сужений венечных сосудов стали применять их дилатацию с помощью специальных зондов с баллонами, которые вводят в просвет артерии. Наполняя баллон контрастным веществом, добиваются растяжения суженного сегмента просвета артерии и восстановления ее проходимости. Достигнутый при дилатации успех можно закрепить установкой стента.

Выбор метода операции зависит от характера поражения коронарных артерий и состояния пациента по NYHA классу. Делаются попытки разрушения атеросклеротической бляшки лучом лазера. При развитии у больного предынфарктного состояния вследствие тромбоза суженной венечной артерии для обнаружения локализации тромба выполняют экстренную коронарографию. Затем в венечную артерию к месту ее закупорки вводят через катетер стрептокиназу. Таким путем добиваются реканализации венечной артерии, уменьшения зоны ишемии. Впоследствии выполняют аортокоронарное шунтирование в плановом порядке.

17.8. Постинфарктная аневризма сердца

Аневризма в большинстве случаев развивается после обширного трансмурального инфаркта миокарда, сопровождающегося некрозом мышечной ткани и замещением ее рубцовой. Редко причиной аневризмы может быть врожденный дефект развития или травма. Различают также ложные аневризмы, возникающие после ранее перенесенных операций или бактериального эндокардита. Аневризма сердца развивается у 10–15 % больных, перенесших инфаркт миокарда, в большинстве случаев в первые 6 мес, а иногда уже через несколько недель. Остается неизвестным, почему у одних пациентов постинфарктная аневризма развивается, а у других нет. Аневризмы преимущественно локализируются в верхушке левого желудочка (85 %) или на передней его стенке (15 %), возникают на месте рубцовой ткани, разрос-

шейся в зоне бывшего некроза миокарда. В этих случаях в функциональном отношении левый желудочек как бы состоит из сокращающегося и аневризматического (несокращающегося) сегментов. Между ними располагаются "ворота" аневризмы. Во время систолы кровь из сокращающегося сегмента желудочка поступает в восходящую аорту и частично в аневризматический мешок (парадоксальный кровоток). В связи с этим фракция выброса и минутный объем сердца снижаются, что может привести к недостаточности кровообращения. В аневризматическом мешке нередко находятся пристеночные тромбы. Отрыв кусочков тромба (эмболы) вызывает тромбоэмболические осложнения. В раннем периоде формирования аневризмы, когда некротизированный участок миокарда еще не замещен плотной соединительной тканью, возможны разрыв стенки аневризмы и тампонада сердца излившейся в полость перикарда кровью.

Клиническая картина и диагностика. Больных беспокоят боли в области сердца, загрудинные боли, одышка, перебои. В анамнезе у ряда больных имеются данные о перенесенном инфаркте миокарда и длительно существующей коронарной недостаточности.

При осмотре и пальпации иногда определяют прекордиальную парадоксальную пульсацию в четвертом межреберье слева от грудины, отдельно от верхушечного толчка; нередко выслушивают систолический шум, связанный с изменениями папиллярной мышцы, пролабированием створки левого предсердно-желудочкового клапана в левое предсердие и возникновением недостаточности самого клапана. На электрокардиограмме выявляют характерные признаки аневризмы сердца: комплекс QS или QR , стойкий подъем интервала $S-T$ и отрицательный зубец T в грудных отведениях. При рентгенологическом исследовании отмечают изменение конфигурации тени сердца за счет мешковидного выпячивания.

При эхокардиографии четко определяется локализация аневризмы, ее размеры, наличие тромботических масс в полости аневризмы. Это исследование позволяет определить изменения гемодинамических показателей — фракцию выброса, конечно-систолический и конечно-диастолический объем левого желудочка, другие показатели гемодинамики.

Селективная коронарография позволяет уточнить локализацию стеноза или окклюзии венечной артерии, оценить изменения сосудистого русла дистальнее места окклюзии. Левосторонняя вентрикулография дает возможность точно установить величину аневризмы, локализацию, изменения миокарда вследствие патологического процесса, оценить в целом сократительную способность оставшейся части миокарда левого желудочка.

В течение первых 2—3 лет после образования аневризмы при естественном течении болезни больные умирают. Наиболее часто причинами смерти являются повторный инфаркт миокарда, эмболия различных артерий и сердечная недостаточность. Показаниями к операции являются опасность разрыва или прикрытая перфорация аневризмы, рецидивирующие тромбоэмболии и желудочковая тахикардия.

Лечение. Операция заключается в иссечении стенки аневризм, удалении пристеночных тромбов, ушивании образовавшегося дефекта. При стенозирующем процессе в венечных артериях одновременно выполняют аортокоронарное шунтирование. При инфаркте, захватывающем папиллярную мышцу, с развитием недостаточности левого предсердно-желудочкового клапана показано протезирование клапана.

17.9. Перикардиты

Перикард выполняет следующие важнейшие функции: 1) фиксирует сердце в средостении и не допускает смещения его при любом положении тела; 2) уменьшает трение сердца с окружающими органами; 3) действует как барьер, препятствующий распространению инфекции при воспалении легких и плевры; 4) ограничивает расширение желудочков до определенного физиологического предела.

Перикардит — воспаление висцерального и париетального листков перикарда, сопровождающееся расширением сосудов, повышением их проницаемости, инфильтрацией лейкоцитами, отложением фибрина с последующим образованием сращений, рубцовой трансформации оболочек, отложением солей кальция в них и сдавлением сердца. Скопление экссудата в полости перикарда может отсутствовать. Когда в полости перикарда скапливается значительное количество жидкости или происходит рубцовое перерождение перикарда, вызывающие сдавление сердца (констриктивный перикардит) и нарушение гемодинамики, рассматривается вопрос о хирургическом лечении.

Различают первичные перикардиты и вторичные, возникающие как осложнения патологических процессов в миокарде, легких, плевре, пищеводе и других органах. В зависимости от особенностей клинического течения выделяют острые и хронические перикардиты.

17.9.1. Острые перикардиты

Острое воспаление перикарда может быть вызвано неспецифической (стафилококки, стрептококки, вирусы, анаэробы, грибки) и специфической (туберкулез, сифилис) инфекцией, ревматизмом, аллергическими аутоиммунными заболеваниями. При уремии, подагре встречаются токсические перикардиты. Посттравматические перикардиты наблюдаются при ранениях сердца и перикарда, закрытой травме груди, после операций на сердце и органах грудной полости. Иногда перикардиты развиваются при инвазии опухолей рядом расположенных органов (рак легких, лимфома, реже рак молочной железы).

Фибринозный ("сухой") перикардит, характеризуется отложениями фибрина на висцеральном и париетальном листках перикарда. Заболевание протекает с небольшим и кратковременным повышением температуры тела, болями в области сердца, которые усиливаются при глубоком вдохе; кашлем; умеренной тахикардией и учащенным дыханием. Основным симптомом фибринозного перикардита является шум трения перикарда. Шум имеет грубый характер, синхронен с сердечными сокращениями, усиливается при наклоне больного вперед. В отличие от плевральных шумов он не исчезает при задержке дыхания. На фонокардиограмме шум трения перикарда регистрируют в обеих фазах сердечного цикла. На электрокардиограмме обнаруживают смещение интервала $S-T$ вверх в I и II стандартных и грудных отведениях, деформацию зубца T , которые свидетельствуют о нарушениях кровообращения в субэпикардиальных слоях миокарда. Исход заболевания благоприятный. Острый фибринозный перикардит нередко является начальной стадией других форм заболевания.

17.9.2. Вы потные перикардиты

Серозный перикардит. Наряду с воспалительными изменениями в висцеральном и париетальном листках процесс характеризуется образованием и скоплением в полости перикарда серозного или серозно-фибринозного экссудата.

Клиническая картина и диагностика. Основными симптомами заболевания являются боли в области сердца и одышка. Боли носят острый, нарастающий по интенсивности характер, иррадируют в спину и область плеча. Из-за болей больной принимает вынужденное положение: сгибается кпереди. В результате сдавления перикардиальным экссудатом пищевода, возвратных и диафрагмальных нервов могут возникать затруднения при глотании, икота, охриплость голоса.

При обследовании выявляют умеренный цианоз, выбухание межреберных промежутков в области сердца. Верхушечный толчок ослаблен или не пальпируется. При скоплении в перикарде значительного количества выпота (свыше 300 мл) отмечают расширение абсолютной сердечной тупости. Тоны сердца становятся глухими, шум трения перикарда может сохраняться.

При рентгенологическом и ультразвуковом исследованиях выявляют расширение тени сердца, контуры которой приобретают треугольную или шаровидную форму, скопление экссудата в полости перикарда, снижение подвижности контуров сердца. Наиболее точную информацию дает ультразвуковое доплеровское исследование сердца, компьютерная и магнитно-резонансная томография. Они позволяют обнаружить скопление жидкости в полости перикарда, нарушение сократительной функции миокарда и степень утолщения перикарда. На электрокардиограмме по мере накопления экссудата определяют снижение вольтажа комплекса *QRS*, изменение интервала *S—T* и деформацию зубца *T*. При лабораторных исследованиях находят лейкоцитоз с нейтрофильным сдвигом формулы крови влево, увеличение $СОЭ$.

Быстрое накопление в полости перикарда большого количества экссудата может привести к развитию тяжелой картины тампонады сердца. Клинически она проявляется нарастающей тахикардией, снижением артериального давления, резким цианозом, набуханием шейных вен, отсутствием их пульсации, увеличением печени. При резком уменьшении сердечного выброса, обусловленного сдавлением полостей сердца, возникает нарушение кровообращения мозга. Только неотложная пункция полости перикарда и удаление экссудата позволяют спасти жизнь больного.

Лечение. В большинстве случаев острого перикардита проводят консервативное лечение, экссудат рассасывается самостоятельно в течение 2—6 нед, клинические симптомы проходят. Назначают анальгетирующие и сердечные средства, антибиотики широкого спектра действия, мочегонные средства. По показаниям делают пункцию полости перикарда с удалением жидкости, проводят специфическую и неспецифическую противовоспалительную терапию, направленную на лечение основного заболевания.

Возможны обострения процесса с более длительным течением. Прогноз зависит от причин, вызвавших перикардит. Серьезные последствия представляют гнойный и туберкулезный перикардиты. Констриктивные перикардиты в настоящее время встречаются очень редко.

Гнойный перикардит. Первичный гнойный перикардит возникает в результате инфицирования перикарда лимфогенным или гематогенным путем, при проникающих ранениях. Гнойный перикардит может быть осложнением медиастинита, плеврита, распадающихся опухолей легких и пище-

вода. Гематогенные перикардиты возникают при остеомиелитах, пневмококковых пневмониях, дифтерии и др.

Клиническая картина и диагностика. Заболевание имеет такие же проявления, как и любой другой экссудативный перикардит. Однако течение гнойного перикардита бывает более тяжелым. Преобладают симптомы интоксикации и выраженные нарушения гемодинамики. С целью дифференциальной диагностики с другими формами перикардита и удаления экссудата производят диагностическую и лечебные пункции перикарда.

Лечение. При гнойных перикардитах и угрозе тампонады сердца выполняют пункции перикарда обычно в левом реберно-мечевидном углу для эвакуации экссудата и введения антибактериальных препаратов.

После инфльтрационной анестезии прокалывают кожу и мягкие ткани на глубину 2—2,5 см. Иглу продвигают вдоль заднего края грудины на 3—5 см и достигают перикарда. После прокола перикарда поршень шприца слегка вытягивают, контролируя содержимое. При неэффективности пункций производят чрескожное дренирование перикарда, а в более тяжелых случаях — перикардиотомию с промыванием и дренированием полости перикарда. При плохо дренируемой полости и формировании недренируемых участков может быть рекомендована перикардэктомия.

Прогноз. Даже в случаях благоприятного течения гнойного перикардита нередко наблюдается переход в хроническую форму заболевания.

17.9.3. Хронические перикардиты

Различают хронический экссудативный (выпотной) и констриктивный (сдавливающий) перикардиты.

Хронический экссудативный (выпотной) перикардит. Наиболее частая причина заболевания — ревматизм. Обычно хронический перикардит является исходом острого экссудативного перикардита, реже с самого начала имеет хроническое течение.

Патологоанатомическая картина. Хронический выпотной перикардит характеризуется резким утолщением париетального листка перикарда, который претерпевает соединительнотканное перерождение, спаивается с эпикардом и окружающими тканями, становится ригидным, не спадается после повторных удалений экссудата.

Клиническая картина и диагностика. Наиболее частыми симптомами заболевания являются одышка, колющие боли в области сердца, приступы сердцебиения.

При осмотре больного отмечают небольшой цианоз, умеренный отек лица, шеи, верхних конечностей, набухание шейных вен. Эти симптомы возникают после длительного лежания на спине (в таком положении увеличивается сдавление верхней полой вены). Верхушечный толчок исчезает или ослаблен. Перкуторно определяют значительное расширение области сердечной тупости. Тоны сердца глухие, пульс обычно учащен. Системное артериальное давление снижено, а венозное повышено. У некоторых больных отмечают увеличение печени, небольшой асцит.

При рентгенологическом, ультразвуковом исследовании, компьютерной или магнитно-резонансной томографии выявляют значительное расширение тени сердца, снижение амплитуды сердечных сокращений. На электрокардиограмме видно снижение вольтажа желудочкового комплекса.

Течение заболевания ремиттирующее. Периоды ухудшения сменяются периодами относительного благополучия.

Лечение хирургическое. Операцией выбора является субтотальная перикардэктомия.

Констриктивный (сдавливающий) перикардит. Причинами констриктивного перикардита чаще всего являются туберкулез, реже неспецифические инфекционные заболевания. Перикардит может также развиваться после перенесенной травмы грудной клетки, которая сопровождалась образованием гемоперикарда. Нередко причина заболевания остается невыясненной.

Патологоанатомическая картина. Констриктивный перикардит представляет собой конечную (склеротическую) стадию перенесенных ранее фибринозного, серозно-фибринозного или гнойного перикардитов. В результате перехода процесса в фазу продуктивного хронического воспаления наступает фиброзное изменение париетального и висцерального листков перикарда. Они утолщаются, срастаются, теряют эластичность и нередко обызвествляются, полость перикарда облитерируется. Листки могут достигать толщины 1,5–2 см и более, образуя толстый соединительнотканый панцирь, который вследствие прогрессирующего сморщивания фиброзной ткани сдавливает сердце (панцирное сердце). Перикардальные сращения могут равномерно охватывать все отделы сердца или локализоваться только в области верхушки, предсердно-желудочковой борозды или устья полых вен. Одновременно с внутривнутриперикардиальными сращениями возникают и сращения перикарда с окружающими тканями, что ведет к развитию рубцового медиастиноперикардита. Медиастиноперикардиальные сращения фиксируют перикард к медиастинальной плевре, легким, ребрам, позвоночнику, что значительно затрудняет работу сердца и приводит к еще большему сдавлению его.

Патогенез. Интра- и экстраперикардиальные сращения постепенно сдавливают сердце и устья полых вен, препятствуют нормальным сердечным сокращениям. В большей степени при констриктивном перикардите нарушается расслабление сердца в фазу диастолы. Это ведет к затруднению притока крови к правым отделам сердца, повышению венозного давления и появлению симптомов застоя в большом круге кровообращения. В большинстве случаев течение констриктивного перикардита прогрессирующее. Состояние больных постепенно ухудшается, со временем они становятся инвалидами. В миокарде и паренхиматозных органах развиваются вторичные необратимые изменения, больные погибают от сердечной или печеночной недостаточности.

Клиническая картина и диагностика. Основные жалобы — чувство сдавления в области сердца, одышка, общая слабость. При осмотре отмечают умеренный цианоз, расширение подкожных вен, увеличение живота (асцит), отеки на ногах. Нередко выявляют втяжение межреберных промежутков во время систолы желудочков, расширение и пульсацию вен шеи, связанные с наличием у больного экстраперикардиальных сращений. Пульс обычно слабого наполнения и напряжения, часто парадоксальный: на вдохе наполнение пульса уменьшается, а на выдохе увеличивается, что указывает на резкое снижение диастолического наполнения правых отделов сердца. У $\frac{1}{3}$ больных наблюдается мерцательная аритмия. Границы сердца, как правило, не расширены, верхушечный толчок не определяется. Тоны сердца приглушены, шумов нет. Печень застойная, значительно увеличена, определяется асцит. Системное артериальное давление снижено. Для констриктивного перикардита характерно стойкое повышение венозного давления, величина которого может достигать 300–400 мм вод. ст. В биохимических анализах крови выявляют сниженные содержания общего белка плазмы крови до 20 г/л.

При рентгенологическом исследовании сердце имеет обычные размеры

и четкие контуры. Первая дуга по правому контуру сердца увеличена за счет выбухания верхней полой вены. Часто можно заметить отложения извести в перикарде в виде отдельных островков или сплошной пластины. При ультразвуковой доплерокардиографии и на рентгенокимограмме выявляют снижение амплитуды зубцов сердечных сокращений; в плевральных полостях — умеренный выпот.

На электрокардиограмме регистрируют значительное снижение вольтажа всех зубцов, отрицательный зубец *T*. При ультразвуковом сканировании сердца обнаруживают перикардальные сращения различной толщины над разными отделами сердца, участки обызвествления в стенках миокарда, предсердий и желудочков. Аналогичные результаты получают при компьютерной или магнитно-резонансной томографии. Для констриктивного перикардита характерны признаки уменьшения диастолического наполнения сердца: резкое и быстрое снижение внутрисердечного давления в начале диастолы с последующим быстрым его повышением и образованием "плато" на уровне 30—40 мм рт. ст.

Дифференциальный диагноз следует проводить с экссудативным перикаритом, пороками сердца, миокардитами и экстракардиальными заболеваниями, сопровождающимися декомпенсацией кровообращения по большому кругу (портальная гипертензия, опухоли средостения).

Лечение. Показано оперативное вмешательство. Перикардэктомию выполняют из продольной стернотомии. Операция заключается в радикальном удалении измененного перикарда. Для этого измененные листки перикарда отделяют от левого желудочка, передней поверхности сердца и правого предсердия; обязательным является выделение из сращений аорты, легочной артерии и устьев полых вен. При выполнении операции следует соблюдать осторожность в связи с возможностью ранения миокарда и венечных артерий. В области сращений с венечными артериями допустимо оставление участков обызвещенного перикарда в виде изолированных островков.

Положительный эффект от радикальной перикардэктомии наступает уже в ближайшем послеоперационном периоде. В отдаленные сроки 90 % оперированных больных возвращаются к обычной трудовой деятельности.

17.10. Нарушения ритма

Изменения ритма, т. е. неодинаковая продолжительность сердечных циклов, значительное учащение или урежение сердечных сокращений, принято называть аритмией независимо от причины (физиологической или патологической), вызвавшей их.

Причинами аритмии могут быть: 1) нарушения образования импульсов; 2) нарушения проведения импульсов; 3) комбинированные нарушения образования и проведения импульсов.

Причинами нарушений ритма могут быть органические изменения в миокарде, синусовом узле или в проводящей системе сердца. Они могут быть вызваны многими органическими заболеваниями сердца, такими как кардиосклероз, дистрофия миокарда, поражения сердца при других заболеваниях внутренних органов (тиреотоксикоз, коллагенозы, легочное сердце и др.). Различают тахикардические формы аритмий (при частоте сердечных сокращений 100 и более в 1 мин) и брадикардические (при частоте сокращений менее 60 в 1 мин). Нарушение ритма сердечных сокращений отражается на величине минутного объема сердца, который зависит от ударного (систолического) объема сердца и частоты сокращений.

В норме минутный объем сердца составляет 5—8 л/мин. При умеренно выраженной брадикардии может сохраняться состояние компенсации за счет увеличения ударного (систолического) объема сердца. Однако при частоте сокращений 40 и менее в 1 мин возникают ишемия мозга, обморок, потеря сознания. При тахикардических формах нарушений ритма длительность диастолы становится короче, в связи с этим уменьшается наполнение кровью желудочков сердца. Это приводит к резкому уменьшению ударного и минутного объема сердца и таким же симптомам, как при брадикардии.

17.10.1. Брадикардии

Наиболее часто брадикардия возникает вследствие атриовентрикулярной блокады проведения импульсов и слабости синусового узла, причиной которых чаще всего являются дегенеративные изменения в специфических мышечных волокнах (проводящих путях), обеспечивающих возбуждение и проведение импульсов. Указанные изменения могут возникать при хронической ишемической болезни сердца, кардиомиопатии, ревматизме, миокардите и других заболеваниях миокарда.

У больных с такой патологией в анамнезе могут быть сведения о применении лекарственных средств, урежающих частоту сердечных сокращений; нарушения кровообращения мозга вследствие заболеваний сосудов. Для обследования применяют неинвазивные инструментальные методы (ЭКГ в покое, при нагрузке и суточная запись ЭКГ по Холтеру с последующей расшифровкой на специальном аппарате, эхокардиография).

Наибольшее значение среди нарушений проводимости имеет атриовентрикулярная блокада и блокада ножек пучка Гиса. Они характеризуются нарушением проведения возбуждения из предсердий в желудочки на разных уровнях. Нарушение проведения импульсов по ветвям пучка Гиса называют дистальной блокадой. Различают три степени этой блокады: I степень обнаруживается только на ЭКГ, при II степени наблюдается выпадение отдельных желудочковых комплексов, что сопровождается ощущением перебоев ритма сердечных сокращений, выпадением отдельных комплексов ЭКГ. Атриовентрикулярная блокада III степени характеризуется полной блокадой проведения импульсов из предсердий в желудочки. Это так называемая полная поперечная блокада. В результате желудочки сокращаются в более медленном ритме (30—40 в 1 мин), чем предсердия, что приводит к уменьшению минутного объема сердца, ишемии мозга. У больных могут возникать обморок, кратковременная потеря сознания, цианоз, судороги. Это может быть связано также с временной асистолией и кратковременным прекращением кровоснабжения мозга (симптомокомплекс Адамса—Стокса—Морганьи).

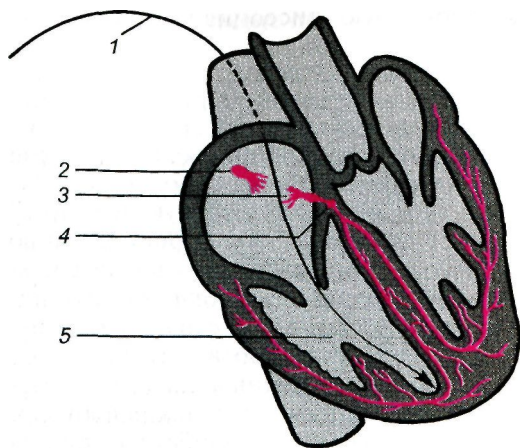
В связи с нарушением ритма сокращений предсердий в них могут образовываться тромбы, которые служат причиной эмболии периферических артерий.

Лечение. Основным способом лечения брадикардических форм нарушений ритма является лекарственная терапия. При неэффективности лечения антиаритмическими препаратами показано хирургическое лечение — имплантация водителя ритма, т. е. электрокардиостимулятора. Показаниями к имплантации являются слабость синусно-предсердного узла (прекращение функции узла, атриовентрикулярная блокада, патологическая синусовая брадикардия), атриовентрикулярная блокада II—III степени.

Существуют различные системы электрокардиостимуляторов. Первая имплантация постоянного электрокардиостимулятора произведена в 1958 г.

Рис. 17.7. Трансвенозная установка электрода, дающего импульс имплантированному униполярному электрокардиостимулятору.

1 — электрод; 2 — синоатриальный узел; 3 — атриовентрикулярный узел; 4 — место нарушения передачи атриовентрикулярного импульса; 5 — правый желудочек.



В настоящее время сотни тысяч пациентов с нарушениями ритма носят имплантируемые стимуляторы.

Наиболее часто имплантируют стимулятор системы "де-манд" (от англ. demand — запрос, требование), который включается и выключается автоматически ("по запросу") только тогда, когда число сокращений сердца становится ниже заданного (обычно менее 60—72 в 1 мин). Электрокардиостимулятор (рис. 17.7) обычно имплантируют через разрез по линии sulcus deltoideopectoralis в подкожную жировую клетчатку подключичной области. Электроды проводят через подключичную вену в правый желудочек. При установке электродов определяют оптимальное место для стимуляции сокращений сердечной мышцы. Технический прогресс позволил создать программируемые водители ритма. С помощью специального прибора, устанавливаемого снаружи над имплантированным электрокардиостимулятором, можно изменять частоту импульсов, их амплитуду и продолжительность.

Дальнейшим успехом в конструировании электрокардиостимуляторов явилось создание и применение "физиологических последовательных водителей ритма", подающих импульс через предсердие, а при отсутствии ответа — через желудочек. При этом через вену вводят два электрода: в правое предсердие и в правый желудочек.

В качестве источника электроэнергии в стимуляторах используют преимущественно литиевые батареи, длительность работы которых достигает 5—7 лет и более.

17.10.2. Тахикардии

Условно различают желудочковые и наджелудочковые тахикардии.

Желудочковые тахикардии подразделяют на врожденные (15 %) и приобретенные (85 %, встречающиеся у мужчин). Желудочковая тахикардия обычно возникает на фоне коронарной недостаточности или другого тяжелого заболевания сердца (хроническая аневризма, рубцовые изменения после перенесенного инфаркта миокарда, пролапс левого предсердно-желудочкового клапана). Причиной желудочковой тахикардии иногда является интоксикация препаратами наперстянки.

Анатомической основой врожденной желудочковой тахикардии служит аномалия структуры миофибрилл сократительного миокарда.

Клиническая картина и диагностика. При частоте сердечных сокращений 140—240 в 1 мин симптоматика обусловлена снижением сердечного выброса. На ЭКГ определяют расширение желудочкового комплекса, предсердно-

желудочковую диссоциацию: предсердия сокращаются реже, чем желудочки.

Желудочковая тахикардия опасна для жизни больного, так как в любой момент может возникнуть фибрилляция желудочков.

Лечение. Борьбу с приступом желудочковой тахикардии начинают с внутривенного введения лидокаина из расчета 1 мг на 1 кг массы тела больного. При неэффективности лидокаина применяют новокаинамид до 100 мг каждые 5 мин, доводя суммарную дозу до 1000 мг. При отсутствии эффекта применяют электрическую дефибрилляцию.

Не поддающиеся перечисленным лечебным мероприятиям желудочковую тахикардию снимают программированной электрокардиостимуляцией. Для этого в правое предсердие вводят специальный четырехполюсный электрод и применяют соответствующую аппаратуру для электростимуляции.

Разработаны специальные имплантируемые системы для программируемой стимуляции и антитахикардической электрической дефибрилляции. Имплантированный дефибриллятор с помощью воспринимающих датчиков "распознает" высокочастотную желудочковую аритмию и через расположенные на поверхности сердца электроды в нужный момент производит дефибрилляцию.

Для радикального лечения желудочковых тахикардии предложен ряд хирургических операций: круговая эндокардиальная вентрикулотомия, эндокардиальная резекция проводящих путей миокарда, эндокардиальная криодеструкция, электродеструкция, лазерная деструкция. Целью этих вмешательств является разрушение "аритмической" ткани миокарда.

Наджелудочковые тахикардии подразделяют на синусно-предсердные, внутрипредсердные, внутриузловые предсердно-желудочковые и эктопические предсердные тахикардии. Наиболее часто возникают узловые, затем синусовые и, наконец, внутрипредсердные тахикардии.

Наджелудочковые тахикардии проявляются на фоне ревмокардита, ИБС, тиреотоксикоза, врожденных пороков сердца, острого перикардита, острого инфаркта миокарда. Часто наджелудочковая тахикардия является симптомом синдрома Вольфа—Паркинсона—Уайта.

Наджелудочковая тахикардия может быть обусловлена наличием дополнительных проводящих путей (пучки Кента в виде мостиков сократительного миокарда, соединяющих миокард предсердия и желудочка).

В основе механизма лежит повторный вход возбуждения — reentry. Импульс приходит к миокарду желудочков по дополнительному пути быстрее, чем по нормальному, и возбуждение миокарда желудочков сердца наступает раньше. Такая патология называется синдромом предвозбуждения желудочков.

Электрокардиографическим выражением предвозбуждения желудочков является синдром Вольфа—Паркинсона—Уайта.

Показаниями к хирургическому устранению дополнительных проводящих путей являются возникновение тахиаритмий, резистентных к лекарственной терапии, и сочетай^т синдрома Вольфа—Паркинсона—Уайта с мерцательной аритмией, что может стать причиной внезапной смерти.

Для установления точной локализации дополнительных путей проводят картирование аритмогенной ткани через полости сердца. Устраняют дополнительные пути проведения импульсов возбуждения различными методами: пересечением, криодеструкцией или разрушением их электрическим током.

Наджелудочковая тахикардия, обусловленная механизмом reentry (синдром повторного входа возбуждения), может проявляться на фоне ревмокардита, ИБС, тиреотоксикоза и других заболеваний.

Клиническая картина и диагностика. Больных беспокоят приступы сердцебиений с частотой 160—260 в 1 мин от одного раза в год до нескольких раз в день. В зависимости от частоты приступов, состояния миокарда, наличия сопутствующей ИБС жалобы могут быть различными: от головокружения и общей слабости до обморочных состояний.

На ЭКГ комплексы *QRS* не расширены, зубец *P* наслаивается на зубец *T* предыдущего сокращения. В переходный период между тахикардией и синусовым ритмом может возникнуть асистолия до нескольких секунд с последующим восстановлением синусового ритма.

Лечение. Приступ можно устранить раздражением блуждающего нерва (вагусной пробой — надавливанием на глазные яблоки), введением антиаритмических препаратов, электрической дефибрилляцией. Хирургическое лечение заключается в резекции синусно-предсердного узла или создании полной поперечной блокады с последующей имплантацией электрокардиостимулятора. Новейшим методом является имплантация антитахикардического стимулятора.

Глава 18. АОРТА И ПЕРИФЕРИЧЕСКИЕ АРТЕРИИ

Аорта подразделяется на восходящую часть (*pars aortae ascendens*), дугу (*arcus aortae*) и нисходящую часть (*pars descendens aortae*), состоящую из грудного и брюшного отделов. От дуги аорты отходят артерии, участвующие в кровоснабжении головного мозга и верхних конечностей (плечеголовной ствол, левая общая сонная и левая подключичная артерии). Плечеголовной ствол делится на правые общую сонную и подключичную артерии. В каротидном треугольнике общая сонная артерия делится на наружную и внутреннюю. Наружная сонная артерия и ее ветви кровоснабжают большую часть лица и шеи. Внутренняя сонная артерия на шею ветвей не отдает, идет круто вверх, через каротидный канал проникает в полость черепа к основанию мозга. От подключичных отходят позвоночные артерии. Позвоночная артерия попадает в полость черепа через большое затылочное отверстие. На основании мозга внутренние сонные и позвоночные артерии образуют артериальное кольцо (виллизиев круг). Подключичные артерии продолжают в подмышечные. Подмышечная артерия переходит в плечевую артерию, конечными ветвями которой являются лучевая и локтевая артерии. Они в свою очередь дают начало более мелким ветвям, обеспечивающим кровоснабжение кисти.

Брюшная аорта отдает ветви, кровоснабжающие желудочно-кишечный тракт (чревный ствол, верхняя и нижняя брыжеечные артерии), почки (почечные артерии) и нижние конечности (правая и левая общие подвздошные артерии). Общая подвздошная артерия делится на внутреннюю и наружную подвздошную артерии. Наружная подвздошная артерия продолжается в бедренную артерию, самой крупной ветвью которой является глубокая артерия бедра, отходящая от латеральной поверхности ее ниже паховой связки. В области подколенной ямки бедренная артерия переходит в подколенную артерию, которая делится на переднюю и заднюю большеберцовые артерии. Последняя дает начало малоберцовой артерии. Конечные ветви этих артерий голени обеспечивают кровоснабжение стопы.

Стенки артерий состоят из трех оболочек: наружной, или адвентиции (*tunica externa*), средней (*tunica media*) и внутренней (*tunica intima*). Адвентиция образована рыхлой соединительной тканью — продольными пучками коллагеновых волокон, включающих и эластические волокна, которые особенно выражены на границе со средней оболочкой. Средняя оболочка представлена несколькими слоями циркулярно расположенных гладких мышечных волокон, среди которых имеется сеть эластических волокон, образующих с эластическими элементами адвентиции и интимы общий каркас артериальной стенки. Интима артерии образована эндотелием, базальной мембраной и субэндотелиальным слоем, включающим тонкие эластические волокна и звездчатые клетки. За ним располагается сеть толстых эластических волокон, образующих внутреннюю эластическую мембрану. В зависимости от преобладания в стенках сосудов тех или иных морфологических элементов различают артерии эластического, мышечного и смешанного типов.

Кровоснабжение стенок артерий осуществляется за счет собственных артериальных и венозных сосудов (*vasa vasorum*). Питание артериальной стенки происходит за счет ветвей мелких

периаартериальных сосудов. Они проникают через адвентицию и, дойдя до средней оболочки, образуют в ней капиллярную сеть. Интима не имеет кровеносных сосудов.

Иннервацию артерий обеспечивает симпатическая и парасимпатическая нервная система. Важная роль в регуляции сосудистого тонуса принадлежит хемо-, баро- и механорецепторам, находящимся в большом количестве в стенках артерий, в особенности в зоне бифуркации общей сонной артерии (синокаротидная зона). Лимфоотток от стенок артерий осуществляется по собственным лимфатическим сосудам (*vasa lymphatica vasonim*).

Непосредственным продолжением артериальной сети является система микроциркуляции, объединяющая сосуды диаметром 2—100 мкм. Каждая морфологическая единица микроциркуляторной системы включает 5 элементов: 1) артериолу; 2) предкапиллярную артериолу; 3) капилляр; 4) посткапиллярную венулу и 5) венулу. В микроциркуляторном русле происходит транскапиллярный обмен, обеспечивающий жизненные функции организма. Он осуществляется на основе фильтрации, реабсорбции, диффузии и микровезикулярного транспорта. Фильтрация происходит в артериальном отделе капилляра, где сумма величин гидростатического давления крови и осмотического давления плазмы в среднем на 9 мм рт. ст. превышает значение онкотического давления тканевой жидкости. В венозном отделе капилляра имеются обратные взаимоотношения величин указанных давлений, что способствует реабсорбции интерстициальной жидкости с продуктами метаболизма. Исходя из этого, любые патологические процессы, сопровождающиеся повышенной проницаемостью капиллярной стенки для белка, ведут к уменьшению онкотического давления, а следовательно, и к снижению реабсорбции.

18.1. Методы исследования

При большинстве сосудистых заболеваний сопоставление жалоб, анамнеза и данных объективного физикального исследования позволяет установить правильный диагноз. Специальные методы, как правило, лишь детализируют его. Функциональные пробы позволяют определить степень недостаточности кровоснабжения в обследуемой части тела вне зависимости от характера заболевания и причины, вызвавшей нарушение кровоснабжения. Инструментальные исследования уточняют локализацию и характер поражения, степень нарушения кровотока в артериях и компенсаторные возможности кровообращения. Они имеют важное значение при планировании оперативного вмешательства и для последующего наблюдения. Все функциональные методы исследования в основном уточняют степень артериальной недостаточности и ишемии и не дают представления о локализации и характере заболевания магистральных артерий.

Жалобы и анамнез имеют важное значение для диагностики сосудистых поражений. Они изменяются в зависимости от органа, в котором произошло нарушение кровоснабжения, и выполняемых им функций. При нарушении кровоснабжения ЦНС будет преобладать неврологическая симптоматика, при окклюзии внутренней сонной артерии часто развивается гемипарез. Окклюзия верхней брыжеечной артерии может проявляться симптомами *angina abdominalis*, гангреной кишечника. При стенозе и окклюзии подвздошных и бедренных артерий появляются перемежающаяся хромота, импотенция, боли в ногах в покое, бледность стоп, запустение вен, гангрена пальцев или всей стопы.

Пальпация пульса на артериях — важнейшее клиническое исследование в оценке состояния артериального кровообращения. Определяют наполнение и напряжение пульса на симметричных участках головы и шеи (височная, общая сонная артерии), на верхней конечности (плечевая, лучевая артерии), нижней конечности (бедренная, подколенная, задняя большеберцовая артерии, артерия тыла стопы). При атеросклеротическом поражении артерия прощупывается вне пульсовой волны в виде плотного, трудносжимаемого тяжа. При пальпации живота обращают внимание на пульсацию брюшной аорты. Пульс определяют в следующих местах: на височной артерии — спереди от козелка ушной раковины; на бифуркации общей сонной

артерии — позади угла нижней челюсти, на лучевой артерии — на ладонной поверхности лучевой стороны предплечья на 2—3 см проксимальнее линии лучезапястного сустава; на плечевой артерии — во внутреннем желобке двуглавой мышцы; на артерии тыла стопы — между I и II плюсневыми костями; на задней большеберцовой артерии — между задненижним краем внутренней лодыжки и ахилловым сухожилием; на подколенной артерии — в глубине подколенной ямки при положении больного на животе и при согнутой в коленном суставе под углом 120° голени; на бедренной артерии — ниже паховой связки, на 1,5—2 см кнутри от ее середины; на брюшной аорте — по средней линии живота выше и на уровне пупка.

Аускультация сосудов является обязательным компонентом обследования больных. В норме над магистральными артериями выслушивается тон удара пульсовой волны, при стенозе или аневризматическом расширении артерий возникает систолический шум. Аускультацию проводят над проекцией сонных и подключичных артерий, брахиоцефального ствола, позвоночных артерий, восходящей и брюшной аорты, чревного ствола, почечных, подвздошных и бедренных артерий. При этом шумы с левой подключичной артерии выслушивают сзади грудиноключично-сосцевидной мышцы, у места ее прикрепления к ключице. Справа в этой же точке можно определить шум с брахиоцефального ствола. Шумы с позвоночных артерий проецируются на 2 см проксимальнее середины ключицы, с восходящей аорты — во втором межребрье справа от грудины. По средней линии живота под мечевидным отростком выслушивается шум с чревного ствола при его стенозе. По параректальной линии на середине расстояния между горизонтальными линиями, мысленно проведенными через мечевидный отросток и пупок, выслушивается шум с почечных артерий. По средней линии на уровне пупка и выше локализуются шумы с брюшной аорты. Шум с подвздошных артерий проецируется по линии, соединяющей брюшную аорту с точкой, расположенной на границе внутренней и средней трети паховой связки. Аускультацию бедренной и общей сонной артерий производят в местах, где определяется их пульсация. При выслушивании сосудов шеи следует различать шумы от пульса артерии и сердечные шумы, интенсивность которых возрастает по мере приближения к сердцу. При аневризмах сосудов и артериовенозных свищах максимальная интенсивность шумов отмечается в местах их локализаций.

Определение артериального давления целесообразно производить на четырех конечностях. При измерении артериального давления на ноге на бедро накладывают манжетку от сфигмоманометра и в положении больного на животе выслушивают тоны Короткова над подколенной артерией. Можно определять только систолическое давление, пальпируя первые пульсовые колебания одной из артерий стоп после выпуска воздуха из раздутой манжетки. В норме давление на нижних конечностях равно давлению на верхних или на 20 мм рт. ст. выше. Разница в давлении на симметричных конечностях более 30 мм рт. ст. свидетельствует о нарушении артериальной проходимости. Высокое систолическое давление на верхних конечностях при его резком снижении или отсутствии на нижних конечностях характерно для коарктации аорты.

Инструментальная диагностика. *Реография* — наиболее доступный и простой метод. Она основана на регистрации колебаний электрического сопротивления тканей, меняющегося в зависимости от кровенаполнения конечности! Реографическая кривая в норме (рис. 18.1) характеризуется крутым и быстрым повышением пульсовой волны (AB), четкой вершиной (B), наличием двух дополнительных зубцов (D, F) в нисходящей части (катакрота). С ее помощью можно определить время распространения пульсовой волны

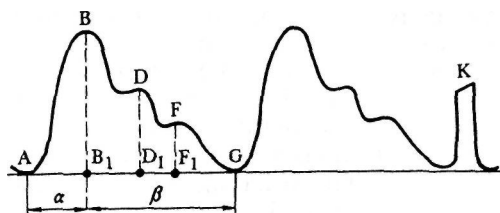


Рис 18.1. Реограмма (норма). Объяснение в тексте.

физиологии кровотока. В основу метода был положен известный принцип Доплера, согласно которому ультразвуковой сигнал изменяет свою частоту при отражении от движущихся частиц (элементов крови). Метод основан на регистрации разности частот посылаемого и отраженного ультразвукового сигнала, которая изменяется пропорционально скорости кровотока. УЗДГ позволяет изучать движущиеся структуры (потoki крови): производить графическую регистрацию кровотока, количественную и качественную оценку его параметров, измерять регионарное артериальное давление.

Ультразвуковое сканирование в реальном масштабе времени дает информацию об анатомии сосудов. Для получения изображения используется свойство отражения ультразвуковой волны от сред с различным акустическим сопротивлением. Таким образом удается получить информацию не только о просвете, но и о состоянии стенки сосуда, окружающих тканях и происходящих в них морфологических изменениях, определить причины нарушения кровообращения.

Дальнейшее совершенствование средств ультразвуковой диагностики предопределило появление дуплексного сканирования (ДС) — метода, который сочетает в себе возможности анатомического и функционального исследования сосудов. В приборах ДС используются как свойство отражения ультразвуковой волны, так и свойство изменения ее частоты. С возникновением ДС появилась возможность одновременно и визуализировать изучаемый сосуд, и получать физиологическую информацию о параметрах кровотока.

В последние годы возможности ДС были расширены за счет новых технологий с использованием эффекта Доплера. Это эхо-доплеровская цветная визуализация кровотока или цветное доплеровское картирование (ЦДК) потока. ЦДК представляет собой обычное двухмерное изображение в серой шкале в реальном времени, на которое накладывается информация о доплеровском сдвиге частот, представленная в цвете. Сигналы, отражающиеся от неподвижных тканей, представляются в серой шкале. Если вернувшийся эхо-сигнал имеет частоту, отличающуюся от посланной датчиком, то наблюдается доплеровское смещение, связанное с движением объекта (эффект Доплера). В любом месте, где был обнаружен доплеровский сдвиг частот, его направление, средняя величина и отклонение представляются в цветовом коде. Разноцветное кодирование потока облегчает поиск сосудов, позволяет быстро дифференцировать артерии и вены, проследить анатомические изменения просвета и стенки сосуда, судить о направлении кровотока, получать изображение мелких, разветвленных сосудов.

Компьютерная томография основана на получении послойных поперечных изображений человеческого тела с помощью вращающейся вокруг него рентгеновской трубки. Она позволяет визуализировать поперечные сечения

(а), скорость максимального кровенаполнения исследуемого сегмента (p) и ряд других показателей, среди которых наиболее информативным является величина реографического индекса — производная от отношения амплитуды основной волны реографической кривой ($B-V$) к высоте калибровочного сигнала (K).

Ультразвуковая доплерография (УЗДГ) несет информацию о

аорты и устьев ее ветвей (подвздошных, брыжеечных, почечных артерий, чревного ствола, брахиоцефальных артерий), судить о состоянии их стенок, взаимоотношениях с окружающими тканевыми структурами. Для исследования сосудов (КТ-ангиографии) используются спиральные или электронно-лучевые компьютерные томографы, которые позволяют получать большое количество срезов за минимальное время. Тем самым появляется возможность изучать быстро протекающие динамические процессы, в том числе движение болюса контрастного вещества в артериях. Для получения изображений артерий внутривенно при помощи автоматического шприца вводят неонный контрастный препарат. Визуализация осуществляется в артериальную фазу введения контраста с учетом времени его циркуляции.

Магнитно-резонансная томография сосудов (МР-ангиография) дает возможность проводить исследования сосудов без введения контрастных веществ в нескольких взаимно перпендикулярных плоскостях. Развитию техники МРА способствовали наблюдения, показывающие, что движущийся поток при некоторых условиях может вызывать изменения МР-сигнала. В результате были разработаны программы, предназначенные для изучения сосудистых структур, нацеленные на усиление сигнала потока крови с одновременным погашением сигнала от неподвижных тканей. Для получения МР-изображения более высокого качества рекомендуется исследование на фоне введения контрастных средств (парамагнетиков). При проведении КТ-или МР-ангиографии существует возможность последующей реконструкции двухмерных изображений в трехмерные. Отдельные срезы изучаются последовательно, с переходом от одного к другому. Информация, полученная по каждому срезу, сохраняется. Затем при помощи компьютеризированной рабочей станции из серии срезов создается трехмерная модель изучаемого сегмента сосудистого русла, на которой отчетливо видна анатомия и топография исследуемых участков. Производя "вращение" объекта, можно исследовать интересные зоны в различных плоскостях, под разным углом зрения, а также проводить "виртуальную ангиоскопию" — заглянуть внутрь изучаемого сосуда.

Рентгеноконтрастная ангиография — рентгенологическое исследование с контрастными препаратами, вводимыми в просвет сосуда. По способу введения различают: 1) пункционную ангиографию, при которой контрастное вещество вводят непосредственно в одну из периферических артерий (бедренную, плечевую), пунктируя их через кожу; 2) аортоартериографию по Сельдингеру, при которой в тот или иной отдел аорты ретроградно через периферическую артерию (бедренную, плечевую) проводят специальный рентгеноконтрастный катетер, устанавливаемый в устье изучаемой артерии, и вводят контрастное вещество, выполняя серию снимков; 3) транслюмбальную аортографию, при которой аорту пунктируют специальной иглой на уровне XII грудного или I поясничного позвонков. Аортоартериография по Сельдингеру является предпочтительным способом контрастирования.

С помощью ангиографических установок нового поколения можно получать дигитальное (цифровое) субтракционное изображение артерий после введения сравнительно небольших доз контрастного вещества. В основе дигитальной субтракционной ангиографии лежит принцип компьютерного вычитания (субтракции) изображений, записанных в памяти компьютера — снимков до и после введения в сосуд рентгеноконтрастного вещества. Благодаря этому достигается высокое качество изображений, уменьшается количество вводимого контрастного вещества, появляется возможность внутривенного контрастирования без пункции или катетеризации артерий.

18.2. Общие принципы лечения заболеваний артерий

Существует несколько способов уменьшения или полного устранения симптомов ишемии и предотвращения прогрессирования сосудистой окклюзии:

- *нехирургические методы* лечения (устранение факторов риска, тренировочная ходьба и фармакологическая терапия);
- *хирургические методы* лечения (эндартерэктомия, шунтирование, протезирование, операции на симпатической нервной системе и др.);
- *интервенционные радиологические* (рентгеноэндоваскулярные) вмешательства (баллонная дилатация, установка стента, эндопротезирование).

Противопоказаниями к оперативному лечению служат септическое состояние, инфаркт миокарда, нарушение мозгового кровообращения, сердечная недостаточность, низкий резерв коронарного кровообращения, дыхательная, почечная, печеночная недостаточность и другие общие заболевания.

Хирургические методы лечения. Классические реконструктивные оперативные вмешательства можно разделить на четыре группы: 1) эндартерэктомия — операция с удалением пораженной интимы; 2) шунтирование; 3) протезирование; 4) эндолуминая дилатация, дилатация с установкой стента.

Больным с сегментарными окклюзиями артерий, не превышающими по протяженности 7—9 см, показана эндартерэктомия. Операция заключается в артериотомии и удалении измененной интимы вместе с атеросклеротическими бляшками и тромбом. Операцию можно выполнить как закрытым (из поперечного разреза артерии), так и открытым способом (рис. 18.2; 18.3). При закрытом способе имеется опасность повреждения инструментом наружных слоев артериальной стенки. Кроме того, после удаления интимы в просвете сосуда могут остаться ее обрывки, благоприятствующие развитию тромбоза. Вот почему предпочтение следует отдавать открытой эндартерэктомии, при которой производят продольную артериотомию над облитерированным участком артерии и под контролем зрения удаляют измененную интиму с тромбом. Для предупреждения сужения просвет рассеченной артерии может быть расширен путем вшивания заплаты из стенки подкожной вены. При операциях на артериях крупного калибра используют заплаты из синтетических тканей (политетрафторэтилен). Некоторые хирурги применяют ультразвуковую эндартерэктомию.

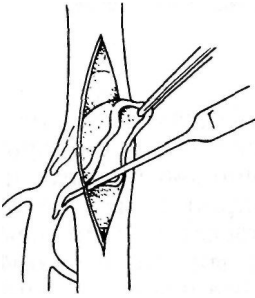
Эндартерэктомия противопоказана при значительной длине окклюзии, выраженном кальцинозе сосудов. В этих случаях показано шунтирование или протезирование (резекция пораженного участка артерии с замещением его синтетическим или биологическим протезом).

Для коррекции протяженных поражений наибольшее распространение получили операции анатомического и экстраанатомического шунтирования. Смысл шунтирующих операций заключается в восстановлении кровотока в обход пораженного участка артерии. Анастомозы формируются с относительно интактными сегментами артериального русла проксимальнее и дистальнее стеноза или окклюзии по типу "конец шунта в бок артерии". В качестве шунтов используются синтетические и биологические протезы (вены, артерии, лиофилизированные артерии).



Рис. 18.2. Закрытая эндартерэктомия.

Рис. 18.3. Открытая эндартерэктомия.



В случаях, когда требуется резекция пораженного участка аорты или артерии, выполняют операцию протезирования соответствующими протезами.

Эндоваскулярные вмешательства. Подобные операции имеют ряд преимуществ перед классическими хирургическими методами при поражениях небольшой протяженности (до 10 см), большом диаметре сосудов (более 5 мм) и хорошем дистальном русле.

Чрескожная транслюминальная баллонная ангиопластика (эндоваскулярная дилатация). Современные приспособления для чрескожной транслюминальной ангиопластики представляют собой жесткий баллон, способный выдерживать давление в 5–20 атм, смонтированный на двухканальном катетере (один канал предназначен для введения контраста и перемещения катетера по проводнику, другой — для раздувания баллона). Под рентгенотелевизионным контролем в просвет артерии вводится проводник, который продвигается в дистальные отделы к суженному участку. По проводнику вводят баллонный катетер. Установив баллон в зоне сужения, в нем повышают давление с помощью жидкости и достигают дилатации сосуда (рис. 18.4). Патоморфологический механизм, на котором основана баллонная ангиопластика, состоит в разрыве и фрагментации либо механическом раздавливании атеросклеротической бляшки, растяжении артериальной стенки. Вызванные дилатацией повреждения стенки сосуда постепенно заживают, а просвет артерии остается более широким в течение длительного периода. Суть метода лазерной ангиопластики состоит в реканализации артерии путем выпаривания атеросклеротических бляшек. Для их удаления используют также артерэктомические катетеры, позволяющие удалять бляшки со стенок артерии, и роторную дилатацию, при которой бляшки из суженного участка артерии "высверливают" роторным катетером и таким образом восстанавливают магистральный кровоток.

В последнее десятилетие широкое применение в клинической практике получили методы *эндоваскулярной установки стента или эндопротеза*. Стенты представляют собой тонкую сетку из металлических нитей. Будучи смонтированными на специальном приспособлении (например, на баллонном катетере), стенты в свернутом состоянии вводят в стенозированный участок артерии под рентгенотелевизионным контролем. Затем после расширения сосуда баллоном стент сдвигают с проводника. В суженном участке он расширяется (рис. 18.5). Расширенный металлический стент обладает достаточной прочностью для того, чтобы выдержать противодействие артериальной стенки и сохранить достигнутое расширение просвета сосуда.

Эндопротез представляет собой герметичное устройство из плотного синтетического материала. Верхний и

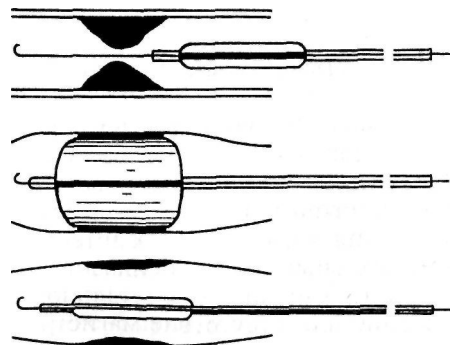


Рис. 18.4. Баллонная ангиопластика (схематическое изображение).

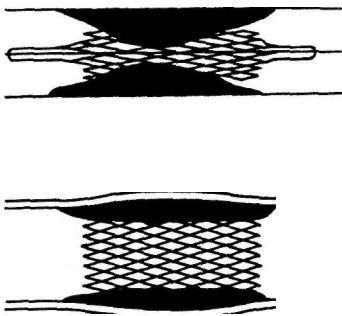


Рис. 18.5. Эндоваскулярная установка стента (схематическое изображение).

нижний концы его имеют специальные крючковидные шипы, с помощью которых они при расправлении стентом прочно фиксируются к артериальной стенке. Эндопротезы вводят через артериотомическое отверстие. Они используются при аневризме артерий для выключения аневризматического мешка из циркуляции. Эндопротез позволяет избежать открытого вмешательства на самой аневризме;

при лечении окклюзионных поражений может ограничивать гиперплазию интимы вдоль оси реконструируемого сосуда.

Осложнения. Самым распространенным осложнением после ангиографии, интервенционных и оперативных вмешательств является кровотечение и гематома. После реконструктивных операций на магистральных артериях в 2—5,4 % случаев возникают ложные аневризмы анастомозов. Основными причинами, приводящими к образованию аневризм, являются следующие: несостоятельность швов анастомоза, истончение стенки измененной артерии, дефекты протеза и шовного материала, артериальная гипертензия, местные воспалительные изменения, прогрессирование атеросклеротического процесса в зоне реконструкции.

Стеноз анастомоза (рестеноз реконструированной артерии), формирующийся в позднем послеоперационном периоде, исследователи связывают с гиперплазией "неоинтимы". Истинная природа этой реакции окончательно не установлена; выделяют такие этиологические факторы, как гемодинамическое воздействие, несовершенство эластических свойств протеза, неправильная конфигурация анастомоза.

Тромбоз шунта реконструированной артерии в большинстве случаев развивается вследствие ухудшения состояния путей оттока крови или стенозов анастомоза на фоне гиперплазии интимы и прогрессирования основного заболевания. Повторные вмешательства позволяют добиться десятилетней проходимости шунтов в 70 % случаев.

Осложнениями после эндоваскулярных вмешательств могут быть сосудистый спазм, диссекция артериальной стенки, эмболия дистального русла, тромбозы, резидуальные (неустраненные) стенозы, перфорация артерии, неполная фиксация протеза или стента с миграцией устройства или подтеканием крови.

18.3. Врожденные пороки

Гипоплазия, аплазия сосудов — относятся к числу врожденных заболеваний и пороков развития периферических кровеносных сосудов (ангиодисплазий), причиной которых являются нарушения, возникающие при их формировании в процессе эмбриогенеза. В изолированном виде гипоплазия и аплазия магистральных артерий встречаются редко. Клиническая картина артериальных ангиодисплазий характеризуется симптомами хронической ишемии. При инструментальном исследовании обычно выявляется резкое сужение или отсутствие магистральной артерии в пораженном сегменте.

Фиброзно-мышечная дисплазия является врожденным заболеванием, характеризующимся дефицитом эластических волокон и изменением гладкомышечных клеток. При фиброзно-мышечной дисплазии возможно поражение всех слоев артериальной стенки, однако основные изменения локализуются в меди. При этом могут обнаруживаться утолщения, фиброз и гиперплазия гладкомышечных клеток, аневризмы или расщепляющиеся аневризмы. В среднем слое отмечается изменение эластических волокон и поражение пограничных мембран. Сужение просвета обусловлено изменениями меди с образованием ограниченных сужений, мышечных шпор или аневризм, вследствие чего артерия приобретает четкообразный вид. Заболевание наиболее часто поражает средний сегмент почечных артерий, однако дисплазию обнаруживают также в чревном стволе, верхней брыжеечной, наружной подвздошной, сонной и позвоночной артериях.

Артериовенозные дисплазии — порок развития кровеносных сосудов, при котором имеются патологические соустья между артериями и венами (врожденные артериовенозные фистулы). Они встречаются редко и локализуются чаще на конечностях, но могут располагаться на голове, шее, лице, в легких, головном мозге, органах брюшной полости.

Различают генерализованную форму поражения того или иного сегмента конечности и локальную (туморозную), располагающуюся чаще на голове. Артериовенозные дисплазии могут сочетаться с другими пороками развития, например с гемангиомой кожи, лимфангиомой, аплазией и гипоплазией глубоких вен и т. д.; часто бывают множественными, имеют разнообразный калибр и форму. В зависимости от диаметра различают макрофистулы, заметные невооруженным глазом, и микрофистулы, выявляемые только при гистологическом исследовании тканей конечности.

Патологическая физиология кровообращения. Значительная часть артериальной крови при наличии свищей поступает в венозное русло, минуя капиллярную сеть, поэтому возникает тяжелая гипоксия тканей, нарушение обменных процессов. Стойкие анатомические изменения конечности у детей наступают чаще к 10—12 годам, становясь причиной инвалидности. Из-за венозной гипертензии увеличивается нагрузка на правые отделы сердца, развивается гипертрофия сердечной мышцы, увеличиваются ударный и минутный объем сердца. По мере прогрессирования заболевания сократительная функция миокарда начинает ослабевать, происходит миогенная дилатация сердца с расширением его полостей.

Клиническая картина зависит от локализации соустьев и обусловлена нарушениями регионарного кровообращения и центральной гемодинамики.

При артериовенозных свищах малого круга кровообращения развивается синдром хронической гипоксии, степень которого зависит от объема сброса венозной крови в артериальную систему. При величине сброса свыше 50% объема малого круга появляются одышка, сердцебиение, цианоз, деформация пальцев в виде "барабанных палочек". Над пораженным легким может выслушиваться систолодиастолический шум.

При локализации свищей в органах брюшной полости (печень, селезенка, желудочно-кишечный тракт) и значительном объеме артериовенозного сброса формируется синдром внепеченочной портальной гипертензии, проявляющийся спленомегалией, варикозным расширением вен пищевода и кардии, желудочно-кишечными кровотечениями. При локализации свища в сосудах лица и шеи появляется шум в голове на стороне поражения.

Основными симптомами патологических соустьев в нижних конечностях являются гипертрофия и удлинение пораженной конечности, гипергидроз, варикозное расширение вен и обширные сине-багровые пятна, боль при

физической нагрузке, усталость и чувство тяжести в конечностях (болезнь Паркса Вебера, Рубашова). Для врожденных артериовенозных свищей типичны повышение температуры кожи в области поражения, непрерывный систолодиастолический шум в том или ином сегменте либо на всем протяжении конечности вдоль проекции сосудистого пучка. Нарушения микроциркуляции приводят к развитию дерматитов, образованию язв и некрозов дистальных отделов конечности. Из язв могут возникать повторные кровотечения.

При значительном сбросе артериальной крови в венозное русло развивается сердечная недостаточность, проявляющаяся одышкой, сердцебиениями, аритмией, отеками, развитием застойной печени, асцита, анасарки. Патномоничным признаком артериовенозных свищей является систолодиастолический шум в зоне расположения свища и урежение пульса после пережатия приводящей артерии (симптом Добровольского, наблюдающийся и при аневризмах артерий). Реографическая кривая, записанная с сегмента конечности, где расположены артериовенозные свищи, характеризуется высокой амплитудой, отсутствием дополнительных зубцов на катакрате, увеличением реографического индекса. В дистальных сегментах конечности амплитуда кривой снижена.

Наиболее важным методом диагностики врожденных артериовенозных свищей является ангиография. Отмечается одновременное заполнение артериального и венозного русла, расширение просвета приводящей артерии, обеднение сосудистого рисунка дистальнее расположения свища и усиление контрастирования мягких тканей в области поражения, иногда — с образованием зон скопления контрастного вещества. Эти признаки составляют основу ангиографической диагностики врожденных артериовенозных свищей.

Лечение. Операция заключается в перевязке всех сосудов, образующих патологические соустья. При множественных свищах производят скелетизацию магистральной артерии с перевязкой и рассечением отходящих от нее ветвей в сочетании с сужением приводящей артерии.

В последние годы в лечении данного порока используют методику эндоваскулярной окклюзии (эмболизации) патологических соустьев специальными эмболами. Процедура производится путем суперселективной катетеризации артериальной ветви, питающей зону артериовенозной мальформации. В качестве эмболизирующего материала могут быть использованы металлические спирали и кольца, баллоны, силиконовые сферы, тканевые клеи и гели и др. Тем больным, у которых изменения конечности настолько велики, что функция ее полностью утрачена, производят ампутацию.

Коарктация аорты. Коарктация представляет собой врожденное сегментарное сужение аорты, создающее препятствие кровотоку в большом круге кровообращения. Заболевание у мужчин встречается в 4 раза чаще, чем у женщин.

Этиология и патогенез. Причина развития коарктации аорты заключается в неправильном слиянии аортальных дуг в эмбриональном периоде. Сужение располагается у места перехода дуги аорты в нисходящую аорту. Проксимальнее места сужения артериальное давление повышено (гипертензия), дистальнее — понижено (гипотензия). Это приводит к развитию компенсаторных механизмов, направленных на нормализацию гемодинамических нарушений: увеличению ударного и минутного объема сердца, гипертрофии миокарда левого желудочка, расширению сети коллатералей. При хорошем развитии коллатеральных сосудов в нижнюю половину тела поступает достаточное количество крови. Это объясняет отсутствие у детей значительной артериальной гипертензии. В период полового созревания на фоне быстрого роста организма имеющиеся коллатерали не в состоянии обеспечить аде-

кватный отток крови в нижнюю часть тела. В связи с этим артериальное давление проксимальнее места коарктации резко повышается, а в дистальном отделе понижается. В патогенезе гипертензионного синдрома имеет значение уменьшение пульсового давления в почечных артериях. Ишемия почки стимулирует функцию юкстамедуллярного аппарата почек, ответственного за включение вазопрессорного ренин-ангиотензин-альдостеронового механизма.

Патологоанатомическая картина. Сужение аорты располагается, как правило, дистальнее места отхождения левой подключичной артерии. Протяженность суженного участка составляет 1—2 см. При гистологическом исследовании участка коарктации выявляют уменьшение количества эластических волокон, замещение их соединительной тканью. Проксимальнее сужения восходящая аорта и ветви дуги аорты расширяются. Значительно увеличивается диаметр и истончаются стенки артерий, участвующих в коллатеральном кровообращении, что предрасполагает к образованию аневризм. Последние нередко возникают и в артериях головного мозга, чаще у больных старше 20 лет. От давления расширенных и извитых межреберных артерий на нижних краях ребер образуются узур.

Клиническая картина и диагностика. До периода полового созревания заболевание часто протекает в стертой форме. В последующем у больных появляются головные боли, плохой сон, раздражительность, тяжесть и ощущение пульсации в голове, носовые кровотечения, ухудшается память и зрение. Из-за перегрузки левого желудочка пациенты испытывают боль в области сердца, сердцебиение, перебои, иногда одышку. Недостаточное кровоснабжение нижней половины тела становится причиной быстрой утомляемости, слабости, похолодания нижних конечностей, болей в икроножных мышцах при ходьбе.

При осмотре выявляют диспропорцию в развитии мышечной системы верхней и нижней половин тела. Мышцы плечевого пояса гипертрофированы, отмечается усиленная пульсация подмышечной, плечевой, межреберных и подлопаточных артерий, более заметная при поднятых руках. Всегда видна усиленная пульсация сосудов шеи, в подключичной области и яремной ямке. При пальпации отмечают хорошую пульсацию на лучевых артериях и ослабление либо отсутствие ее на нижних конечностях.

Для коарктации аорты характерны высокие цифры систолического артериального давления на верхних конечностях, составляющие у больных в возрасте 16—30 лет в среднем 180—190 мм рт. ст., при умеренном повышении диастолического давления (до 100 мм рт. ст.). Артериальное давление на нижних конечностях или не определяется, или более низкое, чем на верхних конечностях; диастолическое соответствует норме. При перкуссии выявляют смещение границы относительной тупости сердца влево, расширение сосудистого пучка. При аускультации над всей поверхностью сердца определяют грубый систолический шум, который проводится на сосуды шеи, в межлопаточное пространство и по ходу внутренних грудных артерий. Над аортой выслушивается акцент II тона.

Данные реовазографии указывают на существенную разницу в кровенаполнении верхних и нижних конечностей. В то время как на верхних конечностях реографические кривые характеризуются крутым подъемом и спуском, а также высокой амплитудой, на нижних конечностях они имеют вид пологих волн небольшой высоты.

Ряд признаков, присущих коарктации аорты, выявляют при рентгеноскопии. У больных старше 15 лет определяют волнистость нижних краев III—VIII ребер вследствие образования узур. В мягких тканях грудной стен-

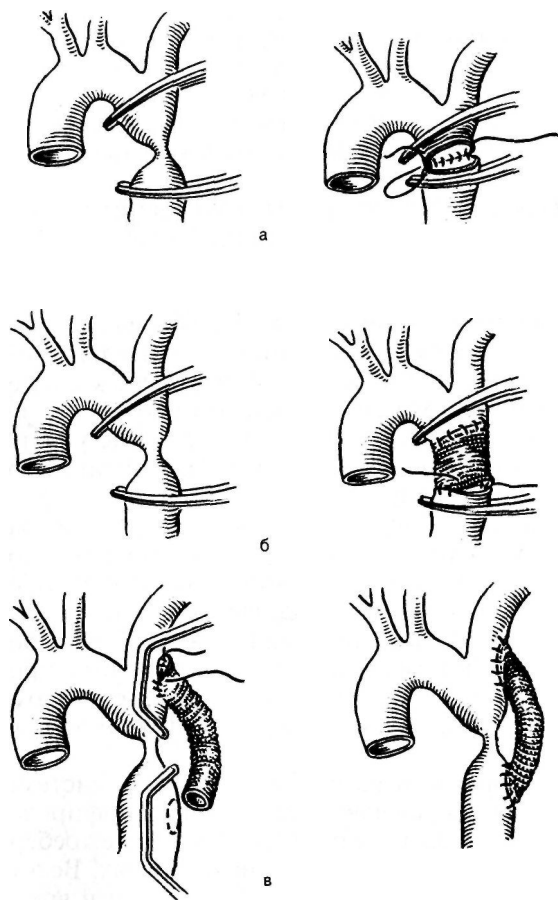


Рис. 18.6. Операции при коарктации аорты. Объяснение в тексте.

является сердечная недостаточность, кровоизлияние в мозг, разрыв аорты или аневризм различной локализации. Лечение только хирургическое. Оптимальным для проведения операции является возраст 6–7 лет.

При коарктации аорты существует четыре типа оперативных вмешательств.

1. Резекция суженного участка аорты с последующим наложением анастомоза конец в конец; это выполнимо в том случае, если после резекции измененного участка без натяжения удастся сблизить концы аорты (рис. 18.6, а).

2. Резекция коарктации с последующим протезированием — показана при большой длине суженного сегмента аорты или аневризматическом ее расширении (рис. 18.6, б).

3. Истмопластика. При прямой истмопластике место сужения рассекают продольно и сшивают в поперечном направлении с целью создания достаточного просвета аорты. При непрямой истмопластике в аортотомическое отверстие вшивают заплату из синтетической ткани.

4. Шунтирование с использованием синтетического протеза является

ки выявляют тяжи и пятнистость — тени расширенных артерий. В прямой проекции определяют расширение тени сердца влево за счет гипертрофии левого желудочка, сглаженность левого и выбухание правого контура сосудистого пучка. При исследовании во II косой проекции наряду с увеличением левого желудочка сердца выявляют выбухание влево тени расширенной восходящей аорты.

Для диагностики коарктации применяют УЗИ сердца и аорты. Рентгеноконтрастная КТ- и МР-ангиография помогают уточнить диагноз. На аортограммах выявляют сужение аорты, локализуемое на уровне IV–V грудных позвонков, значительное расширение ее восходящего отдела и левой подключичной артерии, достигающей зачастую диаметра дуги аорты, хорошо развитую сеть коллатералей, через которые ретроградно заполняются межреберные и верхние надчревные артерии.

Лечение. Средняя продолжительность жизни больных с коарктацией аорты около 30 лет. Причиной смерти является

операцией выбора при значительной длине суженного участка коарктации, кальцинозе или резком атеросклеротическом изменении стенки аорты. Шунтирование применяется сравнительно редко (рис. 18.6, в).

Синдром атипичной коарктации аорты характеризуется наличием стеноза необычной локализации — в грудной или брюшной аорте. Причиной атипичной коарктации могут служить неспецифический аортоартериит или врожденная сегментарная гипоплазия. На долю атипично расположенных коарктаций приходится 0,5—3,8 %. Различают стенозы среднегрудной, диафрагмальной, интервисцеральной, интерренальной и инфраренальной локализации. Аортоартериит обычно поражает нисходящую грудную аорту дистальнее левой подключичной артерии вплоть до уровня диафрагмы. У части больных в процесс вовлекаются брюшная аорта и ее ветви. Компенсация кровотока осуществляется через париетальные и висцеральные пути, однако при аортоартериите коллатеральная сеть развита хуже в связи с окклюзией многих коллатералей.

Клиническая картина. При всех локализациях сужения аорты, кроме инфраренального, развивается артериальная гипертензия. Генез ее обусловлен изменением характера магистрального почечного кровотока, ишемией почки. В отличие от типичной коарктации аорты у больных регистрируется значительное повышение диастолического давления. Кроме того, синдром атипичной коарктации может дополняться симптомами хронической ишемии органов пищеварения, тазовых органов, нижних конечностей. При аортоартериите, как правило, присоединяются общие симптомы, свойственные воспалительным процессам. При осмотре не отмечается выраженной гипертрофии плечевого пояса и гипотрофии нижних конечностей.

В диагностике ведущее место принадлежит ультразвуковому исследованию и ангиографии. Традиционную аортоартериографию необходимо выполнять в двух проекциях для выявления сужения висцеральных ветвей.

Лечение. Наличие синдрома коарктации является показанием к операции. Противопоказанием служит острое или подострое течение аортоартериита. Для ликвидации стеноза аорты и устранения коарктационного синдрома возможны следующие виды реконструктивных операций: 1) резекция суженного сегмента аорты с замещением его синтетическим протезом; 2) шунтирование аорты в обход суженного сегмента; 3) боковая пластика аорты с помощью "заплаты" из синтетического материала. При поражении ветвей брюшной аорты необходима одновременная реваскуляризация ишемизированных органов.

18.4. Патологическая извитость артерий (кинкинг)

Заболевание характеризуется удлинением и резкой извитостью артерий с образованием перегибов и нарушением проходимости. По форме принято различать С-образную, S-образную извитость и петлеобразование (рис. 18.7). Последнее наиболее неблагоприятно в плане развития гемодинамических нарушений. Обычно кинкинг возникает при сочетании атеросклероза и артериальной гипертензии и чаще всего локализуется во внутренней сонной артерии, обычно — перед входом в череп. Кроме того, могут поражаться позвоночные, подключичные артерии и брахиоцефальный ствол. В артериях нижних конечностей этот вид нарушения кровообращения встречается значительно реже и имеет меньшее клиническое значение, нежели в брахиоцефальных сосудах.

Патологическая физиология кровообращения в области изгибов характе-

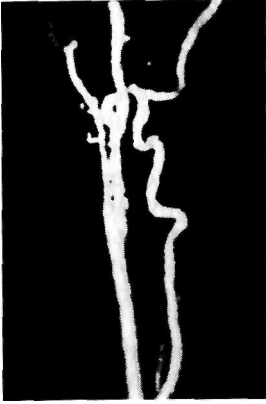


Рис. 18.7. Патологическая извитость (петля) внутренней сонной артерии. МР-ангиограмма.

ризуется ускорением частиц, движущихся по наружному краю сосуда. Значимое нарушение гемодинамики наблюдается в месте перегиба, где образуется острый угол. Тогда появляется турбулентный кровоток и градиент скорости между приводящим и отводящим коленами, линейная скорость кровотока увеличивается, диаметр просвета в месте изгиба уменьшается. Извитость под прямым или тупым углом, как правило, не является гемодинамически значимой. Изучение патологически извитых артерий существенно облегчают трехмерные КТ- и МР-изображения.

Лечение. Операции при патологической извитости заключаются в резекции пораженного сегмента с последующим прямым анастомозом конец в конец.

18.5. Гемангиомы

Гемангиомы — доброкачественные опухоли, развивающиеся из мелких кровеносных сосудов.

Патологоанатомическая картина. Различают капиллярные, кавернозные, рацемозные и смешанные формы гемангиом.

Капиллярные гемангиомы поражают только кожу конечностей и других частей тела, состоят из расширенных, извитых, тесно расположенных капилляров, выстланных хорошо дифференцированным эндотелием.

Кавернозные гемангиомы состоят из расширенных кровеносных сосудов и множества разнообразных по размерам полостей, выстланных одним слоем эндотелия, наполненных кровью и сообщающихся друг с другом анастомозами.

Рацемозные гемангиомы представляют собой аномалию развития сосудов в виде сплетения утолщенных, расширенных и змеевидно извитых сосудов, среди которых часто встречаются обширные кавернозные полости. Обе последние формы гемангиом располагаются не только в коже и подкожной клетчатке, но и в глубже лежащих тканях, включая мышцы и кости. Возможно озлокачествление гемангиом.

Клиническая картина и диагностика. Окраска кожи в области гемангиомы изменена от красной до темно-фиолетовой. При капиллярных гемангиомах она ярко-красная, а при поверхностно расположенных кавернозных и рацемозных ангиомах варьирует от синюшной до ярко-багровой. Температура кожи в области расположения гемангиом повышена, что объясняется усиленным притоком артериальной крови и большей васкуляризацией. Поверхностно расположенные кавернозные и рацемозные гемангиомы обычно мягкой консистенции, напоминают легко сжимаемую губку.

Осложнениями гемангиом, расположенных в толще кожи и подкожной клетчатки, являются трофические изменения и кровотечения, возникающие чаще при травмах. Кровотечения бывают значительными, если опухоль сообщается с крупными сосудами.

Основными симптомами глубоких гемангиом, прорастающих мышцы и

кости, являются боли в пораженной конечности, обусловленные сдавлением или вовлечением в патологический процесс нервных стволов. При пальпации выявляют опухоль мягкоэластической или плотноэластической консистенции без четких границ. При артериальных рацемозных гемангиомах иногда удается заметить пульсацию припухлости, пальпаторно определить симптом "кошачьего мурлыканья". Обширные гемангиомы нередко сочетаются с врожденными артериовенозными свищами, сопровождаются гипертрофией мягких тканей, некоторым удлинением конечности, нарушением ее функции.

Диагностика гемангиом основывается на клинических данных, результатах дополнительных методов исследования, среди которых наиболее информативным является ангиография. Она позволяет выявить строение опухоли, ее протяженность и связь с магистральными артериями. Для уточнения состояния глубоких вен пораженной конечности, возможной связи их с гемангиомами применяют флебографию.

При рентгенологическом исследовании костей конечности в случае давления сосудистой опухоли на костную ткань на рентгенограммах обнаруживают неровность контуров кости, истончение коркового слоя, костные дефекты, иногда остеопороз с мелкими очагами разрежения.

Лечение. При консервативном лечении применяют криотерапию, электрокоагуляцию, вводят склерозирующие препараты непосредственно в гемангиому. Хирургическое лечение состоит в иссечении гемангиом. Удаление глубоко расположенных и обширных гемангиом связано с риском массивного кровотечения, поэтому в профилактических целях оправдана предварительная перевязка или эмболизация артерий, питающих сосудистую "опухоль", прошивание и обшивание гемангиом. В ряде случаев проводят комбинированное лечение, которое начинают с введения в сосудистую опухоль склерозирующих средств, в последующем применяют криотерапию, повторную эмболизацию приводящих сосудов.

18.6. Травмы артерий

Принято различать открытые и закрытые повреждения сосудов. При открытых повреждениях нарушается целостность кожных или слизистых покровов, имеется инфицированная рана. Обычно открытые повреждения сопровождаются то более, то менее обильным наружным кровотечением. Ранения артерий огнестрельным оружием принципиально отличаются от колотых и резаных ранений механизмом повреждения и более обширным разрушением мягких тканей и нарушением функций расположенных рядом нервов и органов. Огнестрельная рана нуждается в срочной хирургической обработке с вмешательством на поврежденном сосуде.

Закрытые повреждения встречаются при тупой травме мягких тканей. Для них характерны кровоизлияния по ходу сосудисто-нервного пучка, образование обширных гематом, которые могут сдавливать окружающие структуры и вызывать дополнительные функциональные расстройства.

Чаще других повреждаются бедренные, плечевые артерии и артерии предплечья.

Патологоанатомическая картина. При открытых повреждениях раневое отверстие в стенке сосуда является непосредственным продолжением раневого канала. Различают три степени повреждения:

I степень. Ранение стенки сосуда без вскрытия просвета его (контузия артерии) и кровотечения. На месте повреждения стенки может позднее развиться аневризма;

II степень. Ранение всех слоев стенки со вскрытием просвета сосуда, но без полного пересечения последнего. Рана в стенке сосуда может сопровождаться опасным для жизни кровотечением либо затромбироваться, что ведет к остановке кровотечения;

III степень. Полное пересечение артерий с массивным кровотечением. За счет вворачивания интимы в некоторых случаях кровотечение может остановиться.

При закрытых повреждениях артерий вследствие тупой травмы также различают:

повреждение только интимы (I степень);

повреждение интимы и мышечной оболочки (II степень);

повреждение всех слоев сосудистой стенки — разрывы, разможжения (III степень).

Повреждения I—II степени сопровождаются тромбозом артерий или сдавлением коллатералей, ишемией конечности. Открытые и закрытые ранения артерий нередко сочетаются с обширными повреждениями мягких тканей, вен, переломами и вывихами костей, контузией или ранением нервных стволов.

Клиническая картина и диагностика. Основным симптомом открытых повреждений артерий является кровотечение. При повреждениях магистральных артерий II—III степени кровотечение принимает угрожающий характер и может привести к геморрагическому шоку. Когда размеры дефекта стенки сосуда невелики (II степень повреждения), отверстие может закрыться тромбом. В подобных случаях повреждение артерии распознается лишь на 2—3-й день после травмы. Скопление крови в окружающих тканях приводит к образованию напряженной гематомы, способной оказывать давление на сосудистый пучок и тем самым ухудшить кровообращение в конечности, усилить симптомы ишемии. Ишемия конечности наиболее выражена при полном перерыве сосуда (III степень) в результате как открытой, так и закрытой травмы.

Основными симптомами ишемии являются боли в дистальных отделах конечности, бледность и похолодание кожных покровов, отсутствие периферического пульса, нарушение чувствительности (от гипестезии до полной анестезии). При тяжелой ишемии возникают параличи и мышечная контрактура. У ряда пострадавших в области повреждений удается определить пульсирующую припухлость (пульсирующая гематома), которая свидетельствует о наличии гематомы, сообщающейся с просветом артерии. Над проекцией пульсирующей гематомы выслушивается дующий систолический шум.

Закрытые повреждения артерий также сопровождаются симптомами ишемии. Ее причиной может стать тромбоз просвета сосуда вследствие повреждения интимы (I и II степень), сдавления его обширной гематомой в случаях разрыва или разможжения артерии (III степень).

Диагностика открытых повреждений артерий обычно не сложна. Однако при закрытых травмах, сочетающихся с переломами костей, повреждениями нервов, распознавание ранений сосудов затруднено. Основными клиническими признаками, указывающими на повреждение артерии, в этом случае являются боль дистальнее места травмы, не исчезающая после иммобилизации, репозиции отломков или вправления вывиха; бледность (цианоз) кожных покровов; отсутствие движений и чувствительности, исчезновение периферического пульса. Диагностику значительно облегчают ультразвуковое исследование и ангиография.

Лечение. Чрезвычайно важно временно остановить кровотечение на месте происшествия. В одних случаях с успехом может быть использована асеп-

тическая давящая повязка, в других — тампонада раны, пальцевое прижатие кровотока артерии, наложение жгута. Недопустимо оставлять жгут в течение 2 ч и более, так как это усугубляет тяжесть ишемии пораженной конечности. Его необходимо снимать ежечасно, а артерию при этом прижимать пальцем. В лечебном учреждении при необходимости должны быть проведены мероприятия, направленные на борьбу с кровопотерей (переливание крови и плазмозамещающих растворов), по показаниям назначают сердечные и обезболивающие средства, ингаляции кислорода. Если позволяют условия для хирургического вмешательства, но нет возможности наложить сосудистый шов, то иногда прибегают к временному соединению концов поврежденной артерии силиконовой трубкой для восстановления магистрального кровотока, после чего раненого срочно направляют в специализированное отделение для окончательного вмешательства на поврежденном сосуде.

Операция при травматических повреждениях артерий предусматривает первичную хирургическую обработку раны и восстановление магистрального кровотока по поврежденному сосуду. При небольших колотых и резаных ранах артерий накладывают боковой сосудистый шов с помощью атраumaticкой иглы, при продольных ранах применяют заплату из вены. Когда размеры дефекта в стенке сосуда при полном ее разрыве (III степень) достигают 1—3 см, сосуд мобилизуют, иссекают поврежденный участок артерии и накладывают циркулярный сосудистый шов. Значительное расхождение между концами поврежденной артерии является показанием к пластическому замещению образовавшегося дефекта аутовенозным трансплантатом из большой подкожной вены или синтетическим протезом. Реконструкция артерий малого калибра (пальцев, кисти, предплечья, голени) возможна лишь при использовании микрохирургической техники, когда сосудистый шов выполняют под микроскопом.

Результаты хирургического лечения ранений артерий во многом определяются тяжестью ишемии конечности. В связи с тем что необратимые изменения в мышечной ткани возникают нередко уже после 6—8 ч гипоксии, на этот период времени и следует ориентироваться при оказании своевременной хирургической помощи большинству пострадавших. Однако если жизнеспособность конечности сохранена, то восстановления кровотока по поврежденной артерии следует добиваться независимо от срока, прошедшего с момента травмы. Только наличие необратимой ишемии, о чем в первую очередь свидетельствуют исчезновение глубокой чувствительности и контрактура мышц дистальных отделов конечности, является показанием к ампутации.

18.7. Облитерирующие заболевания

Хронические заболевания аорты и артерий приводят к нарушению кровотока по сосудам за счет облитерирующих (стенотических) или дилатирующих (аневризматических) поражений. Наиболее частыми причинами облитерации или стеноза артерий являются: 1) облитерирующий атеросклероз, 2) неспецифический аортоартериит, 3) облитерирующий тромбангиит (энтертериит). Независимо от причины облитерации сосуда появляется то более, то менее выраженная ишемия тканей, для устранения которой применяются реконструктивные операции, с учетом особенностей патологического процесса. Общая характеристика облитерирующих заболеваний сосудов приведена ниже.

18.7.1. Облитерирующий атеросклероз

Является самым распространенным заболеванием и наблюдается преимущественно у мужчин старше 40 лет. Процесс локализуется преимущественно в артериях крупного и среднего калибра. Основной причиной развития данного заболевания является гиперхолестеринемия. В кровеносном русле холестерин циркулирует в связанном состоянии с белками и другими липидами (триглицеридами, фосфолипидами) в виде комплексов, именуемых липопротеидами. В зависимости от процентного соотношения составных частей этих комплексов выделяют несколько групп липопротеидов, две из которых (липопротеиды низкой и очень низкой плотности) являются активными переносчиками холестерина из крови в ткани и поэтому называются атерогенными. Атеросклерозом чаще страдают лица с высоким уровнем этих атерогенных фракций липопротеидов.

Патологоанатомическая картина. Основные изменения развиваются в интиме артерий. Патологические изменения в интиме принято различать как жировые полосы, фиброзные бляшки и осложненные поражения (изъязвление бляшек, образование тромбов). Жировые полосы — это наиболее раннее проявление атеросклероза, характеризующееся очаговым накоплением в интиме макрофагов, заполненных липидами, гладких мышечных клеток (пенистые клетки) и фиброзной ткани. На интиме они имеют вид беловатых или желтоватых пятен, отчетливо выявляющихся на препаратах, окрашенных жирорастворимыми красителями. Начальные признаки поражения могут появиться в детском возрасте. Затем развитие их приостанавливается. Несмотря на вероятную связь жировых полосок с фиброзными атеросклеротическими бляшками, локализация и распространенность аортальных жировых полосок и фиброзных бляшек не совпадает. Распространено мнение о том, что жировые полосы подвергаются обратному развитию, однако доказательства неубедительны.

Формирование атеросклеротической бляшки начинается с накопления липидов в интиме (стадия липоидоза). В окружности очагов липоидоза развивается пролиферация интимы и гладких мышечных волокон, появляется молодая соединительная ткань, созревание которой приводит к формированию фиброзной атеросклеротической бляшки (стадия липосклероза).

Фиброзные атеросклеротические бляшки, называемые перламутровыми, возвышаются над поверхностью интимы, представляют собой утолщение ее, которое можно определить пальпаторно. В типичных случаях фиброзная бляшка имеет куполообразную форму, плотную консистенцию, выступает в просвет артерии и суживает ее. Бляшка состоит из внеклеточного жира, расположенного в центральной части, остатков некротизированных клеток (детрит), покрытых фиброзно-мышечным слоем, или козырьком, содержащим большое количество гладких мышечных клеток, макрофагов и коллагенов. Толщина бляшки значительно превышает нормальную толщину интимы. Внеклеточный жир бляшек по составу напоминает липопротеиды плазмы.

При обильном накоплении липидов нарушается кровообращение в тканевой оболочке бляшек. Клетки, входящие в структуру бляшек, подвергаются некрозу, в толще бляшки происходит кровоизлияние, появляются полости, заполненные аморфным жиром и тканевым детритом. Зачастую это сопровождается образованием дефекта на поверхности интимы, бляшки изъязвляются, а атероматозные массы и пристеночные тромботические наложения отторгаются в просвет сосуда и, попадая с током крови в дистальное русло, могут стать причиной микроэмболии. В тканевых элементах

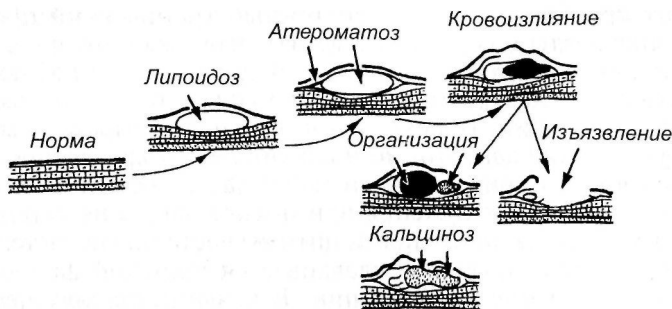


Рис. 18.8. Изменения, развивающиеся в стенке артерий при атеросклерозе (схематическое изображение). Объяснение в тексте.

бляшки и в участках дегенерирующих эластических волокон откладываются соли кальция (атерокальциноз). Указанные процессы протекают волнообразно и приводят к тромбозу и облитерации сосуда (рис. 18.8).

Излюбленной локализацией атеросклеротических поражений служат места деления магистральных артерий: брахиоцефальный ствол, устья позвоночных артерий, бифуркация аорты, общей сонной, общей подвздошной, бедренной и подколенной артерий. Этот феномен объясняется особенностями гемодинамики. В зоне бифуркаций артерий интима испытывает удар от магистрального потока крови, здесь происходит некоторое замедление и разделение потока крови по артериальным ветвям. Магистральный поток крови отклоняется от прямолинейной траектории, образует завихрения, которые повреждают интиму, благоприятствуют формированию бляшек. Это дает основание предполагать, что атеросклеротическое поражение стенок артерий является, в известной мере, хроническим регенеративным процессом в ответ на хроническую травму интимы турбулентным и прямым током крови.

Облитерирующий атеросклероз магистральных артерий нижних конечностей — наиболее частое заболевание периферических артерий, нередко возникающее на фоне таких неблагоприятных факторов, как гипертоническая болезнь, сахарный диабет, ожирение, курение. С момента появления первых клинических симптомов болезнь быстро прогрессирует. Процесс локализуется преимущественно в крупных сосудах (аорта, подвздошные артерии) или в артериях среднего калибра (бедренные, подколенные). Сужение и облитерация указанных артерий вызывают тяжелую ишемию конечностей. Брюшная аорта поражается обычно дистальнее почечных артерий. Примерно у $1/3$ больных поражается аорто-подвздошный (синдром Лериша), а у $2/3$ больных — бедренно-подколенный сегменты.

18.7.2. Неспецифический аортоартериит

Заболевание аутоиммунного генеза, относящееся к группе неспецифических воспалительных заболеваний, поражает аорту и ее крупные ветви. Синонимами неспецифического аортоартериита являются: болезнь отсутствия пульса, синдром Такаясу, синдром дуги аорты, артериит молодых женщин. Заболевание встречается чаще у женщин в возрасте до 30 лет.

Патологоанатомическая картина. Морфологически неспецифический

аортоартериит представляет собой системный хронический продуктивный процесс в стенке аорты и ее крупных ветвях, начинающийся с воспалительной инфильтрации адвентиции и меди. В среднем слое наблюдается картина продуктивного воспаления, гладкие мышцы и эластические волокна подвергаются деструкции. Вокруг сосуда возникает выраженный перипроцесс за счет утолщения адвентиции и сращения ее с окружающими тканями. Интима поражается вторично, в ней наблюдается реактивное утолщение, что влечет за собой резкое сужение или полное закрытие устья и просвета пораженных артерий, на поверхности интимы часто наблюдается отложение фибрина. Медия атрофируется и сдавливается широкой фиброзной интимой и муфтой утолщенной адвентиции. В поздних стадиях неспецифического аортоартериита могут появиться вторичные атеросклеротические изменения: облитерация, фиброз и кальциноз магистральных артерий. В этом случае даже гистологически бывает трудно отличить артериит от атеросклеротического поражения сосудов.

Патологический процесс у 70 % больных локализуется в дуге аорты и ее ветвях, у 30—40 % — в интерренальном сегменте брюшной аорты и почечных артериях. Процесс одинаково часто наблюдается в нисходящей грудной аорте и бифуркации брюшной аорты (18 %). У 10 % больных процесс локализуется в венечных артериях, у 9 % — в мезентериальных сосудах, у 5 % — в легочной артерии. При этом у одного и того же больного возможно поражение нескольких артерий. Поражение, как правило, носит сегментарный характер и ограничивается устьями и проксимальными отделами отходящих от аорты ветвей. Для заболевания характерно медленно прогрессирующее течение.

Выделяют три стадии течения болезни: острую, подострую и хроническую. Заболевание начинается в детском или подростковом возрасте. У больных появляются слабость, утомляемость, субфебрилитет, потливость, похудание, боли в суставах, тахикардия, одышка, иногда кашель. В крови обнаруживают повышение СОЭ, лейкоцитоз, увеличение уровня у-глобулинов, С-реактивного белка. Через несколько недель или месяцев заболевание приобретает подострое течение, а через 6—10 лет от его начала появляются симптомы поражения того или иного сосудистого бассейна.

Вовлечение в патологический процесс дуги аорты и ее ветвей ведет к хронической ишемии мозга и верхних конечностей. Поражение мезентериальных артерий сопровождается ишемией органов пищеварения. При поражении бифуркации брюшной аорты и подвздошных артерий возникает ишемия нижних конечностей. При стенозе нисходящей аорты развивается коарктационный синдром, а при стенозе почечных артерий — синдром вазоренальной гипертензии. Заболевание может осложниться образованием аневризмы. *Клиническая картина* указанных синдромов описана в соответствующих разделах.

18.7.3. Облитерирующий тромбангиит (болезнь Винивартера—Бюргера)

Синонимами заболевания являются: облитерирующий эндартериит, облитерирующий эндокринно-вегетативный артериоз [Оппель В. А., 1928], спонтанная гангрена. Облитерирующий тромбангиит (эндартериит) представляет собой воспалительное хроническое, рецидивирующее, сегментарное, мультилокулярное заболевание неспецифического генеза, при котором поражаются стенки артерий мелкого и среднего калибров. Облитерирую-

ший тромбангиит относится к аллергическим аутоиммунным заболеваниям. Для него характерно наличие в крови аутоантител и циркулирующих иммунных комплексов, что подтверждает аутоиммунный генез заболевания. Обнаруживаются также антифосфорные и антиэластиновые антитела и повышенное содержание иммуноглобулинов класса А и М. Наиболее часто заболевают молодые мужчины в возрасте до 40 лет. Развитию тромбангиита способствуют факторы, вызывающие стойкий спазм сосудов (курение, переохлаждение, повторные мелкие травмы). Длительно существующий спазм артерий и *vasa vasorum* ведет к хронической ишемии сосудистой стенки, вследствие чего наступают гиперплазия интимы, фиброз адвентиции и дегенеративные изменения собственного нервного аппарата сосудистой стенки. В поздней стадии развития болезни в стенках крупных сосудов часто обнаруживаются атеросклеротические изменения. На фоне измененной интимы образуется пристеночный тромб, происходит сужение и облитерация просвета сосуда, которая нередко заканчивается гангреной дистальной части конечности. В конечной стадии заболевания в зоне тромбоза происходит разрастание фиброзной ткани, отложение солей кальция.

Если в начале заболевания поражаются преимущественно дистальные отделы сосудов нижних конечностей, в частности артерии голени и стопы, то впоследствии в патологический процесс вовлекаются и более крупные артерии (подколенная, бедренная, подвздошные). Заболевание может сочетаться с мигрирующим тромбофлебитом поверхностных вен.

18.7.4. Облитерирующие поражения ветвей дуги аорты

Хроническое нарушение проходимости брахиоцефальных сосудов вызывает ишемию головного мозга и верхних конечностей.

Этиология и патогенез. Наиболее частыми причинами поражения ветвей дуги аорты являются неспецифический аортоартериит и атеросклероз. При атеросклерозе наиболее часто поражается бифуркация общей сонной артерии, реже — устье брахиоцефального ствола, подключичной, позвоночной артерии. Неспецифический аортоартериит поражает ветви дуги аорты (общие сонные и подключичные артерии). Реже к нарушениям проходимости ветвей дуги аорты приводят экстравазальные компрессии: сдавление подключичной артерии высоко расположенным I ребром или добавочным шейным ребром, сдавление позвоночной артерии остеофитами при выраженном шейном остеохондрозе и др. Одной из причин нарушения проходимости брахиоцефальных артерий может быть их деформация — патологическая извитость и перегибы.

При стенозе, сужающем 70—80 % просвета сосуда, уменьшается объемный кровоток и появляются турбулентные потоки. В постстенотических участках возникает замедление кровотока, благоприятствующее агрегации тромбоцитов в местах расположения атеросклеротических бляшек и формированию тромба. Отрыв частичек тромба приводит к микроэмболии сосудов головного мозга. Эмболия может возникать при закупорке сосудов мозга фрагментами разрушающейся вследствие изъязвления или кровоизлияния атеросклеротической бляшки.

В патогенезе расстройств, связанных с нарушениями кровообращения, основная роль принадлежит ишемии участков головного мозга, которые снабжаются кровью из пораженной артерии. При поражении одной из четырех артерий головного мозга (внутренней сонной или позвоночной) кро-

воснабжение соответствующих участков мозга компенсируется за счет ретроградного перетока крови по виллизиеву кругу и включения внечерепных коллатералей. Однако подобная перестройка кровотока иногда приводит к парадоксальному эффекту — ухудшению мозгового кровообращения. Так, например, при окклюзии сегмента подключичной артерии медиальнее отхождения позвоночной артерии кровь в дистальный отрезок подключичной артерии и, следовательно, в верхнюю конечность начинает поступать из виллизиева круга мозга через позвоночную артерию, обедняя мозговой кровоток, особенно при физической нагрузке (подключично-позвоночный синдром обкрадывания). Позвоночная артерия становится как бы коллатералью для кровоснабжения верхней конечности на стороне поражения.

Заболевания сосудов мозга. Около 80 % окклюзивных заболеваний ветвей дуги аорты, вызывающих нарушение артериального кровоснабжения мозга, обусловлены атеросклеротическим поражением. Реже встречается аортоартериит (гигантоклеточный артериит — болезнь Такаэсу), фиброзно-мышечная дисплазия. Острые симптомы нарушения мозгового кровообращения могут возникать вследствие эмболии сосудов. Эмболия сосудов мозга часто бывает обусловлена атеросклерозом сонных артерий. При изъязвлении и разрушении атероматозной бляшки ее частицы (атероматозный детрит, мелкие сгустки крови, микрочастицы омертвевшей ткани) током крови переносятся в мелкие сосуды мозга и вызывают эмболию их, проявляющуюся ишемией соответствующего участка мозга и инсультом.

Принято выделять 4 степени нарушения мозгового кровообращения: бессимптомную, переходящие нарушения (транзиторные ишемические атаки), хроническую сосудистую недостаточность, инсульт и его последствия.

Бессимптомная стадия болезни проявляется лишь систолическим шумом над сонной или другими артериями. Инструментальное исследование (УЗИ, ангиография) позволяет выявить степень сужения артерии. При значительном сужении просвета показано оперативное лечение с целью профилактики инсульта — тяжелых, необратимых изменений в мозге. Больные с развившимся устойчивым инсультом после выздоровления тоже нуждаются в оперативном лечении, чтобы предотвратить повторение инсульта.

Вертебробазиллярная недостаточность возникает в результате микроэмболии или гипоперфузии позвоночных или базилярной артерий, проявляется скоропреходящими приступами расстройств чувствительности, неловкости движений и другими симптомами, которые могут быть двусторонними. Появление только одного из симптомов (головокружение, диплопия, дисфагия, нарушение равновесия) редко бывает вызвано вертебробазиллярной недостаточностью, но если они одновременно возникают в определенном сочетании, то можно предположить ее наличие.

Транзиторные ишемические атаки обычно обусловлены микроэмболией мелких ветвей мозговых сосудов, возникающей при изъязвлении и распаде атеросклеротических бляшек в сонных артериях. Неврологические симптомы зависят от места расположения эмбола в сосудистом русле мозга или сосудах глаз, размеров, структуры микроэмбола, его способности подвергнуться лизису, а также от степени закупорки сосуда и наличия коллатералей. Гипоперфузия, возникшая в результате микроэмболии, вызывает временное нарушение зрения и соответствующие неврологические симптомы.

Острые нестабильные неврологические расстройства относятся к категории быстро нарастающих транзиторных эпизодов ишемии мозга, вызывающих легкий инсульт с постепенно убывающими симптомами. Эти пациенты

нуждаются в неотложном лечении, чтобы предотвратить развитие стойкого ишемического инсульта.

Больные с хронической сосудистой недостаточностью часто жалуются на головную боль, головокружение, звон в ушах, ухудшение памяти. У них бывают кратковременные приступы потери сознания, пошатывание при ходьбе, двоение в глазах. Иногда можно наблюдать заторможенность, снижение интеллекта, дизартрию, афазию, дисфонию. При объективном обследовании нередко выявляются слабость конвергенции, нистагм, изменения координации движений, расстройства чувствительности, кратковременные моно- и гемипарезы, односторонний синдром Бернара—Горнера. В зависимости от степени сосудистой недостаточности мозга указанные неврологические нарушения имеют преходящий либо постоянный характер.

Нарушения зрения возникают при поражении как сонных, так и позвоночных артерий. Они варьируют от легкого снижения зрения до полной его потери. Нередки жалобы больных на наличие пелены, сетки перед глазами.

Недостаточность кровоснабжения верхних конечностей проявляется их слабостью, повышенной утомляемостью, зябкостью. Выраженные ишемические расстройства появляются лишь при окклюзии дистальных сосудов руки. Пульсация артерий дистальнее места поражения сосуда, как правило, отсутствует или ослаблена. При поражении подключичной артерии артериальное давление на соответствующей руке снижается до 80—90 мм рт. ст., над стенозированными артериями слышен систолический шум. При стенозе бифуркации и внутренней сонной артерии он отчетливо определяется у угла нижней челюсти; при сужении брахиоцефального ствола — в правой надключичной ямке позади грудиноключичного сочленения. Степень нарушения кровоснабжения верхних конечностей можно определить пробой, напоминающей пробу, вызывающую перемежающуюся хромоту. В положении сидя больному предлагают поднять руки вверх и производить быстрое сжимание рук в кулак и разжимание. Отмечают время появления утомления рук и время появления болей. Симптом бывает положительным при стенозе подключичной артерии дистальнее и проксимальнее ответвления позвоночной артерии (синдром обкрадывания, при котором кровь в подключичную артерию поступает из виллизиева круга по позвоночной артерии).

Сдавление подключичных сосудов и нервов (thoracic outlet syndrome).

Синдром сдавления подключичных сосудов и нервов может быть вызван добавочным шейным ребром (синдром шейного ребра) или высоко расположенным I ребром (реберно-ключичный синдром), гипертрофированной передней лестничной мышцей и ее сухожилием (синдром передней лестничной мышцы), патологически измененной малой грудной мышцей (синдром Райта, или малой грудной мышцы). При перечисленных синдромах происходит компрессия как артерии, так и плечевого сплетения, поэтому клиническая картина складывается из сосудистых и неврологических нарушений.

Больные обычно жалуются на боль, зябкость, парестезии, слабость мышц руки, нередко отмечают акроцианоз, отек кисти. Характерно, что при определенных положениях руки и головы усугубляются симптомы артериальной недостаточности. Это проявляется усилением боли и парестезии, появлением чувства тяжести в руке, резком ослаблении или исчезновении пульса на лучевой артерии. Так, у больных, страдающих синдромом передней лестничной мышцы и шейного ребра, наиболее значительное сдавление подключичной артерии и ухудшение кровоснабжения наступают при отведении поднятой и согнутой под прямым углом в локтевом суставе руки назад при одновременном резком повороте головы с поднятым подбородком

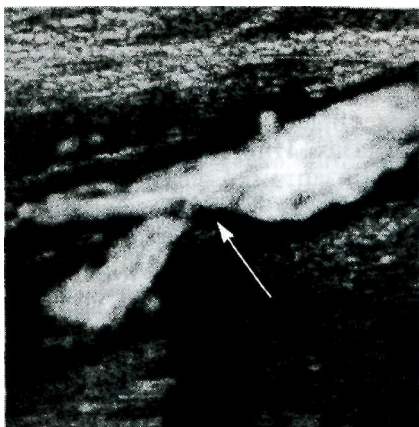


Рис. 18.9. Атеросклеротическая бляшка, вызывающая стеноз внутренней сонной артерии. Сонограмма.

в противоположную сторону и удержание ее в этой позиции (тест Адсона); у больных, страдающих реберно-ключичным синдромом, — при отведении руки кзади и книзу, а у больных с синдромом Райта — при поднимании и отведении больной руки, а также запрокидывании ее на затылок. Постоянная травматизация артерии и нервов приводит к рубцовым изменениям вокруг этих анатомических образований и выраженным функциональным расстройствам. Симптомы болезни редко возникают в детском и подростковом возрасте. Даже шейное ребро не причиняет заметных расстройств у юношей. Это дает основание считать, что изменения во взаимоотношении структур между ключицей и верхней частью грудной клетки, развивающиеся постепенно, с возрастом яв-

ляются основной причиной заболевания. Симптомы болезни вызываются не столько периодически возникающими расстройствами кровоснабжения верхней конечности, сколько транзиторным сдавлением одного или нескольких стволов плечевого сплетения. У ряда больных развиваются заметные трофические нарушения на пораженной стороне.

Правильная оценка клинической картины, результатов проб с изменением положения конечности, инструментальные исследования позволяют провести дифференциальный диагноз указанных синдромов с болезнью Рейно.

Среди неинвазивных методов исследования, используемых в диагностике поражений ветвей дуги аорты, наибольшей информативностью обладает ультразвуковая доплерография, при помощи которой определяют направление и скорость кровотока, наличие перетока из одного бассейна в другой. При дуплексном сканировании с помощью современных ультразвуковых приборов удастся с большой точностью установить локализацию и протяженность патологических изменений, степень поражения артерий — окклюзия, стеноз, характер патологического процесса — атеросклероз, аортоартериит (рис. 18.9). При планировании хирургических вмешательств выполняют панартериографию дуги аорты по Сельдингеру или селективную артериографию ее ветвей. Традиционную рентгеноконтрастную ангиографию можно заменить КТ- или МР-ангиографией.

У больных с добавочным шейным ребром, а также реберно-ключичным синдромом особую ценность приобретают рентгенографические данные.

Лечение. Необходимость реконструктивных вмешательств при окклюзионных поражениях брахиоцефальных сосудов диктуется частым развитием ишемических инсультов. Показаниями к операции являются гемодинамически значимые (более 60—70 %) стенозы или окклюзии, а также поражения, способные стать источником эмболии интракраниальных артерий (нестабильные бляшки, осложненные кровоизлиянием или изъязвлением).

При изолированных поражениях брахиоцефальных артерий в настоящее время внедряются рентгеноэндоваскулярные процедуры — баллонная дилатация, эндоваскулярная установка стента. При сегментарных окклюзиях общей сонной и начального отрезка внутренней сонной артерий, бифуркации

сонной артерии, стенозе устья позвоночной артерии выполняют открытую эндартерэктомию. При проксимальной окклюзии подключичной артерии, приводящей к развитию синдрома подключичного обкрадывания, операцией выбора является сонно-подключичное шунтирование аутовеной или синтетическим протезом либо резекция подключичной артерии с имплантацией ее конца в общую сонную. При распространенном поражении магистральных артерий дуги аорты производят их резекцию с протезированием или шунтирующие операции. При множественных поражениях ветвей дуги аорты выполняют одномоментную реконструкцию нескольких артерий. В случае патологической извитости сосудов лучшим видом операции считают резекцию с последующим прямым анастомозом конец в конец.

У больных с нарушениями проходимости сосудов, обусловленными экстравазальным сдавлением, необходимо устранить причину компрессии. По показаниям производят скаленотомию, резекцию I ребра, пересечение малой грудной или подключичной мышцы и др.

При невозможности выполнения реконструктивной операции целесообразны хирургические вмешательства на симпатической нервной системе: верхняя шейная симпатэктомия ($C_1 - C_6$), стеллэктомия (C_{VII}) (удаление или разрушение шейно-грудного (звездчатого) ганглия (*ganglion stellatum*) и грудная симпатэктомия ($Th_n - Th_{IV}$). После операции уменьшается периферическое сопротивление и улучшается кровообращение в коллатеральных.

18.7.5. Облитерирующие заболевания висцеральных ветвей аорты

Хроническая абдоминальная ишемия. Заболевание обусловлено окклюзионными поражениями висцеральных ветвей брюшной аорты, которые проявляются болями после еды, потерей массы тела, систолическим шумом в эпигастральной области над проекцией аорты.

Этиология и патогенез. Наиболее частыми причинами поражения мезентериальных сосудов и чревного ствола являются атеросклероз и неспецифический аортоартериит, реже — фиброзно-мышечная дисплазия, anomalies развития висцеральных артерий. Нарушение их проходимости возникает и при экстравазальном сдавлении, которому чаще подвергается чревный ствол. Его компрессию способны вызвать серповидная связка и медиальная ножка диафрагмы, нейрофиброзная ткань чревного (солнечного) сплетения.

Атеросклеротическое поражение мезентериальных артерий чаще наблюдается у людей среднего и пожилого возраста. Атеросклеротические бляшки, как правило, располагаются в проксимальных артериальных сегментах, чаще всего поражается нижняя брыжеечная артерия, реже — чревный ствол. Неспецифический аортоартериит этой локализации, как правило, встречается в молодом возрасте; висцеральные ветви всегда поражаются вместе с соответствующим сегментом аорты. Поражение бывает более протяженным. Экстравазальное сдавление сосудов наблюдается одинаково часто в любой возрастной группе.

В понятие "хроническая ишемия органов пищеварения" объединены признаки нарушения кровообращения в трех сосудистых бассейнах: чревного ствола, верхней и нижней брыжеечных артерий. Дефицит кровотока в бассейне пораженной артерии в течение определенного времени компенсируется за счет перераспределения крови из других сосудистых бассейнов. Однако по мере прогрессирования заболевания происходит снижение компенсаторных возможностей коллатерального кровообращения. Наиболее

серьезные нарушения гемодинамики возникают при одновременном поражении нескольких висцеральных артерий. Тогда гемодинамические расстройства становятся особенно выраженными на высоте пищеварения, когда существующий кровоток не в состоянии обеспечить нормального кровоснабжения тех или иных участков желудочно-кишечного тракта, в которых и развивается ишемия. К гипоксии наиболее чувствительны слизистый слой и подслизистая основа пищеварительного тракта, поэтому его железистый аппарат подвергается дистрофии, что ведет к снижению продукции пищеварительных ферментов и нарушению всасывания. Одновременно нарушается функция печени и поджелудочной железы. Одним из последствий хронической абдоминальной ишемии является острое нарушение висцерального кровообращения, которое возникает вследствие тромбоза пораженной артерии и часто заканчивается гангреной кишечника.

Клиническая картина. Хроническая абдоминальная ишемия характеризуется триадой симптомов: болью, дисфункцией кишечника, снижением массы тела. По преимущественным клиническим проявлениям выделяют 4 формы заболевания: чревную (левая), проксимальную брыжеечную (дисфункция тонкой кишки), дистальную брыжеечную (дисфункция толстой кишки) и смешанную.

Основным симптомом заболевания является боль в животе. При поражении чревного ствола боль интенсивная, локализуется в эпигастрии и возникает через 15—20 мин после приема пищи. При поражении верхней брыжеечной артерии боль менее интенсивная, появляется в мезогастррии через 30—40 мин после еды, обычно продолжается 2—2 1/2 ч, т. е. на протяжении всего периода максимальной функциональной активности пищеварительного тракта. Боль связана со скоплением в ишемизированных тканях недоокисленных продуктов метаболизма, воздействующих на внутриорганные нервные окончания. При поражении нижней брыжеечной артерии лишь у 8 % больных возникает ноющая боль в левой подвздошной области. Больные отмечают уменьшение боли при ограничении приема пищи. Дисфункция кишечника выражается во вздутии живота, неустойчивом стуле, запоре. В каловых массах нередко обнаруживают остатки непереваренной пищи, слизь.

Прогрессирующее похудание объясняется нарушением секреторной и абсорбционной способности кишечника, а также тем, что больные ограничивают себя в еде из-за боязни возникновения приступа болей.

Изолированное поражение висцеральных артерий встречается редко, чаще оно сочетается с поражением других сосудистых бассейнов, поэтому в дифференциальной диагностике большое значение приобретает правильная интерпретация жалоб больных.

При аускультации живота в эпигастральной области нередко выслушивают характерный систолический шум, обусловленный стенозом чревного ствола или верхней брыжеечной артерии.

Данные лабораторных исследований указывают на снижение абсорбционной и секреторной функций кишечника. Копрограмма выявляет большое количество слизи, нейтрального жира и непереваренных мышечных волокон. С прогрессированием заболевания развивается диспротеинемия, характеризующаяся снижением содержания в крови альбуминов и повышением уровня глобулинов, увеличивается активность АЛТ и ЛДГ, возрастают показатели тимоловой пробы.

При рентгенологическом исследовании выявляют медленный пассаж бария по кишечнику, метеоризм, сегментарные спазмы кишечника. Колоноскопия обнаруживает диффузный или сегментарный колит, атрофию сли-

зистой оболочки, реже встречаются эрозии, сегментарные стенозы с исчезновением гаустрации. При гистологическом исследовании биоптатов выявляют отек собственной пластинки слизистой оболочки, уменьшение количества крипт, участки фиброза, дилатацию и эктазию сосудов подслизистого слоя, очаговые лимфоидно-клеточные инфильтраты. Результаты радиоизотопных исследований обычно указывают на уменьшение абсорбции I^{131} -триолиона и всасывания I^{131} -масляной кислоты.

При подозрении на окклюзирующее поражение мезентериальных артерий необходимо тщательное рентгенологическое, эндоскопическое и ультразвуковое исследование органов желудочно-кишечного тракта для того, чтобы исключить их органические поражения в генезе абдоминального болевого синдрома.

Ультразвуковое дуплексное сканирование позволяет визуализировать брюшную аорту и начальные отделы чревного ствола и его ветвей (общей печеночной и селезеночной артерий), а также верхнюю брыжеечную артерию. При стенозирующих поражениях в устьях указанных артерий появляется турбулентный высокоскоростной кровоток, уменьшается диаметр пораженного сосуда, наблюдается постстенотическое расширение.

Аортография, выполненная в переднезадней и боковой проекциях, позволяет оценить состояние устьев чревной и брыжеечных артерий. На ангиограмме при хронической абдоминальной ишемии выявляют как прямые признаки поражения висцеральных артерий (дефекты наполнения, сужение, окклюзия, постстенотическое расширение сосудов), так и косвенные (ретроградное заполнение, расширение коллатералей, слабое контрастирование пораженной артерии). Для оценки состояния мезентериальных сосудов можно применять КТ- или МР-ангиографию.

Лечение. В легких случаях ограничиваются консервативным лечением, включающим диету, спазмолитические и антисклеротические препараты, средства, улучшающие метаболизм тканей и реологические свойства крови. Прогрессирование заболевания является показанием к хирургическому лечению.

Для устранения наружной компрессии чревного ствола достаточно рассечения рубцово-измененных медиальных ножек диафрагмы, серповидной связки печени или волокон чревного сплетения. При стенозах и окклюзиях в области устьев висцеральных артерий эффективна эндартерэктомия, а в случаях распространенных поражений операциями выбора являются либо резекция пораженного участка с последующим его протезированием, либо шунтирование.

78.7.6. Заболевания почечных артерий. Вазоренальная гипертензия

Вторичная симптоматическая артериальная гипертензия развивается вследствие стеноза почечной артерии, нарушения магистрального кровотока и кровообращения в почках без первичного поражения паренхимы и мочевыводящих путей. Характерным для этого заболевания являются высокие цифры артериального давления, нарушение функции почек, подозрение на вовлечение в патологический процесс почечной артерии. Вазоренальная гипертензия встречается у 3—5 % больных, страдающих артериальной гипертонией. Наиболее часто болезнь поражает лиц молодого и среднего возраста.

Этиология и патогенез. Причины, вызывающие поражение почечных артерий, многообразны: атеросклероз, неспецифический аортоартериит, фиб-

розно-мышечная дисплазия, тромбоз и эмболия, сдавления артерий опухолями и др. На первом месте по частоте стоит атеросклероз (40—65 %), на втором — фиброзно-мышечная дисплазия (15—30 %), на третьем — неспецифический аортоартериит (16—22 %). Атероматозная бляшка обычно располагается в аорте и распространяется на устье почечной артерии. Значительно реже атерома располагается непосредственно в почечной артерии (у 90 % больных поражение бывает двусторонним). Фиброзно-мышечная дисплазия обычно поражает среднюю или дистальную часть почечной артерии и может распространяться на ветви. У 50 % больных поражение бывает двусторонним). Сужение артерии возникает вследствие гиперплазии, которая в виде кольца охватывает артерию и концентрически суживает просвет ее. Заболевание встречается преимущественно у женщин в возрасте до 45 лет; является причиной гипертензии у 10 % детей, имеющих артериальную гипертонию. Наиболее частыми причинами гипертензии у детей является гипоплазия почечной артерии, коарктация аорты и аортоартериит Такаюсу.

Сужение просвета почечных артерий приводит к гипоперфузии почек, уменьшению пульсового давления в ее сосудах, В ответ на эти изменения возникает гиперплазия юктагломерулярных клеток. Последние в этих условиях выделяют большое количество ренина, который превращает циркулирующий в крови ангиотензиноген в ангиотензин I, быстро превращающийся в ангиотензин II с помощью ангиотезин-превращающего фермента. Ангиотензин II суживает артериолы, вызывает гипоперфузию почки, способствует увеличению секреции альдостерона и задержке натрия в организме. Гипертония возникает в ответ на гипоперфузию почки. Определенное значение в развитии вазоренальной гипертензии придают и уменьшению уровня некоторых депрессорных и вазодилататорных субстанций, которые могут вырабатываться почками (простагландины, кинины и др.).

Клиническая картина и диагностика. В начале болезни у большинства больных симптомы заболевания не выявляются. Лишь у немногих наблюдаются головные боли, раздражительность, эмоциональная депрессия. Постоянное повышение диастолического давления иногда бывает единственным объективным симптомом болезни. При аускультации может выслушиваться постоянный систолический шум в верхней части живота с обеих сторон от средней линии. Если причиной вазоренальной гипертензии является атеросклеротическое поражение артерий, то у больных можно обнаружить другие симптомы атеросклероза. Отсутствие гипертензии в семье и у близких родственников, раннее появление гипертензии (особенно в детстве или у женщин в период перехода к зрелому возрасту), быстрое нарастание степени ее, резистентность к антигипертензивным препаратам и быстрое ухудшение функции почек дают основание для предположения о наличии вазоренальной гипертензии.

В поздней стадии болезни симптомы вазоренальной гипертензии могут быть классифицированы следующим образом: 1) симптомы церебральной гипертензии (головные боли, головокружение, шум в ушах, ощущение приливов, тяжесть в голове, ухудшение зрения); 2) перегрузка левых отделов сердца и коронарная недостаточность (ноющие боли в области сердца, сердцебиение); 3) симптомы инфаркта почки (боли в поясничной области, гематурия); 4) признаки вторичного гиперальдостеронизма (мышечная слабость, парестезии, полиурия). При атеросклерозе и неспецифическом аортоартериите нередко поражаются и другие сосудистые бассейны, поэтому у больных могут быть симптомы, обусловленные другой локализацией патологического процесса.

Артериальное давление у пациентов резко повышено: систолическое дав-

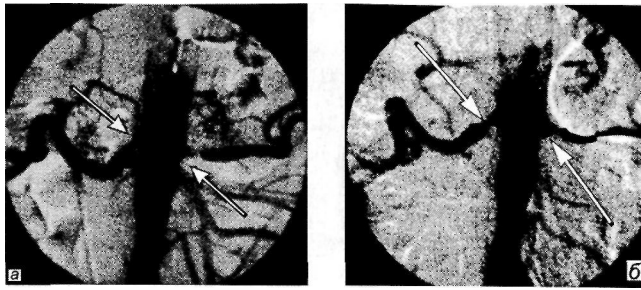


Рис. 18.10. Двусторонний критический стеноз почечных артерий.
а — до лечения; б — после эндоваскулярной установки стентов. Ангиограммы.

ление у большинства больных выше 200 мм рт. ст., а диастолическое — 130—140 мм рт. ст. Гипертензия носит стойкий характер и плохо поддается консервативной терапии. Границы сердца расширены влево, верхушечный толчок усилен; на аорте определяется акцент II тона. У некоторых больных в проекции брюшной аорты и почечных артерий выслушивается систолический шум. Заболевание характеризуется быстро прогрессирующим течением, приводящим к нарушению мозгового кровообращения, выраженной ангиопатии сетчатки глаз, коронарной и почечной недостаточности.

Большое значение для диагностики имеет урография и радиоизотопная ренография. На серии урограмм выявляют замедленное поступление контрастного вещества в чашечки лоханки пораженной почки, замедленное выделение контраста по сравнению со здоровой почкой, которая нередко имеет большие размеры вследствие компенсаторной гипертрофии. Больная почка уменьшена в размерах.

При изотопной ренографии отмечают замедленное выведение изотопа из почки на стороне поражения. В процессе обследования необходимо исключить другие причины симптоматической артериальной гипертензии (заболевания надпочечников, поражение паренхимы почек, центральной нервной системы, брахиоцефальных артерий). При неясном диагнозе применяют биопсию почек; определяют активность ренина в периферической крови и в крови, оттекающей от почек.

Ангиография, являясь заключительным этапом диагностики, показана при увеличении диастолического артериального давления выше ПО мм рт. ст. и быстром нарастании признаков нарушения функции почек. При атеросклеротическом поражении сосудов на ангиограмме выявляется характерное сужение устья или начального отдела почечной артерии на протяжении 1,5—2 см. При этом одновременно поражаются брюшная аорта и ее висцеральные ветви. При фиброзно-мышечной дисплазии сужение локализуется в среднем и дистальном отделах почечной артерии; участки расширения обычно чередуются с зонами кольцевидного сужения, напоминая нить с бусами.

Лечение. Несмотря на появление современных гипотензивных препаратов с выраженным угнетением ренин-ангиотензин-альдостероновой системы (ингибиторы ангиотензинпревращающего фермента — каптоприл, эналаприл и др.), лекарственная терапия, даже успешная, нефизиологична, поскольку снижение артериального давления в условиях стеноза почечной артерии приводит к декомпенсации кровообращения и сморщиванию почки.

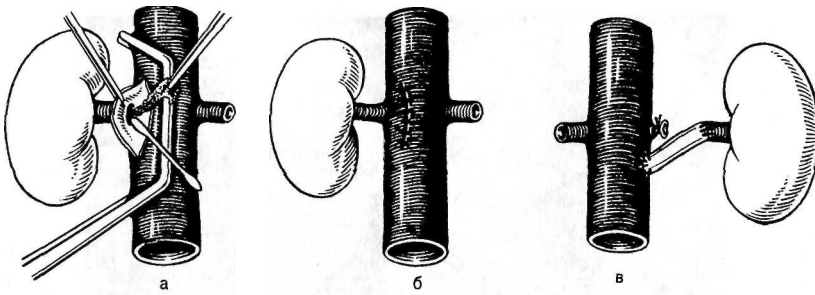


Рис. 18.11. Методы реконструкции почечной артерии.

а — трансаортальная эндартерэктомия; б — шов аорты после эндартерэктомии; в — резекция почечной артерии с протезированием венозным трансплантатом.

Поэтому консервативное лечение применяют у лиц пожилого возраста и при системном поражении артериального русла. У больных с высоким операционным риском применяют чрескожную эндоваскулярную дилатацию и установку стента в почечных артериях (рис. 18.10). Объем хирургического вмешательства зависит от локализации поражения.

При изолированном атеросклеротическом поражении почечных артерий обычно выполняют трансаортальную эндартерэктомию. Из небольшого разреза стенки аорты удаляют измененную интиму вместе с атеросклеротической бляшкой. Удаление интимы облегчается выворачиванием стенки почечной артерии в просвет аорты (рис. 18.11, а, б). Хорошие результаты удается получить более чем у 60 % больных.

При фиброзно-мышечной дисплазии выполняют резекцию пораженного участка артерии с последующим протезированием сегментом большой подпочечной вены или а. *hurogastrica*. При небольшой протяженности поражения измененный участок артерии резецируют и реимплантируют ее дистальную часть в аорту по типу конец в бок или восстанавливают проходимость сосуда анастомозом конец в конец (рис. 18.11, в). Снижение артериального давления наблюдается более чем у 90 % оперированных.

Лечение вазоренальной гипертензии, обусловленной неспецифическим аортоартериитом, сложно. Как правило, приходится выполнять корригирующую операцию не только на почечных артериях, но и на аорте. Поэтому чаще применяют резекцию почечных артерий с протезированием.

При сморщенной почке, поражении внутрпочечных ветвей, организовавшихся тромбах в почечной артерии и ее ветвях производят нефрэктомия.

18.7.7. Облитерирующие заболевания артерий нижних конечностей

Окклюзия или стеноз сосудов нижних конечностей наиболее часто возникает вследствие атеросклероза артерий, облитерирующего тромбангиита (эндартериита), аортоартериита, фиброзно-мышечной дисплазии. Эти заболевания являются основной причиной периферической артериальной недостаточности.

Сужение и облитерация артерий вызывают резкое ослабление кровотока, ухудшает кровообращение в сосудах микроциркуляторного русла, снижают доставку кислорода тканям, вызывают тканевую гипоксию и нарушение

тканевого обмена. Последний ухудшается вследствие раскрытия артериоло-венулярных анастомозов. Уменьшение напряжения кислорода в тканях ведет к накоплению недоокисленных продуктов обмена и метаболическому ацидозу. В этих условиях возрастают адгезивные и агрегационные и снижаются дезагрегационные свойства тромбоцитов, усиливается агрегация эритроцитов, возрастает вязкость крови, что неизбежно приводит к гиперкоагуляции и образованию тромбов. Тромбы блокируют микроциркуляторное русло, усугубляют степень ишемии пораженного органа. На этом фоне развивается диссеминированное внутрисосудистое свертывание.

Активация макрофагов, нейтрофильных лейкоцитов, лимфоцитов и клеток эндотелия в условиях ишемии сопровождается выделением из них провоспалительных цитокинов (Ил-1, Ил-6, Ил-8, ФНО), которые играют важную роль в регуляции микроциркуляторного кровообращения, повышении проницаемости капилляров, в тромбозе сосудов, повреждении (некрозе) тканей активными кислородными радикалами. В тканях увеличивается содержание гистамина, серотонина, простагландинов, обладающих мембранотоксическим действием. Хроническая гипоксия ведет к распаду лизосом и высвобождению гидролаз, лизирующих клетки и ткани. Организм сенсибилизируется продуктами распада белков. Возникают патологические аутоиммунные процессы, усугубляющие нарушения микроциркуляции и усиливающие местную гипоксию и некроз тканей.

Клиническая картина и диагностика. В зависимости от степени недостаточности артериального кровоснабжения пораженной конечности различают четыре стадии заболевания (по классификации Fontaine—Покровского).

Стадия I — функциональной компенсации. Больные отмечают зябкость, судороги и парестезии в нижних конечностях, иногда покалывание и жжение в кончиках пальцев, повышенную утомляемость, усталость. При охлаждении конечности приобретают бледную окраску, становятся холодными на ощупь. При маршевой пробе уже через 500—1000 м возникает перемежающаяся хромота. С целью стандартизации маршевой пробы больному рекомендуют двигаться со скоростью 2 шага в секунду (по метроному). Определяется протяженность пройденного пути до появления болей в икроножной мышце и время до полной невозможности продолжать ходьбу. Пробу удобно проводить на тредбане. По показателю маршевой пробы можно судить о прогрессировании заболевания и об успешности лечения. Перемежающаяся хромота возникает вследствие недостаточности кровоснабжения мышц, нарушения утилизации кислорода, накопления в тканях недоокисленных продуктов обмена веществ.

Стадия II — субкомпенсации. Интенсивность перемежающейся хромоты нарастает. При указанном темпе ходьбы она возникает уже после преодоления расстояния 200—250 м (IIa стадия) или несколько меньше (IIb стадия). Кожа стоп и голеней теряет присущую ей эластичность, становится сухой, шелушащейся, на подошвенной поверхности выявляется гиперкератоз. Замедляется рост ногтей, они утолщаются, становятся ломкими, тусклыми, приобретая матовую или бурую окраску. Нарушается и рост волос на пораженной конечности, что приводит к появлению участков облысения. Начинает развиваться атрофия подкожной жировой клетчатки и мелких мышц стопы.

Стадия III — декомпенсации. В пораженной конечности появляются боли в покое, ходьба становится возможной лишь на расстоянии 25—50 м. Окраска кожных покровов резко меняется в зависимости от положения пораженной конечности: при подъеме ее кожа бледнеет, при опускании появляется покраснение кожи, она истончается и становится легкоранимой. Не-

значительные травмы вследствие потертостей, ушибов, стрижки ногтей приводят к образованию трещин и поверхностных болезненных язв. Прогрессирует атрофия мышц голени и стопы. Трудоспособность значительно снижена. При тяжелом болевом синдроме для облегчения страданий больные принимают вынужденное положение — лежа с опущенной ногой.

Стадия IV — деструктивных изменений. Боли в стопе и пальцах становятся постоянными и невыносимыми. Образующиеся язвы обычно располагаются в дистальных отделах конечностей, чаще на пальцах. Края и дно их покрыты грязно-серым налетом, грануляции отсутствуют, вокруг них имеется воспалительная инфильтрация; присоединяется отек стопы и голени. Развивающаяся гангрена пальцев и стоп чаще протекает по типу влажной гангрены. Трудоспособность в этой стадии полностью утрачена.

Уровень окклюзии накладывает определенный отпечаток на клинические проявления болезни. Для поражения бедренно-подколенного сегмента характерна "низкая" перемежающаяся хромота — появление болей в икроножных мышцах. Для атеросклеротического поражения терминального отдела брюшной аорты и подвздошных артерий (синдром Лериша) характерны "высокая" перемежающаяся хромота (боль в ягодичных мышцах, в мышцах бедер и тазобедренного сустава), атрофия мышц ноги, импотенция, снижение или отсутствие пульса на бедренной артерии. Импотенция обусловлена нарушением кровообращения в системе внутренних подвздошных артерий. Встречается в 50 % наблюдений. Она занимает незначительное место среди других причин импотенции. У части больных при синдроме Лериша кожные покровы конечностей приобретают цвет слоновой кости, появляются участки облысения на бедрах, становится более выраженной гипотрофия мышц конечностей, иногда они жалуются на боли в околопупочной области, возникающие при физической нагрузке. Эти боли связаны с переключением кровотока из системы брыжеечных артерий в систему бедренной артерии, т. е. с синдромом "мезентериального обкрадывания".

В большинстве случаев правильный диагноз удается установить с помощью обычного клинического обследования, а специальные методы исследования, как правило, лишь детализируют его. Планируя проведение консервативной терапии, при правильном использовании клинических методов можно отказаться от ряда инструментальных исследований. Инструментальная диагностика имеет несомненный приоритет в период предоперационной подготовки, в ходе операции и послеоперационном наблюдении.

Осмотр дает ценную информацию о характере патологического процесса. При хронической ишемии нижних конечностей у больных обычно развивается мышечная гипотрофия, уменьшается наполнение подкожных вен (симптом канавки или высохшего русла реки), изменяется окраска кожи (бледность, мраморность и т. д.). Затем появляются трофические нарушения в виде выпадения волос, сухости кожи, утолщения и ломкости ногтей и др. При выраженной ишемии на коже появляются пузыри, наполненные серозной жидкостью. Чаще возникает сухой (мумификация) или влажный (влажная гангрена) некроз дистальных сегментов конечности.

Существенную информацию о локализации патологического процесса дают пальпация и аускультация сосудов ноги. Так, отсутствие пульса на подколенной артерии указывает на облитерацию бедренно-подколенного сегмента, а исчезновение пульса на бедре — на поражение подвздошных артерий. У ряда больных с высокой окклюзией брюшной аорты пульсацию обнаружить не удастся даже при пальпации аорты через переднюю брюшную стенку. У 80—85 % больных облитерирующим атеросклерозом пульс не определяется на подколенной артерии, а у 30 % — и на бедренной. Следует

помнить, что у небольшого числа пациентов (10—15 %) может быть изолированное поражение сосудов голени или стопы (дистальная форма). Всем больным необходимо проводить аускультацию бедренных, подвздошных артерий и брюшной аорты. Над стенозированными артериями обычно выслушивают систолический шум. При стенозе брюшной аорты и подвздошных артерий его можно хорошо определить не только над передней брюшной стенкой, но и на бедренных артериях под паховой связкой.

Избирательное поражение дистальных артерий является причиной того, что у больных облитерирующим тромбангиитом в первую очередь исчезает пульсация артерий на стопах. В то же время следует иметь в виду, что у 6—25 % практически здоровых людей пульс на тыльной артерии стопы может не определяться в связи с аномалиями ее положения. Поэтому более достоверным признаком является отсутствие пульса на задней большеберцовой артерии, анатомическое положение которой не столь вариабельно.

Функциональные тесты. Симптом плантарной ишемии Оп-пеля заключается в побледнении подошвы стопы пораженной конечности, поднятой вверх под углом 45°. В зависимости от скорости побледнения можно судить о степени нарушения кровообращения в конечности. При тяжелой ишемии оно наступает в течение 4—6 с. Позднее были внесены изменения в пробу Гольдфлама и Самюэlsa, позволяющие более точно судить о времени появления побледнения и восстановления кровообращения. В положении лежа на спине больному предлагают поднять обе ноги и удерживать их под прямым углом в тазобедренном суставе. В течение 1 мин предлагают сгибать и разгибать стопы в голеностопном суставе. Определяют время появления побледнения стоп. Затем больному предлагают быстро занять положение сидя с опущенными ногами и отмечают время до заполнения вен и появления реактивной гиперемии. Полученные данные подаются цифровой обработке, дают возможность судить об изменении кровообращения в процессе лечения.

Проба Гольдфлама. В положении больного на спине с приподнятыми над кроватью ногами ему предлагают производить сгибания и разгибания в голеностопных суставах. При нарушении кровообращения уже через 10—20 движений больной испытывает утомление в ноге. Одновременно ведется наблюдение за окраской подошвенной поверхности стоп (проба Самюэlsa). При тяжелой недостаточности кровоснабжения в течение нескольких секунд наступает побледнение стоп.

Проба Ситенко-Шамовой проводится в том же положении. На верхнюю треть бедра накладывается жгут до полного пережатия артерий. Через 5 мин жгут снимают. В норме не позднее чем через 10 с появляется реактивная гиперемия. При недостаточности артериального кровообращения время появления реактивной гиперемии удлиняется в несколько раз.

Коленный феномен Панченко определяется в положении сидя. Больной, запрокинув больную ногу на колено здоровой, вскоре начинает испытывать боль в икроножных мышцах, чувство онемения в стопе, ощущение ползания мурашек в кончиках пальцев пораженной конечности.

Симптом сдавливания ногтевого ложа заключается в том, что при сдавливании концевой фаланги I пальца стопы в переднезаднем направлении в течение 5—10 с у здоровых людей образовавшееся побледнение ногтевого ложа немедленно сменяется нормальной окраской. При нарушении кровообращения в конечности оно держится несколько секунд. В тех случаях, когда ногтевая пластинка изменена, сдавливают не ногтевое ложе, а ногтевой валик. У больных с нарушенным периферическим кровообраще-

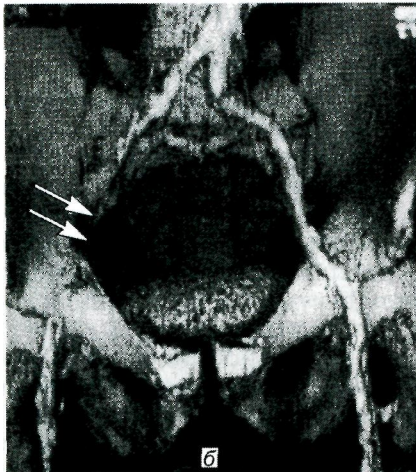
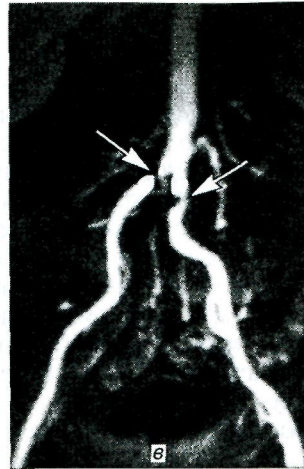
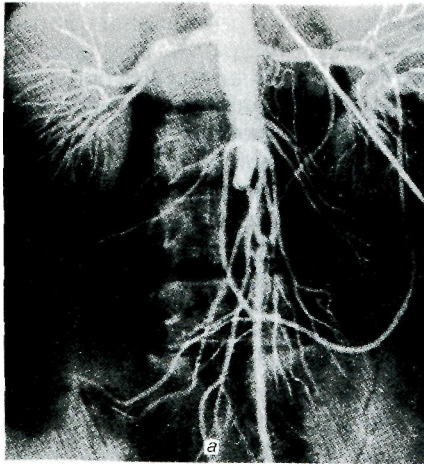


Рис. 18.12. Атеросклероз аортоподвздошного сегмента.

а — окклюзия инфраренального отдела аорты (ангиограмма); б — окклюзия наружной подвздошной артерии (КТ-ангиограмма); в — двусторонние изолированные стенозы общих подвздошных артерий (МР-ангиограмма).

нием образовавшееся в результате компрессии белое пятно на коже исчезает медленно, в течение нескольких секунд и более.

Установить степень ишемии большой конечности помогают реография, ультразвуковая доплерография, транскутанное определение pO_2 и pCO_2 нижних конечностей.

Для облитерирующих поражений характерны снижение амплитуды основной волны реографической кривой, сглаженность ее контуров, исчезновение дополнительных волн, значительное уменьшение величины реографического индекса. Реограммы, записанные с дистальных отделов пораженной конечности при декомпенсации кровообращения, представляют собой прямые линии.

Данные ультразвуковой доплерографии обычно свидетельствуют о снижении регионарного давления и линейной скорости кровотока в дистальных сегментах пораженной конечности, изменении кривой скорости кровотока (регистрируется так называемый магистрально-измененный или коллатеральный тип кровотока), уменьшении величины индекса лодыжечного систолического давления, являющегося производным от отноше-

ния систолического давления на лодыжке к давлению на плече.

С помощью ультразвукового дуплексного сканирования у больных с синдромом Лериша удается отчетливо визуализировать изменения в терминальном отделе брюшной аорты и подвздошных артериях, окклюзию или стеноз бедренной, подколенной артерии, определить характер и давность поражения в основных коллатеральных артериях (в частности, в глубокой артерии бедра). Оно позволяет определить локализацию и протяженность патологического процесса, степень поражения артерий (окклюзия, стеноз), характер изменений гемодинамики, коллатерального кровообращения, состояние дистального кровеносного русла.

Верификация топического диагноза осуществляется при помощи ангиографии (традиционной рентгеноконтрастной, МР- или КТ-ангиографии) — наиболее информативного метода диагностики облитерирующего атеросклероза.

К ангиографическим признакам атеросклероза относят краевые дефекты наполнения, изъеденность контуров стенок сосудов с участками стеноза, наличие сегментарных или распространенных окклюзии с заполнением дистальных отделов через сеть коллатералей (рис. 18.12; 18.13).

При тромбангите на ангиограммах определяют хорошую проходимость аорты, подвздошных и бедренных артерий, коническое сужение дистального сегмента подколенной артерии или проксимальных отрезков берцовых артерий, облитерацию артерий голени на остальном протяжении с сетью множественных, мелких извитых коллатералей. Бедренная артерия в случае вовлечения ее в патологический процесс представляется равномерно суженной. Характерно, что контуры пораженных сосудов, как правило, ровные.

Хирургическое лечение. Показания к выполнению реконструктивных операций при сегментарных поражениях могут быть определены уже начиная со Пб стадии заболевания. Противопоказаниями являются тяжелые сопутствующие заболевания внутренних органов — сердца, легких, почек и др., тотальный кальциноз артерий, отсутствие проходимости дистального русла. Восстановление магистрального кровотока достигается с помощью эндартерэктомии, обходного шунтирования или протезирования.

При облитерации артерии в бедренно-подколенном сегменте выполняют бедренно-подколенное или бедренно-тибиальное шунтирование сегментом большой подкожной вены. Малый диаметр большой подкожной вены (менее 4 мм), раннее ветвление, варикозное расширение, флебосклероз ограничивают использование ее в пластических целях. В качестве пластического материала применяют вену пупочного канатика новорожденных, аллоуенозные трансплантаты, лиофилизированные ксе-

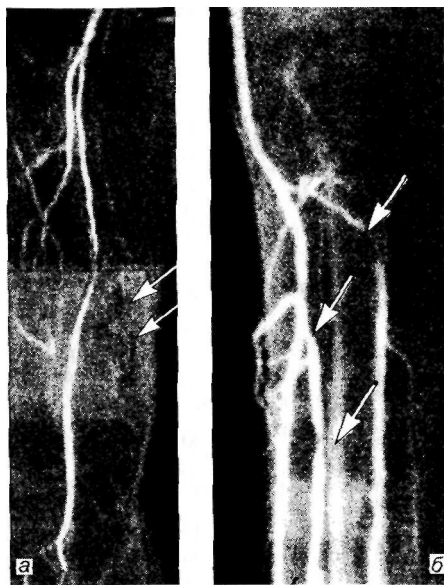


Рис. 18.13. Поражения дистального сосудистого русла.

а — окклюзия поверхностной бедренной артерии (МР-ангиограмма); б — множественные стенозы артерий голени (ангиограмма).

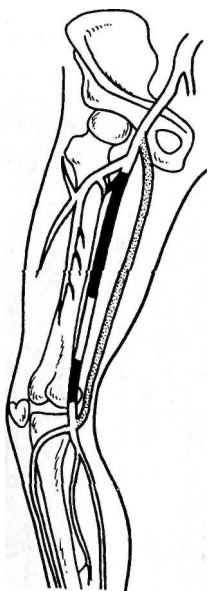

Рис. 18.14. Бедренно-подколенное шунтирование.

нотрансплантаты из артерий крупного рогатого скота. Синтетические протезы находят ограниченное применение, так как часто тромбируются уже в ближайшие сроки после операции. В бедренно-подколенной позиции наилучшим образом зарекомендовали себя протезы из политетрафторэтилена (рис. 18.14).

При атеросклеротических поражениях брюшной аорты и подвздошных артерий выполняют аортобедренное шунтирование (рис. 18.15) или резекцию бифуркации аорты и протезирование (рис. 18.16) с использованием бифуркационного синтетического протеза. В случае необходимости операция может быть завершена иссечением некротизированных тканей.

В последние годы в лечении атеросклеротических поражений артерий широкое распространение получил метод рентгеноэндоваскулярной дилатации и удержания просвета дилатированного сосуда с помощью специального металлического стента. Метод достаточно эффективен в лечении сегментарных атеросклеротических окклюзии и стенозов бедренно-подколенного сегмента и подвздошных артерий. Его с успехом применяют и в качестве дополнения к реконструктивным операциям, при лечении "многоэтажных" поражений.

При диабетических макроангиопатиях реконструктивные операции позволяют не только восстановить магистральный кровоток, но и улучшить кровообращение в микроциркуляторном русле. Ввиду поражения сосудов малого диаметра, а также распространенности процесса реконструктивные

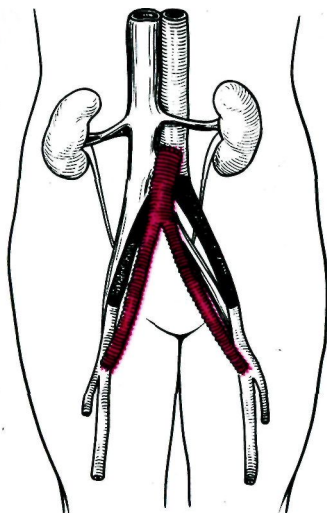


Рис. 18.15. Аортобедренное шунтирование синтетическим протезом.

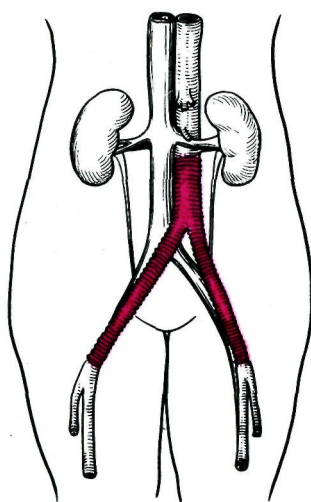


Рис. 18.16. Резекция бифуркации аорты с протезированием.

операции при облитерирующем тромбангиите находят ограниченное применение.

В настоящее время при окклюзиях дистального русла (артерий голени и стопы) разрабатываются методы так называемой непрямой реваскуляризации конечности. К ним относятся такие виды хирургических вмешательств, как артериализация венозной системы, реваскуляризирующая остеотрепанация.

В случае диффузного атеросклеротического поражения артерий, при невозможности выполнения реконструктивной операции из-за тяжелого общего состояния больного, а также при дистальных формах поражения устраниают спазм периферических артерий, производя поясничную симпатэктомию, вследствие чего улучшается коллатеральное кровообращение. В настоящее время большинство хирургов ограничиваются резекцией двух-трех поясничных ганглиев. Выполняют либо одностороннюю, либо двустороннюю поясничную симпатэктомию. Для выделения поясничных ганглиев применяют внебрюшинный или внутрибрюшинный доступ.

Современное оборудование позволяет выполнять эндоскопическую поясничную симпатэктомию. Эффективность операции наиболее высока у больных с умеренной степенью ишемии пораженной конечности (II стадия заболевания), а также при поражениях, локализующихся ниже паховой связки.

При некрозе или гангрене возникают показания к ампутации конечности. При этом уровень ампутации зависит от уровня и степени поражения магистральных артерий и состояния коллатерального кровообращения.

Объем оперативного вмешательства должен быть строго индивидуализирован и выполняться с учетом кровоснабжения конечности и удобств последующего протезирования. При изолированных некрозах пальцев с четкой демаркационной линией выполняют экзартикуляцию фаланг с резекцией головки тарзальной кости или некрэктомию. При более распространенных поражениях производят ампутации пальцев, трансметатарзальные ампутации и ампутацию стопы в поперечном — шопаровом сочленении. Распространение некротического процесса с пальцев на стопу, развитие влажной гангрены, нарастание симптомов общей интоксикации являются показаниями к ампутации конечности. В одних случаях она может быть выполнена на уровне верхней трети голени, в других — в пределах нижней трети бедра.

Консервативное лечение показано в ранних (I—IIa) стадиях заболевания, а также при наличии противопоказаний к операции или отсутствии технических условий для ее выполнения у больных с тяжелой ишемией. Оно должно быть комплексным и носить патогенетический характер. Лечение вазоактивными препаратами направлено на улучшение внутриклеточной утилизации кислорода, улучшение микроциркуляции, стимуляцию развития коллатералей.

Основные принципы консервативного лечения: 1) устранение воздействия неблагоприятных факторов (предотвращение охлаждения, запрещение курения, употребления спиртных напитков и т. д.); 2) тренировочная ходьба; 3) устранение спазма сосудов с помощью спазмолитических средств (пентоксифиллин, компламин, циннаризин, вазопростан, никлопан); 4) снятие болей (нестероидные анальгетики); 5) улучшение метаболических процессов в тканях (витамины группы В, никотиновая кислота, солкосерил, ангиин, продектин, пармидин, даларгин); 6) нормализация процессов свертывания крови, адгезивной и агрегационной функций тромбоцитов, улучшение реологических свойств крови (антикоагулянты непрямого действия,

при соответствующих показаниях — гепарин, реополиглюкин, ацетилсалициловая кислота, тиклид, курантил, трентал). Наиболее популярным препаратом при лечении пациентов с хроническими облитерирующими заболеваниями артерий является трентал (пентоксифиллин) в дозе до 1200 мг/сут при пероральном и до 500 мг — при внутривенном введении. У пациентов с критической ишемией (III—IV стадии) наиболее эффективен вазопростан.

У пациентов с аутоиммунным генезом заболевания возникает необходимость применения кортикостероидов, иммуностимуляторов. Большинству пациентов с атеросклерозом требуется коррекция липидного обмена, которую необходимо производить на основании данных о содержании общего холестерина, триглицеридов, липопротеидов высокой и низкой плотности. При неэффективности диетотерапии могут применяться ингибиторы синтеза холестерина (эндурацин), статины (зокор, мевакор, ловастатин), антагонисты ионов кальция (верапамил, циннаризин, коринфар), препараты чеснока (аликор, алисат). Могут применяться физиотерапевтические и бальнеологические процедуры (УВЧ-, СВЧ-, низкочастотная ДМВ-терапия, магнитотерапия, импульсные токи низкой частоты, электрофорез лекарственных веществ, радиоактивные, йодобромные, сульфидные ванны), целесообразны гипербарическая оксигенация, санаторно-курортное лечение.

Особенно важно устранить факторы риска, настойчиво добиваясь от больных резкого сокращения употребления животных жиров, полного отказа от курения. Необходим регулярный и правильный прием лекарственных средств, назначенных для лечения сопутствующего заболевания (сахарный диабет, гипертензия, гиперлипотеинемия), а также заболеваний, связанных с нарушением функций легких и сердца: увеличение минутного объема сердца приводит к повышению перфузии тканей ниже места окклюзии, а следовательно, и улучшению снабжения их кислородом.

Существенное значение для развития коллатералей имеет тренировочная ходьба, особенно при окклюзии поверхностной бедренной артерии, когда сохранена проходимость глубокой артерии бедра и подколенной артерии. Развитие коллатералей между этими артериями может заметно улучшить кровоснабжение дистальных отделов конечности.

Вопросы лечения и реабилитации больных с облитерирующим атеросклерозом нижних конечностей неразрывно связаны с проблемой лечения общего атеросклероза. Прогрессирование атеросклеротического процесса порой значительно снижает эффект реконструктивных сосудистых операций. В лечении подобного рода больных наряду с лекарственной терапией используют гемосорбцию.

Прогноз заболевания во многом зависит от профилактической помощи, оказываемой больному с облитерирующими заболеваниями. Они должны находиться под диспансерным наблюдением (контрольные осмотры через каждые 3—6 мес). Курсы профилактического лечения, которые следует проводить не реже 2 раз в год, позволяют сохранить конечность в функционально удовлетворительном состоянии.

18.8. Аневризмы аорты и периферических артерий

Под аневризмой сосуда принято понимать локальное или диффузное расширение просвета, превышающее нормальный диаметр в 2 раза и более.

Классификация аневризм по этиологии:

1. Врожденные аневризмы, наблюдающиеся при заболеваниях стенки аорты (болезнь Марфана, фиброзная дисплазия, синдром Элерса—Данло).

2. Приобретенные аневризмы возникающие вследствие: 1) невоспалительных заболеваний (атеросклеротические, послеоперационные, травматические аневризмы); 2) воспалительных заболеваний (специфических — туберкулез и сифилис и неспецифических — аортоартериит; микотические поражения).

Причиной образования аневризм может быть идиопатический медионекроз Эрдгейма, медионекроз во время беременности.

18.8.1. Аневризмы аорты

Большинство аневризм аорты имеют атеросклеротический генез. Макроскопически внутренняя поверхность атеросклеротической аневризмы представлена атероматозными бляшками, местами изъязвленными и кальцинированными. Внутри полости аневризмы пристеночно располагаются уплотненные массы фибрина. Они составляют "тромботическую чашку". Отмечается поражение мышечной оболочки с дистрофией и некрозом эластических и коллагеновых мембран, резкое истончение меди и адвентиции и утолщение интимы за счет атероматозных масс и бляшек — эластический каркас стенки оказывается практически разрушенным. Постепенно накапливаясь и спрессовываясь под давлением крови, тромботические массы могут почти полностью заполнить аневризматический мешок, оставив только узкий просвет для тока крови. В связи с ухудшением трофики вместо ожидаемой организации "тромботической чашки" возникает ее некроз в месте прилегания к стенкам аневризмы, повреждается и сама стенка. Таким образом, отложения фибрина приводят не к укреплению, а к ослаблению стенки аневризмы.

По морфологическому строению стенки аневризмы подразделяют на истинные и ложные.

Образование истинных аневризм связано с поражением сосудистой стенки различными патологическими процессами (атеросклероз, сифилис и т. д.). При истинных аневризмах структура сосудистой стенки сохраняется. Стенка ложных аневризм представлена рубцовой соединительной тканью, образовавшейся в процессе организации пульсирующей гематомы. Примерами ложных аневризм служат травматическая и послеоперационная аневризмы.

По форме аневризмы делятся на мешотчатые и веретенообразные. Для первых характерно локальное выпячивание стенки аорты, для вторых — диффузное расширение всей окружности аорты.

Патологическая физиология. При аневризме отмечается резкое замедление линейной скорости кровотока в мешке, его турбулентность. В дистальное русло поступает лишь около 45 % объема крови, находящейся в аневризме. Механизм замедления кровотока в аневризматическом мешке обусловлен тем, что основной поток крови, проходя по аневризматической полости, устремляется вдоль стенок. Центральный поток при этом замедляется вследствие возврата крови, обусловленного турбулентностью кровотока, наличием тромботических масс в аневризме.

По клиническому течению принято выделять не осложненные, осложненные, расслаивающиеся аневризмы. Наиболее частыми осложнениями аневризм являются: 1) разрыв аневризматического мешка с профузным, угрожающим жизни кровотечением и образованием массивных гематом, 2) тромбоз аневризмы, эмболия артерий тромботическими массами, 3) инфицирование аневризмы с развитием флегмоны окружающих тканей.

Аневризмы грудной аорты. Частота их, по данным патологоанатомических вскрытий, варьирует в пределах 0,9—1,1 %. Различают аневризмы корня аорты и ее синусов (синусов Вальсальвы), восходящей аорты, дуги аорты, нисходящей аорты, торакоабдоминальные аневризмы. Возможны сочетанные поражения смежных сегментов.

Этиология и патогенез. К развитию аневризм приводят как врожденные заболевания (коарктация аорты, синдром Марфана, врожденная извитость дуги аорты), так и приобретенные (атеросклероз, сифилис, синдром Такаясу, ревматизм), а также травмы грудной клетки. Аневризмы могут возникать и в области сосудистого шва после операций на аорте.

При аневризме нарушается нормальный кровоток в дистальном отделе аорты, возрастает нагрузка на левый желудочек и ухудшается коронарное кровообращение. У некоторых больных возникает недостаточность аортального клапана, усугубляющая тяжесть гемодинамических нарушений.

Клиническая картина и диагностика зависят от локализации аневризмы и ее размеров. При небольших аневризмах клинических проявлений может не быть.

Для аневризм среднего и большого размера характерны боли, обусловленные давлением на окружающие ткани и растяжением нервных сплетений аорты. При аневризмах дуги аорты боль чаще локализуется в груди и иррадирует в шею, плечо и спину; при аневризмах восходящей аорты больные отмечают боль за грудиной, а при аневризмах нисходящей аорты — в межлопаточной области. Если аневризма сдавливает верхнюю полую вену, то возникает головная боль, отек лица, удушье. При больших аневризмах дуги и нисходящей аорты возникает осиплость голоса (сдавление возвратного нерва); иногда появляется дисфагия (сдавление пищевода). Нередко больные жалуются на одышку и кашель, связанные с давлением аневризматического мешка на трахею и бронхи. Иногда возникает затруднение дыхания, усиливающееся в горизонтальном положении. При вовлечении в процесс ветвей дуги аорты могут присоединиться симптомы хронической недостаточности кровоснабжения головного мозга. При торакоабдоминальных аневризмах возможно развитие синдрома брюшной жабы (*angina abdominalis*).

Осмотр больных выявляет одутловатость, синюшность лица и шеи, набухание шейных вен вследствие затруднения венозного оттока. Пульсирующее выпячивание на передней поверхности грудной клетки бывает обусловлено большой аневризмой, разрушающей грудину и ребра. Сдавление шейного симпатического ствола проявляется синдромом Бернара—Горнера.

При синдроме Марфана (аномалия развития соединительной ткани) больные имеют характерный внешний вид: высокий рост, узкое лицо, непропорционально длинные конечности и паукообразные пальцы; иногда выявляют кифосколиоз, воронкообразную грудную клетку. У 50 % больных имеется вывих или подвывих хрусталика.

При поражении брахиоцефальных артерий наблюдают асимметрию пульса и давления на верхних конечностях, расширение границ сосудистого пучка вправо от грудины. Частым симптомом заболевания является систолический шум, который при аневризмах восходящей аорты и дуги аорты выслушивается во втором межреберье справа от грудины. Он обусловлен турбулентным характером кровотока в полости аневризматического мешка. При аневризме, сочетающейся с недостаточностью аортального клапана, в третьем межреберье слева от грудины выслушивается систолодиастолический шум.

Рентгенологическим признаком аневризмы грудной аорты является на-

личие гомогенного образования с ровными четкими контурами, неотделимого от тени аорты и пульсирующего синхронно с ней. Аневризмы восходящего и нисходящего отделов аорты особенно хорошо прослеживаются во II косой проекции. При рентгенологическом исследовании можно обнаружить также смещение аневризмой трахеи, бронхов и пищевода, контрастированного барием.

Компьютерная томография позволяет определить локализацию и размеры аневризм, наличие в полости аневризматического мешка тромботических масс (рис. 18.17). Эхокардиография дает возможность выявить аневризмы восходящего отдела и дуги аорты. В последние годы для диагностики аневризм грудной аорты часто применяют УЗИ при помощи чреспищеводного датчика.

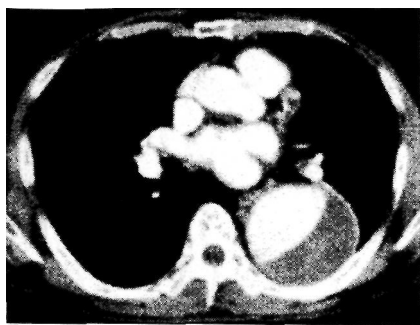


Рис. 18.17. Аневризма грудной аорты. КТ-ангиограмма.

В диагностике аневризм чаще используют ангиографию по Сельдингеру, которую целесообразно выполнять в двух проекциях с введением контрастного вещества в восходящую аорту. Диагноз может быть подтвержден и при КТ- и МР-ангиографии. Дифференциальный диагноз следует проводить с новообразованиями легких и средостения.

Лечение. Как правило, выполняют резекцию аневризмы с протезированием аорты. В последние годы стали применять закрытое эндолюминальное эндопротезирование аневризм специальным эндопротезом, который вводится в просвет аневризмы с помощью специального проводника и фиксируется выше и ниже аневризматического мешка крючками, расположенными на концах протеза. Наибольшие технические трудности представляют оперативные вмешательства при аневризмах дуги аорты, когда одновременно выполняют и реконструкцию брахиоцефальных артерий.

Прогноз. При аневризмах грудной аорты прогноз неблагоприятный. Большинство больных умирают в течение 2—3 лет от разрывов аневризмы или сердечной недостаточности.

Расслаивающие аневризмы грудной аорты составляют 20 % аневризм этого сегмента и 6 % всех аневризм аорты, характеризуются надрывом интимы и расслоением стенки аорты током крови, проникающей между интимой и мышечной оболочкой. Процесс образования расслаивающей аневризмы начинается с надрыва и отслойки интимы (фенестрации), вследствие чего под влиянием высокого артериального давления образуется ложный просвет между интимой и измененной мышечной оболочкой — дополнительный канал в стенке аорты. Наиболее частой причиной развития расслаивающих аневризм является атеросклеротическое поражение стенки аорты при наличии сопутствующей артериальной гипертензии. Другими причинами могут быть синдром Марфана, идиопатический медионекроз Эрдгейма. Различают три типа расслаивающих аневризм: I тип — расслоение восходящей аорты с тенденцией к распространению на остальные ее отделы; II тип — расслоение только восходящей аорты; III тип — расслоение нисходящего отдела аорты с возможностью перехода на брюшной ее сегмент (рис. 18.18).

Клиническая картина. Симптомы расслоения аорты разнообразны и могут имитировать практически все сердечно-сосудистые, а также неврологические и урологические заболевания. Возникновение тех или иных симпто-

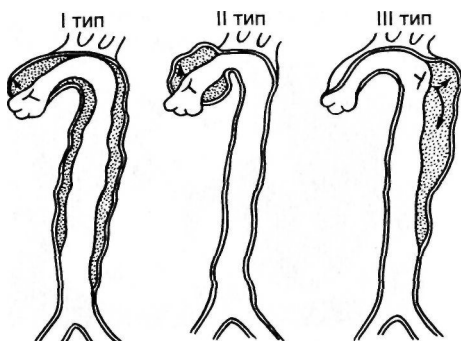


Рис. 18.18. Типы расслаивающих аневризм
Объяснение в тексте.

кappaпана аорты с появлением характерного систолодиастолического шума на аорте, а иногда и коронарной недостаточности вследствие вовлечения в патологический процесс венечных артерий. Нарушение кровотока по брахиоцефальным артериям ведет к тяжелым неврологическим нарушениям (гемипарезы, инсульты и т. д.) и асимметрии пульса на верхних конечностях. По мере распространения расслаивающей аневризмы на нисходящий и брюшной отделы аорты присоединяются симптомы сдавления висцеральных ее ветвей, а также признаки артериальной недостаточности нижних конечностей. Финалом заболевания является разрыв стенки аорты, сопровождающийся массивным кровотечением в плевральную полость или полость перикарда со смертельным исходом.

Период расслоения может быть острым (до 48 ч), под острым (до 2—4 нед) или хроническим (до нескольких месяцев). В течение первых 2 дней умирают до 45 % больных.

В диагностике расслаивающих аневризм используют рентгенологический и ультразвуковой методы исследования, компьютерную томографию и аортографию. Рентгенологическое исследование позволяет обнаружить расширение тени средостения, аорты, а иногда и наличие гемоторакса. Эхокардиография дает возможность выявить увеличение размеров восходящей аорты, расслоение стенки корня аорты, недостаточность клапана аорты. С помощью УЗИ и компьютерной томографии при расслаивающей аневризме удается зарегистрировать два просвета и два контура стенки аорты (рис. 18.19), определить ее протяженность, а также прорыв в полость плевры или перикарда. Основным ангиографическим признаком расслаивающей аневризмы является двойной контур аорты.

Лечение. В остром периоде возможно проведение консервативного лечения, направленного на снятие боли и сниже-

мов зависит от локализации фенестрации интимы и протяженности расслоения, сдавления ветвей аорты. Начало заболевания характеризуется внезапным появлением чрезвычайно интенсивных болей за грудиной, иррадиирующих в спину, лопатки, шею, верхние конечности, сопровождающихся повышением артериального давления и двигательным беспокойством. Подобная клиническая картина ведет к ошибочному диагнозу инфаркта миокарда.

Когда расслоение начинается с восходящей аорты (I и II типы расслаивающих аневризм), возможно острое развитие недостаточности

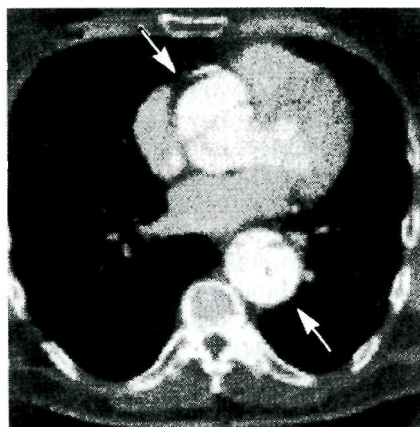


Рис. 18.19. Расслаивающая аневризма аорты III типа. КТ-ангиограмма.

ние артериального давления. В ряде случаев это позволяет перевести острое расслоение в хроническое и осуществить оперативное лечение в более благоприятных условиях. Однако прогрессирующее расслоение, развитие острой аортальной недостаточности, сдавление жизненно важных ветвей аорты, угроза разрыва или разрыв аневризмы являются показаниями к экстренной операции. В зависимости от размеров аневризмы у одних больных производят ее резекцию, сшивание расслоенной аортальной стенки с последующим анастомозом конец в конец, у других — резекцию с протезированием аорты. При недостаточности клапана аорты операцию дополняют его протезированием.

Аневризмы брюшной аорты. По данным патологоанатомических вскрытий, такие аневризмы наблюдаются в 0,16—1,06 % случаев.

Этиология и патогенез. К развитию аневризм брюшной аорты приводят те же заболевания, которые вызывают образования аневризм грудной аорты. Основной причиной является атеросклероз.

По локализации выделяют следующие типы аневризм брюшного отдела аорты:

I тип — аневризма проксимального сегмента брюшной аорты с вовлечением висцеральных ветвей;

II тип — аневризма инфраренального сегмента без вовлечения бифуркации;

III тип — аневризма инфраренального сегмента с вовлечением бифуркации аорты и подвздошных артерий;

IV тип — тотальное поражение брюшной аорты.

V подавляющего большинства больных аневризмы располагаются ниже уровня отхождения почечных артерий.

Можно также разделить аневризмы по их величине на малые (диаметром до 6 см) и большие (более 6 см). Существует прямая зависимость между размерами аневризм и их склонностью к разрывам. При малых аневризмах выживаемость в течение 1 года составляет 75 %, в течение 5 лет — 48 %. Если диаметр аневризмы больше 6 см, то выживаемость в течение года — 50 %, в течение 5 лет — лишь 6 % .

Клиническая картина и диагностика. Наиболее постоянным симптомом являются боли в животе. Они локализуются обычно в околопупочной области или в левой половине живота, могут быть непрерывными ноющими или приступообразными; иногда иррадируют в поясничную или паховую область, у некоторых больных локализуются преимущественно в спине. Боли возникают вследствие давления аневризм на нервные корешки спинного мозга и нервные сплетения забрюшинного пространства. Нередко больные жалуются на чувство усиленной пульсации в животе, ощущение тяжести и распираания в эпигастральной области, вздутие живота. Иногда снижается аппетит, появляются тошнота, рвота, отрыжка, запоры, похудание, что связано с компрессией желудочно-кишечного тракта либо с вовлечением в патологический процесс висцеральных ветвей брюшной аорты. Аневризма брюшной аорты может протекать бессимптомно. При осмотре больных в горизонтальном положении нередко выявляют усиленную пульсацию аневризм. При пальпации в верхней половине живота, чаще слева от средней линии, определяют пульсирующее опухолевидное образование плотной эластической консистенции, безболезненное или малоболезненное, чаще неподвижное. При аускультации над образованием выявляют систолический шум, проводящийся на бедренные артерии.

Пальпируемую аневризму иногда принимают за опухоль брюшной полости или почки, однако наличие пульсаций и систолического шума (в 75 %

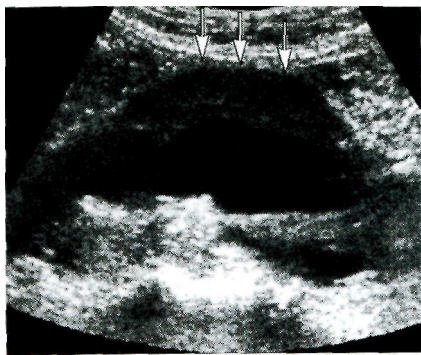


Рис. 18.20. Аневризма брюшной аорты. Сонограмма.

случаев) помогает поставить правильный диагноз.

Для диагностики аневризм брюшной аорты используют УЗИ (рис. 18.20), КТ или МРТ. На поперечных срезах аневризма представляется в виде полостного образования округлой формы. В продольной плоскости исследования веретенообразная аневризма имеет форму овала. Мешотчатая аневризма характеризуется выбуханием одной из стенок. При отсутствии пристеночных тромбов просвет аневризмы остается однородным, не содержащим включений. Гораздо чаще внутри аневризматического расширения определяются неоднородные структуры, которые представляют собой и атероматозные массы, составляющие

пласты фибрина, тромботические "тромботическую чашку".

Учитывая отчетливую визуализацию тромботических масс при УЗИ, КТ и МРТ, эти методы (в отличие от традиционной ангиографии) позволяют определить истинные размеры аневризмы с точностью до 2 мм. УЗИ, КТ и МРТ позволяют достоверно судить о распространении аневризмы на грудной отдел аорты, висцеральные ветви и подвздошные артерии, определять протяженность аневризматического расширения, диаметр просвета, толщину тромботических масс, признаки истончения или расслоения стенки.

Показания к ангиографии возникают лишь тогда, когда проведенные исследования не дают достаточной информации. Для выполнения ангиографии используют методику Сельдингера.

Осложнения. Наиболее частым исходом заболевания является разрыв аневризмы. Чаще кровотечение происходит в забрюшинное пространство, реже — в брюшную полость, наблюдаются случаи прорыва в органы желудочно-кишечного тракта и нижнюю полую вену.

При разрыве аневризмы больные отмечают внезапное появление интенсивной боли в животе или резкое усиление имевшихся болей, тошноту, рвоту, общую слабость. При больших гематомах, сдавливающих почки, мочеоточники и мочевого пузыря, боль может иррадиировать в паховую область и половые органы, иногда возникают дизурические явления.

Вслед за разрывом, как правило, развивается тяжелое шоковое состояние. При прорыве аневризмы в органы желудочно-кишечного тракта нередко наблюдаются рвота кровью и дегтеобразный стул. У некоторых больных нарушается кровообращение в нижних конечностях с похолоданием и онемением их, исчезновением пульса на периферических артериях вследствие сдавления подвздошных артерий гематомой.

При осмотре у значительной части больных определяют вздутие живота. Если прорыв аневризмы произошел в забрюшинное пространство, то живот чаще бывает мягким, если в свободную брюшную полость — появляются защитное напряжение мышц передней брюшной стенки и симптомы раздражения брюшины. У большинства больных в брюшной полости удается пальпировать болезненное пульсирующее образование, над которым выслушивается систолический шум.

Прорыв аневризмы в нижнюю полую вену всегда сопровождается быстро нарастающей сердечной недостаточностью по правожелудочковому типу.

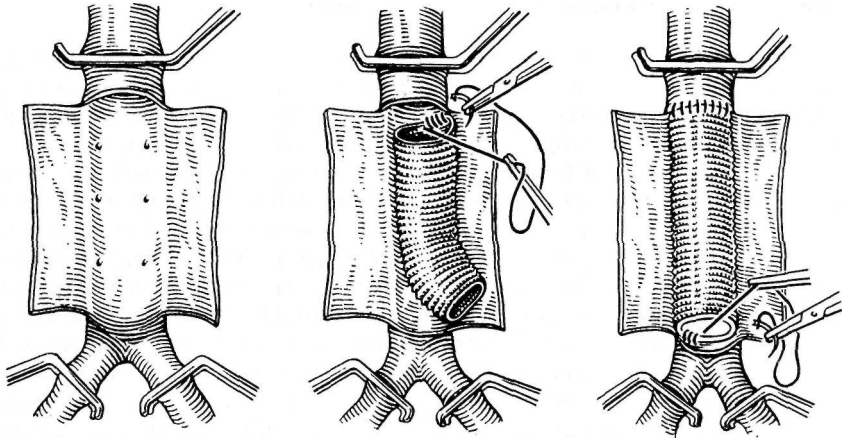


Рис. 18.21. Операция при аневризме брюшной аорты.

В подобных случаях над пальпируемым образованием часто определяется систолическое дрожание ("кошачье мурлыканье").

Лечение. Обычно выполняют резекцию аневризмы с протезированием брюшной аорты (рис. 18.21). При больших аневризмах стенки аневризматического мешка интимно спаяны с окружающими тканями. В связи с этим его удаление сопряжено с опасностью повреждения крупных вен (нижняя полая, подвздошные), кишки, мочеточника. В этих случаях объем операции сводится к вскрытию аневризматического мешка, удалению из него тромботических масс и протезированию аорты.

В последние годы для лечения торакальных и абдоминальных аневризм аорты стали применять эндоваскулярное протезирование (рис. 18.22). Проведение эндопротеза в аорту осуществляется через артериотомическое отверстие в бедренной артерии при помощи специального проводника, снабженного гемостатическим клапаном, предотвращающим кровотечение во время манипуляций. Имплантация эндопротеза преследует цель "выключения" аневризматического мешка из кровообращения. Указанная техника находит применение у пациентов с высоким риском традиционных хирургических вмешательств. Аналогичный подход используется в лечении аневризм другой локализации (подвздошных, подколенных артерий и др.).

Прогноз. При аневризмах брюшной аорты прогноз неблагоприятный. Почти все больные погибают в течение первых 3 лет от разрыва аневризмы.

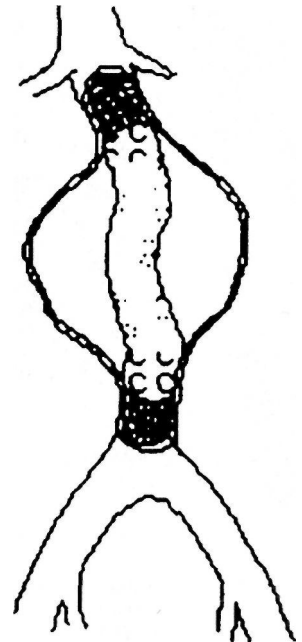


Рис. 18.22. Эндоваскулярное протезирование аневризмы брюшной аорты.

18.8.2. Аневризмы периферических артерий

Этиология и патогенез. Образование аневризм возможно в любом сосудистом бассейне: брахиоцефальных артериях, артериях виллизиева круга, висцеральных ветвях аорты, периферических артериях. Образование истинных аневризм связано с поражением сосудистой стенки различными патологическими процессами (атеросклероз, сифилис, узелковый периартериит и др.)- Ложные аневризмы образуются после огнестрельных и колотых ранений, реже — после тупой травмы. Их развитие возможно при узком раневом канале, небольшой зоне поражения мягких тканей, прикрытии раневого отверстия кожей или мягкими тканями. В этих условиях изливающаяся из стенки поврежденного сосуда кровь скапливается в окружающих тканях, расслаивая их, возникает периартериальная пульсирующая гематома. Образующиеся в ней сгустки оттесняются струей артериальной крови к периферии, спрессовываются и впоследствии организуются, в результате чего образуется соединительнотканная капсула. Таким образом пульсирующая гематома превращается в ложную аневризму. Учитывая все возрастающее количество выполняемых сосудистых операций, следует помнить о возможности образования ложных аневризм сосудистых анастомозов или реконструированных артерий, особенно в позднем послеоперационном периоде (рис. 18.23).

Клиническая картина и диагностика. Больные отмечают пульсирующее образование на том или ином сегменте конечности.

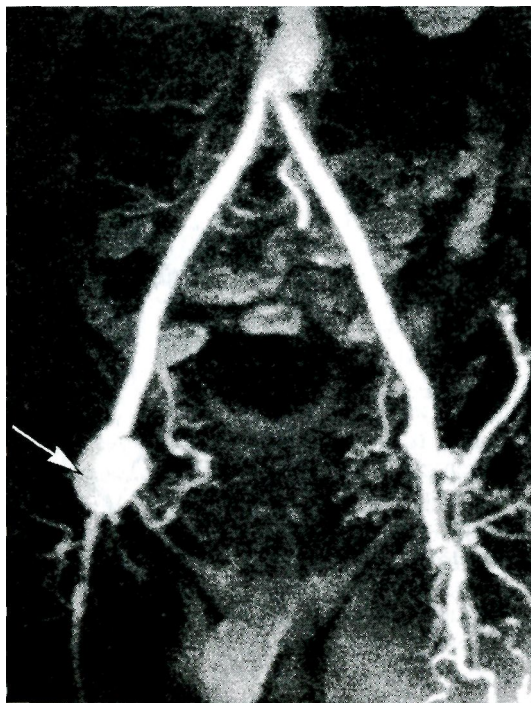


Рис. 18.23. Ложная аневризма дистального анастомоза после операции аортобедренного шунтирования. МР-ангиограмма.

При осмотре на месте артериальной аневризмы определяют припухлость, нередко пульсирующую. Она, как правило, имеет плотноэластическую консистенцию, округлую или овальную форму, четко отграничена, пульсирует синхронно с сокращениями сердца. При аускультации над областью аневризмы выслушивают систолический шум, который исчезает при сдавлении приводящего участка артерии. Пульсация к периферии от аневризмы зачастую снижена.

Осложнениями аневризм являются разрыв аневризматического мешка с профузным, угрожающим жизни кровотечением; эмболия тромботическими массами, содержащимися в аневризме. При травматической аневризме возможны вспышка "дремлющей" инфекции и развитие флегмоны мягких тканей, окружающих аневризматический мешок ("нагноение аневризмы"). У ряда больных при аневризмах возник-

кают тяжелые трофические расстройства и сердечные нарушения, лишаящие их трудоспособности.

Диагноз не представляет трудностей при наличии пульсирующей припухлости и сосудистого шума. Для уточнения истинных размеров и формы аневризмы, локализации, состояния проксимального и дистального артериального русла, степени развития коллатерального кровообращения проводят ультразвуковое исследование и ангиографию.

Лечение. Наиболее оптимальным является хирургическое лечение — резекция пораженного сегмента артерии с анастомозом конец в конец или замещением удаленного участка протезом. Лишь при небольших дефектах сосудистой стенки операция может быть закончена наложением бокового сосудистого шва. У пациентов с высоким риском вмешательства может быть проведено внутрисосудистое протезирование специальным плотным эндопротезом.

18.8.3. Артериовенозная аневризма

Этот вид аневризмы чаще всего имеет травматический генез и образуется вследствие одновременного повреждения артерии и вены (рис. 18.24, а, б, в). При комбинации венозной аневризмы с артериовенозным свищем наблюдают сочетание указанных видов аневризм. При длительном существовании артериовенозной аневризмы наступают значительные изменения стенки приводящей артерии, проявляющиеся в истончении мышечного слоя, фрагментации и очаговой деструкции внутренней эластичной мембраны, гиперэластозе адвентиции, что обуславливает увеличение диаметра артерии. В стенке вены, отходящей от аневризмы, напротив, происходит гипертрофия мышечной оболочки и развитие внутренней эластической мембраны. Эти изменения иногда ведут к значительному увеличению калибра вены.

Артериовенозные аневризмы и их комбинации вызывают тяжелые гемо-

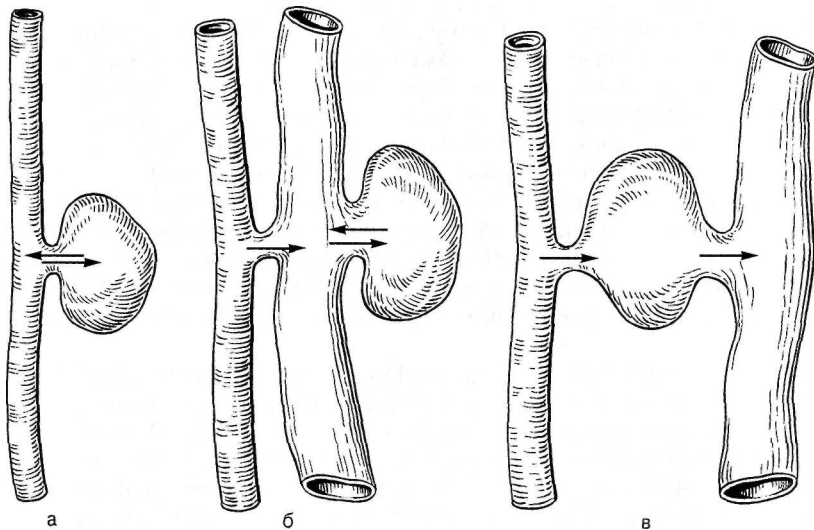


Рис. 18.24. Типы артериовенозных аневризм.

динамические расстройства, для которых характерны нарушения как периферического кровообращения, так и центральной гемодинамики.

Патологический сброс артериальной крови в венозную систему вызывает нарушение венозного оттока и перегрузку правых отделов сердца. Вследствие венозного стаза расширяются поверхностные вены, возникают отек и трофические изменения дистальных отделов конечностей. Из-за повышенного притока крови к правому предсердию развивается рабочая гипертрофия миокарда, которая затем сменяется миогенной дилатацией и сердечной декомпенсацией.

Ввиду постоянного артериовенозного сброса аневризматический мешок обычно небольшой по размерам, менее напряжен, чем при артериальных аневризмах. В области аневризмы часто наблюдается расширение подкожных вен, которые иногда пульсируют, и определяется симптом "кошачьего мурлыканья". При аускультации над этим участком выслушивают постоянный "дующий" шум, усиливающийся в период систолы.

Патогномичным симптомом артериовенозной аневризмы является урежение пульса на 15—30 ударов в 1 мин, сочетающееся с повышением артериального давления, при пережатии приводящей артерии (симптом Добровольского). Замедление пульса обусловлено улучшением сердечной деятельности вследствие уменьшения притока крови к правым отделам сердца.

Лечение. При комбинировании свища с аневризмой и при артериовенозных аневризмах устраняют сообщение между артерией и веной и в случае необходимости производят пластику пораженных сосудов.

18.9. Тромбозы и эмболии

Сужение или обтурация просвета сосуда свертком крови или эмболом приводит к острой артериальной непроходимости, сопровождающейся ишемией тканей, лишенных кровоснабжения.

Тромбоз — патологическое состояние, характеризующееся образованием свертка крови в том или ином участке сосудистого русла.

Этиология и патогенез. Непременными условиями возникновения артериальных тромбозов являются нарушение целостности сосудистой стенки, изменение системы гемостаза и замедление кровотока. Этим объясняется высокая частота тромбозов у лиц, страдающих сердечно-сосудистыми заболеваниями, облитерирующим атеросклерозом, тромбангиитом, сахарным диабетом. Нередко развитию тромбозов способствуют повреждения стенок артерий при ушибах мягких тканей, вывихах и переломах костей конечностей, компрессия сосудистого пучка опухолью или гематомой. Острым артериальным тромбозам могут предшествовать ангиографические исследования, эндоваскулярные вмешательства, реконструктивные операции на сосудах и другие интервенционные процедуры. Тромбозы возникают также на фоне некоторых гематологических (эритроцитоз) и инфекционных (сыпной тиф) заболеваний.

Во всех указанных случаях ответной реакцией на повреждения эндотелия сосудистой стенки является адгезия и последующая агрегация тромбоцитов. Образующиеся агрегаты имеют тенденцию к дальнейшему росту, что связано с воздействием физиологически активных веществ, цитокинов, высвобождающихся из эндотелиальных клеток, макрофагов, нейтрофильных лейкоцитов и тромбоцитов. Интенсивность образования тромбоцитарных агрегатов зависит и от способности эндотелия вырабатывать ингибиторы агрегации, в частности оксида азота (NO), простациклина. Высвобождающиеся из

кровеных пластинок тромбоцитарные факторы и биологически активные вещества не только способствуют агрегации тромбоцитов, но и ведут к активации свертывающей системы крови, снижению ее фибринолитической активности. В результате на поверхности агрегата адсорбируются нити фибрина, образующие сетчатую структуру, которая, задерживая форменные элементы крови, способствует образованию кровяного сгустка — тромба. При значительном угнетении литического звена системы гемостаза тромбоз может стать распространенным.

Эмболия — закупорка просвета кровеносного сосуда эмболом, который обычно представлен частью тромба или бляшки, "оторвавшейся" от сосудистой стенки, мигрирующих с током крови по кровеносному руслу.

Этиология и патогенез. У 92—95 % больных причинами артериальных эмболии являются заболевания сердца и в первую очередь инфаркт миокарда (особенно в первые 2—3 нед заболевания), осложненный тяжелыми нарушениями ритма сердца, острой или хронической аневризмой левого желудочка.

Причиной эмболии может быть внутрисердечный тромбоз, нередко наблюдающийся при ревматическом комбинированном митральном пороке сердца с преобладанием стеноза, мерцательная аритмия. Артериальная эмболия возникает также при подостром септическом эндокардите и врожденных пороках сердца.

Источниками эмболов могут стать тромбы, образующиеся в аневризмах брюшной аорты и крупных магистральных артерий (3—4 % больных с эмболиями), атероматозные язвы аорты. Эмболы фиксируются, как правило, в области ветвления или сужения артерий. Эмболия сопровождается выраженным рефлекторным спазмом артерий, что ведет к формированию продолженного тромба, который блокирует коллатеральные ветви. При тромбозах и эмболиях магистральных артерий конечностей в соответствующих сосудистых бассейнах наступает острая гипоксия тканей. В пораженных тканях образуется избыток недоокисленных продуктов обмена, что способствует развитию метаболического ацидоза. Нарастание гипоксии отрицательно сказывается на течении окислительно-восстановительных процессов в тканях. В них увеличивается содержание гистамина, серотонина, кининов, простагландинов, повышающих проницаемость клеточных и внутриклеточных мембран, в результате чего развивается субфасциальный мышечный отек. Изменения клеточного метаболизма и гибель клеток ведут к распаду лизосом, высвобождению гидролаз, лизирующих ткани. Следствием этого является некроз мягких тканей. Из ишемизированных тканей в общий кровоток поступают недоокисленные продукты обмена, калий, миоглобин. Нарастает циркуляторная гипоксия, снижается почечная фильтрация.

Клиническая картина и диагностика. Симптомы острой артериальной непроходимости наиболее выражены при эмболиях. Начало заболевания характеризуется появлением внезапной боли в пораженной конечности. В ее происхождении первостепенное значение имеет спазм — как магистральной артерии, так и коллатералей. Спустя 2—4 ч спазм уменьшается, и интенсивность боли несколько снижается. К боли присоединяется чувство онемения, похолодания и резкой слабости в конечности.

Кожные покровы пораженной конечности приобретают мертвенно-бледную окраску, которая в дальнейшем сменяется характерной мраморностью. Вены запусевают, по ходу их образуются впадины (симптом канавки или высохшего русла реки). Пульсация артерии дистальнее локализации эмбола отсутствует, выше эмбола она обычно усилена. Кожная температура значительно снижена, особенно в дистальных отделах конечности. Одновременно

нарушается болевая и тактильная чувствительность, причем вначале снижается поверхностная, а затем и глубокая чувствительность. У больных с тяжелыми ишемическими расстройствами нередко развивается полная анестезия. Функция конечности нарушена вплоть до вялого паралича. В тяжелых случаях наступает резкое ограничение пассивных движений в суставах, иногда развивается мышечная контрактура. Субфасциальный отек мышц служит причиной болевых ощущений, испытываемых больным при пальпации. С прогрессированием местных симптомов ухудшается и общее состояние больных.

Существенное влияние на клиническую картину заболевания оказывают уровень окклюзии, интенсивность артериального спазма, степень обтурации просвета артерии эмболом, особенности коллатерального кровообращения и размеры продолженного тромба. Крайне тяжелая клиническая симптоматика наблюдается при эмболии бифуркации аорты. Она проявляется внезапно возникшими интенсивными болями в нижних конечностях и гипогастральной области, иррадиирующими в поясничную область и промежность. "Мраморный" рисунок кожи в течение ближайших 1–2 ч распространяется на кожные покровы ягодиц и нижние отделы передней брюшной стенки. В связи с нарушением кровообращения в органах малого таза возможны дизурические явления и тенезмы. Пульсация на бедренных артериях не определяется, а зона нарушенной чувствительности достигает нижних отделов живота. Быстро исчезает двигательная функция конечности, развивается мышечная контрактура, наступают необратимые изменения в тканях.

Клиническая картина острого артериального тромбоза напоминает таковую при эмболиях, однако характерным для нее является постепенное развитие симптомов. Это особенно относится к больным, страдающим облитерирующими заболеваниями периферических артерий, у которых тромбоз сосудов нередко возникает на фоне развитой сети коллатералей. Лишь по мере прогрессирования тромбоза появляются выраженные симптомы стойкой ишемии пораженной конечности.

Различают три степени ишемии пораженной конечности при острой артериальной недостаточности, каждую из которых делят на две формы (В. С. Савельев). При ишемии IА степени появляются чувство онемения и похолодания, парестезии; при IБ степени присоединяются боли. Для ишемии II степени характерны нарушения чувствительности и активных движений в суставах конечностей от пареза (IIА степень) до параплегии (IIБ степень). Ишемия III степени характеризуется начинающимся некрозом, о чем свидетельствует субфасциальный отек при IIIА степени и мышечная контрактура при ишемии IIIБ степени. Конечным результатом ишемии может быть гангрена конечности.

Тщательно собранный анамнез часто дает возможность поставить правильный предварительный диагноз. Если у больного с заболеванием сердца, осложненным мерцательной аритмией или аневризмой, внезапно возникают интенсивные боли в конечности, диагноз артериальной эмболии не подлежит сомнению. В то же время острое нарушение кровообращения в пораженной конечности у больных, ранее страдавших тем или иным облитерирующим заболеванием сосудов, позволяет предположить артериальный тромбоз.

Наиболее информативными методами диагностики острой артериальной непроходимости являются ультразвуковое исследование и ангиография, которые позволяют определить уровень и протяженность окклюзии, дают дополнительные представления о характере патологического процесса (эмболия, тромбоз), состоянии коллатералей. К ангиографическим признакам

эмболии относят отсутствие контрастирования пораженного участка магистральной артерии, имеющей ровные гладкие контуры и слабо выраженную сеть коллатералей. При неполной обтурации артерии эмбол прослеживается в виде овального или округлого образования, обтекаемого контрастным веществом. В случае острого тромбоза выявляют признаки органического поражения артерий (неровность, изъеденность контуров и др.).

Лечение. Тромбозы и эмболии являются абсолютным показанием к хирургическому лечению, начиная с IА степени, так как консервативная терапия неспособна привести к полному лизису тромба или эмбола. Консервативное лечение может быть назначено лишь пациентам, находящимся в крайне тяжелом состоянии при достаточной компенсации кровообращения в пораженной конечности. Оно должно быть направлено на устранение факторов, способствующих прогрессированию ишемии. В комплекс лечебных мероприятий следует включать препараты, обладающие тромболитическим, антикоагулянтным, дезагрегационным и спазмолитическим действием. Одновременно должны быть назначены лекарственные средства, улучшающие микроциркуляцию, метаболические процессы и центральную гемодинамику. В настоящее время наиболее часто используемым тромболитиком являются урокиназа или ее аналоги (стрептокиназа, стрептаза, стрептолиаза, целиаза, стрептодеказа и др.) — препараты, непосредственно активирующие профибринолизин (плазминоген). Стрептокиназа (продукт жизнедеятельности бета-гемолитического стрептококка) является прямым активатором плазминогена, выделенным из мочи. Другой (более дорогостоящий) препарат — это рекомбинантный тканевый активатор плазминогена (rtPA). Препараты вводят внутривенно капельно (системный тромболитизис) на протяжении нескольких дней до получения клинического эффекта или внутриартериально через катетер, установленный проксимальнее тромба (региональный тромболитизис) или непосредственно в тромб (локальный тромболитизис). Недостатком существующих методик системного тромболитизиса является большой расход дорогостоящих фибринолитических средств и высокая частота геморрагических осложнений. Более перспективна методика локального тромболитизиса, которая заключается в пункции артерии, установке катетера в самом тромбе на глубине 3—4 см с последующей инфузией малых доз тромболитика (500—10 000 ЕД урокиназы) через специальные мультиперфорированные катетеры. Под непрерывным ангиографическим контролем катетер продвигают через зону окклюзии. При необходимости процедуру локального тромболитизиса сочетают с чрескожной аспирационной тромбэктомией (отсасывающее действие создается за счет отрицательного давления), чрескожной баллонной ангиопластикой или установкой стента в измененную артерию.

Одним из наиболее эффективных антикоагулянтов прямого действия, используемых для лечения острой артериальной непроходимости, является гепарин. Он препятствует образованию тромбина, блокируя тем самым процесс свертывания крови. Антикоагулянтный эффект гепарина наступает сразу же после внутривенного и через 10—15 мин после внутримышечного введения и продолжается в течение 4—5 ч. Суточная доза гепарина составляет 30 000—50 000 ЕД. Гепаринотерапия считается эффективной, если время свертывания крови превышает исходный уровень в 2—2,5 раза. При передозировке гепарина может возникнуть геморрагический синдром, который устраняют введением 1 % раствора протамина сульфата, 1 мг которого нейтрализует эффект 100 ЕД гепарина. Лечение гепарином продолжают в течение 7—10 дней. За 2 сут до его отмены назначают антикоагулянты прямого действия. При этом суточную дозу гепарина постепенно снижают

Рис. 18.25. Эмболектомия из бедренной артерии с помощью катетера Фогарти.

в 1,5—2 раза за счет уменьшения его разовой дозы. Более перспективными препаратами являются низкомолекулярные фракции гепарина (фраксипарин, клексан, фраксин).

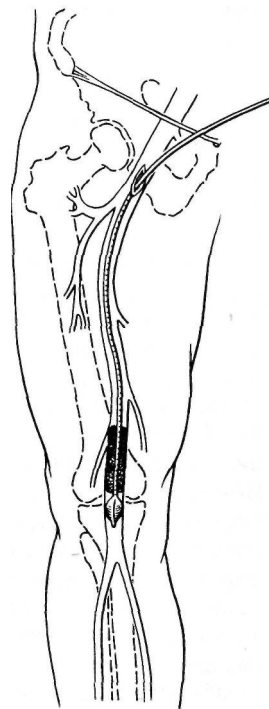
Антикоагулянты непрямого действия (неодикумарин или пелентан, синкумар, фенилин и др.) подавляют биологический синтез протромбина в ретикулоэндотелиальной системе печени. Действие их начинается через 18—48 ч от начала применения и сохраняется в течение 2—3 дней после отмены препарата. Критерием эффективности проводимой терапии служит величина протромбинового индекса. Оптимальной дозой препарата следует считать такую, которая снижает протромбиновый индекс до 35—40 %. Наиболее ранним симптомом передозировки служит появление микрогематурии. Антидотом антикоагулянтов непрямого действия является витамин К (викасол).

Повышение адгезивно-агрегационной функции тромбоцитов делает необходимым назначение препаратов, обладающих дезагрегационным действием, в частности трентала и курантила. Указанные средства оказывают наибольший эффект при внутривенном введении. Целесообразно также использовать низкомолекулярный декстран (реополиглюкин), обладающий дезагрегационными свойствами, усиливающий фибринолиз, улучшающий микроциркуляцию.

Спазмолитические средства (но-шпа, папаверин, галидор) предпочтительнее вводить внутривенно. Для снятия болей и психомоторного возбуждения назначают анальгетики, фентанил, дроперидол, натрия оксибутират.

Метаболический ацидоз, нередко развивающийся у больных, требует контроля над показателями кислотно-основного состояния и их своевременной коррекции введением 4 % раствора натрия бикарбоната. Для улучшения метаболических процессов в тканях целесообразно назначать витамины, компламин, солкосерил, а при соответствующих показаниях — сердечные гликозиды и антиаритмические препараты.

Хирургическое лечение острых артериальных эмболии заключается в удалении эмбола и тромботических масс из просвета артерии с помощью катетера Фогарти. Катетер представляет собой гибкий эластичный проводник диаметром 2—2,5 мм с нанесенными делениями. На одном конце его имеется павильон для присоединения шприца, на другом — латексный баллончик с тонким направителем. При поражении артерий нижних конечностей обнажают бифуркацию бедренной артерии, а при obturации артерий верхних конечностей — бифуркацию плечевой артерии. Выполняют поперечную артериотомию и катетер продвигают к месту закупорки сосуда, проводя его через тромботические массы. Затем с помощью шприца раздувают баллончик жидкостью и извлекают катетер (рис. 18.25). Раздутый баллончик увлекает за собой тромботические массы. При восстановлении проходимости артерии из артериотомического отверстия появляется струя крови. На разрез в артерии накладывают сосудистый шов. С помощью баллонного ка-



тетера тромботические массы могут быть удалены не только из периферических артерий, но и из бифуркации аорты. При тяжелой ишемии, сопровождающейся отеком мышц (ША степени) или мышечной контрактурой (ШБ степени), с целью декомпрессии и улучшения тканевого кровотока показана фасциотомия.

При остром тромбозе, развившемся на фоне органического поражения артериальной стенки, простая тромбэктомия обычно неэффективна, так как быстро наступает ретромбоз сосуда. Поэтому она должна дополняться реконструктивной операцией. При развитии гангрены конечности показана ампутация.

Прогноз. При поздней диагностике острой артериальной непроходимости и несвоевременном оказании квалифицированной медицинской помощи прогноз неблагоприятный.

18.9.1. Эмболия и тромбоз мезентериальных сосудов

Острое нарушение кровообращения в брыжеечных сосудах развивается вследствие эмболии артерий или тромбоза брыжеечных артерий и вен. Наиболее часто поражается верхняя (90 %), реже — нижняя брыжеечная артерия (10 %).

Этиология. Основной причиной эмболии являются заболевания сердца, осложненные образованием тромбов (ревматические пороки, нарушения ритма, инфаркт миокарда, кардиосклероз, эндокардит). Источником эмболии могут быть атеросклеротические бляшки аорты, а также тромботические массы аневризматического мешка. К возникновению тромбоза брыжеечных артерий предрасполагают изменения сосудистой стенки (атеросклероз или артериит). Развитие тромбоза мезентериальных вен возможно при наличии гнойных процессов в брюшной полости (пилефлебит), портальной гипертензии, сопровождающейся застоем крови в воротной вене, при сепсисе, травмах, сдавлении сосудов новообразованиями. Заболевание одинаково часто встречается у мужчин и женщин, развивается преимущественно в среднем и пожилом возрасте.

Патологоанатомическая картина. Вследствие нарушения мезентериального кровообращения наступает ишемия стенки кишки, в которой развиваются тяжелые деструктивно-некротические изменения, варьирующие от ишемического до геморрагического инфаркта. При окклюзии небольшой артериальной ветви страдает лишь ограниченный участок кишки, при закупорке основного ствола омертвевает все петли кишечника в зоне нарушенного кровоснабжения.

Клиническая картина и диагностика. Тромбозы и эмболии мезентериальных сосудов имеют сходные клинические симптомы. Заболевание, как правило, начинается внезапно с приступа интенсивных болей в животе, локализация которых зависит от уровня окклюзии сосуда. При поражении основного ствола верхней брыжеечной артерии боли локализуются в эпигастральной или околопупочной области либо распространяются по всему животу. При эмболии подвздошно-ободочной артерии, участвующей в кровоснабжении терминального отдела подвздошной кишки и илеоцекального угла, боли нередко возникают в правой подвздошной области, симулируя картину острого аппендицита. Для тромбозов и эмболии нижней брыжеечной артерии характерно появление болей в левом нижнем квадранте живота. Боли чаще постоянные, иногда схваткообразные, напоминают таковые при кишечной непроходимости. Из-за боязни их усиления больные стара-

ются лежать неподвижно, на спине, согнув ноги в коленных и тазобедренных суставах.

Тошнота и рвота наблюдаются уже в первые часы заболевания у 50 % больных. Впоследствии эти симптомы становятся постоянными. Частый жидкий стул появляется у 20 % больных, нередко в испражнениях имеется примесь неизменной крови. В начале заболевания пульс обычно учащен, язык влажный, живот, как правило, мягкий, не вздут, малоболезненный.

По мере прогрессирования заболевания развивается картина паралитической кишечной непроходимости, характеризующейся вздутием живота, отсутствием перистальтики, задержкой стула и газов, частой рвотой. Язык становится сухим, живот болезненным, отмечается напряжение мышц брюшной стенки. При пальцевом исследовании прямой кишки на перчатке иногда обнаруживают следы крови. Финалом заболевания является перитонит.

Для острых нарушений мезентериального кровообращения характерен выраженный лейкоцитоз ($20-30 \cdot 10^6/\text{л}$), редко встречающийся при других острых хирургических заболеваниях органов брюшной полости.

Рентгенологическое исследование брюшной полости дает определенную информацию лишь в последней стадии патологического процесса, когда имеется паралитическая кишечная непроходимость. При окклюзии основного ствола верхней брыжеечной артерии рентгенологическое исследование выявляет раздутые петли тонкой и правой половины толстой кишки. Одновременно в просвете тонкой кишки определяют горизонтальные уровни жидкости, которые в отличие от уровней при механической непроходимости кишечника не перемещаются из одного колена кишки в другое.

Необходимо проводить больным латероскопию, обращая внимание на изменения рентгенологической картины при поворотах туловища: раздутые кишечные петли у больных с механической непроходимостью кишечника остаются фиксированными при повороте туловища с одного бока на другой; у пациентов с паралитической непроходимостью кишечника, обусловленной острым тромбозом или эмболией брыжеечных сосудов, они легко перемещаются в вышележащие отделы живота.

Селективная ангиография имеет наибольшую диагностическую ценность. Достоверным признаком тромбоза брыжеечных артерий является отсутствие на ангиограммах контрастирования основного артериального ствола или его ветвей, для тромбоза вен характерно отсутствие венозной фазы и пролонгирование артериальной фазы. В связи с удлинением капиллярной фазы исследования определяется более продолжительное и интенсивное контрастирование кишечной стенки.

Дифференциальная диагностика. Острое нарушение мезентериального кровообращения следует дифференцировать от острых хирургических заболеваний органов брюшной полости, в частности от механической непроходимости кишечника, прободной язвы желудка и двенадцатиперстной кишки, острого панкреатита, острого холецистита и острого аппендицита. При проведении дифференциального диагноза большую помощь может оказать лапароскопия.

Иногда сходная с острой непроходимостью мезентериальных сосудов клиническая картина наблюдается при инфаркте миокарда с атипичной локализацией болей. В этих случаях диагностическое значение приобретают тщательно собранный анамнез и данные электрокардиографических исследований.

Лечение. Эффективно только хирургическое лечение, позволяющее спа-

сти жизнь больного. При отсутствии некроза кишечника может быть произведена реконструктивная операция на брыжеечных сосудах (эмболэктомия, эндартерэктомия, резекция верхней брыжеечной артерии с протезированием или имплантацией ее культи в аорту). При гангрене кишки показана ее резекция в пределах здоровых тканей. В отдельных случаях целесообразно сочетать резекцию с реконструктивной операцией на сосудах.

Прогноз. Послеоперационная летальность достигает почти 80 %, что обусловлено не только трудностями диагностики и тяжестью операции, но и наличием основного заболевания, приведшего к острому нарушению мезентериального кровообращения.

18.10. Заболевания мелких артерий и капилляров

18.10.1. Диабетическая ангиопатия

Развивается у лиц, страдающих сахарным диабетом, и характеризуется поражением как мелких (микроангиопатия), так и крупных сосудов (макроангиопатия). При микроангиопатии наиболее существенным изменениям подвергаются сосуды микроциркуляторного русла — артериолы, капилляры и вены. Наблюдается пролиферация эндотелия, утолщение базальных мембран, отложение мукополисахаридов в стенках, что в конечном итоге приводит к сужению и облитерации просвета. В результате этих изменений ухудшается микроциркуляция и наступает гипоксия тканей. Проявлениями микроангиопатии наиболее часто являются диабетическая ретинопатия и нефропатия.

При макроангиопатии в стенках магистральных артерий обнаруживаются изменения, характерные для атеросклероза. На фоне сахарного диабета создаются благоприятные условия для развития атеросклероза, который поражает более молодой контингент больных и быстро прогрессирует. Типичным для диабета является артериосклероз Менкеберга — кальциноз средней оболочки артерий.

При диабете высока частота мультисегментарных поражений артериального русла. Отличительной особенностью является поражение артерий среднего и малого калибра (подколенной, берцовых, артерий стопы).

Диабетическая ангиопатия нижних конечностей. В течении ангиопатий имеются некоторые специфические особенности: 1) раннее присоединение симптомов нейропатии с потерей поверхностной и глубокой чувствительности и полиневрита различной степени выраженности (от чувства жжения и онемения отдельных участков или всей стопы до выраженного болевого синдрома); 2) появление трофических язв и даже гангрены пальцев стоп при сохраненной пульсации периферических артерий. Инфицирование стоп может возникнуть после незначительной травмы, трещин, некроза кожи и проявиться целлюлитом дорсальной поверхности стопы, глубоким абсцессом плантарного пространства, остеомиелитом костей дистального отдела стопы или гангреной всей стопы; 3) сочетание ангиопатий нижних конечностей с ретино- и нефропатией.

Клиническая картина диабетических ангиопатий складывается из сочетания симптомов полинейропатии, микроангиопатии и атеросклероза магистральных артерий. Среди последних чаще поражаются подколенная артерия и ее ветви. В отличие от облитерирующего атеросклероза диабетическая макроангиопатия нижних конечностей характеризуется более тяжелым и прогрессирующим течением, нередко заканчивающимся развитием гангре-

ны. В связи с высокой подверженностью больных сахарным диабетом инфекционным заболеваниям гангрена стопы часто бывает влажной.

Основными условиями успешного лечения диабетических ангиопатий являются оптимальная компенсация сахарного диабета и нормализация нарушенного метаболизма углеводов, жиров, белков, минерального обмена. Это достигается назначением индивидуальной диеты с ограничением легкоусвояемых углеводов и животных жиров, анаболических гормонов, препаратов калия, гипогликемических средств (предпочтительно применение диабетона), а также адекватной терапии инсулином и его аналогами. Одним из обязательных компонентов комплексной терапии должен быть тот или иной ангиопротектор (добезилат, пармидин и др.).

Наличие язвенно-некротических изменений не является противопоказанием к назначению консервативной терапии, которая нередко ведет к мумификации ограниченных некротических участков и их самоотторжению. В подобных случаях надо отдавать предпочтение внутриартериальной инфузии лекарственных препаратов. Больным с выраженной ишемией нижних конечностей целесообразно проводить также гравитационный плазмаферез, который способствует уменьшению ишемических болей, более быстрому отторжению гнойно-некротических участков и заживлению ран.

18.10.2. Болезнь Рейно

Заболевание представляет собой ангиотрофоневроз с преимущественным поражением мелких конечных артерий и артериол. Болезнь наблюдается, как правило, у молодых женщин, сопровождается резко выраженными микроциркуляторными расстройствами. Поражаются артерии, артериолы и капилляры кистей, стоп и пальцев. Основным проявлением заболевания является периодически возникающий генерализованный спазм - перечисленных выше артерий с последующими дистрофическими изменениями в стенках артерий и капилляров, тромбозом конечных артерий. Заболевание характеризуется спазмом сосудов пальцев рук и ног и очень редко — кончика носа и ушей. Процесс локализуется преимущественно на верхних конечностях; поражение обычно бывает двусторонним и симметричным.

Основными причинами развития болезни Рейно являются длительные ознобления, хроническая травматизация пальцев, нарушение функций некоторых эндокринных органов (щитовидная железа, половые железы), тяжелые психические расстройства. "Пусковым" механизмом в развитии заболевания служат нарушения сосудистой иннервации.

Различают три стадии болезни.

Стадия I — ангиоспастическая. Характеризуется выраженным повышением сосудистого тонуса. Возникают кратковременные спазмы сосудов конечных фаланг. Пальцы (чаще II и III) кистей становятся мертвенно-бледными, холодными на ощупь и нечувствительными. Через несколько минут спазм сменяется расширением сосудов. Вследствие активной гиперемии наступает покраснение кожи, и пальцы теплеют. Больные отмечают в них сильное жжение и резкую боль, появляется отечность в области межфаланговых суставов. Когда сосудистый тонус нормализуется, окраска пальцев становится обычной, боль исчезает.

Стадия II — ангиопаралитическая. Приступы побледнения ("мертвого пальца") в этой стадии повторяются редко, кисть и пальцы приобретают синеватую окраску, причем при опускании рук книзу эта окраска усиливается

и принимает лиловый оттенок. Отечность и пастозность пальцев становятся постоянными. Продолжительность I—II стадий в среднем 3—5 лет.

Стадия III — трофопаралитическая. На пальцах появляются панариции и язвы. Образуются очаги некроза, захватывающие мягкие ткани одной-двух концевых фаланг, реже всего пальца. С развитием демаркации наступает отторжение некротических участков, после чего остаются медленно заживающие язвы, рубцы от которых имеют бледную окраску, болезненны, спаяны с костью.

Лечение. Показано применение ангиотропных препаратов и спазмолитиков, физиотерапия, гипербарическая оксигенация. При неэффективности лечения производится грудная или поясничная симпатэктомия или стеллэктомия (в зависимости от локализации поражения).

18.10.3. Геморрагический васкулит (болезнь Шенлейна—Геноха)

Заболевание проявляется мелкими кровоизлияниями в кожу, слизистые и серозные оболочки. В механизме развития геморрагического васкулита имеет значение токсико-аллергическая гиперергическая реакция на инфекционно-токсические воздействия (ревматическое заболевание, инфекции верхних дыхательных путей, авитаминозы, пищевые токсикоинфекции, медикаментозные), приводящая к увеличению проницаемости эндотелия капилляров для жидкой части крови и форменных элементов.

При гистологическом исследовании обнаруживают эозинофильные и нейтрофильные клеточные инфильтраты, охватывающие пораженные сосуды в виде муфты, местами — очаги некроза. Вследствие кровоизлияний и белковой имbibции стенки сосуда просвет его суживается, ухудшается местный кровоток, возникают очаговые некрозы.

Различают 4 формы болезни: простую, ревматоидную, абдоминальную и молниеносную. Простая форма протекает с петехиальными и геморрагическими высыпаниями. При ревматоидной форме отмечается припухлость суставов. Абдоминальная форма характеризуется схваткообразными болями в животе, напоминающими острую кишечную непроходимость; иногда наблюдается кровавая рвота или понос. При молниеносной форме геморрагии носят сливной характер, часто изъязвляются. В связи с этим появляются кровоизлияния в желудочки мозга, острые язвы желудочно-кишечного тракта, которые могут осложниться перфорацией. В почках могут обнаруживаться изменения, аналогичные экссудативной фазе гломерулонефрита, в легких — очаги пневмонии с геморрагическим компонентом.

Лечение. Основу лечения составляет противовоспалительная и десенсибилизирующая терапия, применение стероидных гормонов. Оперативное вмешательство показано при интраабдоминальных осложнениях.

Глава 19. ВЕНЫ КОНЕЧНОСТЕЙ

Различают поверхностные и глубокие вены конечностей.

Поверхностные вены нижних конечностей представлены большой и малой подкожными венами. Большая подкожная вена (v. saphena magna) начинается от внутренней краевой вены стопы, располагается в углублении между передним краем медиальной лодыжки и сухожилиями мышц-сгибателей и поднимается по внутренней поверхности голени и бедра до овальной ямки,

где на уровне нижнего рога серповидного края широкой фасции бедра впадает в бедренную вену. В самый верхний сегмент ее впадают наружные половые вены (*v.pudendae externae*), поверхностная надчревная вена (*v.epigastrica superficialis*), поверхностная вена, окружающая подвздошную кость (*v.circumflexa ileum superficialis*). Дистальнее на 0,5—2,5 см в нее вливаются две более крупные добавочные вены — *vv.saphena accessoria medialis* и *saphena accessoria lateralis*. Эти два притока нередко хорошо выражены и имеют такой же диаметр, как и основной ствол большой подкожной вены. Малая подкожная вена (*v.saphena parva*) является продолжением латеральной краевой вены стопы, начинается в углублении между латеральной лодыжкой и краем ахиллова сухожилия и поднимается по задней поверхности голени до подколенной ямки, где впадает в подколенную вену. Между малой и большой подкожными венами на голени имеется множество анастомозов.

Глубокая венозная сеть нижних конечностей представлена парными венами, сопровождающимися артерией пальцев, стопы, голени. Передние и задние большеберцовые вены образуют непарную подколенную вену, переходящую в ствол бедренной вены. Одним из крупных притоков последней является глубокая вена бедра. На уровне нижнего края паховой связки бедренная вена переходит в наружную подвздошную, которая, сливаясь с внутренней подвздошной веной, дает начало общей подвздошной вене. Последние сливаются, образуя нижнюю полую вену.

Связь между поверхностной и глубокой венозной системой осуществляют коммуникантные (прободающие или перфорантные) вены. Различают прямые и не прямые коммуникантные вены. Первые из них непосредственно соединяют подкожные вены с глубокими, вторые осуществляют эту связь через посредство мелких венозных стволов мышечных вен. Прямые коммуникантные вены располагаются преимущественно по медиальной поверхности нижней трети голени (группа вен Коккета), где нет мышц, а также по медиальной поверхности бедра (группа Додда) и голени (группа Бойда). Обычно диаметр перфорантных вен не превышает 1—2 мм. Они снабжены клапанами, которые в норме направляют ток крови из поверхностных вен в глубокие. При недостаточности клапанов наблюдается ненормальный ток крови из глубоких вен в поверхностные.

Поверхностные вены верхней конечности включают подкожную венозную сеть кисти, медиальную подкожную вену (*v.basilica*) и латеральную подкожную вену руки (*v.cephalica*). *V.basilica*, являясь продолжением вен тыла кисти, поднимается по медиальной поверхности предплечья, плеча и впадает в плечевую вену (*v.brachialis*). *V.cephalica* расположена по латеральному краю предплечья, плеча и вливается в подмышечную вену (*v.axillaris*).

Глубокие вены представлены парными венами, сопровождающимися одноименными артериями. Лучевые и локтевые вены вливаются в две плечевые, которые в свою очередь образуют ствол подмышечной вены. Последняя продолжается в подключичную вену, которая, сливаясь с внутренней яремной веной, образует плечеголовную вену (*v.brachiocephalica*). От слияния плечеголовных вен образуется ствол верхней полой вены.

Вены нижних конечностей имеют клапаны, которые способствуют движению крови в центростремительном направлении, препятствуют обратному току ее. В месте впадения большой подкожной вены в бедренную расположен остиальный клапан, сдерживающий обратный поток крови из бедренной вены. На протяжении большой подкожной и глубоких вен имеется значительное число подобных клапанов. Продвижению крови в центростремительном направлении способствует разность между сравнительно высоким давлением в периферических венах и низким давлением в нижней полой вене. Систолические колебания артерий, передающиеся на рядом расположенные вены, и "присасывающее" действие дыхательных движений диафрагмы, понижающее давление в нижней полой вене во время вдоха, также способствуют продвижению крови в центростремительном направлении. Важная роль принадлежит также тону венной стенки.

Важную роль в осуществлении возврата венозной крови к сердцу играет мышечно-венозная помпа голени. Компонентами ее являются венозные синусы икроножных мышц (сuralные вены), в которых депонировано значительное количество венозной крови, *икроножные мышцы*, выжимающие при каждом сокращении и проталкивающие венозную кровь в глубокие вены, *венозные клапаны*, препятствующие обратному току крови. Суть механизма действия венозной помпы заключается в следующем. В момент расслабления мышц голени ("диастолы") синусы камбаловидной мышцы заполняются кровью, поступающей с периферии и из поверхностной венозной системы через перфорантные вены. При каждом шаге происходит сокращение икроножных мышц, которое сдавливает мышечные венозные синусы и вены ("систола"), направляя ток крови в глубокие магистральные вены, имеющие большое число клапанов на всем протяжении. Под влиянием возрастающего венозного давления клапаны открываются, направляя ток крови в нижнюю полую вену. Нижерасположенные клапаны закрываются, препятствуя обратному току.

Давление крови в вене зависит от высоты гидростатического (расстояние от правого предсердия до стопы) и гидравлического давления крови (эквивалент гравитационному компоненту). В вертикальном положении тела гидростатическое давление в венах голени и стоп резко возрастает и суммируется с более низким гидравлическим. В норме венозные клапаны сдерживают гидростатическое давление столба крови и препятствуют перерастяжению вен.

Около 85 % объема крови находится в венозной системе (емкостные сосуды), которая принимает участие в регуляции объема циркулирующей крови при различных патологических состояниях. Терморегуляция организма в значительной степени зависит от тонуса и степени наполнения кожных венул, субдермальных венозных сплетений и подкожных вен. Система поверхностных вен обеспечивает теплообмен организма с окружающей средой посредством вазоконстрикции и вазодилатации вен.

19.1. Методы исследования

Жалобы больных и *анамнез* при большинстве заболеваний вен иногда сразу позволяют создать представление о характере заболевания. Знание симптомов болезни при объективном обследовании также дает возможность дифференцировать наиболее часто встречающееся варикозное расширение вен от посттромбофлебитического синдрома, трофических нарушений иной природы. Тромбофлебит глубоких вен легко отличить от поражения поверхностных вен по характерному внешнему виду конечности. О проходимости вен и состоятельности их клапанного аппарата можно с большой достоверностью судить по функциональным пробам, применяемым во флебологии.

Инструментальные методы исследования необходимы для уточнения диагноза и выбора метода лечения. Для диагностики заболеваний вен применяют те же инструментальные исследования, которые используются для дифференциальной диагностики заболеваний артерий: различные варианты ультразвукового и рентгенологического исследований, варианты компьютерной и магнитно-резонансной томографии. Принципы ультразвуковых методов исследования изложены в главе "Аорта и периферические артерии".

Ультразвуковая доплерография (УЗДГ) — метод, позволяющий производить регистрацию кровотока в венах и по его изменению судить об их проходимости и состоянии клапанного аппарата. В норме кровоток в венах носит фазный характер, синхронизирован с дыханием: ослабевает или исчезает на вдохе и усиливается на выдохе. Для исследования функции клапанов бедренных вен и остиального клапана применяют пробу Вальсальвы. При этом пациенту предлагают сделать глубокий вдох и, не выдыхая, максимально натужиться. В норме при этом происходит смыкание створок клапанов и кровоток перестает регистрироваться, ретроградные потоки крови отсутствуют. Для определения состояния клапанов подколенной вены и вен голени используются компрессионные пробы. В норме при компрессии ретроградный кровоток также не определяется.

Дуплексное сканирование позволяет судить об изменениях в поверхностных и глубоких венах, о состоянии нижней полой и подвздошных вен, наглядно оценить состояние венозной стенки, клапанов, просвета вены, выявить тромботические массы. В норме вены легко сжимаются датчиком, имеют тонкие стенки, однородный эхонегативный просвет, равномерно прокрашиваются при цветном картировании. При проведении функциональных проб ретроградные потоки не регистрируются, створки клапанов полностью смыкаются.

Рентгеноконтрастная флебография является "золотым стандартом" в диагностике тромбоза глубоких вен. Она позволяет судить о проходимости глубоких вен, о наличии тромбов в ее просвете по дефектам заполнения просвета вены контрастом, оценить состояние клапанного аппарата глубоких и прободающих вен. Однако у флебографии имеется ряд недостатков. Стоимость флебографии выше, чем ультразвуковое исследование, некоторые больные не переносят введение контрастного вещества. После флебографии могут образовываться тромбы. Необходимость в рентгеноконтраст-

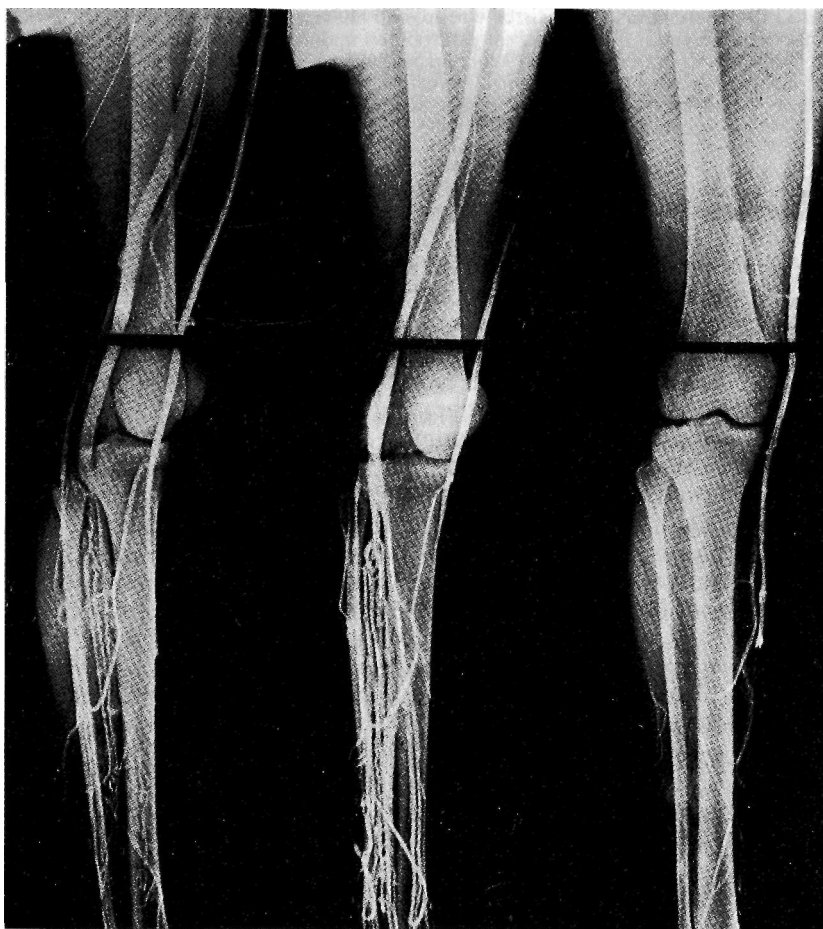


Рис. 19.1. Дистальная функционально-динамическая флебография (норма).

ной флебографии может возникнуть при подозрении на флотирующие тромбы в глубоких венах и при посттромбофлебитическом синдроме для планирования различных реконструктивных операций.

При восходящей дистальной флебографии контрастное вещество вводят в одну из вен тыла стопы или медиальную краевую вену. Для контрастирования глубоких вен в нижней трети голени (над лодыжками) накладывают резиновый жгут для сдавления поверхностных вен. Исследование целесообразно проводить в вертикальном положении больного с использованием функциональных проб (функционально-динамическая флебография). Первый снимок делают сразу же после окончания инъекции (фаза покоя), второй — при напряженных мышцах голени в момент подъема больного на носки (фаза мышечного напряжения), третий — после 10—12 приподниманий на носках (фаза релаксации).

В норме в первых двух фазах контрастное вещество заполняет глубокие вены голени и бедренную вену. На снимках видны гладкие правильные контуры указанных вен, хорошо прослеживается их клапанный аппарат. В треть-

ей фазе вены полностью опорожняются от контрастного вещества. На флебограммах удается четко определить локализацию патологических изменений в магистральных венах и функцию клапанов (рис. 19.1).

При тазовой флебографии контрастное вещество вводят непосредственно в бедренную вену путем пункции либо катетеризации по Сельдингеру. Она позволяет оценить проходимость подвздошных, тазовых и нижней полой вен.

Альтернативой традиционной флебографии может служить *магнитно-резонансная (МР) флебография*. Этот дорогостоящий метод целесообразно использовать при острых венозных тромбозах для определения его протяженности, расположения верхушки тромба. Исследование не требует применения контрастных средств, кроме того, позволяет исследовать венозную систему в различных проекциях и оценить состояние паравазальных структур. МР-флебография обеспечивает хорошую визуализацию тазовых вен и коллатералей. Для диагностики поражений вен нижних конечностей можно применять *компьютерно-томографическую (КТ) флебографию*.

19.2. Врожденные венозные дисплазии

Врожденные пороки развития сосудов обычно видны при рождении, но иногда проявляются через несколько лет. Сосуды при врожденных пороках имеют нормальный эндотелий. Размер поражения имеет тенденцию увеличиваться с возрастом. Пороки развития сосудов классифицируют в соответствии с типом пораженных сосудов. Различают капиллярные, артериальные, венозные и смешанные формы. Капиллярные и венозные пороки относят к порокам с низким (медленным) кровотоком. Артериальные и смешанные артериовенозные пороки развития сосудов характеризуются высоким (быстрым) кровотоком, который может вызвать чрезмерное заполнение правых отделов сердца.

Пороки развития вен имеют разнообразный характер: сдавление глубоких вен фиброзными тяжами, aberrантными артериальными ветвями, атипично расположенными мышцами, аплазия и гипоплазия глубоких вен конечностей, аплазия клапанов, варикозное расширение, удвоение вен.

Пороки развития капилляров проявляются различного вида гемангиомами. Комбинированной формой порока развития венозных и лимфатических капилляров, сочетающейся с гипертрофией нижней конечности, является синдром Клиппеля—Треноне—Вебера. Он проявляется увеличением объема и удлинением конечности, сочетающимся с обширными сосудистыми и пигментными пятнами и диффузным варикозным расширением поверхностных вен.

Врожденные артериовенозные свищи встречаются на конечностях, на голове и внутренних органах (чаще легких). Различают генерализованную форму, при которой поражается вся конечность (болезнь Паркса Вебера) и локальные опухолеобразные формы, чаще располагающиеся на голове и в мозге. По внешним признакам генерализованная форма поражения конечностей похожа на болезнь Клиппеля—Треноне—Вебера.

При болезни Клиппеля—Треноне—Вебера родители обращают внимание на сосудистые пятна на коже конечности ребенка после рождения. К 2—3-му году жизни появляются резкое расширение вен в бассейнах большой и малой подкожных вен, на 6—7-м году — гипертрофия мягких тканей, лимфостаз, удлинение конечности.

Диагноз ставят на основании клинической картины и данных ультразвукового дуплексного сканирования и флебографического исследований. Дифференциальный диагноз проводят с врожденными артериовенозными свищами, характерными для генерализованной формы синдрома Паркса Вебера. Ультразвуковое, артерио- и флебографическое исследования позволяют дифференцировать эти пороки развития.

Аплазия и гипоплазия магистральных вен встречаются сравнительно редко. Хирургическое *лечение* крайне сложно или невозможно. Сдавление вен aberrантными артериями, фиброзными тяжами или атипично расположенными мышцами проявляется симптомами непроходимости глубоких вен. *Лечение* хирургическое — устранение странгуляций (фиброзных тяжей, aberrантных артерий или мышц).

Может наблюдаться удвоение как глубоких, так и поверхностных вен. Удвоенные подкожные вены могут быть причиной рецидива варикозного расширения вен после оперативного вмешательства.

Венозные аневризмы — сравнительно редко встречающееся заболевание. Наиболее частой их локализацией являются яремные вены или устье большой подкожной вены, могут встречаться и другие локализации. *Клинически* венозные аневризмы проявляются припухлостью по ходу вен, увеличивающейся при натуживании, наклоне туловища, повороте головы в противоположную сторону. Обычно заболевание медленно прогрессирует и может осложниться тромбозом, компрессионным синдромом, кровотечением при разрыве аневризмы.

19.3. Повреждения магистральных вен конечностей

К ранениям магистральных вен ведут те же причины, которые обуславливают и повреждения артерий (см. "Травмы артерий конечностей"). Отдельную группу составляют случаи ятрогенных повреждений вен при различных хирургических вмешательствах. Возможны также ранения их при катетеризации верхней и нижней полых вен через периферические (подключичную, внутреннюю яремную, подмышечную) вены.

Клиническая картина и диагностика. Основными симптомами повреждения вен являются кровотечение и образование гематом. При ранениях крупных венозных стволов кровотечения нередко бывают массивными и сопровождаются тяжелым шоком. Обильное кровотечение наблюдается при повреждении подключичной вены во время катетеризации. Кровотечения из более мелких вен в ряде случаев могут остановиться самопроизвольно в результате сокращения и слипания их стенок, тромбообразования, сдавления сосуда паравазальной гематомой. При сочетанном ранении вен и одноименной артерии исчезает или значительно снижается пульсация в дистальных отделах конечности и присоединяются симптомы ишемии.

При закрытых повреждениях вен создаются благоприятные условия для образования паравазальных гематом. Как правило, они не имеют четких границ, менее напряжены, чем артериальные гематомы, и не пульсируют. Гематомы достигают больших размеров при повреждении вен забрюшинного пространства из-за значительной рыхлости его клетчатки.

Более редким осложнением повреждения магистральных вен является воздушная эмболия. Она может произойти при открытых ранениях подключичной, подключичной, яремной или плечеголовной вены в местах фиксации их в фасциальных влагалищах. Зияние просвета сосуда ведет к засасыванию воздуха при дыхательных движениях, который с кровотоком по-

падает в правые отделы сердца, а затем в легочную артерию, вызывая эмболию ее ветвей.

В диагностике повреждений вен основное значение принадлежит правильной оценке анамнеза и клинических симптомов. Важное значение имеют ультразвуковое исследование и флебография, позволяющие определить характер, локализацию и протяженность повреждения стенки вены.

Лечение. Повреждения вен требуют хирургического лечения. В зависимости от степени и характера ранения магистральных вен накладывают боковую или циркулярный сосудистые швы либо производят пластику поврежденного магистрального сосуда аутовеной. Вены малого калибра перевязывают. Перевязка магистральной глубокой вены для остановки кровотечения нежелательна вследствие угрозы развития посттромбофлебитического синдрома

19.4. Хроническая венозная недостаточность

Понятием "хроническая венозная недостаточность" объединяют различные заболевания венозной системы нижних конечностей, сопровождающиеся недостаточностью клапанов вен, облитерацией или сужением магистральных стволов, нарушением венозного кровообращения, трофическими изменениями кожи и подкожной клетчатки. К развитию хронической венозной недостаточности приводят наиболее часто посттромбофлебитический синдром и варикозное расширение вен.

19.4.1. Варикозное расширение вен нижних конечностей

Варикозное расширение поверхностных вен нижних конечностей характеризуется образованием мешковидных расширений стенок вен, змеевидной извитостью, увеличением длины, недостаточностью клапанов. Оно наблюдается у 17—25 % населения. До периода полового созревания варикозное расширение вен встречается одинаково часто у юношей и девушек. В зрелом возрасте женщины заболевают в 2—3 раза чаще, чем мужчины. Число заболевших с увеличением возраста нарастает. Это объясняется гормональной перестройкой женского организма в связи с беременностью, менструациями, которые приводят к ослаблению тонуса вен, расширению их, относительной недостаточности клапанов поверхностных и коммуникантных вен, раскрытию артериовенозных шунтов и нарушению венозного кровообращения.

Этиология и патогенез. Истинная природа варикозного расширения вен недостаточно ясна. Поскольку основные клинические симптомы болезни связаны с недостаточностью клапанов поверхностных и коммуникантных вен, полагают, что именно недостаточность клапанов и связанное с этим повышение венозного давления в поверхностных венах являются причиной заболевания. С учетом факторов, предрасполагающих к развитию заболевания, различают первичное варикозное расширение вен и вторичное.

При первичном расширении поверхностных вен глубокие вены нормальные. Вторичное варикозное расширение вен является осложнением (облитерация, недостаточность клапанов) заболевания глубоких вен, наличием артериовенозных фистул, врожденным отсутствием либо недоразвитием венозных клапанов (наследственный характер заболевания).

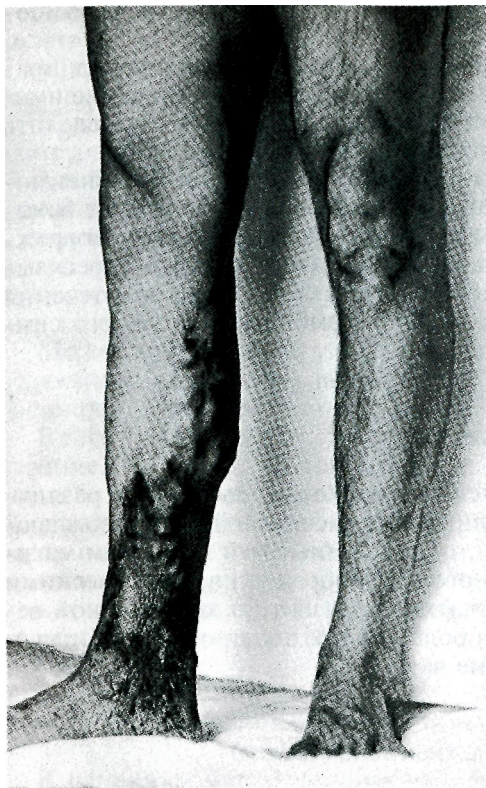

Рис. 19.2 Осложненное варикозное расширение вен.

крупных извилистых стволов, узлов, выбухающих сплетений, отчетливо выявляющихся в вертикальном положении больных. В 75—80 % случаев поражаются ствол и ветви большой подкожной вены, в 5—10 % — малая подкожная вена. Обе вены вовлекаются в патологический процесс в 7—10 % наблюдений.

При пальпации вены имеют упругоэластичную консистенцию, легко сжимаемы, температура кожи над варикозными узлами выше, чем на остальных участках, что можно объяснить сбросом артериальной крови из артериовенозных анастомозов и крови из глубоких вен через коммуникантные вены в варикозные, поверхностно расположенные узлы. В горизонтальном положении больного напряжение вен и размеры варикозных узлов уменьшаются. Иногда удается прощупать небольшие дефекты в фасции в местах соединения перфорантных вен с поверхностными.

По мере прогрессирования заболевания присоединяются быстрая утомляемость, чувство тяжести и распирания в ногах, судороги в икроножных мышцах, парестезии, отеки голеней и стоп. Отеки обычно возникают к вечеру и полностью исчезают к утру после ночного отдыха.

Частым осложнением варикозного расширения является острый тромбоз поверхностных вен, который проявляется краснотой, шнуровидным, болезненным уплотнением по ходу расширенной вены, перифлебитом. Разрыв варикозного узла с последующим кровотечением может про-

Производящими факторами являются повышение гидростатического давления в венозных стволах, рефлюкс крови из глубоких вен в поверхностные, нарушение метаболических процессов в клетках гладких мышц, истончение венозной стенки. Рефлюкс крови происходит из верхних отделов большой подкожной вены вниз, в вены голени (вертикальный рефлюкс) и из глубоких вен через коммуникантные в поверхностные (горизонтальный рефлюкс). Эти факторы приводят к постепенному узлообразному расширению, извитости и удлинению подкожных вен. Заключительным звеном в патогенетической цепи является возникновение целлюлита, дерматита и в итоге — трофической венозной язвы нижней трети голени (рис. 19.2).

Клиническая картина. Больные предъявляют жалобы на наличие расширенных вен, причиняющих косметические неудобства, тяжесть, иногда боли в ногах, ночные судороги мышц, трофические изменения на голенях. Расширение вен варьирует от небольших сосудистых "звездочек" и внутрикожных (ретикулярных) узелков до

изойти от самых ничтожных повреждений истонченной и спаянной с веной кожи. Кровь изливается струей из лопнувшего узла; кровопотеря иногда может быть довольно значительной.

Диагностика варикозного расширения вен и сопутствующей ему хронической венозной недостаточности при правильной оценке жалоб, анамнестических данных и результатов объективного исследования не представляет существенных трудностей. Важное значение для точного диагноза имеет определение состояния клапанов магистральных и коммуникантных вен, оценка проходимости глубоких вен.

О состоянии клапанного аппарата поверхностных вен позволяют судить проба Троянова—Тренделенбурга и проба Гаккенбруха.

Проба Троянова—Тренделенбурга. Больной, находясь в горизонтальном положении, поднимает ногу вверх под углом 45°. Врач, поглаживая конечность от стопы к паху, опорожняет варикозно-расширенные поверхностные вены. После этого на верхнюю треть бедра накладывают мягкий резиновый жгут или сдавливают пальцами большую подкожную вену в овальной ямке — у места ее впадения в бедренную. Больного просят встать. В норме наполнение вен голени не происходит в течение 15 с. Быстрое наполнение вен голени снизу вверх свидетельствует о поступлении крови из коммуникантных вен вследствие недостаточности их клапанов. Затем быстро снимают жгут (или прекращают сдавление вены). Быстрое наполнение вен бедра и голени сверху вниз свидетельствует о недостаточности остиального клапана и клапанов ствола большой подкожной вены, характерного для первичного варикозного расширения вен.

Проба Гаккенбруха. Врач нащупывает на бедре овальную ямку — место впадения большой подкожной вены в бедренную и просит больного покашлять. При недостаточности остиального клапана пальцы воспринимают толчок крови (положительный симптом кашлевого толчка).

Для оценки состоятельности клапанов коммуникантных вен используют пробу Пратта-2, трехжгутовую пробу Шейниса или пробу Тальмана.

Проба Пратта-2. В положении больного лежа после опорожнения подкожных вен на ногу, начиная со стопы, накладывают резиновый бинт, сдавливающий поверхностные вены. На бедре под паховой складкой накладывают жгут. После того как больной встанет на ноги, под самым жгутом начинают накладывать второй резиновый бинт. Затем первый (нижний) бинт снимают виток за витком, а верхним обвивают конечность снизу так, чтобы между бинтами оставался промежуток 5—6 см. Быстрое наполнение варикозных узлов на свободном от бинтов участке указывает на наличие здесь коммуникантных вен с несостоятельными клапанами.

Трехжгутовая проба Шейниса по существу является модификацией предыдущей пробы. Больного укладывают на спину и просят приподнять ногу, как при пробе Троянова—Тренделенбурга. После того как подкожные вены спадутся, накладывают три жгута: в верхней трети бедра (вблизи паховой складки), на середине бедра и тотчас ниже колена. Больному предлагают встать на ноги. Быстрое наполнение вен на каком-либо участке конечности, ограниченном жгутами, указывает на наличие в этом сегменте коммуникантных вен с несостоятельными клапанами. Быстрое наполнение варикозных узлов на голени свидетельствует о наличии таких вен ниже жгута. Перемещая жгут вниз по голени (при повторении пробы), можно более точно локализовать их расположение.

Проба Тальмана — модификация пробы Шейниса. Вместо трех жгутов используют один длинный (2—3 м) жгут из мягкой резиновой трубки, который накладывают на ногу по спирали снизу вверх; расстояние между витка-

ми жгута — 5–6 см. Наполнение вен на каком-либо участке между витками свидетельствует об имеющейся в этом пространстве коммуникантной вены с несостоятельными клапанами.

Представление о проходимости глубоких вен дают маршевая проба Дельбе—Пертеса и проба Пратта-1.

Маршевая проба Дельбе—Пертеса. Больному в положении стоя, когда максимально наполняются подкожные вены, ниже коленного сустава накладывают жгут, сдавливающий только поверхностные вены. Затем просят больного ходить или промаршировать на месте в течение 5–10 мин. Если при этом подкожные вены и варикозные узлы на голени спадаются, значит, глубокие вены проходимы. Если вены после ходьбы не запустевают, напряжение их на ощупь не уменьшается, то результат пробы надо оценивать осторожно, так как он не всегда указывает на непроходимость глубоких вен, а может зависеть от неправильного проведения пробы (сдавление глубоких вен чрезмерно туго наложенным жгутом), от наличия резкого склероза поверхностных вен, препятствующего спадению их стенок. Пробу следует повторить.

Проба Пратта-1. После измерения окружности голени (уровень следует отметить, чтобы повторное измерение провести на этом же уровне) больного укладывают на спину и поглаживанием по ходу вен опорожняют их от крови. На ногу (начиная снизу) туго накладывают эластичный бинт, чтобы надежно сдавить подкожные вены. Затем больному предлагают ходить в течение 10 мин. Появление боли в икроножных мышцах указывает на непроходимость глубоких вен. Увеличение окружности голени после ходьбы при повторном измерении подтверждает это предположение.

Локализацию перфорантных вен с несостоятельными клапанами можно определить иногда путем пальпации дефектов в апоневрозе, через которые они перфорируют фасцию. Инструментальная оценка несостоятельности клапанов точнее перечисленных выше проб.

При неосложненном варикозном расширении вен применение инструментальных методов диагностики, как правило, не требуется. Дуплексное сканирование иногда проводят для определения точной локализации перфорантных вен, выявления вено-венозных рефлюксов в цветовом коде. В случае недостаточности клапанов их створки перестают полностью смыкаться при проведении пробы Вальсальвы или компрессионных пробах (рис. 19.3). Недостаточность клапанов приводит к появлению вено-венозного рефлюкса. С помощью этого метода можно зарегистрировать обратный ток крови через пролабирующие створки несостоятельного клапана. Антеградный поток, как правило, окрашивается синим, ретроградный — красным цветом.

Лечение. Консервативное лечение показано преимущественно больным, имеющим противопоказания к оперативному вмешательству по общему состоянию, пациентам с недостаточностью клапанов глубоких вен, при незначительном расширении вен, причиняющем только небольшие косметические неудобства, при отказе от оперативного вмешательства. Консервативное лечение направлено на предупреждение дальнейшего развития заболевания. В этих случаях больным необходимо рекомендовать бинтование пораженной конечности эластичным бинтом или ношение эластичных чулок, периодически придавать ногам возвышенное положение, выполнять специальные упражнения для стопы и голени (сгибание и разгибание в голеностопных и коленных суставах), чтобы активизировать мышечно-венозную помпу. При расширении мелких ветвей можно использовать склеротерапию. Категорически запрещается использовать различные предметы туалета

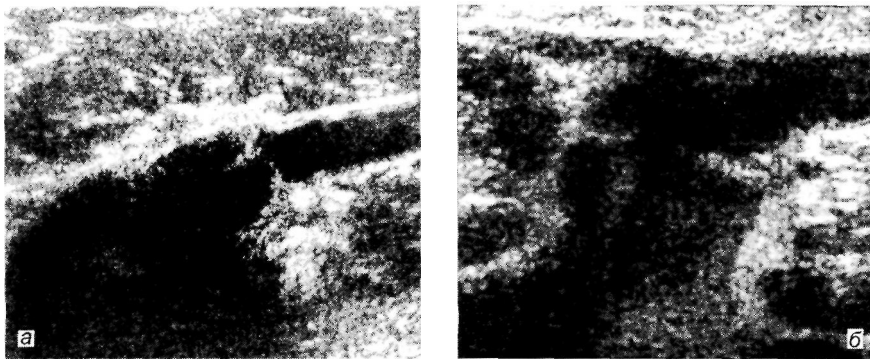


Рис. 19.3. УЗ-диагностика состояния клапанного аппарата.

а — состоятельный клапан (створки полностью сомкнуты); б — несостоятельный клапан (створки смыкаются не полностью).

та, циркулярно стягивающие бедра или голени и затрудняющие отток венозной крови.

Эластическая компрессия ускоряет и усиливает кровоток в глубоких венах, уменьшает количество крови в подкожных венах, препятствует образованию отека, улучшает микроциркуляцию, способствует нормализации обменных процессов в тканях. Важно научить больных правильно бинтовать ногу. Бинтование необходимо начинать утром, до подъема с кровати. Бинт накладывают с небольшим натяжением от пальцев стопы до бедра с обязательным захватом пятки, голеностопного сустава. Каждый последующий тур бинта должен перекрывать предыдущий наполовину. Следует рекомендовать для использования сертифицированный лечебный трикотаж с индивидуальным подбором степени компрессии от I до IV (т. е. способный оказывать давление от 20 до 60 мм рт. ст.).

Больные должны носить удобную обувь с жесткой подошвой на невысоком каблучке, избегать длительного стояния, тяжелого физического напряжения, работы в горячих и влажных помещениях. Если по характеру производственной деятельности больному приходится длительное время сидеть, то ногам следует придать возвышенное положение, подставив под ступни специальную подставку необходимой высоты. Целесообразно через каждые 1—1½ ч немного походить или 10—15 раз подняться на носки. Возникающие при этом сокращения икроножных мышц улучшают кровообращение, усиливают венозный отток. Во время сна ногам необходимо придать возвышенное положение.

Больным рекомендуют ограничить прием жидкости и соли, нормализовать массу тела, периодически принимать диуретики, препараты, улучшающие тонус вен (детралекс, гинкор-форт, троксевазин, венорутон, анавенол, эскузан и др.). По показаниям назначают препараты, улучшающие микроциркуляцию в тканях (пентоксифиллин, аспирин и упомянутые выше препараты). Для лечения рекомендуют применять нестероидные противовоспалительные средства.

Существенная роль в предупреждении дальнейшего развития варикозного расширения вен принадлежит лечебной физкультуре. При неосложненных формах полезны водные процедуры, особенно плавание, теплые (не выше 30—35 °С) ножные ванны с 5—10 % раствором натрия хлорида.

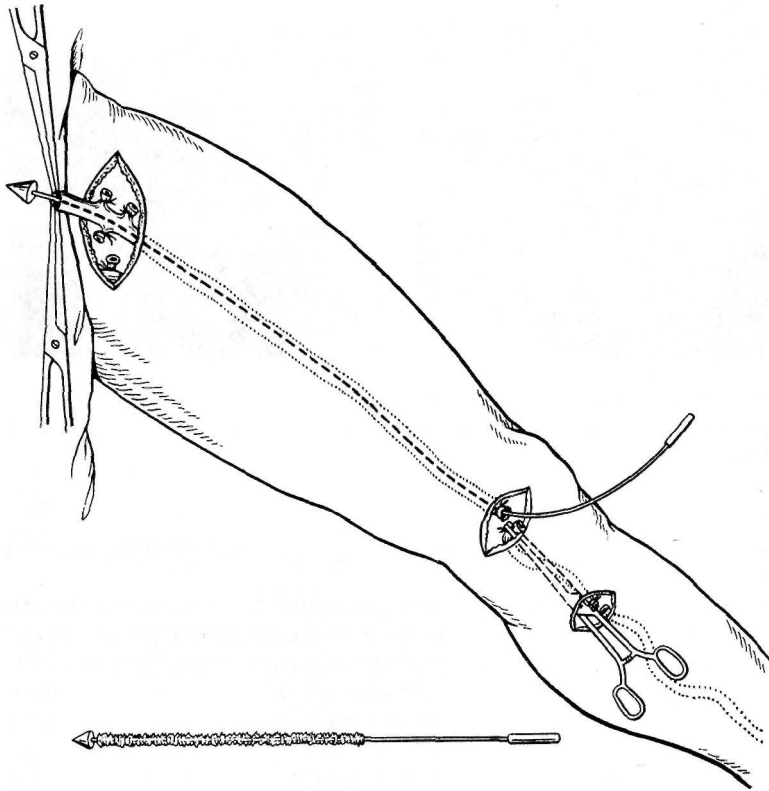


Рис. 19.4. Операция Троянова—Тренделенбурга, Беккока, Нарата.

Хирургическое вмешательство является единственным радикальным методом лечения больных с варикозным расширением вен нижних конечностей. Целью операции является устранение патогенетических механизмов (вено-венозных рефлюксов). Это достигается путем удаления основных стволов большой и малой подкожных вен и лигированием несостоятельных коммуникантных вен. Противопоказаниями к операции являются тяжелые сопутствующие заболевания сердечно-сосудистой системы, легких, печени и почек, исключающие возможность выполнения любой другой операции. Хирургическое лечение не показано в период беременности, у больных с гнойными заболеваниями различного происхождения.

Перед операцией производится маркировка (желательно — под ультразвуковым контролем) основных венозных стволов, их притоков и перфорантных вен (с помощью проб И. Тальмана, Пратта, В. Шейниса). Операцию Троянова—Тренделенбурга начинают с пересечения и лигирования основного ствола большой подкожной вены у места ее впадения в бедренную вену и впадения в нее ее добавочных ветвей (рис. 19.4). Оставление длинной культи большой подкожной вены с ее притоками является одной из причин рецидивов заболевания. Особое внимание должно быть уделено пересечению добавочных венозных стволов (*vv. saphenae accessoria*), несущих кровь от медиальной и латеральной поверхности бедра. Оставление их также является частой причиной рецидивов.

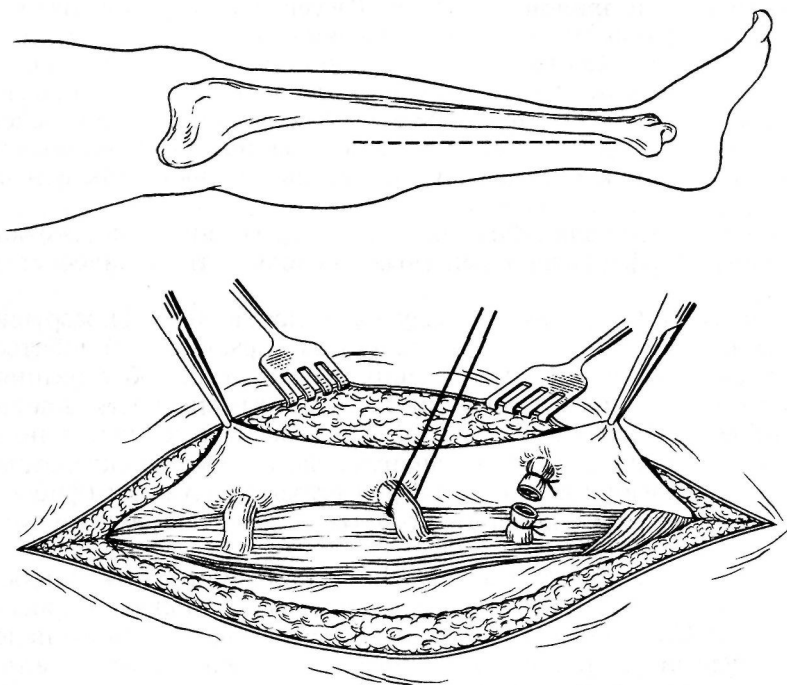


Рис. 19.5. Операция Линтона.

Перед операцией для уменьшения кровопотери ножной конец стола целесообразно приподнять. Удаление большой подкожной вены (сафенэктомия, стриппинг) целесообразно проводить по методу Беккока. С этой целью в дистальный отдел пересеченной вены вводят до верхней трети голени зонд Гризенди, имеющий конический наконечник с острым режущим нижним краем. Через небольшой разрез над наконечником инструмента обнажают вену, пересекают ее и выводят конец инструмента в рану. Под наконечником зонда на вену накладывают прочную лигатуру. Потягивая зонд в обратном направлении, удаляют весь участок вены. При этом все боковые ветви большой подкожной вены пересекаются на одном уровне, а удаляемая вена собирается в виде гармошки под коническим наконечником. Малая подкожная вена удаляется аналогичным образом. По ходу извлеченной вены кладут ватно-марлевый валик, а конечность туго бинтуют эластичным бинтом. Сильно извитые и коллатеральные участки вен, которые нельзя удалить по Беккоку, целесообразно удалять через небольшие разрезы по Нарату. При этом подкожную жировую клетчатку между двумя разрезами "туннелируют" с помощью зажима или другого инструмента, что значительно облегчает выделение и удаление вены.

Обязательным является пересечение коммуникантных вен с несостоятельными клапанами, которые чаще всего локализируются на внутренней поверхности голени в надлодыжечной области (группа Коккета). При отсутствии трофических расстройств оправдана эпифасциальная перевязка прободающих вен. При выраженных трофических изменениях кожи и подкожной жировой клетчатки целесообразна субфасциальная перевязка прободающих вен по Линтону (рис. 19.5). Операцию производят из разреза по внутренней

поверхности голени длиной 12—15 см. Рассекают кожу, подкожную клетчатку, собственную фасцию голени; выделяют, перевязывают и пересекают прободающие вены. При наличии индурации кожи и подкожной клетчатки на внутренней поверхности голени следует выполнить субфасциальную перевязку прободающих вен из разреза по задней поверхности голени (по Фелдеру). Этот доступ позволяет избежать манипуляций на измененных тканях и дает возможность перевязать как внутреннюю, так и наружную группы прободающих вен голени.

В настоящее время для субфасциального пересечения и лигирования несостоятельных перфорантных вен может использоваться эндоскопическая техника.

Склеротерапия. Операция преследует следующие цели: 1) разрушить интиму вены введением 1—2 мл склерозирующего раствора; 2) добиться слипания стенок вены срезу после введения препарата (без образования тромба); 3) повторными инъекциями в другие сегменты вены достичь полной облитерации вены. Для достижения этой цели необходимо тщательно выполнять все детали техники этого вмешательства. В качестве склерозирующих растворов используют тромбовар, натрия тетрадецилсульфат (фибро-вейн), этоксисклерол и другие, действие которых основано на коагуляции эндотелия.

Методика склеротерапии. В вертикальном положении больного производится маркировка участка вены, подлежащего склерозированию, и пункция вены. Сразу после пункции ноге придают возвышенное положение и вводят склерозирующий раствор в запустевшую вену по методу воздушно-го блока. Для этого в шприц набирают 1—2 мл склерозирующего раствора и 1—2 мл воздуха. В вену из шприца сначала вводят воздух, который вытесняет кровь на небольшом участке и создает благоприятные условия для контакта склерозирующего раствора со стенкой вены и разрушения эндотелия. Место инъекции прижимают латексной подушечкой, на конечность сразу накладывают эластичный бинт, чтобы добиться слипания стенок вены и последующей облитерации ее. Если после введения склерозирующего раствора не будет произведена адекватная компрессия конечности эластичным бинтом, то в вене может образоваться тромб, который со временем подвергнется реканализации. При этом часть склерозирующего раствора может повредить клапаны коммуникантных вен, что приведет к рефлюксу крови из глубоких вен и рецидиву варикозного расширения. Больному после инъекции и наложения эластичного бинта предлагают ходить в течение 2—3 ч, чтобы предотвратить повреждение интимы прободающих вен.

Существуют также комбинированные методы лечения, сочетающие удаление крупных стволов измененных вен со склеротерапией мелких ветвей. При комбинированных оперативных вмешательствах без удаления основных стволов поверхностной вены сначала пересекают и перевязывают большую подкожную вену у места впадения ее в бедренную. Несостоятельные перфорантные вены лигируют эпифасциально по Коккету или с помощью эндоскопической техники, затем поэтапно производится склерозирование большой подкожной вены и ее притоков.

После каждого сеанса склерозирования ногу забинтовывают эластичным бинтом и придают ей возвышенное положение. Со 2-го дня больному разрешают ходить. На 3-й сутки после вмешательства по поводу неосложненных форм варикозного расширения вен больные могут быть выписаны на амбулаторное лечение под наблюдение врача-хирурга. Швы снимают на 7—8-е сутки. Эластичный бинт рекомендуется носить в послеоперационном периоде в течение 8—12 нед. У большинства больных (92 %) наступает из-

лечение; рецидивы — 8 %, летальность — 0,02 %. Осложнения встречаются редко.

Склеротерапия должна применяться по строгим показаниям: а) для облитерации отдельных узлов или участков расширенных вен в начальной стадии заболевания при отрицательной пробе Троянова—Тренделенбурга; б) для облитерации отдельных узлов и мелких вен, оставшихся после удаления основных, наиболее крупных вен на бедре и голени; в) в виде комбинированного лечения (операция в сочетании со склерозированием боковых ветвей поверхностных вен на голени).

Не рекомендуется применять лечение склерозирующими растворами у больных с резко выраженным (более 1 см) расширением вен, при наличии тромбофлебита, облитерирующих и гнойничковых заболеваний.

19.4.2. Посттромбофлебитический синдром

Посттромбофлебитический синдром — симптомокомплекс, развивающийся вследствие перенесенного тромбоза глубоких вен нижних конечностей. Он представляет собой типичную разновидность хронической венозной недостаточности, проявляющейся вторичным варикозным расширением вен, стойкими отеками, трофическими изменениями кожи и подкожной клетчатки голени. Согласно статистическим данным, в различных странах этим заболеванием страдает 1,5—5 % населения.

Патогенез. Формирование посттромбофлебитического синдрома связано с судьбой тромба, образовавшегося в просвете пораженной вены и не подвергшегося лизису в течение ближайшего времени. Наиболее частым исходом тромбозов глубоких вен является частичная или полная реканализация тромба, утрата клапанного аппарата, реже облитерация глубоких вен. Процесс организации тромба начинается со 2—3-й недели от начала заболевания и заканчивается частичной или полной его реканализацией в сроки от нескольких месяцев до 3—5 лет. В результате воспалительных изменений вена превращается в ригидную склерозированную трубку с разрушенными клапанами. Вокруг нее развивается паравазальный сдавливающий фиброз. Грубые органические изменения клапанов и стенки вены ведут к рефлюксу крови сверху вниз, значительному повышению венозного давления в венах голени (венозная гипертензия), тяжелым нарушениям венозного кровотока в конечности, проявляющимся в виде рефлюкса крови по коммуникантным венам из глубоких в поверхностные вены. Высокое давление и стаз крови в венах голени приводят к нарушению лимфовенозной микроциркуляции, повышению проницаемости капилляров, отеку тканей, склерозу кожи и подкожной клетчатки (липосклероз), некрозу кожи и формированию трофических язв венозной этиологии.

Клиническая картина. В зависимости от преобладания тех или иных симптомов различают четыре клинические формы посттромбофлебитического синдрома: отечно-болевою, варикозную, язвенную (рис. 19.6) и смешанную.

Основными симптомами являются чувство тяжести и боль в пораженной конечности, усиливающаяся при длительном пребывании на ногах. Боль тянущая, тупая, лишь изредка бывает интенсивной, успокаивается в положении больного лежа с приподнятой ногой. Нередко больных беспокоят судороги икроножных мышц во время длительного стояния и в ночное время. Иногда самостоятельные боли в конечности отсутствуют, но появляются при пальпации икроножных мышц, надавливании на внутренний край по-

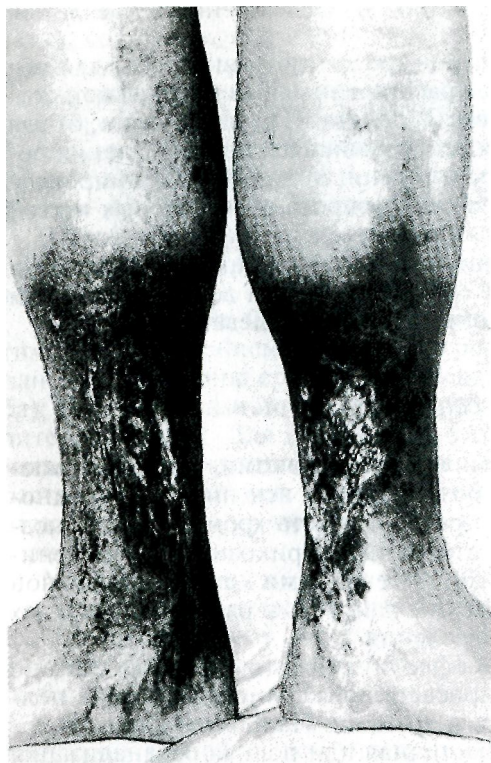

Рис. 19.6. Посттромбофлебитический синдром (язвенная форма).

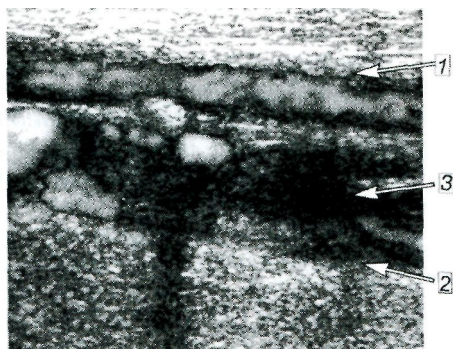


Рис. 19.7. Частичная реканализация просвета бедренной вены при посттромбофлебитическом синдроме (сонограмма).

1 — бедренная артерия; 2 — бедренная вена; 3 — тромботические массы.

дошвы или сдавливании тканей между берцовыми костями. Отеки обычно возникают к концу дня, после ночного отдыха с возвышенным положением ног они уменьшаются, но полностью не исчезают. При сочетанном поражении подвздошных и бедренных вен отек захватывает всю конечность, при поражении бедренно-подколенного сегмента — только стопу и голень; при вовлечении в

патологический процесс берцовых вен — область лодыжек и нижней трети голени.

У 65—70 % больных развивается вторичное варикозное расширение подкожных вен. Для большинства больных типичным является рассыпной тип расширения боковых ветвей основных венозных стволов на голени и стопе. Сравнительно редко наблюдается расширение основных венозных стволов. Варикозное расширение вен наиболее часто развивается в случае реканализации глубоких вен.

Для оценки состояния глубоких вен при посттромбофлебитическом синдроме наряду с описанными выше пробами на проходимость глубоких вен (маршевая проба Дельбе—Пертеса и проба Прагга-1) успешно применяется ультразвуковое дуплексное сканирование. В случае реканализации глубокой вены в просвете ее можно увидеть неоднородные тромботические массы различной степени организованности (рис. 19.7).

При цветовом картировании в области тромба выявляются один или несколько каналов с кровотоком. Сегментарная окклюзия характеризуется отсутствием кровотока, просвет оказывается заполненным организованными тромботическими массами. В зоне расположения облитерированной вены выявляются множественные коллатерали. Над облитерированными венами доплеровский сигнал от кровотока не регистрируется. Коллатеральный кровоток дистальнее зоны окклюзии магистральных вен

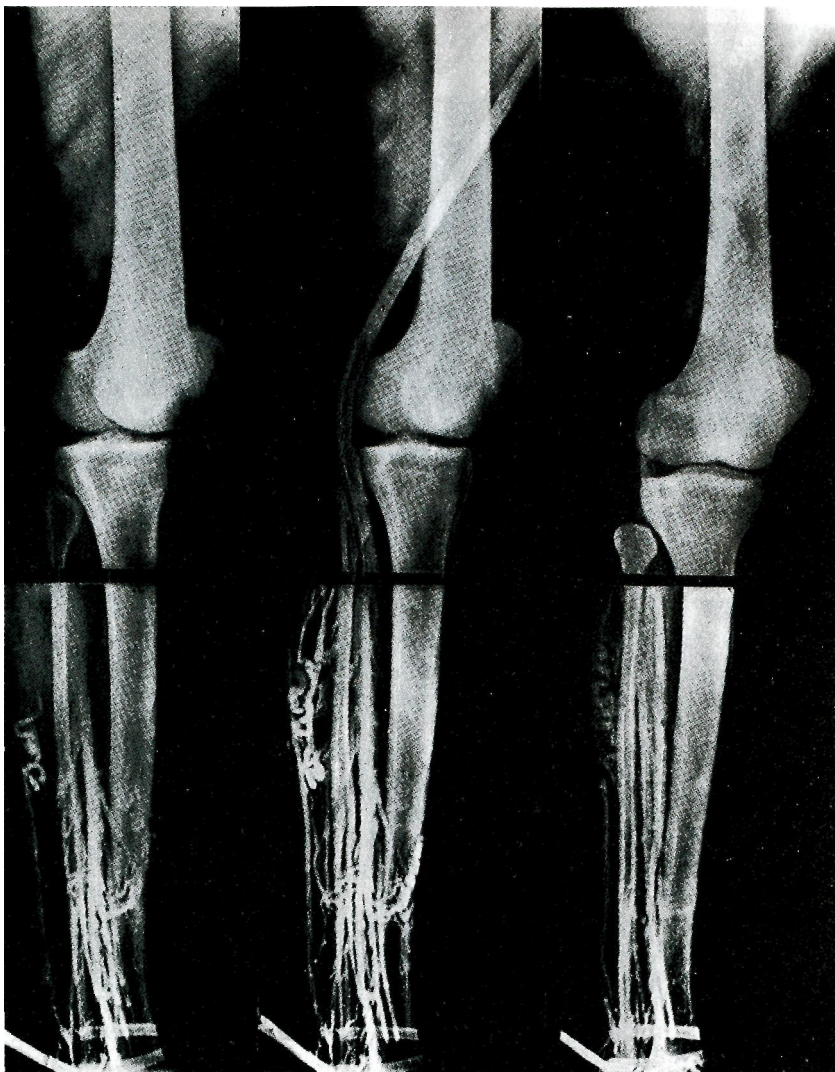


Рис. 19.8. Посттромбофлебитический синдром. Несостоятельность клапанного аппарата глубоких и перфорантных вен. Флебограмма.

имеет так называемый монофазный характер, не реагирует на дыхание и пробу Вальсальвы.

Функционально-динамическая флебография при хронической венозной недостаточности, вызванной постфлебитическим синдромом, имеет ограниченное применение. При реканализации глубоких вен голени на флебограмме видны неровности контуров вен. Часто заметен рефлюкс контрастного вещества из глубоких вен через расширенные коммуникантные вены в поверхностные (рис. 19.8). Отмечается замедление эвакуации контрастного вещества из вен при выполнении нескольких упражнений с поднятием на носки. Подозрение на поражение бедренной или подвздош-

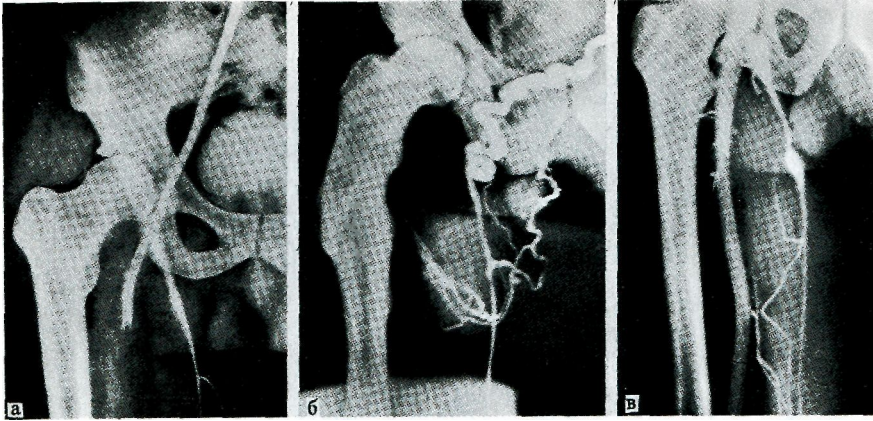


Рис. 19.9. Проксимальная селективная флебограмма.

а — норма; б — облитерация подвздошных вен; в — несостоятельность клапана бедренной вены.

ных вен делает необходимым выполнение тазовой флебографии (рис. 19.9). Отсутствие контрастирования подвздошных вен свидетельствует об их облитерации. Обычно при этом выявляются расширенные венозные коллатерали, через которые осуществляется отток крови из пораженной конечности.

Аналогичную флебографическую картину можно наблюдать при магнитно-резонансной флебографии илеофemorального венозного сегмента.

Дифференциальная диагностика. В первую очередь следует дифференцировать первичное варикозное расширение вен от вторичного, наблюдающегося при посттромбофлебитическом синдроме. Для посттромбофлебитического синдрома характерны: указания в анамнезе на перенесенный тромбоз глубоких вен, "рассыпной" тип варикозного расширения вен, большая выраженность трофических расстройств, дискомфорт и боли при попытке носить эластичные бинты или чулки, сдавливающие поверхностные вены.

Подтверждают диагноз результаты функциональных проб (маршевая Дельбе—Пертеса и Пратта-1), а также указанные выше инструментальные исследования.

Необходимо исключить компенсаторное варикозное расширение поверхностных вен, вызванное сдавливанием подвздошных вен опухолями, исходящими из органов брюшной полости и таза, тканей забрюшинного пространства, врожденными заболеваниями — артериовенозными дисплазиями и флебоангиодисплазиями нижних конечностей. Аневризматическое расширение большой подкожной вены в зоне овальной ямки может быть принято за грыжу (см. "Грыжи живота").

Отеки пораженной конечности при посттромбофлебитическом синдроме необходимо дифференцировать от отеков, развивающихся при заболеваниях сердца или почек. "Сердечные" отеки бывают на обеих ногах, начинаются со ступней ног, распространяются на область крестца и боковые поверхности живота. При поражении почек наряду с отеками на ногах отмечается одутловатость лица по утрам, повышение креатинина, мочевины в крови, в моче — повышение содержания белка, эритроциты, цилиндры. И в том, и

в другом случае нет присущих посттромбофлебитическому синдрому трофических расстройств.

Отек конечности может появиться вследствие затруднения оттока лимфы при лимфедеме или блокаде паховых лимфатических узлов метастазами опухолей брюшной полости и забрюшинного пространства. Трудности возникают в дифференциации отека, обусловленного посттромбофлебитическим синдромом и лимфедемой (слоновостью) конечности. Отек при первичной лимфедеме начинается со стопы и медленно распространяется на голень. Отечные ткани плотные, отек не уменьшается после придания ноге возвышенного положения. В отличие от посттромбофлебитического синдрома окраска кожных покровов не изменена, язв и расширенных подкожных вен нет, характерно огрубение складок кожи в области голеностопного сустава, гиперкератоз и папилломатоз кожи стопы.

Лечение. Для лечения посттромбофлебитического синдрома и неразрывно связанной с ним хронической венозной недостаточности используют консервативное лечение, включающее компрессионную, медикаментозную терапию, и различные хирургические вмешательства.

Консервативное лечение является основным, несмотря на успехи реконструктивной хирургии сосудов и существование различных методов удаления или облитерации сосудов с нарушенной функцией клапанов. Основой консервативного лечения является компрессионная терапия, направленная на уменьшение венозной гипертензии в венах голени и стопы. Компрессия вен может быть достигнута применением эластичных чулок и бинтов с различной степенью растяжимости и компрессии тканей голени, наложением цинк-желатиновой повязки Унна или многослойной повязки из ригидных, хорошо моделируемых по голени полосок ткани. По механизму действия она аналогична повязке Унна. В последние годы с успехом применяются различные устройства для интермиттирующей пневматической компрессии голени и бедра.

Наряду с компрессионным методом применяют медикаментозное лечение, направленное на повышение тонуса вен, улучшение лимфодренажной функции и микроциркуляторных расстройств, подавление воспаления.

Компрессионная терапия применяется на протяжении всего периода лечения хронической венозной недостаточности и трофической язвы голени. Принципы применения компрессионной терапии изложены выше (см. "Варикозное расширение вен"). Эффективность компрессионной терапии подтверждена многолетними клиническими наблюдениями. Длительное использование хорошо подобранных для пациента эластичных чулок или бинтов позволяет добиться улучшения в 90 % и заживления язвы голени в 90—93 % случаев. В начале лечения многие пациенты испытывают неудобства от постоянной компрессии. В подобных случаях следует рекомендовать сначала носить бинты или чулки в течение приемлемого для них времени, постепенно увеличивая его. Необходимо регулировать интенсивность компрессии, начиная с 20—30 мм рт. ст. и постепенно увеличивать его. Это достигается использованием трикотажных бинтов и чулок II и III компрессионного класса.

Цинк-желатиновую повязку и повязки из моделируемых ригидных лент, фиксируемых Велкро (липучие ленты), чаще применяют при лечении трофических язв голени. Их используют для лечения пациентов, которые не могут или не хотят носить сдавливающие эластичные чулки или бинты. Цинк-желатиновые повязки меняют через 1—2 нед, постепенно увеличивая компрессию. Повязки Унна оказывают не только компрессию, но и местное лечебное воздействие на язву. Накладывать повязки должен хорошо натре-

нированный персонал. Заживление язвы под повязкой Унна происходит в 70 % случаев. Многослойные повязки из ригидных лент, хорошо моделируемых по поверхности голени, оказывают компрессию подобно повязкам Унна, но они более просты в технике наложения, эффективно уменьшают отеки конечности. Предварительная оценка эффективности применения их позволяет считать, что эти повязки могут лучше устранять отеки, чем эластичные чулки.

Пневматическая интермиттирующая компрессия не получила широкого распространения. Она может быть полезной при лечении венозных язв, не поддающихся лечению другими компрессионными методами.

Медикаментозное лечение хронической венозной недостаточности и венозных язв становится более популярным (особенно в Европе) в связи с появлением новых, более эффективных препаратов, повышающих тонус вен, улучшающих микроциркуляцию и лимфодренажную функцию (детралекс, эндотелон, рутозид и др.). Детралекс многими флебологами признается как наиболее эффективный препарат для перорального применения. Наряду с пероральными препаратами для местного воздействия на кожу при индуративном целлюлите рекомендуют применять различные мази и гели (лиотон 1000 гель, гепариновая мазь, мисвенгал, гинкор-гель, мазевые формы рутозида и троксерутина, индовазин и др.). Препараты наносят на кожу несколько раз в день.

Медикаментозное лечение целесообразно проводить периодическими курсами длительностью до 2—2,5 мес. Лечение должно быть строго индивидуализировано в соответствии с клиническими проявлениями болезни. При проведении курса лечения целесообразно назначать одновременно несколько препаратов с различным механизмом действия, сочетать медикаментозное лечение с другими методами.

Российскими флебологами рекомендована схема лечения, включающая несколько этапов. На первом этапе длительностью 7—10 дней рекомендуется парентеральное введение реополиглюкина, пентоксифиллина, антибиотиков, антиоксидантов (токоферол и др.), нестероидных противовоспалительных средств. Для закрепления эффекта на втором этапе лечения наряду с дезагрегантами, флебопротекторами и антиоксидантами назначают препараты, улучшающие тонус вен, микроциркуляцию и лимфодренажную функцию, т. е. поливалентные флеботоники (детралекс и др.). Продолжительность этого курса 2—4 нед. На протяжении третьего периода длительностью не менее 1,5 мес рекомендуется применять поливалентные флеботоники и препараты местного действия (различные гели и мази). Медикаментозное лечение обычно сочетают с компрессионными методами.

Хирургическое лечение посттромбофлебитического синдрома обычно применяют после завершения процесса реканализации глубоких вен, когда восстанавливают кровоток в глубоких, коммуникантных и поверхностных венах. Предложены многочисленные хирургические вмешательства. Наибольшее распространение в лечении посттромбофлебитического синдрома получили операции на поверхностных и коммуникантных венах.

При частичной или полной реканализации глубоких вен, сопровождающейся расширением подкожных вен, операцией выбора является сафенэктомия в сочетании с перевязкой коммуникантных вен по методу Линтона или Фелдера. Операция позволяет ликвидировать стаз крови в варикозно-расширенных подкожных венах, устранить ретроградный кровоток по коммуникантным венам, уменьшить венозную гипертензию в области пораженной голени и, следовательно, улучшить кровообращение в микроциркуля-

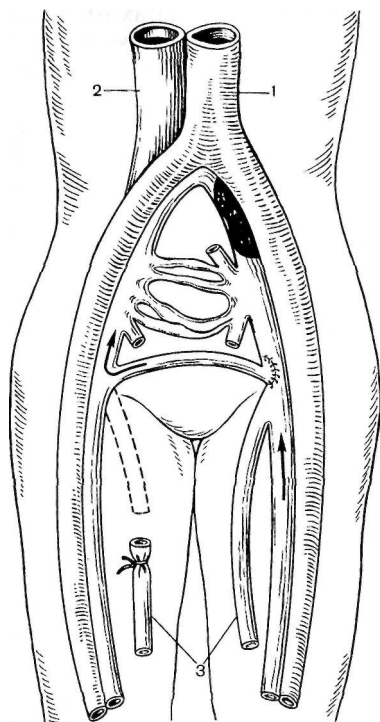
Рис. 19.10. Операция Пальма.

1 — аорта; 2 — нижняя полая вена; 3 — подкожные вены.

торном сосудистом русле. При выписке больным следует рекомендовать постоянное ношение эластичных бинтов или специально подобранных чулок, периодически проводить курсы консервативной терапии.

Стремление восстановить разрушенный клапанный аппарат и устранить выраженные гемодинамические нарушения в пораженной конечности побудило хирургов к созданию искусственных внутри- и внесосудистых клапанов. Предложено много способов коррекции уцелевших клапанов глубоких вен. При невозможности выполнения коррекции существующих клапанов производят трансплантацию участка здоровой вены, имеющей клапаны. В качестве трансплантата обычно берут содержащий клапаны участок подмышечной вены, которым замещают резецированный сегмент подколенной или большой подкожной вены, лишенный нормальных клапанов. Успех достигается

не более чем у 50 % оперированных больных. Пока эти методы находятся в стадии клинических испытаний и не рекомендуются для широкого применения. Различные варианты шунтирующих операций (операция Пальма — создание шунта между пораженной и здоровой венами над лобком) малоэф-



фективны вследствие частых повторных тромбозов

19.4.3. Трофические язвы венозной этиологии

Характерным проявлением посттромбофлебитического синдрома является индурация тканей в нижней трети голени, обусловленная развитием фиброзных изменений в подкожной клетчатке (липодерматосклероз). Изменения особенно резко выражены в области медиальной лодыжки. Кожа в этой области принимает бурую или темно-коричневую окраску, становится плотной и неподвижной по отношению к глубжележащим тканям.

На измененном участке кожи у ряда больных часто возникает мокнущая экзема, сопровождающаяся мучительным зудом. Нередко зона гиперпигментации и индурации кожи кольцом охватывает нижнюю треть голени ("панцирный" фиброз). На этом участке голени отек отсутствует, выше он отчетливо выражен.

Тяжелым осложнением заболевания являются трофические венозные язвы, которые обычно располагаются на передне-внутренней поверхности нижней трети голени над лодыжками в зоне липодерматосклероза. Они характеризуются упорным рецидивирующим течением. Чаще встречаются язвы одиночные, реже — множественные со склерозированными краями. Дно язвы обычно плоское, покрыто вялыми грануляциями, отделяемое скудное

Рис. 19.10).
КНИГИ ПО МЕДИЦИНЕ
allmed.pro

ALLMED.PRO/BOOKS

с неприятным запахом. Размеры язв варьируют от 1—2 см до занимающих всю окружность нижней трети голени. При инфицировании они становятся резко болезненными, осложняются микробной экземой, пиодермией, дерматитом.

Наиболее распространенная теория патогенеза венозных язв голени и предшествующих ей изменений кожи и подкожной клетчатки связывает появление их с повышением давления в венозных концах капилляров микроциркуляторного русла кожи, нарушением диффузии в капиллярах, увеличением проницаемости их стенок, выходом белка (в том числе фибрина) в интерстициальное пространство. Это приводит к накоплению фибрина вокруг капилляров в виде сдавливающей манжетки, что подтверждается гистологическим изучением биоптатов кожи. Предполагают, что скопление фибрина вокруг капилляров кожи является барьером, препятствующим диффузии кислорода и питательных веществ к клеткам кожи и подкожной клетчатки. В результате этого возникает тканевая гипоксия, нарушение питания клеток и очаговый некроз. Эндотелий капилляров и клетки, содержащиеся в фибриновой манжетке, могут действовать как хемоаттрактанты и активаторы лейкоцитов и тромбоцитов, выделяющих провоспалительные интерлейкины, активные кислородные радикалы, фактор активации тромбоцитов. Вследствие этого создаются благоприятные условия для тромбоза капилляров, гипоксии тканей, повреждения клеток кожи и подкожной клетчатки кислородными радикалами. В результате возникают микронекрозы тканей и хроническое воспаление, которые приводят к образованию трофических венозных язв. Доказано, что у больных с хронической венозной недостаточностью и липодерматосклерозом снижена фибринолитическая активность крови по сравнению с контрольной группой, что создает предпосылки для тромбоза капилляров.

Сторонники привлекающей большой интерес теории считают, что венозная гипертензия, свойственная хронической венозной недостаточности, способствует выделению эндотелиальными клетками интерлейкинов и адгезивных молекул. В связи с этим лейкоциты прилипают к эндотелию капилляров микроциркуляторной системы кожи (краевое стояние лейкоцитов), что является первым шагом к созданию благоприятных условий для задержки их в капиллярах микроциркуляторной системы кожи и затруднению кровотока в микроциркуляторном русле. В связи с этим возникает застой крови, тромбоз капилляров, раскрытие артериоловеноулярных шунтов вследствие затруднения оттока венозной крови по капиллярам, ишемия тканей. Фиксированные в капиллярах кожи лейкоциты проникают в интерстициальное пространство, выделяют там разрушающие кожу активные кислородные радикалы и лизосомальные ферменты, вызывающие некроз кожи и образование язвы.

В процессе развития трофической язвы выделяют фазы экссудации, репарации и эпителизации. Фаза экссудации сопровождается выраженным перифокальным воспалением, очагами некроза тканей, значительной обсемененностью язвы микроорганизмами, обильным раневым отделяемым с неприятным гнойным запахом. Иногда воспалительный процесс из язвы распространяется на лимфатические сосуды, что проявляется экземой, рожистым воспалением, лимфангиитом, тромбофлебитом. Частые обострения местной инфекции могут привести к облитерации лимфатических сосудов и появлению вторичной лимфедемы дистальных отделов конечности.

В фазе репарации поверхность язвы постепенно очищается от некротических тканей, покрывается свежими грануляциями. Перифокальное воспаление и гнойное отделяемое уменьшаются. Фаза эпителизации характеризу-

ется появлением полоски свежего эпителия по краям язвы. Поверхность ее к этому времени покрывается чистыми, свежими грануляциями со скудным серозным отделяемым.

Лечение. В целях профилактики образования трофической венозной язвы необходимо систематически проводить повторные курсы компрессионного и медикаментозного лечения хронической венозной недостаточности. При наличии показаний к хирургическому лечению необходимо своевременно оперировать больных с постфлебитическим синдромом. В течение всего периода лечения трофических венозных язв рекомендуется применять эластическую компрессию в виде многослойного биндажа из бинтов короткой и средней растяжимости (сменяют несколько раз в день). Компрессия является основным звеном в лечении трофических язв и хронической венозной недостаточности.

В фазе экссудации основной задачей является подавление патогенной инфекции и очищение язвы от некротических тканей, подавление системной реакции на воспаление. По показаниям рекомендуется использовать антибиотики широкого спектра действия, нестероидные противовоспалительные препараты, инфузию антиагрегантов (реополиглокин с пентоксифиллином), десенсибилизирующие препараты. Ежедневно 2—3 раза в день меняют компрессионный биндаж и повязку. Рекомендуется промывать язву растворами антисептических препаратов (хлоргексидин, слабый раствор перманганата калия и др.). На поверхность язвы накладывают повязку с растворами антисептиков или с мазями на водорастворимой основе (диоксиколь, левосин, левомеколь). В течение 2—3 нед больному рекомендуется соблюдать постельный режим.

В фазе репарации продолжают эластическую компрессию, назначают флеботонические препараты, используемые при медикаментозном лечении хронической венозной недостаточности. Местно используют повязки со слабыми антисептиками (слабый раствор перманганата калия или просто физиологический раствор). Некоторые авторы рекомендуют повязку с полиуретановой губкой, которая хорошо впитывает экссудат и массирует язву при движениях.

В фазе эпителизации продолжают эластическую компрессию, медикаментозное лечение, повязки с биодеградирующими раневыми покрытиями (аллевин, альгипор и др.). В фазе репарации и эпителизации некоторые авторы с успехом используют цинк-желатиновые повязки Унна или повязки из ригидных специальных, легко моделируемых по голени лент, сменяемых через 2—3 нед. Считают, что упомянутые повязки оказывают наиболее эффективную компрессию, способствуют заживлению язв. При язвах больших размеров целесообразно использовать различные методы кожной пластики.

Для профилактики рецидивов язвы необходимо строго соблюдать гигиенический режим, проводить повторные курсы медикаментозного и компрессионного лечения хронической венозной недостаточности, удалять варикозно-расширенные вены.

19.5. Острый тромбоз поверхностных вен

Под острым тромбозом понимают воспаление стенки вены, связанное с присутствием инфекционного очага вблизи вены, сопровождающееся образованием тромба в ее просвете. Термином флеботромбоз обозначают тромбоз глубоких вен без признаков воспаления стенки вены. Такое состояние длится недолго, так как в ответ на присутствие тромба стенка вены быст-

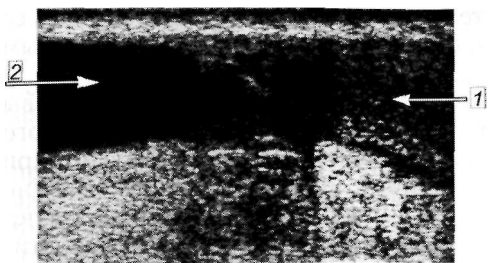


Рис. 19.11. Восходящий тромбоз большой подкожной вены (сонограмма).

1 — тромб; 2 — участок вены, свободный от тромба.

казали, что в 20 % случаев и более тромбоз поверхностных вен сочетается с тромбозом глубоких вен.

Острый тромбоз поверхностных вен верхних конечностей встречается относительно редко и обычно является следствием внутривенных инъекций, катетеризации, длительных инфузий лекарственных средств, поверхностных гнойных очагов, травмы, мелких трещин в межпальцевых промежутках стопы. В патогенезе тромбоза имеют значение нарушения структуры венозной стенки, замедление кровотока и повышение свертываемости крови (триада Вирхова).

Клиническая картина и диагностика. Основные симптомы тромбоза поверхностных вен — боль, краснота, болезненное шнуровидное уплотнение по ходу тромбированной вены, незначительная отечность тканей в зоне воспаления. Общее состояние больных, как правило, удовлетворительное, температура тела чаще субфебрильная. Лишь в редких случаях наступает гнойное расплавление тромба, целлюлит.

При прогрессирующем течении заболевания тромбоз может распространяться по большой подкожной вене до паховой складки (восходящий тромбоз). В подобных случаях в подвздошной вене может образоваться подвижный (плавающий, флотирующий) тромб, создающий реальную угрозу отрыва части его и эмболии легочной артерии. Аналогичное осложнение может возникнуть при тромбозе малой подкожной вены в случае распространения тромба на подколенную вену через устье малой подкожной вены или по коммуникантным (прободающим) венам.

Исключительно тяжело протекает септический гнойный тромбоз, который может осложниться флегмоной конечности, сепсисом, метастатическими абсцессами в легких, почках, головном мозге.

Обычно диагностировать тромбоз поверхностных вен нетрудно. Для уточнения проксимальной границы тромба и состояния глубоких вен целесообразно провести дуплексное сканирование (рис. 19.11). Это позволяет определить истинную границу тромба, так как она может не совпадать с границей, определяемой пальпаторно. Тромбированный участок вены становится ригидным, просвет его неоднороден, кровоток не регистрируется. Тромбоз следует дифференцировать от лимфангиита.

Лечение. Консервативное лечение возможно в амбулаторных условиях в случаях, когда проксимальная граница тромба не выходит за пределы голени. В комплекс лекарственной терапии включают препараты, улучшающие реологические свойства крови, оказывающие ингибиторное влияние на адгезивно-агрегационную функцию тромбоцитов (ацетилсалициловая ки-

то отвечает воспалительной реакцией.

Этиология и патогенез. Среди причин, способствующих развитию острого тромбоза, имеют значение инфекционные заболевания, травма, оперативные вмешательства, злокачественные новообразования (паранеопластический синдром), аллергические заболевания. Тромбоз часто развивается на фоне варикозного расширения вен нижних конечностей. Свежие данные дуплексного ультразвукового исследования по-

слота, трентал, курантил, троксевазин), препараты, обладающие неспецифическим противовоспалительным действием (реопирин, бутадиион, ибупрофен, ортофен) и препараты, дающие гипосенсибилизирующий эффект (тавегил, димедрол, супрастин). По показаниям назначают антибиотики. Целесообразно местно применять гепариновую мазь и мази, содержащие неспецифические нестероидные противовоспалительные препараты (индометацин, бутадиион, ортофен и др.). На ноги необходимо наложить эластичные бинты. Больным можно рекомендовать дозированную ходьбу.

В тяжелых случаях в условиях стационара указанное лечение дополняют назначением антикоагулянтов (гепарин), антибиотиков (при наличии инфекции). По мере стихания острых воспалительных явлений применяют физиотерапевтические процедуры: коротковолновую диатермию, электрофорез трипсина (химопсина), йодида калия, гепарина и др.

Хирургическое лечение показано при заметном распространении тромбоза на большую подкожную вену до границы нижней и средней трети бедра (восходящий тромбоз). Для предупреждения тромбоза бедренной вены показана срочная перевязка большой подкожной вены по Троянову—Тренделенбургу. Если позволяет состояние больного, при давности тромбоза менее 5—7 дней и незначительных воспалительных изменениях кожи целесообразно удалить тромбированную вену.

19.6. Острые тромбозы глубоких вен нижних конечностей

Тромбозы глубоких вен нижних конечностей чаще развиваются у больных пожилого возраста, страдающих сердечно-сосудистыми заболеваниями, сахарным диабетом, ожирением, у пожилых и онкологических больных. Тромбозы часто появляются при тяжелой травме, травматичных и продолжительных операциях, у беременных женщин до и после родов. Они могут осложнять течение инфекционных и гнойных заболеваний. Указанные состояния являются факторами риска тромбоэмболических осложнений.

Этиология и патогенез. В развитии тромбозов вен важную роль играет изменение эндотелия сосудов на пораженной конечности. Повреждение эндотелия сопровождается выделением интерлейкинов, фактора агрегации тромбоцитов, который активизирует тромбоциты и коагуляционный каскад. Поверхность эндотелия приобретает повышенную тромбогенность и адгезивность. Указанные факторы приводят к образованию тромбов. Формированию тромба способствует тканевый тромбопластин, который в избыточном количестве поступает из поврежденных тканей в кровеносное русло.

В большинстве случаев (89 %) тромб берет начало в суральных венозных синусах — сравнительно больших, слепо заканчивающихся полостях в икроножных мышцах, которые открываются в глубокие вены голени. Суральные синусы пассивно заполняются кровью при расслаблении икроножных мышц и опорожняются при их сокращении (мышечно-венозная помпа). Когда пациент лежит без движений, с прижатыми к операционному столу или к постели икроножными мышцами, в указанных синусах возникает застой крови, способствующий формированию тромбов. Этому благоприятствует изменение коагулирующих свойств крови под влиянием оперативной травмы и изменений стенок вен. У оперированных больных тромбообразование в глубоких венах голени в большинстве случаев начинается уже на операционном столе.

Тромбы, локализующиеся в синусах и мелких венах голени, чаще (до 80 %) подвергаются спонтанному лизису, и только у 20 % больных они рас-

пространяются на вены бедра и выше. В течение 6 мес у 70 % больных с флеботромбозом глубоких вен конечностей проходимость венозных стволов восстанавливается, однако у 44 % наблюдается повреждение сосудов, питающих стенку вены, грубые фибриновые изменения стенок и несостоятельность клапанов глубоких и коммуникантных вен. Глубокие вены превращаются в трубки, неспособные препятствовать обратному кровотоку. Вследствие этого значительно повышается давление в венах голени, развивается хроническая венозная недостаточность.

У онкологических больных, как правило, имеется гиперкоагуляция, значительно увеличивающая риск тромбообразования. При злокачественных опухолях почек опухолевая ткань подобно тромбу распространяется по просвету почечной вены в супраренальный отдел нижней полой вены и полностью или частично перекрывает ее просвет. Опухолевый "тромб" может разрастаться вплоть до правого предсердия.

Клиническая картина и диагностика. Клиническая картина тромбоза глубоких вен голени в течение 1—2 сут часто бывает стертой. Общее состояние больных остается удовлетворительным, отмечаются незначительные боли в икроножных мышцах, усиливающиеся при движениях, небольшой отек нижней трети голени, болезненность икроножных мышц при пальпации. Одним из характерных признаков тромбоза глубоких вен голени являются боли в икроножных мышцах при тыльном сгибании стопы (симптом Хоманса) или при компрессии средней трети голени манжеткой сфигмоманометра, в которую медленно нагнетают воздух. В то время как у здоровых людей повышение давления в манжетке до 150—180 мм рт. ст. не вызывает никаких болевых ощущений, больные с тромбозами глубоких вен начинают испытывать резкую боль в икроножных мышцах уже при небольшом увеличении давления.

Клиническая картина становится резко выраженной, когда тромбируются все три парные глубокие вены голени. Это сопровождается резкой болью, чувством распирания, напряжения, отеком голени, нередко сочетающимся с цианозом кожных покровов и повышением температуры тела.

При тромбозе, распространяющемся на бедренную вену, появляется отек бедра, который никогда не бывает значительным, если не блокируется устье глубокой вены бедра, имеющее богатую сеть анастомозов с ветвями бедренной вены. Пальпация по ходу тромбированной вены болезненна. При сочетании тромбоза бедренной и подколенной вен иногда возникают отеки, боли, ограничение движений в коленном суставе. Распространение процесса на проксимальный отрезок бедренной вены (выше устья глубокой вены бедра) сопровождается увеличением объема всей пораженной конечности, усилением болей, цианозом кожных покровов.

При илеофemorальном тромбозе больных беспокоят боли по передне-внутренней поверхности бедра, в икроножных мышцах, иногда в паховой области. Конечность увеличивается в объеме, отек распространяется от стопы до паховой складки, иногда переходит на ягодицу. Окраска конечности варьирует от бледной до цианотичной. При пальпации определяется болезненность по ходу магистральных вен на бедре и в паховой области. Через 3—4 дня от начала заболевания отек несколько уменьшается и появляется усиленный рисунок кожных вен, обусловленный затруднением оттока крови по глубоким венам.

Иногда заболевание начинается внезапно с острых пульсирующих болей в конечности, ее похолодания и онемения, как при артериальной эмболии. Быстро нарастает отек, движения пальцев стопы становятся ограниченными, снижаются чувствительность и кожная температура дистальных сегмен-

тов конечности, ослабевает или исчезает пульсация артерий стопы. Эту форму илеофemorального тромбоза называют "псевдоэмболической", или белой болевой флегмазией (phlegmasia alba dolens), она возникает при сочетании тромбоза глубоких вен с выраженным спазмом артерий большой конечности.

При распространенном тромбозе всех глубоких вен нижней конечности и таза конечность резко увеличивается в объеме, становится отечной, плотной. Кожа приобретает фиолетовую или почти черную окраску. На ней появляются пузыри с серозной или геморрагической жидкостью. Эта

клиническая форма носит название синей болевой флегмазии (phlegmasia coerulea dolens). Для нее характерны сильные рвущие боли, отсутствие пульсации периферических артерий. В тяжелых случаях развиваются шок, венозная гангрена конечности.

Восходящий тромбоз нижней полой вены является осложнением тромбоза магистральных вен таза. Отек и цианоз захватывают при этом здоровую конечность и распространяются на нижнюю половину туловища. Боли в поясничной и гипогастральной областях сопровождаются защитным напряжением мышц передней брюшной стенки.

Диагностика острых тромбозов магистральных вен нижних конечностей основывается на данных клинической картины заболевания. Наиболее простым и безопасным методом обнаружения флеботромбозов является ультразвуковое дуплексное сканирование. С его помощью удастся "увидеть" просвет нижней полой, подвздошных, бедренных, подколенных вен и вен голени, уточнить степень сужения просвета вены, его тип (окклюзивный, неокклюзивный), определить протяженность тромба и его подвижность (флотирующий тромб). Тромбированная вена становится ригидной, несжимаемой, диаметр ее увеличен, в просвете можно визуализировать внутрисосудистые включения (тромботические массы). При окклюзивном тромбозе кровотока в просвете вены отсутствует, при неокклюзивном тромбозе можно наблюдать, как контрастное вещество обтекает тромб по узким, сохранившимся участкам просвета вены (рис. 19.12). При флотирующем тромбе отмечается неполная фиксация тромба к стенке вены, заметны движения верхушки тромба в такт дыханию.

Ультразвуковое дуплексное сканирование используют для дифференциации илеофemorального венозного тромбоза от отеков нижней конечности другой этиологии (лимфедема, сдавление вен опухолями, воспалительными инфильтратами).

Флебографии принадлежит решающее значение в диагностике флотирующих (неокклюзивных) тромбов, в особенности в случаях, когда при дуплексном сканировании не удастся отчетливо визуализировать верхушку тромба.

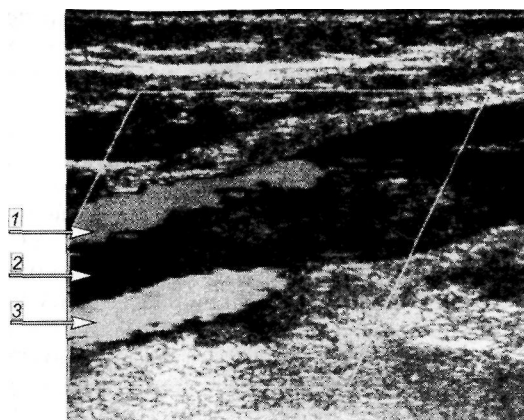


Рис. 19.12. Неокклюзивный тромбоз подколенной вены. Сонограмма.

1 — тромб; 2 — участок вены, свободный от тромба; 3 — подколенная артерия.

Основными рентгенологическими признаками острого тромбоза являются отсутствие контрастирования или "ампутация" магистральных вен, наличие дефектов наполнения в просвете сосуда. Последний признак свидетельствует о неокклюзирующем тромбозе. Видимые тонкие слои контрастного вещества, обтекающие тромб и видимые вокруг него полосы, называют симптомом "железнодорожных рельсов". Выступающая верхушка тромба может плавать над поверхностью окклюзированного сегмента или распространяться в просвет неокклюзированной вены. Косвенными признаками непроходимости подвздошных вен, выявляемыми при дистальной флебографии, считают расширение глубоких вен голени, подколенной и бедренной вен, длительную задержку в них контрастного вещества. Характер патологического процесса, препятствующего венозному оттоку из вен голени и бедра, определяют с помощью проксимальной (тазовой) флебографии.

Вместо традиционной рентгеноконтрастной флебографии в сложных для дифференциальной диагностики случаях может быть использована магнитно-резонансная флебография. Тромботические массы при неокклюзивном тромбозе на МР-флебограммах выглядят как дефекты наполнения на фоне яркого сигнала от движущейся крови. При тромбе, окклюзирующем просвет вены, МР-сигнал от венозного сегмента, выключенного из кровообращения, отсутствует.

Лечение. Обычно используют консервативное, значительно реже оперативное лечение. При неполноценном лечении тромбоза глубоких вен почти у 50 % больных может возникнуть эмболия легочных артерий на протяжении трехмесячного периода. Адекватное лечение острых тромбозов глубоких вен нижних конечностей антикоагулянтами уменьшает риск распространения тромба и эмболии легочной артерии до 5 % и меньше.

Для большинства больных методом выбора в лечении тромбоза глубоких вен и эмболии легочной артерии является болюсное (одноразовое) внутривенное введение 5000 ЕД гепарина с последующим внутривенным капельным (или с помощью инфузомата) введением гепарина со скоростью 1000—1200 ЕД/ч. В общей сложности для адекватной гепаринотерапии за сутки вводят до 30 000—40 000 ЕД, чтобы увеличить активированное частичное тромбопластиновое время в 1,5 раза и более от исходного уровня. При этих условиях риск рецидива тромбоза глубоких вен уменьшается до 2 % и менее. Внутривенную гепаринотерапию в таком объеме продолжают 7—10 дней. В течение последних 4—5 дней этого периода добавляют непрямые антикоагулянты на срок до 3 мес. Вместо обычного гепарина в этой схеме лечения может быть использован низкомолекулярный гепарин, который вводят подкожно 1—2 раза в сутки. Высокая эффективность этого метода лечения подтверждена многочисленными рандомизированными клиническими исследованиями в ряде медицинских центров.

Комплексное консервативное лечение сочетают с ранней активизацией больных. Ножной конец кровати целесообразно приподнять под углом 15—20°. Постельный режим показан пациентам только в начальной стадии заболевания при наличии болей и отека пораженной конечности. После стихания болей и уменьшения отека целесообразно назначить комплекс специальных гимнастических упражнений, улучшающих венозный отток. Занятия проводят под контролем методиста лечебной физкультуры.

Вопрос об активизации больных с повышенным риском развития тромбоза эмболии следует решать крайне осторожно. К этой группе относят лиц с предшествующими эмболическими осложнениями, больных с изолированным тромбозом бедренно-подколенного сегмента справа, а также пациентов с илеофemorальным венозным тромбозом.

Тромбэктомия из глубоких вен при помощи катетера Фогарти находит ограниченное применение в связи с большой частотой повторных тромбозов и тромбоэмболии. Применение ее возможно лишь в первые 4—7 сут от момента возникновения тромбоза, пока не произошла плотная фиксация тромба к стенкам вены. Тромбоз магистральных вен чаще носит восходящий характер. Он берет начало в венах голени, из которых удалить тромб невозможно. Поэтому после тромбэктомии из крупных вен часто развиваются ранние послеоперационные ретромбозы. Шунтирующие операции не получили распространения в связи со сложностью их выполнения и частыми тромбозами шунтов.

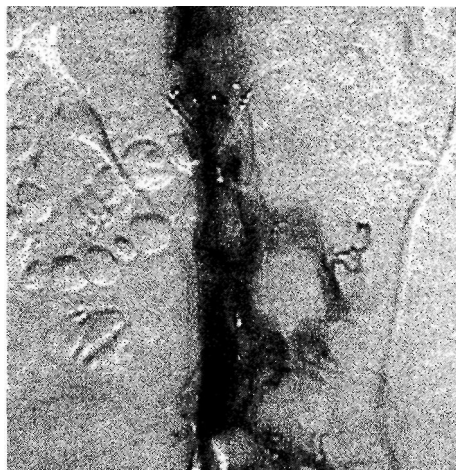


Рис. 19.13. Кава-фильтр, имплантированный в нижнюю полую вену. Флебограмма.

С целью профилактики тромбоэмболии легочной артерии ранее часто в нижней полой вене устанавливали самфиксирующиеся кава-фильтры, имеющие форму зонтика с отверстиями для прохождения крови (рис. 19.13). Фильтр устанавливали в инфраренальном сегменте нижней полой вены путем чрескожного введения специального устройства, в котором кава-фильтр находится в свернутом состоянии. Проводник вместе с кава-фильтром может быть введен через яремную вену или бедренную вену контралатеральной стороны. Противоэмболическая функция фильтра может быть нарушена скоплением фрагментов тромба в отверстиях фильтра или вследствие отрыва верхушки тромба, способного вызвать окклюзию нижней полой вены ниже кава-фильтра. Разрастание тромба выше фильтра не наблюдается, вследствие того что мощный кровоток из почечных вен не дает образоваться тромбу над фильтром.

При невозможности имплантации кава-фильтра, по показаниям, производили пликацию нижней полой вены. При этой процедуре ниже почечных вен стенка полой вены прошивается редко расположенными (через одну скрепку) металлическими скрепками или специальным устройством. Показания к установке кава-фильтра или пликации в настоящее время ограничены в связи с опасностью тромбоза полой вены ниже фильтра. Установка кава-фильтров более оправдана для профилактики повторных эмболии ветвей легочной артерии и при флотирующем тромбе, создающем реальную угрозу массивной тромбоэмболии легочной артерии.

Включение в лекарственную терапию тромболитических препаратов практически невозможно в связи с большим числом ограничений и крайне высокой опасностью кровотечения в ближайшем послеоперационном периоде. Менее 10 % больных с тяжелым илеофemorальным тромбозом могли бы быть кандидатами на тромболитическую терапию. Сравнительное рандомизированное исследование показало, что частота развития хронической венозной недостаточности у больных, леченных гепарином, не отличается от таковой у леченных тромболитическими препаратами.

Профилактика. Предупреждение тромбозов глубоких вен имеет большое значение, так как избавляет больных от таких грозных осложнений этого заболевания, как тромбоэмболия легочной артерии, посттромбофлебитиче-

ский синдром. Необходимость проведения профилактики тромбозов особенно велика у пациентов с высоким риском: у лиц пожилого возраста, у больных с онкологическими и тяжелыми сердечно-сосудистыми заболеваниями; при ожирении, при тяжелых травматических операциях. Профилактика флеботромбозов особенно показана у перечисленной категории больных при гинекологических, онкологических и травматологических операциях.

Профилактические мероприятия должны быть направлены на предотвращение венозного стаза, ускорение кровотока в глубоких венах с помощью бинтования ног эластичными бинтами, устранение гиперкоагуляции, снижение агрегационной активности тромбоцитов соответствующими препаратами.

Пассивная профилактика предусматривает бинтование нижних конечностей (до коленных суставов) специальными эластичными бинтами до оперативного вмешательства, сразу после поступления в стационар. Сдавление поверхностных вен бинтами ускоряет кровоток в глубоких венах, препятствует образованию мелких тромбов в суральных синусах икроножных мышц. Пациенту предлагается быть активным, возможно больше двигаться. Антикоагулянтные препараты до операции не применяют. Эластичные бинты сохраняются на ногах во время операции и в течение 3—4 нед после операции. Пассивная профилактика показана при низкой степени риска.

В некоторых учреждениях во время операции или сразу после нее применяют интермиттирующую волнообразную пневматическую компрессию голени и бедер с помощью специальных аппаратов с надувными манжетками, которые надевают на ноги. Поочередное сокращение манжеток сначала на голени, затем на бедре ускоряет кровоток в глубоких венах, препятствует застою крови в венах голени, предупреждает тромбообразование.

Активная профилактика основана на применении антикоагулянтов прямого действия в сочетании с методом пассивной профилактики. Во всех группах риска профилактику следует начинать до операции, так как тромбоз глубоких вен более чем в 50 % начинается уже на операционном столе. Первую дозу обычного нефракционного гепарина или низкомолекулярного фракционированного гепарина рекомендуется вводить за 2 ч до начала операции и продолжать после операции под контролем определения величины частичного тромбопластинового времени.

При умеренном риске флеботромбоза больным вводят один раз в день 20 мг фракционированного низкомолекулярного гепарина (фраксипарин, фрагмин и др.) или 5000 ЕД обычного гепарина 2—3 раза в сутки. При высоком риске дозу препаратов увеличивают в два раза. Гепаринотерапию продолжают в течение 7—10 дней, затем переходят на непрямые антикоагулянты. Наряду с гепарином во время операции и в течение нескольких дней после нее вводят препараты, улучшающие реологические свойства крови и микроциркуляцию (реополиглюкин, полиглюкин), антиагреганты (курантил, трентал и другие). Устранение венозного стаза после операции достигается не только наложением эластичных бинтов, но и ранними физическими упражнениями, ранним вставанием с постели, переводом больного на общий режим. Эластическую компрессию голени и стоп с помощью эластичных бинтов или чулок необходимо продолжать в течение 2—3 нед после операции. Комбинированный способ профилактики позволяет свести до минимума риск эмболии легочной артерии.

19.7. Окклюзии ветвей верхней полой вены

Тромбоз подключичной вены (синдром Педжета—Шреттера). Развитию тромбоза способствуют топографоанатомические особенности расположения подключичной вены в узком подключично-реберном пространстве в окружении костных и сухожильно-мышечных образований. При сильных напряжениях мускулатуры плечевого пояса, сочетающихся с движениями в плечевом суставе, размеры подключично-реберного пространства уменьшаются, и вена оказывается сдавленной между ключицей и I ребром. При этом возникают благоприятные условия для повреждения и нарушения оттока крови по подключичной вене, а следовательно, и тромбообразования. Синдром Педжета—Шреттера наблюдается, преимущественно у молодых людей в возрасте 20—40 лет с хорошо развитой мускулатурой. Тромбоз подключичной вены наблюдается при высоком стоянии I ребра, гипертрофии подключичной мышцы и мышечно-сухожильной части малой грудной мышцы (синдром верхней апертуры грудной клетки). Кроме того, причиной обструкции могут быть опухоли средостения, шейное ребро, экзостоз, тромбоз, вызванный травмой. Ятрогенный тромбоз подключичной вены часто наблюдается после установки центральных венозных катетеров или водителей сердечного ритма.

Клиническая картина. Основными клиническими признаками острого тромбоза подключичной вены являются выраженный отек руки, боли, цианоз кожных покровов в области кисти и предплечья, напряжение и расширение подкожных вен верхней конечности и плечевого пояса на соответствующей стороне (чаще справа). Отек плотный, характеризуется отсутствием ямок при надавливании. Нередко он захватывает не только руку и плечевой пояс, но и переходит на верхнюю половину грудной клетки. Расширение и напряжение подкожных вен в ранние сроки заболевания заметны лишь в области локтевой ямки. Впоследствии локализация расширенных вен соответствует границам распространения отека.

При распространении тромбоза на подкрыльцовую и плечевую вены заболевание протекает тяжело. Нарастающий отек тканей в ряде случаев ведет к сдавлению артериальных стволов, вследствие чего ослабевает пульс на лучевой артерии и снижается температура конечности. Нарушения артериального кровообращения иногда настолько значительны, что возникает опасность развития гангрены. После стихания острых явлений наступает обратное развитие клинической картины. Однако у части больных полного регресса заболевания не происходит, развивается хроническая стадия синдрома.

Диагностика острого тромбоза подключичной вены в большинстве случаев не представляет трудностей. Она основывается на наличии указанных выше симптомов и на частой связи заболевания с физической нагрузкой. Ценным методом исследования, позволяющим судить о локализации и распространенности тромбоза, степени развития коллатеральных сосудов, является ультразвуковая доплерография и рентгенологическая флебография, при которой контрастное вещество вводят в кубитальную вену или в одну из вен тыльной поверхности кисти. Для диагностики также применяется duplexное сканирование.

Лечение. В основном применяют консервативное лечение. Показания к хирургическому лечению возникают при угрозе развития венозной гангрены, выраженных регионарных гемодинамических нарушениях.

19.8. Эмболия легочной артерии

Этим термином обозначают синдром, обусловленный полной или частичной закупоркой легочной артерии или ее ветвей эмболами, состоящими из тромбов (тромбоэмболия), капель жира (жировая эмболия), пузырьков воздуха (воздушная эмболия). Эмболия легочной артерии и тромбофлебит глубоких вен по сути дела являются фазами одного заболевания. Эффективное предупреждение тромбоэмболии легочной артерии основано на трех принципах: 1) правильной профилактики, 2) ранней диагностике и 3) полноценном лечении тромбоза глубоких вен.

Этиология и патогенез. Наиболее часто встречается тромбоэмболия ветвей легочной артерии вследствие переноса током крови частей оторвавшегося тромба в легочную артерию. В США ежегодно умирают от тромбоэмболии легочной артерии 175 000 пациентов. Она является одной из наиболее частых причин внезапной смерти. По данным вскрытия, частота ее колеблется от 4,4 до 14,7 %. Тромбоз вен голени, бедра и таза является наиболее частым источником эмболов, вызывающих тромбоэмболию легочной артерии. Реже причиной образования эмболов в венозной системе является тромбоз вен верхней конечности или образование тромбов в правых отделах сердца.

Эмболы могут закупоривать ветви легочной артерии или ее основные стволы. В зависимости от этого выключается из кровообращения большая или меньшая часть сосудистого русла легкого. В соответствии с этим различают малую, субмассивную, массивную (две и более долевых артерии) и молниеносную, или смертельную, эмболию, когда происходит закупорка основных стволов легочной артерии с выключением из кровообращения свыше 50—75 % сосудистого русла легких. Вслед за эмболией ветвей легочной артерии в 10—25 % случаев развивается инфаркт легкого или инфарктная пневмония.

Окклюзия легочной артерии приводит к резкому повышению давления в ней вследствие возрастания сопротивления току крови. Это влечет за собой перегрузку правого желудочка сердца и правожелудочковую недостаточность. Параллельно с этим уменьшается приток крови в левое предсердие и желудочек, уменьшается сердечный выброс, начинает снижаться артериальное давление, нарушается газообмен в легких, возникает гипоксемия. Указанные нарушения уменьшают коронарный кровоток, что может привести к левожелудочковой недостаточности, отеку легких и смерти.

В соответствии с распространенностью окклюзии ветвей легочной артерии (по данным ангиографии легочной артерии) и клиническими симптомами выделяют 4 степени тяжести тромбоэмболии легочной артерии (табл. 19.1).

Малая и субмассивная тромбоэмболия легочной артерии (I и II степени) проявляется незначительными клиническими симптомами иногда в виде инфарктной пневмонии или плеврита. Массивная тромбоэмболия (III степень) сопровождается тяжелым шоковым состоянием, а молниеносная (IV степень) развивается, когда из кровообращения выключается более 50 % артериального русла легкого, обычно заканчивается смертью в течение нескольких минут.

Клиническая картина и диагностика. Классическими симптомами тромбоэмболии легочной артерии являются внезапное ощущение нехватки воздуха (тахипноэ, диспноэ), кашель, тахикардия, боли в груди, набухание шейных вен, цианоз лица и верхней половины туловища, влажные хрипы, иногда кровохарканье, шум трения плевры,

Таблица 19.1. Клиническая и функциональная характеристика эмболии легочной артерии

Клинические и функциональные показатели	Степень тяжести эмболии легочной артерии (I—IV)			
	малая (I)	субмассивная (II)	массивная (III)	молниеносная (IV)
АД, мм рт. ст.	Нормальное	Нормальное или понижено	Понижено (>90)	Резко понижено (<90)
Давление в легочной артерии, мм рт. ст.	То же	Нормальное или повышено	Повышено (>30)	Резко повышено (>30)
Сосуды, подвергшиеся окклюзии	Периферические ветви	Сегментарные артерии	Главная ветвь или две и более доле-вых ветвей	Основной ствол или обе главные ветви
Прогноз заболелания	Не смертельно, без уменьшения сердечно-легочных резервов	Не смертельно, но с уменьшением сердечно-легочных резервов	Смертельно в течение нескольких часов от правожелудочковой недостаточности	Молниеносная смерть через 15 мин от правожелудочковой недостаточности или аноксия мозга

повышение температуры тела, коллапс. Оптимальный современный подход к диагностике тромбоэмболии легочной артерии включает определение ЭКГ, газов крови, рентгенограмму и ангиограмму сосудов легких, дуплексное сканирование вен таза и нижних конечностей и компьютерную томографическую ангиографию легочных артерий, определение содержания Д-димера в крови. Детальное инструментальное исследование при подозрении на тромбоэмболию легочной артерии целесообразно проводить после предварительного болюсного введения 5000 ЕД нефракционированного гепарина.

В зависимости от степени тяжести эмболии выделяют легочно-плевральный, кардиальный и церебральный синдромы.

Легочно-плевральный синдром чаще возникает при малой и субмассивной тромбоэмболии, т. е. при окклюзии периферических ветвей легочной артерии или одной доле-вой. Он проявляется одышкой, болями в груди (чаще в нижних отделах ее), кашлем, иногда сопровождающимся выделением мокроты с примесью крови.

Кардиальный синдром более характерен для массивной тромбоэмболии. Для него типичны тахикардия, набухание шейных вен, боли и ощущение тяжести за грудиной, усиленный сердечный толчок, грубый систолический шум. Расщепление II тона указывает на развитие выраженной легочной гипертензии. Нередко наблюдается повышение центрального венозного давления, шок, потеря сознания. Достаточно часто единственным симптомом при исследовании сердечно-сосудистой системы оказывается тахикардия. ЭКГ может выявить признаки ишемии миокарда правого желудочка, отклонение электрической оси сердца вправо, блокаду правой ножки пучка Гиса, нарушение ритма. Типичным считают подъем

сегмента *ST* выше изоэлектрической линии, отрицательный зубец *T* в III отведении и снижение сегмента *ST* в I и II отведениях. Отсутствие перечисленных изменений ЭКГ не исключает эмболию легочной артерии.

При анализе газов крови выявляется дыхательный алкалоз, гипоксия, гипокапния (снижение концентрации кислорода и углекислоты в артериальной крови). При более тяжелой степени эмболии или прогрессировании ее возникает ацидоз, нарастает гипоксия.

Церебральный синдром связан с гипоксией мозга; чаще наблюдается у пожилых пациентов; проявляется потерей сознания, судорогами, гемиплегией, произвольным выделением мочи и кала.

Указанные синдромы и свойственные им симптомы могут сочетаться в различных комбинациях в зависимости от степени тяжести тромбоза эмболии.

Диагностика тромбоза эмболии легочной артерии трудна. Прижизненная диагностика осуществляется лишь в 30—40 % наблюдений, т. е. правильный диагноз является скорее исключением, чем правилом.

Рентгенологическое исследование недостаточно информативно. Наиболее важными признаками являются высокое стояние диафрагмы, затемнение в базальных сегментах (ателектаз, инфарктная пневмония), плевральный экссудат. Нормальная рентгенограмма легких не исключает эмболии.

Селективная ангиография легочной артерии (ангиопульмонография) позволяет наиболее достоверно поставить диагноз, так как этот метод высокочувствителен и специфичен. На ангиограммах выявляются прямые признаки тромбоза эмболии легочной артерии: изображение тромба, внутрисосудистые дефекты наполнения, обусловленные его наличием, полная обтурация сосуда с расширением его проксимальнее закупорки и отсутствие контуров сосуда дистальнее расположения эмбола.

Для диагноза важны и непрямые признаки: уменьшение кровенаполнения периферических участков легкого дистальнее закупорки, удлинение артериальной фазы вследствие повышения периферического сопротивления сосудистого русла легких, асимметрия заполнения сосудов. В процессе ангиографии можно измерить давление в легочной артерии и разрушить тромб концом катетера, т. е. произвести реканализацию и начать лечение антикоагулянтами и тромболитическими препаратами.

Перфузионная и ингаляционная сцинтиграфия в 90 % случаев позволяет обнаружить изменения, связанные с эмболией легочной артерии, однако эти методы не столь информативны, как ангиография.

В настоящее время наиболее перспективным методом диагностики тромбоза эмболии легочной артерии становится КТ-ангиография легочных артерий. Ее существенным преимуществом перед традиционной рентгеноконтрастной ангиопульмонографией является быстрота выполнения и необременительность для обследуемого. При КТ-ангиографии можно выявить тромбы в просвете легочной артерии (рис. 19.14), а также изменения в ткани легкого (инфаркты), экссудат в плевральной полости, изучить состояние сердца (тромбы в его полостях, постинфарктный кардиосклероз или аневризма). Для определения источника эмболии целесообразно исследовать вены таза и конечностей с помощью дуплексного ультразвукового сканирования.

Лечение. Основной целью лечения является восстановление кровотока в легочной артерии. Объем лечебных мероприятий определяется массивностью, тяжестью эмболии. В качестве первоочередных мероприятий необходимо внутривенно ввести 5000 ЕД гепарина, придать возвышенное положение верхней части тела больного,

начать инсуффляцию кислорода через назальный катетер (не менее 3 л в 1 мин), ввести обезболивающий препарат или седативное средство, установить катетер в подключичную вену для немедленного внутривенного капельного (или с помощью инфузомата) введения гепарина со скоростью до 1250 ЕД/ч, чтобы обеспечить постоянный уровень концентрации препарата в крови и поддерживать АЧТВ (активированное частичное тромбопластиновое время) на уровне в 1,5–2 раза выше исходного. Непрерывное внутривенное введение гепарина более надежно позволяет поддерживать постоянную концентрацию его в крови по сравнению с прерывистым. Суточная доза гепарина составляет 30 000–40 000 ЕД. Гепаринотерапия позволяет предотвратить нарастание тромбов. Такой режим лечения поддерживают в течение 7–10 дней. Затем переходят к лечению непрямыми (оральными) антикоагулянтами продолжительностью до трех месяцев.

Одновременно с этим проводят интенсивную терапию при периодическом измерении центрального венозного давления.

При субмассивной эмболии (II степень) наряду с указанными мероприятиями целесообразно назначить сердечные и антиаритмические средства, антибиотики для профилактики инфекции. При массивной тромбоэмболии (III степень) с выраженными клиническими симптомами и тенденцией к ухудшению состояния гепаринотерапию целесообразно дополнить тромболитической терапией, если нет противопоказаний к ее применению. Клинический опыт показал, что тромболитическая терапия не имеет существенных преимуществ перед гепаринотерапией.

Очень важным лечебным и одновременно диагностическим звеном в лечении является ангиопульмонография и реканализация (разрушение) эмбола катетером с целью улучшения кровотока в соответствующей артерии. Противошоковые мероприятия должны быть дополнены введением стероидных гормонов (преднизолон, гидрокортизон и др.). Все лекарственные вещества вводят внутривенно вместе с растворами полиглюкина, реополиглюкина, глюкозо-новокаиновой смесью.

При массивной эмболии, протекающей на фоне тяжелого шока, возможно оперативное удаление эмбола — эмболэктомия (принезффективности противошоковой терапии и наличии противопоказаний к тромболитической терапии). Эмболэктомия (в том числе в условиях применения искусственного кровообращения) сопровождается высокой летальностью. Менее опасным является эндоваскулярное удаление эмбола специальными отсасывающими тромбы катетерами. При рецидивирующей хронической эмболии легочной артерии показано лечение антикоагулянтами непрямого действия, а в случае возникновения микроэмболии повторно — имплантация в нижнюю полую вену кава-фильтра, задерживающего эмболы.

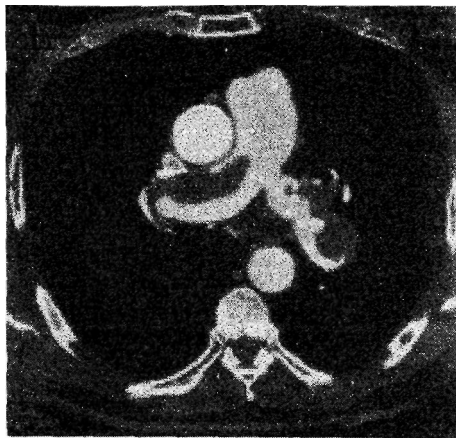


Рис. 19.14. Тромбы в просвете легочной артерии. КТ-ангиограмма.

Прогноз. При I и II степени эмболии и адекватном лечении прогноз благоприятный, при III и особенно IV степени летальность крайне высокая, так как адекватная помощь, как правило, запаздывает. У некоторых больных полного расплавления тромбов не происходит, сохраняется остаточная обтурация артерий малого круга кровообращения. У этих больных спустя месяцы или даже годы после эпизода тромбоэмболии легочной артерии появляются одышка и "необъяснимая" легочная гипертензия с явлениями правожелудочковой недостаточности.

Глава 20 ЛИМФАТИЧЕСКИЕ СОСУДЫ КОНЕЧНОСТЕЙ

Начальным звеном лимфатических сосудов являются лимфатические капилляры. Различают поверхностные и глубокие лимфатические сосуды. Первые собирают лимфу из кожи и подкожной клетчатки, вторые — из подлежащих тканей. Поверхностные лимфатические сосуды верхней конечности расположены по ходу подкожных вен, глубокие — по ходу магистральных артерий и вен. Первые вливаются в лимфатические узлы локтевого сгиба и подмышечные лимфатические узлы, вторые — в подмышечные лимфатические узлы.

Поверхностные лимфатические сосуды нижней конечности следуют по ходу большой и малой подкожных вен и несут лимфу в основном в поверхностные и глубокие паховые лимфатические узлы. Глубокие лимфатические узлы располагаются по ходу магистральных сосудов голени и бедра, впадают в подколенные и глубокие паховые узлы.

Через сеть лимфатических сплетений лимфа из глубоких лимфатических узлов попадает в поясничные лимфатические узлы, образующие правый и левый лимфатические стволы. Последние несколько выше сливаются вместе и образуют с лимфатическими сосудами брюшной полости грудной лимфатический проток.

Лимфатические сосуды имеют адвентицию, мышечный слой представлен мышечными элементами, способными сокращаться и продвигать лимфу в проксимальном направлении. Интима очень тонкая, снабжена клапанами. Лимфатические сосуды имеют симпатическую иннервацию, способны стимулировать сокращения, а при неблагоприятных условиях спазмироваться.

Интерстициальная жидкость, богатая белками, возвращается в лимфатические капилляры и лимфатические сосуды. Лимфатические узлы паховой и подмышечной областей представляют первый иммунологический барьер, осуществляют фильтрационную функцию. В лимфатических капиллярах давление очень низкое (0—3 мм водн. ст.). В крупных лимфатических сосудах, благодаря наличию клапанов и продвижению лимфы в центростремительном направлении, давление повышается до 20 мм водн. ст.

20.1. Заболевания лимфатических сосудов

20.1.1. Лимфедема

Наиболее клинически значимым заболеванием лимфатических сосудов является лимфедема. Различают первичную и вторичную формы болезни.

Первичная лимфедема в 6 % является наследственной (синдромы Нонне—Милроя и Мейжа), в 94 % — спорадической, обусловленной гипоплазией или аплазией лимфатических сосудов. При вторичной лимфедеме причиной нарушения оттока лимфы являются воспаление, травма, хирургические оперативные вмешательства, связанные с повреждением или удалением лимфатических узлов. Лимфедема конечности наиболее выражена в случаях, когда затруднение лимфооттока сочетается с нарушением оттока венозной крови (экстирпация подмышечных и паховых лимфатических узлов, облучение их по поводу рака молочной железы или меланомы нижних конечностей).

Первичная лимфедема в 90% случаев поражает женщин в воз-

расте до 35 лет (80 % — до 18-летнего возраста). Разрешающим фактором, после которого симптомы лимфедемы быстро нарастают, является беременность или травма. Патоморфологическим субстратом лимфедемы является аплазия, гипоплазия лимфатических узлов или подкожная лимфангиэктазия, возникающая вследствие нарушения оттока лимфы в паховых лимфатических узлах или нарушения сообщения между подкожной и забрюшинной лимфатической системой.

Клиническая картина и дифференциальный диагноз. Первичная лимфедема конечностей начинается со стопы, проявляется плотным безболезненным отеком пальцев, тыльной поверхности стопы и голеностопного сустава. Окраска кожи не изменяется. В поздней стадии развития болезни отек распространяется на голень и бедро, делает их похожими на колонны. Отечные ткани в последующем образуют складки с углублениями в области суставов, возникает слоновость конечности. Однако складчатость на тыле стопы при лимфедеме отсутствует, а кожа имеет вид апельсиновой корки. Первичную лимфедему необходимо дифференцировать от липедемы, которая обычно симметрично поражает только голени, не распространяясь на стопы (отечная кожа голеней становится похожей на краги). Следует также отличать отеки, связанные с постфлебитическим синдромом, заболеваниями сердца, почек.

Вторичная лимфедема обычно начинается с проксимальных отделов конечностей, сразу ниже места повреждения лимфатических узлов на плече или бедре, и только со временем спускается на периферические отделы конечности. Распознать болезнь помогает анамнез и данные осмотра.

Лимфедема независимо от причины часто осложняется рожистым воспалением, которое вызывает облитерацию оставшихся лимфатических сосудов, ухудшает течение болезни, создает опасность появления флегмоны. Иногда наблюдаются лимфатические свищи в межпальцевых промежутках, гиперкератоз кожи пальцев. В позднем периоде может появиться лимфангиосаркома, особенно при вторичной лимфедеме.

Лечение. Для лечения лимфедемы предложено много способов. Консервативное лечение показано в начальной стадии развития болезни. Рекомендуются спать на кровати с приподнятым ножным концом; днем бинтовать ноги эластичными бинтами или носить специально подобранные сдавливающие конечности эластичные чулки. Рекомендуется периодически делать массаж ног от периферии к центру или пневматический компрессионный массаж, ограничить прием жидкости. В ряде случаев показано применение диуретических препаратов, физиотерапевтического и бальнеологического лечения. Для профилактики рожистого воспаления необходимо тщательно соблюдать гигиену ног, своевременно лечить опрелость между пальцами и грибковые заболевания, не травмировать кожные покровы.

Хирургическое лечение показано в поздней стадии развития болезни. Цель операции заключается в сохранении функционально полноценной конечности, а не только в косметическом эффекте. В настоящее время применяют: 1) операции для улучшения оттока лимфы из пораженной конечности; 2) частичное иссечение грубо измененной кожи и подкожной клетчатки с последующей пластикой раны.

Для улучшения оттока лимфы производят операцию Томпсона — перемещение длинного, лишённого эпидермиса кожного лоскута (кутис-субкутис) в субфасциальное мышечное пространство на протяжении всей конечности. Полагают, что поверхностные лимфатические сосуды при этой болезни сохраняют проходимость и способны создать условия для оттока лимфы из субфасциального пространства и мышечной ткани. В 80 % случаев эта операция дает позитивный результат.

С появлением микрохирургической техники открылась возможность для улучшения оттока лимфы с помощью реконструктивных операций на лимфатических сосудах и узлах. Используют два вида операций — создание анастомоза между лимфатическим узлом и близко расположенной ветвью подкожной вены либо создание нескольких прямых лимфовенозных микроанастомозов между магистральными лимфатическими сосудами медиального коллектора и ветвями большой подкожной вены. Результаты операции оценивают как ободряющие. У ряда больных удается получить заметное улучшение, уменьшение степени лимфостаза.

Для уменьшения объема конечности полностью или частично иссекают кожу, фиброзно-измененную подкожную клетчатку и фасцию. После иссечения подкожной клетчатки свободные лоскуты кожи реплантируют. Операцию выполняют поэтапно. Часто используют продольные разрезы на внутренней поверхности голени, иссекают измененную подкожную клетчатку и избыток кожи на половине окружности голени. Рану зашивают. Через некоторое время аналогичную операцию производят на наружной поверхности голени. С помощью этой операции часто удается получить хороший функциональный и косметический результат.

20.1.2. Лимфангиомы

Лимфангиомы являются врожденными пороками лимфатических сосудов. Они становятся заметными уже в раннем детском возрасте, растут медленно, встречаются редко. По структуре различают капиллярные, кавернозные и кистозные лимфангиомы.

Капиллярные лимфангиомы поражают кожу конечностей, состоят из расширенных лимфатических капилляров, выстланных изнутри эндотелием. По внешнему виду они представляют собой мелкие бледные узелки со стекловидной поверхностью. Кожа в зоне расположения лимфангиомы имеет вид апельсиновой корки.

Кавернозные лимфангиомы состоят из расширенных лимфатических капилляров и беспорядочно расположенных полостей, выстланных эндотелием и заполненных лимфой. Опухоль прорастает всю толщу кожи, фасцию, мышцы и кости. Наиболее частая локализация — кисти и предплечья. Кожа над лимфангиомой истончена, покрыта прозрачными пузырьками. Опухоль, легко сжимаемая, достигает значительных размеров, обезображивает пораженный сегмент конечности.

Кистозная лимфангиома представляет собой флюктуирующую, эластической консистенции опухоль, состоящую из множества полостей, заполненных желтоватой жидкостью. Опухоль располагается чаще в подмышечной области, на шее и других частях тела.

Осложнения. При повреждении кожи наблюдается истечение лимфы иногда с образованием лимфатического свища. При инфицировании в зоне расположения опухоли нередко развивается флегмона, рожистое воспаление.

Лечение. Обычно прибегают к иссечению опухоли. При обширных диффузных опухолях применяют склеротерапию, электрокоагуляцию, близкофокусную рентгенотерапию, при глубоком расположении вблизи крупных сосудов и нервов нередко производят частичное иссечение опухоли. Возможно развитие лимфосаркомы. Злокачественные опухоли в большинстве случаев дают метастазы в лимфатические узлы и в той или иной степени препятствуют оттоку лимфы.

Глава 21. ТОНКАЯ КИШКА

Тонкая кишка начинается от привратника желудка и доходит до слепой кишки, имея длину 5–6 м и диаметр 2,5–4 см. В ней выделяют двенадцатиперстную, тощую и подвздошную кишку.

Тощая и подвздошная кишка располагаются интраперитонеально, имеют длинную брыжейку, фиксирующую их к задней стенке живота.

Слизистая оболочка тонкой кишки покрыта многослойным цилиндрическим эпителием, имеет множество ворсин, увеличивающих ее всасывательную поверхность. Слизистая оболочка собрана в поперечные (керкринговы) складки, придающие ей характерный вид. Тонкая кишка имеет хорошо выраженный мышечный слой, обеспечивающий ее моторно-эвакуаторную функцию.

Артериальное кровоснабжение кишки осуществляют интестинальные ветви верхней брыжечной артерии, широко анастомозирующие между собой и образующие аркады первого, второго и третьего порядка. Отток крови происходит через вены, сопровождающие одноименные артерии и впадающие в верхнюю брыжечную вену, участвующую в формировании воротной вены.

Отток лимфы происходит по лимфатическим сосудам в брыжечные лимфатические узлы, расположенные у стенки кишки, далее в лимфатические узлы корня брыжейки.

Иннервация тощей и подвздошной кишки осуществляется из верхнего брыжечного сплетения, в формировании которого принимают участие симпатические и парасимпатические нервы.

Функции тонкой кишки: секреторная, эндокринная, моторная, всасывательная, выделительная и иммунокомпетентная. Слизистая оболочка тонкой кишки секретует в сутки около 1,5–2 л сока, содержащего дисахаридазы, пептидазу, энтерокиназу, щелочную фосфатазу, нуклеазу, катепсины, липазу, участвующие в расщеплении пищевого химуса до моносахаридов, жирных кислот и аминокислот. Эти конечные продукты переваривания пищи всасываются ворсинками слизистой оболочки вместе с водой (до 8,5 л/с) и электролитами. Кроме того, в тощей кишке всасываются жирорастворимые витамины, железо, цинк, кальций, фолаты, а в подвздошной — кобаламин (витамин В₁₂) и желчные кислоты. Последние участвуют в enteroгепатической циркуляции. Продвижение пищевого химуса по кишке осуществляется благодаря сокращению мышц кишечной стенки, через которую в просвет кишки могут выделяться соли и некоторые органические вещества. Тонкая кишка секретует ряд гормонов: секретин, холецистокинин, соматостатин, вазоинтестинальный пептид (VIP), мотилин, гастрин, гастроингибирующий полипептид (GIP) и другие, участвующие в регуляции многочисленных функций органов пищеварительной системы.

Структурной основой иммунной системы слизистых оболочек является лимфоидная ткань, ассоциированная со слизистыми оболочками (MALT), в том числе и тонкой кишки. В этой системе выделяют индуктивные и эффекторные зоны. К индуктивной зоне относят пейеровы бляшки, где происходит презентация антигена, откуда антигенпрезентирующие клетки и антиген-реактивные Т- и В-лимфоциты поступают в лимфоциркуляцию, а затем — в кровь. Из крови они мигрируют в собственную пластинку слизистой оболочки (эффекторный отдел). Иммунные реакции опосредуются иммуноглобулином А.

Классификация хирургических заболеваний тонкой кишки

- I. Аномалии развития
- II. Дивертикулы
- III. Нарушения кровообращения (острые и хронические)
- IV. Воспалительные заболевания
- V. Непроходимость кишечника
- VI. Опухоли
 - а) доброкачественные
 - б) злокачественные
- VII. Травмы
- VIII. Свищи
- IX. Последствия хирургического лечения (синдром "короткой кишки")

21.1. Аномалии и пороки развития

Аномалии развития тонкой кишки являются следствием различных нарушений эмбриогенеза. Условно можно выделить следующие группы: 1) пороки развития кишечной трубки; 2) пороки развития стенки кишки; 3) нарушения обратного развития желточного протока; 4) нарушения вращения (поворота) кишечника. Аномалии развития тонкой кишки наблюдают у 1 на 2500—3000 родившихся детей.

Наиболее частыми пороками развития кишечной трубки являются **стенозы и атрезии**, которые в 95—96 % случаев локализуются в области двенадцатиперстной и тонкой кишки (1 на 350—5000 живых новорожденных).

При стенозе просвет кишки, как правило, весьма значительно сужен, но всегда сохранен. При атрезии он вовсе отсутствует на большем или меньшем протяжении, и тогда кишка на этом участке имеет вид фиброзного тяжа. Стенозы и атрезии бывают единичными и множественными, а также мембранозными (с отверстием в центре мембраны и без него).

К порокам развития стенки кишки относят **нейрогенный илеус**, при котором просвет кишки сохранен на всем протяжении. Сущность страдания заключается в отсутствии или аномальном развитии парасимпатических нервных сплетений в одном из сегментов тонкой кишки. Вследствие этого участок кишки не перистальтирует, спазмирован и становится препятствием для прохождения кишечного содержимого.

Пороки 1-й и 2-й групп проявляются симптомами кишечной непроходимости в первые дни жизни ребенка и требуют выполнения срочного хирургического вмешательства, направленного на восстановление нормального пассажа химуса по кишке.

Желточный проток на ранних этапах эмбриогенеза соединяет кишечную трубку с желточным мешком. В норме к 3-му месяцу развития плода желточный проток облитерируется и кишечник теряет связь с пупком. В результате нарушений обратного развития желточного протока ребенок может родиться с различными пороками: 1) полный свищ пупка; 2) неполный свищ пупка; 3) киста желточного протока (энтерокиста); 4) меккелев дивертикул.

Если проток остается открытым на всем протяжении, то после того, как пуповина отпала, из пупочного кольца начинают отходить жидкое кишечное содержимое и газы, по краю пупочного кольца виден венчик слизистой оболочки красного цвета (полный свищ).

В том случае, если проток остается незарашенным лишь на коротком участке около пупка, формируется неполный свищ. Он проявляется свищевым отверстием на дне пупочной ямки, из которого поступает слизистая или серозно-гнойная жидкость ("мокнувший пупок").

Облитерация просвета протока как у пупка, так и у кишки с сохранением замкнутой полости на участке между ними приводит к образованию истинной кисты в результате секреции слизи (энтерокиста).

Незарашение протока у стенки кишки (90 % всех аномалий) при облитерации других отделов приводит к формированию дивертикула подвздошной кишки (меккелев дивертикул).

Свищи пупка следует дифференцировать от нарушения обратного развития мочевого протока (урахуса). Для этой цели используют фистулографию. При свищах пупка и кистах желчного протока показано хирургическое лечение (удаление этих патологических образований).

Аномалии вращения (нарушения поворота, незавершенный поворот) на различных этапах эмбрионального развития приводят к появлению большого числа пороков, частота их — 1 на 500 живых новорожденных.

В случае задержки вращения на 6—8-й неделе эмбриогенеза кишка остается фиксированной к задней брюшной стенке только в одной точке — в месте отхождения верхнебрыжеечной артерии. Петли тонкой кишки располагаются в правой половине и нижних отделах брюшной полости, слепая кишка — в эпигастрии или левом подреберье спереди от двенадцатиперстной кишки, а толстая кишка — в левой половине брюшной полости. При задержке вращения на втором этапе (8—10-я неделя) слепая кишка, расположенная спереди от двенадцатиперстной, фиксируется здесь к задней брюшной стенке и сдавливает ее просвет.

Общая брыжейка тонкой и толстой кишки создают условия для заворота вокруг верхней брыжеечной артерии и развития кишечной непроходимости. Возможно сочетание заворота вокруг общей брыжейки и сдавленные двенадцатиперстной кишки тяжами аномальной брыжейки слепой кишки — синдром Ледда.

Редким вариантом нарушения вращения кишечника является обратное вращение (т. е. по ходу часовой стрелки). В этих случаях толстая кишка оказывается позади двенадцатиперстной. Возможно сдавление ее и развитие картины непроходимости толстой кишки.

Клинически нарушения вращения кишки характеризуются симптомами острой или чаще хронической кишечной непроходимости кишечника в разные возрастные периоды. Для диагностики используют лучевые методы (обзорная рентгенография, энтерография, ирригография).

Хирургическое лечение показано лишь при наличии признаков полного или частичного нарушения пассажа кишечного содержимого. Принципы лечения: устранение препятствия, фиксация мобильного отдела кишечника к задней париетальной брюшине, редко — обходной анастомоз. При острой кишечной непроходимости с развитием гангрены участка кишки нежизнеспособный участок резецируют.

Исходы лечения в настоящее время стали хорошими: если 50 лет назад послеоперационная выживаемость новорожденных составляла 10 %, то сейчас — более 90 %.

21.2. Травмы тонкой кишки

Те, кто ждет признаков перитонита при травме живота и только тогда решается оперировать, дает умереть больному либо по недостаточной осведомленности, либо по нерешительности.

Г. Мондор

Травмы тонкой кишки бывают закрытыми и открытыми.

Закрытые повреждения происходят при закрытой травме живота (удар в живот, падение с высоты, транспортные катастрофы). При этом могут произойти отрыв кишки от брыжейки, разрыв кишки у фиксированных мест (дуоденоеюнальный переход, терминальный отдел подвздошной кишки), разрыв кишки (одиночный и множественные) и размозжение кишки.

Открытые повреждения тонкой кишки возникают в результате ранений, проникающих в брюшную полость, холодным или огнестрельным оружием.

Клиническая картина повреждений тонкой кишки характеризуется болью в животе, напряжением мышц брюшной стенки. Нередко в брюшной полости определяется газ (исчезновение печеночной тупости) или свободная жидкость (притупление перкуторного звука в отлогих местах живота). Вследствие поступления в брюшную полость кишечного содержимого развивается перитонит с типичными проявлениями.

Наиболее сложна диагностика повреждений кишки у больных с комбинированной травмой (черепно-мозговая, повреждение органов грудной клетки, перелом позвоночника или костей таза), находящихся в состоянии шока, обусловленном политравмой, внутренним кровотечением, дыхательной недостаточностью и т. д. Трудно поставить диагноз и при отрыве кишки от ее брыжейки без нарушения целостности кишечной стенки. Для уточнения диагноза используют рентгенологическое исследование и лапароскопию.

Лечение травм тонкой кишки хирургическое. Операция заключается в ушивании дефекта в кишке или в резекции поврежденного участка (в зависимости от характера и обширности повреждения).

21.3. Заболевания тонкой кишки

21.3.1. Дивертикулы тонкой кишки

Выпячивание кишечной стенки в виде слепого мешка называют дивертикулом, распространенность дивертикулеза — 1 %, по данным аутопсий, и 2 %, по данным энтерографии. Дивертикулы, как правило, располагаются в тощей кишке, реже — в подвздошной, они бывают единичными и множественными (дивертикулез). Дивертикулез обнаруживают у 75 % больных. Размеры дивертикулов варьируют от 3—5 мм до 4—5 см, они встречаются чаще у мужчин.

Врожденные (истинные) дивертикулы имеют все слои кишечной стенки и расположены обычно на противобрыжеечной стороне, приобретенные (ложные) — не имеют мышечной оболочки и чаще всего расположены на брыжеечной стороне кишки, где проходят сосуды (как и в толстой кишке). Натяжение стенки кишки спайками на ограниченном участке ведет к формированию тракционных дивертикулов.

Осложнения. Дивертикулы тонкой кишки протекают бессимптомно, пока в результате бактериальной контаминации не развивается воспаление (дивертикулит) и последующие осложнения, наблюдающиеся у 6—10 % больных. Наиболее частым из них является кровотечение. Они бывают массивными и повторными. У больных с дивертикулами тонкой кишки и меленой надо убедиться, что кровотечение происходит именно из этих образований. Среди диагностических методов, которые помогут установить источник кровотечения, более эффективны зондовая энтерография, радионуклидное исследование и селективная ангиография (при дебите кровопотери свыше 0,5—2 мл/мин).

Реже встречаются перфорация кишки на фоне острого дивертикулита, непроходимость, обусловленная спаечным процессом, связанным с дивертикулитом, а также кистозный пневматоз.

Операцией выбора при дивертикулезе является резекция пораженного участка кишки с анастомозом конец в конец. При одиночных дивертикулах возможна операция дивертикулэктомии. Для выявления дивертикулов тонкую кишку раздувают во время операции, вводя воздух через назоэнтеральный зонд.

Специфическим видом истинного дивертикула является **меккелев дивертикул**, встречающийся у 2—5 % людей (соотношение мужчин и женщин 3:2). Дивертикул располагается на подвздошной кишке на расстоянии от 10 до 150 см от илеоцекального угла (в среднем 40 см у детей и 50 см — у взрослых), имеет диаметр 0,5—2 см и длину от 1 до 26 см (обычно 3—5 см).

Стенка дивертикула имеет то же строение, что и подвздошная кишка, но у 20—30 % больных обнаруживают гетеротопические островки слизистой оболочки желудка, двенадцатиперстной кишки, ткани поджелудочной железы или стенки толстой кишки (изолированные или в сочетании).

Осложнения. Дивертикул у большинства больных не проявляется клинически. Однако при наличии островков гетеротопии слизистой оболочки других органов в дивертикуле могут возникать осложнения (у 15—20 % больных): 1) пептические (гетеротопическая ткань слизистой оболочки желудка выделяет соляную кислоту и пепсин, что приводит к образованию язв на границе со слизистой оболочкой тонкой кишки); 2) воспалительные (флегмонозный, гангренозный, перфоративный дивертикулит); 3) кишечная непроходимость, возникающая в результате заворота, инвагинации, спаечного перивисцерита; 4) опухолевые.

Наиболее часто встречаются кровотечения из пептических язв — 25—30 %, острый дивертикулит — 25 %, непроходимость — 20—25 %, грыжа Литтре (меккелев дивертикул входит в состав грыжевого содержимого) — 8-10 %, опухоли — 2 %.

Кровотечения из меккелева дивертикула проявляются, как правило, у молодых в виде гипохромной анемии или повторной мелены в течение 1—3 дней. Характерными являются рецидивы кровотечений с промежутками от 2—3 дней до 6 мес.

При **остром дивертикулите** больные жалуются на острую боль в животе, тошноту, повышение температуры тела. При объективном исследовании находят напряжение мышц брюшной стенки и симптомы раздражения брюшины, как и при остром аппендиците.

Перфорация дивертикула возникает вследствие изъязвления дивертикула, а также пролежня стенки каловым камнем или инородным телом. При перфорации развивается диффузный перитонит с характерной для него клинической картиной.

При **хроническом дивертикулите** спаечный процесс в брюшной полости способствует развитию кишечной непроходимости, которая может возникнуть и на фоне инвагинации дивертикула, заворота кишки вокруг фиброзного тяжа (облитерированного остатка желчного протока). Ущемление меккелева дивертикула (грыжа Литтре) чаще всего протекает по типу пристеночного (без развития полной кишечной непроходимости) и наблюдается при паховых (50 %), пупочных (20 %), бедренных (20 %) и послеоперационных грыжах (10 %).

В стенке дивертикула обнаруживают иногда доброкачественные (лейомиома, фиброма, неврома, липома, гемангиоэпителиома) и злокачественные опухоли (лейомиосаркома, карциноид, аденокарцинома).

Основным методом диагностики дивертикула является зондовая энтерография. При этом обнаруживают дополнительную тень в виде трубки или мешка, расположенную рядом с подвздошной кишкой и связанную с ней. Избирательное накопление изотопа в клетках слизистой оболочки желудка позволяет использовать радионуклидный метод для визуализации эктопированных участков слизистой оболочки в стенке дивертикула. На сканограммах брюшной полости в этом случае видны две зоны накопления: в

эпигастррии (желудок) и в гипогастрии (дивертикул). Точность метода — около 90 %.

Хирургическое лечение показано при осложнениях дивертикула. Основным типом операции является клиновидная резекция подвздошной кишки с дивертикулом и ушиванием образовавшегося дефекта двухрядным швом. Дивертикулэктомия необходимо проводить и при случайном обнаружении этого заболевания во время внутрибрюшных операций.

21.3.2. Ишемия кишечника

Выделяют острую и хроническую ишемию тонкой кишки. Четырьмя основными причинами острой ишемии кишечника считают: эмболию артерий брыжейки (25—30 % наблюдений), тромбоз брыжеечных артерий (10—15 %), тромбоз брыжеечных вен (10 %), неокклюзивную мезентериальную ишемию (50 %).

В 90—95 % случаев источником эмболии являются тромбы в левом предсердии, образующиеся при фибрилляции предсердий, реже — тромбоз левого желудочка, вегетации и тромбы, образующиеся на пораженных или протезированных клапанах сердца, миграция фрагментов атероматозных бляшек в аорте. Причиной тромбоза брыжеечных артерий является, как правило, атеросклероз висцеральных ветвей аорты, сужение их просвета. Снижение перфузии в мезентериальных сосудах в сочетании с уменьшением сердечного выброса приводит к неокклюзивной мезентериальной ишемии. Сердечная недостаточность на фоне аритмий и последствия вазоконстрикторного действия на мезентериальный кровоток сердечных гликозидов (вазопрессин, прессорные амины) может способствовать тромбозу брыжеечных).

В результате острой ишемии кишечника и последующей гипоксии в течение 2—6 ч развивается необратимый некроз кишки.

Это предопределяет *клиническую картину*. Чаще всего в начале болезни появляется острая боль в животе (пупочная область, правый верхний квадрант живота). На фоне ишемии стенки кишки появляются бурная перистальтика и позывы на дефекацию. Поэтому в начальный период больные отмечают тошноту, рвоту, диарею. Примесь крови в стуле обычно появляется через несколько часов после начала заболевания, когда возникает инфаркт слизистой оболочки. Несмотря на интенсивную боль, напряжение мышц брюшной стенки невелико или вовсе отсутствует (до момента перфорации кишки и развития перитонита). Боль, не соответствующая объективной симптоматике, является основополагающим диагностическим признаком острой ишемии. Появление симптомов раздражения брюшины свидетельствует о некрозе всех слоев стенки кишки и является плохим прогностическим признаком. В начале заболевания температура тела нормальная. С течением времени прогрессируют симптомы гиповолемии (скопление жидкости в "третьем" пространстве), возникает метаболический ацидоз, отмечают выраженный лейкоцитоз (более 20 тыс.) и гемоконцентрацию, а также гипермилаземия.

При окклюзионных формах острой ишемии диагностическое значение имеют данные селективной ангиографии в боковой проекции (обнаруживают нарушения кровотока, как правило, в 4—6 см от начала верхней брыжеечной артерии). Иногда для уточнения диагноза прибегают к лапароскопии или эксплоративной лапаротомии.

Лечение. В течение первых часов от начала острой ишемии можно уда-

лить тромб или эмбол с последующей реконструктивной операцией. При развитии гангрены тонкой кишки выполняют резекцию пораженного участка кишки. В послеоперационном периоде необходимо назначать антикоагулянты, препараты, улучшающие реологические свойства крови, вазодилаторы.

Летальность при различных формах острой мезентериальной ишемии варьирует от 50—60 % до 90—100 %.

Хроническую ишемию кишечника, как правило, вызывает атеросклероз висцеральных артерий, поражающий их первые 4 см. Реже причиной характерного клинического симптомокомплекса *angina abdominalis* является васкулит. При этом больные жалуются на схваткообразную боль в животе, как правило, возникающую через 20—50 мин после еды, локализованную в эпигастрии, иррадиирующую по всему животу. Боль уменьшается или проходит после приема анальгетиков, спазмолитиков, вазодилаторов. При прогрессировании заболевания возникает страх перед приемом пищи, что приводит к похуданию. В начальном периоде заболевания отмечаются запоры (из-за уменьшения объема принимаемой пищи) с последующей сменой их диареей (из-за нарушения всасывания жиров).

При физикальном исследовании следует обратить внимание на низкий систолический шум в верхней половине живота (стетоскоп следует установить на середину расстояния между пупком и мечевидным отростком — в точку проекции верхней брыжечной артерии).

Клинически значимую окклюзию кишечных артерий (т. е. требующую оперативного лечения) идентифицируют только "методом исключения", когда всестороннее клиническое обследование исключает какой-либо другой генез хронической боли в животе. С помощью магнитно-резонансной томографии или селективной ангиографии находят критический стеноз или полную окклюзию верхней брыжечной артерии.

Хирургическое лечение сводится к реконструктивной операции, направленной на восстановление нормального кровотока в пораженной артерии (эндартерэктомия, шунтирование, анастомоз с аортой бок в бок, реимплантация сосуда после перевязки его основания, ретроградная васкуляризация). У 60—75 % больных в течение ближайших сроков после операции состояние улучшается, боли исчезают.

21.3.3. Болезнь Крона

Болезнь Крона относят (вместе с неспецифическим язвенным колитом) к группе хронических воспалительных заболеваний желудочно-кишечного тракта неизвестной этиологии. Синонимами этого названия являются "региональный", "стенозирующий", "сегментарный" энтерит (колит), "терминальный илеит".

Заболеваемость болезнью Крона за последние 50 лет возросла в 4—6 раз и составляет 4—6 на 100 000 населения, а распространенность — около ТОУS на 100 000 населения. Пик заболеваемости приходится на возраст 15—35 лет, причем одинаково часто заболевают и мужчины, и женщины. Средний возраст умерших — 38 лет.

Этиология и патогенез. Причина болезни Крона окончательно не выяснена. Предполагают, что это полиэтиологическое заболевание с монопатогенетическим механизмом развития. В качестве вероятных этиологических факторов указывают на следующие:

а) инфекционный (микобактерии туберкулеза, псевдомоны, вирус кори);

б) аллергический (пищевая аллергия на молочный белок, гидратированные жиры, вкусовые добавки, дисахариды);

в) курение (увеличивает вероятность заболевания в 4 раза);

г) генетический (дефект в 16-й хромосоме, по-видимому, объясняет случаи заболевания у родственников первой степени родства, характеризующиеся идентичной локализацией и вариантом клинического течения болезни).

Болезнь Крона может быть отнесена к категории заболеваний, в патогенезе которых реализуется аутоиммунный механизм:

1) связь с определенными HLA-антигенами (в России установлена положительная ассоциация с антигенами A3 и B14, а также отрицательная ассоциация с антигеном Aw 19);

2) лимфоплазматическая инфильтрация в очаге поражения (патогномичным морфологическим признаком болезни Крона считают эпителиоидную гранулему, поражающую все слои стенки кишки);

3) наличие противотканевых антител (обнаружены противотолстокишечные аутоантитела у 60–75 % больных, значительно реже у них находят ANCA — антинейтрофильные цитоплазматические антитела);

4) системность патологического процесса (кроме пищеварительной трубки обнаруживают внекишечные поражения — полиартрит, анкилозирующий спондилоартрит, язвенно-некротический дерматит, тиреоидит, иридоциклит, склерозирующий холангит и др.);

5) эффективность при лечении кортикостероидами и иммуносупрессорами.

В основе патогенеза болезни Крона лежит грубое повреждение иммунных механизмов. Генетическая предрасположенность (связь с HLA-антигенами) позволяет реализоваться различным повреждающим факторам (бактериальные антигены, токсины, аутоантигены и другие неизвестные пока агенты). Вторичные эффекторные механизмы, возникающие при таком симбиозе генетических и внешних факторов, приводят к развитию неспецифического трансмурального иммунного воспаления в слизистой оболочке стенки кишки. Нарушение иммунного ответа выражается прежде всего в селективной активизации Т-клеточного иммунитета и изменении функции макрофагов, что приводит к выделению медиаторов воспаления (интерлейкинов) и образованию иммунных комплексов в очаге поражения. Повреждение эпителия, вызванное этими факторами, сопровождается образованием новых антигенов, уже эпителиального происхождения. Миграция в очаг воспаления мононуклеарных клеток и нейтрофилов вновь приводит к увеличению выброса интерлейкинов и фактора роста (медиаторов воспаления). Таким образом, порочный круг патогенеза замыкается.

При этом баланс между провоспалительными и противовоспалительными цитокинами сдвигается в сторону преобладания первых (прежде всего IL-1, IL-6, TNF, IFN-). Провоспалительные цитокины участвуют в образовании эпителиоидных гранулем, состоящих из Т-клеток, моноцитов и макрофагов. Взаимодействие между ними регулируется цитокинами (TNF, IFN, IL-1). Присутствие TNF — обязательное условие образования гранулемы. Этот цитокин активирует лимфоциты CD4+ и моноциты, стимулирует синтез эндотелиальными клетками мощного хемокина MCP-1, обладающего хемотаксической активностью и способствующего миграции моноцитов к очагу гранулематозного воспаления.

При поражении кишки нарушаются ее всасывательная, секреторная, резервуарная и эвакуаторная функции. Интегральным отражением этих про-

цессов является недостаточность пищеварения. Это в свою очередь приводит к нарушению баланса электролитов, белкового, жирового, углеводного, витаминного и солевого обмена, снижению массы тела. Избыточный бактериальный рост в кишке и суперинфекция, еще больше изменяя обмен веществ, угнетают репаративные процессы, функцию желез внутренней секреции, костного мозга, лимфоидной ткани, приводят к вовлечению в патологический процесс печени, почек, сердца, нервной системы, появлению артралгии, трофических язв, некротической пиодермии и как следствие возникновению циркуляции иммунных комплексов, прогрессирующей кахексии, сепсиса.

Патологоанатомическая картина. Болезнь Крона может поражать любой участок пищеварительной трубки — от полости рта до прямой кишки. Гранулематозное воспаление захватывает пищевод, желудок и двенадцатиперстную кишку — у 3—5 % больных, только тонкую кишку — у 25—30 %, только толстую кишку — у 30 %, сочетанное поражение и тонкой, и толстой кишки обнаруживают у 40—45 %, а прямая кишка вовлекается в патологический процесс примерно у 20 % больных.

При этой болезни может развиваться поражение анальной области и промежности, проявляющееся в виде трещин и свищей с формированием своеобразного парапроктита.

Отличительной особенностью заболевания является очаговый или многоочаговый, "скачущий" характер с чередованием пораженных и неизменных сегментов с довольно четкими границами между ними. Протяженность одного участка поражения может колебаться в пределах от 3—4 см до 1 м и более.

Морфологические изменения в стенке кишки зависят от стадии болезни. На раннем этапе обнаруживают сегментарный отек и утолщение стенки кишки, небольшие налеты фибрина на серозной оболочке, региональный лимфаденит.

На стадии хронического воспаления стенка органа резко уплотняется, просвет ее значительно уменьшается, серозная оболочка становится зернистой, а кишка — похожей на "садовый шланг". На слизистой оболочке различимы афтозные язвы (бледные, с розовым ободком, диаметром 1—5 мм). Особенно характерны щелевидные язвы, идущие параллельными рядами в продольном направлении ("следы граблей"). Они пересекаются с такими же поперечными язвами, что на фоне отека слизистой оболочки напоминает "бульжную мостовую". Язвы глубокие, могут проникать до серозной оболочки, пенетрировать в брюшную стенку и соседние органы. При этом развиваются плотные спайки, образуются межкишечные, кишечно-пузырные, кишечно-влагалищные и наружные свищи.

На поздней стадии хроническое воспаление трансформируется в фиброз стенки кишки с образованием одиночных или множественных рубцовых стриктур.

Активность процесса подтверждают характерные гранулематозные инфильтраты (неказеозные гранулемы), их выявляют в подслизистом слое, но они могут захватывать всю толщу стенки кишки и обнаруживаться даже в соседних лимфатических узлах. По данным биопсии, их обнаруживают у 30—50 % больных; при исследовании материала, удаленного во время операции, — у 50—60 % больных. Гранулема состоит из скоплений эпителиоидных гистиоцитов с гигантскими клетками Лангханса или без них, окружена лимфоцитами. Находят также локальную лимфоидную гиперплазию, глубокие трещины, сегментарный фиброз, в толстой кишке бывают абсцессы крипт (крипитит).

Классификация болезни Крона

1. По локализации поражения:

а) изолированные (эзофагит, гастрит, дуоденит, еюнит, илеит, колит, проктит);

б) сочетанные (илеocolит и т. д.).

2. По клиническому течению:

а) с преобладанием симптомов воспаления (острого или хронического);

б) сегментарные стриктуры кишки;

в) свищи (одиночные, множественные; наружные или внутренние).

3. Осложнения: кишечная непроходимость, перфорация, абсцесс, кишечное кровотечение, токсическая дилатация толстой кишки, стеноз мочеочника, гидронефроз, рак, фистулы, недержание газов и кала.

4. Внекишечные проявления:

а) связанные с илеocolитом (периферический артрит, анкилозирующий спондилит, узловатая эритема, гангренозная пиодермия, увеит, иридоциклит, склерит, афтозный стоматит);

б) связанные с нарушением кишечного пищеварения (мальабсорбция, холелитиаз, уrolитиаз, остеопороз);

в) неспецифические (жировая дистрофия печени, первично-склерозирующий холангит, хронический гепатит, холангиокарцинома, амилоидоз, пептическая язва).

Клиническая картина. Клинические проявления болезни Крона зависят от локализации патологического процесса, фазы активности, осложнений и внекишечных проявлений.

У большинства больных, независимо от локализации процесса, обнаруживают четыре основных симптома: лихорадка, диарея, боль в животе, прогрессирующее похудание.

При поражениях пищевода (казуистические наблюдения) больных беспокоит дисфагия, боль за грудиной, возможны регургитация и гиперсаливация. При локализации поражения в стенке желудка и постбульбарном отделе двенадцатиперстной кишки боль локализуется в эпигастрии, связана с приемом пищи, сопровождается тошнотой и рвотой.

У 10—15 % больных заболевание впервые манифестирует симптомами острого терминального илеита, для которого характерны интенсивная боль в правом нижнем квадранте живота, тошнота, возможна рвота, лихорадка, выраженная болезненность при глубокой пальпации в правой подвздошной области, здесь же выявляют симптомы раздражения брюшины. Во время операции по поводу предполагаемого острого аппендицита обнаруживают интактный червеобразный отросток, значительное утолщение воспаленного участка стенки подвздошной кишки, увеличенные тусклые брыжеечные лимфатические узлы.

При хроническом илеите (еюноте) больных беспокоит интенсивная схваткообразная боль в околопупочной области или в гипогастрии, возникающая через 2—4 ч после еды, обильный дневной стул (до 3—5 раз), диарея. Суточный объем кала возрастает в большей степени, чем его частота. Кроме того, характерны стойкая лихорадка, анорексия, общая слабость, вялость, повышенная утомляемость, редко — примесь крови в каловых массах. При протяженных поражениях или обширной резекции тонкой кишки возникают мальабсорбция, отставание в развитии, психастения, депрессия, системные внекишечные проявления болезни Крона.

При объективном исследовании обращают внимание на локальную болезненность в правом нижнем квадранте живота, где часто удается пропаль-

пировать плотное, неподвижное, болезненное образование с нечеткими контурами (воспалительный инфильтрат).

Для толстокишечной локализации болезни Крона характерны частый (до 10—12 раз в сутки) кашицеобразный, полужидкий стул с примесью крови (при поражении левой половины ободочной кишки), императивные позывы на дефекацию ночью и в утренние часы; боль в гипогастрии или боковых отделах, коликообразная или менее интенсивная, давящая, ноющая, постоянная, усиливающаяся при резких движениях, во время дефекации и после клизмы. Часто при гранулематозном колите обнаруживают системные проявления в виде поражения кожи, глаз, суставов. При физикальном исследовании в проекции пораженного сегмента ободочной кишки пальпируют болезненное объемное образование (инфильтрат).

Перианальная локализация болезни Крона чаще всего встречается при первично-сочетанном илеоколите. Больных беспокоят свищи в перианальной области, редко — кровянистые выделения из прямой кишки, при длительном течении возможно появление запоров (из-за стриктуры анального отдела прямой кишки) или недержания жидкого кала и газов. При объективном исследовании на боковых (а не на передней и задней, как при вульгарных трещинах) стенках анального канала обнаруживают широкие, глубокие, линейные, относительно малоболезненные трещины или язвы. В перианальной зоне выявляют наружные отверстия свищей, в параректальной клетчатке — абсцессы и инфильтраты. Свищевые отверстия могут быть обнаружены и при влагищном исследовании.

Внекишечные проявления при болезни Крона встречаются у 10—20 % больных, несколько чаще при гранулематозном колите, чем при энтерите. Появление их чаще всего отражает активность процесса, клиническими признаками которого являются анорексия, падение массы тела, общая слабость, лихорадка и тахикардия.

Рубцовые стриктуры, наружные и внутренние свищи, внутрибрюшинные и тазовые абсцессы, имеющие характерную клиническую картину, — осложнения, типичные для болезни Крона.

Значительно реже встречаются токсическая дилатация толстой кишки (лихорадка, вздутие живота, тошнота, рвота, задержка стула и газов, дилатация ободочной кишки по данным рентгенологического исследования до 6 см и более), массивное кишечное кровотечение, при котором наблюдается тахикардия, бледность, гипотония, выделение малоизмененной крови из прямой кишки.

Болезнь Крона является факультативным предраком, увеличивая вероятность образования злокачественной опухоли в 20 раз по сравнению с популяцией. Чаще всего рак на фоне болезни Крона возникает через 10 лет и более после начала фонового заболевания.

От момента появления первых клинических симптомов до установления диагноза в большинстве случаев проходит 2—3 года.

При подозрении на болезнь Крона необходимо доказать существование отличительных клинических признаков и подтвердить их результатами инструментальных и лабораторных исследований.

К обязательным исследованиям относят рентгенологическое и эндоскопическое. При рентгенологическом исследовании пищевода, желудка, двенадцатиперстной, тощей, подвздошной кишки обнаруживают сегментарное или мультифокальное поражение, характеризующееся протяженной асимметричной стриктурой с незначительной престенотической дилатацией, выпрямление пораженного участка (симптом "струны"), краевые ниши различных размеров, сливающиеся изъязвления, над которыми выступает слизи-

стая оболочка ("брусчатка"), бликулы, ориентированные параллельно кишке (симптом Маршака), укорочение измененных участков, шелевидные выступы контура, напоминающие "шляпки гвоздей". При ирригоскопии отмечают также отсутствие гаустр. При рентгенологическом исследовании можно увидеть сброс контраста через внутренний свищ, а при фистулографии заполнить полость абсцесса, идентифицировать пораженный орган.

При эндоскопическом исследовании (эзофагогастродуоденоскопия, интестиноскопия, ректороманоскопия, колоноскопия) обнаруживают отечность подслизистого слоя, отсутствие сосудистого рисунка, небольшие афты в инфильтративной фазе процесса, глубокие шелевидные трещины, имеющие рельеф слизистой оболочки по типу "булыжной мостовой", стриктуры, чередование пораженных сегментов с интактными. Кроме того, при подозрении на внутренние свищи выполняют цистоскопию и кольпоскопию.

Во время эндоскопии обязательно берут биоптат из участков воспаления, а из прямой кишки — даже при отсутствии эндоскопических признаков воспаления.

Диагноз болезни Крона основывают и на результатах гистологического исследования: признаками активного процесса являются гранулемы туберкулоидного и саркоидного типа.

По данным УЗИ, косвенным признаком болезни Крона является сегментарное утолщение стенки полого органа до 8—10 мм.

Лабораторными признаками активности являются лейкоцитоз, анемия (чаще железодефицитная, иногда обусловлена дефицитом и витамина В₁₂, и фолиевой кислоты), гипопротейнемия, гипоальбуминемия, высокий С-реактивный белок, увеличение СОЭ и количества тромбоцитов. Кроме того, обнаруживают высокий ферритин и трансферрин, низкое содержание В₁₂, фолиевой кислоты, цинка и магния. При радионуклидном исследовании с ⁷⁵Se отмечают нарушение энтерогапатической циркуляции желчных кислот и их обмена.

Диагноз болезни Крона иногда может быть установлен окончательно только после дифференциальной диагностики с другими заболеваниями. При поражении верхних отделов пищеварительной трубки необходимо исключить рак, туберкулез, саркоидоз, при локализации процесса в тонкой кишке — лимфому, аденокарциному, стриктуры, обусловленные приемом нестероидных противовоспалительных препаратов. При толстокишечной локализации необходимо провести дифференциальную диагностику с язвенным, ишемическим, радиационным, инфекционным, лекарственно-индуцированным колитом, раком и синдромом раздраженной кишки; при аноректальном поражении — с раком, лимфогранулематозом, туберкулезом, венерическими заболеваниями.

Лечение. Большинство больных не придерживаются специальных диет. Из рациона исключают продукты, способствующие обострению (сахарозу, лактозу), грубые пищевые волокна (при тонкокишечной локализации), восполняя дефициты железа, фолиевой кислоты, витамина В₁₂, жирорастворимых витаминов, цинка, кальция.

Медикаментозное лечение включает:

- а) симптоматическую терапию боли, диареи, анемии;
- б) противовоспалительную терапию салицилатами (сульфосалазин 2—4 г/сут при поражении толстой кишки, месалазин 1,2—3,2 г/сут при тонкокишечной локализации), трихополом 1,5 г/сут, ципрофлоксацином 0,5—1,0 г/сут;
- в) иммунодепрессанты: преднизолон 160—240 мг/сут, гидрокортизон 300—450 мг/сут, азатиоприн до 200 мг/сут, циклоспорин 4 мг/кг массы тела/сут;

г) перспективным методом терапии считают иммуномодуляцию с применением антицитокиновой стратегии, направленной на блокаду отдельных медиаторов воспаления и использованием противовоспалительных регуляторных цитокинов (моноклональные антитела к TNF, CD4+, препарат рекомбинантного IL-10, антагонисты рецепторов IL-1, ингибиторы IFN- (противовоспалительный медиатор IL-11).

Несмотря на широкие возможности современной медикаментозной терапии, у значительной части больных уже в течение первых десяти лет после установления диагноза возникают показания к хирургическому лечению (у 30 % больных с поражением тонкой кишки и у $\frac{2}{3}$ больных с поражением толстой кишки).

Чаще всего показанием к операции служит неэффективность медикаментозной терапии (25 % колитов и 10 % илеоколитов), появление внекишечных проявлений заболевания (30 % больных), полная или частичная кишечная непроходимость (у 70 % больных за 20 лет), другие осложнения (рак, кишечное кровотечение, фистулы, токсическая дилатация толстой кишки), а также перианальные проявления.

При ошибочной операции по поводу предполагаемого острого аппендицита на стадии острого воспаления аппендэктомию выполнять не следует, так как существует риск образования наружного свища. Операцию ограничивают диагностической лапаротомией или удалением регионального лимфатического узла для гистологической верификации диагноза.

При операции на фоне хронического воспаления целесообразно проводить радикальную резекцию участка тонкой (или толстой) кишки, несущей область поражения, отступая 30–50 см от ее видимой границы с обязательным удалением региональных лимфатических узлов и интраоперационным гистологическим исследованием краев макропрепарата (так как наличие гранулематозной инфильтрации в краях анастомозируемых отделов кишки предопределяет рецидив заболевания). При распространенном процессе в толстой кишке выполняют колэктомию и даже проктоколэктомию с созданием "мешка" — резервуара из подвздошной кишки. Резекцию кишки можно выполнять лапароскопическим доступом.

При фиброзных стриктурах тонкой кишки выполняют операцию пластики стриктуры (двенадцатиперстной, тощей, подвздошной кишки). Поскольку у 5 % больных обнаруживают три и более участка поражения тонкой кишки, расширенные резекции приводят у них к формированию синдрома "короткой кишки". Поэтому для предупреждения некорректируемой мальабсорбции и ликвидации обтурационной непроходимости этим пациентам выполняют пластику (типа пилоропластики по Гейнеке—Микуличу) стриктуры при ее протяженности до 10 см. Если стриктура имеет длину более 10 см, то показана пластика типа операции Финнея.

В послеоперационном периоде назначают внутривенно гидрокортизон (по 100 мг 2 раза в сутки в течение 5 дней), в дальнейшем — преднизолон по 20 мг в день с постепенным снижением дозы (по 5 мг в неделю). Для профилактики обострений болезни Крона в послеоперационном периоде оправдан курс лечения метронидазолом (3 мес из расчета 20 мг/кг массы тела в сутки).

Прогноз. Болезнь Крона пока не излечима. Общая частота рецидивирования обострений составляет примерно 20–25 % за 1 год и 75 % за 3 года. У больных с локализацией процесса в тонкой кишке обострение наблюдается более часто, чем при толстокишечной локализации. Общая смертность при заболевании в 2 раза выше, чем в общей популяции. Более высокая летальность отмечается в молодом возрасте. Летальность при плановых операциях равна 2–4 %, при ургентных — 25–30 %.

21.4. Опухоли тонкой кишки

Хотя протяженность тонкой кишки составляет 80 %, а площадь слизистой оболочки — 90 % соответствующих показателей желудочно-кишечного тракта, ее доброкачественные опухоли встречаются с частотой всего 3—6 %, а злокачественные — 1 % всех новообразований пищеварительной системы.

Опухоли тонкой кишки чаще наблюдаются у мужчин, средний возраст которых — 62 года при доброкачественных новообразованиях и 58 лет — при злокачественных. Аденокарциному обычно диагностируют на 7-й декаде жизни, карциноид и лейомиосаркому — на 6-й. Самой частой злокачественной опухолью тонкой кишки у детей является лимфома. Обнаружение рака тонкой кишки возрастает в последние десятилетия параллельно росту рака ободочной кишки.

Относительная редкость опухолей тонкой кишки может быть объяснена высокой скоростью гастроцекального транзита по сравнению со скоростью калового потока, относительно низкой концентрацией потенциальных канцерогенов в тонкокишечном химусе, высоким содержанием иммуноглобулинов А в стенке и просвете тонкой кишки.

Факторами риска по развитию опухолей тонкой кишки считают иммунодефицитные состояния (болезнь Крона, хроническая ВИЧ-инфекция), аутоиммунные болезни (ревматоидный артрит, гранулематоз Вегенера, системная красная волчанка), целиакию (глутеиновую энтеропатию), вирусную инфекцию (цитомегаловирус, вирус Эпштейна—Барр), приводящих к снижению секреции иммуноглобулина А.

Около 75 % всех опухолей тонкой кишки составляют доброкачественные новообразования, среди которых чаще всего выявляют лейомиому (30—35 %), аденому (20—22 %), липому (14—16 %), гемангиому (12 %), фиброму (6 %). Из злокачественных опухолей чаще всего обнаруживают аденокарциному (40—50 %), карциноид (30 %), лимфому (14 %) и саркому (11 %). Опухоли могут располагаться в любом отделе тонкой кишки, но их находят преимущественно в начальном отделе тощей и в терминальном отделе подвздошной кишки.

Клиническая картина и диагностика. Доброкачественные опухоли у 80 % больных протекают бессимптомно, а у 20 % наблюдают неспецифичные и переменные признаки. Чаще всего это признаки осложнений: анемия как отражение оккультного кровотечения (10—12 %) или хроническая (реже острая) кишечная непроходимость.

Злокачественные опухоли протекают бессимптомно у 10—12 % больных. В большинстве случаев больные отмечают анорексию, потерю массы тела, боль в животе. Выраженность и характер боли зависят от размеров опухоли, ее местоположения, стадии процесса, осложнений (непроходимость, перфорация). Тупая давящая боль бывает при давлении на окружающие органы массивных опухолей (лимфома, саркома). Схваткообразная боль появляется при частичной непроходимости кишечника (циркулярная аденокарцинома). Полную непроходимость чаще всего вызывают аденокарцинома и карциноид. Симптомы острого живота встречаются при перфорации опухоли (характерно для лимфомы).

Самым частым осложнением злокачественных опухолей тонкой кишки считают кровотечение. В то же время опухоли тонкой кишки составляют всего лишь 0,2 % больных с профузными кровотечениями из верхних отделов пищеварительного тракта. Злокачественные опухоли вызывают как оккультные, так и профузные кровотечения.

Пальпировать опухоль в животе чаще всего удастся при лимфомах и

лейомиосаркомах, которые достигают больших размеров. Для лимфом характерны признаки мальабсорбции и стеатореи.

Карциноидная опухоль проявляется характерным симптомокомплексом (диарея, прилив крови, правожелудочковая недостаточность, бронхоспазм) при наличии метастазов в печень.

В связи с отсутствием специфических симптомов у большинства пациентов проходит длительный срок от начала клинических проявлений до постановки диагноза: у одной трети больных — до 6 мес, у второй — от 6 до 12 мес, еще у 30 % — от 1 года до 5 лет. При карциноидной опухоли этот срок иногда продлевается до 9 лет.

Важная роль в диагностике опухолей тонкой кишки принадлежит рентгенологическому исследованию (зондовая энтерография, исследование пассажа контрастного вещества, ирригография при рефлюксе контраста в тонкую кишку), позволяющему поставить диагноз до операции 50 % больных.

Целесообразно использовать также другие методы лучевой диагностики: УЗИ, компьютерную томографию, селективную ангиографию. Эндоскопия позволяет осмотреть начальный отдел тощей кишки, а колоноскопия — терминальный отдел подвздошной. Для диагностики карциноидной опухоли используют исследование крови (на содержание серотонина) и мочи (на измерение суточного дебита 5-оксииндолилуксусной кислоты). Благодаря тому, что 90 % нейроэндокринных опухолей органов пищеварения и их метастазы имеют соматостатиновые рецепторы, для топической диагностики гормонально-активной опухоли можно использовать октреотид (синтетический соматостатин), меченный ^{111}In .

Лечение. При определении тактики лечения имеет значение стадия развития злокачественной опухоли.

Стадии аденокарциномы тонкой кишки:

A — опухоль ограничена подслизистым слоем, нет метастазов в региональные лимфатические узлы;

81 — прорастает до мышечного слоя, нет метастазов в лимфатические узлы;

82 — прорастает до серозного покрова, нет метастазов в лимфатические узлы;

C1 — B1 с метастазами в лимфатические узлы;

C2 — B2 с метастазами в лимфатические узлы;

D — отдаленные метастазы.

Стадии лимфомы тонкой кишки:

I — опухоль в стенке тонкой кишки;

II — вовлечены региональные лимфатические узлы;

III — вовлечены неудалимые при операции отдаленные лимфатические узлы;

IV — распространяется на другие органы.

В связи с тем что характер опухоли (доброкачественный или злокачественный) на основании обследования больного, как правило, нельзя установить, а проявления заболевания (чаще всего осложнения) у большинства больных угрожают их жизни ("злокачественное" течение вне зависимости от структуры опухоли), уже сам факт обнаружения опухоли тонкой кишки является показанием к хирургическому лечению.

Операция заключается в резекции пораженного участка кишки (при злокачественных опухолях с клиновидной резекцией брыжейки и удалением региональных лимфатических узлов). При невозможности или нецелесообразности (вследствие локорегионального или отдаленного метастазирования) удаления злокачественной опухоли выполняют паллиативную опера-

цию — обходной энтероэнтероанастомоз для ликвидации или предупреждения кишечной непроходимости. При MALT-оме (лимфоме) тонкой кишки применяют химио- и лучевую терапию.

Результаты лечения: 5-летняя переживаемость больных аденокарциномой составляет в среднем 25—35 %, карциноидом — 60 %, лимфомой — 40—50 %, саркомой — 25—30 %.

21.5. Кишечные свищи

Кишечный свищ — сообщение просвета кишки с поверхностью тела или с просветом другого полого органа.

Классификация кишечных свищей

- I. По времени возникновения: врожденные, приобретенные.
- II. По этиологии: травматические, наложенные с лечебной целью, возникшие при заболеваниях тонкой кишки.
- III. По функции: полные, неполные.
- IV. По характеру свища: губовидные, трубчатые.
- V. По уровню расположения на кишке: высокие, низкие, смешанные.
- VI. По наличию осложнений: неосложненные, осложненные.
- VII. По количеству: одиночные и множественные.

Свищи тонкой кишки могут быть врожденными (например, при незаращении желточного протока) и приобретенными. Приобретенные свищи возникают в результате травмы, болезней (дивертикулез толстой кишки, болезнь Крона), операций, при которых свищ накладывают с лечебной целью (еюностомия при неоперабельном тотальном раке желудка, колостомия при острой обтурационной кишечной непроходимости на фоне рака сигмовидной кишки).

Свищи могут развиваться в результате длительного стояния тампонов и дренажей в брюшной полости, несостоятельности швов тонкой или толстой кишки.

Свищ, соединяющий просвет кишки с поверхностью тела, называют наружным, один орган с другим — внутренним. При полном свище все кишечное содержимое изливается наружу, при неполном — часть его проходит в отводящую петлю кишки. Если свищ открывается непосредственно на поверхности тела и слизистая оболочка кишки сращена с кожей, это состояние называют губовидным свищом. Когда между кишкой и поверхностью тела имеется ход, это — трубчатый свищ.

Свищи, расположенные на двенадцатиперстной и тощей кишке, относят к высоким, на подвздошной и толстой — к низким.

Возникающие в организме изменения связаны с потерей через свищ белков, жиров, углеводов, витаминов, воды, электролитов и ферментов. Чем оральнее расположен свищ, тем больше эти потери и тем более выражены нарушения обмена веществ и водно-электролитного баланса. На коже вокруг свища может возникать мацерация (дерматит). К местным осложнениям относят абсцессы, флегмону брюшной стенки, гнойные или каловые затеки. Кроме того, могут возникнуть выпадения кишки, парастомальные грыжи, кровотечения из свища, энтерит (колит). К общим осложнениям относят кахексию, почечную и печеночную недостаточность.

Клиническая картина и диагностика. Наружные тонкокишечные свищи проявляются выделением жидкого тонкокишечного содержимого. Из сви-

щей толстой кишки выделяются кал и газы. Локализацию свища, его функцию и уровень расположения уточняют во время рентгенологического исследования. При тонкокишечных свищах контрастное вещество вводят через рот и следят за его пассажем, при толстокишечных — через прямую кишку (ирригоскопия). Важным способом диагностики является фистулография, при которой водорастворимое контрастное вещество вводят в наружное отверстие свища.

При трубчатых свищах двенадцатиперстной, тощей и подвздошной кишки обычно проводят консервативное лечение: калорийное парентеральное и энтеральное (зондовое) питание, коррекцию нарушений обмена веществ и водно-электролитных расстройств, окклюзию свища с помощью различных устройств (пелоты, obturаторы), уход за кожей вокруг свища. У ряда больных положительного результата достигают при проведении полного парентерального питания. В целом курс консервативной терапии дает эффект у 30—40 % больных при его продолжительности 1—1,5 мес.

Неэффективность консервативного лечения свища двенадцатиперстной кишки после резекции желудка может быть обусловлена дуоденостазом, синдромом приводящей петли, что требует проведения реконструктивной операции. При свищах нисходящей ветви двенадцатиперстной кишки из-за несостоятельности билиодигестивного анастомоза или травмы, сопровождающихся значительными потерями желчи и содержимого кишки, показана операция на отключение двенадцатиперстной кишки, однако прогноз у этой категории больных, особенно при инфрапапиллярных свищах, сомнительный.

При губовидных и длительно незаживающих свищах тонкой кишки показано хирургическое лечение. При неполных трубчатых и губовидных свищах целесообразно использовать внебрюшинные методы их закрытия, при остальных видах свищей методом выбора является лапаротомия с внутрибрюшинной резекцией участка кишки, несущей свищ, и наложением анастомоза между приводящей и отводящей петлями по типу конец в конец.

При губовидных свищах толстой кишки прибегают к операциям, вариант которых зависит от типа свища (полный или неполный). При небольших неполных губовидных свищах используют внебрюшинные способы их закрытия. Для этого выделяют стенку кишки в зоне свища и ушивают дефект двухрядным швом. При больших неполных и при полных губовидных свищах показано применение внутрибрюшных способов закрытия. С этой целью выделяют кишку по всему периметру свища, выводят ее в рану и ушивают свищевое отверстие (при неполных свищах) или накладывают анастомоз (при полных свищах). При множественных свищах, расположенных на одной кишечной петле, целесообразно резецировать ее и наложить анастомоз.

21.6. Синдром "короткой кишки"

Синдром возникает после различных операций с резекцией тонкой кишки, производимых по поводу болезни Крона, травмы, опухоли, тонкокишечной непроходимости, острой мезентериальной ишемии, радиационных поражений.

Развитие синдрома зависит от длины резецированного участка тонкой кишки, а особенности клинической картины — от того, какая кишка (тощая или подвздошная) была резецирована, сохранился ли илеоцекальный клапан.

Условием для развития синдрома "короткой кишки" служит удаление бо-

лее 25 % длины тонкой кишки. Несмотря на возникающие компенсаторные изменения (гипертрофия и гиперплазия слизистой оболочки оставшейся части кишки), у большинства больных отмечается диарея и мальабсорбция. Специфические дефициты из-за нарушения всасывания нутриентов зависят от места резекции.

После резекции тощей кишки нарушается всасывание жиров, витаминов, железа, цинка, кальция; возникает гиперсекреция желудочного сока (нарушение кишечной фазы регуляции желудочной секреции), секреторная диарея, возрастает риск образования пептической язвы, нарушение выделения секретина и холецистокинина, страдает панкреатическая и билиарная секреция, возникает дефицит фолиевой кислоты.

При резекции более 50 см подвздошной кишки наблюдается дефицит витамина B_{12} из-за уменьшения пула рецепторов "внутренний фактор Кастла- B_{12} ". Если резецируют более 100 см подвздошной кишки, мальабсорбция и диарея возникают из-за прогрессирующей потери при всасывании желчных кислот, которые печень не в состоянии восполнить. Если резецируют менее 100 см подвздошной кишки, потери желчных кислот при всасывании восполняются посредством их синтеза в печени. Но повышение концентрации желчных кислот в содержимом толстой кишки стимулирует секрецию воды и электролитов колоноцитами, что и приводит к диарее. Оба варианта резекции нарушают энтерогапатическую циркуляцию желчных кислот. В связи с уменьшением площади поверхности слизистой оболочки, как правило, нарушается всасывание жирных кислот, аминокислот, углеводов. Потери жидкости достигают 4—6 л в сутки, развивается дефицит жирорастворимых витаминов.

В случае резекции илеоцекального отдела формируются условия для рефлюкса толстокишечного содержимого в тонкую кишку и развития синдрома микробной контаминации тонкой кишки.

Клиническая картина и диагностика. Выделяют следующие фазы заболевания: острый период (от нескольких недель до нескольких месяцев), фаза субкомпенсации (от полугода до 2 лет), фаза адаптации (через 2 года и более после операции).

Острый период характеризуется преимущественной потерей жидкости и электролитов (до 6 л в сутки).

В более поздние сроки после операции наблюдают прогрессирующее снижение массы тела вплоть до истощения, хронический авитаминоз, микроэлементную недостаточность, которые проявляются общей слабостью, сонливостью, парестезиями, дерматитом, анемией. В связи с истощением запаса желчных кислот возможно развитие холелитиаза. На фоне дегидратации и гипероксалурии появляется уролитиаз.

По выраженности клинических проявлений выделяют легкую, среднюю и тяжелую степени синдрома "короткой кишки".

При легкой степени его выраженности больных беспокоят боли в животе неопределенной локализации, метеоризм, периодически диарея. Дефицит массы тела до 5 кг без тенденции к его снижению.

При средней степени выраженности имеются стойкие нарушения функции кишечника: метеоризм, боли в животе, диарея до 5 раз в сутки, масса тела снижается на 5—10 кг.

Тяжелая степень синдрома "короткой кишки" характеризуется значительным нарушением обмена веществ, что выражается в потере массы тела более 10 кг, наличии остеопороза, эндокринной недостаточности и безбелковых отеков.

Лечение. В острую фазу необходимо проводить адекватную коррекцию

водно-электролитных нарушений, высококалорийное (до 3000 ккал/сут) парентеральное и энтеральное питание сбалансированными диетами (энпиты).

На этапе хронической фазы синдрома "короткой кишки" показано дробное питание (частое и малыми порциями) с исключением молока и сахара и ограничением жира и высоким содержанием пектина. Для регуляции частоты и характера стула применяют имодиум, холестирамин (связывает желчные кислоты), антисекреторы (блокаторы H_2 рецепторов гистамина) — при секреторной диарее, сочетая с парентеральным введением микроэлементов, водо- и жирорастворимых витаминов, а также витамина B_{12} .

Пектиновые добавки к пище замедляют эвакуацию из желудка, связывают желчные кислоты, замедляют гастроцекальный транзит, стимулируют пролиферацию клеток слизистой оболочки тонкой кишки.

Профилактика. Адаптация больного и его реабилитация протекают быстрее и легче, если во время операции сохраняют илеоцекальный клапан, проксимальные 20—40 см тощей кишки и дистальные 20—40 см подвздошной кишки. Поэтому во время любой операции, связанной с резекцией или шунтированием (выключением) тонкой кишки, необходимо стремиться сохранить больному "каждый сантиметр" жизнеспособной кишки.

Глава 22. ЧЕРВЕОБРАЗНЫЙ ОТРОСТОК

Червеобразный отросток (аппендикс) у детей является своеобразным коническим дивертикулом слепой кишки, образовавшимся в процессе эмбрионального развития. В процессе роста он удлиняется и принимает вид полой тонкой трубки. Его основание всегда располагается на заднемедиальной стенке слепой кишки, на 2,5 см ниже илеоцекального клапана, там, где сходятся три ленты продольных мышц.

Локализация отростка в брюшной полости зависит от положения купола слепой кишки (рис. 22.1). Он может находиться под печенью, в малом тазу в правой или левой подвздошных областях. Червеобразный отросток фиксирован лишь в области основания, в то время как его верхушка может, как часовая стрелка, располагаться в любой точке окружности.

Выделяют следующие положения отростка: медиальное (над или под подвздошной кишкой) — 7—9 %; промонториальное (у мыса крестца) — 4—8 %, тазовое (в малом тазу, соседствуя с мочевым пузырем, прямой кишкой, маткой и ее придатками) — 15—20 %. Нередко его находят лежащим вдоль подвздошных сосудов — 2—4 % или между наружной стенкой слепой кишки и париетальной брюшиной бокового канала — 3—5 %, чаще — позади слепой кишки (ретроцекально) — 12—15 %. Ретроцекальное положение в свою очередь подразделяют на интраперитонеальное (9—10 %), ретроперитонеальное (3—5 %) и интрамуральное (в стенке слепой кишки) — 0,1 %. При высоком положении слепой кишки аппендикс может располагаться подпеченочно, достигая нижней поверхности правой доли печени и дна желчного пузыря — 0,4—2,0 %.

При колоптозе слепая кишка вместе с червеобразным отростком находится в малом тазу. Вследствие порока развития (мальротация, незавершенный поворот кишечника) слепая кишка и отросток могут располагаться впереди желудка под печенью, а при обратном расположении внутренних органов (*situs viscerus inversus*) — в левой подвздошной ямке (0,1 % наблюдений). Левостороннее положение может быть обусловлено и мобильной слепой кишкой, имеющей длинную брыжейку.

Червеобразный отросток имеет форму цилиндра диаметром 6—8 мм. Его длина варьирует от 1 до 30—40 см (в среднем 5—10 см).

Описаны аномалии аппендикса: удвоение (полное и частичное) и утроение, причем полное удвоение отростка может сопровождаться еще и удвоением слепой кишки, а утроение связано, как правило, с множественными аномалиями развития других органов и систем.

Чаще всего отросток со всех сторон покрыт брюшиной (интраперитонеальное расположение) и имеет брыжейку, в которой проходят сосуды (а. *appendicularis*, сопровождающие ее вены и лимфатические сосуды) и нервы (ветви верхнего брыжеечного сплетения). Редко брыжейка отсутствует, и тогда сосуды и нервы проходят под висцеральной брюшиной.

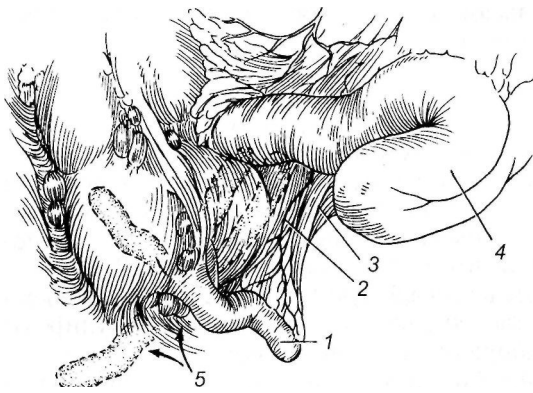


Рис. 22.1. Вариации расположения червеобразного отростка вокруг и позади слепой кишки.

1 — аппендикс; 2 — артерия червеобразного отростка; 3 — брыжейка червеобразного отростка; 4 — подвздошная кишка; 5 — слепая кишка.

бляшки ("Аппендикс — миндалина брюшной полости", — Сали). После 30 лет количество фолликулов уменьшается, а к 60 годам они полностью исчезают. Прогрессирующая атрофия лимфоидной ткани протекает одновременно с фиброзом стенки отростка и частичной или полной облитерацией его просвета.

Слизистая оболочка отростка выстлана цилиндрическим эпителием, имеет множество складок, образуя глубокие крипты и лакуны. На ее поверхности открываются многочисленные протоки трубчатых желез, вырабатывающих слизь.

Червеобразный отросток сообщается со слепой кишкой узким отверстием, имеющим иногда полулунные складки слизистой оболочки — заслонки Герлаха, играющие роль клапана. При их отсутствии и щелевидном сужении просвета в области основания отросток плохо опорожняется от попавшего в него кишечного содержимого ("Аппендикс — мусорный ящик брюшной полости").

Кровоснабжение червеобразного отростка осуществляется из *a. ileocolica*, являющейся ветвью *a. mesenterica sup.* Конечная ее ветвь — артерия червеобразного отростка (*a. appendicularis*) — отходит обычно одним, реже несколькими стволиками и проходит в его брыжейке. Важно отметить, что сама аппендикулярная артерия и ее ветви в 60 % случаев являются функционально сосудами конечного типа, т. е. не имеют анастомозов даже с соседними ветвями подвздошно-ободочной артерии.

Отток венозной крови происходит через *v. ileocolica*, по которой кровь оттекает в верхнюю брыжеечную, а затем — в воротную вену.

Лимфоотток из отростка осуществляется в подвздошные лимфатические узлы, расположенные в области илеоцекального угла, затем — в узлы корня брыжейки тонкой кишки. Имеется развитая сеть анастомозов с лимфатическими узлами других областей (парааортальных и расположенных по ходу нижней брыжеечной артерии).

Аппендикс **иннервируют** веточки блуждающего нерва и ветви симпатических нервов, идущих от чревного и верхнебрыжеечного сплетений. Мейсснеровское и ауэрбаховское сплетения, расположенные в стенке отростка, осуществляют автономное обеспечение моторной и секреторной функций.

Значительное количество кровеносных, лимфатических и нервных элементов в стенке отростка свидетельствует о его активном функционировании. Считают, что он является рецепторным органом, контролирующим по принципу обратной связи полноту ферментного расщепления продуктов питания путем оценки степени антигенности химуса.

Предполагают, что лимфоидная ткань в его стенке имеет способность к антителообразованию, нейтрализации, выведению или расщеплению антигенов (иммунокомпетентная функция).

На практике целесообразно выделять илеоцекальный отдел кишечника, расположенный на границе тонкой и толстой кишки. Он включает терминальный отдел подвздошной кишки, аппендикс, слепую кишку и илеоцекальный клапан (баугиниева заслонка), представляющий собой две складки слизистой оболочки, препятствующие рефлюксу содержимого толстой кишки в тонкую.

У женщин от основания отростка к правой широкой связке матки идет складка брюшины (*lig. appendicoovaricum*, связка Кладо), в которой проходят лимфатические и кровеносные сосуды. Это создает анатомические условия для распространения инфекции с больного органа на здоровый.

Стенка червеобразного отростка состоит из серозного, мышечного, подслизистого и слизистого слоев. Серозный покров переходит на него со слепой кишки, мышечная оболочка также является продолжением ее продольных и циркулярных мышц. Подслизистый слой образует соединительную ткань, в которой проходят кровеносные и лимфатические сосуды.

В подслизистом слое имеется большое количество лимфатических фолликулов, появляющихся через 2 нед после рождения. Затем число их прогрессивно возрастает, достигая 200—600 к 10—20 годам. Иногда фолликулы могут сливаться между собой, образуя разной величины фолликулярные

22.1. Острый аппендицит

Социальная значимость проблемы острого аппендицита обусловлена его высокой распространенностью. Острое воспаление отростка наблюдается в течение жизни у 7—12 % населения высокоразвитых стран. Риск заболевания уменьшается с возрастом. Так, при рождении он составляет 15 %, а в возрасте 50 лет — всего 2 %. Среди больных острым аппендицитом 75 % составляют лица моложе 33 лет. Наибольшая частота заболевания отмечается в возрасте 15—19 лет.

В последние десятилетия XX в. в странах Европы и Северной Америки заболеваемость снизилась на 30—50 %. В странах Азии и Африки острый аппендицит встречается очень редко.

Острый аппендицит — вторая по частоте (после острого холецистита) причина госпитализации в хирургический стационар по неотложным показаниям (10—30 % больных) и первая — по количеству выполняемых неотложных операций (от 60 до 80 %).

Этиология. Острый аппендицит — воспаление червеобразного отростка слепой кишки, обусловленное внедрением в его стенку патогенной микробной флоры. Основным путем инфицирования стенки отростка является энтерогенный. Гематогенный и лимфогенный варианты инфицирования встречаются чрезвычайно редко и не играют решающей роли в патогенезе заболевания.

Непосредственной причиной воспаления являются разнообразные микроорганизмы (бактерии, вирусы, простейшие), находящиеся в отростке. Среди бактерий чаще всего (90 %) обнаруживают анаэробную неспорообразующую флору (бактероиды и анаэробные кокки). Аэробная флора встречается реже (6—8 %) и представлена прежде всего кишечной палочкой, клебсиеллой, энтерококками и др. (цифры отражают соотношение содержания анаэробов и аэробов в химусе толстой кишки).

У ВИЧ-инфицированных больных на фоне выраженного иммунодефицита острый аппендицит может быть обусловлен цитомегаловирусом, микобактерией туберкулеза, а также *Entamoeba histolytica*.

В обычных условиях, благодаря барьерной функции слизистой оболочки отростка, микроорганизмы не могут проникнуть в его толщу. Повреждение этого барьера возможно при значительном повышении вирулентности микробной флоры, а также при ослаблении местных защитных механизмов вследствие нарушения оттока химуса из отростка, растяжения его стенок, ухудшения кровообращения и снижения местной иммунологической защиты.

К факторам риска острого аппендицита относят дефицит пищевых волокон в стандартной диете, способствующей образованию плотных кусочков содержимого химуса — феколитов (каловых камней).

Патогенез. В основе патогенеза острого аппендицита чаще всего (у 60 % больных) лежит окклюзия просвета отростка, причиной которой, как правило, являются гиперплазия лимфоидных фолликулов (у молодых пациентов), феколиты (у 20—35 %), фиброзные тяжи, стриктуры (у лиц старше 40—50 лет), реже — инородные тела, паразиты, опухоли. У ВИЧ-инфицированных блокаду просвета отростка могут вызвать саркома Капоши и лимфомы (ходжкинская и неходжкинская).

Продолжающаяся в этих условиях секреция слизи приводит к тому, что в ограниченном объеме полости отростка (0,1—0,2 мл) развивается и резко возрастает внутриполостное давление. Увеличение давления в полости аппендикса вследствие растяжения ее секретом, экссудатом и газом приводит к нарушению сначала венозного, а затем и артериального кровотока.

При нарастающей ишемии стенки отростка создаются условия для бурного размножения микроорганизмов. Выработка ими экзо- и эндотоксинов приводит к повреждению барьерной функции эпителия и сопровождается локальным изъязвлением слизистой оболочки (первичный аффект Ашоффа). В ответ на бактериальную агрессию макрофаги, лейкоциты, лимфоциты и другие иммунокомпетентные клетки начинают выделять одновременно противовоспалительные и противовоспалительные интерлейкины, фактор активации тромбоцитов, адгезивные молекулы и другие медиаторы воспаления, которые при взаимодействии друг с другом и с клетками эпителия в состоянии ограничить развитие воспаления, не допустить генерализацию процесса, появление системной реакции организма на воспаление.

Избыточное образование и выделение противовоспалительных интерлейкинов (IL-1, IL-6, TNF — фактор некроза опухоли, PAF — фактор активации тромбоцитов и др.) способствуют дальнейшему распространению деструктивных изменений в стенке органа. При некрозе мышечного слоя, особенно при наличии феколитов в аппендиксе, у 50 % больных происходит перфорация отростка, развиваются перитонит или периаппендикулярный абсцесс.

Неокклюзионные формы острого аппендицита можно объяснить первичной ишемией отростка в результате развития несоответствия между потребностью органа в артериальном кровотоке и возможностью его обеспечения при стенозе питающих сосудов, их тромбозе в бассейне артерии червеобразного отростка — артерии функционально конечного типа. Тромбоз сосудов брыжейки отростка приводит к развитию первичной гангрены.

Кроме того, патогенез острого аппендицита связывают с аллергическими реакциями в отростке немедленного и замедленного типа. Местные проявления реакций (ангиоспазм и деструкция стенки отростка) ослабляют защитный барьер слизистой оболочки и позволяют кишечной флоре проникать в ткани и распространяться по лимфатическим сосудам. В ответ на микробную инвазию развивается отек слизистой оболочки, нарастает окклюзия отростка, возникает тромбоз сосудов микроциркуляторного русла и на фоне ишемии стенки аппендикса возникают гнойно-некротические изменения.

После того как воспаление захватывает всю толщину стенки органа и достигает его серозной оболочки, в патологический процесс начинают вовлекаться париетальная брюшина и окружающие органы. Это приводит к появлению серозного выпота, который по мере прогрессирования заболевания становится гнойным.

В этой фазе воспаления местная защитная воспалительная реакция приобретает тенденцию переходить в синдром реакции организма на воспаление (SIRS) с нарушением регуляции иммунной системы. При отграничении гнойного экссудата прилежащими отечными органами (большой сальник, петли кишечника) формируется аппендикулярный абсцесс. При постепенном, нарастающем распространении воспаления по брюшине без тенденции к отграничению воспаленного отростка развивается диффузный перитонит.

Преобладание защитных реакций со стороны образований, участвующих в отграничении воспалительного процесса в брюшной полости, выпадение фибрина из экссудата приводят к формированию аппендикулярного инфильтрата — конгломерата спаянных между собой органов и тканей, располагающихся вокруг воспаленного червеобразного отростка. С течением времени инфильтрат может рассосаться или превратиться в абсцесс.

При гангрене червеобразного отростка некротический процесс переходит на его брыжейку. Восходящий септический тромбофлебит, локализуемый сначала в венах брыжейки, а затем распространяющийся на вены илеоцекальной области, верхнюю брыжеечную, воротную, печеночные вены с ретроградным вовлечением селезеночной вены, называется пилефлебитом. Это самое редкое (0,05 %) и одно из самых тяжелых осложнений острого аппендицита.

Большинством хирургов принята следующая **классификация аппендицита**.

1. **Острый неосложненный аппендицит:**

- а) катаральный (простой, поверхностный),
- б) деструктивный (флегмонозный, гангренозный).

2. **Острый осложненный аппендицит:** перфорация отростка, аппендикулярный инфильтрат, абсцессы (тазовый, поддиафрагмальный, межкишечный), перитонит, забрюшинная флегмона, сепсис, пилефлебит.

3. **Хронический аппендицит** (первично-хронический, резидуальный, рецидивирующий).

Патологоанатомическая картина. Для уточнения диагноза заболевания и выбора хирургической тактики важно правильно оценить патологоанатомические изменения червеобразного отростка и окружающих его органов. Эту оценку проводят в несколько этапов:

- 1) осмотр, объективное и инструментальное исследование до операции;
- 2) осмотр отростка и окружающих его тканей во время операции до аппендэктомии;
- 3) изучение препарата после рассечения аппендикса по длине после операции;
- 4) гистологическое исследование участков стенки удаленного органа. На первых трех этапах морфологические изменения оценивает оперирующий хирург, а на заключительном — патологоанатом.

При простом (поверхностном) аппендиците отросток незначительно увеличен в объеме, отечен, серозная оболочка его иногда тусклая, гиперемирована. При вскрытии препарата обнаруживают жидкий кал со слизью, редко — инородные включения.

При гистологическом исследовании выявляют один или несколько очагов гнойного воспаления с дефектом слизистой оболочки, распространяющимся в виде клина на глуболежащие ткани с основанием, направленным в сторону серозной оболочки (первичный аффект Ашоффа). При отсутствии первичного аффекта находят поверхностное серозно-гнойное воспаление. По мнению морфологов, такого рода изменения неспецифичны и редко обусловлены первичным воспалением отростка.

При флегмонозном аппендиците отросток резко увеличен в объеме, серозная оболочка темно-бурого цвета с мелкими кровоизлияниями, покрыта фибрином. В просвете почти всегда находят гнойное содержимое. Микроскопически в стенке отростка обнаруживают диффузную лейкоцитарную инфильтрацию, микроабсцессы в центре лимфоидных фолликулов; слизистая оболочка местами некротизирована. Скопление гноя в полости отростка называют **эмпиемой**.

Гангренозный аппендицит макроскопически проявляется наличием участков некроза. Ткани в этой области имеют черно-зеленый цвет, стенка отростка дряблая, истончена, пропитана кровью. В просвете аппендикса содержится зловонная гнойная жидкость, слои его стенки не дифференцируются, слизистая оболочка на значительном протяжении расплавлена. Микроскопически определяется типичная картина некроза.

Отличительной особенностью перфоративного аппендицита является наличие сквозного дефекта в стенке отростка на фоне ее гнойного расплавления или некроза. На участках некроза отросток имеет грязно-зеленый цвет, из перфоративного отверстия (иногда их бывает несколько) поступает содержимое (феколиты, зловонный ихорозный гной).

Клиническая картина и диагностика. Диагностика и лечение больных с острой болью в животе остается одним из трудных бастионов классического искусства врачевания. Клиническая картина острого аппендицита вариабельна и зависит от степени воспалительных изменений в стенке отростка, особенностей локализации аппендикса в брюшной полости, возраста, физического состояния больных, их реактивности, наличия или отсутствия осложнений сопутствующих заболеваний.

Жалобы. При остром неосложненном аппендиците в начале болезни внезапно появляется абдоминальный дискомфорт: ощущение вздутия, распирающего живота, колик или неопределенной боли в эпигастрии или в околопупочной области. Отхождение стула или газов на короткий период облегчает состояние пациента. С течением времени (1—3 ч) интенсивность боли нарастает, меняется ее характер. Вместо приступообразной, ноющей, колющей появляется постоянная, жгучая, распирающая, давящая боль. Как правило, это соответствует фазе миграции боли из эпигастрии в правый нижний квадрант живота (симптом Кохера—Волковича). В этот период резкие движения, глубокое дыхание, кашель, тряская езда, ходьба усиливают локальную боль, которая может заставить больного принять вынужденное положение (на правом боку с приведенными к животу ногами).

Локализация боли в животе часто указывает на место расположения воспалительного очага в брюшной полости. Так, боль, сосредоточенная в лонной области, внизу живота справа может свидетельствовать о тазовой локализации отростка. При медиальном расположении аппендикса боль проецируется на пупочную область, ближе к середине живота. Наличие боли в поясничной области, возможная иррадиация в правую ногу, промежность, наружные половые органы при отсутствии патологических изменений в почке и мочеточнике могут указывать на расположение воспаленного отростка позади слепой кишки. Боль в правом подреберье характерна для подпеченочной локализации отростка. Боль в левом нижнем квадранте живота отмечается очень редко и может возникать при левостороннем расположении слепой кишки и отростка.

Хотя локальная боль в правом нижнем квадранте живота наблюдается более чем у 90 % больных, эпигастральная фаза начала болезни встречается только у 70 %, а симптом перемещения боли сверху вниз и вправо — лишь у 50 % пациентов.

Боль в животе при остром аппендиците, как правило, умеренная, терпимая. При растяжении червеобразного отростка гноем (эмпиема) она достигает большой интенсивности, становится невыносимой, пульсирующей, дергающей. Гангрена отростка сопровождается гибелью его нервных окончаний, что объясняет короткий период мнимого улучшения состояния за счет исчезновения самостоятельной боли в животе. Перфорация отростка характеризуется резким внезапным усилением боли с постепенным ее распространением на другие отделы живота.

В типичных случаях боль при остром аппендиците не иррадирует, за исключением тех наблюдений, когда отросток тесно прилегает к другим внутренним органам (желчный пузырь, прямая кишка, мочеточник, мочевой пузырь). Вовлечение в воспалительный процесс стенок этих органов при ати-

Симптомы острого аппендицита

Боль в животе	90-100 %
Боль в эпигастрии (начало заболевания)	70 %
Миграция боли в правый нижний квадрант живота	50 %
Анорексия	90 %
Тошнота	80 %
Рвота	60 %
Лихорадка	20 %
Диарея	15 %
Задержка стула	40 %

пической локализации воспаленного отростка обуславливает характерную для этих органов отраженную боль.

Через несколько часов после начала "абдоминального дискомфорта" у большинства больных (80 %) появляется тошнота, сопровождающаяся одно- или двукратной рвотой (наблюдается у 60 % больных, чаще у детей). Тошнота и рвота у больных аппендицитом возникают уже на фоне боли в животе. Появление рвоты до развития болевого синдрома делает диагноз острого аппендицита маловероятным.

Как правило, у большинства больных (90 %) наблюдается анорексия. В случае, если аппетит сохраняется, диагноз воспаления червеобразного отростка проблематичен.

Важным и постоянным признаком острого аппендицита является задержка стула (30—40 %), обусловленная парезом кишечника вследствие распространения воспалительного процесса по брюшине. В редких случаях (12—15 %) больные отмечают жидкий одно- либо двукратный стул или тенезмы. Эти расстройства чаще проявляются при медиальном (спальный аппендикс раздражает брыжейку тонкой кишки и вызывает усиленную перистальтику) и тазовом (ирритация сигмовидной или прямой кишки) положениях червеобразного отростка.

У 50 % больных в течение первых суток заболевания отмечают повышение температуры тела до субфебрильных значений (37,2—37,6°C). Важно отдавать себе отчет в том, что в начальной стадии заболевания лихорадка у больных не развивается. Высокая температура (более 38°C), особенно в первые сутки, указывает или на развитие осложнений аппендицита, или на другое, чаще инфекционное заболевание.

Считают, что для острого аппендицита свойственна определенная последовательность в появлении симптомов:

- 1) боль в эпигастрии или околопупочной области;
- 2) анорексия, тошнота, рвота;
- 3) локальная болезненность и защитное напряжение мышц при пальпации живота в правой подвздошной области;
- 4) повышение температуры тела;
- 5) лейкоцитоз.

У больных пожилого и старческого возраста эту последовательность симптомов наблюдают лишь в 25 % случаев, а у детей старше 6 лет — в 60 %.

Объективное исследование. Клиническая картина острого аппендицита весьма изменчива. Он может симулировать многие заболевания органов

брюшной полости, и наоборот, поражения других органов и систем могут протекать с клиническими признаками, напоминающими острый аппендицит.

Для аппендицита характерно постепенное, прогрессивное нарастание клинических признаков болезни в противоположность другим заболеваниям, при которых симптомы могут то исчезать, то появляться вновь. Поэтому в высшей степени важно в сомнительных случаях некоторое время наблюдать за больным, неоднократно обследовать его, чтобы убедиться в нарастании некоторых характерных симптомов.

Обследование необходимо начинать в положении пациента лежа на спине. Не следует сразу начинать с осмотра живота. Обратите внимание на лицо больного, частоту дыхания, пульса, величину артериального давления.

После оценки состояния систем органов дыхания и кровообращения обнажите живот: вверх — до сосков и вниз — до верхней трети бедер. Не следует начинать пальпацию брюшной стенки до тщательного визуального наблюдения за животом, так как зрительные впечатления о наличии или отсутствии изменений часто бывают более точны, чем пальпаторные.

Аппендицит часто протекает как болезнь "здорового человека", поэтому в течение первых часов с начала заболевания вы можете не обнаружить его внешних проявлений. Если приступ постоянной боли в животе, вопреки ожиданиям больного, затягивается, не купируется самостоятельно, возникает повторная рвота, на его лице может появиться испуг и страдальческое выражение. При осложненном течении аппендицита оно становится бледным, осунувшимся.

Резкая боль, усиливающаяся при движениях и ходьбе, вынуждает пациентов лечь в постель и занять положение на спине. При этом они стараются лежать неподвижно, поскольку поворот тела, попытка лечь или встать без помощи рук усиливает боль в животе.

Особенно характерно появление или усиление боли в правом нижнем квадранте живота при повороте на левый бок (симптом Ситковского). В положении на правом боку боль уменьшается, поэтому некоторые больные принимают это положение с приведенными к животу ногами.

Почти у 30—40 % больных частота пульса соответствует норме. Тахикардию до 100 ударов в 1 мин обнаруживают в более поздней стадии у 50 % больных. Пульс свыше 100, как правило, свидетельствует о наличии осложнений. Частота пульса обычно соответствует уровню температуры тела. Так, у 50 % больных она меньше 37°C. Обнаружение несоответствия между пульсом, температурой и количеством лейкоцитов у больных острым аппендицитом при динамическом контроле за величиной этих показателей каждые 3 ч считают плохим прогностическим признаком, указывающим на развитие синдрома системной реакции на воспаление, свидетельствующим о тяжести процесса и возможном развитии диффузного перитонита.

При неосложненных формах аппендицита язык влажный, покрыт белым налетом. Сухие слизистые оболочки внутренней поверхности щеки и языка указывают на выраженную дегидратацию, наблюдаемую по мере развития перитонита. Описано большое число признаков острого аппендицита. Не все они имеют одинаковую диагностическую значимость, основные из них приведены далее.

При осмотре живота находят, что конфигурация его, как правило, не изменена, но иногда отмечают некоторое вздутие в нижних отделах, вызванное умеренным парезом слепой и подвздошной кишки. Реже наблюдают асимметрию живота, обусловленную защитным напряжением мышц в правом нижнем квадранте.

Признаки острого аппендицита по данным физикального обследования

Тахикардия до 100 ударов в 1 мин	50 %
Субфебрильная температура	50 %
Локальная боль и болезненность при пальпации живота	95-100 %
Частота дыхания более 20 в 1 мин	80 %
Болезненность при ректальном исследовании	45-50 %
Симптомы:	
Раздольского	60 %
Воскресенского	60 %
Бартом ье	65 %
Ровсинга	60 %
Ситковского	50 %
Образцова	25-30 %
Щеткина— Блюмберга	80 %
Кушниренко	40 %

При деструктивном аппендиците часто обнаруживают некоторое отставание в акте дыхания правой половины живота, особенно в нижних отделах. При перфоративном аппендиците почти вся брюшная стенка напряжена, не участвует в акте дыхания в связи с возникшим перитонитом.

При перкуссии живота у многих больных удается определить умеренный тимпанит над правой подвздошной областью, часто распространяющийся на весь гипогастрий. У 60 % больных сотрясение воспаленной брюшины при перкуссии в правом нижнем квадранте живота вызывает резкую болезненность (симптом Раздольского), в большинстве случаев соответствующую локализации источника воспаления.

Пальпация живота позволяет обнаружить два наиболее важных симптома острого аппендицита — локальную болезненность и напряжение мышц брюшной стенки в правой подвздошной области. Поверхностную пальпацию следует начинать в левой подвздошной области, последовательно проводя по всем отделам (против часовой стрелки), и заканчивать в правой подвздошной.

"Ключом" к диагнозу острого аппендицита, "симптомом, спасшим жизни миллионам больных", является защитное напряжение мышц брюшной стенки. Необходимо различать степень напряжения мышц брюшной стенки: от небольшой резистентности до ярко выраженного напряжения и, наконец, "доскообразный живот".

Симптом защитного напряжения мышц живота возникает рефлекторно (висцеромоторный рефлекс) в результате раздражения париетальной брюшины воспалительным процессом. Его местоположение соответствует локализации воспаленного отростка. В случае типичного расположения аппендикса симптом локальной мышечной защиты выявляют только в правой подвздошной области. Более обширная зона мышечного напряжения свидетельствует о распространении воспаления по брюшине, т. е. о диффузном перитоните. Напряжение мышц брюшной стенки может отсутствовать у лиц с выраженной жировой клетчаткой, многорожавших женщин, престарелых людей, пациентов, находящихся в состоянии алкогольного опьянения.

Скольжение рукой по брюшной стенке через рубашку в направлении от эпигастрия к лонной области позволяет обнаружить (в 60—70 %) зону кожной гипертензии (болезненности) в правой подвздошной области (симптом Воскресенского).

Для определения болевых симптомов проводят глубокую пальпацию живота. Ее начинают, так же как и поверхностную, с левой стороны вдали от места проецируемой боли. Одним из наиболее информативных признаков является симптом Щеткина—Блюмберга (медленное глубокое надавливание на брюшную стенку всеми сложенными вместе пальцами кисти не влияет на самочувствие пациента, тогда как в момент быстрого отнятия руки больной отмечает появление или резкое усиление боли). При остром аппендиците симптом Щеткина—Блюмберга положителен в той части брюшной стенки, которая ближе всего располагается к червеобразному отростку. Симптом обусловлен сотрясением воспаленной брюшины и не является специфическим. Нередко (40 %) обнаруживают появление или усиление боли в правой подвздошной области при резком, отрывистом кашле (симптом Кушниренко).

Сотрясение внутренних органов происходит и при симптоме Ровсинга: надавливание левой рукой на брюшную стенку в левой подвздошной области соответственно расположению нисходящей части ободочной кишки, а правой — на ее вышележащую часть (толчкообразно) вызывает появление или усиление боли в правой подвздошной области.

При повороте больного на левый бок червеобразный отросток становится более доступным для пальпации вследствие смещения влево большого сальника и петель тонкой кишки. При пальпации в этом положении в правой подвздошной области отмечают появление или усиление болезненности (положительный симптом Бартомье).

Если в положении больного на левом боку кистью правой руки медленно сместить петли кишечника снизу вверх и слева направо, а затем во время выдоха резко убрать руку, внутренние органы под влиянием силы тяжести смещаются в исходное положение. Это приводит не только к сотрясению внутренних органов и воспаленной брюшины, но и к натяжению брыжейки отростка, что провоцирует при остром аппендиците резкую боль в правой подвздошной области.

Если воспаленный отросток предлежит к правой подвздошно-поясничной мышце (*m. ilcoapsoas*), ТО пальпация правой подвздошной области в момент подъема больным выпрямленной в коленном суставе правой ноги будет вызывать резкую болезненность (симптом Образцова).

Сопоставляя данные перкуссии брюшной стенки, поверхностной и глубокой пальпации живота, можно выявить область максимальной выраженности симптомов раздражения брюшины, т. е. область наиболее выраженного развития воспалительного процесса. При неосложненном остром аппендиците она чаще всего проецируется в площадь треугольника, углы которого соответствуют пупку, правой передневерхней ости подвздошной кости и правому лонному бугорку. При осторожном обследовании больного в типичном случае можно определить наиболее болезненную точку. Обычно она располагается на границе между средней и наружной третями линии, соединяющей пупок и правую передневерхнюю ость (точка Мак-Бернея) или на границе между средней и правой третью линии, соединяющей 2 передневерхние ости подвздошных костей (точка Ланца).

Физикальное обследование следует завершить ректальным исследованием. При расположении воспаленного отростка на дне пузырно-прямокишечного (маточно-прямокишечного) углубления можно установить резкую

Признаки острого аппендицита по данным лабораторных и инструментальных методов исследования

Лейкоцитоз более $10 \cdot 10^9/\text{л}$	90 %
Микрогематурия, микропиурия	25 %
Рентгенологический симптом "сторожащей петли"	80 %
УЗИ: симптом "кокарды"	90—95 %
Лапароскопическая идентификация воспаленного аппендикса	90 %

болезненность правой и передней стенок кишки, что часто позволяет поставить окончательный диагноз.

За последние 100 лет различными хирургами было описано более 120 признаков острого аппендицита, но ни один из них не является патогномичным для этого заболевания. Все они указывают лишь на существование острого воспалительного процесса в животе. Хотя типичные признаки (характерная последовательность развития жалоб, локальная боль, мышечная защита, симптом Шеткина—Блюмберга в правом нижнем квадранте живота), если они выявляются у больного, достаточно информативны, их отсутствие не исключает диагноз острого аппендицита. Его следует заподозрить у любого пациента с клинической картиной "острого живота", если у больного ранее не удален отросток.

Лабораторная и инструментальная диагностика. При клиническом обследовании больных с подозрением на наличие острого аппендицита следует считать обязательным проведение лабораторных и инструментальных исследований.

Изменения в крови не являются специфическими, однако они позволяют верифицировать острый воспалительный процесс и в сочетании с другими признаками подтвердить диагноз. Чаще всего (90 %) обнаруживают лейкоцитоз более $10 \cdot 10^9/\text{л}$, у 75 % больных лейкоцитоз достигает значения $12 \cdot 10^9/\text{л}$ и более. Кроме того, у 90 % больных лейкоцитоз сопровождается сдвигом лейкоцитарной формулы влево, при этом у $2/3$ больных обнаруживают более 75 % нейтрофилов. Однако у 10 % больных количество лейкоцитов остается нормальным, а у ВИЧ-инфицированных может выявляться лейкопения.

В анализе мочи у 25 % больных обнаруживают незначительное количество эритроцитов и лейкоцитов, что обусловлено распространением воспаления на стенку мочеоточника (при ретроцекальном ретроперитонеальном расположении отростка) или мочевого пузыря (при тазовом аппендиците).

В ряде случаев целесообразно прибегать к лучевым методам диагностики (обзорная рентгеноскопия органов грудной клетки и брюшной полости, УЗИ, компьютерная томография).

При обзорной рентгеноскопии органов брюшной полости у 80 % больных можно выявить один или несколько косвенных признаков острого аппендицита: уровень жидкости в слепой кишке и терминальном отделе подвздошной кишки (симптом "сторожащей петли"), пневматоз подвздошной и правой половины ободочной кишки, деформация медиального контура слепой кишки, нечеткость контура *m. ileoceca*. Значительно реже выявляют рентгенопозитивную тень калового камня в проекции червеобразного отростка. При перфорации аппендикса иногда обнаруживают газ в свободной брюшной полости.

При наличии стертой клинической картины заболевания, невозможности с уверенностью установить или опровергнуть диагноз острого аппендицита, прежде всего у женщин детородного возраста, у пожилых людей и стариков, у детей, показаны УЗИ и/или лапароскопия.

При остром аппендиците воспаленный отросток идентифицируют по данным УЗИ более чем у 90 % больных. Его прямыми отличительными признаками являются увеличение диаметра червеобразного отростка до 8—10 мм и более (в норме 4—6 мм), утолщение стенок до 4—6 мм и более (в норме 2 мм), что в поперечном сечении дает характерный симптом "мишени" ("кокарды"). Косвенными признаками острого аппендицита считают ригидность отростка, изменение его формы (крючковидная, S-образная), наличие конкрементов в его полости, нарушение слоистости его стенки, инфильтрация брыжейки, обнаружение скопления жидкости в брюшной полости. Точность метода в руках опытного специалиста достигает 95 %.

Лапароскопические признаки острого аппендицита можно также разделить на прямые и косвенные. К прямым признакам относят видимые изменения отростка, ригидность стенок, гиперемия висцеральной брюшины, мелкоочечные кровоизлияния на серозном покрове отростка, наложения фибрина, инфильтрация брыжейки. Непрямые признаки — наличие мутного выпота в брюшной полости (чаще всего в правой подвздошной ямке и малом тазу), гиперемия париетальной брюшины в правой подвздошной области, гиперемия и инфильтрация стенки слепой кишки.

Специфических признаков катарального аппендицита, позволяющих отличить его при лапароскопии от вторичных изменений отростка (на фоне пельвиоперитонита, аднексита, мезаденита, тифлита), не существует.

При флегмонозном аппендиците отросток утолщен, напряжен, серозная оболочка гиперемирована, имеет геморрагии, налеты фибрина. Брыжейка инфильтрирована, гиперемирована. В правой подвздошной области может быть виден мутный выпот.

При гангренозном аппендиците отросток резко утолщен, зеленовато-черного цвета, неравномерно окрашен, на его серозной оболочке видны множественные очаговые или сливные кровоизлияния, наложения фибрина, брыжейка резко инфильтрирована. В правой подвздошной области часто виден мутный серозно-фибринозный выпот. Считают, что диагностическая точность лапароскопии при остром аппендиците составляет 95—98 %.

К компьютерной томографии прибегают при осложненном аппендиците с целью дифференциальной диагностики аппендикулярного инфильтрата и опухоли слепой кишки, а также для поиска ограниченных скоплений гноя (абсцессов).

22.1.1. Типичные формы острого аппендицита

Аппендицит — воспалительное заболевание, поэтому крайне важно с самого начала обследования на основании оценки клинических и лабораторных данных установить вариант ответной реакции организма больного на воспаление. В начале развития процесса реакция организма строго контролируется иммунной системой и носит местный защитный характер. Но при деструктивном аппендиците может возникнуть синдром системной реакции организма на воспаление. Для него характерно повышение температуры тела выше 38°C, увеличение частоты дыхания выше 20 в 1 мин, учащение пульса выше 90 в 1 мин, лейкоцитоз выше 12 000 или палочкоядерный сдвиг выше 10 %. Далеко не всегда эти признаки обнаруживают одновременно.

Так, при нарушении функции двух органов (присутствуют 2 критерия) тяжесть воспалительной реакции оценивают как легкий синдром. В этом случае врач обязан обратить на это серьезное внимание, воспринять как симптом тревоги и определять указанные критерии каждые 2—3 ч. При нарушении функции трех органов (обнаружены 3 критерия) состояние больного следует оценивать как среднетяжелое, а при 4 симптомах — как тяжелое. Определение указанных параметров в процессе наблюдения за больным является строго обязательным, так как позволяет судить о нарастании тяжести воспаления и необходимости принятия срочных мер для лечения.

При остром *катаральном* аппендиците, встречающемся у 3—5 % больных, заболевание обычно начинается с появления тупой, давящей, реже схваткообразной боли в эпигастрии или по всему животу без определенной локализации. Эта боль причиняет пациенту дискомфорт. Через некоторое время боль мигрирует в правый нижний квадрант живота и усиливается, иногда сопровождаясь тошнотой, однократной рвотой. Общее состояние больного остается удовлетворительным. Температура тела не повышена, тахикардии нет. В правой подвздошной области определяют незначительное мышечное напряжение и локальную болезненность. Симптом Щеткина—Блюмберга у большинства больных отрицательный, в то время как другие признаки (Бартомье, Ситковского, Ровсинга) выявляются достаточно отчетливо. В общем анализе крови — незначительный лейкоцитоз ($10\text{--}12 \cdot 10^9/\text{л}$).

В связи с отсутствием специфических патологоанатомических изменений в отрезке многие врачи отвергают такой диагноз. В сомнительных случаях целесообразно установить наблюдение за больным с измерением температуры тела, пульса и лейкоцитоза. Нарастание отмеченных изменений свидетельствует о прогрессировании воспаления в отрезке, что позволяет уточнить диагноз.

Флегмонозный аппендицит — наиболее частая клиническая форма (75—85 %), которую обнаруживают при поступлении больных в стационар. Для него характерна интенсивная постоянная боль, которая четко локализуется в правой подвздошной области, часто принимая пульсирующий характер. Больные жалуются на выраженную тошноту, рвота возникает редко, язык обложен. Наблюдают умеренное отставание при дыхании правого нижнего квадранта живота. Здесь же при пальпации обнаруживают кожную гиперестезию и выраженное защитное напряжение мышц брюшной стенки. Глубокая пальпация этой области сопровождается значительной болезненностью, отчетливо проявляются основные симптомы раздражения брюшины (симптом Щеткина—Блюмберга, Ровсинга) и другие симптомы, характерные для острого аппендицита (Воскресенского, Ситковского, Бартомье). Температура тела фебрильная ($37,6\text{--}38,2^\circ\text{C}$), пульс $80\text{--}90$ в 1 мин, количество лейкоцитов $12\text{--}15 \cdot 10^9/\text{л}$. Реакция организма на воспаление при флегмонозном аппендиците не носит черты системной. Имеется четкая тенденция к локализации воспаления. Лишь 1—2 признака могут указывать на присутствие SIRS.

Гангренозный аппендицит характеризуется гибелью чувствительных нервных окончаний в стенке отрезка, и вследствие этого субъективное ощущение боли значительно снижается и может даже совершенно исчезнуть. На фоне нарастающей интоксикации (бледность кожи и слизистых оболочек, адинамия, выраженная тахикардия — $100\text{--}120$ ударов в 1 мин) может появиться эйфория и неадекватная самооценка. На фоне тошноты возникает повторная рвота. Язык сухой, обложен. При исследовании живота обращает внимание несоответствие — незначительное напряжение мышц брюшной стенки и резкая болезненность при глубокой пальпации в правой подвздош-

ной области. Живот умеренно вздут, перистальтические шумы ослаблены. Симптомы "острого живота" положительные. Температура тела обычно выше 38°C, но нередко бывает нормальной или даже пониженной. Несоответствие частоты пульса уровню температуры тела — характерный для гангрены отростка признак ("токсические ножницы"). Количество лейкоцитов незначительно повышено (9—12 тыс.) или находится в пределах нормы, но обращает внимание значительный сдвиг в лейкоцитарной формуле в сторону увеличения юных форм нейтрофилов. При гангренозном и перфоративном аппендиците воспаление распространяется на значительную часть брюшины, развивается синдром системного ответа на воспаление, который сигнализирует о возможности появления распространенного перитонита и сепсиса.

Отличительным признаком *перфоративного аппендицита* является возникновение резчайшей боли в правой подвздошной области. Это особенно заметно на предшествующем фоне фазы "мнимого благополучия" при гангренозном аппендиците и с трудом различимо при исходно интенсивной, пульсирующей, дергающей боли у больных флегмонозным аппендицитом.

Затем боль становится постоянной, а интенсивность ее непрерывно нарастает. Возникает повторная рвота. Наблюдается значительная тахикардия, язык сухой, обложен. Умеренная резистентность мышц брюшной стенки сменяется выраженным разлитым напряжением, вплоть до развития "доскообразного живота". С течением времени вздутие живота нарастает, перистальтика не выслушивается, симптомы раздражения брюшины выявляются на все большей поверхности брюшной стенки (справа налево и снизу вверх). Температура тела значительно повышается, отмечаются гектические размахи. Количество лейкоцитов, как правило, резко повышено, но иногда несколько снижено, что сопровождается резким нейтрофильным сдвигом влево.

22.1.2. Атипичные формы острого аппендицита

Подобные проявления заболевания встречаются у 20—30 % больных. Атипизм клинической картины объясняют многообразием вариантов расположения червеобразного отростка в животе, а также возрастными и физиологическими вариантами индивидуальной реактивности организма, наличием или отсутствием признаков системной реакции организма на воспаление (табл. 22.1).

Самым частым вариантом атипических форм является ретроцекальный аппендицит (50—60 %). В этом случае отросток может тесно прилегать к правой почке, мочеточнику, поясничным мышцам. Заболевание начинается обычно с боли в эпигастрии или в правой половине живота. Если происходит ее миграция, то она локализуется в правой боковой или поясничной области. Боль постоянная малоинтенсивная, как правило, усиливается при ходьбе и движении в правом тазобедренном суставе. Развивающаяся контрактура правой подвздошно-поясничной мышцы может приводить к хромоте на правую ногу. Тошнота и рвота бывают реже, чем при типичном расположении отростка, но раздражение купола слепой кишки обуславливает возникновение 2—3-кратного жидкого и кашицеобразного стула. Иритация почки или стенки мочеточника приводит к возникновению дизурии. При объективном исследовании отмечают отсутствие ключевого симптома — повышения тонуса мышц передней брюшной стенки, но выявляют ригидность поясничных мышц справа. Зона максимальной болезненности

Таблица 22.1. Симптоматика острого аппендицита в зависимости от локализации отростка

Локализация отростка	Локализация боли	Болезненность брюшной стенки	Напряжение мышц живота	Дизурия, тенезмы	Болезненность при ректальном или вагинальном исследовании
Подвздошная ямка	Эпигастрий, правая подвздошная область	В правом нижнем квадранте	Правый нижний квадрант	Редко	Редко
Подпеченочный	Эпигастрий, правое подреберье	Правый верхний квадрант	Правое подреберье	Нет	Нет
Ретроцекальный	Может не быть миграции боли. Слабо локализованная боль в правом боковом отделе живота	Реже в правом нижнем квадранте, чаще в поясничной области справа	Поясничная область справа	Может быть	Нет
Тазовый	Лонная область, может быть слева	Отсутствует	Нет	Почти всегда	Часто
Медиальная	Пупочная область, редко правая подвздошная	Околопупочная область живота	Правая половина	Нет	Редко

локализуется около гребня подвздошной кости или в правой боковой области живота. Симптом Щеткина—Блумберга на передней брюшной стенке сомнителен, его можно вызвать лишь в области правого поясничного треугольника (Пти). Характерными для ретроцекального аппендицита являются симптом Образцова и болезненность при перкуссии и пальпации поясничной области справа. При исследовании лабораторных данных следует обратить внимание на анализ мочи, где обнаруживают лейкоциты, свежие и выщелоченные эритроциты.

Близость забрюшинной клетчатки, плохое опорожнение отростка вследствие изгибов и деформаций, обусловленных короткой брыжейкой, а значит, и худшие условия кровоснабжения вместе со скудной атипической клинической картиной предопределяют склонность к развитию осложненных форм аппендицита.

Низкое или тазовое расположение отростка встречается в 15—20 % атипических форм, причем у женщин в 2 раза чаще, чем у мужчин. Отросток может располагаться или над входом в малый таз, или на дне прямокишечно-пузырного (маточного) углубления, непосредственно в полости малого таза. В этих условиях боль часто начинается по всему животу, а затем локализуется в первом случае — в лонной области, реже — в левой паховой; во втором — над лоном либо в правой подвздошной области, непосредственно над паховой складкой.

Близость воспаленного отростка к прямой кишке и мочевому пузырю нередко вызывает императивный, частый, жидкий стул со слизью (тенезмы), а также учащенное болезненное мочеиспускание (дизурию). Живот при ос-

мотре правильной формы, участвует в акте дыхания. Сложность диагностики в том, что напряжение мышц живота и симптом Щеткина—Блюмберга могут отсутствовать. Диагноз уточняется при ректальном исследовании, поскольку уже в первые часы обнаруживают резкую болезненность передней и правой стенок прямой кишки (симптом Куленкамппфа). У детей может одновременно появляться отек и инфильтрация ее стенок.

В связи с частым ранним отграничением воспалительного процесса температурная и лейкоцитарная реакции при тазовом аппендиците выражены слабее, чем при типичной локализации отростка.

Медиальное расположение отростка встречается у 8—10% больных с атипичными формами аппендицита. При этом отросток смещен к средней линии и располагается близко к корню брыжейки тонкой кишки. Именно поэтому аппендицит при срединном расположении органа характеризуется бурным развитием клинических симптомов.

Боль в животе вначале носит разлитой характер, но затем локализуется в области пупка или правом нижнем квадранте живота, сопровождаясь многократной рвотой и высокой лихорадкой. Локальная болезненность, напряжение мышц живота и симптом Щеткина—Блюмберга наиболее ярко выражены около пупка и справа от него. Вследствие рефлекторного раздражения корня брыжейки рано возникает и быстро нарастает вздутие живота из-за пареза кишечника. На фоне увеличивающейся дегидратации появляется лихорадка.

При подпеченочном варианте острого аппендицита (2—5% атипичных форм) боль, первоначально появившаяся в подложечной области, перемещается затем в правое подреберье, обычно локализуясь латеральнее проекции желчного пузыря — по переднеподмышечной линии. Пальпация этой области позволяет установить напряжение широких мышц живота, симптомы раздражения брюшины, иррадиацию боли в подложечную область. Симптомы Ситковского, Раздольского, Ровсинга бывают положительными. Верифицировать высокое расположение купола слепой кишки можно при обзорной рентгеноскопии органов брюшной полости. Полезную информацию может дать УЗИ.

Левосторонний острый аппендицит наблюдают крайне редко. Эта форма обусловлена обратным расположением внутренних органов или избыточной подвижностью правой половины ободочной кишки. Клинические проявления заболевания отличаются только локализацией всех местных признаков аппендицита в левой подвздошной области. Диагностика заболевания облегчается, если врач обнаруживает декстракардию и расположение печени в левом подреберье.

Острый аппендицит у детей имеет клинические особенности в младшей возрастной группе (до 3 лет). Незаконченное созревание иммунной системы и недоразвитие большого сальника (он не достигает аппендикса) способствуют быстрому развитию деструктивных изменений в червеобразном отростке, снижают возможность отграничения воспалительного процесса и создают условия для более частого развития осложнений заболевания.

Отличительным признаком развития болезни является преобладание общих симптомов над местными. Клиническим эквивалентом боли у детей младшего возраста считают изменение их поведения и отказ от приема пищи. Первым объективным симптомом часто бывает лихорадка (39—39,5°C) и многократная рвота (у 45—50%). У 30% детей отмечают частый жидкий стул, который вместе со рвотой приводит к развитию ранней дегидратации.

При осмотре обращают внимание на сухость слизистых оболочек полости рта и тахикардию свыше 100 ударов в 1 мин. Осмотр живота целесооб-

разно проводить в состоянии медикаментозного сна. С этой целью ректально вводят 2 % раствор хлоргидрата из расчета 10 мл/год жизни больного. Осмотр во сне позволяет выявить провоцируемую боль, проявляющуюся сгибанием правой ноги в тазобедренном суставе и попыткой оттолкнуть руку хирурга (симптом "правой ручки и правой ножки"). Кроме того, обнаруживают мышечное напряжение, которое во время сна удается дифференцировать от активной мышечной защиты. Ту же реакцию, что и пальпация живота, вызывает и перкуссия передней брюшной стенки, проводимая слева направо. В крови у детей до 3 лет обнаруживают выраженный лейкоцитоз ($15-18 \cdot 10^9/\text{л}$) с нейтрофильным сдвигом.

У больных пожилого и старческого возраста (около 10 % всех пациентов с острым аппендицитом) пониженная реактивность организма, склероз всех слоев стенки отростка, а также кровеносных сосудов, питающих аппендикс, предопределяют, с одной стороны, стертость клинических проявлений острого аппендицита, с другой — преобладание деструктивных форм.

Физиологическое повышение порога болевой чувствительности приводит к тому, что многие пациенты упускают из виду возникновение эпигастральной фазы болей и связывают начало болезни с болью в правой подвздошной области, интенсивность которой варьирует от сильной до незначительной. Тошнота и рвота возникают реже, чем у людей зрелого возраста. Задержку стула, характерную для аппендицита, больные часто объясняют привычным запором.

При обследовании следует обратить внимание на выраженное общее недомогание, сухость слизистых оболочек полости рта на фоне вздутия живота, обусловленного парезом кишечника. Хотя вследствие возрастной релаксации брюшной стенки мышечное напряжение над очагом поражения выражено незначительно, кардинальный симптом — локальную болезненность при пальпации и перкуссии над местом расположения червеобразного отростка — обычно выявляют. Часто симптомы Щеткина—Блумберга, Воскресенского, Ситковского, Ровсинга выражены нечетко, имеют стертую форму. Температура тела даже при деструктивном аппендиците остается нормальной или повышается до субфебрильных значений. Количество лейкоцитов также нормально или повышено до $8-12 \cdot 10^9/\text{л}$, нейтрофильный сдвиг не выражен. У стариков чаще, чем у лиц среднего возраста, возникает аппендикулярный инфильтрат, характеризующийся медленным вялотекущим течением. Отсутствие указаний на острый приступ боли в животе, первое обращение к врачу в фазу плотного инфильтрата в правой подвздошной области заставляют врача проводить дифференциальный диагноз между аппендикулярным инфильтратом и раком слепой кишки.

22.1.3. Острый аппендицит у беременных

Острый аппендицит — самая частая причина неотложных хирургических операций у беременных. Частота его возникновения варьирует от 1:700 до 1:3000 беременных. Около 50 % случаев приходится на II триместр, еще 50 % — на I и III триместры беременности.

Проявления симптомов острого живота у беременных редуцированы вследствие гормональных, метаболических и физиологических изменений, связанных с беременностью, которые меняют облик болезни и сохраняются в течение всего периода вынашивания плода. Основное значение в развитии изменений клиники острого аппендицита имеют прогрессирующая релак-

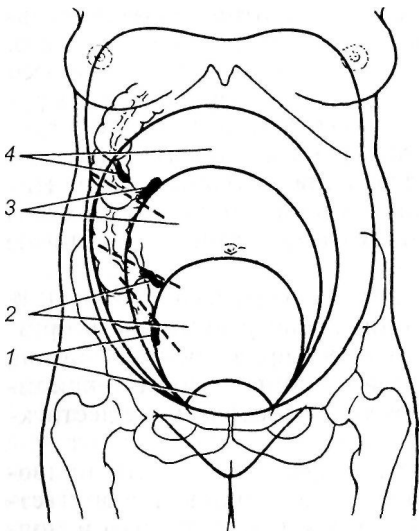


Рис. 22.2. Оттеснение слепой кишки маткой при различных сроках беременности.

1 — при беременности до 10 нед; 2 — при беременности 11—20 нед; 3 — при беременности 21—30 нед; 4 — при беременности 31—40 нед.

сация мышц передней брюшной стенки и смещение внутренних органов: аппендикс и слепая кишка смещаются краниально, брюшная стенка поднимается и отодвигается от отростка, большой сальник после перемещения вверх не может окутать отросток (рис. 22.2). Кроме того, для беременных характерны физиологический лейкоцитоз, анемия, увеличение концентрации в крови щелочной фосфатазы и амилазы (плацентарных), снижение воспалительного ответа, частые гастроинтестинальные жалобы (из-за высокого уровня половых стероидов).

Наиболее яркие отличия от типичного течения острого аппендицита возникают во второй половине беременности. Заболевание начинается внезапной резкой болью в животе, которая приобретает постоянный ноющий характер и перемещается в место локализации отростка (правый боковой отдел живота, правое подреберье). Нередко появляющиеся тошнота и рвота не имеют диагностического значения, так как присущи беременным. У 35—40 % больных выявляют тахикардию свыше 100 ударов в 1 мин, у 20 % — температура тела достигает 38 °С и выше. Только у половины беременных при аппендиците определяют незначительное напряжение мышц передней брюшной стенки, другие симптомы раздражения брюшины могут также отсутствовать. При обследовании обращают внимание на усиление боли в животе при повороте тела с левого бока на правый (симптом Тараненко), сохранение местоположения участка максимально выраженной боли и болезненности при повороте справа налево (симптом Alder). Необходимо отметить, что у 60 % больных лейкоцитоз свыше $15 \cdot 10^9/\text{л}$. Для визуализации отростка следует чаще применять УЗИ. В среднем диагностический период у беременных от начала боли в животе до установления диагноза длится до 60 ч.

Указанные объективные (анатомо-физиологические) и субъективные факторы создают условия для запоздалой диагностики и развития осложненных форм аппендицита, что может привести к прерыванию беременности и гибели плода. Поскольку перитонит, а не аппендэктомия определяет риск летального исхода у матери и фетальной смертности, то именно ранняя операция у беременной женщины спасает две жизни при обоснованном подозрении на аппендицит.

22.1.4. Острый аппендицит у ВИЧ-инфицированных

Причиной острого аппендицита у ВИЧ-инфицированных является или оппортунистическая инфекция (цитомегаловирус, микобактерии туберкулеза, пневмококки, криптоспоридии), или окклюзия отростка опухолью, характерной для стадии СПИДа (саркома Калоши, неходжкинская лимфома).

Существенных особенностей клинической картины аппендицита при вирусносительстве (I и II *стадия* болезни) нет, они появляются на стадиях вторичных заболеваний (III) и собственно СПИДа (IV). Именно для этих пациентов характерны выраженный дефицит массы тела, низкий уровень сывороточных белков. При фоновой цитомегаловирусной инфекции приступу острой боли в животе может предшествовать длительная, упорная ноющая хроническая боль в правой подвздошной области. Развертывание локальной картины острого аппендицита не сопровождается лейкоцитозом у 80—100 % больных. Как правило, значительно чаще, чем в популяции, обнаруживают гангренозный и перфоративный аппендицит, периаппендикулярный абсцесс. Считают, что масками острого аппендицита у этой категории больных часто бывают вирусный мезаденит и туберкулезный абсцесс. В диагностике заболевания и его осложнений следует чаще использовать УЗИ и компьютерную томографию, а также лапароскопию. Послеоперационный период характеризуется длительной лихорадкой, лейкопенией с абсолютной лимфопенией.

22.1.5. Осложнения острого аппендицита

К осложнениям острого аппендицита относят аппендикулярный инфильтрат, локальные скопления гноя (абсцессы) в брюшной полости (тазовый, межкишечный, поддиафрагмальный), распространенный перитонит и пилефлебит — септический тромбофлебит воротной вены и ее ветвей.

Аппендикулярный инфильтрат — это конгломерат спаянных между собой органов, располагающихся вокруг воспаленного червеобразного отростка, отграничивающих его от свободной брюшной полости. Инфильтрат осложняет течение аппендицита в 3—5 % случаев и развивается спустя 3—5 дней от начала заболевания. Интенсивность боли в животе при этом снижается, в покое она почти полностью исчезает или меняет характер, становится тупой, нечетко локализованной, несколько усиливаясь лишь при ходьбе. Температура тела нормализуется или снижается до субфебрильной.

На фоне убывающей клинической симптоматики в брюшной полости начинает прощупываться различных размеров воспалительный инфильтрат. Сначала пальпируемое образование имеет нечеткие контуры, болезненно. Затем боль исчезает, а контуры "опухоли" приобретают четкую форму, сам инфильтрат становится плотным. Если инфильтрат предлежит к париетальной брюшине (правая подвздошная область, малый таз), то он практически не смещается при пальпации. Над инфильтратом тонус мышц брюшной стенки незначительно повышен; в стороне от него — живот мягкий, безболезненный. Симптомы раздражения отсутствуют, лейкоцитоз, как правило, умеренный с незначительным нейтрофильным сдвигом.

Исходом аппендикулярного инфильтрата может быть либо его полное рассасывание, либо абсцедирование. В типичных случаях воспалительная "опухоль" рассасывается за 1,5—2,5 нед. По мере рассасывания инфильтрата исчезают боль в животе и болезненность при пальпации. Температура тела и картина крови становятся нормальными.

Вследствие нагноения инфильтрата возобновляются боль в животе и болезненность при пальпации. Повышается температура тела, принимающая гектический характер, бывают озноб и тахикардия. Объективно — границы инфильтрата расширяются, становятся нечеткими, пальпация образования резко болезненна. Если инфильтрат предлежит к брюшной стенке, то ино-

гда удается выявить его размягчение и флюктуацию. Как правило, в этой фазе процесса над инфильтратом определяют симптомы раздражения брюшины.

Абсцессы могут образовываться не только вокруг червеобразного отростка, но и в других местах брюшной полости вследствие осумковывания инфицированного выпота, внутрибрюшных гематом или несостоятельности швов культи аппендикса. В связи с этим возникают тазовый, межкишечный и поддиафрагмальный абсцессы. Для поиска гнойников целесообразно использовать УЗИ и компьютерную томографию. Тазовый абсцесс можно выявить при ректальном (вагинальном) исследовании.

Распространенный гнойный перитонит осложняет течение острого аппендицита у 1 % больных, однако при перфоративном аппендиците его наблюдают у 8—10 % пациентов. Перитонит является основной причиной смерти больных при остром аппендиците (см. главу "Перитонит").

Самым редким и наиболее тяжелым осложнением острого аппендицита является пилефлебит — септический тромбофлебит воротной вены и ее ветвей. Пилефлебит развивается, как правило, после аппендэктомии. В этом случае с первого дня после операции нарастает тяжесть состояния, появляются гектическая лихорадка, резкое вздутие живота, равномерная болезненность в его правой половине без выраженных симптомов раздражения брюшины. При переходе воспалительного процесса на печеночные вены возникают желтуха, гепатомегалия, прогрессирует печеночно-почечная недостаточность, которая приводит к смерти больного. При относительно медленном развитии тромбофлебита необходимо резецировать всю брыжейку гангренозно-измененного отростка с тромбированными венами.

22.1.6. Дифференциальная диагностика

Поскольку проведение дифференциальной диагностики требует затрат времени, целесообразно проводить ее в определенной последовательности: 1) сначала исключают сходные по клинической картине другие острые хирургические заболевания органов брюшной полости, требующие срочной операции; 2) затем — острые заболевания органов живота, не требующие urgentной хирургической помощи; 3) наконец исключают другие нехирургические заболевания, протекающие под маской "острого живота". Естественно, такое разделение носит условный характер, поскольку анализ клинической симптоматики разных заболеваний проводят одновременно, а дополнительные методы исследования производят в определенной последовательности — от простых к сложным, стремясь отбирать наиболее информативные.

1. Острые заболевания, требующие срочной операции. Перфоративная язва желудка и двенадцатиперстной кишки отличается от острого аппендицита наличием классической триады симптомов (у 70—80 %): анамнез язвенной болезни, внезапная кинжальная боль в эпигастральной области, "доскообразное" напряжение мышц брюшной стенки. Кроме того, при перфорации язвы редко бывает рвота, температура тела в первые часы не повышена. Кроме того, можно определить свободный газ в брюшной полости как перкуторно (исчезновение печеночной тупости), так и рентгенологически (светлая полоска газа под куполом диафрагмы). Следует помнить о том, что попавшее в брюшную полость содержимое и воспалительный экссудат спускаются по правому боковому каналу в правую

подвздошную ямку. Соответственно этому боль из эпигастрия перемещается в правый нижний квадрант живота, что может напоминать характерный для аппендицита симптом "перемещения боли" (Кохера—Волковича). Но при перфорации язвы боль именно распространяется, а не перемещается из эпигастрия в гипогастрий. При прободной язве боль, болезненность, защитное напряжение в верхней части живота, симптомы раздражения брюшины в эпигастрии сохраняются, увеличивается лишь площадь брюшной стенки, где эти симптомы можно определить. У больных острым аппендицитом при "миграции" боли и болезненности в правую подвздошную область признаков раздражения брюшины в остальных отделах живота не определяют.

Острая кишечная непроходимость может напоминать атипично протекающий острый аппендицит. Диагностической ошибки можно избежать, если учесть, что боль при острой кишечной непроходимости сопровождается многократной рвотой, не приносящей облегчения, при пальпации живота признаки раздражения брюшины не выявляются, а во время рентгенологического исследования органов брюшной полости в петлях кишечника обнаруживают уровни жидкости ("чаши Клойбера"). У детей причиной непроходимости могут быть инвагинация кишечника, его пороки развития, а также врожденные спайки в области илеоцекального угла.

Для нарушенной трубной беременности типично появление острой схваткообразной боли внизу живота, иррадиирующей в надплечье, поясницу, прямую кишку. Появлению боли предшествует задержка очередной менструации. Боль в животе сопровождается симптомами внутреннего кровотечения (общая слабость, головокружение, кратковременный обморок). При осмотре обращают внимание на бледность кожи и слизистых оболочек, частый мягкий пульс. Больные предпочитают сидеть, так как в горизонтальном положении кровь раздражает диафрагмальную брюшину, что проявляется болью в надплечье (симптом "ваньки-встаньки"). Отличительным признаком является несоответствие между интенсивностью боли в животе и практически полным отсутствием мышечной защиты (живот остается мягким!). При положительных симптомах раздражения брюшины в отлогих местах живота при значительном скоплении крови в животе можно определить притупление перкуторного звука. Вагинальное исследование помогает уточнить диагноз: обнаруживают выбухание заднего свода, утолщение и размягчение шейки матки, болезненность стенок прямокишечно-маточного углубления. Маятникообразные смещения шейки матки болезненны (симптом Промптова); матка, как правило, увеличена, часто определяются темно-коричневые выделения. В анализе крови — картина нормохромной анемии.

При перекрутах и разрывах больших кист яичников, которые протекают как внематочная беременность, иногда удается при бимануальном вагинальном исследовании пропальпировать округлое, объемное образование с плотной поверхностью.

2. Острые заболевания, не требующие, как правило, экстренной операции.

Острый холецистит начинается чаще всего после нарушения диеты с очень острой боли в эпигастрии, локализующейся затем в правом подреберье. Начальная стадия приступа сопровождается нередко многократной рвотой пищей и желчью. В отличие от подпеченочного аппендицита зона максимальной боли и болезненности соответствует проекции дна желчного пузыря. Здесь же обнаруживают напряжение мышц брюшной стенки, симптомы раздражения брюшины, пальпируют увеличенный болезненный желчный пузырь, а также выявляют симптомы Ортнера, Мерфи, Мюсси. При высоком расположении воспаленного отростка боль и зона максимальной

ной болезненности проецируются чаще латеральнее места проекции желчного пузыря.

Эпигастральную фазу острого аппендицита можно принять за острый панкреатит, если она проявляется особенно ярко и сопровождается давящей болью в надчреве, тошнотой и обильной рвотой. В этом случае следует уточнить, имеется ли характерная для панкреатита иррадиация боли в спину, опоясывающая больного по типу "обруча" или "полуобруча". Обычно при этом наблюдают выраженную тахикардию при нормальной температуре тела. Живот остается мягким, болезненным только в эпигастрии. Обращают внимание на несоответствие между тяжестью состояния и умеренной мышечной защитой лишь в верхних отделах живота. Кроме того, обнаруживают характерные для панкреатита симптомы Керте, Мейо-Робсона, Воскресенского (отсутствие пульсации брюшной аорты). При УЗИ и КТ находят характерные для панкреатита изменения поджелудочной железы в размерах и плотности.

У больных острым аднекситом приступ часто совпадает с началом менструаций или их окончанием, переохлаждением, физическим перенапряжением. Боль, в отличие от тазового аппендицита, сразу начинается внизу живота и иррадирует в поясницу, промежность, сопровождается обильными слизисто-гнойными выделениями из влагалища. При вагинальном исследовании пальпируют резко болезненный правосторонний tubo-овариальный инфильтрат, определяют положительный симптом Промптова (80 % больных). Температура тела при аднексите, как правило, выше 38 °С, но лейкоцитоз и палочкоядерный сдвиг выражены умеренно (за исключением случаев гонорейного сальпингоофорита).

Острый мезентериальный лимфаденит имеет весенне-осеннюю сезонность, чаще всего развивается у лиц моложе 20 лет, характеризуется приступом боли в правой подвздошной области с распространением на околопупочную. Вслед за болью появляется высокая температура тела. При пальпации живота выявляют болезненность в проекции корня брыжейки тонкой кишки (вдоль линии, соединяющей правую передневерхнюю ость с левым подреберьем). Мышечное напряжение отсутствует, симптомы раздражения брюшины отрицательны. Течение заболевания характеризуется монотонностью, выраженностью явлений интоксикации (гипертермия, тахикардия, лейкоцитоз со сдвигом влево), постепенной регрессией симптомов на фоне противовоспалительной терапии.

3. Нехирургические заболевания, протекающие под маской "острого живота".

Атипичную форму аппендицита следует дифференцировать с правосторонней почечной коликой. Она начинается острой (а не тупой) болью в правой половине поясничной области, может сопровождаться рвотой, частыми позывами на мочеиспускание. Боль может смещаться в правую подвздошную область, иррадиировать в бедро, промежность, половые органы. При этом нет ни интенсивной, типичной для аппендицита, локальной болезненности в животе, ни симптомов раздражения брюшины. Температура тела нормальная. В анализе мочи обнаруживают значительное количество свежих эритроцитов. При УЗИ (или срочной экстренной урографии) удастся визуализировать конкременты в лоханке или мочеточнике на фоне чашечек и лоханки почки.

Псевдоаппендикулярная форма иерсиниоза отличается острым повышением температуры до 38—39 °С. Лихорадка сопровождается выраженной интоксикацией (озноб, проливной пот, головная боль, миалгия), тошнотой, рвотой, частым жидким стулом, болью в животе без четкой ло-

кализации. Затем боль концентрируется в правой подвздошной области, здесь же появляется выраженная локальная болезненность: симптомы раздражения брюшины выражены нерезко. В крови находят нейтрофильный лейкоцитоз (до $15 \cdot 10^9/\text{л}$) и значительное увеличение СОЭ.

При печеночной порфирии у больных развивается интенсивная схваткообразная боль в животе, локальная или генерализованная. К ней присоединяются тошнота, рвота, задержка стула, лихорадка, тахикардия, артериальная гипертензия, задержка мочи. Но при этом нет выраженных симптомов раздражения брюшины, локальная болезненность при пальпации живота незначительна. Для порфирии характерно окрашивание мочи в темно-красный цвет, особенно если она подвергнется воздействию очага света в течение некоторого времени.

Правосторонний базальный плеврит и пневмония, особенно у детей младшего возраста, могут приводить к ошибкам в диагностике. Чтобы избежать их, необходимо обратить внимание на характерный цианоз носогубного треугольника, кашель, выраженную одышку, ослабление дыхания и хрипы над пораженным отделом легкого, а также шум трения плевры.

Причиной диагностических ошибок может быть абдоминальный синдром при сахарном диабете. В дифференциальной диагностике важное значение имеет анамнез. В жалобах доминирует жажда, общая слабость, полиурия. Боль в животе не имеет определенной локализации. В состоянии прекомы у больных появляется тахипноэ, гипотония, апатия, сонливость, запах ацетона изо рта. Патогенетическое лечение купирует боль в животе.

При геморрагическом васкулите (болезнь Шенлейна — Геноха) боль в животе схваткообразная, без определенной локализации. Несмотря на интенсивную боль брюшная стенка остается мягкой, хорошо доступной пальпации. Температура тела обычно нормальная. При легкой форме заболевания лейкоцитоза нет, при тяжелой — он может достигать $30 \cdot 10^9/\text{л}$, а СОЭ повышается до 80 мм/ч. Для этого заболевания особенно характерны петехиальные высыпания на нижних конечностях и ягодицах.

При инфаркте миокарда (чаще задней стенки левого желудочка) может возникать боль в эпигастральной области, но напряжение мышц брюшной стенки, как правило, отсутствует, нет и симптомов раздражения брюшины.

Лечение. Лечебная тактика при остром аппендиците заключается в возможно более раннем удалении червеобразного отростка. При диагнозе "острый аппендицит" экстренную операцию выполняют у всех больных, поскольку частота осложнений и летальность напрямую зависят от времени, прошедшего от начала заболевания до операции. Чем длительнее этот период, тем чаще встречаются осложнения и тем выше послеоперационная летальность.

В целях профилактики гнойно-септических осложнений всем больным до и после операции вводят антибиотики широкого спектра действия, воздействующие как на аэробную, так и на анаэробную флору. При неосложненном аппендиците наиболее эффективными препаратами считают цефалоспорины 4-го поколения ("Зинацеф", "Цефуоксим") в сочетании с линкозамидами ("Далацин", "Клиндамицин") или метронидазолом ("Метрогил", "Трихопол"). При осложненном остром аппендиците целесообразно назначать карбопенемы ("Тиенам", "Имипенем", "Меронем") или уреидопенициллин.

У больных с ВИЧ-инфекцией при снижении количества CD₄-лимфоцитов (менее 500) на фоне лейкопении показано назначение иммуноглобулинов и G-CSF (фактора, стимулирующего колонии нейтрофилов).

Аппендэктомия выполняется под общим (внутривенным или эндотрахеальным) или под местным обезболиванием. Ее проводят открытым или лапароскопическим методом. При лапароскопической аппендэктомии изменяется только оперативный доступ. Методика удаления отростка такая же, как при обычной операции. Достоинствами эндоскопической аппендэктомии являются одновременное решение диагностической и лечебной задач, малая травматичность, уменьшение числа осложнений (нагноение ран). В связи с этим сокращается послеоперационный период и длительность реабилитации. Продолжительность лапароскопической операции несколько больше, чем открытой. Кроме того, у небольшой части больных (3—5 %) возникает необходимость конверсии эндоскопической операции в традиционную из-за плотных спаек, внутреннего кровотечения, абсцесса, выраженного ожирения. Стоимость операции при использовании видеоэндоскопической техники в 4 раза больше, чем при открытой аппендэктомии. Противопоказанием к лапароскопии служит беременность. Однако при использовании безгазового метода (отсутствие инсuffляции газа в брюшную полость) она проста и безопасна.

При "открытой" аппендэктомии чаще используют косопоперечный доступ, при этом середина разреза проходит через точку Мак-Бернея; реже используют параректальный доступ. При подозрении на распространенный гнойный перитонит целесообразно производить срединную лапаротомию, которая позволяет провести полноценную ревизию и выполнить любую операцию на органах брюшной полости, если возникает такая необходимость.

После лапаротомии купол слепой кишки вместе с отростком выводят в рану, перевязывают сосуды брыжейки отростка, затем накладывают рассасывающуюся лигатуру на его основание. После этого отросток отсекают и погружают его культю в слепую кишку кистетным и Z-образным швами. Если купол слепой кишки воспален и наложение кистетного шва невозможно, культю отростка перитонизируют линейным серозно-мышечным швом, захватывая только неизмененную ткань слепой кишки. У детей до 10 лет культю отростка перевязывают нерассасывающимся материалом, а видимую слизистую оболочку выжигают электрокоагулятором или 5 % раствором йода. Некоторые хирурги у детей инвагинируют культю аппендикса. При лапароскопической аппендэктомии на основание отростка накладывают металлическую клипсу. Погружения культи отростка в слепую кишку не производят.

При обнаружении скопления экссудата в брюшной полости (перитоните) рану промывают антисептическим раствором, в брюшную полость вводят дренажную трубку через отдаленный разрез брюшной стенки.

Существует точка зрения, согласно которой не следует тампонировать брюшную полость. В то же время некоторые хирурги вместо одного или нескольких двухпросветных дренажей устанавливают тампон: 1) при невозможности удалить отросток или его часть из инфильтрата; 2) при вскрытии периаппендикулярного абсцесса; 3) при забрюшинной флегмоне; 4) в случае неуверенности в состоятельности швов, погружающих культю отростка.

В лечении абсцессов необходимо стремиться чаще использовать малоинвазивные хирургические технологии — пункцию и дренирование отграниченных скоплений гноя под контролем УЗИ или компьютерной томогра-

фии. Если отсутствует соответствующее оснащение, абсцесс вскрывают внебрюшинным доступом.

При наличии рыхлого спаяния органов, образующих аппендикулярный инфильтрат, обычно удается разделить спайки и произвести аппендэктомию, после чего брюшную полость дренируют. Плотный аппендикулярный инфильтрат лечат консервативно, так как при разделении плотно спаянных органов их можно повредить, вскрыв просвет кишечника. Первые 2—4 сут больному назначают постельный режим, местно — на правый нижний квадрант живота — холод, назначают антибиотики и щадящую диету. Одновременно ведут пристальное наблюдение за состоянием больного: следят за динамикой жалоб, изменением частоты пульса, температурной кривой, напряжением мышц брюшной стенки, лейкоцитозом. При нормализации общего состояния, исчезновении болезненности при пальпации живота лечебные мероприятия дополняют физиотерапией (УВЧ). Через 2—3 мес после рассасывания инфильтрата необходимо выполнить плановую аппендэктомию по поводу хронического резидуального аппендицита, чтобы предотвратить повторный приступ острого аппендицита.

Результаты лечения острого аппендицита. Общая летальность за последние 60 лет в большинстве стран мира стабильна и составляет 0,1—0,25 %. При перфоративном аппендиците она увеличивается до 4—6 %, при диффузном локальном перитоните равна 5—10 %, а на фоне диффузного распространенного перитонита достигает 25—30 %. Чаще всего от аппендицита умирают дети и старики. При неосложненном аппендиците беременные погибают в 0,5 % наблюдений, фетальная смертность при этом — 1—6 %. При ВИЧ-инфекции вероятность неблагоприятного исхода определяется выраженностью иммунодефицита: на начальных стадиях болезни результаты лечения не отличаются от средних в популяции, на стадии СПИД летальность достигает 50 %.

Поздняя госпитализация больных — основной фактор, влияющий на частоту смертельных исходов. При поступлении пациентов в сроки до 24 ч от начала заболевания летальность составляет 0,07—0,1 %. При более поздней (свыше суток) этот показатель возрастает до 0,6—0,8 %.

Наиболее частыми осложнениями в послеоперационном периоде являются воспалительный инфильтрат и нагноение раны (у 4—10 % больных). Среди других осложнений фигурируют более редкие, но более опасные для жизни — послеоперационный распространенный гнойный перитонит (5—6 %), инфильтраты и абсцессы брюшной полости (0,5—2,0 %), кишечные свищи (0,3—0,8 %), эвентрация (0,3—0,6 %), острая кишечная непроходимость (0,2—0,5 %), кровотечения и гематомы (0,03—0,2 %).

У больных с ВИЧ-инфекцией вероятность гнойных осложнений напрямую зависит от уровня C_0_4 -лимфоцитов. При увеличении их количества (более 500/мкл) эти осложнения наблюдают у 4—8 % больных, при снижении до уровня 200/мкл и менее — уже в 60—80 % наблюдений.

В поздние сроки после операции наблюдают такие осложнения, как послеоперационные грыжи (15 %), лигатурные свищи, спаечная болезнь, инфертильность (вследствие спаечной непроходимости маточных труб). Следует подчеркнуть, что у 70 % пациентов, страдающих хронической частичной спаечной кишечной непроходимостью, первой операцией была аппендэктомия, выполненная по поводу "простого" аппендицита. Боли в животе, аналогичные дооперационным, сохраняются у 30—55 % оперированных по поводу "катарального" аппендицита в сроки более 1 года после операции. Предполагают, что существует связь между аппендэктомией и возникновением карциномы ободочной кишки.

22.2. Хронический аппендицит

Аппендикс никогда не жалуется: он или пронзительно кричит, или остается безмолвным.

W: Lawrence

Принято различать 3 формы этого заболевания: хронический рецидивирующий, резидуальный и первично-хронический.

Хронический резидуальный (или остаточный) аппендицит возникает после перенесенного острого приступа, закончившегося выздоровлением без оперативного вмешательства. В этих случаях, как правило, сохраняются все условия для возникновения повторной атаки заболевания (перегибы отростка, спайки, сращения и другие причины, затрудняющие опорожнение отростка). Если в анамнезе у больного приступы острого аппендицита повторялись, в таких случаях принято говорить о хроническом рецидивирующем аппендиците.

В стадии ремиссии хронического аппендицита клинические проявления болезни минимальные. Больные жалуются на эпизодические тупые, ноющие, не прогрессирующие боли в правой подвздошной области, которые могут возникать спонтанно, при физической нагрузке или после погрешности в диете. При обследовании во время пальпации живота можно выявить легкую болезненность в правой подвздошной области. Никаких признаков острого аппендицита нет. При появлении очередного острого приступа необходимо ставить диагноз острого аппендицита, а не "обострение хронического", поэтому и диагностику, и лечение в этом случае проводят, как при остром аппендиците.

Следует помнить о возможности рецидива приступа острого аппендицита у больных, которым ошибочно выполнили субтотальную аппендэктомию (лапароскопическую или открытым методом). В случае оставления культи отростка длиной 2 см и более в нем может повторно развиваться острое воспаление.

Большинство врачей ставят под сомнение существование первично-хронического аппендицита (т. е. без предшествовавшего острого). Чаще всего неострая боль и болезненность при пальпации в правой подвздошной области бывают обусловлены другими причинами. Поэтому диагноз ставят методом исключения заболеваний других органов, расположенных в животе и грудной клетке. Косвенными признаками хронического аппендицита считают отсутствие заполнения отростка, замедление его опорожнения, деформация, сужения его просвета, дефекты наполнения в его тени (по данным ирригографии) или обнаружение каловых камней, изменения формы отростка и неравномерности его просвета (при УЗИ).

22.3. Опухоли червеобразного отростка

Опухоли, как правило, обнаруживают при аппендэктомии по поводу острого аппендицита, когда они провоцируют окклюзию отростка. Опухоли встречаются у 40 больных на 5000 операций (0,8 % наблюдений). Чаще всего (90 %) обнаруживают карциноидную опухоль. Это медленно растущее новообразование из энтерохромаффинных клеток, продуцирующих серотонин, гистамин, вазоинтестинальный пептид, брадикинин и другие ва-

зоактивные пептиды. Считают, что рост карциноидных опухолей провоцирует гипергастринемия, обусловленная стойким повышением рН в слизистой оболочке антрального отдела желудка на фоне атрофического гастрита.

У большинства больных (60—70 %) карциноидная опухоль имеет размеры менее 2 см и не прорастает серозную оболочку (стадия А и Duce). Прорастание всех слоев стенки отростка наблюдают у 25 % больных (стадия В). При этом увеличивается вероятность метастазов в регионарные лимфатические узлы (стадия С) — 5—10 % наблюдений. У 3—5 % обнаруживают метастазы опухоли в печень (стадия D). В этом случае заболевание проявляется карциноидным синдромом. Он не проявляется приливами крови с окрашиванием лица и шеи в красно-фиолетовый цвет. В ряде случаев наблюдают слезотечение, периорбитальный отек, тахикардию, гипотонию, вздутие живота, понос, бронхоспазм. При карциноидном синдроме развивается фиброз эндокарда с медленным прогрессированием клинической картины трикуспидальной недостаточности и/или стеноза устья легочной артерии.

Предположить диагноз карциноида до операции можно на основании характерной *клинической картины* приливов, увеличения суточной экскреции 5-оксииндолилуксусной кислоты (5-ОИУК) с мочой до 200—300 мг/сут (в норме 5—9 мг/сут), повышения в крови уровня серотонина. Топическая верификация диагноза сложна, поскольку карциноид может развиваться во всех органах, образовавшихся из эмбриональных зачатков головной кишки (бронхи, желудок, поджелудочная железа, тонкая кишка), а также в тератомах яичника и яичка. Однако чаще всего (55 %) карциноид обнаруживают именно в аппендиксе. Эти больные нуждаются в тщательном обследовании (УЗИ, КТ, радиологическое исследование с "октреотидом" — синтетическим аналогом соматостатина, меченым радиоактивным изотопом Tc).

Лечение. На стадии А (нет инвазии в слепую кишку и брыжейку) может быть выполнена аппендэктомия, на стадиях В и С показана правосторонняя гемиколэктомия. Результаты лечения (5-летняя переживаемость): стадия А - 100 %, стадия В - 65 %, стадия С - 25 %, стадия D — 5 %.

Значительно реже, чем карциноид, обнаруживают аденокарциному червеобразного отростка. Рост опухоли происходит преимущественно эндофитно. Раковая опухоль быстро инфильтрирует серозную оболочку, часто дает лимфогенные и имплантационные метастазы в органы малого таза. Метод *лечения* — правосторонняя гемиколэктомия. Пятилетняя выживаемость составляет 60 %.

Мукоцеле аппендикса — ложная опухоль отростка, представляет собой ретенционную кисту, заполненную муцином. Киста образуется в результате хронической окклюзии отростка соединительнотканной стриктурой. Если флора в просвете отростка маловирулентная, то острый аппендицит не развивается, а клетки слизистой оболочки продолжают секретировать слизь до тех пор, пока растяжение и истончение стенки не приведут к нарушению питания глуболежащих слоев. Стенка мукоцеле выстлана кубическим (а не цилиндрическим, как в нормальном отростке) эпителием. Ретенционная киста отростка может достигать больших размеров, и тогда аппендикс принимает колбасовидную или шаровидную форму. Стенка кисты довольно тонкая (несколько миллиметров). Стенка "старой" кисты нередко кальцифицируется. В просвете видны полупрозрачные или белесоватые густые слизеподобные массы. Редко слизь образует мелкие шарики, напоминающие вареное саго ("миксоглобулез").

Лечение мукоцеле заключается в осторожном удалении кисты вместе с отростком. Следует помнить о возможности самопроизвольного посттрав-

матического или ятрогенного (во время операции) разрыва кисты. Излияние содержимого кисты в брюшную полость может привести к имплантации и пролиферации имплантированных на серозных оболочках клеток, содержащихся в слизи ретенционной кисты, к развитию злокачественно протекающего гранулематозно-кистозного воспалительного процесса в брюшной полости.

С течением времени слизеподобная масса накапливается в большом количестве. В результате возникает псевдомиксома брюшной полости. Это заболевание характеризуется образованием и накоплением в ней значительного количества желатинозной, почти прозрачной, желтоватой или зеленоватой массы, достигающей иногда десятков килограммов. У пациентов с псевдомиксомой брюшной полости постепенно увеличивается объем живота, прогрессируют похудание и общая слабость. При объективном исследовании живот остается мягким, безболезненным. Для дифференциальной диагностики целесообразно использовать УЗИ, рентгенологическое и эндоскопическое исследование желудка и кишечника.

Специфического лечения мукоцеле не существует. Удаление слизеподобных масс неэффективно, так как оставшиеся на брюшине клетки снова продуцируют желеподобное содержимое. Болезнь рецидивирует. Чаще всего применяют внутриполостную лучевую терапию (радиоактивными изотопами золота или платины).

Если в стенке мукоцеле образуются папилломатозные разрастания эпителия, такое состояние называют *цистаденомой*. Опухоль не инфильтрирует стенку отростка, не метастазирует, но может рецидивировать после аппендэктомии, а также озлокачествляться, трансформируясь в цистаденокарциному.

Иногда у женщин в отростке можно встретить узелки синюшно-красного или буроватого цвета, иногда с мелкими кистозными полостями. Обычно это очаги висцерального эндометриоза. Заболевание протекает с приступами боли в животе в период менструаций и рецидивными кишечными кровотечениями.

Глава 23. ОБОДОЧНАЯ КИШКА

Толстая кишка (*intestinum grassum*) включает слепую кишку (*caecum*), восходящую ободочную (*colon ascendens*), поперечную ободочную (*colon transversum*), нисходящую ободочную (*colon descendens*), сигмовидную ободочную (*colon sigmoidetum*) и прямую (*rectum*) кишку. Длина ободочной кишки 1–2 м, диаметр 4–6 см. Продольные мышцы кишки концентрируются в виде трех параллельных друг другу лент (свободной, брыжеечной и сальниковой). Ширина каждой из них около 1 см. Они тянутся от места отхождения червеобразного отростка до начальной части прямой кишки, поэтому кишка как бы гофрируется, образуя выпячивания — гаустры. Вдоль свободной и сальниковой мышечных лент располагаются сальниковые отростки (жировые привески). Внутренний (циркулярный) мышечный слой сплошной. Слизистая оболочка толстой кишки в отличие от тонкой кишки не имеет ворсинок. Подслизистая основа представлена рыхлой соединительной тканью, содержащей основную массу сосудов.

Восходящая ободочная кишка расположена мезоперитонеально, но иногда покрыта брюшиной со всех сторон (интраперитонеальное расположение), имея в таком случае короткую брыжейку. В правом подреберье кишка образует печеночный изгиб и переходит в поперечную ободочную кишку длиной 50–60 см. Поперечная ободочная кишка покрыта со всех сторон брюшиной, имеет длинную брыжейку, ее передняя поверхность сращена с большим сальником. В левом подреберье кишка образует левый (селезеночный) изгиб и переходит в нисходящую ободочную кишку, которая обычно расположена мезопери-

тонеально, иногда — интраперитонеально, имея в таком случае короткую брыжейку. Нисходящая ободочная кишка переходит в сигмовидную ободочную кишку, располагающуюся интраперитонеально (на брыжейке).

Кровоснабжение правой половины ободочной кишки осуществляют сосуды, отходящие от верхней брыжеечной артерии: подвздошно-ободочная (а. ileocolica), правая ободочная (а. colica dextra) и средняя ободочная (а. colica media) артерии.

Левая половина ободочной кишки (нисходящая и сигмовидная кишка) снабжается кровью из нижней брыжеечной артерии. Левая ободочная артерия (а. colica sinistra) анастомозирует с ветвью средней ободочной артерии, образуя при этом дугу Риолана. Две-три сигмовидные артерии (аа. sigmoideae) кровоснабжают сигмовидную ободочную кишку.

Отток венозной крови происходит по одноименным с артериями венам в верхнюю и нижнюю брыжеечные вены, которые участвуют в формировании воротной вены (v. porta).

Лимфоотток от ободочной кишки происходит через лимфатические сосуды и узлы, расположенные по ходу артерий, питающих кишку, в лимфатические узлы, лежащие по ходу верхней и нижней брыжеечных артерий.

Иннервацию ободочной кишки осуществляют ветви чревного, верхнего и нижнего брыжеечных сплетений. В формировании указанных нервных сплетений принимают участие симпатические и парасимпатические нервы. Интрамуральный нервный аппарат кишки представлен подслизистым (мейсснерово), межмышечным (ауэрбахово) и подсерозным сплетениями.

Функции ободочной кишки. Ободочная кишка выполняет моторную, всасывательную, выделительную функции. Важнейшими функциями являются: 1) всасывание и рециркуляция некоторых пищевых компонентов; 2) формирование и выведение фекалий. В ободочной кишке происходит всасывание жидкого содержимого, поступающего из тонкой кишки. За 24 ч в нее поступает 1000—1500 мл содержимого, выводится с фекалиями — не более 100—150 мл. Количество жидкости уменьшается в 10 раз, содержимое делается более плотным. В ободочной кишке всасываются вода, электролиты (соли кальция, калия, натрия, магния и др.), глюкоза, жирные кислоты, аминокислоты, жирорастворимые витамины и др. В просвет кишки выделяются ферменты, холестерин, соли тяжелых металлов, происходит ферментация клетчатки. Пектин подвергается полной ферментации, целлюлоза лишь частичной, а лигнин не ферментируется. Важную роль в ферментации выполняет кишечная микрофлора. В кишке содержится более 400 различных аэробных и анаэробных микроорганизмов. Преобладают анаэробы, преимущественно бактероиды и лактобациллы. Соотношение аэробов к анаэробам соответственно равно 1:1000. В 1 мл содержимого кишки насчитывается 10^8 , 10^{12} бактерий. Почти одна треть сухого остатка фекалий состоит из микробных тел. Это необходимо учитывать при оперативных вмешательствах на толстой кишке и паралитической непроходимости, когда в результате ослабления защитного барьера слизистой оболочки кишки создаются благоприятные условия для проникновения токсинов и микроорганизмов в кровь и свободную брюшную полость и ободочная кишка становится источником инфекции. В то же время нормальная кишечная флора обладает в основном ферментативными, витаминсинтезирующими (витамины группы В, С, К) и защитными свойствами.

23.1. Аномалии и пороки развития

Дистопии (аномалии положения) ободочной кишки возникают при нарушениях эмбриогенеза, вследствие чего вся кишка может располагаться в левой или правой половине брюшной полости. Могут увеличиваться в длину все отделы ободочной кишки (долихоколон) или только отдельные участки (долихосигма). В таком случае нарушается моторно-эвакуаторная функция кишки и появляются запоры, метеоризм, боли в животе.

Стенозы и атрезии сигмовидной кишки бывают одиночными и множественными. Они проявляются вскоре после рождения ребенка симптомами непроходимости кишечника и требуют хирургического вмешательства.

Удвоение (дупликация) участка или всей ободочной кишки встречается очень редко.

23.1.1. Болезнь Гиршпрунга (аганглионарный мегаколон)

Болезнь Гиршпрунга (Н. Hirschsprung, 1887) — порок развития левой половины толстой кишки, обусловленный полным отсутствием ганглионар-

ных клеток в межмышечном (ауэрбаховом) и подслизистом (мейсснеровом) сплетениях. Аганглионарный мегаколон по сути дела является нейрогенной формой кишечной непроходимости. Заболевание является врожденной патологией (отмечается в соотношении 1:5000 родившихся детей). Чаще проявляется у детей и подростков, реже у взрослых. Мальчики болеют в 4—5 раз чаще девочек. Болезнь Гиршпрунга имеет семейный характер, обусловленный ненормальным локусом в строении 10 хромосомы. Около 5 % детей с болезнью Гиршпрунга имеют синдром Дауна. Если аганглионарный участок кишки небольшой и локализуется в аноректальном отделе, то симптомы болезни могут появиться в зрелом возрасте. Этот тип болезни называют "болезнь Гиршпрунга взрослых".

Этиология и патогенез. Аганглионарная зона чаще всего начинается от аноректальной линии и в 80—90 % наблюдений распространяется на ректосигмоидный отдел, в 10 % она распространяется до селезеночного изгиба или на всю толстую кишку и дистальный отдел тонкой кишки. Отсутствие парасимпатической иннервации приводит к задержке релаксации внутреннего сфинктера прямой кишки, отмечается также недостаток синтеза оксида азота (NO), вызывающего релаксацию сфинктера. Участок кишки, лишенный интрамуральных нервных ганглиев, постоянно спастически сокращен, не перистальтирует, в результате вышерасположенные отделы кишки, имеющие нормальную иннервацию, расширяются и гипертрофируются, возникает мегаколон.

Патологоанатомическая картина. В аганглионарной зоне отсутствуют нервные клетки. При гистологическом исследовании расширенных отделов толстой кишки находят гипертрофию мышечных волокон одновременно со склерозом и замещением их соединительной тканью. Это приводит к резкому утолщению стенки кишки.

Клиническая картина и диагностика. При коротком аганглионарном сегменте симптомы заболевания легко купируются назначением очистительных клизм и слабительных, при длинном — заболевание может протекать в виде обтурационной непроходимости.

По клиническому течению различают компенсированную (легкую), субкомпенсированную (среднетяжелую) и декомпенсированную (тяжелую) формы. Тяжесть болезни зависит от протяженности аганглионарного участка толстой кишки. При небольшой протяженности аганглионарного участка у детей развивается легкая форма болезни. Хороший уход за ребенком и регулярное опорожнение кишечника с помощью клизм или газоотводных трубок способствуют длительной компенсации. При декомпенсированной форме уже с первых дней жизни болезнь проявляется симптомами низкой толстокишечной непроходимости.

Нарушение пассажа кишечного содержимого и скопление кала в виде "пробки" с первых недель жизни определяют клинические проявления болезни Гиршпрунга, основными симптомами которой являются запоры, вздутие, боли, урчание в животе. Запоры бывают упорными и наблюдаются с момента рождения ребенка или в раннем детском возрасте. Задержка стула может быть длительной — от нескольких дней до нескольких месяцев. Постоянным симптомом болезни является также вздутие живота (метеоризм), достигающее иногда такой степени, что затрудняет дыхание больного. Характерно, что вздутие остается даже после опорожнения кишечника с помощью клизмы. Вследствие запора и вздутия живота появляются боли по всему животу, исчезающие после опорожнения кишечника. Длительная задержка стула может сопровождаться слабостью, тошнотой, рвотой, ухудшением аппетита, у детей развивается анемия, гипотрофия, расширение ребер-

ного угла грудной клетки. Иногда запор сменяется поносом (парадоксальный понос), длящимся несколько дней и приводящим к изнурению, а иногда и коллаптоидному состоянию больного. Понос бывает обусловлен воспалительными изменениями в расширенных петлях кишки, иногда изъязвлением слизистой оболочки, дисбактериозом.

При осмотре выявляют увеличение живота (постоянный метеоризм), иногда можно наблюдать перистальтические сокращения кишки, прощупать плотные каловые массы. При пальцевом исследовании прямой кишки определяют повышение тонуса сфинктера заднего прохода, пустую ампулу спастически сокращенной прямой кишки. При рентгенологическом исследовании в вертикальном положении выявляются раздутые газом петли кишечника, характерные для кишечной непроходимости. Во время колоноскопии из-за спазма прямой кишки вначале ректоскоп продвигается с трудом, а затем он как бы проваливается в расширенную ее часть, которая всегда заполнена каловыми массами и каловыми камнями. Ирригоскопия позволяет выявить зону сужения, ее протяженность и локализацию, протяженность расширенной супрастенотической зоны толстой кишки, диаметр которой обычно составляет 10—15 см. При изучении пассажа бариевой взвеси по пищеварительному тракту выявляют длительный (в течение нескольких суток) задержку взвеси в расширенных отделах толстой кишки.

Трансанальная биопсия прямой кишки позволяет верифицировать диагноз. При гистологическом исследовании биоптата выявляют аганглиоз или резкое уменьшение ганглиев в межмышечном нервном сплетении. Биопсия во время операции особенно ценна для определения уровня резекции пораженного отдела кишки.

При медленном развитии процесса больные довольно долго могут компенсировать его, добываясь опорожнения кишечника с помощью очистительных клизм, и лишь при декомпенсации (уже в зрелом возрасте) возникают показания к хирургическому лечению.

Осложнения. Болезнь Гиршпрунга может осложняться кишечной непроходимостью, воспалением и изъязвлением слизистой оболочки в расширенных отделах толстой кишки, перфорацией кишечника, кровотечением.

Лечение. Консервативное лечение является лишь подготовительным этапом к операции. Оно заключается в мерах, направленных на опорожнение кишечника (диетический режим, слабительные средства, очистительные клизмы, прокинетики — координакс и др.). Кишечная непроходимость, которую не удастся разрешить консервативными мероприятиями, служит показанием к наложению колостомы на проксимальные отделы толстой кишки. Многие специалисты рассматривают колостомию в качестве первого этапа операции (подготовка больного к радикальному хирургическому вмешательству). Хирургическое лечение заключается в удалении аганглионарной зоны и декомпенсированных расширенных отделов толстой кишки с последующим восстановлением проходимости кишечника. У детей наиболее часто применяется операция Дюамеля, Соаве, Свенсона. Послеоперационная летальность в последние годы, как правило, не превышает 2—4 %.

23.1.2. Идиопатический мегаколон

У ряда больных, страдающих хроническим запорами, при рентгенологическом исследовании находят удлинненную и расширенную сигмовидную кишку (долихосигма) либо расширение нисходящей или всей толстой киш-

ки (мегадолихоколон) при отсутствии зоны сужения и нормальной иннервации (по данным биопсии). Отсутствие аганглионарной зоны не позволяет рассматривать эти изменения как аганглионарный мегаколон (болезнь Гиршпрунга). Поэтому этот вид заболевания называют "идиопатический мегаколон". При пальцевом исследовании и ректоскопии зона сужения не определяется, палец и инструмент сразу за анальным каналом попадают в расширенную часть кишки. При рентгенологическом исследовании замедление пассажа контраста наблюдается по всей длине толстой кишки с наиболее длительной задержкой в прямой кишке.

Лечение, как правило, консервативное. Хирургическое лечение применяют при безуспешности консервативного лечения, наличии хронической частичной кишечной непроходимости, выраженном расширении пораженного отдела кишки. Обычно производят резекцию расширенной части кишки.

23.2. Воспалительные заболевания ободочной кишки

23.2.1. Неспецифический язвенный колит

Неспецифический язвенный колит представляет собой диффузный воспалительный процесс в слизистой оболочке прямой и ободочной кишки с развитием язвенно-некротических изменений. Болезнь характеризуется кровавым поносом, который обостряется и прекращается без видимой причины. Язвенный колит и болезнь Крона с эпидемиологической и этиологической точек зрения имеют много общего. В отличие от болезни Крона, однако, при язвенном колите поражается преимущественно слизистая оболочка. Частота язвенного колита почти в два раза выше, чем болезни Крона (около 80 больных на 100 000 населения). У большинства больных болезнь начинается в возрасте 15—30 лет. Язвенный проктит, особенно у пожилых пациентов, встречается значительно чаще, чем тотальный колит. Семейные заболевания регистрируют в 2—5 % наблюдений. Существуют как генетически детерминированные, так и приобретенные формы, связанные с действием отрицательных факторов внешней среды. Чаще заболевают лица европеоидной популяции и жители Востока, нежели негроидной.

Этиология и патогенез. Этиология заболевания изучена недостаточно. Полагают, что инфекция является непрямым триггерным фактором, имеющим связь с изменением и значительным увеличением кишечной микрофлоры в кишечнике. Известна роль аллергии в развитии процесса: исключение из питания пищевых аллергенов (молоко, яйца) приводит к улучшению клинического течения заболевания.

Исследования последних лет убедительно показали, что цитокины являются наиболее важным звеном в регуляции иммунной системы кишечника. Так, при язвенном колите цитокины оказывают иммунорегулирующее и провоспалительное действие, наблюдается повышение уровня провоспалительных (IL-1, TNF, IL-12, IL-6, IL-8) и противовоспалительных (IL-4, IL-10, IL-1ra, IL-11) интерлейкинов. Увеличение концентрации их в крови имеет прямую коррелятивную связь с тяжестью язвенного колита. Одной из важнейших причин возникновения язвенного колита является нарушение баланса между про- и противовоспалительными интерлейками на сторону повышения концентрации провоспалительных. На основе данных о нарушении баланса между про- и противовоспалительными интерлейкинами разрабатывается антицитокиновая терапия. У пациентов с язвенным колитом, рефрак-

терным к стероидной терапии, наблюдается значительное улучшение при лечении клизмами, содержащими противовоспалительный ИЛ-10, отмечены угнетение активности моноцитов (уменьшение секреции провоспалительных цитокинов), тенденция к восстановлению баланса между про- и противовоспалительными цитокинами.

В сыворотке крови больных неспецифическим язвенным колитом можно обнаружить специфические антитела к слизистой оболочке толстой кишки. Такие же антитела обнаруживаются и у здоровых людей. Прямых доказательств роли антител в патогенезе язвенного колита нет, как нет и убедительных доказательств аутоиммунной природы заболевания.

Патологоанатомическая картина. Воспаление первично начинается в слизистой оболочке толстой кишки. Макроскопические изменения в слизистой оболочке зависят от тяжести болезни. При легкой форме отмечаются диффузная гиперемия, эрозии и единичные неглубокие язвы. Процесс локализуется преимущественно в слизистой оболочке прямой кишки. Язвенный колит средней тяжести характеризуется "зернистой" слизистой оболочкой (в виде "бульжной мостовой"), множеством нессливающихся эрозий и язв неправильной формы. На дне язв иногда видны аррозированные сосуды, являющиеся источником кровотечения, на слизистой оболочке — налеты фибрина, гной, слизь. Процесс локализуется преимущественно в левой половине толстой кишки. В слизистой оболочке и подслизистом слое заметны нейтрофильные инфильтраты. При тяжелой форме болезни интенсивное некротизирующее воспаление распространяется на все отделы кишки. Инфильтрация крипт нейтрофилами сопровождается образованием микроскопических абсцессов и изъязвлением слизистой оболочки. При хроническом язвенном колите в поверхностном эпителии могут появляться признаки дисплазии эпителия слизистой оболочки. В связи с этим риск развития рака на протяжении 15—20 лет болезни возрастает. Проникая на большую глубину, язвы могут вызвать перфорацию кишки, массивное кровотечение, которое может потребовать экстренного оперативного вмешательства. Иногда процесс протекает настолько тяжело, что отторгается вся слизистая оболочка.

При гистологическом исследовании обнаруживают атрофию слизистой оболочки, лейкоцитарную инфильтрацию подслизистой основы с образованием микроабсцессов в криптах. При их слиянии возникает изъязвление слизистой оболочки с последующим развитием рубцового фиброза и псевдополипоза.

Неспецифический язвенный колит может поражать изолированно отдельные участки толстой кишки (сегментарное поражение) или локализоваться только в восходящем отделе.

Клиническая картина и диагностика. Клиническая картина зависит от распространенности поражения, клинической формы неспецифического язвенного колита, наличия или отсутствия осложнений. Различают острую скоротечную, хроническую постоянную и хроническую рецидивирующую формы. По тяжести клинических проявлений болезни выделяют тяжелую форму, характерную для обширного поражения толстой кишки, средней тяжести и легкую, проявляющуюся преимущественно поражением только прямой кишки. Ведущие симптомы — диарея и выделение крови (кروавая диарея).

Наиболее тяжело протекает острая форма неспецифического язвенного колита, при которой толстая кишка поражается почти тотально. Она развивается бурно, сопровождается синдромом "токсической мегаколон" (резкое расширение пораженной кишки, нарушение перистальтики). Токсическая

дилатация толстой кишки обусловлена повреждением нервного сплетения в стенке кишки, дистрофией мышечных волокон, электролитными нарушениями, сопровождается нарушением защитного барьера слизистой оболочки, повышением проницаемости стенки кишки по отношению к токсинам и микроорганизмам, что может привести к сепсису и перитониту даже без перфорации стенки толстой кишки. Смерть может наступить в первые дни заболевания (молниеносная форма) или в ближайшие месяцы. Летальность достигает 20 %.

У пациентов отмечаются сильные боли по всему животу, тенезмы, рвота, высокая температура тела. Живот вздут, болезнен при пальпации по ходу толстой кишки. У 10 % больных наблюдается понос до 40 раз в сутки с выделением крови, слизи, гноя. Состояние характеризуется синдромом системной реакции на воспаление: тахикардией, тахипноэ, высоким лейкоцитозом со сдвигом лейкоцитарной формулы влево, высокой СОЭ, снижением уровня гемоглобина, гематокрита, количества эритроцитов. Нарушается водно-электролитный баланс и кислотно-основное состояние, развивается авитаминоз. Быстро наступает значительная потеря массы тела.

Острая форма неспецифического язвенного колита нередко сопровождается тяжелыми осложнениями: массивным кровотечением (5—6 %), токсической дилатацией (2—6 %), реже перфорацией толстой кишки. Кровотечение может быть настолько сильным, что возникают показания к экстренной операции.

У подавляющего большинства больных поражение ограничивается прямой и сигмовидной кишкой. Обычно развивается хроническая рецидивирующая форма неспецифического язвенного колита, характеризующаяся сменой периодов обострений и ремиссий, причем периоды ремиссий могут продолжаться несколько лет.

Обострение заболевания провоцируют эмоциональный стресс, переутомление, погрешность в диете, применение антибиотиков, слабительных средств и др. В периоды обострения клиническая картина напоминает таковую при острой форме процесса. Затем все проявления болезни стихают, патологические выделения постепенно прекращаются. Исчезает понос, уменьшается количество крови, гноя и слизи в испражнениях. Наступает ремиссия заболевания, во время которой больные, как правило, никаких жалоб не предъявляют, однако стул обычно остается неоформленным.

При хронической непрерывной форме неспецифический язвенный колит, начавшись остро или исподволь, без ремиссий, медленно, но неуклонно прогрессирует.

Для любой формы неспецифического язвенного колита характерны кровавый понос, анемия, боли в животе, повышение температуры в период обострения. Среди других внекишечных проявлений заболевания отмечают артриты и артралгии, остеопороз, узловатую эритему, увеит, афтозный стоматит, склерозирующий холангит, замедление роста и полового созревания. Тяжелое течение процесса сопровождается гипоальбуминемией, повышением уровня р- и у- глобулинов. Большие потери жидкости и электролитов вследствие поноса приводят к нарушениям водно-электролитного баланса, обезвоживанию и гипокалиемии.

Диагностика заболевания основана на оценке данных анамнеза, жалоб больного, результатов ирригграфии, колоноскопии, биопсии. Характерными рентгенологическими признаками считают неровность и зернистость слизистой оболочки, псевдополипоз, изъязвления, отсутствие гаустрации, укорочение кишки, сужение ее просвета и отсутствие контрастного вещества в пораженном участке кишечника. Эндоскопическая картина определя-

ется стадией процесса — от гиперемии, отечности и зернистости слизистой оболочки (в виде "булыжной мостовой") до обширных зон изъязвлений, псевдополипоза, наличия гноя и крови в просвете кишки.

Неспецифический язвенный колит относят к предраковым заболеваниям.

Дифференциальная диагностика. Неспецифический язвенный колит дифференцируют от дизентерии (бактериологические и серологические исследования), проктита, болезни Крона.

Лечение. Консервативное лечение неспецифического язвенного колита включает диету с преобладанием белков, ограничением количества углеводов, исключением молока; назначают десенсибилизирующие средства и антигистаминные препараты; витамины (А, Е, С, К, группы В). Хорошие результаты дает лечение сульфасалазином и его аналогами, обладающими антибактериальными и иммуносупрессивными свойствами. Одновременно назначают кортикостероидные гормоны (преднизолон, гидрокортизон, дексаметазон): преднизолон внутрь по 20—40 мг в день и в виде микроклизм (по 20 мг два раза в день), при тяжелой форме — внутривенно. Назначают парентеральное питание, инфузионную терапию для корригирования потерь воды, электролитов, восстановления кислотно-основного состояния. При снижении гемоглобина до 100 г/л показано переливание компонентов крови. Иммуносупрессоры (азатиоприн, циклоспорин и др.) применяют в случаях гормональной резистентности для уменьшения доз кортикостероидов, а также для снижения вероятности рецидива заболевания.

Хирургическое лечение показано при развитии осложнений, угрожающих жизни больного (профузное кровотечение, перфорация кишки, токсическая дилатация). При тяжелой форме болезни операция показана, если интенсивное лечение в течение 5 дней не принесло успеха. Показания к хирургическому лечению возникают также при непрерывном или часто обостряющемся течении заболевания, не купирующемся консервативными мероприятиями.

Основная цель оперативного лечения — удаление пораженной части толстой кишки. При тотальном поражении наиболее радикальной операцией является колопроктэктомия. Раньше операцию завершали илеостомой по Brooke. В этом случае из илеостомы непрерывно выделяется кишечное содержимое, больной должен постоянно носить калоприемник, испытывать ограничения в семейной и социальной жизни. Многие отказываются от этого типа операции, да и у хирургов она не вызывает энтузиазма. Для устранения этого недостатка Коек (1969, 1973) предложил удерживающую илеостомию с формированием резервуара из соединенных анастомозами нескольких петель подвздошной кишки. В этом случае тонкокишечное содержимое удерживается некоторое время в созданном резервуаре, что позволяет обходиться без калоприемника. Недостатком операции является большое число осложнений.

Ravitch и Sabiston (1947) предложили производить сфинктерсохраняющую операцию. Для этого производят резекцию пораженной кишки с сохранением небольшой культи прямой кишки и анального сфинктера. Пораженную слизистую оболочку культи прямой кишки иссекают до анального сфинктера, т. е. удаляют всю воспаленную слизистую оболочку. Подвздошную кишку низводят через демукозированную культю и накладывают эндо-ректальный илеоанальный анастомоз. Преимуществом операции является радикальность иссечения пораженной кишки, сохранение парасимпатической иннервации мочевого пузыря и гениталий, сохранение сфинктера, функции мочевого пузыря и половой функции, избавление от илеостомы. Для того чтобы избежать частого жидкого стула (недостаток операции), формируют резервуар из петель тонкой кишки, а затем накладывают илеоанальный анастомоз.

Если позволяет общее состояние пациента, то применяют одномоментную резекцию пораженной толстой кишки с сохранением части прямой кишки и формированием илеоректоанастомоза. Однако операция является недостаточно радикальной — сохраняется пораженная слизистая оболочка в культе прямой кишки, где изъязвления наблюдаются наиболее часто. После операции для ликвидации воспаления необходимо продолжать лечение медикаментозными средствами.

Операцию проктоколэктомии выполняют одномоментно, если позволяет состояние пациента, или в 2—3 этапа. В этом случае сначала накладывают илеостому и проводят интенсивное медикаментозное лечение. После улучшения состояния пациента, спустя 3—6 мес, производят проктоколэктомии с применением одного из вариантов формирования илеостомы (по Brooke или с резервуаром по Коэк).

В последние годы применяют субтотальную резекцию пораженной кишки с выведением илеостомы и сигмостомы [Федоров В.Д., 1982], что позволяет резко уменьшить интоксикацию. Сохраненную часть сигмовидной и прямой кишки подвергают интенсивному системному и местному лечению. После стихания воспаления в слизистой оболочке сохраненной части сигмовидной и прямой кишки производят восстановительную операцию с наложением илеосигмоанастомоза или илеоректоанастомоза. Этот тип операции сохраняет резервуарную функцию и анальный сфинктер. Однако при операции недостаточно радикально иссекаются воспаленные отделы кишечника, в которых часто наблюдаются наиболее выраженные изменения слизистой оболочки (прямая и сигмовидная кишка), опасность рецидива болезни.

При сегментарном язвенном колите иссекают только пораженный сегмент кишки с наложением анастомоза конец в конец. Проктэктомии производят преимущественно при массивных кровотечениях из прямой кишки.

Международный опыт лечения язвенного колита показал преимущество колопроктэктомии с формированием одного из вариантов илеоанального анастомоза. Более 90 % оперированных довольны результатами этой операции. Качество жизни удовлетворяет пациентов, так как они испытывают лишь незначительные ограничения в повседневной жизни.

Несомненно, наиболее радикальной операцией является колопроктэктомия, но при этом возникает вопрос, почему в одних клиниках этим способом лечат почти половину поступивших больных, в других — не более 10 %. Разница в частоте радикальных операций объясняется недостаточной квалификацией, неполной осведомленностью и энтузиазмом хирургов в лечении этого тяжелейшего заболевания. Больных с тяжелым язвенным колитом необходимо концентрировать в специализированных отделениях, где имеются искусный персонал и условия для интенсивной терапии.

Болезнь Крона поражает преимущественно подвздошную кишку, имеет много общего с язвенным колитом в патогенезе и течении болезни (см. "Тонкая кишка").

23.3. Дивертикулы и дивертикулез

Дивертикулы ободочной кишки могут быть истинными и ложными. Истинный дивертикул представляет собой грыжеподобное выпячивание всех слоев стенки кишки размером от нескольких миллиметров до нескольких сантиметров. Истинные дивертикулы встречаются редко; они являются врожденными. При ложных дивертикулах через дефект в мышечной оболочке

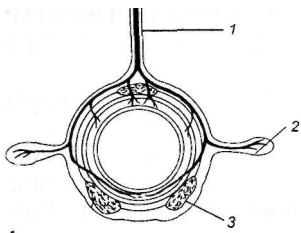
кишки выпячивается только слизистый и подслизистый слои, покрытые снаружи серозной оболочкой. Дивертикулы бывают одиночными (дивертикул) и множественными (дивертикулез).

Обычно дивертикулезом называют множественные ложные дивертикулы. Дивертикулез встречается более чем у 50 % лиц старше 40 лет. С возрастом заболеваемость возрастает. У женщин дивертикулез встречается с такой же частотой, как у мужчин. Заболеваемость дивертикулезом в XX столетии значительно возросла. По данным аутопсии, в 1910 г. дивертикулез был обнаружен у 5 %, а в 1970 — уже у 40 %. Это объясняется, с одной стороны, лучшим распознаванием дивертикулеза, с другой — изменением условий жизни и питания. У жителей Европы и США дивертикулез локализуется в левой половине толстой кишки, а у жителей Азии — в правой. Следовательно, возникновение дивертикулеза связано не только с характером питания, но и с другими факторами.

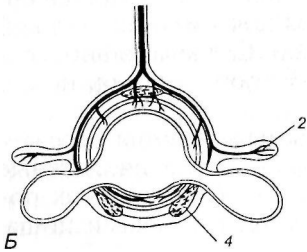
Этиология и патогенез. Врожденные дивертикулы развиваются вследствие нарушений, возникающих в период эмбрионального развития. Ложные дивертикулы (дивертикулез) являются приобретенными. Причиной их появления могут быть многие факторы: бедная клетчаткой и шлаками пища, вызывающая запоры и повышение давления в толстой кишке, особенно в сигме и нисходящем отделе; наличие отверстий в местах, где сосуды проникают в стенки кишки; воспалительные процессы в кишке, ослабляющие ее стенку; возраст, гиподинамия, механический фактор. Недостаток растительной, богатой клетчаткой пищи является наиболее важным фактором, оказывающим влияние на перистальтическую активность толстой кишки, находящуюся под контролем миогенных, нервных и гормональных воздействий. Моторная функция толстой кишки — сложный процесс, предназначенный для продвижения фекалий в дистальном направлении, всасывания воды, электролитов и ряда других компонентов пищи.

У пациентов с дивертикулезом наблюдается избыточная сократительная способность мышечной оболочки на пищевые и гормональные воздействия, способствующая повышению давления в просвете кишки, особенно в нисходящем отделе и сигме. Усиленные сокращения приводят к гипертрофии мышечной оболочки кишки. Продвижение фекалий осуществляется координированными сегментарными сокращениями, которые разделяют просвет толстой кишки на камеры. Сокращение камеры вызывает повышение давления в ней, способствующее проталкиванию содержимого в следующую открытую, свободную камеру. После опорожнения давление в камере снижается. Аналогичный процесс происходит в следующей камере данного сегмента кишки. Таким образом, один конец камеры остается открытым, поэтому фекалии продвигаются в дистальном направлении. Если дистальный конец камеры оказывается временно закрытым в связи с нарушением моторики кишки, то давление в камере понижается за счет перемещения содержимого в проксимальном направлении. Если некоторые камеры в данном сегменте оказываются закрытыми с обоих концов, то сокращения сегмента кишки становятся смешивающими, а не пропульсивными, давление в камере резко возрастает, достигает 90 мм рт.ст. и более. Высокое давление в просвете предрасполагает к выпячиванию слизистой оболочки и подслизистого слоя через слабые участки стенки кишки, подобно выпячиванию грыжи. Такими участками обычно являются места, через которые сосуды проникают в стенку кишки. В результате продолжительного функционирования этого механизма возникает дивертикулез (рис. 23.1).

Патологоанатомическая картина. Дивертикул представляет собой выпячивание стенки кишки, имеющее шейку длиной 3—5 мм и тело диаметром



А



Б

Рис. 23.1. Формирование дивертикула. А. Нормальная ободочная кишка в поперечном сечении. В. Положение дивертикулов по отношению к продольным мышечным лентам (тенниям) и пенетрирующим кишечную стенку кровеносным сосудам.

1 — брыжейка и сосуды, питающие кишку; 2 — жировые подвески к сосудам; 3 — тениа; 4 — дивертикулы.

0,5—1,5 см. Наиболее часто дивертикулы располагаются в сигмовидной ободочной кишке и левой половине ободочной кишки (70—85 %). По мере увеличения дивертикула его стенки истончаются, слизистая оболочка атрофируется, создаются условия для перфорации и других осложнений. В дивертикуле из-за застоя кала образуются эрозии, язвы, развивается воспалительный процесс (дивертикулит).

Клиническая картина и диагностика. Принято выделять 3 основные клинические формы дивертикулеза: 1) дивертикулез без клинических проявлений, случайно выявляемый при исследовании кишечника при диспансерном осмотре; 2) дивертикулез с клиническими проявлениями; 3) дивертикулез, сопровождающийся осложнениями (дивертикулит, параколические абсцессы, внутренние и наружные свищи, перфорация, кровотечение) (рис. 23.2).

С развитием дивертикулита (у 10—20 % больных) появляются боли в левом нижнем квадранте живота, усиливающиеся при пальпации. Обычно прощупывается спастически сокращенная болезненная кишка. При более выраженном дивертикулите наблюдается неустойчивый стул (смена запоров поносами), снижается аппетит, появляется тошнота, изредка рвота. При этом воспаление сопровождается довольно интенсивными болями в животе, повышением температуры тела, лейкоцитозом. Пальпация живота в зоне поражения вызывает резкую боль, умеренное напряжение мышц.

Клиническая картина дивертикулита поперечной ободочной кишки может напоминать язвенную болезнь желудка и двенадцатиперстной кишки, а дивертикулита восходящей ободочной кишки — острый аппендицит. При перфорации дивертикула в свободную брюшную полость развивается перитонит, при перфорации в забрюшинную клетчатку — флегмона, при перфорации в клетчатку, расположенную между листками брыжейки толстой кишки, — параколический абсцесс. Гнойные осложнения проявляются своими им симптомами.

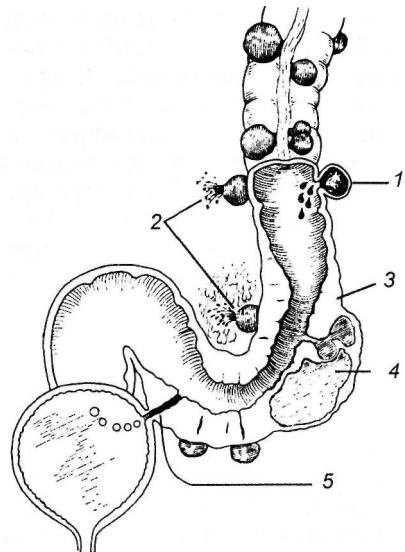


Рис. 23.2. Осложнения дивертикула.

1 — кровотечение; 2 — перфорация; 3 — стриктура, непроходимость; 4 — абсцесс; 5 — коловезикальная фистула (по Цоллингеру).

Другим осложнением дивертикулита являются формирующиеся в замкнутой полости дивертикула абсцессы. Прорыв абсцесса в кишку ведет к выздоровлению. При прорыве абсцесса в брюшную полость развивается перитонит, при прорыве в подпаявшийся полый орган — внутренний свищ. Чаще всего свищи возникают между петлями кишки, мочевым пузырем и влагалищем. Возможно возникновение наружных свищей. Пузырно-кишечные свищи, проявляющиеся пиурией, выделением газа или частиц кала при мочеиспускании, обычно образуются у мужчин.

Кровотечение наблюдается у 3–5 % больных дивертикулезом толстой кишки, возникает внезапно, нередко бывает профузным и проявляется как общими симптомами кровопотери (слабость, головокружение, бледность, тахикардия и др.), так и примесью малоизмененной крови в кале (в зависимости от локализации дивертикула). Механизм этого осложнения заключается в аррозии артериального сосуда, расположенного у шейки дивертикула. Длительно существующий дивертикулит ведет к спаечному процессу, следствием которого нередко является непроходимость кишечника.

Диагностика дивертикулеза основывается на данных анамнеза, результатах рентгенологического и колоноскопического исследований. На рентгенограммах, полученных во время ирригоскопии, бывают отчетливо видны выпячивания небольших размеров, выходящие за пределы наружного контура кишки. Они хорошо заметны после опорожнения кишки и раздувания ее воздухом. При колоноскопии ощущается некоторое препятствие при продвижении инструмента через пораженный дивертикулезом сегмент кишки, обусловленное спазмом и гипертрофией стенки. Можно увидеть устья дивертикулов, воспалительные изменения слизистой оболочки в зоне их расположения. Следует помнить, что грубое колоноскопическое и рентгенологическое исследования опасны в связи с возможностью перфорации дивертикула.

Лечение. Консервативное лечение включает диету, богатую растительной клетчаткой, спазмолитики, прокинетики (цизаприд, метеоспазмил и др.). Следует воздерживаться от назначения слабительных средств, так как можно вызвать повышение давления в кишке. Больные с острым дивертикулитом, сопровождающимся высокой температурой тела и другими признаками синдрома системной реакции на воспаление, подлежат госпитализации. В этих случаях назначают антибиотики (сочетание цефалоспоринового поколения, метронидазола и гентамицина или другого препарата из группы аминогликозидов), инфузионную терапию для коррекции водно-электролитных нарушений и дезинтоксикации. В качестве послабляющего при запорах рекомендуется использовать лактулозу (нормазе) по 30 мл ежедневно.

Хирургическое лечение проводят при перфорации дивертикула, непроходимости кишечника, внутренних свищах, массивном кровотечении, тяжелом дивертикулезе с частыми эпизодами дивертикулита при безуспешности консервативного лечения. При дивертикулите толстой кишки удаляют пораженный участок кишки (гемиколэктомия, резекция сигмовидной ободочной кишки). Для снижения внутрикишечного давления целесообразно сочетать эти операции с миотомией ободочной кишки.

Хирургическому лечению подлежат до 30 % больных с кровотечением (промывается кровоточащий сосуд, инвагинируется дивертикул в просвет кишки, если это удается технически). Смертность при экстренных операциях достигает 20 %.

23.4. Доброкачественные опухоли

23.4.1. Полипы и полипоз

Полипы относят к доброкачественным новообразованиям, исходящим из эпителия, они склонны к малигнизации. Полипы обнаруживают у 10—12 % проктологических больных, а среди лиц, которым при профилактическом осмотре выполняют колоноскопию, — у 2—4 %. Мужчины заболевают в 2—3 раза чаще, чем женщины.

Полипы могут быть одиночными и множественными. Обычно их диаметр равен 0,5—2 см, но изредка они достигают 3—5 см и более. Полипы имеют ножку и свисают в просвет кишки, реже расположены на широком основании. Выделяют ювенильные, гиперпластические, аденоматозные (железистые), ворсинчатые полипы, ворсинчатые опухоли, а также множественный полипоз толстой кишки (истинный и вторичный).

Ювенильные полипы наблюдаются преимущественно у детей. Чаще поражается слизистая оболочка прямой кишки. Макроскопически полипы имеют вид виноградной грозди, обладающей ножкой, поверхность их гладкая, окраска более интенсивная по сравнению с окружающей неизмененной слизистой оболочкой. Они являются характерными железисто-кистозными образованиями, в которых строма преобладает над железистыми элементами. Как правило, ювенильные полипы не малигнизируются.

Гиперпластические (метапластические) полипы — мелкие (2—4 мм) образования, чаще имеют форму конуса. В них сохраняется нормальное строение слизистой оболочки кишки с правильным строением и ориентацией желез при значительном увеличении их числа, за счет чего и создается впечатление об утолщении слизистой оболочки в виде полипа. Малигнизируются очень редко.

Аденоматозные (железистые) полипы наблюдаются наиболее часто (90 %). Аденоматозный полип имеет вид опухоли с гладкой поверхностью, округлой формы, располагается на ножке на широком основании, представляет собой участок гиперплазии слизистой оболочки, построен из разнообразных по форме желез, нередко кистозно-расширенных, выстланных цилиндрическим эпителием. Эти полипы часто малигнизируются при размерах более 2 см — в 50 % случаев (чем больше размеры полипа, тем чаще выявляют малигнизацию).

Ворсинчатый полип (аденопапиллома) имеет дольчатое строение, бархатистую поверхность, покрыт тонкими нежными ворсинками.

Ворсинчатая опухоль выступает в просвет кишки, расположена на широком основании (узловая форма). Одной из разновидностей ворсинчатых опухолей является стелющаяся, ковровая форма, при которой опухолевого узла нет. В таком случае процесс распространяется по поверхности слизистой оболочки, занимая иногда довольно большую площадь по всей окружности кишки, и проявляется ворсинчатыми или мелкодольчатыми разрастаниями. Размеры ворсинчатых опухолей — 1,5—5 см. Склонность к малигнизации ворсинчатых опухолей очень большая (до 90 %). Среди всех новообразований толстой кишки они составляют около 5 %. Наиболее часто ворсинчатые опухоли локализируются в прямой и сигмовидной ободочной кишке.

Клинически ворсинчатые опухоли толстой кишки проявляются выделением слизи при дефекации, причем количество слизи может быть значительным и достигать 1—1,5 л в сутки, что приводит к водно-электролитным расстройствам. Вследствие легкой ранимости ворсин опухоли почти у всех больных возникает кровотечение. К другим симптомам заболевания относят боли в животе, запор, понос, кишечный дискомфорт.

При одиночных полипах симптоматика иногда отсутствует или они являются причиной жалоб больных на выделение крови и слизи из прямой кишки, боли в животе, запор, понос, кишечный дискомфорт. Эти симптомы не являются патогномичными для полипов, поэтому для выявления их необходимы пальцевое исследование прямой кишки, ректороманоскопия, колоноскопия, ирригография. Биопсия необходима для определения гистологической структуры образования, выявления атипичных клеток и малигнизации.

Множественный полипоз толстой кишки бывает врожденным, семейным и вторичным (как результат других поражений толстой кишки, например колита). Частота малигнизации при полипозе достигает 70—100 %, т. е. он является облигатным предраком. Врожденный семейный полипоз передается по наследству, поражая нескольких членов семьи. Заболевание обычно выявляют у детей и людей молодого возраста. Полипы могут локализоваться на всем протяжении желудочно-кишечного тракта. Частота малигнизации приближается к 100 %.

Сочетание множественного полипоза толстой кишки с доброкачественными опухолями мягких тканей и костей называют синдромом Гарднера [Gardner E. J., 1951]. Сочетание полипоза пищеварительного тракта с пигментными пятнами на слизистой оболочке щек, вокруг рта и на коже ладоней называют синдромом Пейтца—Егерса—Турена [Peutz L. A., 1921; Touraine A., 1941; Eghers H., 1949]. В детском возрасте он протекает бессимптомно.

Для множественного полипоза толстой кишки характерны боли в животе без четкой локализации, понос, выделение крови и слизи с калом, похудание, анемия. Диагностику заболевания проводят на основании клинических симптомов и анамнестических данных. Наиболее информативно инструментальное исследование: колоноскопия с биопсией, ирригография.

Лечение. Выбор метода лечения полипов и множественного полипоза толстой кишки должен быть индивидуализирован. Одиночные полипы удаляют электрокоагуляцией через ректо- или колоноскоп. Электрокоагуляция допустима и для удаления ворсинчатых опухолей с хорошо выраженной ножкой при отсутствии малигнизации.

При малигнизации ворсинчатой опухоли выполняют радикальную операцию, объем которой определяется локализацией опухоли (право- или левосторонняя гемиколэктомия, резекция сигмовидной ободочной кишки). При клеточной атипии верхушки полипа без инвазии мышечной пластинки слизистой оболочки радикальной операцией является клиновидное иссечение стенки кишки в зоне полипа.

При врожденном семейном полипозе толстой кишки выполняют субтотальную колэктомию с наложением илеоректального или илеосигмовидного анастомоза. При локализации множественных полипов на ограниченном участке производят резекцию пораженного отдела кишки.

23.5. Злокачественные опухоли

23.5.1. Рак ободочной кишки

Рак ободочной кишки занимает одно из первых мест в структуре онкологических заболеваний. Заболевание поражает одинаково часто мужчин и женщин, обычно в возрасте 50—75 лет. Частота заболевания наиболее высока в развитых странах Северной Америки, Австралии, Новой Зеландии,

занимает промежуточное место в странах Европы и низка — в регионах Азии, Южной Америки и тропической Африки. В России заболевание встречается с частотой 17 наблюдений на 100 000 населения. Ежегодно выявляют около 25 000 новых случаев заболевания (в США — более 130 000).

К факторам повышенного риска развития рака толстой кишки относят диету с высоким содержанием жира и низким содержанием растительных волокон (целлюлозы), возраст старше 40 лет, аденомы и рак толстой кишки в анамнезе, наличие прямых родственников с колоректальным раком, полипы и полипозные синдромы (Гарднера, Пейтца—Егерса—Турена, семейный ювенильный полипоз), болезнь Крона, неспецифический язвенный колит и др.

Патологоанатомическая картина. Наиболее часто рак развивается в сигмовидной ободочной (50 %) и слепой (15 %) кишке, реже — в остальных отделах (восходящая ободочная кишка — 12 %, правый изгиб — 8 %, поперечная ободочная кишка — 5 %, левый изгиб — 5 %, нисходящая ободочная кишка — 5 %).

Рак ободочной кишки возникает в слизистой оболочке, затем прорастает все слои кишечной стенки и выходит за ее пределы, инфильтрирует окружающие органы и ткани. Опухоль распространяется вдоль кишечной стенки незначительно. За пределами видимых граней, даже при эндофитном раке, она выявляется на расстоянии не более чем 4—5 см, чаще 1—2 см.

Экзофитные формы рака встречаются чаще в правой половине ободочной кишки, бывают узловыми, полипообразными и ворсинчато-папиллярными; опухоль растет в просвет кишки. Эндофитные опухоли встречаются чаще в левой половине ободочной кишки. Они бывают блюдцеобразными и диффузно-инфильтративными, в последнем случае нередко циркулярно охватывают кишку и суживают ее просвет.

Большинство злокачественных опухолей ободочной кишки имеет строение аденокарциномы (примерно у 90 % больных), реже — слизистой аденокарциномы (слизистого рака), перстневидно-клеточного рака (мукоцеллюлярного рака), плоскоклеточного (ороговевающего и неороговевающего) и недифференцированного рака.

Специфической особенностью рака ободочной кишки является довольно длительное местное распространение опухоли (включая прорастание в окружающие органы и ткани) при отсутствии метастазирования в регионарные лимфатические узлы, которое может появиться довольно поздно.

Метастазирование происходит лимфогенным (30 %), гематогенным (50 %) и имплантационным (20 %) путем. Метастазы чаще всего возникают в печени, реже — в легких, костях, поджелудочной железе.

Международная классификация рака ободочной кишки

T — первичная опухоль

TX — недостаточно данных для оценки первичной опухоли

TO — нет данных за наличие первичной опухоли

T_s — рак *in situ*: интраэпителиальная опухоль или опухоль с инвазией собственной пластинки

T1 — опухоль прорастает подслизистую основу

T2 — опухоль прорастает в мышечный слой

T3 — опухоль прорастает мышечный слой и подсерозную основу или окружающие ткани неперитонизированных участков кишки

T4 — опухоль прорастает висцеральную брюшину и/или распространяется на соседние органы и анатомические структуры

N — регионарные лимфатические узлы

NX — недостаточно данных для оценки регионарных лимфатических узлов

N0 — нет метастазов в регионарные лимфатические узлы

N1 — метастазы в 1–3 регионарных лимфатических узлах

N2 — метастазы в 4 и более регионарных лимфатических узлах

K регионарным относят параколические и параректальные лимфатические узлы, а также лимфатические узлы, расположенные вдоль *a. ileocolica*, *a. colica dextra*, *a. colica media*, *a. colica sinistra*, *a. mesenterica inferior*, *a. rectalis superior*, *a. iliaca interna*.

M — отдаленные метастазы

MX — недостаточно данных для определения отдаленных метастазов

M0 — нет отдаленных метастазов

M1 — имеются отдаленные метастазы

Учитывается также гистопатологическое строение опухоли. Различают хорошо дифференцированные, умеренно или малодифференцированные, недифференцированные и опухоли, степень дифференцировки которых не может быть определена.

Клиническая группировка по стадиям

Стадия 0 — интраэпителиальная опухоль, поражена только слизистая оболочка без признаков инфильтративного роста (*Tis carcinoma in situ*), без метастазов.

Стадия I — небольшая опухоль (*T1, T2*), локализирующаяся в толще слизистой и подслизистой оболочек без регионарных и отдаленных метастазов (*N0, M0*).

Стадия II — опухоль, занимающая не более полуокружности кишечной стенки (*T3, T4*), не выходящая за ее пределы и не переходящая на соседние органы (*N0, M0*) (возможны единичные метастазы в лимфатические узлы).

Стадия III — опухоль занимает более полуокружности стенки кишки, прорастает всю толщу стенки, распространяется на брюшину соседних органов (любое *T* (без метастазов) *N0*) или любое *T* с множественными метастазами в лимфатические узлы (*N1, N2*), без отдаленных метастазов (*M0*).

Стадия IV — большая опухоль (любое *T*), прорастающая в соседние органы с множественными регионарными метастазами (любое *N*), с отдаленными метастазами (*M1*).

Клиническая картина и диагностика. Клинические проявления зависят от локализации опухоли, ее типа, роста, размеров, стадии развития, наличия осложнений. Ранние формы рака протекают бессимптомно и выявляются при колоноскопии по поводу других заболеваний или при диспансерном исследовании. Большинство больных обращаются к врачу по поводу появления следов крови в кале, выделения слизи, внезапно появившихся запоров, уменьшения калибра каловых масс, желудочно-кишечного дискомфорта, болевых ощущений, ухудшения общего состояния.

При опухолях правой половины толстой кишки рано возникают общие симптомы — недомогание, слабость, умеренно выраженная анемия, тупые боли в правой половине живота. Нередко в сравнительно ранней стадии пальпируется опухоль.

Для опухолей левой половины характерны частые запоры, испражнения в виде овечьего кала со следами крови на его поверхности, признаки частичной кишечной непроходимости (метеоризм, вздутие живота, урчание, схваткообразные боли на фоне постоянных тупых болей).

Боли в животе отмечают у 80—90 % больных, особенно часто — при локализации опухоли в правой половине ободочной кишки. Они связаны с воспалительным процессом в зоне распадающейся опухоли и переходом его на брюшину, они могут быть незначительными (тупыми, тянущими), но при развитии непроходимости кишечника становятся очень интенсивными, схваткообразными.

Кишечная диспепсия проявляется потерей аппетита, отрыжкой, тошнотой, чувством тяжести в эпигастральной области. Кишечные расстройства бывают вызваны воспалительными изменениями в стенке кишки, нарушениями ее моторики и сужением просвета. Они проявляются запорами, поносами, их чередованием, урчанием в животе и его вздутием. При резком сужении просвета кишки развивается обтурационная непроходимость кишечника (частичная или полная).

Патологические выделения (примесь крови, гноя, слизи в кале) отмечаются у 40—50 % больных. Кровь в кале появляется в результате распада опухоли и развития сопутствующего колита.

Нарушение общего состояния (похудание, лихорадка, повышенная утомляемость, слабость, анемия) связано с интоксикацией и особенно выражено при раке правой половины ободочной кишки.

У некоторых больных единственным симптомом заболевания является пальпируемая опухоль (чаще при опухолях правой половины ободочной кишки).

Выделяют шесть форм клинического течения рака ободочной кишки: токсико-анемическую, энтероколитическую, диспепсическую, обтурационную, псевдовоспалительную, опухолевую (атипическую).

Токсико-анемическая форма проявляется слабостью, повышенной утомляемостью, субфебрильной температурой тела, бледностью кожных покровов вследствие анемии. Прогрессирующая анемия — основное проявление развивающегося патологического процесса. Больных иногда длительное время обследуют для выявления ее причины, и лишь возникающие кишечные расстройства наводят врача на мысль о раковой опухоли ободочной кишки.

Энтероколитическая форма заболевания характеризуется выраженными кишечными расстройствами: вздутием живота, урчанием, чувством распирания, запором, поносом. Возникают тупые ноющие боли в животе. В кале обычно имеется примесь крови и слизи. Клиническая картина энтероколитической формы рака ободочной кишки нередко сходна с таковой при колите, энтерите, дизентерии, что является причиной диагностических ошибок.

Диспепсическая форма рака проявляется потерей аппетита, тошнотой, отрыжкой, рвотой, чувством тяжести и вздутием в эпигастральной области, болями в верхней половине живота. Все эти симптомы могут наблюдаться при многих заболеваниях органов брюшной полости и не являются строго специфичными для этой формы рака.

Ведущим симптомом обтурационной формы рака является кишечная непроходимость. Возникают приступообразные боли, урчание в животе, вздутие, чувство распирания, неотхождение кала и газов. Вначале эти симптомы самостоятельно проходят, эпизодически повторяясь (частичная непроходимость кишечника). По мере нарастания обтурации просвета кишки развивается острая непроходимость кишечника, при которой необходимо экстренное хирургическое вмешательство.

Псевдовоспалительная форма заболевания характеризуется болями в животе и повышением температура тела. Кишечные расстрой-

ства выражены слабо. В анализе крови выявляют лейкоцитоз, повышение СОЭ.

При опухолевидной форме рака опухоль в животе обнаруживает сам больной или врач при обследовании больного. При этом других проявлений заболевания нет или они выражены очень слабо.

Нередко клинические проявления заболевания соответствуют нескольким формам рака ободочной кишки. Однако для рака правой ее половины более характерны токсико-анемическая, энтероколитическая, псевдовоспалительная и опухолевая формы, а для рака левой половины — obturационная.

Диагностика основывается на тщательной оценке анамнестических данных, жалоб больного, результатах физикального и специальных методов исследования.

Следует придавать большое значение диспепсическим явлениям, жалобам на тупые боли в животе, кишечным расстройствам и всегда выяснять их причины. При осмотре больного нередко обращают на себя внимание бледность кожных покровов, похудание. Пальпацию живота нужно проводить целенаправленно в различных положениях тела больного (стоя, лежа на спине, на правом и левом боку). Пальпация живота у 20 % больных позволяет выявить опухоль, определить ее размеры, подвижность.

При перкуссии живота устанавливают наличие или отсутствие свободной жидкости в брюшной полости (асцита), увеличение печени. В известной мере этим и определяют операбельность больного.

Пальцевое исследование прямой кишки позволяет выявить метастазы в клетчатке малого таза, исключить наличие второй опухоли в прямой кишке (синхронный рак).

Рентгенологическое исследование должно включать ирригографию толстой кишки с двойным контрастированием, при котором в кишку вводят воздух после опорожнения ее от бариевой взвеси. Исследование позволяет выявить степень сужения просвета кишки, локализацию опухоли, ее размеры, наличие изъязвления.

Ценным методом диагностики является колоноскопия, при которой можно не только выявить опухоль, расположенную на любом участке толстой кишки, но и взять биопсию для морфологической верификации диагноза.

Рентгенологическое и колоноскопическое исследования дополняют друг друга и позволяют получить наиболее полную информацию о заболевании. Дополнительными методами исследования, направленными на выявление метастазов, являются УЗИ (при необходимости сочетается с тонкоигольной аспирационной биопсией печени), лапароскопия, компьютерная томография.

В группе больных повышенного риска развития колоректального рака необходимо проведение скрининговых исследований. Используют тест на скрытую в кале кровь, определение карциноэмбрионального антигена, проводят генетическое тестирование, выполняют колоноскопию.

Осложнения. Наиболее частыми осложнениями являются непроходимость кишечника, воспаление в окружающих опухоль тканях и перфорация опухоли, кишечные кровотечения, свищи между ободочной кишкой и соседними органами.

Непроходимость кишечника чаще является следствием obturации просвета кишки опухолью. Она возникает у 10—15 % больных. Изредка непроходимость кишечника может быть вызвана инвагинацией кишки при экзофитно растущей опухоли, заворотом петли кишки, пораженной опухолью.

При локализации опухоли в левой половине ободочной кишки или в сиг-

мовидной кишке непроходимость возникает в 2—3 раза чаще, чем при ее локализации в правой половине ободочной кишки. Предвестниками развития острой кишечной непроходимости являются запор, сменяющийся иногда поносом, урчание в животе, эпизодически возникающее вздутие живота.

Воспаление в окружающих опухоль тканях развивается у 8—10 % больных, причем у 3—4 % из них возникают параколические флегмоны и абсцессы. Воспаление является следствием проникновения патогенных микроорганизмов из просвета кишки через ее стенки в окружающие ткани по лимфатическим путям и в результате разрушения стенки кишки опухолью. Более часто воспалительные инфильтраты, флегмоны и абсцессы в клетчатке возникают при опухолях слепой, восходящей, реже сигмовидной ободочной кишки.

Перфорация стенки ободочной кишки при поражении ее опухолью развивается у 1—2 % больных и является частой причиной смерти больных раком этого отдела кишечника. К перфорации приводят изъязвление опухоли, ее распад, причем способствует перфорации появление непроходимости кишечника, приводящее к повышению давления в просвете кишки и растяжению ее стенки. Перфорация в свободную брюшную полость ведет к развитию распространенного перитонита, а в клетчатку позади кишки (на участках, не покрытых брюшиной) — к развитию флегмоны или абсцесса забрюшинной клетчатки.

К редким осложнениям рака ободочной кишки относят прорастание опухоли в полые органы с образованием свищей. Указанные осложнения ухудшают прогноз заболевания.

Лечение. Основным методом лечения является хирургический.

Перед хирургическим вмешательством на ободочной кишке больные нуждаются в предоперационной подготовке, направленной на очищение кишечника. В последние годы при подготовке кишечника используют перорально фортране, растворенный в 3 л воды. Применяют также ортоградное промывание кишечника путем введения 6—8 л изотонического раствора через зонд, установленный в двенадцатиперстной кишке. Реже используют бесшлаковую диету и очистительные клизмы.

Выбор метода хирургического вмешательства зависит от локализации опухоли, наличия или отсутствия осложнений и метастазов, общего состояния больного. При отсутствии осложнений (перфорация, непроходимость) и метастазов выполняют радикальные операции — удаление пораженных отделов кишки вместе с брыжейкой и регионарными лимфатическими узлами.

При раке правой половины ободочной кишки производят правостороннюю гемиколэктомию (удаляют терминальный отдел подвздошной кишки протяженностью 15—20 см, слепую кишку, восходящую и правую половину поперечной ободочной кишки), завершая операцию наложением илео-трансверзоанастомоза по типу конец в бок или бок в бок (рис. 23.3). При раке средней трети поперечной ободочной кишки производят резекцию поперечной ободочной кишки, завершая ее коло-колоанастомозом по типу конец в конец (рис. 23.4). При раке левой половины ободочной кишки производят левостороннюю гемиколэктомию (удаляют часть поперечной ободочной кишки, нисходящую ободочную кишку и часть сигмовидной ободочной кишки) с наложением трансверзосигмоанастомоза (рис. 23.5).

При наличии неудалимой опухоли или отдаленных метастазов производят паллиативные операции, направленные на предупреждение непроходимости кишечника: паллиативные резекции, наложение обходного илео-трансверзоанастомоза, трансверзосигмоанастомоза и др. (рис. 23.6), или на-

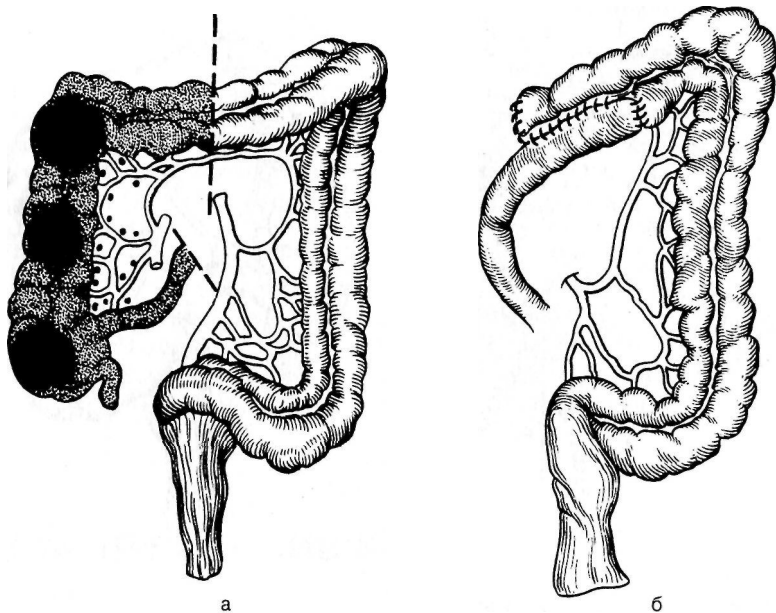


Рис. 23.3. Правосторонняя гемиколэктомия.
 а — зона резекции; б — вид после илеотрансверзостомии.

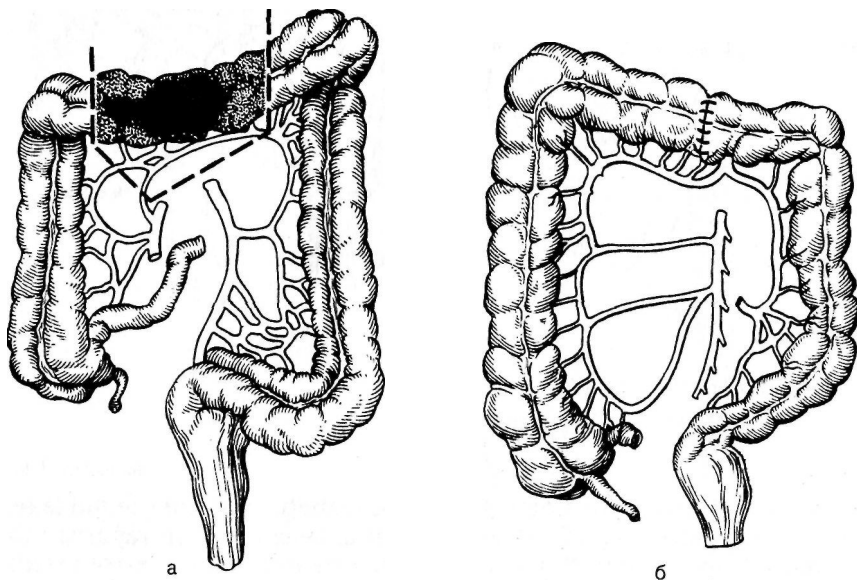


Рис. 23.4. Резекция поперечной ободочной кишки.
 а — зона резекции кишки; б — вид после коло-колостомии.

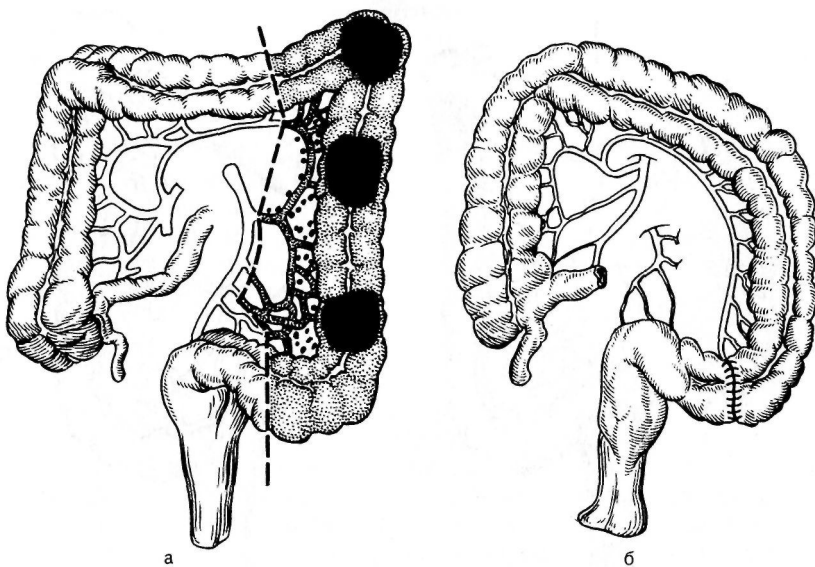


Рис. 23.5. Левосторонняя гемиколэктомия.

а — зона резекции кишки; б — вид после трансверзосигмостомии.

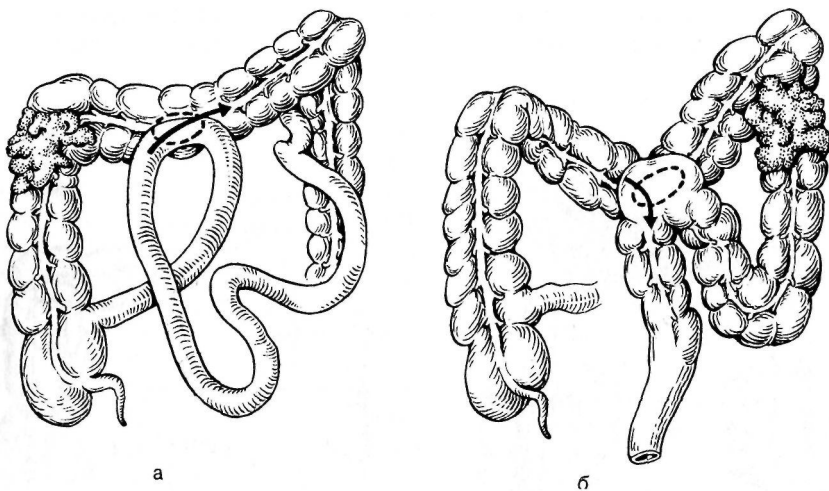


Рис. 23.6. Виды обходных кишечных анастомозов.

а — илеотрансверзоанастомоз; б — трансверзосигмоанастомоз.

кладывают колостому. Химиотерапия в послеоперационном периоде не увеличивает продолжительность жизни. Оптимальная схема лекарственной терапии, так же как ценность пред- и послеоперационной рентгенотерапии, не установлена.

Летальность при радикальных операциях, выполненных по поводу рака ободочной кишки, равна 6—8 %. Пятилетняя выживаемость зависит от ста-

дии заболевания и степени дифференцировки клеток опухоли; среди радикально оперированных она составляет в среднем 50 %. Если опухоль не выходит за пределы подслизистой основы, то пятилетняя выживаемость приближается к 100 %. При экзофитном росте опухоли прогноз несколько лучше, чем при эндофитном. Прогноз для жизни во многом зависит от наличия или отсутствия метастазов в регионарные лимфатические узлы. При наличии таких метастазов пятилетняя выживаемость составляет 40 %, а при их отсутствии — 80 %. Прогноз ухудшается с уменьшением степени дифференцировки опухоли.

Наиболее часто метастазы рака ободочной кишки выявляют в печени, при этом 70—80 % метастазов появляются в течение первых 2 лет после операции. Лечение — комбинированное: их удаляют оперативным путем (возможно в 4—11 % наблюдений), проводят селективное введение химиопрепаратов в артериальную систему печени, эмболизацию ветвей печеночной артерии в сочетании с внутривенной химиотерапией и др.

Глава 24 ПРЯМАЯ КИШКА

Прямая кишка является терминальным отделом кишечника. Она расположена в заднем отделе полости малого таза, длина кишки 15—16 см. В прямой кишке выделяют надампулярный (ректосигмоидный) отдел, ампулу (ампулярный отдел) и заднепроходный (анальный) канал. В ампуле различают верхне-, средне- и нижнеампулярный отделы. Нижнеампулярный отдел прямой кишки переходит в анальный канал длиной 2,5—4 см и заканчивается задним проходом. Прямая кишка покрыта брюшиной (серозной оболочкой) только в надампулярном отделе. Под серозной оболочкой находится субсерозная основа. Ниже кишка расположена экстраперитонеально к покрыта фасцией. Под тазовой брюшиной прямая кишка окружена клетчаткой, расположенной в тазово-прямокишечных и седалищно-прямокишечных ямках (пространствах). В отличие от других отделов толстой кишки прямая кишка не имеет гаустрации, ее продольный мышечный слой не собран в ленты, а равномерно распределен по всей окружности (рис. 24.1).

Слизистая оболочка прямой кишки покрыта цилиндрическим эпителием. В нижнеампулярном отделе прямой кишки слизистая оболочка образует продольные складки — заднепроходные столбы (морганиевы колонны), у основания которых находятся заднепроходные (анальные) пазухи. В эти пазухи открываются протоки анальных желез, вырабатывающих слизь. В анальном канале слизистая оболочка покрыта многослойным плоским эпителием. Границей между цилиндрическим эпителием нижнеампулярного отдела кишки и

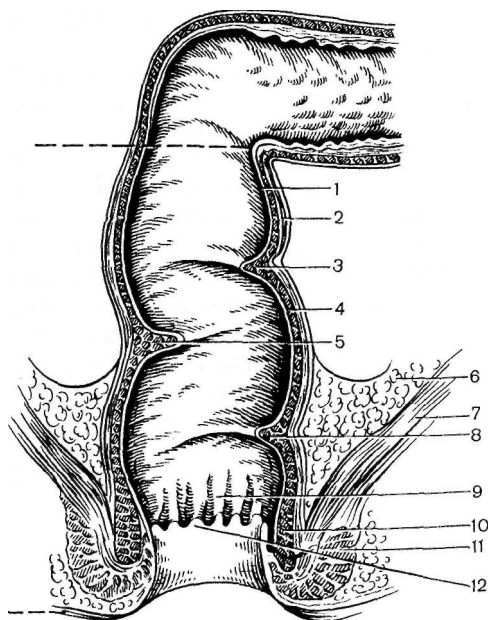


Рис. 24.1. Прямая кишка.

1 — слизистая оболочка; 2 — продольный мышечный слой; 3 — верхняя поперечная складка; 4 — циркулярный мышечный слой; 5 — средняя поперечная складка; 6 — тазовая брюшина; 7 — мышца, поднимающая задний проход; 8 — нижняя поперечная складка; 9 — заднепроходные столбы (морганиевы колонны); 10 — внутренний сфинктер; 11 — наружный сфинктер; 12 — прямокишечно-заднепроходная линия.

плоским эпителием анального отдела служит зигзагообразная прямокишечно-заднепроходная (аноректальная) линия. Анальный канал окружен внутренним и наружным сфинктерами, выполняющими замыкательную функцию.

Кровоснабжение прямой кишки осуществляют верхняя прямокишечная артерия (ветвь нижней брыжеечной артерии) и парные средняя и нижняя прямокишечные артерии, широко анастомозирующие между собой. Средняя прямокишечная артерия отходит от внутренней подвздошной или внутренней половой артерии, нижняя (которая снабжает кровью анальный канал и наружный сфинктер прямой кишки) — от внутренней половой артерии.

Венозный отток идет через нижнее и верхнее венозные сплетения в нижнюю, среднюю и верхнюю прямокишечные вены, анастомозирующие между собой. Нижняя прямокишечная вена впадает во внутреннюю половую вену, а средняя — во внутреннюю подвздошную вену. Верхняя прямокишечная вена впадает в брыжеечную вену. Следовательно, в области прямой кишки имеются естественные портокавальные анастомозы.

Лимфоотток от зоны анального канала осуществляется в паховые лимфатические узлы. Лимфатические сосуды и лимфатические узлы прямой кишки расположены по ходу верхней прямокишечной и нижней брыжеечной артерий.

Иннервация прямой кишки происходит за счет ветвей крестцового отдела пограничного симпатического сплетения, симпатических нервов, сопровождающих артерии, ветвей, отходящих от II—IV корешков крестцовых нервов. Иннервация надампулярного и ампулярного отделов осуществляется основными вегетативными нервами. Анальная часть кишки иннервируется преимущественно спинномозговыми нервами. Этим объясняются относительно слабая чувствительность ампулярного отдела к различным воздействиям и высокая болевая чувствительность анального отдела.

Важнейшей функцией прямой кишки является удержание стула и газов. Прямая кишка осуществляет резорбцию воды и уплотнение жидкого тонкокишечного содержимого, за сутки в ней происходит всасывание 2—2,5 л жидкости. Анальные железы кишки вырабатывают слизь, которая обволакивает плотные каловые массы и облегчает их прохождение через анальное отверстие.

24.1. Методы исследования

Анамнез имеет важное значение в диагностике заболеваний прямой кишки. Необходимо выяснить у больного:

- характер стула (запоры, поносы, лентовидный кал);
- прием слабительных средств.

Следует уточнить, бывает ли выделение слизи и крови, когда появляется кровь в стуле (перед дефекацией, после нее или в виде полосок на каловых массах).

Осмотр анального канала и окружающей области целесообразно производить в коленно-локтевом положении или лежа на левом боку с приведенными к животу ногами. Обращают внимание на изменения в области ануса и вблизи него. Наряду с исследованием живота (осмотр, перкуссия, пальпация) обязательным является ректальное пальцевое исследование, при котором может быть установлен диагноз (почти в 50 % рак прямой кишки располагается в пределах досягаемости пальца).

Прежде чем ввести палец в анальный канал, необходимо деликатно ощупать перианальную область для того, чтобы выявить уплотнение тканей, локальную болезненность, характерную для ряда заболеваний прямой кишки, а также подготовить больного к введению пальца в анус. Палец перчатки должен быть хорошо смазан вазелином во избежание болевых ощущений. При пальцевом исследовании необходимо ощупать предстательную железу (яичники, матку). Специальные методы исследования описаны в соответствующих разделах при изложении заболеваний прямой кишки.

24.2. Врожденные аномалии

Врожденные аномалии встречаются в виде полной атрезии или атрезии со свищами. Выделяют атрезии заднего прохода, прямой кишки, заднего прохода и прямой кишки, врожденные сужения прямой кишки и анального отверстия, эктопии анального отверстия, врожденные свищи.

При атрезии заднего прохода на его месте имеется тонкая кожа, которую легко можно вдавить внутрь пальцем. При атрезии прямой кишки на ее месте находится соединительная ткань. Заднепроходное отверстие при этом может отсутствовать, но может и быть. В последнем случае оно ведет в слепой карман глубиной 1–3 см. Атрезия прямой кишки иногда сочетается со свищами, соединяющими кишку с одним из органов таза: прямокишечно-влагалищная атрезия, прямокишечно-пузырная атрезия, прямокишечно-уретральная атрезия.

Клиническая картина и диагностика. Полная атрезия заднего прохода или прямой кишки проявляется симптомами кишечной непроходимости с первых дней после рождения ребенка: вздутие живота, неотхождение газов и кала, икота, отрыжка, рвота. Осмотр промежности позволяет поставить правильный диагноз.

При атрезии со свищами отхождение кала происходит в необычном месте (через влагалище, уретру). При прямокишечно-пузырной атрезии моча мутная, перемешанная с калом. Эктопированное анальное отверстие может локализоваться в области промежности либо в преддверии влагалища (вестибулярная форма).

Лечение. Полная атрезия заднего прохода или прямой кишки является показанием к срочной операции. При атрезии заднего прохода рассекают кожу, закрывающую выход из кишки, низводят слизистую оболочку прямой кишки и подшивают ее к коже. Другие виды полной атрезии прямой кишки требуют выполнения сложных хирургических вмешательств. При атрезии со свищом операцию выполняют в плановом порядке, она направлена на ликвидацию атрезии и свища.

Оперативное лечение показано при вестибулярной форме эктопии анального отверстия: переносят нормально сформированный задний проход в обычное место (операция Стоуна). Сужения, выявленные в ранние сроки, лечат бужированием. При отсутствии эффекта либо выявлении стеноза во взрослом возрасте прибегают к хирургическому лечению — рассечению стенозирующего кольца с последующей пластикой кишки либо резекции кишки.

24.3. Травмы прямой кишки

Травмы прямой кишки могут возникнуть в результате повреждения ее различными предметами, падения на них, переломах конечностей, таза, огнестрельных ранениях, медицинских манипуляциях (ректороманоскопия, введение клизмменных наконечников, термометров), в результате осложнений при хирургических операциях на органах таза, при родовой травме.

Клинические проявления травмы в значительной степени определяются локализацией повреждения прямой кишки — внутрибрюшинной или внебрюшинной ее частей. Они связаны как с нарушением целостности стенки кишки (боль, кровотечение), так и с выходом кала за пределы кишки (в параректальную клетчатку или брюшную полость).

Лечение. Хирургическое лечение сводится к ушиванию дефекта в стенке кишки, дренированию тазовой клетчатки; нередко накладывают разгрузочную колостому.

24.4. Заболевания прямой кишки

24.4.1. Геморрой

Геморрой (*varices haemorrhoidales*) — варикозное расширение вен в области заднего прохода, обусловленное гиперплазией кавернозных телец прямой кишки. Геморроем страдает более 10 % всего взрослого населения в возрасте 30—50 лет. Эти больные составляют 15—28 % от общего числа проктологических больных. Мужчины болеют в 3—4 раза чаще, чем женщины.

Этиология и патогенез. Причина, вызывающая заболевание, неизвестна. Возможно, появление их связано с конституционально-обусловленной слабостью соединительной ткани. Важное значение имеют дисфункция сосудов, усиление притока артериальной крови по улитковым артериям и снижение оттока по кавернозным венам, что приводит к увеличению размеров кавернозных телец и появлению геморроидальных узлов. Развитие дистрофических процессов в анатомических структурах, формирующих фиброзно-мышечный каркас внутренних геморроидальных узлов, способствует их постепенному смещению в дистальном направлении. Кавернозные тельца имеются в норме и закладываются на 3—8-й неделе эмбрионального развития. Они располагаются в области основания заднепроходных столбов диффузно или чаще группируются в основном в трех зонах: на левой боковой, правой переднебоковой и правой заднебоковой стенках анального канала (в зоне 3; 7 и 11 ч по циферблату при положении больного на спине). Именно в этих зонах наиболее часто впоследствии формируются геморроидальные узлы. Кавернозные тельца отличаются от обычных вен подслизистой основы прямой кишки обилием прямых артериовенозных анастомозов. В этом следует видеть объяснение того факта, что при осложненном геморрое выделяется алая кровь, кровотечение имеет артериальный характер. Геморрой возникает у лиц с выраженными группами кавернозных телец.

Другими факторами в возникновении геморроя являются врожденная функциональная недостаточность соединительной ткани, нарушение нервной регуляции тонуса венозной стенки, повышение венозного давления вследствие запоров, длительной работы в положении стоя или сидя, тяжелого физического труда, беременности. Немаловажное значение в возникновении геморроя придают злоупотреблению алкоголем и острой пищей, в результате чего усиливается артериальный приток к кавернозным тельцам прямой кишки. При длительном воздействии неблагоприятных факторов в сочетании с предрасполагающими факторами возникает гиперплазия кавернозных телец и формируется собственно геморроидальный узел.

Различают внутренние геморроидальные узлы, расположенные выше прямокишечно-заднепроходной линии под слизистой оболочкой прямой кишки, и наружные, расположенные ниже этой линии под кожей. Примерно у 40 % больных наблюдается сочетание наружного и внутреннего геморроя (комбинированный геморрой). Наружный геморрой наблюдается менее чем у 10 % больных.

Клиническая картина и диагностика. Вначале больные отмечают неприятные ощущения в области заднего прохода (ощущение инородного тела).

Эти явления усиливаются при нарушении диеты, расстройстве функции кишечника (запор, понос). Затем появляются кровотечения, выпадение и ущемление узлов.

Кровотечение является главным симптомом геморроя. Оно возникает в момент дефекации или тотчас после нее (выделяется кровь алого цвета, иногда при натуживании — струйкой); кал не перемешан с кровью, она покрывает его сверху. Геморроидальные кровотечения могут быть интенсивными и приводить к анемизации больных вследствие своей продолжительности.

Боль не является характерным симптомом хронического геморроя. Она наблюдается при присоединении воспаления, тромбоза узлов или их ущемлении, при появлении анальной трещины, возникает в момент дефекации и продолжается некоторое время после нее.

Зуд в области заднего прохода ощущается в связи с мацерацией кожи при слизистых выделениях из кишки, что может вести к развитию экземы.

Различают 4 стадии развития заболевания (выпадение внутренних геморроидальных узлов). При I стадии узлы выступают в просвет кишки (но не выпадают), во время дефекации выделяется кровь из анального канала. На II стадии узлы выпадают при дефекации и вправляются самостоятельно. При III стадии узлы выпадают даже при незначительной физической нагрузке, самостоятельно не вправляются, необходимо вправлять их рукой. В IV стадии выпавшие за пределы анального канала узлы не вправляются.

Для геморроя характерна смена периодов ремиссий и обострений. В период ремиссий большие жалобы не предъявляют. При погрешности в диете (прием алкоголя, острой пищи), физическом перенапряжении могут возникнуть кровотечения.

Характерные жалобы больного и выявление геморроидальных узлов при осмотре позволяют поставить правильный диагноз. Осматривают больного в коленно-локтевом положении и в положении на корточках при натуживании. Осмотр дополняют пальцевым исследованием прямой кишки, аноскопией и ректоскопией.

Дифференцируют геморрой от полипа и рака прямой кишки, трещины заднего прохода, выпадения слизистой оболочки прямой кишки. Для дифференциальной диагностики с раком толстой кишки применяют ирригоскопию, колоноскопию.

Лечение. Основу консервативной терапии составляют диетотерапия, устранение запоров, соблюдение гигиенического режима, флеботропные препараты, влияющие на повышение тонуса вен, улучшающие микроциркуляцию в кавернозных тельцах и нормализацию в них кровотока (венорутон, детралекс, диосмин, Прокто-Гливенол, проктоседил и др.).

При выборе местного лечения (состава мазей, свечей) исходят из преобладания одного из симптомов осложненного геморроя (тромбоз, кровотечения, воспалительные изменения, боль).

В последние годы все большее распространение находят малоинвазивные методы лечения — склерозирующая терапия, инфракрасная фотокоагуляция, лигирование латексными кольцами, электрокоагуляция и др. В большинстве стран Западной Европы и Америки эти методы лечения применяют у 75—80 % больных, к хирургическому лечению прибегают при безуспешном консервативном лечении. В России наиболее распространенным методом лечения является геморроидэктомия, выполняемая у 75 % пациентов.

Пациентам с I стадией заболевания показано консервативное лечение

препаратами, влияющими на тонус венозных сосудов, при его неэффективности применяют склерозирующую терапию (иглу вводят в верхний край узла, чтобы заблокировать артерию, снабжающую узел кровью). При II стадии используют вышеперечисленные методы, а также лигирование геморроидальных узлов латексными кольцами; при III стадии — либо лигирование, либо геморроидэктомию. В IV стадии заболевания методом выбора является геморроидэктомию. Хирургическое лечение (методика Миллигана—Моргана) состоит в иссечении трех групп кавернозных телец с внутренними узлами и перевязкой их сосудистых ножек.

Предоперационная подготовка заключается в назначении бесшлаковой диеты на 1—2 дня, клизмы утром и вечером перед операцией. Хорошей подготовки толстой кишки можно достичь без клизм — назначением фортранса, растворенного в 3—4 л воды. Жидкость принимают по 1 стакану через каждые 15 мин. Это вызывает многократный жидкий стул и полноценное очищение кишечника. Ортоградное промывание сочетают с назначением не всасывающихся в кишечнике антибиотиков (неомицин, канамицин, метронидазол). Операцию целесообразно производить под общим обезболиванием. Во время операции иссекают геморроидальные узлы: после растяжения сфинктера заднего прохода захватывают окончатым зажимом один из узлов, рассекают слизистую оболочку по обе стороны от него, выделяют ножку узла, на которую накладывают кровоостанавливающий зажим. Узел отсекают, ножку прошивают и перевязывают, края раны слизистой оболочки сшивают кетгутом. Наружные геморроидальные узлы, местонахождение которых не всегда соответствует по локализации внутренним, иссекают отдельно. Рецидивы при данном способе операции возникают в 1—3 % случаев. После операции ежедневно производят перевязки, назначают бесшлаковую диету. На 5—6-й день возникает самостоятельный стул. Первый акт дефекации может быть болезненным и сопровождаться небольшим кровотечением.

Хирургическое лечение геморроя противопоказано при выраженной портальной гипертензии и гипертонической болезни III стадии. К осложнениям геморроя относят тромбоз и ущемление геморроидальных узлов.

Тромбоз наружного геморроидального узла возникает чаще при физической нагрузке, напряжении при дефекации, родах и др. Является основой для развития острого геморроя. Воспалительный процесс в узле и окружающих тканях является его следствием. Появляются резкие боли в области заднего прохода, усиливающиеся при любой физической нагрузке, кашле; ощущение инородного тела. В области анального отверстия виден синюшного цвета узел, очень болезненный при пальпации. Ректальное исследование производить нецелесообразно, оно не дает какой-либо полезной информации.

Лечение. Чаще применяют консервативное лечение (см. выше) — диету с исключением острых блюд, алкоголя; послабляющие средства, нестероидные противовоспалительные препараты. Назначают сидячие теплые ванночки со слабым раствором перманганата калия. Более целесообразно хирургическое лечение (иссечение тромбированного узла), позволяющее сократить сроки нетрудоспособности больного, ликвидировать болевой синдром.

Ущемление внутренних геморроидальных узлов происходит в результате их внезапного выпадения и тонического спазма сфинктера. Вторично возникает тромбоз ущемленных узлов и их некроз. Заболевание следует дифференцировать от тромбоза наружного геморроидального узла. У больных появляются резкие распирающие боли в области заднего прохода и ощу-

шение инородного тела. При осмотре по всему периметру анального канала видны выпавшие геморроидальные узлы темно-синюшного или черного цвета. При некрозе слизистой оболочки возможно кровотечение, впоследствии парапроктит. Ректальное исследование в остром периоде проводить не рекомендуется.

Лечение. Консервативное лечение заключается в назначении послабляющей диеты, применении ненаркотических анальгетиков и противовоспалительных средств. Местно используют обезболивающие, противовоспалительные и антибактериальные препараты (ауробин, Прокто-Гливенол, ультрапрокт, левосин, левомеколь, мафинид и др.). При безуспешности консервативного лечения показано иссечение тромбированных геморроидальных узлов — геморроидэктомия.

У ряда больных выпавшие и ущемленные узлы могут на фоне лечения самостоятельно вправиться. После ликвидации острых явлений спустя 5—7 дней показано хирургическое лечение — геморроидэктомия.

24.4.2. Трещина заднего прохода

Трещина заднего прохода представляет собой хроническую линейную язву нижней части анального канала (90 %). Анальная трещина по частоте третья среди болезней прямой кишки — после колитов и геморроя, ее обычная длина около 2 см, ширина 2—3 мм. Дном линейного дефекта слизистой оболочки являются волокна анального сфинктера. При нескольких трещинах наиболее типичная локализация их — передняя и задняя комиссуры ("зеркальные" трещины), направление — продольное. Несколько чаще они наблюдаются у мужчин в возрасте 30—50 лет.

Этиология и патогенез. Наиболее частую локализацию анальной трещины в области задней комиссуры объясняют травматизацией этой зоны при дефекации и худшим кровоснабжением. Предрасполагающими факторами являются колиты, проктиты, энтероколиты, криптит, геморрой. Изредка они возникают в результате грубых манипуляций при аноскопии, ректороманоскопии.

Вначале трещина представляет собой надрыв кожи в области переходной складки и слизистой оболочки прямой кишки в зоне анального канала (острая трещина). Мягкие края постепенно становятся твердыми, каллезными, она расширяется и приобретает вид трофической язвы, дно которой покрыто грануляциями. Присоединение спазма сфинктера прямой кишки уменьшает возможность заживления трещины из-за ишемии тканей. В области внутреннего края трещины развивается зона избыточной ткани — пограничный анальный бугорок. Такая трещина называется хронической.

Клиническая картина и диагностика. В момент дефекации возникает боль, кровотечение. Боли режущие, жгучие, колющие, длятся от нескольких минут до нескольких часов после дефекации, их интенсивность может быть очень значительной. Боли могут иррадиировать в промежность, прямую кишку, крестец. Характерен длительный спазм сфинктера.

Кровотечение при трещине заднего прохода обычно незначительное. Кровь при этом не смешана с калом, а находится на его поверхности в виде полос или появляется в конце дефекации в виде капель.

Диагностика трещины заднего прохода основана на данных анамнеза, оценке жалоб больного и осмотра области заднего прохода, при котором трещина хорошо видна. Длительно существующая трещина приводит к за-

мещению мышечных элементов сфинктера прямой кишки соединительной тканью, вследствие чего он становится ригидным, образовавшееся фиброзное кольцо суживает задний проход.

Дифференциальный диагноз. При больших трещинах, расположенных в нетипичных местах, множественном их характере, необходим дифференциальный диагноз с раком прямой кишки, туберкулезом, сифилисом, ВИЧ, болезнью Крона.

Лечение. Вначале применяют консервативное лечение — слабительные, болеутоляющие препараты, спазмолитики, используют свечи, содержащие анестезирующие вещества, специальные мази, микроклизмы перед актом дефекации, теплые сидячие ванны со слабым раствором перманганата калия, физиотерапевтические процедуры. Производят спироновокаиновую блокаду (под основание трещины) либо вводят 25—30 мг гидрокортизона в 3—4 мл раствора новокаина, а также насильственное расширение сфинктера с целью вызвать временный парез сфинктера и устранить патологический спазм. При правильном и своевременном лечении острые анальные трещины заживают в течение 3—6 нед.

Хирургическое лечение применяют при хронических трещинах и безуспешности консервативных методов лечения — производят иссечение трещины, подслизистую боковую сфинктеротомию с последующим гистологическим исследованием удаленных тканей для исключения рака.

24.4.3. Парапроктит и свищи прямой кишки

Парапроктит (параректальный абсцесс) — острое или хроническое воспаление параректальной клетчатки. На его долю приходится около 30 % всех заболеваний, процесс поражает примерно 0,5 % населения. Мужчины страдают в 2 раза чаще женщин, заболевают в возрасте 30—50 лет.

Этиология и патогенез. Парапроктит возникает в результате попадания в параректальную клетчатку микрофлоры (стафилококк, грамотрицательные и грамположительные палочки). При обычном парапроктите чаще всего выявляют полимикробную флору. Воспаление с участием анаэробов сопровождается особо тяжелыми проявлениями заболевания — газовой флегмоной клетчатки таза, гнилостным парапроктитом, анаэробным сепсисом. Специфические возбудители туберкулеза, сифилиса, актиномикоза очень редко являются причиной парапроктита.

Пути инфицирования очень разнообразны. Микробы попадают в параректальную клетчатку из анальных желез, открывающихся в анальные пазухи. При воспалительном процессе в анальной железе ее проток перекрывается, в межсфинктерном пространстве образуется абсцесс, который прорывается в перианальное или параректальное пространство. Переход процесса с воспаленной железы на параректальную клетчатку возможен также лимфогенным путем.

В развитии парапроктита определенную роль могут играть травмы слизистой оболочки прямой кишки инородными телами, содержащимися в кале, геморрой, анальные трещины, неспецифический язвенный колит, болезнь Крона, иммунодефицитные состояния.

Парапроктит может быть вторичным — при распространении воспалительного процесса на параректальную клетчатку с предстательной железой, уретры, женских половых органов. Травмы прямой кишки являются редкой причиной развития парапроктита (травматического).

Распространение гноя по параректальным клетчаточным пространствам

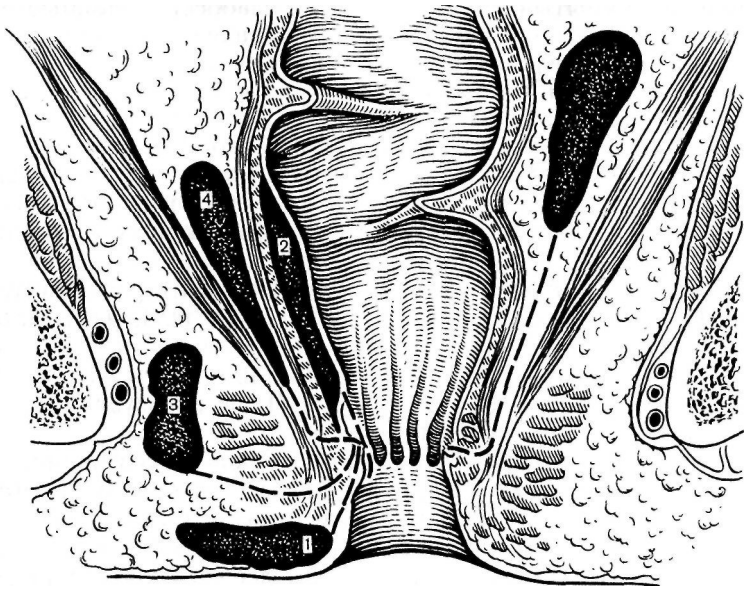


Рис. 24.2. Виды парапроктитов в зависимости от локализации.

1 — подкожный; 2 — подслизистый; 3 — ишиоректальный; 4 — пельвиоректальный.

может идти в разных направлениях, что приводит к формированию различных форм парапроктита (рис. 24.2). При этом гной нередко прорывается наружу через кожу с образованием свища.

Классификация парапроктитов

I. Острый парапроктит.

1. По этиологическому принципу: обычный, анаэробный, специфический, травматический.

2. По локализации гнойников (инфильтратов, затеков): подкожный, ишиоректальный, подслизистый, пельвиоректальный, ретроректальный.

II. Хронический парапроктит (свищи прямой кишки).

1. По анатомическому признаку: полные, неполные, наружные, внутренние.

2. По расположению внутреннего отверстия свища: передний, задний, боковой.

3. По отношению свищевого хода к волокнам сфинктера: интрасфинктерный, трансфинктерный, экстрасфинктерный.

4. По степени сложности: простые, сложные.

Острый парапроктит характеризуется быстрым развитием процесса.

Клиническая картина и диагностика. Клинически парапроктит проявляется довольно интенсивными болями в области прямой кишки или промежности, повышением температуры тела, сопровождающимся ознобом, чувством недомогания, слабости, головными болями, бессонницей, исчезновением аппетита. Обширная флегмона параректальной клетчатки ведет к выраженной интоксикации, развитию синдрома дисфункции жизненно важных органов, угрожающей переходом в полиорганную недостаточность и

сепсис. Больные испытывают недомогание, слабость, головные боли, бессонницу, исчезновение аппетита. Нередко появляются задержка стула, тенезмы, дизурические явления. По мере скопления гноя боли усиливаются, становятся дергающими, пульсирующими. Если своевременно не производится вскрытие гнойника, то он прорывается в смежные клетчаточные пространства, прямую кишку, наружу через кожу промежности.

Прорыв гнойника в прямую кишку является следствием расплавления ее стенки гноем при пельвиоректальном парапроктите. Образуется сообщение полости гнойника с просветом прямой кишки (неполный внутренний свищ).

При прорыве гноя наружу (на кожу промежности) формируется наружный свищ. Боли стихают, снижается температура тела, улучшается общее состояние больного.

Прорыв гнойника в просвет прямой кишки или наружу очень редко приводит к полному выздоровлению больного. Чаще образуется свищ прямой кишки (хронический парапроктит).

Рецидивирующий парапроктит проявляется наличием ремиссий, когда наступает, казалось бы, полное выздоровление больного (исчезают боли, нормализуется температура тела, рана заживает). Затем возникает обострение с клинической картиной острого параректального абсцесса.

Подкожный парапроктит — наиболее часто встречающаяся форма заболевания (до 50 % всех больных парапроктитом). Характерны острые, дергающие боли, усиливающиеся при движении, натуживании, дефекации; наблюдается дизурия. Температура тела достигает 39 °С, часто возникают ознобы. При осмотре выявляют гиперемию, отечность и выбухание кожи на ограниченном участке вблизи ануса, деформацию анального канала. При пальпации этой зоны отмечается резкая болезненность, иногда определяют флюктуацию. Пальцевое исследование прямой кишки вызывает усиление болей. Однако под обезболиванием его целесообразно провести, так как это дает возможность определить размеры инфильтрата на одной из стенок прямой кишки вблизи анального канала и принять решение о способе лечения.

Ишиоректальный парапроктит встречается у 35—40 % больных. Вначале появляются общие признаки гнойного процесса, характерные для синдрома системной реакции на воспаление с резким повышением температуры тела, ознобом, тахикардией и тахипноэ, высоким содержанием лейкоцитов в крови. Наряду с этим отмечаются слабость, нарушение сна, признаки интоксикации. Тупые боли в глубине промежности становятся острыми, пульсирующими. Они усиливаются при кашле, физической нагрузке, дефекации. При локализации гнойника спереди от прямой кишки возникает дизурия. Лишь через 5—7 дней от начала болезни отмечают умеренную гиперемию и отечность кожи промежности в зоне расположения гнойника. Обращают на себя внимание асимметрия ягодичных областей, сглаженность полулунной складки на стороне поражения. Болезненность при пальпации кнутри от седалищного бугра умеренная. Весьма ценным в диагностике ишиоректальных гнойников является пальцевое исследование прямой кишки. Уже в начале заболевания можно определить болезненность и уплотнение стенки кишки выше прямокишечно-заднепроходной линии, сглаженность складок слизистой оболочки прямой кишки на стороне поражения.

Подслизистый парапроктит наблюдается у 2—6% больных с острым парапроктитом. Боли при этой форме заболевания весьма умеренные, несколько усиливаются при дефекации. Температура тела субфебрильная. Пальпаторно определяют выбухание в просвете кишки, в зоне гнойни-

ка, резко болезненное. После самопроизвольного прорыва гнойника в просвет кишки наступает выздоровление.

Пельвиоректальный парапроктит — наиболее тяжелая форма заболевания, встречается у 2–7 % больных с острым парапроктитом. Вначале отмечаются общая слабость, недомогание, повышение температуры тела до субфебрильной, озноб, головная боль, потеря аппетита, ноющие боли в суставах, тупые боли внизу живота. При абсцедировании инфильтрата пельвиоректальной клетчатки (через 7–20 дней от начала заболевания) температура тела становится гектической, выражены симптомы гнойной интоксикации. Боли становятся более интенсивными, локализованными, отмечаются тенезмы, запор, дизурия. Болезненности при пальпации промежности нет. Диагноз может быть подтвержден УЗИ, компьютерной или магнитно-резонансной томографией. Без инструментальных исследований диагноз поставить трудно до тех пор, пока гнойное расплавление мышц тазового дна не приведет к распространению воспалительного процесса на седалищно-прямокишечную и подкожную жировую клетчатку с появлением отека и гиперемии кожи промежности, болезненности при надавливании в этой области. Во время пальцевого исследования прямой кишки можно обнаружить инфильтрацию стенки кишки, инфильтрат в окружающих кишку тканях и выбухание его в просвет кишки. Верхний край выбухания пальцем не достигается.

Ретроректальный парапроктит наблюдается у 1,5–2,5 % всех больных парапроктитом. Характерны интенсивные боли в прямой кишке и крестце, усиливающиеся при дефекации, в положении сидя, при надавливании на копчик. Боли иррадируют в область бедер, промежность. При пальцевом исследовании прямой кишки определяют резко болезненное выбухание ее задней стенки. Из специальных методов исследования применяют ректороманоскопию, которая информативна при пельвиоректальном парапроктите. Обращают внимание на гиперемию и легкую кровоточивость слизистой оболочки в области ампулы, сглаживание складок и инфильтрацию стенки, внутреннее отверстие свищевого хода при прорыве гнойника в просвет кишки. При других формах эндоскопия не нужна.

Лечение. При остром парапроктите проводят хирургическое лечение. Операция заключается во вскрытии и дренировании гнойника, ликвидации входных ворот инфекции. Операцию выполняют под общим обезболиванием. После обезболивания (наркоз) устанавливают локализацию пораженной пазухи (осмотр стенки кишки с помощью ректального зеркала после введения в полость гнойника раствора метиленового синего и раствора перекиси водорода). Если прорыв абсцесса произошел наружу через кожу, то хорошего его дренирования, как правило, не наступает. При подкожном парапроктите его вскрывают полулунным разрезом, гнойную полость хорошо ревизуют пальцем, разделяют перемычки и ликвидируют гнойные затеки. Пуговчатым зондом проходят через полость в пораженную пазуху и иссекают участок кожи и слизистой оболочки, образующие стенку полости вместе с пазухой (операция Габриэля).

При подкожно-подслизистом парапроктите разрез можно произвести в радиальном направлении — от гребешковой линии через пораженную анальную крипту (входные ворота инфекции) на перианальную кожу. Затем иссекают края разреза, пораженную крипту вместе с внутренним отверстием свища. На рану накладывают повязку с мазью, вводят газоотводную трубку в просвет прямой кишки.

При ишиоректальном и пельвиоректальном парапроктитах подобное хирургическое вмешательство невозможно, поскольку при этом будет пересе-

чена большая часть наружного сфинктера. В подобных случаях производят вскрытие гнойника полулунным разрезом, тщательно обследуют полость его и вскрывают все гнойные затеки, рану промывают раствором перекиси водорода и рыхло тампонируют марлевым тампоном с диоксидиновой мазью.

Для ликвидации криптита, который привел к развитию парапроктита, в таких случаях необходимо обеспечить парез сфинктера. Для этого производят дозированную заднюю сфинктеротомию (при этом рассекают и пораженную пазуху). В ряде случаев, когда при ревизии гнойной полости четко определяется дефект в стенке прямой кишки (входные ворота инфекции), можно использовать лигатурный метод. Полулунный разрез кожи после вскрытия гнойника продлевают до средней линии кпереди или кзади от прямой кишки (в зависимости от локализации пораженной пазухи). Далее со стороны прямой кишки эллипсоидным разрезом иссекают пораженную пазуху. Нижний угол раны в кишке соединяют с медиальным углом промежностной раны, слизистую оболочку в указанных пределах иссекают. Через вскрытую полость и иссеченную пазуху в прямую кишку и далее наружу проводят толстую лигатуру, укладывают строго по средней линии спереди или сзади анального канала и затягивают. Через 2—3 дня часть волокон сфинктера прорезается лигатурой, и ее снова затягивают. Повторяя эту процедуру несколько раз, постепенно пересекают лигатурой мышечные волокна сфинктера, в результате чего у большинства больных удается ликвидировать свищ без нарушения замыкательной функции сфинктера. Целесообразно при лечении этим методом использовать эластичные, специально изготовленные лигатуры, которые после затягивания, в силу эластических свойств, будут более длительно, чем простая лигатура, постепенно разрушать волокна сфинктера.

При ретроректальном (пресакральном) остром парапроктите производят разрез кожи длиной 5—6 см посередине между проекцией верхушки копчика задним краем анального отверстия. На расстоянии 1 см от копчика пересекают заднепреходно-копчиковую связку. Эвакуируют гной, полость абсцесса обследуют пальцем, разъединяя перемычки. Экспонируют с помощью крючков заднюю стенку анального канала, окруженную мышцами сфинктера, где отыскивают участок свищевого хода, ведущий в просвет кишки. Второй этап операции — проведение лигатуры — производят аналогично описанному выше.

Хронический парапроктит (свищи прямой кишки) встречается у 30—40 % всех проктологических больных. Заболевание развивается вследствие перенесенного острого парапроктита и проявляется свищами прямой кишки. Это происходит в том случае, если имеется внутреннее отверстие, ведущее из прямой кишки в полость гнойника. При формировании хронического парапроктита внутреннее отверстие свища открывается в просвет прямой кишки, наружное — на коже промежности. В свищ из прямой кишки попадают газы и кал, что постоянно поддерживает воспалительный процесс.

Причинами перехода острого парапроктита в хронический являются:

- поздняя обращаемость больных за медицинской помощью после самопроизвольного вскрытия гнойника;
- ошибочная хирургическая тактика в остром периоде (вскрытие гнойника без санации входных ворот инфекции).

Свищ может быть полным и неполным. Полный свищ имеет два или более отверстий: внутреннее — на стенке прямой кишки и наружное — на коже промежности. Неполный свищ имеет одно отверстие на стенке прямой кишки, слепо заканчиваясь в параректальной клетчатке (внутренний свищ).

Рис. 24.3. Виды свищей прямой кишки (по К. Н. Саламову и Ю. В. Дульцеву).

а — интрасфинктерный; б — трансфинктерный; в — экстрасфинктерный; г — экстрасфинктерный с пельвиоректальной полостью; д — трансфинктерный с ишиоректальной полостью; е — экстрасфинктерный с ишиоректальной полостью.

Такие свищи наблюдают у 10 % больных. Они возникают в результате самопроизвольного вскрытия гнойника в просвет прямой кишки.

Свищ прямой кишки в зависимости от его расположения по отношению к волокнам сфинктера может быть интрасфинктерным, трансфинктерным и экстрасфинктерным (рис. 24.3).

При интрасфинктерном свище свищевой канал полностью находится кнутри от сфинктера прямой кишки. Обычно такой свищ прямой и короткий. Наблюдается у 25—35 % больных.

При трансфинктерном свище часть свищевоего канала проходит через сфинктер, часть расположена в клетчатке. Наблюдается у 40—45 % больных.

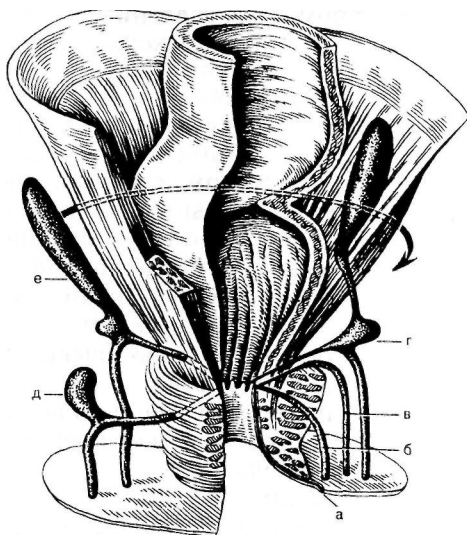
При экстрасфинктерном свище свищевой канал проходит в клетчаточных пространствах таза и открывается на коже промежности, минуя сфинктер. Наблюдается у 15—25 % больных.

Транс- и экстрасфинктерный свищи могут соединяться с полостями в ишиоректальной и пельвиоректальной клетчатке (сложные свищи).

Клиническая картина и диагностика. Количество гнойного отделяемого из свища различно и зависит от объема полости, которую он дренирует, а также от степени воспалительного процесса в ней. При широком свищевом ходе через него могут выходить газы и кал, при узком — скудное серозно-гнойное отделяемое. Эпизодическое закрытие свища ведет к нарушению дренирования гнойной полости, скоплению гноя, обострению парапроктита. Такое чередование обострений и ремиссий нередко наблюдается при хроническом парапроктите, длительность ремиссий может достигать нескольких лет. Боли возникают лишь при обострении заболевания, исчезая в период функционирования свища. Свищи прямой кишки часто приводят к проктиту, проктосигмоидиту, мацерации кожи промежности. У некоторых больных мышечные волокна сфинктера прямой кишки замещаются соединительной тканью, что делает его ригидным и ведет к сужению анального канала, нарушению замыкательной функции сфинктера и, как следствие этого, недержанию газов и кала (особенно жидкого). Длительно существующие свищи прямой кишки могут малигнизироваться.

При осмотре обращают внимание на количество свищей, рубцов, характер и количество отделяемого из них, наличие мацерации кожных покровов. Уже при пальпации перианальной зоны нередко удается определить свищевой ход. Пальцевое исследование прямой кишки позволяет определить тонус сфинктера прямой кишки, иногда — выявить внутреннее отверстие свища, его размеры, установить сложность свища, его ход и особенности.

Дополнительные сведения о локализации внутреннего отверстия свища, его ходе и особенностях, что необходимо для выбора метода операции, по-



лучают с помощью введения метиленового синего в свищ, осторожного зондирования свищевого хода, фистулографии, аноскопии, ректороманоскопии, эндоректального УЗИ.

Лечение. При консервативном лечении назначают сидячие ванны после дефекации, промывание свища антисептическими растворами, введение в свищевой ход антибиотиков, использование микроклизм с облепиховым маслом, колларголом. Консервативное лечение редко приводит к полному выздоровлению больных, поэтому его обычно используют лишь в качестве подготовительного этапа перед операцией.

Хирургическое вмешательство является радикальным методом лечения свищей прямой кишки. Сроки оперативного вмешательства зависят от характера течения заболевания:

- при обострении хронического парапроктита показано срочное хирургическое вмешательство;
- при подостром течении парапроктита (наличии инфильтратов) проводят противовоспалительное лечение в течение 1—3 нед, затем — хирургическое вмешательство;
- при хроническом течении — плановая операция;
- в случае стойкой ремиссии операция откладывается до обострения парапроктита.

Хирургическое вмешательство при свищах прямой кишки проводят в зависимости от типа свища (его отношения к сфинктеру), наличия воспалительных процессов в параректальной клетчатке, гнойных затеков, состояния тканей в зоне внутреннего отверстия свища.

При интрасфинктерных свищах их иссекают в просвет прямой кишки. Иссечение свища лучше производить клиновидно вместе с кожей и клетчаткой. Дно раны выскабливают ложкой Фолькмана. При наличии гнойной полости в подкожной жировой клетчатке ее вскрывают по зонду, выскабливают стенки ложкой Фолькмана и вводят марлевую турунду с мазью (левосин, левомеколь и т. п.), устанавливают газоотводную трубку.

Транссфинктерные свищи ликвидируют путем иссечения свища в просвет прямой кишки с ушиванием глубоких слоев раны (мышц сфинктера) или без него, дренированием гнойной полости.

При экстрасфинктерных свищах, являющихся наиболее сложными, прибегают к различным операциям, суть которых сводится к полному иссечению свищевого хода и ликвидации (ушиванию) внутреннего отверстия свища. При сложных свищах применяют лигатурный метод (см. "Острый парапроктит"). Неполные свищи иссекают в просвет прямой кишки с помощью изогнутого под прямым углом зонда.

24.4.4. Выпадение прямой кишки

Под выпадением прямой кишки понимают выход кишки наружу за пределы заднего прохода.

Этиология и патогенез. Выпадению прямой кишки способствуют слабость мышц тазового дна (предрасполагающий фактор) и повышение внутрибрюшного давления (производящий фактор). Повышение внутрибрюшного давления происходит при запоре, поносе, тяжелом физическом труде, затрудненном мочеиспускании, кашле. Способствовать выпадению прямой кишки могут геморрой и хронические воспалительные процессы (проктит, проктосигмоидит, неспецифический язвенный колит).

Выделяют три стадии выпадения прямой кишки: I стадия — выпадение

кишки лишь во время дефекации, после чего кишка самостоятельно вправляется; II стадия — кишка выпадает при физической нагрузке, самостоятельно не вправляется, большие вправляют кишку рукой; III стадия — выпадение кишки при незначительной физической нагрузке, ходьбе, вертикальном положении тела больного. После вправления кишки она вновь довольно быстро выпадает.

Патологоанатомическая картина. В зависимости от степени выраженности патологоанатомических изменений выделяют четыре формы заболевания: 1) выпадение только слизистой оболочки заднего прохода; 2) выпадение всех слоев стенки анального отдела кишки (prolapsus ani); 3) выпадение прямой кишки без выпадения заднего прохода (собственно prolapsus recti); 4) выпадение заднего прохода и прямой кишки (prolapsus ani et recti).

Клиническая картина и диагностика. Выпадение прямой кишки развивается постепенно. Вначале при акте дефекации выпадает только слизистая оболочка, которая легко самостоятельно вправляется. Затем при каждой последующей дефекации происходит выпадение большего или меньшего участка кишки, который больной должен вправлять рукой. В поздних стадиях заболевания кишка выпадает не только при дефекации, но даже при вертикальном положении тела больного. В таком случае вправление кишки больным не дает устойчивого результата: она тут же вновь выпадает. У таких больных возникает недостаточность сфинктера заднего прохода.

Выделяют три степени недостаточности сфинктера: I степень — недержание газов; II степень — недержание газов и жидкого кала; III степень — недержание плотного кала.

При частых выпадениях слизистая оболочка прямой кишки травмируется, стенка кишки легко кровоточит, иногда наблюдают изъязвление слизистой оболочки и развитие воспаления. При выпадении прямой кишки с сохранением тонуса сфинктера возможно ущемление выпавшего участка с последующим некрозом и перфорацией стенки кишки.

Диагностика основывается на жалобах больного и данных объективно его обследования. При натуживании больного, особенно в положении на корточках, выпадают слизистая оболочка или все слои стенки кишки в виде конуса. При пальцевом исследовании прямой кишки оценивают тонус сфинктера. Кроме того, выполняют ирригоскопию и ректороманоскопию.

Лечение. У детей для излечения выпадения прямой кишки обычно достаточно применения консервативных мероприятий, направленных на предотвращение запора, поноса, кашля. Аналогичное лечение у взрослых в начальной стадии заболевания дает значительно худшие результаты. У них применяют хирургическое лечение. Наиболее эффективна операция Зеренина—Кюммелля, при которой стенку прямой кишки фиксируют к передней продольной связке позвоночника в области крестцовых сегментов позвоночника, начиная с области промонтории (L_v—S₁). При сочетании недостаточности анального сфинктера с выпадением прямой кишки эту операцию дополняют тем или иным вмешательством, направленным на укрепление мышц тазового дна (сфинктеропластика). При небольшом выпадении прямой кишки, а также у лиц с повышенным риском выполнения операции Зеренина—Кюммелля внутрибрюшинным способом выполняют операцию Тирша (подкожную имплантацию вокруг заднего прохода серебряной проволоки). Иногда вместо проволоки используют лоскут широкой фасции бедра, шелковую нить, узкую полоску депигментированной кожи.

В случае развития некроза при ущемлении выпавшего участка кишки выполняют операцию наложения противоестественного заднего прохода или брюшно-промежностную резекцию прямой кишки с наложением сигмостомы (см. "Рак прямой кишки, лечение").

24.5. Рак прямой кишки

В структуре всех онкологических заболеваний рак прямой кишки в нашей стране находится на 8-м месте, составляя 2,5—3,5 % от всех злокачественных опухолей, а в некоторых странах (США, Англия, Франция) он встречается чаще (2—3-е место). Рак прямой кишки в России в среднем диагностируется с частотой 13,8 на 100 000 населения. Преимущественно заболевают люди в возрасте 50—60 лет, мужчины и женщины одинаково часто. В последние десятилетия отмечено достоверное увеличение заболеваемости раком прямой кишки, причем эта тенденция сохраняется и в настоящее время.

Возникновение рака прямой кишки связывают прежде всего с предшествующими предраковыми заболеваниями, к которым относят аденоматозные полипы, семейный аденоматозный полипоз, неспецифический язвенный колит, болезнь Крона, хронический парапроктит. Некоторое значение имеет характер принимаемой пищи (легкоусвояемая пища, содержащая мало шлаков, большое количество консервантов).

Классификация рака прямой кишки

I. По локализации: в анальном отделе кишки (10 %), нижеампулярном, среднеампулярном и вышеампулярном отделах (60 %), ректосигмоидном отделе (30 %).

II. По типу роста: эндофитный (30 %), экзофитный (20 %), смешанный (50 %).

III. По гистологическому строению: аденокарцинома, слизистый, солидный, плоскоклеточный, недифференцированный, фиброзный рак.

IV. По стадии процесса: по системе TNM (I—IV стадии).

Патологоанатомическая картина. Экзофитные опухоли имеют четкие контуры, растут в просвет прямой кишки. К ним относят полиповидный рак (опухоль на широком или узком основании, выступает в просвет кишки), бляшковидный (опухоль на широком основании, с плоской поверхностью, незначительно выступает в просвет кишки), ворсинчато-папиллярный рак (бугристая опухоль дольчатого строения).

Эндофитные опухоли характеризуются внутрстеночным ростом; опухоль поражает стенку прямой кишки на большем или меньшем протяжении, в разной степени проникая в ее толщу (диффузно-инфильтративный рак) и сужая просвет кишки. Границы опухоли четко не определяются. На отдельных участках могут возникать изъязвления (эндофитно-язвенный рак). Стенка кишки становится ригидной.

Смешанный тип опухоли прямой кишки характеризуется тем, что наряду с ростом ее в просвет кишки происходит инфильтрация стенки на относительно большем протяжении. Смешанным ростом обладает блюдцеобразный рак, представляющий собой овальной или круглой формы изъязвление с плотными, бугристыми, валикообразно приподнятыми краями.

Гистологическая структура рака прямой кишки различна, однако у подавляющего большинства больных опухоль является аденокарциномой, ре-

же — слизистым (обычно растет эндофитно), солидным, плоскоклеточным, недифференцированным (обладает инфильтрирующим ростом) или фиброзным раком (скирр). Особенно высокой степенью злокачественности обладают слизистый, солидный, недифференцированный рак.

Международная классификация по системе TNM (1997)

T — первичная опухоль

TX — недостаточно данных для оценки первичной опухоли

TO — нет данных за наличие первичной опухоли

T_{is} — рак in situ: интраэпителиальная опухоль или опухоль с инвазией собственной пластинки

T1 — опухоль прорастает подслизистую основу

T2 — опухоль прорастает в мышечный слой

T3 — опухоль прорастает мышечный слой и подсерозную основу или окружающие ткани перитонизированных участков кишки

T4 — опухоль прорастает висцеральную брюшину и/или распространяется на соседние органы и анатомические структуры

N — регионарные лимфатические узлы

NX — недостаточно данных для оценки регионарных лимфатических узлов

N0 — нет метастазов в регионарные лимфатические узлы

N1 — метастазы в 1–3 регионарных лимфатических узлах

N2 — метастазы в 4 и более регионарных лимфатических узлах

M — отдаленные метастазы

MX — недостаточно данных для определения отдаленных метастазов

MO — нет отдаленных метастазов

M1 — имеются отдаленные метастазы

Гистопатологическая классификация (G):

G — степень дифференцировки не может быть определена

G1 — хорошо дифференцированная опухоль

G2 — умеренно дифференцированная опухоль

G3 — малодифференцированная опухоль

G4 — недифференцированная опухоль

Рак прямой кишки, разрастаясь, распространяется в просвет кишки и в толщу кишечной стенки (поражая подслизистую основу и мышечный слой), выходя затем за ее пределы и врастая в окружающие органы (влагалище, матка, мочевого пузырь, семенные пузырьки, мочеточники) и ткани. Одновременно с ростом опухоли в толщу кишечной стенки идет ее распространение по окружности прямой кишки. Инфильтрация раковыми клетками стенки кишки не превышает обычно 4–5 см от видимой на глаз границы опухоли. Метастазирование рака прямой кишки может идти лимфогенным (в регионарные и отдаленные лимфатические узлы), гематогенным (чаще всего в печень) и имплантационным путями (карциноматоз брюшины, распространение раковых клеток по поверхности слизистой оболочки).

Клиническая картина и диагностика. Рак прямой кишки развивается постепенно, клинические проявления возникают лишь при достижении опухолью значительных размеров и сводятся к болевым ощущениям, патологи-

Группировка по стадиям

Стадия 0	\	N0	MO
Стадия I	T1	N0	MO
	T2		
Стадия II	T3	N0	MO
	T4		
Стадия III	Любое T	N1	MO
		N2	
Стадия IV	Любое T	Любое N	M1

ческим выделениям (кровь, слизь, гной) из прямой кишки и нарушению функции кишечника. Выраженность симптомов зависит от стадии заболевания, типа роста опухоли и ее локализации.

Болевые ощущения обычно не являются ранним симптомом рака прямой кишки. Они возникают в начале заболевания лишь при раке, локализующемся в анальном канале, так как обусловлены прорастанием опухолью зоны, богатой нервными окончаниями, растяжением пораженного анального канала при дефекации. При других локализациях опухоли появление болей свидетельствует о распространении ее за пределы кишечной стенки и поражении окружающих органов и тканей. Причиной возникновения схваткообразных болей может быть растяжение стенки кишки вследствие непроходимости, вызванной obturацией просвета опухолью. Боли при раке прямой кишки постоянны. Они локализуются внизу живота, в крестцово-копчиковой области, в области заднего прохода, могут быть в области поясницы.

Патологические выделения часто являются симптомом, заставляющим больного обратиться к врачу. Это постоянный симптом заболевания. Кровотечение из прямой кишки при раке вызвано изъязвлением опухоли и травмой ее каловыми массами. Оно проявляется в виде примеси темного, реже алого цвета крови в кале. Нередко при дефекации вначале выходит небольшое количество крови, а затем кал с примесью крови. Анемия наступает постепенно, так как сильных кровотечений обычно не бывает. При резком сужении просвета кишки кал принимает лентовидную форму.

В результате распада опухоли и присоединения инфекции начинается воспаление, проявляющееся выделением из прямой кишки зловонного гноя и слизи в начале дефекации. Гной и слизь могут быть смешаны с каловыми массами или находиться на их поверхности. Наличие гноя и слизи является признаком далеко зашедшего процесса. Выделение крови, гноя и слизи при экзофитных опухолях начинается раньше, чем при эндофитных.

Нарушения функции кишечника проявляются поносом, запором, тенезмами. Понос и его смена запором возникают в результате проктосигмоидита, сопутствующего раку прямой кишки, и могут быть ранними симптомами заболевания. По мере инфильтрации стенки кишки опухолью или obturацией просвета кишки преобладающим симптомом становятся запоры. У некоторых больных возникают частые позывы на дефекацию, которые, однако, не сопровождаются отхождением кала (тенезмы). При этом из прямой кишки отделяется небольшое количество гноя, слизи, крови. Иногда первым симптомом заболевания является изменение формы кала (лентовид-

ный). У некоторых больных имеется чувство неполного опорожнения прямой кишки после дефекации и ощущение инородного тела в ней.

В связи с сужением просвета кишки развивающейся опухолью появляются симптомы кишечной непроходимости: вздутие живота, неотхождение кала и газов, урчание и схваткообразные боли в животе, рвота. В зависимости от локализации рака преобладают те или иные перечисленные выше симптомы.

При раке анального канала ведущим и довольно ранним симптомом болезни является тупая постоянная боль в области заднего прохода, которая усиливается при дефекации. В связи с эндофитным ростом опухоли этой локализации часто наступает изъязвление новообразования, что проявляется в виде патологических примесей к калу: вначале крови, затем слизи и гноя. При этом за счет присоединения воспалительного процесса боли усиливаются. При распространении воспаления на параректальную клетчатку возникают свищи, через которые выделяются кал, кровь, слизь, гной. При прорастании опухоли в анальный сфинктер на большом протяжении наблюдается недержание газов, кала. Вместе с тем опухоль за счет сужения наиболее узкого отдела прямой кишки быстро приводит к развитию кишечной непроходимости. При раке анального канала метастазы распространяются в паховые лимфатические узлы, о чем нужно помнить при объективном исследовании больного.

При раке ампулярного отдела прямой кишки симптоматика более скудная. Первым симптомом болезни являются патологические примеси к калу. В это же время или несколько позже возникают симптомы нарушения функции кишечника. Боли появляются лишь при прорастании опухоли через все слои стенки кишки. При прорастании опухоли в мочевой пузырь возникают частые позывы на мочеиспускание, лейкоцитурия, микрогематурия, позднее могут сформироваться пузырно-прямокишечные свищи, характеризующиеся выделением кала и газов при мочеиспускании. При формировании влагалишно-прямокишечных свищей наблюдается выделение кала из влагалища. В связи с тем что ампула является наиболее широкой частью прямой кишки, кишечная непроходимость при данной локализации опухоли развивается редко.

Рак ректосигмоидного отдела прямой кишки проявляется прогрессирующими запорами с последующей полной кишечной непроходимостью.

Общими симптомами рака прямой кишки являются анемия, общая слабость, похудание, гипертермия; они появляются в поздние сроки заболевания.

Диагностика рака прямой кишки основывается на данных анамнеза, анализе жалоб больного и проведении специальных методов обследования: осмотра промежности, пальцевого исследования прямой кишки (можно определить около 50 % опухолей прямой кишки), ирригографии, ректороманоскопии с биопсией.

Учитывая скудность клинических проявлений рака прямой кишки в ранних стадиях заболевания, следует придавать важное значение жалобам больных на нарушения функции кишечника и при их наличии прибегать к специальным методам обследования. При диспансерном обследовании больных всегда необходимо производить пальцевое исследование прямой кишки, периодически производить колоноскопию.

Пальцевое исследование прямой кишки — наиболее простой и доступный метод, нередко позволяющий установить факт наличия заболевания и в известной мере определить его распространенность. Оно может быть вы-

полнено в коленно-локтевом положении больного, в положении на спине, на корточках, на боку. Наиболее целесообразно сочетать пальцевое исследование прямой кишки в коленно-локтевом положении с исследованием в положении больного на корточках. Последнее положение делает возможным достижение опухолей, расположенных на расстоянии 10—12 см от заднего прохода. У женщин, кроме пальцевого исследования прямой кишки, обязательно выполняют исследование через влагалище.

Пальцевое исследование прямой кишки при раке проводят с целью выявления опухоли, ее локализации (расстояние от сфинктера), размеров, протяженности, подвижности, наличия изъязвлений, степени сужения просвета кишки, характера отделяемого из прямой кишки.

Рак прямой кишки при пальцевом исследовании определяют в просвете кишки в виде опухолевого узла или язвы с плотными краями, или в виде ригидности и уплотнения стенки кишки. Установив наличие опухоли, необходимо провести пальпацию паховых областей для выявления состояния лимфатических узлов.

Следующим методом исследования прямой кишки является ректороманоскопия, позволяющая уточнить данные, полученные при пальцевом исследовании, выполнить биопсию, т. е. верифицировать диагноз путем получения сведений о гистологической структуре опухоли. Кроме того, ректороманоскопия делает возможной диагностику опухолей, недостижимых при пальцевом исследовании прямой кишки, расположенных на расстоянии более 35 см от заднего прохода.

Ирригоскопия и колоноскопия позволяют выявить первично-множественное поражение ободочной и прямой кишки, уточнить протяженность поражения, степень сужения просвета кишки в области опухоли.

Для обнаружения отдаленных метастазов применяют УЗИ, КТ и МРТ, реже — лапароскопию и целиакографию. Для выявления ранних форм рака, определения протяженности раковой инфильтрации в стенке кишки используют УЗИ с помощью специального ректального датчика. Метод также позволяет получить полезную информацию об инвазии опухоли окружающих анатомических структур.

О с л о ж н е н и я . Наиболее частыми осложнениями рака прямой кишки являются острая непроходимость кишечника, перфорация кишки, свищи (пузырно-прямокишечный, влагалищно-прямокишечный, параректальный).

Перфорация кишки возникает при непроходимости вследствие чрезмерного растяжения ее стенки выше опухоли. Возможна также перфорация кишки в зоне самой опухоли (особенно часто при ее распаде). Перфорация в брюшную полость ведет к каловому перитониту, перфорация в параректальную клетчатку — к развитию абсцесса или флегмоны.

Дифференциальная диагностика. Рак прямой кишки дифференцируют от геморроя, полипов, сифилиса, туберкулеза. Как для рака прямой кишки, так и для геморроя характерным симптомом является выделение крови, однако при раке кровь темного цвета, измененная, иногда со сгустками, появляется перед выделением кала или смешивается с ним, а при геморрое кровь алого цвета, выделяется в конце акта дефекации.

Гистологическое исследование позволяет дифференцировать рак прямой кишки от полипов, туберкулеза и сифилиса. При сифилисе серологические реакции, а при туберкулезе бактериологические методы исследования способствуют разрешению диагностических трудностей.

Лечение. Основным методом является хирургическое лечение. Его могут дополнять химиотерапия и лучевой метод.

В последние годы при подготовке кишечника к предстоящей операции используют перорально фортране, растворенный в 3 л воды. Применяют также ортоградное промывание кишечника путем введения 6—8 л изотонического раствора через зонд, установленный в двенадцатиперстной кишке. Реже используют бесшлаковую диету и подготовку кишечника очистительными клизмами.

Радикальные операции при раке прямой кишки направлены на удаление опухоли и регионарных лимфатических узлов. Наиболее часто используют брюшно-промежностную экстирпацию прямой кишки, переднюю резекцию прямой кишки; брюшно-анальную резекцию прямой кишки с низведением сигмовидной ободочной (или поперечной ободочной) кишки, операцию Хартманна (обструктивная резекция).

Выбор метода радикальной операции при раке прямой кишки определяется главным образом отдаленностью опухоли от заднепроходного отверстия. При локализации опухоли на расстоянии менее 6—7 см от заднего прохода прибегают к брюшно-промежностной экстирпации прямой кишки. Расположение опухоли на расстоянии более 6—7 см от заднего прохода делает возможным выполнение сфинктеросохраняющих операций (брюшно-анальная резекция с низведением сигмовидной ободочной кишки). При расположении опухоли выше 10—12 см от заднего прохода целесообразна передняя резекция прямой кишки. Трансабдоминальную резекцию прямой и сигмовидной ободочной кишки с наложением одноствольной колостомы (операция Хартманна, обструктивная резекция) производят при расположении опухоли выше 10—12 см от заднего прохода и невозможности выполнения по тем или иным причинам передней резекции прямой кишки (например, при экстренной операции, выполняемой в связи с непроходимостью кишечника, когда вмешательство производят на неподготовленной кишке).

Выбирая метод радикальной операции при раке прямой кишки, следует учитывать также конституциональные особенности больного, наличие и тяжесть сопутствующих заболеваний.

Брюшно-промежностная экстирпация прямой кишки (операция Кеню — Майлса) заключается в удалении всей прямой кишки и части сигмовидной ободочной кишки с наложением одноствольной колостомы в левой половине подвздошной области (рис. 24.4). Операция состоит из двух этапов — брюшного и промежностного. Брюшной этап операции выполняют из нижней срединной лапаротомии. Перевязывают и пересекают нижнюю брыжеечную артерию (и вену) ниже отхождения от нее левой толстокишечной артерии, рассекают брыжейку сигмовидной ободочной кишки, а саму кишку перевязывают. Мобилизуют сигмовидную и прямую кишку. Сигмовидную ободочную кишку перевязывают и выводят в левой подвздошной области на брюшную стенку, формируя одноствольную колостому. Рану брюшной стенки зашивают. Переходят к промежностному этапу. Вокруг заднего прохода накладывают и затягивают кисетный шов. На расстоянии 2—3 см от заднего прохода окаймляющим разрезом рассекают кожу, подкожную жировую клетчатку, пересекают заднепроходно-копчиковую связку и мышцы, поднимающие задний проход. Завершив мобилизацию прямой кишки, ее удаляют. Промежностную рану зашивают, оставляя дренаж в пресакральном пространстве.

Целесообразно синхронное выполнение брюшного и промежностного этапов операции двумя бригадами хирургов, что более полно отвечает требованиям абластики.

Переднюю резекцию прямой кишки выполняют из нижней

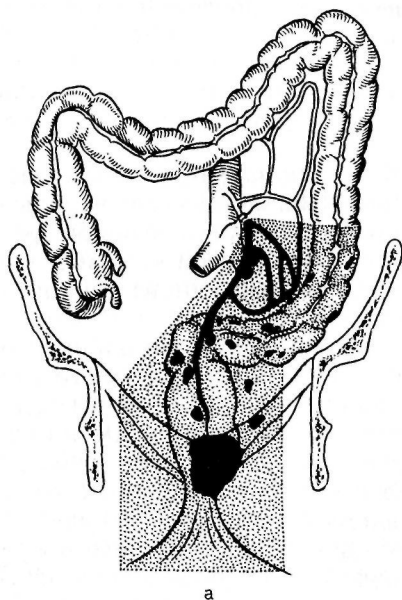
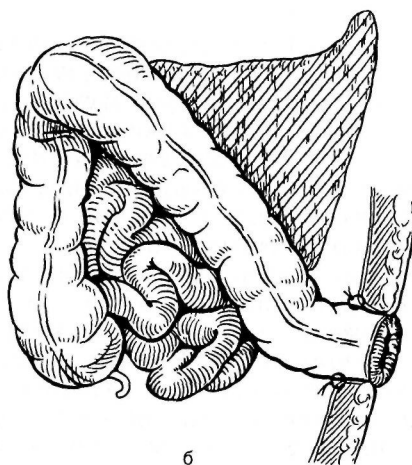


Рис. 24.4. Операция Кеню — брюшно-промежностная экстирпация прямой кишки.

а — зона резекции; б — вид после завершения операции.



срединной лапаротомии. После мобилизации прямой кишки ее пересекают на 4—5 см ниже опухоли. Пересекают сигмовидную ободочную кишку (удаляя тем самым подлежащий резекции участок кишки) и накладывают анастомоз между сигмовидной ободочной кишкой и культей прямой кишки (рис. 24.5). В пресакральное пространство вводят дренаж, а в кишку через задний проход — зонд, проводя его выше линии анастомоза — для декомпрессии кишки.

При брюшно-анальной резекции прямой кишки с низведением сигмовидной, нисходящей или поперечной ободочной кишки производят нижнюю срединную лапаротомию. Мобилизуют прямую, сигмовидную и нисходящую ободочную кишку. Рану брюшной стенки зашивают. После растяжения заднего прохода стенку кишки рассекают по прямокишечно-заднепроходной линии и отсепааровывают слизистую оболочку до верхнего края анального канала, перфорируют мышечную оболочку прямой кишки над анальным каналом и отсекают прямую кишку. Низводят прямую и сигмовидную ободочную кишку через задний проход и отсекают сигмовидную ободочную кишку на уровне, определенном при брюшном этапе операции. Край низведенной кишки фиксируют по окружности анального канала (рис. 24.6).

В последние годы многие отечественные и зарубежные хирурги отказались от методики иссечения слизистой оболочки анального канала. Операцию стали выполнять с низведением через анальный канал с сохраненной слизистой оболочкой и оставлением избытка низведенной кишки (ее фиксируют 4—6 швами к коже вокруг ануса) длиной 4—5 см, который отсекают на 12—14-е сутки после операции. Возможно также наложение анастомоза по типу "конец в конец" между низведенной кишкой и оставшимся участком прямой кишки.

Операцию Хартманна выполняют из нижней срединной лапаротомии. Мобилизуют сигмовидную ободочную и прямую кишку. Пересекают прямую кишку ниже опухоли, культю кишки ушивают. Отсекают поражен-

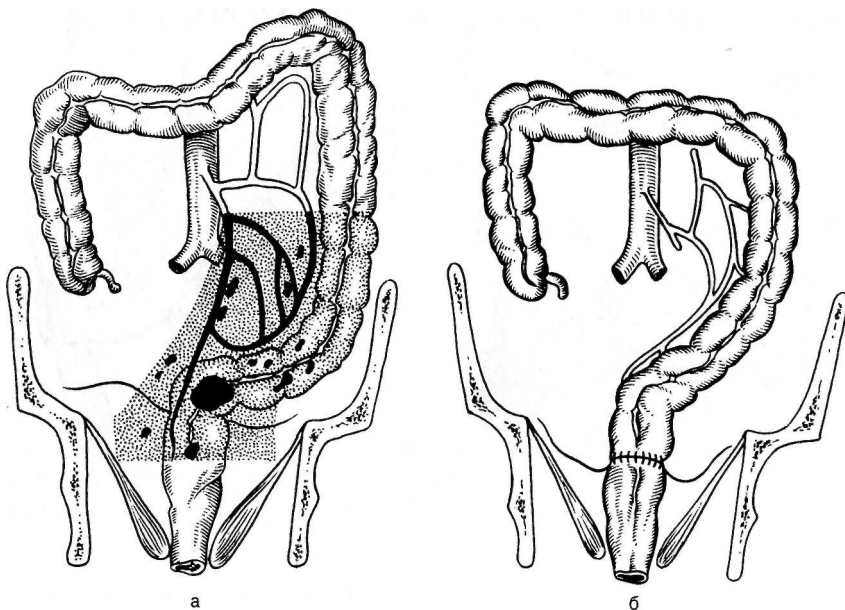


Рис. 24.5. Передняя резекция прямой кишки.
 а — зона резекции; б — вид после наложения анастомоза.

ный отдел кишки и накладывают однуствольную колостому в левой подвздошной области (рис. 24.7).

Паллиативные операции преследуют целью лишь продление жизни больного и уменьшение его страданий. Их выполняют при развитии

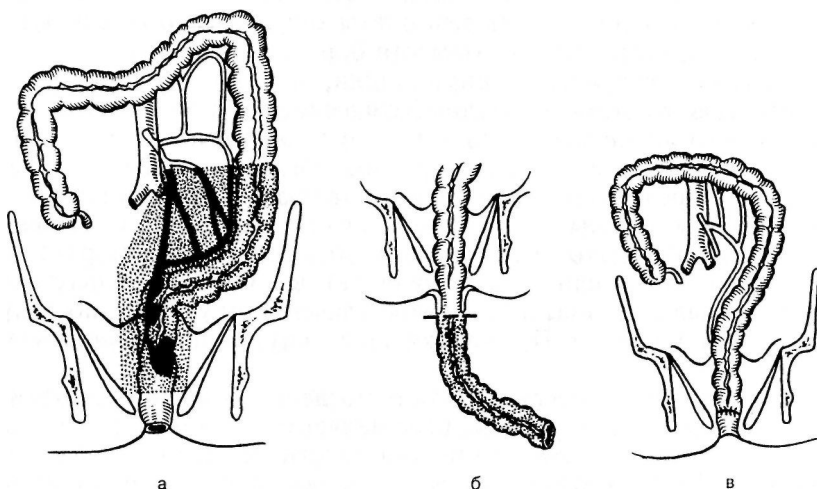


Рис. 24.6. Брюшно-анальная резекция прямой кишки с низведением.
 а — зона резекции кишки; б — низведение нисходящей кишки; в — вид после завершения операции.

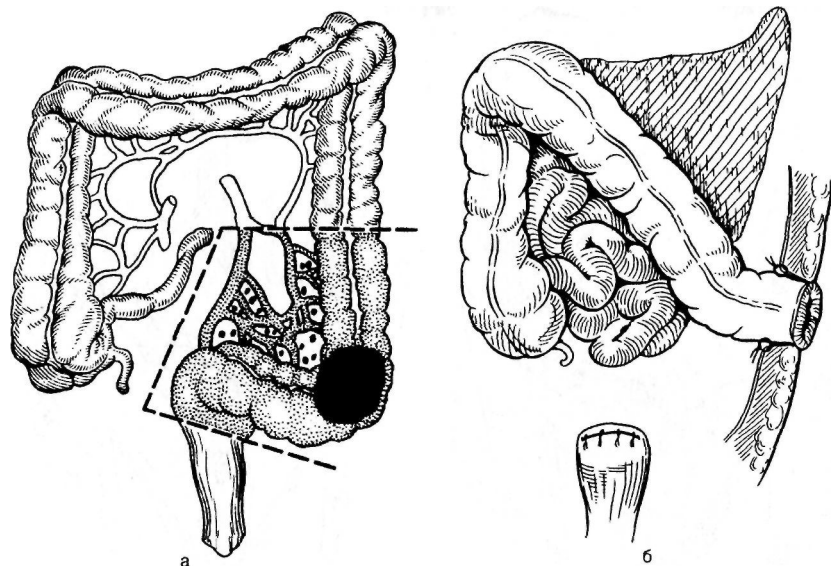


Рис. 24.7. Операция по Хартманну.

а — зона резекции; б — вид после завершения операции.

выраженных симптомов кишечной непроходимости и невозможности выполнения радикальной операции. Они заключаются в наложении двухствольной колостомы либо сигмостомы на передней брюшной стенке в левой подвздошной области.

Комбинированное лечение. Применение предоперационной лучевой терапии в настоящее время считают целесообразным при местно распространенном раке прямой кишки. В этом случае оно позволяет увеличить операбельность и улучшить результаты хирургического лечения, повышая частоту пятилетней переживаемости больных.

Выход опухоли за пределы стенки кишки, инвазия параректальной клетчатки, метастазы в регионарные лимфатические узлы являются показаниями для проведения послеоперационной лучевой терапии (с общей дозой 60—70 Гр) и химиотерапии. Стандартным лечением рака прямой кишки, выходящего за пределы ее стенки, или метастазов в ближайшие регионарные лимфатические узлы считают радикальную резекцию с последующей адъювантной терапией облучением и химиотерапией. При раке прямой кишки, ограниченном слизистой оболочкой, в последние годы стали применять трансанальное эндоскопическое удаление опухоли с последующей лучевой и химиотерапией. Применяют также внутритолстную лучевую терапию.

Прогноз. Пятилетняя переживаемость после радикального хирургического лечения при раке прямой кишки составляет около 40—50 %. Она зависит прежде всего от стадии заболевания, гистологической структуры и формы роста опухоли. Прогноз благоприятнее в случае, если операция произведена в I—II стадиях заболевания, при экзофитной опухоли, особенно если она имеет высокую степень дифференцировки. Прогноз менее благоприятен у молодых больных, особенно при анальном раке.

Глава 25 НЕПРОХОДИМОСТЬ КИШЕЧНИКА

Непроходимость кишечника — заболевание, характеризующееся частичным или полным нарушением продвижения содержимого по пищеварительному тракту, наблюдается в большинстве случаев в возрасте 30—60 лет, у мужчин несколько чаще, чем у женщин.

Все виды непроходимости кишечника подразделяют на следующие основные группы.

I. Механическая непроходимость: обтурационная; странгуляционная; сочетанная (обтурация и странгуляция).

II. Динамическая непроходимость: 1) паралитическая; 2) спастическая.

При механической непроходимости в зависимости от уровня препятствия различают высокую (тонкокишечную) и низкую (толстокишечную) непроходимость.

По степени закрытия просвета кишки выделяют полную и частичную непроходимость. Среди всех острых хирургических заболеваний органов брюшной полости непроходимость наблюдается в 3,5—9 % случаев.

25.1. Острая непроходимость

Этиология и патогенез. **Обтурационная непроходимость** кишечника может быть вызвана закрытием просвета кишки изнутри предметами, не связанными с ее стенкой (собственно обтурация плотными каловыми "камнями", безоарами, крупными желчными камнями, провалившимися в кишечник при образовании фистулы между желчным пузырем и кишкой, инородными телами).

Обтурация кишки может возникнуть при сдавлении ее снаружи: кистами, большими опухолями, исходящими из других органов, фиброзными тяжами и спайками.

Просвет кишки может быть закрыт патологическими образованиями, исходящими из стенки кишки (опухоли и крупные полипы кишечника, рубцовая стриктура кишки).

Странгуляционная непроходимость кишечника возникает при завороте кишечной петли вокруг своей оси, образовании узла между несколькими петлями кишки, ущемлении кишечных петель, их брыжеек и сосудов в грыжевых воротах при наружных и внутренних грыжах, сдавлении кишки с брыжейкой спайками или Рубцовыми тяжами.

При странгуляционной непроходимости сдавления сосудов и нервов в ущемленной петле кишки нарушается кровообразование, что и отличает этот вид непроходимости от обтурационной. **К сочетанной механической непроходимости** кишечника относят инвагинацию — внедрение одной кишки в другую. При этом внедрившаяся кишка закупоривает просвет другой кишки (обтурация), происходит сдавление сосудов брыжейки инвагинировавшей петли (странгуляция).

При выделении спаечной непроходимости кишечника подчеркивается только этиологический момент возникновения непроходимости — наличие спаек в брюшной полости в случае сдавления кишки вместе с брыжейкой и проходящими в ней сосудами и нервами. Она может быть обтурационной или странгуляционной.

Динамическая непроходимость кишечника характеризуется стойким парезом или параличом кишечника или стойким спазмом. Функциональные

расстройства, ведущие к паралитической динамической непроходимости, бывают обусловлены острыми воспалительными процессами в брюшной полости (холецистит, панкреатит, аппендицит, перитонит) или забрюшинной клетчатке (паранефрит и др.), травмами и травматическими операциями, интоксикацией, острыми нарушениями кровообращения в органах брюшной полости (тромбоз брыжеечных сосудов, инфаркт селезенки), забрюшинными гематомами и др. Метаболические нарушения (диабетическая, уремическая кома), интоксикация, гипокалиемия также могут привести к развитию паралитической непроходимости кишечника. Спастическая динамическая непроходимость чаще вызывается аскаридами, отравлением свинцом, плоскостными спайками в брюшной полости, печеночной порфирией.

Патогенез. Патологические изменения в кишке зависят от вида непроходимости. При obturационной непроходимости они развиваются не так быстро, как при strangуляционной, при которой сдавление брыжейки вызывает нарушение кровоснабжения в ущемленной петле, приводящее к некрозу. Прекращение или резкое замедление пассажа кишечного химуса при всех формах острой непроходимости кишечника приводит к переполнению приводящей петли поступающими пищеварительными соками (желудочный, кишечный, панкреатический сок, желчь, слюна — всего около 6—8 л), воздухом, проникающим в желудок и кишечник при глотательных движениях. В результате жизнедеятельности микроорганизмов и реакции органических кислот в кишке накапливаются газы. Всасывание жидкости и газов в измененной стенке кишки прекращается, давление в кишке возрастает, резко увеличивается ее диаметр. Сосуды стенки кишки сдавливаются, в капиллярах образуются тромбы. Раздутая приводящая петля становится отечной, приобретает багровую окраску, перистальтика замедляется, а затем прекращается. В просвет кишки и в полость брюшины начинает выделяться значительное количество отечной жидкости. На слизистой оболочке на протяжении 30—40 см выше препятствия появляются кровоизлияния, а затем очаги некроза. Из-за изменений в стенке приводящей петли кишки нарушается защитный слизистый барьер, препятствующий в нормальных условиях проникновению бактериальных токсинов из просвета кишки в полость брюшины и в кровь; стенка кишки становится проницаемой для бактерий. Микроорганизмы проникают в полость брюшины — возникает перитонит. Указанные процессы протекают на фоне резкой активации медиаторов воспаления, дисбаланса между провоспалительными (IL-1, IL-2, IL-6, IL-8, IL-12, фактора некроза опухоли) и противовоспалительными (IL-4, IL-10, IL-11, IL-13) интерлейкинами. Высокая концентрация их в крови напрямую связана с тяжестью состояния больного. В этом периоде болезни при отсутствии адекватной медицинской помощи синдром системной реакции на воспаление переходит в сепсис и полиорганную недостаточность.

На фоне гиповолемии и дегидратации потеря жидкости достигает 10 % массы тела больного, возникает гемоконцентрация, относительное увеличение содержания гемоглобина и увеличение гематокрита. Минутный и ударный объемы сердца уменьшаются. Развивается централизация кровообращения, дальнейшее ухудшение микроциркуляции в жизненно важных органах и во всех тканях организма, гипоксия тканей с синдромом диссеминированного внутрисосудистого свертывания, гиповолемический шок.

В ответ на гиповолемию и дегидратацию в организме усиливается выработка антидиуретического гормона и альдостерона. Это приводит к сокращению диуреза, реабсорбции натрия и неконтрольному выделению калия с мочой и рвотными массами. В результате возникают гипокалиемия и связанные с ней нарушения тонуса мышц, сократительной способности мио-

карда, кишечной перистальтики, перераспределение калия между клеткой и внеклеточной жидкостью. Место ионов калия в клетке занимают ионы натрия и водорода — развивается внутриклеточный ацидоз и внеклеточный алкалоз. По мере нарастания олигурии выведение калия замедляется, и в связи с гибелью клеток и распадом белков концентрация его в крови начинает быстро возрастать, гипокалиемия сменяется гиперкалиемией, алкалозом и метаболическим ацидозом. Деятельность сердца, легких, печени, почек, ЦНС нарушается в еще большей степени.

Патофизиологические изменения в организме быстрее возникают при высокой (тощая и подвздошная кишка) тонкокишечной непроходимости. При низкой толстокишечной непроходимости развитие указанных выше процессов замедлено.

При странгуляционной непроходимости в приводящем отрезке кишки выше места странгуляции происходят аналогичные изменения. Однако имеются и существенные различия: в результате сдавления сосудов брыжейки на двух уровнях ущемленная петля некротизируется, возникает гангрена и анаэробно-аэробный перитонит.

Патологоанатомическая картина. Наиболее выраженные анатомические изменения наблюдаются при странгуляционной непроходимости кишечника. Приводящая и ущемленная петли бывают багрово-синюшными, отечными, стенки их утолщены. В местах локализации странгуляционных борозд уже в ранние сроки наступает некроз, а позднее — гангрена всей ущемленной петли. Приводящий оральный отдел кишки расширен, как при обтурационной непроходимости. Отводящий аборальный конец при всех видах непроходимости находится в спавшемся состоянии. Некроз или изъязвление слизистой оболочки в приводящем отделе кишки при странгуляционной и обтурационной непроходимости распространяется на 40—60 см, а в отводящем — не более чем на 10 см. Характер и тяжесть изменений в стенке кишечника определяются сроками существования непроходимости (однако четкой прямой зависимости нет) и различной степенью компрессии сосудов. Некроз слизистой оболочки и воспалительные явления в стенке кишки ниже места препятствия выражены незначительно и имеют протяженность не более 8—10 см.

В брюшной полости в поздней стадии развития острой кишечной непроходимости обнаруживается серозный или серозно-фибринозный экссудат, имеющий при странгуляции кишки розоватый оттенок. Pariетальная и висцеральная брюшина тусклая, местами мезотелий брюшины слущен, на некоторых участках видны наложения фибрина и грануляции. Изменения во внутренних органах при острой непроходимости кишечника неспецифичны, связаны с проявлениями гиповолемического шока, метаболическими расстройствами и перитонитом.

Клиническая картина и диагностика. Ведущими симптомами острой кишечной непроходимости являются схваткообразные боли в животе, задержка стула и газов, рвота, усиленная перистальтика в первые часы и отсутствие ее при истощении сократительной способности мышечной оболочки.

Указанные симптомы наблюдаются при всех формах механической непроходимости кишечника, но степень их выраженности бывает различной и зависит от вида, характера и уровня непроходимости, а также от сроков, прошедших с начала заболевания.

Боли, появляющиеся в момент возникновения перистальтической волны, — самый ранний и постоянный симптом острой непроходимости кишечника. Они начинаются внезапно, при обтурационной непроходимости имеют схваткообразный характер. Между схватками они утихают и на ко-

роткое время могут полностью исчезать. При странгуляционной непроходимости боли бывают чрезвычайно интенсивными, постоянными, усиливаются до "нестерпимых" в период перистальтики.

Рвота возникает у большинства (70 %) больных. При высокой непроходимости она бывает многократной, не приносит облегчения. При низкой кишечной непроходимости рвота возникает редко и в раннем периоде заболевания может отсутствовать. В позднем периоде рвотные массы приобретают фекалоидный запах из-за гнилостного разложения содержимого в приводящем отделе кишки.

Задержка стула и газов — важный, но не абсолютно достоверный симптом непроходимости кишечника. В первые часы заболевания при высокой непроходимости стул может быть самостоятельным, могут частично отходить газы, что объясняется либо неполным закрытием просвета кишки, либо опорожнением от содержимого тех отделов кишечника, которые находятся ниже места препятствия. При низкой непроходимости кишечника (сигмовидная ободочная кишка) стула обычно не бывает.

Общее состояние у большинства больных тяжелое, они беспокожны. Температура тела в начале заболевания нормальная или субнормальная (35,5—35,8 °С), при осложнении (перитонит) температура тела повышается до 38—40 °С. Появляются характерные признаки синдрома системной реакции на воспаление (выраженная тахикардия, частота дыхания свыше 20 в 1 мин, лейкоцитоз свыше 12 000). Отмечается снижение артериального давления. Дисфункция органов имеет тенденцию к переходу в полиорганную недостаточность.

Язык при выраженной клинической картине сухой, покрыт желтым налетом. В терминальных стадиях заболевания появляются трещины слизистой оболочки, афты, что указывает на тяжелую интоксикацию, обезвоживание и наличие перитонита.

Вздутие живота — один из частых признаков острой непроходимости кишечника. Однако при высокой непроходимости симптом может отсутствовать, так как большая часть кишечника, расположенная ниже препятствия, находится в спавшемся состоянии. При непроходимости нижних отделов тонкой кишки отмечается симметричное вздутие всего живота. Асимметрия живота наблюдается при толстокишечной непроходимости; в зависимости от уровня непроходимости может быть вздута только правая половина ободочной кишки или вся ободочная кишка. В поздние сроки, при возникновении недостаточности илеоцекального клапана, происходит вздутие тонкой кишки, проявляющееся симметричным увеличением живота. При заворотах сигмовидной ободочной кишки отмечается вздутие верхних отделов правой или левой половины живота ("перекошенный живот"). При динамической паралитической непроходимости наблюдается равномерное вздутие живота.

При механической непроходимости иногда прослеживается видимая на глаз перистальтика кишечника, она бывает особенно выражена при подострых и хронических формах частичной обтурационной непроходимости, когда успевает гипертрофироваться мышечный слой приводящего отдела кишечника.

Брюшная стенка при поверхностной пальпации обычно не напряжена. При глубокой пальпации иногда определяется резкая болезненность в месте расположения кишечных петель, подвергшихся странгуляции. Иногда удается прощупать фиксированную и растянутую в виде баллона петлю кишки (симптом Валя), над кишкой слышен тимпанический звук с металлическим оттенком (положительный симптом Кивуля). В поздние сроки заболевания

при сильном растяжении кишечника и вздутии живота определяется характерная резистентность брюшной стенки. При илеоцекальной инвагинации в правом нижнем квадранте живота пальпируется плотное образование цилиндрической формы.

Перистальтические шумы в первые часы заболевания усилены, нередко слышны на расстоянии (урчание, переливание, бульканье, симптом падающей капли). Бурная перистальтика более характерна для обтурации. При странгуляции усиление перистальтических шумов наблюдают в начале заболевания. В дальнейшем вследствие некроза кишки и перитонита перистальтические шумы ослабевают и полностью исчезают (симптом "гробовой тишины").

При перкуссии живота над растянутыми кишечными петлями определяют высокий тимпанит. Толчкообразными движениями руки над растянутыми кишечными петлями можно вызвать и услышать шум плеска, что свидетельствует о скоплении в приводящей петле жидкости и газа.

При пальцевом исследовании прямой кишки нередко выявляют баллонообразное расширение пустой ампулы прямой кишки и зияние заднего прохода вследствие ослабления тонуса сфинктера прямой кишки (положительный симптом Обуховской больницы).

При исследовании крови в связи с дегидратацией и гемоконцентрацией обнаруживают увеличение количества эритроцитов (до $5-6 \cdot 10^9/\text{л}$), повышение содержания гемоглобина, высокий уровень гематокрита, а в более поздних стадиях, при развитии воспалительных изменений, резко увеличивается лейкоцитоз (до $10-20 \cdot 10^9/\text{л}$ и более) и СОЭ.

В связи с тяжелыми патофизиологическими сдвигами при лабораторных исследованиях наблюдают уменьшение объема циркулирующей плазмы, различные степени дегидратации, снижение содержания калия и хлоридов крови, гипопроотеинемия, азотемию и изменения кислотно-основного состояния в сторону как алкалоза, так и ацидоза (в зависимости от стадии заболевания). По мере увеличения сроков заболевания превалирует ацидоз.

В клиническом течении острой кишечной непроходимости условно выделить три периода: 1) ранний, 2) промежуточный, 3) поздний.

В раннем периоде (до 12 ч от начала болей) ведущим симптомом являются боли. При обтурационной непроходимости боли носят приступообразный характер со светлыми промежутками. Для странгуляционной непроходимости характерны умеренные постоянные боли, периодически усиливающиеся до невыносимо резких, способных вызвать шок. Внешний вид живота не изменен, лишь при тонкой брюшной стенке можно видеть перистальтические волны. Рвота в этом периоде наблюдается редко. Функции основных систем организма не имеют грубых изменений, особенно при обтурации кишки.

В промежуточном периоде (от 12 до 24 ч) развивается типичная картина острой кишечной непроходимости. Боли становятся постоянными, отчетливо выражено вздутие живота, рвота частая, обильная. Потеря жидкости с рвотой и отек кишки при невозможности принимать жидкость через рот быстро приводят к обезвоживанию организма. В связи с этим развивается гемоконцентрация, снижение ОЦК, учащение пульса и дыхания, нарушение водно-электролитного баланса. Диурез значительно уменьшается, а содержание мочевины и креатинина в крови возрастает. Состояние функции жизненно важных систем организма в этом периоде можно охарактеризовать как субкомпенсированное.

В позднем периоде появляются характерные признаки синдрома системного ответа на воспаление. Резко увеличивается частота пульса и ды-

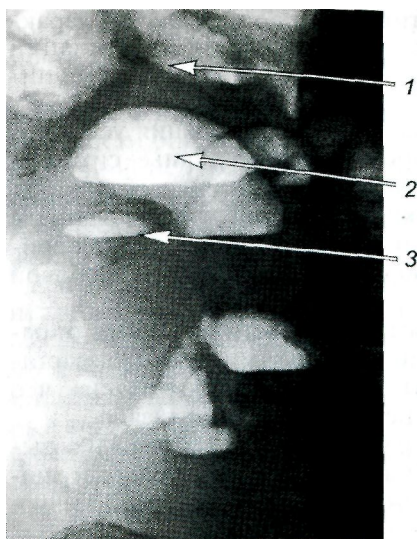


Рис. 25.1. Рентгенологические признаки кишечной непроходимости.

1 — газ и плотное содержимое в толстой кишке (нет горизонтального уровня жидкости); 2 — чаша Клойбера (газ и горизонтальный уровень в раздутой толстой кишке); 3 — газ и жидкость в тонкой кишке (узкая полоска газа).

мости кишечника (рис. 25.1). Скопление газа над горизонтальными уровнями жидкости имеет характерный вид перевернутых чаш (симптом чаши Клойбера). Петли тонкой кишки, раздутые газом и частично заполненные жидкостью, имеют вид аркад или вертикально расположенных труб с уровнем жидкости (симптом "органых труб"). Они появляются при странгуляциях через 1—2 ч от начала заболевания, при обтурации — через 3—5 ч. По виду раздутых кишечных петель и размерам чаш Клойбера, их форме и локализации можно судить об уровне непроходимости кишечника.

В случае тонкокишечной непроходимости чаши Клойбера имеют небольшие размеры, горизонтальные уровни жидкости ровные, на рентгенограммах, кроме того, определяются растянутые газом петли тонкой кишки в виде аркад. На фоне газа хорошо видны круговые складки слизистой оболочки тонкой кишки (складки Керкринга), имеющие форму растянутой спирали. При непроходимости тощей кишки горизонтальные уровни жидкости локализуются в левом подреберье и эпигастральной области. При непроходимости терминального отдела подвздошной кишки — в чревной области.

В случае толстокишечной непроходимости горизонтальные уровни жидкости в меньшем количестве, чем при тонкокишечной непроходимости, расположены по периферии брюшной полости, в боковых отделах живота. Вертикальные размеры чаш Клойбера преобладают над горизонтальными. На фоне газа видны циркулярные выпячивания стенки ободочной кишки (гаустры). Уровни жидкости при наличии оформленного кала в жидком содержимом толстой кишки не имеют ровной поверхности ("зеркала").

При динамической паралитической непроходимости (в отличие от меха-

хания, повышается температура тела выше 38°C , лейкоцитоз (свыше $12 \cdot 10^9/\text{л}$) со сдвигом лейкоцитарной формулы влево. Развивается олигурия. Метаболические сдвиги в организме резко выражены в связи с развитием полиорганной недостаточности. При исследовании живота часто выявляются типичные признаки перитонита. Этот период можно охарактеризовать как период декомпенсации функций жизненно важных органов.

Диагноз основывается на анализе данных анамнеза и клинического физического исследования. Особое значение при острой непроходимости кишечника имеет рентгенологическое исследование, которое должно быть проведено тотчас, как только возникнет подозрение на непроходимость.

Рентгенологическое исследование живота проводят в вертикальном и горизонтальном положении больного на боку (латероскопия). При этом выявляются петли кишечника, заполненные жидкостью и газом. В норме газ имеется лишь в ободочной кишке. Наличие газа в тонкой кишке — признак непроходи-

нической) горизонтальные уровни жидкости наблюдаются одновременно в тонкой и ободочной кишке.

Тонкокишечную непроходимость диагностируют, применяя при рентгенологическом исследовании водорастворимый контраст (гастрографин и др.) или взвесь бария. При полной или так называемой завершённой непроходимости контрастное вещество, задерживаясь на уровне препятствия, даёт возможность выявить изменения в приводящем отделе кишки. При частичной непроходимости контраст может продвинуться до слепой кишки. Более четкое представление об изменениях в тонкой кишке даёт введение контрастного вещества через зонд непосредственно в двенадцатиперстную кишку (интестиноскопия), что позволяет избежать растворения и задержки его в желудке, точнее выявить расширение кишки выше места препятствия, определить скорость пассажа контрастного вещества по кишке.

При непроходимости толстой кишки с целью уточнения диагноза рекомендуется произвести ирригоскопию или колоноскопию. Эти исследования помогают установить уровень и причину непроходимости. На рентгенограммах можно обнаружить сужение просвета кишки и дефекты наполнения, обусловленные опухолью. Сужение дистального отдела раздутой сигмовидной ободочной кишки в виде клюва наблюдается при ее заворотах. Дефекты наполнения в виде полулуния, двузубца характерно для илеоцекальной инвагинации. У некоторых больных с целью ранней диагностики непроходимости ободочной кишки, выяснения ее причины следует применять после соответствующей подготовки кишечника ректо- и колоноскопию.

Для диагностики и лечения отдельных видов непроходимости может быть применена лапароскопия, позволяющая в трудных случаях не только выявить причину непроходимости, но и провести некоторые манипуляции, например, рассечение спаек, деторсию кишки и т. п.

Полезную информацию может дать УЗИ и компьютерная томография. Оба метода позволяют выявить скопление жидкости в брюшной полости, опухоль (по увеличению толщины стенок и изменению контуров кишки).

Дифференциальная диагностика. Острую кишечную непроходимость необходимо дифференцировать от всех остро развивающихся заболеваний органов брюшной полости. Важно дифференцировать механическую и динамическую непроходимость кишечника, так как тактика, методы предоперационной подготовки и лечение этих двух видов непроходимости различны.

В отличие от механической при динамической паралитической непроходимости схваткообразные боли отсутствуют, они не имеют четкой локализации, бывают, как правило, постоянными, распирающими. При тщательном исследовании выявляются симптомы основного заболевания, вызвавшего динамическую непроходимость кишечника. При паралитической непроходимости живот вздут равномерно; перистальтика с самого начала ослаблена или отсутствует, что является очень важным признаком. При спастической непроходимости живот не вздут, а иногда втянут, боли могут быть схваткообразными. Ошибки в диагностике непроходимости кишечника часто связаны с недостаточно полноценным клиническим и инструментальным исследованием, отсутствием динамического наблюдения за больным с неясной клинической картиной заболевания.

Лечение. Перед началом лечения необходимо уточнить диагноз, определить вид непроходимости. При странгуляционной непроходимости или обоснованном подозрении на нее показана экстренная операция, так как задержка хирургического вмешательства может привести к некрозу кишки и распространенному перитониту. Допустима лишь кратковременная пред-

операционная подготовка, направленная на коррекцию нарушенного гомеостаза. В процессе подготовки к операции следует учитывать время от начала симптомов острой кишечной непроходимости до поступления в хирургический стационар. В большинстве случаев оно коррелирует с тяжестью водно-электролитных нарушений, изменением кислотно-основного состояния, возможностью устранения дисфункции жизненно важных органов. Больные, поступившие в стационар в течение 24 ч от начала болезни с минимальными метаболическими расстройствами, при отсутствии фоновых заболеваний легких, сердца, почек, могут быть оперированы после кратковременной предоперационной подготовки; поступившие после 24—36 ч, с выраженными метаболическими нарушениями, нуждаются в более продолжительной подготовке, включающей ряд мероприятий. Тотчас после госпитализации следует немедленно аспирировать содержимое из желудка и кишечника, чтобы предотвратить попадание жидкости в дыхательные пути. Далее необходимо ввести в вену катетер для инфузии растворов, восстановления ОЦК, устранения водно-электролитных нарушений и измерения центрального венозного давления (контроль полноценности инфузионной терапии). Одновременно в мочевого пузырь для контроля за почасовым диурезом вводится катетер.

Обычно при острой кишечной непроходимости наблюдается обезвоживание, снижение ОЦК, повышение гематокрита и содержания гемоглобина. Концентрация калия в крови может быть повышенной, поэтому инфузионную терапию целесообразно начинать с внутривенного введения изотонического раствора. После восстановления адекватного почасового диуреза можно добавлять растворы, содержащие калий. При введении достаточного количества водно-электролитных растворов центральное венозное давление восстанавливается до нормальных величин (5—10 см водн. ст.) и удерживается на этом уровне, диурез возрастает до 40 мл/ч. Плазма или кровь вводится при шоке или при подозрении на странгуляционную непроходимость. Операцию можно начинать при восстановлении нормального пульса, артериального, центрального венозного давления и диуреза. В процессе подготовки к операции целесообразно введение антибиотика широкого спектра действия, особенно при подозрении на странгуляционную непроходимость (предусматривается возможность некроза кишки и инфицирование брюшной полости).

Консервативное лечение. При отдельных видах обтурационной непроходимости кишечника на ранних стадиях можно попытаться использовать консервативное лечение. Для этого применяют: 1) постоянную аспирацию желудочного и кишечного содержимого (иногда удается уменьшить давление в приводящей кишке, что в ряде случаев позволяет устранить частичную спаечную кишечную непроходимость, восстановить моторную функцию); 2) сифонную клизму, которая иногда при толстокишечной обтурационной непроходимости позволяет вывести газы и кишечное содержимое, скопившиеся выше места препятствия, ликвидировать заворот сигмовидной ободочной кишки, устранить инвагинацию; 3) колоноскопию, с помощью которой можно не только визуально распознать причину непроходимости, провести декомпрессию кишки, но также иногда устранить заворот сигмовидной кишки. У больных с высоким риском хирургического вмешательства можно с помощью эндоскопа установить саморасширяющийся металлический каркас (стент) в суженный участок кишки и таким образом ликвидировать непроходимость.

Консервативное лечение (промывание желудка, аспирация дуоденального и кишечного содержимого, сифонные клизмы, спазмолитические или

антихолинэстеразные средства) в случае отсутствия выраженного эффекта должно проводиться не более 2 ч. Проводить его свыше указанного срока опасно из-за возможности развития тяжелых изменений в кишечнике, брюшной полости и жизненно важных органах.

Определить результаты консервативного лечения позволяет контрольное рентгенологическое исследование органов брюшной полости. Сохранение тонкокишечных уровней (чаш Клойбера) и аркад обычно указывает на неэффективность консервативной терапии. Абсолютным противопоказанием к ней являются нарастающие признаки синдрома системной реакции на воспаление, увеличение степени дисфункции сердечно-сосудистой, дыхательной системы, почек, усиление интоксикации, появление признаков перитонита.

Хирургический метод лечения острой механической непроходимости кишечника является основным. Оперативный доступ зависит от характера и локализации препятствия в кишечнике. Наиболее часто используют срединную лапаротомию, позволяющую с наименьшей травматичностью и более быстро выполнить полноценную ревизию органов брюшной полости, произвести весь необходимый объем оперативного вмешательства.

После лапаротомии и аспирации экссудата производят анестезию брыжейки тонкой и толстой кишки, области чревного сплетения введением 100—150 мл 0,25 % раствора новокаина, что, как полагают некоторые хирурги, предотвращает развитие шока во время операции и в ближайшие сроки после нее.

Место препятствия в кишке определяют по состоянию кишечных петель. Выше места непроходимости кишечные петли раздуты, ниже — находятся в спавшемся состоянии. Нередко детальная ревизия и определение места непроходимости бывают затруднены из-за резкого вздутия кишечника. Поэтому во время операции в тонкую кишку, по возможности до баугиниевой заслонки, вводят длинный двухпросветный назоинтестинальный зонд с множеством отверстий для аспирации содержимого. После удаления жидкого содержимого и газа кишка спадается, что существенно облегчает ревизию брюшной полости и устранение причины непроходимости. Зонд в тонкой кишке оставляют на несколько дней после операции для выведения высокоотсичного содержимого с высокой концентрацией микроорганизмов, промывания кишки, введения энтеросорбентов и антибактериальных препаратов. Эта процедура способствует быстрому восстановлению кровообращения и защитного барьера слизистой оболочки стенки кишки.

Для устранения непроходимости используют различные оперативные приемы. В зависимости от вида, характера механической непроходимости, ее уровня и степени макроскопических морфологических изменений в кишке производят: 1) герниопластику при ущемленной грыже с погружением жизнеспособной петли кишки в брюшную полость или резекцию нежизнеспособной ущемленной петли; 2) рассечение рубцовых тяжей при спаечной непроходимости; 3) резекцию кишки при некрозе ее сегмента или поражении опухоли; 4) расправление заворота или узла при странгуляции; 5) энтеротомию для извлечения инородных тел (безоар, желчные камни); 6) дезинвагинацию; 7) удаление опухоли с выведением одного или обоих концов резецированной кишки на переднюю брюшную стенку; 8) колостомию (противоестественный задний проход) при иноперабельных опухолях толстой кишки; 9) операции с созданием обходных анастомозов между кишечными петлями, расположенными выше и ниже препятствия.

Резекцию кишки обязательно проводят в пределах здоровых тканей. Жизнеспособность кишки определяют по наличию пульсации сосудов и пе-

ристалгических сокращений, изменению цвета. Если жизнеспособность сомнительна, петлю кишки согревают марлевыми салфетками, смоченными теплым изотоническим раствором. Если эта процедура не приводит к изменению цвета кишки, появлению перистальтики и пульсации сосудов, то кишку следует рассматривать как нежизнеспособную, подлежащую удалению. Линия пересечения кишки в проксимальном направлении должна быть проведена на расстоянии не менее 40—60 см от места препятствия, а в дистальном — на расстоянии 10—15 см от него. После резекции тонкой кишки операцию заканчивают наложением межкишечного анастомоза. Это правило не относится к толстокишечной непроходимости, в хирургическом лечении которой одномоментное наложение межкишечного анастомоза часто приводит к недостаточности швов и развитию перитонита. Только при правосторонней локализации опухоли, обтурирующей восходящую и правую половину поперечной ободочной кишки, у молодых больных при незапущенной кишечной непроходимости допустима одномоментная правосторонняя гемиколэктомия с наложением илеотрансверзоанастомоза. В последние годы в ряде клиник при левосторонней локализации непроходимости толстой кишки стали применять одномоментную резекцию измененной части и первичный анастомоз, производя перед наложением анастомоза промывание приводящего отдела кишки на операционном столе.

В большинстве случаев применяют двухмоментные и трехмоментные операции.

Двухмоментная операция:

- резекция кишки, несущей опухоль, с наложением колостомы;
- создание анастомоза между приводящим и отводящим концами резецированной кишки.

Трехмоментная операция:

- разгрузочная цекостома или противоестественный задний проход проксимальнее места обтурации;
- резекция участка ободочной кишки с опухолью и наложение межкишечного анастомоза;
- закрытие цекостомы или противоестественного заднего прохода.

При узлообразовании и завороте кишки производят деторсию или расправление узла. Если вовлеченная в этот процесс кишка жизнеспособна (восстановился нормальный цвет кишки, заметна перистальтика и пульсация сосудов брыжейки), то операция на этом заканчивается. В случае некроза ущемленной кишки производят резекцию нежизнеспособного участка.

В послеоперационном периоде продолжают инфузионную и антибактериальную терапию, коррекцию метаболических нарушений и поддержание оптимальной функции внутренних органов с применением искусственной вентиляции легких при дыхательной недостаточности, гемодиализа при острой почечной недостаточности, методов экстракорпоральной детоксикации (плазмаферез, гемосорбция и др.).

Особое значение приобретают ранняя активизация кишечной перистальтики, дезинтоксикация, профилактика тромбоэмболических и воспалительных осложнений.

С целью восстановления моторной функции желудка и кишечника в послеоперационном периоде проводят постоянную (на протяжении 3—4 сут) аспирацию желудочного и кишечного содержимого через назоинтестинальный или назогастральный зонд, назначают антихолинэстеразные препараты, прокинетики, сеансы электростимуляции кишечника.

Дезинтоксикация достигается восстановлением нормального диуреза, для чего необходимо тщательно возмещать водно-электролитные потери.

Хороший дезинтоксикационный эффект наблюдается при форсированном диурезе. Синтетические плазмозамещающие растворы (реополиглюкин, гемодез) являются хорошими адсорбентами токсинов, способствуют их выведению почками. Наилучший способ устранения интоксикации — своевременная операция, тщательное интраоперационное промывание (санация, лаваж) брюшной полости, адекватная антибактериальная и трансфузионная терапия, искусственная вентиляция легких и гемодиализ по показаниям.

В послеоперационном периоде большое значение приобретает профилактика тромбоэмболических осложнений: бинтование нижних конечностей эластичными бинтами, активный режим, назначение дезагрегантов, антикоагулянтов прямого и непрямого действия.

Для борьбы с инфекцией при развившемся перитоните и для профилактики назначают антибиотики широкого спектра действия (цефалоспорины 3—4-го поколения, карбопенемы, аминогликозиды, метронидазол) внутривенно (не внутримышечно!) и местно в брюшную полость через дренажные трубки. Ограниченные скопления экссудата и абсцессы успешно дренируют чрескожно под контролем УЗИ специальными одним или двумя дренажами. Эффективность этого малоинвазивного способа дренирования при правильных показаниях и исполнении высокая.

Прогноз. Летальность после операций по поводу острой кишечной непроходимости зависит от трех факторов: времени, прошедшего от начала болезни до оперативного вмешательства, т. е. от сроков поступления в стационар; возраста больного; наличия сопутствующих и фоновых заболеваний. В зависимости от этих факторов летальность колеблется от 3—5 до 45 %. Для ее снижения большое значение имеет организация оказания скорой медицинской помощи. Ранние госпитализация и хирургическое вмешательство обеспечивают, как правило, благоприятный исход лечения. Летальность среди больных с острой непроходимостью кишечника, оперированных в первые 6 ч, равна 3,5 %, а среди оперированных после 24 ч — 24,7 % и более.

25.1.1. Обтурационная непроходимость

Обтурация кишечника опухолью составляет 9—10 % всех форм острой непроходимости кишечника, причинами ее бывают в основном злокачественные опухоли, локализующиеся в толстой кишке (чаще в сигмовидной), реже — опухоли тонкой кишки.

Клиническая картина и диагностика. Симптомы непроходимости кишечника развиваются постепенно, подостро, обычно сочетаясь с симптомами злокачественной опухоли (истощение, анемия, интоксикация и др.). Нередко непроходимость является первым проявлением опухоли ободочной кишки.

Заболевание может протекать по типу как высокой, так и низкой непроходимости. Резкое вздутие ободочной кишки при опухоли, обтурирующей сигмовидную ободочную кишку, приводит к резким нарушениям микроциркуляции в стенке кишечника, изъязвлению и перфорации.

Лечение. Применяют хирургическое и консервативное лечение в зависимости от причины обтурации. При опухоли тонкой кишки производят резекцию кишки с первичным межкишечным анастомозом. При обтурации слепой и восходящей ободочной кишки опухолью производят гемиколэктомию. В случае неоперабельной опухоли накладывают обходной илеотрансверзоанастомоз. При локализации опухоли в левых отделах обо-

дочной кишки производят двух- и трехэтапные операции. В случае неоперабельной опухоли этих отделов кишки накладывают противоестественный задний проход. Послеоперационная летальность при этом составляет 20-30 %.

Артериомезентериальная непроходимость кишечника обусловлена сдавлением нижней горизонтальной ветви двенадцатиперстной кишки верхней брыжеечной артерией, отходящей в некоторых случаях от аорты под острым углом. Иногда этот вариант непроходимости кишечника возникает остро после обильного приема пищи. Желудочное содержимое, поступающее в тощую кишку, оттягивает ее вместе с верхней брыжеечной артерией книзу. Это приводит к сдавлению двенадцатиперстной кишки между позвоночником сзади и натянутой как струна верхней брыжеечной артерией и брыжейкой тонкой кишки спереди.

Клиническая картина и диагностика. В клинической картине преобладают резкие боли в верхней половине живота и обильная рвота с примесью желчи. Состояние больного довольно быстро улучшается в коленно-локтевом положении, при котором степень сдавления двенадцатиперстной кишки значительно уменьшается. Рентгенологически выявляют значительное расширение желудка и двенадцатиперстной кишки. При контрастном исследовании отмечают задержку эвакуации контрастного вещества из двенадцатиперстной кишки при вертикальном положении больного и улучшение эвакуации — в коленно-локтевом. Возможны варианты хронического течения заболевания.

Лечение. Вначале применяют консервативное лечение: частое дробное питание, отдых после еды в горизонтальном положении, лучше на правом боку. При неэффективности консервативных мероприятий показано хирургическое вмешательство — наложение дуоденоюноанастомоза.

Прогноз благоприятный.

Обтурация желчными конкрементами составляет 0,5—2 % всех случаев кишечной непроходимости.

Этиология и патогенез. При хроническом калькулезном холецистите вследствие деструктивных изменений в желчном пузыре (пролежень нижней стенки пузыря) происходит спаяние его стенки с двенадцатиперстной или толстой кишкой. При увеличении пролежня образуется пузырно-дуоденальный или пузырно-толстокишечный свищ, по которому конкремент из желчного пузыря проваливается в просвет кишечника. Обтурация возникает при конкрементах диаметром 3—4 см и более. Развитию острой непроходимости при этом способствует вторичный спазм кишки. Наиболее часто обтурация желчными конкрементами происходит на уровне терминального отрезка подвздошной кишки, что объясняют сравнительной узостью просвета этого отдела кишечника.

Клиническая картина и диагностика. Явления непроходимости возникают, как правило, остро и протекают со схваткообразными болями, многократной рвотой. При обзорной рентгеноскопии живота обнаруживают раздутые газом петли тонкой кишки с характерным "спиралевидным" рисунком складок слизистой оболочки. Нередко выявляют газ в желчевыводящих протоках.

Лечение только хирургическое. Производят декомпрессию кишечника, энтеротомию дистальнее конкремента, удаление его. В дальнейшем по показаниям выполняют холецистэктомию.

Закупорка каловыми "конкрементами" происходит преимущественно в толстой кишке. Этот вид непроходимости наблюдается у пожилых людей, страдающих хроническим колитом, длительным запором. Предрасполагаю-

шими факторами часто бывают аномалии развития (мегаколон, мегасигма, врожденные мембраны слизистой оболочки и др.).

Клиническая картина и диагностика. Каловые конкременты могут самостоятельно отходить со стулом. В ряде случаев они приводят к развитию пролежней стенки кишки и каловому перитониту. Конкременты могут вызывать острую непроходимость толстой кишки, симптомы и клиническое течение которой характерны для низкой непроходимости кишечника: схваткообразные боли, задержка стула и газов, усиленная, длительно сохраняющаяся перистальтика, резкое вздутие ободочной кишки, принимающей форму раздутой автомобильной шины, пустая, раздутая баллонообразно ампула прямой кишки.

Лечение. При обтурации каловыми конкрементами операция показана в тех редких случаях, когда консервативные методы лечения (сифонные и масляные клизмы, попытка пальцевого или эндоскопического размельчения и удаления конкрементов через прямую кишку) не дают эффекта.

Хирургическое лечение заключается в колотомии, удалении конкрементов и наложении временной колостомы.

25.1.2. Странгуляционная непроходимость

Частота странгуляционных видов непроходимости кишечника составляет 40—50 % всех наблюдений острой непроходимости.

Завороты (volvulus) представляют собой закручивание кишки с ее брыжейкой вокруг продольной оси. Они составляют 4—5 % всех видов непроходимости кишечника. Различают завороты тонкой, сигмовидной ободочной и слепой кишки.

Среди причин заворотов кишки выделяют предрасполагающие и производящие факторы.

К предрасполагающим причинам относят: а) чрезмерно длинную брыжейку кишки, незавершенный поворот кишечника; б) рубцовые тяжи, сращения, спайки между петлями кишечника как врожденного, так и приобретенного характера; в) резкое похудание.

К производящим причинам относят: а) внезапное повышение внутрибрюшного давления, приводящее к резкому перемещению кишечных петель; б) алиментарные факторы: нерегулярное питание, длительное голодание с последующей перегрузкой кишки большим количеством грубой пищи.

Заворот тонкой кишки. В нормальных условиях петли кишечника совершают значительные по объему движения и нередко делают повороты до 90°, не вызывая каких-либо патологических нарушений. При повороте кишки более чем на 180° происходит перекрытие ее просвета и сдавление сосудов брыжейки. Завороту способствуют переполнение кишечника, усиленная перистальтика, спайки. В заворот могут вовлекаться несколько петель, а иногда весь кишечник (рис. 25.2).

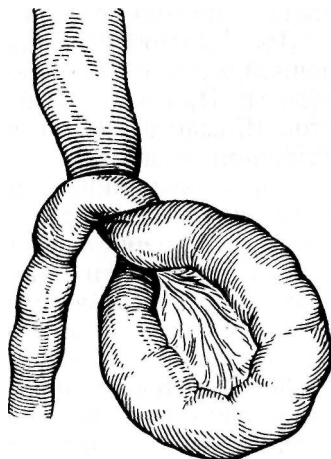


Рис. 25.2. Заворот тонкой кишки.

Клиническая картина и диагностика. Завороты тонкой кишки начинаются остро. Заболевание протекает с тяжелыми общими и местными клиническими симптомами, характерными для острой высокой странгуляционной непроходимости.

В первые часы заболевания на фоне постоянной боли периодически возникают схваткообразные боли, интенсивность которых нарастает синхронно с перистальтикой, достигая характера нестерпимых. Часто больные становятся беспокойными, кричат от боли, принимают вынужденное положение с приведенными к животу ногами. С самого начала заболевания возникает многократная рвота, не приносящая облегчения, вначале — неизменным желудочным содержимым и желчью, а затем она становится фекалоидной. Задержка стула и газов является непостоянным симптомом заболевания: часто вначале бывает однократный стул за счет опорожнения нижних отделов кишечника, не приносящий облегчения.

Общее состояние больного тяжелое. Быстро появляются и нарастают нарушения водно-солевого, белкового и углеводного обменов, микроциркуляторные и гемодинамические расстройства, интоксикация, снижение диуреза. Живот умеренно вздут, иногда вздутие проявляется лишь сглаженностью подреберных областей.

Нередко обнаруживают положительный симптом Валя — баллонообразно растянутую и фиксированную в животе петлю тощей кишки, над которой определяют высокий тимпанит и шум плеска.

При обзорной рентгеноскопии живота обнаруживают чаши Клойбера, которые появляются через 1—2 ч от начала заболевания и локализуются в левой половине эпигастральной области и в мезогастральной области.

Лечение хирургическое. Оно заключается в деторсии или "развязывании" узлообразования, удалении содержимого кишечника через длинный назоинтестинальный зонд. При не вызывающей сомнения жизнеспособности кишки ограничиваются деторсией. При некрозе кишки производят резекцию нежизнеспособной петли с анастомозом конец в конец. Линия пересечения кишки должна быть на 40—60 см выше препятствия и на 10—15 ниже него.

Заворот слепой кишки возможен в тех случаях, когда она имеет собственную брыжейку или общую с тонкой кишкой брыжейку. При завороте слепой кишки симптомы выражены так же остро, как и при заворотах тонкой кишки. Боли (как постоянные, так и схваткообразные) локализуются в правой половине живота и в околопупочной области. Обычно наблюдается рвота. У большинства больных имеется задержка стула и газов.

При осмотре выявляют асимметрию живота за счет вздутия в околопупочной области. Одновременно происходит западение правой подвздошной области. При пальпации живота часто обнаруживают положительный симптом Шиманса—Данса (ощущение "пустоты" при пальпации в правой подвздошной области) и ригидность мышц брюшной стенки.

При аускультации живота отмечают характерные звонкие, с металлическим оттенком перистальтические шумы. В дальнейшем, по мере развития перитонита, перистальтические шумы ослабевают.

На обзорной рентгенограмме живота выявляют шаровидно раздутую слепую кишку, которая локализуется в правой половине живота или смещена кнутри и кверху. В зоне проекции кишки виден большой (длиной до 20 см) горизонтальный уровень жидкости.

Заворот сигмовидной ободочной кишки возникает чаще у пожилых людей, длительно страдающих запорами. Помимо значительной длины брыжейки, завороту способствует рубцовое сморщивание брыжейки сигмовидной обо-

дочной кишки при мезосигмоидите. Следствием этого является сближение приводящего и отводящего участков кишки, которые располагаются почти параллельно (по типу "двустволки"). При усилении перистальтических сокращений или переполнения плотным и газообразным содержимым кишка легко закручивается вокруг своей оси, что приводит к непроходимости.

Клиническая картина. Боли возникают внезапно, бывают интенсивными, локализуются обычно в нижних отделах живота и в области крестца, сопровождаются одно- и двукратной рвотой. Фекалоидная рвота, как правило, возникает только при развитии перитонита и паралитической непроходимости. Ведущий симптом заворота сигмовидной ободочной кишки — задержка стула и газов. Живот резко вздут. Отмечается его асимметрия — выбухание верхних отделов правой половины вследствие перемещения сигмовидной кишки вверх и вправо. При этом живот приобретает характерный "перекошенный" вид.

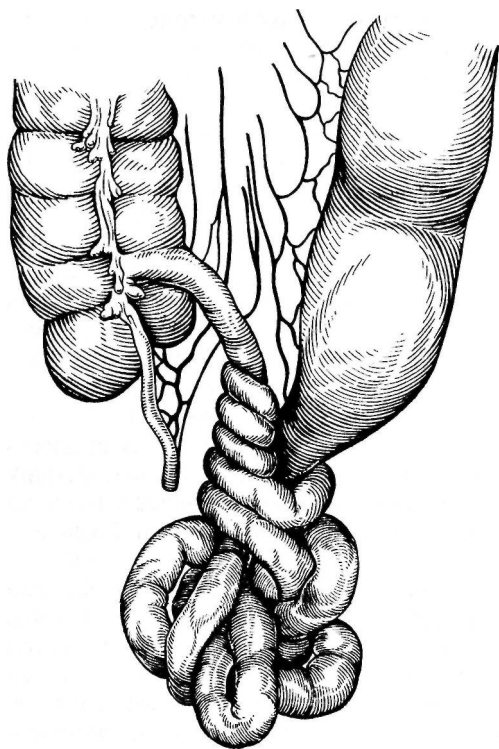
Вследствие сильного вздутия ободочной кишки все внутренние органы и диафрагма оттесняются кверху. Это ведет к затруднению дыхания и нарушению сердечной деятельности.

При рентгеноскопии выявляют резко раздутую газами ободочную кишку (восходящую, поперечную, нисходящую), которая занимает почти всю брюшную полость (характерный симптом "светлого" живота), на фоне которой видны 1—2 чаши Клойбера с длинными уровнями жидкости.

Лечение. При заворотах сигмовидной кишки применяют хирургический и консервативный методы лечения.

Хирургическое лечение состоит в расправлении завернувшихся петель кишки (деторсия) и опорожнении кишки от содержимого (декомпрессия). При омертвлении кишки показана ее резекция по общим правилам, принятым при хирургическом лечении острой непроходимости кишечника. С целью профилактики рецидива заболевания при заворотах сигмовидной кишки производят мезосигмопликацию по Гаген-Торну. На передний и задний листки удлинненной брыжейки от корня ее до кишки накладывают 3—4 параллельных сборивающих шва. При их затягивании брыжейка укорачивается. Это уменьшает опасность повторного заворота. Некоторые хирурги предпочитают фиксировать сигмовидную кишку несколькими швами к передней или задней брюшной стенке.

Узлообразование кишки (*nodulus intestini*) протекает с тяжелыми нарушениями кровообращения в сосудах брыжейки и ранним некрозом значитель-



ных участков тонкой и толстой кишки. Наблюдается у 3—4 % всех больных острой непроходимостью кишечника (рис. 25.3).

Этиология и патогенез. В узлообразовании принимают участие не менее двух кишечных петель. Одна из них, сложенная в виде "двустволки" вместе со своей брыжейкой, образует ось, вокруг которой вторая петля кишки также вместе с ее брыжейкой закручивается на один или несколько оборотов, сдавливает первую петлю и сама подвергается странгуляции. В результате образования узла просвет кишечника оказывается перекрытым не менее чем на двух уровнях.

В узлообразовании обычно принимают участие тонкая кишка и подвижные, имеющие собственную брыжейку отделы толстой кишки. Наиболее частыми видами межкишечных узлов являются узлы между тонкой кишкой и сигмовидной ободочной или тонкой кишкой и подвижной слепой, имеющей собственную брыжейку. Узлообразование между петлями тонкой кишки (тощей и подвздошной) наблюдается редко.

Кровоснабжение в сосудах брыжеек ущемляемой и ущемляющей кишки в начальных стадиях заболевания нарушается в различной степени (обычно в большей степени страдает кровоснабжение в ущемляемой петле). Затем быстро нарушается кровоснабжение обеих петель, в которых развивается некроз.

Клиническая картина и диагностика. Предполагать узлообразование кишки надо в тех случаях, когда клинические и рентгенологические признаки странгуляции тонкой кишки сочетаются с признаками непроходимости толстой кишки ("баллонообразная" ампула прямой кишки при ректальном исследовании, горизонтальные уровни жидкости в левых отделах толстой кишки наряду с уровнями жидкости в тонкой кишке).

Лечение. Применяют только хирургическое лечение. В ранней стадии заболевания производят "развязывание" узла. При невозможности расправить узел, что часто наблюдается в поздние сроки, прибегают к резекции толстой и тонкой кишки.

Прогноз часто неблагоприятный. Летальность составляет около 25 %.

Инвагинация кишки возникает вследствие внедрения одного из отделов кишечника в другой. В результате образуется цилиндр (инвагинат), состоящий из трех кишечных трубок, переходящих одна в другую. Наружная трубка цилиндра называется воспринимающей или влагалищем. Средняя и внутренняя трубки цилиндра называются образующими. Участок, где средний цилиндр переходит во внутренний, называют головкой инвагината, место перехода наружного цилиндра в средний — шейкой. В редких случаях инвагинат состоит из 5—7 слоев. Внедрение одной кишки в другую происходит на различную глубину. Закрытие просвета кишки инвагинатом ведет к obtурационной непроходимости. Вместе с кишкой внедряется и ее брыжейка, что приводит к сдавлению сосудов (странгуляция), расстройству кровообращения и некрозу внутреннего и среднего цилиндра кишки. Наружный цилиндр инвагината, как правило, не подвергается некрозу.

Инвагинацию кишечника наблюдают преимущественно у детей (до 75 % всего числа больных). У взрослых острая инвагинация кишечника бывает редко и составляет 2—3 % больных с непроходимостью кишечника. Наиболее часто бывает инвагинация подвздошной кишки в слепую (илеоцекальная инвагинация) или (у 80 % больных) подвздошной и слепой кишки в восходящую ободочную (рис. 25.4).

Этиология. Основной причиной инвагинации являются опухоли на "ножке", гематома, воспалительный инфильтрат и др., которые в результате перистальтических сокращений продвигаются в дистальном направлении,

увлекая за собой стенку кишки. Причиной инвагинации может стать стойкий спазм стенки кишки, в результате которого спазмированный участок кишки перистальтическими сокращениями внедряется в другой отрезок кишки, находящийся в состоянии пареза.

Клиническая картина и диагностика. У детей чаще бывают острые формы заболевания; у взрослых преобладают подострые и хронические формы.

При острой форме заболевание начинается внезапно, иногда на фоне энтерита или после приема слабительного средства. Ведущим симптомом являются резкие, схваткообразные боли, которые нарастают по своей интенсивности до нестерпимых при перистальтических сокращениях кишечника и затем постепенно стихают. Со временем интервалы между схватками укорачиваются, боли становятся постоянными, сопровождаются неоднократной рвотой. Вместе с тем отхождение кишечного содержимого из нижележащих отделов сохраняется. В испражнениях обнаруживают примесь крови и слизи. У ряда больных наблюдают кровавый стул и тенезмы. Кровянистые выделения нередко имеют вид "малинового желе".

При осмотре живота выявляют видимую на глаз перистальтику. Живот при пальпации мягкий. При глубокой пальпации обычно удается определить болезненное, малоподвижное, цилиндрической формы образование, располагающееся при илеоцекальной инвагинации в правой подвздошной области, правом подреберье или поперечно над пупком (при глубокой инвагинации). При ректальном исследовании находят расширенную пустую ампулу прямой кишки, а при глубокой инвагинации у детей иногда и головку спустившегося в прямую кишку инвагината. Как правило, в просвете прямой кишки обнаруживают кровянистые выделения.

Диагноз основывается на характерной триаде симптомов — схваткообразные боли в животе, пальпируемое цилиндрической формы образование в правой половине брюшной полости, кровянистые выделения из прямой кишки. Важна дифференциальная диагностика инвагинации и аппендикулярного инфильтрата. Правильному распознаванию способствуют большая интенсивность болей при инвагинации, их схваткообразный характер, отсутствие присущих аппендициту симптомов. В сомнительных случаях диагноз уточняет обзорная рентгеноскопия живота, при которой выявляют горизонтальные уровни жидкости в тонкой кишке, и ирригоскопия, при которой обнаруживается дефект наполнения в слепой или восходящей ободочной кишке с четкими контурами, имеющий форму полулуния или дуги.

Лечение. Необходима экстренная операция. Консервативные мероприятия (сифонные клизмы, введение газа в ободочную кишку, назначение спазмолитиков) редко бывают эффективными даже в первые часы заболевания.

Во время операции, произведенной в ранние сроки, путем осторожного и нежного выдавливания удается произвести дезинвагинацию. После этого для уменьшения излишней подвижности кишки и предупреждения рецидива заболевания производят цекопексию (фиксируют от-

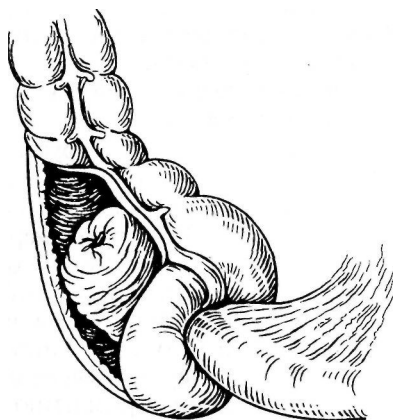


Рис. 25.4. Инвагинация подвздошной кишки в толстую.

дельными узловыми швами терминальный отрезок подвздошной кишки и слепую кишку к задней париетальной брюшине). Если расправить инвагинат не удастся или дезинвагинированная кишка оказывается нежизнеспособной, производят резекцию кишечных петель с соблюдением всех правил резекции кишечника в условиях острой непроходимости.

Прогноз у больных с острой странгуляционной кишечной непроходимостью зависит прежде всего от своевременной постановки диагноза и сроков выполнения оперативного пособия, а также от характера сопутствующих заболеваний у лиц пожилого и старческого возраста. К сожалению, средние показатели послеоперационной летальности у больных странгуляционной непроходимостью кишечника достигают 20 % и более, что связано с поздней обращаемостью больных к врачу, запоздалой диагностикой и, как следствие этого, потерей времени для выполнения операции в более благоприятных условиях.

25.1.3. Динамическая непроходимость

Паралитическая непроходимость кишечника обусловлена значительным угнетением или даже полным прекращением перистальтической активности кишечника, ослаблением тонуса мышечного слоя кишечной стенки. Отсутствие пропульсивной перистальтической волны обуславливает застой содержимого в кишечнике. Наиболее часто паралитический илеус наблюдается у больных с перитонитом. Основной причиной является воспаление, ишемия стенки кишки, нарушение функции ауэрбахова и мейснерова нервных сплетений в стенке кишки.

Клиническая картина и диагностика. Основными симптомами являются тупые, распирающие боли, рвота, стойкая задержка стула и отхождения газов, вздутие живота. Боли, как правило, постоянные, не имеют четкой локализации и иррадиации, схваткообразный компонент обычно отсутствует. По сравнению с механической кишечной непроходимостью рвота при динамической непроходимости наблюдается реже, хотя при развитии перитонита она может быть многократной.

Живот равномерно вздут, пальпаторно определяют резистентность брюшной стенки. При аускультации перистальтические шумы ослаблены или отсутствуют.

Если паралитическая непроходимость не сочетается с перитонитом, то в первые часы заболевания общее состояние больного остается удовлетворительным. В последующем, при отсутствии патогенетической терапии, состояние ухудшается, нарастают симптомы эндогенной интоксикации, гиповолемии, выраженных расстройств водно-электролитного баланса, кислотно-основного состояния, возникает полиорганная недостаточность жизненно важных органов.

Отдельную тяжелую группу составляют те виды паралитической непроходимости, которые возникают в связи с острыми нарушениями кровообращения в мезентериальных сосудах (тромбозы и эмболии верхнебрыжеечной артерии — см. "Заболевания периферических артерий").

При обзорной рентгеноскопии живота наблюдается равномерное вздутие всех отделов кишечника, преобладание в раздутой кишке газообразного содержимого над жидким, наличие горизонтальных уровней жидкости как в тонкой, так и в толстой кишке одновременно.

Лечение. В первую очередь необходимо устранить патологический процесс, приведший к развитию паралитической непроходимости кишечника.

Для восстановления моторной функции кишечника и устранения его пареза применяют аминазин, снижающий угнетающее действие на перистальтику симпатической нервной системы, антихолинэстеразные препараты (прозерин, убретид), активирующие перистальтику путем усиления влияния парасимпатической нервной системы на сократительную функцию кишечника, клизму через 30—40 мин после введения препаратов.

Необходима определенная последовательность в использовании этих препаратов. Вначале вводят аминазин или аналогичные ему лекарственные средства, через 45—50 мин — прозерин, затем назначают очистительную клизму. Эффективна также электростимуляция кишечника. В последние годы появились новые препараты — прокинетики (цисаприд и его производные), применяемые для стимуляции моторной деятельности кишечника.

Больным проводят постоянную декомпрессию желудка и кишечника путем аспирации с помощью назоеюнального зонда, устанавливаемого в просвет тощей кишки с помощью эндоскопа.

Нарушения гомеостаза корригируют по общим принципам лечения больных с выраженными метаболическими нарушениями при различных этиологических факторах (острая непроходимость кишечника, перитонит, деструктивный панкреатит и т. п.).

Хирургическое лечение при паралитической непроходимости кишечника показано лишь в случаях возникновения ее на фоне перитонита, тромбоза или эмболии брыжеечных сосудов.

Спастическая непроходимость кишечника — сравнительно редкий вид динамической непроходимости. Затруднение или полное прекращение продвижения кишечного содержимого обусловлено возникновением стойкого спазма мышечного слоя стенки кишки. Длительность спазма может быть различная — от нескольких минут до нескольких часов.

Клиническая картина и диагностика. Ведущим симптомом являются сильные схваткообразные висцеральные боли без определенной локализации. В период схваток больной мечется по кровати, кричит.

Диспепсические расстройства нехарактерны. Задержка стула и газов наблюдается не у всех больных, она редко бывает стойкой. Общее состояние больного нарушается незначительно. Живот имеет чаще обычную конфигурацию, если же брюшная стенка втянута, то он принимает ладьевидную форму.

При обзорной рентгеноскопии живота выявляют спастически атоническое состояние кишечника. Иногда по ходу тонкой кишки видны мелкие чаши Клойбера, расположенные цепочкой по ходу брыжейки тонкой кишки. При контрастном исследовании пищеварительного тракта с барием определяют замедленный пассаж бариевой взвеси по тонкой кишке, четкообразные участки вздутия кишечника.

Лечение. Обычно применяют только консервативное лечение. Больным назначают спазмолитические средства, физиотерапевтические процедуры, тепло на живот; проводят лечение основного заболевания.

Глава 26. БРЮШИНА И ЗАБРЮШИННОЕ ПРОСТРАНСТВО

26.1. Брюшина

Брюшина — тонкая серозная оболочка, состоящая из одного слоя клеток мезотелия, расположенного на соединительнотканной основе. Она покрывает изнутри поверхность брюшной стенки (париетальная брюшина) и расположенные в брюшной полости органы (висцеральная брюшина). Общая поверхность брюшины составляет около 2 м. Полость брюшины у мужчин замкнута, у женщин сообщается с внешней средой через отверстия маточных труб. Мезотелий брюшины секретирует небольшое количество жидкости, увлажняющей поверхность внутренних органов и облегчающей их скользящие движения. В брюшной полости в нормальных условиях находится около 100 мл прозрачной соломенно-желтого цвета жидкости, содержащей макрофаги, антитела, иммуноглобулины.

Брюшина представляет собой полупроницаемую диализирующую мембрану, через которую в обоих направлениях (в брюшную полость и из нее в общий кровоток) перемещаются вода, электролиты, низкомолекулярные субстанции. Перемещение обеспечивается разностью осмотического давления по обе стороны брюшины. Изотонический раствор, введенный в брюшную полость, всасывается со скоростью 35 мл/ч. Брюшина всасывает продукты распада и лизиса белков, некротических тканей, бактерии, воздух, попавший в брюшную полость во время лапаротомии или перфорации язвы желудка. До 70 % крови, излившейся в брюшную полость, медленно всасывается через лимфатические щели и лимфатические сосуды брюшины.

Экссудативная функция брюшины сводится к выделению жидкости и фибрина. Барьерная функция заключается не только в механической защите органов брюшной полости. Клетки брюшины относятся к так называемой мононуклеарно-фагоцитарной системе. Вместе с макрофагами, гранулоцитами, Т- и В- лимфоцитами мезотелиальные клетки брюшины выполняют важные защитные функции: фагоцитируют и переваривают проникающие бактерии и инородные частицы. Эта функция больше свойственна клеткам большого сальника, в котором содержится максимальное число иммунологически активных клеток, Т-лимфоцитов.

Брюшина обеспечивает защиту организма от инфекции с помощью гуморальных (иммуноглобулины, комплемент, свободные антитела) и клеточных (макрофаги, гранулоциты) механизмов. Наибольшая концентрация иммуноглобулинов имеется в слизистой оболочке кишечника, которая выполняет функцию защитного барьера, препятствующего проникновению микрофлоры и эндотоксинов из просвета кишечника в брюшную полость, лимфатические и кровеносные сосуды. Наиболее активной способностью всасывать жидкость обладает диафрагмальная брюшина, в меньшей степени — тазовая. Эта особенность строения диафрагмальной брюшины обуславливает возможность распространения воспалительного процесса из верхнего этажа брюшной полости в плевральную полость через лимфатические щели и сосуды.

В течение суток брюшина может секретьровать и резорбировать 5–6 л жидкости. При перитоните отек брюшины препятствует нормальной резорбции, что приводит к накоплению в ее полости до 4 л экссудата.

Париетальная брюшина иннервируется соматическими нервами (ветвями межреберных нервов), поэтому она чувствительна к любому виду воздействия (механическому, химическому и др.), а возникающие при этом боли (соматические) четко локализованы. Висцеральная брюшина имеет вегетативную иннервацию (парасимпатическую и симпатическую) и не имеет соматической. Поэтому боли, возникающие при ее раздражении, не локализованы, носят разлитой характер (висцеральные боли). Тазовая брюшина также не имеет соматической иннервации. Этим объясняется отсутствие защитного напряжения мышц передней брюшной стенки (висцеромоторного рефлекса) при воспалительных изменениях тазовой брюшины.

Брюшина обладает выраженными пластическими свойствами. В ближайшие часы после нанесения механической или химической травмы на поверхность брюшины выпадает фибрин, что приводит к склеиванию соприкасающихся серозных поверхностей сальника и рядом расположенных петель кишечника. Это способствует ограничению воспалительного процесса, образованию воспалительного инфильтрата или абсцесса. Брюшина и продуцируемая ею жидкость обладают и антимикробным действием.

26.1.1. Перитонит

Перитонит — острое диффузное воспаление висцеральной и париетальной брюшины, не имеющее тенденции к ограничению. Ограниченное

воспаление брюшины называют абсцессом или воспалительным инфильтратом, образовавшимся в результате склеивания фибрином органов (сальник, петли кишечника, париетальная брюшина), расположенных рядом с воспаленным органом. Наиболее часто встречаются аппендикулярные, поддиафрагмальные, подпеченочные, тазовые абсцессы.

Этиология и патогенез. Перитонит возникает вследствие инфицирования брюшной полости. По характеру проникновения микрофлоры в брюшную полость выделяют первичный и вторичный перитониты. При первичных перитонитах видимого очага инфекции в брюшной полости нет. Микрофлора проникает в брюшную полость гематогенным, лимфогенным путями или через фаллопиевы трубы. Первичные перитониты встречаются редко, приблизительно в 1 % всех наблюдений.

Вторичные перитониты возникают из очагов инфекции, находящихся в брюшной полости. Микрофлора проникает в брюшную полость вследствие деструктивного воспаления органов брюшной полости, перфорации, ранения полых органов, несостоятельности швов анастомозов, наложенных во время операций.

Самой частой причиной перитонита является деструктивный аппендицит (свыше 60 %). Далее по частоте следуют деструктивные формы острого холецистита (10 %), перфорация язв желудка и двенадцатиперстной кишки (7 %), острый панкреатит (3 %), перфорация дивертикулов и рака ободочной кишки (2 %), тромбоз сосудов брыжейки тонкой и толстой кишки, проникающие ранения живота, несостоятельность швов анастомозов после операций на органах брюшной полости.

Перитонит, как правило, вызывается полимикробной грамположительной и грамотрицательной, анаэробной и аэробной флорой пищеварительного тракта. В норме в 1 мл содержимого желудка, двенадцатиперстной и тощей кишки содержится около 10^3 — 10^5 микробных тел. Соотношение аэробов к анаэробам 1:100. В подвздошной и особенно в толстой кишке в 1 мл содержимого число микробных тел возрастает в 2—3 раза (от 10^6 до 10^7 , т. е. значительно выше критического уровня). Соотношение аэробов к анаэробам достигает 1:1000. В кишечнике находится более 400 разновидностей микроорганизмов. Многие из них погибают при попадании в брюшную полость, остальные быстро размножаются как в экссудате, так и в просвете кишечника в связи с нарушением перистальтики, ишемией стенок. Концентрация микробных тел в 1 мл экссудата в 2—3 раза выше по сравнению с нормальной микрофлорой кишечника, при посеве удается выделить 3—5 и более разновидностей анаэробных и аэробных микроорганизмов.

Аэробная флора чаще представлена кишечной палочкой, стафилококками, стрептококками, энтерококками и др. Из анаэробов наиболее часто обнаруживаются бактероиды, относящиеся к неклостридиальным (не образующим споры) анаэробам, анаэробные стафилококки и стрептококки, пептострептококки, фузобактерии и др. Клостридиальные (спорообразующие) бактерии встречаются значительно реже.

Первичный перитонит вызывает микрофлора, не имеющая отношения к пищеварительному тракту. Она представлена обычно в виде монокультуры (гонококки, микобактерии туберкулеза, пневмококки).

Кроме микробных перитонитов, выделяют асептические (абактериальные) перитониты, вызванные попаданием в брюшную полость различных неинфекционных агентов, обладающих агрессивным действием на брюшину (моча, желчь, желудочный и панкреатический соки, кровь). Уже через 1—2 дня абактериальный перитонит становится бактериальным вследствие

поступления (транслокации) микроорганизмов из кишечника в связи с нарушением защитной функции его слизистой оболочки.

Выделяют также особые формы перитонита: карциноматозный (карциноматоз брюшины), ревматический, фибропластический, возникающий при попадании на брюшину талька или крахмала с перчаток хирурга. Перитонит может возникнуть вследствие инфицирования асцитической жидкости. Опасность инфицирования брюшной полости возникает при проведении перитонеального диализа у больных с хронической почечной недостаточностью.

По характеру выпота выделяют серозный, фибринозный, фибринозно-гнойный, гнойный, геморрагический и гнилостный перитониты.

Диффузный перитонит, локализованный только в непосредственной близости от источника инфекции одной анатомической области живота, называют местным. Диффузный перитонит, занимающий несколько анатомических областей живота, называют распространенным. Поражение всей брюшины именуют общим перитонитом. Не рекомендуется употреблять термин "разлитой перитонит", так как под этим подразумеваются два разных процесса — диффузный характер воспаления брюшины и распространенность воспаления в брюшной полости. Воспаление не может "разливаться", оно может лишь распространяться по брюшине, в мягких тканях, в легких.

По клиническому течению различают острый, подострый и хронический перитониты. Наиболее частой формой является острый перитонит. Для темпа развития и тяжести процесса имеют значение такие факторы, как скорость поступления в свободную брюшную полость инфицирующего материала, его количество. При перфорации полого органа имеет значение уровень перфорации: чем ниже он расположен по ходу желудочно-кишечного тракта, тем выше содержание микробных тел, тем больше анаэробной флоры в каждом миллилитре содержимого.

При формулировке диагноза на первое место ставят основное заболевание (деструктивный аппендицит, холецистит, перфоративная язва желудка и т. п.), затем его осложнение перитонит (серозно-гнойный, гнойный, гнилостный и т. п.) с указанием распространенности, а затем сопутствующие и фоновые заболевания с указанием степени компенсации.

Выделяют три стадии развития перитонита: 1) стадия компенсации функций внутренних органов, характеризующаяся преимущественно местной реакцией на воспаление; 2) стадия субкомпенсации, проявляющаяся синдромом системной реакции на воспаление с нарушением функции 1—2 органов; 3) стадия декомпенсации, полиорганной недостаточности, характерная для перитонеального сепсиса.

Степень тяжести процесса определяется нарушением функций внутренних органов. Первая стадия — перитонит (компенсированный) без нарушения функций других органов; вторая стадия — перитонит среднетяжелый (субкомпенсированный) с нарушением функции одного из органов (легкие, почки, печень); третья стадия — тяжелый и крайне тяжелый перитонит (декомпенсированный) с недостаточностью функций 2—3 органов и более. Третья стадия фактически является перитонеальным сепсисом. Это поздняя стадия синдрома системного ответа на воспаление.

Признание непрерывности и прогрессивного развития реакции организма на воспаление — от местной, через стадию системной, до стадии неконтролируемой, свойственной для полиорганной недостаточности и сепсиса, очень важно. Это позволяет в ранние сроки распознать появление признаков дисфункции того или другого органа и предпринять более энергичное

лечение, чтобы не допустить развития полиорганной недостаточности и сепсиса.

Стадии развития перитонита отражают закономерность, характерную для любого воспалительного процесса, где бы он ни локализовался. Реакция на воспаление бывает также местной (компенсированной), системной (субкомпенсированной) с последующим переходом в декомпенсированную, аутодеструктивную реакцию, проявляющуюся полиорганной недостаточностью, сепсисом и септическим шоком.

Укоренившееся в нашей стране с 70-х годов деление перитонита на рефлекторную, токсическую и терминальную стадии нельзя считать удачным, научно обоснованным и полезным для клиники. Если при перфорации полых органов как-то еще можно говорить о рефлекторной, крайне короткой стадии, то в подавляющем большинстве случаев этой стадии нет. Воспалительный процесс в брюшной полости развивается по общим законам, свойственным воспалению, независимо от локализации. При воспалительных процессах в мягких тканях (флегмонах, инфицированных огнестрельных ранах), легких и других органов не выделяют рефлекторной, токсической и терминальной стадий. Неизвестно, почему воспаление в брюшной полости (перитонит), протекающее по тем же закономерностям, подразделили на рефлекторную, токсическую и терминальную стадии. При перитоните четкой, клинически заметной границы между рефлекторной и токсической стадиями практически нет. Автор терминологии, использованной для обозначения стадий, указывает: "Граница между токсической и терминальной фазами перитонита не менее условна, чем между реактивной и терминальной фазами" [Симомян К. С., 1971]. Каждую стадию связывают со временем, прошедшим от начала болезни. Предполагается, что рефлекторная стадия продолжается до 24 ч от начала заболевания. Однако никто не указывает, какой же агент вызывает этот рефлекс, какой орган задействован в реализации рефлекса. Токсическая стадия длится 24—48 ч, но разве можно предположить, что эндотоксикации не было в рефлекторной или она прекратилась в терминальной стадии, наступающей через 72 ч и более? Связь стадии перитонита со временем от начала болезни более чем условна. Во многих случаях в течение 24 ч (отведенных для рефлекторной стадии) перитонит прогрессирует столь быстро, что развивается не рефлекторная, а терминальная стадия, проявляющаяся септическим шоком. Название стадий не совсем корректно. Если термины "рефлекторная" и "токсическая" стадии претендуют на связь с патофизиологическими механизмами развития перитонита, то наиболее тяжелая стадия, "терминальная", является лишь отражением безнадежности лечения, что не соответствует действительности. Такая классификация тяжести перитонита слишком условна и едва ли может принести пользу практическому хирургу.

В основу классификации должен быть положен один принцип — степень компенсации функций жизненно важных органов в процессе развития воспаления.

Патологическая анатомия. Микроорганизмы, эндо- и экзотоксины, химические и другие агенты повреждают мезотелий брюшины, нарушают целостность серозного покрова. Поврежденные клетки отторгаются, образовавшиеся дефекты заполняются фибрином, а позднее грануляциями. В ответ на повреждение развивается типичная местная, контролируемая иммунной системой реакция на воспаление, направленная на отграничение очагов повреждения, элиминацию продуктов распада и последующую репарацию. Parietalная и висцеральная брюшина становится тусклой, гиперемированной, отечной, местами покрыта клейким экссудатом и фибрином. Местная

и системная реакция на воспаление развивается при участии медиаторов воспаления, большая часть которых синтезируется и выделяется моноцитами, макрофагами, лейкоцитами, лимфоцитами, эндотелием, клетками ретикулоэндотелиальной системы (купферовские клетки). Значительную роль в развитии и локализации воспаления играют клетки эндотелия сосудов, продуцирующие интерлейкины, фактор активации тромбоцитов, оксид азота (NO), эндотелии и другие биологически активные вещества. Лейкоциты в зону повреждения тканей привлекаются и направляются активированными клетками эндотелия. Они играют важнейшую роль в развитии воспаления.

К местным проявлениям защитной реакции организма относят отек, выделение липкого водозащитного экссудата и фибрина, инфильтрация лейкоцитами не только воспаленного органа и прилегающей к нему брюшины, но и близлежащих органов (большой сальник, кишка или ее брыжейка). Фибрин и экссудат создают условия для склеивания с воспаленным органом большого сальника и прилежащих петель кишечника, образования воспалительного инфильтрата или абсцесса. Отграничению воспаления способствует сегментарный парез участков кишечника, прилежащих к воспаленному органу (например, парез слепой и восходящей ободочной кишки, один из ранних рентгенологических признаков аппендицита). При благоприятных обстоятельствах очаг воспаления отграничивается и постепенно ликвидируется. Наступает выздоровление. При неблагоприятных обстоятельствах воспаление прогрессирует: возникает гиперемия и отек брюшины. По мере развития отека резорбтивная функция брюшины затрудняется, замедляется всасывание экссудата, что приводит к накоплению его в свободной брюшной полости.

Распространению экссудата и воспаления в известной мере препятствует разграничение брюшной полости на верхний (выше поперечной ободочной кишки и ее брыжейки) и нижний этажи. Нижний этаж брыжейкой тонкой кишки разделяется на правый верхний и левый нижний отделы. Поэтому даже при распространенном диффузном перитоните воспалительный процесс в течение некоторого времени может занимать один этаж брюшной полости, включая один или два отдела ее.

В случае умеренной микробной агрессии, когда содержание микробных тел в экссудате ниже критического уровня, защитные механизмы в состоянии локализовать инфекцию, предотвратить распространение ее, а затем ликвидировать последствия повреждения тканей.

В первой стадии развития перитонита функция жизненно важных органов не нарушается. Это стадия компенсации. Она длится от нескольких часов до суток. При увеличении периода от начала воспаления до оперативного удаления источника инфекции увеличивается число микроорганизмов и продукция эндотоксинов в экссудате и содержимом кишечника. Микробная агрессия возрастает. В связи с этим продукция цитокинов начинает выходить из-под контроля иммунной системы и оказывать деструктивное действие на ткани. Вследствие этого возникает диффузный распространенный, прогрессирующий перитонит. В этих условиях защитная реакция на воспаление включает все регулирующие системы организма. Перитонит проявляется уже не местным ответом, а синдромом системной реакции на воспаление, проявляющимся нарушением функций (дисфункцией) нескольких жизненно важных органов, высокой температурой тела, резким увеличением числа лейкоцитов, значительным повышением концентрации провоспалительных цитокинов (фактор некроза опухоли, IL-1 β , IL-6, IL-8). Концентрация интерлейкинов коррелирует с тяжестью состояния больного, степенью нарушения метаболических процессов в организме.

Синдром системной реакции на воспаление (СРВ) является характерным для второй стадии перитонита, которую следует рассматривать как стадию субкомпенсации. Тяжесть синдрома системной реакции на воспаление зависит от числа органов с нарушенной функцией, это сигнал тревоги, опасности превращения дисфункции органов в полиорганную недостаточность. Последняя развивается в результате нарушения микроциркуляции, ишемии, гипоксии и дистрофических изменений в паренхиматозных органах. В отличие от дисфункции органов при полиорганной недостаточности гомеостаз нельзя поддержать без специального вмешательства в виде искусственной вентиляции легких, гемодиализа и других лечебных мероприятий. На фоне полиорганной недостаточности развивается перитонеальный сепсис и септический шок. Эти изменения характерны для третьей стадии — стадии декомпенсации, сопровождающейся высокой (60—100 %) частотой летальных исходов.

Избыточная продукция цитокинов и других медиаторов воспаления в ответ на массивную микробную агрессию, наблюдающаяся во II—III стадиях развития перитонита, способствует высвобождению кининов, простагландинов, лейкотриенов, серотонина. Вместе с оксидом азота (N₀) и другими активными кислородными радикалами эти высокоактивные биологические субстанции вызывают резкое повышение проницаемости сосудов микроциркуляторного русла не только в брюшине, но и в тканях всего организма. Это приводит к нарастанию отека париетальной и висцеральной брюшины, появлению паралитического илеуса, скоплению жидкости в брюшной полости, в кишечнике и в интерстициальном пространстве органов и тканей за пределами очага воспаления. Таким образом происходит секвестрация жидкости, выключение ее из циркуляции. В этом периоде становится отчетливо заметным обезвоживание организма, одновременно резко увеличивается проницаемость стенок капилляров, снижается тонус сосудов и периферическое сосудистое сопротивление, уменьшается ОЦК. На этом фоне возрастает активность свертывающей системы крови, развивается синдром диссеминированного внутрисосудистого свертывания с коагулопатией потребления.

Прогрессирующий перитонит и сопутствующая ему неконтролируемая продукция цитокинов приводят к нарушению иммунной защиты организма: снижаются содержание иммуноглобулинов IgG и IgM, фагоцитарная активность лейкоцитов, повышается связывание комплемента. Экссудат из серозно-фибринозного превращается в гнойный или гнилостный.

Во II—III стадиях под влиянием интерлейкинов, тканевых гормонов и биологически активных веществ — кининов, серотонина, простагландинов, гистамина, фактора угнетения миокарда — развивается гиповолемия, снижается возврат венозной крови к сердцу, увеличивается тахикардия. В сердечной мышце развиваются дистрофические изменения в виде повреждения кардиомиоцитов, фрагментации миофибрилл, отека интерстициальной ткани.

Изменения в системе органов дыхания развиваются в стадии субкомпенсации и декомпенсации. Наряду с полнокровием капилляров межальвеолярных перегородок выявляются тромбоз микрососудов, лейкоцитарная инфильтрация вокруг капилляров, скопление жидкости в интерстициальном пространстве. Эти изменения связаны с гиповолемией, открытием артериовенозных шунтов, повышением проницаемости сосудов в микроциркуляторном русле легочной ткани. При указанных процессах развивается интерстициальный отек легкого (картина "шокового легкого"), они predisполагают к развитию легочной или легочно-сердечной недостаточности.

Нарушения функций печени можно выявить уже в стадии субкомпенсации. Снижаются ее синтетическая и дезинтоксикационная функции. При морфологическом исследовании выявляется жировая и гиалиново-капельная дистрофия гепатоцитов, отек в пространствах Диссе. В портальных трактах наблюдается умеренная диффузная лимфогистиоцитарная инфильтрация. Указанные изменения в печени развиваются в результате гиповолемии, гипоксии и токсического воздействия на гепатоциты, нарастание их приводит к печеночной недостаточности.

Нарушения функции почек развиваются вследствие спазма сосудов и ишемии коркового слоя, возникающих уже в стадии субкомпенсации перитонита как следствие общей реакции организма на стрессорные воздействия. Дальнейшие изменения происходят за счет нарушения микроциркуляции, гиповолемии, гипотонии. В результате снижается диурез, нарастает азотемия, а в стадии декомпенсации развивается острая почечная или острая печеночно-почечная недостаточность. При морфологическом исследовании выявляются бледная окраска коркового и полнокровие (темноватая окраска) мозгового слоя, гиалиновые тромбы в отдельных капиллярах клубочков, вакуольная дистрофия и слущивание эпителия канальцев, гиалиновые цилиндры в их просвете.

Нарушения функций пищеварительного тракта происходит уже в самом начале развития перитонита. Парез отдельных участков кишечника, возникающий как реакция на воспалительный очаг, может способствовать ограничению патологического процесса. В последующем в связи с интоксикацией, воздействием медиаторов воспаления на нервно-мышечный аппарат кишки, нарушением кровообращения в ее стенке, расстройством метаболизма в мышечных волокнах и нервных клетках наступает паралитическая непроходимость кишечника — желудочно-кишечная недостаточность. Она проявляется также нарушением защитного барьера слизистой оболочки кишечника, повышением проницаемости стенки кишки для токсинов, микроорганизмов, что приводит к транслокации микрофлоры из просвета кишечника в брюшную полость и кровеносную систему. В связи с ишемией и гипоксией тканей, нарушением микроциркуляции могут возникнуть эрозивный гастрит, острые язвы, желудочное кровотечение. При морфологическом исследовании обращает на себя внимание резкое вздутие петель кишечника, гиперемия брюшины, тусклый, местами багровый ее вид. Поверхность брюшины лишена мезотелиоцитов, покрыта фибринозно-гнойными наслоениями, содержащими большое количество разнообразных микробов. Во всех слоях брюшины выявляются очаговые инфильтраты из нейтрофильных лейкоцитов, лимфоцитов, макрофагов. В капиллярах и венах определяется картина гнойного тромбофлебита, сладжа эритроцитов, преимущественно в капиллярах и венах. Во многих капиллярах отмечаются дистрофия и деструктивные изменения эндотелиоцитов, отслойка их от базальной мембраны, расширение пространств между ними.

Нарушения водно-электролитного обмена, расстройство кислотно-основного состояния начинаются уже в первой стадии — стадии компенсации — как реакция на стресс. В процессе развития перитонита организм теряет с рвотными массами и мочой значительное количество калия, натрия, хлора, ионов водорода. Электролиты частично перемещаются в интерстициальное пространство, в экссудат брюшной полости, в просвет кишечника. В первой стадии развития перитонита калий бесконтрольно выделяется с мочой, а натрий реабсорбируется под влиянием альдостерона. Калий в большом количестве выделяется с рвотой, в связи с чем развивается гипокалиемия, в том числе внутриклеточная и гипокалиемический алкалоз. Натрий из

интерстиция перемещается во внутриклеточное пространство, вытесняет из клеток калий, нарушает метаболические процессы в клетках. По мере нарушения функции почек выделение калия резко сокращается, он начинает в избытке накапливаться в крови. Гипокалиемия сменяется гиперкалиемией и ацидозом. Одновременно нарушается белковый, жировой и углеводный обмен. Перитонит, начавшись как местное воспаление, довольно быстро прогрессирует, вызывает опасные для жизни нарушения деятельности всех органов и систем организма, включая ЦНС, о чем свидетельствует нарушение сознания у ряда больных в III стадии развития перитонита. Наибольшие патологические изменения наблюдаются в системе микроциркуляции, в легких, печени и почках.

Клиническая картина и диагностика. Распространенный гнойный перитонит возникает наиболее часто как осложнение острых заболеваний органов брюшной полости, операций, травмы. Поэтому ранние симптомы перитонита маскируются симптомами этих заболеваний. При расспросе больных можно выявить жалобы, характерные для заболевания того или иного органа брюшной полости, послужившего причиной развития перитонита.

В первой, компенсированной стадии перитонита больные жалуются на интенсивную боль в животе постоянного характера, усиливающуюся при перемене положения тела. Локализация боли зависит от локализации первичного очага воспаления. Боль связана с массивным раздражением многочисленных нервных окончаний брюшины. Любое изменение положения тела сопровождается растяжением того или иного участка воспаленной брюшины, вызывает раздражение огромного рецепторного поля, что усиливает боль. Для того чтобы уменьшить ее, больные стараются лежать неподвижно, избегая лишних движений.

Характерным признаком перитонита является рвота небольшим количеством желудочного содержимого, которая не приносит облегчения. Она связана с переполнением желудка вследствие угнетения моторной активности пищеварительного тракта. По мере прогрессирования перитонита в стадии субкомпенсации развивается паралитическая непроходимость кишечника. Рвота становится частой, обильной, имеет неприятный запах. В стадии декомпенсации рвотные массы приобретают фекалоидный запах, обусловленный застоем содержимого в кишечнике, резким увеличением числа бактерий, выделением продуктов жизнедеятельности микроорганизмов, гниением остатков пищи. При эрозивном гастрите наблюдается кровавая рвота.

При физикальном исследовании больных в I стадии перитонита определяется умеренное учащение пульса и дыхания, температура тела — не выше 38 °С.

При осмотре отмечают сухость языка и слизистых оболочек ротовой полости. Заметно ограничение подвижности брюшной стенки при дыхании, более выраженное в проекции воспаленного органа. При перкуссии в этой области определяется наибольшая болезненность, высокий тимпанит за счет пареза кишечника, внизу и в боковых отделах живота — притупление перкуторного звука (при скоплении значительного количества экссудата — 750-1000 мл).

Поверхностная пальпация живота выявляет защитное напряжение мышц передней брюшной стенки соответственно зоне воспаленной париетальной брюшины. Мышечная защита наиболее резко выражена при перфорации полого органа ("доскообразный живот" при перфорации язвы желудка или двенадцатиперстной кишки). Защитное напряжение мышц передней брюшной стенки может отсутствовать при локализации воспалительного процес-

са в малом тазу, при поражении задней париетальной брюшины, у недавно родивших женщин, стариков, лиц, находящихся в алкогольном опьянении. Ценным оказывается пальцевое исследование прямой кишки, при котором в случае скопления экссудата в малом тазу определяется нависание и болезненность при давлении на переднюю стенку. У женщин при исследовании через влагалище можно обнаружить нависание заднего свода, болезненность при смещении шейки матки в стороны и вверх.

При глубокой пальпации передней брюшной стенки можно определить воспалительный инфильтрат, опухоль, увеличенный орган (деструктивно измененный желчный пузырь), инвагинат и т. д. Характерным симптомом перитонита является симптом Щеткина—Блюмберга.

При аускультации живота в I стадии перитонита выслушиваются слабые перистальтические шумы. В стадии субкомпенсации и декомпенсации в связи с паралитическим илеусом кишечные шумы не выслушиваются (симптом "гробовой тишины").

В анализе крови в I стадии перитонита имеется умеренный лейкоцитоз (до 10 000—12 000), нейтрофилез, сдвиг лейкоцитарной формулы влево, увеличение СОЭ.

Рентгенологическое исследование является обязательным. При обзорной рентгенографии живота можно обнаружить скопление газа под правым или левым куполом диафрагмы (перфорация полого органа), ограничение ее подвижности (локализация патологического процесса в верхнем этаже брюшной полости), высокое стояние купола диафрагмы на стороне поражения, "сочувственный" плеврит в виде большего или меньшего количества жидкости в реберно-диафрагмальном синусе, дисковидные ателектазы в легком. Можно определить паретичную, раздутую газом кишку, прилежащую к очагу воспаления, а в поздних стадиях перитонита — уровни жидкости с газом в петлях тонкой и толстой кишки (чаши Клойбера), характерные для паралитической непроходимости кишечника.

Лапароскопия показана при неуверенности в диагнозе, когда неинвазивные способы исследования оказываются недостаточно информативными. При лапароскопии можно осмотреть почти все органы брюшной полости, выявить источник перитонита, наличие и характер экссудата, оценить состояние париетальной и висцеральной брюшины. С помощью видеолапароскопической аппаратуры и инструментов можно аспирировать экссудат, удалить воспаленный орган, наложить швы на перфорационное отверстие, промыть участок брюшной полости, поставить дренажи для оттока экссудата.

При отсутствии лапароскопической техники можно воспользоваться лапароцентезом с использованием так называемого шарящего катетера: через прокол в брюшной стенке в брюшную полость вводят катетер, через который вливают небольшое количество физиологического раствора, затем аспирируют его вместе с экссудатом или другой жидкостью, скопившейся в брюшной полости. По характеру полученной жидкости (кровь, гной и т. п.) можно сделать заключение о природе изменений в брюшной полости.

Ультразвуковое исследование позволяет определить скопление экссудата в том или ином отделе брюшной полости, воспалительные изменения в желчном пузыре, аппендиксе, в органах малого таза, поджелудочной железе и других органах.

В стадии субкомпенсации развивается синдром системной реакции на воспаление, который включает характерные для воспаления признаки:

1) повышение или снижение температуры тела (выше 38 °С или ниже 36 °С в случаях анергии);

- 2) тахикардию (более 90 в 1 мин);
- 3) тахипноэ (увеличение частоты дыхания свыше 20 в 1 мин, или PaCO_2 , менее 32 мм рт. ст.);
- 4) лейкоцитоз (свыше 12 000 в 1 мм^3) или снижение количества лейкоцитов (ниже 4000 в 1 мм^3), палочкоядерный сдвиг более чем на 10 %.

Тяжесть синдрома определяется числом признаков нарушения функций органов у данного пациента: при наличии 2 из 4 признаков — перитонит средней тяжести; при 3 и 4 признаках — перитонит тяжелый с риском прогрессирования болезни, иногда протекающий с нарушением сознания, тяжесть которого целесообразно оценивать по шкале Глазго. Появляется опасность развития полиорганной недостаточности, сепсиса и летального исхода. Совершенно очевидно, что приведенные критерии более объективны, чем субъективное суждение о состоянии пациента с оценкой удовлетворительное, средней тяжести, тяжелое, так как каждый врач вкладывает в эти понятия свои субъективные представления о больном.

Для более объективной оценки тяжести состояния пациентов целесообразно пользоваться подсчетом числа баллов по шкале APACHE-11, учитывающей не только острые нарушения физиологических функций, но и возраст пациента, отягощающие хронические заболевания (см. приложение). Такая оценка может быть использована не только для определения состояния больного, эффективности лечения, но и для прогнозирования возможных осложнений и исхода болезни. Определение тяжести перитонита по указанным выше критериям доступно любому врачу.

Интенсивность болей в животе во II стадии (стадии субкомпенсации) несколько уменьшается, наступает короткий период мнимого благополучия, когда пациент испытывает облегчение и некоторое "улучшение". Однако вскоре состояние ухудшается, срыгивание и рвота жидкостью бурого цвета становятся чаще, возникают задержка стула и отхождения газов. На этой стадии развития перитонита выражены общие симптомы, характерные для резкой интоксикации организма и выраженной дегидратации. Больные испытывают сильную жажду, язык и поверхность слизистой оболочки щек сухие, тургор кожи понижен.

Живот резко вздут вследствие пареза кишечника, защитное напряжение мышц несколько ослабевает в связи с истощением висцеромоторных рефлексов, кишечные шумы не выслушиваются. Симптом Щеткина—Блумберга несколько менее выражен.

При специальном исследовании можно определить снижение объема циркулирующей крови, нарушение водно-электролитного баланса и кислотно-основного состояния (гипокалиемия и алкалоз, а при снижении диуреза гиперкалиемия и ацидоз). В этой стадии развития перитонита снижается содержание общего белка, альбумина, несколько возрастает концентрация билирубина, трансаминаз, креатинина, мочевины. Необходимо регулярно брать кровь для посева (в течение дня исследования — 3 пробы с интервалом в 1–2 ч). Выделение бактериальной флоры из крови означает, что перитонит осложнился сепсисом. Необходимо определять выделенную из крови и экссудата бактериальную флору на чувствительность к антибиотикам, чтобы назначить адекватную антибактериальную терапию.

В III стадии, стадии декомпенсации жизненно важных органов, дисфункция сменяется полиорганной недостаточностью. Клинические проявления у конкретного пациента зависят от предшествующих заболеваний, возраста, от числа и неблагоприятного сочетания органов с нарушенной функцией (например, одновременная недостаточность печени и легких). Синдром полиорганной недостаточности обычно развивается в определен-

ной последовательности: сначала легочная, затем печеночная, желудочно-кишечная и почечная. Последовательность поражения органов зависит от предшествующих заболеваний.

О недостаточности функций легких свидетельствует респираторный дистресс-синдром взрослых, проявляющийся выраженной одышкой в покое, отеком легких ("шоковое легкое" — диффузная инфильтрация легких на рентгеновских снимках), гипоксией. Отмечается тахикардия (свыше 120 в 1 мин), выраженная гипотензия, для устранения которой необходимо применять специальное интенсивное лечение. Губы, кончик носа, конечности становятся синюшными.

У ряда больных отмечается олигурия или анурия, значительное повышение концентрации мочевины и креатинина, характерные для почечной недостаточности. Они возникают вследствие гипоперфузии ткани почки, снижения клубочковой фильтрации, прямого повреждения нефротелия активированными макрофагами, лейкоцитами и другими медиаторами воспаления.

О печеночной недостаточности свидетельствует нарушение многих метаболических процессов. Снижается синтез белков, развивается диспротеинемия, гипоальбуминемия, повышается содержание билирубина и трансаминаз.

Симптомы поражения ЦНС становятся более тяжелыми. Развивается мозговая недостаточность: спутанность сознания, бред, адинамия, иногда сменяющаяся психомоторным возбуждением, эйфорией.

Желудочно-кишечная недостаточность может проявляться эрозивным геморрагическим гастритом, язвами слизистой оболочки, желудочным кровотечением. Снижается всасывательная способность кишки, возникает рвота большим количеством желудочно-кишечного содержимого с каловым запахом. При осмотре живота отмечается резкое вздутие его. Перистальтика кишечника отсутствует. При пальпации отмечается распространенная болезненность по всему животу.

В анализе крови отмечается высокий лейкоцитоз с резким сдвигом лейкоцитарной формулы влево, лимфопения, анемия, снижение гемоглобина и гематокрита. У некоторых больных лейкоцитоз снижается и может сменяться лейкопенией при истощении защитных механизмов организма. При посеве крови более чем у половины больных удается выделить бактериальную флору, что в сочетании с клинической картиной болезни однозначно свидетельствует о наличии перитонеального сепсиса. Отрицательный результат посева крови при клинических признаках, свойственных III стадии, не дает оснований для исключения перитонеального сепсиса.

Нарушения водно-электролитного баланса, кислотно-основного состояния достигают максимума по сравнению со II стадией субкомпенсации. На ЭКГ выявляют признаки, характерные для токсического повреждения миокарда и гиперкалиемии. Отмечаются признаки гиперкоагуляции и диссеминированного внутрисосудистого свертывания, которые значительно усиливают нарушение микроциркуляции, создают условия для ишемии, гипоксии и дистрофических изменений в паренхиматозных органах, которые существенно утяжеляют течение заболевания. Появляется акроцианоз, цианоз губ, кончика носа. Заостряются черты лица, западают глазные яблоки (facies Hippocratica). Facies Hippocratica — это уже не признак перитонита, а признак приближающейся смерти.

Дифференциальная диагностика. В стадии субкомпенсации и декомпенсации дифференциальная диагностика перитонита, как правило, не представляет серьезных затруднений, но именно на этих стадиях лечение перитонита зачастую оказывается малоэффективным.

Распознавание перитонита в начальной фазе, т. е. в стадии компенсации, намного труднее, так как его клинические проявления мало отличаются от симптомов заболеваний (острый аппендицит, острый холецистит и др.), которые стали причиной развития перитонита. Однако можно отметить, что боли при начинающемся перитоните более сильные, пальпаторная и перкуторная болезненность острее, распространяется на значительную часть передней брюшной стенки. Симптом Щеткина—Блюмберга отчетливее выражен и может быть вызван с большей площади брюшной стенки, чем при остром аппендиците или остром холецистите. Температура тела при аппендиците или остром холецистите, не осложненном перитонитом, не превышает 38 °С, частота пульса ниже 90 в 1 мин, частота дыхания не изменена, лейкоцитоз менее 12 000. Это означает, что реакция на воспаление пока еще является местной, легче обратимой при адекватном лечении.

При остром панкреатите защитное напряжение мышц передней брюшной стенки не определяется или оно не резко выражено, отсутствуют симптомы раздражения брюшины. Температура тела в начале заболевания остается нормальной, изменения в лейкоцитарной формуле незначительны. Имеются характерные для панкреатита симптомы: опоясывающие боли в эпигастральной области, повышение концентрации амилазы крови и диастазы мочи.

При острой механической непроходимости кишечника боли носят приступообразный характер, температура тела в начале болезни нормальная, частота пульса и дыхания вне приступа болей нормальные. Живот вне приступа болей мягкий, симптомов раздражения брюшины нет. В последующем, при отсутствии адекватного лечения, может развиваться распространенный перитонит вследствие транслокации бактерий из кишечника или перфорации полого органа. При рентгенологическом исследовании выявляют характерные для непроходимости кишечника признаки: расширение тонкой или толстой кишки выше препятствия, уровни жидкости и воздуха (чаши Клойбера) в толстой или тонкой кишке, симптом аркад или "органных труб" при расширении и наполнении тонкой кишки газом и жидким содержимым и т. д. В связи с динамической непроходимостью эти симптомы могут быть и при перитоните. Однако при перитоните кишечная непроходимость является паралитической, поэтому чаши Клойбера и симптом "органных труб" наблюдаются одновременно в тонкой и толстой кишке.

Для печеночной колики характерны внезапные боли в правом подреберье с иррадиацией в правую лопатку, правое плечо, возникающие после погрешности в диете, рвота небольшим количеством желудочного содержимого с примесью желчи. Температура тела нормальная, вне приступа пульс учащен. Мышечное напряжение в правом подреберье не выражено, отсутствуют симптомы раздражения брюшины. Местное применение тепла и спазмолитических средств быстро купирует приступ печеночной колики.

Тщательное почасовое наблюдение за больным с неоднократным определением температуры тела, пульса, величины артериального давления, лейкоцитоза, с учетом изменений в жалобах больного и данных объективного исследования, позволяют врачу правильно сориентироваться в тенденции развития воспаления, эффективности лечения и показаниях к операции.

Почечная колика может сопровождаться болевыми ощущениями в животе, его вздутием, задержкой стула и отхождения газов, что бывает и при перитоните. Однако характерная локализация болей (преимущественно в поясничной области), их схваткообразный характер, иррадиация в бедро, половые органы, отсутствие связи болей с переменной положением тела больного, беспокойное поведение пациента, отсутствие гипертермии, симптомов

раздражения брюшины, лейкоцитоза, а также характерные изменения в анализе мочи (гематурия, лейкоцитурия) позволяют четко отдифференцировать эти два заболевания. При УЗИ выявляют камни в лоханках почек или мочеточниках. Некоторые другие заболевания, не связанные с поражением органов брюшной полости (базальный плеврит, пневмония, инфаркт миокарда), могут сопровождаться похожими местными симптомами, характерными для перитонита. В этих случаях помогает тщательное обследование органов грудной полости.

У детей диагностика перитонита затруднена из-за отсутствия адекватного контакта с пациентом, невозможности собрать полноценный анамнез заболевания, провести объективное исследование живота, грудной клетки и др. Следует помнить, что у детей перитонит часто протекает по типу гиперергической реакции с выраженными болевыми ощущениями, резким напряжением брюшных мышц, высокой гипертермией и лейкоцитозом. Иммунная система у детей и подростков еще не полностью созрела, сальник, принимающий активное участие в отграничении воспаленных органов, короткий, недоразвитый. В связи с этим возможность отграничения воспаления становится менее вероятной. Воспаление в брюшной полости принимает диффузный, быстро прогрессирующий характер.

Существенные трудности может представить диагностика перитонита у лиц старческого возраста. У этого контингента больных трудно собрать анамнез, а вследствие снижения реактивности организма болевые ощущения и объективные признаки болезни (мышечная защита, гипертермия, лейкоцитоз) могут быть слабо выраженными. УЗИ может оказать неоценимую помощь в дифференциальной диагностике у пожилых людей.

Особые трудности в диагностическом плане представляют послеоперационные перитониты. Основными причинами инфицирования брюшной полости являются несостоятельность швов анастомозов, скопление крови, экссудата с последующим превращением их в гнойный экссудат. Остатки крови в брюшной полости создают благоприятные условия для развития и распространения инфекции, так как в присутствии гемоглобина активность и вирулентность микроорганизмов резко возрастают. Трудность диагностики связана с тем, что характерные для перитонита боли и болезненность при перкуссии и пальпации живота могут быть связаны с оперативным вмешательством. Действие антибактериальных средств и анальгетиков затушевывает клиническую картину развивающегося перитонита. Симптомы перитонита могут быть весьма скудными. Однако если на 3–5-е сутки температура тела не только не снижается, а несколько повышается, частота пульса и дыхания остается на прежнем уровне или нарастает, лейкоцитоз не снижается, то имеется достаточно оснований для того, чтобы диагностировать перитонит, не дожидаясь, когда полностью разовьется картина синдрома системной реакции на воспаление. Большое значение для диагностики послеоперационного перитонита имеет усиление болей и болевых ощущений при пальпации и перкуссии живота, увеличение мышечной защиты, стойкий парез пищеварительного тракта. УЗИ и компьютерная томография могут дать ценные сведения (скопление жидкости или воздуха) для подтверждения диагноза.

Лечение. Распространенный гнойный перитонит является абсолютным показанием к экстренному оперативному вмешательству. Основные принципы лечения перитонита предусматривают:

- 1) раннее удаление пораженного органа, послужившего причиной развития перитонита, или дренирование гнойников;
- 2) подавление резидуальной инфекции в брюшной полости разными

способами: а) аспирацией экссудата и тщательным промыванием брюшной полости растворами (санация полости) во время операции; б) программным промыванием (повторной санацией) и ревизией брюшной полости после операции; в) длительным промыванием брюшной полости через дренажи; г) дренированием 1—2 дренажами; д) созданием лапаростомы;

3) применение адекватной антибактериальной терапии до и после операции;

4) ликвидацию паралитической непроходимости кишечника (аспирация желудочного и кишечного содержимого через гастроинтестинальный зонд, промывание и стимуляция перистальтики кишечника);

5) интенсивную терапию, направленную на восполнение дефицита ОЦК, коррекцию нарушений водно-электролитного баланса, кислотно-основного состояния, белкового обмена с помощью массивной инфузионной терапии, парентерального питания, экстракорпоральной детоксикации;

б) поддержание на оптимальном уровне функционального состояния сердечно-сосудистой системы, легких (своевременное проведение искусственной вентиляции), печени, почек (проведение гемодиализа).

В качестве операционного доступа используют срединную лапаротомию. Аспирируют экссудат, в тонкую кишку вводят длинный двухпросветный зонд для аспирации кишечного содержимого. Это создает благоприятные условия для ревизии всех отделов брюшной полости, включая ранее наложенные анастомозы. Если источником перитонита является орган, который может быть удален (аппендикс, желчный пузырь, некротический участок кишки), а условия позволяют это сделать, то его удаляют (аппендэктомия, холецистэктомия, резекция кишки и т. п.). В случае перфорации полого органа (язва желудка, двенадцатиперстная кишка) ушивают перфоративное отверстие или производят более радикальную органосохраняющую операцию на желудке. Некротизированные участки кишки при механической кишечной непроходимости или тромбозе мезентериальных сосудов резецируют. Если позволяют условия, то концы резецированной тонкой кишки соединяют анастомозом. После резекции толстой кишки концы ее выводят на переднюю брюшную стенку. Аборальный конец кишки иногда закрывают наглухо, т. е. накладывают одноствольную колостому. Через несколько недель после выздоровления восстанавливают непрерывность кишки. Если орган, послуживший причиной перитонита, удалить или вывести на брюшную стенку нельзя, то приходится ограничиваться удалением гноя, подведением дренажей для аспирации гнойного или кишечного содержимого. Тампоны для отграничения очага инфекции от остальных отделов брюшной полости применяют редко, по специальным показаниям.

Брюшную полость в конце операции тщательно промывают 10—15 л изотонического раствора натрия хлорида до чистой воды. К 1 л раствора натрия хлорида необходимо добавлять 100 мл 3 % раствора перекиси водорода. Выделяющийся при контакте с воспаленными тканями активный кислород пагубно действует на анаэробные возбудители. К последней порции жидкости для промывания добавляют раствор антисептического вещества (диоксидин, хлоргексидин, гипохлорид натрия, фурацилин). В процессе санации брюшной полости удаляют рыхлые налеты фибрина, содержащие, как правило, большое количество микроорганизмов.

Для декомпрессии кишечника в тонкую кишку через рот или носовой ход проводят длинный двухпросветный зонд с множественными отверстиями. Через зонд из просвета кишечника аспирируют жидкость и газы, периодически промывают кишечник, вводят энтеросорбенты и антибактериальные вещества. Зонд на некоторое время рекомендуется ввести в прямую

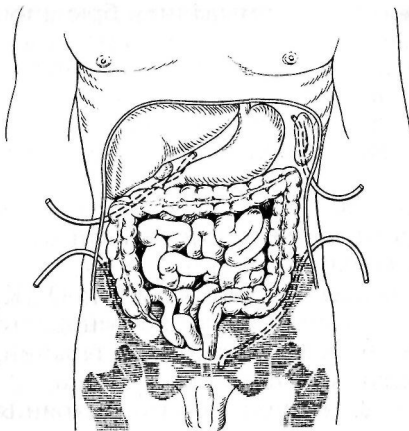


Рис. 26.1. Дренажирование брюшной полости при перитоните.

кишку для удаления содержимого толстой кишки, в котором имеется наибольшая концентрация микроорганизмов.

При невозможности проведения зонда в кишечник в некоторых хирургических учреждениях накладывают илеостому. Выполнение илеостомии или энтеротомии для опорожнения кишечника при перитоните нежелательно, так как эта процедура часто дает опасные осложнения.

В корень брыжейки тонкой кишки в начале или в конце операции вводят 100—120 мл 0,25 % раствора новокаина для предотвращения пареза кишки.

Для дренирования брюшной полости при распространенном гнойном или гнилостном перитоните дренажи вводят в полость малого таза (справа и слева), под диафрагму (с обеих сторон) и под печень. Все дренажи выводят через отдельные проколы брюшной стенки по передней аксиллярной линии. На операционном столе в брюшную полость вводят 1—2 л раствора, для того чтобы убедиться в полноценности оттока жидкости и экссудата по дренажам. Рану передней брюшной стенки зашивают наглухо или только до подкожной клетчатки, чтобы избежать раннего нагноения. Через 3—4 дня рану закрывают наглухо. Экссудат, накапливающийся после операции, будет оттекать пассивно по установленным дренажам.

Если во время операции выявлен распространенный гнойный перитонит, а источник инфекции удален, то для подавления резидуальной инфекции через установленные дренажные трубки осуществляют постоянное промывание (перитонеальный диализ/лаваж) брюшной полости. Предполагают, что этим достигается дальнейшее механическое очищение брюшной полости от резидуальной инфекции. В первые же сутки в верхние дренажи капельно вводят изотонический раствор хлорида натрия с добавлением к нему калия, натрия, хлора, кальция, учитывая их содержание в крови (рис. 26.1).

Отток раствора происходит через нижние дренажи. Необходимо следить за тем, чтобы жидкость не накапливалась в брюшной полости, а количество введенной и выделенной жидкости было одинаковым. Такой способ промывания (диализа) называют проточным. Если количество оттекающей жидкости значительно меньше количества вводимой, то для предотвращения задержки жидкости в животе переходят на фракционное промывание. В этом случае вводят раствор в тот или иной дренаж и на несколько часов перекрывают его, а затем аспирируют жидкость и экссудат. Фракционное промывание уступает по эффективности проточному. При проточном промывании в течение суток капельно в брюшную полость вводят 8—10 л раствора, при фракционном — 2—3 л. Проточное промывание проводят в течение 2—3 дней. За это время, как правило, удается более или менее хорошо отмыть брюшную полость, удалить накапливающийся экссудат и пленки фибрина.

Несмотря на промывание в брюшной полости образуются рыхлые спайки, ограничивающие дренажи от свободной брюшной полости, препятст-

вующие ирригации всех отделов ее. Дальнейшее проведение промывания становится нецелесообразным.

Недостатками проточного и фракционного промывания является большая частота (до 20 %) формирования межкишечных, поддиафрагмальных и тазовых абсцессов вследствие слипания петель кишечника и ограничения экссудата в образовавшемся пространстве. Примерно так же часто возникают абсцессы при дренировании без промывания.

В настоящее время для лечения распространенного гнойного перитонита с успехом применяют программированное, т. е. заранее запланированное, промывание (повторную ревизию и санацию) брюшной полости. В этом случае после операции края раны брюшной стенки лишь сближают швами на специальных прокладках. Иногда к краям апоневроза прямых мышц живота подшивают застезжку "молния" или нейлоновую сетку, для того чтобы быстро, без дополнительной травмы тканей можно открывать и закрывать рану передней брюшной стенки при повторных ревизиях и санации. Через не полностью закрытую рану (лапаростому) происходит отток экссудата из брюшной полости. В зависимости от общего состояния пациента через 24—48 ч проводят повторную ревизию брюшной полости, промывая ее, как во время операции. У больных с запущенными формами гнойного перитонита в среднем требуется 3—5 сеансов этапного промывания. Повторные ревизии прекращают, когда брюшная полость становится чистой, а экссудат прозрачным. Данная методика позволяет более радикально справиться с резидуальной инфекцией, предотвращать формирование абсцессов, существенно улучшить результаты лечения.

Не следует рассматривать программированное промывание как лапаростому. При лапаростомии повторные ревизии и санации брюшной полости не производятся. При перевязках лишь меняют тампоны, закрывающие рану, а иногда тупым путем в пределах видимости разделяют рыхлые спайки между петлями кишечника и с краями брюшины. Если же источник перитонита во время первой операции не был ликвидирован (например, при несостоятельности пищеводно- или желудочно-кишечного анастомозов), то применение данного способа лечения нецелесообразно.

При местном серозном перитоните после удаления органа, послужившего причиной перитонита, достаточно провести локальное промывание, ввести дренаж и закрыть рану. При серозно-гнойном перитоните, распространившемся на нижнюю или верхнюю часть брюшной полости, необходима тщательная санация и дренирование 1—2 двухпросветными трубками. При местном диффузном перитоните с серозным выпотом вблизи воспаленного органа после удаления последнего рану промывают, вводят дренаж и зашивают.

Антибактериальная терапия включает введение антибиотиков внутривенно или внутримышечно. Эндолимфатическое и внутриартериальное введение не имеет существенных преимуществ. Основная цель — создание оптимальной концентрации препарата в крови в течение всего периода лечения — может быть достигнута внутривенным и внутримышечным введением препаратов. Перед операцией, за 1 ч до ревизии брюшной полости, необходимо ввести антибиотики широкого спектра действия (цефалоспорины последнего поколения, аминогликозиды, метронидазол или карбопенемы). Предпочтение отдается комбинации из 2—3 препаратов разных групп, для того чтобы воздействовать на анаэробную и аэробную флору. С целью предотвращения диссеминации и попадания микроорганизмов в кровь желательного, чтобы травматичный этап операции совпал с пиком концентрации антибиотиков в крови. Трехкомпонентную антибиотикотерапию (по одному

препарату из перечисленных выше групп антибиотиков) целесообразно продолжать до получения ответа из бактериологической лаборатории. После получения результатов бактериологического исследования экссудата и крови назначают антибиотики с учетом чувствительности микрофлоры. Дозировку антибактериальных препаратов устанавливают, оценивая функциональное состояние печени и почек больного.

Лечение паралитической непроходимости кишечника начинают уже на операционном столе. В корень брыжейки тонкой кишки вводят 0,25 % раствор новокаина, в просвет — назоинтестинальный двухпросветный зонд для аспирации содержимого и декомпрессии кишечника. Декомпрессия позволяет улучшить микроциркуляцию стенок кишечника, удалить эндотоксины и микроорганизмы, уменьшить интоксикацию. Зонд целесообразно провести возможно дальше от трейтцевой связки. В послеоперационном периоде производят постоянную аспирацию содержимого кишечника и желудка. Через зонд можно вводить энтеросорбенты, не всасывающиеся в кишечнике антибактериальные препараты. Периодически зонд и кишечник необходимо промывать. Указанные мероприятия позволяют уменьшить интоксикацию и транслокацию эндотоксинов и бактерий. Для стимуляции кишечника используют антихолинэстеразные препараты, кожную электростимуляцию кишечника, клизмы.

Перед операцией и после нее необходимо проводить адекватную интенсивную терапию для коррекции нарушений гомеостаза. Это является важнейшим компонентом лечения перитонита! При проведении инфузионной терапии количество внутривенно вводимой жидкости определяют, исходя из расчета 40—45 мл жидкости на 1 кг массы тела пациента (в среднем 3—4 л/сут). При этом необходимо учитывать и восполнять ощутимые потери воды и электролитов (потери жидкости с мочой, рвотой, выделениями по дренажам и кишечному зонду), а также неощутимые потери (выделение жидкости с потом и выдыхаемым воздухом) — приблизительно 1—1,5 л/сут. Для проведения инфузионной терапии и контроля за ее полноценностью сразу после поступления тяжело больного в стационар ему необходимо ввести зонд в желудок для предотвращения аспирации содержимого желудка в дыхательные пути при индукции наркоза, подключичный катетер для быстрого восполнения ОЦК и измерения центрального венозного давления с целью контроля за адекватностью введения растворов. В мочевого пузырь вводится катетер для измерения почасового диуреза. Инфузионная терапия считается адекватной, если центральное венозное давление удастся довести и поддерживать на нормальных цифрах и восстановить диурез до 40—50 мл/ч.

С учетом содержания электролитов в крови и кислотно-основного состояния, сначала внутривенно вводят кристаллоидные растворы для быстрого восполнения дефицита ОЦК (0,9 % раствор натрия хлорида, трисамин, 5 % и 10 % растворы глюкозы, раствор Дарроу и др.), затем коллоидные растворы для поддержания онкотического давления плазмы и удержания жидкости в сосудистом русле (полиглюкин, реополиглюкин, гемодез, плазму крови, альбумин и другие инфузионные препараты). По строгим показаниям производят переливание эритроцитной массы.

Для парентерального питания используют 10—20 % растворы глюкозы, легкоусвояемые растворы аминокислот, жировые эмульсии и другие специально приготовленные растворы. Потребности пациента в питании (в калориях) следует мониторировать так же, как частоту пульса и артериального давления. Многоцентровые исследования метаболизма показали, что более 30 % пациентов в отделениях интенсивной терапии голодают. Дефицит в

калориях за время пребывания в отделении интенсивной терапии у 30 % больных достигает 10 000 калорий. Это эквивалентно голоданию здорового человека в течение 5 дней. Позднее, когда восстановится перистальтика кишечника, приступают к энтеральному зондовому, а затем и пероральному питанию.

Для устранения синдрома диссеминированного внутрисосудистого свертывания применяют препараты, улучшающие реологические свойства крови (реополиглюкин, дезагреганты, гепарин).

Для дезинтоксикации организма используют методику гемодилюции с форсированным диурезом (введение фуросемида), в более тяжелых случаях — экстракорпоральные методы очищения организма от продуктов метаболизма и токсичных веществ (плазмаферез — более эффективный метод, а также плазмо- и гемосорбцию). Заслуживает осуждения подключение селезенки свиньи. Это равнозначно ксенотрансплантации. В течение 40—60 мин в селезенке развивается сверхострая реакция отторжения, сосуды ее тромбируются, кровь реципиента перестает поступать в подключенную селезенку. В ответ на поступление в кровь реципиента чужеродных белков стимулируется тот же механизм защиты против антигенной агрессии, который организм использует от агрессии эндотоксинов микроорганизмов. Гиперстимуляция макрофагов и других цитокин продуцирующих клеток, как упоминалось выше, может быть опасной. Эффективность метода в рандомизированном сравнительном исследовании не доказана. Вместе с тем жизнь пациента подвергается дополнительному риску заражения вирусами животных, избыточной стимуляции иммунной системы антигенами и белками животных.

Для устранения дыхательной недостаточности широко применяют искусственную вентиляцию легких.

При острой почечной недостаточности осуществляют гемодиализ — для выведения азотистых шлаков и гемофильтрацию — для удаления избытка воды. Изменяя содержание электролитов в диализирующей жидкости, можно во время диализа удалить избыток калия из плазмы. Эти способы помогают эффективно лечить полиорганную недостаточность.

Прогноз зависит от характера основного заболевания, вызвавшего перитонит, своевременности оперативного пособия, адекватности интенсивной терапии и проводимого лечения. Летальность при распространенном гнойном перитоните составляет в среднем 20—30 %. При полиорганной недостаточности и перитонеальном сепсисе в случае несвоевременного и неполноценного лечения летальность может достигать 60—90 %. Несмотря на усовершенствование методов лечения, перитонеальный сепсис все еще остается трудноразрешимой проблемой.

26.1.1.1. Абсцессы (отграниченный перитонит) брюшной полости и малого таза

Абсцессы при перитоните возникают в типичных местах, где имеются благоприятные условия для задержки экссудата и отграничения его рыхлыми спайками. Наиболее часто они локализуются в субдиафрагмальном, подпеченочном пространствах, между петлями кишечника, в боковых каналах, в подвздошной ямке, в дугласовом пространстве малого таза. Абсцесс может сформироваться вблизи воспаленного органа (червеобразный отросток, желчный пузырь и др.). Раннее отграничение воспаления предупреждает развитие диффузного перитонита (рис. 26.2).

Клиническая картина и диагностика. Клинические проявления абсцессов

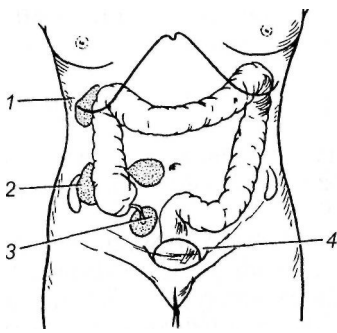


Рис. 26.2. Наиболее частая локализация абсцессов в брюшной полости.

1 — поддиафрагмальный; 2 — параколический абсцесс в боковом канале; 3 — межкишечный; 4 — тазовый.

весьма разнообразны: от легкого, почти бессимптомного течения до тяжелого, характерного для синдрома системной реакции на воспаление, сепсиса и полиорганной недостаточности. Одним из тяжелых осложнений является прорыв гноя в свободную брюшную полость. Симптомы зависят от локализации гнойников.

Поддиафрагмальные и подпеченочные абсцессы могут образоваться в процессе лечения распространенного перитонита вследствие осумкования экссудата под диафрагмой, в малом тазу, т. е. в местах, где происходит наиболее интенсивное всасывание экссудата. Нередко они являются осложнением различных операций на органах брюшной полости или острых хирургических заболеваний органов живота.

Клиническая картина и диагностика.

Больных беспокоят боли в правом или левом подреберье, усиливающиеся при глубоком вдохе. В ряде случаев они иррадиируют в спину, лопатку, плечо (раздражение окончаний диафрагмального нерва). Температура тела повышена до фебрильных цифр, имеет интермиттирующий характер. Пульс учащен. Лейкоцитоз со сдвигом формулы влево и повышение СОЭ. Иногда абсцесс проявляется лишь повышением температуры тела. В тяжелых случаях наблюдается симптоматика, характерная для синдрома системной реакции на воспаление, сепсиса, полиорганной недостаточности. При бессимптомном течении осмотр больного не дает существенной информации. Заподозрить абсцесс при отсутствии других заболеваний можно при наличии субфебрильной температуры, ускоренной СОЭ, лейкоцитоза, небольшой болезненности при надавливании в межреберьях, поколачивании по правой реберной дуге. При тяжелом течении болезни имеются жалобы на постоянные боли в правом подреберье, боли при пальпации в правом или левом подреберье, в межреберных промежутках (соответственно локализации абсцесса). Иногда в этих областях можно определить некоторую пастозность кожи. Симптомы раздражения брюшины определяются нечасто. В общем анализе крови выявляют лейкоцитоз, нейтрофилез, сдвиг лейкоцитарной формулы крови влево, увеличение СОЭ, т. е. признаки, характерные для гнойной интоксикации.

Рентгенологическое исследование позволяет выявить высокое стояние купола диафрагмы на стороне поражения, ограничение ее подвижности, "сочувственный" выпот в плевральной полости. Прямым рентгенологическим симптомом поддиафрагмального абсцесса является наличие уровня жидкости с газовым пузырем над ним. Наиболее ценную для диагноза информацию дают ультразвуковое исследование и компьютерная томография.

Лечение. Показано дренирование абсцесса, для чего в настоящее время чаще используют малоинвазивные технологии. Под контролем ультразвукового исследования производят чрескожную пункцию абсцесса, аспирируют гной. В полость гнойника помещают специальный дренаж, через который можно многократно промывать гнойную полость и вводить антибактериальные препараты. Процедура малотравматична и гораздо легче переносится больными, чем открытое оперативное вмешательство. Если эту технологию

Рис. 26.3. Абсцесс прямокишечно-маточного углубления.

применить невозможно, то полость абсцесса вскрывают и дренируют хирургическим способом. Применяют как чрезбрюшинный, так и внебрюшинный доступ по Мельникову. Последний метод предпочтительнее, так как позволяет избежать массивного бактериального обсеменения брюшной полости.

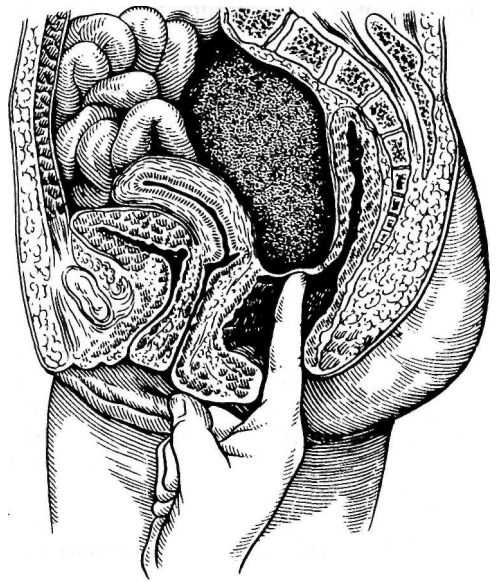
Абсцесс полости малого таза (дугласова пространства) сравнительно часто является осложнением местного перитонита при острых хирургических заболеваниях органов брюшной полости или следствием диффузного распространенного перитонита (рис. 26.3).

Клиническая картина и диагностика. Больные предъявляют жалобы на постоянные боли, тяжесть в нижней части живота, тенезмы, жидкий стул со слизью, частые позывы на мочеиспускание. Температура тела может быть повышенной. В тяжелых случаях, как при всяком тяжелом гнойном заболевании, развивается синдром системной реакции на воспаление. Температура тела повышается до 38—39 °С с суточным колебанием в 2—3° С. Возникает тахикардия, тахипноэ, лейкоцитоз свыше 12 000. При пальпации живота, как правило, не удается выявить защитного напряжения мышц передней брюшной стенки и перитонеальных симптомов. Лишь при распространении воспаления по брюшине в проксимальном направлении за пределы малого таза появляется мышечная защита. При пальцевом исследовании прямой кишки определяют нависание ее передней стенки, плотное образование (инфильтрат, нижний полюс абсцесса), болезненное при ощупывании. У женщин это плотное образование пальпируется при исследовании через влагалище. Отмечается резкая болезненность при надавливании на шейку матки и смещении ее в стороны. Наиболее точную информацию о наличии абсцесса дает УЗИ и компьютерная томография. Достоверные данные можно получить при пункции заднего свода влагалища или передней стенки прямой кишки у мужчин в месте наибольшего размягчения инфильтрата.

Лечение. Основной метод лечения — дренирование абсцесса и адекватная антибиотикотерапия. Дренирование может быть произведено малоинвазивным способом под контролем УЗИ или хирургическим методом. Операцию выполняют под наркозом. Для доступа к абсцессу осуществляют насильственное расширение ануса. Через переднюю стенку прямой кишки, в месте наибольшего размягчения, абсцесс пунктируют и вскрывают по игле. Образовавшееся отверстие расширяют корнцангом, в полость абсцесса вводят дренажную трубку.

Для антибиотикотерапии используют препараты широкого спектра действия, чтобы подавить развитие анаэробной и аэробной микрофлоры.

Межкишечные абсцессы развиваются при распространенном перитоните,



при острых хирургических и гинекологических заболеваниях органов брюшной полости.

Клиническая картина и диагностика. Больных беспокоят тупые боли в животе умеренной интенсивности, без четкой локализации, периодическое вздутие живота. По вечерам температура тела повышается до 38 °С и выше. Живот остается мягким, признаков раздражения брюшины нет, и лишь при близкой локализации гнойника к передней брюшной стенке и при его больших размерах определяется защитное напряжение мышц передней брюшной стенки. В анализах крови выявляют умеренный лейкоцитоз, ускорение СОЭ. При больших размерах абсцесса на рентгеновских снимках выявляется очаг затемнения, иногда с уровнем жидкости и газа. Компьютерная томография и ультразвуковое исследование являются основными способами диагностики.

Лечение. Полость абсцесса пунктируют и дренируют под контролем ультразвукового исследования, компьютерной томографии или лапароскопии. При невозможности использования этого способа абсцесс вскрывают хирургическим путем через лапаротомный разрез.

26.1.1.2. Туберкулезный перитонит

В настоящее время эта форма перитонита встречается чаще, чем в 70—80-е годы, в связи с ростом заболеваемости туберкулезом. Туберкулезные возбудители проникают в брюшную полость тремя путями: 1) трансмурально из пораженной туберкулезом кишки или из мезентериальных лимфатических узлов; 2) из фаллопиевых труб; 3) гематогенным путем из отдаленного туберкулезного очага. Большинство пациентов при рентгенологическом исследовании не имеют признаков туберкулеза легких или желудочно-кишечного тракта, однако на аутопсии у подавляющего большинства обнаруживаются очаги туберкулеза в разных органах.

Клиническая картина и диагностика. Выделяют экссудативную, казеозно-язвенную и фиброзную формы туберкулезного перитонита. При экссудативной форме наблюдаются нарастающий асцит, повышенная температура, боли в животе, слабость. Фиброзная и казеозно-язвенная формы проявляются теми же симптомами, но без асцита; и в том, и в другом случае на поверхности брюшины имеются туберкулезные бугорки. Скопившаяся в животе асцитическая жидкость представляет собой транссудат.

Наиболее часто наблюдается хронический туберкулезный перитонит, при фиброзной и казеозной форме которого может возникать частичная или полная непроходимость кишечника вследствие образования спаек, казеозного конгломерата, состоящего из сальника и петель кишки. Иногда формируются свищи. Картина распространенного перитонита наблюдается редко. В диагностике помогают данные анамнеза о перенесенном туберкулезе, выявление пораженного туберкулезом органа, положительная проба Манту. Наиболее точные сведения о туберкулезном характере поражения дает лапароскопия с прицельной биопсией и посевом полученного материала. Положительный результат посева бывает менее чем в 50 % случаев. При исследовании жидкости из брюшной полости выявляется значительное число лимфоцитов и редко — туберкулезные бактерии.

Лечение. Обычно проводят консервативную терапию с учетом современных принципов лечения туберкулеза. При появлении симптомов острой непроходимости кишечника или распространенного перитонита показано хирургическое вмешательство.

26.1.1.3. Генитальный перитонит

Выделяют неспецифические и специфические перитониты. Неспецифический генитальный перитонит возникает при прорыве в брюшную полость гноя из воспалившихся маточных труб и яичников, гнойников параметрия, нагноившейся кисты яичника, при перекруте ее ножки. Генитальные перитониты развиваются также в послеродовом периоде и после внебольничных септических абортос за счет распространения инфекции из матки (метроэндометриит) лимфогенным или гематогенным путем. Еще одна возможная причина возникновения перитонита — попадание микрофлоры в брюшную полость при проникающих повреждениях матки (перфорация во время аборта).

Воспалительный процесс может захватывать только полость таза, вызывая пельвиоперитонит, но может распространяться и на большую часть поверхности брюшины — возникает распространенный перитонит.

Пельвиоперитонит протекает относительно доброкачественно. Наблюдаемые в начале болезни тупые боли внизу живота, высокая температура тела под влиянием массивной антибактериальной терапии через некоторое время уменьшаются, экссудат рассасывается, наступает выздоровление. При прогрессировании пельвиоперитонита развивается распространенный перитонит, проявляющийся синдромом системной реакции на воспаление. При отграничении воспаления формируется абсцесс в малом тазу.

Клиника и диагностика. Имеются типичные боли в нижней части живота с обеих сторон. Температура тела обычно более высокая, чем при остром аппендиците. Отмечаются выделения из влагалища. При вагинальном исследовании заметны гнойные выделения из цервикального канала, резкая болезненность при смещении шейки матки вверх и в стороны, увеличенные и болезненные придатки матки. В отличие от острого аппендицита при пельвиоперитоните и абсцессе определяются боли при смещении шейки матки в обе стороны. Выделения из цервикального канала необходимо взять для бактериологического исследования. УЗИ и компьютерная томография дают наиболее ценную информацию для дифференциальной диагностики.

Лечение проводится в соответствии со стадией развития воспалительного процесса. Диффузный пельвиоперитонит лечат так же, как распространенный перитонит. При отграничении воспаления в малом тазу показаны вскрытие абсцесса и его дренирование. Используют доступ через задний свод влагалища (задняя кольпотомия). В полость абсцесса вводят дренаж для аспирации содержимого и промывания. Абсцесс можно дренировать под контролем УЗИ. Параллельно с хирургическим лечением проводят массивную антибиотикотерапию препаратами широкого спектра действия, способными подавить развитие анаэробной и аэробной инфекции.

Специфический пельвиоперитонит чаще обусловлен гонококками или хламидиями. Первые симптомы появляются через неделю после инокуляции инфекции. Они проявляются уретритом, бартолинитом, выделениями из цервикального канала и влагалища. Воспаление труб наступает позднее, преимущественно во время очередной менструации. В этот период инфекция быстро распространяется из цервикального канала на эндометрий и эндосальпинкс. Наиболее ярко инфекция проявляется в фаллопиевых трубах, откуда она распространяется на брюшину малого таза. Примерно у 15 % больных гонореей развивается пельвиоперитонит, проявляющийся интенсивными болями внизу живота, тенезмами, жидким стулом, повышением температуры тела. Живот вздут, при пальпации отмечается болезненность в его нижнем отделе. Напря-

жение мышц передней брюшной стенки и симптом Щеткина—Блюмберга обычно отсутствуют. При пальцевом исследовании прямой кишки и исследовании через влагалище выявляются признаки воспаления тазовой брюшины, серозно-гнойные выделения из влагалища.

Лечение. Гонорейный пельвиоперитонит лечат большими дозами антибиотиков. В остром периоде назначают холод на живот, дезинтоксикационную и антибактериальную терапию. Прогноз благоприятный. Тазовые абсцессы дренируют под контролем УЗИ или вскрывают через свод влагалища.

26.1.2. Опухоли брюшины

Опухоли брюшины бывают двух видов — первичные и вторичные (при метастазировании злокачественных опухолей, карциноматозе брюшины). Первичные опухоли брюшины встречаются очень редко. К доброкачественным опухолям относят фибромы, нейрофибромы, ангиомы и т. п., к злокачественным — мезотелиому. Решающую роль в диагностике имеет лапароскопия с биопсией, УЗИ, компьютерная томография.

Лечение. Доброкачественные опухоли брюшины удаляют в пределах здоровых тканей. При карциноматозе брюшины проводят химиотерапию. В случае локализованных форм мезотелиомы показано радикальное хирургическое вмешательство (удаление опухоли), после которого наступает излечение. При диффузных формах хирургическое лечение не показано. Прогноз, как и при карциноматозе брюшины, неблагоприятный.

26.2. Забрюшинное пространство

Забрюшинное пространство спереди ограничено задней париетальной брюшиной, сзади — мышцами задней брюшной стенки, покрытыми внутрибрюшной фасцией, сверху — диафрагмой, снизу — мысом крестца и пограничной линией таза, ниже которой оно переходит в подбрюшинное пространство малого таза. Забрюшинное пространство выполнено жировой клетчаткой и рыхлой соединительной тканью, в которых расположены забрюшинные органы: почки, надпочечники, мочеточники, поджелудочная железа, аорта и нижняя полая вена. Для удобства в составе забрюшинной клетчатки выделяют околопочечное (паранефральная клетчатка) и околободочное (para colon) клетчаточные пространства, так как именно в этих отделах часто возникают скопления гноя.

26.2.1. Повреждение тканей забрюшинного пространства

Наиболее часто встречаются забрюшинные гематомы, возникающие при прямой закрытой травме поясничной области, живота, падении с высоты. Травма может быть без повреждения и с повреждением костей и внутренних органов.

Клиническая картина и диагностика. Клинические проявления забрюшинной гематомы зависят от количества излившейся крови, а также от характера повреждений костей и внутренних органов. При небольших гематомах, в случае сочетанной травмы, на первый план выступают симптомы поражения внутренних органов. Обширные гематомы обычно сопровождаются шоком и внутренним кровотечением, наблюдаются симптомы раздражения брюшины и параза кишечника. Диагностика забрюшинной гематомы довольно сложна, особенно при сочетанной травме с повреждением внутренних органов. При обзорной рентгенографии можно выявить нечеткость контура подвздошно-поясничной мышцы, смещение тени почки или обо-

дочной кишки. Диагноз уточняют с помощью компьютерной томографии и ультразвукового исследования.

Лечение. Забрюшинные гематомы поддаются консервативному лечению (ликвидация шока и кровопотери, нормализация нарушенных функций внутренних органов). При подозрении на повреждение органов забрюшинного пространства и особенно крупных сосудов показано оперативное вмешательство.

26.2.2. Гнойные заболевания тканей забрюшинного пространства

Абсцессы и флегмоны возникают как осложнение воспалительных заболеваний забрюшинно расположенных органов. Инфекция может проникать гематогенным и лимфогенным путями из отдаленных гнойных очагов. Выделяют гнойные параколиты, паранефриты, флегмоны парапанкреатической клетчатки ("дорожки некроза" при остром деструктивном панкреатите). Задняя стенка абсцессов брюшной полости и несформировавшихся кист поджелудочной железы нередко располагается в забрюшинной клетчатке, что дает возможность вскрытия и дренирования их без вскрытия брюшной полости.

Клиническая картина и диагностика. Клиническая симптоматика гнойников забрюшинной клетчатки разнообразна, что создает определенные трудности в диагностике. На первый план выступают общие симптомы, характерные для синдрома системной реакции на воспаление (высокая температура тела, ознобы, тахикардия, тахипноэ, лейкоцитоз 12 000 и более, повышенная СОЭ). Отмечаются боли в поясничной области, боковых отделах живота. При контакте абсцесса с подвздошно-поясничной мышцей отведение бедра назад вызывает боли, иногда развивается сгибательная контрактура в тазобедренном суставе. В случае прорыва забрюшинного абсцесса в брюшную полость возникает перитонит. Существенную помощь в диагностике оказывают компьютерная томография и ультразвуковое исследование.

Лечение. При отсутствии симптомов гнойного расплавления тканей применяют консервативное лечение. В случае выявления абсцесса или флегмоны показано широкое вскрытие и дренирование гнойника. Абсцессы можно дренировать под контролем УЗИ.

26.2.3. Опухоли забрюшинного пространства

Первичные забрюшинные опухоли встречаются редко (от 0,3 до 3 %). Большинство опухолей (60—85 %) злокачественные. Выделяют три группы опухолей: мезенхимального, нейрогенного происхождения, опухоли из эмбриональных тканей (тератомы и кисты). Доброкачественные опухоли имеют различное гистологическое строение (фиброма, липома, невринома, лейомиома). Среди злокачественных опухолей преобладают саркомы различного гистологического строения. Липомы больших размеров со временем нередко трансформируются в саркомы. Опухоли мезодермального происхождения наблюдаются у 75 % больных. Опухоли нейрогенного происхождения составляют 24 %. Мезодермальные опухоли возникают из жировой клетчатки, остатков эмбриональной ткани, поперечнополосатой и гладкомышечной тканей, из кровеносных и лимфатических сосудов, соединительной ткани.

Клинические симптомы забрюшинных опухолей скудные. Поэтому опу-

холь нередко обнаруживает сам больной, когда она достигает больших размеров и становится доступной для пальпации. Опухоль больших размеров иногда вызывает тупые боли, похудание, слабость. Наиболее информативным исследованием в диагностике опухолей является ультразвуковое исследование и компьютерная томография. Внутривенная урография позволяет выявить изменение местоположения мочеточника при опухоли. О сдавлении нижней полой вены можно судить по данным каваографии.

Лечение оперативное. Опухоль удаляют единым блоком вместе с окружающей ее жировой клетчаткой. При таком методе пятилетняя выживаемость достигает 67 %, при частичном удалении опухоли больные умирают в ранние сроки, иногда наступает улучшение после облучения и химиотерапии.

26.2.4. Фиброз забрюшинной клетчатки

Этиология заболевания неизвестна. Его относят к аутоиммунным идиопатическим заболеваниям. Неспецифический фиброз бывает в средостении (медиастинальный фиброз), в щитовидной железе (зоб Риделя), в желчных путях (склерозирующий холангит). Процессы, протекающие в пораженных органах, одинаковы и, возможно, являются проявлением одной и той же болезни в разных органах.

Ретроперитонеальный фиброз проявляется в основном рубцовым сдавлением мочеточников, нарушением оттока мочи, расширением лоханок почек. При осложнениях инфекцией мочевыводящих путей возможно развитие уросепсиса.

Клинические симптомы болезни зависят от степени сдавления мочеточника, наличия инфекции в мочевыводящих путях и нарушения оттока мочи. Они могут варьировать от легких проявлений в виде болей в поясничной области, гидронефроза, расширения мочеточника выше уровня сдавления его до уремии и уросепсиса. Диагноз устанавливают на основании данных внутривенной урографии. Мочеточник бывает сдавлен на различном протяжении, расширен выше сдавления фиброзной тканью, оттеснен в медиальном направлении. В почках выявляется гидронефроз. Болезнь обычно бывает двусторонней и симметричной, но встречается и одностороннее сдавление мочеточника.

Лечение. В легких случаях, когда сдавление мочеточника является минимальным, проводится терапия кортикостероидами. Пациентам рекомендуют прекратить прием других препаратов, за исключением тех, без которых может возникнуть ухудшение другого заболевания. Резко выраженное сдавление мочеточника является показанием к оперативному лечению.

Глава 27 НАДПОЧЕЧНИКИ

Надпочечник (*glandula suprarenalis; epinephros*) является парным эндокринным органом, расположенным забрюшинно на уровне Th_{xl-xm}—L₁, латеральнее позвоночника, непосредственно у верхнего полюса правой и левой почек. Правый надпочечник обычно меньше левого. Он имеет треугольную или пирамидальную форму, обращен основанием к почке и интимно предлежит к правой доле печени, диафрагме, нижней полой вене, почечной вене. Левый надпочечник имеет лунообразную или серповидную форму, располагается ниже правого и больше по медиальному краю почки. Он граничит с дном желудка, селезенкой, хвостом поджелудоч-

ной железы, диафрагмой, селезеночной веной и артерией, аортой и левой почечной веной. Медиальнее обоих надпочечников локализируются полулунные ганглии солнечного сплетения. Надпочечники находятся между листками околопочечной фасции и отделены от почки тонким слоем жировой клетчатки. Покрывающая их тонкая фасция отдает внутрь надпочечниковой железы многочисленные перегородки, несущие сосуды.

Знание топографо-анатомических взаимоотношений надпочечниковых желез с окружающими органами важно для правильной интерпретации результатов методов топической диагностики (УЗИ, КТ, МРТ), выбора оптимальной техники оперирования в сложных условиях, обусловленных глубоким залеганием надпочечников в тесном окружении жизненно важных органов.

Размеры надпочечника взрослого человека составляют в вертикальном направлении 4—5 см, в поперечном — 2—3 см, в переднезаднем 0,4—0,6 см; масса — 4—6 г — существенно не зависит от пола, возраста и массы тела человека.

Кровоснабжение. Обильное кровоснабжение надпочечников обеспечивается большим числом мелких артерий, берущих начало от нижней диафрагмальной артерии, аорты и почечной артерии.

Перфузия кровью надпочечниковых желез в нормальных условиях осуществляется со скоростью 5—10 мл/мин на 1 г ткани, значительно увеличиваясь при стрессовых состояниях. В противоположность артериальному кровоснабжению надпочечники, как правило, дренируются одной (центральной) веной, отходящей в области ворот железы. Правая центральная вена короче (5—6 мм) и впадает непосредственно в нижнюю полую вену, реже — в правую почечную. С левой стороны надпочечниковая вена длиннее (2—3 см) и впадает в нижнюю диафрагмальную либо непосредственно в левую почечную вену. Центральные вены надпочечников при ранении не спадаются, что может повлечь достаточно обильное кровотечение.

Лимфоотток осуществляется в лимфатические узлы, расположенные непосредственно около надпочечников, в парааортальные и паракаваальные лимфатические узлы.

Богатая по отношению к их массе симпатическая и парасимпатическая иннервация надпочечников превосходит другие органы.

Эктопическая надпочечниковая ткань (может содержать только корковое или мозговое вещество) встречается в жировой клетчатке, рядом с основной железой, а также в области солнечного сплетения, других симпатических сплетениях, в яичке или яичнике, семявыносящем протоке, круглой связке матки, печени, почке, мочевом пузыре. Эктопия мозгового вещества (экстрамедулярная хромоаффинная ткань) более подробно описана в разделе "Феохромоцитомы".

В надпочечнике различают корковое вещество (желтого цвета) и мозговое вещество (коричневого цвета). В корковом веществе при микроскопическом исследовании выделяют три зоны — клубочковую (наружную), пучковую и сетчатую. Основные сведения по функциональной морфологии надпочечниковых желез представлены в табл. 27.1.

В корковом веществе надпочечников происходит биосинтез кортикостероидов, являющихся производными последовательно холестерина и прегненолона. Выделено порядка ста подобных соединений; вместе с тем лишь немногие из них являются биологически активными. Их можно разделить на три основные группы — глюкокортикоиды, минералокор-

Таблица 27.1. Функциональная морфология надпочечников

Гистологическое строение		Гормоны
вещество	зона	
Корковое 85 %	Клубочковая 15 %	Минералокортикоиды (альдостерон, дезоксикортикостерон)
	Пучковая 75 %	Глюкокортикоиды (кортизол, кортикостерон)
	Сетчатая 10 %	Андрогены* (дегидроэпиандростерон, андростендион), эстрогены (эстрон, эстрадиол)
Мозговое 15 %	Хромоаффинные клетки	Катехоламины (дофамин, норадреналин, адреналин)

Примечание. В процентах указан примерный объем.

* Количество андрогенов, синтезируемых у мужчин, очень мало.

тикоиды и половые гормоны (андрогены и эстрогены). Регуляция синтеза и секреции глюкокортикоидов и половых гормонов находится под контролем суточного ритма адrenокортикотропного гормона гипофиза (АКТГ) и осуществляется по принципу отрицательной обратной связи.

Основную роль в механизме регуляции секреции минералокортикоидов отводят ренин-ангиотензиновой системе. Такие факторы, как кровотечение, потеря натрия, обезвоживание, приводят к снижению артериального давления и уменьшению перфузии почек кровью, что, в свою очередь, увеличивает выделение ренина клетками юкстагломерулярного аппарата. Под действием повышенной активности ренина происходит превращение ангиотензина I, синтезируемого в печени, в ангиотензин II, который и оказывает стимулирующее действие на продукцию альдостерона. Полагают, что имеется обратная отрицательная связь, посредством которой ангиотензин II и альдостерон угнетают выделение ренина. Гипонатриемия или гиперкалемия, вероятно, имеют прямое стимулирующее влияние на кору надпочечников, повышая продукцию альдостерона. Некоторым стимулирующим эффектом на секрецию альдостерона обладает и АКТГ.

Основным местом приложения физиологического действия минералокортикоидов (органы-"мишени") являются почки, а также потовые и слюнные железы, желудок и толстая кишка. Альдостерон обуславливает задержку в организме натрия и воды, выделение калия и водорода, а также оказывает слабое глюкокортикоидное действие.

Глюкокортикоиды повышают концентрацию глюкозы в крови за счет глюконеогенеза в печени и уменьшения ее утилизации на периферии (контринсулярное действие). Они увеличивают распад белка в мышцах и других органах и замедляют его синтез (катаболический эффект). Действие глюкокортикоидов на жировой обмен характеризуется перераспределением подкожной жировой клетчатки, ее отложением в области лица и шеи, увеличением липолиза. Они также обладают противовоспалительным и иммуносупрессивным эффектом. Совместно с катехоламинами и альдостероном глюкокортикоиды поддерживают нормальное артериальное давление. Кортизол обладает также умеренной минералокортикоидной активностью. Имеются данные о стимуляции глюкокортикоидами секреции глюкагона и угнетении секреции инсулина.

Секреция кортизола, равно как и АКТГ, в норме подчиняется определенному суточному ритму — максимальный уровень гормона в крови отмечается в утренние часы (6—8 ч), минимальный — в ночное время.

Мозговое вещество надпочечников содержит два вида больших хромоаффинных клеток, секретирующих катехоламины. Одни клетки выделяют адреналин, другие норадреналин. Исходным веществом для синтеза катехоламинов служит тирозин. На долю адреналина приходится около 80 % синтезируемых катехоламинов, при этом вне мозгового вещества надпочечников он не образуется. Мозговое вещество надпочечников и симпатическая нервная система имеют нейроэктодермальное происхождение. Поэтому надпочечники не являются единственным местом синтеза катехоламинов, а их удаление не приводит к катехоламиновой недостаточности (см. раздел "Феохромоцитомы"). Биосинтез катехоламинов происходит в хромоаффинных клетках ЦНС, других органов, адренергических симпатических волокнах постганглионарных нейронов. Катехоламины, являясь нейротрансмиттерами, опосредуют функцию ЦНС и симпатической нервной системы, принимают значимое участие в регуляции деятельности сердечно-сосудистой системы.

Выделение катехоламинов из мозгового слоя надпочечников и окончаний ветвей симпатической нервной системы осуществляется под влиянием физиологических стимулов — стресса, психической и физической нагрузки, гиперинсулинемии, гипогликемии, гипотонии и т. п.

Физиологическое влияние катехоламинов на клеточном уровне осуществляется через многочисленные α - и (3-адренергические и дофаминергические рецепторы, расположенные практически во всех органах и тканях (гипоталамус, гипофиз, сердце, сосуды, бронхи, желудок, кишечник, печень, почки, мочевой пузырь, жировая ткань, поперечнополосатая мускулатура, поджелудочная, щитовидная железа и др.). Конечными продуктами обмена катехоламинов являются ванилинминдальная и гомованилиновая кислоты, которые экскретируются с мочой.

В клинической практике хирурги наиболее часто встречаются с различными новообразованиями надпочечников. Опухоли надпочечников могут быть доброкачественными и злокачественными, гормонально-активными с характерными, порой весьма яркими клиническими проявлениями и — чаще — гормонально-неактивными, оказываясь случайной находкой в ходе обследования пациента по поводу другого заболевания.

27.1. Гормонально-активные опухоли надпочечников

27.1.1. Альдостерома

Альдостеромой называют опухоль, исходящую из клеток клубочковой зоны коры надпочечников, приводящую к развитию синдрома первичного гиперальдостеронизма — синдрома Конна [Conn J. W., 1955]. Доброкачественные опухоли надпочечников (аденомы) являются основной причиной первичного гиперальдостеронизма (ПГА), составляя 70—85 % наблюдений. Менее чем в 5 % случаев опухоли имеют злокачественный характер (злокачественные альдостеромы). Среди других причин развития ПГА описывают двустороннюю или одностороннюю гиперплазию коркового вещества надпочечников (диффузную, диффузно-узловую) — 25—30 %, глюкокортикоидподавляемый ПГА, альдостеронпродуцирующие опухоли вненадпочечниковой локализации (щитовидной железы, яичников и др.), встречающиеся весьма редко.

Заболевание чаще проявляется в возрасте 30—50 лет, соотношение мужчин и женщин составляет 1:3. Важно отметить, что среди всех больных, страдающих артериальной гипертензией, порядка 1,5—2 % наблюдений обусловлено ПГА.

В основе *патогенеза* заболевания лежат изменения в различных органах и системах, обусловленные повышенной продукцией альдостерона (см. раздел "Функциональная морфология надпочечников").

Клиническая картина, диагностика. Клинические проявления болезни могут быть объединены тремя основными синдромами — сердечно-сосудистым, нервно-мышечным и почечным.

Сердечно-сосудистый синдром характеризуется, как правило, стойкой артериальной гипертензией, головными болями, изменениями глазного дна, гипертрофией миокарда левого желудочка, дистрофией миокарда. Возникновение названных изменений связывают с задержкой натрия в тканях организма, гиперволемией, отеком интимы, уменьшением просвета сосудов и увеличением периферического сопротивления, повышением чувствительности сосудистых рецепторов к воздействию прессорных факторов.

Нервно-мышечный синдром проявляется мышечной слабостью различной выраженности, реже — парестезиями и судорогами, что обусловлено гипокалиемией, внутриклеточным ацидозом и развивающимися на этом фоне дистрофическими изменениями мышечной ткани и нервных волокон.

Почечный синдром, обусловленный так называемой калиепенической нефропатией, характеризуется жаждой, полиурией, никтурией, изогипостенурией, щелочной реакцией мочи.

Бессимптомные формы встречаются в 6—10 % наблюдений.

В диагностике заболевания придают значение повышенному артериальному давлению в сочетании с гипокалиемией, гиперкалиурией, повышением базального уровня альдостерона в крови и суточной экскреции с мочой, снижением активности ренина плазмы. Принимают во внимание наличие гипернатриемии, гипохлоремического внеклеточного алкалоза, увеличение объема циркулирующей крови.

В сложных диагностических случаях применяют тест с подавлением секреции альдостерона 9 α -фторкортизолом (кортинифом). В течение 3 сут больному назначают по 400 мкг препарата в день. При автономной альдостеронпродуцирующей аденоме (альдостероме) снижения

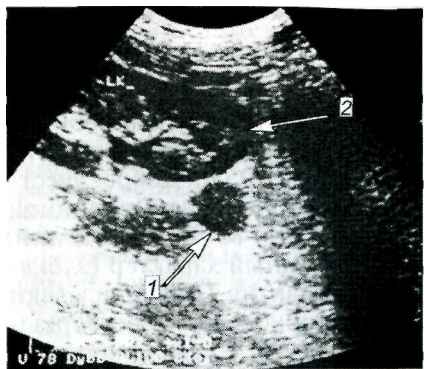


Рис. 27.1. Аденома надпочечника. Ультразвуковая сканограмма.

1 — аденома (размер 1—1,2 см); 2 — верхний полюс почки.

и левого надпочечника. Пятикратное увеличение соотношения альдостерон/кортизол можно рассматривать как подтверждение наличия альдостеромы.

Лечение. При альдостеронпродуцирующей опухоли надпочечника показана адреналэктомия (удаление опухоли вместе с пораженным надпочечником). Однозначного мнения о выборе метода лечения при двусторонней гиперплазии надпочечников нет; как правило, применяют консервативную терапию (верошпирон, препараты калия, антигипертензивные средства).

При выраженной диффузно-узловой гиперплазии, значительном повышении функциональной активности одного из надпочечников, неэффективности консервативной терапии возможно выполнение односторонней адреналэктомии.

После удаления альдостеромы примерно у 70 % больных артериальное давление нормализуется, еще у 20—25 % сохраняющаяся умеренная гипертензия легко корригируется консервативной терапией. Значительно хуже результаты хирургического лечения при диффузно-узловой гиперплазии коры надпочечников.

27.1.2. Кортикостерома

Кортикостерома — гормонально-активная опухоль, развивающаяся из пучковой зоны коры надпочечников. Избыточная продукция кортизола опухолью приводит к развитию эндогенного гиперкортицизма — синдрома Иценко—Кушинга [Иценко Н. М., 1924; Cushing H., 1932]. Различают следующие формы тотального эндогенного гиперкортицизма:

1) болезнь Иценко—Кушинга — АКТГ-зависимая форма заболевания, обусловленная опухолью гипофиза (кортикотропиномой) либо гиперплазией кортикотрофов аденогипофиза;

2) синдром Иценко—Кушинга, вызываемый опухолью коры надпочечника, автономно секретирующей избыточное количество гормонов;

3) АКТГ-эктопированный синдром, обусловленный опухолями диффузной нейроэндокринной системы, секретирующими кортиколиберин (КРГ), АКТГ или им подобные соединения (опухоли легких, вилочковой железы,

уровня альдостерона не происходит, а при идиопатическом ПГА отмечается снижение уровня альдостерона в крови. Используют также маршевую пробу (при альдостероме сниженный уровень ренина не повышается, повышенный уровень альдостерона снижается или не меняется).

В целях уточнения характера поражения надпочечников (альдостерома, гиперплазия) используют УЗИ, КТ или МРТ (рис. 27.1), чувствительность которых, т. е. способность выявить изменения при их наличии, достигает 70—98 %.

Функциональную активность надпочечников можно оценить при селективной флебографии путем определения уровня альдостерона и кортизола в крови, оттекающей от правого

поджелудочной железы, щитовидной железы, яичка, яичников, предстательной железы, пищевода, кишечника, желчного пузыря и др.);

4) автономная макронодулярная гиперплазия коры надпочечников.

Выделяют доброкачественные кортикостеромы (аденомы), составляющие более 50 % наблюдений, и злокачественные кортикостеромы (кортикобластомы, аденокарциномы). Чем меньше размер опухоли и больше возраст больного, тем более вероятен ее доброкачественный характер. Кортикостерома является наиболее частой опухолью коркового вещества надпочечников.

Патогенез заболевания обусловлен избыточной длительной продукцией опухолью глюкокортикоидов, в меньшей степени — минералокортикоидов и андрогенов и особенностями биологических эффектов гормонов на тканевом уровне.

Клиническая картина и диагностика. Клиническая картина весьма характерна и проявляется развивающимся симптомокомплексом гиперкортицизма. Изменения выявляют практически во всех органах и системах. Наиболее ранними и постоянными проявлениями заболевания считают центрипетальный тип ожирения (кушингоидное ожирение), артериальную гипертензию (90—100 %), головную боль, повышенную мышечную слабость и быструю утомляемость, нарушение углеводного обмена (нарушение толерантности к глюкозе, или стероидный диабет, — 40—90 %) и половой функции (дисменорея, аменорея). Обращают внимание на синюшно-багровые полосы растяжения (стрии) на коже живота, молочных желез и внутренних поверхностей бедер, петехиальные кровоизлияния. У женщин отмечают явления вирилизма — гирсутизм, барифонию, гипертрофию клитора, у мужчин — признаки демаскулинизации — снижение потенции, гипоплазию яичек, гинекомастию. Развивающийся у большинства пациентов остеопороз может являться причиной компрессионных переломов тел позвонков. У 25—30 % пациентов выявляют мочекаменную болезнь, хронический пиелонефрит. Нередко развиваются психические нарушения (возбуждение, депрессия).

Довольно яркие клинические проявления гиперкортицизма, сочетающиеся с повышением суточной экскреции свободного кортизола с мочой, свидетельствуют о наличии синдрома Иценко—Кушинга.

Для дифференциальной диагностики кортикостеромы, болезни Иценко—Кушинга и эктопированного АКТГ-синдрома используют большую дозу дексаметазоновую пробу (большая проба Лидлла), определяют уровень АКТГ. При наличии кортикостеромы прием дексаметазона (8 мг внутрь в 24 ч) не приводит к снижению уровня кортизола крови (забор проводят на следующий день в 8 ч утра). Повышенный уровень АКТГ свидетельствует о вероятном АКТГ-эктопическом синдроме.

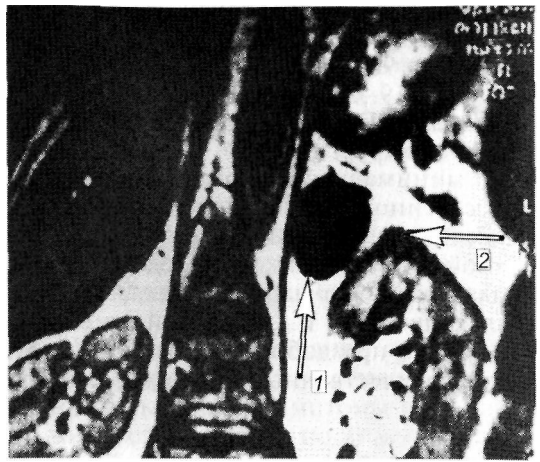


Рис. 27.2. Кортикостерома надпочечника. Магнитно-резонансная томограмма.

- 1 — кортикостерома (фронтальный срез, размер 2—3 см);
2 — верхний нанос почки.

Топическая диагностика кортикостеромы основывается на применении полипозиционного УЗИ, КТ и МРТ (рис. 27.2), чувствительность которых достигает 90—98 %. Возможно использование сцинтиграфии надпочечников с ¹³¹I-19-холестеролом.

Лечение. Единственным радикальным методом лечения кортикостеромы является хирургический. В последние годы для этих целей все чаще используют минимально инвазивные эндовидеохирургические операции. При злокачественной опухоли после операции назначают хлоритан.

Высокая вероятность развития в раннем послеоперационном периоде острой надпочечниковой недостаточности, обусловленной атрофией контралатерального надпочечника, требует применения своевременной (профилактической) и адекватной заместительной терапии.

Прогноз при доброкачественных кортикостеромах благоприятный; в случаях злокачественных опухолей, как правило, неблагоприятный.

27.1.3. Андростерома

Опухоль развивается из сетчатой зоны коркового вещества либо из эктопической ткани надпочечников (забрюшинная жировая клетчатка, яичники, семенные канатики, широкая связка матки и др.). Ее частота не превышает 3 % среди других опухолей надпочечников, до 50 % андростером злокачественные. Андростерома встречается у женщин в 2 раза чаще, чем у мужчин, обычно в возрасте 20—40 лет.

Клиническая картина, диагностика. Избыточная продукция опухолевыми клетками андрогенов (дегидроэпиандростерона, андростендиона, тестостерона и др.) обуславливает развитие вирильного и анаболического синдромов. Возможна повышенная продукция опухолью и других гормонов, например глюкокортикоидов, что влечет появление в клинической картине симптомов гиперкортицизма.

При возникновении заболевания в детском возрасте отмечают раннее половое и физическое развитие — ускорение роста, чрезмерное развитие мускулатуры, огрубение голоса. У девочек развивается гипертрофия клитора, отсутствует рост молочных желез и менструации, отмечается гипертрихоз, появляется угревая сыпь на лице и туловище, у мальчиков — ускоренное развитие вторичных половых признаков при атрофии яичек. В последующем рост детей замедляется. При возникновении опухоли у женщин отмечают явления маскулинизации, при этом грубеет голос, прекращаются менструации, происходит атрофия молочных желез, матки, гипертрофия и вирилизация клитора, усиливается рост волос на лице, теле и конечностях (гирсутизм). У мужчин клинические проявления вирилизации менее выражены, поэтому андростерома может стать случайной находкой.

Диагноз подтверждают результаты лабораторных исследований — отмечают повышенное содержание в крови дегидроэпиандростерона, андростендиона и тестостерона. При этом прием дексаметазона не подавляет повышенную продукцию андрогенов, что свидетельствует об автономном функционировании опухоли.

В топической диагностике опухоли наибольшее значение имеют УЗИ, КТ, МРТ. Для выявления отдаленных метастазов применяют рентгенографию грудной клетки, УЗИ и КТ брюшной полости, сцинтиграфию костей.

Лечение хирургическое — удаление опухоли вместе с пораженным надпочечником.

Прогноз при своевременном удалении доброкачественной опухоли благо-

приятный, однако пациенты нередко остаются низкорослыми. В случае злокачественной андростеромы, особенно при наличии отдаленных метастазов (печень, легкие), прогноз неблагоприятный. Химиотерапию злокачественных опухолей проводят хлоританом, митотаном, лизодреном.

27.1.4. Кортикоэстрома

Кортикоэстрома — опухоль коры надпочечников, в избытке продуцирующая эстрогены. Встречается очень редко, обычно злокачественная. Гиперпродукция эстрогенов ведет к развитию симптомов феминизации (феминизирующая опухоль).

Клиническая картина, диагностика. У девочек заболевание проявляется ускоренным физическим и ранним половым развитием, у мальчиков — отставанием полового созревания. У мужчин выявляют симптомы феминизации — гинекомастию, распределение жировой клетчатки по женскому типу, отсутствие волос на лице, повышение тембра голоса, атрофию яичек и полового члена, нарушение половой функции, олигоспермию.

В диагностике важное значение имеет повышение уровня эстрогенов (эстрадиола) в крови, результаты УЗИ, КТ или МРТ. Для выявления отдаленных метастазов исследуют легкие, печень, кости.

Лечение — хирургическое, удаление опухоли с пораженным надпочечником. Химиотерапию проводят хлоританом, митотаном, лизодреном.

Прогноз аналогичен таковому при андростероме.

27.1.5. Феохромоцитома

Феохромоцитома (хромаффинома) — опухоль, происходящая из хромаффинных клеток диффузной нейроэндокринной системы (APUD-системы). Наиболее компактная их локализация отмечена в мозговом слое надпочечников. В то же время хромаффинную ткань можно обнаружить в области симпатических ганглиев и сплетений, по ходу брюшной аорты (особенно у места отхождения нижней брыжеечной артерии — орган Цуккеркандля), области солнечного сплетения, в воротах печени и почек, в стенке мочевого пузыря, в широкой связке матки, по ходу кишечника, в средостении, миокарде, на шее, в полости черепа и др.

Заболевание несколько чаще встречается у женщин, обычно в возрасте 30—50 лет. 10 % больных составляют дети. Частота в популяции — 1 : 200 000, хотя некоторые авторы считают ее более высокой.

В 90 % наблюдений опухоль исходит из мозгового слоя надпочечников, однако в 10 % выявляют поражение обоих надпочечников. В 10 % случаев отмечается вненадпочечниковая локализация опухоли (параганглиомы), 10 % хромаффинных опухолей имеют семейный характер и примерно в 10 % наблюдений встречаются злокачественные феохромоцитомы (так называемое правило 10 %). Злокачественные феохромоцитомы называют феохромобластомами, они чаще имеют вненадпочечниковую локализацию.

Семейный характер заболевания обычно связывают с развитием синдрома множественной эндокринной неоплазии II типа (МЭН ПА и МЭН ПБ), описаны сочетания феохромоцитомы с болезнью Реклингхаузена, болезнью фон Хиппеля—Линдау (ангиоматоз сетчатки и гемангиобластома мозжечка) и другими заболеваниями.

Патогенез. Основное значение придают повышенной продукции опухо-

лью катехоламинов. Патологические изменения касаются практически всех органов и систем организма, особенно сердечно-сосудистой, нервной и эндокринной. Адреналин оказывает стимулирующее действие преимущественно на α_2 - и β_2 -адренергические рецепторы, норадреналин — на α_1 - и β_1 -адренорецепторы. Влияние адреналина обуславливает увеличение частоты сердечных сокращений, сердечного выброса, повышение систолического артериального давления и возбудимость миокарда (возможны нарушения ритма сердечных сокращений), спазм сосудов кожи, слизистых оболочек и органов брюшной полости. Адреналин вызывает гипергликемию и усиливает липолиз. Норадреналин повышает как систолическое, так и диастолическое артериальное давление, вызывает спазм сосудов скелетных мышц, увеличивая периферическое сопротивление. Влиянием норадреналина — основного медиатора симпатической нервной системы — обусловлены вегетативно-эмоциональные нарушения — возбуждение, испуг, тахикардия, расширение зрачка, обильное потоотделение, полиурия, пилоэрекция и др. Значительные изменения вегетативного и психоэмоционального характера вызывает дофамин.

Длительная гиперкатехоламинемия и артериальная гипертензия приводят к изменениям миокарда (так называемая катехоламиневая миокардиодистрофия) вплоть до развития некоронарогенных некрозов миокарда. Избыточное поступление катехоламинов в кровь вызывает спазм периферических сосудов с централизацией кровообращения, гиповолемической артериальной гипертензией, ишемическую атрофию канальцевого эпителия почек.

Полагают, что в патогенезе заболевания имеет значение не только поступление большого количества катехоламинов в кровоток, но и возникающее истощение депрессорной системы, а также повышение чувствительности самих адренергических рецепторов.

Клиническая картина, диагностика. Феохромоцитома отличается от других гормонально-активных опухолей надпочечников наиболее значимыми и опасными нарушениями гемодинамики. По клиническому течению выделяют пароксизмальную, постоянную и смешанную форму заболевания. Пароксизмальная форма является наиболее частой (35—85 %) и характеризуется внезапным резким повышением артериального давления (до 250—300 мм рт. ст. и выше), сопровождающимся головной болью, головокружением, сердцебиением, чувством страха, бледностью кожных покровов, потливостью, дрожью во всем теле, болями за грудиной и в животе, одышкой, нарушением зрения, тошнотой, рвотой, полиурией, повышением температуры тела.

Такие характерные для пароксизмальной формы феохромоцитомы симптомы, как головная боль, сердцебиение и повышенное потоотделение, объединяют в триаду Карнея, которая встречается у 95 % больных. Важными диагностическими признаками катехоламинового криза считают также микроцитоз, эритроцитоз, лимфоцитоз, гипергликемию и глюкозурию. Обычно приступ провоцируют физическое напряжение, изменение положения тела, пальпация опухоли, обильный прием пищи или алкоголя, стрессовые ситуации (травмы, операции, роды и др.), мочеиспускание. Продолжительность феохромоцитомных кризов весьма вариабельна — от нескольких минут до нескольких часов.

Постоянная форма заболевания проявляется стойким повышением артериального давления и схожа с течением эссенциальной гипертонической болезни. Для смешанной формы характерно возникновение феохромоцитомных кризов на фоне постоянно повышенного артериального давления.

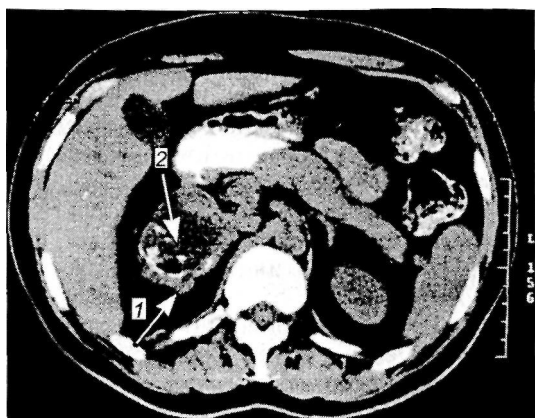


Рис. 27.3. Феохромоblastoma надпочечника. Компьютерная томограмма.

1 — феохромоblastoma (размер 6—5 см); 2 — очаг деструкции и кальцинов в центре опухоли.

ческие "маски", как тиреотоксический криз, инфаркт миокарда, инсульт, заболевания почек, абдоминальный синдром с картиной "острого живота", токсикоз беременных, диэнцефальный (гипоталамический) синдром и др.

Лабораторные методы диагностики направлены на выявление высокого уровня катехоламинов и их метаболитов в моче. Прежде всего исследуют экскрецию катехоламинов, ванилилминдальной и гомованилиновой кислоты с суточной мочой (точность метода достигает 95 %) либо в моче, собранной в течение 3 ч после гипертонического криза. Определение уровня катехоламинов в крови имеет меньшее диагностическое значение и оправдано во время приступа.

В топической диагностике наибольшее значение имеют УЗИ, КТ и МРТ (рис. 27.3). В последние годы используют радионуклидную сцинтиграфию с метайодбензилгуанидином, меченым ^{131}I или ^{123}I , избирательно накапливаемом в опухоли и ее метастазах. В сложных диагностических ситуациях, особенно при вненадпочечниковой локализации феохромоцитомы, применяют ангиологические технологии — артериографию (рис. 27.4), флебографию. Флебографию сочетают с селективным забором венозной крови из "зон интереса" в системе нижней и верхней полых вен для определения уровня катехоламинов. В зоне расположения опухоли концентрация катехоламинов в оттекающей венозной крови значительно выше.

Лечение катехоламинпродуцирующих опухолей только хирургическое и должно проводиться в специализированных стационарах. Большая вероятность развития в ходе операции смертельно опас-

При тяжелом течении феохромоцитомного криза, не поддающегося влиянию консервативной терапии, возможна беспорядочная смена высокого и низкого артериального давления — неуправляемая гемодинамика. Это угрожающее жизни состояние называют катехоламиновым шоком, который развивается у 10 % больных, чаще у детей.

Большие дифференциально-диагностические трудности могут быть обусловлены вариабельностью симптоматики при феохромоцитоме, возможностью нетипичного течения заболевания и наличием клинических "масок". Наиболее часто описывают такие клини-

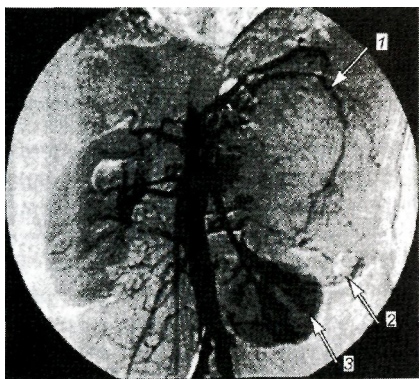


Рис. 27.4. Гангиноblastoma надпочечника. Селективная артериограмма.

1, 2 — гангиноblastoma (размер 10—8 см); 3 — ротирующая и деформированная почка.

ных гемодинамических нарушений и метаболических расстройств требует тщательной медикаментозной подготовки больного в предоперационном периоде, прецизионной хирургической техники оперирования и высококвалифицированного анестезиологического обеспечения. В комплексной предоперационной подготовке используют ос-адреноблокаторы (феноксимбензамин, празозин, реджитин), ингибиторы синтеза катехоламинов (а-метилпаратирозин), блокаторы кальциевых каналов (нифедипин, верапамил и др.), при выраженной тахикардии, нарушениях ритма — (3-адреноблокаторы (обзидан, атенолол и др., но только на фоне приема а-адреноблокаторов и эффективного контроля артериального давления), седативные и снотворные препараты.

При развитии катехоламинового криза вводят внутривенно фентоламин, реджитин, натрия нитропруссид, нитроглицерин. Если гипертонический криз становится затяжным и его не удается купировать консервативной терапией в течение 2,5—3 ч, развивается катехоламиновый шок (неуправляемая гемодинамика) и тогда предпринимают экстренную операцию по жизненным показаниям.

Прогноз в целом благоприятный, в том числе и при феохромобластоме, если не выявляются отдаленные метастазы. Рецидив заболевания возможен примерно в 5—12 % наблюдений. Примерно в 50 % случаев сохраняется тенденция к тахикардии, умеренная транзиторная или постоянная артериальная гипертензия, хорошо контролируемая медикаментозными средствами.

27.2. Гормонально-неактивные опухоли

Опухоли надпочечников, не приводящие к развитию характерных клинических признаков гиперкортицизма, первичного гиперальдостеронизма, феохромоцитомы, феминизирующей или вирилизующей опухоли, долгое время считались сравнительно редкими образованиями. Они являются, как правило, случайной находкой при выполнении УЗИ, КТ или МРТ органов брюшной полости и забрюшинного пространства, предпринятых по поводу других заболеваний. Применяемый в таких случаях термин "**инциденталома**" или "**адреналома**" подчеркивает, что опухоль выявлена случайно и клинически асимптоматична. Частота обнаруженных таким образом опухолей надпочечников неуклонно возрастает и колеблется в пределах 1,5—10 %. Обычно они встречаются в возрасте 30—60 лет, чаще у женщин и в 60 % имеют левостороннюю локализацию. В 3—4 % наблюдений опухоль выявляют в обоих надпочечниках. Среди всех больных, находящихся на обследовании по поводу различных заболеваний надпочечников, частота инциденталом достигает 18—20 %. По данным секционных статистик, случайно выявленные опухоли надпочечников встречаются в 1,5—8,7 % наблюдений.

При выявлении инциденталомы дальнейшую дифференциальную диагностику проводят среди следующих основных групп заболеваний:

- первичное поражение самих надпочечников (опухоли, гиперпластические изменения, кисты, гематомы и др.);
- вторичное, метастатическое поражение надпочечников (метастазы рака легких, молочной железы, щитовидной железы, толстой кишки, почки, меланомы и др.) — 8—13 %;
- псевдонадпочечниковые поражения, имитирующие опухоль надпочечников (заболевания почек, тела и хвоста поджелудочной железы, селезенки, расположенных рядом крупных сосудов и др.).

Важно помнить о возможности патологических изменений в эктопированной надпочечниковой ткани.

Среди заболеваний надпочечников наиболее часто выявляют **аденомы коркового вещества** (около 30 %), **аденоматоз или диффузно-узловую гиперплазию коры надпочечника**, **феохромцитому** (10 %), намного реже встречаются **кисты (ретенционные, паразитарные) и псевдокисты надпочечников** (менее 0,08 %), **липомы, миелолипомы** (менее 0,2 %), **лимфомы, сосудистые опухоли надпочечников** и др. Ежегодная частота рака коры надпочечников обычно не превышает 2 наблюдений на 1 млн населения (0,02—0,04 % всех злокачественных опухолей).

В топической диагностике наибольшее значение придают полипозиционному УЗИ (при необходимости в сочетании с тонкоигольной аспирационной биопсией — ТАБ), КТ, МРТ, селективной ангиографии (артериографии, флебографии). Реже используют радионуклидную скintiграфию (^{111}In либо ^{125}I -метайодбензилгуанидин, избирательно накапливающийся в хромоаффинной ткани, радиофармпрепарат NP-59 или ^{131}I -19-йодхолестерол, накапливаемый гиперфункционирующей корковой тканью).

Комплексное применение методов топической диагностики (УЗИ, КТ, МРТ) позволяет выявить опухолевые изменения надпочечников размером 5 мм.

Для дифференциальной диагностики злокачественных кортикостером используют иммуногистохимические реакции: положительную реакцию с P-53 и отсутствие моноклональных антител к кератинам. Одним из онкомаркеров считают дегидроэпиандростерона сульфат (ДГЭАС), уровень которого при раке коры надпочечников обычно повышен. Следует отметить, что в ряде случаев случайно выявленные гормонально-неактивные опухоли надпочечников на самом деле проявляют некоторую гормональную активность, которая, однако, не приводит к появлению заметных клинических симптомов (так называемый преклинический синдром Кушинга, альдостеромы, феохромоцитомы и др.). Для оценки функциональной активности выявленной опухоли определяют содержание свободного кортизола, катехоламинов, альдостерона, ванилилминдальной кислоты и гомованилиновой кислоты в суточной моче, применяют малую дексаметазоновую пробу. Даже при отсутствии клинических признаков эндогенного гиперкортицизма и нормальном уровне кортизола в суточной моче и крови, но отсутствии суточного ритма его секреции и подавлении секреции дексаметазоном следует предположить преклинический синдром Кушинга. В сложных диагностических случаях функциональную активность опухоли оценивают по результатам селективной надпочечниковой флебографии с определением уровня гормонов в оттекающей венозной крови (важно помнить о возможности развития криза при наличии феохромоцитомы и исключить ее до исследования).

Лечение. Выявление гормональной активности опухоли является показанием к операции. Подлежат хирургическому удалению и образования, превышающие 3 см в диаметре при отсутствии гормональной активности. Опухоли меньшего размера, но имеющие признаки злокачественного роста (быстрый рост, неоднородность ткани, неровность и нечеткость контуров, наличие микрокальцинатов, обильная васкуляризация, атипичные клетки при ТАБ и др.), также подлежат оперативному лечению в специализированном стационаре. Динамическое наблюдение за большим со случайно выявленными опухолями надпочечников оправдано при небольших размерах образований (менее 3 см), отсутствии признаков злокачественного роста и гормональной активности.

Таким образом, термины "инциденталома" или "адреналома" являются

собираемыми понятиями и указывают на то, что выявленная (чаще случайно) опухоль не привела к развитию типичной клинической картины эндогенного гиперкортицизма, первичного гиперальдостеронизма, феохромоцитомы, феминизирующей или вирилизирующей опухоли. Этот диагноз должен рассматриваться лишь как предварительный (рабочий) и нацеливать врача на применение определенного алгоритма исследований с целью установления клинического диагноза и принятия оптимального решения о тактике ведения больного (операция, наблюдение).

Глава 28 ТРАНСПЛАНТАЦИЯ ОРГАНОВ И ТКАНЕЙ

Трансплантация органов и тканей поистине является величайшим достижением XX столетия. О замене утраченной или больной части тела органом, взятым у другого человека, люди мечтали столько тысячелетий, сколько существует человек разумный. Памятники истории свидетельствуют о том, что задолго до нашей эры, в средние века делались попытки пересадки утраченных частей тела. Однако эти попытки, как правило, были безуспешны в связи с отсутствием научной базы. Пересаженная ткань отторгалась, а переливание крови от одного человека другому заканчивалось смертью реципиента.

Трансплантация органов началась в XX столетии с разработки техники сосудистого шва и первых экспериментальных пересадок почки [Ullmann E., 1902]. и сердца [Carrel A., 1905]. За период с 1902 по 1912 г. А. Carrel, D. Guthrie с сотрудниками произвели серию трансплантаций органов на животных, включая пересадку почки, сердца, селезенки, яичников, конечностей и даже головы. А. Carrel недоумевал, почему орган, взятый от другого животного, отторгается, а орган, взятый от животного и реплантированный ему же, приживает и нормально функционирует несмотря на применение одинаковой хирургической техники. Он предположил, что этот феномен объясняется биологическими свойствами реципиента. Изучение предполагаемого А. Carrel биологического феномена отторжения пересаженного органа заняло несколько десятилетий и продолжается до настоящего времени.

Иммунологическая теория отторжения трансплантата зародилась в первом десятилетии XX века и поддерживалась многими учеными, однако прямых доказательств этого предположения не было, так как не удавалось выявить антитела против трансплантированного органа, которые разрушали бы пересаженный орган. В 1914 г. Murphy заметил скопление лимфоцитарных инфильтратов вокруг пересаженной ткани донора и предположил, что именно мелкие лимфоциты являются причиной ее отторжения. В то время разница между клеточным иммунитетом, осуществляемым лимфоцитами, не была четко отличима от гуморального иммунитета, связанного с образованием антител. В 1954 г. Billingham, Brent, P. Medawar показали, что лимфоидные клетки являются переносчиками иммунитета на пересаженные ткани. Только живые клетки способны передавать иммунитет. Этот феномен получил название приобретенного адоптивного иммунитета, чтобы отличить его от пассивного иммунитета, вызываемого введением антител.

В 1958 г. J. Dausset удалось обнаружить лейкоцитарные антигены тканевой несовместимости — систему HLA-антигенов. Эти открытия позволили

понять природу гистосовместимости и причину отторжения трансплантатов органа. Таким образом, в 60-х годах была решена сложная задача разработки методики типирования тканей и определения гистосовместимости донора и реципиента по лейкоцитарным антигенам HLA (производные от английских слов Human Leukocyte Antigen) системы и ABO антигена; (группам крови).

Но даже при пересадках органов и тканей с учетом HLA-антигено трансплантаты часто отторгались иммунной системой реципиента. Необходимо было изыскать методы подавления иммунной системы реципиента чтобы добиться приживания пересаженного органа. В 1959 г. R. Schwartz W. Dameschek открыли иммунодепрессивное действие 6-меркаптурина. Это открытие положило начало фармакологической иммунодепрессии, изысканию новых иммунодепрессантов (кортикостероиды, азатиоприн) и позволило широко применять пересадку аллогенных органов.

Важное место в развитии трансплантологии занимает техническое обеспечение. Помимо разработки методики наложения сосудистого шва, необходимо было разработать оптимальное сохранение донорского органа от тепловых ишемий, методику взятия органа вместе с сосудами, методику консервации и транспортировки органа в хирургическое отделение. Создание специальных центров для трансплантации позволило составить лист реципиентов, ожидающих трансплантацию, с подробной характеристикой гистосовместимости, организовать донорство аллогенных органов, сконцентрировать технические средства, необходимые для определения гистосовместимости тканей донора и реципиента, в специальных центрах, установить средства связи и доставки донорских органов.

Для иммунодепрессии были использованы различные подходы, включая подавление активности всей иммунной системы тотальным облучением [Hamburger J., 1962] или фармакологическими средствами — иммунодепрессантами. Число препаратов для иммуносупрессии и их эффективность постепенно увеличиваются. Вместо иммунодепрессантов, которые угнетают целиком активность иммунокомпетентных клеток и ослабляют защитные свойства организма от инфекции и возможного появления злокачественных опухолей, появляются препараты, которые избирательно действуют на отдельные звенья иммунологической реакции отторжения, не угнетая функцию иммунокомпетентных клеток целиком. Усовершенствованная методика иммунодепрессантной терапии позволила более уверенно подавлять реакцию отторжения. Это, несомненно, способствовало более широкому использованию трансплантации органов и тканей.

К началу 80-х годов были разработаны теоретические и оперативно-технические, юридические и организационные аспекты трансплантологии. Трансплантология получила прочную основу, для того чтобы пересадка органов вышла из стадии клинических испытаний в некоторых клиниках и центрах и стала доступной для многих специализированных учреждений.

Весомый вклад в развитие трансплантологии внесли отечественные ученые. В 1928 г. Н. П. Брюхоненко — профессор медицинского факультета Московского университета — создал первый аппарат для проведения искусственного кровообращения во время оперативных вмешательств. Эта идея была использована для создания современных аппаратов искусственного кровообращения, без которых невозможны оперативные вмешательства на "открытом" сердце, трансплантации сердца, комплекса сердце — легкие, печени. В 1933 г. харьковский хирург Ю. Вороной впервые в мире произвел пересадку почки больному с острой почечной недостаточностью,

возникшей вследствие отравления сулемой. Операция под местной анестезией длилась 6 ч. Он произвел еще 6 пересадок в период с 1933 по 1949 г. Функция пересаженной почки не восстановилась ни разу. Первая успешная трансплантация почки с длительным сроком жизни реципиента была произведена в 1954 г. Murray и Merrill в Бостоне от идентичных однояйцовых близнецов. Пациент с пересаженной почкой жил в течение многих лет.

В. П. Демихов в 1960 г. подвел итоги своих многочисленных экспериментов по пересадке сердца, головы собаки на шею собаки-реципиента. Он впервые в мире произвел пересадку комплекса сердце — легкие в эксперименте. Опубликованная им монография "Пересадка жизненно важных органов" была переведена на английский, немецкий и испанский языки. Автор первой успешной пересадки сердца человеку [Barnard C, 1967] специально приехал в лабораторию В. П. Демихова, чтобы познакомиться с деталями техники трансплантации.

Первая успешная пересадка почки в России от близкого родственника была произведена Б. В. Петровским в 1965 г., а первая успешная пересадка сердца — В. И. Шумаковым.

Наиболее значимые успехи были достигнуты за последние 10—15 лет. К концу 90-х годов в мире было организовано более 230 центров по трансплантации органов (в том числе 7 в России), законодательно регламентированы условия изъятия органов у доноров, взаимоотношения между донором, реципиентом, родственниками и медицинским персоналом. В 1992 г. принят закон Российской Федерации о трансплантации органов и(или) тканей человека, что создало благоприятные предпосылки для пересадки органов у практически безнадежных больных.

До 1990 г. во всем мире было произведено 13 000 пересадок органов. В 1992 г. только за один год было выполнено 16 605, в 1996 г. уже 20 014, в 2000 г. — около 50 000 трансплантаций в США и Европе и более 10 000 в других частях света. Более половины из них — трансплантация почек, одна треть — пересадка печени и сердца. Оставшаяся часть приходится на другие органы — поджелудочную железу, легкие, тонкую кишку, комбинированные пересадки. Быстро увеличивается число пересадок печени, поджелудочной железы, сердца.

Недостаток донорских органов и трудности, связанные с финансированием, лимитируют проведение этих дорогостоящих оперативных вмешательств. Больных, ожидающих трансплантацию, в 3 раза больше числа пациентов, получивших орган от донора. Для трансплантации тканей не нужен донор с бьющимся сердцем, поэтому пересадка клапанов сердца, роговицы, кожи, костей и продуктов соединительной ткани не ограничена.

28.1. Источники донорских органов

Донорами органов и тканей для трансплантации могут быть:

1) живые доноры — ближайшие родственники (однойяйцовые близнецы, братья, сестры, родители);

2) живые доноры, не имеющие родственных связей с реципиентом (родственники мужа или жены, друзья, близкие знакомые);

3) мертвые доноры — трупы внезапно умерших от остановки сердца людей (биологическая смерть) и людей со смертью мозга, но с продолжающимся сокращением сердца.

Мертвые доноры с постоянно бьющимся сердцем и перфузией органов

определяются по неврологическим критериям смерти мозга. Биологическую смерть определяют по сердечным критериям (полная остановка сокращений сердца).

Для обозначения особенностей трансплантации используют специальную терминологию:

— *аутогенная трансплантация* — донор и реципиент одно и то же лицо;

— *изогенная трансплантация* — донор и реципиент однойцовые близнецы;

— *сингенная трансплантация* — донор и реципиент родственники первой степени;

— *аллогенная трансплантация* — донор и реципиент принадлежат к одному виду (например, пересадка от человека человеку);

— *ксеногенная трансплантация* — донор и реципиент принадлежат к разным видам (например, пересадка от обезьяны человеку).

Для обозначения пересадки органа на его обычное место принят термин *ортотопическая трансплантация*. При пересадке органа на любое другое анатомическое место говорят о *гетеротопической трансплантации*.

Если отсеченный орган или оторванная часть тела вновь вживляются в организм хозяина, то такую операцию называют *реплантацией*.

Аллопластическая трансплантация — замена органа или ткани синтетическими материалами.

Живой донор должен быть совершеннолетним, в полном сознании, способным принимать решение добровольно, без постороннего давления. Донор должен быть физически и психически совершенно здоровым, способным перенести операцию по изъятию органа без значительного риска для здоровья. В ряде стран пересадка почки или 2—3 сегментов печени от живых доноров производится довольно часто (40—60 % от общего числа трансплантаций указанных органов).

В случае дальнейшего улучшения иммунодепрессивной терапии и увеличения приживляемости пересаженных органов только недостаток трупных органов может оправдать использование органов от живых доноров. В нашей стране взятие органа от живого донора, не являющегося близким родственником, из этических и юридических соображений запрещено.

Мертвый донор. Различают доноров, погибших от остановки сокращений сердца (*биологическая смерть*), и доноров с *мозговой смертью*, но с бьющимся сердцем.

У доноров с биологической смертью необходимо как можно быстрее после остановки сердца произвести холодовую консервацию органов, чтобы сократить время тепловой ишемии, вызывающей дистрофические изменения в органах и резко снижающей возможность восстановления нормальной функции после пересадки органа.

В настоящее время в ряде стран большинство органов для пересадки берут от доноров с мозговой смертью или от живых доноров. В США ежегодно около 20 000 доноров с мозговой смертью используют для взятия и пересадки органов. Доноры с мозговой смертью — это обычно пациенты с тяжелой черепно-мозговой травмой или кровоизлиянием в мозг, у которых функция мозга необратимо утрачена, в то время как другие функции организма поддерживаются благодаря интенсивной терапии. Смерть мозга, по общему согласию ученых большинства стран, приравнивается к смерти индивида.

Оптимальным вариантом для пересадки является наличие здорового донора, в возрасте от 3 до 65 лет, с необратимой по тяжести травмой головы или неизлечимыми цереброваскулярными заболеваниями. При крайнем не-

достатке донорских органов в некоторых странах разрешается использовать органы от лиц с мозговой смертью старше 65 лет или от доноров с биологической смертью (с несокращающимся сердцем). Должны быть выяснены анамнестические данные донора и проведено тщательное физикальное, лабораторное и инструментальное обследование, чтобы выявить заболевания, которые являются противопоказанием к взятию донорских органов. К их числу относятся генерализованная инфекция (включая скрытые формы ВИЧ-инфекции, вирусного гепатита В и С), опухоли (за исключением метастазирующих опухолей мозга). Гипертония и атеросклероз не являются противопоказанием к взятию органов.

Смерть мозга устанавливается комиссией, состоящей из анестезиолога, хирурга (нейрохирурга), невропатолога, психиатра и лечащего врача, по установленным неврологическим критериям, после двукратного обследования в стационаре с интервалом от 6 до 12 ч. Утрата функций мозга определяется:

1) по отсутствию реакции на внешние болевые раздражители, наличию глубокой комы, атонии мышц;

2) по отсутствию самостоятельного дыхания и кашлевого рефлекса (в том числе при изменении положения эндотрахеальной трубки или отсутствию раздражения слизистой оболочки трахеи и бронхов при отсасывании мокроты), спонтанных дыхательных движений в течение 3 мин после отключения аппарата искусственного дыхания;

3) по отсутствию движений глаз, корнеальных рефлексов, реакции зрачков на свет, наличию широких зрачков, изоэлектрической ЭЭГ (отсутствие активности мозга);

4) по неуклонному снижению температуры тела. Постепенно развившуюся гипотермию с температурой тела ниже 32 °С можно считать надежным критерием мозговой смерти;

5) по снижению кровяного давления, несмотря на проводимые реанимационные мероприятия (трансфузия растворов и введение лекарственных средств в течение многих часов).

При малейшем сомнении рекомендуется произвести электроэнцефалографию или ангиографию мозга, чтобы убедиться в отсутствии кровообращения в нем. В случае мозговой смерти введение атропина не вызывает изменения сердечного ритма.

Решение о смерти мозга нельзя принимать, если пациент находится в глубокой гипотермии, выраженной гиповолемии, при отеке мозга, в состоянии интоксикации депрессантами, подобными барбитуратам, потому что при этих состояниях может наблюдаться обратимая изоэлектрическая электроэнцефалограмма.

Врачи из бригады трансплантологов не должны принимать участия в установлении диагноза смерти мозга. Правила констатации факта смерти мозга, неврологические критерии и процедура взятия органов от донора в нашей стране юридически узаконены. Если умерший при жизни не оставил завещания о согласии на изъятие органов, то в случае его внезапной мозговой смерти для изъятия органов требуется согласие родственников. Взятие органов для трансплантации осуществляет специальная бригада врачей в том же лечебном учреждении, где произошла смерть.

После установления смерти мозга решающим для сохранения жизнеспособности органов, функционально пригодных для трансплантации, является поддержание кровообращения и дыхания в организме донора на оптимальном уровне до момента изъятия органов. Это позволяет предотвратить гибель донорских органов от тепловой ишемии. Переносимость тепловой

ишемии для разных органов различна: для почки — максимально 45 мин, для печени и сердца — 20 мин, для поджелудочной железы — 30 мин.

При нестабильном кровообращении у доноров с сохранившейся сердечной деятельностью с целью сохранения жизнеспособности органов, до их изъятия, рекомендуется произвести консервацию тела донора. Для этого сосудистую систему с помощью специальных артериального и венозного катетеров, подключенных к перфузионному аппарату, отмывают от крови. Затем производят постоянную перфузию организма через бедренные артерии и вену специальным изотоническим или гипертоническим раствором ЕвроКоллинз при температуре +4 °С. Из тела охлажденного, законсервированного донора, по возможности, берут для пересадки все органы, необходимые в данный момент центру трансплантации.

Время холодовой ишемии, т. е. время от момента охлаждения органа до его трансплантации, также ограничено. Чем короче время тепловой и холодовой ишемии органа, тем лучше сохраняется его жизнеспособность.

В Европе имеется специальная организация (Евротрансплантат), которая ведет картотеку лиц, ожидающих трансплантацию, с указанием группы крови и данными типирования тканей, помогает в подборе наиболее подходящего донорского органа по критериям гистосовместимости и транспортировке. В нашей стране эту функцию выполняет Научно-исследовательский институт трансплантологии и искусственных органов.

Консервация органа, взятого у донора, сохранение его функциональной жизнеспособности является важным звеном, обеспечивающим успех трансплантации. Современные методы консервации позволяют в большинстве случаев поддерживать жизнеспособность донорских органов в течение 24—36 ч. Сердце и легкие удается сохранить только в течение 6 ч в специально приготовленных растворах.

Существует два метода сохранения жизнеспособности взятых донорских органов. После промывания органа охлажденным до +4 °С раствором ЕвроКоллинз орган сохраняют в том же растворе на холоду при указанной выше температуре. Некоторые центры трансплантации после изъятия почки и отмывания ее от крови раствором Коллинза подключают орган к перфузионному аппарату для длительной перфузии при температуре +5—8 °С.

При взятии органов необходимо бережно, щадяще выполнять каждый этап операции, чтобы не повредить поверхность органа и избежать кровотечения; сосуды выделять с частью сосудов, от которых берут начало сосуды изымаемого органа. При взятии почки необходимо предотвратить деваскуляризацию мочеточника, а при взятии печени — общего желчного протока. Это облегчит последующую трансплантацию и позволит избежать некоторых осложнений.

28.2. Иммунологические основы пересадки органов

Известно, что иммунная система защищает организм не только от инфекции. Одной из важнейших ее функций является распознавание чужеродных антигенов и уничтожение генетически чуждых данному организму клеток. Поэтому наиболее успешное приживление пересаженного органа возможно только в случае генетической близости тканей донора и реципиента, т. е. при изогенной трансплантации. При пересадке органа от другого организма того же вида (аллогенная трансплантация) всегда необходимо определять совместимость по группе крови (АВО-антигены) и антигенам гистосовместимости HLA-системы, расположенной в главном комплексе гисто-

совместимости (major histocompatibility complex). Он представляет собой хромосомный комплекс тесно связанных генов, составляющих код антигенов, отвечающих за гистосовместимость. Главный комплекс гистосовместимости расположен в коротком сегменте шестой хромосомы. HLA-система включает по меньшей мере семь локусов: HLA-A, HLA-B, HLA-C, HLA-D, HLA-DR, HLA-DQ, HLA-DP. Каждый локус в высшей степени полиморфный, контролирует от 8 до 50 антигенов. Генетический термин "гаплотип" имеет отношение к наследованию всех генов HLA-региона в одной хромосоме. Номенклатуру генов в системе HLA-комплекса определяет номенклатурный комитет ВОЗ и публикует в специальном издании "Номенклатура факторов HLA-системы".

Антигены гистосовместимости подразделяют в соответствии с их функцией и биохимическим строением на классы: I класс антигенов находится в HLA-локусах A, B и C; II класс — в локусах D и DR. Антигены I и II классов по-разному распределены в клетках. Антигены I класса имеются во всех ядродержащих клетках организма, включая T- и B-лимфоциты и тромбоциты. Антигены II класса имеются на B-лимфоцитах, моноцитах, макрофагах, на некоторых типах эндотелиальных клеток и на активированных T-лимфоцитах.

Трансплантация органов с определением совместимости донорского органа с реципиентом по эритроцитарным и лейкоцитарным (HLA) антигенам позволила сделать еще один значительный шаг на пути улучшения приживаемое™ пересаженных органов.

Тесты на гистосовместимость имеют первостепенное значение для поиска HLA-идентичных близнецов. Только одна четвертая часть трансплантатов, взятых от братьев и сестер, являются гаплоидентичными, совпадающими по шести главным HLA-антигенам (парные A, B и DR), без учета "малых" локусов гистосовместимости. Указанные тесты имеют меньшее значение при подборе доноров из родственников или доноров, не имеющих родственных связей. HLA-генетическая система очень полиморфна и едва ли можно найти подходящего по всем критериям неродственного донора. Иногда удается выявить совпадение по большинству и даже по 6 главным HLA-антигенам (по A-, B- и DR-локусам) с лучшими шансами на выживание трансплантата.

В крови пациентов, имевших несколько беременностей, неоднократные трансфузии крови или трансплантации, появляются антитела против HLA-антигенов гистосовместимости как реакция на воздействие чужих клеток, с другим набором HLA. При новой встрече HLA-антигенов донора с имеющимися у реципиента преформированными aНТН-HLA-антителами выработка преформированных антител резко увеличивается. Реакция антиген—антитело происходит немедленно, бурно. В результате возникает неподдающаяся лечению сверхострая реакция отторжения пересаженного органа.

Для того чтобы выявить наличие у реципиента анти-HLA-антитела против HLA-антигенов донорских клеток производят перекрестную пробу на гистосовместимость. Для проведения теста донорские лимфоциты, меченные ⁵¹Cr, смешивают с сывороткой и комплементом реципиента и подвергают инкубации. Если донорские клетки будут убиты, о чем свидетельствует выделение свободного хрома-51, перекрестную пробу считают положительной. В этом случае донорский орган несовместим с реципиентом. Неизбежно возникнет сверхострая реакция отторжения.

Лимфоцитотоксический тест применяют для определения HLA I и II классов. Исследуемую суспензию лимфоцитов смешивают и инкубируют

с набором анти-НБА-антисывороток известной специфичности. Если антисыворотка содержит антитела к одному из HLA-антигенов, то они связываются с клеточной мембраной. Затем добавляют комплемент и продолжают инкубировать. Клетки, несущие на мембране связанные антитела, будут разрушены при активации комплемента. Затем добавляют краситель (эозин или трипановый синий). Краситель поглощается только мертвыми клетками, которые окрашиваются. Живые клетки отторгают краситель. Это позволяет установить HLA-антиген по антисыворотке, вызвавшей лизис.

При этой пробе выявляются только серологически дефинированные (SD) HLA-антигены, которые представляют не весь спектр антигенов гистосовместимости, а только те из них, которые продуцируют антитела. Некоторые варианты HLA-антигенов не обладают иммуногенностью, а некоторые иммуногенные не продуцируют антитела. В этих случаях для их дифференцирования применяют последовательный (секвенциальный) анализ ДНК или РНК.

Для идентификации антигенов гистосовместимости II класса, кодируемых генами HLA-DR, применяют клеточную реакцию (реакцию бласттрансформации). При этой пробе взвесь лимфоцитов реципиента смешивают с лимфоцитами донора. При отсутствии совместимости лимфоциты реципиента подвергаются пролиферации и образуют бластные формы. Антигены II класса главного комплекса гистосовместимости активируют и стимулируют пролиферацию Т-хелперов, способных выявлять разницу в антигенах, что недоступно при проведении серологических тестов.

В хорошо оснащенных лабораториях совместимость определяют методом цитофлуометрии или усовершенствованным методом анализа ДНК. Серологическое HLA-типирование бывает некорректным в 25 % случаев. Более точные результаты дает секвенциальный анализ DR ДНК с помощью специального набора реактивов фирмы "Gen Irak".

Клеточная реакция против несовместимых HLA-антигенов зависит от Т-лимфоцитов. Т-хелперы распознают антигены класса II, Т-цитотоксические лимфоциты распознают класс I, а Т-супрессоры способствуют приживлению трансплантата.

Реакция отторжения аллотрансплантата является комплексной, сложной, зависящей от цитодеструктивного действия активированных лимфоцитов — Т-хелперов, Т-цитотоксических, В-лимфоцитов, анти-HLA-антител и активированных макрофагов. Активация Т-хелперов антигенами II класса стимулирует выработку ряда факторов, включая интерлейкин(ИЛ)-2, являющийся одним из главных факторов роста лимфоцитов, выполняющих основную роль в отторжении трансплантата.

Цитотоксические Т-лимфоциты, стимулированные антигенами I класса, продуцируют ИЛ-2-рецепторы. Затем ИЛ-2 взаимодействует со специфическими ИЛ-2-рецепторами на поверхности чужеродных клеток и разрушает их. Стимулированные макрофаги и другие клетки продуцируют ИЛ-1, который в свою очередь стимулирует продукцию ИЛ-2.

В реакции отторжения важную роль играет и гуморальная реакция, особенно на антигены I класса. Реципиенты с первичной иммунной реакцией против антигенов I класса, проявляющейся присутствием цитотоксических анти-HLA-антител в сыворотке, реагируют избыточной продукцией цитотоксических антител при встрече (взаимодействии) с аналогичными антигенами. Присутствие цитотоксических анти-HLA-антител у реципиента до трансплантации при наличии в донорском трансплантате антигенов, против которых в организме реципиента имеются антитела, реализуется немедлен-

ной (сверхострой) деструктивной реакцией отторжения, обусловленной фиксацией антител на донорском эндотелии. В результате тромбоцитарные и фибриновые сгустки откладываются в сосудах донорского органа, возникает тромбоз и ишемический некроз трансплантата.

28.3. Реакция отторжения пересаженного органа

Реакция может произойти в различные сроки после операции даже при совместимости тканей по АВО-группам крови и системе HLA-антигенов I класса, так как существует еще ряд локусов, по которым не достигнута совместимость тканей донора и реципиента. Эту реакцию вызывают HLA-антигены гистосовместимости клеток пересаженного органа, против которых вырабатываются антитела. По степени выраженности различают сверхострую, острую и хроническую реакции отторжения.

Сверхострая реакция отторжения развивается в течение нескольких минут или часов после пересадки органа. Она обусловлена наличием анти-HLA-антител в организме реципиента, появившихся до пересадки органа, и обычно не поддается лечению. В этом случае трансплантат погибает в течение 24 ч.

Острая реакция отторжения протекает по типу криза отторжения, обусловленной клеточной иммунной реакцией Т-лимфоцитов и сывороточными анти-НБА-антителами с 4-го дня после операции (чаще через 4 нед и позднее). Для Т-лимфоцитов первичной мишенью для распознавания чужих HLA-антигенов и деструкции клеток являются антигены, расположенные на поверхности клеток. Острая реакция отторжения достаточно хорошо поддается терапевтическому иммуносупрессивному воздействию.

Хроническая реакция отторжения развивается медленно, через несколько недель, месяцев и лет после операции, может несколько раз рецидивировать после подавления ее иммуносупрессивной терапией. Она обусловлена, так же как и острая реакция отторжения, клеточными иммунными механизмами и гуморальными антителами, появившимися в ответ на трансплантацию, и поддается терапевтическому лечению. Следы реакции отторжения можно обнаружить в пересаженном органе при гистологическом исследовании даже в случае гладкого клинического течения послеоперационного периода.

Реакции отторжения трансплантата, вызванные клеточными механизмами защиты, проявляются в виде интерстициального воспаления, заканчивающегося некрозом клеток и образованием рубцовой ткани. Реакции отторжения, вызванные сосудистыми механизмами защиты, приводят при пересадке почек и сердца к облитерирующему заболванению сосудов трансплантированного органа, которое резко ухудшает его кровоснабжение, а в экстремальных случаях вызывает некроз трансплантата.

28.4. Иммунодепрессия

Реакция иммунной системы различна не только у разных лиц, но и у одного и того же индивидуума. При пересадке почек у некоторых пациентов не возникает никакой защитной реакции, в то время как у других отторгаются два и более последовательно пересаженных органа, несмотря на попытки подавить реакцию отторжения. Причина такого явления до настоящего времени остается неясной. Известно также, что неоднократное перееливание крови (от трех и более доноров) перед операцией трансплантации

Иммуносупрессивные препараты

Препарат	Механизм действия
Циклоспорин (CSA)	Угнетает продукцию IL-2 с помощью Т-хелперов
Такролимус (FK-506)	Угнетает продукцию IL-2 с помощью Т-хелперов
Азатиоприн	Угнетает синтез ДНК и пролиферацию лимфоцитов
Микрофенолат мофетил	Угнетает синтез ДНК и пролиферацию лимфоцитов
Сиролимус (Рапамицин)	Угнетает функцию IL-2
Глюкокортикоиды (преднизон, метилпреднизолон)	Угнетают продукцию ДНК и РНК; краевое стояние лимфоцитов, уменьшают хемотаксис и функцию полиморфно-ядерных нейтрофилов и макрофагов
Бриквинар	Угнетает синтез ДНК
15-Деооксипергуалин (DSG)	Угнетает созревание и функцию лимфоцитов
Антитимоцитарный глобулин (ATG)	Связывается с поверхностью Т-лимфоцитов, угнетает пролиферацию и функцию Т-лимфоцитов
Мономураб (ОКТ3)	Связывается с поверхностью Т-лимфоцитов, угнетает пролиферацию и функцию Т-лимфоцитов
Моноклональные анти-IL-2 антитела	Блокируют функцию IL-2
Моноклональные анти-цитокиновые антитела	Блокируют функцию цитокинов

почек улучшает приживание трансплантата. Прогноз приживания трансплантата менее благоприятен у лиц, не подвергавшихся воздействию антигенов ни при переливании крови, ни при беременности. Поэтому потенциальным реципиентам для пересадки почки в некоторых центрах систематически производят переливания крови. Число переливаний и время их выполнения различны. Объяснения причины этого феномена пока нет.

Приживание аллогенного трансплантата (органа) может быть значительно улучшено применением лекарственных средств, подавляющих иммунную реакцию отторжения органа, так называемых иммуносупрессантов.

Для иммуносупрессивной терапии в большинстве центров трансплантации органов применяют тройную комбинацию препаратов (циклоспорин А, или такролимус (FK-506), преднизолон, азатиоприн), обладающих разным механизмом действия на иммунную систему. Такролимус (FK-506) и циклоспорин, близкие друг к другу по механизму действия, обладают сильным нефротоксическим действием, поэтому требуют тщательного подбора дозы. Комбинация нескольких препаратов позволяет уменьшить дозировку и токсическое действие каждого из них.

Кортикостероиды истощают запас лимфоцитов в циркулирующей крови путем их разрушения. Аналогичное действие оказывает такролимус (FK-506), антилимфатическая сыворотка. Циклоспорин А блокирует антиген-специфическую дифференцировку Т-лимфоцитов, их активацию как клеточ-эффекторов. Аналогичное действие оказывает препарат FK-506. Эти препараты позволяют прервать раннюю активацию Т-лимфоцитов и продукцию цитокинов, имеющих решающее значение для последующего кас-

када иммунной реакции, которая в конечном итоге приводит к отторжению трансплантированного органа.

Ингибиторы метболизма (например, азатиоприн) угнетают пролиферацию лимфоцитов. В последние годы стали использовать моноклональные антитела против цитокинов, в частности против ИЛ-2. Функцию периферических лимфоцитов или Т-лимфоцитов подавляют также антилимфоцитарный и антитимоцитарный глобулины.

Кризисы отторжения обычно подавляют с помощью увеличения дозы стероидных гормонов до 100—1000 мг в сутки или дополнительного введения антилимфоцитарных и антитимоцитарных глобулинов, анти-ИЛ-2 антител и антицитокиновых антител.

Иммунодепрессивные средства, подавляя иммунные механизмы защиты реципиента, могут способствовать появлению побочных реакций — снижению иммунной защиты против инфекций (в том числе вирусной, грибковой), возможному повышению риска раковых заболеваний, появлению синдрома Иценко—Кушинга и других осложнений стероидной терапии (язва желудка и двенадцатиперстной кишки, кровотечения, перфорация язв, гипертензия, панкреатит, катаракта и др.).

Моноклональные антитела против ИЛ-2 или против цитокинов воздействуют лишь на отдельные звенья реакции отторжения, в меньшей степени угнетают иммунную систему и защиту организма от инфекции и других осложнений иммуносупрессивной терапии.

28.5. Трансплантация почек

В мире наиболее часто производят трансплантацию почек (до 50 % всех пересадок органов). Показанием к пересадке почки является терминальная стадия хронической почечной недостаточности, вызванная хроническим гломерулонефритом или инсулинзависимым диабетом. Другими важными показаниями являются поликистоз почек, гипертензивный нефросклероз, системная красная волчанка, нефросклероз, пиелонефрит.

Кандидатами на пересадку почки являются молодые пациенты, у которых хроническая почечная недостаточность не связана с системным заболеванием, которое может повредить трансплантированную почку. Показания к пересадке почек расширяются в связи с неоспоримым преимуществом ее перед хроническим гемодиализом. Качество жизни пациента после трансплантации почки несомненно выше по сравнению с пациентом, находящимся на хроническом диализе. В срочной пересадке почки нуждаются дети и юноши с хронической почечной недостаточностью, физическое и психическое развитие которых замедляется в связи с гемодиализом.

Пересадка почки абсолютно противопоказана пациентам с активной инфекцией и злокачественными заболеваниями, которые не могут быть устранены до операции, потому что применение иммуносупрессивной терапии вызовет обострение обоих заболеваний. Пожилой возраст, серьезные сердечно-сосудистые и тяжелые сопутствующие заболевания препятствуют трансплантации почек. Относительным противопоказанием является недостаточная коммуникабельность потенциального реципиента, отсутствие готовности к взаимодействию с врачом в процессе лечения (психические заболевания, наркомания, алкоголизм и др.). Реципиент должен быть тщательно обследован с применением клинических, инструментальных и лабораторных методов. Необходимо определить АВ0 и титрование HLA на гистосовместимость.

Наилучшие результаты трансплантации почки наблюдаются в случаях, когда реципиент и живой родственный донор имеют идентичные HLA-антигены. Риск для живого донора во время нефрэктомии практически минимальный, оставшаяся почка умеренно гипертрофируется и полностью компенсирует функцию удаленной. Взятие почки от платного донора запрещено законом. Почка мертвого донора с мозговой смертью при строгом соблюдении всех правил подбора по гистосовместимости приживает хорошо при правильно спланированной иммуносупрессивной терапии.

Донорскую почку обычно пересаживают в подвздошную ямку (гетеротопическая пересадка) внебрюшинно. У детей, которым пересаживают почку взрослого, из-за больших размеров органа используют чрезбрюшинный доступ, помещая почку в поясничную область. Сосуды почки сшивают с наружными подвздошными артерией и веной. Косо срезанный мочеточник имплантируют в мочевой пузырь. Сначала соединяют почечную и подвздошную вены по типу конец в бок, затем по такому же типу соединяют почечную и подвздошную артерии, в последнюю очередь накладывают анастомоз между мочеточником и мочевым пузырем.

Функция почки в большинстве случаев восстанавливается сразу после наложения анастомозов, однако нормализация ее деятельности происходит в течение нескольких дней, а явления почечной недостаточности исчезают спустя несколько недель, поэтому в послеоперационном периоде приходится проводить несколько сеансов гемодиализа. Иммуносупрессивную терапию проводят в соответствии с общими правилами по одной из имеющихся схем.

Осложнения в раннем послеоперационном периоде. К ним относятся кровотечение, несостоятельность анастомоза мочеточника с мочевым пузырем и образование мочевых свищей, инфицирование раны и ложа почки. Могут возникнуть и такие осложнения, как острая недостаточность трансплантата, реакция отторжения трансплантата, и осложнения, связанные с применением иммунодепрессивной терапии.

Временное отсутствие функции трансплантата наблюдается у 10—15 % реципиентов. Оно обычно обусловлено развитием грубой дистрофии или некроза эпителия извитых канальцев пересаженной почки вследствие ишемии и гипоксии ее до и во время взятия или последующего хранения до момента пересадки. В результате у больного развивается олигурия или анурия. Функция трансплантированной почки обычно восстанавливается в течение 2-й недели. Для удаления азотистых продуктов обмена в течение этого периода больному проводят гемодиализ. Причиной олигурии и анурии может быть также тромбоз сосудистых анастомозов, обструкция мочеточника, сдавление пересаженной почки мочевым затеком.

Реакция отторжения трансплантата оказывает большое влияние на клиническое течение в послеоперационном периоде.

Сверхострое отторжение наступает через несколько минут или часов после трансплантации. Почка приобретает синюшный цвет, кровообращение в ней прекращается, моча перестает выделяться, почка погибает. Гистологически обнаруживают распространенное отложение фибрина и тромбоцитов в сосудах, скопление в клубочках и перитубулярных сосудах нейтрофилов, тромбоцитов, эритроцитов и фибрина. Сверхострое отторжение не поддается лечению иммунодепрессантами.

Острый криз отторжения обычно возникает с 4-го дня после трансплантации и может возникать повторно в течение нескольких месяцев и даже нескольких лет. При гистологическом исследовании выявляют интерстициальный нефрит. В трансплантате обнаруживают лимфоцитарную

инфильтрацию (иммунокомпетентные клетки реципиента) паренхимы, отека капсулы. В связи с отеком почка увеличивается вплоть до надрыва капсулы и паренхимы с последующим кровотечением. В области пересаженной почки появляется локальная болезненность, повышается температура тела, развивается слабость, стойкая гипертензия. Появляется олигурия, нарастает азотемия (повышается креатинин и мочевина крови). Эти симптомы редко выявляются у реципиентов, получающих циклоспорин. У реципиентов, получавших циклоспорин А, не наблюдается набухания пересаженной почки, не повышается температура и лишь олигурия или анурия свидетельствует о реакции отторжения, которая может быть подтверждена изучением перфузии почки радиоизотопным методом. Для уточнения диагноза производят биопсию почки. При ультразвуковом исследовании обнаруживается увеличение размеров пересаженной почки, толщины ее коркового слоя.

Гистологическое исследование в раннем периоде позволяет выявить прилипание лимфоцитов к эндотелию перитубулярных капилляров и венул. Значительное скопление их приводит к разрыву этих сосудов, некрозу извитых канальцев и интерстициальным инфильтратам. Клеточные инфильтраты образованы мелкими лимфоцитами. Позднее в инфильтрате появляются крупные лимфоциты и макрофаги. Если процесс отторжения приближается к необратимому, наблюдается набухание интимы и очаговый фибриноидный некроз меди, заканчивающийся пролиферацией эндотелиальных клеток и облитерацией просвета мелких артерий фибрином, тромбоцитами, лимфоидными клетками. Для уточнения диагноза острого отторжения производят транскутанную биопсию почки. Как только установлен диагноз, немедленно приступают к лечению иммунодепрессантами (стероидные гормоны, ОКТЗ, антилимфоцитарная сыворотка и др.).

В случае правильного лечения интерстициальный нефрит пересаженной почки полностью исчезает. Однако если лечение начато поздно или доза иммунодепрессантных препаратов неадекватна, то острая реакция отторжения может привести к необратимым изменениям в трансплантированной почке, ее гибели и отторжению.

Хроническая реакция отторжения начинается спустя 3—4 нед после операции трансплантации. Причиной ее является распространенное облитерирующее поражение сосудов почки. Вследствие резкого сужения просвета сосудов нарушается кровоснабжение пересаженной почки, уменьшается клубочковая фильтрация, нарастает азотемия. Хроническая сосудистая реакция отторжения трансплантата является наиболее частой причиной утраты функции пересаженной почки. Усиление иммунодепрессивной терапии обычно малоэффективно, постепенно почка погибает, возникает необходимость в ее удалении, переводе больного на гемодиализ и в повторной пересадке почки. Некоторым больным пересадку почки приходится повторять несколько раз.

Осложнения иммунодепрессивного лечения. Основой успешного исхода пересадки почки, помимо соблюдения принципов гистосовместимости и хирургической техники, является иммунодепрессивная терапия. Угнетающая иммунную защитную реакцию организма против пересаженного органа, иммунодепрессивная терапия одновременно угнетает механизмы защиты против инфекции. Инфекционные осложнения (чаще в мочевых путях и в ране) наблюдаются почти у 90 % реципиентов. Они сравнительно легко поддаются лечению антибактериальными препаратами. Наиболее опасно нагноение в ложе трансплантированной почки вблизи крупных сосудов в связи с угрозой массивного кровотечения и развития сепсиса. Поэтому необходимо тщательное соблюдение правил асептики и антисептики не только во время

операции, но и на протяжении всего послеоперационного периода при уходе за больным (смене повязок, катетеров, дренажей и т. п.). Профилактическое введение антибиотиков малообоснованно, их необходимо вводить при появлении ранних признаков инфекции.

Наряду с банальной хирургической инфекцией для больного опасны также вирусная, особенно цитомегаловирусная, инфекция и вирусы, вызывающие герпес. Цитомегаловирусная инфекция может быть внесена в организм реципиента вместе с трансплантированной почкой. Течение этого вида инфекции обычно очень тяжелое, угрожающее жизни пациента. При появлении первых признаков заболевания необходимо уменьшить иммунодепрессивную терапию, ввести цитомегаловирусный гипериммунный глобулин.

Побочное действие стероидной терапии общеизвестно. Обычно оно проявляется синдромом Иценко—Кушинга, медикаментозными угрями, эрозиями, язвой желудка и двенадцатиперстной кишки. В отдаленном периоде у 5—10 % реципиентов может развиться некроз головки бедренной кости, катаракта. При некрозе головки бедренной кости возникает необходимость ее резекции с протезированием одного или обоих тазобедренных суставов. Побочное действие цитостатических препаратов (азатиоприн и др.) проявляется резким угнетением костномозгового кроветворения (лейкопения, тромбоцитопения) и угнетением эритропоэза. Поэтому при проведении цитостатической терапии необходимо постоянно контролировать состояние кроветворной системы и регулировать в соответствии с этим дозировку препаратов. При длительной терапии азатиоприном наблюдается развитие злокачественных опухолей, особенно лимфомы.

В случае передозировки циклоспорина может проявиться его нефротоксическое действие с соответствующим нарушением функции почек, гепатотоксическое действие, ведущее к повышению билирубина и трансаминаз крови. Другие побочные действия циклоспорина (тремор, гирсутизм, гиперплазия десен) сравнительно незначительны. Дискутируется вопрос о возможном повышении риска развития опухолей у лиц, длительно принимавших циклоспорин А.

В отдаленном после операции трансплантации периоде у ряда больных развивается артериальная гипертензия. Она может быть связана с первичным заболеванием почек пациента, существовавшим до пересадки. В этих случаях при неэффективности консервативной терапии приходится осуществлять двустороннюю нефрэктомия. Артериальная гипертензия может развиваться также вследствие стеноза почечной артерии (реноваскулярная гипертензия). При хронической сосудистой реакции отторжения трансплантата или при поражении клубочков почки эффективна терапия современными антигипертензивными препаратами. Известно, что артериальная гипертензия является главным фактором риска возникновения хронической ишемической болезни сердца, которая в позднем послетрансплантационном периоде становится наиболее частым заболеванием и причиной смерти.

Успех пересадки почек зависит от иммунологической гистосовместимости. Трансплантаты, взятые от живых доноров (близких родственников), хорошо функционируют у 90—95 % пациентов в течение 1 года и у 85—90 % в течение 2 лет. Трансплантаты от трупов с мозговой смертью, пересаженные в ведущих центрах трансплантации, хорошо функционируют у 70 % в течение первого года и у 60 % на протяжении более 4 лет. Известны сроки выживания больных с пересаженными почками более 20 лет.

28.6. Трансплантация поджелудочной железы

Первая попытка трансплантации поджелудочной железы при диабете I типа была предпринята в 1891 г., за 30 лет до открытия инсулина. Тогда английский хирург Williams ввел взвесь клеток поджелудочной железы в брюшную стенку больного с диабетической комой. Первую трансплантацию поджелудочной железы в клинике произвели Kelly и Lillehei в 1966 г. Они пересадили сегмент поджелудочной железы в подвздошную ямку. Проток железы был перевязан. Эта операция используется в некоторых учреждениях до настоящего времени. Позднее было предложено несколько различных вариантов операции.

Показания к пересадке поджелудочной железы являются противоречивыми. Не вызывает сомнения, что пересадка должна быть произведена до появления тяжелых или необратимых осложнений сахарного диабета, таких как тяжелая ретинопатия, угрожающая слепотой, нейропатия, нефропатия, тяжелое заболевание микрососудов и крупных стволлов.

Противопоказания к трансплантации поджелудочной железы такие же, как к трансплантации почки и других органов. Особенно тщательно должно быть исследовано сердце реципиента. В связи с нейропатией многие пациенты не ощущают стенокардию даже при значительном поражении коронарных сосудов. Для уточнения диагноза рекомендуется провести радиоизотопное исследование сердца, ангиографию коронарных сосудов.

Выбор донора и изъятие поджелудочной железы имеют большое значение для успеха трансплантации. Поджелудочную железу берут обычно у молодого, здорового донора с мозговой смертью. Возраст донора может колебаться от 3 до 55 лет. У взрослых доноров необходимо исключить атеросклеротическое поражение чревного ствола. Абсолютным противопоказанием для изъятия поджелудочной железы у донора является инфекция в брюшной полости, травма железы, острый панкреатит и наличие диабета у донора. Содержание глюкозы и амилазы в крови донора не отражает состояние и пригодность поджелудочной железы для трансплантации. Панкреас изымают вместе с печенью и двенадцатиперстной кишкой или отдельно. После изъятия органов печень отделяют от поджелудочной железы. Последнюю консервируют в специальном растворе (Виспан, ДюПонт) и сохраняют в контейнере при низкой температуре до момента пересадки. Максимальный срок хранения консервированного органа 20—30 ч.

Для пересадки используется либо сегмент (хвост и тело), либо вся поджелудочная железа вместе с сегментом двенадцатиперстной кишки. Существуют различные мнения по поводу отведения экзокринного сока. Выводной проток панкреас может быть перевязан, блокирован специальным полимером или оставлен открытым (тогда панкреатический сок выделяется в свободную брюшную полость), соединен соустьем с изолированной по Ру петлей тонкой кишки, мочевым пузырем или мочеточником.

При пересадке целой поджелудочной железы вместе с сегментом двенадцатиперстной кишки последний соединяют анастомозом бок в бок с тонкой кишкой или мочевым пузырем. При пересадке сегмента поджелудочной железы выводной проток ее чаще блокируют неопреном или другим быстро отвердевающим синтетическим материалом. Однако эта методика менее популярна по сравнению с отведением панкреатического сока в кишку или мочевой пузырь. При отведении панкреатического сока в мочевой пузырь уменьшается опасность инфекции, появляется возможность контролировать содержание амилазы в моче и судить о начинающейся реакции отторжения и функциональном состоянии трансплантата, поэтому эту методику

часто используют в ряде центров. Недостатком соединения протока железы с мочевым пузырем является потеря большого количества бикарбонатов с панкреатическим соком, развитие ацидоза, гематурии, инфекции мочевого пузыря, стриктуры уретры.

Поджелудочную железу, как и почку, пересаживают в подвздошную ямку. При этом последовательно соединяют вены, артерии, выводной проток железы. Принято три варианта пересадки поджелудочной железы: пересадка только железы (у больных в преуремическом состоянии), последовательная пересадка сначала почки, а потом поджелудочной железы и, наконец, симультанная (одновременная) пересадка почки и железы. Кажущееся преимущество последовательной пересадки состоит в том, что панкреас пересаживают на фоне иммуносупрессивной терапии, проводимой по поводу пересаженной ранее почки. Однако результаты последовательной пересадки оказались хуже одновременной пересадки почки и поджелудочной железы. Поэтому в большинстве случаев теперь производят одновременную пересадку обоих органов. При этом пациент подвергается только одному оперативному вмешательству и получает одинаковую иммуносупрессивную терапию (рис. 28.1).

Реакция отторжения обычно начинается с лимфоцитарной инфильтрации ацинусов, развития васкулита. Островковая ткань поджелудочной железы некоторое время не изменяется. Лимфоцитарная инфильтрация и повреждение островковой ткани наблюдаются лишь в поздней стадии реакции отторжения. Следовательно, повышение концентрации глюкозы в крови не может служить ранним критерием отторжения, уровень ее повышается только в необратимой стадии реакции отторжения. Изолированное отторжение панкреас без отторжения почки происходит крайне редко. Поэтому ранние признаки отторжения почки (олигурия, повышение креатинина и др.) являются одновременно ранними признаками отторжения поджелудочной железы. При последовательной пересадке панкреас, а затем почки о начале реакции отторжения судят по уровню амилазы в моче, что подтверждает преимущество пересадки панкреас с анастомозом протока железы с мочевым пузырем.

Морфологически отторжение проявляется набуханием трансплантата, размытостью краев пересаженной панкреас, плохой визуализацией ее хвоста при УЗИ. Магнитно-резонансная томография и различные способы УЗИ не позволяют определить отторжение панкреас. Если при пересадке был наложен анастомоз между мочевым пузырем и сегментом двенадцатиперстной кишки, окружающим головку поджелудочной железы, то представляется возможность для проведения биопсии панкреас через цистоскоп.

Иммуносупрессивная терапия проводится по общим правилам с применением 2—3 препаратов с разным механизмом действия по разработанной схеме. Осложнения в послеоперационном периоде такие же, как после пе-

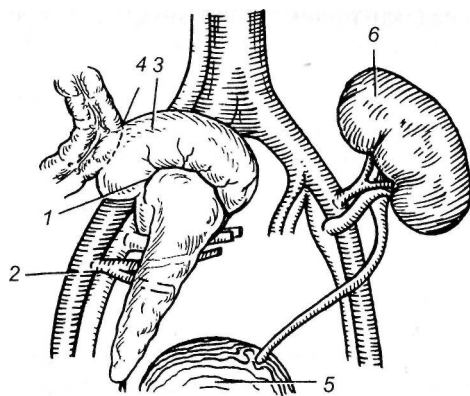


Рис. 28.1. Одновременная пересадка почки и поджелудочной железы.

1 — поджелудочная железа вместе с сегментом двенадцатиперстной кишки; 2 — подвздошные сосуды; 3 — сегмент двенадцатиперстной кишки; 4 — анастомоз с тощей кишкой; 5 — мочевой пузырь; 6 — почка.

ресадки почек, — возможность кровотечения, скопление жидкости вокруг трансплантата (удаляется с помощью аспирации под контролем УЗИ), инфекция.

После успешной пересадки поджелудочной железы углеводный обмен нормализуется, пациент избавляется от необходимости вводить инсулин, но зато должен принимать иммуносупрессивные препараты. Основная цель одновременной пересадки панкреас и почки заключается в том, чтобы остановить прогрессирование нефропатии, ретинопатии, нейропатии. Как правило, это удается достичь, качество жизни пациентов становится намного лучше по сравнению с жизнью на фоне гемодиализа.

Теоретически можно добиться нормогликемии путем трансплантации клеток островков Лангерганса, практически — крайне трудно. Для этого необходимо измельчить панкреас донора, подвергнуть смесь клеток воздействию коллагеназы и затем отцентрифугировать клетки островков Лангерганса на специальной центрифуге. Из одной панкреатической железы удастся получить очень мало жизнеспособных клеток для введения их в портальную вену, в ткань селезенки или под капсулу почки. Эта методика находится в начальной стадии разработки. Делаются попытки пересадки поджелудочной железы от 16—20-недельного эмбриона. Его размер едва достигает 0,5 см, а масса поджелудочной железы 10—20 мг. Железа способна расти и выделять инсулин в течение непродолжительного времени. В мире сделано около 200 экспериментальных пересадок эмбриональной поджелудочной железы с очень ограниченным успехом.

28.7. Трансплантация сердца

Пересадка сердца производится сравнительно часто и занимает второе место после пересадки почек. Усовершенствование методов консервации органов, подавления реакции отторжения с помощью современных препаратов, техники искусственного кровообращения и интенсивной терапии позволило шире применять пересадку сердца в клинической практике (рис. 28.2).

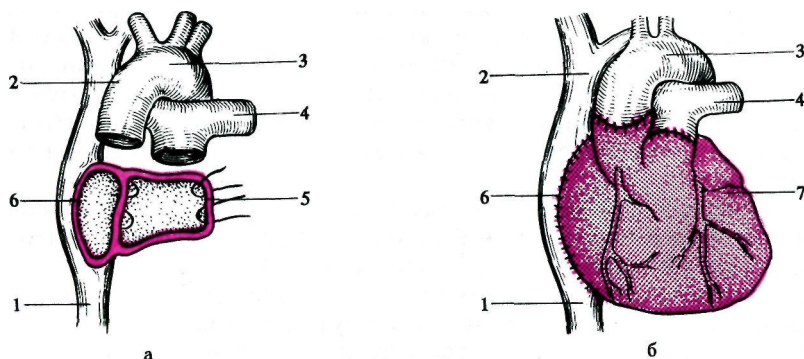


Рис. 28.2. Пересадка сердца.

а — общий вид после удаления сердца реципиента; б — вид после завершения операции трансплантации. 1 — нижняя полая вена; 2 — верхняя полая вена; 3 — аорта; 4 — легочная артерия; 5 — задняя стенка левого предсердия; 6 — задняя стенка правого предсердия (реципиента); 6 — правое предсердие донорского сердца; 7 — пересаженное донорское сердце.

Показаниями к трансплантации сердца являются хроническая ишемическая болезнь сердца в терминальной стадии развития болезни (около 45 % всех трансплантаций сердца), кардиомиопатия с явлениями выраженной сердечной недостаточности (45 %), тяжелые комбинированные пороки сердца, значительно реже — другие виды заболеваний сердца.

Критериями отбора реципиентов для трансплантации сердца являются:

1) сердечная недостаточность IV степени по классификации Нью-Йоркской ассоциации кардиологов или предполагаемая продолжительность жизни пациента менее 6 мес;

2) возраст реципиента — от периода новорожденное™ до 60 лет (в некоторых центрах до 65 лет);

3) удовлетворительное состояние пациента до появления признаков конечной стадии развития сердечного заболевания; у реципиента должна быть нормальная функция или легко обратимая, временная дисфункция легких, печени, почек, ЦНС, а также эмоциональная стабильность и коммуникабельность;

4) резистентность легочных сосудов должна быть нормальной или поддающейся фармакологической коррекции;

5) у реципиента не должно быть активно развивающейся инфекции или онкологического процесса, недавно перенесенной тромбоэмболии легочной артерии, тяжелого сосудистого заболевания.

При выборе метода лечения врач должен быть уверен в том, что пересадка сердца является единственным способом продлить жизнь больного, что все возможности других методов лечения тяжелого сердечного заболевания исчерпаны.

Противопоказаниями к трансплантации сердца являются: 1) системные заболевания (например, инсулинзависимый сахарный диабет, не поддающиеся коррекции хронические заболевания почек, ЦНС, психические заболевания, активная инфекция в организме); 2) высокое давление в системе легочной артерии (легочная гипертензия); 3) выраженное ожирение, алкоголизм или наркомания.

Критерии отбора доноров. В качестве донора для пересадки сердца должен быть подобран человек со здоровым сердцем, по возможности моложе 60 лет с клинически установленной смертью мозга. Сердечная деятельность донора должна поддерживаться гипертензивными препаратами непродолжительный период времени. Донор и реципиент должны иметь одинаковую группу крови. В сыворотке крови реципиента не должно быть преформированных антител против лимфоцитов донора. Донор должен иметь нормальную ЭКГ и эхокардиограмму. Размеры донорского органа могут колебаться от 20 до 50 % от размеров сердца реципиента.

Пересадку сердца выполняют только в отделениях сердечной хирургии, располагающих опытом проведения искусственного кровообращения с холодной кардиopleгией, где имеются соответствующее оснащение и квалифицированный персонал.

Оперативный доступ — срединная стернотомия. После вскрытия перикарда вводят канюли в нижнюю и верхнюю полые вены для подключения аппарата искусственного кровообращения. Продолжительность искусственного кровообращения и холодной кардиopleгии должна быть возможно короче.

Сердце донора и реципиента иссекают почти полностью, оставляя небольшие участки задних стенок обоих предсердий (места впадения полых вен в правое предсердие и место впадения легочных артерий в левое предсердие). После осмотра подготовленного соответствующим образом сердца

донора его соединяют швами с оставшейся задней стенкой левого предсердия, перегородкой между ними, остатком правого предсердия, аортой и легочной артерией реципиента. После снятия зажима с аорты принимают меры для скорейшего восстановления сокращений сердца, если оно не восстанавливается самостоятельно.

Иммуносупрессию проводят по общим правилам. В последние годы в схему иммуносупрессии включают моноклональные антитела (ОКТЗ и др.).

В течение первого года после операции выживает около 80 % пациентов, после 5 лет — около 64 % и после 10 лет и более — 45 %.

Реакция отторжения проявляется аритмией, гипотензией, повышением температуры, слабостью, нехваткой воздуха. ЭКГ недостаточно информативна. Для выявления ранних признаков реакции отторжения используют чрезвенную эндокардиальную биопсию миокарда с последующим изучением его гистологической структуры. Рутинно используют также радиоизотопную вентрикулографию, которая позволяет следить за реакцией отторжения и изменениями в процессе лечения иммуносупрессантами.

28.8. Пересадка сердце—легкие

Некоторые пациенты одновременно нуждаются в пересадке сердца и легких в связи с тяжелым заболеванием обоих органов. В последние годы сделаны успешные операции одновременной пересадки сердца и легких.

Успешная трансплантация этих органов единым комплексом была разработана Reitz и сотрудниками. Метод постепенно внедряется в клиники. Основное препятствие — недостаток подходящих доноров.

Показания к пересадке сердца и легких: 1) первичная легочная гипертензия, синдром Эйзенменгера, 2) кистозный фиброз легких, 3) дефицит α_1 -антитрипсина.

Выбор донора. Донор по размерам, по возможности, должен соответствовать реципиенту или быть немного меньше, иметь здоровые легкие (по данным рентгенологического исследования), нормальные показатели по газообмену. Естественно, донор должен соответствовать реципиенту по группе крови и по гистосовместимости.

Выбор реципиента. Возраст — не старше 50 лет. В качестве реципиента выбирают пациентов с заболеванием сосудов легких или паренхимы в сочетании с конечной стадией декомпенсации сердца.

У реципиента не должно быть необратимых заболеваний или дисфункции других органов и ранее перенесенных торакотомии или стернотомии.

Операцию начинают так же, как при пересадке сердца. Легкие удаляют поодиночке с помощью сшивающего аппарата, накладываемого на корень легкого. Затем мобилизуют трахею с проксимальными культями бронхов и пересекают ее над кариной. После удаления легких и сердца реципиента подготовленный консервированный трансплантат помещают в грудную полость реципиента и последовательно соединяют швами. Сначала накладывается анастомоз на трахею (бронх при односторонней пересадке), после создания которого легкие начинают вентилировать. Затем накладывают анастомозы между аортой донора и правым предсердием.

Выживаемость после успешной трансплантации сердца и легких такая же, как при пересадке сердца. Иммуносупрессию проводят по тем же правилам. Возможные осложнения — реакция отторжения, кровотечение, обтурирующий бронхолитиаз, который сдерживает широкое распространение метода.

28.9. Трансплантация печени

Это одна из наиболее сложных и длительных операций, тем не менее она стала часто применяться в специальных центрах пересадки органов.

Показанием к пересадке печени является терминальная стадия развития цирроза печени, вызванного неумеренным употреблением алкоголя, гепатитом С или В, аутоиммунным гепатитом. Часто показанием к операции является первичная холестатическая болезнь печени, фульминантная печеночная недостаточность, атрезия желчных путей. Значительно реже трансплантацию печени производят при доброкачественных и злокачественных опухолях, у детей — при атрезии желчных путей и некоторых метаболических заболеваниях (рис. 28.3).

Выбор реципиента. Успешность трансплантации печени зависит от корректного выбора реципиента. Главным является состояние его здоровья к моменту пересадки, способность перенести тяжелую операцию. Реципиент не должен иметь других тяжелых заболеваний в конечной фазе их развития. За 6 мес до операции больной не должен употреблять алкоголя и наркотиков. Операция не показана при наличии внепеченочного онкологического заболевания и не поддающейся излечению инфекции.

Кандидат на пересадку печени должен быть тщательно обследован специалистами разных областей медицины, включая психиатра. До операции необходимо провести лечение имеющихся заболеваний, которые могут повлиять на успешность трансплантации.

Выбор донора. Пересаженная печень должна немедленно выполнять свою синтетическую функцию. В противном случае наступит смерть в ближайшие 72 ч, так как для поддержания ее функции нет никаких устройств, подобных искусственной почке. Нефункционирующую после трансплантации печень удаляют и производят повторную пересадку. Только здоровая печень

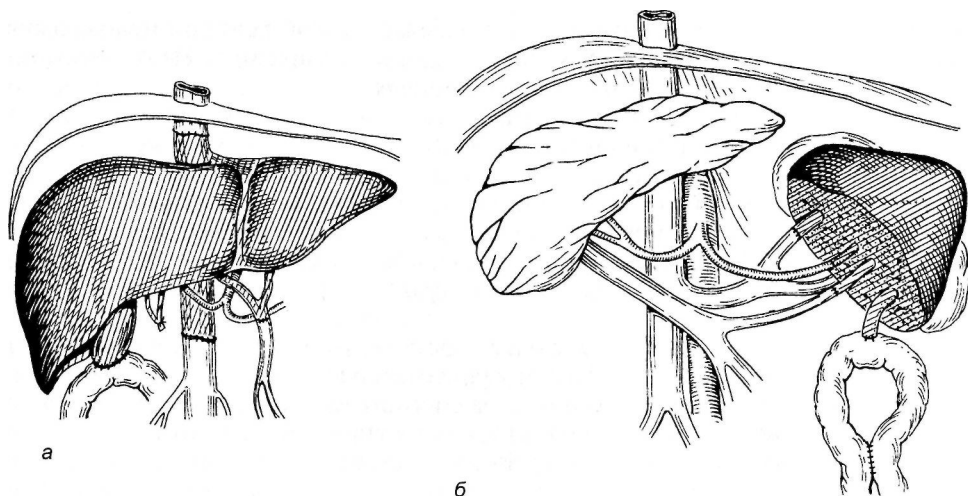


Рис. 28.3. Ортотопическая (а) пересадка печени и гетеротопическая (б) пересадка сегмента печени.

1 — нижняя полая вена; 2 — печеночная артерия; 3 — воротная вена; 4 — общий желчный проток (перевязан); 5 — анастомоз желчного пузыря с петлей тонкой кишки; 6 — сегмент печени; 7 — анастомоз желчного протока с петлей тощей кишки; 8 — селезеночная артерия; 9 — селезеночная вена.

донора способна выполнять свою функцию сразу после пересадки. Печень необходимо брать у донора с мозговой смертью и нормально функционирующим сердцем. Трансплантат должен по размерам соответствовать или быть немного меньше печени реципиента. При значительной величине печени донора предпочтение отдают пересадке левой доли (2, 3, иногда 4 сегмента) печени. Трансплантат считается малопригодным, если при биопсии выявляется, что 40 % и более паренхимы печени замещено жиром.

Пробы на совместимость органов донора и реципиента при трансплантации печени отличаются от тех проб, которые обычно проводят при пересадке почек и сердца. Проба на совместимость по HLA-антигенам не имеет того значения, как при пересадке почки, сердца, поджелудочной железы. HLA-антигены имеют физиологическое свойство представлять вирусные пептиды Т-лимфоцитам для начала процесса деструкции клеток, зараженных вирусом. Таким образом, HLA-совместимость будет потенцировать воспаление при наличии у реципиента вирусной инфекции или аутоиммунного процесса, увеличивать шанс рецидива указанных заболеваний. Не производят и перекрестную цитолитическую пробу с лимфоцитами для прогнозирования возможности развития сверхострой реакции отторжения, так как корреляция между результатами перекрестной пробы и реакцией отторжения печени минимальная. Вместе с тем сверхострая реакция отторжения изредка наблюдается даже при обнаружении у реципиента преформированных антител против HLA донорских тканей и отсутствии совместимости по ABO антигенам. Пробу на совместимость по ABO-антигенам проводят обычно при плановой трансплантации, В экстренных случаях иногда пересаживают даже несовместимую по ABO-антигенам печень.

Пятилетняя выживаемость пациентов после такой пересадки на 15 % хуже, чем при пересадке ABO совместимых органов. Отмечено также, что пересаженная печень от донора женского пола мужчине приживает хуже мужской донорской печени.

Острое отторжение, так же как и при пересадке других органов, осуществляется с помощью сложной реакции деструкции печени при участии Т-лимфоцитов. Без иммуносупрессии избежать такой реакции невозможно. Для Т-лимфоцитов первичной мишенью для распознавания HLA-антигенов являются антигены, расположенные на поверхности клеток желчных протоков и эндотелия сосудов. Острая реакция отторжения печени похожа на таковую после пересадки почки и сердца. Она возникает через 6 мес, но часто развивается в течение 4 нед после пересадки. Симптомы отторжения неспецифичны. Они проявляются слабостью, повышением температуры, ухудшением функциональных печеночных тестов — повышением в крови билирубина, щелочной фосфатазы, трансаминаз, клиническими симптомами печеночной недостаточности. Диагноз подтверждается с помощью биопсии печени.

Хроническое отторжение происходит в период от нескольких месяцев до нескольких лет. Иммуносупрессивную терапию проводят по общим правилам, подбирая препараты различного механизма действия. Существует несколько схем (протоколов) иммуносупрессии, что позволяет выбирать наиболее подходящую из них. Возникающие после трансплантации печени осложнения разделяют на 4 степени тяжести. Для лечения каждой из них предусмотрена соответствующая схема лечения.

Выживаемость после операции составляет 90 %. Выживаемость в течение одного года равна 73 %, в течение 5 лет приблизительно 60 %. Реципиенты нуждаются в постоянном наблюдении и контроле.

Применяют в основном ортотопическую, реже гетеротопическую транс-

плантации (см. рис. 28.3). При ортотопической трансплантации печень реципиента удаляют, а на ее место пересаживают аллогенную печень донора. При этом соединяют выделенные кровеносные сосуды печени донора с нижней полой веной, воротной веной и печеночной артерией реципиента.

Желчный проток донорской печени соединяют анастомозом с выключенной по Ру петлей тощей кишки реципиента. При гетеротопической трансплантации печень реципиента не удаляют.

Поскольку удаление нескольких сегментов левой доли печени стало безопасным, некоторые центры отдают предпочтение пересадке левой доли (2—3, иногда 4 сегмента) печени от живого родственного донора, соединяя сосуды трансплантируемой части печени с сосудами селезенки реципиента, а желчный проток — с выключенной по Ру петлей тощей кишки. Это вмешательство менее сложно, дает отличное приживление трансплантата и отличные функциональные результаты вследствие лучшей гистосовместимости и уменьшения времени ишемии пересаживаемого органа. Сложными являются этические проблемы. Ради жизни ребенка мать часто пойдет на риск для собственного здоровья. В связи с улучшением иммунодепрессивной терапии многие специалисты считают взятие левой доли печени у живого родственного донора неоправданным риском, поскольку левая доля печени донора с мозговой смертью может дать столь же хорошие конечные результаты.

28.10. Трансплантация легких

Необходимость в трансплантации легких возникает у четырех категорий больных с легочными заболеваниями:

1) с обструктивными заболеваниями (эмфизема легких — наиболее частое показание к операции);

2) с кистозным фиброзом — врожденное заболевание, которое является наиболее частой причиной обструктивного заболевания (конечная стадия ее развития наступает в течение первых трех десятилетий жизни пациента);

3) с рестриктивными заболеваниями легких — идиопатический фиброз легких, который приводит к уменьшению жизненной емкости легких, дыхательных объемов и форсированного выдоха;

4) с легочной гипертензией, включающей первичную легочную гипертензию, — наиболее частым показанием к трансплантации легких, — и синдромом Эйзенменгера.

Выбор реципиента. Трансплантацию легких целесообразно производить реципиентам с тяжелыми заболеваниями легких, подтвержденными клиническими, физиологическими и лабораторными данными, у которых медикаментозное и хирургическое лечение неэффективно, а предполагаемая продолжительность жизни не превышает 12—24 мес. Реципиент должен быть нормально упитан и не иметь противопоказаний к операции.

Основными противопоказаниями являются неустранимая инфекция, онкологическое заболевание, психические нарушения, наркомания и алкоголизм, тяжелое заболевание почек, печени, сердца, курение табака, возраст более 65 лет.

Выбор донора. Донор должен быть здоровым человеком в возрасте не более 55 лет (для односторонней пересадки — 65 лет), мало курящим (менее 20 пачек в год), с нормальной рентгенограммой и отсутствием аспирационных масс в бронхах (по данным бронхоскопии). Легкое донора должно соответствовать размерам легкого реципиента. Перед трансплантацией прово-

дят визуальный контроль легкого донора, пробы на гистосовместимость. Только 20—25 % донорских легких считаются пригодными для трансплантации.

Перед проведением консервации легкого донору внутривенно вводят раствор простагландина E1. Легочную артерию промывают 3 л раствора ЕвроКоллинз при температуре +4 °С. Легкое изымают и наполняют 100 % кислородом. Затем его помещают в контейнер и транспортируют при температуре 0 ± 1 °С.

Техника операции. Производят торакотомию заднебоковым доступом, а при двусторонней пересадке — срединную стернотомию. После удаления легкого реципиента сшивают сначала бронх (трахею), затем соединяют анастомозом сосуды. Легкое донора постоянно должно быть закрыто марлевой салфеткой, смоченной в крошках тающего льда.

После операции реципиенты нуждаются в тщательно спланированной интенсивной терапии, предусматривающей профилактику инфекции, постуральный дренаж, физиотерапию, бронхоскопию по показаниям, дренирование плевральной полости.

Реакция отторжения трансплантата наблюдается начиная с 3—5-го дня до нескольких лет. Почти все реципиенты имеют эпизод реакции отторжения в течение первых 3—4 нед. Клинические проявления ее не имеют специфики. Обычно отмечается ухудшение общего состояния, незначительное повышение температуры, легкое диспноэ, снижение насыщения крови кислородом более 10 мм рт. ст., снижение вентиляционных показателей по данным спирографии, появление инфильтрата в области корня легкого (по данным рентгенологического исследования). Для уточнения диагноза применяют бронхоскопию с биопсией.

Иммуносупрессивную терапию и лечение криза отторжения производят по общим правилам (стероидные препараты в больших дозах, моноклональные антитела — ОКТ3, антилимфатический глобулин).

В позднем периоде у 25—30 % долго живущих реципиентов появляется облитерирующий бронхиолит (воспалительное поражение бронхиол), который вызывает серьезную дисфункцию легких. Облитерирующий бронхиолит наблюдается как при односторонней, так и при двусторонней пересадке легких, независимо от показаний к трансплантации, возраста и пола реципиента. Гистологически в стенках мелких бронхов обнаруживается плотная фиброзная ткань и рубцы, облитерация просветов мелких бронхов с бронхоэктатическим расширением отдельных более крупных бронхов. Больные обычно жалуются на сухой кашель, не поддающийся лечению бронхолитиками, одышку. При исследовании отмечается уменьшение показателей внешнего дыхания и насыщения крови кислородом.

Результаты трансплантации легких оцениваются как блестящие. По данным международного регистра трансплантаций в Сан-Луисе, из более чем 2700 оперированных выживаемость в течение одного года составила 70 %, пятилетняя выживаемость 43 %. Есть основание предполагать, что выживаемость будет и дальше увеличиваться по мере усовершенствования иммуносупрессивной терапии, методики консервации органов, профилактики и лечения послеоперационных осложнений.

28.11. Трансплантация тонкой кишки

Показанием к этой операции может служить тотальный некроз тонкой кишки, ее обширный полипоз. В экспериментальных условиях сначала пе-

ресаживают изолированную петлю кишки с выведением обоих концов ее на кожу в виде фистулы. Затем после приживления трансплантата осуществляют второй этап операции — соединяют концы прижившегося трансплантата с кишечником реципиента. В клинических условиях эта операция выполняется редко.

28.12. Врачебный долг и трансплантология

Трансплантология становится клинически значимой областью медицины. Успешные операции по пересадке почек, сердца и печени позволили продлить или спасти жизнь тысячам пациентов. Широкому развитию трансплантологии и применению ее достижений в клинике препятствует недостаток донорских органов, которые обычно берут у пациентов с мозговой смертью.

Врачи не задумываются над проблемой донорства и очень редко передают пациентам со смертью мозга, но еще сохранившимися функциями сердца и других органов и систем в руки специалистов по трансплантологии.

При этом играют роль недостаточное знание проблемы, религиозные предрассудки, психологический барьер, отсутствие четкой организации взаимодействия центров трансплантации с больницами. Необходимо объединить усилия для решения вопросов донорства органов. Каждый врач должен знать критерии мозговой смерти, уметь преодолевать психологический барьер, связанный с принятием решения о прекращении реанимации и об изъятии органов, знать принятые в данном регионе организационные формы донорства и своевременно информировать центр трансплантологии об имеющемся потенциальном доноре, которому врач бессилен помочь. Только совместные усилия трансплантологов и врачей других специальностей помогут преодолеть недостатки в организации донорства, расширить клиническое применение пересадки органов и спасти жизни возможно большому числу пациентов, нуждающихся в трансплантации.

Параллельно организации донорства органов ведутся работы по преодолению антигенной несовместимости для пересадки органов животных человеку (ксеногенная трансплантация). В этом направлении проводятся интенсивные и довольно успешные исследования по выращиванию трансгенных свиней с набором HLA-антигенов, близким к человеческому, и изысканию наиболее эффективных средств для предотвращения реакции отторжения ксенотрансплантата. Успешное решение этой проблемы позволило бы использовать органы животных для пересадки людям и тем самым преодолеть недостаток донорских органов.



Глава 29. ОЖИРЕНИЕ

По данным ВОЗ, в индустриально развитых странах мира 40—50 % взрослого населения имеет избыточную массу тела. В России и странах СНГ ожирением различных степеней страдает примерно каждый третий взрослый житель. Приблизительно у 5 % людей ожирение достигает крайних степеней, т. е. фактическая масса тела превышает идеальную на 45 кг и более.

В этих случаях применяют термин "морбидное" (от англ. morbid — болезненный, вызывающий болезнь), или "болезненное", ожирение. Происхождение термина связано с тем, что у лиц с ожирением возникают сопутствующие заболевания важнейших органов и систем организма, вызывающие значительные ограничения физического, социального и психологического статуса человека. Средства, идущие на лечение сопутствующих ожирению заболеваний внутренних органов, исчисляются сотнями миллионов долларов. Если учесть, что избыточной массой тела страдают люди преимущественно молодого и зрелого возраста, то проблема ожирения имеет не только важную медицинскую, но и социальную значимость как дополнительный расход государственных средств. Большинство пациентов с чрезмерной массой тела вынуждены менять работу, а многие из них становятся инвалидами в связи с возникновением сопутствующих заболеваний. Риск развития ишемической болезни сердца у тучных людей возрастает в 2—4 раза. Рак толстой кишки и эндометрия у этой категории больных наблюдается примерно в 2—5 раз чаще. Риск смерти у больных с крайними степенями ожирения в молодом и зрелом возрасте более чем в 6 раз превышает таковой у лиц аналогичного пола и возраста, имеющих нормальную массу тела. Основными причинами смертности являются осложнения атеросклероза — инфаркт миокарда и мозговой инсульт.

В патогенезе ожирения принимают участие множество факторов, из которых наиболее хорошо известны гормональные: первичная опухоль гипофиза, выделяющая АКТГ, гормонально-активные опухоли и микроангиоматоз надпочечников, а также некоторые другие (новообразования яичников, длительная терапия кортикостероидами). Однако на практике врачу значительно чаще приходится иметь дело с так называемым экзогенным, или алиментарно-конституциональным, ожирением, обычно не сопровождающимся нарушениями гормонального профиля.

Этиология и патогенез данного страдания достаточно сложны и до конца еще не изучены. Примерно у половины больных отчетливо прослеживается генетическая предрасположенность к полноте. Более того, в 90-х годах XX столетия был открыт "ген ожирения". Основным звеном алиментарно-конституционального ожирения является энергетический дисбаланс, обусловленный значительным объемом принимаемой высококалорийной пищи в сочетании с гиподинамией. Со временем у этих больных нарушается пищевое поведение, появляется привычка к быстрому потреблению пищи, в результате чего утрачивается физиологическое чувство насыщения. У некоторых больных возникает потребность в приеме большого объема пищи в связи с психологическим стрессом, когда они перестают замечать, сколько пищи они съели. В последующем нарушенное пищевое поведение достигает крайней степени. Появляется своего рода "пищевая зависимость", аналогичная алкогольной, наркотической или никотиновой. Значительно нарушается психика человека, он перестает контролировать себя при приеме пищи и, несмотря на стремительно возрастающую массу тела, косметические и физиологические неудобства, продолжает переедать. При крайних степенях ожирения больные значительно утрачивают двигательную активность, что также способствует увеличению массы тела. Возникают значительные трудности в гигиеническом уходе за телом, которые особенно усугубляются при формировании кожно-жировых "фартуков" на передней брюшной стенке, бедрах, ягодицах, руках, где образуются зоны массивной мацерации. Наконец, полностью теряется трудоспособность.

При крайних степенях ожирения практически всегда присоединяются различные заболевания внутренних органов — сахарный диабет II типа,

ишемическая болезнь сердца, гипертоническая болезнь, деформирующий артрит суставов ног, желчнокаменная болезнь и многие другие, подчас являющиеся основной причиной инвалидизации. Довольно частым осложнением при выраженном ожирении является синдром Пиквика. Больные жалуются на дневную сонливость, засыпая в самой неподходящей обстановке — в транспорте, на работе и в других общественных местах. Нередко отмечается симптом апноэ во время сна, когда дыхательные движения во сне могут отсутствовать в течение 1 мин и более. При этом существенно возрастает риск внезапной остановки сердца.

Классификация ожирения. В нашей стране довольно широкое распространение получила классификация степеней ожирения М. Н. Егорова и Л. М. Левитского.

I степень — избыток фактической массы тела превышает идеальные показатели на 20—29 %;

II степень - 30-49 %;

III степень - 50-99 %;

IV степень — более 100 %.

Некоторые авторы выделяют еще одну степень ожирения — так называемое сверхожирение, при котором масса тела превышает идеальную на 125 % и более. Именно у этой категории больных чаще встречаются сопутствующие заболевания и выраженные кожно-жировые "фартуки" на различных частях тела. Эти больные, как правило, являются инвалидами I группы.

Избыток массы тела (ИМТ) рассчитывают по формуле Брока:

$$\text{Фактическая масса тела (\%)} = \frac{\text{Масса тела (кг)} \cdot m}{\text{Рост (см)} - 100}$$

По этой формуле идеальная масса тела принимается за 100 %, а избыток массы тела (ИМТ) рассчитывается по формуле:

$$\text{ИМТ} = \text{фактическая масса тела (\%)} - 100 \%$$

По предложению Международной группы по изучению ожирения (IOTF) принято определять степень избыточной массы тела по индексу массы тела — BMI (Body Mass Index), являющемуся отношением фактической массы тела к площади поверхности тела. При этом рост человека выражается в метрах. Например, при росте в 175 см в формуле используется величина 1,75 м.

$$D_m I = \frac{\text{Масса тела (кг)}}{\text{Рост (м}^2\text{)}}$$

I степень избытка массы тела — BMI от 25 кг/м² до 29,9 кг/м².

II степень (ожирение) — от 30 кг/м² до 35,9 кг/м².

III степень (резко выраженное ожирение) — от 35 кг/м² до 39,9 кг/м².

IV степень (морбидное ожирение) — BMI > 40 кг/м².

Клиническая картина и диагностика ожирения. Диагноз ставится уже на основании осмотра пациента. Основная задача врача состоит в выявлении заболеваний внутренних органов, сопутствующих ожирению. Прежде всего следует обратить внимание на состояние сердечно-сосудистой и дыхательной систем. Довольно часто у больных с тяжелыми формами ожирения наблюдается, как уже было сказано ранее, хронический обструктивный бронхит, ишемическая болезнь сердца, гипертоническая болезнь, сахарный диабет II типа и ряд других заболеваний, требующих длительного предоперационного лечения.

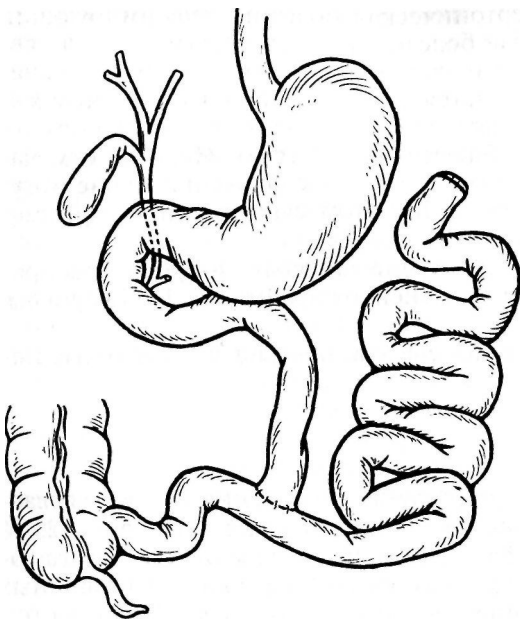


Рис. 29.1. Операция еюноилеального шунтирования.

килограммов приводит к вполне удовлетворительному косметическому результату и улучшению тонуса пациентов.

Как показывает клинический опыт, большинство средств, используемых для похудения у лиц с морбидным ожирением, обычно малоэффективно. Более того, после прекращения курса лечения практически у всех больных масса тела возвращается к исходному уровню, а иногда и превышает исходные показатели. Это обусловлено прежде всего психологическими нарушениями пищевого поведения. Вот почему в большинстве клинических центров, занимающихся проблемой терапевтического и хирургического лечения ожирения, в бригаду врачей входят не только хирург и терапевт, а также и психиатр, роль которого особенно велика при отборе больных для оперативного лечения — важно выявить пациентов с психическими заболеваниями (шизофрения, маниакально-депрессивный психоз и др.). Оперативное лечение этим больным не показано, так как впоследствии возникают большие трудности при соблюдении режима питания. В послеоперационном периоде психиатр формирует "пищевое поведение" больного, адаптированное к новым условиям приема пищи после операции.

Показаниями к операции при ожирении являются избыточная масса тела, превышающая идеальные значения на 45 кг и более, или индекс массы тела (ВМТ) более 40 кг/м^2 , а также неэффективность ранее проводимого комплексного терапевтического лечения.

Известны 2 группы оперативных вмешательств, направленных на снижение массы тела пациента:

- операции, уменьшающие площадь всасываемой поверхности тонкой кишки (различные виды интестинального шунтирования);
- гастрорестриктивные вмешательства (оперативные вмешательства на желудке), предусматривающие ограничение объема принимаемой пищи.

Лечение. В настоящее время существуют десятки различных диет и медикаментозных средств, используемых для снижения массы тела: широко рекламируемые в средствах массовой информации Гербалайф, Суперсистема 6 и многие другие. К сожалению, в последние годы широко применяются различные препараты — "сжигатели" жира и ряд лекарств на растительной основе, которые по своей сути являются не медикаментами, а лишь пищевыми добавками. Именно под таким названием они и зарегистрированы в производящих их фармацевтических фирмах. Большинство этих средств лишь в умеренной степени снижает аппетит и способствует катаболизму. Они могут быть успешно использованы при начальных формах ожирения, когда снижение массы тела на несколько

Первым хирургическим вмешательством, выполненным по поводу ожирения в 1952 г. (А. Henriksson), была операция обширной резекции тонкой кишки. Однако травматичность, а также развитие тяжелых метаболических нарушений заставили отказаться от нее. В 1954 г. В. Krenken и Н. Linner впервые выполнили операцию еюноилеального шунтирования. Смысл этой операции заключается в уменьшении площади всасываемой поверхности тонкой кишки путем формирования анастомоза между начальным отделом тощей кишки и терминальным фрагментом подвздошной (рис. 29.1). Длина тощей кишки от дуоденального перехода до межкишечного анастомоза составляет в среднем около 25 см, длина участвующей в процессе пищеварения подвздошной кишки (от

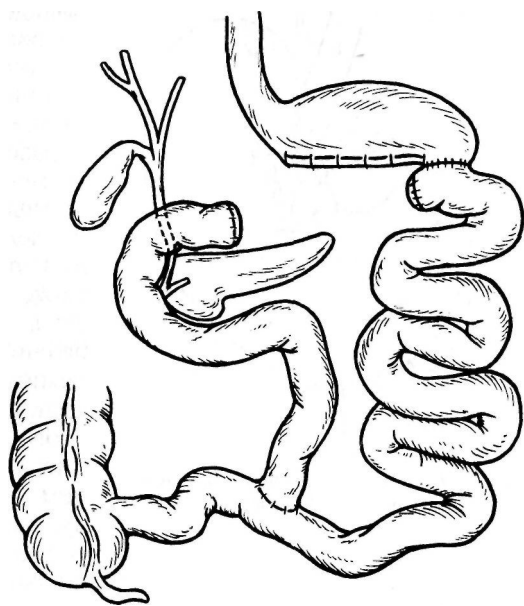


рис. 29.2. Операция билиопанкреатического шунтирования.

еюноилеального анастомоза до илеоцекального перехода) — 20—25 см. В последующем в связи с мальабсорбцией пищевых ингредиентов масса тела довольно быстро снижается вплоть до идеальных значений. В среднем степень снижения избытка массы тела (ИМТ) составляет около 60—65 %. Основным недостатком еюноилеального шунтирования в отдаленные сроки после операции является возникновение у значительной части больных тяжелой диареи, плохо поддающейся медикаментозному лечению. Довольно часто поэтому у оперированных наблюдается гипопроteinемия, выраженные расстройства водно-электролитного баланса в виде обезвоживания, гипокалиемии, гипокальциемии, гипомагниемии; нередко наблюдают метаболический ацидоз. Примерно у 30 % больных развивается оксалатный уролитиаз, что служит причиной повторных оперативных вмешательств, направленных на восстановление нормального пассажа пищевого химуса по пищеварительному тракту. В ряде случаев отмечаются тяжелые формы поражения гепатоцитов, вплоть до развития цирроза печени и печеночной недостаточности. После еюноилеального шунтирования 10—15 % больных приходится выполнять восстановительные операции. Из-за осложнений, развивающихся в отдаленные сроки после операции у значительной части больных, с начала 80-х годов XX столетия данный тип вмешательства был оставлен.

В начале 70-х годов итальянским хирургом N. Scopinaro был предложен принципиально новый вид шунтирующей тонкую кишку операции — билиопанкреатическое шунтирование (рис. 29.2). Техника данной операции заключается в следующем. Вначале выполняют субтотальную дистальную резекцию желудка. Затем пересекают тонкую кишку на расстоянии 250 см от илеоцекального угла, аборальный отдел пересеченной кишки анастомозируют с культей желудка. Оральный отдел кишки анастомозируют с

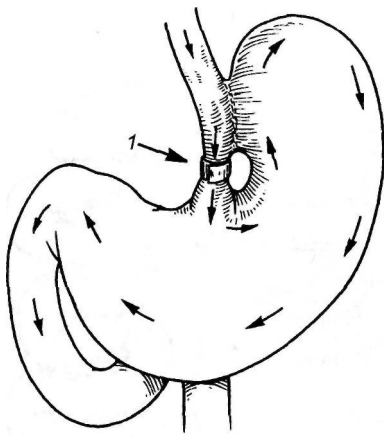


Рис. 29.3. Операция вертикальной гастропластики (по E. Masson).

1 — лента.

Однако в связи с определенной технической сложностью операция производится в ограниченном числе лечебных учреждений. Однако в Италии, например, операция билиопанкреатического шунтирования является одной из самых распространенных в лечении морбидного ожирения. Одним из дополнительных показаний к выполнению этой операции является невозможность соблюдения режима питания и диеты, необходимых после гастрорестриктивных вмешательств.

Среди гастрорестриктивных операций при ожирении наибольшее распространение получили вертикальная гастропластика, горизонтальная гастропластика с помощью синтетической ленты (Gastric banding), а также модификация, при которой указанная выше операция выполняется с помощью "управляемого" бандажа по методике L. Kuzmak.

Вертикальная гастропластика была предложена E. Masson в 1980 г. (рис. 29.3). При выполнении данной операции вначале с помощью циркулярного сшивающего аппарата формируют сквозное отверстие в желудке диаметром около 2 см, сшивая между собой металлическими скобками переднюю и заднюю стенки желудка. Затем с помощью линейного сшивающего аппарата, начиная от отверстия в стенках желудка по направлению к углу Гиса, накладывают четырехрядный скрепочный шов, формируя таким образом в проксимальной части желудка "малый желудок" объемом 20—40 мл. После этого через отверстие в желудке по направлению к малой кривизне накладывают синтетическую ленту длиной 4,5—5 см и сшивают ее концы между собой. Так формируется соустье между "малым желудком" и его дистальным отделом диаметром 10—11 мм. После операции у больного наступает чувство насыщения при приеме небольшого количества пищи, пациент вырабатывает привычку есть малыми порциями, тщательно пережевывая пищу.

В отдаленные сроки после операции степень снижения избытка массы тела достигает в среднем 60—70 %. Существенных нарушений водно-электролитного баланса и белкового обмена не наблюдается. В 80-х—начале 90-х годов XX столетия горизонтальная гастропластика была наиболее часто используемым оперативным вмешательством во всем мире. Однако при даль-

подвздошной кишкой по типу конец в бок на расстоянии 50 см от баугиниевой заслонки. В результате пищевой химус достаточно поздно подвергается воздействию желчи и панкреатического сока. Таким образом значительно снижается перевариваемость и всасываемость энергетически ценных ингредиентов пищи. В отличие от последствий еюноилеального шунтирования после операции билиопанкреатического шунтирования обычно не развиваются нарушения водно-электролитного баланса, а частота умеренной гипопроотеинемии не превышает 10 %. В отдаленные сроки после операции билиопанкреатического шунтирования наблюдается снижение избытка массы тела больных в среднем на 80 %. По мнению большинства хирургов, занимающихся проблемой оперативного лечения ожирения, данный тип операции является наиболее эффективным.

нейшем наблюдении у 5—10 % больных наблюдалось прорезывание части скрепочного шва, что приводило к значительному увеличению соустья между "малым" желудком и просветом остальной части органа. Вследствие этого пациенты переставали ощущать чувство насыщения после приема небольшого количества пищи и начинали вновь набирать массу тела. Обычно прорезывание скрепочных швов отмечается у лиц, не соблюдающих рекомендаций врача и продолжающих принимать объем пищи и после оперативного вмешательства.

Другим достаточно популярным методом гастропластики в лечении тяжелых форм ожирения в конце прошлого века являлась горизонтальная ленточная гастропластика [Wilkinson J., Kolle S., 1982]. Эта операция технически значительно легче, чем вертикальная гастропластика, и преследует ту же цель — ограничение приема больным избыточного количества пищи. Для этого в верхней части желудка через небольшие отверстия в малом сальнике и желудочно-селезеночной связке вокруг его кардиальной части накладывают синтетическую ленту, сужая просвет желудка до 10—11 мм. Свободные концы ленты сшивают между собой, укрывая ее серозно-мышечными швами. Объем верхней части сформированного таким образом "малого" желудка составляет около 30—40 мл (рис. 29.4). Средние показатели степени снижения избытка массы тела после горизонтальной ленточной гастропластики примерно такие же, как после операции вертикальной гастропластики. У 5—10 % больных, склонных к переданию, наблюдается пенетрация ленты в просвет желудка. При этом происходит значительное увеличение просвета желудка в его ранее суженной части, и больные вновь набирают вес. Синтетическая лента может отойти естественным путем или ее удаляют с помощью гастроскопа.

"Управляемая" горизонтальная гастропластика в известной мере является модификацией горизонтальной гастропластики по методике Л. Кузнецова, предусматривающей регулирование диаметра суженного просвета желудка с помощью лигатур, расположенных в просвете силиконовой трубки, проведенной вокруг желудка. С начала 90-х годов данную операцию выполняют с помощью специального устройства, состоящего из прочной силиконовой основы и тонкой силиконовой мембраны, расположенной на ее внутренней поверхности. Пространство между мембраной и основой устройства ("протеза") соединено с тонкой пластмассовой трубкой, заканчивающейся герметичным миниатюрным металлическим резервуаром ("портом"), одна из поверхностей которой покрыта эластичной мембраной (рис. 29.5). Как и при операции горизонтальной ленточной гастропластики, "протез" размещают в кардиальной части желудка и, защелки-

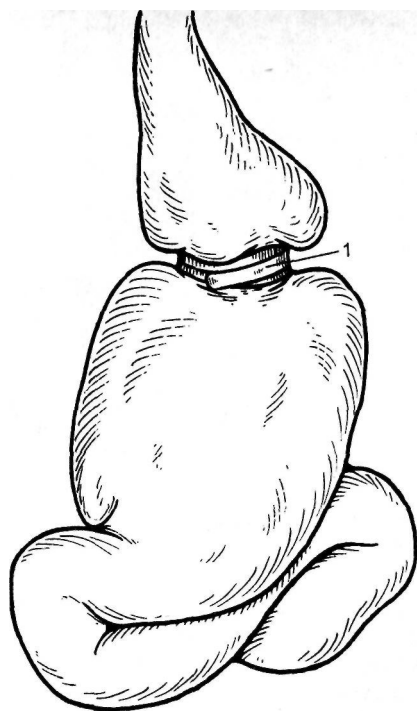


Рис. 29.4. Горизонтальная ленточная гастропластика.
1 — лента.




Рис. 29.5. Управляемый силиконовый бандаж системы Lap band.

вая его, образуют кольцо (рис. 29.6). С помощью интрагастрального зонда с раздуваемым баллоном на конце формируют "малый" желудок объемом около 20 мл. При этом просвет желудка в области наложенного "протеза" составляет 2 см. Далее устройство укрывают серозно-мышечными швами. Металлический порт, соединенный с устройством, размещают в подкожной клетчатке на переднем листке влагалища прямой мышцы живота. Через 3 нед после операции под контролем рентгеновского экрана производят чрескожную пункцию порта и вводят в его просвет изотонический раствор, при этом раздувается внутренняя манжета и просвет желудка в этой зоне суживается. Степень сужения желудка контролируется эндоскопически. Оптимальным является сужение желудка до диаметра 10—11 мм. В дальнейшем по мере надобности можно с помощью повторных пункций увеличивать или уменьшать диаметр соустья. Еще одним важным преимуществом данной операции является возможность ее выполнения видеолaparоскопическим путем.

"Управляемая" горизонтальная гастропластика в настоящее время стала в


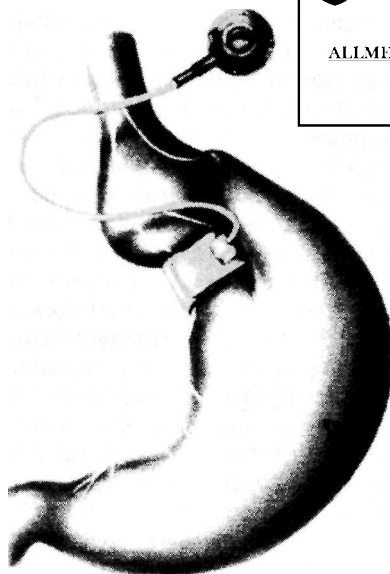
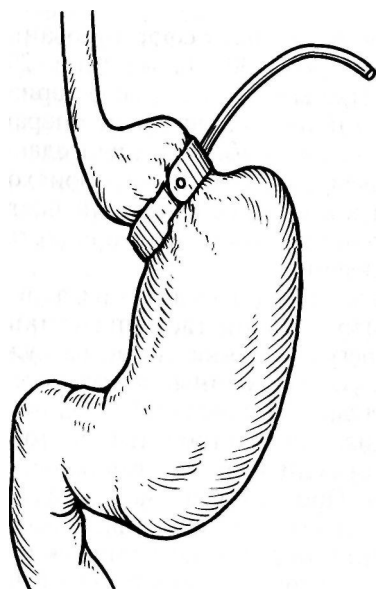


Рис. 29.6. Операция управляемой горизонтальной гастропластики. Объяснение в тексте.

Европе наиболее распространенным типом операции при ожирении. Только за последние 6 лет XX столетия было выполнено свыше 30 000 подобных операций. Степень снижения избытка массы тела в отдаленные сроки после вмешательства составляет 70 % и более. Специфическим осложнением является увеличение объема "малого" желудка за счет выскальзывания ("Slip-pace") дистальной части желудка под "протезом" в проксимальном направлении. Обычно это наблюдается при недостаточном укрытии устройства серозно-мышечными швами. Данное осложнение может быть устранено с помощью повторной лапароскопической корригирующей операции.

В отдаленные сроки после различных операций, особенно часто у больных со "сверхожирением", вследствие значительного снижения массы тела, формируются массивные кожно-жировые "фартуки" на животе, бедрах, руках. Для косметической коррекции фигуры их удаляют с помощью операции дерматолипэктомии. При небольших локальных жировых отложениях выполняют подкожную аспирацию жировой клетчатки из маленьких разрезов с помощью специальных металлических канюль. Эта операция получила название липосакции.

В заключение необходимо подчеркнуть, что оперативное вмешательство при крайних степенях алиментарно-конституционального ожирения является вынужденной мерой хирургического лечения. Это обусловлено, с одной стороны, малой эффективностью современных средств медикаментозного воздействия, с другой — прогрессированием сопутствующих ожирению тяжелых заболеваний внутренних органов. Операция является не косметической, а лечебной, направленной на улучшение качества жизни пациентов. При значительном и стойком снижении массы тела оперированных больных в отдаленные сроки после операции частота и степень выраженности сопутствующих заболеваний существенно снижаются. Многие пациенты возвращаются к нормальной социальной и трудовой деятельности.

Для заметок

Для заметок

Учебник

ХИРУРГИЧЕСКИЕ БОЛЕЗНИ

Под редакцией М. И. КУЗИНА

ЛР № 010215 от 29.04.97.


Сдано в набор 07.03.2002. Подписано к печати 19.05.2002. Формат бумаги 70xЮ0У₁₆. Бумага офсетная. Гарнитура Тайме. Печать офсетная. Усл. печ. л. 63,7. Уч.-изд. л. 76,4. Тираж 5000 экз. Заказ № 2375.

Ордена Трудового Красного Знамени издательство "Медицина".
101990, Москва, Петроверигский пер., 6/8.

ЗАО "Шико". Москва, Петроверигский пер., 6/8.

Отпечатано с готовых диапозитивов в ФГУП ордена "Знак Почета"
Смоленской областной типографии им. В. И. Смирнова
214000, г. Смоленск, пр-т им. Ю. Гагарина, 2.

ISBN 5-225-00920-4



9785225009205