

М. Ф. Иваницкий

# АНАТОМИЯ ЧЕЛОВЕКА

Учебник для высших учебных заведений  
физической культуры

*Допущен Государственным комитетом РФ  
по физической культуре и спорту в качестве учебника  
для высших учебных заведений физической культуры*

*Издание 7-е*

ББК 28.706  
И19

**Иваницкий М. Ф.**

И19 Анатомия человека (с основами динамической и спортивной морфологии): Учебник для институтов физической культуры. - Изд. 7-е. / Под ред. Б.А. Никитюка, А.А. Гладышевой, Ф.В. Судзиловского. — М.: Олимпия, 2008.-624 с, ил.

**ISBN 978-5-903639-06-9**

**В учебнике кроме анатомических данных включены материалы по возрастной, конституциональной и спортивной морфологии, половому диморфизму, основным анатомо-антропометрическим методам исследования и методам обработки научной информации.**

**Текст подготовлен по 5-му изданию.**

**ББК 28.706**

## **ПРЕДИСЛОВИЕ**

**к 5-му изданию**

Пятое издание учебника «Анатомия человека» юбилейное. Оно посвящено 90-летию со дня рождения его автора, выдающегося советского ученого в области функциональной и спортивной анатомии Михаила Федоровича Иваницкого, и вышло в свет через 20 лет после последнего, четвертого, издания. Причина такого внимания к трудам ученого не только в том, что они послужили основой анатомической подготовки ряда поколений студентов высших и средних учебных заведений, будущих тренеров и учителей физической культуры, и стали библиографической редкостью. Главное в том, что М.Ф. Иваницкий — создатель оригинальной системы преподавания анатомии. Творчески развивая идеи П.Ф. Лесгафта, Н.И. Пирогова, И.М. Сеченова и И.П. Павлова, он с новых, принципиальных, позиций подошел и к созданию учебника по анатомии.

Главный принцип этой системы — функциональность, динамичность: рассмотрение анатомических фактов сквозь призму особенностей двигательной деятельности. Так возникла динамическая анатомия, включенная М.Ф. Иваницким в учебный курс анатомии человека. Принцип динамичности потребовал изучения анатомии мышц в связи с движениями тела, которые они производят. Топографо-анатомический подход, признанный в медицинской анатомии ведущим при описании мышечной системы, отошел на второй план, хотя в некоторых случаях он также используется.

Второй принцип — комплексность подхода с использованием данных макро-, макромикро- и микроскопической анатомии. Поэтому вслед за характеристикой костной или поперечнополосатой мышечной ткани в главе «Введение в анатомию» дается описание макромикроскопических конструкций, а вслед за нервной тканью (там же) рассматривается внутривольное строение нервов и их оболочек. Включение в курс анатомии материалов о строении клеток и тканей, соединение этих данных со сведениями о конструкции органов (вопросы цитологии и гистологии) не самоцель, а способ углубленного познания макромикроскопических компонентов тела человека.



**КНИГИ ПО МЕДИЦИНЕ**

allmed.pro

**ALLMED.PRO/BOOKS**

Третий принцип — большое внимание к теоретическим и общеметодологическим вопросам. Свидетельство этому — наполненные глубоким содержанием вводные замечания по каждому из разделов анатомии, дающих описание строения тела по системам и возведенных М.Ф. Иваницким в ранг «учений». Теоретико-методологический настрой, проявившийся особенно отчетливо в главе «Введение в анатомию», по возможности сохранен в новых главах, посвященных спортивной и дифференциальной морфологии.

Как уже отмечалось, характерной особенностью разработанной М.Ф. Иваницким системы преподавания анатомии явилась динамическая анатомия как самостоятельный раздел, с одной стороны, и как сквозной принцип в рассмотрении анатомических фактов, с другой. При этом М.Ф. Иваницкий видел место динамической анатомии вслед за описанием строения опорно-двигательного аппарата. Накопленный за последние годы спортивными анатомами опыт, а также перспективы на будущее диктуют необходимость включения в анатомическую оценку положений и движений тела (наряду с данными о костях, суставах и мышцах) сведений о сердце, сосудах, внутренностях и т. п. Это явится логическим переходом к складывающемуся на наших глазах содержанию спортивной морфологии. Вот почему в настоящем издании учебника анатомический анализ положений и движений тела рассматривается не до, а после учений о системах обеспечения и регуляции двигательной деятельности. Придавая особое значение этому разделу, мы именуем его учением о динамической морфологии.

Динамическая, дифференциальная и спортивная морфология служат анатомио-антропологическому обеспечению современного спорта, решают важные вопросы спортивного отбора и ориентации, рационализации тренировочного процесса, оптимизации массовой физкультурно-оздоровительной работы среди населения и др.

Анатомия человека в ее приложении к физической культуре и спорту прогрессивно развивается, обогащая себя сведениями и методами смежных наук: биологии человека, антропологии, экспериментальной морфологии, генетики и др. К началу 80-х годов морфологические основы физической культуры и спорта структурно сложились в составе классического курса анатомии, динамической морфологии (анатомическая часть спортивной кинезиологии и спортивной топографической анатомии), спортивной морфологии (синтезспортивной анатомии и спортивной антропологии) и дифференциальной морфологии (соединение возрастной и конституциональной морфологии с морфологической характеристикой полового диморфизма).

Приступая к переизданию учебника М.Ф. Иваницкого, редакционная коллегия бережно отнеслась к печатному наследию ученого. Необходимость сокращения объема текста, обновления его содержания в свете достижений современной науки и введения новых разделов соответственно требованиям действующей учебной программы сделала неизбежным в части случаев изменение буквы, но не духа этого классического учебно-научного издания. По возможности сохранены оригинальные иллюстрации учебника. Как и в четвертом издании учебника, анатомическая терминология дана в соответствии с Парижской анатомической номенклатурой. Устранение из текста латинских терминов потребовало их замены русскими эквивалентами с учетом нормативного списка терминов, утвержденного VIII Всесоюзным съездом анатомов, гистологов и эмбриологов (1974 г.). Гистологические термины приведены в русской транскрипции по списку, одобренному этим съездом, с дополнениями, принятыми X Международным конгрессом анатомов в Токио (1975 г.).

В пятом издании книги главы 1–5 редактировались Б. А. Никитюком и А. А. Гладышевой, 6–8 — Б. А. Никитюком и Ф. В. Судзиловским. Главы 9, 10 и 13, а также предисловие и приложение написаны Б. А. Никитюком; главы 11 и 12 — Б. А. Никитюком и А. А. Гладышевой с использованием материалов М. Ф. Иваницкого. Разделы по анатомии лимфатической системы и органов иммуногенеза (глава 5) написаны заново Б. А. Никитюком и А. А. Гладышевой.

Редакционный коллектив благодарит официальных рецензентов книги — профессоров В. П. Стрельникова и В. Г. Петрухина — за критический разбор рукописи книги, ценные замечания и рекомендации и выражает признательность профессору М. А. Джафарову за помощь в определении содержания глав 11 и 12, а также профессору В. Ш. Белкину за его советы по содержанию глав 9, 10 и 13.

Авторы признательны всем сотрудникам кафедры анатомии и спортивной морфологии ГЦОЛИФКа, участвовавшим в подготовке учебника к изданию.

Советы и замечания читателей будут приняты коллективом с благодарностью.

## Глава первая

# ВВЕДЕНИЕ В АНАТОМИЮ

### ПРЕДВАРИТЕЛЬНЫЕ ЗАМЕЧАНИЯ

Анатомия человека — наука о внешней форме и внутреннем строении организма. Она изучает строение человеческого тела в связи с функцией его органов, особенностями происхождения человека и его возрастного развития, условиями труда и быта. Это касается как всего организма человека в целом, так и отдельных его систем и органов.

Ввиду того что изучение тела человека в анатомии всегда ведется с учетом выполняемой им и его отдельными органами функций, наименование «функциональная анатомия» в наибольшей мере соответствует содержанию современной анатомии человека. Лишь будучи связаны с жизнедеятельностью организма, с функцией, те или иные анатомические данные становятся полноценными и представляют интерес для специалиста в области физического воспитания.

Слою «анатомия» означает расчленение, рассечение и происходит от греческого слова «anatémno» — «рассекаю». Таким образом, название этой науки произошло от наименования одного из ее методов исследования. В течение долгого времени метод рассечения являлся единственным для изучения строения тела человека. Он широко используется и в настоящее время. Наряду с этим методом современная анатомия располагает многими другими методами исследования. Поэтому само название науки «анатомия» — «рассечение» теперь может быть принято в расширенном толковании слова, а именно: рассечение возможно не только ножом или лучом (например, рентгеновскими лучами), но и мыслью. Это подтверждается выражением: «Рассекая ножом, рассекайте мыслью» (П. И. Дьяконов).

**Задачи анатомии и ее связи с другими науками.** Изучение анатомии направлено на решение многих задач, среди которых следует выделить воспитание материалистического мировоззрения, подготовку к восприятию других медико-биологических наук (физиологии, медицины), овладение знаниями, навыками и умениями, необходимыми в профессиональной деятельности. Анатомия, как предмет научного исследования, выясняет особенности строения организма на разных уровнях организации живой материи — от изучения тела в

### ПРЕДВАРИТЕЛЬНЫЕ ЗАМЕЧАНИЯ

целом до раскрытия закономерностей строения клетки и ее составных частей.

Интересы анатомии соприкасаются с вопросами, решаемыми другими науками, в первую очередь физиологией, генетикой и антропологией. Краеугольное положение материалистической диалектики о единстве структуры и функции раскрывается в исследовании как структур (анатомами), так и функций (физиологами). Генетика, изучая наследственность человека, раскрывает законы роста и развития, определяемые наследственностью и влиянием внешней среды. Хотя интересы антропологии направлены на изучение многообразия проявлений не только структур, но и функций организма, традиционно первые остаются для нее основным источником информации как о современных, так и об ископаемых людях. Пограничный раздел анатомии и антропологии, выясняющий формы изменчивости структур тела человека и определяющие ее факторы, называется анатомической антропологией.

**Методологические основы анатомии.** Анатомия человека принадлежит к биологическим наукам, то есть к наукам, изучающим жизнь, жизненные процессы организмов (bios—жизнь). Как биологическая наука она использует для объяснения наблюдаемых явлений, для построения гипотез и теорий, для обобщения фактического материала законы развития и законы жизни, присущие всем живым организмам.

Среди всех живых существ человек наиболее сложное существо. Принципиальное отличие его составляют не физические особенности строения, а причины этих особенностей: социальный характер жизни, труд и членораздельная речь. Такие биологические явления, как естественный отбор, борьба за существование, в процессе становления человека занимали все более и более подчиненное место по сравнению со складывающимися между людьми производственными отношениями. От условий труда, от производственных отношений зависят условия жизни, физическая природа человека, особенности строения и функций его организма. Поскольку условия труда определяются социальными законами, последние имеют первенствующее значение для человека.

Естественно, что социальные и биологические факторы, обуславливающие особенности эволюции физических, материальных свойств человеческого организма, неразрывно связаны между собой, причем законы общественной жизни не уничтожают биологические законы. Основные жизненные процессы (обмен веществ, рост, размножение, движение, способность воспринимать раздражения и реагировать на них), протекающие во всяком живом существе, имеют

## ВВЕДЕНИЕ В АНАТОМИЮ

место и в человеческом организме, что позволяет использовать биологические законы при изучении человеческого тела.

К.А. Тимирязев писал, что «каждая органическая форма есть результат воздействия на нее не только современных ей условий, но и всех неисчислимых условий, действовавших на несметные ряды форм, из которых она произошла». Это обстоятельство позволяет рассматривать каждую форму «как процесс, как нечто не просто от века существующее, а непрерывно образующееся»<sup>1</sup>. Поэтому при изучении анатомии человека для понимания формы и строения его тела используются факты, касающиеся процесса развития вида — его филогенеза (phylon — род, genesis — происхождение), а также развития отдельного человека, начиная от зарождения и кончая смертью, — его онтогенеза (ontos — сущий, genesis — происхождение). Для этого понимания анатомия человека учитывает данные смежных наук, главным образом сравнительной анатомии и эмбриологии (embryo — зародыш, logos — наука). Изучая анатомию животных с помощью метода их сравнения и развитие человеческого эмбриона, можно понять тот путь, по которому идет формирование того или иного органа и всего организма в целом.

Человеческий организм представляет собой единое целое, в котором все отдельные системы и органы развиваются и функционируют во взаимной зависимости и обусловленности. В качестве примера сложной взаимосвязи органов живого человеческого тела можно привести связь между двигательным аппаратом и нервной системой. Двигательный аппарат посылает раздражения в центральную нервную систему, а центральная нервная система регулирует работу двигательного аппарата. Однако во всяком взаимодействии необходимо выделить ведущее звено. Этим звеном в человеческом организме, как и в организмах других живых существ, является нервная система, которая, с одной стороны, осуществляет связь организма с окружающей его внешней средой, с другой, находясь в анатомической и функциональной связи со всеми системами, со всеми органами, со всеми тканями и клетками организма, обеспечивает его существование как единого целого.

Основой «мыслящей», «думающей» анатомии служит каузальный подход — выяснение причин и проявлений изменчивости организма в связи с функцией и другими факторами.

**Факторы изменчивости организма.** Систематизируя все факторы, определяющие физическую природу человека, и рассматривая их в последовательном порядке, надо отнести к ним в первую очередь все

## ПРЕДВАРИТЕЛЬНЫЕ ЗАМЕЧАНИЯ

то, что связано с внутриутробным развитием организма. К этой группе факторов причисляют те особенности, которые передаются человеку по наследству и с которыми он рождается.

К этим факторам принадлежит также возраст. Все органы человеческого тела — одни в большей, а другие в меньшей мере — подвержены возрастным изменениям. При этом одни органы развиваются быстрее, чем другие, одни стареют раньше, а другие позднее. Возрастные изменения отличаются большой сложностью и далеко выходят за пределы общего схематизированного описания строения человеческого тела.

Следующим фактором является пол. Половые особенности в той или иной степени проявляются в строении всех органов, но в наибольшей мере они касаются органов малого таза.

Наконец, к факторам изменчивости организма относятся социальные условия жизни человека, условия его труда и быта. Болезнетворные процессы, если они имеют место, тоже влияют на анатомические особенности и на функцию того или иного органа. Таким образом, у каждого отдельного человека индивидуальные колебания в строении его органов так же бесконечно разнообразны, как разнообразны комбинации перечисленных основных факторов.

Для специалистов по физической культуре и спорту особый интерес представляют те изменения в организме, те особенности формы, строения и связанной с ними функции, которые происходят под влиянием занятий физическими упражнениями и спортом.

**Методы исследования.** Анатомия применяет широкий арсенал методов исследования. Детали строения изучаются на мертвых объектах: трупах, извлеченных из организма органах, кусочках органов или тканей, взятых прижизненно в ходе биопсии (биоптатах крови, костного мозга, мышц и др.). При работе на трупе используются методы послойного рассечения тканей с последующей препаровкой (выделением) структурных компонентов, подлежащих изучению. Для облегчения этой работы и предохранения препарата от гниения его фиксируют специальными растворами, чаще всего слабым раствором формалина. Кровеносные и лимфатические сосуды, протоки желез хорошо выявляются при их предварительном заполнении застывающими массами (метод инъекции). Можно удалить окружающие мягкие ткани, подвергнув препарат действию кислоты. Тогда остается слепок образований, заполненных инъекционной массой (метод коррозии).

Изучение анатомии живого человека требует использования относительно безвредных методов исследования. С этой целью применяются рентгеновские лучи и ультразвук (методы рентгенографии и ультразвуковой эхо-локации). При этом дифференцируются органы,

<sup>1</sup> К. А. Тимирязев. Соч., т. VIII, 1939, стр. 69.

## ВВЕДЕНИЕ В АНАТОМИЮ

обладающие различной пропускной способностью по отношению к данным физическим агентам. Началом рентгенологических исследований в анатомии послужило применение в 1895—1896 гг. анатомами П. Ф. Лесгафтом и В. Н. Тонковым и физиком П. Н. Лебедевым (независимо друг от друга) лучей Рентгена для выявления костей кисти. Сегодня наряду с обычными приемами рентгенографии и рентгеноскопии существуют кинорентгенография, микрорентгенография, электрорентгенография, цветная рентгенография, ЭВМ-томография. Большими перспективами обладает метод ядерно-магнитного резонанса, который используется для изучения мягких тканей.

К числу наиболее широко распространенных относятся методы антропометрии и антропоскопии, позволяющие определить общие (тотальные) и частные (парциальные) размеры тела (продольные, поперечные, обхватные) и толщину кожно-жировых складок, оценить в условных единицах (баллах) выраженность признаков, не подлежащих метрическим измерениям (например, вторичных половых признаков — развитие волосяного покрова, форму и размеры молочной железы у девочек, форму гортани у мальчиков). Современная микроскопическая анатомия и гистология используют методы избирательного окрашивания отдельных структур, жиров, ферментов и т. п. на срезах тканей толщиной в несколько микронов с последующим изучением этих препаратов под микроскопами, дающими увеличение объектов в сотни или тысячи раз. Наряду со световой микроскопией существует электронная, позволяющая увеличить изображение в десятки и сотни тысяч раз. С ее помощью изучается строение клетки и ее компонентов.

**Классификация морфологических (анатомических) наук.** Все биологические науки подразделяются на две основные группы — науки о форме и науки о функции организма, или, как говорят, на морфологические и физиологические науки (*morphe* — форма, *physis* — природа). Анатомия по этой классификации относится к морфологическим наукам.

Морфологические науки принято подразделять на науки, изучающие строение организма невооруженным глазом (макроскопическая морфология: *macro* — большой, *scopos* — смотрю), и науки, изучающие это строение с помощью микроскопа (микроскопическая морфология: *micro* — малый). Анатомия является в основном макроскопической морфологией. Микроскопическая анатомия выделилась как самостоятельная наука после изобретения и применения микроскопа. К микроскопической морфологии относятся гистология — наука о тканях (*histos* — ткань) и цитология — наука о клетке (*kytos* — клетка). Помимо этого, существует раздел морфологии, изучающий область пограничного видения, — макромикроскопическая

## ПРЕДВАРИТЕЛЬНЫЕ ЗАМЕЧАНИЯ

анатомия. Своим возникновением и развитием в нашей стране она обязана трудам В. П. Воробьева (1876—1937).

Та основная наука, от которой отделились эти ветви, анатомия человека, получила название *нормальной анатомии*. Она изучает здорового живого человека, находящегося в своем естественном, нормальном состоянии. В этом отношении она отличается от *патологической анатомии*, предметом изучения которой являются те изменения в строении организма, которые происходят под влиянием заболеваний (*pathos* — страдание). Нормальная анатомия также имеет ответвления. Некоторые из них рассматриваются как самостоятельные науки. К этим наукам относятся в первую очередь пластическая анатомия и топографическая анатомия.

*Пластическая анатомия* (*plastike* — ваение) изучает внешнюю форму человеческого тела и те особенности его внутреннего строения, которые ее обуславливают. Эта наука имеет прикладное значение для изобразительных искусств (живописи, графики и скульптуры). Первым профессором пластической анатомии в нашей стране был И. В. Буяльский (1789-1866).

*Топографическая анатомия* (*topos* — место, *grapho* — пишу) изучает взаимное расположение органов. Она возникла как наука, необходимая для целей практической медицины, в особенности для хирургии, применительно к которой получила также название *хирургической анатомии*. Создателем топографической и хирургической анатомии был Н. И. Пирогов (1810-1881).

К ответвлениям нормальной анатомии относятся также динамическая анатомия (морфология), спортивная морфология и возрастная анатомия. *Динамическая анатомия* (*dynamikos* — действующий) изучает спортивные, трудовые, художественные и другие движения человеческого тела. Анатомические изменения в организме, которые происходят при выполнении этих движений, причем не только адаптационные (приспособительные) изменения, но и результаты так называемого спортивного отбора (подробнее см. стр. 512) выясняет наряду с динамической анатомией (морфологией) *спортивная морфология*. Основателем изучения движений тела с позиций анатомии был в нашей стране П. Ф. Лесгафт (1837-1909). *Возрастная анатомия* изучает анатомические особенности человеческого организма с точки зрения его возрастных изменений. Большое значение для создания этой отрасли анатомии в отечественной науке имели труды Н. П. Гундобина (1860-1908).

Различают также типовую анатомию, проекционную анатомию, рентгеноанатомию и теоретическую анатомию. *Типовая анатомия,*

основоположником которой является В.Н. Шевкуненко (1872—1952), изучает соотношение между внутренним строением тела и его внешними формами. Все многообразие особенностей этого соотношения подразделяется на основные группы, или типы. Тем самым реализуется антропологический подход в анатомии, задача которого — исследование форм (типов) и факторов изменчивости организма. Предметом изучения в *проекционной анатомии* является проекция органов человеческого тела на его наружную поверхность. *Рентгеноанатомия* изучает строение человеческого организма с помощью рентгеновских лучей. Успехи этой науки в нашей стране связаны с именами Д.Г. Рохлина и М.Г. Привеса. В конце прошлого столетия была создана *теоретическая анатомия*, изучающая общие закономерности строения тела. Основоположником ее и автором наименования является П.Ф. Лесгафт.

Углубление анатомических исследований привело в настоящее время к относительному обособлению ряда разделов анатомии. Традиционны в нашей стране успехи в изучении анатомии лимфатической системы. Заслуга в этом принадлежит Г.М. Иосифову (1870-1933), Д.А. Жданову (1908-1971), М.С. Спинову (1892—1973), Ю.И. Бородину, М.Р. Сапину и их ученикам. Внимание ученых привлекает анатомия головного мозга и нервной системы. В этой связи необходимо упомянуть В.А. Беца (1834—1894), В.М. Бехтерева (1857-1927), В.П. Воробьева, В.Н. Терновского (1888—1976). Существенный вклад советские анатомы внесли в изучение кровеносных сосудов, а также в выяснение путей микроциркуляции. Огромное значение в этом отношении имеют работы В.Н. Тонкова (1872-1954), Б.А. Долго-Сабурова (1900-1960), В.В. Куприянова и их учеников.

Несомненны также успехи в разработке проблем возрастной и конституциональной морфологии. Ведущие позиции здесь принадлежат антропологам московской школы, которую долгие годы возглавлял В.В. Бунак (1891-1979).

Для специалиста в области физической культуры и спорта важно не только основное содержание анатомии человека, но и многое из того, что относится к ее ответвлениям. Постоянно имея дело с живым человеком, преподаватель физической культуры, тренер или спортсмен решают возникающие в процессе своей деятельности вопросы, связанные с особенностями строения и функций человеческого тела. Для них бывает важно значение и возрастных особенностей организма, и взаимного расположения и проекции органов, и внешних форм человеческого тела.

**Принципы изучения анатомии.** П.Ф. Лесгафт писал, что «при изучении анатомии главным объектом должен всегда быть живой организм, из наблюдений над которым должно исходить всякое изучение, мертвый же препарат должен служить только проверкой и дополнением к изучаемому живому организму»<sup>2</sup>. Действительно, изучая анатомию, недостаточно пользоваться только препаратами, рисунками, атласами, книгами. Необходимо наблюдать, изучать живого человека. Для спортсмена такое изучение играет особенно важную роль. В своей практической деятельности он имеет дело всегда с живым человеком. Поэтому весь процесс изучения анатомии должен быть направлен на познание живого человеческого тела. В первую очередь это касается двигательного аппарата. Рассматривая анатомический препарат, прежде всего необходимо ясно себе представить, где данный орган находится у живого человека. Нужно научиться определять на живом человеческом теле все наиболее выступающие костные образования, щели крупных суставов, положение мышц и понимать значение последних для рельефа наружной поверхности тела. Прощупывая поверхностные мышцы, необходимо научиться определять их состояние. Изучая кровеносные сосуды, артерии и вены, нервы, следует находить их проекцию на наружную поверхность тела, определять по пульсации ход крупных артериальных стволов, знать просвечивающие сквозь толщу кожи вены. При изучении внутренних органов, в частности легких, печени, желудка, кишок, сердца, важно ясно представлять себе их положение на живом человеке. То же самое касается головного и спинного мозга, проекции долей полушарий мозга, мозжечка, продолговатого мозга и других крупных образований. Это относится и к некоторым образованиям органов чувств (например, к полукружным каналам внутреннего уха). В результате систематически проведенного изучения анатомии на живом человеке можно в наибольшей мере достигнуть понимания внутреннего строения организма по его внешней форме.

**Социальная значимость анатомии.** Ошибочны представления об анатомии как мертвой, застывшей в неизменном постоянстве науке. Конечно, состав скелета за весь период эволюции человека, насчитывающий несколько миллионов лет, не изменился. Тем более он сохранил свое постоянство у человека современного вида, пребывание которого на планете исчисляется тысячами лет. Однако размеры костей и других органов изменяются от поколения к поколению, что связано с

<sup>2</sup> П. Ф. Лесгафт. Основы теоретической анатомии, т. I. СПб.: "Т-во Худож. печати", 1905, стр. 1—2



## ВВЕДЕНИЕ В АНАТОМИЮ

неравномерностями роста и развития. На строении тела отражаются условия жизни и профессиональные особенности трудовой деятельности, характер питания и уровень физической нагруженности. Не последнюю роль играют и занятия физической культурой и спортом.

Анатом, как регистратор изменений, происходящих в организме человека при неблагоприятных условиях труда и жизни, выполняет важные социальные функции. Запрету испытаний атомного оружия в атмосфере способствовала широкая кампания, поднятая морфологами, доказавшими опасность радиоактивного излучения для наследственности, возникновения под его действием врожденных уродств, злокачественных новообразований и других видов патологии. Не последняя роль принадлежит морфологам в обосновании непоправимых последствий для человечества при использовании химического оружия.

Тренер и педагог физического воспитания, наделенные знаниями анатомии и других медико-биологических дисциплин, должны строить тренировочный процесс так, чтобы не только подвести спортсмена к достижению высокого результата, но и улучшить состояние его здоровья и физического развития. Завет великого врача Древней Греции Гиппократ (ок. 460—377 до н.э.) «не вреди» строго обязателен не только для медиков, дающих клятву Гиппократу при окончании высшего учебного заведения, но и для специалистов по физическому воспитанию.

### ОСИ И ПЛОСКОСТИ ТЕЛА ЧЕЛОВЕКА, АСИММЕТРИЯ СТРОЕНИЯ

Частями тела человека являются туловище, шея, голова и две пары конечностей: две верхние конечности — руки и две нижние — ноги.

В анатомии условно принято изучать тело в вертикальном симметричном положении с опущенными руками, большие пальцы которых обращены кнаружи (положение супинации). При анатомическом описании пользуются плоскостями и направлениями, проходящими через тело соответственно трем плоскостям и осям системы прямоугольных координат. Из трех плоскостей одна проходит горизонтально и называется *горизонтальной*, а две, идущие перпендикулярно к ней, являются вертикальными и называются одна — *фронтальной*, другая — *сагитальной*. Горизонтальная плоскость проходит параллельно линии горизонта; фронтальная плоскость — в поперечном направлении, соответствуя плоскости лба, откуда произошло и ее название (*frons* — лоб, *frontalis* — лобный); сагитальная плоскость — через тело в переднезаднем направлении (*sagitta* — стрела).

### ОСИ И ПЛОСКОСТИ ТЕЛА ЧЕЛОВЕКА, АСИММЕТРИЯ СТРОЕНИЯ

Сагитальная плоскость, проходящая строго посередине тела и делящая его на правую и левую половины, называется срединной или медианной. Оси, идущие в местах пересечения горизонтальных и фронтальных плоскостей, называются поперечными; идущие в местах пересечения горизонтальных и сагитальных плоскостей — сагитальными или переднезадними; находящиеся на пересечении фронтальных и сагитальных плоскостей — вертикальными. Естественно, что фронтальных, горизонтальных и сагитальных плоскостей можно провести через тело любое количество. Исключение составляет медианная плоскость — ее можно провести только одну.

Фронтальная плоскость, проходящая через продольную ось тела, делит его на передний и задний отделы. Передний называется также брюшным или вентральным (*venter* — живот), а задний — спинным или дорсальным (*dorsum* — спина). Поверхность какого-либо органа, обращенная в сторону передней поверхности тела, называется передней или вентральной, а направленная в сторону спины — задней или дорсальной. Поверхность органа, которая обращена в сторону срединной плоскости тела, называется внутренней или медиальной (*medialis*), а противоположная — наружной или латеральной (*lateralis*). Поверхность, обращенная в сторону головы, называется краниальной (*cranialis* — черепной) или верхней, а противоположная поверхность, обращенная к тазу, — каудальной (*caudalis* — хвостовой) или нижней. Соответственно плоскостям и осям тела названы и направления, по которым располагается тот или иной орган: кверху, или краниально, т. е. по направлению к голове; книзу, или каудально, т. е. по направлению к тазу; кпереди, или вентрально; кзади, или дорсально; кнутри, или медиально; кнаружи, или латерально. Термины «краниально» и «каудально» употребляют только тогда, когда речь идет о туловище и шее. Для конечности пользуются терминами, обозначающими более близкое или более отдаленное по отношению к туловищу положение ее части: соответственно проксимальное или дистальное. Для определения направления применяют термины «проксимально» и «дистально».

Две половины тела, на которые разделяет его медианная плоскость, построены по типу их зеркального отображения. Однако в деталях они не вполне одинаковы. Асимметрия строения тела особенно сказывается на строении и положении его внутренних органов. Такие непарные органы, как желудок, селезенка, сердце и другие, асимметричны как по своему строению, так и по местоположению в организме. Если говорить только о внешних формах тела, то они также не вполне симметричны. Например, у правой руки обычно больше

развита правая рука: она не только сильнее, но и длиннее, чем левая, приблизительно на сантиметр. У левой имеются обратные соотношения. Можно также отметить некоторую асимметрию строения ног. Позвоночный столб тоже построен не совсем симметрично и имеет небольшие изгибы в сторону. Почти у всех людей имеется некоторая асимметрия лица (подробнее см. стр. 402).

### ОРГАНЫ, СИСТЕМЫ И АППАРАТЫ ОРГАНОВ

При изучении человеческого тела его принято подразделять на системы и аппараты органов и рассматривать их в определенной последовательности. Поэтому нормальную анатомию человека иногда называют *систематической анатомией*.

Орган, как компонент системы или аппарата органов, анатомически и функционально обособлен от соседних образований. Органом называют часть тела, которая в процессе развития вида и особи приобрела своеобразие положения, формы, размеров, внутреннего строения, функций и взаимодействует с другими органами. Орган — это целостная конструкция, состоящая из различных тканей (см. стр. 22) и подразделяющаяся на более мелкие части: доли, дольки, сегменты и т. п. Эти анатомические образования, в свою очередь, включают в себя структурно-функциональные единицы органа. При выделении анатомических систем и аппаратов учитывают общность источников развития и функциональных отправлений органов. Органы, выполняющие общие функции и имеющие общие источники происхождения, образуют анатомическую систему (например, костную, мышечную, пищеварительную, дыхательную). Для аппаратов характерно функциональное объединение систем и органов, имеющих различные источники происхождения (опорно-двигательный, эндокринный).

Для динамической анатомии и спортивной морфологии характерно подразделение целостного организма на три части (блока): органы, исполняющие движения (опорно-двигательный аппарат); органы, регулирующие двигательную деятельность (нервная система, органы чувств, эндокринный аппарат); органы, обеспечивающие двигательную деятельность (сердечно-сосудистая, пищеварительная, дыхательная, выделительная системы). Это разграничение условно, так как достижение высокой спортивной формы, приспособление к специализированным нагрузкам достигается благодаря перестройке всего организма, а не какой-либо отдельной его части (блока).

## КЛЕТКИ И ТКАНИ

### Клетки

Органы тела образуются тканями, а последние — клетками. Их изучение составляет задачу двух морфологических наук — гистологии (науки о тканях) и цитологии (науки о клетке). Клетка — это живая саморегулируемая и самообновляемая система, являющаяся основой строения, развития и жизнедеятельности всех животных и растительных организмов. В организме человека клетки различны по форме, величине, внутреннему строению и функциональному значению (рис. 1). Различают клетки шаровидной формы, веретенообразные, кубические, цилиндрические, звездчатые и др.

Величина клеток колеблется от 7 до 200 микрон (мкм).

Несмотря на многообразие форм, клетки имеют общий план строения (рис. 2). Основными частями клетки являются цитоплазма и ядро.

**Цитоплазма.** Цитоплазма клетки неоднородна, в ней различают цитолемму (плазмолемму), гиалоплазму, органеллы и цитоплазматические включения.

**Цитолемма** (плазмолемма) отделяет клетку от окружающей среды, регулирует обмен веществ в клетке и обеспечивает постоянство ее внутренней среды. Толщина цитолеммы 9—10 нм\*. В ее состав входят соединения белков и липидов с углеводами (гликопротеиды и гликолипиды), причем углевод содержащие части этих молекул, согласно А. Хэму и Д. Кормаку (1982), находятся в поверхностном слое цитолеммы — гликокаликсе. Холестерин, наоборот, располагается главным образом в глубоких ее слоях. На поверхности цитолеммы находятся так называемые рецепторы — молекулы, взаимодействующие с биологически активными веществами гормонами, медиаторами и т. п. и способствующие их «узнаванию» клеткой. Цитолемма участвует в поглощении клеткой крупных частиц (фагоцитозе) или макромолекул (пиноцитозе), подвергающихся процессам внутриклеточного пищеварения. Она обеспечивает выделение из клетки наружу ненужных продуктов обмена (экзоцитоз). По своему составу цитолемма близка мембранным цитоплазматическим органеллам, на долю которых вместе с цитолеммой приходится до 1/2 массы клетки.

**Гиалоплазма** — это основное вещество клетки, в котором располагаются все внутриклеточные образования, имеющие определенное строение и выполняющие специфическую функцию. Различают органеллы мембранные и немембранные, общего значения и специальные. К органеллам общего значения относятся: эндоплазматическая сеть, рибосомы, митохондрии, лизосомы, комплекс Гольджи (внутренний сетчатый аппарат) и центриоли.

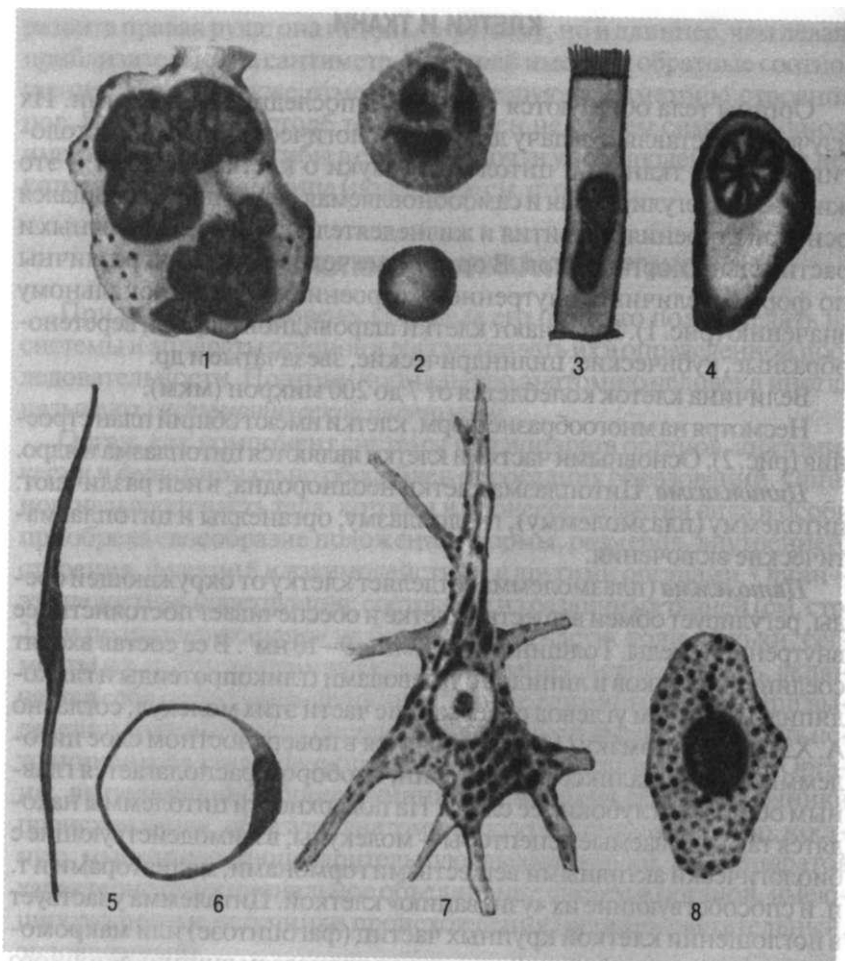


Рис. 1. Полиморфизм строения клеток:

1 -мегакариоцит костного мозга; 2 - нейтрофильный лейкоцит (вверху) и эритроцит (внизу); 3 - клетка мерцательного эпителия; 4 - плазматическая клетка; 5 - гладкомышечная клетка; 6 - жировая клетка; 7 - нейрон; 8 - гепариоцит

**Эндоплазматическая сеть** представляет собой систему канальцев, обеспечивающую транспорт веществ из окружающей среды и внутри клетки. Незернистая (гладкая) эндоплазматическая сеть участвует в синтезе углеводов и липидов, а зернистая, с рибосомами на поверхности, - в синтезе белка.

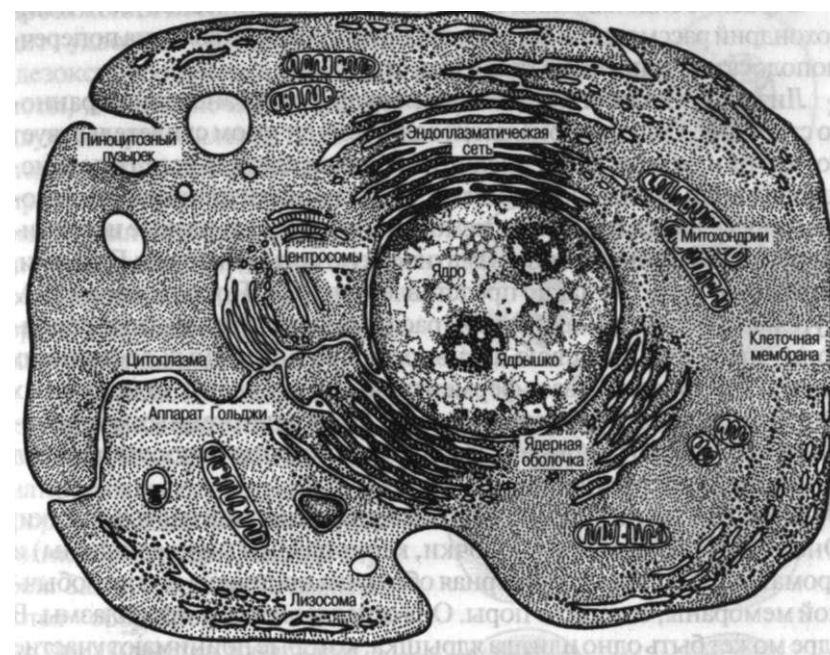


Рис. 2. Строение клетки (по Прокофьевой-Бельговской)

**Рибосомы** вырабатывают белок, причем специфический для каждого вида клеток.

**Митохондрии** содержат макроэргические соединения и являются источником энергии.

**Лизосомы** содержат большое количество ферментов и осуществляют внутриклеточное пищеварение.

**Комплекс Гольджи** (внутренний сетчатый аппарат), состоящий из цистерн, канальцев и пузырьков, является местом скопления веществ, секретируемых клеткой.

**Центриоли**, образующие центросому, принимают участие в делении клетки.

Специальные органеллы связаны со специфической функцией клетки. К ним относятся миофибриллы в мышечных клетках, нейрофибриллы — в нервных, тонофибриллы — в эпителиальных.

**Включения**—это зернышки белка, капельки жира, пигмента, которые могут быть или не быть в клетке, в отличие от органелл — постоянных ее образований.

Строение эндоплазматической (саркоплазматической) сети и митохондрий рассмотрено более подробно на примере волокна поперечнополосатой мышечной ткани (см. стр. 35).

Лизосомы во многом отличаются от других органелл мембранного строения. О функциональной важности лизосом свидетельствует то, что они содержатся у млекопитающих в клетках всех типов, исключая лишь зрелые эритроциты. Структурная изменчивость лизосом определяется тем, что их мембраны могут иметь разные источники происхождения: эндоплазматическую сеть, комплекс Гольджи, цитолемму и др. Согласно представлениям А.А. Покровского и В.А. Тутельяна, в мембранах лизосом располагаются ферментные рецепторы, проявляющие свою активность при аварийных состояниях клетки. Это обеспечивает ферментную защиту клеток от ненужных или чужеродных продуктов обмена веществ и патогенных микроорганизмов, на что впервые и задолго до открытия лизосом обратил внимание И.И. Мечников.

**Ядро.** Как и цитоплазма, ядро является основной частью клетки. Оно состоит из ядерной оболочки, кариоплазмы (нуклеоплазмы) и хроматиновых структур. Ядерная оболочка построена по типу обычной мембраны, содержит поры. Она отделяет ядро от цитоплазмы. В ядре может быть одно или два ядрышка, которые принимают участие в обмене веществ, в том числе и в образовании рибосом.

Кариоплазма, представляющая собой сетчатое образование, содержит ферменты и другие химически активные вещества. В ней происходит синтез белка.

Хроматиновые структуры в делящейся клетке образуют хромосомы — материальные носители наследственной информации. Их 23 пары, одна из которых состоит из хромосом, называемых половыми — хромосомы X и хромосомы Y.

Клетки человеческого организма размножаются путем непрямого деления — *митоза* и прямого деления — *амитоза*. Для половых клеток характерен иной тип деления — *мейоз*, проявляющийся в уменьшении генетического материала (в отличие от соматических клеток половые имеют не двойной, а одинарный набор хромосом). Считают, что митоз в отличие от амитоза характеризуется более высокой активностью ядра клетки. Процесс митоза, или кариокинеза (рис. 3), на основании морфологически видимых изменений условно подразделяют на четыре фазы: *профазу*, *метафазу*, *анафазу* и *телофазу*.

Их общая продолжительность составляет от одного до полутора часов. Период между клеточными делениями называется интерфазой. Она подразделяется на три периода длительностью около 19 часов, на

протяжении которых происходит удвоение молекул ДНК (дезоксирибонуклеиновой кислоты) для обеспечения генами двух дочерних клеток. Клетка, подвергающаяся делению непрерывно цикл за циклом, не может выполнять свои специализированные функции. Для реализации их ей приходится на время или навсегда прекратить митотические деления.

**1. Профаза.** Изменения клетки в процессе митоза начинаются с того, что ядро набухает, хроматиновое вещество приобретает форму сплошной, спутанной нити, образующей рыхлый клубок. Затем в ней четко выявляются обособленные участки, неодинаковые по своей форме, — хромосомы (в менее различимом виде они присутствуют и в интерфазном ядре), каждая из которых подразделяется на две дочерние хромосомы. Оболочка ядра растворяется. Ядрышко исчезает. Центросома делится на две центриоли, расходящиеся к двум противоположным полюсам клетки.

**2. Метафаза.** К этому времени между центриолями, занимающими полюсные положения в клетке, образуется веретено из ахроматиновых нитей, принимающих участие в передвижении хромосом. Хромосомы располагаются в центральной, экваториальной, плоскости клетки, образуя фигуру, напоминающую звезду. Они становятся короче и толще; еще более заметным становится подразделение каждой из них на две дочерние.

**3. Анафаза.** Дочерние хромосомы расходятся к полюсам клетки и собираются у центриолей, образуя фигуру двойной звезды.




Рис. 3. Непрямое деление (митоз):  
1 — клетка в покое; 2 профаза (ранняя стадия); 3 — профаза (поздняя стадия); 4 — метафаза; 5 — анафаза; 6 — телофаза; 7—8 — разделение цитоплазмы и ядра **Эввирр**

4. **Телофаза.** Дочерние хромосомы собираются вместе, уплотняются и образуют новые ядра, у которых появляются ядерная оболочка и ядрышки. Одновременно тело клетки постепенно перешнуровывается в экваториальной плоскости и разделяется надвое, в результате чего образуются две новые клетки.

Амитоз в противоположность кариокинезу характеризуется непосредственным перешнуровыванием ядра и цитоплазмы (совершается без образования центрального веретена и спирализации хромосом), в результате чего из одной материнской клетки возникают две новые. Чаще амитоз проявляется разделением ядра, но не клетки в целом, что приводит к ее дву- и многоядерности. Он наблюдается в основном при патологии или в клетках, завершающих свой жизненный цикл.

Митотическое деление клеток обеспечивает самообновление тканей при физиологической (присущей нормальному жизненному циклу) или репаративной (после повреждения тканей) их *регенерации*. Согласно Д.С. Саркисову, следует разграничивать клеточную и внутриклеточную регенерацию тканей. Первая характеризуется увеличением численности клеток (благодаря делению) при неизменности их размеров. Она свойственна эпителиальному покрову кожи и слизистых оболочек, соединительным тканям. Внутриклеточная регенерация проявляется увеличением размера клеток и их компонентов, повышением активности внутриклеточных структур. Эта форма регенерации характерна для ганглиозных клеток центральной нервной системы; по всей видимости, она преобладает в сердечной мышце и скелетной мускулатуре. Во многих случаях проявляются обе формы регенерации; в гладкой мускулатуре, печени, почках и др.

Наряду с клеточными формами организации живого вещества существуют и неклеточные структуры. К ним можно отнести межклеточное основное вещество. Клеточные структуры могут иметь упрощенное (эритроциты, кровяные пластинки) или усложненное (поперечнополосатое мышечное волокно, нейрон) строение. По мнению А.Н. Студитского, появлению клеток в живой природе предшествуют филогенетически более древние доядерные структуры (прокариоты), из которых клетки сформировались в процессе эволюции живой материи.

### Ткани

Ткань — это исторически сложившаяся система клеток и неклеточных структур, обладающих общностью строения и происхождения, специализированная на выполнении определенных функций.

В строении каждого органа принимает участие не одна какая-либо ткань, а различные виды тканей. Например, в строении костной тка-

ни — костные клетки с расположенным между ними межклеточным веществом, а в образовании кости — не только костная ткань, но и мышечная (в стенке кровеносных сосудов, питающих кость), нервная (в образованиях, иннервирующих кость) и другие виды тканей. Различают ткани эпителиальные, ткани внутренней среды, или соединительные, мышечные ткани и нервную ткань.

#### Эпителиальные ткани

Эпителиальные ткани выполняют защитные, секреторные, экскреторные и всасывательные функции.

Защитная функция этих тканей заключается в том, что они, образуя наружный слой кожи, ее эпидермис, и выстилая изнутри все органы, предохраняют глубже лежащие образования от повреждений и проникновения в них микробов и других вредных веществ, а в желудочно-кишечном тракте — от разрушения его стенки пищеварительными соками. Через эпителиальные ткани происходит всасывание переваренной пищи в желудочно-кишечном канале, а также выведение из организма продуктов обмена веществ, не только ненужных, но и вредных (например, мочи, задержка которой в организме ведет к его гибели).

Секреторная функция эпителиальных тканей заключается в том, что они, участвуя в образовании желез, их концевых отделов и стенок выводных протоков, вырабатывают секреты, например пищеварительные соки (железы органов пищеварительной системы), жир (сальные железы), пот (потовые железы).

Все эпителиальные ткани имеют общие особенности строения.

В них незначительно количество межклеточного вещества. Они образуют пласты из клеток, плотно прилегающих друг к другу и расположенных на базальной мембране. Эпителиальные ткани обладают высокими регенеративными свойствами, в них всегда сохраняются клетки, способные к митозу.

Источниками происхождения эпителиальных тканей являются внутренний (энтодермальный), средний (мезодермальный) и наружный (эктодермальный) зародышевые листки (см. стр. 44).


Классификация эпителиальных тканей основана на особенностях их строения и функции, а также на участии в образовании тех или иных органов (рис. 4).

По количеству слоев клеток различают эпителий однослойный (например, выстилающий изнутри кишечник) и многослойный (например, кожный покров или покрывающий спереди роговую оболочку глаза).

По форме клеток выделяют плоский, кубический, цилиндрический (и его разновидность — мерцательный) и переходный эпителий.

## ВВЕДЕНИЕ В АНАТОМИЮ

Плоский эпителий покрывает серозные оболочки (плевру, брюшину), кубический участвует в образовании стенки канальцев почки, цилиндрический выстилает слизистую оболочку органов пищеварения (желудок, кишки), мерцательный - дыхательные пути, маточные трубы, а переходный - пути выведения мочи (почечные лоханки, мочеточники, мочевого пузыря).



В

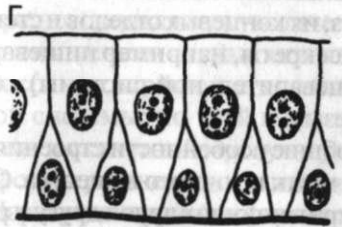
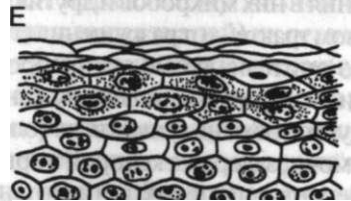
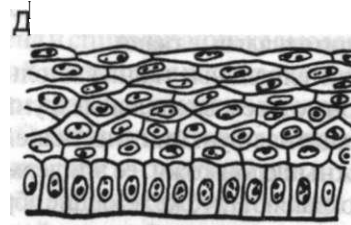


Рис. 4. Схема строения различных эпителиев:

А, Б, В - однослойные (А - плоский, Б - кубический, В - цилиндрический); Г - многослойный; Д, Е - многослойные (Д - неороговевающий, Е - ороговевающий); Ж - переходный: слева — в состоянии наполнении органа, справа — в его спавшемся состоянии (по Е. А. Шубниковой, 1981)

Многослойный эпителий (обычно плоский) имеет две разновидности: ороговевающий - выстилающий поверхность кожи и неороговевающий — выстилающий с внутренней поверхности слизистую оболочку полости рта, глотки, начального отдела пищевода, прямой кишки, влагалища, роговицу глаза.

Железистый эпителий выделяет свои продукты на поверхность эпителиальной выстилки в полые органы или непосредственно в

## КЛЕТКИ И ТКАНИ

кровь и лимфу, т. е. образует железы (органы) внешней и внутренней секреции. Железы бывают одноклеточные (например, бокаловидные клетки кишечника, выделяющие слизь) и многоклеточные, которые образуются путем выпячивания слоя эпителия. Они имеют разнообразные форму и функцию. Различают железы альвеолярные, трубчатые и смешанные, т. е. альвеолярно-трубчатые. Кроме того, железы могут быть простыми, разветвленными и сложными.

*Простые трубчатые железы* представляют собой трубкообразные углубления (например, кишечные железы).

*Разветвленные трубчатые железы* состоят из нескольких простых, открывающихся в общий выводной проток (например, железы привратниковой части желудка, железы матки).

*Сложные трубчатые железы* образованы несколькими разветвленными трубчатыми железами, открывающимися в общий выводной проток (например, слезные железы, печень, яички).

*Простые альвеолярные железы* имеют вид небольших пузырьков или мешочков (например, сальные железы).

*Разветвленные альвеолярные железы* состоят из нескольких простых альвеолярных желез, открывающихся в общий выводной проток (например, железы век).

*Сложные альвеолярные железы* образуются из нескольких разветвленных альвеолярных желез, имеющих общий выводной проток (например, поджелудочная, молочная железы).

*Простые альвеолярно-трубчатые железы* представляют собой трубки, имеющие на своем конце расширения (встречаются, например, в привратниковой части желудка).

*Разветвленные альвеолярно-трубчатые железы* состоят из нескольких простых альвеолярно-трубчатых желез (например, железы мочеиспускательного канала).

*Сложные альвеолярно-трубчатые железы* построены из разветвленных альвеолярно-трубчатых желез (например, легкие, предстательная железа). В некоторых случаях описанные железы имеют усложнения в строении. Так, простые трубчатые железы могут иметь на своем конце завитки (например, потовые железы).

Составными частями многоклеточной железы являются: дно, тело, шейка, устье, а у более крупных желез, кроме того, хорошо выраженный выводной проток.

Расширенное и слепо заканчивающееся место железы — ее тело и дно — выстлано секреторным эпителием. В этом участке железы осуществляется процесс секреции. Образование секрета в разных железах происходит различным путем: в одной группе желез без наруше-

## ВВЕДЕНИЕ В АНАТОМИЮ

ния клеток (например, бокаловидных), в другой (например, молочной железе) связано с частичной гибелью клеток, в третьей (например, сальных железах) сопровождается разрушением клеток. Разрушенные клетки замещаются новыми, которые образуются путем размножения более глубоко находящихся клеток, прилегающих к базальной мембране и способных к делению (размножению).

В отличие от желез внешней секреции эндокринные железы лишены выводных протоков (см. стр.409).

### Ткани внутренней среды

Ткани внутренней среды, или соединительные ткани, отличаются значительным развитием межклеточного вещества. Они подразделяются на ткани с преобладанием трофических, опорных или защитных функций.

В основном *трофическую*, т. е. *питательную*, функцию выполняют кровь, лимфа, отчасти рыхлая соединительная ткань, которые участвуют в снабжении организма питательными веществами и кислородом, а также в удалении продуктов обмена веществ и углекислоты.

Эти ткани выполняют также *защитную функцию*, которая заключается в выработке веществ, разрушающе действующих на попавшие в организм микробы, в продуцировании антитоксинов и иммунных тел, в способности некоторых клеток поглощать и переваривать микробы и инородные вещества (фагоцитарная способность).

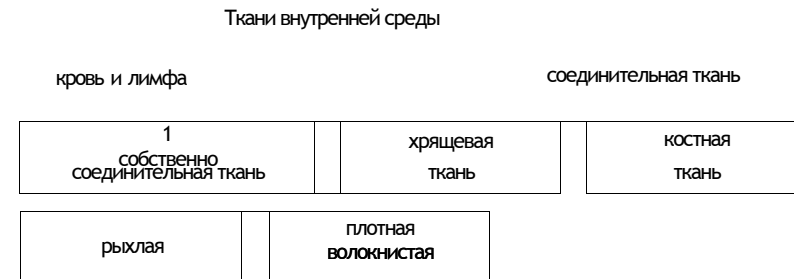
*Опорную функцию* выполняют главным образом плотная соединительная ткань, хрящ, кость и отчасти рыхлая соединительная ткань. Отдельные виды тканей внутренней среды участвуют в образовании твердого и мягкого скелетов. Это не только кости и их соединения, но также связки, фасции, межкостные и межмышечные перепонки, каркас внутренних органов и пр.

Существует ряд классификаций тканей, в частности разграничивающая соединительную ткань, кровь и лимфу как самостоятельные типы тканей. Наиболее распространенной является следующая классификация (см. схему 1).

**Кровь и лимфа.** Это жидкие виды тканей внутренней среды. Они содержат около 80% воды и около 20% органических веществ, имея удельный вес около 1,055. Общее количество крови достигает у мужчин приблизительно 4,5 л, а у женщин — 4 л. Кровь и лимфа состоят из плазмы и форменных элементов (рис. 5). Общая масса форменных элементов составляет 1/3—2/5 объема всей крови, в то время как плазмы — 2/3—3/5 этого объема. Среди форменных элементов крови различают красные и белые кровяные тельца (см. схему 2).

## КЛЕТКИ И ТКАНИ

Схема 1.



У человека красные кровяные тельца, эритроциты, в отличие от белых, лишены ядер. Они имеют форму дисков с плоским углублением на обеих сторонах. В 1 мм<sup>3</sup> крови содержится в среднем 4,5-5 млн. эритроцитов. Общая поверхность эритроцитов составляет примерно 3200 м<sup>2</sup>, причем во время каждого вдоха в обмене газов в легких участвует приблизительно 250 м<sup>2</sup> их общей поверхности. В состав эритроцитов входит красящее вещество крови - гемоглобин, составляющий приблизительно 1/3 их общей массы. Он обладает свойством соединяться с кислородом, играя тем самым важную роль в

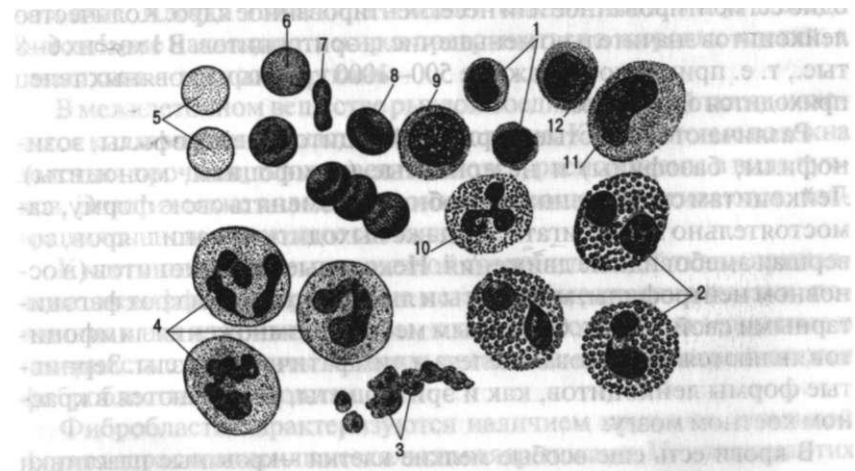
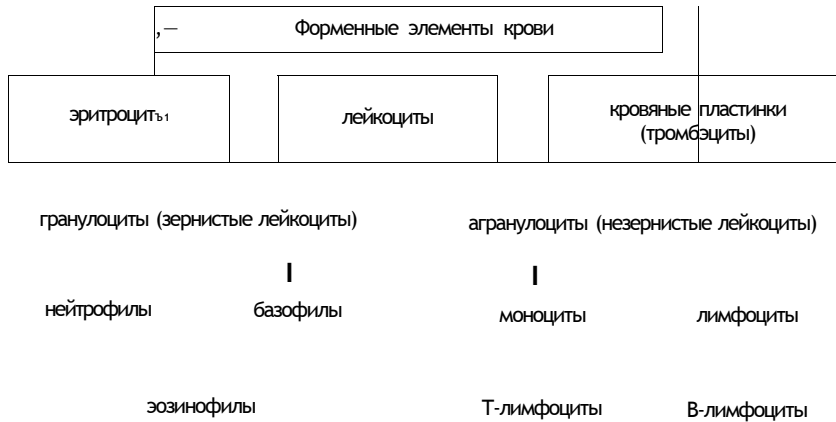


Рис. 5. Кровь человека. Общий вид эритроцитов, лейкоцитов и тромбоцитов в окрашенном препарате (увелич. в 1000раз):

1 - малые лимфоциты; 2 - эозинофильные лейкоциты; 3 - группа кровяных пластинок; 4 - нейтрофильные лейкоциты; 5-8 - эритроциты в разных положениях; 9 - большой лимфоцит; 10 - базофильный лейкоцит; 11 - моноцит; 12 — средний лимфоцит

Схема 2.



газообмене. Кровь при этом меняет вишнево-красный цвет на светло-красный. В составе крови взрослого человека около 660 г гемоглобина. Место размножения эритроцитов - красный костный мозг. Продолжительность их жизни — 80-120 дней.

Белые кровяные тельца, лейкоциты, имеют в своей цитоплазме одно сегментированное или несегментированное ядро. Количество лейкоцитов значительно меньше числа эритроцитов. В 1 мм<sup>3</sup> их 6—8 тыс., т. е. примерно на каждые 500-1000 красных кровяных телец приходится одно белое.

Различают зернистые формы лейкоцитов (нейтрофилы, эозинофилы, базофилы) и незернистые (лимфоциты, моноциты). Лейкоцитам свойственна способность изменять свою форму, самостоятельно передвигаться и даже выходить из капилляров, совершая амёбовидные движения. Некоторые из лейкоцитов (в основном нейтрофилы, моноциты и лимфоциты) обладают фагоцитарными свойствами. Основным местом размножения лимфоцитов являются вилочковая железа и лимфатические узлы. Зернистые формы лейкоцитов, как и эритроциты, развиваются в красном костном мозгу.

В крови есть еще особые мелкие клетки — кровяные пластинки (тромбоциты) (размером 2-5 мкм, т. е. в 2-4 раза меньше красных и в 5—7 раз меньше белых кровяных телец. Они принимают участие в свертывании крови. В 1 мм<sup>3</sup> крови примерно 200-300 тыс. тромбоцитов.

Лимфа, как и кровь, состоит из лимфоплазмы и форменных элементов. По своему составу лимфоплазма сходна с плазмой крови, но

содержит меньше белков. Из форменных элементов в лимфе находятся преимущественно лимфоциты и моноциты (см. стр. 323).

Основу кроветворных органов -костного мозга, лимфатических узлов, селезенки — образует ретикулярная ткань. Кроме того, она входит в состав слизистой оболочки желудочно-кишечного тракта, дыхательных путей и некоторых других органов. Клетки ретикулярной ткани образуют своеобразную сеть и могут в некоторых случаях высвобождаться из связи, становиться подвижными и самостоятельными. Они обладают фагоцитарными свойствами.

Фагоцитарные свойства присущи тесно связанным с ретикулярной тканью клеткам эндотелия капилляров, печени и других органов. Это послужило основанием для выделения так называемой ретикуло-эндотелиальной системы, объединяющей ретикулярную ткань, эндотелий некоторых капилляров, клетки рыхлой соединительной ткани, обладающие способностью к активному перемещению и фагоцитозу, а также моноциты и лимфоциты крови. Все названные образования выполняют в организме защитную функцию.

**Рыхлая соединительная ткань.** Она имеет в организме большое распространение: сопровождает кровеносные сосуды и нервы на всем их протяжении, располагается между органами и в подкожном жировом слое. Клетки этого вида соединительной ткани могут в своей цитоплазме накапливать жир и превращаться в жировые клетки, а сама ткань — в жировую ткань.

В межклеточном веществе рыхлой соединительной ткани находятся коллагеновые и эластические волокна. Коллагеновые волокна толстые, прочные, плохо растягиваются, расположены в виде пучков. Эластические волокна - тонкие, хорошо растягиваются, возвращаясь вновь в исходное состояние.

К клеточным элементам рыхлой соединительной ткани принадлежат недифференцированные мезенхимные клетки и клетки, попавшие в нее из крови и лимфы, к которым относятся зернистые и незернистые лейкоциты. Основными клетками этой ткани являются фибробласты и гистиоциты.

Фибробласты характеризуются наличием крупного, овальной формы ядра с одним или несколькими ядрышками. Цитоплазма этих клеток может быть зернистой и гомогенной с наличием цитоплазматических отростков. Фибробласты встречаются в различных формах дифференцировки. К малодифференцированным элементам рыхлой соединительной ткани относятся молодые фибробласты и ретикулярные клетки, а кроме того, некоторые эндотелиальные клетки,



## ВВЕДЕНИЕ В АНАТОМИЮ

отделяющие русло кровеносного сосуда от окружающей рыхлой соединительной ткани.

Гистиоциты имеют ядро, часто вдавленное с одной стороны, овальной или неправильной формы и меньших размеров, чем у фибробластов. Они отличаются от фибробластов тем, что контуры их хорошо очерчены и нигде не сливаются с основным, межклеточным, веществом.

Кроме фибробластов и гистиоцитов в рыхлой соединительной ткани находятся и другие клетки (пигментные, тучные, жировые, плазматические, лимфоциты и лейкоциты).

**Плотная волокнистая соединительная ткань.** Она встречается в виде фиброзной соединительной ткани кожи, сухожилий и в виде эластической соединительной ткани. Плотная оформленная фиброзная соединительная ткань кожи характеризуется значительной прочностью, что обуславливается хорошим развитием коллагеновых пучков, переплетающихся между собой, а также эластических волокон. В этой ткани имеются фиброциты, закончившие свое развитие, и гистиоциты.

У плотной оформленной фиброзной ткани сухожилий толстые пучки коллагеновых волокон идут параллельно. В фасциях они располагаются в различных направлениях. Между пучками находятся небольшие щели с лежащими в них фиброцитами, называемыми сухожильными клетками. Эта ткань образует сухожилия, фасции связки.

Плотная оформленная эластическая ткань имеет значительное количество эластических волокон, образующих без подразделения на пучки целые большие тяжи или пластинки. Из этой ткани построены желтые связки позвоночного столба.

**Хрящевая ткань.** В зависимости главным образом от характера межклеточного вещества хрящевая ткань встречается в виде гиалинового, волокнистого и эластического хряща.

Гиалиновый, или стекловидный, хрящ (рис. 6, А) в естественном состоянии имеет бесструктурное, однородное межклеточное вещество состоящее из хондрина, хондромукоида и хондроитинсерной кислоты. Его клетки располагаются в небольших полостях и заполняют их целиком. Межклеточное вещество содержит тонкие соединительнотканые волокна. Этот вид хрящевой ткани широко распространен. Он покрывает суставные поверхности костей, находится в реберных хрящах, хрящах гортани (кроме надгортанника), трахеи и бронхов.

Волокнистый хрящ встречается в межпозвоночных и суставных дисках и представляет собой волокнистую соединительную ткань, имеющую хрящевые клетки, пропитанную, как и гиалиновый хрящ, хондрином.

## КЛЕТКИ И ТКАНИ

Эластический хрящ (рис. 6, Б) характеризуется большим количеством эластических волокон в межклеточном веществе, благодаря чему он имеет желтоватый цвет, резко отличающий его по внешнему виду от гиалинового хряща. Эластический хрящ встречается главным образом в надгортаннике и ушной раковине.

Хрящи, особенно гиалиновый, могут подвергаться обызвествлению. Это - одна из их характерных возрастных особенностей.

В этом отношении на первом месте стоят хрящи гортани (прежде всего щитовидный) и реберные.

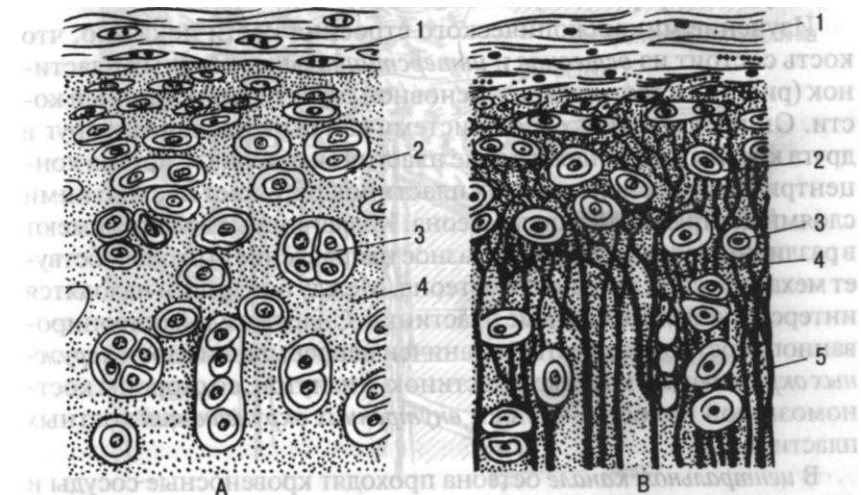


Рис. 6. Схема строения зрелого гиалинового (А) и эластического (Б) хрящей:

1 - надхрящница; 2 - хондробласты; 3 - хондроциты; 4 - межклеточное вещество хряща; 5 — эластические волокна (по Стеопе, из книги Е.А. Шубниковой)

**Костная ткань.** Характерными особенностями костной ткани являются прочность и упругость, благодаря которым она может выполнять свои опорные функции. Костная ткань состоит из клеток и межклеточного вещества, содержащего органические (оссеин и оссеомукоид) и неорганические (соли, главным образом кальция) соединения. Различают два вида костной ткани: грубоволокнистую и пластинчатую. Грубоволокнистая костная ткань у человека находится лишь в местах прикрепления к кости сухожилий и в области зарастающих швов черепа.

Костям человека свойственно в основном пластинчатое строение. Находящиеся в пластинках параллельные пучки коллагеновых волокон идут в определенных направлениях соответственно действующим

## ВВЕДЕНИЕ В АНАТОМИЮ

щим силам. Они пропитаны неорганическими соединениями, что и обуславливает прочность этого вида костной ткани, уступающую только прочности эмали зуба. Клетки костной ткани —остеоциты — находятся в полостях межклеточного вещества. Эти полости соединяются между собой тонкими канальцами, по которым сообщаются и отростки остеоцитов, что придает всей структуре костной ткани синцитиальный характер.

Кроме остеоцитов в костной ткани имеются остеобласты и остеоокласты. Первые образуют костную ткань, а вторые разрушают, способствуя ее непрерывному обновлению.

Изучение микроскопического строения кости показало, что кость состоит из *остеонов* и *интерстициальных* костных пластинок (рис. 7). Остеон является основной структурной единицей кости. Он представляет собой систему как бы вставленных друг в друга костных цилиндров в виде пластинок остеона. Система концентрически расположенных пластинок окружает несколькими слоями центральный канал остеона. Коллагеновые волокна имеют в различных слоях пластинок разное направление, что способствует механической прочности остеона. Между остеонами находятся интерстициальные костные пластинки. Снаружи слой остеонированного костного вещества ограничен непрерывным слоем *наружных окружающих* костных пластинок, а изнутри, со стороны костномозговой полости, — слоем *внутренних окружающих* костных пластинок.

В *центральной канале* остеона проходят кровеносные сосуды и нервы. Калибр костных каналов составляет от 1/50 до 1/5 мм, в зависимости от величины кости и от положения канала по отношению к ее наружной поверхности. Более крупные кости обладают более широкими костными каналами. Поверхностно лежащие каналы обычно шире тех, которые расположены глубоко.

Остеоны, интерстициальные и окружающие пластинки перестраиваются на протяжении жизни в связи с механическими условиями функционирования кости, возрастом, особенностями питания и другими факторами. Считается, что длительность жизни остеоцита достигает 25 лет. Для взрослого человека обновление компактного костного вещества составляет 2,5%, а губчатого -10% в год. В детском возрасте интенсивность обновления кости выше.

О механических свойствах соединительной ткани можно судить по ее крепости на растяжение, сжатие, разрыв, скручивание, изгиб. Данные такого рода составляют новый раздел морфологии, называемый *биосопротивом*.

## КЛЕТКИ И ТКАНИ

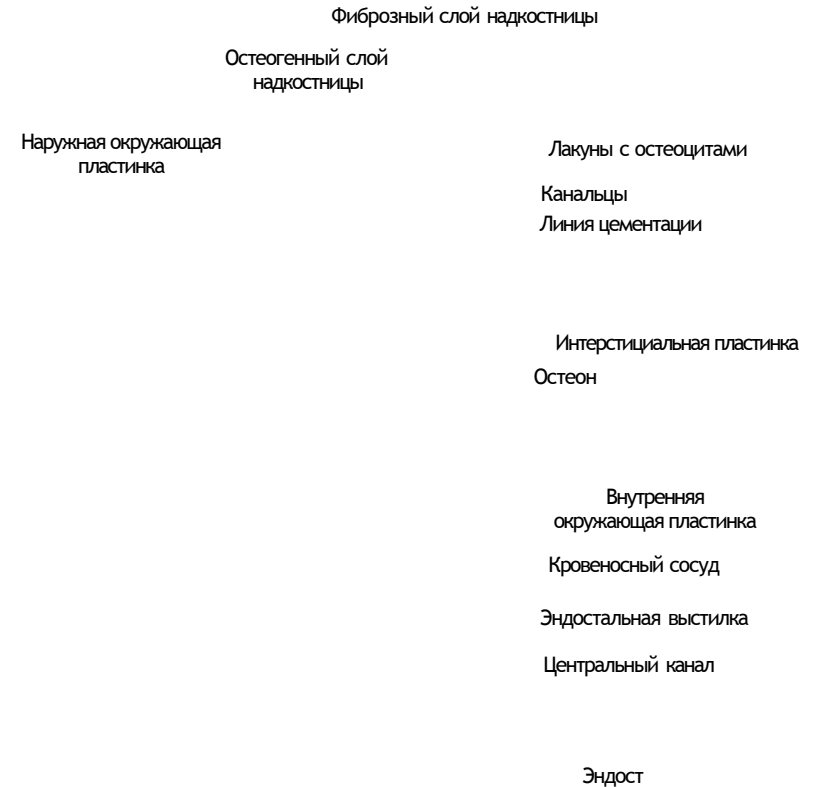


Рис. 7. Микроскопическое строение остеонированной кости (по Хэму)

Как известно, прочность на растяжение выражается той наименьшей отнесенной к единице поперечного сечения (1 мм<sup>2</sup>) величиной нагрузки, от которой ткань разрывается или деформируется. Свежее компактное костное вещество выдерживает сопротивление на растяжение до 10-12 кг, реберный (гиалиновый) хрящ - 0,5 кг, сухожилия, т. е. плотная фиброзная ткань, —7 кг.

В отношении сопротивления на сжатие кость в 10 раз крепче хряща. Крепость кости на сжатие (12-16 кг) раза в полтора больше крепости на растяжение. Крепость гиалинового хряща на сжатие (1,5 кг) в 3 раза больше крепости на растяжение. Свежая кость в 5 раз прочнее железобетона как на сжатие, так и на растяжение. Для раздробления бедренной кости давлением нужно приблизительно 3000 кг, для раздробления же большеберцовой кости - не менее 4000 кг.

Сопротивление на изгиб при определенном весе кости достигает наибольшей величины в том случае, когда внутренний диаметр трубчатой кости относится к наружному примерно как 8:11. Улиц молодого возраста эта сопротивляемость больше, чем у лиц старшего возраста.

Различают упругость на растяжение и упругость на сжатие. Практически для сухожилий наибольшее значение имеет упругость на растяжение, а для суставных хрящей — на сжатие. По сравнению с упругостью костной ткани упругость сухожилия на растяжение больше в 15 раз, упругость реберного хряща — в 1,5 раза.

Следует заметить, что механические свойства соединительной ткани подвержены большим индивидуальным колебаниям. Они могут быть неодинаковы не только у разных лиц, но и у одного и того же человека, изменяясь в связи с условиями питания и особенностями функционального и возрастного характера.

••

### Мышечные ткани

Основным функциональным свойством мышечной ткани является ее *сократимость*, которая зависит от способности находящихся в клетках этой ткани сократимых структур изменять свою длину, становясь то короче и толще (сокращение, укорочение), то длиннее и тоньше (расслабление, удлинение).

Существуют три разновидности мышечной ткани: гладкая, поперечнополосатая и сердечная.

**Гладкая (неисчерченная) мышечная ткань.** В отличие от других видов мышечной ткани, как показывает изучение микроскопических препаратов, гладкая ткань не имеет поперечной исчерченности. Она находится в стенках кровеносных сосудов, выводных протоков желез, в стенке желудочно-кишечного тракта и многих органов, имеющих полость, а также в толще кожи, образуя мышцы волос, внутри глазного яблока и др. Структурной единицей этого вида мышечной ткани является миоцит — клетка удлинённой формы, иногда имеющая небольшие отростки. Длина клетки—15—500 мкм, а поперечник—10—20 мкм. Она содержит ядро, располагающееся в центре. Как видно под электронным микроскопом, свойственные поперечнополосатой мышечной ткани сократимые структуры — миофибриллы — здесь отсутствуют. Однако имеются в большом количестве сократительные нити — миофиламенты (протофибриллы) длиной 1—2 мкм и толщиной 5—8 нм (тонкие миофиламенты) и 10—30 нм (толстые миофиламенты). При расслаблении миоцита выявляются только тонкие миофиламенты. Сокращения гладкой мышечной ткани происходят медленно, ритмично и произвольно (например, перисталь-

### УПЕТКИ И ТКАНИ

тические движения кишечной трубки, изменение просветов кровеносных сосудов, выводных протоков желез, сокращения мышц радужной оболочки глаза и пр.)

**Поперечнополосатая (исчерченная) мышечная ткань.** Она названа так благодаря характерно (видимой под микроскопом) исчерченности. Эта ткань участвует в образовании мышц, приводящих в движение скелет, и поэтому называется еще скелетной мышечной тканью. По функции она является произвольной, поскольку ее сокращения и расслабления подчиняются воле человека. Однако сокращение дыхательных мышц, построенных из этой ткани, может происходить и произвольно, как это бывает во время сна. Волокна поперечнополосатой мышечной ткани, являющиеся ее структурными единицами, по своей форме напоминают очень длинные цилиндры, диаметр которых колеблется от 1/100 до 1/10 мм.

Длина волокон составляет от 1 до 40 мм, но может достигать и 10—12 см.

Каждое мышечное волокно имеет цитоплазму (саркоплазму), двухслойную оболочку (сарколемму) и большое количество ядер вытянутой формы и занимающих обычно поверхностное положение. В саркоплазме находятся митохондрии, от которых зависит энергообеспечение мышечной клетки (рис. 8). Размеры митохондрий 0,3—1,7 мкм х 0,2—1 мкм. Они окружены двойной мембраной: наружной, толщина которой 5—10 нм, и внутренней, толщина которой 10—20 нм. Между ними образуется просвет, достигающий около 20 нм. Внутренняя мембрана имеет выросты — кристы, где локализируются ферменты окислительного фосфорилирования.

Саркоплазматическая сеть включает продольные и поперечные трубчатые системы. Продольная система (L-система) имеет вид тон-

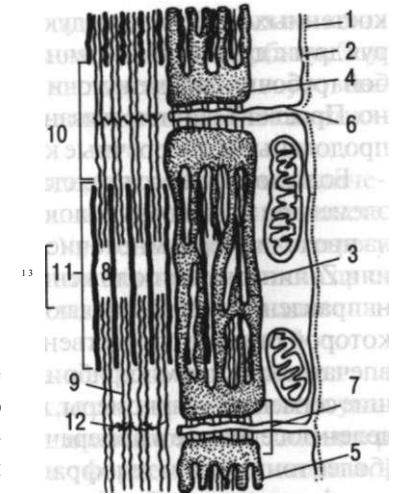


Рис. 8. Схема строения участка поперечнополосатого мышечного волокна по электронно-микроскопическим данным:

1 — базальная мембрана; 2 — плазмолемма; 3 — митохондрии; 4 — латеральная цистерна саркоплазматического ретикулума; 5 — трубчатые каналы саркоплазматического ретикулума; 6 — каналы T-системы; 7 — триада; 8 — толстые протофибриллы; 9 — тонкие протофибриллы; 10 — I-диски; 11 — A-диски; 12 — Z-полоска; 13 — H-полоска (по Е.А.Шубниковой)

костенных трубочек, следующих по ходу миофибрилл, анастомозируя друг с другом. Поперечная система (Г-система) представляет собой трубочки (промежуточные пузырьки), расположенные поперечно. Просвет Т-систем связан с внеклеточным пространством, однако продольные и поперечные каналы не сообщаются друг с другом:

Большой интерес представляет тонкая структура сократительных элементов мышечных волокон — миофибрилл. Каждая миофибрилла проходит через многочисленные тонкие мембраны (телофрагмы или Z-линии), расположенные по отношению к ней в поперечном направлении и представляющие собой продолжение сарколеммы, с которой они непосредственно связаны. Таким образом, создается впечатление, что миофибрилла подразделена на отдельные небольшие сегменты — саркомеры, каждый из которых, в свою очередь, разделен посередине в поперечном направлении чрезвычайно тонкой (более тонкой, чем телофрагмы) перегородкой — мезофрагмой. Как мезофрагмы, так и телофрагмы служат для укрепления миофибрилл, которые через них проходят.

Участки миофибрилл, прилегающие к телофрагме, состоят из светлого, изотропного вещества, а участки, прилегающие к мезофрагме, являются темными, анизотропными.

Таким образом, поперечнополосатая исчерченность обусловлена попеременным чередованием светлых и темных участков миофибрилл, называемых светлыми и темными дисками. С помощью электронного микроскопа установлено, что каждая миофибрилла состоит из протофибрилл, имеющих две разновидности: толстые (16 нм) и тонкие (5—7 нм) нити (см. рис. 8). Толстая нить содержит 180—360 продольно ориентированных молекул белка — миозина. Тонкая нить построена из молекул другого белка — актина, имеющих вид двойной спирали. Между толстыми (миозиновыми) и тонкими (актиновыми) нитями образуются мостики (за счет «головного отдела» молекул миозина).

Сокращение мышечного волокна происходит за счет вхождения нитей актина между нитями миозина (теория скольжения). Саркомер укорачивается, как складная подзорная труба. Объем его остается неизменным, а поперечник увеличивается. Теория скольжения предложена А. Хаксли в 1957 г. Существуют и другие объяснения механизма сокращения мышцы.

Установлена морфологическая и функциональная неоднородность скелетных мышечных волокон. Выделяют волокна первого типа (красные) и волокна второго типа (белые). *Красные волокна* имеют небольшой диаметр. Они характеризуются высокой активностью

окислительных ферментов из-за преобладания аэробных окислительных процессов, высоким содержанием белка-миоглобина. Эти волокна окружены 2—3 кровеносными капиллярами, т. е. уровень кровоснабжения у них высокий. Красные мышечные волокна относятся к медленным, тоническим.

*Белые волокна* более толстые. Они содержат в больших количествах фосфоорилазу и АТФ, обеспечивающие анаэробные процессы. Основным источником энергии — гликоген. Уровень кровоснабжения у них ниже, чем у красных волокон: на одно мышечное волокно приходится в среднем один кровеносный капилляр. Белые волокна считаются быстрыми, тетаническими.

Существует также переходный тип мышечного волокна.

Электронно-микроскопически и гистохимически волокна указанных типов различаются по содержанию митохондрий, липидов и соотношению окислительных ферментов с ферментами гликолиза, а также по ширине Z-линий между саркомерами. В красных волокнах (медленных) много митохондрий и липидов (они — основной источник энергообеспечения); окислительные ферменты преобладают над ферментами гликолиза; Z-линия широкая. В белых волокнах (быстрых) мало митохондрий, липидов и окислительных ферментов, но много гликолитических ферментов; Z-линия узкая. Существенных отличий в содержании гликогена и строении миофибрилл в волокнах этих типов не установлено.

Сравнение ряда мышц конечностей выявило мозаичный характер в распределении волокон первого и второго типов.

Оболочка волокна — сарколемма — способствует укреплению взаимосвязи мышечных волокон. Внутренний ее слой — плазмолемма — аналогичен оболочкам других клеток. Наружный слой — базальная мембрана — состоит из тонких фибрилл и тесно связан с окружающей волокно соединительной тканью — эндомизием. Строение мышцы как органа см. на стр. 127.

Поперечнополосатые мышечные волокна вместе с иннервирующим их нейроном составляют двигательную единицу. В ее состав входят красные или белые мышечные волокна. Их число весьма значительно (например, в медиальной головке икроножной мышцы — 1634, а в передней большеберцовой мышце — 667).

В месте подхода аксона двигательной нервной клетки к мышечному волокну образуется нервно-мышечный синапс в виде двигательной бляшки. Окончания аксона лежат в углублениях на поверхности мышечного волокна, выстланных сарколеммой. Аксон нервной клетки не проникает внутрь мышечного волокна. Между ними остаются

синаптические щели шириной 20—60 нм. Здесь импульсы, побуждающие мышцу к сокращению, передаются от аксона нервной клетки на мышечное волокно (см. рис. 9). При этом из саркоплазматической сети последнего ионы кальция поступают в миофибриллы. В результате актин приобретает способность взаимодействовать с миозином, что приводит к сокращению волокна (см. стр. 36).

**Сердечная мышечная ткань.** Эта ткань является поперечнополосатой, но имеет особенности строения, позволяющие выделить ее в отдельную группу. Одна из этих особенностей — то, что клетки сердечной мышечной ткани, кардиомиоциты, образуют между собой многочисленные соединения. Сокращения сердечной мышцы происходят произвольно.

Ядра кардиомиоцитов занимают центральное положение, миофибриллы располагаются по периферии клетки. В отличие от скелетной мышечной ткани в клетках сердечной мышечной ткани намного больше митохондрий, с большим количеством крист. Это свидетельствует о хорошем энергообеспечении сердечной мышцы. Саркоплазматическая сеть здесь, наоборот, хуже развита, чем в скелетной мышечной ткани.

Контакты клеток сердечной мышцы происходят в области вставочных дисков и боковых выростов цитоплазмы. Вставочные диски не только соединяют клетки между собой, но и участвуют в передаче возбуждения от одной клетки к другой. Боковые выросты и вставочные диски обеспечивают сокращение миокарда как единого целого. Среди клеток, обеспечивающих сокращение, есть такие, которые проводят импульсы внутри сердца. Это большие клетки, богатые саркоплазмой, с малым количеством миофибрилл и митохондрий, с крупным ядром, не всегда расположенным в центральной части клетки.

### Нервная ткань

Нервная ткань состоит из нервных клеток с их отростками и окончаниями этих отростков. К ней относятся также образования, имеющие для собственно нервной ткани опорное и трофическое значение и именуемые нейроглией /*макро- и микроглия*/.

Каждая нервная клетка содержит цитоплазму и ядро округлой или слегка овальной формы. В цитоплазме хорошо выражены митохондрии и комплекс Гольджи. Встречаются отложения тигроида, возникшие на основе видоизменений эндоплазматической сети. Под электронным микроскопом определяются нейрофиламенты — нити толщиной около 10 нм.

Нервная клетка с ее отростками называется *нейроном* (рис. 9). Он представляет собой структурную единицу нервной ткани. Нервные клетки, отростки которых идут к органам (например, мышцам) и не-

суткним импульсы, побуждающие их к деятельности, называются *двигательными*, выносящими, эфферентными. Нервные клетки, отростки которых проводят импульсы от периферии к центру, являются *чувствительными*, приносящими, афферентными. Кроме двигательных и чувствительных нейронов есть огромное количество вставочных нервных клеток, связывающих друг с другом чувствительные и двигательные нейроны. Величина тел нервных клеток разнообразна и составляет в поперечнике от 25 до 150 мкм. Существуют нервные клетки с телами настолько больших размеров (например, клетки передних рогов спинного мозга), что они находятся на грани видимости невооруженным глазом. Форма тел нервных клеток тоже разнообразна: многоугольная, веретенообразная, продолговатая, круглая. Она связана с количеством отростков клетки, так как соответственно каждому отростку тело нейрона образует выступ.

Характер отхождения отростков позволяет дифференцировать нейроны на *униполярные* (с одним отростком, Т-образно делящимся на две ветки), *биполярные* (с двумя отростками) и *мультиполярные* (многоотростчатые).

Одни отростки нервных клеток — короткие, протоплазматические, древовидно разветвляющиеся — *дендриты*; другие — длинные *нейриты*, или *аксоны*. Длина отростков нервных клеток может быть очень велика (в некоторых местах более 1 м). По нейритам раздражения идут от тела клетки, в то время как по дендритам — к телу клетки.

Отростки продолжают в составе нервных волокон в виде *осевых цилиндров*, обычно покрытых глиальными оболочками более простого или

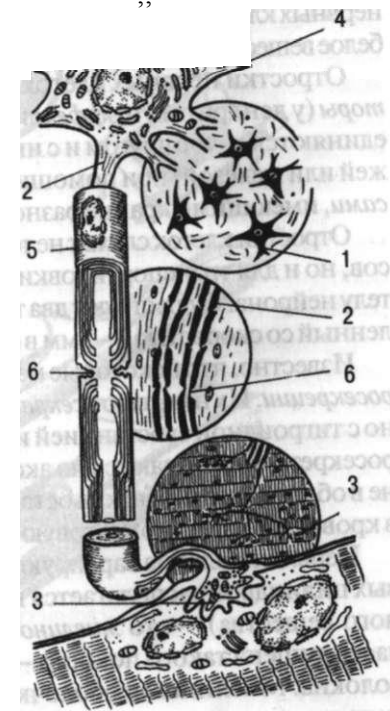


Рис. 9. Строение двигательного нейрона:

1 — перикарион; 2 — аксон и нервное волокно; 3 — нервные окончания в мышце; 4 — дендриты; 5 — миелиновая оболочка; 6 — перехваты Ранвье. В схеме сопоставлены световая и электронная микроскопия (по Г.Ф. Иванову и Ковальскому, изменено)

сложного строения. Только в сером веществе головного мозга у отростков нервных клеток оболочек нет. Отростки нервных клеток, составляющие белое вещество центральной нервной системы, окружены оболочкой.

Отростки нервных клеток образуют нервные окончания: *рецепторы* (у дендритов) и *эффекторы* (у нейритов). Нервные клетки соединяются друг с другом и с иннервируемым органом (мышцей, кожей или железой) при помощи особых аппаратов, именуемых *синапсами*, имеющими крайне разнообразные формы.

Отростки клеток служат не только для проведения нервных импульсов, но и для транспортировки белков и других веществ от тела или к телу нейрона. Существуют два тока внутриклеточных продуктов: медленный со скоростью 1–2 мм в сутки и быстрый — 5–10 мм в час.

Известно, что некоторые нейроны обладают способностью к *нейросекреции*. Их называют *секреторными*. Образование секрета связано с тигроидной субстанцией и комплексом Гольджи. Гранулы нейросекрета перемещаются по аксону от тела клетки, однако поступают не в область синапсов, как остальные транспортируемые вещества, а в кровь или в спинномозговую жидкость (подобно гормонам).

Нервные волокна варьируют по своему диаметру. Одна часть осевых цилиндров располагается в «футляре» из миелина (жироподобного вещества) — это *миелиновые* волокна, или *мякотные*; другая часть лишена такого покрова — это *амиелиновые*, или *безмякотные*, волокна. Миелиновая оболочка увеличивает скорость проведения нервных импульсов, следовательно, ее наличие функционально оправдано. Безмякотные волокна образуют полиаксональную оболочечную систему, аксоны которой окружены клетками-сателлитами (шванновскими). При образовании миелиновых волокон аксон вначале располагается на периферии клетки-сателлита, затем «вдавливается» в нее, что приводит к образованию «брыжейки» — мезаксона (рис. 10). Мезаксон спирально разрастается вокруг аксона, и в местах соприкосновения складок разросшегося мезаксона образуется миелин. По ходу мякотного волокна миелиновый покров местами истончается, образуя *перехваты* Ранвье. Это биологически активные участки нерва, где скапливаются митохондрии, многие ионы и продукты метаболизма. <ри>

Нервные волокна, покрытые слоем соединительной ткани — эндоневрием, образуют пучки, окруженные более толстыми прослойками периневрия, и формируют нерв. В зависимости от количества волокон и пучков, входящих в состав нерва, толщина его сильно варьирует — от тонких ветвей, невидимых невооруженным глазом, до очень толстых (например, толщина седалищного нерва может быть более 1 см).

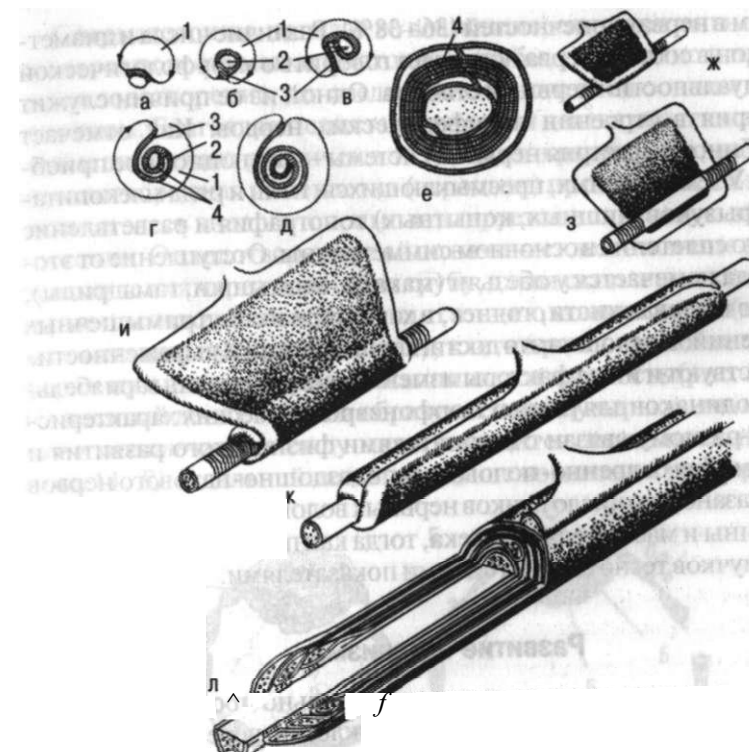


Рис. 10. Схема миелинизации нервного волокна:  
а–е — последовательные стадии вращения мезаксона вокруг аксона на поперечном срезе; ж–л — вид процесса; 1 — шванновская клетка; 2 — аксон; 3 — мезаксон; 4 — слои миелина (по Герен)

Существуют два крайних варианта строения периферического нерва: малопучковый (нерв тонкий, состоит из небольшого количества крупных пучков при компактном расположении волокон в пучке) и многопучковый (нерв толстый, образующие его пучки небольшого диаметра, расположение волокон в пучке рыхлое). Количество волокон в составе отдельных нервов весьма изменчиво: срединный нерв на уровне середины плеча содержит 19–32 тыс. волокон, локтевой на том же уровне — 13–18 тыс., мышечно-кожный — 3–12 тыс. Нервные стволы отличаются по диаметру слагающих их волокон: мелкие и средние миелиновые волокна составляют в срединном нерве 11–45%, в локтевом — 9–37%, в лучевом — 10–27%. В нервах, иннервирующих кожу, этих волокон больше (60–80%), чем в иннервирующих мышцы (18–40%); в межреберных нервах больше (70–

80%), чем в нервах конечностей (36—38%). Различие числа и диаметра волокон в составе нерва позволяет говорить о «морфологической индивидуальности» нервных стволов. Одной из ее причин служит асимметрия в строении периферических нервов. Как отмечает В.В. Бобин, асимметрия нервной системы — эволюционное приобретение. У земноводных, пресмыкающихся, птиц и ряда млекопитающих (грызунов, хищных, копытных) топография и разветвление плечевого сплетения в основном симметричны. Отступление от этого правила намечается у обезьян (макаки, мартышки, гамадрилы), особенно в нервах кисти, точнее, в характере их внутримышечных разветвлений. У человека это достигает наибольшей выраженности.

Существуют и иные факторы изменчивости. Уровень варибельности неодинаков для разных морфоневрологических характеристик и по-разному связан с показателями физического развития и возрастом. Для бедренно-полового и подвздошно-пахового нервов было показано, что число пучков нервных волокон не зависит от возраста, длины и массы тела человека, тогда как площадь поперечного сечения пучков тесно связана с этими показателями.

### Развитие организма

Организм в своем развитии последовательно проходит ряд стадий, начиная со стадии оплодотворенной клетки, через период внутритробного, а затем внеутробного развития. После достижения полного расцвета следует период зрелости, потом наступает период увядания, кончающийся смертью. Весь цикл развития объединяется под названием *онтогенеза*, т.е. индивидуального развития организма.

Наука, изучающая закономерности образования зародыша и его развития, носит название эмбриологии. Под понятием «эмбрион» принято подразумевать зародыш до третьего месяца его развития, когда происходит начальная закладка всех органов. С третьего месяца и до конца внутритробной жизни зародыш называется плодом. Наука, изучающая конечный этап жизни, связанный со старением, называется геронтологией.

Половые клетки развиваются в половых железах (см. стр. 270, 275): женская половая клетка (яйцо) — в яичниках, мужская (сперматозоид) — в яичках. Женская клетка достигает в диаметре 1/3 мм. Двигаться самостоятельно она не может. Сперматозоид имеет головку и хвост, благодаря движениям которого обладает активной подвижностью. Поступательная скорость движения сперматозоида достигает 5 мм/мин. Он гораздо меньше, чем женская половая клетка, и имеет в длину, считая хвост, 60—70 мкм.

Сперматозоиды, попадая во влагалище, самостоятельно проходят через полость матки в маточные трубы, где обычно и происходит оплодотворение, т.е. соединение одного яйца с одним сперматозоидом. Благодаря перистальтической деятельности маточных труб и движению ресничек эпителия, покрывающего их стенки, оплодотворенная яйцеклетка (зародыш) продвигается в полость матки и здесь внедряется, имплантируется в слизистую оболочку ее стенки. Оплодотворенное яйцо начинает делиться еще во время прохождения через маточную трубу, давая скопления клеток, которые последовательно проходят стадию комка клеток (морула), затем стадию пузыря (бластула); клетки располагаются по периферии пузыря, а внутри его скапливается жидкость (рис. 11, А, Б). На десятый день развития образуются два пузырька: *амниотический* и *желточный*; между ними находится зародышевый щиток (рис. 11, В). В дальнейшем в зародыше возникают три зародыше-

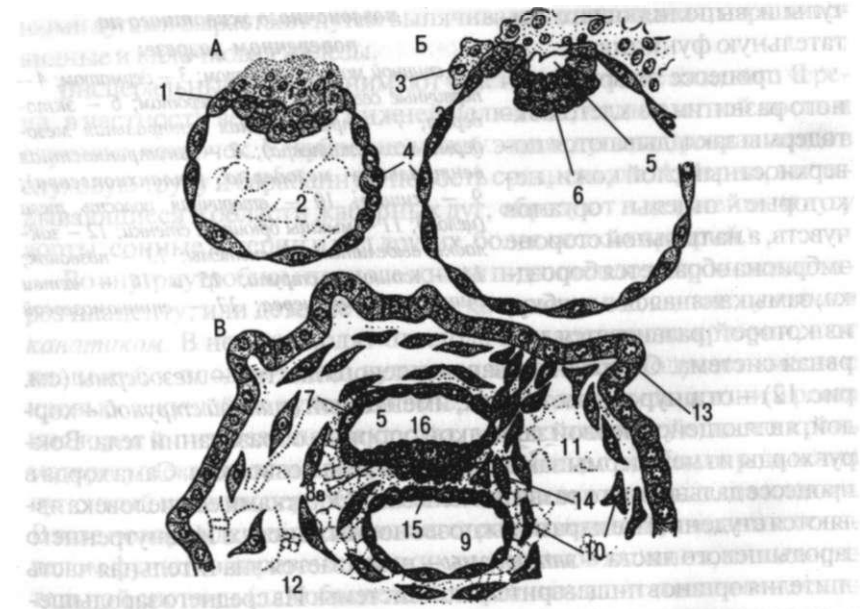


Рис. 11. Схема ранних этапов развития эмбриона человека:  
 Л — зародышевый пузырек; Б — 8-дневный эмбрион; В — 14—15-дневный эмбрион;  
 1 — внутренняя клеточная масса; 2 — бластоцель; 3 — трофобласт; 4 — трофоблэктодерма; 5 — полость амниона; 6 — клетки энтодермы; 7 — амнион; 8 — эмбрион;  
 9 — желточный мешок; 10 — клетки мезодермы; 11 — стебелек; 12 — внезародышевый  
 целом; 13 — ворсинки хориона; 14 — мезодерма первичной полости; 15 — энтодерма;  
 16 — наружный слой зародышевого щитка (по Е.Л. Шубниковой)

вых листка: наружный — *эктодерма*, внутренний — *энтодерма* и средний — *мезодерма* (рис. 12).

Развитие эмбриона человека имеет ряд характерных особенностей, в частности относящихся к внезародышевому материалу, так называемым *привизорным* органам.

Зародыш имплантируется в слизистую оболочку матки при участии трофобласта, образовавшегося из поверхностных клеток бластулы и выполняющего питательную функцию.

В процессе эмбрионального развития из клеток эктодермы закладываются поверхностный слой кожи, некоторые отделы органов чувств, анатомической стороне эмбриона образуется бороздка, замыкающаяся в трубку, из которой развивается нервная система.

От среднего зародышевого листка - *мезодермы* (см. рис. 12) - отшнуровывается тяж, именуемый *спинной струной* - хордой, являющейся первой закладкой опорных образований тела. Вокруг хорды из мезодермы закладываются тела позвонков. Сама хорда в процессе дальнейшего развития исчезает. Остатками ее у человека являются студенистые ядра в межпозвоночных дисках. Из внутреннего зародышевого листа — *энтодермы* - развивается значительная часть эпителия органов пищеварительной системы. Из среднего зародышевого листка - мезодермы - выделяются клетки зародышевой соединительной ткани, *мезенхимы*, дающие начало кровеносной и лимфатической системам, гладкой мускулатуре. Мезодерма с дорсальной стороны делится на отдельные сегменты, *сомиты*, от которых отделяются *дерматомы*, идущие на строение собственно кожи - дермы, *склеротомы*, являющиеся закладкой скелета, и *миотомы*, из которых развивается скелетная мускулатура. Вентральная часть мезодермы не сег-

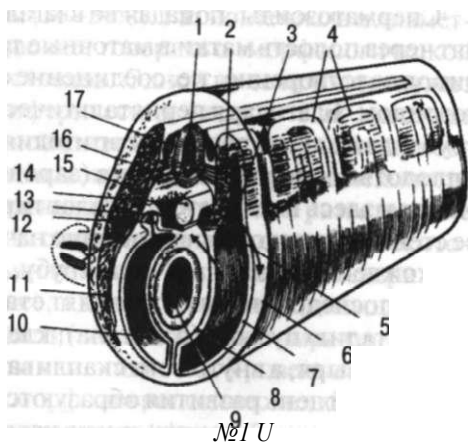


Рис. 12. Схема строения туловища позвоночного животного на поперечном разрезе:

1 — спинной мозг; 2 — миотом; 3 — дерматом; 4 — первичные сегменты; 5 — склеротом; 6 — эктодерма; 7 — центральная мезодерма (соматоплевра); 8 — внутренностная вентральная мезодерма (спланхноплевра); 9 — вторичная полость тела (целом); 10 — выделительная система; 11 — мышцы брюшной стенки; 12 — позвоночник; 13 — спинная струна; 14 — спинная струна; 15 и 16 — ветви спинномозгового нерва; 17 — спинномозговой канал.

## К\_ПЕТКИ И ТКАНИ

ментирована. Она подразделяется на соматоплевру и спланхноплевру, из которых развиваются пристеночный и внутренностный листки серозных оболочек грудной и брюшной полостей.

Дальнейшее развитие эмбриона происходит по принципу неравномерного роста и образования выпячиваний, превращающихся в самостоятельные органы. Например, дыхательная система - гортань, трахея, бронхи и легкие - образуется путем выпячивания из передней стенки головного отдела кишечной трубки; печень и поджелудочная железа - в виде выроста слизистой оболочки двенадцатиперстной кишки; нервы - путем выроста нервных волокон из клеток, составляющих нервную трубку. Конечности закладываются еще в конце третьей недели эмбрионального развития в виде выростов из туловища. В области головы и шеи закладываются шесть пар *висцеральных* дуг. Первая называется *нижнечелюстной*, вторая - *подъязычной*, остальные четыре носят название *жаберных* дуг. Из карманов между жаберными дугами вырастают путем выпячивания щитовидная, парашитовидные и вилочковая железы.

Висцеральные дуги принимают участие в закладке лицевого черепа, в частности верхней и нижней челюстей, подъязычной кости и слуховых косточек. Углубление между этими дугами превращается в слуховую трубу и барабанную полость среднего уха. Артерии, закладывающиеся в области жаберных дуг, образуют в дальнейшем дугу аорты, сонные артерии и ряд других, более мелких артерий.

Во внутриутробном периоде жизни питание плода происходит через плаценту, или детское место, с которым плод связан *пупочным канатиком*. В нем проходят от плода к плаценте две артерии, а от плаценты к плоду - одна пупочная вена. Плод получает вместе с кровью, текущей по пупочной вене, необходимые для жизни и роста кислород и питательные вещества, а через плаценту отдает в кровь матери углекислоту и продукты обмена веществ. После рождения пупочный канатик перерезается. Плацента выходит вслед за плодом. В теле новорожденного совершается ряд изменений, связанных с началом функционирования легких как органов дыхания, пищеварительной системы (для обеспечения организма питательными веществами), а также ряд перестроек в кровеносной системе.

После рождения наступает внеутробная стадия жизни человека. Она, в свою очередь, подразделяется на несколько периодов, подробно описанных в главе 9.



## Глава вторая

# УЧЕНИЕ О КОСТЯХ И ИХ СОЕДИНЕНИЯХ

### ОБЩАЯ ЧАСТЬ

#### Учение о костях

Твердой опорой тела человека является скелет, состоящий из костей и их соединений. Скелет защищает от повреждений более глубоко расположенные структуры (например, костный мозг, центральную нервную систему, сердце и некоторые органы: легкие, органы малого таза и др.). Движения костей возможны благодаря действию мышц, прикрепляющихся к ним. Помимо опорной, защитной и двигательной функций кости скелета имеют большое значение в минеральном обмене и кроветворении. Именно в костях содержатся основные запасы минеральных веществ организма (кальций фосфор и др.), здесь они откладываются в случае их избытка, и отсюда они черпаются при необходимости. Костный мозг, находящийся в костях, участвует в образовании форменных элементов крови.


Каждая входящая в состав скелета кость представляет собой орган, построенный в основном из костной ткани, но содержащий также и другие виды тканей: плотную волокнистую соединительную ткань, которая образует надкостницу, хрящевую, покрывающую суставные поверхности костей, нервную.

В состав скелета человека входит 206 костей - 85 парных (всего 170) и 36 непарных. У мужчин они составляют 18% общей массы тела, у женщин - 16%, а у новорожденного - 14%. В связи с тем, что с возрастом происходит некоторое обезвоживание костной ткани, удельный вес самих костей увеличивается.

Строение костей. На распилах костей можно видеть, что, основу их составляет компактное и губчатое костное вещество, построенное из отдельных костных пластинок. В каждой костной пластинке волокна лежат параллельно друг другу и ориентированы в одном определенном направлении. В соседних костных пластинках направление волокон почти взаимно перпендикулярное, в результате чего обеспечивается высокая прочность пластинчатой костной ткани.

### ОБЩАЯ ЧАСТЬ

В большинстве костей костные пластинки образуют остеоны. Каждый остеон состоит из 5-20 концентрически расположенных костных пластинок, как бы вставленных друг в друга цилиндров. В центре остеона находится полость—канал остеона, в котором расположены сосуды и нервы. Калибр каналов остеонов неодинаков — от 1/5 до 1/50 доли миллиметра, в зависимости от величины кости и от положения канала по отношению к ее наружной поверхности. Более крупные кости обладают



*Рис. 13. Схема расположения костных пластинок и балок губчатого вещества в верхнем конце бедренной кости. Компактное вещество обозначено*

более широкими костными каналами. Поверхностно лежащие каналы обычно шире тех, которые лежат глубже. В стенках цилиндров в особых полостях расположены костные клетки - остециты. Пространства между соседними остеонами замыкают вставочные пластинки неправильной формы.

Губчатое вещество построено из костных перекладин, которые расположены в определенном направлении и, переплетаясь, образуют своеобразные сети. Каждая кость имеет механически обусловленные особенности строения: ход ее пластинок и перекладин соответствует направлению линий сжатия в данном участке скелета (рис. 13). Направления костных пластинок двух соседних костей являются как бы продолжением друг друга, прерываемым в суставах. В частности, в таком комплексе костей, как скелет стопы, где каждый ее свод состоит из ряда самостоятельных костей, общее направление костных пластинок имеет дугообразную форму. Аналогичное явление можно подметить и на других участках скелета. Ячейки между перекладинами губчатого вещества заполнены костным мозгом.

Снаружи кости покрыты *надкостницей*. Она представляет собой соединительнотканную оболочку, состоящую из двух слоев-наружного, волокнистого, и внутреннего, костеобразующего. Надкостница богата кровеносными сосудами и нервами, дающими ответвления внутрь кости. Благодаря наличию в надкостнице чувствительных окончаний нервов кость при ушибе болезненна. Надкостница выполняет защитную, трофическую (питательную), нерворегуляторную и костеобразовательную функции. За счет клеток внутреннего слоя надкостницы происходит рост кости в толщину и срастание ее при переломах.

Внутри кости находится костный мозг. Он бывает красный и желтый. Красный костный мозг является кроветворным органом. Он вырабатывает красные кровяные тельца и все зернистые формы белых кровяных телец. У новорожденного имеется только красный костный мозг. У взрослого человека он находится в губчатом веществе костей (в эпифизах трубчатых костей, в позвонках, ребрах, грудине, тазовых костях и костях черепа). Желтый костный мозг находится в полостях диафизов трубчатых костей. Он богат жировыми клетками.

**Форма костей.** Она разнообразна и определяется помимо наследственно передаваемых особенностей функцией костей, влияниями внешнего характера (тягой мышц, прикрепляющихся к костям, действием силы тяжести, давящей на кости, условиями питания и пр.). В тех местах, где к костям прикрепляются мышцы, образуются шероховатости, бугристости, отростки. Чем сильнее развиты мышцы и связки, прикрепляющиеся к данному отростку или к шероховатости, тем обычно лучше они выражены. Поэтому по скелету можно в известной мере судить о крепости связок и о силе мышц того или иного субъекта. У взрослых эти шероховатости и выступы развиты лучше, чем у детей, у мужчин - лучше, чем у женщин. С учетом строения, функции и развития кости делятся на трубчатые, губчатые и смешанные (рис. 14). Трубчатые кости, в свою очередь, разделяются на длинные и короткие, а губчатые - на длинные, короткие, плоские и сесамовидные.

Трубчатые кости входят преимущественно в состав скелета конечностей, обеспечивая движения с большим размахом.

Особенностью трубчатых костей является то, что каждая из них имеет содержащую костномозговую полость среднюю часть — тело, или *диафиз*, и два расширенных конца, или *эпифиза*: *проксимальный*, расположенный ближе к туловищу, и *дистальный*, расположенный дальше от него. Участок кости между диафизом и эпифизом называется *метафизом*. На концах кости имеются суставные поверхности, покрытые на необработанной кости обычно гиалиновым хрящом (реже волокнистым), которые служат для соединения с соседними костями. Компактный слой в трубчатых костях особенно хорошо развит в области диафиза. Губчатое вещество расположено внутри кости, в основном в области проксимального и дистального эпифизов, где оно покрыто лишь тонким слоем компактного вещества. Стенки костномозговой полости образованы компактным веществом. В поверхностном слое компактного вещества под надкостницей находятся наружные окружающие пластинки, а во внутреннем слое, со стороны полости, - внутренние окружающие пластинки,

охватывающие, как муфты, костномозговую полость; между окружающими пластинками располагается слой остеонов (см. рис. 7). Губчатые кости состоят в основном из губчатого вещества, покрытого тонким слоем компактного вещества.

В плоских костях губчатое вещество образует лишь тонкую прослойку между внутренней и наружной пластинками компактного вещества. В губчатом веществе плоских костей черепа проходят многочисленные вены, и оно имеет здесь название *диплое*.

В покровных костях черепа *внутренняя* (обращенная в полость черепа) пластинка - тонкая, плотная и хрупкая. При травмах черепа в некоторых случаях она трескается и дает острые осколки, которые могут легко повредить кровеносные сосуды и вызвать внутримозговые кровотечения, хотя на наружной поверхности кости поврежденный может и не оказаться.

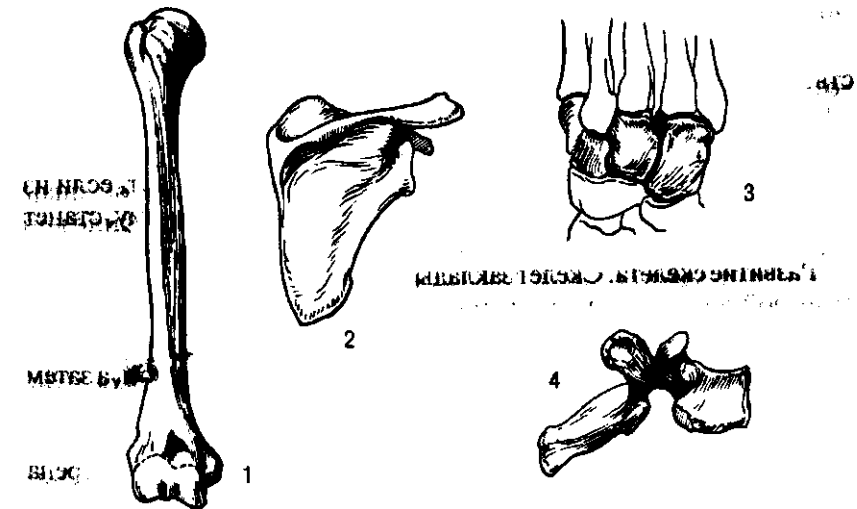


Рис. 14. Кости различной формы:

1 - длинная кость (плечевая); 2 - плоская кость (лопатка); 3 - короткие кости плюсны; 4 - кость неправильной формы (позвонок)

Смешанные кости состоят из слившихся частей разной формы и строения.

**Химический состав костей.** Свежая кость живого человека и трупа на 50% состоит из воды, в состав же остальной части входят органические (12,4%) и неорганические (21,85%) вещества. Кости, используемые на занятиях по анатомии, имеют иной состав, так как подвер-

## УЧЕНИЕ О КОСТЯХ И ИХ СОЕДИНЕНИЯХ

гаются предварительной обработке (вымачиванию, обезжириванию, высушиванию и отбеливанию). В этих костях органические вещества составляют 1/3, а неорганические около 2/3 всей массы.

Органическим веществом кости является оссеин, неорганическими веществами — известковые соли (фосфорнокислая и углекислая известь), а также хлористый натрий.

Соотношение в содержании составных частей кости у разных людей неодинаково и даже у одного и того же человека может меняться в зависимости от возраста, условий питания, занятий спортом и пр. В детском возрасте относительное содержание органических веществ в костях больше, вследствие чего они имеют меньшую твердость и большую гибкость; к старости относительное количество оссеина уменьшается, вместе с чем увеличивается хрупкость костей.

Органические и неорганические составные вещества кости образуют друг с другом химическое соединение, так что отличить под микроскопом частицы оссеина от солей известки даже при большом увеличении невозможно. Но кислотой (соляной, азотной) можно растворить известковые соли—декальцинировать кость, т. е. освободить от солей кальция. После вымачивания в растворе кислоты кость, сохраняя свою форму, теряет твердость, делается мягкой и гибкой настолько, что ее можно завязать в узел. Наоборот, если из кости прожиганием удалить оссеин, то она, сохранив форму, станет хрупкой и при надавливании рассыплется в порошок.

Развитие скелета. Скелет закладывается в виде уплотненной зародышевой соединительной ткани — мезенхимы. В этой первоначальной стадии развития скелета еще нет подразделения его на отдельные участки. Позже большая часть скелета становится хрящевой, а затем хрящ замещается костной тканью. Так происходит развитие скелета туловища, конечностей, основания черепа. Это — вторичные кости. Вместе с тем кости крыши черепа, некоторые кости лицевого черепа и отчасти ключица, которые являются первичными, развиваются сразу на месте мезенхимного зачатка, т. е. хрящевая стадия развития у них отсутствует, а перепончатая сразу переходит в костную.

Развитие и рост кости включают процессы образования и разрушения костного вещества. Отложение костного вещества производят особые клетки — остеобласты, которые быстро размножаются, окружаются костным веществом и превращаются в костные клетки — остециты. Разрушение кости производят крупные многоядерные клетки — остеокласты.

Развитие кости на соединительнотканной основе происходит за счет эндесмального окостенения: появления точки окостенения в

## ОБЩАЯ ЧАСТЬ

центре отдельных частей будущей кости. Большинство костей имеет не одну, а несколько таких точек окостенения.

Развитие и рост костей на месте хряща осуществляются путем так называемого перихондрального и энхондрального окостенения. Первое начинается снаружи, со стороны надкостницы, где костное вещество вырабатывают клетки надкостницы — остеобласты; второе — внутри хрящевой закладки будущей кости, где возникает ядро окостенения, происходит рассасывание хряща и замещение его перекладинами, построенными из костной ткани. Рост кости в толщину сопровождается не только отложением костного вещества снаружи, но и его рассасыванием со стороны полости кости, производимым остеокластами.

Рост длинных трубчатых костей в длину происходит за счет изменений в области эпифизарных хрящей, т. е. тех хрящевых прослоек, или пластинок роста, которые располагаются между диафизом эпифизами. Эти кости растут в длину с двух сторон, являясь диэпифизарными. Короткие трубчатые кости (фаланги пальцев, пястные, плюсневые) растут в длину за счет эпифизарного хряща с одной стороны, т. е. являются моноэпифизарными. Зонай продольного роста костей, имеющей, правда, меньшее значение, служит суставной хрящ, покрывающий эпифизы в пределах сустава. После окостенения эпифизарного хряща в конце второго 10-летия жизни изменения со стороны суставного хряща способны лишь незначительно увеличить длину кости.

У человека многие кости закладываются и развиваются в виде нескольких частей. В дальнейшем, сливаясь, они образуют одну монолитную кость. Например, тазовая кость развивается в виде трех крупных частей, каждая из которых, в свою очередь, называется костью. К 14—16 годам они сливаются в одну сплошную кость. Трубчатые кости состоят в процессе роста из трех основных частей, не считая отдельных ядер окостенения в местах образования костных выступов. Диафизы костей начинают окостеневать до рождения, эпифизы — после. Исключением являются дистальный эпифиз бедренной кости и проксимальный эпифиз большеберцовой кости, где точки окостенения появляются к моменту рождения (по их наличию можно судить о доношенности плода). Слияние всех этих частей происходит в различные сроки, заканчиваясь к 16—18 годам жизни.

Короткие кости оссифицируются подобно тому, как это происходит в эпифизах трубчатых костей.

Плоские кости растут эндесмально (череп) или энхондрально (таз). После того как рост закончился, может наблюдаться срастание

костей. Например, швы между отдельными костями крыши черепа с возрастом зарастают, и у лиц старшего возраста этот его отдел обычно представляет собой как бы одну сплошную монолитную кость. Рост в толщину происходит за счет аппозиции (отложения) костного вещества по поверхности кости.

Кость представляет собой пластичное образование, в котором происходят регулируемые нервной системой и эндокринными железами процессы роста, обмена веществ и пр. В том месте, где кость получает большее и лучшее питание, она развивается быстрее. Наблюдения внеутробного развития кости показывают, что в местах более сильного давления на кость процессы окостенения протекают быстрее, чем в местах более слабого давления. Например, на ноге быстрее, чем на руке, в области нижних позвонков быстрее, чем в области верхних. Интенсивность роста, размеры и особенности рельефа костей зависят от механических нагрузок. В 70-х годах прошлого столетия П.Ф. Лесгафт сформулировал правило, в соответствии с которым рост костей определяется деятельностью окружающих мышц. Учитывая современные данные, можно уточнить функциональные законы роста костей:

а) механические нагрузки, стимулирующие рост костей, должны иметь ритмический характер воздействия;

б) активизация роста костей происходит при оптимальном уровне нагрузок; недостаточная или избыточная нагрузка тормозит их рост;

в) реакция растущей кости на механические нагрузки определяется (в числе прочих факторов) индивидуально своеобразными особенностями нормы реакции на нагрузку.

Занятия физическими упражнениями способствуют улучшению таких механических свойств кости, как сопротивляемость на излом, изгиб, сдавливание, растяжение, скручивание. В местах наибольшей нагрузки компактный слой увеличивается, изменяются направление и строение костных перекладин. Губчатое вещество кости становится более крупноячеистым.

### **Учение о соединениях костей**

Соединения костей друг с другом подразделяют на непрерывные и прерывные, а непрерывные, в свою очередь, на фиброзные, хрящевые и костные. Прерывные соединения называют синовиальными или суставами.

*Фиброзные соединения* (синдесмозы) включают межкостные связки, межкостные перепонки и швы.

Межкостные связки служат для укрепления разных видов соединений костей (в частности, для укрепления суставов). Они представляют собой соединительнотканые тяжи, крепость которых обусловлена тем, что составляющие их волокна идут не параллельно, а имеют перекрестный и косой ход. Некоторые из связок могут выдерживать очень большую нагрузку на растяжение - более 100 кг. Построены они в основном из коллагеновых волокон. Но есть связки, содержащие значительное количество эластических волокон. Эти связки обладают меньшей крепостью, но большей растяжимостью.

Межкостные перепонки - это широкие соединительнотканые пластинки, которые на значительном протяжении соединяют расположенные по соседству кости, например кости предплечья (рис. 15) или голени, и закрывают некоторые костные отверстия, например запирающее отверстие тазовой кости. Они увеличивают поверхность места фиксации мышц.

Швы представляют собой небольшую прослойку соединительной ткани между двумя смежными костями. Они характерны для костей черепа. Принято различать вызубчатые, чешуйчатые и плоские (см. рис. 15). *Зубчатый* шов образован выпячиваниями и углублениями по краям одной из соединяющихся костей черепа и соответствующими углублениями и выпячиваниями по краям другой кости (например, шов между двумя теменными костями). *Чешуйчатый* шов имеет ту особенность, что заостренный край одной кости, подобно чешуе или черепице, накладывается на заостренный край другой кости (например, соединение височной и теменной костей). *Плоский* шов характеризуется тем, что одна кость прилегает к другой без образования выступов (например, шов между носовыми костями).

2. *Хрящевые соединения* подразделяются на собственно хрящевые соединения, или *синхондрозы*, и сращения, или *симфизы*.

Синхондрозы представляют собой хрящевые прослойки межкостями. Они обладают значительной прочностью и упругостью, благодаря чему могут выполнять также функции рессорного характера. Подвижность этого вида соединений сравнительно невелика и зависит от высоты данной хрящевой прослойки. Примером синхондрозов могут служить межпозвоночные диски (см. рис. 15) между телами позвонков. Эти диски построены из волокнистого хряща. Увеличению их упругости способствуют студенистые ядра в центральной части межпозвоночных дисков.

Большой упругостью, но меньшей крепостью обладают синхондрозы, построенные из гиалинового хряща. Примером могут служить

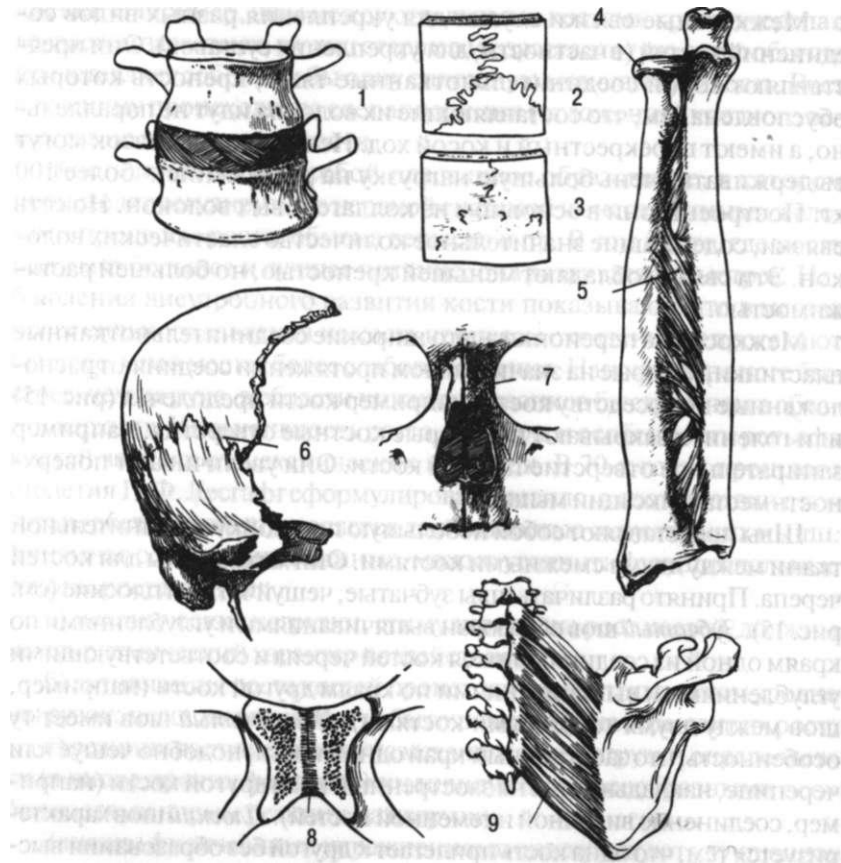


Рис. 15. Непрерывные соединения костей:

1 - межпозвоночный диск (хрящевое соединение); 2 - зубчатый шов (один из видов фиброзного соединения); 3 - тот же шов при зарастании (синостоз); 4 - кольцевая связка (фиброзное соединение); 5 - межкостная перепонка (фиброзное соединение); 6 - чешиучатый шов; 7 - плоский шов; 8 - симфиз; 9 — соединение костей при помощи мышцы — синсаркоз

цзжш/шттицо'ууц NNirxHvtj) чжявт , \ гнтамшя тш 'хмэр щж, эпифизарные хрящи между телами и концами трубчатых костей в период их роста, замещаемые в дальнейшем костной тканью.

В тех местах, где на хрящ действует не только сила его сдавливающая, но и (временами) сила его растягивающая, имеется узкая щелевидная полость. У человека таким соединением является лобковый симфиз (см. рис. 15).

Фиброзные и собственно хрящевые соединения являются непрерывными в том смысле, что между соединяющимися костями нет

щели, промежутка. Нет щели и между костями, соединяющимися друг с другом при помощи костной или мышечной ткани. Эти соединения также непрерывные (см. рис. 15). Первые из них называются *синостозами*, а вторые — *синсаркозами*.

*Костные соединения* (синостозы) возникают при окостенении швов между костями черепа, хрящевой ткани между крестцовыми позвонками, на месте эпифизарных хрящей, в тазовой кости и других костях.

4. *Синовиальные соединения*, или *суставы*, — это прерывные соединения. Они характеризуются целым рядом особенностей. В каждом суставе различают основные элементы и добавочные образования, или вспомогательный аппарат.

К *основным элементам сустава* относят: суставные поверхности соединяющихся костей, суставную капсулу, полость сустава и синовиальную жидкость.

Соединяющиеся в суставе поверхности костей покрыты слоем гиалинового (реже волокнистого) хряща, гладкая поверхность которого, обращенная в полость сустава, облегчает движение одной кости, относительно другой. Эластичность хряща в суставах способствует смягчению ударов и сотрясений, которые могут испытывать сочленяющиеся кости при ходьбе, прыжке и других движениях. Кроме того, благодаря эластическим свойствам хряща, его способности деформироваться увеличиваются подвижность в суставах и смазка суставных поверхностей под давлением. Определенную роль в этом играют также микроскопические особенности строения суставного хряща. На его поверхности, обращенной в полость сустава, имеются неровности: изгибы 1-го порядка длиной около 1000 мкм, 2-го порядка — около 50 мкм. Под действием механической нагрузки неровности исчезают и поверхность суставного хряща сглаживается (изгибы 1-го порядка сглаживаются при удельном давлении 3,5 кг/см<sup>2</sup>, 2-го порядка — при 20 кг/см<sup>2</sup>). При этом вначале сплющиваются лишь краевые выпячивания волнистой поверхности и в глубине хряща давление относительно понижается. Туда и перемещается часть синовиальной жидкости. Между соприкасающимися поверхностями суставных концов костей, покрытых хрящом, остается часть жидкости, обладающая большой вязкостью и содержащая гиалуроновую кислоту, благодаря чему сустав продолжает функционировать и при большом сдавливании сочленяющихся поверхностей, хотя трение повышается. С уменьшением давления на хрящ жидкость из глубинных его частей вновь поступает в полость сустава и коэффициент трения суставных поверхностей снижается.

Поверхности хрящей обычно конгруэнтны, т.е. по своей форме соответствуют друг другу: если на одной кости имеется выпуклость, то на другой, сочленяющейся с ней, — вогнутость. Головки трубчатых костей покрыты более толстым гиалиновым хрящом в средней, самой выпуклой, части и более тонким — по периферии. У соответствующих головкам суставных впадин, наоборот, хрящ более тонкий в середине и более толстый по краям.

Суставная капсула, или сумка, имеет два слоя: наружный — *фиброзный* и внутренний — *синовиальный*, от названия которого суставы и получили наименование синовиальных соединений костей.

Фиброзный слой суставной капсулы представляет собой переход надкостницы одной из сочленяющихся костей в надкостницу другой. Пучки фиброзного слоя идут в различных направлениях; более поверхностно лежащие — продольно, более глубокие — поперечно.

Синовиальный слой построен из рыхлой соединительной ткани. Он доходит до суставных хрящей. Его внутренняя поверхность, обращенная в сторону сустава, гладкая и блестящая. Она покрыта слоем эндотелиальных клеток.

Толщина суставной капсулы не везде одинакова. Обычно в тех местах, где капсула не покрыта мышцами, она толще, в других — тоньше. Полость сустава представляет собой щелевидное пространство, ограниченное суставными поверхностями сочленяющихся костей и капсулой сустава. Она заполнена синовиальной жидкостью, которая вырабатывается эндотелиальным (синовиальным) слоем суставной капсулы.

*Добавочными образованиями суставов* являются синовиальные складки и ворсинки, внутрисуставные диски, мениски и губы, а также связки. Синовиальные складки — это выросты синовиального слоя капсулы, заполненные жировой тканью. Они занимают свободные пространства в суставе при несоответствии суставных поверхностей сочленяющихся костей и выполняют роль амортизаторов. Ворсинки в большом количестве находятся на внутренней поверхности синовиального слоя. Они являются источником образования и резорбции синовиальной жидкости.

Внутрисуставные диски — это хрящевые образования в виде пластинок, расположенные внутри полости сустава и разделяющие ее на две части (камеры). Диски обеспечивают большую подвижность в суставе. Мениски в отличие от дисков — не сплошные образования, они имеют в середине отверстие. Наружный край мениска утолщен и срастается с суставной капсулой, а внутренний, острый, свободен. Мениски улучшают конгруэнтность костей, амортизируют толчки и

сотрясения, способствуют разнообразию движений. Суставные губы построены из волокнистого хряща. Они прикрепляются по краю суставных впадин. Суставные губы увеличивают площадь соприкосновения сочленяющихся поверхностей костей и способствуют более равномерному давлению одной кости на другую.

В *укреплении суставов* играют роль следующие факторы.

1. Натяжение вспомогательных связок. Связочный аппарат разных суставов построен не одинаково. В одних случаях связки представляют собой утолщенные места суставной сумки (например, подвздошно-бедренная связка), в других — они находятся на некотором, иногда довольно значительном, расстоянии от суставной сумки (например, крестцово-остистая и крестцово-бугорная связки), в третьих — расположены внутри сустава (например, крестообразные связки коленного сустава). Укрепляя суставы, связки одновременно играют роль тормоза, ограничивающего подвижность соединяющихся костей. С помощью систематических упражнений можно увеличить эластичность связочного аппарата и степень подвижности в суставе.

2. Тяга мышц, проходящих около того или иного сустава. Особенно это относится к тем суставам, подвижность в которых очень большая (плечевой сустав). У них сумка широкая и не может играть существенной роли в укреплении сустава.

3. Атмосферное давление. Оно также играет существенную роль в удержании одной суставной поверхности в соприкосновении с другой. Например, если на подвешенном трупе перерезать находящиеся около тазобедренного сустава мягкие ткани, не повреждая его сумки, то окажется достаточным одного атмосферного давления, чтобы удержать суставные поверхности в соприкосновении, хотя расхождению их будет способствовать сила тяжести самой нижней конечности; при повреждении же и суставной сумки воздух попадает в полость сустава, вследствие чего немедленно произойдет расхождение суставных поверхностей.

4. Прилипание одной суставной поверхности к другой. В тех суставах, где сочленяющиеся поверхности костей при плотном прилегании полностью соответствуют друг другу, имея одинаковые радиусы кривизны (конгруэнтные суставы, например тазобедренный), одну поверхность в соприкосновении с другой удерживает сила молекулярного притяжения. Склеивающее действие оказывает и синовиальная жидкость.

Форма суставов. Степень подвижности в том или ином суставе зависит от особенностей его строения, и прежде всего от формы суставных поверхностей костей. Суставы принято классифицировать по их форме (рис. 16).

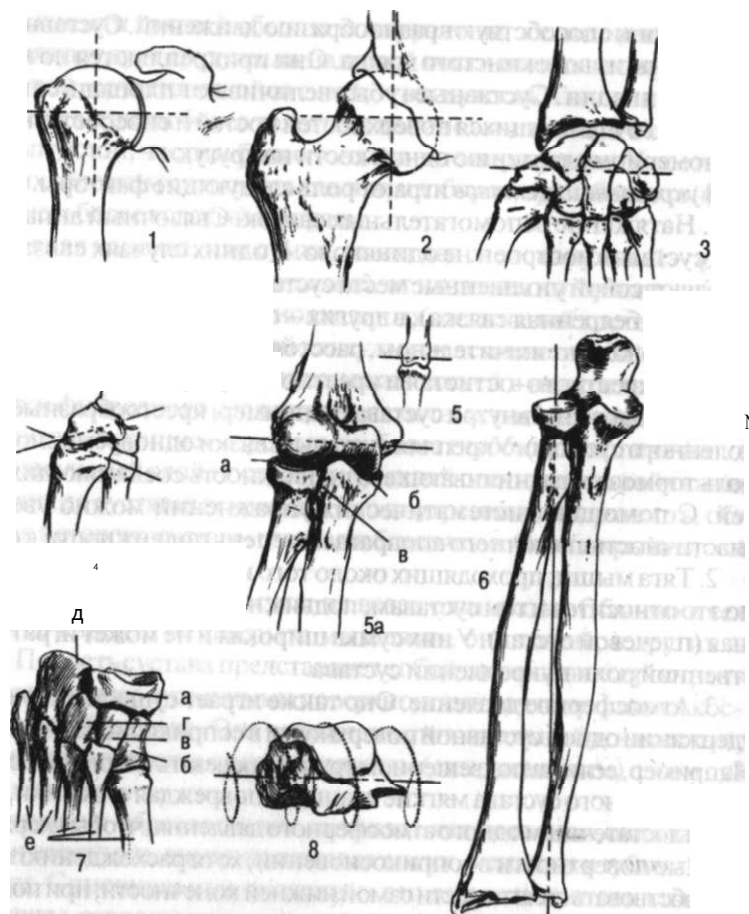


Рис. 16. Виды синовиальных соединений суставов, различных по форме и по числу взаимно перпендикулярных осей вращения:

1 - шаровидный (плечевой), трехосный; 2 - ореховидный (тазобедренный), трехосный; 3 - эллипсоидный (лучезапястный), двухосный; 4 - седловидный (запястно-пястный 1-го пальца кисти), двухосный; 5 - блоковидный (межфаланговый), одноосный; 5а - сложный (локтевой), состоящий из трех суставов (а - плече-лучевой шаровидный, б - плечелоктевой, блоковидный, одноосный, в - проксимальный лучелоктевой, цилиндрический, одноосный); 6 - комбинированные (проксимальный и дистальный лучелоктевые), цилиндрические одноосные; 7 - плоские (между костями предплюсны: а - ладьевидная кость, б - медиальная клиновидная кость, в - промежуточная клиновидная кость, г - латеральная клиновидная кость, д - кубовидная кость, е - плюсневые кости); 8 - винтообразный (голеностопный), одноосный (практически функционирует как блоковидный)

## ОБЩАЯ ЧАСТЬ

Шаровидные суставы являются наиболее подвижными. Они имеют бесконечное количество осей вращения, проходящих через центр головки кости, среди которых обычно выделяют три взаимно перпендикулярные: 1) поперечную, или фронтальную, 2) переднезаднюю, или сагитальную, и 3) вертикальную, или продольную.

Вокруг поперечной оси в области конечностей возможно сгибание и разгибание, в области туловища и головы — наклоны вперед и назад; вокруг переднезадней оси в области конечностей — отведение и приведение, в области туловища головы — наклоны в сторону; вокруг вертикальной оси в области конечностей — поворот внутрь и поворот наружу (пронация и супинация), в области туловища и головы — повороты в стороны, которые объединяются под общим названием ротация (вращение). Кроме того, в шаровидных суставах возможно так и называемое круговое движение (циркумдукция).

Примером шаровидного сустава может служить плечевой сустав.

Не во всех шаровидных суставах можно производить движения вокруг всех трех осей. Например, в пястно-фаланговом суставе возможны движения только вокруг поперечной и переднезадней осей, активное же движение вокруг вертикальной оси невозможно ввиду отсутствия необходимых для его выполнения мышц, а также из-за сопротивления связок, укрепляющих суставы.

К суставам со множеством осей вращения принадлежит чашеобразный, или ореховидный, сустав, в котором головка кости погружена глубоко в суставную впадину. Движения в нем совершаются как и в шаровидном суставе, однако размах их значительно меньше. Примером чашеобразного сустава является тазобедренный сустав.

Эллипсоидные суставы имеют две оси вращения — поперечную и переднезаднюю. В них возможны сгибание и разгибание, приведение и отведение, а также круговое движение. Повороты внутрь или наружу невозможны. В некоторых суставах, например в лучезапястном, можно пассивно произвести небольшую ротацию, используя эластические свойства суставного хряща.

Седловидные суставы также принадлежат к двухосным. Суставная поверхность сочленяющихся в них костей несколько напоминает форму седла. В этих суставах возможно помимо приведения, отведения, сгибания и разгибания также круговое движение. Примером седловидного сустава является запястно-пястный сустав большого пальца кисти. Говоря об этом суставе, вместо терминов «сгибание» и «разгибание» употребляют «противопоставление и «отставление» (оппозиция и репозиция). К двухосным сустава относят еще мыщелковый сустав, имеющий промежуточную форму

эллипсоидного и блоковидного суставов. Примером может служить коленный сустав.

*Блоковидные и цилиндрические* суставы относятся к одноосным суставам. Блоковидные суставы в чистом виде находятся, например, между фалангами пальцев. В блоковидных суставах одна фронтальная ось вращения, вокруг которой возможны сгибание и разгибание. Цилиндрические суставы напоминают по форме суставной поверхности отрезок цилиндра. В этих суставах возможны повороты вокруг вертикальной оси внутрь и наружу (лучелоктевой сустав) или направо и налево (атлantoоcевой сустав).

*Плоские* суставы характеризуются тем, что их суставные поверхности представляют собой отрезки шара с большим радиусом и незначительной кривизной.) Движения в этих суставах могут заключаться лишь в небольшом скольжении одной суставной поверхности относительно другой. Они происходят отчасти и за счет деформации суставных хрящей. Примером плоских суставов являются соединения многих костей запястья или костей предплюсны друг с другом.

Есть суставы, в которых движения тесно связаны между собой. Например, движение в одном височно-нижнечелюстном суставе невозможно без одновременного движения и в другом суставе. Такие два сустава объединяются под общим названием *комбинированный сустав*.

Суставы, внутри которых имеются суставные диски, по сути дела, состоят из двух суставов и носят название *двухкамерных* (например, грудино-ключичный и височно-нижнечелюстной суставы). Суставы, в образовании которых принимают участие только две кости, называются *простыми*; суставы, в образовании которых участвуют три или большее количество костей, принято называть *сложными*. Примером первых может служить межфаланговый сустав, примером вторых — локтевой, лучезапястный.

Степень подвижности в суставах зависит от соответствия сочленяющихся поверхностей (по величине их площадей). Чем это соответствие больше, тем подвижность в суставе меньше, и наоборот. Например, суставная поверхность головки плечевой кости значительно больше, чем поверхность суставной впадины лопатки. В связи с этим плечевой сустав является одним из наиболее подвижных. В суставах плоской формы (например, в суставах между клиновидными костями предплюсны) сочленяющиеся поверхности полностью соответствуют друг другу, поэтому подвижность в них ничтожна.

Величину угла максимального сгибания и разгибания, приведения и отведения в данном суставе можно ориентировочно опреде-

лить, вычитая из угла суставной поверхности большей кривизны угол суставной поверхности меньшей кривизны. Так, для определения подвижности в плечелоктевом суставе следует вычесть из величины угла блока плечевой кости величину угла полулунной вырезки локтевой кости. В данном случае это составит:  $320^\circ - 180^\circ = 140^\circ$ ; — угол подвижности, которым приблизительно располагает локтевая кость в отношении плечевой кости.

Таким образом, степень подвижности в соединениях костей зависит от особенностей строения этих соединений. Она неодинакова у людей различного возраста, пола, индивидуальных особенностей и степени тренированности. У женщин подвижность в среднем больше, чем у мужчин; у лиц молодого возраста больше, чем у лиц старшего возраста; у тренированных (особенно в упражнениях «на гибкость») больше, чем у нетренированных. На величину подвижности оказывает влияние степень растяжимости тех мышц, которые находятся на стороне, противоположной движению, а также сила мышц, производящих данное движение. Чем эластичнее первые и сильнее вторые, тем амплитуда движения в данном суставе больше, и наоборот. На величину подвижности влияет также окружающая температура. В холодном помещении движения имеют обычно меньший размах, чем в теплом. Даже время дня оказывает влияние на величину подвижности звеньев тела: утром она меньше, чем вечером.

Вопросы о потенциальных возможностях увеличения подвижности («гибкости») в соединениях костей путем специальной тренировки и о факторах, обуславливающих величину этой подвижности, широко освещены в трудах советских ученых (Н.Г. Озолин, Г.Г. Топольян, Л.Е. Лебедеванская, Е.Д. Гевлич). Поданным Е.Д. Гевлич, амплитуда движений в суставах находится в обратной зависимости от величины испытываемых силовых нагрузок. Однако уменьшение амплитуды движений в суставах при применении силовых упражнений не является абсолютно неизбежным. Его можно предотвратить правильным сочетанием силовых упражнений с упражнениями на растягивание тех же мышечных групп.

## СКЕЛЕТ ТУЛОВИЩА

Скелет туловища образован позвоночным столбом и грудной клеткой (рис. 17).

К скелету туловища примыкает пояс верхних конечностей и пояс нижних конечностей.



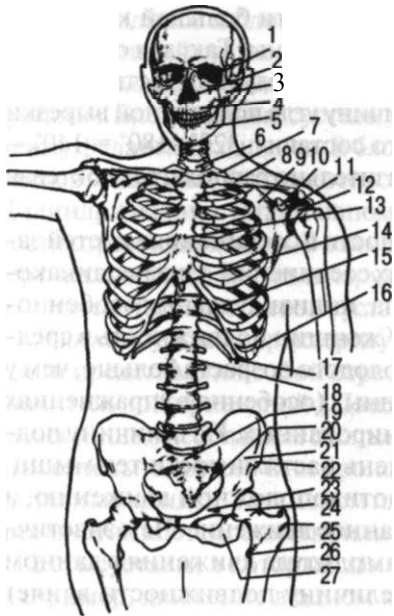


Рис. 17. Скелет туловища, шеи и головы (вид спереди):

1 — глазница; 2 — носовая полость; 3 — скуловая кость; 4 — верхняя челюсть; 5 — нижняя челюсть; 6 — 7-й шейный позвонок; 7 — 1-е ребро; 8 — ключица; 9 — лопатка; 10 — клювовидный отросток; 11 — акромион; 12 — головка плечевой кости; 13 — тело грудины; 14 — мечевидный отросток грудины; 15 — реберный хрящ; 16 — костная часть ребра; 17 — 12-е ребро; 18 — тело 1-го поясничного позвонка; 19 — крестец; 20 — копчик; 21 — крыло подвздошной кости; 22 — верхняя передняя подвздошная кость; 23 — лобковая кость; 24 — головка бедренной кости; 25 — большой вертел; 26 — малый вертел; 27 — седалищная кость

### Позвоночный столб

Позвоночный столб является основной твердой опорой туловища. Он состоит из 33—34 позвонков и соединений между ними.

В позвоночном столбе различают 5 отделов: шейный, состоящий из 7 шейных позвонков; грудной - из 12 грудных позвонков; поясничный — из 5 поясничных позвонков; крестцовый — из 5 крестцовых позвонков; копчиковый - из 4 или 5 копчиковых позвонков. Крестцовые и копчиковые позвонки срастаются между собой и образуют отдельные кости — крестец и копчик.

Позвонки относятся к коротким губчатым костям. Каждый позвонок имеет *тело*, обращенное вперед, и *дугу*, расположенную сзади от тела, которые ограничивают позвоночное отверстие (рис. 18).

Тело позвонка с наружной поверхности покрыто плотным костным веществом, а внутри содержит губчатое вещество, состоящее из пластинок, имеющих вертикальное и горизонтальное направление и расположенных почти под прямым углом друг к другу. Своей верхней и нижней поверхностями тела позвонков при помощи межпозвоночных дисков соединяются с выше- и нижележащими позвонками. Передняя поверхность тела позвонка также, как боковые и задняя, имеет несколько вогнутую форму.

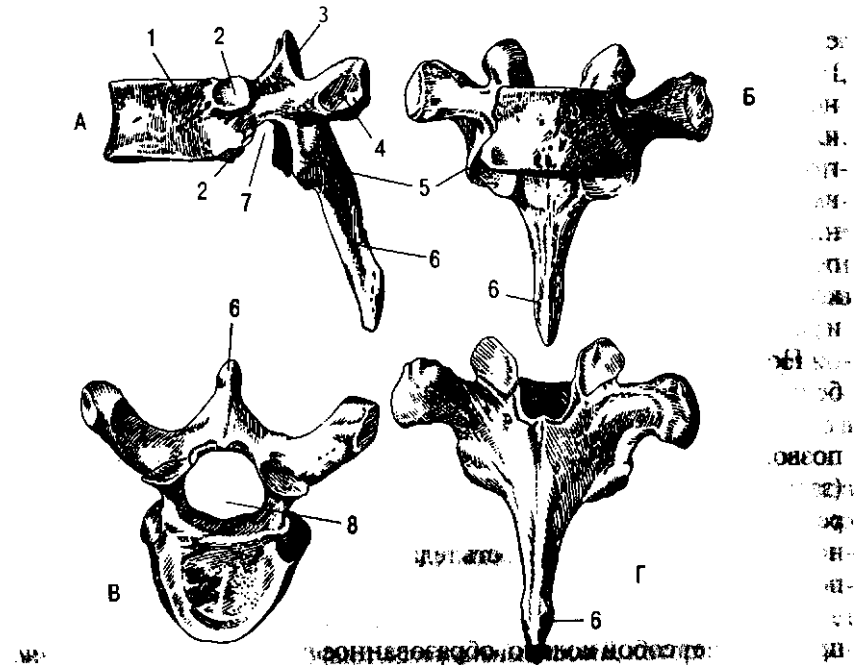


Рис. 18. Грудной позвонок:

А - вид сбоку; Б - вид спереди; В - вид сверху; Г - вид сзади. 1 - тело позвонка; 2 — суставные ямки для соединения с головкой ребра; 3 — верхний суставной отросток; 4 — суставная ямка на поперечном отростке для соединения с бугорком ребра; 5 - нижний суставной отросток; 6 — остистый отросток; 7 — межпозвоночная вырезка; 8 - позвоночное отверстие

Позвоночные отверстия, располагаясь одно над другим, в совокупности образуют *позвоночный канал*, в котором находятся спинной мозг и связанные с ним образования. Дуга позвонка у места прикрепления к телу имеет снизу и сверху *вырезки*. Вырезки выше- и нижележащего позвонков образуют *межпозвоночное отверстие*, через которое проходят нервы, кровеносные и лимфатические сосуды. От дуги позвонка отходят семь отростков. Непарный, обращенный кзади отросток называется *остистым*. Он служит для прикрепления связок и мышц. Остальные отростки — парные. К ним относятся *поперечные отростки*, направленные в стороны от позвонков и лежащие приблизительно во фронтальной плоскости, а также *верхние* и *нижние суставные отростки*. Поперечные отростки служат для прикрепле-

ния мышц и связок, а суставные—для соединения с такими же отростками выше- и нижележащих позвонков.

Размеры позвонков в различных отделах позвоночного столба неодинаковы и зависят от величины нагрузки, действующей на тот или иной отдел, и от степени развития мускулатуры. Чем больше нагрузка, тем больше размеры позвонков. Максимальные размеры имеют поясничные позвонки и первые крестцовые, которые воспринимают нагрузку от головы, шеи, туловища и верхних конечностей, передавая ее на нижние конечности. Самые небольшие позвонки — копчиковые, что связано с уменьшением падающей на них нагрузки и редукцией хвостовой мускулатуры.

Позвонки разных отделов позвоночного столба имеют свои особенности, позволяющие отличать их друг от друга.

**Шейные позвонки**, начиная с II, имеют небольшое тело, большое позвоночное отверстие, расщепленный на конце остистый отросток (за исключением седьмого) и отверстия в поперечных отростках, через которые проходят сосуды, снабжающие кровью головной спинной мозг. Верхняя поверхность тела шейного позвонка вогнута в поперечном направлении, а нижняя — в переднезаднем.

I шейный позвонок, *атлант*, не имеет тела, остистого отростка и представляет собой кольцо, образованное *передней* и *задней дугами*. На задней поверхности передней дуги имеется небольшая суставная поверхность для соединения с зубом осевого позвонка — направленным вертикально вверх непарным отростком.

По бокам атлант имеет массивные утолщения—*латеральные массы*, снабженные сверху и снизу суставными поверхностями для соединения с затылочной костью и II шейным позвонком.

II шейный позвонок, *осевой*, имеет отросток — *зуб*. По бокам от зуба, имеющего спереди суставную поверхность для сочленения с передней дугой атланта, находятся верхние суставные площадки для соединения с нижними суставными поверхностями атланта.

На поперечных отростках шейных позвонков находятся бугорки, которые у VI позвонка носят название сонные бугорки — по названию проходящей спереди от каждого из них общей сонной артерии, где ее можно прижать при определении пульса или с целью остановки кровотечения. VII шейный позвонок, *выступающий*, имеет хорошо развитый остистый отросток, резко выдающийся под кожей. Он легко прощупывается и служит опознавательной точкой для отсчета позвонков. Остистый отросток II шейного позвонка прощупывается в ямке под затылочной костью.

**Грудные позвонки** имеют на боковой поверхности своего тела суставные ямки для *соединения с головками ребер*. I грудной позвонок имеет ямку для I ребра и полуямку для II. Нижние грудные позвонки, XI и XII, имеют по одной ямке, в то время как все остальные грудные позвонки— по две полуямки, одну сверху и другую снизу. Две такие полуямки, дополняя друг друга, составляют между телами двух соседних позвонков одно углубление, с которым соединяется головка ребра. На поперечных отростках грудных позвонков (кроме XI и XII) находятся также суставные поверхности для соединения с ребрами. Остистые отростки грудных позвонков располагаются наклонно и налегают друг на друга в виде черепиц, особенно в области среднего участка грудного отдела.

**Поясничные позвонки** отличаются массивностью тела, имеют короткий, но толстый остистый отросток, направленный горизонтально назад. Их суставные отростки располагаются приблизительно в сагиттальной плоскости.

**Крестец** образуется в результате слияния 5 крестцовых позвонков к концу второго 10-летия жизни. Он представляет собой массивную кость треугольной формы, обращенную *основанием* кверху, а *вершинной* книзу. Его передняя, или *тазовая*, поверхность вогнута и обращена в полость малого таза; задняя, *дорсальная*, шероховата и имеет гребни. У крестца различают *латеральные части*, которые образовались в результате срастания поперечных отростков и имеют ушковидные поверхности, служащие для соединения с правой и левой подвздошными костями. На тазовой и дорсальной поверхностях крестца находятся *тазовые* и *дорсальные крестцовые отверстия*. Через них проходят нервы и кровеносные сосуды. Между этими отверстиями на тазовой поверхности крестца располагаются поперечные линии, представляющие собой места срастания тел позвонков. Дорсальная поверхность крестца имеет по средней линии *срединный крестцовый гребень*, образовавшийся в результате слияния остистых отростков крестцовых позвонков, и два *латеральных гребня*, образовавшихся от слияния поперечных отростков. В области основания крестца спереди находится мыс, а сзади — *суставные* отростки, служащие для соединения с суставными отростками V поясничного позвонка. Через крестец проходит канал, называемый *крестцовым*, который образовался в результате слияния тел и дуг крестцовых позвонков и является частью позвоночного канала.

**Копчик** чаще всего состоит из 4 позвонков. Резче других выражен I, остальные обычно представляют собой небольшие косточки шаровидной формы, соответствующие телам позвонков. Других элементов копчиковые позвонки не имеют.

## УЧЕНИЕ О КОСТЯХ И ИХ СОЕДИНЕНИЯХ

Прощупывать остистые отростки грудных и поясничных позвонков лучше всего при согнутом положении позвоночного столба, когда они несколько отходят друг от друга. При хорошо развитых мышцах спины и связках позвоночного столба эти отростки можно использовать как ориентиры. Так, остистый отросток IV поясничного позвонка располагается на прямой, соединяющей гребни подвздошных костей, остистый отросток I крестцового позвонка - над прямой, проходящей между верхними задними подвздошными осями.

**Соединения позвонков.** В позвоночном столбе имеются все виды соединений костей. Непрерывные (синдесмозы, синхондрозы и синдесмозы) и прерывные (суставы между позвонками и суставы между позвоночным столбом и черепом). Различают соединения: между телами позвонков, между их дугами и между отростками. Между телами позвонков располагаются *межпозвоночные диски*. Внутри каждый диск имеет *студенистое ядро* — остаток спинной струны; по периферии находится *фиброзное кольцо*, состоящее из волокнистого хряща, волокна которого идут в горизонтальном и косом направлениях. В силу своей эластичности студенистые ядра стремятся увеличиться в вертикальном направлении и этим способствуют некоторому раздвиганию тел позвонков. Благодаря эластичности межпозвоночных дисков позвоночный столб обладает способностью несколько амортизировать те сотрясения и удары, которые он испытывает при различных толчках (прыжках, беге и пр.). Высота межпозвоночных дисков составляет 1/4 высоты всей подвижной части позвоночного столба. Известно, что величина подвижности между двумя смежными позвонками зависит от высоты межпозвоночных дисков, а также от поперечного и переднезаднего размеров тел этих позвонков. В тех местах, где диски выше, подвижность больше и наоборот. В поясничном отделе высота каждого межпозвоночного диска равняется приблизительно 1/3 смежного с ним тела позвонка, в шейном отделе - 1/4, в верхней и нижней частях грудного отдела - 1/5, а в средней части того же отдела - 1/6. Эластичные межпозвоночные диски под влиянием давления расширяются в поперечном и переднезаднем направлениях, несколько уменьшаясь при этом в вертикальном направлении, но, будучи освобождены от давления вдоль позвоночного столба, возвращаются в свое первоначальное положение. По передней и задней поверхностям тел позвонков и межпозвоночных дисков проходят *передняя и задняя продольные связки*.

Между дугами позвонков располагаются очень крепкие связки, состоящие из эластических волокон желтого цвета. Поэтому и сами связки называются *желтыми*. При движениях позвоночного столба,

## СКЕЛЕТ ТУЛОВИЩА

особенно при сгибании, эти связки растягиваются и напрягаются, при возвращении в исходное положение они помогают мышцам в разгибании позвоночного столба.

Между остистыми отростками позвонков находятся *межостистые* связки, а между поперечными - *межпоперечные*. Над остистыми отростками по всей длине позвоночного столба проходит *надостистая связка*. Подходя к черепу, она увеличивается в сагиттальном направлении; ее называют *выпьюной связкой*.

Суставные отростки позвонков соединяются между собой при помощи суставов, которые в верхних отделах позвоночного столба имеют плоскую форму, а в нижнем, в частности в поясничном, отделе — цилиндрическую.

Соединение между атлантом и затылочной костью - *атлантозатылочный сустав* - имеет свои особенности. Это комбинированный сустав, состоящий из двух анатомически обособленных суставов. Форма суставных поверхностей атлантозатылочного сустава эллипсоидная. В нем возможны движения вокруг двух осей - поперечной и сагиттальной.

Три сустава между атлантом и осевым позвонком также объединяются в комбинированный *атлантоосевой* сустав с одной вертикальной осью вращения. Из них один сустав - сустав цилиндрической формы между зубом осевого позвонка и передней дугой атланта - является непарным, а другой - плоский сустав между нижней суставной поверхностью атланта и верхней суставной поверхностью осевого позвонка — парным.

Два сустава, атлантозатылочный и атлантоосевой, расположенные выше и ниже атланта, дополняя друг друга, образуют соединение, обеспечивающее подвижность головы вокруг трех взаимно перпендикулярных осей вращения. В укреплении этих суставов принимают участие *крестообразная связка атланта* и *крыльчатые связки*. Между атлантом и затылочной костью находятся две *перепонки*, или мембраны, *передняя* и *задняя*, закрывающие отверстия между этими костями.

*Соединение крестца с копчиком* в молодом возрасте имеет суставную полость, которая с годами превращается в *синхондроз*. Копчик в этом соединении может смещаться главным образом в переднезаднем направлении. Амплитуда подвижности верхушки копчика у женщин равняется приблизительно 2 см.

**Позвоночный столб как целое.** Рассматривая позвоночный столб в Целом, мы видим, что он представляет собой как бы две пирамиды, обращенные основаниями друг к другу.

## УЧЕНИЕ О КОСТЯХ И ИХ СОЕДИНЕНИЯХ

Верхняя пирамида состоит из позвонков, размер которых увеличивается начиная от верхних шейных и до V поясничного, а нижняя пирамида — из крестцовых и копчиковых позвонков, размер которых уменьшается по направлению книзу.

Позвоночный столб не прямой, он имеет изгибы: вперед—*лордозы*, назад—*кифозы*, в сторону, правую или левую, —*сколиозы*. Наиболее рано образуется кифоз в области грудного отдела. У новорожденного другие изгибы позвоночного столба в передне-заднем направлении мало заметны. Шейный лордоз появляется по мере того, как ребенок начинает держать голову прямо, а поясничный — когда он начинает стоять. Изгибы позвоночного столба отчетливо заметны к 5—6 годам, окончательно же они сформировываются к 18—20 годам. Если представить себе вертикаль, проведенную через общий центр тяжести тела, когда человек стоит совершенно прямо (антропометрическая стойка), то поясничный лордоз оказывается расположенным впереди этой вертикали примерно на 5 см, грудной кифоз — сзади приблизительно на 2,5 см, а шейный лордоз — впереди на 1,5 см, что способствует их увеличению под влиянием силы тяжести. Лордозы, кифозы и сколиозы легче всего изучать по положению линии остистых отростков при рассмотрении ее сзади и сбоку.

Сколиозы обычно образуются в первые годы школьной жизни ребенка в связи с асимметричным положением тела, асимметричным напряжением мышц и их переутомлением при длительном неподвижном сидении. Однако эти изгибы могут появляться и в дошкольном возрасте. Физические упражнения, занятия спортом оказывают благотворное влияние на развитие позвоночного столба, предупреждая образование сутулости, патологических боковых искривлений. Они являются также могущественным средством для исправления имеющихся дефектов.

Изгибы позвоночного столба увеличивают его рессорные свойства, а также емкость грудной и тазовой полостей. Под действием внешних влияний эти изгибы могут несколько изменяться в течение дня. В связи с этим высота всего позвоночного столба человека, а следовательно, и длина тела не являются постоянными. Суточные колебания длины тела обычно наблюдаются в пределах 1 см, но нередко бывают и больше, достигая 2—2,5 см. Описаны случаи суточных колебаний длины тела, достигающих 4 и даже 6 см.

В положении лежа тело человека длиннее на 2—3 см, чем в положении стоя, в связи с тем, что межпозвоночные диски в первом случае немного сплющиваются, а во втором благодаря своей эластичности, когда отсутствуют внешние силы, сдавливающие их, распрямляются и изгибы позвоночного столба становятся меньше.

## СКЕЛЕТ ТУЛОВИЩА

Длина позвоночного столба относительно длины всего тела составляет приблизительно 40%. У мужчин она равна 70—73 см, а у женщин — 66—69 см. Позвоночный столб у женщин, как и у детей, по отношению к длине всего тела больше, чем у мужчин. Это зависит не только от высоты тел позвонков, но и от относительно большей высоты межпозвоночных дисков. С возрастом относительная высота межпозвоночных дисков уменьшается. У новорожденного она составляет более 50% высоты всего позвоночного столба, а у взрослых — около 25%. Если принять, что высота позвоночного столба равняется 73 см, то на долю шейного отдела приходится 13 см, грудного — 30 см, поясничного — 18 см, а крестцового и копчикового — 12 см. Окончательной высоты позвоночный столб достигает к 25 годам.

Для большинства положений тела характерно давление на позвоночный столб сверху вниз по направлению к крестцу, оказывающее известное сплющивающее действие на межпозвоночные диски. При стойке на кистях давление направлено в обратную сторону. При различных видах виса (висе на кистях или на подколенках), а также при упорах (например, на параллельных брусьях) сила тяжести оказывает

на позвоночные диски не сдавливающее, а, наоборот, растягивающее действие. Казалось бы, при этом можно было ожидать увеличения длины грудного и поясничного отделов позвоночного столба. Однако измерения длины позвоночного столба показывают, что прямая между остистым отростком VII шейного позвонка и I крестцовым позвонком при висе не только не больше, но даже меньше, чем при обычном положении тела стоя. Такое уменьшение объясняется тем, что при висе и упоре увеличивается поясничный лордоз, в результате чего остистые отростки позвонков, в частности поясничных, сближаются. Кроме того, существенное

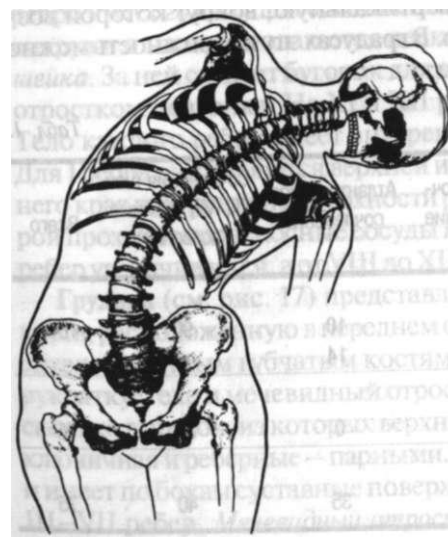

Рис. 19. Наклон туловища влево. Графическая реконструкция на основании нескольких рентгенограмм, показывающая изгиб различных отделов позвоночного столба

## УЧЕНИЕ О КОСТЯХ И ИХ СОЕДИНЕНИЯХ

значение имеют мышцы, напряжение которых подтягивает нижележащие позвонки к вышележащим.

Движения позвоночного столба могут происходить вокруг трех осей вращения: поперечной — сгибание и разгибание, переднезадней — наклоны вправо и влево, вертикальной — скручивание в ту или иную сторону. Кроме того, можно выполнять круговое движение, представляющее собой результат движений вокруг различных осей вращения.

Наиболее подвижными являются шейный и поясничный отделы позвоночного столба (рис. 19), менее подвижными — верхние и нижние участки грудного отдела, средний же его участок, примерно от III до VII позвонка, обладает совсем малой подвижностью. Это объясняется тем, что грудные позвонки соединяются с ребрами и участвуют в образовании грудной клетки. Кроме того, остистые отростки позвонков здесь прочнее скреплены друг с другом, чем в других отделах позвоночного столба.

Относительно позвоночного столба голова имеет три оси вращения. Поперечную, вокруг которой происходят наклоны вперед (сгибание) и назад (разгибание), сагиттальную, вокруг которой выполняются наклоны в стороны, и вертикальную, вокруг которой возможны повороты вправо и влево. В градусах эту подвижность можно представить следующим образом:

Табл. 1.

Оси вращения	Атлантозатылочное сочленение	Атлантоосевое сочленение	Сочленения шеи (II, VII, шейные позвонки)	Всего
Поперечная:				
сгибание	20	10	90	164
разгибание	30	14		
Переднезадняя:				
наклон в сторону	15	0	30	45
Вертикальная:				
скручивание	0	35	40	75

Вспомогательными образованиями, способствующими укреплению позвоночного столба, кроме его связочного аппарата и мышц, являются грудная и брюшная полости с их стенками и заключенными в них внутренними органами. Улиц с очень большой подвижнос-

## ПКЕЛЕТ ТУЛОВИЩА

тью позвоночного столба укрепление его происходит в основном за счет мышц.

### Грудная клетка

*Грудную клетку* образуют грудной отдел позвоночного столба и 12 пар ребер, замыкаемых спереди грудиной (см. рис. 17).

Ребра состоят из костной части (сзади) и реберного хряща (спереди). Верхние 7 пар ребер прикрепляются своими хрящами к грудины и носят название *истинные ребра*, нижние 5 пар до грудины не доходят и называются *ложными ребрами*. Из них VIII, IX и часто X ребра прикрепляются своими хрящами к хрящу вышележащего ребра, образуя так называемую реберную дугу (см. рис. 17). Нижние ребра, XI и XII, не соединяются с вышележащими ребрами, находятся среди мышц и носят название колеблющихся ребра. В 48% случаев к колеблющимся относится и X ребро.

Костная часть ребра представляет собой узкую изогнутую пластинку. Это — типичная длинная губчатая кость. В ней различают средний отдел — *тело* и *два конца, задний и передний*. На заднем конце ребро имеет *головку* для соединения с телами позвонков. Впереди и снаружи от нее располагается несколько суженная часть ребра, его *шейка*. За ней следует бугорок для соединения ребра с поперечным отростком позвонка. На XI и XII ребрах эти бугорки отсутствуют. Тело каждого ребра имеет внутреннюю и наружную поверхности. Для I ребра они являются верхней и нижней поверхностями. У нижнего края внутренней поверхности ребра находится *борозда*, по которой проходят кровеносные сосуды и нервы. От I до VII ребра длина ребер увеличивается, а от VIII до XII уменьшается.

Грудина (см. рис. 17) представляет собой плоскую удлиненную кость, расположенную в переднем отделе грудной клетки. Она относится к длинным губчатым костям. В грудины выделяют три части: рукоятку, тело и мечевидный отросток. *Рукоятка грудины* имеет несколько вырезок, из которых верхняя, *яремная*, является непарной, а ключичная и реберные — парными. *Тело* грудины книзу расширяется и имеет по бокам суставные поверхности для сочленения с хрящами III—VII ребер. *Мечевидный отросток*, как и вся грудина, плоской формы. Он соединяется с телом грудины при помощи синхондроза, который после 30 лет переходит в синостоз.

Как ребра, так и грудина хорошо прощупываются. При отсчете ребер нужно не терять соприкосновения с поверхностью кожи и, прощупывая каждое ребро, ставить концы пальцев в межреберные

## УЧЕНИЕ О КОСТЯХ И ИХ СОЕДИНЕНИЯХ

промежутки. Ввиду того что I ребро на большем своем протяжении покрыто ключицей, при отсчитывании ребер вместо него прощупывают ключицу, ставя большой палец в 1-й межреберный промежуток. У грудины прощупываются боковые края, ее верхний край, где нетрудно определить положение яремной вырезки, а также передняя поверхность всей грудины, включая и поверхность мечевидного отростка.

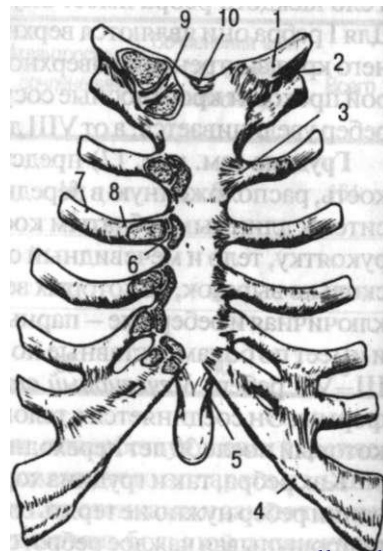
**Соединения ребер с грудиной** (рис. 20). Истинные ребра (I—VII) соединяются с грудиной при помощи реберных хрящей. Хрящ I ребра непосредственно срастается с грудиной, а хрящи остальных шести ребер (II—VII) соединяются с ней при помощи небольших грудино-реберных суставов плоской формы, и спереди и сзади укрепленных связками. Эти связки называются *лучистыми*. Их волокна переходят на поверхность грудины спереди и сзади и, вплетаясь в ее надкостницу, принимают участие в образовании плотных соединительнотканых перепонок, покрывающих грудину спереди и сзади.

**Соединения ребер с позвоночным столбом.** Головки ребер соединяются с телами грудных позвонков, образуя *суставы головок ребер*, а реберные бугорки — с их поперечными отростками, образуя *реберно-поперечные суставы*.

Суставы головок ребер укреплены *лучистыми связками*, а реберно-поперечные суставы — *реберно-поперечной связкой*, которая в области каждого сустава идет от поперечного отростка позвонка к бугорку и к шейке данного ребра. Кроме этой связки имеются еще *верхняя и латеральная реберно-поперечные связки*. Первая из них идет от верхнего края шейки ребра к нижнему краю выше расположенного поперечного отростка, а вторая — от задней поверхности шейки

Рис. 20. Соединение ключицы и ребер с грудиной:

1 — ключица; 2 — реберно-ключичная связка; 3 — лучистая грудино-реберная связка; 4 — реберная дуга; 5 — реберно-мечевидная связка; 6 — грудино-реберный сустав; 7 — костная часть ребра; 8 — реберный хрящ; 9 — вскрытый грудино-ключичный сустав; внутри — суставной диск; 10 — межключичная связка



## г. КЕЛЕТ ТУЛОВИЩА

ребра к основаниям поперечного и остистого отростков вышележащего позвонка.

Сустав головки ребра (плоский) и реберно-поперечный сустав (цилиндрический) вместе образуют комбинированный сустав. Ось вращения этого сустава проходит приблизительно по оси шейки данного ребра. Продолжения осей комбинированных суставов правой и левой сторон назад пересекаются под углом, который в области верхних ребер (особенно сустава I ребра) является тупым, а у нижних ребер — острым. Поэтому верхние ребра при поднимании движутся преимущественно вперед, в то время как нижние — в стороны.

Полость грудной клетки имеет верхнее и нижнее отверстия грудной клетки и 11 пар межреберных промежутков — межреберий. Верхнее отверстие образовано передней поверхностью тела I грудного позвонка, первыми ребрами и яремной вырезкой грудины, а нижнее — телом XII позвонка, двенадцатыми ребрами, реберными дугами и мечевидным отростком. Форма верхнего и нижнего отверстий бывает округлая или сплюснутая в переднезаднем направлении.

**Грудная клетка как целое.** Основными формами грудной клетки являются цилиндрическая, коническая и плоская. Помимо этого выделяют широкую и короткую, длинную и узкую формы. Коническая грудная клетка обычно является короткой, а плоская — длинной. Различают также переходные формы.

Угол между правой и левой реберными дугами называется *подгрудным*. При широкой и короткой грудной клетке этот угол имеет большие размеры, а при узкой и длинной — меньшие. У женщин грудная клетка относительно несколько короче и несколько уже, чем у мужчин.

Форма грудной клетки связана с особенностями формы и положения внутренних органов. При узкой и длинной грудной клетке сердце нередко вытянуто в вертикальном направлении (капельное сердце), дуга аорты стоит низко, а при широкой и короткой грудной клетке сердце лежит более горизонтально (лежачее сердце), дуга аорты менее изогнута и стоит сравнительно высоко, достигая в некоторых случаях уровня верхнего края рукоятки грудины.

О форме грудной клетки можно судить по трем ее размерам: вертикальному, поперечному и переднезаднему. Вертикальный размер определяется с помощью антропометра как кратчайшее расстояние между двумя уровнями — верхнего края грудины и переднего края Десятых ребер. Поперечный и переднезадний размеры определяются с помощью толстотного циркуля. Наиболее точно определить размеры грудной клетки на живом человеке можно с помощью рентгенологического метода исследования.

## УЧЕНИЕ О КОСТЯХ И ИХ СОЕДИНЕНИЯХ

На форму грудной клетки, а тем более на ее подвижность оказывают большее влияние физические упражнения. По данным А.А. Гладышевой, занятия плаванием, лыжным спортом и борьбой приводят к увеличению как размеров грудной клетки, так и ее подвижности во всех направлениях; занятия гимнастикой способствуют увеличению подвижности главным образом нижнего отдела грудной клетки, но мало изменяют ее размеры; у велосипедистов и конькобежцев уменьшены размеры и подвижность этого отдела.

### ЧЕРЕП

Череп (рис. 21) представляет собой скелет головы и обуславливает особенности ее внешней формы. Он соединен с позвоночным столбом при помощи атланта. Череп является твердой опорой для начальных отделов пищеварительной, дыхательной систем, а также для органов чувств и образует полость, в которой находится головной мозг. Череп делят на две части: *кости черепа* (мозговой череп) и *кости лица* (лицевой череп).

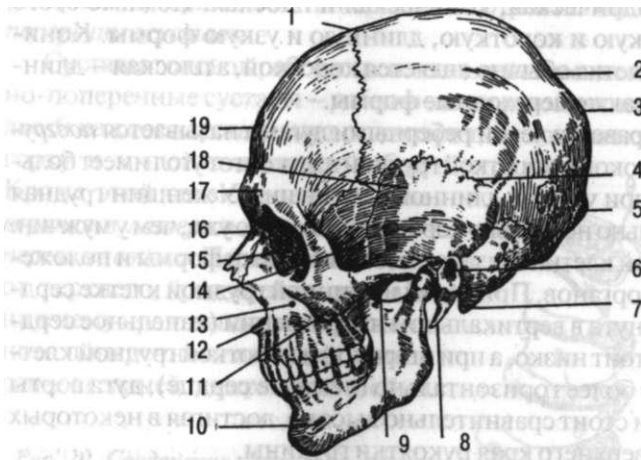


Рис. 21. Череп (вид сбоку):

1 - венечный шов; 2 - теменная кость; 3 - ламбдовидный шов; 4 - чешуйчатый шов; 5 - затылочная кость (наружный затылочный выступ); 6 - наружное слуховое отверстие; 7 - сосцевидный отросток; 8 - шиловидный отросток; 9 - скуловой отросток; 10 - подбородочное отверстие нижней челюсти; 11 - скуловая кость; 12 — передняя носовая кость верхней челюсти; 13 — подглазничное отверстие верхней челюсти; 14 - большое крыло клиновидной кости; 15 - глазница; 16 - носовая кость; 17 - надбровная дуга; 18 - чешуя височной кости; 19 - лобная кость (по Г.Ф. Иванову)

## ЧЕРЕП

В образовании мозгового черепа принимают участие 8 костей: 4 непарные (затылочная, клиновидная, решетчатая и лобная) и 2 парные (височная и теменная). В образовании лицевого черепа участвуют 6 парных костей (верхняя челюсть, скуловая, небная, носовая, слезная, нижняя носовая раковина.) и 3 непарные кости (сошник, нижняя челюсть и подъязычная), а также решетчатая и клиновидная кости, являющиеся частями мозгового черепа. Кроме того, клицевому черепу принадлежат 3 парные слуховые косточки (молоточек, наковальня и стремя), рассматриваемые вместе с органом слуха (см. стр. 342).

### Кости мозгового черепа

Мозговой череп человека в связи с развитием у него головного мозга по своему объему больше лицевого, в то время как у всех других представителей животного мира лицевой череп больше мозгового. Кости мозгового черепа по форме плоские (теменная, затылочная) или воздухоносные (лобная, клиновидная, решетчатая, височная). Внутренняя поверхность костей, образующих мозговой череп, имеет большие, сходные с отпечатками пальцев углубления, которые чередуются с выступами. Углубления и выступы соответствуют извилинам и бороздам наружной поверхности головного мозга. Кроме того, на внутренней поверхности костей черепа есть борозды, в которых проходят артерии твердой мозговой оболочки.

Затылочная кость (см. рис. 21) принимает участие в образовании основания черепа и заднего отдела крыши черепа. Ее составляют четыре части, расположенные вокруг *большого отверстия*: спереди — *базиллярная часть*, с боков - парные *латеральные части*, а сзади - затылочная чешуя. В большом отверстии проходят продолговатый мозг, позвоночные артерии и добавочные нервы.

Базиллярная часть затылочной кости к 18-20 годам срастается с телом клиновидной кости. Прослойка между ними из хрящевой становится костной (синхондроз переходит в синостоз). Верхняя поверхность базиллярной части затылочной кости обращена в полость черепа и имеет плоскую площадку, которая вместе с клиновидной костью образует *скат*, где расположены части ствола мозга. Латеральные части затылочной кости сзади переходят в затылочную чешую. Они имеют на нижней своей поверхности *затылочные мышелки* эллипсоидной формы, соединяющиеся с атлантом. Сквозь мышелки проходит *канал подъязычного нерва*. На их латеральном крае располагается яремная вырезка, образующая с такой же вырезкой височной

кости *яремное отверстие*, через которое проходят нервы (блуждающий, языкоглоточный и добавочный) и внутренняя яремная вена. На верхней поверхности латеральных частей затылочной кости находится борозда *сигмовидного синуса*, где располагается сигмовидный венозный синус. Затылочная чешуя имеет вид широкой выпуклой назад и вниз пластинки, на наружной поверхности которой находится *наружный затылочный выступ*, а выше и ниже его расположены выйные линии для прикрепления мышц.

На внутренней поверхности чешуи затылочной кости находится *внутренний затылочный выступ*. Он делит всю внутреннюю поверхность чешуи на четыре углубления, из них два нижних соответствуют положению полушарий мозжечка, а к двум верхним прилегают затылочные доли полушарий большого мозга. Кверху от внутреннего затылочного выступа идет непарная борозда верхнего сагиттального синуса, а в стороны — борозды поперечного синуса, где располагаются одноименные венозные синусы твердой мозговой оболочки головного мозга.

**Клиновидная кость** (см. рис. 21) состоит из тела и трех пар отростков. В стороны и вверх отходят *малые крылья*, в стороны латерально — *большие крылья*, вниз — *крыловидные отростки*.

Тело клиновидной кости имеет кубовидную форму. Оно содержит воздухоносную пазуху, сообщаемую спереди с носовой полостью. На верхней поверхности пазухи есть углубление — *турецкое седло*, где располагается эндокринная железа — гипофиз. Турецкое седло с боков имеет борозды, в которых залегают внутренние сонные артерии. У основания каждого из малых крыльев располагается *зрительный канал*. Через него в глазницу проходят зрительный нерв и глазная артерия. Большие крылья клиновидной кости обращены одной, вогнутой, поверхностью в полость черепа, другой, плоской, — в полость глазницы, а третьей, несколько вогнутой, — наружу, в височную ямку, дно которой они составляют. У основания больших крыльев находятся отверстия: *круглое* (для прохождения II ветви тройничного нерва), *овальное* (для прохождения III ветви) и *остистое* (для прохождения средней артерии твердой мозговой оболочки). Нижняя поверхность больших крыльев обращена в подвисочную ямку. Между большими и малыми крыльями находится *верхняя глазничная щель*, через которую проходят глазодвигательный, блоковый, глазничный, отводящий нервы и глазная вена. Крыловидные отростки клиновидной кости идут вертикально вниз от ее тела. Каждый из них имеет медиальную и латеральную пластинки; медиальная внизу оканчивается небольшим крючком.

**Лобная кость** (см. рис. 21) участвует в образовании крыши и основания черепа. Она разделяется на четыре части: *лобную чешую*, направленную вверх, *2 глазничные части*, располагающиеся горизонтально, и *носовую часть*, лежащую между глазничными частями.

Лобная чешуя своей наружной поверхностью обращена вперед, а внутренней — в полость черепа. Наружная поверхность гладкая, внизу имеет острый надглазочный край, над которым справа и слева находятся возвышения - *надбровные дуги*. Выше надбровных дуг располагаются лобные бугры, а между надбровными дугами - углубление, *надпереносье*. На внутренней поверхности лобной чешуи по срединной линии идет борозда верхнего сагиттального синуса рядом с углублениями, соответствующими мозговому извилинам. Латеральная, *височная*, поверхность лобной чешуи соединяется снизу с большими крыльями клиновидной кости, а сзади и сверху — с теменными костями.

Глазничные части лобной кости представляют собой тонкие пластинки, нижняя поверхность которых обращена в сторону глазницы и составляет ее верхнюю стенку, а верхняя поверхность — в полость черепа. На латеральном участке глазничной части имеется углубление — ямка слезной железы. Между глазничными пластинками расположена решетчатая вырезка.

Носовая часть лобной кости замыкает спереди решетчатую вырезку. В носовой части есть два отверстия, ведущие в лобную пазуху.

**Решетчатая кость** по форме похожа на сплюснутый с боков куб. Эта кость легкая и хрупкая. Она состоит из двух пластинок - *решетчатой* и *перпендикулярной* - и *решетчатого лабиринта*. Решетчатая пластинка располагается горизонтально в решетчатой вырезке лобной кости. Она имеет большое количество отверстий, а в срединной плоскости от нее отходит обращенный кверху костный выступ, *петушиный гребень*, к которому прикрепляется отросток твердой мозговой оболочки. Через отверстия решетчатой пластинки проходят из носовой полости в полость черепа обонятельные нервы.

Перпендикулярная пластинка решетчатой кости располагается в срединной плоскости и идет вертикально вниз от решетчатой пластинки, принимая участие в образовании перегородки носа.

Правый и левый решетчатые лабиринты построены из тонких пластинок, которые идут в различных направлениях, образуя стенки решетчатых ячеек, содержащих воздух и сообщающихся с носовой полостью. Ячейки со стороны носовой полости закрыты изогнутыми костными пластинками, верхней и средней носовыми раковинами, между которыми располагается верхний носовой ход.



С латеральной стороны решетчатая кость имеет тонкую пластинку (глазничную), составляющую медиальную стенку глазницы.

**Теменная кость** (рис. 21) — парная. Она составляет центральную часть свода черепа и представляет собой четырехугольную пластинку, выпуклую снаружи и вогнутую внутри. На ее выпуклой поверхности есть возвышение — *теменной бугор*, легко прощупываемый под кожей. Латерально и ниже бугра проходит шероховатая *височная линия*, которая служит одним из мест начала височной мышцы. Внутренняя вогнутая поверхность теменной кости обращена в полость черепа, имеет артериальные борозды, пальцевые вдавления, а также борозду верхнего сагиттального синуса, идущую вдоль ее сагиттального края. Эти сагиттально идущие борозды обеих теменных костей, дополняя друг друга, образуют одну общую борозду, которая служит местом расположения верхнего сагиттального синуса твердой мозговой оболочки.

**Височная кость** (см. рис. 21) является парной. Она принимает участие в образовании основания черепа и отчасти его крыши. Эта кость состоит из трех частей: каменной, или пирамиды, чешуйчатой и барабанной.

*Каменная часть* имеет форму трехсторонней пирамиды, к которой сзади присоединяется сосцевидный отросток кости. Эта часть обращена нижней своей поверхностью вниз, в сторону наружного основания черепа, а передней и задней — в полость черепа. На передней поверхности пирамиды, у ее верхушки, расположено тройничное *вдавление*. Передняя поверхность принимает участие в образовании крыши барабанной полости, являясь одной из стенок среднего уха.

На задней поверхности каменной части находится *внутреннее слуховое отверстие*, через которое проходят лицевой и преддверно-улитковый нервы. Оно ведет во *внутренний слуховой проход*.

На нижней поверхности каменной части находится *наружное сонное отверстие*, через которое в одноименный канал входит внутренняя сонная артерия. На верхушке каменной части соответственно переднему концу сонного канала находится *внутреннее сонное отверстие*; здесь внутренняя сонная артерия входит в полость черепа. На нижней поверхности каменной части, у заднего края ее основания, располагается *яремная ямка*. Сзади и снаружи от нее находится *шилососцевидное* отверстие, через которое из черепа выходит лицевой нерв. Спереди этого отверстия располагается *шиловидный отросток*.

На верхушке каменной части височной кости кроме сонного канала открывается *мышечно-трубный канал*, в котором находятся слуховая

труба и мышца, напрягающая барабанную перепонку. Через каменистую часть височной кости проходит также *лицевой канал*, где расположен лицевой нерв. Этот канал начинается в глубине внутреннего слухового прохода и оканчивается шилососцевидным отверстием.

К каменистой части височной кости относится *сосцевидный отросток*, расположенный сзади от наружного слухового прохода и легко прощупываемый под кожей. Он служит местом прикрепления грудно-ключично-сосцевидной мышцы и содержит воздухоносные ячейки. На внутренней его поверхности находится сосцевидная вырезка, от которой берет начало двубрюшная мышца, а на мозговой поверхности проходит широкая *борозда сигмовидного синуса*, являющаяся продолжением одноименной борозды затылочной кости и местом расположения сигмовидного синуса твердой мозговой оболочки.

*Чешуйчатая часть* височной кости имеет вид полукруглой, вертикально расположенной пластинки, которая принимает участие в образовании крыши черепа. Внутренней своей поверхностью она обращена в полость черепа, а наружной составляет дно височной ямки. От нее отходит *скуловой отросток*, образующий вместе с височным отростком скуловой кости легко прощупываемую под кожей *скуловую дугу*. У основания этого отростка на височной кости располагается *нижнечелюстная ямка*, служащая для сочленения с головкой нижней челюсти. Спереди от ямки находится суставной бугор.

*Барабанная часть* височной кости представляет собой изогнутую пластинку, которая снизу и спереди ограничивает наружный слуховой проход.

### Кости лицевого черепа

Верхняя челюсть (см. рис. 21) — парная. Вместе со скуловыми костями и нижней челюстью она составляет большую часть лицевого черепа, участвуя в образовании глазницы, носовой и ротовой полостей, а также подвисочной и крылонебной ямок. Эта кость соединяется со всеми костями лицевого черепа, а также с лобной, решетчатой и клиновидной костями мозгового черепа. В верхней челюсти выделяют тело и четыре отростка: *лобный*, *скуловой*, *альвеолярный* и *небный*. Форму тела верхней челюсти сравнивают с четырехгранной призмой, передняя поверхность которой обращена в сторону лица, верхняя, *глазничная*, — в сторону глазницы, внутренняя, *носовая*, — в сторону носовой полости и задняя, *подвисочная*, — в сторону подвисочной ямки.

*Тело* верхней челюсти содержит большую воздухоносную пазуху, непосредственно сообщаемую с полостью носа. На глазнич-

ной поверхности тела имеется борозда, которая продолжается кпереди в канал, открывающийся на передней поверхности *подглазничным* отверстием над углублением, именуемым *собачьей ямкой*. Через это отверстие на лицо проходит подглазничный черв (ветвь тройничного нерва). На передневнутреннем крае тела верхней челюсти находится *носовая вырезка*, заканчивающаяся спереди передней носовой костью. Вместе с носовой костью вырезка принимает участие в образовании грушевидного отверстия. На задней поверхности верхней челюсти находится *бугор верхней челюсти*, к которому прикрепляются мышцы.

*Лобный отросток* верхней челюсти отходит от тела вертикально вверх и соединяется спереди с носовой костью, сверху — с лобной, а задней своей поверхностью примыкает к слезной кости. Он участвует в образовании костной основы носа.

Короткий и широкий *скуловой отросток* отходит от тела кости латерально и соединяется со скуловой костью.

*Альвеолярный отросток* отходит вниз от тела верхней челюсти и образует *альвеолярную дугу*, на которой располагаются зубные лунки (альвеолы), отделенные друг от друга перегородками. У взрослого человека восемь таких лунок на каждой кости.

*Небный отросток* отходит от нижнего края носовой поверхности тела верхней челюсти в виде горизонтально расположенной пластинки. Вместе с одноименным отростком противоположной кости он принимает участие в образовании костного неба и имеет в переднем отделе медиального края борозду, которая образует с такой же бороздой противоположной стороны резцовое отверстие, открывающееся на костном небе и служащее для прохождения носонебного нерва.

**Скуловая кость** (см. рис. 21) — парная, является одной из наиболее крепких. Она имеет неправильную четырехугольную форму. Эта кость легко прощупывается под кожей. Она соединяется с лобной, клиновидной, височной костями и верхней челюстью. От формы скуловой кости в значительной мере зависит форма средней части лица.

**Небная кость** — парная. Находясь между верхней челюстью и клиновидной костью, она составляет задний отдел лицевого черепа. Эта кость состоит из двух пластинок — *горизонтальной*, принимающей участие в образовании костного неба, и *перпендикулярной*, участвующей в образовании латеральной стенки носовой полости.

**Носовая кость** (см. рис. 21) — небольшая парная кость в форме желоба, находящаяся между лобными отростками верхней челюсти и носовой частью лобной кости. Она образует скелет спинки носа и участвует в образовании грушевидного отверстия.

**Слезная кость** — парная; представляет собой тонкую четырехугольную пластинку, располагающуюся в области переднего отдела медиальной стенки глазницы между лобным отростком верхней челюсти (спереди) и глазничной пластинкой решетчатой кости (сзади). Сверху она соприкасается с лобной костью, а снизу — с телом верхней челюсти. На ее латеральной поверхности находится вертикально расположенный желобок, который принимает участие в образовании носослезного канала.

**Нижняя носовая раковина** похожа на раковины решетчатой кости, но значительно крупнее. Это парная самостоятельная кость, расположенная на латеральной стенке носовой полости.

Сошник — непарная кость, имеющая вид четырехугольной пластинки. Вместе с перпендикулярной пластинкой решетчатой кости она образует костную часть перегородки носовой полости.

**Нижняя челюсть** (см. рис. 21) — крепкая, толстая непарная кость, сочленяющаяся справа и слева с височной костью. В ней выделяют тело, правую и левую ветви.

*Тело* имеет наружную и внутреннюю поверхности. Книзу оно утолщается и ограничивается основанием нижней челюсти, а сверху имеет *альвеолярную часть*, образующую *альвеолярную дугу*, на которой у взрослого располагается 16 зубных лунок. На передней поверхности нижняя челюсть имеет в середине *подбородочное возвышение*, а снизу и латерально — *подбородочные бугорки*, легко прощупываемые под кожей. Внутри нижней челюсти проходит канал, который начинается на внутренней поверхности каждой из ветвей и открывается спереди по сторонам от подбородочного возвышения подбородочными отверстиями. В этом канале проходят сосуды и нервы. Кроме того, на внутренней поверхности тела нижней челюсти справа и слева имеются косые линии для прикрепления челюстно-подъязычной мышцы и двубрюшные ямки, служащие местом начала одноименных мышц.

*Ветвь* нижней челюсти образует с ее телом *угол*, легко прощупываемый под кожей. На наружной поверхности этого угла находится *бугристость*, к которой прикрепляется жевательная мышца, а на внутренней поверхности — *бугристость*, к которой прикрепляется медиальная крыловидная мышца. Каждая из ветвей нижней челюсти заканчивается двумя отростками: передним — *венечным* и задним — *мышцелковым*. Первый служит для прикрепления височной мышцы, а второй имеет на своем конце *головку*, сочленяющуюся с височной костью. Эта головка легко прощупывается под кожей спереди наружного слухового прохода.

## УЧЕНИЕ О КОСТЯХ И ИХ СОЕДИНЕНИЯХ

Между венечным и мышелковым отростками находится *вырезка* нижней челюсти.

**Подъязычная кость** имеет изогнутую форму, по внешнему виду несколько напоминающую подкову. Она находится сзади и несколько ниже нижней челюсти в мышцах передней поверхности шеи. Подъязычная кость состоит из тела, легко прощупываемого под кожей, и двух отростков — *большого* и *малого рожков*, служащих местом прикрепления мышц и связок.

**Череп как целое.** Кости черепа, соединяясь друг с другом, образуют большое количество полостей, углублений и ямок.

На мозговом черепе различают верхнюю его часть — *крышу черепа* и нижнюю часть — *основание черепа*.

Крыша черепа составлена теменными костями, отчасти лобной, затылочной и височными костями. Основание черепа образовано глазничными частями лобной кости, решетчатой, клиновидной, височными, а также затылочной костями.

В черепе представлены все виды соединения костей: непрерывные (швы, вколачивания, синхондрозы) и прерывные (височно-нижнечелюстной сустав).

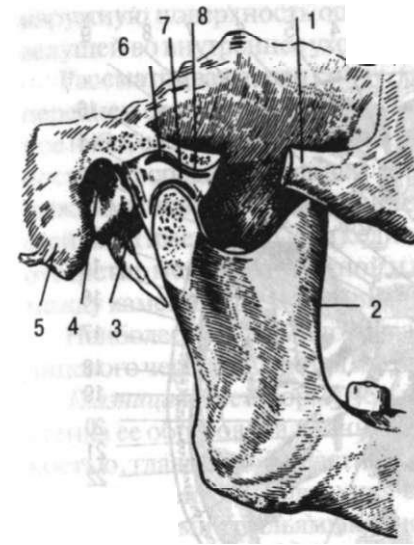Швы крыши черепа в большинстве своем относятся к числу зубчатых. К ним принадлежат *венечный шов* между лобной и теменной костями, *сагиттальный шов* между правой и левой теменными костями и *ламбдовидный шов* между теменными и затылочной костями. Исключением является соединение чешуи височной кости с теменной костью, где одна кость, налегая на другую, образует так называемый *чешуйчатый шов*. Кости лица соединяются плоскими швами.

Вколачивание характерно для соединения корня зуба\*альвеолами верхней и нижней челюстей с небольшой прослойкой соединительной ткани между ними. Синхондрозы расположены у детей между отдельными частями костей, а также между клиновидной и затылочной костями.

Височно - нижнечелюстной сустав образован мышелковым отростком ветви нижней челюсти и нижнечелюстной ямкой височной кости (рис. 22). Сустав двухкамерный, комбинированный. Внутри него расположен суставной диск, который превращает сустав в двухкамерный и увеличивает возможность движений в нем. По форме сустав эллипсоидный, а по функции (благодаря наличию диска) — шаровидный.

В височно-нижнечелюстном суставе возможны следующие движения: опускание и поднятие нижней челюсти, движения ее вперед, назад и в стороны. При прощупывании головки во время откры-

## ЧЕРЕП



**Рис. 22. Правый височно-нижнечелюстной сустав (вид снаружи, распил):** 1 - черепная ямка образована / - скуловая дуга; 2 - ветвь нижней глазничной частью лобной челюсти; 3 — сумка сустава; 4 — наружный слуховой проход; 5 — сосцевидный отросток; 6 — нижнечелюстная ямка; 7 — суставной кой решетчатой кости и ма-  
диск; 8 - суставной бугорок

крыльями клиновид-  
**НОЙ** кости; *средняя черепная ямка* — преимущественно мозговой поверхностью больших крыльев клиновидной кости, верхней поверхностью ее тела, а также передней поверхностью пирамиды височной кости; *задняя черепная ямка* — затылочной костью и задней поверхностью каменной части височной кости.

В передней черепной ямке располагаются лобные доли полушарий большого мозга, в средней — височные доли, в задней — мозжечок, мост и продолговатый мозг. Каждая ямка имеет ряд отверстий. Передняя черепная ямка имеет отверстия решетчатой пластинки, сообщающие ее с полостью носа. Из средней черепной ямки верхняя глазничная щель и зрительный канал ведут в полость глазницы; круглое отверстие ведет в крыловидно-небную ямку и через нее в глазницу; овальное и остистое отверстие сообщают среднюю черепную ямку с наружным основанием черепа. В задней черепной ямке находится несколько отверстий: большое (затылочное), которое общает полость черепа с позвоночным каналом; яремное, ведущее на

вания и закрывания рта не-  
трудно убедиться в наличии  
этого движения.

Сустав укреплен следующими связками: *латеральной*, которая находится снаружи сустава и идет от скулового отростка височной кости к шейке нижней челюсти, *клиновидно-нижнечелюстной* и *шилонижнечелюстной*, которые идут от соответствующих костей к нижней челюсти.

Отделив крышу черепа, можно изучить *внутреннее основание черепа* (рис. 23), которое подразделяется на три черепные ямки: переднюю,

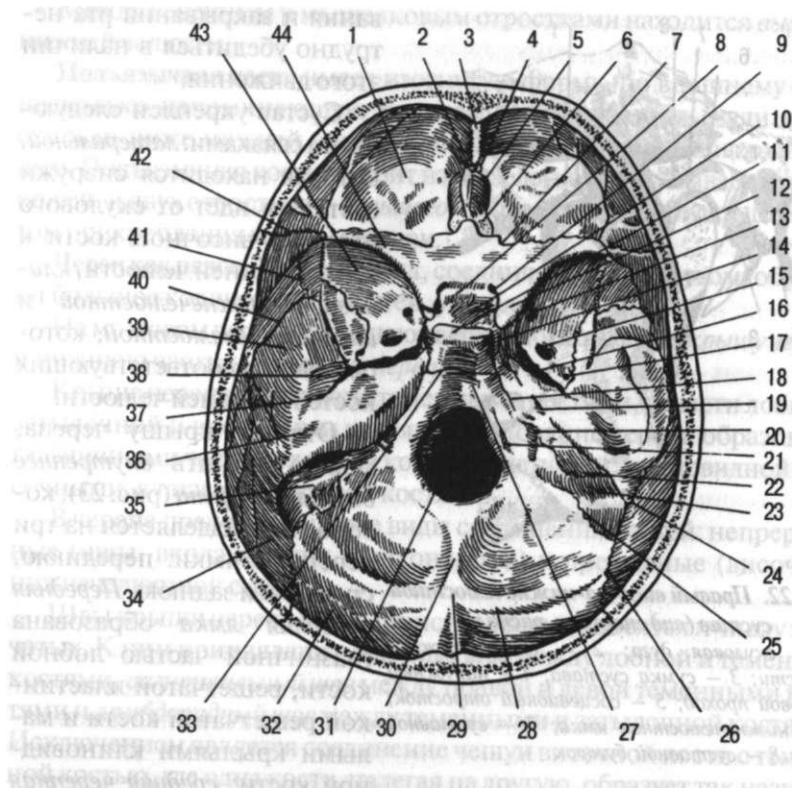


Рис. 23. Основание черепа (внутренняя поверхность):

1 - лобная кость (глазничная часть); 2 - слепое отверстие; 3 - лобный гребень; 4 - решетчатая кость; 5 - петуший гребень; 6 - решетчатая пластинка; 7 - клиновидно-лобный шов; 8 - бугорок седла клиновидной кости; 9 - зрительный канал; 10 - гипофизарная ямка клиновидной кости; 11 - спинка седла; 12 - передний наклоненный отросток; 13 - круглое отверстие; 14 - тело клиновидной кости; 15 - овальное отверстие; 16 - рваное отверстие; 17 - остистое отверстие; 18 - каменисто-затылочная щель; 19 - внутреннее слуховое отверстие; 20 - яремное отверстие; 21 - латеральная часть затылочной кости; 22 - борозда сигмовидного синуса; 23 - сосцевидное отверстие; 24 - теменно-сосцевидный шов; 25 - затылочно-сосцевидный шов; 26 - лямбдовидный шов; 27 - базиллярная часть затылочной кости и скат; 28 - борозда поперечного синуса; 29 - внутренний затылочный выступ; 30 - внутренний затылочный гребень; 31 - большое (затылочное) отверстие; 32 - затылочная чешуя; 33 - клиновидно-затылочный синхондроз; 34 - теменная кость; 35 - сосцевидная часть височной кости; 36 - каменистая часть височной кости; 37 - борозда большого каменистого нерва; 38 - борозда малого каменистого нерва; 39 - чешуйчатая часть височной кости; 40 - чешуйчатый шов; 41 - клиновидно-теменной шов; 42 - венечный шов; 43 - большое крыло клиновидной кости; 44 - малое крыло клиновидной кости (по Г.Ф. Иванову)

## ЧЕРЕП

наружную поверхность основания черепа, и внутреннее слуховое, ведущей во внутреннее ухо.

Рассматривая череп снизу, можно видеть, что *основание черепа* в переднем его отделе закрыто костями лица, которые образуют костное небо, состоящее из небных отростков верхних челюстей и небных костей. В среднем и заднем отделах основание черепа образовано нижними поверхностями клиновидной, затылочной и височной костей. Они имеют большое количество отверстий, в частности *яремное* отверстие между затылочной и височной костями и *рваное* отверстие между каменистой частью височной кости и клиновидной костью.

Наиболее крупными топографо-анатомическими образованиями лицевого черепа являются глазница, носовая и ротовая полости.

*Глазница* имеет форму четырехгранной пирамиды. Медиальная стенка ее образована лобным отростком верхней челюсти, слезной костью, глазничной пластинкой решетчатой кости и отчасти телом клиновидной кости; верхняя стенка — глазничной частью лобной кости, малыми крыльями клиновидной кости; латеральная стенка — большими крыльями клиновидной кости и скуловой костью; нижняя стенка — верхней поверхностью тела верхней челюсти.

Глазница сообщается с полостью черепа через верхнюю глазничную щель и зрительный канал; с носовой — через носослезный канал, образованный слезной костью, лобным отростком верхней челюсти и нижней носовой раковиной; с подвисочной и крыловидно-небной ямками — при помощи нижней глазничной щели, которая расположена между большими крыльями клиновидной кости и телом верхней челюсти.

*Носовая полость* имеет верхнюю, нижнюю и боковые стенки. Она разделена костной перегородкой, расположенной в срединной плоскости. Перегородка образована перпендикулярной пластинкой решетчатой кости и сошником. Верхняя стенка носовой полости образована решетчатой пластинкой решетчатой кости, а также носовой и лобной костями; нижняя стенка — небным отростком верхней челюсти и горизонтальной пластинкой небной кости; латеральные стенки — верхней челюстью, слезной и решетчатой костями, нижней носовой раковиной, перпендикулярной пластинкой небной кости и медиальной поверхностью крыловидного отростка клиновидной кости. Переднее отверстие носовой полости, называемое грушевидным отверстием, сообщает ее с окружающей средой; задние отверстия, хоаны, обращены к наружному основанию черепа и сообщают носовую полость с полостью глотки.

Носовая полость справа и слева подразделяется носовыми раковинами, находящимися на ее латеральной стенке, на три хода: ниж-

## УЧЕНИЕ О КОСТЯХ И ИХ СОЕДИНЕНИЯХ

ний (под нижней носовой раковиной), средний (между нижней и средней раковинами) и верхний (между средней и верхней раковинами). Все они соединяются друг с другом находящимся по сторонам носовой перегородки *общим носовым ходом*. Носовая полость сообщается с полостью черепа, глазницы, носовой и ротовой полостями, с воздухоносными пазухами. Верхний носовой ход сообщается с полостью черепа через отверстия решетчатой пластинки решетчатой кости, средний — с пазухой верхней челюсти, с ячейками решетчатой кости и слобной пазухой. Сзади, на уровне верхней носовой раковины, в носовую полость открывается пазуха клиновидной кости. Нижний носовой ход сообщается с полостью глазницы через носослезный канал. Носовая полость сообщается также с крыловидно-небной ямкой через клиновидно-небное отверстие и с ротовой полостью — через резцовое отверстие.

*Ротовая полость* ограничена костными стенками только сверху, спереди и с боков. Ее верхняя стенка образована костным небом, составленным небными отростками правой и левой верхних челюстей и горизонтальными пластинками небных костей; боковые и передняя стенки образованы нижней челюстью и альвеолярными отростками верхних челюстей. Ротовая полость сообщается через резцовое отверстие с носовой полостью, а через большой небный канал — с крыловидно-небной ямкой.

На боковой поверхности черепа находятся крыловидно-небная, подвисочная и височная ямки.

*Крыловидно-небная ямка* располагается между костями лицевого и мозгового черепа и ограничена спереди телом верхней челюсти, с медиальной стороны — небной костью, сзади — крыловидным отростком клиновидной кости, а сверху - телом этой кости. Она сообщается с носовой полостью, со средней черепной ямкой, с рваным отверстием, глазницей и ротовой полостью. Латеральной стенки крыловидно-небная ямка не имеет и кнаружи переходит в подвисочную ямку.

*Подвисочная ямка* расположена сзади от тела верхней челюсти, внутрь от скуловой кости и скуловой дуги и снаружи от крыловидного отростка клиновидной кости. Она составляет часть наружного основания мозгового черепа. От височной ямки она отделена подвижным гребнем.

*Височная ямка* представляет собой плоское углубление, в котором лежит височная мышца. В образовании височной ямки участвуют височная поверхность больших крыльев клиновидной кости, чешуя височной кости и отчасти теменная и лобная кости.

**Контрфорсы** (рис. 24). В некоторых местах череп имеет утолщения, называемые контрфорсами. Благодаря им ослабляется сила тех сотрясений и механических толчков, которые череп испытывает при ходьбе, беге, прыжке, жевательных движениях, а также во время занятия некоторыми видами спорта (боксом, футболом и др.). Контрфорсы являются своего рода опорными местами черепа, между которыми находятся его более гонкие образования.

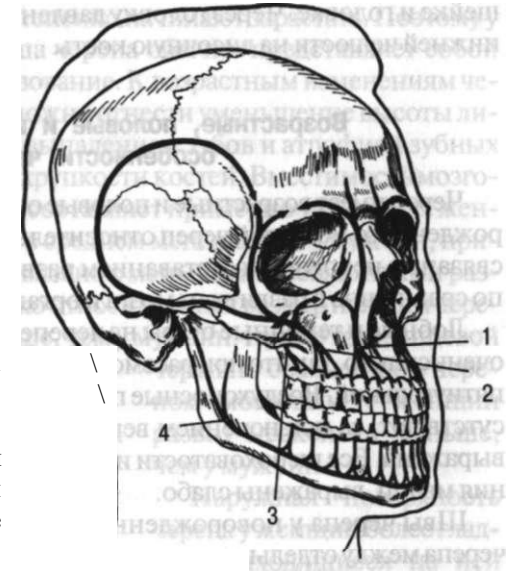


Рис. 24. Контрфорсы черепа:

1 — лобно-носовой; 2 — скуло-височный;  
3 — крыловидно-небный, 4 — нижне-челюстной

Различают четыре контрфорса. Три из них напоминают по виду изогнутые колонны, упирающиеся внизу в альвеолярную дугу верхней челюсти, а сверху переходящие в различные места лицевого и мозгового черепа. Четвертый контрфорс соответствует наиболее утолщенным местам нижней челюсти.

1. *Лобно-носовой контрфорс* упирается внизу в утолщенные стенки лунок клыка и соседних с ним зубов. Вверх он продолжается в виде плотной пластинки лобного отростка верхней челюсти, доходя до наружного края носовой части лобной кости.

2. *Скуловисочный контрфорс* начинается от утолщений лунок первых двух больших коренных зубов и идет вверх от скуловой кости, которая упирается снаружи и сзади в скуловый отросток височной кости, а сверху - в лобную кость. Этот контрфорс является наиболее выраженным.

3. *Крыловидно-небный контрфорс* образован крыловидным отростком клиновидной кости и перпендикулярной пластинкой небной кости. К нему примыкает задний отдел альвеолярного отростка верхней челюсти с одной стороны и бугор верхней челюсти с другой.

4. *Нижнечелюстной контрфорс* представляет собой утолщение в области тела нижней челюсти, которое с одной стороны упирается в ее зубные лунки, а с другой продолжается вдоль ветви этой кости к ее

## УЧЕНИЕ О КОСТЯХ И ИХ СОЕДИНЕНИЯХ

шейке и головке. Через головку давление при жевании передается с нижней челюсти на височную кость.

\*

### Возрастные, половые и индивидуальные особенности черепа

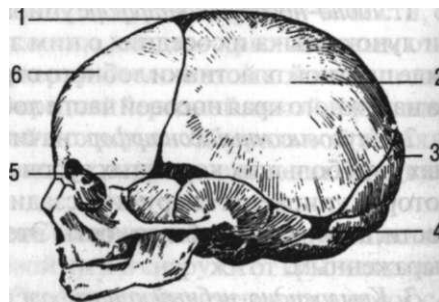Череп имеет возрастные и половые особенности строения. У новорожденного мозговой череп относительно больше, чем лицевой, что связано с некоторым отставанием развития жевательного аппарата по сравнению с развитием мозга и органов чувств.

Лобные и теменные бугры на черепе новорожденного выражены очень сильно, так что при рассмотрении сверху форма черепа кажется пятиугольной. Воздухоносные пазухи на черепе новорожденного отсутствуют, за исключением верхнечелюстной, которая также едва выражена. Все шероховатости и выступы, служащие для прикрепления мышц, выражены слабо.

Швы черепа у новорожденного отсутствуют. В области крыши черепа между отдельными костями имеются значительные прослойки соединительной ткани, образующие в некоторых местах расширения, именуемые родничками (рис. 25). Наиболее крупными из них являются *передний* и *задний*. По бокам находятся парные роднички — *клиновидный* и *сосцевидный*. Передний родничок расположен между лобной и теменными костями. Он имеет четырехугольную форму. Задний родничок располагается между теменными и затылочной костями и имеет треугольную форму. В области родничков мозг прикрыт лишь тонкой соединительнотканной оболочкой, через которую под кожей легко ощутима пульсация артерий мозга.

Отсутствие швов между костями и синостозов между некоторыми частями таких костей, как лобная, затылочная, клиновидная, височная, делает череп новорожденного чрезвычайно пластичным.

Заращение родничков в норме заканчивается на втором году жизни. После 30-лет-



**Рис. 25. Череп новорожденного:**  
1 — передний родничок; 2 — теменная кость;  
3 — затылочная кость; 4 — сосцевидный родничок;  
5 — клиновидный родничок;  
6 — лобная кость

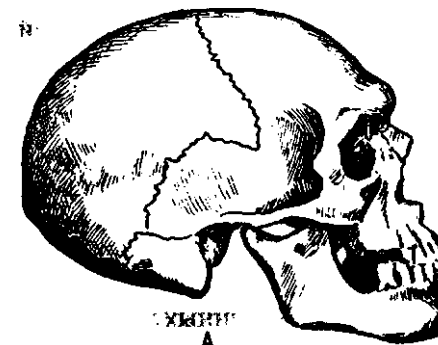
## ЧЕРЕП

него возраста швы черепа постепенно начинают зарастать. Поэтому у лиц старшего возраста крыша черепа обычно представляет собой одно сплошное костное образование. К возрастным изменениям черепа лиц старшего возраста можно отнести уменьшение высоты лицевого черепа, что связано с выпадением зубов и атрофией зубных луночек, а также увеличение хрупкости костей. Вместимость мозгового отдела черепа у мужчин составляет примерно 1450 см<sup>3</sup>. У женщин емкость полости черепа в среднем меньше, чем у мужчин, приблизительно на 150 см<sup>3</sup>, что связано с меньшими абсолютными размерами тела женщины. Однако относительный размер полости черепа у женщин несколько больше, чем у мужчин. Кроме того, лицевой

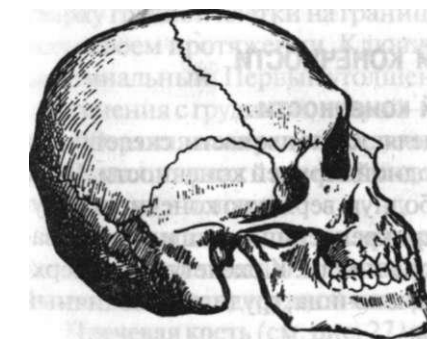
череп по сравнению с черепом мозговым у женщин развит несколько меньше, чем у мужчин.

Наружная поверхность черепа у женщин более гладкая. Находящиеся на ней различные выступы, шероховатости, служащие для прикрепления мышц и связок, менее развиты, чем у мужчин. Глазницы на черепе женщин имеют относительно больший размер, а лоб более вертикален, чем у мужчин. Однако разграничивающие пол краниологические признаки очень изменчивы.

Размеры и форма черепа оцениваются по данной краниометрии — специальной системы измерений. При этом чаще всего определяют продольный, поперечный и высотный диаметры мозгового черепа. Продольный — наибольшая лобно-затылочная длина черепа; поперечный — наибольшая



А



Б

**Рис. 26. Форма черепа:**

А - долихокранная ; В - брахикранный

## УЧЕНИЕ О КОСТЯХ И ИХ СОЕДИНЕНИЯХ

ширина; высотный — наибольшая высота от основания до крыши черепа. О форме черепа обычно судят по величине черепного указателя

*поперечный диаметр x 100*  
*продольный диаметр*

При его значении до 74,9 череп считается долихокранным, от 75 до 79,9 — мезокранным, от 80 и выше — брахикранным (рис. 26). При измерении тех же размеров на живом человеке головной указатель оказывается больше черепного на 1,5. Форма черепа среди локальных групп человечества широко варьирует, однако это не дает оснований к выделению так называемых высших и низших рас. Современная анатомия и антропология отвергают расизм как лженауку и орудие порабощения населения развивающихся стран.

При рассмотрении в профиль можно видеть, что у одних людей сравнительно больше выступает верхняя часть череда, а у других — нижняя часть. Если провести прямую, соединяющую надпереносье и наиболее выступающий кпереди край верхней челюсти, и определить угол между этой прямой и горизонтальной плоскостью, идущей через наружный слуховой проход и нижнюю стенку глазницы, то этот угол, лежащий выше горизонтальной линии и обращенный в сторону крыши черепа (лицевой угол), равен приблизительно 80°. Его уменьшение характеризует так называемый прогнатизм черепа, а его увеличение — ортогнатизм черепа. У новорожденных детей череп более ортогнатичен, чем у взрослых. У мужчин он более прогнатичен, чем у женщин.

## СКЕЛЕТ ВЕРХНЕЙ КОНЕЧНОСТИ

### Кости верхней конечности

Скелет верхней конечности разделяется на две части: скелет пояса верхней конечности и скелет свободной верхней конечности. Пояс верхней конечности соединяет свободную верхнюю конечность с туловищем, служит местом начала и прикрепления мышц и увеличивает амплитуду движений верхней конечности. К скелету пояса верхней конечности относятся; лопатка, ключица, грудино-ключичный и акромиально-ключичный суставы.

Свободная верхняя конечность состоит из трех отделов: плеча, предплечья и кисти. К ней относятся плечевая, локтевая, лучевая кости; плечевой, локтевой, лучелоктевые (проксимальный, дистальный) и лучезапястный суставы; кости и соединения кисти.

## СКЕЛЕТ ВЕРХНЕЙ КОНЕЧНОСТИ

Лопатка (рис. 27) представляет собой плоскую треугольной формы кость, расположенную на задней поверхности туловища. Она имеет три края: верхний, медиальный и латеральный; три угла: латеральный, нижний и верхний: две поверхности — реберную и дорсальную. Верхний край имеет вырезку. Медиальный край обращен к позвоночному столбу, а латеральный — к подмышечной ямке.

Латеральный угол утолщен и имеет суставную впадину, которая служит для соединения с головкой плечевой кости. Над и под суставной впадиной расположены два бугорка — надсуставной, от которого начинается сухожилие длинной головки двуглавой мышцы плеча, и подсуставной — место начала сухожилия длинной головки трехглавой мышцы плеча. Нижний угол лопатки располагается на уровне 7—8-го ребра и легко прощупывается под кожей, верхний находится между верхним и медиальным краями лопатки.

Реберная поверхность лопатки обращена к грудной клетке, вогнута и образует подлопаточную ямку. Дорсальная поверхность выпуклая и имеет ость, идущую от медиального края лопатки к латеральному углу. Выше ости находится надостная ямка, ниже — подостная ямка, в которых располагаются одноименные мышцы. Ость лопатки легко прощупывается под кожей. Латерально она переходит в акромион, наиболее выступающая кнаружи точка которого называется плечевой или акромиальной точкой: и используется при измерении ширины плеч. Ниже акромиона расположен *клювовидный отросток*, который служит для прикрепления мышц и связок.

Ключица (см. рис. 27) представляет собой S-образно изогнутую по длинной оси кость. Она располагается горизонтально спереди и сверху грудной клетки на границе с шеей и легко прощупывается на всем своем протяжении. Ключица имеет два конца — грудинный и акромиальный. Первый утолщен, имеет суставную поверхность для соединения с грудиной, второй — уплощен и соединяется с акромионом. Верхняя поверхность ключицы гладкая, ровная, нижняя — шероховатая, так как с помощью связок и мышц прикрепляется к грудной клетке и лопатке.

Функция ключицы заключается в том, что она способствует укреплению положения лопатки, удерживая плечевой сустав в некотором отдалении от грудной клетки.

Плечевая кость (см. рис. 27) является типичной длинной трубчатой костью, имеет тело, проксимальный и дистальный концы (эпифизы). На проксимальном ее конце различают головку. Она обращена к лопатке и имеет суставную поверхность, отделенную от остальной части кости *анатомической шейкой*, по краю которой прикреп-

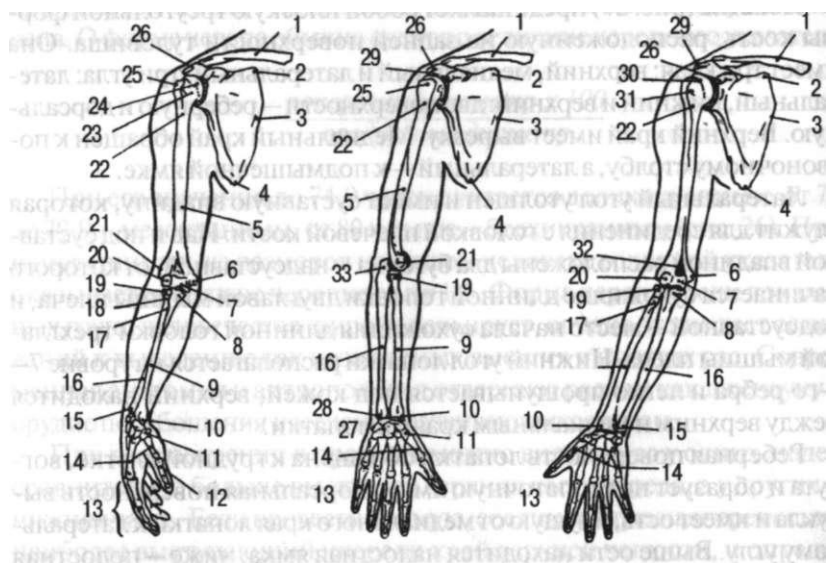


Рис. 27. Кости верхней конечности. Вид спереди при трех положениях руки (А — плечо в среднем положении, предплечье полупронировано; Б — плечо пронировано; В — плечо в среднем положении, предплечье супинировано): 1 - ключица; 2 - верхний угол лопатки; 3 - медиальный край лопатки; 4 - нижний угол лопатки; 5 - плечевая кость; 6 - медиальный надмыщелок плечевой кости; 7 - блок плечевой кости; 8 - венечный отросток локтевой кости; 9 - лучевая кость; 10 - шиловидный отросток лучевой кости; 11 - трапецевидная кость; 12 - проксимальная фаланга большого пальца; 13 - проксимальная, средняя и дистальная фаланги пальцев; 14 - пястные кости; 15 - головка локтевой кости; 16 - тело локтевой кости; 17 - бугристость лучевой кости; 18 - шейка лучевой кости; 19 - головка лучевой кости; 20 - головка мыщелка плечевой кости; 21 - латеральный надмыщелок плечевой кости; 22 - хирургическая шейка; 23 и 30 - анатомическая шейка; 24 - головка плечевой кости; 25 - большой бугорок; 26 - акромион; 27 - кости запястья; 28 - шиловидный отросток локтевой кости; 29 - клювовидный отросток лопатки; 31 - малый бугорок плечевой кости; 32 - венечная ямка; 33 - локтевой отросток локтевой кости

ляется сумка плечевого сустава. Ниже анатомической шейки с латеральной стороны находятся два бугорка, служащие для прикрепления мышц: *большой*, обращенный латерально, и *малый*, обращенный вперед. От каждого из бугорков книзу идет гребень. Между бугорками и гребнями имеется борозда, в которой проходит сухожилие длинной головки двуглавой мышцы плеча. Наиболее суженное место плече-

вой кости ниже бугорков называется *хирургической шейкой*, так как здесь часто происходит переломы. На латеральной поверхности тела кости имеется *дельтовидная бугристость* для прикрепления одноименной мышцы, по задней поверхности спирально сверху вниз и наружу идет *борозда лучевого нерва*.

При развитии дельтовидной мышцы в результате спортивной тренировки наблюдается не только увеличение дельтовидной бугристости, но также увеличение толщины компактного слоя плечевой кости.

Дистальный конец плечевой кости образует *мыщелок*, суставная поверхность которого служит для соединения с костями предплечья. Медиальная часть его суставной поверхности, соединяющаяся с локтевой костью, называется блоком плечевой кости, а латеральная, соединяющаяся с лучевой костью, — головкой мыщелка плечевой кости. Над блоком спереди располагается венечная ямка, а сзади — ямка локтевого отростка; в них при сгибании и разгибании предплечья входят отростки локтевой кости. На обеих сторонах дистального конца плечевой кости расположены *медиальный* и *латеральный* надмыщелки, легко прощупываемые под кожей, особенно медиальный, на задней стороне которого находится борозда локтевого нерва.

Локтевая кость (см. рис. 27). Это типичная трубчатая кость, трехгранной формы. Передняя поверхность кости отделена от задней острым межкостным краем. Проксимальный ее конец утолщен и имеет блоковидную вырезку для соединения с плечевой костью. Блоковидная вырезка сзади ограничена локтевым отростком, а спереди — венечным. Локтевой отросток хорошо прощупывается, особенно если рука согнута в локтевом суставе. У основания венечного отростка располагается *бугристость локтевой кости*, к которой прикрепляется плечевая мышца, а с латеральной стороны — лучевая вырезка для соединения с головкой лучевой кости. Дистальный конец локтевой кости имеет утолщение — *головку локтевой кости*. С латеральной стороны головка образует суставную поверхность для сочленения с лучевой костью, а снизу с треугольным хрящом. От головки отходит *шиловидный отросток* локтевой кости. Локтевая кость прощупывается под кожей сзади на всем протяжении.

Лучевая кость (см. рис. 27), как и локтевая, является длинной трубчатой костью. В отличие от локтевой кости у лучевой утолщен дистальный конец. Проксимальный конец имеет головку, на верхней поверхности которой находится ямка для соединения с головкой мыщелка плечевой кости, а по краю располагается суставная поверхность для соединения с локтевой костью. Ниже головки расположе-



## УЧЕНИЕ О КОСТЯХ И ИХ СОЕДИНЕНИЯХ

ны *шейка* и *бугристость* лучевой кости. Последняя служит для прикрепления сухожилия двуглавой мышцы плеча.

На дистальном конце лучевой кости имеется суставная поверхность для соединения с запястьем. С латеральной стороны на этом конце расположен прощупываемый под кожей *шиловидный отросток*, а с медиальной—локтевая вырезка для соединения с головкой локтевой кости.

Острый край лучевой кости, обращенный к локтевой, называется *межкостным*. Здесь прикрепляется межкостная перепонка предплечья.

Большая часть лучевой кости располагается среди мышц, однако ниже и сзади латерального края мышечка плечевой кости (в «ямке красоты») можно прощупать ее головку, а внизу - весь дистальный конец кости, включая шиловидный отросток.

Кисть имеет три отдела: запястье, пясть и пальцы, которые, в свою очередь, состоят из отдельных фаланг.

Кости запястья (см. рис. 27). Восемь мелких костей запястья имеют неправильную форму и расположены в два ряда (рис. 30). Они относятся к коротким губчатым костям.

Проксимальный ряд составляют (при перечислении со стороны большого пальца): *ладьевидная*, *полулунная*, *трехгранная* и *гороховидная* кости.

Дистальный ряд составляют также четыре кости: *кость-трапеция*, *трапецевидная*, *головчатая* и *крючковидная*, которая своим крючком обращена к ладонной стороне кисти.

Проксимальный ряд костей запястья образует выпуклую в сторону лучевой кости суставную поверхность, а дистальный — поверхность неправильной формы для соединения с проксимальным рядом.

Кости запястья не лежат в одной плоскости, а образуют желоб на ладонной и выпуклость на дорсальной поверхности. Желоб служит местом прохождения сухожилий мышц-сгибателей пальцев. Его медиальный край ограничен гороховидной костью и крючком крючковидной кости, которые легко прощупываются, а латеральный край составлен двумя костями—ладьевидной и костью-трапецией.

Кости пясти. Пясть состоит из пяти коротких трубчатых костей. Пястная кость первого пальца короче остальных, но массивнее. Наиболее длинной является вторая пястная кость. Каждая пястная кость имеет *основание*, *телок*, *головку*.

Основания пястных костей соединяются с костями запястья. Основания первой и пятой пястных костей имеют суставные поверхности седловидной формы, основания остальных — суставные поверх-

## СКЕЛЕТ ВЕРХНЕЙ КОНЕЧНОСТИ

ности плоской формы. Тела пястных костей с дорсальной поверхности выпуклы, ладонной — вогнуты. Головки пястных костей имеют шаровидную суставную поверхность и соединяются с проксимальными фалангами пальцев.

Кости пясти хорошо прощупываются с тыльной (дорсальной) стороны кисти, а головки их видны, когда кисть сжата в кулак.

Кости пальцев – фаланги, короткие трубчатые кости (см. рис. 27). Каждый палец состоит из трех фаланг: проксимальной, средней и дистальной. Исключение составляет первый палец, имеющий только две фаланги - проксимальную и дистальную. Проксимальные фаланги являются наиболее длинными, дистальные — наиболее короткими. Каждая фаланга имеет среднюю часть — тело и два конца. На проксимальном находится основание фаланги, на дистальном — ее головка. Суставные поверхности дистальных и средних фаланг, а также суставная поверхность головки проксимальных фаланг имеют блоковидную форму; соединяясь друг с другом, они образуют суставы блоковидной формы. Суставная поверхность основания проксимальных фаланг соединяется с головкой пястной кости суставом шаровидной формы.

Кроме указанных костей кисть имеет еще *сесамовидные косточки*. Они находятся в толще сухожилий мышц (чаще всего идущих к большому и указательному пальцам со стороны ладонной поверхности кисти) и увеличивают плечо силы тех мышц, которые к ним прикрепляются.

### Соединения костей верхней конечности

" " ' - ' - л ' . ч > й ч \* " . ">

. « "ГуЯИИ! Ътши"! "

Кости пояса верхней конечности образуют два сустава: грудноключичный и акромиально-ключичный.

Грудно-ключичный сустав (рис. 28) образован ключичной вырезкой грудины и грудинным концом ключицы. Сустав простой, двухкамерный благодаря наличию диска в полости сустава, который разделяет ее на две части (камеры).

Форма сустава приближается к седловидной. Однако благодаря суставному диску он считается шаровидным. Движения в нем возможны вокруг трех взаимно перпендикулярных осей: сагитальной (поднимание и опускание), вертикальной (вперед и назад) и поперечной (некоторое вращение, а также круговое движение). При круговом движении наружный конец ключицы описывает эллипс, высота которого равняется 10 см, а переднезадний размер приблизительно 12 см.

Капсула сустава тонка. Он укреплен: *межключичной* связкой, соединяющей грудинные концы обеих ключиц, *реберно-ключичной*, идущей от хряща 1-го ребра к нижней поверхности ключицы, и *грудино-ключичными* связками, передней и задней. Передняя тормозит движение ключицы назад, а задняя — вперед. Веерообразно расходящиеся сверху вниз пучки грудино-ключичной связки препятствуют смещению ключицы вниз при действии сил, стремящихся опустить ее акромиальный конец. Это способствует сохранению ключицы в горизонтальном положении даже при ношении груза или при действии на нее внешних сил (штанги в тяжелой атлетике, партнера в акробатике и т. п.). Кроме того, этот сустав укрепляется подключичной мышцей.

Положение щели грудино-ключичного сустава определяется прощупыванием. Если при изучении движений в этом суставе один палец поставить наярменную вырезку грудины, а другой на ключицу, то можно убедиться, что при движениях ключицы палец, стоящий на ней, несколько смещается, в то время как палец, расположенный на груди, не двигается.

Иногда между 1-м ребром и ключицей на месте реберно-ключичной связки возникает *реберно-ключичный* сустав (чаще всего у лиц физического труда, при усиленной подвижности ключицы).

**Акромиально-ключичный сустав** (см. рис. 28) образован акромиальным концом ключицы и акромиальным отростком лопатки. Он простой, плоской формы, может превращаться в синхондроз. Сустав укреплен двумя связками: *клювовидно-ключичной*, идущей от клювовидного отростка к нижней поверхности ключицы, и *акромиально-ключичной*. Движения в суставе ограничены. Наибольший размах движений лопатки наблюдается вокруг сагиттальной оси.

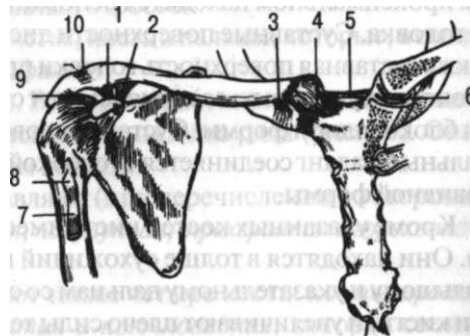


Рис. 28. Суставы и связки пояса верхней конечности и плечевой сустав:

1 — трапецевидная связка (часть *клювовидно-ключичной*); 2 — коническая связка; 3 — *реберно-ключичная* связка; 4 — *передняя грудино-ключичная* связка; 5 — *межключичная* связка; 6 — *суставной диск*; 7 — сухожилие длинной головки двуглавой мышцы плеча; 8 — синовиальное влагалище сухожилия; 9 — *клювовидно-акромиальная* связка; 10 — *акромиально-ключичная* связка (по Г.Ф. Иванову)

Обычно лопатка и ключица движутся одновременно.

Кроме указанных связок лопатка имеет две собственные связки: *клювовидно-акромиальную* и *верхнюю поперечную* связки лопатки. Первая похожа на треугольную пластинку, идущую от акромиона лопатки к *клювовидному* отростку. Она принимает участие в защите плечевого сустава сверху, образуя так называемый свод плечевого сустава. Вторая связка проходит над вырезкой лопатки, превращая ее в отверстие.

**Плечевой сустав** (см. рис. 28) образуется головкой плеча и суставной впадиной лопатки. Сустав простой, мало конгруэнтный, шаровидной формы. Суставная поверхность головки значительно больше суставной впадины лопатки. Увеличение глубины впадины происходит за счет так называемой *суставной губы*, располагающейся по ее краю.

Суставная сумка начинается около суставной губы и прикрепляется к анатомической шейке плечевой кости. Капсула тонкая (0,1—0,5 см) и свободная. У мужчин она толще, чем у женщин. Толщина ее в верхней части передней стенки сустава и в центральной части задней стенки меньше, поэтому при падении на кисть с супинацией плечевой кости нередко происходит разрыв переднего отдела сумки и головка кости смещается вперед и внутрь, под *клювовидный* отросток лопатки. При отведенном плече и действии смещающей силы может произойти разрыв нижнего отдела сумки, и тогда головка плечевой кости смещается вниз.

Связочный аппарат сустава представлен только *клювовидно-плечевой связкой*, которая идет от *клювовидного* отростка к капсуле сустава. Величина сопротивления этой связки на разрыв у мужчин колеблется от 0,4 до 1,9 кг/мм<sup>2</sup>, у женщин — от 0,2 до 1/5 кг/мм<sup>2</sup>. Наибольший предел прочности связки отмечается в возрасте 22—35 лет. Удлинение ее невелико. В капсулу вплетаются также волокна тех мышц, которые проходят около плечевого сустава.

Сустав имеет три взаимно перпендикулярные оси вращения: поперечную, переднезаднюю и вертикальную (рис. 29). Вокруг поперечной оси возможны движения вперед (сгибание) и назад (разгибание); вокруг переднезадней оси — отведение и приведение; вокруг вертикальной оси — повороты внутрь (пронация) и наружу (супинация). Кроме того, в плечевом суставе возможно круговое движение (циркумдукция). Движения в плечевом суставе обычно сочетаются с движениями пояса верхней конечности, в результате чего вытянутой верхней конечностью можно описать приблизительно полусферу. Движение только в плечевом суставе имеет значительно

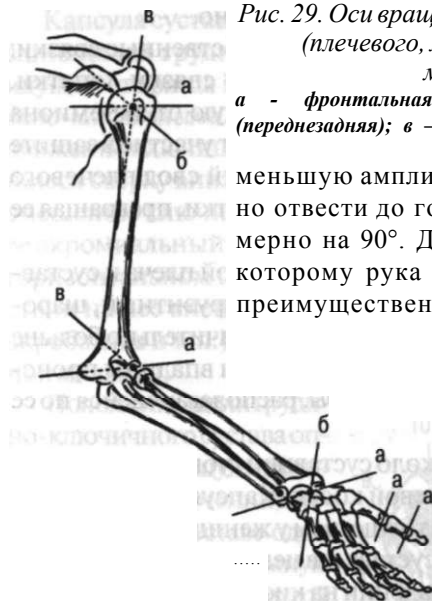

Рис. 29. Оси вращения суставов верхней конечности (плечевого, локтевого, лучезапястного и межфаланговых):

*а* - фронтальная (поперечная); *б* - сагиттальная (переднезадняя); *в* — вертикальная

меньшую амплитуду. Верхнюю конечность можно отвести до горизонтального уровня, т.е. примерно на  $90^\circ$ . Дальнейшее движение, благодаря которому рука поднимается вверх, происходит преимущественно за счет движения лопатки и ключицы при участии содружественных движений позвоночного столба. Из естественного положения руки эти движения невелики. Их можно увеличить за счет поднимания или отведения руки, что очень важно в таких видах спорта, как баскетбол, волейбол, теннис и др. Разгибание в плече-

вом суставе поднятой вверх руки (замах при броске мяча, ударе по мячу) по сравнению с исходным положением при угле  $30^\circ$  увеличивается на  $10\text{—}15^\circ$ , а при угле  $45^\circ$  — на  $15\text{—}20^\circ$ . Если плечо поднять до вертикального положения, то ротационные движения возможны примерно на  $90^\circ$ , при опущенном плече — на  $135^\circ$ . Объем движений в плечевом суставе составляет: сгибание —  $90^\circ$ , разгибание —  $45^\circ$ , отведение —  $90^\circ$ , приведение —  $30^\circ$ , супинация —  $85^\circ$ , пронация —  $85^\circ$ .

Одной из особенностей плечевого сустава является то, что через его полость проходит сухожилие длинной головки двуглавой мышцы плеча, напряжение которой укрепляет сустав.

Локтевой сустав состоит из трех суставов: плечелоктевого, плечелучевого и лучелоктевого проксимального. Все они имеют одну общую капсулу и одну суставную полость, представляя, таким образом, сложный сустав.

*Плечелоктевой сустав* образован блоком плечевой кости и блоковидной вырезкой локтевой кости. Он имеет блоковидную форму и одну ось вращения, проходящую поперечно, вокруг которой возможно сгибание и разгибание (см. рис. 29).

*Плечелучевой сустав* образован головкой мыщелка плечевой кости и головкой лучевой кости. Он имеет шаровидную форму и три оси вращения. Вокруг поперечной оси возможны сгибание и разгибание

предплечья, вокруг вертикальной — пронация и супинация его. Сагиттальная ось не используется, так как между костями предплечья натянута межкостная перепонка. Щель плечелучевого сустава хорошо прощупывается в ямке, находящейся на задней поверхности предплечья, у его проксимального конца с лучевой стороны (в «ямке красоты»). *Проксимальный лучелоктевой сустав* образуют суставные поверхности головки лучевой кости и вырезки локтевой кости. Это сустав цилиндрической формы. Он имеет одну вертикальную ось, вокруг которой возможны пронация и супинация предплечья.

В локтевом суставе возможны сгибание и разгибание вокруг поперечной оси, пронация и супинация вокруг вертикальной оси (см. рис. 29).

Блок плечевой кости имеет около  $320^\circ$ , а блоковидная вырезка локтевой кости —  $180^\circ$ ; таким образом, величина подвижности вокруг поперечной оси, т.е. сгибание и разгибание предплечья, составляет  $140^\circ$  ( $320^\circ - 180^\circ = 140^\circ$ ). Размах движений при пронации и супинации предплечья также составляет приблизительно  $140^\circ$ . В результате систематической спортивной тренировки величина пронаторно-супинаторной подвижности лучевой кости относительно локтевой может достигать  $180^\circ$ , а с приложением внешнего усилия — даже больше.

При сгибании и разгибании происходят одновременные движения в плечелучевом и плечелоктевом суставах; при пронации и супинации — одновременные движения в плечелучевом, проксимальном и дистальном лучелоктевых суставах.

Локтевой сустав укрепляют: *локтевая коллатеральная связка*, идущая от медиального надмыщелка плечевой кости к локтевой кости, и *лучевая коллатеральная связка*, которая идет от латерального надмыщелка, огибает головку лучевой кости спереди и сзади и прикрепляется к локтевой кости, а также *кольцевая связка лучевой кости*, охватывающая головку этой кости и прикрепляющаяся к локтевой кости. Назначение коллатеральных связок заключается в том, чтобы не допускать движений вокруг сагиттальной оси. Небольшое отведение локтевой кости возможно при разгибании и пронации предплечья, приведение — при сгибании и супинации. Боковые качания локтевой кости происходят за счет жировой прослойки в медиальной части ее полулунной вырезки у основания локтевого отростка.

Прочность связок локтевого сустава достаточно велика, причем лишь кольцевая связка лучевой кости разрывается на своем протяжении, коллатеральные же связки обычно отрываются от места их прикрепления к костям. Коллатеральная локтевая связка отрывается

## УЧЕНИЕ О КОСТЯХ И ИХ СОЕДИНЕНИЯХ

У людей 20—35 лет при нагрузке 77,2 кг, а у людей 61—90 лет — при нагрузке 29 кг. Относительное удлинение этой связки составляет 123%, а предел прочности — 0,07 кг/мм<sup>2</sup>. Относительное удлинение лучевой коллатеральной связки составляет 160%, а предел прочности — 0,26 кг/мм<sup>2</sup>.

У людей с сильно развитой мускулатурой нередко невозможно полное разгибание в локтевом суставе, что можно связать не только с сильным развитием локтевого отростка локтевой кости, но также с повышенным тонусом мышц-сгибателей предплечья. Наоборот, у людей со слабо развитой мускулатурой можно наблюдать даже переразгибание в этом суставе (чаще у женщин, чем у мужчин).

Кости предплечья, локтевая и лучевая, на своих концах соединены лучелоктевыми суставами — проксимальным и дистальным, на всем же остальном протяжении промежутков между ними затянут межкостной перепонкой предплечья, которая прочно связывает их друг с другом (см. рис. 29), но не препятствует движению лучевой кости относительно локтевой.; >

**Лучелоктевые суставы**, проксимальный и дистальный, имеют цилиндрическую форму. Они образуют один комбинированный сустав, в котором возможны пронация и супинация вокруг вертикальной оси вращения (см. рис. 29). При этих движениях локтевая кость остается неподвижной, а лучевая вращается около нее; ось вращения проходит через центр головки лучевой кости и через головку локтевой кости. В положении супинации кости предплечья располагаются параллельно, в положении же пронации лучевая кость перекрещивает локтевую.

**Лучезапястный сустав** образован лучевой костью и костями проксимального ряда запястья: ладьевидной, полулунной и трехгранной. Локтевая кость отделена от лучезапястного сустава хрящом, который называется *суставным диском*.

Лучезапястный сустав имеет эллипсоидную форму. В нем возможны сгибание и разгибание вокруг поперечной оси, приведение и отведение вокруг сагиттальной оси (рис. 29). Пронация и супинация кисти вокруг вертикальной оси происходят вместе с одноименными движениями предплечья. Возможно небольшое пассивное движение вращательного характера (на 10—12°) за счет эластичности суставного хряща. Щель лучезапястного сустава прощупывается с тыльной поверхности кисти при сгибании и разгибании.

**Среднезапястный сустав** располагается между двумя рядами костей запястья (рис. 30). Он имеет сложную поверхность неправильной формы. Степень подвижности в этом суставе при сгибании и

## СКЕЛЕТ ВЕРХНЕЙ КОНЕЧНОСТИ

разгибании кисти составляет примерно по 85°, приведение кисти возможно на 40°, а отведение — на 20°. Кроме того, возможно и круговое движение.

Связочный аппарат кисти очень сложен. Связки располагаются на ладонной, тыльной, медиальной и латеральной поверхностях запястья, а также между отдельными костями запястья. Главными из них являются *коллатеральные связки запястья*—лучевая и локтевая. Первая идет от шиловидного отростка лучевой кости к ладьевидной, а вторая от шиловидного отростка локтевой кости к трехгранной.

Связки, расположенные на ладонной поверхности кисти, представляют собой многочисленную группу, составляющую крепкий ладонный связочный аппарат кисти. Он соединяет кости запястья между собой, а также с лучевой, локтевой и пястными костями. Между костными возвышениями на лучевой и локтевой сторонах ладонной поверхности кисти перекинута связка — *удерживатель сгибателей*. Она превращает желоб запястья в *запястный канал*, через который проходят сухожилия сгибателей пальцев и срединный нерв.

Тыльные связки кисти развиты слабее, чем ладонные. Они соединяют кости запястья, составляя утолщения капсул, покрывающих суставы между этими костями. Второй ряд костей запястья помимо ладонных и тыльных связок имеет также межкостные связки.

Запястно-пястные суставы представляют собой соединения дистального ряда костей запястья с основаниями пястных костей. Эти суставы малоподвижны. В них возможно скольжение на 5—10° в ту или другую сторону.

Исключение *составляет запястно-пястный сустав большого пальца кисти*, который образован костью-трапецией и основанием первой пястной кости. Этот сустав не сообщается с полостями других суставов. Он имеет седловидную форму и две взаимно перпендикулярные оси вращения. Вокруг них возможны приведение и отведение, противопоставление (оппозиция) и отставление (репозиция), а также круговое движение. Благодаря противопоставлению большого пальца всем остальным пальцам значительно возрастают возможности хватательных движений кисти.

Величина подвижности в запястно-пястном суставе большого пальца кисти составляет при отведении и приведении 45—60°, а при противопоставлении и отставлении — 35—40°. Несмотря на крепость сумки этого сустава, выдерживающей нагрузку 65—100 кг, в нем возможны вывихи, часто становящиеся привычными.

Все остальные запястно-пястные суставы имеют плоскую форму.

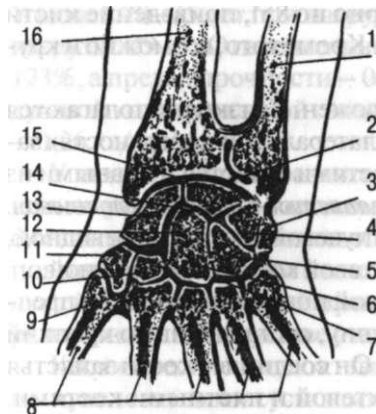


Рис. 30. Суставы предплечья и кисти на фронтальном распиле:

1 — локтевая кость; 2 — суставной диск; 3 — гороховидная кость; 4 — трехгранная кость; 5 — крючковидная кость; 6 и 12 — головчатая кость; 7 — запястно-пястный сустав; 8 — пястные кости (в плоскости распила их тела и основания); 9 — запястно-пястный сустав большого пальца кисти; 10 — трапецевидная кость; 11 — кость-трапеция; 13 — ладьевидная кость; 14 — среднезапястный сустав; 15 — лучезапястный сустав; 16 — лучевая кость

В связи с тем, что кости дистального ряда запястья и четыре (II—У) кости пясти друг относительно друга малоподвижны и имеют очень прочный сумочно-связочный аппарат, их объединяют в одно функциональное целое — *твердую основу кисти*.

Пястно-фаланговые суставы образованы головками пястных костей и основаниями проксимальных фаланг пальцев. Эти суставы имеют шаровидную форму и соответственно ей три взаимно перпендикулярные оси вращения. Вокруг этих осей происходят сгибание и разгибание, приведение и отведение, а также круговое движение. Пронация и супинация возможны только пассивные, если кистью одной руки захватить какой-либо из пальцев другой. Активные движения невозможны из-за отсутствия рабочих мышц, а также из-за наличия связок, ограничивающих эти движения. Сгибание и разгибание в пястно-фаланговых суставах возможны на  $90\text{—}100^\circ$ , отведение и приведение — на  $45\text{—}50^\circ$ . Пястно-фаланговые суставы укреплены коллатеральными связками, расположенными с каждой стороны сустава. Кроме того, между головками пястных костей, кроме 1-й и 2-й, расположены глубокие поперечные пястные связки, которые укрепляют головки пястных костей друг относительно друга, препятствуя движению их в стороны. Отсутствие связки между головками 1-й и 2-й пястных костей обеспечивает большую подвижность большого пальца кисти.

Межфаланговые суставы кисти имеют блоковидную форму. У них одна поперечная ось вращения (см. рис. 29), вокруг которой возможны сгибание и разгибание. Подвижность при этом в проксимальных межфаланговых суставах составляет  $110\text{—}120^\circ$ , в дистальных —  $80\text{—}90^\circ$ . Все межфаланговые суставы укреплены хорошо выраженными

связками, расположенными на их медиальной, латеральной и ладонной сторонах. Эти связки, не препятствуя сгибанию и разгибанию фаланг, тормозят их движения в стороны.

Кисть как целое. Рука, по словам Ф. Энгельса, не только орган труда, но и продукт его. В наибольшей мере это относится к кисти, которая участвует во многих трудовых и бытовых операциях. Поскольку кисть не выполняет опорной функции, она не имеет сводчатого строения, как стопа (см. стр. 103), и отличается большей подвижностью во всех своих звеньях.

Пальцы кисти имеют удлиненную форму. Соотношение продольных размеров пальцев выражается «пальцевой формулой»:  $III > IV > II > I$  (в направлении укорочения пальцев). Существуют так называемые ульнарный ( $IV > II$ ) и радиальный ( $II > IV$ ) ее варианты. Первый наблюдается чаще у взрослых, чем у детей; на правой кисти чаще, чем на левой; у мужчин чаще, чем у женщин; чаще у лиц физического труда, которые имеют более широкую кисть. Правая кисть шире левой (у правшей). Праворукость имеет генетические причины: у родителей-правшей дети-левши составляют 2,1%; если один из родителей левша, — 17,2%; если оба левши, — 46%. Асимметрия размеров кисти усиливается при преимущественном использовании в трудовых операциях одной из конечностей и при дисгармоничности спортивной тренировки.

## СКЕЛЕТ НИЖНЕЙ КОНЕЧНОСТИ

### Кости нижней конечности

Скелет нижней конечности делится на скелет *пояса нижней конечности* и скелет *свободной нижней конечности*.

Пояс нижней конечности соединяет свободную нижнюю конечность с туловищем. К поясу нижней конечности относятся тазовая кость, крестцово-подвздошный сустав и соединения таза. Свободная нижняя конечность делится на бедро, голень и стопу. К ее скелету относятся бедренная, большеберцовая и малоберцовая кости, надколенник, тазобедренный, коленный, межберцовый, голеностопный суставы, кости и соединения стопы.

Тазовая кость относится к плоским костям. Сзади она соединяется с крестцом, а спереди обе тазовые кости соединяются друг другом лобковым симфизом, образуя таз.

Три кости, составляющие тазовую кость — подвздошная, седалищная и лобковая, — участвуют в образовании вертлужной впадины, которая служит для соединения таза с головкой бедра. Каждая из

## УЧЕНИЕ О КОСТЯХ И ИХ СОЕДИНЕНИЯХ

этих костей закладывается как самостоятельная, но к 14—16-летнему возрасту или несколько раньше они срастаются между собой.

**Подвздошная кость** расположена сверху от вертлужной впадины (рис. 31). Она имеет утолщенную часть—*тело*, принимающую участие в образовании *вертлужной впадины*, и *крыло*, которое представляет собой широкую, тонкую пластинку, утолщенную по краям. Верхний ее край называется *подвздошным гребнем*. К нему прикрепляются мышцы живота. Спереди подвздошный гребень оканчивается *верхней передней подвздошной остью*, а несколько ниже ее располагается *нижняя передняя подвздошная ость*. На заднем крае крыла подвздошной кости находятся *задние подвздошные ости* — *верхняя и нижняя*. Они служат для прикрепления мышц и связок.

Внутренняя поверхность подвздошной кости образует углубление — *подвздошную ямку*, которая служит местом опоры для органов брюшной полости и местом начала одноименной мышцы. Сзади и медиально на подвздошной кости находится *ушковидная поверхность*, служащая для соединения с крестцом. Снизу подвздошная ямка ограничена *дугообразной линией*, разграничивающей большой и малый таз. Сзади от ушковидной поверхности располагается *подвздошная бугристость* — место прикрепления связок и мышц.

Седалищная кость расположена книзу от вертлужной впадины (см. рис. 31). Она имеет тело, которое продолжается в ветвь седалищной кости, соединяющуюся с лобковой костью. В месте изгиба седалищной кости образуется выступ — *седалищный бугор*. Выше него располагается *седалищная ость*, отделяющая большую седалищную вырезку от малой.

**Лобковая кость** (см. рис. 31) состоит из тела, а также *верхней и нижней ветвей*. Тело кости участвует в образовании вертлужной впадины. Ветви расположены под углом друг к другу и в месте соединения образуют симфизиальную поверхность для сочленения с лобковой костью противоположной стороны. Несколько латеральнее этой поверхности находится *лобковый бугорок*, от которого идет *лобковый гребень*, продолжающийся в дугообразную линию подвздошной кости.

Седалищная кость вместе с лобковой ограничивает *запирательное отверстие*, затянутое *запирательной перепонкой*.

**Бедренная кость** (см. рис. 31) — наиболее крупная длинная трубчатая кость. Тело ее имеет цилиндрическую форму и несколько изогнуто вперед. По его задней поверхности тянется *шероховатая линия*. На проксимальном эпифизе бедренной кости находится ее головка, несущая суставную поверхность для сочленения с вертлужной впадиной. В середине головки имеется ямка, к которой прикрепляется

## СКЕЛЕТ НИЖНЕЙ КОНЕЧНОСТИ

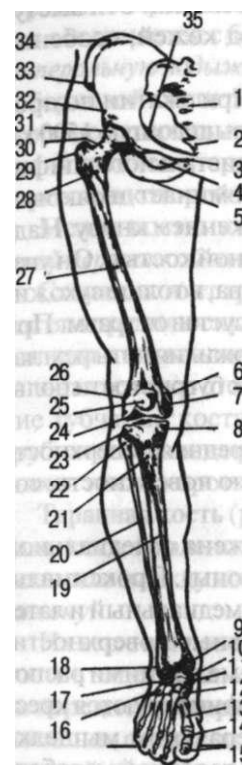


Рис. 31. Кости нижней конечности (вид спереди):

- 1 — крестец; 2 — копчик; 3 — лобковая кость; 4 — запирательное отверстие; 5 — седалищная кость; 6 — медиальный надмыщелок бедренной кости; 7 — медиальный мыщелок бедренной кости; 8 — медиальный мыщелок большеберцовой кости; 9 — медиальная лодыжка; 10 — головка таранной кости; 11 — ладьевидная кость; 12 — медиальная клиновидная кость; 13 — 1-я плюсовая кость; 14 — проксимальная фаланга 1-го пальца; 15 — дистальная фаланга 1-го пальца; 16 — кубовидная кость; 17 — пяточная кость; 18 — латеральная лодыжка; 19 — тело большеберцовой кости; 20 — тело малоберцовой кости; 21 — бугристость большеберцовой кости; 22 — головка малоберцовой кости; 23 — латеральный мыщелок большеберцовой кости; 24 — латеральный мыщелок бедренной кости; 25 — надколенник; 26 — латеральный надмыщелок бедренной кости; 27 — тело бедренной кости; 28 — межвертельная линия; 29 — большой вертел; 30 — шейка бедренной кости; 31 — головка бедренной кости; 32 — подвздошная кость; 33 — верхняя передняя подвздошная кость; 34 — подвздошный гребень; 35 — седалищная ость

расположенная внутри тазобедренного сустава связка головки бедренной кости. Головка соединяется с телом кости *шейкой*, ось которой по отношению к продольной оси тела бедренной кости располагается приблизительно под углом 130°. В месте перехода шейки в тело находятся два бугра: *большой и малый вертелы*. Спереди они соединены *межвертельной линией*, а сзади — хорошо выраженным *межвертельным гребнем*, которые служат для прикрепления мышц. Дистальный конец бедренной кости расширяется в *два мыщелка*—*медиальный (большой) и латеральный (меньший)* — *смежмышцелковой* ямкой между ними. Мыщелки бедра имеют суставные поверхности для сочленения с большеберцовой костью и с надколенником. Радиус поверхности мыщелков (при рассмотрении их в профиль) кзади уменьшается, что придает их контуру форму отрезка спирали. На боковых поверхностях бедренной кости, несколько выше суставных поверхностей мыщелков, находятся выступы — *медиальный* и *лате-*

## УЧЕНИЕ О КОСТЯХ И ИХ СОЕДИНЕНИЯХ

*рольный надмыщелки*, к которым прикрепляются связки. Эти выступы, как и мыщелки, легко прощупываются под кожей, особенно если голень согнута в коленном суставе.

Прочность бедренной кости очень велика. При сжатии по продольной оси она может выдержать нагрузку, превышающую 1500 кг.

**Надколенник** (см. рис. 31) находится спереди дистального эпифиза бедренной кости. По форме он несколько напоминает двояковыпуклую линзу с более тупым верхним краем и сужением книзу. Надколенник является наиболее крупной сесамовидной костью. Он увеличивает плечо силы четырехглавой мышцы бедра, в толще сухожилия которой находится, и, кроме того, защищает сустав от травм. При помощи связки, являющейся продолжением сухожилия четырехглавой мышцы бедра, надколенник прикрепляется к бугристости большеберцовой кости.

Он хорошо прощупывается под кожей. Его передняя поверхность шероховатая, а задняя гладкая и имеет суставную поверхность, сочленяющуюся с бедренной костью.

**Большеберцовая кость** (см. рис. 31) расположена с медиальной стороны голени (со стороны большого пальца стопы). Проксимальный конец ее расширен и образует два мыщелка: медиальный и латеральный. На мыщелках сверху находятся суставные поверхности, служащие для соединения с мыщелками бедра, а между ними расположено *межмыщелковое возвышение*, к которому фиксируются крестообразные связки коленного сустава. На латеральном мыщелке имеется суставная поверхность для соединения с головкой малоберцовой кости.

Тело большеберцовой кости трехгранной формы. Оно имеет три поверхности: медиальную, латеральную и заднюю. Медиальную поверхность от латеральной отделяет *передний край*, легко прощупываемый под кожей, как и вся медиальная поверхность большеберцовой кости. Задняя и латеральная поверхности покрыты мышцами. Передний край вверху переходит в хорошо выраженную *бугристость* большеберцовой кости, которая служит для прикрепления связки надколенника.

На задней поверхности находится шероховатая *линия камбаловидной мышцы*, к которой она и прикрепляется. Дистальный эпифиз с медиальной стороны имеет направленный книзу выступ — *медиальную лодыжку*, с латеральной — вырезку для соединения с малоберцовой костью, а снизу — суставную поверхность для соединения со стопой.

**Малоберцовая кость** (см. рис. 31), как и большеберцовая, относится к длинным трубчатым костям. Она расположена на голени ла-

## СКЕЛЕТ НИЖНЕЙ КОНЕЧНОСТИ

терально. Проксимальный ее конец заканчивается головкой, которая соединяется с большеберцовой костью, а дистальный образует *латеральную лодыжку*. Как головка, так и латеральная лодыжка малоберцовой кости легко прощупываются под кожей. На медиальной стороне латеральной лодыжки имеется суставная поверхность, сочленяющаяся с таранной костью. На задней поверхности проходит борозда, в которой залегают сухожилия малоберцовых мышц.

Между костями голени имеется промежуток, затянутый *межкостной перепонкой голени*. Дистально голень переходит в стопу.

**Стопа** состоит из трех частей: *предплюсны, плюсны и пальцев*. К костям предплюсны относятся: таранная, пяточная ладьевидная, кубовидная и три клиновидные — медиальная, промежуточная и латеральная (счет со стороны большого пальца стопы). Все они — короткие губчатые кости. К костям плюсны относятся пять коротких трубчатых плюсневых костей. Пальцы состоят из фаланг, являющихся также короткими трубчатыми костями.

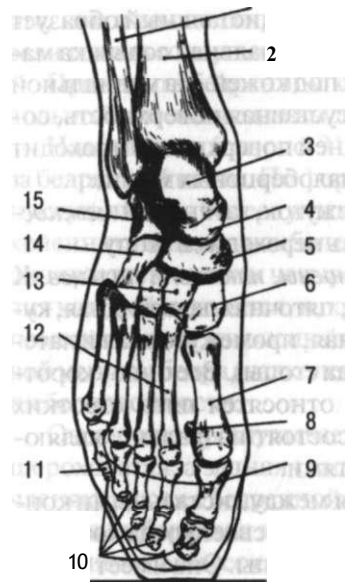**Таранная кость** (рис. 32) располагается между дистальными концами костей голени и пяточной костью, являясь своего рода костным мениском между костями голени и костями стопы. Она имеет *тело и головку*.

На верхней поверхности тела кости находится суставная поверхность в виде блока, которая служит для соединения с костями голени; на передней поверхности головки — суставная поверхность для соединения с ладьевидной костью; на теле кости с медиальной и латеральной сторон — суставные поверхности для соединения с лодыжками, а снизу — для соединения с пяточной костью.

**Пяточная кость** (см. рис. 32) составляет задненижнюю часть предплюсны. Это наиболее крупная кость среди всех костей стопы. На ней различают тело и выступающий кзади бугор пяточной кости. С верхней стороны кость имеет суставные поверхности для соединения с таранной костью, спереди — с кубовидной костью, а с медиальной стороны — выступ, который является опорой таранной кости.

**Ладьевидная кость** (см. рис. 32) находится у медиального края стопы, спереди от таранной, сзади от клиновидных и медиально от кубовидных костей. У ее медиального края имеется бугристость, обращенная вниз, которая хорошо прощупывается под кожей и служит точкой для определения высоты внутренней части продольного свода стопы.

**Кубовидная кость** (см. рис. 32) располагается с латерального края стопы и соединяется с пяточной, ладьевидной, латеральной клиновидной, 4-й и 5-й плюсневыми костями. По ее нижней поверхности



**Рис. 32. Кости стопы (тыльная поверхность). Положение стопы в туфле на пальцах (рисунок сделан на основании рентгенограммы):**

1 — малоберцовая кость; 2 — большеберцовая кость; 3 — блок таранной кости; 4 — головка таранной кости; 5 — ладьевидная кость; 6 — медиальная клиновидная кость; 7 — 1-я плюсневая кость; 8 — сесамовидная кость; 9 — проксимальные фаланги; 10 — дистальные фаланги; 11 — средняя фаланга 5-го пальца; 12 — 2–5-я плюсневые кости; 13 — промежуточная и латеральная клиновидные кости; 14 — кубовидная кость; 15 — пяточная кость

проходит борозда, в которой залегает сухожилие длинной малоберцовой мышцы.

**Клиновидные кости** (см. рис. 32) — *медиальная, промежуточная и латеральная* — лежат спереди ладьевидной кости, сзади первых трех плюсневых костей, медиально от кубовидной кости. Более широкая часть медиальной клиновидной кости обращена вниз, а узкая — вверх, в то время как у остальных костей наоборот. Эти три кости вместе с кубовидной костью и основаниями плюсневых костей принимают участие в образовании свода стопы обращенного выпуклой частью вверх, а вогнутой вниз.

**Плюсневые кости** (см. рис. 32). Каждая из пяти плюсневых костей является трубчатой по форме. В них различают *основание, тело и головку*.

Тела плюсневых костей несколько выпуклы с тыльной стороны стопы и вогнуты с подошвенной стороны. По своей форме эти кости напоминают трехгранные призмы. Наиболее длинной костью является 2-я, наиболее короткой и толстой — 1-я. На основаниях костей плюсны имеются суставные поверхности, которые служат для соединения с костями предплюсны, а также с соседними плюсневыми костями, а на их головках — поверхности для соединения с проксимальными фалангами пальцев. 5-я плюсневая кость имеет по латеральному краю выступ — *бугристость*, легко прощупываемую под кожей.

Все кости плюсны с тыльной стороны легко прощупать, так как они покрыты сравнительно тонким слоем мягких тканей; с подошвенной стороны они лежат глубоко под большим количеством мышц и подкожной жировой клетчаткой. Кости плюсны находятся не в одной плоскости, а образуют в поперечном направлении свод.

**Кости пальцев** (см. рис. 32). Пальцы стопы состоят из *фаланг*. Как и на кисти, I палец имеет две фаланги, а остальные — по три. Нередко две фаланги V пальца срастаются между собой, и он имеет две фаланги. Различают проксимальную, среднюю и дистальную фаланги. Их отличием от фаланг кисти является то, что они короткие, особенно дистальные. На стопе, как и на кисти, имеются *сесамовидные кости*. Здесь они выражены значительно лучше и расположены в области соединения первых и пятых плюсневых костей с проксимальными фалангами. Сесамовидные кости увеличивают поперечную сводчатость плюсны в ее переднем отделе. Имеется еще сесамовидная кость в сухожилии длинной малоберцовой мышцы, расположенная соответственно борозде на нижней поверхности кубовидной кости. Кроме того, иногда встречаются мелкие сесамовидные косточки между проксимальной и дистальной фалангами I пальца.

### Соединения костей нижней конечности

Кости пояса нижней конечности соединяются с крестцом и между собой при помощи *крестцово-подвздошного* сустава и лобкового симфиза. Крестцово-подвздошный сустав образован ушковидными поверхностями крестца и подвздошной кости. Он простой, плоской формы. Движения в нем ограничены (всего 3—5°). Сустав укреплен большим количеством связок. Из них *вентральные* и *дорсальные крестцово-подвздошные связки* расположены на передней и задней поверхностях сустава, *межкостные* связки — внутри сустава, а *подвздошно-поясничная* связка идет от IV и V поясничных позвонков к подвздошной кости. Кроме того, от крестца к седалищной ости и седалищному бугру идут *крестцово-остистая* и *крестцово-бугорная* связки, которые, укрепляя крестцово-подвздошные суставы, замыкают большую и малую седалищные вырезки в отверстия — *большое и малое седалищные*.

Лобковый симфиз образован обращенными друг к другу поверхностями лобковых костей, между которыми расположена пластинка хряща. Он принадлежит к типу полусуставов, так как в середине хряща, или диска, имеется небольшая полость, которая появляется обычно на втором году жизни, превращая синхондроз в полусустав.



## УЧЕНИЕ О КОСТЯХ И ИХ СОЕДИНЕНИЯХ

Этот хрящ принадлежит к числу соединительнотканых, но непосредственно около костей он является гиалиновым. Симфиз укреплен снизу дугообразной связкой. В зависимости от места опоры таза — на головки бедренных костей в положении стоя или на седалищные бугры в положении сидя — в симфизе происходит сдавливание образующего его хряща или растяжение. Лобковый симфиз вместе с крестцово-подвздошными суставами обеспечивает монолитность таза.

Таз как целое. Таз представляет собой замкнутое костное кольцо, образованное правой и левой тазовыми костями, крестцом и копчиком. В нем различают верхний, больший, отдел — большой таз, и нижний, меньший, отдел — малый таз. Пограничная линия между большим и малым тазом начинается сзади от мыса, проходит через дугообразную линию и достигает спереди лобкового бугорка.

В образовании большого таза участвуют главным образом подвздошные и отчасти лобковые кости, в образовании стенок малого таза кроме крестца, копчика и тазовых костей ниже пограничной линии принимают участие крестцово-остистые, крестцово-бугорные связки и *запирательные мембраны*.

Большой таз служит опорой для внутренних органов брюшной полости, а также местом прикрепления мышц брюшного пресса. Малый таз имеет вид канала с двумя отверстиями — верхним и нижним. В нем расположены мочевой пузырь, прямая кишка, а у женщин кроме того матка и влагалище.

Таз имеет резко выраженные половые особенности: женский таз более широкий и короткий, чем мужской. Крылья подвздошных костей женского таза более развернуты и расположены более вертикально, чем у мужского. Вход в полость малого таза у женщин больше, она меньше суживается книзу, чем у мужчин, что связано с большей изогнутостью у женщин передней поверхности крестца и с большим расхождением седалищных бугров в стороны. Нижние ветви лобковых костей в месте соединения у женщин образуют дугу, а по отношению к ветвям седалищных костей располагаются под прямым углом (в мужском тазу соединение лобковых костей образует угол в  $70-75^\circ$ ).

При сравнении верхнего и нижнего отверстий таза видно, что вход имеет больший поперечный размер, а выход вследствие подвижности копчика — больший переднезадний размер.

По отношению к горизонтальной плоскости тела плоскость входа в полость малого таза имеет наклон в  $55-75^\circ$ . В положении стоя этот наклон больше, чем в положении сидя. Если рассматривать таз в профиль, то при стоянии верхние передние подвздошные ости и передняя поверхность лобкового симфиза будут расположены приблизи-

## СКЕЛЕТ НИЖНЕЙ КОНЕЧНОСТИ

тельно в одной фронтальной плоскости. Наклон таза при сидении может значительно уменьшаться, что зависит от подвижности позвоночного столба. Тяжесть тела передается по позвоночному столбу на крестец, а от крестца — в двух направлениях: к лобковому симфизу и к седалищным буграм.

Тазобедренный сустав (рис. 33) образован *вертлужной впадиной* тазовой кости и *головкой бедренной кости*. Глубина вертлужной впадины увеличивается за счет *суставной губы*, которая прикрепляется к краю вертлужной впадины. Капсула тазобедренного сустава очень прочна благодаря

вплетенному в нее связочному аппарату. Наиболее сильной связкой является *подвздошно-бедренная*, выдерживающая груз до 300 кг. Она начинается несколько ниже нижней передней подвздошной ости и прикрепляется, расходясь веерообразно, к шероховатой межвертельной линии. *Седалищно-бедренная* и *лобково-бедренная* связки значительно слабее подвздошно-бедренной. Они идут к бедру от седалищной и лобковой костей. В положении стоя они, как и подвздошно-бедренная связка, находятся в натянутом состоянии. Эти связки тормозят разгибание бедра, подвздошно-бедренная ограничивает отведение и приведение бедра, лобково-бедренная — отведение, а седалищно-бедренная — пронацию его. В глубоком слое капсулы сустава расположена *круговая связка*, охватывающая, как кольцо, шейку бедра. Внутри сустава имеется *связка головки бедренной кости*, идущая к головке от вертлужной впадины. Эта связка не находится в натянутом состоянии. Если на трупе перерезать сумку тазобедренного сустава, то головка его легко выходит из вертлужной впадины.

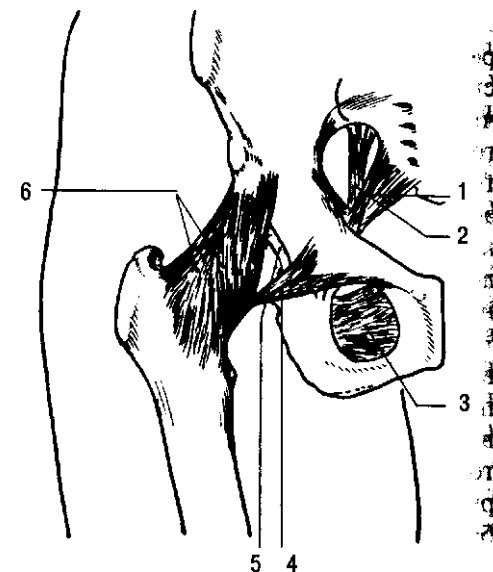


Рис. 33. Тазобедренный сустав (вид спереди):

1 — крестцово-опистная связка; 2 — крестцово-бугорная связка; 3 — запирательная мембрана; 4 — лобково-бедренная связка; 5 — вертлужная губа; 6 — подвздошно-бедренная связка

По-видимому, связка головки бедренной кости служит не для укрепления тазобедренного сустава, а несет иную функцию: внутри связки проходят кровеносные сосуды, защиту которых она обеспечивает; кроме того, связка играет роль эластической подушки для головки бедренной кости и служит для амортизации сотрясений, которые испытывает тело при различных движениях. Однако при асимметричном положении тела, когда таз располагается косо, связка головки бедренной кости на стороне опорной, обычно выпрямленной, ноги натягивается и способствует укреплению тазобедренного сустава.

Тазобедренный сустав простой, по форме шаровидный (ореховидный) и имеет, подобно плечевому суставу, три оси вращения: поперечную, вокруг которой происходят сгибание бедра (движение его вперед) и разгибание (движение назад), переднезаднюю, вокруг которой выполняются отведение и приведение, и вертикальную, вокруг которой возможны супинация и пронация. Кроме того, в тазобедренном суставе можно производить бедром круговое движение.

Подвижность бедра в тазобедренном суставе меньше, чем подвижность плеча в плечевом суставе, в связи с тем, что, во-первых, площади сочленяющихся в тазобедренном суставе поверхностей костей более соответствуют одна другой; во-вторых, связочный аппарат тазобедренного сустава развит гораздо сильнее; в-третьих, тазобедренный сустав окружают значительно более мощные мышцы.

Величина подвижности бедра в тазобедренном суставе при сгибании и разгибании составляет  $120^\circ$ , из них приблизительно  $105^\circ$  приходится на сгибание и  $15^\circ$  на разгибание. Величина пассивного сгибания может быть до  $150—160^\circ$ . Степень сгибания увеличивается при сочетании этого движения с небольшим отведением конечности (важно при переходе прыгуна через планку), а также со сгибанием в коленном суставе. Так, при согнутой в коленном суставе голени сгибание в тазобедренном суставе возможно на  $118^\circ$  у женщины и  $12^\circ$  у мужчин, при разогнутой голени — только на  $84$  и  $87^\circ$  (соответственно). Такое ограничение подвижности связано с двумя моментами: во-первых, с тем, что при разогнутом положении голени центр тяжести бедра смещается дистально, увеличивая момент силы тяжести (при одинаковой мышечной силе произвести сгибание уже труднее); во-вторых, с пассивной недостаточностью мышц задней поверхности бедра.

Подвижность в тазобедренном суставе вокруг его поперечной оси увеличивается путем систематической тренировки; например, при выполнении упражнения «шпагат» (переднезадний) тренируются на растягивание подвздошно-бедренная связка «задней» ноги и мышцы

задней поверхности тазобедренного и коленного суставов «передней» ноги. При сильном растягивании связочного аппарата роль мышц в укреплении тазобедренного сустава возрастает. При хорошем тонусе мышц это укрепление является вполне достаточным для удержания головки бедренной кости в вертлужной впадине.

Отведение бедра в тазобедренном суставе возможно лишь на  $40—60^\circ$ , а приведение — на  $15—30^\circ$ . При согнутой в коленном суставе конечности величина отведения и приведения увеличивается до  $74—80^\circ$ . Степень отведения бедра зависит от положения бедра. В положении супинации («выворотном положении») степень отведения значительно больше, чем в среднем положении, когда носок стопы обращен вперед. При супинированном бедре большой вертел не препятствует отведению бедра, так как не опирается в верхний край вертлужной впадины; в связи с этим при движении «мах в сторону» бедро всегда стараются удержать в более супинированном положении.

Супинация и пронация составляют  $15-40^\circ$ , при согнутом в тазобедренном суставе бедре объем этих движений увеличивается почти вдвое.

Под влиянием систематической тренировки подвижность бедра вокруг вертикальной оси тазобедренного сустава увеличивается. Так, выворотное положение стоп (под углом  $180^\circ$  одна по отношению к другой), характерное для классической хореографии, определяется в основном положением бедренных костей в тазобедренных суставах. Его сравнительно легко принять, когда обе ноги опираются о пол. Если же одна нога несколько приподнята, то удержать такое положение невозможно. У детей Шлет, не занимающихся хореографией, «активная выворотность», достигаемая только сокращением мышц, в среднем составляет  $130^\circ$  у девочек и  $121^\circ$  у мальчиков, у детей того же возраста, систематически обучающихся хореографии, «активная выворотность» больше — в среднем  $146^\circ$  у девочек и  $134^\circ$  у мальчиков, а к  $16—18$  годам достигает в среднем  $152^\circ$  у девочек и  $145^\circ$  у мальчиков. Эти цифры показывают суммарную подвижность в правом и левом тазобедренных суставах. В каждом же из суставов амплитуда поворота бедра кнаружи определяется половиной величиной, хотя следует иметь в виду, что подвижность в суставах, а тем более в тазобедренном, не является симметричной.

При предельно вытянутом теле (стоя или лежа) бедро находится в одном из своих крайних положений. «Средним положением», при котором весь связочный аппарат тазобедренного сустава максимально расслаблен, является такое, когда бедро несколько согнуто, отведено и супинировано. В этом положении подвижность бедра вокруг всех трех его осей вращения приблизительно одинакова. Следует также подчер-

кнуть, что различия в индивидуальных особенностях подвижности в тазобедренном суставе могут быть чрезвычайно велики.

Коленный сустав (рис. 34) образуется мышелками бедренной кости, верхней суставной поверхностью большеберцовой кости и надколенником. Сустав сложный, по форме блоковидно-шаровидный. Из разогнутого положения он функционирует как блоковидный. По мере сгибания благодаря уменьшению радиуса кривизны суставной поверхности мышелков бедренной кости могут происходить пронация и супинация.

В градусах эту подвижность можно выразить следующим образом: активное сгибание — 130°, пассивное сгибание — дополнительно 30° и переразгибание из среднего положения — еще 10—12°. Таким образом, общая подвижность при сгибании достигает 170°. По мере сгибания в коленном суставе его коллатеральные связки расслабляются, и тогда становятся возможными некоторое вращательное и круговое движения. Пассивные пронация и супинация в коленном суставе возможны в пределах 10° и при разогнутом положении голени.

Коленный сустав малоконгруэнтен: мышелки бедренной кости очень выпуклы, вогнутость на мышелках большеберцовой кости невелика. Увеличивают его конгруэнтность два мениска — медиальный и латеральный, расположенные внутри сустава (рис. 34). Кроме того, мениски смягчают толчки и сотрясения, получаемые телом при движениях (ходьбе, беге, прыжках и др.), а также способствуют более равномерному распределению давления бедра на большеберцовую кость. Мениски имеют приблизительно полулунную форму. Их наружный край утолщен, а внутренний острый. Медиальный мениск больше латерального, что связано с большей величиной медиального

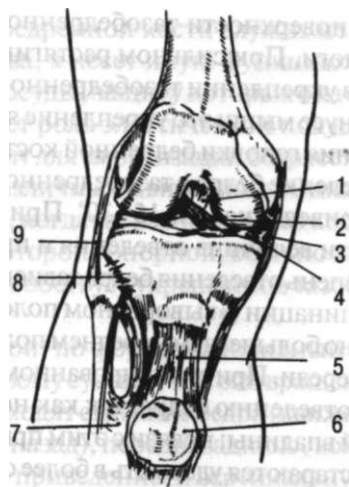


Рис. 34. Коленный сустав (вид спереди):

- 1 — задняя крестообразная связка; 2 — передняя крестообразная связка; 3 — большеберцовая коллатеральная связка; 4 — медиальный мениск; 5 — связка надколенника; 6 — надколенник; 7 — межкостная перепонка голени; 8 — передняя связка головки малоберцовой кости; 9 — малоберцовая коллатеральная связка

## СКЕЛЕТ НИЖНЕЙ КОНЕЧНОСТИ

мышелка бедренной кости. Оба мениска спереди соединены при помощи *поперечной связки колена*, а своими концами прикреплены к межмышелковому возвышению большеберцовой кости. Капсула коленного сустава тонкая и свободная.

Коленный сустав имеет ряд связок, к которым относятся: *большеберцовая* и *малоберцовая коллатеральные связки*, идущие от медиального и латерального надмышелков бедренной кости к большеберцовой и малоберцовой костям. Внутри сустава располагаются *крестообразные связки* (см. рис. 34): передняя начинается от внутренней поверхности латерального мышелка бедренной кости, направляется вниз, вперед и внутрь, прикрепляясь к переднему межмышелковому возвышению большеберцовой кости; задняя начинается от внутренней стороны медиального мышелка бедренной кости, идет вниз, назад и наружу и прикрепляется к заднему межмышелковому возвышению большеберцовой кости. В задней стенке сумки коленного сустава находится крепкая *косая подколенная связка*, отчасти представляющая собой продолжение волокон сухожилия полуперепончатой мышцы. Спереди коленного сустава проходит сухожилие четырехглавой мышцы бедра, которое прикрепляется к надколеннику. Продолжением сухожилия является *связка надколенника*, доходящая до бугристости большеберцовой кости. Эта связка отделена от полости сустава слизистой сумкой и значительным скоплением рыхлой клетчатки.

Крестообразные связки имеют важное значение для укрепления коленного сустава: передняя препятствует соскальзыванию бедренной кости назад, а задняя — вперед. Они могут оказывать тормозящее действие также при разгибании и сгибании голени в коленном суставе. При разгибании растягиваются передние волокна передней связки и задние — задней, а при сгибании наоборот. Таким образом, разрыв крестообразных связок может происходить при резких сгибательно-разгибательных движениях (например, при ударе по мячу в футболе).

Коллатеральные связки препятствуют смещению соединяющихся костей в стороны, ограничивают разгибание и ротацию. Их тормозящее действие на разгибание проявляется при углах 183—185°, т.е. уже при небольшом переразгибании. Супинаторные движения тормозит большеберцовая коллатеральная связка, а пронаторные — малоберцовая. Обладая незначительной эластичностью, эти связки при движениях, выходящих за пределы указанной подвижности, не растягиваются, арвутся.

Из компонентов коленного сустава наиболее часто травмируются мениски, причем медиальный чаще, чем латеральный (последний чаще подвергается кистозному перерождению). Одной из причин

этого является сращение медиального мениска с большеберцовой коллатеральной связкой и большая его смещаемость при супинации голени в полусогнутом положении коленного сустава. Меньшая травмируемость латерального мениска определяется возможностями его смещения при сокращении подколенной мышцы. Чаше, чем у других спортсменов, повреждаются мениски у футболистов, причем как на опорной, так и на свободной ноге.

Синовиальная оболочка коленного сустава имеет сложное строение. Она покрывает изнутри суставную капсулу и, подходя к крестообразным связкам, расположенным внутри сустава, окутывает их спереди и с боков, образуя многочисленные складки, которые содержат некоторое количество жировой ткани. В синовиальной оболочке находятся многочисленные синовиальные ворсинки, их особенно много в окружности надколенника. Около коленного сустава имеется большое количество слизистых сумок.

Положение щели коленного сустава, как и собственной связки надколенника, легко определяется спереди прощупыванием как при разогнутой в этом суставе голени, так и (особенно) при согнутой. По сторонам надколенника можно прощупать мышелки бедра и мышелки большеберцовой кости. Сзади щель коленного сустава прощупать невозможно, так как в области подколенной ямки он покрыт большим слоем мягких тканей.

**Соединение костей голени.** Между костями голени — большеберцовой и малоберцовой — располагается *межкостная перепонка*, подобная той, которая имеется на предплечье. Кроме того, головка малоберцовой кости соединяется с большеберцовой костью при помощи сустава плоской формы, укрепленного спереди и сзади связками, представляющими собой утолщения капсулы в месте перехода надкостницы одной кости в надкостницу другой. Дистальные концы берцовых костей соединены синдесмозом, однако здесь может быть и небольшой сустав, сообщающийся с голеностопным суставом.

**Голеностопный сустав** образован костями голени и таранной костью. Кости голени медиальной и латеральной лодыжками образуют вилку, которая охватывает блок таранной кости (рис. 35).

Голеностопный сустав сложный, имеет блоковидную форму. Вокруг поперечной оси, проходящей через блок, в нем возможны сгибание (движение в сторону подошвенной поверхности стопы) и разгибание (движение в сторону тыльной поверхности стопы). Ввиду того что этот блок кзади суживается, по мере сгибания стопы становятся возможными некоторое приведение и отведение вокруг вертикальной оси. Сустав укреплен связками, расположенными на его

медиальной и латеральной сторонах (см. рис. 35). С медиальной стороны расположена *медиальная (дельтовидная) связка* треугольной формы, идущая от медиальной лодыжки к ладьевидной, таранной и пяточной костям. С латеральной стороны сустав укреплен *пяточно-малоберцовой* и *таранно-малоберцовой связками*. Связки голеностопного сустава обладают достаточной прочностью. Из связок, расположенных на латеральной стороне сустава, наиболее крепкая *пяточно-малоберцовая*.

В исходном положении стоя разгибание стопы возможно в пределах 15—25°, сгибание — 45—50°, отведение и приведение — по 12°, пронация и супинация — в пределах 13°.

Одной из характерных возрастных особенностей голеностопного сустава является то, что у взрослых он имеет большую подвижность в сторону подошвенной поверхности стопы, а у детей, особенно у новорожденных, — в сторону тыла стопы, что связано с особенностями ее развития.

Положение щели голеностопного сустава хорошо определяется спереди, особенно когда мышцы передней поверхности голени, сухожилия которых здесь проходят, находятся в расслабленном состоянии.

**Подтаранный сустав** образован таранной и пяточной костями. Он расположен в заднем отделе этих костей. Суставные поверхности соединяющихся костей конгруэнтны и образуют сустав спиралевидной формы. Сустав простой, имеет тонкую капсулу, снабженную небольшими связками.

В переднем отделе между таранной и пяточной костями располагается другой сустав, не соединенный с предыдущим и более сложный.

**Таранно-пяточно-ладьевидный сустав** образуют три кости: таранная (своей головкой), пяточная (своей передневерхней суставной поверхностью) и ладьевидная (своей задней поверхностью). Это сложный сустав шаровидной формы. Между таранной и пяточной костя-

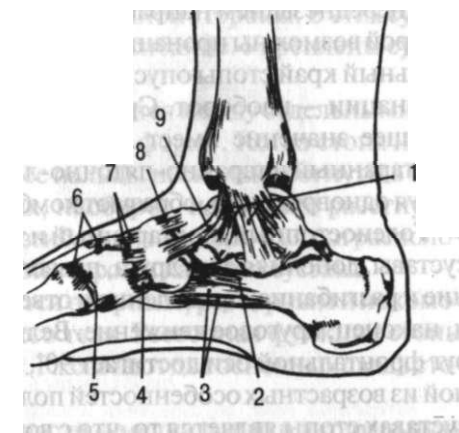


Рис. 35. Суставы и связки правой стопы: 1 и 9 — медиальная (дельтовидная) связка; 2 — подошвенная пяточно-ладьевидная связка; 3 — длинная подошвенная связка; 4 — подошвенная клиноладьевидная связка; 5 — подошвенная предплюсне-плюсневая связка; 6 — тыльные предплюсне-плюсневые связки; 7 — тыльные клиноладьевидные связки; 8 — таранно-ладьевидная (тыльная) связка ЮЛ

ми в переднезаднем направлении идет общая ось вращения вокруг которой возможны пронация и супинация стопы. При пронации медиальный край стопы опускается, а латеральный поднимается, при супинации — наоборот. Среди связок, укрепляющих сустав, наибольшее значение имеет *межкостная таранно-пяточная связка*. Подтаранный и таранно-пяточно-ладьевидный суставы, функционируя одновременно, образуют комбинированный сустав.

Голеностопный, подтаранный и таранно-пяточно-ладьевидный суставы, дополняя друг друга, позволяют производить в стопе сгибание и разгибание, приведение и отведение, пронацию и супинацию и, наконец, круговое движение. Величина подвижности стопы вокруг фронтальной оси достигает  $90^\circ$ , вокруг сагиттальной —  $55^\circ$ . Одной из возрастных особенностей положения костей и их движений в суставах стопы является то, что с возрастом происходит некоторая пронация стопы и опускание медиальной части ее продольного свода. Стопа ребенка, особенно первого года жизни, имеет отчетливое супинаторное положение, в результате чего, начиная ходить, дети нередко ставят стопу не на всю подошвенную поверхность, а только на ее латеральный край.

**Пяточно-кубовидный сустав** образован пяточной и кубовидной костями. Он простой по строению, плоский по форме. Его сумка укреплена вспомогательными связками, из которых наиболее крепкой является *длинная подошвенная связка*, которая идет от пяточной кости к основанию 2—5-й плюсневых костей. Этот сустав вместе с таранно-ладьевидным суставом составляет один общий *поперечный сустав предплюсны*, подвижность в котором невелика. С тыльной стороны он укреплен раздвоенной связкой, которая соединяет пяточную кость с ладьевидной и кубовидной костями.

Суставы между клиновидными, ладьевидной и кубовидной костями имеют плоскую форму и малоподвижны. Они хорошо укреплены связками, расположенными главным образом с *тыльной и подошвенной* стороны стопы.

**Предплюсно-плюсневые суставы** расположены между костями предплюсны и плюсны, имеют плоскую форму, за исключением сустава между медиальной клиновидной и 1-й плюсневой костями, который по форме иногда может быть отнесен к седловидным суставам. Предплюсно-плюсневые суставы хорошо укреплены связками, расположенными как на тыльной, так и на подошвенной стороне стопы.

**Плюснефаланговые суставы** имеют шаровидную форму, однако подвижность в них сравнительно невелика. Особенностью 1-го плюснефалангового сустава является наличие двух сесамовидных

косточек, расположенных с его подошвенной стороны. В этих суставах возможны в основном сгибание и разгибание. Укреплены суставы коллатеральными связками.

**Межфаланговые суставы стопы** находятся между отдельными фалангами пальцев и имеют блоковидную форму. Когда стопа находится в спокойном положении, ее пальцы несколько согнуты в этих суставах, а в плюснефаланговых, наоборот, несколько разогнуты. Объем движений (сгибания и разгибания) невелик. Связки расположены с латеральной и медиальной стороны каждого сустава.

**Стопа как целое.** Стопа является опорным, рессорным и локомоторным аппаратом человеческого тела. Рессорная функция стопы связана с наличием в ней сводов. Различают два основных свода стопы: *продольный и поперечный*.

Продольный свод имеет две части — медиальную и латеральную. Медиальная часть его образована пяточной, таранной, ладьевидной, тремя клиновидными и первыми тремя плюсневыми костями; латеральная часть — пяточной, кубовидной и 4-й и 5-й плюсневыми костями. Медиальная часть продольного свода имеет высоту 5—7 см (от бугристости ладьевидной кости), латеральная — около 2 см (от бугристости 5-й плюсневой кости). Первая носит название рессорной, а вторая — опорной части продольного свода стопы.

Поперечный свод, идущий главным образом через клиновидные и кубовидные кости, а также основания плюсневых костей, часто бывает хорошо выражен и в области головок плюсневых костей (рис. 36).

В удержании сводов стопы играют роль пассивные затяжки — связки (длинная подошвенная связка и др.) и активные затяжки — мышцы стопы, идущие как в продольном (мышцы-сгибатели пальцев), так и в поперечном направлении (длинная малоберцовая мышца, поперечная головка приводящей мышцы большого пальца и др.).

В положении стоя стопа опирается о землю пяточной костью и головками плюсневых костей. Принято различать стопу нормальную, сводчатую и плоскую. Нормальная стопа на отпечатке имеет перешеек, который соединяет область, соответствующую пяточной кости, с областью головок плюсневых костей. У сводчатой стопы этого соединения нет, и стопа опирается о землю только своим передним и задним отделами, не имея опоры посередине. Плоская стопа дает сплошной отпечаток, без выемки в среднем ее отделе. Между тремя формами стопы имеются переходные формы.

Необходимо различать плоскостопие анатомическое и плоскостопие функциональное. Первый вид плоскостопия характеризуется тем, что стопа продолжает сохранять хорошую подвижность, функционирует,

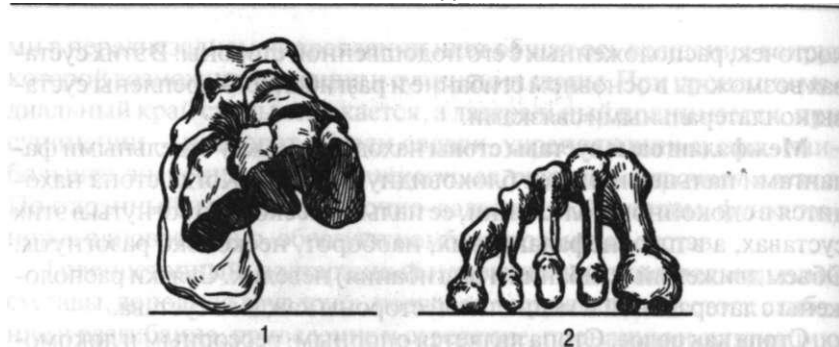


Рис. 36. Строение поперечного свода стопы в области предплюсны и плюсны:

1 — поперечный свод, образованный клиновидными (медиальной, промежуточной, латеральной) и кубовидной костями; 2 — поперечный свод, образованный плюсневыми костями

как нормальная. При занятии, например, легкой атлетикой может быть хороший толчок в прыжке. В единичных случаях даже при полном плоскостопии отмечается великолепная прыгучесть. Второй вид плоскостопия характеризуется тем, что подвижность в суставах стопы крайне ограничена. Это так называемое истинное плоскостопие, которое обычно и подразумевают, когда речь идет о недостатках плоской стопы как опорного и рессорного органа. Плоская стопау детей обычно сочетается с чрезмерно выраженным изгибом поясничного столба вперед (увеличенный поясничный лордоз, «лордотическая осанка»).

Пальцы стопы также дают отпечаток в положении стоя. Однако они могут быть использованы в качестве площади опоры лишь в том случае, если мышцы-сгибатели пальцев напряжены. Если в обычном положении стоя несколько приподнять пальцы стопы, то тело продолжает находиться в состоянии равновесия. Если же выдвинуть вперед туловище настолько, чтобы вертикаль центра тяжести проходила в области головок плюсневых костей, то при разгибании пальцев равновесие теряется, и происходит падение. При ходьбе, беге или прыжке в момент отталкивания, когда пальцы сильно разогнуты и тонус их сгибателей повышен, они всегда используются в качестве площади опоры. Наоборот, когда мышцы-сгибатели пальцев расслаблены, как при обычном спокойном стоянии, пальцы в качестве «действующей» площади опоры не используются.

Главными местами опоры среди головок плюсневых костей при расслабленных или переутомленных мышцах подошвенной поверхности стопы следует считать головки 2-й и 3-й плюсневых костей.

## Глава третья УЧЕНИЕ О МЫШЦАХ

### ОБЩАЯ ЧАСТЬ

Скелетные мышцы построены из поперечнополосатой мышечной ткани (см. стр. 35) и поэтому способны к произвольным сокращениям. Они обеспечивают сохранение поз и положений тела, участвуют в его движениях (рис. 37,38), защищают расположенные под ними внутренние органы и идущие между ними сосуды и нервы от внешних воздействий; при сокращении мышц выделяется тепловая энергия, поэтому они участвуют в поддержании постоянства температуры тела. Сокращение мышц передает душевное состояние человека в виде мимики и пантомимики (см. стр. 227).

Наличие в мышцах специфических нервных окончаний позволяет считать их компонентом двигательной анализаторной (сенсорной) системы.

Для наименования мышц используют ряд признаков. Названия мышц происходят от их внешней формы (дельтовидная, ромбовидная, квадратная, трапециевидная, зубчатая, камбаловидная, грушевидная, червеобразная, круговая, пирамидальная, круглая и пр.—рис. 39), функции (сгибатель, разгибатель, отводящая, приводящая, пронатор, супинатор, поднимающая, опускающая, натягивающая, жевательная, сжиматель, расширитель и др.), строения или числа имеющихся у них головок (двубрюшная, полуперепончатая, полусухожильная, двуглавая, трехглавая, четырехглавая), положения (межреберные, грудные, подколенная и др.), начала и прикрепления (гребенчатая, плечелучевая, грудино-ключично-сосцевидная и т.д.), направления мышечных волокон (прямая, косая, поперечная (рис. 40), случайных признаков, основанных на отдаленных ассоциациях (близнецовые мышцы, мышцы гордецов и др.).

Форма мышц. По своей форме и размерам мышцы очень разнообразны. Есть мышцы длинные и тонкие, короткие и толстые, широкие и плоские. Различают также мышцы веерообразные, которые способны перемещать кость в пределах угла, ограниченного крайними пучками мышцы, и кольцеобразные, формирование которых связано с функциональной потребностью периодически суживать какие-либо отверстия (М. А. Джафаров).

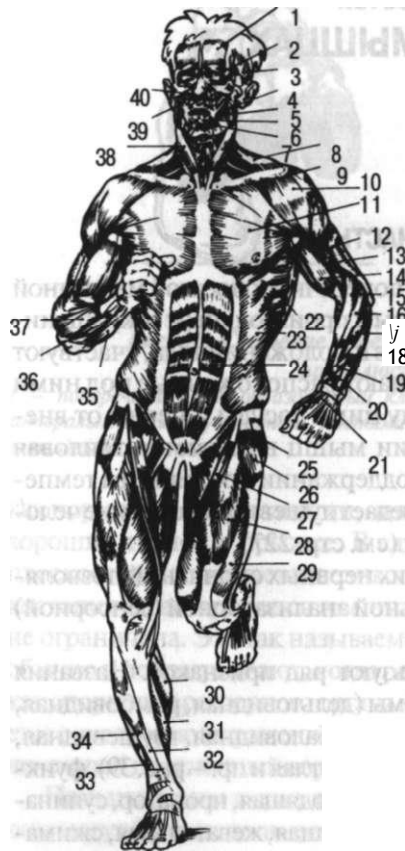


Рис. 37. Мышцы  
(общий вид спереди):

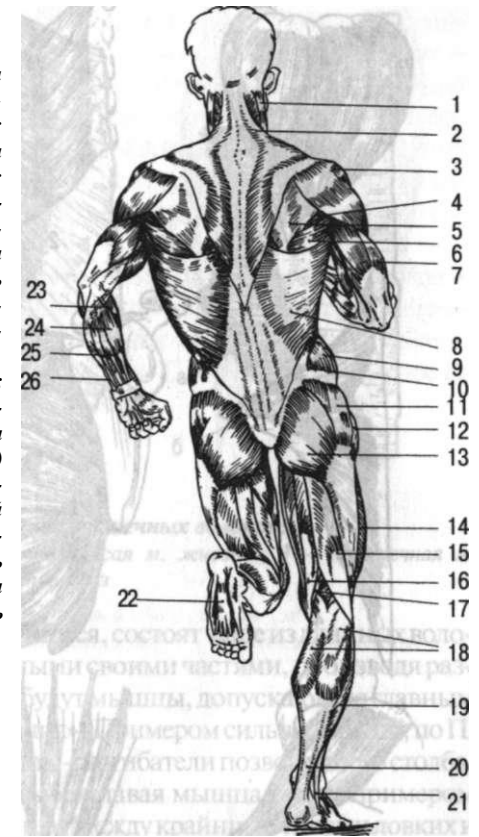
1 — лобное брюшко надчерепной м.; 2 — круговая м. глаза; 3 — височная м.; 4 — жевательная м.; 5 — щечная мышца; 6 — круговая м. рта; 7 — м.-опускатель угла рта; 8 трапецевидная м.; 9 — подключичная ямка, 10 — дельтовидная м.; 11 — большая грудная м.; 12 — трехглавая м. плеча; 13 — плечевая м.; 14 — двухглавая м. плеча; 15 — плечелучевая м.; 16 — длинный лучевой разгибатель запястья; 17 — короткий лучевой разгибатель запястья; 18 — разгибатель пальцев; 19 — длинная отводящая м. большого пальца кисти; 20 — короткий разгибатель большого пальца; 21 — длинный разгибатель большого пальца; 22 — передняя зубчатая м.; 23 — наружная косая м. живота; 24 — прямая м. живота; 25 — средняя ягодичная м.; 26 — м.-напрягатель широкой фасции; 27 — портняжная м.; 28 — прямая м. бедра; 29 — латеральная широкая м. бедра; 30 — икроножная м.; 31 — камбаловидная м.; 32 — передняя большеберцовая м.; 33 — длинный разгибатель большого пальца; 34 — длинный разгибатель пальцев; 35 — локтевой сгибатель запястья; 36 — локтевой разгибатель запястья; 37 — разгибатель пальцев; 38 — грудно-ключично-сосцевидная м.; 39 — большая и малая скуловые м.; 40 — м., поднимающая верхнюю губу и крыло носа

Мышцы, расположенные на туловище, имеют более плоскую форму, чем мышцы, находящиеся на конечностях. Мышцы конечностей характеризуются относительно большей длиной, веретенообразной формой (рис. 41) и проходят около одного (односуставные), двух (двусуставные) или нескольких (многосуставные) суставов (рис. 42).

Различия в форме мышц связаны с выполняемой ими функцией. Длинные тонкие мышцы, имеющие незначительную площадь прикрепления к костям (например, длинные сгибатели пальцев руки или ноги), как правило, участвуют в движениях с большой амплитудой. В противоположность им короткие толстые мышцы (например, квадратная мышца поясницы) участвуют в движениях с небольшим размахом, но могут преодолевать значительное сопротивление.

Рис. 38. Мышцы  
(общий вид сзади):

1 — грудно-ключично-сосцевидная м.; 2 — трапецевидная м.; 3 — дельтовидная м.; 4 — малая круглая м.; 5 — подостная м.; 6 — большая круглая м.; 7 — трехглавая м. плеча; 8 — широчайшая м. спины; 9 — наружная косая м. живота; 10 — поясничный треугольник; 11 — средняя ягодичная м.; 12 — м.-напрягатель широкой фасции; 13 — большая ягодичная м.; 14 — латеральная широкая м. бедра; 15 — двухглавая м. бедра; 16 — полусухозильная м.; 17 — полуперепончатая м.; 18 — икроножная м.; 19 — камбаловидная м.; 20 — пяточное (ахиллово) сухожилие; 21 — длинная малоберцовая м.; 22 — короткий сгибатель пальцев; 23 — плечелучевая м.; 24 — лучевой сгибатель запястья; 25 — длинная ладонная м.; 26 — локтевой сгибатель запястья



П. Ф. Лесгафт предложил делить мышцы на два основных типа: сильные мышцы и ловкие мышцы. Он писал: «Мышцы, по преимуществу сильные, начинаются и прикрепляются к большим поверхностям, удаляясь по мере увеличения поверхности прикрепления от опоры рычага, на который они действуют;... они могут проявлять довольно большую силу при небольшом напряжении, почему и не так легко утомляются. Они действуют преимущественно всю свою массу и не могут производить мелких оттенков придвижении; силу свою они проявляют с относительно малою скоростью и состоят чаще из коротких мышечных волокон. Мышцы второго типа, отличающиеся ловкостью в своих Действиях, начинаются и прикрепляются к небольшим поверхностям, близко к опоре рычага, на который действуют;... они действуют с боль-

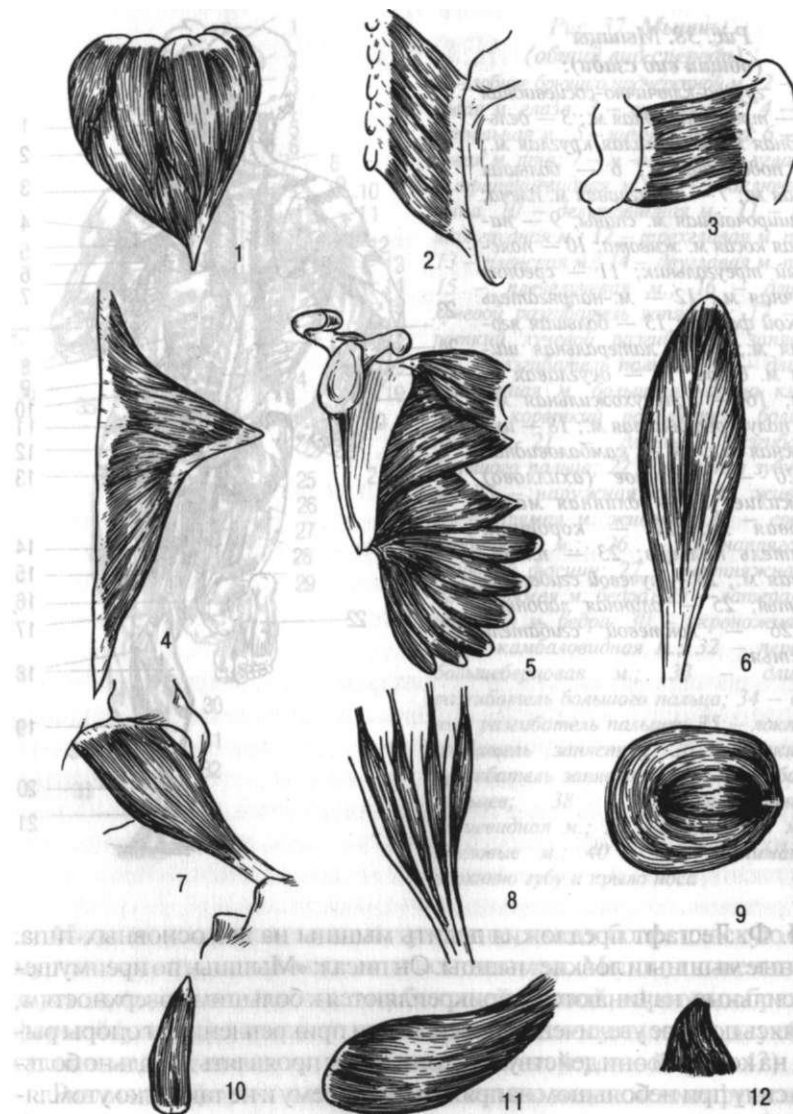


Рис. 39. Форма мышц:

1 — дельтовидная м.; 2 — ромбовидная м.; 3 — квадратная м. бедра; 4 — трапецевидная м.; 5 — передняя зубчатая м.; 6 — камбаловидная м.; 7 — грушевидная м.; 8 — червеобразные мм.; 9 — круговая м. глаза; 10 — пирамидальная м.; 11 — большая круглая м.; 12 — треугольная м. (теперь она называется мышцей-опускателем угла рта)

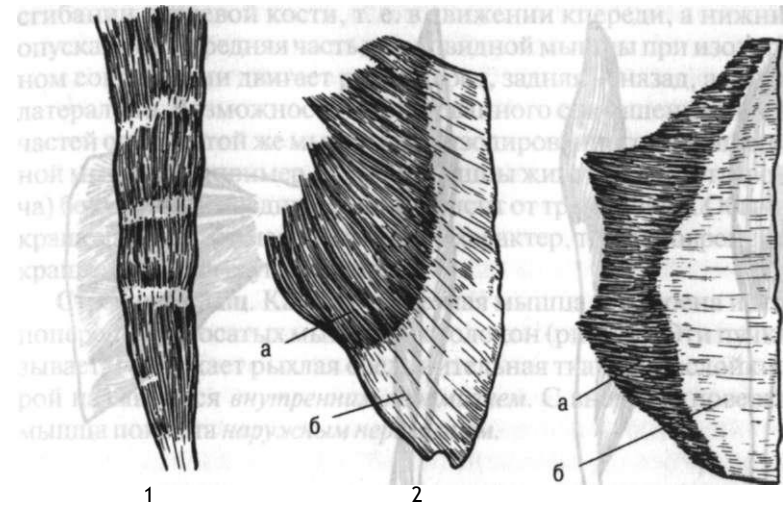


Рис. 40. Направление мышечных волокон:

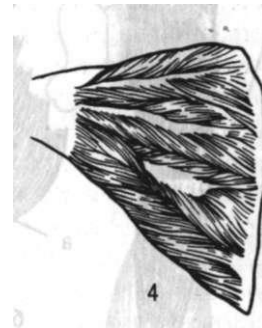1 — прямая м. живота; 2 — наружная косая м. живота; 3 — поперечная м. живота; а — мышечная часть; б — апоневроз

шим напряжением, скорее утомляются, состоятчащеиздлинньгхволокон и могут действовать отдельными своими частями, производя различные оттенки движения. Это будут мышцы, допускающие главным образом ловкие и быстрые движения». Примером сильных мышц, по П. Ф. Лесгафту, могут служить мышцы-разгибатели позвоночного столба, большая ягодичная мышца, четырехглавая мышца бедра; примером ловких мышц—мышцы глаза, лица. Между крайними типами ловких и сильных мышц существуют переходные.

Все крупные мышцы состоят из нескольких отдельных мышц, которые объединяются в одно целое только анатомически, но имеют самостоятельную иннервацию и могут изолированно сокращаться. Поэтому можно считать, что в функциональном отношении они являются самостоятельными мышцами, производящими часто противоположную, «антагонистическую», работу. Лишь мелкие мышцы представляют собой нечто целое не только в анатомическом, но и в функциональном отношении. Например, такие крупные мышцы, как большая грудная, передняя зубчатая, при изолированном сокращении верхних и нижних отделов вызывают прямо противоположные движения (верхний отдел большой грудной мышцы участвует в

<sup>3</sup> П. Ф. Лесгафт. Основы теоретической анатомии, ч. 1, 1905, стр. 249—250.





1

ftic. Внешнее и внутреннее строение мышц:

1 — веретенообразная м.; 2 — одноперистая м.; 3 — двуперистая м.; 4 — многоперистая м.

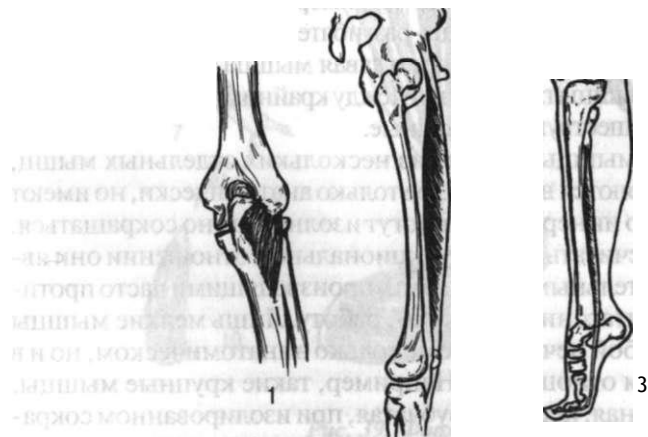


Рис. 47 Одно-, дву- и многосуставные мышцы:

1 — односуставная (локтевая) м, 2 — двусуставная (прямая м. бедра); 3 — многосуставная (длинный сгибатель большого пальца стопы)

ОБЩАЯ ЧАСТЬ

сгибании плечевой кости, т. е. в движении кпереди, а нижний — в опускании); передняя часть дельтовидной мышцы при изолированном сокращении двигает руку вперед, задняя — назад, а средняя — латерально. Возможность изолированного сокращения отдельных частей одной и той же мышцы или изолированного сокращения одной мышцы (например, прямой мышцы живота или двуглавой плеча) без участия соседних мышц зависит от тренировки. Обычно сокращение мышц имеет суммарный характер, т. е. одновременно сокращается целая группа мышц.

Строение мышц. Каждая скелетная мышца построена из пучков поперечнополосатых мышечных волокон (рис. 43). Эти пучки связывает и окружает рыхлая соединительная ткань, прослойки которой называются *внутренним перимизием*. С внешней поверхности мышца покрыта *наружным перимизием*.

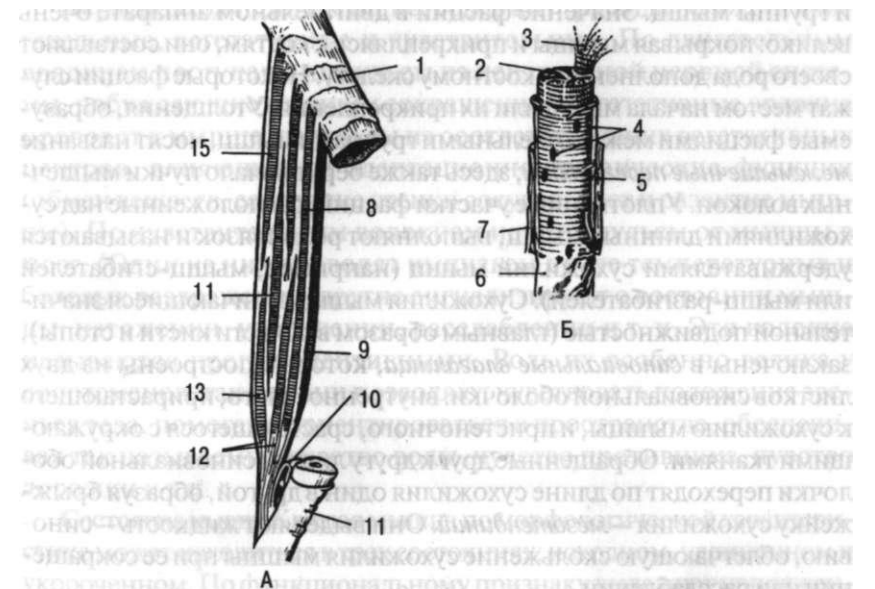


Рис. 43. Строение поперечнополосатой мышцы

(А — мышца между двумя костями. Б — отдельное волокно при большом увеличении):

1, 11 — периост (надкостница); 2 — срез волокна; 3 — миофибриллы; 4 — ядра мышечного волокна; 5 — ядро клетки соединительной ткани; 6 — сарколемма; 7 — эндомизий; 8, 13—15 — пучки мышечных волокон, окруженные внутренним перимизием; 9 — наружный перимизий; 10 — синовиальная сумка; 12 — сухожильные волокна (по Браусу)

## УЧЕНИЕ О МЫШЦАХ

Мышечные волокна образуют среднюю мясистую часть мышцы — ее *брюшко*, или *тело*, прикрепляющееся к костям при помощи сухожильных концов мышцы. *Сухожилия* особенно хорошо выражены у длинных мышц (см. рис. 41).

Сухожилия построены из коллагеновых волокон и отличаются большой сопротивляемостью на растяжение. Широкие сухожилия мышц называются *апоневрозами* (см. рис. 40) или сухожильными растяжениями. Апоневрозами называют также утолщенные фасции, находящиеся под кожей на ладонной поверхности кисти и на подошвенной поверхности стопы. Некоторые мышцы (например, прямая мышца живота) имеют вставочные сухожильные прослойки, которые подразделяют всю мышцу на отдельные части, обеспечивая возможность их изолированного сокращения.

Фасции, которыми покрыты мышцы, представляют собой фиброзные оболочки, одевающие не только отдельные мышцы, но также и группы мышц. Значение фасций в двигательном аппарате очень велико: покрывая мышцы и прикрепляясь к костям, они составляют своего рода дополнения к костному скелету. Некоторые фасции служат местом начала мышц или их прикрепления. Утолщения, образуемые фасциями между отдельными группами мышц, носят название *межмышечные перегородки*; здесь также берут начало пучки мышечных волокон. Уплотненные участки фасций, расположенные над сухожилиями длинных мышц, выполняют роль связок и называются удерживателями сухожилий мышц (например, мышц-сгибателей или мышц-разгибателей). Сухожилия мышц, отличающиеся значительной подвижностью (главным образом в области кисти и стопы), заключены в *синовиальные влагалища*, которые построены из двух листков синовиальной оболочки: внутренностного, прирастающего к сухожилию мышцы, и пристеночного, срастающегося с окружающими тканями. Обращенные друг к другу листки синовиальной оболочки переходят по длине сухожилия один в другой, образуя брыжжейку сухожилия—*мезотендиний*. Они выделяют жидкость — синовию, облегчающую скольжение сухожилия мышцы при ее сокращении или расслаблении.

Синовиальные влагалища заключены в фиброзные, а в некоторых местах (например, в области ладонной поверхности фаланг пальцев кисти) в костно-фиброзные каналы, но иногда выступают за их пределы. Вместе с окружающим их фиброзным слоем синовиальные влагалища образуют влагалища сухожилий.

Скольжение мышц облегчается благодаря *синовиальным сумкам* с синовиальным (слизистым) содержимым. Они имеют одну полость

## ОБЩАЯ ЧАСТЬ



(простые) или несколько составных частей (сложные). Синовиальные сумки находятся не только между мышцами, но и (в некоторых местах) между мышцей и костью, а также между кожей и костью.

Фасции, синовиальные сумки, влагалища сухожилий (включая синовиальный и фиброзный слои), костно-фиброзные каналы, а также сесамовидные кости объединяют под общим названием «вспомогательные аппараты мышц».

Мышцы, участвуя в двигательной деятельности, непосредственно связаны с системами ее обеспечения (сосудистой, пищеварительной, дыхательной и др.) и регулирования (нервной, эндокринной). Сосуды и нервы проникают в мышцу в области так называемых ворот, внутри мышцы распространяются по прослойкам соединительной ткани (перимизию и эндомизию). Через сосуды мышца получает питательные вещества, кислород, гормоны и отдает продукты обмена веществ (углекислый газ, воду, соли и т. д.).

Нерв, подходящий к мышце, содержит три вида волокон: двигательные, вегетативные и чувствительные. По двигательным волокнам поступают импульсы из центральной нервной системы, побуждающие мышцу к сокращению. Вегетативные волокна проводят к мышце импульсы из соответствующих вегетативных центров, влияющих на адаптационно-трофические функции (обмен веществ, состояние стенки сосудов, рост и развитие мышцы). По чувствительным волокнам идут импульсы от мышцы в мозг. (Одни из них проводят импульсы после температурных и болевых раздражений, другие сигнализируют о состоянии мышцы: натяжении, укорочении, расслаблении и т. п. Эти волокна называются проприоцептивными. Роль их особенно велика у спортсменов, так как они позволяют чувствовать положение звеньев тела, помогают ориентироваться в пространстве, обеспечивая так называемые чувство воды, чувство противника, чувство дорожки и т. п.)

Состояние мышц. Каждая мышца по морфологической характеристике может находиться в трех состояниях: исходном, удлинённом и укороченном. По функциональному признаку выделяют напряжённое и расслабленное состояния мышцы. Из сочетаний этих состояний возможны несколько вариантов:

1-напряжённое  I -удлинённое  
II - исходное —\*\*. 2 - расслабленное  
III-укороченное 

## УЧЕНИЕ О МЫШЦАХ

Следует отметить, что сочетания удлинения с расслаблением трудно достигнуть, так как при удлинении мышцы все более сказываются ее упругие свойства.

I. 1. Мышца удлинена и напряжена. Места начала и прикрепления ее удалены друг от друга, мышца растянута, плотна на ощупь.

II. 1. Мышца в исходном состоянии, напряжена. Места начала и прикрепления не изменены, мышца плотна на ощупь.

III. 1. Мышца укорочена и напряжена. Места фиксации ее сближены, брюшко утолщено, мышца плотна на ощупь.

II. 2. Мышца в исходном состоянии, расслаблена. Напряжение мышцы невелико и обеспечивает лишь поддержание естественного тонуса.

III. 2. Мышца укорочена и расслаблена. Места начала и прикрепления сильно сближены; мышца мягка на ощупь и провисает в силу своей собственной тяжести, несмотря на постоянный естественный тонус.

Между названными состояниями имеются переходные, зависящие от степени сокращения или расслабления мышцы, а также от величины ее укорочения или удлинения.

Обладая способностью к укорочению и растягиванию, мышца характеризуется особым состоянием — постоянным произвольным напряжением, так называемым тонусом, в силу которого мышца сопротивляется растягиванию. О степени тонуса обычно судят по консистенции мышцы.

Тонус мышцы регулируется центральной нервной системой и имеет рефлекторный характер, т. е. зависит от импульсов (проприоцептивных), возникающих в самой мышце, особенно при ее растягивании. При перерезке подходящих к мышце нервов она оказывается парализованной и ее тонус снижается.

К этому нужно добавить, что и деятельное состояние мышцы при сокращении бывает двоякого рода: при изометрическом сокращении мышца сокращена, но движения не происходит, длина ее не изменяется, работа мышцы носит *статический* характер; при изотоническом сокращении мышцы происходит движение, длина ее изменяется, работа носит *динамический* характер.

Сила мышцы зависит (кроме утомления, состояния нервной системы, условий тренировки и пр.) от площади сечения, перпендикулярного к ходу всех мышечных волокон, входящих в состав данной мышцы (см. рис. 41). У так называемой веретенообразной мышцы направление волокон параллельно длине мышцы. Площадь поперечного сечения волокон перпендикулярна к длине мышцы. У перистой

## ОБЩАЯ ЧАСТЬ

мышцы определение площади поперечного сечения несколько труднее. Ввиду того что ее особенностью является наличие сухожилия, идущего посредине (двуперистая) или с краю (одноперистая мышца), площадь поперечного сечения каждого волокна проходит наискось по отношению к длине мышцы. Суммируя сечения отдельных волокон, нетрудно убедиться, что общая их площадь значительно превышает площадь поперечного сечения веретенообразной мышцы (при одинаковой окружности брюшка). Поэтому перистые мышцы обладают значительно большей подъемной силой. С другой стороны, у них сравнительно меньше величина укорочения.

Величина укорочения, на которую мышца может сокращаться, очень значительна и в отдельных случаях достигает трети и даже половины длины мышечных пучков. Однако устройство скелета не позволяет использовать полностью эту потенциальную возможность сокращения. Этим объясняется то состояние естественного напряжения мышцы, которое свойственно ей даже в случае полного расслабления.

Анатомический поперечник веретенообразной мышцы, соответствующий разрезу, перпендикулярному к ее длине, одинаков с физиологическим поперечником, перпендикулярным к ходу всех ее волокон, в то время как у перистой мышцы физиологический поперечник больше анатомического. При определении физиологического поперечника мышцы ее объем делят на среднюю длину одного волокна. Перистые мышцы имеют значительные прослойки плотной соединительной ткани, поэтому они труднорастяжимы и могут производить большую, чем веретенообразные мышцы, работу статического характера. Прослоек плотной соединительной ткани у веретенообразных мышц почти нет. У них легко чередуются состояния сокращения и растяжения (портняжная мышца). Определить величину подъемной силы той или иной мышцы нетрудно прямым наблюдением на животных в условиях эксперимента, подвешивая к одному концу мышцы груз определенной величины и одновременно раздражая ее тем или иным способом с целью вызвать сокращение.

Точно определить на человеке силу какой-либо группы мышц, а тем более отдельной мышцы трудно. Для этого применяют различные методы исследования. Например, для определения подъемной силы всех мышц, сгибающих стопу, пользуются следующим методом. Если человек находится в положении стоя и поднимается на носки, то отягощая его каким-либо дополнительным грузом, можно уравновесить силу мышц, сгибающих стопу, найдя предельную нагрузку, при увеличении которой поднятие на носки окажется уже

невозможным. При этом вес тела, дополненный весом груза, является показателем того момента вращения, который имеют мышцы, сгибающие стопу. Зная расстояние от головок плюсневых костей до направления общей равнодействующей этих мышц и считая, что тяжесть груза и тела передается на стопу через кости голени, можно ориентировочно определить силу всех сгибающих стопу мышц. Однако, пользуясь этим методом и видоизменяя его в зависимости от особенностей строения данного звена, получают только приближенные значения. Если эти наблюдения дополнить наблюдениями на трупе, то можно определить площадь поперечного сечения каждой мышцы в отдельности, величину ее подъемной силы, а также процентное отношение этой силы к силе мышц всей данной группы.

Сила мышцы, имеющей площадь поперечного сечения  $1 \text{ см}^2$ , равна 8—10 кг. Если исходить из этой цифры, то сила мышц составляет для сгибателей предплечья приблизительно 160 кг, для сгибателей голени — 480 кг. Эти цифры на первый взгляд могут показаться преувеличенными, так как тяжести, которые может поднять человек, сгибая предплечье или голень, гораздо меньше. Однако не следует забывать, что поднимаемая тяжесть имеет на конечности место приложения, находящееся обычно на значительном расстоянии от того сустава, в котором происходит движение, в связи с чем момент этой силы очень велик. В то же время мышцы, производящие данное движение, проходят вблизи сустава и во многих случаях прикрепляются в непосредственном соседстве с ним, что уменьшает их момент силы, так как эффект вращательного движения зависит не только от величины этих сил, но и от расстояния, на котором действуют силы.

**Места начала и прикрепления мышц.** Когда речь идет о «месте начала или опоры» и «месте прикрепления» мышцы, или же о «неподвижной» или «подвижной» точке мышцы, то следует это понимать условно. Такая условность связана с представлением о наиболее часто наблюдаемых движениях, вызываемых сокращением данной мышцы. Например, плечевая мышца, проходящая спереди от локтевого сустава, обычно описывается как сгибатель предплечья. Местом ее начала, или фиксированной точкой, принято считать плечевую кость, а местом прикрепления, или подвижной точкой, — локтевую кость. Однако если предплечье или кисть фиксированы, как, например, при подтягивании на перекладине, то плечевая мышца сгибает плечо. Таким образом, фиксированная точка, или место начала мышцы, и подвижная точка, или место ее прикрепления, в зависимости от того, какое звено тела в конкретном случае более подвижно, могут взаимно меняться. В большинстве случаев дистальное звено более

подвижно, чем проксимальное. При этом сила, с которой данная мышца притягивает проксимальное звено к дистальному и одновременно дистальное к проксимальному, всегда остается одинаковой, согласно закону Ньютона о равенстве действия и противодействия (рис.44).

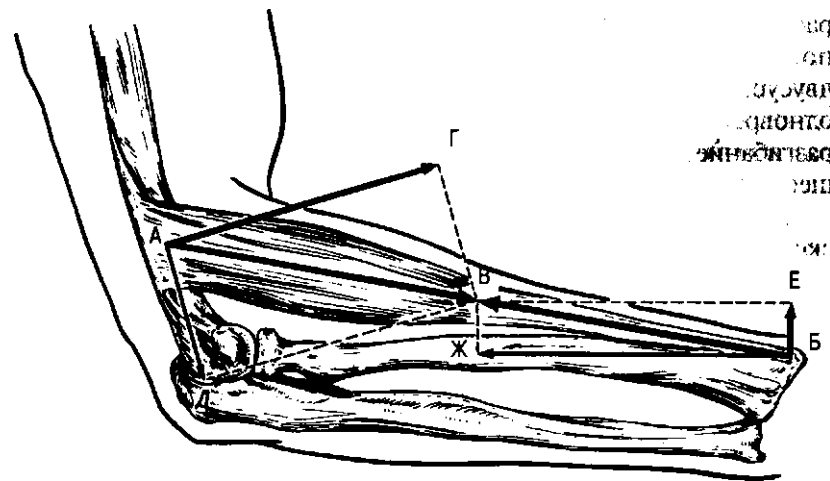


Рис. 44. Схема, демонстрирующая значение угла, под которым тяга мышцы действует на кость:

АВ — направление тяги плечелучевой м.; АВ и ВВ — две половины силы тяги этой мышцы; точка А с такой же силой притягивается к точке В, как и точка В к точке А; АГ и АД — составляющие АВ; БЕ и БЖ — составляющие ВВ. Как видно из схемы, плечелучевая м. подходит к предплечью под значительно меньшим углом, чем к плечевой кости. Вместе с тем АГ значительно больше БЕ, между тем БЖ больше, чем АД

**Парадоксальное действие мышц.** Многосуставные мышцы могут вызывать движения в нескольких суставах, около которых они проходят. Двусуставные мышцы, сокращаясь, вызывают в суставах моменты сил противоположной направленности, длина мышц изменяется очень мало. Односуставные мышцы вызывают движения только в одном суставе, однако косвенным путем они влияют на движения в суставах, расположенных проксимально и дистально по отношению к данному суставу. Например, при сгибании в локтевом суставе обычно одновременно происходит некоторое разгибание в плечевом суставе. Эта косвенная работа односуставных мышц представляет собой так называемое *парадоксальное* действие мышц. Разгибанию в плечевом суставе способствует то, что центр массы всей руки

## УЧЕНИЕ О МЫШЦАХ

при сгибании в локтевом суставе продолжает оставаться под плечевым суставом, так как перемещение одной части массы руки вперед компенсируется перемещением другой части назад. В силу этого вся рука несколько смещается кзади, чем сохраняется положение ее равновесия. Другая причина, благодаря которой происходит разгибание в плечевом суставе, заключается в том, что при сгибании предплечья растягивается трехглавая мышца плеча, расположенная на его задней поверхности, и тонус ее повышается. Так как эта мышца является двусуставной и длинной своей головкой начинается от лопатки, то одновременно с увеличением натяжения она производит некоторое разгибание в плечевом суставе, около которого проходит. Разгибающее действие ее возрастает по мере сгибания в локтевом суставе.

**Цепь звеньев.** Обычно происходит одновременно движение нескольких звеньев тела, неразрывно связанных между собой. Если цепь звеньев замкнута, то каждая, даже односуставная мышца, оказывает косвенное действие на звенья человеческого тела, входящие в состав этой цепи, вызывает их перемещение в пространстве. Когда человек двумя ногами стоит на земле, то сокращение, например, подколенной мышцы вызывает движения голени и бедра, а окольным путем — движения таза, бедра и голени другой стороны тела. Если же цепь не замкнута, то происходит смещение главным образом дистального звена. Так, когда человек опирается о землю одной ногой, т.е. нет замкнутой системы «нога—таз—нога—земля», то при сокращении на другой ноге подколенной мышцы могут перемещаться только голень и стопа. Сопутствующие движения и в этих случаях возможны, но они гораздо менее заметны. Их может и не быть, если проксимальный отдел тела фиксирован (например, если человек, сгибая голень, сидит на какой-либо неподвижной поверхности опоры).

**Антагонисты и синергисты.** Действительного антагонизма в работе мышц нет, так как мышцы не только содружественного, но и противоположного действия работают согласованно, совместно обеспечивая выполнение того или иного движения (рис. 45). Однако отдельные мышцы или группы мышц, участвующие в прямо противоположных движениях, принято условно называть *антагонистами*. Например, группа мышц, которая сгибает стопу, является антагонистом по отношению к той группе, которая ее разгибает, т.е. мышцы, расположенные на задней и на передней поверхностях голени, — антагонисты. Мышцы, которые выполняют общую работу, участвуя в одном и том же движении, т.е. мышцы, расположенные по одну сторону данной оси сустава, являются *синергистами*. Односуставные мышцы одноосных суставов выполняют в отношении этих суставов

## ОБЩАЯ ЧАСТЬ

всегда только одну функцию. Например, плечевая мышца является постоянным сгибателем предплечья в локтевом суставе и постоянным антагонистом для локтевой мышцы. В отношении многоосных суставов, особенно шаровидных, функция одних и тех же мышц (как много-, так и односуставных) может быть различной, в зависимости от исходного положения соединяющихся костей. Так, мышцы, приводящие бедро, оказываются его сгибателями, если оно было разогнуто. Они же могут работать как пронаторы бедра, если оно было чрезмерно повернуто кнаружи, и наоборот, могут помогать супинации, если бедро было сильно повернуто внутрь.

Мышцы, являющиеся для одного движения синергистами, для другого могут становиться антагонистами. Например, при сгибании кисти ее локтевой и лучевой сгибатели работают как синергисты. При движениях же кисти вокруг переднезадней оси лучезапястного сустава эти мышцы работают уже как антагонисты: локтевой сгибатель участвует в приведении кисти, а лучевой сгибатель - в ее отведении.

Гораздо сложнее работа мышц, расположенных на значительном расстоянии друг от друга. Они образуют содружественно работающие комплексы, обуславливающие возможность выполнения данного движения. Например, наружная косая мышца живота одной стороны тела и внутренняя косая другой, работая содружественно, принимают участие во вращении туловища вокруг его вертикальной оси. Не менее сложные комплексы образуют такие мышцы, как трапециевидная и передняя зубчатая, участвуя во вращении лопатки нижним углом кнаружи, или малая грудная и нижний отдел большой ромбовидной мышцы, вызывая противоположные движения. В каждом движении, как правило, участвует не одна мышца и даже не

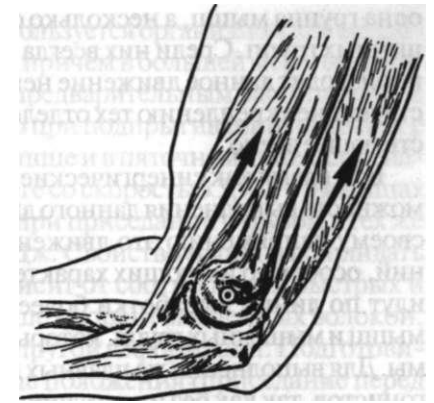


Рис. 45. Пара антагонистов, расположенных по сторонам от поперечной оси одноосного сустава. Точка в кружке показывает проекцию поперечной оси сустава. Стрелки обозначают направление тяги: м.-сгибателя (слева) и м.-разгибателя (справа), выполняющих противоположные функции. Сокращаясь одновременно, эти мышцы способствуют укреплению сустава и иммобилизации сочленяющихся в нем костей

одна группа мышц, а несколько содружественно действующих мышечных групп. Среди них всегда можно выделить мышцы, которые производят данное движение непосредственно, и мышцы, способствующие укреплению тех отделов тела, на которые опирается действующее звено.

В то время как синергические группы мышц обуславливают возможность выполнения данного движения, другие мышцы благодаря своему напряжению это движение тормозят. Разучивание движений, особенно имеющих характер рывка или толчка, и тренировка идут по линии выработки более изолированного сокращения тех мышц и мышечных групп, которые для данного движения необходимы. Для выполнения же плавных движений необходима работа антагонистов, так как без их регулирующего влияния сокращение одних только синергистов может вызвать порывистые, толчкообразные движения. Начальный период разучивания движений обычно связан с сокращением (в большей или меньшей степени) всех мышц данной области. Как тех, которые для этого движения необходимы, так и тех, которые его затормаживают. Этот период характеризуется тем, что в коре большого мозга происходит процесс возбуждения в корковом отделе двигательного анализатора и иррадиация этого возбуждения. При таком неразученном движении действующая группа мышц должна преодолевать внутреннее сопротивление со стороны других мышц.

**Характеристика работы мышц.** Мышцы могут выполнять преодолевающую, уступающую и удерживающую работу. При преодолевающей работе мышца преодолевает тяжесть данного звена тела или какое-либо сопротивление, когда момент силы мышцы или группы мышц больше момента силы тяжести. При уступающей работе мышца, оставаясь напряженной, постепенно расслабляется, уступая действию силы тяжести или действию сопротивления; момент силы мышцы при этом меньше момента силы тяжести или сопротивления. При удерживающей работе мышцы происходит уравнивание действия сопротивления, моменты сил равны, в результате чего движение отсутствует. Так, дельтовидная мышца при отведении руки в сторону, удерживании ее в горизонтальном положении и во время медленного приведения ее к туловищу напряжена, но работа ее не одинакова: в первом случае она преодолевающая, во втором — удерживающая, а в третьем — уступающая. Уступающая работа мышц очень важна для спортсменов, так как позволяет увеличить и силу, и скорость движения. Происходящее при уступающей работе растягивание мышц приводит к накоплению в них энергии упругой дефор-

мации, которая в последующем используется организмом для осуществления «возвратного» движения, причем в большей мере, если напряжение мышц следует тотчас за предварительным растягиванием мышц, без паузы. Установлено, что при подпрыгивании на носках с прямыми ногами в икроножной мышце и в пяточном сухожилии накапливается 45 Дж. энергии, при беге со скоростью 3,9 м/с в мышцах нижней конечности - 46-50 Дж-, при приседании с грузом в тех же мышцах - 730 Дж., без груза - 394 Дж. Свойство мышц накапливать энергию упругой деформации зависит от соотношения быстрых и медленных волокон в них; чем выше процент медленных волокон, тем лучше используется энергия упругой деформации. Подготовительные фазы движений, стартовые положения (приседание перед прыжком, замах перед броском снаряда и др.) способствуют растягиванию мышц, выполняющих основное движение. Уступающую работу иначе называют *релаксацией*.

Различают также баллистическую работу мышц — резкое, быстрое, преодолевающее сокращение после предварительного растягивания мышц (например, на верхней конечности при метании). При этом мышца дает толчок звену и расслабляется, последующее движение данного звена продолжается по инерции.

**Направление тяги.** Упрощенно направлением тяги мышцы считается прямая линия, соединяющая центры мест ее начала и прикрепления. Для уточнения хода этой линии необходимо произвести поперечные сечения мышцы на разных уровнях. Линия, соединяющая центры сечений, будет равнодействующей мышечных сил всех волокон (центроидой мышц); обычно она несколько изогнута.

**Сложение сил, направленных в одну сторону.** Для определения величины и места приложения равнодействующей группы мышц-синергистов, векторы которых параллельны, следует последовательно сложить силы всех мышц данной группы. Если она состоит в простейшем случае из двух мышц, то равнодействующая будет равна сумме сил этих двух мышц, а точка ее приложения будет находиться на прямой, перпендикулярной к направлению равнодействующих этих двух мышц, на расстоянии, обратном пропорциональному силе каждой из этих мышц. Если группа мышц-синергистов состоит не из двух, а из большего числа мышц, то равнодействующая их также равна сумме сил всех мышц. Местом приложения этой равнодействующей является точка, расположенная между местами прикрепления данных МЫШЦ.

При сложении сил, оказывающих влияние на движение определенного звена тела, слагаемым может быть не только сила мышц, но и сила тяжести данного звена.

## УЧЕНИЕ О МЫШЦАХ

**Вычитание сил.** Если к кости прикрепляются мышцы, которые тянут ее в противоположные стороны, то движение в этом случае происходит под действием разности сил. Равнодействующая при вычитании сил равняется разности между ними и направлена в сторону большей силы. Когда силы мышц, двигающих данную кость в разных направлениях, равны, они уравнивают друг друга и кость остается неподвижной. Лишь немногие мышцы тянут кости, к которым они прикрепляются, в диаметрально противоположных направлениях. Большинство мышц, прикрепляющихся к одной кости с разных ее сторон, образуют тяги, направленные под некоторым углом одна к другой. Однако эти тяги можно разложить на составляющие таким образом, что они могут оказаться идущими в противоположных направлениях и участвовать в противоположных движениях.

**Силы, действующие под углом.** В тех случаях, когда мышцы тянут кость в двух разных, но не диаметрально противоположных направлениях, равнодействующая сил выражается диагональю параллелограмма, построенного на векторах этих сил. Например, направление тяги каждой из наиболее крупных мышц, приводящих плечо, — большой грудной мышцы и широчайшей мышцы спины (рис. 46) — не совпадает с направлением движения при приведении плеча. Мало того, даже не существует такой мышцы, направление силы тяги которой совпадало бы с направлением движения при приведении плеча. Названные две мышцы своей равнодействующей заменяют силу отсутствующей мышцы, необходимой для выполнения данного движения.

Правило параллелограмма сил относится не только к двум, но и к нескольким мышцам, тянущим данную кость в различных направлениях. В таких случаях для определения общей равнодействующей необходимо построить параллелограмм равнодействующих

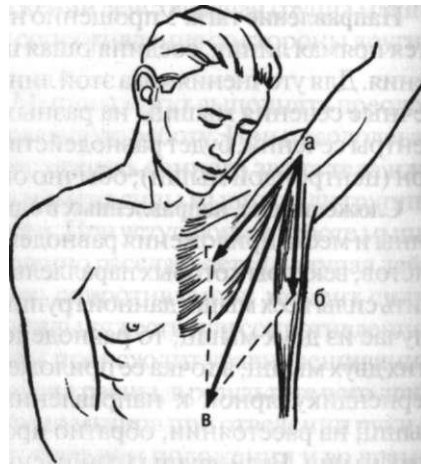


Рис. 46. Параллелограмм сил: *аг* — направление тяги большой грудной м.; *аб* — направление тяги широчайшей м. спины. Работая совместно, эти мышцы тянут плечевую кость в направлении *аб*, т.е. в направлении диагонали параллелограмма сил

## ОБЩАЯ ЧАСТЬ

каждых двух мышц, а затем параллелограммы между диагоналями первых параллелограммов, пока наконец не будет найдена общая равнодействующая всей данной группы мышц.

**Пара сил.** Как известно, каждое вращение есть результат действия пары сил (рис. 47,48,49), поэтому и вращение во всех суставах можно рассматривать как результат действия пары сил. В большинстве случаев одной силой в этой паре является мышечная тяга, а другой — то сопротивление, которое оказы-

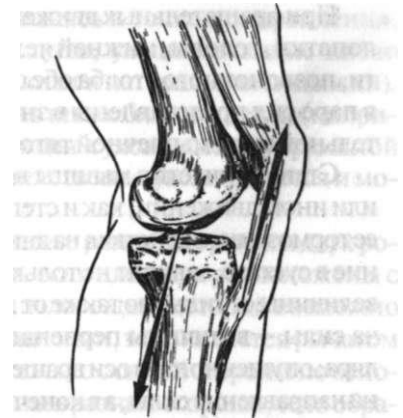

Рис. 47. Пара сил, производящих разгибание в коленном суставе: *стрелка, идущая вверх, показывает направление мышечной тяги четырехглавой м. бедра; стрелка, идущая вниз, — направление сопротивления бедренной кости по отношению к большеберцовой*

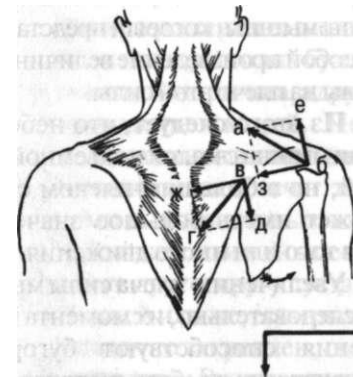


Рис. 48. Схема, показывающая, что верхняя и нижняя части трапецевидной м., работая совместно, способствуют вращению лопатки ее нижним углом кнаружи; эти две части образуют пару сил:

*ба* — направление тяги верхней части трапецевидной м.; *вг* — направление тяги нижней части этой м., *бе* и *вд* — их составляющие, образующие пару сил; *бв* — плечо пары сил; *бз* и *вж* — составляющие, способствующие приведению лопатки

вает данной кости соседняя, сочленяющаяся с ней кость. Сила сопротивления направлена параллельно и противоположно силе мышечной тяги. Кратчайшая прямая между направлениями этих двух сил составляет плечо пары сил, и произведение этого плеча на величину данной силы, в частности силы мышечной тяги, — момент вращения пары сил. Если предположить, что данный сустав разрушен, т.е. одна из сил в этой паре (именно — сила сопротивления со стороны соседней кости) выключена, то произошло бы не вращение данного звена, а смещение его по направлению равнодействующей названной группы мышц.

## УЧЕНИЕ О МЫШЦАХ

При вращательных движениях лопатки, головы, нижней челюсти, позвоночного столба обе силы в паре сил представлены в значительной мере мышечной тягой.

Степень участия мышцы в том или ином движении, как и степень ее тормозящего действия на движение в суставе, зависит не только от величины ее силы, но также от плеча силы — величины перпендикуляра, опущенного из оси вращения на направление силы, а в конечном итоге от вращающего момента

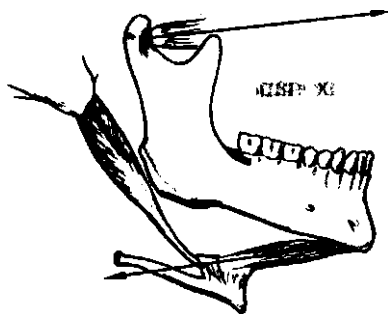


Рис. 49. Пара сил, образованная латеральной крыловидной (верхняя стрелка) и двубрюшной (нижняя стрелка) мм., прикрепляющимися к нижней челюсти

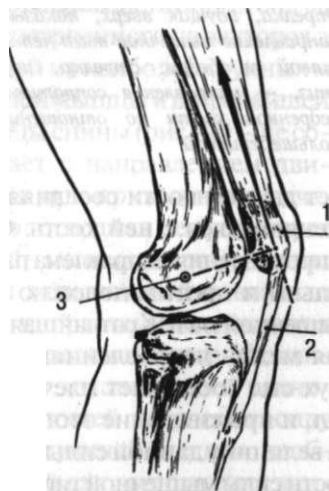


Рис. 50. Схема, показывающая значение надколенника как сесамовидной кости, увеличивающей плечо (прерывистая линия, перпендикулярная стрелке) силы четырехглавой м. бедра (стрелка, идущая вверх и влево): 1 — надколенник; 2 — связка надколенника; 3 — проекция поперечной оси коленного сустава в один из моментов движения в нем

силы мышцы, который представляет собой произведение величины ее силы на плечо этой силы.

Из этого следует, что небольшая мышца с малой подъемной силой, но с большим плечом силы может иметь большое значение для того или иного движения.

Увеличению плеча силы мышц и, следовательно, их момента вращения способствуют бугорки, бугристости, гребни, шероховатости, к которым прикрепляются мышцы, а также сесамовидные кости. Они находятся в толще сухожилий некоторых мышц в области прохождения их около сустава, и увеличивают плечо силы тяги мышцы. Наиболее крупной сесамовидной костью является надколенник, который увеличивает плечо силы четырехглавой мышцы бедра (рис. 50).

## ОБЩАЯ ЧАСТЬ

Во многих местах мышцы, направляясь к точке прикрепления, перекидываются через костные выступы, увеличивающие плечо силы этих мышц (например, медиальная и латеральная лодыжки). Увеличению плеча силы мышц служат также блоки и петли (например, фиброзная петля, прикрепляющая сухожилие двубрюшной мышцы к подъязычной кости). Соответственно увеличивается и момент вращения этих мышц.

Законы рычага и работа мышц. Принято различать рычаги двух родов — первого и второго. В том случае, если две силы расположены с двух сторон от точки опоры твердого тела, около которой возможно вращение, и действуют в одном направлении, тело является рычагом первого рода. Когда силы приложены только с одной стороны по отношению к точке опоры тела и направлены в разные стороны, тело образует рычаг второго рода. Мышечные силы могут быть приложены не перпендикулярно к рычагу, а под некоторым углом к нему. Если данная сила приложена к рычагу под острым или тупым углом, действие этой силы на рычаг можно определить путем разложения ее на составляющие, из которых одна будет направлена по длине рычага, а другая — перпендикулярно к ней. Первая сила для объяснения данного движения не принимается в расчет, так как ее действие вызывает только сжатие рычага, большее или меньшее прижатие друг к другу суставных поверхностей или же, если рычаг не был достаточно закреплен, смещение его по длине. Вторая сила является полезной составляющей, она и производит движение.

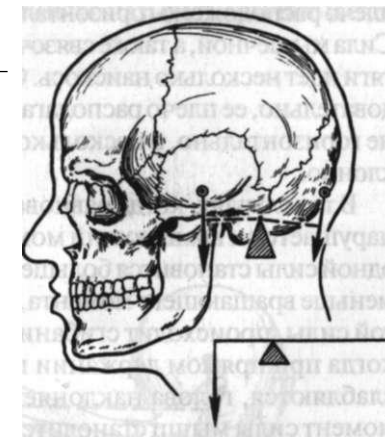


Рис. 51. Череп как рычаг первого рода (равновесия): Левая стрелка показывает направление силы тяжести, правая — направление силы мышечной тяги; точка на вершине клина указывает положение поперечной оси атлантозатылочного сочленения; прерывистые линии обозначают плечо силы тяжести (слева) и плечо силы мышечной тяги (справа)

**Рычаг первого рода.** В отношении двигательного аппарата человека рычаг первого рода называется еще «рычагом равновесия» (рис. 51). Таким равновесием отличается положение всех вышележащих звеньев тела по отношению к нижележащим (например, головы по отношению к позвоночному столбу, таза по отношению к бедру). В первом примере

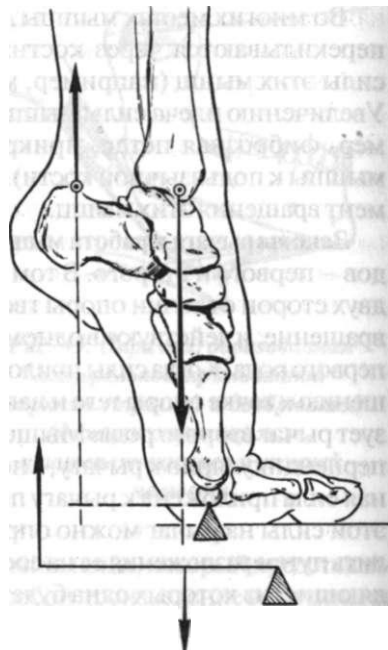


## УЧЕНИЕ О МЫШЦАХ

основными силами, которые способствуют наклону головы вперед, являются сила тяжести и сила мышечной, а также связочной тяги. При прямом держании головы вертикаль ее центра тяжести, располагающегося несколько сзади турецкого седла, проходит спереди от поперечной оси атлантозатылочного сочленения. Равнодействующая силы мышечной и связочной тяги, приложенная к затылочной кости, проходит сзади этой оси. Условием равновесия является равенство вращающих моментов этих двух сил. Так как сила тяжести имеет всегда вертикальное направление, то ее плечо расположено горизонтально. Сила мышечной, а также связочной тяги идет несколько наискось. Следовательно, ее плечо располагается не горизонтально, а несколько наклонно.

В тех случаях, когда равновесие нарушается и вращающий момент одной силы становится больше или меньше вращающего момента другой силы, происходит сгибание или разгибание головы. Например, когда при прямом держании головы мышцы выйной области расслабляются, голова наклоняется кпереди, поскольку вращающий момент силы мышц становится меньше момента силы тяжести. Наоборот, если сила тяги мышц затылка увеличивается и их вращающий момент становится больше момента силы тяжести головы, то она наклоняется назад.

Наклон головы происходит не только благодаря влиянию силы ее тяжести, но также при некотором, хотя бы незначительном, участии мышц, расположенных спереди шейного отдела позвоночного столба. К этим мышцам принадлежат не только все мышцы, прикрепляющиеся к подъязычной кости и идущие к ней снизу и сверху, но и — главным образом — мышцы, лежащие непосредственно на передней поверхности позвоночного столба (длинная мышца головы и длин-

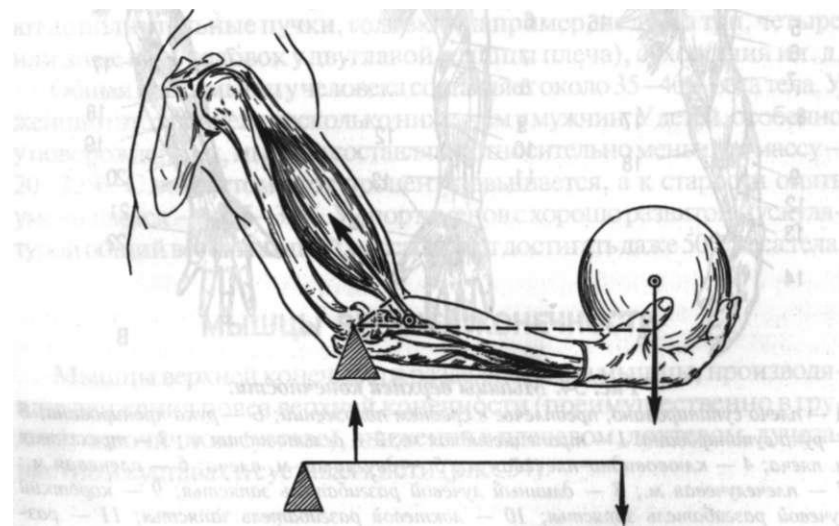


*Рис. 52. Стопа как рычаг силы: стрелка, идущая вниз, показывает направление силы тяжести, действующей с голени на стопу; стрелка, идущая вверх, — направление тяги трехглавой м. голени*

## ОБЩАЯ ЧАСТЬ

ная мышца шеи). Поэтому было бы правильнее говорить не о вращающем моменте силы тяжести, а о моменте сил, способствующих наклону головы кпереди.

*Рычаг второго рода.* Различают две разновидности этого рычага. Первую обычно называют «рычагом силы». Он характеризуется тем, что плечо силы мышечной тяги больше плеча силы тяжести. Примером такого рычага может служить стопа во время подъема на полупальцы (рис. 52). Местом опоры в данном случае являются головки плюсневых костей, через которые проходит ось вращения всей стопы. Сила мышечной тяги, если обозначить ее направление в виде прямой, идущей от пяточной кости в направлении тяги трехглавой мышцы голени (как наиболее энергичного сгибателя стопы), имеет большее плечо, чем сила тяжести. Последняя передается через кости голени на стопу и давит непосредственно на таранную кость, способствуя опусканию стопы. Движения рычага этого вида довольно ограничены, здесь имеется выигрыш в силе за счет проигрыша в амплитуде и в скорости движения. Вторую разновидность рычага второго рода (рис. 53) принято называть «рычагом ско-



*Рис. 53. Предплечье как рычаг скорости: стрелка, идущая вниз, показывает действие силы тяжести; стрелка, идущая вдоль двуглавой м. плеча, — направление силы тяги этой мышцы; перпендикулярно к "ей" подходящая прерывистая линия — плечо силы мышечной тяги; точка на вершине треугольника — положение поперечной оси локтевого сустава*

## УЧЕНИЕ О МЫШЦАХ

роста». Он характеризуется тем, что сила мышечной тяги приложена вблизи оси вращения и имеет значительно меньшее плечо, чем противодействующая ей сила тяжести или сила какого-либо иного сопротивления. Например, во время сгибания предплечья сокращаются мышцы, равнодействующая которых проходит спереди поперечной оси локтевого сустава. Плечо этой равнодействующей равняется приблизительно 2 см, а плечо силы тяжести, если человек удерживает кистью при согнутом предплечье груз в 16 кг, приблизительно 20 см, т.е. плечо силы сопротивления примерно в 10 раз больше, чем плечо мышечной силы. Условием равновесия является равенство вращающих моментов этих двух сил. Отсюда понятно, почему при подъем-

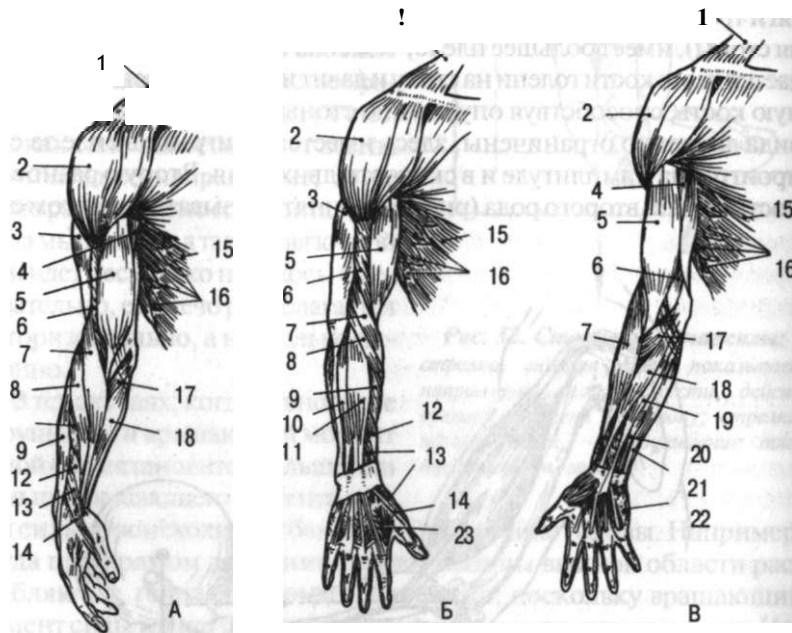


Рис. 54. Мышцы верхней конечности:

А — плечо супинировано, предплечье в среднем положении; Б — рука пронирована; В — рука супинирована: 1 — трапецевидная м.; 2 — дельтовидная м.; 3 — трехглавая м. плеча; 4 — клювовидно-плечевая м.; 5 — двуглавая м. плеча; 6 — плечевая м.; 7 — плечелучевая м.; 8 — длинный лучевой разгибатель запястья; 9 — короткий лучевой разгибатель запястья; 10 — локтевой разгибатель запястья; 11 — разгибатель пальцев; 12 — длинная м., отводящая большой палец; 13 — короткий разгибатель большого пальца; 14 — длинный разгибатель большого пальца; 15 — наружная косая м. живота; 16 — передняя зубчатая м.; 17 — круглый пронатор; 18 — лучевой сгибатель запястья; 19 — длинная ладонная м.; 20 — поверхностный сгибатель пальцев; 21 — локтевой сгибатель запястья; 22 — короткий сгибатель мизинца; 23 — тыльная межкостная м.

## МЫШЦЫ ВЕРХНЕЙ КОНЕЧНОСТИ

ной силе мышц-сгибателей предплечья, равной приблизительно 160 кг, нетренированный человек может удержать при согнутом предплечье только около 16 кг. В самом деле,  $160 \times 2 = 16 \times 20$ , т.е. каждый момент вращения равняется 320.

При таком рычаге второго рода имеется проигрыш в подъемной силе, но значительный выигрыш в амплитуде и скорости движения. Действительно, при сгибании в локтевом суставе можно кистью, а тем более концами пальцев производить движения со значительно большей амплитудой и скоростью, чем движения пяткой стопы при подъеме на носки. Но, поднимаясь на носки, человек приподнимает тяжесть всего тела, которая к тому же может быть увеличена каким-либо дополнительным грузом, а кистью—тяжесть значительно меньшую.

*Степень развития мускулатуры* у разных людей крайне различна. Она зависит от возраста, пола, профессии и других факторов. Нередко встречаются также индивидуальные особенности развития мышечной системы. Помимо этих особенностей, обычно называемых вариантами мышц, бывают аномалии развития мышечной системы. Например, некоторые мышцы могут отсутствовать (даже такая крупная мышца, как большая грудная) или же, наоборот, могут быть дополнительные мышцы (например, грудинная); иногда мышцы имеют дополнительные пучки, головки (например, не две, а три, четыре или даже пять головок у двуглавой мышцы плеча), сухожилия и т.д.

Общая масса мышц человека составляет около 35—40% веса тела. У женщин этот процент несколько ниже, чем у мужчин. У детей, особенно у новорожденных, мышцы составляют относительно меньшую массу—20—22%. С возрастом этот процент повышается, а к старости опять уменьшается.—до 25—30%. У спортсменов с хорошо развитой мускулатурой общий вес мышечной массы может достигать даже 50% веса тела.

## МЫШЦЫ ВЕРХНЕЙ КОНЕЧНОСТИ

Мышцы верхней конечности разделяются на мышцы, производящие движения пояса верхней конечности (преимущественно в грудино-ключичном суставе), движения в плечевом, локтевом, лучезапястном суставах и суставах кисти (рис. 54).

### Мышцы, производящие движения пояса верхней конечности

Схематически движения пояса верхней конечности (лопатки и ключицы) подразделяются на:

## УЧЕНИЕ О МЫШЦАХ

1. Движение вперед и назад с отведением лопатки от позвоночного столба и приведением к нему.
2. Поднимание и опускание лопатки и ключицы.
3. Движение лопатки вокруг сагиттальной оси нижним углом в медиальную и латеральную стороны.
4. Круговое движение латеральным концом ключицы и одновременно лопаткой.

В этих движениях участвуют шесть функциональных групп мышц.

### Движение вперед

Движение пояса верхней конечности вперед производят мышцы, которые пересекают вертикальную ось грудино-ключичного сустава и расположены спереди от нее. К ним относятся:

- 1) большая грудная, действующая на пояс верхней конечности через плечевую кость;
- 2) малая грудная;
- 3) передняя зубчатая.

**Большая грудная мышца** (см. рис. 37) имеет значительную толщину и ширину. Она покрывает спереди верхние ребра и участвует в образовании передней стенки подмышечной впадины.

Эта мышца *начинается* от медиальной половины ключицы (ключичная часть), передней поверхности грудины и хрящевых частей верхних пяти или шести ребер (грудино-реберная часть), передней стенки влагалища прямой мышцы живота (брюшная часть) и *прикрепляется* к гребню большого бугорка плечевой кости.

Она относится к мышцам, которые идут с туловища на свободную верхнюю конечность. Только в том случае, когда плечевая кость укреплена в плечевом суставе сокращением других мышц, большая грудная мышца тянет вперед лопатку и отводит ее от позвоночного столба. Эта ее *функция* является побочной. В основном же она участвует в движениях плечевой кости. Если фиксировано туловище, то эта мышца приводит, пронирует и сгибает плечевую кость. Если фиксирована верхняя конечность, как, например, при подтягивании на перекладине (проксимальная опора), то эта мышца способствует, главным образом своим нижним отделом, подтягиванию туловища кверху. Нижний отдел мышцы может помогать также подниманию ребер, участвуя в механизме дыхания. При виси мышца укрепляет плечевой сустав, противодействуя силе тяжести. Если в это время руки расположены близко к средней линии, то большая часть работы

## МЫШЦЫ ВЕРХНЕЙ КОНЕЧНОСТИ

затрачивается на преодоление тяжести тела, меньшая — на укрепление сустава; если руки разведены, — наоборот. При опущенных и закрепленных руках (упор на брусках) большая грудная мышца может поднимать ребра, поскольку направление ее волокон совпадает с направлением волокон межреберных мышц.

От *формы* большой грудной мышцы в значительной мере зависит внешняя форма передней поверхности верхнего отдела туловища. При хорошем развитии этой мышцы и тонкой коже во время сокращения мышцы хорошо бывают видны не только ее верхняя и нижняя границы, но также направление ее отдельных пучков. Между большой грудной мышцей и расположенной латерально дельтовидной мышцей находится хорошо видимая и прощупываемая *дельтовидно-грудная борозда*, которая непосредственно под ключицей расширяется в *подключичную ямку* (см. рис. 37). Одной из особенностей строения большой грудной мышцы является то, что ее нижние пучки идут по отношению к средним и верхним не только снизу, но и сзади. На плечевой кости нижние пучки прикрепляются выше, чем верхние, идущие от ключицы. Благодаря такой особенности строения верхние и нижние пучки при отведении плеча равномерно растягиваются и несколько раскручиваются, что особенно хорошо выражено при поднимании руки вверх (рис. 55).

**Малая грудная мышца** расположена под большой грудной. Она *начинается* от II—V ребер и, поднимаясь вверх и латерально, доходит до клювовидного отростка лопатки, к которому и *прикрепляется*.

Малая грудная мышца *двигает* пояс верхней конечности вперед и вниз и участвует во вращении лопатки нижним углом в медиальную сторону (к позвоночному столбу). Если лопатка фиксирована, то эта мышца поднимает ребра и способствует расширению грудной клетки при вдохе. При упоре на параллельных брусках она удерживает туловище относительно пояса верхней конечности, работая при проксимальной опоре (на костях плечевого пояса).

**Передняя зубчатая мышца** (см. рис. 37,54) расположена на латеральной поверхности грудной клетки и покрыта большой и малой грудными мышцами. Она *начинается* зубцами от верхних девяти или восьми ребер и *прикрепляется* к медиальному краю и нижнему углу лопатки.

Это — основная мышца,двигающая лопатку кпереди и латерально. Ее *значение* для движения вперед пояса верхней конечности особенно велико при прямом ударе в боксе, выпад в фехтовании и пр. Нижние зубцы этой мышцы опускают лопатку и тянут ее нижний угол не только вниз, но и вперед. Кроме того, верхние и нижние зуб-

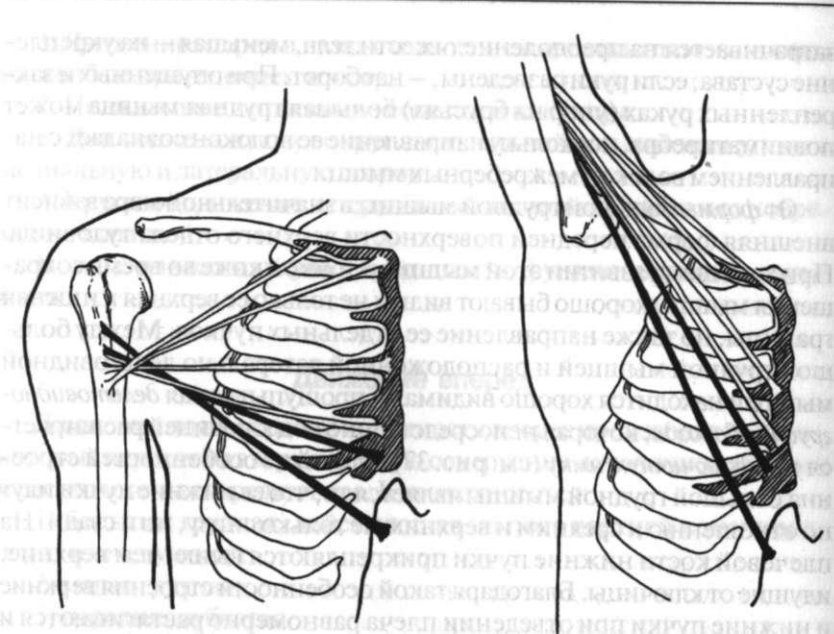


Рис. 55. Схема строения большой грудной мышцы

цы могут производить противоположные действия, вращая лопатку то верхним, то нижним углом кпереди. Передняя, зубчатая мышца особенно хорошо видна при поднятой руке. Покрывая боковую поверхность грудной клетки, эта мышца составляет медиальную стенку подмышечной ямки.

### Движение назад

Движение пояса верхней конечности назад осуществляют мышцы, пересекающие вертикальную ось грудино-ключичного сустава и лежащие сзади от нее. В эту группу мышц входят:

- 1) трапециевидная мышца;
- 2) ромбовидная мышца, большая и малая;
- 3) широчайшая мышца спины.

**Трапециевидная мышца** имеет треугольную форму. Она находится на задней поверхности туловища и шеи (см. рис. 38).

Местами *начала* мышцы являются: затылочная кость (верхняя выйная линия), выйная связка, идущая от затылочной кости к остистым отросткам шейных позвонков, а также остистые отростки всех грудных позвонков. Местом *прикрепления* мышцы служит пояс

### МЫШЦЫ ВЕРХНЕЙ КОНЕЧНОСТИ

ней конечности. Верхние волокна мышцы, идущие латерально и вниз, прикрепляются к акромиальному концу ключицы, средние, идущие горизонтально, - к акромиону лопатки, а нижние - к ее ости. Направление волокон всех трех частей трапециевидной мышцы различно, в силу чего и функция их неодинакова.

*Функция* трапециевидной мышцы зависит от того, какая часть скелета в данный момент фиксирована. Если фиксированы позвоночный столб и голова, мышца способствует верхней частью подниманию лопатки, средней — ее приведению к позвоночному столбу, а нижней — опусканию пояса верхней конечности. Кроме того, при одновременном сокращении верхней и нижней частей образуется пара сил, которая способствует вращению лопатки ее нижним углом латерально, вокруг сагиттальной оси (см. рис. 48). Если фиксирован пояс верхней конечности, трапециевидная мышца при двустороннем сокращении является разгибателем головы и позвоночного столба, при одностороннем — наклоняет голову и шейный отдел позвоночного столба в сторону сокращающейся мышцы. Во время таких упражнений, как «упор», хорошо видно напряжение нижней части этой мышцы. При недостаточном развитии ее может возникнуть сутуловатость, а при неравномерном развитии справа и слева — сколиоз с перемещением остистых отростков в сторону менее развитой мышцы.

Контуры трапециевидной мышцы хорошо видны на живом человеке, когда руки подняты вверх.

**Ромбовидные мышцы, большая и малая** (см. рис. 38), несколько напоминают по форме ромб. Они *начинаются* от остистых отростков двух нижних шейных и четырех верхних грудных позвонков и *прикрепляются* к медиальному краю лопатки, составляя одну общую мышцу. Ее обычно делят на две части - верхнюю, идущую от шейных позвонков (*малая ромбовидная мышца*), и нижнюю, идущую от грудных позвонков (*большая ромбовидная мышца*).

Функция этих мышц заключается в приведении и небольшом поднимании лопатки. При приведении ромбовидные мышцы являются синергистами средней части трапециевидной мышцы и непосредственными антагонистами передней зубчатой мышцы. Изолированное сокращение нижней части большой ромбовидной мышцы вращает лопатку нижним углом внутрь, приближая его к позвоночному столбу. При фиксированных лопатках ромбовидные мышцы разгибают позвоночный столб, а при одностороннем напряжении способствуют его наклону в сторону.

**Широчайшая мышца спины** (см. рис. 38) расположена, как трапециевидная, непосредственно под кожей, в нижнем отделе задней по-

## УЧЕНИЕ О МЫШЦАХ

верхности туловища, и лишь в верхней части прикрыта трапециевидной мышцей. Широчайшая мышца спины берет *начало* от остистых отростков нижних пяти-шести грудных позвонков, всех поясничных, верхних крестцовых позвонков и от задней части подвздошного гребня. Кроме того, она начинается четырьмя зубцами от четырех нижних ребер. Ее волокна идут латерально и кверху, прикрывая нижний угол лопатки, и *прикрепляются* к гребню малого бугорка плечевой кости. Верхняя граница широчайшей мышцы спины хорошо видна при поднятой кверху и отведенной руке. Передняя граница видна во время приведения плеча, особенно если одновременно преодолевается какое-либо препятствие. В поясничной области широчайшая мышца спины имеет большое сухожильное растяжение, которое составляет часть очень крепкой пояснично-грудной фасции. Задний листок этой фасции служит местом начала широчайшей мышцы спины.

*Функция* мышцы разнообразна. Приводя и пронирова плечевую кость, она вызывает опускание пояса верхней конечности и приведение лопатки к позвоночному столбу; покрывая нижний угол лопатки, способствует фиксации лопатки к грудной клетке; та часть мышцы, которая начинается от ребер, может поднимать их и оказывать некоторое влияние на увеличение объема грудной клетки при вдохе. Кроме того, эта мышца вызывает движение туловища, что особенно наглядно бывает видно при подтягивании на перекладине или кольцах, когда места ее начала и прикрепления взаимно перемещаются. Наиболее сильно мышца напрягается при положении «угол в упоре».

Широчайшая мышца спины, как правило, очень хорошо развита у лыжников и гребцов. Если фиксирован пояс верхней конечности, то она при сокращении на одной стороне (вис на одной руке) может способствовать наклону позвоночного столба в сторону. Когда руки подняты и позвоночный столб сильно разогнут (например, при положении «мост»), эта мышца бывает сильно растянута и напряжена в своей нижней части. Здесь ее функция сводится к укреплению положения верхней конечности.

### Движение вверх

Мышцы, поднимающие пояс верхней конечности, пересекают сагиттальную ось грудино-ключичного сустава и лежат с латеральной стороны от нее. Они идут к лопатке и ключице сверху вниз.

Поднимание пояса верхней конечности производят следующие мышцы:

## МЫШЦЫ ВЕРХНЕЙ КОНЕЧНОСТИ

1) верхние пучки трапециевидной мышцы, которая тянет вверх латеральный конец ключицы и акромион лопатки (см. стр. 148);

2) мышца, поднимающая лопатку;

3) ромбовидные мышцы, при разложении равнодействующей которых имеется некоторый компонент, направленный кверху (см. стр. 149);

4) грудино-ключично-сосцевидная мышца, которая, прикрепляясь одной своей головкой к ключице, тянет ее, а следовательно, и лопатку вверх.

Мышца, поднимающая лопатку, *начинается* от поперечных отростков четырех верхних шейных позвонков и идет по направлению к верхнему углу лопатки, к которому и *прикрепляется*. Эта мышца при фиксированном позвоночном столбе вызывает поднятие верхнего угла лопатки, а при фиксированном поясе верхней конечности—вращение шейных позвонков, наклоняя и поворачивая голову в свою сторону (если сокращается односторонне), или производит разгибание головы и шейного отдела позвоночного столба (при двустороннем сокращении). В качестве мышцы, вращающей голову в сторону, она работает одновременно с грудино-ключично-сосцевидной и лестничными мышцами противоположной стороны. При наклоне головы в сторону эта мышца работает совместно с названными мышцами той же стороны.

Грудино-ключично-сосцевидная мышца (см. рис. 37) — наиболее сильная мышца переднелатерального отдела шеи. В соответствии с местом начала у этой мышцы различают две головки: *грудинную*, начинающуюся от рукоятки грудины, и *ключичную*, начинающуюся от грудинного конца ключицы. Между ними находится *малая надключичная ямка*, в которой прощупывается клювовидный отросток лопатки. Местом *прикрепления* мышцы является сосцевидный отросток височной кости.

*Функция* мышцы довольно сложна. Если голова и шея фиксированы напряжением других мышц, грудино-ключично-сосцевидная мышца может участвовать в поднимании пояса верхней конечности и отчасти грудной клетки. В поднимании пояса верхней конечности участвует только ключичная головка этой мышцы. Ввиду того что равнодействующая мышцы проходит очень близко от переднезадней оси грудино-ключичного сустава, момент вращения этой мышцы как поднимающей пояс верхней конечности невелик.

Значительно больше плечо силы этой мышцы по отношению к осям вращения межпозвоночных соединений, а также соединений ребер с позвонками и затылочной кости с атлантом. Если работают одновременно правая и левая мышцы, то происходит сгибание шей-

## УЧЕНИЕ О МЫШЦАХ

ного отдела позвоночного столба и разгибание головы (наклон ее назад) в атлантозатылочном суставе. Такое действие мышцы объясняется тем, что ее равнодействующая проходит сзади поперечной оси атлантозатылочного сустава и спереди поперечных осей соединений между шейными позвонками. Если напрягается мышца с одной стороны, то она производит поворот головы в противоположную сторону и наклон ее в свою сторону.

### Движение вниз

Достаточно одного лишь расслабления мышц, поднимающих пояс верхней конечности, чтобы он опустился вниз под влиянием тяжести, как своей собственной, так и тяжести свободной верхней конечности. Опусканию способствуют мышцы, идущие снизу вверх, от грудной клетки или позвоночного столба к костям пояса верхней конечности:

- 1) малая грудная мышца (см. стр. 147);
- 2) подключичная мышца;
- 3) нижние пучки трапецевидной мышцы (см. стр. 148);
- 4) нижние зубцы передней зубчатой мышцы (см. стр. 147).

Кроме того, опусканию помогают мышцы, которые идут с туловища на плечо, а именно: большая грудная мышца (см. стр. 146) и широчайшая мышца спины (см. стр. 150), главным образом своими нижними частями.

Подключичная мышца. Она расположена между I ребром и ключицей. *Начинается* мышца от хрящевой части I ребра и *прикрепляется* к нижней поверхности акромиального конца ключицы. Функция мышцы состоит в том, что она укрепляет грудино-ключичный сустав, а также тянет ключицу вниз и вперед.

### Вращение лопатки (движение нижним углом внутрь и кнаружи)

Вращение лопатки внутрь, нижним углом к позвоночному столбу, производит пара сил, образуемая:

- 1) малой грудной мышцей (см. стр. 147) и
- 2) нижней частью большой ромбовидной мышцы (см. стр. 149).

Вращение лопатки кнаружи, нижним углом от позвоночного столба в латеральную сторону, происходит в результате действия пары сил, образуемой верхней и нижней частями трапецевидной мышцы (см. рис. 48).

## МЫШЦЫ ВЕРХНЕЙ КОНЕЧНОСТИ

Этому движению помогают:

- 1) передняя зубчатая мышца своими нижними и средними зубцами (см. стр. 147);
- 2) большая круглая мышца (см. стр. 155) при фиксированной свободной верхней конечности.

### Круговое движение

Круговое движение пояса верхней конечности происходит в результате поочередного сокращения всех его мышц.

### Мышцы, производящие движения в плечевом суставе

В плечевом суставе возможны движения вокруг трех взаимно перпендикулярных осей:

- 1) отведение и приведение вокруг переднезадней оси;
- 2) сгибание и разгибание вокруг поперечной оси;
- 3) пронация и супинация вокруг вертикальной оси;
- 4) круговое движение (циркумдукция).

Обеспечивают эти движения шесть функциональных групп мышц.

### Отведение плеча

Мышцы, отводящие плечо, пересекают сагиттальную ось вращения в плечевом суставе и расположены латерально от нее. Плечевую кость отводят мышцы:

- 1) дельтовидная и
- 2) надостная.

Дельтовидная мышца (см. рис. 54) *начинается* от ключицы (передняя часть мышцы), акромиона (средняя часть) и ости лопатки (задняя часть), а *прикрепляется* к дельтовидной бугристости плечевой кости. По форме эта мышца несколько напоминает перевернутую греческую букву «дельта», откуда и произошло ее название.

Функция дельтовидной мышцы заключается в следующем. Если попеременно работает то передняя, то задняя ее часть, то происходит движение верхней конечности вперед и назад, т.е. сгибание и разгибание. Если же мышца напрягается вся целиком, то ее передняя и задняя части образуют равнодействующую, на-

правление которой совпадает с направлением волокон средней части мышцы, способствуя отведению плеча до горизонтального уровня.

Дельтовидная мышца имеет многочисленные прослойки соединительной ткани, по отношению к которым отдельные мышечные пучки идут под некоторым углом, что делает мышцу многоперистой, увеличивая ее подъемную силу. Поскольку мышца прикрепляется к дельтовидной бугристости, располагающейся латерально и спереди на плечевой кости, то мышца может участвовать также и во вращениях этой кости вокруг вертикальной оси, а именно: передняя часть мышцы не только поднимает руку кпереди (сгибает), но и пронирует ее, а задняя часть не только разгибает, но и супинирует. Если передняя часть сокращается совместно со средней, то по правилу параллелограмма сил мышца сгибает и несколько отводит руку в сторону. Если же средняя часть сокращается совместно с задней, то происходят одновременно разгибание и отведение руки. При висе на прямых руках дельтовидная мышца фиксирует пояс верхней конечности к плечевой кости. Прикрепляясь на плечевой кости ближе к точке приложения силы тяжести, мышца способна в связи с более длинным плечом рычага проявлять большую силу с меньшей дугой движения. Установлено, что средняя часть дельтовидной мышцы, состоящая из коротких мышечных пучков, в состоянии проявить большую силу по малым дугам и приспособлена преимущественно к статической работе; передняя и задняя части, состоящие из более длинных волокон, могут производить движения с меньшей силой, но по большим дугам, т.е. выполнять динамическую работу.

Дельтовидная мышца укрепляет плечевой сустав и обуславливает форму этой области тела.

**Надостная мышца** находится в надостной ямке лопатки и имеет трехгранную форму. Она *начинается* от этой ямки и покрывающей ее фасции, а *прикрепляется* к большому бугорку плечевой кости и отчасти к капсуле плечевого сустава.

Функция мышцы заключается в отведении плеча и натягивании суставной капсулы плечевого сустава. Прикрепляясь к плечевой кости близко к оси вращения, т.е. к опоре, и далеко от точки приложения силы тяжести, надостная мышца действует на короткое плечо рычага, обуславливая разнообразные движения по большим дугам, но с небольшой силой.

На живом человеке эта мышца не видна, так как целиком покрыта другими мышцами (трапециевидной, дельтовидной).

### Приведение плеча

Специальных мышц, которые пересекли бы сагиттальную ось плечевого сустава и располагались медиально от нее, нет, поэтому приведение плеча по правилу параллелограмма сил осуществляется при одновременном сокращении мышц, расположенных спереди (большая грудная мышца) и сзади плечевого сустава (широчайшая и большая круглая). Этим мышцам помогают:

- 1) подостная;
- 2) малая круглая;
- 3) подлопаточная;
- 4) длинная головка трехглавой мышцы плеча (см. стр. 160);
- 5) клювовидно-плечевая мышца (см. стр. 156).

**Полостная мышца** (см. рис. 38) расположена в подостной ямке лопатки, от которой она и *начинается*. Кроме того, местом начала этой мышцы является подостная фасция. Мышца *прикрепляется* к большому бугорку плечевой кости, будучи покрыта отчасти трапециевидной, а отчасти дельтовидной мышцей.

Функция подостной мышцы заключается в приведении, супинации и разгибании плеча в плечевом суставе. Так как эта мышца прикрепляется к капсуле плечевого сустава, то при супинации плеча она одновременно оттягивает капсулу, предохраняя от ущемления.

**Малая круглая мышца** (см. рис. 38) расположена ниже подостной мышцы. Она *начинается* от лопатки, а *прикрепляется* к большому бугорку плечевой кости и способствует приведению, супинации и разгибанию этой кости.

**Большая круглая мышца** (см. рис. 38) *начинается* от нижнего угла лопатки и *прикрепляется* к гребню малого бугорка плечевой кости часто одним сухожилием с широчайшей мышцы спины. Сокращаясь, большая круглая мышца выступает в виде возвышения округлой формы при приведении пронированного плеча. Функция мышцы заключается в приведении, пронации и разгибании плечевой кости.

**Подлопаточная мышца** находится на передней поверхности лопатки, заполняя подлопаточную ямку, от которой и *начинается*. *Прикрепляется* мышца к малому бугорку плечевой кости. Сокращаясь совместно с предыдущими мышцами, она производит приведение плеча; действуя же изолированно, является его пронатором. Поскольку эта мышца многоперистая, она обладает значительной подъемной силой.

**Сгибание плеча**

Мышцы-сгибатели плеча пересекают фронтальную (поперечную) ось плечевого сустава и расположены спереди от нее.

Сгибание плеча (движение его вперед) производят мышцы:

- 1) дельтовидная, передняя ее часть (см. стр. 153);
- 2) большая грудная (см. стр. 146);
- 3) клювовидно-плечевая;
- 4) двуглавая мышца плеча (см. стр. 157).

Клювовидно-плечевая мышца *начинается* от клювовидного отростка лопатки, срастаясь с короткой головкой двуглавой мышцы и малой грудной мышцей, а *прикрепляется* к плечевой кости на уровне прикрепления дельтовидной мышцы. *Функция* клювовидно-плечевой мышцы заключается не только в движении плеча кпереди, но также в его приведении и пронации.

**Разгибание плеча**

Мышцы, осуществляющие разгибание плеча (движение его назад), пересекают, как и сгибатели плеча, фронтальную ось плечевого сустава, но располагаются позади от нее. Разгибание плеча производят следующие мышцы:

- 1) дельтовидная задняя ее часть (см. стр. 153);
- 2) широчайшая мышца спины (см. стр. 150);
- 3) подостная (см. стр. 155);
- 4) малая круглая (см. стр. 155);
- 5) большая круглая (см. стр. 155);
- 6) длинная головка трехглавой мышцы плеча.

.....

**Пронация плеча**

Пронацию плеча, т.е. поворот внутрь, производят мышцы; которые пересекают вертикальную ось плечевого сустава, прикрепляясь спереди от нее. К ним относятся:

- 1) подлопаточная (см. стр. 155);
- 2) большая грудная (см. стр. 146);
- 3) дельтовидная, передняя ее часть (см. стр. 153);
- 4) широчайшая мышца спины (см. стр. 150);
- 5) большая круглая (см. стр. 155);
- 6) клювовидно-плечевая (см. стр. 156).

**Супинация плеча**

Супинацию, т.е. поворот плеча кнаружи, производят мышцы, которые, как и пронаторы, пересекают вертикальную ось плечевого сустава, но расположены сзади от нее:

**Сгибание предплечья**

Сгибание предплечья производят мышцы, которые пересекают поперечную ось локтевого сустава и расположены спереди от нее. К этим мышцам относятся:

- 1) двуглавая мышца плеча;
- 2) плечевая;
- 3) плечелучевая;

4) круглый пронатор, а также те мышцы, которые начинаются от медиального надмыщелка плечевой кости и продолжаются на предплечье и кисть,

Двуглавая мышца плеча (см. рис. 54) имеет две *головки*, *длинную* и *короткую*. Длинная головка *начинается* от надсуставного бугорка лопатки, а короткая — от клювовидного отростка. *Прикрепляется* мышца к бугристости лучевой кости и к фасции предплечья.

Эта мышца является двусуставной. Она сгибает плечо и фиксирует головку плечевой кости в этом суставе; по отношению же к локтевому суставу она является сгибателем и супинатором предплечья.

Так как головки двуглавой мышцы начинаются на лопатке на некотором расстоянии друг от друга, то функции их в отношении движения плеча неодинаковы: длинная головка сгибает и отводит плечо, короткая — сгибает и приводит его. В отношении предплечья двуглавая мышца плеча является энергичным сгибателем, так как имеет значительное плечо силы. Сухожилие ее прикрепляется к лучевой кости не столько спереди, сколько с ее медиальной стороны, поэтому при сгибании предплечья происходит его супинация. От сухожилия двуглавой мышцы плеча отходит апоневротический пучок, идущий в локтевую сторону, делающий более срединным направление равнодействующей этой мышцы. Это способствует выравниванию сгибательного движения и уменьшению супинаторной функции.

Двуглавая мышца плеча расположена на передней его поверхности, непосредственно под кожей и собственной фасцией; она легко прощупывается. Особенно заметно сухожилие этой мышцы при согнутом положении предплечья. По краям двуглавой мышцы плеча хорошо заметны ее медиальная и латеральная борозды, где проходят сосуды и нервы.



## УЧЕНИЕ О МЫШЦАХ

**Плечевая мышца** (см. рис. 54) *начинается* от нижней половины передней поверхности плечевой кости и от межмышечных перегородок плеча, а *прикрепляется* к бугристости локтевой кости и ее венечному отростку. Она покрыта спереди двуглавой мышцей плеча, по сторонам сухожилия которой легко прощупывается. Плечевая мышца односуставная и участвует в сгибании предплечья.

При проксимальной опоре (на плечевой кости) плечевая мышца прилагает силу близко к опоре рычага и производит движения по большим дугам и с большой силой. При дистальной опоре (вис) сила прикладывается дальше от опоры, ее величина больше, хотя дуги движений меньше в связи с более короткими мышечными пучками по сравнению с двуглавой мышцей.

- 1) подостная (см. стр. 155);
- 2) малая круглая (см. стр. 155);
- 3) дельтовидная, задняя ее часть (см. стр. 153).

Группа пронаторов является гораздо более сильной, чем группа супинаторов. В связи с этим пронаторные движения можно производить в плечевом суставе с гораздо большей силой, чем супинаторные. Это обстоятельство подтверждается анализом физиологического поперечника мышц, супинирующих и пронирующих плечо, который характеризует их подъемную силу. Для супинаторов он составляет: у надостной —  $3,5 \text{ см}^2$ , подостной —  $6,5 \text{ см}^2$ , малой круглой —  $1,5 \text{ см}^2$  (всего —  $11,5 \text{ см}^2$ ); для пронаторов: у большой грудной —  $6,5 \text{ см}^2$ , у подлопаточной —  $10,5 \text{ см}^2$ , у большой круглой —  $15 \text{ см}^2$ , у широчайшей мышцы спины —  $15,5 \text{ см}^2$ , у клювовидно-плечевой —  $1,5 \text{ см}^2$  (всего —  $49 \text{ см}^2$ ). Если считать, что подъемная сила мышцы с физиологическим поперечником равным  $1 \text{ см}^2$  составляет 10 кг, то сила пронаторов достигает 490 кг, а сила супинаторов — 115 кг. В процессе физического воспитания необходимо несколько нивелировать эти различия.

Мышцы, расположенные в области плечевого сустава, при закреплённой плечевой кости фиксируют пояс верхней конечности (вис на прямых руках и др.).

### Круговое движение плеча

При поочередном действии всех мышц, расположенных в окружности плечевого сустава, в нем происходит круговое движение (циркумдукция). Рассматривая эти мышцы, нетрудно заметить, что они лежат неравномерно, а именно: снутри и снизу от этого сустава мышц нет, вместо них имеется углубление, называемое *инъ/ш^ной ямкой*.

## МЫШЦЫ ВЕРХНЕЙ КОНЕЧНОСТИ

**Подмышечная ямка** по своей форме несколько напоминает пирамиду, обращенную основанием книзу и кнаружи, а вершиной — кверху и кнутри. Она имеет три стенки, из которых передняя образована большой и малой грудными мышцами, задняя — подлопаточной, большой круглой и широчайшей мышцей спины, а внутренняя — передней зубчатой мышцей. В углублении между передней и задней стенками лежат клювовидно-плечевая мышца и короткая головка двуглавой мышцы плеча. Подмышечная ямка у вершины своей имеет щель, расположенную между I ребром и ключицей (подключичной мышцей). Когда плечо отведено, границы этой ямки хорошо обозначаются, особенно в том случае, если мышцы напряжены.

### Мышцы, производящие движения в локтевом суставе

В локтевом суставе при фиксированном плече возможны:

- 1) сгибание и разгибание предплечья;
- 2) пронация и супинация предплечья.

Эти движения обеспечивают четыре функциональные группы мышц.

**Плечелучевая мышца** (см. рис. 54) *начинается* от плечевой кости, выше ее латерального надмыщелка, и от латеральной межмышечной перегородки, а *прикрепляется* к лучевой кости над шиловидным отростком. При сгибании предплечья, особенно с преодолением какого-либо сопротивления, мышца отчетливо выступает и хорошо прощупывается под кожей.

Эта мышца является не только *сгибателем* предплечья, но и *супинатором*, если оно пронировано; если же оно супинировано, — его *пронатором*. Прикрепляясь далеко от опоры рычага, она способна проявлять большую силу при сгибании руки в локтевом суставе и производить движения по большим дугам.

Круглый пронатор (см. рис. 54) идет косо сверху вниз с медиальной стороны предплечья на латеральную. Он *начинается* от медиального надмыщелка плечевой кости и отчасти от венечного отростка локтевой кости и прикрепляется к латеральной и передней поверхности лучевой кости в области ее середины.

Эта мышца участвует в двух движениях предплечья: сгибании и пронации.

Физиологический поперечник мышц-сгибателей предплечья составляет: у двуглавой мышцы плеча —  $3,5 \text{ см}^2$ , у плечевой —  $4,5 \text{ см}^2$ , у круглого пронатора —  $16,5 \text{ см}^2$ , у плечелучевой —  $1 \text{ см}^2$  (всего —  $25,5 \text{ см}^2$ ).

### Разгибание предплечья

Разгибание предплечья производят мышцы, пересекающие поперечную ось локтевого сустава и находящиеся сзади от нее. Этим мышцам две:

- 1) трехглавая мышца плеча и
- 2) локтевая.

**Трехглавая мышца плеча** (см. рис. 54) имеет *три головки*: длинную, медиальную и латеральную.

*Длинная головка начинается* от подсуставного бугорка лопатки, а *медиальная и латеральная*—от задней поверхности плечевой кости и межмышечных перегородок.

Все три головки сходятся вместе в одно сухожилие, которое *прикрепляется* к локтевому отростку локтевой кости. Мышца, сокращаясь, вызывает разгибание и приведение в плечевом суставе (длинной головкой) и разгибание в локтевом.

Длинная головка трехглавой мышцы плеча может функционировать самостоятельно. Разгибательная сила ее по отношению к плечевому суставу в 1,5 раза больше, чем по отношению к локтевому. Работа всех трех головок трехглавой мышцы определяется в 8,5 кгм, что в 2,5 раза больше действия ее длинной головки. Наиболее сильной из трех головок является латеральная.

Трехглавая мышца плеча лежит поверхностно под кожей, являясь единственной мышцей задней поверхности плеча. Между медиальной и латеральной головками ее, с одной стороны, и плечевой костью, с другой, расположен *мышечно-костный канал*, в котором проходят лучевой нерв и глубокая артерия плеча.

**Локтевая мышца** *начинается* от латерального надмыщелка плечевой кости, лучевой коллатеральной связки, а также от фасции предплечья. *Прикрепляется* она к верхнему отделу задней поверхности локтевой кости и отчасти к ее локтевому отростку. В этом месте у лиц с хорошо выраженной мускулатурой мышца выступает под кожей в виде небольшого треугольного возвышения, функция мышцы заключается в разгибании предплечья. Если бы в этом движении участвовали только головки трехглавой мышцы плеча, то их равнодействующая отклонялась бы несколько внутрь. Кроме того, прикрепляясь близко к опоре рычага, трехглавая мышца не могла бы проявить значительную силу. Эту функцию выполняет локтевая мышца, которая увеличивает поверхность приложения силы, приближая ее к сопротивлению, и переводит равнодействующую в более срединное положение,

способствуя «чистому» разгибанию. Физиологический поперечник мышц-разгибателей предплечья составляет: у трехглавой мышцы плеча — 16 см<sup>2</sup>, у локтевой — 1 см<sup>2</sup> (всего — 17 см<sup>2</sup>).

Исследования показали, что сила мышц-сгибателей в локтевом суставе превышает силу разгибателей примерно в 1,5 раза. При этом наибольшую работу выполняет двуглавая мышца плеча (4,58 кгм) несколько меньшую — плечевая (3,84 кгм) и значительно меньшую — плечелучевая (2,21 кгм).

### Пронация предплечья

Пронацию предплечья производят мышцы:

- 1) круглый пронатор (см. стр. 159);
- 2) квадратный пронатор;
- 3) плечелучевая мышца (см. стр. 159).

**Квадратный пронатор** расположен непосредственно на костях в нижней трети предплечья, *начинается* от локтевой кости и *прикрепляется* к передней поверхности лучевой кости.

Функция этой мышцы сводится исключительно к пронации предплечья.

Физиологический поперечник мышц-пронаторов (круглого и квадратного) составляет 2,5 см<sup>2</sup> (круглого — 1,5 см<sup>2</sup> и квадратного — 1 см<sup>2</sup>).

### Супинация предплечья

Супинаторами предплечья являются:

- 1) двуглавая мышца плеча (см. стр. 157);
- 2) мышца-супинатор;
- 3) плечелучевая мышца (см. стр. 159).

**Мышца-супинатор** лежит непосредственно на костях предплечья и со всех сторон закрыта другими мышцами. Поэтому контуры ее на живом человеке не видны. Она *начинается* от латерального надмыщелка плечевой кости, от кольцевой связки лучевой кости и от локтевой кости, огибает лучевую кость в ее верхней трети и прикрепляется к ней между ее бугристостью и местом прикрепления круглого пронатора.

Эта мышца вызывает вращение лучевой кости в латеральную сторону в проксимальном и дистальном лучелоктевых суставах, образующих один комбинированный сустав, и работает как супинатор предплечья.

Физиологический поперечник мышц-супинаторов предплечья составляет 9,5 см<sup>2</sup> (у двуглавой мышцы — 3,5 см<sup>2</sup>, у плечелучевой — 1 см<sup>2</sup> и у супинатора — 5 см<sup>2</sup>).

Сравнивая сгибатели и разгибатели предплечья с его пронаторами и супинаторами, можно заметить, что первая группа значительно сильнее, чем вторая, хотя массивность звена, которое они приводят в движение, одна и та же. Сила мышц-супинаторов преобладает над силой мышц-пронаторов, тогда как в плечевом суставе, наоборот, мышцы, пронирующие плечо, сильнее, чем мышцы, супинирующие его. Следует также отметить, что при пронации и супинации предплечья опора может быть нижней и верхней. При верхней опоре укреплен локтевой сустав, а движется лучевая; при нижней опоре (на кисть) укреплен лучевой сустав вместе с кистью, а движется при этом локтевой сустав вместе с плечевой костью.

### Мышцы, производящие движения в лучезапястном суставе и суставах кисти

Обычно движения в лучезапястном суставе происходят одновременно с движениями в среднезапястном, запястно-пястных, а нередко в пястно-фаланговых и межфаланговых суставах.

Поэтому целесообразно рассмотреть мышцы, которые участвуют в одновременном движении во всех этих суставах. В лучезапястном и среднезапястном суставах могут происходить движения вокруг двух взаимно перпендикулярных осей вращения — поперечной и переднезадней. В связи с этим здесь можно выделить четыре функциональные группы мышц: сгибатели кисти, разгибатели кисти, отводящие кисть и приводящие ее.

### Сгибание кисти

В сгибании кисти участвуют мышцы, которые пересекают поперечную ось и располагаются спереди от нее на передней поверхности предплечья и кисти. К ним относятся:

- 1) длинная ладонная;
- 2) лучевой сгибатель запястья;
- 3) локтевой сгибатель запястья;
- 4) поверхностный сгибатель пальцев;
- 5) глубокий сгибатель пальцев;
- 6) длинный сгибатель большого пальца.

**Длинная ладонная мышца** (см. рис. 54) не является постоянной. *Начинаясь* от медиального надмыщелка плечевой кости и от фасции предплечья, эта мышца располагается на его передней стороне настолько поверхностно, что при сокращении нетрудно ее видеть под

кожей и прощупать сухожилие. Сухожилие это очень длинное; переходя на ладонную поверхность кисти, оно продолжается в ладонный апоневроз.

Ввиду того что мышца на передней поверхности предплечья занимает срединное положение, она является только сгибателем кисти. *Прикрепляясь* к ладонному апоневрозу и натягивая его, она при сильном сокращении может принимать некоторое косвенное участие также в сгибании пальцев.

**Лучевой сгибатель запястья** (см. рис. 54) идет от плечевой кости и частично от фасции предплечья. Эта мышца лежит поверхностно под кожей; в нижней трети предплечья легко прощупывается ее сухожилие. *Начинаясь* от медиального надмыщелка плеча и межмышечной перегородки, мышца проходит на кисть под связкой-удерживателем сгибателей и *прикрепляется* к основанию 2-й пястной кости. Являясь многосуставной мышцей, (лучевой сгибатель запястья участвует не только в движениях кисти, но и в сгибании предплечья в локтевом суставе. Ввиду того что эта мышца проходит по предплечью косо, сверху вниз и снаружи, она является отчасти пронатором предплечья. Физиологический поперечник ее — 1 см<sup>2</sup>.

**Локтевой сгибатель запястья** (см. рис. 54) *начинается* от медиального надмыщелка плечевой кости, от локтевой кости и фасции предплечья. Дистальным концом он доходит до гороховидной кости, к которой и *прикрепляется*. От гороховидной кости к крючковатой и к 5-й пястной костям идут связки, которые являются продолжением тяги этой мышцы.

Гороховидная кость, к которой прикрепляется локтевой сгибатель запястья, способствует увеличению плеча силы мышцы, а следовательно, и ее момента вращения как сгибателя кисти. Физиологический поперечник локтевого сгибателя запястья больше, чем лучевого, - 2 см<sup>2</sup>.

**Поверхностный сгибатель пальцев** (см. рис. 54) *начинается* от медиального надмыщелка плечевой кости, а также от локтевой и лучевой костей. Находясь в промежутке между локтевым и лучевым сгибателями запястья, он несколько прикрыт ими, а также длинной ладонной мышцей, плечелучевой и круглым пронатором. Поверхностный сгибатель пальцев имеет четыре сухожилия, которые проходят на кисть через канал запястья, расположенный под связкой-удерживателем сгибателей, и достигают, расщепляясь каждое на две ножки, боковых поверхностей средних фаланг 2—5-го пальцев, к которым и *прикрепляются*.

Функция этой мышцы заключается в сгибании средних фаланг. Будучи многосуставной, мышца вызывает также сгибание во всех

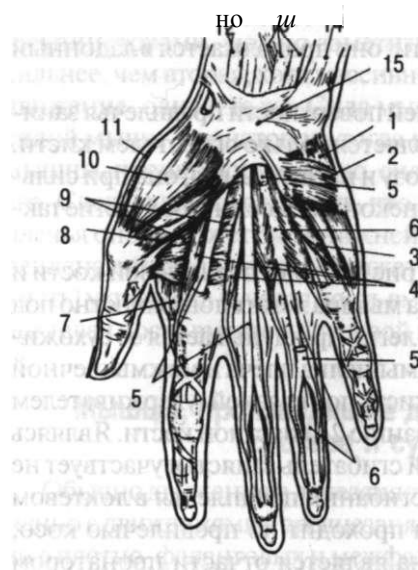


Рис. 56. Мышцы ладонной поверхности кисти.

1 — м., отводящая мизинец; 2 — короткая ладонная м.; 3 — м., противопоставляющая мизинец; 4 — червеобразные м.; 5 — поверхностный сгибатель пальцев; 6 — сухожилие глубокого сгибателя пальцев; 7 — первая тыльная межкостная м.; 8 — короткий сгибатель большого пальца кисти; 9 — м., приводящая большой палец кисти; 10 — короткая м., отводящая большой палец кисти; 11 — м., противопоставляющая большой палец кисти; 12 — лучевой сгибатель запястья; 13 — поверхностный сгибатель пальцев; 14 — локтевой сгибатель запястья; 15 — связка-удерживатель сгибателей

деляется на четыре сухожилия, которые проходят в канале запястья к дистальным фалангам 2—5-го пальцев кисти через расщепление сухожилий поверхностного сгибателя пальцев (рис. 56).

Являясь многосуставной мышцей, глубокий сгибатель пальцев производит сгибание во всех суставах кисти, в том числе и в дистальных межфаланговых суставах.

Сухожилия глубокого сгибателя пальцев расходятся на кисти веерообразно по направлению к пальцам, в силу чего эта мышца не

суставах кисти, кроме дистальных межфаланговых суставов. Ввиду того что сухожилия этой мышцы, пройдя через запястный канал, расходятся в стороны по направлению к пальцам, сгибание их сопровождается также приведением к среднему пальцу.

При разогнутом предплечье тонус поверхностного сгибателя пальцев больше, а при согнутом меньше. При разгибании кисти одновременно происходит растягивание мышцы, благодаря чему ее тонус повышается. Поэтому при разогнутой кисти произвести полное разгибание пальцев значительно труднее, чем при согнутой.

**Глубокий сгибатель пальцев** лежит непосредственно на передней поверхности локтевой кости и на квадратном пронаторе; начинается от двух верхних третей ладонной поверхности локтевой кости и отчасти от межкостной перепонки. Глубокий сгибатель пальцев, подобно поверхностному, разделяется на четыре сухожилия, которые проходят в канале запястья к дистальным фалангам 2—5-го пальцев кисти через расщепление сухожилий поверхностного сгибателя пальцев (рис. 56).

только сгибает пальцы, но и приводит их, что особенно хорошо заметно, если сгибать разведенные пальцы.

Сухожилия глубокого сгибателя пальцев служат местом начала червеобразных мышц, идущих к пальцам. Поскольку эти сухожилия подвижны, при сокращении глубокого сгибателя пальцев места начала червеобразных мышц оттягиваются кверху, что вызывает повышение их тонуса.

При разгибании кисти тонус всех сгибателей пальцев возрастает, и разгибание, а тем более переразгибание пальцев в этом положении затруднено, а иногда и невозможно.

**Длинный сгибатель большого пальца** — одноперистая мышца, имеющая веретенообразную форму. *Начинается* она от ладонной поверхности лучевой кости, проходит через запястный канал в отдельном синовиальном влагалище и доходит до дистальной фаланги большого пальца, к которой и *прикрепляется*. Мышца производит сгибание во всех суставах, около которых проходит (в частности, сгибает дистальную фалангу большого пальца).

### Разгибание кисти

Разгибание кисти производят мышцы, которые пересекают поперечную ось лучезапястного сустава и расположены сзади от нее на задней поверхности предплечья. Эти мышцы многосуставные. Они производят одновременное разгибание во всех суставах, около которых проходят. К этим мышцам принадлежат:

- 1) длинный лучевой разгибатель запястья;
- 2) короткий лучевой разгибатель запястья;
- 3) локтевой разгибатель запястья;
- 4) разгибатель пальцев;
- 5) разгибатель мизинца;
- 6) разгибатель указательного пальца;
- 7) длинный разгибатель большого пальца кисти (см. стр. 168).

**Длинный лучевой разгибатель запястья** (см. рис. 54) расположен поверхностно под кожей и при сильном разгибании предплечья в локтевом суставе нередко бывает хорошо виден. Эта мышца *начинается* от латерального края плечевой кости, межмышечной перегородки и латерального надмыщелка, проходит под связкой-удерживателем разгибателей и сухожилием длинного разгибателя большого пальца и *прикрепляется* к основанию 2-й пястной кости. Ввиду того что равнодействующая этой мышцы проходит очень близко от поперечной оси локтевого сустава, ее участие в сгибании предплечья не

значительно. Будучи сильным разгибателем кисти, она производит также при изолированном сокращении некоторое отведение ее.

**Короткий лучевой разгибатель запястья** (см. рис. 54) расположен несколько сзади от длинного лучевого разгибателя, *начинается* от латерального надмышелка плечевой кости, фасции предплечья и *прикрепляется* к основанию 3-й пястной кости. Являясь разгибателем кисти, мышца одновременно и отводит ее. Однако по сравнению с длинным лучевым разгибателем запястья ее момент вращения как мышцы, отводящей кисть, является гораздо меньшим, так как равнодействующая проходит значительно ближе к сагиттальной оси лучезапястного сустава.

Физиологический поперечник лучевых разгибателей запястья равен 3 см<sup>2</sup>.

**Локтевой разгибатель запястья** (см. рис. 54) *начинается* от латерального надмышелка плечевой кости, коллатеральной лучевой связки и фасции предплечья. Спускаясь на кисть, мышца идет между головкой и шиловидным отростком локтевой кости и *прикрепляется* к основанию 5-й пястной кости. Эта мышца на всем своем протяжении прилежит к локтевой кости и при тонкой коже и хорошем развитии мускулатуры хорошо видна и легко прощупывается. В отношении локтевого сустава она имеет, как и предыдущая, незначительный момент вращения. Являясь разгибателем кисти, локтевой разгибатель запястья также приводит ее. Физиологический поперечник равен 1 см<sup>2</sup>.

**Разгибатель пальцев** (см. рис. 54) расположен поверхностно на задней стороне предплечья. Он *начинается* от латерального надмышелка плечевой кости, лучевой коллатеральной связки, кольцевой связки лучевой кости и фасции предплечья. На середине предплечья эта мышца переходит в сухожилия, идущие под связкой-удерживателем разгибателей к тыльной поверхности проксимальных фаланг 2—5-го пальцев. Каждое сухожилие, в свою очередь, имеет три ножки, из которых средняя *прикрепляется* к средней фаланге, а две боковые доходят до дистальной фаланги пальцев. Отдельные сухожилия разгибателя пальцев соединены между собой *тремя косыми межсухожильными соединениями*. У 2-го и 5-го пальцев такие межсухожильные соединения имеются только с одной стороны, у 3-го и 4-го — с двух сторон (этим обстоятельством можно отчасти, объяснить меньшую подвижность последних). Если сгибать кисть, то пальцы одновременно разгибаются, что зависит от увеличения тонуса разгибателя пальцев. Согнутую в кулак кисть легче разогнуть, сгибая ее в лучезапястном суставе. При спокойном положении кисти, когда

руки опущены, пальцы обычно несколько согнуты. Это связано с меньшим тонусом разгибателя пальцев по сравнению с его антагонистами — сгибателями.

Разгибатель мизинца *начинается* от латерального надмышелка плечевой кости, лучевой коллатеральной связки, кольцевой связки лучевой кости и фасции предплечья, идет вниз и прикрепляется к тыльному апоневрозу 5-го пальца. Разгибая этот палец, мышца также разгибает и несколько приводит всю кисть.

Разгибатель указательного **пальца** *начинается* от тыльной поверхности локтевой кости и межкостной перепонки. Эта мышца своим сухожилием сливается с сухожилием разгибателя пальцев, идущим ко 2-му пальцу, доходит до тыльного апоневроза указательного пальца и *прикрепляется* к его дистальной и средней фалангам. Она разгибает указательный палец и способствует также разгибанию всей кисти.

Сравнивая сгибатели и разгибатели запястья, можно видеть, что среди мышц-сгибателей кисти лучше развит локтевой сгибатель, а среди мышц-разгибателей — длинный и короткий лучевые разгибатели.

### Приведение кисти

Мышц, расположенных на медиальной поверхности локтевой кости и идущих на кисть строго по медиальной поверхности лучезапястного сустава, нет. Приведение кисти происходит по правилу параллелограмма сил при одновременном сокращении:

- 1) локтевого сгибателя запястья (см. стр. 163) и
- 2) локтевого разгибателя запястья (см. стр. 166).

Небольшое участие в приведении кисти могут принимать также сгибатели и разгибатели пальцев, сухожилия которых идут к 4-му и 5-му пальцам.

### Отведение кисти

В отведении кисти участвуют следующие мышцы:

- 1) лучевой сгибатель запястья (см. стр. 163);
- 2) длинный лучевой разгибатель запястья (см. стр. 165);
- 3) короткий лучевой разгибатель запястья (см. стр. 166);
- 4) длинная мышца, отводящая большой палец кисти;
- 5) длинный разгибатель большого пальца кисти;

6) короткий разгибатель большого пальца кисти. Кроме того, в отведении кисти принимают небольшое участие мышцы, идущие с предплечья к указательному пальцу.

**Длинная мышца, отводящая большой палец кисти** (см. рис. 54), имеет веретенообразную форму. Она *начинается* от тыльной поверхности лучевой и локтевой костей и межкостной перепонки и *прикрепляется* к основанию 1-й пястной кости.

Эта мышца отводит большой палец, если он не фиксирован мышцами-антагонистами. Если же он фиксирован, она отводит кисть. Когда большой палец отведен до отказа, дальнейшая работа мышцы проявляется также в отведении кисти. В этом движении мышца играет важную роль, так как плечо ее силы по отношению к переднезадней оси лучезапястного сустава значительно больше плеча лучевых разгибателей и лучевого сгибателя запястья.

**Длинный разгибатель большого пальца кисти** (см. рис. 54) *начинается* от задней поверхности локтевой и лучевой костей, межкостной перепонки предплечья и *прикрепляется* к дистальной фаланге большого пальца. Сухожилие этой мышцы проходит под связкой-удерживателем разгибателей в отдельном канале, пересекая сухожилия лучевых разгибателей запястья. Разгибая дистальную фалангу, мышца одновременно несколько оттягивает назад большой палец. Если он фиксирован, то мышца участвует в отведении всей кисти.

**Короткий разгибатель большого пальца кисти** (см. рис. 54) имеет общее начало с предыдущей мышцей, а *прикрепляется* к проксимальной фаланге большого пальца, которую разгибает, отводя одновременно весь палец. Если палец фиксирован, то мышца участвует в отведении всей кисти. Нередко сухожилие этой мышцы доходит до основания дистальной фаланги. В таком случае ее функция сходна с функцией предыдущей мышцы.

В **круговом движении кисти** поочередно участвуют все группы мышц, расположенных около лучезапястного сустава. Ввиду того что нет достаточно сильных мышц, которые шли бы наискось по отношению к продольной оси лучезапястного сустава, активная ротация в этом суставе невозможна. Небольшая пассивная ротация возможна благодаря некоторой деформации суставного хряща.

Функция всех мышц, проходящих около лучезапястного сустава и суставов кисти, заключается не только в выполнении движений, но и в укреплении этих суставов. Это особенно касается лучезапястного сустава: сумка его тонка и не может выдержать таких нагрузок на растяжение, как, например, при висе на прямых руках.

На передней поверхности верхней конечности, в области локтевого сустава, находится **локтевая ямка**. Ее границами служат плечелучевая мышца и мышца круглый пронатор. Ямка имеет треугольную форму и книзу суживается.

На передней поверхности предплечья расположена **лучевая борозда**, ограниченная с латеральной стороны плечелучевой мышцей, а с медиальной—лучевым сгибателем запястья.

### Мышцы, производящие движения пальцев

Пальцами кисти можно производить следующие движения: сгибание, разгибание, отведение (движение от среднего пальца), приведение (движение к среднему пальцу) и круговое движение. Кроме того, большим пальцем можно производить противопоставление и отставление (оппозиция и репозиция), поскольку головка первой пястной кости не соединена связочным аппаратом с головкой 2-й пястной кости.

Мышцами-сгибателями пальцев кисти являются поверхностный и глубокий сгибатели пальцев и длинный сгибатель большого пальца (см. стр. 163,164,165).

Мышцами-разгибателями пальцев кисти являются разгибатель пальцев, длинный и короткий разгибатели большого пальца кисти, а также разгибатели указательного пальца и мизинца. Из них разгибатели большого пальца, как и длинная отводящая мышца большого пальца, участвуют также в его отведении.

Движения пальцев осуществляют также мышцы собственно кисти. Они образуют на кисти три группы, из которых одна расположена в среднем отделе ее ладонной поверхности, другая — со стороны большого пальца кисти и третья — со стороны малого пальца кисти. Последние две группы мышц образуют возвышения большого и малого пальцев.

### Средняя группа мышц кисти

**Червеобразные мышцы** (см. рис. 56) представляют собой длинные тонкие образования, местом *начала* которых являются сухожилия глубокого сгибателя пальцев. Эти мышцы идут ко всем пальцам, за исключением 1-го; Они расположены непосредственно под ладонным апоневрозом кисти, с латеральной стороны каждого из сухожилий глубокого сгибателя пальцев. Местом *прикрепления* мышц являются тыльные апоневротические растяжения проксимальных фаланг.

Функция этих мышц состоит в том, что они сгибают проксимальные фаланги 2-5-го пальцев. При этом обычно происходит некоторое разгибание средних и дистальных фаланг, что связано как с местом

прикрепления червеобразных мышц к тыльному апоневрозу этих фаланг, так и с увеличением тонуса мышцы-разгибателя пальцев.

**Ладонные межкостные мышцы** (их 3) находятся в промежутках между пястными костями 2–5-го пальцев и *начинаются* от этих костей. *Прикрепляются* они к суставным капсулам пястно-фаланговых суставов и к тыльному апоневрозу 2, 4 и 5-го пальцев. Сгибая их проксимальные фаланга, эти мышцы одновременно приводят данные пальцы к среднему пальцу.

**Тыльные межкостные мышцы** в количестве четырех расположены, как и предыдущие, в промежутках между пястными костями. Местом их начала служат обращенные друг к другу боковые поверхности пястных костей. *Достигая* тыльной поверхности проксимальных фаланг, они тонкими сухожилиями вплетаются в апоневротическое растяжение разгибателей пальцев. Средний палец имеет две тыльные межкостные мышцы, прикрепляющиеся как с локтевой, так и с лучевой его стороны, 2-й - только одну мышцу с лучевой стороны, а 4-й - также одну, но с локтевой стороны.

Функция этих мышц заключается в том, что они, сгибая проксимальные фаланги 2-5-го пальцев, одновременно способствуют разгибанию средней и дистальной фаланг этих пальцев. Кроме того, они отводят 2-й и 4-й пальцы от 3-го и наклоняют 3-й палец в сторону как лучевой, так и локтевой кости.

### Группа мышц большого пальца кисти

**Короткая мышца, отводящая большой палец кисти** (см. рис. 56), имеет обширное место *начала* на связке-удерживателе сгибателей и на ладьевидной кости. *Прикрепляясь* к проксимальной фаланге большого пальца, способствует его отведению.

**Короткий сгибатель большого пальца кисти** (см. рис. 56) *начинается* от связки-удерживателя сгибателей и трапецевидной кости. Эта мышца *прикрепляется* к сесамовидной кости и, сгибая 1-ю фалангу большого пальца, способствует (благодаря натяжению антагонистов) разгибанию его 2-й, дистальной, фаланга. Мышца участвует также в противопоставлении большого пальца.

**Мышца, противопоставляющая большой палец кисти** (см. рис. 56), *начинается* от связки-удерживателя сгибателей и кости-трапеции, а *прикрепляется* к 1-й пястной кости. Ее функция заключается в том, что она противопоставляет большой палец всем остальным.

**Мышца, приводящая большой палец кисти** (см. рис. 56), имеет две головки - поперечную и косую. *Поперечная начинается* от ладонной

поверхности тела 3-й пястной кости, *косая* — от основания 2-й и 3-й пястных костей и головчатой кости. Мышца *прикрепляется* к сесамовидной кости, находящейся спереди пястно-фалангового сустава большого пальца, а также к капсуле этого сустава и проксимальной фаланге пальца. Ее функция заключается в том, что, приводя большой палец к срединной плоскости ладони, она способствует его противопоставлению остальным четырем пальцам.

### Группа мышц малого пальца кисти (мизинца)

**Короткая ладонная мышца** (см. рис. 56) представляет собой одну из немногих кожных мышц. Она расположена поперечно у локтевого края ладонной поверхности кисти, *начинается* от ладонного апоневроза и *прикрепляется* к коже.

При сжимании кисти в кулак или при ударах ладонной поверхностью кисти эта мышца способствует защите сосудов и нервов, идущих по локтевой стороне с передней поверхности предплечья на кисть.

**Мышца, отводящая мизинец** (см. рис. 56), *начинается* на гороховидной кости и *прикрепляется* к основанию проксимальной фаланга 5-го пальца. Функция мышцы заключается в отведении этого пальца, сгибании его проксимальной фаланга и разгибании средней и дистальной фаланг.

**Короткий сгибатель мизинца** *начинается* от связки-удерживателя сгибателей и крючковидной кости и *прикрепляется* к локтевому краю основания проксимальной фаланга 5-го пальца. Функция мышцы заключается в сгибании его и приведении.

**Мышца, противопоставляющая мизинец**, *начинается* вместе с предыдущей мышцей, а *прикрепляется* к телу и головке 5-й пястной кости, которую несколько сгибает и приближает к середине ладони.

### Соединительнотканые образования мышц верхней конечности

Фасции служат для укрепления мышц верхней конечности и являются также мягким скелетом для прикрепления отдельных мышечных пучков. В большинстве случаев фасции одного отдела верхней конечности представляют собой непосредственное продолжение фасции другого отдела.

Вся верхняя конечность одета под кожей очень *тонкой поверхностной фасцией*. Кроме того, каждая мышца верхней конечности имеет собственную, или глубокую, фасцию. Поверхностная фасция пол-

ностью соответствует форме верхней конечности, в то время как глубокая разделяется на целый ряд отдельных фасций (соответственно той или иной мышце).

*Дельтовидная фасция* своим поверхностным листком покрывает снаружи дельтовидную мышцу, а глубоким — отделяет ее от капсулы плечевого сустава и от соседних мышц. *Надостная фасция* натянута между краями надостной ямки и имеет только поверхностный листок, покрывающий надостную мышцу. *Подостная фасция*, прикрепляясь к краям подостной ямки, покрывает подостную и малую круглую мышцы. Эти три фасции служат местом начала названных мышц.

*Подмышечная фасция* покрывает одноименную ямку, переходя в дистальном направлении в *фасцию плеча*, которая образует два вместилища для мышц передней и задней поверхности плеча. Между этими двумя группами мышц фасция плеча образует две плотные *межмышечные перегородки* плеча — *медиальную* и *латеральную*. Они ограничивают друг от друга названные группы мышц и служат местом их начала. Между двуглавой мышцей плеча и плечевой мышцей расположена глубокая пластинка фасции плеча.

Фасция плеча непосредственно переходит в дистальном направлении в *фасцию предплечья*, от которой частично начинаются поверхностные мышцы предплечья. Поперечные пучки фасции предплечья образуют в области лучезапястного сустава утолщение, составляющее *круговую связку запястья*, задняя часть которой — *удерживатель разгибателей* — выражена значительно лучше передней. Под удерживателем разгибателей для сухожилий мышц-разгибателей образуется шесть или семь каналов, выстланных синовиальной оболочкой.

Фасция предплечья в дистальном направлении переходит в *фасции кисти и пальцев*. На ладонной и тыльной сторонах пальца имеется тонкая фасция, которая покрывает межкостные мышцы, прикрепляясь к пястным костям. Между поверхностной и глубокой фасциями тыльной стороны кисти находится пространство, где проходят мышцы, сосуды и нервы. На середине ладонной стороны кисти имеется *ладонный апоневроз*, под которым расположена жировая клетчатка. Он особенно хорошо выражен в средней части ладони. По направлению в сторону возвышения большого и малого пальцев он истончается и переходит в тонкую фасцию, покрывающую эти возвышения.

Ладонная часть круговой связки запястья в дистальном направлении переходит в мощную связку, идущую над бороздой запястья, — *удерживатель сгибателей*, под которым расположен *канал запястья*. Около гороховидной кости связка-удерживатель сгибателей расщепляется, образуя канал для прохождения локтевых сосудов и нерва.

Связки-удерживатели сгибателей и разгибателей имеют большое значение для фиксации положения проходящих под ними сухожилий мышц, особенно при сгибании и разгибании кисти.

Скольжению сухожилий мышц, переходящих с предплечья на кисть, и уменьшению трения способствуют синовиальные влагалища сухожилий. Наибольшее число (6—7) синовиальных влагалищ расположено под связкой-удерживателем разгибателей. Сухожилия мышц-сгибателей в канале запястья также окружены синовиальными влагалищами, продолжающимися дистально в область ладони. Здесь сухожилия мышц 2—4-го пальцев на небольшом протяжении лишены синовиальных влагалищ, но вновь обретают их в области пальцев; влагалища сухожилий большого и малого пальцев имеют непрерывный ход.

## МЫШЦЫ НИЖНЕЙ КОНЕЧНОСТИ

Мышцы нижней конечности производят движения в тазобедренном, коленном, голеностопном суставах и суставах стопы.

### Мышцы, производящие движения в тазобедренном суставе

Соответственно трем взаимно перпендикулярным осям вращения, проходящим через центр тазобедренного сустава, в этом суставе бедром при закрепленном тазе, а вместе с ним и всей ногой можно производить следующие движения:

- 1) сгибание и разгибание, т. е. движение вперед и назад;
- 2) отведение и приведение;
- 3) пронацию и супинацию;
- 4) круговое движение (циркумдукцию).

При закреплении бедра или всей ноги мышцы производят движения таза: вперед, назад, в стороны и повороты вправо и влево. Для осуществления этих движений в тазобедренном суставе имеется шесть функциональных групп мышц.

### Сгибание бедра

К мышцам, производящим сгибание бедра в тазобедренном суставе, относятся мышцы, которые пересекают поперечную ось этого сустава и расположены спереди от нее. К ним принадлежат:

- 1) подвздошно-поясничная;
- 2) портняжная;



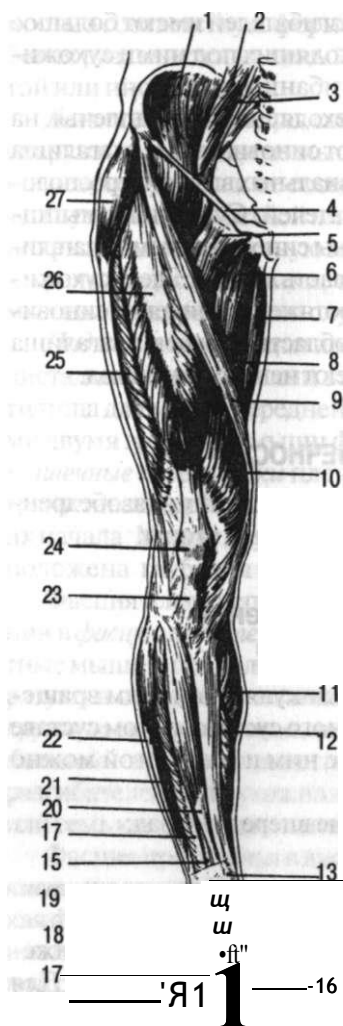

Рис. 57. Мышцы нижней конечности (вид спереди):

1 — подвздошная м.; 2 — большая поясничная м.; 3 — малая поясничная м.; 4 — паховая связка; 5 — гребенчатая м.; 6 — длинная приводящая м.; 7 — тонкая м.; 8 — большая приводящая м.; 9 — портняжная м.; 10 — медиальная широкая м. бедра; 11 — икроножная м.; 12 — камбаловидная м.; 13 — верхний удерживатель сухожилий-разгибателей; 14 — нижний удерживатель сухожилий-разгибателей; 15 — длинный разгибатель большого пальца стопы; 16 — короткий разгибатель большого пальца стопы; 17 — длинный разгибатель пальцев; 18 — третья малоберцовая м.; 19 — короткий разгибатель пальцев; 20 — передняя большеберцовая м.; 21 — короткая малоберцовая м.; 22 — длинная малоберцовая м.; 23 — связка надколенника; 24 — надколенник; 25 — латеральная широкая м. бедра; 26 — прямая м. бедра; 27 — напрягатель широкой фасции

- 3) мышца-напрягатель широкой фасции;
- 4) гребенчатая;
- 5) прямая мышца бедра (см. стр. 152).

**Подвздошно-поясничная мышца** состоит из трех частей: большой поясничной мышцы, подвздошной и малой поясничной мышцы (рис. 57).

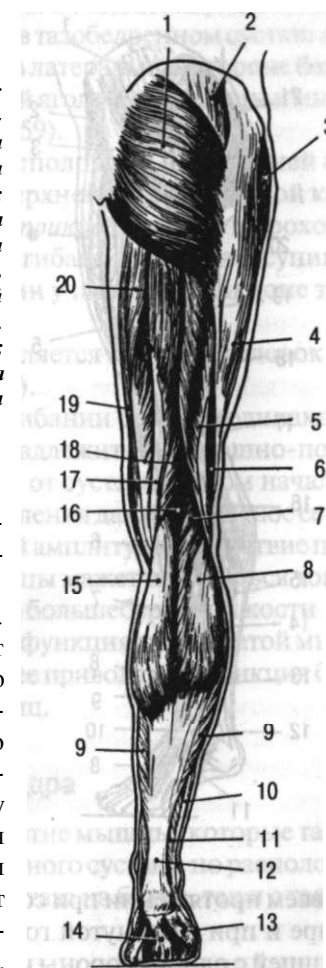
**Большая поясничная мышца** начинается от тел и поперечных отростков пяти поясничных позвонков и тела XII грудного позвонка. Она расположена на латеральной стороне от них. Идя книзу, эта мышца сливается с подвздошной мышцей.

**Подвздошная мышца** расположена в области подвздошной ямки, которая служит для нее местом начала. Обе мышцы (большая поясничная и подвздошная) общим сухожилием прикрепляются к малому вертелу.

**Малая поясничная мышца** начинается от тел XII грудного и I поясничного позвонков, а прикрепляется к фасции таза, которую и натягивает. Эта мышца непостоянная.

Рис. 58. Мышцы нижней конечности (вид сзади):

1 — большая ягодичная м.; 2 — средняя ягодичная м.; 3 — напрягатель широкой фасции; 4 — подвздошно-большеберцовый тракт; 5 — двуглавая м. бедра (длинная головка); 6 — двуглавая м. бедра (короткая головка); 7 — подошвенная м.; 8 — икроножная м. (латеральная головка); 9 — камбаловидная м.; 10 — длинная малоберцовая м.; 11 — короткая малоберцовая м.; 12 — пяточное (ахиллово) сухожилие; 13 — м., отводящая мизинец стопы; 14 — короткий сгибатель пальцев; 15 — икроножная м. (медиальная головка); 16 — подколенная ямка; 17 — полусухожильная м.; 18 — полуперепончатая м.; 19 — тонкая м.; 20 — большая приводящая мышца



Подвздошно-поясничная мышца переходит с туловища на бедро под паховой связкой через мышечную лауну, отделяясь от сосудистой лауну связкой. Эта мышца непосредственно прилежит к передней поверхности тазобедренного сустава. Функция ее заключается в сгибании и супинации бедра. Если бедро фиксировано, то она сгибает позвоночный столб и таз по отношению к бедру (например, при переходе из положения лежа в положение сидя). В положении стоя на одной ноге она не только сгибает таз, но и поворачивает его вокруг вертикальной оси тазобедренного сустава. При вращении туловища вправо и влево

в положении стоя на двух ногах работает подвздошно-поясничная мышца противоположной стороны, растягиваясь на одноименной стороне. Подвздошно-поясничная мышца имеет важное значение для формирования поясничного лордоза. При ее расслаблении лордоз уменьшается (в положении сидя), при напряжении — увеличивается. Если напряжение этой мышцы происходит одновременно с сильным сокращением прямой мышцы живота, то возможно не только уменьшение поясничного лордоза, но даже образование общего грудно-поясничного кифоза (например, в положении «угол» в упоре).

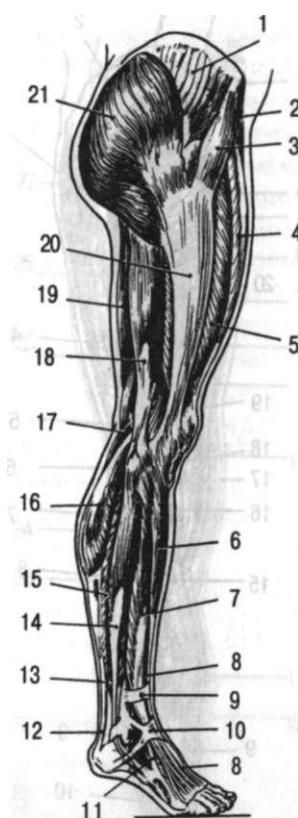


Рис. 59. Мышцы латеральной поверхности нижней конечности:

1 — средняя ягодичная м.; 2 — портняжная м.; 3 — напрягатель широкой фасции; 4 — прямая м. бедра; 5 — латеральная широкая м.; 6 — передняя большеберцовая м.; 7 — длинный разгибатель пальцев; 8 — длинный разгибатель большого пальца; 9 — верхний и 10 — нижний удерживатели разгибателей; 11 — 3-я малоберцовая м.; 12 — пяточное (ахиллово) сухожилие; 13 — короткая малоберцовая м.; 14 — длинная малоберцовая м.; 15 — камбаловидная м.; 16 — икроножная м.; 17 — подошвенная м.; 18 — двуглавая м. бедра; 19 — полуперепончатая м.; 20 — широкая фасция; 21 — большая ягодичная м.

**Портняжная мышца** (см. рис. 57) — наиболее длинная мышца человеческого тела. Она *начинается* от верхней передней подвздошной ости, проходит спереди тазобедренного сустава книзу и медиально вначале по передней, а затем по медиальной поверхности бедра и *прикрепляется* к бугристости большеберцовой кости. Являясь двусуставной, мышца производит сгибание бедра и голени. Спиральный ход ее позволяет принимать участие и в супинации бедра. Сгибая голень, она и пронирует ее. Портняжная мышца хорошо видна под кожей

на всем протяжении при согнутом, отведенном и супинированном бедре и при разогнутой голени в виде тяжа между четырехглавой мышцей с одной стороны и приводящими мышцами с другой. При закрепленном бедре портняжная мышца участвует в наклоне таза и его вращении вокруг вертикальной оси.

**Мышца-напрягатель широкой фасции** (рис. 58) *начинается* от верхней передней подвздошной ости, идет вниз и несколько назад, между двумя листками широкой фасции, к которой *фиксируется*. Продолжение сухожилия этой мышцы носит название *подвздошно-большеберцового тракта*, составляющего уплотненную часть широкой фасции бедра и прикрепляющегося на латеральном мыщелке большеберцовой кости. Эта мышца является не только сгибателем бедра, но и его пронатором. Кроме того, она отводит бедро. При закреплен-

ном бедре она участвует во вращении таза. Особенно хорошо мышца видна если выпрямленная нога согнута в тазобедренном суставе под прямым углом к туловищу. При этом на латеральной стороне бедра контурируются два возвышения: средней ягодичной мышцы и мышцы-напрягателя широкой фасции (рис. 59).

**Гребенчатая мышца** (см. рис. 57) расположена на передней поверхности бедра. Она *начинается* от верхней ветви лобковой кости, направляется вниз и латерально и *прикрепляется* к шероховатой линии бедра. Гребенчатая мышца сгибает, приводит и супинирует бедро, вместе с другими мышцами участвует в наклоне таза вперед.

**Прямая мышца бедра** (см. рис. 57) является одной из головок четырехглавой мышцы бедра (см. стр. 185).

Участие всех названных мышц в сгибании бедра неодинаково. Основная роль в этом движении принадлежит подвздошно-поясничной мышце. В связи с отдаленным от сустава местом начала и сравнительно близким местом прикрепления даже небольшое ее напряжение вызывает сгибание с большой амплитудой. Действие прямой мышцы бедра и портняжной мышцы может проявиться тогда, когда точка приложения силы будет на большеберцовой кости при фиксированной голени. Сгибательная функция гребенчатой мышцы проявляется более отчетливо, когда ее приводящая функция блокируется напряжением отводящих мышц.

• , • • • , -4. --

### Разгибание бедра

В разгибании бедра принимают участие мышцы, которые также пересекают поперечную ось тазобедренного сустава, но расположены сзади от нее. Эти мышцы идут как с таза на бедро, так и с таза на голень. К ним относятся:

- 1) большая ягодичная;
- 2) двуглавая мышца бедра;
- 3) полусухожильная;
- 4) полуперепончатая;
- 5) большая приводящая (см. стр. 181).

**Большая ягодичная мышца** (см. рис. 58) находится на задней поверхности тазобедренного сустава. Она *начинается* от крестца, заднего участка подвздошной кости и крестцово-бугорной связки, а *прикрепляется* к ягодичной бугристости бедренной кости и широкой фасции. У человека эта мышца хорошо развита, так как своим напряжением удерживает тело в вертикальном положении. Физиологичес-

кий поперечник ее около 30 см. Она имеет грубоволокнистое строение. Между ее отдельными пучками находятся соединительнотканые прослойки.

Функция мышцы заключается в разгибании и супинации бедра. Она же производит разгибание таза по отношению к бедру (разгибание туловища из согнутого положения).

**Двуглавая мышца бедра** (см. рис. 58) расположена с латеральной стороны задней поверхности бедра. Она имеет *две головки*, из которых *длинная начинается* от седалищного бугра, а *короткая*—от нижней части шероховатой линии бедренной кости и латеральной межмышечной перегородки. Двуглавая мышца бедра имеет общее сухожилие, которое, пройдя позади поперечной оси коленного сустава, прикрепляется к головке малоберцовой кости.

Функция двуглавой мышцы бедра заключается в разгибании бедра при фиксированном тазе, сгибании и супинации голени при закрепленном бедре. По мере сгибания голени сухожилие этой мышцы отходит кзади, благодаря чему момент вращения ее увеличивается. Мышца хорошо прощупывается с латеральной стороны подколенной ямки.

**Полусухожильная мышца** (см. рис. 58) расположена на задней поверхности бедра с медиальной стороны. Она имеет *общее начало* с длинной головкой двуглавой мышцы на седалищном бугре, проходит около коленного сустава и *прикрепляется* к бугристости большеберцовой кости. Функция этой мышцы заключается в разгибании бедра, сгибании и пронации голени. Пронация голени в наибольшей мере возможна при согнутой голени.

**Полуперепончатая мышца** (см. рис. 58) *начинается* на седалищном бугре. Располагаясь позади полусухожильной мышцы, она *прикрепляется* к медиальному мышелку большеберцовой кости. Мышца разгибает бедро, сгибает голень, а также участвует по мере сгибания голени в ее пронации. При закрепленной голени полуперепончатая мышца наклоняет таз назад, а также фиксирует его к бедру, препятствуя наклону вперед.

Двуглавая мышца бедра (длинная головка), полусухожильная и полуперепончатая—двусуставные мышцы. Они могут производить разгибание бедра при фиксированной в коленном суставе голени. При согнутой голени (например, при ходьбе) эти мышцы выполнять разгибание тазобедренного сустава не могут, так как удерживают голень. Главной мышцей, производящей разгибание в тазобедренном суставе, является большая ягодичная, особенно при восхождении на гору, подъеме по лестнице, вставании со стула.

### Отведение бедра

Ля'у' 12,и-п t.iri га t/M-Tmii^ шt \*и u ffiinиUii Яянуоэн } >тпо й( \*ишчг ItT 'зj

Мышцы, отводящие бедро, пересекают сагитальную ось тазобедренного сустава и расположены с его латеральной стороны. Они прикрепляются главным образом к большому вертелу. К этим мышцам относятся:

- 1) средняя ягодичная;
- 2) малая ягодичная;
- 3) грушевидная;
- 4) внутренняя запирающая;
- 5) близнецовые;
- 6) мышца-напрягатель широкой фасции (стр. 176).

**Средняя ягодичная мышца** (см. рис. 58) частично прикрыта большой ягодичной мышцей. Она *начинается* от наружной поверхности подвздошной кости и широкой фасции бедра, а *прикрепляется* к большому вертелу. При маховом движении ноги мышца отчетливо контурируется под кожей на бедре (см. рис. 59). Основная ее функция — отведение бедра. В связи с тем что передние волокна мышцы идут сверху вниз и назад, а задние — сверху вниз и вперед, она принимает участие как в пронации (передние пучки), так и в супинации (задние пучки) бедра. Физиологический поперечник средней ягодичной мышцы 21 см<sup>2</sup>. По проявляемой силе она несколько уступает большой ягодичной мышце.

**Малая ягодичная мышца** находится под средней ягодичной мышцей. Она *начинается* от подвздошной кости и *прикрепляется* к большому вертелу. Функция этой мышцы сходна с функцией средней ягодичной мышцы.

**Грушевидная мышца** *начинается* на передней поверхности крестца, проходит через большое седалищное отверстие в ягодичную область и *прикрепляется* к верхушке большого вертела. Эта мышца отводит бедро. Так как равнодействующая ее проходит сзади вертикальной оси тазобедренного сустава, то она участвует и в супинации бедра.

Проходя через большое седалищное отверстие, грушевидная мышца делит его на два отверстия: надгрушевидное и подгрушевидное. Через них проходят кровеносные сосуды и нервы.

**Внутренняя запирающая мышца** расположена внутри малого таза. Она *начинается* от запирающей мембраны, идет в латеральную сторону, перегибается через малую седалищную вырезку, выходит в ягодичную область и *прикрепляется* к вертельной ямке.

К сухожилию внутренней запирающей мышцы по выходе ее из малого таза *прикрепляются верхняя и нижняя близнецовые мышцы*,

## УЧЕНИЕ О МЫШЦАХ

лежащие выше и ниже ее. Эти две небольшие мышцы *начинаются* от седалищной ости (верхняя мышца) и седалищного бугра (нижняя мышца).

Функция внутренней запирающей и близнецовых мышц заключается в отведении бедра, если таз фиксирован, а в положении стоя на одной ноге — в удержании таза от наклона в сторону противоположной ноги. Кроме того, эти мышцы участвуют также и в супинации бедра.

Основную роль в отведении бедра играет средняя ягодичная мышца, причем ее передний и средний отделы осуществляют отведение в большей мере, чем задний. При дистальной опоре средняя и малая ягодичные мышцы наклоняют таз в сторону.

В первом случае средняя ягодичная мышца проигрывает в силе, но имеет выигрыш в многообразии движений, во втором — выигрыш в силе с малым размахом движений в суставе. Это связано с различным соотношением плеча силы мышцы и плеча силы тяжести. При проксимальной опоре, когда кости таза фиксированы и мышца действует на бедро, плечо ее силы невелико, тогда как плечо силы сопротивления, а следовательно, и момент силы (веса нижней конечности) значительны. Требуется большая сила, чтобы выполнить это движение. При дистальной опоре, когда фиксирована нижняя конечность (стоя на одной ноге), плечо силы мышцы больше, чем плечо силы тяжести. В связи с этим мышца способна проявить значительную силу, удерживая вес противоположной половины тела и препятствуя наклону таза в сторону неопорной ноги.

### Приведение бедра

Приведение бедра осуществляют мышцы, пересекающие сагитальную ось тазобедренного сустава и расположенные медиально от нее. К ним относятся:

- 1) гребенчатая (см. стр. 177);
- 2) тонкая;
- 3) длинная приводящая;
- 4) короткая приводящая;
- 5) большая приводящая.

**Тонкая мышца** (см. рис. 57) *начинается* от нижней ветви лобковой кости, спускается вниз в виде довольно тонкого мышечного тяжа и *прикрепляется* к бугристости большеберцовой кости. Из всех приводящих мышц это — единственная двусуставная мышца. Проходя около коленного сустава, несколько сзади и медиально от его попе-

## МЫШЦЫ НИЖНЕЙ КОНЕЧНОСТИ

речной оси, она приводит бедро и способствует сгибанию голени в коленном суставе.

В месте прикрепления на голени сходятся портняжная, полусухожильная и тонкая мышцы, образуя так называемую *поверхностную гусиную лапку*.

**Длинная приводящая мышца** (см. рис. 57) *начинается* от передней поверхности верхней ветви лобковой кости, по направлению книзу она расширяется и *прикрепляется* к средней трети шероховатой линии бедренной кости. Функция мышцы состоит в приведении бедра.

**Короткая приводящая мышца** *начинается* от нижней ветви лобковой кости, идет книзу и латерально и *прикрепляется* к шероховатой линии бедра. Функция ее аналогична функции предыдущей мышцы. Кроме того, вместе с длинной приводящей, гребенчатой мышцами (с одной стороны), портняжной и напрягателем широкой фасции (с другой) она составляет пару сил, участвующих в сгибании бедра.

**Большая приводящая мышца** (см. рис. 57) — наиболее крупная из мышц, приводящих бедро. Она *начинается* от седалищного бугра и ветви седалищной кости, а *прикрепляется* к шероховатой линии бедра, доходя до медиального надмыщелка бедренной кости. Эта мышца играет также большую роль в разгибании бедра, если фиксирован таз, или в разгибании таза, если закреплено бедро. Это действие мышцы увеличивается по мере сгибания бедра, так как плечо силы и момент вращения ее становятся больше. При разогнутом бедре направление равнодействующей мышцы почти совпадает с поперечной осью тазобедренного сустава, вследствие чего ее момент вращения по отношению к данной оси приближается к нулю. Как мышца, приводящая бедро, она действует с особенной силой в положении, когда бедро отведено. Физиологический поперечник большой приводящей мышцы 20 см<sup>2</sup>.

Напряжение приводящих мышц создает условия для проявления их сгибательной функции. При этом длинная приводящая мышца производит сгибание бедра до угла примерно 70°, а затем становится его разгибателем. Короткая приводящая мышца сгибает бедро лишь до угла 50°. Что касается большой приводящей мышцы, то ее передняя часть производит сгибание бедра также до угла 50°, а затем приобретает функцию разгибателя. Задняя часть этой мышцы, начинающаяся от седалищного бугра, при любых его положениях разгибает бедро.

На развитие приводящих мышц бедра большое влияние оказал переход к прямохождению. З. И. Кацитадзе, учитывая историю развития человека, подразделяет их на древнейшие (гребенчатая, тонкая); древние (длинная приводящая) и новые (короткая и большая приводящие).

### Супинация бедра

Мышцы, супинирующие бедро, кроме подвздошно-поясничной, пересекают косо вертикальную ось тазобедренного сустава. Подвздошно-поясничная мышца супинирует бедро в связи с особым расположением малого вертела (не только спереди, но и медиально). К мышцам, супинирующим бедро, относятся:

- 1) подвздошно-поясничная (см. стр. 174);
- 2) квадратная мышца бедра;
- 3) ягодичные мышцы, из которых средняя и малая супинируют бедро только своими задними пучками (см. стр. 179);
- 4) портняжная (см. стр. 176);
- 5) внутренняя запирательная (см. стр. 179) и наружная запирательная мышцы;
- 6) грушевидная (см. стр. 178);
- 7) близнецовые (см. стр. 179).

**Квадратная мышца бедра** *начинается* от седалищного бугра, идет в латеральную сторону, прилегает сзади к тазобедренному суставу и *прикрепляется* к большому вертелу.

**Наружная запирательная мышца** *начинается* от наружной поверхности запирательной мембраны и прилежащих к ней участков лобковой и седалищной костей, идет латерально и *прикрепляется* к вертельной ямке и сумке тазобедренного сустава.

### Пронация бедра

Группа мышц-пронаторов бедра сравнительно невелика. К ней относятся:

- 1) мышца-напрягатель широкой фасции (см. стр. 176);
- 2) передние пучки средней ягодичной мышцы (см. стр. 178);
- 3) передние пучки малой ягодичной мышцы (см. стр. 180);
- 4) полусухожильная, полуперепончатая и тонкая мышцы (см. стр. 178, 180).

Пронации сильно супинированного бедра способствуют также приводящие мышцы.

Следует заметить, что при опоре вытянутой ноги на пятку как пронация, так и супинация бедра могут быть произведены более интенсивно, чем в положении бедра на весу. Это объясняется тем, что в первом случае мышцы, поднимающие бедро, расслаблены, а во втором — сокращены и своим тонусом препятствуют поворотам бедра вокруг вертикальной оси тазобедренного сустава.

**Круговое движение бедра** в тазобедренном суставе производят все группы мышц, расположенные около него, действуя поочередно. Из приведенного перечня мышц видно, что одна и та же мышца может участвовать в различных движениях. Кроме того, в разных исходных положениях одна и та же мышца может выполнять разную работу. Например, большая приводящая мышца разгибает бедро из согнутого положения и приводит из отведенного. Поэтому участие мышц в том или ином движении можно охарактеризовать лишь с учетом исходного положения тела. Кроме того, отдельные пучки крупных мышц могут сокращаться изолированно. Если, например, малая ягодичная мышца сокращается целиком, она отводит бедро; если же сокращаются только ее передние пучки, — вращает его внутрь. Все мышцы, двигающие бедро, одновременно участвуют, если бедро укреплено, в движениях таза вместе с туловищем. Так, подвздошно-поясничная мышца при закрепленном бедре сгибает таз и поясничный отдел позвоночного столба, двигая туловище вперед; большая приводящая при согнутом туловище выполняет обратное действие — она разгибает туловище в тазобедренном суставе.

Подвижность бедра зависит от того, в каком положении находится голень. Если она разогнута, то активное сгибание в одном тазобедренном суставе без содружественных движений в другом обычно не приводит бедро у нетренированных людей в горизонтальное положение, так как натягивающиеся двуглавая, полусухожильная и полуперепончатая мышцы препятствуют такому движению (см. рис. 59). Наоборот, при согнутой в коленном суставе голени, когда указанные мышцы не служат тормозом, сгибание возможно даже выше горизонтальной плоскости. При разгибании бедра отношения будут обратными: когда голень согнута, то разогнуть бедро можно на меньшее число градусов, чем тогда, когда голень разогнута, так как в первом случае прямая мышца бедра натянута больше, чем во втором.

Подвижность в тазобедренном суставе можно значительно увеличить за счет приложения внешней силы. Например, бедро можно сильно согнуть, вплоть до соприкосновения его с передней поверхностью вертикально расположенного туловища, при одновременном сгибании голени. Для этого требуется растяжение главным образом мышц, находящихся сзади тазобедренного сустава, сопротивление которых преодолеть нетрудно. Труднее увеличить степень разгибания бедра (например, в упражнении «шпагат», когда внешней силой, увеличивающей подвижность в этом направлении, является тяжесть самого тела). Тормозом для такого движения служат в основном под-

## УЧЕНИЕ О МЫШЦАХ

вздошно-бедренная связка и отчасти мышцы: подвздошно-поясничная, прямая бедра, портняжная, напрягатель широкой фасции.

Значительному отведению бедра препятствует большой вертел, который опирается в верхний край вертлужной впадины и прекращает движение. Преодолеть это сопротивление можно, супинируя бедро. Тогда тормозом останутся только мышцы, приводящие бедро, которые сравнительно легко поддаются растягиванию. Седалищно-бедренная связка мало препятствует отведению бедра. Поэтому, например, при движении «большой батман в сторону» следует значительно супинировать маховую ногу, иначе упражнение неосуществимо.

Мышцы бедра непосредственно под паховой связкой образуют *бедренный* треугольник. Его верхнюю границу составляет паховая связка, медиальную — длинная приводящая мышца бедра, латеральную — портняжная мышца. На дне треугольника находятся две мышцы: подвздошно-поясничная и гребенчатая. Книзу треугольник переходит в *переднюю бедренную борозду*, которую закрывает портняжная мышца.

В нижней трети бедра между медиальной широкой мышцей бедра и большой приводящей мышцей перекидывается плотная соединительнотканная пластинка, которая замыкает переднюю бедренную борозду в *приводящий канал*, ведущий в подколенную ямку.

### Мышцы, производящие движения в коленном суставе

Мышцы, окружающие коленный сустав, производят при закрепленном бедре (при проксимальной опоре) сгибание, разгибание, пронацию и супинацию голени, при закрепленной голени (дистальной опоре) движение бедра вперед, назад, пронацию и супинацию.

#### Сгибание голени

Мышцы-сгибатели голени пересекают поперечную ось коленного сустава и расположены сзади от нее. К ним относятся следующие мышцы (см. рис. 38,58):

- 1) двуглавая мышца бедра (см. стр. 178);
- 2) полусухожильная (см. стр. 178);
- 3) полуперепончатая (см. стр. 178);
- 4) портняжная (см. стр. 176);
- 5) тонкая (см. стр. 180);

## МЫШЦЫ НИЖНЕЙ КОНЕЧНОСТИ

6) подколенная;

7) икроножная (часть трехглавой мышцы голени) (см. стр. 187);

8) подошвенная (см. стр. 187).

Подколенная мышца — короткая плоская мышца, непосредственно прилежащая к задней стенке коленного сустава. Она *начинается* от латерального мыщелка бедра и сумки коленного сустава, идет вниз и *прикрепляется* к большеберцовой кости. При сокращении способствует не только сгибанию голени, но и ее пронации. Ввиду того что эта мышца частично прикрепляется также к капсуле коленного сустава, она способствует ее оттягиванию кзади по мере сгибания голени.

### Разгибание голени

В разгибании голени участвует четырехглавая мышца бедра, пересекающая поперечную ось коленного сустава спереди от нее (см. рис. 37, 57). Это одна из наиболее массивных мышц человеческого тела. Она располагается на передней поверхности бедра и имеет четыре головки:

- 1) прямую мышцу бедра;
- 2) латеральную широкую мышцу бедра;
- 3) медиальную широкую мышцу бедра;
- 4) промежуточную широкую мышцу бедра.

Из всех головок лишь прямая мышца бедра, являясь двусуставной, переходит через тазобедренный и коленный суставы, все другие — односуставные. Прямая мышца бедра *начинается* от нижней передней подвздошной ости, идет вниз и соединяется в нижней трети бедра с остальными головками — широкими мышцами бедра.

Местом *начала* трех широких мышц бедра являются передняя, латеральная и медиальная поверхности бедренной кости. Все четыре головки четырехглавой мышцы бедра *прикрепляются* к надколеннику. От него к бугристости большеберцовой кости идет связка надколенника, являющаяся продолжением четырехглавой мышцы бедра.

Четырехглавая мышца бедра производит разгибание голени в коленном суставе. Кроме того, прямая мышца бедра участвует в сгибании бедра в тазобедренном суставе.

Все головки четырехглавой мышцы бедра хорошо видны под кожей, особенно если из положения стоя с опорой на всю стопу подниматься на носки. Четырехглавая мышца бедра имеет перистое строение, что увеличивает ее подъемную силу. Физиологический поперечник мышцы составляет 56 см<sup>2</sup>.

Надколенник, являясь сесамовидной костью, способствует увеличению плеча силы четырехглавой мышцы (момент ее вращения).

### Пронация голени

Пронация голени в коленном суставе возможна только по мере ее сгибания, т.е. по мере того, как коллатеральные связки (большеберцовая и малоберцовая) расслабляются. Мышцами, производящими пронацию голени, являются все те, которые расположены сзади и с медиальной стороны коленного сустава:

- 1) полусухожильная (см. стр. 178);
- 2) полуперепончатая (см. стр. 178);
- 3) портняжная (см. стр. 176);
- 4) тонкая (см. стр. 180);
- 5) медиальная головка икроножной (см. стр. 187);
- 6) подколенная (см. стр. 185).

### Супинация голени

Супинация голени в коленном суставе (как и пронация) возможна только по мере ее сгибания. Супинаторами голени служат мышцы, расположенные с латеральной стороны коленного сустава:

- 1) двуглавая бедра (см. стр. 178);
- 2) латеральная головка икроножной (см. стр. 186). Таким образом, группа мышц-пронаторов значительно сильнее, чем группа мышц-супинаторов.

### Мышцы, производящие движения стопы

Различают следующие движения стопы: сгибание, разгибание, небольшое приведение и отведение по мере ее сгибания, пронацию и супинацию.

### Сгибание стопы

Мышцы-сгибатели стопы пересекают поперечную ось голеностопного сустава и расположены сзади от нее на задней и латеральной поверхностях голени. К этим мышцам принадлежат:

- 1) трехглавая мышца голени;
- 2) подошвенная,
- 3) задняя большеберцовая;
- 4) длинный сгибатель большого пальца;
- 5) длинный сгибатель пальцев;

### МЫШЦЫ НИЖНЕЙ КОНЕЧНОСТИ

6) длинная малоберцовая (см. стр. 191);

7) короткая малоберцовая (см. стр. 191).

Трехглавая мышца голени (рис. 38, 58) имеет три головки. Две (латеральная и медиальная) составляют икроножную мышцу, а третья — камбаловидную. Все три головки переходят в одно общее пяточное сухожилие (ахиллово), которое прикрепляется к пяточной кости. Местом начала икроножной мышцы являются мышелки бедра—медиальный и латеральный.

Камбаловидная мышца начинается от задней поверхности верхней трети тела большеберцовой кости и от сухожильной дуги, находящейся между костями голени. Эта мышца расположена глубже и несколько ниже икроножной мышцы. Проходя сзади голеностопного и подтаранного суставов, Камбаловидная мышца вызывает сгибание стопы.

Трехглавая мышца голени хорошо видна под кожей и легко прощупывается. Пяточное сухожилие значительно выступает сзади от поперечной оси голеностопного сустава, благодаря чему трехглавая мышца голени имеет по отношению к этой оси большой момент вращения. Эти две головки икроножной мышцы сгибают не только стопу в голеностопном суставе, но и голень в коленном. Действие икроножной мышцы на коленный сустав невелико, так как ее начало расположено очень близко от оси вращения коленного сустава. По мере сгибания в коленном суставе плечо силы мышцы увеличивается, усиливая ее действие как сгибателя голени.

Камбаловидная мышца односуставная, действует только на голеностопный сустав. Она играет большую роль при стоянии, фиксируя голень и препятствуя падению тела вперед. Пяточное сухожилие очень крепкое: оно выдерживает у взрослого нагрузку до 549 кг. В возрасте 13—14 лет прочность его составляет 245—375 кг. Запас прочности сухожилия примерно 3—5-кратный. Однако при нагрузках, превышающих этот запас, возможны повреждения сухожилия.

Медиальная и латеральная головки икроножной мышцы участвуют в образовании *подколенной ямки*. Она имеет форму ромба, границами которого служат: сверху и с латеральной стороны—двуглавая мышца бедра, сверху и с медиальной стороны — полуперепончатая мышца, а снизу—две головки икроножной мышцы и подошвенная мышца. Дном ямки являются бедренная кость и капсула коленного сустава.

Подошвенная мышца (см. рис. 58) *начинается* от латерального мышелка бедра. У нее очень длинное сухожилие, которое переходит в общее с предыдущими мышцами пяточное сухожилие. Эта мышца имеет *рудиментарный характер* (в 12% случаев она отсутствует) и не может

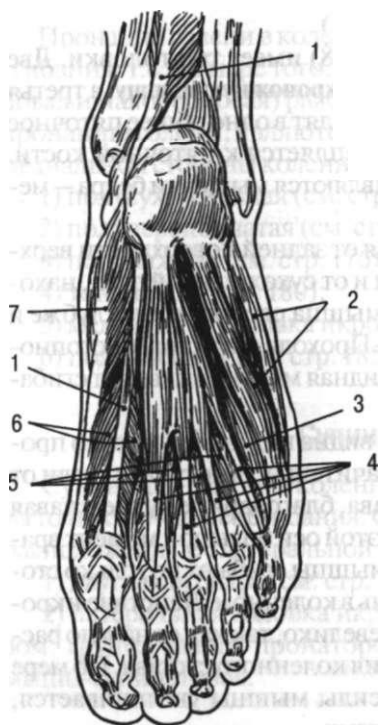


Рис. 60. Мышцы подошвенной поверхности стопы:

1 — длинный сгибатель большого пальца стопы; 2 — м., отводящая мизинец стопы; 3 — короткий сгибатель мизинца стопы; 4 — короткий сгибатель пальцев; 5 — червеобразные м.; 6 — короткий сгибатель большого пальца стопы; 7 — м., отводящая большой палец стопы

переходит в сухожилие длинного сгибателя пальцев, она оказывает также некоторое влияние на сгибание 2-го и 3-го пальцев. Длинный сгибатель большого пальца стопы играет важную роль в удержании медиальной части ее продольного свода. Увеличению момента вращения этой мышцы по отношению к поперечной оси плюснефалангового сустава большого пальца способствует наличие на подошвенной поверхности этого сустава двух крупных сесамовидных костей.

оказывать значительного влияния на движения как в голеностопном, так и в коленном суставе.

**Задняя большеберцовая мышца** начинается от задней поверхности межкостной перепонки голени и прилегающих к ней участков большеберцовой и малоберцовой костей. Пройдя под медиальной лодыжкой, она прикрепляется к бугристости ладьевидной кости, ко всем клиновидным костям и к основаниям плюсневых костей. Ее функция заключается в сгибании стопы, ее приведении и супинации.

**Длинный сгибатель большого пальца стопы** (рис. 60) является наиболее сильной мышцей среди всех глубоких мышц задней поверхности голени. Он начинается от нижней части задней поверхности малоберцовой кости и задней межмышечной перегородки. На подошвенной поверхности стопы эта мышца проходит между головками короткого сгибателя большого пальца и прикрепляется к подошвенной поверхности основания дистальной фаланги большого пальца. Ее функция заключается в сгибании большого пальца и всей стопы. Ввиду того что сухожилие этой мышцы частично переходит в сухожилие длинного сгибателя пальцев, она оказывает

также некоторое влияние на сгибание 2-го и 3-го пальцев. Длинный сгибатель большого пальца стопы играет важную роль в удержании медиальной части ее продольного свода. Увеличению момента вращения этой мышцы по отношению к поперечной оси плюснефалангового сустава большого пальца способствует наличие на подошвенной поверхности этого сустава двух крупных сесамовидных костей.

**Длинный сгибатель пальцев стопы** (см. рис. 60) начинается от задней поверхности большеберцовой кости и переходит на стопу под медиальной лодыжкой в канале, расположенном под связкой-удерживателем сухожилий мышц-сгибателей. На подошвенной поверхности стопы эта мышца пересекает сухожилие длинного сгибателя большого пальца и после присоединения к ней квадратной мышцы подошвы разделяется на четыре сухожилия, прикрепляющихся к основаниям дистальных фаланг 2—5-го пальцев.

Функция мышцы заключается в сгибании и супинации стопы, а также в сгибании пальцев стопы. Следует отметить, что квадратная мышца подошвы, прикрепляющаяся к сухожилию этой мышцы способствует «усреднению» ее действия. Дело в том, что длинный сгибатель пальцев, проходя под медиальной лодыжкой и веерообразно расходясь по направлению к фалангам пальцев, вызывает не только их сгибание, но и некоторое приведение и супинацию стопы. Благодаря тому что квадратная мышца подошвы оттягивает сухожилие длинного сгибателя пальцев латерально, приведение несколько уменьшается и сгибание пальцев в большей мере происходит в сагитальной плоскости.

Три последние мышцы составляют группу глубоких мышц задней поверхности голени. Самой сильной из них является трехглавая мышца голени, физиологический поперечник которой равен примерно 41 см<sup>2</sup>. Между этими мышцами и камбаловидной мышцей находится голено-подколенный канал, в котором проходят сосуды и нервы.

### Разгибание стопы

Мышцы-разгибатели стопы пересекают, как и мышцы-сгибатели, поперечную ось голеностопного сустава, но расположены спереди от нее, составляя переднюю группу мышц голени. К ним относятся:

- 1) передняя большеберцовая;
- 2) длинный разгибатель пальцев;
- 3) длинный разгибатель большого пальца.

Передняя большеберцовая мышца (см. рис. 57) прилежит непосредственно к латеральной поверхности большеберцовой кости, от которой и начинается. Кроме того, эта мышца начинается от межко-



## УЧЕНИЕ О МЫШЦАХ

стной перепонки и фасции голени. Спускаясь вниз, мышца проходит под расположенными в области лодыжек и голеностопного сустава связками — верхним и нижним удерживателями сухожилий-разгибателей, представляющими собой места утолщения фасции голени и стопы, доходит до медиальной клиновидной кости и основания 1-й плюсневой кости и *прикрепляется* к медиальному краю стопы. Передняя большеберцовая мышца на всем протяжении хорошо прощупывается под кожей, особенно в области перехода с голени на стопу. Здесь ее сухожилие выступает при разгибании стопы, т.е. при поднимании носка. Мышца способствует не только разгибанию стопы, но также супинации и приведению, хотя в последнем движении участие ее невелико. При стоянии и ходьбе она тянет голень вперед, вместе с мышцами-антагонистами фиксирует голеностопный сустав.

Длинный разгибатель пальцев (см. рис. 57) расположен латерально от предыдущей мышцы в верхнем отделе голени; начинается от верхнего конца большеберцовой кости, головки и переднего края малоберцовой кости, межкостной перепонки и фасции голени; переходя на стопу, делится на пять сухожилий, из которых четыре направляются ко 2, 3, 4 и 5-му пальцам и *прикрепляются* к их дистальным фалангам, а пятое, называемое *третьей малоберцовой мышцей*—<sup>^</sup>основанию 5-й плюсневой кости.

Функция длинного разгибателя пальцев как многосуставной мышцы заключается не только в разгибании пальцев, но и в разгибании стопы. Ввиду того что пятое сухожилие этой мышцы прикрепляется к латеральному краю стопы, она не только разгибает, но и несколько пронирует стопу. Таким образом, длинный разгибатель пальцев стопы по своим положению и функции соответствует разгибателю пальцев кисти.

Длинный разгибатель большого пальца (см. рис. 57) *начинается* от медиальной поверхности малоберцовой кости и межкостной перепонки в области нижней половины голени. Эта мышца слабее двух предыдущих мышц, между которыми она расположена. *Прикрепляясь* к основанию дистальной фаланги большого пальца, она является разгибателем не только этого пальца, но и всей стопы. Кроме того, эта мышца способствует супинации стопы. Ее сухожилие хорошо прощупывается.

### Приведение стопы

Специальных мышц, участвующих в приведении стопы, нет; данное движение осуществляется по правилу параллелограмма сил при одновременном сокращении следующих мышц:

## МЫШЦЫ НИЖНЕЙ КОНЕЧНОСТИ

- 1) передней большеберцовой (см. стр. 188);
- 2) задней большеберцовой (см. стр. 188).

### Отведение стопы

Мышцы, участвующие в отведении стопы, расположены с латеральной стороны от вертикальной оси голеностопного сустава. К ним относятся:

- 1) короткая малоберцовая мышца (см. стр. 192);
- 2) длинная малоберцовая мышца (см. стр. 191).

### Пронация стопы

В пронации стопы принимают участие мышцы, расположенные с латеральной стороны от сагиттальной оси, вокруг которой происходит это движение. Стопу пронируют следующие мышцы:

- 1) длинная малоберцовая;
- 2) короткая малоберцовая;
- 3) третья малоберцовая (см. стр. 188,195).

Длинная малоберцовая мышца (см. рис. 57, 59) имеет перистое строение. Она лежит на латеральной поверхности малоберцовой кости, составляя вместе с короткой малоберцовой мышцей латеральную группу мышц голени. Длинная малоберцовая мышца начинается от головки малоберцовой кости, фасции голени, латерального мыщелка большеберцовой кости и латеральной поверхности малоберцовой кости в области ее двух верхних третей. Сухожилие этой мышцы огибает сзади и снизу латеральную лодыжку. В области латеральной поверхности пяточной кости мышца удерживается связками-удерживателями сухожилий малоберцовых мышц — верхней и нижней. Переходя на подошвенную поверхность, сухожилие мышцы идет по борозде, находящейся на нижней поверхности кубовидной кости, доходит до медиального края стопы и *прикрепляется* к бугристости основания 1-й плюсневой кости, 1-й клиновидной кости и основанию 2-й плюсневой кости. Из мышц, пронирующих стопу, длинная малоберцовая мышца является самой сильной. Она сгибает, пронирует и отводит стопу. Кроме того, вместе с передней большеберцовой мышцей она образует сухожильно-мышечную петлю, укрепляющую поперечный свод стопы.

Короткая малоберцовая мышца (рис. 57, 59) *начинается* от латеральной поверхности малоберцовой кости и межмышечных перегородок голени. Сухожилие этой мышцы огибает латеральную лодыжку

## УЧЕНИЕ О МЫШЦАХ

ку снизу и сзади и *прикрепляется* к бугристости 5-й плюсневой кости. Мышца сгибает, пронирует и отводит стопу.

### Сушинация стопы

В супинации стопы принимают участие мышцы, пересекающие сагиттальную ось, вокруг которой происходит это движение, и расположенные медиально от нее. Стопу супинируют следующие мышцы:

- 1) передняя большеберцовая (см. стр. 189);
- 2) длинный разгибатель большого пальца (см. стр. 190). Поочередное действие групп мышц, проходящих около суставов стопы и идущих к ней с голени, вызывает ее круговое движение.

### Мышцы, производящие движения пальцев стопы

В движениях пальцев стопы участвуют мышцы, переходящие с голени на стопу, и мышцы самой стопы. Мышцы, расположенные на подошвенной поверхности стопы, сгибают пальцы, а мышцы, находящиеся на тыльной стороне стопы, разгибают их. К мышцам самой стопы относятся те, которые и начинаются и прикрепляются на стопе. Они довольно многочисленны и могут быть подразделены на две группы: мышцы подошвенной поверхности стопы и мышцы тыльной поверхности стопы.

### Мышцы подошвенной поверхности стопы

Мышцы подошвенной поверхности стопы (см. рис. 60) могут быть подразделены на три группы: 1) медиальную, 2) латеральную и 3) среднюю.

*Медиальная группа* расположена в области медиальной части продольного свода стопы: прикрепляется к 1-му пальцу и представляет собой мышцы этого пальца. К ним относятся: мышца, отводящая большой палец стопы, короткий сгибатель большого пальца стопы и мышца, приводящая большой палец стопы.

*Латеральная группа* прикрепляется к 5-му пальцу стопы и состоит из двух мышц: мышцы, отводящей мизинец стопы, и короткого сгибателя мизинца стопы.

*Средняя группа* является наиболее значительной. В нее входят: короткий сгибатель пальцев, квадратная мышца подошвы, четыре

## МЫШЦЫ НИЖНЕЙ КОНЕЧНОСТИ

червеобразные мышцы и межкостные мышцы (три подошвенные и четыре тыльные).

Функция этих мышц ясна из их названия. Кроме того, червеобразные мышцы сгибают фаланги пальцев, тыльные межкостные отводят пальцы, а подошвенные межкостные приводят их. Короткие мышцы подошвенной поверхности стопы составляют примерно 25% массы всех прикрепляющихся к костям стопы мышц.

**Мышца, отводящая большой палец стопы** (см. рис. 60), *начинается* от бугра пяточной кости и подошвенного апоневроза, а *прикрепляется* к основанию проксимальной фаланги большого пальца стопы. Мышца лежит поверхностно и имеет перистое строение, благодаря чему ее подъемная сила значительна. Эта мышца срастается с коротким сгибателем большого пальца стопы и вместе с ним участвует в его сгибании и отведении.

**Короткий сгибатель большого пальца стопы** (см. рис. 60) *начинается* от связок подошвенной поверхности скелета стопы, а *прикрепляется* к сесамовидным костям и к основанию проксимальной фаланги этого пальца. Мышца сгибает проксимальную фалангу большого пальца.

**Мышца, приводящая большой палец стопы**, имеет две головки косую и поперечную. Косая головка начинается от длинной подошвенной связки, клиновидных костей и подошвенной поверхности оснований 2-й и 3-й плюсневых костей, а поперечная головка — от капсул плюснефаланговых суставов 3,4 и 5-го пальцев и идет поперечно к основанию проксимальной фаланги большого пальца. Обе головки имеют общее сухожилие, которым они *прикрепляются* к латеральной сесамовидной кости и к основанию проксимальной фаланги большого пальца. Функция мышцы заключается не только в приведении большого пальца, но и в сгибании его. Поперечная головка этой мышцы участвует в удержании поперечного свода стопы.

**Мышца, отводящая мизинец стопы** (см. рис. 60), *начинается* от пяточной кости и подошвенного апоневроза. Направляясь впереди, она прикрепляется к бугристости 5-й плюсневой кости и к основанию проксимальной фаланги мизинца. Функция мышцы заключается в сгибании и отведении его.

**Короткий сгибатель мизинца стопы** (см. рис. 60) *начинается* от основания 5-й плюсневой кости и длинной подошвенной связки, а *прикрепляется* к основанию проксимальной фаланги мизинца, которую сгибает.

**Короткий сгибатель пальцев** (см. рис. 60) *начинается* от бугра пяточной кости и от подошвенного апоневроза. Он образует четыре су-

## УЧЕНИЕ О МЫШЦАХ

хожилия, идущие ко 2—5-му пальцам. Каждое сухожилие залегает в синовиальном влагалище вместе с сухожилием длинного сгибателя пальцев. У места прикрепления сухожилия короткого сгибателя пальцев стопы прободаются сухожилиями длинного сгибателя. Короткий сгибатель пальцев стопы прикрепляется к основанию Средних фаланг 2—5-го пальцев и сгибает их.

**Квадратная мышца подошвы** *начинается* от пяточной кости и *прикрепляется* к латеральному краю сухожилия длинного сгибателя пальцев. Она является как бы добавочной головкой длинного сгибателя пальцев. Оттягивая его сухожилие, эта мышца способствует по правилу параллелограмма сил усреднению его тяги. Кроме того, она увеличивает силу тяги длинного сгибателя пальцев.

**Червеобразные мышцы** (см. рис. 60) в количестве четырех расположены между сухожилиями длинного сгибателя пальцев. Они *начинаются* от этих сухожилий, проходят с медиальной стороны проксимальных фаланг пальцев и *прикрепляются* к их тыльному апоневрозу. Функция червеобразных мышц заключается в сгибании проксимальных фаланг, их приведении, а также в разгибании средних и дистальных фаланг.

Ввиду того что эти мышцы начинаются на сухожилиях длинного сгибателя пальцев, тонус их повышается при его сокращении.

**Межкостные мышцы стопы** делятся на тыльную (четыре мышцы) и подошвенную (три мышцы) группы.

Тыльные межкостные мышцы *начинаются* от обращенных друг к другу поверхностей двух соседних плюсневых костей и *прикрепляются* к основанию проксимальных фаланг трех средних пальцев и отчасти продолжают в тыльный апоневроз этих пальцев. Первая тыльная межкостная мышца тянет 2-й палец в медиальную сторону, а вторая, третья и четвертая мышцы тянут одноименные пальцы в латеральную сторону. Кроме того, все тыльные межкостные мышцы сгибают проксимальные и разгибают средние и дистальные фаланги пальцев.

Подошвенные межкостные мышцы *начинаются* от медиальных поверхностей 3—5-й плюсневых костей и *прикрепляются* к основанию проксимальных фаланг одноименных пальцев. Кроме того, они отчасти переходят в тыльные апоневрозы этих пальцев. Подошвенные межкостные мышцы сгибают проксимальные и разгибают средние и дистальные фаланги и тянут 3—5-й пальцы в медиальную сторону.

Действие подошвенных межкостных мышц, как и их положение, можно сравнить с действием и положением одноименных мышц ки-

## МЫШЦЫ НИЖНЕЙ КОНЕЧНОСТИ

сти. Подошвенные межкостные мышцы приводят пальцы к сагитальной плоскости, проходящей через 2-й палец, в то время как тыльные межкостные отводят их от этой плоскости.

На подошвенной поверхности стопы между средней, медиальной и латеральной группами мышц находятся две подошвенные борозды; *медиальная и латеральная подошвенные*.

### Мышцы тыльной поверхности стопы

На тыльной поверхности стопы находится несколько мелких мышц, являющихся разгибателями пальцев, а также сухожилия мышц передней группы голени.

**Короткий разгибатель пальцев стопы** *начинается* от пяточной кости. Он имеет три тонких сухожилия, идущих ко 2—4-му пальцам. Мышца разгибает названные пальцы стопы.

**Короткий разгибатель большого пальца стопы** (см. рис. 57) имеет общее место *начала* с предыдущей мышцей и *прикрепляется* к основанию проксимальной фаланги большого пальца. Мышца разгибает большой палец.

Кроме того, на тыльной поверхности стопы встречается непостоянная **третья малоберцовая мышца** (см. рис. 57), которая представляет собой дополнительное сухожилие длинного разгибателя пальцев, идущее к основанию 5-й плюсневой кости.

При сравнении мышц подошвенной тыльной поверхностей стопы ясно видно, что первые значительно сильнее, чем вторые. Это объясняется различием в их функциях. Мышцы подошвенной поверхности стопы участвуют в удержании сводов стопы и в значительной мере обеспечивают ее рессорные свойства. Мышцы же тыльной поверхности участвуют в разгибании пальцев при перемещении стопы впереди (например, во время ходьбы и бега). Эти мышцы настолько слабы, что не могут удержать тело от падения назад в том случае, если пальцы фиксированы, а вертикаль общего центра тяжести тела вынесена на заднюю границу площади опоры.

### Соединительнотканые образования мышц нижней конечности

Фасции нижней конечности делятся на поверхностную и глубокую, или собственную. Последнюю обычно называют широкой фасцией бедра. Поверхностная фасция имеет такое же строение, как и в других местах тела. Она хорошо выражена только ниже паховой

связки, где между ней и собственной фасцией находится некоторое количество жировой клетчатки, в которой проходят кожные сосуды и нервы и залегают лимфатические узлы.

**Широкая фасция** бедра - одна из наиболее крепких фасций в человеческом теле. Она идет от паховой связки и подвздошного гребня и переходит кверху и кзади в *ягодичную фасцию*, а книзу - в *подколенную фасцию* и *фасцию голени*.

Непосредственно под паховой связкой широкая фасция бедра расщепляется на два листка. Более глубоко лежащий листок выстилает дно бедренного треугольника. Поверхностный листок расположен над бедренными сосудами, имеет многочисленные отверстия для прохождения кровеносных сосудов и нервов.

Широкая фасция бедра лучше всего выражена на латеральной поверхности бедра, где она образует широкую толстую ленту, называемую *подвздошно-большеберцовым трактом*. Этот тракт проходит над большим вертелом и, спускаясь вниз, прикрепляется к латеральному мыщелку большеберцовой кости, а также к бедренной кости. Широкая фасция бедра служит местом прикрепления мышцы-напрягателя широкой фасции и большой ягодичной мышцы. Прикрепляясь к шероховатой линии бедра, широкая фасция образует *латеральную межмышечную перегородку* бедра, которая служит местом начала мышц передней и задней поверхностей бедра. *Медиальная межмышечная перегородка бедра*, расположенная между медиальной широкой мышцей и приводящими мышцами бедра, выражена гораздо слабее, чем латеральная. Межмышечные перегородки участвуют в разграничении всех мышц бедра на три основные группы: переднюю, медиальную и заднюю.

Ягодичная фасция начинается от крестца и подвздошного гребня. Она покрывает большую ягодичную мышцу. Эта фасция выражена очень слабо, но отдает отростки между пучками большой ягодичной мышцы.

**Подколенная фасция** имеет хорошо развитые поперечные волокна и натянута над подколенной ямкой.

**Фасция голени** на задней поверхности голени является непосредственным продолжением подколенной фасции. Она прирастает к костям и участвует в образовании межмышечных перегородок, передней и задней, которые, как и вся фасция голени, образуют влагалища для трех групп мышц голени: для передней группы (передняя большеберцовая мышца, длинный разгибатель большого пальца, длинный разгибатель пальцев), латеральной группы (длинная и короткая малоберцовые мышцы) и задней группы (трехглавая мышца

голени, задняя большеберцовая, длинный сгибатель большого пальца, длинный сгибатель пальцев).

В нижнем отделе фасция голени имеет утолщения — связки, которые служат для укрепления проходящих под ними мышц: вверху — *верхний удерживатель сухожилий-разгибателей*, а в месте перехода фасции на тыльную поверхность стопы, — *нижний удерживатель сухожилий-разгибателей*. Под этими связками находятся фиброзные каналы, в которых проходят окруженные синовиальными влагалищами сухожилия передней группы мышц голени.

Между медиальной лодыжкой и пяточной костью находится борозда, по которой проходят сухожилия глубоких мышц задней поверхности голени. Над бороздой фасция голени, переходя в фасцию стопы, образует утолщение — *удерживатель сухожилий-сгибателей*. Под этой связкой имеются также фиброзные каналы: в трех из них проходят окруженные синовиальными влагалищами сухожилия мышц, а в одном — кровеносные сосуды и нервы.

Под латеральной лодыжкой фасция голени также образует утолщение, называемое *удерживателем сухожилий малоберцовых мышц*, который служит для их фиксации.

**Фасция стопы.** Стопа имеет поверхностную фасцию, представляющую собой продолжение фасции голени, и глубокую фасцию, которая образует отростки, или межмышечные перегородки, идущие к костям стопы. На подошвенной поверхности стопы глубокая фасция утолщается, образуя *подошвенный апоневроз*, имеющий вид сухожилия толщиной до 2 мм. По своему положению и развитию он соответствует ладонному апоневрозу. Волокна подошвенного апоневроза имеют переднезаднее и поперечное направления. Благодаря межмышечным перегородкам на подошвенной стороне стопы образуются *три фасциальных влагалища*; в латеральном расположены мышцы малого пальца (сгибатель и отводящая мышца); в медиальном — мышцы большого пальца (короткий сгибатель, отводящая и приводящая мышцы); в среднем — короткий сгибатель пальцев, сухожилия длинного сгибателя пальцев, Червеобразные мышцы, квадратная мышца подошвы, а также значительная часть приводящей мышцы большого пальца.

Сухожилия мышц, переходящих с голени на стопу, имеют во многих местах синовиальные влагалища. В области голеностопного сустава влагалища образуют три группы: переднюю (для мышц-разгибателей), медиальную (для мышц-сгибателей) и латеральную (для малоберцовых мышц). На подошве сухожилия мышц лежат в костно-фиброзных каналах и окружены синовиальным слоем.

### МЫШЦЫ ТУЛОВИЩА И ШЕИ

Мышцы туловища и шеи принято подразделять по топографо-анатомическому признаку на *мышцы спины и шейной области, мышцы переднего отдела шеи, мышцы груди и мышцы живота.*

Функции мышц туловища и шеи разнообразны:

1. Обеспечение вертикального положения тела человека.
2. Удержание в равновесии и выполнение движений позвоночного столба и головы.
3. Участие в образовании стенок грудной и брюшной полостей.
4. Поддержание положения внутренних органов брюшной полости и регулирование внутрибрюшного давления.
5. Выполнение дыхательных движений.

#### Мышцы, производящие движения позвоночного столба

Позвоночный столб, а вместе с ним все туловище, шея и голова могут выполнять следующие движения.

- 1) разгибание и сгибание (наклоны туловища назад и вперед);
- 2) движения в сторону (наклоны вправо и влево);
- 3) скручивание вокруг вертикальной оси;
- 4) круговое движение.

Для осуществления этих движений необходимы шесть функциональных групп мышц.

#### Разгибание позвоночного столба

К мышцам, разгибающим позвоночный столб, относятся те, которые пересекают поперечную ось вращения и расположены сзади от нее на задней поверхности туловища и шеи:

- 1) трапециевидная (см. стр. 150);
- 2) задние зубчатые мышцы, верхняя и нижняя;
- 3) ременная мышца шеи и головы;
- 4) мышца, выпрямляющая позвоночник;
- 5) поперечно-остистая мышца;
- 6) короткие мышцы спины.

Мышцы спины имеют несколько слоев. Поверхностно расположенными являются трапециевидная и широчайшая (см. стр. 150); под ним находятся мышца, поднимающая лопатку (см. стр. 151) и ромбовидные мышцы (см. стр. 149); еще более глубоко расположенными — задние зубчатые мышцы.

Верхняя задняя зубчатая мышца (рис. 61) *начинается* от остистых отростков двух нижних шейных и двух верхних грудных позвонков и *прикрепляется* к задней поверхности II—V ребер. При закрепленном позвоночном столбе мышца поднимает ребра, а при опоре на ребрах и сокращении на одной стороне способствует наклону позвоночного столба в сторону. Если зубчатые мышцы правой и левой сторон действуют одновременно, то при фиксированных ребрах они в некоторой мере способствуют разгибанию позвоночного столба.

Нижняя задняя зубчатая мышца (см. рис. 61) *начинается* от пояснично-грудной фасции в области остистых отростков двух

нижних грудных и двух верхних поясничных позвонков и *прикрепляется* к задней поверхности четырех нижних ребер. Направление волокон этой мышцы противоположно направлению волокон предыдущей мышцы, в силу чего и функции их в отношении ребер различные: первая поднимает ребра, вторая опускает и разводит их.

Работая одновременно, эти мышцы могут вызывать расширение грудной клетки в вертикальном направлении, способствуя вдоху.

У людей с хорошо тренированной дыхательной мускулатурой иногда можно наблюдать гармоничное расширение грудной клетки, связанное с тем, что верхние ребра поднимаются, а нижние одновременно опускаются. Есть основание думать, что последнюю функцию выполняет нижняя задняя зубчатая мышца. В тех случаях, когда тяга этой мышцы недостаточна, происходит, несмотря на ее сокращение, движение нижних ребер вверх. Способствуя оттягива-

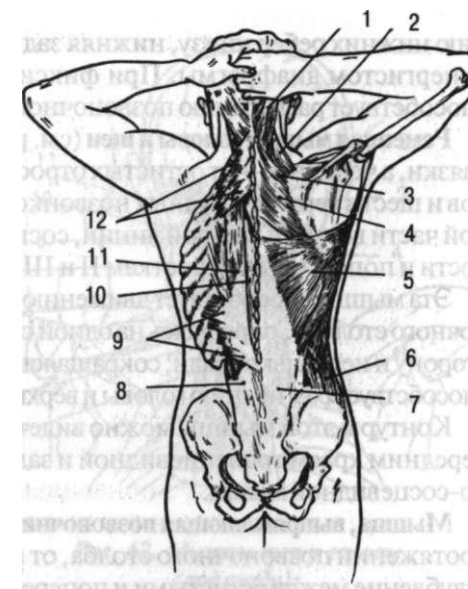


рис. 61. Мышцы спины:

1 — ременная м. шеи; 2 — м., поднимающая лопатку; 3 — малая ромбовидная м.; 4 — большая ромбовидная м.; 5 — широчайшая м. спины; 6 — наружная косая м. живота; 7 — пояснично-грудная фасция; 8 — м., выпрямляющая позвоночник; 9 — нижний задняя зубчатая м.; 10 — остистая м.; 11 — длиннейшая м.; 12 — верхняя зубчатая м.

нию нижних ребер книзу, нижняя задняя зубчатая мышца является синергистом диафрагмы. При фиксированных ребрах эта мышца способствует разгибанию позвоночного столба.

**Ременная мышца головы и шеи** (см. рис. 61) *начинается* от выйной связки, а через нее — от остистых отростков III—VII шейных позвонков и шести верхних грудных позвонков и *прикрепляется* к латеральной части верхней выйной линии, сосцевидному отростку височной кости и поперечным отросткам II и III шейных позвонков.

Эта мышца способствует движению головы и шейной части позвоночного столба. Сокращаясь на одной стороне, она наклоняет голову в сторону и несколько кзади; сокращаясь одновременно справа и слева, способствует разгибанию головы и верхней части позвоночного столба.

Контуры этой мышцы можно видеть в верхнем отделе шеи между передним краем трапециевидной и задним краем грудино-ключично-сосцевидной мышц.

**Мышца, выпрямляющая позвоночник** (см. рис. 61), тянется на всем протяжении позвоночного столба, от крестца и до черепа, заполняя углубление между остистыми и поперечными отростками. Эта мышца является наиболее сильным разгибателем позвоночного столба. Правая и левая мышцы составляют два возвышения, расположенных вдоль остистых отростков позвонков справа и слева.

*Начинаясь* от задней поверхности крестца, остистых отростков поясничных позвонков, отчасти от подвздошного гребня и пояснично-грудной фасции, эта мышца идет кверху и разделяется на три основные части: медиальную — *остистую мышцу*, которая прилегает непосредственно к остистым отросткам; среднюю — *длиннейшую мышцу*, которая лежит на поперечных отростках позвонков, и латеральную — *подвздошно-реберную мышцу*, пучки которой фиксируются к подвздошной кости, крестцу и ребрам.

Остистая мышца заканчивается на остистых отростках грудных позвонков (ее непостоянные части могут доходить до остистых отростков шейных позвонков и затылочной кости), длиннейшая — на сосцевидном отростке височной кости, а подвздошно-реберная — в области углов ребер.

Функция мышцы, выпрямляющей позвоночник, заключается в разгибании позвоночного столба. Кроме того, длиннейшая мышца, доходя до черепа, способствует наклону и разгибанию головы, а подвздошно-реберная опускает ребра. Действуя только с одной стороны, мышца участвует в наклоне позвоночного столба в ту же сторону, когда это сокращение происходит одновременно с сокращением сгибателей позвоночного столба на той же стороне.

**Поперечно-остистая мышца** находится под длиннейшей и остистой мышцами. Она тянется от крестца до затылочной кости и состоит из отдельных мышц, идущих от поперечных отростков одних позвонков к остистым отросткам других. В свою очередь, эта мышца распадается на три слоя, из которых поверхностный образован полуостистой мышцей, средний — многораздельной, а глубокий — мышцами-ротаторами (вращателями).

**Полуостистая мышца** (рис. 62) идет от поперечных отростков нижележащих позвонков к остистым отросткам вышележащих позвонков и находится под остистой мышцей.

**Многораздельная мышца** (см. рис. 62) лежит под полуостистой и отчасти (в нижнем своем отделе) под длиннейшей мышцами. Она *начинается* от крестца и идет до остистого отростка II шейного позвонка, *прикрепляясь* к остистым отросткам позвонков. Эта мышца разгибает позвоночный столб.

**Мышцы-вращатели** идут от поперечных отростков позвонков к основанию остистых отростков. Эти мышцы составляют наиболее глубоко расположенный мышечный слой спины. Лучше всего они выражены в грудном отделе позвоночного столба. Так как волокна этих мышц имеют косое направление, то функция мышц заключается не столько в разгибании позвоночного столба, сколько в его вращении вокруг вертикальной оси.

К коротким мышцам спины относятся межпоперечные, межкостистые, а также мышцы-подниматели ребер и группа мышц, находящихся между затылочной костью, атлантом и осевым позвонком.

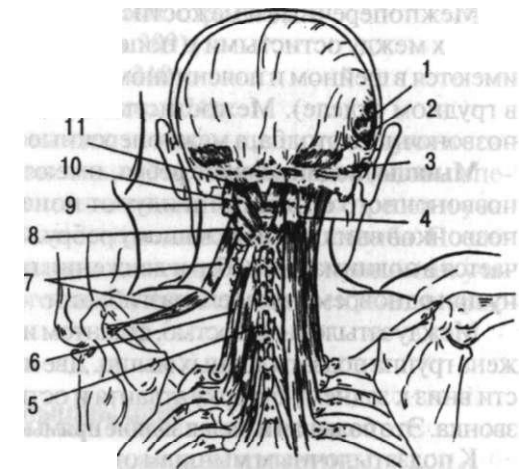


Рис. 62. Мышцы шеи и головы (вид сзади):

1 — височная м.; 2 — надчерепная м., (затылочное брюшко); 3 — задняя ушная м.; 4 — полуостистая м.; 5 — межкостистая м.; 6 — многораздельная м.; 7 — лопаточно-подъязычная м.; 8 — нижняя косая м. головы; 9 — верхняя косая м. головы; 10 — большая задняя прямая м. головы; 11 — малая задняя прямая м. головы

Межпоперечные и межкостистые мышцы расположены в промежутках между остистыми и поперечными отростками. Эти мышцы имеются в шейном и поясничном отделах позвоночного столба (реже в грудном отделе). Межкостистые мышцы участвуют в разгибании позвоночного столба, а межпоперечные — в наклоне его в сторону.

**Мышцы, поднимающие ребра**, имеются только в грудном отделе позвоночного столба. Они идут от поперечных отростков грудных позвонков вниз к близлежащему ребру. Функция этих мышц заключается в поднимании ребер и движении позвоночного столба в сторону при одновременном его разгибании.

Между затылочной костью, атлантом и осевым позвонком расположена группа подзатылочных мышц. Две из них идут от затылочной кости вниз к заднему бугорку атланта и остистому отростку осевого позвонка. Это **большая и малая задние прямые мышцы головы** (см. рис. 62).

К подзатылочным мышцам относятся также **верхняя и нижняя косые мышцы головы** (см. рис. 62). Первая идет от затылочной кости к поперечному отростку атланта, а вторая — от этого отростка к остистому отростку осевого позвонка. Функция данных мышц заключается в разгибании головы, ее вращении и наклоне в сторону.

**Фасции спины** особенно хорошо развиты в ее нижнем отделе, в верхнем же отделе фасциальный листок очень тонок.

На спине находится **поясочно-грудная фасция**, представляющая собой одну из наиболее крепких фасций человеческого тела. Она имеет двалистка, **поверхностный и глубокий**, которые одевают сзади и спереди мышцу, выпрямляющую позвоночник. Они сходятся вдоль латерального края мышцы, образуя в этом месте утолщение.

От фасции спины начинается целый ряд мышц, в частности нижняя задняя зубчатая мышца, широчайшая мышца спины, а также внутренняя косая и поперечная мышцы живота.

### Сгибание позвоночного столба

Производящими сгибание туловища, шеи и головы являются все те мышцы, равнодействующие которых находятся впереди от поперечных осей, проходящих через центры межпозвоночных дисков, и впереди от поперечной оси атлантозатылочного сочленения. К ним принадлежат мышцы переднего отдела шеи (как поверхностные, так и глубокие), мышцы живота, а также подвздошно-поясничная мышца. Наиболее важные из них следующие:

- 1) грудино-ключично-сосцевидная (см. стр. 151);
- 2) лестничные (см. стр. 206);

- 3) длинная мышца головы и шеи (см. стр. 207);
- 4) прямая мышца живота (см. стр. 209);
- 5) косые мышцы живота (см. стр. 210);
- 6) подвздошно-поясничная (см. стр. 174);

Первые три мышцы относятся к мышцам шеи и участвуют в сгибании шейного отдела позвоночного столба и наклоне головы вперед; следующие две входят в состав мышц брюшного пресса и участвуют в сгибании поясничного отдела позвоночного столба. Последняя мышца была уже рассмотрена (см. стр. 150), она принимает участие в сгибании позвоночного столба лишь при закрепленных нижних конечностях.

### Мышцы шеи

«вдуфшшж» гг.глтжшц | шцшжшт шРф-\* ' Я Н В Щ . очзк

Все мышцы шеи могут быть разделены на три группы.

1. Поверхностные мышцы шеи - подкожная и расположенная под ней сильно выступающая грудино-ключично-сосцевидная.
2. Мышцы, прикрепляющиеся к подъязычной кости.
3. Глубоко лежащие мышцы, прикрепляющиеся непосредственно к позвоночному столбу и идущие от позвоночного столба к ребрам.

### Поверхностные мышцы шеи

**Подкожная мышца шеи** (рис. 63) находится непосредственно под кожей и имеет вид широкой мышечной пластинки, покрывающей почти всю переднюю область шеи. По направлению книзу она переходит через ключицу, а по направлению кверху достигает околоушной фасции и угла рта. Волокна ее идут снизу вверх и несколько внутрь по направлению к срединной плоскости тела. Местом *начала* и *прикрепления* подкожной мышцы шеи являются фасции тех областей, до которых распространяются ее волокна.

Функция мышцы заключается в том, что она при сокращении натягивает кожу на шее и способствует ее отодвиганию впереди, облегчая расширение кровеносных сосудов, главным образом вен, в том случае, если требуется ускоренный и усиленный отток крови от головы. При сильных физических напряжениях нередко можно наблюдать сокращение подкожной мышцы шеи.

Доходя до угла рта, эта мышца способствует его оттягиванию книзу и кзади.

### Мышцы, прикрепляющиеся к ПОДЪЯЗЫЧНОЙ кости

Эти мышцы можно разделить на две группы: 1) лежащие ниже подъязычной кости — подподъязычные мышцы и 2) лежащие выше этой кости — надподъязычные мышцы. Первые оттягивают подъязычную кость и гортань книзу, вторые — кверху. Все эти мышцы косвенно участвуют в сгибании позвоночного столба и опускании нижней челюсти.

Ниже подъязычной кости расположены четыре мышцы: лопаточно-подъязычная, грудино-подъязычная, грудино-щитовидная и шито-подъязычная.

**Лопаточно-подъязычная мышца** (см. рис. 63) *начинается* от верхнего края лопатки, идет кнутри и кверху, проходит сзади грудино-ключично-сосцевидной мышцы и *прикрепляется* к подъязычной кости. Лопаточно-подъязычная мышца имеет два брюшка — *верхнее* и *нижнее*, расположенные под углом друг к другу. Между ними находится сухожильная перемычка.

Лопаточно-подъязычная мышца опускает подъязычную кость, а также до некоторой степени оттягивает кпереди грудино-ключично-сосцевидную мышцу и этим уменьшает ее давление на расположенные под ней кровеносные сосуды и нервы. Поднимающее и приводящее действия этой мышцы на лопатку ничтожны ввиду малой подъемной силы мышцы.

**Грудано-подъязычная мышца** (см. рис. 63) *начинается* от задней поверхности рукоятки грудины и от ключицы, а *прикрепляется* к нижнему краю тела подъязычной кости. Эта мышца при напряжении тянет подъязычную кость, а через нее и гортань книзу.

**Грудино-щитовидная мышца** *начинается* от задней поверхности рукоятки грудины и от хряща I ребра, а *прикрепляется* к щитовидному хрящу гортани. Эта мышца почти целиком покрыта лопаточно-подъязычной и грудино-подъязычной мышцами. Она тянет щитовидный хрящ книзу.

**Щитоподъязычная мышца** *начинается* от щитовидного хряща и *прикрепляется* к подъязычной кости. Щитоподъязычная и грудино-щитовидная мышцы участвуют в опускании подъязычной кости. В отношении движений щитовидного хряща вверх и вниз эти мышцы являются антагонистами.

Выше подъязычной кости расположены также четыре мышцы; двубрюшная, шилоподъязычная, челюстно-подъязычная, подборочно-подъязычная.

**Двубрюшная мышца** (см. рис. 63) *начинается* вырезки на сосцевидном отростке височной кости, а прикрепляется к двубрюшной ямке на нижней челюсти. Мышца имеет два брюшка (переднее и заднее), между которыми расположено хорошо выраженное сухожилие, проходящее выше подъязычной кости и прикрепляющееся к ней при помощи связки, образующей блок. Заднее брюшко прикрыто *грудино-ключично-сосцевидной* мышцей.

Функция двубрюшной мышцы заключается в опускании нижней челюсти, открывании рта и поднимании подъязычной кости, а вместе с ней и гортани.

**Шилоподъязычная мышца** (см. рис. 63) *начинается* от шиловидного отростка височной кости, идет вниз и кпереди, а *прикрепляется* к подъязычной кости.

Функция мышцы заключается в оттягивании подъязычной кости кзади и кверху. Эта мышца является в значительной мере синергастом заднего брюшка двубрюшной мышцы. Если подъязычная кость фиксирована мышцами, расположенными ниже ее, то шилоподъязычная мышца принимает некоторое участие в наклоне головы кпереди.

**Челюстно-подъязычная мышца** (см. рис. 63) совместно с одноименной мышцей противоположной стороны образует тонкую мышечную

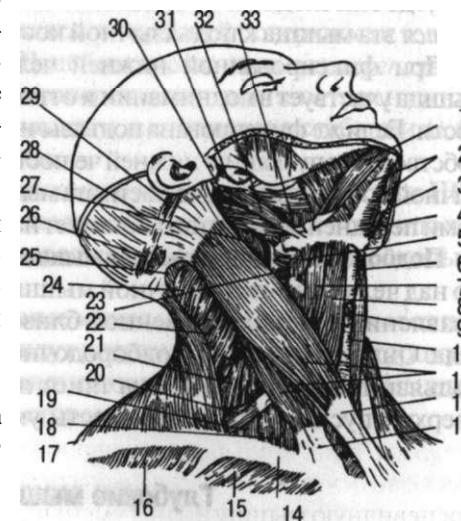


Рис. 63. Мышцы шеи:

1,3 — двубрюшная м. (переднее брюшко); 2 — челюстно-подъязычная м.; 4 — тело подъязычной кости; 5 — щито-подъязычная м.; 6 — щитовидный хрящ; 7 — лопаточно-подъязычная м. (верхнее брюшко); 8 — грудино-подъязычная м.; 9 — перстнещитовидная м.; 10 — щитовидная железа; 11—13 — грудино-ключично-сосцевидная м.; 14 — ключица; 15 — большая грудная м.; 16 — дельтовидная м.; 17 — трапецевидная м.; 18 — передняя лестничная м.; 19 — средняя лестничная м.; 20 — лопаточно-подъязычная м. (нижнее брюшко); 21 — задняя лестничная м.; 22 — м., поднимающая лопатку; 23 — мышечная оболочка глотки; 24 — ременная м. головы; 25 — полуостистая м.; 26 — вийная фасция; 27 — длинная м. головы; 28 — надчерепная м. (затылочное брюшко); 29 — задняя ушная м.; 30 — двубрюшная м. (заднее брюшко); 31 — шиловидный отросток; 32 — шилоподъязычная м.; 33 — подъязычно-язычная м. (по Г. Ф. Иванову)



пластинку (дно ротовой полости), закрывающую все пространство между нижней челюстью и подъязычной костью.

Мышца *начинается* на внутренней поверхности тела нижней челюсти. Волокна ее идут по направлению кзади, книзу и медиально. Там, где они сходятся по срединной линии, образуется шов. *Прикрепляется* эта мышца к подъязычной кости.

При фиксированной нижней челюсти челюстно-подъязычная мышца участвует в поднимании и оттягивании кпереди подъязычной кости. Если же фиксирована подъязычная кость, то мышца может способствовать опусканию нижней челюсти. При фиксированных подъязычной кости и нижней челюсти эта мышца совместно с другими мышцами передней области шеи помогает наклону головы кпереди.

**Подбородочно-подъязычная мышца** расположена непосредственно над челюстно-подъязычной мышцей и идет в переднезаднем направлении в непосредственной близости от срединной плоскости тела. Она *начинается* от подбородочной ости и *прикрепляется* к телу подъязычной кости. Мышца тянет подъязычную кость кпереди и кверху, опускает нижнюю челюсть, укрепляет дно полости рта.

### Глубокие мышцы шеи

Группа глубоких мышц шеи прилегает непосредственно к позвоночному столбу и участвует в его движении. Эти мышцы могут быть разделены на две группы: латеральную и медиальную.

*Латеральная группа* состоит из трех лестничных мышц: передней, средней и задней.

**Передняя лестничная мышца** (см. рис. 63) *начинается* от поперечных отростков III—VI шейных позвонков и *прикрепляется* к бугорку I ребра.

**Средняя лестничная мышца** (см. рис. 63) *начинается* от поперечных отростков всех шейных позвонков, а *прикрепляется* к верхней поверхности I ребра, несколько сзади от места прикрепления предыдущей мышцы.

**Задняя лестничная мышца** (см. рис. 63) *начинается* от поперечных отростков V и VI шейных позвонков и *прикрепляется* ко II ребру.

Лестничные мышцы при фиксированной грудной клетке наклоняют в сторону и сгибают шейный отдел позвоночного столба. Кроме того, они могут способствовать вращению шейного отдела позвоночного столба вокруг его вертикальной оси (скручиванию). Если позвоночный столб фиксирован, то лестничные мышцы поднимают I и II ребра и способствуют вдоху.

*Медиальная группа* глубоких мышц шеи включает четыре мышцы, идущие по передней поверхности позвонков от III грудного позвонка до наружного основания черепа. К этим мышцам относятся: длинная мышца шеи, длинная мышца головы, передняя и латеральная прямые мышцы головы.

**Длинная мышца шеи** *начинается* от передней поверхности тел II—III грудных позвонков и V—VII шейных позвонков и *прикрепляется* ко II—VI шейным позвонкам и поперечным отросткам трех нижних шейных позвонков. Функция мышцы заключается в сгибании шейного отдела позвоночного столба.

**Длинная мышца головы** *начинается* от поперечных отростков III—VI шейных позвонков и *прикрепляется* к наружному основанию черепа. Она наклоняет голову кпереди и в сторону, а также несколько вращает ее.

**Передняя и латеральная прямые мышцы головы** *начинаются* от поперечного отростка атланта, идут кверху в медиальную сторону и *прикрепляются* к базиллярной части затылочной кости. Эти мышцы наклоняют голову кпереди и в сторону.

### Фасция шеи

Фасция шеи построена очень сложно. В ней выделяют три пластинки: поверхностную, предтрахеальную и предпозвоночную.

*Поверхностная пластинка* на шее выражена очень слабо.

*Предтрахеальная пластинка* одевает все мышцы шеи и органы, расположенные спереди от глубоких мышц шеи и от позвоночного столба. Она образует большое количество ответвлений, которые одевают мышцы шеи и спереди и сзади.

Эта пластинка прикрепляется к подъязычной кости. Ее принято подразделять на две части, лежащие выше и ниже подъязычной кости. Надподъязычная часть одевает двубрюшную мышцу, подчелюстную железу и имеет *поверхностный* и *глубокий* листки. Первый прикрепляется к краю нижней челюсти и покрывает снаружи подчелюстную железу, а второй одевает снизу челюстно-подъязычную мышцу. Поверхностный листок на лице покрывает околоушную железу, а глубокий переходит в фасцию, одевающую глотку. Часть предтрахеальной пластинки фасции шеи, расположенная ниже подъязычной кости, одевает все мышцы, прикрепляющиеся к этой кости.

В находящемся непосредственно спереди от трахеи между листками фасции предтрахеальном пространстве расположены небольшие

## УЧЕНИЕ О МЫШЦАХ

кровеносные сосуды (нижние щитовидные вены), перешеек щитовидной железы, отчасти вилочковая железа. Продолжаясь книзу, предтрахеальное пространство переходит в переднее средостение грудной полости.

*Предпозвоночная пластинка* фасции шеи покрывает спереди глубокие мышцы шеи и позвоночный столб. По направлению кверху она доходит до наружного основания черепа, а книзу продолжается в фасцию, покрывающую снаружи стенки грудной полости.

Передний отдел шеи служит местом расположения крупных кровеносных сосудов, нервов (здесь проходят сонные артерии, яремные вены, блуждающий нерв и пр.) и внутренних органов (гортани, трахеи, глотки, пищевода и щитовидной железы).

Шею, ее передний отдел, принято делить на три области: переднюю, грудино-ключично-сосцевидную и латеральную. Первая является непарной, а две вторые — парными. Если провести срединную плоскость, то передняя область шеи подразделяется на два передних треугольника шеи, из которых каждый ограничен сверху нижним краем нижней челюсти, а сзади — грудино-ключично-сосцевидной мышцей. Передний треугольник шеи, в свою очередь, делится двубрюшной и лопаточно-подъязычной мышцами на три треугольника: подчелюстной, сонный и лопаточно-трахеальный. Латеральная область, или латеральный шейный треугольник, ограничена задним краем грудино-ключично-сосцевидной мышцы, передним краем трапецевидной мышцы и ключицей. Углубление, соответствующее этому треугольнику, называется *большой надключичной ямкой*.

## Мышцы живота

Границей живота принято считать: сверху — нижний край грудной клетки, снизу — паховые связки, правую и левую, верхний край лобкового симфиза и подвздошные гребни. Однако это условные границы. Они не соответствуют ни границам брюшной полости, ни расположению мышц брюшной стенки. Брюшная полость значительно больше, так как сверху она определяется положением диафрагмы, которая своим куполом доходит справа до уровня 4-го, слева до уровня 6-го межреберного промежутка, а снизу определяется положением дна полости малого таза.

Различают мышцы, участвующие преимущественно в образовании передней и боковых стенок живота, и мышцы, участвующие в образовании задней его стенки. К первым принадлежат: прямая мышца живота, пирамидальная, наружная косая, внутрен-

## МЫШЦЫ ТУЛОВИЩА И ШЕИ

няя косая, поперечная мышца живота, ко вторым — квадратная мышца поясницы и поясничные мышцы (большая и малая).

**Прямая мышца живота** (рис. 64) расположена спереди, непосредственно справа и слева от срединной линии живота. Эта мышца *начинается* от наружной поверхности V, VI и VII реберных хрящей и от мечевидного отростка. Мышца идет вниз и *прикрепляется* к верхнему краю лобковой кости. По своему ходу она имеет три или четыре поперечные *сухожильные перемычки*, из которых две — выше пупка, одна — на его уровне и одна — ниже пупка. Они представляют собой остатки от сегментарного строения туловища, которое хорошо выражено в его грудном отделе.

Функции прямой мышцы живота разнообразны. Она сдерживает внутрибрюшное давление, участвует в образовании брюшного пресса, является сгибателем позвоночного столба в условиях «преодолевающей» работы, тянет грудную клетку книзу, опускает ребра, способствуя выдоху.

Эта мышца имеет значительную площадь поперечного сечения, обладает большой подъемной силой, у нее большое плечо силы по отношению к поперечным осям вращения позвоночного столба, в связи с чем она является самым сильным его сгибателем.

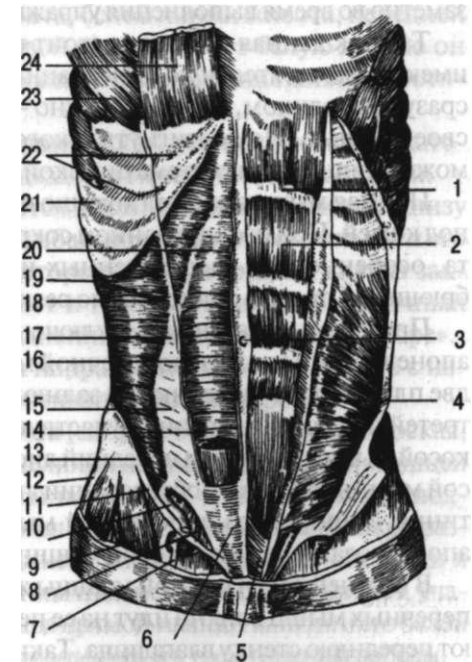


Рис. 64. Мышцы живота (глубокий слой):

1 — сухожильная перемычка прямой м. живота; 2 — прямая м. живота; 3 — пупок; 4 — внутренняя косая м. живота; 5 — пирамидальная м.; 6, 15 — передняя пластинка влагалища прямой м. живота; 7 — бедренная м.; 8 — задняя стенка пахового канала; 9 — портняжная м.; 10 — семенной канатик (отрезан); 11 — паховая связка; 12 — широкая фасция; 13 — верхняя передняя подвздошная ость; 14 — поперечная фасция; 16 — дугообразная линия; 17 — апоневроз поперечной м. живота; 18 — место деления апоневроза внутренней косой м. живота на передней и задней листки; 19 — поперечная м. живота; 20 — задняя пластинка влагалища прямой м. живота; 21 — наружные межреберные м.м.; 22 — внутренние межреберные м.м.; 23 — передняя зубчатая м.; 24 — прямая м. живота (отрезана) (по Г.Ф. Иванову)

Когда верхний отдел туловища фиксирован, при сокращении прямой мышцы живота происходит поднятие таза, что особенно хорошо заметно во время выполнения упражнения «угол в упоре».

Так как данная мышца состоит из нескольких частей, которые имеют самостоятельную иннервацию, то она может сокращаться не сразу вся целиком, а изолированно - верхней, средней или нижней своей частью. Но достигнуть такого изолированного сокращения можно лишь путем систематической тренировки.

Прямая мышца живота хорошо видна и хорошо прощупывается под кожей. При изолированном сокращении прямой мышцы живота, особенно при расслабленных и втянутых остальных мышцах брюшного пресса, она особенно резко выступает под кожей.

Прямая мышца живота заключена во влагалище, образованном апоневрозами косых и поперечной мышц живота. Влагалище имеет две пластинки - переднюю и заднюю. В образовании двух верхних третей передней пластинки участвуют только апоневроз наружной косой мышцы живота и передний листок апоневроза внутренней косой мышцы живота, в образовании двух верхних третей задней пластинки - апоневроз поперечной мышцы живота и задний листок апоневроза внутренней косой мышцы живота.

В нижней трети прямой мышцы живота апоневрозы косых и поперечных мышц живота идут на ее переднюю поверхность и образуют переднюю стенку влагалища. Таким образом в нижней трети прямая мышца живота не имеет задней стенки влагалища, задняя поверхность этой мышцы покрыта лишь поперечной фасцией. Функция влагалища прямой мышцы живота заключается в том, что оно укрепляет положение этой мышцы, что обеспечивает возможность наибольшего участия ее в движениях туловища, особенно при сгибании и наклоне в сторону. Кроме того, влагалище прямой мышцы живота способствует укреплению передней стенки брюшного пресса, образованной всеми мышцами живота.

**Пирамидальная мышца** (см. рис. 64) имеет треугольную форму. Она расположена рядом со срединной линией и идет от передней поверхности верхней ветви лобковой кости к белой линии живота. Она натягивает белую линию. Пирамидальная мышца непостоянна и может отсутствовать.

**Наружная косая мышца живота** (см. рис. 37) - тонкая, широкая, плоская мышца. Она *начинается* отдельными зубцами от восьми нижних ребер и подвздошной кости. Пять ее верхних зубцов начинаются между зубцами передней зубчатой мышцы, три нижних зубца - между зубцами широчайшей мышцы спины. Волокна наружной ко-

сой мышцы живота идут кпереди и книзу. Большая часть ее переходит в апоневроз, который участвует в образовании передней стенки влагалища прямой мышцы живота, белой линии живота, передней стенки пахового канала и паховой связки. Через белую линию он соединяется с апоневрозом наружной косой мышцы живота противоположной стороны.

Нижний край апоневроза утолщен и образует *паховую связку*, которая идет от верхней передней подвздошной ости к лобковой кости.

Функции мышцы заключаются в том, что она оттягивает книзу грудную клетку, способствует сгибанию позвоночного столба и его повороту в противоположную сторону. Когда грудная клетка закреплена, эта мышца приближает к ней таз, сгибая позвоночный столб, как, например, при выполнении упражнения «угол в упоре».

В некоторых местах мышцы направление волокон сходно с направлением волокон мышцы противоположной стороны.

**Внутренняя косая мышца живота** (см. рис. 64) — широкая, плоская, тонкая. Она расположена почти целиком под наружной косой мышцей живота. Местом ее *начала* служат пояснично-грудная фасция, подвздошный гребень и отчасти паховая связка. Направление волокон различно: задние идут кверху, средние - кпереди, нижние - кпереди и книзу. Средние и нижние пучки мышцы переходят в апоневроз, участвующий в образовании влагалища прямой мышцы живота и его белой линии. Задние пучки мышцы *прикрепляются* к трем нижним ребрам.

Функция мышцы заключается в сгибании позвоночного столба, оттягивании книзу грудной клетки, повороте туловища в ту сторону, на которой эта мышца находится. Когда верхняя половина туловища закреплена, мышца поднимает таз, сгибая позвоночный столб.

**Поперечная мышца живота** (см. рис. 64) - широкая, тонкая, плоская. Снаружи она прикрыта внутренней и наружной косыми мышцами живота, в переднем же своем отделе - частично прямой мышцей живота.

Поперечная мышца живота *начинается* от внутренней поверхности хрящей шести нижних ребер, пояснично-грудной фасции, подвздошного гребня и паховой связки. Мышечная часть переходит в сухожильную.

Апоневроз мышцы в двух ее верхних третях проходит сзади прямой мышцы живота, в нижней же трети - спереди. Как и у двух предыдущих мышц, он участвует в образовании влагалища прямой мышцы живота и его белой линии.

Нижние волокна мышцы идут не только поперечно, но отчасти спускаются книзу, прикрепляясь к лобковой кости.

## УЧЕНИЕ О МЫШЦАХ

Функция верхней части мышцы, идущей в поперечном направлении между реберными хрящами нижних ребер правой и левой сторон, заключается в сближении этих ребер, что способствует выдоху. Вся мышца в целом сдерживает внутрибрюшное давление, подобно эластическому корсету. Средняя часть мышцы опоясывает среднюю чревную область, в значительной мере обуславливая ее форму.

Нижние пучки внутренней косой и поперечной мышц живота отделяются в виде небольшой мышцы, поднимающей яичко, которая идет вместе с семенным канатиком в мошонку.

Квадратная мышца поясницы лежит латерально от тел поясничных позвонков и спереди от пояснично-грудной фасции. Мышца имеет вид неправильного, вытянутого в вертикальном направлении, четырехугольника. Она *начинается* от подвздошной кости, поперечных



Рис. 65. Схема содружественного сокращения отдельных пучков правой наружной косой и левой внутренней косой мышц живота.

Отдельные пучки этих мышц, дополняя друг друга, способствуют скручиванию туловища влево вокруг его вертикальной оси

отростков нижних поясничных позвонков, а *прикрепляется* к XII ребру и поперечным отросткам верхних поясничных позвонков. Мышца оттягивает это ребро книзу и наклоняет позвоночный столб в сторону.

Брюшной пресс. К брюшному прессу относятся мышцы, ограничивающие брюшную полость: мышцы переднелатеральной стенки живота (прямая мышца живота, наружная и внутренняя косые мышцы живота, поперечная мышца живота), квадратная мышца поясницы, диафрагма и мышцы тазового дна.

Функция мышц брюшного пресса разнообразна и сложна. Все они, исключая квадратную мышцу поясницы, в отношении позвоночного столба являются сгибателями, антагонистами тех мышц, которые расположены

## МЫШЦЫ ТУЛОВИЩА И ШЕИ

на его задней поверхности. Если мышцы брюшного пресса сокращаются одновременно с мышцами спины на одной стороне тела, то происходит наклон туловища в сторону. Так как косые мышцы имеют косое направление волокон, то они участвуют также в скручивании позвоночного столба и всего туловища вокруг его вертикальной оси.

При этом движении наружная косая мышца живота работает совместно с внутренней косой мышцей противоположной стороны (рис. 65).

В том случае, когда фиксирована верхняя часть туловища, мышцы брюшного пресса сгибают таз или наклоняют его в сторону (например, при выполнении многих гимнастических упражнений на перекладине, параллельных брусьях, коне, а также при прыжке с шестом и пр.).

Оттягивая грудную клетку книзу, мышцы брюшного пресса способствуют ее опусканию и, таким образом, выдоху, а также, сокращаясь совместно со всеми мышцами, замыкающими брюшную полость, в частности с диафрагмой, повышению внутрибрюшного давления, что наблюдается при натуживании. Они фиксируют положение органов брюшной полости, стабилизируют туловище, что важно при физических упражнениях, способствуют опорожнению внутренних полых органов (мочевого пузыря, прямой кишки), а у женщин кроме того играют существенную роль при родах.

### Соединительнотканное образования мышц живота

В области живота хорошо выражена *подкожная фасция*, покрывающая снаружи мышцы брюшного пресса. В нижнем отделе она расщепляется на два листка - *поверхностный* и *глубокий*, между которыми проходят подкожные сосуды.

*Собственная фасция живота* подразделяется на несколько листов, соответственно тем мышцам, которые составляют, брюшной пресс. В области поверхностного кольца пахового канала она продолжается на мышцу, поднимающую яичко. Эта фасция внизу прикрепляется к паховой связке и подвздошному гребню.

Глубокая пластинка собственной фасции живота покрывает изнутри поперечную мышцу живота и называется поперечной фасцией. Эта фасция составляет часть внутренней брюшной фасции, покрывающей изнутри всю брюшную полость и именуемой *внутрибрюшной фасцией*.

*Места наименьшего сопротивления брюшной стенки.* Волокна мышц брюшного пресса имеют вертикальное (прямая мышца), косое (косые

## УЧЕНИЕ О МЫШЦАХ

мышцы) и поперечное (поперечная мышца) направления. Несмотря на то, что стенка брюшного пресса сравнительно тонка, расхождения мышечных волокон здесь обычно не наблюдается, за исключением тех мест брюшного пресса, которые оказывают наименьшее сопротивление внутрибрюшному давлению. К числу таких мест относятся: белая линия живота, пупочное кольцо, паховый и бедренный каналы, дно полости малого таза, а в некоторых случаях и диафрагма. Наибольшее практическое значение имеют первые три образования.

*Белая линия живота* представляет собой соединительнотканное образование, идущее от верхушки мечевидного отростка к лонному сращению. Она образуется в результате схождения и переплетения волокон апоневрозов всех мышц живота. Белая линия живота укрепляет положение мышц живота, служит местом приложения тяги поперечной мышцы живота и частично его косых мышц, объединяет мышцы правой и левой сторон живота в одно функциональное целое.

*Пупочное кольцо*, расположенное на белой линии живота, представляет собой место, где у плода проходит через брюшную стенку пупочный канатик. Здесь может происходить некоторое расхождение соединительнотканных волокон. Иногда оно бывает настолько значительным, что в белой линии образуется отверстие, через которое могут выпячиваться под кожу брюшина и петли кишок (пупочная грыжа).

*Паховый канал* (см. рис. 64) — это щелевидный промежуток между мышцами брюшного пресса в нижней части живота. У мужчин канал служит для прохождения семенного канатика, а у женщин — для прохождения круглой связки матки.

В паховом канале различают четыре стенки и два отверстия. *Передняя стенка* образована апоневрозом наружной косой мышцы живота, *нижняя* — паховой связкой; *верхняя* — нижним краем внутренней косой и поперечной мышц живота и, наконец, *задняя* — поперечной фасцией.

*Наружное отверстие* пахового канала, или поверхностное паховое кольцо, образуется в результате расхождения апоневроза наружной косой мышцы живота на две ножки — медиальную, идущую к лобковому симфизу, и латеральную, идущую к лобковому бугорку. *Глубокое* отверстие пахового канала, или *глубокое паховое кольцо*, имеет не резко выраженные края. Оно представляет собой углубление поперечной фасции живота и резко ограничено только с медиальной стороны.

*Бедренный канал* — это промежуток между паховой связкой, лобковой костью и бедренной веной, в норме заполненный рыхлой

## МЫШЦЫ ТУЛОВИЩА И ШЕИ

клетчаткой. При патологии через него могут проходить на бедро внутренние органы (большой сальник, петли тонких кишок).

Выпячивания через брюшную стенку над паховой связкой называются *паховыми грыжами*, а выпячивания под паховой связкой — *бедренными*. Обычно появлению паховых грыж предшествует расширение поверхностного пахового кольца. Такие выпячивания происходят в результате влияния факторов внутреннего и внешнего характера (недостаточного тонуса и эластичности соединительнотканых образований, расположенных вдоль пахового канала, непосильных напряжений, вызывающих большое повышение внутрибрюшного давления). При хорошем тонусе брюшной стенки даже очень сильные мышечные напряжения (например, при поднятии больших тяжестей) не влекут за собой образования грыж. С другой стороны, у людей с недостаточным тонусом тканей, особенно в пожилом возрасте, расхождение стенок брюшного пресса и образование выпячиваний происходят при отсутствии каких-либо значительных физических напряжений. Физические упражнения повышают эластические свойства стенок пахового канала, увеличивая тем самым их сопротивляемость внутрибрюшному давлению и предупреждая появление грыж.

### **Движение позвоночного столба в сторону**

Наклон позвоночного столба в сторону происходит по правилу параллелограмма сил, при одновременном сокращении сгибателей и разгибателей с этой стороны. Им помогают, работая с одной стороны:

- 1) мышца, поднимающая лопатку (при закрепленной лопатке) (см. стр. 150);
- 2) квадратная мышца поясницы (см. стр. 210);
- 3) межреберные мышцы (см. стр. 221);
- 4) мышцы между поперечными отростками (см. стр. 202).

### **Скручивание позвоночного столба**

Вращение позвоночного столба вокруг продольной оси, или скручивание, производят главным образом следующие мышцы, если они работают с одной стороны:

- 1) грудино-ключично-сосцевидная, которая поворачивает и поднимает голову в противоположную сторону (см. стр. 150); ей помогает при фиксированной подъязычной кости шилоподъязычная мышца (см. стр. 205);

## УЧЕНИЕ О МЫШЦАХ

2) верхняя часть трапецевидной мышцы, которая имеет небольшой вращающий компонент, направленный в противоположную сторону (см. стр. 148);

3) лестничные мышцы (см. стр. 206) вместе с мышцей, поднимающей лопатку, противоположной стороны (см. стр. 152), которые образуют пару сил, вращающую голову и шею;

4) наружная косая мышца живота совместно с внутренней косой мышцей другой стороны (см. стр. 210);

5) мышцы-вращатели (см. стр. 201, расположенные между остистыми и поперечными отростками; им помогают другие глубокие мышцы спины;

6) подвздошно-поясничная мышца (при закрепленном бедре) (см. стр. 174).

Следует обратить внимание на то, что при вращении позвоночного столба, а вместе с ним и всего туловища в работе могут принимать одновременное участие разгибатели той же стороны и сгибатели противоположной стороны, составляющие которых образуют пару сил.

### Круговое движение позвоночного столба

Круговое движение позвоночного столба (циркумдукция) происходит при поочередном участии всех групп мышц туловища, производящих его разгибание, сгибание, наклоны в сторону и повороты. Круговое движение может выполняться верхним отделом позвоночного столба в положении стоя, когда нижний его отдел вместе с тазом и нижними конечностями фиксирован, или же нижним отделом в положении, например, виса на кистях, когда фиксирован верхний отдел.

## ДЫХАТЕЛЬНЫЕ МЫШЦЫ

Дыхательные мышцы при напряжении вызывают увеличение или уменьшение размеров грудной клетки, что ведет к изменению объема грудной полости и находящихся в ней легких.

При увеличении размеров грудной клетки объем грудной полости и легких увеличивается, давление воздуха в легких уменьшается, под действием атмосферного давления воздух входит в легкие - происходит вдох.

Когда мышцы, расширяющие грудную клетку, расслабляются, а тонус мышц, способствующих ее спадению, т.е. уменьшению объема грудной полости, повышается, происходит выдох.

## ДЫХАТЕЛЬНЫЕ МЫШЦЫ

Грудная клетка обычно расширяется одновременно в трех взаимно перпендикулярных направлениях: вертикальном, поперечном и переднезаднем.

Расширение грудной клетки в вертикальном направлении происходит преимущественно за счет опускания диафрагмы, в то время как увеличение ее переднезаднего и поперечного размеров — за счет одновременного движения ребер в стороны, вверх и впереди.

При расширении грудной полости мышцам приходится преодолевать тяжесть и эластическое сопротивление самой грудной клетки и прикрепляющихся к ней образований, тогда как при опускании эти два момента не только не препятствуют, но и, наоборот, помогают движению. Опускание грудной клетки может происходить только в силу ее тяжести и эластичности. Однако для каждого более или менее форсированного выдоха необходимо участие мышц.

При дыхании движение каждого ребра происходит одновременно в двух суставах: в суставе между головкой ребра и телами двух смежных позвонков (исключение составляют два последних ребра) и в суставе между бугорком ребра и поперечным отростком нижележащего позвонка. Оси вращения этих суставов располагаются таким образом, что у верхних ребер они пересекаются при продолжении кзади под более тупым углом, чем у нижних ребер. В результате этого верхние ребра в большей мере, чем нижние, движутся впереди. В то же время нижние ребра движутся преимущественно в стороны.

Все мышцы, участвующие в механизме дыхания, принято делить на две группы; *мышцы, производящие вдох*, и *мышцы, производящие выдох*.

В свою очередь, каждую из этих групп можно разделить на три подгруппы:

а) *основные* дыхательные мышцы, которые при своем сокращении всегда участвуют в дыхательных движениях (например, межреберные мышцы);

б) *вспомогательные* мышцы, участвующие в дыхательных движениях только в том случае, когда фиксированное и подвижное места мышц в функциональном отношении взаимно меняются (например, малая грудная мышца работает как дыхательная только в том случае, когда ее место прикрепления на лопатке становится фиксированной точкой, а место начала на грудной клетке — подвижной);

в) мышцы, оказывающие *косвенное действие* на грудную клетку через какой-либо промежуточный костно-мышечный комплекс (например, в результате сокращения мышцы, поднимающей лопатку,

## УЧЕНИЕ О МЫШЦАХ

несколько приподнимается также ее клювовидный отросток, к которому прикрепляется малая грудная мышца, чем усиливается функция этой мышцы как вспомогательной дыхательной).

### Основными мышцами вдоха являются:

- 1) диафрагма, при сокращении которой происходит уплощение ее купола и вместе с тем увеличение объема грудной полости в вертикальном направлении;
- 2) наружные и внутренние межреберные мышцы; первые имеют большее плечо силы и больший момент вращения при вдохе, а вторые, наоборот, при выдохе;
- 3) мышцы, поднимающие ребра (см. стр. 202);
- 4) верхняя задняя зубчатая мышца (см. стр. 199);
- 5) нижняя задняя зубчатая мышца (при диафрагмальном и при полном дыхании) (см. стр. 199);
- 6) квадратная мышца поясницы (при том же условии) (см. стр. 212);
- 7) подвздошно-реберная мышца (при том же условии) (см. стр. 200).

### Вспомогательными мышцами вдоха являются:

- 1) лестничные мышцы — передняя, средняя и задняя (при фиксированной шейной части позвоночного столба) (см. стр. 206);
- 2) грудино-ключично-сосцевидная мышца (при фиксированной голове) (см. стр. 151);
- 3) малая грудная мышца (при фиксированном поясе верхней конечности) (см. стр. 147);
- 4) подключичная (при том же условии) (см. стр. 152);
- 5) большая грудная мышца своей нижней частью (при фиксированной плечевой кости) (см. стр. 146);
- 6) нижние пучки передней зубчатой мышцы (при фиксированной лопатке) (см. стр. 147);
- 7) передние мышцы шеи — грудино-подъязычная, грудино-щитовидная и др. (при фиксированной подъязычной кости).

Кроме того, увеличению вертикального размера грудной полости способствует разгибание позвоночного столба, главным образом в его грудном отделе. Поэтому к числу вспомогательных мышц можно также отнести:

- 8) мышцы, разгибающие позвоночный столб в грудном его отделе, из которых наибольшее значение имеет мышца, выпрямляющая позвоночник (см. стр. 200).

## ДЫХАТЕЛЬНЫЕ МЫШЦЫ

### В косвенном расширении грудной клетки участвуют:

- 1) верхняя часть трапецевидной мышцы, способствующая подниманию латерального угла лопатки и вместе с тем оттягиванию кверху места прикрепления малой грудной мышцы (см. стр. 147);
- 2) ромбовидные мышцы, которые, поднимая лопатку, через нее и через малую грудную, а отчасти и через переднюю зубчатую способствуют подниманию ребер (см. стр. 148);
- 3) мышца, поднимающая лопатку (см. стр. 151);
- 4) ключичная головка грудино-ключично-сосцевидной мышцы (см. стр. 151);

Из этого перечня видно, что при форсированном вдохе в механизме дыхания участвует значительное количество мышц.

**Диафрагма** (рис. 66) представляет собой тонкую мышцу, построенную из поперечнополосатой мышечной ткани. По форме эта мышца напоминает *неправильный купол*, обращенный своей вершиной кверху, в сторону грудной полости. Мышца имеет *сухожильный центр* и мышечную периферическую часть. К сухожильному центру прилегают сверху органы средостения, сердце. Диафрагма расположена между грудной и брюшной полостями. В ней различают три части: грудинную, реберную и поясничную. *Грудинная часть* (наиболее слабая) начинается от мечевидного отростка грудины; *реберная часть* — от внутренней поверхности хрящей нижних шести ребер; *поясничная часть* — от позвоночного столба и дугообразных связок. Эта часть состоит из двух ножек — правой и левой.

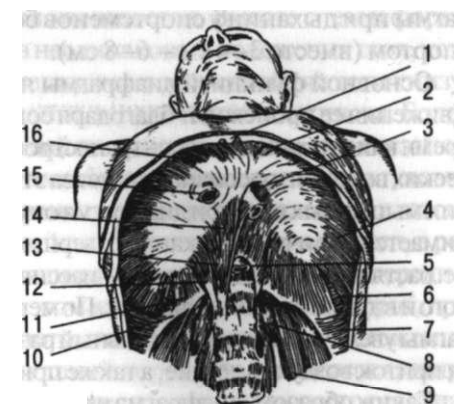


Рис. 66. Диафрагма (вид снизу):  
1 — мечевидный отросток грудины; 2 — грудинная часть; 3 — пищеводное отверстие; 4 — реберная часть; 5 — аортальное отверстие; 6 — пояснично-реберный треугольник; 7 — квадратная м. поясницы; 8 — малая поясничная м.; 9 — большая поясничная м.; 10 — латеральная дугообразная связка; 11 — медиальная дугообразная связка; 12, 13 — правая ножка поясничной части; 14 — поясничная часть; 15 — отверстие нижней полой вены; 16 — сухожильный центр (по Г. Ф. Иванову)

## УЧЕНИЕ О МЫШЦАХ

Дугообразные связки охватывают верхний участок мышц: медиальная связка—большой поясничной мышцы (часть подвздошно-поясничной мышцы), а латеральная — квадратной мышцы поясницы.

Диафрагма имеет ряд отверстий, через которые проходят жизненно важные образования. Между медиальными пучками ножек поясничной части диафрагмы находится *аортальное отверстие*, через которое проходит из грудной полости в брюшную аорта, а из брюшной полости в грудную — грудной проток.

Медиальные пучки ножек диафрагмы спереди и сверху от аортального отверстия расходятся, образуя *пищеводное отверстие*, через которое проходит пищевод вместе с сопровождающими его блуждающими нервами, правым и левым. В сухожильном центре, в правой его половине, находится большое *отверстие для нижней полой вены*.

Диафрагма хорошо поддается тренировке. У лиц, имеющих хорошее физическое развитие, мышечная часть диафрагмы развита значительно лучше и по размеру значительно больше, чем у лиц, имеющих более слабое общее физическое развитие. Подвижность диафрагмы при дыхании у спортсменов больше, чем у не занимающихся спортом (вместо 3—4 см - 6—8 см).

Основной функцией диафрагмы является участие в акте дыхания. Движения ее происходят благодаря сокращению мышечной части, в то время как сухожильный центр, построенный из сухожильных и эластических волокон, пассивно следует за этими движениями. При сокращении мышечных волокон диафрагма опускается, а при расслаблении поднимается. Причем опускание совершается активно, а движение кверху, т.е. растяжение и поднятие, — пассивно за счет разности внутрибрюшного и внутригрудного давления. По мере сокращения и опускания диафрагмы увеличивается вертикальный размер грудной полости, усиливается приток воздуха в легкие, а также приток крови и лимфы к сердцу.

Таким образом, диафрагма является дыхательной мышцей, работающей при вдохе, а также мышцей, способствующей продвижению крови к сердцу. Последняя функция диафрагмы отчасти связана с тем, что при своем сокращении она оказывает давление на расположенную непосредственно под ней печень, в результате чего происходит некоторое выжимание крови из печени через печеночные вены в нижнюю полую вену в непосредственной близости от места впадения ее в сердце.

Кроме того, диафрагма оказывает давление на ряд других органов брюшной полости, способствуя усилению их перистальтики, выделению пищеварительных соков из крупных желез (печени и поджелудочной железы), опорожнению полых органов. По отношению к мышцам живота диафрагма может быть или синергистом, или антаго-

## ДЫХАТЕЛЬНЫЕ МЫШЦЫ

нистом. Она является их синергистом, когда требуется повышение внутрибрюшного давления; если же происходят обычные дыхательные экскурсии, она является их антагонистом. Опускание диафрагмы возможно только при том условии, если мышцы живота полностью или хотя бы частично расслаблены. В самом деле, органы брюшной полости, содержащие в большом количестве воду, практически несжимаемы, и смещение диафрагмы книзу возможно лишь при одновременном смещении этих органов книзу и кпереди. Последнее может происходить лишь при полном или частичном расслаблении мышц живота. Наблюдая на живом человеке дыхательные движения, не трудно убедиться, что каждый вдох, производимый за счет сокращения диафрагмы, сопровождается небольшим выпячиванием передней стенки живота. В тех случаях, когда вдох производится главным образом за счет поднимания ребер, такого выпячивания может не быть.

*Положение диафрагмы* может варьировать в зависимости от возраста, дыхательных экскурсий и положения тела. У детей диафрагма расположена выше, чем у взрослых. В положении лежа она смещается кверху гораздо больше, чем в положении стоя. Вместе с тем и форма живота в положениях стоя и лежа неодинакова, в положении стоя, когда органы, брюшной полости смещаются в силу своей тяжести книзу, происходит некоторое выпячивание передней стенки живота. Более значительны эти смещения у людей пожилого возраста, что связано с общим опусканием (птозом) органов брюшной полости. Если туловище сгибается и происходит сближение между грудной клеткой и тазом, то вертикальный размер брюшной полости также уменьшается, в результате чего увеличивается выпячивание брюшной стенки кпереди и происходит смещение органов в этом же направлении. Наоборот, при сильном разгибании позвоночного столба (например, в положении «мост») вертикальный размер брюшной полости увеличивается, тонус мышц брюшной стенки возрастает, вместе с чем наблюдается ее западение. Диафрагма при этом располагается более высоко.

Являясь поперечнополосатой мышцей, диафрагма может работать вне контроля нашего сознания и без волевых импульсов, как, например, это происходит во время сна.

**Межреберные мышцы** заполняют межреберные промежутки, образуя два слоя: наружные и внутренние межреберные мышцы.

**Наружные межреберные мышцы** (см. рис. 64) расположены снаружи, начиная от бугорков ребер и доходя спереди до места перехода костной части ребер в хрящевую. Они идут от нижнего края каждого вышележащего ребра к верхнему краю нижележащего, имея косое направление волокон: сзади и сверху — вниз и кпереди.



**Внутренние межреберные мышцы** (см. рис. 64) *начинаются* от верхнего края нижележащих ребер, идут кверху и кпереди и *прикрепляются* к нижнему краю вышележащих ребер. Кзади они доходят до углов ребер, а кпереди — до грудины.

Функция всех указанных мышц сводится к тому, что они сдерживают внутригрудное давление в период выдоха и атмосферное давление в период вдоха, способствуя движению ребер при дыхании. Наружные межреберные мышцы имеют больший момент вращения при вдохе, внутренние же — при выдохе, однако и те и другие участвуют как при вдохе, так и при выдохе.

*Мышцами, работающими при выдохе*, являются:

- 1) мышцы живота — непосредственные антагонисты диафрагмы;
- 2) внутренние и наружные межреберные (см. стр. 221);
- 3) подреберные;
- 4) поперечная мышца грудной клетки;
- 5) нижняя задняя зубчатая мышца (см. стр. 199);
- 6) квадратная мышца поясницы (см. стр. 212);
- 7) подвздошно-реберная мышца (см. стр. 200).

**Подреберные мышцы** — плоские, тонкие мышцы треугольной формы, расположенные на внутренней поверхности нижних ребер в области их углов. Местом их *начала* служат внутренние поверхности ребер, а местом *прикрепления* — вышележащие ребра. Направление волокон этих мышц совпадает с направлением волокон внутренних межреберных мышц. Подреберные мышцы участвуют в выдохе.

Поперечная мышца грудной клетки расположена на задней поверхности реберных хрящей. Она *начинается* от мечевидного отростка и нижней поверхности тела грудины и *прикрепляется* ко II—VI ребрам примерно в том месте, где костная часть их соединяется с хрящевой.

Поперечная мышца грудной клетки является синергистом внутренних межреберных мышц и способствует главным образом опусканию ребер.

Опусканию ребер во время выдоха при реберном дыхании способствуют также нижняя задняя зубчатая мышца, квадратная мышца поясницы, подвздошно-реберная мышца. Несмотря на то что диафрагма и мышцы живота являются во время дыхания мышцами противоположного действия, они могут работать не только как антагонисты, но и как синергисты (при натуживании).

При некоторых спортивных движениях мышцы брюшного пресса сокращаются в тех случаях, когда необходима стабилизация туловища (например, во время выполнения так называемого борцовского моста, при поднятии тяжестей и других упражнений).

Принято различать дыхание *брюшное*, или *диафрагмальное*, и *грудное*, или *реберное*, а в последнем выделять верхнее реберное и нижнее реберное. Смешанным (полным) дыханием называется такое, при котором брюшное дыхание сочетается с грудным.

Мнение, что мужчинам и женщинам свойственно разное дыхание, оспаривается многими авторами, считающими, что врожденных половых особенностей дыхания не существует. Разница между движениями ребер у мужчин и у женщин заключается лишь в величине дуги движения.

Однако некоторые привходящие обстоятельства могут изменить тип дыхания: переполнение желудочно-кишечного тракта, те или иные заболевания в области брюшной полости, беременность в последние месяцы, сдавливание реберной дуги широким поясом, т.е. все то, что затрудняет опускание диафрагмы, обуславливает преобладание грудного дыхания.

При любом физическом упражнении, когда напряжены некоторые дыхательные мышцы, можно путем изолированного сокращения других мышц не прекращать дыхательных движений. Рекомендуется не переставать дышать, независимо от напряжения мышц. Однако следовать этому правилу в некоторых случаях бывает чрезвычайно трудно (например, когда туловище стабилизировано и все его мышцы напряжены — борцовский или гимнастический мост).

При брюшном типе дыхания диафрагма играет исключительно важную роль. Во время вдоха она опускается главным образом благодаря сокращению своих поясничной и реберной частей. Наоборот, при грудном типе дыхания диафрагма может при вдохе даже несколько подниматься, следуя за движениями ребер. При смешанном типе дыхания одновременно опускается диафрагма и поднимаются ребра.

Диафрагмальное дыхание можно регулировать более тонко, чем реберное. Качество работы механизма дыхания зависит не только от природных особенностей грудной клетки данного субъекта, но также от тренировки, в результате которой узкая грудная клетка с хорошей дыхательной техникой может работать значительно лучше, чем широкая с плохой дыхательной техникой.

Механизм дыхания может значительно изменяться в зависимости от положения тела. Например, поднятие рук и пояса верхней конечности увеличивает тонус вспомогательных мышц, способствующих вдоху (малой грудной, подключичной, большой грудной). В положении «руки на бедра» также создаются более благоприятные условия для использования этих вспомогательных мышц.

Работа диафрагмы усложняется в висе на согнутых ногах или на носках, а также в стойке на кистях и висе прогнувшись, так как во всех этих положениях диафрагма, сокращаясь, должна приподнимать органы брюшной полости (М. А. Джафаров).

### МЫШЦЫ ГОЛОВЫ

Все мышцы головы принято делить на две группы: жевательные мышцы и мимические мышцы. Первая группа мышц участвует в движениях нижней челюсти, вторая группа — в мимических движениях.

#### Жевательные мышцы

Эти мышцы могут производить следующие движения нижней челюсти:

- 1) поднятие и опускание;
- 2) движения вперед и назад;
- 3) движения в стороны (вправо и влево).

Эти движения осуществляют шесть функциональных групп мышц.

#### Поднятие нижней челюсти

К мышцам, поднимающим нижнюю челюсть, относятся:

- 1) височная;
- 2) жевательная;
- 3) медиальная крыловидная.

**Височная мышца** (рис. 67) заполняет всю височную ямку, имеет обширное место *начала* на ее дне и ограниченное место *прикрепления* к венечному отростку нижней челюсти. У этой мышцы веерообразное строение. Ее передние волокна идут вертикально вниз, средние — наискось кпереди, а задние — почти горизонтально кпереди. Мышца легко прощупывается под кожей, особенно при сокращении.

Основная функция мышцы заключается в поднятии нижней челюсти. Кроме того, она своей задней частью может передвигать нижнюю челюсть назад.

**Жевательная мышца** *начинается* от скуловой дуги и *прикрепляется* к наружной поверхности ветви нижней челюсти — к ее жевательной бугристости, доходя до основания венечного отростка. Мышца очень сильная. Направление волокон ее идет снизу и кпереди. Контуры мышцы нетрудно увидеть и прощупать на живом человеке, особенно когда она сокращена. Функция ее заключается в поднятии нижней челюсти.

**Медиальная крыловидная мышца** *начинается* от крыловидного отростка клиновидной кости и отчасти от тела верхней челюсти, идет книзу и кзади и *прикрепляется* к внутренней поверхности угла нижней челюсти. Как по своей форме, так и по направлению волокон она соответствует жевательной мышце. Медиальная крыловидная мышца поднимает нижнюю челюсть.

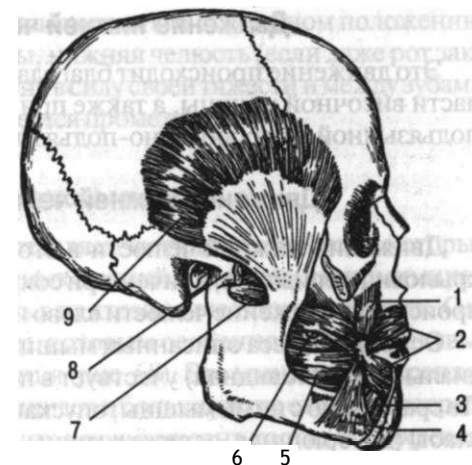


Рис. 67. Жевательные и мимические мышцы:

1 — м., поднимающая угол рта; 2 — круговая м. рта; 3 — м., опускающая нижнюю губу; 4 — м., опускающая угол рта; 5 — щечная м.; 6 — проток околоушной железы (отрезан); 7 — латеральная крыловидная м.; 8 — височно-нижнечелюстной сустав; 9 — височная м. (по Г. Ф. Иванову)

#### Опускание нижней челюсти

К мышцам, опускающим нижнюю челюсть, относятся:

- 1) двубрюшная (см. стр. 206);
- 2) мышцы, оттягивающие книзу подъязычную кость (грудино-подъязычная, щитоподъязычная и др.), оказывающие косвенное влияние на опускание нижней челюсти (см. стр. 206);
- 3) подкожная мышца шеи (см. стр. 205).

К действию всех этих мышц присоединяется действие силы тяжести самой челюсти.

#### Движение нижней челюсти вперед

При движении нижней челюсти вперед работают обе латеральные крыловидные мышцы, правая и левая.

**Латеральная крыловидная мышца** (см. рис. 67) расположена в подвисочной ямке, *начинается* от большого крыла клиновидной кости и латеральной пластинки ее крыловидного отростка и *прикрепляется* к шейке нижней челюсти, а кроме того, дает волокна к суставной сумке височно-нижнечелюстного сустава. Функция мышцы заключается в том, что она смещает нижнюю челюсть кпереди.

### Движение нижней челюсти назад

Это движение происходит благодаря сокращению задненижней части височной мышцы, а также при участии двубрюшной, шило-подъязычной, подбородочно-подъязычной мышц.

*ш шияшшшвя^ь f имш|Зв ет.эт "t")w' .сто*

### Движение нижней челюсти в стороны

Движения нижней челюсти в сторону выполняет латеральная крыловидная мышца, причем при сокращении ее на правой стороне происходит движение челюсти влево и наоборот.

Основная масса описанных мышц (жевательная, височная и медиальная крыловидная) участвует в поднятии нижней челюсти. По сравнению с ними мышцы, опускающие нижнюю челюсть, очень слабы (двубрюшная, а также мышцы, прикрепляющиеся к нижней челюсти и к подъязычной кости). Следует заметить, что при опускании нижней челюсти ось вращения проходит не через головку нижней челюсти, а несколько ниже и впереди от нее, и двубрюшная мышца совместно с латеральной крыловидной образуют пару сил, при этом плечо пары проходит через нижнюю челюсть (см. рис. 49). Поднятие нижней челюсти также является результатом действия пары сил: жевательной и медиальной крыловидной мышц с одной стороны и височной с другой. При движениях нижней челюсти впереди и назад латеральная крыловидная мышца и задняя часть височной мышцы вместе с двубрюшной мышцей являются антагонистами.

Если укрепить нижнюю челюсть путем опоры на какой-либо жесткой плоскости (например, подперев подбородок рукой), то открывание и закрывание рта все же будут возможны. При этих движениях перемещается не нижняя челюсть в отношении остальной части головы, а, наоборот, вся голова в отношении нижней челюсти. При форсированном открывании рта обычно замечается некоторое содружественное движение головы назад, благодаря чему увеличивается амплитуда открывания. При этом движении используется целый ряд сильных мышц вышней области.

Жевательные мышцы представляют собой соединительное звено между туловищем, передними мышцами шеи, расположенными выше и ниже подъязычной кости, и мышцами затылка. Они не только приводят в движение нижнюю челюсть, но выполняют также функцию статического характера. Эта функция заключается в том, что жевательные мышцы способствуют удержанию головы в приподнятом положении. Возможность выполнения циркового номера «вис на зубах» свидетельствует о той большой подъемной силе, которой обладают

мышцы, поднимающие нижнюю челюсть. В спокойном положении, когда эти мышцы расслаблены, нижняя челюсть (если даже рот закрыт) обычно несколько опущена в силу своей тяжести и между зубами верхней и нижней челюсти имеется промежуток.

### Мимические мышцы

Мимика, как известно, составляет часть движений тела, которые служат для выражения различных эмоций и мыслей (пантомимика). Все мышцы могут участвовать в пантомимических движениях. Однако существует группа мышц, которым особенно свойственно выражать те или иные переживания (рис. 68). Это мышцы, прикрепляющиеся к коже лица и находящиеся в большинстве своем непосредственно под кожей. Одни из них *начинаются* на костях и *прикрепляются* к коже, другие же целиком заложены в мягких тканях лица.

Основной функцией мимических мышц является закрывание и открывание тех отверстий, которые имеются на лице.

Мышцы, находящиеся около глазной щели и ротового отверстия, а также отчасти и около носового отверстия, могут быть разделены на две группы: мышцы, *суживающие* или иное отверстие, т.е. мышцы-сжиматели, располагающиеся циркулярно около этого отверстия, и мышцы, *расширяющие* то или иное отверстие, т.е. его расширители, располагающиеся радиально по отношению к этому отверстию.

Надчерепная мышца имеет особое по сравнению с остальными мышцами строение. Ее центральную часть составляет так называемый *сухожильный шлем*, который представляет собой крепкую фиброзную пластинку, покрывающую всю крышу черепа. Эта пластинка прочно соединена с кожей головы и очень рыхло с надкостницей костей крыши черепа. К пластинке прикрепляются два брюшка этой мышцы. Спереди—*лобное брюшко*, а сзади - *затылочное брюшко*.

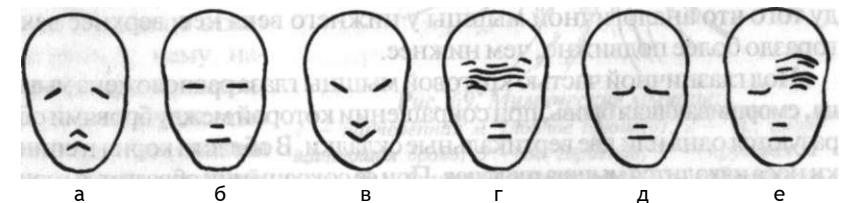


Рис. 68. Схема возможных изменений в положении складок возле рта, носа и глаз, придающих лицу различные выражения:

а — печаль; б — спокойствие; в — радость; г — внимание; д — размышление, озабоченность; е — возмущенность (по Г.Ф. Иванову)

**Лобное брюшко** (рис. 69) — тонкая мышца с вертикальным направлением мышечных пучков. С одной своей стороны лобное брюшко *прикрепляется* к сухожильному шлему, а с другой — к коже лица в области бровей. Оно покрывает почти всю лобную область. Антагонистом лобного брюшка для движений кожи верхней части головы служит затылочное брюшко.

**Затылочное брюшко** расположено в затылочной области. Оно *начинается* от выйной линии и основания сосцевидного отростка, идет вверх и латерально и *прикрепляется* к сухожильному шлему.

Функция затылочного брюшка заключается в оттягивании кзади сухожильного шлема, а вместе с ним кожи верхней части головы. Если сухожильный шлем фиксирован напряжением этого брюшка, то при сокращении лобного брюшка происходит поднятие бровей. Попеременное сокращение передней и задней частей надчерепной мышцы вызывает смещение кожи верхней части головы кпереди и кзади. У некоторых людей это движение может быть очень выражено.

**Круговая мышца глаза** (см. рис. 69)—единственная мышца, смыкающая глазную щель. Эту мышцу делят на три части: *глазничную*—наиболее широкую, расположенную в окружности глазницы и заходящую на височную и скуловую области, *вековую*—расположенную соответственно верхнему и нижнему векам, и *слезную* — небольшую мышцу, расположенную позади и снаружи от слезного мешка.

Функция круговой мышцы глаза заключается в следующем: *глазничная* часть тянет бровь книзу, являясь антагонистом лобного брюшка надчерепной мышцы, и способствует прищуриванию глаза и сближению век; *вековая* часть способствует смыканию век; *слезная* часть расширяет слезный мешок, а также способствует смыканию век.

Основным антагонистом круговой мышцы глаза является расположенная в полости глазницы **мышца, поднимающая верхнее веко**. Эта мышца обычно описывается вместе с мышцами глазного яблока. Она идет из глубины глазницы и входит в толщу верхнего века. Ввиду того что аналогичной мышцы у нижнего века нет, верхнее веко гораздо более подвижно, чем нижнее.

Под глазничной частью круговой мышцы глаза расположена **мышца, сморщивающая бровь**, при сокращении которой между бровями образуются одна или две вертикальные складки. В области корня и спинки носа находится **мышца гордецов**. При ее сокращении образуется горизонтальная складка. С латеральной стороны и снизу от крыльев носа лежит **носовая мышца**, которая суживает ноздри и опускает крылья носа.

Наиболее дифференцированной частью мимической мускулатуры являются мышцы, окружающие *ротое отверстие*. Из них только

## ДЫХАТЕЛЬНЫЕ МЫШЦЫ

одна, круговая мышца рта, имеет циркулярное направление волокон. Остальные мышцы идут по отношению к ротовой щели радиально.

**Круговая мышца рта** (см. рис. 69) представляет собой хорошо развитую мышечную пластинку в толще верхней и нижней губ. В области угла рта она отчасти прикрепляется к коже. Мышца имеет вид неправильного кольца и при сокращении способствует замыканию ротового отверстия.

Мышцы, идущие по радиусам к ротовому отверстию, можно разделить на две группы: одни поднимают верхнюю губу и угол рта, а также тянут его в стороны, другие опускают нижнюю губу и угол рта. К первой группе относятся: мышца, поднимающая верхнюю губу, скуловые мышцы (большая и малая), а также мышца смеха. Во вторую группу входят: мышца, опускающая нижнюю губу, и мышца, опускающая угол рта.

**Большая скуловая мышца** (см. рис. 69) идет от скуловой кости по направлению к коже угла рта. Она оттягивает его кверху и в стороны.

**Мышца, поднимающая верхнюю губу и крыло носа** (см. рис. 69), начинается от лобного отростка верхней челюсти и прикрепляется к коже в области крыла носа и верхней губы и оттягивает их кверху, способствуя расширению ноздри.

В некоторых случаях, когда мышцы, окружающие ротое отверстие и идущие в радиальном по отношению к нему направлении, прикрепляются поверхностно в толще кожи, они при своем сокращении образуют на коже углубления, ямки. В частности, это относится к мышце смеха.

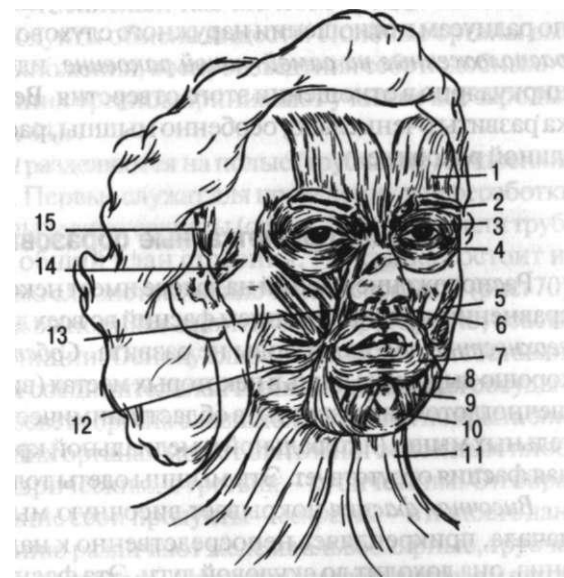


Рис. 69. Мимические мышцы:  
1 — надчерепная м. (лобное брюшко); 2 — м., сморщивающая бровь; 3 — м. гордецов; 4 — круговая м. глаза; 5 — большая скуловая м.; 6 — м., поднимающая угол рта; 7 — круговая м. рта; 8 — м., опускающая угол рта; 9 — м., опускающая нижнюю губу; 10 — подбородочная м.; 11 — подкожная м. шеи; 12 — м. смеха; 13 — м., поднимающая верхнюю губу и крыло носа; 14 — передняя ушная м.; 15 — верхняя ушная м.

Щечная мышца (см. рис. 69) имеет четырехугольную форму и составляет основной слой толщине щеки. Она расположена под слизистой оболочкой, между кожей. Эта мышца начинается от наружной поверхности альвеолярного отростка верхней челюсти, от тела и ветви нижней челюсти, соединительного шва, имеющего вид фиброзной пластинки между крыловидным отростком клиновидной кости и задним концом альвеолярной дуги нижней челюсти, идет вперед, имея почти горизонтальное направление мышечных пучков, и оканчивается в слизистой оболочке щеки, отчасти продолжаясь в область верхней и нижней губ и переходя в круговую мышцу рта. Одной из особенностей щечной мышцы является то, что она прорывается выводным протоком околоушной железы.

Функция мышцы заключается в оттягивании угла рта назад, противодействии внутриротовому давлению и прижиманию щеки и губ к зубам и деснам верхней и нижней челюстей.

*Мышцы, расположенные около наружного уха*, также можно разделить на две группы: мышцы, двигающие ушную раковину, идущие по радиусам в отношении наружного слухового отверстия, и *мышцы, расположенные на самой ушной раковине*, идущие приблизительно циркулярно в отношении этого отверстия. Все эти мышцы у человека развиты очень слабо, особенно мышцы, расположенные на самой ушной раковине.

### Соединительнотканые образования головы

Расположение фасций на голове имеет некоторые особенности по сравнению с расположением фасций во всех других отделах тела. *Поверхностная фасция* головы не развита. *Собственная фасция* головы хорошо выражена лишь в некоторых местах (височная, жевательная и щечноглоточная фасции); в области мимических и некоторых жевательных мышц (латеральной и медиальной крыловидных) собственная фасция отсутствует. Эти мышцы одеты только перимизием.

*Височная фасция* покрывает височную мышцу, идет от места ее начала, прикрепляясь непосредственно к надкостнице. Спускаясь вниз, она доходит до скуловой дуги. Эта фасция имеет две пластинки, поверхностную и глубокую.

*Жевательная фасция* покрывает жевательную мышцу и околоушную железу, идет от скуловой дуги вниз и назад и переходит в собственную фасцию шеи. Жевательная фасция образует влагалище для околоушной железы.

*Щечноглоточная фасция* покрывает щечную мышцу и глотку. Эта фасция развита довольно слабо.

## Глава четвертая УЧЕНИЕ О ВНУТРЕННИХ ОРГАНАХ

### ОБЩАЯ ЧАСТЬ

Внутренними органами принято называть органы, расположенные преимущественно в полостях тела (грудной, брюшной, полости таза).

К внутренностям (внутренним органам) относятся органы пищеварительной, дыхательной и мочеполовой систем. Органы *пищеварительной системы* обеспечивают организм питательными веществами и выводят остатки пищи. *Дыхательная система* снабжает организм кислородом и удаляет углекислый газ. *Мочевые органы* выводят из организма вредные продукты обмена веществ. Половые органы выполняют функцию размножения, воспроизведения себе подобных.

В развитии внутренних органов принимают участие все зародышевые листки (см. стр. 44).

Внутренние органы разделяются на полые (трубчатые) и паренхиматозные, или железы. Первые служат для проведения и переработки содержимого, вторые выделяют секреты (соки). Все полые, или трубчатые, органы имеют общий план строения. Их стенка состоит из трех основных оболочек: слизистой, мышечной и серозной (рис. 70).

Слизистая оболочка выполняет защитную, секреторную, всасывательную и другие функции. Основу слизистой оболочки составляет рыхлая волокнистая соединительная ткань, содержащая сосуды и нервы. Со стороны просвета органа слизистая оболочка покрыта *эпителием*, который в одних органах может быть многослойным плоским, в других - цилиндрическим, в третьих - кубическим. Он образует железы, выделяющие свои продукты - *секреты* - в полость данного органа. По строению различают железы альвеолярные, трубчатые и смешанные, а помимо этого - простые, разветвленные и сложные. Самыми простыми железами являются одноклеточные (например, бокаловидные клетки кишечника, выделяющие слизь). У крупных, сложно построенных желез секреторный эпителий находится только в области слепого конца, выделение же секрета в полость органа происходит через выводные протоки, в стенке которых имеется слой гладкой мышечной ткани. Железы пищеварительной, дыхательной и мочеполовой систем относят к *внешнесекреторным*, вы-

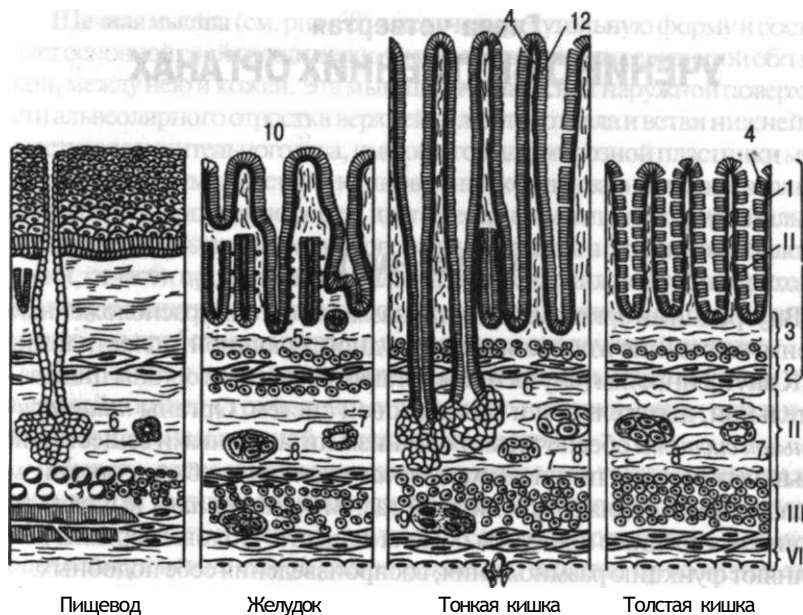


Рис. 70. Общй план строения пищеварительной трубки:

I - слизистая оболочка; II - подслизистая основа; III - мышечная оболочка; IV - серозная, или адвентициальная, оболочка; 1 - эпителий; 2 - мышечная пластинка слизистой оболочки; 3 - собственная пластинка слизистой оболочки; 4 - бокаловидные клетки; 5 - железы в собственной пластинке слизистой оболочки; 6 - железы, расположенные в подслизистой основе; 7 - сосудистые сплетения; 8 - подслизистое нервное сплетение (Мейснера); 9 - межмышечное нервное сплетение (Аурбаха); 10 - желудочные ямки; 11 - кишечные крипты; 12 - кишечные ворсинки (по В. Г. Елисееву с соавт.)

деляющим секрет в полость органа. Железы, выделяющие инкреты (гормоны) в кровь или тканевую жидкость, составляют самостоятельный аппарат органов *внутренней секреции* (см. стр. 408).

В слизистой оболочке часто встречаются скопления *лимфоидной ткани*, выполняющей защитную функцию. Эти скопления имеют рассеянный (одиночные лимфатические фолликулы) или концентрированный (групповые фолликулы) характер.

**Мышечная оболочка** в большинстве органов построена из гладкой мышечной ткани и состоит из двух слоев: наружного - *продольного* и внутреннего - *кругового*. В некоторых органах (например, в желудке) она состоит из трех слоев. Дополнительный слой образуют косые волокна. В результате одновременных сокращений волокон продольного и кругового слоев происходит так называемое перистальтическое движение (рис. 71). Особенно отчетливо оно наблюдается в желудке,

кишечнике и выводных протоках различных желез. Его сущность заключается в том, что при сокращении кругового слоя в одном участке происходит одновременное расслабление его в другом, соседнем участке. Это сокращение перемещается вдоль пищеварительной трубки, выводных протоков желез и т.п., образуя *перистальтическую волну*. Перистальтические волны способствуют перемещению содержимого данного органа.

**Серозная, наружная, оболочка** — соединительнотканная. Она покрывает многие органы, в частности органы брюшной и грудной полостей.

В брюшной полости называется *брюшиной*, в грудной — *плеврой* и *перикардом*. На своей свободной поверхности серозная оболочка выстлана мезотелием, который придает ей гладкий блестящий вид. Каждая серозная оболочка имеет два листка. Один из них - пристеночный, или *париетальный*, — выстилает стенки полости (например, брюшной или грудной), в которой расположены те или иные органы, а другой - внутренностный, или *висцеральный*, - покрывает сами органы. Между этими двумя листками и между отдельными органами, покрытыми серозной оболочкой, находится щелевидное пространство, которое носит название полости серозной оболочки (полости брюшины, полости плевры). В местах перехода одного листка в другой серозная оболочка образует удвоения - *брыжейки*. Гладкость мезотелиального покрова и увлажненность его поверхности серозной жидкостью, которую образуют клетки мезотелия, уменьшают трение при скольжении органов.

В некоторых случаях (в малоподвижных органах) наружная оболочка представлена *адвентицией* - рыхлой волокнистой соединительной тканью, которая покрывает орган и непосредственно переходит в соединительнотканые прослойки между пучками его мышечных волокон.

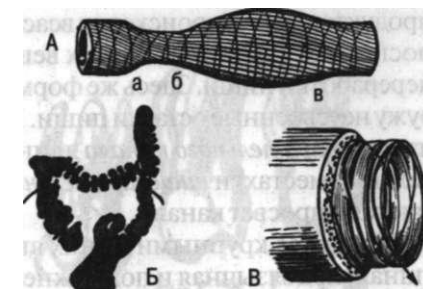


Рис. 71. Схема перистальтического движения (волна перистальтического сокращения):

A — тонкая кишка; Б — толстая кишка; В — направление сокращения циркулярного слоя мышц кишки; на участках а-б — сужение, б-в — расширение просвета кишки (по Браусу)

## ПИЩЕВАРИТЕЛЬНАЯ СИСТЕМА

**Пищеварительная система** включает комплекс органов, которые осуществляют механическую и химическую обработку пищевых

продуктов. В ней происходит всасывание (в лимфатические и кровеносные сосуды) питательных веществ, получившихся в результате переработки пищи. Здесь же формируются выделяющиеся затем наружу неусвоенные остатки пищи. Пищеварительная система состоит из *пищеварительного канала* длиной 8—10 м (с расширениями в отдельных местах) и *пищеварительных желез*, протоки которых открываются в просвет канала.

Наиболее крупными из них являются слюнные железы (околоушная, подъязычная и поднижнечелюстная), а также печень и поджелудочная железа. В пищеварительном канале различают следующие отделы: полость рта, глотку, пищевод, желудок, тонкую и толстую кишки.

### Полость рта

Полость рта подразделяется на два отдела: преддверие рта и собственно полость рта.

### Преддверие рта

Преддверием рта обозначается то пространство, которое находится между губами и щеками с одной стороны, зубами и деснами с другой. С внешней средой преддверие рта сообщается при помощи *ротовой щели*, а с собственно полостью рта—щелью позади ветви нижней челюсти, причем не только при разомкнутых, но и при сомкнутых челюстях.

Ротовая щель ограничена *верхней и нижней губами*. Строение губ и щек сходно. Их толщу составляют мышцы. С внутренней стороны губы и щеки покрыты слизистой оболочкой, а снаружи кожей. Губы имеют промежуточную часть между кожей и слизистой оболочкой, покрытую эпителием, под которым располагается обильная сеть кровеносных сосудов.

Слизистая оболочка губ и щек переходит на альвеолярный край верхней и нижней челюстей, образуя десны, которые плотно прирастают к альвеолярному краю челюстей и к шейкам зубов.

**Зубы.** На границе преддверия рта и собственно полости рта по альвеолярному краю верхней и нижней челюстей расположены зубы.

Принято различать *молочные* и *постоянные* зубы. Молочные зубы (их 20: на каждой половине верхней и нижней челюсти 2 резца, 1 клык и 2 коренных зуба) существуют только в детском возрасте. Они выпадают, и вместо них вырастают постоянные зубы (их 30—32): 2 резца, 1 клык, 2 малых коренных и 3 больших коренных зуба.

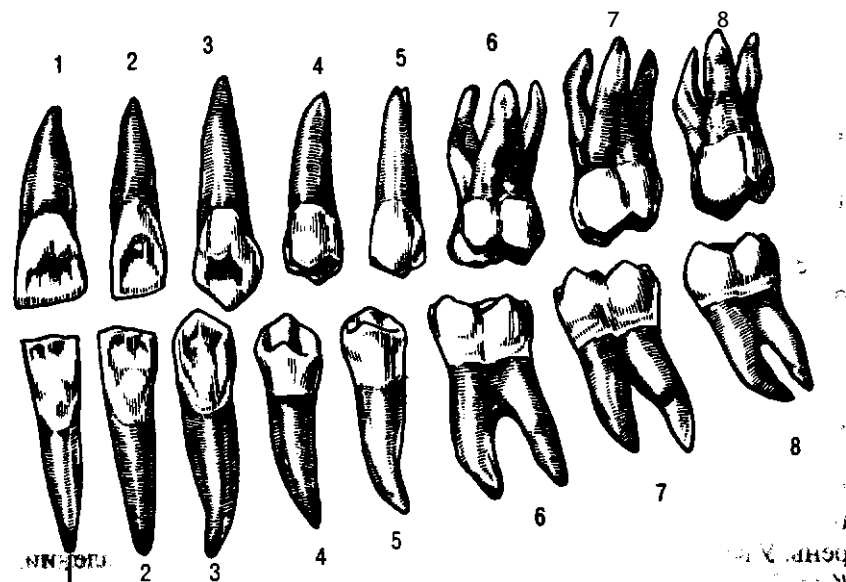


Рис. 72. Постоянные зубы правой стороны (вид изнутри):

1 — медиальный резец; 2 — латеральный резец; 3 - клык; 4 - первый малый коренной зуб; 5 - второй малый коренной зуб; 6 - первый большой коренной зуб; 7 - второй большой коренной зуб; 8 - третий большой коренной зуб (зуб мудрости) (по Браусу)

Расположение зубов принято обозначать так называемой *зубной формулой*. Для молочных зубов она выглядит следующим образом:

$$\underline{2+1+0+2}$$

$$2+1+0+2$$

(нет малых коренных зубов). Для постоянных зубов эта формула имеет вид:

$$\underline{2+1+2+3}$$

$$2+1+2+3.$$

Прорезывание молочных зубов обычно начинается с 6-месячного возраста. Смена зубов наступает после 6 лет. Обычно прорезывание постоянных зубов начинается с большого коренного зуба или резца. Заканчивается оно к 12-14 годам. Исключение составляет 3-й большой коренной зуб, именуемый зубом мудрости, который прорезывается после 18 лет.

Зуб состоит из коронки, шейки и корня. *Коронка* - это наружная, видимая при осмотре часть зуба. *Шейка* служит местом прикрепления к нему десны. Корень погружен в зубную альвеолу. Внутри зуба имеется полость, которая продолжается в корень, открывается на его

верхушке, содержит кровеносные сосуды и нервы, составляющие так называемую *пульпу*, или зубную мякоть. Корень зуба довольно плотно срастается с поверхностью зубных альвеол.

Внешняя форма зубов разнообразна (рис. 72). На зубе различают 4 поверхности; окклюзионную, или жевательную, язычную, вестибулярную, или лицевую, и контактную. Жевательная поверхность обращена к зубу другой челюсти, язычная - в сторону языка, вестибулярная — в сторону губ и щек, а контактная - в сторону соседнего зуба.

Зуб построен из дентина, составляющего основную массу зуба, эмали, покрывающей зуб снаружи в области коронки, и цемента, которым покрыт корень зуба.

Каждый из зубов имеет свои особенности. *Резцы* напоминают по форме долото. Корень их сдавлен в поперечном направлении и не имеет раздвоения на своем конце. Верхние резцы больше нижних. У *клыков* также один корень, сдавленный с боков. Коронка клыка конической формы снабжена двумя режущими краями, которые по направлению к верхушке сходятся. У *малых коренных зубов* один корень. У верхних зубов он сплюснен в переднезаднем направлении. Коронка малых коренных зубов несколько сдавлена также в переднезаднем направлении и на своей жевательной поверхности имеет два бугорка. *Большие коренные зубы* имеют коронку приблизительно квадратной формы. У верхних зубов обычно четыре бугорка, у 1-го нижнего - пять, у 2-го и 3-го - четыре. Верхние большие коренные зубы имеют три корня, а нижние - два. Корни зубов мудрости нередко сливаются в один общий корень. Размер больших коренных зубов по направлению кзади уменьшается.

При спокойном положении нижней челюсти, даже если ротовое отверстие сомкнуто, имеется некоторое свободное пространство между верхними и нижними зубами, так как нижняя челюсть несколько отвисает. Смыкание зубов носит название *прикус*. При нормальном прикусе зубы верхней челюсти несколько выступают кпереди по отношению к зубам нижней челюсти в связи с тем, что альвеолярный край верхней челюсти несколько больше, чем нижней.

### Собственно полость рта

Собственно полость рта ограничена сверху твердым и отчасти мягким небом, снизу—дном ротовой полости, образованным челюстно-подъязычной мышцей, а спереди и с латеральной стороны — зубами и деснами. В большей своей части она занята языком.

Слизистая оболочка твердого неба плотно срастается с надкостницей кости. По направлению кзади твердое небо переходит в мягкое небо, построенное из мышц, покрытых слизистой оболочкой. Посредине его имеется выступ, направленный книзу и носящий название *язычок*. Сзади ротовая полость сообщается с полостью глотки при помощи *зева* — непарного отверстия, ограниченного сверху мягким небом (его свисающим вниз отделом, называемым небной занавеской) и язычком, снизу — корнем языка, а с боков — небными дужками.

Язык. В языке различают *тело*, кончик, или *верхушку*, и *корень*. Его верхнюю поверхность называют *спинкой*. Она свободна, а нижняя поверхность свободна только в переднем отделе. Свободными являются также боковые края языка.

На языке различают передний отдел, который находится целиком в ротовой полости, и задний отдел, глоточный, расположенный почти вертикально и обращенный своей спинкой в сторону глотки.

На слизистой оболочке заднего отдела имеется скопление лимфоидной ткани—*язычная миндалина*.

Слизистая оболочка языка образует (главным образом в области его спинки и боковых поверхностей) различные по своей форме и функциям *сосочки* (рис. 73). В переднем отделе языка различают нитевидные, конусовидные, грибовидные, желобовидные, листовидные сосочки. В нитевидных и конусовидных сосочках рецепторы воспринимают болевые и температурные раздражения. Грибовидные сосочки сравнительно немногочисленны. Они имеют вкусовые луковицы, воспринимающие вкусовые раздражения. Большое количество вкусовых луковиц содержится в желобовидных сосочках. Это наиболее крупные сосочки. Они располагаются в виде римской цифры V на границе переднего и заднего отделов языка. Число их достигает 12. Центральная часть сосочков имеет цилиндрическую форму, окружена бороздой, кнаружи от которой располагается валик. Листовидные сосочки находятся только по краям языка и в заднем его отделе выражены лучше, чем в переднем.

Язык построен из поперечнополосатых мышц. Одни мышцы начинаются и кончаются в языке и при сокращении изменяют его форму, другие начинаются от костей, от мягкого неба, глотки, а оканчиваются в языке и при своем сокращении способствуют перемещению языка в ротовой полости. Собственные мышцы языка имеют волокна, идущие в трех направлениях: поперечном, переднезаднем и вертикальном. При их сокращении язык соответственно укорачивается, уменьшается в своем поперечнике и уплощается.



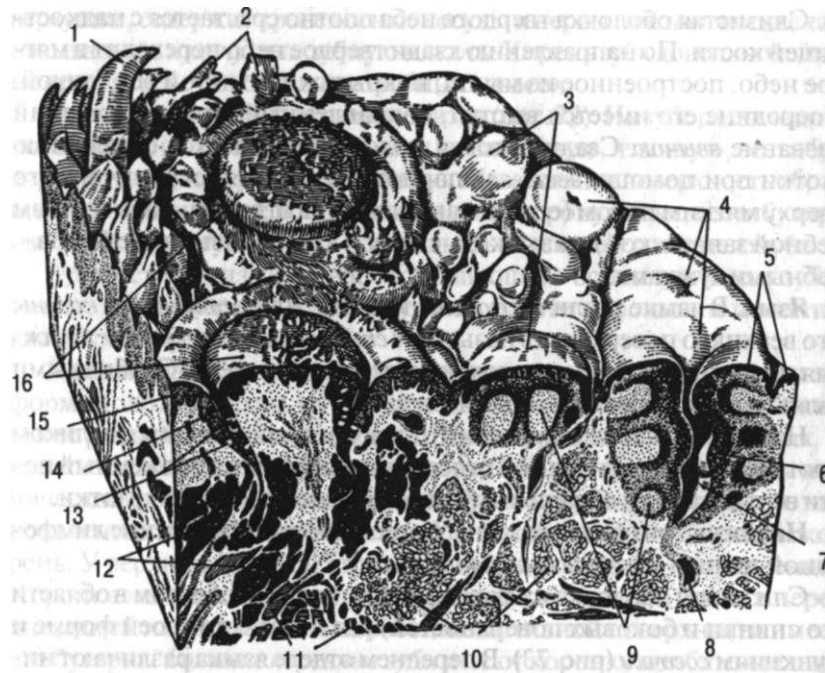


Рис. 73. Строение языка:

1 — конусовидный сосочек; 2 — нитевидные сосочки; 3 — грибовидные сосочки; 4 — скопления лимфоидной ткани; 5 — эпителий; 6 — лейкоциты внутри эпителия; 7 — крипта; 8 — проток железы; 9 — отдельные фолликулы; 10 — слизистые железы слизистой оболочки; 11 — поперечнополосатые м.м.; 12 — серозные железы; 13 — вкусовые луковицы; 14 — круговая борозда; 15 — валик; 16 — желобовидные сосочки (по Браусу)

К мышцам, которые начинаются от близлежащих костей, относятся: подбородочно-язычная (смещает язык вперед), подъязычно-язычная (смещает язык кзади и вниз), шилоязычная (смещает язык назад и вверх).

Мягкое небо по сторонам непосредственно переходит в переднюю (небно-язычную) и заднюю (небно-глоточную) дужки, которые построены из мышц и покрыты слизистой оболочкой. Передняя дужка идет от неба к боковой поверхности языка, а задняя переходит в глотку. Между ними располагается углубление, в котором находится небная миндалина, представляющая собой скопление лимфоидной ткани. По своим размерам и форме она сильно варьирует, иногда значительно выступая за пределы дужек.

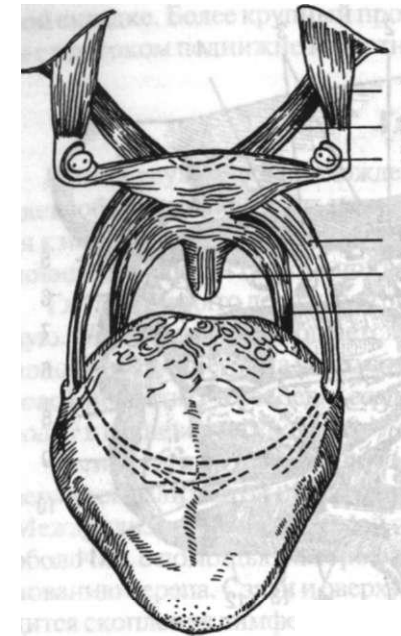


Рис. 74. Схема мускулатуры мягкого неба:

1 — м., напрягающая небную занавеску; 2 — м., поднимающая небную занавеску; 3 — крыловидный крючок клиновидной кости; 4 — небно-язычная м.; 5 — м. язычка; 6 — небно-глоточная м. (по Г. Ф. Иванову)

Мягкое небо образовано следующими парными мышцами: небно-глоточной, мышцей, поднимающей небную занавеску, мышцей, напрягающей небную занавеску, небно-язычной и непарной мышцей язычка (рис. 74). Все они при сокращении изменяют форму мягкого неба, поднимая, укорачивая и напрягая небную занавеску. Небно-глоточная мышца участвует в акте глотания, поднимая глотку. Сокращение небно-язычной мышцы приводит к сужению зева.

Слюнные железы. В полость рта открываются протоки слюнных желез, малых и больших (рис. 75). Малые слюнные железы называются по месту их расположения: небные, губные, щечные, язычные. Больших слюнных желез три пары: околоушные, поднижнечелюстные и подъязычные. По характеру выделяемого секрета (слоны) сложные железы делят на белковые (серозные), слизистые и смешанные. В составе слюны имеются ферменты, которые осуществляют первичное расщепление углеводов пищи.

Околоушная железа вырабатывает серозный (белковый) богатый ферментами секрет, она расположена несколько спереди и ниже ушной раковины на жевательной мышце и частично заполняет зачелюстную ямку. Вес железы 20—30 г. Она покрыта околоушной фасцией и имеет дольчатое строение.

Околоушная железа прилежит непосредственно к нижней челюсти, что имеет большое значение при жевании. Во время движений нижней челюсти эта железа массируется, чем облегчается выведение ее секрета в ротовую полость. Выводной проток околоушной железы идет кпереди, параллельно скуловой дуге; перегибаясь через передний край жевательной мышцы, он прободает щечную мышцу и от-

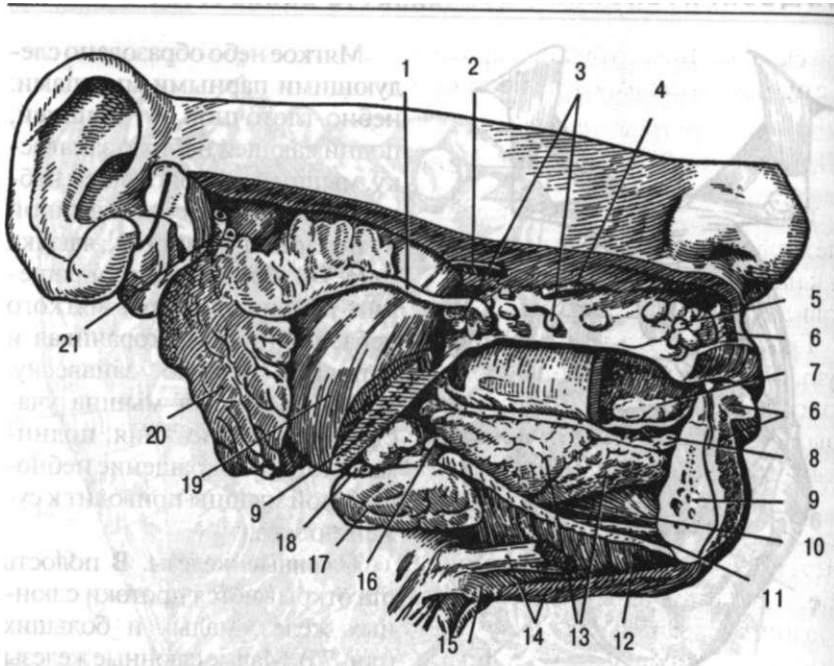


Рис. 75. Слюнные железы

1 - выводной проток околоушной железы; 2 - большая скуловая м.; 3 - щечные железы; 4 - м., поднимающая угол рта (перерезана); 5 - губные железы; 6 - круговая м. рта; 7 - передняя язычная железа; 8 - устье протока подъязычной железы; 9 - нижняя челюсть (в распиле); 10 - подбородочно-язычная м.; 11 - подбородочно-подъязычная м.; 12 - челюстно-подъязычная м.; 13 - подъязычная железа с малыми выводными протоками; 14 - двубрюшная м. (переднее брюшко); 15 - подъязычная кость; 16 - проток поднижнечелюстной железы; 17 - поднижнечелюстная железа; 18 - лицевая артерия; 19 - жевательная м.; 20 - околоушная железа; 21 - поверхностные височные артерия и вена (по Браусу)

крывается в преддверии рта на уровне верхнего 2-го большого коренного зуба.

*Поднижнечелюстная железа* относится к группе смешанных и весит 10-15 г. Она прилежит к внутренней поверхности тела нижней челюсти и к медиальной крыловидной мышце, заполняя поднижнечелюстную ямку. Выводной проток поднижнечелюстной железы, перегибаясь через задний край челюстно-подъязычной мышцы, открывается на возвышении - сосочке, который расположен на дне полости рта по сторонам от уздечки языка.

*Подъязычная железа* весит около 4 г. Она располагается под слизистой оболочкой дна ротовой полости и выделяет слизь. 18-20 ее выводных протоков открываются в ротовую полость на подъязыч-

ной складке. Более крупный проток открывается в полость рта вместе с протоком поднижнечелюстной железы.

### Глотка

Глотка служит для прохождения пищи и воздуха. Она представляет собой верхнюю часть пищеварительной трубки и прикрепляется к наружному основанию черепа, к крыловидным отросткам клиновидной кости, а также к подъязычной кости и к хрящам гортани.

Глотку принято делить на три части: носовую, ротовую и гортанную. *Носовая часть* сообщается с носовой полостью через хоаны и с полостью среднего уха через слуховые трубы, *ротовая часть* — с ротовой полостью через зев, а *гортанная часть* непосредственно переходит в пищевод на уровне 6—7-го шейных позвонков.

Стенка глотки построена из мышц, покрытых с внутренней поверхности слизистой оболочкой, а с наружной — адвентициальной. Между слизистой и мышечной оболочками расположена фиброзная оболочка, с помощью которой глотка фиксируется к наружному основанию черепа. Сзади и сверху на слизистой оболочке глотки находится скопление лимфоидной ткани — *глоточная миндалина*, спереди глоточного отверстия слуховой трубы — *трубная миндалина*. Язычная, небные, глоточная и трубные миндалины образуют в верхнем отделе пищеварительной трубки почти замкнутое кольцо из лимфоидной ткани — так называемое *кольцо Пирогова*.

Из перечисленных семи отверстий глотки (два отверстия слуховых труб, два — хоан и по одному отверстию — зев, гортань, пищевод) шесть во время глотания закрываются. Хоаны, ведущие в носовую полость, и отверстия слуховых труб закрываются потому, что мягкое небо поднимается благодаря сокращению расположенных в нем поперечнополосатых мышц. Зев закрывается спинкой языка, а вход в гортань — надгортанником, который опускается кзади и книзу в результате надавливания на него спинки языка. Открытым во время глотания остается только одно отверстие, ведущее из глотки в пищевод.

*Мышцы глотки* поперечнополосатые (произвольные); они построены довольно сложно. Принято различать три мышцы-сжимателя (констриктора) глотки — верхний, средний и нижний с поперечным направлением волокон и несколько более мелких мышц (шилоглоточная, небно-глоточная), идущих вертикально и поднимающих при своем сокращении главным образом нижний отдел глотки, способствуя укорочению ее в вертикальном направлении.

Сжиматели глотки развиты значительно лучше, чем мышцы, составляющие продольную группу. В том месте, где сжиматели сзади сходятся, образуется шов, который представляет собой соединительнотканное образование. Особенностью строения констрикторов глотки является то, что они имеют форму, несколько напоминающую воронку, причем каждая вышележащая воронка входит в нижележащую, что способствует продвижению пищи.

-

### Пищевод

Пищевод является продолжением глотки. Он представляет собой трубку, сообщающую глотку с желудком. Начинается пищевод на уровне 6—7-го шейных позвонков и спускается впереди позвоночного столба по срединной линии тела до уровня 11-го грудного позвонка. Его общая длина достигает 25—30 см. Пищевод делится на три отдела: шейный, грудной и брюшной, который переходит в желудок.

Наиболее длинным отделом пищевода является грудной, а самым коротким - брюшной (приблизительно 1 см). На протяжении пищевода имеются три сужения: в месте перехода глотки в пищевод (верхнее), на уровне деления трахеи на бронхи (среднее) и при переходе пищевода в желудок (нижнее).

Верхний отдел пищевода располагается сзади трахеи, а в области шеи — несколько влево от нее. В грудной полости он лежит в заднем средостении вместе с нисходящей аортой, непарной и полунепарной венами. Сначала он идет вправо от нисходящей аорты, а далее, обогнув ее, ложится на уровне приблизительно 9-го грудного позвонка спереди от аорты и спереди же по отношению к ней проходит через диафрагму. На уровне 4-5-го грудных позвонков пищевод проходит сзади левого бронха. В нижней своей половине он несколько уклоняется от срединной плоскости тела влево и так переходит через диафрагму в брюшную полость.

Стенка пищевода имеет толщину примерно 4 мм. Его мышечная оболочка в верхнем отделе построена из поперечнополосатой мышечной ткани, а в грудном и брюшном отделах — из гладкой мышечной ткани. Замещение одного вида мышечной ткани другим происходит постепенно по ходу пищевода.

С внутренней поверхности пищевод выстлан *слизистой оболочкой*, а с наружной покрыт *фасцией*. Серозная оболочка пищевода в шейном и грудном отделах отсутствует. Слизистая оболочка отличается продольной складчатостью, что облегчает раскрытие полости

при прохождении большого комка пищи. Наряду с *собственными железами* в пищеводе человека встречаются *желудочные железы*.

### Желудок

Желудок представляет собой расширение пищеварительной трубки, весьма изменчивое по форме и положению. Он находится в верхней левой части брюшной полости за краем реберной дуги (рис. 76). На желудке различают *переднюю* и *заднюю стенки*, *большую* и *малую кривизны*, из кото-

рых первая обращена влево и книзу, а вторая - вправо и кверху. К кривизнам желудка прикрепляются *сальники*. В желудке различают входную — *кардиальную часть*, куда открывается пищевод, *тело желудка*, *привратниковую часть*, которая сообщается с двенадцатиперстной кишкой, *дно желудка*, располагающееся влево от места вхождения в него пищевода. Стенка желудка имеет три оболочки: слизистую, мышечную и серозную. *Слизистая оболочка* образует многочисленные складки и имеет большое количество желез, которые выделяют желудочный сок. Они состоят из главных и обкладочных клеток. Главные выделяют ферменты желудочного сока, а обкладочные — соляную кислоту, являющуюся катализатором. *Мышечная*

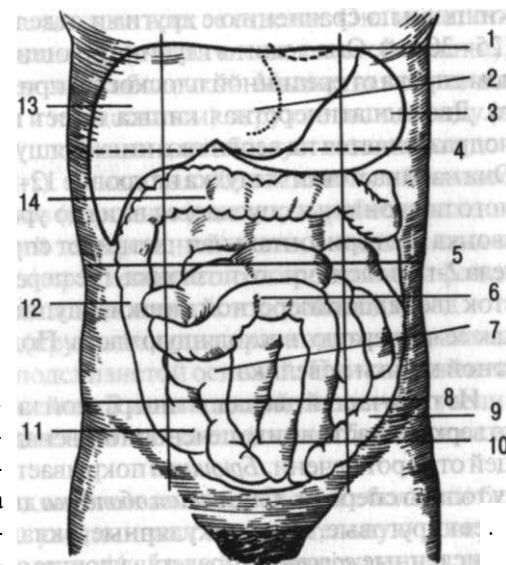


Рис. 76. Проекция границ печени, желудка и кишок на переднюю стенку брюшной полости:

1 — мечевидный отросток грудины; 2 — левая доля печени; 3 - желудок; 4 - уровень расположения привратника желудка; 5 - уровень последних ребер; 6 - петли тощей кишки; 7, 10 — петли подвздошной кишки; 8 - уровень расположения верхних передних подвздошных остей; 9 - нисходящая ободочная кишка; 11 - уровень расположения слепой кишки и червеобразного отростка; 12 - восходящая ободочная кишка, переходящая в поперечную ободочную; 13 - правая доля печени; 14 - поперечная ободочная кишка (по Г. Ф. Иванову)

*оболочка* подразделяется на три слоя: круговой, продольный и поперечный. *Серозная оболочка* образована висцеральным листком брюшины. Она покрывает желудок со всех сторон.

### Тонкая кишка

Тонкая кишка является непосредственным продолжением желудка. Она имеет длину 4,18 — 8,80 м и разделяется на три части: двенадцатиперстную, тощую и подвздошную кишки.

*Двенадцатиперстная кишка* является верхним отделом тонкой кишки и по сравнению с другими отделами имеет меньшую длину (25—30 см). Она лежит в глубине брюшной полости, главным образом справа от срединной плоскости, прилегая к задней стенке живота. Двенадцатиперстная кишка имеет подковообразную форму и подразделяется на верхнюю, нисходящую и горизонтальную части. Она начинается от желудка на уровне 12-го грудного — 1-го поясничного позвонков и спускается вниз до уровня 3-го поясничного позвонка. Ее горизонтальная часть идет справа налево, поднимаясь до тела 2-го поясничного позвонка, где переходит в тощую кишку. Участок двенадцатиперстной кишки, идущий вверх, иногда описывают как ее четвертую, восходящую часть. Подвижность двенадцатиперстной кишки невелика.

Из трех частей двенадцатиперстной кишки *брыжейку* имеет только верхняя часть в виде печеночно-двенадцатиперстной связки, идущей от ворот печени. *Брюшина* покрывает двенадцатиперстную кишку только спереди. *Слизистая оболочка* двенадцатиперстной кишки имеет круговые, или циркулярные, складки. На складках есть многочисленные *ворсинки*, представляющие собой выросты этой оболочки, играющие большую роль в процессе всасывания пищи, а также скопления лимфоидной ткани — одиночные лимфатические фолликулы, выполняющие защитную функцию. На слизистой оболочке нисходящей части двенадцатиперстной кишки находятся продольная складка и сосочек, на котором открываются отверстия протоков поджелудочной железы и печени. Кроме них в просвет двенадцатиперстной кишки выделяет свой секрет большое количество мелких желез. Некоторым из них свойственна внутрисекреторная активность. Поэтому двенадцатиперстную кишку иногда образно называют гипофизом брюшной полости.

Место перехода двенадцатиперстной кишки в *тощую кишку* находится на уровне 2-го поясничного позвонка, слева от срединной плоскости тела. В подвздошную кишку тощая переходит без резкой границы.

На долю тощей кишки приходится приблизительно верхнее  $\frac{2}{5}$  их общей длины, а на долю подвздошной — нижние  $\frac{3}{5}$ . Благодаря хорошо развитой брыжейке тощая кишка может менять свое положение. Отдельные петли ее частично могут находиться влево подреберье, частично могут быть покрыты поперечной ободочной кишкой. Наибольшая же часть тощей кишки располагается в пупочной области (см. рис. 76).

*Подвздошная кишка*, являясь продолжением тощей кишки, идет из пупочной области в правую половину брюшной полости, где около правой подвздошной ямки переходит в слепую кишку.

Таким образом, тонкая кишка занимает значительную часть брюшной полости и располагается во всех ее отделах. Она имеет относительно равномерный диаметр (в отличие от толстой кишки). Большая ее часть покрыта серозной оболочкой. Мышечная оболочка двумя слоями (поперечным и продольным) окружает всю кишку (в толстой кишке продольный слой мышц не образует сплошного покрова, а идет в виде трех лент). Слизистая оболочка имеет большое количество складок, выростов (ворсинок), желез, вырабатывающих кишечный сок, и скоплений лимфоидной ткани — одиночных и групповых фолликулов. Размер и количество островков лимфоидной ткани увеличиваются по направлению к толстой кишке.

*Складки* в тонкой кишке (круговые, или циркулярные) образованы слизистой оболочкой и подслизистой основой. При растяжении кишки складки не расправляются. В начале тощей кишки они увеличиваются в высоту, а в подвздошной кишке становятся более плоскими и редкими.

*Кишечные ворсинки* — это выпячивания слизистой оболочки без подслизистой основы. Они увеличивают всасывательную поверхность кишечника. Их очень много (4—5 млн.). В двенадцатиперстной и тощей кишках на  $1 \text{ мм}^2$  их приходится от 30 до 40. Длина ворсинок колеблется от 1 до 1,5 мм. В толще ворсинки имеются мышечные клетки, поэтому ворсинки могут функционировать подобно насосу, способствуя выделению соков из желез и всасыванию продуктов расщепления пищи. В ворсинку входят нервы, кровеносные и лимфатические сосуды, образующие в ней густые капиллярные сети.

Движение ворсинок регулируется гормоном виллокинином, а кровенаполнение — благодаря наличию в них артериовенозных *анастомозов* (см. стр. 283). Белки и углеводы, расщепленные действием кишечного сока, всасываются в кровеносные капилляры, а продукты расщепления жиров — в лимфатические.

На поверхности клеток кишечного эпителия имеются выросты Цитоплазмы — *микроворсинки*. Их на каждой клетке до 3000. Они

также увеличивают всасывательную поверхность кишечника. Среди клеток эпителия тонкой кишки много бокаловидных клеток, вырабатывающих кишечный сок. Кроме ворсинок слизистая оболочка имеет *крипты* - трубчатые углубления эпителия в слизистую оболочку. Их бывает до 100 на 1 мм<sup>2</sup>. Крипт больше в двенадцатиперстной и тощей кишках.

*Мышечная оболочка*, состоящая из продольного и кругового слоев мышечных волокон, характеризуется расположением их по спирали с большей или меньшей закрученностью ее витков.

*Серозная оболочка* своим висцеральным листком покрывает тощую и подвздошную кишки со всех сторон и образует брыжейку, состоящую из двух листков, между которыми находятся жир, кровеносные сосуды, лимфатические сосуды, лимфатические узлы и нервы.

### Толстая кишка

Толстая кишка является продолжением тонкой кишки и подразделяется на *слепую кишку с червеобразным отростком, ободочную кишку и прямую*. В свою очередь, ободочная кишка делится на *восходящую ободочную кишку, поперечную ободочную, нисходящую ободочную и сигмовидную ободочную*. Эти отделы толстой кишки располагаются в брюшной полости справа, слева и отчасти снизу от тонкой кишки, как бы окаймляя ее (см. рис. 76).

Длина всей толстой кишки достигает 2 м, но может быть и меньше (1,5 м). Диаметр толстой кишки значительно больше, чем тонкой, и колеблется в пределах от 4 до 7 см. Наиболее широкой частью толстой кишки является слепая.

Толстая кишка отличается от тонкой как по своему виду, так и по внутреннему строению. Первой особенностью является то, что от червеобразного отростка до прямой кишки тянутся *триленты: свободная, брыжеечная и сальниковая*. Они представляют собой тяжи продольной гладкой мускулатуры, которая, как уже говорилось, у толстой кишки распределена неравномерно.

Второй особенностью толстой кишки являются выпячивания ее стенок - гаустры, которые хорошо видны как со стороны слизистой, так и с наружной поверхности кишки. Они образовались в связи с тем, что продольные ленты короче, чем сама кишка.

Третьей особенностью толстой кишки является наличие *сальниковых отростков* — выпячиваний серозного слоя стенки кишки, содержащих жир. Они предохраняют стенку от ущемления между участками кишки с плотным содержимым.

*Слизистая оболочка* толстой кишки лишена ворсинок; она гладкая, имеет полулунные складки, кишечные крипты, железы и одиночные лимфатические фолликулы (групповых фолликулов нет).

*Мышечная оболочка* состоит из двух слоев: продольного, идущего в виде трех мышечных лент, и кругового.

*Серозная оболочка* в некоторых местах стенки толстой кишки отсутствует. Две нижние трети прямой кишки лишены этого покрова, восходящая и нисходящая ободочные кишки покрыты брюшиной с трех сторон. Остальные части толстой кишки покрыты со всех сторон серозной оболочкой, имеют брыжейку (кроме слепой), что обуславливает их значительную смещаемость.

Слепая кишка представляет собой начальный отдел толстой кишки. Она располагается в правой части брюшной полости, ниже места впадения подвздошной кишки в толстую кишку; верхняя граница ее находится примерно на уровне середины расстояния между пупком и верхней передней подвздошной остью (см. рис. 76). В области этого впадения имеется *илеоцекальный клапан*, который пропускает содержимое только в одном направлении — из тонкой кишки в толстую. Длина слепой кишки приблизительно 6 см, ширина около 7 см.

От заднемедиальной поверхности слепой кишки отходит *червеобразный отросток* (аппендикс), длина которого равняется в среднем 8 см. Он покрыт серозной оболочкой и имеет брыжейку. В слизистой оболочке червеобразного отростка находятся скопления лимфоидной ткани. Положение его сильно варьирует и зависит от «положения слепой кишки». Он может перегибаться через подвздошные сосуды и спускаться в полость малого таза, загибаться кверху и располагаться сзади слепой кишки.

*Восходящая ободочная кишка* служит продолжением слепой кишки. Она располагается в правом отделе брюшной полости, прилегая непосредственно к брюшной стенке. Поднимаясь вверх, она достигает печени, под которой делает правый изгиб, и переходит в поперечную ободочную кишку (см. рис. 76).

*Поперечная ободочная кишка* является наиболее длинной частью толстой кишки, достигая 25–50 см. Она соприкасается с печенью, желчным пузырем, желудком, поджелудочной железой, а своим левым концом доходит до селезенки. Здесь она образует левый изгиб и переходит в нисходящую ободочную кишку (см. рис. 76).

*Нисходящая ободочная кишка* располагается в левой части брюшной полости. По сравнению с вышележащим отделом толстой кишки она имеет меньший диаметр.

## УЧЕНИЕ О ВНУТРЕННИХ ОРГАНАХ

*Сигмовидная ободочная кишка* проецируется на уровне от подвздошного гребня до 3-го крестцового позвонка. Она обычно несколько короче поперечной ободочной кишки, но в отдельных случаях может иметь большую длину (мегасигма), что является одной из причин длительных и привычных запоров.

Прямая кишка — конечный отдел пищеварительной трубки — идет от 3-го крестцового позвонка до заднепроходного отверстия. Она образует крестцовый и промежностный *изгибы*. Крестцовый изгиб соответствует кривизне передней поверхности крестца, промежностный обращен вперед и соответствует положению копчика. Прямая кишка в своем верхнем отделе сравнительно узка. книзу она образует расширение — *ампулу* с поперечником 7,5 см. Оканчивается прямая кишка задним проходом (*анусом*). Общая ее длина 14—18 см.

*Мышечный слой* стенки прямой кишки имеет продольно и циркулярно идущие волокна. Продольные волокна расположены равномерно и лент не образуют. Спереди и сзади их слой более толстый, чем по бокам. Круговые мышечные волокна идут на всем протяжении прямой кишки. Они образуют два утолщения — *внутренний и наружный сфинктеры заднего прохода*. Первый построен из гладкомышечной ткани (непроизвольный); второй — из поперечнополосатой мышечной ткани (произвольный).

У мужчин прямая кишка в нижнем своем отделе спереди прилегает к семенным пузырькам и семявыносящим протокам, к небольшому участку дна мочевого пузыря и к задней поверхности предстательной железы. Между всеми этими образованиями и прямой кишкой располагается хорошо выраженный листок фасции. У женщин прямая кишка спереди прилегает к влагалищу, сзади — к крестцу и к копчику.

### Печень

Печень располагается главным образом в верхнеправой части брюшной полости (см. рис. 76). Она является самой крупной железой в человеческом теле. Ее вес достигает 1,5 кг. На печени различают диафрагмальную (верхнюю) и висцеральную (нижнюю) поверхности, а также нижний (передний) край.

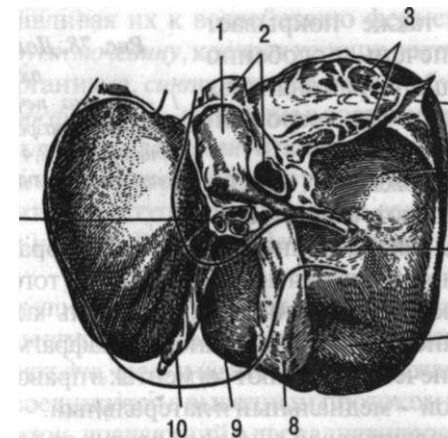
*Диафрагмальная поверхность* обращена не только вверх, но и несколько вперед и прилежит к нижней поверхности диафрагмы. Сагиттально расположенной *серповидной связкой* верхняя поверхность печени подразделяется на две части, из которых правая значительно больше, чем левая.

## ПИЩЕВАРИТЕЛЬНАЯ СИСТЕМА

*Висцеральная поверхность* обращена не только вниз, но и несколько назад (рис. 77). На ней находятся *три борозды*, из которых две идут сагиттально, а третья соединяет их между собой в поперечном направлении. Борозды отграничивают друг от друга 4 *доли*: правую, левую, квадратную и хвостатую, из которых две первые подразделяются на сегменты. Квадратная доля располагается спереди поперечной борозды, а хвостатая — сзади от нее. В поперечной борозде находятся *ворота печени* — место входа кровеносных сосудов и нервов и выхода лимфатических сосудов и общего печеночного протока.

Правая продольная борозда в переднем своем отделе расширяется и образует ямку, в которой помещается *желчный пузырь*. В заднем отделе этой борозды имеется расширение для нижней полой вены. Левая продольная борозда служит местом прохождения *круглой связки печени*, которая представляет собой заросшую пупочную вену, функционирующую у плода. В заднем отделе левой продольной борозды находится *венозная связка*, которая тянется от круглой связки к нижней полой вене. У плода эта связка функционирует как проток, по которому кровь из пупочной вены попадает непосредственно в нижнюю поую вену.

*Нижний* (передний) край печени острый. У него есть вырезки, где лежат дно желчного пузыря и круглая связка печени. Иногда выделяют также левый и правый края печени, причем первый является острым, а второй — тупым. Печень прилежит к многим органам: сверху — к диафрагме, а через нее — к сердцу и легким, слева — к желудку, сзади — к пищеводу, снизу и справа —



11

Рис. 77. Печень (вид снизу и сзади); показаны места соприкосновения с пищеводом, желудком и двенадцатиперстной кишкой:

1 — хвостатая доля; 2 — нижняя полая в.; 3 — участок печени, не покрытый брюшиной (внебрюшинное поле); 4 — правая треугольная связка; 5 — почечное вдавление; 6 — двенадцатиперстно-кишечное вдавление; 7 — ободочно-кишечное вдавление; 8 — желчный пузырь; 9 — квадратная доля; 10 — круглая связка печени; 11 — ворота печени с проходящими через них воротной в., печеночной а. и желчным протоком (по Браусу)

к толстой кишке, сзади и справа — к правой почке и правому надпочечнику, двенадцатиперстной кишке и нижней полой вене.

Вся печень покрыта *брюшиной*. Исключение составляют задний край печени, где она срастается непосредственно с диафрагмой, ворота печени, а также углубление, образуемое желчным пузырем. Под серозной оболочкой располагается фиброзная оболочка. Она также покрывает всю печень и особенно хорошо выражена в тех местах, где серозной оболочки нет.

Положение печени укрепляют *связки* (серповидная и венечная, идущие к диафрагме) и *кровеносные сосуды*, в частности нижняя полая вена. Кроме того, большую роль играет внутрибрюшное давление и то, что печень частично прирастает непосредственно к нижней поверхности диафрагмы.

В печени выделяют сегменты: в правой доле — передний и задний, в левой — медиальный и латеральный.

*Структурной единицей* печени является *долька* (рис. 78) — образование приблизительно призматической формы, имеющее в поперечнике около 1–2 мм. Каждая долька состоит, в свою очередь, из так называемых *печеночных балок*, или трабекул, которые располагаются по радиусам по отношению к центральной вене между кровеносными капиллярами (синусоидами), впадающими в нее. Печеночные балки построены из двух рядов эпителиальных клеток (гепатоцитов), между которыми проходит желчный капилляр.

Печеночные балки являются своего рода *трубчатыми железами*, из которых и построена печень. Секрет (желчь), выделяемый через

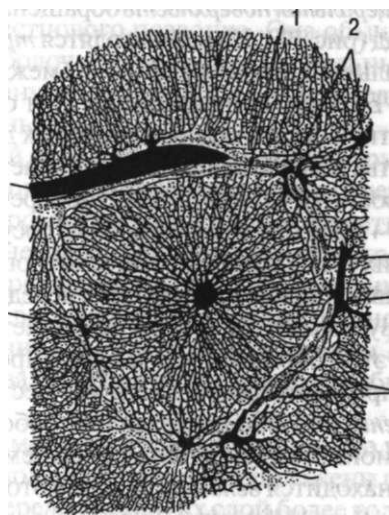


Рис. 78. Дольки печени (вены наполнены окрашенной массой):

1 — долька печени, полностью изображенная на поперечном разрезе (в середине дольки — ее центральная в.); 2, 4 — междольковые в.в.; 3 — междольковый желчный проточек

желчные капилляры в междольковые проточки, в дальнейшем попадает в общий печеночный проток, выходящий из печени.

Печень получает кровь из *собственно печеночной артерии* и *воротной вены*. Оттекающая от желудка, поджелудочной железы, кишечника и селезенки по воротной вене кровь подвергается в дольках печени очищению от вредных химических примесей. Наличие сквозных отверстий в стенках синусоидов обеспечивает соприкосновение крови с гепатоцитами, поглощающими из крови одни вещества и выделяющими в нее другие. Изменившая свой состав кровь собирается в центральных венах, откуда через печеночные вены поступает в нижнюю полую вену.

Сложность строения печени соответствует многообразию функций, выполняемых этим органом. Прежде всего печень осуществляет *антитоксическую функцию*, обезвреживает ядовитые вещества, которые образуются в кишечнике, всасываются в кровь и поступают в печень. Как железа пищеварительной системы, печень *вырабатывает желчь*, которая поступает в двенадцатиперстную кишку, где эмульгирует жиры, подготавливая их к воздействию ферментов. Кроме того, печень *синтезирует мочевины*, которая хорошо растворяется в воде и выводится из организма, *синтезирует белки* (альбумин, глобулин и протромбин) и *фосфолипиды*, входящие в состав нервной ткани, а также *превращает глюкозу в гликоген*, откладывающийся в печени. Ретикулоэндотелиальная система печени участвует в *фагоцитозе* погибших эритроцитов, поступивших в нее из селезенки, микроорганизмов и других клеток. В печени *депонируется значительная часть крови*.

Желчный пузырь имеет грушевидную форму и своим дном обращен вперед и вниз, слегка выступая из-под переднего края печени. На желчном пузыре различают *дно*, *тело* и *шейку*. Он продолжается в *пузырный проток*, который соединяется с выводным протоком печени, образуя один общий проток, впадающий в двенадцатиперстную кишку, который проходит в печеночно-двенадцатиперстной связке.

Длина желчного пузыря 8–12 см, ширина 3–5 см, вместимость 40–60 см<sup>3</sup>. Стенка пузыря состоит из слизистой и мышечной оболочек, нижняя поверхность его покрыта серозной оболочкой (брюшиной). Сверху пузырь прирастает непосредственно к нижней поверхности печени.

Пузырный проток в зависимости от фазы пищеварения проводит *желчь* в двух направлениях: из печени в желчный пузырь и из желчного пузыря в общий желчный проток. Здесь желчь не только накапливается и сохраняется, но и изменяет свой состав: становится более

густой и вязкой за счет всасывания из нее воды, хлоридов и смешивания со слизью.

### Поджелудочная железа

Поджелудочная железа является второй крупной железой, выделяющей свой секрет в двенадцатиперстную кишку (рис. 79). Она развивается, как и печень, из эпителия слизистой оболочки двенадцатиперстной кишки. Поджелудочная железа весит приблизительно 70—80 г, имеет мягкую консистенцию и по своему внутреннему строению несколько напоминает слюнные железы. Она лежит забрюшинно, покрыта брюшиной только спереди и снизу. На поджелудочной железе различают головку, тело и хвост. *Головка* поджелудочной железы обращена вправо и окружена двенадцатиперстной кишкой, *тело* расположено в поперечном направлении на уровне 1-го поясничного позвонка, оно несколько сплющено в переднезаднем направлении, а *хвост* доходит до левой почки и селезенки.

Различают переднюю, заднюю и нижнюю поверхности тела железы. *Передняя поверхность* прикасается к телу желудка, к его привратниковой части, *задняя* — к телу 1-го поясничного позвонка и к расположенным впереди него брюшной аорте и нижней полой вене, а *нижняя* обращена вниз и кпереди и соприкасается с двенадцатиперстной

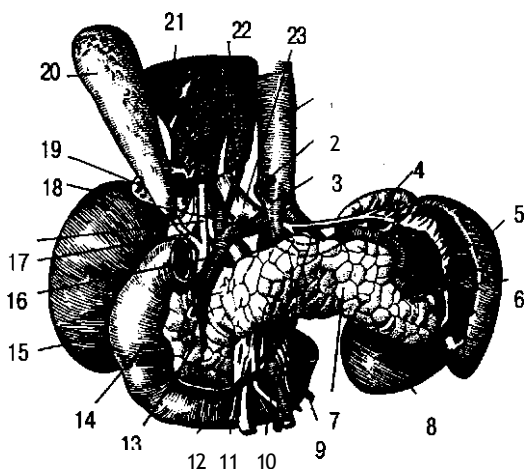


Рис. 79. Поджелудочная железа вместе с лежащими около нее органами:

1 — аорта; 2 — левая желудочная а.; 3 — чревный ствол; 4 — левый надпочечник; 5 — селезенка; 6 — селезеночная артерия; 7 — поджелудочная железа; 8 — левая почка; 9 — восходящая часть двенадцатиперстной кишки; 10 — верхняя брыжеечная а.; 11 — верхняя брыжеечная в.; 12 — горизонтальная (нижняя) часть двенадцатиперстной кишки; 13 — головка поджелудочной железы; 14 — нисходящая часть двенадцатиперстной кишки; 15 — правая почка; 16 — общий желчный проток; 17 — пузырный проток; 18 — общий печеночный проток; 19 — общая печеночная а.; 20 — правый надпочечник; 21 — желчный пузырь; 22 — вещество печени; 23 — нижняя полая в. (по Соболева)

кишкой, тощей кишкой и поперечной ободочной кишкой. По верхнему краю поджелудочной железы идут селезеночная артерия и селезеночная вена.

Поджелудочная железа относится к группе сложных альвеолярных желез и является железой внешней и внутренней секреции. Как железа *внешней секреции*, она выделяет поджелудочный сок, содержащий ферменты для переваривания белков, жиров и углеводов. Выводной проток железы проходит через все ее отделы и впадает в двенадцатиперстную кишку. Иногда он соединяется в один проток с общим желчным протоком. В таких случаях внутри сосочка двенадцатиперстной кишки, служащего местом впадения в нее этих двух протоков, имеется расширение. В некоторых случаях у поджелудочной железы есть дополнительный выводной проток, который самостоятельно впадает в просвет двенадцатиперстной кишки.

*Внутрисекреторная часть* поджелудочной железы представлена особыми клетками, которые в виде отдельных островков расположены внутри железы, особенно в хвостовой ее части. Островки протоков не имеют. *Инсулин* — гормон внутрисекреторной части железы — поступает непосредственно в кровь и регулирует углеводный обмен. Кроме того, клетки островков вырабатывают *глюкагон* — гормон, который является антагонистом инсулина, стимулирующим не отложение, а расщепление гликогена в печени, а также жира в жировой ткани.

### Брюшина

Брюшина образует два листка: париетальный, или пристеночный, и висцеральный, или внутренностный (рис. 80) *Париетальный листок* покрывает стенки брюшной полости, в частности нижнюю поверхность диафрагмы, внутренние поверхности передней, боковой и задней стенок живота, а также спускается в таз и покрывает его сверху. *Висцеральный листок* покрывает органы брюшной полости. Брюшина покрывает органы брюшной полости в неодинаковой степени: одни — со всех сторон (тощая и подвздошная кишки), другие — с одной стороны (почки, мочеточники), третьи — с трех сторон (восходящая и нисходящая ободочные кишки).

Переходя с одного органа на другой, а также со стенок брюшной полости на органы, брюшина образует *складки, связки и брыжейки*.

Пространство между париетальной и висцеральной брюшиной, а также между отдельными образованиями висцеральной брюшины называется *полостью брюшины*, которая представляет собой щелевидное образование сложной конфигурации, содержащее небольшое



количество серозной жидкости. У мужчин полость брюшины является замкнутой, у женщин в ней имеются два отверстия, ведущие в маточные трубы.

С диафрагмы брюшина переходит на печень, образуя *связки*: серповидную и две венечные, идущие по заднему краю печени вправо и влево. Эти последние оканчиваются расширениями — правой и левой треугольными связками.

От нижней поверхности печени, от ее ворот, брюшина переходит на желудок и двенадцатиперстную кишку в виде дубликатуры, которая носит название малый сальник. В его состав входят печеночно-двенадцатиперстная и печеночно-желудочная связки. Первая содержит воротную вену, печеночную артерию и общий желчный проток, а вторая — кровеносные сосуды, идущие вдоль малой кривизны желудка. Кроме того, в этих связках проходят лимфатические сосуды и нервы.

Желудок покрыт брюшиной спереди и сзади. От его большой кривизны отходит *большой сальник*, который идет вниз и покрывает спереди тонкую кишку, а поднимаясь вверх, переходит на попереч-

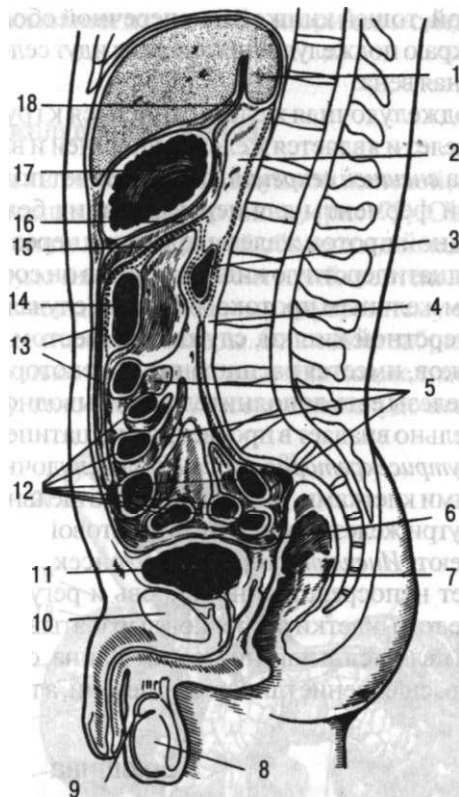


Рис. 80. *Ход листков брюшины.*

1 — *хвостатая доля печени*; 2 — *поджелудочная железа*; 3 — *двенадцатиперстная кишка (нижняя часть)*; 4 — *забрюшинное пространство*; 5 — *полость брюшины*; 6 — *прямокишечно-пузырное углубление*; 7 — *прямая кишка*; 8 — *яичко*; 9 — *оболочки яичка*; 10 — *лобковый симфиз*; 11 — *мочевой пузырь*; 12 — *тонкие кишки, имеющие брыжейку*; 13 — *большой сальник*; 14 — *поперечная ободочная кишка*; 15 — *брыжейка поперечной ободочной кишки*; 16 — *сальниковая сумка*; 17 — *желудок*; 18 — *малый сальник (по Шпальтегольцу)*

ную ободочную кишку. Большой сальник представляет собой двойную дубликатуру брюшины, т.е. состоит из 4 листков. Тот его участок, который переходит с желудка на поперечную ободочную кишку, носит название *желудочно-ободочной связки*. Влево большой сальник продолжается в виде связки, идущей от желудка к селезенке, — это *желудочно-селезеночная связка*.

Селезенку (см. стр. 325) брюшина покрывает со всех сторон, образуя связки, идущие к серозному покрову диафрагмы и желудка. Переходя на поперечную ободочную кишку, брюшина образует брыжейку этой кишки, лежащую горизонтально и направленную сзади и сверху вперед и вниз. Брыжейка ограничивает верхний отдел (этаж) полости брюшины от нижнего.

Ниже поперечной ободочной кишки и ее брыжейки находится отдел брюшной полости, где располагается главным образом тонкая кишка, а также восходящая и нисходящая ободочные кишки. *Брыжейка тонкой кишки* прикрепляется к задней стенке брюшной полости, образуя своим корнем перегородку, идущую от левой стороны 1—2-го поясничных позвонков до правого крестцово-подвздошного сочленения. По направлению к тонкой кишке брыжейка расширяется и имеет складчатую форму. Справа и слева от брыжейки брюшина образует углубления — *правый и левый брыжеечные синусы*, в которых лежит тонкая кишка.

Восходящая и нисходящая ободочные кишки покрыты брюшиной с трех сторон, слепая — со всех сторон, а ее червеобразный отросток имеет хорошо выраженную брыжейку.

Сигмовидная кишка также имеет хорошо выраженную брыжейку, которая продолжается в полость малого таза до начала прямой кишки.

В малом тазу брюшина у мужчин переходит с прямой кишки на мочевой пузырь, образуя *прямокишечно-пузырное углубление*, заполненное сигмовидной и отчасти тонкой кишкой. У женщин брюшина с прямой кишки сначала переходит на заднюю поверхность матки, а затем на ее переднюю поверхность. Продолжение этих висцеральных листков брюшины в стороны от матки образует широкую связку матки, которая идет от боковой поверхности малого таза. В свободном крае правой и левой широких связок матки заложены маточные трубы. Широкая связка матки не натянута и не препятствует поэтому перемещению матки как в переднезаднем, так и в вертикальном и поперечном направлениях. С передней поверхности матки брюшина переходит на заднюю стенку мочевого пузыря. Между прямой кишкой и маткой с одной стороны, маткой и мочевым пузырем с другой

брюшина образует углубления, которые носят названия соответственно *прямокишечно-маточное* и *пузырно-маточное*. Мочевой пузырь покрыт брюшиной только сверху и сзади.

На передней стенке живота париетальная брюшина образует среднюю и боковые пузырно-пупочные складки, покрывая связки того же наименования. Кроме того, брюшина образует складку по ходу нижней надчревной артерии. Между этими складками на париетальной брюшине имеются надпузырная, внутренняя паховая, наружная паховая и бедренная ямки. *Надпузырная ямка* представляет собой запасное пространство, которое уменьшается по мере того, как мочевой пузырь наполняется и отодвигается кверху. *Внутренняя паховая ямка* расположена между боковой пузырно-пупочной и подчревной складками, она соответствует месту положения поверхностного (подкожного) отверстия пахового канала. *Наружная паховая ямка* соответствует глубокому (брюшному) отверстию пахового канала. Эти две ямки располагаются над паховой связкой. *Бедренная ямка* находится под этой связкой. Ее местоположение соответствует углублению между лобковой костью, паховой связкой с одной стороны и бедренной веной с другой.

## ДЫХАТЕЛЬНАЯ СИСТЕМА

К дыхательной системе относятся легкие и дыхательные пути, по которым воздух проходит в легкие и обратно. Дыхательные пути представлены носовой полостью (см. стр. 85), глоткой (см. стр. 212), гортанью, трахеей и бронхами. Обычно человек дышит через нос при сомкнутом рте, однако возможно дыхание и через рот (описание ротовой полости см. на стр. 85, 234).

Характерной особенностью дыхательных путей является наличие в их стенках твердой основы: костей (в полости носа), хрящей (в гортани и бронхах). Благодаря такому строению дыхательные пути не спадаются, обеспечивая циркуляцию воздуха при дыхании.

### Гортань

Гортань является не только каналом для прохождения воздуха, она одновременно функционирует и как голосовой аппарат. По сравнению со всеми остальными отделами дыхательного аппарата гортань построена наиболее сложно. Она имеет хорошо выраженный хрящевой скелет и многочисленные мышцы, приводящие его в движение. Гортань располагается на передней поверхности шеи, высту

## ДЫХАТЕЛЬНАЯ СИСТЕМА

пая между мышцами этой области на уровне 4—6-го шейных позвонков. При помощи подъязычно-щитовидной мембраны гортань соединяется с подъязычной костью и поэтому следует за ее движениями, опускаясь и поднимаясь (например, при глотании).

К *хрящам гортани* относятся три непарных и три парных. К непарным относятся щитовидный хрящ, перстневидный хрящ и надгортанник, к парным — черпаловидный, рожковидный и клиновидный хрящи (рис. 81). Все они имеют различное строение. Надгортанник, как и мелкие хрящи (рожковидный и клиновидный), построен из эластического хряща, в то время как щитовидный, перстневидный и черпаловидный — из гиалинового.

Наиболее крупным хрящом гортани является *щитовидный*. Он состоит из двух пластинок четырехугольной формы, которые спереди сходятся почти под прямым углом и образуют хорошо выраженный выступ гортани (он легко прощупывается под кожей ниже подъязычной кости). Щитовидный хрящ имеет верхние и нижние рожки, которыми соединяется сверху при помощи связки с подъязычной костью, а снизу при помощи сустава — с перстневидным хрящом. Щитовидный хрящ служит местом начала и прикрепления ряда мышц. От него начинаются нижний констриктор (сжиматель) глотки, голосовая мышца и мышцы, идущие к перстневидному хрящу и

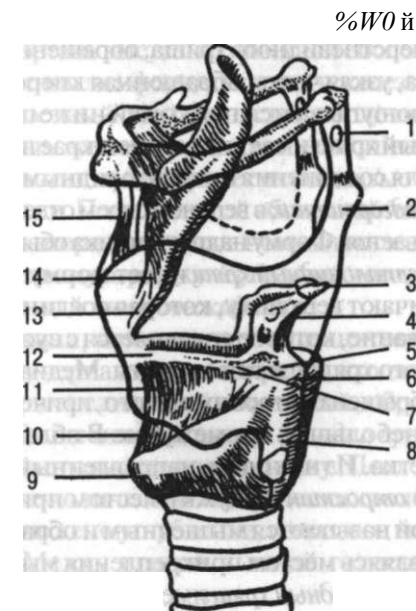


Рис. 81. Хрящи и связки гортани (вид сбоку, щитовидный хрящ изображен одним контуром):

1 - зерновидный хрящ (в латеральной щитоподъязычной связке); 2 — верхний рог щитовидного хряща; 3 — рожковидный хрящ; 4 — черпаловидный хрящ; 5 — мышечный отросток черпаловидного хряща; 6 — перстнечерпаловидная задняя связка; 7 — голосовой отросток черпаловидного хряща; 8 — нижний рог щитовидного хряща; 9 - перстневидный хрящ; 10 — перстнещитовидная связка; 11 — эластический конус; 12 — голосовая связка; 13 — щитонадгортанная связка; 14 — стебель надгортанника; 15 — средняя щитоподъязычная связка (по Г. Ф. Иванову)

к надгортаннику. На наружной поверхности пластинки щитовидного хряща имеется шероховатая, наискось расположенная линия — место прикрепления мышц, идущих от грудины к щитовидному хрящу и от щитовидного хряща к подъязычной кости.

Как правило, у мужчин щитовидный хрящ более развит, чем у женщин, что обуславливает и большую длину голосовых связок у мужчин.

*Перстневидный хрящ* подвижно соединен с черпал **ОБИДНЫМИ** хрящами и с щитовидным хрящом, а также при помощи перстнетрахеальной связки — с нижележащим первым кольцом трахеи. Утолщение перстневидного хряща, обращенное кзади, носит название пластинка, узкая часть, обращенная кпереди, называется дугой (она легко прощупывается под кожей ниже щитовидного хряща). Перстневидный хрящ имеет на верхнем крае пластинки суставные поверхности для соединения с черпаловидными хрящами.

*Надгортанник* в своем отделе образует расширение, а книзу суживается. Форму надгортанника обычно сравнивают с формой листа.

*Черпаловидный хрящ* имеет форму трехгранной пирамиды. У него различают верхушку, которая соединяется с рожковидным хрящом, основание, которое сочленяется с суставной поверхностью перстневидного хряща, и три стороны. Медиальная поверхность одного хряща обращена в сторону другого, причем между обоими хрящами имеется небольшой промежуток. В области основания хрящ имеет два отростка. Из них один, направленный кпереди, носит название *голосовой отросток* и служит местом прикрепления голосовой связки, другой называется мышечным и обращен кнаружи и несколько кзади, являясь местом прикрепления мышц.

*Рожковидный хрящ* имеет коническую форму и своим основанием располагается на вершине черпаловидного хряща.

*Клиновидный хрящ* *уцатенной* формы находится в складке слизистой оболочки, тянущейся от черпаловидного хряща к надгортаннику.

Гортань прикрепляется к подъязычной кости. Между задним краем тела подъязычной кости и верхним краем щитовидного хряща находится срединная щитоподъязычная связка. От конца большого рожка подъязычной кости по направлению к верхнему рожку щитовидного хряща тянется латеральная щитоподъязычная связка. Часто в ней находится небольшой *зерновидный хрящ*. Все остальное пространство между подъязычной костью и верхним краем щитовидного хряща затянато щитоподъязычной мембраной, построенной из соединительной ткани и содержащей эластические волокна. В области гортани имеются также связки, направленные от подъязычной кости к надгортаннику, между щитовидным и перстневидным хрящами.

Надгортанник соединяется с щитовидным хрящом при помощи щитонадгортанной связки.

Наиболее важными *суставами гортани* являются перстнечерпаловидный (между перстневидным и черпаловидным хрящами). В первом суставе возможны вращение вокруг оси, проходящей вертикально через перстнечерпаловидный сустав, и некоторое скольжение черпаловидного хряща вперед и назад, кнаружи и кнутри. Во втором суставе возможен лишь небольшой наклон щитовидного хряща по отношению к перстневидному.

С внутренней поверхности гортань выстлана слизистой оболочкой, которая содержит мелкие скопления лимфоидной ткани и желез, вырабатывающие слизь. Поверхностный слой слизистой оболочки покрыт многослойным мерцательным эпителием, движение ресничек которого задерживают пылевые частицы, смешивает их со слизью и выталкивает кашлевыми движениями. Под слизистой оболочкой имеется прослойка эластической ткани, которая в сагиттальном направлении от угла щитовидного хряща к голосовому отростку черпаловидного хряща образует скопление, так называемый *эластический конус*.

Те пучки соединительной ткани, которые тянутся от щитовидного хряща к голосовому отростку черпаловидного хряща, входят в состав *голосовой связки*. Она покрыта слизистой оболочкой, образующей здесь *голосовую складку*. Выше нее находится *складка преддверия*, слизистая которой покрывает одноименную связку. Последняя имеет сравнительно небольшое количество эластических волокон. Между этими складками расположено углубление, известное под названием *желудочек гортани*. Между правой и левой голосовыми складками находится *голосовая щель*.

*Мускулатура гортани* построена из поперечнополосатой мышечной ткани. По своему положению все мышцы гортани могут быть подразделены на *наружные* и *внутренние*. К наружным мышцам гортани относятся перстнещитовидная, которая идет от верхнего края переднего отдела перстневидного хряща к нижнему краю боковой пластинки щитовидного хряща. Все *внутренние мышцы* гортани подразделяются на мышцы, *суживающие* голосовую щель, и мышцы, *расширяющие* голосовую щель. Эти две группы мышц в численном отношении неодинаковые: голосовая щель расширяется одной задней перстнечерпаловидной мышцей (рис. 82), а суживается всеми остальными (латеральной перстнечерпаловидной, поперечной и кошой черпаловидными, щиточерпаловидной).

Что касается механизма *голосообразования*, то гортань в этом отношении можно сравнить со струнным и духовым музыкальными инстру-

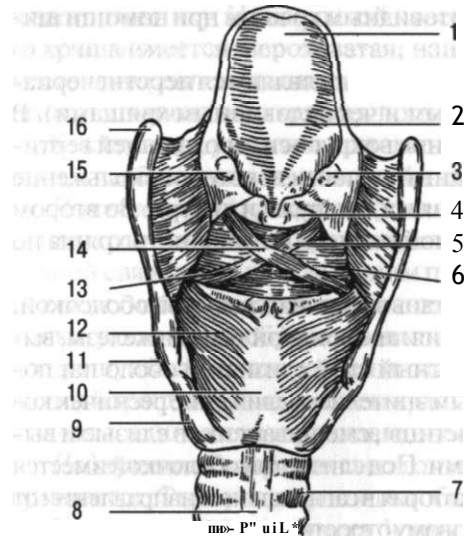


Рис. 82. Мышцы гортани (вид сзади):  
 1,2 — надгортанник; 3, 15 — клиновидные бугорки; 4 — черпалонадгортанная складка; 5, 13, 14 — косые черпаловидные м.м.; 6 — поперечная м.; 7 — трахея; 8 — перепончатая стенка трахеи; 9 — перстнещитовидная связка; 10 — пластинка перстневидного хряща; 11 — нижний рог щитовидного хряща; 12 — задняя перстнечерпаловидная м.; 16 — большой рожок подъязычной кости (по Г.Ф. Иванову)

благодаря резонирующим устройствам (желудочки гортани, верхние отделы дыхательных путей, околоносовые полости). Сила звука определяется шириной голосовой щели, которая зависит от напряжения внутренних мышц гортани.

Гортань участвует и в акте глотания. При этом она смещается вверх (за счет сокращения мышц, поднимающих подъязычную кость). Вход в гортань закрывается в результате того, что надгортанник отклоняется кзади под влиянием давления на него языка и отчасти за счет сокращения черпалонадгортанных мышц.

### Трахея

Трахея представляет собой трубку длиной 11—13 см, построенную из гиалиновых 16—20 хрящей, имеющих форму колец, которые сза-

рументами одновременно. Струной, при колебании которой у струнных инструментов возникает звук, в гортани служит голосовая связка. Высота звука определяется длиной вибрирующего участка связки и его натяжением. Удлинение этого участка происходит при смещении щитовидного хряща относительно черпаловидного (сокращением перстнещитовидных мышц). Степень натяжения опре-

деляется сокращением волокон голосовой мышцы, вплетающейся в голосовую связку. Как и духовой инструмент, гортань преобразует возникающие в ней звуки, придавая им определенный тембр

ди незамкнуты и соединены соединительнотканной перепонкой. Это обстоятельство имеет большое значение: позади трахеи расположен пищевод, который при прохождении комка пищи может расширяться, внедряясь в просвет трахеи. Верхним своим концом трахея прикрепляется к перстневидному хрящу при помощи связки на уровне межпозвоночного хряща между 6-м и 7-м шейными позвонками. На уровне 4—5-го грудного позвонка трахея переходит в бронхи. Ввиду того что трахея располагается и в области шеи и в грудной полости, ее принято делить на два отдела: шейный и грудной.

Внутренняя поверхность трахеи покрыта *слизистой оболочкой*, которая имеет отдельные узелки лимфоидной ткани и выстлана мерцательным эпителием. В шейном отделе впереди трахеи расположены мышцы: грудино-подъязычная и грудино-щитовидная, а на уровне 2—4-го колец трахеи — перешеек щитовидной железы. Желобок между трахеей и пищеводом служит местом прохождения нервов и кровеносных сосудов. В грудной полости трахея располагается в средостении. Здесь к ней спереди прилежат вилочковая железа, аорта и левая плечеголовная вена.

### Бронхи

Трахея делится на два главных бронха: правый и левый. Правый бронх более короткий и толстый и отходит под меньшим углом, чем левый. Поэтому инородные тела чаще попадают в правый бронх. По своему строению главные бронхи напоминают трахею: они тоже состоят из полуколец, построенных из гиалинового хряща. Через левый бронх перекидывается дуга аорты, через правый — непарная вена. Слизистая оболочка бронхов имеет мелкие скопления лимфоидной ткани.

Главные бронхи разделяются на долевые, которые входят в ткань легкого.

### Ненале

Правое и левое легкие располагаются в грудной полости по бокам от средостения (рис. 83). По форме они напоминают усеченный конус. Правое легкое короче и толще, чем левое. На легком различают *три поверхности: реберную*, обращенную к ребрам, *медиальную*, обращенную в сторону средостения, и *диафрагмальную*, обращенную вниз. Легкое имеет *верхушку* и *основание*. На медиальной поверхности легкого находятся ворота, представляющие собой углубление, че-

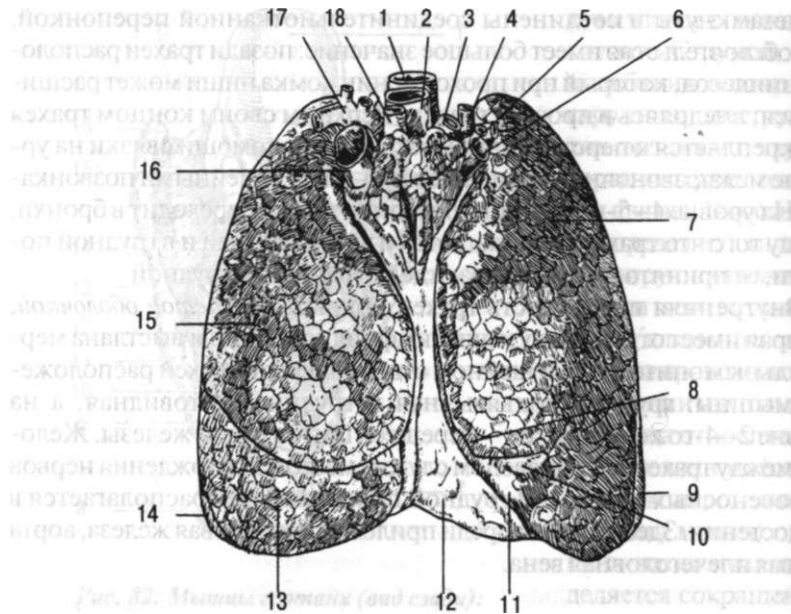


Рис. 83. Легкие и переднее средостение ребенка (вид спереди):

1 — пищевод; 2 — трахея; 3 — левая общая сонная а.; 4 — левая подключичная а.; 5 — вилочковая железа; 6 — левая плечеголовая в.; 7 — верхняя доля левого легкого; 8 — медиастинальная плевра; 9 — нижняя доля левого легкого; 10 — подплевральный жир; 11 — перикард; 12 — предсердный жир; 13 — средняя доля правого легкого; 14 — нижняя доля правого легкого; 15 — верхняя доля правого легкого; 16 — правая плечеголовая в.; 17 — правая подключичная а.; 18 — правая общая сонная а. (по Г.Ф. Иванову)

н - Hksabqп £з\$91> ,ьп}ОВ ьт<д кэтоБаиг®»э<гм ;штк {д4|Н рез которое проходят: бронх, кровеносные и лимфатические сосуды и нервы. Все это составляет *корень легкого*. Здесь же находятся лимфатические узлы. В воротах правого легкого выше других образований расположен бронх, а ниже его — артерия и вены, в воротах левого легкого выше лежит артерия, а ниже и отчасти сзади — бронх и легочные вены.

Удельный вес легких меньше единицы, так как в них находится воздух. Естественно, что у плода (у него воздуха в легких нет) удельный вес легких больше единицы.

Легкие делятся щелями на доли: правое — косой и горизонтальной щелями на верхнюю, среднюю и нижнюю доли, а левое — косой щелью на верхнюю и нижнюю доли. Доли подразделяются на *бронхолегочные сегменты* (10 справа и 9 слева), в каждый из которых входит сегментарный бронх (разветвление долевого бронха) и соответствующий

юшая ветвь легочной артерии. Бронхи делятся дихотомически на все более и более мелкие, образуя *бронхиальное дерево*. Сегменты легкого состоят из долек (*первичных*).

Дольки, ограниченные с наружной поверхностью легкого, имеют пирамидальную форму с верхушкой, обращенную внутрь дольки; находящиеся более глубоко, — форму многогранника. Дольки легких отделены друг от друга прослойками соединительной ткани. Войдя в дольку, внутридольковые ветви сегментарных бронхов многократно ветвятся и переходят в *терминальные (концевые) бронхиолы* (рис. 84), каждая из которых служит началом *ацинуса (вторичной дольки)*. Внутри ацинуса концевая бронхиола разветвляется на *альвеолярные, или респираторные, бронхиолы*, на стенках которых встречаются альвеолы. Наконец, альвеолярные бронхиолы разветвляются на *альвеолярные ходы*, а каждый из них — на два *альвеолярных мешочка*. На стенках последних находится основная масса легочных альвеол, общая площадь которых составляет несколько десятков квадратных метров.

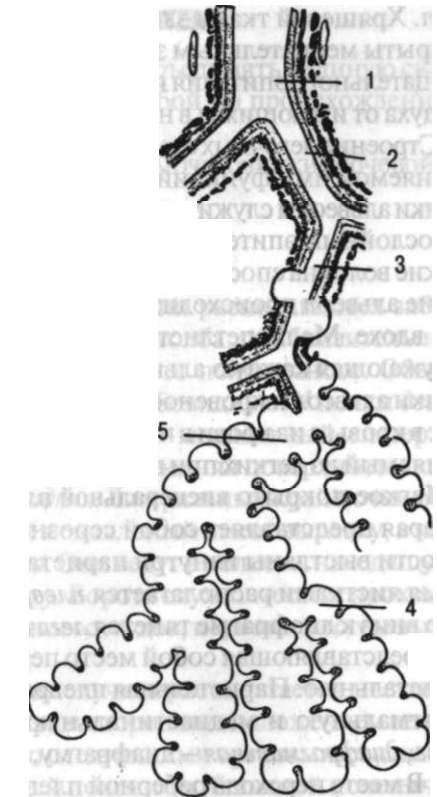


Рис. 84. Схема строения ацинуса легкого: 1 — внутридольковый бронх (ветви сегментарного бронха); 2 — терминальная бронхиола; 3 — респираторная бронхиола; 4 — альвеола; 5 — альвеолярный ход (по Штер-Меллендорф)

Бронхи, как и трахея, выстланы *слизистой оболочкой*, покрытой многоядным мерцательным эпителием, имеют хрящевой скелет и содержат эластические волокна и гладкую мышечную ткань.

Стенки альвеолярных бронхиол имеют пучки *гладкой мышечной ткани*, которые находятся между устьями открывающихся сюда аль-

веол. Хрящевой ткани здесь нет. Со стороны просвета бронхиолы покрыты мерцательным эпителием. Наличие в дыхательных путях мерцательного эпителия имеет значение для очищения вдыхаемого воздуха от имеющихся в нем взвесей в виде пыли.

Строение легочных альвеол довольно сложно и соответствует выполняемой ими функции, заключающейся в *газообмене*. Основной стенкой альвеолы служит очень тонкая базальная мембрана, покрытая однослойным эпителием. Находящиеся в стенке альвеолы эластические волокна способствуют ее спадению во время выдоха. Расширение альвеол происходит вслед за расширением грудной полости при вдохе. Мелкопетлистая густая сеть кровеносных капилляров, окружающая каждую альвеолу, тесно прилегает к ее стенке. Через стенки альвеол и кровеносных капилляров кислород воздуха попадает в кровь, а из крови в полость альвеол поступает углекислый газ, удаляемый из легких при выдохе.

Легкое покрыто **висцеральной плеврой** (кроме области ворот), которая представляет собой серозную оболочку. Стенки грудной полости выстланы изнутри париетальной плеврой. Между этими двумя листками располагается *плевральная полость*. От ворот легкого вниз к диафрагме тянется *легочная связка*, дубликатура плевры, представляющая собой место перехода висцеральной плевры в париетальную. Париетальная плевра разделяется на реберную, диафрагмальную и медиастинальную. *Реберная* плевра покрывает ребра, *диафрагмальная*—диафрагму, а *медиастинальная* — средостение. В месте перехода реберной плевры в диафрагмальную образуется *реберно-диафрагмальный синус* — запасное пространство для легких при их расширении.

### Средостение

**Средостение** — комплекс органов, расположенных между правым и левым листками медиастинальной плевры. Условной плоскостью, проходящей поперечно через место деления трахеи, средостение подразделяется на *переднее* и *заднее*. Переднее состоит из *верхнего* и *нижнего отделов*. Верхний образован вилочковой железой (тимусом), крупными сосудами (верхней полую веной, восходящей частью и дугой аорты) и нервами, а нижний — сердцем. Заднее средостение составлено пищеводом, сопровождающими его блуждающими нервами, грудной частью аорты, грудным протоком, симпатическим стволом с отходящими от него большим и малым чревными нервами, непарной и полунепарной венами. Здесь имеются и лимфатические узлы.

## МОЧЕПОЛОВАЯ СИСТЕМА

Мочевые и половые органы принято объединять в единую систему, так как они тесно связаны между собой по происхождению и строению.

К мочевым органам относятся: почки, мочеточники, мочевой пузырь и мочеиспускательный канал.

### Почки

Почки являются парным органом. Они располагаются забрюшинно справа и слева от позвоночного столба, приблизительно на уровне от 11-го грудного позвонка до 3-го поясничного. Обычно принято форму почки определять как бобовидную. У почки *две поверхности* — передняя и задняя, *два края* — медиальный и латеральный и *два конца* — верхний и нижний. Передняя поверхность почки является более выпуклой, чем *задняя*. Латеральный край почки образует выпуклость, в то время как медиальный имеет вырезку, в которой располагаются *ворота почки*. Они ведут в полость, находящуюся внутри почки, — *почечную пазуху*. Ворота служат местом прохождения кровеносных и лимфатических сосудов, нервов и местом выхода мочеточника.

Правая почка в большинстве случаев располагается несколько ниже, чем левая, что связано с правосторонним положением печени. Каждая почка соприкасается со следующими органами: сзади и медиально — с квадратной мышцей поясницы, большой поясничной мышцей, диафрагмой, сверху — с надпочечником. Над правой почкой располагается печень, спереди лежит двенадцатиперстная кишка, над левой почкой находится селезенка, а спереди к ней прилегает хвост поджелудочной железы.

Почка покрыта несколькими оболочками. Непосредственно к веществу почки прилежит *фиброзная капсула* — слой плотной волокнистой соединительной ткани, содержащей эластические волокна и гладкую мышечную ткань. Снаружи от фиброзной капсулы находится слой жировой клетчатки — *жировая капсула*. Вся почка вместе с жировой капсулой заключена в почечную фасцию, которая имеет два листка, передний и задний, покрывающие почку спереди и сзади. *Серозная оболочка* покрывает почку только спереди.

*Фиксирующий аппарат почки* представлен покрывающей ее фасцией, скоплением жировой ткани (особенно у нижнего конца) и кровеносными сосудами. Большое значение почечной фасции для фиксации почки объясняется тем, что эта фасция тесно связана как с жи-

ровой, так и с фиброзной капсулой и переходит непосредственно в фасцию брюшной полости, находящуюся под брюшиной. В фиксации почки играет определенную роль и внутрибрюшное давление, а также состояние мышц живота.

Строение почки хорошо видно на ее фронтальном разрезе (рис. 85). Различают *корковое вещество* почки (толщиной около 4 мм) и расположенное внутри от него *мозговое вещество*, образующее 15—20 *почечных пирамид*, состоящих из почечных канальцев. Каждая пирамида своим основанием обращена к наружной поверхности почки, а верхушкой внутрь и открывается в *почечную чашку*, находящуюся в почечной пазухе. Верхушки 2—3 пирамид, сливаясь, образуют *почечные сосочки*; их у почки может быть 12. Корковое вещество содержит *почечные тельца*, состоящие из клубочков кровеносных капилляров вместе с окружающими их капсулами и канальцы. Проникая между пирамидами, корковое вещество образует *почечные столбы*.

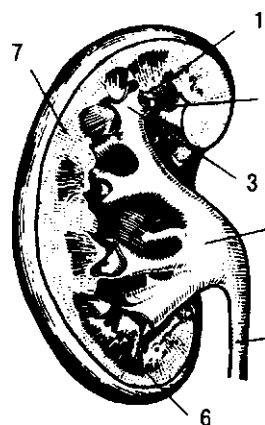


Рис. 85. Фронтальный разрез почт:  
1 — почечная пирамида, оканчивающаяся сосочком; 2 — малая почечная чашка; 3 — большая почечная чашка; 4 — почечная лоханка; 5 — мочеточник; 6 — мозговой слой почки; 7 — корковый слой почки

В почке выделяют отдельные *сегменты* (верхний, верхний передний, нижний передний, нижний, задний). Каждый из них состоит из пирамид, объединенных одним почечным сосочком и одной малой чашкой. Структурно-функциональной единицей почки является *нефрон* (их более миллиона в каждой почке). Он начинается *капсулой* в виде двухстенной чаши, имеющей наружную и внутреннюю части, между которыми находится щелевидный просвет (рис. 86).

Внутренняя часть капсулы плотно охватывает капилляры клубочка. Она образована плоскими покровными клетками, между которыми остаются узкие щели, сообщающиеся как друг с другом, так и с просветом капсулы. Клетки эпителия прилежат к трехслойной мембране, на противоположной стороне которой находятся эндотелиальные клетки капилляров. Благодаря такому строению стенки капсулы клубочковой капиллярной сети барьер между кровью капилляров клубочка и просветом капсулы оказывается очень тонким,

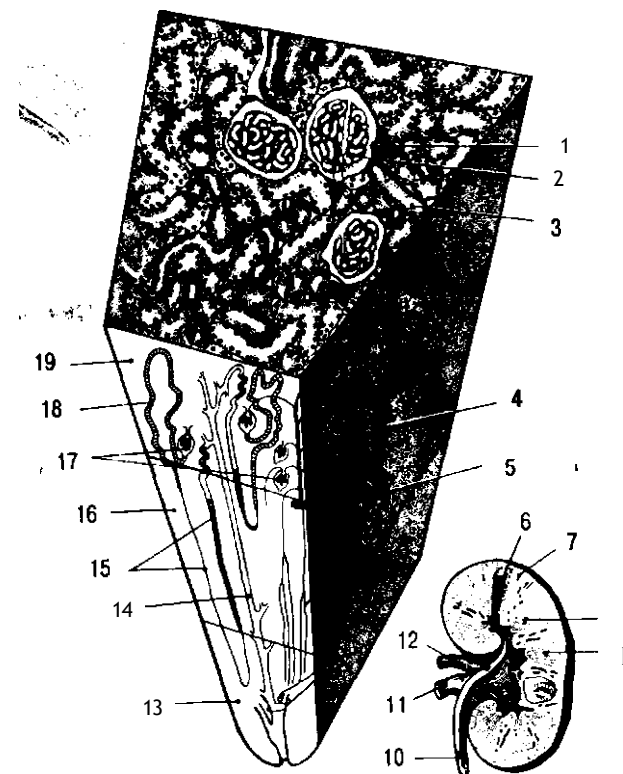


Рис. 86. Схема строения почки (рисунки с микроскопического препарата и фронтального среза почки даны в разных масштабах):

1 - капсула почечного тельца; 2 - почечный клубочек; 3, 18 - проксимальный извитый каналец; 4 - вена; 5 - артерия; 6 - место пирамиды, изображенной слева в увеличенном виде; 7 - корковое вещество; 8, 16 и 19 - мозговое вещество; 9 - пирамида; 10 - мочеточник; 11 - почечная в.; 12 - почечная а.; 13 - почечный сосочек с сосочковым отверстием на верхушке; 14 - собирающая трубочка; 15 - петля; 17 - почечное тельце

что обеспечивает переход (*фильтрацию*) в полость капсулы из плазмы крови растворенных в ней веществ и образование *первичной мочи*. Первичная моча из полости капсулы поступает в *проксимальную часть канальца нефрона*, которая переходит в петлю нефрона. Петля нефрона располагается в мозговом веществе и имеет нисходящую и восходящую части. Восходящая часть поднимается из мозгового вещества в корковое и переходит в дистальную часть канальца нефро-

на. При прохождении по системе трубочек нефрона первичная моча изменяет свой состав из-за обратного поступления воды, углеводов и белков в кровеносное русло и дополнительной фильтрации из него других веществ, превращаясь в окончательную мочу, которая по собирательным почечным трубочкам, являющимся продолжением

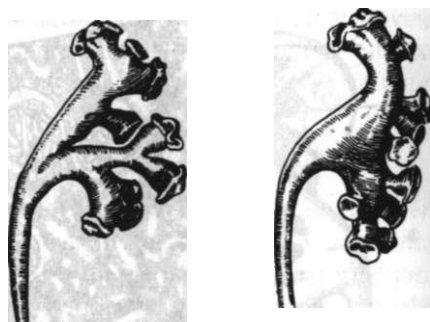


Рис. 87. Варианты строения почечной лоханки: слева — древовидная форма; справа — ампулярная форма

ем дистальной части канальца нефрона, поступает в *прямые собирательные трубочки*, открывающиеся на сосочках пирамид, а затем через малые почечные чашки, большие почечные чашки и почечную лоханку поступает в мочеточник. *Почечная лоханка* — это резервуар, служащий для собирания мочи в почке и образующийся в результате соединения двух или чаще трех больших почечных чашек, которые, в свою очередь, образуются из двух или трех малых чашек. Форма лоханки и почечных чашек весьма изменчива (рис. 87). Стенка их состоит из слизистой, мышечной и адвентициальной оболочек.

Почка очень богата кровеносными сосудами. Непосредственно от аорты отходит *почечная артерия*. Внутри почки она делится на 4–5 ветвей, которые проходят между пирамидами и носят название *междольковых артерий*. В области основания пирамид от *междольковых артерий* отходят дуговые артерии, пересекающие основания пирамиды, а от дуговых артерий, в свою очередь, междольковые артерии, направляющиеся к поверхности почки. Эти артерии и служат местом начала так называемых *приносящих сосудов* почечного клубочка, или *приносящих клубочковых артериол*. Каждая такая артериола направляется к капсуле, где и распадается на капилляры, образующие почечные клубочки. *Вносящие клубочковые артериолы* идут к почечным канальцам, около которых они вторично распадаются на капилляры и переходят в вены. Таким образом, образуются две сети капилляров: первая — между приносящей и вносящей артериолами, в клубочке («чудесная» сеть), вторая — между вносящими артериолами и венами. Кровь отдает кислород в основном не в почечных тельцах, а в капиллярах, окружающих почечные канальцы. Почечные вены

образуются из вен, расположенных между основанием пирамид и корковым веществом, и впадают непосредственно в нижнюю полую вену.

### Мочеточник

Мочеточник, представляющий собой трубку длиной приблизительно 30 см, сплюснутую в переднезаднем направлении, является непосредственным продолжением почечной лоханки (рис. 88). Он располагается, как и почка, забрюшинно. Мочеточник идет по задней стенке живота вниз и медиально, перегибается через общую подвздошную артерию и общую подвздошную вену в полости таза, проходит по его латеральной стенке, подходит к задней боковой поверхности дна мочевого пузыря, стенку которого прободает несколько наискось. Стенка мочеточника состоит, как и у всех полых органов, из *трех слоев*: слизистой, мышечной и адвентициальной оболочек. *Слизистая оболочка* имеет глубокие складки. *Мышечная оболочка* в верхнем отделе мочеточника имеет два слоя гладких мышц: продольный (внутренний) и круговой (наружный); в нижнем отделе три слоя: внутренний и наружный с продольным направлением волокон, а также средний — с круговым.

Наружная оболочка мочеточника — *адвентициальная*, содержит большое количество сосудов и нервов.

### Мочевой пузырь

Мочевой пузырь — полый орган вместимостью около 500–700 мл. Опорожненный мочевой пузырь располагается позади лобкового симфиза, при наполнении же отодвигается кверху.

В мочевом пузыре различают дно, обращенное вниз и назад по направлению к прямой кишке у мужчин и по направлению к влагалищу у женщин, *верхушку*, обращенную вверх и кпереди по направлению к передней брюшной стенке, и *тело* — промежуточную часть органа. Мочевой пузырь покрыт брюшиной сверху и сзади.

Стенка мочевого пузыря состоит из слизистой, мышечной и адвентициальной оболочек. Между ними в большей части стенки органа находится подслизистая основа. *Слизистая оболочка* мочевого пузыря покрыта, как и все мочевыводящие пути (почечные чашки, лоханка, мочеточник), переходным эпителием и имеет многочисленные складки, которые при его наполнении разглаживаются. Исключением является *мочепузырный треугольник*, где нет подслизистой ос-



новы, а слизистая оболочка плотно срастается с мышечным слоем и складок не имеет. Верхние левый и правый углы этого треугольника образованы отверстиями мочеточников, а нижний — отверстием (внутренним) мочеиспускательного канала.

*Мышечная оболочка* мочевого пузыря образует три слоя: внутренний и наружный — с продольным расположением гладких мышечных клеток, средний — с круговым. Круговой слой у места выхода из мочевого пузыря мочеиспускательного канала утолщается, образуя произвольный сжиматель — *мышцу, выталкивающую мочу*.

Моча попадает в мочевой пузырь не непрерывно, а небольшими порциями в результате идущих сверху вниз перистальтических сокращений мышечного слоя стенки мочеточника.

### Мочеиспускательный канал

Мочеиспускательный канал служит для выведения мочи наружу. У мужчин и женщин строение его различно. У мужчин он имеет длину 18 см и состоит из трех частей: предстательной, перепончатой и губчатой.

*Предстательная часть* мочеиспускательного канала проходит через предстательную железу. В этой части канала имеются два отверстия, которыми оканчиваются семявыбрасывающие протоки. *Перепончатая часть* мочеиспускательного канала является самой короткой. Этим местом он выходит из полости малого таза, прободая мочеполовую диафрагму, которая образована мышцами, расположенными поперечно между нижними ветвями лобковых и ветвями седалищных костей, и фасциями, покрывающими их. Мышцы вокруг мочеиспускательного канала образуют произвольный *сфинктер* мочеиспускательного канала. *Губчатая часть* мочеиспускательного канала, как показывает само название, заложена в губчатом теле полового члена. Эта часть является наиболее длинной. Ее слизистая оболочка имеет многочисленные железы. У наружного отверстия губчатая часть имеет расширение — ладьевидную ямку. Начальный отдел губчатой части имеет выводные протоки бульбоуретральных желез (рис. 88).

Мочеиспускательный канал у женщин значительно короче, чем у мужчин. Его длина всего 3—3,5 см. Он не делится на части и открывается в преддверии влагалища.

### Мужские половые органы

К мужским половым органам относятся *яички, придатки яичек, мошонка, семявыносящие протоки, семенные пузырьки, предстательная*

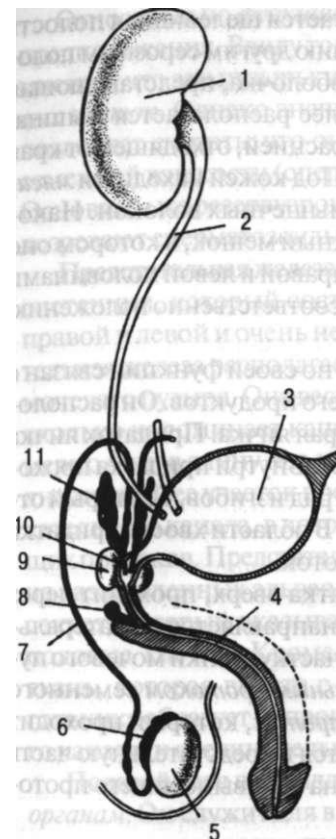


Рис. 88. Схема мужских половых органов:

1 — почка; 2 — мочеточник; 3 — мочевой пузырь; 4 — мочеиспускательный канал и губчатое тело полового члена, начинающееся луковицей и заканчивающееся головкой полового члена; 5 — яичко; 6 — придаток яичка; 7 — семявыносящий проток; 8 — бульбоуретральные железы; 9 — предстательная железа; 10 — семявыбрасывающий проток; 11 — семенные пузырьки

располагается *серозная оболочка*, представляющая собой отросток брюшины, который после опускания яичка совершенно от нее отшнуровался. Серозная оболочка имеет два листка — *париетальный и*

*висцеральный*, мужской половой член. Вместе с мужскими половыми органами обычно изучается мужская промежность.

Яичко является мужской половой железой. Это парный орган овальной формы, закладывающийся в брюшной полости позади брюшины на уровне 2-го поясничного позвонка, а затем спускающийся вниз и проходящий через паховый канал в мошонку.

Яичко покрыто оболочками. Непосредственно к его веществу прилежит *белочная оболочка*, которая у заднего края яичка входит в него, образуя утолщение — *средостение яичка*. От средостения яичка отходят отростки, разделяющие его на *дольки*, число которых колеблется от 250 до 350. В каждой дольке яичка имеется 1—2 *извитых семенных канальца*, переходящие в *прямой семенной каналец*. В начальных отделах извитых канальцев происходит образование мужских половых клеток (*сперматогенез*). Кроме половых клеток — сперматозоидов — в яичке вырабатываются половые гормоны. Прямые семенные канальцы, выйдя из долек и соединяясь между собой, образуют в средостении яичка *сеть яичка*. От сети яичка отходит 12—18 *выносящих канальцев яичка*, которые в области заднего края его образуют *придаток яичка*.

Кнаружи от белочной оболочки располагается *серозная оболочка*, представляющая собой отросток брюшины, который после опускания яичка совершенно от нее отшнуровался. Серозная оболочка имеет два листка — *париетальный и*

*висцеральный*, между которыми располагается щелевидная полость яичка, соответствующая по своему строению другим серозным полостям. За серозной оболочкой находится оболочка, представляющая собой продолжение фасции живота. Далее располагается мышца, поднимающая яичко, покрытая тонкой фасцией, отходящей от края подкожного отверстия пахового канала. Под кожей находится *мясистая оболочка*, построенная из гладких мышечных волокон. Наконец, снаружи яичко покрыто кожей. Кожный мешок, в котором оно лежит, носит название *мошонка*. Между правой и левой половинами мошонки имеется перегородка, а на коже соответственно положению перегородки виден шов.

**Придаток яичка** по своему строению и по своей функции связан с яичком, будучи выводным протоком для его продуктов. Он расположен в области верхнего конца и заднего края яичка. Придаток яичка делится на три части: головку, тело и хвост. Внутри придатка проходит *проток придатка яичка*, образующий ряд изгибов, в который открываются выносящие каналы яичка. В области хвоста придатка яичка он переходит в семявыносящий проток.

Семявыносящий проток идет из придатка вверх, проходит через паховый канал в полость живота и далее направляется по латеральной стенке малого таза к задненижнему участку стенки мочевого пузыря. Здесь он соединяется с *выделительным протоком* семенного пузырька, образуя *семявыбрасывающий проток*, который проходит через предстательную железу и открывается в предстательную часть мочеиспускательного канала. Общая длина семявыносящего протока достигает 50 см.

Семявыносящий проток входит в состав *семенного канатика*, длина которого 45 см, а толщина равна приблизительно толщине мизинца. В его состав входят также сопровождающие семявыносящий проток сосуды, нервы, мышца, поднимающая яичко, и фасции (продолжающиеся с мышц живота). Вены образуют здесь чрезвычайно богатую и сложную сеть, носящую название *гроздевидного сплетения*. Семенной канатик проходит через паховый канал. От внутреннего его отверстия семявыносящий проток идет без сопровождения фасции, мышцы и сосудов.

Семенные пузырьки представляют собой боковые выпячивания семявыносящего протока. Это парный орган, расположенный сзади и снизу мочевого пузыря (см. рис. 88) в виде изогнутой, сложенной почти вдвое и извитой трубки. Стенка их имеет фиброзное строение и содержит гладкие мышечные волокна. С внутренней стороны пузырьки покрыты слизистой оболочкой.

Относительно *функции* семенных пузырьков имеются различные предположения. Ввиду того что в них находили семенные нити, есть мнение, что эти пузырьки являются *резервуаром для скопления половых клеток*. Однако значительное скопление в пузырьках секрета позволяет считать, что они выделяют продукт, входящий в состав семенной жидкости (спермы), и являются *железистым аппаратом*. Основным же резервуаром, в котором сохраняются и, по-видимому, созревают сперматозоиды, следует считать придаток яичка.

**Предстательная железа** является непарным органом плотной консистенции, который состоит из двух хорошо выраженных *долей* — правой и левой и очень небольшой в норме средней доли. Предстательная железа располагается в полости малого таза под основанием мочевого пузыря. Она весит приблизительно 20 г. Своей формой несколько напоминает каштановый орех. Ее поперечник равен примерно 4 см, в длину она имеет до 3 см, а в толщину около 2 см. Передневерхний ее участок пронизан предстательной частью мочеиспускательного канала, в которую открываются устья семявыбрасывающих протоков. Предстательная железа примерно наполовину состоит из разветвленных альвеолярно-трубчатых железок. Они выделяют секрет, который оказывает активизирующее действие на мужские половые клетки. Кроме того, здесь имеются гладкая мышечная ткань, которая вместе с мышечной тканью мочевого пузыря образует произвольный сжиматель мочеиспускательного канала, и соединительная ткань, образующая остов этой железы.

**Половой член** принадлежит, как и мошонка, к *наружным половым органам*. Он служит для выведения мочи и выбрасывания семени. В нем выделяют корень, тело и головку. На *теле* полового члена различают две поверхности: верхнюю, более широкую, именуемую *спинкой полового члена*, и нижнюю, более узкую, со стороны которой находится мочеиспускательный канал.

Форма *головки* полового члена несколько конусовидная. На ней находится наружное отверстие мочеиспускательного канала, имеющее вид продольно расположенной щели. Сзади от головки имеется суженное место — *шейка головки*. В области головки кожа полового члена образует складку, носящую название *крайняя плоть полового члена* и состоящую из наружного и внутреннего листков. Наружный листок переходит во внутренний, который покрывает головку и срастается с ней. На внутренней поверхности крайней плоти находятся сальные железы. В области тела полового члена кожа легко подвижна. Половой член образован двумя *пещеристыми телами* (сверху) и непарным *губчатым телом*, окружающим мочеиспус-

тельный канал. Все три тела покрыты общей фасцией и кожей. Кроме того, каждое из них имеет собственную белочную оболочку, от которой внутрь тела отходят перекладки. В зависимости от степени наполнения тел кровью плотность члена и его величина изменяются: происходит эрекция. Губчатое тело мочеиспускательного канала имеет расширения, из которых одно образует головку полового члена, а другое, в области корня, — его луковицу (см. рис. 88). Половой член прикрепляется к лонному сращению при помощи связки. Другая связка идет от белой линии живота и охватывает пещеристые тела с боков.

*Пещеристые тела полового члена* начинаются по сторонам мочеполовой диафрагмы от седалищных костей и покрыты седалищно-пещеристой мышцей. Основание губчатого тела—*луковица* — начинается от середины мочеполовой диафрагмы и покрыто луковично-губчатой мышцей.

Мужская промежность представляет собой область, расположенную ниже дна малого таза, в которой находятся наружные половые органы и задний проход. Дно малого таза можно разделить на два отдела треугольной формы, границей между которыми служит линия, проходящая между седалищными буграми. Отдел, расположенный спереди от этой линии, носит название *мочеполовая диафрагма*; отдел, расположенный сзади — *диафрагма таза*.

В области заднего отдела находится конечный участок прямой кишки, окруженный мышцей — наружным сфинктером заднего прохода. Задний отдел сверху образован мышцей, поднимающей задний проход, которая начинается не только сзади и с боков, но отчасти и спереди — от стенки малого таза и, направляясь сзади, охватывает прямую кишку. Эта мышца построена наподобие воронки, которая суживается кнутри и книзу.

На границе между мочеполовой диафрагмой и диафрагмой таза располагается небольшая поверхностная поперечная мышца промежности, идущая от седалищного бугра по направлению кнутри, к так называемому сухожильному центру промежности.

*Мочеполовая диафрагма* состоит из глубокой поперечной мышцы промежности, расположенной между костями лобковой дуги. В этой мышце имеется отверстие для прохождения мочеиспускательного канала, около которого она образует сфинктер мочеиспускательного канала. Последний представляет собой небольшую мышцу из круговых мышечных волокон. На мочеполовой диафрагме со стороны малого таза расположена предстательная железа и дно мочевого пузыря, а снаружи — корень полового члена.

### Женские половые органы

Женские половые органы разделяют на внутренние и наружные. Вместе с женскими половыми органами изучаются женская промежность и молочная железа.

К внутренним женским половым органам относятся *яичники, маточные трубы, матка и влагалище* (рис. 89).

Яичник является половой железой. Это парный орган весом 5—8 г. Он имеет вид несколько сплющенного в переднезаднем направлении эллипсоидного тела, расположенного на широкой связке матки в малом тазу и окруженного соединительнотканной *белочной оболочкой* и тонким слоем кубического эпителия.

Яичник состоит из *коркового* и *мозгового* веществ. В нем созревают *фолликулы*. Всего их закладывается много тысяч, однако в дальнейшем созревает лишь несколько сотен. Каждый фолликул представляет собой пузырек, в котором развивается половая клетка (*яйцеклетка*). Во время созревания ее в фолликуле происходит скапливание прозрачной жидкости. Фолликул раздвигает ткань яичника и оказывается у его поверхности. Зрелая яйцеклетка по своим размерам равняется 0,15—0,25 мм. Когда яйцеклетка созревает, фолликул лопается, и она вместе с жидкостью фолликула попадает в полость брюшины, а затем в маточную трубу. После этого фолликул заполняется кровью из разорвавшихся мелких кровеносных сосудов, образуя так называемое *желтое тело*. Если наступает оплодотворение яйцеклетки, то желтое тело (*истинное*) сохраняется приблизительно до 5-го месяца беременности, после чего уменьшается и постепенно замещается соединительной тканью. Если же беременность не наступает, то желтое тело (*ложное*) вскоре замещается рубцовой тканью. Ввиду того что на месте каждого фолликула в конечном итоге получается рубец, наружная поверхность яичника имеет бугристый вид. Обычно в течение 28—30 дней созревает один фолликул.

Помимо выделения половых продуктов яичник несет также и внутрисекреторные функции (вырабатывает половые гормоны).

Маточные трубы начинаются от матки маточным отверстием и заканчиваются около яичника брюшным отверстием (см. рис. 89). Последнее расширено в виде воронки, которая на своем крае имеет отростки, бахромки; отдельные из них могут достигать свободного края яичника.

Маточная труба состоит из трех оболочек: серозной, мышечной, слизистой. Наружная *серозная оболочка* представляет собой брюшину, покрывающую маточную трубу со всех сторон. Средняя мышечная

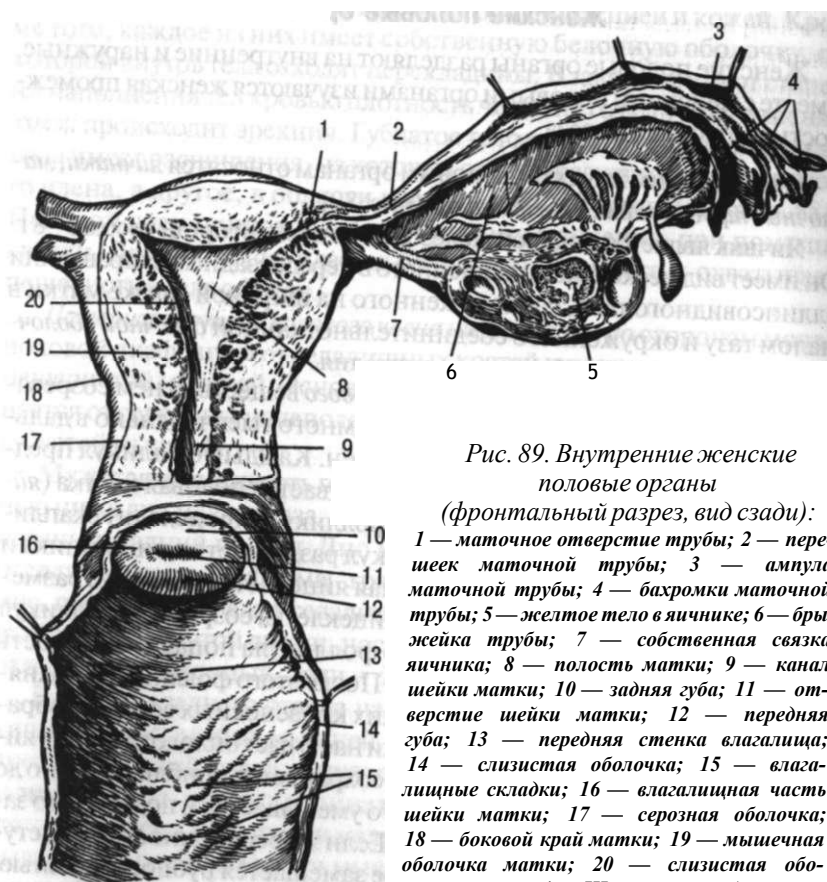


Рис. 89. Внутренние женские половые органы

(фронтальный разрез, вид сзади):

1 — маточное отверстие трубы; 2 — перешеек маточной трубы; 3 — ампула маточной трубы; 4 — бахромки маточной трубы; 5 — желтое тело в яичнике; 6 — брыжейка трубы; 7 — собственная связка яичника; 8 — полость матки; 9 — канал шейки матки; 10 — задняя губа; 11 — отверстие шейки матки; 12 — передняя губа; 13 — передняя стенка влагалища; 14 — слизистая оболочка; 15 — влагалищные складки; 16 — влагалищная часть шейки матки; 17 — серозная оболочка; 18 — боковой край матки; 19 — мышечная оболочка матки; 20 — слизистая оболочка матки (по Шпальтегольцу)

оболочка состоит из циркулярного (выраженного лучше) и продольного (выраженного хуже) слоев. Слизистая оболочка образует многочисленные продольные складки, которые особенно хорошо развиты в области воронки маточной трубы. Оплодотворение чаще всего происходит в маточной трубе и только в редких случаях в матке.

После оплодотворения яйцеклетка продвигается в матку, имплантируясь (погружаясь) в ее слизистую оболочку. Продвижению оплодотворенной яйцеклетки способствуют перистальтическая деятельность маточной трубы (перистальтические движения направлены от яичника к матке) и особенности строения ее слизистой оболочки, покрытой мерцательным эпителием, движения ресничек кото-

## МОЧЕПОЛОВАЯ СИСТЕМА

рого направлены также к матке. В тех случаях, когда оплодотворенная яйцеклетка по каким-либо причинам не достигает полости матки, а прикрепляется к слизистой оболочке маточной трубы, наступает так называемая *внематочная беременность*.

Матка представляет собой полый мышечно-железистый орган, служащийместилищем для развивающегося эмбриона и плода (см. рис. 89). По форме матку сравнивают с несколько уплощенной в переднезаднем направлении грушей. Матка состоит из трех отделов: дна, тела и шейки.

Дном матки называют верхнюю ее часть, расположенную выше места впадения маточных труб. Под телом матки подразумевается расширенный верхний отдел матки, который книзу и кзади переходит в ее наиболее узкую часть, именуемую *шейкой матки*.

Полость матки представляет собой щель приблизительно треугольной формы, основанием направленную вверх, в сторону дна матки, а вершиной — книзу, в сторону ее шейки. Полость матки сообщается в области ее дна с просветом маточных труб, а внизу — через канал шейки и отверстие матки — с полостью влагалища.

Размеры матки взрослой женщины могут быть довольно различными. Длина матки колеблется от 6 до 9 см, ширина в области дна — от 3 до 6 см. Вес матки равняется 25—100 г. Столь большие колебания в размере и весе в значительной мере связаны с тем, что матка после родов остается несколько увеличенной по сравнению с той, какой она была до беременности. Матка наклонена кпереди (*антеверзия*) и изогнута кпереди (*антефлексия*) в месте перехода тела матки в шейку.

Матка — подвижный орган. Фиксирующим аппаратом ее служат связки, дно малого таза и соседние органы. *Широкая связка матки* представляет собой дубликатуру брюшины, идущую от боков матки в латеральную сторону и несколько кпереди к стенке малого таза и переходящую в покрывающий его париетальный листок брюшины. *Круглая связка матки* отходит от тела матки ниже маточной трубы и направляется к внутреннему отверстию пахового канала. Пройдя через паховый канал, круглая связка матки теряется в подкожной жировой клетчатке лобковой области.

Стенка матки состоит из трех оболочек. Внутренняя — *слизистая оболочка (эндометрий)* — имеет различную толщину в зависимости от фаз яичниково-маточного цикла. Во время менструаций эта оболочка сперва набухает, а затем отслаивается. При беременности она также набухает. Колебания толщины ее составляют 0,5—0,7 мм. Слизистая оболочка гладкая, покрыта цилиндрическим эпителием. В области тела матки она содержит большое количество желез, которые вет-

вятся и проникают через всю ее толщу вплоть до мышечного слоя. Эти железы выделяют секрет, который в отличие от секрета желез слизистой оболочки влагалища имеет щелочную реакцию.

Следующим за слизистой оболочкой слоем, к которому она прилегает непосредственно, является *мышечная оболочка, миометрий*. Он имеет толщину от 1,5 до 2 см и составляет главную массу всей матки, будучи построенным из гладких мышечных волокон, среди которых есть также волокна соединительной ткани, в частности эластические волокна.

Миометрий состоит из трех слоев. *Наружный слой* является продольным. Так как этот слой прилежит непосредственно к наружной оболочке стенки матки, т.е. к серозной оболочке, он называется также *подсерозным* слоем. *Средний слой* миометрия имеет круговое направление, а *внутренний слой* — продольное. В области тела матки наиболее сильным является круговой слой. По направлению к маточным отверстиям труб он, в свою очередь, делится на две части и дает дополнительные круговые мышечные волокна, расположенные перпендикулярно к оси маточных труб. Продольные мышечные волокна развиты более слабо.

Наружная оболочка матки — *серозная {периметрию}*. Она представляет собой Листок брюшины, который переходит с мочевого пузыря на переднюю поверхность матки, покрывает ее как спереди, так и сзади, после чего переходит на прямую кишку. Шейка матки покрыта брюшиной только на задней стенке, а с боков окружена клетчаткой (*параметрит*).

Если оплодотворения не происходит, то слизистая оболочка матки отторгается (поскольку становится ненужной) и наступает *менструация*. Процесс изменения слизистой матки повторяется ежемесячно. При оплодотворении и беременности менструация не наступает.

В овариально-менструальном цикле различают три фазы: менструальную, постменструальную и пременструальную. В каждую из этих фаз слизистая оболочка матки имеет свои особенности, связанные с функцией яичника.

В *менструальную фазу*, которая длится 3—5 дней, слизистая оболочка в связи с отсутствием оплодотворения яйцеклетки отторгается от базального слоя, где остаются лишь части маточных желез и небольшие островки эпителия. При этом кровеносные сосуды разрываются — происходит кровотечение. С кровью выходит и неоплодотворенная яйцеклетка. *Постменструальная фаза* характеризуется восстановлением слизистой оболочки под влиянием гормона яичника. Эта фаза длится 10—12 дней. После 14 дня обычно наступает *ову-*

*ляция*: выход яйцеклетки из яичника и образование желтого тела, гормон которого (эстроген) является мощным стимулятором развития слизистой оболочки матки (желез и эпителия). *Пременструальная фаза* длится 10—12 дней. В эту фазу под влиянием гормона прогестерона в клетках эпителия матки скапливаются гранулы гликогена, липидов, витамины. При оплодотворении яйцеклетка внедряется в подготовленную слизистую оболочку.

Влагалище представляет собой трубку длиной 8—10 см, несколько сплюснутую в переднезаднем направлении. Стенка влагалища плотная (толщина ее приблизительно 3 мм) и имеет три слоя: внутренний — слизистый, средний — мышечный и наружный — соединительнотканый.

В верхнем отделе влагалище расширяется и охватывает влагалищную часть шейки матки, образуя углубление, обращенное кверху, именуемое *сводом влагалища*. Принято различать четыре части свода влагалища: переднюю, заднюю и две боковые. Из них задняя часть наиболее глубокая, так как задняя стенка влагалища более длинная, чем передняя (приблизительно на 1,5—2 см).

Спереди влагалище прилежит к мочевому пузырю и мочеиспускательному каналу, а сзади — к прямой кишке. Влагалище проходит через мочеполовую диафрагму и открывается в *преддверие влагалища*.

Стенка влагалища имеет 3 слоя: внутренний — слизистый, средний — мышечный и наружный — соединительнотканый. *Слизистая оболочка* на передней и задней стенках влагалища имеет складки, которые особенно хорошо выражены в его нижнем отделе. Складка, покрытая многослойным плоским эпителием, которая отделяет полость влагалища от преддверия влагалища, носит название девственной плевы.

*Мышечная оболочка* построена из гладких мышечных волокон, причем продольные волокна развиты сильнее, чем круговые, расположенные внутри, т.е. непосредственно под слизистой оболочкой. Мышечный слой стенки в нижнем отделе влагалища развит лучше, чем в верхнем.

К *наружным женским половым органам* относятся большие и малые половые губы, клитор, преддверие влагалища и связанные с ним железы.

Большие половые губы представляют собой складки кожи, ограничивающие *половую щель*. Спереди и сзади большие половые губы соединены при помощи спаек. По направлению кпереди они переходят в возвышение, расположенное в области лобкового симфиза и известное под названием *лобок*. Большие половые губы, как и лобок, покрыты волосами и содержат скопление подкожного жирового слоя, значи-

тельное количество потовых и сальных желез. В области передневерхнего отдела больших половых губ оканчиваются круглые связки матки. Кнутри от больших губ располагаются **малые половые губы**, представляющие собой, как и большие губы, складки кожи. Однако они не имеют волос и покрыты тонким слоем эпидермиса, среди которого расположены сальные железы. Цвет малых губ розовый.

Пространство между малыми половыми губами носит название *преддверие влагалища*. Задние концы малых губ сходятся друг с другом, образуя уздечку. Передний конец каждой губы расщепляется на две складки, из которых медиальная прикрепляется к клитору, а латеральная идет спереди и сверху от него, соединяясь с такой же складкой противоположной стороны.

В преддверии влагалища открывается *несколько отверстий*: вход во влагалище, мочеиспускательный канал, выводные протоки больших желез преддверия, которые расположены у заднего конца малых половых губ и соответствуют бульбоуретальным железам у мужчин. Большие железы преддверия имеют альвеолярно-трубчатое строение. Их секрет служит для увлажнения стенок влагалища.

Спереди от входа во влагалище находится наружное отверстие мочеиспускательного канала.

**Клитор** состоит из двух пещеристых тел, соответствующих пещеристым телам мужского полового члена, но имеющих сравнительно небольшую величину. При наполнении кровью пещеристых тел клитора его размеры обычно составляют 2—2,5 см. Клитор состоит из ножки, тела и спереди оканчивается головкой. С лобковым симфиозом он соединен при помощи связки.

*Луковица преддверия* расположена в основании складок больших губ и является образованием, которое соответствует губчатому телу полового члена у мужчин. Она одета белочной оболочкой и содержит венозное сплетение.

Наружные половые органы женщины имеют мышцы, схожие с теми, о которых было сказано при описании мужской промежности. К этим мышцам относится *парная луковично-губчатая* мышца, сжимающая вход во влагалище. Она начинается от сухожильного центра промежности, охватывает большую железу преддверия, луковицу преддверия, вход во влагалище, своими сухожильными пучками соединяясь ниже клитора с такой же мышцей противоположной стороны. *Седалищно-пещеристая мышца* идет от седалищной кости к клитору. При своем сокращении она способствует набуханию его пещеристых тел.

Женская промежность имеет отличия от мужской промежности в области мочеполовой диафрагмы, в области же диафрагмы таза ка-

ких-либо существенных отличий нет. Мочеполовая диафрагма женщин более широкая, мышцы ее менее развиты, чем у мужчин. Сфинктер мочеиспускательного канала охватывает у женщин не только мочеиспускательный канал, но и влагалище и оканчивается в сухожильном центре промежности.

**Молочная железа** является парным органом, который у мужчин развит очень слабо. У женщин она имеет значительный, хотя сильно варьирующий размер. Она расположена между 3-ми 6-а иногда и 7-м ребрами по вертикали и между окологрудинной и передней подмышечной линиями по горизонтали.

Молочная железа у женщин построена из отдельных *долек*, число которых равняется 15—20. Они представляют собой видоизмененные железы кожи (сальные и потовые). Каждая отдельная долька имеет выводной *млечный проток*, который, не доходя до поверхности кожи, образует расширение — млечный синус. Выводные протоки отдельных желез оканчиваются на *соске молочной железы*, который находится на пигментированном участке кожи. Этот участок — *околососковый кружок молочной железы* — имеет дополнительные *железы околососкового кружка* в числе 5—15, представляющие собой также видоизмененные кожные железы.

Изменение молочной железы при беременности начинается уже на 2-м месяце, но особенно заметным становится с 4—5-го месяца. К этому времени околососковый кружок и сам сосок делаются темнее, причем железы, расположенные на околососковом кружке, увеличиваются. Наиболее заметным является увеличение самой железы, связанное с разрастанием и разветвлением ее секреторных канальцев. В период кормления отдельные альвеолы, расположенные в периферических участках каждой дольки, расширяются. Кроме того, во время беременности и кормления значительно расширяются кровеносные и лимфатические сосуды железы. После прекращения кормления наблюдается обратное развитие молочных желез, однако полного восстановления их первоначальной формы не происходит.

•:f.OSO»

## Глава пятая УЧЕНИЕ О СЕРДЦЕ И СОСУДАХ

• "• • v:

### ОБЩАЯ ЧАСТЬ

Сердце с кровеносными сосудами (артериями, венами, путями микроциркуляции) и лимфатическая система вместе с органами иммуногенеза составляют сосудистую систему.

Функции кровеносной системы заключаются в снабжении организма питательными веществами и кислородом, обеспечении гормонами, удалении продуктов обмена веществ, выравнивании температуры тела. Центральным органом кровеносной системы является сердце.

Сосуды, несущие кровь от сердца, называются *артериями*, а сосуды, по которым кровь течет к сердцу, - *венами*. Между артериями и венами располагаются самые мелкие сосуды - *капилляры* и *другие* структуры, образующие микроциркуляторное русло крови. Артерии, вены и капилляры представляют собой трубки различных диаметров. Крупные сосуды часто называют магистральными. Артерии и вены имеют общий план строения. Их стенки состоят из трех основных оболочек: внутренней (интимы), средней и наружной. Внутренняя оболочка построена из клеток эндотелия, расположенных на базальной мембране, и подэндотелиального слоя, состоящего из рыхлой соединительной ткани. Средняя оболочка представлена гладкой мышечной тканью, содержащей коллагеновые и эластические волокна, которые переплетаются между собой в виде спиралей. Мышечная оболочка отделена от внутренней и наружной оболочек эластическими мембранами, образующими как бы каркас (остов) сосуда, не дающий им спадаться. Наружная оболочка состоит из соединительной ткани, в которой проходят сосуды и нервы.

Как артерии, так и вены частично получают питание непосредственно из кровяного русла, что в основном относится к эндотелию этих сосудов, выстилающему их внутреннюю оболочку. Сама же толщина стенок артерий и вен получает питание через проходящие в ней собственные кровеносные сосуды, носящие название *сосуды сосудов*.

При общем плане строения между артериями и венами имеются

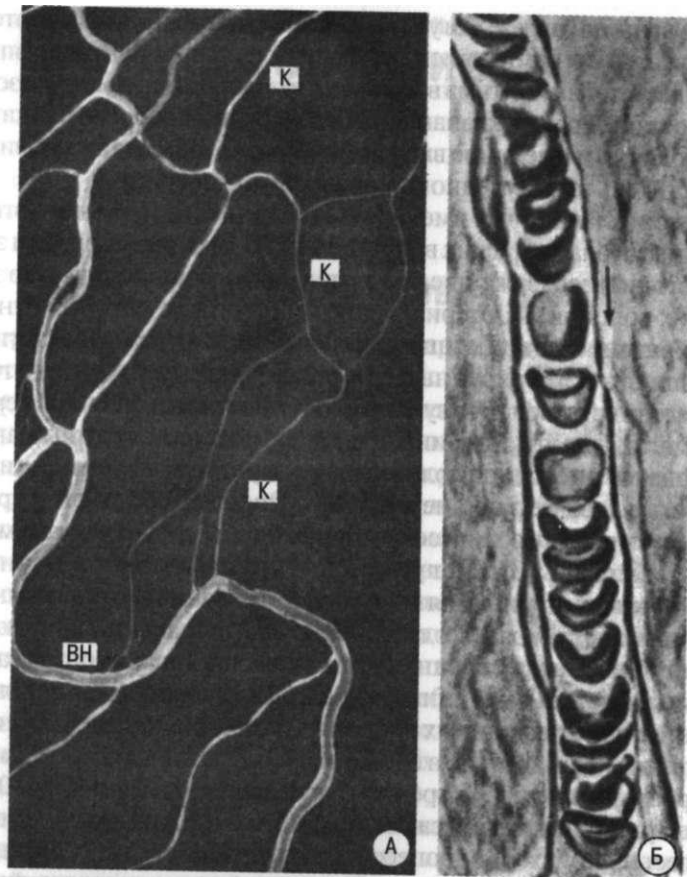
### ОБЩАЯ ЧАСТЬ

зияют, а вены на разрезе могут спадаться. Большая плотность артерий по сравнению с венами зависит от эластических волокон, находящихся в стенке артерий. Интима вен во многих местах (главным образом на конечностях) образует клапаны, представляющие собой дубл и катуры этой оболочки и имеющие вид кармашков, которые дают крови возможность течь только в одном направлении — к сердцу.

Артерии клапанов не имеют. По соотношению в стенке артерий мышечных и эластических волокон можно различать артерии эластического типа, содержащие относительно большое количество эластических волокон, и артерии мышечного типа, в которых относительно больше гладких мышечных волокон. К артериям эластического типа относятся крупные артерии, в частности аорта, ветви ее дуги, легочный ствол. В результате сокращения желудочков сердца, т.е. их систолы, в эти артерии поступает кровь, и они растягиваются. Возвращаясь в исходное положение в силу своей эластичности, они способствуют более равномерному току крови по сосудистому руслу. Артерии мышечного типа сокращением или расслаблением мышц своей стенки способствуют регулированию кровотока. По отношению к органам артерии делятся на внеорганные и внутриорганные.

Капилляры состоят из одного слоя эндотелиальных клеток и базальной мембраны. С внешней стороны капилляра располагаются отдельные клетки - перicyты, принимающие участие в регуляции состояния эндотелиальных клеток капилляров. Размеры капилляров невелики: диаметр их в среднем от 7-8 до 20-30 мкм. Суммарный просвет капилляров превосходит диаметр аорты в 600-800 раз. Капилляры тесно соприкасаются с компонентами окружающей ткани. Здесь и происходят процессы тканевого метаболизма. Капилляры с прилежащими к ним прекапиллярами, артериолами, посткапиллярами и венами образуют так называемую *микроциркуляторную систему крови*, или *пути микроциркуляции*.

Пути микроциркуляции крови обеспечивают поступление крови в ткани органа по артериолам и прекапиллярам, обмен веществ (за счет капилляров), дренаж тканей и депонирование крови посткапиллярами и венами (рис. 90). Возможен ток крови и минуя капилляры - через артериоло-венулярные анастомозы. Стенка артериол, прекапилляров и венул состоит из эндотелия и гладкомышечных клеток. Эндотелий образован эндотелиоцитами - клетками, прилегающими к базальной мембране. Ток крови регулируется мышечными сфинктерами в местах начала прекапилляров, а также увеличением и уменьшением размера эндотелиоцитов с уменьшением или увеличением просвета сосуда. Стенка капилляра лишена мышечной



**Рис. 90. Фрагмент микроциркуляторного русла:**  
 А — кровеносные капилляры (К) и венула (ВН) брыжейки; Б — движение эритроцитов в капилляре (по Я. Л. Караганову)

оболочки. Между эндотелиоцитами в капиллярах почки, селезенки, костного мозга, печени и некоторых других органов существуют отверстия (поры), обеспечивающие контакт крови с окружающими тканями. Там, где этих отверстий нет (например, в мышцах), процессы обмена совершаются трансэндотелиально (см. стр. 16).

Перенос веществ через эндотелиоцит осуществляется микропиноцитозными пузырьками, образующими цепочки в толще цитоплазмы эндотелиоцитов. Надолго пузырьков может приходиться до 1/5 объема цитоплазмы.

## ОБЩАЯ ЧАСТЬ

Кровь циркулирует по единой замкнутой системе сосудов, в которой различают большой круг кровообращения, малый круг кровообращения и сердечный. **Большой (телесный) круг кровообращения** начинается из левого желудочка самым крупным артериальным сосудом — аортой. Поступившая в аорту артериальная кровь разносится по всему телу — ко всем органам и тканям. Через стенку капилляров из крови в ткани переходят питательные вещества и кислород, а из тканей в кровь — продукты обмена веществ, в том числе и углекислый газ. Здесь кровь из артериальной превращается в венозную, которая по двум крупным сосудам (верхней и нижней полым венам) впадает в правое предсердие. Из правого предсердия кровь переходит в правый желудочек.

**Малый (легочный) круг кровообращения** начинается из правого желудочка легочным стволом, который несет венозную кровь в легкие, где кровь через стенку капилляров отдает углекислый газ, обогащается кислородом, превращаясь в артериальную. Артериальная кровь из легких по легочным венам течет в левое предсердие. Из левого предсердия кровь идет в левый желудочек.

**Сердечный круг кровообращения** начинается двумя венечными артериями, которые отходят от начальной части аорты, обеспечивает кровью оболочку сердца и заканчивается венечным синусом в правом предсердии. Таким образом, в артериях большого и сердечного кругов кровообращения течет артериальная кровь, а в венах — венозная, в то время как в малом круге кровообращения в артериях течет венозная кровь, а в венах — артериальная.

Деление артерий на ветви можно схематически сгруппировать в два основных типа: *магистральный* и *рассыпной*. Особенностью первого является то, что главный артериальный ствол дает отходящие от него вторичные ветви, особенностью второго — разделение главного артериального ствола сразу на несколько артерий второго порядка, дающих, в свою очередь, мелкие ветви к данному органу.

В отдельных местах кровеносная система имеет специфические особенности строения. В частности, в почках капилляры при слиянии образуют не вену, а вновь артерию (почечные клубочки). Такая особенность строения носит название *чудесная сеть*. В печени тоже имеется чудесная сеть, но только венозного типа: воротная вена распадается на капилляры, из которых кровь переходит в центральные вены долек; последние собираются в печеночные вены и впадают в нижнюю полую вену. В области суставов кровеносная система образует большие сети, находящиеся в их капсуле, в образовании которых участвуют кровеносные сосуды, проходящие около данного сус-



## УЧЕНИЕ О СЕРДЦЕ И СОСУДАХ

тава. В полости черепа твердая мозговая оболочка, расщепляясь, образует каналы, в которых течет венозная кровь. Эти каналы носят название *венозные синусы*.

Если течение крови по сосуду встречает затруднения или становится невозможным в силу его сжатия или закупорки, то развивается так называемое *окольное, или коллатеральное, кровообращение*. Под последним подразумевается течение крови не по основному сосудистому стволу, а по боковым, связанным с ним сосудам. При этом они расширяются, а в последующем приобретают характер крупных сосудов. Благодаря образованию коллатерального кровообращения при ранениях или пережатии не только мелких, но и крупных артериальных стволов возможно сохранение органа, получающего питание из этих стволов (например, сохранение конечности при перевязке питающей ее артерии).

Вены, как глубокие, так и подкожные, имеют хорошо развитые соединения, находящиеся между венозными стволами, расположенными поблизости друг от друга. Такие соединения, как и аналогичные соединения артериальных стволов, носят название *анастомозы*. Крупные артерии сопровождаются одной веной, в то время как артерии среднего и мелкого калибра - двумя венами. В некоторых местах вены имеют очень большое количество анастомозов, носящих название *венозные сплетения*.

## СЕРДЦЕ

Форму сердца обычно сравнивают с неправильным конусом, обращенным основанием кзади, вправо и кверху, а верхушкой кпереди, влево и вниз.

Сердце состоит из *четырёх отделов*: *двух желудочков* — правого и левого и *двух предсердий* - правого и левого. На сердце различают переднюю, или грудино-реберную, и заднюю, или диафрагмальную, поверхности, правый и левый края.

Передняя поверхность обращена вперед и отчасти кверху и образована стенкой, главным образом правого и отчасти левого желудочков. Нижняя поверхность обращена назад и вниз, в сторону диафрагмы, и образована стенкой левого и отчасти правого желудочков, а также стенкой предсердий. В образовании левого, тупого, края участвует главным образом левый желудочек, а правого, острого, - правый (рис. 91).

Сердце располагается в средостении. Его большая часть находится в левой половине тела, а меньшая — в правой. Верхушка сердца лежит на уровне 5-го левого межреберного промежутка, несколько кнутри от

## СЕРДЦЕ

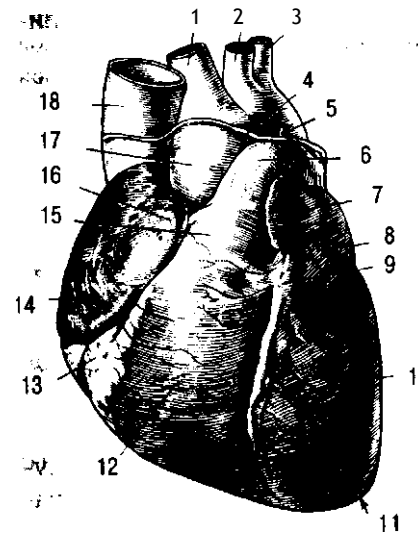


Рис. 91. Сердце (вид спереди):  
1 — плечеголовный ствол; 2 — левая общая сонная а.; 3 — левая подключичная а.; 4 — место перехода перикарда в эпикард; 5 — артериальная связка; 6 — легочный ствол; 7 — левое ушко; 8 — левое предсердие; g — передняя межжелудочковая борозда с кровеносными сосудами; 10 — левый желудочек; 11 — верхушка сердца; 12 — правый желудочек; 13 — венозная борозда; 14 — правое предсердие; 15 — артериальный конус; 16 — правое ушко; 17 — аорта; 18 — верхняя полая в.

вертикальной линии, проходящей через сосок или середину ключицы. Левая граница сердца идет наискось к его верхушке от места соединения хряща и кости 3-го ребра; правая граница в виде изогнутой вправо линии выступает на 1-2 см за правый край грудины на уровне 3-5-го ребер; верхняя граница лежит на уровне хрящей третьих ребер, а нижняя проходит от хряща 5-го правого ребра к верхушке сердца.

Скелетом сердца, к которому прикрепляются волокна мышечного слоя его стенки, являются фиброзные кольца, расположенные между предсердиями и желудочками.

Стенка сердца состоит из трех слоев. Внутренний носит название *эндокард*, средний - *миокард*, наружный - *эпикард*.

Эндокард представляет собой тонкую оболочку из эндотелиальных клеток, расположенных на соединительнотканном слое с эластическими волокнами и гладкомышечными клетками. Миокард является наиболее толстым слоем и в основном определяет толщину стенки сердца. Он построен из сердечной мышечной ткани, имеющей поперечнополосатое строение, но отличающейся от скелетной мускулатуры некоторыми особенностями (см. стр. 38). По своим функциональным свойствам эта ткань стоит ближе к гладкой мышечной ткани, чем к поперечнополосатой, так как ее сокращение происходит произвольно. Эпикард, или висцеральная пластинка серозного перикарда, представляет собой серозную оболочку, построенную из соединительной ткани, покрытую на свободной поверхности мезотелием. Эпикард плотно прирастает к миокарду. В области

## УЧЕНИЕ О СЕРДЦЕ И СОСУДАХ

борозд сердца, в которых проходят его кровеносные сосуды, под эпикардом нередко можно наблюдать отложения жира.

Стенки желудочков значительно толще стенок предсердий. Стенка левого желудочка гораздо толще, чем стенка правого желудочка. Эта особенность зависит от разной толщины мышечного слоя и тесно связана с той функцией, которую выполняют различные отделы сердца.

Функциональные особенности становятся понятными, если рассмотреть направление тока крови во всей кровеносной системе. Кровь из большого круга кровообращения поступает в правое предсердие, откуда благодаря сокращению его стенок при одновременном расслаблении стенок правого желудочка поступает в последний. Сокращение сердца называется *систолой*, а расслабление — *диастолой*. Из правого желудочка кровь при его систоле выталкивается в малый круг кровообращения, откуда поступает в левое предсердие. При сокращении левого предсердия кровь переходит в левый желудочек, а при его систоле выбрасывается в большой круг кровообращения. Левому желудочку приходится преодолевать большое сопротивление, поэтому его стенки толще, чем в других отделах сердца.

Мышечный слой стенок желудочков отличается от мышечного слоя стенок предсердий не только по толщине, но и по взаиморасположению мышечных волокон. Стенка желудочка имеет три слоя мышечных волокон. Наружный слой одного желудочка от фиброзных колец идет книзу и несколько наискось к верхушке сердца, образуя в этом месте завиток и переходя в глубокий слой другого желудочка, который, поднимаясь вверх, доходит до его фиброзного кольца. Между наружным и глубоким слоями располагается круговой (циркулярный) слой, отдельный для каждого желудочка.

Мышечный слой стенок предсердий построен проще. Стенка предсердия имеет два слоя волокон; более глубокий, отдельный для каждого предсердия, образующий кольцеобразные пучки вокруг ственов вен, и поверхностный, круговой, охватывающий оба предсердия.

Между правым и левым желудочками находится массивная перегородка, состоящая из мышечной ткани. Лишь небольшой участок в ее верхнем отделе имеет соединительнотканное строение, в связи с чем всю межжелудочковую перегородку принято делить на мышечную и сухожильную части. Перегородка между предсердиями имеет соединительнотканное строение (рис. 92).

На уровне оснований крупных сосудов эпикард переходит в околосердечную сумку, называемую париетальной пластинкой серозного перикарда или просто пристеночным перикардом. Между перикардом и эпикардом находится щелевидное пространство, ко-

торое носит название *полость околосердечной сумки* или *полость перикарда*.

Строение париетального перикарда и эпикарда одинаково. С наружной стороны пристеночный перикард плотно покрыт фиброзной тканью, составляющей фиброзный перикард. Фиброзный и серозный перикарды образуют околосердечную сумку, в которой заключено сердце.

На поверхности сердца располагаются борозды, являющиеся местом прохождения кровеносных и лимфатических сосудов, а также нервов. Принято различать две межжелудочковые (продольные) борозды (переднюю и заднюю) и одну венечную, идущую на уровне фиброзных колец сердца (см. рис. 91).

Правое предсердие служит местом впадения полых вен и вен са-

мого сердца. Оно имеет дополнительное пространство, образованное правым ушком сердца. В стенке ушка сердечная мышца образует мышечные выступы, расположенные приблизительно параллельно, которые носят название *гребенчатые мышцы* (рис. 92). В области впадения нижней полой вены находится небольшой клапан, представляющий собой ее заслонку. На внутренней стенке правого предсердия имеется овальная ямка (у плода это отверстие, через которое из

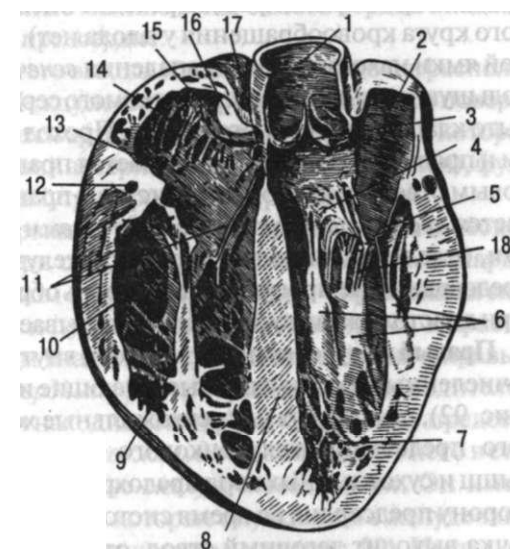


Рис. 92. Сердце (разрез проведен через желудочки и предсердия):

1 - восходящая часть аорты; 2 - левое предсердие; 3 - клапан аорты; 4 - передняя створка левого предсердно-желудочкового клапана; 5 - задняя створка левого предсердно-желудочкового клапана; 6 - сосочковые м.м., левого желудочка; 7 - мясистые трабекулы; 8 - мышечная часть межжелудочковой перегородки; 9 - сосочковая м. правого желудочка; 10 - эндокард правого желудочка; 11 - створки правого предсердно-желудочкового клапана; 12 - правая венечная а. на разрезе; 13 - отверстие малой в. сердца; 14 - гребенчатые м.м.; 15 - заслонка нижней полой в.; 16 - нижняя полая в.; 17 - перепончатая часть межжелудочковой перегородки; 18 - сухожильные хорды

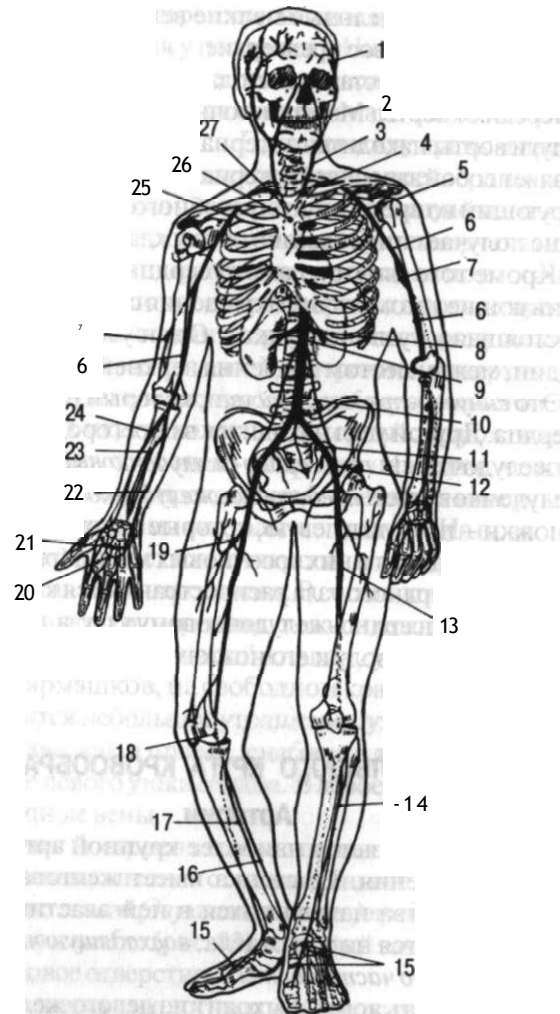


Рис. 93. Артерии тела человека:

1 - поверхностная височная а.; 2 - лицевая а.; 3 - левая общая сонная а.; 4 - левая подключичная а.; 5 - подмышечная а.; 6 - плечевая а.; 7 - глубокая а. плеча; 8 - почечная а.; 9 - брюшная часть аорты, 10 - яичковая или яичниковая а.; 11' - общая подвздошная а.; 12 - наружная подвздошная а.; 13 - бедренная а.; 14 - передняя большеберцовая а.; 15 - тыльная а. стопы; 16 - задняя большеберцовая а.; 17 - малоберцовая а.; 18 - подколенная а.; 19 - глубокая а. бедра; 20 - поверхностная ладонная дуга, 21 - глубокая ладонная дуга; 22 - локтевая а.; 23 - межкостная а.; 24 - лучевая а.; 25 - правая подключичная а.; 26 - дуга аорты; 27 - плечеголовный ствол

ходящей части аорты являются *правая и левая венечные артерии*, обеспечивающие кровоснабжение сердца.

**Дуга аорты** лежит позади рукоятки грудины и перегибается через левый бронх. Спереди от нее находятся вилочковая железа и жировая клетчатка. Сверху от дуги аорты отходят три крупные артерии; *плечеголовной ствол, левая общая сонная и левая подключичная*, а снизу — артерии к трахее и бронхам.

Плечеголовной ствол находится спереди трахеи и, поднимаясь вверх и вправо, на уровне правого грудино-ключичного сочленения делится на правую общую сонную и правую подключичную артерии.

**Правая и левая общие сонные артерии** в своем начальном отделе располагаются неодинаково, причем левая артерия длиннее правой. Выйдя через верхнее грудное отверстие, они проходят сзади грудино-ключично-сосцевидных мышц. Латерально от каждой из артерий расположены внутренняя яремная вена и блуждающий нерв, а медиально от артерии находятся трахея, пищевод и щитовидная железа. Общие сонные артерии лежат на глубоких мышцах шеи, прилегая к передним бугоркам поперечных отростков 5—6-го шейных позвонков. В случае ранения общей сонной артерии или ее ветвей она может быть прижата к этим бугоркам для остановки кровотечения. Общие сонные артерии по своему ходу ветвей не имеют. На уровне верхнего края щитовидного хряща в области сонного треугольника каждая из них делится на *наружную и внутреннюю сонные артерии*, образуя в этом месте расширения — *сонные синусы*.

**Наружная сонная артерия** в начальном своем отделе лежит в сонном треугольнике довольно поверхностно и покрыта кожей, подкожной мышцей шеи и фасцией. В этом месте можно легко прощупать ее пульсацию. Поднимаясь кверху, артерия достигает уровня шейки нижней челюсти, где делится на свои конечные ветви: *поверхностную височную и верхнечелюстную* артерии (рис. 94). Наружная сонная артерия по своему ходу отдает большое количество ветвей. Наиболее крупными являются следующие.

**Верхняя щитовидная артерия** спускается вниз и дает ветви щитовидной и паращитовидной железам, гортани, перстне-щитовидной и Фудино-ключично-сосцевидной мышцам.

**Язычная артерия** идет в толщу языка и принимает участие в его кровоснабжении.

**Лицевая артерия** проходит под двубрюшной мышцей кпереди и, огибая нижнюю челюсть спереди жевательной мышцы, направляется к медиальному углу глаза. По своему ходу она отдает ветви к мягким тканям лица: к верхней и нижней губам, мимическим мышцам,

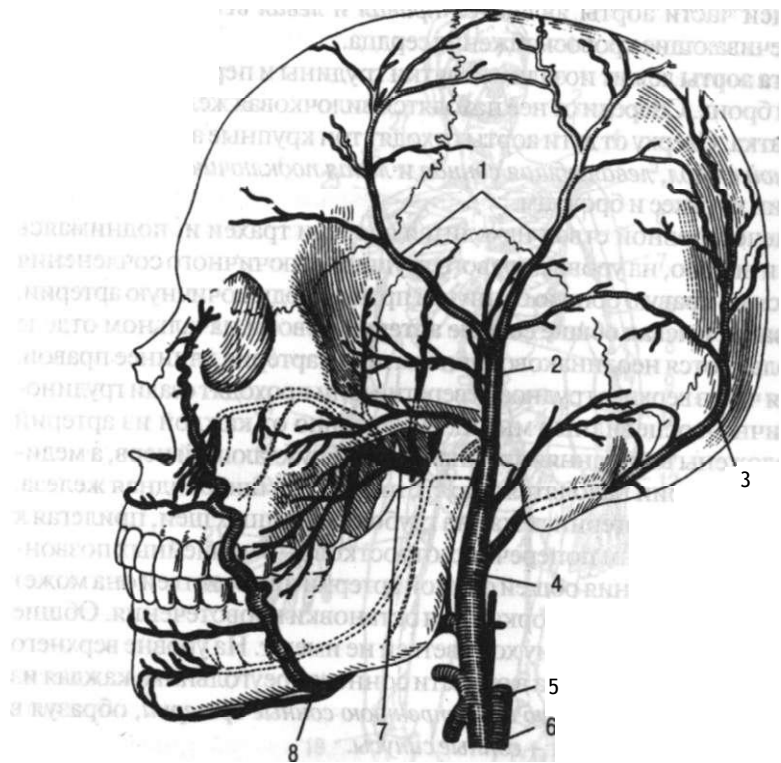


Рис 94. Основные ветви наружной сонной артерии:

1 - ветви поверхностной сонной а. к лобной и теменной областям- 2 - поверхностная височная а.; 3 - затылочная а.; 4 - наружная сонная а.; 5 - внутренняя сонная а.; 6 - общая сонная а., 7 - верхнечелюстная а.; 8 - лицевая а.

анастомозируя у медиального угла глаза с ветвями глазничной артерии. В том месте, где лицевая артерия перегибается через край нижней челюсти, она хорошо прощупывается.

*Восходящая глоточная артерия* принимает участие в кровоснабжении глотки.

*Затылочная артерия* идет в область затылка, поднимается по затылочной кости, где можно прощупать ее пульсацию, и достигает теменных костей.

*Поверхностная височная артерия* располагается спереди наружного слухового прохода, где хорошо прощупывается. Она дает ветви к околоушной железе, мышцам и коже лица, а также к ушной раковине. В височ-

## СОСУДЫ БОЛЬШОГО КРУГА КРОВООБРАЩЕНИЯ

ной области эта артерия, в свою очередь, делится на ветви, идущие лобной и теменной областям головы. Ход этих ветвей (особенно лобной) нередко хорошо виден под кожей, и пульсация их легко прощупывается.

*Верхнечелюстная артерия*, отойдя от наружной сонной артерии и обогнув с внутренней стороны шейку нижней челюсти, ложится на брюшко латеральной крыловидной мышцы, идет по направлению к крыловидной ямке, где распадается на конечные ветви, достигающие слизистой оболочки носа и рта. По своему ходу верхнечелюстная артерия дает ветви к наружному слуховому проходу, височно-нижнечелюстному суставу, среднему уху, а также к зубам нижней челюсти и челюстно-подъязычной мышце. Ее наиболее крупными ветвями являются следующие.

*Нижняя альвеолярная артерия*. Проходит в канале нижней челюсти, отдавая ветви к зубам, и через подбородочное отверстие достигает мышц и кожи в области подбородка и нижней губы.

*Средняя менингеальная артерия*. Идет в полость черепа через остистое отверстие клиновидной кости, проходит по артериальным бороздам внутренней поверхности костей крыши черепа и отдает ветви к твердой мозговой оболочке.

Артерии, идущие кжевательным мышцам (жевательной, крыловидным и височной), также к щечной мышце, относящейся к группе мимических мышц.

*Задняя верхняя альвеолярная артерия*. Идет к задним зубам верхней челюсти (средние и передние зубы получают кровь от другой ветви верхнечелюстной артерии — от подглазничной артерии).

*Подглазничная артерия*. Входит в глазницу через нижнюю глазничную щель и, пройдя через одноименный канал, выходит на переднюю поверхность лица, отдавая по своему ходу ветви к зубам верхней челюсти.

**Внутренняя сонная артерия** идет по направлению к наружному сонному отверстию, располагаясь латерально от глотки и медиально от внутренней яремной вены. На шее она ветвей не имеет. Пройдя через сонный канал, эта артерия идет сбоку от турецкого седла, по клиновидной кости в одноименной борозде, проходит через пещеристый синус твердой мозговой оболочки, по выходе из которого дает *глазную артерию*, идущую в полость глазницы, через зрительное отверстие, *заднюю соединительную артерию*, при помощи которой анастомозирует с задней мозговой артерией, являющейся ветвью подключичной артерии (через позвоночную и базилярную артерии) (рис. 95), отдает ветвь для сосудистого сплетения мозговых желудочков, а также *переднюю и среднюю мозговые артерии*.

Передняя мозговая артерия огибает спереди мозолистое тело, а средняя идет в глубине латеральной борозды большого мозга.

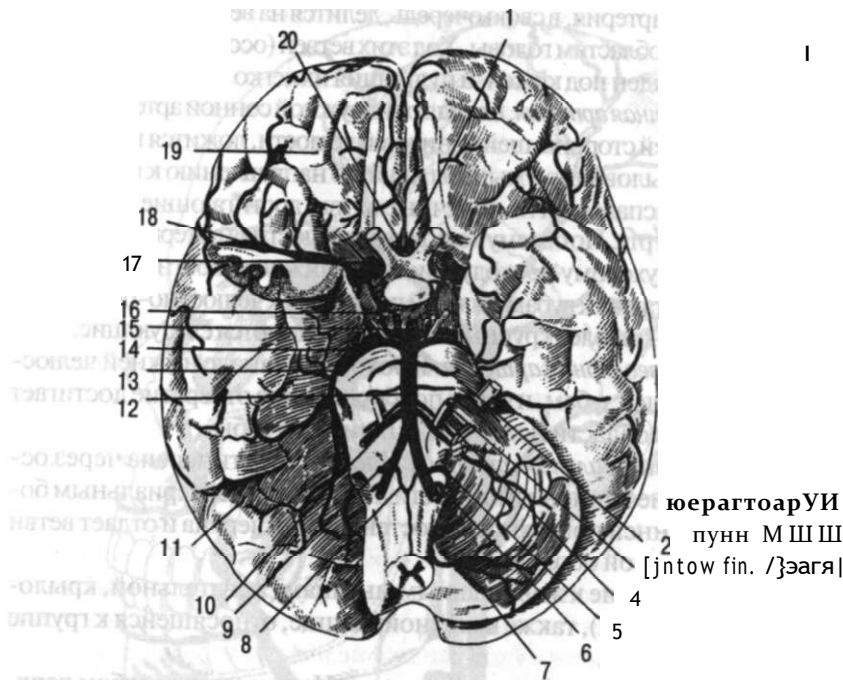


рис. 95. Артерии основания мозга.

1 - передняя соединительная а.; 2 - ветви к мосту; 3 - отводящий «; 4 - лицевой «; 5 - задняя а. мозжечка; 6 - задняя спинномозговая а.; 7 - мозжечок- 8 - передняя спинномозговая а.; 9 - позвоночная а.; 10 - передняя нижняя мозжечковая а.; 11 - затылочная доля полушарий мозга; 12 - базилярная а.; 13 - задняя а. большого мозга; 14 - верхняя мозжечковая а. • 15 - глазодвигательный «; 16 - задняя соединительная а.; 17 - внутренняя сонная а.; 18 - средняя а. большого мозга; 19 - лобная доля; 20 - передняя а. большого мозга (по Шпальтегольцу)

Внутренняя сонная артерия образует много анастомозов.

**Подключичная артерия** справа отходит от плечеголового ствола, а слева - от дуги аорты. Она перегибается через 1-е ребро, к которому может быть при необходимости прижата. Подключичная артерия проходит в межлестничном промежутке вместе с плечевым сплетением, располагаясь сзади передней лестничной мышцы.

От подключичной артерии отходят следующие ветви.

**Внутренняя грудная артерия**, которая идет книзу вдоль края грудины за реберными хрящами. Она анастомозирует с межреберными артериями, дает ветви к молочной железе, околосердечной сумке и диаф-

рагме, продолжаясь вдоль прямой мышцы живота под названием *верхняя надчревная артерия*, которая анастомозирует с *нижней надчревной артерией*, отходящей от наружной подвздошной артерии.

**Позвоночная артерия** начинается у медиального края передней лестничной мышцы и идет в отверстиях поперечных отростков шести верхних шейных позвонков. Пробождая атлантозатылочную мембрану, она проходит через затылочное отверстие в полость черепа. Ложась на скат затылочной кости, позвоночные артерии правой и левой сторон соединяются в один ствол, *базилярную артерию*, которая, поднимаясь кверху, делится на свои конечные ветви — задние мозговые артерии.

**Задняя мозговая артерия**, как правая, так и левая, анастомозирует с внутренней сонной артерией, а ее ветвь — *передняя мозговая артерия* — с одноименной артерией противоположной стороны при помощи непарной соединительной артерии (см. рис. 95). Таким образом, на основании мозга образуется *артериальный круг большого мозга*, благодаря которому в полости черепа имеется хорошо выраженный анастомоз между внутренними сонными и позвоночными артериями.

По своему ходу позвоночная артерия отдает ветви к спинному и продолговатому мозгу, а базилярная артерия, кроме того, — к мозжечку.

**Щитовидный ствол** — короткая толстая ветвь, которая распадается на четыре артерии. Из них *нижняя щитовидная артерия* проходит сзади общей сонной артерии к щитовидной железе, *восходящая шейная артерия* поднимается по глубоким мышцам шеи, *поверхностная шейная артерия* идет латерально, а *поперечная артерия шеи* направляется к мышцам лопатки.

**Реберно-шейный ствол** дает ветви к задним мышцам шеи, к 1-му и 2-му межреберным промежуткам.

Таким образом, подключичная артерия принимает участие в кровоснабжении спинного и отчасти головного мозга, мышц первых двух межреберных промежутков, прямой мышцы живота, отчасти мышц затылка, гортани, трахеи, пищевода, щитовидной и вилочковой желез, а также лопатки, груди, спины и диафрагмы.

**Подмышечная артерия** является продолжением подключичной. Она проходит в подмышечной впадине, располагаясь между малой и большой грудными мышцами с одной стороны и мышцами лопатки с другой. Эта артерия окружена плечевым сплетением. По своему ходу она дает ветви к области пояса верхних конечностей и плечевого сустава. Ее продолжением является плечевая артерия.

**Плечевая артерия** свои ветви отдает к мышцам и коже в области плеча. Она лежит в борозде с медиальной стороны двуглавой мышцы плеча, где ее пульсацию можно легко прощупать, особенно в области

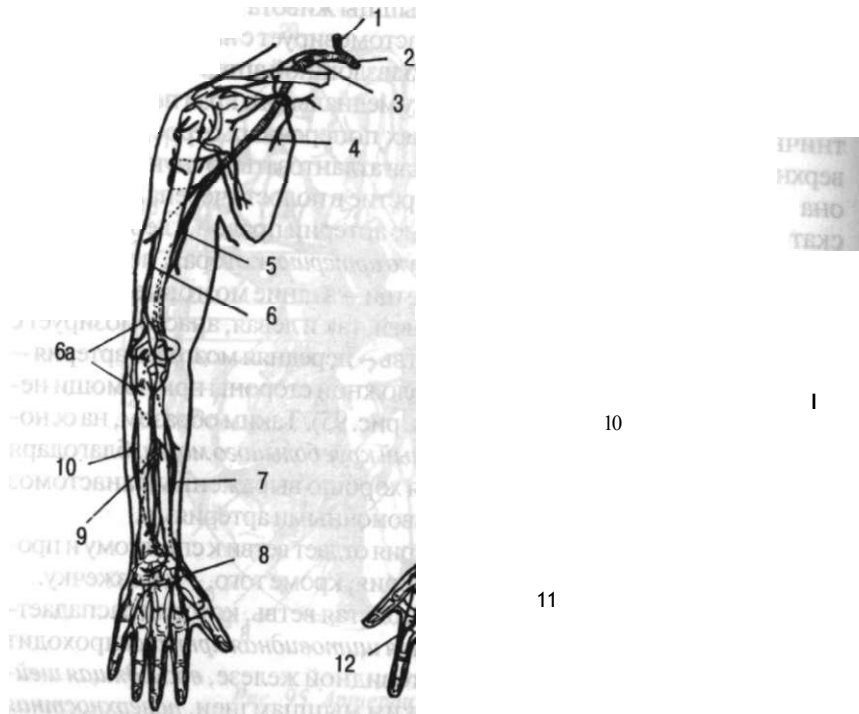


Рис. 96. Артерии правой верхней конечности (на левом рисунке предплечье и кисть видны с тыльной стороны, на правом — с ладонной):

I — общая сонная а.; 2 — плечеголовной ствол; 3 — подключичная а.; 4 — подмышечная а.; 5 — плечевая а.; 6 — глубокая а. плеча; 6а — артериальная сеть локтевого сустава; 7 и 8 — лучевая а.; 9 — межкостная а.; 10 — локтевая а.; II — глубокая ладонная дуга; 12 — поверхностная ладонная дуга

нижней трети плеча. Величину кровяного давления чаще всего определяют по давлению в плечевой артерии. Переходя в локтевую ямку, эта артерия делится на конечные ветви: *локтевую* и *лучевую* артерии (рис. 96). Ее сопровождают две плечевые вены и срединный нерв. По своему ходу она дает несколько мышечных ветвей, *глубокую артерию плеча*, которая идет вместе с лучевым нервом в плече-мышечном канале и две *локтевые коллатеральные артерии* (верхнюю и нижнюю). Глубокая артерия плеча принимает участие в кровоснабжении трехглавой мышцы плеча, а своими конечными ветвями — в образовании сети локтевого сустава.

*Верхняя* и *нижняя локтевые коллатеральные артерии*, спускаясь вниз, дают ветви к прилежащим мышцам и локтевому суставу.

**Лучевая артерия** идет спереди от лучевой кости. В нижнем своем отделе она располагается поверхностно в лучевой борозде латерально от лучевого сгибателя запястья, хорошо прощупывается и может быть легко прижата к лучевой кости. Под шиловидным отростком лучевой кости лучевая артерия, огибая латеральный край запястья, переходит на тыльную поверхность кисти и, прободая первый межпястный промежуток, переходит на ладонь, где продолжается в *глубокую ладонную дугу*, лежащую на пястных костях и межкостных мышцах. По своему ходу лучевая артерия дает многочисленные мышечные ветви, ладонные и тыльные ветви в области запястья и артерию к 1-му пальцу.

**Локтевая артерия** проходит по медиальной стороне передней поверхности предплечья. Она идет в одноименной борозде, и, дойдя до локтевого сустава, ложится медиально от гороховидной кости. Эта артерия дает глубокую ветвь, переходящую в глубокую ладонную дугу. Основной же ее ствол продолжается в *поверхностную ладонную дугу*, лежащую непосредственно под ладонным апоневрозом (см. рис. 96).

Как локтевая, так и лучевая артерии имеют возвратные ветви, принимающие участие в образовании сети локтевого сустава. Локтевая артерия дает по своему ходу многочисленные мышечные ветви, *общую межкостную артерию*, ветви которой идут спереди и сзади межкостной перепонки, а также отходящие от поверхностной дуги к пальцам *общие ладонные пальцевые артерии*, которые разделяются на *собственные ладонные пальцевые артерии* и анастомозируют с пястными артериями, являющимися ветвями глубокой ладонной дуги.

Собственные ладонные пальцевые артерии идут по наружной и внутренней стороне каждого пальца и анастомозируют между собой, особенно в области дистальных фаланг.

**Нисходящая часть аорты** идет от уровня 4-го грудного до уровня 4-го поясничного позвонка и, в свою очередь, подразделяется на две части — грудную и брюшную.

**Грудная часть аорты** идет вдоль позвоночного столба в грудной полости, находясь в заднем средостении. Слева она прикрыта плеврой; справа от нее находится непарная вена, а справа и сзади — грудной проток. На уровне 8—9-го позвонков к ее передней поверхности прилежит пищевод, который почти на всем своем протяжении сопровождает аорту. Грудная часть аорты дает *внутренностные* и *пристеночные ветви*. *Внутренностные ветви* идут к бронхам, пищеводу, лимфатическим узлам, жировой клетчатке.

К *пристеночным ветвям* относятся *межреберные артерии*, которые в количестве десяти пар идут в межреберных промежутках по

## УЧЕНИЕ О СЕРДЦЕ И СОСУДАХ

нижним краям 3—12-го ребер. Так как аорта расположена несколько влево от срединной плоскости, то правые межреберные артерии длиннее левых. Каждая из артерий на уровне головки ребра делится на переднюю и заднюю ветви, которые снабжают кровью межреберные мышцы, мышцы спины, спинной мозг, его оболочки и кожу туловища.

Пройдя через аортальное отверстие диафрагмы, грудная часть аорты переходит в брюшную часть аорты, которая располагается спереди и несколько слева от срединной плоскости тел поясничных позвонков (рис. 93).

Брюшная часть аорты начинается на уровне 12-го грудного позвонка. Ее конечными ветвями являются *правая* и *левая общие подвздошные артерии*. Справа от нее находится нижняя полая вена, спереди — внутренние органы брюшной полости. Брюшная часть аорты дает *пристеночные ветви*, идущие к стенкам брюшной полости, и *внутренностные ветви*, которые идут к внутренним органам.

*Пристеночными ветвями* брюшной аорты являются: нижняя диафрагмальная артерия, поясничные артерии и срединная крестцовая артерия. *Нижняя диафрагмальная артерия* парная, она отходит от аорты на уровне 12-го грудного позвонка, идет по нижней поверхности диафрагмы, принимая участие в ее кровоснабжении, и, кроме того, отдает ветви к надпочечнику и жировой клетчатке.

*Поясничные артерии* в количестве четырех пар идут к мышцам задней и латеральной стенок живота, соответствуя межреберным артериям.

*Срединная крестцовая артерия* является продолжением аорты и спускается по передней поверхности крестца до копчика, отдавая ветви к мышцам, костям и отчасти внутренним органам малого таза.

Артерии, идущие к внутренним органам брюшной полости—*внутренностные*, —делятся на парные и непарные. К числу парных относятся: средняя надпочечниковая, почечная и яичковая, или яичниковая.

*Средняя надпочечниковая артерия* идет к надпочечнику.

*Почечная артерия* отходит от аорты на уровне 1-го поясничного позвонка, входит в ворота почки и разделяется там на артерии второго порядка. Правая почечная артерия проходит позади нижней полой вены и по своей длине превышает левую. От каждой почечной артерии отходит ветвь к надпочечнику.

*Яичковая артерия* (или *яичниковая*) отходит от аорты на уровне 2-го поясничного позвонка и спускается вниз. У мужчин яичковая артерия входит в паховый канал и в составе семенного канатика достигает яичка и его придатка. У женщин яичниковая артерия дает ветви не только к яичнику, но и к матке.

## СОСУДЫ БОЛЬШОГО КРУГА КРОВООБРАЩЕНИЯ

К *непарным* артериям внутренних органов брюшной части аорты относятся (рис. 97): чревный ствол, верхняя брыжеечная и нижняя брыжеечная артерии.

*Чревный ствол* отходит от аорты в виде короткого толстого сосуда на уровне 12-го грудного или 1-го поясничного позвонка и делится на три крупные артерии: левую желудочную, общую печеночную и селезеночную.

*Левая желудочная артерия* направляется влево и вверх в сторону малой кривизны желудка, дает ветви к пищеводу, желудку, малому сальнику и анастомозирует с правой желудочной артерией.

*Общая печеночная артерия* подразделяется, в свою очередь, на три ветви: *правую желудочную артерию*, анастомозирующую с одноименной артерией левой стороны и идущую вдоль малой кривизны желудка; *собственную печеночную артерию*, которая направляется к воротам печени, где делится на правую и левую ветви, принимающие

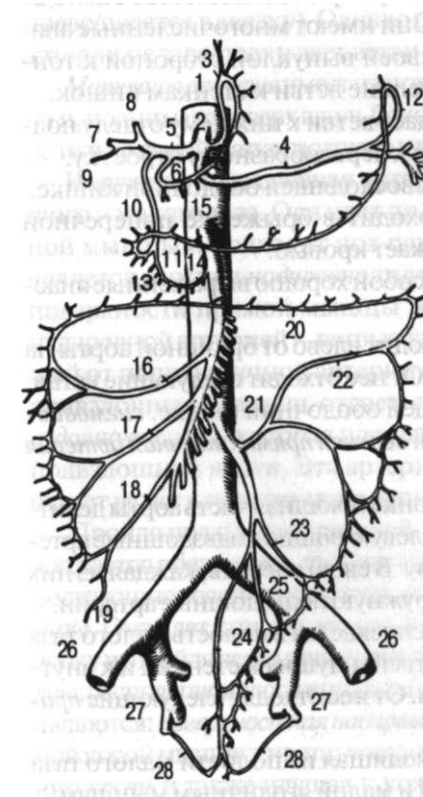


Рис. 97. Схема анастомозов непарных ветвей

брюшной части аорты:

1 — брюшная часть аорты; 2 — чревный ствол; 3 — левая желудочная а.; 4 — селезеночная а.; 5 — общая печеночная а.; 6 — правая желудочная а.; 7 — правая ветвь собственной печеночной а.; 8 — левая ветвь собственной печеночной а.; 9 — желчнопузырная а.; 10 — гастродуоденальная а.; 11 — правая желудочно-сальниковая а.; 12 — левая желудочно-сальниковая а.; 13 и 14 — анастомоз между чревным стволом и верхней брыжеечной а.; 15 — верхняя брыжеечная а.; 16 — средняя ободочная а.; 17 — правая ободочная а.; 18 — подвздошно-ободочная а.; 19 — а. червеобразного отростка; 20 — анастомоз между правой и левой ободочными а. а.; 21 — нижняя брыжеечная а.; 22 — левая ободочная а.; 23 — сигмовидная а.; 24 — верхняя прямокишечная а.; 25 — общая подвздошная а.; 26 — наружная подвздошная а.; 27 — внутренняя подвздошная а.; 28 — средняя прямокишечная а. (по В. Н. Тонкову)

участие в кровоснабжении печени и желчного пузыря; *гастродуоденальную артерию*, которая дает ветви к поджелудочной железе и двенадцатиперстной кишке. Ветвь этой артерии, *правая желудочно-сальниковая артерия*, идет вдоль большой кривизны желудка, анастомозируя с одноименной артерией левой стороны.

*Селезеночная артерия* направляется к селезенке. Кроме того, она дает ветви к поджелудочной железе, желудку и большому сальнику, а также *левую желудочно-сальниковую артерию*.

*Верхняя брыжеечная артерия* начинается на уровне 1-го поясничного позвонка, проходит под головкой поджелудочной железы, пересекает спереди нижнюю часть двенадцатиперстной кишки и отдает большое количество ветвей (см. рис. 97). Ее ветви идут к поджелудочной железе, двенадцатиперстной кишке, анастомозируя с одноименными артериями, являющимися ветвями гастродуоденальной артерии.

От верхней брыжеечной артерии отходят следующие артерии. *Тощекишечные* и *подвздошно-кишечные артерии* в количестве около 20 идут к соответствующим органам. Они имеют многочисленные анастомозы в виде дуг, обращенных своей выпуклой стороной к тонким кишкам. От этих дуг отходят мелкие ветви к стенкам кишок.

*Подвздошно-ободочная артерия* дает ветви к нижнему отделу подвздошной кишки, к слепой кишке и к червеобразному отростку.

*Правая ободочная артерия* идет к восходящей ободочной кишке.

*Средняя ободочная артерия* проходит в брыжейке поперечной ободочной кишки, которую и снабжает кровью.

Все эти артерии образуют между собой хорошо выраженные анастомозы.

*Нижняя брыжеечная артерия* отходит влево от брюшной аорты на уровне 3-го поясничного позвонка. От нее отходят следующие ветви: *левая ободочная артерия* к нисходящей ободочной кишке, *сигмовидные артерии* к одноименной кишке и *верхняя прямокишечная артерия* к прямой кишке.

На уровне 4-го поясничного позвонка брюшная часть аорты делится на свои конечные ветви: правую и левую общие подвздошные артерии, которые идут латерально и книзу. В свою очередь, каждая из них подразделяется на внутреннюю и наружную подвздошные артерии.

**Внутренняя подвздошная артерия** спускается в полость малого таза и делится на большое количество ветвей, идущих к стенкам и к внутренним органам полости малого таза. От нее отходят следующие *пристеночные ветви*:

— *верхняя ягодичная артерия*, выходящая из полости малого таза над грушевидной мышцей к средней и малой ягодичным мышцам;

- *нижняя ягодичная артерия*, выходящая из полости малого таза под грушевидной мышцей к большой ягодичной мышце и к седалищному нерву.

Кроме того, внутренняя подвздошная артерия дает *подвздошно-поясничную артерию* к мышцам и спинному мозгу, *наружную крестцовую артерию*, проходящую по тазовой поверхности крестца и *запирательную артерию*. Последняя проходит по одноименному каналу к приводящим мышцам бедра и тазобедренному суставу.

К числу *внутренностных ветвей* внутренней подвздошной артерии относятся артерии, идущие к мочевому пузырю, прямой кишке, а у женщин — к матке (маточная артерия) и к наружным половым органам.

Последние получают ветви также от *внутренней половой артерии*, которая, пройдя через щель под грушевидной мышцей, проникает через малое седалищное отверстие в область промежности. Кроме того, от внутренней подвздошной артерии отходит *пупочная артерия*, функционирующая только в период утробной жизни (после рождения она превращается в связку). Однако просвет в начальной части пупочной артерии не зарастает и дает ветви к верхней части мочевого пузыря.

*Маточная артерия* имеет извитой ход. Она направляется к шейке матки и, поднимаясь вверх вдоль бокового края матки к ее дну, отдает ветви не только самой матке, но также и влагалищу, маточной трубе и яичнику.

**Наружная подвздошная артерия** располагается на границе большого и малого таза. Она идет по медиальной поверхности поясничной мышцы и подходит под паховую связку. Ветвью этой артерии является нижняя *надчревная артерия*, которая идет вверх по задней поверхности прямой мышцы живота и анастомозирует с верхней надчревной артерией - ветвью внутренней грудной артерии, отходящей от подключичной артерии (см. рис. 93). Кроме того, наружная подвздошная артерия отдает *глубокую артерию*, *огibaющую подвздошную кость*, которая идет латерально по направлению к гребню подвздошной кости. Эта артерия проходит сзади паховой связки и отдает ветви к поперечной мышце живота и подвздошной мышце.

Пройдя под паховой связкой, наружная подвздошная артерия продолжается в **бедренную артерию** (рис. 98), которая лежит в борозде между подвздошно-поясничной и гребенчатой мышцами в бедренном треугольнике. Она идет книзу и несколько кзади по переднему бедренному желобку и, пройдя через приводящий канал, переходит в *подколенную артерию*, располагающуюся в подколенной ямке. Ветвями бедренной артерии являются: *поверхностная надчревная артерия*, идущая к коже и к наружной косой мышце живота; *поверхностная артерия*, *огibaющая подвздошную кость* и также идущая к коже и наружной косой мышце живота;



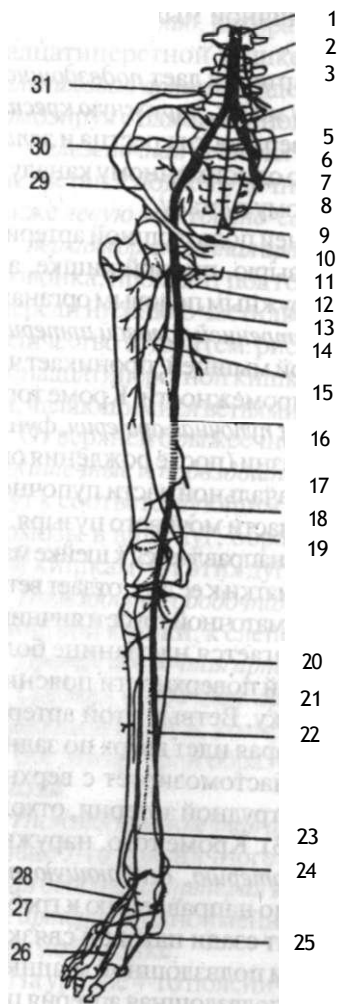


Рис. 98. Артерии правой нижней конечности:

1 — брюшинная часть аорты; 2 — яичковая а.; 3 — нижняя брыжеечная а.; 4 — общая подвздошная а.; 5 — срединная крестцовая а.; 6 и 30 — наружная подвздошная а.; 7 — внутренняя подвздошная а.; 8 — латеральная крестцовая а.; 9 — запирательная а.; 10 — нижняя надчревная а.; 11 — медиальная а., огибающая бедренную кость; 12 — наружная половая а.; 13 — бедренная а.; 14 — глубокая а. бедра; 15 — первая прободающая а.; 16 — вход в приводящий канал; 17 — самая верхняя коленная а.; 18 — подколенная а.; 19 — медиальная верхняя коленная а.; 20 — передняя большеберцовая а.; 21 и 24 — задняя большеберцовая а.; 22 — малоберцовая а.; 23 — прободающая ветвь малоберцовой а.; 25 — глубокая подошвенная ветвь; 26 — тыльные плюсневые а.т.; 27 — латеральная предплюсневая а.; 28 — тыльная а. стопы; 29 — подвздошный гребень; 31 — 4-я поясничная а. (по Г. Ф. Иванову)

наружные половые артерии, идущие к наружным половым органам.

Более крупной ветвью бедренной артерии является *глубокая артерия бедра*. Она подразделяется на медиальную и латеральную артерии, огибающие бедренную кость, прободающие артерии и нисходящую коленную артерию. *Медиальная артерия, огибающая бедренную кость*, дает ветви к тазобедренному суставу и приводящим мышцам бедра; *латеральная артерия, огибающая бедренную кость*, — к четы-

рехглавой мышце бедра; *прободающие артерии* идут к мышцам задней поверхности бедра; *нисходящая коленная артерия* принимает участие в образовании артериальной сети коленного сустава.

**Подколенная артерия** (см. рис. 98) служит непосредственным продолжением бедренной артерии. Она идет по задней поверхности коленного сустава книзу и отдает пять артерий: *латеральную* и *медиаль-*

*ную верхние, латеральную и медиальную нижние и среднюю коленную артерии*. Подколенная артерия дает ветви к трехглавой мышце голени. Конечными ветвями подколенной артерии являются *задняя и передняя большеберцовые артерии*.

**Задняя большеберцовая артерия** проходит спереди камбаловидной мышцы и идет вниз в голено-подколенном канале. Она огибает медиальную лодыжку, в области которой ее пульсация хорошо прощупывается, и переходит на подошву, разделяясь на *медиальную и латеральную подошвенные артерии*.

Задняя большеберцовая артерия отдает ветви к мышцам задней поверхности голени и отчасти малоберцовым мышцам, а также к коленному суставу, принимая участие в образовании его артериальной сети.

Медиальная подошвенная артерия идет по направлению к большому пальцу стопы и дает ветви к медиальной группе мышц ее подошвенной поверхности.

**Латеральная подошвенная артерия** идет наискось — в латеральную сторону, затем, поворачивая к медиальному краю стопы, переходит в подошвенную дугу. Последняя отдает четыре *подошвенные плюсневые артерии*, которые идут в межкостных промежутках и у основания пальцев подразделяются вначале на *общие*, а затем на *собственные подошвенные пальцевые артерии*, направляясь к дистальным фалангам по внутренней и наружной сторонам каждого пальца.

Передняя большеберцовая артерия (см. рис. 98) проходит в верхнем отделе промежутка между большеберцовой и малоберцовой костями через межкостную перегородку и идет в глубине мышц передней поверхности голени. В верхней трети голени она лежит между передней большеберцовой мышцей и длинным разгибателем пальцев стопы, а внизу — между передней большеберцовой мышцей и длинным разгибателем большого пальца стопы. Эта артерия отдает ветви к коленному суставу, к медиальной и латеральной лодыжкам и переходит в тыльную артерию стопы. Тыльная артерия стопы идет между длинным и коротким разгибателями большого пальца стопы и отдает *глубокую подошвенную артерию*, прободающую промежуток между 1-й и 2-й плюсневыми костями и соединяющуюся с *подошвенной дугой*. Кроме того, по своему ходу тыльная артерия стопы отдает *медиальные и латеральные предплюсневые артерии* и *дугообразную артерию*, идущую по тыльной стороне основания плюсневых костей. Пульсация тыльной артерии стопы хорошо прощупывается.

От дугообразной артерии отходят три *тыльные плюсневые артерии*, которые проходят по трем средним тыльным межкостным мышцам и у

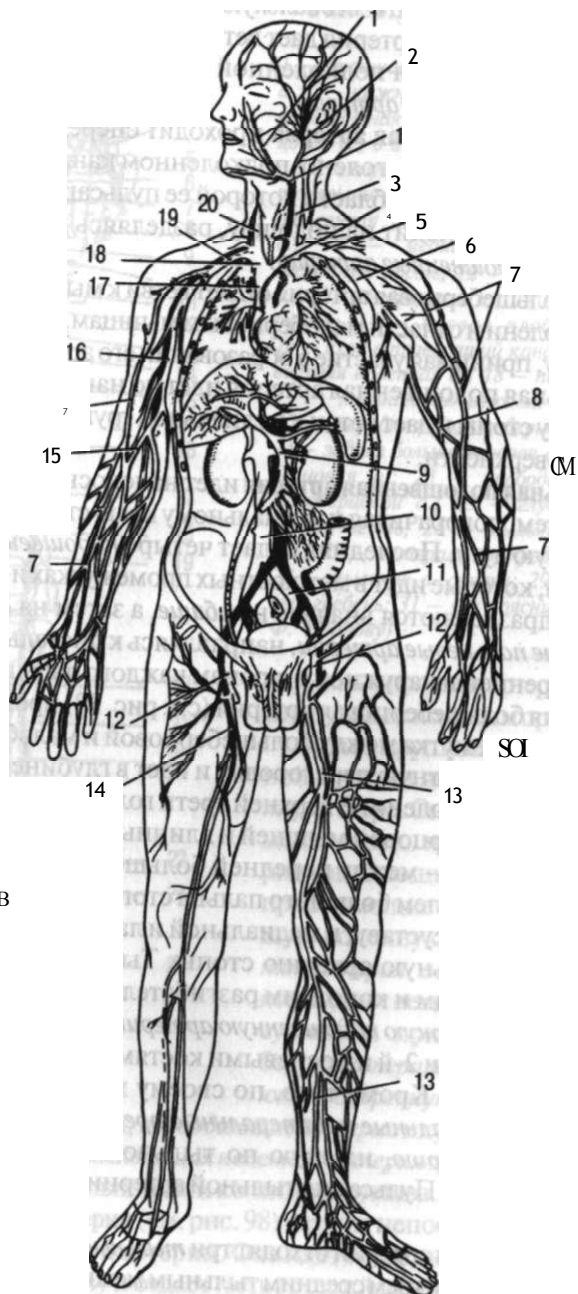


Рис. 99. Вены тела человека (вены показаны двуконтурными линиями, артерии - черными):

1 — лицевая в.; 2 — нижнечелюстная в.; 3 — левая внутренняя яремная в.; 4 — левая плечеголовная в.; 5 — левая подключичная в.; 6 — левая подмышечная в.; 7 — латеральная подкожная в. руки; 8 — медиальная подкожная в. руки; 9 — верхняя брыжеечная в.; 10 — нижняя полая в.; 11 — левая общая подвздошная в.; 12 — бедренная в.; 13 — большая подкожная в. ноги; 14 — бедренная а.; 15 — промежуточная в. локтя; 16 — плечевая в.; 17 — верхняя полая в.; 18 — правая плечеголовная в.; 19 — правая подключичная в.; 20 — правая внутренняя яремная в. (по Б.н. Ускову)

основания пальцев делятся на тыльные пальцевые артерии.

на нижней конечности имеется ряд артериальных сетей: В области большого вертела, тазобедренного сустава

коленного сустава, латеральной и медиальной лодыжек, пяточной кости и тыльной стороны стопы. В образовании этих сетей принимают участие все те артерии, которые проходят около названных образований.

Заканчивая обзор артериальной системы, следует добавить, что выполнение любого физического упражнения связано с усилением ее деятельности. При этом пульсация артерий становится значительно заметнее. Количество крови, поступающей из сердца в аорту при каждом сокращении его левого желудочка, увеличивается, просвет кровеносных сосудов, главным образом капилляров, становится больше, кровоснабжение органов улучшается. Кроме того, улучшается кровоснабжение и стенок самих кровеносных сосудов, питающих кровью эти органы. Это имеет положительное значение для поддержания обычно уменьшающихся с возрастом эластических свойств кровеносных сосудов.

### Вены

Все вены можно разделить на три группы (рис. 99):  
 — вены стенки сердца,  
 — вены системы верхней полой вены,  
 — вены системы нижней полой вены, куда входит также система воротной вены.

Вены стенки сердца собирают кровь, разносимую по системе венечных артерий, и впадают в правое предсердие в виде венечного синуса или самостоятельно.

Верхняя полая вена собирает кровь от верхних конечностей, головы, шеи и стенок грудной и отчасти брюшной полостей. Она нахо-

>GtyTOBMMB

## УЧЕНИЕ О СЕРДЦЕ И СОСУДАХ

дится в грудной полости и образуется от слияния двух *плечеголовных вен*, правой и левой, каждая из которых, в свою очередь, образуется от слияния *подключичной* и *внутренней яремной вен*.

Верхняя полая вена идет от уровня 1-го ребра (от места его соединения с грудиной) и на уровне 3-го ребра впадает в правое предсердие. В верхнюю полую вену впадает *непарная вена* и несколько вен средостения.

**Непарная вена** является продолжением *правой восходящей поясничной* вены и в своем нижнем отделе анастомозирует с системой нижней полой вены (рис. 100). В непарную вену впадают межреберные вены правой стороны, вены органов средостения, в частности пищевода и бронхов, а также идущая на левой стороне **полунапарная вена**, которая является продолжением *левой восходящей поясничной* вены. Полунапарная вена принимает в себя левые межреберные вены из нижних межреберных промежутков (из верхних они впадают в добавочную полунапарную вену). Межреберные вены анастомозируют своими передними концами с внутренней грудной веной.

В плечеголовные вены впадает несколько вен, собирающих кровь от щитовидной железы, позвоночного столба, межреберных промежутков.

Место слияния внутренней яремной и подключичной вен носит название *венозного угла*.

**Внутренняя яремная вена** собирает кровь от органов головы и шеи. Эта вена начинается от яремного отверстия и является непосредственным продолжением поперечного и сигмовидного синусов твердой мозговой оболочки. По своему ходу она имеет два расширения — *верхнюю* и *нижнюю луковичи*, из которых верхняя располагается в области яремного отверстия, а нижняя — у места ее впадения в плечеголовную вену. В области нижней луковичи находятся один-три клапана. Внутренняя и общая сонные артерии вместе с сопровождающими их внутренней яремной веной и блуждающим нервом образуют *сосудисто-нервный пучок шеи*, имеющий общее фасциальное влагалище.

Все вены, впадающие во внутреннюю яремную вену, можно разделить на две группы: *внутричерепные* и *внечерепные*.

К *внутричерепным* венам относятся синусы твердой мозговой оболочки и впадающие в них вены мозга, черепных костей, глазницы, твердой мозговой оболочки и внутреннего уха. >

*Синусы твердой мозговой оболочки* резко отличаются от обычных вен. Их стенки образованы твердой мозговой оболочкой и содержат эластические и фиброзные волокна. Так как мышечного слоя здесь нет, то просвет синусов почти неизменный. С внутренней стороны они выстланы эндотелием, но клапанов не имеют. Наиболее важными си-

## СОСУДЫ БОЛЬШОГО КРУГА КРОВООБРАЩЕНИЯ

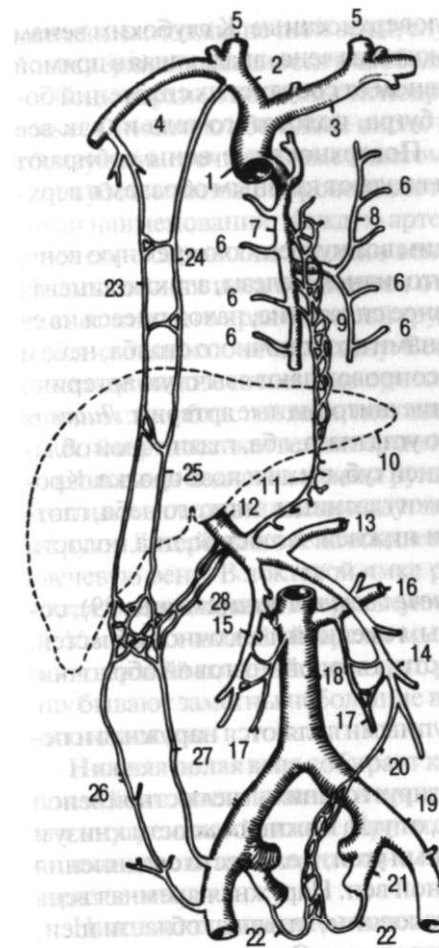


Рис. 100. Схема анастомозов воротной вены с полыми венами: 1 — верхняя полая в.; 2 — правая плечеголовная в.; 3 — левая плечеголовная в.; 4 — подключичная в.; 5 — внутренняя яремная в.; 6 — межреберные в.в.; 7 — непарная в.; 8 — полунапарная в.; 9 — венозное сплетение пищевода; 10 — печень; 11 — желудочные в.в. (левая и правая); 12 — воротная в.; 13 — селезеночная в.; 14 — нижняя брыжеечная в.; 15 — верхняя брыжеечная в.; 16 — почечная в.; 17 — яичниковая (яичникова) в.; 18 — нижняя полая в.; 19 — общая подвздошная в.; 20 — верхняя прямокишечная в.; 21 — левая внутренняя подвздошная в.; 22 — средняя прямокишечная в.; 23 — грудонадчревная в.; 24 — внутренняя грудная в.; 25 — верхняя надчревная в.; 26 — поверхностная надчревная в.; 27 — нижняя надчревная в.; 28 — околопупочная в. (по В. Н. Тонкову)

нусами являются: *верхний* и *нижний сагиттальные*, *поперечный*, *сигмовидный*, *прямой* и *пещеристый*. Их расположение и строение связаны с ходом листков твердой мозговой оболочки (см. стр. 358).

В губчатом веществе костей свода черепа проходят *диплоические вены*, сообщающиеся как с поверхностными венами, так и с пазухами твердой мозговой оболочки. Между вне- и внутричерепными венами имеется несколько прямых соединений — *эмиссарных вен*, идущих через специальные отверстия в черепных костях.

Основная масса крови, протекающая в синусах твердой мозговой оболочки, доставляется вены мозга, которые идут независимо от

артерий и делятся на глубокие и поверхностные. К глубоким венам относится, в частности, большая мозговая вена, впадающая в прямой синус. Она собирает кровь в основном от сосудистых сплетений боковых желудочков, зрительного бугра, полосатого тела и, как все вены мозга, не имеет клапанов. Поверхностные вены собирают кровь от коры полушарий мозга и впадают главным образом в верхний сагиттальный синус.

К *внечерепным венам*, впадающим во внутреннюю яремную вену, относятся: вены глотки, языка, щитовидной железы, а также лицевая вена. Вены глотки образуют венозное сплетение, находящееся на ее мышечном слое. Оно связано, с венами позвоночного столба, неба и глубоких мышц шеи. Вены языка сопровождают язычную артерию, а *верхние щитовидные вены* — верхние щитовидные артерии. *Лицевая вена* собирает кровь от медиального угла глаза, лба, глазничной области, носа, а также от верхней и нижней губ, щеки и подбородка. Кроме того, она анастомозирует с венами глазницы, мягкого неба, глотки, жевательных мышц, верхней и нижней челюстей, дна полости рта.

В лицевую вену впадает *занижнечелюстная вена* (см. рис. 99), собирающая кровь от ушной раковины, теменной и височной областей, жевательных мышц, нижней челюсти, твердой мозговой оболочки, вен костей черепа.

Из других вен шеи наиболее крупными являются наружная и передняя яремные вены.

**Наружная яремная вена** анастомозирует с занижнечелюстной веной и идет по латеральной стороне шеи, от угла нижней челюсти книзу и несколько кзади, и впадает в венозный угол, т.е. в место соединения подключичной и внутренней яремной вен. Наружная яремная вена собирает кровь от области ушной раковины, затылка, области шеи, выйной области и от верхнего отдела лопатки. Она хорошо видна под кожей над контуром грудино-ключично-сосцевидной мышцы, особенно когда отток крови от головы затруднен (например, при натуживании, при выполнении таких упражнений, как стойка на кистях).

**Передняя яремная вена** начинается от подбородочной области и идет вертикально вниз, впадая позади места начала грудино-ключично-сосцевидной мышцы в подключичную вену. Часто правая и левая передние яремные вены анастомозируют между собой, образуя венозную дугу.

**Подключичная вена** проходит спереди передней лестничной мышцы и образует изгиб, обращенный выпуклой стороной кверху. Она принимает в себя несколько мелких вен шеи и лопатки и, являясь про-

должением подмышечной вены, служит для оттока венозной крови от пояса верхней конечности и свободной верхней конечности.

Вены верхней конечности подразделяют на *глубокие* и *поверхностные*. Они имеют большое число хорошо выраженных клапанов и образуют многочисленные анастомозы.

Глубокие вены сопровождают артерии и имеют одинаковые с ними наименования. Каждую артерию сопровождают две вены. Исключение составляют только вены пальцев и подмышечная вена. Подмышечная вена образуется от соединения двух **плечевых вен** и идет от нижнего края большой грудной мышцы до ключицы, где переходит в подключичную вену. Все глубокие вены верхней конечности имеют многочисленные притоки в виде мелких вен, собирающих кровь от тех областей тела, где они проходят.

К поверхностным венам верхней конечности относятся **латеральная и медиальная подкожные вены** руки (см. рис. 99). Они начинаются от венозных сплетений кисти и идут по латеральному и медиальному краям руки. Латеральная вена впадает в подмышечную, а медиальная — в плечевую вену. В локтевой ямке располагается *промежуточная вена локтя*, соединяющая латеральную и медиальную подкожные вены.

У многих людей во время мышечных напряжений подкожные вены верхней конечности сильно расширяются. При этом нередко на них бывают заметны небольшие вздутия, соответствующие положению клапанов.

**Нижняя полая вена** собирает кровь от нижних конечностей, стенок таза и отчасти живота, а также от находящихся в брюшной полости внутренних органов. При этом от непарных органов брюшной полости кровь предварительно оттекает в воротную вену и проходит через печень.

Нижняя полая вена наиболее крупная среди всех вен тела человека. Ее началом является место слияния правой и левой общих подвздошных вен на уровне 4-го и 5-го поясничных позвонков. Она располагается справа от брюшной аорты и почти на всем протяжении спереди покрыта брюшиной. Через отверстие в сухожильном центре диафрагмы нижняя полая вена попадает в грудную полость и, пройдя через полость околосердечной сумки, открывается в правое предсердие.

В нижнюю полую вену впадают многочисленные вены, которые можно разделить на две группы: вены, идущие от внутренних органов, и вены, идущие от стенок брюшной полости, малого таза, а также от нижних конечностей.

К *пристеночным венам* относятся поясничные и диафрагмальные.

Поясничные вены в количестве четырех пар сопровождают одноименные артерии, собирая кровь от позвоночного столба, кожи и мышц туловища. Они имеют между собой анастомозы, образующие два восходящих венозных ствола - *восходящие поясничные вены*, которые располагаются по сторонам от позвоночного столба. Правая восходящая поясничная вена продолжается в *непарную вену*, в то время как левая - в *полунепарную вену*. *Нижняя диафрагмальная вена* соответствует ходу одноименной артерии. Эти вены в отличие от вен конечностей имеют крайне слабо развитые клапаны. Сама нижняя полая вена клапанов не имеет.

К числу вен, собирающих кровь от внутренних органов и впадающих в нижнюю полую вену, относятся: яичковая (у женщин яичниковая), почечная, надпочечная и печеночные.

*Яичковая вена* отводит кровь от яичка. Она образует довольно густое сплетение, идущее в составе семенного канатика. Путь ее очень длинный: она проходит через паховый канал и поднимается вверх до уровня 1—2-го поясничных позвонков, где справа открывается в нижнюю полую вену, а слева — в почечную вену. У женщин яичниковая вена отводит кровь от яичника. Она также образует венозное сплетение, заложенное в широкой связке матки. Клапанный аппарат этих вен развит слабо.

*Почечная вена* отводит кровь от почки. Она впадает в нижнюю полую вену примерно на том же уровне, что и предыдущая вена. Почечная вена анастомозирует с некоторыми пристеночными венами, в частности с поясничными, непарной и полунепарной.

*Надпочечная вена* справа впадает в нижнюю полую, а слева — в почечную вену.

*Печеночные вены* впадают в нижнюю полую вену в виде двух-трех крупных стволов в том месте, где нижняя полая вена тесно прилежит к печени. Печеночные вены отводят из печени ту кровь, которая в нее поступает по воротной вене и печеночной артерии.

**Воротная вена** (см. рис. 100) собирает кровь от внутренних органов брюшной полости: селезенки, желудка, поджелудочной железы, желчного пузыря, тонкой и толстой кишок. Лишь от начальной части желудка и нижнего отдела прямой кишки вены отводят кровь не в воротную вену, а соответственно в систему верхней и в систему нижней полых вен.

Воротная вена имеет вид толстого короткого венозного ствола. Пройдя внутри печеночно-двенадцатиперстной связки, она входит в печень, где распадается на ветви. Конечные ее ветви проходят между дольками печени в виде междольковых вен, граничащих с междоль-

ковыми артериями. Из этих вен кровь по внутريدольковым капиллярам (синусоидам) поступает в *центральные вены*, которые располагаются внутри каждой долики.

Сливаясь между собой, центральные вены образуют *печеночные вены*. Таким образом, кровь от названных органов брюшной полости дважды проходит через капиллярную сеть: в толще самих органов, где она из артерии переходит в вены, и внутри печени — из системы воротной вены в систему нижней полых вен.

Между воротной веной и системой полых вен имеются *анастомозы* в забрюшинной жировой клетчатке, в полости малого таза, по ходу пищевода и по ходу круглой связки печени (см. рис. 100).

Наиболее крупными *корнями* воротной вены являются: верхняя брыжеечная, нижняя брыжеечная и селезеночная вены.

*Верхняя брыжеечная вена* находится в толще брыжейки тонкой кишки и собирает кровь от тощей, подвздошной, слепой, восходящей и поперечной ободочной кишок, а также отчасти от желудка, двенадцатиперстной кишки, поджелудочной железы и большого сальника.

*Нижняя брыжеечная вена* отводит кровь от нисходящей и сигмовидной ободочных и от верхней части прямой кишок.

*Селезеночная вена* собирает кровь от селезенки, частично от желудка, поджелудочной железы, двенадцатиперстной кишки и большого сальника.

Система воротной вены, как правило, не имеет клапанов.

**Общая подвздошная вена** образуется от слияния *внутренней кнаружной подвздошной вен* на уровне крестцово-подвздошного сочленения. Левая общая подвздошная вена длиннее, чем правая, так как начальная часть нижней полых вен располагается несколько справа от срединной линии. Правая общая подвздошная вена лежит сзади и несколько латеральнее от одноименной артерии, а левая проходит вначале с медиальной стороны, а затем сзади общей подвздошной артерии. В левую общую подвздошную вену впадает *срединная крестцовая вена*, сопутствующая одноименной артерии.

**Внутренняя подвздошная вена** лежит сзади одноименной артерии, и собирает кровь как от органов малого таза, так и от его стенок. К внутренностным корням этой вены относятся вены, идущие от прямой кишки, половых органов и мочевого пузыря. В области стенки прямой кишки, как и в области внутренних половых органов и мочевого пузыря, имеются широко развитые венозные сплетения. В прямой кишке различают два сплетения, из которых одно расположено в подслизистом слое, а другое - поверх мышечного слоя. Венозные сплетения внутренних половых органов собирают кровь у муж-

чин от предстательной железы, семенных пузырьков, начальной части мочеиспускательного канала, а у женщин—от матки, влагалища и наружных половых органов.

**Наружная подвздошная вена** является вторым крупным корнем общей подвздошной вены, которая служит по своему направлению ее непосредственным продолжением. Наружная подвздошная вена, в свою очередь, является продолжением **бедренной вены**, собирающей кровь от нижней конечности. Границей между бедренной и наружной подвздошной венами принято считать уровень паховой связки, под которой бедренная вена проходит через отверстие, именуемое сосудистой лакуной. В наружную подвздошную вену впадают: *нижняя надчревная вена*, идущая вместе с одноименной артерией, и *глубокая вена, окружающая подвздошную кость*. Первая имеет многочисленные анастомозы с системой верхней полой вены.

Вены нижней конечности имеют тот же общий план расположения, что и вены верхней конечности. Они разделяются на *глубокие* и *поверхностные*. Глубокие вены сопровождают артерии и носят те же названия. На стопе и голени они удвоены по сравнению с артериями.

Поверхностные вены на стопе идут по тыльной стороне пальцев, соединяясь между собой на уровне плюсне-фаланговых суставов в *тыльные пальцевые вены стопы*, впадающие в хорошо развитую тыльную венозную дугу стопы. На тыльной стороне стопы начинаются две крупные поверхностные вены нижней конечности — **большая и малая подкожные вены ноги**.

**Большая подкожная вена ноги**, начинаясь у большого пальца, идет по медиальному краю стопы, медиальной поверхности голени и бедра и, поднимаясь вверх, доходит до овальной ямки широкой фасции бедра. Перегибаясь через край этой ямки, она впадает в бедренную вену.

**Малая подкожная вена** ноги начинается на латеральной стороне стопы, идет по задней поверхности голени и впадает в *подколенную вену*. Подкожные вены образуют между собой, а также с глубокими венами многочисленные *анастомозы*. Как и все вены нижней конечности, они имеют хорошо развитые клапаны, которые обеспечивают ток крови из поверхностных вен в глубокие. Ниже впадения большой подкожной вены в бедренную также имеется клапан, препятствующий обратному току крови из бедренной вены в подкожную.

### СОСУДЫ МАЛОГО (ЛЕГОЧНОГО) КРУГА КРОВООБРАЩЕНИЯ

Малый круг кровообращения проходит через легкие и служит для обогащения крови кислородом и выделения из нее в воздух, запол-

няющий альвеолы, углекислого газа. Малый круг кровообращения начинается в правом желудочке и заканчивается в левом предсердии. Он последовательно образован *легочным стволом, правой и левой легочными артериями*, их сегментарными ветвями и более мелкими разветвлениями, переходящими в капиллярные сети вокруг альвеол, а также венами, постепенно укрупняющимися по току крови и образующими в итоге четыре *легочные вены*. Деление легочного ствола на две легочные артерии происходит под дугой аорты на уровне 4-го грудного позвонка. Левая легочная артерия короче и тоньше правой. Левые легочные вены также короче правых. Это объясняется левосторонним положением сердца.

В легких существуют многочисленные *анастомозы* между сосудами большого (бронхиальные ветви, отходящие от грудной части аорты) и малого (разветвления легочной артерии) кругов кровообращения. Кровеносные капилляры окружают альвеолы густой сетью. У основания альвеолы их диаметр больше (20—40 мкм), чем на противоположной ее поверхности (6—11 мкм). Площадь суммарной рабочей поверхности капилляров достигает 60—90 м<sup>2</sup>.

## ЛИМФАТИЧЕСКАЯ СИСТЕМА И ОРГАНЫ ИММУНОГЕНЕЗА

### Лимфатическая система

Лимфатическая система образует сосудистое русло. На периферии она замкнута и открывается центрально в крупные вены шеи. Ее звеньями служат *лимфатические капилляры, лимфатические сосуды, лимфатические стволы, лимфатические протоки* и *лимфатические узлы*. Все они заполнены жидким содержимым—лимфой.

Функции лимфатической системы многообразны: очистительная, эвакуаторная, барьерная, иммунозащитная, депонирующая, лимфообразовательная. Лимфатические капилляры очищают ткани от продуктов, не способных проникнуть в кровеносные капилляры (высокомолекулярные белки, инородные частицы и т.п.). Эти ингредиенты с током лимфы эвакуируются в лимфатические сосуды, каждый из которых прерывается хотя бы в одном лимфатическом узле, где и задерживаются некоторые вещества. Узлы служат местом продукции лимфоцитов и защитных белковых веществ (антител), обеспечивающих иммунитет.

**Лимфатические капилляры.** Диаметр лимфатических капилляров больше, чем кровеносных, и отличается большим разнообразием (10—200 мкм). Будучи дополнительными (к кровеносным) путями очищения тканей, лимфатические капилляры представлены не везде. Их не

имеют мозг, паренхима селезенки, эпителий кожи и слизистых оболочек, хрящи, склера и хрусталик глаза, плацента, дольки печени, эндокринная часть поджелудочной железы, почечные тельца.

В отличие от кровеносных лимфатические капилляры лишены базальной мембраны и сопутствующих клеток-перидцитов; в них сохранен лишь слой эндотелиальных клеток. Последние образуют отростки — микроворсинки, которые направлены не только в полость капилляра, но и наружу — в основное промежуточное вещество соединительной ткани. Эндотелиальные клетки отличаются разнообразием формы, слабой выраженностью эндоплазматической сети, обилием микропиноцитозных пузырьков, служащих для транспортировки сквозь цитоплазму в полость сосуда поглощаемых в окружающих тканях продуктов. Щели между эндотелиоцитами, достигающие 12 мм в ширину, наряду с процессом пиноцитоза обеспечивают поглощение частиц лимфатическими капиллярами из окружающих тканей. Спадению лимфатических капилляров препятствуют тесно связанные с ними и выполняющие функцию растяжек (подобно стропам у парашюта) соединительнотканые волокна.

Лимфатические сосуды. В отличие от лимфатических капилляров в них имеются выросты эндотелия — *клапаны*, регулирующие лимфоток; для них характерна продольная волнистость контуров, а крупные сосуды при растяжении приобретают форму четок.

Лимфатические сосуды подразделяются на *поверхностные* и *глубокие*. По строению стенки они делятся на мышечносодержащие (их большинство) и лишенные гладкомышечных элементов. Последние представляют собой эндотелиальные трубочки с соединительнотканым покрытием. В лимфатических сосудах мышечного типа гладкомышечных волокон содержится приблизительно столько же, сколько в артериях подобного диаметра, и значительно больше, чем в венах. Развитие мышечного слоя определяется положением сосуда и особенностями лимфотока в нем. В поверхностных сосудах плеча и предплечья он выражен слабее, чем в соответствующих сосудах бедра и голени.

Продвижению лимфы способствуют анастомозы между лимфатическими сосудами и приспособления для депонирования жидкости в виде легко увеличивающих свою емкость сосудистых сплетений. К числу факторов, обеспечивающих ток лимфы, можно также отнести энергию лимфообразования, обусловленную непрерывностью поступления жидкости из тканей тела в лимфатические капилляры, активное сокращение гладкомышечных элементов стенки лимфатических сосудов, сокращение скелетных мышц, смещение внутренних органов, движения сердца, присасывающее действие грудной клетки.

Лимфатические стволы и протоки. По диаметру и толщине стенки они превосходят лимфатические сосуды. Лимфатических протоков два: *грудной* и *правый лимфатический*.

*Грудной проток* (рис. 101) образуется слиянием *двух поясничных стволов* (*левого и правого*) на уровне 12-го грудного— 1-го поясничного позвонков. Часто началом его служит расширение — цистерна. Располагаясь сзади и справа от аорты, грудной проток проникает через аортальное отверстие в грудную полость, в область заднего средостения. Затем он поднимается вверх, находясь справа от аорты, и на уровне 4-го и 5-го грудных позвонков направляется влево. Достигнув уровня 7-го шейного позвонка, он дугообразно изгибается и впадает в левый венозный угол — место слияния левой подключичной и левой внутренней яремной вен. Перед этим в грудной проток впадают три лимфатических ствола: *левые бронхосредостенный, подключичный и яремный*. Реже они самостоятельно открываются в вены шеи. Через грудной проток лимфа оттекает от 1/4 тела: нижней его половины, левой половины головы, шеи, грудной клетки и расположенных в этой половине внутренних органов, а также левой верхней конечности.

*Правый лимфатический проток* образуется слиянием *правых бронхосредостенного, подключичного и яремного стволов* и впадает в правый венозный угол, образованный правой подключичной и правой внутренней яремной венами. Значительно чаще, чем слева, эти стволы вливаются в вены шеи самостоятельно. В правый лимфатический проток поступает лимфа от 1/4 тела человека: от правой половины головы, шеи, грудной клетки, расположенных в этой половине органов и правой верхней конечности.

В грудном протоке внутренняя оболочка содержит продольно-ориентированные пучки мышечных волокон, в средней оболочке мышечный слой особенно хорошо развит и состоит из спирально и продольно расположенных волокон. Мышечный компонент стенки уменьшается снизу вверх (поэтому от места прохождения грудного протока через диафрагму до устья стенки его становится вдвое тоньше). О собственных моторных возможностях лимфатических стволов и протоков свидетельствует богатство иннервационного аппарата их стенки. Эффекторная иннервация грудного протока осуществляется постганглионарными волокнами (см. строение вегетативной нервной системы, стр. 328) клеток симпатического ствола, расположенными в наружной оболочке протока. В стенке лимфатических сосудов, стволов и протоков располагаются и сосуды сосудов. Высказывается предположение о том, что благодаря их деятельности на пу-

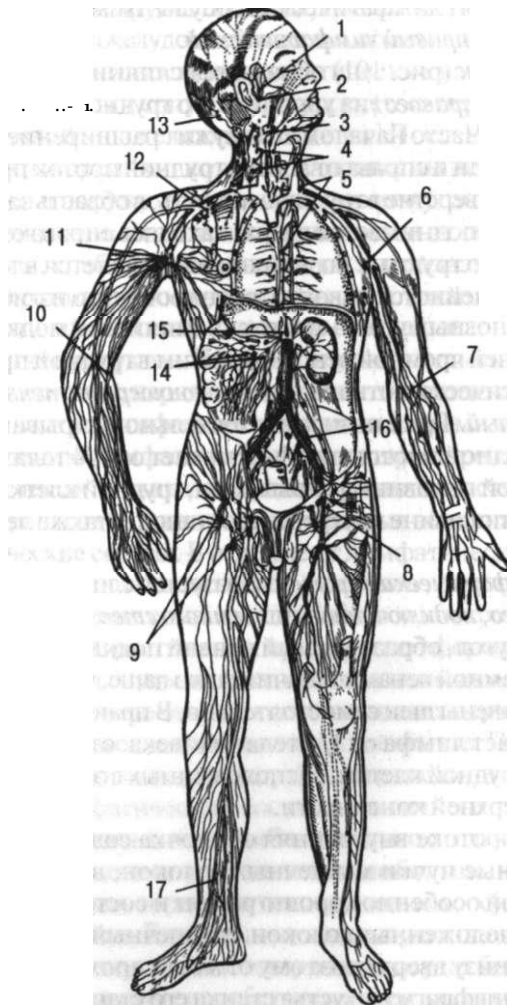


Рис. 101. Лимфатическая система, EV  
 I — глубокие лимфатические околоушные узлы; 2 — поверхностные лимфатические околоушные узлы; 3 — поднижнечелюстные узлы; 4 — шейные узлы; 5 — грудной проток; 6 — глубокие подмышечные узлы; 7 — глубокие локтевые узлы; 8 — глубокие паховые узлы; 9 — поверхностные паховые узлы; 10 — поверхностные локтевые узлы; II — поверхностные подмышечные узлы; 12 — подключичные узлы; 13 — затылочные узлы; 14 — брыжеечные узлы; 15 — цистерна грудного протока; 16 — подвздошные узлы; 17 — поверхностные лимфатические сосуды голени (по Б.Н. Ускову)

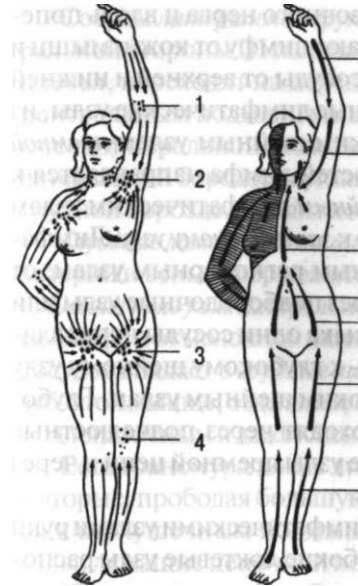


Рис. 102. Пути оттока лимфы от областей тела:  
 I — локтевые узлы; 2 — подмышечные узлы; 3 — паховые узлы; 4 — подколенные узлы; 5, 6 — ток лимфы от верхней конечности; 7 — грудной проток; 8 — кишечный ствол; 9 — поясничный ствол; 10, 11 — отток лимфы от нижней конечности

тах продвижения лимфы ее концентрация может повышаться вследствие всасывания воды кровеносными капиллярами.

Лимфатические узлы. Они образуют более 50 групп и подразделяются на узлы тела (соматические), внутренностные (висцеральные) и смешанные (получающие лимфу как от внутренностей, так и от органов движения). Лимфатические узлы располагаются по ходу кровеносных сосудов. На верхней конечности это подмышечные, плечевые, локтевые узлы, на нижней — паховые, подколенные, передний и задний большеберцовые, малоберцовые узлы. Висцеральные узлы именуется по тем органам, рядом с которыми располагаются и лимфу от которых получают. Так, в брюшной полости выделяют панкреатические, селезеночные, печеночные и другие узлы, а в полости таза — околомочепузырные, околоматочные, околосагитальные, околорямкишичные и т.п.

Через указанные группы узлов лимфа оттекает от определенных областей тела, поэтому их называют регионарными или областными.

Знание хода лимфатических сосудов к регионарным узлам имеет существенное значение для массажа, все приемы которого необходимо проводить с учетом направления тока венозной крови и лимфы (рис. 102).

Голова и шея. В области головы располагается несколько групп узлов: затылочные, околоушные (в ложе околоушной железы), подбородочные (между передними брюшками двубрюшных мышц), подчелюстные (в подчелюстном треугольнике вместе со слюнной поднижнечелюстной железой).

В области шеи различают латеральные и передние шейные узлы.

Среди латеральных выделяют узлы, лежащие на грудино-ключично-сосцевидной мышце, и глубокие, образующие три цепи вдоль

« • . ' • \* Г



внутренней яремной вены, вдоль добавочного нерва и вдоль поперечной артерии шеи. Эти узлы принимают лимфу от кожи, мышц и костей головы и шеи. Лимфатические сосуды от верхней и нижней губ идут в подбородочные и подчелюстные лимфатические узлы, из которых лимфа направляется к глубоким шейным узлам *яремной цепи*. От зубов верхней и нижней челюстей лимфа направляется к подчелюстным и верхним *глубоким шейным* лимфатическим узлам цепи внутренней яремной вены, а также к *заглоточному узлу*. Лимфатические сосуды языка идут к различным регионарным узлам: от кончика языка они могут проходить через подбородочные узлы или через глубокие шейные узлы; из тела языка одни сосуды направляются к подбородочным узлам, другие — к глубокому шейному узлу яремной цепи; от корня языка — к глубоким шейным узлам. Глубокие лимфатические сосуды языка проходят через подчелюстные лимфатические узлы, глубокие шейные узлы яремной цепи и через заглоточный узел.

**Верхняя конечность.** Регионарными лимфатическими узлами руки являются *локтевые* и *подмышечные*. Глубокие локтевые узлы расположены в глубине локтевой ямки, один или два поверхностных узла лежат под кожей на фасции, примерно на 2 см выше медиального надмыщелка плеча. Основными узлами являются *подмышечные*, расположенные в количестве 15—18 (иногда 8—50) в одноименной ямке. Эти узлы разделяются на *латеральные*, прилежащие к подмышечной артерии и вене, *подлопаточные*, расположенные у начала одноименных сосудов (артерии и вены), *центральные*, находящиеся посередине входа в подмышечную ямку, *грудные*, лежащие на передней зубчатой мышце, *подключичные* и *верхне-подмышечные*.

*Поверхностные лимфатические сосуды* верхней конечности начинаются от сетей лимфатических капилляров и сплетений мелких сосудов в коже и фасции с каждой стороны пальца. Постепенно мелкие лимфатические сосуды сливаются в коллекторные. Главные *коллекторные* поверхностные сосуды составляют *три группы*: медиальную (локтевую), латеральную (лучевую) и группу средних, или ладонных, сосудов.

*Медиальные сосуды* начинаются из кожи V, IV и III пальцев кисти, идут по задней поверхности предплечья, переходят на переднюю поверхность и вливаются в поверхностные локтевые узлы, откуда лимфа переходит в центральные подмышечные узлы.

Лимфатические сосуды *ладонной группы* начинаются от кожи ладони и передней поверхности предплечья, затем, присоединяясь к сосудам медиальной группы, идут вместе с ними к центральному подмышечному узлам.

Сосуды *латеральной группы* возникают в коже I, II пальцев и латеральной стороны III пальца, проходят по латеральной стороне предплечья, переходят на переднюю поверхность плеча, направляясь к центральному подмышечному узлам. Один-два сосуда присоединяются к латеральной подкожной вене и вместе с ней располагаются в латеральной борозде двуглавой мышцы плеча, а затем в дельтовидно-грудной борозде доходят до верхних подмышечных узлов.

*Глубокие лимфатические сосуды* верхней конечности сопровождают артерии и вены, прерываются в *глубоком локтевом узле* и вливаются в *подмышечные узлы* латеральной группы. В подмышечные узлы вливается лимфа и от молочной железы. Значительная часть ее лимфатических сосудов впадает в *грудные лимфатические узлы*, лежащие на передней зубчатой мышце, отдельные из них идут к латеральным подмышечным, подлопаточным и даже к центральным подмышечным узлам.

Есть трансмуральные лимфатические сосуды молочной железы, которые, прободая большую и малую грудные мышцы, направляются к верхушечным подмышечным узлам или в грудную полость, в узлы, лежащие цепочкой по бокам внутренней грудной артерии.

**Нижняя конечность.** Регионарными узлами на нижней конечности являются *подколенные узлы*, расположенные в подколенной ямке, и *паховые узлы*, которые лежат под паховой связкой и разделяются на *поверхностные* и *глубокие*. Лимфатические сосуды, идущие к этим узлам, также делятся на поверхностные и глубокие.

*Поверхностные лимфатические сосуды* разделяют на медиальные и заднелатеральные. *Медиальные сосуды* идут вместе с ветвями большой подкожной вены ноги и собирают лимфу от медиальной поверхности тыльной стороны стопы, голени, бедра, отчасти от наружных половых органов и впадают в поверхностные паховые узлы. В них же вливаются лимфатические сосуды кожи задней поверхности бедра, ягодичной области и нижней части стенки живота. *Заднелатеральные* лимфатические сосуды сопровождают ветви малой подкожной вены. В них оттекает лимфа от кожи латерального края стопы, пяточной области, подошвенной стороны стопы и задней поверхности голени. Эти лимфатические сосуды впадают в подколенные узлы. *Глубокие лимфатические сосуды* нижней конечности идут вместе с артериями стопы, голени и бедра в глубокие лимфатические паховые узлы. От паховых узлов выносящие сосуды идут по ходу наружной подвздошной артерии.

*Анастомозы* имеются не только между поверхностными и глубокими лимфатическими сосудами по их ходу, но и между поверхностными и глубокими лимфатическими узлами.

Область таза и туловища. Лимфатические сосуды от стенок и органов таза проходят через узлы, расположенные по ходу наружной подвздошной, внутренней подвздошной и общей подвздошной артерий. Из этих узлов лимфа попадает в поясничные лимфатические стволы. От кожи нижней части туловища (ниже пупка) лимфа оттекает по поверхностным лимфатическим сосудам в *поверхностные паховые узлы*. Глубокие лимфатические сосуды брюшной полости, собирающие лимфу от стенок и органов, проходят через узлы, расположенные около аорты и нижней полой вены. Число этих узлов колеблется от 30 до 50. Выходящие из них сосуды вливаются в поясничные стволы или грудной проток. Глубокие лимфатические сосуды, собирающие лимфу от стенок и органов грудной полости, проходят через *межреберные узлы* (передние и задние) и *средостенные узлы*. Лимфатические сосуды органов грудной полости образуют два крупных ствола: *правый и левый бронхосредостенные*. Первый впадает в правый лимфатический проток, второй — в грудной проток.

Лимфатические узлы разных органов и частей тела имеют локальные различия, но общий план строения (рис. 103). Узел покрыт со-

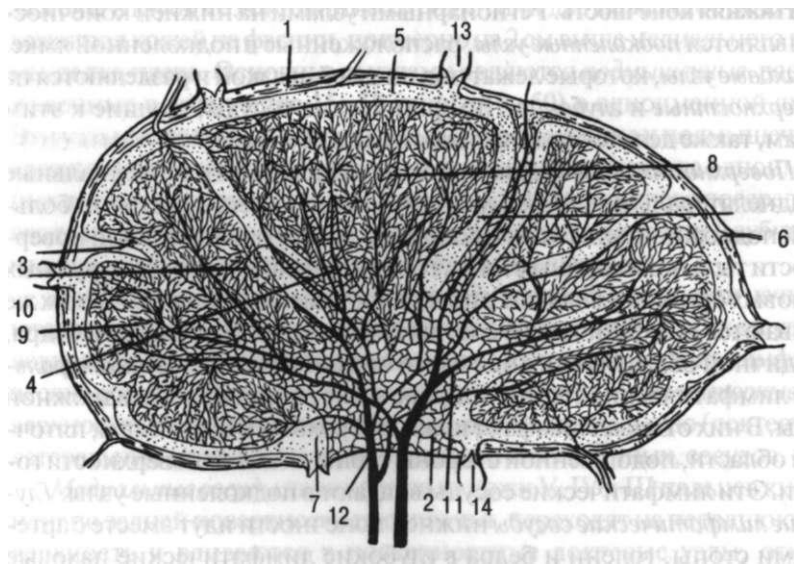


Рис. 103. Лимфатический узел:

1 — капсула; 2 — ворота; 3 — трабекулы капсулярные; 4 — трабекулы воротные; 5 — синус краевой; 6 — синусы промежуточные; 7 — синус воротный; 8 — корковое вещество; 9 — лимфатический фолликул; 10 — мозговое вещество; 11 — артерии; 12 — вены; 13 — выносящие лимфатические сосуды; 14 — приносящие лимфатические сосуды (по М. Р. Сапину)

единительнотканной *капсулой*, отдающей внутрь его перегородки — *трабекулы*. Паренхима узла образует *корковое вещество*, содержащее лимфатические фолликулы, и мозговое вещество в виде *мякотных тяжей*. Капсула и трабекулы отделены от паренхимы узла щелями, так называемыми *синусами*. Выделяют *краевой* (под капсулой), *промежуточные* (вдоль трабекул) и *воротный* (у вдавления на поверхности узла, получившего название "ворот") синусы.

В краевой синус открываются *приносящие*, а из воротного синуса начинаются *выносящие лимфатические сосуды*. Корковое вещество в висцеральных лимфатических узлах занимает большую площадь, чем в соматических. Узлы различных групп отличаются по своему клеточному составу: материнских клеток (гемоцитобластов), определяющих интенсивность лимфопоэза, в молодом возрасте относительно больше в соматических узлах, в пожилом и старческом — в висцеральных.

Протекая через лимфатические узлы, лимфа очищается от инородных частиц, а также от микробов в случае их попадания в организм и обогащается клеточными элементами. Лимфатические узлы являются активным *биологическим фильтром*, в котором задерживается и фагоцитируется около 90% всех инородных частиц, в том числе и бактерий, приносимых лимфой. В лимфатических узлах вырабатываются *иммунные тела*. Они также могут *депонировать* протекающую лимфу.

Лимфа — прозрачная жидкость, содержащая лимфоциты и небольшое количество эозинофилов и моноцитов (см. стр. 26). Ее белковый и клеточный состав значительно изменяется на пути продвижения по лимфатической системе. Так, в периферических лимфатических сосудах содержится 0,49—0,69% белка, преимущественно альбумина, в грудном протоке — от 2 до 4,5%. По клеточному составу Д. А. Жданов разделял лимфу на *периферическую*, бедную клетками, которая еще не прошла через первый лимфатический узел, *промежуточную* и *центральную*, которая уже прошла через все узлы и обогатилась клеточными элементами из их лимфоидной ткани. Последняя — это лимфа грудного и правого лимфатического протоков; в 1 мм<sup>3</sup> ее содержится от 2000 до 20 000 лимфоцитов и 500-12 250 лейкоцитов.

### Органы иммуногенеза

Органы иммуногенеза подразделяются на *первичные* и *вторичные*. К первым относятся *вилочковая железа, миндалины, красный костный мозг*, ко вторым — *лимфатические узлы, селезенка* и скопления *лимфоидной ткани* в органах. В эмбриональный период в вилочко-

вой железе начинают развиваться лимфоциты, откуда они расселяются в селезенку и лимфатические узлы (см. стр. 319).

**Вилочковая железа (тимус)**, которая является центральным органом лимфоидной системы, располагается в верхнем отделе переднего средостения. Она лежит непосредственно за рукояткой грудины, достигая внизу уровня хряща 4-го ребра, а сверху (особенно у новорожденных) верхушками своих долей выступая через верхнее грудное отверстие в область шеи (см. рис. 83, 144).

Ввиду мягкой консистенции вилочковой железы ее внешняя форма в значительной мере зависит от формы соседних образований. У мальчиков она развита лучше, чем у девочек. Вес железы у новорожденных достигает 10—15 г, в 14—16 лет 25—30 г, а затем она подвергается обратному развитию. В некоторых случаях вилочковая железа сохраняется вплоть до старческого возраста, тогда организм обладает повышенной чувствительностью к некоторым ядовитым веществам, в частности к хлороформу.

Вилочковая железа состоит из *двух долей*, каждая из которых представляет собой вытянутое в вертикальном направлении образование. Книзу они расширяются, а кверху сужаются. Обе доли совершенно самостоятельны и только прилежат друг к другу, не имея, как доли щитовидной железы, перешейка. Каждая доля железы разделена на *дольки*, имеющие 4—10 мм в поперечнике.

На разрезе можно видеть два слоя железы: *корковый* (наружный, более темный) и *мозговой* (глубокий, более светлый). Ткань железы (паренхима) представлена рыхлой сетью эпителиальных звездчатых клеток. В петлях этой сети располагаются лимфоциты. В корковом веществе их больше, чем в мозговом. Скопления дегенеративно перерождающихся эпителиальных клеток в мозговом веществе образуют так называемые *тельца Гассала*. После достижения периода половой зрелости корковое вещество вилочковой железы испытывает обратное развитие, в результате чего объем долек уменьшается. Мозговое вещество подвергается менее заметным изменениям. Ввиду того что эта железа имеет хорошо выраженную капсулу, форма ее сохраняется даже после полного замещения всех железистых элементов жировой тканью.

Вилочковая железа обладает многими функциями. Как эндокринный орган, она выделяет гормон — тимозин, контролирующий обмен углеводов и кальция в организме. Удаление этой железы у растущих животных вызывает задержку в росте и уменьшение количества солей извести в костях, в результате чего кости скелета становятся менее прочными. Таким образом, вилочковая железа имеет значе-

ние для регуляции обмена кальция в организме и регулирует рост скелета (главным образом в течение первых 10—15 лет жизни).

Однако главная функция вилочковой железы — участие в иммунологических реакциях. В ней образуются Т-лимфоциты (тимус-зависимые), обеспечивающие процессы клеточного и гуморального иммунитета в отличие от В-лимфоцитов, не связанных в своем развитии с тимусом и осуществляющих, по некоторым данным, лишь процессы гуморального иммунитета.

Хотя считается, что вилочковая железа уменьшается с возрастом, ее линейные размеры относительно стабильны. Она сохраняет до взрослого состояния относительно неизменными ультраструктуры как коркового и мозгового вещества, так и соединительнотканной стромы.

Процессы лимфоцитопозеза в корковом веществе происходят так же, как в детские годы, а в мозговом веществе создается такое же микроокружение для Т-лимфоцитов. И хотя происходит замещение паренхиматозной ткани жировой, но оставшиеся островки паренхимы сохраняют способность к регенерации с образованием железистых структур и телец Гассала.

**Красный костный мозг.** У взрослого человека он находится в губчатом веществе плоских костей, телах позвонков, эпифизах трубчатых костей, костях запястья и предплюсны. Он состоит из *ретикулярной ткани*, между клетками которой располагаются *стволовые кроветворные клетки*. Количество их составляет 50 на каждые  $10^6$  клеток ретикулярной ткани. Развитие костного мозга и костной ткани взаимосвязано.

**Селезенка** (рис. 79). Она расположена в левом подреберье. Верхний ее край проецируется на уровне 10—11-го грудных позвонков, а нижний — 1—2-го поясничных (у детей — от 8—9-го грудных до 1-го поясничного). Вес селезенки у мужчин 30—59 лет составляет 109—122 г, у женщин того же возраста — 97—102 г. С возрастом массивность органа изменяется: от 20 до 29 лет уменьшается, от 30 до 59 лет стабилизируется, а после 60 вновь уменьшается.

У селезенки *две поверхности*: выпуклая (*диафрагмальная*) и вогнутая (*висцеральная*), на которой имеются *ворота*, где проходят сосуды и нервы. Висцеральная поверхность селезенки соприкасается с желудком, левым надпочечником, левой почкой, хвостом поджелудочной железы и с левым изгибом ободочной кишки. Селезенка со всех сторон покрыта серозной оболочкой — брюшиной, под которой расположена соединительнотканная капсула, содержащая эластические и гладкомышечные волокна, способствующие изменению объема селезенки. От капсулы внутрь органа отходят перекладки

(трабекулы), между которыми располагается паренхима селезенки (пульпа). Она содержит включения лимфоидной ткани в виде островков белого цвета (на их долю приходится 17—19% от объема органа), в которых и образуются лимфоциты.

Благодаря наличию богатой сети синусов и специальных сфинктеров в артериолах и венах селезенки может депонироваться значительное количество крови, которая сокращением гладких мышечных клеток капсулы и трабекул подается в кровяное русло.

Если костный мозг — место «рождения» эритроцитов, то селезенка — место их разрушения. В отношении белых кровяных клеток она выступает в роли органа кроветворения; ее стволовые клетки участвуют в лимфоцитопозезе. В экстремальных условиях (например, при резкой анемии в детском возрасте) в ней кроме того образуются очаги *экстремедуллярного* (совершающегося вне красного костного мозга) образования эритроцитов.

**Миндалины.** Выделяют *небные, трубные, язычную и, глоточную миндалины*, расположенные в ротовой полости и глотке. Они состоят из ретикулярной ткани, инфильтрированной лимфоцитами и другими клеточными элементами с компактными клеточными скоплениями — фолликулами.

**Групповые и одиночные лимфатические узелки.** Они располагаются в стенке органов пищеварительной и дыхательной систем: одиночные — в слизистой оболочке и подслизистой основе глотки, пищевода, желудка, тонкой и толстой кишок, желчного пузыря, гортани, трахеи, крупных бронхов; групповые — преимущественно в тонкой кишке (особенно много их в подвздошной кишке) и в червеобразном отростке. Они состоят из лимфоидной (на основе ретикулярной) ткани, образующей лимфатические фолликулы.

Общая масса органов иммунной системы (за исключением костного мозга) составляет 1,5—2 кг. На долю лимфатических узлов приходится около 1 % массы тела.

Состояние органов иммунной системы, определяющее иммунитет организма, зависит от условий жизни и воспитания, в том числе от особенностей *двигательного режима* (см. стр. 596)

## Глава шестая УЧЕНИЕ О НЕРВНОЙ СИСТЕМЕ

### ОБЩАЯ ЧАСТЬ

*Нервная система* вместе с органами чувств (сенсорной системой) и *эндокринным аппаратом* управляет процессами жизнедеятельности организма в целом и отдельных его частей, в частности двигательной деятельностью человека. Нейрогуморальным путем осуществляются контроль, регуляция и координация морфофункциональных состояний организма; нервная и сенсорная системы обеспечивают его взаимосвязь с окружающей средой.

Регулирующее влияние может осуществляться как на органном уровне, так и на более глубоком тканевом и клеточном уровне. Так сокращение скелетной мышцы происходит благодаря воздействию двигательных (эффекторных) нервных импульсов на ее мышечные волокна. Химизм этого сокращения обусловлен обменными процессами, протекающими в саркоплазме и ультраструктурных элементах мышечного волокна на молекулярном уровне. Причем эти процессы регулируются в основном гуморальным путем органами внутренней секреции.

От степени развития, состояния и тренированности регулирующих систем в известной мере зависит эффективность двигательной деятельности спортсмена.

Таким образом, органы нервной, сенсорной систем и эндокринного аппарата, управляя и регулируя многообразные процессы в организме (в том числе и его движения), *сохраняют* его единство, *целостность*, поддерживают постоянство его внутренней среды (*гомеостаз*), обеспечивают взаимосвязь организма с *окружающей* средой.

Способность отвечать на получаемые раздражения в некоторой мере свойственна всем тканям и клеткам, однако лишь нервная ткань (см. о ее строении на стр. 35), образующая нервную систему, может обеспечить высокую дифференциацию этих ответов.

Основным свойством нервной системы является ее способность *воспринимать* раздражения, *проводить* их в виде центростремительных нервных импульсов и *передавать* центробежные импульсы к тем или иным органам, функция которых осуществляется главным

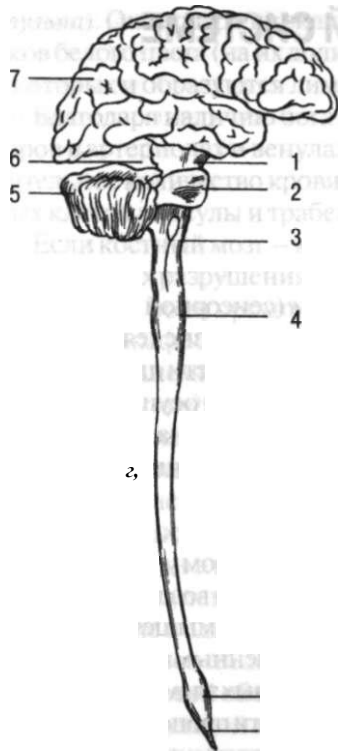


Рис. 104. Головной и спинной мозг  
(вид сбоку, полусхема):

1 — ножка мозга; 2 — мост; 3 — продолговатый мозг; 4 — шейное утолщение спинного мозга; 5 — мозжечок; 6 — щель между затылочной долей полушария мозга и мозжечком (расширена); 7 — полушарие большого мозга; 8 — поясничнокрестцовое утолщение; 9 — мозговой конус (по Г.Ф. Иванову)

образом как ответ на воспринимаемые нервной системой раздражения. Такой механизм ответа организма на раздражение, т.е. на изменение внешней или внутренней среды, через посредство центральной нервной системы носит название *рефлекса*. Материальной основой рефлекса является *рефлекторная дуга*, которая в своей простейшей форме состоит из двух или трех нейронов: *чувствительного* (афферентного), *вставочного*, или *промежуточного*, и *двигательного* (эфферентного). Сложные рефлекторные дуги состоят из большого количества нейронов.

Вместе с тем нервная система не только регулирует ответы организма на внешние или внутренние раздражения, но также в значительной мере определяет взаимоотношения между органами, обеспечивая согласованность в выполнении их функций.

Великий русский физиолог И. П. Павлов подчеркивал, что деятельность нервной системы направлена, с одной стороны, на объединение, интеграцию работы всех частей организма, с другой — на связь организма с окружающей средой, на уравнивание его с внешним миром.

Велика роль нервной системы в обеспечении всех движений человека, в частности движений спортсмена: она регулирует и контролирует работу скелетных мышц. Мышца и подходящий к ней нерв составляют в функциональном отношении единое целое, образуя так называемый *нервно-мышечный аппарат*. Нервная система регулирует силу и скорость мышечного сокращения, степень напряжения или расслабления мышцы, а также процессы питания и обмена веществ в ней.

## ЦЕНТРАЛЬНАЯ НЕРВНАЯ СИСТЕМА

Посредством органов чувств, через чувствительную иннервацию кожи и опорно-двигательного аппарата нервная система позволяет спортсмену ориентироваться в окружающей его внешней среде и в пространстве, чувствовать свою позу, координировать движения.

Нервную систему принято подразделять на *центральную* и *периферическую*, а кроме того, на *соматическую*, *вегетативную* (автономную).

К *центральной* нервной системе относятся *головной мозг* и *спинной мозг* (рис. 104), а к *периферической* — нервные образования, служащие для связи центральной нервной системы с отдельными органами и тканями тела (нервы, узлы, сплетения), и нервные окончания, которые находятся в органах (чувствительные, или афферентные, и двигательные, или эфферентные).

*Соматической* нервной системой считается та ее часть, которая иннервирует сом, т.е. собственно тело, куда принято условно отнести двигательный аппарат, внешние покровы тела, органы чувств, слизистую оболочку некоторых полостей, как, например, ротовой и носовой. *Вегетативная* (автономная) нервная система — это та часть нервной системы, которая иннервирует внутренние органы, железы, кровеносные сосуды и пр. Кроме того, она принимает участие в иннервации поперечнополосатых мышц (регулируя в них обмен веществ), которые, таким образом, имеют двойную иннервацию.

Нервная система развивается из наружного зародышевого листка — эктодермы. В начальной стадии развития эмбриона на его задней, спинной, стороне появляется *нервная бороздка*. Она превращается в *нервную трубку*. Передний конец ее образует три расположенных друг за другом расширения, так называемые *мозговые пузыри*, которые в дальнейшем превращаются в головной мозг. Остальная часть нервной трубки служит для развития спинного мозга. Периферическая нервная система образуется путем выростов нервной ткани из нервной трубки.

## ЦЕНТРАЛЬНАЯ НЕРВНАЯ СИСТЕМА

### Спинной мозг

Спинной мозг представляет собой часть центральной нервной системы, расположенную в позвоночном канале. Спинной мозг эмбриона при закладке соответствует длине его туловища. Однако по мере развития спинной мозг отстает в росте от туловища, в результате чего его нижний конец ко времени рождения находится на уровне 3-го поясничного позвонка, а у взрослых — 1—2-го поясничных позвонков.

## УЧЕНИЕ О НЕРВНОЙ СИСТЕМЕ

Спинальный мозг имеет вид тяжа, несколько сплюсненного в переднезаднем направлении и оканчивающегося в поясничной области *мозговым конусом* (см. рис. 104), продолжением которого служит *терминальная нить*. Спинальный мозг построен из нервных клеток, нервных волокон и нейроглии, причем клетки, составляющие его *серое вещество*, располагаются внутри, а волокна, образующие *белое вещество*, — снаружи (рис. 105). Спинальный мозг состоит из 31 сегмента, сходных по общему плану строения: 8 шейных, 12 грудных, 5 поясничных, 5 крестцовых и 1 копчикового.

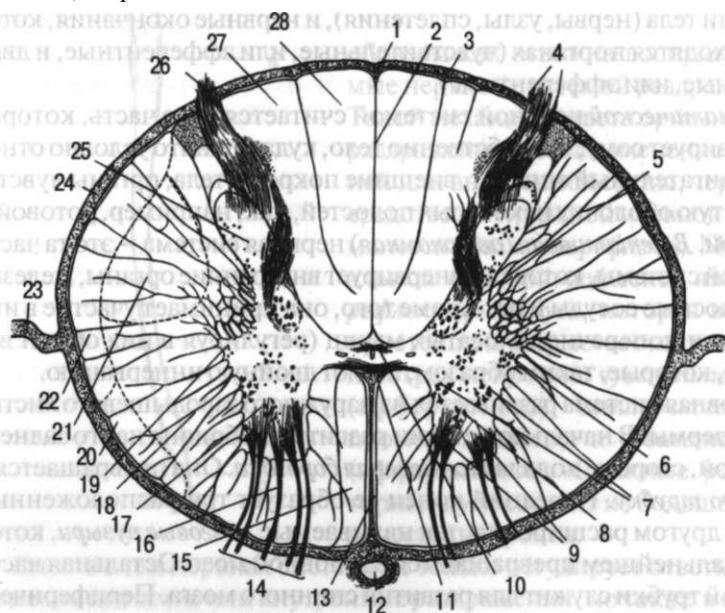


Рис. 105. Схема поперечного разреза спинного мозга с мягкой оболочкой и зубчатой связкой:

*I* — задняя срединная борозда; 2 — задняя перегородка; 3 — задняя промежуточная борозда; 4 — задняя латеральная борозда и задний корешок спинномозгового «.; 5 — грудной столб (грудное ядро); 6 — клетки бокового рога; 7 — заднелатеральное и заднемедиальное ядра переднего рога; 8 — центральное ядро; 9 — переднелатеральное и переднемедиальное ядра; 10 — центральное промежуточное серое вещество; *II* — белая спайка; 12 — передняя спинномозговая а.; 13 — передняя срединная щель; 14 — передний корешок спинномозгового «.; 15 — передний корково-спинномозговой (пирамидный) путь; 16 — передние собственные пучки; 17 — передний рог; 18 — латеральные собственные пучки; 19 — боковой рог; 20 — передний спинно-мозжечковый путь; 21 — латеральный корково-спинномозговой (пирамидный) путь; 22 — задний спинно-мозжечковый путь; 23 — зубчатая связка; 24 — мягкая оболочка спинного мозга; 25 — задний рог; 26 — задний корешок; 27 — клиновидный пучок; 28 — тонкий пучок (по Рауберу)

## ЦЕНТРАЛЬНАЯ НЕРВНАЯ СИСТЕМА

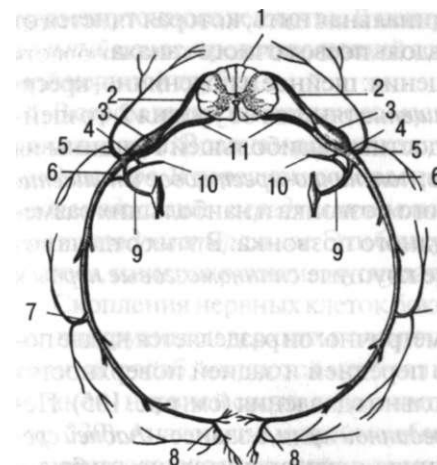


Рис. 106. Схема образования и ветвления спинномозгового нерва: 1 — участок спинного мозга; 2 — задний корешок; 3 — спинномозговой узел; 4 — спинномозговой н.; 5 — задняя ветвь; 6 — передняя ветвь; 7, 8 — н. н., иннервирующие кожу; 9 — соединительная ветвь; 10 — менингеальная ветвь; 11 — передний корешок (по Рауберу)

На каждой стороне к сегменту спинного мозга относятся следующие образования (рис. 106):

1. Два *корешка* спинномозговых нервов, передний и задний. *Передний* состоит из отростков двигательных клеток передних рогов (рис. 106) и отростков клеток боковых рогов спинного мозга, *задний* — из отростков чувствительных нервных клеток, расположенных в межпозвоночном узле.

2. *Спинномозговой узел*, где находятся тела чувствительных клеток спинномозговых нервов.

3. *Спинномозговой нерв*, образующийся в результате соединения переднего и зад-

него корешков и поэтому содержащий как двигательные, так и чувствительные волокна. Таким образом, спинномозговой нерв является *смешанным*.

4. *Ветви спинномозгового нерва*: передняя, задняя, менингеальная и соединительная.

*Передняя ветвь* содержит как двигательные, так и чувствительные волокна; в грудных нервах она переходит непосредственно в межреберные нервы, в остальных спинномозговых нервах образует сплетения — шейное, плечевое, поясничное, крестцовое, копчиковое.

*Задняя ветвь*, также смешанная по составу содержащихся в ней волокон, направляется кзади и принимает участие в иннервации мышц и кожи спины.

*Соединительная ветвь* служит для соединения нервного сегмента с относящимися к вегетативной системе узлами симпатического ствола, расположенными вдоль позвоночного столба (см. стр. 331).

*Менингеальная ветвь* идет по направлению к спинному мозгу, к его твердой оболочке, которую и иннервирует. Корешки спинномозговых нервов, отходящие от спинного мозга в нижнем его отделе, идут вниз и составляют так называемый *конский хвост*. В центре конского

хвоста проходит упомянутая терминальная нить, которая тянется от верхушки мозгового конуса вниз вдоль позвоночного канала.

Спинальный мозг имеет два утолщения: шейное и пояснично-крестцовое (см. рис. 104). *Шейное утолщение* тянется от уровня 2-го шейного до 2-го грудного позвонка, достигая наибольшей толщины на уровне 5—6-го шейных позвонков; *пояснично-крестцовое утолщение* начинается на уровне 10-го грудного позвонка и наибольших размеров достигает на уровне 12-го грудного позвонка. В этих отделах от спинного мозга отходят наиболее крупные *спинномозговые нервы* к верхним и нижним конечностям.

Строение спинного мозга симметрично: он разделяется на две половины, правую и левую. На его передней и задней поверхностях имеются ориентированные продольно вдавления (см. рис. 105). Переднее носит название *передней срединной щели*, а заднее — *задней срединной борозды*. Передняя срединная щель значительно глубже и шире. Кроме того, на каждой половине спинного мозга находятся *латеральные борозды, передняя и задняя*. Через переднюю выходят передние, а через заднюю входят задние корешки спинномозговых нервов в количестве 31 пары на каждой стороне. Соответственно положению борозд белое вещество спинного мозга делится на *канатики: передний, боковой и задний*. *Передний* расположен между передней щелью спинного мозга и его передней латеральной бороздой, *боковой* — между передней и задней латеральными бороздами, а *задний* — между задней латеральной и задней срединной бороздами. Канатики белого вещества спинного мозга содержат пучки нервных волокон восходящего или нисходящего направления. Они проводят импульсы от одного сегмента спинного мозга к другому или от спинного мозга к головному и обратно, образуя *проводящие пути* спинного мозга. Подробнее их ход будет описан на стр. 302.

На поперечном разрезе спинного мозга можно видеть, что серое вещество имеет характерную форму, которую обычно сравнивают с буквой Н или бабочкой с распростертыми крыльями (рис. 105). На протяжении спинного мозга оно образует *три столба: передний, задний и боковой*. Соответственно столбам в сером веществе различают *передние, задние и боковые рога* спинного мозга. Причем передние и задние рога имеются во всех сегментах спинного мозга, а боковые — только в грудных и верхних поясничных сегментах. Правая и левая половины серого вещества спинного мозга соединены между собой при помощи *центрального промежуточного (серого) вещества*. Кроме того, есть еще *белая спайка*, которая соединяет между собой передние канатики спинного мозга и находится спереди центрального

промежуточного вещества. В центре этого вещества проходит *центральный канал*, представляющий собой остаток полости эмбриональной нервной трубки.

В сером веществе спинного мозга нервные клетки образуют скопления — *ядра*. В заднем роге находятся *собственное ядро заднего рога* и *грудное ядро*. В переднем роге расположены 6 ядер: *заднелатеральное, заднемедиальное, переднелатеральное, переднемедиальное, центральное и заднелатеральное*. Эти 6 ядер содержат двигательные нервные клетки, иннервирующие мускулатуру тела.

Скопления нервных клеток бокового рога, образующие на протяжении грудных и верхних поясничных сегментов боковой промежуточный столб, являются центральной частью вегетативной (автономной) нервной системы, ее симпатического отдела (подробнее см. стр. 330). Аналогичные крестцовые парасимпатические ядра образуют центральную часть парасимпатического отдела вегетативной нервной системы.

### Головной мозг

Головной мозг располагается в полости черепа и имеет сферическую форму (см. рис. 104). По своей массе он в 50 раз превосходит спинной мозг.

Масса головного мозга человека равняется в среднем 1375 г (колеблется от 1000 до 2200 г). Зависимость между массой и степенью одаренности данного человека не установлена. Среди высокоодаренных людей встречаются люди как с большой, так и с малой массой мозга. Например, мозг И. С. Тургенева весил более 2000 г, а мозг Анатоля Франса — около 1000 г.

На основании данных, касающихся истории развития головного мозга, его принято разделять на пять отделов.

1. *Продолговатый мозг.*
2. *Задний мозг*, к которому относятся мост (варолиев) и мозжечок.
3. *Средний мозг.*
4. *Промежуточный мозг.*
5. *Конечный мозг.*

Конечный мозг составляет основную массу головного мозга — *большой мозг*, а все отделы головного мозга без полушарий большого мозга и без мозжечка, т.е. промежуточный, средний и продолговатый мозг, а также мост, образуют *ствол мозга*.

Продолговатый мозг лежит на скате основания черепа и является продолжением спинного мозга. Границей между этими двумя отде-

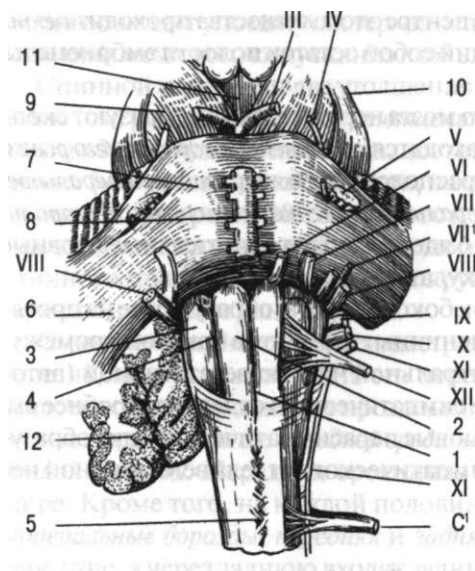


Рис. 107. Продолговатый мозг и мост (спереди):

1 — передняя срединная щель; 2 — пирамида; 3 — олива; 4 — передняя латеральная борозда; 5 — перекрест пирамид; 6 — средняя мозжечковая ножка; 7 — мост; 8 — базилярная а.; 9 — ножка мозга; 10 — зрительный тракт; 11 — заднее продырявленное вещество; 12 — мозжечок. III — глазодвигательный н.; IV — блоковый н.; V — тройничный н.; VI — отводящий н.; VII — лицевой н.; VIII — промежуточный н.; IX — преддверно-улитковый н.; X — языкоглоточный н.; XI — блуждающий н.; XII — добавочный н.; C' — 1-й шейный спинномозговой нерв (по Б. Н. Тонкову)

оливой. Из борозды между пирамидой и оливой выходит подъязычный нерв. Олива содержит зубчатое ядро, хорошее развитие которого у человека связано с его прямохождением.

На задней поверхности продолговатого мозга и моста находится ромбовидная ямка, представляющая собой дно четвертого желудочка. Она разделяется продольной бороздой на две половины — правую и левую. На каждой половине вдоль борозды идет возвышение, на котором имеется утолщенная часть — лицевой бугорок. Он расположен в месте прохождения по поверхности ромбовидной ямки нервных волокон, входящих в дальнейшем в состав лицевого нерва. Полатеральной

лами центральной нервной системы условно принято считать место выхода корешков правого и левого первых шейных нервов. Продолговатый мозг напоминает по форме усеченный конус, несколько уплощенный в переднезаднем направлении и расширяющийся кверху.

На передней поверхности продолговатого мозга (рис. 107) непосредственно к передней срединной щели примыкают справа и слева пирамиды продолговатого мозга, представляющие собой образования, в которых проходят волокна корково-спинномозговых путей. В нижней части эти волокна переходят на противоположную сторону, образуя перекрест пирамид, хорошо видный на дне срединной борозды. Снаружи от пирамиды располагается возвышение, называемое

поверхности ромбовидной ямки изнутри кнаружи идут мозговые плоскости, где проходят волокна преддверно-улиткового нерва. В нижнем отделе ромбовидной ямки находятся небольшие возвышения — треугольник подъязычного нерва и треугольник блуждающего нерва.

Первый соответствует положению ядра подъязычного нерва, а второй — положению ядра блуждающего нерва. В верхнем отделе ромбовидная ямка суживается по направлению к водопроводу среднего мозга, а в нижнем отделе — по направлению к центральному каналу спинного мозга и замыкается сзади пластинкой белого вещества — задвижкой.

Ниже ромбовидной ямки на задней поверхности продолговатого мозга по обеим сторонам задней продольной борозды расположены два пучка: тонкий и клиновидный, которые являются скоплением нервных волокон, обеспечивающих проведение к коре полушарий импульсов сознательного мышечно-суставного чувства. Эти пучки заканчиваются расширениями — тонким и клиновидным бугорками, на нейронах которых происходит переключение проводящих путей.

На боковой поверхности продолговатого мозга находится продолжение бокового канатика спинного мозга, который здесь называется боковым канатиком продолговатого мозга. Продолжаясь вверх, клиновидный и боковой канатики входят в состав нижней мозжечковой ножки, идущей от мозжечка к продолговатому мозгу.

Продолговатый мозг содержит ядра IX—XII пар черепных нервов (см. стр. 368,371). На границе между продолговатым мозгом и мостом находится ядро VIII нерва. В области продолговатого мозга выходят нервы, ядра которых расположены внутри него и моста (см. рис. 107). Между пирамидой и мостом выходит отводящий нерв, в наружном отделе продолговатого мозга, позади оливы, — лицевой и преддверно-улитковый нервы, а между ними — промежуточный нерв, обычно описываемый вместе с лицевым нервом. Ниже преддверно-улиткового нерва выходят языкоглоточный и блуждающий нервы, а ниже их — добавочный нерв. Между оливой и пирамидой выходит подъязычный нерв.

В продолговатом мозгу находятся центры сердечной и дыхательной деятельности, а также сосудодвигательный центр. Кроме серого вещества продолговатый мозг содержит белое вещество, состоящее из нервных волокон, связывающих продолговатый мозг с другими отделами центральной нервной системы или проходящих через продолговатый мозг и соединяющих спинной мозг с другими вышележащими отделами головного мозга и наоборот.



**Задний мозг** составляют мост и мозжечок.

**Мост** обращен своей передней поверхностью к скату, идущему по задней поверхности тела клиновидной кости и по базилярной части затылочной кости. Мост состоит из большого количества нервных волокон, проходящих в вертикальном и поперечном направлениях и образующих белое вещество моста (см. рис. 107). Между этими волокнами находятся многочисленные скопления серого вещества, составляющие ядра моста. Мост является образованием, соединяющим мозжечок и продолговатый мозг с полушариями мозга. В области моста залегают ядра *тройничного, отводящего, лицевого и преддверно-улиткового нервов* (в ромбовидной ямке). С мозжечком мост соединен при помощи средних *мозжечковых ножек*. По средней линии на передней поверхности моста проходит борозда, соответствующая ходу базилярной артерии. На границе между мостом и ножками мозжечка выходит на поверхность мозга тройничный нерв.

**Мозжечок** (рис. 108) — наиболее крупная часть заднего мозга. Он имеет вид сплюсненного эллипсоидного тела и разделяется на две боковые части, называемые *полушариями мозжечка*, и среднюю часть, соединяющую эти полушария, называемую *червем*.

Мозжечок спереди и снизу соединяется с продолговатым мозгом. Сверху мозжечок прилежит к затылочным долям полушария мозга, отделяясь от них отростком твердой мозговой оболочки, называемым *мозжечковым наметом*.

У мозжечка различают передний и задний края, а также верхнюю и нижнюю поверхности.

Мозжечок соединяется при помощи *средней, нижней и верхней мозжечковых ножек* с соседними отделами мозга: мостом, продолговатым мозгом и средним мозгом (см. рис. 107 и 108).

На медианном разрезе, проведенном через мозжечок, видно, что червь в центре имеет белое вещество, а по периферии — серое вещество. Это *кора мозжечка*. Характерный рисунок соотношения белого и серого вещества, который виден на медианном разрезе мозжечка, носит название *древа жизни*. Как червь, так и полушария мозжечка имеют борозды, идущие в поперечном направлении с одной стороны на другую и разделяющие червь и полушария на отдельные участки.

На горизонтальном разрезе, проведенном через мозжечок, видно, что внутри его полушарий в белом веществе располагаются *ядра*, т. е. скопления серого вещества. Наиболее крупным из ядер является *зубчатое ядро*, имеющее вид извитой пластинки.

*Функция мозжечка* заключается главным образом в рефлекторной координации сокращений мышц и мышечных групп, обеспечиваю-

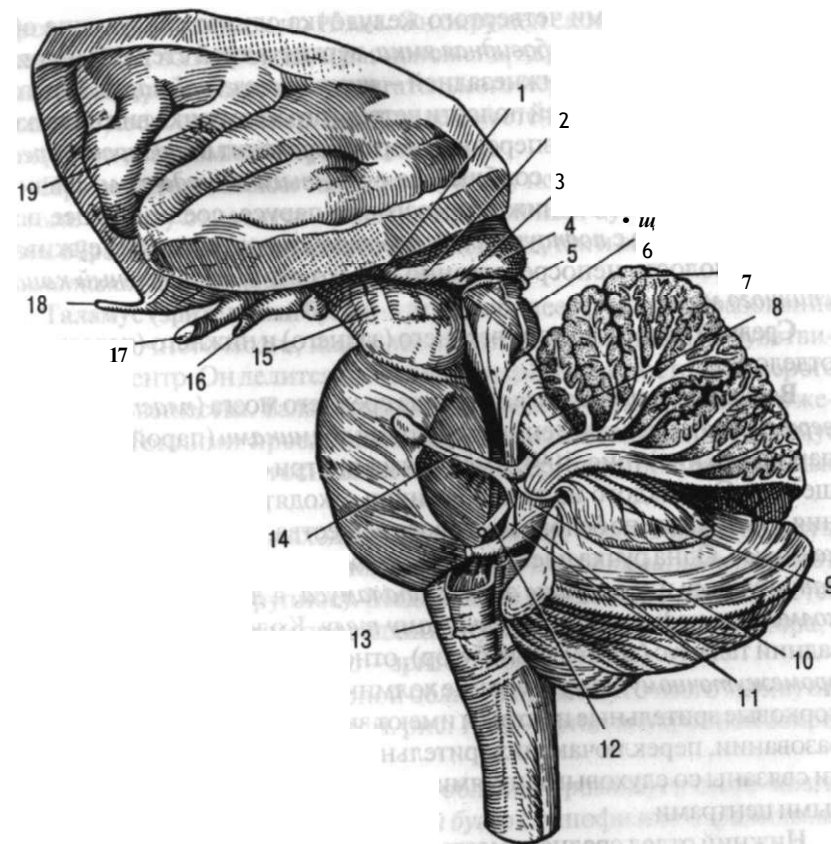


Рис. 108. Ствол мозга с частью мозжечка и частью полушарий большого мозга:

1 - зрительный тракт; 2 - латеральное коленчатое тело; 3 - медиальное коленчатое тело; 4 - подушка зрительного бугра; 5 - шишковидное тело; 6 - нижний холмик крыши среднего мозга; 7 - червь мозжечка; 8 - верхняя мозжечковая ножка; 9 - волокна, идущие к зубчатому ядру; 10 - нижняя мозжечковая ножка; 11 - преддверно-улитковый н.; 12 - лицевой «.; 13 - олива; 14 - тройничный н.; 15 - ножка мозга; 16 - серый бугор; 17 - зрительный к.; 18 - обонятельный тракт; 19 - островковая доля (по Браусу)

щих как удержание тела в равновесии в том или ином положении, так и выполнение движений тела, в том числе и движений спортивного характера.

**Четвертый желудочек** располагается между мозжечком (с дорсальной стороны), продолговатым мозгом и мостом (с вентральной

стороны). Стенками четвертого желудочка служат следующие образования: дном — *ромбовидная ямка*, верхнезадней стенкой — *верхний мозговой парус*, а нижнезадней — *нижний мозговой парус*. Мозговые паруса придают всей полости четвертого желудочка вид палатки. Четвертый желудочек впереди и вверху переходит в *водопровод среднего мозга* и через него сообщается с *третьим желудочком*; сзади у него есть отверстие в нижнем мозговом парусе, соединяющее полость желудочка с *подпаутинным пространством*; сзади же, суживаясь, эта полость непосредственно переходит в *центральный канал спинного мозга*.

**Средний мозг** состоит из верхнего (заднего) и нижнего (переднего) отделов.

**Верхний** отдел составляет крыша среднего мозга (*пластинка четверохолмия*), представленная четырьмя *холмиками* (парой верхних и парой нижних) (рис. 109), имеющими внутри скопления серого вещества. От каждого из этих холмиков отходят латерально утолщения, состоящие из белого мозгового вещества, называемые *ручками холмиков*. Одна ручка идет от *верхнего холмика* к *латеральному коленчатому телу* и к *подушке заднего таламуса*, а другая — от *нижнего холмика* к *медиальному коленчатому телу*. Коленчатые тела, как и задний таламус (зрительный бугор), относятся уже не к среднему, а к *промежуточному мозгу*. Верхние холмики представляют собой подкорковые зрительные центры и имеют значение промежуточных образований, переключающих зрительные импульсы. Нижние холмики связаны со слуховыми путями и являются подкорковыми слуховыми центрами.

Нижний отдел среднего мозга образуют крупные утолщения, называемые **ножками мозга**. Спереди они расходятся, образуя *межножковую ямку*. На поперечном разрезе ножки мозга имеют широкую нижнюю часть — *основание* и более узкую верхнюю — *покрышку*.

Между основанием и покрышкой в толще ножек находится прослойка, именуемая *черным веществом*. Такая окраска зависит от пигментации расположенных здесь нервных клеток. Через основание ножек мозга проходят волокна, идущие от полушарий мозга в продолговатый и спинной мозг. В покрышке ножек мозга расположено крупное скопление серого вещества, носящее название *красное ядро*, которое является одним из наиболее важных двигательных подкорковых центров.

Полость среднего мозга представляет собой узкий канал, известный под названием **водопровод среднего мозга**. Он соединяет между собой полости третьего и четвертого желудочков. Длина водо-

провода приблизительно 15 мм. Он окружен скоплением серого вещества. Под водопроводом расположены ядра *глазодвигательного и блокового нервов*. Ядро глазодвигательного нерва, в свою очередь, состоит из нескольких ядер. В их числе имеется ядро парасимпатической части автономной нервной системы.

**Промежуточный мозг** находится между полушариями головного мозга. К нему относятся *таламус* (зрительный бугор) и смежные с ним образования, расположенные как ниже, так и выше и сзади него (*гипоталамус, эпиталамус, метаталамус*).

**Таламус (зрительный бугор)** — это наиболее крупное образование промежуточного мозга, наиболее крупный подкорковый чувствительный центр. Он делится на задний и передний и состоит из серого мозгового вещества. Таламус является боковой стенкой третьего желудочка. Тонкими прослойками белого вещества задний таламус подразделяется на три основные группы ядер: передние, медиальные и вентролатеральные.

Сзади от таламуса находится *метаталамус* — забугорная область, где с каждой стороны расположены *2 коленчатых тела*: *латеральное* и *медиальное* (более крупное). Медиальное коленчатое тело является подкорковым центром проводящих путей слухового анализатора, а латеральное коленчатое тело — зрительного.

К *эпиталамусу* (надбугорной области промежуточного мозга) относится *шишковидное тело* (см. рис. 108) — орган внутренней секреции (см. стр. 412).

К *гипоталамусу* (подбугорной области промежуточного мозга) относятся *сосцевидные тела, серый бугор* с гипофизом и *зрительный перекрест*.

*Сосцевидные тела* имеют вид двух бугорков диаметром около 5 мм. Они располагаются в задней части гипоталамуса между серым бугром и задним продырявленным веществом. Каждое сосцевидное тело содержит скопление серого вещества, образующее два ядра — медиальное и латеральное. В сосцевидных телах оканчиваются ножки свода.

Между сосцевидными телами сзади и зрительным перекрестом спереди находится *серый бугор*. Он образован тонким слоем серого вещества, клетки которого являются высшими вегетативными центрами, оказывающими влияние на терморегуляцию и обмен веществ. К зрительному перекресту прилежит *терминальная пластинка*. Она расположена спереди, в углублении продольной щели большого мозга, находящейся между правым и левым полушариями. По направлению кнаружи и вверх серый бугор переходит в серое вещество полу-

шарий мозга. Если рассматривать его сверху, т. е. со стороны полости третьего желудочка, то можно видеть углубление, ведущее к его верхушке, называемое *воронкой*. Снизу серый бугор соединяется с *гипофизом*.

*Гипофиз* является непарным органом. Как и шишковидное тело, это орган внутренней секреции. Он располагается на турецком седле и прикрыт сверху отростком твердой мозговой оболочки. Лишь его задняя доля (*нейрогипофиз*) представляет собой образование, связанное по своему развитию с мозгом; передняя же доля (*аденогипофиз*) является выростом эпителия глотки. Непосредственно к гипофизу прилегают следующие образования: спереди — зрительный перекрест, сверху — серый бугор, а сзади — сосцевидные тела.

*Зрительный перекрест* построен из нервных волокон, являющихся продолжением волокон зрительных нервов. Эти волокна образуют только частичный перекрест: медиальные волокна переходят на противоположную сторону, а латеральные продолжают в зрительный тракт своей стороны.

Под *зрительными трактами* подразумеваются два нервных тяжа, которые начинаются от зрительного перекреста и идут назад и наружу от ножек мозга. Они оканчиваются в трех отделах мозга: в заднем таламусе (подушке), в верхних холмиках крыши среднего мозга и в латеральных коленчатых телах.

Полостью промежуточного мозга является третий желудочек.

Третий желудочек представляет собой щелевидную полость между правым и левым зрительными буграми, расположенную в медианной плоскости. Эта полость сообщается с каждым из боковых желудочков конечного мозга при помощи *межжелудочкового отверстия*, а сзади — с полостью четвертого желудочка при помощи водопровода среднего мозга. Полость третьего желудочка заполнена *спинномозговой жидкостью*, которая вырабатывается расположенным в ней *сосудистым сплетением*.

У третьего желудочка различают две боковые, верхнюю, переднюю, нижнюю и заднюю стенки. Боковые стенки образованы медиальной поверхностью зрительных бугров. В верхней стенке расположено сосудистое сплетение, которое сверху и снизу покрыто тонким слоем эпителиальной ткани. В *передней стенке* находятся начальные отделы свода, которые носят название *столбов свода*. Спереди этих столбов располагается *передняя спайка*, построенная из белого мозгового вещества, а ниже ее — тонкая *терминальная пластинка*, состоящая из серого мозгового вещества. В образовании нижней стенки принимают участие верхняя поверхность ножек мозга,

заднее продырявленное вещество, расположенное между ножками мозга на дне межножковой ямки, сосцевидные тела, зрительный перекрест, а также серый бугор с идущей внутри него воронкой. В *задней стенке* располагается *задняя спайка*. Под ней находится отверстие, идущее в водопровод среднего мозга, который соединяет полости третьего и четвертого желудочков.

Скопление мелких нервных клеток в области боковых канатиков спинного мозга, в продолговатом, среднем и промежуточном мозгу называется *ретикулярной формацией*. Ретикулярная формация выполняет важную функцию, регулируя тонус всех названных образований центральной нервной системы, а также оказывая активизирующее влияние на кору полушарий большого мозга. Через ретикулярную формацию осуществляется действие на организм многих лекарственных препаратов, как возбуждающих, так и тормозящих его деятельность.

Конечный мозг состоит из правого и левого полушарий большого мозга, соединенных между собой *мозолистым телом* и сводом. В каждом из полушарий различают кору большого мозга (плащ) и обонятельный мозг. К полушариям относятся также базальные ядра и боковые желудочки.

Плащ полушарий большого мозга имеет три поверхности: верхнелатеральную, медиальную и нижнюю (рис. 109 и 110). Нанем принято выделять крайние места, именуемые *полюсами*. Различают *лобный полюс* — наиболее выступающую вперед часть полушарий, *затылочный полюс*, обращенный кзади, и, наконец, *височный полюс* — наиболее выступающую вперед часть височной доли.

Между правым и левым полушариями находится глубокая *продольная щель большого мозга*.

На поверхности полушарий кора образует многочисленные борозды, между которыми располагаются *извилины*. Самыми крупными являются *центральная борозда* и *латеральная борозда*. Положение их используется для подразделения полушарий большого мозга на доли.

Каждое полушарие имеет *четыре доли*: лобную, расположенную спереди от центральной борозды; теменную, лежащую сзади от центральной борозды и выше латеральной; височную, которая располагается снизу от латеральной борозды, и затылочную. Границей между височной и затылочной долями принято считать небольшое вдавление, которое имеется на нижней поверхности мозга. Границей между теменной и затылочной долями является теменно-затылочная борозда, расположенная на медиальной поверхности полушария, и ее мысленное продолжение по верхнелатеральной поверхности.

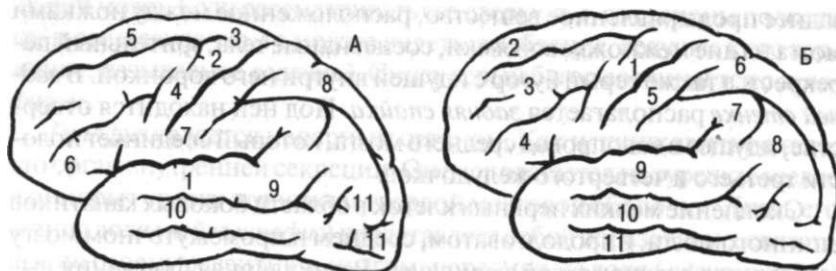


Рис. 109. Схема расположения борозд (А) и извилин (Б) на верхнелатеральной поверхности левого полушария большого мозга:

1 - латеральная борозда; 2 - центральная борозда; 3 - верхняя предцентральная борозда; 4 - нижняя предцентральная борозда; 5и 4 чаще сливаются в одну борозду; 5 - верхняя лобная борозда; 6 - нижняя лобная борозда; 7 - постцентральная борозда; 8 - внутритеменная борозда; 9 - верхняя височная борозда; 10 - нижняя височная борозда; 11 - затылочные борозды;

1 - предцентральная извилина; 2 - верхняя лобная извилина; 3 - средняя лобная извилина; 4 - нижняя лобная извилина; 5 - постцентральная извилина; 6 - верхняя теменная доля; 7 - надкраевая извилина; 8 - угловая извилина; 7, 8 - нижняя теменная доля; 9 - верхняя височная извилина; 10 - средняя височная извилина; 11 - нижняя височная извилина (по В.Н. Тонкову)

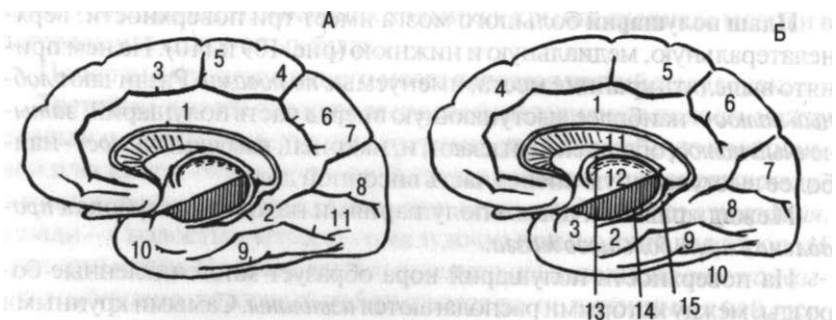


Рис. 110. Схема расположения борозд (А) и извилин (Б) на медиальной поверхности правого полушария большого мозга.

Стволовая часть удалена; удалена также глубокоим разрезом (плоскость его обозначена вертикальной штриховкой) задненижняя часть таламуса:

1 - борозда мозолистого тела; 2 - борозда гиппокампа; 3 - ножная борозда; 4 - краевая ветвь поясной борозды; 5 - околоцентральная борозда; 6 - подтеменная борозда; 7 - теменно-затылочная борозда; 8 - шпорная борозда; 9 - коллатеральная борозда; 10 - носовая борозда; 11 - затылочно-височная борозда;

1 - поясная извилина; 2 - парагиппокампаальная извилина; 3 - крючок; 4 - медиальная лобная извилина; 5 - парацентральная доля; 6 - предклинье; 7 - клин; 8 - медиальная затылочно-височная извилина; 9 - латеральная затылочно-височная извилина; 10 - нижняя височная извилина; 11 - мозолистое тело; 12 - таламус; 13 - свод; 14 - бахромка гиппокампа; 15 - зубчатая извилина (по В. Н. Тонкову)

Лобная доля (см. рис. 109) имеет борозды: *предцентральную*, *верхнюю* и *нижнюю лобные*, между которыми находятся извилины: *предцентральная*, *верхняя*, *средняя* и *нижняя лобные*. Кроме того, на нижней поверхности лобной доли имеется *обонятельная борозда*, в которой расположены *обонятельный тракт* и *обонятельная луковица*, относящиеся к обонятельному мозгу. Эта борозда ограничивает снаружи *прямую извилину*. На нижней поверхности лобной доли находятся также *глазничные борозды*, до некоторой степени напоминающие букву «Н». Между ними располагаются одноименные извилины.

Теменная доля имеет *постцентральную* и *внутритеменную* борозды, которые ограничивают *постцентральную* извилину, *верхнюю* и *нижнюю теменные доли*.

Височная доля имеет две *височные борозды*, *верхнюю* и *нижнюю*, идущие приблизительно в переднезаднем направлении. Кроме того, на нижней, поверхности височной доли находятся *затылочно-височная* и *коллатеральная борозды* (см. рис. 109). Между ними расположены извилины: *верхняя*, *средняя* и *нижняя височные*, а также *латеральная затылочно-височная*. На этой же поверхности височной доли есть еще *парагиппокампаальная извилина*, расположенная медиально от латеральной затылочно-височной извилины, между коллатеральной бороздой и бороздой *гиппокампа (гиппокампаальной)*. Эта извилина имеет спереди утолщение, именуемое *крючком*. Кзади она переходит в *медиальную затылочно-височную извилину*.

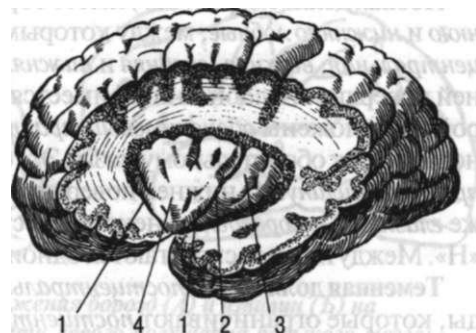
Затылочная доля имеет несколько сравнительно небольших поперечных и продольных затылочных борозд и извилин довольно неправильной формы.

На медиальной поверхности полушария большого мозга находятся *борозда мозолистого тела*, расположенная непосредственно над мозолистым телом, и приблизительно параллельно с ней идущая *поясная борозда*. Эти борозды проходят через все доли мозга (см. рис. 110). Между названными бороздами лежит *поясная извилина*. Поясная, медиальная затылочно-височная и парагиппокампаальная извилины входят в состав *сводчатой извилины*.

В заднем отделе медиальной поверхности полушарий выделяют две борозды: *шпорную* и *теменно-затылочную*. Между ними находится участок затылочной доли, носящей название клин. Участок, расположенный спереди от него в теменной доле, называется *предклиньем*. Спереди предклинья над поясной бороздой имеется так называемая *околоцентральная доля*. Большую же переднюю часть внутренней поверхности полушарий над этой бороздой занимает *медиальная лобная извилина*.

На дне боковой борозды полушарий большого мозга расположена островковая доля (рис. 111). Это недоразвитая пятая доля мозга, представляющая собой непосредственное продолжение коры мозга.

Уже говорилось, что в состав полушария входит помимо плаща обонятельный мозг. К нему относятся кроме обонятельной луковицы и обонятельного тракта находящиеся позади этого тракта обонятельный треугольник и переднее продырявленное вещество. Эти четыре образования составляют периферический отдел обонятельного мозга. К его центральному отделу принадлежат сводчатая извилина, располагающийся в нижнем роге бокового желудочка гиппокамп и некоторые другие образования.



**Рис. 111. Островковая доля мозга:**  
1 — круговая борозда; 2 — центральная борозда; 3 — длинная извилина островка; 4 — короткие извилины островка

Полушария большого мозга имеют на наружной поверхности серое вещество — скопление нервных клеток и их отростков, составляющих кору полушарий, а внутри — белое вещество — скопление отростков нервных клеток и упомянутые уже базальные ядра и желудочки.

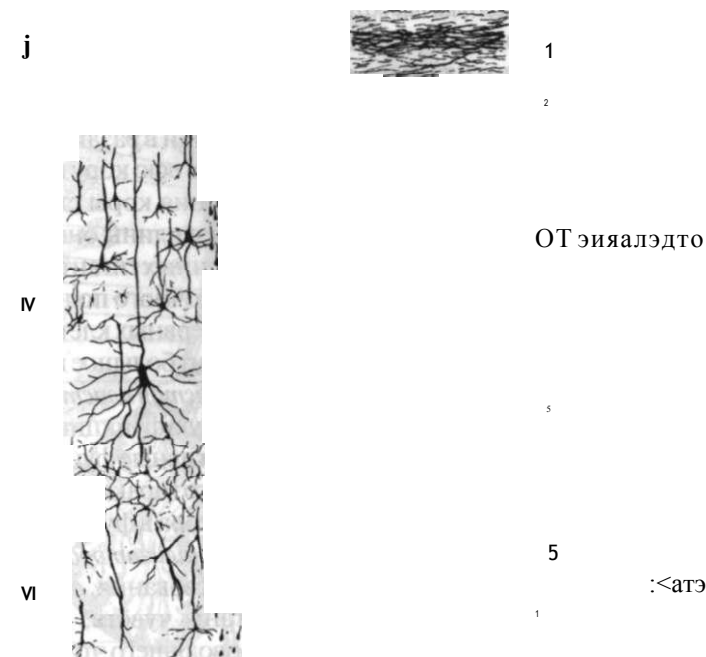
Наиболее сложной частью всей нервной системы является кора. В нее поступают раздражения как из окружающей среды, так и от всех органов тела. Кора является анатомической основой высшей нервной (психической) деятельности и регулирует все функции организма.

О сложности микроскопического строения коры полушарий большого мозга, ее архитектоники, свидетельствует уже одно количество нервных клеток коры, исчисляемое миллиардами. Толщина коры достигает 3 мм.

В коре полушарий различают последовательно расположенные 6 слоев (рис. 112).

*Молекулярная пластинка* — самый поверхностный слой. Она содержит небольшое количество мелких нервных клеток, а в основном состоит из волокон, образованных глией (трофической промежуточной тканью), и из концевых ветвей протоплазматических отростков глубже расположенных клеток.

*Наружная зернистая пластинка* содержит большое количество клеток округлой формы и мелкие пирамидные клетки диаметром от 4 до 10 мкм.



**Рис. 112. Клеточное и волокнистое строение коры полушарий большого мозга (схема).**

Римскими цифрами обозначены слои клеточного строения коры (цитоархитектоника), арабскими — волокнистого строения (миелоархитектоника): I — молекулярная пластинка; II — наружная зернистая пластинка; III — наружная пирамидная пластинка; IV — внутренняя зернистая пластинка; V — внутренняя пирамидная пластинка; VI — мультиформная пластинка;

1 — тангенциальные нервные волокна; 2 — слой, имеющий незначительное количество волокон; 3 — надполосковая пластинка волокон; 4 — наружная пластинка волокон; 5 — межполосковая пластинка и внутренняя полоска волокон; 6 — подполосковая пластинка

*Наружная пирамидальная пластинка* состоит из клеток диаметром 10-20 мкм.

*Внутренняя зернистая пластинка* в некоторых местах коры отсутствует. Она содержит мелкие округлые и узловатые клетки звездчатой или пирамидальной формы. Размер их такой же, как у клеток второго слоя.

*Внутренняя пирамидальная пластинка* включает клетки диаметром от 15 до 40 мкм. Их отростки участвуют в образовании корково-спинномозговых (пирамидных) проводящих путей.

*Мультиформная/и/жстинтооц>жи/^\*  
ны |миотростками. Диаметр клеток колеблется в пределах 10—30 мкм.

Нервные волокна в коре мозга располагаются, как и клетки, по-слоино, в основном параллельно поверхности коры мозга или перпендикулярно к ней. Строение коры полушарий в различных ее участках неодинаково. На этом основании принято всю кору подразделять на отдельные поля. Из особенностей строения коры следует отметить следующие: в области предцентральной извилины она характеризуется наличием крупных и редко расположенных гигантских клеток, но не имеет четвертого слоя; в области затылочного полюса полушарий кора отличается густым расположением нервных клеток, причем четвертый слой здесь хорошо развит и содержит большое количество нейронов звездчатой формы; *внутренняя зернистая пластинка* выполняет в основном воспринимающую, рецепторную функцию, в то время как верхние слои коры осуществляют ассоциативные функции, а нижние, пятый и шестой, — функции эффекторного характера.

Согласно учению И. П. Павлова, вся кора в функциональном отношении состоит из *корковых концов анализаторов*. Анализатор в структурном отношении складывается из образования, *воспринимающего раздражения* на периферии тела (органы чувств, чувствительные окончания нервов), из образования, проводящего эти раздражения от периферии к центру, и из *центрального отдела*. В центральном отделе особое значение имеет корковый конец анализатора: он не только воспринимает получаемые раздражения, не только их расщепляет, «анализирует», но также связывает, синтезирует их; он также участвует в замыкательной и передаточной функциях коры, которые заключаются в установлении *временной связи* между отдельными участками коры, между центральными отделами анализаторов, в передаче импульсов к нервным клеткам нижележащих образований головного и спинного мозга. От этих образований эффекторные импульсы поступают к тому или иному «рабочему органу» (мышце, железе). Рассмотрим положение в коре центральных отделов некоторых анализаторов.

*Двигательный анализатор* находится в предцентральной извилине. Эта область коры получает раздражения (проприоцептивные, кинестетические), возникающие главным образом в сухожилиях мышц, суставах, связках, отчасти в коже, в скелетной мускулатуре. Двигательный анализатор обеспечивает возможность образования двигательных условных рефлексов на те или иные чувствительные раздражения (болевые, температурные, зрительные, слуховые и пр.).

*Анализатор общей чувствительности* (болевой, температурной, осязательной) находится в постцентральной извилине.

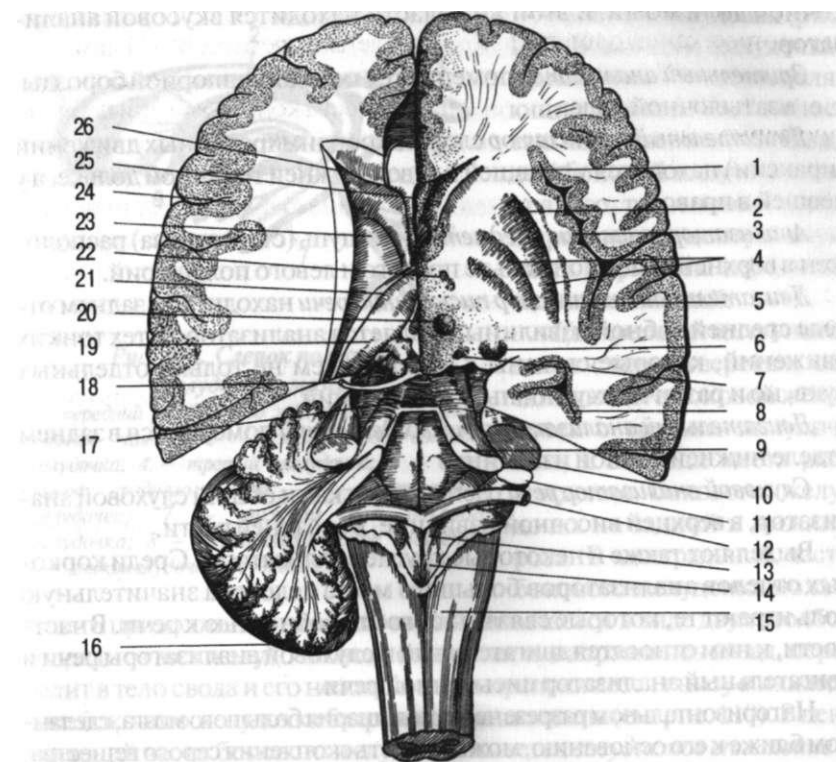


Рис. 113. Полушария большого мозга на разных уровнях горизонтального сечения (справа - ниже уровня дна бокового желудочка; слева - над дном бокового желудочка): IV желудочек вскрыт сверху, видна ромбовидная ямка: 1 - головка хвостатого ядра; 2 - скорлупа; 3 - кора островковой доли; 4 - бледный шар; 5 - ограда; 6 - хвост (хвостатого ядра); 7 - ядро медиального колленчатого тела; 8 - нижний рог бокового желудочка. 9 - верхняя мозжечковая ножка; 10 - средняя мозжечковая ножка; 11 - нижняя мозжечковая ножка; 12 - мозговые полоски; 13 - треугольник подъязычного н.; 14 - треугольник блуждающего н.; 15 - бугорок тонкого ядра; 16 - мозжечок; 17 - верхний мозговой парус; 18 - блоковой н.; 19 - таламус; 20 - красное ядро; 21 - пограничная полоска таламуса; 22 - одно из ядер гипоталамуса; 23 - хвостатое ядро (тело), 24 - кора островковой доли; 25 - полость прозрачной перегородки; 26 - передний рог бокового желудочка (по Г. Ф. Иванову)

*Слуховой анализатор* помещается в средней части верхней височной извилины, главным образом на той ее поверхности, которая обращена в сторону островковой доли.

*Обонятельный анализатор* расположен в области крючка, т.е. в области переднего конца парагиппокампальной извилины ви-

сочной доли мозга. В этой же области находится вкусовой анализатор.

*Зрительный анализатор* помещается по краям шпорной борозды, т. е. в затылочной доле.

*Двигательный анализатор* сложнокоординированных движений (праксии) находится у правшей в левой и нижней теменной доле, у левшей в правой.

*Анализатор узнавания предметов* на ощупь (стереогаоза) расположен в верхней теменной доле правого и левого полушарий.

*Двигательный анализатор письменной речи* находится в заднем отделе средней лобной извилины и является анализатором тех тонких движений, которые связаны с начертанием не только отдельных букв, но и различных условных обозначений.

*Двигательный анализатор речевых движений* помещается в заднем отделе нижней лобной извилины.

*Слуховой анализатор речи* расположен, как и общий слуховой анализатор, в верхней височной извилине, в ее задней части.

Выделяют также и некоторые другие анализаторы. Среди корковых отделов анализаторов большого мозга человека значительную роль играют те, которые связаны с его способностью к речи. В частности, к ним относятся двигательный и слуховой анализаторы речи и двигательный анализатор письменной речи.

На горизонтальном разрезе через полушария большого мозга, сделанном ближе к его основанию, можно видеть скопления серого вещества, расположенные у медиального отдела каждого из полушарий. Эти скопления называются базальными ядрами (рис. 113). Наиболее крупное ядро — *полосатое тело*, которое, в свою очередь, подразделяется на *хвостатое ядро* и *чечевицеобразное ядро*. Первое в переднем своем отделе имеет расширение, *головку*, а в заднем отделе — *хвост*; второе подразделяется на латеральную часть, которая называется *скорлупой*, медиальную часть, которая, в свою очередь, делится на два членика *бледного шара*.

Между таламусом и головкой хвостатого ядра изнутри и чечевицеобразным ядром снаружи находится хорошо выраженная прослойка белого вещества, называемая *внутренней капсулой*. Здесь проходят наиболее крупные проводящие пути, идущие от коры больших полушарий к продолговатому и спинному мозгу.

Латерально от чечевицеобразного ядра, между ним и корой, расположена очень узкая прослойка серого вещества, которая также является базальным ядром и называется *оградой*. Прослойка белого вещества, находящаяся между чечевицеобразным ядром и оградой, носит название *наружной капсулы*.

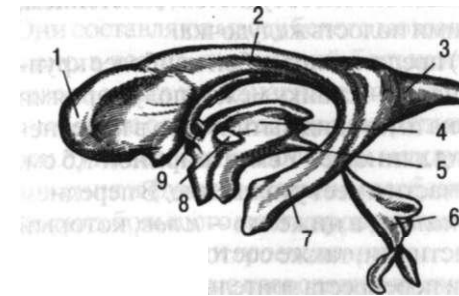


Рис. 114. Слепок полостей желудочков мозга:

1 — передний рог бокового желудочка; 2 — центральная часть; 3 — задний рог бокового желудочка; 4 — третий желудочек; 5 — водопровод среднего мозга; 6 — четвертый желудочек; 7 — нижний рог бокового желудочка; 8 — межталамическое сращение; 9 — межжелудочковое отверстие

Боковые желудочки (рис. 114). Боковыми желудочками называются щели, являющиеся остаточной полостью конечного мозга. Каждый боковой желудочек как правого, так и левого полушария имеет центральную часть и три рога: передний, задний и нижний.

*Центральная часть* находится сзади отверстия, соединяющего боковой желудочек с третьим желудочком, и впереди места расхождения бокового желудочка на задний и нижний рога. В центральной части

бокового желудочка можно видеть продолжение *свода*, который начинается в виде двух столбов спереди от межжелудочкового отверстия и, направляясь назад, переходит в тело свода и его ножки, а затем продолжается книзу в нижнем роге бокового желудочка бахромкой гиппокампа (см. рис. 110). В центральной части бокового желудочка имеется *сосудистое сплетение* — непосредственное продолжение сосудистого сплетения третьего желудочка. Это сплетение покрыто тонким слоем эпителиальной ткани.

*Передний рог* бокового желудочка образует расширение в лобной доле. В полость переднего рога вдается головка хвостатого ядра, являющаяся его латеральной и отчасти нижней стенкой. Медиальной стенкой переднего рога служит *прозрачная перегородка*, расположенная между мозолистым телом и сводом и заключающая в себе полость прозрачной перегородки.

*Задний рог* бокового желудочка продолжается в затылочную долю. На его медиальной поверхности имеются выпячивания, из которых наиболее значительным является так называемая *птичья шпора*, соответствующая шпорной борозде на медиальной поверхности полушария мозга.

*Нижний рог* бокового желудочка продолжается в височную долю. В нем есть выпячивание, которое тянется по медиальной стенке и носит название *гиппокампа*. Оно имеет в передненижнем отделе *ножку гиппокампа*, которой оканчивается. Полость бокового желудочка наполне-

на спинномозговой жидкостью, выделяемой сосудистым сплетением, и отчасти клетками, выстилающими полость желудочка.

**Мозолистое тело** (см. рис. 110) представляет собой наиболее крупное и хорошо выраженное соединение - спайку между полушариями мозга. На медиальном разрезе она имеет вид вытянутого в передне-заднем направлении образования длиной 5-7 см, а шириной 1,5 см. Мозолистое тело в своей задней части имеет утолщение. В переднем отделе оно образует изгиб, или *колена*, а ниже его - *клюв*, который протолкается в виде тонкой пластинки, также состоящей из белого вещества, вниз и назад, к области перекреста зрительных нервов.

На мозолистом теле различают исчерченность, идущую в продольном и поперечном направлениях. Поперечная исчерченность обусловлена поперечным положением нервных волокон, соединяющих правое и левое полушария. Эти волокна в латеральном направлении расходятся, образуя *лучистость мозолистого тела*. Волокна лучистости идут в разные стороны, направляясь к коре полушарий мозга. В частности, волокна переднего отдела мозолистого тела направляются к лобной, а заднего - к затылочной долям. На горизонтальных разрезах волокна имеют вид сходящихся образований, получивших в силу этого название *лобные* и *затылочные щипцы*.

На нижней своей поверхности мозолистое тело спаяно со *сводом* и *прозрачной перегородкой*. Свод, как и мозолистое тело, построен из белого вещества, т.е. из нервных волокон.

Функция волокон свода заключается в том, что они соединяют промежуточный мозг с височной долей.

### Проводящие пути центральной нервной системы

При выполнении всех движений, в том числе и спортивных (как и при разучивании), ведущая роль принадлежит центральной нервной системе. Двигательный аппарат, находясь под ее контролем, сам, в свою очередь, на нее воздействует. Разучивание любого физического упражнения и совершенствование его выполнения — это прежде всего тренировка нервной системы. Только благодаря нервной системе достигается та высокая согласованность движений, которая носит название *координация*. Анатомический субстрат координации составляют миллиарды нервных клеток центральной нервной системы и их отростки, образующие в совокупности проводящие пути головного и спинного мозга, а на периферии - нервы.

**Проводящие пути** центральной нервной системы представлены нервными волокнами, т.е. отростками нервных клеток, соединяю-

щими между собой отдельные скопления тел клеток (*ядра, центры*). Они составляют массу белого мозгового вещества, которое расположено в толще полушарий большого мозга, в некоторых участках ствола мозга и в канатиках спинного мозга. Проводящие нервные импульсы от одних отделов центральной нервной системы к другим, эти пути обеспечивают связи между ними. В зависимости от расположения и функциональных особенностей нервных волокон в полушариях большого мозга проводящие пути делятся на *ассоциативные, комиссуральные* и *проекционные*.

**Ассоциативные проводящие пути** головного мозга соединяют друг с другом различные участки коры *одного и того же полушария*. Они делятся на *короткие* и *длинные*. *Короткие* соединяют нейроны коры соседних извилин, *длинные* - более удаленных областей коры (например, извилин различных долей полушарий). В спинном мозгу роль ассоциативных проводящих путей выполняют собственные пучки спинного мозга, соединяющие нейроны выше и ниже расположенных сегментов.

**Комиссуральные проводящие пути** соединяют *симметричные участки* мозга между собой, а также входят в состав *мозговых спаек*. Наибольшая часть комиссуральных волокон образует мозолистое тело - самую большую мозговую спайку (см. рис. 110). Передние волокна мозолистого тела осуществляют связь между лобными долями полушарий, средние - между теменными и височными, а задние - между затылочными. Для полушарий мозжечка такими путями являются поперечные волокна моста.

**Проекционные проводящие пути** соединяют кору полушарий большого мозга с нижележащими отделами головного мозга (со стволу его частью) и со спинным мозгом, а через них - с различными органами тела. Различают *короткие* и *длинные проекционные проводящие пути*. *Короткие проекционные пути* соединяют кору полушарий с полосатым телом, таламусом, пластинкой крыши среднего мозга, ножками мозга, мозжечком, продолговатым мозгом и с органами чувств. *Длинные проекционные пути* соединяют кору полушарий со спинным мозгом и через него со всеми органами тела. Как среди коротких, так и среди длинных проекционных путей различают *чувствительные*, или *афферентные*, пути и *двигательные*, или *эфферентные*, пути.

*Короткие чувствительные проекционные пути* включают: *зрительный, слуховой, вестибулярный, обонятельный* и *вкусовой* пути. Все они являются проводящими путями соответствующих анализаторов, обеспечивая поступление нервных импульсов зрения, слуха,



обоняния, вкуса и статокINETического чувства в соответствующие подкорковые и корковые центры. Подробно они рассматриваются при описании органов чувств (см. стр. 334).

К *коротким двигательным проекционным путям* относятся *корково-ядерные пути* и *корково-мозжечковый путь*. *Корково-ядерные пути* соединяют пирамидные клетки двигательной зоны коры (кора предцентральной извилины) с двигательными ядрами черепных нервов (III, IV, V, VI, VII, IX, X, XI и XII пар). Эти пути обеспечивают передачу сознательных пусковых команд мышцам глазного яблока, жевательным и мимическим мышцам, мышцам гортани, глотки, языка и некоторым мышцам шеи (мышцам подъязычной кости, трапециевидной и грудино-ключично-сосцевидной мышцам). *Корково-мозжечковый путь* соединяет кору полушарий с мозжечком. Этот путь идет через собственные ядра моста, которые делят его на *корково-мостовой* и *мосто-мозжечковый* пути.

*Длинные чувствительные проекционные пути* включают: латеральный спинно-таламический путь, тонкий и клиновидный пучки, задний спинно-мозжечковый путь, передний спинно-мозжечковый путь.

*Длинные двигательные проекционные пути* включают: латеральный корково-спинномозговой (пирамидный) путь, передний корково-спинномозговой (пирамидный) путь, красное ядро-спинномозговой путь.

**Латеральный спинно-таламический путь** (рис. 115) — это путь экстероцептивной чувствительности. Он проводит в корковый центр общей чувствительности импульсы боли и температуры. Рецепторы его находятся в коже. Тела *первых нейронов* лежат в спинномозговых узлах. Их периферические отростки проводят импульсы от рецепторов кожи к телам клеток спинномозговых узлов, а от них по центральным отросткам в составе задних корешков к нейронам собственного ядра заднего рога спинного мозга, которые являются *вторыми нейронами* этого проводящего пути.

Аксоны *вторых нейронов* проходят в боковой канатик спинного мозга противоположной стороны, где, собираясь вместе, образуют латеральный спинно-таламический путь. Проходя в боковом канатике вверх, пучок аксонов вторых нейронов через продолговатый мозг, мост и ножки мозга в составе *медиальной петли* доходит до таламуса, в котором контактирует с телами *третьих нейронов*. Отростки последних через внутреннюю капсулу направляются к коре постцентральной извилины теменной доли полушария, т.е. к корковому (центральному) концу анализатора болевой и температурной чувствительности.

**Тонкий и клиновидный пучки** являются проводящими путями сознательного мышечно-суставного (проприоцептивного) чувства и осязания. Тела *первых нейронов* лежат в спинномозговом узле (см. рис. 115). Периферические их отростки начинаются рецепторами, расположенными в органах движения - мышцах, сухожилиях, связ-

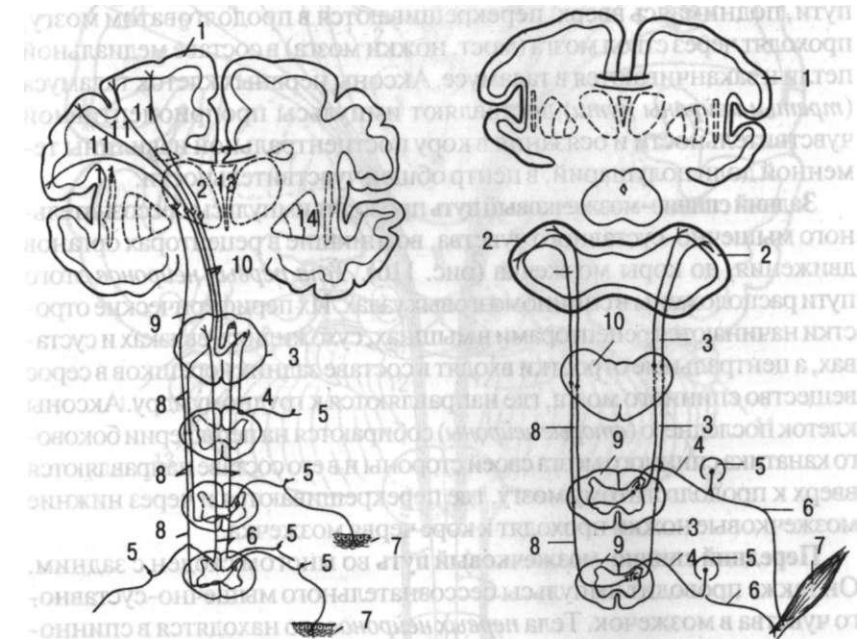


Рис. 115. Чувствительные проводящие пути (экстероцептивные):

1 — кора полушарий большого мозга; 2 — таламус; 3 — продолговатый мозг; 4 — клиновидный пучок; 5 — чувствительный нейрон спинномозгового узла; 6 — тонкий пучок; 7 — кожа; 8 — экстероцептивные пути в боковых канатиках белого вещества спинного мозга; 9 — спинно-таламический путь (латеральная петля); 10 — спинно-таламический путь (медиальная петля); 11 — таламно-кортикальные волокна; 12 — мозолистое тело; 13 — третий желудочек; 14 — чечевичеобразное ядро

Рис. 116. Чувствительные проводящие пути (проприоцептивные):

1 — кора полушарий большого мозга; 2 — мозжечок; 3 — задний спинно-мозжечковый путь; 4 — центральный отросток чувствительного нейрона; 5 — спинномозговой узел; 6 — периферический отросток чувствительного нейрона; 7 — мышца; 8 — передний спинно-мозжечковый путь; 9 — спинной мозг; 10 — продолговатый мозг

ках и суставах (проприоцепторы) и в коже (экстероцепторы), а центральные отростки входят в состав задних корешков в задние канатики спинного мозга, образуя в них тонкий и клиновидный пучки. В составе их нейриты первых нейронов поднимаются до продолговатого мозга, где контактируют с клетками ядер тонкого и клиновидного бугорков. Аксоны этих клеток, являющихся *вторыми нейронами* пути, поднимаясь вверх, перекрещиваются в продолговатом мозгу, проходят через ствол мозга (мост, ножки мозга) в составе медиальной петли и заканчиваются в таламусе. Аксоны нервных клеток таламуса (*третьи нейроны пути*) доставляют импульсы проприоцептивной чувствительности и осязания в кору постцентральной извилины теменной доли полушарий, в центр общей чувствительности.

Задний спинно-мозжечковый путь проводит импульсы бессознательного мышечно-суставного чувства, возникшие в рецепторах органов движения, до коры мозжечка (рис. 116). Тела *первых нейронов* этого пути расположены в спинномозговых узлах. Их периферические отростки начинаются рецепторами в мышцах, сухожилиях, связках и суставах, а центральные отростки входят в составе задних корешков в серое вещество спинного мозга, где направляются к грудному ядру. Аксоны клеток последнего (*вторые нейроны*) собираются на периферии бокового канатика спинного мозга своей стороны и в его составе направляются вверх к продолговатому мозгу, где перекрещиваются и через нижние мозжечковые ножки проходят к коре червя мозжечка.

Передний спинно-мозжечковый путь во многом сходен с задним. Он также проводит импульсы бессознательного мышечно-суставного чувства в мозжечок. Тела *первых нейронов* его находятся в спинномозговых узлах. Их центральные отростки в составе задних корешков входят в серое вещество мозга, где вступают в синаптическую связь с клетками промежуточного медиального ядра, являющимися *вторыми нейронами* пути. Аксоны вторых нейронов также концентрируются на периферии бокового канатика спинного мозга, но только на противоположной его стороне, в составе канатиков поднимаются вверх и оканчиваются у клеток коры червя мозжечка, проникая в него через верхние мозжечковые ножки (см. рис. 116).

Проприоцептивные проводящие пути, несущие импульсы мышечно-суставного чувства и осязания, имеют чрезвычайно важное значение в спортивной деятельности. Они дают возможность спортсмену ориентироваться в пространстве, чувствовать свою позу и движения, получать поток информации о состоянии опорно-двигательного аппарата. Высокоразвитая проприоцептивная чувствительность предохраняет спортсмена от травм, позволяет ему выполнять

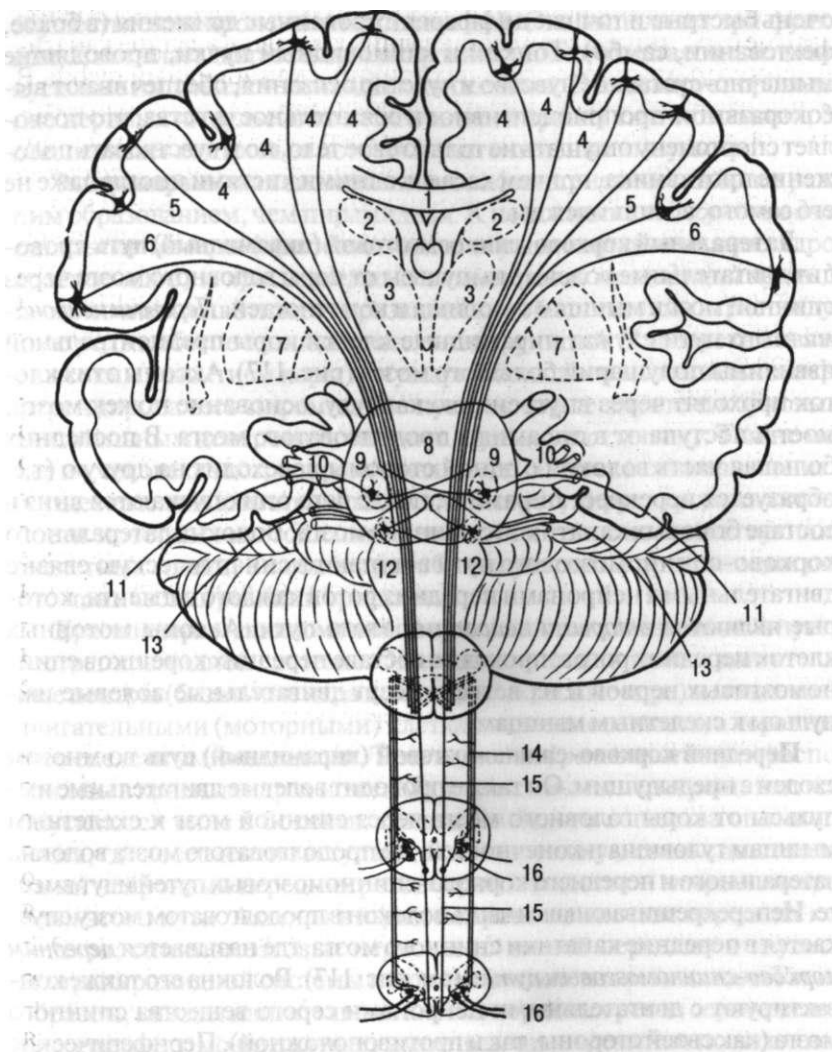


Рис. 117. Ход пирамидных путей и корково-ядерных путей тройничного и лицевого нервов:

- 1 - мозолистое тело; 2 - хвостатое ядро; 3 - таламус; 4 - волокна корково-спинномозговых (пирамидных) путей; 5 - корково-ядерные пути лицевого н.;
- 6 - корково-ядерные пути тройничного н.; 7 - чечевицеобразное ядро; 8 - мост;
- 9 - двигательное ядро тройничного н.; 10 - тройничный узел; 11 - двигательная часть III ветви тройничного н.; 12 - ядро лицевого н.; 13 - лицевой н.;
- 14 - латеральный корково-спинномозговой путь; 15 - передний корково-спинномозговой путь; 16 - передний корешок (по Рауберу)

очень быстрые и точные дифференцированные движения (в боксе, фехтовании, самбо). Тонкий и клиновидный пучки, проводящие мышечно-суставное чувство и чувство осязания, обеспечивают высоко развитое проприоцептивное и осязательное чувства, что позволяет спортсмену ощущать не только свое тело, но и чувствовать положение противника, причем касаясь одними кистями иногда даже не его самого, а лишь одежды.

**Латеральный корково-спинномозговой (пирамидный) путь** проводит двигательные волевые импульсы от коры головного мозга через спинной мозг к мышцам туловища и конечностей. *Первыми нейронами* этого пути служат пирамидные клетки коры предцентральной извилины полушарий большого мозга (рис. 117). Аксоны этих клеток проходят через внутреннюю капсулу, основание ножек мозга, мост и поступают в пирамиды продолговатого мозга. В последних большая часть волокон с одной стороны переходит на другую (т.е. образуется перекрест пирамид), после чего они опускаются вниз в составе боковых канатиков спинного мозга. Волокна латерального корково-спинномозгового пути вступают в синаптическую связь с двигательными нейронами передних рогов каждого сегмента, которые являются *вторыми нейронами* этого пути. Аксоны моторных клеток передних рогов, проходя в составе передних корешков спинномозговых нервов и их ветвей, несут двигательные волевые импульсы к скелетным мышцам.

**Передний корково-спинномозговой (пирамидный) путь** во многом сходен с предыдущим. Он также проводит волевые двигательные импульсы от коры головного мозга через спинной мозг к скелетным мышцам туловища и конечностей. До продолговатого мозга волокна латерального и переднего корково-спинномозговых путей идут вместе. Неперекрещивающаяся часть волокон в продолговатом мозгу спускается в передние канатики спинного мозга, где называется *передним корково-спинномозговым путем* (см. рис. 117). Волокна его также контактируют с двигательными нейронами серого вещества спинного мозга (как своей стороны, так и противоположной). Периферические отростки вторых нейронов этого пути в составе передних корешков спинномозговых нервов направляются к скелетным мышцам, где образуют эффекторные нервные окончания—моторные бляшки.

*Пирамидные пути*, проходя в спинном мозгу, постепенно уменьшаются в толщине, так как волокна их оканчиваются посегментно на двигательных нейронах передних рогов.

**Пирамидная система**, к которой обычно относят *корковый двигательный центр* и *пирамидные проводящие пути*, играет важнейшую роль в

осуществлении произвольных движений. Она выполняет три функции; 1) посылает двигательным нейронам спинного мозга сознательные пусковые импульсы — команды к движениям; 2) активирует проведение нервных импульсов во вставочных нейронах спинного мозга; 3) обеспечивает контроль за потоком чувствительных импульсов.

**Экстрапирамидная система** является филогенетически более ранним образованием, чем пирамидная. К ней относят *подкорковые двигательные центры* (полосатое тело, ограда, миндалевидное ядро, красное ядро) и *красноядерно-спинномозговой проводящий путь*. У позвоночных животных с неразвитой корой эта система играет ведущую роль в обеспечении двигательных функций. У человека в связи с высоким развитием коры полушарий большого мозга сильно дифференцировались пирамидные пути, которые вместе с корковым двигательным центром составляют *пирамидную систему*. Тем не менее и у человека экстрапирамидная система имеет важное значение в осуществлении двигательных актов: она регулирует уровень активности моторных клеток спинного мозга и тонус соответствующих скелетных мышц, а также играет большую роль в организации позно-тонических реакций организма.

**Красноядерно-спинномозговой путь** является двигательным путем экстрапирамидной системы. Он соединяет подкорковые двигательные центры (базальные ядра полушарий, красные ядра) и мозжечок с двигательными (моторными) клетками спинного мозга, а через них — со скелетными мышцами. Тела *первых нейронов* этого пути расположены в красных ядрах ножек мозга. Аксоны их перекрещиваются, опускаются вниз в боковых канатиках белого вещества спинного мозга, где посегментно вступают в синаптическую связь с двигательными нейронами передних рогов серого вещества — *вторыми нейронами* этого пути. Аксоны вторых нейронов в составе передних корешков, спинномозговых нервов и их ветвей передают импульсы экстрапирамидной системы и мозжечка скелетным мышцам. Таким образом, каждая двигательная клетка передних рогов серого вещества спинного мозга получает импульсы одновременно по волокнам *пирамидных* (латерального и переднего корково-спинномозговых) и *экстрапирамидного* (красноядерно-спинномозгового) путей.

В заключение следует подчеркнуть, что проводящие пути наряду с корой головного мозга, ядрами и подкорковыми центрами головного и спинного мозга являются материальным субстратом сложных врожденных (безусловных) и приобретенных (условных) рефлексов, которые обеспечивают нормальное осуществление всех функций нервной системы. Центры некоторых двигательных путей (например,

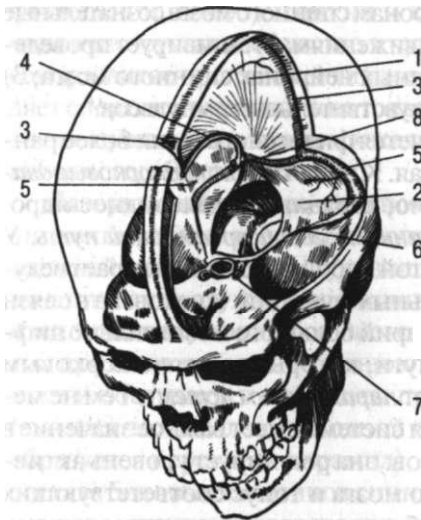


Рис. 118. Твердая оболочка головного мозга и венозные синусы:

1 — серп большого мозга; 2 — намет мозжечка; 3 — верхний сагиттальный синус; 4 — нижний сагиттальный синус; 5 — поперечный синус; 6 — верхний каменистый синус; 7 — пещеристый синус; 8 — прямой синус (по В.Н. Тонкову)

в области его внутреннего основания. В области же свода черепа она соединена с его костями рыхло.

Твердая мозговая оболочка построена из плотной оформленной соединительной ткани, выстланной изнутри плоскими клетками и слегка увлажненной. Твердая оболочка головного мозга образует ряд отростков, которые входят в продольную щель между полушариями мозга и в поперечную щель между мозжечком и затылочными долями мозга. Кроме того, она дает отростки по ходу нервов, идущих из полости черепа, а также отросток, называемый диафрагмой седла. Наиболее важными отростками твердой оболочки головного мозга являются следующие.

**Серп мозга.** Он располагается в сагиттальной плоскости между правым и левым полушариями, прикрепляясь к петушиному гребню решетчатой кости и краям борозды верхнего сагиттального синуса, которая идет по внутренней поверхности костей крыши черепа в срединной плоскости, а сзади переходит в намет мозжечка. Ниже его

красноядерно-спинномозгового) имеют связь с полосатым телом, являющимся подкорковым двигательным центром. В свою очередь, полосатое тело связано не только с красным ядром и другими скоплениями нервных клеток (таламусомидр.), но также с корой полушарий большого мозга.

### Оболочки мозга

Головной и спинной мозг окружены тремя оболочками: наружной — твердой, средней — паутинной и внутренней — сосудистой. Паутинную и сосудистую оболочки объединяют под названием мягкая оболочка.

**Твердая оболочка головного мозга** (рис. 118) одновременно является внутренней надкостницей костей черепа и наружной оболочкой мозга. Она плотно сращена с костями черепа лишь

серп большого мозга продолжается в виде небольшого отростка, расположенного между правым и левым полушариями мозжечка сзади, и называется *серпом мозжечка*.

**Намет мозжечка.** Этот отросток находится между затылочными долями полушарий мозга и верхней поверхностью мозжечка. Он прикрепляется сзади к краям борозды поперечного синуса на затылочной кости, а снаружи и отчасти спереди — к каменистой части височной кости. Благодаря ему в задней черепной ямке образуется полость, в которой помещается мозжечок.

**Диафрагма седла.** Она представляет собой отросток твердой оболочки головного мозга, отходящий от спинки седла и от оснований малых крыльев клиновидной кости. В центре диафрагмы седла находится отверстие, через которое проходит ножка, являющаяся продолжением серого бугра. К этой ножке прикрепляется гипофиз.

В некоторых участках полости черепа (чаще в области борозд: сагиттальной, поперечной и сигмовидной) твердая оболочка головного мозга, расщепляясь на два листка, образует каналы — *венозные синусы*, в которые оттекает кровь из мозга (см. рис. 118).

Наиболее важными *синусами* твердой оболочки головного мозга считаются *верхний и нижний сагиттальные, прямой, поперечный, сигмовидный и пещеристый*.

**Паутинная оболочка** очень тонкая. Она покрывает мозг со всех сторон, но в углубления, образуемые бороздами, не заходит. У паутинной оболочки кровеносных сосудов нет. Между твердой и паутинной оболочками имеется щель, *субдуральное пространство*.

**Сосудистая оболочка** всей своей поверхностью соприкасается с поверхностью мозга. Она заходит во все углубления и борозды. От сосудистой оболочки отходят мелкие отростки, которые погружаются в вещество мозга. Вместе с ней идут к мозгу кровеносные сосуды, являющиеся в области головного мозга ветвями главным образом артериального круга (передняя, средняя, задняя артерии большого мозга), расположенного в основании мозга (см. стр. 254).

Между паутинной и сосудистой оболочками имеется пространство, носящее название *подпаутинное*, которое заполнено прозрачной серозной *спинномозговой жидкостью*. Она заполняет также и полости желудочков. Эта жидкость является средой, откуда клетки мозга получают питание и куда они выделяют продукты своего обмена. В некоторых местах скопления спинномозговой жидкости особенно велики. Это так называемые *подпаутинные цистерны*. Выделяют *цистерну латеральной ямки* большого мозга, которая располагается соответственно латеральной борозде мозга; *межножковую цистерну*, находящуюся между нож-

## УЧЕНИЕ О НЕРВНОЙ СИСТЕМЕ

ками мозга; *цистерну перекреста*, расположенную в области перекреста зрительных нервов, и *мозжечково-мозговую цистерну*, которая находится снизу мозжечка, между ним и продолговатым мозгом.

*Спинномозговая жидкость* в полости желудочков вырабатывается их сосудистыми сплетениями. Она перемещается из боковых желудочков в третий, а затем в четвертый, откуда попадает в подпаутинное пространство, а точнее — в мозжечково-мозговую цистерну. Отсюда жидкость поступает в межнужковую цистерну, затем в цистерну перекреста и далее в цистерну латеральной ямки.

В подпаутинное пространство наряду с спинномозговой жидкостью оттекает от вещества мозга тканевая жидкость с растворенными в ней продуктами метаболизма нервной ткани. Она оттекает по так называемым *вокруг сосудистым адвентициальным пространствам*, компенсирующим «дефицит» очищения тканей головного мозга из-за отсутствия здесь лимфатических сосудов. В оттоке тканевой и спинномозговой жидкости участвуют также *щели эндоневрия* и *периневрия*, образующиеся вокруг нервных стволов. Основной отток жидкости из подпаутинного пространства происходит в венозные синусы твердой оболочки головного мозга. При этом жидкость поступает в *грануляции паутинной оболочки* — ее выросты, проходящие через твердую оболочку головного мозга, внедряющиеся в полость венозных синусов. Грануляции омываются венозной кровью. Непосредственного сообщения с содержимым синуса они не имеют. Однако при большем уровне давления в подпаутинном пространстве, чем в венозном синусе, создаются условия для диффузии спинномозговой жидкости из грануляций в кровь синусов твердой оболочки головного мозга.

Кроме описанных субдурального и подпаутинного пространств имеются также небольшие щелевидные пространства: между твердой мозговой оболочкой и костями черепа, а также между сосудистой оболочкой и веществом мозга.

Спинальный мозг имеет те же оболочки, что и головной мозг. Однако оболочки спинного мозга отличаются некоторыми особенностями положения и строения. *Твердая оболочка спинного мозга*, особенно в нижнем его отделе, расщепляется на внутренний и наружный листки, между которыми образуется хорошо выраженное *эпидуральное пространство*. Оно заполнено жировой тканью и служит местом расположения венозных сплетений. *Подпаутинное пространство* в области спинного мозга развито лучше, чем в области головного мозга. Оно содержит значительное количество спинномозговой жидкости.

Между боковой поверхностью спинного мозга и его твердой оболочкой имеются *зубчатые связки*, расположенные во фронтальной

## ПЕРИФЕРИЧЕСКАЯ НЕРВНАЯ СИСТЕМА

плоскости. Кроме них есть также значительно хуже выраженные задние связки. Все они образуют фиксирующий аппарат спинного мозга.

### ПЕРИФЕРИЧЕСКАЯ НЕРВНАЯ СИСТЕМА

#### Нервы головного мозга (черепные)

Имеются двенадцать пар нервов головного мозга — с I по XII (рис. 119). Большинство из них связано с ромбовидным мозгом (V-XII), два - с передним мозгом (I-II) и два - со средним (III-IV).

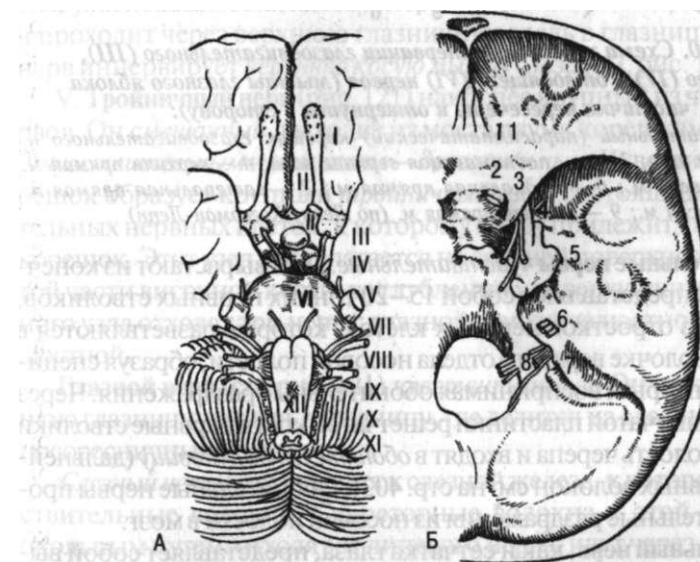


Рис. 119. Места выхода из головного мозга (А) и из полости черепа (Б) черепных нервов:

I - обонятельные н.н.; II - зрительный н.; III - глазодвигательный н.; IV - блоковый н.; V - тройничный н.; VI - отводящий н.; VII - лицевой н.; VIII - преддверно-улитковый н.; IX - языкоглоточный н.; X - блуждающий н.; XI - добавочный «.; XII - подъязычный «.; 1 - решетчатая пластинка (I); 2 - зрительный канал (II); 3 - верхняя глазничная щель (III, IV глазной нерв из V); 4 - круглое отверстие (верхнечелюстной н. из V); 5 — овальное отверстие (нижнечелюстной н. из V); 6 — внутреннее слуховое отверстие (VII и VIII); 7 - яремное отверстие (IX, X, XI); 8 - подъязычный канал (XII) (по Лепп, Когерман-Лепп)

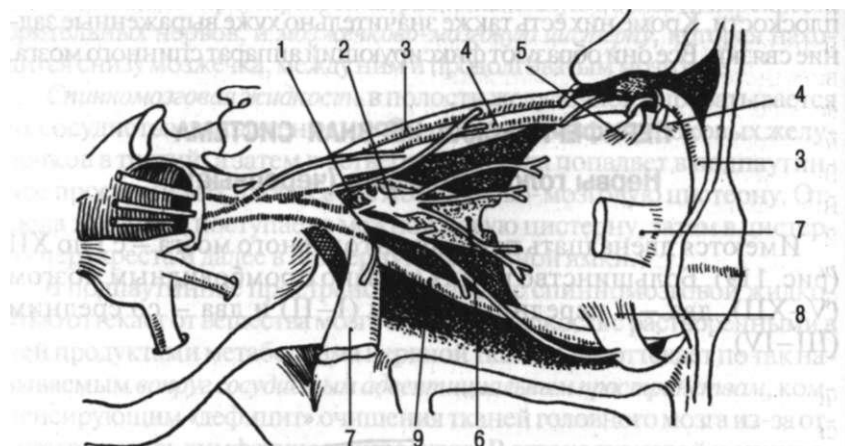


Рис. 120. Схема хода и зон иннервации глазодвигательного (III), блокового (IV) и отводящего (VI) нервов (мышцы глазного яблока частично пересечены и отвернуты в сторону):

1 — глазодвигательный (парасимпатический) корешок глазодвигательного н.; 2 — ресничный узел; 3 — м., поднимающая верхнее веко; 4 — верхняя прямая м.; 5 — верхняя косая м.; 6 — медиальная прямая м.; 7 — латеральная прямая м.; 8 — нижняя косая м.; 9 — нижняя прямая м. (по Лепп, Когерман-Лепп)

**I. Обонятельные нервы чувствительные.** Они вырастают из конечного мозга и представляют собой 15—20 тонких нервных стволиков, состоящих из отростков нервных клеток, которые разветвляются в слизистой оболочке верхнего отдела носовой полости, образуя специальные рецепторы и воспринимая обонятельные раздражения. Через отверстия решетчатой пластинки решетчатой кости нервные стволики проходят в полость черепа и входят в *обонятельную луковичку* (дальнейший ход нервных волокон см. на стр. 403). Обонятельные нервы проводят обонятельные раздражения из носовой полости в мозг.

**II. Зрительный нерв,** как и сетчатка глаза, представляет собой вырост из стенки промежуточного мозга. Этот нерв является *чувствительным*. Он проводит нервные центростремительные импульсы, возникающие под действием световых и цветовых раздражений. Нерв идет вместе с глазной артерией от глазного яблока и через зрительный канал клиновидной кости проходит в полость черепа. На верхней поверхности тела клиновидной кости он участвует в образовании зрительного перекреста (дальнейший ход проводящих путей зрительного анализатора см. на стр. 396).

**III. Глазодвигательный нерв** (его ядра находятся на дне водопровода среднего мозга) выходит на медиальной поверхности ножек мозга

и идет в латеральной стенке пещеристого синуса. Из полости черепа нерв выходит через верхнюю глазничную щель в глазницу, где разветвляется на верхнюю и нижнюю ветви. Он иннервирует (рис. 120) *верхнюю, нижнюю и медиальную прямые мышцы* глаза, а также *нижнюю косую мышцу* и *мышцу, поднимающую веко*. Глазодвигательный нерв является наиболее крупным из тех, которые приводят в движение глазное яблоко. Этот нерв *смешанный*. Кроме двигательных он имеет вегетативные волокна (преганглионарные), которые отдает к *ресничному узлу* (рис. 120), обеспечивая парасимпатическую иннервацию гладких мышц, расположенных внутри глазного яблока, в частности мышцы *сфинктера зрачка*.

**IV. Блоковой нерв**—двигательный нерв, наиболее тонкий из всех черепных нервов. Он выходит из верхнего мозгового паруса, огибает снаружи ножки мозга, идет в латеральной стенке пещеристого синуса и проходит через верхнюю глазничную щель в глазницу. Блоковой нерв иннервирует *верхнюю косую мышцу* глаза (см. рис. 120).

**V. Тройничный нерв** (рис. 121) наиболее крупный из черепных нервов. Он *смешанный*, выходит из моста двумя корешками: большим — *чувствительным* и меньшим — *двигательным*. Чувствительный корешок образует крупный *тройничный узел*, состоящий из чувствительных нервных клеток, к которому снизу прилежит двигательный корешок. Этот узел располагается на верхней поверхности каменной части височной кости, в углублении у ее верхушки. От тройничного узла отходят три нерва: *глазной, верхнечелюстной и нижнечелюстной*.

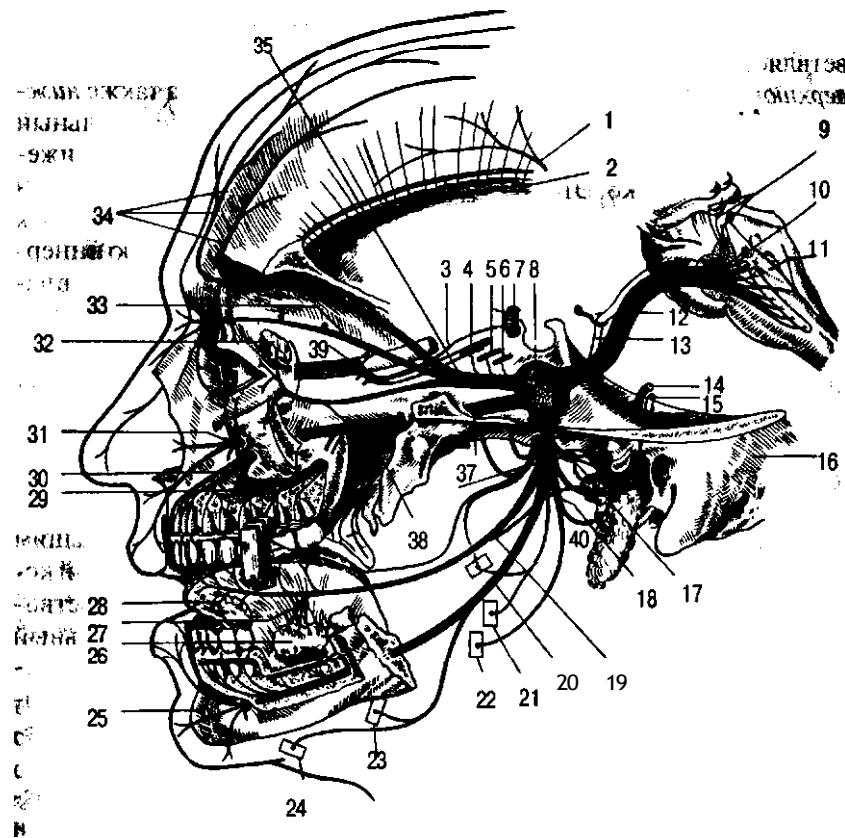
**Глазной нерв** (см. рис. 121) *чувствительный*. Он идет через верхнюю глазничную щель в глазницу, где делится на слезный, лобный и носоресничный нервы.

*Слезный нерв* направляется к слезной железе, к которой несет чувствительные волокна. Секреторные волокна к этой железе идут окольным путем: отходят от лицевого нерва, идут через *крылонебный узел* (см. стр. 366) и лишь вблизи слезной железы входят в состав слезного нерва.

*Лобный нерв* выходит к верхнему веку и на поверхность лба, где иннервирует кожу.

*Носоресничный нерв* отдает ветви к *ресничному узлу* (см. стр. 366) и к слизистой оболочке носовой полости (решетчатые нервы).

**Верхнечелюстной нерв** (см. рис. 121) выходит из полости черепа через круглое отверстие, проходит через верхний отдел крылонебной ямки и продолжается в виде *подглазничного нерва* в глазницу. Пройдя через подглазничный канал и одноименное отверстие верхней челю-



А/с. /27. Схема хода и зон иннервации тройничного нерва:

1 — кожный «.; 2 — височная м.; 3 — симпатический н.; 4 — глазодвигательный н.; 5 — отводящий н.; 6 — блоковой н.; 7 — внутренняя сонная а.; 8 — тройничный узел; 9 - добавочный н.; 10 - тройничный «.; 11 — дно четвертого желудочка; 12 — чувствительный корешок тройничного н.; 13 — двигательный корешок тройничного н.; 14 — лицевой н.; 15 — преддверно-улитковый н.; 16 — височная кость; 17 — ушной узел; 18, 22 — жевательный н.; 19 — язычный н.; 20 — нижний альвеолярный н.; 21 — крыловидный н.; 23 — челюстно-подъязычный «.; 24 - ветвь к переднему брюшку двубрюшной м.; 25 — нижняя челюсть; 26 — поднижнечелюстная железа; 27 - поднижнечелюстной узел; 28 — подъязычная железа; 29 - задние верхние альвеолярные ветви; 30 - передние верхние альвеолярные ветви; 31 — подглазничный н.; 32 — слезная железа; 33 - носоресничный н.; 34 — ветви лобного н.; 35 — глазной н.; 36 - нижнечелюстной н.; 37 - верхнечелюстной н.; 38 - крылонебный узел; 39 — ресничный узел; 40 — околоушная железа (по Тестю)

ста, он разветвляется в коже среднего отдела лица. Этот нерв чувствительный.

Верхнечелюстной нерв дает *верхние альвеолярные нервы* к зубам верхней челюсти и ветви к *крылонебному узлу*.

**Нижнечелюстной нерв** (см. рис. 121) выходит из полости черепа через овальное отверстие. Он является смешанным, содержит чувствительные и двигательные волокна. Первые входят в состав нервов, идущих от нижнечелюстного нерва к языку, к зубам нижней челюсти и коже нижнего отдела лица, а вторые — в состав нервов, идущих к жевательным мышцам.

Чувствительными ветвями нижнечелюстного нерва являются следующие нервы: *ушно-височный*, *щечный*, *нижний альвеолярный* и *язычный*.

*Ушно-височный нерв* проходит через околоушную железу, идет спереди наружного слухового прохода вверх и участвует в иннервации кожи височной области.

*Щечный нерв* идет к щечной мышце, однако ее не иннервирует, а проходит через нее и разветвляется в слизистой оболочке щеки чувствительными волокнами.

*Нижний альвеолярный нерв* входит в канал нижней челюсти, иннервирует все зубы нижней челюсти и продолжается в виде *подбородочного нерва*, который выходит через подбородочное отверстие и иннервирует кожу в области передненижнего отдела лица.

*Язычный нерв* идет к слизистой оболочке языка. В этот нерв входит *барабанная струна*, нерв которой отходит от лицевого нерва и несет вегетативные волокна секреторного характера к поднижнечелюстной и подъязычной железам (см. стр. 240).

Двигательными ветвями *нижнечелюстного нерва* являются следующие нервы: *жевательный*, *височные*, *крыловидные* и *подбородочно-подъязычный*.

*Жевательный нерв* иннервирует мышцу того же наименования.

*Височные нервы* идут к височной мышце, которую и иннервируют.

*Крыловидные нервы* иннервируют крыловидные мышцы (медиальную и латеральную).

*Подбородочно-подъязычный нерв* идет к одноименной мышце и к переднему брюшку двубрюшной мышцы.

С тройничным нервом тесно связаны узлы: ресничный, крылонебный, ушной и поднижнечелюстной. Каждый из них содержит нервные клетки и помимо чувствительных волокон от тройничного нерва получает симпатические и парасимпатические волокна (см. «Вегетативная нервная система», стр.328).

**Ресничный узел** (см. рис. 120—121) располагается на наружной поверхности зрительного нерва. К этому узлу подходят ветви от глазного нерва (*чувствительные*), глазодвигательного нерва (*парасимпатические, претанглионарные*) и нервного сплетения глазничной артерии (*симпатические, постганглионарные*). В свою очередь, от него идут ветви к главному яблоку, иннервируя внутри него *гладкие мышцы*.

**Крылонебный узел** (см. рис. 121) располагается в одноименной ямке. К нему подходят ветви от верхнечелюстного нерва (*чувствительные*), внутреннего сонного сплетения (*симпатические*) и лицевого нерва (*парасимпатические*). От крылонебного узла отходят ветви в носовую и ротовую полости и в глазницу, в том числе секреторные ветви к *слезной железе*.

**Ушной узел** (см. рис. 121) связан с третьей ветвью тройничного нерва. Этот узел получает чувствительные, парасимпатические и симпатические волокна. Из них первые идут от нижнечелюстного нерва, вторые — от языкоглоточного нерва и третьи — от сплетения верхнечелюстной артерии. Ушной узел лежит под овальным отверстием. Он обеспечивает вегетативную иннервацию околоушной железы.

**Поднижнечелюстной узел** получает ветви от язычного нерва (*чувствительные*), барабанной струны (*парасимпатические*) и сплетения верхнечелюстной артерии (*симпатические*). Этот узел дает ветви к *подъязычной и поднижнечелюстной железам*.

Таким образом, все узлы, связанные с тройничным нервом, имеют волокна тройного происхождения: *соматические* (чувствительные), идущие от тройничного нерва, *симпатические* — от симпатического сплетения, расположенного по ходу одного из ближайших кровеносных сосудов, и *парасимпатические* — от одного из нервов, содержащих парасимпатические волокна (глазодвигательного, лицевого или языкоглоточного). Ветви названных узлов идут к гладким мышцам (через ресничный узел), к слизистой оболочке (через крылонебный узел) и к железам (через крылонебный, ушной, поднижнечелюстной узлы). Эти ветви передают секреторные импульсы и кроме того несут трофическую функцию, принимая участие в регулировании кровенаполнения и процессов питания иннервируемых органов.

Таким образом, область иннервации тройничного нерва очень велика. Это вся кожа лица, слизистая оболочка носовой и ротовой полостей, жевательные мышцы, зубы верхней и нижней челюстей, отчасти мягкое небо, слизистая оболочка языка, соединительнотканная оболочка глаза.

**VI. Отводящий нерв** (см. рис. 120) *двигательный*. Он выходит между мостом и пирамидой продолговатого мозга, идет в латеральной стенке пещеристого синуса, проходит через верхнюю глазничную

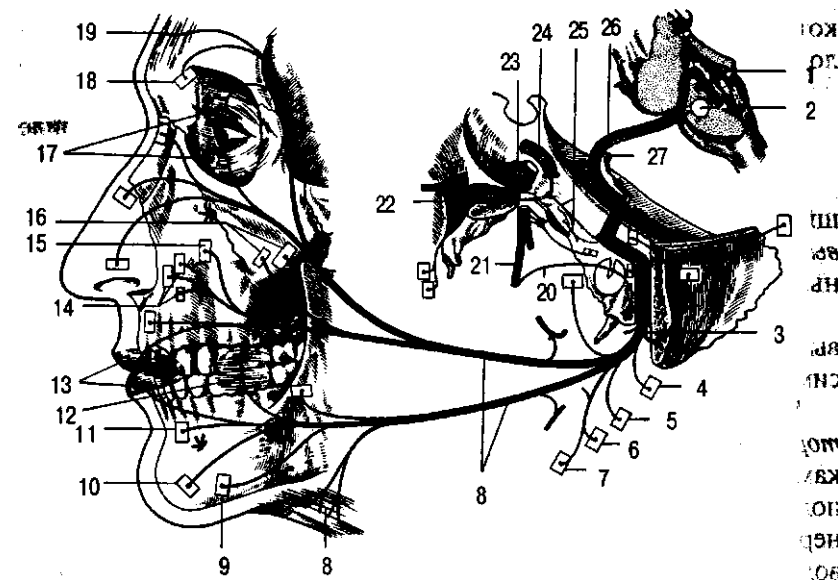


Рис. 122. Схема хода и зон иннервации лицевого нерва:

1 - дно четвертого желудочка; 2 — ядро лицевого (промежуточного) н.; 3 — шилососцевидное отверстие; 4 — дубрюшная ветвь; 5 - шилоподъязычная ветвь; 6 - ветвь к шилоподъязычной м.; 7 — ветвь к языкоглоточной части верхнего констриктора глотки; 8 — ветви к мимическим м.м. и подкожной м. шеи; 9 — ветвь к м., опускающей угол рта; 10 — ветвь к подбородочной м.; 11 — ветвь к м., опускающей нижнюю губу; 12 - ветвь к щечной м.; 13 - круговая м. рта; 14 - ветви к м., поднимающей верхнюю губу и крыло носа; 15 - ветвь к м., поднимающей угол рта; 16 - ветви к малой и большой скуловым м.м. (скуловые); 17 - круговая м. глаза; 18 - ветвь к м., сморщивающей бровь; 19 - ветвь к лобному брюшку затылочно-лобной м.; 20 - барабанная струна; 21 - язычный н.; 22 - крылонебный узел; 23 - тройничный узел; 24 — внутренняя сонная а.; 25 — большой каменный «.; 26 — лицевой н.; 27 — преддверно-улитковый н. (по Тестю)

щель и направляется к латеральной прямой мышце глазного яблока, которую и иннервирует.

**VII. Лицевой нерв смешанный** (рис. 122). Он выходит на латеральной поверхности продолговатого мозга, идет через внутренний слуховой проход в канале лицевого нерва и выходит на наружном основании черепа через шилососцевидное отверстие. Этот нерв иннервирует все *мимические мышцы*. Он прободает околоушную железу и дает несколько ветвей, образующих сплетение и идущих вверх, вперед и вниз к мимическим мышцам и заднему брюшку дубрюшной



мышцы. Проходя через канал лицевого нерва, расположенный в пирамиде височной кости, лицевой нерв образует *коленчатый узел*, от которого отходит *большой каменистый нерв*, несущий волокна к крылонебному узлу (через него к слезной железе), а также нервные волокна, продолжающиеся в нерв — барабанную струну.

**Барабанная струна** проходит через барабанную полость и прилежит непосредственно к внутренней поверхности верхнего отдела барабанной перепонки. Этот нерв содержит *секреторные волокна*, идущие к поднижнечелюстной и подъязычной железам, а также *вкусовые волокна*, идущие от слизистой языка. Волокна барабанной струны входят также в состав язычного нерва.

Между лицевым нервом и следующим за ним преддверно-улитковым нервом проходит тонкий промежуточный нерв, в основном парасимпатический, который рассматривают как часть лицевого нерва.

**Промежуточный нерв** является *смешанным*. Он содержит *секреторные волокна*, иннервирующие слезную железу (через большой каменистый нерв и крылонебный узел), поднижнечелюстную и подъязычную слюнные железы (через барабанную струну, язычный нерв и поднижнечелюстной узел). Его *чувствительные* волокна проводят импульсы, возникающие в результате вкусовых раздражений в некоторых сосочках языка.

**VIII. Преддверно-улитковый нерв** (см. рис. 119) *чувствительный*. Он выходит из продолговатого мозга вместе с лицевым, несколько ниже его, проходит через внутреннее слуховое отверстие и внутренний слуховой проход, идет во внутреннее ухо, где разветвляется на две части: *преддверную* и *улитковую*.

*Преддверная часть* иннервирует полукружные каналы и преддверие. Она образуется из центральных отростков нервных клеток, которые составляют *преддверный узел*. Эта часть нерва не имеет отношения к восприятию слуховых раздражений, а проводит раздражения статического характера, позволяющие ориентироваться в пространстве.

*Улитковая часть* является собственно слуховым нервом, так как иннервирует *спиральный орган* (см. рис. 139), расположенный в улитке и воспринимающий раздражения, которые возникают в результате звуковых колебаний. Эта часть нерва имеет *спиральный узел*, идущий вдоль завитков улитки и содержащий нервные клетки, периферические отростки которых подходят к спиральному органу, а центральные составляют улитковую часть преддверно-улиткового нерва.

**IX. Языкоглоточный нерв** (рис. 123) *смешанный*. Он выходит из продолговатого мозга, покидает череп через яремное отверстие и, продолжаясь вперед и вниз по ходу мышц, прикрепляющихся к ши-

ловидному отростку, разветвляется в глотке и в слизистой оболочке корня языка, небных миндалин и дужек. Этот нерв имеет синусную ветвь, проводящую чувствительные импульсы от *сонного клубочка*, и образует два узла — верхний и нижний, сходные с межпозвоночными узлами. Они состоят из чувствительных клеток. Эфферентные (центробежные) волокна языкоглоточного нерва проходят мимо клеток этих узлов.

Языкоглоточный нерв принимает участие в образовании глоточного сплетения и иннервирует как мышцы, так и слизистую оболочку глотки. По своему ходу он отдает *барабанный нерв*, который проходит через барабанную полость и идет под названием *малый каменистый нерв* по направлению к ушному узлу. Через этот нерв подходят секреторные волокна, которые в дальнейшем распространяются в *околоушной железе*. Таким образом, языкоглоточный нерв содержит как соматические, так и вегетативные (парасимпатические) волокна.

X. Блуждающий нерв (рис. 124) выходит из продолговатого мозга, покидает череп через яремное отверстие. Он является *смешанным*: содержит парасимпатические и чувствительные волокна, а также некото-

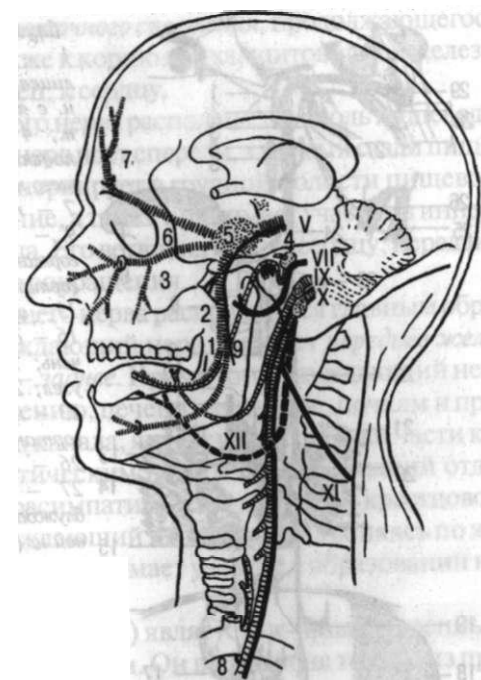


Рис. 123. Схема хода ветвей тройничного (V), лицевого (VII), языкоглоточного (IX), блуждающего (X), добавочного (XI), подъязычного (XII) черепных нервов:

1 — затылочный н., несущий парасимпатические секреторные волокна из барабанной струны; 2 — нижнечелюстной «.; 3 — верхнечелюстной н.; 4 — узел коленца лицевого н. с отходящим от него большим каменистым «., содержащим парасимпатические секреторные волокна для слезной железы и слизистой неба и полости носа; 5 — тройничный узел; 6 — глазной н.; 7 — лобный н.; 8 — место отхождения от блуждающего н. левого возвратного гортанного н.; 9 — барабанная струна (по Лепп, Когерман-Лепп)

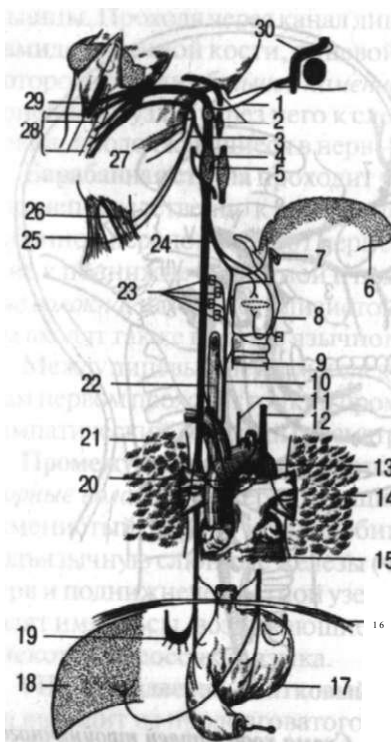


Рис. 124. Схема хода и зон иннервации блуждающего и добавочного нервов: 1 — соединение блуждающего н. с лицевым «.; 2 — соединение блуждающего н. с языкоглоточным н.; 3 — добавочный н.; 4 — соединение блуждающего н. с подъязычным н.; 5 — соединение блуждающего н. с симпатическим стволом; 6 — язык; 7 — подъязычная кость; 8 — гортань; 9 — трахея; 10 — правый возвратный гортанный я.; // — левый возвратный гортанный н.; 12 — левый блуждающий н.; 13 — аорта; 14 — левое легкое; 15 — сердце; 16 — диафрагма; 17 — желудок; 18 — печень; 19 — чревный узел; 20 — сердечный узел; 21 — правое легкое; 22 — пищевод; 23 — нижний гортанный я.; 24 — верхний гортанный я.; 25 — трапецевидная м.; 26 — грудино-ключично-сосцевидная м.; 27 — добавочный н.; 28, 29 — ядра блуждающего и добавочного н.н.; 30 — лицевой н. (по Тестю)

рое количество волокон, иннервирующих поперечнополосатые мышцы гортани. Блуждающий нерв образует верхний и нижний нервные узлы, состоящие из чувствительных клеток. Нижний узел является особенно крупным. Эфферентные волокна проходят в этих узлах мимо чувствительных клеток и в узлах не прерываются. По выходе из черепа блуждающий нерв имеет соединения с языкоглоточным нервом, а также с симпатическим стволом. Он проходит через область шеи, грудную полость и оканчивается в брюшной полости. Соответственно в нем рассматривают шейный, грудной и брюшной отделы.

Шейный отдел блуждающего нерва расположен вдоль общей сонной артерии и дает ветви к органам шеи. *Верхний гортанный нерв* прободает подъязычно-щитовидную перепонку и разветвляется в слизистую оболочку гортани. Наружная ветвь его иннервирует перстнещитовидную мышцу. Все остальные мышцы гортани иннервирует *нижний гортанный нерв*, который представляет собой продолжение *возвратного гортанного нерва*. Этот последний отходит от блуждающего нерва в грудной полости и огибает на левой стороне дугу аорты, а на правой подключичную артерию. Он идет в борозде между трахеей и пищеводом и иннервирует их.

В шейном отделе блуждающий нерв дает ветви к глотке, принимая участие в образовании *глоточного сплетения*, продолжающегося в *пищеводное сплетение*, а также к корню языка, щитовидной железе, вилочковой железе и, наконец, к сердцу.

**Грудной отдел** блуждающего нерва располагается вдоль пищевода, причем левый блуждающий нерв идет спереди, а правый сзади пищевода. Блуждающий нерв иннервирует в грудной полости пищевод, образуя *пищеводное сплетение*, а также принимает участие в иннервации *bronхов*, легких и сердца. Его ветви, идущие к сердцу, передают импульсы, замедляющие его сокращения.

**Брюшной отдел** блуждающего нерва располагается главным образом на желудке. Левый блуждающий нерв образует *переднее желудочное сплетение*, а правый — *заднее*. Кроме того, блуждающий нерв дает ветви к чревному сплетению, печени, селезенке, почкам и продолжается вдоль кишечного канала, являясь для большей части кишечной трубки парасимпатическим нервом. Лишь нижний отдел толстой кишки получает парасимпатические волокна от крестцового отдела спинного мозга. Блуждающий нерв, распространяясь по желудочно-кишечному каналу, принимает участие в образовании нервных сплетений в его стенке.

XI. **Добавочный нерв** (см. рис. 123) является не только черепным, но также и спинномозговым нервом. Он выходит не только из продолговатого, но также из спинного мозга. Его спинномозговые ветви входят через большое (затылочное) отверстие в полость черепа и снова выходят из нее в составе всего нерва через яремное отверстие. Добавочный нерв является *двигательным* и, распространяясь после выхода из черепа на шею, идет кзади и книзу, иннервируя *грудино-ключично-сосцевидную* и *трапецевидную* мышцы.

XII. **Подъязычный нерв** (рис. 123) *двигательный*. Он выходит из мозга между оливой и пирамидой продолговатого мозга, проходит через подъязычный канал затылочной кости и идет на шею вперед и вниз, иннервируя мышцы языка и передние мышцы шеи. Подъязычный нерв анастомозирует на передней поверхности внутренней яремной вены с передними ветвями шейного сплетения. Этот анастомоз носит название *шейной петли*, от которой отходят ветви к передним мышцам шеи.

### Спинномозговые нервы

Образование и общий план ветвления спинномозговых нервов были рассмотрены при изучении спинного мозга (см. стр. 284), *Задние ветви* этих нервов *смешанные*: они содержат двигательные волокна, идущие к

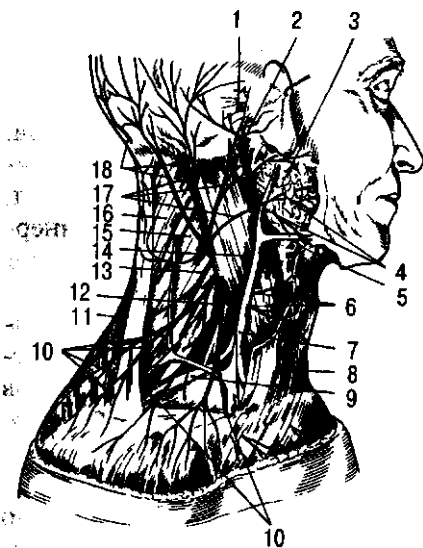


Рис. 125. Кожные ветви правого шейного сплетения.

1 — задняя ушная м.; 2 — ветвь лицевого н.; 3 — околоушная железа; 4 — ветви лицевого н.; 5 — шейная ветвь лицевого н.; 6 — поперечный н. шеи; 7 — наружная яремная в.; 8 — подкожная м. шеи; 9 — лопаточно-подъязычная м. (нижнее брюшко); 10 — надключичные, н.н.; 11 — трапецевидная м.; 12 — средняя лестничная м.; 13 — добавочный н.; 14 — грудино-ключично-сосцевидная м.; 15 — м., поднимающая лопатку; 16 — ременная м. головы; 17 — большой ушной «.»; 18 — затылочные н.н. (по Шпальтегольцу)

чично-сосцевидную мышцу и идет по направлению кушной раковине, принимая участие в иннервации кожи в этой области;

— *малый затылочный нерв*, иннервирующий кожу в задневерхнем отделе шеи;

— *поперечный нерв шеи*, который идет кпереди, пересекая поперечно грудино-ключично-сосцевидную мышцу и иннервируя кожу в этой области.

*Надключичные нервы*, иннервирующие кожу одноименной области шеи и верхней части грудного отдела туловища.

К ветвям шейного сплетения относится смешанный *диафрагмальный нерв*. Спускаясь по передней поверхности передней лестничной

мышцам, и чувствительные — к коже спины. Исключением является задняя ветвь 1-го шейного спинномозгового нерва — двигательный *подзатылочный нерв*, иннервирующий подзатылочные мышцы.

*Передние ветви* спинномозговых нервов образуют сплетения: шейное, плечевое, поясничное, крестцовое и копчиковое.

**Шейное сплетение** (рис. 125) образовано передними ветвями *верхних четырех шейных нервов*. Большая часть ветвей шейного сплетения иннервирует кожу, но оно дает также ветви к поперечнополосатым мышцам.

Шейное сплетение имеет соединения с добавочным, подъязычным, и 5-м шейным нервами, а также с симпатической нервной системой.

К *кожным* (чувствительным) *нервам* шейного сплетения относятся:

— *большой ушной нерв*, который огибает грудино-ключично-сосцевидную мышцу и идет по направлению кушной раковине, принимая участие в иннервации кожи в этой области;

мышцы, он переходит в грудную полость, идет между медиастинальной плеврой и околосердечной сумкой и дает к ним чувствительные ветви, а дойдя до диафрагмы, иннервирует и ее. Необычный ход этого нерва, идущего вниз на значительном расстоянии от места своего выхода из шейного сплетения, объясняется тем, что диафрагма закладывается у эмбриона в области шеи и затем спускается книзу; вслед за опусканием диафрагмы растет книзу и нерв.

Двигательные нервы шейного сплетения идут к глубоким и передним мышцам шеи, прикрепляющимся к подъязычной кости.

**Плечевое сплетение.** В образовании плечевого сплетения принимают участие передние ветви *четырех нижних шейных нервов* (с 5-го по 8-й включительно), анастомозирующие с другими шейными и верхними грудными нервами (рис. 126). В этом сплетении, как и в других, имеются чувствительные и двигательные волокна, к которым присоединяются также симпатические волокна.

Плечевое сплетение проходит вместе с подключичной артерией через промежуток между передней и средней лестничными мышца-

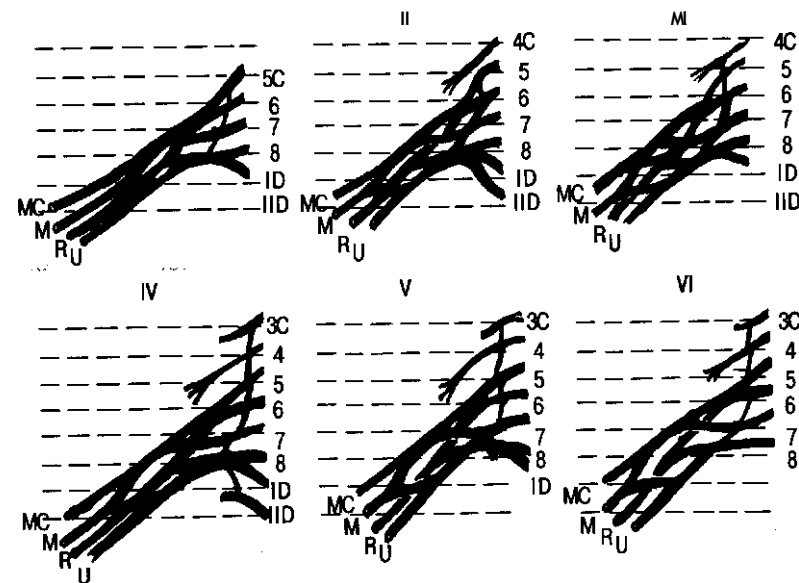


Рис. 126. Типы формирования (I-VI) плечевого сплетения у человека: 3, 4, 5, 6, 7, 8, C, I, IID — номера шейных (C) и грудных (D) спинномозговых н.н. входящих в сплетение MC — мышечно-кожный н.; R — лучевой н.; U — локтевой н. M — срединный н.; I-VI — типы сплетения (по Лоту)

ми, непосредственно над 1-м ребром. Соответственно своему положению относительно ключицы оно делится на *над-* и *подключичную часть*. К *коротким ветвям* плечевого сплетения относятся:

— *дорсальный нерв лопатки*, иннервирующий мышцы лопатки (ромбовидные, мышцу, поднимающую лопатку);

— *длинный грудной нерв*, иннервирующий переднюю зубчатую мышцу;

— *надлопаточный нерв*, идущий к надостной и подостной мышцам и к плечевому суставу;

— *грудостинной нерв*, идущий книзу и несколько кзади и иннервирующий широчайшую мышцу спины;

— *подлопаточный нерв*, иннервирующий подлопаточную и большую круглую мышцы;

— *медиальный и латеральный грудные нервы*, идущие по направлению кпереди и иннервирующие большую и малую грудные мышцы и кожу груди.

Наиболее массивным из коротких ветвей плечевого сплетения является *подмышечный нерв*, отходящий от *подключичной части* плечевого сплетения. Выйдя из подмышечной впадины через четырехстороннее отверстие, образованное подлопаточной мышцей, плечевой костью, большой круглой мышцей и длинной головкой трехглавой мышцы плеча, этот нерв огибает сзади плечевую кость, проходит под дельтовидной мышцей и иннервирует эту мышцу и малую круглую мышцу.

Из плечевого сплетения образуются три нервных пучка: *латеральный, медиальный и задний*. От них отходят нервы свободной верхней конечности, среди которых наиболее крупными и длинными являются следующие.

*Срединный нерв* (рис. 127, 128). Он образуется из медиального и латерального пучков плечевого сплетения и идет рядом с плечевой артерией. Переходя на предплечье, этот нерв прободает мышцу круглый пронатор и принимает участие в иннервации большинства мышц, расположенных на передней поверхности предплечья: круглого и квадратного пронаторов, лучевого сгибателя запястья, поверхностного и отчасти глубокого сгибателя пальцев, а также длинного сгибателя большого пальца и длинной ладонной мышцы. Через запястный канал срединный нерв проходит на кисть и иннервирует кожу и отчасти мышцы, расположенные со стороны большого пальца. Точнее говоря, он иннервирует «три с половиной пальца» (I, II, III и IV с его лучевой стороны), а остальные «полтора пальца» (V и IV с его локтевой стороны) иннервирует локтевой нерв (рис. 128).

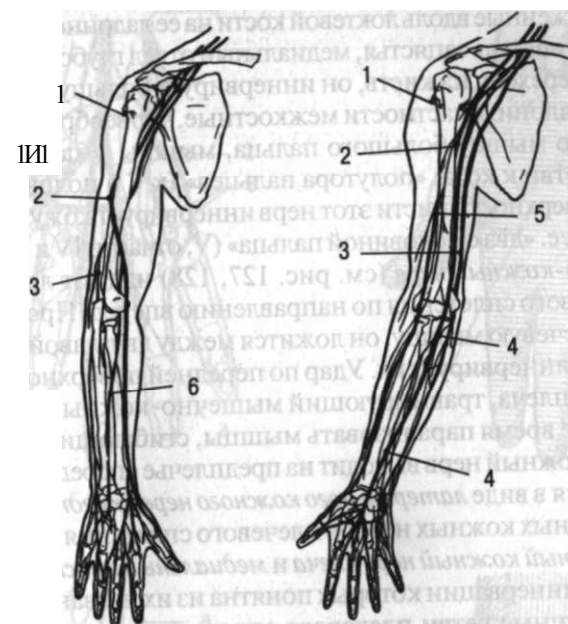


Рис. 127. Нервы верхней конечности:

1 — подмышечный н.; 2 — лучевой «.; 3 — локтевой н.; 4 — срединный н.; 5 — мышечно-кожный н.; 6 — глубокая ветвь лучевого н.

*Лучевой нерв* (см, рис. 127, 128). Он образуется из заднего пучка плечевого сплетения и направляется на заднюю поверхность плечевой кости. На плече этот нерв иннервирует трехглавую мышцу. Переходя на предплечье, он делится на две ветви — *поверхностную* и *глубокую*. Первая, более тонкая, спускается в дистальном направлении вдоль лучевой артерии и переходит на тыльную поверхность кисти, где иннервирует кожу «двух с половиной пальцев» (I и отчасти II и III).

Вторая (в основном двигательная) ветвь направляется кзади, иннервируя мышцы-разгибатели кисти и пальцев, а также мышцу-супинатор и локтевую мышцу.

*Локтевой нерв* (см. рис. 127, 128) отходит от медиального пучка плечевого сплетения и спускается по медиальной поверхности плеча, огибая сзади медиальный надмыщелок плечевой кости, затем идет по борозде локтевого нерва, где прилежит непосредственно к этой кости. Так как покрывающий его слой мягких тканей здесь тонок, то нерв легко можно ущемить. В таких случаях он сдавливается между костью и мягкими тканями. На предплечье локтевой нерв иннервирует мыш-

УЧЕНИЕ О НЕРВНОЙ СИСТЕМЕ

цы, расположенные вдоль локтевой кости на ее ладонной поверхности (локтевой сгибатель запястья, медиальный отдел глубокого сгибателя пальцев). Переходя на кисть, он иннервирует большую часть глубоких мышц ладони, в частности межкостные, червеобразные (не все), приводящую мышцу большого пальца, мышцы V пальца, а кроме того, дает ветви к коже «полтора пальцев» (к V и половине I V). На тыльной поверхности кисти этот нерв иннервирует кожу ее локтевой половины, т. е. «два с половиной пальца» (V, отчасти I V h III).

*Мышечно-кожный нерв* (см. рис. 127, 128) идет от латерального пучка плечевого сплетения по направлению вперед. Прорывая ключовидно-плечевую мышцу, он ложится между двуглавой и плечевой мышцами и иннервирует их. Удар по передней поверхности двуглавой мышцы плеча, травмирующий мышечно-кожный нерв, может на некоторое время парализовать мышцы, сгибающие предплечье. Мышечно-кожный нерв выходит на предплечье спереди и снаружи и продолжается в виде *латерального кожного нерва предплечья*.

Из остальных кожных нервов плечевого сплетения следует отметить *медиальный кожный нерв плеча* и *медиальный кожный нерв предплечья*, зона иннервации которых понятна из их названия.

Итак, крупные ветви плечевого сплетения распределяются на свободной верхней конечности следующим образом.

Находясь на плече сгибатели предплечья иннервирует мышечно-кожный нерв, разгибатели предплечья—лучевой нерв, сгибатели кисти и пальцев — в основном срединный и отчасти локтевой нервы, разгибатели кисти и пальцев—лучевой нерв, локтевой сгибатель запястья и отчасти глубокий сгибатель пальцев, локтевой нерв.

Уже говорилось, что передние ветви грудных нервов сплетений не образуют (см. стр. 331). Они продолжают под названием *межреберных нервов* и, проходя в межреберных промежутках, иннервируют межреберные мышцы, а также кожу и плевру. Эти нервы достигают срединной линии тела, переходят через нее и несколько заходят на противоположную сторону. Таким образом, в области срединной линии тела имеются окончания межреберных нервов правой и левой сторон. Шесть нижних межреберных нервов, выходя в область живота, играют крайне важную роль в иннервации мышц брюшного пресса (наружной и внутренней косых мышц, поперечной и прямой мышц живота и пирамидальной мышцы) и кожи живота. Кроме того, эти нервы принимают участие в иннервации диафрагмы. Дорсальные ветви грудных нервов иннервируют кожу, а также короткие и длинные мышцы спины. Между межреберными нервами и кожными нервами верхней конечности имеются соединительные ветви.

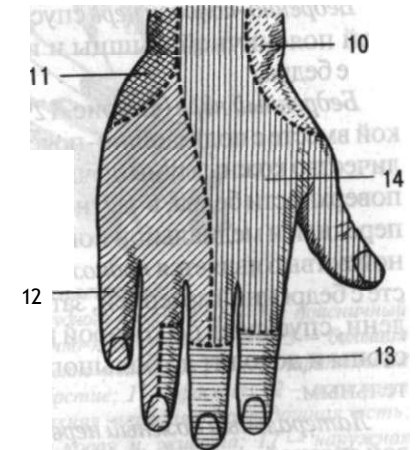
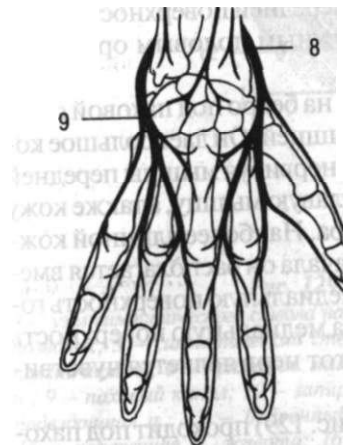
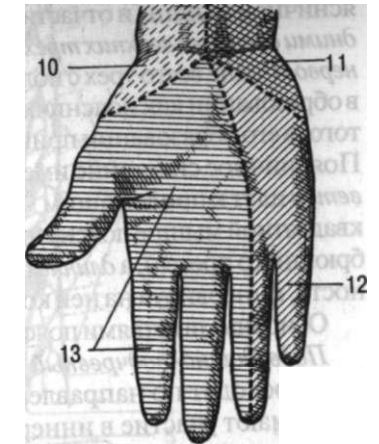
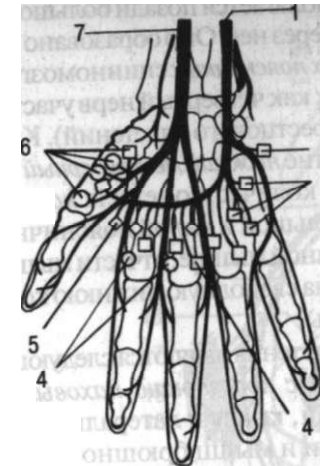


Рис. 128. Иннервация кисти:

1 - локтевой ; 2 - ветвь к 1-му пальцу, тыльной поверхности

(по Тестю)

**Поясничное сплетение** (рис. 129) располагается позади большой поясничной мышцы и отчасти проходит через нее. Оно образовано *передними ветвями верхних трех или четырех поясничных* спинномозговых нервов (чаще всего трех с половиной, так как четвертый нерв участвует в образовании как поясничного, так и крестцового сплетений). Кроме того, в его образовании принимает участие *нижний межреберный нерв*. Поясничное сплетение имеет большое количество ветвей: *короткие ветви* идут к прилежащим мышцам (большой и малой поясничным, квадратной мышце поясницы, подвздошной мышце, отчасти мышцам брюшного пресса), а *длинные* переходят на свободную нижнюю конечность, иннервируя на ней кожу и мышцы.

Основными ветвями поясничного сплетения являются следующие.

*Подвздошно-подчревный нерв* вместе с *подвздошно-паховым нервом* проходят по направлению кпереди, книзу и латерально. Они принимают участие в иннервации кожи и мышц брюшной стенки (внутренней косой и поперечной мышц живота). Подвздошно-паховый нерв переходит также на кожу передней поверхности бедра и наружных половых органов.

*Бедренно-половой нерв* спускается по передней поверхности большой поясничной мышцы и идет к наружным половым органам и коже бедра.

*Бедренный нерв* (см. рис. 129) выходит на бедро под паховой связкой вместе с подвздошно-поясничной мышцей. Он дает большое количество кожных и мышечных ветвей, иннервируя мышцы передней поверхности бедра, в частности четырехглавую мышцу, а также кожу передней и медиальной поверхности бедра. Наиболее длинной кожной ветвью является *подкожный нерв*. Сначала он располагается вместе с бедренной артерией, затем идет на медиальную поверхность голени, спускаясь по которой переходит на медиальную поверхность стопы и доходит до большого пальца. Этот нерв является чувствительным.

*Латеральный кожный нерв бедра* (см. рис. 129) проходит под паховой связкой, иннервируя кожу латеральной поверхности бедра.

*Запирательный нерв* (рис. 129) идет по наружной стенке малого таза к запирательному каналу, пройдя через который разветвляется среди приводящих мышц бедра и иннервирует их. Он имеет также и чувствительные волокна, иннервирующие небольшой участок кожи на медиальной поверхности бедра выше коленного сустава.

**Крестцовое сплетение** (рис. 130,131) образовано *передними ветвями полутора нижних поясничных и трех с половиной верхних крестцовых нервов* и расположено на передней поверхности крестца. Ветви




Рис. 129. Поясничное сплетение:

1 - узел симпатического ствола на уровне 12-го грудного позвонка; 2 - 1-й поясничный позвонок; 3 - симпатический ствол; 4 - пояснично-крестцовый ствол; 5 - большая поясничная м.; 6 - прямая м. живота; 7 - бедренно-половой н.; 8 - запирательный н.; 9 - паховый канал; 10 - запирательное отверстие; 11 - фасция; 12 - наружная подвздошная а.; 13 - бедренный н.; 14 - верхняя передняя подвздошная ость; 15 - поперечная м. живота; 16 - внутренняя косая м. живота; 17 - наружная косая м. живота; 18 - подвздошная м.; 19 - подвздошно-подчревный н.; 20 - латеральный кожный н. бедра; 21 - подвздошно-паховый н.; 22 - квадратная м. поясницы; 23 - 12-й межреберный н.; 24 - 12-е ребро (по Тестю)

его иннервируют мышцы ягодичной области, а также в значительной степени кожу и мышцы свободной нижней конечности.

К ветвям крестцового сплетения относятся следующие.

*Верхний и нижний ягодичные нервы* выходят из полости таза через большое седалищное отверстие, причем верхний выходит над грушевидной, а

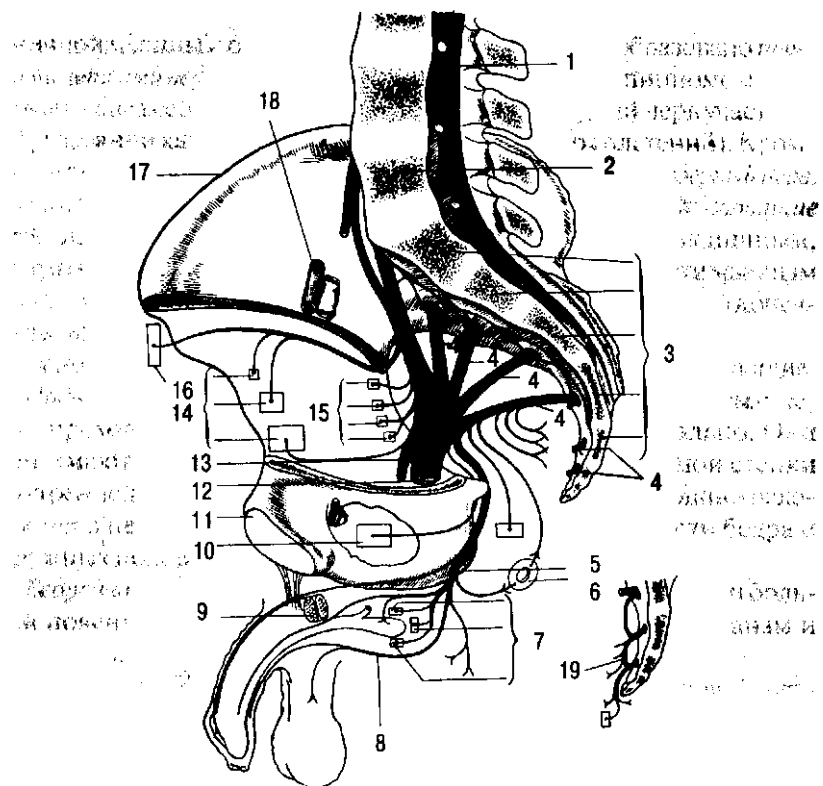


Рис. 130. Крестцовое и копчиковое сплетения:

1 — конский хвост; 2 — 5-й поясничный позвонок; 3 — крестцовые позвонки; 4 — передние ветви крестцовых н.н.; 5 — половой «.; 6 — нижние прямокишечные н.н.; 7 — промежностные н.н.; 8 — задние мошоночные н.н.; 9 — пещеристые тела; 10 — внутренняя запирающая м.; 11 — лобковый симфиз; 12 — седалищный н.; 13 — задний кожный н. бедра; 14 — ягодичные н.н.; 15 — мышечные ветви; 16 — ветви к широкой фасции бедра; 17 — подздошный гребень; 18 — наружные подздошные сосуды; 19 — копчиковое сплетение (по Тестю)

нижний под грушевидной мышцей. Верхний ягодичный нерв иннервирует среднюю и малую, а нижний большую ягодичные мышцы.

**Задний кожный нерв бедра** (см. рис. 131) выходит из полости малого таза через отверстие под грушевидной мышцей и идет по задней поверхности бедра, иннервируя ее кожу.

**Седалищный нерв** (см. рис. 131) является наиболее крупным в теле человека. Он выходит из полости малого таза через отверстие под грушевидной мышцей и идет по задней поверхности бедра глубоко в борозде между двуглавой мышцей бедра (снаружи) и полуперепонча-

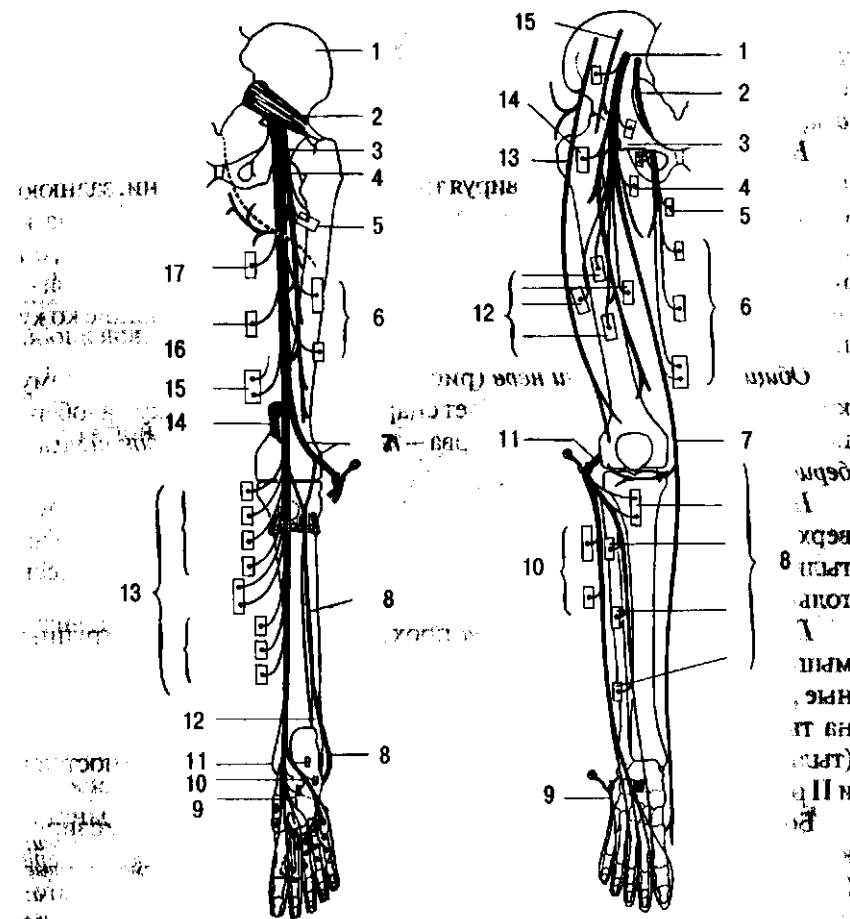


Рис. 131. Схема распространения нервов нижней конечности.

Слева - вид сзади: 1 — тазовая кость; 2 — грушевидная м.; 3 — задний кожный н. бедра; 4 — седалищный н.; 5 — ягодичный «.; 6 — ветвь к двуглавой м.; 7 — общий малоберцовый н.; 8 — икроножный н.; 9 — медиальный подошвенный н.; 10 — латеральный подошвенный н.; 11 — медиальная лодыжка; 12 — малоберцовая кость; 13 — ветви большеберцового «.; 14 — подколенные а. и в.; 15 — ветви к приводящим м.м. бедра; 16 — ветвь к полуперепончатой м.; 17 — ветвь к полусухозильной м. Справа - вид спереди: 1 — бедренный н.; 2 — запирающий н.; 3 — лобковая кость; 4 — ветвь к гребенчатой м.; 5 — ветвь к тонкой м.; 6 — ветви к приводящим м.м.; 7 — подкожный н.; 8 — ветви к передним м.м. голени; 9 — латеральный тыльный кожный н. (стопа); 10 — ветви к малоберцовым м.м.; 11 — общий малоберцовый н.; 12 — ветви к четырехглавой м. бедра; 13 — латеральный кожный н. бедра; 14 — ветвь к портняжной м.; 15 — ветвь к коже бедра и половым органам (по Тестю)

## УЧЕНИЕ О НЕРВНОЙ СИСТЕМЕ

той и полусухожильной мышцами (снутри). От него отходят двигательные ветви к этим мышцам. У верхнего угла подколенной ямки седалищный нерв делится на две крупные ветви: *большеберцовый* и *общий малоберцовый нервы*.

*Большеберцовый нерв* (см. рис. 131) проходит в подколенной ямке и переходит на голень, иннервируя трехглавую мышцу голени, заднюю большеберцовую мышцу, длинный сгибатель большого пальца и длинный сгибатель пальцев. Обогнув сзади медиальную лодыжку, он переходит на подошвенную сторону стопы, где делится на две ветви — *латеральный* и *медиальный подошвенные нервы*, иннервирующие кожу и мышцы подошвы.

*Общий малоберцовый нерв* (рис. 131) проходит по латеральному краю подколенной ямки, огибает снаружи и снизу головку малоберцовой кости и делится на два нерва — *поверхностный* и *глубокий малоберцовые нервы*.

*Поверхностный малоберцовый нерв* проходит по латеральной поверхности голени, иннервируя малоберцовые мышцы. Переходя на тыльную поверхность стопы, он разветвляется в коже, являясь здесь только чувствительным нервом.

*Глубокий малоберцовый нерв* проходит среди передней группы мышц голени и иннервирует их (переднюю большеберцовую, длинные разгибатели пальцев). Как и поверхностный нерв, он переходит на тыльную поверхность стопы, где иннервирует мышцы стопы (тыльные) и лишь в области обращенных друг к другу поверхностей I и II пальцев стопы — кожу.

Большеберцовый и общий малоберцовый нервы, анастомозируют между собой, образуя иннервирующий кожу *икроножный нерв* (рис. 131), который идет по задней поверхности голени, огибает латеральную лодыжку и переходит на тыл стопы в виде *латерального тыльного кожного нерва*.

Таким образом, седалищный нерв со своими ветвями иннервирует мышцы задней поверхности бедра, все мышцы голени и стопы, кожу латеральной и задней поверхности голени (медиальную поверхность снабжает ветвь бедренного нерва — *подкожный нерв*), кожу подошвы и кожу тыльной и латеральной поверхностей стопы (см. рис. 131).

Мышцы передней поверхности бедра иннервирует *бедренный нерв*, а мышцы медиальной стороны бедра — *запирательный*. Таким образом, в иннервации нижней конечности участвуют как поясничные, так и крестцовые сплетения.

К ветвям крестцового сплетения относится также половой нерв. Он проходит через большое седалищное отверстие, иннервирует кожу и

## ВЕГЕТАТИВНАЯ (АВТОНОМНАЯ) НЕРВНАЯ СИСТЕМА

мышцы промежности и наружные половые органы, а внутри малого таза дает ветви к прямой кишке, мочевому пузырю, влагалищу и матке.

Копчиковое сплетение образовано V крестцовым и копчиковым нервами. Его ветви иннервируют копчиковую мышцу и кожу в области копчика.

## ВЕГЕТАТИВНАЯ (АВТОНОМНАЯ) НЕРВНАЯ СИСТЕМА

Оба названия этой части нервной системы имеют условное значение. В буквальном смысле термин «автономная» значит самоуправляющаяся, а термин «вегетативная» растительная. Поскольку организм представляет собой единое целое, в котором все образования связаны между собой, в нем нет самоуправляющихся органов или систем.

Раньше считали, что действие автономной (вегетативной) нервной системы распространяется лишь на так называемые *органы растительной жизни*, к которым относили все внутренние органы, в частности пищеварительную, дыхательную, мочеполовую системы, сосудистую систему, органы внутренней секреции, все железы и все образования гладкой мускулатуры. Однако вегетативная нервная система иннервирует и *поперечнополосатую мускулатуру*, регулируя в ней процессы обмена веществ и состояние тонуса. Таким образом, вегетативная нервная система принимает участие в иннервации всех органов тела. Она

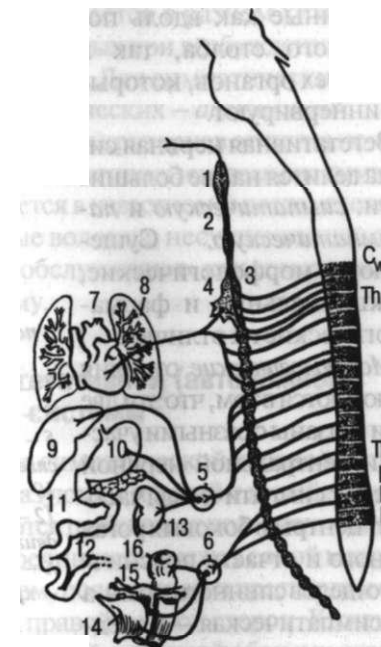


Рис. 132. Схема выхода симпатических волокон и область их распространения: C<sub>w</sub> - шейный сегмент; Th - Th<sub>1</sub> - грудные сегменты; L - L<sub>1</sub> - поясничные сегменты. 1 - верхний шейный узел; 2 - средний шейный узел; 3, 4 - шейно-грудной узел; 5 - чревной узел; 6 - нижний брыжеечный узел; 7 - сердце; 8 - легкие; 9 - печень; 10 - желудок; 11 - поджелудочная железа; 12 - кишечник; 13 - почка; 14 - мочевой пузырь; 15 - матка; 16 - прямая кишка (по В. Н. Тонкову)



подчинена центральной нервной системе, и в частности коре головного мозга.

Вегетативная нервная система имеет *центральную* и *периферическую* части. Ее центры находятся в спинном и головном мозгу (рис. 132, 133). Нервные клетки, входящие в состав вегетативной системы, образуют узлы, расположенные как вдоль позвоночного столба, так и внутри тех органов, которые они иннервируют.

Вегетативная нервная система делится на две большие части: *симпатическую* и *парасимпатическую*. Существуют морфологические, функциональные и фармакологические их отличия.

*Морфологические* отличия заключаются в том, что эти две части связаны с разными участками центральной нервной системы: симпатическая часть имеет центры в боковых рогах грудного и отчасти поясничного отделов спинного мозга, а парасимпатическая — в среднем и продолговатом мозгу и в крестцовом отделе спинного мозга. Морфологическим отличием служит также длина аксонов, преганглионарного и постганглионарного нейронов. В симпатической части преганглионарные волокна, начинаясь от клеток боковых рогов спинного мозга, оканчиваются на клетках, образующих симпатический ствол, который идет вдоль позвоночного столба, и в узлах, расположенных между позвоночными узлами и иннервируемым органом. Постганглионарные волокна идут к иннервируемым органам в составе соматических нервов (например, нервов конечностей) или по ходу кровеносных сосудов. Преганглионарные волокна парасимпатических нервов идут в составе

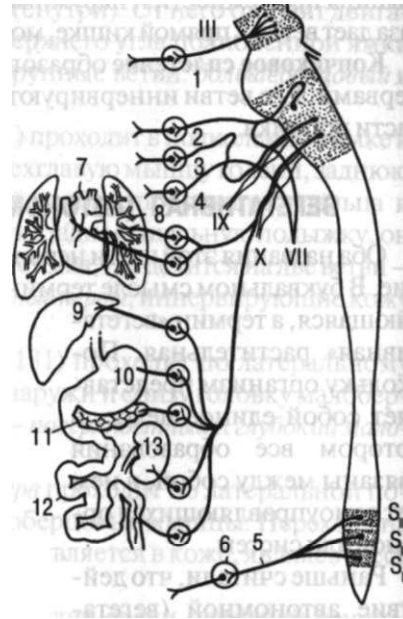


Рис. 133. Схема выхода парасимпатических волокон и область их распространения:

1 — ресничный узел; 2 — крылонебный узел; 3 — ушной узел; 4 — поднижнечелюстной узел; 5 — тазовый внутренностный н.; 6 — подчревное сплетение; 7 — сердце; 8 — легкое; 9 — печень; 10 — желудок; 11 — поджелудочная железа; 12 — тонкий кишечник; 13 — почка; III — глазодвигательный н.; IX — языкоглоточный н.; X — блуждающий н.; VII — лицевой н.; S<sup>1</sup>—S<sup>4</sup> — крестцовые сегменты (по В. Н. Тонкову)

периферических нервов непосредственно к иннервируемым внутренним органам (сердцу, желудку, кишечнику, мочевому пузырю) и здесь заканчиваются в клетках узлов, заложенных в их стенках, так называемых *жстрамуральных*. Постганглионарные волокна в отличие от симпатических короткие, так как путь от нервных клеток, заложенных в самом органе, до его тканей небольшой.

(*рункциональное* отличие заключается в том, что симпатическая и парасимпатическая части вегетативной нервной системы в некоторых случаях оказывают *противоположное действие* на организм. Так, симпатическая часть иннервирует мышцу-расширитель (дилататор) зрачка, а парасимпатическая — мышцу-суживатель (сфинктер) зрачка и т.д.

*Фармакологическое* отличие заключается в разном химическом составе веществ-медиаторов, выделяемых при возбуждении симпатических и парасимпатических нервов. Для симпатических нейронов это *норадреналин*, для парасимпатических — *ацетилхолин*.

Однако ни один из трех приведенных критериев отличия не является абсолютным, и подразделение вегетативной системы на симпатическую и парасимпатическую является в известном смысле условным.

Центростремительные нервные волокна, несущие импульсы от периферии к центру, одинаково «обслуживают» как соматическую, так и автономную нервную систему.

### Симпатическая часть вегетативной (автономной) нервной системы

Основу периферического отдела симпатической нервной системы составляют узлы (см. рис. 132), образующие правый и левый *симпатические стволы*, которые располагаются по бокам от позвоночного столба. Выше- и нижележащие узлы соединяются между собой межузловыми ветвями. Кроме того, в грудном, поясничном и крестцовом отделах есть соединения между узлами правой и левой сторон. Каждый из узлов соединен с центральной нервной системой (*белыми соединительными ветвями* из преганглионарных нервных волокон) и с периферической соматической системой (*серыми соединительными ветвями* из постганглионарных волокон). Наконец, от каждого узла идут ветви к тем органам, которые симпатическая система иннервирует. Надо иметь в виду, что в составе всех симпатических нервов и узлов находятся соматические чувствительные волокна.

В шейном отделе симпатической части автономной нервной системы имеются только 3 узла, из которых наиболее крупным является верхний шейный узел. Он располагается непосредственно на позвоночном стол-

бе, на уровне верхних шейных позвонков, и анастомозирует с блуждающим нервом и с ветвями шейного сплетения. От этого узла отходят ветви вверх (внутренний сонный нерв) и книзу (к органам шеи, а также к сердцу). *Внутренний сонный нерв* направляется к внутренней сонной артерии и, разветвляясь, принимает участие в образовании *внутреннего сонного сплетения*, окружающего артерию. Следует заметить, что одной из характерных особенностей распространения симпатической части автономной нервной системы является ход ее ветвей вдоль кровеносных сосудов. В данном случае продолжением внутреннего сонного сплетения являются все те сплетения, которые сопровождают ветви внутренней сонной артерии. Таким образом, от верхнего шейного узла идут нервные волокна, сопровождающие артерии, которые питают мозг, слюнные железы, органы, находящиеся в глазнице, и пр.

**Средний шейный узел** по своим размерам значительно уступает верхнему шейному и может даже отсутствовать. Вместе с тем возможно разделение среднего шейного узла на более мелкие, в результате чего шейный отдел симпатического ствола может иметь не 3, а большее число узлов (до 8).

**Нижний шейный узел** невелик. Иногда он сливается с верхним грудным узлом симпатического ствола, образуя так называемый *шейно-грудной (звездчатый) узел*. Между средним и нижним шейными узлами имеется хорошо выраженный анастомоз, носящий название *подключичная петля*, которая окружает подключичную артерию. От звездчатого узла идут ветви к пучкам плечевого сплетения, по ходу которых симпатическая часть вегетативной нервной системы распространяется по верхней конечности (к сосудам, коже, мышцам). Шейные узлы дают ветви к кровеносным сосудам, а через них — к органам шеи и грудной полости (в частности, к аорте и к сердцу).

**Грудной отдел симпатической части автономной нервной системы** имеет 10—12 узлов. Его сегментарное строение выражено лучше, чем у других отделов. Узлы грудного отдела расположены на головках ребер и дают серые соединительные ветви к межреберным нервам.

От грудного отдела отходят два крупных нерва, носящих название внутренностных. *Большой внутренностный нерв* отходит от 6—9-го грудных узлов симпатического ствола. *Малый внутренностный нерв* отходит от 10—11-го узлов. Оба эти нерва, направляясь вниз, проходят через диафрагму и *входят в чревное* (солнечное) сплетение поясничного отдела. Они содержат не только симпатические нервные волокна, несущие импульсы в центробежном направлении, но и волокна, проводящие чувствительные импульсы от внутренних органов в спинной мозг, через его задние корешки, т. е. идущие в центростремительном направлении.

**Поясничный, крестцовый и копчиковый отделы симпатической части автономной нервной системы** имеют узлы, которые по направлению книзу сходятся, так что в области копчика образуется только один непарный *копчиковый узел*. Обычно *поясничных узлов*, как и *крестцовых*, имеется по 4. Как уже говорилось, поясничные и крестцовые узлы правой и левой сторон анастомозируют между собой. Они дают соединительные ветви к поясничным и крестцовым соматическим нервам.

**Чревное (солнечное) сплетение** (см. рис. 132) находится на уровне I поясничного позвонка и окружает чревный ствол (из брюшной части аорты). Оно состоит из двух крупных *чревных узлов*, правого и левого, которые располагаются по бокам от чревного ствола и анастомозируют между собой. От чревного сплетения идут многочисленные ветви, распространяющиеся вдоль кровеносных сосудов.

Несмотря на то что чревное сплетение располагается довольно глубоко, при ударах в надчревную область оно сильно травмируется, что может рефлекторно повлечь за собой явление нокаута. При этом нервный импульс передается по чувствительным волокнам внутренностных нервов в спинной, а затем в продолговатый мозг, в центр блуждающего нерва. В дальнейшем раздражение идет в центробежном направлении по блуждающему нерву к сердцу и другим органам. Следует добавить, что реакция дыхания при этом раздражении не всегда одинакова. В одних случаях оно становится более учащенным, а в других резко замедленным, вплоть до остановки.

К крупным узлам поясничного отдела симпатической части автономной нервной системы относятся **верхний и нижний брыжеечные узлы**, соответствующие по своему положению месту отхождения от аорты верхней и нижней брыжеечных артерий.

Как уже говорилось, симпатический ствол связан только с грудными и поясничными сегментами спинного мозга (см. рис. 132). Таким образом, узлы этого ствола, расположенные в шейной, крестцовой и копчиковой областях, непосредственной связи со спинным мозгом не имеют. Связь осуществляется окольным путем, через преганглионарные волокна, проходящие через узлы грудного и поясничного отделов и затем в составе межузловых ветвей достигающие выше и ниже расположенных участков симпатического ствола.

Симпатическое сплетение, окружающее брюшную аорту, продолжается по ее ветвям к органам брюшной полости. Кровеносные сосуды конечностей получают симпатическую иннервацию от волокон рядом лежащих соматических нервов. Особенно богаты симпатическими волокнами *срединный* и *седалищный* нервы. Вдоль желудочно-кишечного тракта симпатическое сплетение вместе с ветвями парасимпатичес-

кой части автономной нервной системы образует *сплетения*, расположенные под слизистой оболочкой, а также под серозным слоем.

### Парасимпатическая часть вегетативной (автономной) нервной системы

Парасимпатическая часть автономной нервной системы разделяется на **головной и тазовый отделы** (см. рис. 133). В свою очередь, в головном отделе выделяют *среднемозговой* и *продолговатомозговой* отделы.

К среднемозговому отделу частично принадлежит *глазодвигательный нерв* (см. стр. 362). Его парасимпатические волокна входят в ресничный узел и дальше следуют внутрь глазного яблока. Здесь они иннервируют мышцу, суживающую зрачок, в то время как мышца, расширяющая зрачок, получает иннервацию от симпатической части вегетативной нервной системы, ветви которой попадают в ресничный узел от сплетения, идущего по глазной артерии.

Волокна продолговатомозгового отдела парасимпатической части автономной нервной системы идут в составе *лицевого* (см. стр. 367), *языкоглоточного* (см. стр. 316) и *блуждающего* (см. стр. 369) нервов. Парасимпатическая иннервация органов головы обеспечивается постганглионарными нейронами *ресничного, крылонебного, ушного* и *поднижнечелюстного узлов* (см. стр. 366).

Блуждающий нерв является смешанным. Он содержит относительно больше парасимпатических волокон, чем глазодвигательный и лицевой нервы, так как основная их часть направляется к внутренним органам. Парасимпатические волокна несут желудочно-кишечному тракту импульсы, способствующие ускорению перистальтики и увеличению секреции пищеварительных желез. К сердцу блуждающий нерв отдает волокна, по которым идут импульсы, способствующие замедлению ритма его сокращений и сужению его сосудов.

**Тазовый отдел** парасимпатической части автономной нервной системы невелик. Его спинномозговые центры находятся в боковых рогах только двух-трех крестцовых сегментов спинного мозга. Однако этот отдел участвует в образовании многих сплетений вегетативной нервной системы, иннервирующих органы брюшной полости и таза: нисходящую, сигмовидную и прямую кишки, матку, мочевой пузырь, а также другие органы малого таза. Тазовый отдел дает сосудорасширяющие волокна пещеристым телам полового члена. В стенках органов парасимпатические и симпатические нервы образуют сплетения, в которых находятся разбросанные нервные (интрамуральные) клетки.

## Глава седьмая УЧЕНИЕ ОБ ОРГАНАХ ЧУВСТВ

### ОБЩАЯ ЧАСТЬ

Органы чувств относятся к *сенсорным системам*. Органы чувств содержат периферические концы анализаторов, предохраняя от неблагоприятных воздействий рецепторные клетки анализаторов и создавая благоприятные условия для их оптимального функционирования.

Согласно И. П. Павлову, каждый анализатор состоит из трех частей: *периферической части* — рецептора, который воспринимает раздражения, *проводниковой*, передающей импульсы, и центральной, находящейся в коре большого мозга, осуществляющей анализ и синтез информации. Благодаря органам чувств устанавливается взаимосвязь организма с внешней средой. *Рецепторный аппарат* представлен экстеро-, интеро- и проприорецепторами. *Экстерорецепторы* воспринимают извне раздражения общего характера (термические, болевые, вибрацию, давление, прикосновение) и специальные (химические, световые, звуковые); *интерорецепторы* получают раздражения от внутренних органов, желез, сосудов; *проприорецепторы* — от костей, связок, сухожилий, мышц, информируя центральную нервную систему о положении частей тела в пространстве. К органам чувств относятся: *орган зрения, преддверно-улитковый орган* (слуха и равновесия), *орган обоняния, орган вкуса, орган тактильной, болевой и температурной чувствительности и двигательный анализатор*.

### ОРГАН ЗРЕНИЯ

В органе зрения различают глазное яблоко и вспомогательные аппараты глаза.

**Глазное яблоко** располагается в глазнице, которая образована костями мозгового и лицевого черепа (рис. 134). Оно имеет вид шаровидного тела, более выпуклого спереди. Различают его *передний* и *задний полюсы*. Передний полюс соответствует центру роговицы, т. е. ее наиболее выпуклой части, задний находится несколько латеральнее входа в глазное яблоко зрительного нерва. Прямая линия, прохо-

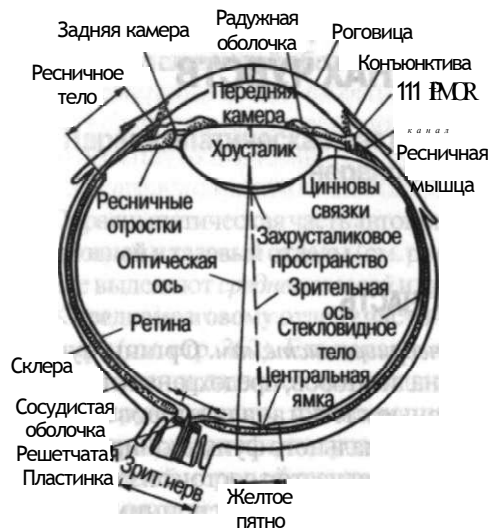


Рис. 134. Глазное яблоко на горизонтальном разрезе (схема, по М.С. Грачевой)

большой, белочную оболочку, или *склера*, и передний, меньший — роговую оболочку, или *роговицу* глаза. *Склера* имеет белый цвет и построена из плотной соединительной ткани, содержащей большое количество коллагеновых и эластических волокон. Сзади она несколько утолщается. Склера переходит во *влагалище зрительного нерва* (см. рис. 134).

*Роговица* прозрачна и по своему внешнему виду несколько напоминает часовое стекло. Она состоит из плотной соединительной ткани, является достаточно крепкой (легко переносит такие сопротивления, как давление воды при плавании), поэтому плавать, нырять можно без всякого вреда с открытыми глазами, имея, таким образом, возможность ориентироваться в воде с помощью зрения. Роговица содержит большое количество нервных окончаний и лишена кровеносных сосудов. Питание ее осуществляется путем диффузии необходимых веществ из жидкости передней камеры глаза и сосудами белочной оболочки, прилегающими к краю роговицы.

Сосудистая оболочка находится за фиброзной оболочкой глазного яблока. Она содержит значительное количество кровеносных сосудов и пигментных клеток, которые придают ей темную окраску. В сосудистой оболочке принято различать три части: заднюю — собственно сосудистую оболочку, среднюю — ресничное тело и переднюю — радужку.

дующая через передний и задний полюсы, носит название *зрительная ось глаза*. Эта ось пересекает прямую, соединяющую центр роговицы с местом наилучшего видения, которое расположено в области так называемого *желтого пятна*, находящегося на дне глазного яблока. Глазное яблоко имеет *оболочки* и *светопреломляющие среды глаза*. Наружная оболочка называется *фиброзной*, средняя — *сосудистой*, а внутренняя — *чувствительной*.

Фиброзная оболочка, в свою очередь, подразделяется на два отдела: *задний*, и *передний*, меньший — роговую оболочку, или *роговицу* глаза. *Склера* имеет белый цвет и построена из плотной соединительной ткани, содержащей большое количество коллагеновых и эластических волокон. Сзади она несколько утолщается. Склера переходит во *влагалище зрительного нерва* (см. рис. 134).

*Собственно сосудистая оболочка* покрывает наибольшую часть (примерно 2/3) задней поверхности глазного яблока. Она имеет бурый цвет и плотно соединяется со склерой у места вхождения зрительного нерва в глазное яблоко и у места перехода роговицы в склеру.

*Ресничное тело* — это средняя, утолщенная часть сосудистой оболочки, расположенная наподобие кольца в той области, где склера переходит в роговицу. Ресничное тело имеет около 70 *ресничных отростков*, идущих в радиальном направлении, от которых отходят ресничные связки, вплетающиеся в капсулу *хрусталика*.

В толще ресничного тела находится *ресничная мышца*. Она состоит из пучков гладких мышечных волокон, которые расположены в трех направлениях: круговом, радиальном и меридиональном. Меридиональные волокна составляют основную часть ресничной мышцы. При напряжении эта мышца расслабляет связку, а через нее и капсулу *хрусталика*, который в силу своих эластических свойств становится при этом более выпуклым, что необходимо, когда требуется видеть предметы на близком расстоянии. При расслаблении; мышцы ресничное тело принимает исходное положение, ресничные связки натягиваются, и *хрусталик* становится более плоским. В старческом возрасте эластичность связки и упругость *хрусталика* уменьшаются, что приводит к нарушению зрения.

*Радужка*, т.е. передняя часть сосудистой оболочки, имеет вид фронтально расположенного круглого диска с отверстием посередине — *зрачком*. Она построена из мышечных волокон кругового и радиального направления. Круговые волокна составляют мышцу-суживатель зрачка (*сфинктер*), а радиальные волокна — мышцу-расширитель зрачка (*дилататор*). Радужка выпол-

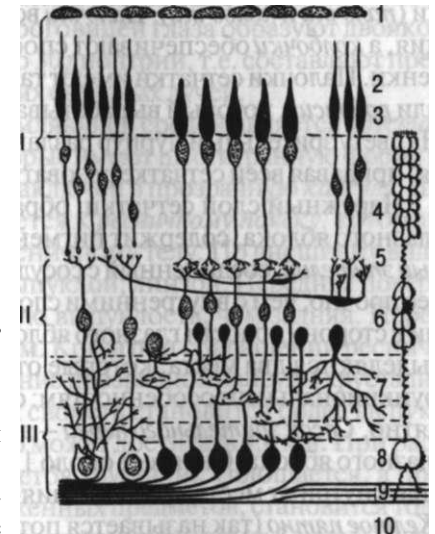


Рис. 135. Строение сетчатки: I, II, III — первые, вторые и третьи нейроны сетчатки; 1 — пигментный слой; 2 — слой палочек и колбочек; 3 — наружная пограничная перепонка; 4 — внешний зернистый слой; 5 — внешний межзернистый слой; 6 — внутренний зернистый слой; 7 — внутренний межзернистый слой; 8 — ганглиозные клетки; 9 — волокна зрительного н.; 10 — внутренняя пограничная перепонка (по С.В. Кравкову)

## УЧЕНИЕ ОБ ОРГАНАХ ЧУВСТВ

няет функцию оптической диафрагмы, находящейся внутри глазного яблока.

На радужке различают: *переднюю* и *заднюю поверхности*. Передняя поверхность хорошо видна через роговицу. Она имеет *пигмент*, от характера и количества которого зависит цвет глаз: чем его больше, тем темнее цвет глаз.

Чувствительная (внутренняя) оболочка глазного яблока — это *сетчатка*, которая развивается в виде выроста из вещества промежуточного мозга и по своему происхождению, строению и функции составляет одно целое со зрительным нервом. Соответственно трем частям сосудистой оболочки прилегающая к ней сетчатка подразделяется на зрительную, ресничную и радужковую части. Наибольшей сложностью строения отличается *зрительная часть*, в которой под микроскопом различают до десятка слоев (рис. 135). В состав одного из слоев входят палочковидные и колбочковидные зрительные клетки (*палочки* и *колбочки*). *Палочки* воспринимают световые раздражения, а *колбочки* обеспечивают способность различать цвета и их оттенки. Палочки сетчатки имеют так называемый *зрительный пурпур*, или *родопсин*, который вырабатывается клетками пигментного слоя. На свету зрительный пурпур разлагается, а в темноте вновь образуется, придавая всей сетчатке розоватый цвет.

Наружный слой сетчатки, обращенный к сосудистой оболочке глазного яблока, содержит пигмент и представляет собой *пигментный эпителий*, соединенный с сосудистой оболочкой значительно более прочно, чем с внутренними слоями самой сетчатки, обращенными в сторону полости глазного яблока. На зрительной части сетчатки выделяются два места, которые отличаются по своему строению и функциональным особенностям: сосок зрительного нерва и желтое пятно. *Сосок зрительного нерва* — это место вхождения нерва внутрь глазного яблока. Он имеет около 1,7 мм в поперечнике и располагается кнутри от места прохождения оптической оси глазного яблока. *Желтое пятно* (так называется потому, что у него желтоватый цвет) является местом наилучшего видения. Его поперечник равен приблизительно 1 мм. Посередине пятна есть *центральная ямка* — место наибольшей чувствительности сетчатки к световым раздражениям. В противоположность этому сосок зрительного нерва, не имеющий ни палочек, ни колбочек, световых раздражений не воспринимает и является своеобразным слепым пятном сетчатки глаза.

Остальные две части сетчатки, ресничная и радужковая, построены сравнительно просто. *Радужковая часть* состоит из пигментного эпителия, о котором уже говорилось, а *ресничная часть* — из двух

## ОРГАН ЗРЕНИЯ

слоев эпителиальных клеток (наружный слой представляет собой пигментный эпителий).

Глазное яблоко имеет следующие *прозрачные (преломляющие) среды*: роговицу (см. стр. 335), жидкость передней и задней камер глазного яблока, хрусталик и стекловидное тело. Лучи, попадая в глаз, преломляются и образуют на сетчатке глаза обратное и уменьшенное изображение.

*Передней камерой глазного яблока* называется пространство между задней поверхностью роговицы, передней поверхностью радужки и отчасти передней поверхностью хрусталика. Щель между задней поверхностью радужки и передней поверхностью ресничной связки, а также отчасти передней поверхностью хрусталика носит название *задняя камера глазного яблока*. Обе камеры наполнены прозрачной жидкостью, которая вырабатывается кровеносными сосудами, в большом количестве находящимися в ресничных отростках. Жидкость передней камеры вместе с роговицей глаза образуют двояковыпуклую линзу, имеющую около 30 диоптрий, т.е. составляют преломляющую среду для проходящих световых лучей.

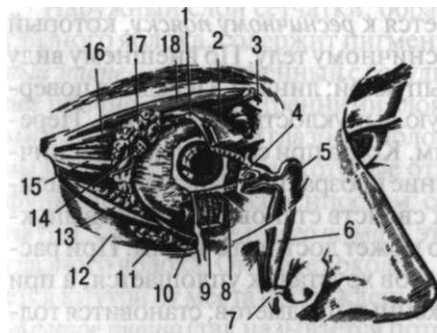
Наиболее важной светопреломляющей средой является *хрусталик*. Он построен из волокон, которые имеют шестигранную форму и идут по меридианам. Хрусталик заключен в прозрачную *капсулу*. По краю хрусталика она прикрепляется к *ресничному пояску*, который состоит из волокон, идущих к ресничному телу. По внешнему виду хрусталик сравнивают с двояковыпуклой; линзой. Передняя поверхность хрусталика имеет меньшую выпуклость, чем задняя. Переднезадний размер его равен 3,7 мм. Когда при сокращении ресничной мышцы уменьшается натяжение прозрачной капсулы хрусталика, он в силу своих эластических свойств становится более выпуклым, и переднезадний размер его может достигать 4,4 мм. При рассмотрении отдаленных предметов хрусталик уплощается, а при рассмотрении близко расположенных предметов; становится толще. Приспособление глаза к наилучшему видению на близком и далеком расстоянии носит название *аккомодация*. У животных, живущих в воде, хрусталик имеет шаровидную форму, и его светопреломляющие свойства выше, чем у наземных животных. Человек же в воде недостаточно ясно видит очертания предметов. Это связано с тем, что светопреломляющие свойства прозрачных сред его глаза очень близки к светопреломляющему свойству воды. При переходе лучей из воды непосредственно в глаз преломление их оказывается незначительным и место пересечения находится уже не на сетчатке, как обычно, а за ней.

## УЧЕНИЕ ОБ ОРГАНАХ ЧУВСТВ

Всю полость глазного яблока позади хрусталика и ресничной связки занимает *стекловидное тело*, которое прилежит к сетчатой оболочке. Спереди оно имеет углубление, соответствующее по форме задней поверхности хрусталика. Стекловидное тело представляет собой прозрачное студенистое вещество, одетое прозрачной оболочкой и состоящее из тонких соединительнотканых волокон, белков и гиалуроновой кислоты.

Вспомогательные аппараты глаза. К вспомогательным органам глаза относятся *мышцы, веки, конъюнктива* и *слезный аппарат*.

Глазное яблоко приводят в движение 6 мышц: 4 *прямые* и 2 *косые*. Различают мышцы: *верхнюю, нижнюю, медиальную* и *латеральную прямые* и *верхнюю* и *нижнюю косые* (рис. 120, 136). Все эти мышцы построены из поперечнополосатой мышечной ткани. Они начинаются от общего сухожильного кольца, которое располагается в глубине глазницы и охватывает зрительный нерв. Исключением является только наиболее короткая нижняя косая мышца, которая начинается непосредственно от надкостницы нижней стенки глазницы и идет к главному яблоку. Прямые мышцы глазного яблока идут кпереди и прикрепляются в области его экватора, несколько спереди от него, прирастая к фиброзной оболочке глазного яблока. Верхняя ко-



**Рис. 136. Слезный аппарат:**  
1 — м., поднимающая верхнее веко; 2 — глазное яблоко; 3 — блок; 4 — слезное озеро; 5 — слезный мешок; 6 — носослезный проток; 7 — стенка носовой полости; 8 — нижнее веко; 9 — железы хряща века; 10 — нижняя косая м.; 11 — жировая ткань; 12 — нижняя стенка глазницы; 13 — нижняя прямая м.; 14 — выводные каналцы слезной железы; 15 — латеральная прямая м.; 16 — верхняя прямая м.; 17 — слезная железа; 18 — верхняя косая м. (по Кан)

сая мышца идет вдоль верхнемедиального края глазницы и сухожилием перекидывается через *фиброзную петлю*, прикрепляющуюся в лобной кости. От петли это сухожилие идет под острым углом кнаружи и прирастает к фиброзной оболочке глазного яблока сверху и несколько латерально от его срединной плоскости.

Функция мышц глазного яблока заключается в том, что косые мышцы вращают его вокруг переднезадней оси, медиальная и латеральная прямые мышцы — вокруг вертикальной оси, а верхняя и нижняя прямые — вокруг поперечной оси. Таким обра-

## ОРГАН ЗРЕНИЯ

зом, глазное яблоко имеет возможность вращаться вокруг трех взаимно перпендикулярных осей. Практически же благодаря совместному действию отдельных мышц оно может вращаться вокруг любой оси, проведенной через его центр. При рассматривании отдаленных предметов оптические оси глаз устанавливаются более параллельно и пересекаются при их продолжении под более острым углом, чем при рассматривании близко расположенных предметов.

Все глазное яблоко вместе с мышцами находится внутри полости глазницы и окружено жировой клетчаткой. Стенки глазницы выстланы надкостницей. Жировая клетчатка отделяется от глазного яблока соединительнотканым листком, который носит название *влагалища глазного яблока*. Между влагалищем и фиброзным слоем стенки глазного яблока находится пространство щелевидной формы, которое напоминает полость шаровидного сустава. Однако в отличие от суставных полостей оно имеет тонкие тяжи, соединяющие фасцию глазного яблока с его стенкой. Мышцы, подходя к главному яблоку, проходят своими сухожилиями через эту фасцию.

*Веки* представляют собой образования, защищающие глазное яблоко спереди. Различают *верхнее* и *нижнее веки*. Верхнее веко больше нижнего и значительно подвижнее его благодаря действию мышцы, поднимающей верхнее веко, которая прикрепляется к его хрящу. По краям век растут *ресницы*. Между свободными краями верхнего и нижнего века находится глазная щель. Ее наружный угол острый, а внутренний имеет закругления и образует так называемое *слезное озеро*. Внутри этого угла располагается небольшое возвышение розоватого цвета *слезное мясо*, содержащее жировую ткань и сальные железы. Скелетом каждого века является *хрящ века*. Веки снабжены железами хряща, а также сальными железами, секрет которых смазывает края век и ресницы. Непосредственно под кожей на веках располагается мышца, которая составляет часть круговой мышцы глаза (см. стр. 196). Она является антагонистом мышцы, поднимающей верхнее веко.

*Конъюнктива* — это слизистая оболочка, покрывающая внутреннюю поверхность век и часть глазного яблока. Место перехода конъюнктивы с век на глазное яблоко именуется *сводом*. Различают верхний и нижний своды конъюнктивы.

*Слезный аппарат* (см. рис. 136) включает слезную железу и систему слезных путей. *Слезная железа* находится в латеральном верхнем углу глазницы. Она относится к альвеолярно-трубчатым железам и имеет от 5 до 12 выводных канальцев, которые открываются в области верхнего свода конъюнктивы, в его наружном отделе. Слезная

## УЧЕНИЕ ОБ ОРГАНАХ ЧУВСТВ

железа вырабатывает секрет, увлажняющий: глазное яблоко при смыкании век.

Слезы стекают по *слезным путям*, по направлению к медиальному углу глаза. Когда веки сомкнуты, между ними по линии смыкания образуется щель треугольной формы, носящая название слезного ручья, по которому слезы попадают в *слезное озеро*, а оттуда в *слезные каналы*. Верхний и нижний слезные каналы идут медиально и сходятся, образуя расширение *слезный мешок*, окруженный фиброзной тканью и прирастающий к слезной кости. К стенке слезного мешка прикрепляется слезная часть круговой мышцы глаза (см. стр. 196), которая при сокращении может расширять слезный мешок и тем самым способствовать присасыванию скапливающихся слез в слезные каналы. Слезный мешок продолжается книзу в виде *носо слезного протока*, который идет в костном носослезном канале, открывающемся в носовую полость под нижней носовой раковиной.

*Кровоснабжение* сетчатки глаза и зрительного нерва осуществляет *центральная артерия* сетчатки, которая входит внутрь глазного яблока в толще зрительного нерва и является ветвью глазной артерии (ветви внутренней сонной артерии). Вместе с центральной артерией проходит *центральная вена сетчатки*.

На экваторе расположены *4 вортикозные вены*, впадающие в глазные вены, которые вливаются в пещеристый синус.

*Иннервацию* глазного яблока (помимо зрительного нерва) осуществляют ветви, принадлежащие к системе тройничного нерва, и ветви связанного с ним ресничного узла. Иннервация гладких мышц глазного яблока и наружных мышц, построенных из поперечнополосатой мышечной ткани, уже была рассмотрена (см. стр. 362).

**Ход зрительной информации.** Световые лучи, пройдя через прозрачные, светопреломляющие среды глазного яблока, попадают на сетчатку, где воспринимаются ее палочками и колбочками. Зрительная информация идет к биполярным клеткам, передающим импульсы ганглиозным клеткам сетчатки (см. рис. 135), которые являются более крупными и имеют хорошо выраженное тигроидное вещество в цитоплазме. Нейриты этих клеток образуют пучки волокон, из которых складывается *зрительный нерв* — проводник зрительного анализатора. Из глазницы зрительный нерв через одноименный канал проходит внутрь черепа, где на основании мозга, в области турецкого седла, образует неполный перекрест, продолжаясь в *зрительный тракт*. Волокна зрительного тракта идут к *зрительному бугру*, где расположен третий нейрон пути, а затем в центральную часть анализатора — в зрительный центр коры большого мозга, находящийся в

## ПРЕДДВЕРНО-УЛИТКОВЫЙ ОРГАН

затылочной доле по краям *шпорной борозды*. Часть волокон проходят к *латеральным коленчатым телам* и *верхним холмикам четверохолмия*. Благодаря связи последних с черепными нервами и с автономной нервной системой возможна автоматическая регуляция величины зрачка, установка глаз на рассматриваемый предмет, а связь с передними рогами спинного мозга способствует передаче импульсов на поперечнополосатые скелетные мышцы, обеспечивая соответствующие движения в ответ на зрительную информацию.

## ПРЕДДВЕРНО-УЛИТКОВЫЙ ОРГАН

Преддверно-улитковый орган делится на три части: наружное, среднее и внутреннее ухо (рис. 137).

**Наружное ухо** состоит из *ушной раковины* и *наружного слухового прохода*.

*Ушная раковина* имеет хрящевой скелет, построенный из эластического хряща. Лишь в нижнем ее отделе, именуемом долькой (мочкой), хрящ замещен жировой тканью. По краю ушная раковина изогнута и образует *завиток*. Кпереди от него выступает *противозавиток*. В начальной части наружного слухового прохода, спереди от наружного слухового отверстия, располагается выступ, *козелок*, напротив которого, т.е. позади отверстия, находится *противокозелок*. Ушная раковина в своей центральной части имеет углубление, *полость раковины*.

*Наружный слуховой проход* состоит из хрящевого и костного отделов. Особенностью кожи, покрывающей наружный слуховой проход, является наличие в ней желез, выделяющих серу, и сальных желез.

Границей между наружным и средним ухом служит *барабанная перепонка*, которая располагается наклонно, таким образом, что ее верхний край обращен кнаружи, а нижний — кнутри (см. рис. 137). Барабанная перепонка имеет соединительнотканное строение, втянута посередине, прочна и тонка. С внутренней стороны она покрыта тонким слоем слизистой оболочки, а с наружной на нее продолжается эпителиальный покров, выстилающий наружный слуховой проход.

**Среднее ухо** состоит из барабанной полости, слуховой трубы и ячеек сосцевидного отростка.

*Барабанная полость* имеет шесть стенок: медиальную, переднюю, заднюю, верхнюю, нижнюю и латеральную. Медиальная стенка образована каменной частью височной кости, соприкасается с костным лабиринтом и называется *лабиринтной*. Примерно в середине этой стенки находится выступ, *мыс*, над которым располагается отверстие овальной формы, *окно преддверия*, закрытое основанием

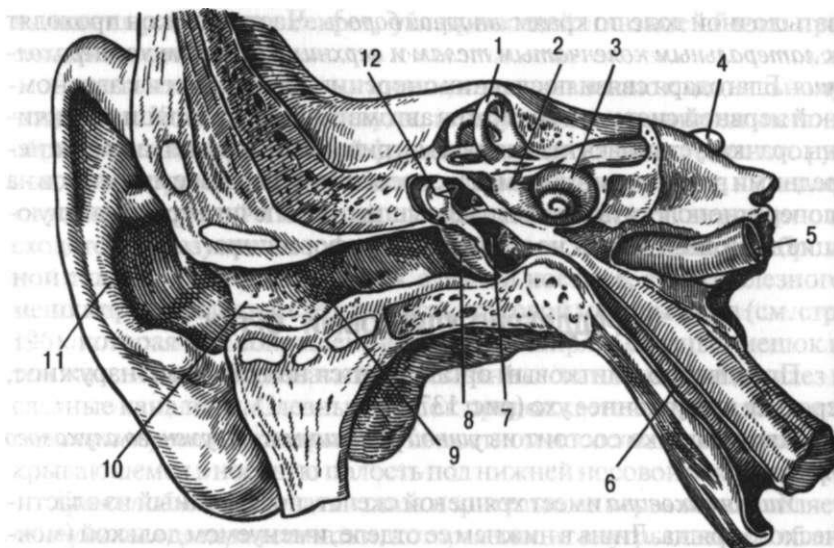


Рис. 137. Схема строения преддверно-улиткового органа на фронтальном разрезе

1 — верхний полукружный канал; 2 — преддверие; 3 — улитка; 4 — преддверно-улитковый н.; 5 — внутренняя сонная а.; 6 — слуховая труба; 7 — барабанная полость; 8 — барабанная перепонка; 9 — наружный слуховой проход; 10 — наружное слуховое отверстие; 11 — ушная раковина; 12 — молоточек

стремени — одной из слуховых косточек. Под мысом находится отверстие круглой формы — *окно улитки*. Передняя стенка барабанной полости, называемая сонной, имеет отверстие *слуховой трубы*, соединяющей барабанную полость с полостью глотки. На задней стенке барабанной полости, именуемой *сосцевидной*, имеется вход в воздухоносные ячейки сосцевидного отростка височной кости, из которых наиболее крупная, расположенная спереди, носит название *сосцевидная пещера*. Верхняя стенка барабанной полости отделяет ее от полости черепа и называется *покрышечной*. Нижняя стенка называется *яремной*, она ограничивает барабанную полость от внутренней яремной вены. Латеральной стенкой полости служат барабанная перепонка и окружающие ее костные образования. Эта стенка называется *перепончатой*.

Барабанная перепонка своей средней частью заметно втянута внутрь барабанной полости, где фиксируется верхушка рукоятки молоточка. Втягивание происходит благодаря тому, что к молоточку

## ПРЕДДВЕРНО-УЛИТКОВЫЙ ОРГАН

прикрепляется и тянет его внутрь мышца, находящаяся в *мышечно-трубном канале*—мышца, напрягающая барабанную перепонку.

Слуховых косточек, расположенных в барабанной полости, три: *молоточек*, *наковальня* и *стремя* (см. рис. 137). Между ними находятся суставы, благодаря чему эти косточки подвижны друг относительно друга. Внутри барабанной полости имеется *стременная мышца*, способствующая удержанию стремени у окна преддверия.

**Внутреннее ухо** находится в каменной части височной кости и представляет собой наиболее важную в функциональном отношении и наиболее сложно построенную часть преддверно-улиткового органа. Внутреннее ухо образовано так называемым *лабиринтом*. Различают костный лабиринт и находящийся внутри него перепончатый лабиринт.

*Костный лабиринт* имеет прочные стенки, построенные из компактного костного вещества. Он состоит из *преддверий* в центре, трех *полукружных каналов*, расположенных сзади преддверия, и *улитки*, находящейся впереди преддверия.

В области *преддверия* костный лабиринт образует два углубления: *эллиптическое* и *сферическое*. Эллиптическое углубление пятью отверстиями соединено с тремя *костными полукружными каналами*, а сферическое — с каналом улитки. Кроме того, преддверие имеет *окно преддверия* и *окно улитки*, находящиеся на его латеральной стенке и обращенные в сторону барабанной полости.

*Костных полукружных каналов три*: передний, задний и латеральный. Они лежат в трех взаимно перпендикулярных плоскостях. *Передний канал* располагается под прямым углом по отношению к оси пирамиды височной кости, *задний* — параллельно ее задней поверхности, а *латеральный* обращен своей выпуклостью кнаружи и несколько вдается в барабанную полость. Каждый канал имеет две *ножки* (причем одну в виде костного расширения—*ампулы*), которые открываются в преддверие. Однако имеется не шесть, а только пять отверстий этих ножек, так как передний и задний каналы соединяются вместе и открываются в преддверие общей ножкой.

*Улитка* представляет собой извитой канал с костными стенками. Он имеет два с половиной завитка. На улитке различают ее *основание*, обращенное в сторону внутреннего слухового прохода, и *купол*, направленный в сторону барабанной полости. *Спиральный канал улитки* окружает ее осевую часть, состоящую из губчатого костного вещества и именуемую *стержнемулитки*. Костная спиральная пластинка, обвивающая стержень по ходу канала улитки, вдается своим свободным краем внутрь канала и составляет его неполную перегородку.



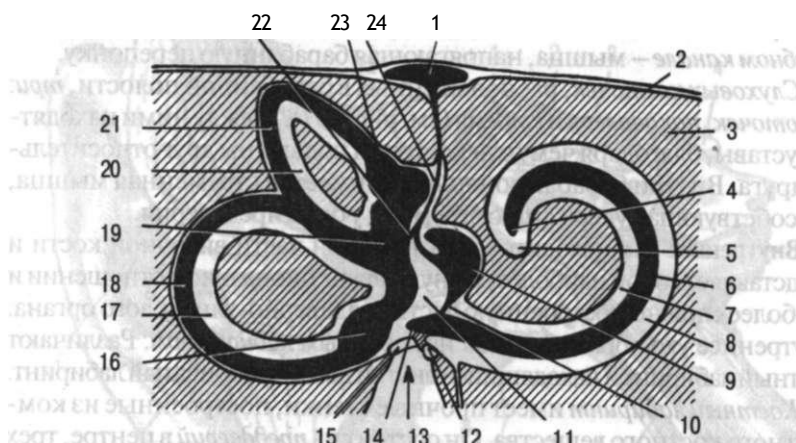


Рис. 138. Схема строения костного и перепончатого лабиринтов:  
 1 - эндолимфатический мешок; 2 - твердая оболочка головного мозга; 3 - кость; 4 - верхушка улиткового протока; 5 - соединение между лестницами преддверия и барабанной лестницей; 6 - улитковый проток; 7 - лестница преддверия; 8 - барабанная лестница; 9 - сферический мешочек; 10 - соединяющий проток; 11 - перилимфатическое пространство преддверия; 12 - окно улитки; 13 - барабанная полость; 14 - слепой выступ начала улиткового протока; 15 - окно преддверия; 16 - задняя перепончатая ампула; 17 - задний полукружный канал (перилимфатическое пространство); 18 - задний полукружный приток; 19 - эллиптический мешочек; 20 - передний полукружный канал (перилимфатическое пространство); 21 - передний полукружный проток; 22 - проток эллиптического и сферического мешочков; 23 - передняя перепончатая ампула; 24 - эндолимфатический проток (по Шпальтегелю)

Перепончатый лабиринт (рис. 138) до некоторой степени повторяет форму костного лабиринта, но полость его значительно меньше, чем полость костного лабиринта. Между этими лабиринтами остается пространство, заполненное прозрачной жидкостью — перилимфой. Стенки перепончатого лабиринта состоят из фиброзной ткани, а изнутри покрыты однослойным плоским эпителием. Перепончатый лабиринт представляет собой сложную систему сообщающихся каналов и полостей. Он заполнен прозрачной жидкостью - эндолимфой. Как перилимфа, так и эндолимфа могут оттекать по специальным тонким каналам из внутреннего уха в сторону полости черепа: перилимфа оттекает в подпаутинное пространство, а эндолимфа — в *эндолимфатический мешок*, находящийся в твердой мозговой оболочке.

Центральная часть перепончатого лабиринта, находящаяся в полости преддверия костного лабиринта, имеет два расширения: эллиптический и сферический мешочки.

*Эллиптический мешочек* соединен с тремя перепончатыми *полукружными протоками*, находящимися в костных полукружных каналах. Передний и задний протоки соединены с эллиптическим мешочком общей ножкой. У каждого протока одна ножка имеет расширение и называется *ампулярной*.

*Сферический мешочек* соединен с каналом улитки.

Полукружные протоки, эллиптический и сферический мешочки служат для восприятия раздражений статического характера, возникающих как при поступательных, так и при вращательных движениях тела, а также для передачи импульсов при изменении положения не только головы, но и всего тела, участвуя вместе с другими анализаторами в ориентировочных реакциях организма в окружающей среде.

В области расширений полукружных протоков имеются специальные *гребешки*, а в мешочках — *пятна* со статокониями (частицами минеральной пыли) на них. Перемещения эндолимфы при тех или иных движениях тела воспринимаются рецепторными аппаратами клеток, находящихся в области гребешков и пятен. Центральные отростки этих клеток формируют *преддверную часть VIII* пары черепных нервов, которая через внутреннее слуховое отверстие покидает пирамиду височной кости, проникает в продолговатый мозг, достигая соответствующих ядер этого нерва. От ядер продолговатого мозга информация идет к мозжечку, спинному мозгу, ретикулярной формации, ядрам среднего мозга и зрительным буграм, а оттуда в корковый центр вестибулярного анализатора - кору *средней височной извилины*, где и анализируется. Благодаря связям коры с другими отделами мозга может возникнуть непроизвольное сокращение мышц, выравнивающее положение тела.

Перепончатый лабиринт улитки представлен *улитковым протоком* (рис. 139), который проходит по всей длине улитки внутри костного канала и делает, как и сам канал, два с половиной оборота. Начинается улитковый проток от сферического мешочка в области преддверия *соединяющим протоком* и кончается у верхушки улитки. На разрезе, проведенном через ось улитки, улитковый проток имеет треугольную форму. Он располагается между двумя так называемыми лестницами (стенками): верхней — *лестницей преддверия* и нижней - *барабанной лестницей*, которые заполнены перилимфой. Улитковый проток заполнен эндолимфой.

Стенка улиткового протока, граничащая с барабанной лестницей, образована базилярной пластинкой, которая состоит из большого количества фиброзных волокон, находящихся между костной спиральной пластинкой и противоположной стенкой костного канала улитки.

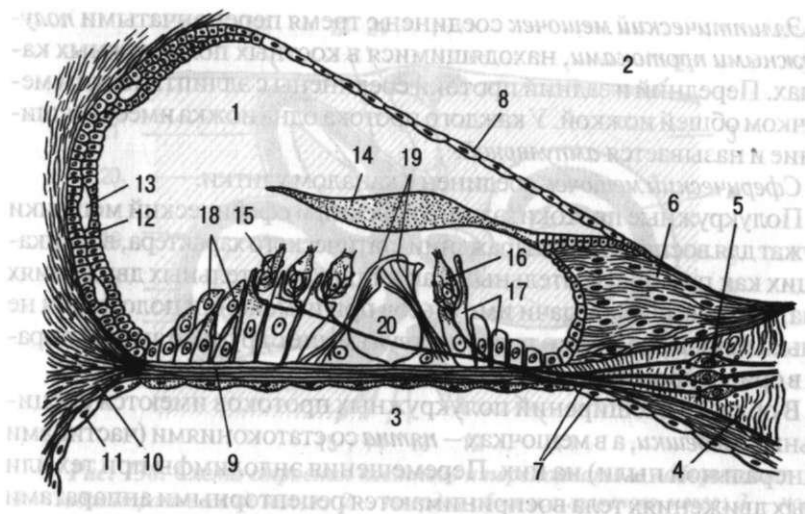


Рис. 139. Спиральный орган:

1 — улитковый проток; 2 — лестница преддверия; 3 — барабанная лестница; 4 — костная спиральная пластинка; 5 — улитковый узел (спиральный); 6 — спиральный гребень; 7 — дендриты нервных клеток; 8 — преддверная стенка улиткового протока; 9 — базилярная пластинка; 10 — спиральный гребень (спиральная связка); 11 — эпителий, выстилающий барабанную лестницу; 12 — сосудистая полоска; 13 — кровеносный сосуд; 14 — покровная мембрана; 15 — наружные волосковые (слуховые) клетки; 16 — внутренние волосковые (слуховые) клетки; 17 — внутренние опорные клетки; 18 — наружные опорные клетки; 19 — клетки-столбы; 20 — туннель (по М. С. Грачевой)

Эти волокна имеют различную длину. Принято считать, что у человека их имеется более 24 000. Волокна напоминают струны, которые в ответ на колебания перилимфы и эндолимфы производят колебания в том или ином отделе базилярной пластинки. На этой пластинке располагается спиральный орган, содержащий слуховые рецепторы в виде волосковых клеток, периферический отросток которых свободно оканчивается в эндолимфе улиткового протока. Над рецепторами находится еще одна мембрана, свободно скользящая по волоскам клеток.

Восприятие звука происходит следующим образом. Звуковые волны через наружное ухо передаются барабанной перепонке, затем через слуховые косточки, молоточек, наковальню, стремя и далее через окно преддверия — перилимфе лестницы преддверия, которая в области верхушки улитки сообщается с барабанной лестницей. По барабанной лестнице колебания проходят до окна улитки, закрытого тонкой, так называемой вторичной барабанной перепонкой. От пери-

лимфы колебания передаются на эндолимфу, производя колебания участков спиральной базилярной пластинки. Центральные отростки волосковых клеток образуют улитковую часть VIII пары черепных нервов, выходят через внутреннее слуховое отверстие и идут к ядрам этого нерва в ромбовидной ямке. Из продолговатого мозга через ряд подкорковых центров — медиальное коленчатое тело, нижние холмики покрышки среднего мозга — импульсы доходят до зрительного бугра, а затем до коры средней части верхней височной извилины, где и возникают слуховые ощущения. Значительное число связей между слуховыми путями и другими участками центральной нервной системы позволяет производить автоматические движения в ответ на слуховые раздражения.

### ОРГАН ОБОНЯНИЯ

Орган обоняния находится в слизистой оболочке верхней носовой раковины и прилегающей к ней небольшой части перегородки носа. В состав этого органа входят обонятельные клетки, рецепторы которых воспринимают запах веществ, растворенных в водяных парах носовой полости и секрете желез слизистой оболочки. Центральные отростки обонятельных клеток образуют тонкие нервные стволы, которые составляют обонятельные нервы, идущие в полость черепа к обонятельной луковице. От нее начинается обонятельный тракт, волокна которого через подкорковые центры идут к коре парагиппокампулярной извилины, где происходит анализ обонятельных импульсов и формируются соответствующие ощущения.

### ОРГАН ВКУСА

Орган вкуса представляют вкусовые почки, имеющие вид эллипсоидных образований, длиной приблизительно 80, а шириной 40 мкм. У человека вкусовые почки, их рецепторный аппарат находятся главным образом на боковых стенках желобовидных сосочков, а также на поверхности листовидных сосочков языка и в меньшем количестве — на грибовидных сосочках в слизистой оболочке надгортанника, задней стенки глотки, мягкого неба.

Воспринимаемые органом вкуса химические раздражения проводятся в виде импульсов по волокнам лицевого и языкоглоточного нервов вначале в ромбовидную ямку к ядрам этих нервов, затем в зрительный бугор и, наконец, в кору парагиппокампулярной извилины, где располагается центр вкуса.

## ОБЩИЙ ПОКРОВ ТЕЛА

Кожа является наружным покровом всего тела. Она не только защищает его от различного рода внешних воздействий, но и принимает участие в терморегуляции организма, выделяет продукты обмена, воспринимает температурные, болевые, тактильные и отчасти проприорецептивные раздражения, почему и описывается в главе, посвященной органам чувств.

Кожа состоит из трех слоев (рис. 140): наружного, или *эпидермиса*, собственно *кожи (дермы)* и *подкожной основы с жировыми отложениями*. Последние образуют подкожный жировой слой.

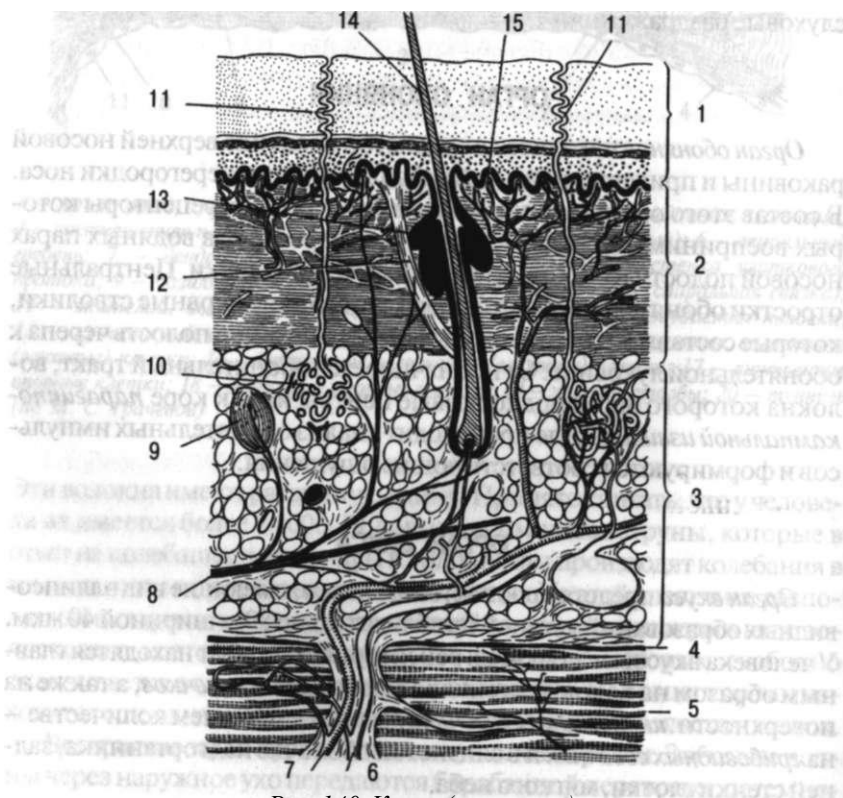


Рис. 140. Кожа (на разрезе):

1 - эпидермис; 2 - собственно кожа; 3 - подкожный жировой слой; 4 - фасция; 5 - мышца; 6 - вена; 7 - артерия; 8 - нерв; 9 - нервное окончание; 10 - потовая железа; 11 - выводной проток потовой железы; 12 - м., выпрямляющая волос; 13 - сальная железа; 14 - волос; 15 - сосочковый слой кожи (по Максвеллу)

## ОБЩИЙ ПОКРОВ ТЕЛА

*Эпидермис* несколько прозрачен, тонок, толщина его всего от 0,3 до 4 мм. В тех местах, где кожа подвергается значительным механическим воздействиям, например на подошве, он значительно толще, чем, скажем, на веках, соске молочных желез.

Эпидермис покрыт многослойным плоским ороговевающим эпителием, клетки которого постепенно слущиваются. Их место занимают клетки из глубокого слоя, которые непрерывно размножаются.

*Собственно кожа (дерма)* толщиной 0,5—5,0 мм состоит из двух слоев: поверхностного *сосочкового слоя*, имеющего многочисленные сосочки, обращенные в сторону эпидермиса, и более глубокого *сетчатого слоя*, содержащего большое количество коллагеновых, эластических и ретикулярных волокон. В сосочковом слое имеются сосуды (кровеносные и лимфатические) и нервы. Поэтому при порезах или других повреждениях, когда задет сосочковый слой, происходит кровотечение и чувствуется боль. Встречаются в этом слое и гладкие мышечные клетки, местами собранные в небольшие пучки. Наличие многочисленных эластических волокон в собственно коже обуславливает ее *эластичность*. С возрастом эластические свойства кожи уменьшаются и она становится более дряблой.

*Подкожный жировой слой* представляет собой пласт жировой соединительной ткани, расположенный под собственно кожей. Вес его у взрослого достигает 10—15 кг. Наибольшие жировые отложения обычно наблюдаются в области передней стенки живота, молочных желез и таза. У женщин подкожный жировой слой выражен лучше, чем у мужчин, особенно в области таза и бедер.

Неподвижный образ жизни, излишне жирная пища способствуют увеличению жиросотложения, что вредно для организма, так как при движениях увеличивает нагрузку на мышцы и сердце, а также способствует более высокому стоянию диафрагмы, препятствуя ее нормальному опусканию при вдохе. У взрослых обычно жиросотложение увеличивается одновременно как в подкожном слое, так и в области внутренних органов. В период роста такого параллелизма нет. Несмотря на относительно большое развитие у детей (особенно у новорожденных) подкожной жировой клетчатки, во внутренних органах жир обычно одновременно не откладывается.

В результате усиленной мышечной тренировки количество подкожной жировой клетчатки может значительно уменьшаться.

Кожа имеет целый ряд придатков. К ним относятся *волосы* с прикрепляющимися к ним пучками гладких мышц и открывающимися в волосяной мешок *сальными железами* (см. рис. 140), *ногти*, *потовые железы*.

В волосе можно различить часть, находящуюся в коже, — *корень* и свободную часть — *стержень*, который оканчивается заостренной *верхушкой*. На конце корня имеется *фолликул волоса*, за счет которого волос растет. На поперечном разрезе видно, что волос состоит из трех слоев: *мозгового вещества*, расположенного в центре, *коры волоса* и наружной оболочки, *кутикулы*.

Цвет волос зависит от *пигмента*, который находится в коре волоса, а также от содержания воздуха в волосе и от свойства кутикулы. Поседение волос обусловлено накоплением в них воздуха и уменьшением содержания пигмента.

Волосы располагаются несколько косо по отношению к наружной поверхности кожи (см. рис. 140). Со стороны тупого угла, который образован волосом и поверхностью кожи, прикрепляется *мышца, поднимающая волос*, состоящая из гладкой мышечной ткани. Когда эта мышца сокращается, кожа приобретает шероховатый вид (так называемая гусиная кожа), причем волос становится по отношению к наружной поверхности кожи перпендикулярно. Сокращение мышцы оказывает давление и на сальную железу, с выводным протоком которой связан волос, что способствует выделению ее секрета.

Функция волос сводится к тому, что они уменьшают теплоотдачу кожи, увеличивают поверхность испарения выделяющегося пота и несут защитную функцию.

*Ногти* имеют вид несколько выпуклой четырехугольной пластинки, свободный край которой обращен в сторону свободного конца пальца, а противоположный край, как и два боковых края, прикрыты кожей. Ноготь расположен в борозде. Он окружен кожным валиком. Соединительно-тканное ногтевое ложе сращено непосредственно с надкостницей фаланги. Рост ногтя начинается из его корня, который отличается своей мягкостью и лиловатым оттенком. Изменения в росте ногтя происходят в тех случаях, когда поврежден корень. Ногти защищают дистальные фаланги пальцев от механического воздействия.

*Потовые железы*—разновидность простых трубчатых желез (рис. 140), секреторная часть которых извита в виде клубочка. Потовые железы вырабатывают жидкий секрет, пот, при выделении которого из организма выводятся продукты обмена веществ. Испарение пота на наружной поверхности кожи связано с поглощением организмом тепла и способствует понижению температуры тела при его перегревания. Потовые железы имеются почти на всей поверхности кожи; особенно много их на коже ладони: до 1000 на каждом квадратном сантиметре. Общее количество пота может быть довольно значительным — более литра в сутки.

Так называемые *апокриновые железы кожи* характеризуются тем, что у них во время секреции отторгаются в просвет железы части клеточной протоплазмы. Эти железы находятся в области подмышечной впадины, кожи соска, промежности.

Кожа имеет *борозды* и *складки*, которые могут быть постоянными и непостоянными, в зависимости от развития мускулатуры, жировоголожения и пр. Кроме борозд, в образовании которых принимают участие все слои кожи, имеются еще постоянные борозды и складки, образуемые только сосочковым слоем кожи и ее эпидермисом. Рисунок постоянного узора линий (например, на мякоти пальцев и ладони) не изменяется с возрастом и может быть уничтожен только при уничтожении сосочкового слоя данного участка кожи. У каждого человека имеются свои отличительные и неповторимые особенности рисунка кожных линий на подушечках пальцев и на поверхности ладоней и подошв (дерматоглифика).

Как известно, кожа под действием прямых или отраженных лучей солнечного света (ультрафиолетовых), а также под действием искусственных источников ультрафиолетовых лучей становится более темной, загорает. Появление загара объясняется скоплением пигмента, *меланина*, в клетках глубокого слоя эпидермиса. Загар — это своего рода защитная реакция организма на действие ультрафиолетовых лучей. Ввиду того что степень загара связана с количеством гемоглобина в крови, загар является в известной мере косвенным показателем физического состояния данного человека. Существует мнение, что люди, быстро и сильно загорающие, более выносливы в физическом отношении и лучше противостоят инфекциям, чем люди, плохо загорающие или вовсе не способные загорать.

*Кровеносные сосуды* кожи располагаются в ее собственном и подкожном слоях. Эти сосуды образуют тонкую капиллярную сеть около сосочков кожи, а также около волосяных сумок и сальных желез. Нервы оканчиваются в коже, образуя специальные чувствительные рецепторные аппараты. Кроме того, нервы кожи дают волокна к мышцам волос (симпатические), к железам и сосудам.

В коже имеется несколько типов чувствительных нервных окончаний; к ним относятся *несвободные нервные окончания* (пластинчатые нервные тельца, концевые колбы, осязательные тельца и осязательные диски), а также *свободные нервные окончания*.

Считают, что чувство боли передается свободными нервными окончаниями, которые находятся в эпидермисе и в сосочковом слое кожи. Чувство *прикосновения* воспринимается осязательными тельцами и осязательными дисками. Первые расположены в сосочковом

УЧЕНИЕ ОБ ОРГАНАХ ЧУВСТВ

слое дермы, вторые — в ростковом слое эпидермиса. Чувство *давления* связано с наличием в коже пластинчатых телец, лежащих в жировой клетчатке. Чувство *тепла* воспринимается сосочковыми тельцами, лежащими в нижней части дермы, а чувство *холода* — концевыми колбами, расположенными ближе к эпидермису.

От рецепторов *тактильной, болевой и температурной* чувствительности кожи туловища и конечностей формируется спиноталамический путь, через который трансформированные раздражения доходят до коры *постцентральной извилины*. От рецепторных клеток кожи головы, твердой мозговой оболочки, конъюнктивы глаза, слизистой оболочки рта, носа, околоносовых пазух, зубов образуется чувствительная порция тройничного нерва, идущая через его ядра в ромбовидной ямке к зрительному бугру, а затем в область коры *постцентральной извилины*. При необходимости осуществления движений на основе создавшихся зрительных ощущений возможен переход информации из области постцентральной извилины в область прецентральной извилины с последующим распространением эфферентных импульсов на двигательный аппарат. Передача информации на двигательный аппарат может осуществляться и через связи постцентральной извилины с подкорковыми двигательными ядрами.

---:;>\*\*\*=< ta • щаявт  
' • • % • S H-z- ..... '!(\*) • > -y: i emu к • t  
кп\*э& \*щ ml, '•>•:.....

't'iaapiai'MUH- ,

' ' наа ь < - • • Г\*  
• • : \*w« \* , Ш

Глава восьмая

УЧЕНИЕ ОБ ОРГАНАХ ВНУТРЕННЕЙ СЕКРЕЦИИ

ОБЩАЯ ЧАСТЬ

Характерной особенностью органов внутренней секреции, или эндокринных желез, является то, что они *не имеют выводных протоков* и свои продукты, гормоны, выделяют непосредственно в лимфу и кровь (рис. 141,142).

Под *гормонами* подразумеваются такие продукты желез внутренней секреции, которые, попадая в сравнительно небольших количествах в кровь, действуют через нее на определенные органы и системы, возбуждая или, наоборот, угнетая их деятельность. Одни гормо-

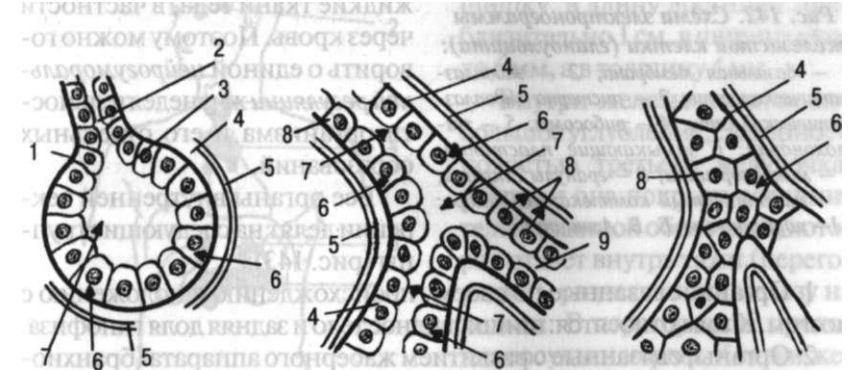


Рис. 141. Схема направленности секреции в клетках различных желез: А — клетки железы с апикально направленной секрецией (железа внешней секреции); Б — клетки железы с двусторонней направленной секрецией (трабекулы печени, гепатоциты которой секретируют в апикальном направлении желчь и одновременно выделяют в кровь мочевины и некоторые другие вещества); В — клетки железы с базальт направленной секрецией (железа внутренней секреции).

1 — концевой секреторный отдел железы; 2 — выводной проток; 3 — примыкающие пластинки; 4 — базальная мембрана концевой секреторного отдела железы; 5 — кровеносные капилляры; 6 — поступление исходных веществ в железистую клетку из крови; 7 — выделение готовых секреторных веществ за просвет концевой отдела (внешняя, или апикально направленная, секреция); 8 — выделение инкретов (гормонов) в ток крови (внутренняя, или базально направленная, секреция); 9 — движение секрета по выводному протоку (по Б. В. Алейшину)

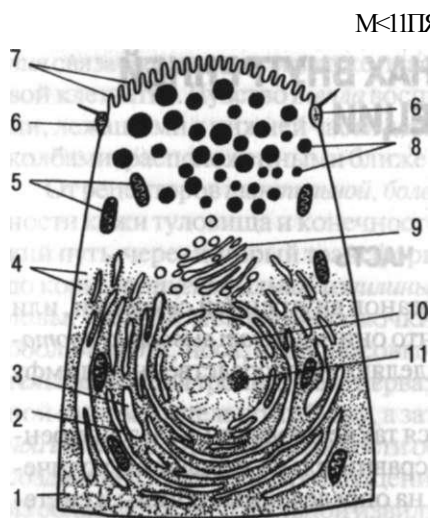


Рис. 142. Схема электронограммы железистой клетки (гланулоцита): 1 — базальная мембрана; 2 — эндоплазматическая сеть; 3 — цистерна эндоплазматической сети; 4 — рибосомы; 5 — митохондрии; 6 замыкающие пластинки; 7 — микроворсинки; 8 — гранулы секрета; 9 — пластинчатый комплекс; 10 — ядро; 11 — ядрышко (по Б. В. Алешину).

1. Органы, связанные по своему происхождению и положению с мозгом. К ним относятся: шишковидное тело и задняя доля гипофиза.

2. Органы, связанные с развитием жаберного аппарата (браниогенные от греч. branchia - жабры). К ним относятся: передняя доля гипофиза, щитовидная, паращитовидные и вилочковая (рассматривается в разделе «Органы иммуногенеза», стр. 278) железы (рис. 144).

3. Орган, связанный с развитием пищеварительного аппарата. Это внутрисекреторная часть поджелудочной железы.

4. Органы, развивающиеся из эпителия целома (вторичной полости тела). К ним относятся: корковое вещество надпочечников и эпителий половых желез.

5. Органы, имеющие общие источники развития с симпатической нервной системой, т.е. образовавшиеся в результате миграции некоторых групп клеток из нервной трубки. К ним относятся: мозговое вещество надпочечников и параганглии (аортальные, сонные и др.). Эти органы

МШПЯ ны влияют на рост организма, развитие и формирование отдельных органов и систем органов, другие регулируют процессы обмена веществ, третьи воздействуют на окончания нервов или на отдельные образования центральной нервной системы. Таким образом, между органами внутренней секреции и нервной системой имеется сложная связь. Вместе с тем регуляция жизнедеятельности у органов возможна не только нервным, но и гуморальным путем (от лат. humor — влага), т.е. благодаря воздействию на органы через жидкие ткани тела, в частности через кровь. Поэтому можно говорить о единой *нейрогуморальной регуляции* жизнедеятельности организма и его отдельных образований.

Все органы внутренней секреции делят на следующие группы (рис. 143):

благодаря своей избирательной окраске солями хрома (в темно-бурый цвет) получили название хромаффинные. Таким образом, в развитии органов внутренней секреции принимают участие все три зародышевых листка: из эктодермы развиваются шишковидное тело, задняя доля гипофиза, мозговое вещество надпочечников; из мезодермы — корковое вещество надпочечников и половые железы; из энтодермы — передняя доля гипофиза, щитовидная железа, паращитовидные железы, вилочковая железа и островки поджелудочной железы (внутрисекреторная часть).

### ШИШКОВИДНОЕ ТЕЛО

*Шишковидное тело*, или *эпифиз* (см. рис. 143), относится к эпителиальному промежуточному мозгу (см. стр. 339), располагается между верхними холмиками крыши среднего мозга (четверохолмия) и с помощью поводка соединяется со зрительным бугром (таламусом). Шишковидное тело имеет форму,

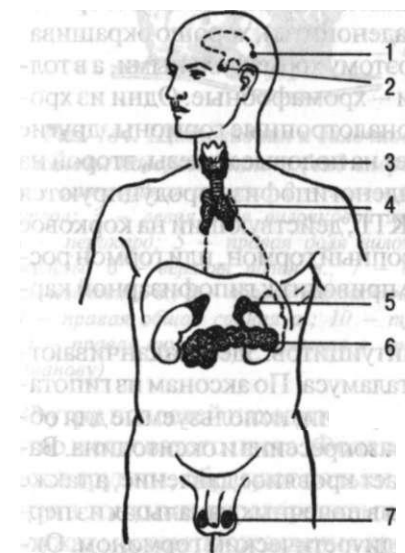


Рис. 143. Схема расположения (в проекции) крупных органов внутренней секреции:

1 — шишковидное тело; 2 — гипофиз; 3 — щитовидная и паращитовидные железы; 4 — вилочковая железа; 5 — левый надпочечник; 6 — внутрисекреторная часть поджелудочной железы; 7 — внутрисекреторная часть яичек (по Г. Ф. Иванову)

несколько напоминающую еловую шишку, в длину достигает приблизительно 1 см, в ширину около 6 мм, а в толщину 4 мм.

Внутри железы имеется небольшое углубление, связанное с полостью третьего желудочка; снаружи она покрыта соединительнотканной оболочкой, которая отдает внутрь тяжи (перегородки), разделяющие железу на дольки. В перегородках проходят сосуды и нервы. Клетки железы многоугольной формы, с зернистостью в цитоплазме.

Наибольшего развития шишковидное тело достигает в детском возрасте. С 7 лет начинается его обратное развитие, которое выражается в разрастании соединительной ткани и отложении в этом органе извести.

Шишковидное тело вырабатывает гормон мелатонин, который активизирует развитие пиг-

ментных клеток в коже, оказывает влияние на ряд эндокринных органов (гипофиз, надпочечники и половые железы), регулируя половое созревание. Кроме того, он выполняет роль биологических часов, регулируя суточную и сезонную активность организма.

### ГИПОФИЗ

*Гипофиз* по своему развитию и расположению связан с гипоталамусом промежуточного мозга (см. стр. 291). Он имеет вид овального тела. Вес его равен приблизительно 0,5 г. Находится гипофиз в гипофизарной ямке турецкого седла тела клиновидной кости и отделен от основания мозга диафрагмой турецкого седла. В гипофизе выделяют переднюю (аденогипофиз) и заднюю (нейрогипофиз) доли, различные по строению и функции.

*Аденогипофиз* состоит из перекладин—трабекул, между которыми образуются прослойки рыхлой соединительной ткани. На поверхности трабекул располагаются клетки (аденоциты), хорошо окрашивающиеся красителями и названные поэтому хромафильными, а в толще — слабоокрашивающиеся клетки — хромафобные. Одни из хромафильных клеток вырабатывают гонадотропные гормоны, другие тиреотропный гормон. Первый влияет на половые железы, второй на щитовидную железу. Кроме того, в аденогипофизе продуцируются адренокортикотропный гормон — АКТГ, действующий на корковое вещество надпочечников, и соматотропный гормон, или гормон роста (недостаток его в детском возрасте приводит к гипофизарной карликовости, а избыток к гигантизму).

*Нейрогипофиз* состоит из клеток питуицитов. Здесь заканчиваются аксоны нервных клеток ядер гипоталамуса. По аксонам из гипоталамуса поступают продукты нейросекреции, используемые для образования гормонов нейрогипофиза вазопрессина и окситоцина. Вазопрессин суживает сосуды и повышает кровяное давление, а также регулирует обратное всасывание воды в почечных канальцах из первичной мочи. Его называют еще антидиуретическим гормоном. Окситоцин усиливает сокращение гладкой мускулатуры, особенно матки, мочевого пузыря, кишечника. Гипофиз тесно связан с гипоталамусом, составляя единую гипоталамо-гипофизарную систему.

### ЩИТОВИДНАЯ ЖЕЛЕЗА

*Щитовидная железа* (см. рис. 144) является одним из наиболее крупных органов внутренней секреции. Вес ее колеблется от 30 до 60 г.

### ЩИТОВИДНАЯ ЖЕЛЕЗА

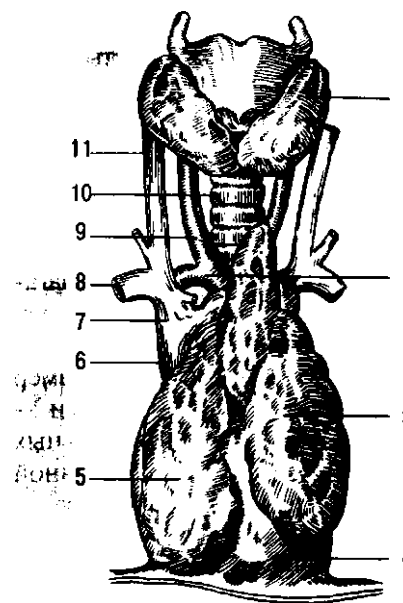


Рис. 144. Щитовидная и вилочковая железы новорожденного (вид спереди): 1 — щитовидная железа; 2 — плечеголовной ствол; 3 — левая доля вилочковой железы; 4 — перикард; 5 — правая доля вилочковой железы; 6 — верхняя полая в.; 7 — правая плечеголовная в.; 8 — правая подключичная в.; 9 — правая общая сонная а.; 10 — трахея; 11 — правая внутренняя яремная в. (по Г.Ф. Иванову)

Внутри полостей находится коллоид — желтоватого цвета. Фолликулы щитовидной железы, соединяясь в группы, образуют дольки величиной 1 мм, отделенные друг от друга тонкими перегородками из соединительной ткани, которые служат местом прохождения кровеносных сосудов и нервов. Перегородки отходят от капсулы, покрывающей снаружи железу, и делят ее на доли и дольки. >

Гормон щитовидной железы — *тироксин* — усиливает азотистый обмен в тканях, а также повышает общий обмен веществ в организме. Гормон *тиреокальцитонин* регулирует обмен кальция в организме. Он является антагонистом гормона паращитовидных желез. Тиреокальцитонин оказывает влияние на формирование скелета, ускоряя рост костей и окостенение эпифизарных хрящей. При врожденном отсутствии или

Она состоит из *правой и левой долей*, находящегося между ними *перешейка* и непостоянной *пирамидальной доли*, идущей от перешейка вверх по направлению к подъязычной кости. Сзади щитовидная железа прилежит к трахее, гортани и пищеводу, а спереди покрыта мышцами: грудиноключично-сосцевидной, грудино-подъязычной, грудинощитовидной и лопаточно-подъязычной. Верхние концы правой и левой долей щитовидной железы доходят до середины щитовидного хряща, а перешеек расположен на уровне 2—4-го колец трахеи.

Щитовидная железа состоит из фолликулов величиной 40—100 мкм в поперечнике. Фолликулы — это пузырьки, полости которых выстланы однослойным кубическим эпителием, состоящим из клеток — тироцитов.

недоразвитии щитовидной железы, ее гапофункции, наблюдается задержка роста и психического развития, некоторая отечность кожи (микседема). При гиперфункции наступает базедова болезнь, сопровождающаяся увеличением железы, пучеглазием, учащением сердечных сокращений, повышением возбудимости нервной системы. •

### ПАРАЩИТОВИДНЫЕ ЖЕЛЕЗЫ

Паращитовидные железы (рис. 145) в количестве четырех располагаются на задней поверхности долей щитовидной железы по ходу нижней щитовидной артерии и обычно лежат несколько асимметрично, по две с одной и с другой стороны железы, а иногда в толще железы. Размер каждой паращитовидной железы 4–8 мм в длину, 3–4 мм в ширину и 2–3 мм в толщину. Они состоят из тяжей или скоплений эпителиальных клеток — паратироцитов; снаружи покрыты соединительнотканной капсулой, от которой в глубь органа отходят прослойки рыхлой соединительной ткани, отделяющие трабекулы друг от друга.

Паратироциты паращитовидных желез вырабатывают *паратирин* — гормон, способствующий усвоению кальция, отложению его в костях и выделению фосфора почками. Удаление этих желез повышает возбудимость нервно-мышечного аппарата, которая может быть столь сильной, что вызывает не только мышечное подергивание, но судороги и даже смерть.

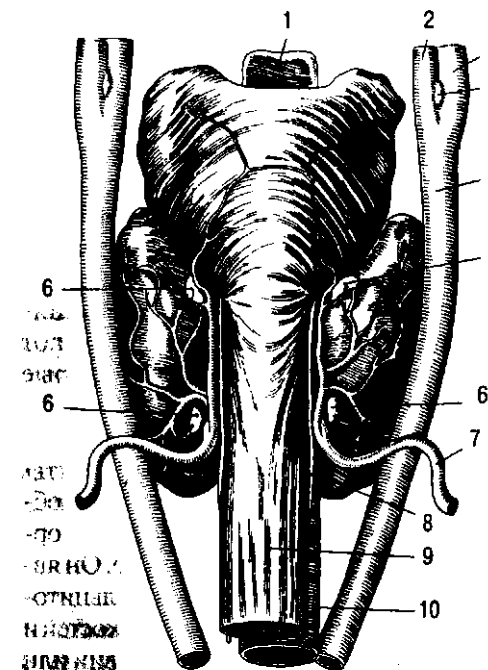


Рис. 145. Паращитовидные железы:

1 — надгортанник; 2 — наружная сонная а.; 3 — внутренняя сонная а.; 4 — сонный клубочек; 5 — общая сонная а.; 6 — паращитовидные железы; 7 — нижняя щитовидная а.; 8 — блуждающий н.; 9 — пищевод; 10 — трахея (по Шпальтегольцу)

### ЭНДОКРИННАЯ ЧАСТЬ ПОДЖЕЛУДОЧНОЙ ЖЕЛЕЗЫ (ОСТРОВКИ ПОДЖЕЛУДОЧНОЙ ЖЕЛЕЗЫ)

Эндокринную часть поджелудочной железы составляют островки, особенно большое количество которых находится в ее хвостовой части (хотя встречаются также и в других отделах). Величина островков колеблется от 0,1 до 0,3 мм в поперечнике. Общий вес островков по сравнению с весом всей железы составляет приблизительно 1/35 часть. Островки хорошо снабжаются кровеносными сосудами. Клетки островков имеют более светлую цитоплазму, чем клетки той части поджелудочной железы, которая вырабатывает поджелудочный сок. Благодаря этому на разрезе иногда удается видеть островки невооруженным глазом или с помощью лупы.

Эндокринная часть железы вырабатывает гормоны-антагонисты — *инсулин* и *глюкагон*, участвующие в углеводном и липидном обмене. Инсулин повышает проницаемость клеточных мембран, для глюкозы и способствует отложению углеводов в виде гликогена в печени и мышцах. Глюкагон стимулирует расщепление гликогена и жиров с выделением энергии. При интенсивной мышечной работе содержание инсулина в крови снижено, а глюкагона повышено.

При поражении островков поджелудочной железы развивается сахарный диабет (сахарное мочеизнурение), при котором сахар усиленно выводится из организма через почки (в противоположность несхарному диабету, связанному с гипофункцией задней доли гипофиза).

### НАДПОЧЕЧНИК

*Надпочечник* представляет собой парный орган. Вес его у взрослого человека равен 10–15 г. Форма правого надпочечника треугольная, левого — полулунная. Своим основанием он прилежит к верхнему полюсу почки соответствующей стороны, задней поверхностью — к диафрагме (см. рис. 79).

Надпочечник имеет капсулу. Он состоит из наружного, или коркового, и внутреннего, или мозгового, вещества. Эти два вещества различны по своему происхождению, строению и функции. Таким образом, подобно гипофизу, надпочечник представляет собой анатомическое объединение двух различных органов.

*Корковое вещество* подразделяется на три зоны: поверхностную (клубочковую), среднюю (пучковую) и глубокую (сетчатую).

*Клубочковая зона* состоит из мелких округлых клеток — адренокортикоцитов, которые вырабатывают минералокортикоиды, регулирующие водно-солевой обмен, (преимущественно в почках).



## УЧЕНИЕ ОБ ОРГАНАХ ВНУТРЕННЕЙ СЕКРЕЦИИ

*Пучковая зона* образована более крупными клетками, которые вырабатывают глюкокортикоидные гормоны, регулирующие углеводный и белковый обмен.

*Сетчатая зона* содержит рыхлую сеть из мелких клеток адренокортикоцитов, широко варьирующих по форме. Они образуют мужской половой гормон—андроген и (в меньших количествах) женские половые гормоны.

Гормоны коркового вещества надпочечника подразделяются на *глюкокортикоиды*, *минералокортикоиды* и *кортикостероиды*. Первые оказывают действие на углеводный и белковый обмен, вторые — на водно-солевой обмен (концентрацию солей натрия, калия, хлора в крови), третьи родственны половым гормонам. Согласно взглядам Г. Селье, надпочечник обеспечивает неспецифический защитный синдром, или реакцию *стресс*, в ответ на действие факторов, повреждающих организм (см. стр. 493).

*Мозговое вещество* близко по своему развитию симпатической нервной системе. Оно содержит крупные клетки, цитоплазма которых богата мелкими зернами. Содержимое клеток (зернышки) окрашивается солями хрома в темно-бурый цвет. Поэтому мозговое вещество относят к так называемой хромоаффинной системе. Кроме хромоаффинных клеток в нем находятся также и симпатические нервные клетки.

Мозговое вещество вырабатывает гормоны *адреналин* и *норадреналин*, которые, поступая в кровь, оказывают возбуждающее действие на симпатическую нервную систему. Через нее эти гормоны действуют на гладкую мускулатуру кровеносных сосудов и внутренних органов. Они усиливают сократимость и возбудимость сердца, суживают сосуды кожи, повышают кровяное давление, снижают тонус желудочно-кишечного тракта.

— н < - л u г : ..он ,-. > .мшнупчпоп-отоаэл, **вц**

### ХРОМАФФИННАЯ СИСТЕМА

*Хромоаффинная система* связана по своему развитию с нервной системой. Отдельные нервные клетки мигрируют из узлов симпатической нервной системы. Благодаря своему свойству окрашиваться солями хрома они носят название *хроматобластов*. В дальнейшем скопления этих клеток, врастая в складки эпителия вторичной полости тела, образуют мозговое вещество надпочечников.

Кроме того, хроматобласты образуют большое количество скоплений, разбросанных в различных участках тела. Они расположены главным образом в забрюшинной жировой клетчатке, около аорты, и носят название *параганглии*. Наиболее крупным параганглием яв-

## ВНУТРИСЕКРЕТОРНАЯ ЧАСТЬ ПОЛОВЫХ ЖЕЛЕЗ

ляется *аортальный*, который находится, как показывает само название, около аорты. Он может быть множественным.

Отдельные мелкие скопления хромоаффинной ткани можно найти вдоль пищеварительной трубки, в симпатических узлах. Эти скопления довольно рано испытывают обратное развитие. Лучше всего они бывают выражены в раннем детском возрасте. У взрослого обнаружить их обычно не удается.

Хромоаффинным органам относятся также сонный клубочек, расположенный на месте деления (бифуркации) общей сонной артерии, под ее наружной оболочкой.

## ВНУТРИСЕКРЕТОРНАЯ ЧАСТЬ ПОЛОВЫХ ЖЕЛЕЗ

При описании половых желез (стр. 270,275) уже говорилось, что функция их двоякая: помимо *репродуктивной* функции, заключающейся в созревании половых клеток, эти железы выполняют *внутрисекреторную* функцию, вырабатывают особые гормоны, поступающие непосредственно в кровь. Внутрисекреторную функцию выполняет так называемая *интерстициальная*, или *промежуточная*, ткань, расположенная между элементами, из которых созревают половые клетки. Однако возможно, внутрисекреторную функцию выполняют и те клетки, которые принимают участие в развитии половых клеток. Внутрисекреторная функция яичников принадлежит так называемым *лютеиновым клеткам*. Они находятся в оболочке фолликулов, в жидком содержимом которых накапливается женский половой гормон — *фолликулин*. Гормоны половых желез способствуют развитию как первичных, так и вторичных половых признаков. В частности, они оказывают влияние на развитие скелета и мускулатуры, расположение и развитие подкожного жирового слоя, распределение волосяного покрова, развитие гортани, молочных желез и т.д.

### РОЛЬ ЭНДОКРИННЫХ ЖЕЛЕИ В РЕГУЛЯЦИИ МЫШЕЧНОЙ ДЕЯТЕЛЬНОСТИ

Роль гормонов в организме многообразна. В частности, они оказывают влияние на мышечную деятельность.

Гормоны коркового вещества надпочечников регулируют соотношение аэробных и анаэробных процессов энергообеспечения работающих мышц. Существует и обратная связь между анаэробными процессами и адренокортикальной активностью.

Гормоны коркового вещества надпочечников ответственны за уровень работоспособности мышцы. Тренировки (на животных) при

удалении надпочечников или связывании гормонов коры химическими веществами снижают работоспособность мышц.

Пластические процессы, происходящие в мышце и ведущие к гипертрофии мышечных волокон, происходят под действием анаболических гормонов — андрогенов (мужских половых гормонов). Продукция их усиливается при физической нагрузке не только в мужском, но и в женском организме.

Приток крови в работающей мышце определяется соотношением сосудосуживающих веществ—катехоламинов (адреналина, нор-адреналина) и сосудорасширяющих — кининов. У квалифицированных спортсменов при обычных тренировочных нагрузках продукция кининов выше, а катехоламинов ниже, чем у неспортсменов. Поэтому у спортсменов более оптимальны условия кровоснабжения мышц.

• • • - • - . . . . . >>/<<' • - • -)

ЧГЛШ V uiY > Ъь\*П! :> ЧЯУН'- <vi '1>'! > . • <К

,>'> . . . . /><< > - . . . . \* м i . t i . . он \*'«Г»я lOiffb j» , , >>:u . Ч\*Г  
 . . . . . / . . . . . > . . . . . \* . . . . . ч »9и) : 'i зкнкнглто?Бг,!,ш1

ЩЦЯИИ ИЧНИ1И1Ш MUIIIINMJHililli ilfIU'l нервная

>НН \* м' > й'">' 'f \* > ,,,\*« ' > <Г"

- , ' • ov j :u'n • » '' , 4 М' . '» i {

## Глава девятая ВОЗРАСТНАЯ МОРФОЛОГИЯ

и hi ni'i^ n it i iifiriii i |iriii[iiiiltM>i|i|j^)piiiiMMiiii rtini rim i]и it li 'и

•2. ^ ; \* • ' >> - • u • • \*' «\* \*''t^'!

Ч-НО1ГГЙ5^?:ой I III П1|0щ||11Т 'jш III ilil k" ||щии||1||>1|11 I IIII |l]r)|llfJn lllll  
**ПРЕДВАРИТЕЛЬНЫЕ ЗАМЕЧАНИЯ**

Возрастная морфология изучает изменение строения тела в связи с возрастом и функциональную обусловленность строения тела на разных этапах индивидуального развития (*онтогенеза*). Она тесно связана с *возрастной физиологией*, рассматривающей возрастную перестройку функций органов и систем, механизмов физиологических процессов. Возрастная морфология обеспечивает своими научными фактами педагогику, теорию и методику физического воспитания, медицину, в частности ее разделы, обеспечивающие сохранение здоровья детей (педиатрию), а также лиц пожилого и старческого возраста (гериатрию). Возрастная морфология подвергает морфологическому исследованию *фенотип* человека, отражающий особенности наследственной информации—*генотипа*. Поэтому возрастная морфология тесно связана с *генетикой человека* (антропогенетикой) и особенно одним из ее разделов — *генетикой развития человека*. Так как возрастная морфология исследует то, что связано с формирующим влиянием не только наследственности, но и внешней среды (факторов экологии), она находится в тесном контакте с *экологией человека*, в частности *экологией развития человека*.

Возрастную морфологию нередко включают в состав комплексной науки о росте и развитии человека — *ауксологии*.

Задачи возрастной морфологии. Возрастная морфология решает следующие основные задачи:

- 1) выяснение общих закономерностей и частных проявлений процессов роста и развития организма в связи с особенностями влияния наследственности и среды;
- 2) установление наиболее благоприятных периодов, критических для направленных педагогических воздействий и эффективного формирования тех или иных свойств и качеств организма;
- 3) определение среди морфологических признаков наиболее информативных показателей биологического возраста человека;
- 4) подразделение хода индивидуального развития организма на ряд периодов по принципу внутрigrупповой однородности показате-

## ВОЗРАСТНАЯ МОРФОЛОГИЯ

телей биологического возраста и отличий периода от другого — возрастная периодизация;

5) изучение тенденций роста и развития, характерных для определенной исторической эпохи (при сравнении показателей биологического возраста в сопоставимых группах людей, представляющих разные поколения).

Разработка нормативных значений размеров тела для оценки физического развития человека составляет общую задачу возрастной и конституциональной морфологии (см. стр. 446).

Много внимания возрастная морфология уделяет *акселерации развития*, что объясняется высокой информативностью морфологических характеристик этого процесса, в первую очередь размеров тела. Одной из актуальных задач возрастной морфологии служит также выяснение отличий роста и развития детей разных соматотипов (типов конституции). Эти данные, особенно результаты длительных (так называемых *продольных*) наблюдений за ростом и развитием детей, а также данные сопоставления размеров тела детей и их родителей возрастная морфология использует для прогноза сроков наступления полового созревания, потенциалов роста тела в длину и развития двигательных качеств, что приобретает особую важность в юношеском спорте.

**Методы возрастной морфологии.** К методам возрастной морфологии относят весь арсенал морфологических методов. Среди них наиболее часто употребляются следующие.

1. Методы *антропометрии* — измерение размеров тела и его частей (продольных, поперечных, обхватных, толстотных, весовых), оценка пропорций тела и состава его массы (см. стр. 600).

Проведение антропометрических исследований предусматривает два способа подбора испытуемых. При так называемых *генерализирующих (поперечных)* исследованиях одновременно подвергается измерению группа людей разного возраста. Затем при математической обработке результатов измерений обследованные делятся на возрастные группы, и для каждой из них вычисляются статистические показатели (средняя арифметическая величина, среднее квадратическое отклонение и др. — см. стр. 612).

Иной характер носят *индивидуализирующие (продольные)* исследования. Во время их проведения одни и те же люди измеряются через определенные промежутки времени, и полученные данные сопоставляются друг с другом. Продольные исследования, устанавливающие динамику роста и развития в пределах одного поколения, дают более объективную оценку возрастных изменений и в этом отношении имеют существенные преимущества перед поперечными. Однако их

## ОСНОВНЫЕ ЭТАПЫ ОНТОГЕНЕЗА, ИХ ОСОБЕННОСТИ И ПЕРИОДИЗАЦИЯ

проведение растянуто во времени, и часть обследованных выбывает из исследования по причине перемены места жительства, болезни и т.п. В таких случаях рекомендуется дополнять группу новыми испытуемыми того же возраста. Этот вариант исследования называется *продольно-поперечным* или *смешанным*.

2. Методы *антропоскопии*, используемые по отношению к так называемым *описательным* признакам, которые оцениваются условными единицами — баллами с применением специально разработанных шкал оценки. В возрастной морфологии этот метод широко распространен при оценке признаков полового созревания и других показателей биологического возраста человека (см. стр. 426).

3. Методы *гистологического* и *гистохимического* исследования с последующим изучением микроструктур с помощью световой или электронной микроскопии.

4. Методы измерения подвижности в суставах (*гониометрии*) и силы мышечных групп (*динамометрии*) с применением соответственно методов *полигониметрии* и *полидинамометрии*.

**Классификация возрастной морфологии.** Возрастная морфология, решая вопросы как теоретического, так и прикладного значения, подразделяется на общий и частный разделы.

*Общая возрастная морфология* выясняет закономерности роста и развития организма, роль факторов наследственности и среды в осуществлении этих процессов. Она изучает наиболее интегральные критерии биологического возраста — антропометрические, костные, зубные, признаки полового созревания. На основании этих критериев создаются схемы возрастной периодизации (см. стр. 363).

*Частная возрастная морфология* изучает закономерности возрастных изменений отдельных органов и систем организма; определяет на системном, органном, тканевом и клеточном уровнях показатели биологического возраста, имеющие наибольшую информативность, используя их для внесения уточнений в возрастную периодизацию.

- \\B шциш m и t i n и м >> i m n и m p M i n n t f l ш и ш ф г и ни 11 r a n ш и ш ниши

## ОСНОВНЫЕ ЭТАПЫ ОНТОГЕНЕЗА, ИХ ОСОБЕННОСТИ И ПЕРИОДИЗАЦИЯ

Организм человека проходит в своем развитии три основных этапа: эволюционный, стабильный и инволюционный. На всем их протяжении клетки и ткани тела непрерывно обновляются. На смену разрушающимся, исчезающим образуются новые. Тем самым организм легко приспосабливается к изменениям условий существования, условий деятельности, в том числе и спортивной.

*Эволюционный этап* характеризуется преобладанием образующихся структур над разрушающимися и поэтому — нарастанием массы тела (точнее, «активной» ее части за вычетом жирового компонента). На этом этапе происходит увеличение размеров тела вплоть до свойственных взрослому организму, так называемых *дефинитивных размеров*. Увеличение массы тела, органа или участка ткани обусловлено увеличением количества и размеров клеток и неклеточных образований и именуется ростом. Таким образом, рост — это количественное прибавление клеточной массы. При достижении определенного уровня *количественных изменений* происходит смена одного *качественного* состояния организма (или его составных частей) другим, *т.е. развитие*. Оно определяется как необратимое, направленное, закономерное изменение организма в связи с возрастом, достижение нового качественного состояния. В ходе онтогенеза рост и развитие постоянно дополняют друг друга, иллюстрируя тем самым один из основных законов материалистической диалектики — закон о переходе количественных изменений в качественные. Согласно Ф. Энгельсу, «качественные изменения — точно определенным для каждого отдельного случая способом — могут происходить лишь путем количественного прибавления либо количественного убавления материи...»<sup>4</sup>

*Стабильный этап* онтогенеза характеризуется уравниванием процессов образования и разрушения клеток и сохранением относительно неизменными массы и размеров тела. Стабильность эта весьма условна и воспринимается как таковая лишь по сравнению с эволюционным и инволюционным этапами. Прекращение роста, т.е. накопления «активной» массы тела, говорит о наступлении зрелости. В это время масса тела продолжает увеличиваться за счет отложения жировой ткани, главным образом под кожей (см. стр. 348). Однако это нельзя рассматривать как проявление роста.

*Инволюционный этап* онтогенеза отличается преобладанием разрушающихся структур над образующимися, а поэтому — уменьшением массы и размеров тела. На этом этапе наибольшей выраженности достигают процессы старения организма, которое определяется как совокупность биологических процессов, происходящих в органах и системах тела в связи с возрастом, сокращающих адаптационные возможности организма. Старение — функция времени.

Старение — не болезнь, но в ряде случаев оно развивается на фоне болезни и поэтому бывает преждевременным. Вместе с тем высказы-

вается мнение, что преждевременного старения не существует. Каждый организм имеет свой жизненный цикл. Наряду с долгожительством и медленным старением существует короткожительство и раннее старение. Для данного индивида раннее старение оказывается своеобразным, ибо оно отвечает особенностями генотипа организма.

Старение приводит к дезинтеграции функций организма и повышает вероятность смерти. Поэтому к *истинно старческим изменениям* относят лишь те, которые понижают его жизнеспособность. Наряду с ними существуют изменения, укрепляющие организм, повышающие надежность его органов и систем. Их называют *компенсаторно-старческими*. Развитие истинно старческих и компенсаторно-старческих изменений происходит одновременно и неравномерно как в различных органах одной и той же системы, так и в целом организме.

Природа и причины старения в настоящее время интенсивно изучаются, но пока не получили однозначного объяснения. Существует свыше двухсот теорий старения, и ни одну из них нельзя признать всеобъемлющей.

К числу первичных проявлений старения можно отнести изменения генетического аппарата клетки. Согласно *молекулярно-генетической гипотезе* В.В. Фролькиса, изменения регуляторных звеньев генетического аппарата в процессе старения ведут к затуханию самообновления белков. Возникают вначале количественные, а затем и качественные изменения белкового обмена. Особое место в перестройке организма в связи со старением занимают изменения нервной и кровеносной систем. При старении происходит дегенерация нервных клеток центральной нервной системы, ослабевает ее регуляторное и трофическое влияние на организм. Изменения в кровеносной системе усиливают этот процесс, так как ухудшают мозговое кровообращение.

Старение охватывает все органы и системы организма и проявляется морфологически и функционально. Происходят изменения метаболизма, в частности снижение активности основного обмена.

**Основные закономерности роста и развития.** К основным закономерностям роста и развития (включая старение) относятся следующие.

*Эндогенность.* Рост и развитие организма не обусловлены первично внешними воздействиями (хотя последние отражаются на темпах этих процессов), а совершаются по внутренним, присущим данному организму и запечатленным в наследственной программе законам. Рост и развитие ведут к достижению взрослого состояния, когда делается возможным продолжение рода. Их задержка при неблагоприятных условиях среды в один период жизни сменяется активизацией при улучшении условий в другой период.

<sup>4</sup> К. Маркс и Ф. Энгельс, Соч., т. 20, с. 385.

## ВОЗРАСТНАЯ МОРФОЛОГИЯ

**Цикличность.** Существуют периоды активизации и торможения роста. Активизация отмечается в период до рождения и в первые месяцы жизни, в 6—7 лет (полуростовой скачок) и в 13—14 лет (ростовой, или пубертатный, скачок). В связи с цикличностью процессов роста было высказано суждение о периодах вытяжения (активизация роста) и округления (задержка роста с увеличением массы тела). Неравномерность роста проявляется на протяжении года в сезонном убыстрении или замедлении его. Так, увеличение длины тела происходит в основном в летние месяцы, нарастание массы — осенью.

**Постепенность.** Человек в своем развитии проходит ряд этапов, следующих один за другим. Пропустить какой-либо из них, «перепрыгнуть» через него при нормальном развитии организм не может. Так, прежде чем прорежутся постоянные зубы, у человека должны появиться, а затем через определенное время выпасть молочные зубы. Прежде чем прекратится рост скелета, кости должны достигнуть определенных размеров и т. д.

**Необратимость.** И процесс роста, и процесс старения характеризуются однонаправленностью. Если организм прошел в своем развитии какой-либо этап онтогенеза, то в дальнейшем он не способен вернуться на предшествующую стадию. Внешние факторы могут лишь задержать рост или старение.

**Синхронность.** Процессы роста, как и процессы старения, совершаются в разных органах и системах тела относительно одновременно. Однако при этом они могут протекать с различной скоростью, и тогда говорят о *гетеродинамии* роста или старения. Кроме того, периоды ускоренного или замедленного роста отдельных систем могут не совпадать по времени, что называется *гетерохронией* роста (старения). Особенно сильно синхронность нарушается при ускорении роста или старения. Поэтому ускоренное развитие (старение) нередко дисгармонично: одни органы и системы опережают в темпах и выраженности этого процесса другие. Дисгармоничность развития проявляется иногда при акселерации развития.

Понятия об эндогенности, цикличности, необратимости, постепенности и синхронности роста, развития и старения организма сопряжены с представлениями о генетической детерминированности онтогенеза в результате необратимого и постепенного развертывания наследственной программы, мина

Возрастная периодизация. В пределах трех возрастных этапов — эволюционного, стабильного и инволюционного — согласно схеме возрастной периодизации, одобренной АПН СССР, выделяется одиннадцать возрастных периодов. До 7 и после 75 лет их границы не

## ОСНОВНЫЕ ЭТАПЫ ОНТОГЕНЕЗА, ИХ ОСОБЕННОСТИ И ПЕРИОДИЗАЦИЯ

имеют половых отличий. В промежутке между указанными возрастными границами возрастных периодов у женщин смещены на более ранние сроки, чем у мужчин:

Табл. 2.

1. Новорожденные	до 10 дней
2. Грудной возраст 10 дней	до 12 мес.
3. Раннее детство	1-3 года
4. Первое детство	4-7 лет
5. Второе детство	8-12 лет (мальчики) 8-11 лет (девочки)
6. Подростковый возраст	13-16 лет (мальчики) 12-15 лет (девочки)
7. Юношеский возраст	17-21 год (юноши) 16-20 лет (девушки)
8. Зрелый возраст, I период	22-35 лет (мужчины) 21-35 лет (женщины)
9. Зрелый возраст, II период	36-60 лет (мужчины) 36-55 лет (женщины)
10. Пожилой возраст	61 - 74 года (мужчины) 71-74 года (женщины) Этот период делится на 4 подпериода
11. Старческий возраст	75-90 лет (мужчины и женщины)
12. Долгожители	90 лет и выше

При выделении отдельных возрастных периодов учитываются морфологические критерии биологического возраста.

**Биологический возраст ребенка** определяется степенью приближенности организма в целом, а также его органов и систем к так называемому дефинитивному состоянию, возникающему при достижении организмом зрелости. **Биологический возраст взрослого человека** определяется степенью подверженности организма, его органов и систем действию процессов старения, изменяющих дефинитивное состояние.

Среди морфологических показателей биологического возраста выделяют признаки общего (интегральные) и местного (локальные) значения. **Интегральные признаки** характеризуют биологический возраст с учетом размеров тела, особенностей окостенения скелета («костный возраст») и прорезывания зубов («зубной возраст»), а также вторичных половых признаков (возраст полового

## ВОЗРАСТНАЯ МОРФОЛОГИЯ

созревания). Локальные признаки характеризуют биологический возраст отдельной системы органов, органа или его компонента. Они неодинаковы для различных органов и систем организма.

### ИНТЕГРАЛЬНЫЕ ПОКАЗАТЕЛИ БИОЛОГИЧЕСКОГО ВОЗРАСТА

При оценке биологического возраста чаще всего учитывают особенности внешности человека: состояние кожных покровов, характер развития волосяного покрова, размеры молочных желез у женщин, степень развития выступа гортани у мужчин и др. Некоторые из этих признаков связаны с выработкой половых гормонов, почему и называются вторичными половыми признаками. При определении биологического возраста учитывают также состояние зубов: наличие у ребенка молочных и постоянных зубов по их категориям или стадию прорезывания, а у взрослого — степень стирания зубов. Если представляется возможность рентгенографии скелета, то у детей по ее данным устанавливается наличие или отсутствие центров окостенения скелета, сохранность или закрытие эпифизарных зон, а у взрослого оцениваются сопряженные с процессом старения изменения компактного вещества кости (его истончение), губчатого вещества (разрежение с исчезновением отдельных трабекул), а также рельефа наружной поверхности костей (появление костных выступов — остеофитов).

Для каждого из этих критериев биологического возраста — внешнего (кожные покровы), зубного и костного — разработаны *оценочные шкалы нормативные таблицы*, позволяющие определить хронологический (паспортный) возраст по морфологическим особенностям. Критерии зубного возраста у детей и подростков менее зависимы от влияния среды и поэтому более точно характеризуют хронологический возраст. Для взрослых людей более объективные результаты дают особенности костной системы, хотя точность оценки хронологического возраста (поданным биологического) значительно ниже, чем у детей и подростков.

**Зубной возраст.** При определении возраста по состоянию прорезывания молочных и постоянных зубов можно руководствоваться сводными данными (см. табл. 2)

Третьи большие коренные зубы — «зубы мудрости» — нередко запаздывают в прорезывании или вообще отсутствуют. Порядок прорезывания зубов иногда нарушается: так, постоянные медиальные резцы могут опережать первые большие коренные зубы.

**Костный возраст.** При определении костного возраста детей и подростков учитывается состояние различных отделов скелета.

## ИНТЕГРАЛЬНЫЕ ПОКАЗАТЕЛИ БИОЛОГИЧЕСКОГО ВОЗРАСТА

Табл. 3.

Молочные зубы	
Медиальные резцы	6-8 мес.
Латеральные резцы	8-12 мес.
Первые коренные	12-16 мес.
Клыки	16-20 мес.
Вторые коренные	20-30 мес.
Постоянные зубы	
Первые большие коренные	6-7 лет
Медиальные резцы	7-8 лет
Латеральные резцы	8-12 лет
Первые малые коренные	9-11 лет
Вторые малые коренные	11-13 лет
Клыки	12-14 лет
Вторые большие коренные	12-13 лет
Третьи большие коренные	17-20 лет

Как уже говорилось (см. стр. 51), в диафизах трубчатых костей центры окостенения появляются внутриутробно, в эпифизах — лишь после рождения (исключая смежные эпифизы бедренной и большеберцовой костей). Срастание эпифизов с диафизом происходит в 16-18 лет (с некоторыми вариациями для различных костей), причем у девушек несколько раньше, чем у юношей. Обычно костный возраст оценивается по рентгенограммам кисти, состоящей из большого числа костей, подвергающихся оссификации в разном возрасте (головчатая и крючковидная кости — на 1-м году, трехгранная — в 3 года, полулунная — в 4 года, ладьевидная — в 5 лет, кость-трапеция - в 6 лет, трапециевидная - в 7 лет, гороховидная — в 12 лет).

**Возрастные изменения размеров тела.** Изучаются изменения так называемых *тотальных* (длина тела, масса тела, обхват груди) и *парциальных* (длина туловища, длина конечностей и их сегментов, поперечные размеры туловища и др.) размеров тела. Наиболее интегральной антропометрической характеристикой человека служит **длина тела**. Поданным В. Г. Властовского (1983), относящимся к средне-

## ВОЗРАСТНАЯ МОРФОЛОГИЯ

Табл. 4.

Возрастные периоды по годам	Мальчики		Девочки	
	Конечная величина	Годичная прибавка	Конечная величина	Годичная прибавка
Новорожденные	51,6	—	50,9	—
До 1 года	75,0	23,4	73,8	22,9
1—4	100,7	8,6	100,1	8,6
4—7	118,9	6,0	118,2	6,0
7—10	133,8	5,0	133,4	5,1
10—13	148,2	4,8	150,5	5,7
13—16	165,6	5,8	158,0	2,5
16—17	168,8	3,2	158,6	0,6

рослому русскому населению СССР, ее возрастная динамика (в см) выглядит следующим образом (см. табл. 3).

У мальчиков к 17 годам длина тела увеличивается несколько больше (в 3,3 раза), чем у девочек (в 3,1 раза). Годичные приросты до 10 лет не зависят от пола, в 10—13 лет они выше у девочек, а в 13—17 лет — у мальчиков (см. стр. 471).

Если принять за 100% величину прироста длины тела от 7 до 15 лет и оценить в процентах долю прироста за каждый год, то у девочек Москвы высокий уровень прироста отмечается в 11—13 лет, а у мальчиков — в 14—15 лет. Уровень прироста веса тела у девочек значительно больше, чем у мальчиков, в 12—13 лет и меньше в 14—15 лет.

По завершении процессов роста в так называемом стабильном периоде онтогенеза наблюдаются изменения тотальных размеров тела. В частности, судя по результатам генерализирующих исследований, происходит уменьшение длины тела. В старшем возрасте (после 51—61 года) оно более выражено в связи с прогрессирующим истончением суставного хряща, межпозвоночных дисков, уплощением стоп, развитием старческого кифоза.

Уменьшение длины тела в последовательном ряду возрастных групп связано не только со старением опорно-двигательного аппарата, но и с различиями размеров тела людей разных поколений (рис. 146). В связи с акселерацией развития (см. стр. 432) размеры тела людей увеличиваются от поколения к поколению. Поэтому при сопоставлении людей разных возрастных групп следует помнить, что старшие по воз-

## ИНТЕГРАЛЬНЫЕ ПОКАЗАТЕЛИ БИОЛОГИЧЕСКОГО ВОЗРАСТА

расту изначально имели меньшую длину тела.

Среди периодов особый интерес представляет подростковый возраст, охватывающий промежуток от 12 до 15 лет у девочек и от 13 до 16 лет у мальчиков. Это — период усиленного роста и развития детского организма, критический для развития двигательных качеств. Однако основным содержанием подросткового периода является половое созревание.

Половое созревание. Половое созревание — это морфофункциональная перестройка организма в ходе индивидуального развития в связи с приобретением им способности к продолжению рода. Несмотря на то что первичным звеном в этом процессе служат нервная система, эндокринный аппарат и половые органы, изменениям подвергаются размеры тела, особенности телосложения, отдельные органы и системы органов. Антропометрические признаки могут не менее информативно охарактеризовать половое созревание, чем так называемые вторичные половые признаки.

Для полового созревания характерно:

1. Увеличение годичных приростов размеров тела.
2. Половые различия в скорости роста. Активизация роста тела наступает раньше у девочек, чем у мальчиков (рис. 147), вследствие чего происходят два «перекреста» ростовых кривых: первый говорит о начале полового созревания у девочек, второй — об активизации полового созревания у мальчиков (на фоне завершения этого процесса или состояния, близкого к нему, у девочек). Первый перекрест для городского населения нашей страны приходится на 10 лет 4 мес., второй — на 13 лет 10 мес. Интересно, что у детей разных этнических и территориальных групп отмечается сходство в сроках второго перекреста при некоторых различиях в сроках первого перекреста.

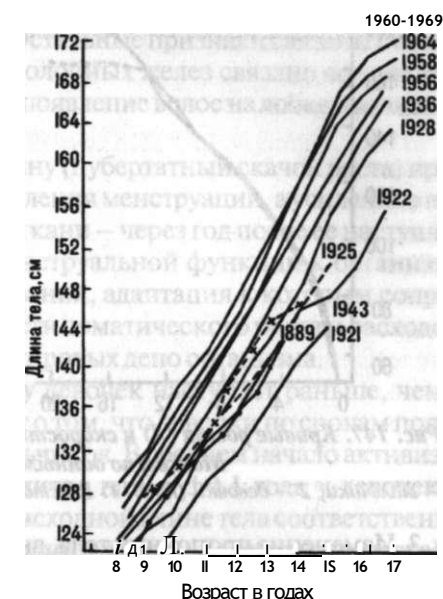


Рис. 146. Кривые роста тела в длину у мальчиков г. Москвы по генерализирующим данным разных лет (по В. Г. Властовскому)

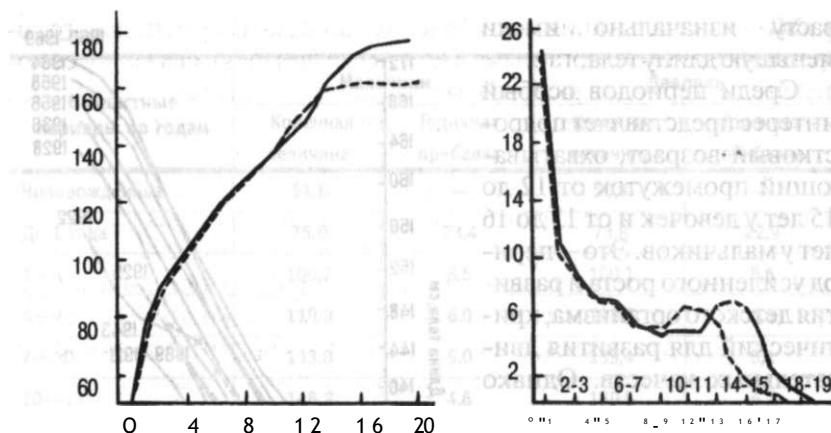


Рис. 147. Кривые роста (А) и скорости роста (Б) тела в длину у детей г. Москвы по данным 1960-1970гг.:

1 — мальчики; 2 — девочки (по В. Г. Власовскому)

3. Изменение пропорций тела, выраженное в относительном укорочении корпуса и удлинении нижних конечностей.

4. Отставание приростов массы тела от приростов его длины, наиболее выраженное перед началом полового созревания.

5. Повышение изменчивости антропометрических признаков, в связи с чем детей делят на ускоренно растущих и замедленно растущих.

Половое созревание, или возмужалость (отсюда «пубертатный период»: пубертас — возмужалость), у девочек проявляется более ярко, чем у мальчиков. Качественно важным признаком полового созревания девушек является первая менструация — менархе (menarche). В связи с тем что у юношей столь яркого проявления половой зрелости не существует (спермархе — появление зрелых мужских половых клеток, сперматозоидов, в утренней моче — трудно выявляется), многие связи между антропометрическими и физиологическими признаками полового созревания прослежены именно у девочек.

*Половое созревание девочек.* В проявлениях признаков полового созревания девочек отмечается следующая последовательность:

- 1) увеличение размеров таза;
- 2) округление бедер;
- 3) развитие молочной железы;
- 4) появление растительности на лобке;
- 5) оволосение подмышечных впадин;
- 6) первая менструация.

Первая менструация — наиболее четкая веха на пути полового созревания женского организма. Остальные признаки связаны с ее появлением, при этом развитие молочных желез связано со сроками начала менструаций теснее, чем появление волос на лобке и в подмышечных впадинах.

Активизация роста тела в длину (пубертатный скачок роста) происходит примерно за год до появления менструации, а усиленное накопление подкожной жировой ткани — через год после ее наступления. В период становления менструальной функции к организму предъявляются высокие требования, адаптация к которым сопровождается снижением активности соматического роста и расходом энергии, аккумулированной в жировых депо организма.

Пубертатный скачок роста у девочек наступает раньше, чем у мальчиков. Это свидетельствует о том, что девочки по срокам полового созревания опережают мальчиков. В среднем начало активизации роста тела в длину приходится на  $9,6 \pm 0,1$  года у девочек и  $11,7 \pm 0,09$  года у мальчиков при исходной длине тела соответственно  $136,5 \pm 0,84$  см (82,5% средней длины тела в 18-летнем возрасте) и  $147,3 \pm 0,49$  см (82%).

Прирост массы тела отстает от изменений его длины перед наступлением полового созревания. Возраст начала пубертатного скачка роста длины и массы тела расходятся у мальчиков и девочек не более чем на 0,1 года. Однако если длина тела в этом возрасте составляет у девочек и мальчиков соответственно 82,5 и 82% длины тела в 18 лет, то масса тела достигает лишь 53,3 и 54,1 % массы у 18-летних юношей и девушек.

Следует указать, что с возрастом меняется не только абсолютная величина массы тела, но и соотношение ее слагаемых — жировой массы тела и безжирового компонента. Это зависит от особенностей питания детей и их двигательной активности. С повышением двигательной активности содержание жировой ткани уменьшается, а безжировой компонент увеличивается.

*Половое созревание мальчиков.* В проявлениях признаков полового созревания мальчиков отмечают следующую последовательность:

- 1) увеличение яичек и полового члена;
- 2) оволосение лобка, начало перелома голоса (мутации);
- 3) кратковременное набухание грудных желез;
- 4) выступание щитовидного хряща и завершение мутации;
- 5) оволосение верхней губы, подмышечных впадин и первые поллюции (непроизвольные извержения семени).

Самый ранний признак — увеличение яичек — наблюдается с 9 лет и достигает максимума в 13—14 лет. Вторичные половые признаки



появляются через 15—2 года после активизации роста половых органов, волосы на лобке — в 12 лет, на верхней губе и в подмышечных впадинах — в 14 лет, на подбородке — в 15 лет, набухание грудных желез — в 14 лет, первые поллюции — в среднем в 14,8 года.

Субъективность оценки признаков полового созревания затрудняет разработку нормативных значений степени половой зрелости. Можно признать, что отсутствие следов растительности на лобке и в подмышечных впадинах в 15—16 лет требует внимания медиков.

При этом следует учитывать телосложение подростка (при узком, астеноидном, сложении ростовые процессы продлены во времени), а также характер полового созревания (ускоренное, замедленное) родителей ребенка (при замедленном половом созревании родителей можно думать о наследственной обусловленности задержки полового созревания ребенка).

Между стадиями полового созревания и интенсивностью ростовых процессов у мальчиков, как и у девочек, существует определенное соответствие. Мутация голоса обычно предшествует наибольшей активизации роста; усиленное оволосение лобка, появление выступа щитовидного хряща гортани совпадают с максимальным приростом длины тела; появление растительности на лице соответствует снижению темпов роста тела в длину.

#### АКСЕЛЕРАЦИЯ РАЗВИТИЯ И ФАКТОРЫ ОНТОГЕНЕЗА

*Акселерация развития*—характерное для современной исторической эпохи ускорение процессов роста и развития организма человека, приводящее к увеличению дефинитивных размеров, тела по сравнению с людьми предшествующих поколений тех же возрастных групп. Такое ускорение развития сокращает длительность эволюционного этапа онтогенеза человека (см. стр. 421). Акселерация морфологическая сочетается с ускоренным «созреванием» функций организма (в том числе и двигательной функции) и проявляется как в период внутриутробного развития (отражаясь на размерах тела новорожденных), так и после рождения, причем особенно отчетливо в подростковом возрасте. Другие ее проявления — это ускорение созревания костной системы (изменение сроков окостенения), более раннее прорезывание зубов, большие размеры тела в сопоставимых возрастных группах по сравнению с детьми начала и середины нашего столетия.

От поколения к поколению возраст первой менструации сдвигается на все более ранние сроки. Демонстративно сравнение этого возраста у польских женщин трех родственных поколений — бабушек,

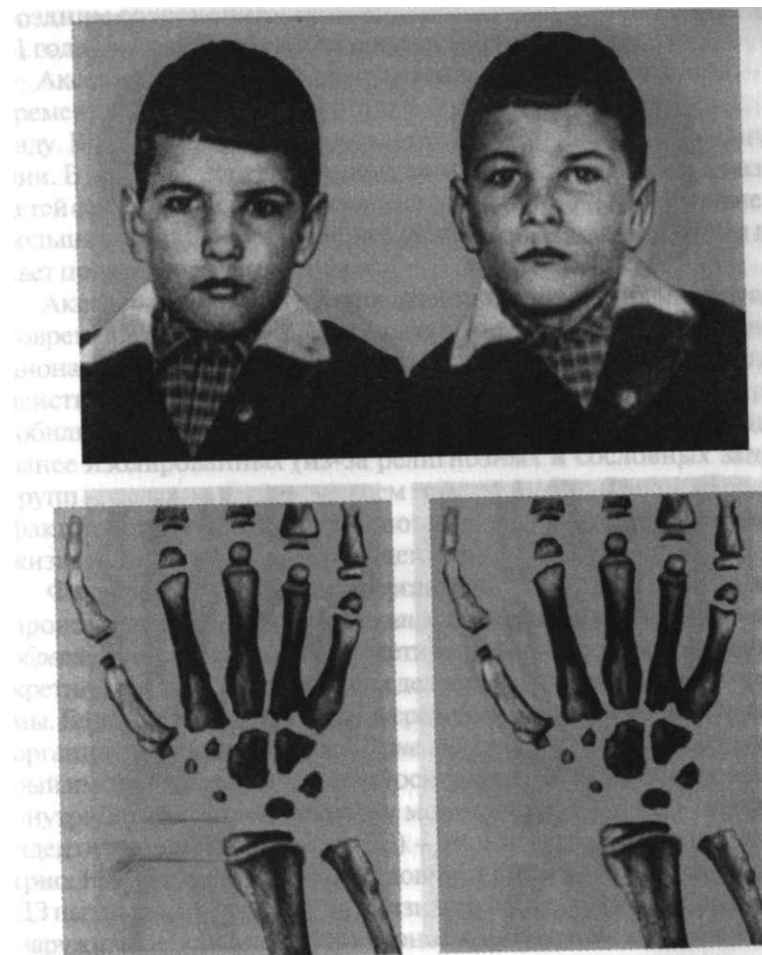


Рис. 148. Монозиготные близнецы (мальчики) 8 лет. Наряду с физиономическим сходством отмечается одинаковый характер окостенения скелета кисти

матерей, дочерей. В 1911 г. у бабушек возраст первой менструации приходился на 14,5 года, у матерей в 1935 г. - на 13,9 года, у дочерей в 1959 г. - на 12,1 года.

Нередко наблюдается дисгармоничная акселерация развития, когда одни органы значительно опережают в своем развитии другие. Так на фоне ускоренного роста тела в длину может задерживаться развитие сердечной мышцы, что нарушает обеспечение орга-

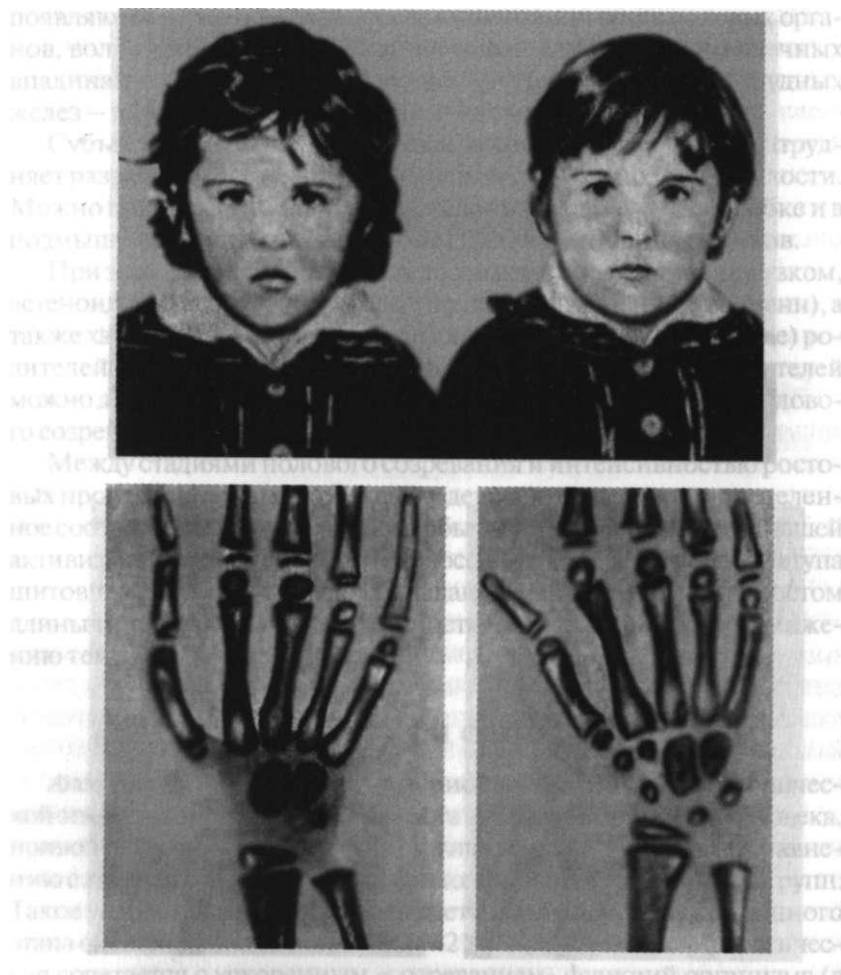


Рис. 149. Дизиготные близницы (девочки) 5 лет. Степень физиономического сходства меньшая, чем на рис. 148. Большие внутрипарные различия в окостенении скелета кисти

низма кислородом и питательными веществами. Физическая выносливость детей при этом понижена. Не достигает должного уровня и развитие ряда двигательных качеств у них. Дети с дисгармоничной акселерацией развития требуют к себе особого внимания со стороны врачей и педагогов.

Наряду с акселерацией развития наблюдается задержка возрастных и старческих изменений организма, что проявляется более

поздним сохранением менструаций у женщин (в среднем до 50—51 года) с увеличением длительности репродуктивного периода.

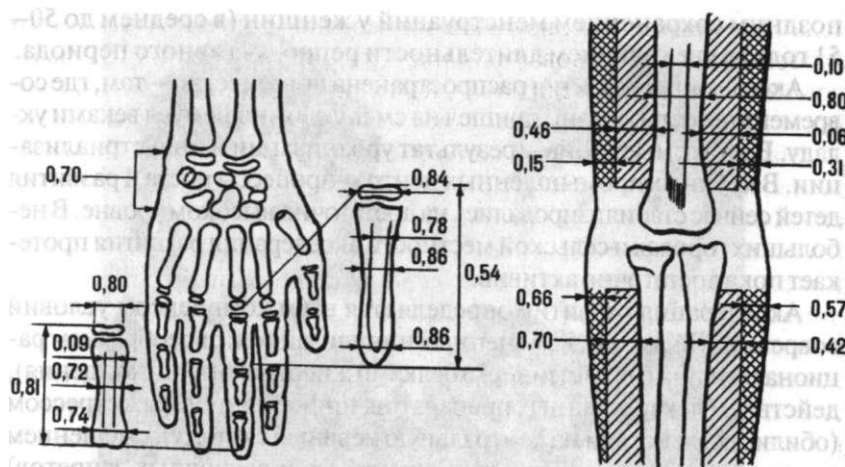
Акселерация развития распространена повсеместно—там, где современный образ жизни пришел на смену сложившемуся веками укладу. В этом смысле она — результат урбанизации и индустриализации. В крупных промышленных центрах процессы роста и развития детей сейчас стабилизировались на достаточно высоком уровне. В небольших городах и сельской местности акселерация развития протекает пока достаточно активно.

Акселерация развития определяется всем комплексом условий современной жизни, измененных цивилизацией: своеобразием рациона питания (насыщение его белками животного происхождения), действием лекарственных препаратов, информационным стрессом (обилие воздействий на центральную нервную систему), смещением ранее изолированных (из-за религиозных и сословных запретов) групп населения и заключением межгрупповых браков. Последний фактор ведет к гетерозису — повышению ростовой активности и жизнеспособности подрастающего поколения.

**Факторы роста и развития организма.** Рост и развитие организма происходят в итоге сложного взаимодействия наследственного и приобретенного при реализации генетической программы в условиях конкретной среды. Последняя определяет полноту реализации программы. Влияние наследственных и средовых факторов на рост и развитие организма подтверждается близнецовым методом исследования, который имеет два варианта. Первый основывается на сопоставлении меры внутрипарной изменчивости у монозиготных (МЗ) — генетически идентичных и дизиготных (ДЗ) — генетически сходных близнецов (рис. 148,149) при том, что средовые условия для партнеров по МЗ и ДЗ парам одинаковы. Тогда признаки, по которым МЗ близнецы обнаруживают большее внутрипарное сходство, чем ДЗ близнецы, следует считать высоко зависимыми от генетических влияний.

Второй вариант близнецового метода заключается в создании для близнецов (лучше МЗ) разных средовых условий (например, режимов воспитания, учебных программ). Тестирование разлученных (в пределах пары) близнецов до и после эксперимента позволяет судить о его эффективности и результатах.

Применение первого варианта близнецового метода позволило выявить ряд закономерностей. Установлено, что длина тела более жестко наследственно обусловлена, чем масса тела, а размеры костей — в большей степени, чем толщина мышечного и подкожного жирового слоев (рис. 150). Существуют и топографические различия (на-



**Рис. 150. Показатели наследственных влияний (Хольцингера) для различных структур плеча и предплечья:**  
цифры показывают отношение наследственных влияний к их общей сумме; косая штриховка — мышцы, сплошная — подкожный жировой слой

пример, толщина мышечного и подкожного жирового слоев на предплечье детерминирована наследственностью больше, чем на плече).

Сравнение целостной характеристики организма (тип телосложения) с ее слагаемыми (развитие скелета, мышечной системы и жировотложения) показало большую наследственную обусловленность целого по сравнению с его частями.

Степень генетического влияния неодинакова на разных этапах роста и развития. Наследственная обусловленность тотальных размеров тела увеличивается от периода новорожденности ко второму детству с последующим ее понижением к 12-15 годам. Абсолютная величина морфологических признаков в большей мере обусловлена наследственностью, чем темпы их изменения во времени.

### ЧАСТНЫЕ ПОКАЗАТЕЛИ БИОЛОГИЧЕСКОГО ВОЗРАСТА

В отличие от интегральных показателей биологического возраста, частные, или локальные, показатели характеризуют состояние отдельных систем или аппаратов органов, органов или тканей. Разделение показателей биологического возраста на эти две группы в значительной мере условно: оно определяется не столько их информативной специфичностью, сколько неодинаковой изученностью и доступностью при массовых обследованиях населения (частные показате-

тели изучены меньше; изучение их нередко требует специального лабораторного оборудования, микроскопической техники, реактивов). Частные показатели биологического возраста выявляются при исследовании возрастных изменений систем и аппаратов органов.

**Возрастные особенности костной системы.** Морфологические изменения, претерпеваемые костью в процессе роста (подробнее см. стр. 46), отражаются на ее прочности. Основная тенденция этих изменений заключается в накоплении костной ткани в период детства и замещении ею хрящевой ткани (I стадия), затем в приобретении костью монолитного строения с исчезновением эпифизарных хрящей (II стадия), а позже в незаметно начинающейся и прогрессирующей с возрастом убыли костного вещества (III стадия). Последняя стадия характеризуется также дополнительной оссификацией хрящевой ткани (например, реберных хрящей). Наибольшей механоустойчивостью кость обладает на II стадии. В период детства совмещение в кости участков хрящевой и костной ткани понижает ее прочность; повреждения возникают на границе этих биологических сред (например, перелом лучевой кости в дистальной трети предплечья, или, как говорят, «в типичном месте»). Убыль костного вещества на III стадии, ведущая к исчезновению части перекладин (остеопороз) и истончению компактного вещества, делает кость более хрупкой. Одно из наиболее легко повреждаемых мест скелета у людей старше 75—80 лет — шейка бедренной кости, где нередко происходит перелом при ушибах и падениях.

**Возрастные особенности соединений костей.** Изменения суставно-связочного аппарата после рождения проявляются в неравномерном увеличении размеров суставных поверхностей, доразвитии их хрящевого покрова, а также в увеличении коллагенового компонента соединительной ткани и основного вещества хрящевой ткани. По завершении тканевой дифференцировки капсулы и внутрисуставных образований наступает охрящевление менисков, дисков и частично внутрисуставных связок и капсулы суставов. Эти перестройки не могут не повлиять на механические свойства связочного аппарата суставов: с возрастом его прочность повышается. Одновременно возрастным изменениям подвергаются и действующие на суставы мышцы, в результате чего происходят возрастные изменения подвижности в суставах. Несоответствие размеров головки и впадины суставов (преобладает протяженность суставной поверхности головки) обуславливает в детские годы большую подвижность, чем по достижении зрелости, когда сустав делается более конгруэнтным. Развитие в процессе старения костных выростов (остеофитов) по краям суставных поверхностей способствует ограничению подвижности в суставах у людей пожилого и старческого возраста.

**Возрастные особенности мышечной системы.** Рост скелетной мышцы определяется увеличением толщины и длины ее волокон (зоной продольного роста служат концевые участки волокон на границе с сухожилием). Внутримышечные прослойки соединительной ткани насыщаются с возрастом волокнистыми структурами, происходит их коллагенизация.

Неравномерность роста отдельных мышечных групп, которая проявляется в возрастных различиях силы мышц, связана с постепенным совершенствованием движений тела. Овладение прямостоянием и ходьбой в конце 1-го — начале 2-го года жизни приводит кускоренному развитию и нарастанию силы мышц, удерживающих тело в вертикальном положении и обеспечивающих акт ходьбы. Позже прирост силы этих мышц уменьшается, но в связи с активизацией манипуляторной, учебной и трудовой деятельности нарастает сила мышц-сгибателей кисти, сгибателей и разгибателей предплечья. Общее правило таково: чем больше мышечная группа продвинулась в своем онтогенетическом развитии, тем меньше годовые приросты ее силы в последующие периоды. Например, разгибатели туловища, обеспечивающие вертикальную стойку человека, к 8 годам достигают 39% своих силовых возможностей, характерных для 17 лет, а икроножные мышцы — лишь 23%. Поэтому от 8 до 17 лет сила разгибателей туловища увеличивается в 1,5, а икроножных мышц в 3 раза.

Старение мышцы выражается в основном в уменьшении диаметра ее волокон, физиологического поперечника и силовых показателей. Одновременно перестраивается соединительнотканый каркас и сосудисто-нервный аппарат мышцы. Раньше других подвергаются изменениям недостаточно нагружаемые мышцы. Занятия физической культурой могут тормозить старение мышц.

**Возрастные особенности внутренних органов.** Строение органов пищеварительной, дыхательной и мочеполовой систем после рождения ребенка изменяется в соответствии с выполнением новых функций, что связано с отделением его от организма матери. Однако для детей характерно такое же многообразие форм органов, как и для взрослых. Возрастные изменения неравномерны. Так, двенадцатиперстная кишка растет в длину относительно быстрее, чем тощая и подвздошная. Скопления лимфоидной ткани в стенке подвздошной кишки (групповые лимфатические фолликулы) достигают наибольшей выраженности лишь в период детства: после 13 лет их число не увеличивается (подробнее о строении лимфоидно-иммунной системы см. стр. 278). Относительные размеры органов, играющих в период внутриутробного развития иную роль в организме, чем после рождения, уменьшаются (например, относительный вес печени, являю-

щейся внутриутробно органом кроветворения, у эмбриона составляет 1/2 массы тела, а у взрослого лишь 1/20).

Органы дыхания во внутриутробный период не участвуют в процессах газообмена. Размеры альвеол у новорожденного втрое меньше, чем у взрослого. Окончательная дифференцировка бронхиального дерева завершается лишь к 7 годам. Однако рост альвеол продолжается до 24—28 лет.

Если в легких «дозревание» структур растягивается на годы, то в почке образование нефронов завершается к 20-му дню после рождения. Дальнейшее увеличение массы почечной ткани сопряжено с ростом и развитием уже существующих структурных элементов. На той площади почечной ткани, где у новорожденного определяется до 50 клубочков, у 7—8-месячного ребенка их насчитывается 18—20, а у взрослого лишь 7—8.

*Старение внутренних органов* характеризуется уменьшением их массы, атрофией специфических тканей (паренхимы) и разрастанием соединительной ткани (стромы). Истончение стенки некоторых полых органов приводит к их растяжению, удлинению, появлению грыжевидных выпячиваний слизистой оболочки сквозь мышечную. Такие образования в виде «ложных дивертикулов» наблюдаются, например, в толстом кишечнике. В легких происходит исчезновение части межальвеолярных перегородок, мелкие группы альвеол превращаются в одну крупную. В почке происходит частичная атрофия паренхимы: между 30 и 80 годами убыль нефронов составляет от 1/3 до 1/2 их исходного числа. Однако оставшиеся нефроны морфологически сохранены и функционально полноценны.

**Возрастные особенности сердечно-сосудистой системы.** Абсолютные размеры сердца после рождения увеличиваются. По сравнению с периодом новорожденности его масса к 2—3 годам становится больше в 2,5 раза, к 4—6 годам — в 4 раза, к 7—10 годам — в 5,5 раза, к 11—14 годам — в 10 раз, к 15—20 годам — в 12,5 раз. Что же касается относительной массы сердца, она снижается в грудном и детском возрасте по сравнению с новорожденным (5,86 г/кг) до 3,50—3,96 г/кг, а затем повышается до исходного уровня. В ходе старения масса сердца увеличивается (до 60—70 лет) за счет гипертрофии миокарда левого желудочка, а затем уменьшается. Старющееся сердце характеризуется разрастанием субэпикардальной жировой ткани, утолщением эпикарда, огрублением клапанов с нарушением их смыкания, уменьшением поперечной исчерченности мышечных волокон, увеличением размеров их ядер.

*Артерии и вены* после рождения увеличивают свой просвет и толщину стенки. Отдельные слои стенки артерий изменяются с возрастом различно. Если в общей подвздошной артерии к 16 годам толщи-

на внутренней и средней оболочек по сравнению с новорожденным увеличивается в 8–9 раз и относительно равномерно, то внутренняя оболочка подключичной артерии за тот же период времени утолщается более чем в 10 раз, а средняя — менее чем в 2 раза. По мере старения внутренняя оболочка артерий продолжает утолщаться. Емкость артериального русла нарастает за счет большей извилистости сосудов. Старение вен сопровождается уплотнением околосоудистой соединительной ткани, утолщением внутренней оболочки (преимущественно в местах расположения клапанов и слияния вен), деформацией стенки с образованием вздутий — варикозных расширений, которые особенно заметны в подкожных венах нижних конечностей.

*Лимфатические капилляры* в детстве имеют большую всасывающую поверхность, чем в годы зрелости. В процессе старения эта поверхность еще больше уменьшается. Размеры *лимфатических узлов* с годами увеличиваются при уменьшении их численности. В пристеночных узлах содержание соединительной ткани повышается, а во внутренностных снижается. И в тех и в других узлах происходит жировая инфильтрация тканей.

**Возрастные особенности нервной системы.** После рождения происходит миелинизация нервных волокон, механизмы и функциональное значение которой уже были рассмотрены (см. стр. 37). Если в нервах нижней косой мышцы головы у 4-месячного плода насчитывается 818 мякотных (окруженных миелиновой оболочкой) волокон, то у новорожденного их становится вдвое, а в 1–2 года втрое больше. По мере старения число мякотных волокон вновь уменьшается, миелиновая оболочка разрушается, периферические нервы склерозируются. Число волокон в их составе уменьшается, прежде всего за счет волокон большого диаметра. Это связано с уменьшением в процессе старения числа нервных клеток, в основном за счет гибели клеток, имеющих толстые отростки.

**Возрастные особенности органов внутренней секреции.** Гормоны эндокринных желез регулируют процессы роста и развития (гипофиз, щитовидная, половые), участвуют в неспецифической защитной реакции организма — стрессе (надпочечник), влияют на обмен веществ (паращитовидные, эндокринная часть поджелудочной железы) и на многие другие процессы, совершающиеся в организме. В силу высокой функциональной значимости многие железы рано созревают и остаются относительно неизменными морфологически почти на всем протяжении онтогенеза. Однако некоторые железы, уровень функциональной активности которых снижается в процессе старения, изменяются и структурно. Сохранение с возрастом относи-

тельной морфологической стабильности характерно для гипофиза и надпочечника, нарастающая перестройка структур — для половых, щитовидной и паращитовидной желез.

### БИОЛОГИЧЕСКИЙ ВОЗРАСТ, ДВИГАТЕЛЬНЫЙ ВОЗРАСТ И ДВИГАТЕЛЬНЫЕ КАЧЕСТВА

Существуют представления не только о биологическом возрасте, но и о *двигательном возрасте* как степени совершенства в выполнении человеком естественных движений тела и той их сумме, которой он обладает на момент времени, оцениваемый хронологическим или паспортным возрастом.

Наиболее отчетливо смена одного двигательного возраста другим прослеживается на 1-м году жизни ребенка, когда он последовательно овладевает умением держать голову, садиться с поддержкой и без поддержки, стоять, ходить и т.д. В период раннего, первого и второго детства двигательный возраст определяется совершенством естественных видов движений, степень которого зависит от *двигательных качеств* (скоростных, силовых и др.), развивающихся на основе анатомо-физиологических *задатков* в условиях двигательной деятельности.

В пожилом и старческом периоде двигательный возраст зависит от изменений двигательной функции, опорно-двигательного аппарата, а также от систем регуляции и обеспечения движений в связи с процессами старения. Использование средств физической культуры позволяет и в этот период жизни сохранять двигательный возраст мало измененным по сравнению с периодом зрелости.

Движения человека имеют не только качественные, но и количественные характеристики. Организм для своего нормального функционирования нуждается в определенном объеме (количестве) движений. Недостаточный объем движений ведет к двигательному голоду. В крайних случаях возникает комплекс морфофункциональных нарушений — гилокинезийный синдром или даже гипокинезийная болезнь.

Объем движений оценивается обычно количеством шагов (метод шагометрии). Это объясняется тем, что, во-первых, ходьба — универсальный и наиболее распространенный вид локомоции, а во-вторых, что в этом двигательном акте участвует вся мускулатура тела, т.е. он имеет генерализованные проявления. Нормирование двигательной активности проводится с учетом возрастнo-биологических особенностей детей и социально-экологических условий их жизни. Так, для подростков в период полового созревания (как один из наиболее ответственных в биологии развития) необходимы 20–30 тысяч шагов в сутки. Однако

дети общеобразовательной школы проходят нередко лишь 13,6 тыс. шагов, музыкальной—12,2 тыс., художественной—10,1 тыс., математической—17,2 тыс. шагов. Компенсировать недостаток движений ребенка следует как на уроках физической культуры, так и в процессе внешкольной физкультурно-оздоровительной работы с детьми.

Потребность организма в движениях и двигательные качества как воспитываются, так и наследуются. Установлена определенная этапность развития двигательных качеств. Кроме того, существуют критические периоды в их развитии, на протяжении которых средства избирательно направленного физического воспитания могут дать максимальный эффект. Приуроченность критических периодов к хронологическому возрасту связана с половыми особенностями детей; она неодинакова для разных двигательных качеств. Если рассматривать школьный период жизни (7—17 лет), то у девочек критические периоды развития смещены в основном к более раннему возрасту (9—12 лет), а у мальчиков распределяются довольно равномерно. Критический период для развития скоростных качеств у детей обоего пола приходится на более ранний период жизни, чем для выносливости и силы.

Активный прирост двигательных качеств отмечается в период, предшествующий половому созреванию. Например, максимальный прирост мышечной силы (по разным группам мышц) у девочек происходит между 10—12 годами, а у мальчиков между 13 и 14 годами. Половые различия объясняются тем, что у девочек половое созревание наступает раньше, чем у мальчиков.

Двигательная активность и двигательные качества детей и подростков находятся в связи с биологическим возрастом. Характер этой связи зависит от возрастного периода, двигательного качества и степени биологической зрелости. Скоростные качества находятся, как правило, в обратной связи с показателями биологического возраста, а силовые качества и выносливость—в прямой. В период роста и развития организма взаимосвязь показателей двигательного и биологического возраста обусловлена действием общих факторов онтогенеза—наследственности и среды. По завершении подросткового возраста эта взаимосвязь ослабевает и приобретает выборочный характер. Например, длина тела юноши не обнаруживает связи с развитием его силовых качеств в отличие от массы тела, в состав которой входит мышечный компонент.

Гармоничность и дисгармоничность развития характерны не только для размеров тела (см. стр. 435), но и для выраженности двигательных качеств. Мальчики характеризуются большей уравновешенностью в их состоянии, большей гармонией двигательного развития, чем девочки.

### ПРОГНОЗИРОВАНИЕ СРОКОВ ПОЛОВОГО СОЗРЕВАНИЯ, ДЕФИНИТИВНЫХ РАЗМЕРОВ ТЕЛА И РАЗВИТИЯ ДВИГАТЕЛЬНЫХ КАЧЕСТВ

Возможности прогнозирования основываются на генетической запрограммированности роста и развития и сопряженности этих процессов с наследственно устойчивыми признаками (*генетическими маркерами*). К числу последних условно можно отнести *соматотип* ребенка (определенный набор морфологических признаков), хотя он менее устойчив, чем такие маркерные признаки, как группа крови или рисунок кожных узоров кисти и стопы. Учитывая соматотипологическую классификацию В. Г. Штефко и А. Д. Островского (см. стр. 455), можно считать, что половое созревание у детей дигестивного и мышечного соматотипов наступает на 2—3 года раньше, чем у детей астеноидного и торакального соматотипов. Менее выражены различия между детьми двух последних соматотипов. Однако в «чистом» опыте (наблюдения на дизиготных близнецах) выявляется, что принадлежность к торакальному соматотипу сопутствует более раннему половому созреванию, чем при астеноидном соматотипе (рис. 151). Эти данные следует учитывать при спортивном отборе в такие «молодеющие» виды спорта, как фигурное катание на коньках, плавание, спортивная гимнастика. Ориентируясь на соматотип 5—6-летнего ребенка и некоторые другие данные (например, результаты опроса родителей), можно достаточно точно предсказать сроки его полового созревания.

Известно, что физические нагрузки задержи-

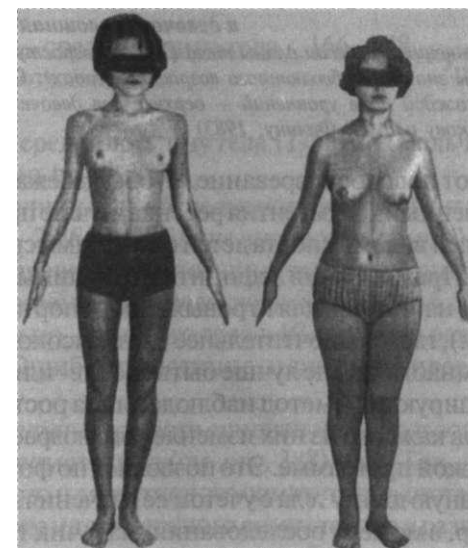


Рис. 151. Девушки из дизиготной пары, 14 лет: справа — торакального соматотипа, слева — астеноидного. Признаки полового созревания (развитие молочных желез, характер телосложения) у первой выражены лучше

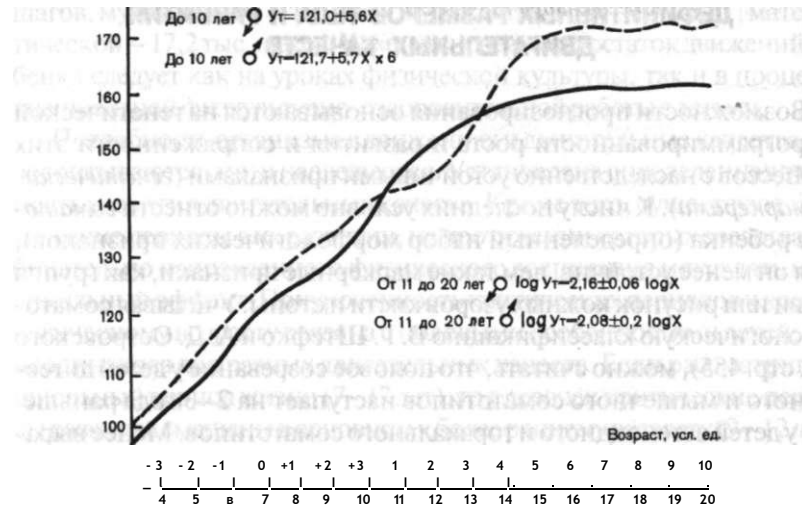


Рис 152. Кривые роста тела в длину у мальчиков (пунктирная линия) и девочек (сплошная линия).

Уравнения регрессии длины тела ( $Y^{\wedge}$  по возрасту ( $X$ ) в усл. ед. (ниже по оси абсцисс даны значения абсолютного возраста в годах). По оси ординат — длина тела в см. В каждой паре уравнений — верхнее для девочек, нижнее для мальчиков (по В.М. Волкову и В. П. Филину, 1983)

вают половое созревание. Чтобы избежать влияния нагрузок на естественный ход развития ребенка, лучше привлекать к занятиям указанными видами спорта детей с поздними сроками полового развития.

Предсказания дефинитивной длины тела юного спортсмена важны, например, для игровых видов спорта (баскетбол, волейбол, гандбол), где предпочтительнее быть высокорослым, или для спортивной гимнастики, где лучше быть средне- или низкорослым. Индивидуализирующий метод наблюдения за ростом детей показал, что длина тела каждого из них изменяется с возрастом соответственно генетической программе. Это позволяет по формулам определить дефинитивную длину тела с учетом ее значения на год обследования. Например, в момент обследования, мальчик 11 лет 2 мес. имеет длину тела 166 см. Необходимо прогнозировать длину его тела в 19 лет.

С этой целью определяется средний рост его сверстников по формуле для лиц мужского пола 11—20 лет (рис. 152):  $\log Y = 2,08 + 0,2 \log 1$ . Так как  $\log 1 = 0$ , то  $\log Y = 2,08$ . По таблице антилогарифмов находим, что  $Y = 148$ . Определяем отклонение длины тела обследуемого от среднегруппового значения длины тела в долях сигмы (5):

Табл. 5.

Значения среднего квадратического отклонения для длины тела по возрастно-половым группам:

Возраст в годах	Мальчики	Девочки	Возраст в годах	Мальчики	Девочки
4	4,6	5,7	12	6,0	7,1
5	4,7	4,3	13	7,0	6,5
6	4,4	3,7	14	7,4	6,1
7	4,4	4,5	15	6,7	5,7
8	5,0	5,4	16	5,9	5,8
9	5,0	5,8	17	5,2	5,7
10	5,3	6,5	18		
11	5,5	7,1	19	6,5	5,2
			20		

Длина тела обследуемого — средняя длина тела  $\frac{166-148}{5}$ <sup>^</sup>  
Среднее квадратическое отклонение 5,5

Обследуемый превышает среднюю длину тела 11-летних мальчиков на 3,3 8, т.е. является очень высоким.

Определяем ожидаемую длину тела обследуемого в 19 лет ( $X=9$ ):  $\log Y = 2,08 + 0,2 \log 9$ ;  $\log Y = 2,26$ . По таблице антилогарифмов  $Y = 175$ . Зная, что обследуемый превосходит подлине тела сверстников на 3,3 6, определяем предполагаемое его превосходство в 19 лет;  $6,5 \text{ см} \times 3,3 = 21,45 \text{ см}$ . Следовательно, длина его тела в 19 лет будет равна  $175 \text{ см} + 21,4 \text{ см} = 196,4 \text{ см}$ . Ошибка от истинного значения превышает 0,5%.

Прогноз развития двигательных качеств основан на использовании маркерных признаков: соматотипа (см. стр. 388) и др. Так, девочки-подростки астеноидного и дигестивного соматотипов отстают от своих сверстниц мышечного и торакального соматотипов в развитии скоростно-силовых качеств и выносливости. Отсюда следует важный педагогический вывод: дифференцированный подход в физическом воспитании должен учитывать и связанные с соматотипом двигательные возможности детей.

- . - \* -г. я • >»,>• . • • ^ ,к: ч. i, ^n';>r:

## Глава десятая КОНСТИТУЦИОНАЛЬНАЯ МОРФОЛОГИЯ И ПОЛОВОЙ ДИМОРФИЗМ

### КОНСТИТУЦИОНАЛЬНАЯ МОРФОЛОГИЯ

*Конституциональная морфология* изучает особенности телосложения человека по данным размеров тела, его пропорций, состава массы тела.

Термин *конституциональная морфология* — производный от слова конституция. *Конституция* (от лат. *constitutio* — установление, организация) — целостность морфологических и функциональных признаков организма, унаследованных и приобретенных под влиянием окружающей среды, которые определяют темп онтогенеза и реактивность организма на внешние воздействия. Конституция относительно устойчивая характеристика организма.

Морфологическим отражением конституции является соматотип.

Среди размеров тела выделяют тотальные (от фр. *total* — целиком) и парциальные (от лат. *pars* — часть).

*Тотальные размеры тела* — основные показатели физического развития человека. К ним относятся длина и вес (масса) тела, а также окружность (обхват) грудной клетки.

*Парциальные размеры тела* — слагаемые тотальных размеров, характеризующие величину отдельных частей тела. Они могут быть продольными, поперечными, переднезадними, т.е. линейными (например, длина и ширина сегментов тела), толстотными (толщина кожно-жировых складок), обхватными (обхват бедра, голени, плеча, предплечья). Положение одной части тела по отношению к другой оценивается угловыми характеристиками. Например, описание формы позвоночного столба требует измерения его изгибов, форма нижней челюсти определяется углом наклона ее ветви к горизонтальной плоскости.

С конституциональной морфологией связано учение о физическом развитии.

*Физическое развитие* показывает соответствие телесных признаков человека среднему уровню, характерному для людей его пола, возраста, национальной, территориальной и соматотипической принадлежности. Обычно оно оценивается тотальными размерами тела,

### КОНСТИТУЦИОНАЛЬНАЯ МОРФОЛОГИЯ

иногда с учетом и некоторых физиометрических признаков: жизненной емкости легких (ЖЕЛ), силы кисти.

*Пропорции тела* — соотношения его размеров: продольных, поперечных, переднезадних, обхватных, характеризующих геометрическую форму тела, его вытянутость или коренастость.

*Состав массы тела* — соотношение ее компонентов: жировой, мышечной и костной массы или жирового и безжирового компонентов.

Конституционально-морфологический подход учитывает индивидуальные вариации размеров, пропорций, состава массы тела и соматотипов человека.

ля до пот Jwnii ^ Xin ^ d ^ ^ JifiHqu; ль" . \* < .... vнищц\ijn ^ r

### Размеры тела

Размеры тела определяются при антропометрических обследованиях различных контингентов населения: детей, призывников, спортсменов и др. Техника измерений и измерительные приборы — антропометр (ростометр), сантиметровая лента, весы (см. приложение 1) — должны быть унифицированы. По данным института антропологии им. Д. Н. Анучина МГУ, длина тела среднестатистического взрослого жителя СССР составляет:

Табл. 6.

Пол	Средняя арифметическая М, см	Среднее квадратическое отклонение, см	Коэффициент отклонения - V, %
Мужчины	165,4	5,6	3,4
Женщины	153,5	5,4	3,5

Приведенные данные не отличаются от среднемирового стандарта. По измерениям 1960—1970 гг. наиболее высокорослы коренные жители Прибалтийских республик (рост мужчин 170,9—172,6 см), наиболее низкорослы коренные жители Дальнего Востока и северо-востока Сибири (рост мужчин 158,5—164,9 см). Мужчины более высокорослы, чем женщины.

Среднестатистический гражданин СССР имеет следующую характеристику по двум другим тотальным размерам тела — массе тела и обхвату груди (данные НИИ антропологии МГУ) (табл. 7).

Экстерриториальные различия массы тела и обхвата груди соответствуют отмеченным для длины тела. Увеличение признаков происходит с юго-востока на северо-запад нашей страны, хотя существуют отклонения от этого правила. Так, наибольшие масса тела и об-



Табл. 7.

Пол	Масса тела, кг		Обхват груди, см	
	М	мин.—макс*	М	мин.—макс.
Мужчины	66	56,4—74А	91	86,7—99,0
Женщины	59	47,3—68,6	88	81,1—100,5

\* Мин. - минимальное, макс. - максимальное значение признака для различных этнических групп СССР при возрасте обследованных 20-59 лет.

хват груди у женщин характерны для жительниц Украины, тогда как длина тела большая у женского населения Прибалтики.

В каждой этнотерриториальной группе имеются люди с высокими средними и низкими (по масштабам этой группы) значениями тотальных размеров тела. Внутри группы частота повторения отдельных значений подчиняется *правилу нормального распределения*. Графически это имеет вид одновершинной симметричной кривой с подъемом и спадом. Наибольшее число случаев приходится на среднее значение признака («вершина» кривой распределения). Плавное понижение кривой по сторонам от вершины означает постепенное убывание числа людей по мере уменьшения, (левая часть кривой) или нарастания (правая часть кривой) величины признака.

Когда надо оценить размеры тела человека в масштабах его группы, используют условное деление всего размаха изменчивости признака на *три категории*: высокое, среднее и низкое значения. *Среднее* значение отличается от средней арифметической величины не более чем на одно среднее квадратическое отклонение. *Высокое* значение превосходит среднюю арифметическую более чем на 18, *низкое* — меньше средней арифметической величины на 18 и более.

### Пропорции тела

*Пропорции тела* характеризуют гармоничность телосложения.

Учение о пропорциях тела возникло и развивалось под влиянием запросов искусства. Скульпторы и художники еще со времен античности устанавливали определенные соотношения (модули) в размерах тела человека и использовали эти данные в своем творчестве. Например, Поликлет считал, что длина тела взрослого человека в 8 раз превосходит высоту головы и в 10 раз высоту лица; тело человека с отведенными руками и разведенными ногами вписывается в окружность, центр которой соответствует положению пупка.

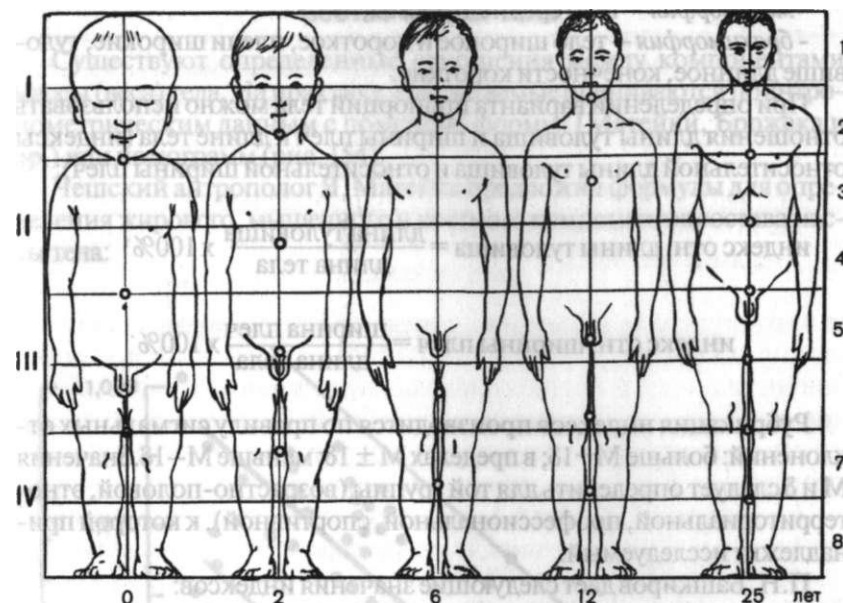


Рис. 153. Изменения пропорций тела от рождения до зрелости (по Штрау)

Однако гармоничность пропорций тела имеет отношение и к состоянию здоровья человека. По диспропорциональности строения тела можно судить о нарушениях ростовых процессов и обусловивших его причинах: эндокринных, изменениях набора хромосом и др.

Согласно В.В. Бунаку, выделяют 9 вариантов пропорций тела:

- арростоидный — узкие плечи, короткие ноги;
- гипогармоноидный — узкие плечи, ноги средней длины;
- тейноидный — узкие плечи, длинные ноги;
- гипостифроидный — средние по ширине плечи, короткие ноги;
- гармоноидный — средние по ширине плечи и средние ноги;
- паратейноидный — средние по ширине плечи, длинные ноги;
- стифроидный — широкие плечи, короткие ноги;
- парагармоноидный — широкие плечи, ноги средней длины;
- гигантоидный — широкие плечи, длинные ноги.

На практике чаще используется более упрощенная схема, с трехмерным делением:

- *долихоморфия* — тело узкое и вытянутое, плечи узкие, туловище короткое, конечности длинные;

## КОНСТИТУЦИОНАЛЬНАЯ МОРФОЛОГИЯ И ПОЛОВОЙ ДИМОРФИЗМ

- *мезоморфия* — тело средней формы;
- *брахиморфия* — тело широкое и короткое, плечи широкие, туловище длинное, конечности короткие.

При определении варианта пропорций тела можно использовать отношения длины туловища и ширины плеч к длине тела (индексы относительной длины туловища и относительной ширины плеч):

$$\text{индекс отн. длины туловища} = \frac{D_{\text{туловища}}}{D_{\text{тела}}} \times 100\%$$

$$\text{индекс отн. ширины плеч} = \frac{\text{ширина плеч}}{\text{длинатела}} \times 100\%$$

Рубрикация индексов производится по правилу сигмальных отклонений: больше  $M+18$ ; в пределах  $M \pm 18$ ; меньше  $M-18$ . Значения  $M$  и  $8$  следует определить для той группы (возрастно-половой, этно-территориальной, профессиональной, спортивной), к которой принадлежит исследуемый.

П. Н. Башкиров дает следующие значения индексов:

Пропорции тела изменяются в ходе роста и развития: относительные размеры головы уменьшаются, туловище укорачивается, ниж-

Табл. 8.

Пол	Индекс длины, %	Индекс ширины, %
Долихоморфия	29,5	21,5
Мезоморфия	31,0	23,0
Брахиморфия	33,5	24,5

ние конечности удлиняются (рис. 153). Раннее половое созревание сопутствует формированию брахиморфии, позднее — долихоморфии. В пожилом и старческом возрасте изменение пропорций тела связано с уменьшением длины туловища (за счет уплощения межпозвоночных дисков и усиления грудного кифоза), уплощением стоп и относительным удлинением нижних конечностей. Таким образом, общей тенденцией в ходе индивидуального развития является долихоморфизация пропорций тела.

## КОНСТИТУЦИОНАЛЬНАЯ МОРФОЛОГИЯ

### Состав массы тела

Существуют определенные отношения между компонентами массы (веса) тела. На практике эти слагаемые оцениваются по антропометрическим данным с помощью формул (Матейки, Брожека и др.) или номограмм (рис. 154).

Чешский антрополог Я. Матейка предложил формулы для определения жирового, мышечного и костного компонентов состава массы тела:

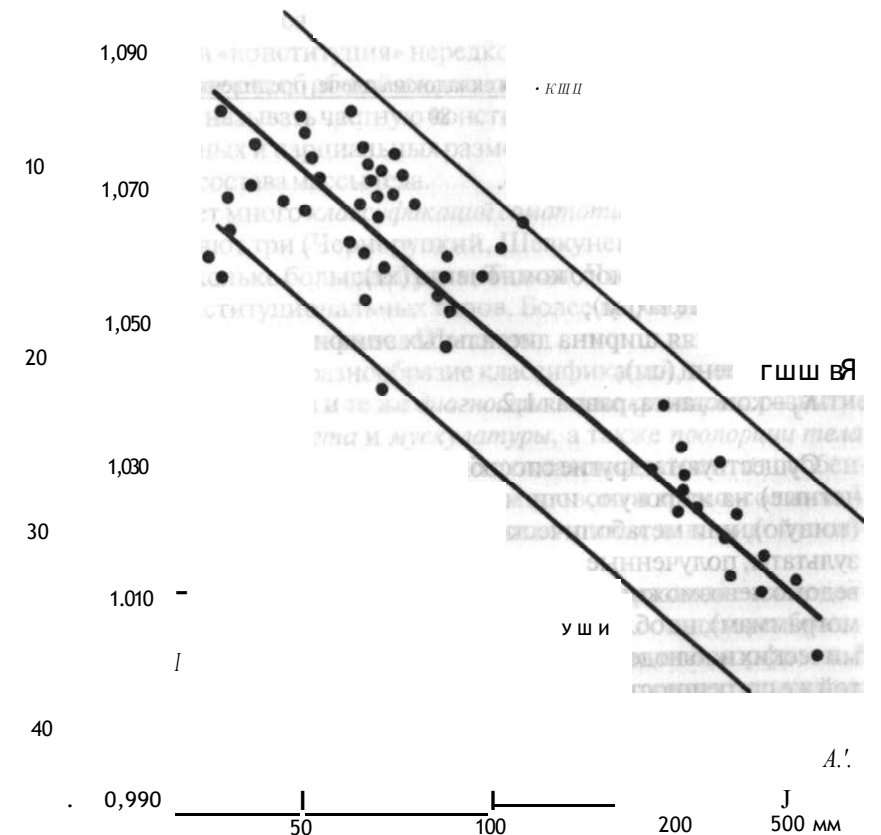


Рис. 154. Зависимость между суммарной толщиной (в 10 местах) кожно-жировых складок (ось абсцисс) и удельным весом тела, а также долей жирового компонента массы тела (ось ординат) у мальчиков 13—46 лет (по Паржизковой, из Г. Гримма, 1967)

## КОНСТИТУЦИОНАЛЬНАЯ МОРФОЛОГИЯ И ПОЛОВОЙ ДИМОРФИЗМ

$$D = dSK_p \quad (1)$$

где  $D$ — вес жировой массы (кг);

$d$ — средняя толщина кожно-жировых складок (мм);

$S$ — поверхность тела, определяемая по формулам или номограммам ( $M^2$ );

$K$ — константа, равная 1,3.

$$M = B \cdot z^2 \cdot K^{\wedge}l$$

где  $M$ — вес мышечного компонента (кг),

$L$ — длина тела (см).

$$\frac{\text{— сумма обхватов плеча, предплечья, бедра, голени}}{25,12}$$

$$\frac{\text{сумма толщин кожно-жировых складок на плече, предплечье, бедре, голени}}{80}$$

$k_2$ -константа, равная 6,5.

$$O = Lc^2K_p \quad (3)$$

где  $O$ —вес костного компонента (кг);

$L$ —длина тела (см);

$C$  — средняя ширина дистальных эпифизов плеча, предплечья, бедра и голени (см);

$$\text{КОНСТАНТА, равная 1,2.}$$

Существуют и другие способы разделения массы тела (также расчетные) на жировую, или метаболически инертную, безжировую (тощую), или метаболически активную. Следует помнить, что результаты, полученные не прямым путем (анатомированием), что заведомо невозможно на живых людях, а косвенно (по формулам и номограммам), не обладают достаточной точностью. Однако при динамических наблюдениях они могут быть полезны, выявляя с одной и той же погрешностью тенденцию изменений.

Особую важность представляет оценка жирового компонента массы тела. Его избыточность—свидетельство ожирения как результата нарушений жирового обмена в условиях недостаточной физической деятельности и переедания. С возрастом этот процесс прогрессирует.

Физическая активность в любых формах (утренняя зарядка, пешеходные прогулки, оздоровительный бег) способствует нормализации массы тела, снижению жирового компонента.

## КОНСТИТУЦИОНАЛЬНАЯ МОРФОЛОГИЯ

Табл. 9.

Пол	Возраст, годы	Жировой компонент, %
Мужчины	18—30	11—14
	46—60	20—22
Женщины	18—30	23
	46—70	32

### Соматотипы

*Соматотип* как морфологическое проявление конституции во многом основывается на ее телесных особенностях, поэтому слова «соматотип» и «конституция» нередко употребляются как синонимы. Иногда говорят об общей и *частной конституции*. Тогда соматотипом можно называть частную конституцию, характеризуемую набором тотальных и парциальных размеров тела, особенностями его пропорций и состава массы тела.

Существует много *классификаций соматотипов*. В большинстве из них выделяют три (Черноруцкий, Шевкуненко), четыре (Кречмер) или несколько больше (Бунак, Талант, Чтецов, Штефко-Островский) конституциональных типов. Более дробную оценку конституции позволяет дать схема Шелдона.

Несмотря на такое разнообразие классификаций, в них учитываются в принципе одни и те же *диагностические критерии*: развитие *жироотложения, скелета и мускулатуры*, а также *пропорции тела*. Первые три критерия показывают, что соматотип зависит от особенностей обмена веществ (в частности, жирового и водно-солевого). Последний критерий объясняет связь соматотипа с динамикой индивидуального развития человека.

Существует связь между пропорциями тела и развитием жироотложения. Нередко повышенное жироотложение сопутствует брахиморфным пропорциям тела, а пониженное — долихоморфным. В крайних по пропорциям тела и степени жироотложения группах это сочетание становится правилом. Иначе обстоит дело с развитием мышечной системы.

Люди долихоморфных пропорций тела могут иметь не очень высокие значения абсолютной мышечной силы. Однако при меньшей массе тела они имеют большие значения относительной мышечной силы, чем люди брахиморфных пропорций. При долихоморфных пропорциях у мышц менее массивное брюшко и хорошо выраженное сухожилие. Они покрыты более прочными собственными фасция-

ми. Низкое подкожное жиросотложение отмечается, как правило, при хорошем развитии поверхностной фасции.

Форма лица не всегда учитывается при отнесении человека к тому или иному соматотипу. Однако соматотипологическая классификация Сиго, предусматривающая выделение четырех соматотипов — респираторного, дигестивного, мускулярного и церебрального — обращает внимание на соотношение мозгового и лицевого отделов черепа, а также верхнего, среднего и нижнего отделов лица. При респираторном соматотипе лицо расширено в среднем сегменте и сужено в верхнем и нижнем; при дигестивном — расширена нижняя треть лица; при церебральном — верхняя (лобная); при мускулярном — лицо имеет форму прямоугольника.

Соматотип человека связан в известной степени с состоянием его здоровья. Однако вероятность тех или иных заболеваний в связи с определенным соматотипом существует лишь как тенденция и не носит фатального характера. Состояние здоровья человека зависит не только от биологических факторов, но и от условий окружающей среды, социальных условий. Последние оказывают определяющее влияние на психологические особенности человека — его характер, черты личности. Кречмер отметил связь между пикническим соматотипом (брахиморфные пропорции тела, повышенное жиросотложение) и такими чертами личности, как мягкость, добродушие, практический склад ума. Людям астенического соматотипа (долихоморфные пропорции тела, пониженное жиросотложение) более свойственны замкнутость, рассудительность, склонность к теоретизированию. Эти связи не обязательны, они раскрываются в состоянии психического нарушения и подтверждают его наследственную природу.

При решении частных задач *соматотипологии* нередко требуется использовать как обобщенные, так и достаточно дифференцированные схемы *соматотжирования*, т.е. определения соматотипов.

Наиболее простой для определения соматотипов взрослых является схема М. В. Черноуцко. По этой схеме у взрослых выделяют три соматотипа: астенический, нормостенический и гиперстенический. *Астенический* характеризуется долихоморфными пропорциями тела, слабой мускулатурой и пониженным жиросотложением; *нормостенический* — мезоморфными пропорциями, средним развитием мускулатуры и средней степенью жиросотложения; *гиперстенический* — брахиморфными пропорциями тела, сильной мускулатурой и значительным жиросотложением (рис. 155).

Представители трех названных типов различаются тотальными размерами тела и содержанием жирового компонента массы тела.

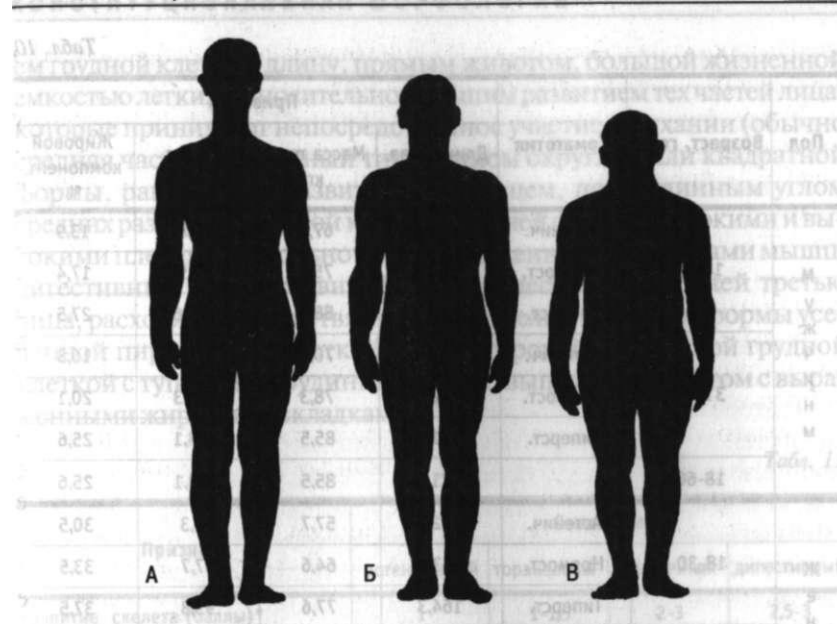


Рис. 155. Схема трех основных конституциональных типов по М. В. Черноуцкому:

А — астеник; Б — нормостеник; В — гиперстеник

Жировой компонент, масса тела в целом и окружность грудной клетки увеличиваются от астенического соматотипа к гиперстеническому как у мужчин, так и у женщин (табл. 10).

Наиболее часто для оценки *соматотипов детей* используется диагностическая схема Штефко—Островского. В современной модификации она предусматривает выделение чистых, промежуточных и неопределенного типов.

*Чистые типы*: астеноидный, торакальный, мышечный и дигестивный; *промежуточные*: мышечно-дигестивный, дигестивно-мышечный и т.д. в зависимости от преобладания черт каждого из чистых типов; *неопределенный* - смешанный тип с чертами нескольких чистых типов. На практике промежуточные типы обычно включаются в число тех чистых, особенности которых доминируют. Дети разных соматотипов отличаются размерами тела, его пропорциями (рис. 156), а также развитием скелета, мышц, жиросотложения, формой спины, ног, живота.

Астеноидный тип характеризуется тонким скелетом, длинными нижними конечностями, узкой грудной клеткой, острым подгрудным углом, впалым животом; торакальный — сильным развити-

## КОНСТИТУЦИОНАЛЬНАЯ МОРФОЛОГИЯ И ПОЛОВОЙ ДИМОРФИЗМ

Табл. 10.

Пол	Возраст, годы	Соматотип	Признаки			
			Длина тела, см	Масса тела, кг	Обхват груди, см <sup>2</sup>	Жировой компонент, %
И У ж ч и н ы	18-30	Астенич.	175,1	67,8	75,6	13,9
		Нормост.	174,8	75,7	97,5	17,4
		Гиперст.	173,7	88,7	105,6	27,5
	31-60	Астенич.	173,5	70,0	94,2	16,3
		Нормост.	172,2	78,3	100,3	20,1
		Гиперст.	171,0	85,5	108,1	25,6
	18-60		171,0	85,5	108,1	25,6
Ж е н щ и н ы	18-30	Астенич.	162,6	57,7	83,3	30,5
		Нормост.	163,4	64,6	87,7	33,5
		Гиперст.	164,3	77,6	93,3	37,5
	31-60	Астенич.	159,0	59,0	83,3	32,4
		Нормост.	161,0	69,5	91,7	37,5
		Гиперст.	159,8	80,9	98,6	41,2
	18-60		161,7	68,2	90,2	35,4

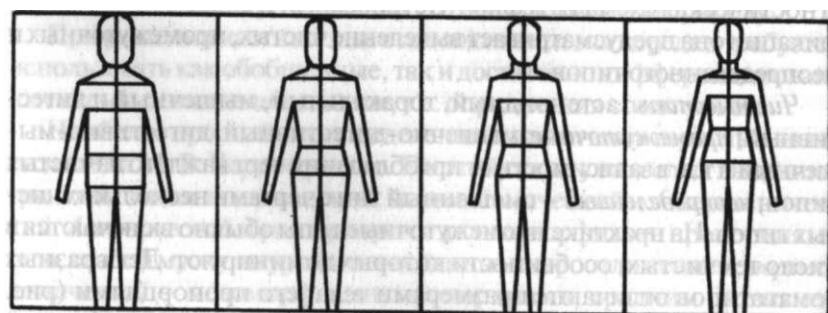


Рис. 156. Схематическое изображение соматотипов по классификации В. Г. Штефко, А. Д. Островского

## КОНСТИТУЦИОНАЛЬНАЯ МОРФОЛОГИЯ

ем грудной клетки в длину, прямым животом, большой жизненной емкостью легких, относительно большим развитием тех частей лица, которые принимают непосредственное участие в дыхании (обычно средняя часть); мышечный тип — лицом округлой или квадратной формы, равномерно развитым туловищем, подгрудинным углом средних размеров, грудной клеткой средней длины, широкими и высокими плечами, довольно резко выраженными контурами мышц; дигестивный тип — развитой, преимущественно нижней третию лица, расходящимися ветвями нижней челюсти, лицом формы усеченной пирамиды, короткой шеей, широкой и короткой грудной клеткой с тупым подгрудинным углом, выпуклым животом с выраженными жировыми складками.

Табл. 11.

Признак	Соматотип			
	астеноидный	торакальный	мышечный	дигестивный
Развитие скелета (баллы)*	1	1-1,5	2-3	2,5-3
Развитие мускулатуры (баллы)	1	1,5-2	2-3	2-3
Развитие жировоголожения (баллы)	1	1-1,5	1,5-2,5	2-3
Форма спины	сутулая	прямая	прямая	уплощенная
Форма грудной клетки	уплощенная	цилиндрич.	цилиндрич.	коническая
Форма живота	впалый, прямой	прямой	прямой	выпуклый
Форма ног	0-образная	нормальная	0 или X-образная	X-образная

\*Баллы определяются по описательным и измерительным признакам.

Разграничительные особенности этих соматотипов следующие:

В исследованиях по спортивной морфологии часто используются соматотипологические схемы В. В. Бунака (для мужчин), И. Б. Таланта (для женщин) и Шелдона (для мужчин и женщин). В соответствии со схемой В. В. Бунака определяются 3 основных типа конституции (грудной, мускульной и брюшной) и 4 промежуточных (грудно-мускульный, мускульно-грудной, мускульно-брюшной и брюшно-мускульный).

Грудной тип характеризуется плоской формой грудной клетки с острым подгрудинным углом, впалой брюшной стенкой, узкой спи-

## КОНСТИТУЦИОНАЛЬНАЯ МОРФОЛОГИЯ И ПОЛОВОЙ ДИМОРФИЗМ

ной, слабой мускулатурой и малым жиросотложением; мускульный тип — цилиндрической формой грудной клетки, прямым крепким животом, хорошо развитой мускулатурой, умеренным жиросотложением; брюшной тип — конической формой грудной клетки, выпуклым животом, большим жиросотложением, средним развитием мускулатуры, мягкой эластичной кожей, сутуловатой спиной. Переходные типы характеризуются преобладанием черт одного из них (например, грудно-мускульный имеет больше черт грудного типа и меньше мускульного).

В соответствии со схемой И.Б. Таланта выделяются лептосомные, мезосомные и мегалосомные конституции (всего семь соматотипов).

Лептосомные конституции включают два соматотипа: астенический и стенопластический с общей тенденцией роста тела в длину. Астенический тип — узкосложенный, с плоской и узкой грудной клеткой, втянутым животом, узким тазом, длинными ногами, при смыкании которых между бедрами остается пространство, со слабо выраженным подкожным жировым слоем; стенопластический тип — также узкосложенный, но с лучшим развитием всех тканей, хорошим здоровьем, хорошей упитанностью.

В мезосомных конституциях выделяют также два соматотипа — пикнический и мезопластический с общей тенденцией роста тела в ширину. Пикнический тип характеризуется умеренным жиросотложением, укороченными конечностями, широкими округлыми плечами, цилиндрической формой грудной клетки, широким тазом, округлым животом и бедрами, нежной и гладкой кожей; мезопластический тип — приземистой, коренастой фигурой, умеренно развитой мускулатурой и скелетом при слабом развитии жирового слоя.

Мегалосомные конституции разделяют на три соматотипа: атлетический, субатлетический и эуригшастический с общей (более или менее одинаковой) тенденцией роста тела в длину и ширину. Атлетический тип — тип «мужской женщины» с сильным развитием мускулатуры и скелета, слабым развитием жира, мужским узким тазом, мужским терминальным волосяным покровом, с мужскими чертами лица; субатлетический тип — женственный тип при атлетическом строении тела (высокие стройные женщины крепкого сложения при умеренном развитии мускулатуры и жира); эурипластический тип — «тип тучной атлетички», т.е. атлетический тип в развитии скелета и мускулатуры с сильным развитием жира.

Классификация Шелдона основана на балльной оценке (от 1 до 7) трех компонентов тела: эндоморфного, мезоморфного и эктоморфного. *Эндоморфия* связана с жиросотложением, *мезоморфия* — с состо-

## КОНСТИТУЦИОНАЛЬНАЯ МОРФОЛОГИЯ

анием скелета и мускулатуры, *экторморфия* — с линейностью пропорции тела. Обследованный получает цифровое обозначение компонентов соматотипа. Например, 2-7-2 означает: мезоморфный соматотип при малой степени эндо- и эктоморфии, т.е. хорошее развитие мышечно-костного компонента при низком жиросотложении и брахиморфных пропорциях тела (рис. 157).

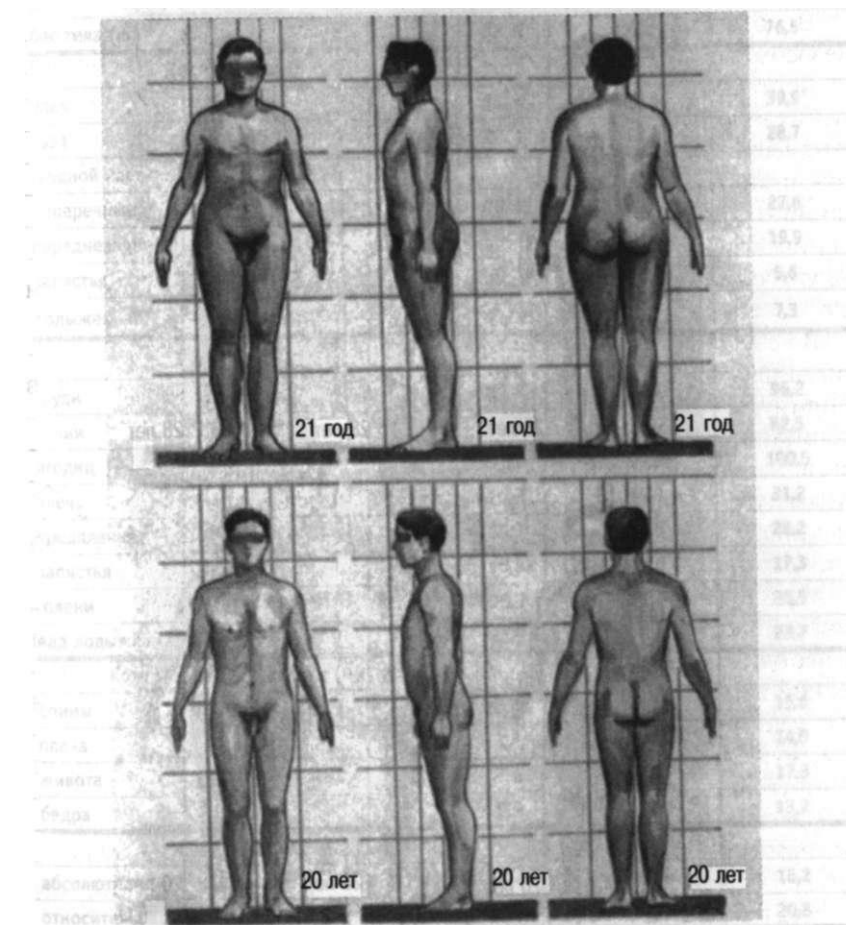


Рис. 157. Крайние варианты трех компонентов соматотипов Шелдона (по Танкеру):

А. Крайняя эндоморфия, 6-3-2; Б. Крайняя мезоморфия, 1-7-7.

Новый способ соматотипирования взрослых мужчин и женщин предложен В. П. Чтецовым. Он удобен и объективен, так как основан на количественных характеристиках размеров тела. По этому способу различают следующие типы конституции мужчин: грудной, мускульный и брюшной с переходными формами. Каждый из них характеризуется определенными продольными, поперечными и об-

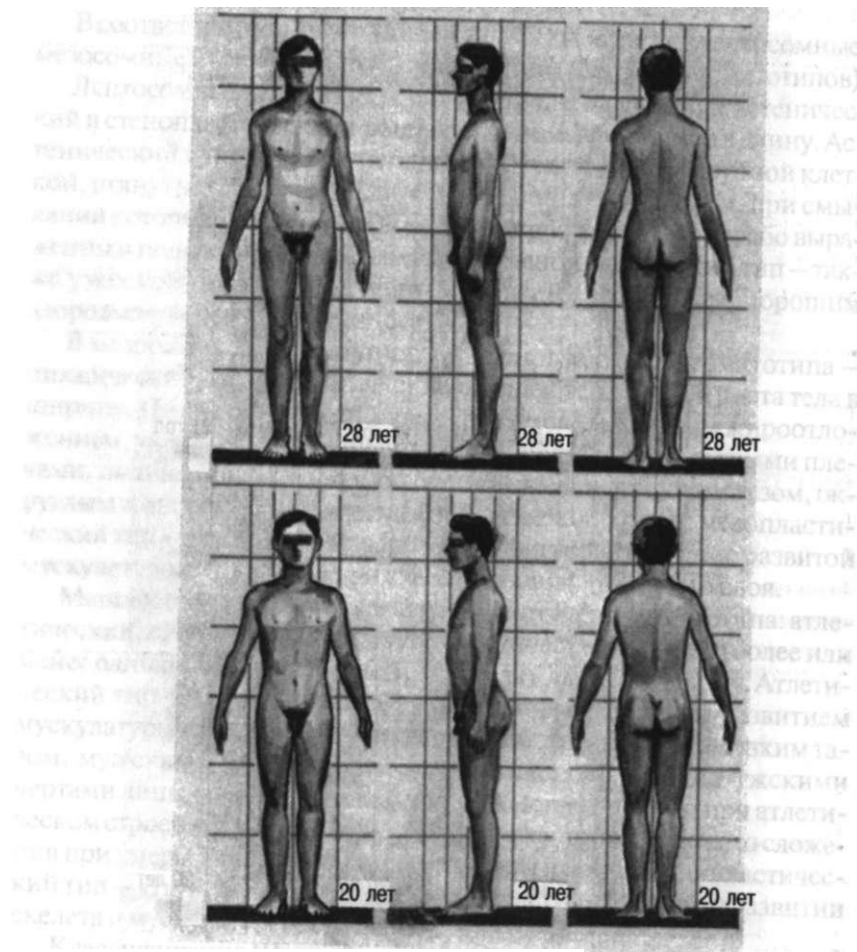


Рис. 157. Крайние варианты трех компонентов соматотипов Шелдона (по Танкеру):

В. Крайняя эктоморфия, 1 1/2-2-6 1/2; Г. Средний тип телосложения, 3-4 - 4.

хватными размерами тела, толщиной кожно-жировых складок, величиной компонентов массы тела и показателями динамометрии.

Количественная характеристика размеров тела женщин 17—55 лет разных соматотипов (средние значения) следующая:

Табл. 12.

Признаки	Грудной тип	Мускульный тип	Брюшной тип
Длина тела (см)	172,9	171,5	172,1
Вес тела (кг)	62, 5	70,1	76,5
Диаметры (см)			
плеч	38, 4	40,3	39,9
таза	28, 1	28,3	28,7
грудной клетки:			
поперечный	26, 1	27,7	27,6
переднезадний	18, 2	19,4	19,9
запястья	5, 6	<b>Ъ»</b>	5,6
лодыжек	7, 3	<b>ТА</b>	7,3
Обхваты (см)			
груди	86,3	93,4	96,2
талии	71,8	76,4	82,5
ягодиц	91,5	94,9	100,5
плеча	26,3	29,8	31,2
предплечья	25,7	27,8	28,2
запястья	16,8	17,5	17,3
голени	35,3	37,4	38,5
над лодыжками	22,6	23,4	23,7
Кожно-жировые складки (мм)			
спины	8,4	9,7	15,6
плеча	7,5	8,3	14,0
живота	7,6	8,8	17,3
бедра	6,9	7,5	13,2
Жировая масса			
абсолютная (кг)	7,4	8,8	16,2
относительная (% от веса тела)	11,7	12,4	20,8
Мышечная масса			
абсолютная (кг)	30,5	35,3	35,2
относительная (% от веса тела)	48,7	50,2	46,2

Динамометрия кисти (кг)			
правой	43,5	49,5	49,1
левой	39,4	46,2	44,3

Соматотип как качественное своеобразие морфофункциональной организации человека и физическое развитие как уровень, достигаемый в увеличении размеров тела и изменение их соотношений с возрастом, — понятия взаимосвязанные. Во-первых, потому, что они дают взаимодополняющую характеристику организма. Во-вторых, потому, что соматотип ребенка и его физическое развитие, связаны с процессом роста.

Физическое развитие оценивается по нормативным шкалам<sup>1</sup>. Детей следует дифференцировать не только по полу, возрасту и этнотерриториальной принадлежности, но и по соматотипам. Иначе физическое развитие детей, имеющих астеноидный соматотип, может быть оценено как пониженное или даже низкое, а при дигестивном соматотипе - как высокое (или тоже низкое, если считать повышенное жиросотложение отрицательным фактором). Вместе с тем в рамках своего соматотипа физическое развитие этих детей может быть вполне нормальным.

Итак, конституциональная морфология тесно связана с возрастной морфологией. Оба эти раздела не менее тесно связаны со спортивной морфологией.

### Модель здорового человека

*Физическое совершенство*—это не только красота внешних очертаний и форм тела, это обязательно еще здоровье и гармоничность развития личности.

*Модели здорового человека*, т.е. особенности телосложения, сопутствующие здоровью, разработаны недостаточно. Опыт антропологии и медицины подтверждает оправданность выбора массы тела как интегральной соматической характеристики человека (иногда ее рассматривают в абсолютных значениях, иногда относят к длине тела или к его поверхности).

*Нормальной (идеальной, оптимальной)* массой тела следует считать ее значение у практически здорового человека, соответствующее его соматотипологическим особенностям, при высокой работоспособности и всестороннем выполнении социальных функций. В простейшем виде модель физически совершенного человека характеризуется массой тела, нормальной для его линейно-обхватных размеров и соматотипа.

Предложены разные методы оценки нормальной массы тела. Наиболее распространенным, несмотря на свою очевидную несовершенство, служит индекс Брока (рост в см - 100 = масса тела в кг)<sup>5</sup>. Р. Д. Синельников считал идеальным вес тела, который на 10—20% ниже среднеарифметических значений. Близкой к идеальной считают так называемую безжировую массу тела (масса тела, уменьшенная на величину массы жировой ткани). При этом учитываются значения кожно-жировых складок, а также обхватные размеры тела - обхват груди и живота.

Оригинальный подход к решению этого вопроса был предложен Д. А. Ждановым—*метод «омоложения веса тела»*. Он заключается в определении веса тела по номограмме людей более молодого возраста с использованием данной длины тела и редуцированной (с помощью поправочных коэффициентов приведенной к уровню более молодой возрастной группы) окружности грудной клетки. Этот способ открывает для каждого человека свободу выбора возраста, по канонам которого он хочет оценить свою массу тела. Конечно, модель здорового человека не должна ограничиваться каким-либо одним морфологическим признаком (даже если его ценность не вызывает сомнений). Размеры тела взаимосвязаны и взаимообусловлены, образуя определенную систему целостности. Ведущая роль в ней принадлежит длине тела и его массе, которые на 2/3 определяют варибельность всех остальных признаков. По традиции к этим признакам добавляют обхват груди.

Отношение длины тела к его весу и обхвату груди, нормированным по длине тела, оказывается весьма изменчивым, в частности у представителей разных спортивных специализаций. Баскетболист например, характеризуется высокорослостью при средней относительной величине веса тела и малом обхвате груди, а тяжелоатлет низкорослостью при относительно больших значениях веса тела и обхвата груди.

### Осанка тела и ее анатомические основы

Под *осанкой* понимают привычную позу непринужденно стоящего человека, держащего туловище и голову прямо без активного напряжения мышц.

<sup>5</sup> Существует ряд модификаций этого метода. Например, при длине тела 155—165 см предлагается вычитать 100, при длине 166-175 см - 105, при длине более 175 см - 110.



Осанка определяется взаиморасположением отдельных частей тела человека и зависит от положения общего центра тяжести тела, особенностей строения скелета (в частности, изгибов позвоночного столба), наклона таза и осей нижних конечностей, формы грудной клетки, состояния мышечной системы и суставно-связочного аппарата.

Как известно, позвоночный столб имеет четыре изгиба: два обращенных выпуклостью вперед (шейный и поясничный лордозы) и два обращенных выпуклостью назад (грудной и крестцовый кифозы). Все эти физиологические изгибы сформировываются к 6—7 годам и закрепляются к 18—20. В зависимости от степени выраженности изгибов различают несколько типов осанки (рис. 158).

Умеренно выраженная изогнутость всех отделов позвоночного столба формирует *нормальную осанку*.

Слабо выраженная изогнутость позвоночного столба характеризует *выпрямленную осанку*. При этом спина резко выпрямлена, грудь несколько выступает вперед.

Резко выраженная изогнутость позвоночного столба в грудном отделе создает *сутуловатую осанку*, характеризующуюся увеличенным шейным изгибом и соответственно уменьшенным поясничным изгибом. При этом грудная клетка уплощена, плечи сведены кпереди, голова опущена.

Сильно выраженная изогнутость в поясничном отделе формирует *лордотическую осанку*, которая характеризуется усилением поясничного изгиба с одновременным уменьшением глубины шейного изгиба. Живот выпячен или отвисает.

Чрезмерная изогнутость одновременно в шейном и поясничном отделах позвоночного столба приводит к компенсаторному усилению грудного кифоза и обуславливает *кифотическую осанку*. Этот вид нарушения осанки сопровождается сведением плеч кпереди, выпячиванием живота, опусканием головы; локтевой и коленный суставы обычно полусогнуты.

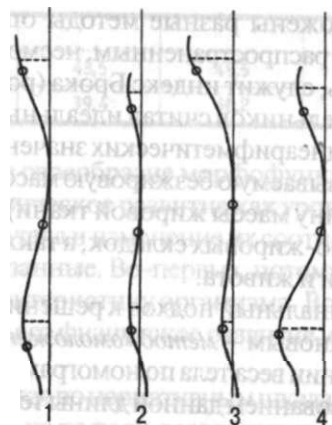


Рис. 158. Типы осанки.

1 - нормальная; 2 - выпрямленная; 3 - сутуловатая; 4 - лордотическая; 5 - кифотическая

Боковые искривления позвоночного столба влево или вправо от вертикальной линии формируют *сколиотическую осанку*, характеризующуюся асимметричным положением туловища, в частности плеч и лопаток.

Нарушения осанки могут быть связаны с врожденными дефектами, однако наибольшее значение имеют внешнесредовые факторы: привычная рабочая поза, нерационально организованный режим труда и отдыха, нарушение ряда гигиенических требований и т.д. Существует определенная возрастная изменчивость в типах осанки. Так, в *детском возрасте* наиболее часто встречается лордотический тип осанки, обусловленный слабым мышечным тонусом. В *зрелом возрасте* сагиттальная кривизна пояснично-крестцового отдела позвоночного столба уменьшается в связи с уменьшением угла наклона таза к вертикали и увеличением кривизны верхнего отдела позвоночного столба. У женщин это выражено больше, чем у мужчин. В *старческом возрасте* усиливается уплощение поясничного лордоза и увеличивается грудной кифоз. Тип осанки может изменяться в процессе занятий спортом, если в результате нерационального построения тренировок гипертрофируются одни группы мышц за счет недоразвития других. Особенно важно следить за правильностью осанки в видах спорта, которым свойственны асимметричные движения: фехтовании, теннисе и т.д. Тип осанки не является постоянной и неизменной характеристикой. Систематические занятия физической культурой, использование корректирующих упражнений, направленных на укрепление недостаточно развитых групп мышц, способствуют формированию правильной осанки, обеспечивающей гармоничное функционирование организма.

Осанка определяется визуально (описательная методика) или с помощью измерений (при гониометрии). В первом случае оценивается степень выраженности изгибов позвоночного столба и взаимное расположение частей тела, во втором — измеряются углы наклона к вертикали различных отделов позвоночного столба и угол наклона таза. Кроме того, для углубленного изучения осанки применяют рентгенографический метод.

### Симметрия и асимметрия в строении тела

Хотя тело человека имеет *двусторонне симметричный* план строения, отклонения от него весьма нередки. Некоторые непарные органы локализируются преимущественно в одной половине тела: сердце,

## КОНСТИТУЦИОНАЛЬНАЯ МОРФОЛОГИЯ И ПОЛОВОЙ ДИМОРФИЗМ

желудок, селезенка сдвинуты влево от срединной плоскости, печень — вправо. Парные органы неодинаковы по строению и размеру (например, правое легкое имеет три доли, левое—две), отличаются местоположением (например, правая почка располагается ниже левой).

Опорно-двигательный аппарат, нервы и сосуды конечностей имеют существенные различия. Большинство людей лучше владеют правой рукой (*праворукость*). Леворукость и одинаковое владение обеими руками встречаются значительно реже. Поэтому правая рука обычно больше по своим размерам, чем левая. В этом случае левая нога обычно превосходит по величине правую, что свидетельствует о *перекрестной асимметрии* конечностей. Морфологическая асимметрия сопровождается и соответствующими функциональными различиями: в силе мышц, показателях подвижности в суставах и т. п.

Ведущую роль в этом играют морфологические и функциональные различия левого и правого полушарий. Центр речи находится в коре левого полушария, а зрительно-пространственный анализ внешнего мира лучше выполняется правым полушарием. Однако различия между правым и левым полушариями относительны, полушария тесно взаимодействуют, обеспечивая полноценность функционирования головного мозга.

Асимметрия в строении тела может носить как унаследованный, так и приобретенный характер. Усугублению асимметрии способствуют неодинаковые физические нагрузки на правую и левую половины тела в процессе трудовой и спортивной деятельности.

## ПОЛОВОЙ ДИМОРФИЗМ

*Половой диморфизм* (с позиций анатомии)—различия в размерах и форме органов и частей тела у мужчин и женщин. Преподавателям физического воспитания и тренерам знать эти особенности важно потому, что на долю женщин в большинстве индустриальных стран мира приходится сейчас больше половины населения. Таким образом, резервы женского спорта весьма велики. Кроме того, в силу своих специфических функций женщины обеспечивают воспроизводство населения. Немаловажно знать, как отразятся на этом занятия спортом.

Вклад в эволюционный процесс мужского и женского организмов различен. Женский организм выполняет важнейшую биологическую функцию, являясь хранителем наследственной информации. Представители мужского пола только «испытательный полигон» эволюции, где в результате природного «эксперимента» определяется ценность или пагубность новообразованных признаков, воз-

## ПОЛОВОЙ ДИМОРФИЗМ

никающих в результате мутации генов. Если обнаруживается в эволюции полезность этих признаков, они закрепляются в потомстве; если эти признаки оказываются вредными, то мужские особи — носители данных признаков — гибнут, и это никак не влияет на судьбу вида, ибо хранителем генетического ядра вида являются, как уже говорилось, особи женского пола. Женский организм в хранимой им генетической информации определяет наследственную преемственность человека, сохраняя ее генетическую сердцевину.

Половые отличия связывают с принадлежностью к определенному полу. Однако само понятие «пол» намного богаче, содержательнее, чем иногда принято об этом думать.

### Проявления пола

Выделяется ряд характеристик пола: генетический, гипоталамический, гонадный, генитальный, соматический, психодинамический и психологический. В каждом человеке эти характеристики пола находятся в весьма сложных соотношениях.

Различные характеристики пола возникают в онтогенезе в определенной последовательности. В первую очередь в момент оплодотворения женской яйцеклетки мужской клеткой—сперматозоидом определяется *генетический пол*. Генетически нормальный мужчина в своих соматических клетках имеет по одной половой хромосоме X и Y, а генетически нормальная женщина имеет две X-хромосомы. Половые клетки содержат по одной половой хромосоме: женские—хромосому X, мужские—хромосому Хили Y. Генетический пол зародыша определяется тем, какую половую хромосому несет сперматозоид, оплодотворивший данную яйцеклетку. Если этот сперматозоид явится носителем хромосомы X, родится девочка с половыми хромосомами XX; если он содержит хромосому Y, родится мальчик с набором половых хромосом XY.

Нарушения набора половых хромосом у зародыша могут проявляться в уменьшении и в увеличении числа хромосом. Примером первого случая служат женщины, хромосомный набор которых XO, т.е. одна из X-хромосом у них отсутствует. Такие женщины имеют характерную внешность (низкорослы, коренасты) и не способны к деторождению.

Примером второго случая являться могут (довольно редко) мужчины, у которых встречается дополнительная хромосома Y, и тогда набор половых хромосом обозначается как XYY. Эти мужчины высокорослы, физически хорошо развиты, отклонений в строении их организма не отмечается.

Генетический пол вызывает перестройку ядер гипоталамической области головного мозга по мужскому или женскому типу, определяя *гипоталамический пол*. На следующем этапе развития в результате нервных влияний, связанных с гипоталамусом, совершается перестройка ранее индифферентной половой железы (гонады) по мужскому или женскому типу. Возникает *гонадный пол*. Перестройка гонад по мужскому типу совершается очень рано, и сформированное яичко начинает свою внутрисекреторную деятельность. Образование яичника, а главное, его функциональная активизация происходят намного позже. Это объясняется тем, что мужская половая железа должна противостоять действию женских половых гормонов, поступающих через плаценту из материнского организма в организм зародыша и плода. Чтобы защитить себя, мужской организм внутриутробно должен активизировать работу яичка и насытить организм мужскими половыми гормонами. В организме будущей девочки подобная ситуация не возникает, потому что материнские половые гормоны успешно выполняют в нем все необходимые функции.

Следующая характеристика пола — *генитальный пол*. Он определяется развитием наружных и внутренних половых органов по мужскому или женскому типу. Формирование этих органов сопряжено с насыщенностью организма мужскими или женскими половыми гормонами. Если содержание мужских и женских половых гормонов в организме сбалансировано, т.е. если в период внутриутробного развития в организме мальчика больше мужских половых гормонов, а в организме девочки больше женских половых гормонов, развитие наружных и внутренних половых органов будет идти естественным путем. Если же уровень функционирования яичка окажется недостаточно высоким и материнские женские половые гормоны будут доминировать, то на фоне мужского гонадного пола возникнут особенности женского генитального пола или произойдет недоразвитие мужских половых органов. Несоответствие между гонадными и генитальным полом называется *гермафродитизмом*. Существует истинный и ложный гермафродитизм. *Истинный* более редок. Он заключается в том, что в организме присутствуют как женские, так и мужские половые железы. *Ложный* гермафродитизм встречается относительно чаще и проявляется наличием вторичных половых признаков обоего пола, а половой железы — лишь одного пола.

С момента рождения, со стадии новорожденное™, возникают признаки *соматического пола*. В ранний период детства наблюдается так называемая нейтральная в отношении половых отличий стадия развития, когда половые железы функционируют еще недостаточно актив-

но. Особенности соматического пола, связанные с ростовыми процессами, с пропорциями тела, с вторичными половыми признаками, начинают ярко проявляться в начале и в середине второго десятилетия жизни. В соответствии с уровнем мужских и женских половых гормонов формируется мужской или женский тип пропорций тела. Для мужского соматического пола характерна большая ширина плеч, меньшая ширина таза, чем для женского. Четкими характеристиками соматического пола служат вторичные половые признаки (см. стр. 430). Следующими характеристиками пола являются *психодинамический пол* и *психологический пол*. Однако эти характеристики составляют объект рассмотрения другой науки, а именно психологии.

^МЭДбфйНИфМВДОДОЯВД^

На

### Морфологические отличия мужчин и женщин

К признакам, зависящим от половой принадлежности, следует отнести размера тела, его отдельных частей и органов. Эти отличия устанавливаются и на организменном, и на системном, и на органном, и на всех иных уровнях существования живой материи, вплоть до субклеточного уровня, ибо половые хромосомы (хромосомы XX у женщин и XY у мужчин) выявляются на субклеточном уровне. Следовательно, мужчина и женщина отличаются друг от друга и качественно, и количественно, причем больше — количественно на всех уровнях существования живой материи, хотя не всегда эти особенности достаточно хорошо изучены.

*Размеры тела.* В среднем длина тела мужчин составляет 165,1 см, женщин — 153,5 см. Это среднегрупповые данные, характерные для населения нашей страны. Самыми высокими мужчинами и женщинами в нашей стране являются жители Прибалтийских республик, самыми низкорослыми, с малым весом — представители малых народностей Севера и Дальнего Востока. В направлении с северо-запада на юго-восток нашей страны наблюдается уменьшение длины и веса тела.

Мужчина и женщина отличаются и по соотношению *отдельных составляющих массы тела*. На долю скелета (*костной массы*) у женщин приходится в среднем 16%, у мужчин 18% массы тела (у новорожденного 14%), на долю *мышечного компонента* у женщин приходится 36% массы тела, у мужчин 42% (иногда у мужчин-спортсменов до 50%). На долю *жирового компонента* у женщин приходится 18% массы тела, у мужчин 12%.

Мужской и женский организмы отличаются и по развитию отдельных частей *опорно-двигательного аппарата*. Наиболее ярко выявляются отличия в строении скелета. Это имеет разные причины. С одной стороны, мускулатура у мужчин более развита, чем у женщин.

## КОНСТИТУЦИОНАЛЬНАЯ МОРФОЛОГИЯ И ПОЛОВОЙ ДИМОРФИЗМ

Формирующее влияние на скелет механических нагрузок, сопряженных с мышечной деятельностью, хорошо известно (см. стр.50). Следовательно, развитие мускулатуры не может не отразиться на особенностях строения скелета. С другой стороны, развитие скелета находится в теснейшей связи с эндокринными органами, с особенностями гормонального состояния организма. Так, В. В. Бунак, изучивший гребни на черепах обезьян, впервые объяснил образование этих возвышений не только механическими воздействиями, сопряженными с тягой височных мышц, но и своеобразием гормональной ситуации. Особенности полового диморфизма наиболее ярко выражены в строении черепа и таза.

*Мужской череп.* Его характеризуют более крупные размеры (сравнительно с женским черепом), значительная выраженность надбровных дуг, большие размеры нижней челюсти и тех образований на черепе, где прикрепляются мышцы (венечного отростка нижней челюсти — места прикрепления височной мышцы, жевательной бугристости в области угла нижней челюсти, где прикрепляется жевательная мышца, сосцевидного отростка—места прикрепления грудино-ключично-сосцевидной мышцы, бугристости на наружной поверхности затылочной кости).

*Женский череп.* Его характеризуют меньшие размеры (сравнительно с мужским черепом). Однако это связано с меньшими размерами всего тела и костного компонента. Поэтому различие абсолютных значений вполне естественно. Интерес же представляют особенности иного плана: более вертикальная форма лба, более гладкие очертания костей без ярко выраженных выступов и шероховатостей в местах прикрепления мышц.

Особенно четко половые отличия выявляются в *строении таза*. Женщина носит в полости таза в течение 9 месяцев, вплоть до момента родоразрешения, ребенка. Естественно, что репродуктивная функция не может не отразиться на особенностях строения женского таза. Таз женщины своими широтными и переднезадними размерами превосходит таз мужчин. Специфика строения таза отражается на особенностях строения позвоночного столба, на его изгибах.

Женский организм отличается от мужского и по строению других органов. При этом абсолютные и относительные различия нередко носят противоположный характер.

### Морфологические отличия в онтогенезе

Эти отличия выявляются в динамике процессов *роста, развития, старения* мужского и женского организма. Возрастная периодиза-

## ПОЛОВОЙ ДИМОРФИЗМ

ция, в которой учитываются показатели биологического возраста детей и подростков, в начальный период постнатальной жизни характеризуется одними и теми же сроками для мальчиков и девочек, но начиная с конца первого десятилетия жизни в ней возникает определенная хронологическая рассогласованность. Это выражается в том, что каждый этап (второго детства, подросткового возраста, юношеского возраста) у девочек и девушек завершается в среднем на 1 год раньше, чем у мальчиков и юношей. В результате более раннего завершения роста у девушек, в частности роста в длину позвоночного столба, внутренние органы у женщин скелетотопически располагаются на более высоком уровне, чем у мужчин (например, места начала и окончания гортани, глотки, пищевода у женщин находятся на позвонок или полпозвонка выше, чем у мужчин). Тем самым скелетотопия внутренних органов у женщин больше напоминает особенности положения их у детей. Вместе с тем из-за слабости мускулатуры у женщин, особенно мускулатуры брюшного пресса у много рожавших женщин, а также слабости связочного аппарата, на котором подвешены некоторые внутренние органы, в ходе старения наблюдается смещение внутренних органов вниз. Это относится к почкам, печени, половым и другим органам. Смещение внутренних органов, связанное с возрастом, происходит и у мужчин, но в гораздо меньшей степени. Если в итоге ростовых процессов внутренние органы у женщин располагаются относительно более высоко, а в ходе старения более интенсивно опускаются вниз, то скелетотопические отличия в положении их у мужчин и женщин с возрастом нивелируются.

Итак, морфологические особенности полового диморфизма весьма многосторонни. Они тесно связаны с функциональными проявлениями диморфизма, с различиями в состоянии здоровья мужчин и женщин, с большей средней продолжительностью жизни женщин и многими другими факторами.

Женский организм биологически более устойчив к внешним воздействиям. Однако некоторые нагрузки, легко переносимые мужчинами, оказываются непосильными для женщин.

## Глава одиннадцатая

# ОБЩАЯ ДИНАМИЧЕСКАЯ МОРФОЛОГИЯ

### ПРЕДВАРИТЕЛЬНЫЕ ЗАМЕЧАНИЯ

*Динамическая морфология\** (от греч. dynamis - сила) - наука, изучающая анатомическую основу движений и положений тела человека (соотношение его частей, их взаиморасположение), дающая анатомический анализ работы пассивной и активной частей опорно-двигательного аппарата и оценивающая при этом состояние всех органов и систем тела. Динамическая морфология развивает основные принципы *функциональной анатомии* в их приложении к изучению движений тела. Рассматривая возрастные, половые, соматотипологические особенности положений и движений тела, она связана с *возрастной* (стр. 358) и *конституциональной* (стр. 382) морфологией, с изучением морфологических проявлений полового диморфизма (стр. 400). Динамическая морфология находится в неразрывной связи с биомеханикой, решая смежные задачи. Динамическая морфология в своем общем разделе выполняет подготовительные (пропедевтические) функции для биомеханики. Вместе с тем биомеханика дает сведения, необходимые для совершенствования частного отдела динамической морфологии. Динамическая морфология тесно связана со *спортивной морфологией* (см. стр. 485), одна из задач которой - изучение морфофункциональных перестроек организма в условиях повторяющихся положений и движений тела.

Классификация динамической морфологии. С учетом задач, решаемых этой наукой, ее подразделяют на общую, частную и область, пограничную с биомеханикой.

*Общая динамическая морфология*—результат реализации в учебной и научной анатомии кинезиологического принципа (от греч. kinesis движение), т.е. принципа изучения органов и структур тела в связи с выполняемыми движениями. Этот принцип подразумевает не столько систематическое (по отдельным системам органов) и не столько топографическое (с учетом расположения этих органов), сколько *действенно-*

\* При жизни М.Ф. Иваницкого этот раздел морфологии назывался динамической анатомией, однако сейчас в связи с его обогащением новым содержанием предметная комиссия по анатомии Спорткомитета СССР сочла более приемлемым новый термин.

### ПРЕДВАРИТЕЛЬНЫЕ ЗАМЕЧАНИЯ

*стное* (пронизанное анатомическим истолкованием особенностей двигательной деятельности) изучение строения тела человека на разных структурных уровнях организации—от уровня организма в целом (макроскопического, организменного) до клеточного и внутриклеточного уровней (микро- и ультрамикроскопического).

При анализе положений и движений человека двигательный аппарат рассматривается как целостное образование в связи с системами его обеспечения и регулирования. Если при изучении строения костей, их соединений, мышц и других органов основным является метод анализа, то в динамической морфологии ведущую роль играет метод синтеза, обобщения.

*Частная динамическая морфология* рассматривает анатомическую характеристику движений и положений тела в связи с потребностями спортивной, профессиональной, педагогической, бытовой и других видов практики. Эти данные необходимы для совершенствования спортивной техники, решения задач эргономики (более рационального, с учетом возможностей человека, планирования рабочих мест и пультов управления), эргономического обоснования вопросов производственной и бытовой техники, успешной разработки новых тренажерных устройств в спорте и т.п.

Рассматривая с позиций анатомии какое-либо положение или движение тела, необходимо хорошо знать технику выполнения и ясно представлять себе целевую направленность данного упражнения. Частная динамическая морфология входит в каждую спортивно-педагогическую дисциплину, открывая перспективы совершенствования техники и спортивного мастерства.

*Область, пограничная с биомеханикой*, изучает вопросы динамической морфологии, связанные с положением центров тяжести (масс) и объема тела, видами и условиями его равновесия и т.п.

История динамической **морфологии**. История этой науки неразрывно связана со становлением анатомии, дифференциальной и спортивной морфологии, а также биомеханики.

Движения человека интересовали ученых с давних времен. Еще К. Гален (130-201) экспериментально доказал, что движения в суставах производят мышцы, которые напрягаются под контролем сознания человека. Он ввел понятие о тонусе (непроизвольном напряжении мышц), а также об антагонистических группах мышц.

Абу Али Ибн-Сина (Авиценна) (980-1037) много внимания уделял анализу положений и движений человека на основе данных анатомии и механики. Он доказал, что положения и движения человека подчиняются законам механики.

Значительная роль в изучении движений человека и животных принадлежит Борелли (1608—1779). Он создал классификацию локомоторных движений (от лат. locus — место и motio — движение) — перемещений в пространстве, выделив три основных вида: по способу отталкивания от опоры (ходьба, бег, прыжки), по способу отталкивания от окружающей среды (плавание) и по способу подтягивания к опорной поверхности (лазание по канату, шесту).

Братья Вебер в начале XIX в. экспериментально и довольно детально изучили ходьбу, определив наклон и вертикальные колебания туловища, длину и частоту шагов, уменьшение периода двойной опоры при повышении скорости ходьбы. Э. Марей с помощью записи движений методом пневмографии (записи колебаний воздуха в воздушных камерах, вмонтированных в обувь) определил наиболее экономичные и скоростные виды ходьбы (ходьба пригибным шагом). Он изучал соотношение периодов опоры и маха в движениях каждой ноги при ходьбе и беге, фазы полета при беге и др.

Брауне и Фишер в конце XIX в. экспериментально на замороженных трупах определили относительную массу частей тела человека и положение их центров тяжести. Этими данными пользуются и в настоящее время при анализе положений и движений человека.

И. М. Сеченов в книге «Очерк рабочих движений» (1901) проанализировал «рабочие» элементы двигательного аппарата: устройство костных рычагов, расположение мышечных тяг, приводящих эти рычаги в движение, инерцию мышечных тяг. Он изучил сложные рабочие движения руки как рабочего органа, ноги как опоры тела. Рассмотрев совместную работу туловища и конечностей, он разработал методические рекомендации по рациональной организации мышечной деятельности.

Н. А. Бернштейн на основе усовершенствованного им и его учениками метода циклографии получил новые данные по биодинамике локомоций. Он раскрыл возрастные особенности локомоций, в частности, ходьбы.

В разработке научных основ динамической анатомии и обосновании необходимости этих знаний для специалистов по физическому воспитанию большая заслуга принадлежит П. Ф. Лесгафту и его ученикам — А. А. Красуской и Е. А. Котиковой. В 1874 г. П. Ф. Лесгафт опубликовал книгу «Теория телесных движений», а в 1888 г. — «Руководство по физическому воспитанию детей школьного возраста», где показал, что физические упражнения следует выбирать исходя из строения организма человека. «Теорию телесных движений» П. Ф. Лесгафт и его последователи читали наряду с анатомией слушателям

Курсов по физическому воспитанию. В 1927 г. возник курс «Теория движений», а затем «Биомеханика физических упражнений». Его возглавила Е. А. Котикова. В 1939 г. было опубликовано учебное пособие, где положения и движения человека она рассматривала не столько с точки зрения механики, сколько с позиций анатомии.

Большая работа в области анатомического анализа положений и движений человека в соответствии с задачами теории и практики спорта была проведена М. Ф. Иваницким, который в 1928 г. опубликовал «Записки по динамической анатомии», а в 1938 г. — «Движения человеческого тела». Разработанные М. Ф. Иваницким положения отражены во всех изданиях учебника по анатомии для институтов и техникумов физической культуры.

### СХЕМА АНАТОМИЧЕСКОГО АНАЛИЗА ПОЛОЖЕНИЙ И ДВИЖЕНИЙ ТЕЛА

Анатомический анализ положений и движений тела человека целесообразно проводить в определенной последовательности.

1. Описание морфологии положения или движения тела.
2. Характеристика положения или движения тела с позиций законов механики.
3. Характеристика работы двигательного аппарата.
4. Оценка механизма внешнего дыхания и состояния систем обеспечения (дыхания, пищеварения, сердечно-сосудистой и др.) и регулирования (нервная, эндокринная) движений.
5. Определение степени и характера влияния на организм рассматриваемого упражнения. Эта задача, традиционная для динамической морфологии, решается сейчас спортивной морфологией (см. стр. 485).

Морфология положения или движения тела изучается на основе зрительного образа, возникшего поданным визуального ознакомления с выполняемым упражнением, а также при использовании фото- и кинодокументации. При этом обращается внимание на симметричность положения или движения, наличие и вид опоры, взаимное расположение частей тела.

Морфология движения включает его общую характеристику, разделение на отдельные фазы и рассмотрение их.

Характеристика положения или движения тела с позиций законов механики необходима для понимания работы двигательного аппарата. Биомеханическое осмысление формы и структуры движения или положения тела человека для морфолога не самоцель, а лишь

## ОБЩАЯ ДИНАМИЧЕСКАЯ МОРФОЛОГИЯ

очень важная предпосылка детального анатомического разбора движений или положения тела. При этом рассматриваются:

- действующие силы;
- положение центра тяжести (масс) тела человека и его отдельных звеньев;
- положение центра объема тела человека;
- величина удельного веса тела человека;
- состояние площади опоры;
- вид равновесия;
- условия сохранения равновесия тела и степень его устойчивости.

*Действующие силы.* Каждое движение, производимое человеком, и любое положение, в котором он находится, обусловлены, взаимодействием ряда сил. Силы, действующие на тело человека, разделяются на внешние и внутренние.

*Внешние силы* приложены к человеку извне или возникают при его взаимодействии с внешними телами (противником, спортивными снарядами и др.). Наибольшее значение для анатомического анализа положений или движений человека имеют *сила тяжести* (сила гравитации), *сила реакции опоры* и *сила сопротивления среды*. Каждая из этих сил характеризуется величиной, направлением и точкой приложения.

Сила тяжести (сила гравитации) равна массе тела, приложена в месте положения ОЦТ тела и направлена отвесно вниз. При выполнении упражнения с отягощением (штангой, ядром) необходимо учитывать силу тяжести системы «спортсмен — снаряд».

Сила реакции опоры представляет собой противодействие опорной поверхности при давлении на нее. Сила реакции опоры при вертикальном положении тела равна силе тяжести (действие равно противодействию), но противоположна ей по направлению. При ходьбе, беге, прыжках в длину с места сила реакции опоры направлена к телу под углом от опорной поверхности и может быть разложена по правилу параллелограмма сил на две составляющие: вертикальную и горизонтальную. Вертикальная составляющая силы реакции опоры (сила нормального давления) направлена вверх и взаимодействует с силой тяжести, горизонтальная (сила трения) влияет на перемещение тела. Если бы не существовало трения, человек не мог бы ходить и бегать: нога, которой производится отталкивание, скользила бы назад и перемещение тела было бы невозможно (нечто подобное наблюдается при ходьбе по скользкому льду).

Сила сопротивления среды действует на тело человека при его движениях в воздушной (при сильном ветре или быстром беге) или водной среде (плавание). Она зависит от площади лобовой поверхно-

## СХЕМА АНАТОМИЧЕСКОГО АНАЛИЗА ПОЛОЖЕНИЙ И ДВИЖЕНИЙ ТЕЛА

сти сопротивления тела, скорости движения и плотности среды. С уменьшением лобовой поверхности (например, при низкой посадке велосипедиста) сопротивление среды уменьшается.

*Внутренние силы* возникают внутри тела человека при взаимодействии частей тела. Внутренние силы разделяются на пассивные и активные. К *пассивным внутренним силам* относятся: сила *эластической тяги* мягких тканей (связок, суставных сумок, фасций, мышц и др.), которая возникает при их растяжении, сила *сопротивления* костей, хрящей, определяемая их физико-химическими свойствами, а также сила *молекулярного сцепления* синовиальной жидкости, находящейся в полости суставов.

Основной *активной внутренней силой* является *сила сокращения мышц*. Величина силы сокращения мышц зависит от анатомических и физиологических условий (см. стр. 114). Направление ее определяется равнодействующей. Точкой приложения силы сокращения мышц является центр фиксации мышцы на подвижном (перемещаемом) звене.

Если силы, действующие на тело, уравновешены, то оно находится в покое; если же их равнодействующая не равна нулю, то тело перемещается в направлении этой равнодействующей. Каждая из сил может быть *движущей* или *тормозящей*. Например, сила тяжести при движении вниз является движущей силой, а при движении вверх — тормозящей. При движении по горизонтали силу тяжести условно считают нейтральной. Сила попутного ветра, например, при ходьбе — движущая сила, а сила встречного ветра — тормозящая.

*Центр тяжести тела человека.* Следует различать *общий центр тяжести* (центр масс) тела (ОЦТ тела) человека и *центры тяжести отдельных частей тела*.

Общим центром тяжести тела человека называется точка приложения равнодействующей всех сил тяжести составляющих его частей (звеньев тела). Каждая часть тела человека при определенной массе и специфическом расположении ее имеет собственный центр тяжести. Так, центр тяжести головы находится сзади спинки турецкого седла примерно на 7 мм; центр тяжести туловища — на 0,44 расстояния от плечевого сустава до тазобедренного, спереди от верхнего края 1-го поясничного позвонка; центр тяжести плеча — на 0,47, предплечья — на 0,42, бедра — на 0,44; голени — на 0,42 расстояния от своего проксимального конца; центр тяжести кисти с несколько согнутыми пальцами приблизительно на 1 см проксимальнее головки 3-й пястной кости; центр тяжести стопы — на ее продольной оси и отстоит от ее заднего края на 0,44 длины стопы.

Поскольку звенья тела человека даже при обычном вертикальном его положении (а особенно при движениях) не располагаются строго

## ОБЩАЯ ДИНАМИЧЕСКАЯ МОРФОЛОГИЯ

вертикально друг над другом, между ними в области соединений образуются углы. Поэтому вертикаль ОЦТ тела проходит на некотором расстоянии от центра любого сустава и возникает момент вращения (произведение величины силы тяжести на длину плеча ее действия). Чем больше момент вращения, тем большее напряжение испытывает группа мышц, противодействующая силе тяжести.

Зная положение центра тяжести звена, можно определить плечо действия силы тяжести по отношению к суставам и вычислить момент вращения. Величина массы отдельных звеньев тела составляет: головы - 7% массы тела, туловища - 46,4%, плеча - 2,6%, предплечья - 1,8%, кисти - 0,7%, бедра - 12,2%, голени - 4,6%, стопы - 1,4%. Отсюда при общей массе (весе) тела 70 кг голова весит:

$$\frac{70 \times 7}{100} = \frac{490}{100} = 4,9 \text{ кг}$$

Таким образом, ОЦТ тела служит показателем распределения массы тела в организме человека, определяя в той или иной мере его телосложение. Ведь ни объемы, ни линейные размеры, обычно употребляемые в антропометрической практике, не являются достаточным показателем того количества массы, которое соответствует этим размерам. При одинаковых линейных размерах количество массы, определяемое ими, может быть неодинаково (в зависимости от разного удельного веса тканей и органов).

Чем выше расположен ОЦТ тела, тем масса верхней половины тела больше. Например, у гимнастов он расположен выше, чем у легкоатлетов-бегунов, так как большие физические нагрузки у гимнастов приходятся на мышцы верхних конечностей, а у бегунов — на мышцы нижних конечностей. Возникают различия в распределении мышечных масс.

Когда говорят «центр тяжести человеческого тела» и имеют в виду живого человека, то подразумевают не геометрическую точку, а лишь сферу, в которой эта точка расположена. В зависимости от особенностей кровообращения, дыхания, пищеварения и пр. в каждый момент времени внутри тела происходит перераспределение его массы, что сказывается и на положении ОЦТ: он постоянно несколько перемещается в ту или иную сторону. Ориентировочно можно считать, что диаметр сферы, внутри которой происходит перемещение ОЦТ тела при спокойном положении тела, равняется 5—10 мм.

Для установления местоположения ОЦТ тела необходимо определять его в трех плоскостях: фронтальной, горизонтальной и сагитальной. При любом симметричном положении тела его ОЦТ расположен в медианной плоскости, поскольку правая и левая половины тела весят приблизительно одинаково (хотя масса внутренних орга-

## СХЕМА АНАТОМИЧЕСКОГО АНАЛИЗА ПОЛОЖЕНИЙ И ДВИЖЕНИЙ ТЕЛА

нов, расположенных справа, примерно на 500 г больше, чем расположенных слева, в связи с тем что в правой половине находится большая часть такого массивного органа, как печень).

Впервые положение ОЦТ тела определил Борелли в 1679 г., отметив, что в выпрямленном состоянии тела он находится между ягодицами и лобком. Для определения ОЦТ тела использовался метод уравнивания, основанный на принципе рычага первого рода: лежащего на доске человека уравнивали на острие клина; положение клина показывало расположение ОЦТ тела (рис. 159).

Для определения положения ОЦТ тела использовался также метод Шейдта, основанный на принципе рычага второго рода (рис. 160); величина длины тела испытуемого, умноженная на полученный в экспери-

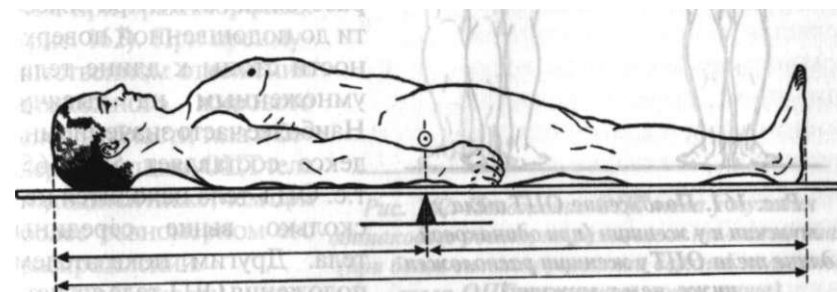


Рис. 159. Метод определения положения ОЦТ тела по принципу рычага первого рода:

прерывистая линия показывает плоскость ОЦТ тела; нижняя горизонтальная линия - длина тела человека в положении лежа; две вышерасположенные линии — расстояние от подошвенной поверхности стопы и от верхней точки тела до ОЦТ тела.

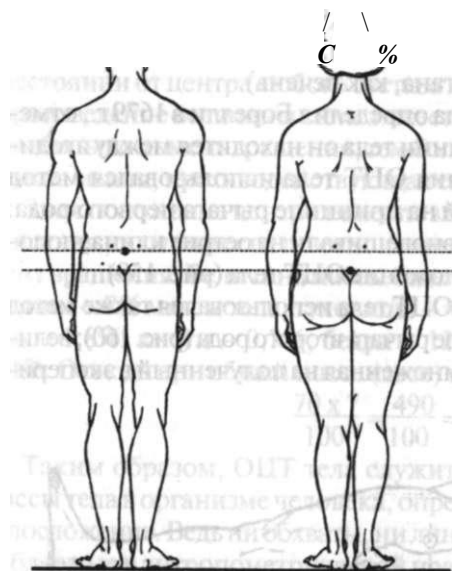
$$41 \quad \begin{array}{|l} \text{в} \\ \hline \text{---} \\ \text{---} \\ \hline \end{array} \quad \begin{array}{|l} \text{---} \\ \text{---} \\ \hline \end{array} \quad \begin{array}{|l} \text{---} \\ \text{---} \\ \hline \end{array} \quad \begin{array}{|l} \text{---} \\ \text{---} \\ \hline \end{array}$$

$$= \frac{\text{Ч}}{1} = \frac{\text{Г}}{\text{Ih}'} = \frac{\text{X}}{\text{H}}$$

Рис. 160. Метод определения положения ОЦТ тела по принципу рычага второго рода;

© — положение ОЦТ тела;  
X — расстояние от подошвенной поверхности стопы до ОЦТ тела;  
I — длина тела испытуемого;  
в — показатель веса тела на десятичных весах



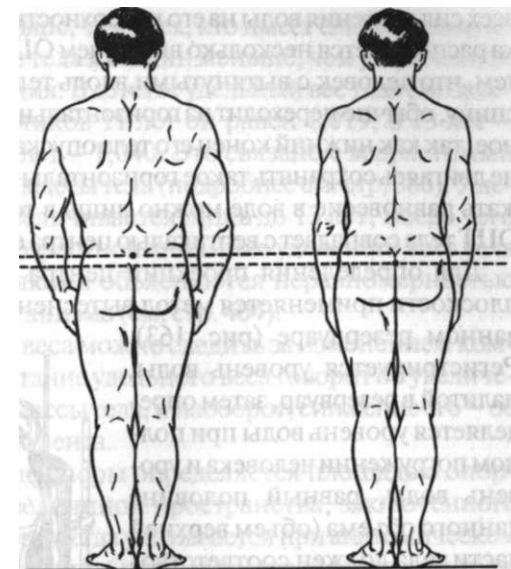


**Рис. 161.** Положение ОЦТ тела у мужчин и у женщин (при одинаковой длине тела ОЦТу женщин расположен ниже, чем у мужчин)

менте вес, равняется естественной массе испытуемого, умноженной на расстояние от подошвенной поверхности стопы до положения ОЦТ тела. М.Ф. Иваницкий определил местоположение ОЦТ тела в горизонтальной плоскости у 650 испытуемых. Относительно продольной оси тела положение его обозначено индексом: отношением расстояния от центра тяжести до подошвенной поверхности стопы к длине тела, умноженным на тысячу. Наиболее часто значение индекса составляет 555—565, находится несколько выше середины тела. Другим показателем положения ОЦТ тела является его проекция на позвоночный столб и на брюшную стенку. Наблюдения М. Ф. Иваницкого показывают, что ОЦТ тела может находиться в пределах 1—5-го крестцового позвонков. Положение его относительно продольной оси тела и позвоночного столба зависит от многих факторов: пола, возраста, развития мускулатуры, массивности скелета, выраженности жиrootложения и пр. Возможны и суточные колебания положения ОЦТ тела, связанные с деформациями, которые тело испытывает при больших физических нагрузках. Индивидуальные колебания его положения относительно позвоночного столба более заметны, чем относительно длины тела. На переднюю поверхность тела ОЦТ проецируется выше лобкового симфиза.

У новорожденных ОЦТ тела располагается на уровне 5—6-го грудных позвонков, к двум годам он опускается до уровня 1-го поясничного позвонка и продолжает опускаться до 16—18 лет, постепенно перемещаясь не только вниз, но и кзади. У мужчин ОЦТ тела находится на уровне 3-го поясничного—5-го крестцового позвонка, а у женщин—на уровне 5-го поясничного до 1-го копчикового (рис. 161). Средняя относительная высота ОЦТ тела (по отношению к длине тела) у мужчин составляет

572, а у женщин 559. В пожилом возрасте положение ОЦТ тела зависит, кроме всего прочего, от особенностей осанки. Каждому типу телосложения соответствуют свои особенности положения ОЦТ тела. При долихоморфных пропорциях тела он располагается относительно ниже, чем при брахиморфных (рис. 162). При преимущественном отложении подкожного жирового слоя в области таза и бедер (у женщин) ОЦТ тела



**Рис. 162.** Положение ОЦТ тела у мужчин и у женщин (при одинаковом росте, но различного телосложения ОЦТ тела расположен выше)

находится ниже, чем при более равномерном его распределении.

Особенности пропорций тела и распределения мышечной массы у спортсменов различных специализаций также обуславливают различия в положении ОЦТ тела. У пловцов более высокое расположение его, чем у теннисистов, а у велосипедистов более низкое; у хоккеистов более низкое, чем у баскетболистов.

При анатомическом анализе движений важно знать *траекторию центра тяжести*. Без этого невозможно определить ни скорость, ни ускорение, ни усилие, испытываемые телом или его отдельными звеньями при выполнении движения.

Для определения траектории ОЦТ тела при движении необходимо, пользуясь фотоотпечатками или рисунками с кинограммы человеческой фигуры, определить последовательно положения ОЦТ тела в каждый момент данного движения. Линия, соединившая полученные точки, и будет траекторией ОЦТ при выполнении данного движения. Более подробно методы оценки траектории ОЦТ изучаются в курсе биомеханики.

**Центр объема тела человека.** Сведения о центре объема тела человека имеют особенно большое значение для анатомического анализа движений при плавании, для оценки гидродинамических качеств пловца. Центром объема тела называется место (точка) приложения

## ОБЩАЯ ДИНАМИЧЕСКАЯ МОРФОЛОГИЯ

всех сил давления воды на его поверхность. Центр объема тела человека располагается несколько выше, чем ОЦТ тела. Это подтверждается тем, что человек с вытянутыми вдоль тела руками, лежащий в воде на спину, обычно переходит из горизонтального положения в вертикальное, так как нижний конец его тела опускается. Лишь немногие могут не двигаясь сохранять такое горизонтальное положение в воде. Удерживать равновесие в воде можно лишь в том случае, когда вертикаль ОЦТ тела совпадает с вертикалью центра его объема.

Для определения проекции центра объема в горизонтальной плоскости применяется метод вытеснения воды телом в градуированном резервуаре (рис. 163). Регистрируется уровень воды, налитой в резервуар, затем определяется уровень воды при полном погружении человека и уровень воды, равный половине данного объема (объем верхней части тела должен соответствовать объему нижней части тела). После этого испытуемому предлагается постепенно погружаться в воду до тех пор, пока вода не доходит до намеченного уровня, характеризующего положение центра объема тела. Как правило, он отстоит на 2–6 см от уровня ОЦТ тела. При вдохе общий центр объема будет располагаться ВЫШЕ, чем при выдохе.

*Удельный вес тела человека.* Удельный вес характеризует плотность тела и представляет собой его массу, приведенную к единице объема ( $1 \text{ см}^3$ ). Это один из важных показателей физического развития и состояния здоровья человека, зависящий от многих факторов. В частности, он связан с дыхательными движениями: в период вдоха уменьшается, а в период выдоха увеличивается. У взрослых мужчин при длине тела 165 см и массе тела 64 кг удельный вес составляет 1,044. Мужчины высокого роста имеют удельный вес меньший, чем мужчины низкого роста. У лиц с хорошо развитыми

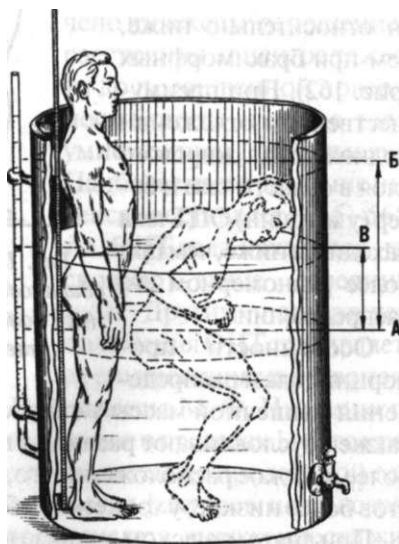

Рис. 163. Метод определения положения центра объема:

*А — уровень воды до начала опыта; К — уровень воды при полном погружении тела в воду; В — уровень воды, соответствующий половине объема тела*

## СХЕМА АНАТОМИЧЕСКОГО АНАЛИЗА ПОЛОЖЕНИЙ И ДВИЖЕНИЙ ТЕЛА

мышцами удельный вес больше, чем у тех, кто имеет слабое развитие мускулатуры. Удельный вес тела женщин меньше, чем у мужчин, за счет большего жирового отложения. В детстве удельный вес тела с возрастом увеличивается: у мальчиков 11 лет он равен 1,019, в 13 лет — 1,026, в 15 лет - 1,033, в 17 лет - 1,040. Это связано с возрастными изменениями компонентов массы тела (подробнее см. стр. 386). У девочек удельный вес тела увеличивается лишь до 13 лет, после чего уменьшается. Различия в возрастной динамике удельного веса тела между мальчиками и девочками объясняются неравномерностью темпов роста и развития организма (см. стр. 404).

По динамике удельного веса можно следить за изменением компонентов массы тела: нарастание удельного веса говорит об увеличении мышечной (активной) массы тела, и наоборот, снижение его — об увеличении жирового компонента.

*Площадь опоры.* Площадь опоры определяется площадью опорных поверхностей тела и величиной пространства, заключенного между ними. Площадь опоры всегда учитывается при анатомическом анализе физических упражнений. От нее зависит устойчивость тела: она тем больше, чем больше площадь опоры. Так, устойчивость тела в стойке ноги врозь больше, чем в стойке ноги вместе; в стойке на двух ногах — чем в стойке на одной ноге; на лыжах — чем на коньках; в стойке фехтовальщика или боксера при расставленных ногах чем в обычном положении стоя (поэтому и маневренность движений без потери равновесия в спортивном поединке достаточно велика).

*Виды равновесия.* Вид равновесия определяется по соотношению площади опоры с положением ОЦТ тела. Если площадь опоры расположена ниже ОЦТ тела, то равновесие неустойчивое или, по определению Д. Д. Донского, ограниченно устойчивое. Если площадь опоры находится выше ОЦТ тела, равновесие устойчивое (тело, выведенное из этого положения, может без участия внутренних сил прийти в исходное).

В зависимости от вида равновесия действующие силы ведут себя различно. Так, сила тяжести при неустойчивом или ограниченно устойчивом равновесии оказывает сдавливающее влияние на отдельные звенья тела, при устойчивом - растягивающее (на разрыв).

*Условия сохранения равновесия тела и степень его устойчивости.* Равновесие тела в том или ином положении сохраняется при условии, если вертикаль ОЦТ тела проходит внутри площади опоры. Если же она выходит за пределы границ площади опоры, равновесие нарушается—тело падает. *Степень устойчивости тела* при выполнении упражнения зависит от *высоты расположения* ОЦТ тела и от ее

*личины площади опоры.* Чем ниже расположен ОЦТ тела и больше площадь опоры, тем устойчивость больше. Количественной характеристикой степени устойчивости тела является *угол устойчивости*. Он образован вертикалью, опущенной из ОЦТ тела, и линией, проведенной из него к краю площади опоры. Чем больше угол устойчивости, тем устойчивость тела больше. Величина угла устойчивости определяет возможности перемещения тела без потери равновесия.

Для правильной анатомической трактовки работы двигательного аппарата необходимо предварительно выяснить условия движения с учетом *равенства действия противодействию*, проявлений *инерции*, *сохранения момента количества движений* и других закономерностей.

**Работу двигательного аппарата** характеризуют:

- положение или движение отдельных звеньев тела в суставах;
- мышечные группы, обеспечивающие это положение или движение;
- состояние и характер работы мышц.

Морфологическая характеристика опорно-двигательного аппарата в связи с особенностями двигательной деятельности учитывает положение звеньев тела в суставах, размах и направление движения, величину углов в суставах, а также положение вертикали ОЦТ тела по отношению к осям вращения в суставах.

Движения в суставах могут быть определены путем непосредственного наблюдения на живом человеке и измерения величины подвижности при помощи транспортира, гониометра или какого-либо специального прибора. Более точные данные относительно функций суставов при том или ином движении дают рентгенография и рентгеноскопия, с помощью которых можно получить ясное представление о положении костей в определенный момент движения.

При характеристике активной части двигательного аппарата необходимо определить: функциональные группы мышц, обеспечивающих данное положение или движение, направление тяги мышц или их равнодействующую относительно той или иной оси вращения в суставе, около которого проходит эта группа мышц.

Существенное значение имеют *состояние мышц* (напряжены, расслаблены, укорочены, удлинены), *характер работы* мышц (статическая, динамическая, преодолевающая, уступающая, удерживающая и т.п.), *вид опоры* мышц (проксимальная, дистальная, верхняя, нижняя), а также *особенности моментов сил* мышечной тяги.

Методами исследования являются: тонометрия, позволяющая судить о состоянии мышц; фотография, фиксирующая формы мышц; кинография, запечатлевающая серию последовательных изменений

формы мышцы во время движения; рентгенография, регистрирующая на рентгеновской пленке форму и движения мышц (например, движения диафрагмы при дыхании); динамометрия и динамография, оценивающие силу мышц; электромиография, дающая запись токов действия мышц, и др.

Оценка механизма внешнего дыхания и состояния систем обеспечения и регулирования движений включает определение формы грудной клетки (растянута она или сдавлена), состояния межреберных мышц (степень фиксации их в местах прикрепления), положения и экскурсии диафрагмы (имеется ли смещение диафрагмы, нет ли препятствий для ее движений), состояния мышц живота (напряжены или расслаблены; при напряженных мышцах живота опускание диафрагмы на вдохе затруднено).

По движениям грудной клетки (среднего и нижнего отделов) определяется тип дыхания (грудной, брюшной, смешанный). Для этой цели используются следующие методы: антропометрия, оценивающая размеры и подвижность грудной клетки при дыхании, фото-, кино- и рентгенография и в некоторых случаях регистрация движений, производимых ребрами, с помощью гониометра, миллиметровой линейки или кимографа.

Для определения состояния систем обеспечения механизма внешнего дыхания - особенностей расположения, строения и функции внутренних органов, состояния сердечно-сосудистой системы - при выполнении физических упражнений в числе основных методов исследования применяются рентгенография и рентгенокимография, а также функциональные пробы<sup>7</sup>.

**Определение влияния положений или движений тела на организм человека** учитывает влияние упражнений на костную систему, подвижность в суставах, развитие мышц, осанку тела, состояние стопы, а также на другие органы и системы (см. стр. 485).

Таким образом, анатомический анализ положений и движений человека, а также выполняемых физических упражнений должен способствовать оптимизации методов физического воздействия на организм человека (в том числе в лечебных целях и в интересах реабилитации), помогать разработке методических рекомендаций для более эффективного и экономичного использования резервных возможностей организма, содействовать совершенствованию спортивной техники и гармоничному развитию организма человека.

<sup>7</sup> Функциональные пробы рассматриваются в курсе спортивной медицины.

### МОРФОКИНЕЗИОЛОГИЧЕСКИЙ АНАЛИЗ ВЕРХНЕЙ КОНЕЧНОСТИ

Основными движениями верхней конечности во время занятий физической культурой и спортом являются следующие:

1. Приближение к туловищу какого-либо предмета (например, весла в гребле).
2. Отталкивание от туловища какого-либо предмета (при толкании ядра, выжимании штанги и пр.).
3. Выполнение ударов (например, по противнику в боксе).
4. Маховые движения для увеличения радиуса вращения и скорости движения предмета (при метании диска, гранаты).
5. Движения, связанные с опорной функцией (в стойке на кистях, упоре на параллельных брусьях).
6. Приближение туловища к площади опоры или отдаление от нее (при подтягивании и опускании на перекладине, на кольцах, при сгибании и разгибании рук в упоре лежа).
7. Локомоторные движения (в плавании, когда верхняя конечность используется для отталкивания тела от окружающей среды, в ходьбе, беге и прыжках при поступательном движении всего тела).

Наиболее важной частью верхней конечности — хватательным и удерживающим органом — является *кисть*. Ее большая подвижность объясняется значительным количеством «степеней свободы», которыми она обладает. Только три главных сустава верхней конечности — плечевой, локтевой и лучезапястный — дают кисти в общей сложности семь «степеней свободы», т.е. больше того, что необходимо для неограниченной подвижности кисти в том пространстве, которое составляет сферу доступного для нее действия. Движения кисти, как и всей верхней конечности; характеризуются координированностью, четкостью, быстротой и разнообразием (рис. 164).

В работе верхней конечности различают два возможных *места опоры*. Во-первых, верхняя конечность может быть фиксирована своей проксимальной частью при подвижной дистальной части (эта возможность используется в большинстве движений, когда туловище относительно неподвижно). Во-вторых (но эта возможность используется реже), может быть фиксирована кисть, в то время как туловище относительно ее подвижно (подтягивание и некоторые другие движения). В первом случае мышцы работают при проксимальной, или верхней, опоре, а во втором — при дистальной, или нижней, опоре.

Работа двигательного аппарата (костей, суставов, мышц) верхней конечности при выполнении ею основных перечисленных движений неодинакова.

1. Во время *приближения к туловищу* какого-либо предмета у мышц верхней конечности фиксированной частью является их место начала, т.е. проксимальный конец; они работают при верхней опоре. Работа заключается в сгибании в локтевом суставе, сгибании, а иногда разгибании и отведении в лучезапястном суставе и для большинства движений — в разгибании и приведении плеча. Таким образом, при этих движениях работающими являются мышцы, сгибающие предплечье и кисть, разгибающие и приводящие плечо. В суставах, главным образом в лучезапястном, уменьшается давление одной кости на другую. В укреплении лучезапястного сустава большую роль помимо связочного аппарата играют мышцы.
2. При *отталкивании от туловища* какого-либо предмета увеличивается расстояние по прямой между проксимальным и дистальным концами верхней конечности; происходят разгибание в локтевом, сгибание в плечевом и лучезапястном суставах. Мышцами, работающими при этом движении, являются сгибатели плеча, разгиба-

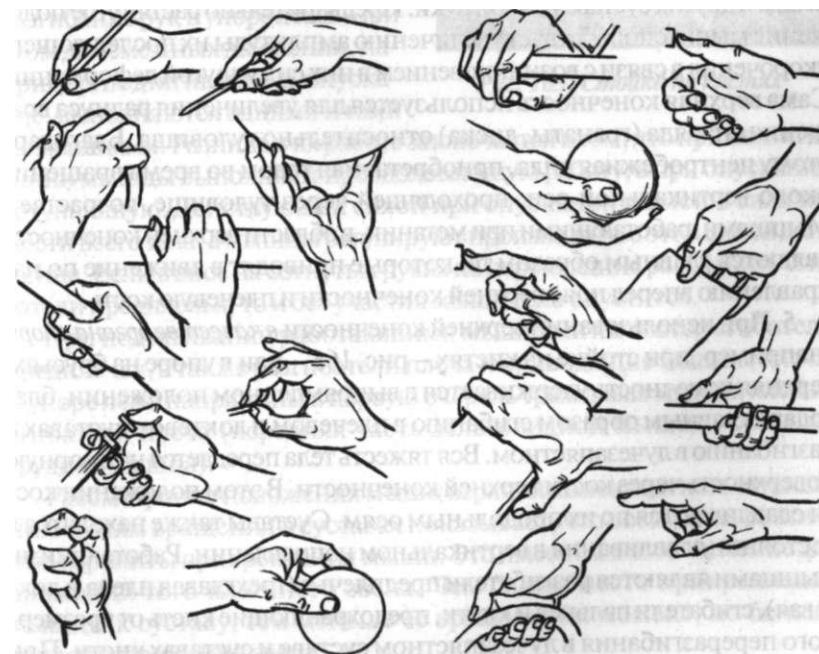


Рис. 164. Участие кисти в некоторых трудовых и бытовых операциях (по Е. И. Даниловой)

тели предплечья, а также сгибатели кисти и пальцев. Одновременно происходит движение пояса верхней конечности вперед или вверх, в котором участвуют соответствующие группы мышц. В суставах верхней конечности при этом движении увеличивается давление одной суставной поверхности на другую.

3. При выполнении ударов движения верхней конечности могут быть разнообразными. Так, прямой удар справа в боксе по характеру движений сходен с теми, которые выполняются при отталкивании предмета от туловища. Кисть с согнутыми в кулак пальцами наносит удар главным образом головками пястных костей и тыльной поверхностью проксимальных фаланг. Большую роль в этих движениях помимо мышц верхней конечности, в частности трехглавой мышцы плеча и большой грудной, играют мышцы пояса верхней конечности, особенно передняя зубчатая.

4. При маховых движениях (в различных видах метания) рука удерживается в выпрямленном положении. Предварительное отведение ее назад, т. е. замах, увеличивает степень растягивания мышц, производящих движение пояса верхней конечности вперед и движения в плечевом и других суставах самой руки. Предварительно растянутое положение мышц способствует увеличению амплитуды их последующего укорочения в связи с возникновением в них сил упругой деформации. Сама верхняя конечность используется для увеличения радиуса вращения снаряда (гранаты, диска) относительно туловища. Благодаря этому центробежная сила, приобретаемая телом во время вращения около вертикальной оси, проходящей через туловище, возрастает. Мышцами, работающими при метании, в области верхней конечности являются главным образом те, которые приводят в движение по направлению вперед пояс верхней конечности и плечевую кость.

5. При использовании верхней конечности в качестве органа опоры (например, при стойке на кистях—рис. 165 — или в упоре на брусьях) верхняя конечность удерживается в выпрямленном положении, благодаря главным образом сгибанию в плечевом и локтевом суставах и разгибанию в лучезапястном. Вся тяжесть тела передается на опорную поверхность через кости верхней конечности. В этом положении кости сдавливаются по их продольным осям. Суставы также находятся в состоянии сдавливания в вертикальном направлении. Работающими мышцами являются разгибатели предплечья (трехглавая плеча и локтевая), сгибатели пальцев и кисти, предохраняющие кисть от чрезмерного переразгибания в лучезапястном суставе и суставах кисти. При использовании верхней конечности в качестве органа опоры в виси на перекладине или на параллельных брусьях в сокращенном состоянии

находятся преимущественно сгибатели пальцев, в то время как функции остальных мышц заключаются главным образом в предохранении суставов верхней конечности от растягивания и в предупреждении расхождения их суставных поверхностей. В этом положении кости верхней конечности выдерживают нагрузку не на сжатие, а на растяжение.

6. Приближение и отдаление туловища по отношению к кисти выполняется при дистальной опоре верхней конечности. В качестве примера можно привести подтягивание и опускание в виси на перекладине или сгибание и разгибание рук в упоре лежа. При этом два смежных движения, например подтягивание и опускание, выполняются одними и теми же мышцами. Разница в их работе заключается в том, что при подтягивании мышцы выполняют преодолевающую работу, а при опускании уступающую. Действующей силой при опускании является сила тяжести всего тела, а мышцы регулируют производимое этой силой движение. Если в виси на согнутых руках на перекладине расслабить сгибатели предплечья, то и без участия мышц тело опустится.

При подтягивании работающими мышцами являются сгибатели предплечья, а также разгибатели плеча и приводящие мышцы плеча. В упоре лежа напряжены в первую очередь трехглавая мышца плеча и сгибатели плеча (передняя часть дельтовидной мышцы, большая грудная мышца).

Рассмотрение положения мышц верхней конечности по отношению к осям вращения в суставах показывает, что возможны различные варианты прикрепления мышц. Это имеет большое значение для движений того или иного звена. Чем ближе место прикрепления мышцы к суставу, тем меньше ее вращающий момент, но больше скорость движения звена.

То же самое можно сказать обо всех мышцах верхней конечности. Особенно это относится к мышцам, прикрепляющимся к плечевой




рис. 165. Стойка на кистях

кости и идущим к ней с туловища (большой грудной, широчайшей спины). Если они прикреплены более дистально на плечевой кости, то их вращающий момент и, следовательно, сила, с которой они могут приводить плечо, будут больше, чем в том случае, когда место их прикрепления расположено более проксимально. Вместе с Этим амплитуда подвижности плеча при его отведении в первом случае должна быть несколько меньше, чем во втором.

7. Локомоторные движения, связанные с перемещением тела в пространстве, также обеспечиваются верхней конечностью. Это относится в первую очередь к поступательным движениям в плавании. Гребок рукой способствует продвижению тела, находящегося в водной среде. В данном случае верхняя конечность представляет собой рычаг, подвижным местом опоры которого является вода.

Что касается локомоторной функции верхней конечности при ходьбе и беге, то своими качательными движениями в передне-заднем направлении рука уменьшает вращательный компонент движения всего тела. Более подробно об этой локомоторной функции верхней конечности сказано на стр. 463. При прыжке верхняя конечность также имеет значение локомоторного органа. Взмах руками вверх в этом случае способствует использованию массы верхней конечности для поступательного движения вверх всего тела. Более подробно это изложено на стр. 479.

При рассмотрении верхней конечности спереди можно заметить, что в супинированном состоянии предплечья между плечом и предплечьем имеется угол, открытый кнаружи. Как правило, величина его у женщин меньше, чем у мужчин.

В анатомии принято изучать верхнюю конечность при супинированном положении предплечья, когда кости его расположены параллельно. Однако при спокойном положении тела, когда руки опущены, они обращены своими ладонными поверхностями к телу, а не кпереди, т.е. находятся в пронированном, а у некоторых людей даже в гиперпронированном положении. Эта особенность положения верхней конечности при непринужденной осанке зависит от большого тонуса мышц-пронаторов по сравнению с мышцами-супинаторами. Предплечье, кисть и особенно пальцы при непринужденной осанке обычно несколько согнуты, что можно поставить в связь с большим тонусом мышц-сгибателей по сравнению с мышцами-разгибателями.

Что касается расположения мышц, проходящих около локтевого сустава, то известно, что сгибатели предплечья развиты сильнее, чем его разгибатели. Это можно связать с тем обстоятельством, что в большинстве случаев сила тяжести или какого-либо другого сопротивле-

ния противодействует работе мышц-сгибателей предплечья, в то время как его разгибанию сила тяжести обычно, наоборот, способствует. Расположение мышц на верхней конечности таково, что «полезная составляющая» сгибателей и разгибателей больше, чем пронаторов и супинаторов. Объясняется это не только большим применением сгибательных движений вокруг поперечных осей по сравнению с вращательными движениями вокруг продольных осей, но также и тем, что момент инерции всей верхней конечности по отношению к поперечным осям вращения в суставах значительно больше, чем момент инерции по отношению к продольным осям (см. стр. 481). Этим также объясняется значительное превосходство таких мышц, как двуглавая мышца плеча, плечевая и трехглавая мышца плеча, над круглым и квадратным пронаторами и супинатором предплечья.

Известной компенсацией меньшего развития пронаторов и супинаторов предплечья служат содружественные движения плеча и пояса верхней конечности. Например, если производится форсированная пронация или супинация предплечья, особенно с преодолением какого-либо сопротивления, то плечевая кость не остается неподвижной (это наглядно видно по положению и перемещениям ее дистального конца). В результате происходит не только пронация или супинация всей верхней конечности, если она в локтевом суставе разогнута, но также отведение или приведение плеча, если предплечье согнуто.

То же самое можно сказать в отношении содружественных движений и в области лопатки. Если при форсированных вращательных движениях предплечья наблюдать положение лопатки, в частности ее нижнего угла, то нетрудно заметить его смещение то медиально, то латерально. Доказательства приведенным соображениям дают наблюдения за движениями в фехтовании (выпад, укол), плавании (басс), при выполнении гимнастических упражнений на коне и др.

Рука сыграла исключительно важную роль в процессе становления человеческого рода, и не менее важная роль принадлежит ей в жизни каждого человека. Недаром со времен глубокой древности философы и ученые уделяли большое внимание вопросу о значении руки. Анаксагор (Увекдо н. э.) считал, что «человек разумен, ибо он имеет руки». Лукрецию Кару (I векдо н. э.) принадлежат слова: «Кисти у нас как служанки, и справа и слева, чтобы с помощью их делали то, что нужно для жизни». АГален (Пвекн. э.) писал: «В вознаграждение за свою наготу и безоружность человек получил руку. Подобно тому, как ему был дан разум, высшая из всех способностей, точно также он превзошел животное обладанием ручной кисти, этим инструментом из всех инструментов». Ф. Энгельс научно обосновал роль труда в процессе происхождения человека

и указал на весьма совершенное развитие руки, «являющейся не только органом труда, она также и продукт его»<sup>8</sup>.

### МОРФОКИНЕЗИОЛОГИЧЕСКИЙ АНАЛИЗ НИЖНЕЙ КОНЕЧНОСТИ

Основными движениями, которые выполняет нижняя конечность как целостный орган во время занятий физической культурой и спортом, являются следующие:

1. Движения, связанные с опорной функцией, когда нижняя конечность служит опорой для всего тела.
2. Движения, посредством которых нижняя конечность выполняет рессорную функцию (в сочетании с опорной функцией) — при различных видах приземления (в прыжке, беге, ходьбе и пр.).
3. Локомоторные движения (в ходьбе, беге и прыжке).
4. Удары по какому-либо предмету (в футболе).
5. Отдаление туловища от места опоры (в гребле, тяжелой атлетике, при поднимании на носках, в велосипедном спорте и пр.).
6. Движения, связанные с опорной функцией в специфических положениях тела (при висе на носках или на согнутых ногах).
7. Отталкивание от окружающей водной среды (в плавании).

Эти основные движения нижней конечности могут комбинироваться друг с другом и усложняться, особенно при асимметричных движениях или положениях тела.

Работа, выполняемая нижней конечностью в каждой из приведенных выше семи основных групп движений, имеет определенную анатомическую характеристику.

1. *Опорная функция* нижней конечности проявляется в большей мере в положении стоя с опорой на обе ноги или на одну ногу. При обычном стоянии нижняя конечность разогнута в коленном и тазобедренном суставах, а в голеностопном находится в среднем положении между сгибанием и разгибанием (см. стр. 439).

В функциональном отношении суставы нижней конечности связаны между собой, благодаря чему при многих положениях тела закрепление костей в одном суставе влияет на степень их фиксации в смежных суставах. Так, стоя изменить положение костей в одном из трех суставов (тазобедренном, коленном и голеностопном) невозможно без того, чтобы одновременно не изменялось положение костей в других суставах. Поэтому моменты, способствующие укреплению одного сустава, косвенным путем влияют и на укрепление другого. Известно,

что подвздошно-бедренная связка не только препятствует разгибанию в тазобедренном суставе, но в натянутом состоянии тормозит вращение бедра вокруг вертикальной оси. Принимая во внимание, что медиальный мышелок бедра больше латерального, можно считать сгибание в коленном суставе возможным лишь в несколько супинированном положении голени. Следовательно, подвздошно-бедренная связка, укрепляя тазобедренный сустав и тормозя вращение бедра кнаружи, тем самым косвенным путем влияет и на укрепление коленного сустава. Однако укрепление тазобедренного сустава зависит не только от подвздошно-бедренной связки, но и от работы большого количества мышц. Поэтому мышцы-пронаторы бедра своим тонусом косвенным путем влияют на укрепление коленного сустава.

Рассматривая нижнюю конечность в целом, можно видеть, что поперечные оси ее главных суставов не вполне параллельны друг другу и не лежат в одной плоскости. Кроме того, продольные оси бедра и голени находятся под углом приблизительно 170° друг к другу, открытым латерально, что также имеет большое значение для опорной функции нижней конечности, так как затрудняет одновременное сгибание в ее суставах, благодаря чему, например, в положении стоя облегчается работа мышц. 1 Шр

2. *Рессорная функция* нижней конечности очень важна, так как уменьшает толчки и сотрясения тела при ходьбе, беге, прыжках. Она обусловлена наличием сводов стопы, мышц и внутрисуставных связок. При описании скелета уже говорилось, что стопа имеет сводчатое строение в продольном и поперечном направлении, повышающее ее рессорные свойства (стр. 104). Своды стопы удерживаются пассивными и активными силами.

К пассивным силам относится натяжение связочного аппарата стопы, удерживающего в соприкосновении суставные поверхности костей, образующих своды стопы. Наиболее крупной связкой стопы является длинная подошвенная связка.

К активным силам, удерживающим своды стопы, относится напряжение мышц, которые можно разделить на две группы: 1) длинные мышцы, переходящие на стопу с голени, и 2) короткие мышцы самой стопы (см. стр. 166). К длинным мышцам относятся, во-первых, длинные сгибатели пальцев, сухожилия которых проходят в переднезаднем направлении по подошвенной стороне стопы. Эти мышцы работают содружественно с мышцами самой стопы, расположенными как в средней части ее подошвенной поверхности, так и со стороны большого и малого пальцев. Во-вторых, это длинная малоберцовая мышца, которая, проходя наискось по нижней поверхности костей предплюсны, способ-

<sup>8</sup> Ф. Энгельс. Диалектика природы. - К. Маркс, Ф. Энгельс. Соч., т. 20, стр. 488.

ствует удержанию поперечного свода. Вместе с передней большеберцовой мышцей она участвует в образовании костно-сухожильно-мышечной петли, поддерживающей свод стопы снизу. К коротким мышцам стопы относится приводящая мышца большого пальца (ее поперечная головка, имеющая на подошвенной стороне стопы поперечное направление). Она удерживает поперечный свод стопы в области головок плюсневых костей. Значение мышц в укреплении сводов стопы очень велико. Ранее было распространено мнение, что, когда стопа не нагружена (например, на весу), ее своды более сильно выражены, чем при опоре, когда наблюдается как бы некоторое раздавливание стопы. Согласно наблюдениям, проведенным с помощью рентгеновских лучей, нередко происходит обратное. Например, у стоящего человека свод стопы выражен несколько лучше, чем у сидящего. Это объясняется тем, что в момент опоры на стопу происходит реактивное сокращение мышц, удерживающих ее своды, что увеличивает степень их выраженности. Если человека, находящегося в положении стоя, нагружать какой-либо тяжестью, то наступает мгновение, когда своды стопы не могут противостоять давлению тела и дополнительного груза и начинают опускаться. Временное и быстро проходящее уплощение стопы, зависящее от утомления и растяжения мышц, может возникнуть также при небольших, но длительных нагрузках. Расширение подошвенной поверхности стопы при опоре на нее зависит от того, что ее мягкие ткани играют как бы роль подушки, которая при надавливании сверху уменьшается в вертикальном и увеличивается в поперечном и переднезаднем направлении, хотя размеры, взятые по прямой на самом скелете стопы, при стоянии не увеличиваются, а уменьшаются.

Рессорные свойства нижней конечности зависят от особенностей строения и функции не только стопы, но и всей конечности. В любом приземлении на стопу участвует вся нижняя конечность, как аппарат, амортизирующий сотрясения. Это хорошо видно на примере приземления в прыжке. Амортизация такого сотрясения происходит благодаря тому, что все суставы в момент приземления оказываются в несколько согнутом состоянии, а мышцы, производящие разгибание в них (в голеностопном — сгибание), рефлекторно напрягаются и позволяют путем уступающей работы выполнить дальнейшее движение в этих суставах, не допуская, однако, крайнего положения.

Рессорную функцию, производя при приземлении уступающую работу, выполняют следующие мышцы (если вести рассмотрение снизу вверх, т.е. по направлению пути передачи самого сопротивления): на стопе — все мышцы на подошвенной поверхности; в области голеностопного сустава — мышцы, проходящие сзади его поперечной оси

(трехглавая мышца голени, задняя большеберцовая, длинный сгибатель большого пальца, длинный сгибатель пальцев, малоберцовые мышцы); в области коленного сустава — четырехглавая мышца бедра; в области тазобедренного сустава — мышцы его задней поверхности, главным образом большая ягодичная, большая приводящая, двуглавая мышца бедра и пр. При приземлении с пятки (например, в прыжке в длину) амортизационные свойства стопы почти не могут быть использованы и вся работа, связанная с рессорной функцией нижней конечности, падает на остальные ее отделы (поэтому на спортивных площадках применяются искусственные амортизаторы, например рыхлый песок в яме для приземления). Невозможность в данном случае использовать рессорные свойства стопы объясняется тем, что для оттягивания носка требуется преодолеть сопротивление со стороны передней группы мышц голени, а, кроме того, поскольку к концу полета тело приближается к земле под небольшим углом, это оттягивание должно быть очень большим, что трудно выполнимо. При беге на короткие дистанции оттягивание носка вполне возможно, так как конечность приближается к опорной поверхности почти под прямым углом. Здесь это оттягивание играет и другую роль: уменьшает действие противоотдачи и иногда увеличивает длину шага. Использование же всей стопы, начиная с носка, в качестве рессорного аппарата всегда требует большого напряжения мышц. В ходьбе приземление обычно производится с пятки, как в большинстве случаев и в беге на длинные дистанции (более подробно см. на стр. 455).

3. *Локомоторная функция* нижней конечности заключается главным образом в том, что, производя отталкивание от опорных поверхностей, она обеспечивает возможность активного перемещения всего тела в пространстве при ходьбе, беге и прыжках. Работа нижней конечности при этом сводится к тому, что первоначально сближенные проксимальный и дистальный ее концы отдаляются друг от друга благодаря движениям в суставах. Вследствие этого тело получает толчок, перемещающий его в пространстве. Анализируя движения опорной ноги, следует выделить сгибание стопы, разгибание в коленном и тазобедренном суставах, а также движения таза в тазобедренном суставе.

4. *Приударах*, выполняемых нижней конечностью, дистальный ее конец движется свободно. Подобное движение наблюдается при выполнении ряда гимнастических упражнений, а также при беге, ходьбе (во время переноса ноги из положения заднего шага в положение переднего шага и пр.). В этих движениях активная и пассивная недостаточность двусуставных мышц (см. стр. 106) играет важную роль, определяя подвижность отдельных звеньев ноги.



## ОБЩАЯ ДИНАМИЧЕСКАЯ МОРФОЛОГИЯ

Характерно, что при согнутом положении бедра разгибание голени в коленном суставе затруднено из-за пассивной недостаточности «седалищно-голенных» мышц (двуглавой бедра, полусухожильной, полуперепончатой) и отчасти из-за активной недостаточности четырехглавой мышцы бедра. При разогнутом бедре сгибание голени может быть затруднено из-за пассивной недостаточности прямой мышцы бедра и активной недостаточности названных «седалищно-голенных» мышц.

При разогнутой в коленном суставе голени затруднено разгибание стопы в голеностопном суставе в силу пассивной недостаточности икроножных мышц и активной недостаточности передних мышц голени. При согнутой в коленном суставе голени в некоторых случаях (особенно у детей) может быть несколько затруднено сгибание стопы в результате активной недостаточности мышц задней поверхности голени и пассивной недостаточности мышц ее передней поверхности. Однако в последнем случае имеют значение также и возрастные особенности: у детей в области голеностопного сустава отмечается большая подвижность в тыльную сторону и меньшая в подошвенную, у взрослых наоборот.

Когда стопа не закреплена, сначала происходит движение в тазобедренном, затем в коленном, в голеностопном суставах и, наконец, в суставах стопы.

Эти движения совершаются почти одновременно или последовательно друг за другом; причем в большинстве случаев движения бедра заканчиваются несколько раньше, чем движения голени, а движения голени — раньше, чем движения стопы. Относительная скорость движения каждого звена обычно неодинакова.

5. При *отдалении туловища от места опоры* происходит разгибание в тазобедренном и коленном и сгибание в голеностопном суставе.

Длинные сгибатели пальцев, в частности большого, при опоре только дистальной частью стопы производят сгибание стопы в голеностопном суставе и (в силу сопротивления) пассивное разгибание в плюснефаланговых суставах. Мышцы задней поверхности голени, в том числе трехглавая, задняя большеберцовая, сгибатели пальцев, а кроме того, и мышцы латеральной поверхности голени (малоберцовые) при опоре на всю подошвенную поверхность производят не сгибание стопы в голеностопном суставе, а разгибание голени. Таким образом, они косвенно участвуют в разгибании коленного сустава.

При поднятии тяжести подошвенная поверхность стопы фиксирована, но таз не полностью фиксирован, и его отклонение назад возможно. При этом напряжение мышц задней поверхности бедра способствует разгибанию и удержанию таза, а вместе с тем и всего туловища в тазобедренном суставе. Разгибание же в коленном суставе происходит за счет работы

## МОРФОКИНЕЗИОЛОГИЧЕСКИЙ АНАЛИЗ НИЖНЕЙ КОНЕЧНОСТИ

четыреглавой мышцы бедра. Малоберцовые, камбаловидная и лежащие под ней мышцы, производят разгибание голени в голеностопном суставе, вместе с тем способствуют разгибанию ее в коленном суставе. Терминологически здесь более правильно говорить о разгибании бедра в коленном суставе по отношению к голени, а не наоборот, так как в данном случае голень является менее подвижной частью тела, чем бедро.

При выполнении некоторых физических упражнений (например, в гребле, в велосипедном спорте), когда стопа и наклоненный вперед таз фиксированы, отмечаются некоторые особенности в работе мышц. Мышцы задней поверхности бедра (двуглавая, полусухожильная и полуперепончатая) могут работать как синергисты четырехглавой мышцы бедра, т.е. способствовать не сгибанию в коленном суставе, а разгибанию в нем. Эти мышцы при незафиксированных голени и стопе производят сгибание голени в коленном суставе и разгибание бедра в тазобедренном. При фиксации голени они сгибают бедро в коленном суставе по отношению к голени, а при фиксированном бедре и голени разгибают таз в тазобедренном суставе. К этому следует добавить, что при движениях, связанных с надавливанием стопой на какой-либо предмет, к действию мышц-разгибателей ноги в тазобедренном и коленном суставах и сгибателей в голеностопном суставе и суставах стопы присоединяется действие силы тяжести, причем не только самой ноги, но и других звеньев тела. Например, при езде на велосипеде для увеличения силы давления стопы на педаль используется сокращение ряда групп мышц, в частности мышц туловища и верхней конечности (велосипедист держится за руль).

6. При выполнении движений, связанных с опорной функцией в специфических положениях тела, таких, как *вис на носках* или *на согнутых ногах*, работа нижней конечности характеризуется тем, что тело имеет опору на тыльную поверхность носка стопы или же на заднюю поверхность верхнего отдела голени. При виси на носках в сильно напряженном состоянии оказываются мышцы тыльной поверхности стопы и передней поверхности голени: короткий разгибатель большого пальца, короткий разгибатель пальцев, длинный разгибатель большого пальца, длинный разгибатель пальцев, передняя большеберцовая и третья малоберцовая мышцы. Эти мышцы значительно слабее мышц задней поверхности голени, и поэтому данное упражнение выполнять довольно трудно. В этом отношении вис на согнутых ногах значительно проще, так как при его выполнении работает вся мощная группа мышц-сгибателей голени в коленном суставе (портняжная, нежная, двуглавая, полусухожильная и полуперепончатая, а также подколенная и икроножная мышцы).

7. При отталкивании тела от окружающей водной среды (в плавании) работа нижней конечности имеет целый ряд особенностей, зависящих от способа плавания. При плавании способом брасс на груди после предварительного разведения и сгибания ног в тазобедренном и коленном суставах произойдет их резкое приведение и разгибание. Из всего цикла движений именно эти требуют наибольшего мышечного напряжения. Они выполняются при участии всех приводящих мышц (большой, длинной, короткой приводящих, тонкой, гребенчатой), также мышц-разгибателей голени и сгибателей стопы. В результате прежде всего приведения ног происходит как бы вытеснение массы воды, находящейся между ними, и отталкивание тела от этой массы.

При плавании способом кроль в тазобедренном суставе выполняются попеременные движения бедра вверх и вниз по отношению к горизонтальной плоскости, проходящей через его центр. Работа мышц, окружающих этот сустав, характеризуется тем, что для «верхней» ноги наибольшая сила их сокращения необходима при движении ее вниз до горизонтальной плоскости, а для «нижней» ноги — при движении ее вверх до этой же плоскости. Дальнейшее движение нижних конечностей совершается в значительной мере в результате «баллистического» действия сгибателей и разгибателей бедра.

При асимметричных положениях и движениях тела работа нижней конечности как целого органа усложняется. Так, в стойке на одной ноге, особенно при согнутом или наклоненном вперед туловище, для фиксации таза в тазобедренном суставе участвуют только мышцы, расположенные на его передней или задней поверхности, недостаточно; необходима также работа мышц, расположенных с латеральной или медиальной стороны этого сустава, в зависимости от того, как будет проходить вертикаль ОЦТ тела по отношению к сагиттальной оси сустава. Если она проходит медиально, то для фиксации таза необходимо участие мышц, отводящих бедро, но работающих в данном случае при дистальной опоре (средней и малой ягодичных, грушевидной, внутренней запирательной, близнецовых). Однако эти мышцы недостаточно сильны, чтобы удерживать таз в горизонтальном положении, и обычно в положении на одной ноге наблюдается некоторый наклон таза в сторону противоположной ноги. Если вертикаль ОЦТ тела проходит латерально от сагиттальной оси тазобедренного сустава, то для удержания таза требуется напряжение мышц, приводящих бедро.

Степень подвижности в тазобедренном суставе зависит не только от строения самого сустава, но также от положения большого вертела по отношению к верхнему краю вертлужной впадины и от устройства связочного и мышечного аппаратов. Для максимального отведе-

ния бедра требуется его супинированное положение, при котором большой вертел не может служить препятствием для движения. Поэтому при упражнении «большой батман в сторону» бедру придается супинированное положение. При таком упражнении, как «шпагат», когда одна нога сильно согнута в тазобедренном суставе, а другая, наоборот, разогнута, препятствием служит натяжение связок и мышц. Возможно положение, при котором на одной ноге сильно растянуты двусуставные мышцы задней поверхности бедра, а на другой — подвздошно-бедренная связка и передняя группа мышц тазобедренного сустава (портняжная, прямая мышца бедра, напрягатель широкой фасции, гребенчатая, подвздошно-поясничная). Столь сильное растяжение связочного и мышечного аппаратов может быть достигнуто систематическим упражнением, а в некоторых случаях обусловлено в известной мере природной способностью. Наклон таза в сторону в шпагате составляет 16-18°, а поворот таза вокруг продольной оси тела — 28-32°. Тренировка в этом упражнении способствует увеличению амплитуды движений при занятии такими видами спорта, как барьерный бег, футбол, и пр. Для выполнения шпагата в сторону (поперечного шпагата) препятствием, как уже говорилось, являются большие вертельг, и обычно у лиц, выполняющих это упражнение, можно отметить некоторые индивидуальные особенности в строении большого вертела и тазобедренного сустава.

При приседании и поднимании на носки (как на двух ногах, так и на одной) сокращаются одни и те же мышцы, с той лишь разницей, что в первом движении они выполняют преодолевающую работу, а во втором уступающую. Местом опоры стопы при поднимании на носки и опускании являются не только головки плюсневых костей и подошвенные поверхности пальцев, но также сесамовидные кости. При этих движениях вся стопа может быть уподоблена рычагу второго рода, хотя возможны положения и движения стопы, когда она функционирует как рычаг первого и третьего рода.

#### СМЕЩЕНИЕ СЕРДЦА, ДИАФРАГМЫ И ВНУТРЕННИХ ОРГАНОВ ПРИ РАЗЛИЧНЫХ ПОЛОЖЕНИЯХ ТЕЛА

Преподавателю физического воспитания, тренеру необходимо знать те морфологические и функциональные особенности внутренних органов, которые обусловлены изменением положения тела спортсмена во время выполнения различных физических упражнений.

Смещаемость внутренних органов при изменении положения тела исследуется с помощью контрастной рентгенографии. Для этого не-

## ОБЩАЯ ДИНАМИЧЕСКАЯ МОРФОЛОГИЯ

посредственно в орган (желудок, мочевыводящие пути) вводят специальные контрастные вещества. Вначале производятся снимки в обычном вертикальном положении, а затем при выполнении упражнения. По полученным рентгенограммам оценивают изменения границ того или иного органа, используя костные ориентиры. - «i

**Сердце.** Изменение формы и размеров сердца сопровождается одновременным изменением циркуляции крови в организме. Это наблюдается при выполнении таких упражнений, как вис прогнувшись, стойка на кистях, мост (т.е. когда изменяется направление тока крови по отношению к сердцу), а также упражнений, вызывающих повышение внутригрудного давления: упор руки в стороны на кольцах, упор лежа, угол в упоре.

В упоре лежа сердце смещается по направлению к голове примерно на 1,5—2 см, в висе на кольцах — на 6,1 см у новичков и на 3,4 см у высококвалифицированных гимнастов. При выполнении этого упражнения очень часто уменьшается поперечный размер сердца и увеличивается продольный. Это, видимо, объясняется натяжением околосердечной сумки, которая оказывает на сердце давление с боков. Смещение нижней границы сердца можно объяснить натяжением подключичных сосудов при фиксации верхних отделов грудной клетки.

Во время выполнения стойки на кистях, вися прогнувшись, угла в упоре у некоторых спортсменов сердце принимает горизонтальное положение, а «талия» сердечной тени выделяется слабо. Наибольшее смещение сердца в направлении головы отмечается при выполнении стойки на кистях (рис. 166): у новичков - на 8,2 см, у гимнастов I разряда — на 6,1 см. При этом сердце не только сдвигается в сторону головы, но и приобретает более горизонтальное положение. В висе прогнувшись смещение сердца у гимнастов I разряда достигает 3,6 см, у мастеров спорта - 3,5 см. Как и при выполнении стойки на кистях, сердце занимает более горизонтальное положение, приобретает удлиненную форму, его верхушка смещается влево. В висе на согнутых ногах и висе стремглав смещение границ сердца несколько меньше, чем в стойке на кистях или стойке на голове.

Изменения границ сердца, связанные с выполнением тех или иных упражнений, больше выражены на выдохе, чем на вдохе. Они сопровождаются изменением площади передней поверхности сердца (видимой на рентгенограммах) и объема сердца. В стойке на кистях площадь передней поверхности сердца по сравнению с исходным положением, как правило, уменьшается, а в стойке на голове и висе на согнутых ногах увеличивается. У начинающих спортсменов изменения площади сердца по сравнению с исходным положением проявля-

## СМЕЩЕНИЕ ВНУТРЕННИХ ОРГАНОВ ПРИ РАЗЛИЧНЫХ ПОЛОЖЕНИЯХ ТЕЛА

ются в большей степени, чем у хорошо тренированных.

Рентгенокимография показала, что сердце в положениях тела вниз головой работает более интенсивно, что говорит о необходимости строгого дозирования таких упражнений.

**Диафрагма.** Как известно, положение диафрагмы, с одной стороны, во многом зависит от смещаемости внутренних органов, но, с другой, она сама может оказывать существенное влияние на положение органов грудной и брюшной полостей.

Более подвижным участком диафрагмы является ее мышечная часть. Сухожильный центр обычно смещается в сторону головы и редко вниз (упор руки в стороны на кольцах, угол в упоре). Наиболее часто краниальное смещение диафрагмы происходит при выполнении гимнастических упражнений и объясняется повышением давления на нее со стороны органов брюшной полости. При соответствующей тренировке человек может произвольно регулировать напряжения диафрагмы и тем самым оказывать необходимое сопротивление силам, действующим на нее. При выполнении стойки на кистях гимнастами и борцами у новичков диафрагма по сравнению с сердцем смещается относительно больше, чем у высококвалифицированных спортсменов. Очевидно, в процессе занятий гимнастикой и борьбой создаются благоприятные условия для развития этой мышцы, в результате чего своим напряжением она уменьшает смещаемость сердца. При выдохе, смещаемость диафрагмы, как и сердца, больше, чем при вдохе. Значительные смещения диафрагмы в положении тела вниз головой затрудняют ее движения при вдохе из-за большого давления на нее органов брюшной полости. Это отражается не только на внешнем дыхании, но и на кровообращении.

Смещаемость правого купола диафрагмы больше, чем левого, что связано с давлением печени на правый купол; у высококвалифицированных гимнастов смещаемость куполов диафрагмы значительно меньше, чем у начинающих спортсменов.

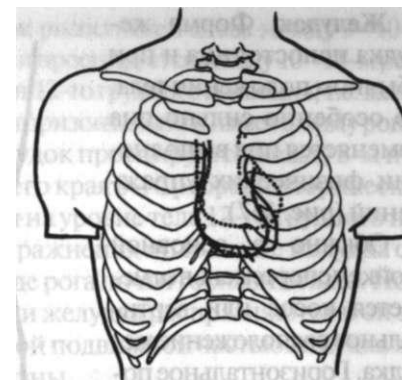


Рис. 166. Проекция границ сердца при положении стоя и при выполнении гимнастических упражнений:

сплошная линия - положение стоя; прерывистая линия — вис на кольцах; точки — стойка на кистях (наблюдения М.П. Джафарова)

Желудок. Форма желудка непостоянна и при обычном положении тела, но особенно сильно она изменяется при выполнении физических упражнений (рис. 167).

Обычно в основной стойке у спортсменов отмечается косое или вертикальное расположение желудка. Горизонтальное положение он занимает, как правило, при выполнении стойки на кистях, виса прогнувшись, в положении мост. В висе на кольцах нижняя часть тела желудка обычно подтягивается вверх (до 7,2 см). При выполнении упора руки в стороны на кольцах, угла в упоре, упора лежа, когда создается повышенное внутрибрюшное давление, обычно уменьшается тень желудка, а также изменяются его положение и форма.

Наибольшие отклонения от исходного положения наблюдаются при выполнении стойки на кистях: граница желудка смещается краниально на 18—19 см. Если в положении стоя форма желудка напоминает вид удлиненного крючка, вход в желудок проецируется слева от срединной линии тела на уровне 6-го грудного позвонка, дно - выше верхнего края 11-го ребра, нижняя граница большой кривизны доходит до 4-го поясничного позвонка, а пилорическая часть находится на уровне тела 2-го поясничного позвонка, то при висе на кольцах форма желудка напоминает рыболовный крючок, вход в желудок проецируется на уровне 10-го ребра, дно желудка поднимается несколько выше 10-го ребра, самая нижняя точка большой кривизны расположена на уровне 2-го поясничного позвонка, пилорическая часть — на уровне 12-го грудного — 1-го поясничного позвонка.

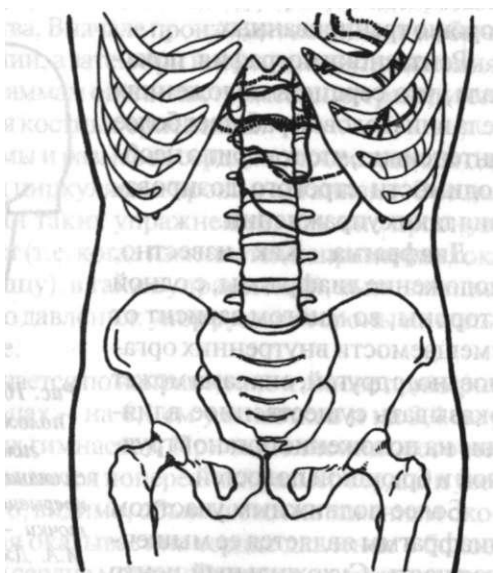


Рис. 167. Положение и форма желудка при выполнении некоторых гимнастических упражнений: (наблюдения М.А. Джафарова):

сплошная линия — граница желудка в положении стоя; прерывистая — в висе на кольцах; точечная — в висе прогнувшись; двойная — в стойке на кистях

В стойке на руках вход в желудок расположен слева между 9—10-м ребрами, дно сильно смещено влево и проецируется между 10—11-м ребрами, пилорическая часть — справа от 12-го грудного позвонка, т.е. желудок расположен выше, лежит почти горизонтально и имеет форму рога.

В висе прогнувшись вход в желудок проецируется между 8-м и 9-м ребрами, дно — на уровне нижнего края 8-го ребра, пилорическая часть смещена вправо и находится на уровне тела 12-го грудного позвонка. При выполнении этого упражнения положение желудка самое высокое и расположен он в виде рога почти горизонтально. После выполнения упражнений стенки желудка расправляются и он занимает исходное положение. Самой подвижной частью желудка является область его большой кривизны.

Толстая кишка. Наиболее подвижным отделом толстой кишки является поперечная ободочная кишка, которая может смещаться в краниальном направлении на 20 см (в срединной плоскости). В меньшей степени смещается правый изгиб ее (до 14 см) и левый (до 11,6 см); слепая кишка смещается на 11,2 см (рис. 168),

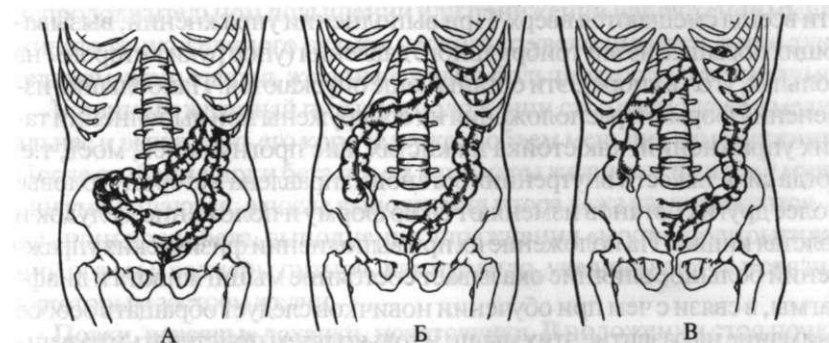


Рис. 168. Смещение толстого кишечника при положении стоя и при выполнении некоторых гимнастических упражнений (наблюдения М. А. Джафарова):

А — положение стоя; Б — стойка на кистях; В — вис прогнувшись

Восходящая ободочная кишка чаще изменяет свою длину и ширину, чем нисходящая ободочная кишка. При выполнении почти всех упражнений угол правого изгиба ободочной кишки больше и располагается ниже, чем угол левого изгиба. При выполнении таких упражнений, как равновесие лежа поперек на жерди, восходящая ободочная кишка и начало правой половины поперечной ободочной кишки, а также левая половина поперечной ободочной кишки с нисходящей

ободочной кишкой располагаются в виде так называемой двустволки (иногда одновременно справа и слева). Появление этих сильных перегибов связано с индивидуальными морфологическими особенностями, повышенным внутрибрюшным давлением и местом соприкосновения с жердью. Если поперечная ободочная кишка оказывается выше этого места, то она значительно смещается вверх (даже больше, чем в стойке на кистях); если ниже, то часть ее опускается в область таза.

При наибольшей подвижности поперечной ободочной кишки чаще изменяется и ее форма. Появление и сглаживание характерных выпячиваний толстой кишки (особенно на поперечной ободочной) сопровождаются расширением и укорачиванием ее или удлинением и сужением. Во время выполнения таких упражнений, как стойка на кистях, вис прогнувшись, мост, поперечная ободочная кишка может быть обращена выпуклостью в сторону головы.

Из всего сказанного можно сделать вывод о том, что между формой и положением сердца, диафрагмы, желудка и толстой кишки, с одной стороны, и положением тела в пространстве, с другой, имеется некоторая корреляция. Все эти органы при выполнении виса на кольцах почти всегда смещаются вверх. При выполнении упражнений, вызывающих повышение внутрибрюшного давления (упор руки в стороны на кольцах, угол в упоре), эти органы чаще опускаются. Наибольшие изменения формы и расположения их обнаружены при выполнении таких упражнений, как стойка на кистях, вис прогнувшись, мост, т.е. когда сила тяжести внутренних органов направлена в сторону головы. Более других органов изменяют свою форму и положение желудок и толстая кишка. На положение их при выполнении физических упражнений большое влияние оказывает состояние мышц живота и диафрагмы, в связи с чем при обучении новичков следует обращать особое внимание на развитие этих мышц и только затем приступать к разучиванию сложных упражнений. Печень и желчный пузырь. Печень, несмотря на довольно прочную фиксацию в брюшной полости, при выполнении физических упражнений может смещаться; особенно значительны ее смещения при выполнении стойки на руках. Вместе с печенью смещается и желчный пузырь. Тень его на рентгенограмме в положении стоя у большинства спортсменов (66,6%) обычно имеет фушевидную форму. Нижний край контура тени, как правило, находится на уровне 3—4-го поясничных позвонков. В положении лежа на животе он смещается до уровня 2—3-го поясничных позвонков, в положении тела вниз головой (например, при выполнении на кольцах виса прогнувшись)—до уровня 1-2-го поясничных позвонков. При переходе в положение лежа на животе, являющееся исходным для ряда

физических упражнений, меняется не только расположение желчного пузыря, но и форма (она становится бобовидной в 34,7% случаев), что отражается на его эвакуаторной функции.

Судя по изменению положения печени и желчного пузыря при выполнении упражнений, можно сказать, что эти органы подвержены поступательному, вращательному и поступательно-вращательному движениям. В частности, установлены следующие варианты смещения желчного пузыря: 1) движение всего пузыря вверх—латерально; 2) движение всего пузыря вверх—медиально; 3) движение шейки пузыря вверх—медиально, а дна пузыря вверх—латерально; 4) движение шейки пузыря вверх—латерально, а дна пузыря вверх—медиально.

На желчный пузырь кроме положения тела (стоя, лежа, вниз головой) значительное влияние оказывает характер усилий, проявляемых мышцами живота и диафрагмой. Так, установлено, что после сгибания ног в положении лежа на спине объем желчного пузыря уменьшается: после бега он может как уменьшаться, так и увеличиваться; после подпрыгиваний на двух ногах, выполнения таких упражнений, как мост, упор лежа, увеличивается. Эти данные свидетельствуют о том, что при непродолжительном повышении или понижении напряжения мышц живота тонус желчного пузыря несколько увеличивается, а при длительном уменьшается, желчный пузырь больше наполняется желчью.

У женщин желчный пузырь в положении стоя расположен медиальнее и выше, тень его короче и уже, а объем меньше, чем у мужчин. После сгибания ног и бега объем и размеры желчного пузыря у мужчин уменьшаются, а после выполнения упора лежа увеличиваются. У женщин после бега, выполнения упражнения «мост», подпрыгиваний объем и размеры пузыря, как правило, увеличиваются в связи с некоторым застоём желчи.

**Почки, почечные лоханки, мочеточники.** В положении стоя почки обычно располагаются на уровне 12-го грудного - 3-го поясничного позвонков.

В висе прогнувшись тень почечных чашек и лоханки оказывается выше исходного положения. Мочеточники при выполнении этого упражнения выпрямляются и несколько смещаются латерально. Верхний конец мочеточника, как правило, смещается больше, чем средняя и нижняя его трети. Правый мочеточник отклоняется меньше, чем левый.

После подпрыгиваний тень почечных чашек и лоханки располагается ниже исходного положения. Справа она опускается на 3—10 мм и смещается латерально на 2-4 мм, а слева - соответственно на 4—14 мм и на 2-7 мм. Во время жима штанги тень почечной лоханки и чашек смещается медиально и вниз.

Смещение почек вверх часто сопровождается уменьшением угла их наклона во фронтальной плоскости, а смещение вниз—увеличением. На правой стороне подобные повороты происходят чаще, и они более выражены, чем на левой. Из внешних и внутренних сил, определяющих величину и направление равнодействующей силы давления на почку, самой активной следует считать силу мышц живота и диафрагмы.

**Матка и маточные трубы.** Во время выполнения физических упражнений эти органы также несколько меняют свое положение. Продольная ось матки по отношению к срединной линии тела как до выполнения упражнений, так и после них расположена обычно асимметрично. Большая часть тени полости матки находится слева или справа от этой линии. Если при выполнении упражнений матка отклоняется в сторону, то, как правило, в сторону большего ее наклона. Обычно смежные с маткой части (перешеек маточных труб) смещаются вместе с дном матки. Величина смещений этой части маточных труб больше, чем ампулярной части.

При переходе из положения лежа на спине в положение сидя, т.е. при повышении внутрибрюшного давления за счет сокращения мышц стенок брюшной полости, матка и маточные трубы претерпевают не столь значительные топографические изменения, несмотря даже на дополнительное отягощение. Левый и правый углы полости матки смещаются не всегда равномерно.

При выполнении упражнений на брусьях с упором о жердь передней стенкой брюшной полости отмечается небольшое смещение дна матки. По мере приближения места давления к линии, соединяющей верхние передние ости подвздошных костей, механическое воздействие на матку и маточные трубы возрастает, чему может способствовать некоторое смещение кишечника. Исходя из этого, следует избегать больших давлений спортивного снаряда на переднюю стенку брюшной полости, особенно давлений ударного характера.

Прыжки почти всегда оказывают одинаковое влияние на положение матки и маточных труб - вызывают смещение их вниз. Однако при прыжках могут наблюдаться отклонения матки как вперед, так и назад, т.е. может уменьшаться ее естественный наклон. В первом случае больше опускается дно матки, чем шейка; во втором — шейка матки опускается больше, чем дно. Характерно, что второй вариант изменения положения матки, как правило, наблюдается при приземлении с пронируемыми ногами. Поэтому необходимо приземляться на обе ноги (в прыжках через козла, игре в волейбол и т.д.), несколько супинируя их. Кстати, это целесообразно и по биомеханическим соображениям (лучшие условия для амортизации) и по спортивно-техническим (лучшее сохранение равновесия).

Характер смещения матки во время выполнения физических упражнений может зависеть от структуры движений тела, индивидуальных особенностей техники выполнения упражнения, анатомио-функциональных особенностей (физическое развитие, угол наклона таза и т.п.). В связи с этим необходим постоянный гинекологический контроль за спортсменками, особенно специализирующимися в атлетических прыжках, метании диска, толкании ядра, плавании на спине и т.п.

#### **Общие закономерности смещения внутренних органов при движениях тела человека.**

Исследования показали, что при движениях тела человека возникает эффект действия инерционной силы внутренних органов. Так, при движении тела вниз органы брюшной полости под действием сил инерции сначала отстают от стенок полости, в которой они находятся, и в результате временно оказываются расположенными выше своего исходного уровня. В момент приземления, наоборот, внутренние органы подвергаются ударным перегрузкам, поскольку при резкой остановке тела на них продолжают действовать инерционные силы.

Таким образом, во время движения тела вниз (начало движения, падение, приземление) дважды изменяется давление органов брюшной полости на ее стенки: вначале оно уменьшается, а затем увеличивается по сравнению с исходной величиной. Причем увеличение давления превалирует над его уменьшением.

Эффект действия инерционных сил на внутренние органы в большей мере выражен в нижних отделах брюшной полости. Учитывая наличие слабо защищенных мест ее передней стенки, а также относительно меньшую массу и меньший физиологический поперечник мышц нижней половины живота, необходимо обращать внимание на развитие силы этих мышц, особенно в таких спортивных специализациях, как прыжки с шестом, прыжки в длину, прыжки в высоту, бег и т.п. Постоянные динамические и статические перегрузки органов брюшной полости со слабыми мышцами живота могут стать одной из причин опущения внутренних органов.

Степень проявления инерционной силы внутренних органов зависит не столько от массы тела, сколько от массы самих этих органов. Имеют значение и структурно-функциональные особенности таза. Одно и то же давление органов брюшной полости у мужчин и у женщин при разной силе мышц брюшного пресса и разных размерах малого таза ставит организм женщины в сравнительно невыгодное положение, что обязывает тренеров особенно внимательно относиться к подбору и дозировке физических упражнений для женщин.

## Глава двенадцатая

## ЧАСТНАЯ ДИНАМИЧЕСКАЯ МОРФОЛОГИЯ

• ' ' ' < • № ш ••••• •••••;•< w,'» : - ...:

АНАТОМИЧЕСКАЯ ХАРАКТЕРИСТИКА ПОЛОЖЕНИЙ ТЕЛА  
ПРЕДВАРИТЕЛЬНЫЕ ЗАМЕЧАНИЯ

Положения тела характеризуются его *ориентацией* в *пространстве* (вертикальное, горизонтальное, наклонное, головой вниз и т.д.), *позой* (расположением отдельных звеньев тела по отношению друг к другу) и *отношением к опоре*.

Положения тела относят к *статическим*, когда внешние силы (сила тяжести и сила реакции опоры) взаимно уравновешены. Условия равновесия зависят от взаимного расположения звеньев тела и площади опоры. Поскольку обычно звенья тела находятся не в одной плоскости, а между ними образуются углы и возникают моменты сил, то сохранение любого положения требует напряжения мышц. При этом чем больше момент силы тяжести звеньев тела, тем большая нагрузка падает на мышцы, сохраняющие их в определенном положении. В зависимости от распределения нагрузки на правую и левую половины тела положения тела разделяют на *симметричные* и *асимметричные*.

При симметричных положениях тела работа двигательного аппарата на правой и левой половинах тела одинакова, что обеспечивает гармоничность его развития. Асимметричные положения (например, стойка боксера, фехтовальщика) характеризуются неодинаковым участием в работе двигательного аппарата правой и левой половин тела, что может привести к дисгармоничности в его строении и развитии.

По отношению к опорной поверхности различают положения тела с *нижней опорой* (положения стоя, мост, шпагат), с *верхней опорой* (висы, за исключением вися прогнувшись) и со *смешанной опорой* (упор на параллельных брусьях).

По виду равновесия положения тела разделяются на положения *неустойчивого равновесия* и *ограниченно устойчивого равновесия*.

В зависимости от характера опоры внешние силы могут действовать на сжатие, на разрыв, на изгиб и на скручивание, что обуславливает определенные особенности в работе двигательного аппарата, в

## АНАТОМИЧЕСКАЯ ХАРАКТЕРИСТИКА ПОЛОЖЕНИЙ ТЕЛА

функционировании внутренних органов, сердечно-сосудистой и других систем организма.

При положениях с нижней опорой сила тяжести действует сдавливающим образом на нижележащие звенья тела, на которых уравниваются вышележащие. Поэтому чем ниже расположено звено, тем большая сила на него действует и тем больше должны напрягаться мышцы.

При положениях тела с верхней опорой, наоборот, мышцы нижележащих звеньев тела напрягаются меньше, чем мышцы вышележащих. Так, в положении стоя мышцы голеностопного сустава уравнивают вес всего тела, в висе эти же мышцы уравнивают вес лишь одной стопы. В разных положениях с верхней опорой степень подвижности тела различна (в зависимости от расстояния ОЦТ тела до опоры и величины площади опоры). Подвижность тем меньше, чем меньше расстояние от ОЦТ до опоры и чем больше площадь опоры. Перемещения звеньев тела при положениях как с нижней, так и с верхней опорой сопровождаются дополнительными (компенсаторными) движениями в других звеньях, в других суставах. Например, для сохранения тела в равновесии при удержании груза перед собой туловище отклоняется назад, при удержании груза в правой руке - влево; подтягивание на перекладине вызывает компенсаторное перемещение ног.

## Положение стоя

Положение стоя — это естественное, привычное для человека положение тела, выработанное в процессе длительной эволюции. Оно может являться рабочей позой, исходным и конечным положением для движений и физических упражнений. При стоянии тело занимает вертикальное положение, руки опущены вдоль туловища, голова держится прямо, ноги соприкасаются с опорной поверхностью подошвенной стороной стоп. Сила тяжести направлена вниз и действует сдавливающим образом на звенья тела. Чем ближе звено к опорной поверхности, тем больше момент силы тяжести. Поэтому наибольшую нагрузку испытывают нижние конечности, особенно стопа. Сила реакции опоры равна силе тяжести, но направлена противоположно.

Одним из условий сохранения равновесия тела человека в положении стоя является расположение ОЦТ тела непосредственно над площадью опоры. Если вертикаль этого центра выходит за пределы площади опоры, то равновесие нарушается и тело падает. Кроме того, положение стоя можно сохранить только тогда, когда подвижные друг относительно друга звенья, входящие в состав тела, удерживаются при помощи напряжения мышц и связок в закреплённом состоянии.

Стояние относится к положениям тела с нижней опорой. Площадь опоры образуется площадью подошвенной поверхности стоп и площадью пространства, заключенного между ними. Главными местами опоры стопы является нижняя поверхность пяточного бугра и головок плюсневых костей, а также (возможно) и пальцев. Площадь опоры с сомкнутыми пятками бывает большей в том случае, когда стопы располагаются друг относительно друга под некоторым углом. Она составляет примерно 250—350 см<sup>2</sup>.

В положении стоя давление приходится в большей мере на пятку и в меньшей — на область головок плюсневых костей, преимущественно 2-й и 3-й. На задний отдел стопы падает примерно 3/4 тяжести тела, на передний - 1/4. Если в положении стоя отвести туловище назад или же, наоборот, вывести вперед, то сила давления на площадь опоры переднего и заднего отделов стопы будет изменяться. В первом случае давление переднего отдела стопы уменьшится, а заднего — увеличится, а во втором - наоборот. Кроме того, вертикаль ОЦТ тела приближается то к заднему, то к переднему краю площади опоры, в связи с чем нагрузка на мышцы изменяется. Так называемая *действующая опорная поверхность* стопы значительно меньше той поверхности, которая видна на отпечатках. Это объясняется тем, что мягкие части стопы не могут служить достаточной опорой для тела.

Если человек стоит в обуви, особенно в жестких ботинках, «действующая» поверхность стопы больше, чем без обуви, так как в первом случае мягкие ткани края стопы оказывают большее сопротивление действию силы тяжести.

При симметричном стоянии масса тела распределяется равномерно на обе стопы и вертикаль ОЦТ тела проходит приблизительно в середине площади опоры. Но равновесие может быть нарушено, если эта вертикаль выйдет за границу площади опоры. В связи с этим положение стоя относят к ограниченно устойчивому виду равновесия.

В зависимости от расположения вертикали ОЦТ тела ближе к заднему или к переднему краю опоры различают *три вида положения стоя* (рис. 169):

- 1) антропометрическое,
- 2) спокойное,
- 3) напряженное.

*Антропометрическим* положением считается такое, которое служит исходным для различных измерений (обычно для определения длины тела деревянным ростомером). При этом тело выпрямлено и несколько отведено назад. ОЦТ тела находится приблизительно в той же фронтальной плоскости, в которой лежат поперечные оси

главных суставов конечностей (плечевого, локтевого, тазобедренного, коленного и голеностопного) и центры тяжести отдельных звеньев тела (головы, туловища и конечностей).

Антропометрическое положение мало удобно, так как площадь опоры сзади от фронтальной плоскости очень невелика и достаточно небольшого действия внешних сил, чтобы вызвать падение тела. Кроме того, неодинаковое развитие мышц, расположенных спереди и сзади поперечных осей вращения в суставах, приводит к быстрому утомлению тех, которые недостаточно сильны (например, мышц передней поверхности голени). В некотором напряжении должны быть как те мышцы, которые расположены спереди от поперечных осей суставов, так и те, которые находятся сзади этих осей, т.е. сгибатели и разгибатели.

*Спокойное положение* характеризуется тем, что все тело находится в непринужденном состоянии (например, при положении по команде «Вольно!»). Располагаясь симметрично, верхняя часть тела несколько отведена назад, а таз, наоборот, вперед. Фронтальная плоскость, проведенная через ОЦТ тела, проходит сзади поперечной оси тазобедренного сустава, спереди осей коленного и голеностопного суставов, приблизительно через середину площади опоры. Углы устойчивости спереди и сзади, как и боковые, одинаковы. В этом положении человек может выполнять движения в пределах площади опоры без потери равновесия.

Поскольку плечи силы тяжести в тазобедренном, коленном и голеностопном суставах небольшие, как и их моменты, то спокойное

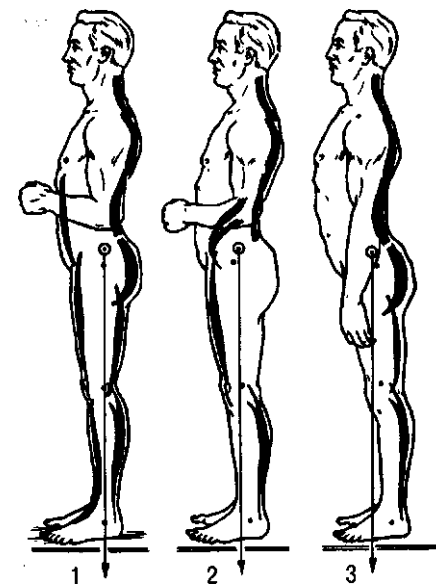


Рис. 169. Напряжение мышц при различных положениях стоя:

1 — антропометрическое положение (мышцы сокращены как на передней, так и на задней поверхности тела); 2 — спокойное положение (небольшое напряжение мышц задней поверхности туловища, передней группы мышц бедра и задней группы мышц голени); 3 — напряженное положение (повышено напряжение мышц всей задней поверхности тела).



положение стоя связано с минимальным напряжением мышц. При этом движение тела назад (под влиянием силы тяжести) предупреждается натяжением подвздошно-бедренной связки, хотя мышцы-гибатели бедра, удерживающие таз, в некоторой мере напрягаются.

Укреплению коленного сустава, по отношению к поперечной оси которого вертикаль ОЦТ тела проходит спереди, способствует натяжение связок, расположенных на его задней поверхности и внутри сустава. Укрепление голеностопного сустава обеспечивается устройством самого сустава. Блоктаранной кости спереди несколько шире, чем сзади, поэтому, когда голень наклонена кпереди, он укрепляется между лодыжками костей голени лучше, чем при антропометрическом положении. При спокойном положении, когда туловище несколько откинута назад, для укрепления как тазобедренного, так и коленного сустава требуется незначительное напряжение мышц.

По отношению к поперечной оси атлантозатылочного сустава вертикаль ОЦТ тела проходит спереди, так что голову от наклона вперед удерживают своим напряжением мышцы выйной области. Верхняя часть туловища удерживается от наклона вперед мышцами спины, из которых наибольшее значение имеет мышца-выпрямитель позвоночника. Ввиду того что продолженная вверх вертикаль ОЦТ тела проходит довольно близко от поперечных осей соединений головы и туловища, требуется сравнительно небольшое мышечное напряжение, чтобы удержать в равновесии эти части тела. Связочный аппарат в этом также играет существенную роль.

*Напряженное положение* тела характеризуется тем, что туловище выпрямлено и несколько выведено вперед, так что вертикаль ОЦТ тела проходит вблизи передней границы площади опоры, спереди поперечных осей всех главных суставов нижней конечности: тазобедренного, коленного и голеностопного. Таким образом, мышцы, расположенные на задних поверхностях этих суставов, должны постоянно находиться в сокращенном состоянии, чтобы предохранить тело от падения.

При напряженном положении основная нагрузка падает на мышцы, находящиеся на стороне, противоположной той, где проходит вертикаль ОЦТ тела. Так, голова и туловище удерживаются мышцами, расположенными сзади (трапециевидной, ременной, мышцей-выпрямителем позвоночника и др.). Мышцы живота также несколько напряжены. Особенно большую работу выполняют мышцы задней поверхности тазобедренного сустава (большая ягодичная и др.), задняя и латеральная группы мышц голени, а также мышцы подошвенной поверхности стопы.

*Стойка по команде «Смирно!»*, применяемая в физкультурной практике, представляет собой среднее между напряженным и спокойным положением тела. Она обеспечивает телу большую степень устойчивости, в связи с чем, как и при спокойном состоянии, вертикаль ОЦТ тела проходит впереди от поперечных осей голеностопных суставов и приблизительно через середину площади опоры. В отличие от напряженного положения тела при стойке «смирно» туловище не резко выведено вперед и нет, естественно, значительного напряжения мышц.

Любая стойка должна удовлетворять некоторым требованиям эстетического характера: не вызывать образования каких-либо дефектов фигуры (сутуловатость), сильных мышечных напряжений и т.д. Если с точки зрения этих требований сравнивать антропометрическое, спокойное и напряженное положения, а также физкультурную стойку при стоянии, то последняя отличается наиболее выгодно, хотя одновременное выполнение всех перечисленных требований в полной мере вряд ли возможно вообще для какого-либо положения стоя. В самом деле, если для перехода от стояния к ходьбе или бегу наиболее легким является напряженное положение, то удовлетворить другим требованиям оно полностью не может. Условие, касающемуся минимальной затраты мышечной силы со стороны организма для поддержания равновесия, больше всего удовлетворяет спокойное положение.

### Стойка на кистях

В стойке на кистях тело занимает вертикальное положение головой вниз. Упражнение относится к положениям тела с *нижней опорой*, когда вышележащие звенья тела уравниваются нижележащими. Отсюда чем ниже расположено звено, тем больше напрягаются его мышцы, и наоборот. Так, в положении стоя напряжены больше других мышцы области голеностопного сустава, так как они уравнивают всю массу тела относительно стопы, а в стойке на кистях - меньше других, так как уравнивают момент силы лишь одной стопы (рис. 170).

Степень напряжения мышц зависит от величины *момента силы сопротивления* и величины *плеча силы тяги мышц*: чем больше момент силы сопротивления, тем больше нагрузка на мышцы; чем больше плечо силы мышц, тем более в выгодных условиях они находятся (чем ближе к суставу начинаются мышцы, тем больше они должны напрягаться в связи с небольшим плечом их силы).

*Площадь опоры* в стойке на кистях невелика, она представлена площадью опорных поверхностей кистей и площадью пространства между ними. По соотношению ОЦТ тела и площади опоры стойка на

кистях относится к *ограниченно устойчивому* виду равновесия: ОЦТ тела расположен довольно высоко (в области крестцовых позвонков), углы устойчивости небольшие, степень устойчивости во всех направлениях также небольшая.

Известно, что равновесие каждого звена сохраняется при условии равенства моментов двух сил: силы тяжести и силы мышц, проходящих около сустава, относительно которого может вращаться звено. Поэтому напряжение мышц будет тем больше, чем больше масса тела и плечо силы тяжести.

Сила тяжести стопы, находящейся в положении сгибания с оттянутым носком, уравнивается силой мышц подошвенной поверхности стопы и задней группы мышц голени, за исключением двусуставной икроножной мышцы, которая своим напряжением могла бы вызвать ненужное движение — сгибание в коленном суставе. Этому движению способствует и то, что вертикаль силы тяжести стопы и голени проходит позади коленного сустава. Но момент силы тяжести уравновешен действием четырехглавой мышцы бедра, ее бедренными головками. В стойке на кистях прогнувшись напряжение этой мышцы больше, чем в вертикальной, так как в последней плечо силы тяжести небольшое, вертикаль ее проходит почти через центр сустава.

ОЦТ системы «стопа — голень — бедро» расположен примерно в области дистальной части бедра, а вертикаль, опущенная из этого центра, проходит несколько сзади поперечной оси тазобедренного сустава, создавая условия для разгибания в нем. Противодействующей силой, уравнивающей вышележащие звенья, является момент силы мышц-сгибателей бедра и натяжения подвздошно-бедренной связки.

В поясничном отделе позвоночного столба момент силы тяжести стремится произвести разгибание, а мышцы живота уравнивают массу всех вышележащих звеньев тела. В грудном отделе, наоборот, момент силы тяжести способствует сгибанию позвоночного

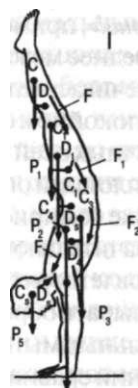


Рис. 170. Схема моментов сил тяжести (I) и напряжения мышц (II) в стойке на кистях; А — вид сбоку; Б — вид сзади

столба, чему препятствуют мышцы-разгибатели туловища, напряжение которых в вертикальной стойке на кистях значительно, чем в стойке прогнувшись, поскольку плечо силы тяжести больше, чем плечо силы этих мышц.

Мышцы нижней конечности работают при проксимальной опоре.

На верхней конечности в области лучезапястного сустава напряжены все мышцы предплечья и кисти. Сгибатели кисти и пальцев напряжены и растянуты, что может приводить иногда (в связи с недостаточной эластичностью их) к сгибанию фаланг пальцев. В локтевом суставе напряжена трехглавая мышца плеча, поскольку вертикаль силы тяжести проходит спереди поперечной оси сустава. В области плечевого сустава напряжены не только мышцы, укрепляющие его, но и мышцы пояса верхней конечности, фиксирующие его костную основу. Укреплению лопатки способствуют верхняя и средняя части трапецевидной мышцы, ромбовидная, дельтовидная и все мышцы плечевого сустава, фиксирующиеся к лопатке. Особенно большое напряжение испытывают мышцы спины и груди: большая круглая, грудная и задняя часть дельтовидной.

Небольшие перемещения тела вперед и назад при выполнении стойки на кистях уравниваются напряжением грудных или широчайших мышц спины. Напрягаясь одновременно, они предотвращают колебания тела вокруг сагиттальной оси. При наклоне тела вправо напрягаются мышцы левой половины тела, при наклоне влево — правой. Мышцы верхней конечности работают в отличие от мышц нижней конечности при дистальной опоре.

Голова уравнивается мышцами, которые разгибают ее в атлантозатылочном суставе, и мышцами-разгибателями шейного отдела позвоночного столба. Поскольку пояс верхних конечностей не замкнут, то туловище вместе с вышележащими звеньями тела стремится проскользнуть вниз между лопатками, чему препятствуют мышцы, которые при обычном положении стоя поднимают пояс верхних конечностей, работая при нижней опоре (грудино-ключично-сосцевидная, мышца, поднимающая лопатку, верхние пучки трапецевидной мышцы и др.).

Дыхание при выполнении стойки на кистях затруднено. Грудная клетка в верхнем и среднем отделах фиксирована мышцами пояса верхних конечностей, плечевого сустава и мышцами живота. Верхнегрудное дыхание почти полностью выключено, несколько выражено нижнегрудное. Брюшное дыхание также затруднено в силу напряжения мышц живота, препятствующих опусканию диафрагмы и давлению на нее внутренних органов.

В стойке на кистях несколько затруднено и кровообращение. Отток крови от головы замедлен, так как он происходит не вниз, а вверх, преодолевая силу тяжести. Отсутствие клапанов в венах головы обуславливает задержку крови, что приводит к расширению сосудов головы и шеи, повышению давления в них, покраснению лица.

Упражнение «стойка на кистях» способствует развитию силы мышц верхних конечностей, живота и спины, оказывает тренирующее воздействие на диафрагму, координационный аппарат. Вместе с тем к выполнению этого упражнения надо подходить постепенно в связи с затруднением внешнего дыхания и тока крови.

лч". •• h • urn, t',fr«. -,viv:., > ч., ^ i г л, л,

### Вис на прямых руках

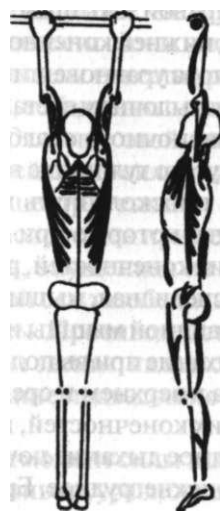
При виси на прямых руках тело находится в вертикальном положении, руки фиксированы к гимнастическому снаряду (кольцам, перекладине), голова держится прямо, туловище разогнуто, ноги прямые. В тазобедренном и коленном суставах - разгибание, в голеностопном суставе и суставах стопы — сгибание (рис. 171).

Руки могут быть пронированы, когда большие пальцы обращены друг к другу, или супинированы, когда они обращены в разные стороны.

Площадь опоры в виси на прямых руках представлена площадью опорных поверхностей ладоней, соприкасающихся со снарядом, и площадью пространства, заключенного между ними. Сила тяжести, направленная сверху вниз, действует на разрыв, стремясь отделить нижележащие части тела от вышележащих. Этому препятствуют мышцы, нагрузка на которые тем больше, чем выше они расположены.

ОЦТ тела расположен ниже площади опоры, поэтому равновесие в данном положении устойчивое.

Наибольшая нагрузка падает на мышцы верхней конечности, которые должны не только удерживать пальцы на перекладине (кольцах, трапеции и пр.) в согнутом положении, но также предохранять соеди-



^ u c - 1711 - В u с n e перекладине

нения костей от растяжений и разрывов. На предплечье и кисти сокращенными оказываются сгибатели пальцев, в области локтевого и плечевого суставов — все окружающие их мышцы, которые, обладая большой силой, находятся в менее напряженном состоянии по сравнению со сгибателями пальцев. В локтевом суставе работа мышц облегчается строением самого сустава: локтевой отросток локтевой кости, как крючок, охватывает блок плечевой кости. В области пояса верхней конечности сокращены те мышцы, которые опускают пояс верхней конечности из исходного положения, а также мышцы, удерживающие лопатку от смещения вперед и вверх. При этом положении головка плечевой кости удерживается в суставной впадине лопатки напряжением длинной головки трехглавой мышцы плеча. Другие мышцы, проходящие около плечевого сустава (большая грудная, широчайшая мышца спины, клювовидно-плечевая, двуглавая мышца плеча, подлопаточная, подостная и круглые мышцы), также участвуют в работе. Дельтовидная мышца (особенно ее средняя часть) и надостная в этом положении не могут играть большой роли в фиксации плечевого сустава. Лопатка фиксируется главным образом напряжением ромбовидных мышц, которые (особенно их нижние отделы) находятся в сильно растянутом состоянии, а также трапециевидной мышцы и широчайшей мышцы спины, которая придавливает нижний угол лопатки к грудной клетке.

На мышцы, туловище и нижние конечности приходится несколько меньшая нагрузка. Стопа удерживается силой мышц ее подошвенной поверхности, а также задней и латеральной группами мышц голени, голень — напряжением четырехглавой мышцы бедра, а бедро — большой ягодичной. В области туловища напряжены мышцы разгибатели и сгибатели (в частности, мышцы живота), фиксирующие таз. Все они действуют от при проксимальной опоре.

Ввиду того что мышцы, поднимающие ребра (в частности, малая и отчасти большая грудная и подключичная), при виси сильно растянуты, вся грудная клетка оказывается расширенной. Таким образом, дыхательные экскурсии ее затруднены, и вдох происходит главным образом за счет работы диафрагмы. Однако и опускание диафрагмы также затруднено: поясничный лордоз увеличен, а мышцы живота растянуты и этим оказывают значительное сопротивление смещению внутренних органов брюшной полости. Увеличение поясничного лордоза связано с тем, что вертикаль центра тяжести нижних конечностей и таза проходит спереди от поясничного отдела позвоночного столба, а также с давлением внутренних органов на таз. Кроме того, увеличению поясничного лордоза способствует натяжение под-

вздошно-поясничной мышцы. Однако благодаря сокращению мышц живота, главным образом прямых, этот лордоз уменьшается. Когда сокращение их становится особенно велико (например, в положении «угол»), он может оказаться совершенно сглаженным в силу того, что таз переходит из наклонного положения почти в вертикальное. Сглаживание поясничного лордоза происходит, несмотря на увеличение тяги подвздошно-поясничной мышцы, в связи с тем, что прямая мышца живота имеет большее плечо силы по отношению к поперечным осям вращения позвоночного столба, чем подвздошно-поясничная мышца.

Наиболее рациональным хватом в вися на прямых руках является такой, когда кисти разведены на ширину плеч. При очень широком хвате для фиксации лопатки требуется гораздо большая работа ромбовидной и трапециевидной мышц, которые приближают ее к позвоночному столбу. Чем уже хват, тем больше вертикальная составляющая силы мышцы, противодействующая силе тяжести, и меньше сила, стремящаяся сместить нижний угол лопатки латерально.

При слишком узком хвате площадь опоры сильно уменьшена, из-за чего равновесие становится менее устойчивым, суставные впадины лопаток более круто обращены вверх, мышцы, удерживающие пояс верхних конечностей, растянуты больше. Все это создает неудобства по сравнению с обычным хватом на ширине плеч.

Вис на прямых руках способствует развитию мышц свободной верхней конечности и пояса верхней конечности, а также мышц спины, живота, способствует предупреждению и устранению дефектов осанки, развитию диафрагмального дыхания.

### Вис на согнутых руках

Это положение характеризуется тем, что *сгибатели предплечья* находятся в сокращенном и *сильно напряженном состоянии*. В частности, плечевая, плечелучевая и некоторые другие мышцы выполняют настолько большую работу, что в этом положении можно находиться лишь сравнительно короткое время. Двуглавая мышца плеча расслаблена, по-видимому, в связи с тем, что ее места начала и прикрепления сближены. В этом вися происходит сгибание плеча по отношению к предплечью, а не наоборот (рис. 172, 173).

В вися на согнутых руках значительную роль выполняют также те мышцы, которые приводят и сгибают плечо: широчайшая спины, большая круглая, большая грудная. Одновременное разгибание плеча, т.е. движение его назад, происходит при участии не только широчайшей мышцы спины, подостной и большой круглой мышц,

но также длинной головкой трехглавой мышцы плеча, напряжение которой тесно связано со сгибанием руки в локтевом суставе. Чем больше степень этого сгибания, тем больше напряжение трехглавой мышцы плеча, так как по мере сгибания отдалляется место ее прикрепления от места начала.

В вися на согнутых руках тело находится не в вертикальном положении, как в вися на прямых руках, а в наклонном. Это положение является единственно возможным для сохранения равновесия, так как только при нем ОЦТ тела находится непосредственно под площадью опоры.

В вися на согнутых руках дыхание затруднено еще в большей мере, чем при вися на прямых руках. Это объясняется тем, что мышцы, идущие от пояса верхней конечности к грудной клетке, как и мышцы брюшного пресса, сокращены значительно больше, чем при вися на прямых руках.




Рис. 172. Вис на согнутых руках

### Вис прогнувшись

В этом вися тело занимает вертикальное положение вниз головой. Руки расположены вдоль туловища и фиксированы к гимнастическому снаряду, туловище разогнуто, ноги прямые, подняты вверх, носки оттянуты (рис. 174).

Работа мышц свободной верхней конечности сходна с той, которая выполняется в вися на прямых руках. Работа же мышц пояса верхней конечности и мышц, идущих от туловища к плечевой кости, иная. Если в вися на прямых руках сокращенными оказываются мышцы, опускающие пояс верхней конечности, то в вися прогнувшись, наоборот, те, которые его поднимают. В данном случае работа мышц сводится, по сути дела, не к опусканию пояса верхней конечности относительно туловища, а к подниманию и удержанию туловища относительно пояса верхней конечности.

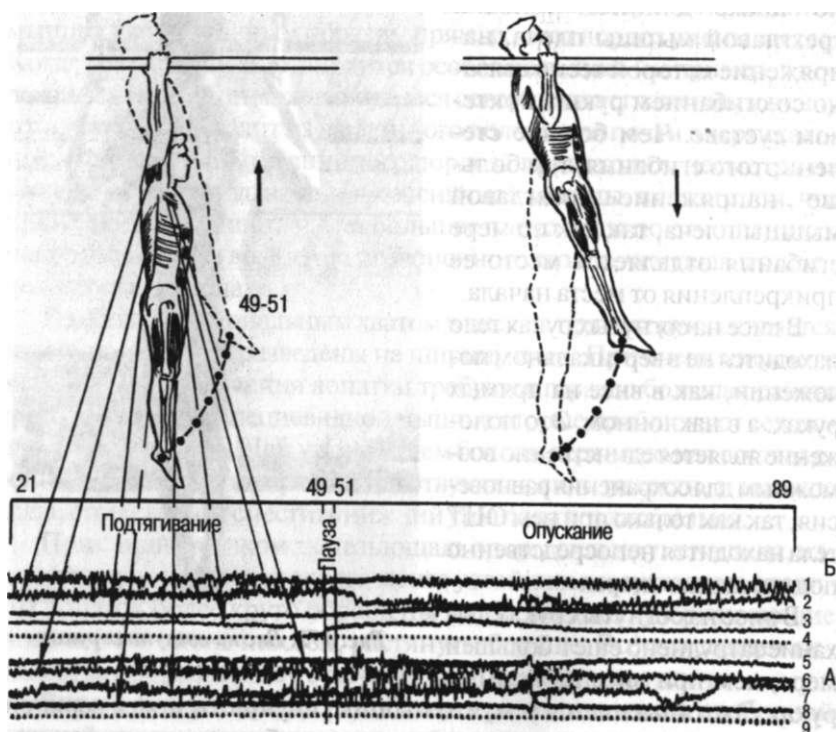


Рис. 173. Работа мышц при подтягивании:

А — электромиограммы: 1 — двуглавой м. плеча; 2 — трехглавой м. плеча; 3 — м., выпрямляющей позвоночник; 4 — прямой м. живота; 5 — большой грудной м.; 6 — широчайшей м. спины; 7 — четырехглавой м. бедра; 8 — двуглавой м. бедра; К — хронограмма движения: цифры 21—89 — номера кадров киносъемки (по Е. Г. Котельниковой)

В силу своей тяжести туловище, являющееся в этом положении более подвижной частью тела, чем верхние конечности, фиксируемые к поясу верхних конечностей, стремится опуститься. В то же время свободные верхние конечности и пояс верхних конечностей относительно неподвижны. При выполнении этого упражнения наибольшую нагрузку несут следующие мышцы: трапециевидная (ее верхняя часть), мьппца, поднимающая лопатку, грудино-ключично-сосцевидная мышца. Кроме того, работают мышцы, которые удерживают лопатку от смещения, фиксируя пояс верхней конечности относительно туловища (передняя зубчатая, особенно ее верхние и средние зубцы, а также мышцы, приводящие лопатку к позвоночно-

му столбу, — ромбовидные и трапециевидная). Наблюдающееся при *висе прогнувшись* сокращение большой грудной и широчайшей мышц спины способствует удержанию туловища от наклона его кпереди и кзади по отношению к верхним конечностям.

Как и при других висах, в *висе прогнувшись* тело находится в состоянии, казалось бы, устойчивого равновесия. Действительно, если представить себе все тело как одно целое, то его ОЦТ расположен ниже площади опоры. Однако достаточно отклонить туловище и вытянутые ноги от верхних конечностей и вернуться в первоначальное положение будет очень трудно. Это объясняется тем, что туловище и голова по отношению к верхним конечностям находятся в положении ограниченно устойчивого равновесия, так как центры тяжести головы, туловища и ног располагаются значительно выше, чем пояс верхней конечности. Поэтому для сохранения равновесия тела требуется очень большая работа мышц. Чем больше туловище отклонится кпереди или кзади от вытянутых рук, тем больше будет момент силы его тяжести по отношению к поперечной оси, проходящей через плечевой сустав, и поэтому тем труднее вернуть его в первоначальное положение.




Рис. 174. Вис на кольцах прогнувшись

В *висе прогнувшись* некоторые *внутренние органы* занимают необычное положение. Под действием силы тяжести они смещаются вниз, давят на диафрагму, оттесняя ее к голове, и удерживают в состоянии выдоха. Вдох чрезвычайно затруднен, так как для смещения диафрагмы в сторону таза и увеличения вертикального размера грудной полости требуется приподнять диафрагмой давящие на нее органы брюшной полости. Таким образом, в *висе прогнувшись* дыхание осуществляется главным образом благодаря движениям нижних ре-

## ЧАСТНАЯ ДИНАМИЧЕСКАЯ МОРФОЛОГИЯ

бер (верхние ребра не могут смещаться, будучи фиксированными к поясу верхних конечностей).

Не меньшие изменения происходят в *кровеносной системе*. Отток крови от нижних конечностей и нижней половины тела облегчен, а от головы и шеи затруднен. Это обусловлено тем, что от головы и шеи кровь вынуждена оттекать против направления силы тяжести. Клапаны, которые препятствуют в венах обратному току крови, здесь почти отсутствуют. Этим объясняется и то, что в весе прогнувшись вены сильно расширяются и переполняются кровью. Капилляры также расширяются, в них происходит застой крови, отчего кожа краснеет или даже синееет. Застой крови связан не только с затруднением ее оттока, но и с эластическими свойствами стенки капилляров. При высокой эластичности капилляры могут настолько мало изменяться, что ни покраснения, ни тем более посинения кожи не происходит (например, у детей). При низкой эластичности капилляров (у взрослых) покраснение и даже посинение кожи лица может сохраняться даже после того, как принято обычное положение тела. Из этого не следует, конечно, что можно рекомендовать это упражнение для детей и подростков. Скорее надо из осторожности избегать для них таких упражнений, которые ставят жизненно важные органы в необычные условия и вызывают нежелательные последствия. Эти упражнения также противопоказаны тем, у кого имеются изменения сосудистых стенок, и тем, кто плохо переносит приливы крови к голове.

В весе прогнувшись не только диафрагма, но также сердце, желудок, толстые кишки оказываются смещенными в сторону головы.

### Вис на стопах

При весе на стопах местом опоры являются их тыльные поверхности. Для удержания стоп и пальцев в разогнутом положении необходимо сильное напряжение передней группы мышц голени и мышц тыльной поверхности стопы. Требования, предъявляемые к мышцам-разгибателям стопы чрезвычайно велики, так как эти мышцы (передняя большеберцовая, длинный разгибатель большого пальца, длинный разгибатель пальцев, а тем более короткие разгибатели пальцев, расположенные на тыльной стороне стопы) являются сравнительно слабыми для удержания тяжести всего тела. К тому же эта сила в данном положении имеет большее плечо силы мышц-разгибателей стопы. Можно сказать, что нет другого гимнастического упражнения, при котором этим мышцам приходилось бы испытывать столь большую нагрузку. Поэтому выполнение данного вися удаётся

## АНАТОМИЧЕСКАЯ ХАРАКТЕРИСТИКА ПОЛОЖЕНИЙ ТЕЛА

лишь людям с очень хорошо развитыми мышцами нижней конечности, особенно голени.

### Вис на согнутых ногах

Для удержания тела в весе на согнутых ногах требуется сохранять согнутое положение голени примерно под прямым углом по отношению к бедру. Это не представляет затруднений, так как мышцы-сгибатели голени чрезвычайно мощная группа мышц, включающая не только мышцы задней поверхности бедра, но и икроножные мышцы. Подъемная сила этих мышц около 500 кг.

### Упор на параллельных брусьях

При упоре на параллельных брусьях тело находится в вертикальном положении, руки выпрямлены, расположены вдоль туловища и фиксированы к спортивному снаряду. Вместе с ними закреплен и пояс верхних конечностей. Это упражнение относится к упражнениям со *смешанной опорой*. Площадь опоры верхних конечностей нижняя и представлена площадью опорных поверхностей кистей и площадью пространства между ними. Голова, туловище и нижние конечности имеют верхнюю опору — пояс верхних конечностей.

ОЦТ тела по отношению к верхним конечностям расположен выше площади опоры, обуславливая *ограниченно устойчивый вид равновесия*. По отношению к остальной части тела он находится ниже площади опоры, обеспечивая *ей устойчивое равновесие*. Сила тяжести в области верхних конечностей оказывает сдавливающее влияние, увеличиваясь сверху вниз. В области туловища она действует на разрыв, как при весе, стремясь отделить нижележащие звенья тела от вышележащих, и увеличивается при этом снизу вверх (самая большая нагрузка падает на мышцы пояса верхней конечности).

Работа двигательного аппарата при выполнении упора на параллельных брусьях сводится главным образом к противодействию влиянию силы тяжести и удержанию рук в вытянутом положении, а пояса верхней конечности — укрепленным по отношению к туловищу.

Кисть находится в разогнутом положении, что происходит совершенно пассивно под действием силы тяжести. При этом мышцы-сгибатели пальцев растягиваются, их напряжение повышается и увеличивается сила захвата места опоры. Наиболее «ответственным» местом кисти, с которого передается тяжесть на брусья, является запястье и основание пясти.

Лучезапястный сустав укрепляют мышцы, окружающие его, при этом движение рук в стороны предотвращают мышцы сгибатели и разгибатели кисти и пальцев, а движение вперед и назад — мышцы, отводящие и приводящие кисть.

В локтевом суставе плечо под влиянием силы тяжести стремится согнуться по отношению к предплечью. Препятствием к сгибанию служит напряжение трехглавой мышцы плеча, которая находится в сокращенном состоянии. Иногда у людей со слаборазвитой мускулатурой (особенно у женщин) возможно некоторое переразгибание локтевого сустава. Чрезмерное разгибание плеча и повреждение локтевого сустава предотвращают мышцы, идущие со стороны его передней поверхности (двуглавая плеча, плечевая, плечелучевая, круглый пронатор и др.).

Пояс верхней конечности при выполнении данного упражнения опирается на головку плечевой кости. В укреплении плечевого сустава участвуют мышцы, окружающие его, особенно те, которые приводят плечевую кость (большая грудная, широчайшая мышца спины, подлопаточная, подостная, круглые, длинная головка трехглавой мышцы плеча).

Опусканию туловища под действием силы тяжести по отношению к поясу верхней конечности препятствуют мышцы, опускающие пояс верхней конечности. К ним относятся: малая грудная, нижняя часть трапециевидной, подключичная, нижние зубцы передней зубчатой мышцы, а также те, которые фиксируют лопатку и удерживают ее медиальный край параллельно позвоночному столбу: ромбовидная, средняя часть трапециевидной.

При выполнении упора на параллельных брусьях большая нагрузка падает на нижние части большой грудной мышцы и широчайшей мышцы спины, так как они способствуют подтягиванию туловища вверх, уменьшая тем самым действие его массы, передаваемое через лопатку на головку плечевой кости.

Для поддержания хорошей осанки тела в положении упора требуется работа мышц, выпрямляющих позвоночный столб и удерживающих в выпрямленном и несколько разогнутом положении нижнюю конечность с оттянутым носком. Наиболее крупными из этих мышц кроме уже упомянутых трапециевидной и ромбовидных являются: мышца, выпрямляющая позвоночник, большая ягодичная, четырехглавая мышца бедра, трехглавая мышца голени, сгибатели пальцев стопы, задняя большеберцовая, малоберцовые и некоторые другие, более мелкие мышцы.

Грудная клетка при упоре находится в несколько растянутом состоянии, т. е. в положении вдоха, благодаря тому, что напряжены крупные мышцы, поднимающие ребра. Дыхание происходит пре-

имущественно за счет движения диафрагмы, для работы которой в данном положении нет значительных затруднений.

Если упор выполняется не на брусьях, а на кольцах, то нагрузка на мышцы значительно возрастает, так как они должны одновременно препятствовать расхождению колец в стороны. Мышцами, тормозящими отведение рук от туловища, являются все те, которые приводят плечо.

Из них наибольшее значение имеют большая грудная и широчайшая мышца спины. Работая совместно, они образуют своего рода параллелограмм сил с равнодействующей, направленной на приведение плеча.

Если гимнаст постепенно разводит кольца, переходя в положение «крест», то напряжение мышц, препятствующих этому движению, еще больше возрастает. По мере отведения рук увеличивается плечо силы тяжести тела и возрастает ее момент вращения. Поэтому сохранение такого положения возможно лишь при исключительно хорошо развитой мускулатуре пояса верхних конечностей.

Упражнение «упор» развивает мышцы пояса свободной верхней конечности, а также мышцы спины, предотвращая нарушения осанки тела.

### Гимнастический мост

В положении «мост» тело представляет собой изогнутую дугообразную фигуру с большим или меньшим радиусом кривизны. Из внешних сил значение имеет не только сила тяжести, но и сила трения, от величины которой зависят напряжение мышц и возможность выполнения самого упражнения. Площадь опоры представлена площадью соприкосновения ладонной поверхности кистей и подошвенной поверхности стоп с опорной поверхностью, а также площадью пространства между ними (рис. 175).

ОЦТ тела расположен выше площади опоры, впереди, несколько ниже позвоночного столба, приблизительно над серединой площади опоры.

Равновесие *ограниченно устойчивое*, передний, задний и боковой углы устойчивости большие, степень устойчивости значительная.

Расположение звеньев тела таково, что в голеностопном и коленном суставах происходит сгибание, в тазобедренном суставе и суставах позвоночного столба - разгибание. Грудной кифоз уменьшен, поясничный и шейный лордозы увеличены. Межпозвоночные диски в поясничном отделе спереди растянуты, а сзади сплюснуты.

При выполнении этого упражнения на скользкой поверхности величина изгибов позвоночного столба значительно меньше и мост ниже, чем на обычной, несколько шероховатой поверхности (на полу, ковре,

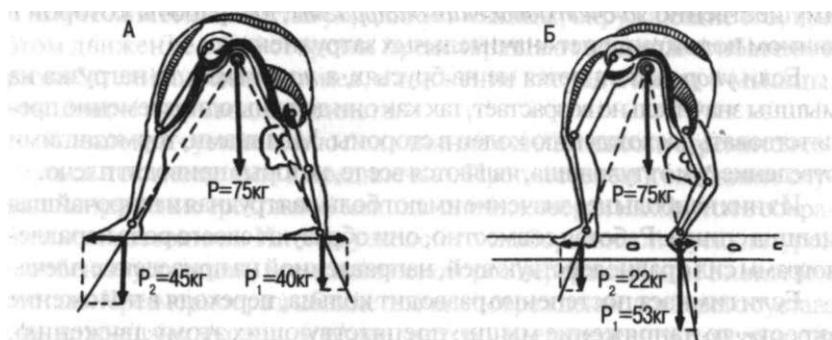


Рис. 175. Мост:  
А — на полу; Б — на лестнице

мате и др.). На горизонтально укрепленной лестнице мост может быть выполнен с большим прогибом позвоночного столба, чем на полу. На очень скользкой поверхности удержать положение «мост» можно в том случае, если стопы и кисти находятся рядом друг с другом или даже кисти удерживают стопы. Это возможно только при высокой гибкости позвоночного столба и подвижности в тазобедренном суставе.

В положении «мост» пояс верхней конечности смещен к голове, нижний угол лопатки обращен в латеральную сторону, головка плечевой кости упирается в акромион. В плечевых, локтевых и лучезапястных суставах наблюдается предельное разгибание. В крайнем растянутом положении находятся мышцы живота (особенно прямая), большие и малые грудные, передняя зубчатая, широчайшая мышца спины, двуглавая мышца плеча, клювовидно-плечевая, сгибатели кисти и пальцев. Несколько меньше растянуты мышцы-разгибатели стопы и четырехглавая мышца бедра. В этих мышцах, а также в межпозвоночных дисках, связках позвоночного столба, подвздошно-бедренной связке возникают упругие силы, стремящиеся отделить друг от друга опорные части тела. Силе тяжести и силе эластической тяги противодействует напряжение мышц, сохраняя тело в данном положении.

Наиболее активно работают мышцы, находящиеся на конечностях и в области позвоночного столба. Причем нагрузка на эти мышцы возрастает от вершины свода к периферии (соответственно нарастанию упругих сил в дугообразном своде).

В области нижних конечностей основную нагрузку выполняют мышцы подошвенной поверхности стопы, задняя и латеральная группы мышц голени, передняя группа мышц бедра (препятствует сгибанию бедра в коленном суставе — приближению бедра к голени) и мыш-

цы задней поверхности тазобедренного сустава. Большие ягодичные мышцы вместе с мышцами-разгибателями позвоночного столба удерживают туловище. Разгибанию бедра в тазобедренном суставе мешает подвздошно-бедренная связка, а также тонус мышц, проходящих спереди поперечной оси тазобедренного сустава (портняжной, прямой мышцы бедра, подвздошно-поясничной, гребенчатой).

Поскольку пояс верхних конечностей закреплен через верхние конечности, то голову и туловище удерживают мышцы, поднимающие его, идущие от костной основы головы и шеи к костям пояса верхних конечностей. Большая грудная мышца и широчайшая мышца спины фиксируют плечевую кость к поясу верхней конечности.

Укрепление положения головки плечевой кости по отношению к суставной впадине лопатки происходит главным образом за счет мышц, окружающих плечевой сустав. Тонкая и просторная суставная сумка не имеет утолщений в виде связок и не может в данном положении играть значительную роль в укреплении плечевого сустава. Наибольшую роль в этом играют трехглавая мышца плеча (своей длинной головкой), широчайшая мышца спины, подлопаточная, подостная и круглые (большая и малая) мышцы.

На плече наибольшую нагрузку несет трехглавая мышца плеча, которая предотвращает сгибание руки в локтевом суставе, т. е. производит не разгибание предплечья в локтевом суставе, а разгибание плеча.

Фиксации костей в локтевом суставе способствует помимо мышц и связок само устройство суставных поверхностей: блоковидная вырезка локтевой кости охватывает блок плечевой кости, а локтевой отросток локтевой кости упирается в одноименную ямку на плечевой кости.

При опоре не на всю подошвенную поверхность стопы, а только на пальцы сильно возрастает напряжение задней группы мышц голени и подошвенной поверхности стопы (трехглавой мышцы голени, задней большеберцовой, длинных сгибателей пальцев и пр.), а также четырехглавой мышцы бедра, так как сокращение икроножной мышцы увеличивает сгибание ноги в коленном суставе.

Поскольку позвоночный столб сильно разогнут и голова откинута назад, грудная клетка оказывается в растянутом и приподнятом состоянии, межреберные промежутки (особенно нижние) расширены, реберная дуга и нижние ребра сильно выступают, подгрудинный угол увеличен. Грудная клетка находится в положении вдоха, причем увеличению ее вертикального размера несколько способствует выпрямление грудного кифоза. Наиболее подвижными ребрами оказываются нижние, за счет чего и происходит дыхание, т. е. увеличение и уменьшение объема грудной клетки. Мышцы живота растянуты и



напряжены, что затрудняет движения диафрагмы. Она находится в положении *выдоха*, оттеснена к голове благодаря давлению на нее органов брюшной полости (печени, желудка, селезенки), что также ограничивает ее экскурсию. Благодаря высокому стоянию диафрагмы вертикальный размер грудной полости уменьшен, несмотря на растянутасть грудной клетки по вертикальной оси.

Упражнение «мост» способствует увеличению подвижности почти во всех звеньях тела. Оно развивает эластические свойства мышц, межпозвоночных дисков и связочного аппарата суставов конечностей, способствует развитию координационных способностей, ориентации в пространстве, является корригирующим упражнением при дефектах осанки, а также оказывает тренирующее воздействие на диафрагму.

Вместе с тем это упражнение ставит многие жизненно важные органы в необычные условия, затрудняющие их функционирование. Так, амплитуда дыхательных движений в положении «мост» ограничена, присасывающее действие грудной клетки для крови и лимфы уменьшено, отток крови от органов головы и шеи затруднен, сердце и внутренние органы брюшной полости оттеснены в сторону головы, что создает неблагоприятные условия для их деятельности (движение пищи из желудка в двенадцатиперстную кишку и отток желчи от желчного пузыря нарушены). Поэтому долго находиться в этом положении, особенно детям, не рекомендуется.

### АНАТОМИЧЕСКАЯ ХАРАКТЕРИСТИКА ПОСТУПАТЕЛЬНЫХ ДВИЖЕНИЙ ТЕЛА

#### ПРЕДВАРИТЕЛЬНЫЕ ЗАМЕЧАНИЯ

Различают два основных вида движений тела или его отдельных звеньев: *поступательные* и *вращательные*. При первом виде движений все точки тела описывают параллельные прямые линии, а при втором — дуги около той или иной оси вращения. Почти каждое движение тела человека можно рассматривать как поступательное движение какой-либо одной или нескольких его точек и одновременное вращение вокруг осей, проходящих через эти точки. Лишь в очень редких случаях происходят движения чисто поступательного характера.

Кроме этих двух основных видов движений тела различают движения смешанного характера (поступательно-вращательные), при которых тело, перемещаясь в ту или иную сторону, одновременно вращается вокруг одной из осей.

Поступательные движения тела являются примером локомоций (локомоторных движений) — перемещений тела в пространстве за

счет работы мышц (активной части опорно-двигательного аппарата), а также костей и их соединений (его пассивной части).

По Д. А. Семенову, локомоторные движения классифицируются следующим образом.

Табл. 13.

Отталкивание		Притягивание		Комбинированные движения	
Разновидности	Примеры	Разновидности	Примеры	Разновидности	Примеры
а) от твердых тел (грунта)	Ходьба, бег, прыжки, ходьба на лыжах, бег на коньках	К твердым телам	Подтягивание, лазанье с помощью рук по лестнице, канату, шесту	С помощью твердых тел	Лазанье с помощью рук и ног по лестнице, канатам, шестам, ползание
б) от жидкой среды (воды)	Плавание, гребля				

Важную роль в жизни человека играют локомоции, осуществляемые посредством отталкивания от плотной среды, к которым относятся ходьба, бег и прыжки.

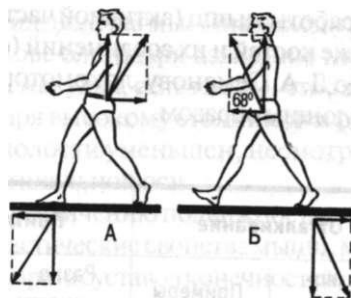
#### Ходьба

Ходьба — это сложное циклическое движение, связанное с отталкиванием тела от опорной поверхности и перемещением его в пространстве. Характерным для ходьбы является постоянное сохранение опоры на одну или обе конечности. В осуществлении этого локомоторного акта участвуют многие звенья опорно-двигательного аппарата, а также системы регуляции (нервная, органы чувств, эндокринные железы) и обеспечения (сердечно-сосудистая и др.) мышечной деятельности.

Основой ходьбы служат *шагательные движения*, связанные с сокращением мышц и попеременным отталкиванием от поверхности опоры. При этом тело испытывает толчки, направленные вверх и вперед, из-за сопротивления опорной поверхности и сил трения (рис. 176). Однако движения тела имеют плавный характер благодаря сглаживанию толчков под влиянием инерции тела и действия мышц-антагонистов.

## ЧАСТНАЯ ДИНАМИЧЕСКАЯ МОРФОЛОГИЯ

Если из положения стоя вынести одну ногу вперед и поставить ее на опорную поверхность, это будет **простой шаг**. Если другая нога при этом не будет приставлена к опорной ноге, а будет выставлена вперед, то человек выполнит одиночный шаг. Таким образом, каждый одиночный шаг может быть подразделен на два про-



Данией реакция опоры при ходьбе:

стых — задний шаг и передний шаг. Под **задним шагом** подразумевается та половина одиночного шага, при которой нога движется сзади фронтальной плоскости проходящей через ОЦТ тела.

Под **передним шагом** подразумевается та его половина, при которой нога выносится вперед по отношению к этой плоскости. Очень короткий интервал между ними называется **моментом вертикали**.

Чтобы при ходьбе был проделан полный цикл движений, необходимо после одиночного шага одной ногой сделать такой же шаг другой ногой. Эти два шага составляют **двойной шаг**. После каждого двойного шага отдельные звенья тела приходят в исходное по отношению друг к другу положение.

Ввиду того что при каждом двойном шаге происходит как бы наложение одного простого шага одной ноги на один простой шаг другой, то каждый двойной шаг по пройденному пространству соответствует длине трех простых шагов, тогда как по выполненным движениям он состоит из четырех простых шагов: двух — проделанных одной ногой и двух — другой.

При ходьбе тело повторяет одни и те же движения, причем движения одной половины тела представляют собой как бы зеркальное изображение движений другой половины. В связи с этим ходьба относится к **разновременнo-симметричным движениям** и при анатомическом анализе ее можно ограничиться рассмотрением движений только одной половины тела.

При ходьбе возникают периоды то двойной, то одинарной опоры. При **двухопорном положении** одна нога (находящаяся впереди) опирается пяткой, а другая (находящаяся сзади) — носком. Одновременной опоры всей подошвенной поверхностью обеих стоп при обычной ходьбе не бывает. При **одинарной опоре тело** соприкасается с опорной

## АНАТОМИЧЕСКАЯ ХАРАКТЕРИСТИКА ПОСТУПАТЕЛЬНЫХ ДВИЖЕНИЙ ТЕЛА

поверхностью одной ногой, в то время как другая перемещается по направлению вперед вне связи с опорой.

Нога, соприкасающаяся с поверхностью опоры, называется **опорной**; в противоположность ей другая свободна и называется **переносной** или **маховой**. Обычно ногу в положении заднего шага называют **задней**, а ногу в положении переднего шага — **передней**. Аналогичные же обозначения можно принять и для движений верхних конечностей. Полное качание каждой верхней конечности назад и вперед состоит из заднего и переднего махов, между которыми имеется момент вертикали. Верхнюю конечность в период заднего маха называют **задней рукой**, а в период переднего маха — **передней рукой**.

В каждом одиночном шаге последовательно выделяют 4 фазы: двойной опоры, задний шаг, момент вертикали и передний шаг. Согласно Д. Д. Донскому, в движении ноги можно выделить безопорные периоды: подъем, разгон (движение вперед), торможение этого движения, опускание, а также опорные периоды — амортизацию (при соприкосновении с поверхностью опоры) и отталкивание, которым начинается новый цикл движения. Амортизация происходит при сгибании бедра в коленном суставе, отталкивание — при разгибании. При амортизации происходит передний толчок, при отталкивании — задний толчок.

В каждом двойном шаге выделяют 6 отдельных фаз (рис. 177).

**Первая фаза** (передний шаг опорной ноги) заключается в том, что стопа «передней» ноги приземляется с пятки и, опираясь на нее, производит движение вперед и вниз (рис. 178). При передаче тяжести тела на опорную ногу давление на опорную поверхность производится в направлении вниз и вперед, тогда как тело, согласно третьему закону Ньютона, от действия силы реакции опоры испытывает толчок, направленный вверх и назад. Этот толчок оказывает затормаживающее действие на поступательную скорость движения, которое мгновенно преодолевается инерцией тела и более сильным задним толчком другой ноги. Для смягчения этого влияния реакции опоры нога несколько сгибается в коленном суставе, что кроме амортизации служит подготовкой к последующему отталкиванию.

Если идущий человек не успеет вовремя вынести вперед свободную ногу и создать новую площадь опоры (споткнется), он упадет. Вместе с приземлением на «переднюю» ногу тело получает двойную опору. По мере приземления происходит сокращение мышц опорной ноги, которое носит преимущественно статический характер и способствует удержанию ее в выпрямленном состоянии.

При наступании на пятку сокращается передняя группа мышц голени, что способствует фиксации голеностопного сустава. По мере пе-




Рис. 177. Фазы ходьбы:

ноги 1 – момент вертикали опорной ноги, 2 – задний шаг опорной ноги, 3 – момент вертикали свободной ноги, 4 – задний шаг свободной ноги, 5 – момент вертикали опорной ноги, 6, 7, 8, 9 – задний шаг опорной ноги, 10 – задний шаг свободной ноги, 11 – момент вертикали свободной ноги, 12 – передний шаг свободной ноги

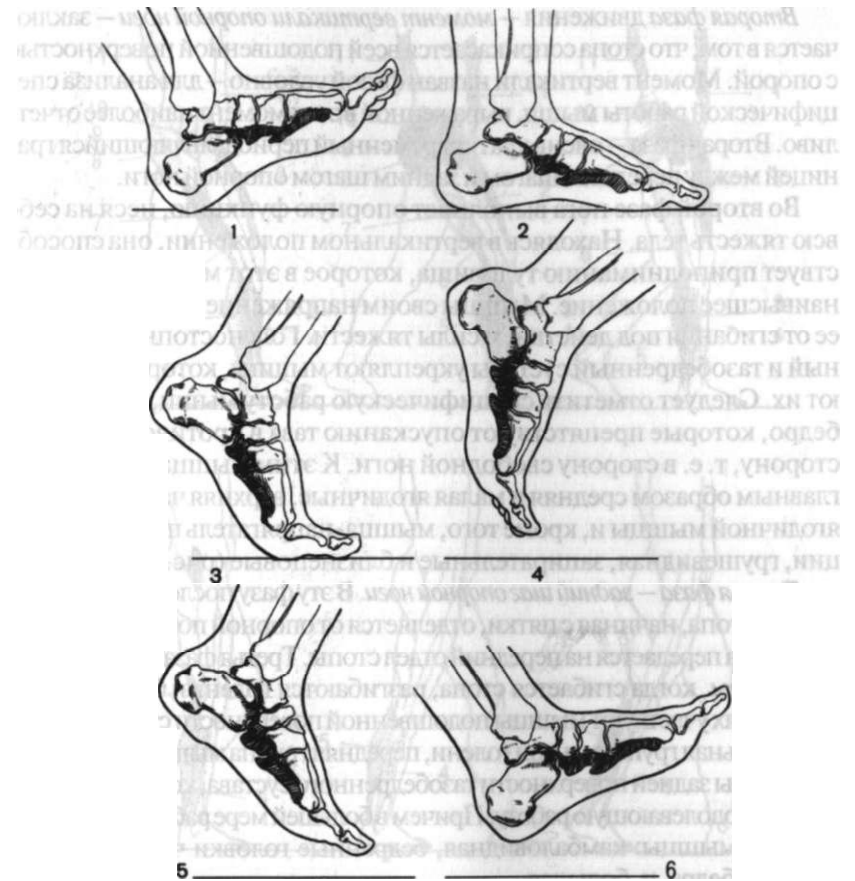


Рис. 178. Последовательные положения стопы при ходьбе:

1 – приземление с пятки; 2 – момент вертикали опорной ноги; 3 – задний шаг опорной ноги; 4 – задний шаг свободной ноги; 5 – момент вертикали свободной ноги; 6 – передний шаг свободной ноги

рекатывания стопы эти мышцы постепенно расслабляются, выполняя уступающую работу, для плавного опускания стопы на опору. Разогнутое положение коленного сустава удерживается сокращением главным образом бедренных головок четырехглавой мышцы бедра. Задняя группа мышц бедра, а также мышца задней поверхности тазобедренного сустава по мере наступания на пятку также сокращаются. Вместе с перекачиванием стопы сокращение этих мышц возрастает, причем в коленном суставе может наблюдаться небольшое сгибание.

Вторая фаза движения—момент вертикали опорной ноги—заключается в том, что стопа соприкасается всей подошвенной поверхностью с опорой. Момент вертикали назван фазой условно—для анализа специфической работы мышц, выраженной в этот момент наиболее отчетливо. Вторая фаза—очень кратковременный период, являющийся границей между передним шагом и задним шагом опорной ноги.

Во второй фазе нога выполняет опорную функцию, неся на себе всю тяжесть тела. Находясь в вертикальном положении, она способствует приподниманию туловища, которое в этот момент занимает наивысшее положение. Мышцы своим напряжением предохраняют ее от сгибания под действием силы тяжести. Голеностопный, коленный и тазобедренный суставы укрепляют мышцы, которые окружают их. Следует отметить специфическую работу мышц, отводящих бедро, которые препятствуют опусканию таза в противоположную сторону, т. е. в сторону свободной ноги. К этим мышцам относятся главным образом средняя и малая ягодичные, верхняя часть большой ягодичной мышцы и, кроме того, мышца-напрягатель широкой фасции, грушевидная, запирательные и близнецовые (рис. 179).

Третья фаза—задний шаг опорной ноги. В эту фазу после момента вертикали стопа, начиная с пятки, отделяется от опорной поверхности, тяжесть тела передается на передний отдел стопы. Третья фаза заканчивается толчком, когда сгибается стопа, разгибаются голень и бедро. В этих движениях участвуют мышцы подошвенной поверхности стопы, задняя и латеральная фугаги мышц голени, передняя группа мышц бедра, а также мышцы задней поверхности тазобедренного сустава, которые выполняют преодолевающую работу. Причем в большей мере работают односуставные мышцы: камбаловидная, бедренные головки четырехглавой мышцы бедра и большая ягодичная. К концу третьей фазы к ним присоединяются мышцы-антагонисты, что способствует закреплению всех звеньев нижней конечности, обеспечивая передачу толчка на

Характерной особенностью функции мышц опорной ноги является то, что они, работая при нижней опоре, действуют на

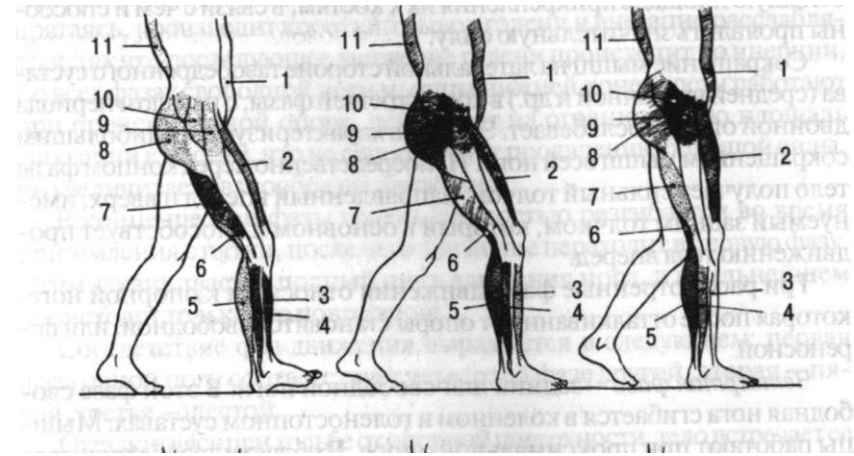


Рис. 179. Степень напряжения мышц туловища и нижней конечности при ходьбе (данные В. С. Гурфинкеля):

черный штрих — максимальное напряжение мышц, двойной штрих — сильное напряжение, одинарный штрих — среднее напряжение, точки — слабое напряжение; 1 — прямая м. живота; 2 — прямая м. бедра; 3 — передняя большеберцовая м.; 4 — длинная малоберцовая м.; 5 — икроножная м.; 6 — полусухожильная м. бедра; 8 — большая ягодичная м.; 9 — м.-напрягатель широкой выпрямляющая позвоночник

большую площадь прикрепления их к костям, в связи с чем и способны проявлять значительную силу.

Сокращение мышц на латеральной стороне тазобедренного сустава (средней ягодичной и др.) в конце третьей фазы, с началом периода двойной опоры, ослабевает. Эта фаза характеризуется наибольшим сокращением мышц всей ноги. Непосредственно перед концом фазы тело получает сильный толчок, направленный вперед и вверх, именуемый задним толчком, который в основном и способствует продвижению тела вперед.

Три рассмотренные фазы движения относятся к опорной ноге, которая после отталкивания от опоры становится свободной, или переносной.

*Четвертая фаза* — задний шаг свободной ноги. В этой фазе свободная нога сгибается в коленном и голеностопном суставах. Мышцы работают при проксимальной опоре. В области тазобедренного сустава сокращается передняя группа мышц бедра, в частности прямая мышца бедра, портняжная, напрягатель широкой фасции и подвздошно-поясничная. Задняя группа мышц бедра и голени остаются сокращенными. Они удерживают голень в несколько согнутом положении. На голени к концу этой фазы мышцы латеральной и задней групп несколько расслабляются, но сокращаются мышцы передней группы (передняя большеберцовая, длинный разгибатель большого пальца, длинный разгибатель пальцев), которые разгибают стопу и приподнимают носок, чтобы он не касался опорной поверхности.

*Пятая фаза*—граница между задним шагом и передним шагом свободной ноги, *момент вертикали свободной ноги*, когда она, несколько согнутая в коленном и разогнутая в голеностопном суставе, движется мимо опорной ноги. При этом вертикальные оси свободной ноги и туловища лежат в одной плоскости (совпадают). Сокращаются в основном те же мышцы, что и в четвертой фазе. Для продвижения ноги вперед имеют значение (помимо работы мышц) ее маятникообразные движения в тазобедренном, а затем в коленном суставе. Сгибание в этих суставах и разгибание в голеностопном суставе в момент вертикали необходимы для того, чтобы не задеть опорную поверхность носком стопы.

Кроме того, эти движения в суставах уменьшают длину ноги и ее момент инерции, благодаря чему ускоряется и облегчается ее передвижение вперед.

*Шестая фаза* — *передний шаг свободной ноги*. В течение этой фазы движение бедра замедляется, в то время как голень продолжает двигаться вперед благодаря разгибанию в коленном суставе за счет энергичной (так называемой баллистической) работы четырехглавой

мышцы бедра. Эта мышца, вначале замедленно, а затем быстро напрягаясь, производит короткий рывок голени и внезапно расслабляется, так что последующее движение голени происходит по инерции. Во всех фазах свободной ноги мышцы нижней конечности работают при проксимальной опоре, действуют на ограниченную площадь фиксации к костям, что не способствует проявлению большой силы, но увеличивает разнообразие движений.

В конце шестой фазы голень полностью разгибается во время приземления с пятки, после чего движение переходит в первую фазу. Этим заканчивается полный цикл движения ноги, и в дальнейшем происходят только его повторения.

Соответствие фаз движения выражается в следующем: первая фаза одной ноги соответствует четвертой фазе другой, вторая - пятой, третья—шестой.

Отталкиваясь при ходьбе от опорной поверхности, тело встречает ее равное и противоположно направленное сопротивление, без которого ходьба была бы невозможна. Если силу этого сопротивления разложить на составляющие, то одна из них, зависящая от жесткости материала опорной поверхности (почвы, деревянного покрытия и др.), будет направлена вертикально, а другая, зависящая от трения между этой поверхностью и стопой,—горизонтально. Если жесткость опорной поверхности или трение незначительны, то ходьба крайне затруднена (например, передвижение по глубокому рыхлому снегу - из-за его ничтожной жесткости, а по льду—из-за незначительного трения).

Сила тяжести тела оказывает приходное кактормозящее, так и движущее действие. При переходе из положения стоя к ходьбе первый момент движения сопровождается выведением вертикали центра тяжести за переднюю границу площади опоры и нарушением равновесия. В следующий момент, когда нога вынесена вперед, создается новая площадь опоры, и равновесие восстанавливается. При дальнейшем движении такое выведение тела из равновесия происходит (за исключением «ходьбы ощупью») при каждом вынесении вперед той или другой ноги.

*Общий центр тяжести* тела при ходьбе движется не по прямой, а испытывает колебания, что заметно, если смотреть на тело в профиль, спереди или сверху. Во время двойной опоры положение ОЦТ тела наиболее низкое, в период одинарной опоры - наиболее высокое, особенно в момент вертикали опорной ноги. Амплитуда вертикальных колебаний туловища достигает 4-6 см. Она зависит от положения опорной ноги в момент вертикали. Если она несколько сгибается в коленном суставе в момент, когда туловище находится непосредственно над ней, то колебания незначительны и движения но-

сят плавный характер. Если опорная нога в момент вертикали остается выпрямленной, то движения туловища вверх-вниз будут гораздо больше. Другой причиной, способствующей увеличению вертикальных колебаний, является работа стопы, которая может производить более резкий или более плавный толчок, направленный вверх. В первом случае походка носит подпрыгивающий характер.

Поперечные колебания туловища сводятся к тому, что в период одиночного шага все тело сдвигается в сторону опорной нога, благодаря чему траектория ОЦТ тела проходит непосредственно над площадью опоры. Чем ходьба быстрее, тем эти колебания меньше, что объясняется выравнивающим влиянием инерции тела.

Движения туловища вперед и назад вокруг поперечной оси тазобедренного сустава при обычном шаге мало заметны. Они заключаются в том, что во время каждого заднего шага туловище несколько наклоняется назад, а во время переднего шага - вперед. В период вертикали и в период двойной опоры продольная ось туловища проходит через фронтальную плоскость, т. е. оно располагается вполне вертикально. Скручивание туловища заключается в том, что его верхний и нижний отделы, о положении которых можно судить по плечевому и тазовому диаметрам, располагающиеся в момент вертикали параллельно, в течение переднего и заднего шагов находятся под углом друг к другу, т. е. движутся в противоположных направлениях. Таким образом, движения скручивания туловища тесно связаны с движениями пояса верхней конечности и таза.

*Работа мышц туловища* во время ходьбы весьма своеобразна. В фазе переднего шага опорная нога туловище под влиянием действующих сил несколько наклоняется вперед. Для его удержания напрягаются мышцы задней поверхности туловища. В фазе заднего шага опорная нога для предотвращения падения тела назад напрягаются мышцы передней поверхности туловища, преимущественно мышцы живота. Они напряжены и в первой фазе свободной нога, фиксируя таз и создавая опору для выноса ее вперед.

В момент вертикали опорная нога мышцы туловища фиксируют его к опорной ноге, а напряжение мышцы, выпрямляющей позвоночник, на противоположной стороне препятствует опусканию таза в сторону свободной нога. При выносе вперед свободной нога туловище вместе с тазом поворачивается вокруг вертикальной оси в сторону опорной нога. При этом напрягаются внутренняя косая мышца живота на стороне опорной ноги и наружная косая мышца живота, поперечно-остистая и подвздошно-поясничная — на противоположной стороне. Наиболее отчетливо видно сокращение мышцы, вып-

рямляющей позвоночник на стороне свободной ноги, которое происходит вместе с приземлением опорной нога и передачей на нее тяжести тела. Благодаря такому сокращению уменьшаются отклонения позвоночного столба, а вместе с ним и всего туловища в сторону. Сокращение других мышц туловища при ходьбе заметить трудно. В некоторых случаях можно наблюдать сокращение задних мышц шеи.

*Движения таза* при ходьбе происходят вокруг трех взаимно перпендикулярных осей: переднезадней, вертикальной и поперечной на фоне его поступательного движения вперед. Движения таза вокруг переднезадней оси заключаются в том, что он опускается на стороне свободной нога. Тазовый и плечевой диаметры по отношению друг к другу лежат в параллельных горизонтальных плоскостях только в период двойной опоры, при одинарной же опоре они располагаются под углом: расходятся на стороне свободной ноги и сближаются на стороне опорной.

Движения таза вокруг вертикальной оси происходят в фазу переднего шага свободной нога.

Вокруг поперечной оси происходят вращательные движения таза вперед в фазе заднего шага опорной ноги и назад в фазе переднего шага опорной ноги. Благодаря этим движениям таза длина шага увеличивается.

*Движения верхних конечностей* при ходьбе происходят в противоположных по сравнению с нижними конечностями направлениях (рис. 158). Благодаря этому уменьшается поворот туловища вокруг вертикальной оси, происходящий из-за толчка «задней» нога.

Работа мышц пояса верхней конечности и свободной верхней конечности при обычной ходьбе незначительна. Во время движения руки вперед сокращаются мышцы-сгибатели в плечевом и отчасти в локтевом суставах, а во время движения назад - мышцы-разгибатели в этих суставах. Работа мышц регулирует маятникообразные движения свободной верхней конечности, что возможно в результате одного попеременного сокращения передней и задней частей дельтовидной мышцы.

При быстрой ходьбе работа мышц верхних конечностей значительно увеличивается. Когда движение плеча вперед заканчивается, то движения предплечья и кисти в этом направлении еще продолжают, так что рука оказывается несколько согнутой. Наоборот, при заднем махе происходит полное разгибание предплечья в локтевом суставе, по мере того как локтевой отросток локтевой кости начинает упираться в дно локтевой ямки плечевой кости. Разница в движениях руки при переднем и заднем махе заключается в том, что при первом движение предплечья в локтевом суставе продолжается после того, как движение плеча уже закончено, а при втором движение в плечевом суставе еще продолжается после того, как движение в локтевом суставе уже закончено.

Пояс верхней конечности движется вместе со свободной верхней конечностью. Его движения становятся более заметными, если ограничить движения рук, заложив их за спину. Если же фиксировать и пояс верхних конечностей и свободные верхние конечности, то увеличатся вращательные движения туловища вокруг вертикальной оси. Движения каждой верхней конечности уменьшают вращения туловища и придают ему более симметричное положение. Мышцы верхней конечности во время ходьбы работают при проксимальной опоре, сохраняя возможность производить разнообразные движения.

Число шагов в минуту при обычной ходьбе равно приблизительно 100-120, т. е. один шаг длится примерно  $\frac{1}{2}$  с. При быстрой ходьбе возможно увеличение числа шагов до 170 в минуту. При темпе 190-200 шагов в минуту обычная ходьба переходит в бег.

Длина шага у взрослых составляет 76-79 см (у мужчин больше, чем у женщин). У детей до 9 лет длина шага в 2,5 раза больше длины стопы, от 9 до 14 лет - в 2,75, а в более позднем возрасте - в три с лишним раза. Увеличение длины шага при ходьбе увеличивает поперечное вращение таза, сгибание бедра «передней» ноги во время опоры на пятку и разгибание в коленном суставе «задней» ноги.

Скорость обычной ходьбы у мужчин составляет в среднем 1,5 м/с, а у женщин - 1,47 м/с. От скорости ходьбы зависит продолжительность отдельных фаз движения. В частности, чем ходьба медленнее, тем длительнее период двойной опоры.

Положение тела и его частей при ходьбе, продолжительность отдельных ее фаз, особенности моторики у каждого человека индивидуальны и этим определяют характер его походки. Особенности походки формируются в детском возрасте, в основном к 4-му году жизни (правда, отдельные элементы движений в это время еще слабо выражены). Характер походки изменяется в процессе старения организма.

Имеется несколько разновидностей ходьбы, при которых движения, выполняемые отдельными частями тела, и работа мышц различны.

К числу этих разновидностей можно отнести такие, как ходьба пригибным шагом, спортивная ходьба, ходьба назад, ходьба с преодолением сопротивления (например, встречного ветра), ходьба по наклонной плоскости или по лестнице вверх и вниз, ходьба на носках и др.

Ходьба пригибным шагом. Этот вид ходьбы отличается тем, что туловище сильно наклонено вперед, ноги находятся в полусогнутом положении почти во всех фазах, кроме заднего шага опорной ноги, когда в момент толчка нога выпрямляется. При сильном наклоне тела вперед сила тяжести в наибольшей мере используется для поступательного движения, а для предотвращения падения тела приходится делать более длинные

шаги. При ходьбе пригибным шагом высота верхушечной точки над опорой уменьшается примерно на 10—15 см; более низко расположен ОЦТ тела; более параллельно (без разворота носков) и ближе к средней линии ставятся стопы, причем сразу на всю подошвенную поверхность; больше длина шага, выше темп и меньше колебания ОПТ тела.

Более низкое расположение ОЦТ тела, связанное с изменением расположения массы тела, увеличивает степень его устойчивости, облегчая работу мышц для сохранения равновесия. Наклон туловища, низкое расположение таза позволяют дальше вынести ногу вперед, удлиняя шаг. Разгибание стопы, сгибание в коленном и тазобедренном суставах вызывают растягивание ведущих групп мышц, возникновение в них ретракционных сил, способствующих усилению отталкивания. Оно происходит под более острым углом, что также увеличивает длину шага и эффективность толчка для движения тела вперед, так как вертикальная составляющая силы реакции опоры становится относительно меньше, а горизонтальная увеличивается. Приземление на всю подошвенную поверхность стопы, а не только на пятку способствует амортизации переднего толчка и уменьшает противоотдачу, не вызывая сильного замедления движения ОЦТ тела. Параллельная постановка стоп позволяет в большей мере использовать для отталкивания мышцы подошвенной поверхности, а более близкое расположение стоп к средней линии уменьшает колебания ОЦТ тела в стороны, делает его движения более прямолинейными. Поэтому считают, что ходьба пригибным шагом *экономичнее* обычной ходьбы более чем в два раза.

Вместе с тем ходьба пригибным шагом имеет и *недостатки*. Мышцы при этом виде ходьбы нагружены гораздо больше, чем при обычной ходьбе. Особенно большую работу выполняет четырехглавая мышца бедра. Она оказывается сокращенной в течение всего периода опоры (в первой, второй и третьей фазах), выполняя работу удерживающего и преодолевающего характера, предупреждая сгибание ноги в коленном суставе, которое легко может произойти под влиянием силы тяжести. Когда свободная нога выносится вперед (в четвертой, пятой и шестой фазах), в движении участвует не вся четырехглавая мышца, а только прямая мышца бедра, в то время как бедренные головки (широкие мышцы бедра) растягиваются в результате одновременного сгибания ноги в коленном суставе. Сокращение прямой мышцы бедра, а также подвздошно-поясничной, портняжной, напрягателя широкой фасции способствует значительно более энергичному выносу бедра вперед, чем при обычной ходьбе. В шестой фазе ходьбы пригибным шагом четырехглавая мышца не выполняет баллистической работы, так как разгибание голени в этой фазе заторможено и в момент приземления ноги происходит не полностью.

Большая ягодичная мышца при ходьбе пригибным шагом выполняет более интенсивную работу, так как со своими синергистами удерживает таз и вместе с ним и все туловище, находящееся в положении наклона вперед, от дальнейшего сгибания и падения. Задняя группа мышц бедра производит при выносе ноги вперед большее, чем при обычной ходьбе, сгибание в коленном суставе. Мышцы туловища, верхней конечности и шеи также работают более интенсивно.

Длительная ходьба пригибным шагом приводит к утомлению основных групп мышц, выполняющих это движение. Особенно большая нагрузка падает на мышцы-разгибатели туловища и четырехглавую мышцу бедра, а также на заднюю группу мышц голени, которая в связи с приземлением на всю подошвенную поверхность стопы не испытывает предварительного растяжения перед отталкиванием.

На основании изучения костей ископаемого человека можно предполагать, что наши предки ходили пригибным шагом. Известно также, что при больших пеших переходах, особенно с грузом, вид ходьбы приближается к пригибному шагу. Этот вид имеет преимущества в скорости движения. Хорошо тренированный человек может идти со скоростью 10 км/ч. По некоторым наблюдениям, через три месяца систематического обучения ходьбе пригибным шагом можно проходить 20 км в течение, всего лишь 1 ч 50 мин. При такой большой скорости движения пригибной шаг переходит в бег. Ходьба пригибным шагом выгодна при ношении груза, при передвижении по рыхлому снегу, по неровной местности. Ее используют в тренировке бегунов и лыжников.

**Спортивная ходьба.** Особенность этого вида ходьбы заключается в том, что нижние конечности почти все время разогнуты в коленных суставах, хотя некоторое сгибание для свободной ноги неизбежно. Приземление происходит с пятки на выпрямленную ногу. Поэтому в качестве рессорного аппарата нога используется в меньшей мере, чем при других видах ходьбы. Туловище выпрямлено без наклона вперед, голова несколько откинута назад, пояс верхней конечности приподнят, плечи отведены. Период двойной опоры минимальный.

Длина шага в этом виде ходьбы может быть больше метра, достигая иногда 130 см. Частота шагов зависит от их длины, от силы мышц и особенностей техники выполнения. У лучших скороходов темп ходьбы может достигать 200-210 шагов в минуту. При ходьбе на большие расстояния можно передвигаться со скоростью приблизительно 15 км/ч. Скорость движения растет за счет увеличения длины и частоты шагов.

При спортивной ходьбе в момент вертикали таз несколько опускается на стороне свободной ноги, что увеличивает нагрузку на мышцы, отводящие бедро. Напряжение их при нижней опоре препятствует этому наклону.

У большинства скороходов отмечается небольшое перегибание ноги в коленном суставе, что, по мнению Н. Г. Озолина, может создать некоторое подобие заднего толчка за счет выпрямления этой ноги.

Меньшие вертикальные колебания ОЦТ тела при спортивной ходьбе отличают ее от обычной ходьбы и способствуют большей скорости передвижения. В момент вынесения вперед свободной ноги происходит поворот таза и выдвигание вперед области тазобедренного сустава, что способствует удлинению шага. Однако чрезмерное увеличение его длины нежелательно, так как сопряжено с возрастанием тормозящего действия силы реакции опоры в фазе переднего шага опорной ноги (рис. 180).

Руки при спортивной ходьбе согнуты в локтевых суставах, амплитуда их движений больше, чем при других видах ходьбы. В момент вертикали руки менее согнуты, чем при переднем и заднем шаге.

Работа мышц при спортивной ходьбе отличается большей, чем при обычной ходьбе, интенсивностью. Для вынесения вперед выпрямленной ноги требуется большая эластичность задней группы мышц бедра. Если она недостаточна, могут возникать, особенно у малотренированных людей, боли в этих мышцах.

**Ходьба назад.** Этот вид ходьбы имеет некоторые особенности в работе двигательного аппарата. Туловище во время ходьбы сильно наклонено вперед, и качания тела в переднезаднем направлении происходят в значительно большей мере, чем при обычной ходьбе. Приземление на стопу происходит не с пятки, а с носка, обычно с большого пальца. Подъем стопы начинается также не с пятки, а с носка, т. е. «перекатывание» стопы совершается с носка на пятку. Период двойной опоры удлинен, скорость ходьбы уменьшена. В период движения свободной ноги назад сокращается задняя группа мышц бедра. В момент вертикали происходит полное разгибание в коленном суставе. В отличие от обычной ходьбы в ходьбе назад в фазе переднего шага отсутствует баллистическая работа четырехглавой мышцы бедра, что уменьшает время ее отдыха.

**Ходьба с преодолением сопротивления** (на примере сопротивления в виде встречного ветра). Этот вид ходьбы часто встречается в естественных условиях жизни человека. Тело при этом виде ходьбы наклонено вперед, так что вертикаль его ОЦТ проходит вне площади опоры, поэтому, если бы сопротивление было внезапно устранено, тело должно было бы упасть. Во время периода двойной опоры в такой ходьбе имеется момент, когда обе стопы всей своей подошвенной поверхностью касаются опорной поверхности, чего нет при обычной ходьбе. Весь период двойной опоры удлинен, а период одиночной опоры укорочен, что приводит к уменьшению длины шага. Кроме



## ЧАСТНАЯ ДИНАМИЧЕСКАЯ МОРФОЛОГИЯ

того, уменьшены вертикальные колебания ОЦТ тела, что снижает и затраты мышечной энергии. Сильный наклон тела вперед позволяет использовать массу (вес) тела для преодоления сопротивления.

Свободная нога приземляется согнутой в тазобедренном и коленном суставах. После этого начинается ее разгибание, которое кончается не раньше, чем пройден момент вертикали. В течение всего заднего шага




Рис. 180. Спортивная ходьба:

1, 2, 3, 12- передний шаг опорной ноги; 4и 9-момент вертикали опорной ноги- 5 0,7- задний шаг опорной ноги; 8 - задний шаг свободной ноги; 10, 11 - передний шаг свободной ноги; 2, 7 — периоды двойной опоры

## АНАТОМИЧЕСКАЯ ХАРАКТЕРИСТИКА ПОСТУПАТЕЛЬНЫХ ДВИЖЕНИЙ ТЕЛА

нога находится в разогнутом положении. Стопа, в частности ее носок, оказывает сильное давление на опорную поверхность, что возможно только при наличии значительного трения между стопой и этой поверхностью. При ходьбе с сопротивлением мышцы выполняют большую работу, чем при обычной ходьбе. Особенно большая нагрузка падает на переднюю группу мышц бедра, заднюю и латеральную группы мышц голени и подошвенные мышцы стопы, а из мышц туловища—на разгибатели позвоночного столба, удерживающие тело от падения вперед.

Ходьба вверх по лестнице или по наклонной поверхности имеет много общего. Период двойной опоры увеличен. Свободная нога перемещается в согнутом положении, опорная нога выпрямляется только после момента вертикали. При этом виде ходьбы особенно велико значение четырехглавой мышцы бедра. Она выполняет преодолевающую работу в период одинарной опоры; только благодаря ее сокращению бедро разгибается в коленном суставе и все тело приподнимается. Мышцы-разгибатели бедра в тазобедренном суставе (большая ягодичная, большая приводящая, полусухожильная, полуперепончатая и двуглавая) способствуют не только разгибанию бедра, но и разгибанию таза, а вместе с ним и всего туловища, колебания которого в переднезаднем направлении более значительны, чем при обычной ходьбе (рис. 181).

При подъеме по наклонной плоскости для вынесения ОЦТ тела вперед туловище также наклоняется вперед, нога ставится на более высоко расположенную опору согнутой в коленном суставе. Длина шага и степень сгибания ноги в коленном суставе зависят от крутизны наклонной плоскости: чем круче поверхность, тем больше сгибание ноги. Стопа ставится не на пятку, а на всю подошвенную поверхность стопы или на носок (при очень крутых подъемах). Передний толчок уменьшен, момент вертикали опорной ноги и задний толчок более выражены. Преодоление силы тяжести (подъем тела) осуществляется в основном за счет работы мышц коленного сустава, а продвижение тела вперед — преимущественно за счет мышц голеностопного сустава.

При ходьбе вверх по лестнице или по наклонной плоскости колебания таза вокруг переднезадней оси тазобедренного сустава опорной ноги значительно больше, чем при обычной ходьбе. Значительно больше и колебательные движения в стороны позвоночного столба, а вместе с ним и туловища, в связи с чем резко возрастает работа мышц, производящих эти движения, что приводит к быстрому утомлению.

**Ходьба вниз по лестнице или по наклонной плоскости.** При ходьбе вниз по лестнице или по наклонной плоскости сила тяжести является силой,

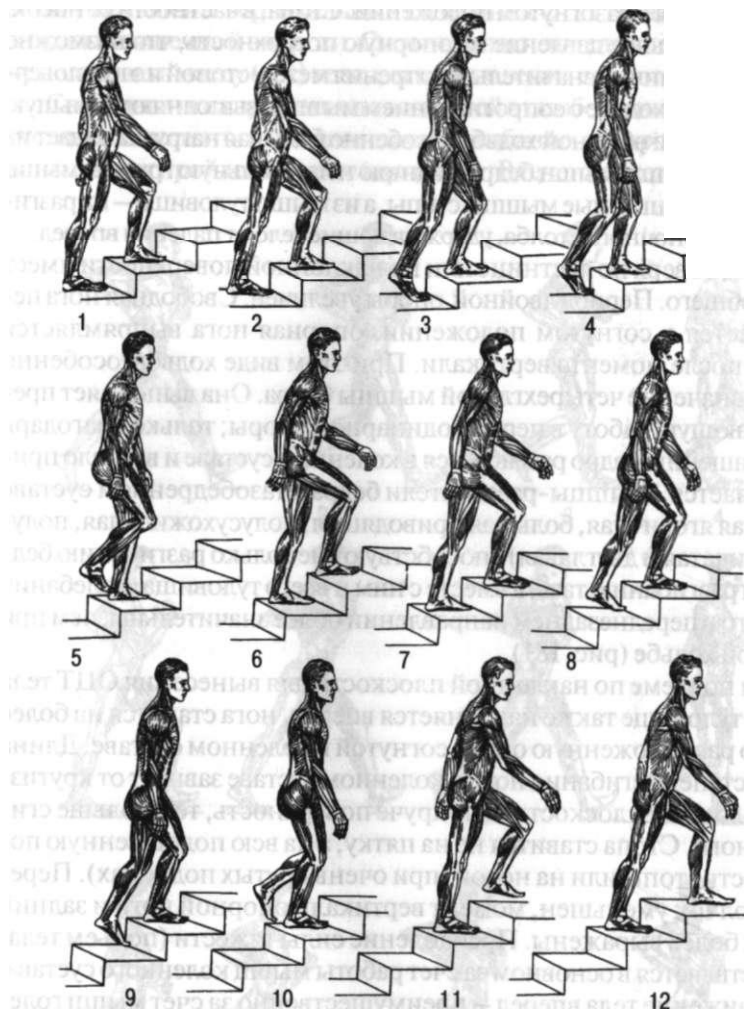


Рис. 181. Ходьба вверх по лестнице:

I, 2, 3, 4 — передний шаг опорной ноги (левой); 5 — момент вертикали опорной (левой) ноги и свободной (правой); 6, 7, 8, 9, 10 — задний шаг свободной ноги; II, 12 — передний шаг свободной ноги

способствующей движению. Из фаз опорной ноги наиболее выражены момент вертикали и передний шаг. Для сохранения равновесия тела туловище и руки отведены назад. Нога ставится на опору в выпрямленном положении, но при ходьбе вниз по наклонной плоскости - на пятку, а

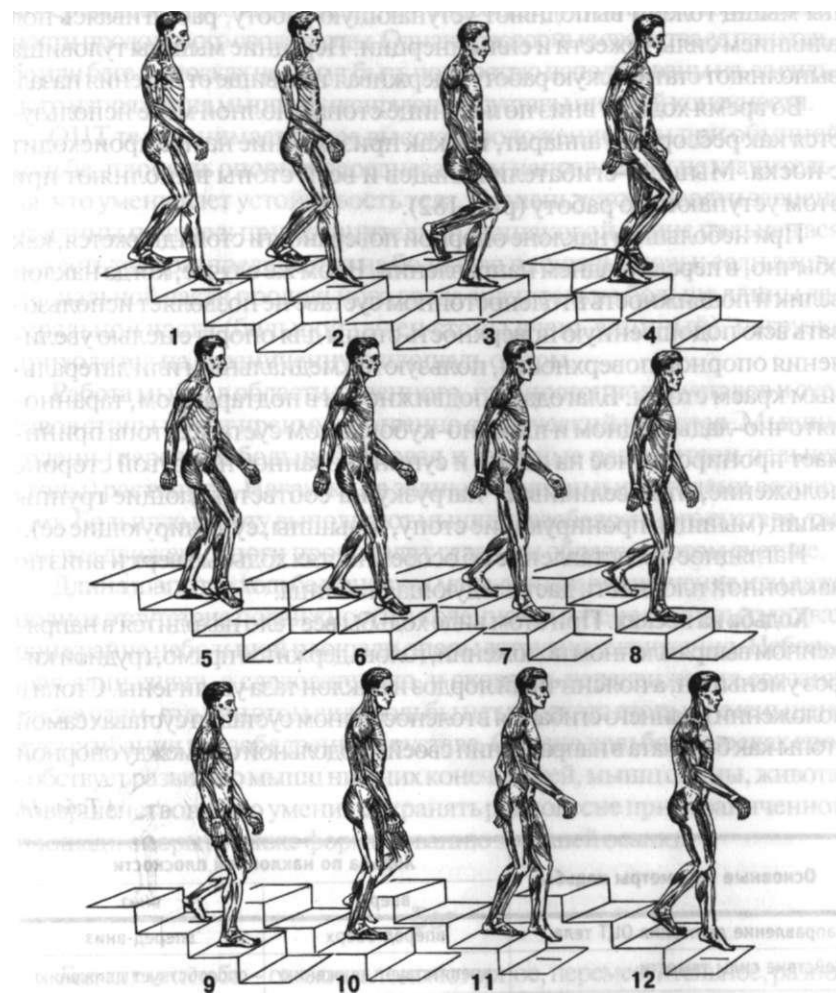


Рис. 182. Ходьба вниз по лестнице:

1,2,3 — передний шаг опорной (левой) ноги; 4 — момент вертикали опорной (левой) и свободной (правой) ноги; 5, 6, 7, 8, 9 — задний шаг опорной (правой) и свободной (левой) ноги; 10 — момент вертикали опорной (правой) и свободной (левой) ноги; 11, 12 — передний шаг свободной ноги

вниз по лестнице - на носок. Под действием силы тяжести и инерции движения она затем сгибается в коленном и тазобедренном суставах. Опорная нога несет большую нагрузку, удерживая тяжесть тела во всех фазах. Четырехглавая мышца бедра, а также задняя и латеральная груп-

## ЧАСТНАЯ ДИНАМИЧЕСКАЯ МОРФОЛОГИЯ

пы мышц голени выполняют уступающую работу, растягиваясь под влиянием силы тяжести и силы инерции. Передние мышцы туловища выполняют статическую работу, удерживая туловище от падения назад.

Во время ходьбы вниз по лестнице стопа в полной мере используется как рессорный аппарат, так как приземление на нее происходит с носка. Мышцы-сгибатели пальцев и всей стопы выполняют при этом уступающую работу (рис. 182).

При небольшом наклоне опорной поверхности стопа движется, как обычно, в переднезаднем направлении. В том же случае, когда наклон велик и подвижность в голеностопном суставе не позволяет использовать всю подошвенную поверхность стопы для опоры с целью увеличения опорной поверхности, пользуются медиальным или латеральным краем стопы. Благодаря подвижности в подтаранном, таранно-пяточно-ладьевидном и пяточно-кубовидном суставах стопа принимает пронированное на одной и супинированное на другой стороне положение, что увеличивает нагрузку на соответствующие группы мышц (мышцы, пронирующие стопу, и мышцы, супинирующие ее).

Наглядное представление об особенностях ходьбы вверх и вниз по наклонной плоскости дает следующая таблица.

Ходьба на носках. При этом виде ходьбы все тело находится в напряженном выпрямленном положении, голова держится прямо, грудной кифоз уменьшен, а поясничный лордоз и наклон таза увеличены. Стопа в положении крайнего сгибания в голеностопном суставе и суставах самой стопы как бы сжата в направлении своей продольной оси между опорной

Табл. 14.

Основные параметры ходьбы	Ходьба по наклонной плоскости	
	вверх	вниз
Направление движения ОЦТ тела	вперед-вверх	вперед-вниз
Действие силы тяжести	препятствует движению	способствует движению
Положение туловища	наклонено вперед	наклонено назад
Расположение вертикали ОЦТ тела по отношению к площади опоры	у передней границы	у задней границы
Положение ноги в начале опорной фазы	согнута в коленном и тазобедренном суставах	прямая
Наиболее важные моменты в фазах опорной ноги	момент вертикали и отталкивание	передний шаг и момент вертикали
Характер работы ведущих групп мышц (разгибателей бедра, голени и сгибателей стопы) в опорной фазе	преодолевающая	уступающая

## АНАТОМИЧЕСКАЯ ХАРАКТЕРИСТИКА ПОСТУПАТЕЛЬНЫХ ДВИЖЕНИЙ ТЕЛА

поверхностью и костями голени, что способствует увеличению выраженности продольного свода стопы. Однако рессорные свойства ее при ходьбе или беге на носках не могут быть полностью использованы из-за сильного напряжения мышц, фиксирующих суставы нижней конечности.

ОЦТ тела занимает более высокое положение, чем при обычной ходьбе, площадь опоры в переднезаднем направлении незначительна, что уменьшает устойчивость тела. Степень устойчивости зависит от длины пальцев: при сравнительно одинаковой длине пальцев вся тяжесть тела распределяется на большую площадь опоры; если длина медиальной части продольного свода значительно больше длины латеральной части (большой палец стопы очень длинный), нагрузка приходится на ограниченную площадь опоры.

Работа мышц в области коленного, голеностопного суставов и суставов стопы носит преимущественно статический характер. Мышцы голени (передняя большеберцовая и длинные разгибатели пальцев стопы) растянуты. Нагрузка на заднюю группу мышц голени возрастает. Большую работу выполняют мышцы тазобедренного сустава, так как все движения ноги происходят главным образом в этом суставе.

Длина шага при ходьбе на носках мала, так как ограничение или даже полное отсутствие подвижности в коленном и голеностопном суставах при крайне небольшой площади опоры затрудняет движения. Небольшая длина шага, а следовательно, и скорость передвижения связаны также с тем, что при этом виде ходьбы нет переката стопы и уменьшена дуга сгибания в тазобедренном суставе. Однако ходьба на носках способствует развитию мышц нижних конечностей, мышц спины, живота, совершенствованию умения сохранять равновесие при ограниченной площади опоры, а также формированию хорошей осанки.

## Бег

*Бег*, как и ходьба - сложное локомоторное, переместительное, разноремненно-симметричное движение. Между бегом и ходьбой имеются как черты сходства, так и черты различия. Для бега характерны тот же цикл движений, те же действующие силы и функциональные группы мышц.

Основным *отличием* бега от ходьбы является *отсутствие* при беге фазы *двойной опоры* и *наличие фазы полета* (тело передвигается, не соприкасаясь с опорной поверхностью). Отталкивание в беге выполняется более энергично, быстро и под более острым углом, руки движутся более порывисто, сохраняя положение сгибания в локтевых суставах, что способствует уменьшению момента их инерции. Перекрестная координация при беге выражена больше, чем при ходьбе. Наклон туловища при беге

## ЧАСТНАЯ ДИНАМИЧЕСКАЯ МОРФОЛОГИЯ

больше, чем при ходьбе, и зависит от скорости бега. Угол наклона тела в беге на короткие дистанции равен примерно  $55\text{--}60^\circ$ , в беге на средние дистанции— $70\text{--}75^\circ$ , а на длинные— $75\text{--}80^\circ$ , т. е. чем меньше дистанция и больше скорость, тем больше наклон тела вперед. Вертикаль ОЦТ тела энергично выносится за передний край площади опоры, особенно при встречном ветре. С увеличением сопротивления эта внешняя сила вместе с силой тяжести, действуя под углом, образуют равнодействующую, проходящую в области площади опоры. Ноги при беге, предотвращая падение тела, с большей силой производят отталкивание, с большей быстротой и на большее расстояние выносятся вперед, чем при ходьбе.

Движения тела в беге начинаются с выведения вертикали ОЦТ тела за передний край площади опоры, в результате чего тело принимает положение начинающегося падения. Если не вынести ногу вперед, падение произойдет. Так как отталкивание «задней» ногой выпадает очень резко, тело отделяется от земли. Далее следует фаза полета, которая соответствует фазе двойной опоры в ходьбе. Затем происходит приземление «переднюю» ногу, после чего весь цикл движений повторяется (рис. 183).

Вынесенная вперед нога во время приземления на нее несколько согнута в коленном суставе, в результате чего получаемый телом толчок значительно смягчается. Сотрясение тела уменьшается также за счет работы стопы: если приземление происходит с пятки, то передняя группа мышц голени в этот момент выполняет уступающую работу и этим амортизирует толчок. В беге на длинные дистанции чаще наблюдается приземление с пятки (хотя бывает и с носка), а в беге на короткие и средние дистанции — обычно с носка (иногда с латерального края переднего отдела стопы).

Различные способы приземления имеют свои положительные и отрицательные стороны. К достоинствам приземления с носка относятся большая эластичность движения, большая длина шага и меньшая отдача, получаемая телом; для амортизации толчка используется вся стопа с ее сводами, связочным и мышечным аппаратом. Однако такое приземление требует чрезвычайно большого напряжения мышц-сгибателей стопы и пальцев.

Задняя и латеральная группы мышц голени, особенно энергично работающие не только во время приземления, но и в момент толчка, оказываются в сильно сокращенном состоянии. Таким образом, в беге на короткие дистанции большую часть времени наблюдается чрезвычайно сильное напряжение этих мышц. Расслабляются они только во время переноса ноги вперед. Передняя группа мышц голени находится во время приземления в растянутом состоянии.

## АНАТОМИЧЕСКАЯ ХАРАКТЕРИСТИКА ПОСТУПАТЕЛЬНЫХ ДВИЖЕНИЙ ТЕЛА

*Приземление с пятки* не требует столь энергичного напряжения мышц задней и латеральной поверхностей голени, но вызывает сильный передний толчок.

*Приземление с латерального края стопы* возможно только в том случае, когда спортсмен в фазе полета успевает расслабить мышцы голени и стопа принимает несколько супинированное положение. Однако сделать это в короткую фазу полета крайне трудно.




Рис. 183. Бег на средние дистанции:

1, 2 — передний шаг опорной (левой) ноги; 3 — момент вертикали опорной ноги; 4 — задний шаг опорной ноги, заканчивающийся толчком; 5, 6, 11, 12 — периоды полета; 7 — задний шаг свободной ноги; 8 — момент вертикали свободной ноги; 9, 10 — передний шаг свободной ноги

Если в положении стоя стопы ног обычно несколько развернуты, а при ходьбе стопы располагаются более параллельно, то при беге они или параллельны друг другу, или даже обращены носками несколько внутрь. Такое положение стоп позволяет в большей мере использовать для толчка заднюю и латеральную группы мышц голени и подошвенной поверхности стопы.

С этой же целью применяется способ постановки стоп строго одна впереди другой, т. е. на одной прямой. Положительной стороной этого способа является то, что ОЦТ тела движется в основном над площадью опоры и его колебательные движения в поперечном направлении сводятся к минимуму.

Обычно бег характеризуется быстрым темпом движения. Бег в медленном темпе представляет собой ряд последовательных прыжков с одной ноги на другую, вызывая крайне неравномерное поступательное движение тела, связанное с его значительными, главным образом вертикальными, колебаниями.

При беге, как и при ходьбе, различают задний и передний *простые шаги*, составляющие *полный одиночный шаг*; два одиночных шага правой и левой ноги составляют *двойной шаг*.

Некоторое выпрямление ноги, согнутой в коленном суставе в момент соприкосновения с землей, происходит приблизительно в положении вертикали, а полное разгибание — в момент отталкивания. После отталкивания, когда нога переходит в четвертую фазу, наблюдается сильное сгибание голени, которая при этом может находиться по отношению к бедру под углом меньше прямого. Такое сгибание способствует значительному уменьшению момента инерции ноги, облегчению и ускорению ее переноса из заднего шага в передний.

Чем бег быстрее, тем период контакта опорной ноги с землей меньше, а продолжительность фазы полета больше.

Туловище при беге производит те же движения, что и при ходьбе. Кроме поступательного движения происходят движения и в поперечном направлении. Чем больше скорость бега, тем меньше колебания в поперечном и вертикальном направлении. Движения туловища вращательного характера, наклоны и выпрямления выражены более сильно, чем при ходьбе (в период опоры тело наклоняется вперед, а во время полета выпрямляется).

Амплитуда движения рук при беге более значительная, чем при ходьбе. Характерным для движений рук является то, что полностью они не разгибаются, как при ходьбе во время заднего маха.

Вся работа мышц при беге более интенсивна. Сильное сокращение бедренных головок четырехглавой мышцы бедра препятствует

во время приземления сгибанию бедра в коленном суставе. В начале периода полета сокращаются мышцы-сгибатели бедра: прямая мышца бедра, портняжная и напрягатель широкой фасции. В переносе ноги вперед принимает большое участие подвздошно-поясничная мышца. Голень свободной ноги перемещается мимо опорной ноги в согнутом состоянии, стопа свободной ноги несколько разогнута.

Большую роль в беге играют мышцы-разгибатели тазобедренного сустава, в первую очередь большая ягодичная мышца. В момент толчка, как и во время заднего шага свободной ноги (четвертая фаза), эта мышца находится в сокращенном состоянии, в то время как на другой ноге (шестая фаза) она растянута. Таким образом, при беге работают те же мышечные группы, что и при ходьбе, но их работа является гораздо более напряженной.

Если в ходьбе самое низкое положение ОЦТ тела и максимум опорного давления приходится на фазу двойной опоры, то в беге — на фазу переноса одной ноги мимо другой, а при широко разведенных вперед и назад ногах ОЦТ тела занимает наивысшее положение, а опорное давление равно нулю.

Длина шага при беге обычно прямо связана с его скоростью. Она зависит также от силы и направления толчка, длины ног и пр. Длина шага в беге на скорость у мужчин-неспортсменов составляет в среднем 159 см, у женщин — 129 см, у легкоатлетов-стайеров — 168 см.

В беге на короткие дистанции темп движения составляет более 20 двойных шагов. Для людей, не занимающихся спортом, средняя скорость бега равна 5,9 м/с у мужчин и 4,6 м/с у женщин.

Бег на длинные дистанции требует преимущественно проявления выносливости, а в беге на короткие дистанции большее значение имеет качество силы. В беге на 400 м для достижения успеха необходимо оптимальное соотношение скорости, темпа и длины шагов при высоких, но не максимальных их значениях и достаточной стабильности. Квалификация спортсмена не отражается на темпе бега, но проявляется в длине шага, которая у мужчин-перворазрядников, кандидатов в мастера спорта и мастеров спорта составляет соответственно: 209,2 - 216,7 - 228,6 см. При утомлении спортсмена длина шага больше снижается, чем темп бега.

Структура движений при беге, как особом виде локомоций, изменяется с возрастом. У детей 5 лет фаза полета при медленном беге нередко отсутствует, а при быстром — непродолжительна. Наиболее подходящий возраст для обучения спортивным локомоциям 7—8 лет. Анатомическая характеристика бега взрослых людей при продолжительных занятиях оздоровительной физической культурой мало ме-

## ЧАСТНАЯ ДИНАМИЧЕСКАЯ МОРФОЛОГИЯ

няется с возрастом. Для начинающих бегунов роль лимитирующего фактора нередко играет состояние сердечно-сосудистой системы и суставно-связочного аппарата.

### Прыжок в длину с места

Прыжок в длину с места—это, сложное ациклическое, переместительное, одновременно-симметричное движение, связанное с отталкиванием тела от опорной поверхности, полетом и последующим приземлением.

При прыжке в длину с места ОЦТ тела описывает параболу, подобную той, которую описывает любое тело, брошенное под острым углом к горизонтальной плоскости. Прыжок - это своего рода бросок тела, во время которого движущей силой является сила мышц самого тела. В прыжке действуют *две основные силы* — сила толчка и сила тяжести тела. Таким образом, траекторию полета можно определить как результирующую линию действия этих двух сил, направленных друг к другу под некоторым углом (рис. 184).

Для выполнения прыжка необходимо, чтобы отдельные части тела в момент отделения от земли становились друг относительно друга неподвижными. В противном случае сокращение мышц будет воздействовать главным образом на отдельные части нижних конечностей, но не на все тело.

В движении тела при прыжке в длину с места выделяют 4 основные фазы: *подготовительную, отталкивания, полета и приземления*. Сила тяжести действует во всех фазах прыжка, сила реакции опоры только в 1, 2 и 4-й фазах. Площадь опоры при прыжке меняется: она наибольшая в 1-й фазе, меньше во 2-й и в начале 4-й фазы; при этом во 2-й фазе она представлена опорной поверхностью переднего отдела стопы, в начале 4-й фазы — опорной поверхностью заднего отдела стопы с переходом на всю ее подошвенную поверхность.

Подготовительная фаза заключается главным образом в при-




Рис. 184. Зависимость между направлением силы толчка и траекторией центра тяжести "Р" полете

## АНАТОМИЧЕСКАЯ ХАРАКТЕРИСТИКА ПОСТУПАТЕЛЬНЫХ ДВИЖЕНИЙ ТЕЛА

седании. Во время этой фазы происходит разгибание ноги в голеностопном суставе, сгибание в коленном и тазобедренном суставах. Тело выдвигается вперед, вследствие чего вертикаль его ОЦТ выходит за переднюю границу площади опоры, вместе с чем начинается падение тела.

В фазе *отглаживания* в момент начинающегося падения тела происходит сгибание в голеностопном, разгибание в коленном и тазобедренном суставах и одновременный взмах руками вверх, что способствует повышению положения ОЦТ тела. По законам баллистики полет будет наиболее длинным, если прямая, показывающая направление отталкивания, располагается под углом 45° к горизонтальной плоскости. Теоретически можно считать, что в том случае, когда угол отталкивания превысит 45°, полет будет выше и короче. При отталкивании под углом 90° тело взлетает вверх и приземляется на свое исходное место. При угле меньше 45° полет будет ниже и длиннее. Однако для того, чтобы при прыжке в длину с разбега получить угол вылета 45°, необходима скорость подъема центра тяжести равная скорости разбега к моменту прыжка. Ввиду того что прыгуну не хватает «мощности толчка», угол вылета при условии сохранения высокой конечной скорости разбега бывает больше 30°, а попытки увеличить его влекут за собой потерю скорости вылета.

Чтобы в момент отталкивания в наибольшей мере использовать все мышцы-сгибатели пальцев, обычно держат стопы в положении с несколько обращенными внутрь носками. Работа мышц в фазе отталкивания характеризуется резкостью и силой. В течение короткого времени мышцы сокращаются до максимума, в результате чего тело, подброшенное в воздух, проходит некоторое расстояние. Главными мышцами, работающими при отталкивании, являются: в области стопы—все мышцы ее подошвенной поверхности; в области голеностопного сустава—задняя и латеральная группы мышц голени; в области коленного сустава - бедренные головки четырехглавой мышцы бедра; в области тазобедренного сустава - мышцы, расположенные на его задней поверхности; на туловище - мышцы-разгибатели позвоночного столба, а также мышцы, поднимающие пояс верхней конечности; в области верхней конечности - мышцы-сгибатели плеча, а также мышцы-разгибатели предплечья. Большинство из них, в частности мышцы, расположенные на нижних конечностях и на туловище, находится в сокращенном состоянии и в подготовительном периоде. Но в это время они выполняют уступающую работу, а момент отталкивания—преодолевающую (рис. 185).

После того как в суставах произошло почти полное разгибание, движения в них, как уже говорилось, затормаживаются благодаря кратковременному сокращению мышц-антагонистов, превращающих все тело как бы в одно монолитное целое, что способствует пере-

## ЧАСТНАЯ ДИНАМИЧЕСКАЯ МОРФОЛОГИЯ

даче сил толчка на ОЦТ тела и сохранению равновесия во время полета. Роль мышц-антагонистов заключается также в том, что они препятствуют переразгибанию звеньев нижней конечности в суставах, предохраняя их от повреждения.

*Фаза полета* характеризуется уже «заданной» траекторией ОЦТ тела. Она может быть изменена только под влиянием каких-либо внешних сил (например, гфи сильном встречном ветреонабудетукорочена, при попутном, наоборот, удлинена). Чтобы она не изменилась под влиянием внешнего фактора, необходимо изменить угол отталкивания (например, при попутном ветре он должен быть больше, а при встречном—меньше того, который считается нормой при отсутствии внешнего влияния).

Несмотря на то что во время полета изменить его траекторию невозможно никакими дополнительными движениями, можно придать телу такое положение, при котором его отдельные звенья будут в наименьшей мере препятствовать движению. Если во время полета ноги подогнуть, то приземление произойдет дальше от места отталкивания, чем в том случае, если ноги будут во время полета вышрямлены и опущены.

Во время полета мышцы в значительной мере расслабляются. Движение рук вверх в некоторой мере способствует работе ног. Даже при очень быстром взмахе одних только рук в вертикальном положении тела с выпрямленными ногами может произойти небольшой отрыв тела от опоры. В тот момент, когда тело еще не отделилось от земли, взмах рук вверх способствует повышению ОЦТ тела, что имеет большое значение для фазы полета.

К моменту отталкивания стопы находятся сзади туловища (сзади вертикали ОЦТ тела), но к концу полета конечности выносят вперед. Так как толчок передается на таз, то в момент полета может происходить не только поступательное движение туловища, но и его небольшое вращение вокруг поперечной оси, т. е. к концу полета может оказаться, что нижний отдел туловища прошел вперед больший путь, чем его верхний отдел.

*Фаза приземления* характеризуется тем, что тело, приходя в соприкосновение с землей, получает площадь опоры, расположенную впереди вертикали ОЦТ тела. Во время приземления максимально используются рессорные свойства нижней конечности, особенно согнутое положение в ее главных суставах. Амортизация полученного телом толчка в момент приземления осуществляется также благодаря уступающей работе мышц нижних конечностей при сгибании в коленном тазобедренном и (до некоторой степени) голеностопном суставах. Стопа при приземлении не может полностью проявить свои рессорные свойства, так как приземление происходит обычно не на передний, а на задний ее отдел. Приземление на передний отдел стопы трудно выполнимо, по-

## АНАТОМИЧЕСКАЯ ХАРАКТЕРИСТИКА ПОСТУПАТЕЛЬНЫХ ДВИЖЕНИЙ ТЕЛА




Рис. 185. Прыжок в длину с места:

1 - подготовительная; 2, 3, 4, 5, 6 - фаза толчка; 7, 8, 9, 10 - фаза полета; 11, 12 — фаза приземления

скольку требует крайне сильного оттягивания носка стопы, чему препятствует натяжение передней группы мышц голени.

Что касается особенностей механизма дыхания при прыжке в длину с места, то следует заметить, что в момент взмаха руками вверх создаются более благоприятные условия для вдоха благодаря подниманию ребер. Во время самого полета, который длится крайне ограниченный промежуток времени, дыхание несколько задерживается, и выдох происходит после приземления.

## АНАТОМИЧЕСКАЯ ХАРАКТЕРИСТИКА ВРАЩАТЕЛЬНЫХ ДВИЖЕНИЙ ТЕЛА

### ПРЕДВАРИТЕЛЬНЫЕ ЗАМЕЧАНИЯ

*Вращательные движения* тела могут происходить как вокруг абстрактных (вертикальной, фронтальной и сагиттальной), так и вокруг материальных (перекладина) осей вращения. К вращательным движениям вокруг материальной оси можно отнести большой оборот в гимнастике, вокруг абстрактной оси — сальто, пируэты, кувырки, различные перевороты и др. Вращательные движения наиболее часто встречаются в гимнастике, фигурном катании на коньках, прыжках в воду и в других видах спорта.

Для выполнения вращательного движения действующая сила должна быть направлена не параллельно оси вращения и не в ОЦТ тела, а на некотором расстоянии от него, создавая момент вращения, который равен произведению величины силы на плечо ее действия (кратчайшее расстояние от оси вращения до точки приложения силы). Чем больше момент вращения, тем большее ускорение сообщается телу, поэтому чем дальше точка приложения силы от оси вращения, тем эффективнее ее действие.

Как известно, каждое тело имеет инерцию, в связи с чем для выведения его из состояния покоя или для изменения направления его движения необходимо приложить к телу определенную силу. Сила, изменяющая положение или движение тела, встречает сопротивление своему действию. Такое сопротивление при поступательных движениях прямо пропорционально массе тела, а при вращательных — моменту инерции тела.

*Моментом инерции* тела в отношении какой-либо определенной оси вращения является величина, характеризующая то сопротивление, которое само тело оказывает силе, стремящейся вращать его около этой оси. Радиусом инерции в отношении оси вращения называется расстояние от нее до точки, в которой как бы сосредоточена вся масса тела. При вращательных движениях момент инерции и момент вращения приложенной к телу силы имеют значения, аналогичные тем, какие при поступательных движениях имеют масса тела и действующая на эту массу сила. Таким образом, момент инерции вращающейся материальной точки прямо пропорционален ее массе и квадрату радиуса:  $M = m r^2$ , где  $M$  — момент инерции точки,  $m$  — масса тела,  $r$  — радиус. Момент инерции всего тела можно представить суммой моментов инерции всех точек тела —  $\sum nr^2$ . Моменты инерции разных точек тела неодинаковы и зависят от расположения точки по отношению к оси вращения: чем дальше точка (часть тела) удалена от оси вращения, тем больше она сопротивляется движению.

Момент инерции всего тела по отношению к продольной оси в стойке «смирно» равняется примерно  $1,2 \text{ кг/м}^2$ ; в стойке на одной ноге в гимнастическом положении «ласточка» —  $8 \text{ кг/м}^2$  по отношению к вертикальной оси. Для человека, находящегося в положении лежа, этот момент равен по отношению к вертикальной оси, проходящей через его ОЦТ тела, —  $17 \text{ кг/м}^2$ .

При выполнении тех или иных упражнений вращательного характера стараются изменять момент инерции всего тела или его звена. Так, при выполнении пируэта, приближая конечности к продольной оси тела, можно уменьшить момент инерции всего тела приблизительно в 7 раз, при выполнении сальто — в 3 раза.

Если момент инерции уменьшается в 3 раза, то во столько же раз увеличивается угловая скорость, и наоборот (тело ускоряет вращение или замедляет его). В качестве примера вращательных движений тела можно рассмотреть сальто назад с места.

### Сальто назад с места

Это сложное ациклическое вращательное движение, которое заключается в отталкивании тела от опорной поверхности, полете тела с вращением вокруг свободной оси и последующим приземлением.

Все движения при выполнении сальто можно разделить на 4 фазы: первая — подготовительная, вторая — отталкивание, третья — полет, четвертая — приземление. В свою очередь, в полете выделяют взлет, группировку, вращение и выпрямление тела. Описываемый иногда при выполнении сальто рывок головой имеет своим началом движение, происходящее при отталкивании. Благодаря этому движению инерция массы головы используется для увеличения силы отталкивания. Таким образом, рывок головой — это не самостоятельное движение во время полета, а продолжение движения, начатого во время отталкивания. Данное объяснение логически вытекает из той общей предпосылки, согласно которой самостоятельное выполнение рывка головой во время полета должно было бы вызвать движение, противоположное тому, которое спортсмен стремится выполнить во время сальто.

*Первая фаза* — подготовительная. Начальным положением тела для выполнения сальто является положение полуприседа (как при прыжке в длину с места). В этой фазе происходит разгибание в голеностопном суставе, сгибание в коленном и тазобедренном суставах, а также сгибание туловища. Руки несколько согнуты в локтевом суставе, ноги согнуты в плечевом суставе.

Поскольку положение звеньев нижней конечности и туловища обусловлено в основном действием силы тяжести, то работающими



мышцами являются антагонисты тех мышц, которые соответствуют движениям в суставах: сгибатели стопы, разгибатели голени и разгибатели бедра. Выполняя вначале уступающую, а затем удерживающую работу, они находятся в растянутом состоянии, что способствует возникновению в них сил упругой деформации, подготавливающих эти мышцы к преодолевающей работе во второй фазе.

*Вторая фаза* — фаза отталкивания. В этой фазе в голеностопном суставе и суставах стопы происходит подошвенное сгибание. Его выполняют мышцы подошвенной поверхности стопы, задней и латеральной групп мышц голени. Наибольшее значение имеют трехглавая мышца голени (особенно камбаловидная мышца), задняя большеберцовая, длинный сгибатель большого пальца стопы и длинный сгибатель пальцев, а также малоберцовые мышцы. Разгибание в коленном суставе выполняет четырехглавая мышца бедра, преимущественно ее бедренные головки (медиальная, латеральная и промежуточная широкие мышцы бедра). Разгибание в тазобедренном суставе производят мышцы, расположенные на его задней поверхности (большая ягодичная, задние части средней и малой ягодичных мышц), и отчасти мышцы задней и медиальной групп бедра (полусухожильная, полуперепончатая, двуглавая мышца бедра и большая приводящая).

В области верхней конечности работают мышцы, обеспечивающие сгибание предплечья и разгибание плеча, а на туловище — мышцы-разгибатели позвоночного столба (в основном мышца, выпрямляющая позвоночник поперечно-остистая).

*Третья фаза* — фаза полета. В этой фазе выполняется группировка и поворот тела, вокруг его поперечной оси. При группировке нижние конечности сгибаются в тазобедренных и коленных суставах, стопа разгибается, верхние конечности опускаются, а голова откидывается назад. В этих движениях участвуют антагонисты тех мышц, которые работали во второй фазе.

Разгибание стопы производит передняя группа мышц голени (передняя большеберцовая, длинный разгибатель большого пальца, длинный разгибатель пальцев); сгибание голени в коленном суставе — задняя группа мышц бедра и отчасти мышцы голени (двуглавая мышца бедра, полусухожильная и полуперепончатая, тонкая, портняжная, икроножная, а также подколенная); сгибание бедра в тазобедренном суставе — подвздошно-поясничная мышца, прямая мышца бедра, портняжная, напрягатель широкой фасции и отчасти гребенчатая мышцы; опускание пояса верхней конечности и всей руки — нижняя часть трапециевидной, нижние зубцы передней зубчатой, малая грудная, подключичная, а также широчайшая мышца спины и

большая грудная мышца. Одновременно происходит сгибание туловища в грудном и поясничном отделах.

Группировка уменьшает момент инерции тела, способствуя увеличению угловой скорости. В конце третьей фазы начинается *выпрямление тела*, способствующее увеличению момента инерции и уменьшению угловой скорости. Происходит разгибание в суставах нижней конечности (кроме голеностопного), опускание верхней конечности, а также выпрямление позвоночного столба. К группе мышц, разгибающих нижнюю конечность в коленном и тазобедренном суставах и сгибающих ее в голеностопном суставе, относятся мышцы подошвенной поверхности стопы, задняя и латеральная группы мышц голени, передняя группа мышц бедра и мышцы задней поверхности тазобедренного сустава. Опускание верхней конечности происходит преимущественно под влиянием силы тяжести. В области туловища нагряжены мышцы-разгибатели

*Четвертая фаза* — фаза приземления. В этой фазе полного разгибания в суставах нижней конечности не происходит, так как она используется в качестве рессорного аппарата для амортизации сотрясения тела. Амортизация достигается уступающей работой мышц, участвующих при выпрямлении тела. Не происходит также полного опускания верхней конечности и полного разгибания туловища. Эти отделы тела в значительной мере выполняют работу по балансированию тела, приводя его в такое положение, при котором траектория ОЦТ проходила бы в момент приземления внутри площади опоры; в ином случае произойдет падение.

Таким образом, при выполнении сальто назад требуется кратковременное, но очень энергичное сокращение мышц в момент отталкивания. Во время группировки тела, а также во время его выпрямления и приземления мышечная работа менее интенсивна.

Для успешного выполнения данного упражнения важна точная координация движений всего тела. Это возможно только в том случае, когда спортсмен хорошо чувствует свое тело, т. е. когда двигательный анализатор в результате систематической тренировки тонко воспринимает раздражения, получаемые с периферии, а в ответ наafferентные раздражения следуют точные и координированные импульсы к активной части опорно-двигательного аппарата — к мышцам.

Выполнять сальто тем легче, чем меньше момент инерции тела по отношению к поперечной оси, проходящей через его ОЦТ. Поэтому лицам с небольшой длиной тела выполнять сальто легче, чем тем, у кого та же масса, но больше рост. У высокорослых даже при максимальной группировке тела момент инерции остается сравнительно большим.

Так как выполнение сальто требует большого напряжения мышц, то оно обычно сопровождается задержкой дыхания. Однако она не

оказывает заметного влияния на организм благодаря кратковременности движения. Кроме того, перед выполнением упражнения, т. е. непосредственно перед приседанием, спортсмен делает несколько глубоких вдохов и выдохов, а в момент отталкивания, сопровождаемого подниманием рук, грудная клетка расширяется и происходит вдох. Поэтому несколько задержанным оказывается выдох, который обычно выполняется уже после приземления. Фаза группировки благоприятна для выдоха, но спортсмен обычно не успевает ею воспользоваться для этой цели. Ввиду того что в фазах отталкивания и взлета туловище разгибается, а руки поднимаются вверх, вдох происходит не за счет опускания диафрагмы, а за счет расширения грудной клетки подниманием ребер. Опусканию диафрагмы препятствует также растягивание мышц брюшного пресса при отталкивании и взлете.

Сальто назад с места способствует повышению прыгучести, координации и точности движений, является упражнением, тренирующим вестибулярный аппарат.

Динамическая морфология — один из важнейших разделов учебной и научной анатомии, выходящий за рамки интересов спорта. Искусство хореографии, балета и пантомимы требует от исполнителя совершенного владения телом. Оптимизация движений, повышение их выразительности нуждаются в теоретическом осмысливании с позиций динамической морфологии.

Работаустанка, наконвейере нередко складывается из специфических движений, повторяющихся в определенной последовательности и доведенных до автоматизма. Интенсификация и рационализация труда, забота о его безопасности требуют научного обоснования положений и движений тела работающего с помощью динамической, морфологии и эргономики.

Разработка новой промышленной и бытовой техники предваряется обычно эргономическим анализом возможностей человека, а следовательно, также нуждается в их интерпретации с точки зрения динамической морфологии.

Спорт, искусство, трудовые процессы, повседневный быт сопряжены с комплексом не только естественных, но и нестандартных двигательных действий, совершенное владение которыми способствует понижению утомляемости, повышению уровня работоспособности человека. Грамотное владение своим телом возможно только при определенном объеме знаний в области динамической морфологии. Однако следует помнить, что не только опорно-двигательный аппарат, но и весь организм с его системами регуляции и обеспечения испытывает влияние двигательной деятельности. Рассмотрению этих вопросов посвящен один из разделов современной морфологии — *спортивная морфология*.

## МОРФОЛОГИЧЕСКОЕ ОБЕСПЕЧЕНИЕ МАССОВОЙ ФИЗИЧЕСКОЙ КУЛЬТУРЫ И СПОРТА (СПОРТИВНАЯ МОРФОЛОГИЯ)

Спортивная морфология является дальнейшим развитием динамической анатомии, созданной М. Ф. Иваницким в 30-е годы. Хотя основной задачей динамической анатомии служит изучение анатомии движений и положений тела (характеристика работы мышц, подвижности в суставах, смещений сердца, сосудов и внутренних органов в зависимости от положений тела), для нее не безразличны и приспособительные изменения организма к систематически повторяющимся движениям. Спортивная морфология широко использует данные физиологии, генетики и других медико-биологических дисциплин. В отличие от нормальной анатомии и возрастной морфологии она изучает не только морфологическую *норму*, но и предпатологические и патологические состояния структур тела в условиях физических нагрузок, ведущих к *перетренированности*. Она служит *морфологическим фундаментом спортивной медицины* подобно тому, как патологическая анатомия является подспорьем клинической медицины. Эта функция спортивной морфологии прежде не привлекала к себе большого внимания, так как объем нагрузок в спорте не был столь высок, как в наши дни<sup>9</sup>.

Профилактическая роль спортивной морфологии состоит в том, чтобы, используя морфологические критерии контроля, предупреждать перетренированность спортсмена, управлять адаптацией его организма к нарастающим физическим нагрузкам.

Для некоторых видов современного спорта характерно раннее по возрасту начало специализированных занятий и как результат — действие высоких нагрузок на недостаточно окрепший детский организм. Это ставит перед спортивной и возрастной морфологией новые задачи, тесно связанные с запросами детского и юношеского спорта и оздоровительными аспектами массовой физической культуры.

<sup>9</sup> Это направление спортивной морфологии изучается в курсе медико-биологического и психологического обеспечения спорта.

### Задачи спортивной морфологии

Обеспечивая морфологические основы спорта и массовой физической культуры, спортивная морфология решает следующие задачи:

1) определение морфофункциональных признаков, которые могут быть использованы в качестве критериев спортивного отбора и спортивной ориентации;

2) установление информативности морфофункциональных признаков как критериев контроля за состоянием тренированности спортсмена;

3) изучение морфофункциональных проявлений адаптации организма к действию физических нагрузок в соответствии с возрастно-половой, этнотерриториальной, конституциональной и профессиональной принадлежностью, а также с учетом средств и методов физической культуры.

### Методы спортивной морфологии

Методы спортивной морфологии заимствованы у анатомии, антропологии, ряда сопредельных наук, но имеют при этом свою направленность.

Методы *антропометрии* и *антропоскопии* (см. приложение 1) позволяют охарактеризовать размеры тела в целом и отдельных его частей, оценить пропорции тела, соматотип, выраженность описательных признаков (в частности, признаков полового созревания). Данные, полученные в спортивной морфологии методами антропометрии и антропоскопии, должны анализироваться с позиций динамической морфологии и биомеханики. Задача спортивной морфологии заключается не в констатации морфологического своеобразия у спортсменов определенной специализации, а в понимании функционального значения этого своеобразия.

*Рентгенологический метод* позволяет с помощью рентгеноскопии и рентгенографии изучать размеры костей и внутренних органов, подвижность в суставах, а также смещаемость внутренних органов, сердца и сосудов при выполнении физических упражнений. Это основной метод изучения анатомии на живом человеке.

Метод *ультразвуковой эхографии* дает возможность с помощью ультразвука измерить линейные размеры анатомических образований, лежащих глубоко под кожей и недоступных прямому изучению *in vivo*. Так можно определить толщину подкожного жира, мышечного слоя и костной основы конечности. С помощью эхокардиогра-

фии можно, например, измерить размеры сердца и образующих его структур.

Метод *препарирования* позволяет изучить особенности строения тела после смерти. Такие описания в литературе единичны, что повышает их ценность.

Методы *микроскопического исследования* позволяют с помощью специальных гистологических и гистохимических окрасок изучать под большим или меньшим увеличением микроструктуры—клетки и их компоненты, межклеточное вещество. Для этого используются извлеченные из тела человека кусочки тканей (например, мышечной). Так, на разных этапах тренировки можно осуществлять морфологический контроль за состоянием мышечной системы спортсменов.

Методы *педагогического эксперимента* в сочетании с антропометрическими и другими названными методами позволяют оценить влияние режима тренировки на морфологическое состояние организма.

Методы *эксперимента на животных* обеспечивают возможность изучить адаптацию организма к моделируемым двигательным режимам. Так, условия гипокинезии создаются главным образом при помещении животных в тесные клетки; условия гиперкинезии — при тренировке животных с помощью бега в специально устроенном аппарате — тредбане с движущейся «беговой дорожкой» в виде ленты, которая вращается с определенной скоростью электромотором.

Перечисленные методы дополняют друг друга, получая в ряде случаев новое обогащенное этим синтезом содержание.

### Классификация спортивной морфологии

Спортивная морфология подразделяется на общую и частную, а общая спортивная морфология, в свою очередь, на основную и специальный разделы.

*Основной раздел* посвящен выяснению общих закономерностей адаптации организма к физическим нагрузкам; изучению адаптации исполнительных органов (опорно-двигательного аппарата) и систем управления и обеспечения движений (нервной, сердечнососудистой, пищеварительной, выделительной систем и др.); изучению генетической и средовой обусловленности этих органов и систем с применением близнецовых исследований и экспериментов на животных генетически чистых линий (например, крыс линии Вистар); изучению возрастно-половых особенностей адаптации организма к физическим нагрузкам.

*Специальный раздел* посвящен изучению влияния спорта на организм: размеры тела и его компонентов, пропорции тела, положение

## МОРФОЛОГИЧЕСКОЕ ОБЕСПЕЧЕНИЕ МАССОВОЙ ФИЗИЧЕСКОЙ КУЛЬТУРЫ

центра тяжести, типы телосложения спортсменов различных спортивных специализаций. Задача этого раздела — поиск общих закономерностей перестройки организма в процессе занятий спортом и влияния результатов спортивного отбора.

*Частная спортивная морфология* изучает особенности строения тела спортсменов определенной специализации в связи с их стажем, уровнем достижений, особенностями спортивной техники, режимом тренировок, возрастом и полом. Этот раздел спортивной морфологии имеет сугубо прикладное значение и представляет особый интерес для тренеров и самих спортсменов. Зная нормативные морфологические данные ведущих спортсменов, можно ориентироваться на них при спортивном отборе и планировании режима тренировок. Одна из задач студентов при изучении общей и частной спортивной морфологии — познание своих морфологических возможностей, спортивного потенциала и (в результате) способности достичь высокого уровня спортивного мастерства. Эту задачу можно выразить словами древнегреческого философа — *познай самого себя*.

### История исследований по спортивной морфологии

Развитие спортивной морфологии тесно связано с историей олимпийского движения. Еще в античные времена Флавий-младший (III в. до н. э.) перечислил особенности телосложения, которыми, по его мнению, должен обладать атлет, претендующий на победу в олимпийских играх.

Новым стимулом для развития спортивной морфологии послужило возобновление олимпийских игр в нашу историческую эпоху. Однако становление спортивной морфологии в дореволюционной России определялось в основном запросами физического воспитания. У колыбели русской спортивной морфологии стоял известный анатом и педагог, пионер физического воспитания в нашей стране П. Ф. Лесгафт. Сочетая в себе специальные знания по анатомии и физическому воспитанию, он разработал теоретическую анатомию с учетом действия на организм физических нагрузок и механических воздействий. Учениками и последователями П. Ф. Лесгафта были А. А. Красуская, Е. А. Котикова и др. В настоящее время имя этого ученого носит Ленинградский институт физической культуры (ГДОИФК), где продолжается разработка анатомических проблем в духе идей П. Ф. Лесгафта.

Более полувека существует кафедра анатомии в Московском институте физической культуры (ГЦОЛИФК). Ее основал М. Ф. Иваницкий (1895—1969), заложивший основу курса спортивной морфологии. Ученики М. Ф. Иваницкого — А. А. Гладышева, Е. И. Шидловская, О. Н.

## ОБЩЕТЕОРЕТИЧЕСКИЕ ОСНОВЫ УЧЕНИЯ ОБ АДАПТАЦИИ

Аксенова и П. К. Левчин—вложили много сил в разработку этого курса. Сейчас во многих городах нашей страны существуют центры исследований по спортивной морфологии. Серьезный вклад в разработку анатомических и антропологических основ спортивной морфологии внесли В. В. Бунак, Д. А. Жданов и М. Г. Привес, а из зарубежных исследователей — Г. Гримм (ГДР), Дж. Таннер (Англия), О. Эйбен (Венгрия) и др.

### ОБЩЕТЕОРЕТИЧЕСКИЕ ОСНОВЫ УЧЕНИЯ ОБ АДАПТАЦИИ

#### Понятие об адаптации

*Адаптация* (от лат. adaptatio — приспособление) — приспособление организма, популяции или другой биологической системы к изменившимся условиям существования (деятельности). Представления материалистической диалектики о диалектическом единстве структуры и функции предусматривают их одновременные и согласованные изменения в ходе адаптации.

Адаптация происходит на гено- и фенотипическом уровне. *Генотипическая адаптация* характерна для определенной части человечества и возникает на протяжении многих поколений, исторически как приспособление к определенным экологическим условиям. Пример — формирование расовых признаков: цвета кожи, формы лица и черепа и др. *Фенотипическая адаптация* происходит в ходе индивидуального развития организма и не закрепляется в генотипе человека<sup>10</sup>.

Организм спортсмена в процессе тренировок и соревнований подвергается многим внешним воздействиям, из которых важнейшее — физические нагрузки. Адаптация к ним — приведение строения и функций организма в соответствие с потребностями спортивной деятельности.

Адаптация к нарастающим физическим нагрузкам, меняющемуся температурному режиму, изменению состава воздуха или действию иных факторов будет иметь как общие (в связи с неспецифической защитой организма от этих влияний, так и специфические проявления. Наличие общих реакций позволяет одними факторами среды подготовить (*преадаптировать*) организм к действию других. Например, пребывание в условиях низкого содержания кислорода — фактор гипоксии — создает состояние преадаптации к высоким двигательным нагрузкам. Занятия одними видами спорта могут формировать пре-

<sup>10</sup> При употреблении в дальнейшем термина «адаптация» имеются в виду изменения строения и функций организма, возникающие в ходе индивидуального развития организма на фенотипическом уровне - в процессе адаптационного морфо-

## МОРФОЛОГИЧЕСКОЕ ОБЕСПЕЧЕНИЕ МАССОВОЙ ФИЗИЧЕСКОЙ КУЛЬТУРЫ

адаптацию к успехам в других (борьба и тяжелая атлетика, велосипедный спорт и бег на коньках представляют собой подобные сочетания).

Адаптация к какому-либо воздействию отражается на состоянии организма в целом, на всех его органах и системах: системе исполнения, к которой относится опорно-двигательный аппарат, системе обеспечения, (пищеварительной, дыхательной, выделительной, сердечно-сосудистой), системах регулирования и управления (органах внутренней секреции, нервной системе с органами чувств).

Любой двигательный акт осуществляется при участии органов опорно-двигательного аппарата (костей, их соединений, мышц), выполняющих движения, сердечно-сосудистой системы и крови, обеспечивающих питание исполнительных органов, центральной и периферической нервной системы, регулирующей движения. В регуляции и обеспечении движений участвует, в известном смысле, весь организм, а не только названные органы и системы. Эндокринный аппарат обеспечивает гуморальную регуляцию (дополнительно к нервной), пищеварительная система способствует насыщению крови веществами, необходимыми для питания рабочих органов, дыхательная — насыщению крови кислородом, органы чувств корректируют движения, органы выделения способствуют очищению организма от вредных продуктов обмена веществ:

Функциональная система движения	Исполнительные органы	Кости Соединения костей Мышцы
	- Органы обеспечения	Нервная система
	- Органы управления	Эндокринный аппарат Органы чувств
Выделительная система		Сердечно-сосудистая система
	Дыхательная система	Пищеварительная система

Адаптация зависит от многих условий, из которых важнейшие — специфика и интенсивность внешнего воздействия и норма реакции организма, определяющая восприимчивость или устойчивость организма к данному фактору среды.

### Зависимость адаптации от интенсивности воздействия

Физические нагрузки неодинаковой интенсивности оказывают разное действие на организм. Слабые нагрузки не вызывают заметных из-

## ОБЩЕТЕОРЕТИЧЕСКИЕ ОСНОВЫ УЧЕНИЯ ОБ АДАПТАЦИИ

менений, нагрузки средней интенсивности стимулируют морфофункциональную перестройку организма соответственно новому уровню деятельности, ускоряют рост (рис. 186). Сильные нагрузки тормозят эти процессы, в результате чего возникает разрыв между биологическими возможностями организма и объемом деятельности. Сверхсильные нагрузки вызывают функциональные и структурные нарушения. Не соответствие между тем, что может организм, и тем, что он должен вы-

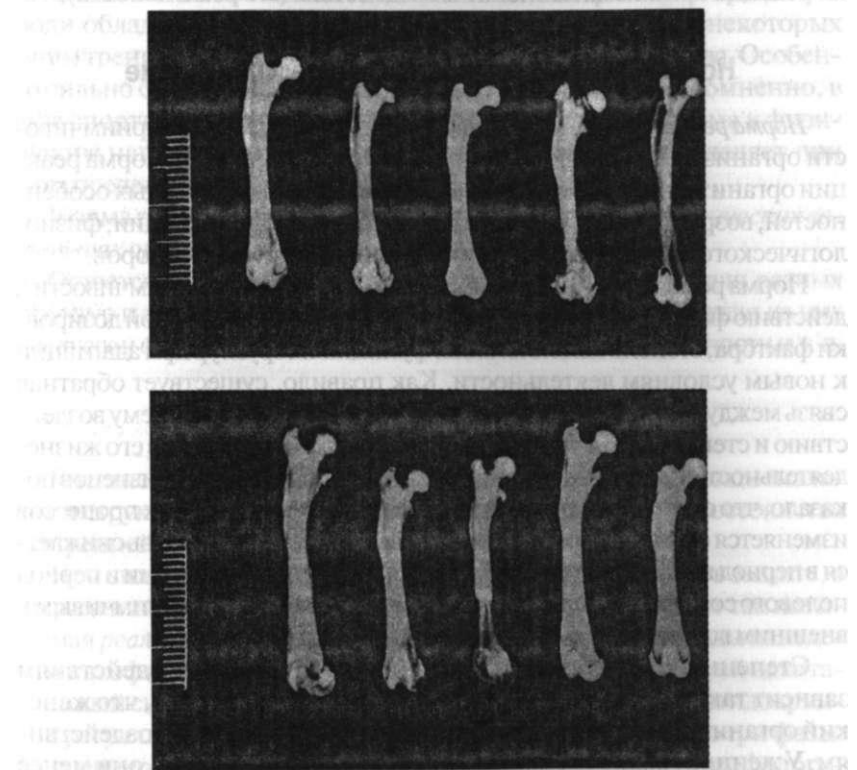


Рис. 186. Различия в интенсивности роста бедренной кости инбредных крыс в зависимости от нормы реакции животных (вверху — линия Август, внизу — линия Вистар) и уровня их физической нагруженности. Слева направо: контроль (К), результат длительной гипокинезии (Г), результаты трех последовательно нарастающих режимов нагрузки на фоне предшествовавшей гипокинезии — от умеренной (I) до значительной (II) и чрезмерной (III) механической нагруженности. Восстановление нормальных размеров кости у крыс Август происходит при III, у животных Вистар — II уровне нагрузки с подавлением у них активности роста при III уровне

полнить, становится чрезмерно большим. Это служит источником скрытых и явных повреждений, травм, нередко вынуждающих надолго отстранить спортсмена от привычной для него деятельности. Из сказанного следует, что оптимальным уровнем нагрузки является средний. Однако восприимчивость организма к действию любого средового воздействия индивидуальна. То, что для одного будет нагрузкой средней интенсивности, на другого повлияет как слабая, а на третьего — как сильная нагрузка. Принято считать, что это связано с различиями в норме реакции организма на внешние воздействия (его реактивности).

### Норма реакции и факторы, ее регулирующие

*Норма реакции*—это индивидуальные особенности восприимчивости организма к действию конкретного фактора среды. Норма реакции организма, его реактивность, зависит от наследственных особенностей, возраста, пола, предварительного опыта, конституции, физиологического состояния, состояния здоровья и других факторов.

Норма реакции организма определяет порог его восприимчивости к действию фактора среды, уровень оптимальной и чрезмерной дозировки фактора, степень изменяемости функций и структур при адаптации к новым условиям деятельности. Как правило, существует обратная связь между уровнем восприимчивости организма к внешнему воздействию и степенью *генетической обусловленности* процессов его жизнедеятельности на данном этапе онтогенеза. Исследование близнецов показало, что степень генетической детерминации жизненных процессов изменяется с возрастом: она мала в первые годы жизни и вновь снижается в период полового созревания. Поэтому первые годы жизни и период полового созревания делают детский организм более восприимчивым к внешним воздействиям, в том числе физическим нагрузкам.

Степень восприимчивости организма к внешним воздействиям зависит также от пола (см. стр. 402). Существует мнение, что женский организм более устойчив биологически к внешним воздействиям. У женщин выше средняя продолжительность жизни, они менее подвержены многим заболеваниям (например, заболеваниям сердечнососудистой системы). Хотя имеются и факты иного рода. Например, женщины более эмоционально неустойчивы в отягощенных условиях среды. Во время спортивных соревнований психологическая перестройка женского организма выражена больше, чем мужского.

Важным фактором, определяющим реактивность организма и динамику процессов роста и развития, является *конституция*. Это—целостность морфологических и функциональных признаков, врожденных и

приобретенных. Как видно из самого определения, норма реакции организма есть составная часть конституции человека (см. стр. 472).

Норма реакции организма на внешние воздействия зависит также от его *физиологического состояния*, которое с определенной закономерностью изменяется на протяжении суток, месяца, года, выявляя определенную цикличность—суточную, месячную и т. д. Норма реакции также испытывает *циклические изменения*.

Норма реакции зависит и от уровня тренированности, от предварительного опыта общения с воспринимаемым фактором среды. Все люди обладают осязательной чувствительностью, но у некоторых путем тренировки она может быть развита до совершенства. Особенно сильно она развита у слепых и слепоглухонемых. Несомненно, в ходе спортивной тренировки восприимчивость организма к физическим нагрузкам изменяется. Наследственность определяет при этом пределы возможных колебаний нормы реакции.

Норма реакции изменяется и при некоторых *патологических состояниях организма*.

Остается добавить, что норма реакции неодинакова для разных структур и функций организма. Это связано с тем, что каждая из них имеет свои особенности развития, генетической обусловленности и т. п.

### Стресс как механизм адаптации

Внешнее воздействие на организм вызывает в нем функциональные и структурные изменения, нарушения *гомеостаза*—постоянства внутренней среды.

При сильных воздействиях извне организм нуждается в защите, в сохранении гомеостаза. Механизмом самозащиты служит так называемая *реакция-стресс*, подробно описанная еще в 30-е годы канадским патофизиологом Г. Селье. Реакция-стресс, или общий адаптационный синдром, представляет собой перестройку нейроэндокринной регуляции организма, проходящую последовательно три фазы: фазу *тревоги*, фазу *сопротивления* и фазу *истощения*. Морфологически стресс проявляется утолщением и повышением активности коры надпочечников, атрофией органов иммунологической защиты - вилочковой железы и лимфатических узлов, образованием язвочек на поверхности слизистой оболочки органов желудочно-кишечного тракта.

Реакция тревоги сопровождается усиленной выработкой мозговым веществом надпочечников гормона *адреналина*. Он близок по своему эффекту медиатору автономной нервной системы — но-

## МОРФОЛОГИЧЕСКОЕ ОБЕСПЕЧЕНИЕ МАССОВОЙ ФИЗИЧЕСКОЙ КУЛЬТУРЫ

радреналину и оказывает сосудосуживающее действие, которое и приводит к образованию язв на поверхности слизистой.

Гормоны коркового вещества надпочечников—*кортикоиды*—обладают защитным и противовоспалительным действием и стимулируют рост. Поэтому в *фазе сопротивления* жизнедеятельность организма и ростовые процессы активизируются. Однако способность организма приспособлению не беспредельна. Длительность фазы сопротивления зависит от врожденной приспособляемости организма и силы внешнего воздействия. В ответ на очень сильное или длительное бездействие происходит *истощение* — почечниковой *активности* и защитный эффект пропадает.

Адаптация организма к фактору среды приводит к тому, что последний перестает вызывать реакцию-стресс. Выработка гормонов корковым веществом надпочечников снижается, тормозится образование новых структур организма.

Таким образом, существует следующая последовательность процессов, связанных с реакцией-стресс: внешний фактор -> стресс-реакция -> выброс в кровь большого количества кортикоидов -> активизация клеточного деления *m* адаптация к внешнему воздействию -> прекращение стресс-реакции -> уменьшение выработки кортикоидов -> торможение клеточного деления.

Тренировочный процесс имеет своей целью адаптацию организма спортсмена к возрастающим нагрузкам. Его физиологическим механизмом служит стресс-реакция, залогом проявления которой является постепенное повышение уровня нагрузки.

### Пути приспособления организма к физическим нагрузкам

Неоспоримо формирующее влияние на организм физической, в том числе спортивной, деятельности.

В *эволюционной* фазе онтогенеза (см. стр. 361) это происходит в основном благодаря дифференцирующим ростовые процессы в так называемых ростовых зонах (например, зонах эпифизарного и суставного хряща, определяющих рост трубчатых костей в длину) воздействиям физических нагрузок. Они оказывают не только *локальный*, но и *генерализованный* эффект, опосредованный перестройкой нейроэндокринных регуляторных систем.

В *стабильной* фазе онтогенеза, когда процессы роста в основном завершены, физические нагрузки влияют на организм через совершающиеся в нем компенсаторно-приспособительные процессы.

В *инволюционной* фазе онтогенеза физические нагрузки действуют на организм, регулируя процессы старения в органах и системах.

## АДАПТАЦИЯ К ФИЗИЧЕСКИМ НАГРУЗКАМ СИСТЕМ ИСПОЛНЕНИЯ ДВИЖЕНИЙ

Адаптация организма включает создание одних структурных образований и разрушение других. Это служит иллюстрацией известного положения Ф. Энгельса о том, что жить — это значит умирать.

Компенсаторно-приспособительные процессы реализуются по тем же морфологическим законам, которые отражены в учении о *регенерации*, т. е. обновлении структур организма (см. стр. 21). Выделяют следующие формы регенерации:

- *молекулярную*—обновление молекул;
- *внутриорганонидную*—нормализацию строения отдельных оргanelл клетки и их гипертрофию;
- *органонидную* - увеличение числа оргanelл и гипертрофию ядерного аппарата;
- *клеточную* — деление клеток.

Первые три формы объединяют единым понятием *внутриклеточная регенерация*.

Регенерация, обеспечивающая жизнедеятельность организма в обычных условиях, называется *физиологической*, а при повреждениях тканей — *репаративной* (*восстановительной*). При *полной* регенерации дефект заполняется тканью, идентичной погибшей. При *неполной* регенерации дефект заполняется соединительной тканью.

В середине XIX в. в морфологии были конкретизированы два механизма увеличения размера органа: *гипертрофия* (за счет увеличения объема клеток) и *гиперплазия* (за счет увеличения их числа). Однако увеличение любой структуры организма всегда основывается на увеличении числа ее более мелких компонентов: гипертрофия клетки связана с нарастанием числа ее оргanelл, гипертрофия каждой оргanelлы связана с увеличением числа ее ультраструктур. Уменьшение числа оргanelл клетки и самих клеток ведет к *атрофии*.

### АДАПТАЦИЯ К ФИЗИЧЕСКИМ НАГРУЗКАМ СИСТЕМ ИСПОЛНЕНИЯ ДВИЖЕНИЙ

#### Костная система

Функциональные особенности роста кости. Основное положение о функциональной обусловленности роста кости сформулировал еще в прошлом столетии П.Ф. Лесгафт, который писал, что кость увеличивается в своих размерах тем значительнее, чем больше деятельность окружающих ее мышц. С позиций накопленных за столетие данных можно уточнить и расширить это положение.

1. Активизирующим рост кости влиянием обладают *пульсирующие*, перемежающиеся по своей интенсивности и действию механические нагрузки. Так проявляют себя нагрузки, связанные с сокращением мышц (возникая при сокращении мышцы, они снимаются при ее расслаблении). Статические нагрузки оказывают подобный эффект при изменении своей интенсивности.

2. Механизмы роста кости в длину и толщину различны. Клетки, образующие новое костное вещество — остеобласты, располагаются *на границе двух сред*: костной и хрящевой — для продольного роста, костной и соединительнотканной — для поперечного.

*Смещение этих сред* относительно друг друга возбуждает, видимо, импульс к *костеобразованию*. Как же это происходит? Сокращения мышц, вызывая натяжение надкостницы, в которую вплетаются сухожилия, смещают ее по отношению к костному веществу. Механические нагрузки, передающиеся на кость, вызывают в ней напряжение, которое приводит к смещению двух соприкасающихся сред (костной и хрящевой, костной и соединительнотканной) относительно друг друга. Так активизируется перихондральное (за счет хряща) и периостальное (за счет надкостницы) костеобразование.

3. Механические нагрузки в *разной мере* изменяют *продольные и поперечные* размеры костей. Первые в большей степени генетически детерминированы, чем вторые. Поэтому механические нагрузки больше отражаются на росте костей в толщину и ширину, чем в длину.

4. При нарастании механической нагрузки до определенного уровня костеобразование усиливается, при превышении этого уровня активность костеобразования снижается (рис. 186).

5. Уровень оптимальной механической нагрузки зависит от индивидуальных особенностей нормы реакции.

Таковы основные функциональные закономерности роста кости. На их основе легко осмыслить механизмы изменений, которые определяются в скелете спортсменов механическими нагрузками. Эти изменения имеют два основных источника: во-первых, сокращения мышц вызывают смещение надкостницы относительно кости; во-вторых, при столкновении конечности с какой-либо преградой (при отталкивании от земли в момент прыжка или ударе кулака боксера по груше и т. п.) в соответствии с законом Ньютона о равенстве сил действия и противодействия в кости возникают напряжения, которые распространяются от места удара в направлении туловища.

**Функциональные особенности строения кости.** Изменения кости под действием механических нагрузок укрепляют скелет как механическую конструкцию и повышают его прочность. Главную роль в

этом играют механизмы под надкостничного роста костей. Их активизация и утолщение кости делают ее более прочной на изгиб и скручивание. Из законов механики известно, что полая колонна большого диаметра удерживает больший груз, чем опора малого диаметра без полости. Подобное приспособление к статическим нагрузкам наблюдается и в скелете конечностей у представителей силовых видов спорта. Образование бугристостей в местах прикрепления мышц улучшает условия их работы (увеличивается плечо рычага). Расширение эпифизов увеличивает площадь соприкосновения костей в суставах и облегчает амортизацию механических сотрясений.

Приспособление кости к механическим нагрузкам проявляется и во внутреннем ее строении. Укреплению диафиза способствует утолщение его стенки за счет образования нового компактного вещества. Это может происходить изнутри — со стороны костномозговой полости или снаружи — со стороны надкостницы. Более биомеханически оправдан второй вариант, при котором прочность кости повышается за счет увеличения наружного диаметра, утолщения компактного слоя при неизменной костномозговой полости (или даже ее расширении). Первый вариант возможен в качестве компенсаторного в условиях задержки периостального костеобразования. В местах действия особенно сильных механических нагрузок компактное вещество имеет слоистый характер. Укрепление губчатого вещества кости проявляется утолщением его перекладин и превращением из мелко- и среднеячеистого в крупноячеистое.

Костное вещество человека содержит большое количество костных трубочек — остеонов. Приспосабливаясь к существующим механическим условиям, кость перестраивается. При этом вновь образованные остеоны изменяют свой диаметр и направление.

В процессе занятий спортом происходят характерные изменения скелета спортсменов. Причем более раннее начало занятий ведет к большей выраженности изменений.

**Череп.** Общая гипертрофия мускулатуры тела спортсмена повышает напряжение в костях и вызывает их генерализованные изменения. Например, у дзюдоистов увеличиваются обхват головы, продольный и поперечный ее диаметры, а также размеры лица по сравнению с людьми, не занимающимися спортом. Это вызвано изменениями самого черепа, в основном за счет губчатого слоя, тогда как наружная и внутренняя пластинки почти не подвергаются перестройке.

**Верхняя конечность.** *Плечевая кость* подвергается значительным изменениям у представителей силовых видов спорта — штангистов и борцов. У штангистов форма ее диафиза приближается к цилиндри-



ческой (хотя у некоторых спортсменов при длительных занятиях спортом сохраняется исходная форма) за счет расширения дистальной части диафиза. Различие в ширине средней и нижней трети кости составляет у людей, не занимающихся спортом, 3,8 мм, у штангистов лишь 0,6 мм. Расширение диафиза связано с утолщением компактного слоя, который приобретает слоистый характер. По латеральному краю кости расслоение компактного вещества начинается проксимальнее, чем по медиальному. Видимо, это обусловлено большим разнообразием движений в плечелучевом суставе (две оси вращения), чем в плечелоктевом (одна ось).

Поперечные размеры *костей предплечья* у спортсменов изменены в большей степени, чем продольные. В процессе занятий гимнастикой и борьбой поперечные размеры увеличиваются в большей мере у локтевой кости, а спортивными играми и боксом — у лучевой. У боксеров и гимнастов головка лучевой кости достигает наибольших размеров. У боксеров сокращения мышц предплечья продолжительны и локтевая кость как место начала мышц укрепляется. У гимнастов в костях кисти возникают напряжения, имеющие переменный характер и передающиеся в основном на лучевую кость (локтевая кость имеет меньшую зону соприкосновения с кистью).

При сравнении *кисти* акробатов, пловцов, штангистов и стрелков из лука установлено, что длина ее наибольшая у пловцов, наименьшая — у штангистов. Удлинение и укорочение ее происходят в основном за счет пясти. При преимущественно динамических воздействиях на кисть (волейбол, бокс, плавание) изменяются главным образом продольные размеры костей, их головка и основание. Так, у боксеров подвергаются нагрузкам II и III пястные кости. Головка их расширяется, а при чрезмерной нагрузке начинает суживаться. Преимущественно статические воздействия (в гимнастике, тяжелой атлетике, борьбе) изменяют в основном диафиз кости: он расширяется, компактное вещество утолщается иногда за счет костномозговой полости, которая может суживаться. Отмечено удлинение костей пясти, причем даже тогда, когда эпифизарные юны у дистального конца зарастают костной тканью. Рост этих костей в длину продолжается за счет суставного хряща. Причем проксимальные концы пястных костей при выполнении упражнений работают на растяжение и на сжатие, тогда как дистальные в основном на растяжение. Следовательно, проксимальные концы подвергаются большим нагрузкам, чем дистальные.

Различия в изменениях отдельных размеров костей кисти обнаруживаются при анализе распределения механических нагрузок на них у боксеров и гимнастов. У гимнастов нагрузкам подвергается диафиз

пястной кости (при упоре) или проксимальной фаланги (при виси на перекладине), у боксеров — головка пястной кости и основание проксимальной фаланги. Поэтому у боксеров отмечаются большие изменения в эпифизах, а у гимнастов — в диафизах костей.

Удлинение *пястных костей* у гимнастов имеет определенный функциональный смысл. Дело в том, что между пястными костями располагаются, как известно, межкостные мышцы. На их долю приходится половина силы мышц сгибающих II—V пальцы. Суммарное удлинение пястных костей на 1 см приводит к увеличению физиологического поперечника мышц на 2 см<sup>2</sup> и приросту силы на 20 кг (для двух рук — на 40 кг). Для гимнастов сила мышц-сгибателей пальцев имеет первостепенное значение, так как при выполнении большого оборота развивается центробежная сила, превышающая вес спортсмена в 3—4 раза.

Нижняя конечность. У гимнастов поперечные и переднезадние размеры таза меньше, чем у женщин, не занимающихся спортивной гимнастикой. Как правило, размеры женского таза больше, чем мужского. Однако оказалось, что у женщин, специализирующихся в плавании и спортивных играх, расстояние между гребнями подвздошных костей и между большими вертелами бедренных костей меньше, чем у мужчин той же специализации. Рост костей таза зависит от содержания в крови половых гормонов. При интенсивной мышечной деятельности повышается выработка мужских половых гормонов, что может повлиять на размеры таза.

Характерны различия размеров вертлужной впадины тазовой кости и головки *бедренной кости* при занятиях разными видами спорта. Так, диаметр впадины и головки бедренной кости у футболистов большой и с повышением спортивной квалификации увеличивается, а у гимнастов, наоборот, он меньше и с ростом квалификации уменьшается. Для футболистов характерны сравнительно большие переднезадний и поперечный размеры диафиза бедренной кости. Однако наибольших значений эти размеры достигают у штангистов и метателей молота. Ширина дистального эпифиза бедра между надмышцелками самая большая у футболистов и велосипедистов. Поперечник диафиза бедренной кости и компактного вещества наибольший у прыгунов в длину. Характерные для всех различия между правой и левой сторонами усиливаются. На толчковой ноге эти размеры оказываются больше, чем на маховой.

Большую массивность имеют кости бедра и голени у велосипедистов. По краям бедренной кости компактное вещество гипертрофировано относительно равномерно, а на *костях голени* — неравномерно, причем распределение его зависит от «амплуа» спортсменов: у

выступающих на треке компактный слой утолщается на передней поверхности большеберцовой (средняя треть) и задней поверхности малоберцовой (нижняя треть) костей; у шоссейников характерно утолщение компактного вещества в средней трети голени но соприкасающимся краям (в этом случае сокращения мышц передней группы голени длительны и для них требуется большая опора).

Из *костей плюсны* наиболее утолщенный компактный слой имеет I плюсневая кость, тогда как II—IV кости изменены незначительно.

### Соединения костей

Форма соединений костей определяется как унаследованными особенностями, так и действием механических факторов, среди которых преобладающую роль играет фактор движения. Подтверждает это образование новых (ложных) суставов в местах перелома костей, где один обломок кости постоянно трется о другой. Соприкасающиеся поверхности при этом шлифуются, и образуется сустав.

В процессе специальной тренировки подвижность в суставах и их форма могут существенно изменяться. Так, эллипсоидный лучезялостный сустав у представительниц художественной гимнастики становится более шаровидным, что обеспечивает больший размах движений. У баскетболистов и гандболистов суммарная подвижность по четырем движениям в лучезапястном суставе больше  $200^\circ$ , а у гимнастов и гребцов - меньше. У первых этот сустав более конгруэнтен и его головка имеет форму вытянутого эллипсоида, у вторых степень соответствия суставных поверхностей меньше и головка более выпуклая.

У гимнастов развивается уплощение вертлужной впадины, обеспечивающее разницу в кривизне суставных поверхностей и увеличение подвижности в *тазобедренном суставе*. Можно значительно развить гибкость позвоночного столба, достигающую «сверхвыраженности» у исполнительниц циркового номера «женщина-змея».

У спортсменов ряда специализаций подвижность в суставах уменьшена. Так, у футболистов (по сравнению с гимнастами) тазобедренный сустав адаптируется к повышенной статической надежности в ущерб подвижности. Это необходимо для обеспечения стабильности тазового кольца в одноопорном положении футболиста при ударе по мячу. У футболистов также меньше объем пассивного движения в *коленном суставе*. У представителей ершовых видов спорта (тяжелоатлетов, борцов) уменьшение подвижности в *голеностопном суставе* и повышение его статической надежности обеспечиваются за счет уплощения блока таранной кости. Наблюдения за лег-

коатлетами, тяжелоатлетами, гимнастами, пловцами, футболистами и гандболистами показали, что наименьшая гибкость позвоночного столба характерна для пловцов и тяжелоатлетов.

Не только теоретический, но и практический интерес представляет изучение *топографии подвижности* в суставах у спортсменов разных специализаций. Так, для отбора в ДЮСШ по плаванию рекомендуется уделять большое внимание подвижности в плечевом и тазобедренном суставах. При отборе в спортивной гимнастике определенную диагностическую значимость имеет тот факт, что у ведущих гимнастов страны интегральная (суммарная) подвижность в суставах (тазобедренном, плечевом, позвоночнике) составляет, свыше  $900^\circ$ , у 10-летних гимнастов— более  $750^\circ$ , у не занимающихся спортом детей 10 лет— более  $650^\circ$ .

Сопоставление данных по суммарной величине сгибания и разгибания в плечевом, тазобедренном и голеностопном суставах у представителей разных видов спорта показало, что эта величина уменьшается в следующей последовательности: в плечевом суставе у гандболистов, не занимающихся спортом, лыжников-гонщиков, велосипедистов; в тазобедренном суставе— у гандболистов, лыжников-гонщиков, велосипедистов, не занимающихся спортом; в голеностопном суставе— у велосипедистов, лыжников-гонщиков, гандболистов, не занимающихся спортом.

Амплитуда движений сгибание-разгибание в плечевом и тазобедренном суставах была наибольшей у гандболистов, наименьшей — у велосипедистов, что объясняется особенностями посадки велосипедистов. Наоборот, в голеностопном суставе наибольшая подвижность определяется у велосипедистов, а наименьшая у гандболистов.

### Мышечная система

Адаптационные изменения мышц у спортсменов изучаются по данным биопсии. Тренировочные нагрузки оказывают избирательное влияние на *микроскопические компоненты* мышц. Так, занятия на велоэргометре по часу в день 4 раза в неделю в течение 5 месяцев с нагрузкой в 75-90% от МПК увеличивают содержание волокон I типа (медленных). При динамических нагрузках (бег, плавание) эти волокна подвергаются большему утолщению, чем волокна II типа (быстрые). Противоположный характер носят сдвиги кровоснабжения: кровеносные капилляры больше увеличиваются вокруг волокон II типа, что объясняется худшей обеспеченностью их кровеносными капиллярами. При умеренных нагрузках раскрываются резервные капилляры, при высоких нагрузках образуются новые. Предполагается, что адаптация мышц к фи-

## МОРФОЛОГИЧЕСКОЕ ОБЕСПЕЧЕНИЕ МАССОВОЙ ФИЗИЧЕСКОЙ КУЛЬТУРЫ

зическим нагрузкам происходит в основном за счет волокон II типа. У женщин установлено наличие тех же типов мышечных волокон, что и мужчин, но при меньшем их диаметре. Количество волокон с аэробным типом энергообеспечения (I типа) у них больше.

*Абсолютная ста* мышц подвержена большим индивидуальным изменениям. Сила мышцы или группы мышц, отнесенная к площади поперечного сечения мышечных волокон, характеризует *удельную силу*. Возрастная и половая изменчивость величины удельной силы невелика, хотя индивидуальные особенности ее имеют, вероятно, наследственную природу.

Практический интерес представляет *топография мышечной силы* лиц различной спортивной специализации. В качестве примера можно привести данные о силе сгибателей предплечья (СП), разгибателей предплечья (РП), сгибателей плеча (СПл), разгибателей плеча (РПл), разгибателей туловища (РТ), сгибателей бедра (СБ), разгибателей голени (РГ), сгибателей стопы (СС) у спортсменов, гандболистов, велосипедистов и лыжников-гонщиков, перечислив мышечные группы по мере убывания силы<sup>11</sup>.

Неспортсмены: РТ - РБ - СС - РГ - РПл - СБ - СП - СПл - РП — СГ.

Гандболисты: РТ - СС - РБ - РГ - РПл - СБ - СПл - СП - РП - СГ.

Велосипедисты: ££ - РТ - РБ - РГ - РПл - СБ - СПл - СП - СГ - РП.

Лыжники-гонщики: РТ - СС - РБ - РГ - РПл - СПл - СБ - СП - СГ - РП.

У спортсменов сила сгибания стопы относительно больше, чем у неспортсменов. Особенно высок этот показатель у велосипедистов. Спортсмены названных специализаций отличаются по соотношению силы сгибания голени и силы разгибания предплечья. Однако один важный признак объединяет их: суммарная сила мышц-сгибателей меньше, чем разгибателей. У борцов соотношение силы этих мышц для плеча и предплечья примерно 1:1,1 —1,5, для туловища - 1:3,4-3,5, для бедра и голени - 1:3, для стопы - 1:4; у тяжелоатлетов для бедра и голени — 1:4,2 и 1:5,2, у метателей молота - 1:5 и 1:4, у прыгунов в высоту - 1:3,9 и 1:4, у пловцов - 1:2,7 (и для бедра, и для голени).

Метод *полидинамометрии*, характеризующий топографию мышечной силы, должен прийти на смену отдельным измерениям силы

<sup>11</sup> Двойная линия означает изменение порядка расположения мышц на два «шага», а одинарная - на один в сравнении с неспортсменами.

## АДАПТАЦИЯ К ФИЗИЧЕСКИМ НАГРУЗКАМ СИСТЕМ ОБЕСПЕЧЕНИЯ ДВИЖЕНИЙ

кисти и становой силы, которые не могут достаточно полно оценить силовые возможности спортсмена.

О развитии мускулатуры можно косвенно судить по обхватам (периметрам) конечностей. Однако борцов уровень корреляции между силой мышц, действующих на локтевой и коленный суставы, и периметрами плеча и бедра не превысил 0,5—0,6 (соответственно). Это объясняется тем, что периметр конечности определяется не только развитием мускулатуры, но также диаметром кости и подкожным жиротложением.

## АДАПТАЦИЯ К ФИЗИЧЕСКИМ НАГРУЗКАМ СИСТЕМ ОБЕСПЕЧЕНИЯ ДВИЖЕНИЙ

### Пищеварительная, дыхательная и мочеполовая системы

В качестве примера морфофункциональной перестройки внутренних органов при повышенных физических нагрузках здесь рассматривается адаптация к ним желудка, печени, легких и почек.

Среди функций *желудка* следует отметить эвакуаторную, секреторную, экскреторную. Исследования показывают, что с повышением интенсивности мышечной работы до 450 кгм/мин скорость эвакуации содержимого желудка увеличивается, а по мере дальнейшего повышения до 750 кгм/мин постепенно замедляется (до 25% исходного уровня). При высоких нагрузках ослабевает (до 40% исходного уровня) и секреторная функция. Нарушения секреции желудочного сока при динамической или статической работе возникают, если нагрузка выполняется менее чем за час до или после приема пищи. Угнетение секреции больше выражено при жирной и меньше при белковой пище. Экскреторная функция желудка при чрезмерной мышечной деятельности проявляется выделением продуктов азотистого обмена (аммиака, мочевины) с последующим их всасыванием в тонком кишечнике.

Изменения строения слизистой оболочки желудка могут быть обусловлены стрессом (см. стр. 493). Образно говоря, желудок - это зеркало стрессовых состояний. С ними связано образование язв и язв на слизистой оболочке желудка.

Постепенно нарастающие физические нагрузки вызывают в период эволюционного онтогенеза увеличение абсолютной и относительной (к массе тела) массы печени и ее линейных размеров. Интенсивность кровотока в печени при динамической работе повышается, о чем свидетельствует расширение кровеносных капилляров - синусоидов. Размеры гепатоцитов и их ядер увеличиваются, тогда как количество ядер не изменяется. При умеренно усиленной мышечной

деятельности увеличивается отложение гликогена в печени при уменьшении жировых включений в гепатоцитах.

Усиленные двигательные режимы увеличивают нагрузку на *легкие* как орган газообмена. Дыхание учащается, и легкие работают с известной перегрузкой. В период роста и развития организма это ускоряет морфофункциональное созревание легких, у взрослых облегчает протекание компенсаторно-приспособительных процессов, за счет которых легкие адаптируются к большому объему работы. Это приспособление происходит за счет процессов клеточной и внутриклеточной регенерации (см. стр. 494), причем клеточной регенерации принадлежит, видимо, ведущая роль.

Повышение физических нагрузок в период роста и развития организма увеличивает также абсолютную массу и линейные размеры *почек*, особенно толщину слоя их коркового вещества. Микроскопически обнаруживается большее наполнение кровью клубочков почки. Полость капсулы клубочка расширена и содержит рыхлые белковые массы. Канальцы нефрона также расширены, в их полости видны скопления белка в виде цилиндров. Пропускная способность почек при умеренных динамических нагрузках повышается - увеличивается уровень как клубочковой фильтрации, так и канальцевой реабсорбции. Однако при чрезмерных нагрузках (как однократных, так и длительно нарастающих) функциональные показатели почечкухудшаются.

### Сердечно-сосудистая система

Функцию обеспечения мышечной деятельности (как и других процессов в организме) кислородом, питательными и биологически активными веществами выполняет и *сердечно-сосудистая* система. Повышенные физические нагрузки вызывают перестройку всех звеньев этой системы, и в первую очередь сердца.

Гиперфункция сердца ведет к увеличению его размеров вследствие *гипертрофии миокарда* и *расширения* (дилатации) камер сердца. Хотя гипертрофия миокарда неотъемлемая особенность нако у тренирующихся на силу и ловкость (гимнастов, акробатов, тяжелоатлетов) она выражена незначительно и не выявляется методами рентгенодиагностики и электрофизиологии, а у тренирующихся на выносливость (бегунов-стайеров, велосипедистов-шоссейников и др.) может достигнуть большой выраженности. Имеются, вероятно, и индивидуальные предпосылки к развитию выраженной гипертрофии миокарда.

Масса сердца у здоровых, не занимающихся спортом людей составляет в среднем 270-285 г, у спортсменов - 310—500 г. Между массой сердца

и вместимостью его камер прямой связи не найдено. Увеличение массы сердца сопровождается гипертрофией мышечных клеток—кардиомиоцитов: их поперечник достигает 25—35 мкм. Гипертрофия кардиомиоцитов способна ухудшить их функцию, потому что при этом нарушается отношение объема клетки к площади ее поверхности. Клетки других тканей при несоответствии объема и поверхности делятся, восстанавливая нарушенное равновесие. Кардиомиоцит, лишенный способности делиться, при гипертрофии оказывается в неблагоприятных условиях.

По абсолютному объему работы сердце с гипертрофированным миокардом превосходит негипертрофированное, однако при пересчете на единицу массы миокарда удельный объем работы будет такой же или даже меньше, чем без гипертрофии.

Выраженную гипертрофию миокарда у спортсменов следует признавать нежелательным явлением. Существуют возможности удовлетворения повышенных функциональных запросов при небольшой, прижизненно не диагностируемой гипертрофии миокарда в сочетании с гипертрофией сосочковых мышц, ускорением обновления ультраструктур (митохондрий, миофибрилл) кардиомиоцитов, дилатацией полостей сердца при повышении тонуса стенок, перестройке гемодинамики (увеличении сердечного выброса) и улучшении капилляризации миокарда.

По-видимому, оптимальные для работы миокарда условия создаются при усиленной *внутриклеточной регенерации* ультраструктур (см. стр. 573). Если это оказывается недостаточным, происходит увеличение количества ультраструктур, ведущее к гипертрофии кардиомиоцитов и миокарда в целом.

Изменения ультраструктур и обменных процессов в миокарде проявляются при однократной высокой физической нагрузке истощением запасов гликогена и гликолитических ферментов в кардиомиоцитах при активизации работы митохондрий. При хронических нагрузках, приводящих к состоянию перетренированности, происходит уменьшение активности окислительных митохондриальных ферментов и более экономное расходование гидролитических ферментов. Состояние тренированности способствует понижению восприимчивости миокарда к катехоламинам, оказывающим нередко токсическое действие.

Повышение выброса крови в артериальную систему адаптированной к физическим нагрузкам сердечной мышцей приводит к соответствующей перестройке *артерий* с утолщением их стенок, а возросшие энергозатраты скелетной мускулатуры требуют адекватной перестройки системы кровоснабжения мышц.

Если микрососуды мышц не могут быть прижизненно контролируемыми, то для изучения микроциркуляции в коже, ногтевом

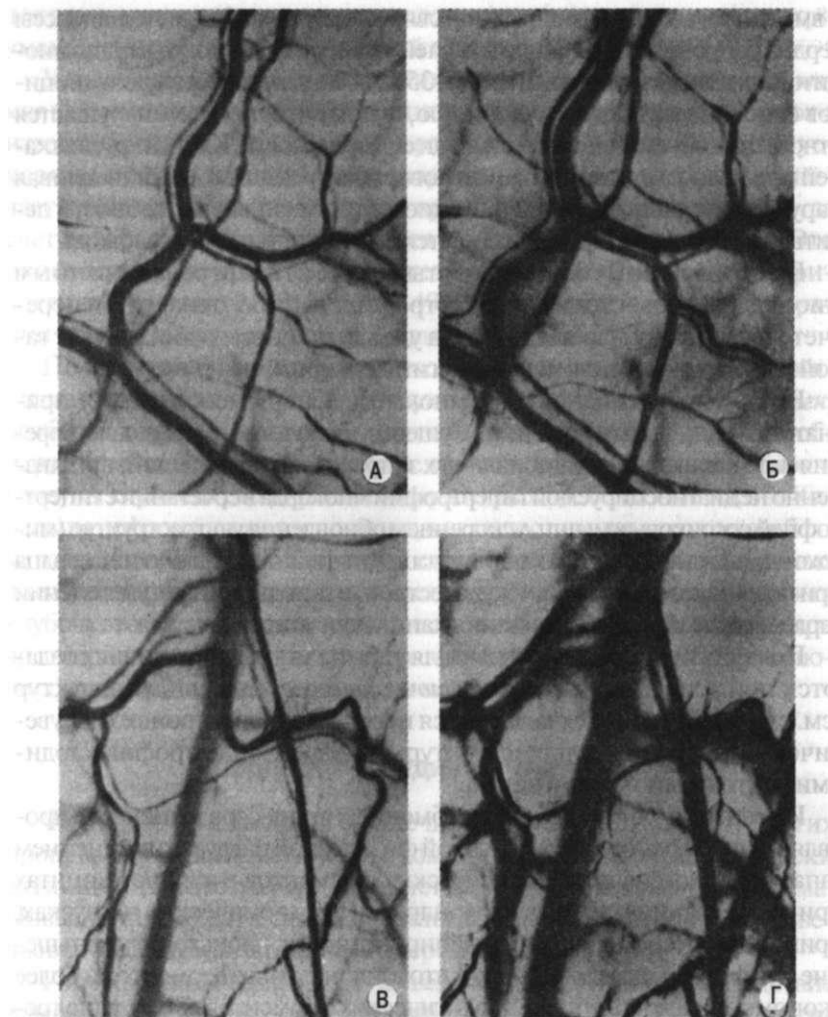


Рис. 187. Пути микроциркуляции в бульбоконъюнктиве глаза:  
А, В — до нагрузки; Б, Г — после тяжелой физической нагрузки (по Я. Л. Караганову)

ложе и оболочках глазного яблока подобные возможности имеются.

При нарастании физических нагрузок происходит перестройка всех компонентов микроциркуляторного русла крови (см. стр. 242): раскрываются резервные капилляры, увеличивается извилистость артериального звена микроциркуляторного русла, умеренно расширяет-

ся его венозный отдел и формируются артериоло-венозные анастомозы. В результате повышается вместимость микроциркуляторного русла и улучшается его пропускная способность. Если физические нагрузки столь велики, что приводят к состоянию утомления, то изменяется и лимфокапиллярное звено микроциркуляторного русла: диаметр лимфатических капилляров увеличивается более чем в 3 раза.

Характер и объем адаптивных изменений микроциркуляторного русла зависят от возраста, спортивной специализации, стажа и квалификации, а также от особенностей тренировочного цикла: его фазы, объема и интенсивности нагрузок, уровня тренированности и утомления, анаэробного или аэробного типа энергообеспечения работы мышц. Приспособительная перестройка микроциркуляторного русла у спортсменов-спринтеров происходит в более короткие сроки, чем у стайеров, однако в плане долговременной адаптации у стайеров оно испытывает более значительные изменения. Особенно выраженные изменения отмечаются в первые 2—3 года занятий спортом.

В мышцах—рабочем органе во время физической нагрузки — перестройка звеньев микроциркуляторного русла имеет фазный характер: капилляры и артериоло-венозные анастомозы (ггунты) при умеренном двигательном режиме расширяются, в процессе дальнейшего нарастания нагрузки до чрезмерной наступает резкое сужение одних звеньев микроциркуляторного русла при сохранившихся местах расширения в других его звеньях. Обеспечение возросших энергетических и пластических потребностей тканей организма при физических нагрузках достигается и за счет изменения состава крови.

### Система крови

Роль системы крови во время физических нагрузок многообразна. Она должна обеспечить работающие органы кислородом и веществами—поставщиками энергии, удалив углекислоту и молочную кислоту. Кровь вместе с сердечно-сосудистой системой обеспечивает гормональную регуляцию мышечной деятельности. Механизм переноса кровью гормонов различен. Так, катехоламины связаны преимущественно с эритроцитами и белками плазмы, хотя существуют в свободной, несвязанной, форме. Ответ катехоламинов крови на нагрузку зависит от состояния, в котором они находятся. После тяжелой физической нагрузки содержание свободных катехоламинов остается повышенным, тогда как в эритроцитах и в связанной с белками форме их количество понижается.

Переносчиками кислорода в крови служат эритроциты. При однократных физических нагрузках содержание их в крови и уровень

## МОРФОЛОГИЧЕСКОЕ ОБЕСПЕЧЕНИЕ МАССОВОЙ ФИЗИЧЕСКОЙ КУЛЬТУРЫ

гемоглобина повышаются, хотя у спортсменов может наблюдаться и их понижение — в виде анемии спортсменов.

Продукция красной крови (эритропоэз) при физической работе уменьшается, а продолжительность жизни эритроцитов увеличивается. Если угнетение эритропоэза настолько значительно, что организм не может его компенсировать продлением срока жизни эритроцитов, содержание эритроцитов в крови падает.

Содержание эритроцитов в крови после нагрузки зависит от степени тренированности. У лыжников, прошедших дистанцию 10 км отмечается увеличение уровня гемоглобина и повышение содержания эритроцитов, что объясняется перераспределением крови и выбросом из селезенки депонированной крови с более высокой концентрацией эритроцитов, у неспортсменов в тех же условиях количество эритроцитов понижается.

При мышечных нагрузках наблюдается повышение количества *тромбоцитов—миогенный тромбоцитоз*. Кроме того, изменяется соотношение форм тромбоцитов. После продолжительной работы количество «распластанных» тромбоцитов увеличивается, а «нераспластанных» уменьшается.

Содержание форменных элементов *белой крови* зависит от уровня и характера физических нагрузок. Так, у футболистов — мастеров спорта через 90 мин после начала игры (на первенство страны среди команд высшей лиги) увеличивается количество лейкоцитов (на 74%), нейтрофилов, базофилов, моноцитов, появляются миелоциты, снижается количество лимфоцитов при неизменности содержания эозинофилов.

## АДАПТАЦИЯ К ФИЗИЧЕСКИМ НАГРУЗКАМ СИСТЕМ РЕГУЛЯЦИИ ДВИЖЕНИЙ

### Нервная система

*Нервная система* перестраивается в процессе тренировки на разных морфологических уровнях. Изменения возникают в корковых и подкорковых центрах, периферических нервах, нервных окончаниях, т. е. в нервных структурах, расположенных как центрально, так и периферически.

Повышенная двигательная активность, увеличивая приток афферентных импульсов по проприоцептивным путям коркового направления, отражается на строении пирамидных клеток коры *большого мозга*. В частности, увеличивается «отростчатость» дендритов и количество шипиков по их длине. Разрастание дендритов с образованием новых контактов между нервными клетками способствует на-

## АДАПТАЦИЯ К ФИЗИЧЕСКИМ НАГРУЗКАМ СИСТЕМ РЕГУЛЯЦИИ ДВИЖЕНИЙ

капливанию информации, локализуемой и сохраняемой в *синапсах*. Память на движения (двигательная память) связана поэтому с образованием новых межнейронных связей.

В условиях перетренированности при истощающих нервную систему физических нагрузках нервные клетки коры головного мозга претерпевают изменения, ведущие к серьезным нарушениям в их деятельности. Рибосомы (место синтеза белка) и митохондрии (место энергообеспечения клетки) уменьшаются в количестве.

В двигательных нервных клетках *передних рогов* спинного мозга при умеренных мышечных нагрузках повышается образование белков, активируется действие ферментов; при сильных нагрузках эти процессы тормозятся.

Физические нагрузки отражаются и на строении *периферических нервов*. В частности, ускоряется миелинизация осевых цилиндров нервных волокон, что улучшает условия проведения импульсов по нерву (см. стр. 40). Известно, что с возрастом соотношение миелиновых волокон разного диаметра в составе периферических нервов меняется: доля волокон малого диаметра увеличивается, среднего и большого уменьшается. Это объясняется естественной убылью преимущественно тех нервных клеток, у которых размеры тел и толщина аксона достаточно велики. В результате ухудшаются условия проведения нервных импульсов. Физические нагрузки умеренной интенсивности препятствуют этому и приводят к тому, что и первую очередь гибнут нейроны малых размеров, поэтому в периферических нервах повышается доля волокон среднего и большого диаметра. В результате скорость проведения нервных импульсов повышается.

При кратковременных интенсивных нагрузках отмечено разрастание концевых окончаний по ходу нервного волокна, увеличение размера двигательных бляшек. Продолжительные интенсивные нагрузки вызывают увеличение количества нервных окончаний (бляшек). Предельные нагрузки ведут к тому, что часть нервных клеток и волокон, идущих к мышце, разрушается, размеры двигательных бляшек уменьшаются, что характерно для состояния перетренированности.

### Эндокринный аппарат

Нервные механизмы регуляции в организме сочетаются с гуморальными. Местом постоянного взаимодействия их служат промежуточный мозг (гипоталамус) и гипофиз.

Физические нагрузки повышают активность нейросекреции в клетках ядер гипоталамуса. Нейросекрет по гипоталамо-гипофизар-

ным путем смещается в заднюю долю гипофиза и используется здесь при образовании гормонов — вазопрессина и окситоцина, влияющих на сокращение гладкой мускулатуры в стенке сосудов, внутренних органов и на центральную нервную систему.

Сокращение скелетной мускулатуры регулируется гипофизарно-адренортикаральной системой, управление которой осуществляется гипоталамусом и лимбической системой (гиппокампом). Влияние гипофиза и коры надпочечников на мышечное сокращение уже рассматривалось (стр. 358). Активность коркового вещества надпочечников при длительной мышечной деятельности снижается. У животных с разрушенным гиппокампом этого не происходит.

Сочетание нервных и эндокринных влияний проявляется и в деятельности симпатно-адренальной системы. Симпатические нервы, входящие в состав вегетативной нервной системы, выделяют при состоянии возбуждения химическое соединение — норадреналин. Мозговое вещество надпочечника продуцирует другой катехоламин — гормон адреналин. Под влиянием физических нагрузок содержание их в крови увеличивается. Причем это зависит не только от объема мышечной деятельности, но и от нейроэмоционального состояния спортсменов.

Под влиянием физических нагрузок происходят морфологические изменения и в эндокринных железах. В качестве примера здесь рассматриваются гипофиз и надпочечники.

Как известно, *гипофиз* (см. стр. 291, 353) оказывает влияние на другие эндокринные железы: надпочечники, половые, щитовидную. Эффект действия на гипофиз умеренных и высоких однократных физических нагрузок различен. При однократной умеренной физической нагрузке интенсивность кровотока в передней доле гипофиза снижается. Однако клетки ее — аденоциты — активизируются, что выражается в увеличении размера их ядер и числа клеточно-капиллярных контактов.

При однократной интенсивной нагрузке капиллярный кровоток в передней доле гипофиза нарастает. Кровеносные капилляры расширены, их края приобретают фестончатые очертания. Аденоциты, увеличиваясь в размерах, еще более тесно контактируют с кровеносными капиллярами, что облегчает выделение в кровь гормонов. Все это свидетельствует о повышении функциональной активности передней доли гипофиза при мышечных нагрузках.

При длительном действии умеренных физических нагрузок функциональная активность аденогипофиза после периода повышения снижается. На этой стадии организм уже адаптируется к условиям двигательного режима.

В *надпочечнике* (см. стр. 356) изменения имеют фазовый характер: при нарастании нагрузок вначале происходит увеличение размеров железы, сопряженное с ее функциональной активизацией, затем — снижение, свидетельствующее об истощении функции. Увеличение размеров надпочечника выражается в утолщении как мозгового вещества, так и клубочковой, пучковой и сетчатой зон его коркового вещества. Вначале изменяются мозговое вещество и клубочковая зона коркового вещества надпочечника: увеличиваются размеры клеток мозгового вещества, вырабатывающих катехоламины, и размеры ядер этих клеток. На следующем этапе наибольшим влиянием физической нагрузки подвергается пучковая зона коркового вещества: кровеносные капилляры ее сильно расширяются, в секреторных клетках увеличиваются размеры ядер. При нарастающей физической нагрузке вновь активизируется клубочковая зона коркового вещества, где расширяются кровеносные капилляры, а в секреторных клетках увеличиваются размеры ядер. В клетках пучковой зоны при их перенапряжении нарушается целостность мембран и оргanelл. Увеличение пучковой зоны характерно для стрессовых состояний. Изменение сетчатой зоны можно рассматривать как проявление ее трансформации в пучковую. При нагрузке изменяются размеры ядер: вначале они увеличиваются, затем уменьшаются. Этот переход в сетчатой зоне происходит раньше, чем в пучковой.

Изменения надпочечников отражаются на состоянии других железистых и иммунных органов. Увеличение и активизация коркового вещества надпочечников нередко сопровождаются угнетением активности щитовидной железы, уменьшением веса вилочковой железы и семенных пузырьков.

Итак, при нарастающих двигательных режимах организм предъявляет к большинству органов повышенные требования. Нарастание уровня деятельности органов проявляется в их функции, однако всегда отражается и на строении. Возможны клеточный и внутриклеточный типы перестройки структур. Последний, например, характерен для центральной нервной системы и сердечной мышцы.

### РОЛЬ МОРФОФУНКЦИОНАЛЬНЫХ ПОКАЗАТЕЛЕЙ ПРИ СПОРТИВНОМ ОТБОРЕ

*Отбор в спорте*—система многоэтапных мероприятий по выявлению спортсменов, морфофункциональные, психологические и технико-тактические возможности которых в наибольшей мере соответствуют специфике данной спортивной специализации. Спортивный отбор—комп-

лексная этическая, медико-биологическая, психологическая и педагогическая проблема. Так как спорт—явление социальное, спортивный отбор удовлетворяет запросам общества. Вместе с тем он призван охранять интересы личности, давая ей возможность максимально удовлетворить духовные и физические запросы в занятиях определенным видом спорта.

Методы проведения отбора подразделяются на педагогические (тестирование результатов в ряде специальных упражнений), психологические, медико-биологические (включая морфофункциональные). Тестирование не занимающихся спортом детей показывает, что у них иногда бывают уникальные спортивные качества. Известно, например, что результативность бега зависит от быстроты отталкивания. Оказывается, у одного из 100 детей быстрота отталкивания равняется 0,09 с (у известного бегуна Фигерола — 0,08 с).

Показатели удельной силы мышц (абсолютной силы, отнесенной к единице площади сечения мышцы), характеризующие возможности в силовых видах спорта, у детей-неспортсменов также иногда достигают уровня, свойственного тренированным спортсменам. Подобные признаки выявляются закономерно, так как соответствуют характеру распределения признаков в популяции: левая часть кривой нормального распределения включает варианты с малой, а правая—с более выраженной величиной признаков. Эти случаи (как те, так и другие) существуют реально, и можно даже рассчитать возможную частоту их встречаемости в популяции.

Решение задач отбора предусматривает создание *модели спортсмена* данной специализации, т. е. набора признаков, достоверно определяющих спортивную результативность, ранжированных соответственно мере их влияния на спортивный результат. Набор признаков и порядок их перечисления неодинаковы для разных спортивных специализаций. Наиболее часто учитываемой морфологической характеристикой является длина тела — признак интегрального значения, определяющий остальные размеры тела. Так, большая длина тела обычно сопровождается длиннорукостью и длинноногостью. При небольшой длине тела конечности обычно несколько укорочены, а туловище относительно длинное.

Много ли видов спорта, где длина тела определяет результат? Оказывается, не очень. Не вызывает сомнений, что высокорослость важна для командных спортивных игр (баскетбола, волейбола, ручного мяча), но меньшую роль играет в индивидуальных играх (большом и настольном теннисе) и совсем небольшую в футболе и хоккее: в связи с внутригрупповой специализацией каждый игрок может оказаться полезным независимо от длины тела. Вместе с тем вратарь дол-

жен быть при прочих равных условиях более высокорослым и длинноруким, нападающий в современном хоккее — высокорослым и обладать достаточной массой тела, а нападающий в футболе может иметь самые разные размеры тела, высокорослость и массивность тела могут уменьшить его маневренность.

Длина тела входит как достаточно значимый фактор в состав модели гимнаста: он должен быть среднерослым или низкорослым. Небольшие размеры тела желательны для специализирующего в конном спорте. В пулевой стрельбе и стрельбе из лука, мотоспорте и многих других видах спорта длина тела не имеет большой диагностической значимости.

*Модель спортсмена* — разнородный набор информативных признаков (морфологических, физиологических, метаболических, психологических), определяющий успешность избранного вида спортивной деятельности. Для построения модели спортсмена необходимо количественно оценить значение каждого признака.

Разработав модель спортсмена определенной специализации, следует определить *эталонные значения* модельных признаков, подвергнув измерениям группу спортсменов высокого класса. Их значения могут считаться нормативными.

Перечень признаков, достоверно влияющих на результаты, достигнутые в определенном виде спорта, достаточно велик. Чтобы сделать модель спортсмена менее громоздкой, необходимо подразделить эти признаки на две группы: 1) признаки, совершенствование которых до уровня эталонных значений достижимо в ходе спортивной тренировки, и 2) признаки, неподвластные воле тренера и желаниям спортсмена. Признаки 1-й группы зависят от генетической программы в меньшей, а от среды в большей степени, чем признаки 2-й группы. Так, масса тела определяется наследственно меньше, она больше зависит от внешних воздействий, чем, например, длина тела. Эти признаки находятся в тесной связи друг с другом: высокорослый атлет имеет, как правило, значительную массу тела. Активно повлиять на длину тела спортсмена тренер не в состоянии, особенно если речь идет о взрослом человеке. Однако развить мускулатуру, уменьшить жировое отложение он способен, сделав определенные двигательные и диетические назначения. Поэтому если среди модельных характеристик значатся длина и масса тела, то преимущество надо отдавать длине. Таким образом, возможны два варианта модели спортсмена: 1) в перспективе на будущее эта модель содержит высокодиагностические признаки, мало изменяющиеся под влиянием тренировочных воздействий и позволяющие судить о наследственной одаренности, и 2) констатирующая состояние на сегодняшний день, которая используется при отборе кучастию в соревнованиях.



В законченном виде 1-й вариант модели позволит проводить отбор с учетом наследственно устойчивых признаков — генетических маркеров, выявляющих потенциально высокий уровень двигательной активности и двигательных качеств, даже если эти качества пока еще полностью не раскрылись в ходе индивидуального развития. Это может быть названо *отбором по генотипу*. К числу используемых на практике форм отбора по генотипу относится учет фактора конституции (соматотипа) при отборе в некоторые виды спорта детей 5—6 лет с поздними сроками полового созревания (см. стр. 379).

Из морфологических признаков при спортивном отборе учитываются, как правило, тотальные размеры тела (в первую очередь длина), пропорции тела, состав массы тела. Особая роль в отборе принадлежит *соматотипу*, как результирующей морфологической характеристике человека. Значение этих особенностей строения тела применительно к отбору в различные виды спорта рассматривается в приложении II (см. стр. 617). О соотносительной роли наследственных и средовых воздействий на некоторые морфо-метрические признаки помогает судить таблица, основанная на результатах близнецовых исследований:

1. Длина тела	наслед.
2. Обхват груди	наслед.
3. Длина руки	наслед.
4. Длина ноги	наслед.
5. Длина туловища	наслед.
6. Ширинатаза	наслед.-средов.
7. Длина сегментов верхней и нижней конечностей	наслед.
8. Масса тела	наслед.-средов.
9. Средняя толщина кожно-жировой складки	наслед.
10. Обхват плеча в состоянии расслабления	наслед.-средов.
11. Обхват плеча в состоянии сокращения	наслед.-средов.
12. Обхват предплечья в состоянии расслабления	наслед.
13. Длина трубчатых костей	наслед.
14. Ширина эпифизов трубчатых костей	наслед.
15. Ширина диафизов трубчатых костей	наслед.-средов.
16. Толщина компактного слоя трубчатых костей	средов.
17. Ширина костномозговой полости трубчатых костей	средов.

*Примечание.* Наслед. — преимущественное влияние наследственных факторов; средов. — преимущественное влияние внешней среды; наслед.-средов. — равное влияние тех и других факторов.

## ОСНОВНЫЕ ПОЛОЖЕНИЯ СПОРТИВНОЙ МОРФОЛОГИИ

### Формы спортивного отбора

Существуют две формы спортивного отбора—констатирующая и прогностическая. *Констатирующая дБорма* отбора решает задачу поиска среди сформировавшихся, сложившихся спортсменов наиболее *подготовленных* для выступления в ответственном соревновании, или наиболее *перспективных* для подведения к пику спортивной формы (опять-таки с учетом предстоящего соревнования), или (в командных видах спорта) наиболее *соответствующих* по своим личностным качествам составу команды. При этой форме отбора учитывается имеющееся на данный момент времени состояние *готовности* к достижению высокого спортивного результата с учетом морфологических и других критериев оценки этого состояния.

*Прогностическая* форма спортивного отбора решает задачу поиска среди формирующихся спортсменов или неспортсменов тех, кто обладает потенциально высокими двигательными качествами или морфологическими характеристиками (соматотипом, размерами тела и т. п.), соответствующими запросам, определенного вида спорта. Прогностический отбор проводится в более раннем возрасте, чем констатирующий отбор. Для прогностического отбора крайне перспективно использование генетических маркеров, сопряженных с развитием двигательных качеств, или характером ростовых процессов, или сроками полового созревания.

Существует также так называемый *стихийный* спортивный отбор. Его проявления относятся к тем случаям, когда направленный прогностический отбор не предпринимался или оказался неэффективным.

Подготовка спортсменов высокого класса требует научно обоснованного и хорошо организованного прогностического отбора. Причем чем одареннее в развитии какого-либо двигательного качества окажется отобранный спортсмен, тем осторожнее следует направлять воспитательные мероприятия на дальнейшее развитие данного качества.

Тренер должен всегда соразмерять воспитательные воздействия и биологические возможности данного человека.

**Формы адаптации организма к физическим нагрузкам.** В основе адаптации организма к нарастающим физическим нагрузкам лежат, с одной стороны, по-разному себя проявляющие механизмы роста и развития, а с другой — компенсаторно-приспособительные процессы, совершающиеся в виде клеточной и внутриклеточной регенерации.

Выделяют рациональную и нерациональную формы адаптации (от лат. *rationalis* — разумный). Их противопоставление учитывает биомеханический и экономический критерий. Лучше всего изучены эти формы адаптации к повышенным физическим нагрузкам для костей и сердечной мышцы (см. стр. 574 и 583).

*Рациональная форма* адаптации трубчатой кости к постепенно повышающимся механическим нагрузкам проявляется длительным сохранением механизмов нормального роста - удлинением кости, расширением ее эпифизов и диафиза за счет поднадкостничного отложения костного вещества, расширением костномозговой полости благодаря разрушению компактного вещества изнутри. Биомеханическая оправданность этой формы приспособления кости к нагрузке заключается в том, что, увеличивая свой наружный диаметр, кость повышает прочность. Эта форма экономична, так как, разрушаясь со стороны костномозговой полости, кость возвращает в круговорот обмена веществ в организме минеральные соли и белковые вещества.

*Нерациональная форма* адаптации кости проявляется очень быстрым, «стремительным» ее ростом в условиях значительных механических воздействий и преждевременным завершением его (рис. 188). Имея меньший наружный диаметр, такая кость отличается меньшей прочностью. В части случаев она компенсирует этот недостаток отложением костного вещества изнутри, со стороны костномозговой полости, что менее экономично.

*Рациональная форма* адаптации *сердечной мышцы* протекает без отчетливой гипертрофии миокарда. Она развивается постепенно, с использованием механизмов внутриклеточной (молекулярной, внутриорганойдной, органойдной) регенерации (см. стр. 573). Происходит нормализация органелл за счет ускоренного их обновления в кардиомиоцитах. Полное использование этих возможностей наряду с другими изменениями сердца (см. стр. 584) делает излишним появление новых органелл и гипертрофию кардиомиоцитов.

*Нерациональная форма* адаптации *сердечной мышцы* характеризуется как ведущим признаком гипертрофией кардиомиоцитов и миокарда в целом. Возможности внутриклеточного обновления органелл полностью не используются. По-видимому, эта форма адаптации отличается стремительностью становления.

Разграничивающим рациональную и нерациональную формы адаптации служит *фактор времени*, производный от *фактора соразмерности уровня нагрузки* биологическим возможностям органа. Несоразмерность нагрузки нарушает правило *постепенности* развертывания онтогенетических процессов с их ускорением. Для сердечной

мышцы это означает невозможность использования огромного резерва внутриклеточной регенерации, для кости — нормальных механизмов поднадкостничного образования костного вещества.

Известно, что при интенсивных занятиях спортом иммунологическая защита организма может ухудшаться, что повышает заболеваемость и действующих спортсменов, и спортсменов, прекративших активные занятия (среди последних заболевания аллергической природы встречаются чаще в спортивных играх и легкой атлетике; возможно, это объясняется тем, что эти виды спорта имеют больше предпосылок для развития психоэмоционального стресса со всеми его последствиями - см. стр. 572).

Органами иммунологической защиты служат вилочковая железа и лимфатические узлы (см. стр. 325). В условиях физической перегрузки возникает нерациональная форма адаптации вилочковой железы и лимфатических узлов (рис. 189, 190), характеризующаяся ускоренной инволюцией лимфоидной ткани и недостаточной дифференцированностью внутреннего строения этих органов.

**Управление адаптацией организма к физическим нагрузкам.** Если нерациональная форма адаптации служит следствием несоответствия уровня физической нагрузки норме реакции организма, то следует либо понизить нагрузки, либо повысить норму реакции.

Как уже говорилось, норма реакции зависит от совместного действия многих факторов - наследственных (конституциональных) и средовых (см. стр. 490). Выбрать наиболее благоприятное сочетание наследственных факторов позволяет спортивный отбор в его прогно-

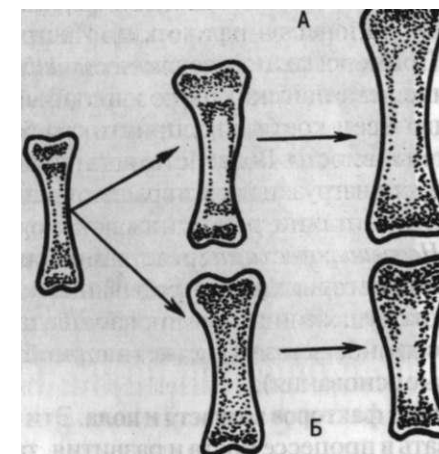


Рис. 188. Схема путей рациональной (А) и нерациональной (Б) адаптации растущей кости к физическим нагрузкам:

А — кость увеличивает свои поперечные размеры при сохранении широкой костномозговой полости, эпифизарный хрящ обеспечивает рост кости в длину; Б — утолщение компактного слоя со стороны костномозговой полости при ее сужении, раннее исчезновение эпифизарного хряща с прекращением активного роста кости в длину

отеческой форме. Повысить норму реакции можно как специфическими, так и неспецифическими средствами, аде

Примером использования *специфических* средств служит применение механических нагрузок слабой и средней интенсивности для подготовки кости к восприятию механических нагрузок большой интенсивности. Воздействуя на наиболее нагружаемые отделы скелета, эти нагрузки предотвращают развитие нерационально протекающей адаптации, резко снижают спортивный травматизм.

*Неспецифическими* средствами повышения нормы реакции являются предварительное пребывание в условиях высокогорья (фактор гипоксии), химические препараты, служащие стимуляторами процессов биосинтеза в клетке (например, оротовая кислота или пуриновые основания).

**Учет факторов возраста и пола.** Эти факторы особенно важно учитывать в процессе роста и развития, так как от возраста и пола зависит, является ли данный период жизни организма критическим (периодом снижения нормы реакции на внешние воздействия).

У женщин норма реакции организма на внешние воздействия, в том числе и механические, выше, чем у мужчин. Однако при одном и том же хронологическом возрасте биологический возраст мужчины и женщины может оказаться разным. Например, по срокам полового созревания девушки опережают юношей примерно на 2 года. Поэтому в 14—15 лет спортсмены-юноши легко переносят повышенные физические нагрузки, тогда как на девушек они могут оказать неблагоприятное действие, которое нередко проявляется в нарушении менструальной и даже репродуктивной функций организма.

**Учет фактора конституции.** Норма реакции костей на физическую нагрузку зависит от *соматотипа* человека: она ниже у представителей гиперстенического (дигестивного) соматотипа и выше у лиц астенического соматотипа. Это проявляется различиями в сроках созревания и старения костной системы: гиперстеники опережают, как правило, астеников как по срокам окостенения скелета, так и по выраженности старческих изменений в костях (образованию остеофитов по краям суставных поверхностей).

Эти различия наблюдаются не только в скелете нижней конечности, где их можно объяснить большим действием статических нагрузок у гиперстеников, но также и в статически разгруженном скелете верхней конечности. Очевидно, снижение нормы реакции костей на действие механических нагрузок связано с конституционально опосредованными особенностями жирового обмена. Поэтому избыток жирового компонента массы тела—признак, неблагоприятный для воспри-

тпттштг ||||j||||j||||j| пртптттптт  
1 2 . 4 4 5 б

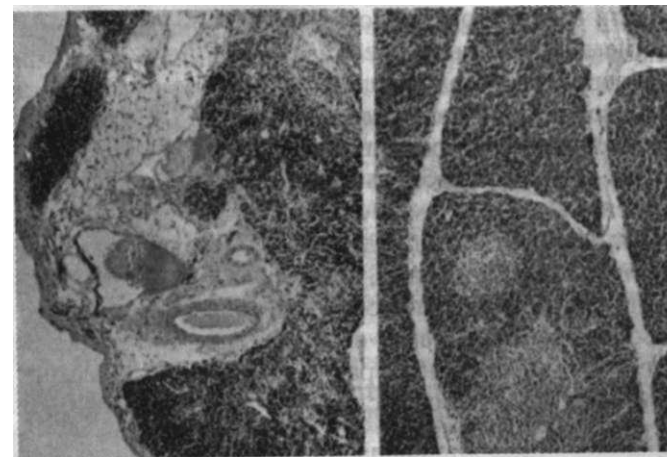


Рис. 189 Рациональная (справа) и нерациональная (слева) формы адаптации вилочковой железы к физической нагрузке. При нерациональной форме железа уменьшена в размерах, границы коркового и мозгового вещества стертые, жировое перерождение паренхимы (по М. Г. Ткачук)

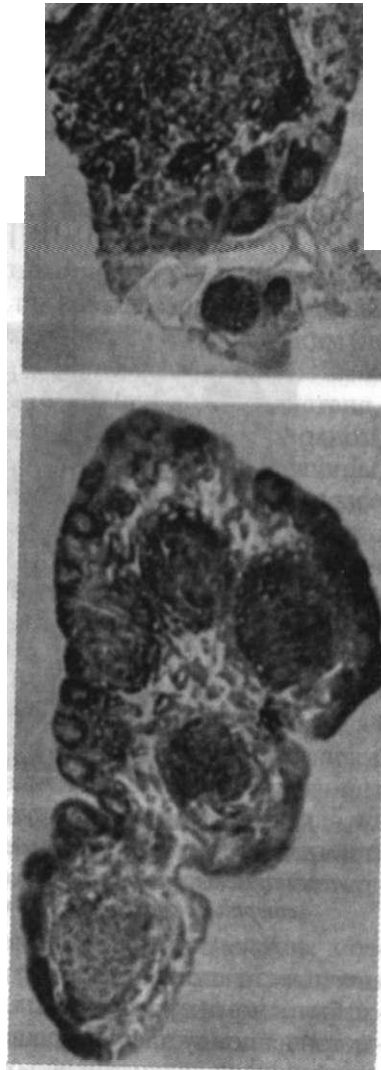имчивости костей к действию механических нагрузок. Недаром при избыточном жиросотложении отмечается раннее старение суставов с истончением суставного хряща и образованием костных выростов (остеофитов) по краям суставных поверхностей.

Заканчивая изложение курса анатомии и спортивной морфологии, нельзя не напомнить будущему тренеру и преподавателю фи-

Рис. 190. Рациональная (снизу) и нерациональная (сверху) формы адаптации лимфатического узла к физической нагрузке

При нерациональной форме резкое истончение коркового вещества с единичными лимфоидными фолликулами, диффузное разрастание лимфоидной ткани в мозговом веществе (по Т. И. Вихрук)

зического воспитания несколько перефразированные слова одного из русских анатомов XIX века: педагог и тренер-неанатом не только бесполезен но и вреден. «Недостаточно быть ловким спортсменом, чтобы взять на себя руководство воспитанием движений ребенка или даже взрослого. Надо знать и понимать строение органов и влияние их деятельности на отправление других органов, чтобы уметь научно оценить применяемые физические упражнения или предложить физические упражнения, которые содействовали бы уничтожению деформация организма, вызываемых постоянной однообразной деятельностью при профессиональной работе»<sup>12</sup>.



<sup>12</sup> А. А. Красуская. Значение П. Ф. Лесгафта в истории анатомии. В кн I Известия Ленинградского научного института им. П. Ф. Лесгафта. Л., 1924, стр. 67.

## ПОНЯТИЕ ОБ АНТРОПОМЕТРИИ

*Антропометрия* (от греч. anthropos — человек, metreo — измеряю; синоним — соматометрия) — методика и техника измерений человеческого тела. Антропометрия применяется для оценки физического развития человека и его телосложения. В спортивной морфологии она широко используется при разработке модельных характеристик в интересах спортивного отбора. В возрастной морфологии антропометрия служит способом контроля за ростом и развитием детей и подростков, характеризуя состояние их здоровья и гигиенического благополучия. Антропометрия в широком смысле этого слова включает измерение не только размеров тела (наружных), но и внутренних морфологических структур: костей (остеометрия), черепа (краниометрия), сердца (кардиометрия — по рентгено- и флюорографическим данным), других морфологических структур (морфометрия), объема движений в суставах (гониометрия), силы мышечных групп (динамометрия).

Антропометрическое обследование человека часто сопровождается *антропоскопией* (*соматоскопией*), т. е. описанием или оценкой в условных единицах (баллах) выраженности описательных признаков: вторичных половых, конституционально-диагностических и др.

Вначале антропометрия применялась при оценке годности к военной службе. Одна из первых инструкций по антропометрии живого человека была разработана в 1888 г. по инициативе известного антрополога А. П. Богданова. Совершенствование методов антропометрии связано с именами Р. Мартина, А. Грдлички, В. В. Бунака, Г. Ф. Дебеца, В. П. Алексеева. В разработке методов гониометрии и динамометрии активное участие в последние годы принимали В. А. Гамбурцев, А. А. Гладышева, В. П. Стрельников и др. Систематизации и совершенствованию методов, применяемых в спортивной антропологии, много внимания уделил Э.Г. Мартиросов.

**Техника антропометрии и инструментарий.** Антропометрические измерения должны производиться специально обученным персоналом — исследователем и его помощником — в утренние часы на обнаженном человеке. Помощник следит за соблюдением порядка, позой измеряемого и заносит под диктовку результаты измерений в специальный бланк, содержание которого зависит от целей исследования.

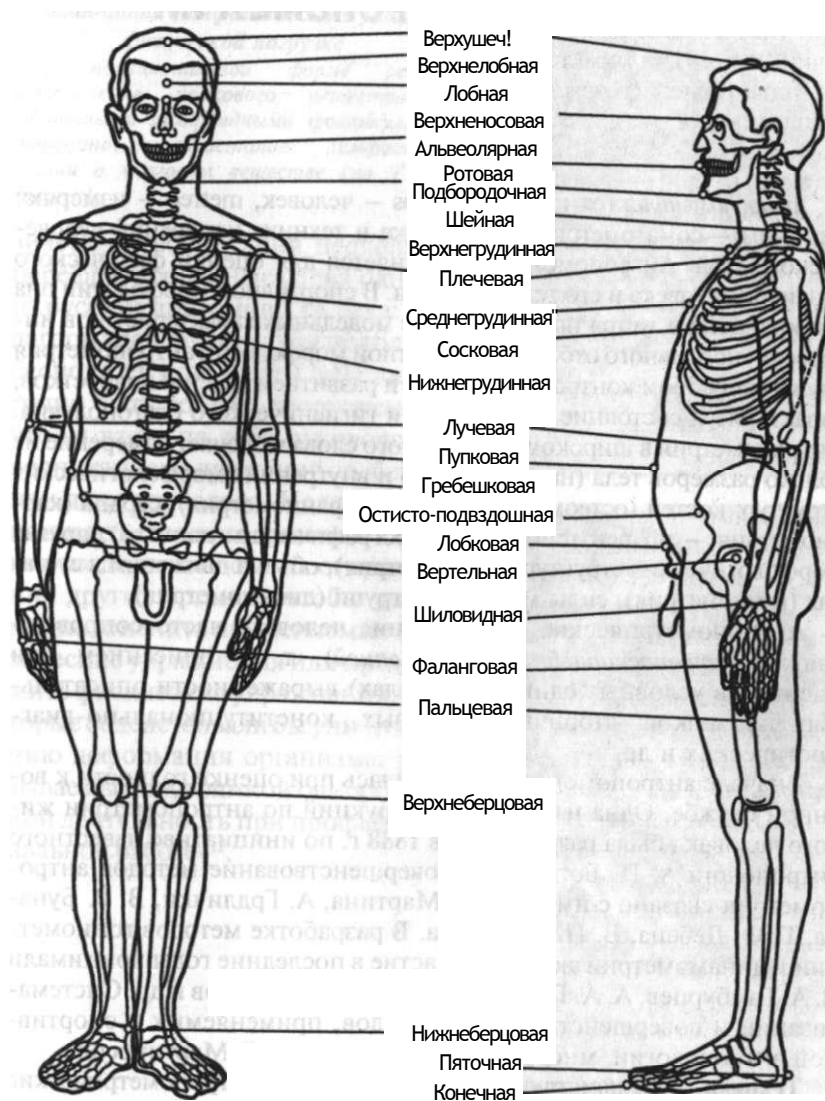


Рис. 191. Скелетные точки, используемые при антропометрии

## ПОНЯТИЕ ОБ АНТРОПОМЕТРИИ

Антропометрия включает определение *линейных* (продольных, поперечных, переднезадних) и *обхватных* размеров, а также массы тела. При этом используются хорошо прощупываемые под кожей скелетные точки (рис. 191) и характерные места расположения мягких тканей.

В спортивной и возрастной антропометрии обычно используются следующие антропометрические размеры: длина тела стоя и сидя, ширина плеч, масса тела и окружность грудной клетки. В специальных целях применяется расширенная программа измерений. Результаты измерений сопоставляются с нормативами, разработанными для населения данного возраста, пола и экстерриториальной принадлежности, спортивной специализации. С учетом акселерации развития (см. стр. 432) срок годности нормативов не должен превышать 10 лет.

Длина тела может измеряться как деревянным ростомером (рис. 192), так и металлическим антропометром Мартина (рис. 193). Антропометром Мартина измерение проводится в позе, сохраняющей естественные изгибы позвоночного столба, и, кроме того, он позволяет измерить целый ряд других продольных размеров. Деревянным ростомером определяется только длина тела стоя и сидя.

При измерении длины тела деревянным ростомером обследуемый должен касаться вертикальной планки прибора пятками, ягодицами и спиной. При измерении металлическим антропометром Мартина исследователь и его помощник должны следить за вертикальным положением инструмента.

Исследователь становится справа от измеряемого, располагая антропометр перед ним в срединной плоскости. Передвижная планка антропометра должна вначале находиться выше темени, затем она опускается до соприкосновения с верхушечной точкой. Измерения длины тела ростомером и антропометром дают неодинаковые результаты (в последнем случае они меньше), поэтому для сопоставления данных следует постоянно пользоваться лишь одним из этих инструментов.

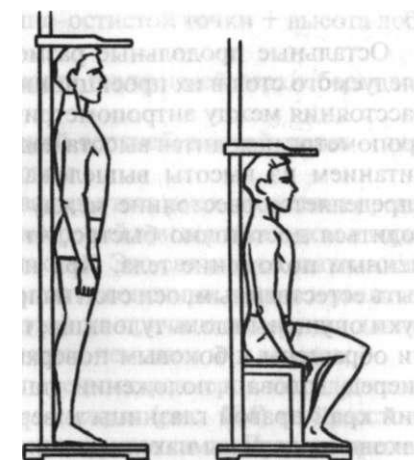


Рис. 192. Деревянный ростомер

LPJ\*>\*\*\*W\* .н->>1>

## ПРИЛОЖЕНИЕ

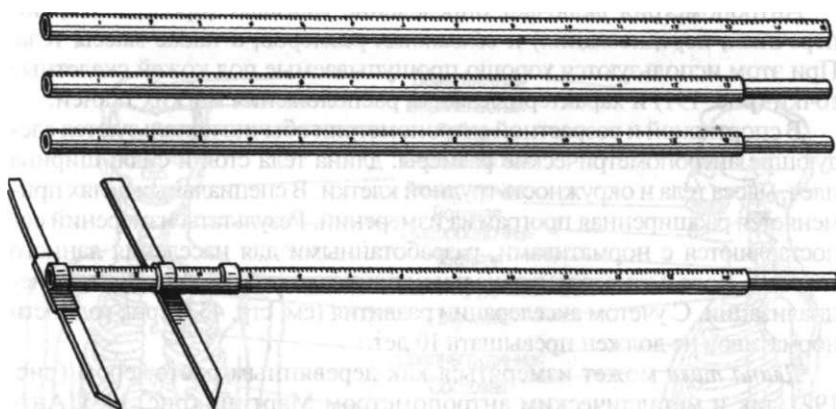


Рис. 193. Металлический антропометр Мартина в разобранном состоянии

Остальные продольные размеры измеряются в положении исследуемого стоя в их проекционном значении (т. е. как кратчайшие расстояния между антропометрическими точками): с помощью антропометра находится высота над полом скелетных точек, затем вычитанием из высоты вышележащей точки высоты нижележащей определяется расстояние между ними. Измерения должны производиться достаточно быстро, чтобы исследуемый сохранил неизменным положение тела. При измерении положение тела должно быть естественным, оси стоп направлены вперед и слегка в стороны, руки опущены вдоль туловища, пальцы разогнуты в суставах, ладони обращены к боковым поверхностям бедер большими пальцами вперед, голова в положении ушно-глазничной горизонтали (нижний край правой глазницы и верхний край козелка правой ушной раковины должны находиться в одной горизонтальной плоскости).

Продольные размеры тела рассчитываются следующим образом:

Длина верхнего отрезка = длина тела — высота верхнегрудинной точки.

Длина корпуса = длина тела — высота лобковой точки.

Длина туловища = высота верхнегрудинной точки - высота лобковой точки.

Длина руки — высота плечевой точки — высота пальцевой точки.

Длина плеча = высота плечевой точки — высота лучевой точки.

Длина предплечья = высота лучевой точки — высота шиловидной точки.

Длина кисти = высота шиловидной точки — высота пальцевой точки.

## ПОНЯТИЕ ОБ АНТРОПОМЕТРИИ

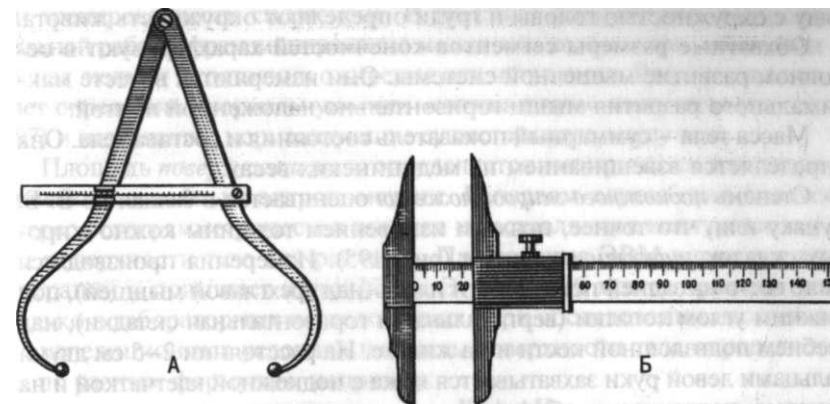


Рис. 194. Большой толстый циркуль (А) и скользящий циркуль (Б)

Длина ноги = (высота подвздошно-остистой точки + высота лобковой точки):2.

Длина бедра = длина ноги - высота внутренней верхнеберцовой точки.

Длина голени = высота внутренней верхнеберцовой точки - высота внутренней нижеберцовой точки.

У детей и больных продольные размеры тела рекомендуется определять в положении лежа. Результаты измерений при вертикальном и горизонтальном положениях тела неодинаковы. Это связано со статической разгруженностью в положении лежа межпозвоночных дисков и увеличением их вертикального размера. По этой же причине измерения длины тела утром дают более высокие результаты, чем днем или вечером.

*Ширина плеч, таза и других поперечных размеров* определяется при помощи большого *толстого циркуля* (рис. 194) как расстояние между соответствующими скелетными точками. При измерении исследователь держит циркуль в 1-м межпальцевом промежутке кисти, сверху придерживая большими пальцами, а указательными нащупывает скелетные точки.

*Обхватные размеры* тела определяют металлической или полотняной *лентой с сантиметровыми делениями*. Для измерения окружности грудной клетки лента накладывается сзади под нижними углами лопаток, спереди: у мужчин - по нижней полуокружности соска, у женщин - по IV ребру над молочными железами. Измерения производят при максимальном вдохе, выдохе и в паузе. Разница между 1-м и 2-м размерами составляет экскурсию грудной клетки.

При обследовании детей нередко измеряют *окружность головы*, накладывая ленту по наибольшему периметру. У новорожденных на-

ряду с окружностью головы и груди определяют окружность живота.

Обхватные размеры сегментов конечностей характеризуют в основном развитие мышечной системы. Они измеряются в месте максимального развития мышц горизонтально наложенной лентой.

Масса тела — суммарный показатель состояния и состава тела. Она определяется взвешиванием на медицинских весах.

Степень *подкожного жиротложения* оценивается в баллах по В. В. Бунаку или, что точнее, прямым измерением толщины кожно-жировых складок *циркулем-калипером* (рис. 195). Измерения производятся чаще всего на задней поверхности плеча (над трехглавой мышцей), под нижним углом лопатки (вертикальная и горизонтальная складки), над гребнем подвздошной кости и на животе. На расстоянии 2–5 см двумя пальцами левой руки захватывается кожа с подкожной клетчаткой и на боковые поверхности образовавшейся складки накладываются ножки калипера, находящегося в правой руке. Калипер обладает пружиной для учета степени сдавливания складки, которое должно быть постоянным; рекомендуемая сила — 10 г/мм<sup>2</sup>.




Рис. 195. Циркуль-калипер для измерения кожно-жировых складок

Общее содержание жира оценивается *удельным весом* (плотностью) тела, или отношением веса тела к его объему. Накопление жира ведет к снижению удельного веса. Объем

тела определяют, сравнивая вес человека в воздухе и в погруженном в воду состоянии или прямой регистрацией в специально приспособленном баке с водой — *волюминометре*. Существуют методы измерения объема тела путем гелиевого разведения или замещения воздуха. Первый основан на введении определенного количества гелия в замкнутое пространство, содержащее человека, и изменении концентрации газа в процессе его жизнедеятельности; второй — на снижении барометрического давления в экспериментальной камере. Точность обоих методов достаточно высока.

Наряду с эмпирическими существуют и теоретические способы оценки удельного веса тела по данным жирового (Ж), мышечного (М) и костного (К), компонентов тела. По П. Н. Башкирову, уравнение регрессии имеет следующий вид:

$$\dot{y} = 1,0755 - 0,00191Ж + 0,00055М - 0,00189К.$$

Однако чаще проводится обратная операция: значения удельного веса тела кладутся в основу определения жирового компонента и безжировой массы тела. В практике анатома-антропологического обеспечения спорта контроль за компонентным составом массы тела используется для оцен-

ки тренированности спортсмена. В практике физкультурно-оздоровительной работы фракционирование массы тела полезно при наблюдениях над людьми в состоянии ожирения или истощения. Этот метод помогает определить «нормальную» или «оптимальную» массу тела (см. стр. 397) и назначения, нормализующие существующую массу тела.

Площадь *поверхности тела* определяется эмпирически или теоретически по данным антропометрии. В первом случае применяется стереофотограмметрическая техника и составляются контурные карты поверхности тела для расчетов. Применение ЭВМ упрощает эти операции и повышает их точность. Этот способ может применяться только в лабораторных исследованиях. При обследовании населения в экспедиционных условиях площадь поверхности тела определяется по разным формулам, например:

$$S.A = I + \frac{Ж \pm АН}{m}$$

где А — поверхность тела, м<sup>2</sup>,

w — масса тела, кг;

ДН — отклонение в см длины тела от условной средней (160 см).

$$2. A = w^{0.723} \cdot Я^{0.715} \cdot 74,66,$$

где А — поверхность тела, см<sup>2</sup>;

Н — длина тела, см;

w — масса тела, кг.

Расчеты упрощаются с применением *номограмм*, где исходными данными для определения площади поверхности служат длина и масса тела.

Большие возможности для антропометрии открывает применение фотографического метода. Фотографирование производится с расстояния 10 м, на белом или размеченном в определенном масштабе фоне, аппаратом с широкоугольным объективом. На фотографиях определяются поперечные и переднезадние размеры тела. Использование системы зеркал позволяет выполнять съемку одновременно в нескольких проекциях.

Техника *подометрии*. К подометрии относятся как «прямые» измерения стоп — в ходе общего антропометрического исследования, так и «косвенные» — по *рентгенограммам* и отпечаткам стоп (*плантограммам*). Отпечатки стоп используются в контроле за состоянием сводов стопы при выявлении *плоскостопия*.

Для получения отпечатков стоп на листе бумаги подошва смазывается слоем типографской краски или на ее поверхность наносится лак для волос. Обработка плантограмм производится графико-расчетным методом; на отпечаток стопы наносится линии, исходные для измерения линейных и угловых показателей продольного плоскостопия и поперечного расплывания. При оценке продольного плоскостопия учитывается ряд показателей:

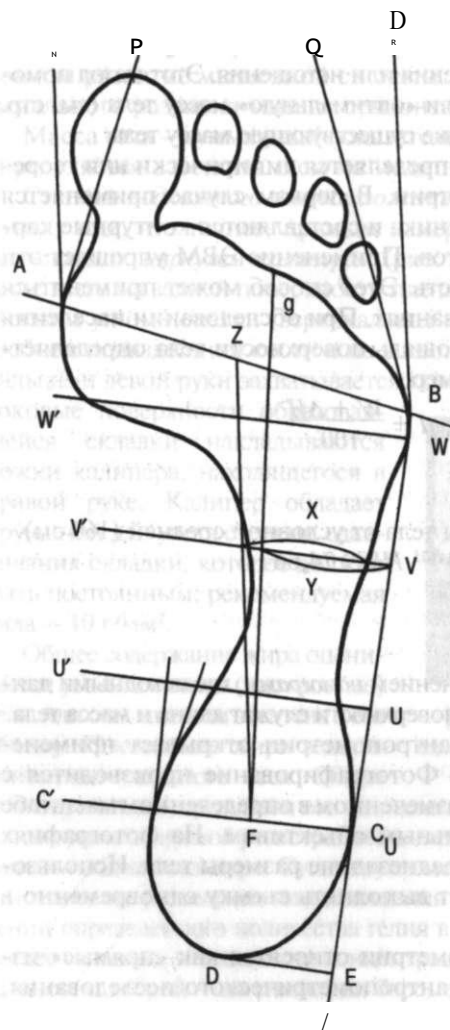


Рис. 196. Схема расчета плантограммы:

*A и B — края головок 1-й и 5-й плюсневых костей; C, C<sub>Д</sub> — крайние точки латерального, медиального и заднего контуров пятки; P, Q — передние точки 1-го и 5-го пальцев, точки C, U, V, W — производные на расстоянии 0,16-0,30-0,46-0,60 длины отпечатка от точки E; точка F — середина диаметра CC, точка Z — середина AB; q — точка на границе 3-го и 4-го пальцев, линии AN и BR параллельны условной оси стопы FZ (по Э.Г. Мартыросову)*

1. Коэффициент K, характеризующий средний отдел продольного свода стопы.

$K = X/Y$  — (обозначения см. на рис. 196).

Рубрикация коэффициента K:

- 0—0,5 — полая стопа,
- 0,51—1,10 — свод нормальный,
- 1,11—1,20 — свод понижен,
- 1,21—1,30 — продольное плоскостопие I степени,
- 1,31—1,50 — продольное плоскостопие II степени,
- 1,51 и выше — продольное плоскостопие III степени.

2. Угол HSK, характеризующий задний отдел продольного свода стопы.

Рубрикация угла HSK:

- больше или равен 5° — свод нормальный,
- меньше 5° — продольное плоскостопие.

Для оценки поперечного расплывания переднего отдела стопы учитываются углы при I и V пальцах - NAP и QBR.

Рубрикация углов:

ZNAP меньше 18° — нормальный поперечный свод, больше или

равен 18° — поперечное плоскостопие, ZQBR меньше 12° — нормальный поперечный свод, больше или равен 12° — поперечное плоскостопие.

**Техника остеометрии.** Измерения контуров костей на рентгенограммах, снятых в стандартных условиях, полезны при оценке плоскостопия (используется снимок стопы в боковой проекции) и динамическом контроле за состоянием костно-суставного аппарата. Как правило, при съемке в «мягких» рентгеновских лучах одновременно могут быть измерены и мягкие ткани — толщина подкожного жирового и мышечного слоев. Контуров костей измеряются штангенциркулем с нониусом при точности до 0,05 мм.

**Техника картометрии.** Измерения контуров сердца производятся штангенциркулем по рентгенограммам или флюорограммам, выполненным в прямой (переднезадней) или боковой проекции. Измеряются продольные, поперечные и переднезадние размеры сердца и отходящих от него крупных сосудов — аорты и легочного ствола. Для минимального искажения истинных размеров сердца необходимо при рентгено съемке увеличить фокусное расстояние (до 2 м). На основании измерений сердца в передней и боковой проекциях по формулам рассчитывается объем сердца. При измерениях флюорограмм введением коэффициента пересчета получают результаты, сопоставимые с данными измерений на рентгенограммах. Размеры сердца зависят от возраста, занятий спортом (см. стр. 583), особенностей соматотипа человека (рис. 197).

**Техника гониометрии.** Развитие опорно-двигательного аппарата и моторики человека сопровождается изменением подвижности в суставах и гибкости позвоночного столба. Большое влияние на это оказывают профессиональная деятельность (при однообразных трудовых операциях, например, у работающих на конвейере) и занятия спортом (см. стр. 580).

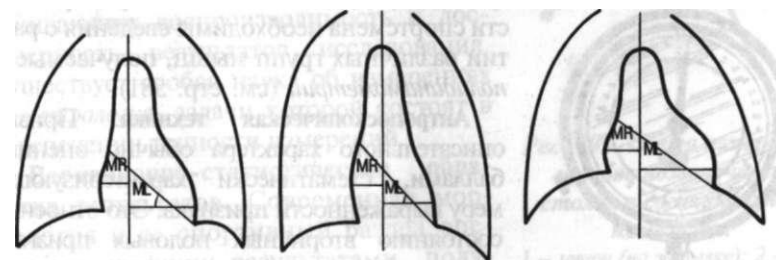


Рис. 197. Различия в положении и размерах сердца у людей

разных соматотипов:

*A — нормостеник (угол наклона сердца 43—48°, поперечник сердца средний, отношение MR:ML=1:2); B — астеник (угол наклона сердца 49—56°, поперечник сердца малый, отношение MR:ML=1:1,8); V — гиперстеник (угол наклона сердца — 35—42°, поперечник сердца большой, отношение MR:ML=1:2,3)*



## ПРИЛОЖЕНИЕ

Для измерения величины подвижности в суставах конечностей используется гониометрическая платформа, обеспечивающая жесткую фиксацию тела, и маятниковый гониометр (рис. 198).

При измерении кривизны позвоночного столба применяются гониометры различной конструкции, в частности маятниковый. Форму бокового контура позвоночного столба можно выразить ломаной линией (рис. 199), измеряя углы в месте перехода одного ее отрезка в другой (рис. 200).

**Осанка тела человека.** Осанка зависит от формы позвоночного столба и грудной клетки, от взаиморасположения туловища и конечностей. Она определяется состоянием костно-суставного аппарата и тонусом мышц. Нарушения осанки связываются с изменениями изгибов позвоночного столба, (табл. 14)

Исправление (коррекция) осанки достигается укреплением мышц туловища с помощью специально назначаемых упражнений. Контроль за состоянием мускулатуры достигается методами *динамометрии*.

**Измерение силы отдельных групп мышц.** Это измерение выполняется специальным прибором — *динамометром*. Испытуемый фиксируется ремнями к стойке. Конечность, на которой проводятся измерения, находится в положении сгибания, образуя прямой угол (рис. 201). Испытуемому предлагается совершить максимальное усилие. Учитывается лучший результат из нескольких попыток, характеризующий *абсолютную* силу мышц. Если выразить ее в процентах от массы тела, то получится значение *относительной* силы.

На практике чаще применяется *кистевая динамометрия* (измерение силы мышц, сгибающих пальцы) и определение *становой силы* (мышц, разгибающих туловище). Для заключений о тренированности спортсмена необходимы сведения о развитии различных групп мышц, получаемые при *полидинамометрии* (см. стр. 581).



Рис. 198. Маятниковый гониометр (по Э. Г. Мартиросову)

**Антропоскопическая техника.** Признаки описательного характера обычно оценивают баллами, схематически характеризующими меру выраженности признака. Это относится к состоянию вторичных половых признаков,

## ПОНЯТИЕ ОБ АНТРОПОМЕТРИИ

Табл. 15.

	1 степень	II степень	III степень
угол а,	< 43°	43°—48°	> 48°
угол а + В	< 18°	18°—26°	> 26°
угол у	< 9°	9°—21°	> 21°

особенностям осанки, форме грудной клетки, живота, ног, развитию грудных желез, соматотипической принадлежности и другим особенностям человека. Правда, в последнее время все чаще используется измерительная техника там, где прежде преобладал описательный подход. Так, для измерения объема молочной железы применяется маммометр — колокол из мягкой синтетической пленки, соединенный с устройством для откачивания воздуха. Пленка плотно облегает железу, а измерительное устройство фиксирует ее объем.

Полученные в результате антропометрического и антропоскопического исследования данные подвергаются обработке методами вариационной статистики. Основа любых методов антропометрии и антропоскопии — их *унифицированность*, соблюдение *стандартных условий*, обеспечивающих воспроизводимость и достоверность результатов исследования. Существует особая наука об измерениях — *метрология*, задачи которой состоят в обеспечении точности измерений.

**Вариационно-статистическая обработка результатов.** Современная морфология и ее спортивный раздел оперируют *средними* результатами, полученными на основании многих наблюдений. Единичные наблюдения не позволяют вывести какую-либо закономерность.

Группы обследуемых называются *выборками*. При наборе материала исследова-

Рис. 199. Схема измерений изгибов позвоночного столба в сагиттальной плоскости:

1 — иницион (на затылке); 2 — 5-й шейный позвонок; 3 — 7-й грудной позвонок; 4 — 5-й поясничный позвонок; 5 — 4-й крестцовый позвонок; 6 — симфион; а, у, В, а, х, х, — измеряемые углы (по Э. Г. Мартиросову)

## ПРИЛОЖЕНИЕ

тель формирует выборку, соблюдая несколько обязательных условий. Во-первых, выборка должна формироваться по принципу случайности, без предварительного отбора обследуемых. Лишь в этом случае она объективно отразит особенности той группы населения, которая характеризуется на основе этой выборки.

Во-вторых, выборка должна быть однородной, т. е. состоять из людей одного возраста, пола, этнической принадлежности, а при обследовании спортсменов — одной спортивной специализации. Если необходимо обследовать смешанную группу населения, то ее надо подразделить на однородные группы. Для большинства антропометрических признаков характерна *нормальность распределения* (см. стр. 384). Нарушение однородности выборки проявляется двувёршинностью или асимметрией этого распределения.

В-третьих, все люди, образующие выборку, должны быть измерены одним и тем же исследователем. Как бы ни были стандартизованы условия измерений, возможны систематические и случайные погрешности. Случайные погрешности предусмотреть трудно, они, как правило, непредсказуемы. «Человеческий фактор» в систематических погрешностях определяется «индивидуальным почерком» измерений, который образуется у всякого опытного исследователя. Поэтому однородность материала должна быть обусловлена и постоянством исследователя.

В-четвертых, при обследовании выборки или выборок (если их результаты будут сопоставляться) необходимо использовать одни и те же инструменты. Тем самым уменьшится систематическая погрешность, связанная с измерительной техникой.

В-пятых, с учетом циклических изменений морфофункциональных признаков организма (месячная, сезонная и суточная ритмика) при многодневных обследованиях необходимо все измерения производить в одно и то же время суток.

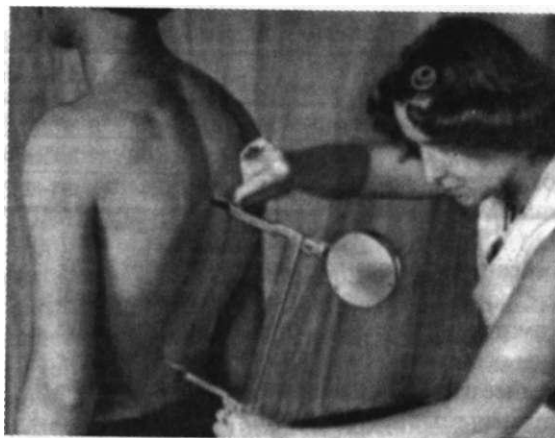

Рис. 200. Техника измерения угла наклона нижнегрудного и поясничного отделов позвоночного столба к вертикали в сагиттальной плоскости (по Э. Г. Мартировову)

## ПОНЯТИЕ ОБ АНТРОПОМЕТРИИ

Основными статистическими характеристиками любой выборки являются *средняя арифметическая величина* ( $M$ ) с ее ошибкой ( $t_{\dots}$ ), *среднее квадратическое отклонение* ( $d$ ) с его ошибкой ( $md$ ), *коэффициент вариации* ( $V$ ). В каждой однородной группе обследуемые систематизируются по числовому значению признака от минимальной величины к максимальной, устанавливая тем самым границы вариационного ряда.

Пример для расчета. Было обследовано 460 мальчиков 10 лет г. Москвы. Их длина тела колебалась от 115,8 см (минимальное значение) до 149 см (максимальное значение). Размах вариации признака дает возможность выбрать величину классового интервала (в данном примере он равен 2 см). Число классовых интервалов должно быть не меньше 5 и не больше 18—20 (в данном примере их 17). Нами приведен один из самых простых методов расчета - метод моментов (табл. 15).

В графу 1 вписываются числовые значения классов длины тела от меньшего к большему с соблюдением классового интервала (в данном примере — 2 см).

В графе 2 проставляются величины «классовых средних» каждого класса длины тела.

В графу 3 по каждому классу длины тела записывается число случаев, или частот. Распределение частот в этой графе и представляет собой вариационный ряд. Вычисления параметров вариационного ряда приводятся ниже.

Сумма всех частот графы 3 должна равняться общему числу обследованных (в данном примере — 460). За условную среднюю арифметическую ( $A$ ) принимают «классовую среднюю» того класса, на который приходится наибольшее число случаев. В данном примере — 132,5 см находится в классовом интервале от 131,5 до 133,4 с числом случаев 60.

В графу 4 вписывают отклонения от условной средней ( $A$ ) в сторону убывающих величин со знаком минус ( $-$ ), а в сторону возрастающих — со знаком плюс ( $+$ ). Каждое отклонение в целях упрощения расчетов предварительно делится на величину классового интервала



Рис. 201. Измерение силы мышц, разгибающих предплечье (по Э. Г. Мартировову)

(в данном примере на 2) и вместо отклонений в 2, 4, 6, 8 и т. д. см обозначается в 1, 2, 3, 4 см и т. д. Против цифры 60 ставится «0», так как отклонение в этом классе равно нулю.

В графу 5 записывают произведения частоты (р) каждого класса на соответствующее отклонение (а), соблюдая при этом знаки при числах. Затем отдельно суммируются отрицательные (-462) и положительные (+670) произведения. Алгебраическая их сумма равна +208 (Σра = 208). Делением этой суммы на число случаев находят момент первой степени (V<sub>1</sub>) по формуле:

$$V_1 = \frac{\Sigma pa}{N} = \frac{208}{460} = +0,45$$

Далее вычисляется средняя арифметическая величина (М) длины тела детей данной группы. Для этого к условной средней (А) прибавляется произведение момента первой степени (V<sub>1</sub>) на классовый интервал (к) по формуле: М=Л + к · V<sub>1</sub> - и подставляются цифровые значения: М= 132,5+ (+0,45 · 2)=32,5 + 0,90 = 133,40. Следовательно, средняя длина тела 10-летних мальчиков составляет 133,4 см.

Мерой оценки индивидуального отклонения признака от средней арифметической величины (М) служит среднее квадратическое отклонение (d), которое вычисляется при помощи момента второй степени. Для этого по каждому классу длины тела находят произведение частоты (р) на квадрат отклонения (а<sup>2</sup>) и результат записывают в графе 6.

Сумма всех произведений в графе Σра<sup>2</sup>=4402.

Момент второй степени получается делением суммы произведений на число случаев по формуле:

$$V_2 = \frac{\Sigma pa^2}{N} = \frac{44,02}{460} = 9,56$$

Среднее квадратическое отклонение (δ) вычисляется по формуле: σ = к · √v<sub>2</sub>-v<sub>1</sub><sup>2</sup>, где к - классовый интервал, v<sub>2</sub> - момент второй степени, v<sub>1</sub><sup>2</sup> - момент первой степени в квадрате (v<sub>1</sub><sup>2</sup>=0,45<sup>2</sup>). Подставив цифровые значения, получаем: σ = 2 √9,56-0,45<sup>2</sup> = 2 √9,56-0,20 = 2 √9,36 = 2 · 3,06 = 6,12. Следовательно, среднее квадратическое отклонение длины тела мальчиков 10 лет равно 6,12 см.

Ошибка средней арифметической (mM) - критерий достоверности М - получается при делении сигмы (σ) на корень квадратный из числа случаев (√N) и вычисляется по формуле:

$$mM = \frac{\sigma}{\sqrt{N}} = \frac{6,12}{\sqrt{460}} = \frac{6,12}{21,44} = 0,28 \text{ см}$$

Ошибка сигмы (m<sub>σ</sub>) находится при делении сигмы на корень квадратный из удвоенного числа случаев (√2N) по формуле:

$$m_{\sigma} = \frac{\sigma}{\sqrt{2N}} = \frac{6,12}{\sqrt{920}} = \frac{6,12}{30,33} = 0,20 \text{ см}$$

Статистическая обработка вариационного ряда:

Числовые значения длины тела (границы классов)	Классовые средние	Число наблюдений	Отклонения от А*, деленные на 2	Произведение «р» на «а»	Произведение «ра» на «а»
		р	а	ра	ра <sup>2</sup>
1	2	3	4	5	6
115,5—117,4	116,5	2	-8	-16	128
117,5—119,4	118,5	5	-7	-35	245
119,5—121,4	120,5	8	-6	-48	288
121,5—123,4	122,5	11	-5	-55	275
123,5—125,4	124,5	15	-4	-60	240
125,5—127,4	126,5	37	-3	-111	333
127,5—129,4	128,5	43	-2	-86	172
129,5—131,4	130,5	51	-1	-51	51
131,5—133,4	132,5	60	0	0	0
133,5—135,4	134,5	59	+1	+59	59
135,5—137,4	136,5	52	+2	+104	208
137,5—139,4	138,5	40	+3	+120	360
139,5—141,4	140,5	32	+4	+128	512
141,5—143,4	142,5	24	+5	+120	600
143,5—145,4	144,5	11	+6	+66	396
145,5—147,4	146,5	7	+7	+49	343
147,5—149,4	148,5	3	+8	+24	192
Сумма		460		+208	4402

\* А - условная средняя арифметическая величина, выбираемая произвольно, обычно в середине ряда (в данном примере - 132,5).

По величине сигмы и средней арифметической величины вычисляется коэффициент вариации (V), для чего сигму умножают на 100 и делят на М согласно формуле:

$$V = \frac{\sigma \cdot 100}{M} = \frac{6,12 \cdot 100}{133,40} = \frac{612}{133,40} = 4,58\%$$

## Приложение II

## МОРФОЛОГИЧЕСКАЯ ХАРАКТЕРИСТИКА СПОРТСМЕНОВ НЕКОТОРЫХ СПЕЦИАЛИЗАЦИЙ

Баскетбол. Баскетболистов отличает большая длина тела. Так, у 72 баскетболистов из 6 команд — призеров XX Олимпиады средняя длина тела (196,4 см) на 11 см больше, чем у остальных участников турнира.

Длина тела связана с амплуа игрока в команде. Самая большая она у центровых игроков, меньше — у крайних нападающих и еще меньше у защитников: 193—187—179 см соответственно. Число баскетболистов выше двух метров в командах высшего класса год от года увеличивается. По длине тела баскетболисты 80-х годов превосходят игроков прошлых десятилетий. Существует разграничение по этому признаку между спортсменами I разряда, с одной стороны, и довольно однородной группой мастеров спорта и кандидатов в мастера, с другой: 196,9 см против 200,2.

По пропорциям тела баскетболисты чаще относятся к гигантоидному типу (длинноногие, широкоплечие — 47% случаев) или тейноидному (длинноногие, узкоплечие — 29 % случаев). Среди баскетболисток гигантоидный тип пропорций тела отмечен с той же частотой (48%). Меньше среди них представительниц паратейноидного типа (длинноногие, среднеплечие — 16,8%), парагармоидного типа (средненогие, широкоплечие — 15,3%) и тейноидного типа (длинноногие, узкоплечие — 6%). Следовательно, среди баскетболистов 89 % мужчин и 11% женщин относятся к длинноногим. Пропорции тела у женщин менее специализированы, чем у мужчин.

Форма туловища баскетболистов, согласно стереофотограмметрическим наблюдениям, напоминает песочные часы — оно расширено сверху и снизу и сужено посередине.

Тип конституции баскетболистов по В. В. Бунаку — грудной или грудно-мускульный; по Шелдону: 2—(5—6)—(2—4), т. е. мезоморфный с некоторой эктоморфностью.

При спортивном отборе на ранних этапах предпочтение отдается высокорослым подросткам. Однако не следует забывать, что их организм нередко функционально ослаблен, так как развитие сердечно-сосудистой системы может отставать от роста тела в длину. Эти подростки отличаются быстрой утомляемостью.

Волейбол. Волейболисты также достаточно высокорослые. Средняя длина тела 72 призеров Олимпийских игр в Мюнхене составила 190,8 см, у других 72 участников — 185,5 см.

Игроки передней линии более высокорослы и менее гармонично сложены, чем игроки задней линии. Гармония телосложения нарушена за счет односторонней гипертрофии мускулатуры ведущей руки, а также сколиоза и усиленного грудного кифоза.

Морфологические критерии спортивного отбора в этом виде спорта соответствуют отмеченным для баскетбола.

Гандбол. Тотальные размеры тела у гандболистов имеют тенденцию к нарастанию по мере повышения уровня спортивной квалификации. Средняя длина тела ведущих игроков не менее 190 см. У специализирующихся в бросках на дальние дистанции длина тела больше. Наиболее низкорослые в этом виде спорта — крайние нападающие (это обеспечивает им быстроту и ловкость движений).

Асимметрия конечностей проявляется большими линейными и обхватными размерами «бросковой» руки и «толчковой» ноги, обычно правых.

Преобладающий тип пропорций тела — гигантоидный (длинноногие, широкоплечие), с выраженным мезоморфным компонентом конституции. Гандболистки мало отличаются по телосложению от женщин, не занимающихся спортом.

Футбол. Футболисты не отличаются высоким ростом. Самые большие размеры тела имеют вратари, самые малые нападающие. Среди них встречаются представители всех конституциональных типов, но чаще 2—6—2 или 3—5—3 (по Шелдону), т. е. мезоморфные с некоторой эндо- и эктоморфностью. По тотальным размерам тела футболисты мало отличаются от людей, не занимающихся спортом. При отборе необходимо учитывать не столько размеры тела, сколько показатели выносливости (за игру спортсмен пробегает до 8 км) и ловкости, а также скоростно-силовые качества.

Хоккей. Хоккеисты отличаются большим диапазоном значений тотальных размеров тела. При этом наибольшие величины длины тела свойственны нападающим, а наибольшие значения массы тела — защитникам. Вратари уступают по этим показателям тем и другим. Физическая нагрузка в хоккее большая (спортсмен пробегает за игру 5 км и более). Для тяжеловесных игроков это осложняет игру, однако они имеют преимущества в силовых приемах.

С повышением стажа занятий хоккеем сила мышц повышается, а интегральная (суммарная) подвижность в суставах верхних конечностей снижается. В суставах нижних конечностей зависимости подвижности от стажа занятий не отмечается.

Среди рассмотренных спортивных игр в одних важную роль играет выносливость (в футболе, хоккее), в других — скоростно-силовые качества (в баскетболе, волейболе). Для первых тотальные размеры тела не имеют решающего значения и не затрудняют выполнения высокой физической нагрузки, для вторых длина тела играет существенную роль. Поэтому отбор в этих видах спорта должен учитывать различные морфологические и функциональные критерии.

Борьба. В борьбе (так же, как в боксе и тяжелой атлетике) происходит группировка спортсменов по массе тела. Однако следует обращать внимание и на длину тела. На практике подростков и юношей для занятий борьбой отбирают по росту. Так, в международном турнире по вольной борьбе на приз А. Медведя (Минск, 1972) борцы ГДР оказались наиболее высокими во всех весовых категориях. Высокорослость дает борцам определенные преимущества. Особенно это важно в тяжелом весе. Вместе с тем надо помнить, что с увеличением длины тела выппадают масса и абсолютная мышечная сила, тогда как относительная сила снижается.

Сравнение борцов с неспортсменами показывает, что у борцов больше ширина плеч, уже таз (исключая тяжеловесов), короче руки. Пропорции тела зависят от весовой категории: 88% высокорослых борцов (полутяжеловесы и тяжеловесы) относятся к гигантоидному типу; 69% спортсменов до 52 кг - к стифроидному и гипостифроидному типам. Размеры и пропорции тела необходимо учитывать при планировании схватки с противником определенного морфотипа. Так, в бросках через спину высокорослый борец достигает успеха с противником того же роста, но не малорослым, которому провести такой прием технически легче.

Борцы характеризуются высоким развитием мезоморфного компонента тела (по Шелдону) при некоторой эктоморфности. Балловая оценка сильнейших борцов США дала следующий средний результат: 3-5-4. По классификации В. В. Бунака борцы относятся к мускульному или мускульно-брюшному типу конституции.

Содержание мышечного компонента в массе тела борцов разных весовых категорий примерно одинаково - 48%. Жировой компонент у спортсменов легкого веса составляет 8,8%, а у спортсменов тяжелого веса - 15,2%. Костный компонент, сохраняя относительно постоянный уровень у представителей всех весовых категорий, снижается у тяжеловесов.

Тяжелая атлетика. Спортсмены этой специализации характеризуются небольшой длиной тела, массой выше средней, большим обхватом грудной клетки и широким тазом. Размеры и пропорции тела связаны с принадлежностью к определенной весовой категории. Так, от весовой категории до 52 кг к категории свыше 110 кг длина тела увеличивается от 153,1 до 183,4 см, а обхват груди - от 86,8 до 124,1 см. Длина руки по отношению к длине тела в этих весовых категориях практически неизменна: соответственно 43,6 и 44,4%. Относительная длина ноги увеличивается от 51,6 до 53,6%. Обхваты конечностей нарастают от одной весовой категории к другой (особенно в проксимальных сегментах).

Среди тяжеловесов 47% имеют гигантоидный тип пропорций, 40% - парагармоидный, в среднем весе 40% спортсменов имеют парагармоидный и 13% гигантоидный типы; в легком весе 59% относятся к стифроидному типу и 14% к гипостифроидному. Таким образом, широкоплечность характерна для представителей всех трех весовых категорий.

Тип конституции (по Шелдону) оценивается как 3-7-1 или 2-7-2. Наиболее развит мезоморфный компонент. Мышечный компонент варьирует в разных весовых категориях, составляя более 50% от массы тела. Наибольшее значение он имеет в категории до 100 кг. Эндоморфный (жировой) компонент наиболее выражен в тяжелых весовых категориях. Существует обратная связь между развитием жирового компонента и уровнем спортивной квалификации.

Успехи в тяжелой атлетике определяются не столько пропорциями тела (они могут быть разными), сколько развитием мускулатуры. Однако при формировании техники выполнения упражнения необходимо учитывать их особенности.

Бокс. Тотальные размеры тела боксеров зависят от принадлежности к той или иной весовой категории. Между крайними категориями длина тела изменяется от 158,5 до 184,7 см. При сравнении боксеров среднего и полутяжелого веса с гандболистами, хоккеистами, велосипедистами и лыжниками-гонщиками (виды спорта, характеризующиеся преимущественно развитием скоростно-силовых качеств и выносливости) обнаружилось, что по длине тела боксеры отстают только от гандболистов. Длина верхней и нижней конечностей у них одинаковая с гандболистами, но больше, чем у представителей других специализаций. Боксеры отличаются длинными предплечьями и голенью.

Среди боксеров встречаются 5 типов пропорций тела из 9 (по В.В. Бунаку): гигантоидный, паратейноидный, парагармоидный, стифроидный и гипостифроидный. Частота встречаемости отдельных типов в разных весовых категориях неодинакова. В весе до 51 кг все варианты (кроме паратейноидного) обнаруживаются одинаково часто. В весовых категориях до 60 кг чаще встречаются парагармоидный и гигантоидный типы, реже - стифроидный. В категориях до 67 кг встречаются те же 3 типа, хотя стифроидный реже. В весовых категориях до 75 кг превалирует гигантоидный тип пропорций тела. В категориях свыше 75 кг основной тип - гигантоидный.

Следовательно, боксеры характеризуются широкими плечами, длинными и средними по длине конечностями и широким или средним по ширине тазом. Важную роль играет длина дистального сегмента верхней конечности — предплечья и кисти.

Подвижность в суставах у боксеров высокая, особенно в локтевом и тазобедренном. С переходом от более легких весовых категорий к более тяжелым абсолютная мышечная сила нарастает, а относительная уменьшается от 7,4 до 6,8 кг/на 1 кг массы.

Лыжный спорт. Тотальные размеры тела у лыжников высокой квалификации варьируют в достаточно широких пределах. Так, у членов сборной команды СССР, участвовавшей в Олимпийских играх в Саппоро, длина тела составила 164-179 см (мужчины) и 161—

168 см (женщины). Различия длины тела определяют технику бега - высоту посадки, частоту маховых движений.

У лыжников-гонщиков встречаются те же варианты пропорций тела, что и у спортсменов. Однако у лыжников, участвующих в гонках на большие дистанции, брахиморфный тип пропорций тела встречается чаще. На дистанции 20 км он отличает более чем половину гонщиков.

Тип конституции (по Шелдону) характеризуется разкой мезоморфией при умеренной эктоморфии: 1-6-2 или 2-6-3.

Конькобежный спорт. Конькобежцы имеют длину тела 177,5—178,6 см; массу тела - 72,4-76,8 кг и весо-ростовой индекс 430,0 г/см.

Пропорции тела у конькобежца-многоборца и спринтера различны. Для многоборца характерны как длинные (43,4% случаев), так и средние по длине (56,6%) ноги. У спринтеров в 75,2% случаев ноги средней длины.

Изменчивость размеров тела у конькобежцев весьма велика. Например, для женщин размах значений длины тела составляет 19 см, массы тела - 13 кг.

При отборе в конькобежном спорте рекомендуется отдавать предпочтение высокорослым спортсменам (180-185 см) с большой массой тела.

Сравнение конькобежцев, показавших лучшие и худшие результаты в беге на 500 м, свидетельствует, что более результативные имеют большие длину тела и ног, массу тела, частоту и длину шагов. Поэтому многие тренеры отбирают для занятий конькобежным спортом длинноногих и высоких подростков.

Велосипедный спорт. Велосипедный спорт принадлежит к числу хорошо изученных анатомами и физиологами видов спорта. Одна из причин — возможность количественно оценивать объем выполненной работы методом велоэргометрии. Корреляция объема механической производительности велосипедистов с длиной и массой тела достаточно высока ( $r = 0,61$  и  $0,58$  соответственно).

Амплуа велосипедиста отражается на его морфологических особенностях. Так, мастера спорта в гонках с преследованием по сравнению с велосипедистами-шоссейниками имеют большие массу тела, длину голени, обхваты бедра, голени и плеча, относительно короткое бедро.

Велосипедисты-спринтеры имеют, как правило, большую длину и массу тела, чем стайеры. Однако эти различия в последние годы имеют тенденцию уменьшаться: стайеры становятся крупнее.

Кроме того, необходимо учитывать величину ЖЕЛ, ее отношение к длине тела, стантовую и кистевую силу и их производные.

Плавание. Для пловцов характерна высокорослость. Прирост длины тела на 10 см уменьшает относительную мощность, снижается на 5%. Длина тела и другие тотальные размеры у пловцов-спринтеров больше, чем у стайеров. Размеры тела определяются (под влиянием отбора) и способом плавания: наиболее высокий рост и небольшой вес имеют плавающие на спине, низкий рост и большой вес — плавающие брассом.

Пропорции тела у пловцов зависят от длины дистанции и скорости плавания. Чем выше скорость и меньше дистанция, тем относительно короче туловище, длиннее руки, кисти, ноги. Однако у плавающих способами брасс и дельфин руки относительно короче, чем у плавающих кролем. Вместе с тем последние отличаются широкими плечами, узкими бедрами, длинными, стройными ногами. Брассисты имеют широкий таз и массивное тело.

Конституционально пловцы относятся к мышечному (атлетическому) типу телосложения. У высококвалифицированных мужчин мышечный компонент составляет 51-52%, у женщин - 49-50% от массы тела; жировой (соответственно) - 10-16 и 14-20%; костный (независимо от пола) - 17-18%. Однако жировой компонент имеет разную степень выраженности, достигая у марафонцев 32%. Тип пловца мезоморфный при тенденции к эндоморфности у специализирующихся на дистанции 400 и 1500 м.

Г. С. Туманян и Э.Г. Мартиросов при отборе детей в ДЮСШ плавания рекомендуют учитывать:

- 1) тотальные размеры тела (они должны быть большими);
- 2) индексы соотношения конечностей и туловища (например, индекс конечностей =  $\frac{\text{длина руки} \times \text{периметр плеча} + \text{длина ноги} \times \text{периметр бедра}}{\text{длина туловища}}$ ; норма - 70 дм<sup>2</sup>);
- 3) соматотип родителей для исключения случаев семейной низкорослости™.

Прыжки в воду. По длине тела прыгуны в воду практически не отличаются от спортсменов, но масса тела у них меньше. Размеры тела широко варьируют, однако туловище и ноги относительно короткие, тогда как руки длинные. Пропорции тела мезоморфные с тенденцией к брахиморфии. Диаметры тела меньше, чем у пловцов. Форма тела отличается обтекаемостью и напоминает удлинненную каплю, что облегчает вхождение в воду. В соревновательный период жировой компонент составляет 6-11%, мышечный - 50-53% массы тела. При спортивном отборе надо учитывать не столько морфологические показатели, сколько гибкость и координацию движений.

Гребной спорт. Гребцы характеризуются высоким ростом, широкими плечами и тазом. Туловище гребца уподобляют перевернутому усеченному конусу. Спортсмены, занимающиеся академической греблей, отличаются (независимо от пола) длинными ногами, стопой и кистью, руками средней длины. По классификации В. В. Бунака, мужчины имеют гигантоидные пропорции тела (68,7% случаев), реже — паратейноидные или тейноидные; женщины отличаются гигантоидными (46,5%) или паратейноидными (43,3%) пропорциями.

Представители академической гребли имеют большие размеры тела, чем байдарочники, а последние превосходят каноистов. Гребцы на каноэ отличаются асимметрией размеров «тянущей» и «толкающей»

шей» рук (длина и обхваты больше у «тянущей» руки). При худших морфологических задатках байдарочники способны добиться высоких результатов (чаще на стайерских дистанциях), однако им для этого требуются большие затраты времени на тренировках.

Итак, при сравнении пловцов, прыгунов в воду и гребцов выясняется, что большие размеры тела играют важную роль при отборе пловцов и гребцов и менее существенную роль при отборе прыгунов в воду. Немалое значение имеют подвижность в суставах и мышечная сила.

Легкая атлетика. Длина тела у бегунов-спринтеров меньше, чем у специализирующихся в беге на дистанциях 200 и 400 м; она достигает минимальных значений у марафонцев. Масса тела изменяется в иной закономерности: у бегунов на дистанции 100 и 400 м она превышает 70 кг, у бегунов на более длинные снижается и достигает 60 кг у марафонцев. Большая длина тела характерна для метателей и прыгунов в высоту.


При сравнении спринтеров и прыгунов, имеющих одинаковую длину тела, отмечаются большие обхватные и поперечные размеры тела у спринтеров и большие продольные размеры конечностей у прыгунов. Большинство легкоатлетов относится к гигантоидному типу пропорций тела (длинные ноги и широкие плечи). Среди бегунов встречаются длинноногие и узкоплечие спортсмены. У марафонцев при средней длине тела отмечена различная ширина плеч или при большой длине широкие плечи. Причем половина из них относится к парагармоидному типу — средноногие и широкоплечие. Основным компонентом конституции легкоатлетов является мезоморфный (по Шелдону).

Морфологические особенности по-разному влияют на успехи в легкоатлетическом спорте. Существует мнение, что скорость бега лимитирована не столько строением тела, сколько скоростно-силовыми качествами. При отборе спринтеров особенности телосложения следует учитывать лишь при первом, широком, «зондаже». Затем они уступают место педагогическим тестам. Однако у метателей и прыгунов в длину и высоту особенности телосложения, несомненно, влияют на уровень достижений.

Спортивная гимнастика. Длина тела спортсменов средняя при небольшой массе (165 см и 60 кг). Гимнастки имеют среднюю или малую длину тела, широкие плечи, узкий таз и некоторые черты маскулинизации (мужской тип сложения) — длина тела 159 см, масса тела 47 кг. У гимнастов короткое туловище, суженный таз и короткие руки. Конституция их характеризуется выраженной мезоморфией: 2—6—2, 1—7—1, 2—7—2 или чаще 1—7—2. У женщин соматотип менее специфичен (например, 1—4—3).

При отборе преимущественно должны пользоваться лица среднего или ниже среднего роста (для своей возрастной группы), мезоморфного телосложения, с большим объемом движений в плечевом и тазобедренном суставах и суставах позвоночного столба.

## ОГЛАВЛЕНИЕ



ПРЕДИСЛОВИЕ.....	3
<b>ГЛАВА ПЕРВАЯ.</b>	
Введение в анатомию.....	6
Предварительные замечания.....	6
Оси и плоскости тела человека.....	14
Асимметрия строения.....	16
Органы, системы и аппараты органов.....	17
Клетки и ткани.....	42
Развитие организма.....	46
<b>ГЛАВА ВТОРАЯ.</b>	
Учение о костях и их соединениях.....	46
Общая часть.....	61
Скелет туловища.....	74
Череп.....	90
Скелет верхней конечности.....	103
Скелет нижней конечности.....	121
<b>ГЛАВА ТРЕТЬЯ.</b>	
Учение о мышцах.....	21
Общая часть.....	145
Мышцы верхней конечности.....	173
Мышцы нижней конечности.....	198
Мышцы туловища и шеи.....	216
Дыхательные мышцы.....	224
Мышцы головы.....	231
<b>ГЛАВА ЧЕТВЕРТАЯ.</b>	
Учение о внутренних органах.....	231
Общая часть.....	233
Пищевая система.....	256
Дыхательная система.....	265
Мочеполовая система.....	282
<b>ГЛАВА ПЯТАЯ.</b>	
Учение о сердце и сосудах.....	282
Общая часть.....	286
Сердце.....	291
Сосуды большого круга кровообращения.....	314
Сосуды малого (легочного) круга кровообращения.....	315
Лимфатическая система и органы иммуногенеза.....	327
<b>ГЛАВА ШЕСТАЯ.</b>	
Учение о нервной системе.....	327
Общая часть.....	329
Центральная нервная система.....	

## ОГЛАВЛЕНИЕ

Периферическая нервная система.....	360
Вегетативная (автономная) нервная система.....	333
ГЛАВА СЕДЬМАЯ.	
Учение об органах чувств.....	389
Общая часть.....	389
Орган зрения.....	389
Преддверно-улитковый орган.....	397
Орган обоняния.....	403
Орган вкуса.....	403
Общий покров тела.....	404
ГЛАВА ВОСЬМАЯ.	
Учение об органах внутренней секреции.....	409
Общая часть.....	409
Шишковидное тело.....	411
Гипофиз.....	412
Щитовидная железа.....	412
Паращитовидные железы.....	414
Эндокринная часть поджелудочной железы (островки поджелудочной железы).....	415
Надпочечник.....	415
Хромаффинная система.....	416
Внутрисекреторная часть половых желез.....	417
Роль эндокринных желез в регуляции мышечной деятельности.....	417
ГЛАВА ДЕВЯТАЯ. Возрастная морфология.....	
Предварительные замечания.....	419
Основные этапы онтогенеза, их особенности и периодизация.....	421
Интегральные показатели биологического возраста.....	426
Акселерация развития и факторы онтогенеза.....	432
Частные показатели биологического возраста.....	436
Биологический возраст, двигательный возраст и двигательные качества.....	441
Прогнозирование сроков полового созревания, дефинитивных размеров тела и развития двигательных качеств.....	443
ГЛАВА ДЕСЯТАЯ.	
Конституциональная морфология и половой диморфизм.....	446
Конституциональная морфология.....	446
Половой диморфизм.....	466
ГЛАВА ОДИННАДЦАТАЯ.	
Общая динамическая морфология.....	472
Предварительные замечания.....	472
Схема анатомического анализа положений и движений тела.....	475

## ОГЛАВЛЕНИЕ

Морфокинезиологический анализ верхней конечности.....	486
Морфокинезиологический анализ нижней конечности.....	492
Смещение сердца, диафрагмы и внутренних органов при различных положениях тела.....	499
ГЛАВА ДВЕНАДЦАТАЯ.	
Частная динамическая морфология.....	508
Анатомическая характеристика положений тела.....	508
Предварительные замечания.....	508
Анатомическая характеристика поступательных движений тела.....	528
Предварительные замечания.....	528
Анатомическая характеристика вращательных движений тела.....	558
Предварительные замечания.....	558
ГЛАВА ТРИНАДЦАТАЯ.	
Морфологическое обеспечение массовой физической культуры и спорта (спортивная морфология).....	563
Общетеоретические основы учения об адаптации.....	567
Адаптация к физическим нагрузкам систем исполнения движений.....	573
Адаптация к физическим нагрузкам систем обеспечения движений.....	581
Адаптация к физическим нагрузкам систем регуляции движений.....	586
Роль морфофункциональных показателей при спортивном отборе.....	589
Основные положения спортивной морфологии.....	593
ПРИЛОЖЕНИЕ I.....	
Понятие об антропометрии.....	599
ПРИЛОЖЕНИЕ II.....	
Морфологическая характеристика спортсменов некоторых специализаций.....	614