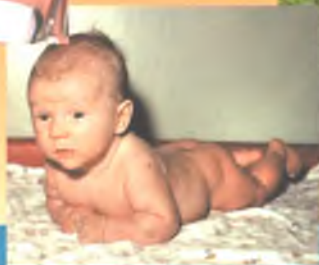
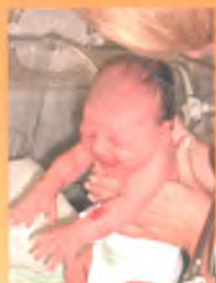
# ПРОПЕДЕВТИКА ДЕТСКИХ БОЛЕЗНЕЙ

Под редакцией  
Н.А. Геппе,  
Н.С. Подчерняевой

УЧЕБНИК ДЛЯ МЕДИЦИНСКИХ ВУЗОВ



ИЗДАТЕЛЬСКАЯ ГРУППА  
«ГЭОТАР-Медиа»

# **ПРОПЕДЕВТИКА ДЕТСКИХ БОЛЕЗНЕЙ**

**Под редакцией  
Н.А. Геппе,  
Н.С. Подчерняевой**

**УЧЕБНИК ДЛЯ МЕДИЦИНСКИХ ВУЗОВ**



Рекомендуется Учебно-методическим объединением по медицинскому и фармацевтическому образованию вузов России в качестве учебника для студентов медицинских вузов



Москва  
ИЗДАТЕЛЬСКАЯ ГРУППА  
**«ГЭОТАР-Медиа»**  
2008

УДК 616-053.2(075.8)

ББК 57.33я73

П81

**Авторский коллектив:**

*Геппе Н.А.* — зав. кафедрой детских болезней ГОУ ВПО ММА им. И.М. Сеченова Росздрава, д. м. н., проф.; *Подчерняева Н.С.* — проф. кафедры детских болезней ГОУ ВПО ММА им. И.М. Сеченова Росздрава, д. м. н.; *Жолобова Е.С.* — проф. кафедры детских болезней ГОУ ВПО ММА им. И.М. Сеченова Росздрава, д. м. н.; *Эрдес С.И.* — проф. кафедры детских болезней ГОУ ВПО ММА им. И.М. Сеченова Росздрава, д. м. н.; *Белоусова Н.А.* — доц. кафедры детских болезней ГОУ ВПО ММА им. И.М. Сеченова Росздрава, к. м. н.; *Голованова Н.Ю.* — доц. кафедры детских болезней ГОУ ВПО ММА им. И.М. Сеченова Росздрава, д. м. н.; *Фролкова Е.В.* — доц. кафедры детских болезней ГОУ ВПО ММА им. И.М. Сеченова Росздрава, к. м. н.; *Дронов И.А.* — асс. кафедры детских болезней ГОУ ВПО ММА им. И.М. Сеченова Росздрава, к. м. н.; *Шпитонкова О.В.* — асс. кафедры детских болезней ГОУ ВПО ММА им. И.М. Сеченова Росздрава, к. м. н.

**Рецензенты:**

Заведующий кафедрой детских болезней лечебного факультета Российского Государственного медицинского университета, академик РАМН, профессор, заслуженный деятель науки РФ *М.Я. Студеникин*;

Заведующая кафедрой педиатрии факультета усовершенствования врачей Московского областного научно-исследовательского клинического института им. М.Ф. Владимирского, д.м.н., профессор, заслуженный врач РФ, лауреат премии РАМН *Г.В. Римарчук*.

П81

Пропедевтика детских болезней / Под ред Геппе Н.А., Подчерняевой Н.С.: учебник для студентов медицинских вузов. — М.: ГЭОТАР-Медиа, 2008. — 464 с.: ил.

ISBN 978-5-9704-0714-1

Иллюстрированный учебник охватывает все разделы пропедевтики детских болезней. В нем представлены особенности развития плода и здорового ребенка, анатомо-физиологические особенности и методы обследования детей разного возраста, симптомы и синдромы основных заболеваний, алгоритмы диагностического поиска, освещены вопросы вскармливания и питания. При создании учебника авторами использованы современные средства представления визуального материала, включающие схемы, рисунки, фотографии и учебные видеофильмы. что определяет высокую эффективность учебника в качестве пособия для самоподготовки.

Иллюстрированный учебник предназначен для студентов лечебных и медико-профилактических факультетов медицинских вузов, интернов и ординаторов.

УДК 616-053.2(075.8)

ББК 57.33я73

*Права на данное издание принадлежат издательской группе «ГЭОТАР-Медиа». Воспроизведение и распространение в каком бы то ни было виде части или целого издания не могут быть осуществлены без письменного разрешения правообладателя.*

ISBN 978-5-9704-0714-1

© Коллектив авторов, 2008

© Издательская группа «ГЭОТАР-Медиа», 2008

## ОГЛАВЛЕНИЕ

<b>Введение</b> .....	4
<b>Список сокращений</b> .....	6
<b>Глава 1.</b> Периоды развития ребенка .....	7
<b>Глава 2.</b> Общий осмотр ребенка .....	34
<b>Глава 3.</b> Физическое развитие .....	43
<b>Глава 4.</b> Нервная система и нервно-психическое развитие .....	59
4.1. Органы чувств .....	73
<b>Глава 5.</b> Кожа и подкожная клетчатка .....	85
5.1. Кожа .....	85
5.2. Подкожная жировая клетчатка .....	118
<b>Глава 6.</b> Опорно-двигательная система .....	131
6.1. Костно-суставной аппарат .....	131
6.2. Мышечная система .....	157
<b>Глава 7.</b> Система дыхания .....	169
<b>Глава 8.</b> Сердечно-сосудистая система .....	209
<b>Глава 9.</b> Система пищеварения .....	254
<b>Глава 10.</b> Мочевыделительная система .....	311
<b>Глава 11.</b> Кровь и система кроветворения .....	348
<b>Глава 12.</b> Эндокринная система .....	373
<b>Глава 13.</b> Иммунная система .....	406
13.1. Лимфатические узлы .....	431
<b>Глава 14.</b> Питание здорового ребенка .....	443
<b>Указатель терминов</b> .....	455



## ВВЕДЕНИЕ

Термин «пропедевтика» происходит от греческого слова *propaideo*, что в переводе означает «обучаю предварительно». Именно с изучения пропедевтики студенты открывают для себя необыкновенный мир клинической педиатрической практики. Хотя в современной медицине широко внедряются высокоинформативные лабораторные и инструментальные методы диагностики, методы физикального обследования ребенка остаются незаменимыми: умение оценить развитие ребенка и его соответствие возрастным нормам, выявить отклонения в состоянии здоровья необходимо каждому современному врачу.

Базовые пропедевтические знания и умения студенты получают, изучая курс пропедевтики внутренних болезней. Цели изучения пропедевтики детских болезней – научить студентов выявлению и правильной оценке проявлений различных заболеваний у детей.

На протяжении детства и отрочества ребенок, развиваясь, постоянно меняется. Поэтому одним из главных разделов пропедевтики детских болезней является анализ анатомо-физиологических особенностей, присущих детям разного возраста, начиная с периода новорожденности и до завершения подросткового периода. В учебнике в современной, хорошо иллюстрированной форме представлены особенности всех систем и органов, а также отражены проблемы питания здорового ребенка и вакцинации.

Руководствуясь представленной в учебнике информацией, студенты в ходе занятий должны овладеть основными методами физикального обследования детей разного возраста, научиться выявлять патологические симптомы и синдромы, встречающиеся при различных заболеваниях у детей. Особое значение имеет формирование у студентов навыков общения с детьми разного возраста, понимание психологии детей, поскольку при отсутствии контакта с ребенком врач не может в полной мере оказать ему квалифицированную помощь.

Большое место в разделе пропедевтики отводится изложению алгоритмов диагностического поиска. В целом, знание пропедевтики детских болезней подводит студента к изучению частной патологии.

Безусловно, самым эффективным методом обучения пропедевтике является обучение «у постели больного». Однако студент должен начинать работать с больным, имея базовые теоретические знания. Они изложены в данном учебнике с учетом новейших достижений отечественной педиатрии.

Настоящий учебник призван оказать помощь студенту в ходе самоподготовки к занятиям, поэтому авторы стремились сделать его максимально наглядным и систематизированным, использовали широкий спектр современных методов представления материала, включая оригинальные рисунки и фотографии, схемы и таблицы, а также учебные видеофильмы. Учебник содержит контрольно-измерительные материалы в конце каждого раздела в виде тестовых заданий, что дает возможность проверить свои знания.

Учебник издан в год 250-летнего юбилея Московской медицинской академии им. И.М. Сеченова.

Авторы надеются, что учебник позволит эффективно использовать полученные знания в последующей практической работе и станет надежным путеводителем по безбрежному морю клинической педиатрии.

## СПИСОК СОКРАЩЕНИЙ

**CD** — *Cluster of differentiation*

**Hb** — гемоглобин

**HLA** — *human leukocyte antigens*

**Ig** — иммуноглобулин

**MHC** — *major histocompatibility complex*

**АГ** — артериальная гипертензия

**АД** — артериальное давление

**АДГ** — антидиуретический гормон

**АКТГ** — адренкортикотропный гормон

**ВИЧ** — вирус иммунодефицита человека

**ЖКТ** — желудочно-кишечный тракт

**ОРВИ** — острые респираторные вирусные инфекции

**ПТГ** — паратиреоидный гормон

**СД** — сахарный диабет

**СКВ** — системная красная волчанка

**СОЭ** — скорость оседания эритроцитов

**СТГ** — соматотропный гормон

**ТТГ** — тиреотропный гормон

**УЗИ** — ультразвуковое исследование

**ЦНС** — центральная нервная система

**ЧДД** — частота дыхательных движений

**ЧСС** — частота сердечных сокращений

# Глава 1

## Периоды развития ребенка

Ребенок постоянно растет, и его развитие протекает в определенной закономерной последовательности. Выделение этапов и возрастных периодов развития, имеющих свои анатомо-физиологические особенности, позволяет дифференцированно подходить к ребенку. На его развитие оказывают влияние как генетические, так и различные внешние факторы. Традиционно выделяют внутриутробный (пренатальный) и внеутробный (постнатальный) этапы развития.

### ВНУТРИУТРОБНЫЙ ЭТАП РАЗВИТИЯ

Внутриутробный этап развития продолжается в среднем 280 дней (40 нед) и складывается из начального, зародышевого (эмбрионального) и плодного (фетального) периодов (табл. 1-1).

Таблица 1-1. Периоды пренатального развития

Период развития	Продолжительность периода	Основные события
Начальный	Первые 2 нед	Оплодотворение, дробление, имплантация
Эмбриональный	3–8 нед	Гастрюляция, органогенез
Фетальный (плодный)	До конца беременности	Плацентация

#### Начальный период (от момента оплодотворения до 2 недель)

В течение 1 сут после овуляции происходит оплодотворение. Оплодотворенная яйцеклетка продвигается по маточной трубе и на 4-е сутки оказывается в полости матки. При этом происходит дробление и формируется морула — группа клеток, заключенных внутри прозрачной оболочки, затем бластоцисты — шаровидного образования, между клетками которого появляется заполненная жидкостью щель. Через 5,5–6 сут после оплодотворения бластоциста имплантируется в эндометрий. В конце 2-й недели развития начинается гастрюляция — формирование первичных зародышевых листков и появление у клеток способности к перемещениям.

### Эмбриональный период (3–8 недель)

Этот период отличается высокими темпами дифференцировки тканей, и к его окончанию сформированы рудименты всех главных органов и систем. К концу эмбрионального периода масса эмбриона составляет 9–10 г, а длина тела — 5 см. Различные заболевания и вредные привычки беременной, генные и хромосомные аномалии плода могут привести к его гибели или самопроизвольному прерыванию беременности. Неблагоприятные условия внутриутробной жизни, воздействие инфекционных агентов (вируса краснухи, цитомегаловируса, микоплазмы и др.) могут нарушить дифференцировку тканей плода, что приводит к формированию врожденных пороков развития.

Информация о сроках появления и характере двигательной активности эмбриона и плода представлена в табл. 1-2.

**Таблица 1-2.** Двигательная активность эмбриона и плода

Срок	Характер двигательной активности
4 нед	Сердцебиение
8 нед	Локализованная мышечная реакция в ответ на стимуляцию
9 нед	Поверхности ладоней и подошв становятся рефлексогенными, также отмечают спонтанную моторику кишечника
13–14 нед	Плавные движения в ответ на стимуляцию всех зон, в это время движения плода могут быть впервые замечены беременной (отчетливо они ощущаются к 20-й неделе); появляются глотательные движения
17 нед	Хватательный рефлекс
18 нед	Дыхательные движения, создающие ток амниотической жидкости в развивающиеся легкие и из них
28–29 нед	Может активно сосать

### Фетальный (плодный) период (от 9-й до 38–40-й недели)

С 9-й недели увеличиваются количество и размер клеток, плод быстро растет, происходит структурная перестройка органов и систем с интенсивным созреванием тканей (рис. 1-1).

Система кровообращения плода достигает окончательного развития между 8-й и 12-й неделями беременности. Кровь от плаценты через пупочную вену и венозный проток поступает в печень и нижнюю полую вену. Достигнув правого предсердия, кровь через открытое овальное окно в основном попадает в левое предсердие, затем в левый желудочек, восходящую аорту и артерии головного мозга. Кровообращение в легких ограничено в связи с фетальными коммуникациями. Фетальные коммуникации

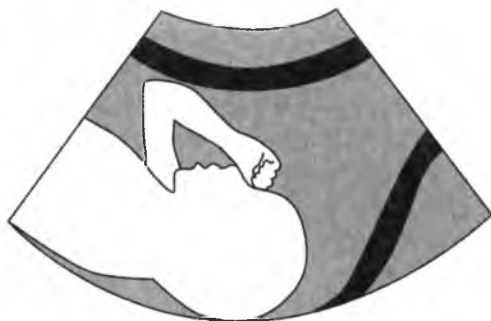
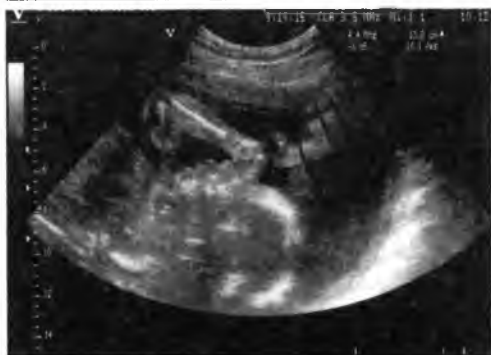
Рис. 1-1. Плод на 24 неделе: данные УЗИ плода

нужны, потому что легкие не функционируют. Через верхнюю полую вену кровь возвращается в правые предсердие и желудочек, а из легочной артерии через артериальный проток поступает в нисходящую аорту, откуда возвращается через пупочную артерию в плаценту.

К 12-й неделе масса плода составляет 14 г, длина — 7,5 см, отчетливыми становятся признаки пола, определяется кора большого мозга. К 27–28-й неделе гестации мозг напоминает мозг новорожденного, но кора еще не функционирует, активно растут и миелинизируются ствол головного мозга и спинной мозг, выполняющие жизненно важные функции.

К 12-й неделе мегалобластический тип кроветворения полностью заменяется нормобластическим, в периферической крови появляются лейкоциты. С 20-й до 28-й недели устанавливается костномозговое кроветворение (вместо печеночного). Гемоглобин (Hb) плода, в основном фетальный (HbF), имеет большее сродство к кислороду, чем Hb взрослого (HbA), синтезируемый в позднем плодном периоде.

Морфогенез дыхательной системы начинается с 4-й недели гестации (рис. 1-2). В начале легкие представляют экзокринную железу с толстой стромой, пронизанной узкими протоками, покрытыми эпителием и почти заполненным просветом. Эпителий становится цилиарным, появляются секреторные клетки Клара, нейроэндокринные клетки, с 16-й недели — слизистые железы, хрящи, образуется диафрагма. Между 16-й и 26–28-й неделями гестации рост эпителия преобладает над ростом мезенхимы, происходит дальнейшее развитие структуры легочного ацинуса, образуются терминальные дыхательные пути. Зрелое легкое формируется к 32-й неделе гестации.

Сурфактант — эмульсия фосфолипидов, белков (SP-A, SP-B, SP-C) и углеводов; их находят уже до 30-й недели гестации. До рождения легкие заполнены жидкостью, содержащей большое количество хлоридов, калия, натрия, белков. После рождения оставшееся небольшое количество легочной жидкости быстро абсорбируется кровеносными и лимфатическими капиллярами.

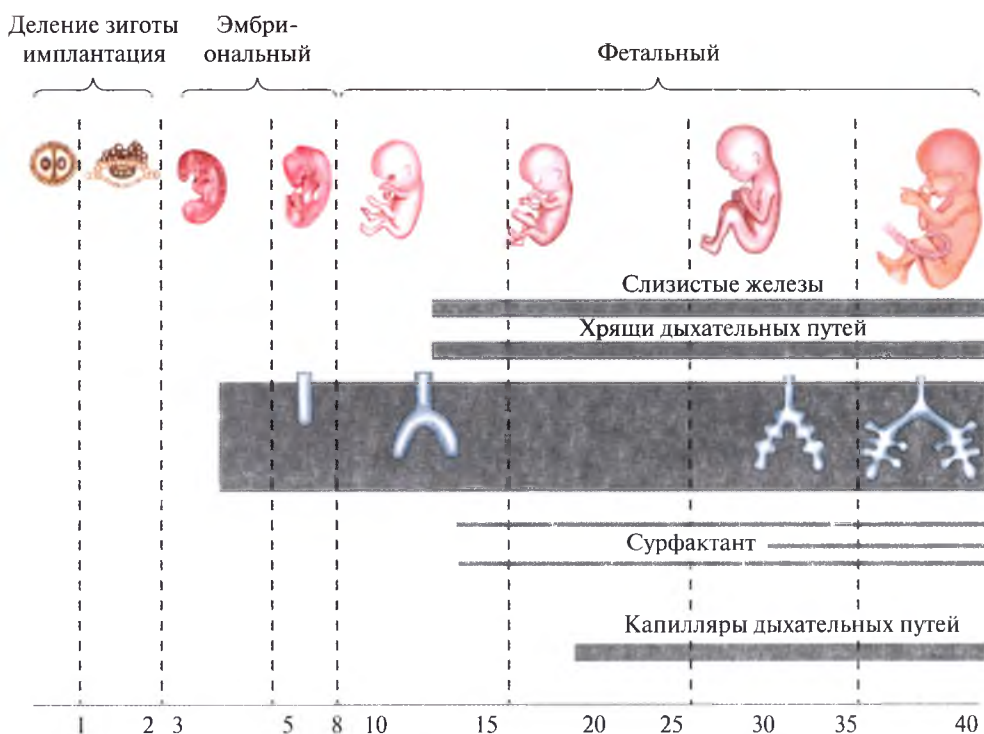


Рис. 1-2. Развитие дыхательной системы

Желчь начинает отделяться приблизительно на 12-й неделе гестации, вскоре появляются пищеварительные ферменты. Меконий образуется к 16-й неделе, он состоит из слущенных клеток эпителия кишечника, кишечных соков и клеток плоского эпителия, заглатываемых с амниотической жидкостью.

Иммунная система начинает развиваться с 6-й недели гестации, в этом возрасте появляется ответ на митогены. На 10-й неделе определяется активность Т-киллеров. На 8–9-й неделе внутриутробного развития начинается инфильтрация вилочковой железы лимфоидными клетками, к 12-й неделе железа внешне напоминает зрелый орган. Циркулирующие В-лимфоциты обнаруживают на 13-й неделе гестации; 20-недельный плод обладает способностью синтезировать все основные классы иммуноглобулинов (Ig). Сначала появляются IgM, их повышенное содержание рассматривают как признак внутриутробной инфекции. Перенос IgG от беременной к плоду до 32-й недели незначителен, поэтому у недоношенных детей их содержание низкое.

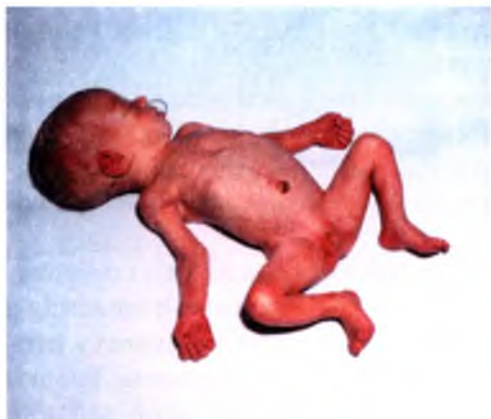

Рис. 1-3. Глубоко недоношенный ребенок

По рекомендации Всемирной Организации Здравоохранения, жизнеспособным считают плод, родившийся на сроке беременности 22 нед или имеющий при рождении массу тела 500 г и более (рис. 1-3).

К концу II триместра беременности масса плода составляет приблизительно 1000 г, длина тела — около 35 см. Последний триместр характеризуется значительным увеличением массы тела плода, развитием подкожной клетчатки и мышц.

Нарушение нормального течения плодного периода может быть результатом гипоксии плода при патологии плаценты или пупочного канатика, инфекции, травматического, токсического или радиационного воздействия, иммунных нарушений, нерационального или недостаточного питания беременной. В этот период развитие плода в значительной степени зависит от состояния плаценты. При различных повреждениях она становится проницаемой для бактерий, вирусов и других инфекционных агентов, способных привести к заболеванию плода и/или вызвать преждевременные роды. Эти и другие патогенные факторы приводят к задержке внутриутробного развития плода, отставанию в дифференцировке тканей и созревании их функций, дистрофическим и воспалительным изменениям в органах. Основное количество кальция, железа и Ig поступает к плоду именно в последнем триместре беременности, поэтому у недоношенных детей повышены потребность в микронутриентах и восприимчивость к инфекциям.

### **Врожденные пороки развития**

Ежегодно в России рождается более 50 000 детей с врожденной и наследственной патологией. К врожденной патологии относят любые



болезни и аномалии, проявляющиеся при рождении. Врожденные пороки развития включают различные структурные аномалии — морфологические дефекты, обусловленные нарушением развития вследствие внутренних (генетических) дефектов или воздействия внешних тератогенных факторов (дизрупция), нарушения формы, вида и положения частей тела (деформации), нарушения организации клеток в ткани вследствие расстройств гистогенеза (дисплазии).

В зависимости от срока действия вредных факторов выделяют гаметопатии (мутации в половых клетках родителей и наследственные изменения в яйцеклетках и сперматозоидах), бластопатии (поражение зародыша в первые 15 дней после оплодотворения: гибель зародыша, двойниковые пороки и др.), эмбриопатии (изолированные и множественные пороки развития), фетопатии (пороки в виде дистопии и гипоплазии органов).

- Пороки, обусловленные вредными факторами среды (гипоксия плода, вирусные инфекции на ранних сроках беременности — табл. 1-3), воздействующими на плод в критические периоды развития различных органов, не наследуются (рис. 1-4, 1-5, 1-5а).

**Таблица 1-3.** Пороки развития, возникающие при внутриутробных инфекциях

<b>Возбудитель</b>	<b>Характерные пороки развития</b>
Вирус краснухи	Триада Грегга: пороки глаз (катаракта, микрофтальмия, глаукома), сердца (открытый артериальный порок, стенозы легочной артерии и аорты, дефекты перегородок), глухота
Цитомегаловирус	Микроцефалия, перивентрикулярные кисты, микрогирия, атрезия желчных путей, поликистоз почек, пороки сердца (дефекты перегородок, магистральных сосудов)
Вирус простого герпеса I и II типа	Микроцефалия, микрофтальмия, ретинопатия, рубцы кожи
Аденовирус, вирусы гриппа и парагриппа, респираторно-синцитиальный вирус	Характерных пороков нет
Вирусы Коксаки и ЕСНО	Пороки сердца (тетрада Фалло, атрезия аорты и трехстворчатого клапана, фиброэластоз), дисплазия почечной паренхимы
Вирус гепатита В	Атрезия желчных путей
Токсоплазмоз	Гидроцефалия, микроцефалия, колобома, микрофтальмия

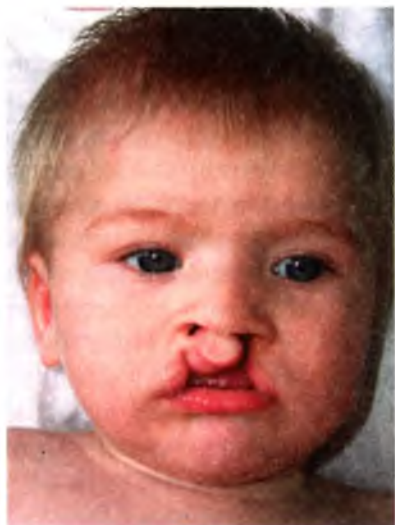

Рис. 1-4. Ребенок с врожденным пороком развития — расщепление губы

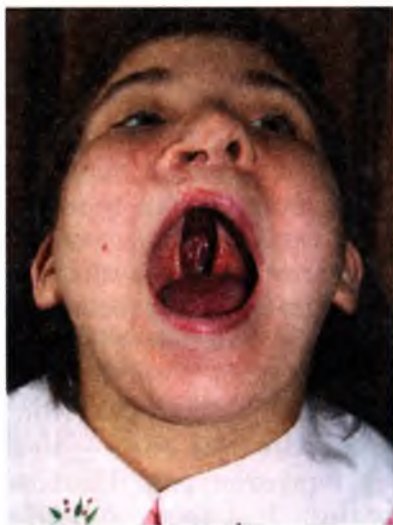

Рис. 1-5. Ребенок с врожденным пороком развития — незаращение мягкого и твердого неба

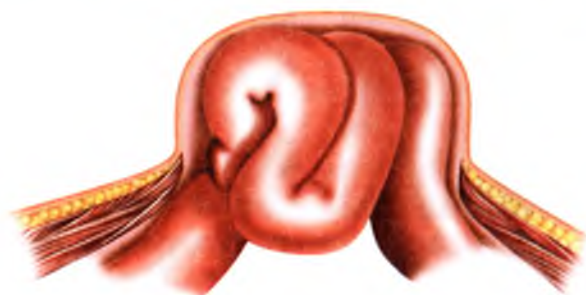
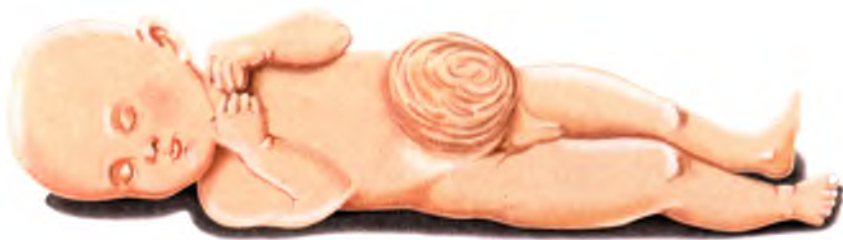
Рис. 1-5а. Эмбриональная грыжа пупочного канатика

- Причиной врожденных аномалий могут быть мутантные гены, то есть наследственные заболевания. Выделяют моногенные и хромосомные заболевания, обусловленные нарушениями (мутациями) в структуре отдельных генов и хромосом, а также мультифакториальные заболевания, для развития которых необходимы как средовые воздействия, так и наличие наследственной предрасположенности, как правило, связанной с несколькими генами. К последним относят сахарный диабет (СД). Существует более 4000 моногенных заболеваний с аутосомно-доминантным, аутосомно-рецессивным и сцепленным с полом (как правило, с хромосомой X) типом наследования (табл. 1-4). По аутосомно-доминантному типу наследуются, например, хорея Хантингтона, синдром Марфана, по аутосомно-рецессивному типу — муковисцидоз, адреногенитальный синдром, фенилкетонурия. Наиболее частые хромосомные болезни — трисомии 21-й хромосомы (болезнь Дауна), 13-й (синдром Патау), 18-й (синдром Эдвардса) (табл. 1-5).

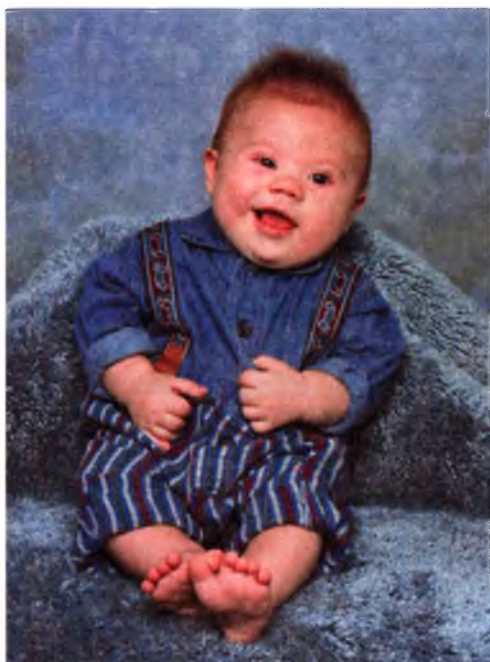

Рис. 1-6. Ребенок с болезнью Дауна

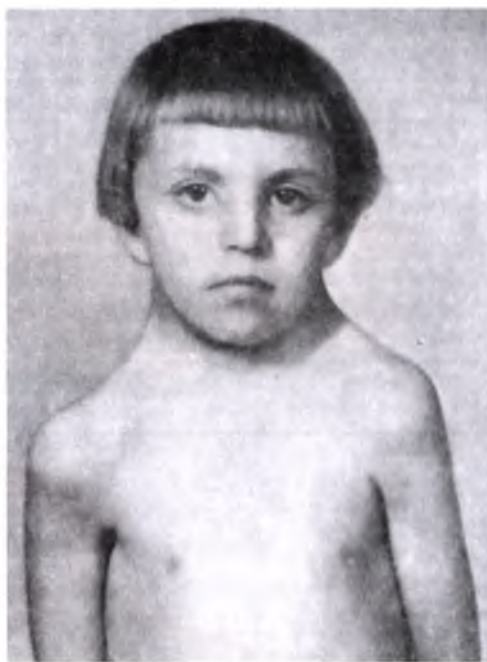

Рис. 1-7. Ребенок с синдромом Шерешевского–Тернера

Наиболее эффективные методы профилактики наследственных и врожденных заболеваний — медико-генетическое консультирование и дородовая (пренатальная) диагностика (рис. 1-8).

**Таблица 1-4.** Признаки, характерные для различных типов наследования заболевания

<b>Аутосомно-доминантное наследование</b>	<b>Аутосомно-рецессивное наследование</b>
<p>Больной член семьи имеет больного родителя</p> <p>Передается из поколения в поколение</p> <p>Больные есть в каждом поколении</p> <p>Одинаково часто болеют мужчины и женщины</p> <p>Вероятность рождения больного ребенка, если болен один из родителей, составляет 50%</p>	<p>У здоровых родителей может быть один и более больных детей</p> <p>От больного родителя рождаются здоровые дети</p> <p>Одинаково часто болеют мужчины и женщины</p> <p>Все родители больных детей — гетерозиготные носители патологического гена (вероятность рождения больного ребенка составляет 25%)</p>

**Таблица 1-5.** Клинические проявления хромосомных болезней

<b>Хромосомная болезнь</b>	<b>Клинические проявления</b>
Трисомия 21 (болезнь Дауна)	Невысокий рост, круглая голова со скошенным затылком, косые глазные щели, короткий нос с широкой плоской переносицей, маленькие деформированные уши, полукрытый рот с большим языком и выступающей нижней челюстью, врожденные пороки сердца, умственная отсталость (рис. 1-6)
Трисомия 13 (синдром Патау)	Микроцефалия, неправильно сформированные и низко расположенные уши, аномалии глазного яблока вплоть до анофтальмии, расщелины губы и неба, полидактилия, врожденные пороки развития внутренних органов, часто — судороги
Трисомия 18 (синдром Эдвардса)	Врожденный порок сердца, расщелина губы и неба, микроцефалия, пупочная грыжа, гипотрофия
Моносомия 45, X0 (синдром Шерешевского—Тернера)	Низкий рост, короткая шея, крыловидные складки на шее, умственная отсталость, нарушение слуха, аномалии мочевой системы (подковообразная почка, удвоение почек и мочевыводящих путей) (рис. 1-7)

Важное значение для пренатальной диагностики имеет определение концентрации в крови беременной  $\alpha$ -фетопротейна (АФП). Это белок плодного происхождения, вырабатываемый печенью с 16-й недели гестации. Концентрации АФП в крови беременной повышается при наличии у плода пороков центральной нервной системы (ЦНС) (анэнцефалия, спинномозговая грыжа), дефектов передней брюшной стенки, понижается — при болезни Дауна (в сочетании с высокими показателями хорионического гонадотропина).

### Скрининг в пренатальной диагностике

#### Биохимический скрининг материнских сывороточных маркеров

- Альфетопротеин (АФП)
- Хорионический гонадотропин (ХГЧ)
- Неконъюгированный эстриол

#### УЗИ

- 10–12 недель
- 22–24 недели
- 34 недели



### Группы риска

- Возраст беременной старше 35 лет
- Не менее 2 самопроизвольных выкидышей на ранних сроках
- Наличие в семье ребенка с болезнью Дауна
- Другие хромосомные болезни
- Множественные пороки развития у плода в предыдущих беременностях
- Семейное носительство хромосомных перестроек
- Применение перед беременностью или на ранних сроках фармакологических препаратов (цитостатики, противосудорожные, некоторые антибиотики, противоопухолевые)
- Облучение кого-либо из родителей до зачатия

### Медико-генетическое консультирование

#### Инвазивная пренатальная диагностика

- Трансцервикальная биопсия ворсинок хориона в I триместре беременности
- Трансабдоминальная хорионбиопсия в I триместре беременности
- Пункция плаценты во II триместре беременности
- Амниоцентез во II триместре беременности
- Кордоцентез во II триместре беременности

Рис. 1-8. Профилактика наследственных и врожденных заболеваний

**Скрининг новорожденных для выявления врожденных и наследственных заболеваний включает обследование всех детей на фенилкетонурию, адреногенитальный синдром, врожденный гипотиреоз, муковисцидоз, галактоземию.**

Профилактику врожденных пороков развития реализуют в условиях взаимодействия медико-генетической, акушерско-гинекологической, педиатрической и других служб здравоохранения. С целью первичной профилактики врожденных пороков развития необходимы следующие мероприятия.

- Планирование наступления беременности в наиболее благоприятные сроки.
- Вакцинация против краснухи.
- Прием комплекса витаминов, содержащих фолиевую кислоту, за 1 мес до наступления планируемой беременности и в течение I триместра беременности.
- Обследование на инфекцию вирусом иммунодефицита человека (ВИЧ), токсоплазмоз, цитомегаловирусную, герпетическую и другие инфекции.
- Своевременная диагностика и адекватное лечение хронических заболеваний у партнеров (СД, эпилепсия, гипертоническая болезнь и др.).
- Исключение курения, употребления алкоголя и наркотиков.
- Консультация генетика при подозрении на наличие в семье наследственных заболеваний.

## **ИНТРАНАТАЛЬНЫЙ ПЕРИОД**

Интранатальный период исчисляют от времени появления регулярных родовых схваток до момента перевязки пуповины. Обычно он составляет от 6 до 18 ч. Прохождение плода по естественным родовым путям вызывает родовой стресс с последовательным напряжением функциональной активности гормональных систем, участвующих в процессах адаптации. Учитывая прямую зависимость уровня младенческой смертности, развития и здоровья плода и новорожденного от течения беременности и родов, а также от адаптационных возможностей ребенка к новым условиям жизни, принято объединять поздний плодный (фетальный), интранатальный и ранний неонатальный периоды (с момента перевязки пуповины до 7-х суток) в перинатальный — с конца 27-й недели внутриутробного развития до 7-х суток внеутробной жизни.

## ВНЕУТРОБНЫЙ ЭТАП РАЗВИТИЯ

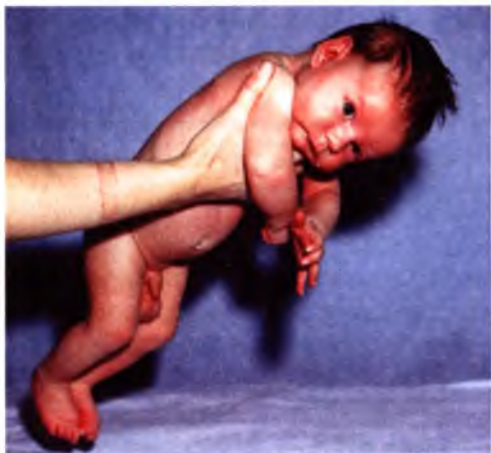

Рис. 1-9. Новорожденный

После перевязки пуповины начинается внеутробный этап, или собственно детство.

**Период новорожденности (от момента рождения до 28-х суток)**

**В период новорожденности (неонатальный) происходит адаптация организма ребенка к внеутробным условиям жизни, отражением которой служат так называемые пограничные состояния (табл. 1-6).**

**Таблица 1-6.** Процессы адаптации организма новорожденного к внеутробным условиям жизни и пограничные состояния

Процессы адаптации	Пограничные состояния
Повышение концентрации в крови катехоламинов, глюкокортикоидов, тиреотропного гормона (ТТГ), адренкортикотропного гормона (АКТГ) и тироксина Закрытие фетальных коммуникаций (овальное окно, открытый артериальный проток) Полное «включение» малого круга кровообращения, становление легочной функции с эффективным газообменом Начало энтерального питания Установление гомеостатических функций почек Энергетическая потребность составляет 55 ккал/(кг/сут) Защиту от многих вирусных и некоторых бактериальных инфекций обеспечивают трансплацентарные IgG, функция Т-лимфоцитов несколько снижена	Транзиторная потеря массы тела (5–6%) Физиологическая эритема Конъюгационная желтуха Неустойчивая температура тела (гипотермия, гипертермия) Гормональный (половой) криз Транзиторные гипогликемия, метаболический ацидоз, гипопротейнемия, гипокальциемия и гипомagneмия Транзиторная олигурия



Таблица 1-7. Основные физиологические показатели новорожденного

Показатель		Значение
Частота дыхательных движений (ЧДД)		40 в минуту
Частота сердечных сокращений (ЧСС)		140–160 в минуту
Частота мочеиспусканий		20–25 раз в сутки
Частота дефекаций		3–5 раз в сутки
Сон	18 час в сутки	

Важнейшие физиологические показатели организма новорожденного (рис. 1-9) представлены в табл. 1-7.

Заболевания неонатального периода обусловлены прежде всего неблагоприятными факторами, действовавшими внутриутробно или в родах. В этом периоде выявляют пороки развития, наследственные заболевания, болезни, обусловленные антигенной несовместимостью эритроцитов матери и плода [гемолитическая болезнь новорожденных по резус-(Rh) или групповой (AB0) несовместимости], перинатальное поражение ЦНС гипоксического, травматического или инфекционного генеза, последствия внутриутробного инфицирования или инфицирования в родах.

Среди внутриутробных инфекций чаще всего наблюдают цитомегаловирусную, герпетическую, парвовирусную В19 инфекции, краснуху, токсоплазмоз, вирусный гепатит В. В первые дни жизни могут возникнуть гнойно-септические заболевания (например, пиодермия), бактериальные и вирусные поражения дыхательных путей и кишечника. Колонизация дыхательных путей микоплазмами, хламидиями приводит к развитию пневмонии, обструктивных явлений. Легкость инфицирования обусловлена отсутствием у новорожденных секреторного IgA и низким содержанием антител класса IgM (рис. 1-10).

### Грудной период (от 29-х суток до конца 1-го года жизни)

Основные процессы адаптации к внеутробной жизни завершены, начинается бурное физическое, моторное и психическое развитие (рис. 1-11, 1-12). При этом интенсивность обменных процессов очень высока при сохраняющейся незрелости анатомических структур, функциональной ограниченности дыхательного аппарата и желудочно-кишечного тракта (ЖКТ). Характеристики ребенка грудного периода представлены в табл. 1-8.



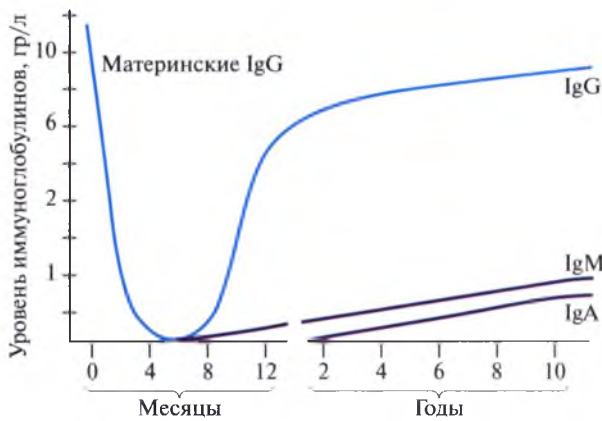


Рис. 1-10. Динамика концентрации иммуноглобулинов в крови

Таблица 1-8. Основные характеристики грудного периода

Характеристика	Физиологические значения
Физическое развитие	Длина тела увеличивается на 50%, масса увеличивается более чем в 3 раза Энергетическая потребность в 3 раза выше, чем у взрослого
Двигательное развитие	В 1–1,5 мес держит голову, в 6–7 мес — сидит, к 1 году — самостоятельно ходит
Психическое развитие	С 1 мес фиксирует взгляд на ярких предметах, к концу 2-го месяца следит за движением предмета, улыбается Первая звуковая реакция — крик, с 3 мес произносит звуки, гулит, начинает узнавать близких, к 4–6-му месяцу гуление переходит в лепет, к 6-му месяцу ребенок повторяет отдельные слоги, смеется, к концу 1-го года произносит первые слова (10–15 слов)

Важный рубеж функционального созревания коры больших полушарий — 3 мес. К этому времени формируется состояние спокойного бодрствования с характерным для этого состояния основным  $\alpha$ -ритмом на электроэнцефалограмме, ускоряется передача информации в кору головного мозга и ее обработка. После 2–3 мес появляется дифферен-

цированное восприятие объектов, запоминание, формируются поведенческие реакции. Одно их существенных приобретений к 6 мес — речевая функция, формирующаяся на базе развивающихся механизмов восприятия, внимания и эмоциональной сферы ребенка. Для нормального физического и психомоторного развития ребенка грудного возраста, сопротивляемости его организма инфекциям и другим неблагоприятным факторам окружающей среды необходимы правильное питание, рациональный режим, закаливание, внимательный уход, ласковое общение. Для защиты от инфекционных заболеваний особенно важны естественное вскармливание и своевременное проведение профилактических прививок (см. Приложение).

Интенсивный рост, дифференцировка органов и большая напряженность обменных процессов становятся фоном, на котором легко развиваются (особенно при недостаточном, одностороннем, избыточном питании и погрешностях ухода) такие заболевания, как гипотрофия, паратрофия, анемия, рахит, острые расстройства пищеварения, диспепсия, атопический дерматит, рецидивирующий обструктивный синдром. Острые респираторные вирусные инфекции (ОРВИ) могут осложняться пневмонией. Пассивный иммунитет ко многим детским инфекционным заболеваниям (кори, краснухе, дифтерии и др.), приобретенный внутриутробно через плаценту и поддерживаемый внеутробно молоком матери, сохраняется в течение 3—4 мес, постепенно ослабевает, и во второй половине 1-го года жизни дети могут болеть корью, ветряной оспой и другими детскими инфекционными заболеваниями (см. рис. 1-10).

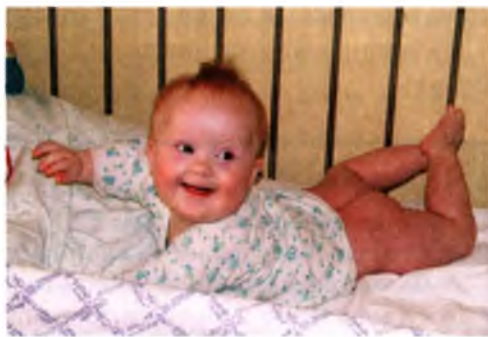

Рис. 1-11. Ребенок в возрасте 4 мес

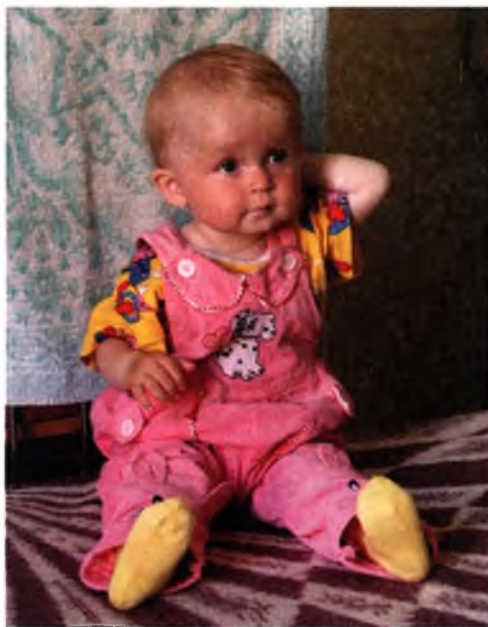

Рис. 1-12. Ребенок в возрасте 11 мес

### Преддошкольный период (1–3 года)

Основные характеристики преддошкольного периода (рис. 1-13) следующие.

- Постепенное замедление темпов прибавки массы и длины тела, увеличение мышечной массы.
- Совершенствование координации движений.
- Формирование лимфоидной ткани носоглотки.
- Становление второй сигнальной системы (словарный запас к 2 годам достигает 300, к 3 годам — 1500 слов).
- Увеличение периодов бодрствования (с 1,5 лет дети спят днем около 3 ч, ночью — 11 ч).
- ЧДД 25–35 в минуту.
- ЧСС 100–120 в минуту.
- Формирование гигиенических навыков: мочеиспускание произвольное, стул 1–2 раза в день.

В этот период дети активно вступают в контакт с окружающим миром, подвижны, любознательны, при общении со взрослыми и старшими детьми у них совершенствуется речь. К концу 3-го года дети говорят длинными фразами, рассуждают, их речь характеризуется выраженным словотворчеством (употребление измененных звуковых форм слова, придумывание собственных). Стремительно расширяются двигательные возможности — от ходьбы до бега, лазанья и прыжков. В этот период через игру и наблюдение за действиями взрослых идет обучение трудовым и бытовым навыкам. У ребенка четко проявляются индивидуальные черты характера, поэтому воспитание становится главным элементом ухода за

детьми. Важно правильно организовать режим ребенка, чтобы не перегрузить его впечатлениями и оградить от отрицательных воздействий окружающей среды.

Острые расстройства пищеварения, пневмонии, бронхит, анемии развиваются часто, но они, как правило, протекают легче, чем у детей грудного возраста. На фоне физиологической гиперплазии лимфоидной ткани нередко развиваются тонзиллит, аденоиды, лимфаденит.



Рис. 1-13. Ребенок в возрасте 3 лет

В связи с расширением контактов ребенка с другими детьми частой патологией становятся ОРВИ, острые кишечные инфекции, а также острые детские инфекции — коклюш, краснуха, ветряная оспа, корь, скарлатина и др.

### Дошкольный период (3–7 лет)

Основные характеристики дошкольного периода (рис. 1-14) следующие.

- **Расширение контактов ребенка с окружающим миром.**
- **Замедление нарастания массы тела.**
- **Первое физиологическое вытяжение в длину.**
- **В 5–6 лет начинается смена молочных зубов на постоянные.**
- **Режим питания взрослого человека.**
- **Быстрое нарастание объема внимания.**
- **Последовательная активация различных звеньев эндокринной системы. Ведущая роль в этот период принадлежит гормонам щитовидной железы (максимальная активность выявлена в 5 лет) и соматотропному гормону (СТГ).**

Иммунная защита достигает достаточной степени зрелости. В это время дети обычно начинают посещать детский сад, интенсивно развивается их интеллект, усложняются двигательные и трудовые навыки, появляются тонкие координированные движения. К 5 годам дети правильно говорят на родном языке, запоминают стихи, пересказывают сказки. Появляются различия в поведении, увлечениях и играх мальчиков и девочек. Эмоциональные проявления становятся намного сдержаннее. В первые годы жизни существует ряд проблем, которые наблюдают практически у каждого ребенка (табл. 1-9). К концу этого периода ребенок готовится к поступлению в школу.



Рис. 1-14. Мальчик и девочка в возрасте 5 лет

Таблица 1-9. Наиболее частые проблемы в первые годы жизни

Причины крика	Нарушения сна	Расстройства питания в раннем возрасте	Вредные привычки	Агрессивное поведение
<p>Мокрые или грязные пеленки</p> <p>Слишком низкая или высокая температура в помещении</p> <p>Голод</p> <p>Колики</p> <p>Стресс</p> <p>Гастроэзофагеальный рефлюкс</p> <p>Прорезывание зубов</p> <p>Сильный внезапный крик:</p> <ul style="list-style-type: none"> <li>– острое заболевание;</li> <li>– средний отит;</li> <li>– инвагинация;</li> <li>– ущемление грыжи</li> </ul>	<p>Трудности засыпания</p> <p>Снохождение</p> <p>Сон в кровати родителей</p> <p>Ночные кошмары и страхи</p>	<p>Отказ от еды</p> <p>Выборочное питание (1-й или 2-й тип еды)</p> <p>Переедание «Перекусы»</p> <p>Избыточное употребление соков</p> <p>Насильственное кормление</p>	<p>Сосание большого пальца</p> <p>Обкусывание ногтей</p> <p>Мастурбация</p> <p>Мотание головой</p> <p>Кручение волос</p> <p>Недержание мочи/кала</p>	<p>Временные вспышки гнева</p> <p>Вопли</p> <p>Драчливость</p> <p>Ломание игрушек</p> <p>Плевание в детей и членов семьи</p> <p>Постоянные требования</p>
				
<p><b>Общие принципы коррекционной стратегии</b></p>				
<p>Устранение таких провоцирующих факторов, как голод и усталость</p> <p>Отвлечение, переключение внимания</p> <p>Сохранение спокойствия</p> <p>Поощрение хорошего поведения</p> <p>Игнорирование плохого поведения</p> <p>Использование передышки</p>				



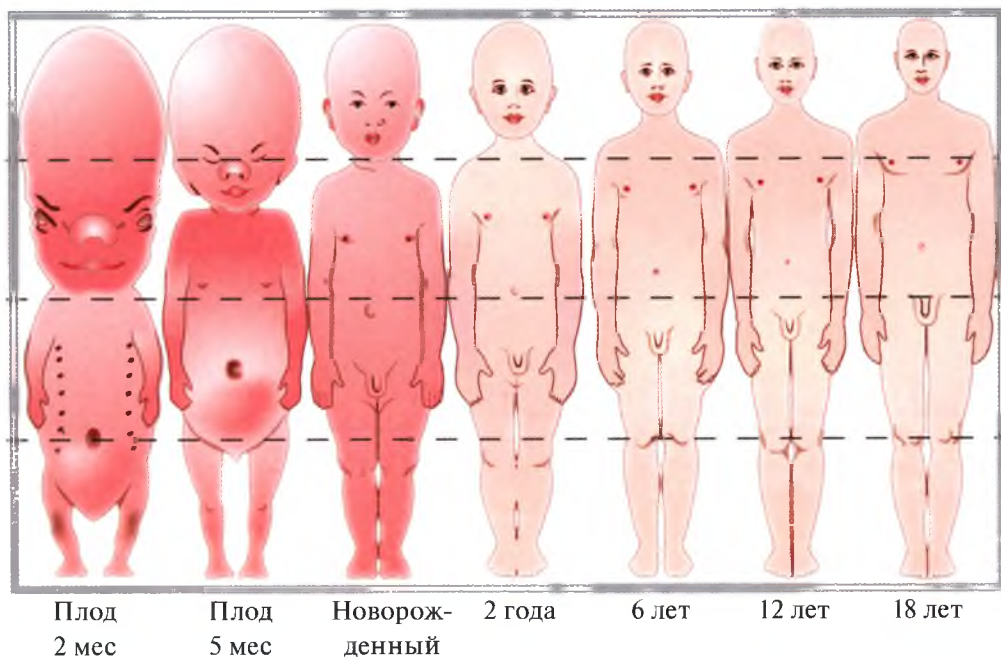


Рис. 1-15. Динамика пропорций тела в различные возрастные периоды

Сохраняется высокая заболеваемость ОРВИ и другими инфекционными болезнями. В связи с нарастающей сенсibilизацией организма увеличивается доля хронических заболеваний, таких как бронхиальная астма, ревматизм, геморрагический васкулит, нефрит и др. Отсутствие должных навыков поведения при повышенной подвижности часто приводит к травмам.

#### Младший школьный период (7–11 лет)

Основные характеристики младшего школьного периода (рис. 1-16) следующие.

- Появляются половые различия (выраженный рост яичников, матки, предстательной железы и яичек, качественные изменения в их строении и функциях).
- Полная замена молочных зубов на постоянные.
- Заканчивается формирование нервной системы, кора головного мозга по строению сходна с таковой взрослого человека.
- Физиологические параметры дыхательной и сердечно-сосудистой систем приближаются к таковым у взрослых.



Рис. 1-16. Мальчик и девочка 7,5 лет

Завершена структурная дифференцировка тканей, происходит дальнейшее увеличение массы тела и внутренних органов. Изменяются пропорции частей тела (рис. 1-15). Период от 1 года до появления первых признаков полового созревания расценивают как этап полового инфантилизма. Развиваются такие двигательные умения, как ловкость, быстрота, выносливость, успешно усваиваются тонкие дифференцированные навыки — письмо, рукоделие. Продолжается развитие высшей нервной деятельности, значительно усиливаются метаболические процессы в головном мозге, улучшается память, повышается интеллект, вырабатываются волевые качества. В этом периоде происходит смена социальных условий (начало и переход к предметному обучению в школе), повышаются требования к подросткам, возрастает самооценка. К концу младшего школьного возраста (препубертатный период), по мере структурно-функционального созревания мозга, совершенствуются нейрофизиологические механизмы, лежащие в основе высших психических процессов, возрастают функциональные и адаптационные возможности ребенка. Остается высокой частота инфекционных, желудочно-кишечных и аллергических заболеваний. Занятия в школе в значительной мере ограничивают движения школьников, появляются проблемы нарушения осанки и ухудшения зрения. Часто обнаруживают очаги хронической инфекции (кариес, тонзиллит, холецистит).

**Старший школьный период (от 12 до 17–18 лет)**

Старший школьный, или подростковый, возраст совпадает с половым созреванием. За достаточно небольшой отрезок времени у юношей и девушек созревает репродуктивная система, ее морфологическое и функциональное состояние достигает такого у взрослых к 17–18 годам. Основные характеристики старшего школьного периода (рис. 1-17) следующие:

- **Интенсивная половая дифференцировка.**
- **Повышение активности гипофизарно-гонадной и гипофизарно-надпочечниковой системы.**
- **Интенсивное нарастание массы и длины тела.**
- **Возрастающая двигательная и нервно-психическая активность.**
- **Значительное повышение мышечной силы и работоспособности.**

На организацию деятельности головного мозга влияет не только созревание его собственных структур, но также и эндокринные изменения. До наступления пубертатного периода содержание гонадотропинов в крови девочек и мальчиков низкое. Однако незначительное и постепенное усиление секреции гормонов гипофиза и половых желез — косвенное свидетельство созревания диэнцефальных структур. Концентрация тестостерона в крови мальчиков значительно возрастает начиная с 15 лет со стабилизацией концентрации гормона к 20 годам. Параллельно с пубертатным развитием гортани происходит мутация голоса — важный признак, свидетельствующий о степени половой зрелости юноши. В яичниках созревают половые клетки и происходит синтез многих гормонов (эстрогенов, андрогенов, про-



Рис. 1-17. Мальчик и девочка 15 лет



гестерона). Средний возраст наступления менархе — 12–13 лет. Увеличение длины тела особенно выражено в период полового созревания, поэтому в 12–14 лет девочки нередко обгоняют мальчиков в физическом развитии. У мальчиков такой «скачок» бывает более поздним — около 14 лет, когда они в среднем вырастают на 10 см в год.

В подростковом возрасте нередко выбирают профессию, это время для самоопределения и развития личности, время утверждения половой принадлежности и развития чувства полового соответствия. Мышление становится более самостоятельным, активным, творческим. Появляется способность к самопожертвованию, преданности, доверию. В этом возрасте психологические и социальные особенности развития и возникающие проблемы взаимосвязаны с физиологическими особенностями развития и становлением социального положения в обществе (табл. 1-10).

Особое внимание должно быть обращено на сердце с многообразием морфологических вариантов его развития, лабильностью сердечного ритма, несовершенством нейровегетативного контроля. В этом периоде часто наблюдают функциональные расстройства сердечно-сосудистой и вегетативной нервной системы («юношеское сердце», «юношеская гипертония», дисциркуляторные расстройства). Широко распространены также расстройства питания (тучность, дистрофия) и заболевания ЖКТ (гастрит, дуоденит, язвенная болезнь). С началом полового созревания выявляют дефекты развития репродуктивной системы (дисменорею, аменорею и др.), могут обостриться инфекционно-аллергические заболевания, туберкулез. В связи с гормональной перестройкой возможны отклонения в функционировании эндокринного аппарата (гипо- или гипертиреоз и др.). Несбалансированность гормональных влияний, временное снижение иммунных свойств кожных покровов, усиленная функция сальных желез как у юношей, так и у девушек нередко сопровождается гнойничковыми заболеваниями кожи, особенно на лице. Это трудный период психологического развития, стремления к самоутверждению, нередко с драматическим пересмотром всей системы жизненных ценностей, отношения к себе, родителям и сверстникам.

Необходимо проводить с подростками информационные занятия, беседы, с соблюдением конфиденциальности, но с объяснением того, что существуют условия, при которых придется ее нарушить (например, употребление наркотиков, алкоголя и т.п.; то есть при наличии риска развития серьезного заболевания). Следует уважительно относиться к желанию подростков обсуждать любые проблемы самостоятельно (без родителей), проявлять понимание ко всем изменениям, которые происходят с ними в этот период, позволять им выражать свои эмоции, избегать в общении с ними резких заявлений и утверждений.

Таблица 1-10. Медико-социальные аспекты развития подростков

<b>Физические</b>		<b>Социальные</b>		<b>Психологические</b>			
<p>Резкое увеличение роста (ростковый скачок), в связи с чем ребенок может чувствовать себя «неуклюжим».</p> <p>Развитие вторичных половых признаков:</p> <ul style="list-style-type: none"> <li>• появление лобковых волос у лиц обоего пола;</li> <li>• у мальчиков — появление волос на лице, увеличение половых органов; мутация голоса, возможна гинекомастия;</li> <li>• у девочек — увеличение молочных желез, наступление менархе</li> </ul>		<p>Сохраняющаяся материальная зависимость от родителей.</p> <p>Получение большей свободы и самостоятельности.</p> <p>Формирование самоорганизованности и самодисциплины, необходимых для обучения в школе.</p> <p>Половое созревание, повышение интереса к сексуальным отношениям.</p> <p>Окончание средней школы, получение высшего образования, принятие решений о будущей профессии, поиски работы, обретение финансовой независимости или, наоборот, безработица</p>		<p>Самоопределение и развитие личности.</p> <p>Развитие взрослого мышления, восприятия и понимания окружающего мира.</p> <p>Развитие способности к абстрактному и логическому мышлению.</p> <p>Оценка нравственных ценностей, понимание социального места в обществе.</p> <p>Стремление к независимости</p> <p>Повышение эмоционального восприятия.</p> <p>Стремление к экспериментированию, к риску</p>			
<b>Проблемы, связанные со здоровьем</b>		<b>Психологические проблемы</b>		<b>Негативное влияние на здоровье</b>		<b>«Уязвимые» подростки</b>	
<p>Угри</p> <p>Расстройства ЖКТ</p> <p>Хронические заболевания (СД, муковисцидоз, болезнь Крона, бронхиальная астма и др.)</p>		<p>Расстройства, связанные с приемом пищи (анорексия, булимия)</p> <p>Депрессия</p> <p>Злоупотребление лекарственными препаратами</p> <p>Суицидальное поведение</p> <p>Конфликты со взрослыми, с ровесниками, с противоположным полом</p>		<p>Алкоголь</p> <p>Курение</p> <p>Наркомания</p> <p>Токсикомания</p> <p>Несчастные случаи</p> <p>Беспорядочная половая жизнь (болезни, передающиеся половым путем, нежелательная беременность)</p> <p>Чрезмерное увлечение диетами</p>		<p>Группы подростков с повышенным риском развития того или иного заболевания в период полового созревания:</p> <ul style="list-style-type: none"> <li>– с хронической и наследственной патологией (например, СД);</li> <li>– с низким физическим развитием или затруднениями при обучении;</li> <li>– безработные и без определенного места жительства;</li> <li>– пострадавшие от физического, эмоционального или полового насилия;</li> <li>– беременные;</li> <li>– дети из неблагополучных семей</li> </ul>	

Для определения биологического возраста в различные возрастные периоды используют признаки, отражающие процесс биологического созревания. Каждому ребенку свойствен индивидуальный темп биологического развития, при этом его биологический возраст может в определенной степени отличаться от возраста его сверстников. Во всех периодах детства существуют отличительные особенности пропорций тела и характеристик физического и психомоторного развития. У детей грудного и дошкольного возраста о биологическом возрасте можно судить по исчезновению врожденных безусловных и появлению условных рефлексов, прорезыванию молочных зубов и формированию ядер окостенения, развитию двигательных навыков и речи. В дошкольном возрасте важным признаком зрелости считают появление постоянных зубов, а у детей младшего и старшего школьного возраста — развитие вторичных половых признаков, интеллекта, физической работоспособности.

## ПРИЛОЖЕНИЕ

### Группы здоровья

В зависимости от уровня развития и присутствующих заболеваний у детей принято выделять несколько групп здоровья (табл. 1-11).

Таблица 1-11. Группы здоровья

Группа	Признаки
I	Нормальное физическое и психическое развитие Отсутствуют анатомические дефекты Отсутствуют функциональные и морфофункциональные отклонения
II	Некоторые функциональные и морфофункциональные нарушения Реконвалесценты тяжелых и среднетяжелых инфекционных заболеваний Общая задержка физического развития без эндокринной патологии Дефицит массы тела и избыточная масса тела Частые и длительные ОРВИ Последствия травм и операций при сохранности соответствующих функций
III	Хронические заболевания в стадии клинической ремиссии с сохраненными или компенсированными функциональными возможностями Физические недостатки, последствия травм и операций при условии компенсации соответствующих функций

Группа	Признаки
IV	Хронические заболевания в активной стадии и стадии нестойкой ремиссии, с сохраненными или компенсированными (частично компенсированными) функциональными возможностями Физические недостатки, последствия травм и операций с неполной компенсацией функций
V	Тяжелые хронические заболевания с редкими ремиссиями, частыми обострениями, осложнениями, декомпенсацией функций Физические недостатки, последствия травм и операций с нарушением функций органов и ограниченными возможностями

### Вакцинация

Планируемая вакцинопрофилактика детей и подростков предусматривает соблюдение при введении вакцин определенных сроков и схем, совокупность которых составляет национальный календарь прививок (табл. 1-12).

**Таблица 1-12.** Календарь профилактических прививок (приказ МЗ и СР РФ от 27.06.2001 №229, вступил в действие с 2002 г.)

Возраст	Наименование прививки
12 ч	Первая вакцинация против гепатита В <sup>1</sup>
3–7 сут	Вакцинация против туберкулеза
1 мес	Вторая вакцинация против гепатита В
3 мес	Первая вакцинация против дифтерии, коклюша, столбняка, полиомиелита
4,5 мес	Вторая вакцинация против дифтерии, коклюша, столбняка, полиомиелита
6 мес	Третья вакцинация против дифтерии, коклюша, столбняка, полиомиелита Третья вакцинация против гепатита В
12 мес	Первая вакцинация против кори, эпидемического паротита, краснухи
18 мес	Первая ревакцинация против дифтерии, коклюша, столбняка, полиомиелита
20 мес	Вторая ревакцинация против полиомиелита

Возраст	Наименование прививки
6 лет	Вторая вакцинация против кори, эпидемического паротита, краснухи
7 лет	Вторая ревакцинация против дифтерии, столбняка Первая ревакцинация против туберкулеза <sup>2</sup>
13 лет	Вакцинация против вирусного гепатита В <sup>3</sup> Вакцинация против краснухи (девочки) <sup>4</sup>
14 лет	Третья ревакцинация против дифтерии, столбняка, полиомиелита Ревакцинация против туберкулеза <sup>5</sup>
Взрослые	Ревакцинация против дифтерии и столбняка каждые 10 лет

<sup>1</sup> Детей, родившихся от матерей-носителей вируса гепатита В или больных гепатитом В в III триместре беременности, или ВИЧ-инфицированных, прививают по схеме 0–1–2–12 мес.

<sup>2</sup> Ревакцинацию против туберкулеза проводят не инфицированным микобактериями туберкулеза детям с отрицательными туберкулиновыми пробами.

<sup>3</sup> Вакцинацию против гепатита В в 13 лет проводят ранее не привитым по схеме 0–1–6 мес.

<sup>4</sup> Вакцинацию против краснухи проводят девочкам в 13 лет, ранее не привитым или получившим одну прививку.

<sup>5</sup> Ревакцинацию против туберкулеза в 14 лет проводят не инфицированным микобактериями туберкулеза детям с отрицательными туберкулиновыми пробами, не получившим прививку в 7 лет.

Вакцинацию детей с неизвестным вакцинальным статусом проводят следующим образом.

- Детей первого года жизни прививают в соответствии с календарем прививок.
- Дети 1–6 лет получают трехкратно с интервалом 30 сут пероральную полиомиелитную вакцину либо инактивированную полиомиелитную вакцину, анатоксин коклюшно-дифтерийно-столбнячный (до 4 лет) либо анатоксин дифтерийно-столбнячный (4–6 лет), живые вирусные вакцины (например, дивакцину корь–паротит при первой прививке, против краснухи — при второй).
- Детей 7–14 лет прививают однократно пероральной полиомиелитной вакциной либо инактивированной полиомиелитной вакциной, живой коревой и паротитной вакциной, анатоксином дифтерийно-столбнячным (одномоментно); через 30 дней — вакциной против краснухи и анатоксином дифтерийно-столбнячным. Детей, достигших 13 лет, следует также привить против гепатита В.
- Взрослых прививают однократно анатоксином дифтерийно-столбнячным.

Противопоказания к вакцинации представлены в табл. 1-13, ложные противопоказания — в табл. 1-14.

**Таблица 1-13.** Перечень медицинских противопоказаний к проведению прививок\*

<b>Вакцина</b>	<b>Противопоказания</b>
Все вакцины	Сильная реакция или осложнение на предыдущее введение вакцины
Все живые вакцины	Иммунодефицитное состояние (первичное) Иммуносупрессия, злокачественные новообразования, беременность
Бациллы Кальметта—Герена	Масса тела ребенка при рождении менее 2000 г Келлоидный рубец
Анатоксин коклюшно-дифтерийно-столбнячный	Прогрессирующие заболевания нервной системы Афебрильные судороги в анамнезе
Живые моно-, ди- и тривакцины против кори, паротита, краснухи	Тяжелые формы аллергических реакций на аминокликозиды Для зарубежных коревой и паротитной вакцин (приготовленных на куриных эмбрионах) — анафилактическая реакция на белок куриного яйца
Вакцина против гепатита В	Аллергическая реакция на пекарские дрожжи
Вакцина против гриппа	Аллергические реакции на белок куриного яйца, аминокликозиды, сильная реакция на предыдущее введение любой гриппозной вакцины

\* Временные противопоказания для проведения вакцинации — острые инфекционные и соматические заболевания, обострения хронических заболеваний. В таких случаях плановую вакцинацию откладывают на 2–4 нед.

**Таблица 1-14.** Ложные противопоказания к проведению профилактических прививок

<b>Заболевания и состояния</b>	<b>Отягощенность анамнеза</b>
Перинатальная энцефалопатия Стабильная неврологическая патология Анемия алиментарного генеза Увеличение тени вилочковой железы Атопия, экзема, бронхиальная астма Врожденные пороки развития Дисбактериоз Поддерживающая терапия при рецидивирующем или хроническом заболевании Применение топических глюкокортикоидов	Недоношенность Сепсис Болезнь гиалиновых мембран Гемолитическая болезнь новорожденных Осложнения после вакцинации в семье Аллергия у родственников Эпилепсия у родственников Случаи внезапной смерти в семье

## Глава 2

### Общий осмотр ребенка

Общий осмотр ребенка имеет большое диагностическое значение: врач не только получает общее представление о состоянии здоровья пациента в целом, но и может в ряде случаев поставить диагноз с «первого взгляда».

Объективный осмотр начинают во время беседы с матерью и ребенком, наблюдая за его поведением, реакцией на окружающее, речью. Для того чтобы использовать все возможности осмотра, необходимо найти подход к ребенку и соблюдать определенные правила.

- Осмотр желательно проводить при дневном освещении, а также с использованием бокового освещения.
- Температура воздуха в помещении должна быть 20–22 °С.
- Ребенок должен быть осмотрен полностью.
- Детей раннего возраста осматривают на пеленальном столе, старшего — стоя и лежа на кушетке или кровати (рис. 2-1 – 2-3).
- Спящего ребенка будить не следует. Проводят подсчет ЧСС, ЧД, пальпацию органов брюшной полости.
- При негативной реакции используют игровые методы, отвлекают внимание ребенка разговором.
- Детей дошкольного возраста осматривают не по стандартной схеме, а в зависимости от настроения ребенка.
- Ротоглотку и болезненные участки тела исследуют в последнюю очередь.

Во время общего осмотра выявляют наиболее выраженные симптомы, оценивают физическое развитие ребенка, затем исследуют органы и системы по общепринятой схеме.

#### ВИДЕОФРАГМЕНТ «Осмотр новорожденного ребенка»

На основании объективных данных проводится оценка общего состояния пациента, которое может быть удовлетворительным, среднетяжелым и тяжелым. Используют, как правило, два основных критерия: степень выраженности синдрома токсикоза и степень выраженности функциональных нарушений той или иной системы органов.

При остро возникающих заболеваниях определяющим становится синдром токсикоза, обусловленный поступлением токсических начал в кровь при вирусной или бактериальной инфекции, отравлении. Токсикоз клинически проявляется в первую очередь изменением поведения ребенка вследствие поражения ЦНС. Кроме того, имеют место проявления интоксикации, вызываемые нарушением внутриклеточным обменных процессов; выявляются функциональные нарушения других систем: дыхания, кровообращения, пищеварения (табл. 2-1).

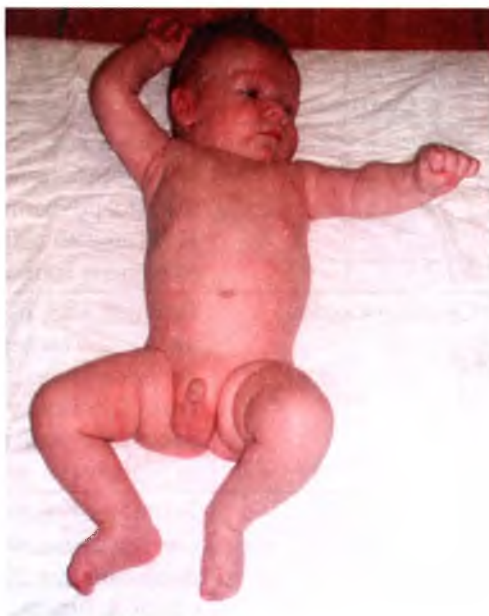При оценке тяжести общего состояния больного с длительно текущим и хроническим заболеванием определяющую роль играет степень функциональных нарушений той или иной системы органов (см. соответствующие разделы).

Общее состояние следует отличать от самочувствия больного, которое отражает его субъективные ощущения; самочувствие и общее состояние могут совпадать, но возможно и расхождение. Так, при наличии большого количества жалоб состояние больного может оставаться удовлетворительным и наоборот.

Положение больного может быть активным, пассивным и вынужденным.

- Активное положение: в покое больной занимает непринужденную позу, легко изменяя свое положение в зависимости от обстоятельств или по просьбе врача.
- Пассивное положение наблюдают при бессознательном состоянии больного, а также в случаях крайней слабости. Больной неподвижен, голова и конечности свешиваются.
- Вынужденное положение наблюдают при некоторых патологических состояниях (остром перитоните, выраженной сердечной недостаточности, менингитах — рис. 2-4) — дети принимают положение, приносящее им облегчение.

При общем осмотре следует также оценить осанку, походку, выражение лица. У здорового ребенка прямая осанка, бодрая походка, свободные движения, спокойное выражение лица.



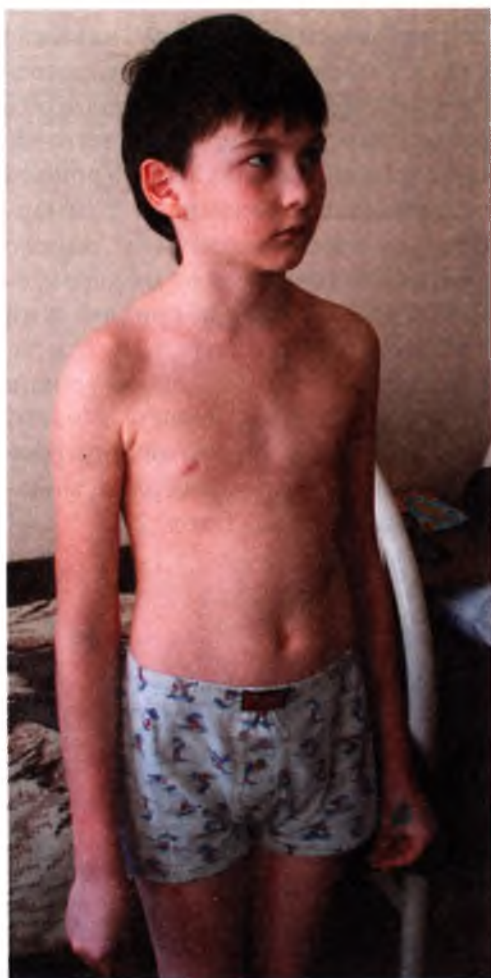**Рис. 2-1.** Подготовка ребенка раннего возраста к осмотру на пеленальном столе



**Таблица 2-1.** Критерии оценки общего состояния пациента при остро возникших заболеваниях

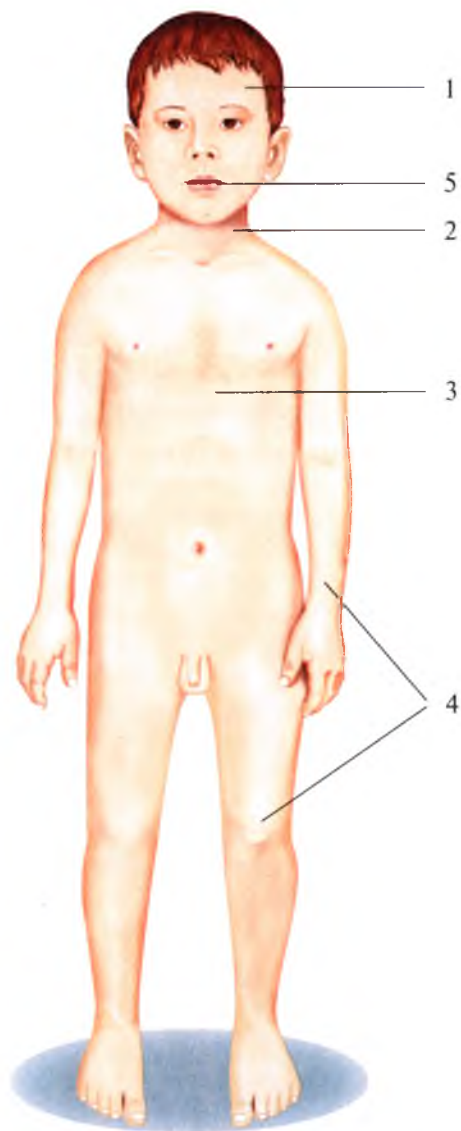
Состояние	Клиническая характеристика
Удовлетворительное	Нерезко выражены вялость, беспокойство. Температура тела нормальная или субфебрильная. Кожные покровы бледно-розовой окраски или слегка гиперемированы. Нарушений в других органах и системах, как правило, не отмечают или они выражены слабо
Среднетяжелое	Ребенок вял, неохотно вступает в контакт, предпочитает дремать. Температура тела 38–39 °С. Кожные покровы гиперемированные или бледные с цианотичным оттенком. Дыхание умеренно учащено, тахикардия. Возможны рвота, жидкий стул, у детей преддошкольного возраста — вздутие живота
Тяжелое	Выявляют различные стадии нарушения сознания. <i>Ступор (оглушение)</i> — больной плохо ориентируется в окружающей обстановке, отвечает на вопросы медленно, с запозданием, но правильно. <i>Сопор</i> — больной не реагирует на окружающих, хотя чувствительность, в том числе и болевая, сохранена, на вопросы не отвечает, или отвечает односложно. <i>Кома</i> — полное выключение сознания, отсутствуют активные движения; отмечают снижение или исчезновение основных рефлексов. Нередко наблюдают <i>гипертермию</i> (температура тела 39–40 °С), возможны <i>судороги</i> . Выражены микроциркуляторные нарушения в виде мраморности кожи, отмечают одышку, тахикардию или брадиаритмию. Нарушения со стороны ЖКТ проявляются повторной рвотой, вздутием живота вследствие пареза кишечника, диареей. Снижается диурез

Во время общего осмотра определяют тип телосложения. При *астеническом типе* продольные размеры тела значительно преобладают над поперечными, конечности — над туловищем, грудная клетка — над животом. Эпигастральный угол острый. *Гиперстенический тип* характеризуется преобладанием поперечных размеров; туловище относительно длинное, конечности короткие, живот значительных размеров; эпигастральный угол тупой. *Нормостенический тип* отличается пропорциональностью телосложения, эпигастральный угол равен 90° (рис. 2-5).

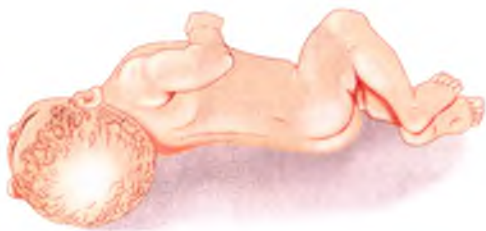

**Рис. 2-2.** Подготовка ребенка старшего возраста к осмотру

Проводя общий осмотр ребенка, важно установить наличие или отсутствие стигм дисэмбриогенеза, которые могут помочь в диагностике пороков развития внутренних органов. Некоторые стигмы отмечают и у практически здоровых людей, что может быть отражением генетических особенностей

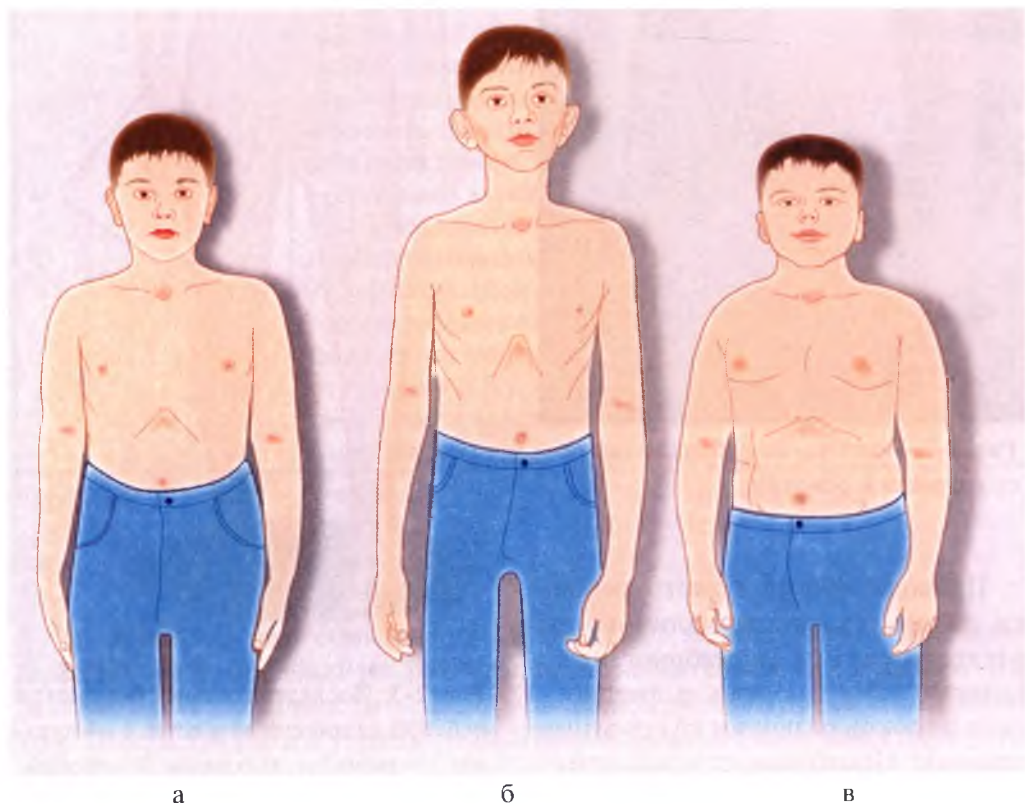


**Рис. 2-3.** Последовательность осмотра ребенка старшего возраста: 1 — голова; 2 — шея; 3 — туловище; 4 — конечности; 5 — ротоглотка (ротоглотку осматривают в последнюю очередь из-за негативной реакции ребенка)



**Рис. 2-4.** Положение ребенка при менингите на боку с запрокинутой головой и согнутыми ногами

данной семьи. Поэтому наличие стигм у обследуемого ребенка следует интерпретировать только в совокупности с другими патологическими признаками. Уровнем стигматизации называют суммарное количество стигм у одного ребенка независимо от их характера и локализации. За критический уровень принимают 5–6 стигм. Превышение критического уровня может свидетельствовать о наличии аномалий развития внутренних органов (пороков сердца, мочеполовой системы) (табл. 2-2).



**Рис. 2-5.** Внешний вид пациентов с различными типами телосложения: а — нормостенический; б — астенический; в — гиперстенический

Таблица 2-2. Наиболее частые стигмы дисэмбриогенеза

Часть тела	Стигмы дисэмбриогенеза
Голова	<p>Череп: микроцефалическая, гидроцефалическая, брахицефалическая, долихоцефалическая, асимметричная форма; низкий лоб, резко выраженные надбровные дуги, нависающая затылочная кость</p> <p>Лицо: прямая линия скошенного лба и носа; искривленный нос; широкий корень носа; «птичье лицо» (дисцефалия с гипоплазией нижней челюсти и хрящей носа); прогнатия (выступление верхней челюсти вперед вследствие ее чрезмерного развития); микрогнатия (обратное состояние); прогения (чрезмерное развитие нижней челюсти); микрогения (обратное состояние); раздвоенный подбородок</p> <p>Глаза: монголоидный или антимонголоидный разрез; гипертелоризм (увеличенное расстояние между внутренними краями глазниц); эпикант (полулунная кожная складка, прикрывающая внутренний угол глазной щели); асимметрия глазных щелей; отсутствие слезного мясца; дистихназ (двойной рост ресниц); колобома (отсутствие части) радужки; гетерохромия радужки; неправильная форма зрачков; энтофтальм; микрофтальмия; врожденная катаракта, колобома века (рис. 2-6)</p> <p>Уши: большие оттопыренные; малые деформированные; разновеликие; различный уровень расположения ушей; низкорасположенные уши; аномалия развития завитка и противозавитка (рис. 2-7); приращенные мочки ушей; добавочные козелки</p> <p>Рот: микростомия; макростомия; высокое узкое (готическое) небо; короткая уздечка языка; складчатый язык; раздвоенный язык; макроглоссия</p> <p>Зубы: отсутствие зубов; сверхкомплектные зубы; неправильное расположение зубов</p>
Шея	Шея короткая; длинная; крыловидные складки; избыточная складчатость кожи
Туловище	<p>Туловище: длинное; короткое; узкая грудь; «куриная грудь»; «грудь сапожника»; гипертелоризм сосков; добавочные соски; недоразвитие мечевидного отростка; расхождение прямых мышц живота; низкое расположение пупка; пупочная грыжа</p> <p>Половые органы: крипторхизм; фимоз; расщепление мошонки; недоразвитие полового члена; недоразвитие половых губ; увеличение клитора</p> <p>Кожа: депигментированные и гиперпигментированные участки; большие родимые пятна с оволосением; избыточное локальное оволосение; гемангиомы; фистульные ходы</p>

Часть тела	Стигмы дисэмбриогенеза
Конечности	<p>Кисти: широкая ладонь; короткая ладонь; поперечная борозда ладони (рис. 2-8); полидактилия (лишние пальцы); брахидактилия (укорочение пальцев, см. рис. 2-8); арахнодактилия (необычно длинные тонкие пальцы); синдактилия (полное или частичное сращение соседних пальцев, рис. 2-9); клинодактилия (латеральное или медиальное искривление пальцев); камптодактилия (сгибательная контрактура пальцев); короткий изогнутый мизинец (рис. 2-10)</p> <p>Стопы: брахидактилия; арахнодактилия; синдактилия; сандалевидная щель (рис. 2-11); нахождение пальцев друг на друга</p>

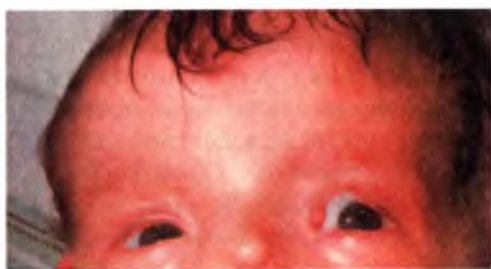

Рис. 2-6. Колобома верхнего века



Рис. 2-8. Брахидактилия, поперечная борозда ладони

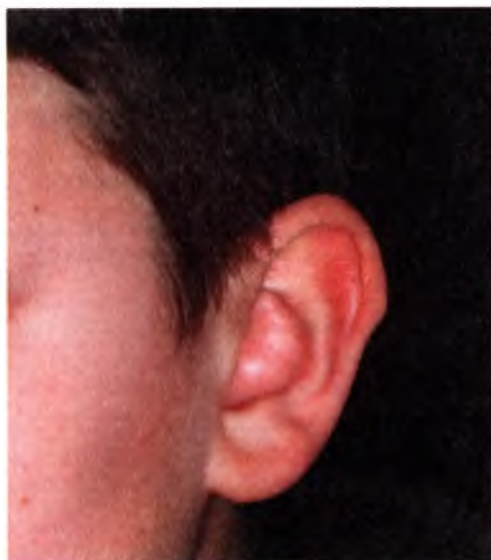

Рис. 2-7. Оттопыренное ухо, аномалия развития завитка

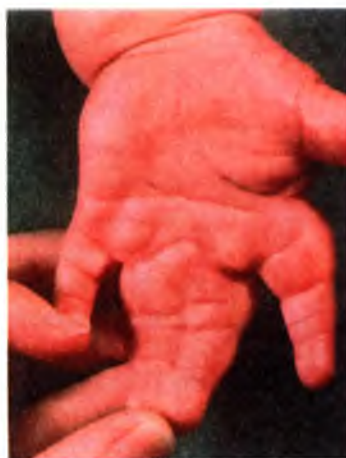

Рис. 2-9. Полная синдактилия III и IV пальцев



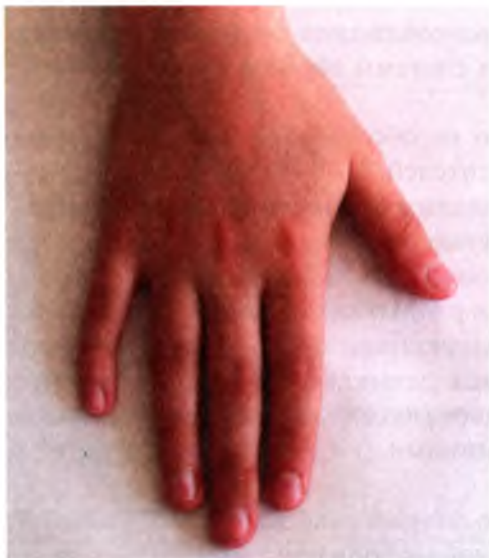

Рис. 2-10. Изогнутый мизинец

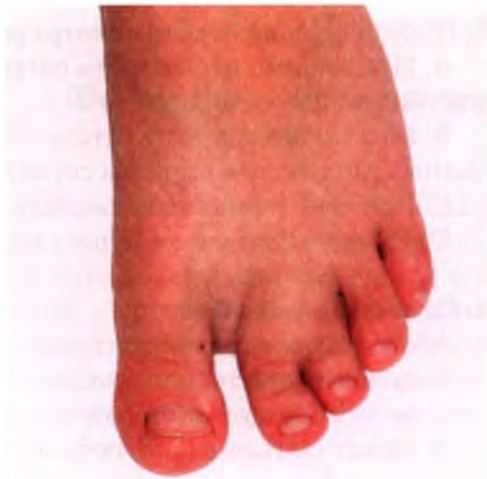

Рис. 2-11. Сандалевидная щель, частичная синдактилия II и III пальцев левой стопы

## Фрагмент истории болезни

### Общий осмотр

- Общее состояние ребенка (удовлетворительное, средней тяжести, тяжелое).
- Реакция на окружающее (адекватная, неадекватная).
- Положение тела (активное, пассивное, вынужденное).
- Телосложение (нормостеническое, астеническое, гиперстеническое).
- Стигмы дисэмбриогенеза (не выявлены или указать обнаруженные).

## Тестовые задания к главе «Общий осмотр ребенка»

- Для получения наибольшей информации при проведении общего осмотра используют следующие технические приемы.
  - А. Осмотр проводят при дневном освещении.
  - В. Используют прямое освещение.
  - С. Используют боковое освещение.
  - Д. Осмотр проводят при температуре воздуха в помещении 20–22 °С.
- Наиболее точные данные о ЧД и ЧСС будут получены:
  - А. во время тихой игры или чтения (для детей старшего возраста);
  - В. в спокойном состоянии ребенка во время бодрствования;
  - С. если мать отвлечет беспокойного ребенка игрушкой;
  - Д. во время сна.

**3. При проведении общего осмотра ребенка соблюдают следующие правила.**

А. Необходимо исследовать органы и системы органов в соответствии с жалобами больного.

В. Болезненные участки тела можно не обследовать, имея достаточно данных, полученных при расспросе родителей.

С. При выраженном беспокойстве допустим частичный осмотр ребенка.

Д. Ребенка следует осмотреть полностью.

**4. Самочувствие больного:**

А. объективно оценивает врач;

В. субъективное ощущение больного;

С. может быть удовлетворительным, среднетяжелым, тяжелым;

Д. может быть описано любыми терминами.

**5. Осмотр ротоглотки следует проводить:**

А. в начале осмотра при наличии жалоб на боль при глотании;

В. при исследовании лимфатической системы, если обнаружено увеличение тонзиллярных и подчелюстных лимфатических узлов;

С. при исследовании органов пищеварения;

Д. в конце осмотра.

**Правильные ответы: 1 — А, В, С, D; 2 — D; 3 — D; 4 — В, D; 5 — D.**

## Глава 3

### Физическое развитие

Под термином «физическое развитие ребенка» понимают динамический процесс роста в разные периоды детства. Физическое развитие — условная мера физической дееспособности организма, определяющая запас его жизненных сил, потенциальной физической энергии. Оно характеризуется комплексом морфофункциональных признаков, в первую очередь соотношением размеров тела (длины, массы тела, окружности грудной клетки, головы). Уровень физического развития детей и его темпы зависят от множества факторов (табл. 3-1).

Таблица 3-1. Факторы, влияющие на рост и развитие ребенка

<b>Генетические факторы</b>	
Более 100 генов регулируют синтез факторов и гормонов роста	Определяют темп роста, конечный предел роста
<b>Гормональные факторы</b>	
СТГ Другие гормоны (тиреоидные, половые, инсулин)	СТГ — основной гормон роста. В пубертатном периоде важное значение имеет влияние половых гормонов на СТГ.
<b>Средовые факторы</b>	
Алиментарный фактор	Белково-калорийная недостаточность, дефицит витаминов, аминокислот, кальция нарушают процессы роста
Климатические и географические условия	Жаркий климат и высокогорье тормозят процессы роста и ускоряют созревание
Условия жизни	Соблюдение режима эмоциональных и физических нагрузок, достаточный сон — условия хорошего роста ребенка
Заболеваемость	Хронические и тяжелые острые заболевания тормозят рост ребенка

Для оценки физического развития используют следующие методы.

- Соматоскопический — визуальная оценка типа конституции, пропорциональности телосложения.
- Соматометрический (антропометрический) — измерение и оценка основных параметров физического развития: массы тела, длины тела, окружности головы, окружности грудной клетки.



- Физиометрический — определение с использованием аппаратуры жизненной емкости легких, измерение силы с помощью динамометра и др.

## МЕТОДИКА АНТРОПОМЕТРИЧЕСКИХ ИССЛЕДОВАНИЙ

Все измерения следует проводить в утренние часы, натощак.

### Измерение роста

- Новорожденные и дети до 2 лет: измерение проводят в положении лежа на спине с помощью горизонтального ростомера. Ребенка укладывают на спину, упирая макушку в неподвижную планку ростомера. Голову фиксируют так, чтобы нижний край глазницы и верхний край наружного слухового прохода находились в одной вертикальной плоскости. Ноги ребенка распрямляют легким нажимом на колени, подвижную планку ростомера плотно прижимают к пяткам. Расстояние от неподвижной до подвижной планки соответствует длине тела ребенка (рис. 3-1).

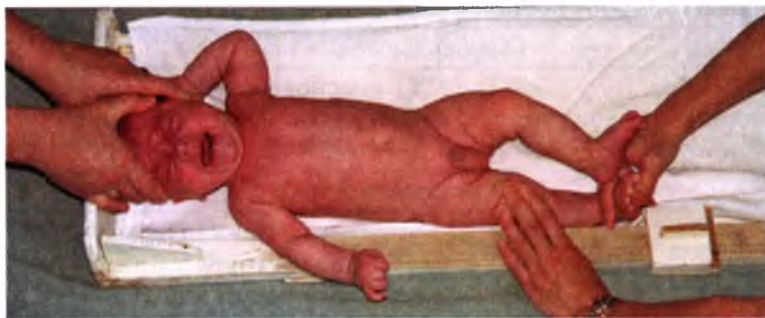

Рис. 3-1. Измерение длины тела у ребенка до 2 лет

- Дети старше 2 лет: измерение длины тела осуществляют с помощью вертикального ростомера. Ребенка устанавливают спиной к ростомеру, он должен касаться последнего пятками, крестцом, межлопаточной областью, затылком. Голову выравнивают, так чтобы нижний край глазницы и верхний край наружного слухового прохода располагались в одной горизонтальной плоскости. Подвижную планку плотно прижимают к голове (рис. 3-2).

### Измерение окружностей

Окружность головы измеряют наложением мягкой сантиметровой ленты, которая должна проходить через надбровные дуги и затылок. Ленту слегка стягивают, чтобы прижать волосы (рис. 3-3).

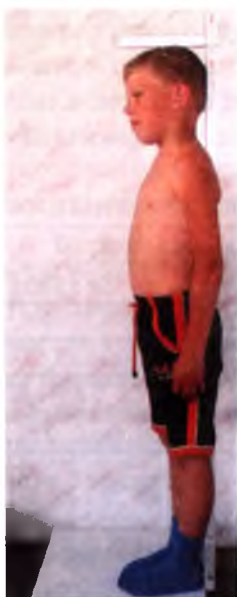

Рис. 3-2. Измерение роста у детей старше 2 лет

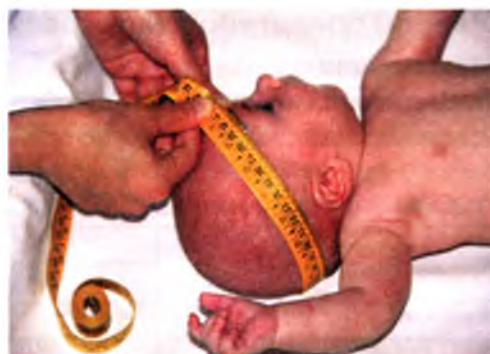

Рис. 3-3. Измерение окружности головы у ребенка

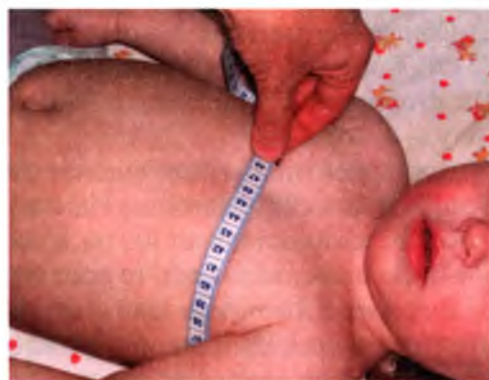

Рис. 3-4. Измерение окружности грудной клетки у ребенка

Окружность грудной клетки измеряют трижды — при спокойном дыхании, на высоте вдоха и при максимальном выдохе. Ленту накладывают под углами лопаток, при отведенных в сторону руках, а спереди проводят над сосками (рис. 3-4).

### Измерение массы тела

Массу тела грудного ребенка определяют на специальных детских электронных весах с максимально допустимой нагрузкой до 10 кг и точностью измерения до 1 г (рис. 3-5).

Определение массы тела детей старшего возраста проводят утром натощак на специальных медицинских весах с точностью до 50 г.

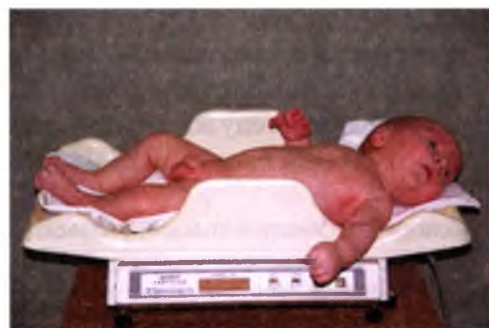

Рис. 3-5. Взвешивание грудного ребенка

## Методы ориентировочных расчетов

### Оценка роста

Длина тела новорожденного обычно составляет 48–52 см, в табл. 3-2 приведены средние показатели увеличения длины тела на первом году жизни.

Таблица 3-2. Увеличение длины тела ребенка на первом году жизни

Возраст, мес	Увеличение длины тела, см	
	За месяц	За квартал
0–3	3	9
4–6	2,5	7,5
7–9	1,5–2	4,5–6
10–12	1	3

Общее увеличение длины тела ребенка за год составляет в среднем 25 см. Таким образом, к концу первого года жизни она достигает 75–77 см. На втором году прибавка в длине тела составляет 12–13 см, на третьем году — 7–8 см.

Для ориентировочной оценки длины тела у детей старше 1 года можно использовать следующий метод: в возрасте 4 лет длина тела новорожденного удваивается и составляет 100 см, если возраст меньше 4 лет, то рост (см) =  $100 - 8(4 - n)$ , если больше 4 лет, то рост =  $100 + 6(n - 4)$ , где  $n$  — число лет.

В возрасте 8 лет рост достигает 130 см, в возрасте 12 лет длина тела утраивается по сравнению с новорожденным и составляет 150 см. С 10–12 лет начинается ускорение роста, достигающее максимума у мальчиков в 13,5–15,5 лет, у девочек в 10–12 лет. В период вытяжения возможно увеличение роста на 8–10 см в год, этот процесс индивидуален и связан с конституциональными особенностями. Процесс роста останавливается к 18–19 годам у юношей, и к 16–17 годам у девушек.

### Оценка окружности головы

При рождении окружность головы в среднем составляет 34–36 см, ее увеличение на первом году жизни представлено в табл. 3-3. В возрасте 1 года окружность головы составляет в среднем 46 см, в 5 лет — 50 см, в 10 лет — 55 см.

Таблица 3-3. Увеличение окружности головы на первом году жизни

Возраст, мес	Увеличение окружности головы, см	
	За месяц	За квартал
0–3	2	6
4–6	1	3
7–12	0,5	1,5

### Соотношение размеров окружности грудной клетки и окружности головы

При рождении окружность головы (34–36 см) превышает окружность грудной клетки (32–34 см) на 1–2 см, в возрасте 3–4 мес эти параметры сравниваются. К концу первого года жизни окружность грудной клетки превышает окружность головы на 1–2 см. После 1 года окружность грудной клетки превышает окружность головы на величину от  $n$  до  $2n$ , где  $n$  — возраст ребенка.

### Оценка массы тела

Масса тела доношенного новорожденного составляет 3200–3500 г.

За первые 3–4 дня масса тела уменьшается на 5–6%. Происходит так называемая физиологическая потеря массы тела. Этот дефицит восстанавливается к 7–10 дню жизни, затем масса тела неуклонно увеличивается.

Ежедневная прибавка массы тела составляет:

- в первые 3 мес жизни — 23–30 г;
- с 4-го по 6-й месяц — 20–25 г.

Средняя ежемесячная прибавка массы тела составляет:

- в I полугодии — 800 г;
- во II полугодии — 400 г.

Ориентировочный расчет должествующей массы тела в I полугодии проводят по формуле: масса тела ребенка 6 мес равна 8200 г, на каждый недостающий месяц вычитают по 800 г.

В среднем за первые 6 мес здоровый ребенок прибавляет в массе 4300 г.

Ориентировочный расчет должествующей массы тела во II полугодии проводят по формуле: масса тела ребенка 6 мес равна 8200 г, на каждый последующий месяц прибавляют по 400 г (у детей до 12 мес).

В дальнейшем масса тела ребенка увеличивается в среднем:

- на 2-м году жизни — на 2,5 кг;
- на 3-м году — на 2 кг;
- с 3-го по 10-й год — ежегодно на 2 кг;
- с 10-го по 15-й год — ежегодно на 3–4 кг.

Для детей в возрасте 2–11 лет существует формула ориентировочного расчета должествующей массы тела:

$$\text{масса тела (кг)} = 10,5 + 2n,$$

где  $n$  — возраст ребенка до 11 лет; 10,5 — средняя масса тела ребенка в 1 год.

Для детей старше 3 лет приблизительный расчет массы тела следующий:

- ребенок 7 лет при длине тела 125 см имеет массу тела 25 кг;
- на каждые недостающие 5 см из 25 кг вычитают 2 кг;
- на каждые 5 см более 125 см к 25 кг прибавляют 3 кг, а для детей периода полового созревания — 3,5 кг.

Таким образом, увеличение массы тела растущего ребенка имеет следующие закономерности:

- к концу первого года жизни масса тела новорожденного ребенка утраивается;
- к 6–7 годам масса тела годовалого ребенка удваивается;
- к 11–12 годам масса тела годовалого ребенка утраивается.

### Оценка антропометрических показателей

Оценку антропометрических показателей можно проводить:

- параметрическим (сигмальным) методом;
- непараметрическим (центильным) методом;
- методом регрессионного анализа;
- с помощью расчета индекса массы тела (ИМТ).

### Параметрический метод

Данный метод основан на расчете среднеарифметических показателей ( $M$ ) и их среднеквадратических отклонений ( $\sigma$ ) в соответствующих возраст-половых группах. Выделяют следующие оценочные категории.

- I — среднее ( $M \pm \sigma$ ).
- II — ниже среднего (от  $M - 1\sigma$  до  $M - 2\sigma$ ).
- III — низкое (от  $M - 2\sigma$  до  $M - 3\sigma$ ).
- IV — выше среднего (от  $M + 1\sigma$  до  $M + 2\sigma$ ).
- V — высокий уровень (от  $M + 2\sigma$  до  $M + 3\sigma$ ).
- VI — очень высокие/низкие величины (отклонение более/менее чем на  $3\sigma$ ).

При проведении врачебного заключения, кроме уровня развития признаков, учитываются их гармоничность, когда разница между сигмальными отклонениями не превышает  $1\sigma$ . Параметрический метод чаще используют при диагностике нарушений роста.

### Непараметрический метод

Данный метод основан на использовании специальных таблиц центильного типа. Необходимо определить по таблицам, в какой интервал попадают показатели ребенка (длина, масса тела, окружность грудной клетки) (см. в Приложении, табл. 3-9–3-12).

Гармоничность физического развития ребенка определяется по максимальной разности между нормами коридоров центильной шкалы после оценки показателей роста, массы тела (по возрасту) и окружности груди.

### Заключение:

- 0-2 — развитие гармоническое;
- 3 — развитие дисгармоническое;
- 4-7 — развитие резко дисгармоническое.

### Индекс массы тела (ИМТ)

Более абстрактным, но не менее надежным показателем гармоничности развития, используемым во многих странах мира, является так называемый индекс массы тела, или индекс Кетле. Формула его расчета выглядит следующим образом:

$$\text{Индекс массы тела} = \frac{\text{Вес (кг)}}{\text{Рост}^2 (\text{м})}$$

**Таблица 3-4.** Показатели ИМТ дифференцированы для разных возрастов

Возраст	Дети обоего пола	Мальчики	Девочки
6-8	16		
9-10	17		
11	18		
12	19		
3-16		20	
17		21	
13-14			20
15-17			21

Величина, с которой вес считается избыточным, определяется путем прибавления к должной величине 2 единиц. Так, избыток массы тела 6–8-летних детей начинается с 18 (16+2), для 9–10-летних – с 19 (17+2) и т.д.

Избыток массы тела – оценка «1», во всех остальных случаях – «2».

Качественная оценка физического развития ребенка возможна при анализе последовательных измерений в декретированные сроки:

- до 1 года (ежемесячно);
- от 1 года до 3 лет (ежеквартально);
- от 3 до 7 лет (2 раза в год);
- от 7 до 17 лет (ежегодно).

### Метод регрессионного анализа

Метод регрессионного анализа считают наиболее адекватным для оценки физического развития ребенка. Разработка нормативов основана на учете корреляционной зависимости между длиной тела и массой. Материалом для их создания служат данные массового обследования детей разных этнических и территориальных групп населения.

Данный метод применяют при оценке детей в детских коллективах, при углубленном обследовании ребенка педиатром, эндокринологом, генетиком и другими специалистами.

Для ориентировочной оценки физического развития ребенка с 1 мес жизни на уровне первичного врачебного приема достаточно учитывать отклонения в массе тела в процентах (масса тела может изменяться в ту или иную сторону не более чем на 10%). Ориентировочные пределы нормальных колебаний роста составляют: до 1 года — 4 см, в 1–5 лет — 6 см, в 5–10 лет — 9 см, в 10–15 лет — 10 см.

## ОТКЛОНЕНИЯ В ФИЗИЧЕСКОМ РАЗВИТИИ

Отклонения в физическом развитии могут быть сигналом неблагополучия в состоянии ребенка. Задержка развития плода (рис. 3–6) может быть:

- «симметричной», то есть с равномерным снижением массы и длины тела, что свидетельствует о более тяжелом поражении (воздействие неблагоприятных факторов на плод и в первую, и во вторую половину беременности);
- «асимметричной», при которой происходит снижение только массы тела при нормальном росте (воздействие неблагоприятных факторов на плод только во вторую половину беременности).

Избыток массы тела характерен для отечного синдрома, ожирения, лимфатико-гипопластического диатеза, а также для детей, родившихся от матерей с сахарным диабетом.

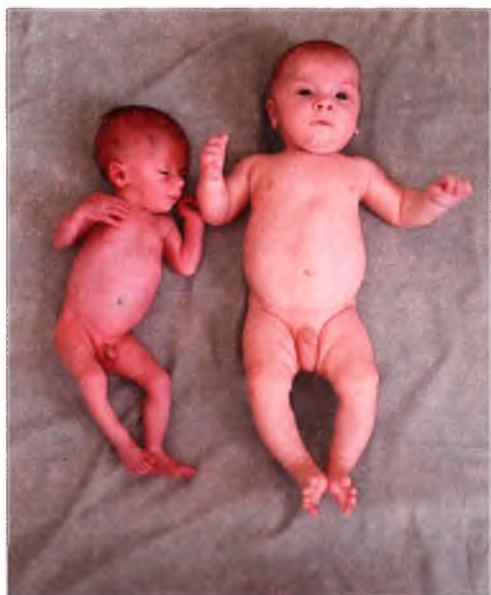Окружность груди у новорожденного измеряют для сравнения с окружностью головы. Разница больше 2 см чаще всего служит признаком гидроцефалии при перинатальном поражении ЦНС. При измерении окружности головы и груди необходимо учитывать возможность сохранения захождения костей черепа друг на друга, возникшего в процессе родов, толщину подкожной клетчатки, отечность в области грудной клетки. Уменьшение окружности головы в сравнении с нормой при рождении чаще всего возникает в результате изменения ее конфигурации. Микроцефалию выявляют значительно реже, чем компенсированную гидроцефалию.

При оценке физического статуса одновременно учитывают длину и массу тела.

При отдельной оценке длина тела (рост) может быть средней (нормальной), сниженной, повышенной, низкой, высокой (рис. 3–7). Масса тела («питание») может быть нормальной, сниженной (сниженное питание), низкой (недостаточное питание), повышенной (повышенное питание), высокой (избыточное питание) (рис. 3–8).

- Нормальное физическое развитие (среднее гармоничное) — длина тела ребенка соответствует его возрасту ( $\pm 5-10\%$ ), а масса соответствует длине.





а

б

**Рис. 3-6.** Новорожденный с задержкой внутриутробного развития (а) и с нормальными показателями физического развития (б)



**Рис. 3-7.** Мальчики в возрасте 5 лет с нормальным и сниженным ростом

- Диспропорциональное (дисгармоничное) физическое развитие не соответствует возрасту при отклонении в длине или массе тела более чем на 10%. Оно может быть пропорциональным — и длина, и масса тела ребенка снижены или повышены по сравнению с возрастной нормой более чем на 10%, и диспропорциональным — при несоответствии роста и массы тела друг другу.

В XX в. в развитых странах была отмечена акселерация, то есть ускорение роста и развития детей во всех возрастных периодах, начиная с внутриутробного. За последние 40–50 лет длина тела новорожденных увеличилась на 1–2 см, годовалых детей — на 4–5 см. Средний рост детей в возрасте 15 лет за последние 100 лет стал больше на 20 см.

Отмечают также более быстрое развитие мышечной силы, ускорение биологического созревания, о чем свидетельствуют более ранние сроки появления ядер окостенения, прорезывания постоянных зубов, полового созревания, в частности менструальной функции у девочек. Различают гармоничный и дисгармоничный тип акселерации.

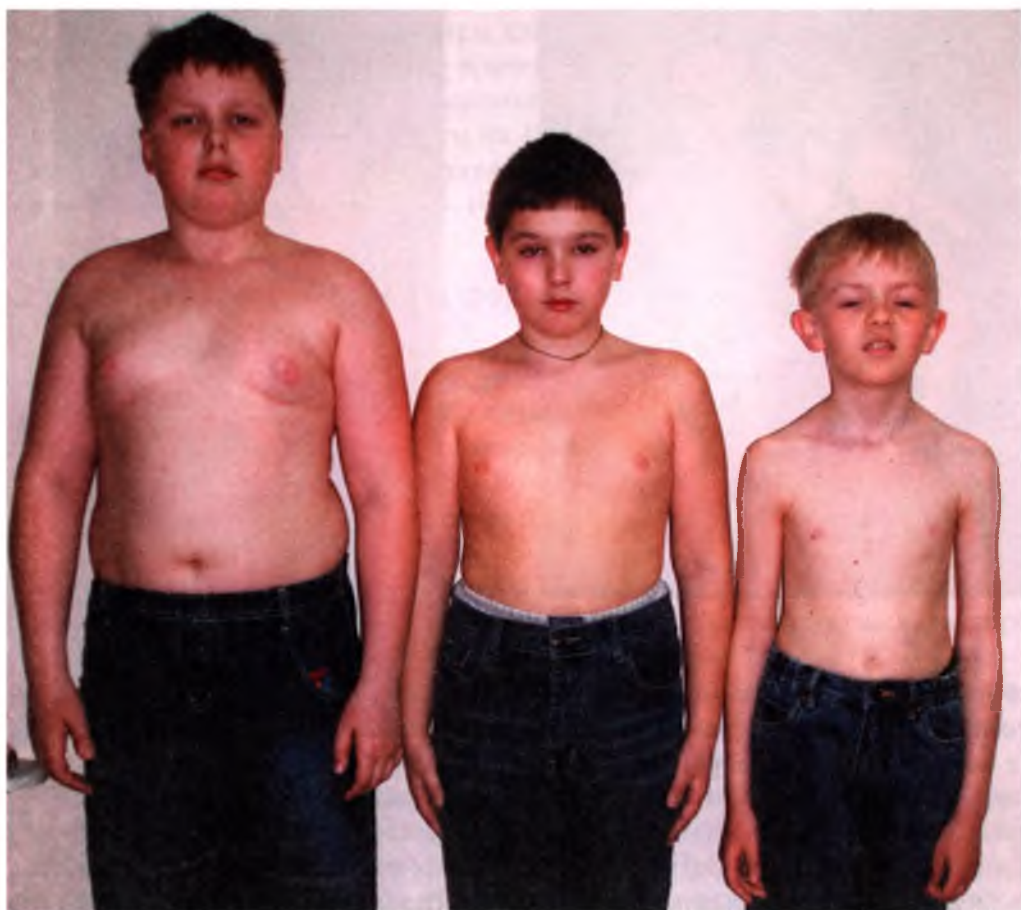

Рис. 3-8. Мальчики в возрасте 11 лет с повышенным, нормальным, сниженным питанием (слева направо)

- Гармоничный тип — и антропометрические показатели, и биологическая зрелость выше средних для данной возрастной группы.
- Дисгармоничный тип — усиление роста тела в длину не сопровождается ускорением полового развития или раннее половое созревание не сопровождается усилением роста в длину.

Акселерация — результат сложного взаимодействия экзо- и эндогенных факторов (изменение генотипа из-за миграции населения и большого количества смешанных браков, изменившийся характер питания, климатических условий, научно-технический прогресс, влияющий на экологию).

Ранее процесс акселерации рассматривали только как положительное явление, но в последние годы у таких детей выявляют более частые диспропорции развития отдельных систем организма, особенно нейроэн-

докринной и сердечно-сосудистой. В настоящее время процесс акселерации в экономически развитых странах замедлился. В будущем не ожидают значительного снижения возраста полового созревания или дальнейшего увеличения длины тела выше установившейся в течение тысячелетий нормы.

### **Фрагмент истории болезни**

Характеристика новорожденного: доношен или нет; масса тела, окружность головы, груди, длина тела при рождении.

Оценка физического развития ребенка старше 1 мес: оценка прибавки массы тела, окружности головы, груди, роста по месяцам.

Оценка физического развития ребенка 1–3 лет: ежеквартальная оценка прибавки массы тела, роста, окружности головы, груди.

Оценка физического развития ребенка 3–7 лет: оценка прибавки массы тела, роста, окружности головы, груди 2 раза в год.

Оценка физического развития ребенка 7–17 лет: ежегодная оценка прибавки массы тела, роста, окружности головы, груди.

Визуальная оценка типа конституции, пропорциональности телосложения.

### **Тестовые задания к главе «Физическое развитие»**

**1. Физиологическая потеря массы тела у доношенных новорожденных характеризуется:**

- A. дефицитом массы не более 6% от исходной;
- B. восстановлением исходной массы тела к 14-м суткам жизни;
- C. развитием в первые 3 сут жизни;
- D. меньшей потерей массы при искусственном вскармливании.

**2. Окружность головы ребенка при рождении составила 35 см. В 1 год этот показатель предположительно будет равен:**

- A. 40 см;
- B. 42 см;
- C. 44 см;
- D. 46 см;
- E. 48 см.

**3. За первый год жизни рост здорового ребенка увеличивается в среднем на:**

- A. 15 см;
- B. 20 см;
- C. 25 см;
- D. 30 см;
- E. 35 см.

**4. Масса здорового 7-летнего ребенка в среднем составляет:**

- A. 15 кг;
- B. 20 кг;
- C. 25 кг;
- D. 31 кг;
- E. 37 кг.

**5. 7-месячного ребенка принесли в поликлинику для проведения профилактических прививок. Его масса тела при рождении 3200 г. В настоящее время для ребенка оптимальной считается следующая масса тела:**

- A. 8500 г;
- B. 8000 г;
- C. 7000 г;
- D. 7500 г;
- E. 9000 г.

**6. Мальчик 10 лет поступает в спортивную секцию. Параметры его тела пропорциональны и соответствуют средним возрастным нормам с учетом акселерации. Укажите оптимальное для такой оценки сочетание массы и длины тела.**

- A. 28 кг и 120 см.
- B. 30 кг и 136 см.
- C. 33 кг и 140 см.
- D. 38 кг и 140 см.
- E. 40 кг и 145 см.

**7. Масса ребенка 25 кг, рост 123 см. Назовите примерный возраст ребенка.**

- A. 3 года.
- B. 4 года.
- C. 5 лет.
- D. 6 лет.
- E. 7 лет.

**Правильные ответы: 1 — А; 2 — D; 3 — С; 4 — С; 5 — В; 6 — С; 7 — Е.**

## ПРИЛОЖЕНИЕ

**Таблица 3-5. Соответствие массы тела длине/росту мальчиков**

Рост, см	Масса тела, кг							Рост, см	Ме- ди- ана	Масса тела, кг			
	Центильный интервал									Центильный интервал			
	1	2	3	4	5	6	7			1	2	3	4
3%	10%	25%	50%	75%	90%	97%	90%	80%	70%	60%			
50	2,7	2,9	3,1	3,4	3,7	3,9	4,1	50	3,40	3,06	2,72	2,38	2,04
53	3,2	3,4	3,6	4,0	4,3	4,5	4,8	53	4,00	3,60	3,20	2,80	2,40
56	3,6	3,9	4,2	4,6	4,9	5,3	5,6	56	4,60	4,14	3,68	3,22	2,76
59	4,3	4,6	5,0	5,4	5,8	6,2	6,6	59	5,40	4,86	4,32	3,78	3,24
62	5,1	5,5	5,9	6,3	6,8	7,3	7,7	62	6,30	5,67	5,04	4,41	3,78
65	6,0	6,4	6,8	7,2	7,7	8,3	8,8	65	7,20	6,48	5,76	5,04	4,32
68	6,7	7,1	7,6	8,0	8,6	9,2	9,7	68	8,00	7,20	6,40	5,60	4,80
71	7,4	7,8	8,3	8,8	9,3	10,0	10,5	71	8,80	7,92	7,04	6,16	5,28
74	8,1	8,5	9,0	9,5	10,1	10,7	11,3	74	9,50	8,55	7,60	6,65	5,70
77	8,8	9,2	9,6	10,2	10,8	11,4	12,0	77	10,20	9,18	8,16	7,14	6,12
80	9,4	9,8	10,3	10,9	11,5	12,2	12,7	80	10,90	9,81	8,72	7,63	6,54
83	9,9	10,3	10,9	11,5	12,2	12,8	13,4	83	11,50	10,35	9,20	8,05	6,90
86	10,4	10,9	11,5	12,1	12,8	13,5	14,2	86	12,10	10,89	9,68	8,47	7,26
89	10,9	11,5	12,1	12,8	13,5	14,2	14,9	89	12,80	11,52	10,24	8,96	7,68
92	11,5	12,2	12,7	13,4	14,2	14,8	15,5	92	13,40	12,06	10,72	9,38	8,04
95	12,2	12,8	13,4	14,2	14,9	15,5	16,2	95	14,20	12,78	11,36	9,94	8,52
98	12,9	13,5	14,2	14,9	15,7	16,3	17,0	98	14,90	13,41	11,92	10,43	8,94
101	13,6	14,3	15,0	15,8	16,6	17,2	18,2	101	15,80	14,22	12,64	11,06	9,48
104	14,3	14,9	15,8	16,6	17,5	18,4	19,3	104	16,90	15,21	13,52	11,83	10,14
107	15,0	15,7	16,6	17,6	18,6	19,5	20,6	107	17,70	15,93	14,16	12,39	10,62
110	15,8	16,6	17,5	18,5	19,6	20,7	22,0	110	18,70	16,83	14,96	13,09	11,22
113	16,6	17,6	18,7	19,8	21,1	22,3	23,7	113	19,60	17,64	15,68	13,72	11,76
116	17,6	18,5	19,5	20,6	21,9	23,2	24,7	116	20,60	18,54	16,48	14,42	12,36

Рост, см	Масса тела, кг							Рост, см	Масса тела, кг				
	Центильный интервал								Ме- ди- ана	Центильный интервал			
	1	2	3	4	5	6	7			1	2	3	4
	3%	10%	25%	50%	75%	90%	97%			90%	80%	70%	60%
119	18,7	19,6	20,6	22,0	23,3	24,5	26,1	119	21,80	19,62	17,44	15,26	13,08
122	19,7	20,6	21,7	23,1	24,7	26,0	27,7	122	22,70	20,43	18,16	15,89	13,62
125	20,8	21,7	22,9	24,4	26,2	27,7	29,5	125	24,30	21,87	19,44	17,01	14,58
128	21,9	22,9	24,2	25,9	27,8	29,6	31,5	128	35,70	23,13	20,56	17,99	15,40
131	23,2	24,2	25,5	27,5	29,7	31,7	34,0	131	27,30	24,57	21,84	19,11	16,38
134	24,3	25,5	27,	29,3	31,8	34,0	36,4	134	39,30	26,37	23,44	20,51	17,58
137	25,7	27,0	28,5	31,1	34,3	36,5	39,2	137	31,40	28,26	25,12	21,98	18,84
140	27,2	28,6	30,3	33,2	36,5	39,2	42,2	140	33,20	29,88	26,56	23,24	19,92
143	29,0	30,4	32,3	35,2	38,9	41,9	45,5	143	35,20	31,68	28,16	24,64	21,12
146	30,8	32,4	34,4	37,4	41,3	44,6	48,3	146	37,40	33,66	29,92	26,18	22,44

Таблица 3-6. Соответствие массы тела длине/росту девочек

Рост, см	Масса тела, кг							Рост, см	Масса тела, кг				
	Центильный интервал								Ме- ди- ана	Центильный интервал			
	1	2	3	4	5	6	7			1	2	3	4
	3%	10%	25%	50%	75%	90%	97%			90%	80%	70%	60%
50	2,6	2,8	3,0	3,3	3,5	3,7	4,0	50	3,30	2,97	2,64	2,31	1,98
53	3,0	3,3	3,5	3,8	4,1	4,4	4,6	53	3,80	3,42	3,04	2,66	2,28
56	3,6	3,8	4,1	4,4	4,8	5,1	5,4	56	4,40	3,96	3,52	3,08	2,64
59	4,2	4,5	4,8	5,2	5,6	6,0	6,4	59	5,20	4,68	4,16	3,64	3,12
62	4,8	5,2	5,6	6,0	6,5	7,0	7,5	62	6,00	5,40	4,80	4,20	3,60
65	5,7	6,00	6,5	6,9	7,4	8,1	8,6	65	6,90	6,21	5,52	4,83	4,14
68	6,5	6,9	7,4	7,8	8,4	8,9	9,5	68	7,80	7,02	6,24	5,46	4,68
71	7,2	7,7	8,1	8,7	9,2	9,8	10,3	71	8,70	7,83	6,96	6,09	5,22

Рост, см	Масса тела, кг							Рост, см	Масса тела, кг				
	Центильный интервал								Ме- ди- ана	Центильный интервал			
	1 3%	2 10%	3 25%	4 50%	5 75%	6 90%	7 97%			1 90%	2 80%	3 70%	4 60%
74	7,9	8,4	8,8	9,3	9,9	10,4	11,0	74	9,30	8,37	7,44	6,51	5,58
77	8,6	9,0	9,5	10,0	10,6	11,1	11,6	77	10,00	9,00	8,00	7,00	6,00
80	9,1	9,6	10,0	10,6	11,2	11,7	12,2	80	10,60	9,54	8,48	7,42	6,36
83	9,6	10,1	10,6	11,2	11,8	12,3	12,8	83	11,20	10,08	8,96	7,84	6,72
86	10,1	10,6	11,1	11,8	12,4	12,8	13,4	86	11,80	10,62	9,44	8,26	7,08
89	10,6	11,2	11,7	12,4	13,0	13,6	14,1	89	12,40	11,16	9,92	8,68	7,44
92	11,3	11,8	12,3	13,1	13,8	14,3	14,8	92	13,10	11,79	10,48	9,17	7,86
95	11,9	12,5	13,1	13,8	14,5	15,0	15,6	95	13,80	12,42	11,04	9,66	8,28
98	12,6	13,3	13,8	14,6	15,3	15,9	16,5	98	14,60	13,14	11,68	10,22	8,76
101	13,3	14,0	14,6	15,5	16,3	16,9	17,7	101	15,50	13,95	12,40	10,85	9,30
104	14,0	14,8	15,5	16,4	17,3	18,0	19,0	104	16,40	14,76	13,12	11,48	9,84
107	14,7	15,5	16,3	17,2	18,3	19,3	20,04	107	17,20	15,48	13,76	12,004	10,32
110	15,4	16,3	17,2	18,1	19,4	20,5	21,7	110	18,10	16,28	14,46	12,64	10,82
113	16,2	17,1	18,1	19,0	20,5	21,7	23,0	113	19,20	17,28	15,36	13,44	11,52
116	16,9	17,9	18,9	20,1	21,7	23,0	24,5	116	20,10	18,09	16,08	14,07	12,06
119	18,0	18,9	20,0	21,4	23,0	24,6	26,1	119	21,40	19,26	17,12	14,98	12,84
122	19,1	20,0	21,1	22,7	24,4	26,3	28,0	122	22,70	20,43	18,16	15,89	13,62
125	20,0	21,1	22,3	24,2	25,9	28,0	30,3	125	24,20	21,78	19,36	16,94	14,52
128	21,3	22,5	23,7	25,7	27,7	30,2	32,4	128	25,70	23,13	20,56	17,99	15,42
131	22,4	24,0	25,4	27,3	30,00	33,0	36,0	131	27,30	24,57	21,84	19,11	16,38
134	23,9	25,3	26,8	28,9	32,1	35,3	38,8	134	28,90	26,01	23,12	20,23	17,34
137	25,3	26,8	28,5	31,0	34,6	38,0	41,7	137	31,00	27,90	24,80	21,70	18,60
140	26,9	28,5	30,4	33,1	37,1	40,9	44,7	140	33,10	29,79	26,48	23,17	19,86



Таблица 3-7. Оценка длины/роста, массы, окружности головы и груди

Номер центильного коридора	Центильный интервал	Оценка показателей
1	До 3 %	Очень низкие
2	3–10 %	Низкие
3	10–25 %	Ниже среднего
4	25–50 %	Средненизкие
5	50–75 %	Средневысокие
6	75–90 %	Выше среднего
7	90–97 %	Высокие
8	Свыше 97 %	Очень высокие

Таблица 3-8. Оценка соответствия массы тела росту (оценка питания)

Номер центильного коридора	Центильный интервал	Оценка показателей
1	До 3 %	Резкий дефицит массы по росту
2	3–10 %	Масса недостаточна по росту
3	10–25 %	Масса ниже среднего по росту
4	25–50 %	Масса средненизкая по росту
5	50–75 %	Масса средневысокая по росту
6	75–90 %	Масса выше среднего по росту
7	90–97 %	Масса избыточная по росту
8	Свыше 97 %	Резкий избыток массы по росту



## Глава 4

### Нервная система

#### и нервно-психическое развитие

Нервная система участвует во взаимодействии организма с окружающей средой, регулирует все его внутренние процессы и их постоянство [температуру тела, биохимические реакции, артериальное давление (АД), питание тканей, обеспечение их кислородом и т.д.], то есть гомеостаз.

Врач-педиатр должен знать возрастные особенности нервной системы ребенка, уметь проводить оценку его неврологического статуса, при необходимости направить пациента к специалисту (неврологу, психологу, психиатру).

#### Основные анатомо-физиологические особенности нервной системы новорожденного.

- Крупные извилины и борозды хорошо выражены, имеют небольшую глубину и высоту; мелкие (третичные) постепенно формируются в течение первых лет жизни.
- Клетки серого вещества, проводящие системы полностью не сформированы. Количество нервных клеток больших полушарий после рождения не увеличивается, происходят их рост и дифференцировка (особенно интенсивно в первые 6 лет жизни).
- Отсутствует полная миелинизация пирамидных путей и черепных нервов.
- Дендриты короткие, малоразветвленные.
- Недостаточно развит мозжечок и неостриатум.
- В коре головного мозга преобладают процессы торможения.
- Отсутствует анализаторная и условно-рефлекторная деятельность.
- Функциональное преобладание таламо-паллидарной системы.
- Спинальный мозг оканчивается на уровне  $L_{III}$ .

Анатомически мозговые структуры созревают до уровня взрослых к 20 годам.

Один из основных критериев нормального развития мозга новорожденного — состояние основных безусловных рефлексов, так как на их основе формируются условные рефлексы. Кора головного мозга у новорожденного подготовлена для формирования условных рефлексов. Вначале они формируются медленно. На 2–3-й неделе жизни вырабатывается условный

вестибулярный рефлекс на положение для кормления грудью и на покачивание в люльке. Условный рефлекс на звуковой раздражитель в виде защитного (мигательного) движения век формируется к концу 1-го месяца жизни, а пищевой рефлекс на звуковой раздражитель — на 2-м месяце. В это же время формируется и условный рефлекс на свет. Затем идет быстрое накопление условных рефлексов, образующихся со всех анализаторов и подкрепляющихся пищевой доминантой.

## МЕТОДИКА ИССЛЕДОВАНИЯ НЕРВНОЙ СИСТЕМЫ

При оценке состояния нервной системы учитывают жалобы, данные анамнеза (течение беременности и родов, неонатального периода), перенесенные заболевания.

- При осмотре новорожденного обращают внимание на стигмы дисэмбриогенеза (малые аномалии развития), размеры и форму головы, состояние черепных швов и родничков. У более старших детей оценивают поведение и реакцию на окружающее (безразличие, сонливость, апатия, страх, возбуждение, эйфория), а также настроение, выражение лица, мимику. Определяют способность концентрировать внимание на игрушках, заданиях, понимать обращенную к ребенку речь и указания взрослых. Детям старшего возраста необходимо дать оценку интеллектуального развития, памяти, успешности обучения в школе, навыкам чтения, письма, абстрактному мышлению. Учитывают качество сна (трудность засыпания, беспокойный сон, частые пробуждения).
- При оценке речи (в зависимости от возраста) учитывают гуление, произношение слогов и отдельных слов, фразовую речь, умение формулировать свои мысли.
- При исследовании двигательной сферы определяют положение тела, координацию движений (как при осмотре, так и при проведении координаторных проб — пальценосовой, пяточноколенной). Оценивают умение ребенка держать голову, сидеть, ходить, выполнять мелкую ручную работу, играть в подвижные игры.
- Мышечный тонус у детей первых месяцев жизни определяют с помощью пробы на тракцию: ребенка нужно взять за запястья и потянуть на себя. При этом руки у него слегка разгибаются в локтевых суставах, затем разгибание прекращается, и ребенок всем телом подтягивается к рукам. В более старшем возрасте мышечный тонус исследуют, определяя сопротивление мышц, возникающее при пассивных движениях.
- Оценивают психомоторное развитие ребенка (табл. 4-1, рис. 4-1).

Таблица 4-1. Психомоторное развитие ребенка раннего возраста

Возраст	Особенности психомоторного развития
Новорожденный	Громкий эмоциональный крик Длительный сон (около 20 ч) Атетозоподобные (некоординированные червеобразные) движения Гипертонус мышц сгибателей (полусогнутое положение рук и ног — эмбриональная поза) Наличие врожденных безусловных рефлексов новорожденных
3 мес	Хорошо удерживает голову (лежа на животе — в 1 мес, в вертикальном положении — с 2 мес) Гулит (с 2 мес гуление короткое отрывистое, с 4 мес — длительное, певучее) Следит за предметом (с 2–3 нед фиксирует взор на ярком предмете, с 1,5–2 мес следит за движущимся предметом) Улыбается в ответ на ласковое обращение с ним с 2 мес Тянется к игрушке Исчезают атетозоподобные движения, гипертонус мышц-сгибателей, часть врожденных безусловных рефлексов (хватательный, ладонно-ротовой, защитный, опоры, автоматической ходьбы) Появляется верхний рефлекс Ландау (к 4 мес) Формируются некоторые условные рефлексы (в основном связанные с кормлением, узнаванием матери)
6 мес	Сидит, если его посадить (самостоятельно садится с 7–7,5 мес) Хватает игрушку Произносит отдельные слоги (лепет), чаще с 7 мес Различает знакомые и незнакомые лица (с 4–5 мес) Поворачивается на бок с 4 мес, со спины на живот — с 5 мес, с живота на спину — с 6 мес Появляется нижний рефлекс Ландау (с 5–6 мес) Легко формируются условные рефлексы
9–10 мес	Ползает (с 7 мес) Стоит с поддержкой (с 8–9 мес) Подражает движениям взрослых Произносит первые слова с 10–11 мес
1–1,5 года	Ходит самостоятельно Говорит 10–12 простых слов к 1 году, 30–40 — к 1,5 годам Понимает запрет Знает название частей тела и отдельных предметов Приучается к опрятности Очень подвижен и любопытен
2–3 года	Вначале подбирает по образцу предметы четырех цветов, позднее называет четыре основных цвета Начинает употреблять сложные предложения Перешагивает через несколько препятствий, лежащих на полу Одевается почти самостоятельно, с небольшой помощью взрослого (пуговицы, шнурки)



**Рис. 4-1.** Психомоторное развитие ребенка:

а — 2 мес — гуление короткое, отрывистое, 4 мес — длительное, певучее;  
 б — 10–11 мес — произносит первые слова; в — 1,5 года — говорит 30–40 слов;  
 г — 2–3 года — начинает произносить сложные предложения.

а — 7–7,5 мес — садится самостоятельно; б — 8–9 мес — стоит с поддержкой;  
 в — 1 год — начинает самостоятельно ходить; г — 1,5 года — наклоняется, чтобы  
 поднять предмет; д — 7 мес — ест руками; е — 1,5 года — начинает самостоятельно  
 есть ложкой; ж — 1–1,5 года — приучается к опрятности

- Выявляют наличие или отсутствие патологических неврологических знаков: глазных симптомов, тремора, менингеальных симптомов и т.д.
- Оценивают состояние рефлексов.
  - У детей первых месяцев жизни исследование начинают с выявления врожденных безусловных рефлексов. Учитывают их наличие или отсутствие, симметричность, время появления и угасания, выраженность, а также соответствие возрасту ребенка. Выделяют сегментарные и надсегментарные двигательные автоматизмы. Сегментарные двигательные автоматизмы регулируются сегментами спинного мозга (спинальные автоматизмы) или стволом мозга (оральные автоматизмы) (табл. 4-2). Надсегментарные позотонические автоматизмы контролируются центрами продолговатого и среднего мозга и регулируют состояние мышечного тонуса в зависимости от положения тела и головы (табл. 4-3). Большинство сегментарных безусловных рефлексов значительно ослабевает к 3 мес и угасает к 4 мес жизни. Своевременное появление и угасание безусловных рефлексов позволяет судить о развитии нервной системы ребенка первого года жизни.
  - Сухожильные рефлексы вызывают, постукивая над сухожилиями согнутым пальцем или специальным резиновым молоточком. У детей до 2 лет сухожильные рефлексы оживлены, имеют широкую зону. В этом же возрасте у здоровых детей положителен рефлекс Бабинского, что свидетельствует о недостаточной зрелости нервной системы.
  - Кожные рефлексы (брюшные) вызывают нанесением штриховых раздражений на кожу передней брюшной стенки в направлении от боковых отделов туловища к пупку. У детей они обычно вызываются слабо. Подошвенный рефлекс появляется после 2 лет. Рефлексы со слизистых оболочек (корнеальный, глоточный) непостоянны и также могут отсутствовать у здоровых детей.
  - Висцеральные и вегетативные рефлексы (глазосердечный, солнечного сплетения, зрачковый) у детей проявляются неотчетливо. Дермографизм вызывают штриховым раздражением кожи тупым предметом. При этом на месте раздражения в норме образуется покраснение кожи в виде полосы. При повышении тонуса парасимпатической нервной системы полоса покраснения широкая и сохраняется длительно. При повышении тонуса симпатического отдела наблюдается побледнение кожи (белый дермографизм). Смешанный или валикообразный дермографизм выявляется при вегетативной дистонии, сочетается с повышенной потливостью ладоней, стоп, подмышечных впадин, акроцианозом. Для оценки состояния вегетативной нервной системы исследуют также терморегуляцию (кожную температуру в различных частях тела), потоотделение, слезо- и слюнотечение.

Таблица 4-2. Сегментарные двигательные автоматизмы

Рефлекс	Методика	Ответная реакция
<b>Сосательный</b>	Вкладывание в рот ребенка соски	Сосательные движения
<b>Ладонно-ротовой (Бабкина) (рис. 4-2)</b>	Надавливание большим пальцем исследующего на ладонь ребенка	Открытие рта и наклон головы вперед
<b>Поисковый (рис. 4-3)</b>	Поглаживание в области угла рта, не касаясь губ	Опускание угла рта, отклонение языка и поворот головы в сторону раздражителя
<b>Хватательный (Робинсона) (рис. 4-4)</b>	Вкладывают указательные пальцы исследующего в ладони ребенка	Схватывание и прочное удерживание пальцев, иногда удается приподнять ребенка
<b>Моро (рис. 4-5)</b>	Хлопают руками по поверхности, на которой лежит ребенок на расстоянии 15–20 см с двух сторон от головы, либо быстрым движением разгибают ноги	Отведение рук в стороны с разгибанием пальцев (I фаза), возврат рук в исходное положение (II фаза); движения рук носят характер охватывания туловища
<b>Защитный (рис. 4-6)</b>	Ребенка кладут на живот лицом вниз	Поворот головы в сторону
<b>Галанта (рис. 4-7)</b>	Раздражение кожи спины вблизи и вдоль позвоночника (паравертебрально)	Изгибает туловище дугой, открытой в сторону раздражителя
<b>Переса (рис. 4-8)</b>	Ребенка кладут на руку исследующего, проводят пальцем от копчика к шее по остистым отросткам позвонков	Поднимает таз, голову, сгибает руки и ноги
<b>Опоры и автоматической ходьбы (рис. 4-9)</b>	Ребенка берут за подмышечные впадины со стороны спины, приподнимают. Ставят на опору при небольшом наклоне туловища вперед	Сгибание ног в коленных и тазобедренных суставах; опирается полной стопой, «стоит» на полусогнутых ногах, совершает шаговые движения
<b>Ползания (рис. 4-10)</b>	Ребенка кладут на живот, подставляют под подошвы ладонь	Отталкивается ногами



Таблица 4-3. Надсегментарные позотонические автоматизмы

Рефлекс	Методика вызывания	Ответная реакция
Лабиринтные установочные рефлексы	Вызывают изменением положения головы в пространстве	У ребенка, лежащего на спине, повышен тонус разгибателей шеи, спины, ног. Если его перевернуть на живот, то увеличивается тонус сгибателей этих частей тела
Верхний рефлекс Ландау	Ребенка держат свободно в воздухе лицом вниз на руках, расположенных под его животом	Поднимает голову, устанавливает ее по средней линии и приподнимает верхнюю часть туловища
Нижний рефлекс Ландау	Ребенка 5–6 мес кладут на живот	Разгибает и поднимает ноги

При необходимости помимо общеклинического и неврологического обследования у детей применяют и лабораторно-инструментальные методики: исследование ликвора, нейросонографию [ультразвуковое исследование (УЗИ) головного мозга через большой родничок), электроэнцефалографию (регистрация биотоков мозга)], электромиографию (регистрация биотоков мышц), компьютерную томографию и магнитно-резонансную томографию, доплерографию кровеносных сосудов.

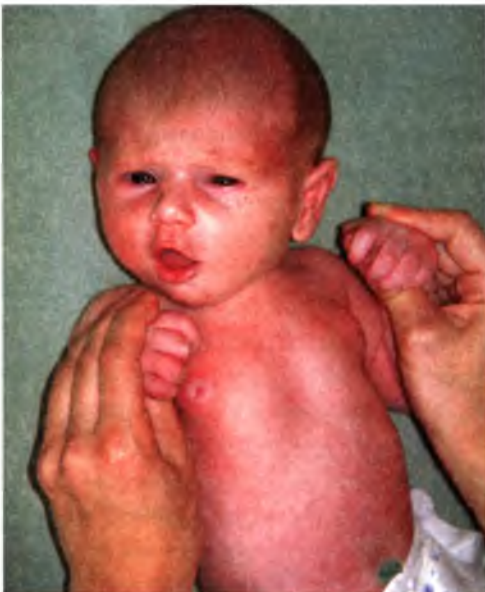

Рис. 4-2. Ладонно-ротовой рефлекс

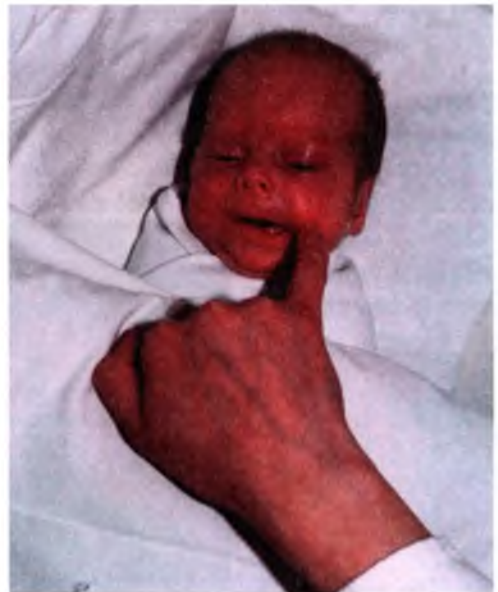

Рис. 4-3. Поисковый рефлекс

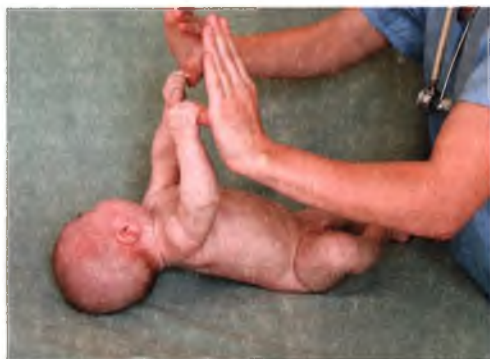

Рис. 4-4. Хватательный рефлекс

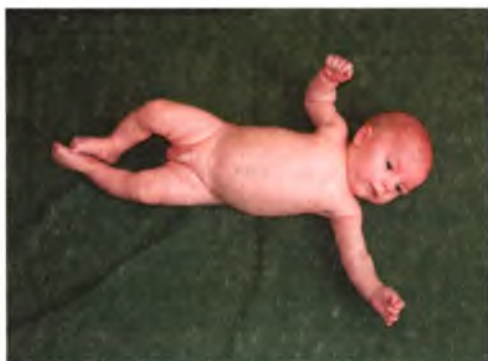

Рис. 4-5. Рефлекс Моро

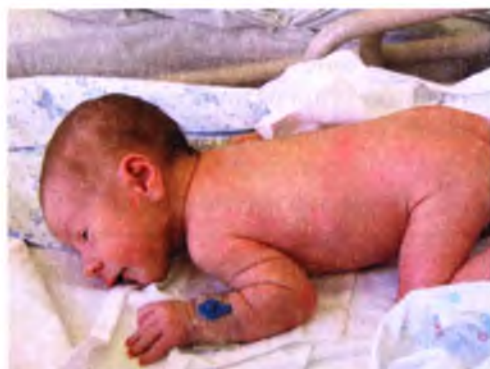

Рис. 4-6. Защитный рефлекс

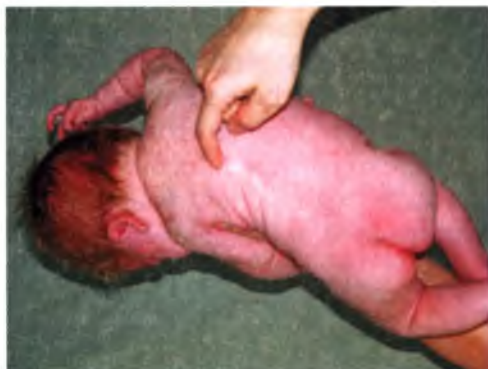

Рис. 4-7. Рефлекс Галанта

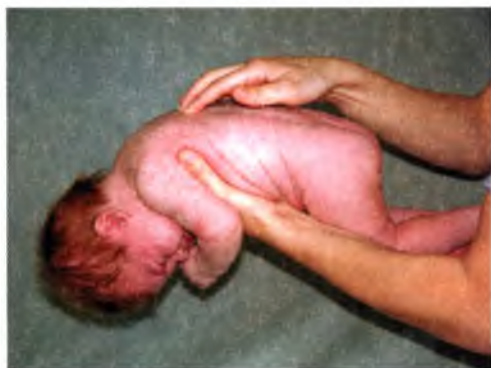

Рис. 4-8. Рефлекс Переса

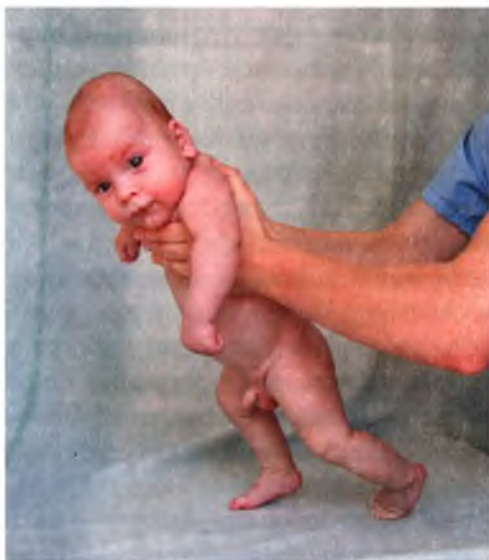

Рис. 4-9. Рефлекс опоры и автоматической ходьбы

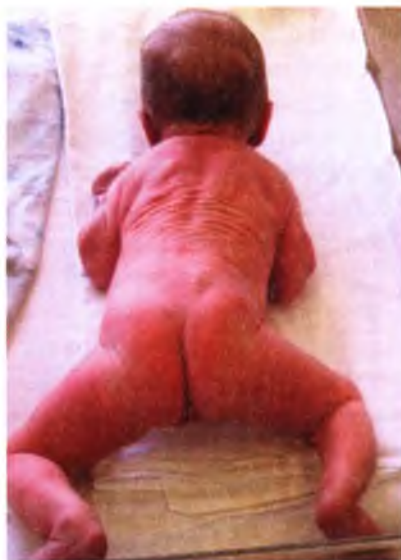

Рис. 4-10. Рефлекс ползания

## СЕМИОТИКА ПОРАЖЕНИЙ НЕРВНОЙ СИСТЕМЫ

Большинство заболеваний нервной системы у детей связано с перинатальной патологией, что клинически проявляется отдельными симптомами и синдромами, а также их сочетанием (рис. 4-11, 4-12).

- **Синдром гиповозбудимости** характеризуется сниженной двигательной и психической активностью ребенка, длительным латентным периодом возникновения всех рефлексов (в том числе и врожденных), гипорефлексией, мышечной гипотонией. Синдром возникает преимущественно при дисфункции диэнцефально-лимбических отделов головного мозга, что сопровождается вегетовисцеральными нарушениями. Синдром гиповозбудимости развивается при перинатальном поражении головного мозга, некоторых наследственных и врожденных заболеваниях (болезни Дауна, фенилкетонурии и др.), обменных нарушениях (гипогликемии, метаболическом ацидозе, гипермагниемии и др.), а также при многих тяжелых соматических заболеваниях.

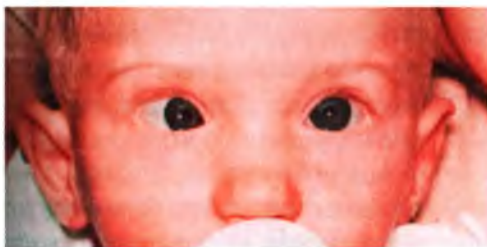

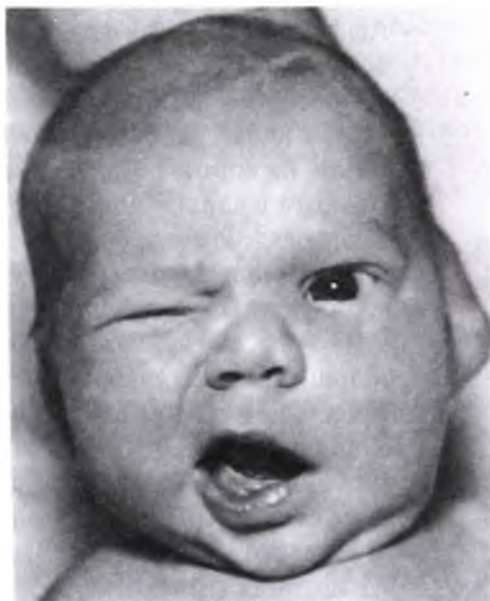Рис. 4-11. Сходящееся косоглазие

- **Синдром гипервозбудимости** характеризуется двигательным беспокойством, эмоциональной лабильностью, нарушением сна, усилением врожденных рефлексов, снижением порога судорожной готовности. Он нередко сочетается с повышенным мышечным тонусом, быстрой нервно-психической истощаемостью. Синдром гипервозбудимости может развиваться у детей с перинатальным поражением ЦНС, некоторыми наследственными ферментопатиями, метаболическими нарушениями.
- **Синдром внутричерепной гипертензии** характеризуется повышением внутричерепного давления, часто сочетается с расширением желудочков мозга и субарахноидального пространства. В ряде случаев возникают увеличение размеров головы, расхождение черепных швов у грудных детей, выбухание и увеличение большого родничка, диспропорция между мозговым и лицевым отделами черепа (гипертензионно-гидроцефальный синдром) (рис. 4-13). Крик у таких детей пронзительный, болезненный, «мозговой». Дети более старшего возраста часто жалуются на головную боль, хотя эта жалоба не специфична для данного синдрома. Ее часто наблюдают при неврозах, заболеваниях глаз, ушей, токсико-инфекционных состояниях и др. Поражение VI черепных нервов, симптом «заходящего солнца» (возникновение отчетливо выраженной полоски склеры между верхним веком и радужной оболочкой создает впечатление «падения» глазного яблока вниз), спастические сухожильные рефлексы — поздние симптомы стойкой внутричерепной гипертензии. При перкуссии черепа иногда выявляют звук «треснувшего горшка». Иногда появляется горизонтальный, вертикальный или ротаторный нистагм.
- **Судороги** — произвольные мышечные сокращения, появляющиеся внезапно в виде приступов различной продолжительности. Различают клонические судороги (мышечные сокращения, быстро следующие друг за другом через короткие неравномерные промежутки времени) и тонические судороги (длительные мышечные сокращения). У новорожденных чаще развиваются клонические судороги с беспорядочным вовлечением отдельных частей тела. Иногда судороги проявляются общими вздрагиваниями с последующим крупноразмашистым тремором рук. У новорожденных причиной судорог могут быть пороки развития мозга, перинатальное поражение ЦНС, гипертермия, генерализованные внутриутробные инфекции, внутричерепные кровоизлияния, метаболические нарушения (гипогликемия, гипокальциемия, гипомagneмизация, гипонатриемия, гипербилирубинемия, гипераммониемия), синдром абстиненции, когда беременные имели лекарственную или алкогольную зависимость. У грудных детей судорожные состояния связаны главным образом с токсико-инфекционными заболеваниями (менингит,

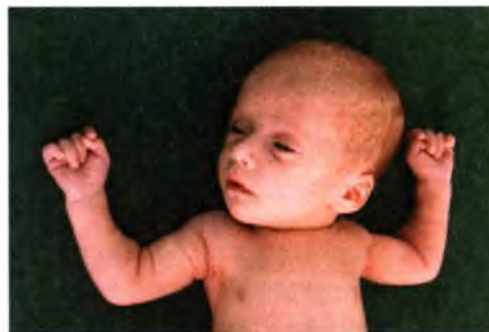

менингоэнцефалит, коклюш, гипертермия при гриппе и др.). Судороги у детей старшего возраста возникают также при кровоизлияниях в мозг и оболочки мозга, опухолях, но особенно часто при эпилепсии.

- Генерализованные судороги охватывают одновременно большое количество мышц в разных участках тела. У грудных детей уже заметна тенденция к чередованию тонической и клонической фаз (с преобладанием тонической фазы), однако она выражена слабее по сравнению с детьми старшего возраста.
- Парциальные судороги ограничены сокращением мышц только одной области и проявляются клоническими подергиваниями мимической мускулатуры, мышц языка, поворотами головы и отклонением глазных яблок в сторону.
- Миоклонические судороги проявляются в виде внезапных неритмичных вздрагиваний конечностей, захватывающих различные мышечные группы. Такой тип судорог значительно чаще наблюдаются у грудных детей. Он имеет злокачественное течение и вызывает тяжелую задержку психомоторного развития.
- Фебрильные судороги обычно типичные генерализованные или локальные тонико-клонические, возникают при температуре тела более 38,5 °С.



**Рис. 4-12.** Парез лицевого нерва слева. На стороне поражения мимические движения отсутствуют, глазная щель шире, веки не сжимаются, носогубная складка сглажена, угол рта опущен



**Рис. 4-13.** Гипертензионно-гидроцефальный синдром

- Аффективно-респираторные судорожные припадки возникают у детей с повышенной возбудимостью при отрицательных эмоциях, сопровождающихся громким криком. Наступает задержка дыхания на вдохе, ребенок синест, затем бледнеет, запрокидывает голову назад, на короткое время теряет сознание. Из-за гипоксии головного мозга в дальнейшем могут развиваться генерализованные тонико-клонические судороги.
- **Синдромы двигательных расстройств.** Двигательные нарушения у новорожденных и грудных детей принципиально отличаются от таковых у детей старшего возраста. Внутриутробное поражение мозга в большинстве случаев бывает генерализованным, что затрудняет топическую диагностику. Двигательные нарушения у грудных детей проявляются изменениями рефлекторной активности и мышечного тонуса (см. также раздел «Мышечная система»). Двигательная патология в сочетании с сенсорной недостаточностью приводит к нарушению речевого и психического развития.
  - Мышечная гипотония развивается при перинатальном поражении ЦНС, некоторых наследственных нарушениях обмена веществ (гликогенозы, болезнь Ниманна–Пика, амавротическая идиотия Тея–Сакса), хромосомных болезнях, врожденном гипотиреозе и др. Гипотония часто сочетается с гипорефлексией.
  - Мышечная гипертония характеризуется увеличением сопротивления пассивным движениям, ограничением двигательной активности. У грудных детей мышечную гипертонию наиболее часто наблюдают при детском церебральном параличе. Гипертонус чаще развивается после стадии гипотонии. После рождения тонус мышц низкий, безусловные рефлексы угнетены, двигательная активность недостаточна. Постепенно мышечный тонус нарастает, руки разгибаются с внутренней ротацией в плечах, пальцы сжимаются в кулачки, ноги разгибаются, приводятся и часто перекрещиваются.
  - Мышечная дистония характеризуется чередованием гипотонии и гипертонии: в покое выражена общая гипотония, однако при движениях мышечный тонус резко нарастает. Дистония часто развивается при гемолитической болезни новорожденных, перинатальном поражении ЦНС.

### **Неврологические синдромы при соматических заболеваниях**

Соматические заболевания могут приводить к поражению нервной системы в результате метаболических сдвигов, токсических воздействий,

гипоксии в условиях неустойчивого гомеостаза. Возникающие при этом синдромы обычными клиническими методами не всегда удается четко выявить, а тем более их классифицировать. Чаще всего наблюдают астенический синдром в виде повышенной нервно-психической истощаемости и чередования периодов гипо- и гипервозбудимости.

### **Фрагмент истории болезни**

Нервная система

Сознание (ясное, спутанное, отсутствует).

Поведение (ребенок спокоен, общителен, раздражителен, возбужден, вялый, замкнутый, сонлив).

Интеллектуальное развитие (соответствует возрасту, опережает возрастную норму, задержка интеллектуального развития).

Внимание (концентрирует, не концентрирует).

Память (хорошая, снижена).

Настроение (ровное, ребенок негативен, плаксив).

Мышление (логичное, мысли выражает нечетко).

Речь (правильная, затрудненное произношение звуков, заикание).

Сон (не нарушен, трудность засыпания, ночные пробуждения, страхи).

Черепные нервы (без видимых изменений или указать патологию).

Рефлексы: сухожильные (живые, с расширенной зоной, снижены), кожные (брюшные — вызываются, снижены), патологические (есть, нет).

Менингеальный синдром (отсутствует, есть симптомы — вынужденное положение тела, ригидность затылочных мышц и др.).

Дермографизм (красный, белый, смешанный или валикообразный).  
Время появления, стойкость.

Потливость (умеренно выражена, повышена, с указанием соответствующих участков тела).

При обследовании новорожденных необходимо отметить следующее.

Характер крика (громкий эмоциональный, слабый, болезненный, монотонный, пронзительный).

Двигательная активность (при разворачивании потягивается, движения атетозоподобные, двигательная активность повышена, снижена).

Состояние мышечного тонуса (физиологический гипертонус в мышцах-сгибателях, мышечный тонус повышен, снижен, дистония).

Наличие и степень выраженности врожденных безусловных рефлексов новорожденных (см. табл. 4-2).

Патологические симптомы (симптом Грефе, сходящееся косоглазие, разница в ширине глазных щелей, сглаженность носогубной складки, клонус стоп, судороги и др.).



**Тестовые задания к главе «Нервная система и нервно-психическое развитие»**

1. При обследовании ребенка раннего возраста выявлено, что он хорошо держит голову, лежа на животе, приподнимает плечевой пояс, улыбается, длительно гулит, безусловные рефлексы: хватательный, ладонно-ротовой, ползания, Галанта и Переса не вызываются. Определите возраст ребенка.

- A. 2 мес.
- B. 3 мес.
- C. 4 мес.
- D. 5 мес.
- E. 6 мес.

2. Ребенок в возрасте 23 сут осмотрен врачом на дому. Согласно записи в амбулаторной карте нормой следует считать:

- A. громкий эмоциональный крик;
- B. атетозоподобные движения конечностей;
- C. положительные рефлексы Галанта и Переса;
- D. гипертонус мышц-разгибателей.

3. Ребенок делает первые шаги, говорит отдельные слова (около 10 слов), начинает понимать запрет, приучается к опрятности. Определите возраст ребенка.

- A. 8 мес.
- B. 10 мес.
- C. 1 год.
- D. 1 год 6 мес.

4. Ребенок самостоятельно ходит, говорит отдельные слова (более 20 слов), понимает обращенную к нему речь, выполняет простые задания. Определите возраст ребенка.

- A. 10 мес.
- B. 1 год.
- C. 1 год 6 мес.
- D. 2 года.

5. Ребенок в возрасте 1,5 мес поступил в больницу по направлению врача неотложной помощи. Поводом для госпитализации были:

- A. выбухание и напряжение большого родничка;
- B. атетозоподобные движения;
- C. монотонный крик;
- D. судороги.

**Правильные ответы:** 1 — C; 2 — A, B, C; 3 — C; 4 — C; 5 — A, C, D.

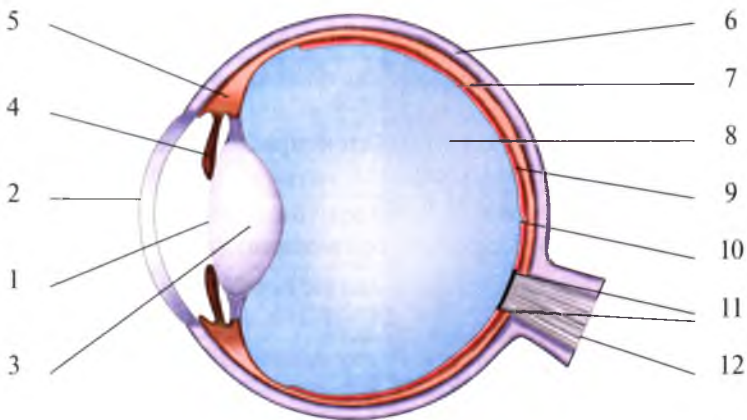
## 4.1. ОРГАНЫ ЧУВСТВ

### ОРГАН ЗРЕНИЯ

Парный орган, в состав которого входят:

- глазное яблоко с придатками (веки, ресницы, глазодвигательные мышцы и др.);
- зрительный нерв и проводящие пути;
- зрительные центры в коре головного мозга (рис. 4-14).

Зрение — сложный физиологический акт, включающий восприятие зрительных впечатлений и их осознание. Для того чтобы человек видел, необходимо взаимодействие глаз и зрительных центров коры головного мозга, осуществляемое посредством зрительного пути.



**Рис. 4-14.** Строение глаза (схема): 1 — зрачок; 2 — роговица; 3 — хрусталик; 4 — радужка; 5 — ресничное тело; 6 — склера; 7 — сосудистая оболочка; 8 — стекловидное тело; 9 — сетчатка; 10 — центральная ямка; 11 — слепое пятно; 12 — зрительный нерв

**Особенности строения органа зрения новорожденного ребенка**

- Утолщенная роговица.
- Хрусталик округлой формы.
- Короткий переднезадний размер глазного яблока (все младенцы — гиперметропы).
- Недоразвитие зрительного нерва и сетчатки.
- Отсутствие фиксации взгляда.
- Отсутствие слезотечения.
- Кортиковые и подкорковые отделы зрительного анализатора готовы к функционированию.

С возрастом увеличивается диаметр радужки и, соответственно, роговицы; хрусталик вытягивается в длину, сетчатка утолщается (расширяется слой палочек), продолжается миелинизация зрительного нерва. Наиболее интенсивный рост глаз у детей происходит с 1-го по 5-й год жизни, а к 10–12 годам рост завершается. Максимальную остроту зрения отмечают в 4-летнем возрасте. Этапы развития органа зрения представлены в табл. 4-4.

Таблица 4-4. Развитие органа зрения

Возраст	Функции
С рождения до двух недель жизни	Глаза преимущественно закрыты, периодически кратковременно открываются (физиологическая светобоязнь) Отмечают плотное смыкание век или моргание в ответ на яркую вспышку света Глазные яблоки постоянно двигаются
2 нед	Преходящая монокулярная фиксация взгляда Начинается секреция слезных желез
3 нед	Появляется бинокулярная фиксация взгляда на неподвижных предметах Новорожденный способен непродолжительно следить за движущимися объектами
2 мес	Ребенок следит за яркой игрушкой Начинает развиваться конвергенция
3 мес	Взгляд осознанный, появляется эмоциональная реакция со слезотечением
6 мес	Ребенок воспринимает яркие цвета, хорошо видит мелкие и крупные предметы
3 года	Развито цветовое зрение

## МЕТОДИКА ИССЛЕДОВАНИЯ

Все дети проходят периодические осмотры окулиста в целях динамического контроля функции органа зрения (остроты зрения, объема полей зрения, цветоощущения). Однако некоторые изменения глазниц и век можно распознать, не применяя специальных офтальмологических методик.

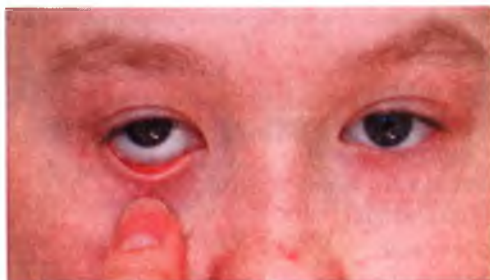

Рис. 4-15. Осмотр конъюнктивы

В обязанности педиатра входит осмотр глаз. У здорового ребенка глаза ясные, роговица прозрачная, зрачки круглые, одинаковые в диаметре; склеры имеют синевато-белую окраску. При воздействии света зрачки сужаются. Затем производят осмотр конъюнктивы (рис. 4-15).

## СЕМИОТИКА ПОРАЖЕНИЙ

### Веки

Отечность век и периорбитальных мягких тканей наблюдают у детей, страдающих хроническим синуситом, аллергией, особенно сопровождающейся развитием ангионевротического отека (рис. 4-16).

Умеренная припухлость век сопровождает коклюш, корь, инфекционный мононуклеоз, гломерулонефриты, дерматомиозит сочетается с эритемой век с лиловым оттенком.

Блефарит возникает при себорейном дерматите и кожных заболеваниях стафилококковой этиологии.

Ячмень — острое гнойное воспаление волосяного фолликула или сальной железы края века (рис. 4-17).

Халазион — хроническое продуктивное воспаление хряща века вокруг мейбомиевой железы (рис. 4-18).

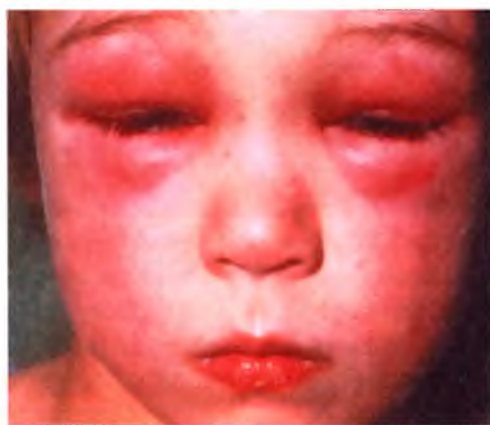

Рис. 4-16. Ангионевротический отек

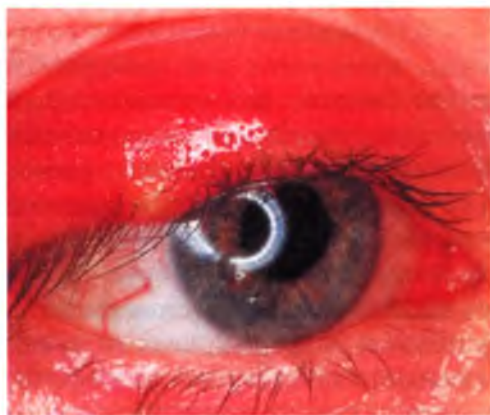


Рис. 4-17. Ячмень верхнего века

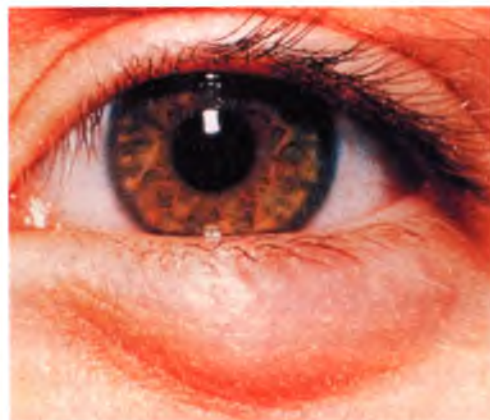
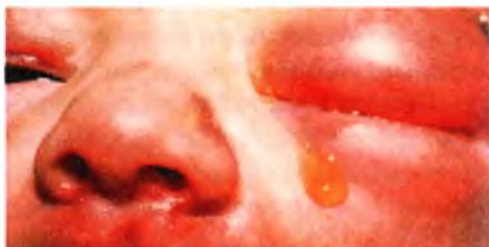
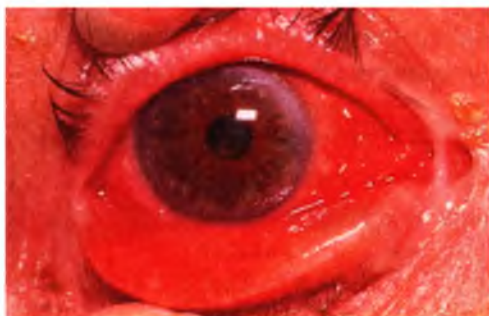
Рис. 4-18. Халазион



**Рис. 4-19.** Конъюнктивит. Гнойное отделяемое из глаза



**Рис. 4-20.** Конъюнктивит. Гиперемия конъюнктивы, гнойное отделяемое из глаза

### Конъюнктивит

Воспалительные изменения конъюнктивы наблюдают при кори, аденовирусной инфекции, гриппе (как правило, присоединяется бактериальная инфекция) (рис. 4-19, 4-20).

Гонорейный конъюнктивит (бленнорея) характеризуется отеком и уплотнением век, наличием гнойного отделяемого.

Аллергический конъюнктивит, как правило, сопровождается зудом, слезотечением и светобоязнью. Кровоизлияния в конъюнктиву отмечают при геморрагических диатезах, травмах, тяжелых пароксизмах кашля при коклюше. При анемиях конъюнктивит всегда бледная.

При врожденном несовершенном остеогенезе склеры имеют выраженную голубизну. Желтушность склер и конъюнктивит характерна для гипербилирубинемии.

### Роговица

Увеличение размеров роговицы и расстояния между роговицей и радужкой свойственно врожденной глаукоме. Изменения роговицы сочетаются с постоянным расширением зрачков и бело-голубой окраской склер.



**Рис. 4-21.** Болезнь Вильсона—Коновалова. Видно кольцо Кайзера—Флейшера

Облаковидное помутнение роговицы характерно для врожденного сифилиса (красновато-серый оттенок роговицы, выраженная фотофобия, блефароспазм, слезотечение) и цистиноза (вследствие отложения кристаллов цистина в клетках роговицы). Вирус герпеса способен вызывать изъязвление роговицы и формирование в ней желтоватых или сероватых инфильтратов. При болезни Вильсона—Коновалова (нарушен метаболизм

меди) по периферии радужки, в результате отложения меди, образуется зеленовато-бурое кольцо, так называемое кольцо Кайзера–Флейшера (рис. 4-21).

### **Зрачки**

**Анизокория** (неодинаковый диаметр зрачков) в сочетании с вялой реакцией на световой раздражитель характерна для туберкулезного менингита и опухолевого поражения по ходу зрительного тракта. При новообразованиях в головном мозге отмечают сужение зрачка, опущение верхнего века, энофтальм (синдром Горнера), что имеет одностороннюю локализацию.

**Расширение зрачков** характерно для глаукомы, отравлений атропином, атропиноподобными соединениями и барбитуратами. Передозировка наркотических средств сопровождается резким сужением зрачков. Величина зрачков имеет значение при дифференциальной диагностике гипергликемической и гипогликемической ком: при первой зрачки чаще сужены, при второй расширены.

### **Хрусталик**

**Катаракта** — полное или частичное помутнение хрусталика, приводящее к снижению остроты зрения вплоть до слепоты. Катаракты бывают врожденными и приобретенными.

**Врожденные катаракты** бывают разной величины, односторонние и двусторонние. Причинами врожденных катаракт могут послужить краснуха или токсоплазмоз, перенесенные матерью во время беременности. Однако в большинстве случаев причина неизвестна.

**Приобретенные катаракты** развиваются при проникающих ранениях глазного яблока, гипопаратиреозе, СД, галактоземии.

**Подвывих хрусталика** — одно из проявлений синдрома Марфана.

### **Радужка**

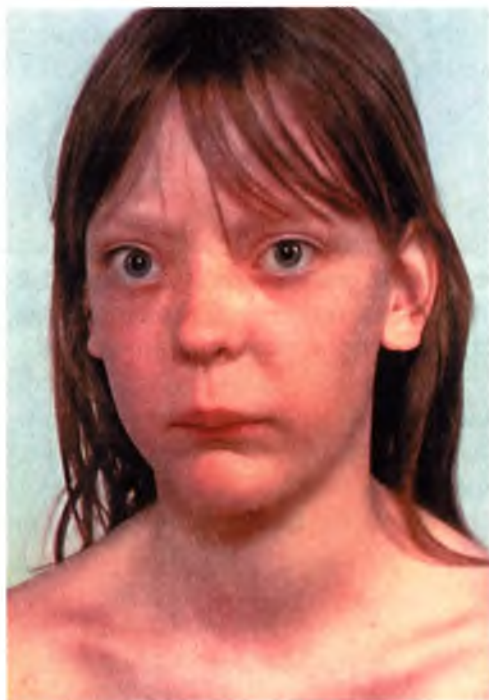Колобомы — структурные дефекты тканей глаза, среди которых отмечают врожденные дефекты радужки, наблюдаемые у детей в сочетании с нарушениями развития хрусталика и сетчатки. Колобомы могут быть наследственными или возникать при внутриутробных инфекциях.

### **Слезные железы и носослезный канал**

Усиленное слезотечение отмечают при конъюнктивите, дакриоцистите, аллергических реакциях, закупорке носослезного канала, экзофтальме и при попадании в глаза инородных тел.

Одностороннее длительное отделяемое из глаз у детей первых месяцев жизни свидетельствует о **дакриоцистите**, развившемся на фоне аномалии





**Рис. 4-22.** Экзофтальм у больной с тиреотоксикозом

строения (сужения) или механической обтурации носослезного канала.

**Увеит** — воспаление сосудистой оболочки глаза; сопровождается ревматоидным артритом, саркоидозом, сифилисом, лейкозом, туберкулезом.

**Экзофтальм** наблюдают при тиреотоксикозе (рис. 4-22), нейрофиброматозе, кровоизлиянии в глазницу в результате перелома основания черепа и при развитии опухолевых процессов в глазнице.

**Западение глазных яблок** возможно при тяжелой дистрофии, резком обезвоживании.

**Микрофтальмия** может развиваться при дисплазии сетчатки, токсоплазмозе, ретролентальной фиброплазии.

**Эпикантус** — вертикальная кожная складка полукруглой формы, прикрывающая внутренний угол глазной щели.

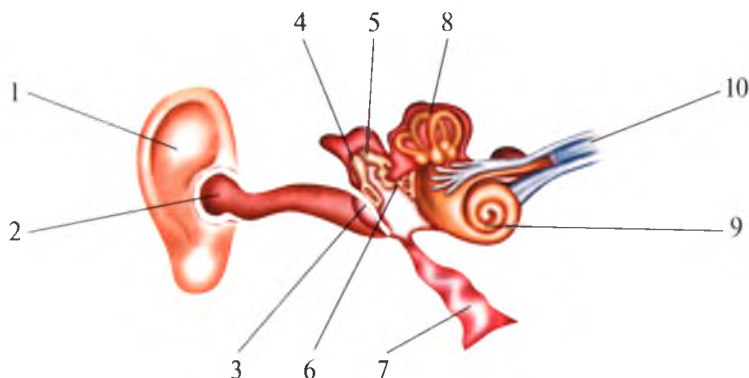
### **Аномалии рефракции глаза**

В школьном возрасте появляются зрительные расстройства, в первую очередь близорукость. С возрастом (от младших классов к старшим) нарастают как процент детей, страдающих близорукостью, так и степень близорукости.

## **ОРГАН СЛУХА**

Периферический отдел слухового анализатора состоит из трех частей: наружного, среднего и внутреннего уха (рис. 4-23). В зависимости от выполняемых функций различают:

- звукопроводящую часть (ушная раковина, наружный слуховой проход, барабанная перепонка, слуховые косточки, жидкости лабиринта);
- звуковоспринимающую часть — Кортиев (спиральный) орган, расположенный в улитке.



**Рис. 4-23.** Строение уха (схема): 1 — ушная раковина; 2 — наружный слуховой проход; 3 — барабанная перепонка; 4 — молоточек; 5 — наковальня; 6 — стремя; 7 — слуховая (евстахиева) труба; 8 — вестибулярный аппарат; 9 — улитка; 10 — слуховой нерв

**Особенности строения слухового анализатора у новорожденного**

- Наружный слуховой проход узкий и короткий.
- Барабанная перепонка утолщена, расположена горизонтально, служит продолжением верхней стенки наружного слухового прохода.
- Евстахиева труба короткая, широкая.
- Слуховой анализатор анатомически и функционально сформирован (ребенок способен воспринимать звуки сразу после рождения).

Новорожденный слышит и реагирует на внезапный звук плачем или вздрагиванием. Звуки достаточно большой силы воспринимает и плод в последние недели беременности (благодаря костному проведению звуковой волны). С 7–8-й недели ребенок не только реагирует на звук, но и поворачивает голову в сторону звукового раздражителя. В возрасте 3–4 мес появляется способность различать голос матери среди прочих звуков. В последующие возрастные периоды слух постепенно и постоянно совершенствуется.

**Методика исследования**

Исследование органа слуха начинают с внешнего осмотра ушной раковины и видимой части наружного слухового прохода. В последние годы для осмотра наружного слухового прохода и барабанной перепонки широко



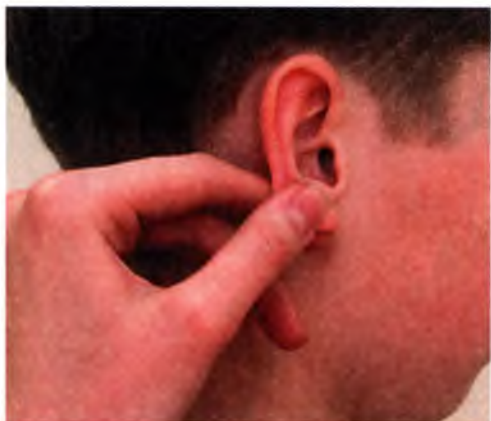

Рис. 4-24. Осмотр наружного слухового прохода

используют отоскопы. Для улучшения обзора ушную раковину оттягивают книзу и кзади, тогда слуховой проход становится прямым (рис. 4-24). Надавливание на козелок у здорового ребенка не вызывает болевой реакции.

Слуховую функцию у детей первых месяцев жизни исследуют по реакции на звуковой раздражитель (хлопок или погремушку): слышащий ребенок смыкает веки и поворачивает голову в сторону источника звука. В более старшем возрасте исследуют восприятие громкой и шепотной речи. Восприятие отдельных частот звукового спектра изучают с помощью аудиометрии.

дельных частот звукового спектра изучают с помощью аудиометрии.

### Семиотика поражений

У детей встречаются врожденные особенности строения ушной раковины и врожденные образования в области наружного уха.

К **врожденным особенностям строения** ушной раковины относят:

- макротию (ушная раковина чрезмерной величины);
- микроотию (ушная раковина уменьшенных размеров);
- «ухо сатира» (ушная раковина вытянута кверху);
- «ухо макаки» (сглаженный ушной завиток).

Деформация и необычный рисунок ушных раковин часто сочетаются с наследственной патологией (см. главу «Общий осмотр ребенка»).

**Преаурикулярная папиллома** — кожное образование, расположенное кпереди от козелка, в разной степени возвышающееся над уровнем кожи.

**Врожденные свищи** возникают в результате незаращения первой жаберной щели, располагаются выше козелка на восходящей части завитка ушной раковины. Ушной свищ может быть односторонним и двусторонним. Из свища выделяется сыровидная белая масса. При нагноении кожа вокруг свища воспаляется и появляется гнойное отделяемое из свищевого хода.

**Мастоидит** сопровождается отечностью и уплотнением кожи в области сосцевидного отростка. При остром мастоидите мочка уха смещается вперед, а наружный слуховой проход сужается.

В детском возрасте часто обнаруживают **инородные тела в наружном слуховом проходе** (характерно гнойное или серозное отделяемое из уха).

При **фурункуле наружного слухового прохода** даже небольшое смещение ушной раковины и надавливание на козелок резко болезненны.

**Глухота** бывает врожденной и приобретенной. Из причин врожденной глухоты следует отметить внутриутробные инфекции и аномалии развития центрального и периферического отделов слухового анализатора. Приобретенная потеря слуха, вплоть до абсолютной глухоты, может быть следствием тяжелого воспаления среднего уха, энцефалита, менингитов, передозировки ототоксичными антибиотиками.

В наружном слуховом проходе периодически образуются плотные серные пробки, которые необходимо удалять.

## ОРГАН ОБОНЯНИЯ

Рецепторные клетки обонятельного анализатора расположены в слизистой оболочке носовой перегородки и верхней носовой раковины. Во внутриутробном периоде обонятельные рецепторы обладают максимальной чувствительностью, но к моменту рождения ребенка она несколько снижается. Дифференцировка запахов возможна благодаря развитию обонятельной области коры головного мозга. Дети (доношенные и даже недоношенные) сразу после рождения на многие запахи реагируют изменением мимики, закрыванием глаз, учащением дыхания и криком.

В первые месяцы жизни ребенок реагирует на резкие запахи. В возрасте 2–4 мес реакция на приятные и неприятные запахи различная. В 7–8 мес ребенок хорошо ощущает слабые запахи, а в младшем школьном возрасте появляется способность распознавать сложные запахи.

### Методика исследования

Для исследования обоняния применяют пахучие вещества, не раздражающие слизистую оболочку носа. Ребенок реагирует на запах мимикой неудовольствия, криком или двигательным беспокойством (особенно дети раннего возраста).

Детям более старшего возраста поочередно предлагают понюхать одинаково окрашенные растворы с запахом и без запаха, при этом ребенок должен определить, какой из них обладает запахом.

В случае выявленных нарушений необходима консультация ЛОР-врача и невролога.

## ОРГАН ВКУСА

Вкусовые рецепторы у новорожденного расположены по всей поверхности языка, захватывают слизистую губ, твердого неба и щек. С момента рождения ребенок испытывает вкусовые ощущения. Развитие анализатора

продолжается в раннем и дошкольном возрасте. В младшем школьном возрасте ребенок способен определить не только основной вкус, но и соотношение компонентов с разными вкусами и даже разницу концентраций (например, более или менее соленое).

### **Методика исследования**

На язык наносят поочередно по капле сладкий, горький, кислый и соленый растворы. На сладкий раствор ребенок раннего возраста отвечает положительной реакцией (сосанием, довольным выражением лица); на горькое, соленое и кислое реагирует негативно (недовольное выражение лица, выпячивание губ, слюноотделение, двигательное беспокойство, крик). Ребенок более старшего возраста определяет свои ощущения словом.

В случае выявленных нарушений необходима консультация стоматолога и невролога.

## **ЧУВСТВИТЕЛЬНОСТЬ КОЖИ**

**Тактильная чувствительность (осязание)** возникает раньше всех остальных видов чувствительности. Новорожденный отвечает на прикосновение к коже общей реакцией — повышением двигательной активности. Во втором полугодии жизни двигательная реакция сопровождается эмоциями — смехом, плачем. В 7–8 мес ребенок может достаточно точно указать место «раздражения».

В более старшем возрасте тактильную чувствительность проверяют, прикасаясь к коже кусочком ваты или кисточкой. Ребенка просят закрыть глаза и считать число прикосновений.

**Болевая чувствительность.** Реакция ребенка на болевые раздражители поначалу носит генерализованный характер. У новорожденных порог болевой чувствительности значительно выше, чем в более старших возрастных группах. Способность дифференцировать болевые точки появляется только к 7–8 годам.

На укол иглой (при исследовании болевой чувствительности) ребенок раннего возраста реагирует беспокойством и криком.

Ребенка в возрасте старше 3 лет просят закрыть глаза и наносят несколько уколов иглой, чередуя их с прикосновениями тупым концом какого-либо предмета. Ребенок различает прикосновения, отвечая «остро» либо «тупо».

**Температурная чувствительность.** Уже в период новорожденности ребенок реагирует на температурные раздражители, причем чувствительность

к охлаждению значительно выше, чем к повышению температуры окружающей среды.

Температурную чувствительность определяют, прикладывая к коже ребенка поочередно пробирки с холодной и теплой водой. Дети раннего возраста реагируют двигательным беспокойством и плачем, более старшего — отвечают «тепло» или «холодно».

В случае выявленных нарушений необходима консультация невролога.

## **Фрагмент истории болезни**

### **Зрение**

Веки (не изменены; если есть изменения, их указывают).

Отделяемое из глаз (нет; если есть, описывают характер).

Роговица и хрусталик (прозрачные; мутные).

Зрачки (округлой формы, одинакового диаметра; форма зрачка изменена).

Склеры (имеют синевато-белую окраску; иктеричны; кровоизлияния в склеру).

Конъюнктивы (розовой окраски; гиперемирована).

### **Слух**

Ушные раковины (обычной формы; если есть изменения, их указывают).

Наружные слуховые проходы (свободны, отделяемого нет; если есть отделяемое, указывают характер).

Надавливание на козелок (для детей раннего возраста): безболезненное; болезненное.

### **Обоняние**

Ребенок запахи различает хорошо или неотчетливо или не различает.

## **Задачи к разделу «Органы чувств»**

### **1. К моменту рождения ребенка готовы к функционированию:**

А. слух;

В. обоняние;

С. вкус;

Д. корковые и подкорковые отделы зрительного анализатора.

### **2. К особенностям строения органа зрения новорожденного относят:**

А. утолщенную роговицу;

В. отсутствие фиксации взора;

- C. короткий переднезадний размер глазного яблока;
- D. слезотечение при крике.

**3. К особенностям строения слухового анализатора у новорожденного следует отнести:**

- A. узкий и короткий наружный слуховой проход;
- B. горизонтальное расположение барабанной перепонки;
- C. недоразвитие слуховых косточек;
- D. короткую широкую слуховую (евстахиеву) трубу.

**4. Острое воспаление среднего уха сопровождается болезненностью при надавливании на козелок у детей следующих возрастных групп.**

- A. Грудной возраст.
- B. Преддошкольный.
- C. Дошкольный.
- D. Школьный.

**5. У ребенка вкусовые ощущения появляются:**

- A. с рождения;
- B. с 1-го месяца;
- C. с 2–3 мес;
- D. с 4–5 мес.

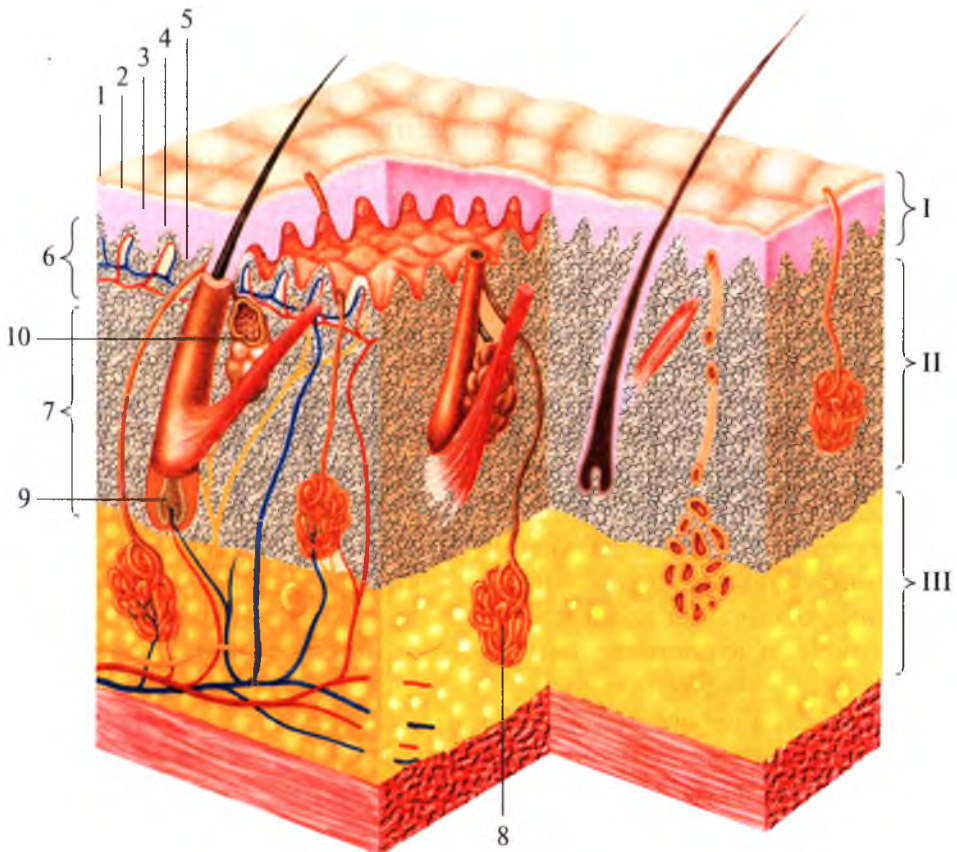
**Правильные ответы: 1 — A, B, C, D; 2 — A, B, C; 3 — A, B, D; 4 — A; 5 — A.**

# Глава 5

## Кожа и подкожная клетчатка

### 5.1. КОЖА

Кожа — наружный покров тела человека (рис. 5-1), барьер между средой организма и внешней средой, участвующий в процессах обмена веществ, терморегуляции и др.



**Рис. 5-1.** Строение кожи: I — эпидермис: 1 — роговой слой; 2 — стекловидный слой; 3 — зернистый слой; 4 — шиповатый слой; 5 — базальный слой. II — дерма: 6 — сосочковый слой; 7 — сетчатый слой; 9 — волосяной фолликул; 10 — сальная железа. III — подкожная клетчатка: 8 — потовая железа

## АНАТОМО-ФИЗИОЛОГИЧЕСКИЕ ОСОБЕННОСТИ КОЖИ У ДЕТЕЙ

### ОСОБЕННОСТИ СТРОЕНИЯ КОЖИ И ЕЕ ПРИДАТКОВ

#### Кожа

Толщина различных слоев кожи у детей до трех лет в 1,5–3 раза меньше, чем у взрослых, и только к 7 годам она достигает показателей взрослого человека.

Клетки эпидермиса у детей относительно далеко отстоят друг от друга, структура его рыхлая. Роговой слой у новорожденных тонкий и состоит из 2–3 слоев легко слущивающихся клеток. Зернистый слой развит слабо, что определяет значительную прозрачность кожи новорожденных и ее розовый цвет. Базальный слой развит хорошо, однако в первые месяцы жизни в связи с низкой функцией меланоцитов фон кожи более светлый.

Отличительная особенность кожи детей, особенно новорожденных, — слабая связь эпидермиса с дермой, что в первую очередь вызвано недостаточностью количества и слабым развитием якорных волокон. При различных заболеваниях эпидермис легко отслаивается от дермы, что приводит к образованию пузырей.

Поверхность кожи новорожденного покрыта секретом со слабой бактерицидной активностью, поскольку его рН близка к нейтральной, но уже к концу первого месяца жизни рН значительно снижается.

В коже новорожденных и детей первого года жизни хорошо развита сеть широких капилляров. В дальнейшем количество широких капилляров постепенно уменьшается, а длинных и узких увеличивается.

Нервные окончания кожи к моменту рождения развиты недостаточно, но функционально состоятельны и обуславливают болевую, тактильную и температурную чувствительность.

Кожа ребенка первого года жизни в силу особенностей строения, биохимического состава и хорошей васкуляризации отличается нежностью, бархатистостью и эластичностью. В целом она тонкая, гладкая, поверхность ее суше, чем у взрослых, и склонна к шелушению. Вся поверхность кожи и волос покрыта водно-липидным слоем, или мантией, которая предохраняет кожу от неблагоприятных факторов окружающей среды, замедляет и предупреждает всасывание и воздействие химических веществ, служит местом образования провитамина D, обладает антибактериальным свойством.

Функциональные особенности кожи у детей представлены в табл. 5-1.

Таблица 5-1. Функциональные особенности кожи у детей

Название функции	Особенности у детей
Защитная	У детей, особенно раннего возраста, защитная функция выражена слабо в связи с тем, что роговой слой эпидермиса тонкий, а его кератинизация и связь с дермой недостаточны Соединительная ткань дермы развита слабо; из-за недоразвития желез кожа сухая, а ее pH близка к нейтральной; местный иммунитет недостаточно состоятелен
Пигментообразующая	Снижена, поскольку продукция меланокортина, а следовательно, и стимуляция меланоцитов, в первые месяцы (иногда годы) жизни недостаточные
Резорбционная	Повышена благодаря тонкости рогового слоя и обильной васкуляризации. Поэтому при местном применении гормональные мази или мази с высоким содержанием токсических веществ могут оказывать выраженное системное действие
Выделительная	Выделительная функция, связанная с потоотделением, несовершенна
Терморегулирующая	Недостаточна или снижена. В первые месяцы жизни теплоотдача доминирует над теплопродукцией в связи с относительно большей поверхностью тела, богатой васкуляризацией, значительным непосредственным испарением и несовершенством центра терморегуляции в головном мозге. Вследствие этого ребенок легко перегревается или переохлаждается, поэтому необходимо создать для него оптимальный температурный режим
Дыхательная	Выражена в несколько раз сильнее, чем у взрослых, благодаря тонкому слою эпидермиса и богатой кровеносной капиллярной сети
Синтетическая	Полноценна уже с возраста 3–4 нед. Под влиянием естественного или искусственного ультрафиолетового облучения в коже синтезируется витамин D <sub>3</sub>
Кожа как орган чувств	В таком качестве кожа хорошо функционирует уже с рождения. С раздражением кожных покровов связано исследование почти всех рефлексов новорожденного. В связи с недостаточной дифференцировкой органов зрения и слуха в первый месяц жизни ребенок узнает мать с помощью тактильного восприятия. В то же время чрезмерное раздражение кожи (например, мокрыми и грязными пеленками) может вызвать беспокойство новорожденного, нарушение сна и аппетита



В целом кожа детей, особенно на первом году жизни, очень чувствительна к инфекциям, химическим и физическим раздражителям, влиянию атмосферных факторов, перегреванию и переохлаждению. Она слабо защищена от проникновения химических веществ, легко мацерируется. Анатомо-физиологические особенности кожи диктуют необходимость тщательного соблюдения гигиены, щадящего температурного режима, запрета применения раздражающих и токсичных веществ и др.

### **Сальные железы**

Сальные железы начинают функционировать еще во внутриутробном периоде, их секрет образует творожистую смазку, покрывающую поверхность кожи плода. Смазка защищает кожу от воздействия амниотической жидкости и облегчает прохождение плода через родовые пути.

Сальные железы активно функционируют в первый год жизни, затем их секреция снижается, но вновь усиливается в пубертатном периоде. У подростков они часто закупориваются роговыми пробками, что ведет к развитию угрей.

### **Потовые железы**

К моменту рождения эккринные потовые железы не до конца сформированы, их выводные протоки недостаточно развиты и закрыты эпителиальными клетками. Потоотделение начинается с возраста 3–4 нед. В течение первых 3–4 мес железы функционируют не в полной мере. У детей раннего (до 3 лет) возраста потоотделение появляется при более высокой температуре, чем у детей более старшего возраста. По мере созревания потовых желез, вегетативной нервной системы и центра терморегуляции в головном мозге процесс потоотделения совершенствуется, его порог снижается. К 5–7 годам железы полностью сформированы, а адекватное потоотделение возникает в 7–8 лет.

Апокринные потовые железы начинают функционировать только с наступлением периода половой зрелости.

### **Волосы**

Первичные волосы перед рождением или вскоре после него заменяются на пушковые (за исключением бровей, ресниц и волосистой части головы). Волосы у доношенных новорожденных не имеют сердцевин, а волосяной фолликул развит недостаточно, что не позволяет сформироваться фурункулу с гнойным стержнем. Кожа, особенно на плечах и спине, покрыта пушковыми волосами (*lanugo*), что гораздо заметнее у недоношенных

детей. Брови и ресницы слабо развиты, в дальнейшем их рост усиливается. Завершается развитие волос в период полового созревания.

### **Ногти**

Ногти у доношенных новорожденных хорошо развиты и достигают кончиков пальцев. В первые дни жизни рост ногтей временно задерживается и на ногтевой пластинке образуется так называемая физиологическая черта. На 3-м месяце жизни она достигает свободного края ногтя.

## **МЕТОДИКА ИССЛЕДОВАНИЯ КОЖИ**

Для оценки состояния кожных покровов проводят расспрос, осмотр, пальпацию и специальные пробы.

### **РАССПРОС И ОСМОТР**

Осмотр ребенка по возможности проводят при естественном дневном освещении. Кожные покровы осматривают последовательно сверху вниз: волосистую часть головы, шею, естественные складки, паховые и ягодичные области, ладони, подошвы, межпальцевые промежутки. При осмотре оценивают:

- цвет кожи и его равномерность;
- влажность;
- чистоту (отсутствие высыпаний или других патологических элементов, например шелушения, расчесов, кровоизлияний);
- состояние сосудистой системы кожи, в частности локализацию и выраженность венозного рисунка;
- целостность кожных покровов;
- состояние придатков кожи (волос и ногтей).

### **Кожные высыпания**

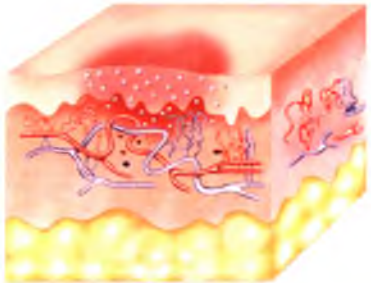
Кожные высыпания (морфологические элементы) могут затрагивать различные слои кожи, а также ее придатки (потовые и сальные железы, волосяные фолликулы).

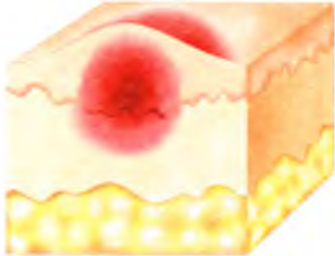
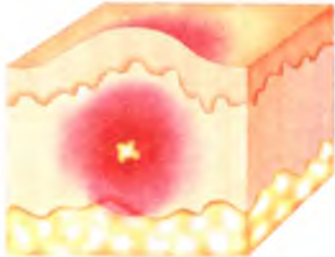

**Первичные морфологические элементы** появляются на неизменной коже. Их подразделяют на бесполостные (пятно, папула, узел и др.) и полостные с серозным, геморрагическим или гнойным содержимым (пузырек, пузырь, гнойничок) (табл. 5-3, рис. 5-2–5-11).


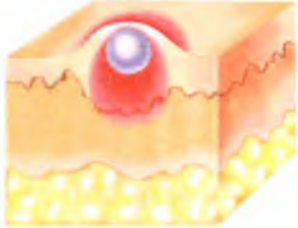
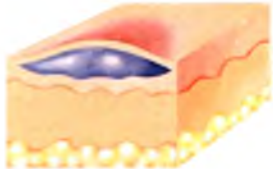

Таблица 5-2. Характеристики кожи у детей

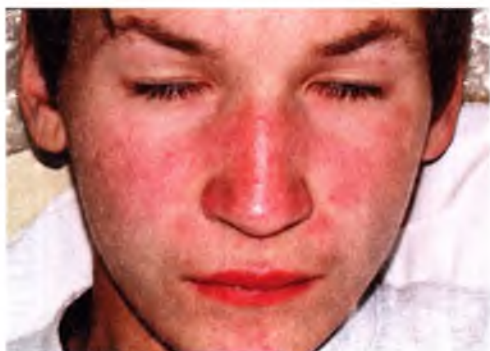Характеристики кожи	Комментарии
Цвет кожи	<p>Цвет кожи зависит от ее толщины и прозрачности, количества содержащихся в ней нормальных и патологических пигментов, степени развития, глубины залегания и полнокровия кожных сосудов, содержания Hb в единице объема крови и степени насыщения Hb кислородом.</p> <p>В зависимости от расовой и этнической принадлежности цвет кожи в норме у ребенка может быть бледно-розовым или с различными оттенками желтого, красного, коричневого и черного цветов. Патологические изменения цвета кожи у детей включают бледность, гиперемия, цианоз, желтуху и пигментацию</p>
Влажность кожи	<p>О влажности кожи судят по ее блеску: в норме поверхность кожи умеренно блестящая, при повышенной влажности кожа сильно блестит, нередко покрыта каплями пота; чрезмерно сухая кожа — матовая, шероховатая</p>
Чистота кожи	<p>При обнаружении патологических элементов на коже необходимо уточнить:</p> <ul style="list-style-type: none"> <li>— время их появления;</li> <li>— связь с какими-либо факторами (пищевыми, лекарственными, инфекционными, химическими и др.);</li> <li>— существование подобных симптомов в прошлом, их эволюцию (изменение окраски кожи, характера высыпаний);</li> <li>— морфологический тип (см. ниже);</li> <li>— размер (в миллиметрах или сантиметрах);</li> <li>— количество элементов (единичные элементы, необильная сыпь, элементы которой можно сосчитать при осмотре, обильная — множественные элементы, не поддающиеся подсчету);</li> <li>— форму (округлая, овальная, неправильная, звездчатая, кольцевидная и др.);</li> <li>— цвет (например, при воспалении возникает гиперемия);</li> <li>— локализацию и распространенность (указывают все части тела, имеющие сыпь, преимущественную локализацию — голова, туловище, сгибательные или разгибательные поверхности конечностей, складки кожи и т.д.);</li> <li>— фон кожи в области сыпи (например, гиперемированный);</li> <li>— этапность и динамику развития элементов сыпи;</li> <li>— особенности вторичных элементов, остающихся после угасания сыпи (шелушение, гипер- или гипопигментация, корочки и др.)</li> </ul>

Таблица 5-3. Первичные морфологические элементы кожи

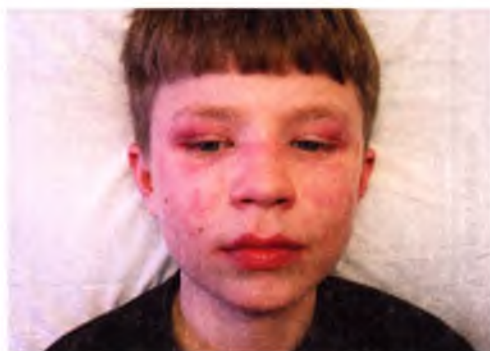Вид элемента	Характеристика элемента	Иллюстрации
Пятно	<p>Изменение цвета кожи на ограниченном участке, не возвышающееся над поверхностью кожи и не отличающееся по плотности от здоровых ее участков.</p> <ul style="list-style-type: none"> <li>• <b>Воспалительные пятна</b> представляют собой результат расширения кровеносных сосудов дермы, исчезают при надавливании на кожу предметным стеклом (диаскопия). <ul style="list-style-type: none"> <li>– <i>Розеола</i> — пятнышко размером от точки до 5 мм в диаметре. Множественные розеолы размером до 1–2 мм в диаметре образуют мелкоточечную сыпь.</li> <li>– <i>Макула</i> — пятно диаметром 6–20 мм. Многочисленные пятна величиной от 5 до 10 мм образуют мелкопятнистую сыпь, пятна размером более 10 мм — крупнопятнистую сыпь.</li> <li>– <i>Эритема</i> — обширный участок однородного покраснения кожи более 20–30 мм в диаметре с четко очерченными границами (рис. 5-3, 5-4).</li> </ul> </li> <li>• <b>Невоспалительные пятна</b>, обусловленные новообразованием кровеносных сосудов, кровоизлиянием, изменением количества пигмента и введением в кожу красителей, включают: <ul style="list-style-type: none"> <li>– <i>пигментные пятна</i>, обусловленные увеличенным или уменьшенным содержанием пигмента в коже, подразделяются на гиперпигментированные [пигментные невусы (naevus), «родимое пятно», веснушки, хлоазма и др.] и депигментированные;</li> <li>– <i>сосудистые пятна</i>, обусловленные новообразованием кровеносных сосудов в коже (гемангиомы, телеангиэктазии);</li> <li>– <i>геморрагические пятна</i>, обусловленные выходом эритроцитов из кровеносных сосудов в окружающие ткани, включают петехии (точечные кровоизлияния), пурпуру (множественные мелкие геморрагии), экхимозы (кровоизлияния неправильной формы размером более 20 мм)</li> </ul> </li> </ul>	 <p data-bbox="1183 448 1377 477">Рис. 5-2. Пятно</p>

Вид элемента	Характеристика элемента	Иллюстрации
Папула (узелок)	<p>Небольшое бесполое образование, выступающее над уровнем кожи и разрешающееся без формирования рубца, патологические изменения при этом локализуются в эпидермисе и/или поверхностных слоях дермы.</p> <p><i>Милиарные папулы</i> имеют размер 1–1,5 мм;  <i>Лентикулярные папулы</i> имеют размер 2–3 мм;  <i>Бляшки</i> имеют размер более 1 см</p>	 <p data-bbox="1178 401 1492 424">Рис. 5-5. Узелок (папула)</p>
Бугорок	<p>Ограниченный плотный элемент, возвышающийся над поверхностью кожи и достигающий в диаметре 5–10 мм. Он появляется в результате образования в дерме воспалительной гранулемы</p>	 <p data-bbox="1178 718 1400 742">Рис. 5-6. Бугорок</p>
Узел	<p>Ограниченное образование округлой или овоидной формы, расположенное в глубоких отделах дермы и подкожной жировой клетчатки. Узлы возвышаются над кожей или находятся в ее толще; могут быть результатом ограниченного неспецифического воспаления, специфической воспалительной реакции или опухолевого процесса. В процессе эволюции могут разрешаться бесследно, изъязвляться и рубцеваться, оставляя после себя западение участка кожи и/или ее атрофию</p>	 <p data-bbox="1178 1036 1347 1059">Рис. 5-7. Узел</p>

Вид элемента	Характеристика элемента	Иллюстрации
Волдырь (уртикария)	Ограниченный бесполостный элемент, возвышающийся над поверхностью кожи, размером от 3–4 мм и более, в основе которого лежит отек верхних отделов сосочкового слоя дермы. Появление уртикарных элементов нередко сопровождается зудом. Характерное свойство уртикариев — эфемерность (существуют от нескольких минут до нескольких часов)	 <p data-bbox="1183 306 1412 336">Рис. 5-8. Волдырь</p>
Пузырек	Ограниченное, выступающее над уровнем кожи округлое полостное образование, возникающее в результате скопления между эпидермисом и дермой или между отдельными слоями эпидермиса серозной или серозно-геморрагической жидкости. В процессе эволюции пузырек может подсыхать с образованием прозрачной или бурой корочки и вскрываться, обнажая ограниченную мокнущую эрозию. После разрешения оставляет временную гипер- или депигментацию или исчезает бесследно. При скоплении в пузырьке лейкоцитов он превращается в гнойничок	 <p data-bbox="1183 589 1412 618">Рис. 5-9. Пузырек</p>
Пузырь	Элемент, подобный пузырьку, но значительно превышающий его в размере (0,5 см и более). Пузырь выступает над уровнем кожи, имеет четкие границы, округлые или овальные очертания, может быть наполнен серозным, серозно-геморрагическим или гнойным содержимым. Пузырь может спадаться, образуя корки, которая отпадают, не оставляя следов, или вскрываться с образованием поверхностного дефекта кожи — эрозии	 <p data-bbox="1183 824 1412 853">Рис. 5-10. Пузырь</p>
Гнойничок (пустула)	Полостное округлое образование, заполненное гнойным содержимым, размером от 1–2 до 10 мм, окруженное венчиком гиперемии. Полость формируется в эпидермисе в результате гибели клеток последнего. В зависимости от глубины залегания выделяют поверхностные и глубокие пустулы	 <p data-bbox="1183 1059 1562 1088">Рис. 5-11. Гнойничок (пустула)</p>



**Рис. 5-3.** Эритематозные высыпания на лице в форме «бабочки» при системной красной волчанке (СКВ)



**Рис. 5-4.** Лиловая эритема на лице при ювенильном дерматомиозите

**Вторичные морфологические элементы** появляются в результате эволюции первичных (табл. 5-4).

### **Состояние придатков кожи**

**При осмотре волос** обращают внимание на равномерность роста, определяют соответствие степени развития волосяного покрова и его распределения на теле возрасту и полу ребенка. Оценивают внешний вид волос (они должны быть блестящими с ровными концами) и состояние кожи волосистой части головы.

**При осмотре ногтей** обращают внимание на форму, цвет, прозрачность, толщину и целостность ногтевых пластинок. Здоровые ногти имеют розовый цвет, ровные поверхности и края, плотно прилегают к ногтевому ложу. Околоногтевой валик не должен быть гиперемированным и болезненным.

## **ПАЛЬПАЦИЯ**

Пальпацию кожи проводят последовательно сверху вниз, а в участках повреждения — с особой осторожностью. Оценивают влажность, температуру и эластичность кожи.

**Влажность** определяют поглаживанием кожи симметричных участков тела, в том числе кожи ладоней, стоп, подмышечных и паховых областей.

**Температуру** можно определить на ощупь, прикладывая кисть тыльной поверхностью к коже спины. Температура кожи отражает температуру внутренней среды организма. Обычно температуру тела измеряют в подмышечной ямке. У детей раннего возраста, ослабленных больных и паци-





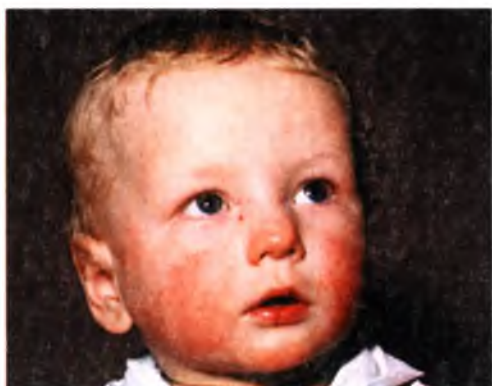Таблица 5-4. Вторичные морфологические элементы кожи

Вид элемента	Характеристика элемента	Иллюстрации
Чешуйка	<p>Пластинка отторгнувшегося рогового слоя эпидермиса. Цвет чешуек обычно желтоватый или сероватый. В зависимости от размера чешуек различают листовидное (размер чешуек более 5 мм), пластинчатое (1–5 мм) и отрубевидное шелушение (менее 1 мм)</p>	 <p>Рис. 5-12. Чешуйки</p>
Корка	<p>Элемент, образующийся в результате высыхания на коже экссудата пузырьков, пустул, отделяемого мокнущих поверхностей. Корки могут быть серозными (прозрачными или сероватыми), гнойными (желтыми), кровянистыми (бурыми). Корки на щеках у детей с экссудативно-катаральным диатезом носят название молочного струпа (рис. 5-20)</p>	 <p>Рис. 5-13. Корка</p>
Эрозия	<p>Поверхностный дефект кожи в пределах эпидермиса. Эрозии образуются в результате вскрытия пузырьков, пузырей, поверхностных пустул; могут возникнуть вследствие мацерации или трения кожи. Эрозии заживают, не оставляя стойких изменений</p>	 <p>Рис. 5-14. Эрозия</p>

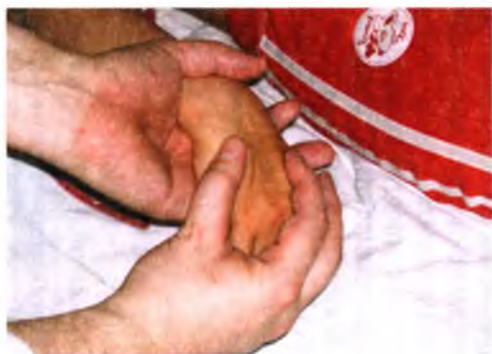

Вид элемента	Характеристика элемента	Иллюстрации
Язва	<p>Глубокий дефект кожи, при котором происходит нарушение целостности эпидермиса, дермы и нередко подлежащих тканей. Язвы могут образовываться в результате разнообразных патологических процессов: гнойного воспаления (глубокие пустулы), а также продуктивного, в том числе специфического воспаления. Язвы образуются при расстройствах лимфо- и кровообращения, травмах, ранениях, ожогах, трофических нарушениях, инфекциях, распаде опухоли и др.</p>	 <p>Рис. 5-15. Язва</p>
Трещина	<p>Дефект кожи в виде ее линейного разрыва. Различают поверхностные трещины, располагающиеся в пределах эпидермиса, и глубокие, достигающие глубоких отделов дермы. Поверхностные трещины, как правило, заживают бесследно, а глубокие отличаются болезненностью, легко кровоточат, после заживления оставляют рубцы</p>	 <p>Рис. 5-16. Трещина</p>
Лихенификация	<p>Изменение кожи в виде ее утолщения, уплотнения и резкой выраженности кожного рисунка. Кожа в этой зоне отличается сухостью, плотностью; поверхность ее шероховатая, нередко покрыта отрубевидными чешуйками. Цвет очагов может быть различным от бледно-розового до синюшно-красного. В основе лежит хроническое воспаление кожи с сопутствующими изменениями эпидермиса (гиперкератозом и акантозом)</p>	 <p>Рис. 5-17. Лихенификация</p>

Вид элемента	Характеристика элемента	Иллюстрации
<p>Вегетации</p>	<p>Ворсинчатые образования, представленные разрастанием сосочков кожи и утолщением шиповатого слоя. Это сгруппированные сосочковые выросты, придающие пораженному участку кожи неровный, бугристый вид. Могут возникать на поверхности папул, в местах локализации эрозий и язв</p>	 <p>Рис. 5-18. Вегетации</p>
<p>Рубец</p>	<p>Новообразованная соединительная ткань, возникающая на месте глубоких дефектов кожи, сопровождающихся разрушением дермы. Свежие рубцы имеют розовато-красный цвет, со временем бледнеют. Различают плоские рубцы, располагающиеся на одном уровне с окружающей кожей, атрофические рубцы, располагающиеся ниже уровня кожи, и гипертрофические, возвышающиеся над уровнем кожи. Келоидными называют гипертрофические рубцы значительной толщины, выходящие за пределы предшествующего повреждения</p>	 <p>Рис. 5-19. Рубец</p>



**Рис. 5-20.** Высыпания на лице в виде молочного струпа у ребенка с экссудативно-катаральным диатезом



**Рис. 5-21.** Определение эластичности кожи

ентов, находящихся в полубессознательном состоянии, температуру тела можно измерять в полости рта, паховой складке или прямой кишке. В норме температура в подмышечной ямке на  $0,5-1^{\circ}\text{C}$  ниже, чем в полости рта и прямой кишке, где она обычно не превышает  $37,5^{\circ}\text{C}$ .

При симметричной пальпации можно определить локальное изменение температуры, чаще связанное с местным воспалением.

**Исследуя эластичность**, кожу собирают в складку большим и указательным пальцами в местах с наименее выраженным слоем подкожной клетчатки: на передней поверхности грудной клетки над ребрами, на тыле кисти, в локтевом сгибе (рис. 5-21).

Эластичность кожи считают нормальной, если образуется большое количество мелких складок, расправляющихся сразу же после отнятия пальцев и не оставляющих белых полосок. Медленное расправление крупной грубой складки или появление на ее месте белой полоски говорит о снижении эластичности кожи.

## СПЕЦИАЛЬНЫЕ ПРОБЫ

### Оценка состояния стенки кровеносных сосудов

Состояние стенки кровеносных сосудов можно определить на основании трех симптомов.

- Симптом жгута: на среднюю треть плеча накладывают резиновый жгут так, чтобы прекратить венозный отток, не нарушая артериального притока (пульс на лучевой артерии должен быть сохранен). Через 3–5 мин при повышенной ломкости кровеносных сосудов в области локтевого сгиба и предплечья появляется петехиальная сыпь.

Патологическим считают появление более пяти петехиальных элементов в области локтевого сгиба.

- Симптом шипка: необходимо захватить кожную складку на передней или боковой поверхности груди большим и указательным пальцами обеих рук (расстояние между пальцами обеих рук — 2–3 мм) и смешать ее части поперек длины складки в противоположных направлениях. При повышенной ломкости кровеносных сосудов на месте шипка появляются кровоизлияния.
- Молоточковый симптом: не вызывая болевых ощущений, постукивают молоточком по груди. Симптом положителен при появлении на коже ребенка геморрагий.

### Исследование дермографизма

Для оценки тонуса кровеносных сосудов кожи исследуют местный дермографизм. Для этого кончиком ногтя пальца руки с небольшим нажимом делают несколько штрихов на коже груди или живота. В норме через 5–20 с появляется белая полоса (**белый дермографизм**), характеризующая симпатическое влияние. Через 1–10 мин она сменяется красной полосой (**красный дермографизм**), характеризующей парасимпатическое влияние и сохраняющейся не более 2 ч (рис. 5-22).

При отклонении времени появления или сохранения того или иного вида дермографизма говорят о симпатикотонии или ваготонии соответственно.

### Другие исследования

При необходимости применяют ряд специальных методик, в частности **биопсию** кожи или ее патологических образований. Для уточнения этиологии инфекционного поражения делают **мазки, отпечатки и соскобы**. Иммунологическую реактивность оценивают с помощью **кожных аллергических проб** с туберкулином, с аллергенами.

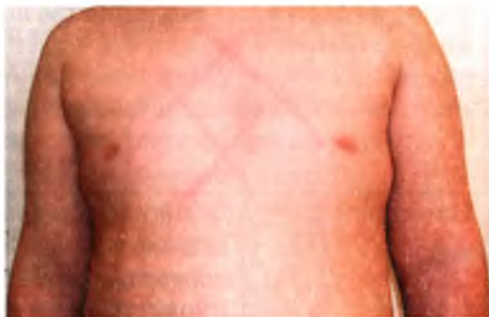
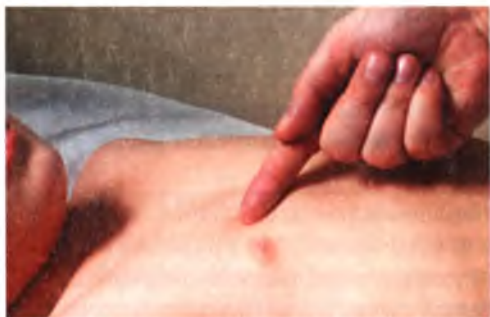
Рис. 5-22. Исследование дермографизма

## ИЗМЕНЕНИЯ КОЖИ, ВОЗНИКАЮЩИЕ В ПЕРИОД НОВОРОЖДЕННОСТИ

Изменения кожи, наиболее типичные для периода новорожденности, приведены в табл. 5-5.

**Таблица 5-5.** Виды изменений кожи у новорожденных

Вид изменений	Определение
Физиологическая эритема	Стойкая гиперемия кожи с небольшим цианотическим оттенком, которая возникает вскоре после рождения, достигает максимума в течение 1–2 дней, а затем уменьшается, оставляя после себя мелкое шелушение (более выражена у недоношенных)
Токсическая эритема	Полиморфные высыпания в виде папул (реже пустул), окруженных розовым венчиком, которые возникают на 3–5-й день после родов и бесследно исчезают через 2–3 дня
Мраморность кожных покровов	Часто отмечают у новорожденных, возникает вследствие несовершенства регуляции сосудистого тонуса
Синдром Арлекина	Проявляется резкой разницей в цвете обеих половин тела в положении новорожденного на боку, при этом нижняя половина выглядит гиперемированной, верхняя — бледной, а разграничительная линия идет точно по середине тела. Отмечают у новорожденных при морфофункциональной незрелости, может сохраняться в течение нескольких дней или недель
Монголоидные пятна	Пятна светло-серого или голубоватого цвета, возникающие в результате скопления пигментных клеток в глубоких слоях кожи. Наблюдают у новорожденных негроидной, монголоидной, изредка европеоидной рас на коже крестца, задней поверхности бедер, голеней, спины и плеч
<i>Milia</i>	Мелкие бело-желтые образования (кисты сальных желез). Обнаруживают у детей в первые месяцы жизни на коже носа и соседних участках лица
Физиологическая желтуха новорожденных	У большинства новорожденных появляется на 2–3-й день жизни и исчезает к 7–10 дню. Она связана с повышенным разрушением эритроцитов и незрелостью ферментных систем печени (недостаточность глюкуронилтрансферазы), превращающих несвязанный (свободный) билирубин крови в связанный (растворимый)
Потница	Дерматоз, обусловленный замедленным испарением пота у детей, в частности при перегревании, что приводит к закупорке протоков потовых желез и появлению на туловище множественных прозрачных пузырьков без периферического венчика



Вид изменений	Определение
Пеленочный дерматит	Вызывается воздействием физических, химических, ферментативных и микробных факторов при неправильном использовании пеленок или подгузников. Места наиболее частой локализации — кожа промежности и бедер (рис. 5-23)

## СЕМИОТИКА ПОРАЖЕНИЙ КОЖИ

### Бледность кожи

У здоровых детей кожа может быть бледной из-за слабого развития или глубокого расположения подкожных кровеносных сосудов.

Диффузную бледность кожи, видимых слизистых оболочек и конъюнктив чаще всего наблюдают при анемиях. Однако она может быть обусловлена нарушениями периферического кровообращения: склонностью к спазму периферических артериол у пациентов с аортальными пороками сердца, гипертоническим кризом, заболеваниями почек, а также перераспределением крови в организме с депонированием в сосудах внутренних органов при острой сосудистой недостаточности (обморок, коллапс).

При некоторых заболеваниях, сопровождающихся анемией, кожа приобретает своеобразный оттенок: бледно-зеленоватый (алебастровый) при хлорозе; бледный с землистым оттенком при злокачественных новообразованиях; грязно-желтый («кофе с молоком») при инфекционном эндокардите.

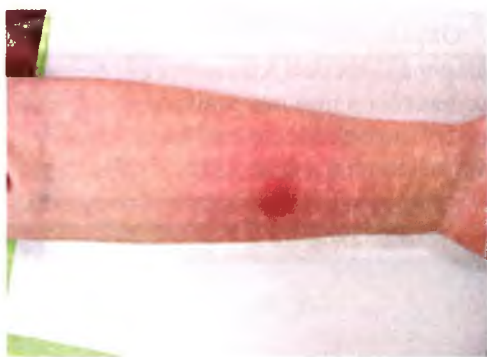
### Гиперемия кожи

Существует две основные причины гиперемии кожи.

- Расширение периферических кровеносных сосудов:
  - при лихорадочных состояниях;
  - при перегревании;

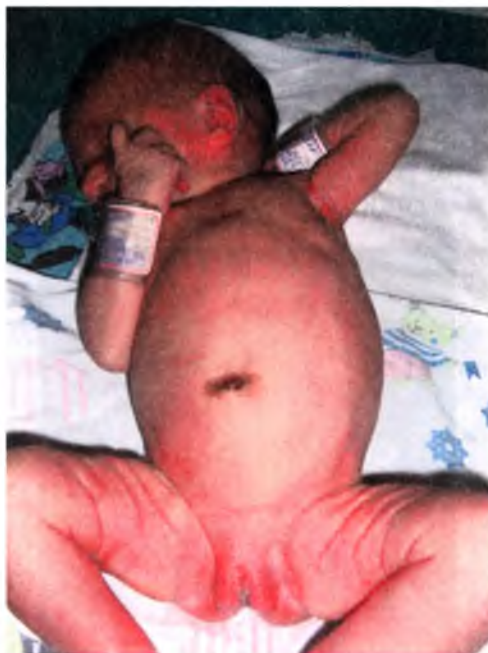

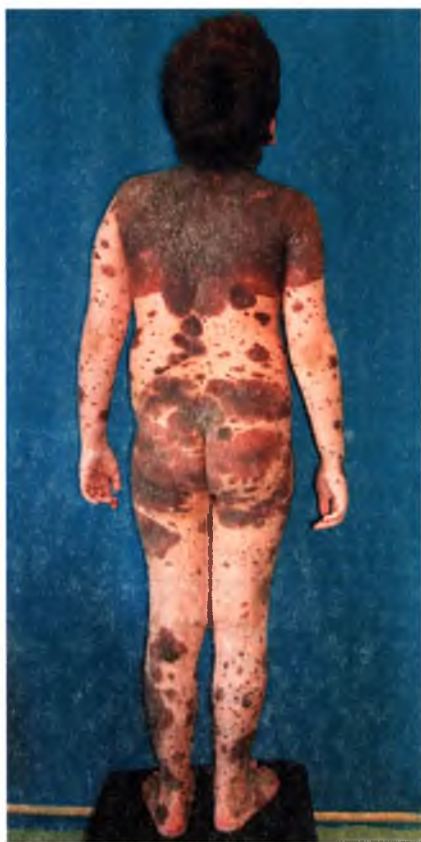Рис. 5-23. Пеленочный дерматит у новорожденного



**Рис. 5-24.** Реакция Манту. Видны папула и распространенная гиперемия кожи



**Рис. 5-25.** Врожденный пигментный невус

- после приема вазодилататоров;
- при воспалительных изменениях кожи;
- после ожогов;
- при нервно-психическом возбуждении;
- при физическом перенапряжении.

• Увеличение содержания Hb и эритроцитов в единице объема крови (эритроцитоз, полицитемия), при этом своеобразный багровый оттенок кожи сочетается с легкой синюшностью.

Покраснение кожи также отмечают при отравлении угарным газом, метиловым спиртом, антифризом, атропином, препаратами опиоидной структуры.

Ограниченная гиперемия кожи щек («лицо матроны») характерна для экзогенного и эндогенного синдромов Иценко—Кушинга.

Местная гиперемия возникает в очагах воспаления кожи и подлежащих тканей (рис. 5-24).

### **Нарушение пигментации кожи**

**Гиперпигментация** — результат избыточного накопления в коже естественных пигментов или отложения патологических окрашивающих веществ.

Пигментные («родимые») пятна у ребенка могут быть врожденными (рис. 5-25).

Бронзовое окрашивание кожи, в первую очередь на открытых частях



тела и в местах, подвергающихся трению (например, естественные складки), наблюдают при хронической надпочечниковой недостаточности, малярии и дефиците витамина РР (пеллагре).

Гиперпигментация кожи может возникнуть у ребенка из-за отравления мышьяком, серебром или золотом, а также при нарушениях обмена:

- железа (гемохроматоз);
- порфиринов гема (порфирия кожи);
- тирозина (алкаптонурия).

Пигментные пятна могут сохраняться некоторое время после инфекционных экзантем (например, после кори), а также при пигментной крапивнице (механическое раздражение участка кожи приводит к появлению волдыря, оставляющего при разрешении коричневого пятно).

Очаги гипер- и гипопигментации характерны для склеродермии (рис. 5-26).

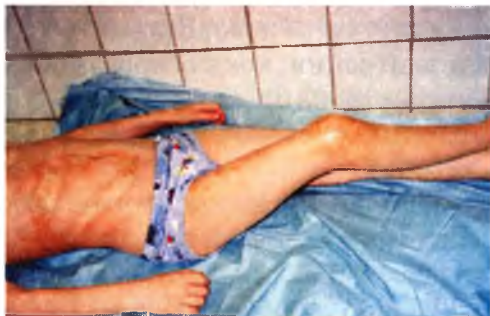**Гипопигментация.** Полное отсутствие пигмента характерно для **альбинизма** (врожденная аномалия).

Очаговая депигментация в виде белых пятен различной формы и размеров характерна для **витилиго**. Кроме того, очаги гипопигментации могут возникать при интоксикациях марганцем и ртутью, после ожогов и на месте разрешившейся сыпи.

### **Желтушность кожных покровов**

Окрашивание кожи и слизистых оболочек в желтый цвет обусловлено отложением в них билирубина при повышении его концентрации в крови. Гипербилирубинемия возникает при поражении печеночной паренхимы, обтурации или сдавлении извне общего желчного протока, а также при усиленном гемолизе эритроцитов. В первую очередь возникает иктеричность склер, мягкого неба и нижней поверхности языка.

Как упоминалось ранее, физиологическая желтуха возникает на 2–3-й день жизни и исчезает к 7–10-мудню. Более раннее появление желтухи (на 1–2-й день жизни) или медленное ее исчезновение свидетельствуют о патологии.



**Рис. 5-26.** Очаги гипер- и гипопигментации и атрофии кожи у ребенка с ювенильной склеродермией

Желтуху у новорожденных, обусловленную повышением в крови концентрации конъюгированного билирубина, можно наблюдать при внутриутробных инфекциях, сепсисе, гепатите, атрезии и гипоплазии желчных протоков (при этом иктеричность приобретает зеленоватый оттенок).

Желтуху у новорожденных, обусловленную повышением в крови концентрации неконъюгированного билирубина крови, отмечают при гемолитической болезни, иногда при гипоальбуминемии у недоношенных (из-за нарушения транспорта билирубина на фоне выраженных гипоксии и ацидоза).

У детей более старшего возраста желтуха чаще развивается на фоне вирусного гепатита, значительно реже — при врожденных нарушениях метаболизма билирубина (синдромы Криглера–Найяра, Жильбера).

Желтуха также возникает при некоторых нарушениях в обмене веществ: галактоземии, непереносимости фруктозы, тирозинемии, муковисцидозе, недостаточности  $\alpha_1$ -антитрипсина, гликогенозах, болезни Гоше.

Желтушное окрашивание может возникать при нарушении обмена каротина с задержкой его превращения в витамин А или при избыточном поступлении в организм каротиноидов в составе пищи (морковь, цитрусовые, тыква, яичные желтки). При этом желтеют только ладони и подошвы, а склеры и слизистые оболочки никогда не окрашиваются.

## **Цианоз**

**Цианоз** — синюшный оттенок кожи и видимых слизистых оболочек. Возникает из-за увеличения в периферической крови количества восстановленного Нb, имеющего более темный цвет в сравнении с невосстановленным. Этот симптом наиболее выражен на тех участках кожи, где эпидермис тонкий, содержит мало пигмента, а в дерме хорошо развита капиллярная сеть (ногтевые ложа, губы, мочки ушей, кончик носа, слизистая оболочка полости рта).

Различают три вида цианоза: центральный, периферический, местный.

### **Центральный цианоз**

Центральный цианоз возникает из-за недостаточной оксигенации крови в легких при различной патологии органов дыхания, сопровождающейся дыхательной недостаточностью. На ранних стадиях заболевания цианотичную окраску приобретают губы, язык, твердое небо и периферические участки тела, а затем цианоз становится диффузным (конечности теплые на ощупь).

Диффузный (тотальный) цианоз развивается при:

- уменьшении дыхательной поверхности легких (пневмония, ателектаз, пороки развития легких);
- нарушении проходимости верхних дыхательных путей (асфиксия) и бронхов (бронхиальная астма, обструктивный бронхит);
- затруднении альвеолярно-капиллярной диффузии кислорода (пневмосклероз, саркоидоз, альвеолит);
- скоплении жидкости или воздуха в плевральных полостях;
- слабости дыхательных мышц.

Диффузный цианоз у детей первого года жизни часто возникает при повреждении ЦНС (нарушении мозгового кровообращения, судорогах), асфиксии, синдроме дыхательных расстройств, нарушениях дыхания (ателектаз, круп, аспирация и др.).

Наиболее выраженный цианоз темно-синего или фиолетового оттенков возникает при некоторых врожденных пороках сердца с артериовенозным шунтированием крови, когда в большой круг кровообращения попадает венозная кровь.

Цианоз темно-вишневого или пурпурного оттенков может указывать на увеличение содержания в крови ребенка патологических форм Hb при отравлении анилином, врожденной метгемоглобинемии, при приеме сульфаниламидов и сульфопиридинов, употреблении продуктов и воды с повышенным содержанием нитратов и нитритов (возрастает концентрация метгемоглобина).

Общий цианоз может стать следствием капиллярного стаза (при шоке, резком обезвоживании, кровоизлиянии в надпочечники и др.).

Общий цианоз можно наблюдать при эпилептическом припадке. Если судороги не были замечены, то цианоз с потерей сознания может стать единственным диагностическим признаком эпилепсии.

### **Периферический цианоз (acroцианоз)**

Периферический цианоз обусловлен замедлением периферического кровотока. В результате единица объема крови отдает тканям больше кислорода, чем обычно, поэтому в оттекающей венозной крови повышено содержание восстановленного Hb. Вначале синюшную окраску приобретают губы, язык, твердое небо, ногти, а затем щеки, кончик носа, ушные раковины, подбородок, концевые фаланги пальцев кистей и стоп (конечности при этом холодные на ощупь). Acroцианоз развивается при поражении миокарда, экссудативном перикардите, пороках сердца.

### **Местный цианоз**

Ограниченный (местный) цианоз может развиваться в результате нарушения венозного оттока, вследствие тромбоза или сдавления извне крупного

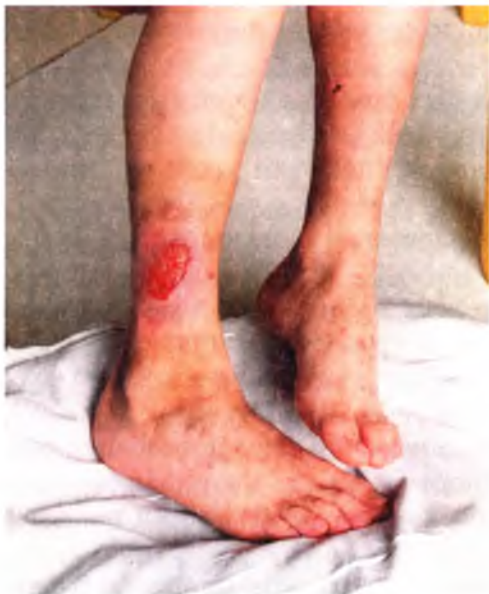

Рис. 5-27. Трофическая язва у ребенка с болезнью Бехчета

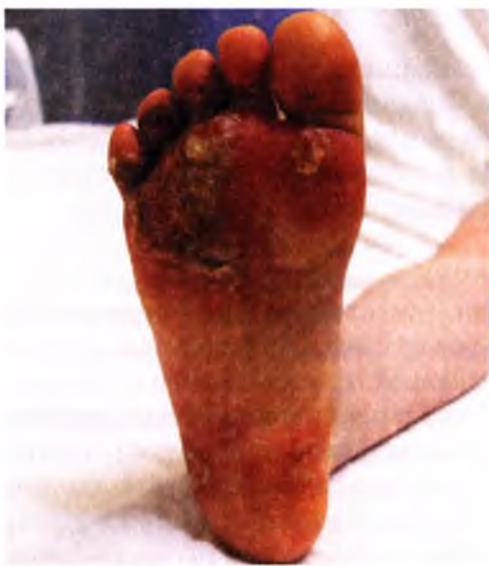

Рис. 5-28. Вторично инфицированная трофическая язва у девочки с СКВ и антифосфолипидным синдромом

венозного ствола (опухолью, увеличенными лимфатическими узлами и др.). При синдроме верхней полой вены появляется цианоз верхней части туловища, лица, шеи и верхних конечностей, а при нарушении проходимости нижней полой вены — нижней половины туловища и нижних конечностей.

Для болезни Рейно и вегетативно-сосудистой дистонии (у подростков) характерен цианоз кистей и стоп.

### Нарушение целостности кожи

Крупные язвенные дефекты кожи наблюдают при некоторых инфекциях (например, туберкулез, актиномикоз) и нарушениях трофики. Трофические язвы возникают:

- при хронической недостаточности кровообращения;
- при заболеваниях спинного мозга и периферических нервов;
- при облитерирующем или тромботическом поражении магистральных артерий конечностей, васкулитах и васкулопатиях (рис. 5-27, 5-28).

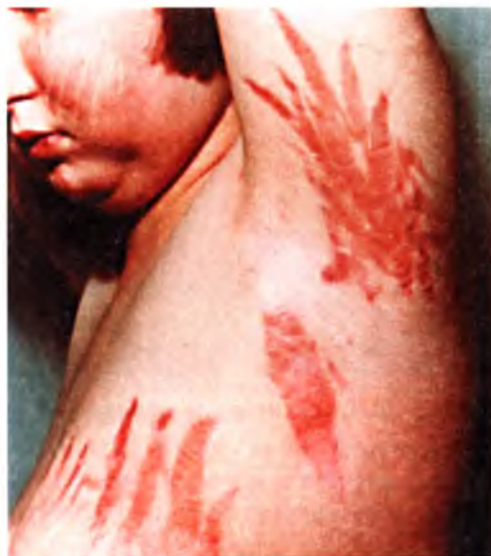Глубокие изъязвления (пролежни) появляются на ягодицах, крестце, лопатках и пятках у больных, вынужденных длительно и неподвижно лежать на спине.

Рубцы на коже могут помочь в ретроспективной диагностике ветряной оспы, туберкулезного поражения (глубокий втянутый рубец),

сифилитической гуммы (рубец звездчатой формы). Чаще выявляют послераневые и послеоперационные рубцы, иногда трансформирующиеся в келоидные. Распространенные фиброзно-атрофические очаги свойственны склеродермии.

В период полового созревания (особенно у девочек) на коже нижней половины живота, бедер, ягодиц, молочных желез появляются белые полосы (стрии). Обычно они вызваны перерастяжением кожи и надрывом ее соединительнотканых волокон.

При болезни или синдроме Иценко—Кушинга, длительном лечении глюкокортикоидами у больных образуются аналогичные рубцы, более широкие и глубокие, имеющие характерную фиолетовую окраску (рис. 5-29).



**Рис. 5-29.** Множественные стрии у девочки с синдромом Иценко—Кушинга (медикаментозной этиологии)

## ИЗМЕНЕНИЯ КРОВЕНОСНЫХ СОСУДОВ КОЖИ

Расширение венозной сети на волосистой части головы отмечают при гидроцефалии, а в верхней части спины — при увеличении бронхопульмональных лимфатических узлов. Выраженный венозный рисунок на грудной клетке может появляться при хронических бронхолегочных заболеваниях, в виде «головы Медузы» на передней брюшной стенке — при застойных явлениях в системе воротной вены, при циррозе печени.

**Телеангиэктазии** — локальное чрезмерное расширение капилляров. Может быть как аномалией развития, так и следствием патологического процесса (при недостаточности кровообращения, после воздействия ионизирующего излучения и др.).

Капилляры кожи могут формировать так называемые сосудистые звездочки (рис. 5-30). Чаще их наблюдают у детей с хроническими заболеваниями печени, нередко в сочетании с красными (печеночными) ладонями и стопами.



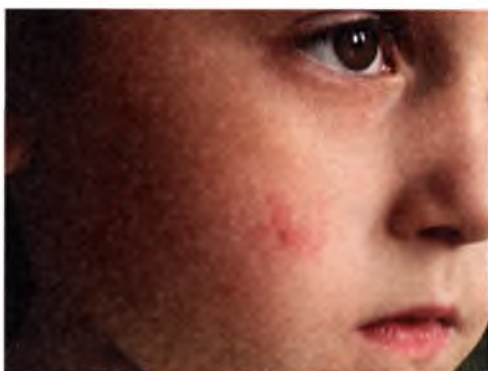

Рис. 5-30. Сосудистая звездочка

**Гемангиомы** — розовые или ярко-красные полиморфные пятна, образованные расширенными капиллярами, иногда выступающие над поверхностью кожи (рис. 5-31).

**Ливедо** — своеобразный сетчатый или древовидный сосудистый рисунок синюшно-красного или лилового цвета, наблюдающийся на коже туловища и конечностей; появляется вследствие тромбоза мелких вен кожи (рис. 5-32).

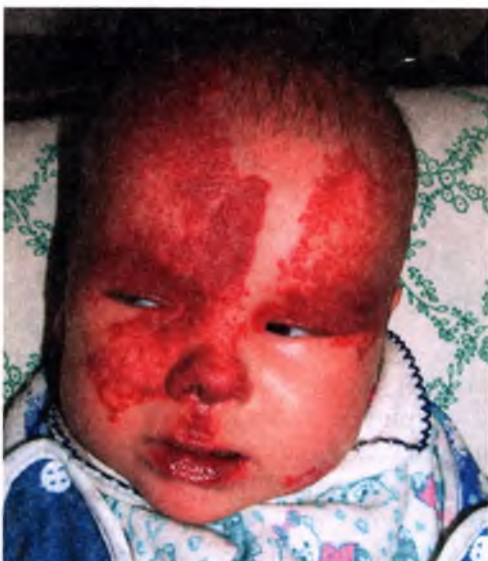

Рис. 5-31. Гемангиома

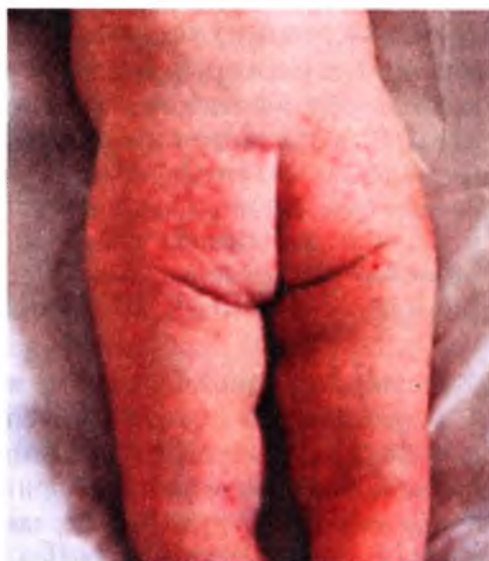

Рис. 5-32. Сетчатое ливедо

## Шелушение

Характер шелушения кожи имеет диагностическое значение (табл. 5-6).

Нарушение ороговения вплоть до образования роговых шитков, трудно снимаемых при соскабливании, отмечают при ихтиозе.

Таблица 5-6. Виды шелушения и их диагностическое значение

Виды шелушения	Комментарии
Листовидное шелушение эпидермиса на ладонях и подошвах	Отмечают у больных, перенесших псевдотуберкулез и болезнь Kawasaki
Пластинчатое шелушение	Возникает при скарлатине на 2-й неделе после начала заболевания. Отмечают при дисгидрозе, возникает вследствие усиленной потливости. Образующиеся при этом мельчайшие наполненные серозным содержимым пузырьки на пальцах рук и ладонях разрываются, вызывая грубое шелушение кожи. Можно наблюдать на подошвах у детей, длительно находящихся на постельном режиме, при этом кожа покрывается трещинами и грубо слущивается
Мелкочешуйчатое шелушение	Отмечают при гипотиреозе, некоторых инфекционных заболеваниях (например, кори)
Шелушение в сочетании с сухостью кожи	Наблюдают при гиповитаминозах А и В, при дистрофиях, ихтиозе

### Нарушение влажности кожи

Влажность кожи повышается при перегревании ребенка (особенно детей раннего возраста), при высокой лихорадке, физическом и эмоциональном перенапряжении, сильных болях, эпизодах гипогликемии, тиреотоксикозе.

**Гипергидроз** подмышечных впадин и ладоней возникает при нарушении вегетативной регуляции (это больше относится к детям препубертатного и пубертатного возраста).

**Сухость кожи** может быть следствием уменьшения потоотделения (гипогидроз) или снижения продукции кожного сала (ксероз). Гипогидроз возникает при обезвоживании, а ксероз — при хронической интоксикации, дистрофии, гиповитаминозах А и РР, ихтиозе, гипотиреозе.

### Изменения температуры кожи

Общее повышение температуры (гипертермия) характерно для лихорадки; местное повышение — для острых воспалительных поражений кожи, подкожной клетчатки, мышц и суставов.



Общее понижение температуры (гипотермия) возникает при переохлаждении, недостаточности кровообращения, острой сосудистой недостаточности, гипотиреозе, а местное понижение — при спазме кровеносных сосудов (при синдроме вегетативной дистонии, болезни Рейно).

### **Нарушение эластичности кожи**

Эластичность кожи снижается при быстром обезвоживании организма (неукротимая рвота, диарея и др.), глубоких степенях дистрофии, длительно текущих тяжелых инфекциях, некоторых заболеваниях кожи (например, склеродермии), гипотиреозе.

## **ОСНОВНЫЕ ЗАБОЛЕВАНИЯ КОЖИ В ДЕТСКОМ ВОЗРАСТЕ**

У новорожденных и детей первого года жизни в связи с анатомо-физиологическими особенностями кожи различные заболевания часто сопровождаются образованием везикулярных и буллезных элементов.

### **Дистрофические заболевания кожи**

Наследственные дистрофические заболевания кожи в первую очередь включают различные формы врожденного буллезного эпидермолиза, при которых даже после незначительной травмы образуются обширные пузыри на коже вследствие отслоения эпидермиса от дермы с последующим вторичным инфицированием содержимого пузырей. В основе простой врожденной формы эпидермолиза лежит мутация генов коллагена VII типа, при этом дефектный коллаген не способен эффективно скреплять эпидермис с сосочковым слоем дермы.

К группе наследственных дистрофий также относят акродерматит, в основе которого лежит резкое нарушение утилизации цинка. Заболевание проявляется на первом году жизни ребенка в виде очагов гиперемии, пузырей и пузырьков на кистях, стопах, ягодицах, в области промежности, вокруг всех естественных отверстий. Одновременно нарушается рост волос и ногтей, возникают кишечные расстройства, лихорадка и истощение.

Приобретенная форма буллезного эпидермолиза — аутоиммунное заболевание с появлением аутоантител к коллагену VII типа.

**Бактериальные и вирусные заболевания кожи** (табл. 5-7)

Таблица 5-7. Проявления некоторых бактериальных и вирусных заболеваний кожи у детей

Патологические изменения кожи	Особенности у детей
Омфалит	Воспаление пупочного кольца, сопровождается покраснением, инфильтрацией и отеком, нередко выделением серозной жидкости, крови или гноя; возникает у новорожденных в первые дни жизни
Стафилодермия	У новорожденных протекает как везикулопустулез (воспаление устья протоков эккринных желез), псевдофурункулез (образование подкожных узлов с последующим их вскрытием и выделением желто-зеленого сливкообразного гноя) и эпидемическая пузырчатка (образование поверхностных пузырей, вскрывающихся с образованием эрозий). Наиболее тяжелая форма стафилодермии — эксфолиативный дерматит с образованием больших, дряблых, легко вскрывающихся пузырей
Стрептодермия	Может проявляться в форме импетиго (появление мягких пузырей — фликтен — с последующим эрозированием и образованием корок), рожи, папуло-эрозивной стрептодермии или пузырчатки, локализующейся в складках кожи
Сифилитическая пузырчатка	Может развиваться на коже тела и лица, а также на ладонях и подошвах, где стафилококковая пиодермия развивается редко. В содержимом пузырьков обнаруживают бледные трепонемы
Инфицирование вирусом контактного моллюска	Характеризуется появлением на коже бледно-розовых папул размером до 5–7 мм с вдавлением в центре и выделением из него кашицеобразной массы белого цвета, чаще отмечают у детей дошкольного возраста
Герпетическая инфекция	Наиболее частая из вирусных заболеваний кожи у детей (рис. 5-33), характеризуется появлением мелко-везикулезных высыпаний на коже и/или слизистых оболочках

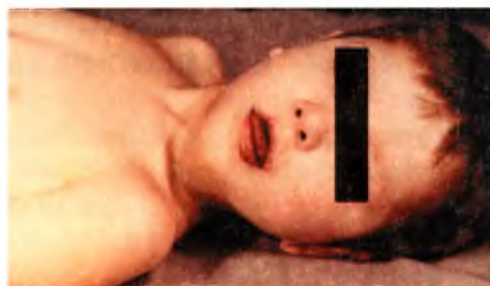

Рис. 5-33. Герпетическая инфекция. Везикулезные высыпания

### **Грибковые заболевания кожи и дерматозоозы**

Из грибковых инфекций у детей чаще выявляют: трихофитию, микроспорию, фавус, кандидозы.

Достаточно распространены у детей дерматозоозы. При чесотке на коже появляются микровезикулы, от которых отходят изогнутые чесоточные ходы, возникает сильный зуд, особенно вечером и ночью, видны следы расчесов. Укусы вшей также сопровождаются сильным зудом и приводят к появлению расчесов на коже волосистой части головы.

### **Аллергические заболевания кожи**

У новорожденных может появиться **себорейный дерматит** — гиперемия и инфильтрация в коже волосистой части головы, ягодиц и естественных складок с отдельными пятнисто-папулезными элементами, покрытыми «коркой» из отрубевидных чешуек.

В течение первых месяцев жизни у детей нередко наблюдают **эксудативные изменения на лице** в виде эритемы, отечности, сухости и шелушения кожи щек. В последующем они могут стать более выраженными и сформировать **атопический дерматит** или **детскую экзему**. Тогда на коже лица (за исключением области носогубного треугольника), тела и конечностей формируются эритематозные зудящие очаги с микровезикулами, вскрывающимися с образованием мокнутия, эрозий и корок. На открытых частях тела может появиться узелковая зудящая сыпь — **строфулюс**.

У детей нередко возникает **крапивница** в форме зудящих волдырей, часто сливающихся с образованием обширных участков инфильтрации с неровными краями.

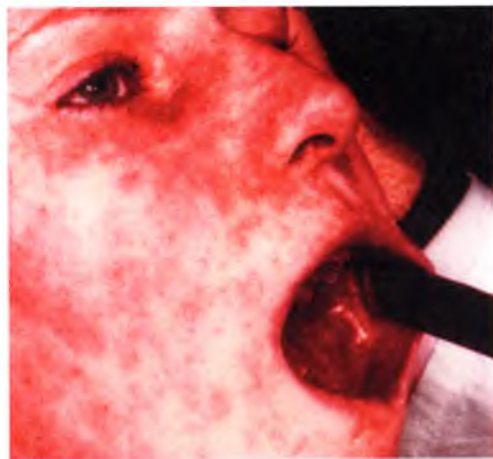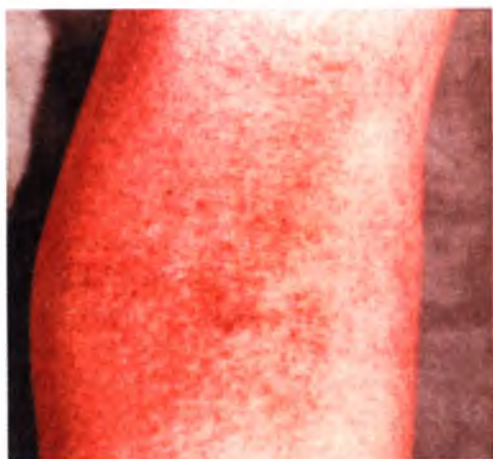
**Отек Квинке** — быстро развивающийся ограниченный аллергический отек кожи лица, (губы, веки), слизистой оболочки носа или ротоглотки с затруднением дыхания, реже половых органов.

## **ОСОБЕННОСТИ ВЫСЫПАНИЙ У ДЕТЕЙ ПРИ РАЗЛИЧНЫХ ЗАБОЛЕВАНИЯХ**

Правильная оценка высыпаний на коже важна для установления диагноза (табл. 5-8).

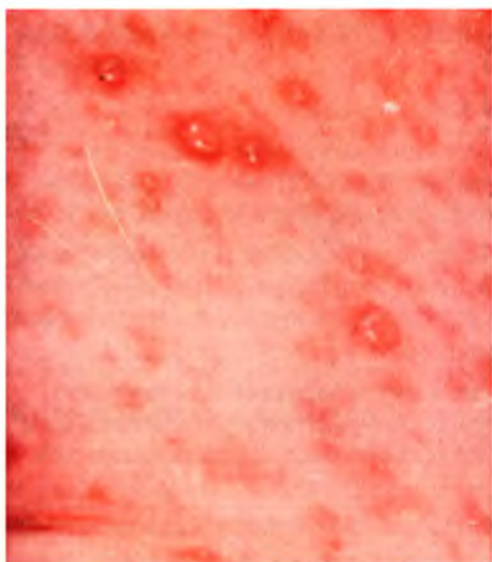
**Таблица 5-8.** Особенности высыпаний у детей при некоторых инфекционных заболеваниях

Вид патологии	Характер сыпи
Скарлатина	Мелкоточечная сыпь на гиперемизированном фоне с преимущественной локализацией в кожных складках, локтевых сгибах, паховой области, под коленями (рис. 5-34)
Корь	Пятнисто-папулезная сыпь на неизменном фоне кожи с этапным (в течение 3 дней) распространением сверху вниз и с исходом в светло-коричневую пигментацию и отрубевидное шелушение (рис. 5-35)
Краснуха	Сыпь из бледно-красных пятен округлой или овальной формы, появляющихся одновременно и локализующихся на лице, шее, разгибательных поверхностях конечностей, ягодицах, спине
Ветряная оспа	Появление макуло-папулезных элементов, превращающихся в течение нескольких часов в везикулы (рис. 5-36). В последующем везикулы лопаются и подсыхают, образуя бурые корочки. Высыпания отмечают на слизистых оболочках, волосистой части головы, коже лице, туловища и конечностях
Менингококковая инфекция	Сыпь представлена геморрагическими элементами неправильной (звездчатой) формы размером от 1–2 мм до 5–6 см различной окраски (от розово-красной до темно-вишневой) (рис. 5-37)

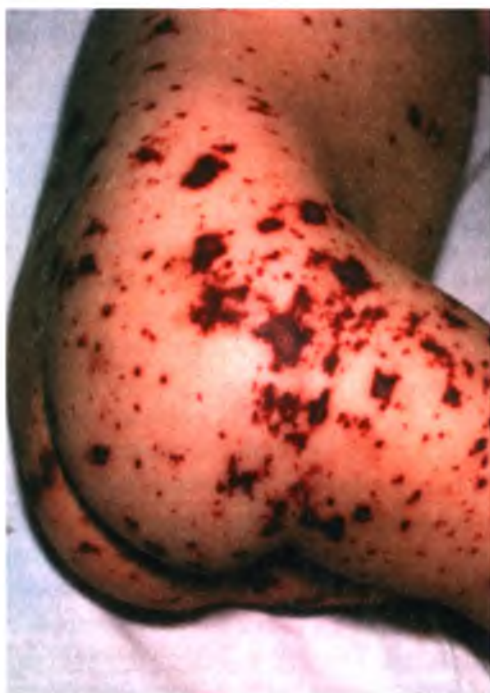

**Рис. 5-34.** Скарлатина. Мелкоточечная сыпь (Учайкин В.Ф. Руководство по инфекционным болезням у детей. — М., 2001)

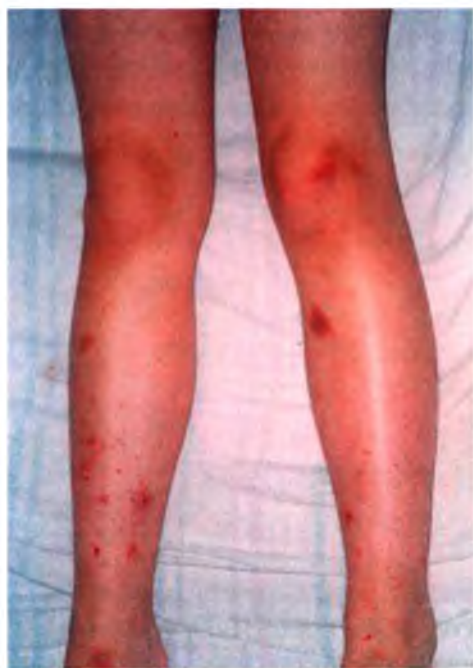**Рис. 5-35.** Корь. Пятнисто-папулезная сыпь



**Рис. 5-36.** Ветряная оспа. Везикулезная сыпь

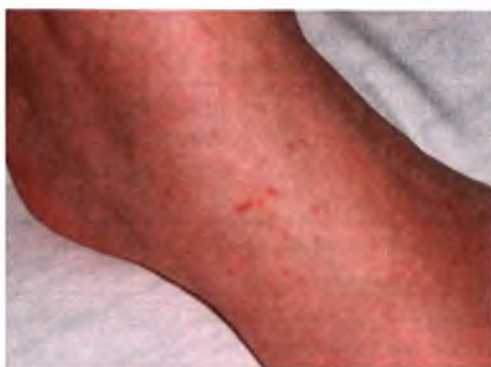

**Рис. 5-37.** Менингококкемия. Звездчатая геморрагическая сыпь с поверхностным некрозом (Учайкин В.Ф. Руководство по инфекционным болезням у детей. — М., 2001)

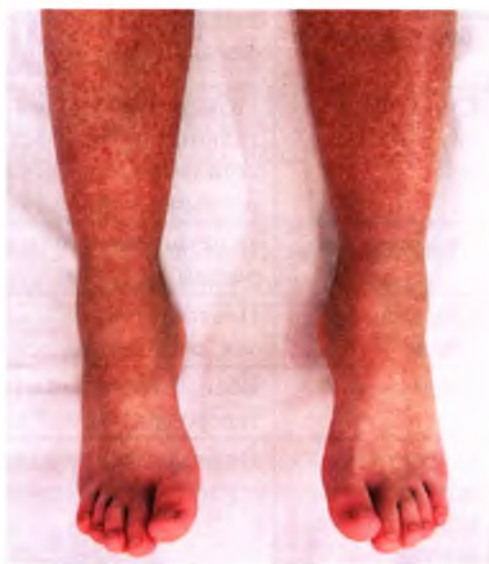

**Рис. 5-38.** Болезнь Верльгофа. Множественные экхимозы

Важное диагностическое значение имеет сыпь при ряде неинфекционных заболеваний. Геморрагическую сыпь наблюдают при **тромбоцитопенической пурпуре**, например болезни Верльгофа (рис. 5-38), **геморрагическом васкулите** (болезни Шенляйна—Геноха, рис. 5-39), гиповитаминозе С (цинге), апластических и гипопластических анемиях, лейкозах, при заболеваниях, связанных с нарушениями в свертывающей системе крови.



а



б

**Рис. 5-39.** Болезнь Шенляйна–Геноха: а — петехиальные высыпания; б — пурпура

## ИЗМЕНЕНИЯ ПРИДАТКОВ КОЖИ

### Поражение ногтей

Поражение ногтей характерно для грибковых инфекций, обменных и нервно-трофических нарушений, а также для многих заболеваний внутренних органов.

**Таблица 5-9.** Характер поражения ногтей при различных заболеваниях

Вид поражения	Характеристика поражения и его диагностическое значение
Койлонихия	Ложкообразные вдавления ногтей, сочетающиеся с их исчерченностью; возникают при дефиците железа или хрома в организме
Симптом наперстка	Точечные углубления на поверхности ногтевой пластинки. Наблюдаются у больных псориазом. При этой патологии ногти постепенно мутнеют, приобретают поперечную или продольную исчерченность, истончаются и атрофируются (онихолизис)
Симптом «часовых стекол»	Выраженная выпуклость ногтей. Возникает при длительных гнойных процессах в легких, инфекционном эндокардите, врожденных пороках сердца
Лейконихия	Появление внутри ногтя белых пятен или линий. Отмечают после травм, при дистрофии и тяжелых хронических соматических заболеваниях



Вид поражения	Характеристика поражения и его диагностическое значение
Синдром «желтых ногтей»	Развивается у детей после перенесенных заболеваний дыхательных путей: рост ногтей замедляется, появляется их тотальное или частичное желтое или желто-зеленое прокрашивание и поперечная исчерченность
Онихогрифоз	«Когтистые» ногти формируются при их врожденной дистрофии
Обкусанные ногти	Постоянное обкусывание ногтей можно отметить при неврозах, состояниях психической напряженности
Паронихий	Воспалительный отек и покраснение кожи вокруг околоногтевого валика
Отсутствие и недостаточное развитие ногтей	Отмечают при врожденной эктодермальной дисплазии
Грибковое поражение ногтей	Сопровождается деформацией ногтей, появлением на них мелких ямок и трещин. Ногти становятся мутными, желтыми, утолщаются, иногда отделяются от ногтевого ложа
Потеря ногтя	Происходит при образовании гематомы ногтевого ложа (травматического происхождения), при порфирии (ногти приобретают красноватый оттенок), акродинии, дистрофической форме эпидермолиза

### Поражение волос (табл. 5-10)

Таблица 5-10. Виды поражения волос у детей

Вид поражения волос	Характеристика поражения и его диагностическое значение
Общее облысение (алопеция)	Может быть врожденным или возникать при нарушениях питания, анемиях, хронических интоксикациях, гиповитаминозах, отравлениях (например, мышьяком), при некоторых инфекционных (скарлатина, тиф) и неинфекционных заболеваниях (СКВ), гипотиреозе
Очаговое облысение	Отмечают при сифилисе, отравлении таллийсодержащими продуктами, грибковом поражении волос и т.д. Облысение затылка у детей первого полугодия жизни наблюдают при рахите
Появление «выстриженных» участков	Грибковое поражение волос (в частности, грибами рода <i>Microsporum</i> ). Характеризуется появлением на коже волосистой части головы округлых красноватых очагов, отграниченных от здоровой кожи. Волосы над ними ломаются очень близко к корню, вследствие чего образуются как бы выстриженные участки



Вид поражения волос	Характеристика поражения и его диагностическое значение
Избыточный рост волос	Гипертрихоз (чрезмерное оволосение туловища и конечностей) может быть обусловлен генетически или связан с некоторыми хроническими заболеваниями (туберкулез, ЮРА, неспецифический язвенный колит и др.). Гирсутизм (чрезмерная волосатость у девочек с ростом волос на лице) возникает при болезни и синдроме Иценко–Кушинга, длительном лечении глюкокортикоидами, гиперандрогемии
Редкие, жесткие, ломкие волосы на голове	Характерны для гипотиреоза
Тусклый цвет волос, их сухость и расщепление на концах	Могут быть проявлением дистрофии, дефицита витаминов, железа и других микроэлементов, нарушения обмена веществ

## ФРАГМЕНТ ИСТОРИИ БОЛЕЗНИ

### Кожа

Оценивают: цвет кожи и его равномерность; чистоту (отсутствие высыпаний или других патологических элементов, например шелушения, расчесов, кровоизлияний и др.; при их наличии уточнить время их появления, связь с какими-либо факторами, эволюцию элементов, морфологический тип, размер, количество элементов сыпи, особенности вторичных элементов); целостность кожных покровов; влажность; температуру и эластичность; состояние кровеносных сосудов кожи; состояние придатков кожи (волос и ногтей).

Исследуют дермографизм.

### Тестовые задания к разделу «Кожа»

**1. У доношенного ребенка, который хорошо берет грудь и активно сосет, имеет небольшую потерю массы тела, при отсутствии каких-либо других патологических симптомов на 3-й день жизни отмечена желтушность кожных покровов. Укажите наиболее вероятную причину желтухи.**

А. Гемолитическая болезнь новорожденных.

В. Физиологическая желтуха.

С. Каротиновая пигментация из-за употребления матерью мандаринов.

- D. Атрезия желчных путей.
- E. Острый гепатит.

**2. Что из нижеперечисленного можно обнаружить при осмотре здорового новорожденного в возрасте четырех дней?**

- A. Шелушение кожи.
- B. Кожную эритему.
- C. Желтушную окраску кожных покровов.
- D. Обильное потоотделение.
- E. Пушковые волосы на груди и спине.

**3. Какие из перечисленных ниже функций кожи несовершенны у новорожденных?**

- A. Дыхательная.
- B. Защитная.
- C. Выделительная.
- D. Резорбирующая.
- E. Пигментообразующая.

**4. Для каких заболеваний детей характерна геморрагическая сыпь на коже?**

- A. Корь.
- B. Энтеровирусная инфекция.
- C. Менингококковая инфекция.
- D. Болезнь Шенляйна–Геноха.
- E. Ювенильный дерматомиозит.

**Правильные ответы: 1 — B; 2 — A, B, C, D, E; 3 — B, C, E; 4 — C, D.**

## **5.2. ПОДКОЖНАЯ ЖИРОВАЯ КЛЕТЧАТКА**

Жировая ткань состоит преимущественно из белого жира, обнаруживаемого во многих тканях, и небольшого количества бурого жира (у взрослых располагается в средостении, вдоль аорты и под кожей в межлопаточной области). В клетках бурого жира функционирует естественный механизм разобщения окислительного фосфорилирования: энергия, освобождающаяся при гидролизе триглицеридов и метаболизме жирных кислот, не используется для синтеза аденозинтрифосфата, а преобразуется в тепловую.

### **АНАТОМО-ФИЗИОЛОГИЧЕСКИЕ ОСОБЕННОСТИ ПОДКОЖНОЙ ЖИРОВОЙ КЛЕТЧАТКИ**

Жировая ткань у детей характеризуется рядом особенностей (табл. 5-11).

Таблица 5-11. Особенности жировой ткани у детей

Характеристика	Особенности у детей
<p>Масса жировой ткани</p>	<p>У доношенных новорожденных жировая ткань составляет до 16% массы тела. У детей 1 года жизни отношение массы подкожного жирового слоя к массе тела относительно большее, чем у взрослого, что объясняет округлость их форм и наличие глубоких складок в сгибах.</p> <p>У недоношенных жировой слой тем меньше, чем больше степень недоношенности</p>
<p>Распределение жировой ткани</p>	<p>К рождению жировой слой хорошо развит на лице (жировые тельца щеки — комочки Биша), конечностях, груди, спине, слабо — на животе.</p> <p>В грудной и брюшной полости и забрюшинном пространстве даже у доношенных новорожденных жировой клетчатки почти нет, поэтому их внутренние органы легко смещаются.</p> <p>Разный состав жира на разных участках тела объясняет закономерность его появления и исчезновения: в первую очередь жир накапливается на лице, затем на конечностях и в последнюю очередь на животе, а исчезает в обратном порядке</p>
<p>Строение жировой ткани</p>	<p>Жировые клетки у новорожденных и грудных детей мелкие и содержат крупные ядра. С возрастом размеры жировых клеток увеличиваются, а их ядер уменьшаются</p>
<p>Консистенция жира</p>	<p>У новорожденных и детей первых месяцев жизни консистенция жира более плотная, а температура плавления более высокая, чем у более старших детей, что обусловлено особенностями состава жира — большим содержанием тугоплавких жиров, имеющих в составе пальмитиновую и стеариновую жирные кислоты</p>
<p>Наличие бурого жира</p>	<p>Важная особенность жировой ткани детей раннего возраста — скопления бурого жира, его масса у новорожденных составляет 1–3% массы тела. Бурый жир расположен в задней шейной и подмышечной областях, вокруг щитовидной и вилочковой желез, вокруг почек, в межлопаточном пространстве, области трапецевидной и дельтовидной мышц и вокруг магистральных сосудов.</p> <p>Наличие у новорожденных бурой жировой ткани, способной образовывать и сохранять тепло, входит в число естественных защитных механизмов. Запасы бурой жировой ткани у доношенного новорожденного способны обеспечить защиту ребенка от умеренного переохлаждения в течение 1–2 дней.</p> <p>При голодании у ребенка сначала исчезает белая жировая ткань и только затем бурая. Количество бурой жировой ткани на первом году жизни ребенка существенно уменьшается</p>

В конце внутриутробного периода и в первый год жизни масса жировой ткани нарастает в результате увеличения и количества, и размеров жировых клеток (к 9 мес жизни масса одной клетки возрастает в 5 раз). Толщина подкожной жировой клетчатки заметно увеличивается в период от рождения до 9 мес, а затем постепенно уменьшается (к 5 годам в среднем уменьшается в 2 раза). Наименьшую толщину отмечают в 6–9 лет.

В пубертатном периоде толщина подкожного жирового слоя снова увеличивается. У девочек-подростков до 70% жира расположено в подкожной клетчатке (что придает их формам округлость), в то время как у мальчиков на подкожный слой приходится лишь 50% общего количества жира.

## **МЕТОДИКА ИССЛЕДОВАНИЯ ПОДКОЖНОЙ ЖИРОВОЙ КЛЕТЧАТКИ**

Состояние подкожной жировой клетчатки оценивают при осмотре и пальпации.

### **СТЕПЕНЬ РАЗВИТИЯ**

Степень развития подкожной жировой клетчатки оценивают по толщине кожной складки, измеренной на различных участках тела (рис. 5-40):

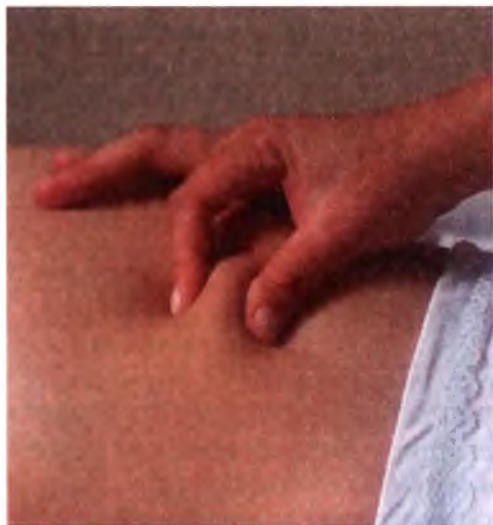- на животе;
- на груди (у края грудины);
- на спине (под лопатками);
- на конечностях.

Для приблизительной практической оценки можно ограничиться исследованием 1–2 складок.

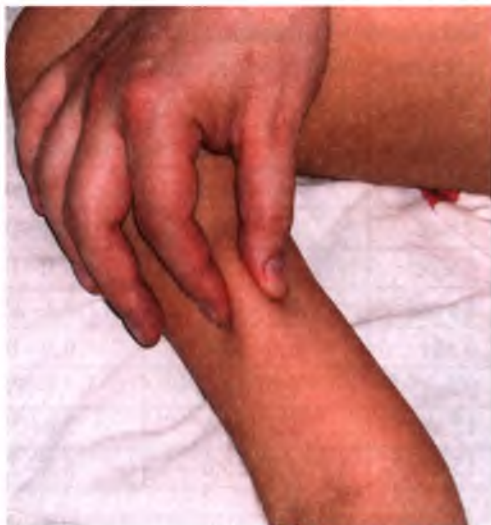По данным А.Ф. Тура, в среднем толщина складки на животе составляет:

- у новорожденных — 0,6 см;
- в 6 мес — 1,3 см;
- в 1 год — 1,5 см;
- в 2–3 года — 0,8 см;
- в 4–9 лет — 0,7 см;
- в 10–15 лет — 0,8 см.

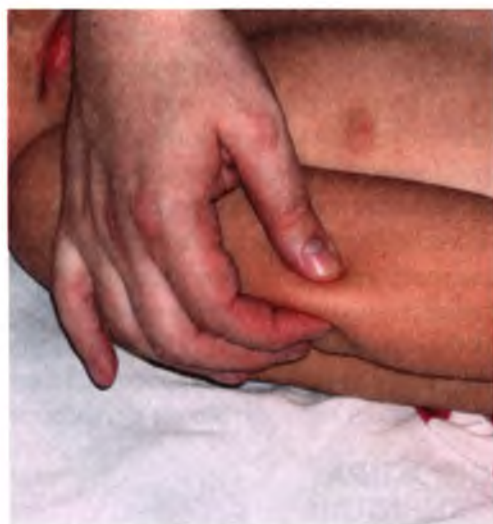Толщина кожных складок над трицепсом и под лопаткой (10-й и 90-й центили, по данным А.В. Мазурина и И.М. Воронцова) приведена в табл. 5-12.



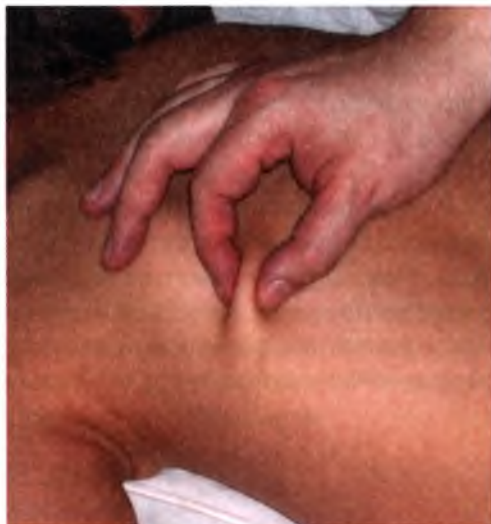а



б



в



г

Рис. 5-40. Методика оценки развития подкожной жировой клетчатки (а, б, в, г)

**Таблица 5-12.** Толщина кожных складок у детей (по А.В. Мазурину и И.М. Воронцову, 2000)

Возраст	Толщина кожной складки, мм			
	Над трицепсом		Под лопаткой	
	Мальчики	Девочки	Мальчики	Девочки
2 мес	5,5–9,6	6,4–10,0	5,2–9,8	5,6–9,4
6 мес	8,4–15,0	8,0–14,2	6,2–12,3	6,4–12,0
1 год	8,2–15,4	8,1–15,8	5,8–12,0	5,8–11,0
6 лет	6,0–11,8	6,9–14,0	3,9–7,5	4,3–9,6
9 лет	5,6–13,2	7,1–17,5	4,0–8,8	4,5–13,9
12 лет	5,8–17,6	7,4–20,2	4,5–14,6	5,5–18,5
15 лет	5,2–15,0	8,8–22,5	5,2–13,5	7,6–20,5

Объективнее толщину подкожного жирового слоя определяют по сумме толщин четырех кожных складок, измеренных циркулем-калипером, — над бицепсом, над трицепсом, под лопаткой и над подвздошной костью. Полученное значение сравнивают с существующими нормативами. Разработаны формулы, позволяющие на основании значений толщин складок рассчитать массу жира в организме ребенка.

## РАСПРЕДЕЛЕНИЕ ЖИРА

Для определения равномерности и правильности распределения подкожного жирового слоя осматривают и пальпируют различные участки тела. При осмотре заметны половые различия: у мальчиков в старшем возрасте распределение подкожного жира более равномерное, а у девочек отмечают скопления подкожной клетчатки в области бедер, живота, ягодиц и на передней поверхности грудной клетки.

## КОНСИСТЕНЦИЯ ЖИРА

Подкожный жировой слой в норме мелкозернист, однороден. Иногда можно обнаружить уплотнения и/или очаги атрофии.

## ТУРГОР МЯГКИХ ТКАНЕЙ

Определяют по ощущению сопротивления и упругости при сдавливании кожи и всех мягких тканей на внутренней поверхности плеча или

бедра (в его верхней трети) большим и указательным пальцами. При удовлетворительном тургоре ощущают упругое сопротивление сдавливаемых тканей; при снижении тургора создается ощущение вялости или дряблости этой складки.

## НАЛИЧИЕ ОТЕКОВ

Отеки возникают в первую очередь в подкожной клетчатке (из-за ее пористой структуры).

**При осмотре** на отечность могут указывать глубокие вдавления на коже от элементов тесной одежды (ремней, поясов, резинок) и обуви. Кожа над отечным участком кажется припухшей, лоснящейся. Иногда растянутая и напряженная кожа при отеке кажется прозрачной.

**Пальпация.** Для диагностики отеков подходят области тела, где жировой слой небольшой и достаточно близко прилежит к кости, например большеберцовой, крестцу, груди и др. Следует двумя-тремя пальцами на 2–3 с прижать кожу и мягкие ткани к поверхности подлежащей кости. При отеке образуются медленно исчезающие углубления. При незначительной отечности отмечают тестоватую консистенцию (пастозность) подкожной клетчатки.

Скрытые отеки можно выявить при помощи пробы Мак-Клюра–Олдрича. Для этого внутрикожно вводят 0,2 мл изотонического раствора хлорида натрия и отмечают время рассасывания образовавшегося волдыря. В норме у детей до года волдырь рассасывается через 18–40 мин, в возрасте от 1 года до 5 лет — через 20–50 мин, у детей старше 5 лет — через 40–60 мин, а у взрослых — через 60–80 мин. Ускорение рассасывания указывает на задержку воды в организме, а замедление — на дегидратацию.

Выявлению скрытых отеков помогает измерение диуреза и наблюдение за динамикой изменений массы тела. Выраженность и распространенность отеков может быть различной: от пастозности до анасарки со скоплением жидкости в полостях тела (асцит, гидроторакс, гидроперикард).

## НАЛИЧИЕ ЭМФИЗЕМЫ

При осмотре иногда можно обнаружить подкожную эмфизему — вздутие кожи, возникающее вследствие скопления воздуха или газа в подкожной клетчатке. При пальпации ощущается характерная крепитация, напоминающая хруст снега, а в месте нажатия остается углубление. Подкожная эмфизема может стать осложнением трахеотомии или возникнуть при бронхиальной астме, проникающем ранении грудной клетки, газовой гангрене конечности и др.



## СЕМИОТИКА ИЗМЕНЕНИЙ ПОДКОЖНОЙ ЖИРОВОЙ КЛЕТЧАТКИ

### НЕДОСТАТОЧНОЕ ОТЛОЖЕНИЕ ЖИРА



**Рис. 5-41.** Кахексия (фото из архива Клиники детских болезней)

У детей раннего возраста недостаточное развитие подкожного жирового слоя обозначают термином «гипотрофия». Если ребенок старше года, говорят уже о дистрофии. Крайняя степень исхудания носит название кахексии (рис. 5-41).

Недостаточное развитие подкожного жирового слоя может быть обусловлено:

- конституциональными особенностями (астенический тип телосложения);
- недостаточным или несбалансированным питанием;
- заболеваниями органов пищеварения;
- длительной интоксикацией;
- хроническими инфекционными заболеваниями;
- глистной инвазией;
- патологией ЦНС;
- психическими и эндокринными болезнями;
- злокачественными новообразованиями.

### ИЗБЫТОЧНОЕ ОТЛОЖЕНИЕ ЖИРА

Избыточное отложение жира (ожирение) чаще всего развивается у детей в возрасте до 4 и от 7 до 11 лет. Ожирение констатируют, если масса тела ребенка на 20% превышает показатели средней массы тела при данном росте. В развитии ожирения играют роль социальные, эмоциональные, генетические факторы и недостаток физической активности.

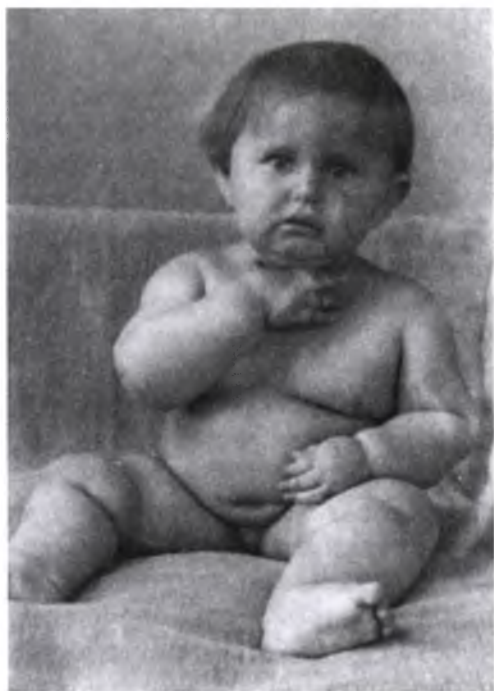

Рис. 5-42. Паратрофия (фото из архива Клиники детских болезней)

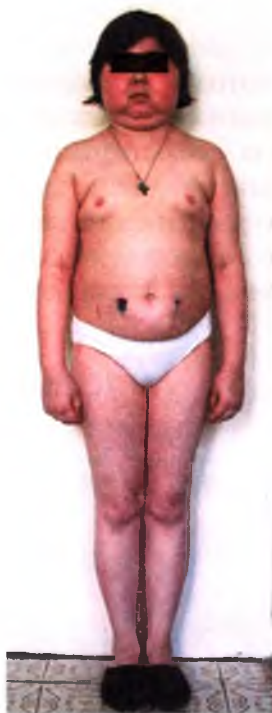

Рис. 5-43. Синдром Иценко–Кушинга

Ожирение может быть первичным (экзогенным) и вторичным. При первичном ожирении, которое развивается при избыточном питании, недостаточно подвижном образе жизни и т.д., энергетическая ценность пищи превышает энергетические затраты организма. Вторичное ожирение развивается при эндокринной патологии (например, гипотиреозе, нарушении функции половых желез, синдроме Иценко–Кушинга, опухолях гипофиза и т.д.), краниофарингиоме, нервной булимии и др. Ожирение также развивается при многих наследственных заболеваниях (болезнь Дауна, синдромы Прадера–Вилли, Лоренса–Муна–Барде–Бидля, адипозогенитальная дистрофия и др.).

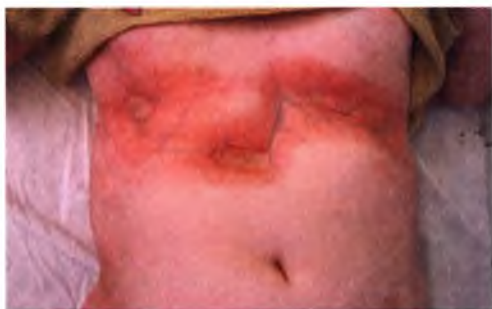Избыточная масса тела, снижение тургора тканей и чрезмерная гидрофильность подкожной клетчатки с ее неравномерным распределением характерны для дистрофии, обусловленной нерациональным вскармливанием (рис. 5-42).

Одновременно с избыточным отложением жира возможно его неравномерное распределение. Например, при синдроме Иценко–Кушинга жир откладывается преимущественно на лице (лунообразное лицо), шею («загривок лося»), в верхней части туловища и на животе (рис. 5-43).

## ЛИПОМАТОЗ

Липоматоз — множественное отложение жира в виде диффузного или опухолевидного разрастания жировой ткани, обусловленное нарушением обмена веществ. Липоматоз регистрируют, например, при синдроме Маделунга (шейный доброкачественный семейный липоматоз), болезни Деркума (множественные болезненные липомы, сопровождающиеся нервно-психическими расстройствами, очаговой гиперпигментацией, эозинофилией, изменениями ногтей и волос) и др.

## ЛИПОДИСТРОФИЯ (ЛИПОАТРОФИЯ)



**Рис. 5-44.** Ювенильная склеродермия. Очаги атрофии кожи и подкожной клетчатки

клетчатки, можно наблюдать при ювенильной склеродермии (рис. 5-44).

Участки истончения подкожной жировой клетчатки возникают у больных сахарным диабетом в местах многократного введения инсулина.

Полное отсутствие подкожного жирового слоя отмечают при **врожденной общей липодистрофии**, когда адипоциты не накапливают жиры из-за нарушения чувствительности инсулиновых рецепторов. Отдельно выделяют **парциальную липодистрофию** (жир отсутствует в определенных областях). При болезни Бар-ракера—Симонса происходит атрофия подкожной жировой ткани только в верхней половине туловища (лицо, грудная клетка и руки). Очаговую атрофию мягких тканей, в том числе и подкожной жировой

## УПЛОТНЕНИЯ

Уплотнения подкожного жирового слоя могут занимать небольшие участки или иметь распространенный характер (например, при подкожном адипонекрозе новорожденных). Наряду с уплотнением возможна и отечность подкожного жирового слоя.

У новорожденных встречаются следующие состояния.

- **Склередема новорожденных** — патологическое состояние, характеризующееся своеобразным отеком кожи и подкожной клетчатки с легким их уплотнением. Наблюдается у недоношенных и ослабленных новорожденных обычно в первые 3—4 дня жизни.
- **Склерема новорожденных** характеризуется более значительным уплотнением кожи и подкожной клетчатки (ладони, подошвы и половые органы не поражаются) с отсутствием ямок при надавливании, тяжелым состоянием ребенка, ограничением подвижности нижней челюсти и конечностей.

Уплотнение и отечность подкожной жировой клетчатки лица, шеи, верхней части туловища и проксимальных отделов верхних конечностей наблюдают в типичных случаях **болезни Бушке** (склередема взрослых). Развитие плотного отека кожи и подкожной клетчатки в очагах поражения отмечают в начальной стадии системной склеродермии.

Очаговые уплотнения подкожной жировой клетчатки могут быть представлены воспалительными инфильтратами, фиброзными или опухолевыми узлами, а также локальным скоплением жировой ткани (липомой).

## ОТЕКИ

Отеки развиваются у детей любого возраста. Так, распространенные отеки характерны для отечной формы гемолитической болезни новорожденных. Распространенные отеки возникают при нарушении различных механизмов, регулирующих водно-электролитный баланс и/или способствующих удержанию жидкости в сосудистом русле. Местные отеки могут быть вызваны различными факторами (табл. 5-13).

При заболеваниях сердца, почек и других внутренних органов формирование отеков обычно обусловлено сочетанием нескольких патологических факторов.

«**Сердечные**» отеки. На ранних стадиях сердечной недостаточности отеки локализуются на стопах (синдром «тесной обуви») и нижних третях голеней; нарастают к вечеру и уменьшаются после ночного отдыха. В дальнейшем они распространяются на бедра, живот и поясничную область и могут сопровождаться водянкой полостей тела.

«**Почечные**» отеки. При заболеваниях почек отеки в первую очередь появляются на лице (особенно заметны утром), затем на нижних конечностях и передней брюшной стенке. При них также могут возникнуть анасарка и водянка полостей тела.

Таблица 5-13. Виды отеков и механизмы их развития

Виды отеков	Механизмы развития
Распространенные отеки	Обусловленные нарушением венозного оттока, при повышении давления в венозном русле большого круга кровообращения (например, при правожелудочковой недостаточности). Обычно сопровождаются выраженным цианозом кожи
	Как следствие активации ренин-ангиотензин-альдостероновой системы, способствующей задержке натрия и воды (при вторичном гиперальдостеронизме)
	Обусловленные снижением онкотического давления плазмы при гипопроотеинемии. Гипопроотеинемия может быть следствием: – потери белков с мочой (нефротический синдром); – нарушения синтеза альбумина (при заболеваниях печени); – недостаточного поступления белка в организм (недостаточном или несбалансированном питании); – нарушения пищеварения (недостаточной секреции пищеварительных ферментов); – нарушения всасывания продуктов питания (поражении тонкой кишки, глютенковой энтеропатии и др.); – потери белков через кишечник (экссудативная энтеропатия)
	Могут быть обусловлены резким снижением фильтрации в почках при почечной недостаточности
	Могут быть следствием повышения сосудистой проницаемости (гломерулонефрит, системные васкулиты и др.)
	В редких случаях отеки могут быть обусловлены избыточной секрецией антидиуретического гормона гипофизом
	Местные отеки
Наблюдаются при острой воспалительной реакции кожи, подкожной жировой клетчатки и подлежащих тканей, могут быть обусловлены инфекцией (флегмона, рожа, периостит, остеомиелит и др.), воздействием химических веществ	
Могут быть следствием регионарного нарушения венозного (флеботромбоз, тромбофлебит) или лимфатического оттока (слоновость, филяриоз)	

Виды отеков	Механизмы развития
Местные отеки	Могут быть проявлением инфекционных заболеваний: токсической дифтерии (отечность кожи и подкожной жировой клетчатки шеи), коклюша (отечность лица), эпидемического паротита (отек тестоватой консистенции в области слюнных желез) и др.
	Своеобразные плотные отеки над пораженными мышцами отмечают в активной фазе ювенильного дерматомиозита
Микседема	Плотный на ощупь, не оставляющий углубления при надавливании отек подкожной клетчатки, обусловленный накоплением в ней муциноподобных веществ. Наблюдаются при гипотиреозе, чаще всего возникает на лице, передней поверхности голеней, тыле стоп и кистей, в надключичных ямках

### Фрагмент истории болезни

Подкожно-жировой слой (оценить степень развития, равномерность распределения, консистенцию).

Оценка питания ребенка (степень упитанности).

Оценка тургора мягких тканей.

Наличие отеков (или пастозности), их локализация и степень плотности.

### Тестовые задания к разделу «Подкожная жировая клетчатка»

1. Подкожная жировая клетчатка у детей первых месяцев жизни участвует в несократительном термогенезе (телопродукции, не связанной с мышечным сокращением), благодаря наличию в ней:

- А. твердых жирных кислот;
- В. бурой жировой ткани;
- С. ненасыщенных жирных кислот;
- Д. белой жировой ткани;
- Е. адипоцитов.

2. Осмотрев годовалого ребенка, студенты оценили развитие у него подкожно-жирового слоя как достаточное. Какой при этом должна быть толщина подкожно-жирового слоя на животе?

- А. 0,5 см.
- В. 0,7 см.
- С. 1,5 см.

- D. 3 см.
- E. 4 см.

**3. Преобладание каких жирных кислот определяет наибольшую плотность консистенции жира у новорожденных и детей первых месяцев жизни?**

- A. Пальмитиновая.
- B. Стеариновая.
- C. Олеиновая.
- D. Линоленовая.

**Правильные ответы: 1 — B; 2 — C; 3 — A, B.**



# Глава 6

## Опорно-двигательная система

Опорно-двигательный аппарат состоит из костей, мышц, связок, сухожилий, хрящей, суставов и суставных капсул. Он предназначен для обеспечения изменения положения и передвижения тела в пространстве.

### 6.1. КОСТНО-СУСТАВНОЙ АППАРАТ

#### АНАТОМО-ФИЗИОЛОГИЧЕСКИЕ ОСОБЕННОСТИ ОПОРНО-ДВИГАТЕЛЬНОЙ СИСТЕМЫ

##### РАЗВИТИЕ КОСТНОЙ ТКАНИ

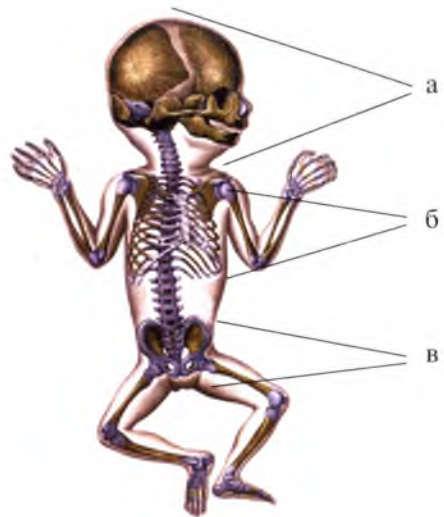
Костная ткань развивается либо непосредственно из мезенхимы — **перепончатый остеогенез** (кости черепа), либо на основе хрящевой модели — **хрящевой остеогенез** (трубчатые кости).

Основная дифференцировка костной системы происходит на 4–8-й нед беременности (рис. 6-1).

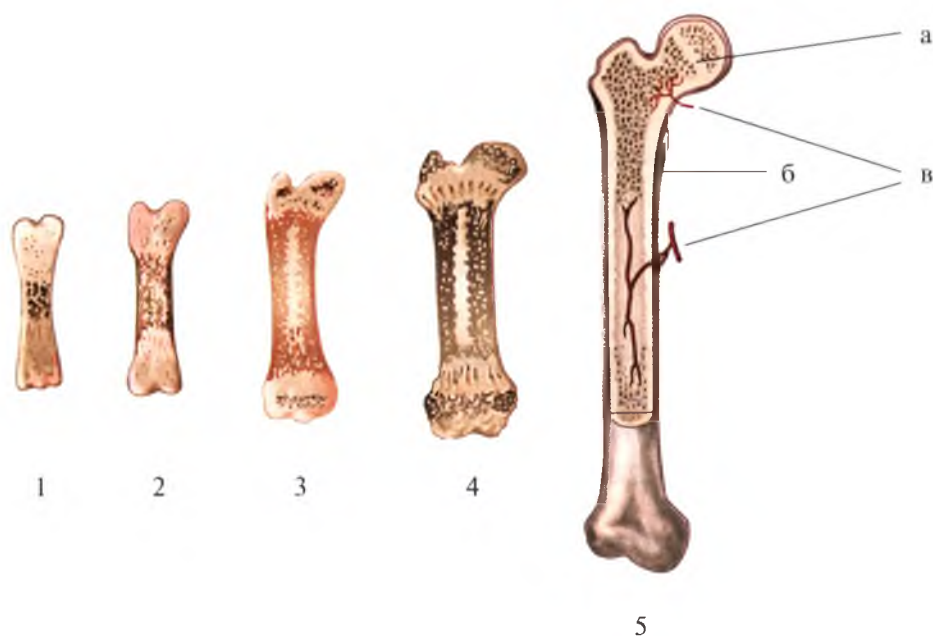
При хрящевом остеогенезе вначале формируется хрящевая модель кости, затем происходит окостенение: **periostальное** либо **энхондральное** (рис. 6-2).

##### ОСОБЕННОСТИ СТРОЕНИЯ КОСТЕЙ У ДЕТЕЙ

К моменту рождения процесс окостенения полностью не завершен. Диафизы трубчатых костей представлены костной тканью, а эпифизы и губчатые кости кисти состоят из хрящевой ткани. На последнем месяце внутриутробного развития в эпифизах появляются



**Рис. 6-1.** Скелет плода: а — череп состоит из отдельных костей; б — грудная клетка конусовидная с горизонтально стоящими ребрами; в — таз узкий, воронкообразный, вертлужная впадина неразвита



**Рис. 6-2.** Развитие трубчатой кости: 1 — первичный центр окостенения в диафизе; 2 — первичный центр окостенения и слой субпериостальной кости; 3 — центры окостенения в эпифизах; 4 — вся кость, кроме эпифизарных пластинок и суставных поверхностей, представлена костной тканью; 5 — кость ребенка (а — зона роста; б — толстая надкостница; в — особенности кровоснабжения)

точки окостенения. Однако в большей части костей они развиваются уже после рождения в течение первых 5–15 лет, причем последовательность их появления достаточно постоянна. Совокупность имеющихся у ребенка ядер окостенения представляет важную характеристику уровня его биологического развития и носит название «костный возраст».

После рождения кости интенсивно растут: в длину — благодаря зоне роста (эпифизарному хрящу); в толщину — благодаря надкостнице, во внутреннем слое которой молодые костные клетки формируют костную пластинку (периостальный способ образования костной ткани).

Костная ткань новорожденных имеет пористое грубоволокнистое сетчатое (пучковое) строение. По мере роста происходит многократная перестройка кости с заменой к 3–4 годам волокнистой сетчатой структуры на пластинчатую с вторичными гаверсовыми структурами. Перестройка костной ткани у детей — интенсивный процесс. В течение первого года жизни remodelируется 50–70% костной ткани, в то время как у взрослых за год — всего 5%.

Костная ткань ребенка, в сравнении со взрослым, содержит меньше минеральных и больше органических веществ и воды. Волокнистое строение и особенности химического состава обуславливают большую эластичность: кости у детей легче изгибаются и деформируются, но при этом менее ломкие. Поверхности костей сравнительно ровные. Костные выступы формируются по мере развития и активного функционирования мышц.

Кровоснабжение костной ткани у детей интенсивное, что обеспечивает рост и быструю регенерацию костей после переломов. Особенности кровоснабжения создают предпосылки к возникновению у детей гематогенного остеомиелита (до 2–3 лет жизни чаще в эпифизах, а в более старшем возрасте — в метафизах).

Надкостница у детей толще, чем у взрослых (при травме возникают поднадкостничные переломы и переломы по типу «зеленой ветки»), и ее функциональная активность существенно выше, что обеспечивает быстрый рост костей в толщину.

Во внутриутробном периоде и у новорожденных все кости заполнены красным костным мозгом, содержащим клетки крови и лимфоидные элементы и выполняющим кроветворную и защитную функции. У взрослых красный костный мозг содержится только в ячейках губчатого вещества плоских, коротких губчатых костей и в эпифизах трубчатых костей. В костномозговой полости диафизов трубчатых костей находится желтый костный мозг.

К двенадцати годам кости ребенка по внешнему и гистологическому строению приближаются к таковым взрослого человека.

## ОСОБЕННОСТИ СКЕЛЕТА РЕБЕНКА

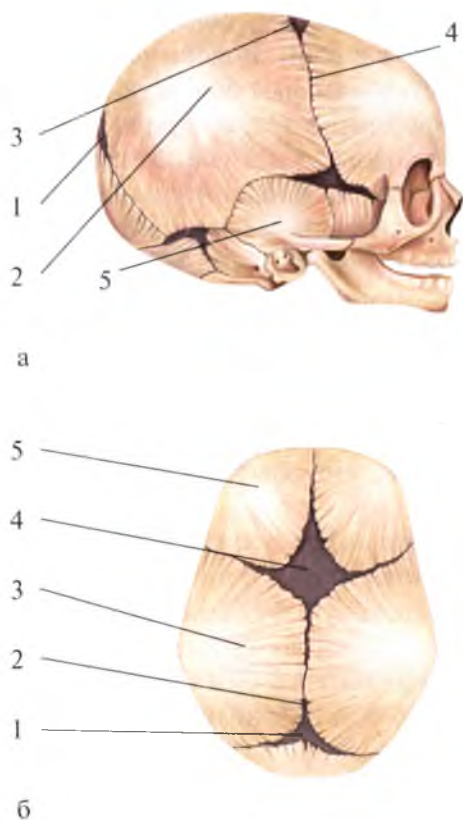
### Строение черепа

Череп к моменту рождения представлен большим количеством костей. Швы между костями свода (стреловидный, венечный, затылочный) начинают закрываться только с 3–4 мес жизни и заканчиваются к 3–5 годам.

Наиболее характерная особенность черепа новорожденного — наличие родничков (не окостеневших перепончатых участков свода черепа) (рис. 6-3).

**Большой родничок** расположен в месте пересечения венечного и сагиттального швов. Его размеры — от 1,5×2 см до 3×3 см при измерении между краями костей. Закрывается большой родничок обычно к возрасту 1–1,5 года.

**Малый родничок** расположен между затылочной и теменными костями. У 3/4 здоровых доношенных детей к моменту рождения закрыт, а у остальных закрывается к концу 1–2-го мес жизни.



**Рис. 6-3.** Череп новорожденного: а — вид сбоку (1 — малый родничок; 2 — теменная кость; 3 — большой родничок; 4 — венечный шов; 5 — чешуйчатая часть височной кости), б — вид сверху (1 — малый родничок; 2 — сагиттальный шов; 3 — теменная кость; 4 — большой родничок; 5 — лобная кость)

**Грудной кифоз** появляется, когда ребенок начинает сидеть (5–6 мес).

**Поясничный лордоз** начинает формироваться после 6–7 мес, когда ребенок начинает вставать. Одновременно (компенсаторно) формируется **крестцовый кифоз**.

В связи с незавершенностью формирования позвоночного столба и слабым развитием фиксирующих его мышц у детей легко возникают патоло-

**Боковые роднички (передние клиновидные и задние сосцевидные)** у доношенных детей при рождении закрыты.

У новорожденного **мозговой отдел** черепа по объему в 8 раз превосходит лицевой (у взрослых только в 2 раза). Глазницы у новорожденного широкие; лобная кость разделена пополам, надбровные дуги не выражены; лобная пазуха не сформирована. Челюсти недоразвиты, нижняя челюсть состоит из двух половин.

На первом году жизни череп растет быстро и равномерно, толщина костей увеличивается в 3 раза. На 1–2-м году жизни срастаются половины нижней челюсти, на 2–3-м году ускоряется рост лицевого черепа. С трех до семи лет наиболее активно растет основание черепа, и к 7 годам его рост в длину в основном заканчивается. В возрасте 7–13 лет череп продолжает расти, но уже медленнее и равномернее.

### Строение позвоночника

Позвоночник новорожденного имеет вид дуги, вогнутой спереди. Физиологические изгибы начинают формироваться в 3–4 мес (рис. 6-4).

**Шейный лордоз** развивается после того, как ребенок начинает держать голову (с трех месяцев).

логические изгибы позвоночника (например, сколиоз) и нарушения осанки.

### Грудная клетка

Грудная клетка новорожденного имеет конусовидную форму, ее переднезадний размер больше поперечного. Ребра отходят от позвоночника почти под прямым углом, располагаясь горизонтально. Когда ребенок начинает ходить, грудина опускается, и ребра постепенно принимают наклонное положение. К трем годам переднезадний и поперечный размеры грудной клетки уравниваются по величине, увеличивается угол наклона ребер, становится эффективным реберное дыхание.

К школьному возрасту грудная клетка уплощается, в зависимости от типа телосложения начинает формироваться одна из трех ее форм: коническая, плоская или цилиндрическая.

### Кости таза

По форме таз у детей раннего возраста напоминает воронку. Изменение формы и размеров происходит под влиянием массы тела, органов брюшной полости, мышц, под воздействием половых гормонов. Разница в форме таза у мальчиков и девочек становится заметной после 9 лет: у мальчиков таз более высокий и узкий.

Вертлужная впадина у новорожденного овальная, значительно меньшей глубины, чем у взрослого,

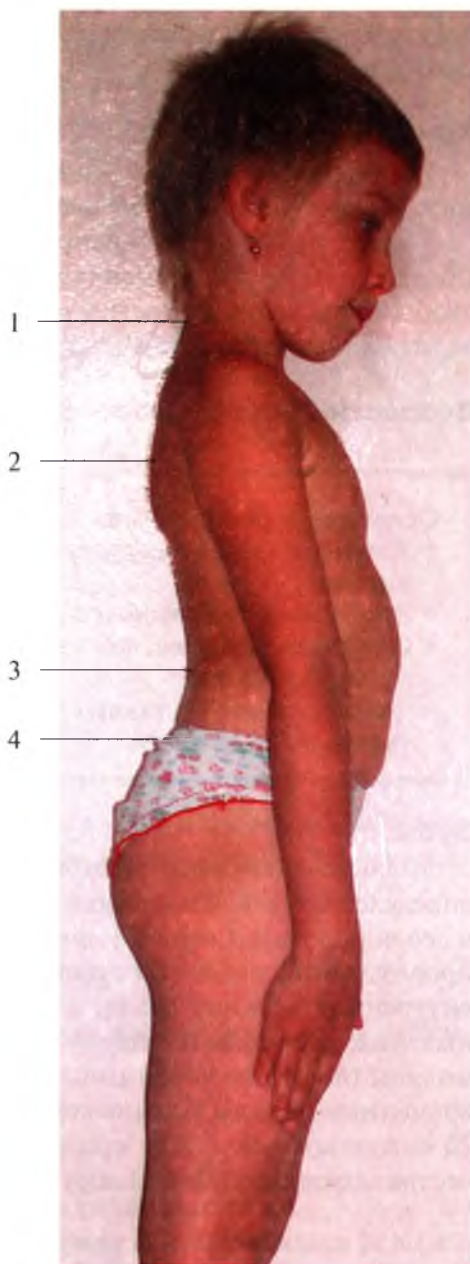


Рис. 6-4. Формирование физиологических изгибов позвоночника: 1 – шейный лордоз; 2 – грудной кифоз; 3 – поясничный лордоз; 4 – крестцовый кифоз

вследствие чего большая часть головки бедренной кости расположена за ее пределами.

### Конечности

У новорожденных конечности относительно короткие. В дальнейшем нижние конечности растут быстрее и становятся длиннее верхних.

У детей первого года жизни стопа плоская. Линия поперечного сустава предплюсны почти прямая (у взрослого S-образная). Формирование свода стопы происходит постепенно, после того как ребенок начинает стоять и ходить и по мере окостенения плюсневых костей.

### Возрастные особенности суставов у детей

#### Основные характеристики

- К моменту рождения суставно-связочный аппарат анатомически сформирован.
- Эпифизы сочленяющихся костей представлены хрящом.
- Связки растяжимее, чем у взрослых, но менее прочные (возможны подвывихи суставов).
- Формирование суставных поверхностей, капсул и связок завершается только к 13–16 годам.

### Зубы

Молочные (временные) зубы у детей прорезываются обычно в 5–7 мес в определенной последовательности, при этом одноименные зубы на правой и левой половинах челюсти появляются одновременно (рис. 6-5а). Порядок прорезывания молочных зубов следующий: два внутренних нижних и два внутренних верхних резца, а затем два наружных верхних и два наружных нижних резца (к году — 8 резцов); в 12–15 мес — первые временные моляры (передние коренные), в 18–20 мес — клыки, в 22–24 мес — вторые временные моляры (задние коренные). Таким образом, к 2 годам у ребенка 20 молочных зубов. Для ориентировочного определения должного количества молочных зубов можно использовать следующую формулу:

$$X = n - 4,$$

где  $n$  — возраст ребенка в месяцах;  $X$  — количество молочных зубов.

Период замены молочных зубов на постоянные носит название периода сменного прикуса. Постоянный зуб прорезывается обычно через 3–4 мес после выпадения молочного. Формирование как молочного, так и посто-



янного прикуса у детей — критерий биологического созревания ребенка (зубной возраст).

В первый период (от прорезывания первого молочного зуба до 3–3,5 лет) зубы стоят тесно, прикус ортогнатический (верхние зубы перекрывают нижние на одну треть) в связи с недостаточным развитием нижней челюсти, отсутствует стертость зубов.

Во втором периоде (от 3 до 6 лет) прикус становится прямым, появляются физиологические промежутки между молочными зубами (как подготовка к прорезыванию постоянных, более широких зубов) и их стертость.

Смена молочных зубов на постоянные начинается с 5 лет (рис. 6-5б). Порядок прорезывания постоянных зубов: в 5–7 лет прорезываются первые моляры, в 7–8 лет — внутренние резцы, в 8–9 лет — наружные резцы, в 10–11 лет — передние премоляры, в 11–12 лет — задние премоляры и клыки, в 10–14 лет — вторые моляры, в 18–25 лет — зубы мудрости (могут отсутствовать).

Для ориентировочной оценки количества постоянных зубов можно использовать формулу:

$$X = 4n - 20,$$

где  $n$  — возраст ребенка в годах;  $X$  — число постоянных зубов.

У некоторых детей прорезывание зубов может сопровождаться повышением температуры тела, расстройством сна, диареей и др. Формирование как молочного, так и постоянного прикуса у детей — важный показатель биологического созревания ребенка. Постоянный прикус в норме должен быть ортогнатическим или прямым.

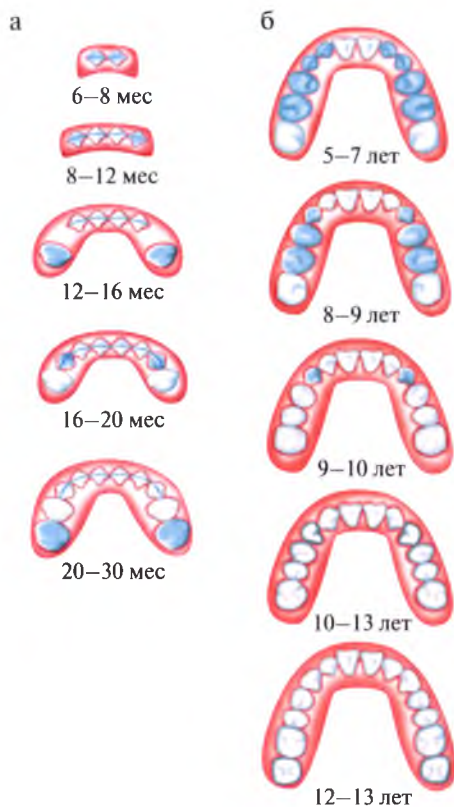


Рис. 6-5. Сроки прорезывания зубов: а — временные зубы; б — постоянные зубы



## МЕТОДИКА ИССЛЕДОВАНИЯ КОСТНО-СУСТАВНОЙ СИСТЕМЫ

### РАССПРОС

Расспрос направлен на выявление жалоб и данных анамнеза.

#### Жалобы

- Боли в костях и суставах (уточняют локализацию, характер, время появления, провоцирующие факторы).
- Деформация костей или суставов (уточняют давность появления).
- Ограничение подвижности (уточняют давность появления).

#### Анамнез

Необходимо выяснить наличие у ближайших родственников заболеваний костной системы и суставов, ревматической, инфекционной и аутоиммунной патологии; и уточнить связь начала заболевания с каким-либо предшествующим воздействием (травмой, инфекционным заболеванием и др.).

### ОСМОТР

Осмотр костной системы и суставов проводят последовательно сверху вниз в положении пациента лежа, стоя и при движении.

#### Осмотр головы

При осмотре головы оценивают несколько параметров.

- Форму (например, округлый, башенный череп; с уплощением и скошенностью затылочной кости).
- Симметричность (в норме череп симметричный).
- Размеры головы (уменьшенные — микроцефалия, увеличенные — макроцефалия).
- Состояние верхней и нижней челюсти, количество и состояние зубов, особенности прикуса. Молочный прикус в норме ортогнатический, постоянный прикус — ортогнатический или прямой.

#### Осмотр грудной клетки

При осмотре грудной клетки оценивают следующие параметры.

- Форму (например, цилиндрическая, бочкообразная, коническая).
- Симметричность.
- Эпигастральный угол. Его величина позволяет определить конституциональный тип:
  - нормостенический (угол примерно равен  $90^\circ$ );

- гиперстенический (угол тупой);
- астенический (угол острый).
- Наличие деформации:
  - килевидная «куриная грудь» — выбухание грудины;
  - воронкообразная «грудь сапожника» — западение грудины (рис. 6-6);
  - наличие Гаррисоновой борозды (западение по линии прикрепления диафрагмы) и др.

### Осмотр позвоночника

При осмотре позвоночника (рис. 6-7) обращают внимание на следующие параметры.

- Физиологические изгибы и их выраженность (возможно как увеличение, так и уменьшение лордоза или кифоза, формирование горба); наличие боковых изгибов позвоночника (сколиоза); изменения осанки.
- Симметричность расположения лопаток, ключиц, гребней подвздошных костей, треугольников талии (асимметрия может свидетельствовать о наличии сколиоза и другой патологии).

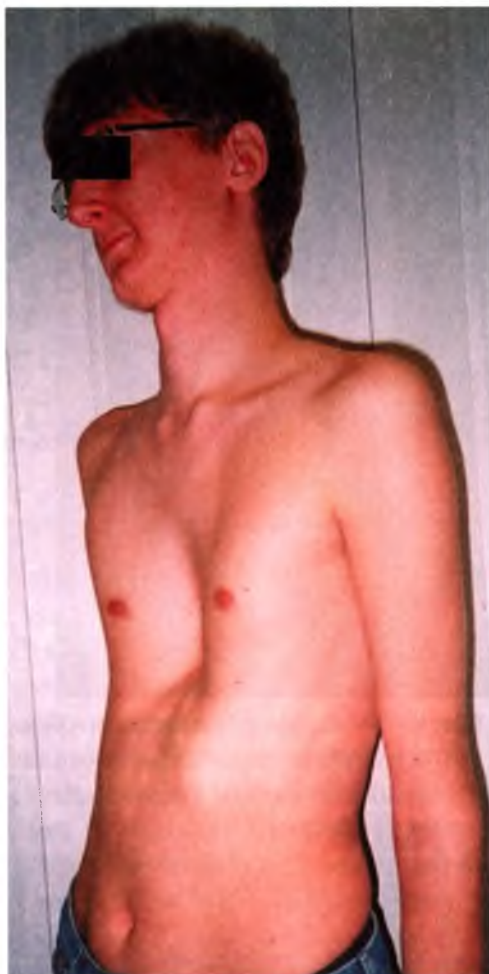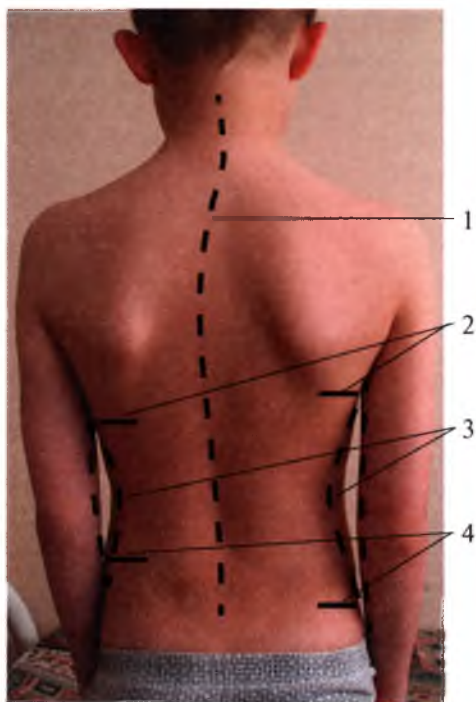


Рис. 6-6. Воронкообразная «грудь сапожника» с западением грудины (фото)

### Осмотр конечностей

При осмотре конечностей оценивают следующие параметры.

- Правильность контуров и симметричность. Это позволяет диагностировать костные деформации, переломы, ложные суставы и др.
- Относительную длину (пропорциональность туловищу).
- Форму. Искривление нижних конечностей (в том числе стоп) может быть:
  - вальгусным Х-образным;
  - варусным О-образным.



**Рис. 6-7.** Осмотр позвоночника: 1 — боковые изгибы позвоночника; 2 — симметричность углов лопаток; 3 — треугольники талии; 4 — симметричность гребней подвздошных костей

- Уплотнение сводов стоп — плоскостопие, но у детей до двух лет плоскостопие считают физиологическим, а у более старших детей — патологическим.

#### **Походка больного**

- Анталгическая походка (при болях в нижнем отделе позвоночника, поражении тазобедренного, коленного суставов или стопы). Пациент быстро переступает с больной ноги на здоровую.
- При боли в области пятки (талалгии) ребенок встает на носок или на всю стопу; при поражении среднего отдела стопы — на латеральную поверхность, а поражение передних отделов сопровождается наклоном вперед и укорочением шага.
- «Утиная походка» (вперевалку) может возникать при двустороннем поражении тазобедренных суставов.

## **ПАЛЬПАЦИЯ**

### **Пальпация костей**

Пальпация позволяет оценить:

- плотность и целостность костной ткани;
- гладкость кости;
- болезненность в костях и уточнить ее локализацию.

При *пальпации головы* можно оценить швы, состояние и размеры большого родничка (измерение производят между средними точками противостоящих костных краев); выявить краниотабес — патологическое размягчение и истончение теменных и затылочной костей.

При *пальпации ребер* у здоровых детей ощущают едва заметное утолщение в области перехода костной части в хрящевую. Значительные утолщения

(«четки») свидетельствуют о рахите, так же как и утолщения в области эпифизов лучевых, малоберцовых костей («браслетки») и фаланг пальцев («нити жемчуга»).

При *пальпации позвоночника* можно обнаружить энтезопатию (болезненность в области прикрепления сухожилия к кости), западение или выпячивание отдельных остистых отростков, аномальное расположение одного позвонка по отношению к смежному (свидетельствует о подвывихе или спондилолистезе).

## ОБСЛЕДОВАНИЕ СУСТАВОВ

Обследование суставов включает: осмотр, пальпацию, изучение функции суставов (рис. 6-8).

### Осмотр позволяет обнаружить:

- припухлость
- деформацию — стойкое изменение формы сустава, обусловленное пролиферативными и деструктивными процессами, наличием подвывиха, контрактуры, анкилоза сустава
- дефигурацию — обратимое изменение, связанное с внутрисуставным выпотом и/или утолщением синовиальной оболочки
- гиперемию
- пигментацию в области сустава

### Изучение функции суставов:

определяют объем движений в суставе при сгибании и приведении конечности к телу; в тазобедренных и плечевых суставах — при ротации. Ориентировочно функцию суставов оценивают, предлагая больному выполнить определенные действия

### Пальпацией выявляют:

- местное повышение температуры
- болезненность
- отечность мягких тканей в области сустава

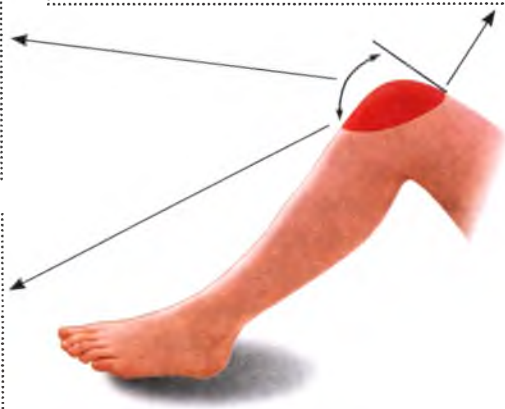


Рис. 6-8. Обследование суставов

### Кисть и межфаланговые суставы пальцев

Осмотр пальцев позволяет выявить деформацию определенного характера (табл. 6-1).

**Таблица 6-1.** Варианты деформации пальцев при некоторых заболеваниях

<p>«Веретенообразная» при поражении проксимальных межфаланговых суставов</p>	 <p><b>Рис. 6-9.</b> «Веретенообразная» деформация пальцев кисти</p>	<p>Ювенильный ревматоидный артрит — стойкие изменения, СКВ</p>
<p>«Сосискообразная» при осевом поражении межфаланговых суставов, сопровождающемся гиперемией и отеком пальцев</p>	 <p><b>Рис. 6-10.</b> «Сосискообразная» деформация пальцев стопы</p>	<p>Реактивный артрит, болезнь Рейтера, псориатический артрит</p>
<p>Склеродактилия — истончение концевых фаланг пальцев, характерное для склеродермии</p>	 <p><b>Рис. 6-11.</b> Склеродактилия</p>	<p>Системная склеродермия</p>
<p>Арахнодактилия — узкие удлиненные кисти с необычайно длинными и тонкими пальцами</p>	 <p><b>Рис. 6-12.</b> Арахнодактилия</p>	<p>Синдром Марфана</p>

**Изучение функции.** Объем движений в межфаланговых суставах выявляют при пассивном сгибании пальцев или активном одновременном приведении пальцев к ладони (рис. 6-13).

Чтобы оценить объем движений одновременно в межфаланговых и пястнофаланговых суставах, предлагается сжать кулак (рис. 6-14).

### Лучезапястный сустав

**Осмотр** позволяет обнаружить ластообразную деформацию, девиацию сустава.

**Функциональная способность** сустава заключается в возможности сложить ладони и согнуть их под прямым углом к предплечьям; сложить кисти рук тыльными сторонами и так же согнуть под прямым углом к предплечьям (рис. 6-15).

### Локтевой сустав

**Осмотр** позволяет обнаружить сгибательную контрактуру.

**Функциональная способность** сустава заключается в возможности полностью вытянуть руки (ладони, обращены вверх) и согнуть, прикоснувшись к плечам (рис. 6-16).

### Плечевой сустав

**Осмотр** позволяет обнаружить припухлость, наличие фасциитов.

**Функциональная способность** заключается помимо сгибания (подъем перед собой) и отведения (подъем по бокам) рук в возможности наружной и внутренней ротации (сустав шаровидный), которую определяют при касании кистью противоположных лопатки и уха (рис. 6-17).

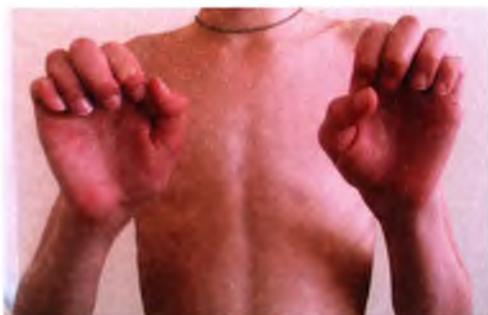
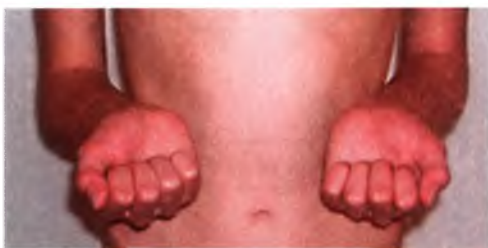
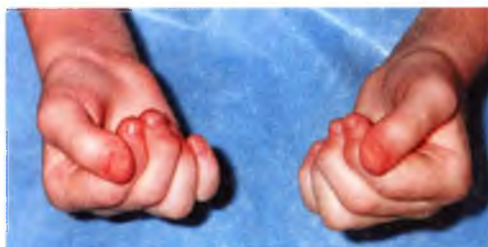Рис. 6-13. Изучение функции межфаланговых суставов



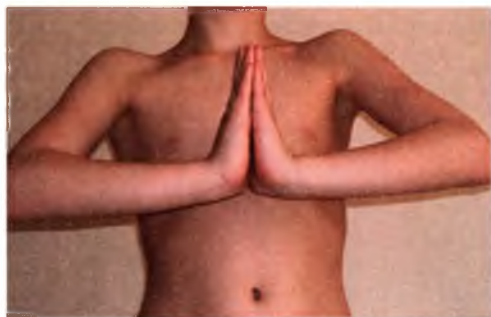а



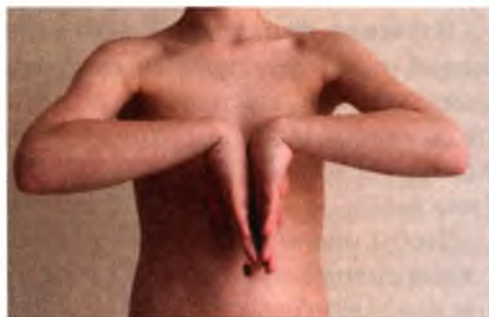б

Рис. 6-14. Определение объема движений одновременно в межфаланговых и пястнофаланговых суставах кисти — сжатие кулака: а — в норме; б — при ограничении сгибания

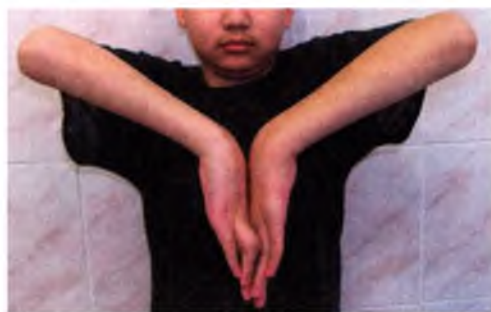



а



б



в



**Рис. 6-16.** Исследование функции локтевых суставов

**Рис. 6-15.** Функциональная способность лучезапястного сустава: а, б — в норме; в — при ограничении сгибания

### Височно-нижнечелюстной сустав

Пациента для исследования функциональной способности сустава просят максимально широко открыть рот, выдвинуть нижнюю челюсть вперед и совершить ею движения из стороны в сторону.

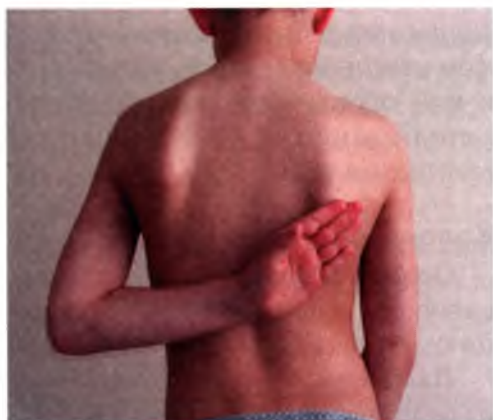### Тазобедренный сустав

Оценивают объем движения:

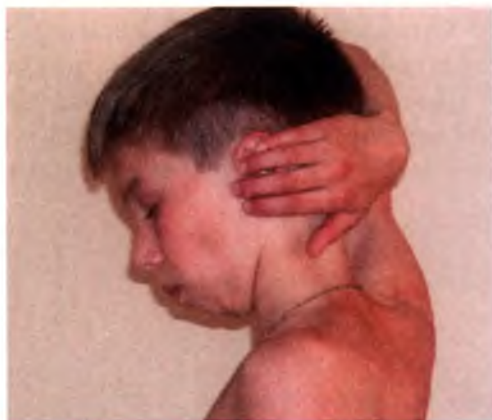- при сгибании — необходимо согнутые в коленях ноги привести к груди;
- при отведении — разводят прямые ноги (в норме амплитуда отведения составляет 40–45°).

При оценке объема ротации просят больного, лежащего на спине, отвести наружу и внутрь ногу, согнутую в коленном и тазобедренном суставах (рис. 6-18).



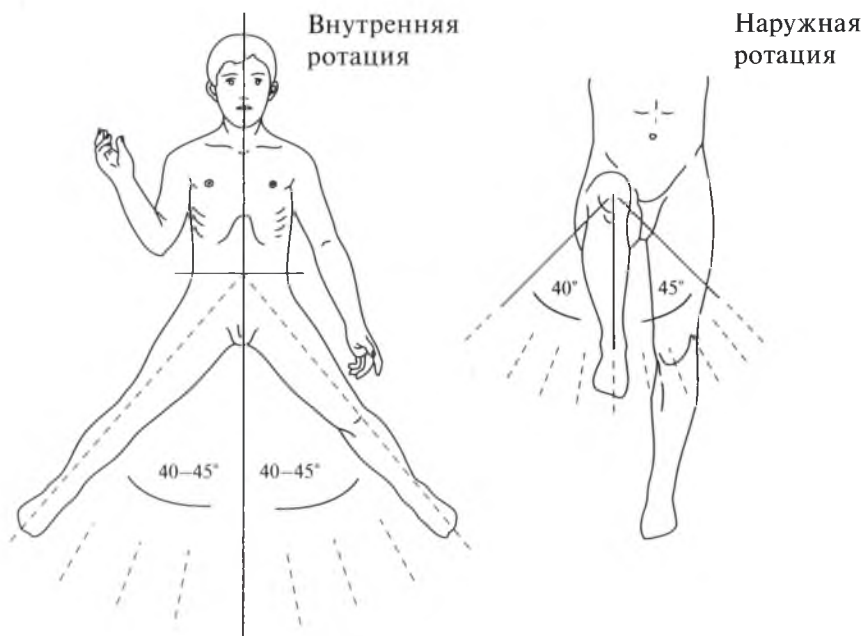


а



б

**Рис. 6-17.** Нормальный объем ротации плечевого сустава. При касании кистью: а — противоположной лопатки; б — противоположного уха



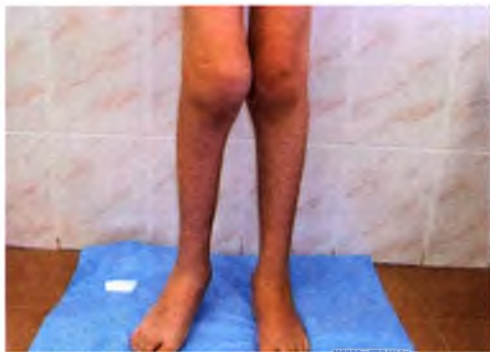а

б

**Рис. 6-18.** Исследование функции тазобедренного сустава: а — отведение (в норме угол составляет 45°); б — ротация (согнутую в колене и тазобедренном суставе ногу отводят внутрь (наружная ротация) на 35° и наружу (внутренняя ротация)

Ограничение движения при разведении ног может быть связано с дисплазией тазобедренного сустава, гипертонусом мышц-аддукторов, артритом.

Для определения подвывиха одного или обоих бедер дополнительно проверяют **симптом скольжения** — при потягивании за ногу происходит смещение головки бедренной кости относительно таза.



**Рис. 6-19.** Деформация правого коленного сустава, сгибательная контрактура

### Коленный сустав

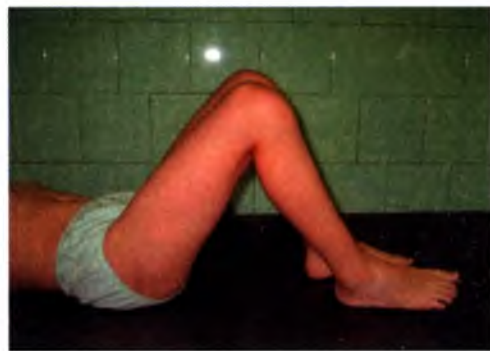**Осмотр.** Можно определить массивность, дефигурацию и деформацию сустава (рис. 6-19).

**Пальпируя**, помимо гипертермии и болезненности, можно выявить симптом баллотации надколенника.

**Функциональную способность** проверяют возможностью привести пятку к ягодице (рис. 6-20), выпрямить ногу. При невозможности полностью выпрямить ногу определяется сгибательная контрактура.



а



б

**Рис. 6-20.** Сгибание ноги в коленном суставе: а — в норме; б — ограничение сгибания

### Голеностопный сустав

При **осмотре** можно выявить массивность сустава, диагностировать ахиллобурсит (рис. 6-21).

Для **оценки функции** голеностопных суставов производят пассивное сгибание и разгибание конечности.

Кроме того, для комплексной оценки функции крупных суставов нижних конечностей ребенка просят присесть на корточки; сесть на колени, коснувшись при этом ягодицами пяток (рис. 6-22, а); исследуют **коленно-пяточный симптом** — одновременное разведение ног согнутых в коленных и тазобедренных суставах (рис. 6-22, б).

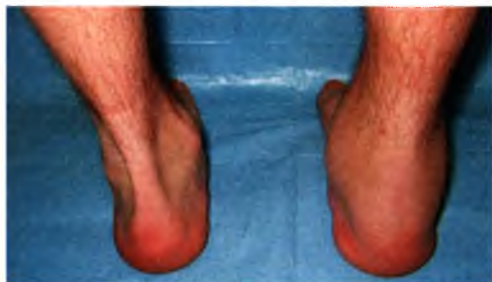

Рис. 6-21. Ахиллобурсит справа



а



б

Рис. 6-22. Оценка функции суставов ног: а — ребенок на коленях, ягодицы касаются пяток; б — разведение ног, согнутых в коленных и тазобедренных суставах

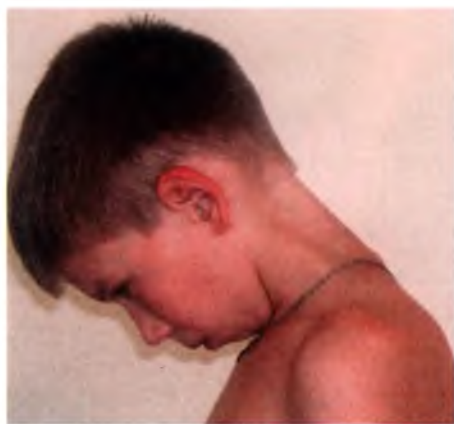Оценку функциональной способности **межфаланговых суставов пальцев ног** проводят при сгибании и разгибании пальцев ног.

### Суставы позвоночника

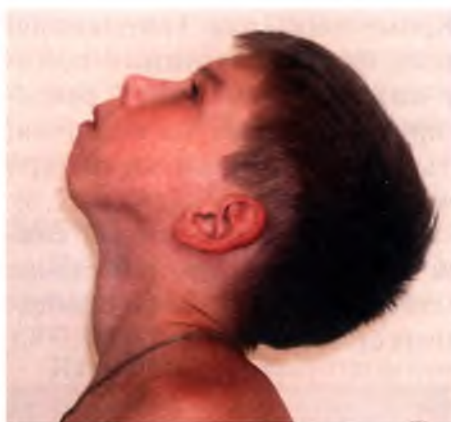Для оценки функции **шейного отдела позвоночника** пациента просят наклонить голову вперед (коснуться подбородком груди), назад, коснуться ухом плеча и совершить повороты головы в стороны (рис. 6-23).

Для **оценки общей ригидности** позвоночника (рис. 6-24) измеряют расстояние от пальцев до пола при максимальном наклоне туловища вперед (в норме не более 5 см).

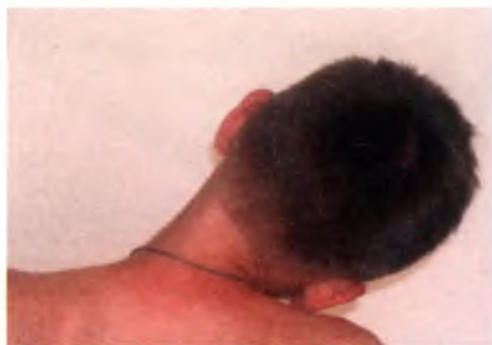В **грудном отделе** позвоночника у вертикально стоящего ребенка отмечают две точки — на уровне остистого отростка VII шейного позвонка и на 30 см ниже него. После максимального наклона вперед повторно измеряют расстояние между точками (в норме оно увеличивается на 4–5 см). При



а

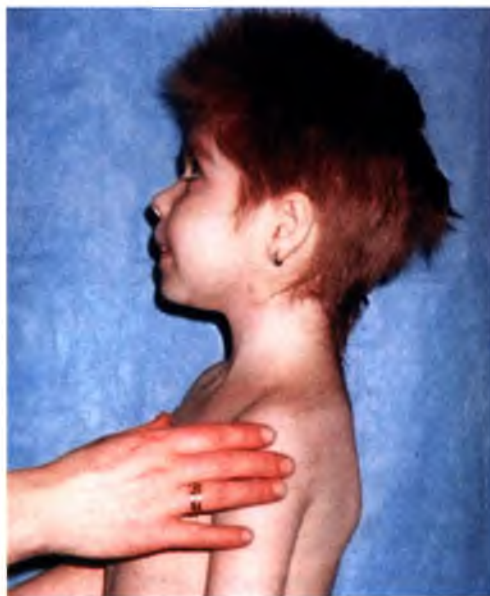

б



в

**Рис. 6-23.** Исследование функциональной способности суставов шейного отдела позвоночника. а, б, в — в норме; г — ограничение разгибания в шейном отделе позвоночника



г

ригидности позвоночника это расстояние остается неизменным или увеличивается незначительно, на 1–2 см (рис. 6-25).

В **поясничном отделе** позвоночника отмечают также две точки: одну — на уровне остистого отростка  $L_{\text{v}}$ , а вторую — на 10 см выше. При наклоне это расстояние также должно увеличиться на 4–5 см. При ригидности это расстояние остается неизменным или увеличивается незначительно (на 1–2 см).

Более точно амплитуду активных и пассивных движений определяют с помощью угломера (гониометра). Наличие боли, мышечного напряже-

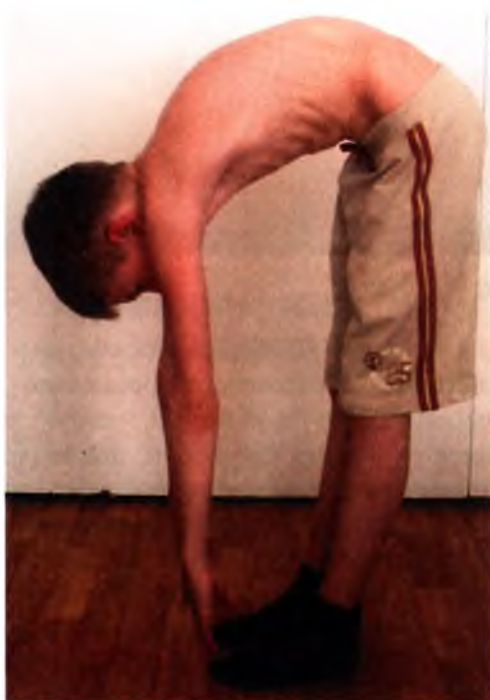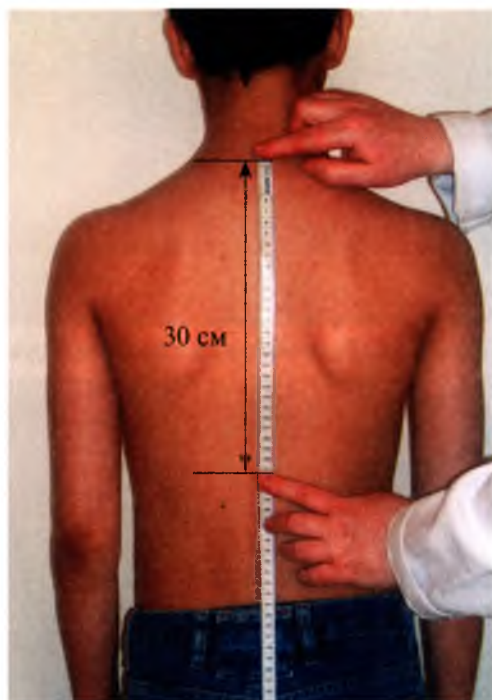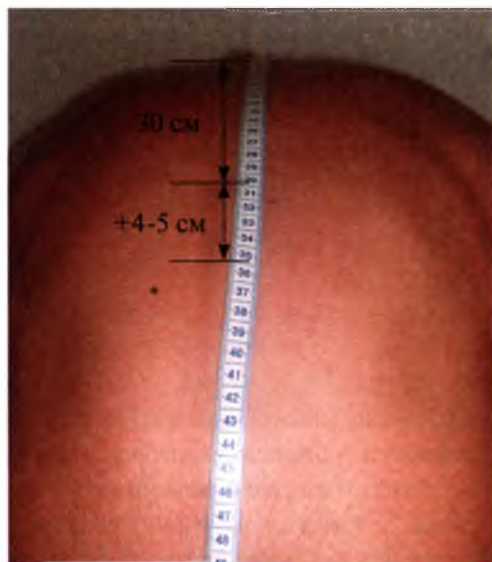




Рис. 6-24. Определение общей ригидности позвоночника



а



б

Рис. 6-25. Определение ригидности в грудном отделе позвоночника

ния или ограничения подвижности позволяет заподозрить патологию суставов. Гипермобильность суставов характерна для некоторых дисплазий соединительной ткани.

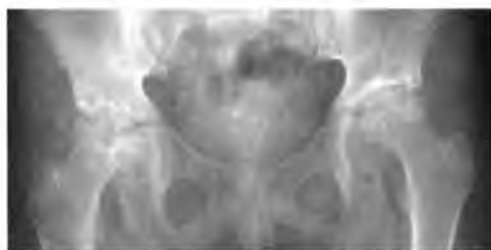### Дополнительные исследования

Чаще всего используют **рентгенографию** (рис. 6-26–6-29), позволяющую обнаружить аномалии развития и переломы костей, воспалительные опухолевые и дегенеративные процессы в костях или суставах, оценить темпы оссификации (костный возраст).

В запястье ядра окостенения определяются в определенной последова-

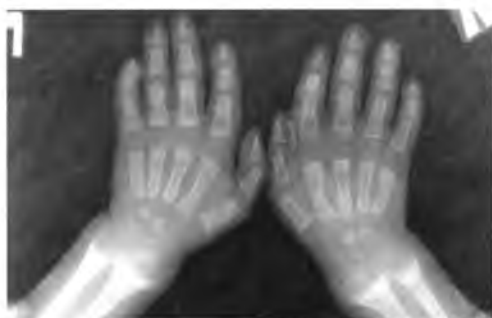

а



б

**Рис. 6-26.** Рентген тазобедренного сустава. а — в норме; б — артрит тазобедренных суставов (сужение суставных щелей, кистовидный остеопороз, эрозии головок бедренных костей, вертлужных впадин)



**Рис. 6-27.** Рентген кистей больного с рахитом (бокаловидные расширения метафизов, остеопороз)

тельности, что позволяет определить приблизительный костный возраст. К 6 месяцам формируется обычно первое ядро, к году — второе, затем каждый год прибавляется в среднем по одному ядру. Ускоренное или замедленное появление ядер окостенения свидетельствует о нарушении костеобразования, что может быть проявлением эндокринного заболевания, рахита или гипервитаминоза Д.

Для оценки состояния костей и суставов используют также УЗИ,

компьютерную томографию и магнитно-резонансную томографию.

Нередко для диагностики заболеваний костной системы прибегают к лабораторным, в частности биохимическим, исследованиям. При метаболических заболеваниях костей исследуют концентрации ионов кальция и фосфора в сыворотке крови, а также их выведение с мочой. Активность перемоделирования и резорбции костной ткани отражает содержание щелочной фосфатазы в сыворотке крови, а также концентрация оксипролина в крови и моче.

Для уточнения причин артрита проводят исследование синовиальной жидкости и **биопсию** синовиальной оболочки сустава. Опухоли костей диагностируют также с помощью биопсии.

## СЕМИОТИКА ПОРАЖЕНИЙ КОСТНОЙ СИСТЕМЫ И СУСТАВОВ

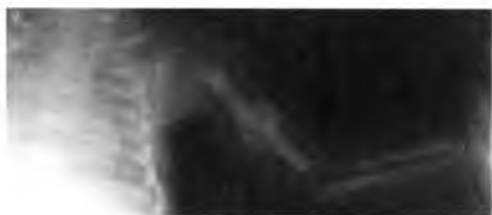Поражения опорно-двигательного аппарата у детей связаны с аномалиями развития самой костной системы, нарушениями функций других систем

и органов, участвующих в костеобразовании (эндокринной системы, почек) и с воздействием факторов внешней среды (травмой, инфекцией, недостатком поступления необходимых микроэлементов).

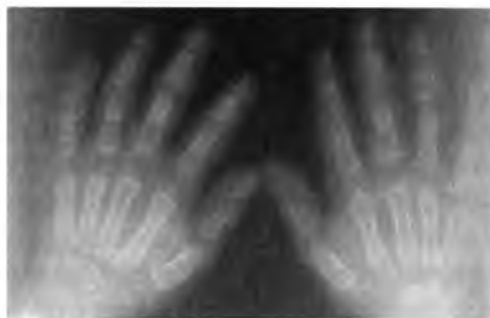## АНОМАЛИИ РАЗВИТИЯ СКЕЛЕТА

**Череп.** Возможны несращение передней и задней половин тела клиновидной кости с наличием в центре турецкого седла черепно-глочного канала, различные количество и форма зубных альвеол и непарная резцовая кость, «волчья пасть» — несращение небных отростков верхнечелюстных костей и горизонтальных пластинок небных костей.

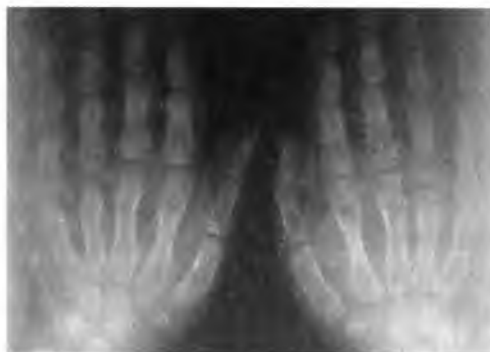**Позвонки.** Выявляют расщепление задней дуги позвонков (*spina bifida*), чаще — поясничных и крестцовых, реже — первого шейного; увеличение количества крестцовых позвонков до 6–7 за счет поясничных (сакрализация); увеличение количества поясничных позвонков за счет уменьшения количества крестцовых до 4 (люмбализация).



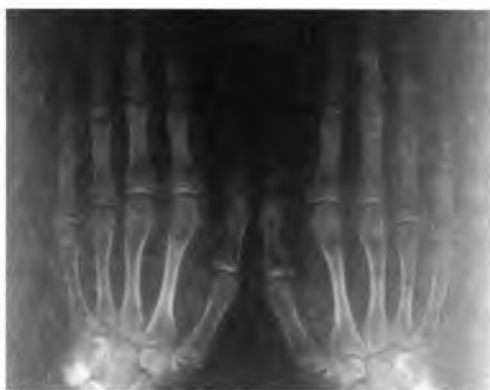**Рис. 6-29.** Перелом плечевой кости, костная мозоль



а



б



в

**Рис. 6-28.** Рентгенологическое определение костного возраста (по количеству ядер окостенения); а — 2 ядра — 1–2 года; б — 6 ядер окостенения — 6–7 лет; в — ядра окостенения сформированы — 11–12 лет



**Ребра.** Их количество может возрастать за счет развития добавочных (шейных или поясничных) или уменьшаться (отсутствие XII, реже XI ребра). Возможны также расщепление или срастание передних концов ребер, наличие отверстия в грудине или ее расщепление.

**Конечности.** Чаще всего возникает врожденный вывих бедра — уплощение вертлужной впадины и скошенность ее верхней стенки с гипоплазией костных ядер; вывиху предшествует смещение головки бедренной кости вперед. Возможны также врожденное отсутствие конечности (амелия); патологическое развитие или отсутствие ключиц, сочетающееся с умеренным укорочением туловища; несрастание локтевого отростка с телом лучевой кости или отсутствие последней; наличие добавочных костей запястья, предплюсны, пальцев (полидактилия).

## **БОЛИ В КОСТЯХ И СУСТАВАХ, ЭНТЕЗОПАТИИ**

**Боли в костях** возникают при переломах, остеомиелите, болезнях крови (лейкозе), опухолях, и др. «Боли роста» у детей в периоды вытяжения могут быть обусловлены гипоксией и натяжением мышц, когда кости растут быстрее мышечно-связочного аппарата. Боли в ногах в ночное время могут возникнуть у ребенка с плоскостопием, гиперурикемией.

**Артралгии** свойственны многим инфекционным и ревматическим заболеваниям. Нарастающие при нагрузке и ослабевающие в покое боли в тазобедренном суставе при удовлетворительном самочувствии ребенка характерны для наследственного асептического некроза головки бедренной кости (болезни Пертеса).

**Энтезопатии** — боли в области связок, сухожилий характерны для болезни Шлаттера, ювенильного спондилоартрита, болезни Рейтера (реактивного артрита), транзиторных ахиллитов у подростков, остеопороза, мигрирующих фибромиалгий и др.

## **ДЕФОРМАЦИИ КОСТЕЙ И СУСТАВОВ**

**Деформации** костей могут быть симптомами врожденных и приобретенных патологий различной природы.

- Для хондродисплазий характерны аномалии размеров и формы черепа, туловища и конечностей с локализацией патологических изменений в эпифизах, метафизах или диафизах.
- Для рахита, когда происходит размягчение костей и гиперплазия остеонной ткани характерны:

- податливость костей, образующих края большого родничка, кра­ниотабес, деформации костей черепа (уплощение затылка, увели­чение лобных и теменных бугров);
  - формирование на грудной клетке Гаррисоновой борозды и «четок»;
  - появление в области дистальных эпифизов лучевых и малоберцо­вых костей «браслеток»;
  - деформация ног (вальгусная или варусная), кифоз позвоночника;
  - запаздывание и нарушение порядка прорезывания зубов, образова­ние неправильного прикуса.
- Рахитоподобные заболевания характеризуются остеомаляцией с характерными костными деформациями. У детей старше двух лет эту патологию объясняют недостаточной утилизацией ионов кальция из кишечника или потерей ионов кальция и фосфора с мочой, а также врожденными нарушениями обмена витамина D (не образуются его активные метаболиты либо рецепторы к ним невосприимчивы).

**Деформации суставов** возникают при многих заболеваниях, но иногда они довольно специфичны:

- «сосискообразная» деформация пальцев свойственна реактивному и псориатическому артриту;
- «веретенообразная» — ювенильному ревматоидному артриту и СКВ;
- изменение кисти по типу «когтистой лапы» — системная склеродермия.

## ГИПЕРМОБИЛЬНОСТЬ

Гипермобильность (повышенная подвижность) суставов обусловлена слабостью связочного аппарата. Ее наблюдают при наследственных дис­плазиях соединительной ткани (синдроме Элерса–Данлоса, синдроме Марфана и др.). Нестабильность и избыточная подвижность суставов — следствие разрывов сухожилий, изменений суставной капсулы, нарушений конгруэнтности суставных поверхностей из-за разрушения хряща.

## АРТРИТ

Артрит характеризуется равномерной припухлостью мягких тканей и де­фигурацией и/или деформацией сустава, местной гиперемией и гипертер­мией кожи, болезненностью при пальпации области сустава, нарушением как активных, так и пассивных движений во всех возможных плоскостях.

- *Артриты* возникают при многих *инфекционных заболеваниях* (краснухе, вирусном гепатите, ВИЧ-инфекции, боррелиозе, бруцеллезе, туберку-

лезе, сифилисе, и др.). Для острого бактериального артрита (обычно поражается только один сустав) характерны резкая боль в суставе, все местные признаки воспаления, скопление гнойного экссудата в полости сустава в сочетании с регионарным лимфаденитом и гектической лихорадкой.

- *Болезнь Рейтера* (реактивный артрит) развивается после перенесенной урогенитальной или кишечной инфекции, индуцирующей иммунное воспаление. Для этого заболевания характерен *асимметричный олигоартрит* (воспалены 2–3 сустава) с преимущественным поражением суставов нижних конечностей; талалгии, а также воспалительные изменения глаз (конъюнктивиты, увеиты) и мочевых путей (уретриты).
- *Симметричные артриты* с постепенным вовлечением в процесс новых суставов, деформациями, симптомом «утренней скованности», нарушением функции и повреждением хрящевых и костных структур, развитием вывихов и подвывихов характерны для ювенильного ревматоидного артрита.
- *Мигрирующий неэрозивный полиартрит* характерен для острой ревматической лихорадки, СКВ, геморрагического васкулита, дерматомиозита и других ревматических заболеваний.
- *Поражение суставов в сочетании с ригидностью позвоночника* указывает на развитие ювенильного спондилоартрита или анкилозирующего спондилоартрита — болезни Бехтерева.

## ОПУХОЛИ КОСТНОЙ СИСТЕМЫ

У детей чаще развиваются саркома Юинга, остеосаркома, остеохондрома и остеонидная остеома. Для последней характерны интенсивные, изнуряющие боли. При других опухолях костей болевой синдром длительное время остается умеренным. При обследовании обнаруживают припухлость и отек тканей в области поражения и болезненное образование, исходящее из кости.

## ОСТЕОМИЕЛИТ И ПЕРИОСТИТ

Остеомиелит — острое или хроническое воспаление костного мозга, обусловленное бактериальной (чаще грамотрицательной) флорой; обычно распространяется на компактное, губчатое вещество кости и надкостницу. Характерны интенсивные боли в костях, сопровождающиеся рез-

кой локальной болезненностью, лихорадка, интоксикация. У детей чаще поражаются нижние конечности, в первую очередь проксимальные или дистальные концы бедренной или большеберцовой костей. Очаги остеомиелита расположены в метафизе или эпифизе (у детей до года) трубчатых костей, нередко в процесс вовлекаются суставы. Туберкулезный остеомиелит развивается в эпифизах или метафизах длинных трубчатых костей или позвоночнике, при этом признаки воспаления и болевой синдром выражены слабо.

Периостит (воспаление надкостницы) проявляется локальным утолщением, неровностью поверхности и болезненностью кости. Возникает при туберкулезном, сифилитическом или опухолевом поражении кости, ревматических заболеваниях.

## ПЕРЕЛОМЫ И ПОДВЫВИХИ КОСТЕЙ

Переломы костей у детей чаще всего возникают в периоды наибольшего вытяжения. Появляются боль, припухлость и деформация кости (при смещении обломков), крепитация и кровоизлияние в месте перелома, укорочение конечности и нарушение ее функции. У детей раннего возраста нередко поднадкостничные переломы и переломы по типу «зеленой ветки» с нарушением целостности кортикального вещества при сохранении целостности надкостницы.

Подвывихи часто возникают у детей в возрасте от двух до четырех лет. При резком растяжении вытянутой руки возможны подвывихи головок лучевой или плечевой костей в связи с несовершенством строения суставов.

## ПАТОЛОГИЯ ЗУБОВ

**Аномалии развития** зубов:

- сверхкомплектность (появление лишних зубов);
- врожденное отсутствие зубов (первичная адентия);
- неправильное направление роста, деформации (например, отверткообразная деформация верхних центральных резцов с полулунной вырезкой на режущем крае — зубы Гетчинсона, характерные для врожденного сифилиса).

**Гипоплазия эмали** — отсутствие естественного блеска, необычный цвет и наличие углублений различной величины и формы; возникает при нарушении минерального и белкового обмена в период обызвествления тканей зуба.

**Преждевременное выпадение** зубов молочного прикуса обусловлено гиповитаминозом С, хроническим отравлением солями или парами ртути, длительной лучевой терапией, акаталазией, гипофосфатазией, СД, лейкозом, гистиоцитозом, иммунодефицитными состояниями.

**Кариес** — деминерализация зубной эмали с формированием дефекта в виде полости. Часто обусловлен взаимодействием пищевых углеводов и бактерий слизистой оболочки (чаще всего *Streptococcus mutans*). Фактор риска раннего развития кариеса у детей — неконтролируемое вскармливание сладкими смесями, частое срыгивание, наличие гастроэзофагеального рефлюкса.

**Флюороз** — разрушение зубов, обусловленное избыточным поступлением в организм фтора.

**Пародонтит** — инфекционно-воспалительное поражение тканей, прилегающих к зубу связок и костей с развитием необратимой тканевой деструкции; у детей часто вызван *Actinobacillus actinomycetemcomitans*.

## Фрагмент истории болезни

### Оценка опорно-двигательной системы

Череп (форма, симметричность, размеры головы). Развитие лицевой части черепа: зубы (количество, прикус).

Грудная клетка (форма, симметричность, эпигастральный угол, наличие деформаций).

Позвоночник (наличие физиологических изгибов, симметричность углов лопаток, гребней подвздошных костей, треугольников талии, наличие деформаций).

Конечности (симметричность, форма ног, наличие деформаций).

Болезненность костей при пальпации.

Наличие воспалительных изменений в суставах, объем движений в суставах, позвоночника.

## Тестовые задания к разделу «Костно-суставной аппарат»

**1. На рентгенограмме костей запястья ребенка определяются 3 ядра окостенения. Укажите наиболее вероятный возраст обследуемого пациента.**

- A. 6 мес.
- B. 1 год.
- C. 2 года.
- D. 4 года.
- E. 6 лет.

**2. У ребенка в возрасте 15 месяцев выявлено O-образное искривление ног. Врач предполагает диагноз рахита или врожденную тубулопатию. Что из обнаруженного следует рассматривать как возрастную норму?**

- A. Выраженность лобных и теменных бугров.
- B. Скошенность затылка.
- C. «Четки» на ребрах.
- D. Развернутость краев грудной клетки.
- E. Закрытый большой родничок.

**3. Что из перечисленного ниже не является нормой для ребенка 2,5 месяцев?**

- A. Отсутствие физиологических изгибов.
- B. Открытый большой родничок.
- C. Сомкнутые швы (венечный, затылочный).
- D. Податливость краев большого родничка.

**4. Какая деформация пальцев рук будет свидетельствовать о наличии у ребенка ювенильного ревматоидного артрита?**

- A. Арахнодактилия.
- B. «Сосискообразная» деформация.
- C. «Веретенообразная» деформация.
- D. Склеродактилия.

**5. Что из перечисленного ниже является патологией для двухмесячного ребенка?**

- A. Отсутствие физиологических изгибов позвоночника.
- B. Открытый большой родничок.
- C. Открытый малый родничок.
- D. Открытый венечный шов.

**Правильные ответы: 1 — C; 2 — E; 3 — D; 4 — C; 5 — C, D.**

## **6.2. МЫШЕЧНАЯ СИСТЕМА**

Мышечная система включает более 600 мышц, большинство из которых участвует в выполнении различных движений.

### **Анатомо-физиологические особенности мышечной системы**

К моменту рождения количество мышц у ребенка почти такое же, как у взрослого, однако наблюдаются существенные различия.

### Особенности мышечной системы у детей.

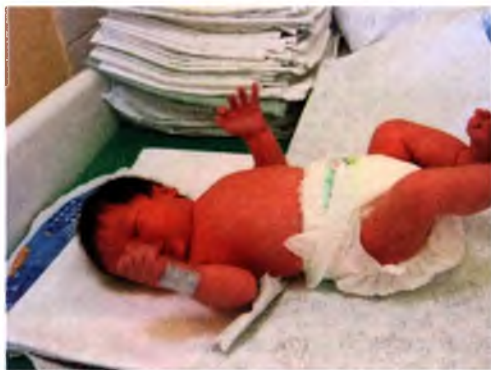- Скелетные мышцы у новорожденного анатомически сформированы и сравнительно хорошо развиты. В связи с нарастанием двигательной активности мышечная масса у ребенка увеличивается и к 15 годам составляет 32–33% массы тела (у взрослых — 40–44%).
- У новорожденного мышечные волокна тонкие, расположены рыхло. В постнатальном периоде рост мышечной массы происходит в основном за счет утолщения мышечных волокон.
- Мышцы у детей раннего возраста более тонкие и слабые, а мышечный рельеф сглажен и становится отчетливым обычно только к 5–7 годам жизни.
- Фасции у новорожденного тонкие, рыхлые, легко отделяются от мышц. Слабое развитие сухожильного шлема и рыхлое соединение его с надкостницей костей свода черепа предрасполагают к образованию гематом при прохождении ребенка через родовые пути.
- Скелетные мышцы у новорожденных характеризуются меньшим содержанием сократительных белков, наличием фетальной формы миозина, замещающейся дефинитивными миозинами по мере роста ребенка.
- Во внутриутробном периоде скелетные мышцы отличаются низкой возбудимостью.
- У новорожденных мышцы не расслабляются не только во время бодрствования, но и во сне. Постоянную их активность объясняют участием мышц в теплопродукции и в метаболических процессах организма, а также в стимуляции развития самой мышечной ткани.
- Нервный аппарат мышц к моменту рождения сформирован не полностью. Это сочетается с незрелостью сократительного аппарата скелетных мышц.

Мышечный тонус — ориентир для определения гестационного возраста новорожденного. У здоровых детей первых 2–3 мес жизни отмечают повышенный тонус мышц сгибателей (физиологический гипертонус). Гипертонус в верхних конечностях исчезает в 2–2,5 мес, а в нижних — в 3–4 мес (рис. 6-30).

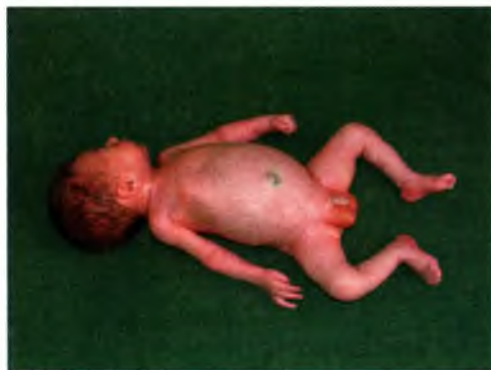Глубоко недоношенные дети (срок гестации менее 30 нед) рождаются с общей мышечной гипотонией (рис. 6-31). У ребенка, родившегося на 30–34-й неделе беременности, нижние конечности согнуты в тазобедренных и коленных суставах. Флексия верхних конечностей появляется только у детей, родившихся после 34 нед беременности.

Рост и развитие мышц у детей происходит неравномерно и зависит от их функциональной активности.





**Рис. 6-30.** Физиологический гипертонус



**Рис. 6-31.** Гипотония у недоношенного ребенка

- Мимические и жевательные мышцы у новорожденного слабо развиты, укрепляются после прорезывания молочных зубов.
- Купол диафрагмы у новорожденных более выпуклый. Сухожильный центр занимает относительно малую площадь. По мере развития легких выпуклость диафрагмы уменьшается. У детей до 5 лет диафрагма расположена высоко, что связано с горизонтальным ходом ребер.
- Мышцы, апоневрозы и фасции живота у новорожденных слабо развиты. Это обуславливает выпуклую форму передней брюшной стенки, сохраняющуюся до 3–5 лет. Пупочное кольцо у новорожденного еще не сформировано, особенно в верхней его части, в связи с чем возможно образование пупочных грыж.
- У новорожденного преобладает масса мышц туловища.
- Мышцы конечностей быстро растут в первые годы жизни ребенка в связи с нарастанием двигательной активности. Развитие мышц верхних конечностей опережает развитие мышц нижних конечностей.
- Мышцы, обеспечивающие вертикальное положение тела, наиболее быстро растут после 7 лет, особенно у подростков 12–16 лет.
- Совершенствование точности и координации движений наиболее интенсивно происходит после 10 лет, а способность к быстрым движениям развивается лишь к 14 годам.

Интенсивность прироста мышц и мышечной силы связана с полом. Показатели динамометрии у мальчиков выше, чем у девочек. Относительная сила мышц (на 1 кг массы тела) до 6–7 лет изменяется незначительно, а затем к 13–14 годам быстро увеличивается.

## Методы исследования мышечной системы

### Анамнез

Расспрос направлен на выявление жалоб и данных анамнеза.

#### Жалобы:

- боли в мышцах (миалгии);
- снижение мышечной силы (уточнить время появления, связь с другими патологическими симптомами).

#### Анамнез:

- выяснить наличие в семье заболеваний, сопровождающихся поражением мышц;
- уточнить связь начала заболевания с каким-либо предшествующим воздействием (травмой, инфекционным заболеванием и др.).

### Физикальное исследование

При осмотре и пальпации оценивают:

- степень развития мышц;
- тонус мышц;
- силу мышц;
- двигательную активность мышц.

**Степень развития мышц.** У здоровых детей мышцы упругие на ощупь, одинаковые на симметричных участках тела и конечностей. Различают три степени развития мышц.

- Хорошее развитие — контуры мышц туловища и конечностей в покое хорошо видны, живот втянут или незначительно выдается вперед, лопатки подтянуты к грудной клетке, при напряжении усиливается рельеф сокращенных мышц (рис. 6-32).
- Среднее развитие — мышцы туловища развиты умеренно, а конечностей — хорошо, при напряжении отчетливо изменяется их форма и объем.
- Слабое развитие — в покое мышцы туловища и конечностей плохо контурируются, при напряжении рельеф мышц изменяется едва заметно, нижняя часть живота отвисает, нижние углы лопаток расходятся и отстают от грудной клетки.

Недостаточное развитие мышц возникает у детей, ведущих малоподвижный образ жизни, при дистрофии, обусловленной нарушением питания, наличием хронических соматических заболеваний, патологии нервной системы, генерализованного поражения суставов и т.д. Крайняя степень слабого развития мышц — атрофия (рис. 6-33).

Асимметрия мышечной массы предполагает неодинаковую степень развития одноименных групп мышц. Для обнаружения асимметрии последо-

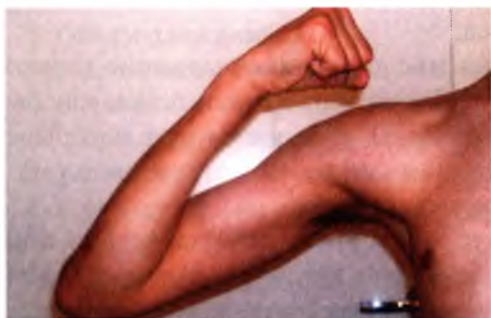

Рис. 6-32. Рельеф мышц при напряжении

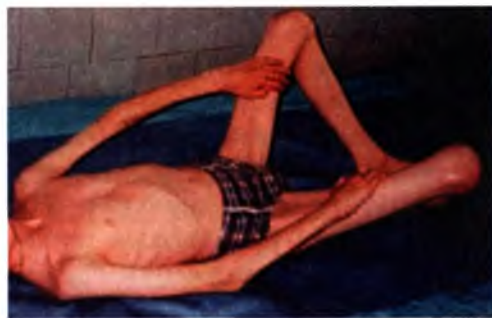

Рис. 6-33. Амиотрофия

вательно сравнивают аналогичные мышцы обеих половин лица, туловища, конечностей. Для более точной оценки измеряют сантиметровой лентой и сравнивают окружности левой и правой конечностей на одинаковых уровнях. Мышечная асимметрия — следствие недоразвития, травмы, патологии нервной системы, некоторых ревматических заболеваний (односторонней склеродермии, ювенильного ревматоидного артрита) и др.

При пальпации обнаруживают локальную или распространенную болезненность, а также уплотнения по ходу мышц, что связано с воспалительными изменениями, очаговым или диффузным отложением в них кальция.

**Мышечный тонус.** Мышечный тонус — рефлекторное напряжение мышц, контролируемое ЦНС и зависящее также от происходящих в мышце метаболических процессов. Снижение или отсутствие тонуса называют гипотонией или атонией мышц соответственно, нормальный тонус — нормотонией мышц, высокий тонус — мышечной гипертонией.

Предварительное представление о состоянии мышечного тонуса получают при визуальной оценке позы и положения конечностей ребенка. Поза здорового новорожденного (руки согнуты в локтях, колени и бедра подтянуты к животу) свидетельствует о наличии у него физиологического гипертонуса сгибателей. При снижении мышечного тонуса новорожденный лежит на столе с вытянутыми руками и ногами. У детей более старшего возраста снижение тонуса мышц приводит к нарушениям осанки, крыловидным лопаткам, чрезмерному поясничному лордозу, увеличению живота и др.

Мышечный тонус исследуют, оценивая сопротивление мышц, возникающее при пассивных движениях в соответствующих суставах (конечность при этом должна быть максимально расслаблена).

Выделяют два вида повышения тонуса.

- *Мышечная спастичность* — сопротивление движению выражено только в начале пассивного сгибания и разгибания, затем препятствие как бы уменьшается (феномен «складного ножа»). Возникает при перерыве влияния ЦНС на клетки переднего рога спинного мозга и растремативания сегментарного рефлекторного аппарата.
- *Мышечная ригидность* — гипертонус постоянен или нарастает при повторении движений (феномен «восковой куклы» или «свинцовой трубки»). При исследовании мышечного тонуса возникает прерывистость, ступенчатость сопротивления (феномен «зубчатого колеса»). Конечность может застывать в той позе, которую ей придают (пластический тонус). Возникает при поражении экстрапирамидной системы.

При *мышечной гипотонии* наблюдают отсутствие сопротивления при пассивных движениях, дряблую консистенцию мышц, увеличение объема движений в суставах (например, переразгибание). Существует несколько проб, позволяющих судить о состоянии мышечного тонуса у детей (табл. 6-1).

**Таблица 6-1.** Пробы для оценки мышечного тонуса у детей

Проба	Методика проведения	Оценка
Симптом возврата	Ножки новорожденного, лежащего на спине, разгибают, выпрямляют и прижимают к столу на 5 с, после чего отпускают	При возврате в исходное положение — гипертонус. Отсутствие возврата — снижение тонуса
Проба на тракцию	Лежащего на спине ребенка берут за запястья и стараются перевести в сидячее положение. Ребенок сначала разгибает руки (первая фаза), а затем сгибает их, всем телом подтягиваясь к исследующему (вторая фаза)	При гипертонусе отсутствует первая фаза, при гипотонусе — вторая фаза
Симптом «веревочки»	Исследователь, стоя лицом к ребенку, берет его в свои руки и совершает вращательные движения попеременно то в одну, то в другую сторону	Оценивают степень активного мышечного сопротивления
Симптом «дряблых плеч»	Плечи ребенка обхватывают сзади двумя руками и активно поднимают вверх	При мышечной гипотонии это движение дается легко, при этом плечи касаются мочек ушей

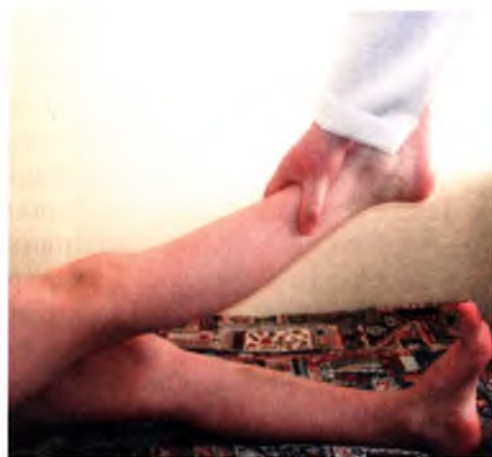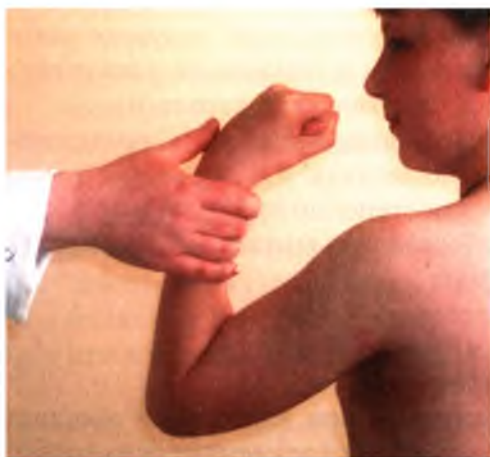### Объем движений

Оценивают объем как активных, так и пассивных движений.

- *Активные движения* изучают в процессе наблюдения за ребенком во время игры, ходьбы, выполнения тех или иных движений. Ограничение или отсутствие движений в отдельных мышечных группах и суставах указывает на поражение нервной системы (парезы или параличи), мышц, костей, суставов.
- *Пассивные движения* исследуют, последовательно производя сгибание и разгибание в суставах: локтевых, тазобедренных, голеностопных и т.д. У новорожденных и детей первых 3–4 мес жизни отмечают ограничение движений в суставах, обусловленное физиологическим гипертонусом. Ограничение пассивных движений у детей старшего возраста указывает на повышение мышечного тонуса или поражение суставов.

**Сила мышц.** Оценивают по степени усилия, необходимого для преодоления активного сопротивления той или иной мышечной группы. У детей раннего возраста пытаются отнять схваченную им игрушку. Старших детей просят оказать сопротивление при разгибании согнутой руки, при опускании поднятой ноги (рис. 6-34).

О состоянии мышечной силы косвенно можно судить по тому, как ребенок выполняет приседания, подъем и спуск по лестнице, вставание с пола или с кровати, одевание и раздевание и т.д. Мышечная сила существенно увеличивается с возрастом. Как правило, ведущая рука сильнее; мышечная



а

б

Рис. 6-34. Определение силы мышц: а — в руках; б — в ногах

сила у мальчиков больше, чем у девочек. О мышечной силе более объективно судят по показаниям динамометра (ручного и станového).

### **Лабораторные и инструментальные исследования**

При заболеваниях мышечной системы исследуют биохимические показатели крови (активность креатинфосфокиназы, мышечной фракции лактат дегидрогеназы, трансаминаз, концентрацию аминокислот и креатина в крови и моче, содержание миоглобина в крови и моче), определяют наличие аутоантител. Для уточнения диагноза проводят генетические и морфологические исследования (биопсию мышц).

Среди инструментальных методов для выяснения причины снижения мышечной силы в клинической практике наиболее часто применяют электромиографию — метод регистрации биоэлектрической активности мышц, позволяющий дифференцировать первичную патологию мышц от их поражений при заболеваниях нервной системы. Мышечную возбудимость оценивают с помощью хронаксиметрии, мышечную работоспособность — с использованием эргографии и эргометрии.

### **Семиотика поражений мышечной системы (основные синдромы поражения мышц)**

#### **Гипотрофия и атрофия мышц**

Мышечную гипотрофию или атрофию мышц разделяют на врожденную или приобретенную, первичную или вторичную.

- *Гипотрофия* мышц возникает иногда у здоровых детей, ведущих малоподвижный образ жизни, при ограничении подвижности в послеоперационном периоде или при тяжелой соматической патологии.
- *Атрофия* мышц сопутствует вялым параличам, в частности, возникающим при паралитической форме полиомиелита.

Также мышечная атрофия развивается постепенно при:

- наследственных дегенеративных заболеваниях мышечной системы;
- хронически протекающих инфекциях;
- нарушениях метаболических процессов;
- расстройствах трофических функций нервной системы;
- длительном применении глюкокортикоидов и др.

Локальная мышечная атрофия формируется при длительной обездвиженности, связанной с заболеваниями суставов, повреждениях сухожилий, нервов или самих мышц.

#### **Нарушение тонуса мышц**

Мышечную гипотонию у новорожденных можно рассматривать как следствие:

- поражения ЦНС;
- гипербилирубинемии;
- недоношенности;
- врожденных заболеваний.

У детей раннего возраста снижение мышечного тонуса возникает при:

- рахите (рис. 6-35);
- гипотрофии (II и III степени).

Снижение мышечного тонуса в старшем возрасте развивается, например, при:

- ревматической хорее;
- поражении мозжечка.

Мышечный тонус снижается также при гипокалиемии. Ее причины — рвота, диарея, длительный прием диуретиков, лечение сердечными гликозидами, а также поражение желез внутренней секреции (гипофиза, щитовидной железы, надпочечников).

Мышечная гипертония возникает при:

- поражении пирамидных путей (например, болезни Литтла);
- травмах головного и спинного мозга;
- детском церебральном параличе (рис. 6-36);
- энцефалитах;
- некоторых инфекционных заболеваниях (например, столбняке);
- при миотонии Томсена и др.

### Миалгии

Миалгии обусловлены спазмом, сдавливанием, воспалением или ишемией мышц.

- Выраженные боли в мышцах конечностей нередко возникают при таких инфекцион-



Рис. 6-35. Рахит, мышечная гипотония, симптом «складного ножа»

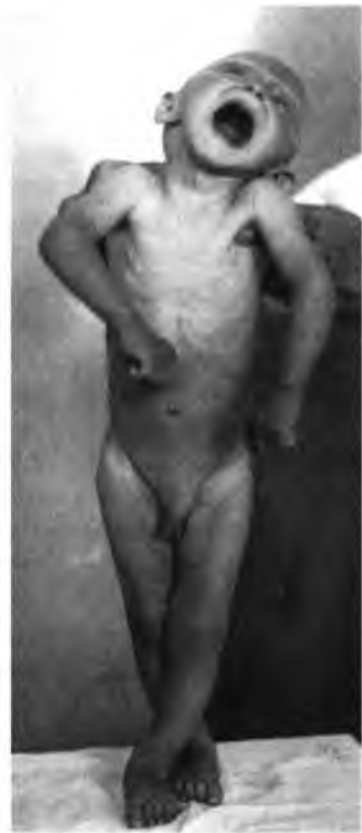

Рис. 6-36. Детский церебральный паралич



ных заболеваниях, как лептоспироз, бруцеллез, туляремия, возвратный тиф.

- Боли в покое и болезненность мышц свойственны заболеваниям, протекающих с некрозом мышц (например, при дерматомиозите).
- Боли во время или после физической нагрузки наблюдают при наследственных метаболических миопатиях или ишемии (например, при склеродермии).
- Болезненность мышц в сочетании с их уплотнением свидетельствует об их воспалительном поражении (миозите, дерматомиозите, трихинеллезе).
- Очаги каменистой плотности в толще мышц образуются при отложении солей кальция (оссификации), возникающем при гиперпаратиреозе, токсоплазмозе, дерматомиозите и оссифицирующем миозите.

### **Мышечные контрактуры**

Мышечные контрактуры часто возникают при заболеваниях суставов и затрагивают прилегающие к суставу мышцы, чаще всего сгибатели.

### **Снижение мышечной силы**

Мышечная слабость в проксимальных отделах конечностей более характерна для миопатий. В дистальных отделах — для полиневропатий, а также для миотонической дистрофии, дистальной мышечной дистрофии. Нарастание слабости после физической нагрузки свидетельствует о расстройстве нервно-мышечной передачи или метаболической миопатии (при нарушении утилизации глюкозы или липидного обмена).

Из эндокринных заболеваний мышечную слабость чаще всего вызывают гипокортицизм, тиреотоксикоз, гипотиреоз, гиперпаратиреоз, акромегалия. Общее снижение мышечной силы возникает при тяжелых истощающих заболеваниях, хронических заболеваниях легких, сердечной, печеночной и хронической почечной недостаточности.

### **Основные заболевания, сопровождающиеся поражением мышц**

#### **Миопатии**

Миопатии — обобщенное название гетерогенной группы заболеваний мышечной системы (главным образом, скелетной мускулатуры), обусловленных нарушением сократительной способности мышечных волокон и проявляющихся мышечной слабостью, уменьшением объема активных движений, снижением тонуса, атрофией, иногда псевдогипертрофией. Выделяют первичные (мышечные дистрофии) и вторичные (воспалительные, токсические, метаболические и т.д.) миопатии.

- Мышечные дистрофии — наследственные миопатии, характеризующиеся прогрессирующей мышечной слабостью, вызванной деструк-

цией мышечных волокон. Обновление мышечной ткани при этом сильно нарушено. При болезни Дюшенна и сходных заболеваниях нарушается синтез дистрофина, что приводит к нарушению связей цитоскелета с межклеточным матриксом. Мышечные волокна теряют структурную целостность и погибают, при этом мышечная ткань замещается жировой.

- К группе воспалительных миопатий относят следующие заболевания.
  - Заболевания инфекционной этиологии:
    - бактериальные (стрептококковый некротический миозит, газовая гангрена);
    - вирусные (грипп, краснуха, энтеровирусная инфекция, ВИЧ-инфекция);
    - паразитарные (токсоплазмоз, цистицеркоз, трихинеллез);
    - спирохетозные (лаймская болезнь).
  - Идиопатические аутоиммунные заболевания (дермато- и полимиозит, СКВ, ювенильный полиартрит и др.).
- Лекарственные миопатии возникают при приеме различных лекарственных препаратов: циметидина, пеницилламина, прокаинамида (новокаинамида), хлорохина, колхицина, циклоспорина, глюкокортикоидов, пропранолола и др.

### **Миотония**

Миотония — состояние, при котором после сокращения мышц возникает тоническая ригидность продолжительностью в несколько секунд. Миотония характерна для миотонической дистрофии, врожденной миотонии (болезни Томсена), а также врожденной парамиотонии, при которой ригидность мышц провоцируется охлаждением.

### **Миастения**

Миастения — заболевание, характеризующееся нарастающей мышечной слабостью и патологической утомляемостью скелетных мышц, обусловленной нарушением нервно-мышечной передачи. В основе миастении чаще всего лежит иммунное поражение (образование антител к ацетилхолиновым рецепторам постсинаптической мембраны нервно-мышечного синапса). Миастения возникает у детей в любом возрасте и проявляется птозом, двоением в глазах, бульбарными симптомами, нарастающей слабостью мышц.

- Неонатальная миастения развивается у ребенка грудного возраста не позже 2 мес после рождения вследствие пассивного переноса антител трансплацентарно от матери, страдающей миастенией, плоду.
- Врожденная миастения — заболевание, характеризующееся птозом, наружной офтальмоплегией, повышенной утомляемостью. Оно обусловлено генетическим дефектом нервно-мышечных синапсов с разви-

тием устойчивости к ингибиторам холинэстеразы. Заболевание может развиваться внутриутробно, в период новорожденности или в течение первых лет жизни.

### **Параличи (парезы)**

Параличами (парезами) называют состояния с утратой (снижением) способности мышц произвольно сокращаться вследствие поражения нервной системы. Различают центральные и периферические параличи (парезы).

- При периферических параличах мышцы становятся дряблыми, вялыми, а пассивные движения в суставах избыточными.
- Центральные параличи обычно сопровождаются спастическим гипертонусом. Мышцы становятся уплотненными, напряженными, отчетливо контурируются, пассивные движения затруднены и ограничены.

### **Врожденные аномалии мышц**

Наиболее распространенная врожденная аномалия мышц — недоразвитие грудино-ключично-сосцевидной мышцы, приводящее к кривошее. Часто возникают аномалии строения диафрагмы с образованием грыж. Недоразвитие или отсутствие большой грудной или дельтовидной мышц приводит к развитию деформаций плечевого пояса.

### **Фрагмент истории болезни**

Формулировка оценки мышечной системы

Оценка мышечной системы должна включать:

- степень развития мышц (хорошее, среднее, слабое);
- тонус (нормальный, повышенный, пониженный);
- болезненность (спонтанную, при ощупывании);
- объем движений (активных, пассивных);
- силу мышц.

### **Тестовые задания к разделу «Мышечная система»**

**1. На приеме у врача ребенок 4 мес. Обнаружено ограничение разведения бедер. Что может быть причиной этого симптома?**

- A. Спастический паралич ног.
- B. Контрактура мышц.
- C. Дисплазия тазобедренных суставов.
- D. Анатомо-физиологические особенности опорно-двигательного аппарата.

# Глава 7

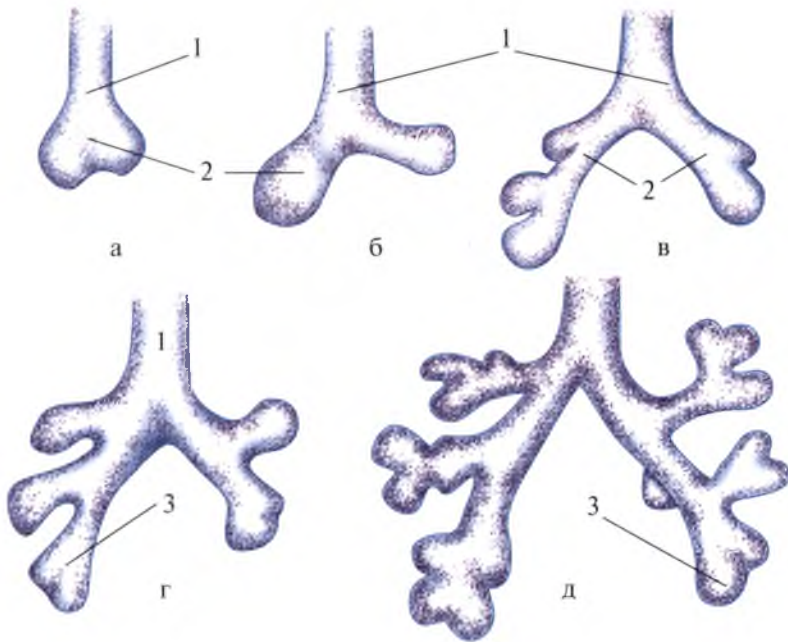
## Система дыхания

### РАЗВИТИЕ ЛЕГКИХ

Закладка воздухоносных путей и паренхимы легких из вентральной части передней кишки происходит на 22–26-е сут внутриутробного развития в виде формирования респираторного дивертикула. Позже эта часть передней кишки эзофаготрахеальной перегородкой разделяется на вентральную (трахея и две легочные почки) и дорсальную (пищевод) части. Правая легочная почка делится на три, а левая — на две трубки, предопределяя развитие трех долей правого и двух долей левого легкого. Далее ветвление продолжается, формируя бронхиальное дерево.

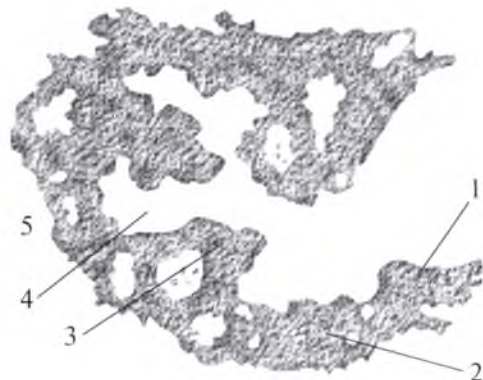
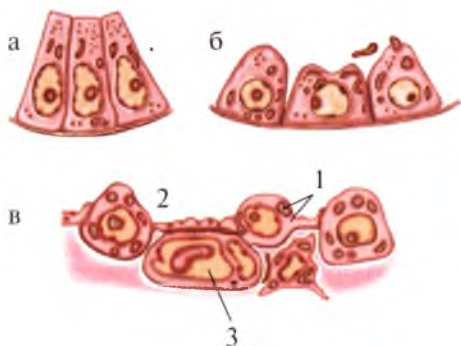
Эпителий дыхательных путей развивается из прехордальной пластинки, все остальные структурные компоненты — из мезенхимы.

В развитии легких выделяют следующие стадии (рис. 7-1, 7-2).



**Рис. 7-1.** Развитие главных бронхов у эмбриона в период с 4-й (а) по 6-ю нед (д): 1 — трахея; 2 — почка бронха; 3 — бронхи первого порядка

- Железистая стадия: с 5 нед до 4 мес внутриутробного развития формируется бронхиальное дерево.
- Каналикулярная стадия: 4–6 мес внутриутробного развития — закладываются респираторные бронхиолы.
- Альвеолярная стадия: с 6 мес внутриутробного развития до 8-летнего возраста развивается основная масса альвеолярных ходов и альвеол.

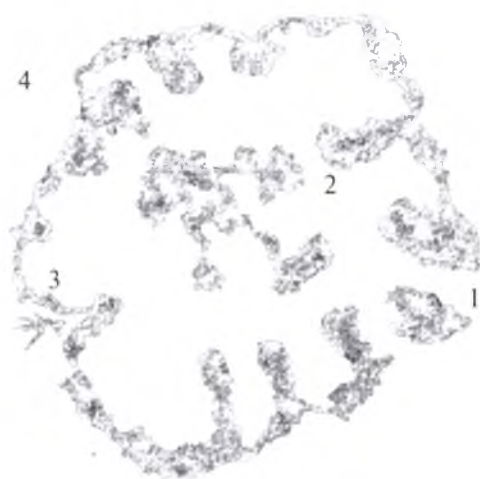


**Рис. 7-2.** Строение эпителиальной выстилки на разных стадиях развития легких: а — железистая; б — канальцевая; в — альвеолярная (1 — респираторный альвеолоцит, 2 — секреторный альвеолоцит, 3 — капилляр)

**Рис. 7-3.** Строение легких плода 6 мес: 1 — однослойный кубический эпителий; 2 — соединительная ткань; 3 — однослойный плоский эпителий; 4 — альвеолы; 5 — капилляры

Плод 4 мес имеет в миниатюре те же воздухоносные пути, что и взрослый. Развитие альвеол происходит в постнатальном периоде. Число альвеол с момента закладки (6 мес внутриутробного развития) до рождения ребенка составляет лишь 24 млн (рис. 7-3). К рождению плод содержит около 60 млн первичных альвеол, их количество интенсивно увеличивается в первые 2 года жизни, затем замедляется, к 8–12 годам достигает 375 млн (как у взрослых).

С 7-го месяца внутриутробного развития в формирующихся респираторных отделах синтезируется сурфактант (поверхностно-активное вещество). Сурфактант — группа поверхностно-активных веществ липопротеидной природы, снижающих силы поверхностного натяжения в альвеолах и поддерживающих их стабильность. Кроме того, сурфактант улучшает мукоцилиарный транспорт, обладает бактерицидной активностью, стимулирует макрофагальную реакцию в легких. Он состоит из фосфолипидов (фосфатидилхолин, фосфатидилглицерол), нейтральных липидов и белков (протеины А, В, С, D). К моменту рождения строение легких полностью обеспечивает их функциональную способность. Элементы ацинуса у новорожденных недостаточно

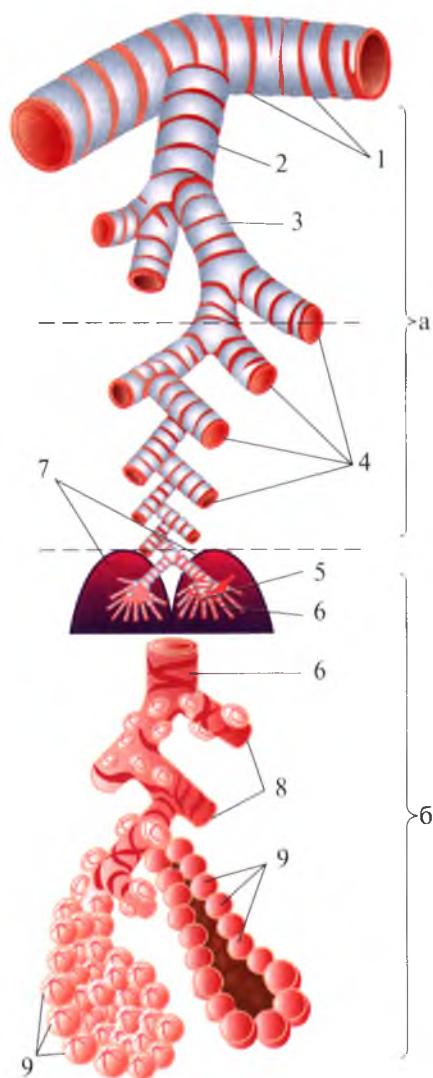


**Рис. 7-4.** Ацинус легкого взрослого человека: 1 — терминальная бронхиола; 2 — респираторная бронхиола; 3 — альвеолы; 4 — капилляры

дифференцированы. По мере роста ребенка развивается эластический каркас и образуются альвеолы и альвеолярные ходы, вместо характерных для новорожденных мешочков. Развитие легких в постнатальной жизни идет неравномерно: до 2 лет преобладают процессы новообразования и дифференцировки ацинусов, в возрасте от 2 до 4 лет наиболее интенсивно развиваются мышечные элементы бронхов. К 12 годам легкие по строению подобны органу взрослого (рис. 7-4, 7-5).

## АНАТОМО-ФИЗИОЛОГИЧЕСКИЕ ОСОБЕННОСТИ СИСТЕМЫ ДЫХАНИЯ

Дыхательная система состоит из воздухоносных путей и респираторного отдела (табл. 7-1). Основная фун-



**Рис. 7-5.** Схема строения бронхиального и альвеолярного дерева. а — строение бронхиального дерева: 1 — главные бронхи; 2 — долевые бронхи; 3 — сегментарные бронхи; 4 — ветвления сегментарных бронхов; 5 — дольковые бронхи; 6 — терминальные бронхиолы; 7 — легочные дольки. б — строение ацинуса: 8 — респираторные бронхиолы; 9 — альвеолы

кция дыхательной системы — внешнее дыхание. По носовым ходам, носоглотке, гортани, трахее, бронхам и бронхиолам воздух поступает к респираторным отделам легких. В альвеолах происходит обмен газов, а кровеносная система доставляет кислород клеткам, где происходит тканевое дыхание.

### Полость носа и околоносовые пазухи

Функции носовых структур:

- согревание воздуха;
- очищение воздуха от посторонних примесей;
- защитная (присутствие в слизистой оболочке секреторного IgA).

Таблица 7-1. Анатомо-физиологические особенности системы дыхания

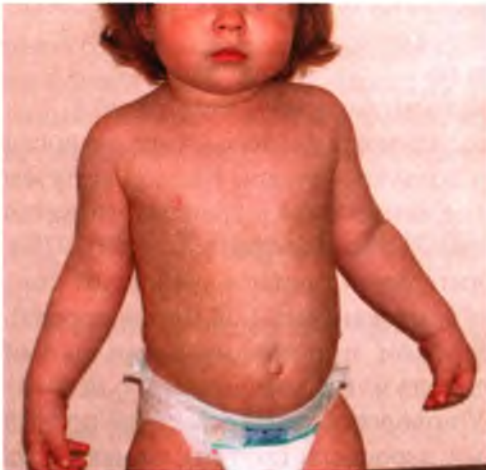Анатомическая структура	Анатомо-физиологические особенности	Возможные клинические последствия
Нос	Узкие носовые ходы, толстые носовые раковины, нижний носовой ход формируются к 4 годам. Слизистая нежная, богато васкуляризирована. Кавернозная (пещеристая) ткань неразвита, формируется к 8–9 годам	Незначительный отек вызывает резкое затруднение носового дыхания, что затрудняет сосание
Околоносовые пазухи	К рождению развиты недостаточно. Сформированы верхнечелюстные (гайморовы), этмоидальная (решетчатая) и клиновидная пазухи, но они имеют очень малые размеры. Лобная пазуха отсутствует. Полное формирование пазух — к 15 годам	Синуситы у детей раннего возраста редки
Глотка	У новорожденного глотка узкая. Лимфоидное кольцо развито слабо. После года небные миндалины выходят за пределы дужек, крипты в них развиты слабо	Ангины у детей раннего возраста редки. Часто у детей раннего возраста отмечают разрастание носоглоточной лимфоидной ткани (аденоиды), что затрудняет носовое дыхание. Возможно формирование «аденоидного лица»: постоянно открытый рот, отсутствие носового дыхания, одутловатость лица, храп во сне



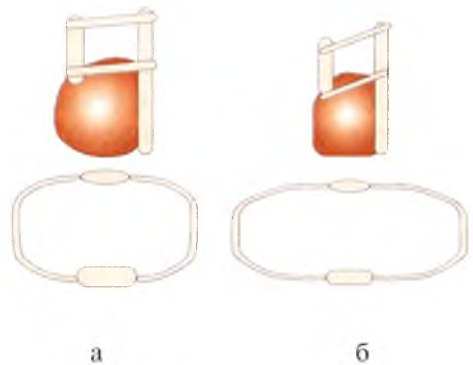
Анатомическая структура	Анатомо-физиологические особенности	Возможные клинические последствия
Гортань	<p>Воронкообразной формы, узкая, хрящи нежные и податливые. Узкий просвет, богатая васкуляризация и склонность слизистой оболочки к отеку. Голосовые связки короче, чем у взрослых, что определяет характер голоса. До 3 лет форма гортани одинакова у мальчиков и девочек. Затем у мальчиков угол соединения пластинок щитовидного хряща становится острее, чем у девочек. С возрастом голосовые связки удлиняются (особенно к 10–12 годам)</p>	<p>Высокий голос у маленьких детей. Склонность маленьких детей к стенозирующим ларингитам</p>
Грудная клетка	<p>У новорожденного грудная клетка бочкообразная: сагиттальный размер почти равен поперечному (рис. 7-6). ребра соединены с позвоночником более горизонтально (почти под прямым углом). Эпигастральный угол тупой. Слабость дыхательной мускулатуры, поверхностный, преимущественно диафрагмальный характер дыхания у новорожденных и детей первых месяцев жизни. С возрастом переднезадний размер уменьшается, поперечное сечение грудной клетки становится овальным. Увеличиваются ее фронтальный размер, сагиттальный — относительно уменьшается (рис. 7-7), увеличивается кривизна ребер, эпигастральный угол становится более острым. Развиваются эластические структуры легочной ткани, повышается эффективность вентиляции</p>	<p>Высокий риск пневмоний, ателектазов у новорожденных и детей раннего возраста</p>

Анатомическая структура	Анатомо-физиологические особенности	Возможные клинические последствия
Трахея	Воронкообразной формы. Каркас состоит из 14–16 мягких хрящевых полуколец, соединенных сзади фиброзной перепонкой (вместо эластической замыкающей пластины у взрослых). Слабое развитие эластической ткани	Легкость сдавления извне, щелевидное спадение, возникновение шумного храпящего дыхания (стридор)
Бронхиальное дерево	К рождению сформировано. Основа бронхов — хрящевые полукольца, соединенные фиброзной перепонкой. Трахея разделяется на правый и левый главные бронхи. Правый главный бронх составляет меньший угол с трахеей, чем левый. Слизистая оболочка бронхов и бронхиол нежная, богата кровеносными сосудами, покрыта тонким слоем слизи, выстлана цилиндрическим мерцательным многоядным эпителием, обеспечивающим эвакуацию слизи. У новорожденных мало гладкой мускулатуры	Легкость сдавления извне. При аспирации инородное тело чаще попадает в правый бронх. Из-за недоразвитости мышечной и эластической тканей у детей раннего возраста явления спазма бронхов менее выражены; бронхиальная обструкция связана в основном с отеком слизистой оболочки и продукцией вязкого секрета
Легкие	Как и у взрослых, имеют сегментарное строение, но ацинусы развиты недостаточно. Богаты соединительной тканью, имеют обильное кровоснабжение, эластическая ткань развита слабо. Легкие маленького ребенка менее воздушны и более полнокровны, чем у взрослого. Недостаток сурфактанта с малым содержанием в нем лецитина (незрелые легкие)	Легкость развития обструкции и ателектазов. Недостаток сурфактанта — одна из причин нерасправления легких у недоношенных детей

Анатомическая структура	Анатомо-физиологические особенности	Возможные клинические последствия
Средостение	<p>Относительно больше, чем у взрослых. В верхней части находятся трахея, крупные бронхи, артерии, вены, нервы (<i>n. vagus</i>, <i>truncus sympathicus</i>, <i>n. laryngeus recurrens</i> и др.), вилочковая железа и лимфатические узлы. В нижней части — сердце.</p> <p>Корень легкого — составная часть средостения, состоит из крупных бронхов, кровеносных и лимфатических сосудов и лимфатических узлов (околотрахеальных, трахеобронхиальных, бронхолегочных и др.). Лимфатические узлы легких (как и лимфатические узлы других областей) имеют широкие синусы, богатую васкуляризацию, слабое развитие капсулы, больше количество крупных клеточных элементов</p>	Легкость развития воспалительных процессов



**Рис. 7-6.** Ребенок 1,5 лет (бочкообразная форма грудной клетки)



**Рис. 7-7.** Схема формы грудной клетки ребенка раннего возраста (а) и подростка (б)

## Легкие

Правое легкое имеет три доли (верхнюю, среднюю и нижнюю), левое легкое — две доли (верхнюю и нижнюю). Средней доле правого легкого соответствует язычковая доля левого легкого. Границы между долями легких (табл. 7-2) проходят следующим образом:

- спереди слева расположена верхняя, справа — верхняя и средняя доли (граница между ними проходит по IV ребру);
- сбоку справа определяются три доли, слева — две доли;
- сзади с обеих сторон расположены верхняя и нижняя доли; граница между ними проходит по линии, проведенной по ости лопатки, до ее пересечения с позвоночником.

Таблица 7-2. Границы долей легкого

Границы долей легкого	
Спереди	Сзади
Правое легкое: над IV ребром — верхняя доля; под IV ребром — средняя доля. Левое легкое: верхняя доля	Правое и левое легкие: над <i>spina scapulae</i> — верхняя доля; под <i>spina scapulae</i> — нижняя доля

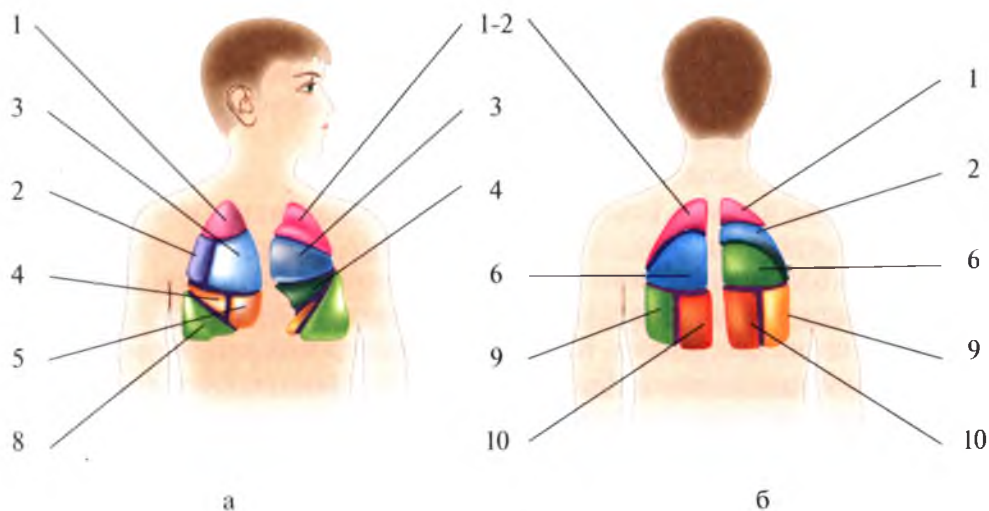
В правом легком различают десять сегментов, в левом — девять (рис. 7-8).

## Функциональные особенности системы дыхания

Эффективность функции внешнего дыхания определяют три процесса:

- вентиляция альвеолярного пространства;
- капиллярный кровоток (перфузия);
- диффузия газов через альвеолярно-капиллярную мембрану.

Диффузия кислорода и углекислого газа происходит вследствие разности парциального давления в альвеолярном воздухе и крови. Кислород путем диффузии из альвеол попадает в легочные капилляры и транспортируется по всему телу, растворяясь в плазме (около 3%) или соединяясь с Hb (97%). Транспортная способность крови в значительной степени зависит от концентрации Hb (каждый грамм Hb может присоединить 1,34 мл кислорода). Элиминация углекислого газа с кровотоком происходит несколькими путями: в виде бикарбоната и ионов водорода или в комбинации с некоторыми плазматическими белками и Hb. У новорожденных в течение первых дней жизни концентрация Hb выше, чем у взрослых, поэтому способность крови связывать кислород у них больше. Это позволяет новорожденному пережить критический период становления легочного дыхания. Большое значение имеет и высокое содержание у новорожденного HbF, обладаю-



**Рис. 7-8.** Проекция сегментов легких на переднюю (а), заднюю (б) поверхности грудной клетки. Правое легкое. Верхняя доля: 1 — верхушечный сегмент, 2 — задний сегмент, 3 — передний сегмент. Средняя доля: 4 — латеральный сегмент, 5 — медиальный сегмент. Нижняя доля: 6 — верхний сегмент, 7 — медиальный базальный (сердечный) сегмент, 8 — передний сегмент, 9 — латеральный сегмент, 10 — задний базальный сегмент. Левое легкое. Верхняя доля: 1, 2, 3 — верхушечный, задний, передний сегменты. Нижняя доля: 4, 5 — верхний и нижний язычковые сегменты, 6 — верхний (верхушечный сегмент), 8, 9, 10 — передний, латеральный, задний базальные сегменты

щего более значительным сродством к кислороду, чем дефинитивные Hb взрослого (HbA, HbA<sub>2</sub>). После установления легочного дыхания концентрация HbF в крови ребенка быстро уменьшается. Однако при гипоксии или анемии происходит компенсаторное увеличение концентрации HbF.

## МЕТОДЫ ИССЛЕДОВАНИЯ СИСТЕМЫ ДЫХАНИЯ

Методы обследования органов дыхания включают:

- сбор анамнеза;
- осмотр;
- пальпацию;
- перкуссию;
- аускультацию;
- лабораторные и инструментальные исследования.

## Анамнез

Сбор анамнеза включает выявление жалоб больного, времени их возникновения и связи с какими-либо внешними факторами.

Наиболее частые жалобы.

- Затруднение носового дыхания.
- Выделения из носа (серозные, слизистые, слизисто-гнойные, сукровичные, кровянистые).
- Кашель (сухой или влажный). Необходимо выяснить время возникновения или усиления кашля и наличие связи его с какими-либо провоцирующими факторами. Кашель может сопровождаться рвотой.
  - Сухой кашель может быть лающим или приступообразным.
  - Влажный кашель подразделяют на продуктивный (с отделением мокроты) и непродуктивный (следует учитывать, что дети часто заглатывают мокроту). При отхождении мокроты обращают внимание на ее характер (слизистая, слизисто-гнойная, гнойная) и количество.
- Боли в грудной клетке (отмечают, связана ли боль с дыханием).

При расспросе выясняют, какими заболеваниями органов дыхания ребенок болел ранее, был ли контакт с больными острыми инфекционными заболеваниями, отдельно задают вопрос о контакте с больными туберкулезом. Важен также аллергологический и семейный анамнез обследуемого ребенка.

## Физикальное исследование

Обследование начинают с общего осмотра, оценки состояния сознания и двигательной активности ребенка. Далее обращают внимание на положение больного, цвет его кожных покровов и слизистых оболочек (например, отмечают бледность или цианоз).

- При осмотре лица ребенка обращают внимание на сохранность носового дыхания, прикус, наличие или отсутствие пастозности, выделений из носа или рта.
- Осмотр полости носа. Если вход в нос заложен выделениями или корками, необходимо удалить их ватным тампоном. Осмотр полости носа следует проводить осторожно, так как у детей легко возникают носовые кровотечения вследствие нежности и обильного кровоснабжения слизистой оболочки.
- Особенности голоса, крика и плача ребенка помогают судить о состоянии верхних дыхательных путей. Обычно сразу после рождения здоровый ребенок делает первый глубокий вдох, расправляющий легкие,

и громко кричит. Осиплость голоса отмечается при стенозирующем ларинготрахеите.

### **Осмотр зева**

Зев осматривают в конце обследования, так как вызываемые при этом беспокойство и крик ребенка могут помешать обследованию. При осмотре полости рта обращают внимание на состояние зева, миндалин и задней стенки глотки.

- У детей первого года жизни миндалины обычно не выходят за передние дужки.
- У детей дошкольного возраста нередко наблюдают гиперплазию лимфоидной ткани, миндалины выходят за передние дужки. Они обычно бывают плотными и по цвету не отличаются от слизистой оболочки зева.

Если при сборе анамнеза выявлены жалобы на кашель, во время осмотра зева можно вызвать кашель раздражением зева шпателем.

### **Осмотр грудной клетки**

При осмотре грудной клетки обращают внимание на ее форму и участие вспомогательной мускулатуры в дыхании.

- Оценивают синхронность движений обеих половин грудной клетки и лопаток (особенно их углов) при дыхании. При плевритах, ателектазах легкого и бронхоэктазах с односторонней локализацией патологического процесса можно заметить, что одна из половин грудной клетки (на стороне поражения) при дыхании отстает.
- Необходимо также оценить ритм дыхания. У здорового доношенного новорожденного возможны неустойчивость ритма и короткие (до 5 с) остановки дыхания (апноэ). В возрасте до 2 лет (особенно в течение первых месяцев жизни) ритм дыхания может быть неправильным, особенно во время сна.
- Обращают внимание на тип дыхания. Для детей раннего возраста характерен брюшной тип дыхания. У мальчиков в дальнейшем тип дыхания не меняется, а у девочек с 5–6-летнего возраста появляется грудной тип дыхания.
- ЧДД (табл. 7-3) удобнее подсчитывать за 1 мин во время сна ребенка. При обследовании новорожденных и маленьких детей можно воспользоваться стетоскопом (раструб держат около носа ребенка). Чем младше ребенок, тем выше ЧДД. У новорожденного поверхностный характер дыхания компенсируется его высокой частотой.



Таблица 7-3. Возрастные нормы частоты дыхательных движений

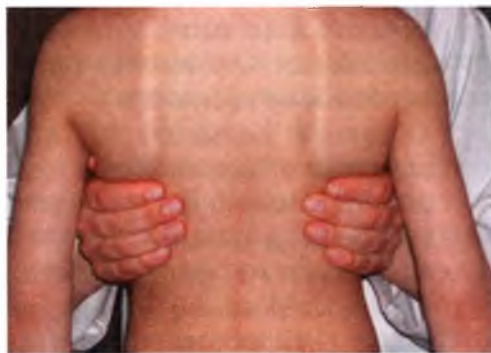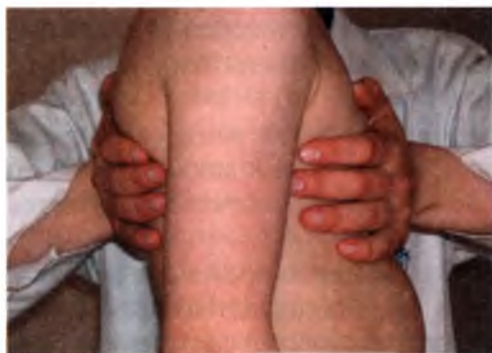Возраст	ЧДД, в минуту
Новорожденный	40–60
1 год	30–35
5–6 лет	20–25
10 лет	18–20
Взрослый	16–18

- Соотношение ЧДД и ЧСС у здоровых детей на первом году жизни составляет 3–3,5, т.е. на одно дыхательное движение приходится 3–3,5 сердечных сокращения, у детей старше года — 4 сердечных сокращения.

### Пальпация

Для пальпации грудной клетки обе ладони симметрично прикладывают к исследуемым участкам. Сдавливая грудную клетку спереди назад и с боков, определяют ее резистентность (рис. 7-9). Чем меньше возраст ребенка, тем более податлива грудная клетка. При повышенном сопротивлении грудной клетки говорят о ригидности.

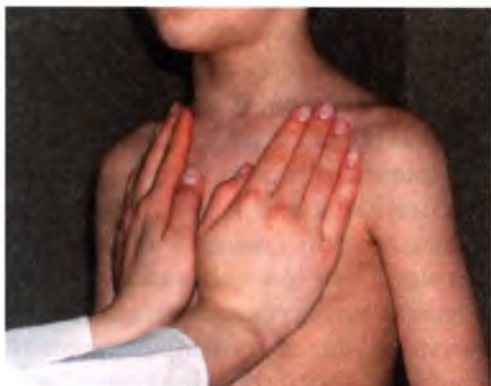Голосовое дрожание — резонансная вибрация грудной стенки пациента при произнесении им звуков (предпочтительно низкочастотных), ощущаемая рукой при пальпации. Для оценки голосового дрожания ладони также располагают симметрично (рис. 7-10). Затем ребенку предлагают произнести слова, вызывающие максимальную вибрацию голосовых связок и резонирующих структур (например, «тридцать три», «сорок четыре» и т.д.).



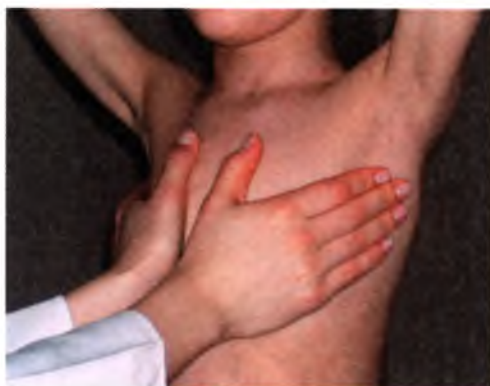а

б

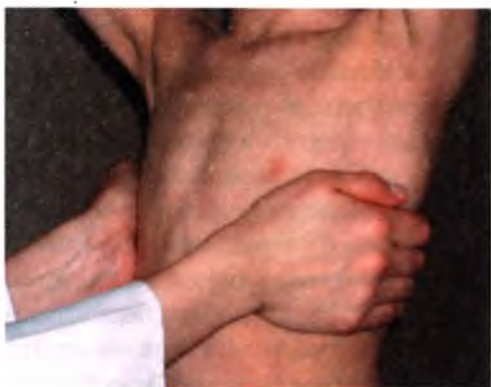Рис. 7-9. Определение резистентности грудной клетки: а — сдавливание спереди назад; б — сдавливание с боков



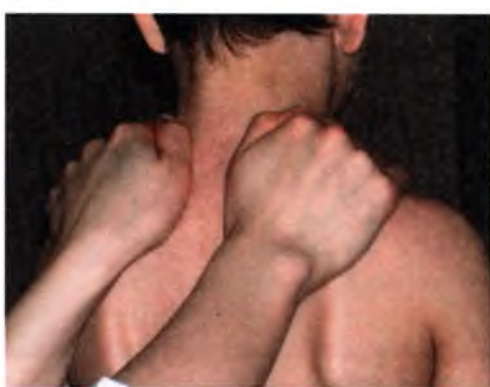а



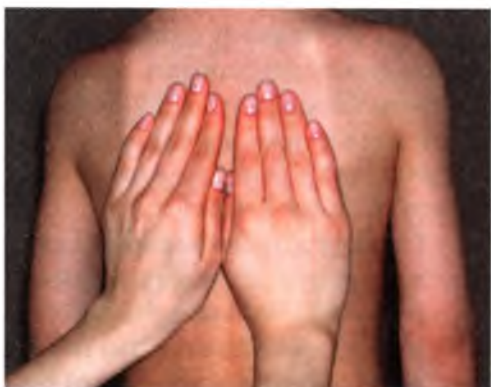б



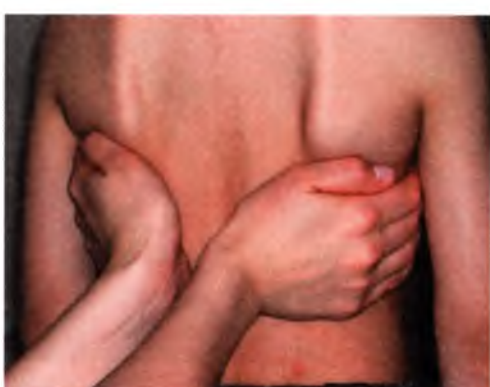в



г

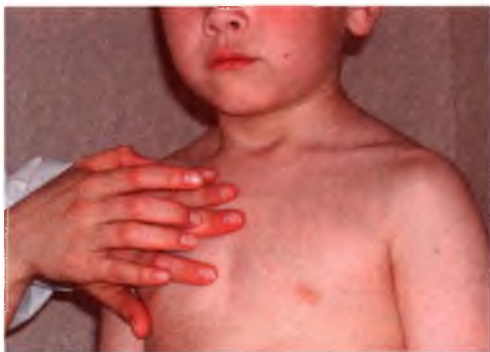

д

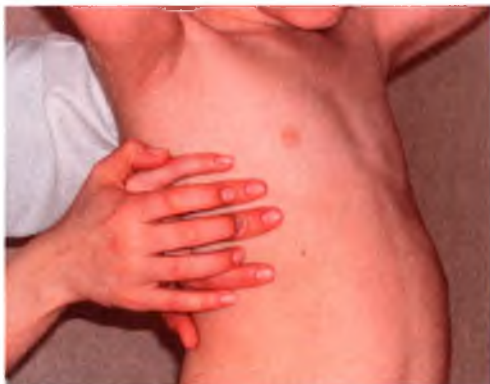

е

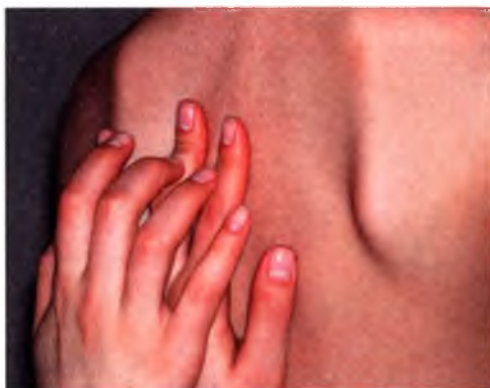**Рис. 7-10.** Определение голосового дрожания на симметричных участках грудной клетки (а–е)



а



б



в

**Рис. 7-11.** Опосредованная перкуссия различных участков грудной клетки (а—в)

У детей раннего возраста голосовое дрожание можно исследовать во время крика или плача.

### Перкуссия

При перкуссии легких важно, чтобы положение ребенка было правильным, обеспечивающим симметричность расположения обеих половин грудной клетки. При неправильном положении перкуторный звук на симметричных участках будет неодинаковым, что может дать повод к ошибочной оценке полученных данных. При перкуссии спины целесообразно предложить ребенку скрестить руки на груди и одновременно слегка нагнуться вперед; при перкуссии передней поверхности грудной клетки ребенок опускает руки вдоль туловища. Переднюю поверхность грудной клетки у детей раннего возраста удобнее перкутировать, когда ребенок лежит на спине. Для перкуссии спины ребенка сажают, причем маленьких детей кто-нибудь должен поддерживать. Если ребенок еще не умеет держать голову, его можно перкутировать, положив животом на горизонтальную поверхность или на свою левую руку.

Различают непосредственную и опосредованную перкуссию.

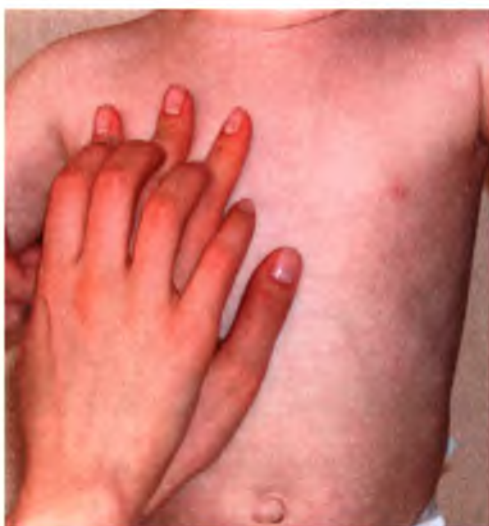- Непосредственная перкуссия — перкуссия с выстукиванием согнутым пальцем (чаще средним или указательным) непосредственно по поверхности тела пациента. Непосредственную перкуссию чаще применяют при исследовании детей раннего возраста.

- Опосредованная перкуссия — перкуссия пальцем по пальцу другой руки (обычно по фаланге среднего пальца левой кисти), плотно приложенному ладонной поверхностью к исследуемому участку поверхности тела пациента. Традиционно перкуссионные удары наносят средним пальцем правой руки (рис. 7-11).

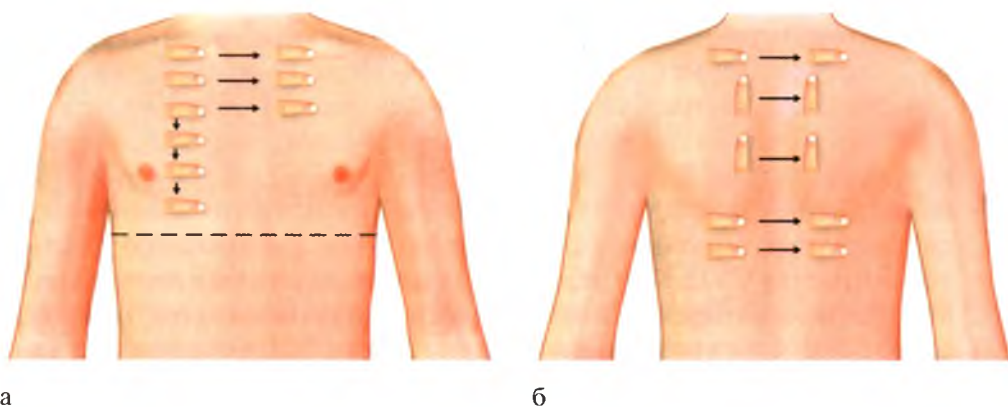
- Перкуссию у детей раннего возраста следует проводить слабыми ударами, так как вследствие эластичности грудной клетки и ее малых размеров перкуторные сотрясения слишком легко передаются на отдаленные участки.

- Так как межреберные промежутки у детей раннего возраста узкие (по сравнению со взрослыми), палец-плексиметр следует располагать перпендикулярно ребрам (рис. 7-12).

Сравнительную перкуссию проводят в симметричных участках грудной клетки (рис. 7-13). При перкуссии здоровых легких получается ясный

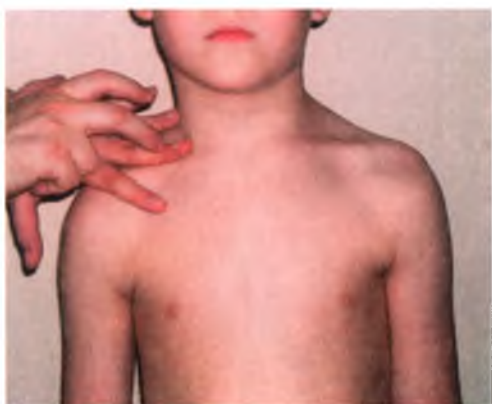

**Рис. 7-12.** Перкуссия легких у ребенка раннего возраста. Палец-плексиметр расположен перпендикулярно ребрам

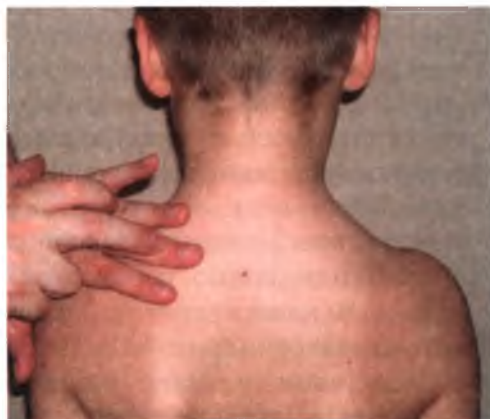


**Рис. 7-13.** Сравнительная перкуссия. Стрелками обозначено направление движения пальца при перкуссии; пунктиром — уровень IV ребра: а — вид спереди; б — вид сзади





а



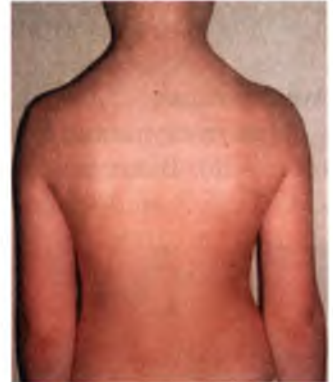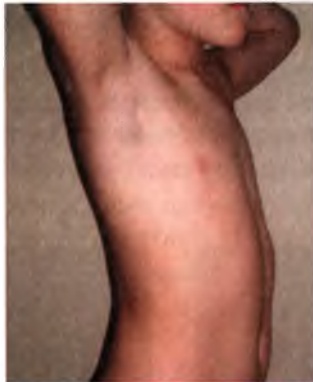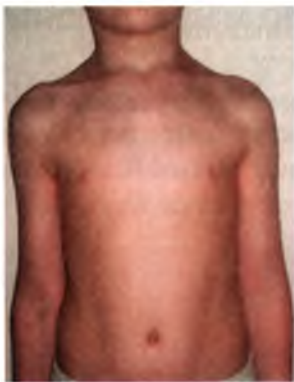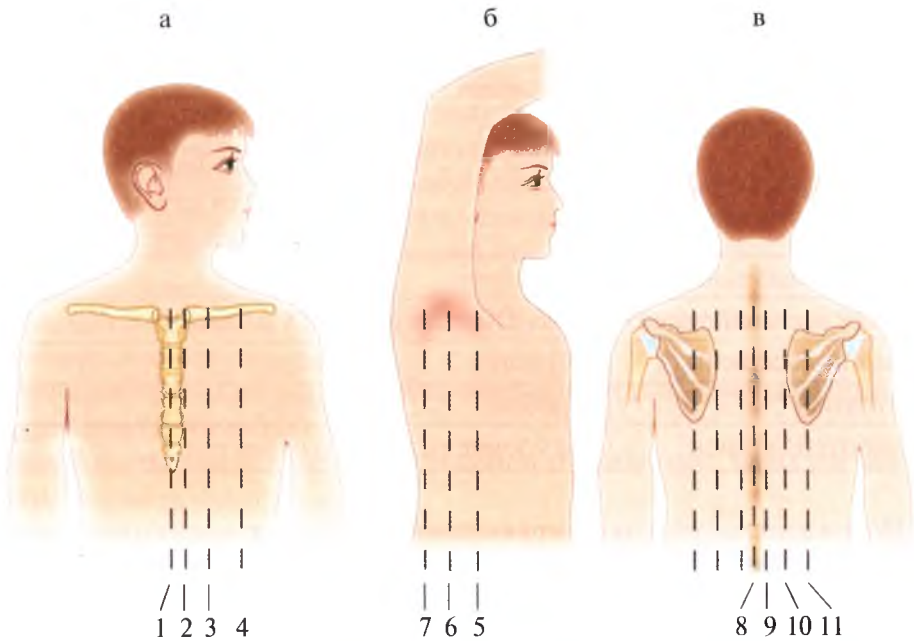
б

**Рис. 7-14.** Определение высоты стояния верхушек: а — вид спереди; б — вид сзади

легочный звук. На высоте вдоха этот звук становится еще более ясным, на пике выдоха несколько укорачивается. На разных участках перкуторный звук неодинаков. Справа в нижних отделах из-за близости печени звук укорочен, слева вследствие близости желудка принимает тимпанический оттенок (так называемое пространство Траубе).

#### **Определение границ легких**

- Определение высоты стояния верхушек легких спереди. Палец-плексиметр помещают над ключицей, концевой фалангой касаясь наружного края грудино-ключично-сосцевидной мышцы. Перкутируют по пальцу-плексиметру, передвигая его вверх до укорочения звука. В норме этот участок находится на 2–4 см выше середины ключицы. Границу проводят по стороне пальца-плексиметра, обращенной к ясному звуку (рис. 7-14а).
- Определение высоты стояния верхушек легких сзади. Сзади перкуссию верхушек выполняют от ости лопатки по направлению к остистому отростку CVII. При первом появлении укорочения перкуторного звука перкуссию прекращают. В норме высота стояния верхушек сзади определяется на уровне остистого отростка CVII. Верхнюю границу легких у детей дошкольного возраста не удается определить, так как верхушки легких находятся за ключицами (см. рис. 7-14б).
- Определение нижних границ легких проводят по всем топографическим линиям (рис. 7-15). Нижние границы легких представлены в табл. 7-4.



а

б

в

**Рис. 7-15.** Топографические линии на передней (а), боковой (б) и задней (в) поверхности грудной клетки: 1 — передняя срединная (*l. mediana ant.*); 2 — грудинная (*l. sternalis*); 3 — окологрудинная (*l. parasternalis*); 4 — срединно-ключичная (*l. medioclavicularis seu mammilaris*); 5 — передняя подмышечная (*l. axillaris ant.*); 6 — средняя подмышечная (*l. axillaris med.*); 7 — задняя подмышечная (*l. axillaris post.*); 8 — задняя срединная (*l. mediana post.*); 9 — позвоночная (*l. vertebralis*); 10 — околопозвоночная (*l. paravertebralis*); 11 — лопаточная (*l. scapularis*)

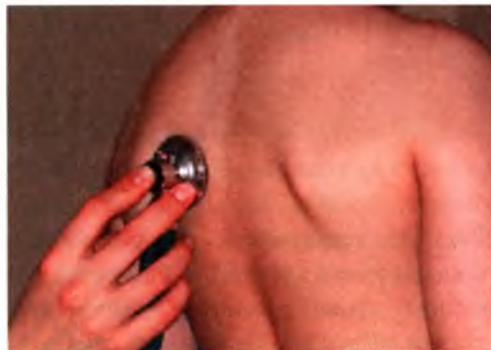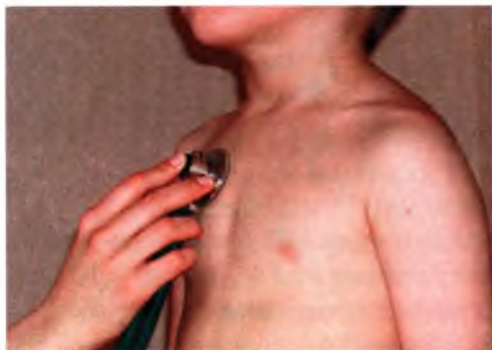Таблица 7-4. Перкуторные границы нижних краев легких

Перкуторные границы нижних краев легких		
Линия тела	Справа	Слева
Среднеключичная	VI ребро	Образует выемку, соответствующую границам сердца, отходит от груди на высоте VI ребра и круто спускается книзу
Передняя подмышечная	VII ребро	VII ребро
Средняя подмышечная	VIII–IX ребра	VII–IX ребра
Задняя подмышечная	IX ребро	IX ребро
Лопаточная	X ребро	X ребро
Паравертебральная	На уровне остистого отростка T <sub>XI</sub>	

- Подвижность нижнего края легких. Сначала перкуторно находят нижнюю границу легкого по средней или задней подмышечной линии. Затем, попросив ребенка глубоко вдохнуть и задержать дыхание, определяют стояние нижнего края легкого (отметку проводят по стороне пальца, обращенной к ясному перкуторному звуку). Таким же образом определяют нижнюю границу легких в состоянии выдоха, для чего просят пациента выдохнуть и задержать дыхание.

### Аускультация

При аускультации положение ребенка такое же, как и при перкуссии (рис. 7-16). Выслушивают симметричные участки обоих легких. В норме у



а

б

Рис. 7-16. Аускультация легких: а — спереди; б — сзади



детей до 3–6 мес выслушивают ослабленное везикулярное дыхание, с 6 мес до 5–7 лет — пуэрильное (дыхательный шум более громкий и продолжительный в течение обеих фаз дыхания) (рис. 7-17).

Особенности строения органов дыхания у детей, обуславливающие наличие пуэрильного дыхания, перечислены ниже.

- Короткое расстояние от голосовой щели до места аускультации из-за малых размеров грудной клетки, что приводит к частичному выслушиванию дыхательных шумов гортани.
- Узкий просвет бронхов.
- Большая эластичность и малая толщина стенки грудной клетки, увеличивающие ее вибрацию.
- Значительное развитие интерстициальной ткани, уменьшающей воздушность ткани легких.

После 7 лет дыхание у детей постепенно приобретает характер везикулярного.

Бронхофония — аускультация звуковой волны с бронхов на грудную клетку. Пациент шепотом произносит слова, содержащие звуки «ш» и «ч» (например, «чашка чая»). Бронхофонию обязательно исследуют над симметричными участками легких.

## ИНСТРУМЕНТАЛЬНЫЕ И ЛАБОРАТОРНЫЕ ИССЛЕДОВАНИЯ

### Рентгенологические и радиологические методы

Для исследования органов дыхания у детей чаще всего применяют рентгенографию органов грудной клетки (рис. 7-18–7-21), компьютерную томографию, рентгенографию околоносовых пазух, бронхографию (рис. 7-22–7-25), легочную артериографию и/или аортографию для оценки состояния легочного кровообращения (рис. 7-26), радиоизотопное сканирование легких.

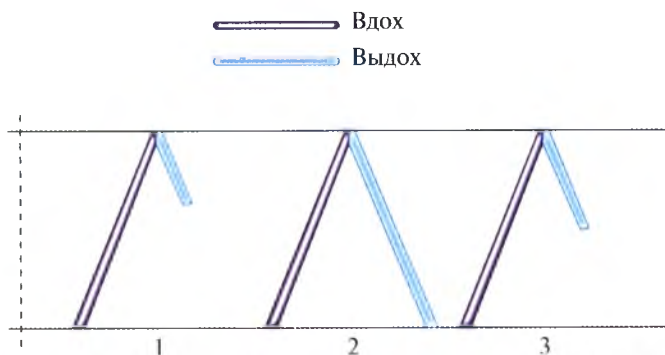
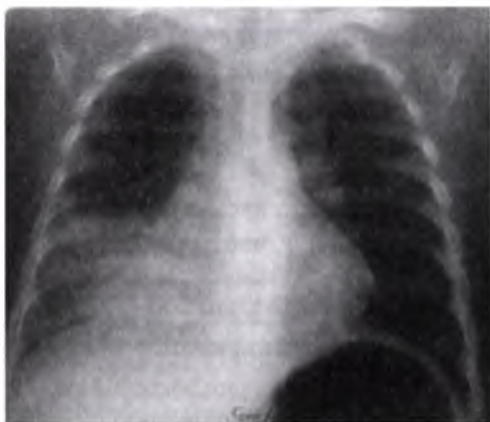
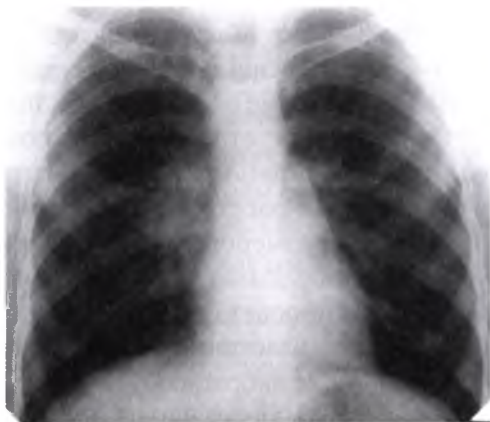
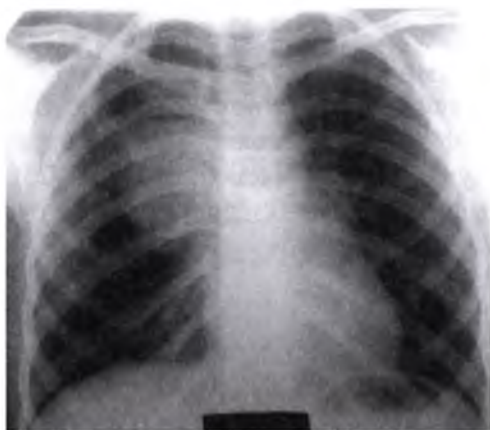
Рис. 7-17. Типы дыхания (схема): 1 — везикулярное; 2 — пуэрильное



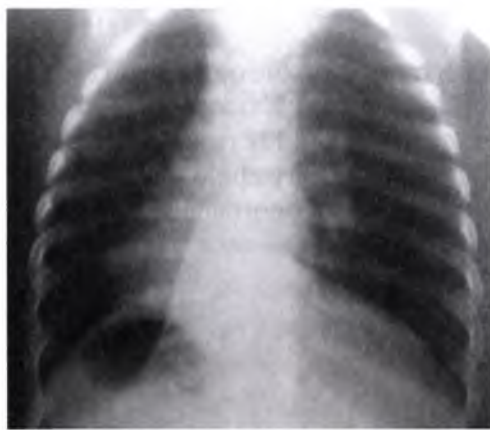**Рис. 7-18.** Полисегментарная нижнедолевая правосторонняя пневмония. Рентгенограмма в прямой проекции



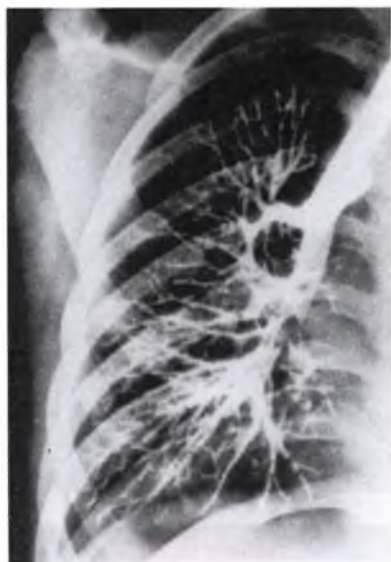**Рис. 7-19.** Бронхаденит справа. Рентгенограмма в прямой проекции



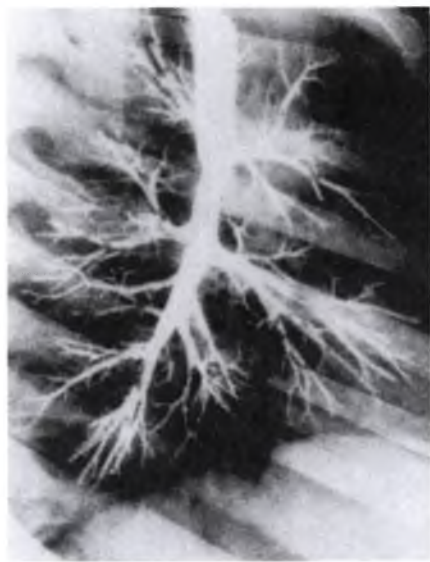**Рис. 7-20.** Бронхогенная солитарная киста правого легкого. Рентгенограмма в прямой проекции



**Рис. 7-21.** Синдром Картагенера. Обратное расположение органов грудной клетки и брюшной полости. Ателектаз нижней доли легкого (справа). Рентгенограмма в прямой проекции

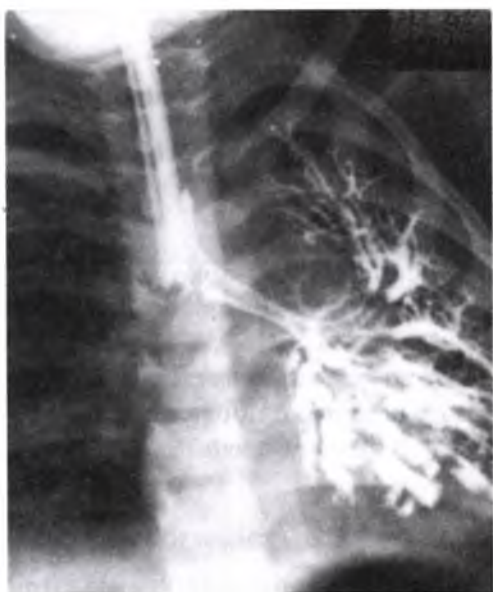

а

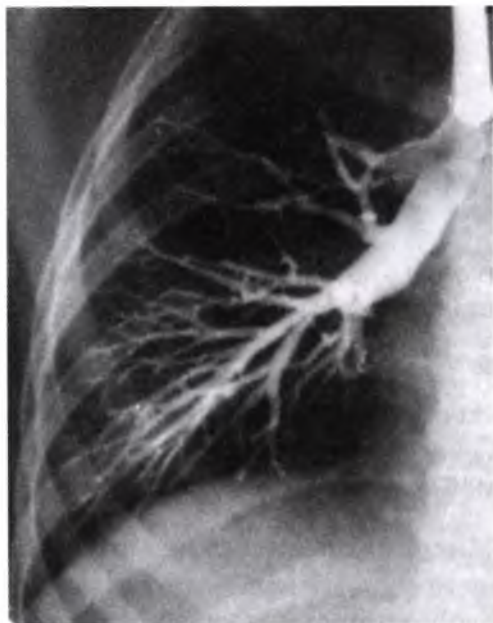

б

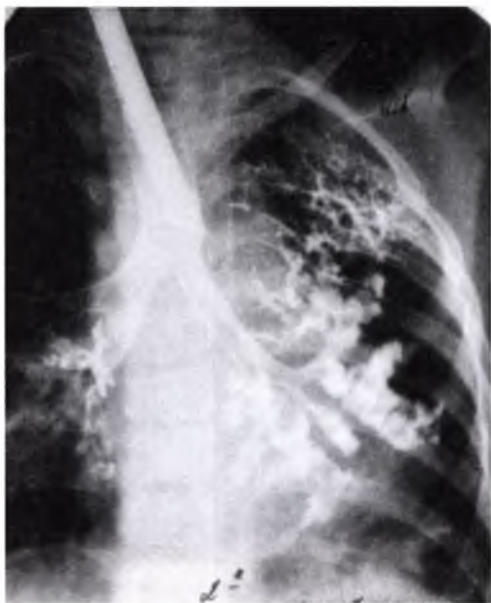
**Рис. 7-22.** Бронхограмма (норма): а — прямая проекция; б — боковая проекция



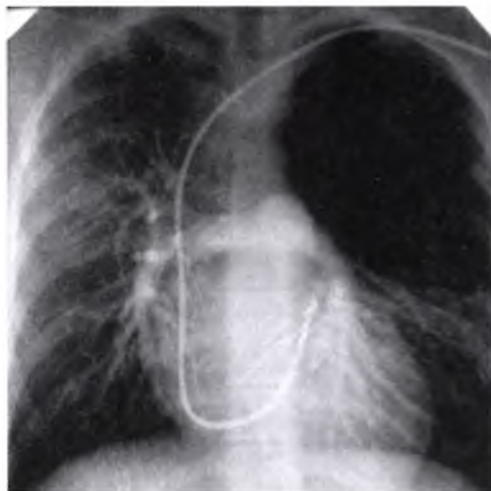**Рис. 7-23.** Бронхограмма. Мешотчатые бронхоэктазы нижней доли левого легкого



**Рис. 7-24.** Бронхограмма. Бронхо-мегалия



**Рис. 7-25.** Бронхограмма. Кистозная гипоплазия левого легкого



**Рис. 7-26.** Ангиограмма. Врожденная эмфизема верхней доли левого легкого

### **Эндоскопические методы**

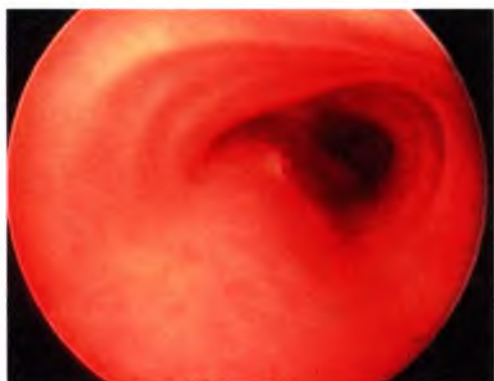
Для исследования голосовой щели проводят ларингоскопию. Детям раннего возраста проводят прямую ларингоскопию под наркозом. У детей старшего возраста используют непрямую ларингоскопию (с помощью зеркала).

Бронхоскопию у маленьких детей проводят с помощью жесткого бронхоскопа под наркозом. Детям старшего возраста возможно проведение фиброbronхоскопии под местной анестезией слизистой оболочки носоглотки (рис. 7-27–7-30).

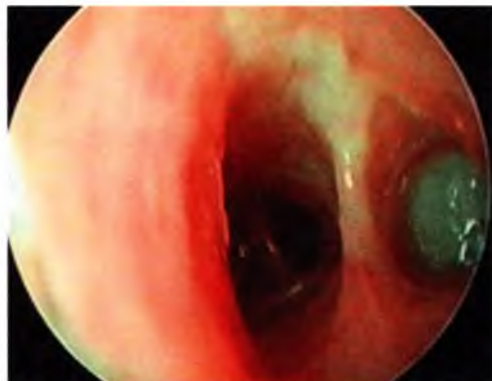### **Микробиологические методы**

Исследуют мазки из зева и полости носа, бронхиальный секрет. При необходимости проводят бактериоскопическое и бактериологическое исследования плевральной жидкости.

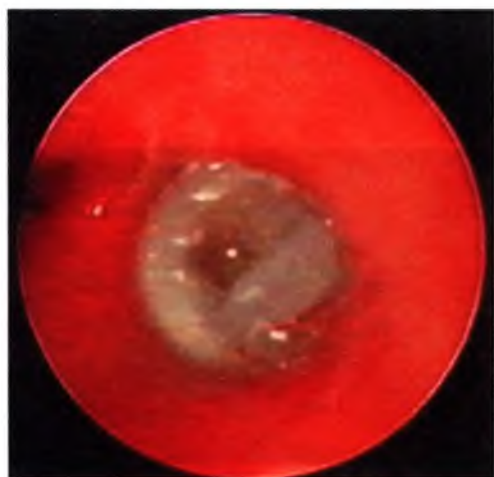




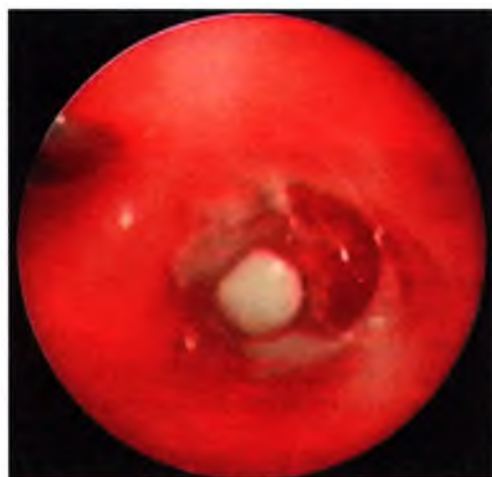
**Рис. 7-27.** Бронхоскопия (фото). Сдав-  
ление извне стенки трахеи



**Рис. 7-28.** Бронхоскопия. Гнойный  
эндобронхит с обтурацией бронха  
(фото)



а

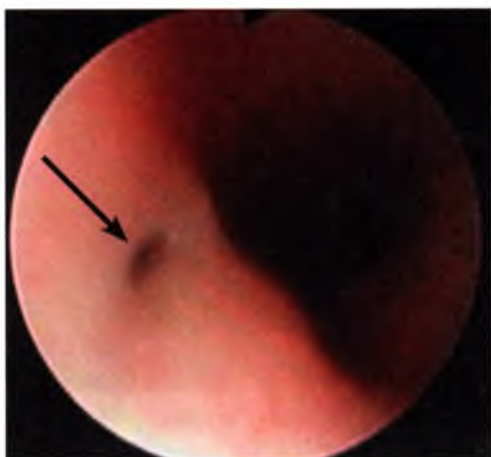

б

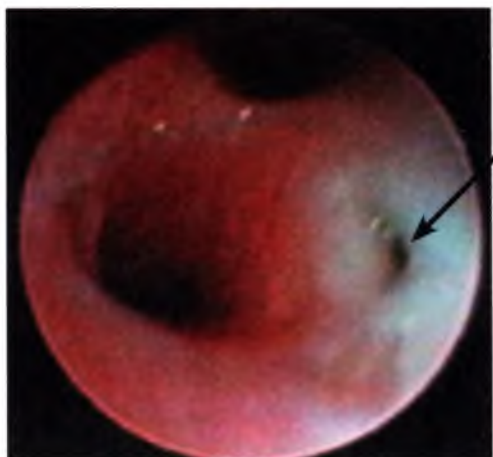**Рис. 7-29.** Бронхоскопия (фото). Инородное тело бронха: а — до удаления (видны  
гнойные наложения, грануляции, закрывающие инородное тело); б — после уда-  
ления (гнойный эндобронхит дистальнее места расположения инородного тела)

### Аллергологические методы

Применяют кожные (аппликационные, скарификационные), внутри-кожные и провокационные пробы с аллергенами. Определяют общее содержание IgE и наличие специфических IgE к различным аллергенам (рис. 7-31).

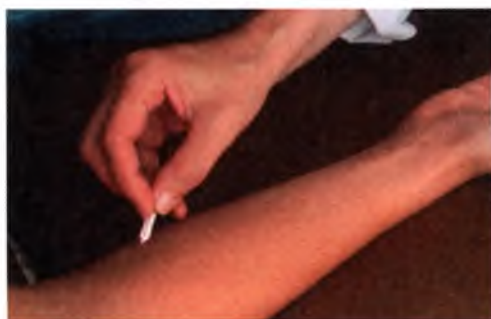

а

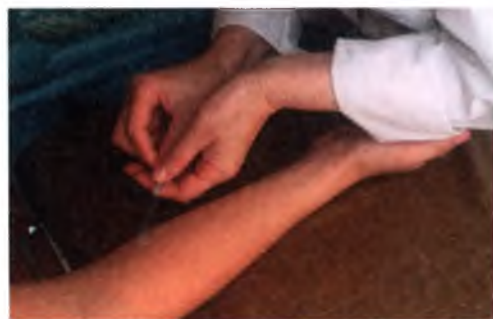

б

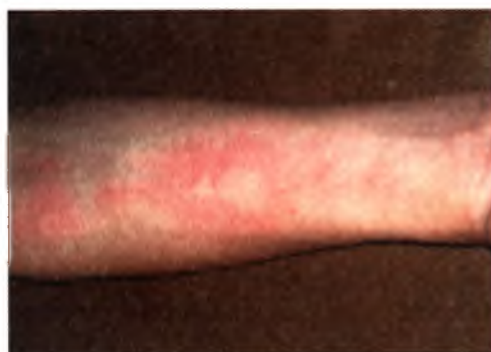**Рис. 7-30.** Трахео-пищеводный свищ: а — эзофагоскопия (фото); б — бронхоскопия (фото)



а

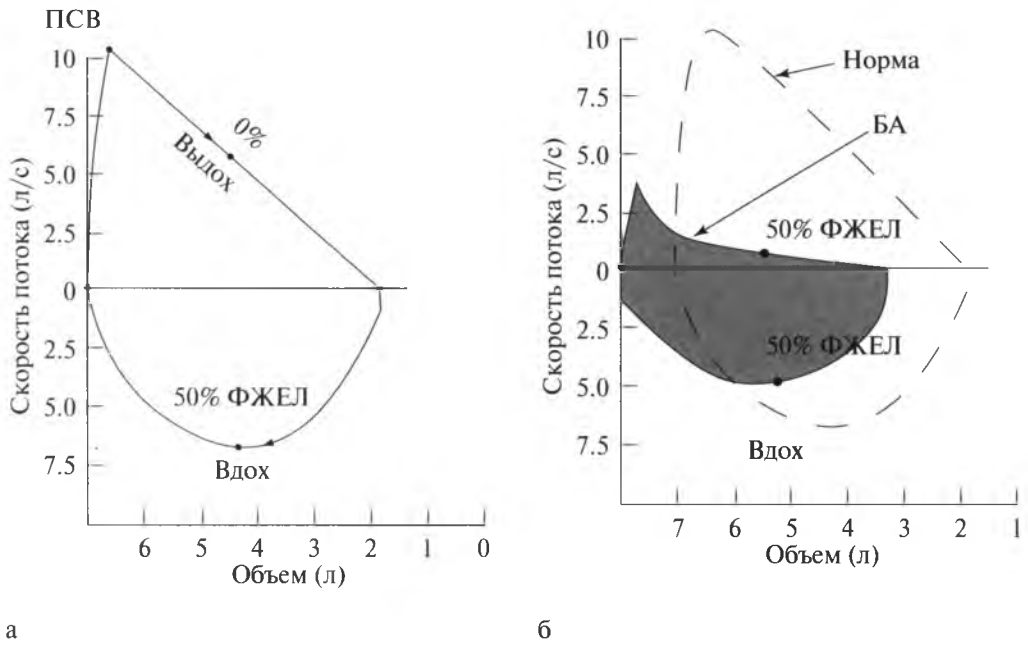


б



в

**Рис. 7-31.** Кожные скарификационные пробы (фото): а — 1-й этап, скарификация; б — 2-й этап, нанесение аллергена; в — 3-й этап, оценка результата (наличие папулы и ее размер свидетельствуют о наличии и выраженности аллергической реакции)



**Рис. 7-32.** Спирография. Примеры кривых поток–объем: а — норма; б — при бронхиальной астме.

ФЖЕЛ — форсированная жизненная емкость легких; ПСВ — пиковая скорость выдоха

### Исследование функции внешнего дыхания

С помощью спирографии определяют жизненную емкость легких, общую емкость легких, резервный объем вдоха, резервный объем выдоха, функциональную остаточную емкость, остаточный объем, скорости потока воздуха на выдохе или вдохе (форсированная жизненная емкость легких, объем форсированного выдоха за первую секунду, максимальные скорости выдоха 25, 50, 75% от жизненной емкости легких) (рис. 7-32).

При пикфлоуметрии с помощью различных модификаций портативных приборов индивидуального пользования (пикфлоуметров) оценивают пиковую скорость выдоха. Наиболее информативно измерение утренних и вечерних показателей, а в случаях приема бронходилатирующих препаратов — утром до и вечером после их применения. Вариабельность пиковой скорости выдоха — критерий тяжести и стабильности состояния больных. Мониторинг астмы с помощью пикфлоуметра позволяет определить обратимость бронхиальной обструкции; оценить тяжесть течения заболе-





Рис. 7-33. Пикфлоуметрия (фото)

вания; степень гиперреактивности бронхов; прогнозировать обострения астмы, оценить эффективность лечения (рис. 7-33).

### **Определение газового состава крови**

Определяют напряжение кислорода и напряжение углекислого газа, а также рН капиллярной крови. При необходимости длительного непрерывного наблюдения за газовым составом крови проводят чрескожное определение насыщения крови кислородом ( $\text{SaO}_2$ ) в динамике (сатурация).

## **СЕМИОТИКА ПОРАЖЕНИЙ ОРГАНОВ ДЫХАНИЯ У ДЕТЕЙ**

### **Вынужденное положение**

Характерно для приступа бронхиальной астмы. Ребенок сидит, опираясь руками о край кровати с приподнятыми плечами. Возбуждение и двигательное беспокойство появляются при стенозирующем ларинготрахеите и приступе бронхиальной астмы.

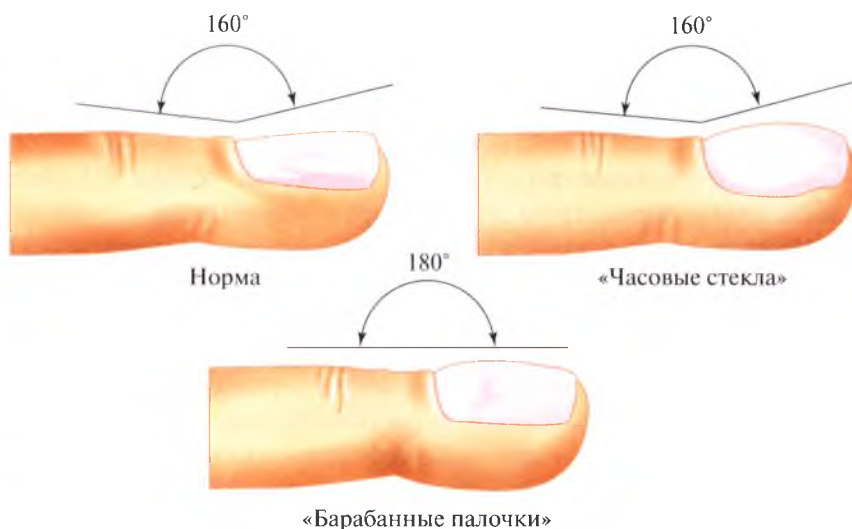
### **Цианоз**

По степени выраженности цианоза, его локализации, постоянству или нарастанию при крике или плаче ребенка можно судить о степени дыхательной недостаточности (чем меньше напряжение кислорода тем больше выражен и распространен цианоз).

- При поражении легких цианоз усиливается во время плача, так как задержка дыхания приводит к выраженному снижению напряжения кислорода.
- Острые расстройства дыхания (стенозирующий ларинготрахеит, инородное тело в бронхе, быстро прогрессирующая пневмония, экссудативный плеврит и т.п.) обычно приводят к общему цианозу.
- Акроцианоз более характерен для хронических заболеваний.

### **Деформация пальцев рук в виде «барабанных палочек»**

Утолщение концевых фаланг указывает на застойные явления в малом круге кровообращения, хроническую гипоксию. Этот симптом характерен для детей, страдающих хроническими заболеваниями легких (рис. 7-34).



**Рис. 7-34.** Деформация пальцев рук в виде «барабанных палочек» и «часовых стекол» (схема)

### Расширение поверхностной капиллярной сети

Расширение поверхностной капиллярной сети на коже спины и груди (симптом Франка) может указывать на увеличение трахеобронхиальных лимфатических узлов. Выраженная сосудистая сеть на коже груди иногда бывает симптомом гипертензии в системе легочной артерии.

**Осмотр лица** больного нередко позволяет получить важную диагностическую информацию.

- Бледность и одутловатость лица, приоткрытый рот, неправильный прикус нередко бывает у детей дошкольного и школьного возраста при аденоидах.
- Бледное и пастозное лицо, в том числе и веки (вследствие нарушения оттока лимфы), цианоз губ, набухшие кожные вены, кровоизлияния в конъюнктиву и подкожную клетчатку — нередкие признаки частого или длительного кашля (при коклюше, хронических неспецифических заболеваниях легких).
- Пенистые выделения в углах рта бывают у маленьких детей (до 2–3-месячного возраста) при бронхиолите и пневмонии вследствие проникновения воспалительного экссудата из нижних дыхательных путей в полость рта.
- Особое внимание необходимо уделить осмотру носа и носовой полости.
  - Раздувание крыльев носа (у маленьких детей служит эквивалентом участия вспомогательной мускулатуры в акте дыхания) свидетельствует о дыхательной недостаточности.

- Прозрачные слизистые выделения из носа обычно выявляют при остром катаральном воспалении слизистой оболочки дыхательных путей (например, при остром рините или гриппе) и аллергическом рините.
- Слизисто-гнойные выделения с примесью крови (сукровичные выделения) характерны для дифтерии и сифилиса.
- Присутствие пленки грязно-серого цвета на носовой перегородке позволяет поставить диагноз дифтерии носа до бактериологического исследования.
- Кровянистые выделения из одной ноздри возникают при попадании инородного тела (косточки, зерна, пуговицы и т.д.).
- Дыхание через рот, особенно по ночам, отмечают при аденоидах. При этом характерен храп ребенка во время сна.

### **Особенности крика и изменения голоса**

Особенности крика и изменения голоса ребенка наблюдают при многих заболеваниях.

- Крик и болезненный плач — частые признаки отита. Боль (следовательно, и плач) усиливается при давлении на козелок, глотании и сосании.
- Монотонный крик, прерываемый иногда отдельными более резкими вскрикиваниями, возникает у детей при увеличении внутричерепного давления (например, при менингите, энцефалите).
- Слабый, писклявый крик новорожденного или отсутствие крика заставляют подумать об общей слабости ребенка (на фоне заболевания) или тяжелой родовой травме.
- Сиплый голос или афония (его отсутствие) могут быть проявлением патологии слизистой оболочки гортани и поражения голосовых связок.
- Носовой оттенок (гнусавость) голоса бывает при хроническом рините, аденоидах, заглоточном абсцессе, парезе небной занавески (например, при дифтерии).

### **Боли в грудной клетке**

Боли в грудной клетке, связанные с заболеваниями дыхательной системы, обусловлены двумя факторами: поражением плевры (воспаление, опухоль, спайки) или ишемией легочной ткани (рис. 7-35).

- Боли, обусловленные поражением плевры, локализуются обычно в боковых отделах грудной клетки, где подвижность легочных краев максимальная. Они усиливаются при глубоком дыхании, кашле, так как при этом увеличивается трение листков плевры друг о друга. Ослабевают боли при положении больного на больном боку.

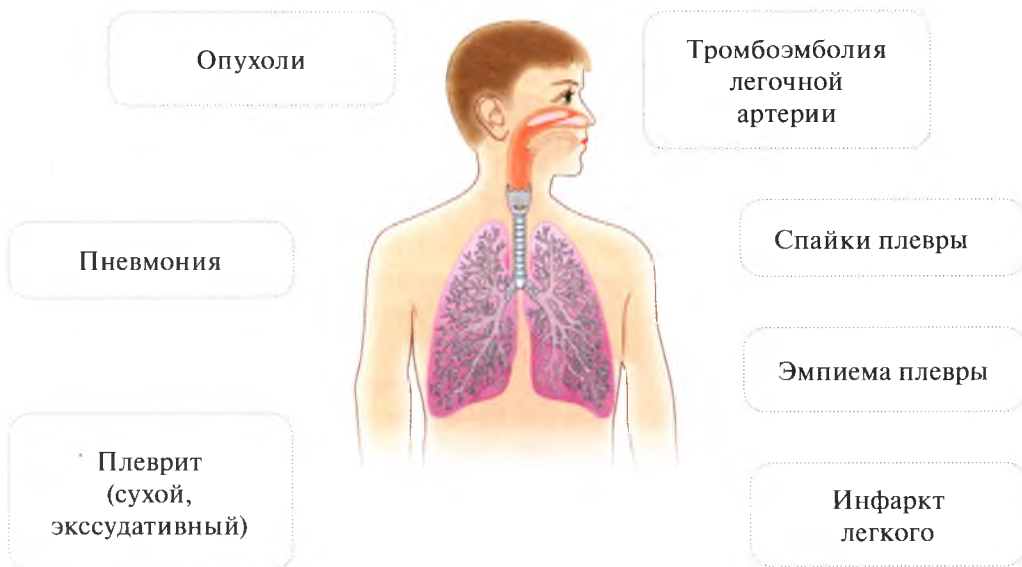


Рис. 7-35. Боли в грудной клетке

- При поражении диафрагмальной плевры боли могут локализоваться или иррадиировать в верхние отделы живота или в шею (вследствие поражения диафрагмального нерва).
- Боли при пневмонии, а также сухом или экссудативном плеврите носят обычно постоянный характер, интенсивность их средняя или слабая.
- Внезапно возникшие, очень сильные боли могут быть у больных спонтанным пневмотораксом, при эмпиеме плевры, тромбоэмболии легочной артерии, инфаркте легкого.
- Постоянные прогрессирующие боли характерны для опухолевого поражения плевры.
- Постоянные боли слабой интенсивности могут быть при плевральных швартках.

### Кашель

Кашель, часто сопровождающий заболевания органов дыхания, может иметь множество оттенков (рис. 7-36).

- Грубый лающий кашель бывает при катаральном воспалении слизистой оболочки гортани (при истинном и ложном крупе).
- Мучительный сухой кашель, усиливающийся при разговоре и крике ребенка, наблюдают в начальных стадиях бронхита, а также при трахеитах.

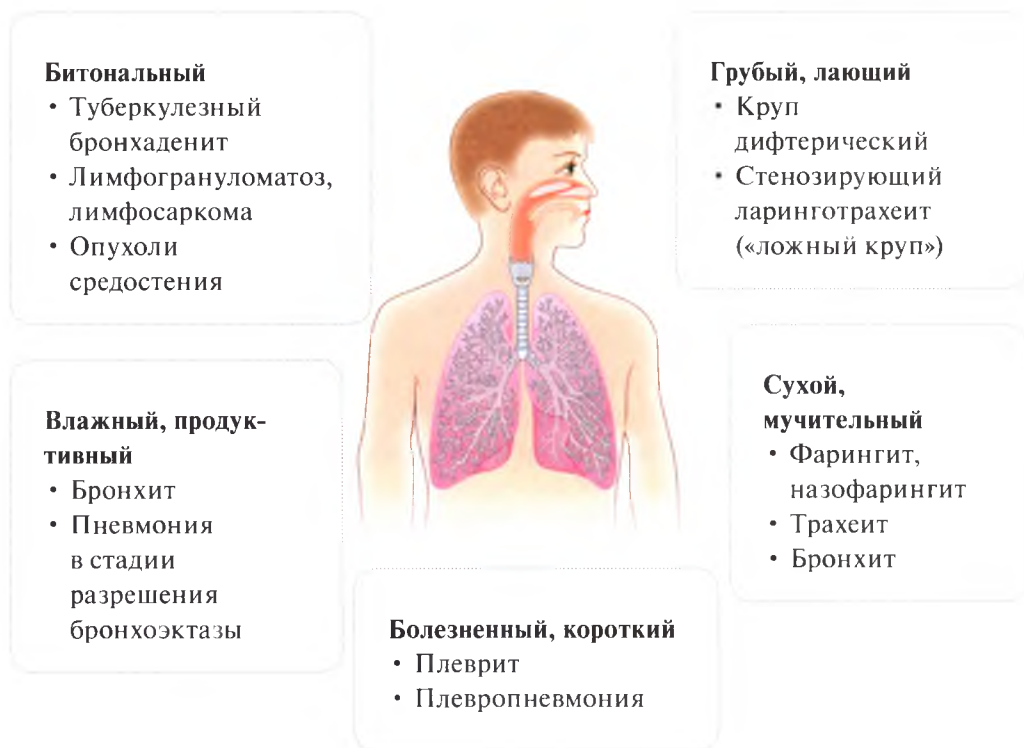


Рис. 7-36. Кашель

- При разрешении бронхита кашель становится влажным, начинает отделяться мокрота.
- При поражении плевры и плевропневмонии возникает болезненный короткий кашель, усиливающийся при глубоком вдохе.
- При значительном увеличении бронхиальных лимфатических узлов кашель приобретает битональный характер. Битональный кашель — спастический кашель, имеющий грубый основной тон и музыкальный высокий второй тон. Он возникает от раздражения кашлевой зоны бифуркации трахеи увеличенными лимфатическими узлами или опухолями средостения и сопровождает туберкулезный бронхаденит, лимфогранулематоз, лимфосаркому, лейкоз, опухоли средостения (тимому, саркому и др.).
- Мучительный сухой кашель возникает при фарингитах и назофарингитах. Косвенный признак наличия приступов спастического кашля у ребенка — язвочка на подъязычной связке (уздечке языка), возникающая от ранения ее резцами во время кашля.

### **Воспаление миндалин**

При осмотре зева выявляют катаральную, фолликулярную или лакунарную ангину.

- Катаральная ангина проявляется гиперемией зева, отеком дужек, набуханием и разрыхлением миндалин. Обычно катаральная ангина сопутствует ОРВИ.
- При фолликулярной ангине на фоне яркой гиперемии, разрыхленности и увеличения миндалин на их поверхности видны точечные (или имеющие небольшие размеры) наложения, обычно белого или желтоватого цвета.
- При лакунарной ангине виден воспалительный выпот белого цвета в лакунах, гиперемия миндалин также яркая. Фолликулярная и лакунарная ангины обычно имеют бактериальную этиологию (например, стрептококковую или стафилококковую).
- При дифтерии зева на миндалинах обычно выявляют грязно-серый налет при умеренно выраженной гиперемии. При попытке снятия налета шпателем слизистая оболочка кровоточит, а налет снимается очень плохо.

### **Форма грудной клетки**

Форма грудной клетки может изменяться при некоторых легочных заболеваниях.

- При тяжелых обструктивных заболеваниях (астма, муковисцидоз) переднезадний размер увеличивается, возникает так называемая бочкообразная форма грудной клетки.
- При экссудативном плеврите на стороне поражения отмечают выбухание грудной клетки, а при хронической пневмонии — западение.

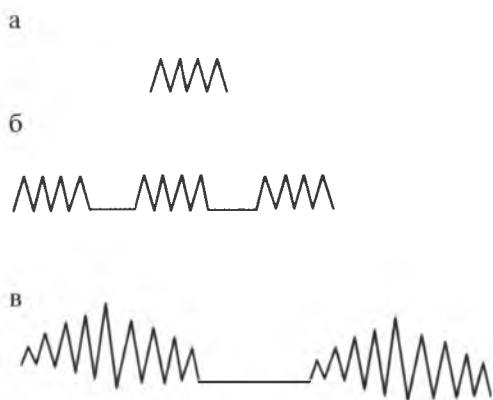
Втяжение уступчивых мест грудной клетки указывает на заболевание дыхательных путей, сопровождающееся инспираторной одышкой. Значительное втяжение межреберных промежутков, яремной ямки во время вдоха характерно для стенотического дыхания при крупе.

### **Несимметричность экскурсии грудной клетки**

При плевритах, ателектазах легкого, хронической пневмонии односторонней локализации можно заметить, что одна из половин грудной клетки (на стороне поражения) отстаёт при дыхании.

### **Ритм дыхания**

Своеобразные нарушения ритма дыхания известны под названиями дыхания Чейна—Стокса и Биота. Такие нарушения выявляют у детей при тяжелых менингитах и энцефалитах, внутричерепных кровоизлияниях у



**Рис. 7-37.** Ритм дыхания: а — ритмичное дыхание; б — дыхание Биота; в — дыхание Чейна-Стокса

новорожденных, уремии, отравлениях и т.д. (рис. 7-37).

- При дыхании Чейна–Стокса после некоторой паузы дыхание возобновляется, сначала бывает поверхностным и редким, затем его глубина с каждым вдохом увеличивается, а ритм ускоряется; достигнув максимума, дыхание начинает постепенно замедляться, становится поверхностным и снова прекращается на некоторое время. У детей раннего возраста дыхание Чейна–Стокса может быть вариантом нормы, особенно во сне.

- Дыхание Биота характеризуется чередованием равномерного ритмичного дыхания и длительных (до 30 с и более) пауз. ЧДД изменяется при многих заболеваниях органов дыхания.
- Тахипноэ — учащение дыхания (ЧДД превышает возрастную норму на 10% и более). У здоровых детей возникает при волнении, физической нагрузке и т.д. Тахипноэ в покое возможно при обширных поражениях дыхательной и сердечно-сосудистой систем, болезнях крови (например, анемиях), лихорадочных заболеваниях и т.п. Дыхание учащается, но становится поверхностным во всех случаях, связанных с болезненностью глубокого вдоха, что обычно указывает на поражение плевры (например, острый плеврит или плевропневмонию).
- Брадипноэ — снижение ЧДД, очень редко выявляемое у детей (в детском возрасте обычно возникает при угнетении дыхательного центра). Обычно это бывает при коматозных состояниях (например, при уремии), отравлениях (например, снотворными лекарственными средствами), повышенном внутричерепном давлении, а у новорожденных — в терминальных стадиях синдрома дыхательной недостаточности.

Соотношение ЧДД и ЧСС меняется при поражении органов дыхания. Так, при пневмонии оно становится равным 1:2 или 1:3, так как дыхание учащается в большей степени, чем сердцебиение.

Одышка характеризуется затруднением вдоха (инспираторная одышка) либо выдоха (экспираторная одышка) и субъективно представляет ощущение нехватки воздуха (рис. 7-38).



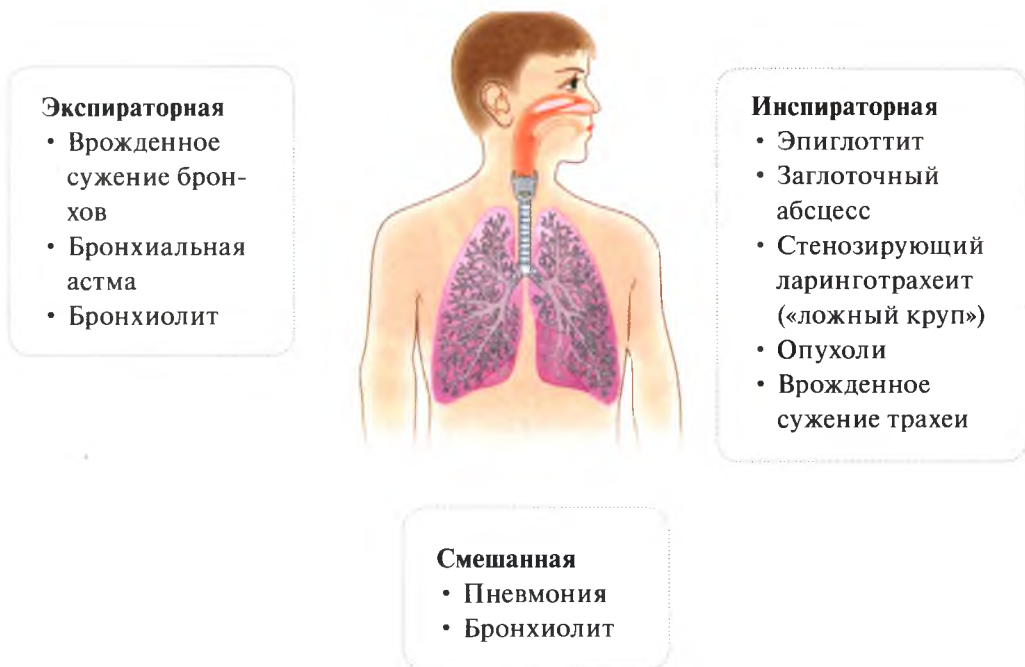
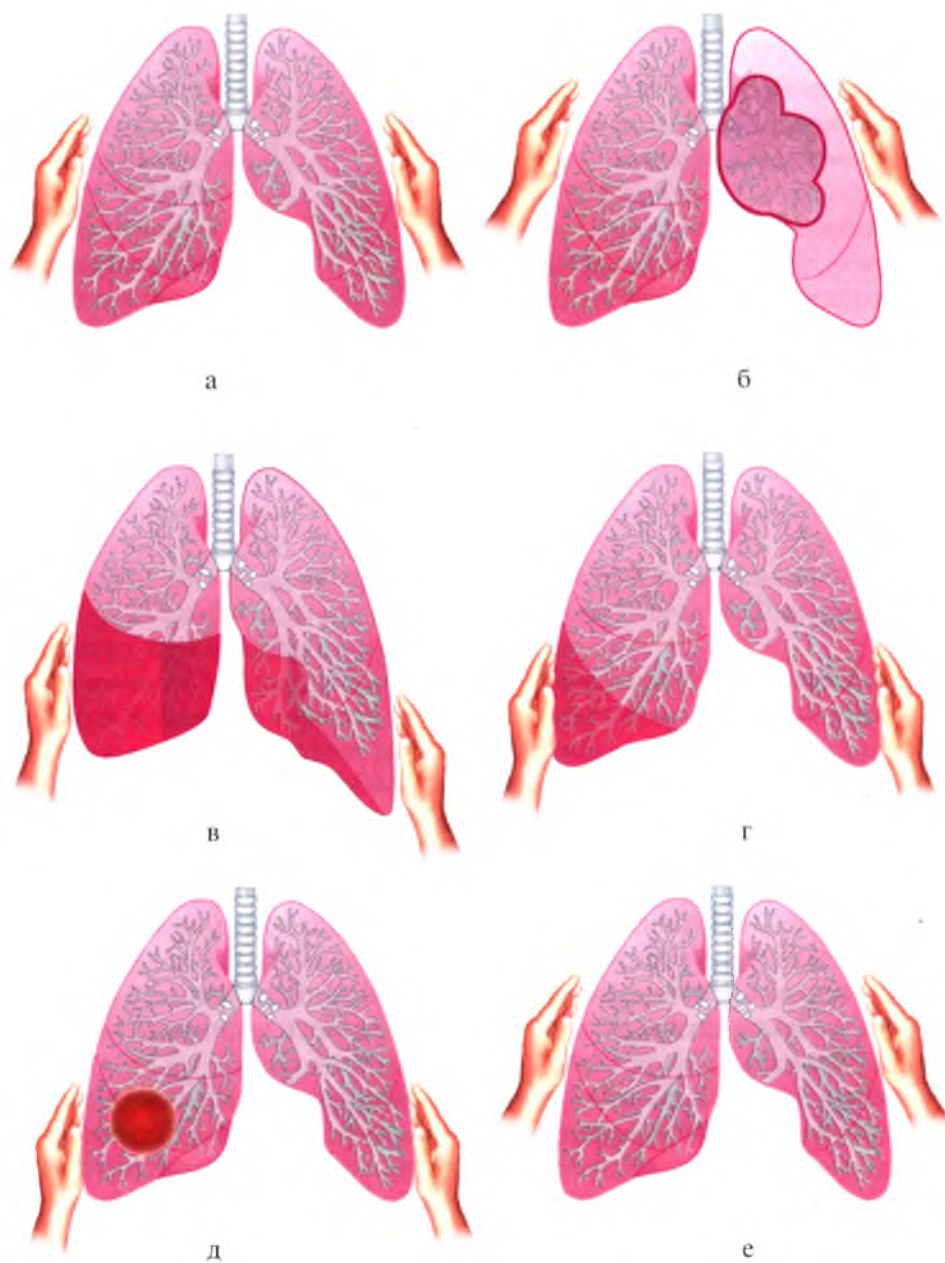


Рис. 7-38. Одышка

- Инспираторная одышка возникает при обструкции верхних дыхательных путей (круп, инородном теле, кистах и опухолях, врожденном сужении гортани, трахеи или бронхов, заглоточном абсцессе и т.д.). Затруднение дыхания при вдохе клинически проявляется втяжением эпигастральной области, межреберных промежутков, надключичных и яремной ямок и напряжением грудино-ключично-сосцевидной мышцы и других вспомогательных мышц. У детей раннего возраста эквивалентами одышки служат раздувание крыльев носа и кивательные движения головой.
- Экспираторная одышка характеризуется затрудненным выдохом и активным участием в нем мышц брюшного пресса. Грудная клетка раздута, дыхательные экскурсии уменьшены. Экспираторную одышку наблюдают при бронхиальной астме, обструктивном бронхите и бронхиолите, а также препятствиях для прохождения воздуха, расположенных ниже трахеи (например, в крупных бронхах).
- Смешанная одышка (экспираторно-инспираторная) проявляется вздутием грудной клетки и втяжением уступчивых мест грудной клетки. Она свойственна бронхиолиту и пневмонии.



**Рис. 7-39.** Изменение голосового дрожания при основных бронхолегочных синдромах: а — норма; б — пневмоторакс; в — обтурационный ателектаз; г — долевое уплотнение; д — очаговое воспалительное уплотнение; е — сужение бронхов

### Изменение голосового дрожания

Изменение голосового дрожания зависит от вида патологии (рис. 7-39).

- Усиление голосового дрожания связано с уплотнением легочной ткани (плотные ткани проводят звук лучше).
- Голосовое дрожание ослаблено при закупорке бронха (ателектаз легкого) и оттеснении бронхов от стенки грудной клетки (экссудат, пневмоторакс, опухоль плевры).

### Изменения перкуторного звука

Изменения перкуторного звука имеют большое диагностическое значение. Если при перкуссии легких получают не ясный легочный звук, а более или менее приглушенный, то говорят об укорочении, притуплении или абсолютной тупости (в зависимости от степени приглушения перкуторного звука).

- Укорочение перкуторного звука возникает по следующим причинам:
  - Уменьшение воздушности ткани легкого:
    - воспалительный процесс в легких (инфильтрация и отек альвеол и межальвеолярных перегородок);
    - кровоизлияние в легочную ткань;
    - значительный отек легких (обычно в нижних отделах);
    - наличие рубцовой ткани в легких;
    - спадение легочной ткани (ателектаз, сдавление легочной ткани плевральной жидкостью, сильно расширенным сердцем или опухолью).
  - Образование в легком безвоздушной ткани:
    - опухоль;
    - полость, содержащая жидкость (мокроту, гной и т.п.).
  - Заполнение плеврального пространства:
    - экссудатом (при экссудативном плеврите) или транссудатом;
    - фибринозными наложениями на плевральных листках.
- Тимпанический оттенок звука появляется в следующих случаях.
  - Образование содержащих воздух полостей:
    - разрушение ткани легкого при воспалительном процессе (каверна при туберкулезе легких, абсцесс), опухоли (распад), кисте;
    - диафрагмальная грыжа;
    - пневмоторакс.
  - Понижение эластических свойств легочной ткани (эмфизема).
  - Сжатие легких выше места расположения жидкости (экссудативный плеврит и другие формы ателектаза).
  - Отек легких, разжижение воспалительного экссудата в альвеолах.
- Коробочный звук (громкий перкуторный звук с тимпаническим оттенком) появляется, когда эластичность легочной ткани ослаблена, а воздушность ее повышена (эмфизема легких).

### **Уменьшение подвижности краев легких**

Уменьшение подвижности краев легких сопровождаются следующие состояния.

- Потеря эластичности легочной ткани (эмфизема при бронхиальной астме).
- Сморщивание легочной ткани.
- Воспаление или отек ткани легкого.
- Спайки между плевральными листками.

### **Полное исчезновение подвижности краев легких**

Наблюдается в следующих случаях.

- Заполнение плевральной полости жидкостью (плеврит, гидроторакс) или газом (пневмоторакс).
- Полное заращение плевральной полости.
- Паралич диафрагмы.

### **Патологические типы дыхания**

Возникают при многих заболеваниях органов дыхания.

- Бронхиальное дыхание характеризуется грубым оттенком, преобладанием выдоха над вдохом и наличием в дыхательном шуме звука «х».
  - В межлопаточном пространстве резко усиливается выдох при сжатии легкого, например большими пакетами лимфатических бронхопупульмональных узлов при медиастините.
  - Бронхиальное дыхание в других местах легких чаще всего указывает на наличие воспалительной инфильтрации легочной ткани (бронхопневмония, туберкулезные инфильтративные процессы и т.д.); часто его выслушивают над плевральным экссудатом в области сдавленного им легкого.
- Бронхиальное дыхание приобретает громкий дующий характер над воздушными полостями с гладкими стенками (каверной, вскрывшимся абсцессом, пневмотораксом) и в этих случаях называется амфорическим дыханием.
- Ослабленное дыхание может быть обусловлено следующими причинами.
  - Общее ослабление дыхательного акта с уменьшением поступления в альвеолы воздуха (сильное сужение гортани, трахеи, парез дыхательных мышц и т.д.).
  - Затрудненный доступ воздуха в определенную часть доли или долю с образованием ателектаза вследствие обтурации (например, инородным телом), сдавления бронха (опухолью и т.д.), значительного бронхоспазма; синдрома обструкции, вызванного отеком и скоплением слизи в просвете бронхов.

- Оттеснение части легкого при скоплении в плевре жидкости (экссудативный плеврит), воздуха (пневмоторакс); при этом легкое отходит вглубь, альвеолы при дыхании не расправляются.
- Утрата легочной тканью эластичности, ригидность (малая подвижность) альвеолярных стенок (эмфизема).
- Значительное утолщение плевры (при рассасывании экссудата) или ожирение.
- Начальная или заключительная стадия воспалительного процесса в легких при нарушении только эластичности легочной ткани без ее инфильтрации и уплотнения.
- Усиленное дыхание выявляют в следующих случаях.
  - Сужение мелких или мельчайших бронхов (усиление происходит за счет выдоха), их воспаление или спазм (приступ бронхиальной астмы, бронхиолит).
  - Лихорадочные заболевания.
  - Компенсаторное усиление дыхания на здоровой стороне в случае патологического процесса на другой.
- Жесткое дыхание обычно указывает на поражение мелких бронхов, возникает при бронхитах и очаговых пневмониях. При этих заболеваниях воспалительный экссудат уменьшает просвет бронхов, что создает условия для возникновения этого типа дыхания.

## Хрипы

Патологические процессы в легких сопровождаются различными хрипами. Хрипы лучше слышны на высоте вдоха.

- Сухие хрипы бывают свистящими (дискантовыми, высокими) и басовыми (низкими, более музыкальными). Первые чаще возникают при сужении просвета бронхов, особенно мелких; вторые образуются от колебания густой мокроты, особенно в крупных бронхах. Сухие хрипы отличаются непостоянством и изменчивостью, характерны для ларингита, фарингита, бронхита, астмы.
- Влажные хрипы образуются при прохождении воздуха через жидкость. В зависимости от калибра бронха, где они образуются, хрипы бывают мелкопузырчатыми, среднепузырчатыми и крупнопузырчатыми. Также влажные хрипы разделяют на звонкие и незвонкие.
  - Звонкие влажные хрипы прослушивают при уплотнении легочной ткани, лежащей рядом с бронхом (например, при пневмонии). Они могут возникнуть в полостях (каверны, бронхоэктазы).
  - Незвонкие хрипы выслушивают при бронхиолите, бронхите, отеке легких, ателектазах.

## Крепитация

В отличие от хрипов образуется при разлипании альвеол. Локально определяемая крепитация свидетельствует о пневмонии. При крупозной пневмонии различают *crepitatio indux* (начальную крепитацию в первые 1–3 дня болезни) и *crepitatio redux* (крепитацию, выявляемую в стадии разрешения пневмонии и рассасывания экссудата — на 7–10-й день болезни).

## Шум трения плевры

Возникает при трении ее висцерального и париетального листков, выслушивают при следующих патологических состояниях:

- воспаление плевры с ее покрытием фибрином или образованием на ней очагов инфильтрации, приводящей к образованию неровностей, шероховатостей плевральной поверхности;
- образование нежных спаек плевры в результате воспаления;
- опухоль или туберкулез плевры.

## Усиление бронхофонии

Происходит при уплотнении легкого (пневмония, туберкулез, ателектаз), над кавернами и бронхоэктатическими полостями, если не закупорен приводящий бронх. При уплотнении легочной ткани усиление бронхофонии обусловлено лучшим проведением голоса, а при полостях — резонансом.

## Ослабление бронхофонии

Наблюдают при хорошем развитии мышц верхнего плечевого пояса и избыточной подкожной жировой клетчатке, а также при наличии в плевральной полости жидкости (выпотной плеврит, гидроторакс, гемоторакс) или воздуха (пневмоторакс).

## Фрагмент истории болезни

Носовое дыхание (сохранено, нет); тип дыхания (грудной, брюшной, смешанный). Частота, глубина, ритм дыхания, участие в акте дыхания обеих половин грудной клетки; одышка (инспираторная, экспираторная, смешанная). Кашель (сухой, влажный продуктивный или непродуктивный, лающий, битональный). Цианоз (выраженность, локализация, распространенность). Деформации пальцев рук («барабанные палочки»), ногтей («часовые стекла»).

Форма грудной клетки, деформации, асимметрии, искривление грудной части позвоночника, западение или выпячивание над- и подключичных ямок, разница в их глубине и ширине, положение ключиц и лопаток, эпигастральный угол. Симметричность участия в дыхании обеих половин грудной клетки. Ритм дыхания (ритмичное, Чейна–Стокса, Биота). ЧДД.

Соотношение числа дыханий и числа сердечных сокращений.

Пальпация: податливость грудной клетки, болезненность, ее локализация, межреберные промежутки (расширены, сужены), ощущение трения плевры; голосовое дрожание.

Перкуссия: сравнительная — изменение перкуторного звука, локализация, топографическая (границы легких, подвижность легочных краев). Перкуссия по позвоночнику (симптом Кораньи).

Аускультация. Характер дыхания (пуэрильное, везикулярное, бронхиальное и т.д.), хрипы сухие, влажные (мелко-, средне-, крупнопузырчатые), звучные, незвучные, крепитация только на высоте вдоха после покашливания; шум трения плевры, его локализация, характер; бронхофония (симптом Д' Эспина).

### **Тестовые задания к главе «Система дыхания»**

**1. Мальчик 3 лет заболел ОРВИ. Помимо катаральных явлений со стороны верхних дыхательных путей у него возникла одышка экспираторного характера с удлиненным свистящим выдохом, разнокалиберными и свистящими хрипами в легких. Диагностирован обструктивный бронхит. Какие особенности дыхательной системы ребенка данного возраста способствуют частому возникновению подобного осложнения ОРВИ?**

- A. Узость просвета дыхательных путей.
- B. Склонность слизистых оболочек к отеку и гиперсекреции.
- C. Недостаточная дренажная и защитная функции бронхов.
- D. Мягкость хрящей гортани, трахеи, бронхов.

**2. Новорожденного после выписки из родильного дома осматривает педиатр. Ребенок здоров. Какая ЧДД должно быть у него?**

- A. 40–60 в минуту.
- B. 30–35 в минуту.
- C. 25–30 в минуту.
- D. 18–20 в минуту.
- E. 15–16 в минуту.

**3. Ребенок пяти лет поступил в клинику с жалобами на утомляемость, частый кашель битонального характера. Аускультативно в легких жесткое дыхание, хрипов нет. О какой патологии могут свидетельствовать имеющиеся симптомы?**

- A. ОРВИ.
- B. Ларингит.
- C. Пневмония.
- D. Бронхоаденит.
- E. Бронхит.



**4. Молодых родителей встревожила большая ЧДД и их аритмичный характер у их новорожденного. Что из нижеперечисленного, обнаруженного при осмотре ребенка педиатром, следует рассматривать как патологию?**

- А. ЧДД до 40–45 в минуту.
- В. Пауза в дыхании по 3 сек.
- С. Малая экскурсия грудной клетки.
- Д. Ослабленные дыхательные шумы.
- Е. Ничто из вышеперечисленного.

**5. Ребенок 1,5 лет болен острым респираторным заболеванием. На 3-й день болезни появились лающий грубый кашель, общее беспокойство, одышка с втяжением уступчивых мест грудной клетки на вдохе, шумное дыхание, хриплый голос. О чем свидетельствуют появившиеся симптомы?**

- А. Стенозирующий ларинготрахеит.
- В. Врожденный стридор.
- С. Приступ коклюша.
- Д. Инородное тело.
- Е. Острая пневмония.

**6. Какое дыхание физиологично для ребенка 4 мес?**

- А. Ослабленное везикулярное.
- В. Пуэрильное.
- С. Бронхиальное.
- Д. Амфорическое.
- Е. Жесткое.

**7. Каковы ведущие механизмы в развитии бронхиальной обструкции у детей раннего возраста?**

- А. Отек слизистой.
- В. Гиперсекреция.
- С. Спазм бронхов.
- Д. Нарушение функции реснитчатого эпителия.

**Правильные ответы: 1 — А, В, С, D; 2 — А; 3 — D; 4 — Е; 5 — А; 6 — А; 7 — А, В.**

# Глава 8

## Сердечно-сосудистая система

### КРОВООБРАЩЕНИЕ ПЛОДА

Сердце начинает формироваться из мезодермы на 3-й неделе внутриутробного развития и начинает сокращаться уже на 22-й день.

Система кровообращения плода представляет собой замкнутый круг, обособленный от системы кровообращения матери (рис. 8-1).

Движение крови плода происходит за счет сокращений его сердца, а с 11–12-й нед кровообращению способствуют дыхательные движения плода, поскольку возникающие при них периоды отрицательного давления в грудной полости при нерасправившихся легких способствуют поступлению крови из плаценты в правую половину сердца.

**Наиболее важные особенности фетального кровообращения включают:**

- наличие плацентарного кровообращения;
- нефункционирующий малый круг кровообращения;
- поступление крови в большой круг кровообращения в обход малого через два право-левых шунта (сообщения между правой и левой половинами сердца и крупными кровеносными сосудами);
- значительное превышение минутного объема большого круга кровообращения (наличие право-левых шунтов) над минутным объемом малого круга (нефункционирующие легкие);
- обеспечение всех органов плода смешанной кровью (более оксигенированная кровь поступает в печень, головной мозг и верхние конечности);
- практически одинаковое низкое АД в легочной артерии и аорте.

**Адаптации плода к условиям плацентарного кровообращения в течение всего внутриутробного периода способствуют следующие факторы:**

- увеличение дыхательной поверхности плаценты;
- увеличение скорости кровотока;
- нарастание содержания Hb и эритроцитов в крови плода;
- наличие HbF, обладающего более значительным сродством к кислороду;
- относительно низкая потребность тканей плода в кислороде.

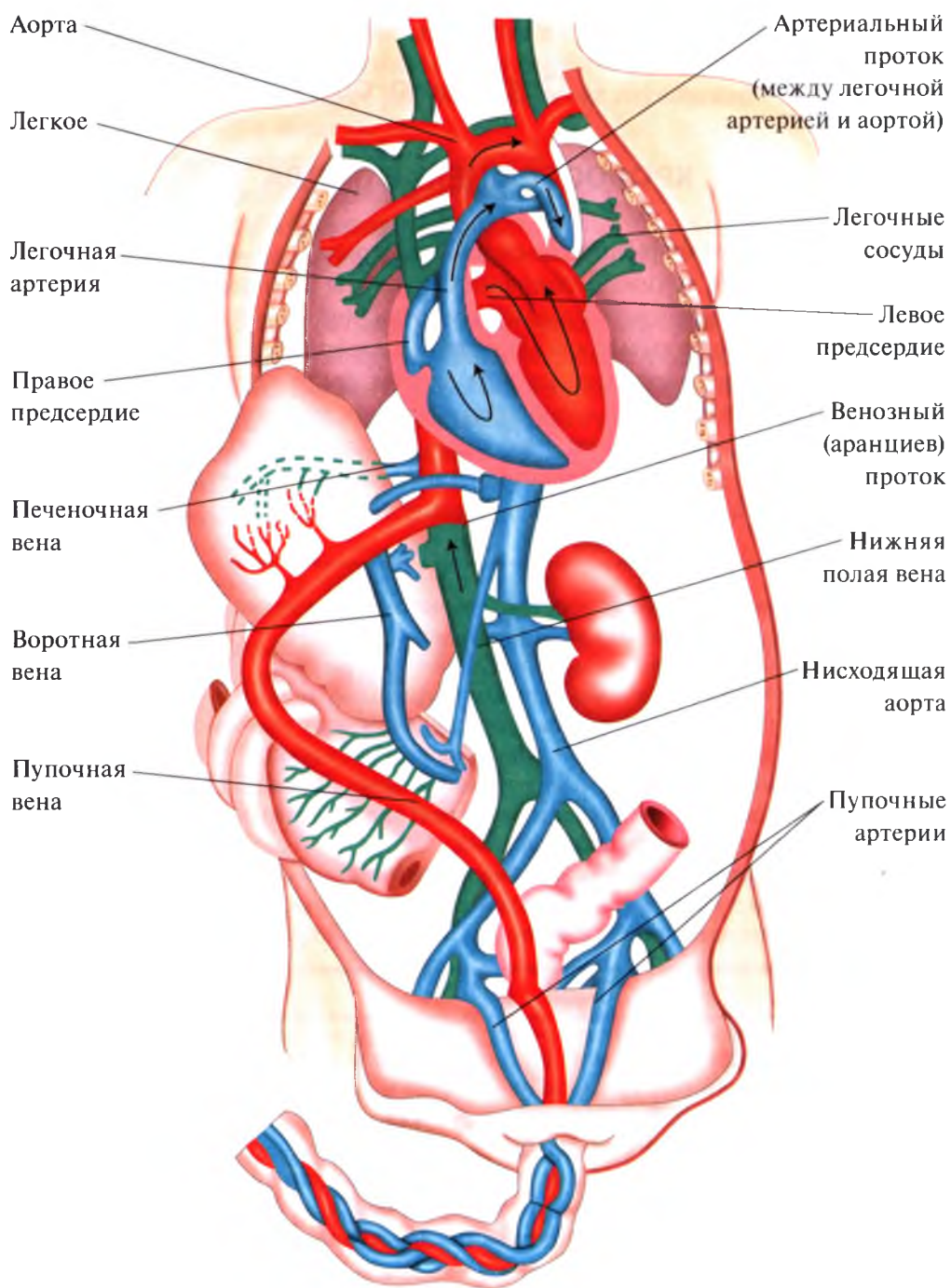


Рис. 8-1. Кровообращение плода

## КРОВООБРАЩЕНИЕ НОВОРОЖДЕННОГО

После рождения происходит существенная перестройка системы кровообращения ребенка (рис. 8-2).

- Прекращается плацентарное кровообращение, обеспечивающие его сосуды (пупочная вена, венозный проток, две пупочные артерии) перестают функционировать и примерно к концу 2-й нед жизни зарастают, превращаясь в связки.
- Начинают функционировать легочные артерии и вены. С началом легочного дыхания кровоток через легкие возрастает примерно в 5 раз, и ко 2 мес жизни в 5–10 раз снижается сосудистое сопротивление в малом круге кровообращения. Через легкие начинает проходить весь объем сердечного выброса (во внутриутробном периоде только 10%). При этом увеличивается венозный возврат к левым отделам сердца и повышается левожелудочковый выброс.
- После начала легочного дыхания (у здорового новорожденного к 10–15 ч жизни) благодаря сокращению гладких мышц функционально закрывается артериальный проток, позже (у 90% детей примерно к 2 мес) происходит его анатомическое закрытие. Закрытие артериального протока и уменьшение сопротивления сосудов малого круга сопровождается снижением давления в легочной артерии и правом желудочке.
- Вследствие перераспределения давления в предсердиях перестает функционировать овальное окно. Примерно в 3 мес. происходит его функциональное закрытие имеющимся клапаном, затем клапан прирастает к краям овального окна, и формируется целостная межпредсердная перегородка. Полное закрытие овального окна обычно происходит к концу первого года жизни, но примерно у 50% детей и 10–25% взрослых в межпредсердной перегородке обнаруживают отверстие, пропускающее тонкий зонд, что не оказывает существенного влияния на гемодинамику.
- Закрытие фетальных отверстий (артериального протока и овального окна) приводит к тому, что малый и большой круги кровообращения начинают функционировать отдельно.
- Из-за увеличения потребности в кислороде возрастают сердечный выброс и системное АД.

## АНАТОМО-ФИЗИОЛОГИЧЕСКИЕ ОСОБЕННОСТИ СЕРДЕЧНО-СОСУДИСТОЙ СИСТЕМЫ У ДЕТЕЙ

Сердечно-сосудистая система детей характеризуется рядом особенностей (табл. 8-1).

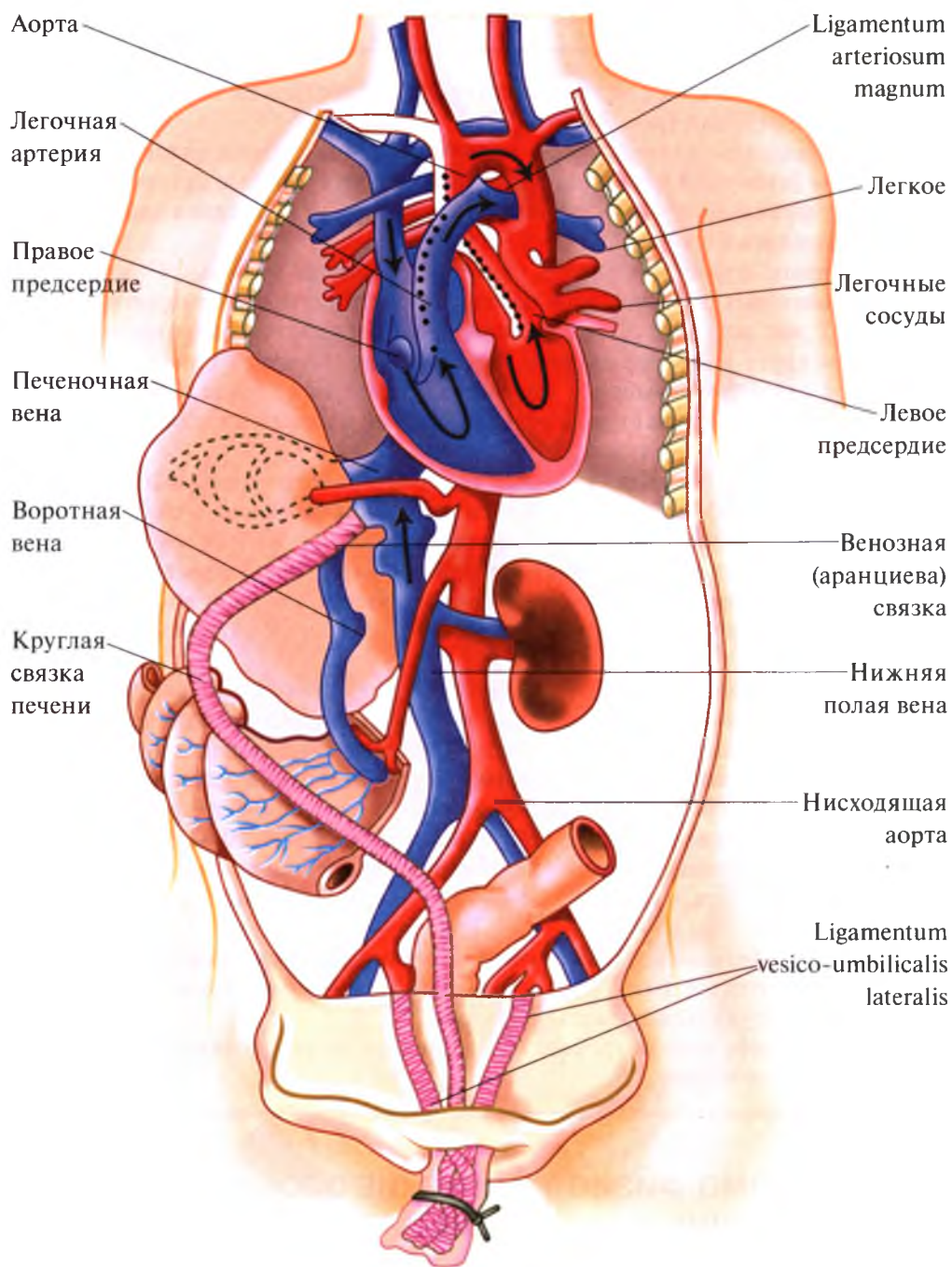


Рис. 8-2. Кровообращение новорожденного

Таблица 8-1. Анатомо-физиологические особенности сердца у новорожденных детей

Параметры сердца	Особенности
Масса и размеры	<p>Величина сердца у новорожденного относительно больше, чем у взрослого (0,8–0,9% массы тела против 0,4–0,5% у взрослых).</p> <p>Сердце у новорожденного занимает относительно больший объем грудной клетки, чем у детей старшего возраста и взрослых</p>
Форма	<p>Форма сердца у новорожденных шарообразная, что связано с недостаточным развитием желудочков и относительно большими размерами предсердий, верхушка сердца закруглена.</p> <p>Правый и левый желудочки у новорожденных примерно одинаковы по величине, но в последующем миокард левого желудочка растет быстрее, чем правого. Это обусловлено нарастанием сосудистого сопротивления и АД</p>
Строение (рис. 8-3)	<p>Миокард у новорожденного содержит тонкие мышечные волокна с большим количеством ядер; соединительная ткань развита слабо.</p> <p>Эндокард у новорожденных отличается рыхлым строением, относительно малым содержанием эластических элементов; предсердно-желудочковые клапаны эластичные, створки их блестящие.</p> <p>Перикард у новорожденных имеет шарообразную форму, плотно облегает сердце, объем полости перикарда мал.</p> <p>Перикард подвижен, так как грудино-перикардиальные связки развиты слабо</p>

Увеличение размеров сердца наиболее интенсивно происходит в течение первых 2 лет жизни, в 5–9 лет и во время полового созревания. Различные отделы сердца увеличиваются неравномерно: до 2 лет более интенсивно растут предсердия, с 2 до 10 лет — все сердце в целом, после 10 лет увеличиваются преимущественно желудочки. После 6 лет форма сердца приближается к овальной (грушевидной), свойственной взрослым. Гистологическая структура сердца становится аналогичной взрослым примерно к возрасту 10 лет.

### Положение сердца

Сердце у новорожденного расположено высоко (проекция сердца на позвоночный столб локализуется между  $T_{IV}$  и  $T_{VIII}$ ) и лежит поперечно (рис. 8-4, а).



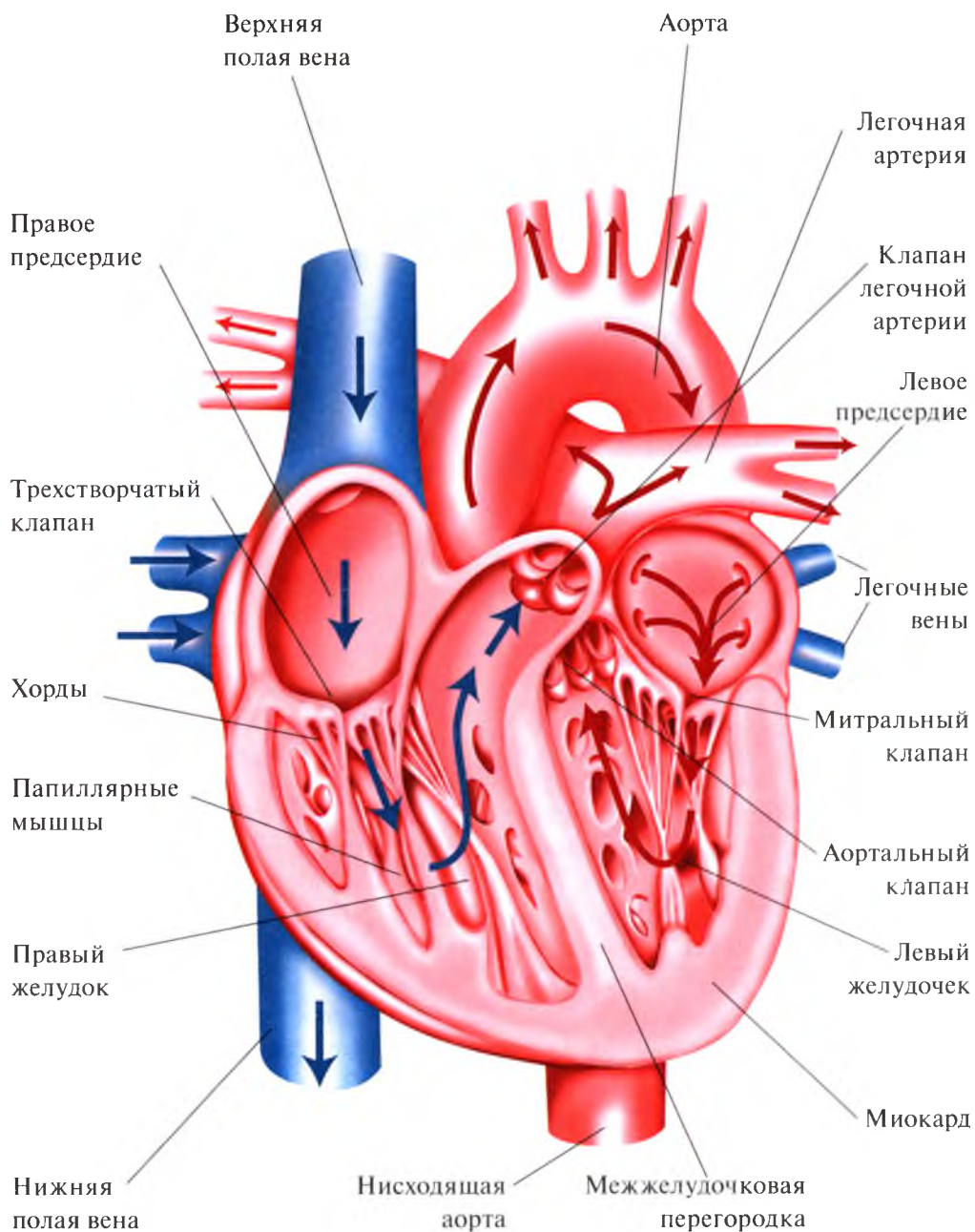


Рис. 8-3. Строение сердца



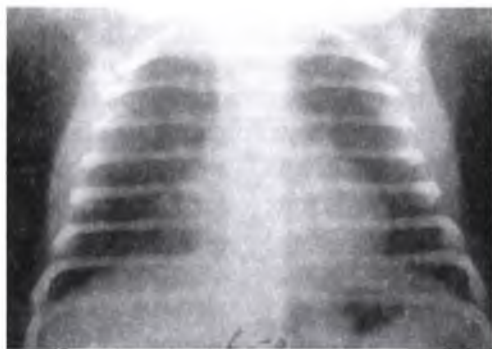
Нижняя граница сердца у новорожденных расположена на один межреберный промежуток выше, чем у взрослых, верхушка сердца проецируется в левом четвертом межреберье; верхняя граница сердца находится на уровне первого межреберья (за первый месяц жизни опускается до II ребра). Левая граница сердца выходит за среднеключичную линию, а правая — за правый край грудины, анатомически его ось расположена горизонтально.

Проекция верхушки сердца к 1,5–2 годам смещается в пятое межреберье, верхняя граница к 2 годам снижается до второго межреберья. К 2–3 годам положение сердца постепенно переходит в косое, что обусловлено опусканием диафрагмы, увеличением объема легких и грудной клетки, а также уменьшением размеров вилочковой железы (рис. 8-4, б).

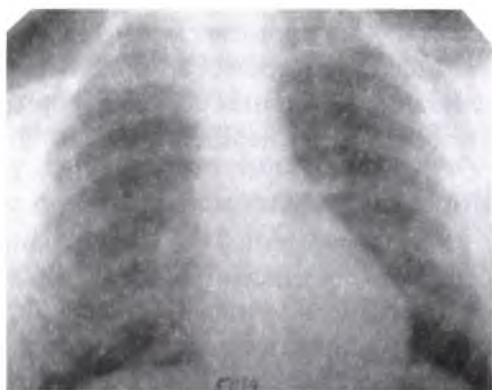В последующем положение сердца постепенно приближается к такому у взрослых (рис. 8-4, в).

### Кровеносные сосуды

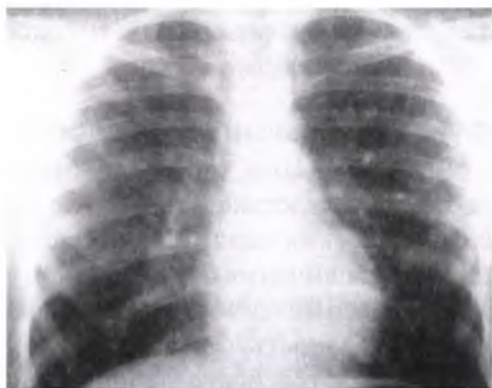Кровеносные сосуды новорожденных тонкостенные, мышечные и эластические волокна в них развиты слабо, лишь к 12 годам структура сосудов становится такой же, как у взрослых. Просвет артерий относительно широк и приблизительно одинаков с просветом вен. В последующем вены растут быстрее артерий, и к 16 годам их просвет становится в 2 раза больше, чем у артерий.



а



б



в

**Рис. 8-4.** Рентгенограммы грудной клетки: а — новорожденного; б — ребенка 3 лет; в — ребенка 11 лет

С возрастом увеличивается длина внутриорганных сосудов, их диаметр, количество межсосудистых анастомозов, число сосудов на единицу объема органа. Обилие анастомозов между левой и правой венечными артериями, обильная васкуляризация и рыхлая клетчатка, окружающая сосуды, создают предрасположенность к воспалительным и дистрофическим изменениям миокарда у детей.

С возрастом увеличивается диаметр вен и их длина. После рождения меняется топография поверхностных вен тела и конечностей: у новорожденных хорошо развиты густые подкожные венозные сплетения, крупные вены контурируются плохо. Они становятся отчетливо видны только после 1–2 лет.

Капилляры у детей широкие, имеют неправильную форму (короткие, извитые), их проницаемость выше, чем у взрослых.

Дифференцировка артериальной и венозной сетей заключается в развитии коллатеральных сосудов, формировании клапанного аппарата в венах, увеличении числа и длины капилляров.

### **Нервная регуляция сердечно-сосудистой системы**

У новорожденных и детей раннего возраста центральная регуляция сердечно-сосудистой системы в большей степени реализована через симпатический, в меньшей — через блуждающий нерв, поэтому ЧСС у детей раннего возраста существенно больше. Миелинизация ветвей блуждающего нерва происходит только к 3–4 годам. Под его влиянием снижается ЧСС, может появиться синусовая аритмия (по типу дыхательной).

У недоношенных и незрелых детей в первые недели жизни сохраняется fetalный тип реакции на гипоксию, клинически проявляющийся периодами апноэ и брадикардии.

### **Функциональные особенности сердечно-сосудистой системы**

ЧСС тем выше (по сравнению со взрослыми, табл. 8-2), чем младше ребенок, вследствие более интенсивного обмена веществ и преобладания симпатических влияний на сердце. Возрастное снижение ЧСС происходит по мере увеличения объема камер, ударного объема сердца и усиления влияния парасимпатического отдела вегетативной нервной системы на сердечную деятельность.

ЧСС у детей более лабильная, возрастает при изменении положения тела, крике, повышении температуры тела и воздействии других факторов. Детям свойственна дыхательная аритмия (увеличение ЧСС на вдохе и уменьшение на выдохе). У детей старше 15 лет дыхательную аритмию наблюдают реже.

Таблица 8-2. Частота сердечных сокращений у детей разного возраста

Возраст	ЧСС в минуту
Период новорожденности	140–160
1 год	120
5 лет	100
10 лет	80–85
15 лет	70–80

АД — это давление крови на стенки артерий.

- Систолическое АД — максимальное давление в артериях во время систолы левого желудочка, обусловленное ударным объемом сердца и эластичностью аорты и крупных артерий.
- Диастолическое АД — минимальное давление во время диастолы сердца, зависящее от тонуса периферических артериол.

АД зависит от пола, возраста и биологической зрелости ребенка, величины ударного и минутного объемов сердца, сопротивления периферических сосудов и их эластичности, объема циркулирующей крови, вязкости крови и других показателей.

Средние показатели АД при его измерении на лучевой артерии приведены в табл. 8-3.

Таблица 8-3. Артериальное давление у детей в зависимости от возраста

Возраст	Систолическое АД, мм рт.ст.*	Диастолическое АД, мм рт.ст.*
Новорожденный	60	Составляет 1/2 или 2/3 систолического АД
1 год	80–84	
5 лет	100	
10 лет	110	
15 лет	120	

\* У девочек АД на 5 мм рт.ст. ниже, чем у мальчиков.

Для определения АД у детей старше года можно пользоваться следующими формулами:

$$АД_{\text{сист}} = 90 + 2п \text{ (мм рт.ст.)},$$

$$АД_{\text{диаст.}} = 60 + п \text{ (мм рт.ст.)},$$

где п — возраст в годах.

У здоровых детей АД в артериях правых и левых конечностей существенно не отличается. На ногах показатели АД на 10–15 мм рт.ст. выше, чем на руках.

**Пульсовое давление** — разность между систолическим и диастолическим АД (пропорционально количеству крови, выбрасываемой сердцем при каждой систоле). С возрастом пульсовое давление увеличивается: у новорожденных оно составляет, в среднем, 42 мм рт.ст., у детей в возрасте 5–6 лет — 44 мм рт.ст., в 14–15 лет — 52 мм рт.ст.

## МЕТОДЫ ИССЛЕДОВАНИЯ СЕРДЕЧНО-СОСУДИСТОЙ СИСТЕМЫ

### Расспрос

Жалобы, характерные для патологии сердечно-сосудистой системы у детей:

- слабость и быстрая утомляемость при физической нагрузке;
- одышка (нарушение частоты, ритма и глубины дыхания, субъективное ощущение недостатка воздуха) при физической нагрузке и даже в покое;
- цианоз губ, ногтей, общий цианоз кожи в покое или при физической нагрузке;
- отеки ног, поясницы, лица;
- ощущение сердцебиения (больной чувствует удары своего сердца);
- обмороки;
- боли в области сердца (у детей старшего возраста). В этом случае необходимо уточнить их локализацию, время и частоту появления, продолжительность, интенсивность, иррадиацию, провоцирующие факторы, характер болей, реакцию на лекарственные и иные воздействия;
- перемежающаяся хромота (боли в мышцах голеней, возникающие при физической нагрузке и исчезающие в покое), свидетельствующая о хронической недостаточности артериального кровообращения нижних конечностей.

### Физикальное исследование

Общий осмотр включает оценку сознания, тяжести состояния и положения больного. О тяжести состояния пациента можно судить по АД, наличию одышки, цианоза, видимых отеков.

- **Положение больного** при сердечной недостаточности может быть вынужденным.

- При выраженной сердечной недостаточности больной обычно лучше себя чувствует в постели с высоким изголовьем, предпочитает лежать на правом боку.
- При резко выраженной сердечной недостаточности пациент принимает положение полусидя или сидит с опущенными ногами (ортопноэ). В этом положении выраженность одышки уменьшается.
- При острой сосудистой недостаточности больные обычно лежат, предпочитают низкое изголовье и стараются меньше двигаться.
- **Одышка** может проявляться увеличением ЧДД (тахипноэ) и участием вспомогательной мускулатуры. Одышка при патологии сердца обычно бывает экспираторной или смешанной, усиливается в положении лежа и ослабляется, когда больной садится. Одышка может быть приступообразной и сопровождаться цианозом. Чаще она возникает при хронической левожелудочковой недостаточности (приступ сердечной астмы).
- **Бледность или цианоз** (синюшный оттенок кожи и слизистых оболочек) обусловлены замедлением периферического кровотока и повышением количества восстановленного Hb в мелких кровеносных сосудах тех или иных отделов тела. Цианоз может локализоваться вокруг рта (периоральный цианоз), на концах пальцев рук и ног, кончике носа и щеках, губах, кончике языка или ушей (acroцианоз) или быть более распространенным, вплоть до тотального. Оттенок цвета кожи и слизистых оболочек может быть бледно-голубым, синим, вишнево-красным и др. Цианоз может возникать при физической нагрузке или сохраняться постоянно.
- **Пастозность тканей или отеки** — признаки правожелудочковой сердечной недостаточности. Сначала отеки появляются на стопах и голенях, к вечеру усиливаются, а к утру исчезают (уменьшаются). При нарастании отечного синдрома отеки могут появиться на туловище, пояснице, лице, половых органах (у мальчиков) и в полостях тела (брюшной, плевральной). Сердечные отеки перемещаются под влиянием силы тяжести и более выражены на той стороне тела, на которой лежит больной.
- **Пульсация кровеносных сосудов** на шее у здорового ребенка в вертикальном положении обычно не видна или видна слабо, при патологии кнаружи от грудино-ключично-сосцевидной мышцы можно увидеть набухание и пульсацию шейных вен. Возможно выявление патологической пульсации в эпигастральной, надчревной областях и в правом подреберье.
- **«Барабанные палочки»** (утолщения концевых фаланг пальцев рук, реже – ног) и «часовые стекла» (сферическая форма ногтей) могут быть признаками хронической недостаточности кровообращения или хронической патологии органов дыхания (рис. 8-5).

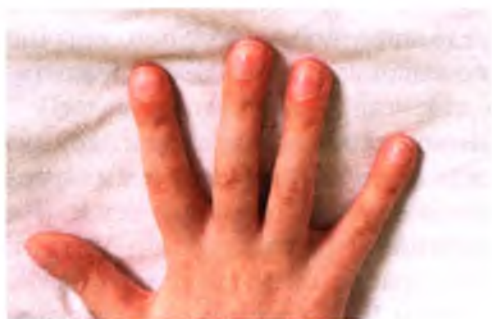

Рис. 8-5. Изменения в виде «барабанных палочек» и «часовых стекол» у ребенка с врожденным пороком сердца

- **Прекапиллярный пульс** обнаруживают при аортальной недостаточности. При легком нажатии на конец ногтя так, чтобы на его середине осталось небольшое белое пятно, расширяющееся и сужающееся синхронно с пульсом. При осмотре полости рта у таких больных можно увидеть ритмичное чередование бледности и нормального розового цвета слизистой оболочки.
- **Диспропорция верхней и нижней половин тела** («атлетический» плечевой пояс при слабо развитых ногах) позволяет предположить наличие коарктации аорты.

### Осмотр области сердца

При осмотре области сердца в некоторых случаях можно определить локализацию верхушечного толчка, выявить видимый сердечный толчок и «сердечный горб».

- **Верхушечный толчок** (пульсация, обусловленная ударом верхушки сердца о переднюю грудную стенку) визуально определяется у большинства детей на передней стенке грудной клетки в пределах одного межреберья кнутри от передней подмышечной линии (у детей в возрасте до 2 лет — в четвертом, а у детей старшего возраста — в пятом межреберье). При патологических состояниях верхушечный толчок может смещаться как в вертикальном, так и горизонтальном направлении.
- **Сердечный толчок** — разлитая пульсация области сердца, возникающая при ударе по передней стенке грудной клетки не только верхушки, но и стенок желудочков. Сердечный толчок определяется только при патологических состояниях, его обнаружение при осмотре обычно указывает на значительное увеличение размеров сердца и силы его сокращений.
- **«Сердечный горб»** — деформация ребер в виде равномерного выпячивания в области сердца. Наблюдают, главным образом, у детей младшего возраста вследствие длительного давления увеличенных отделов сердца на переднюю стенку грудной клетки.
- **Сглаженность межреберных промежутков** может возникать при тяжелом выпотном перикардите.

### Осмотр области кровеносных сосудов

При осмотре области периферических артерий можно выявить признаки нарушения кровообращения (снижение температуры кожи конечности, ее бледность или цианотичность) и трофики тканей (ухудшение роста ногтей и волос, истончение кожи и подкожной жировой клетчатки).

При нарушении кровотока в крупных венах быстро развивается коллатеральное кровообращение; коллатеральные вены можно обнаружить под кожей (например, при окклюзии верхней полой вены — на передней грудной стенке, при окклюзии нижней полой вены — в нижней части живота). Увеличение объема голени или ее отек могут быть признаками тромбоза глубоких вен голени.

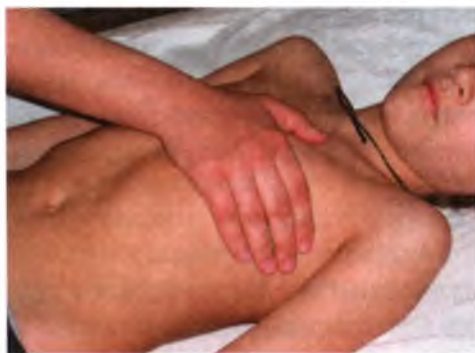### Измерение артериального давления

Для измерения АД на руках и ногах используют манжеты, соответствующие возрасту и окружности плеча и бедра ребенка.

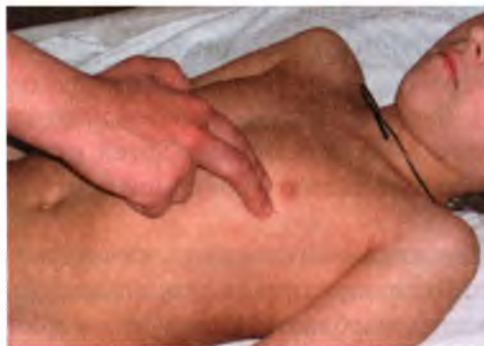### Пальпация области сердца

При пальпации области сердца сначала определяют *верхушечный толчок* (рис. 8-6). Вначале ладонь правой руки кладут на левую половину грудной клетки в области сердца пальцами вдоль межреберных промежутков, затем конечные фаланги пальцев перемещают по направлению к груди до определения области максимальной пульсации.

Если верхушка сердца находится под ребром, для исследования верхушечного толчка необходимо повернуть ребенка на бок. Оценивают локализацию, площадь, высоту и силу верхушечного толчка (табл. 8-4).



а



б

Рис. 8-6. Методика определения верхушечного толчка



Таблица 8-4. Характеристики верхушечного толчка у детей

Параметры	Характеристики верхушечного толчка
<b>Положение</b>	У детей до 2 лет — четвертое межреберье кнаружи от среднелючичной линии; от 2 до 7 лет — пятое межреберье кнаружи от среднелючичной линии; старше 7 лет — пятое межреберье по среднелючичной линии или кнутри от нее
<b>Площадь</b>	Ограниченным считают верхушечный толчок площадью 1 см × 1 см у детей раннего возраста и площадью менее 2 см <sup>2</sup> у старших детей. Разлитым считают верхушечный толчок площадью более 2 см <sup>2</sup> или если он пальпируется в двух и более межреберьях
<b>Высота</b> (величина, определяемая амплитудой колебаний грудной клетки)	По высоте верхушечный толчок может быть умеренным (норма), высоким (высота верхушечного толчка увеличивается, в частности, при возбуждении ребенка) и низким
<b>Сила</b> (резистентность) — сопротивление, которое ощущают пальцами, препятствующими толчку	Выделяют умеренный (норма), высокий резистентный и ослабленный верхушечный толчок

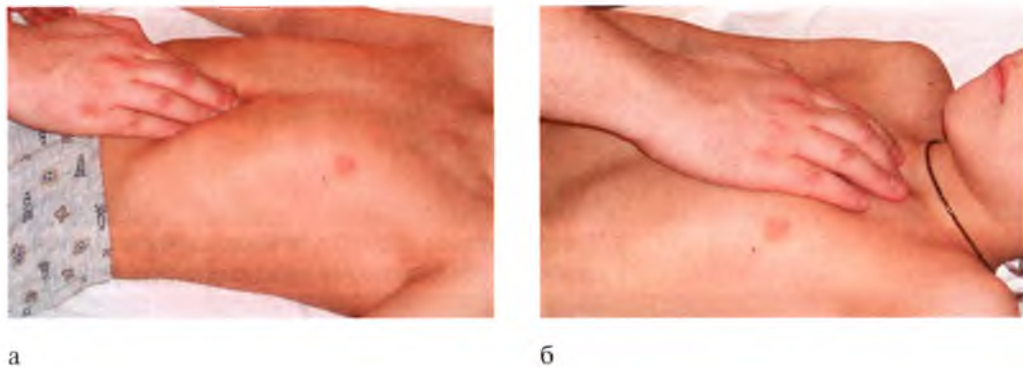Верхушечный толчок не всегда удается определить при выпотном перикардите и тяжелом миокардите. Сердечный толчок ощущают всей ладонью как сотрясение участка грудной клетки над областью сердца.

*Систолическое или диастолическое дрожание* передней грудной стенки («кошачье мурлыканье»), обусловленное турбулентным током крови через измененные клапанные отверстия или патологические сообщения, можно определить при пальпации области сердца.

*Эпигастральную пульсацию* легче выявить на высоте глубокого вдоха (рис. 8-7а). У здоровых детей нередко определяют небольшую передаточную пульсацию с брюшной аорты.

### Пальпация магистральных сосудов

Включает определение возможной пульсации и систолического дрожания в области основания сердца, над восходящим отделом аорты во втором межреберье справа от грудины, а также над дугой аорты в яремной вырезке (рис. 8-7б) и над стволом легочной артерии во втором межреберье слева от грудины. В норме слабую пульсацию определяют только в яремной вырезке.



**Рис. 8-7.** Методика определения пульсации: а — в эпигастральной области; б — в яремной вырезке

### Пальпация периферических артерий

При пальпации периферических артерий оценивают пульс. Артериальный пульс — периодические толчкообразные колебания стенок периферических сосудов, синхронизированные с систолой желудочков сердца. Пульс прощупывают на обеих руках и ногах и сравнивают (рис. 8-8). При одинаковых показателях пульс расценивают как синхронный.

Снижение пульсации на периферических сосудах свидетельствует о нарушении в них кровотока.

У детей старше 2 лет основные характеристики пульса определяют на лучевой артерии. Оценивают ЧСС, ритмичность, напряжение, наполнение, величину и форму пульса (табл. 8-5).

В раннем возрасте на одно дыхательное движение в среднем приходится 3–3,5 сердечных сокращения, а в старшем — 4.

### Перкуссия области сердца

При перкуссии сердца определяют:

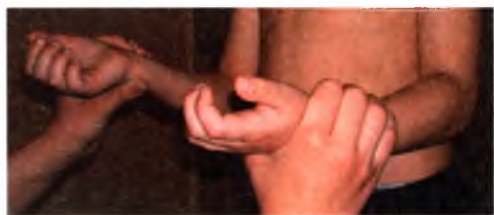- его размеры;
- конфигурацию;
- положение;
- ширину сосудистого пучка.

Детям старше 4 лет перкуссия сердца проводят так же, как взрослым (рис. 8-9), а у детей раннего возраста при непосредственной перкуссии используют только один перкутирующий палец, а при опосредованной перкуссии палец-плессиметр накладывают только одной концевой фалангой. Перкуссия должна быть тихой.

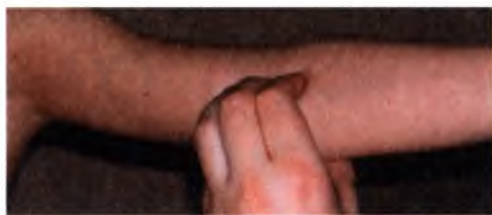Область, соответствующую топографическим границам сердца, называют *относительной сердечной тупостью*, поскольку часть передней поверх-

Таблица 8-5. Характеристики пульса у детей

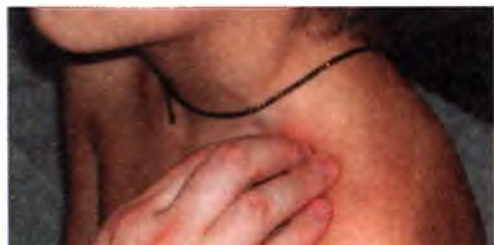Характеристики пульса	Комментарии
<b>Частота</b> (за 1 мин)	Допустимо отклонение частоты пульса от возрастной нормы на 10%, при более редком пульсе говорят о брадикардии, а при более частом — о тахикардии. Частота пульса у детей в течение суток меняется, наиболее объективно ее можно оценить утром, сразу после пробуждения ребенка (до перехода в вертикальное состояние и натошак), такой пульс называют базальным. У здоровых детей частота пульса соответствует ЧСС. Дефицит пульса — состояние, при котором не все пульсовые волны достигают лучевой артерии
<b>Ритм</b>	Может быть правильным или неправильным. В норме у детей пульс может быть лабильным, аритмия чаще всего связана с дыханием (на выдохе пульс становится более редким) и исчезает при задержке дыхания. Дыхательная аритмия максимально выражена в возрасте 4–12 лет
<b>Напряжение</b> (характеризуется давлением, необходимым для прерывания пульсовой волны на периферическом сосуде)	По степени напряжения судят об АД и тоне артериальной стенки. В норме напряжение пульса бывает умеренным, возможен напряженный твердый или ненапряженный мягкий пульс
<b>Наполнение</b> (оценивают при сравнении объема артерии на фоне ее полного сдавления и при восстановлении в ней кровотока)	Степень наполнения зависит от систолического выброса, общего количества крови и ее распределения. Различают пульс удовлетворительного наполнения, полный и пустой пульс
<b>Величина</b> (определяют на основании общей оценки напряжения и наполнения)	Величина пульса соответствует степени расширения артерии в результате пульсовой волны и пропорциональна амплитуде АД. Выделяют большой и малый пульс
<b>Форма</b> характеризуется быстротой подъема и падения давления внутри артерии	Выделяют быстрый и медленный пульс



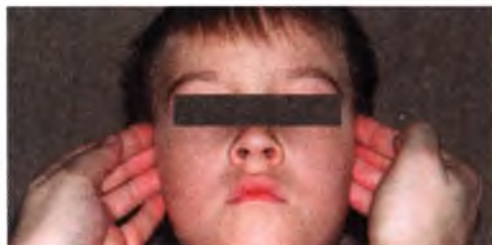а



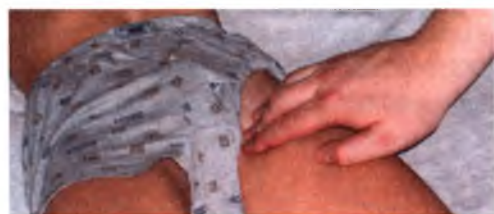б



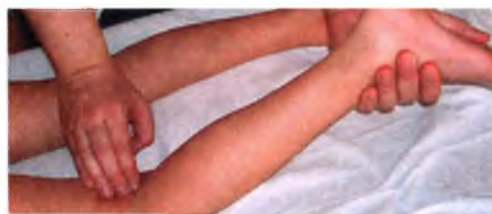в



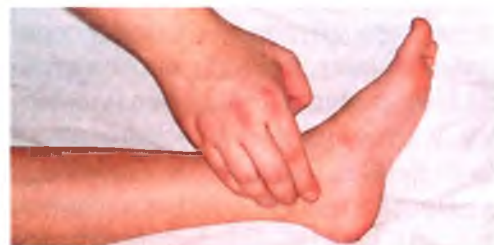г



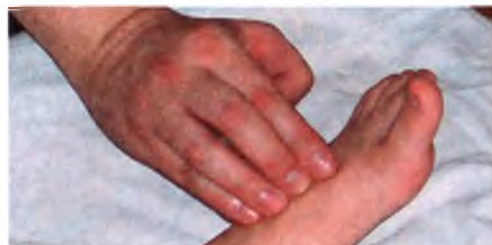д



е

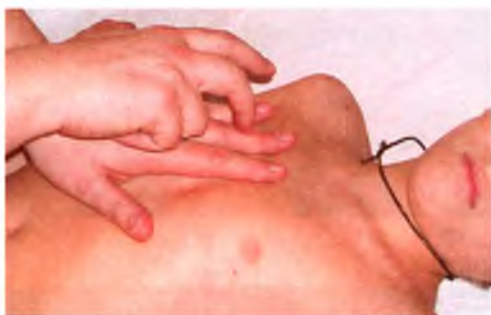

ж

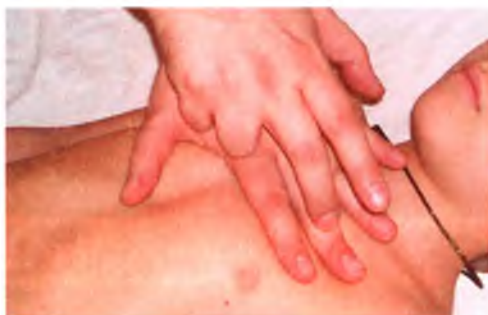

з

**Рис. 8-8.** Методика определения пульса на периферических артериях: а — на лучевой артерии; б — на плечевой артерии; в — на сонной артерии (у внутреннего края грудино-ключично-сосцевидной мышцы на уровне верхнего края щитовидного хряща); г — на височной артерии (в височной ямке); д — на бедренной артерии (на уровне середины пупартовой связки); е — на подколенной артерии (в подколенной ямке); ж — на задней большеберцовой артерии (за внутренней лодыжкой) артерий; з — на артерии тыла стопы (на границе дистальной и средней трети тыла стопы)



а

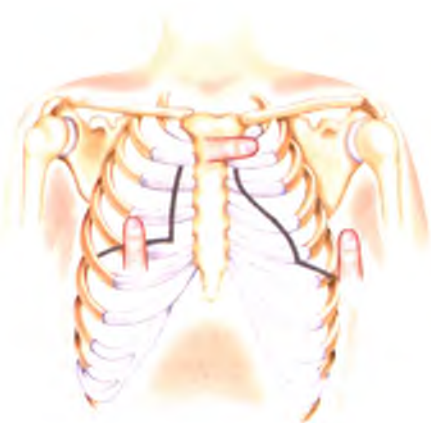


б



в

**Рис. 8-9.** Методика определения границ сердца путем перкуссии: а — определение правой границы сердца; б — определение верхней границы сердца; в — определение левой границы сердца



**Рис. 8-10.** Положение пальца-пlessиметра при определении правой, левой, верхней границ относительной тупости сердца

ности сердца, прикрытая легкими, при перкуссии дает притупленный перкуторный тон. Границы сердца отмечают по наружному краю пальца-пlessиметра, обращенному в сторону более ясного звука (рис. 8-10).

Правая граница относительной тупости сердца образована правым предсердием, верхняя — конусом легочной артерии и ушком левого предсердия, левая — левым желудочком (рис. 8-11, табл. 8-6.).

Тупой перкуторный тон определяют над участком передней поверхности сердца, не прикрытой легкими. Эту область называют *абсолютной сердечной тупостью*.

Таблица 8-6. Границы относительной сердечной тупости при перкуссии

Граница	Возрастные группы		
	до 2 лет	2–7 лет	7–12 лет
Верхняя	II ребро (рис. 8-11, а) 	Второе межреберье (рис. 8-11, б) 	III ребро (рис. 8-11, в) 
Правая	Правая парастернальная линия	Кнутри от правой парастернальной линии	Выходит за правый край грудины не более чем на 1 см
Левая	На 1,5–2 см кнаружи от среднелючичной линии	На 0,5–1,5 см кнаружи от среднелючичной линии	По среднелючичной линии или на 0,5–1 см кнутри от нее

Рис. 8-11. Границы абсолютной и относительной сердечной тупости у ребенка в возрасте: а — до 2 лет; б — 2–7 лет; в — 7–12 лет

*Конфигурацию сердца* определяют, соединяя точки, соответствующие границам относительной тупости сердца (необходимо дополнительно определить границы относительной тупости в третьем межреберье справа, а также в третьем и четвертом межреберьях слева). В норме слева между сосудистым пучком и левым желудочком определяют тупой угол — «талию сердца».

*Ширину сосудистого пучка* определяют во втором межреберье при перкуссии справа и слева по направлению к груди (в норме пучок не выходит за грудь). У взрослых ширина составляет 5–6 см.

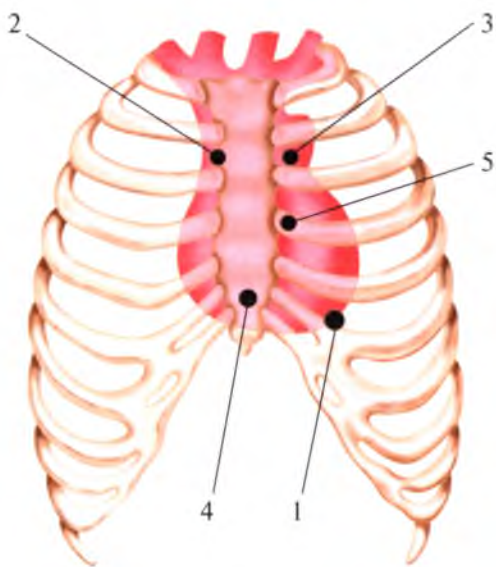
### Аускультация сердца

Аускультацию сердца следует проводить в разных положениях больного, в первую очередь когда больной лежит на спине, на левом боку, сидит или стоит. Кроме того, сравнивают данные аускультации сердца при обычном дыхании больного, на фоне задержки дыхания (на вдохе или выдохе), до и после физической нагрузки.

Классические точки аускультации представлены на рис. 8-12.

При необходимости (для уточнения характера выявленных изменений) аускультацию продолжают над областью проекции сердца, в подмышеч-





**Рис. 8-12.** Классические места выслушивания тонов сердца: 1 — точка выслушивания митрального клапана (верхушка сердца, обычно пятое межреберье на 1–1,5 см кнутри от левой среднеключичной линии); 2 — точка выслушивания клапана аорты (второе межреберье справа от грудины); 3 — точка выслушивания клапана легочного ствола (второе межреберье слева от грудины); 4 — точка выслушивания трехстворчатого клапана (нижняя треть грудины); 5 — точка Боткина—Эрба, дополнительная точка выслушивания клапана аорты и митрального клапана (место прикрепления к грудице III–IV левых ребер)

- У новорожденных в течение первых 2–3 сут на верхушке и в точке Боткина—Эрба II тон громче I. Позже они выравниваются по звучности, а с 2–3 мес преобладает I тон.
- В течение первого года жизни на основании сердца лучше слышен I тон, затем звучность тонов сравнивается, а после 2 лет преобладает II тон.

ных, подключичных, надчревном участках и на спине.

### Тоны сердца

Над всей областью сердца у здоровых детей можно выслушать два тона (рис. 8-13, табл. 8-7).

Интервал между I и II тонами соответствует систоле, у взрослых он обычно в 2 раза короче диастолы.

Эмбриокардия — маятникообразный ритм, при котором громкость I и II тонов одинакова, интервалы между тонами равны. На протяжении первых 2 нед жизни эмбриокардию считают вариантом нормы.

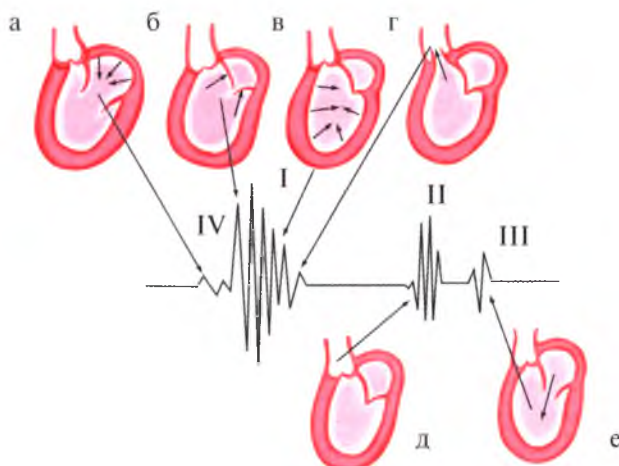
При аускультации необходимо:

- определить сердечные тоны;
- оценить тембр и цельность звучания тонов;
- оценить правильность сердечного ритма;
- оценить соотношение громкости I и II тонов.

У детей первых дней жизни наблюдают физиологическое ослабление тонов сердца, в дальнейшем тоны сердца у детей отличаются большей звучностью и ясностью, чем у взрослых. Умеренно ослабленные тоны называют приглушенными, резко ослабленные — глухими.

I и II тоны различаются по звучности. Соотношение звучности тонов с возрастом меняется.





**Рис. 8-13.** Образование тонов сердца (схема). а — предсердный компонент (иногда воспринимается как самостоятельный IV тон); б — клапанный компонент I тона; в — мышечный компонент I тона; г — сосудистый компонент I тона; д — механизм образования II тона; е — механизм образования III тона

**Таблица 8-7.** Характеристика тонов сердца

Вид тона	Характеристики тонов	Время выслушивания
I тон (систолический)	Возникает в начале сокращения желудочков после захлопывания атриовентрикулярных клапанов. Выделяют несколько компонентов, обуславливающих его возникновение: <ul style="list-style-type: none"> <li>— клапанный (колебание створок митрального и трехстворчатого клапанов при их закрытии);</li> <li>— мышечный (колебание миокарда желудочков во время их сокращения);</li> <li>— сосудистый (колебание стенок начальных отделов аорты и легочного ствола в начале фазы изгнания крови);</li> <li>— предсердный (напряжение мышц предсердий)</li> </ul>	Выслушивается после большой паузы, совпадает с верхушечным толчком и пульсом на сонной артерии
II тон (диастолический)	Возникает в начале заполнения желудочков кровью (диастолы). Обусловлен захлопыванием клапанов аорты и легочной артерии и их колебанием вместе со стенками начальных отделов этих сосудов	Выслушивается после малой паузы

- С 2 до 12 лет II тон во втором межреберье слева прослушивается лучше, чем справа, т.е. имеется физиологический акцент II тона над легочной артерией.
- К 12 годам звучность тонов сравнивается, а в последующем II тон обычно лучше слышен справа (над аортой).
- У взрослых на верхушке лучше слышен I тон, а на основании сердца (над клапанами аорты и легочной артерии) — II тон.

Иногда при аускультации можно обнаружить, что тоны сердца выслушивают в виде двух звуков, что расценивают как расщепление или раздвоение основных тонов.

*Раздвоением* называют такое деление тона, когда между этими короткими тонами имеется четко выслушиваемая пауза.

*Расщеплением* называют деление тона, при котором его выслушивают как бы в виде двух частей, но паузу между ними четко не отмечают. Минимальное расщепление I тона возможно у здоровых детей (более выражено во время глубокого вдоха при увеличении притока крови к правым отделам сердца); минимальное расщепление II тона можно выслушать во II—III точках при глубоком дыхании на высоте вдоха, когда в связи с увеличением притока крови к правому сердцу закрытие клапана легочной артерии задерживается.

У некоторых детей удается выслушать добавочные тоны. После II тона, в начале диастолы, иногда выслушивается тихий III тон, обусловленный растяжением мышечной стенки желудочков (лучше всего он выслушивается у подростков в V точке в горизонтальном положении, в вертикальном исчезает). У детей-спортсменов иногда выслушивают слабый IV тон, связанный с сокращением предсердий.

Ритмичность сердечных тонов (правильность сердечного ритма) определяют по равномерности диастолических пауз.

### **Шумы сердца**

При аускультации над областью сердца и крупных сосудов у детей нередко можно услышать дополнительные звуки большей продолжительности — шумы, возникающие при турбулентном движении крови. Турбулентность появляется при нарушении нормального соотношения трех гемодинамических параметров:

- диаметра клапанного отверстия или просвета сосуда;
- скорости кровотока;
- вязкости крови.

Шумы, выслушиваемые над областью сердца и крупных сосудов, подразделяют на внутрисердечные (интракардиальные) и внесердечные (экстракардиальные).

Традиционно внутрисердечные шумы разделяют на две группы: органические (связанные с анатомическими изменениями сердца в виде изменений стенок, отверстий или клапанов сердца) и функциональные, которые считают особенностью звуковых проявлений сердечной деятельности у практически здоровых детей, а также наблюдают при нарушении работы сердечной мышцы, изменениях гемодинамики (не связанных с нарушениями структуры сердца), патологии других органов и систем (например, при анемии).

*В соответствии с современной классификацией П.С. Мощича и соавт. шумы у детей предложено подразделять на 4 группы:*

- органические (обусловленные органическим поражением оболочек сердца и крупных сосудов);
- органо-функциональные (обусловленные нарушением функции сердца при заболеваниях других органов и систем);
- функциональные (обусловленные нарушением функции сердца при внесердечных заболеваниях);
- физиологические («невинные», выслушиваемые в здоровом организме при здоровом сердце и обусловленные анатомо-физиологическими особенностями сердечно-сосудистой системы).

При обнаружении шума следует определить его параметры (табл. 8-8).

Оценка указанных параметров дает возможность расценить шум как функциональный или органический и предположить вероятную причину его возникновения.

#### **Характеристики функциональных шумов:**

- систолические;
- не связаны с тонами сердца;
- непродолжительны, занимают не всю систолу;
- по звучанию чаще мягкие, нежные (могут иметь «музыкальный» тембр);
- слышны на ограниченном участке и не проводятся далеко от места максимального выслушивания;
- непостоянны, изменяются в зависимости от положения тела (лучше выслушиваются в положении лежа), фазы дыхания (ослабевают или исчезают при глубоком вдохе), физической нагрузки (уменьшаются или исчезают);
- не сопровождаются изменениями I и II тонов, появлением дополнительных тонов, расширением границ сердца и признаками недостаточности кровообращения.

Таблица 8-8. Характеристики шумов

Характеристики шума	Комментарии
Фаза сердечного цикла, во время которой слышен шум	Систолические шумы возникают в сердце и крупных кровеносных сосудах в фазе сокращения (систоле) и выслушиваются между I и II тонами. Диастолические шумы возникают в фазе диастолы и выслушиваются во время большой паузы между II и I тонами
Продолжительность шума	Короткий или длительный
Расположение относительно фаз сердечного цикла	Выделяют ранний систолический, поздний систолический, пансистолический, протодиастолический, мезодиастолический, пресистолический, пандиастолический шумы
Громкость (интенсивность) шума и ее изменение в зависимости от фазы сердечного цикла	Выделяют громкий или тихий шумы. Громкость шумов зависит от скорости кровотока и условий проведения звука на грудную стенку: наиболее громкие шумы выслушивают при небольших пороках с сохраненной сократительной способностью миокарда у детей со слабо выраженной подкожной жировой клетчаткой. Интенсивность шума зависит от величины ударного объема: чем он больше, тем сильнее шум. Выделяют убывающий, нарастающий, монотонный и др.
Тембр шума	Выделяют грубый, жесткий, дующий, нежный, мягкий, музыкальный, скребуший и др.
Локализация шума	Точка ( <i>punctum maximum</i> ) или зона его максимальной слышимости
Направление проведения шума	Может проводиться в левую подмышечную область, межлопаточное пространство, на сонные или подключичные артерии и т.д.
Изменчивость шума	Может изменяться в зависимости от перемены положения тела, физической нагрузки, фазы дыхания

Из внесердечных (экстракардиальных) шумов наиболее часто выявляют шум трения перикарда (обычно слышен на определенном участке, не проводится в другие точки, не совпадает с тонами сердца, систолой и диастолой, усиливается при надавливании фонендоскопом на грудную клетку) и плевроперикардиальный шум (выслушивают по левому краю относительной тупости сердца, усиливается на высоте вдоха, исчезает при задержке дыхания). Шумы также могут возникать при стенозе сосудов, расширении и аневризме сосудов.

#### Аускультация кровеносных сосудов

В норме у здорового ребенка на сонной и подключичной артериях можно выслушать два тона, на бедренной — иногда только 1 тон; на других артериях тоны не слышны. Над крупными артериями можно выслушать шумы, возникающие в них самих при их расширении или сужении или проводящиеся с клапанов сердца и аорты (рис. 8-14).

#### Инструментальные исследования

Для оценки размеров сердца и магистральных сосудов применяют эхокардиографию, рентгенографию, ангиографию, компьютерную томографию и магнитно-резонансную томографию. Для оценки функционального состояния сердечно-сосудистой системы широко применяют пробы с дозированной физической нагрузкой.

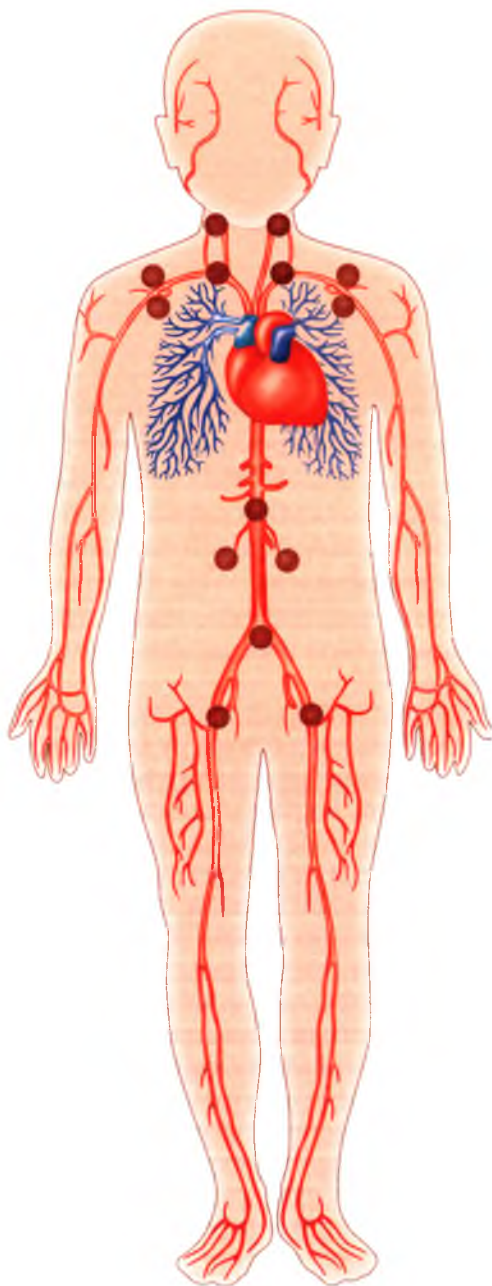


Рис. 8-14. Точки выслушивания сосудов

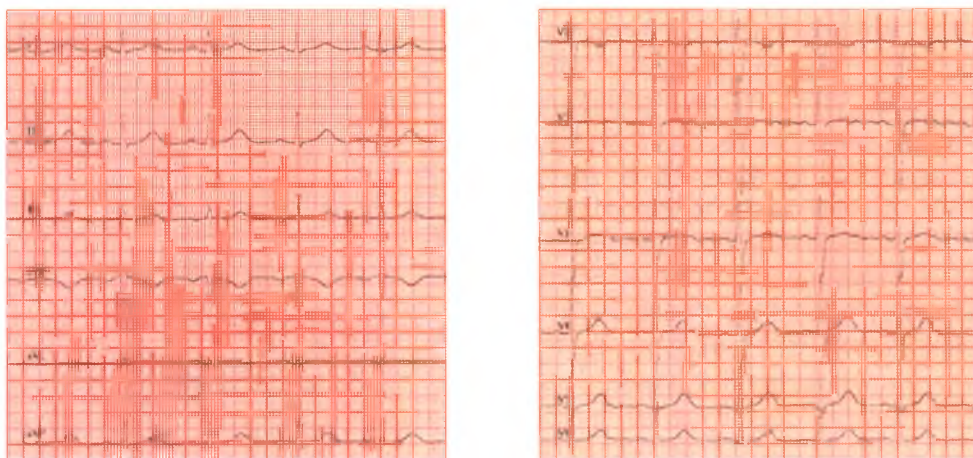


Рис. 8-15. Электрокардиограмма ребенка 4 лет (вариант нормы)

Электрокардиография имеет важное значение для диагностики заболеваний сердца. У детей разного возраста электрокардиограмма имеет свои особенности (рис. 8-15). На ее характер влияют изменяющиеся с возрастом ребенка соотношение массы правого и левого желудочков, положение сердца в грудной клетке, а также ЧСС.

#### Основные особенности электрокардиограмм здоровых детей:

- меньшая продолжительность зубцов и интервалов, обусловленная более быстрым проведением возбуждения по проводящей системе и миокарду;
- изменчивость продолжительности интервалов и ширины зубцов в зависимости от возраста ребенка и ЧСС;
- возможное наличие синусовой дыхательной аритмии;
- выраженная лабильность ритма сердечных сокращений, особенно в пубертатном периоде;
- значительные колебания высоты зубцов;
- возрастная динамика соотношения амплитуды зубцов *R* и *S* в стандартных и грудных отведениях;
- наличие у некоторых детей неполной блокады правой ножки пучка Гиса (синдрома замедленного возбуждения правого наджелудочкового гребешка);
- возможность сохранения отрицательных зубцов *T* в III и однополюсных грудных отведениях (от  $V_1$  до  $V_4$ );
- глубокие зубцы *Q* в трех стандартных отведениях при повороте верхушки сердца кзади;
- преобладание вертикальной позиции сердца или отклонения ее вправо (чаще у новорожденных и детей раннего возраста);
- уменьшение с возрастом продолжительности времени активации желудочков в правых грудных отведениях и увеличение его в левых.

Для уточнения причин изменений на электрокардиограмме проводят пробы (лекарственные и с физической нагрузкой). Для оценки суточного ритма сердца проводят холтеровское мониторирование, что расширяет возможности выявления нарушений ритма.

Фонокардиография и поликардиография позволяют объективно оценить состояние тонов, шумы и экстратоны. Эхокардиография позволяет диагностировать широкий спектр патологических и физиологических состояний, а также исследовать морфологические образования сердца, их движения, сократимость миокарда, состояние центральной гемодинамики. Реовазография и доплерография позволяют судить о состоянии центральных и периферических сосудов.

## СЕМИОТИКА ПОРАЖЕНИЙ СЕРДЕЧНО-СОСУДИСТОЙ СИСТЕМЫ

**Цианоз** — симптом, зависящий от состояния капиллярной сети, периферической циркуляции, количества не насыщенного кислородом Hb, наличия аномальных форм Hb и других факторов.

- *Акроцианоз (периферический цианоз)* — признак нарушения периферического кровообращения, характерный для правожелудочковой недостаточности (застой крови по большому кругу кровообращения), пороков сердца.
- *Генерализованный (центральный) цианоз* — признак артериальной гипоксемии вследствие различных причин.
  - Интенсивный тотальный цианоз кожи и видимых слизистых оболочек с фиолетовым оттенком обычно выявляют у детей при врожденных пороках сердца, первичной легочной гипертензии, венозно-артериальном шунте и других тяжелых сердечно-сосудистых заболеваниях.
  - Цианоз с вишнево-красным оттенком — признак стеноза легочной артерии и неревматического кардита с малой полостью левого желудочка.
  - Легкий цианоз с бледностью — симптом тетрады Фалло.
- *Дифференцированный цианоз* (более выраженный на руках, чем на ногах) — признак транспозиции магистральных сосудов с наличием коарктации или стеноза аорты.

**Бледность** кожи и слизистых оболочек обычно наблюдают при аортальных пороках сердца (стеноз или недостаточность).

**Сердцебиение** отмечают как при патологии сердца, так и без нее.



Сердцебиение — чаще признак функциональных нарушений нервной регуляции или результат рефлекторных влияний других органов. Ощущение сердцебиения нередко возникает у детей в препубертатном и пубертатном периодах, особенно у девочек. Его наблюдают при анемии, эндокринных болезнях (тиреотоксикозе, гиперкортицизме), патологии ЖКТ, лихорадочных состояниях, инфекционных болезнях, а также при эмоциональных стрессах, высоком стоянии диафрагмы, курении.

Реже этот симптом обусловлен патологией сердца. Например, сердцебиение — единственный признак пароксизмальной тахикардии.

Ощущение «**перебоев**» возникает при экстрасистолии. В случае развития экстрасистолии на фоне тяжелой сердечной патологии субъективные ощущения у больных обычно отсутствуют.

**Кардиалгии** (боли в области сердца) возникают при многих заболеваниях.

- Кардиалгии, обусловленные поражением сердца, отмечают при аномальном коронарном кровообращении (сдавливающие, сжимающие боли при коронарной недостаточности локализуются за грудиной, могут распространяться на шею, челюсть и плечи, провоцируются физической и эмоциональной нагрузкой), перикардитах (боли усиливаются при движении, глубоком вдохе), резком увеличении размеров сердца или магистральных сосудов.
- Кардиалгии при отсутствии изменений в сердце возникают у эмоционально лабильных детей при неврозах (локализуются чаще в области верхушки сердца, ощущаются как жгучие, колющие или ноющие, сопровождаются эмоциональными проявлениями).
- Рефлекторные боли в области сердца могут возникать при патологии других органов (язвенной болезни желудка и двенадцатиперстной кишки, холецистите, диафрагмальной грыже, добавочном ребре и др.).
- Боли в левой половине грудной клетки могут быть обусловлены острыми заболеваниями органов дыхания (трахеитом, плевропневмонией и др.).
- Боли в грудной клетке и прекардиальной области отмечают при травме и заболеваниях позвоночника, опоясывающем герпесе, заболеваниях мышц.

**Одышка** — симптом, обусловленный сердечной недостаточностью, приводящей к застою крови в легких, снижению эластичности легочной ткани и уменьшению площади дыхательной поверхности. Сердечная одышка носит экспираторный или смешанный характер, усиливается в положении лежа и уменьшается в положении сидя (ортопноэ).

Одышка — один из первых признаков, указывающих на возникновение

застойных явлений в малом круге кровообращения вследствие нарушения оттока крови из легочных вен в левое предсердие, что наблюдают при митральном стенозе (и других пороках сердца, в том числе врожденных, в первую очередь при тетраде Фалло), кардите с уменьшением полости левого желудочка, недостаточности митрального клапана и др.

Одышка может быть обусловлена правожелудочковой недостаточностью при остром или хроническом легочном сердце и эмболии легочной артерии.

Приступообразное усиление одышки в сочетании с усугублением цианоза носит название одышечно-цианотических приступов. Регистрируют у детей с некоторыми врожденными пороками сердца, в первую очередь при тетраде Фалло.

**Кашель** при заболеваниях сердечно-сосудистой системы развивается вследствие резко выраженного застоя крови в малом круге кровообращения и обычно сочетается с одышкой. Он может быть и рефлекторным, возникающим вследствие раздражения ветвей блуждающего нерва расширенным левым предсердием, дилатированной легочной артерией или аневризмой аорты.

**Отеки** при заболеваниях сердца развиваются при выраженном нарушении кровообращения и свидетельствуют о правожелудочковой недостаточности.

**Обмороки** у детей чаще всего представлены следующими вариантами (табл. 8-9).

Таблица 8-9. Виды обмороков у детей

Виды обмороков	Причины возникновения
Вазовагальные	Возникают из-за ухудшения кровоснабжения головного мозга при артериальной гипотензии на фоне синдрома вегетативной дистонии при первичном повышении тонуса блуждающего нерва
Ортостатические	Возникают после быстрого изменения положения тела с горизонтального на вертикальное вследствие нарушения регуляции АД при несовершенстве рефлекторных реакций
Синокаротидные	Развиваются в результате патологически повышенной чувствительности каротидного синуса, могут быть спровоцированы резким поворотом головы, массажем шеи, ношением тугого воротника
Кардиогенные	Отмечают у детей на фоне уменьшения сердечного выброса (стеноз аорты, тетрада Фалло, гипертрофическая кардиомиопатия), а также при нарушениях ритма и проводимости (блокада сердца, тахикардия на фоне удлинения интервала Q-T, дисфункция синусового узла и др.)
Кашлевые	Возникают при приступе кашля, сопровождающегося падением сердечного выброса, повышением внутричерепного давления и рефлекторным увеличением резистентности сосудов головного мозга

«Сердечный горб» — признак выраженной кардиомегалии, возникает обычно в раннем детстве. Парастернальное выбухание формируется при преимущественном увеличении правых, левостороннее — при увеличении левых отделов сердца. Обычно формируется при врожденных пороках сердца.

**Деформации пальцев** по типу «барабанных палочек» с ногтями в форме «часовых стекол» отмечают при некоторых врожденных пороках сердца, а также хронических заболеваниях легких.

**Изменения верхушечного толчка** возможны при различных состояниях (табл. 8-10).

**Таблица 8-10.** Изменения верхушечного толчка

Характер изменений	Диагностическое значение
Смещение верхушечного толчка	Отмечают при кардиальной патологии (увеличении левого желудочка, увеличении всей массы сердца, декстрокардии и др.), при экстракардиальной патологии (высоком или низком стоянии диафрагмы вследствие асцита, метеоризма, эмфиземы, ожирения), смещении средостения из-за повышения давления в одной из плевральных полостей при гидро- и пневмотораксе, ателектазах легких и др.
Ослабление верхушечного толчка	Чаще вызвано экстракардиальными причинами (ожирение, эмфизема), может возникать при отеках (гидроперикард), экссудативном перикардите
Усиление верхушечного толчка	Отмечают при гипертрофии левого желудочка вследствие аортальных пороков, митральной недостаточности, артериальной гипертензии (АГ)
Высокий резистентный верхушечный толчок	Наблюдают при усилении сокращений сердца (тиреотоксикоз), гипертрофии левого желудочка (недостаточность аортального клапана, «спортивное» сердце), тонкой грудной клетке, высоком стоянии диафрагмы, расширении средостения
Разлитой верхушечный толчок	Выявляют при дилатации левого желудочка (аортальная или митральная недостаточность, стеноз устья аорты и АГ в стадии декомпенсации)

**Сердечный толчок** может быть виден и пальпируется у худощавых детей при физическом напряжении, тиреотоксикозе, смещении сердца кпереди, гипертрофии правого желудочка.

**Патологическая пульсация** — нередкий симптом при сердечно-сосудистой патологии (табл. 8-11).

Таблица 8-11. Типы патологической пульсации у детей

Вид пульсации	Диагностическое значение
Пульсация сонных артерий («пляска каротид»)	Симптом недостаточности клапанов аорты, обычно сопровождающийся произвольным киванием головой (симптом Мюссе)
Набухание и пульсация шейных вен	Отмечают при сдавлении, облитерации или тромбозе верхней полой вены, что сопровождается отеком лица и шеи (воротник Стокса). Пульсацию шейных вен наблюдают также при наличии препятствия оттоку крови из правого предсердия и недостаточности трехстворчатого клапана
Патологическая пульсация в эпигастральной области	Наблюдают при выраженной гипертрофии или дилатации правого желудочка. Пульсация, расположенная ниже эпигастральной области слева от срединной линии живота, указывает на аневризму брюшной аорты
Усиленная пульсация во втором межреберье справа от грудины	Отмечают при расширении или аневризме восходящей аорты
Усиленная пульсация во втором и третьем межреберьях слева от грудины	Указывает на расширение легочной артерии вследствие легочной гипертензии
Усиленная пульсация в яремной ямке	Наблюдают при увеличении пульсового давления в аорте у здоровых детей после тяжелой физической нагрузки, а также при аортальной недостаточности, АГ, аневризме дуги аорты

### Сердечное дрожание («кошачье мурлыканье»).

- Систолическое дрожание отмечают:
  - во втором межреберье справа от грудины и яремной вырезке при стенозе устья аорты;
  - во втором и третьем межреберьях слева при изолированном стенозе легочной артерии, ее стенозе в составе комбинированных пороков и высоком дефекте межжелудочковой перегородки;
  - на основании сердца слева от грудины и супрастернально при открытом артериальном протоке;
  - в четвертом и пятом межреберьях у края грудины при дефекте межжелудочковой перегородки, недостаточности митрального клапана.
- Диастолическое дрожание в области верхушки сердца наблюдают при митральном стенозе.

**Изменения пульса** могут быть как признаком патологического состояния, так и вариантом нормы (табл. 8-12).

**Таблица 8-12.** Варианты изменения пульса и их причины у детей

Вид пульса	Комментарии
Частый пульс	Отмечают у новорожденных и детей раннего возраста. Во время физических и психических нагрузок. При анемиях, тиреотоксикозе, болевом синдроме, лихорадочных состояниях (при повышении температуры тела на 1 °С пульс учащается на 8–10 в минуту). При сердечной патологии частый пульс характерен для сердечной недостаточности, пароксизмальной тахикардии и др.
Редкий пульс	Вариант нормы во время сна, у тренированных детей и при отрицательных эмоциях. Симптом сердечной патологии при блокадах проводящей системы сердца, слабости синусового узла, аортальном стенозе. Может наблюдаться при внутричерепной гипертензии, гипотиреозе, инфекционных заболеваниях, дистрофии и др.
Аритмичный пульс	У детей обычно обусловлен изменениями тонуса блуждающего нерва во время акта дыхания (дыхательная аритмия — учащение на высоте вдоха и замедление на выдохе). Патологическую аритмию отмечают при экстрасистолии, фибрилляции предсердий, атриовентрикулярной блокаде
Ослабление пульса	Свидетельствует о сужении артерии, по которой проходит пульсовая волна. Значительное ослабление пульса на обеих ногах выявляют при коарктации аорты. Ослабление или отсутствие пульса на одной руке или ноге либо на руках при нормальных характеристиках пульса на ногах (возможны различные сочетания) наблюдают при неспецифическом аortoартериите
Альтернирующий пульс (неравномерность силы пульсовых ударов)	Выявляют при заболеваниях, сопровождающихся нарушением сократительной способности миокарда. При тяжелых стадиях сердечной недостаточности его считают признаком неблагоприятного прогноза
Быстрый и высокий пульс	Наблюдают при недостаточности аортального клапана
Медленный и малый пульс	Характерен для стеноза устья аорты
Дефицит пульса (разность между ЧСС и пульсом)	Отмечают при некоторых нарушениях ритма сердца (мерцательной аритмии, частой экстрасистолии и др.)

**Артериальная гипертензия.** Основные причины повышения систолического АД — увеличение сердечного выброса и притока крови в артериальную систему в период систолы желудочков и уменьшение эластичности (увеличение плотности, ригидности) стенки аорты. Ведущая причина повышения диастолического АД — повышение тонуса (спазм) артериол, вызывающее повышение общего периферического сопротивления. АГ может быть первичной и вторичной (симптоматической).

Наиболее распространенные причины вторичной АГ:

- болезни сердца и кровеносных сосудов (коарктация аорты, стеноз почечных артерий, недостаточность аортального клапана, артериовенозные шунты, тромбоз почечных вен);
- эндокринные заболевания (синдром Иценко–Кушинга, тиреотоксикоз, феохромоцитома, альдостерома и др.);
- заболевания почек (гипоплазия, поликистоз, гломерулонефрит, пиелонефрит и др.);
- поражения ЦНС (опухоль мозга, последствия травмы черепа, энцефалита и др.).

**Артериальная гипотензия** может быть первичной и вторичной. Последняя возникает при следующих заболеваниях:

- эндокринные заболевания (надпочечниковая недостаточность, гипотиреоз, гипопитуитаризм);
- заболевания почек;
- некоторые врожденные пороки сердца.

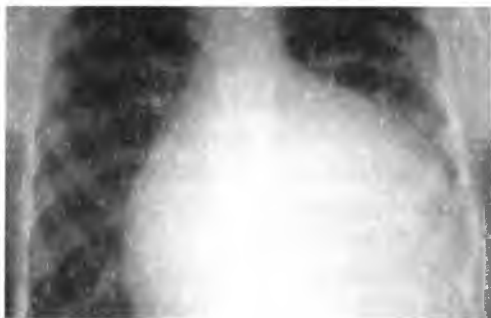Симптоматическая гипотензия может быть острой (шок, сердечная недостаточность) и хронической, а также возникать как побочный эффект лекарственных препаратов.

### **Изменение размеров сердца и ширины сосудистого пучка**

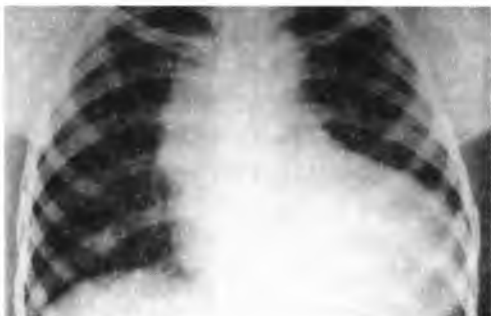*Увеличение границ сердца во все стороны* возможно при экссудативном перикардите (рис. 8-16), сочетанных и комбинированных пороках сердца.

*Расширение относительной тупости сердца вправо* выявляют при увеличении правого предсердия или правого желудочка (митральный стеноз, легочное сердце, недостаточность трехстворчатого клапана).

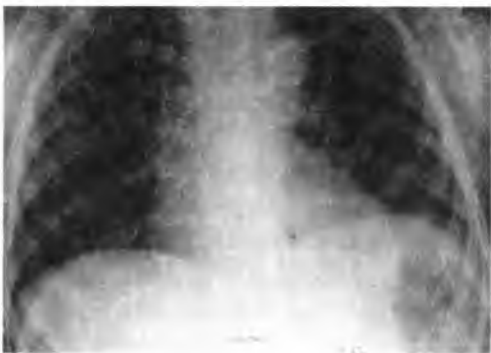*Смещение границы относительной тупости сердца влево* отмечают при дилатации или гипертрофии левого желудочка (аортальная недостаточность, митральная недостаточность, АГ, острое повреждение миокарда и др.), смещении средостения влево, высоком стоянии диафрагмы («лежащее сердце»).



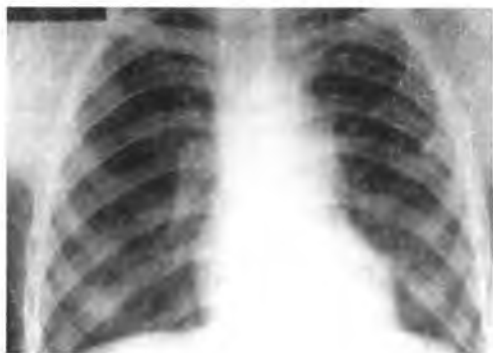**Рис. 8-16.** Рентгенограмма грудной клетки в прямой проекции. Сердечные дуги сглажены, тень сердца округлая. Наличие жидкости в полости перикарда



**Рис. 8-17.** Аортальная конфигурация сердца



а



б

**Рис. 8-18.** Изменения сосудистого пучка: а — выбухание дуги аорты; б — выбухание дуги легочной артерии

При недостаточности или декомпенсированном стенозе аортального клапана на рентгенограмме отмечают аортальную конфигурацию сердца: дилатация левого желудочка и подчеркнутая «талия сердца» (рис. 8-17).

*Смещение границы относительной тупости сердца вверх* происходит при значительном расширении левого предсердия (митральный стеноз, митральная недостаточность).

*Уменьшение размеров относительной тупости сердца* отмечают при опущении диафрагмы и эмфиземе легких (в этом случае по размерам сердечной тупости нельзя судить об истинных размерах сердца).

*Расширение сосудистого пучка* наблюдают при опухолях средостения, увеличении вилочковой железы, аневризме аорты или расширении легочной артерии (рис. 8-18).



## Изменение тонов сердца

Виды изменений тонов сердца и их причины приведены в табл. 8-13.

**Таблица 8-13.** Изменение тонов сердца и их возможные причины

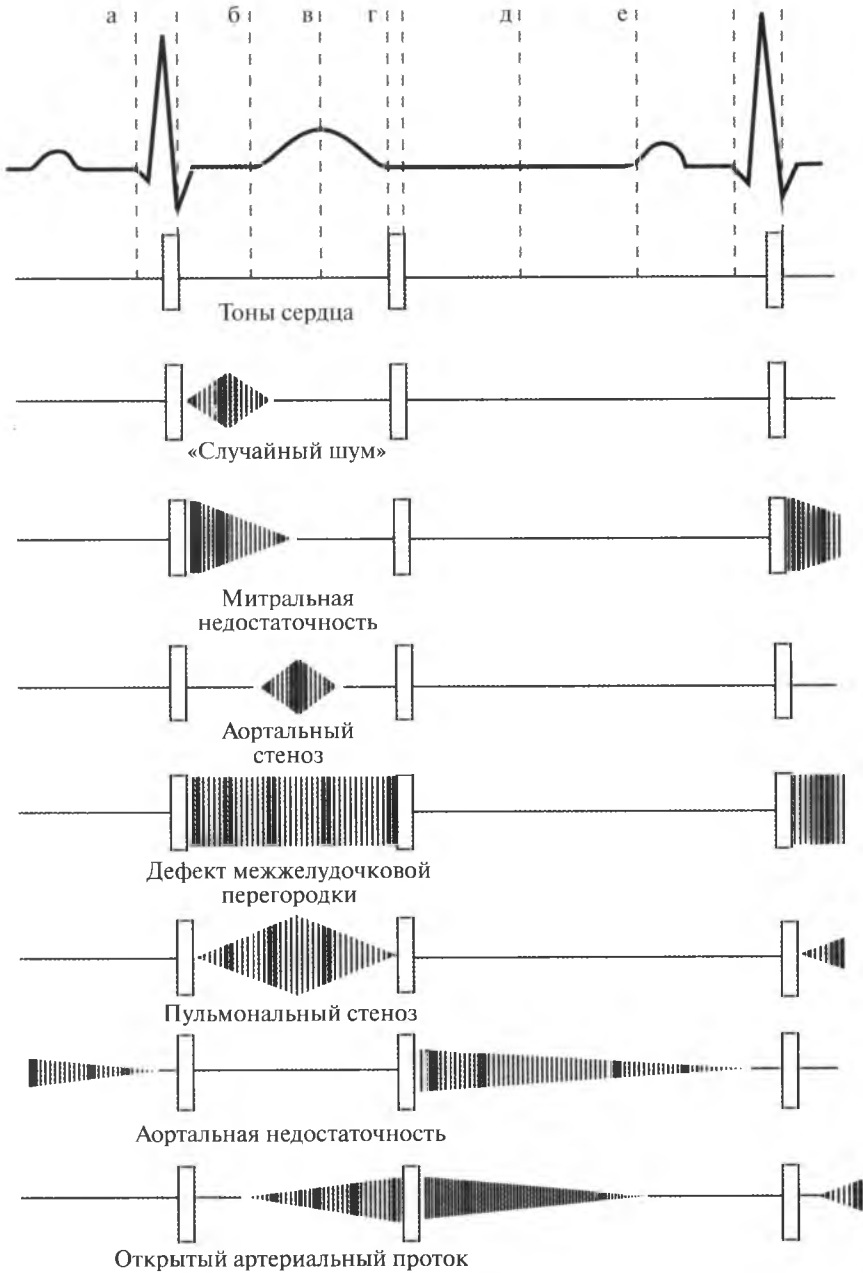
Изменение тонов	Причины изменений
Ослабление обоих тонов	Обычно связано с внекардиальными причинами (ожирение, эмфизема легких, перикардиальный выпот, наличие экссудата или воздуха в левой плевральной полости); возможно при диффузном поражении миокарда
Ослабление I тона	Отмечают при неполотном смыкании створок предсердно-желудочковых клапанов (недостаточности митрального или трехстворчатого клапана), значительном замедлении сокращения левого желудочка при снижении сократительной способности миокарда (диффузное поражение миокарда, сердечная недостаточность), замедлении сокращения гипертрофированного желудочка (например, при стенозе устья аорты) и др.
Ослабление II тона	Наблюдают при нарушении герметичности смыкания клапанов аорты и легочной артерии, уменьшении скорости закрытия (сердечная недостаточность, снижение АД) или подвижности створок полулунных клапанов (клапанный стеноз устья аорты)
Усиление обоих тонов сердца	Можно отметить у детей с тонкой грудной клеткой, при физическом напряжении, эмоциональном возбуждении, при высоком стоянии диафрагмы
Усиление I тона на верхушке	Выслушивают при митральном стенозе (из-за колебаний уплотненных створок митрального клапана в момент их закрытия)
Пушечный тон Стражеско (резко усиленный I тон сердца)	Признак полной атриовентрикулярной блокады и других нарушений ритма сердца, когда систолы предсердий и желудочков совпадают
Акцент II тона над аортой	Наиболее часто является признаком гипертрофии левого желудочка, отмечается при АГ (вследствие увеличения скорости захлопывания створок клапана аорты); может быть также обусловлен уплотнением створок аортального клапана и стенок аорты при сохранении их подвижности (аортит и др.)
Акцент II тона над легочной артерией	В первую очередь рассматривается как признак гипертрофии правого желудочка, возникает при легочной гипертензии (при митральном стенозе, легочном сердце и др.)

Изменение тонов	Причины изменений
Расщепление I тона	Патологическое расщепление наблюдают при нарушении внутрижелудочковой проводимости по ножкам пучка Гиса, что приводит к задержке систолы одного из желудочков
Расщепление II тона	Патологическое расщепление возникает чаще при состояниях, сопровождающихся увеличением времени изгнания крови из правого желудочка (дефект межпредсердной перегородки, тетрада Фалло, стеноз легочной артерии, блокада правой ножки пучка Гиса и др.)
Ритм галопа (трехчленный ритм сердца, выслушиваемый на фоне тахикардии и по звукам напоминающий галоп бегущей лошади)	Добавочный тон (IV), слышимый перед I тоном, — пресистолический ритм галопа; добавочный тон (III), слышимый в начале диастолы после II тона, — протодиастолический ритм галопа. Выслушивают при различных патологических состояниях (миокардит, порок сердца и др.), сопровождающихся ослаблением тонуса или гипертрофией сердечной мышцы
«Ритм перепела» (сочетание усиленного I тона и раздвоения II тона, выслушиваемого на верхушке сердца и в точке Боткина—Эрба)	Признак сужения левого атриовентрикулярного отверстия, обусловленного появлением дополнительного тона (шелчка) открытия митрального клапана. При «ритме перепела» обычно выслушивают характерный для митрального стеноза диастолический шум
Эмбриокардия (маятниковобразный ритм, при котором продолжительность систолы и диастолы практически одинакова, а громкость и тембр I и II тонов сердца не отличаются друг от друга)	Возникает при острой сердечной недостаточности, пароксизмальной тахикардии, высокой лихорадке и др.

## Сердечные шумы

Органические шумы могут возникать в систоле и диастоле (рис. 8-19). К органическим шумам можно отнести шумы при приобретенных и врожденных пороках сердца и магистральных сосудов, при воспалении эндокарда.

Среди систолических шумов выделяют: систолические шумы изгнания (мезосистолические), пансистолические и поздние систолические шумы.



**Рис. 8-19.** Шумы, характерные для различной патологии сердца: а — пресистолический; б — протосистолический; в — мезосистолический; г — поздний систолический; д — протодиастолический; е — мезодиастолический

Диастолические шумы у детей в большинстве случаев имеют органический генез и возникают при недостаточности полулунных клапанов аорты и легочной артерии; стенозе левого и правого атриовентрикулярных отверстий; патологическом сбросе крови в диастолу (дефект аортолегочной перегородки, открытый аортальный проток и др.). В отличие от систолических шумов интенсивность диастолических зависит от тяжести порока.

Диастолические шумы могут быть ранними (протодиастолическими), мезодиастолическими и поздними (пресистолическими).

Основные виды органических шумов представлены в табл. 8-14.

**Таблица 8-14.** Органические шумы и их диагностическое значение

Характер шума	Патология, при которой данный шум наблюдается
<p>Систолические шумы изгнания (мезосистолические) возникают в результате кровотока через суженное отверстие клапана или легочного ствола. Шум усиливается к середине систолы, затем уменьшается и прекращается незадолго перед II тоном, перед которым имеется пауза</p>	<p>При аортальном стенозе систолический шум изгнания лучше выслушивают во втором межреберье справа. Шум проводится на сонные артерии, иногда — вдоль левого края грудины до верхушки.</p> <p>При стенозе легочной артерии систолический шум изгнания лучше выслушивается во втором и третьем межреберьях слева. Шум проводится на левое плечо и шею.</p> <p>При гипертрофической кардиомиопатии появление шума изгнания связано с быстрым и сильным сокращением гипертрофированного миокарда, а также с возможными обструктивными изменениями. Шум обычно лучше выслушивать в третьем и четвертом межреберьях слева</p>
<p>Пансистолические шумы выслушивают в течение всей систолы, и обычно связаны с обратным током (регургитацией) крови через предсердно-желудочковые отверстия. Пансистолический шум обычно начинается одновременно с I тоном и продолжается вплоть до II тона без паузы</p>	<p>При митральной недостаточности пансистолический шум выслушивается на верхушке сердца, проводится в подмышечную область. Обычно имеет типичный дующий характер.</p> <p>При недостаточности трехстворчатого клапана пансистолический шум лучше слышен над правым желудочком сердца у левого края грудины в четвертом межреберье, интенсивность шума увеличивается во время вдоха.</p> <p>Иррадиация в подмышечную область не характерна.</p> <p>При дефекте межжелудочковой перегородки отмечают систолический шум большой продолжительности у левого края грудины в третьем, четвертом и пятом межреберьях в связи со сбросом крови слева направо. Обычно сопровождается систолическим дрожанием</p>

Характер шума	Патология, при которой данный шум наблюдается
<p>Ранние диастолические шумы возникают сразу вслед за II тоном и прекращаются до I тона. Обычно их отмечают при регургитации крови через клапан аорты и клапан легочного ствола</p>	<p>При аортальной недостаточности отмечают дующий протодиастолический шум во втором межреберье справа и в V точке. При недостаточности клапана легочной артерии, возникающей вследствие расширения фиброзного кольца клапана легочной артерии при выраженной легочной гипертензии, выслушивают диастолический шум во втором межреберье слева</p>
<p>Мезодиастолические и поздние диастолические (пресистолические шумы). Мезодиастолический шум возникает сразу после II тона, и к началу I тона либо затихает, либо переходит в поздний диастолический шум, который продолжается до возникновения I тона. Оба вида шумов возникают при турбулентном токе крови через предсердно-желудочковые отверстия</p>	<p>При митральном стенозе выслушивают диастолический шум, наиболее интенсивный на верхушке и практически не иррадирующий. Лучше слышен в положении больного на левом боку на выдохе. При выраженной недостаточности аортального клапана на верхушке сердца выслушивают мезодиастолический или поздний диастолический шум при отсутствии органических изменений митрального клапана</p>

Непрерывный систоло-диастолический шум чаще всего отмечают у больных с открытым артериальным протоком.

Обнаружение в одной из точек одновременно систолического и диастолического шумов может указывать на комбинированный порок сердца (недостаточность клапана и стеноз соответствующего ему отверстия). При сочетанных пороках сердца (одновременное поражение двух и более клапанов) возможно выслушать несколько шумов, идентификация которых вызывает большие трудности.

Патологические изменения, наблюдаемые при различных врожденных пороках сердца, представлены на рис. 8-20.

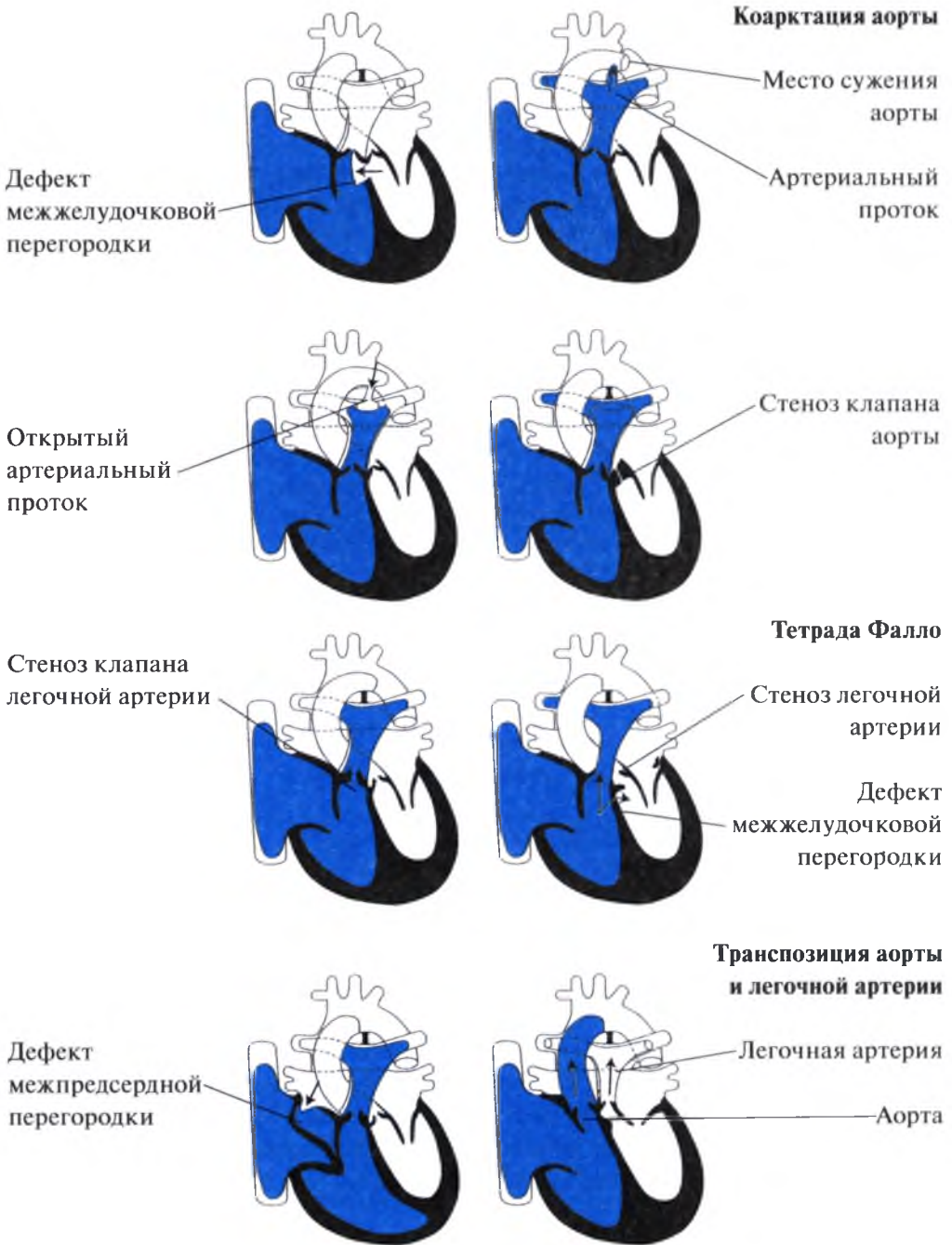


Рис. 8-20. Патологические изменения при врожденных пороках сердца

Функциональные шумы характерны для детского возраста и могут быть обусловлены различными причинами.

- Шумы при вегетативной дисфункции вследствие изменения мышечного тонуса, что создает условия для неполного смыкания створок клапанов. Чаще такие шумы возникают у подростков, у которых, наряду с вегетативной дисфункцией, повышена активность щитовидной железы.
- Шумы формирования сердца возникают вследствие того, что различные отделы сердца растут неравномерно, что приводит к образованию вихрей в токе крови и возникновению шума. Может иметь место неравномерность отдельных створок клапанов и хорд, что приводит не только к временной несостоятельности запирающей функции клапанов, но и к изменению их резонансных свойств. Эти шумы наиболее часто выслушивают на легочной артерии у детей дошкольного и дошкольного возраста, на верхушке — у детей школьного возраста.
- Шумы мышечного происхождения обусловлены снижением тонуса папиллярных мышц или всего миокарда. Выслушивают над верхушкой и в точке Боткина—Эрба (следствие неполного смыкания створок клапанов и регургитации крови). Причины этих шумов — дистрофические изменения миокарда, нарушения обмена в сердечной мышце (мукополисахаридозы, гликогенозы и др.).
- Шумы «малых» аномалий сердца и сосудов относят к пограничным шумам. Они обусловлены нарушением архитектоники трабекулярной поверхности миокарда или своеобразного расположения хорд, строения папиллярных мышц, небольшими отверстиями в перегородках, нерезко выраженными стенозами крупных сосудов и других причин, создающих вихри в токе крови.
- Шумы, обусловленные значительным увеличением скорости кровотока, отмечают при лихорадочных состояниях, тиреотоксикозе, физическом и психическом напряжении и т.д.
- Шум, обусловленный уменьшением вязкости крови в сочетании с некоторым ускорением кровотока и тахикардией при анемии.

### **Сердечная недостаточность**

Сердечная недостаточность — состояние, при котором сердце не способно перевести венозный приток в адекватный сердечный выброс. Сердечная недостаточность развивается при некоторых токсических, септических состояниях, а также сопровождает врожденные и приобретенные пороки сердца, миокардит, аритмии и др. (табл. 8-15).



Таблица 8-15. Типы сердечной недостаточности

Тип недостаточности	Патологические изменения	Клинические проявления
Левожелудочковая недостаточность	Поражены главным образом левое предсердие и левый желудочек. Это приводит к застою крови в малом круге кровообращения	Одышка, повышенная утомляемость, потливость, ощущение сердцебиения, тахикардия. Крайнее проявление левожелудочковой недостаточности — отек легкого
Правожелудочковая недостаточность	Поражены главным образом правое предсердие и правый желудочек. Это приводит к застою крови в большом круге кровообращения	Увеличение печени и селезенки, появление отеочного синдрома, скопление жидкости в серозных полостях

Выделяют три степени сердечной недостаточности (табл. 8-16).

Таблица 8-16. Степени сердечной недостаточности (по Белозерову Ю.М., Мурашко Е.В., Гапоненко В.А., 1994)

Степень	Признаки сердечной недостаточности
I степень	Тахикардия (ЧСС на 20–30% больше нормы) и одышка (ЧДД на 30–50% больше нормы) в покое; исчезающий на фоне кислородотерапии цианоз слизистых оболочек, глухость сердечных тонов, расширение границ сердца, повышение центрального венозного давления до 80–100 мм вод.ст.
IIА степень	Тахикардия (ЧСС на 30–50% больше нормы) и одышка (ЧДД на 50–70% больше нормы), цианоз слизистых оболочек, акроцианоз, периорбитальные отеки, глухость тонов сердца, расширение границ сердечной тупости, увеличение печени (на 2–3 см выступает из-под края реберной дуги), повышение центрального венозного давления и снижение сердечного выброса на 20–30%
IIБ степень	Те же изменения, появление застоя в малом круге кровообращения, олигурия, периферические отеки
III степень (стадия декомпенсации)	Тахикардия (ЧСС на 50–60% больше нормы) и одышка (ЧДД на 70–100% больше нормы), глухость тонов, расширение границ сердца, признаки начинающегося отека легких, гепатомегалия, периферические отеки, асцит. В терминальной стадии — брадикардия, снижение АД, брадипноэ, мышечная гипотония, арефлексия, повышение центрального венозного давления до 180–200 мм вод.ст., уменьшение сердечного выброса на 50–70%

### **Коронарная недостаточность**

Коронарная недостаточность — несоответствие кровотока по венечным артериям сердца потребности миокарда в кислороде, ведущее к диффузной или локальной ишемии миокарда. Различают острую (внезапное нарушение проходимости венечной артерии вследствие ее спазма, тромбоза или эмболии) и хроническую (постоянное уменьшение кровотока по венечным артериям) коронарную недостаточность. Отдельно выделяют относительную недостаточность коронарного кровообращения, обусловленную гипертрофией миокарда при неизменных венечных артериях. Причины коронарной недостаточности у детей — врожденные аномалии, заболевания и травмы венечных сосудов, относительная недостаточность коронарного кровотока, гипоплазия миокарда желудочков.

### **Фрагмент истории болезни**

Расспрос. Общий осмотр.

Осмотр области сердца: выпячивание, сердечный и верхушечный толчок.

Пальпация: сердечный и верхушечный толчок (локализация, ширина, высота, сила верхушечного толчка, симптом кошачьего мурлыканья, его отношение к фазам сердечной деятельности).

Перкуссия: границы относительной сердечной тупости.

Аускультация:

- сердечные тоны (ритм, звучность, акценты, раздвоения);
- шумы, их характер [продолжительность, тембр, интенсивность, отношение к фазам сердечной деятельности (систолический, диастолический), локализация, наибольшая интенсивность, проводимость, изменчивость];
- шум трения перикарда (его характер, продолжительность, локализация).

Определение пульсации сосудов шеи, височных артерий, артерий конечностей, эпигастральной области.

Пульс лучевой артерии: частота, ритмичность, наполнение, напряжение, величина, симметричность.

АД.

### **Тестовые задания к главе «Сердечно-сосудистая система»**

**1. Какой должна быть частота пульса у детей в возрасте 1–2 лет?**

- А. 140–160 в минуту.
- В. 120–130 в минуту.

- C. Около 100 в минуту.
- D. 80–90 в минуту.
- E. 70–80 в минуту.

**2. У 6-летнего ребенка при диспансерном осмотре врач выявил умеренной интенсивности систолический шум на верхушке сердца и расценил его как функциональный. Что позволяет подтвердить его функциональное происхождение?**

- A. Имеет непродолжительный характер.
- B. Усиливается после нагрузки.
- C. Уменьшается в вертикальном положении.
- D. Проводится на сосуды шеи.

**3. Какие из перечисленных ниже симптомов могут свидетельствовать о поражении сердца у ребенка 3 лет?**

- A. ЧСС 132 в минуту.
- B. АД 90/45 мм рт.ст.
- C. Левая граница относительной тупости сердца на 2,5 см кнаружи от левой срединноключичной линии.
- D. Акцент II тона над легочной артерией.

**4. Какому возрасту соответствуют следующие границы относительной тупости сердца: верхняя — II ребро, правая — правая парастернальная линия, левая — 2 см кнаружи от левой срединноключичной линии?**

- A. 6 мес.
- B. 3 года.
- C. 5 лет.
- D. 7 лет.
- E. 10 лет.

**5. Какие изменения происходят в сердечно-сосудистой системе после рождения ребенка?**

- A. Начало функционирования легочных артерий и вен.
- B. Функциональное закрытие артериального протока.
- C. Разобщение малого и большого круга кровообращения.
- D. Возрастание сердечного выброса и системного АД.

**6. В каких случаях у детей может наблюдаться эмбриокардия?**

- A. У доношенных новорожденных первых дней жизни.
- B. У недоношенных.

- С. При острой сердечной недостаточности.
- Д. При синдроме слабости синусового узла.

**7. Каково должно быть нормальное соотношение АД у ребенка на руках и ногах?**

- А. Одинаковое на руках и ногах.
- В. На руках выше, чем на ногах на 15–20 мм рт.ст.
- С. На ногах выше, чем на руках на 15–20 мм рт.ст.
- Д. Зависит от возраста.

**Правильные ответы: 1 — В; 2 — А, С; 3 — А, С; 4 — А; 5 — А, В, С, D; 6 — А, В, С; 7 — С.**

# Глава 9

## Система пищеварения

Пищеварительная система обеспечивает поступление в организм питательных веществ и расщепление их до мономеров, которые всасываются в кровь и лимфу, а также выведение нерасщепленных и невсосавшихся компонентов пищи.

### Основные функции пищеварительной системы:

- механическая и химическая обработка пищи;
- секреторная;
- экскреторная;
- резорбтивная (всасывание);
- барьерно-защитная.

Функции различных отделов пищеварительной системы человека представлены в табл. 9-1.

Таблица 9-1. Функции различных отделов пищеварительной системы человека

Отдел	Функция
Ротовая полость	Прием пищи и ее размельчение
Глотка	Проглатывание
Пищевод	Соединяет глотку с желудком
Желудок	Переваривание белков
Двенадцатиперстная кишка	Переваривание и всасывание
Печень	Эмульгирование жиров (желчь)
Поджелудочная железа	Переваривание крахмала, белков и жиров (секрет поджелудочной железы)
Подвздошная кишка	Завершение пищеварения и всасывание продуктов
Толстая кишка	Всасывание воды
Прямая кишка	Формирование и хранение каловых масс
Анальное отверстие	Дефекация

### РАЗВИТИЕ ПИЩЕВАРИТЕЛЬНОЙ СИСТЕМЫ

Закладка органов пищеварения происходит на очень ранней стадии эмбрионального развития. На 7–8-й день из энтодермы начинается фор-

мирование первичной кишки, а на 12-й день первичная кишка разделяется на 2 части: внутризародышевую (будущая пищеварительная система) и внезародышевую (желточный мешок). Вначале первичная кишка имеет ротоглоточную и клоакальную мембраны. На 3-й неделе внутриутробного развития происходит расплавление ротоглоточной, на 3-м месяце — клоакальной мембраны. К концу 1-го месяца можно выделить 3 части первичной кишки в виде трубки.

Первая неделя эмбриогенеза — начало формирования различных отделов пищеварительной системы. Передняя кишка дает начало глотке, пищеводу, желудку и части двенадцатиперстной кишки с зачатками поджелудочной железы и печени; средняя кишка — двенадцатиперстной, тощей и подвздошной кишке; задняя кишка — всем отделам толстой кишки. Одновременно происходит формирование сосудов, идущих к желточному мешку и кишечнику. Артерии отходят от аорты, вены — от венозного синуса.

Через 1,5–2 мес внутриутробного развития происходит быстрый рост пищеварительной системы в длину. С 6-й недели кишечная стенка представлена 3 слоями клеток: эндодермальным, мезенхимальным и мезотелиальным.

## **АНАТОМО-ФИЗИОЛОГИЧЕСКИЕ ОСОБЕННОСТИ ПИЩЕВАРИТЕЛЬНОЙ СИСТЕМЫ**

Органы пищеварения ребенка обладают рядом морфологических и физиологических особенностей; наиболее ярко они выражены у детей раннего возраста. У них пищеварительная система приспособлена главным образом к усвоению грудного молока.

### **Полость рта**

У новорожденного и детей грудного возраста полость рта имеет относительно небольшие размеры. Губы у новорожденных толстые, на их внутренней поверхности расположены поперечные валики. Круговая мышца рта развита хорошо. Щеки у новорожденных и детей раннего возраста округлые и выпуклые за счет наличия между кожей и хорошо развитой щечной мышцей округлого жирового тела (жировые комочки Биша), которое начиная с 4 лет, постепенно атрофируется. Твердое небо плоское; мягкое небо короткое, расположено почти горизонтально. Небная занавеска не касается задней стенки глотки, что обеспечивает ребенку возможность дыхания во время сосания. С появлением молочных зубов происходит значительное увеличение размеров альвеолярных отростков челюстей, и свод твердого неба поднимается. Язык у новорожденных короткий, широкий, толстый и малоподвижный, занимает всю полость рта.

Слизистая оболочка полости рта у детей (особенно раннего возраста) тонкая и легко ранимая, что необходимо учитывать при обработке полости рта. Слизистая оболочка дна ротовой полости образует заметную складку, покрытую большим количеством ворсинок. На слизистой оболочке щек в щели между верхней и нижней челюстями отмечают выпячивание в виде валика. Поперечные складки (валики) есть на твердом небе; валикообразные утолщения — на деснах. Все эти образования обеспечивают герметизацию ротовой полости в процессе сосания. На слизистой оболочке в области твердого неба по средней линии у новорожденных расположены узелки Бона — желтоватые образования — ретенционные кисты слюнных желез. Узелки исчезают к концу первого месяца жизни. Слизистая оболочка полости рта у детей в первые 3–4 мес относительно сухая. Это обусловлено недостаточным развитием слюнных желез и дефицитом слюны.

### **Слюнные железы**

Особенности слюнных желез новорожденного:

- низкая секреторная активность;
- выделение небольшого количества густой вязкой слюны (герметизация ротовой полости во время сосания);
- реакция слюны нейтральная или слабокислая;
- концентрация амилазы низкая.

Функциональная активность слюнных желез возрастает в 1,5–2 мес; у детей в возрасте 3–4 мес слюна нередко вытекает изо рта. Это связано с незрелостью регуляции слюноотделения и заглатывания слюны (физиологическое слюнотечение). Кислотность слюны с возрастом увеличивается. С первых дней жизни в состав слюны входят  $\alpha$ -амилаза и другие ферменты, необходимые для расщепления крахмала и гликогена. У новорожденных, в течение первого года жизни содержание и активность этих ферментов значительно возрастают.

### **Глотка**

Глотка грудных детей имеет воронкообразную форму. Вход в гортань расположен высоко над нижнезадним краем небной занавески и соединен с полостью рта. Пища движется по сторонам от выступающей гортани, поэтому ребенок может одновременно дышать и глотать, не прерывая сосания.

### **Сосание и глотание**

Сосание и глотание — врожденные безусловные рефлексы. У здоровых и зрелых новорожденных они уже сформированы к моменту рождения. При сосании губы ребенка плотно захватывают сосок груди. Челюсти сдавливают его, что способствует герметизации ротовой полости. Ребенок опускает



нижнюю челюсть вместе с языком вниз и назад, в связи с чем в полости рта возникает отрицательное давление. Затем в разреженное пространство полости рта поступает грудное молоко. Все элементы жевательного аппарата новорожденного приспособлены для процесса сосания груди: губы в виде хобота, десневая мембрана, выраженные небные поперечные складки и жировые тела в щеках. Приспособление полости рта новорожденного к сосанию — физиологическая младенческая ретрогнатия, которая в дальнейшем превращается в ортогнатю. В процессе сосания ребенок производит ритмичные движения нижней челюстью спереди назад. Отсутствие суставного бугорка облегчает сагиттальные движения нижней челюсти ребенка.

### **Пищевод**

К рождению пищевод сформирован, но его анатомические сужения выражены слабо; их формирование происходит с возрастом. Стенка пищевода у новорожденного тонкая, мышечная оболочка развита слабо. Слизистая оболочка пищевода у детей грудного возраста бедна железами.

### **Желудок**

Желудок новорожденного имеет малую емкость, относительно функциональную незрелость; расположен высоко, по мере роста и развития ребенка опускается. У детей грудного возраста желудок расположен горизонтально, но как только ребенок начинает ходить, он постепенно принимает вертикальное положение.

Кардиальная часть, дно и пилорический отдел желудка у новорожденного выражены слабо, привратник широкий. Входная часть желудка нередко расположена над диафрагмой, угол между абдоминальной частью пищевода и прилегающей к нему стенкой дна желудка недостаточно выражен. Складка Губарева (складка слизистой оболочки, которая вдается в полость пищевода и препятствует обратному забросу пищи) почти не сформирована (развивается к 8–9 мес жизни), кардиальный сфинктер функционально неполноценен, в то время как пилорический отдел желудка функционально хорошо развит уже при рождении ребенка. Указанные особенности обуславливают возможность заброса содержимого желудка в пищевод и развитие пептического поражения его слизистой оболочки. Кроме того, склонность детей первого года жизни к срыгиванию и рвоте связана с неплотным обхватыванием пищевода ножками диафрагмы, а также с нарушением иннервации при повышенном внутрижелудочном давлении. Срыгиванию способствует также заглатывание воздуха при сосании (аэрофагия) при неправильной технике вскармливания, короткой уздечке языка, жадном сосании или слишком быстром выделении молока из груди матери.

В первые недели жизни дно желудка в положении лежа расположено ниже антрально-пилорического отдела, поэтому для предупреждения аспирации после кормления детям не следует придавать горизонтальное положение. В период от 7 до 11 лет желудок приобретает форму аналогичную форме взрослого.

Анатомическая емкость желудка новорожденного составляет 30–35 см<sup>3</sup>. Физиологическая вместимость меньше анатомической и в первый день жизни составляет всего 7–10 мл. К 4-му дню после начала энтерального питания она возрастает до 40–50 мл, а к 10-му дню — до 80 мл. В последующем емкость желудка ежемесячно увеличивается на 25 мл и к концу первого года жизни составляет 250–300 мл, а к 3 годам — 400–600 мл. Интенсивное возрастание емкости желудка начинается после 7 лет и к 10–12 годам составляет 1300–1500 мл.

Мышечная оболочка желудка у новорожденного развита слабо.

Слизистая оболочка желудка у новорожденного толстая, складки высокие. В течение первых 3 мес жизни поверхность слизистой оболочки увеличивается в 3 раза (способствует лучшему перевариванию молока), а к 15 годам — в 10 раз. Желудочные железы к рождению морфологически и функционально развиты недостаточно, их относительное количество (на 1 кг массы тела) у новорожденных в 2,5 раза меньше, чем у взрослых.

Секреторный аппарат желудка у детей первого года жизни развит недостаточно и функциональные способности его низкие. Желудочный сок ребенка грудного возраста содержит те же составные части, что и желудочный сок взрослого: соляную кислоту, химозин (створаживает молоко), пепсины (расщепляют белки на альбумозы и пептоны) и липазу (расщепляет нейтральные жиры на жирные кислоты и глицерин).

Для детей в первые недели жизни характерна очень низкая концентрация соляной кислоты в желудочном соке и его слабая общая кислотность. Она значительно возрастает после введения прикорма, т.е. при переходе с лактотрофного питания к обычному. Одновременно с понижением рН желудочного сока возрастает активность карбоангидразы, которая участвует в образовании ионов водорода. У детей первых 2 мес жизни значение рН в основном определяют водородные ионы молочной кислоты, а в последующем — соляной кислоты.

Синтез протеолитических ферментов начинается в антенатальном периоде, но их содержание и функциональная активность у новорожденных низкие и постепенно повышаются с возрастом. Ведущую роль в гидролизе белков у новорожденных играет фетальный пепсин, который обладает более сильной протеолитической активностью. У детей первого года жизни (в отличие от взрослых) отмечают высокую активность желудочной липазы, которая обеспечивает гидролиз жиров в отсутствие желчных кислот в нейтральной среде.

Низкие концентрации соляной кислоты и пепсинов в желудке у новорожденных и детей грудного возраста определяют пониженную защитную функцию желудочного сока, но вместе с тем способствуют сохранности Ig, которые поступают с молоком матери.

В первые месяцы жизни моторная функция желудка снижена, перистальтика вялая, газовый пузырь увеличен. У грудных детей возможно повышение тонуса мускулатуры желудка в пилорическом отделе, максимальным проявлением которого может быть пилороспазм. В старшем возрасте иногда наблюдают кардиоспазм.

## Кишечник

### Тонкая кишка

Относительная длина тонкой кишки у новорожденного большая: на 1 кг массы тела приходится 1 м, а у взрослых — всего 10 см. В связи с относительно большими размерами печени и недоразвитием малого таза кишечные петли лежат более компактно, чем у взрослых. В тонком кишечнике происходит основное переваривание и всасывание пищи.

**Двенадцатиперстная кишка** новорожденного имеет кольцевидную форму (изгибы формируются позже), ее начало и конец расположены на уровне L<sub>1</sub>. У детей раннего возраста двенадцатиперстная кишка весьма подвижна, однако к 7 годам ее фиксирует жировая ткань.

В верхней части двенадцатиперстной кишки происходит ощелачивание кислого желудочного химуса — подготовка к действию ферментов, вырабатываемых поджелудочной железой и смешивание с желчью. Складки слизистой оболочки двенадцатиперстной кишки у новорожденных меньше, чем у детей старшего возраста; дуоденальные железы имеют небольшие размеры и разветвлены слабее, чем у взрослых. Двенадцатиперстная кишка регулирует деятельность всей пищеварительной системы посредством гормонов, выделяемых эндокринными клетками ее слизистой оболочки.

**Тощая кишка** занимает примерно 2/5, а **подвздошная** 3/5 длины тонкой кишки (без двенадцатиперстной кишки). Подвздошная кишка заканчивается илеоцекальным клапаном (баугиниевой заслонкой). У детей раннего возраста отмечают относительную слабость илеоцекального клапана, в связи с чем наиболее богатое бактериальной флорой содержимое слепой кишки может забрасываться в подвздошную, что может быть причиной воспалительного поражения ее терминального отдела.

В тонкой кишке грудного ребенка содержится сравнительно много газов, объем которых постепенно уменьшается вплоть до полного исчезновения к 7 годам (у взрослых в норме газов в тонкой кишке нет).

Слизистая оболочка тонкая, богато снабжена сосудами и обладает повышенной проницаемостью (особенно у детей первого года жизни). У новорожденных в толще слизистой оболочки присутствуют одиночные и групповые лимфоидные фолликулы. Вначале они разбросаны по всей кишке, а в последующем группируются преимущественно в подвздошной кишке в виде групповых лимфатических фолликулов (пейеровых бляшек). Лимфатические сосуды многочисленны и имеют более широкий просвет, чем у взрослых. Лимфа, оттекающая от тонкой кишки, не проходит через печень, и продукты всасывания попадают непосредственно в кровь.

Мышечная оболочка (особенно ее продольный слой) у новорожденных развита слабо. Брыжейка у новорожденных и детей раннего возраста короткая и значительно увеличивается в длину в течение первого года жизни.

В тонкой кишке происходят основные этапы сложного процесса расщепления и всасывания. У детей в грудном возрасте в период молочного питания доминирует мембранное пищеварение.

Секреторный аппарат тонкой кишки к рождению в целом сформирован. Даже у новорожденных в кишечном соке можно определить те же ферменты, что и у взрослых (энтерокиназа, щелочная фосфатаза, липаза, амилаза, мальтаза, нуклеаза), однако активность их низкая и повышается с возрастом. К особенностям усвоения белка у детей раннего возраста следует отнести высокое развитие пиноцитоза эпителиоцитами слизистой оболочки кишки, вследствие чего белки молока у детей первых недель жизни могут переходить в кровь в мало измененном виде. Это может приводить к появлению антител к белкам коровьего молока. У детей старше года белки подвергаются гидролизу с образованием аминокислот.

Уже с первых дней жизни ребенка ферменты всех отделов тонкой кишки обладают достаточно высокой гидролитической активностью. Активность мальтазы к рождению достаточно высока и остается таковой у взрослых, несколько позже нарастает активность сахаразы. Активность лактазы быстро нарастает в последние недели беременности. На протяжении периода грудного вскармливания она остается высокой, а к 4–5 г происходит значительное ее снижение. Наименьшую активность лактазы наблюдают у взрослых. Следует отметить, что  $\beta$ -лактоза женского молока абсорбируется медленнее, чем  $\alpha$ -лактоза коровьего молока и частично поступает в толстую кишку, что способствует формированию грамположительной кишечной микрофлоры у детей на грудном вскармливании.

По причине низкой активности липазы особенно напряженно происходит процесс переваривания жиров.

Брожение в кишечнике грудных детей дополняет ферментативное расщепление пищи. Гниение в кишечнике здоровых детей первых месяцев жизни отсутствует.

Всасывание тесно связано с пристеночным пищеварением и зависит от структуры и функции клеток поверхностного слоя слизистой оболочки тонкой кишки.

### **Толстая кишка**

Толстая кишка у новорожденного имеет длину в среднем 63 см, а к концу первого года жизни — до 83 см. В последующем длина толстой кишки примерно равна росту ребенка. К рождению толстая кишка не заканчивает своего формирования. У новорожденного нет сальниковых отростков (формируются на 2-м году жизни ребенка); ленты ободочной кишки едва намечены; гаустры ободочной кишки отсутствуют (появляются после 6 мес). Ленты ободочной кишки, гаустры и сальниковые отростки бывают окончательно сформированы к 6–7 годам. Червеобразный отросток у новорожденного имеет конусовидную форму, обладает большой подвижностью из-за длинной брыжейки и может помещаться в любой части полости живота, в том числе ретроцекально; вход в него широко открыт (формирование клапана происходит на первом году жизни).

Толстая кишка обеспечивает резорбцию воды и эвакуаторно-резервуарную функцию. В ней завершается расщепление (как под влиянием ферментов, поступающих из тонкой кишки, так и бактерий, населяющих толстую кишку) и всасывание питательных веществ, происходит формирование каловых масс.

Для слизистой оболочки толстой кишки у детей характерны: углубленные крипты, более плоский эпителий, более высокая скорость пролиферации. Сокоотделение в толстой кишке в обычных условиях незначительно, однако оно резко возрастает при механическом раздражении слизистой оболочки.

### **Прямая кишка**

Прямая кишка у новорожденного цилиндрической формы, не имеет ампулы (ее формирование происходит в периоде первого детства) и изгибов (формирование происходит одновременно с крестцовым и копчиковым изгибами позвоночника); складки ее не выражены. У детей первых месяцев жизни прямая кишка относительно длинная и плохо фиксирована, поскольку жировая клетчатка не развита. Окончательное положение прямая кишка занимает к двум годам. У новорожденного мышечная оболочка развита слабо. У детей раннего возраста нередко возникает выпадение прямой кишки из-за хорошо развитой подслизистой оболочки и слабой фиксации слизистой оболочки относительно подслизистой, а также недостаточного развития сфинктера заднего прохода. Заднепроходное отверстие у детей расположено дорсальнее, чем у взрослых, на расстоянии 20 мм от копчика.

### **Функциональные особенности кишечника**

Двигательная функция кишечника (моторика) складывается из маятникообразных движений, возникающих в тонкой кишке (благодаря чему происходит перемешивание ее содержимого), и перистальтических движений (продвигают химус по направлению к толстой кишке). Для толстой кишки характерны и антиперистальтические движения, сгущающие и формирующие кал.

Моторика у детей раннего возраста более активная, что способствует частому опорожнению кишечника. У грудных детей продолжительность прохождения пищевой кашицы по кишечнику составляет 4–18 ч, а у более старших детей — около суток. Высокая моторная активность кишечника в сочетании с недостаточной фиксацией его петель определяет склонность к возникновению инвагинаций.

### **Дефекация**

В течение первых часов жизни происходит отхождение мекония (первородного кала) — клейкой массы темно-зеленого цвета с рН около 6,0. Меконий состоит из слущенного эпителия, слизи, остатков околоплодных вод, желчных пигментов и др. На 2–3-й день жизни к меконию примешивается кал, а с 5-го дня кал принимает характерный вид. У детей первого месяца жизни дефекация происходит обычно после каждого кормления — 5–7 раз в сутки, у детей со 2-го месяца жизни — 3–6 раз, в 1 год — 1–2 раза. При смешанном и искусственном вскармливании дефекации более редкие.

Кал у детей на грудном вскармливании кашицеобразный желтого цвета с кислой реакцией и кисловатым запахом; при искусственном вскармливании кал имеет более густую консистенцию (замаскообразный), более светлый, иногда с сероватым оттенком, нейтральной или даже щелочной реакции, с более резким запахом. Золотисто-желтый цвет кала в первые месяцы жизни ребенка обусловлен присутствием билирубина, зеленоватый — биливердина.

У грудных детей дефекация происходит рефлекторно, без участия воли. С конца первого года жизни у здорового ребенка дефекация постепенно становится произвольным актом.

### **Микрофлора пищеварительной системы**

Микрофлора органов пищеварения принимает участие в переваривании пищи, препятствует развитию патогенной флоры в кишечнике, синтезирует ряд витаминов, участвует в инактивации физиологически активных веществ и ферментов, а также влияет на скорость обновления энтероцитов, кишечно-печеночную циркуляцию желчных кислот и др.

Кишечник плода и новорожденного стерилен в течение первых 10–20 ч (асептическая фаза). Затем начинается заселение кишечника микроорганизмами (вторая фаза — 2–4 дня). Третья фаза — стабилизации микрофлоры продолжается от 6 мес до 2 лет. Формирование микробного биоценоза кишечника начинается в первые сутки жизни. К 7–9-м суткам у здоровых доношенных детей бактериальная флора обычно представлена преимущественно *Bifidobacterium bifidum*, *Lactobacillus acidophilus*. При естественном вскармливании среди кишечной микрофлоры преобладает *B. bifidum*, при искусственном — почти в равных количествах присутствуют *L. acidophilus*, *B. bifidum*, энтерококки и нормальная *E. coli*. Переход на питание, характерное для взрослых, вызывает изменение состава микрофлоры кишечника.

### Поджелудочная железа

Поджелудочная железа у новорожденных имеет малые размеры и расположена выше, чем у взрослых. Вследствие слабой фиксации к задней стенке брюшной полости у новорожденного она более подвижна. Наиболее интенсивно железа растет в первые 3 года и в пубертатном периоде.

К рождению и в первые месяцы жизни поджелудочная железа недостаточно дифференцирована, обильно васкуляризирована и бедна соединительной тканью. Эндокринная часть поджелудочной железы к рождению более развита, чем экзокринная.

Сок поджелудочной железы содержит ферменты (обеспечивают гидролиз белков, жиров и углеводов) и бикарбонаты (создают щелочную реакцию среды, необходимую для активации ферментов). У новорожденных происходит выделение малого объема панкреатического сока после стимуляции; активность амилазы и бикарбонатная емкость низкие. При переходе на обычное питание, при котором более половины потребности в калориях покрывается за счет углеводов, активность амилазы быстро возрастает и достигает максимальных значений к 6–9 годам. Активность панкреатической липазы у новорожденных низкая, что определяет большую роль в гидролизе жира липазы слюнных желез, желудка и грудного молока. Протеолитическая активность секрета поджелудочной железы у детей первых месяцев жизни достаточно высока.

Существенное влияние на деятельность поджелудочной железы оказывает вид вскармливания (при искусственном вскармливании активность ферментов в дуоденальном соке в 4–5 раз выше, чем при естественном).

### Печень

Печень к моменту рождения — один из самых крупных органов. Ее нижний край значительно выступает из подреберья, а правая доля может



даже касаться гребня подвздошной кости. У новорожденных масса печени составляет более 4% от массы тела; у взрослых — 2%. В постнатальном периоде печень продолжает расти, но медленнее, чем масса тела.

В связи с различным темпом увеличения массы печени и тела у детей от 1 года до 3 лет жизни край печени выходит из-под правого подреберья и легко прощупывается на 1–3 см ниже реберной дуги по среднеключичной линии. С 7 лет нижний край печени из подреберной дуги не выходит и в спокойном положении не пальпируется; по срединной линии не выходит за верхнюю треть расстояния от пупка до мечевидного отростка.

Формирование долек печени начинается у плода, но к моменту рождения они отграничены нечетко. Их окончательная дифференцировка происходит в постнатальном периоде. Печень полнокровна, вследствие чего быстро увеличивается при инфекциях, интоксикациях и расстройствах кровообращения. Фиброзная капсула печени тонкая. Около 5% объема печени у новорожденных представлено кроветворными клетками, в последующем их количество быстро уменьшается. К 8 годам морфологическое и гистологическое строение печени становится таким же, как у взрослых.

### **Функции печени**

Образование желчи происходит уже во внутриутробном периоде, однако желчеобразование в раннем возрасте замедлено. С возрастом увеличивается способность желчного пузыря концентрировать желчь. Концентрация желчных кислот в печеночной желчи у детей первого года жизни высокая, особенно в первые дни после рождения, что может быть причиной частого развития подпеченочного холестаза (синдрома сгущения желчи) у новорожденных.

Для новорожденных характерна незрелость всех этапов печеночно-кишечной циркуляции желчных кислот: недостаточность их захвата гепатоцитами и экскреции через канальцевую мембрану; замедление тока желчи; дисхолия вследствие снижения синтеза вторичных желчных кислот и низкий уровень их реабсорбции в кишке. У детей образуется больше атипичных, меньше гидрофобных и меньше токсичных жирных кислот, чем у взрослых. Накопление жирных кислот во внутривнутрипеченочных желчных протоках обуславливает повышенную проницаемость межклеточных соединений и повышенное содержание компонентов желчи в крови. Желчь ребенка первых месяцев жизни содержит меньше холестерина и солей, что определяет редкость образования камней.

У новорожденных жирные кислоты соединяются преимущественно с таурином (у взрослых — с глицином). Тауриновые конъюгаты лучше растворяются в воде и менее токсичны. Относительно более высокое содержа-

ние в желчи таурохолиевой кислоты (обладает бактерицидным действием), определяет редкость развития бактериального воспаления желчевыводящих путей у детей на первом году жизни.

Ферментные системы печени, которые обеспечивают адекватный метаболизм различных веществ, к рождению недостаточно зрелы. Искусственное вскармливание стимулирует более раннее их развитие, но приводит к их диспропорции. После рождения у ребенка уменьшается синтез альбуминов, что приводит к снижению альбумино-глобулинового соотношения в крови.

У детей в печени более активно происходит трансаминирование аминокислот (при рождении активность аминотрансфераз в крови ребенка в 2 раза выше, чем в крови матери). В то же время процессы переаминирования недостаточно зрелы и число незаменимых аминокислот для детей больше, чем для взрослых. Так, у взрослых их 8, детям до 5–7 лет необходим дополнительно гистидин, а детям первых 4 нед жизни — еще и цистеин.

Мочевинообразовательная функция печени формируется к 3–4 мес жизни. До этого у детей отмечают высокую экскрецию с мочой аммиака при низкой концентрации мочевины.

У новорожденных в первые дни жизни отмечают недостаточную активность глюкуронилтрансферазы, с участием которой происходит конъюгация билирубина с глюкуроновой кислотой и образование водорастворимого «прямого» билирубина.

Печень осуществляет барьерную функцию, нейтрализует эндогенные и экзогенные вредные вещества, в том числе токсины, которые поступают из кишечника, и принимает участие в метаболизме лекарственных веществ. У детей раннего возраста обезвреживающая функция печени развита недостаточно.

Желчный пузырь у новорожденных обычно скрыт печенью, форма его может быть различной. Размеры его с возрастом увеличиваются, и к 10–12 годам длина возрастает примерно в 2 раза. Скорость выделения пузырной желчи у новорожденных в 6 раз меньше, чем у взрослых.

## **МЕТОДИКА ИССЛЕДОВАНИЯ ОРГАНОВ ПИЩЕВАРЕНИЯ**

### **Распрос**

При распросе необходимо обратить особое внимание на жалобы.

### **Боли в животе**

Проявления болей в животе у детей раннего возраста — общее беспокойство, плачь, дети «сучат ножками». У детей более старшего возраста

эквивалентом ранних болей может быть чувство быстрого насыщения во время еды и переполнения желудка. При наличии болей в животе следует уточнить их характер.

- Локализация (дети дошкольного возраста при болях в животе указывают, как правило, на область пупка).
- Иррадиация (проведение за пределы проекции пораженного органа).
- Характер (схваткообразные, тупые, ноющие, тянущие, резкие и др.).
- Периодичность (чередование периодов болевых ощущений и хорошего самочувствия).
- Сезонность (возникновение или усиление болей в весенне-осенний период).
- Связь с качеством и количеством употребляемой пищи.
- Время возникновения (во время приема пищи, ранние — спустя 30–60 мин после еды, поздние — через 1,5–3 ч после еды, голодные — через 6–7 ч после приема пищи и исчезают после еды; ночные — возникают в интервале между 23 ч и 3 ч утра и исчезают после приема пищи).
- Лекарственные препараты, прием которых способствует уменьшению болевых ощущений.

### **Тошнота и рвота**

*Тошнота* — неприятное ощущение в надчревной области, сопровождающееся слабостью, иногда головокружением вплоть до полубморочного состояния, бледностью кожных покровов, слюнотечением.

*Рвота* — извержение содержимого желудка наружу. Разновидность рвоты у маленьких детей — срыгивание, которое происходит без напряжения брюшного пресса. При сборе анамнеза следует уточнить характер рвоты, время ее возникновения (натощак утром, сразу после еды, спустя 1,5–2 ч после еды, на высоте болей), частоту; выяснить, приносит ли она облегчение. Выясняют объем рвотных масс, их запах, цвет, консистенцию, наличие остатков пищи и различных примесей.

### **Отрыжка и изжога**

*Отрыжка* (выход газа из желудка в полость рта иногда вместе с пищевой кашицей). Необходимо выявить провоцирующие ее факторы (переедание, физические упражнения, употребление определенных пищевых продуктов), частоту.

*Изжога* (ощущение жжения за грудиной и в эпигастральной области). Следует учитывать частоту ее появления (эпизодически, несколько раз в день); связь с приемом определенной пищи (острой, кислой, жирной, грубой) или лекарственных средств; положением тела.

### **Изменения аппетита**

Изменения аппетита (ощущения необходимости приема пищи): его снижение, отсутствие, усиление, извращение (употребление в пищу несъедобных веществ — мела, извести, золы и др.), чувство быстрого насыщения. Об аппетите детей грудного возраста судят по продолжительности сосания и тому, как ребенок берет грудь матери.

### **Запор и диарея**

Запор — отсутствие дефекации более 36 ч. Диарея (понос) — учащенное опорожнение кишечника с изменением характера стула (от кашицеобразного до водянистого).

### **Нарушение глотания**

Нарушение глотания (дисфагия) может проявляться затруднениями при глотании, боязнью проглотить пищу, болями или неприятными ощущениями при прохождении пищи по пищеводу, регургитацией (срыгиванием), аспирацией пищи.

### **Другие жалобы**

Жажда — субъективное ощущение потребности в воде. Необходимо обратить внимание на наличие сухости во рту, на изменение вкуса во рту, распирание и тяжесть в животе, ощущение переливания и урчания в животе.

Возможны также жалобы, связанные с хронической интоксикацией, — повышенная утомляемость, сниженная работоспособность, мышечная слабость, различные невротические расстройства (раздражительность, нарушение сна, плаксивость и др.).

### **Анамнез болезни**

В анамнезе болезни выясняют начальные признаки заболевания, его длительность, частоту периодов обострений, продолжительность ремиссий, зависимость от смены условий питания и быта, от предшествующих заболеваний и лечения и т.п. Учитывают данные предыдущих клинико-лабораторных и инструментальных исследований и эффект от применяемого ранее лечения.

### **Анамнез жизни**

История жизни больного позволяет выявить факторы риска и возможные причины заболевания пищеварительной системы. Обращают внимание на течение беременности и родов у матери, перенесенные заболевания (особенно острые кишечные инфекции), наличие диспепсических расстройств

с рождения, вскармливание и питание в последующем, аллергический анамнез, непереносимость определенных продуктов. Семейный анамнез позволяет выявить возможную наследственную предрасположенность к заболеваниям органов пищеварения.

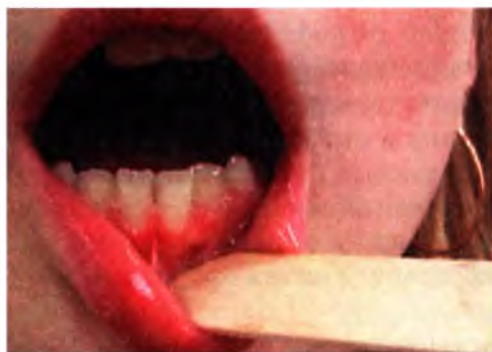## Осмотр

### Общий осмотр

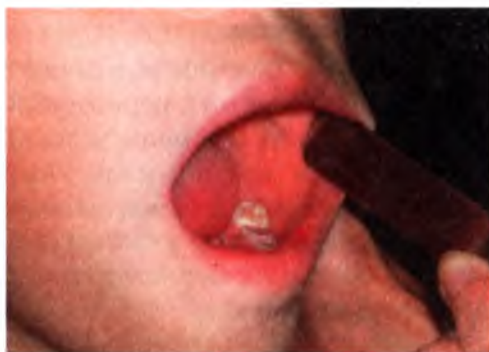Оценивают общее состояние ребенка, его положение (при болях в животе больные обычно лежат на боку или спине, прижимая руки к болезненной области, согнув ноги в коленях), степень физического развития. Отмечают окраску кожных покровов и слизистых оболочек (бледность, желтушность, субиктеричность); наличие высыпаний, геморрагий, расчесов, шелушений, телеангиэктазий, стрий, рубцов; расширение венозной сети на передней брюшной стенке («голова Медузы») и боковых поверхностях живота.

### Осмотр полости рта

Осмотр полости рта следует проводить в конце исследования, поскольку он может вызвать негативную реакцию у ребенка. Он включает осмотр губ, слизистой оболочки полости рта (рис. 9-1), языка (рис. 9-2), зубов, зева и глотки, а также определение запаха изо рта. Сначала обращают внимание на цвет губ, их влажность, наличие трещин, высыпаний (герпес), изъязвлений в углах рта (ангулярный хейлит). Затем исследуют ротовую полость и зев. У здорового ребенка слизистая оболочка ротовой полости и зева равномерно розовая; зубы белые; язык влажный, розовый и чистый. Миндалины в норме не выходят из-за небных дужек, запах изо рта отсутствует.

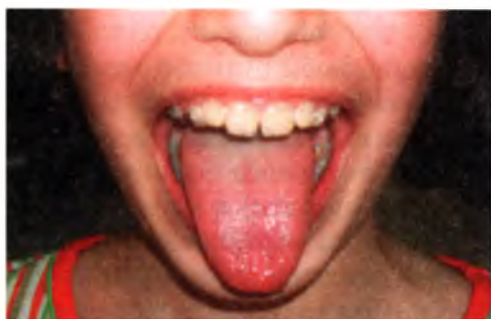

а

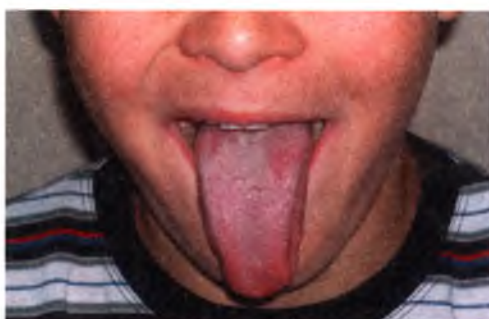

б

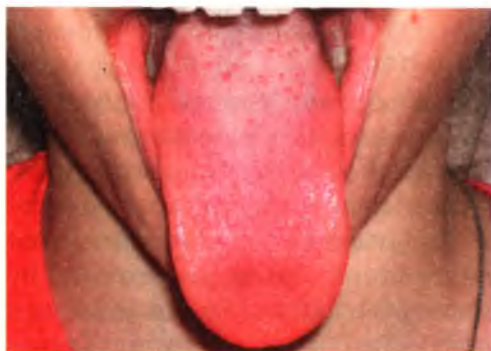**Рис. 9-1.** Осмотр слизистой оболочки полости рта: оценка состояния десен (а), щеки (б)



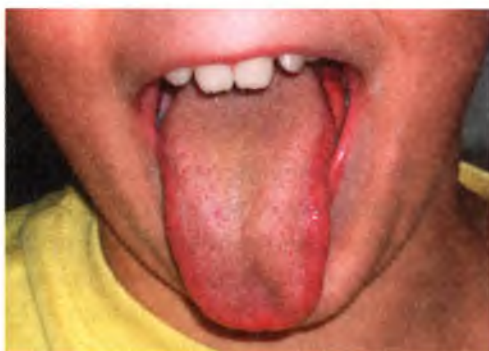а



б



в



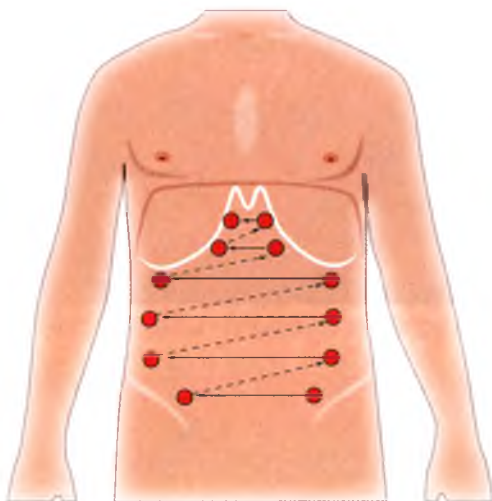
г

**Рис. 9-2.** Осмотр языка: норма (а); «географический» язык (б); язык, обложенный у корня (в); язык, обложенный коричневым налетом (г)

Обращают внимание на наличие высыпаний, афт (округлой формы эрозий, желтоватого или белесоватого цвета), лейкоплакий (участков ороговения эпителия слизистой оболочки щек), пятен Бельского—Филатова—Коплика (при кори), изменений десен (гингивит), поражений языка (глоссит), инфильтратов или язвочек в углах рта («заеды»).

### Осмотр живота

Осмотр живота проводят как в горизонтальном, так и в вертикальном положении больного, обращая внимание на форму, симметричность и размеры. В норме живот имеет округлую симметричную форму. В положении лежа живот у детей старшего возраста располагается чуть ниже уровня грудной клетки, а у детей грудного и раннего возраста несколько возвышается над ее уровнем. Форма и размеры живота зависят от типа телосло-



**Рис. 9-3.** Поверхностная пальпация живота (схема). Стрелками обозначено направление движения руки исследующего при пальпации

ной стенки достигают диафрагмальным дыханием при пальпации, низким изголовьем и сгибанием ног в коленных суставах или отвлечением внимания ребенка от действий врача.

### Поверхностная пальпация

Поверхностную пальпацию живота проводят начиная с левой паховой области в симметричных областях слева и справа, поднимаясь к эпигастриальной области; либо против часовой стрелки (рис. 9-3).

Признаки, выявляемые при поверхностной пальпации.

- Болезненность (область проекции указывает на патологический процесс в соответствующем органе).
- Резистентность (незначительное напряжение) мышц брюшной стенки, указывает на возможное вовлечение в воспалительный процесс брюшины. При этом следует проверить симптом Щеткина–Блюмберга (резкое усиление болей при внезапном отнятии от живота пальпирующей руки).
- Состояние «слабых мест» передней брюшной стенки (апоневроз белой линии живота в эпигастриальной области, пупочное кольцо, наружное отверстие пахового канала); степень расхождения прямых мышц живота; наличие грыж (в виде выпячиваний различных размеров в

жения пациента (при астеническом типе живот обычно небольшой, при гиперстеническом — иногда бывает крупный). Оценивают также степень активного участия мышц брюшной полости в акте дыхания. С этой целью больного просят надуть живот, а потом втянуть его в себя. При раздражении брюшины больной щадит при дыхании соответствующую область.

### Пальпация

Пальпацию живота проводят в двух положениях пациента: горизонтальном и вертикальном (позволяет обнаружить грыжи, опухоли, опущение и другие изменения внутренних органов, которые не прощупываются в положении лежа). Расслабление мышц брюш-

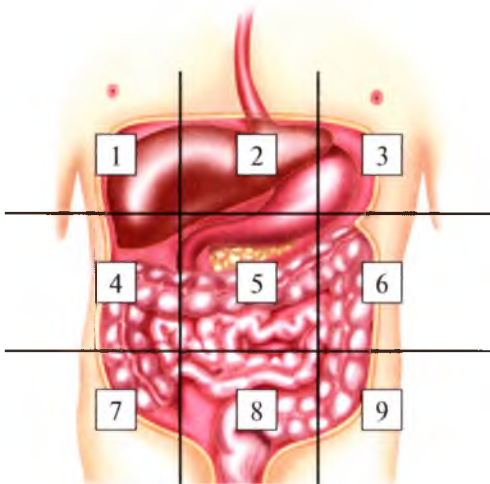


области пупка или у наружного отверстия пахового канала; проявляются или увеличиваются в размерах при натуживании или кашлевом толчке), размеры грыжевого кольца.

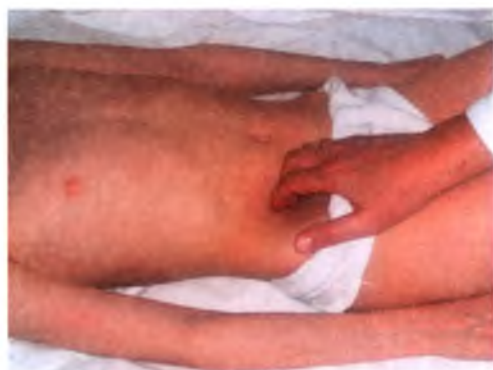- Значительное увеличение органов брюшной полости (печени, селезенки) или наличие крупной опухоли.

Проекция органов брюшной полости на переднюю брюшную стенку (рис. 9-4).

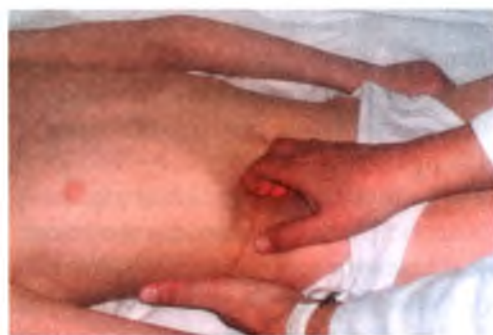- Левая подреберная область: кардиальный отдел желудка, хвост поджелудочной железы, селезенка, левый изгиб ободочной кишки, верхний полюс левой почки.
- Эпигастральная область: желудок, двенадцатиперстная кишка, тело поджелудочной железы, левая доля печени.
- Правая подреберная область: правая доля печени, желчный пузырь, правый изгиб ободочной кишки, верхний полюс правой почки.
- Левая и правая боковые области: соответственно нисходящий и восходящий отделы ободочной кишки, нижние полюсы левой и правой почек, часть петель тонкой кишки.
- Пупочная область: петли тонкой кишки, поперечная ободочная кишка, нижняя горизонтальная часть двенадцатиперстной кишки, большая кривизна желудка, головка поджелудочной железы, ворота почек, мочеточники.
- Левая подвздошная область: сигмовидная кишка, левый мочеточник.
- Надлобковая область: петли тонкой кишки, мочевого пузыря.
- Правая подвздошная область: слепая кишка, терминальный отдел подвздошной кишки, червеобразный отросток, правый мочеточник.



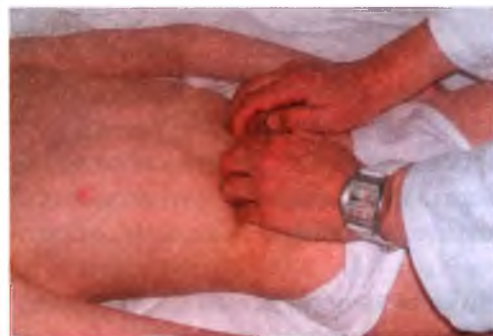**Рис. 9-4.** Области живота и проекция органов брюшной полости на переднюю брюшную стенку (схема). 1 — правая подреберная область; 2 — надчревная (эпигастральная) область; 3 — левая подреберная область; 4 — правая боковая область; 5 — пупочная область; 6 — левая боковая область; 7 — правая подвздошная область; 8 — лобковая подвздошная область; 9 — левая паховая область



**Рис. 9-5.** Пальпация слепой кишки (фото)



**Рис. 9-6.** Пальпация восходящего отдела толстой кишки (фото)



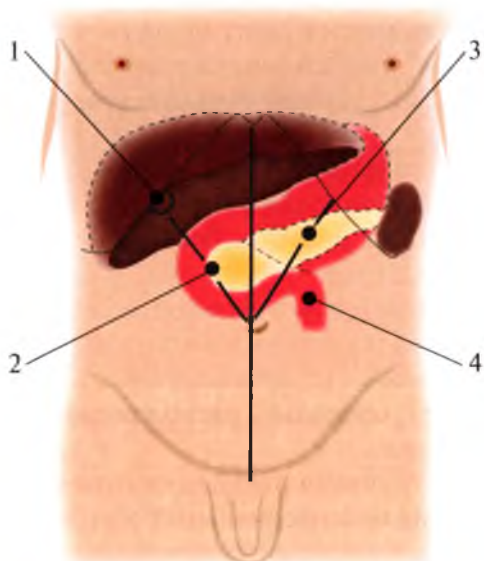
**Рис. 9-7.** Пальпация поперечной ободочной кишки (фото)

### Глубокая пальпация

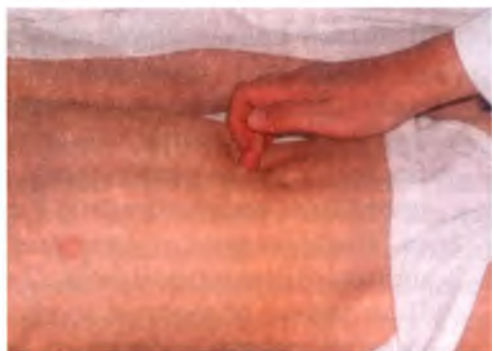Глубокая методическая скользящая пальпация позволяет сделать заключение о некоторых свойствах органов брюшной полости. При этом определяют локализацию и протяженность пальпируемого органа, его форму, диаметр, консистенцию (мягкая, плотная), характер поверхности (в норме гладкая, возможна бугристость), подвижность и смещаемость (в норме различные отделы кишечника подвижны), а также болезненность и урчание (в норме отсутствуют). У здоровых детей в подавляющем большинстве случаев удается прощупать сигмовидную, слепую и поперечно-ободочную кишку; восходящий и нисходящий отделы толстой кишки удается пальпировать непостоянно (рис. 9-5–9-7).

- Сигмовидную кишку прощупывают в левой подвздошной области в виде гладкого умеренно плотного не урчащего, вяло и редко перистальтирующего тяжа диаметром 2–3 см. При удлинении брыжейки или самой сигмовидной кишки (долихосигма) кишка может быть пальпирована значительно медиальнее или латеральнее, чем обычно.
- Слепая кишка имеет форму гладкого мягкоэластического цилиндра диаметром 3–4 см. Она несколько расширена книзу (грушевидное расширение), где слепо заканчивается. При надавливании возникает урчание.

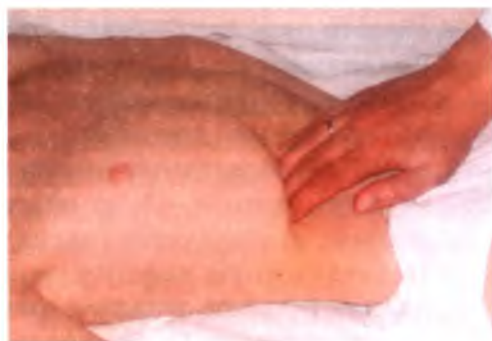- В правой подвздошной области иногда можно пальпировать терминальный отдел подвздошной кишки в виде цилиндра мягкоэластической консистенции диаметром 1–1,5 см; хорошо перистальтирует и урчит при пальпации.
- Восходящий и нисходящий отделы толстой кишки расположены продольно, соответственно в правой и левой боковых областях живота. Представляют подвижные и умеренно плотные безболезненные цилиндры диаметром около 2 см (см. рис. 9-6).
- Поперечная ободочная кишка пальпируется в пупочной области в виде цилиндра, изогнутого дугообразно книзу, умеренно плотного, диаметром около 2,5 см, не урчит (см. рис. 9-7).
- Тонкая кишка обычно не пальпируется, поскольку расположена глубоко в брюшной полости и очень подвижна.
- У больных с тонкой брюшной стенкой глубокая пальпация пупочной области позволяет выявить увеличение мезентериальных (брыжеечных) лимфатических узлов.
- Большая кривизна желудка и пилорический отдел трудно доступны для пальпации; другие отделы желудка не удается пальпировать совсем. Для определения нижней границы желудка чаще используют метод выявления «шума плеска». В норме у старших детей нижняя граница желудка расположена выше пупка на 2–4 см.
- Поджелудочную железу удается пальпировать очень редко, поэтому диагностическое значение имеют болевые точки и зоны на передней брюшной стенке. Головка поджелудочной железы проецирована в зоне Шоффара–Риве, которая имеет форму прямоугольного треугольника, расположенного в правом верхнем квадранте пупочной области. Одна вершина этого треугольника лежит на пупке, один из катетов — срединная линия, а гипотенуза представляет внутреннюю треть линии, соединяющей пупок с правой реберной дугой и образующей со срединной линией угол 45°. Хвостовая часть поджелудочной железы проецирована в точке Мейо–Робсона, которая находится на биссектрисе левого верхнего квадранта живота, на 1/3 расстояния от края реберной дуги (рис. 9-8, 9-9).
- Пальпация печени (рис. 9-10). Перед пальпацией предварительно перкуторно определяют локализацию нижнего края печени. По правой срединно-ключичной линии у детей раннего возраста край печени обычно выступает из-под реберного края на 1–2 см, а у детей старше 5–7 лет он расположен на уровне реберной дуги. При пальпации нижнего края печени определяют его консистенцию, форму, болезненность (в норме — безболезненный, слегка заостренный, мягкоэластичный).



**Рис. 9-8.** Болевые точки живота спереди (схема): 1 — точка Кера (желчный пузырь); 2 — точка Дежардена (луковица 12-перстной кишки, головка поджелудочной железы); 3 — точка Мейо-Робсона (тело и хвост поджелудочной железы); 4 — точка Поргеса (место перехода 12-перстной кишки в тощую)

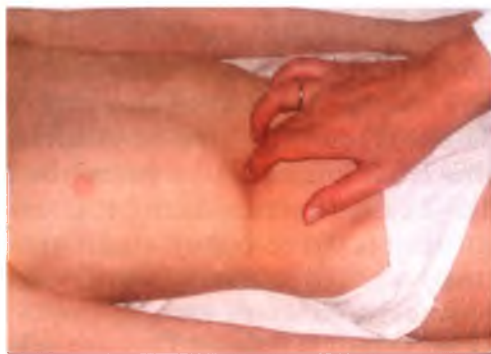

**Рис. 9-9.** Пальпация точки Мейо-Робсона (фото)

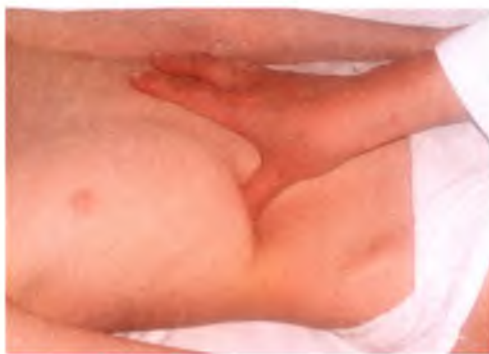

**Рис. 9-10.** Пальпация печени (фото)

- Желчный пузырь в норме не доступен для пальпации. Проекция желчного пузыря на переднюю брюшную стенку соответствует месту пересечения наружного края правой прямой мышцы живота с реберной дугой (точка желчного пузыря, рис. 9-11). О патологии желчного пузыря могут свидетельствовать ряд симптомов.
  - Симптом Кера (рис. 9-12) — появление резкой болезненности в точке желчного пузыря на высоте вдоха при обычной пальпации желчного пузыря).
  - Симптом Мерфи (сильная и резкая боль в момент вдоха при погружении пальцев руки врача в область проекции желчного пузыря, что заставляет больного прервать вдох).
  - Симптом Ортнера (рис. 9-13) — боль в правом подреберье при поколачивании краем с одинаковой силой поочередно по обеим реберным дугам).



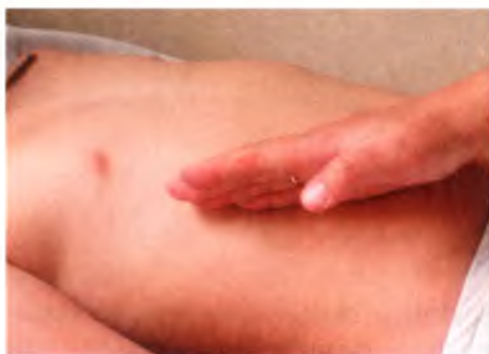**Рис. 9-11.** Пальпация точки желчного пузыря (фото)



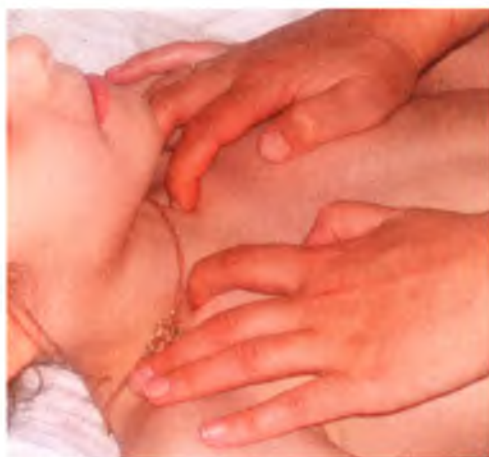**Рис. 9-12.** Симптом Кера (фото).

– Симптом Георгиевского–Мюсси (френикус-симптом, рис. 9-14) — болезненность в точке поверхностного расположения правого диафрагмального нерва. Выявляют путем одновременного надавливания кончиками пальцев в промежутке между ножками обеих грудино-ключично-сосцевидных мышц над медиальными концами ключиц.

- Пальпацию селезенки (рис. 9-15) проводят в положении больного на спине и на правом боку. Слегка согнутые пальцы правой руки располагают примерно напротив X ребра на 3–4 см ниже левой реберной дуги параллельно ей. На вдохе селезенка больного (если она увеличена) выходит из-под края реберной дуги, наталкивается на пальпирующие пальцы и «соскальзывает» с них. В норме пальпировать селезенку не уда-



**Рис. 9-13.** Симптом Ортнера (фото)



**Рис. 9-14.** Симптом Георгиевского–Мюсси (фото)



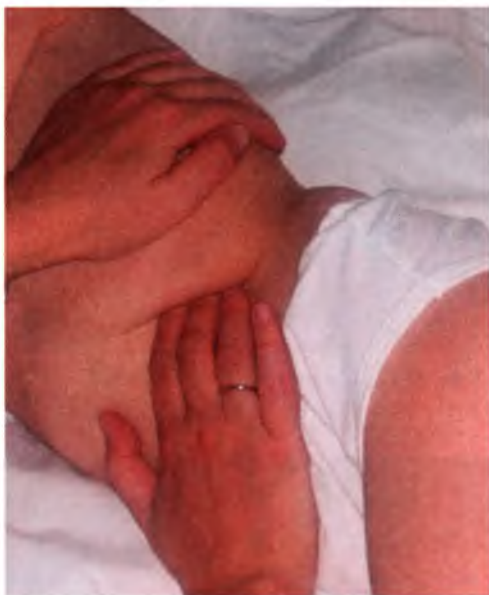

Рис. 9-15. Пальпация селезенки (фото)

границы свидетельствует о скоплении свободной жидкости в брюшной полости (асцит). При переходе больного в вертикальное положение жидкость перемещается в нижнюю часть брюшной полости. Поэтому в боковых областях живота можно будет выявить тимпанит, а перкуссия по вертикаль-

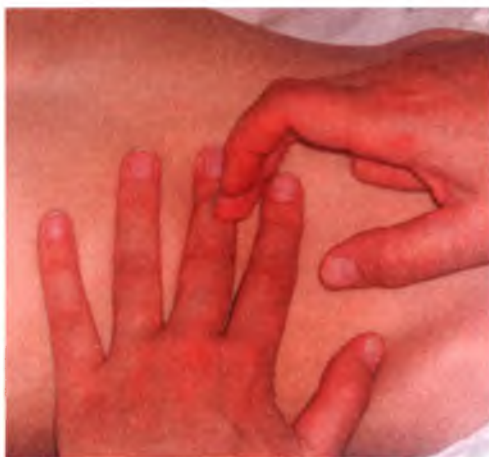

Рис. 9-16. Перкуторное определение размеров печени (фото)

ся, поскольку ее передний край не доходит до края реберной дуги приблизительно на 3–4 см. Селезенку можно прощупать при ее увеличении (спленомегалия) не менее чем в 1,5–2 раза. При пальпации селезенки оценивают ее форму, консистенцию, состояние поверхности, подвижность, болезненность.

## Перкуссия

### Перкуссия живота

Перкуссию живота проводят в положении лежа и стоя вниз от пупка, а также к боковым поверхностям живота. В норме с двух сторон граница перехода тимпанического звука в тупой проходит по передним подмышечным линиям. Медиальное расположение такой границы свидетельствует о скоплении свободной жидкости в брюшной полости (асцит). При переходе больного в вертикальное положение жидкость перемещается в нижнюю часть брюшной полости. Поэтому в боковых областях живота можно будет выявить тимпанит, а перкуссия по вертикальным линиям в направлении сверху вниз в нижней половине живота позволяет определить область тупого звука с горизонтальной верхней границей.

У больных с выраженным асцитом при любом положении над всеми отделами живота выявляют тупой перкуторный звук. В этих случаях учитывают размеры живота, его форму в зависимости от положения больного, изменения кожи передней брюшной стенки и пупка. Наряду с перкуссией для выявления асцита дополнительно используют метод флюктуации.

### Определение размеров печени

Определение размеров печени проводят с помощью перкуссии (рис. 9-16–9-18). У детей старше 5–7 лет размеры печени определяют по методу М.Г. Курлова (по правой срединно-ключичной линии — 9 см, по срединной линии — 8 см, по левой реберной дуге — 7 см).

Результаты представляются в сантиметрах в трех размерах:

I — расстояние 1–2;

II — расстояние 3–4;

III — расстояние 3–5

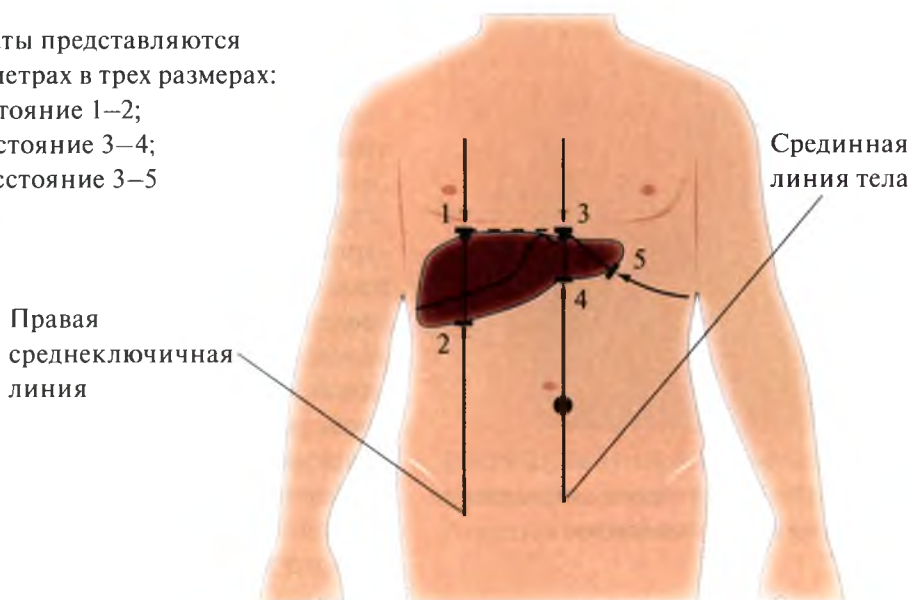


Рис. 9-17. Определение размеров печени по Курлову (схема)

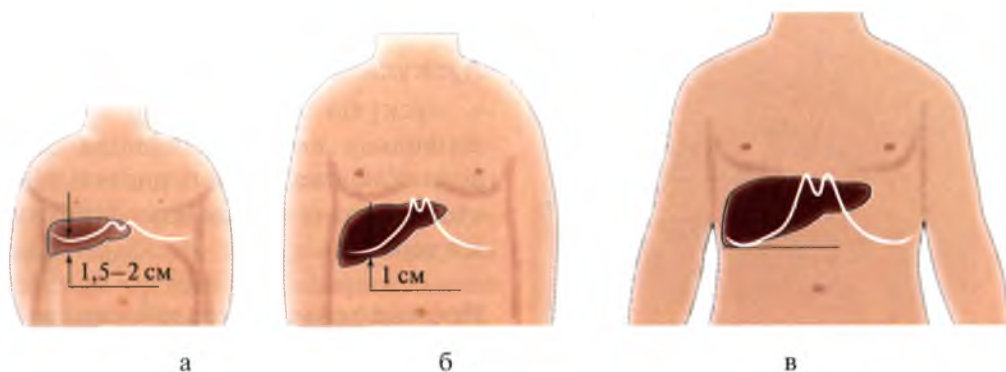
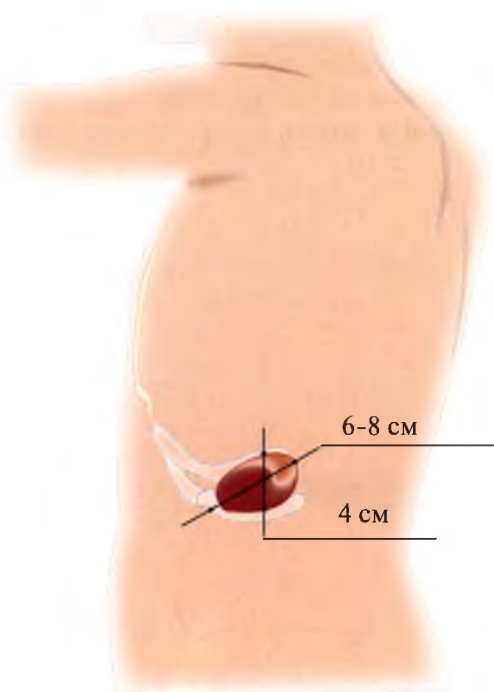
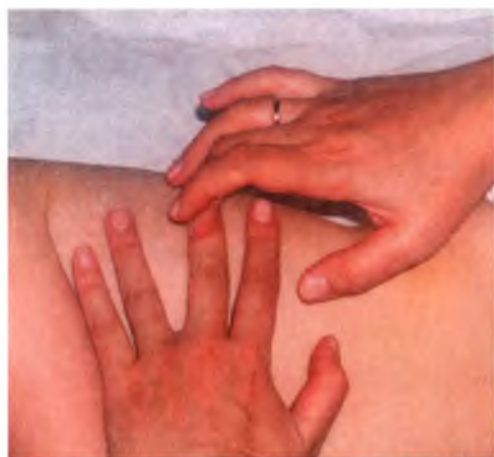

Рис. 9-18. Расположение печени относительно правого края реберной дуги (схема): а — у детей младше 3–4 лет; б — у детей с 3–4 до 7 лет; в — у детей старше 7 лет





**Рис. 9-19.** Перкуторное определение размеров селезенки (схема)



**Рис. 9-20.** Перкуторное определение размеров селезенки (фото)

### Определение перкуторных размеров селезенки

При нормальных размерах селезенки над ней выявляют не тупой, а умеренно притупленный перкуторный звук с тимпаническим оттенком. Вначале определяют верхнюю и нижнюю границы селезенки по средней подмышечной линии (в норме верхняя граница селезеночной тупости расположена на IX ребре, а ее нижняя граница — на уровне XI ребра) (рис. 9-19, 9-20). Расстояние между полученными точками (ширина селезеночной тупости) в среднем составляет 4 см. Определение передней и задней границы селезеночной тупости проводят с помощью перкуссии по X ребру от края левой реберной дуги к позвоночнику и от левой задней подмышечной линии вперед до появления притупления звука. Расстояние между данными точками соответствует длиннику селезенки (в среднем у взрослых 6–8 см).

### Аускультация

Аускультация живота в норме позволяет выявить периодически возникающие звуки перистальтики кишечника (урчание и переливание жидкости).

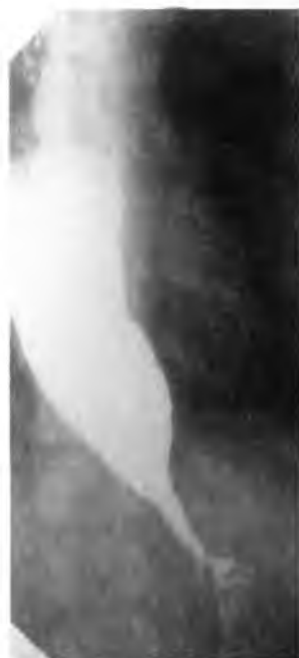### Исследование прямой кишки

Исследование прямой кишки обычно проводят в коленно-локтевом положении больного (при тяжелом состоянии — в положении

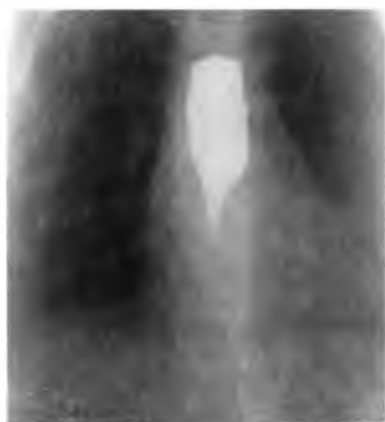лежа на левом боку с приведенными к животу ногами, либо в положении лежа на спине с согнутыми в коленях и несколько разведенными в стороны ногами), желательно после дефекации. Сначала осматривают задний проход и прилегающую кожу ягодиц, промежности и крестцово-копчиковой области. Затем проводят пальцевое исследование, при котором определяют тонус сфинктера прямой кишки, гладкость поверхности слизистой оболочки, пальпируют параректальную клетчатку. При наличии опухолевидных образований определяют их локализацию (передняя, задняя или боковые стенки кишки), форму, размеры, характер поверхности, консистенцию, смещаемость, наличие флюктуации, болезненность. Закончив пальпацию, осматривают перчатку, обращая внимание на окраску каловых масс и наличие патологических примесей (кровь, слизь, гной).

### **Инструментальные исследования**

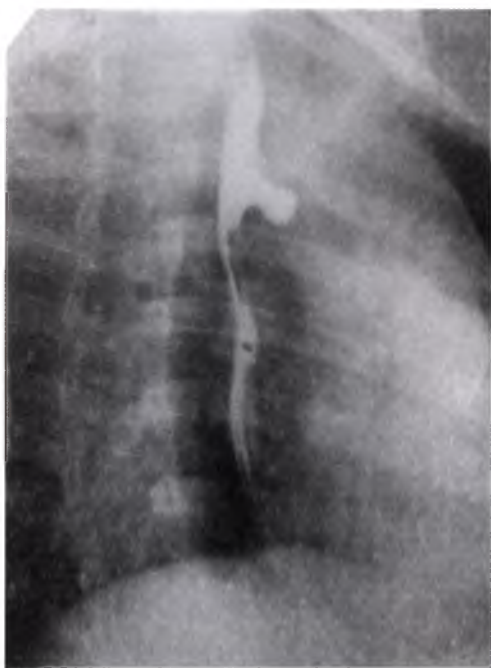
Инструментальные методы включают рентгенологическое исследование (рис. 9-21–9-24) и УЗИ, радиологические методы. Наиболее информативны для оценки органов пищеварительного тракта эндоскопические методы: фиброэзофагогастродуоденоскопия (рис. 9-25–9-33), лапароскопия, ректороманоскопия и колоноскопия (рис. 9-34–9-37).



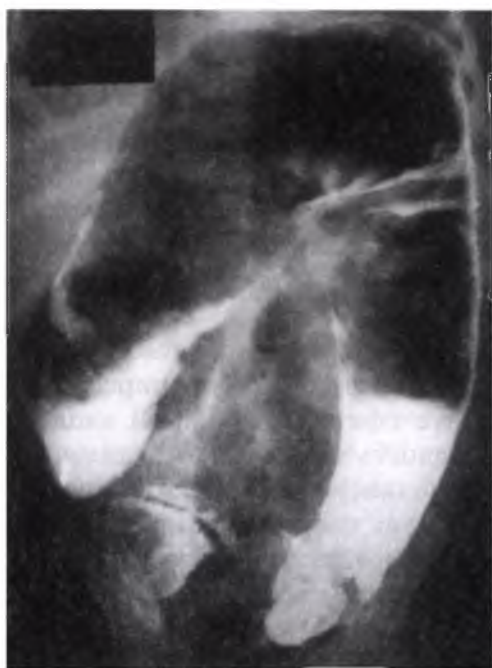**Рис. 9-21.** Рентгеноконтрастное исследование пищевода с бариевой взвесью. Ахалазия пищевода (кардиоспазм)



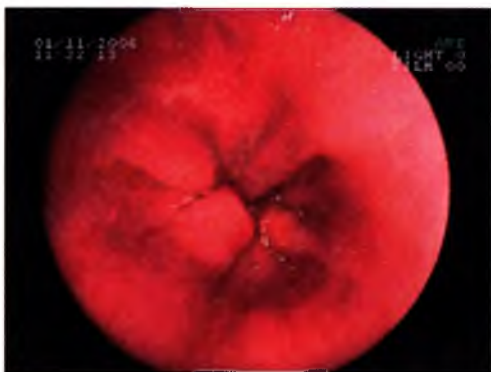
**Рис. 9-22.** Рентгеноконтрастное исследование пищевода с бариевой взвесью. Стеноз пищевода



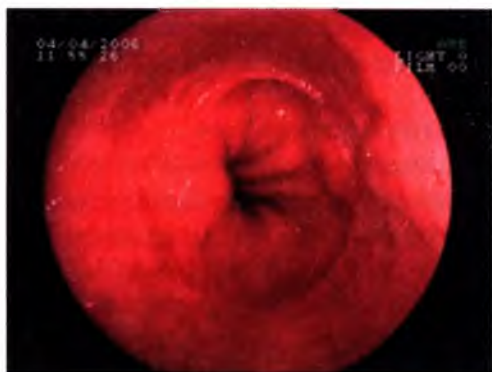
**Рис. 9-23.** Рентгеноконтрастное исследование пищевода с бариевой взвесью. Дивертикул пищевода



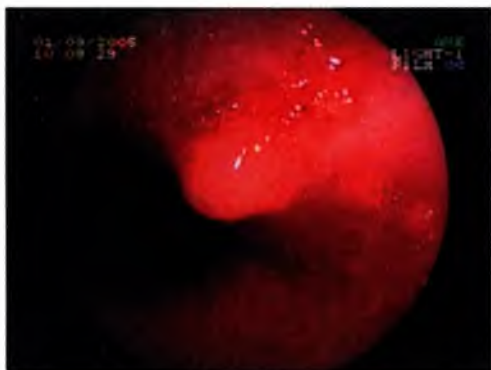
**Рис. 9-24.** Рентгеноконтрастное исследование толстой кишки с бариевой взвесью. Мегаколон



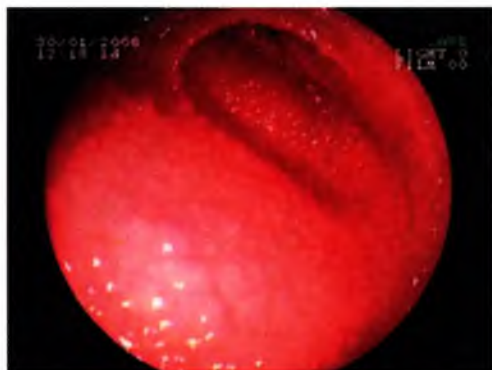
**Рис. 9-25.** Эзофагоскопия (фото). Терминальный эзофагит: видна розетка кардии, слизистая нижней трети пищевода отечна, гиперемирована, зубчатая линия смазана



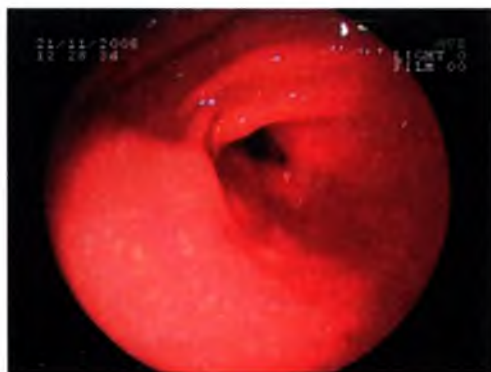
**Рис. 9-26.** Эзофагоскопия (фото). Терминальный эзофагит (состояние после полипэктомии): отечная гиперемированная слизистая нижней трети пищевода; видны зубчатая линия и след после полипэктомии



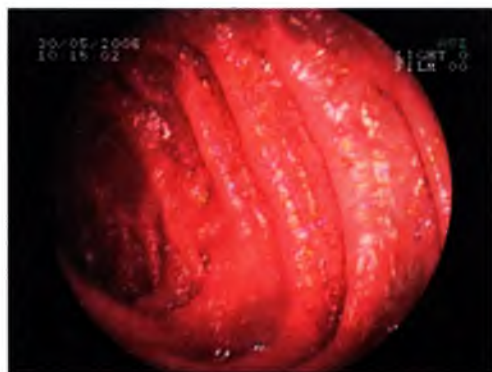
**Рис. 9-27.** Эзофагоскопия (фото). Полип кардии: округлое образование на широком основании (4–5 мм), поверхность полипа по типу «тутовой ягоды»



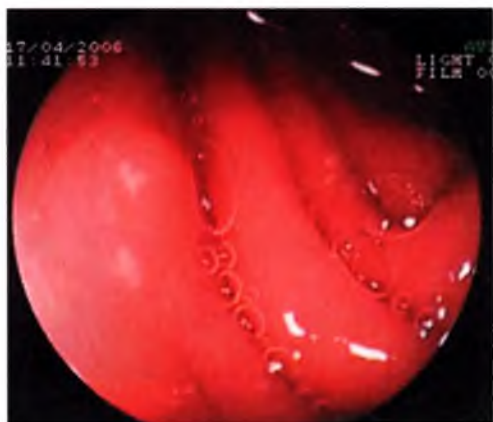**Рис. 9-28.** Эзофагогастроскопия (фото). Антральный гастрит. Лимфофолликулярная гиперплазия желудка: на снимке воспаленная слизистая оболочка антрального отдела желудка. Видны множественные лимфоидные выбухания (косвенный признак течения хеликобактерной инфекции)



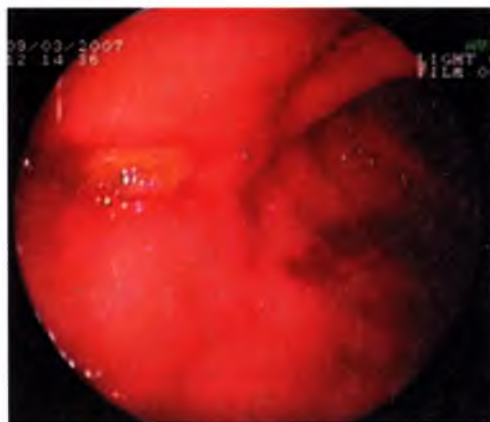
**Рис. 9-29.** Эзофагогастроскопия (фото). Эрозивный гастрит. На снимке — отечная гиперемированная слизистая антрального отдела желудка; множественные эрозивные дефекты, покрытые фибрином



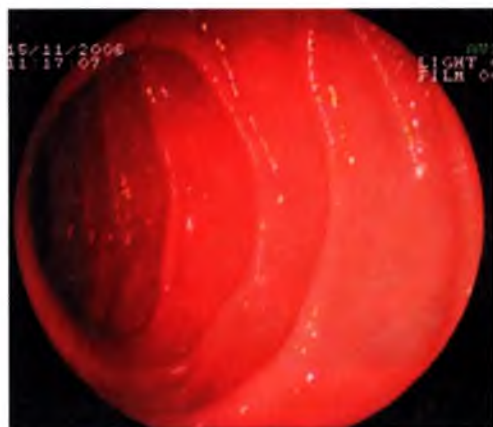
**Рис. 9-30.** Эзофагогастродуоденоскопия (фото). Бульбодуоденит. Отечная слизистая луковицы двенадциперстной кишки, выраженная очаговая гиперемия слизистой оболочки, налет по типу «манной крупы» (косвенный признак сопутствующей патологии желчевыводящих путей)



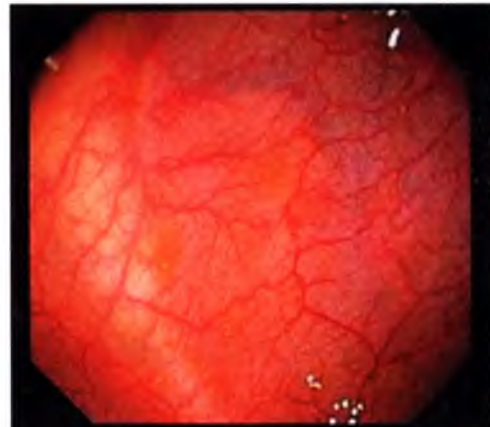**Рис. 9-31.** Эрозивный бульбодуоденит (на снимке луковица двенадциперстной кишки). На границе передней стенки и большой кривизны — полные эрозии (на выбухании слизистой — дефекты 1–2 мм), покрытые белым налетом фибрина. Эзофагогастродуоденоскопия (фото)



**Рис. 9-32.** Язва двенадциперстной кишки. На передней стенке двенадциперстной кишки виден язвенный дефект (диаметр 4–5 мм, дно покрыто фибрином, края язвы «подрыты», отечные). Эзофагогастродуоденоскопия (фото)

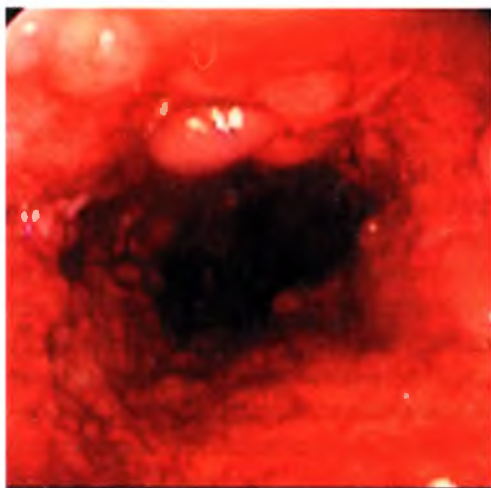


**Рис. 9-33.** Постбульбарный отдел двенадциперстной кишки. Норма (типичная полуциркулярная складчатость, слизистая оболочка не изменена). Эзофагогастродуоденоскопия (фото)

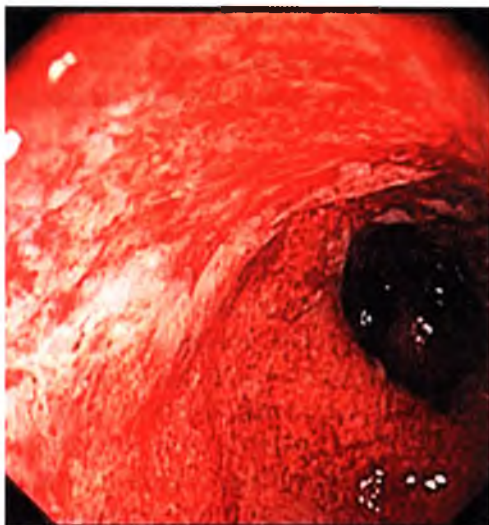


**Рис. 9-34.** Слизистая оболочка толстой кишки в норме — бледно-розового цвета, хорошо виден сосудистый рисунок кишки. Колоноскопия (фото)





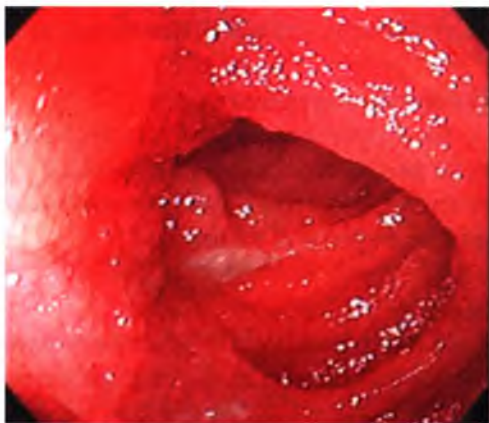**Рис. 9-35.** Болезнь Крона. Просвет толстой кишки — изменения слизистой по типу «булыжной мостовой» («язвы-трещины» чередуются с гиперрегенерирующей отечной слизистой оболочкой); язвенный дефект (покрыт плотным фибриновым налетом). Колоноскопия (фото)



**Рис. 9-36.** Язвенный колит. Слизистая оболочка толстой кишки с выраженным отеком, множественными плоскими сливающимися эрозиями, покрытыми налетом фибрина. Колоноскопия (фото)

### Функциональные методы

Функциональные методы включают исследование секретор- и кислотообразующей функций поджелудочной железы (беззондовые и зондовые методы, внутрижелудочная рН-метрия). Важное место в оценке функционального состояния органов системы пищеварения занимают биохимические исследования сыворотки крови (определение содержания билирубина, трансаминазы, общего белка и белковых фракций, факторов свертывания крови, холестерина, общих липидов и их фракций, построение гликемических кривых и др.).



**Рис. 9-37.** Болезнь Крона, картина «булыжной мостовой»: множественные «язвы-трещины» в разных направлениях в сочетании с гиперрегенерацией сохранной слизистой. Колоноскопия (фото)

## Семиотика поражения органов пищеварения

### Изменение аппетита

*Снижение аппетита* возникает при многих заболеваниях пищеварительной системы, в том числе при гастрите, язвенной болезни, хронических заболеваниях печени, панкреатите и др. Отсутствие аппетита (анорексия) может развиваться при патологии органов пищеварения, психических нарушениях, а также быть следствием неправильного вскармливания или питания.

*Избирательный аппетит* (отвращение к определенным продуктам) может сформироваться при непереносимости каких-либо пищевых ингредиентов (белков, жиров, углеводов). Например, при непереносимости дисахаридов (лактозы, сахарозы, фруктозы и др.) ребенок может отказываться от молочных продуктов, фруктов и сладостей. У больных с поражением печени и желчевыводящей системы наблюдают отвращение к жирной пище. При язвенной болезни аппетит может быть снижен из-за страха перед появлением боли, которая усиливается после приема пищи. Дети, с повышенной кислотностью обычно отказываются от острой или соленой пищи.

*Усиление аппетита* (полифагия) может быть и у здоровых детей в периоды ускоренного роста, полового созревания, у выздоравливающих после сопровождавшихся снижением аппетита заболеваний, а также у больных хроническим панкреатитом или с синдромом мальабсорбции (из-за нарушения всасывания пищи в тонкой кишке). Сильное повышение аппетита (булимия) возникает у детей страдающих СД, при патологии ЦНС, а также у пациентов, получающих глюкокортикоиды, анаболические стероиды и др.

### Изменение насыщаемости

Быструю насыщаемость наблюдают у пациентов с хроническими гастритами, заболеваниями печени и желчных путей. Чувство постоянного голода характерно для пациентов с гиперинсулинизмом, целиакией, синдромом короткой кишки.

### Жажда

Жажда возникает при обезвоживании вследствие диареи или рвоты; у больных хроническим панкреатитом, СД и др.

### Повышенная саливация

Повышенная саливация у детей в возрасте старше 6 мес иногда возникает при глистных инвазиях (например, аскаридозе), а также при заболеваниях поджелудочной железы вследствие компенсаторного усиления функции слюнных желез.



### Необычный привкус во рту

Необычный привкус во рту наблюдают при некоторых заболеваниях органов пищеварения: кислый — при гастродуодените, язвенной болезни; горький или металлический — при заболеваниях печени.

### Нарушение глотания

Нарушение глотания (дисфагия) может быть обусловлено множеством причин: анатомическими особенностями носоглотки («волчья пасть», незаращение верхней челюсти) или пищевода (атрезия, стеноз); различной приобретенной патологией пищевода; нарушением проходимости пищевода вследствие его сдавления опухолями, увеличенными лимфатическими узлами, тимусом, щитовидной железой; поражением мышц (миастения, дерматомиозит, системная склеродермия и др.); психическими расстройствами и патологией ЦНС; параличом мышц глотки (например, при полиомиелите и дифтерийном полиневрите). Одной из причин нарушения глотания у детей может быть кардиоспазм, обусловленный врожденным дефектом парасимпатических узлов в нижнем отделе пищевода.

Дисфагии у детей до 3 лет чаще всего обусловлены:

- пороками развития полости рта и глотки;
- атрезией пищевода;
- стенозами пищевода;
- сдавлением пищевода аномальными сосудами;
- неврогенными нарушениями.

Дисфагии у детей старше 3 лет чаще всего обусловлены:

- рефлюкс-эзофагитом;
- инородными телами пищевода;
- рубцовыми стриктурами пищевода;
- объемными процессами в средостении;
- варикозным расширением вен пищевода;
- кардиоспазмом;
- нервно-мышечными нарушениями;
- психогенными факторами;
- воспалительными процессами в полости рта и глотке.

### Отрыжка и изжога

*Отрыжка* возможна у здоровых детей грудного возраста при заглатывании воздуха (аэрофагия), у детей старшего возраста — при быстром потреблении пищи и переедании. При патологических ситуациях отрыжка обусловлена повышенным газообразованием из-за брожения пищи при ее задержке в желудке.

Отрыжка с тухлым вкусом возникает в результате процессов гниения и характерна для стеноза привратника, гастрита. Отрыжка с резко кислым, обжигающим вкусом возникает при повышенной кислотности (язвенная болезнь, гастрит). Отрыжка с примесью горечи указывает на забрасывание желчи из двенадцатиперстной кишки в желудок (зияние привратника, заболевания печени и желчных путей).

*Изжога* возникает в результате раздражения слизистой оболочки пищевода кислым желудочным содержимым при его попадании в пищевод, что характерно для недостаточности кардиального сфинктера. Изжогу наблюдают при эзофагите, гастродуодените, язвенной болезни желудка или двенадцатиперстной кишки, грыже пищеводного отверстия диафрагмы, переедании и др. Развитию изжоги способствуют состояния, сопровождающиеся повышением давления в желудке и брюшной полости (асцит, метеоризм).

### **Тошнота и рвота**

*Тошнота* может предшествовать рвоте или быть самостоятельным симптомом. Тошнота может развиваться при заболеваниях органов пищеварения (гастродуоденит, поражение желчных путей и др.) и других органов, а также может иметь условнорефлекторный характер.

*Рвота* (рис. 9-38, 9-39) — условнорефлекторный акт, который возникает при раздражении рвотного центра импульсацией, поступающей по блуждающему нерву из различных рефлексогенных зон (желудка, желчного пузыря, печеночных и желчных протоков, поджелудочной железы, червеобразного отростка, мочеточников, глотки, брюшины, венечных сосудов сердца и др.), а также при непосредственном токсическом воздействии на рвотный центр и развитии различных патологических процессов в ЦНС.

Рвота у детей возникает часто, особенно в возрасте до 3 лет, что обусловлено определенными анатомо-физиологическими особенностями. По характеру рвоты можно сделать предположение о ее происхождении.

- Рвота центрального генеза обычно развивается при патологии ЦНС. Возникает внезапно на высоте церебральных расстройств (головная боль, повышение АД, нарушение зрения и др.) без предшествующей тошноты. Не связана с едой, не обильная, не улучшает состояния больного.
- Рефлекторная рвота при поражении различных внутренних органов также возникает обычно внезапно, без предшествующей тошноты и не приносит облегчения.

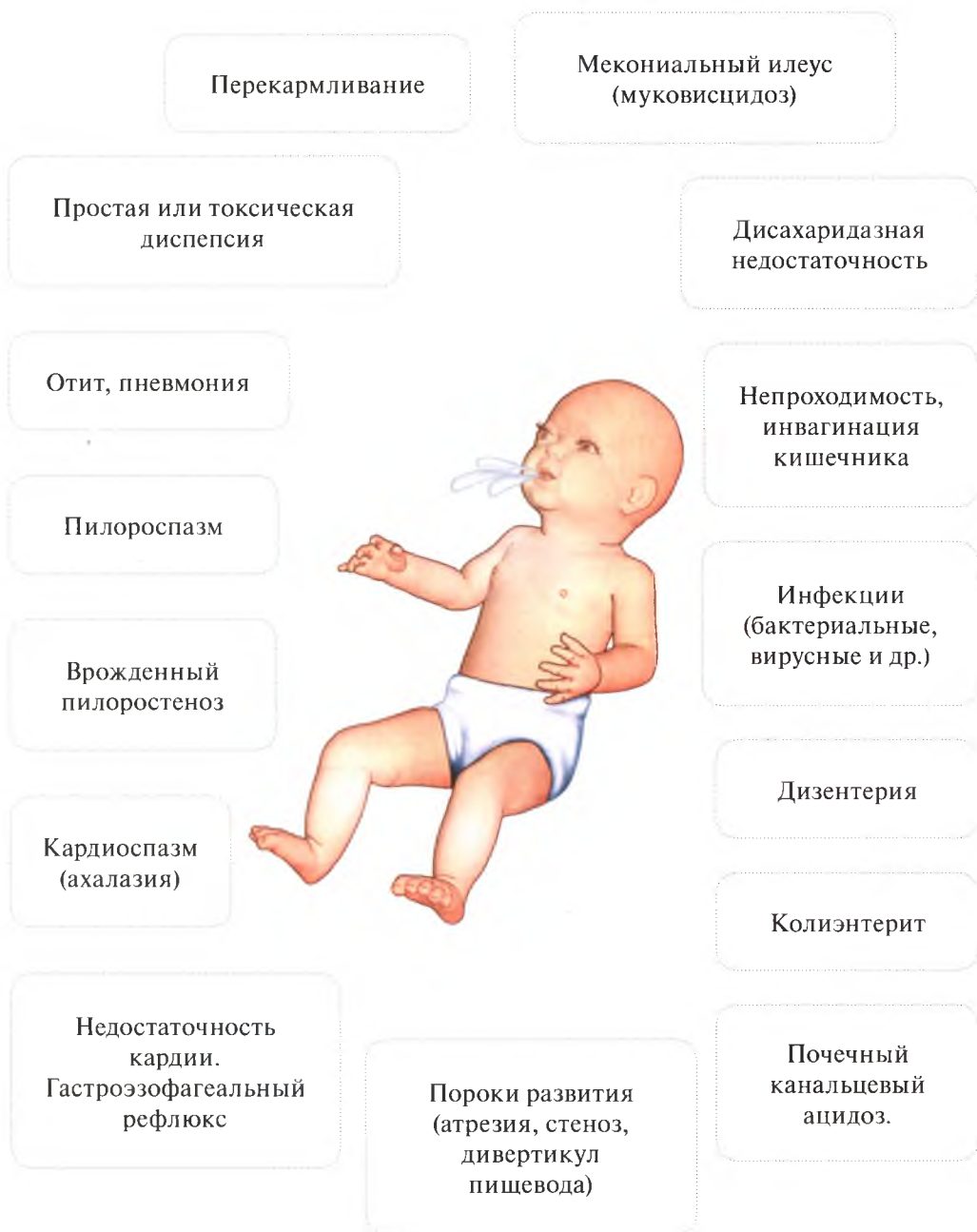

Рис. 9-38. Причины рвоты у детей до 1 года

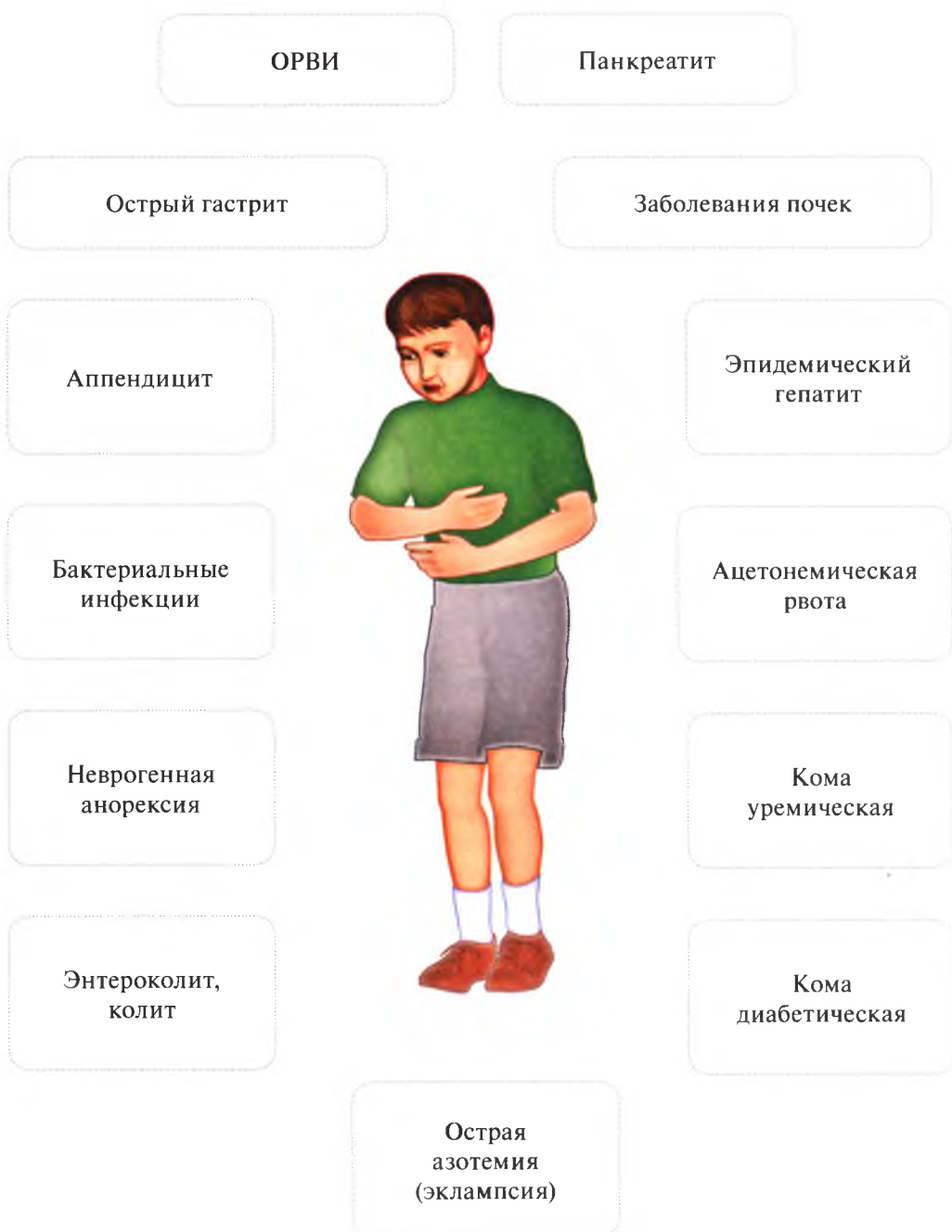

Рис. 9-39. Возможные причины рвоты у детей старше года

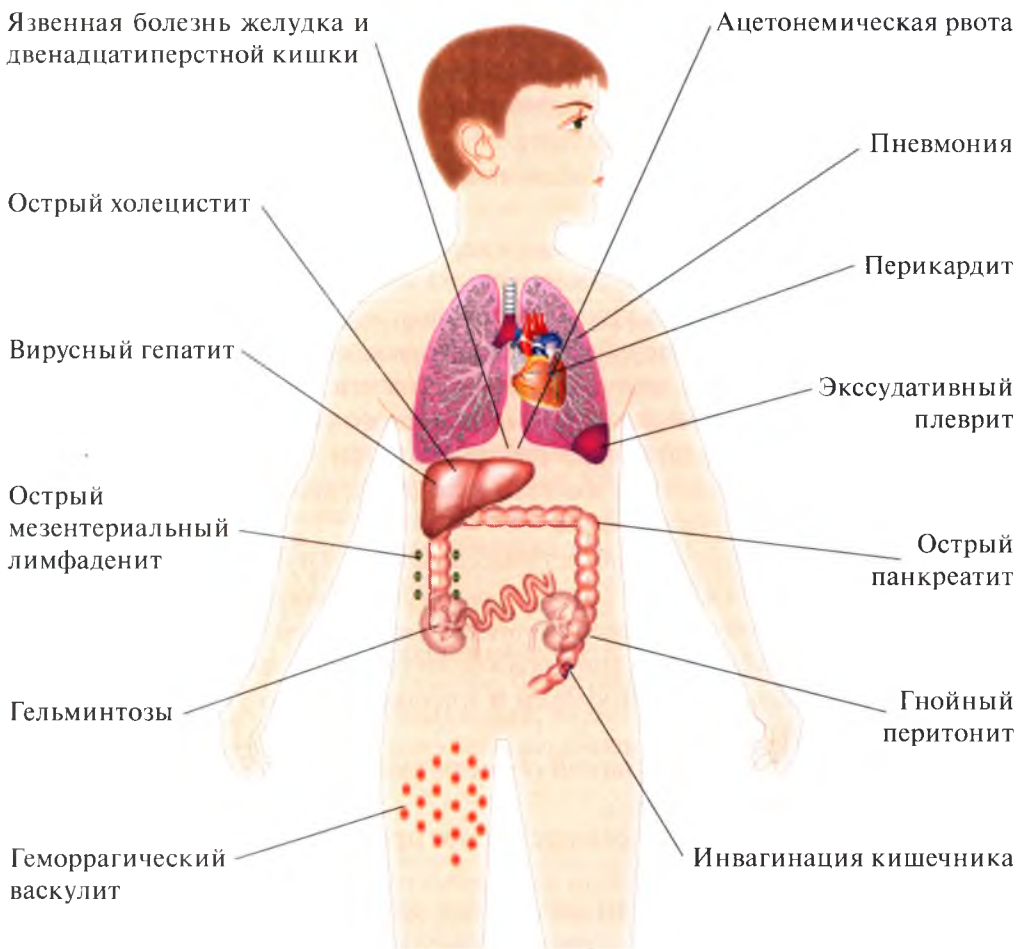
- Желудочная рвота характерна для заболеваний желудка. Обычно возникает через 0,5–1,5 ч после приема пищи; ей предшествует тошнота. Рвота обильная, имеет кислый запах, приносит временное облегчение больному (приводит к уменьшению тошноты и боли).
  - Частая и необильная рвота возникает у детей раннего возраста при пилороспазме (табл. 9-2). При этом иногда наблюдают видимую на глаз перистальтику.
  - Для пилоростеноза (см. табл. 9-2) характерна рвота «фонтаном», рвотные массы обильные, с гнилостным запахом и остатками пищи.
- Кровавая рвота возникает при эрозиях и язвах желудка и двенадцатиперстной кишки, кровотечении из расширенных вен пищевода и желудка. При умеренном кровотечении рвотные массы имеют темно-коричневый цвет («кофейной гущи») из-за присутствия солянокислого гематина (образуется из Hb под воздействием соляной кислоты желудочного сока). При массивном кровотечении возникает рвота «полным ртом» кровью со сгустками. Источником подобного кровотечения могут быть, в частности, варикозно расширенные вены пищевода или кардиального отдела желудка при портальной гипертензии.
- При дивертикулах, ахалазии и сужении нижних отделов пищевода рвота обычно возникает сразу после еды, по характеру бывает необильной, рвотные массы состоят из непереваренной пищи.
- При кишечной непроходимости рвотные массы могут иметь различный состав: при высокой непроходимости рвотные массы включают желудочное содержимое с примесью желчи, при средней — имеют коричневый цвет и фекальный запах, что обусловлено антиперистальтической волной и попаданием содержимого кишечника в желудок (каловая рвота).
- Рвотные массы содержат примесь желчи при заболеваниях желчевыводящих путей и поджелудочной железы, аномалиях развития двенадцатиперстной кишки.
- Ацетонемическая рвота (рвотные массы имеют запах ацетона) возникает у детей раннего возраста. Она обычно многократная и сопровождается значительными нарушениями водно-электролитного обмена и кислотно-щелочного состояния.
- Руминация (жвачка) — многократное пережевывание периодически проглатываемой и произвольно отрыгиваемой пищи. Тошнотой не сопровождается. Неоднократная руминация может быть проявлением невроза.

**Таблица 9-2.** Основные дифференциальные признаки дискинезии желудка (по Пайкову В.Л. и соавт., 1998)

Признак	Привычные срыгивания	Пилороспазм	Пилоростеноз
Масса при рождении	Небольшая	Нормальная	Нормальная
Начало заболевания	В первую неделю жизни	На 1–2-й неделе жизни	На 2–4-й неделе жизни
Первый симптом	Срыгивание	Срыгивание	Рвота, реже — срыгивание
Срыгивания	Частые, обильные или необильные	Частые, обильные	Нерегулярные
Рвота	Редкая необильная, может отсутствовать	Нерегулярная, но обильная	Упорная, «фонтаном»
Характер рвотных масс	Неизменное молоко	Неизменное или свернувшееся молоко	Свернувшееся молоко с кислым или гнилостным запахом и примесью слизи
Мочевыделение	Не нарушено	Не нарушено	Число мочеиспусканий сокращено, количество мочи уменьшено
Видимая перистальтика желудка	Отсутствует	Обычно не видна	Как правило в виде «песочных часов»
Общее состояние	Мало нарушено	Отчетливо нарушено	Резко нарушено
Прибавка массы тела за 1-й месяц жизни	Нормальная	Снижена	Отсутствует
Явления гипотрофии	Отсутствуют	I–II степень	II–III степень

### Боли в животе

Боли в животе возникают как при патологии органов пищеварения, так и при патологии других органов и систем. Необходимо уточнить время возникновения болей, их интенсивность, локализацию и иррадиацию, а также периодичность и сезонность (рис. 9-40).



**Рис. 9-40.** Причины острой абдоминальной боли у детей

- Ранние возникающие во время еды боли характерны для эзофагита; сразу после еды — для гастрита. Поздние боли свойственны антральному гастриту, дуодениту, гастродуодениту или язвенной болезни двенадцатиперстной кишки (характерны голодные и ночные боли).
- Интенсивность болей уменьшается после приема пищи при антральном гастрите, гастродуодените и язвенной болезни двенадцатиперстной кишки. Однако через некоторое время вновь происходит усиление болей (мойнингамовский ритм болей). Интенсивные и длительные колющие боли в правом подреберье характерны для заболеваний печени и особенно желчных путей. Разнообразные по характеру боли (тупые ноющие или острые мучительные) характерны для поражения



поджелудочной железы, особенно ее хвоста и тела. Интенсивные боли бывают при поражении толстой кишки. Чувство распирания в правом подреберье может быть обусловлено дискинезией желчевыводящих путей по гипотоническому типу.

- Выявление локализации болей и их иррадиации позволяет определить, какой орган поражен.
  - Боли в эпигастральной области типичны для заболеваний желудка; а также при патологии поджелудочной железы, эпигастральной грыже, грыже пищеводного отверстия диафрагмы, заболеваниях пищевода.
  - Боли в правом подреберье характерны для заболеваний печени, желчного пузыря, желчных путей, головки поджелудочной железы, двенадцатиперстной кишки, печеночного угла толстой кишки.
  - Боли в левом подреберье наблюдают при заболеваниях желудка, хвоста поджелудочной железы, селезенки, левого изгиба ободочной кишки, левой доли печени.
  - Боли в околопупочной области наблюдают при пупочных грыжах, поражениях тонкой кишки, брыжеечных лимфатических узлов, сальника.
  - Боли в правой подвздошной области характерны для аппендицита. Их также наблюдают при поражении толстой кишки или конечного отрезка подвздошной кишки и илеоцекального угла, что типично для болезни Крона.
  - Боли в левой подвздошной области чаще обусловлены поражением сигмовидной кишки.
  - Боли в лобковой области возникают при заболеваниях мочеполовой системы.
  - Боли в паховой области наблюдают при воспалении червеобразного отростка, заболеваниях слепой кишки, терминального отдела подвздошной кишки, паховых грыжах. Боли в левой паховой области характерны для заболеваний сигмовидной кишки, а при заболеваниях прямой кишки боли нередко локализованы в области промежности.
  - Разлитые боли в животе возникают при перитоните, кишечной непроходимости, спаечной болезни и др.
- Иррадиация болей в правое плечо, лопатку бывает при заболеваниях печени и желчных путей; в оба подреберья — при дуоденитах; при заболеваниях поджелудочной железы — в спину (опоясывающие) или в левое плечо; при поражении желудка — в спину. Чувство давления вокруг пупка, тянущие боли, жжение пациенты ощущают при заболеваниях тонкого кишечника. Анализ различных характеристик болей в животе позволяет предположить их генез и патологию, при которой они развились (табл. 9-3).
- Выявление периодичности и сезонности болей в животе имеет большое значение в распознавании патологии пищеварительной системы.

Чередование периодов болевых ощущений и хорошего самочувствия, а также возникновение и усиление болей в весенне-осенний период нередко бывает у больных язвенной болезнью.

**Таблица 9-3.** Клиническая характеристика болей в животе различного происхождения (по Струтынскому А.В. и соавт., 1997)

Характер болей	Характеристика болей	Заболевания, синдромы
Спастические (возникают в результате спазма гладкой мускулатуры)	Острые, приступообразные (внезапно начинаются и нередко также внезапно заканчиваются), очень интенсивные; обычно четко локализованы, с типичной иррадиацией; ослабевают после приема спазмолитиков. Могут сопровождаться рвотой (часто не приносит облегчения), лихорадкой (рефлекторного генеза) и локальным напряжением мышц брюшной стенки	Желчная колика, почечная колика, кишечная колика (при синдроме раздраженной кишки), желудочная колика (при язвенной болезни) и др.
Дистензионные (боли от растяжения стенок полых органов и натяжения их связочного аппарата)	Тупые тянущие малоинтенсивные обычно разлитые, без четкой локализации и иррадиации; часто не стихают после приема спазмолитиков	Метеоризм, гипосекреторный синдром (гастриты со снижением секреторной и моторной функций желудка)
Перитонеальные (при переходе воспаления на париетальную брюшину)	Возникают постепенно (при воспалении органов) или остро (при их прободении); постоянные, непрерывно усиливаются вплоть до нестерпимых болей. Боли сопровождаются общими признаками воспаления и интоксикации (лихорадка, лейкоцитоз и др.), рвота, ограничение дыхательных движений живота, напряжение мышц брюшной стенки, положительный симптом Щеткина—Блюмберга и ослабление (исчезновение) перистальтики. Возможна острая сосудистая недостаточность	Перитониты, развившиеся в результате: воспаления органов (холецистит, аппендицит); прободения полых органов (язвенная болезнь)
Сосудистые (при спазме или тромбозе артерий, ведущих к ишемии органа или некрозу)	Возникают внезапно, разлитые, могут быть очень интенсивными, постоянно усиливаются (вплоть до нестерпимых). При некрозах органов развивается перитонит, возникают перитонеальные боли	Мезентериальный тромбоз, эмболии артерий, брюшная жаба (спазм)

### Желтуха

Желтушность кожи и слизистых оболочек у новорожденных обычно возникает при повышении концентрации билирубина в крови более 68,4–85,5 мкмоль/л (4–5 мг%), а у детей старше года — при увеличении концентрации более 20,5–34,5 мкмоль/л (1,2–2 мг%). По механизму развития выделяют три варианта желтухи (табл. 9-4).

**Таблица 9-4.** Особенности желтух различного происхождения

Вид желтухи	Паренхиматозная	Механическая	Гемолитическая
Механизм развития	Возникает вследствие поражения паренхимы печени	Развивается при обтурации внепеченочных желчевыводящих путей или общего желчного протока	Обусловлена образованием большого количества непрямого билирубина, который не успевает метаболизировать печень
Патология, при которой она развивается	Гепатиты различной этиологии, цирроз, рак и др.	Атрезия желчевыводящих путей, сгущение желчи, обтурация камнем, сдавление опухолевым процессом или увеличенными лимфатическими узлами	Гемолитическая анемия, головная боль напряжения, гемоглобинопатии, отравления гемолитическими ядами
Оттенок цвета кожи	Лимонный или красноватый	Зеленоватый или серо-зеленый	Бледно-лимонный
Стул	Периодически обесцвеченный	Обесцвеченный	Темный
Моча	Темная	Желтая	Темная
Гипербилирубинемия	Прямой, не прямой	Прямой	Непрямой
Билирубин в моче	+	+	—
Уробилин в моче	+	—	+
Стеркобилин в кале	+	—	+

У новорожденных бывает физиологическая конъюгационная желтуха, которая развивается на 2-е сутки жизни, достигает максимальной выраженности на 4–5-е сутки и обычно исчезает к 7–10-м суткам. У недоношенных детей длительность физиологической желтухи может достигать 4 нед. Ее развитие обусловлено возрастной незрелостью глюкуронилтрансферазной системы печени. В связи с недостаточной активностью глюкуронилтрансферазы не весь непрямой билирубин превращается в прямой, что приводит к его накоплению в крови. Кроме того, желтуха у новорожденных может быть связана с наследственной недостаточностью глюкуронилтрансферазы (синдром Криглера–Найяра), атрезией желчных ходов, фетальным гепатитом, синдромом сгущения желчи и др.

У детей, преимущественно в течение первых 5 лет жизни, нередко наблюдают экзогенную желтуху, обусловленную употреблением большого количества пищевых продуктов, содержащих пигменты (морковь, тыква, апельсины, мандарины, хурма и др.) или лекарственных средств. При этом варианте не возникает желтушного прокрашивания склер, не изменяется цвет кала, концентрация билирубина в крови не повышается.

### **Метеоризм**

Метеоризм может развиваться при дисбактериозе кишечника, энтероколитах, целиакии, дисахаридазной недостаточности, синдроме мальабсорбции, при полной или частичной кишечной непроходимости, парезе кишечника.

### **Диарея**

Диарея возникает при усилении перистальтики кишечника и ускоренном продвижении его содержимого, при замедлении всасывания в кишечнике жидкости и при усилении ее секреции при поражениях кишечника. Диарея может возникать при многих инфекционных и неинфекционных заболеваниях органов пищеварения. Некоторые клинические особенности таких заболеваний имеют дифференциально-диагностическое значение (табл. 9-5; рис. 9-41, рис. 9-42).

Кроме того, диареи наблюдают при заболеваниях других органов и систем. Известны диареи аллергические, неврогенные, при недостаточности некоторых ферментов кишечника, при эндокринных заболеваниях (тиреотоксикоз, болезнь Аддисона, СД), глистных инвазиях и др. (табл. 9-6).

**Таблица 9-5.** Клинические особенности диарей (по Струтынскому А.В. и соавт., 1997)

Вид	Клинические особенности
Энтеральные (воспаление слизистой оболочки тонкой кишки)	Умеренное учащение стула (до 4–6 раз в сутки), очень обильные испражнения с остатками непереваренной пищи. Характерна стеаторея («жирный кал»). Диарею нередко сопровождают боли вокруг пупка
Колитические (чаще при поражении слизистой оболочки дистальных отделов кишки)	Очень частый стул (10–15 раз в сутки), с тенезмами (болезненными позывами к дефекации). Испражнения скудные, часто с примесью слизи и крови
Желудочные (при снижении секреторной функции желудка сопровождаются нарушением переваривания белков и быстрым опорожнением желудка)	Умеренное учащение стула (до 4–6 раз в сутки), испражнения жидкие, темного цвета, с остатками непереваренной пищи, нередко с неприятным гнилостным запахом (нарушение переваривания белков) и слизью. Диарею часто сопровождает чувство переполнения и тупые распирающие боли дистензионного характера в эпигастральной области
Панкреатические (при снижении внешнесекреторной функции поджелудочной железы)	Умеренное учащение стула. Испражнения обильные (полифекалия), кашицеобразные или жидкие, со слизью. Характерны стеаторея и неприятный гнилостный запах. Диарею сопровождают боли в верхней половине живота (иногда опоясывающего характера), метеоризм, часто значительное похудание

## Энкопрез

Причины энкопреза.

- Острый и хронический психический стресс.
- Систематическое подавление позывов на дефекацию (перерастяжение стенки кишки снижает чувствительность рецепторов).
- Острые кишечные инфекции (после дизентерии, диспепсии, энтероколита снижается чувствительность рецепторов).

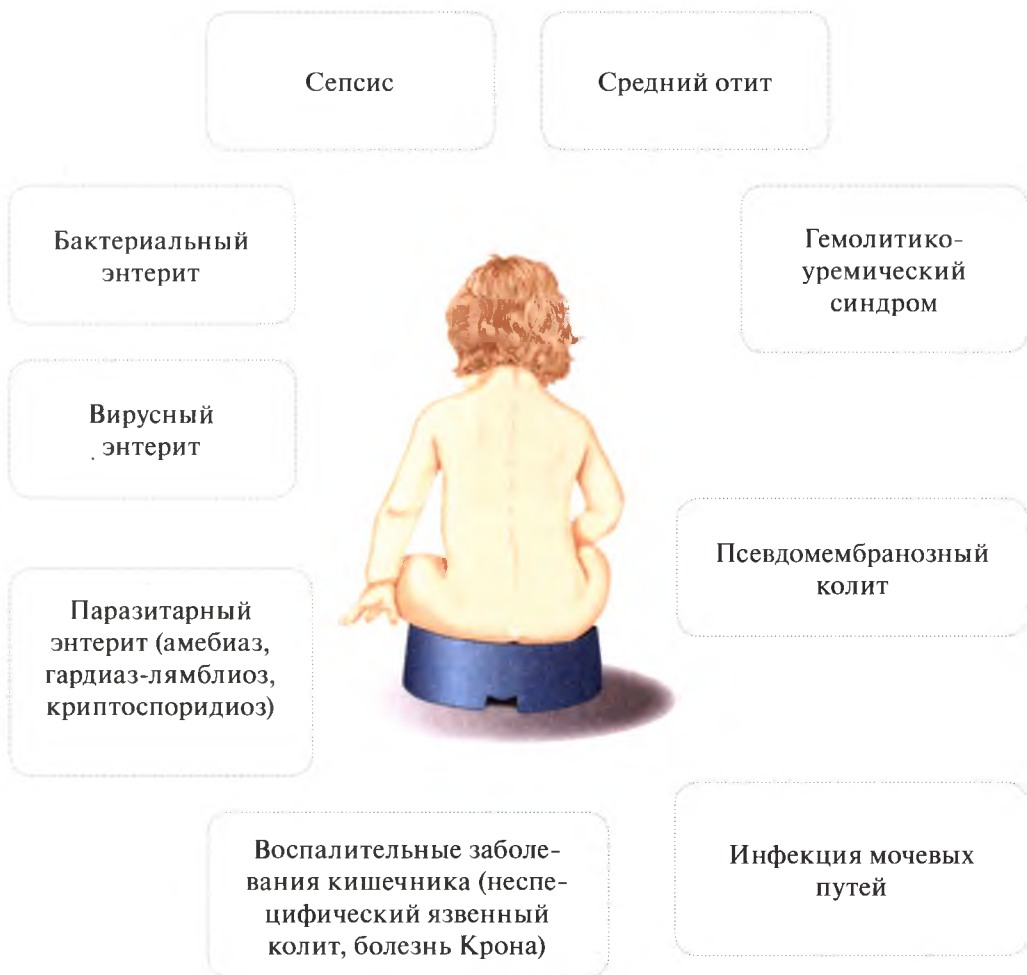


Рис. 9-41. Основные причины острой диареи у детей

- Асфиксия и родовая травма (в связи с незрелостью интрамуральных нервных сплетений, дискоординацией рефлекторной взаимосвязи стенки прямой кишки и сфинктерного аппарата).

Виды энкопреза.

- Истинный функциональный энкопрез (дневной, ночной, смешанные формы) возникает при нарушении сфинктеров прямой кишки при психических аффектах и вследствие перинатальной энцефалопатии.

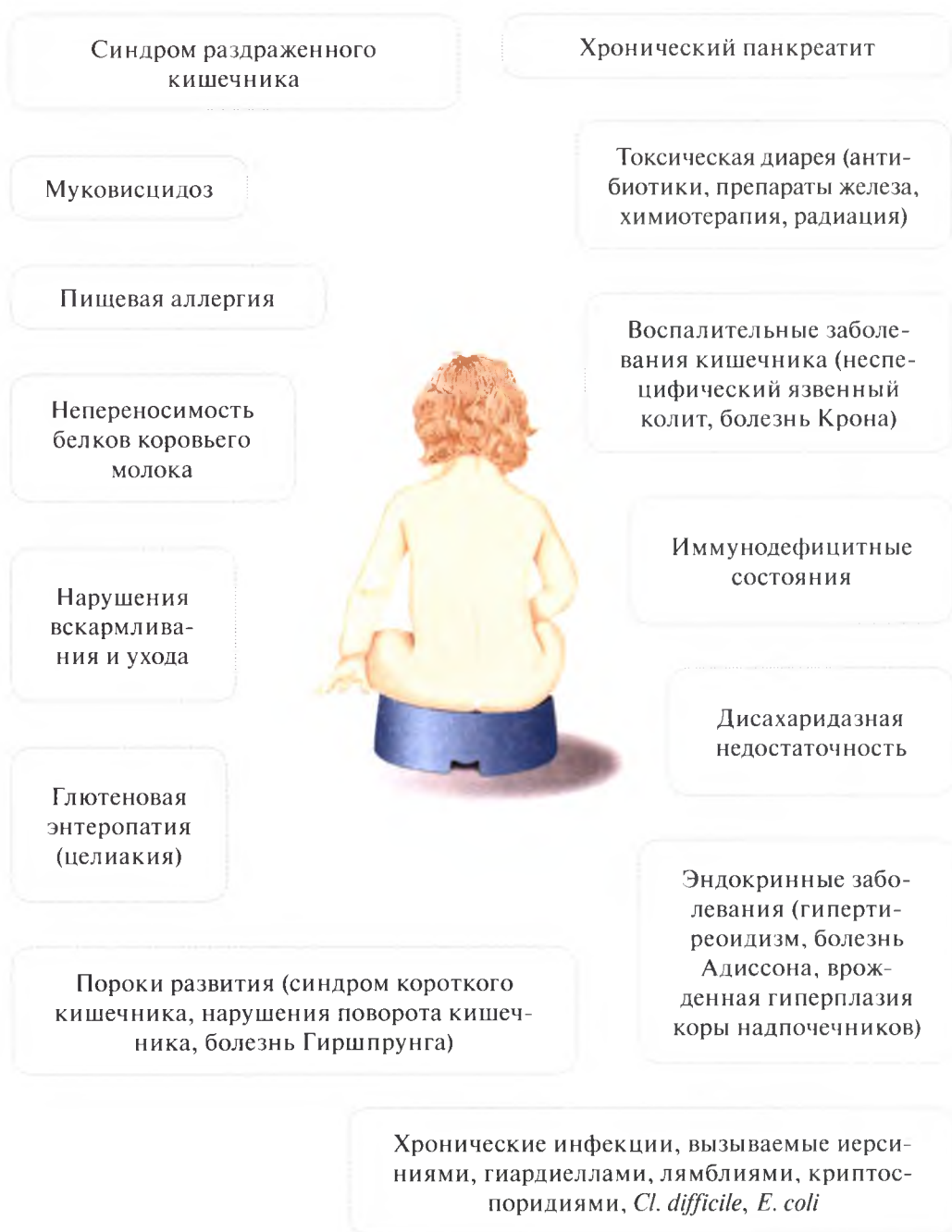

Рис. 9-42. Причины хронической диареи



**Таблица 9-6.** Клинические симптомы, которые необходимо учитывать при дифференциальной диагностике причин хронической диареи (по Тейлор Р.Б., 1992)

Признаки	Заболевания
Лихорадка	Болезнь Крона, язвенный колит, лимфома, амебиаз, псевдомембранозный колит, болезнь Уиппла
Тахикардия, потливость	Синдром раздраженного кишечника, водно-солевые расстройства, тиреотоксикоз
Уменьшение массы тела, анемия	Водно-солевые расстройства (секреторная диарея), диабетическая диарея, болезнь Аддисона; нарушения всасывания, заболевания поджелудочной железы, злокачественные опухоли
Пальцы типа «барабанных палочек»	Болезнь Крона, язвенный колит, болезнь Уиппла
Гипо- и гиперпигментация кожи	Болезнь Аддисона, целиакия, СД, болезнь Уиппла, амилоидоз
Протеинурия	Амилоидоз
Гиперемия лица	Злокачественный карциноидный синдром
Увеличение лимфатических узлов	Лимфома, болезнь Уиппла
Нейропатия	Диабетическая диарея, амилоидоз
Склеродермия	Стаз и размножение бактерий в тонкой кишке

- Ложный энкопрез (парадоксальное недержание кала, связанное с хроническим застоем содержимого в переполненных дистальных отделах толстой кишки).

Энкопрез чаще возникает в возрасте 3–7 лет днем при играх, во сне, без видимых причин и при смешанных причинах.

**Истинный энкопрез** — постепенное урежение самостоятельного стула, прогрессирующее недержание. Кал не задерживается в прямой кишке. Частое сочетание с недержанием мочи.

**Ложный энкопрез** — недержание кала на фоне прогрессирующего запора. Прямая кишка туго заполнена калом, тонус анального жома нормальный. Большой диаметр калового столбика. Нижняя половина живота увеличена; прямая кишка расширена. Необходим дифференциальный диагноз с болезнью Гиршпрунга.

## Запор

Причинами запоров могут быть механические препятствия в кишечнике, скопление кала в расширенных или удлинённых отрезках кишки, парез кишечника, ослабление перистальтики, нарушение акта дефекации.

- Спастические запоры развиваются вследствие спазма гладкой мускулатуры кишечной стенки, причинами которого могут быть заболевания толстой кишки (колит, синдром раздражённой толстой кишки); висцеро-висцеральные рефлексы при заболеваниях других органов (язвенная болезнь, холецистит); заболевания прямой кишки, обуславливающие повышение тонуса заднепроходного сфинктера (трещина заднего прохода и др.); психогенные факторы. У больных нередко бывают боли в животе, кал может принять вид «овечьего».
- Атонические запоры вследствие понижения тонуса гладкой мускулатуры возникают при недоедании и нерациональном питании, гиподинамии, патологии ЦНС, лечении антацидными препаратами. Характерны тупые, распирающие боли по ходу толстой кишки, метеоризм.
- При механической кишечной непроходимости (при пороках развития — мегаколон, долихосигма; спаечной болезни; опухолях и др.) возникает интоксикация, ухудшение общего состояния, бурная перистальтика кишечника.

Склонность детей грудного возраста к запорам можно объяснить относительно большой длиной кишечника.

## Изменения кала

Изменения кала имеют большое значение для диагностики различных заболеваний (табл. 9-7–9-9).

- Дегтеобразный стул (мелена) — выделение из заднего прохода крови тёмного цвета, наблюдают при пищеводных или желудочных кровотечениях.
- Выделение со стулом алой крови указывает на кровотечение в терминальных отделах толстой кишки.

## Изменение формы живота

Равномерное выпячивание живота возникает при ожирении, метеоризме, асците (часто сопряжено с выпячиванием пупка); неравномерное — при увеличении органов брюшной полости (печени, селезенки и др.) или наличии опухоли. Резкое втяжение с повышением тонуса брюшных мышц отмечают при перитоните.

**Таблица 9-7.** Нормальный стул у грудных детей и его изменения при неправильном питании (по Хертл М., 1990)

Питание	Цвет	Форма, консистенция	Особые примеси	Суточное количество	Запах	Частота в сутки
Женское молоко	Желтый, зеленый	Равномерно мажущийся, жидкий или комочками	Часто, немного слизи	Незначительное (соответственно питанию, 20–30 г)	Приятный кисло-ароматный	3–5
Прикорм коровьим молоком	Желтоватый	Мазевидный или оформленный, плотноватый	—	Большое 30–40 г	Кисловатый «сырный»	1–3
Коровье молоко и каша	Коричневый	Мазевидный или оформленный	Остатки овощей и фруктов	Обильное 40–80 г	Неприятный или тухлый	1–3
Голод	Темнозеленоватый, черный	Густой	—	Очень малое	Пресный	1 раз в 1–2 сут
Избыток белков	Светлый, серый, почти белый	Сухой, крошащийся	Жир, известковое мыло	Обычно большое	—	0–1

**Таблица 9-8.** Характер стула при некоторых патологических состояниях у детей раннего возраста

Состояние	Характер стула
Простая диспепсия	Жидкий, с примесью зелени (примесь биливердина), кислотного запаха, содержит белые комочки (кальциевые мыла), часто пенистый
Токсическая диспепсия	Водянистый, светло-желтого цвета, с небольшим количеством слизи
При недоедании	Скудный, густой, темный, может быть крошковидным, может содержать слизь
При колиэнтерите	Стул жидкий, охряно-желтый, со слизью и белыми комочками

Таблица 9-9. Патологические изменения в стуле у детей (по Хертл М., 1990)

Характер кала	Частота	Другие симптомы	Болезнь
Значительная примесь крови к меконию, черно-красный жидкий	Учащен	Гиперпротромбинемия у новорожденных	Мелена новорожденных
Дегтеобразный, черный, черно-коричневый плотный или кашицеобразный	Учащен или нормальный	—	Тяжелое кровотечение из верхних отделов пищеварительной системы: носовое кровотечение, варикоз пищевода, язвы слизистой оболочки, дивертикул Меккеля, гемобилия, прием препаратов железа
Кашицеобразный или жидкий с обильной примесью красной крови	Учащен	—	Тяжелое кровотечение из нижних отделов кишечника: дивертикул Меккеля, язвы при сальмонеллезе или тифе
Светлая кровь поверх плотного нормально окрашенного кала	Редкий	Боль при дефекации	Запор, трещины
Светлая кровь поверх нормального стула, иногда примесь слизи	Нормальный	Обычно без боли	Полипы, гемморой, аденокарцинома
Слизь с кровью без каловых масс	Значительно учащен, скудный	Острый живот	Инвагинация
Понос с обильной слизью, примесь крови, коричневого цвета	Значительно учащен	Тенезмы	Колит (бактериальная дизентерия, амебиаз), проктит
Жидкий или кашицеобразный стул, возможна небольшая примесь крови, смешанный с калом	Учащен	Лихорадка, рвота	Острый гастроэнтерит, подозрение на сальмонеллез при примеси крови
Обесцвеченный стул	Нормальный или учащен	Механическая желтуха	Стеноз желчных протоков

**Выраженная венозная сеть**

Выраженная венозная сеть на передней брюшной стенке свидетельствует о развитии коллатерального кровообращения в связи с затруднением тока крови по системе воротной вены (портальная гипертензия) или нижней полой вены.

Причины портальной гипертензии (по Пайкову В.Л. и соавт., 1998).

- **Внепеченочные:**
  - обструкция портальной вены;
  - идиопатическая;
  - врожденные повреждения;
  - омфалит;
  - катетеризация пупочной вены;
  - портальный пиелофлебит;
  - перитонит;
  - травма;
  - язва двенадцатиперстной кишки;
  - панкреатит;
  - опухоль;
  - увеличение лимфатических желез.
- **Внутрипеченочные:**
  - цирроз;
  - врожденный фиброз печени;
  - инфильтрация портальной зоны;
  - шистосомоз;
  - острый гепатит;
  - хронический активный гепатит;
  - наследственная телеангиэктазия.
- **Постсинусоидальные:**
  - синдром Бадда–Киари;
  - обструкция нижней полой вены;
  - спаечный перикардит;
  - венозная окклюзия.

**Напряжение мышц передней брюшной стенки**

Напряжение мышц передней брюшной стенки («мышечная защита») — висцеромоторный рефлекс, развивающийся при воспалении париетальной брюшины (разлитой или местный перитонит), а также висцеральной брюшины или серозных оболочек органов (аппендицит, холецистит и др.).

**Изменение перистальтических шумов**

Отсутствие перистальтических шумов («гробовая тишина») характерна для атонии кишечника при перитоните; их усиление бывает при инваги-

нации, кишечной непроходимости. При механической непроходимости кишечника перистальтические шумы выше места сужения кишки становятся более частыми и звонкими, а при паралитической непроходимости кишечника кишечные шумы полностью исчезают.

### Изменения, выявляемые при пальпации кишечника

Плотную тонкую кишку можно пропальпировать при спастических состояниях; плотную толстую кишку — при запорах. При атонии толстую кишку можно прощупать в виде мягкого цилиндра с вялыми стенками. При врожденном мегаколоне (болезнь Гиршпрунга) она сильно увеличена и может занимать почти всю брюшную полость.

### Увеличение печени

Основные причины увеличения печени у детей (рис. 9-43, 9-44):

- собственно печеночная патология (гепатит, цирроз, жировой гепатоз, опухоли);
- поражение внутрипеченочных желчных проходов;

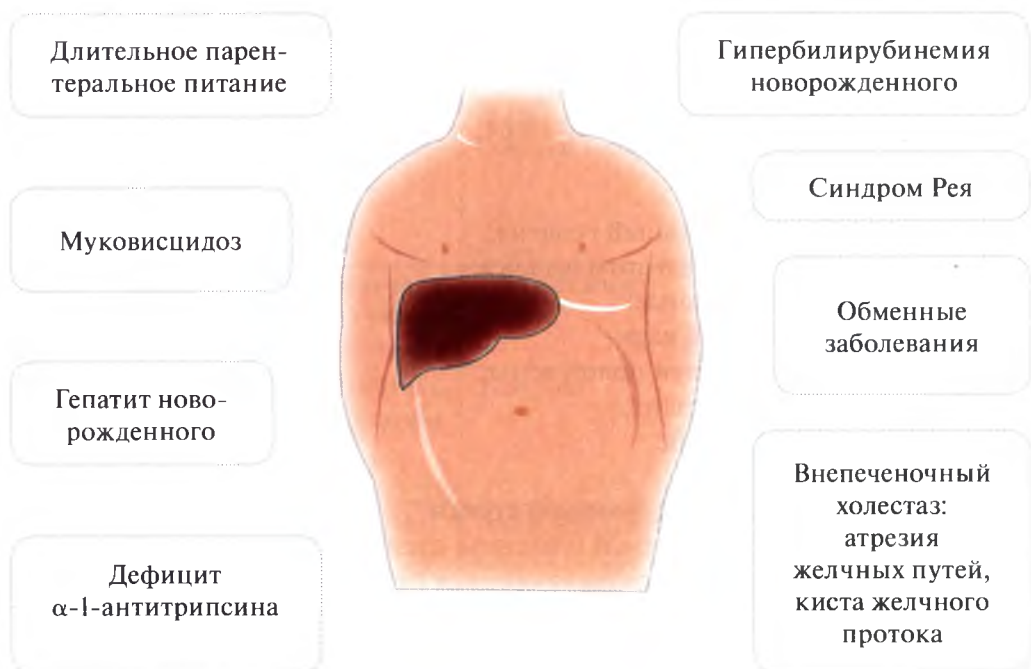
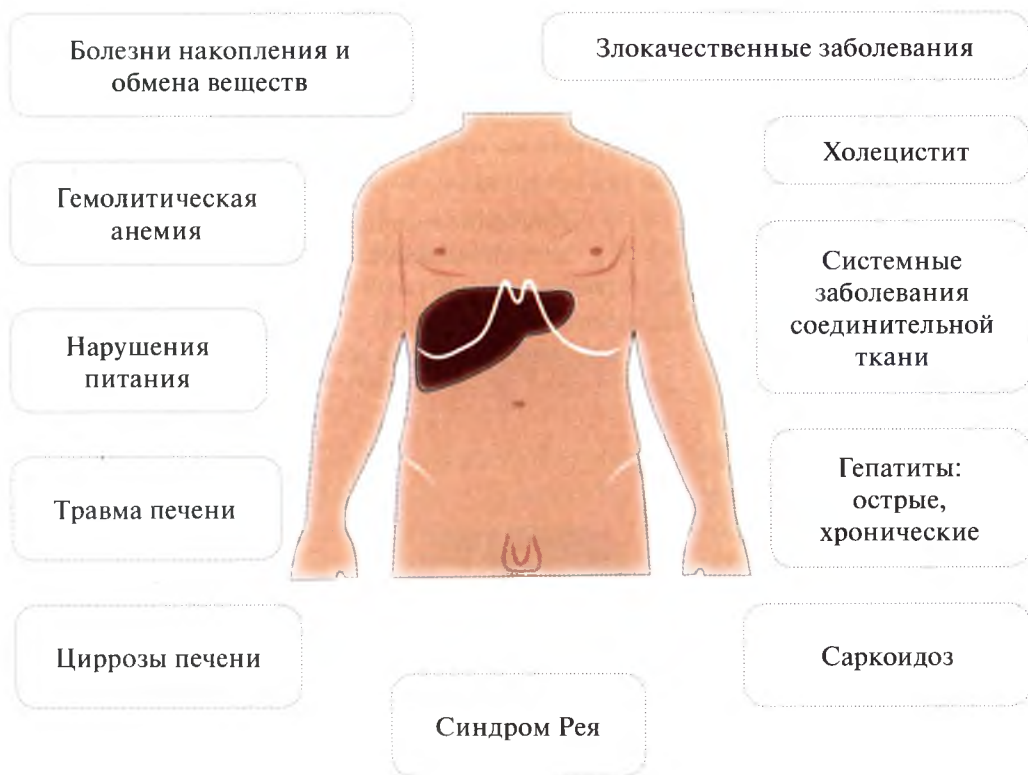


Рис. 9-43. Причины гепатомегалии у детей раннего возраста



**Рис. 9-44.** Причины гепатомегалии у детей старшего возраста

- застой крови в результате нарушения кровообращения при правожелудочковой сердечной недостаточности;
- заболевания крови (лейкозы, анемии, лимфогранулематоз);
- многие инфекционные заболевания и глистные инвазии;
- неинфекционные заболевания;
- амилоидоз.

Увеличение печени часто сопровождается повышением плотности ее нижнего края. При острых и реактивных гепатитах выявляют болезненность нижнего края печени. При опухолевом поражении, эхинококкозе, циррозе печени нижний край неровный и плотный. Плотный, твердый край печени вплоть до каменистости наблюдают при циррозе. Поверхность печени при этом неровная. Плотная печень характерна и для неопластических процессов. Гладкая, ровная, мягковатая резко болезненная при паль-



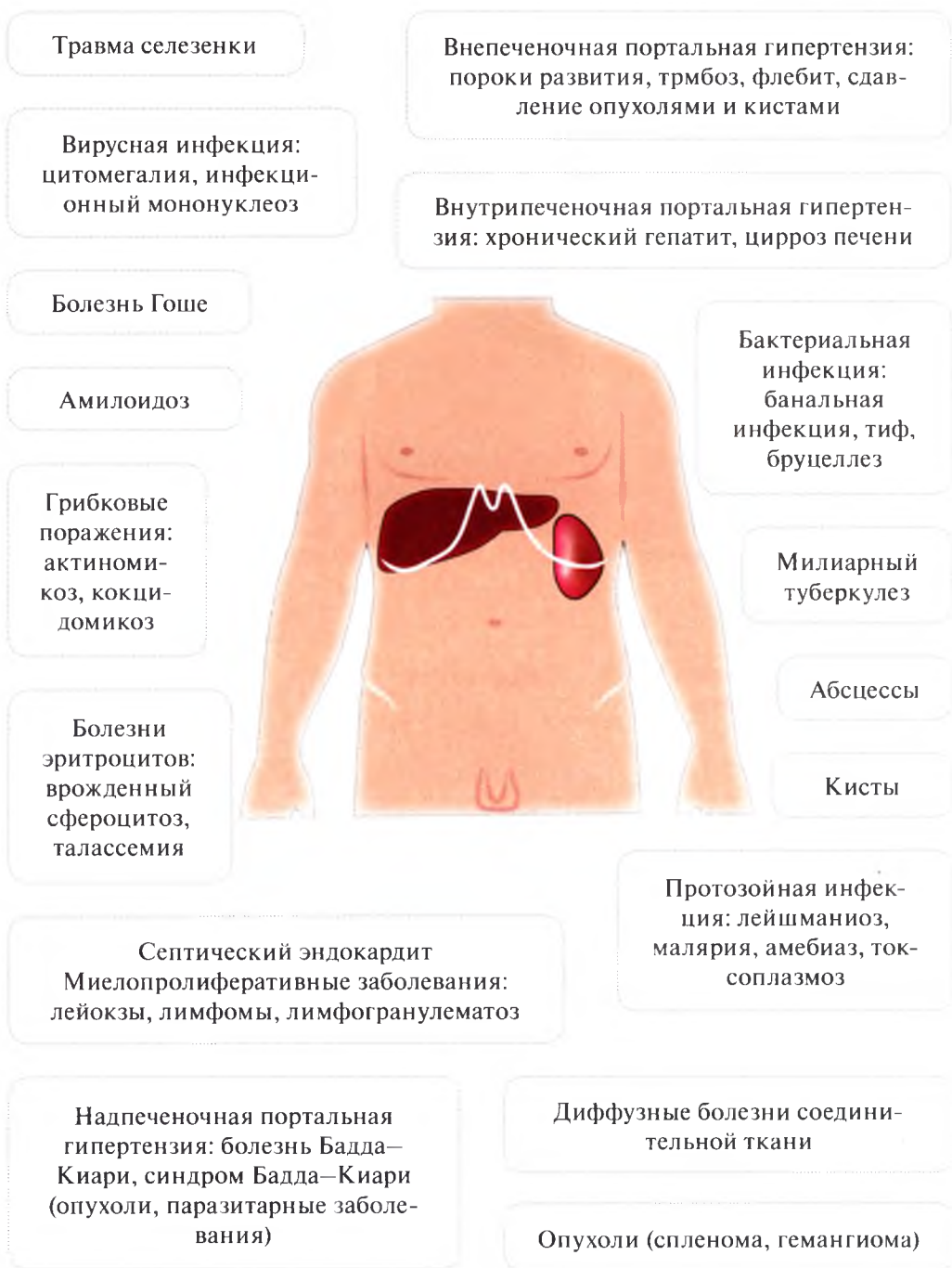


Рис. 9-45. Причины спленомегалии у детей

пации печень с закругленным краем — при остром застое крови (сердечно-сосудистая недостаточность), а также при вовлечении в воспалительный процесс паренхимы и внутривенных желчных путей.

Для начальной стадии болезни печени (в том числе болезни Боткина) характерно острое увеличение размеров. При острой дистрофии она может быть уменьшена в размерах, пальпировать ее не удастся.

При правостороннем экссудативном плеврите нижний край печени смещен вниз; при метеоризме, асците — вверх (размеры печени при этом не изменены). Исчезновение печеночной тупости наблюдают при прободении язвы двенадцатиперстной кишки и желудка.

### **Спленомегалия**

Патологические изменения селезенки могут быть выражены в ее увеличении или усилении функции, в отложении различных веществ, а также в венозном застое крови при портальной гипертензии. Спленомегалия (рис. 9-45) сопровождает многие заболевания (инфекционные, болезни крови, опухолевые процессы, тромбоз селезеночной вены, инфаркт селезенки, болезни накопления, аутоиммунные заболевания и др.).

### **Фрагмент истории болезни**

Схема анамнеза для больного с «острым животом».

Точное время появления симптомов болезни.

Начало болезни (острое, хроническое).

Боли в области живота:

- начальная локализация;
- последующие изменения;
- характер болей;
- сопровождающее боли урчание в кишечнике;
- болезненность при мочеиспускании.

Рвота:

- момент возникновения (вместе с болью или позднее);
- частота;
- вид и содержимое рвотных масс.

Тошнота (особенно, если не было рвоты).

Стул:

- регулярность;
- время последнего акта дефекации;
- наличие поноса;
- наличие в стуле примеси крови, слизи, гноя, паразитов.

**Менструации:**

- точная дата последней менструации;
- характер последней менструации (обычная или нет, вовремя ли появилась);
- болезненность (как обычно или нет).

**Мочеиспускание:**

- характер (нормальное или нет);
- наличие болезненности;
- вид мочи.

**Перенесенные заболевания:**

- какие были операции;
- чем болел раньше;
- наблюдались ли ранее боль после еды, отрыжка, изжога, рвота;
- не было ли печеночной или почечной колики, желтухи;
- не было ли прежде примеси крови в стуле;
- не было ли кровавой рвоты, крови в моче, кровавого или черного стула.

**Схема осмотра больного.**

**Губы.** Определяют цвет, влажность, высыпания, изъязвления, трещины, пузыри.

**Рот** (осматривают в последнюю очередь). Обращают внимание на цвет слизистых оболочек, кровоизлияния, язвочки, энантему, влажность, пятна Бельского–Филатова–Коплика, гиперемию области стенонова протока и другие изменения.

- Для детей раннего возраста важно учитывать кратность кормления, сколько высасывает из груди или бутылочки.
- Отмечают срыгивания, рвоту.
- **Язык.** Определяют цвет, влажность, рисунок («географический» язык), налет, состояние сосочков (гипертрофия, атрофия, «малиновый язык», «лакированный язык»), трещины, язвы, отпечатки зубов, дрожание высунутого языка, отклонение его в сторону.
- **Зубы** (молочные, постоянные, их число и состояние).
- **Десны.** Обращают внимание на цвет, набухлость, разрыхленность, кровоточивость, язвы.
- Дают характеристику состояния слюнных желез (околоушных, подчелюстных, подъязычных): их увеличение, болезненность, припухлость, изменение кожи в области желез, боли при жевании, открывании рта и др.

**Глотка.** Отмечают цвет слизистой оболочки, состояние миндалин (гипертрофия, отек, степень увеличения), состояние дужек, язычка; налеты (по форме островчатые, сплошные, плотные, рыхлые, гнойные и другие; величина, локализация, цвет налетов, снимаются ли шпателем).

– Задняя стенка. Отмечают наличие зернистости, гиперемии, слизи, гноя и др.

**Живот.** Обращают внимание на форму, симметричность, вздутие, выпячивание, западение, видимую пульсацию, расширение вен стенки живота, участие живота в акте дыхания, рубцы, перистальтику. Перкуссией и поколачиванием выявляют перкуторный звук, болезненность и ее локализацию, напряжение стенки живота, флюктуации. При поверхностной (ориентировочной) пальпации определяют степень напряжения брюшной стенки и местное напряжение (мышечная защита), болезненность и ее локализацию, уплотнения.

– Специальная пальпация позволяет определить состояние прямых мышц живота (расхождение), паховых колец, пупка. При глубокой пальпации исследуют желудок, отделы кишечника, лимфатические узлы, инфильтраты, плотные конгломераты. Аускультация позволяет оценить перистальтику кишечника.

**Печень и желчный пузырь.** Проводят осмотр, отмечают видимое увеличение печени.

– Перкуссией и поколачиванием выявляют границы печени (верхнюю, нижнюю), болезненность. Проводят определение размеров по Курлову. При специальной пальпации исследуют край (острый, закругленный, тупой, ровный, неровный, фестончатый), консистенцию, поверхность (ровная, гладкая, зернистая, бугристая), болезненность. При наличии асцита применяют баллотирующую пальпацию, перкуссию.

**Характер стула.** Отмечают количество, кратность, консистенцию (жидкая, кашицеобразная, «овечий»); цвет (примесь крови, зелени, слизи). Стул по виду: «ректальный плевок», «болотная тина», «лягушачья икра», «рисовый отвар» и др.

**Селезенка.** Выявляют видимое увеличение, верхнюю и нижнюю границы, перкуторные размеры при перкуссии в положении на спине и на правом боку, величину, консистенцию, характеристику края (острый, тупой), характер поверхности (гладкая, бугристая, зернистая), болезненность, подвижность при дыхании.

## Тестовые задания к главе «Система пищеварения»

### 1. Наиболее частая причина срыгиваний у новорожденных:

- А. недостаточность кардии (халазия кардии);
- В. кардиоспазм (ахалазия пищевода);
- С. острый эзофагит;
- Д. пилороспазм.

**2. Стенка тонкой кишки у детей раннего возраста имеет следующие особенности строения:**

- А. слабое развитие мышечного слоя;
- В. большое содержание кровеносных сосудов;
- С. слабое развитие эластических волокон;
- Д. недостаточное развитие нервных путей.

**3. У ребенка в возрасте 3 нед, находящегося на естественном вскармливании, изменился характер стула. Что из нижеперечисленного позволило врачу заподозрить голодный стул?**

- А. Темный цвет.
- В. Примесь слизи.
- С. Скучный объем.
- Д. Жидкая консистенция.

**4. У ребенка в возрасте 2 нед, находящегося на естественном вскармливании, стул 4–6 раз в день. Беспокойства не должен вызывать стул:**

- А. желтого цвета;
- В. кашицеобразный;
- С. гомогенный;
- Д. с кислым запахом.

**5. У ребенка в возрасте 2 мес наблюдают необильные срыгивания. Этому способствует:**

- А. недоразвитие кардиального отдела желудка;
- В. горизонтальное расположение желудка;
- С. хорошо развитый пилорический отдел желудка;
- Д. усиленная моторика кишечника.

**6. Ребенок в возрасте 1,5 мес прибавил с рождения в массе 520 г. С трехнедельного возраста у мальчика ежедневно наблюдают рвоту до 5 раз в день. Госпитализирован с предположительным диагнозом пилоростеноз. У этого ребенка отмечают:**

- А. неприятный запах рвотных масс;
- В. гипотрофию;
- С. объем рвотных масс превышает объем одного кормления;
- Д. примесь желчи в рвотных массах.

**Правильные ответы: 1 — D; 2 — А, В, С, D; 3 — А, С; 4 — А, В, С, D; 5 — А, В, С; 6 — А, В, С.**

# Глава 10

## Мочевыделительная система

### АНАТОМО-ФИЗИОЛОГИЧЕСКИЕ ОСОБЕННОСТИ МОЧЕВЫДЕЛИТЕЛЬНОЙ СИСТЕМЫ

#### Почки

К моменту рождения морфологическое и функциональное созревание почки еще не закончено (рис. 10-1).

#### Масса, размеры и форма почек

Масса и размеры почек у детей раннего возраста относительно больше, чем у детей старшего возраста и взрослых. У новорожденного масса почек составляет 1:100, а у взрослых 1:200 по отношению к массе тела. У детей до 1 года верхний и нижний полюсы каждой почки сближены и она напоминает округлый орган, а в дальнейшем приобретает бобовидную форму.

#### Топография почек

Относительно большие размеры почек и более короткий поясничный отдел позвоночника обуславливают низкое топографическое расположение почек у детей первых лет жизни. У них верхний полюс находится на уровне XI–XII грудного позвонка, а нижний — на уровне верхнего края IV поясничного позвонка, т.е. ниже гребешка подвздошной кости. Эта особенность исчезает к 7 годам. Разница в положении контралатеральных почек в норме не превышает высоты тела одного поясничного позвонка. Почки у детей раннего возраста расположены почти параллельно, в старшем возрасте их верхние полюсы сближаются.

#### Околопочечная клетчатка

У детей младшего возраста почки более подвижны, чем у взрослых. Это связано со слабым развитием у них околопочечной клетчатки, пред- и позадипочечной фасций. Формирование фиксационных механизмов заканчивается к 5–8 годам. С этого времени смещаемость почек в норме на вдохе не превышает 1,8% от длины тела ребенка.

#### Структура почки

В первые годы жизни почки имеют дольчатое строение (исчезающее к 2–5 годам), толщина мозгового слоя преобладает над толщиной коркового (1:4, в то время как у взрослых 1:2). У доношенного новорожденного количество

*Анатомические особенности***Почки**

- масса и размеры относительно больше
- полюсы сближены (округлый орган)
- более подвижны, чем у взрослых
- дольчатое строение
- мозговой слой преобладает над корковым
- большее число клубочков в единице объема почечной ткани

*Физиологические особенности***Почки**

- низкая клубочковая фильтрация
- ограничена реабсорбционная функция
- ограничена секреторная функция
- снижена концентрационная способность

**Лоханки почек**

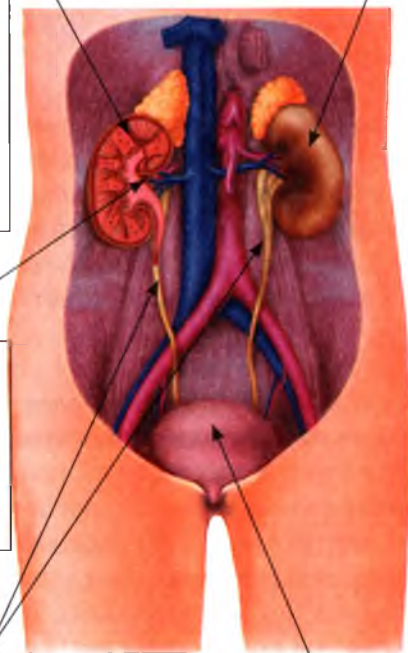
- относительно шире
- располагаются преимущественно внутрипочечно

**Мочеточники**

- более извитые, имеют перегибы
- гипотоничные, относительно большего диаметра
- короткий дистальный отдел

**Мочевой пузырь**

- мышечные волокна в области устьев мочеточников выражены слабо
- слизистая оболочка толстая, рыхлая, хорошо кровоснабжается



**Рис. 10-1.** Анатомо-физиологические особенности мочевыделительной системы у детей раннего возраста



нефронов такое же, как у взрослых (около 2 млн), и только у глубоко недоношенных детей их новообразование идет еще некоторое время после рождения. Количество клубочков в единице объема ткани у новорожденных и грудных детей больше, чем у взрослых. Диаметр их значительно меньше. У детей до двухлетнего возраста нефрон недостаточно дифференцирован (рис. 10-2).

Морфологическое созревание коркового вещества заканчивается к 3–5 годам, а почки в целом — к школьному возрасту.

### **Функциональные особенности почек**

С момента рождения почки начинают выполнять гомеостатическую функцию.

**Фильтрационная способность** почек новорожденного низкая. Это обусловлено:

- особенностями гистологического строения висцерального листка капсулы клубочков (кубический эпителий);
- небольшими размерами клубочков (общая фильтрующая поверхность клубочков в 5 раз меньше, чем у взрослых);
- низким гидростатическим давлением (объем крови, протекающей ежеминутно через почку, у взрослого человека составляет 25% сердечного выброса, у новорожденного — только 5%).

По мере роста ребенка объем клубочковой фильтрации увеличивается и приближается к уровню взрослого человека к концу 1-го года жизни.

Процессы **канальцевой реабсорбции и секреции** различных веществ формируются постепенно, у новорожденных они имеют ряд отличий:

- канальцевая реабсорбция электролитов и низкомолекулярных веществ снижена, поэтому в этом возрасте отмечают более высокую экскрецию с мочой аминокислот, фосфатов и бикарбонатов;
- реабсорбция глюкозы уже в первые недели жизни равна таковой у взрослого или даже превышает ее, что способствует сохранению энергетически необходимого вещества для растущего организма;
- реабсорбция ионов натрия происходит интенсивно, при нагрузке натрия хлоридом почки новорожденных продолжают реабсорбировать ионы натрия, в то время как у взрослых происходит угнетение их всасывания;
- новорожденные не способны к адекватной экскреции воды и натрия хлорида; их почки могут выводить жидкость дробно на протяжении суток, а одномоментная нагрузка может сопровождаться отсутствием диуретического эффекта;
- снижена способность к экскреции ионов калия, кальция, магния и др.;
- процессы регуляции кислотно-основного состояния к моменту рождения не созревают: почки ребенка в единицу времени выделяют в 2 раза мень-

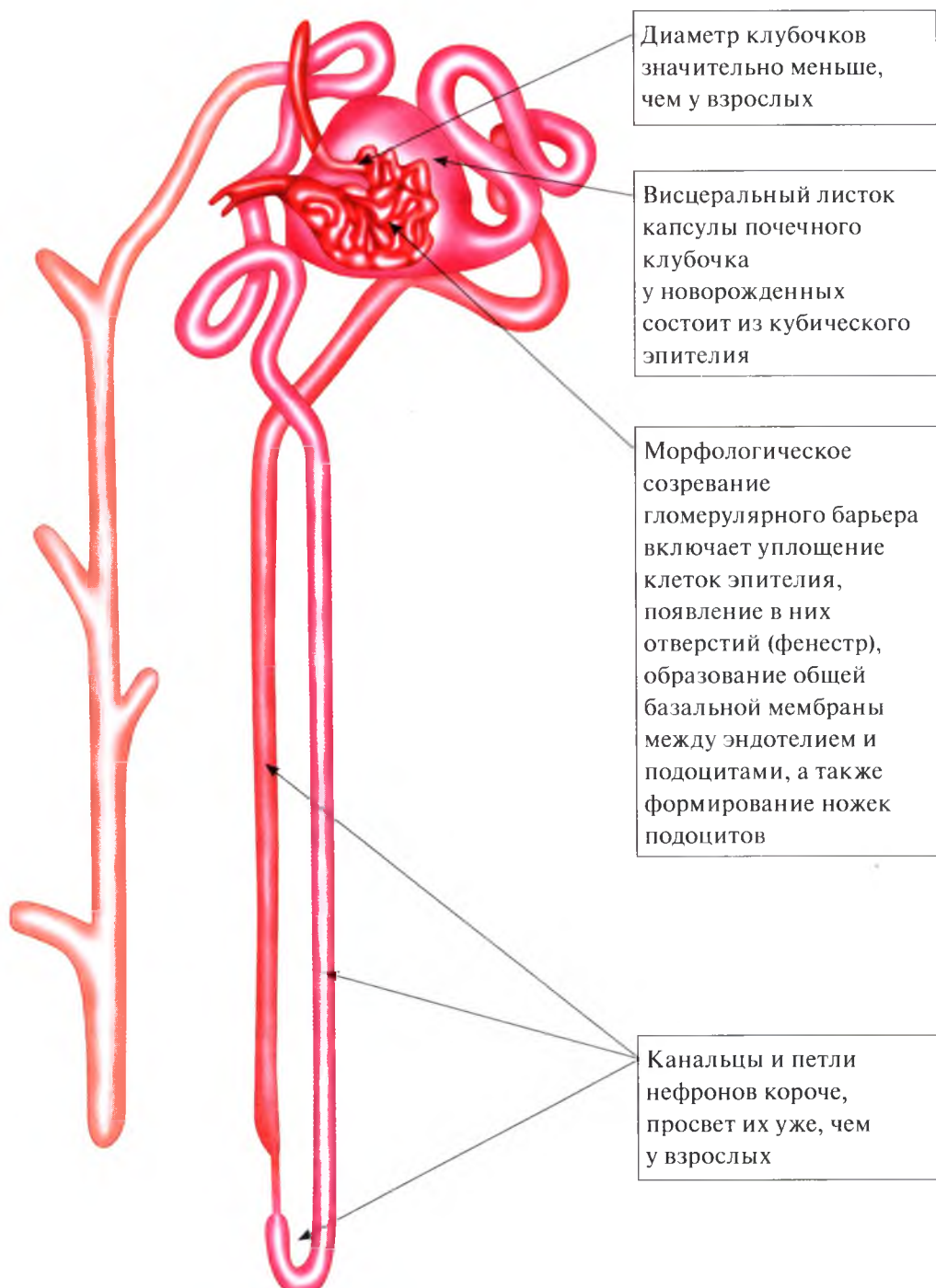


Рис. 10-2. Анатомические особенности нефрона

ше кислотных радикалов; из-за незрелости канальцев, низкой активности ферментов ограничена продукция и секреция ионов водорода и аммония, механизм экономии оснований практически не функционирует.

**Концентрационная функция** почек у детей раннего возраста низкая, что обусловлено недостаточным образованием антидиуретического гормона (АДГ), несовершенством регуляторных механизмов, малой длиной петли нефрона, функциональной неполноценностью эпителия дистальных канальцев, низкой клубочковой фильтрацией (и соответственно низким канальцевым наполнением) и др. В связи с этим для новорожденных характерен низкий удельный вес мочи. Концентрационной способности, аналогичной взрослым, почки детей достигают к 9–12 мес.

Почки новорожденного способны обеспечивать гомеостаз только в условиях, когда к организму не предъявляется чрезмерная нагрузка. Оптимальная гомеостатическая функция почки устанавливается к возрасту 10–11 лет.

- **Детские почки не способны быстро и эффективно нормализовать водные и электролитные нарушения вследствие несовершенства осмо- и волюмрегуляции. Они не могут энергично вывести воду при ее избытке или сэкономить жидкость при ее недостатке, значительно активнее реабсорбируют натрий, который депонируется в тканях организма. Именно поэтому у детей легко возникают и отеки, и дегидратация. Об этом надо помнить при проведении инфузионной терапии.**
- **Нарушение питания, ранний перевод на искусственное вскармливание из-за низкой секреторной способности в постнатальном периоде может иметь неблагоприятные последствия для ребенка — отклонение концентрации в крови того или иного иона, что может приобретать картину определенного симптомокомплекса (гипер- или гипокальциемии, гипер- или гипокалиемии и т.п.).**
- **Относительно низкую и медленную экскрецию детскими почками многих веществ необходимо учитывать при назначении лекарственных веществ (например, антибиотиков), солевых растворов и т.д.**
- **При переводе ребенка на искусственное вскармливание, особенно в первые дни жизни, равновесие кислот и оснований легко сдвигается в кислую сторону, что является результатом увеличения белковой нагрузки и, следовательно, количества продуктов, подлежащих удалению из организма в условиях физиологически низких клубочковой фильтрации и способности канальцев к выведению ионов водорода.**
- **Незрелость механизмов почечной регуляции кислотно-основного состояния приводит также к быстрому развитию ацидоза у детей раннего возраста при различных заболеваниях.**

## Мочевыводящие пути

Мочевыводящие пути у детей младших возрастных групп отличаются недостаточным развитием в их стенках мышечной и эластической ткани.

**Лоханки почек** относительно шире, чем у взрослых, и располагаются у детей до 5 лет преимущественно внутривисцерально, так как почечный синус выражен слабо. Мочеточники отходят от них под прямым углом.

**Мочеточники** относительно длиннее, шире, гипотоничные, обладают относительно низкой сократительной способностью, более извитые, имеют перегибы. Дистальный отдел мочеточника (лежащий непосредственно в стенке и в подслизистом слое мочевого пузыря) очень короткий, с возрастом он удлиняется, достигая максимума к 10–12 годам.

**Мочевой пузырь** у детей грудного возраста расположен выше, чем у взрослых (над симфизом), с возрастом он постепенно спускается в малый таз. Передняя его стенка не покрыта брюшиной, предлежит к передней стенке брюшной полости. Мочевой пузырь имеет овальную форму, слизистая оболочка его толстая, нежная, рыхлая, хорошо кровоснабжается. Мышечные волокна в области отверстий мочеточников развиты слабо, поэтому устья мочеточников зияют. Физиологическая емкость мочевого пузыря у новорожденного составляет около 50 мл, в возрасте 1 года — 100 мл, в 5–9 лет — 150–200 мл, в 12–14 лет — 300–400 мл.

**Мочеиспускательный канал** (уретра) у девочек во все возрастные периоды короче и шире, чем у мальчиков. Его кривизна у детей грудного возраста выражена сильнее, чем у взрослых. Это необходимо учитывать при проведении катетеризации мочевого пузыря и цистоскопии.

- **Анатомические особенности мочевыводящих путей у детей раннего возраста (относительно широкие, гипотоничные лоханки, извитые, гипотоничные мочеточники, отхождение последних от лоханок почти под прямым углом, большая, чем у взрослых, подвижность почек) предрасполагают к нарушению уродинамики, что может способствовать последующему присоединению микробно-воспалительного процесса.**
- **Короткий внутривисцеральный сегмент мочеточника, слабое развитие мышечных волокон в области устьев мочеточников предрасполагают к развитию пузырно-мочеточникового рефлюкса.**
- **Особенности строения уретры у девочек, близость последней к заднему проходу создают условия для проникновения инфекции из периуретральной области в мочевые пути.**

## Диурез

У здоровых новорожденных в течение первых 3 дней жизни мочи выделяется очень мало (транзиторная олигурия) или ее совсем нет (в первые 12 ч), что обусловлено малым поступлением жидкости в организм, ее внепочечными потерями и особенностями гемодинамики. Отсутствие мочеиспускания в течение суток заставляет предположить патологию. В дальнейшем в связи с интенсивностью обмена веществ и своеобразием рациона дети выделяют мочи относительно больше, чем взрослые.

Суточное количество (табл. 10-1) мочи у детей до 10 лет можно рассчитать по формуле:

$$600 + 100 \times (n - 1),$$

где  $n$  — возраст в годах; 600 — суточный диурез годовалого ребенка.

При высокой температуре окружающей среды выделяется меньшее количество мочи, а при низкой — большее.

**Таблица 10-1.** Число мочеиспусканий за сутки

Возраст	Число
Новорожденные (за исключением первых дней жизни)	20–25
6 мес–1 год	15–16
2–3 года	7–8
Школьники	5–6

## Акт мочеиспускания

Опорожнение мочевого пузыря происходит рефлекторно. У новорожденных произвольная задержка мочеиспускания отсутствует. Условнорефлекторное торможение позыва к мочеиспусканию на некоторое время вырабатывается в процессе воспитания ребенка. Способность произвольно регулировать мочеиспускание развивается лишь к концу первого года жизни ребенка. На втором году жизни эта способность становится устойчивой. Однако при волнении, во время увлекательных игр непроизвольное мочеиспускание может наблюдаться у детей до трех лет, во сне — до 5 лет.

## МЕТОДИКА ИССЛЕДОВАНИЯ

Обследование органов мочевыделительной системы включает расспрос ребенка и его родителей, осмотр, пальпацию, перкуссию, лабораторные и инструментальные методы исследования.

### Расспрос

При расспросе ребенка и его родителей следует активно выявить возможные жалобы и нарушения самочувствия.

- Боли в животе, в поясничной области. Следует обратить внимание, что дети раннего возраста плохо локализуют боли. На здоровой стороне боли могут носить рефлекторный характер.
- Дизурические расстройства: частые или редкие мочеиспускания, болезненные мочеиспускания, недержание и неудержание мочи, энурез.
- Отеки на лице, ногах. Нередко рассматриваются родителями как быстрая прибавка массы ребенка.
- Повышение АД, иногда сопровождаемое головной болью, головокружением, болями в области сердца.
- Изменение внешнего вида мочи (помутнение, появление осадка, изменение цвета).
- «Немотивированные» подъемы температуры до фебрильных цифр или длительный субфебрилитет.
- Нарушение зрения, слуха.
- Диспепсические расстройства (тошнота, рвота, снижение аппетита, понос), жажда, зуд кожи.
- Слабость, вялость, повышенная утомляемость, недомогание, адинамия, похудание.

Необходимо также выяснение анамнеза жизни, болезни, семейного анамнеза. Следует узнать:

- когда появились жалобы;
- результаты проведенных анализов;
- проведенное лечение и его эффективность;
- наличие у ближайших родственников заболеваний органов мочевой системы.

### Осмотр

Осмотр позволяет выявить многие патологические признаки (табл. 10-2).

Таблица 10-2. Симптомы заболеваний органов мочевого выделения

Признак	Комментарии
Бледность кожных покровов	<p>Появляется из-за спазма артериол или присоединения анемии. Восковая бледность характерна для амилоидоза почек.</p> <p>Бледность с иктеричным оттенком — для уремии (при этом можно отметить расчесы, экхимозы на коже, обложенный сухой язык, почувствовать запах аммиака, исходящий изо рта или от кожи больного)</p>
Отеки (или пастозность) на лице и конечностях	<p>Отеки могут быть общими:</p> <ul style="list-style-type: none"> <li>– распространенными по всему телу (анасарка);</li> <li>– с накоплением жидкости в полостях: брюшной (асцит), плевральной (гидроторакс) и в полости перикарда (гидроперикард).</li> </ul> <p>При этом можно видеть одутловатость лица, припухлость век, сужение глазных щелей (<i>facies nephritica</i>, рис. 10-3), сглаженность контуров суставов (рис. 10-4), поясничного лордоза, следы от давления одежды, простыни (рис. 10-5).</p> <p>При подозрении на скрытые отеки проводят:</p> <ul style="list-style-type: none"> <li>– волдырную пробу МакКлюера–Олдрича;</li> <li>– ежедневно взвешивают ребенка;</li> <li>– ежедневно измеряют диурез</li> </ul>
Изменение величины и формы живота, контуров надлобковой, поясничной областей	<p>Живот увеличивается в объеме при асците:</p> <ul style="list-style-type: none"> <li>– при вертикальном положении ребенка он выглядит отвисшим (так как жидкость стекает вниз) с выпяченным пупком (вследствие повышения внутрибрюшного давления);</li> <li>– при горизонтальном — распластанным с выбухающими боковыми отделами («лягушачий живот», рис. 10-6).</li> </ul> <p>Выбухание в надлобковой области за счет переполнения мочевого пузыря наблюдают при острой задержке мочеиспускания. У новорожденных и детей первых месяцев жизни наполненный мочевой пузырь может выступать над лобком.</p> <p>Припухание поясничной области на стороне поражения наблюдают при паранефрите</p>
Стигмы дисморфогенеза	<p>Наиболее часто встречаются у детей с генетическими нефропатиями, пороками развития почек и мочевых путей</p>
Изменения поведения ребенка во время мочеиспускания	<p>Дети грудного возраста выражают болезненность при мочеиспускании криком, возникающим во время или сразу после мочеиспускания.</p> <p>При гипорефлекторной форме нейрогенной дисфункции мочевого пузыря акт мочеиспускания продолжается длительное время, часто в несколько приемов, для облегчения мочеиспускания дети надавливают руками на переднюю брюшную стенку</p>



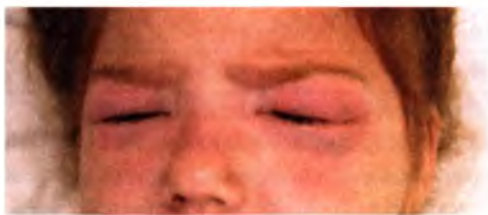

Рис. 10-3. Facies nephritica

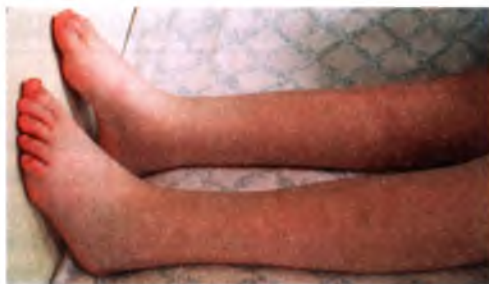

Рис. 10-4. Сглаженность контуров суставов

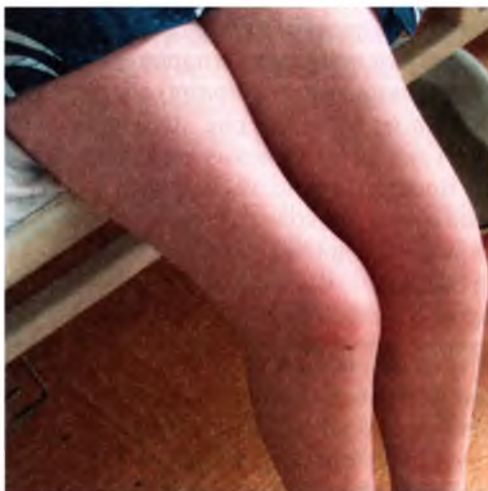

Рис. 10-5. Следы от давления одежды

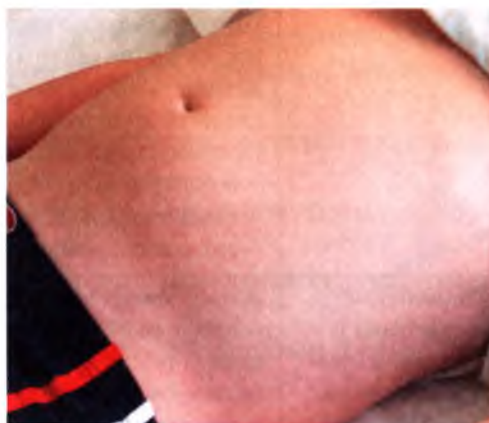

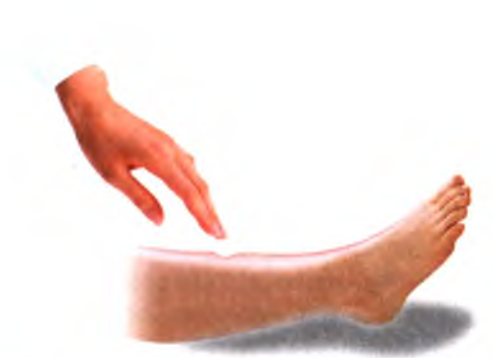Рис. 10-6. «Лягушачий живот»

## Пальпация

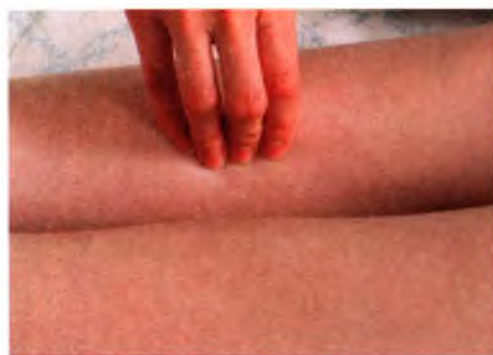Этот метод используют для обнаружения отеков, пастозности тканей (рис. 10-7).

Почки (чаще правую) можно прощупать у детей первых 2 лет жизни (особенно при пониженном питании) вследствие относительно больших размеров и низкого расположения (рис. 10-8). У детей старшего возраста почки в норме не пальпируются.

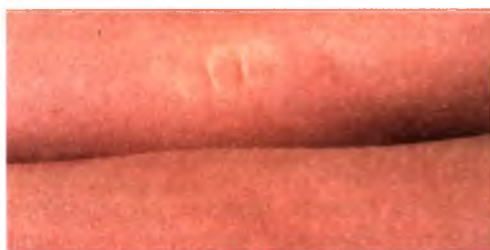Обнаружение почек при пальпации у детей старшего возраста свидетельствует об их увеличении или смещении. Увеличенные почки могут прощупываться при гидронефрозе, опухоли, викарной гипертрофии единственной почки. Иногда удается выявить опущение почки (нефроптоз), дистопированную почку. При отсутствии патологии почек их можно прощупать при аномалиях развития мышц брюшной стенки (аплазия, гипоплазия). Болезненные ощущения при пальпации почек возникают при пиелонефрите, паранефрите.



а



б



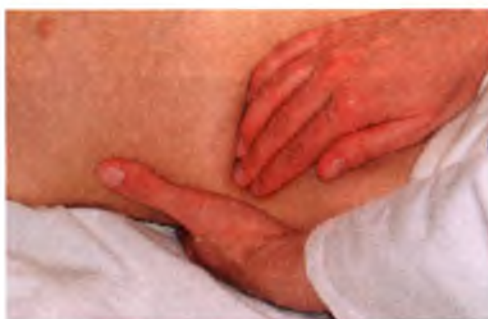в

Пальпацию живота используют для выявления болезненности или чувствительности по ходу мочеточников, проекциями которых на переднюю брюшную стенку являются верхние и нижние мочеточниковые точки (рис. 10-9).

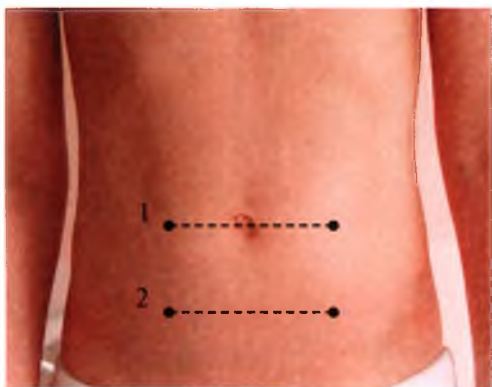Пальпацию мочевого пузыря в надлобковой области проводят двумя руками одновременно. Перед исследованием мочевой пузырь должен быть опорожнен. Мочевой пузырь как эластичное, флюктуирующее образование, верхний полюс которого иногда достигает пупка, пальпируется при острой и хронической задержке мочеиспускания. В норме наполненный мочевой пузырь можно прощупать у детей грудного возраста.

**Рис. 10-7.** Методика выявления отеков на нижних конечностях.

Необходимо надавить пальцами правой руки в области голени над большеберцовой костью

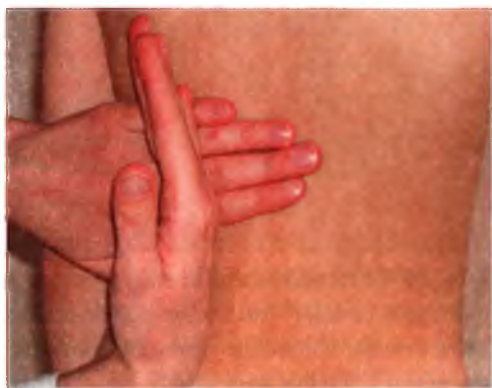

**Рис. 10-8.** Методика пальпации почек. Ребенок лежит на спине со слегка согнутыми ногами, исследующий подводит левую руку под поясницу пациента, упираясь пальцами в угол, образованный XII ребром и длинными мышцами спины; правую руку кладет на живот и проникает в правое подреберье спереди кнаружи от прямой мышцы живота, затем старается сомкнуть руки



**Рис. 10-9.** Методика исследования мочеточниковых точек.

*Верхние мочеточниковые точки* расположены на месте пересечения линии, проведенной через пупок, с наружными краями прямых мышц живота. *Нижние мочеточниковые точки* расположены на месте пересечения биспинальной линии с наружными краями прямых мышц живота



**Рис. 10-10.** Поколачивание поясничной области.

Исследующий кладет на поясничную область левую руку сначала с одной, затем с другой стороны, а ребром ладони правой руки наносит по ней короткие, не очень сильные удары

## Перкуссия

**Поколачивание поясничной области** (модифицированный симптом Пастернацкого, рис. 10-10) используют для выявления болезненности или неприятных ощущений, иногда отдающихся в ногу или нижнюю половину живота, которые могут возникать при проведении данного исследования (в этом случае симптом оценивается как положительный).

Положительный симптом поколачивания определяется при воспалительных процессах в почках и околопочечной клетчатке (пиелонефрит, паранефрит), мочекаменной болезни.

Перкуссией можно определить высоту стояния верхнего полюса наполненного мочевого пузыря над лобком. С этой целью палец-пlessиметр левой руки кладут параллельно лобку и перкутируют по средней линии живота от пупка вниз до притупления звука. Данный метод используют при подозрении на острую задержку мочеиспускания.

Перкуторно выявляют также наличие свободной жидкости в брюшной полости (методику см. в главе «Пищеварительная система»).

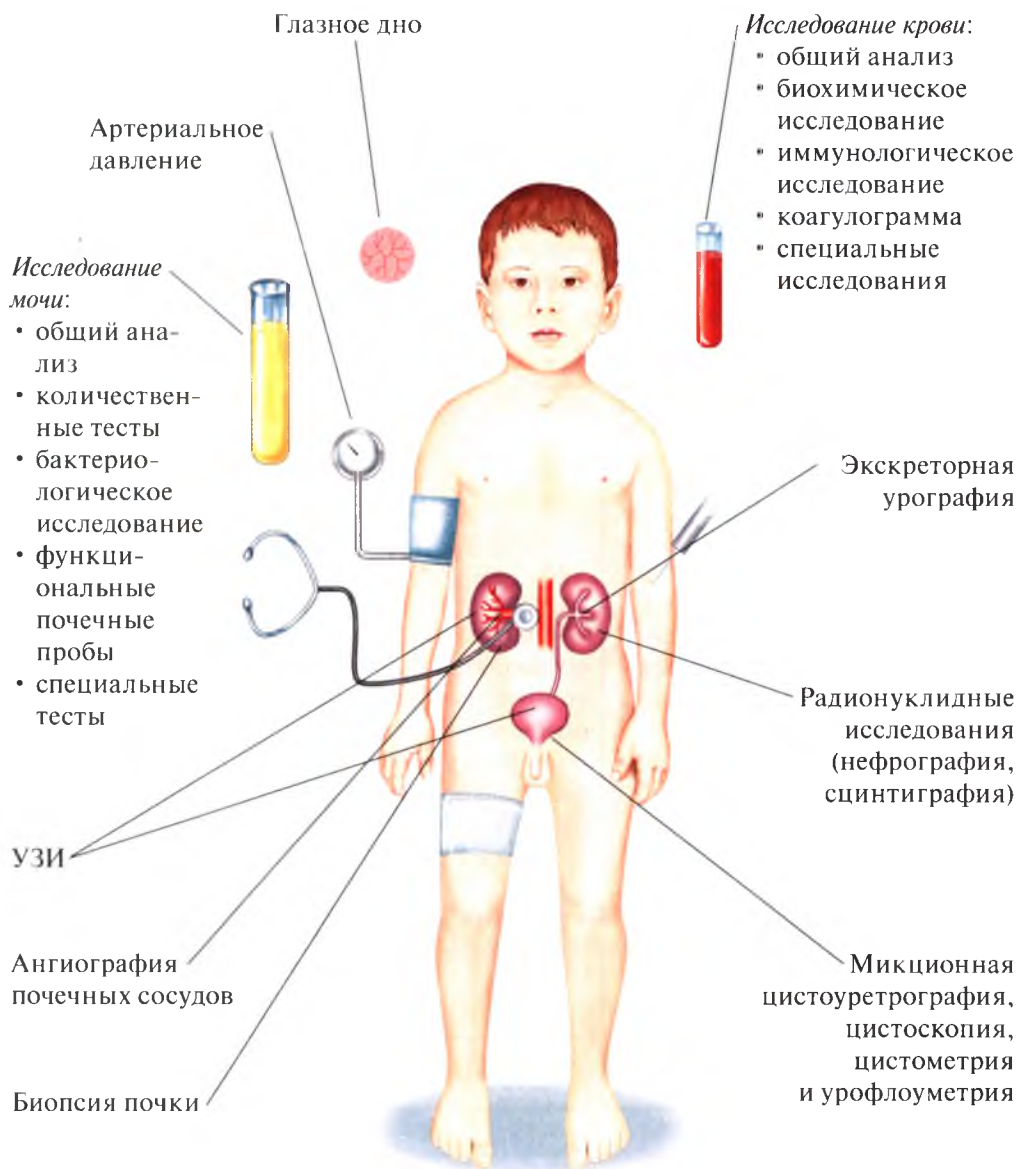
## Аускультация

Аускультацию живота проводят в проекции сосудов почек с обеих сторон. Выявление систолического шума в области почек свидетельствует о возможном поражении почечных артерий (врожденный или приобретенный стеноз почечной артерии) или аорты в данном участке.

## Лабораторные исследования

Первостепенное значение при выявлении заболеваний мочевой системы придают изменениям в анализах мочи.

Общая схема лабораторного и инструментального обследования ребенка с патологией мочевыделительной системы представлена на рис. 10-11.



**Рис. 10-11.** Схема лабораторного и инструментального обследования ребенка с патологией мочевыделительной системы

### Общий анализ мочи

Общий анализ мочи включает определение физических свойств, химического состава мочи и микроскопию ее осадка (табл. 10-3).

Методика сбора мочи: исследуют утреннюю свежесобранную мочу (среднюю струю), собранную после тщательного туалета наружных половых органов. У новорожденных и детей грудного возраста для сбора мочи используют мочеприемники, которые прикрепляют к промежности ребенка.

Для уточнения источника гематурии и лейкоцитурии проводят двуканальную пробу.

Общий анализ мочи дает ориентировочную оценку изменений мочевого осадка, поэтому при выявлении последних используют количественные тесты (табл. 10-4):

- метод Нечипоренко — подсчет клеточных элементов в 1 мл мочи;
- проба Аддиса—Каковского — подсчет клеточных элементов в моче, собранной за 24 часа.

**Таблица 10-3.** Общий анализ мочи у детей

Признак	Норма	Особенности мочи у детей
Цвет	Соломенно-желтый (зависит от содержания в ней главным образом урохромов, уробилина, уроэритрина, уророзеина)	У детей первой недели жизни моча может приобрести янтарно-коричневый цвет из-за выделения большого количества мочевой кислоты, легко кристаллизующейся и оставляющей на пеленках пятна кирпичного цвета (мочекислый инфаркт почек новорожденных). Причина последнего — распад большого количества клеток, из ядер которых высвобождается много пуриновых и пиримидиновых оснований; конечным продуктом их метаболизма является мочевая кислота. У детей грудного возраста цвет мочи более светлый, чем у детей старшего возраста и взрослых, у которых он варьирует от соломенно-желтого до янтарно-желтого
Прозрачность	Полная	Как у взрослых

Признак	Норма	Особенности мочи у детей
Реакция мочи	Слабо-кислая или нейтральная	Реакция мочи у новорожденных кислая (рН 5,4–5,9), причем у недоношенных в большей степени, чем у доношенных. На 2–4-й день жизни величина рН возрастает и в дальнейшем зависит от вида вскармливания: – при грудном рН составляет 6,9–7,8; – при искусственном — 5,4–6,9 (т.е. для детей характерен физиологический ацидоз)
Удельный вес	1,002–1,030 (в зависимости от водной нагрузки)	Наиболее низкий удельный вес имеет моча детей в течение первых недель жизни, обычно он не превышает 1,016–1,018
Белок	до 0,033 г/л	У новорожденных первых дней жизни может развиваться транзиторная протеинурия, обусловленная проницаемостью эпителия клубочков, канальцев, капилляров. У доношенных детей она исчезает на 4–10-й день жизни (у недоношенных позже)
Органические элементы осадка мочи: эритроциты лейкоциты цилиндры эпителиальные клетки	0–2 в поле зрения 0–4 в поле зрения нет единичные	Количество их в моче у детей такое же, как у взрослых. У девочек допускается до 5–6 в поле зрения
Неорганический осадок (соли)	Характер осевших солей зависит от коллоидного состояния, рН и других свойств мочи, а также состояния эпителия мочевых путей	Для новорожденных характерен осадок из мочевой кислоты. В более старшем возрасте такой осадок образуется при избыточном употреблении мясной пищи, физических нагрузках, лихорадке, голодании, применении цитостатиков, глюкокортикоидов, вызывающих повышенный катаболизм. Оксалаты присутствуют в моче при избыточном употреблении продуктов, богатых щавелевой кислотой



Таблица 10-4. Результаты количественных тестов у здоровых детей

Элементы осадка	Метод Нечипоренко	Проба Аддиса—Каковского
Лейкоциты	До 2000	До 2 000 000
Эритроциты	До 1000	До 1 000 000

### Бактериологическое исследование мочи

Производят посев утренней мочи, собранной в стерильную посуду. Через 24 ч осуществляют качественную и количественную оценку результатов. Выявляют вид возбудителя и его чувствительность к антибактериальным препаратам.

Патологической бактериурию считают при определении более  $10^4$  микробных тел в 1 мл мочи у новорожденных и детей раннего возраста и более  $0,5-1,0 \times 10^5$  — у детей старшего возраста.

### Функциональные почечные пробы

Различные функциональные почечные пробы представлены в табл. 10-5.

Исследование функционального состояния почек позволяет судить о локализации и выраженности структурных повреждений их паренхимы.

Величина клубочковой фильтрации возрастает при инфузионной терапии или приеме больших объемов жидкости внутрь, питании высокобелковой пищей; снижается под влиянием тяжелой физической нагрузки, перемене положения тела из горизонтального в вертикальное, под влиянием стресса.

Таблица 10-5. Функциональные почечные пробы

Исследуемая функция	Метод определения	Норма
Клубочковая фильтрация	По клиренсу эндогенного креатинина (модифицированная проба Реберга), т.е. по количеству плазмы крови в миллилитрах, полностью освободившейся от данного вещества за 1 мин	<ul style="list-style-type: none"> <li>• у новорожденных 30–50 мл/мин/ <math>1,73 \text{ м}^2</math>;</li> <li>• с 1 года 80–120 мл/мин/ <math>1,73 \text{ м}^2</math></li> </ul>
Канальцевая реабсорбция	Проба Реберга	97–99%



Исследуемая функция	Метод определения	Норма
Концентрационная функция	Проба по Зимницкому (у детей раннего возраста порции мочи получают при естественных мочеиспусканиях)	Наличие порции с относительной плотностью 1,018 и более свидетельствует о сохранной концентрационной способности. Разница между максимальной и минимальной относительной плотностью в 0,010–0,012 единиц свидетельствует о сохранной способности почки к концентрации и разведению. Дневной диурез у здорового ребенка составляет 2/3–3/4 от суточного

Для оценки функции почек также определяют содержание в крови азотосодержащих веществ (мочевины, креатинина, мочевой кислоты), общего белка и его фракций, электролитов.

С помощью специальных тестов можно исследовать парциальные функции отдельных частей нефрона: для оценки функции проксимальных канальцев исследуют клиренс свободных аминокислот и фосфатов, а для оценки функции дистальных канальцев исследуют способность почек экскретировать ионы водорода и электролиты (ионы натрия, калия, хлора, фосфора, кальция и др.).

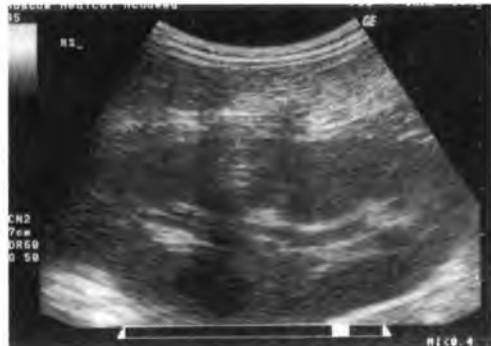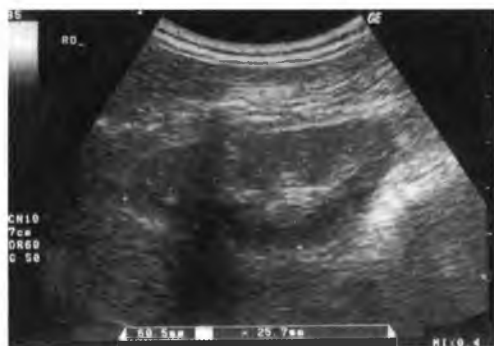### Инструментальные исследования

При необходимости проводят инструментальное обследование ребенка (табл. 10-6).

Таблица 10-6. Инструментальные методы исследования

Метод исследования	Цель
УЗИ	Позволяет оценить размеры (рис. 10-12), форму, положение, структуру почек, почечный кровоток, функциональное состояние почек, состояние мочевого пузыря, выявить камни в мочевой системе (рис. 10-13), отеки в полостях тела (рис. 10-14)

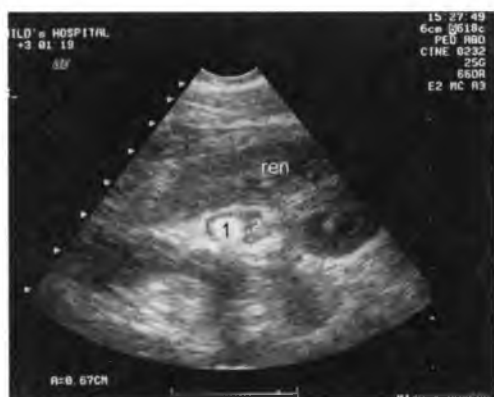Метод исследования	Цель
Экскреторная урография	Позволяет оценить анатомическое (рис. 10-15) и функциональное состояния почек и мочевых путей, уродинамику, осуществить контроль за динамикой патологического процесса
Радиоизотопная нефрография	Позволяет оценить почечный кровоток, секреторную функцию почечных канальцев и уродинамику верхних мочевых путей
Нефросцинтиграфия: динамическая статическая	Позволяет определить форму, размеры и положение почек, оценить количество функционирующей паренхимы, функциональную активность ее различных участков. Позволяет выявить объемные образования в паренхиме почек
Ангиография почечных артерий	Позволяет оценить почечный кровоток и состояние почек при их гипоплазии, сморщивании, наличии кисты или опухоли
Пункционная биопсия почки	Для уточнения морфологического варианта изменений в почках
Микционная цистоуретрография	Позволяет оценить анатомическое и функциональное состояние мочевого пузыря, мочеиспускательного канала, при этом можно выявить пузырно-мочеточниковый рефлюкс (рис. 10-16)
Цистоскопия	Для оценки состояния слизистой оболочки мочевого пузыря, анатомического расположения и состояния мочеточников
Цистометрия и урофлоуметрия	С целью исследования уродинамики нижних мочевых путей



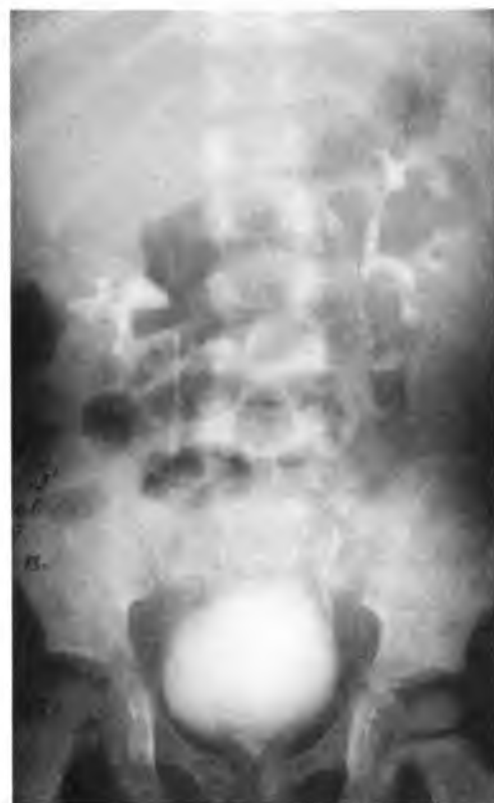а

б

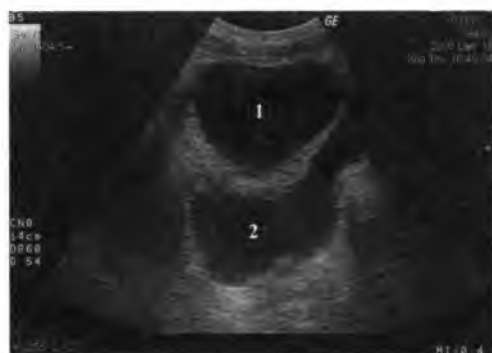**Рис. 10-12.** УЗИ почек: а – уменьшенная в размерах правая почка (сморщенная); б – левая почка того же ребенка нормальных размеров



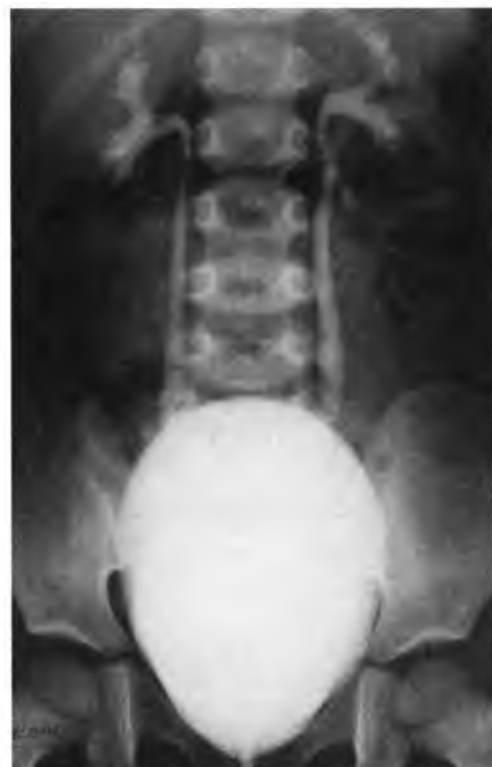**Рис. 10-13.** УЗИ почек: конкремент в лоханке почки



**Рис. 10-15.** Урограмма: расщепление лоханки левой почки



**Рис. 10-14.** УЗИ: свободная жидкость в брюшной полости (1- мочевой пузырь; 2 – свободная жидкость позади мочевого пузыря)



**Рис. 10-16.** Микционная цистоуретрография. Пузырно-мочеточниковый рефлюкс с обеих сторон

## СЕМИОТИКА ПОРАЖЕНИЙ МОЧЕВЫДЕЛИТЕЛЬНОЙ СИСТЕМЫ

### Аномалии развития органов мочевыделительной системы

#### Аномалии развития почек

##### *Изменения количества:*

- добавочная почка;
- удвоенная почка (две лоханки в одном массиве почечной паренхимы) (рис. 10-17);
- агенезия (полное отсутствие органа, рис. 10-18);
- аплазия (отсутствие органа при наличии сосудистой ножки).

##### *Изменения формы:*

- подковообразная почка (образуется при сращении нижних или верхних концов) (рис. 10-19);

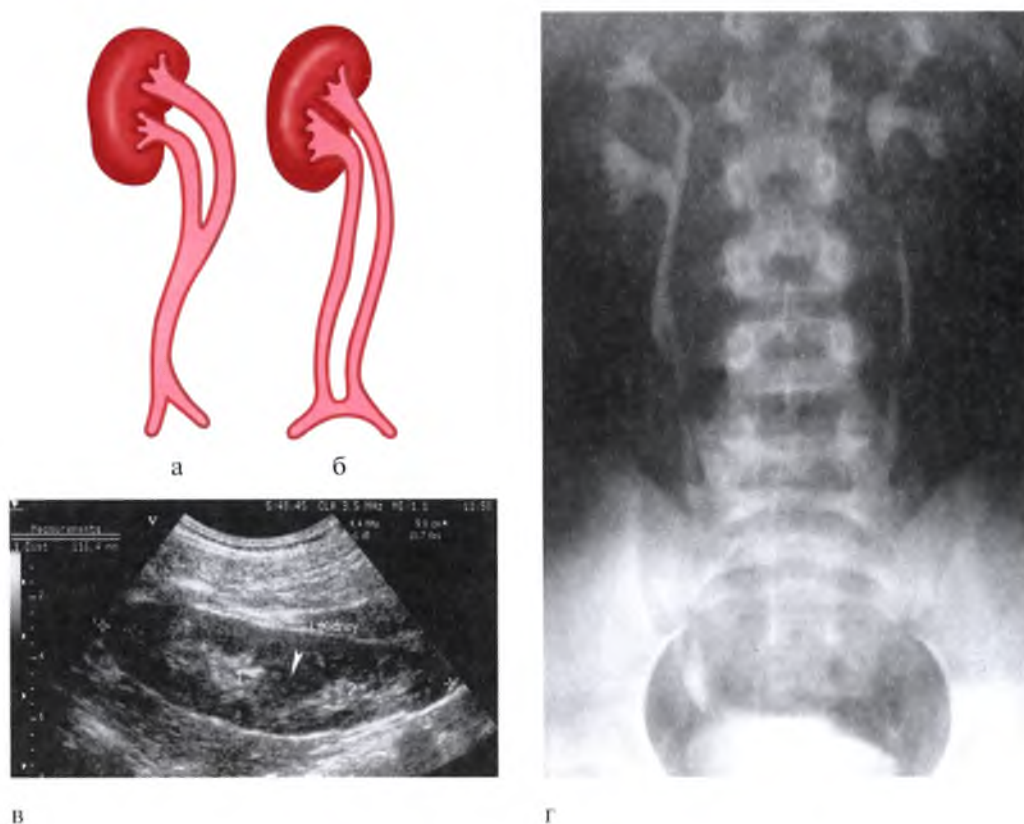


Рис. 10-17. Удвоение почек: а, б – схема вариантов; в – УЗИ; г – урограмма

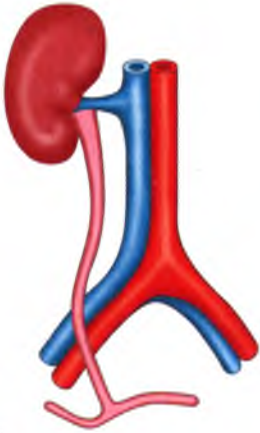


Рис. 10-18. Агенезия почки

- кольцевидная почка (при сращении обоих концов);
- L-образная почка;
- S-образная почка.

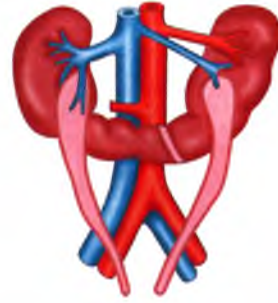
*Изменения расположения:*

- дистопия почек, расположение в области эмбриональной закладки (рис. 10-20), аномалии поворота.

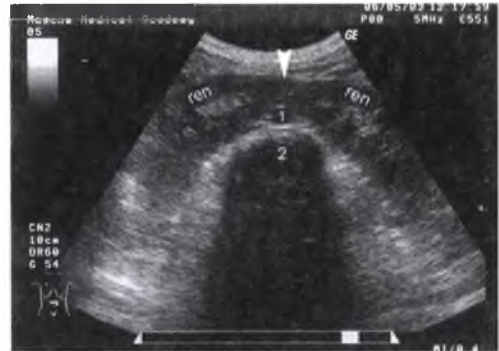*Гипоплазия почек:*

- простая (уменьшение относительной массы органа более чем наполовину при одностороннем (рис. 10-21) и более чем на треть при двустороннем поражении, уменьшение количества чашечек);
- диспластическая (уменьшение относительной массы почек с нарушением их структуры).

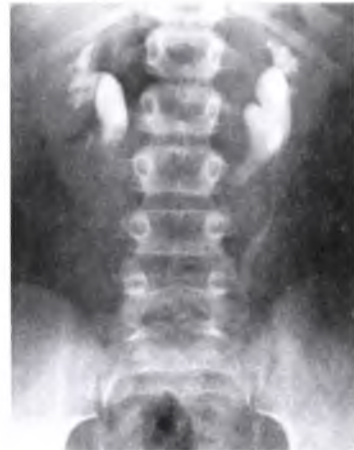*Дисплазия почек* — группа врожденных пороков развития почек с нарушением дифференцировки почечной ткани и присутствием эмбриональных структур.



а

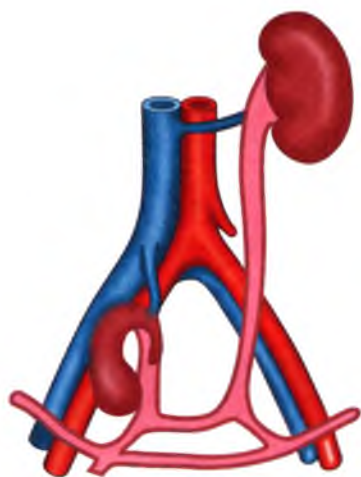

б

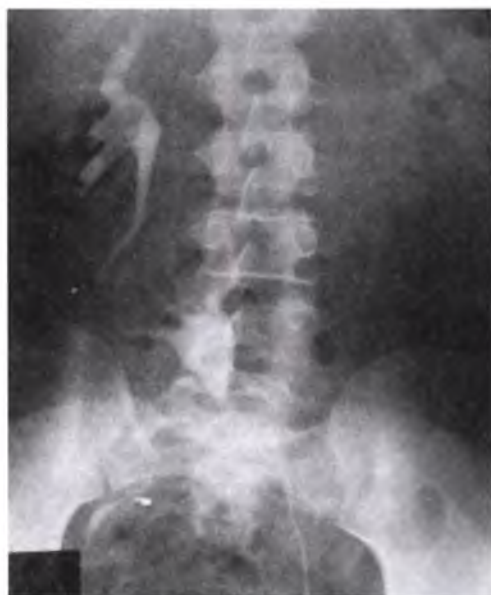

в

Рис. 10-19. Подковообразная почка: а — схема; б — УЗИ; в — урограмма

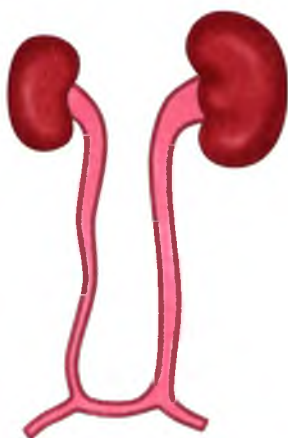


а

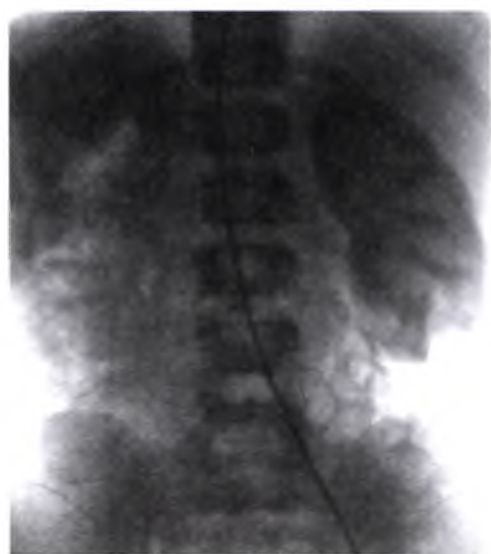

б

**Рис. 10-20.** Дистопия почки: а – дистопия правой почки (схема); б – дистопия левой почки (урограмма больного)



а



б

**Рис. 10-21.** Гипоплазия почки: а – схема; б – ангиограмма



*Врожденный гидронефроз* (рис. 10-22) — прогрессирующее расширение лоханки и чашечек, возникающее вследствие затруднения пассажа мочи. Наиболее частой причиной его является стеноз лоханочно-мочеточникового сегмента, существование которого связано с нарушением реканализации мочеточника в эмбриогенезе.

**Аномалии развития мочеточника:**

- удвоение с одной или обеих сторон;
- расщепление в краниальном или каудальном отделе;
- стриктуры;
- эктопия (расположение в нетипичном месте) устьев;
- дивертикул;
- мегалоуретер;
- ретрокавальный мочеточник.

**Аномалии мочевого пузыря:**

- агенезия;
- экстрофия (врожденная расщелина мочевого пузыря и брюшной стенки);
- дивертикул (рис. 10-23).

**Аномалии развития мочеиспускательного канала:**

- агенезия;
- атрезия или стеноз (рис. 10-24);
- гипоспадия (отсутствие дистальной части нижней стенки уретры, при котором ее наружное отверстие открывается в области венечной борозды, на нижней поверхности полового члена, мошонке или в промежности);
- эписпадия (полное или частичное отсутствие передней стенки уретры).

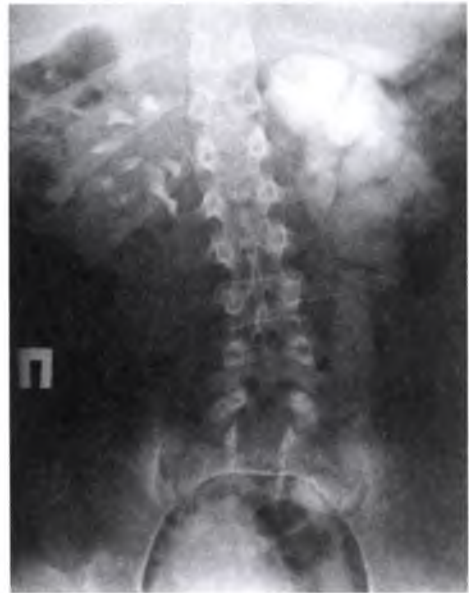

Рис. 10-22. Врожденный гидронефроз

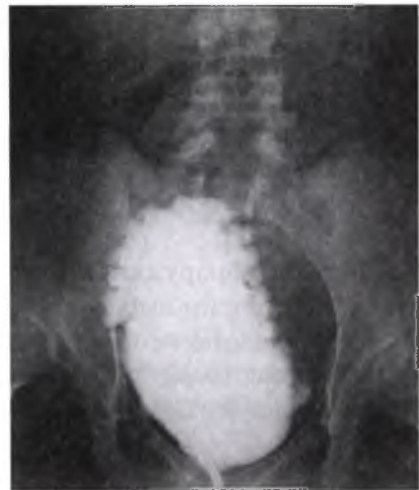

Рис. 10-23. Множественные дивертикулы мочевого пузыря



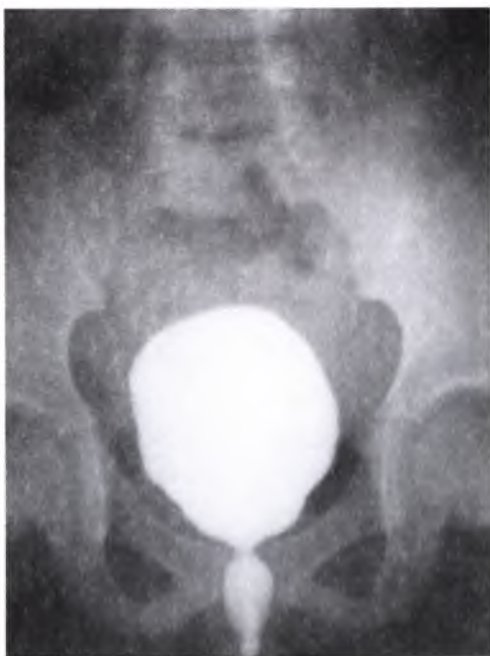

Рис. 10-24. Стеноз мочеиспускательного канала

### Изменения в анализах мочи

Изменения в моче — наиболее постоянный, а иногда единственный признак поражения мочевой системы.

**Мочевой синдром.** Под мочевым синдромом понимают появление патологических изменений в моче в виде протеинурии, гематурии, лейкоцитурии, цилиндрурии, изменений солевого состава мочевого осадка. Эти изменения могут возникать изолированно или в различных сочетаниях.

**Изменение цвета мочи.** Цвет мочи изменяется при многих патологических состояниях, приеме некоторых лекарственных средств, а также у здоровых детей после употребления в пищу некоторых продуктов (рис. 10-25).

**Лейкоцитурия** — повышение содержания лейкоцитов в моче сверх

нормы.

- Нейтрофильный тип урочитогаммы мочи отмечают при микробно-воспалительных заболеваниях почек и мочевыводящих путей (пиелонефрит, цистит, уретрит, туберкулез и другие инфекции), а также наружных половых органов.
- Мононуклеарный и лимфоцитарный типы урочитогаммы характерны для поражения тубулоинтерстициальной ткани почек при гломерулонефрите, интерстициальном и волчаночном нефритах.

**Гематурия** (обнаружение в утренней моче более 2 эритроцитов в поле зрения). По степени выраженности различают макро- и микрогематурию, по происхождению — почечную и внепочечную. Причины гематурии у детей — см. рис. 10-26.

Другие возможные изменения мочи представлены в табл. 10-7.



Соломенно-желтый  
(норма)



Бесцветный  
при сильном разведении (после приема диуретиков, при инфузионной терапии), при ХПН



Темно-желтый  
при повышенной концентрации желчных пигментов, при олигурии, обусловленной экстраренальными потерями жидкости, лихорадке, приеме аскорбиновой кислоты.



Красный, цвет «мясных помоев»  
при эритроцитурии, гемоглобинурии, миоглобинурии, порфири-нурии, после употребления свеклы, вишни, ежевики, после приема фенолфталеина.



Темно-коричневый  
при наличии уробилиногена (при гемолитической анемии)



Оранжевый  
при уратурии (в том числе на фоне мочекишечного инфаркта у новорожденных), приеме рифампицина, нитрофурантоина, фуразидина



Зеленый  
при билирубинемии (при механической желтухе), зеленовато-бурая (цвета пива) моча при билирубинемии и уробилиногенурии (обусловленных паренхиматозной желтухой), после употребления ревеня.

Рис. 10-25. Изменение цвета мочи

## Гематурия

## Протеинурия

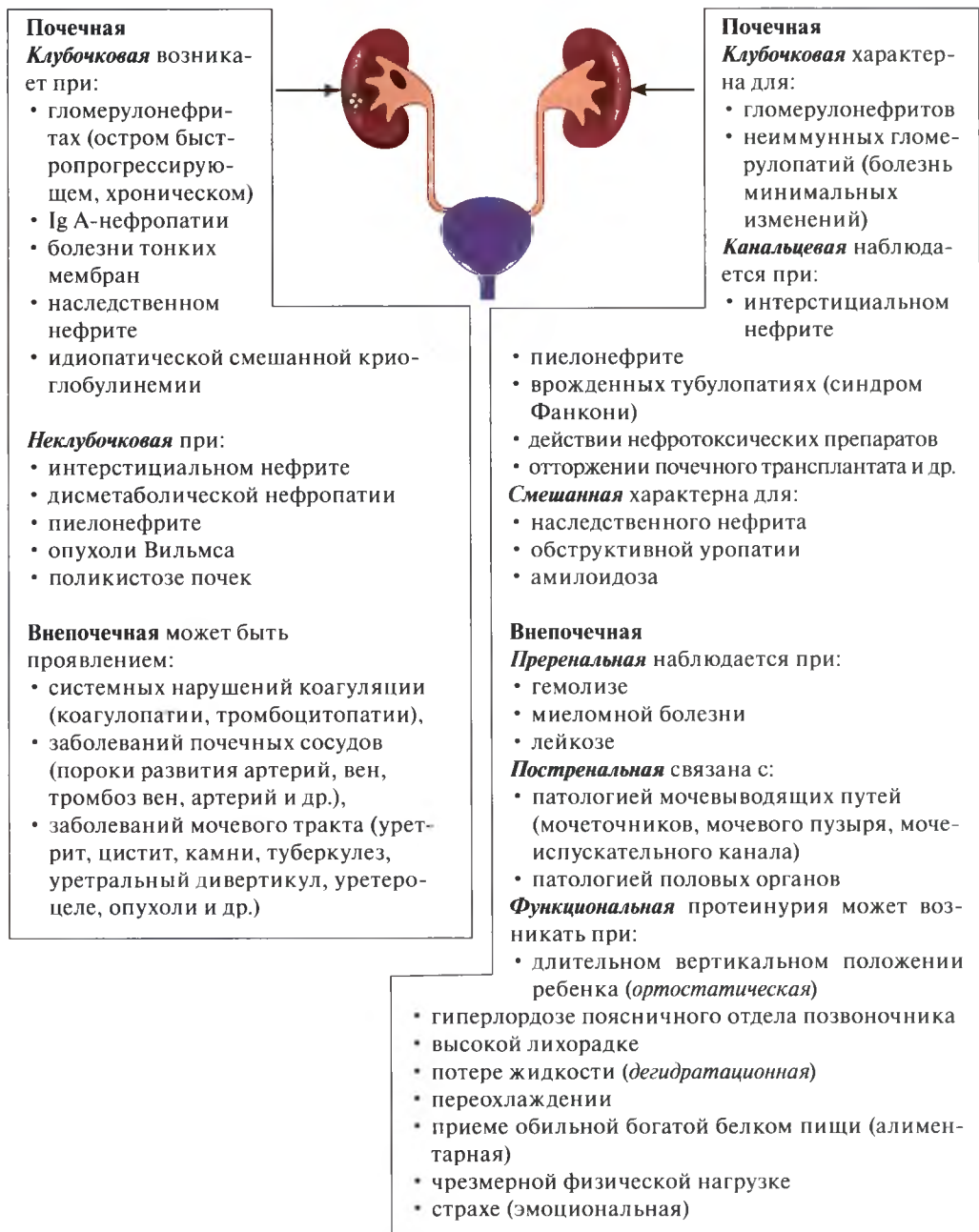

Рис. 10-26. Причины гематурии и протеинурии у детей

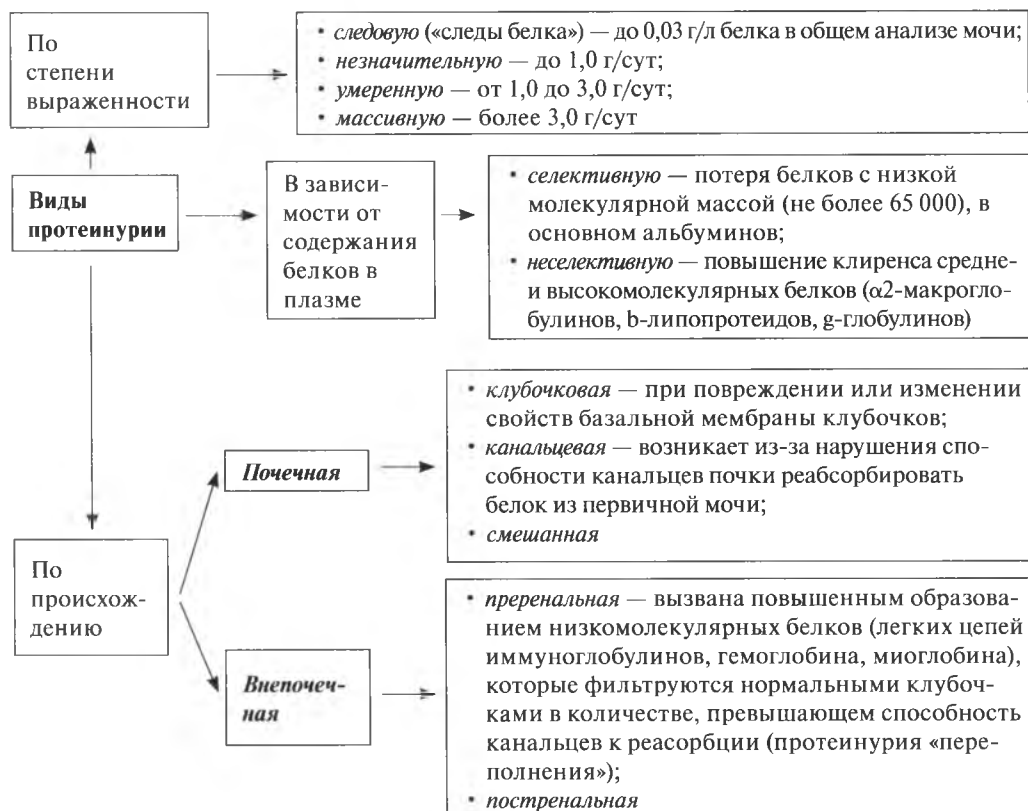
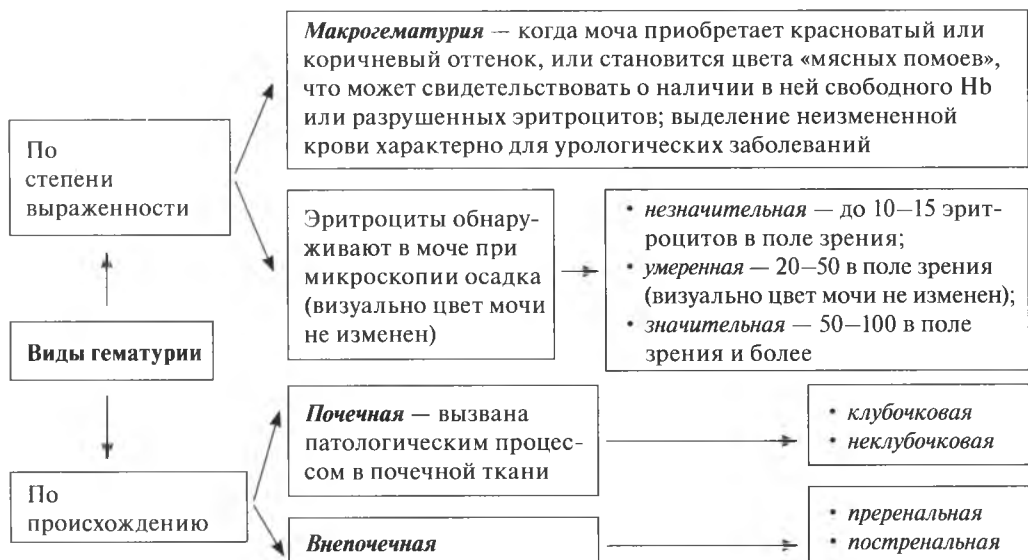


Таблица 10-7. Изменения в анализах мочи

Вид	Причины
Изменение прозрачности	<p>Неполная прозрачность мочи возникает при наличии в ней клеточных элементов и слизи.</p> <p>Моча становится мутноватой из-за присутствия в ней бактерий и большого количества солей, мутной — при наличии капель жира</p>
Изменение реакции мочи	<p>Кислая реакция мочи может возникнуть у детей после перегрузки мясной пищей, при гломерулонефрите, диабетической коме.</p> <p>Щелочная реакция мочи отмечается при овощной диете, употреблении щелочной минеральной воды, вследствие рвоты (из-за потери ионов хлора), при воспалительных заболеваниях мочевыводящих путей, гипокалиемии, при наличии фосфатурии, при схождении отеков, при бактериальном брожении в кишечнике</p>
Изменение относительной плотности мочи	<p>Колебания относительной плотности ниже 1,010 указывают на нарушение концентрационной функции почек; такое состояние называют гипостенурией. Наличие постоянной относительной плотности мочи, соответствующей плотности первичной мочи (1,008–1,010) называют изостенурией.</p> <p>Снижение относительной плотности мочи возникает при разведении мочи или нарушении ее концентрации, что бывает при хронических гломерулонефритах с тяжелым поражением тубулоинтерстициальной ткани, интерстициальном нефрите, врожденных и наследственных заболеваниях почек, хроническом пиелонефрите в стадии склерозирования интерстиция.</p> <p>Повышение относительной плотности мочи — гиперстенурия (удельный вес выше 1,030) — наблюдают при наличии в ней сахара, белка, солей</p>
Цилиндрурия	<p>Цилиндрурия связана с осаждением белка в просвете канальцев. Цилиндры в моче появляются при различных физиологических и патологических состояниях: гиалиновые — при физической нагрузке, лихорадке, ортостатической протеинурии, нефротическом синдроме и др.; зернистые — при тяжелых дегенеративных поражениях канальцев; восковидные — при поражениях эпителия канальцев, нефротическом синдроме; эпителиальные — при дегенеративных изменениях канальцев при гломерулонефрите, нефротическом синдроме; эритроцитарные — при гематурии почечного генеза; лейкоцитарные — при лейкоцитурии почечного генеза</p>

Вид	Причины
Глюкозурия	Может возникать при избыточном потреблении сахара, инфузионной терапии растворами глюкозы, СД. При отсутствии указанных факторов глюкозурия свидетельствует о нарушении реабсорбции глюкозы в проксимальном отделе нефрона (тубулопатии, интерстициальный нефрит)
Кетонурия	Характерна для ацетонемической рвоты, СД
Уробилиногенурия и уробилинурия	Наблюдаются при гемолизе, повреждении печени, запорах, энтероколите, кишечной непроходимости
Эпителиальные клетки	Эпителиальные клетки в большом количестве появляются в моче при различных патологических состояниях: плоский эпителий (верхний слой эпителия мочевого пузыря) — при остром и хроническом цистите; цилиндрический или кубический эпителий (эпителий канальцев, лоханки, мочеточника) — при воспалительных заболеваниях, дисметаболической нефропатии
Кристаллурия	Осадок из мочевой кислоты и ее солей наблюдают у детей с мочекислым диатезом, при ряде заболеваний почек, приводящих к нарушению образования канальцевым эпителием аммиака. Трипельфосфаты и аморфные фосфаты обнаруживают в моче при микробно-воспалительных заболеваниях почек и мочевыводящих путей, а также при первичных и вторичных тубулопатиях на фоне гиперфосфатурии и нарушения ацидо- и аммионогенеза. Оксалаты находят в моче при экстраренальных потерях жидкости, при некоторых тубулопатиях, а также при оксалоze (наследственное заболевание, характеризующееся нарушением метаболизма предшественников щавелевой кислоты)

## Нарушения мочеотделения

Основные нарушения мочеотделения представлены в табл. 10-8.

Таблица 10-8. Нарушения мочеотделения

Вид нарушения	Определение	Причины
Полиурия	Увеличение суточного диуреза более чем в 2 раза по сравнению с нормой (у детей старшего возраста более 1500 мл/м <sup>2</sup> за сутки)	Массивная водная нагрузка. Схождение отеков. Применение осмотических диуретиков и салуретиков. Тяжелые нарушения функции почек (почечная недостаточность в полиурической фазе). Несахарный диабет

Вид нарушения	Определение	Причины
Олигурия	Уменьшение суточного диуреза до 1/3—1/4 от возрастной нормы	<p>Может быть обусловлена нарушением функции почек у пациентов с гломерулонефритом, пиелонефритом, уремией.</p> <p>Внепочечные причины:</p> <ul style="list-style-type: none"> <li>— ограничение потребления жидкости;</li> <li>— усиленное потоотделение;</li> <li>— профузные диареи;</li> <li>— неукротимая рвота;</li> <li>— нарастание сердечных отеков</li> </ul> <p>Транзиторную олигурию наблюдают у новорожденных в первые 3 сут жизни</p>
Анурия	Уменьшение диуреза (менее 6—7% от нормы или полное прекращение выделения мочи)	<p>Моча не поступает в мочевой пузырь из-за нарушения ее образования в почках (истинная анурия) или вследствие обструкции вышележащих мочевых путей.</p> <p>Истинная анурия может быть признаком острой почечной недостаточности, возникать при нарушении кровоснабжения почек (шок, острая кровопотеря), воздействии токсических факторов, остром воспалении почечной паренхимы (острый гломерулонефрит)</p>
Ишурия	Острая задержка мочеиспускания	<p>Возникает при нарушении выведения мочи из мочевого пузыря.</p> <p>Ишурия может возникнуть остро при полном травматическом разрыве или обтурации камнем мочеиспускательного канала или сохраняться длительно при выраженной атонии мочевого пузыря.</p> <p>Частичную задержку (неполное опорожнение, наличие остаточной мочи) наблюдают при наличии препятствия на уровне шейки мочевого пузыря или мочеиспускательного канала (фиброз шейки, клапаны и стриктуры мочеиспускательного канала, камни и опухоли мочевого пузыря, уретероцеле и др.). Для неполной хронической задержки мочи характерна дизурия: прерывистость струи мочи, запаздывание мочеиспускания, выполнение его в 2 этапа, что чаще наблюдают при дивертикуле мочевого пузыря, уретерогидронефрозе, пузырно-мочеточниковом рефлюксе</p>



Вид нарушения	Определение	Причины
Никтурия	Преобладание ночного диуреза над дневным	Нарушения работы почек. Тенденция к никтурии характерна для различных заболеваний почек, а никтурия — для хронической почечной недостаточности

## Отеки

Отеки — частый симптом различных заболеваний почек.

Развитие отеков может быть обусловлено:

- снижением онкотического давления плазмы при уменьшении концентрации белков, преимущественно альбуминов, в крови;
- повышением проницаемости капилляров в результате повышения активности гиалуронидазы;
- активацией ренин-ангиотензин-альдостероновой системы, определяющей увеличение реабсорбции натрия и воды;
- снижением клубочковой фильтрации.

Отеки наблюдают при остром и хроническом гломерулонефрите, амилоидозе, при уремии, при отравлении солями тяжелых металлов.

## Нефротический синдром

Нефротический синдром — симптомокомплекс, включающий:

- отеки;
- выраженную протеинурию (более 50 мг/кг в сутки);
- гипопроteinемию (гипоальбуминемию);
- гиперлипидемию.

Клинические формы нефротического синдрома:

- полный — наличие всего симптомокомплекса;
- неполный — при отсутствии отеков или одного из лабораторных симптомов нефротического синдрома;

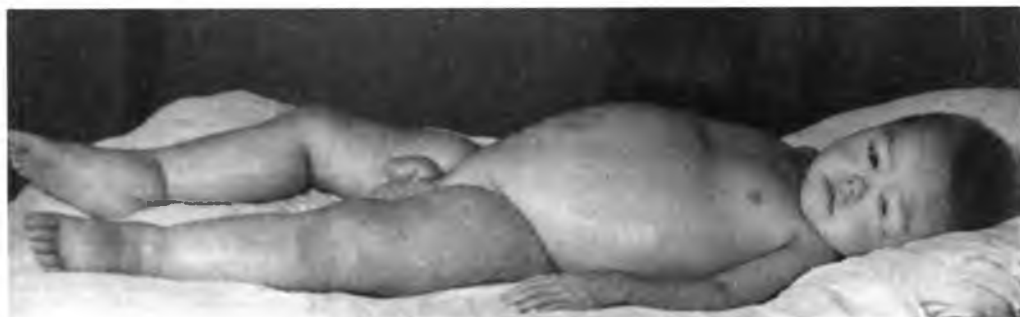

Рис. 10-27. Нефротический синдром (анасарка)

- чистый — не сопровождающийся ни гематурией, ни АГ;
- смешанный — с гематурией или с АГ.

Нефротический синдром может быть первичным и вторичным (табл. 10-9).

**Таблица 10-9.** Причины нефротического синдрома у детей

Первичный нефротический синдром	Вторичный нефротический синдром
<p>Врожденный и инфантильный нефротический синдром.</p> <p>При гломерулонефрите:</p> <ul style="list-style-type: none"> <li>– с минимальными изменениями в гломерулах;</li> <li>– фокально-сегментарном гломерулосклерозе (гиалинозе);</li> <li>– мембранозном;</li> <li>– мезангиопролиферативном;</li> <li>– мезангиокапиллярном;</li> <li>– экстракапиллярном с полулуниями;</li> <li>– фибропластическом</li> </ul>	<p>При внутриутробных инфекциях (токсоплазмоз, цитомегаловирусная инфекция, врожденный сифилис и др.).</p> <p>При инфекционных заболеваниях (туберкулез, гепатит В и С, ВИЧ, сифилис и др.).</p> <p>При системных заболеваниях соединительной ткани и системных васкулитах.</p> <p>При структурном дизэмбриогенезе почечной ткани.</p> <p>При болезнях обмена.</p> <p>При тромбозе почечных вен.</p> <p>При наследственных заболеваниях и синдромах.</p> <p>При хромосомных болезнях</p>

### Нефритический (остронефритический) синдром

Нефритический синдром — симптомокомплекс, включающий:

- внепочечные симптомы (отеки, АГ, возможны изменения со стороны сердечно-сосудистой системы, ЦНС);
- почечные симптомы (олигурия, гематурия, протеинурия, цилиндрурия).

Возникновение остронефритического синдрома наиболее характерно для острого гломерулонефрита. Он может наблюдаться также при первичных и вторичных (например, при СКВ, болезни Шенляйна–Геноха, гранулематозе Вегенера, синдроме Гудпасчера) гломерулонефритах. Появление нефритического синдрома всегда свидетельствует о нарастании активности заболевания.

### Дизурический синдром

Дизурический синдром — синдром нарушения акта мочеиспускания (табл. 10-10), признак патологии нижних мочевых путей.

Таблица 10-10. Нарушения акта мочеиспускания

Нарушение	Характеристика
Урежение мочеотделения	Наблюдают у детей с гипорефлекторным мочевым пузырем; при значительной потере жидкости вследствие интенсивного потоотделения, неукротимой рвоты, диареи; при нарастании отеков, при олигурии, уремии
Учащение мочеиспускания (поллакиурия)	Может быть у здоровых детей при охлаждении и при купании в соленой воде. Поллакиурия в сочетании с болью при мочеиспускании — характерный признак цистита; поллакиурия, более выраженная днем, усиливающаяся при движениях, характерна для камней в мочевом пузыре; безболевою поллакиурию наблюдают при гиперрефлекторном мочевом пузыре. Кроме того, поллакиурия может возникать при уретрите, простатите, при рефлекторном воздействии со стороны кишечника (трещины заднего прохода, глисты) и др.
Недержание мочи — моча выделяется без позыва, независимо от акта мочеиспускания	Может быть истинным или ложным. Истинное недержание мочи характерно для повреждений спинного мозга, спинномозговых грыж. Причинами ложного недержания чаще всего бывают эктопия устьев мочеточников в мочеиспускательный канал или влагалище, экстрофия мочевого пузыря, пузырно-ректальные и уретроректальные свищи
Энурез — недержание мочи во сне	Наиболее часто развивается при патологии нервной системы, при нарушениях психики, а также патологии нижних мочевых путей
Неудержание мочи — невозможность удержать мочу при появлении позыва к мочеиспусканию	Появляется при цистите, нейрогенной дисфункции мочевого пузыря, дивертикуле или камне мочевого пузыря
Странгурия — болезненность и рези при мочеиспускании	Характерна для воспаления мочевого пузыря или мочеиспускательного канала. При цистите боль и резь обычно бывают в конце мочеиспускания, а при уретрите — во время мочеиспускания и сохраняются некоторое время после него

## Болевой синдром

Болевой синдром при заболеваниях почек может быть обусловлен тремя основными причинами: растяжением капсулы почек, воспалительным отеком слизистой оболочки и/или растяжением почечной лоханки, спазмом мочевыводящих путей.

- Растяжение капсулы почек возникает при паренхиматозных заболеваниях почек (гломерулонефрит, амилоидоз и др.) и у больных с застойным полнокровием при сердечной недостаточности. Боли в этом случае обычно неинтенсивные, тупые, постоянные. В то же время при инфаркте почки боли могут возникнуть остро и быть очень выраженными.
- При поражении лоханки (пиелонефрит) боли могут быть интенсивными, нарастающими.
- Острые, приступообразные, очень интенсивные боли в пояснице или по ходу мочеточника (почечная колика) характерны для мочекаменной болезни.

Боли во время мочеиспускания в поясничной области и в одной из половин живота появляются при пузырно-мочеточниковом рефлюксе. Боли в области мочевого пузыря обусловлены его патологией и возникают при цистите, наличии камня, задержке мочеиспускания. Боли в области мочеиспускательного канала могут быть обусловлены его воспалением.

## Артериальная гипертензия

АГ при заболеваниях почек у детей развивается достаточно часто. При поражении паренхимы почек или сужении сосудов нарушается кровообращение в почках, что приводит к активации ренин-ангиотензин-альдостероновой системы. В результате повышается общее периферическое сосудистое сопротивление, происходит задержка ионов натрия и воды, что обуславливает увеличение сердечного выброса и объема циркулирующей крови.

- Паренхиматозная почечная АГ возникает при диффузном поражении почечной паренхимы: при остром и хроническом гломерулонефрите, интерстициальном нефрите, врожденных аномалиях почек, амилоидозе, опухоли почки, травме почки и др.
- Вазоренальную АГ вызывают стеноз почечной артерии, наличие множественных почечных артерий, аномалии почечных вен, тромбоз или аневризма почечных артерий или вены, аортоартериит или ювенильный полиартериит с поражением почечных артерий и т.д.

## Почечная недостаточность

Почечная недостаточность — состояние, при котором уменьшается выведения почками различных веществ из организма: воды, ионов калия, натрия, азотосодержащих веществ (креатинина и мочевины), среднемолекулярных токсинов.

Клинически почечная недостаточность проявляется симптомами:

- гипергидратации;
- гиперкалиемии;
- уремии.

В основе почечной недостаточности лежит взаимодействие трех факторов:

- снижение перфузии крови через почечные сосуды,
- нарушение и блокада в них микроциркуляции,
- замещение почечных структур соединительной тканью.

**Парциальная** преходящая **почечная недостаточность** характеризуется значительным снижением выведения почками того или иного вещества (как правило, воды), связанным с уменьшением почечного кровотока или нарушением кровотока через почечные клубочки. Такое состояние развивается при:

- гиповолемических состояниях (большая физическая нагрузка, диарея, рвота, лихорадка);
- снижении насосной функции сердца;
- вазоконстрикции при гипертонических кризах;
- повышении вязкости крови при парапротеинемиях.

**Острая почечная недостаточность** — нарушение функции почек, обусловленное повреждением нефронов, клинически характеризующееся олигурией. Такое состояние развивается при иммунных заболеваниях, синдроме диссеминированного внутрисосудистого свертывания на фоне сепсиса и тяжелых инфекций, гемолизе, шоке, ожоге, отморожении, массивных гемотранфузиях и др.; при тромбозе и тромбоэмболии почечных сосудов; воздействии нефротоксических веществ; при нарушении проходимости мочеточника.

**Хроническая почечная недостаточность** — состояние, обусловленное необратимыми потерями функционирующих нефронов и других тканей почек, при этом диурез зависит от стадии заболевания и может быть адекватным, избыточным, в терминальной стадии развивается олиго- или анурия. Хроническая почечная недостаточность развивается при быстро прогрессирующем и хроническом гломерулонефритах, при хроническом пиелонефрите на фоне аномалий строения почек, при нефритах у больных с системными заболеваниями соединительной ткани, амилоидозе и др.

### Фрагмент истории болезни

При осмотре обращают внимание на цвет кожных покровов, наличие стигм дисморфогенеза, отеков (пастозности) век, лица, туловища, конечностей, изменение величины, формы живота, контуров надлобковой, поясничной областей, поведение ребенка во время мочеиспускания.

При пальпации выявляют отеки (пастозность) на нижних конечностях. Измеряют АД.

Пальпация почек глубокая в положении на спине: определяют увеличение, смещение (подвижность) почки, консистенцию, поверхность (гладкая, бугристая), болезненность.

Пальпация в проекции мочеточниковых точек (наличие болезненности), надлобковой области.

Симптом поколачивания в поясничной области с обеих сторон (болезненность).

Мочеиспускание: свободное, частое, редкое, отсутствует, болезненное.

Количество мочеиспусканий за сутки, порции малые, обильные. Диурез.

Цвет мочи: соломенно-желтый, цвета пива, мясных помоев и др.

### **Тестовые задания к главе «Мочевыделительная система»**

**1. У здорового ребенка 7 лет суточный диурез составляет:**

- A. 400 мл;
- B. 600 мл;
- C. 800 мл;
- D. 1200 мл;
- E. 1500 мл.

**2. Во время утренника в детском саду у ребенка 2 лет 6 мес, активного, с хорошим самочувствием, однократно было непроизвольное мочеиспускание, чего раньше не отмечалось. Указанное явление можно расценить как:**

- A. острый цистит;
- B. острый пиелонефрит;
- C. нейрогенную дисфункцию мочевого пузыря;
- D. физиологическую особенность.

**3. У пятидневного ребенка каждое мочеиспускание оставляет на подгузниках пятна красновато-кирпичного цвета. Собранная моча оказалась мутной, при хранении в ней появился красновато-коричневый осадок, в анализе мочи: белка нет, лейкоциты 2–3 в поле зрения, эритроциты 0–1 в поле зрения.**

**У данного ребенка:**

- A. острый пиелонефрит;
- B. мочекислый инфаркт почек;
- C. острый гломерулонефрит;
- D. нефролитиаз;
- E. опухоль почки.

4. При плановом обследовании ребенка 9 лет с хроническим гломерулонефритом в общем анализе мочи обнаружено: белка нет, лейкоциты 2–3 в поле зрения, эритроциты 10–15 в поле зрения, относительная плотность мочи 1,007–1,028, клубочковая фильтрация (по клиренсу эндогенного креатинина) 100 мл/мин/1,73м. Отклонением от нормы следует считать:

- А. число лейкоцитов в осадке мочи;
- В. число эритроцитов в осадке мочи;
- С. относительную плотность мочи;
- Д. объем клубочковой фильтрации.

5. Симптомокомплекс нефротического синдрома включает:

- А. отеки;
- В. АГ;
- С. протеинурию более 50 мг/кг в сутки;
- Д. гипопротеинемию;
- Е. гиперлипидемию.

Правильные ответы: 1 — D; 2 — D; 3 — B; 4 — B; 5 — A, C, D, E.



# Глава 11

## Кровь и система кроветворения

Кровь — жидкая ткань, которая омывает почти все клетки организма; насыщает их кислородом, обеспечивает все виды обмена; осуществляет защитную функцию, благодаря наличию в ней фагоцитов, иммунных тел.

Кровь состоит из плазмы и взвешенных в ней форменных элементов — эритроцитов, лейкоцитов, тромбоцитов.

### Кроветворение

Кроветворение или гемопоэз — процесс образования и последующего созревания форменных элементов крови.

Во время внутриутробного развития плода выделяют три периода кроветворения, постепенно сменяющие друг друга:

1 — эмбриональный (мегалобластический); период, который начинается в кровяных островках желточного мешка у двухнедельного зародыша, где образуются мегалобласты (первичные эритробласты) — крупные клетки, содержащие ядро и эмбриональные типы Hb.

2 — печеночный; период, который начинается на 7-й неделе гестации, достигает максимума к 5 мес. В печени образуются эритробласты и эритроциты. На 3–4-м месяце гестации в гемопоэз включается селезенка. В ней происходит эритро-, грануло- и мегакариопоэз. Активный лимфопоэз возникает в селезенке с 20-й недели внутриутробного развития.

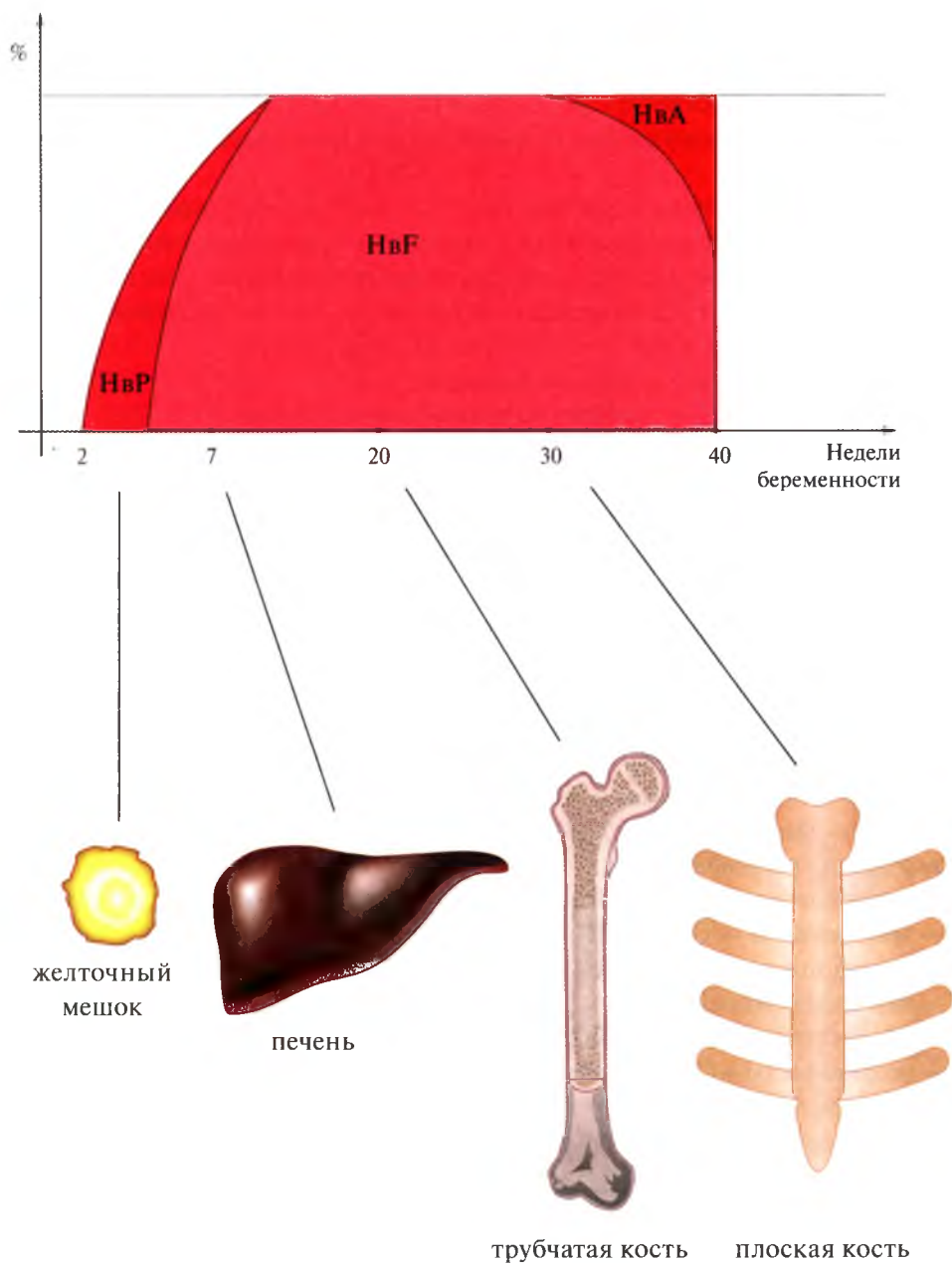
3 — костномозговой (медуллярный); период, который начинается на 4–5-м месяце гестации, постепенно он становится основным.

**Соответственно этим периодам кроветворения существует три типа Hb (рис. 11-1):**

- эмбриональный — HbP (от «*primitiv*» — примитивный);
- fetalный — HbF (от «*fetus*» — плод);
- Hb взрослого типа — HbA (от «*adult*» — взрослый).

Важное физиологическое свойство HbP и HbF — их более высокое сродство к кислороду. Это имеет большое значение во внутриутробном периоде для обеспечения организма плода кислородом.

При рождении ребенка HbF составляет 60–85% всего Hb крови. Он постепенно замещается HbA. К году остается около 15% HbF, к трем годам количество его в норме не превышает 2%.



Органы, где происходит внутриутробное кроветворение

Рис. 11-1. Внутриутробный синтез гемоглобина

К моменту рождения ребенка прекращается кроветворение в печени, а селезенка утрачивает способность к образованию клеток красного ряда, гранулоцитов, мегакариоцитов, сохраняя функции образования лимфоцитов, моноцитов и разрушения стареющих или поврежденных эритроцитов и тромбоцитов.

Во внеутробном периоде основным источником образования всех видов клеток крови, кроме лимфоцитов, становится красный костный мозг.

Красным костным мозгом у новорожденных заполнены плоские и трубчатые кости. Это имеет значение при выборе места костномозговой пункции.

Для получения костного мозга обычно пунктируют:

- у новорожденных — пяточную кость;
- у детей до 1 года — эпифиз большеберцовой кости;
- у детей старшего возраста — гребень подвздошной кости.

Пункция грудины в настоящее время практически не используется.

С первого месяца жизни красный костный мозг постепенно начинает замещаться жировым (желтым), и к 12–15 годам кроветворение сохраняется только в плоских костях.

Зрелые клетки периферической крови развиваются из своих предшественников, созревающих в красном костном мозге (рис. 11-2).

Стволовая кроветворная клетка (CFU-blast) — родоначальница всех форменных элементов крови.

Клетки, вышедшие из красного костного мозга в кровь, продолжают функционально изменяться. Постепенно меняется состав и уменьшается активность ферментов клеток, сами клетки стареют, разрушаются и утилизируются макрофагами.

Продолжительность жизни зрелых клеток крови в сосудистом русле:

- эритроциты — около 120 дней;
- тромбоциты — 9–11 дней;
- нейтрофилы — 14 дней;
- лимфоциты — от нескольких суток до нескольких лет;
- эозинофилы — 8–12 дней;
- моноциты циркулируют в крови около 12 ч, затем проникают в ткани, где превращаются в макрофаги.

### **Факторы гемопоза**

Образование клеточных элементов крови активируется и регулируется факторами гемопоза которыми являются:

- 1) гемопозитические факторы роста;
- 2) факторы транскрипции;
- 3) фолиевая кислота, витамин В<sub>12</sub>;
- 4) микроэлемент железо.

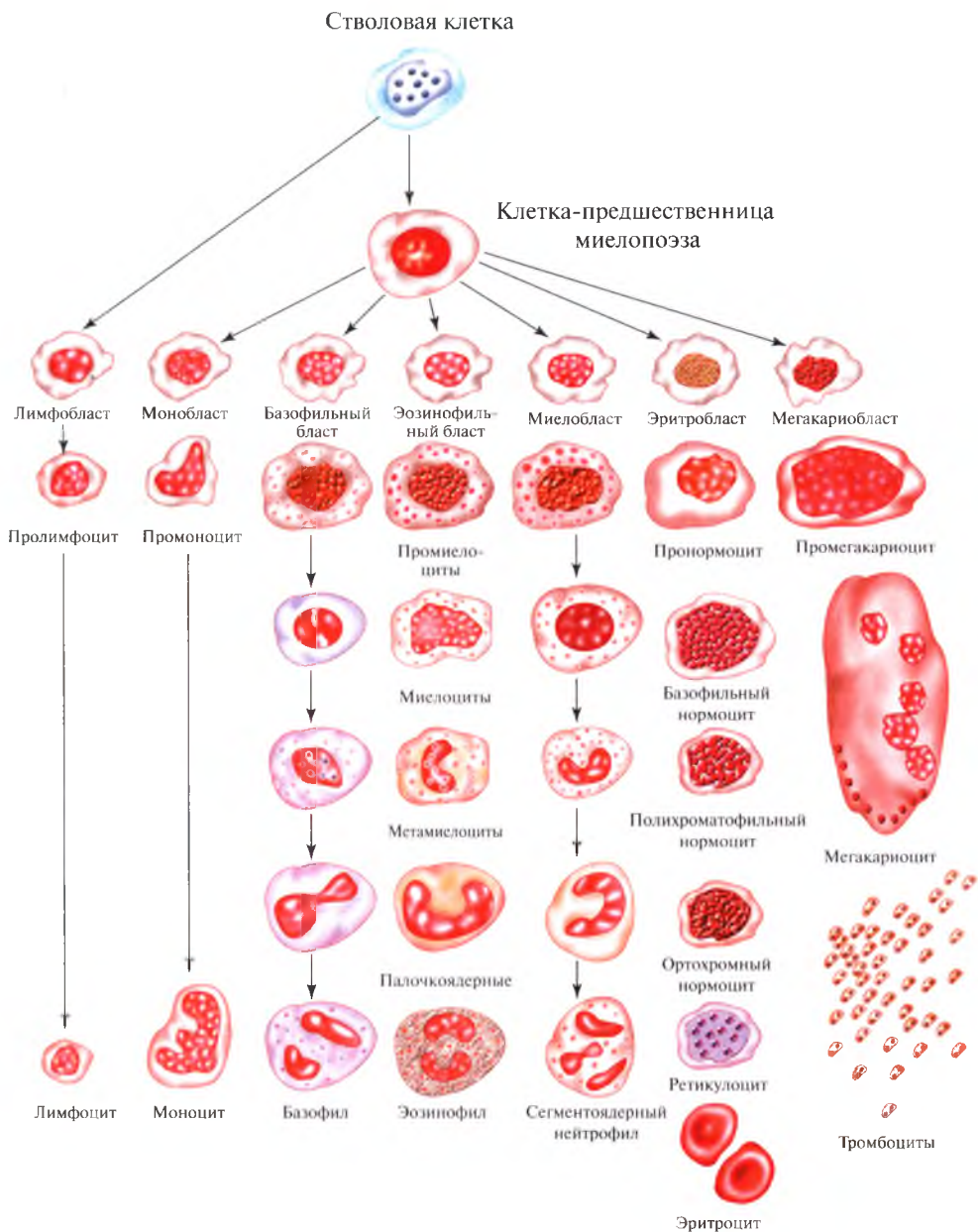


Рис. 11-2. Схема кроветворения

- Гемопоэтические факторы роста включают фактор стволовых клеток, колониестимулирующие факторы, интерлейкины, эритропоэтин, тромбопоэтин.
  - Эритропоэтин – гормон гликопротеиновой природы. Он вырабатывается преимущественно в почках (около 90%) в ответ на гипоксическую стимуляцию, в меньшей мере – гепатоцитами печени. Эритропоэтин влияет на процесс развития и дифференцировки клеток эритроидного ряда, стимулирует продукцию в них Hb. У здоровых людей концентрация эритропоэтина в плазме значительно повышается при возникновении гипоксии любого генеза.
  - Тромбопоэтин – гормон, ускоряющий мегакариоцитопоэз после периода тромбоцитопении.
  - Колониестимулирующие факторы выполняют функцию лейкопоэтинов.
- Факторы транскрипции – это белки, связывающиеся с ДНК и регулирующие экспрессию генов кроветворных клеток.
- Фолиевая кислота и витамин  $B_{12}$  необходимы для синтеза ДНК. Фолаты и витамин  $B_{12}$  поступают с пищей и всасываются в тонкой кишке. Для всасывания витамина  $B_{12}$  в кишечнике необходим внутренний фактор Касла, синтезируемый париетальными клетками желудка. Фактор связывает витамин  $B_{12}$  и защищает его от разрушения ферментами. Комплекс внутреннего фактора Касла с витамином  $B_{12}$  в присутствии ионов кальция взаимодействует с рецепторами эпителиальной клетки дистального отдела подвздошной кишки. При этом витамин  $B_{12}$  поступает в клетку, а внутренний фактор высвобождается. Отсутствие внутреннего фактора Касла приводит к развитию анемии.
- Микроэлемент железо играет весьма существенную роль в процессе гемопоэза: входит в состав гема (небелковой части Hb) и определяет свойство Hb переносить кислород; железо является составной частью многих металлопротеидов, ферментов, а следовательно:
  - участвует в метаболических процессах;
  - имеет значение для поддержания высокого уровня иммунной резистентности.

Первоначальные запасы железа у новорожденного создаются благодаря его антенатальному поступлению через плаценту от матери на протяжении всей беременности, но наиболее активно с 28–32 нед гестации. Этот процесс активный, осуществляется против градиента концентрации и возможен только в одном направлении – от беременной к плоду.

Патологическое течение беременности, сопровождающееся нарушением маточно-плацентарного кровотока, приводит к уменьшению поступления железа в организм плода.

После рождения источником железа для развивающегося организма является экзогенное поступление железа в составе пищевых продуктов и утилизация его из эндогенных источников (печень, мышцы, «старые» эритроциты, ферменты).

Для здоровых детей в первое полугодие жизни единственным физиологическим продуктом питания, которое обеспечивает равновесие железа в организме, становится грудное молоко.

Ежедневная потребность ребенка в железе составляет 0,5–1,2 мг/сут.

#### **Некоторые лабораторные показатели, характеризующие обмен железа**

- *Сывороточное железо* — отражает количество негемового железа сыворотки.
  - Возрастные нормативные значения сывороточного железа составляют:
    - у новорожденных — 5,0–19,3 мкмоль/л;
    - старше месяца жизни — 10,6–33,6 мкмоль/л.
- *Трансферрин* — специфический транспортный белок плазмы, переносящий трехвалентное железо к эритрокариоцитам костного мозга или в депо.
- *Ферритин, гемосидерин* — специфические белки, играющие роль в создании тканевых запасов железа.
- *Общая железосвязывающая способность сыворотки* — характеризует общее количество железа, которое может связаться с имеющимся в плазме трансферрином. Нормальное значение — 40,6–62,5 мкмоль/л.
- *Латентная железосвязывающая способность сыворотки* — производный показатель, получаемый в результате математической разницы значений общей железосвязывающей способности сыворотки и сывороточного железа. Косвенно отражает количество в сыворотке крови свободного (не связанного с железом) трансферрина.

#### **Этапы обмена железа**

Обмен железа в ЖКТ осуществляется следующим образом:

- захват  $\text{Fe}^{2+}$  клетками слизистой тонкой кишки;
- $\text{Fe}^{2+}$  окисляется до  $\text{Fe}^{3+}$ ;
- всасывание и поступление в кровоток  $\text{Fe}^{3+}$ ;
- соединение  $\text{Fe}^{3+}$  с трансферрином;
- перенос  $\text{Fe}^{3+}$  трансферрином в:
  - костный мозг;
  - тканевые депо;
  - клеточные железосодержащие ферментативные системы.

**Если запасы железа избыточны**, оно соединяется с ферритином в эпителиальных клетках слизистой оболочки кишечника, которые слущиваются и удаляются из организма.

## Костный мозг

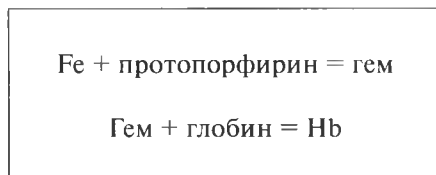


Рис. 11-3. Образование гемоглобина

Если имеется снижение уровня сывороточного железа, у старших детей и взрослых увеличивается скорость всасывания железа и расширяется абсорбционная площадь кишечника.

При развитии дефицита железа у детей раннего возраста усвоение железа не возрастает, так как не происходит компенсаторного увеличения всасывающей поверхности кишечника.

Железо, доставленное трансферрином в костный мозг, поступает в митохондрии нормобластов. Там происходит его взаимодействие с протопорфирином с образованием гема. Гем соединяется с полипептидными цепями глобина, образуя Hb (рис. 11-3).

В депонировании железа участвуют:

- ферритин;
- гемосидерин.

Отложение железа осуществляется практически во всех тканях организма, но особенно интенсивно в:

- печени;
- мышцах;
- макрофагах костного мозга;
- паренхиматозных органах.

В норме железо выделяется с калом, мочой, потом; теряется с волосами, ногтями.

Физиологические потери железа составляют:

- у детей в пубертатном периоде — 0,1–0,3 мг/сут;
- у подростков — 0,5–1,0 мг/сут.

### Система свертывания крови

Необходимое условие жизнедеятельности организма человека — жидкое состояние крови. Это условие создает система свертывания (гемокоагуляции), поддерживающая кровь в жидком состоянии, препятствующая тром-



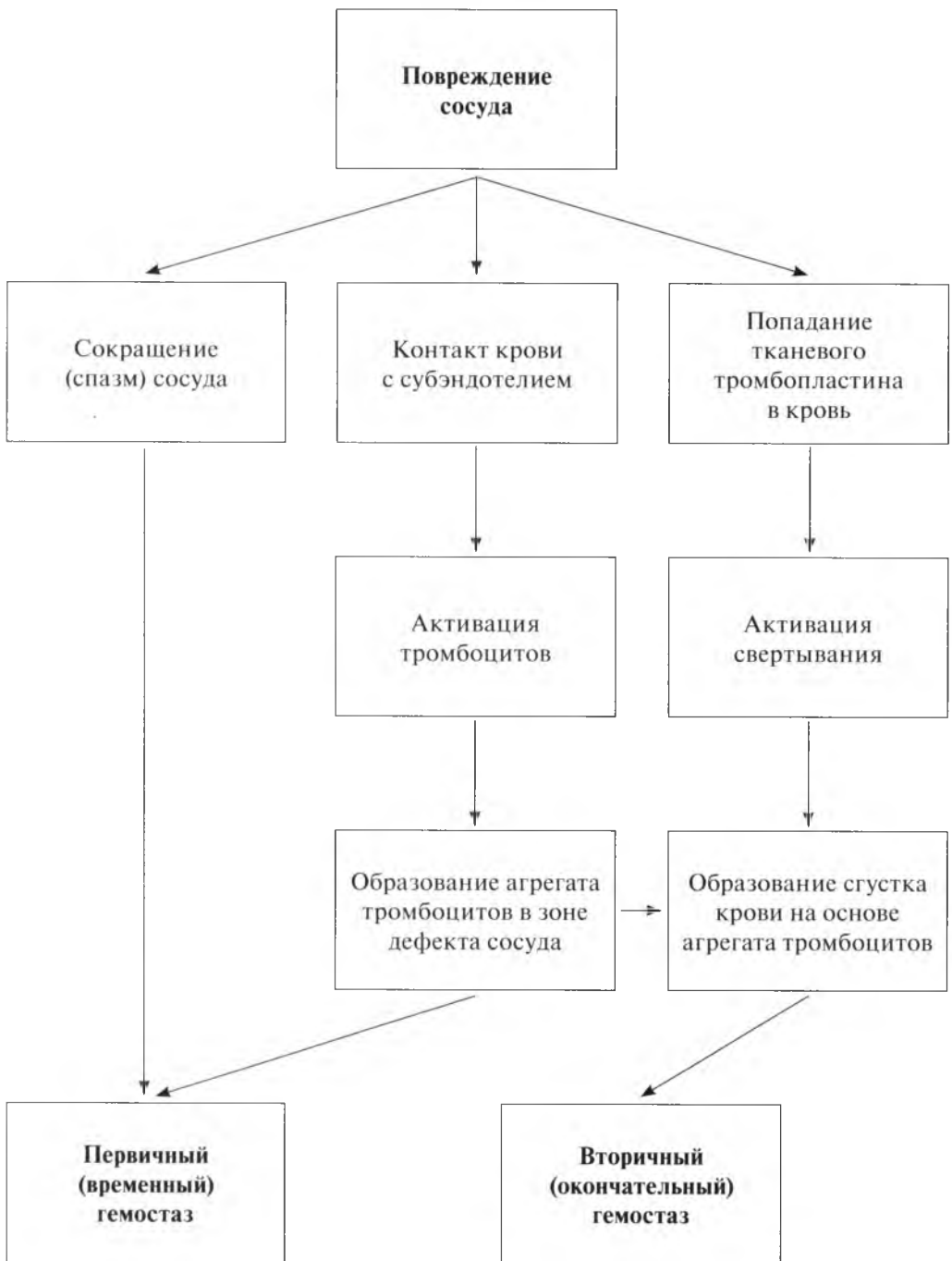

Рис. 11-4. Гемостаз

бообразованию, предотвращающая кровоточивость и обеспечивающая остановку уже развившихся геморагий.

Основные компоненты системы гемокоагуляции включают:

- *Сосудистое звено гемостаза.* В физиологических условиях тромбоциты не фиксируются к эндотелиальным клеткам сосудистой стенки. Частично это связано с тем, что последние вырабатывают простаглицлин, угнетающий функции тромбоцитов. При нарушении целостности сосудистой стенки формируется тромб.
- *Тромбоцитарное звено* обеспечивает адгезию и агрегацию тромбоцитов. Кроме того, тромбоциты содержат более десяти факторов, участвующих в процессе свертывания крови (обозначают арабскими цифрами).
- *Плазменное звено*, которое представлено тринадцатью факторами свертывания, обозначают римскими цифрами.

При повреждении сосудистой стенки рефлекторно наступает местный ангиоспазм (рис. 11-4), который ограничивает первоначальную потерю крови из раны и способствует местному накоплению гемостатических веществ.

Одновременно начинается взаимодействие крови со структурами поврежденного сосуда. Происходит прилипание (адгезия) тромбоцитов к поврежденным эндотелиальным клеткам и базальной мембране, а затем их склеивание между собой (агрегация). В это время плазменные факторы, находящиеся в норме в неактивном состоянии, последовательно активируются, превращаясь в активные энзимы, что приводит сначала к образованию тромбоцитарного агрегата в зоне дефекта сосуда, затем к образованию сгустка крови на его основе. Происходит сложный, многоэтапный, каскадный ферментный процесс, заканчивающийся образованием сгустка и остановкой кровотечения. Весь процесс протекает в течение 2 мин.

Далее наступает ретракция кровяного сгустка за счет способности тромбоцитов стягивать волокна фибрина в сгустке. В результате этого объем сгустка уменьшается и из него «выжимается» сыворотка.

В норме ретракция кровяного сгустка равна 0,3–0,5 (III–IV степень).

Лизис сгустка, восстановление проходимости сосуда и кровотока происходит под влиянием фибринолизина.

На рутинном уровне возможно оценить тромбоцитарное звено гемостаза методом определения длительности кровотечения (по Дьюку). Скарификатором делают укол пальца или мочки уха, выступающую кровь снимают каждые 15–30 с фильтровальной бумагой. Промежуток времени от момента появления первой капли крови до прекращения окрашивания фильтровальной бумаги является длительностью кровотечения (в норме составляет 2–4 мин). При удлинении данного показателя можно предпола-

гать снижение количества тромбоцитов или нарушение их функции.

О нарушении плазменного звена гемостаза позволяет судить удлинение времени свертывания крови.

Показания времени свертываемости зависят от используемой методики (табл. 11-1). Наиболее простым является метод определения времени свертывания крови по Моравицу, когда на предметное стекло наносят каплю крови, взятую из пальца (или мочки уха), после чего каждые 30 с

проводят по поверхности капли стеклянной палочкой. Начало времени свертывания определяют в момент появления первой нити фибрина, тянувшейся за палочкой, конец — в момент образования сгустка.

**Таблица 11-1.** Методики определения времени свертывания крови

Методика	Начало, мин	Конец, мин
По Моравицу	3	5
По Бюркеру	2,5	5,5
По Фонино	5	18
По Ситковскому	1,5	4
По Ли-Уайту	5	10
По Мак-Магро	8	12

### **Особенности гемостаза и его патология у новорожденных**

В раннем неонатальном периоде имеется физиологическое снижение:

- уровня плазменных факторов свертывания (II, VII, IX, X, XI, и XII);
- физиологических антикоагулянтов (антитромбина III, протеина С и др.);
- основных компонентов фибринолиза и калликреин-кининовой системы.

Система гемостаза у новорожденного сбалансирована, но на более низком уровне, чем у старших детей и у взрослых.

Предполагается, что снижение активности системы гемостаза у новорожденных является защитным механизмом, так как у ребенка неизбежна активация этой системы при рождении и в первые часы жизни.

Недоношенность приводит к более выраженному снижению уровней прокоагулянтов и антикоагулянтов, у таких детей существенно возрастает риск как геморрагических, так и тромботических осложнений, особенно синдрома диссеминированного внутрисосудистого свертывания.

На состояние системы гемостаза новорожденных значительно влияют сроки перевязки пуповины и первого прикладывания к груди. Ранняя перевязка пуповины до полного перетекания крови из плацентарных сосудов в кровотоки ребенка приводит к значительно большему снижению К-витаминзависимых факторов свертывания к 3—4 дням жизни.

### **Показатели крови в различные возрастные периоды**

Показатели крови значительно варьируют в зависимости от возраста ребенка (табл. 11-2).

Таблица 11-2. Показатели крови ребенка в разные возрастные периоды

Возраст	Нб, г\л	Эритроциты 10 <sup>12</sup> /л	Ретикулоц. %	Лейкоциты 10 <sup>9</sup> /л	Тромбоциты 10 <sup>9</sup> /л	СОЭ
1 сут	180–240	5–7	1–4	10–30	150–400	2–3
5 день	170–200	4,5–6	0,5–2	9–15	150–400	2–3
6 мес	110–160	4,0–5,0	0,5–1,3	8–12	150–400	3–7
1 год	110–130	4,0–4,5	0,5–1	7–11	150–400	4–7
5 лет	130–140	4,0–4,5	0,5–1	7–11	150–400	5–8
> 10 лет	Мальчики – 130–140 Девочки – 120–140	4,0–4,5	0,5–1	5–9	150–400	5–10

Наряду с классическими параметрами «красной крови» (уровень Нб, количество эритроцитов, цветовой показатель) в практике используют другие показатели (позволяющие более точно характеризовать некоторые виды анемий), представленные в табл. 11-3.

Таблица 11-3. Показатели эритроцитов

Показатель	Сокращение	Расчет	Норма
Средний объем эритроцита	MCV ( <i>mean cell volume</i> )	Гематокрит, эритроциты	Новорожденные = 102–116 фемтолитров 1 мес = 93 – 115 фемтолитров 6 мес = 82 – 100 фемтолитров 1 год = 81 – 95 фемтолитров после 3 лет = 80 – 95 фемтолитров
Среднее содержание Нб в одном эритроците	MCH ( <i>mean corpuscular hemoglobin</i> )	Нб, эритроциты	27–31 пикограмм
Средняя концентрация Нб в эритроците	MCHC ( <i>mean corpuscular hemoglobin concentration</i> )	Нб, гематокрит	33–37 г/дл

### Скорость оседания эритроцитов

Скорость оседания эритроцитов (СОЭ) определяется высотой столбика плазмы (в миллиметрах) в верхней части капилляра, образовавшегося в течение часа. Для этого кровь помещают в стеклянный капилляр, эритроциты под действием силы тяжести оседают вниз (рис. 11-5).

СОЭ в среднем составляет 5–9 мм/час у мужчин и 8–10 мм/час у женщин. У детей первого года жизни данный показатель несколько меньше, чем у взрослых.

### Показатели крови новорожденного

В период новорожденности характерна функциональная лабильность и быстрая истощаемость деятельности красного костного мозга. Под влиянием неблагоприятных воздействий (инфекции, тяжелые анемии и др.) у детей раннего возраста возможен возврат к эмбриональному типу кроветворения.

Объем крови составляет:

- у новорожденного — 14,7% массы тела, т.е. 140–150 мл/кг;
- у взрослого — 5,0–5,6% массы тела, т.е. 50–70 мл/кг.

В периферической крови здорового новорожденного повышены, по сравнению с показателями крови взрослого человека:

- концентрация Hb (180–240 г/л);
- содержание эритроцитов ( $5-7 \times 10^{12}$ /л);
- значение цветового показателя (до 1,1).

Это свидетельствует об интенсивном эритропоэзе — реакции на недостаточность снабжения плода кислородом в период внутриутробного развития и в родах.

После рождения, в связи с установлением внешнего дыхания, гипоксия сменяется гипероксией. Это приводит к снижению выработки эритропоэтинов и, как следствие, — к подавлению эритропоэза, падению количества эритроцитов и концентрации Hb. Кроме того, эритроциты, содержащие HbF, обладают укороченной длительностью жизни (12 дней) и более подвержены гемолизу.



Рис. 11-5. Нормальные (№1, №2) и измененный (№3) показатели СОЭ

Распад эритроцитов может проявляться транзиторной желтухой, что является физиологической нормой при условии ее появления не раньше третьего дня жизни.

Эритроциты новорожденного полихроматофильны, имеют различную величину (*анизоцитоз*) с преобладанием макроцитов.

Ретикулоцитоз в первые часы достигает 2,2–4,2%, в то время как у взрослых и детей старше месяца жизни количество ретикулоцитов составляет 0,6–0,8%.

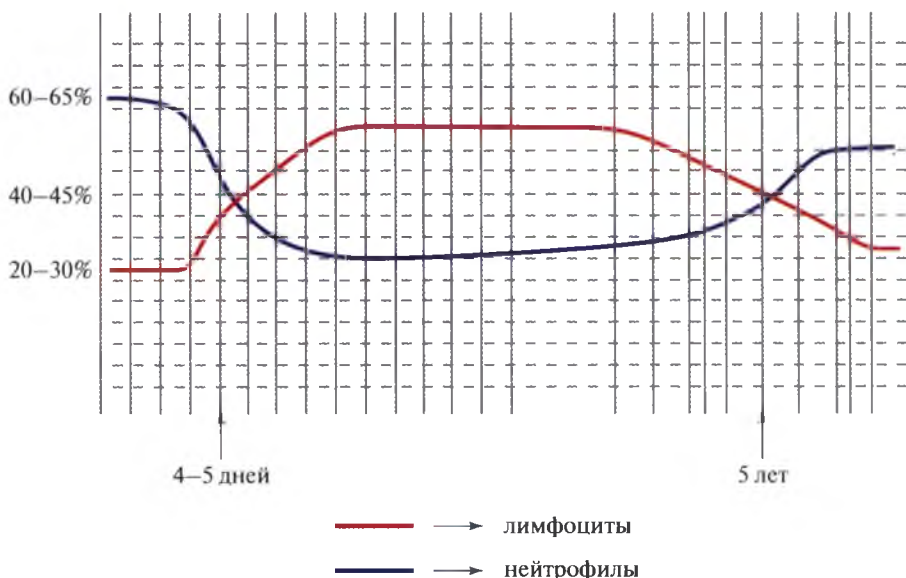
В норме могут циркулировать в крови ядерные формы эритроцитов — нормобласты.

Лейкоцитарная формула у новорожденных имеет особенности. Диапазон колебания общего количества лейкоцитов:

- в первые дни жизни —  $10-30 \times 10^9/\text{л}$ ;
- со 2-й нед жизни —  $10-12 \times 10^9/\text{л}$ .

Нейтрофилез (увеличение количества нейтрофилов) со сдвигом лейкоцитарной формулы влево до миелоцитов, возникающий при рождении, начинает быстро уменьшаться, а количество лимфоцитов нарастает. На 5–6-й день жизни число нейтрофилов и лимфоцитов сравнивается, составляя 40–45% (*первый физиологический перекрест*) (рис. 11-6).

С этого времени количество лимфоцитов, равное 50–60%, становится нормальным показателем у детей до 5 лет жизни.



**Рис. 11-6.** Изменения содержания нейтрофилов и лимфоцитов в различные периоды детского возраста

- Содержание тромбоцитов в период новорожденности в среднем составляет  $150-400 \times 10^9/\text{л}$ .
- СОЭ у новорожденных замедлена и составляет 1–2 мм/ч.
- Гематокрит в первые дни жизни более высокий (около 54%), чем у детей старшего возраста и взрослых (40–45%).
- Продолжительность кровотечения у детей такая же, как и у взрослых (не дольше 5 мин).
- Время свертывания крови у новорожденных может быть ускоренным или нормальным, при выраженной желтухе — удлинненным. Показатели времени свертывания зависят от используемой методики и составляют в среднем 1,5–5 мин (начало и конец свертывания).

### Показатели крови недоношенных

После рождения у недоношенных выявляют очаги экстрамедуллярного кроветворения, главным образом в печени, в меньшей степени в селезенке.

Характерно повышенное содержание молодых ядросодержащих форм эритроцитов с более высокой концентрацией в них HbF, причем она тем выше, чем менее зрелым родился ребенок. Выделяют раннюю анемию недоношенных, развивающуюся в 1,5–2 мес, и позднюю — в 4–5 мес.

Повышенная концентрация Hb и большое количество эритроцитов при рождении уменьшаются значительно быстрее, чем у доношенных, что приводит к развитию ранней анемии недоношенных, обусловленной несоответствием между быстрым увеличением объема крови, массы тела и недостаточным образованием эритроцитов.

Второе снижение концентрации Hb у недоношенных характеризуется признаками гипохромной железодефицитной анемии. Это поздняя анемия недоношенных. В отличие от ранней анемии, патогенез которой до конца не установлен, поздняя анемия может быть предотвращена или облегчена профилактическим приемом препаратов железа.

Лейкоцитарная формула зависит от степени зрелости ребенка и характеризуется увеличением количества молодых клеток (выражен сдвиг до миелоцитов).

СОЭ уменьшена до 1–3 мм/ч.

### Показатели крови детей первого года жизни

После окончания периода новорожденности на первом году жизни продолжается постепенное снижение содержания эритроцитов (до  $4,5-3,5 \times 10^{12}/\text{л}$ ), концентрации Hb (до 110–120 г/л), гематокрита (до 36%) и цветового показателя (меньше 1,0). К 5–6-му месяцу наблюдают наиболее низкие показатели. Это явление физиологическое и возникает у всех детей.

Оно вызвано быстрым нарастанием массы тела и объема крови, недостаточным поступлением с пищей железа, функциональной несостоятельностью кроветворного аппарата.

Содержание лейкоцитов колеблется в пределах  $8-10 \times 10^9/\text{л}$ . В лейкоцитарной формуле преобладают лимфоциты.

На протяжении первого года жизни СОЭ составляет 5–8 мм/ч.

### **Показатели крови детей старше 1 года жизни**

С начала 2-го года жизни до пубертатного периода морфологический состав периферической крови ребенка постепенно приобретает черты, характерные для взрослых: концентрация Hb составляет 120–140 г/л, количество эритроцитов –  $4,0-4,5 \times 10^{12}/\text{л}$ .

В лейкоцитарной формуле после 3–4 лет выявляют тенденцию к умеренному нарастанию количества нейтрофилов и уменьшению лимфоцитов.

В возрасте 5 лет жизни наступает *второй физиологический перекрест* числа нейтрофилов и лимфоцитов в сторону увеличения количества нейтрофилов (рис. 11-9).

В последние десятилетия выявляют тенденцию к снижению содержания лейкоцитов у здоровых детей и взрослых до  $4,5-5,0 \times 10^9/\text{л}$ . Возможно, это связано с изменившимися условиями окружающей среды.

### **Семиотика изменений крови**

Клинический анализ крови — наиболее распространенное исследование в медицинской практике, позволяющее врачу предположить наличие того или иного заболевания, а также определить дальнейшую тактику обследования и лечения больного.

Гемограмма приобретает диагностическое значение в совокупности с клиническими признаками при исключении всех случайных факторов, способных изменить состав крови.

У детей правильная оценка результатов клинического исследования крови невозможна без знания физиологических особенностей крови ребенка в различные возрастные периоды.

### **Изменения эритроцитов**

#### **Анемия.**

Анемия — патологическое состояние, характеризующееся снижением концентрации Hb менее возрастной нормы, нередко при одновременном уменьшении содержания эритроцитов.

Это наиболее частая патология крови, возникающая у детей.

С учетом изменения цветового показателя выделяют следующие типы анемий:



- *Нормохромные*, при которых имеется равномерное снижение содержания эритроцитов и Hb цветовой показатель приближается к 1,0. Они возникают после острой кровопотери, при гемолитических кризах.
- *Гипохромные*, при которых цветовой показатель ниже 0,86, бывают преимущественно железодефицитными.
- *Гиперхромные*, при которых отмечают уменьшение содержания эритроцитов и Hb при цветовом показателе более 1,05. Наиболее часто она развивается при дефиците витамина B<sub>12</sub> и реже при дефиците фолиевой кислоты. У детей такая форма анемии может возникнуть, например, при некоторых формах глистной инвазии.

Анемии разделяют также в зависимости от диаметра эритроцитов, продуктивной способности костного мозга, о чем в периферической крови может свидетельствовать количество ретикулоцитов (табл. 11-4). Особенности некоторых видов анемий представлены в табл. 11-5.

Таблица 11-4. Классификации анемий

По цветному показателю	По диаметру эритроцитов	По количеству ретикулоцитов
<0,86 — гипохромная	<7 мкм — микроцитарная	<1% — гипорегенераторная
0,86–1,05 — нормохромная	7–7,8 мкм — нормоцитарная	1–3% — норморегенераторная
>1,05 — гиперхромная	>7,8 мкм — макроцитарная	>3% — гиперрегенераторная

Таблица 11-5. Характеристика различных анемий

Вид анемии	По цветному показателю	По диаметру эритроцитов	По количеству ретикулоцитов
Железодефицитная	Гипохромная	Микроцитарная	Нормо- или гипорегенераторная
Витамин B <sub>12</sub> и фолиеводдефицитная	Гиперхромная	Макроцитарная	Нормо- или гипорегенераторная
Изменение эритроцитов в виде мишени	Гипохромная	Микроцитарная	Нормо- или гиперрегенераторная
Гемолитическая	Нормо- или гиперхромная	Зависит от заболевания	Гиперрегенераторная
Гипопластическая	Гиперхромная	Нормо- или макроцитарная	Гипорегенераторная

Таблица 11-6 отражает особенности ряда показателей «красной крови» при некоторых симптомах.

**Таблица 11-6.** Эритроцитарные показатели при некоторых анемиях

Показатель	MCV	MCH	MCHC
Железодефицитная	Снижен	Снижено	Снижена
Витами В <sub>12</sub> и фолиеводефицитная	Повышен	Повышено	В норме
Талассемия	Снижен	Снижено	В норме
Наследственная сфероцитарная гемолитическая анемия (Миньковского–Шоффара)	В норме или снижен	В норме	Повышена

При железодефицитной анемии меняются биохимические показатели обмена железа.

В практике педиатра на уровне первичного обследования больного чаще всего исследуют следующие показатели:

- концентрацию сывороточного железа, которая снижается;
- общую железосвязывающую способность сыворотки, которая повышается;
- латентную железосвязывающую способность сыворотки, которая повышается;
- концентрацию ферритина, который снижается.

### Эритроцитоз

Увеличение содержания эритроцитов в периферической крови (*эритроцитоз*) возникает при тяжелой гипоксии, например, при некоторых врожденных пороках сердца. Истинная эритремия (*полицитемия*) встречается редко и обусловлена гиперплазией красного костного мозга, преимущественно эритроцитарного роста.

### Патологические изменения эритроцитов

В зависимости от изменения формы или размера эритроцитов могут возникать различные виды анемий (рис. 11-7).

**Ретикулоцитоз** (увеличение количества молодых эритроцитов с базофильной сеточкой) и **полихроматофилия** (способность эритроцитов окрашиваться несколькими красками) указывают на усиленную регенерацию красного костного мозга.

Появление в периферической крови родоначальных, незрелых клеток может быть физиологическим в ранний период новорожденности, а в пос-

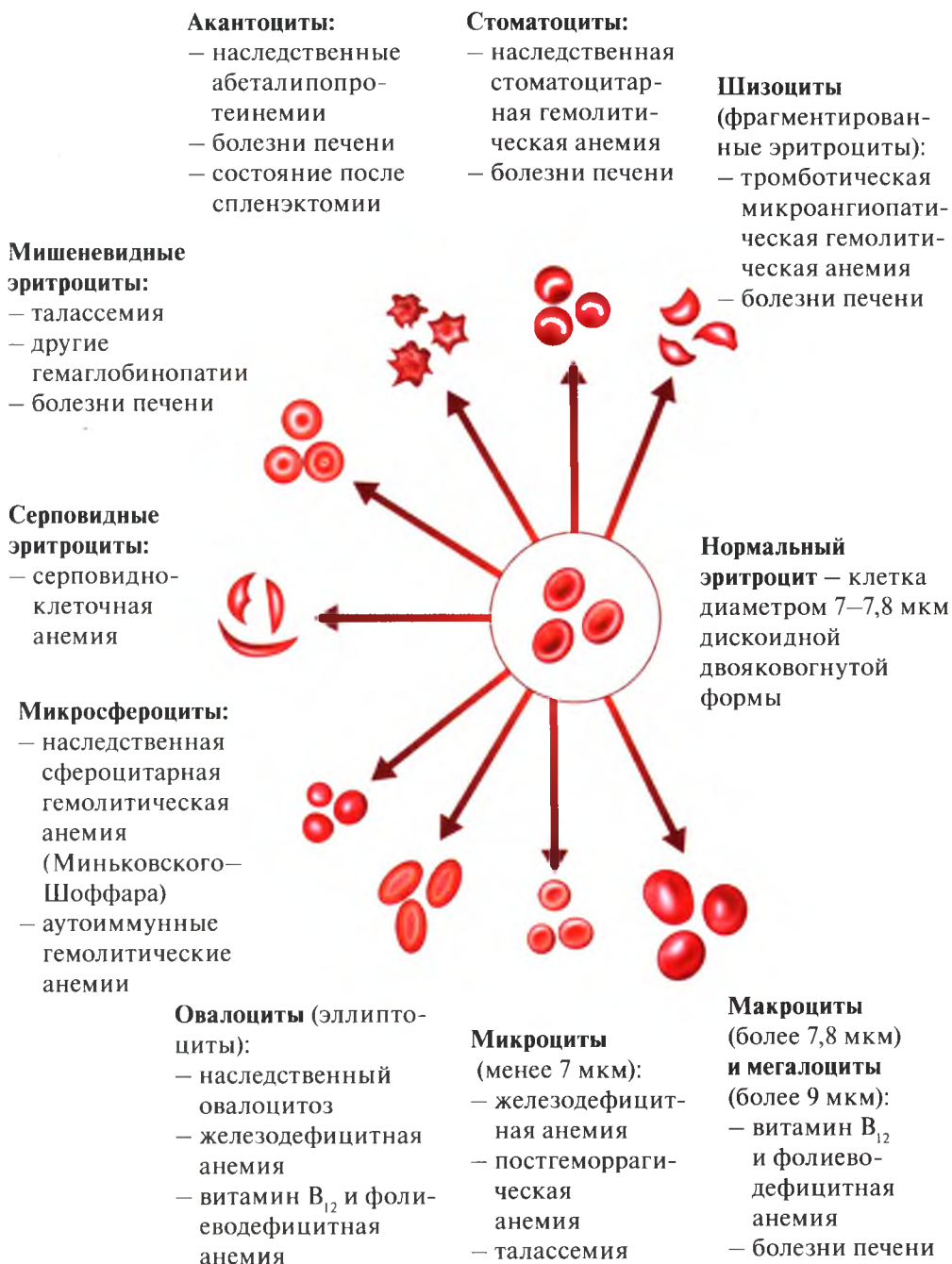

Рис. 11-7. Основные патологические изменения морфологии эритроцитов

ледующем служит показателем усиленной работы красного костного мозга под влиянием каких-либо патологических раздражителей.

### **Изменения лейкоцитов и тромбоцитов**

**Лейкоцитоз** (увеличение количества лейкоцитов в единице объема крови по сравнению с возрастной нормой) и **лейкопения** (уменьшение количества лейкоцитов в единице объема крови) возможны как сопутствующие реакции организма при разнообразных заболеваниях и физиологических состояниях организма. Увеличение уровня лейкоцитов более  $50 \times 10^9/\text{л}$  называют *гиперлейкоцитозом*.

Большое значение в лабораторной диагностике придают оценке лейкоцитарной формулы — соотношению между отдельными формами лейкоцитов, выраженное в процентах по отношению ко всем лейкоцитам.

**Нейтрофильный лейкоцитоз** — (увеличение числа лейкоцитов в единице объема крови за счет нейтрофилов) чаще всего возникает при:

- бактериальном воспалении;
- неинфекционных воспалительных заболеваниях (в том числе аутоиммунных);
- лейкозах.

**Лейкемоидные реакции** — реактивные обратимые состояния кроветворной системы, при которых картина периферической крови напоминает таковую при лейкозе. Истинный лейкоз от лейкемоидной реакции можно отличить на основании данных, полученных при исследовании костного мозга.

**Лейкопению** чаще наблюдают:

- при вирусных инфекциях;
- при гиперспленизме (повышении функции селезенки);
- после воздействия радиоактивных веществ, рентгеновских лучей;
- после приема некоторых лекарственных препаратов (цитостатиков, сульфаниламидов и др.), особенно при повышенной индивидуальной чувствительности к ним.

Резкое снижение (вплоть до полного исчезновения) содержания гранулоцитов называют *агранулоцитозом*. В некоторых случаях поражаются все функции кроветворных органов: лейко-, эритро-, тромбоцитопоз. Наступает истощение красного костного мозга — *панмиелофтиз*.

**Эозинофилия** (увеличение в процентном соотношении доли эозинофилов  $> 4\%$  в лейкоцитарной формуле крови) может быть при:

- гельминтозах;
- бронхиальной астме;
- сывороточной болезни;
- других аллергических состояниях;

**Эозинопения** (уменьшение в процентном соотношении доли эозинофилов  $< 3\%$  в лейкоцитарной формуле крови) возможна при тяжелых острых

инфекционных заболеваниях; имеет неблагоприятное прогностическое значение.

**Лимфоцитоз** (увеличение в процентном соотношении доли лимфоцитов выше возрастной нормы в лейкоцитарной формуле крови) более характерен для:

- вирусных инфекций;
- коклюша;
- лимфатико-гипопластического диатеза;
- туберкулезной интоксикации;
- лимфобластного лейкоза.

**Лимфопения** (уменьшение в процентном соотношении доли лимфоцитов ниже возрастной нормы в лейкоцитарной формуле крови) возникает в начале большинства инфекционных заболеваний, сопровождающихся лихорадкой, при лимфогранулематозе, лимфосаркоматозе, ВИЧ-инфекции.

**Моноцитоз** (увеличение в процентном соотношении доли моноцитов выше 8% в лейкоцитарной формуле крови) характерен для инфекционного мононуклеоза, некоторых вирусных заболеваний.

**Моноцитопения** (уменьшение в процентном соотношении доли моноцитов < 6% в лейкоцитарной формуле крови) часто развивается при тяжелых септических и инфекционных заболеваниях, лейкозах.

**Тромбоцитоз** (увеличение числа тромбоцитов  $> 400 \times 10^9/\text{л}$  крови) можно наблюдать при полицитемии, ряде ревматических заболеваний, сепсисе.

Количество тромбоцитов нарастает после спленэктомии.

**Тромбоцитопения** (снижение числа тромбоцитов  $< 150 \times 10^9/\text{л}$  крови) может быть как самостоятельное заболевание и в качестве синдрома при ряде патологий (рис. 11-8).

### Изменения системы гемостаза

Нарушения в системе гемостаза (см. рис. 11-8) приводят к развитию *гипокоагуляции* — склонности к кровоточивости, либо *гиперкоагуляции* — склонности к тромбообразованию.

**Гипокоагуляция** возникает при снижении количества тромбоцитов или при нарушении их функции, при дефиците факторов свертывающей системы крови.

Синдромы, сопровождающиеся **гиперкоагуляцией**, в педиатрической практике встречаются редко: в виде рецидивирующих тромбозов, инфарктов органов.

- Тромботический синдром может быть обусловлен:
  - наследственной патологией, в основе которой лежат:
    - дефицит или аномалия антитромбина III;
    - дефицит протеина C;
    - дефицит протеина S;

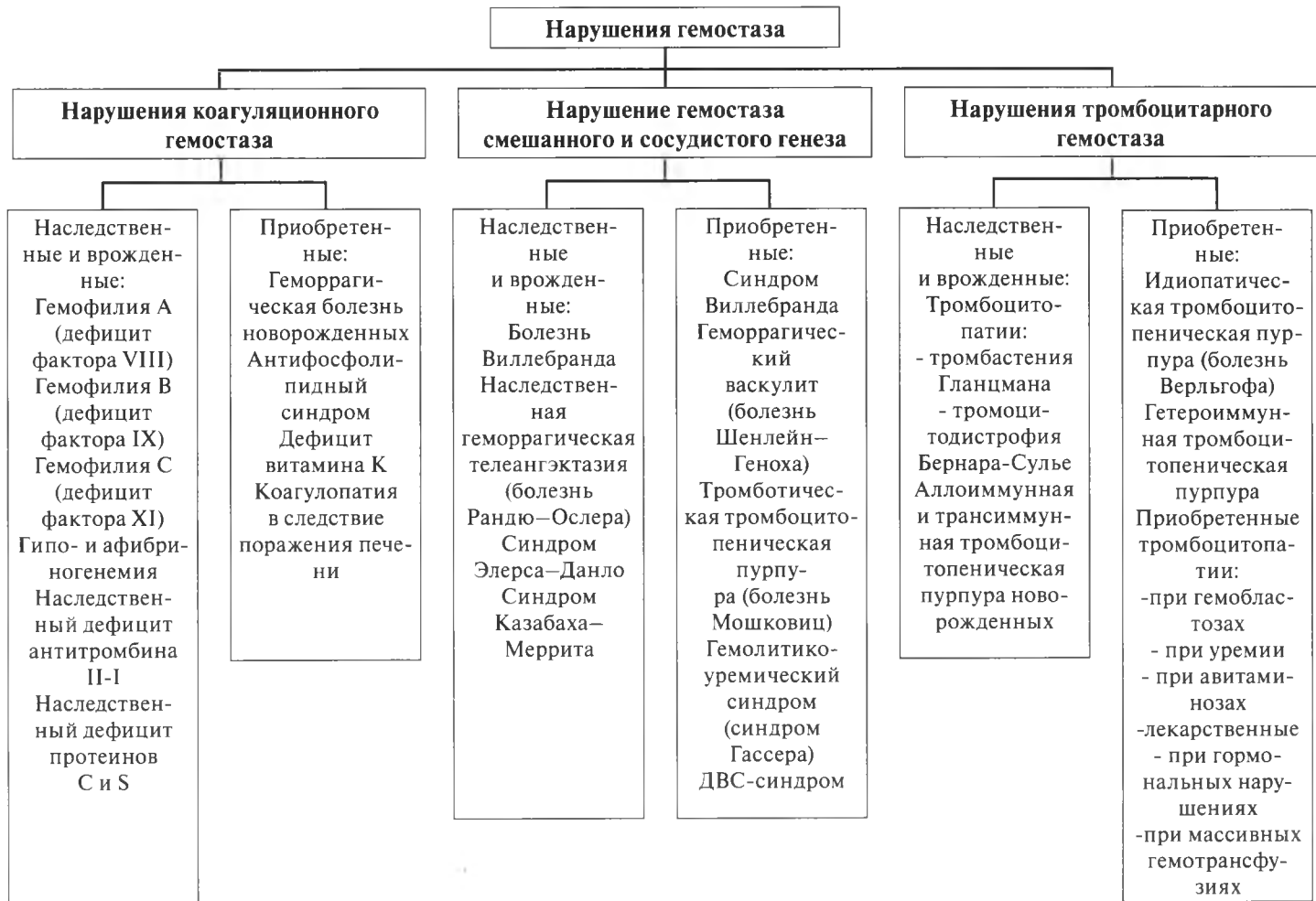


Рис. 11-8. Нарушение гемостаза

- дефицит  $\alpha_2$ -макроглобулина;
- дефицит или аномалия плазминогена;
- дефицит тканевого активатора плазминогена;
- приобретенными коагулопатиями, среди которых наиболее часты:
  - синдром диссеминированного внутрисосудистого свертывания;
  - системные микротромбоваскулиты иммунного и инфекционного генеза.

*Синдром диссеминированного внутрисосудистого свертывания* — тяжелое неспецифическое нарушение системы гемостаза, развивающееся при различных патологических состояниях: тяжелых инфекциях, обширных травмах и хирургических вмешательствах, онкологических заболеваниях, поражениях сердца и сосудов, гемолизе, эксикозе, отравлениях некоторыми ядами.

Синдром диссеминированного внутрисосудистого свертывания начинается с чрезмерной активации факторов свертывания крови, что ведет к распространенному тромбообразованию и нарушению микроциркуляции. Затем наступает истощение факторов свертывания крови и тромбоцитов (коагулопатия потребления), а также активация фибринолиза, что ведет к возникновению кровотечений.

При **антифосфолипидном синдроме** возможно нарушение гемостаза по двум направлениям — развитие гипо- и гиперкоагуляции.

Антифосфолипидный синдром включает симптомокомплекс, характеризующийся венозными и артериальными тромбозами.

Антифосфолипидный синдром развивается в связи с наличием в крови определенного вида гетерогенных антител (к кардиолипину, волчаночному антикоагулянту и др.). В фосфолипидных мембранах в результате фиксации иммунных комплексов с данными антителами, возможны метаболические изменения, ведущие к стазу крови, тромбозу.

Антифосфолипидный синдром может быть самостоятельным заболеванием или развиваться на фоне других патологий — ревматических, онкологических, инфекционных.

Клинические проявления возможны в виде следующих синдромов:

- кожного (капиллярит, ливедо, дистальные некрозы);
- неврологического;
- сердечно-сосудистого;
- гематологического (тромбоцитопения, гемолиз);
- тромбоза сосудов плаценты (как причины привычного невынашивания беременности).

### **Фрагмент истории болезни**

Характеристика новорожденного.

- Доношенность. Масса тела. Желтуха новорожденного, время появления, выраженность, продолжительность.

- Вскармливание (если ребенок грудной). Характеристика питания в данный момент.
- Перенесенные заболевания, в том числе инфекционные (количество, нозологическая форма).

#### Семейный анамнез.

- Наличие у родственников заболеваний крови, синдрома желтухи, желчно-каменной болезни; геморрагического синдрома, ранних (до 50 лет) инфарктов и инсультов.
- Число предыдущих беременностей и их исход.

#### Данные объективного обследования.

- Кожа. Наличие бледности, иктеричности, геморрагической сыпи, капиллярита на ладонях, стопах.
- Слизистые оболочки. Окраска, состояние языка («географический», «лаковый»).
- Лимфатические узлы, печень, селезенка (общепринятые параметры).
- Сердечно-сосудистая система (тахикардия, систолический шум функционального характера).

#### Лабораторные исследования.

- Общий анализ крови. Анализ всех ростков кроветворения. В зависимости от вида клинических изменений, исследование показателей «красной крови», лейкоцитов, тромбоцитов, плазменных факторов свертывания.
- Специальные лабораторные методы исследования (при гемолизе, геморрагическом, тромботическом синдромах).
- Исследование костного мозга, полученного путем пункции или трепанобиопсии.

### Пример предварительного заключения

После сбора анамнеза, объективного обследования.

Девочка 14 лет из социально неблагополучной семьи, находящаяся в пубертатном периоде, жалуется на появление «синяков» на коже, кровотечение из десен при чистке зубов, пристрастие к необычным запахам (бензин, клей и т.д.). При дополнительном расспросе отметила наличие дисменорреи в виде нерегулярных обильных менструаций.

При объективном обследовании из патологических симптомов выявлены: незначительная бледность кожи и слизистых конъюнктив, наличие внутрикожных гематом размером 0,5–1 см на конечностях, систолический шум в области верхушки сердца функционального характера.

**Предполагается:** изменение тромбоцитарного звена свертывания крови, возможно на фоне железодефицитной анемии.



**План первоочередного обследования** данного ребенка включает общий анализ крови, определение количества тромбоцитов, определение показателей обмена железа (сывороточное железо, общая железосвязывающая способность сыворотки, латентная железосвязывающая способность сыворотки); консультацию гинеколога.

### **Тестовые задания к главе «Кровь и система кроветворения»**

**1. Для здорового новорожденного первых дней жизни характерен показатель Hb:**

- A. 100 г/л;
- B. 120 г/л;
- C. 140 г/л;
- D. 160 г/л;
- E. 200 г/л.

**2. В первые дни жизни у доношенного ребенка наиболее вероятен гематокрит:**

- A. менее 20%;
- B. 20–29%;
- C. 30–39%;
- D. 40–50%;
- E. более 50%.

**3. У недоношенного ребенка 4 недель жизни исследована кровь по поводу затянувшейся желтухи. Из указанного ниже не соответствует возрастной норме:**

- 1. Hb — 132 г/л;
- 2. СОЭ — 6 мм/ч;
- 3. эритроциты —  $3,4 \times 10^{12}/л$ ;
- 4. лимфоциты — 52%.

**4. У ребенка 3 месяцев отмечен подъем температуры до 38 °С. Носовое дыхание затруднено, имеется периоральный цианоз. Из перечисленных ниже показателей анализа крови следует расценивать как патологию количество:**

- 1. палочкоядерных нейтрофилов — 2%;
- 2. сегментоядерных нейтрофилов — 63%;
- 3. эозинофилов — 2%;
- 4. лейкоцитов —  $16,3 \times 10^9/л$ .

**5. Мать, обеспокоенная снижением аппетита, быстрой утомляемостью своего пятилетнего ребенка, обратилась в поликлинику. Сделан анализ крови. Внимание врача привлекло количество:**

1. эритроцитов —  $3,1 \times 10^{12}/\text{л}$ ;
2. сегментоядерных нейтрофилов — 44%;
3. Нб — 91 г/л;
4. лимфоцитов — 40%.

**6. При подготовке к аденотомии ребенку 3 лет исследована кровь. Врач-отоларинголог от операции воздержался, направил больного к педиатру. Что из нижеперечисленного насторожило врача-отоларинголога?**

1. Количества тромбоцитов  $219,8 \times 10^9/\text{л}$ ;
2. Количества лимфоцитов 49%;
3. Время кровотечения 3' 15";
4. Время свертывания крови: начало 6' 30", конец 11' 00".

**Ответы на задачи: 1 — Е; 2 — Е; 3 — А, С; 4 — В, D; 5 — А, С; 6 — D.**

# Глава 12

## Эндокринная система

Эндокринная система объединяет железы внутренней секреции, клетки которых вырабатывают и выделяют во внутреннюю среду организма особые биологически активные вещества — гормоны, взаимодействующие с рецепторами клеток-мишеней и регулирующие их функциональную активность.

Органы эндокринной системы (рис. 12-1) подразделяют на следующие группы.

- Гипоталамо-гипофизарная система (нейросекреторные нейроны гипоталамуса и аденогипофиз).
- Придатки мозга (нейрогипофиз и эпифиз).
- Бранхиогенная группа, происходящая из эпителия глоточных карманов (щитовидная, парашитовидные и вилочковая железы).
- Надпочечники (кора и мозговое вещество надпочечников).
- Островки Лангерганса поджелудочной железы.
- Эндокринные клетки половых желез (яичек и яичников).
- Диффузная эндокринная система (эндокринные клетки в слизистой оболочке ЖКТ, дыхательной и других систем).

Функции эндокринной системы — регуляция деятельности различных систем организма, метаболических процессов, роста, развития, размножения, адаптации, поведения.

Деятельность эндокринной системы построена на принципах иерархии (подчинения периферического звена центральному), «вертикальной прямой и обратной связи» (усиление секреции стимулирующего гормона при недостатке синтеза гормона на периферии), горизонтальной сети взаимодействия периферических желез между собой, синергизма и антагонизма отдельных гормонов, реципрокной ауторегуляции.

### ГИПОТАЛАМО-ГИПОФИЗАРНАЯ СИСТЕМА

Гипоталамо-гипофизарная система включает:

- переднюю долю гипофиза — аденогипофиз (синтез тропных гормонов, экспрессия гена проопиомеланокортина);
- нейросекреторные ядра гипоталамуса (синтез рилизинг-гормонов, АДГ, окситоцина);
- гипоталамо-гипофизарный тракт (транспорт гормонов по аксонам нейросекреторных нейронов);

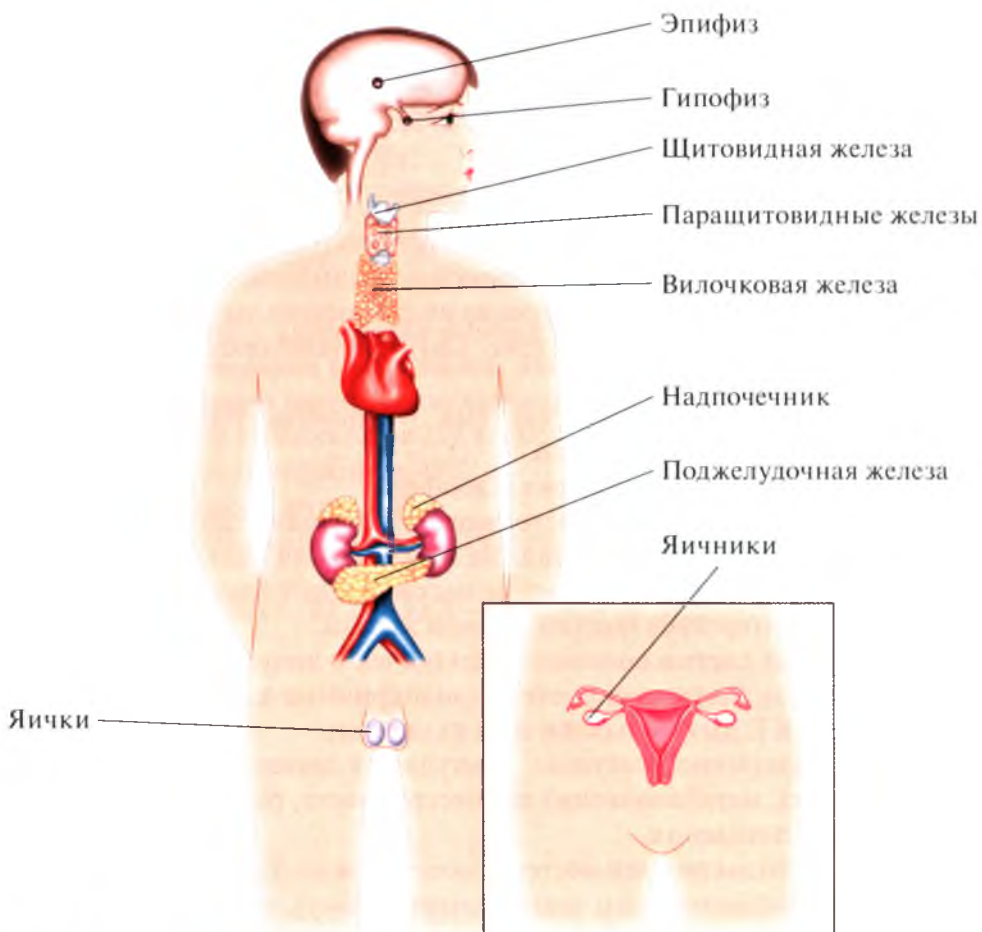


Рис. 12-1. Эндокринная система

- аксовазальные синапсы (секреция АДГ и окситоцина в капилляры задней доли гипофиза, секреция рилизинг-гормонов в капилляры срединного возвышения);
- порталную систему кровотока между срединным возвышением и передней долей гипофиза.

### Гипоталамус

Гипоталамус входит в состав нижних отделов промежуточного мозга и участвует в образовании дна третьего желудочка. Скопления тел нервных клеток образуют 32 пары ядер гипоталамуса. В гормонпродуцирующих нервных клетках ядер гипоталамуса происходит синтез рилизинг-гормо-

нов (стимулирующие факторы — либерины; ингибирующие — статины), поступающих в капилляры передней доли гипофиза, а также АДГ и окситоцина (табл. 12-1).

**Таблица 12-1.** Гормоны гипоталамуса

Гормон	Действие
Тиреолиберин	Повышает секрецию ТТГ и пролактина
Гонадолиберин	Повышает секрецию гонадотропинов
Кортиколиберин	Повышает секрецию АКТГ, меланотропинов и $\beta$ -липотропина
Соматолиберин	Повышает секрецию СТГ
Соматостатин	Снижает секрецию СТГ, инсулина и других гормонов
АДГ (вазопрессин)	Усиливает реабсорбцию воды в дистальных отделах почечных канальцев, регулирует водный баланс организма, обладает сосудосуживающим эффектом, стимулирует гликогенолиз, повышает агрегацию тромбоцитов
Окситоцин	Вызывает сокращение гладкомышечных клеток матки (особенно в родах) и миоэпителиальных клеток молочных желез, способствуя выделению молока
Дофамин	Уменьшает продукцию пролактина

Активность гипоталамуса находится под контролем вышележащих отделов мозга, а также ряда гормонов.

## Гипофиз

Гипофиз расположен в турецком седле — углублении в основании черепа, тонкой ножкой он связан с гипоталамусом. Гистологически гипофиз подразделен на аденогипофиз и нейрогипофиз.

**Аденогипофиз** состоит из передней и промежуточной долей, а также туберальной части в составе ножки гипофиза. Клетки аденогипофиза секретируют 6 тропных гормонов пептидной природы (табл. 12-2, рис. 12-2).

В хромофильных клетках передней доли гипофиза, кроме АКТГ, происходит синтез меланотропинов ( $\alpha$ -,  $\beta$ - и  $\gamma$ -) и  $\beta$ -эндорфина. Меланотропины контролируют пигментацию кожи и слизистых оболочек (в частности,  $\alpha$ -меланокортин стимулирует в коже синтез эумеланина). Установлено, что  $\gamma$ -меланокортин стимулирует синтез альдостерона.

Секреторная активность аденогипофиза находится под контролем гипоталамуса, ряда гормонов и других факторов.

Таблица 12-2. Гормоны аденогипофиза

Гормон	Действие
СТГ (гормон роста)	<p>У детей и подростков стимулирует рост костей (преимущественно длинных трубчатых, в меньшей степени — губчатых), активируя хондро- и остеогенез. Стимулирует обмен в костной ткани, вызывая усиление остеобразования и в меньшей степени — остеорезорбции.</p> <p>Иницирует дифференцировку миобластов.</p> <p>Обладает анаболическим действием, стимулирует синтез белка.</p> <p>Оказывает липолитическое действие, приводит к уменьшению объема жировой ткани.</p> <p>Оказывает двухфазное действие на углеводный обмен (вначале инсулиноподобный эффект, затем контринсулярный; при длительном воздействии высоких доз СТГ возникает стойкая инсулинорезистентность).</p> <p>Реализация эффектов СТГ происходит посредством инсулиноподобных факторов роста</p>
АКТГ	<p>Способствует пролиферации клеток коры надпочечников, стимулирует синтез и секрецию гормонов коры надпочечников (главным образом глюкокортикоидов).</p> <p>Стимулирует синтез меланина в меланоцитах, вызывает усиление пигментации кожи</p>
ТТГ	<p>Стимулирует дифференцировку клеток щитовидной железы и синтез йодсодержащих гормонов, их освобождение от тиреоглобулина и секрецию</p>
Лютропин (лютеинизирующий гормон);	<p>Способствует завершению созревания яйцеклеток, овуляции и образованию желтого тела; стимулирует секрецию прогестерона; стимулирует синтез андрогенов в клетках <i>theca</i>; у мужчин стимулирует продукцию андрогенов в клетках Ляйдига яичек</p>
Фоллитропин (фолликулостимулирующий гормон)	<p>Стимулирует рост и созревание овариальных фолликулов, усиливает секрецию эстрогенов; у мужчин — рост и пролиферацию семяобразующих канальцев яичка и сперматогенез, активирует синтез и секрецию в клетках Сертоли андрогенсвязывающего белка, ингибина, эстрогенов и др.</p>
Пролактин	<p>Стимулирует рост молочных желез во время беременности и лактацию после родов; фактор роста предстательной железы у мужчин</p>

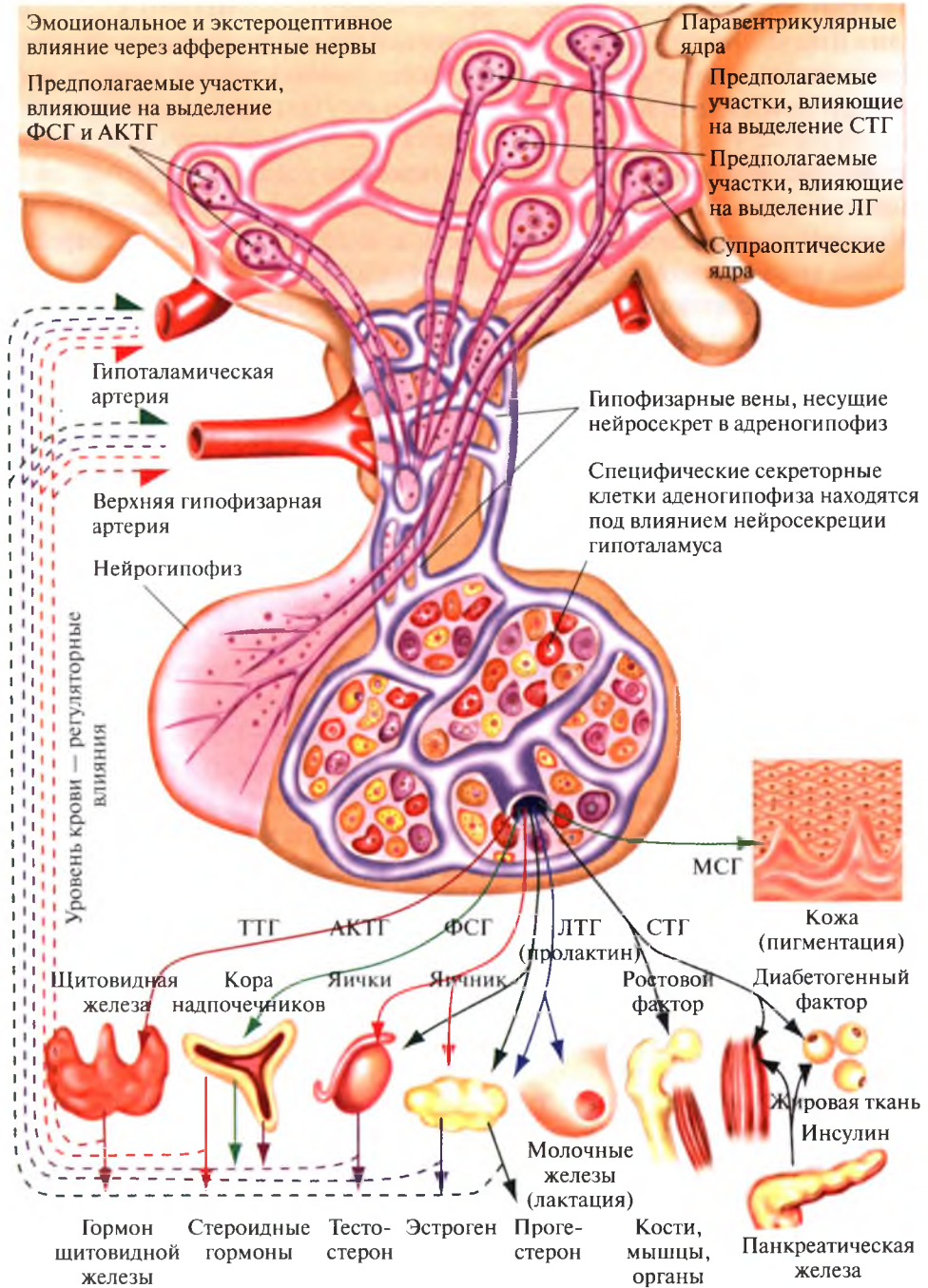


Рис. 12-2. Схема влияния гормонов гипофиза

**Нейрогипофиз** (задняя доля) — вырост мозга — состоит из клеток нейроглии (питуицитов). Синтез гормонов в нейрогипофизе не происходит. По аксонам гипоталамо-гипофизарного тракта в него из гипоталамуса поступают АДГ, окситоцин и нейрофизины.

### **Анатомо-физиологические особенности гипофиза у детей**

Средняя масса гипофиза у новорожденных составляет 0,1–0,5 г. К 10 годам его масса возрастает вдвое, а к 15 годам втрое. У взрослого человека гипофиз весит 0,53–0,56 г. В функциональном отношении гипоталамо-гипофизарная область к моменту рождения ребенка незрелая, ее развитие происходит по мере роста.

- СТГ в значительной концентрации обнаруживают у новорожденных, с чем связано усиление липолиза и снижение гликемии в постнатальном периоде. Затем происходит некоторое снижение его концентрации. Существует четкая связь концентрации СТГ со стадией пубертатного периода.
- Наиболее высокую концентрацию АКТГ также отмечают у новорожденных, что обеспечивает процессы адаптации, затем его концентрация снижается.
- Концентрация ТТГ у новорожденных в несколько раз выше, чем в последующие возрастные периоды.
- Концентрация гонадотропных гормонов (лютеинизирующего гормона и фолликулостимулирующего гормона) возрастает к периоду полового созревания (как у мальчиков, так и девочек).

### **Методы обследования и семиотика поражения**

Для выявления признаков нарушения функции гипоталамо-гипофизарной системы оценивают длину и массу тела, динамику их увеличения, состояние трофики тканей, развитие и распределение подкожной жировой клетчатки, костный возраст, своевременность появления вторичных половых признаков, неврологический статус. Кроме того, следует измерить диурез, оценить удельный вес мочи, определить концентрацию ионов калия и натрия, осмолярность крови и мочи.

Для оценки состояния гипофиза используют компьютерную томографию и магнитно-резонансную томографию. Для определения функций гипофиза и гипоталамуса исследуют содержание гормонов в крови ребенка.

### **Гипопитуитаризм**

Гипопитуитаризм — дефицит одного (парциальный) или многих (пангипопитуитаризм) гормонов гипофиза. Гипопитуитаризм возникает при заболеваниях гипофиза или гипоталамуса. Причинами гипопитуитаризма у детей могут быть аномалии развития ЦНС, опухоли гипоталамуса или гипофиза, черепно-мозговая травма, синдром «пустого» турецкого седла, гидроцефалия,



инфекции, аутоиммунный гипофизит, тромбоз сосудов, кровоизлияние, гранулематозы, ятрогенные факторы (осложнение лучевой терапии и др.).

*Парциальный гипопитуитаризм* возникает в результате недостаточности какого-либо одного из тропных гормонов.

Недостаток гормонов, действующих на периферические эндокринные железы, вызывает их дисфункцию: дефицит ТТГ — причина вторичного гипотиреоза, дефицит гонадотропных гормонов — вторичного гипогонадизма, дефицит АКТГ — вторичной надпочечниковой недостаточности и гипопигментации. Дефицит СТГ у детей может вызвать задержку роста и гипогликемию голодания, у взрослых проявиться морщинами вокруг глаз и рта, избыточным отложением жира на животе и снижением мышечной массы. Недостаток пролактина проявляется нарушениями лактации.

*Пангипопитуитаризм* может проявиться гипофизарной кахексией (болезнью Симмондса), сопровождающейся общим истощением, дистрофическими изменениями кожи и ее придатков, разрушением и выпадением зубов и волос, атрофией мышц и внутренних органов, гипотермией, гипотензией, гипогликемией.

### **Гиперпитуитаризм**

Гиперпитуитаризм чаще имеет парциальный характер. Причиной усиления продукции гормонов гипофиза может быть опухолевый процесс (аденома, опухоль промежуточного мозга, супраселлярная опухоль, краниофарингиома), энцефалит, дегенеративные процессы в мозге и др.

Гиперсекреция СТГ у детей (до закрытия зон роста эпифизарных хрящей) приводит к гигантизму, или высокорослости, у взрослых (после закрытия зон роста эпифизарных хрящей) — к акромегалии.

Повышение секреции гонадотропинов может привести к раннему половому созреванию; при избытке ТТГ повышена концентрация гормонов щитовидной железы, что вызывает появление тиреотоксикоза; гиперсекреция АКТГ приводит к развитию болезни Иценко–Кушинга; при избыточной продукции пролактина у девочек нарушается половое развитие, возникает галакторея, олиго- или аменорея, а у мальчиков возникает гинекомастия.

### **Несахарный диабет**

Несахарный диабет проявляется нарушением концентрирования мочи, полиурией, полидипсией, частыми мочеиспусканиями. Центральный несахарный диабет обусловлен дефицитом АДГ — первичным (в результате мутаций гена АДГ и ферментов его синтеза) или вторичным (при опухолях, инфекции, аномалии кровеносных сосудов, черепно-мозговой травме и др.). Кроме того, несахарный диабет может быть следствием врожденных аномалий головного мозга и аутоиммунного поражения супраоптических и паравентрикулярных ядер гипоталамуса. Нефрогенный несахарный диабет развивается при резистентности почек к АДГ.

### Синдром гиперсекреции АДГ

Для синдрома гиперсекреции АДГ характерны гипонатриемия, гипоосмолярность плазмы крови и выведение концентрированной мочи. У детей гиперсекреция АДГ изредка возникает при заболеваниях легких (например, при пневмонии, туберкулезе), при искусственной вентиляции легких с положительным давлением, при заболеваниях ЦНС (инфекции, кровоизлияния, черепно-мозговая травма, внутричерепная гипертензия, опухоли), при применении некоторых лекарственных препаратов (в частности, препаратов АДГ, винкристина, циклофосфида и др.).

## ЩИТОВИДНАЯ ЖЕЛЕЗА

Щитовидная железа — непарный орган, состоящий из двух долей (правой и левой), соединенных перешейком. Нередко железа имеет добавочную (пирамидальную) долю, исходящую из перешейка или левой доли и направленную вверх. Щитовидная железа расположена в передней области шеи между щитовидным хрящом и пятым—шестым кольцевидными хрящами трахеи (рис. 12-3).

Щитовидная железа покрыта фиброзной капсулой, внутрь от которой отходят соединительнотканые перегородки — трабекулы, разделяющие ее ткань на дольки, состоящие из фолликулов, заполненных гомогенной массой (коллоидом). Стенки фолликулов (округлых замкнутых образований) состоят из эпителиальных клеток (тиреоцитов), вырабатывающих йодсодержащие гормоны (тироксин и трийодтиронин). Функцию фол-

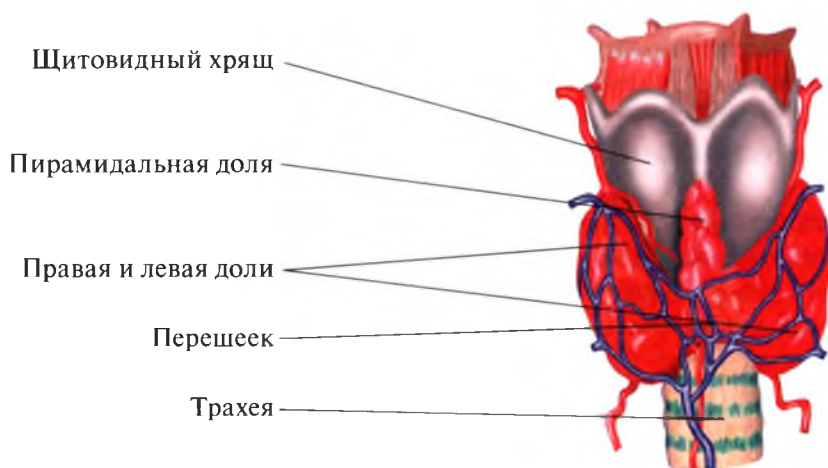


Рис. 12-3. Щитовидная железа

ликулярных клеток стимулирует ТТГ, секрецию которого контролирует тиролиберин гипоталамуса.

Кроме того, между фолликулами расположены редкие скопления более крупных светлых клеток (С-клеток, парафолликулярных клеток), в которых происходит синтез гормона кальцитонина, не содержащего йода.

Йодсодержащие тиреоидные гормоны обладают широким спектром действия, включающим метаболические, физиологические и морфогенетические эффекты (табл. 12-3). От активности щитовидной железы зависят основные жизненные функции человека, так как ее гормоны влияют на активность всех его органов и систем.

**Таблица 12-3.** Эффекты йодсодержащих гормонов щитовидной железы

Тип	Оказываемое действие
Воздействие на обмен веществ	<p>Способствуют окислительному фосфорилированию.</p> <p>Повышают теплопродукцию.</p> <p>Контролируют синтез белков: в физиологических количествах оказывают анаболическое действие, а в высоких концентрациях — катаболическое.</p> <p>Усиливают мобилизацию жира из депо, активируют липолиз и окисление жиров, подавляют липогенез из углеводов, способствуют снижению уровня холестерина в крови.</p> <p>Усиливают распад гликогена, тормозят его синтез из глюкозы; способствуют глюконеогенезу из белков; стимулируют всасывание углеводов в кишечнике, оказывая в целом гипергликемическое действие.</p> <p>Влияют на водно-электролитный баланс.</p> <p>Влияют на обмен витаминов, ферментов, нейромедиаторов</p>
Влияние на функцию органов и систем	<p>Активируют симпатoadреналовую и сердечно-сосудистую системы, обуславливая гипердинамическое состояние последней.</p> <p>Оказывают влияние на функцию высших отделов ЦНС (в частности, на психические процессы).</p> <p>Стимулируют гемопоэз.</p> <p>Повышают аппетит и усиливают сокоотделение в пищеварительном тракте.</p> <p>Воздействуют на скелетную мускулатуру.</p> <p>Улучшают обменные процессы в печени.</p> <p>Воздействуют на другие эндокринные железы (половые, надпочечники и др.).</p> <p>Мощные иммуномодуляторы</p>
Воздействие на уровне тканей	<p>Регулируют процесс дифференцировки тканей</p>

**Тиреоидные гормоны** (тироксин и трийодтиронин) необходимы для развития организма, особенно в пренатальном и раннем постнатальном периодах, когда происходит формирование органов и систем. Тиреоидные гормоны определяют нормальную дифференцировку головного мозга и интеллектуальное развитие ребенка, регулируют процессы роста и созревания скелета (костный возраст), развитие кожи и ее придатков.

**Кальцитонин** регулирует фосфорно-кальциевый обмен, являясь антагонистом паратиреоидного гормона (паратгормона, ПТГ). Он защищает организм от избыточного поступления ионов кальция, уменьшая его реабсорбцию в канальцах почки и всасывание из кишечника, одновременно увеличивая фиксацию кальция в костной ткани. Продукция кальцитонина зависит от концентрации ионов кальция в крови.

### **Анатомо-физиологические особенности у детей**

Размеры щитовидной железы у новорожденного относительно больше, чем у взрослых, но ее фолликулы мельче и содержат небольшое количество коллоида. Максимальные концентрации ТТГ, тироксина и трийодтиронина выявляют в крови ребенка в первые часы и дни жизни, что свидетельствует о важной роли этих гормонов в периоде постнатальной адаптации. В течение первой недели жизни происходит постепенное снижение концентрации ТТГ и несколько медленнее — концентрации тироксина и трийодтиронина.

В течение первого полугодия жизни масса железы несколько уменьшается, снижается концентрация тиреоидных гормонов. В последующем до 5–6-летнего возраста происходит быстрый рост щитовидной железы, затем он несколько замедляется до препубертатного периода, когда ее размеры вновь быстро увеличиваются. С возрастом в щитовидной железе увеличивается размер и количество фолликулов, а также содержание коллоида. Окончательное гистологическое строение железа приобретает после 15 лет.

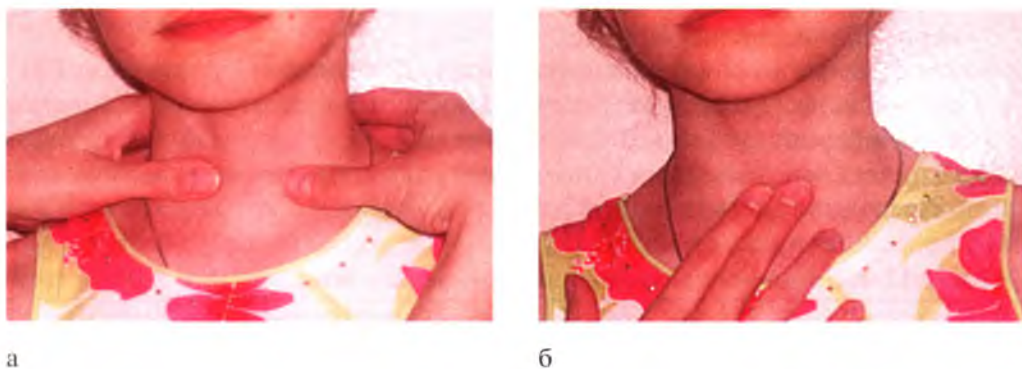
У новорожденного выработка кальцитонина (по сравнению с плодом) более низкая. В дальнейшем уровень секреции стабилен на протяжении всего периода детства.

### **Методика обследования и семиотика поражения**

При осмотре передней поверхности шеи можно составить приблизительное представление о размерах щитовидной железы (в норме контуры железы не видны).

При пальпации щитовидной железы необходимо обратить внимание на следующие параметры (рис. 12-4).

- Размеры (в норме щитовидную железу можно пропальпировать, при этом размер ее доли не должен превышать размера ногтевой фаланги большого пальца руки больного).



**Рис. 12-4.** Пальпация щитовидной железы: а — пальпация доли; б — пальпация перешейка

- Характер увеличения (диффузный или узловой).
- Консистенцию (в норме мягкоэластична).
- Поверхность (в норме гладкая).
- Степень подвижности при глотании (в норме подвижна).
- Наличие болезненности (в норме безболезненна).

Для более точного определения формы, размеров, локализации и плотности щитовидной железы проводят УЗИ, скintiграфию. При необходимости — морфологическое изучение пунктата. Для оценки функции щитовидной железы определяют концентрацию тиреоидных гормонов (тироксина, трийодтиронина) и ТТГ в сыворотке крови ребенка; проводят пробу с тиролиберином, оценивают поглощение железой радиоактивного йода, степень йодной недостаточности по концентрации выделяемого с мочой йода; выявляют антитела к антигенам щитовидной железы.

### **Зоб**

Зоб (увеличение щитовидной железы) возникает при различных ее заболеваниях и может сопровождаться нарушением функции. Диффузный зоб сопровождается равномерным увеличением размеров щитовидной железы. При узловом зобе в щитовидной железе выявляют узлы, которые могут иметь различную природу и представлять собой кисты, абсцессы, доброкачественные (аденомы, тератомы) и злокачественные новообразования (различные формы рака, лимфосаркома, метастазы других опухолей и др.).

### **Гипотиреоз**

Гипотиреоз — синдром, обусловленный дефицитом тиреоидных гормонов или нечувствительностью к ним тканей-мишеней. Гипотиреоидные состояния подразделяют на:

- периферические (первичные);
- центральные вторичные (гипофизарные), обусловленные дефицитом ТТГ;
- центральные третичные (гипоталамические), связанные с дефицитом тиролиберина.

Клинические проявления гипотиреоза многообразны и зависят от времени начала заболевания (табл. 12-4).

**Таблица 12-4.** Клинические признаки гипотиреоза у детей

Жалобы	Медлительность, сонливость, плохая успеваемость в школе. Слабость, быстрая утомляемость, плохая переносимость холода. Прибавка в весе
Общие проявления	Безразличный (тупой) взгляд, замедленная речь, низкий и хриплый голос. Обычно задержка роста (низкорослость), задержка (иногда преждевременность) полового развития, аменорея или олигоменорея
Сердечно-сосудистая система	Брадикардия, уплощение зубца Т на электрокардиограмме, возможно появление выпота в перикарде
Кровь	Нередко нормохромная нормоцитарная анемия
ЖКТ	Плохой аппетит, запоры
Нервная система	Задержка психического развития, плохая память, замедление сухожильных рефлексов. Возможны нейро-сенсорная тугоухость, атаксия, туннельные невропатии
Костная система	Задержка прорезывания и смены зубов, отставание костного возраста от паспортного. Возможны дисгенезия эпифизов, остеохондропатия головки бедренной кости

**Врожденный гипотиреоз (ВГ).** Дети с ВГ нередко рождаются переносимыми, с массой более 4000 г. У них возможны позднее отхождение мекония, запоры, вялое сосание, редкий плач и низкий тембр голоса при крике. Характерны сонливость, вялость, гипотермия, позднее отпадение пуповинного остатка, длительная желтуха.

Обычно новорожденные с тяжелым ВГ имеют характерный внешний вид: одутловатое лицо, плоская или впалая переносица, гипертелоризм, расхождение швов черепа и увеличение размеров родничков, макроглоссия, увеличение живота, пупочная грыжа, сухость и мраморность кожи, мышечная гипотония, ослабление сухожильных рефлексов, брадикардия. Если ВГ не лечить, то развивается тяжелая необратимая умственная отсталость, редко замедляется рост. В скрининге на ВГ в качестве первичного теста исследуют тиреотропный гормон (ТТГ) в образцах пятен высушенной крови. При повышенном содержании ТТГ проводится ретестирование, консультация врача-генетика и эндокринолога.

### Тиреотоксикоз

Тиреотоксикоз — синдром, обусловленный избытком тиреоидных гормонов. Тиреотоксикоз у новорожденных (обычно транзиторный) наблюдается редко и обычно обусловлен трансплацентарным переносом материнских тиреостимулирующих антител.

Тиреотоксикоз у детей более старшего возраста наиболее часто бывает при диффузном токсическом зобе. Может возникать при токсической аденоме и раке щитовидной железы, передозировке тиреоидных гормонов, аутоиммунном тиреоидите, избытке йода.

Наиболее типичные клинические проявления тиреотоксикоза у детей представлены в табл. 12-5.

**Таблица 12-5.** Клинические признаки тиреотоксикоза у детей

Общие проявления	Похудание при повышенном аппетите, жажда, чрезмерная потливость, непереносимость жары, возможно ускорение роста, у девочек бывает задержка менархе, у мальчиков возможна гинекомастия
Глазные симптомы	Жалобы на нечеткость зрения, двоение в глазах. Блеск глаз, расширение глазных щелей, редкое мигание (в норме в течение минуты происходит 3–5 миганий), отставание верхнего века от радужки при движении глазного яблока сверху вниз (симптом Грефе), слабость конвергенции с отведением взгляда при попытке фиксации на близко расположенном предмете (симптом Мебиуса), гиперпигментация кожи век, экзофтальм
Кожа	Бархатистая, теплая, влажная
Мышцы	Гипотрофия мышц, снижение мышечной силы
Сердечно-сосудистая система	Усиленный верхушечный толчок, тахикардия, внесердечные шумы, аритмия, увеличение пульсового давления
ЖКТ	Усиление перистальтики
Нервная система	Возбудимость, раздражительность, эмоциональная лабильность, нарушение концентрации внимания, повышение сухожильных рефлексов, тремор

### ПАРАЩИТОВИДНЫЕ ЖЕЛЕЗЫ

Паращитовидные железы — овальной формы тельца, расположенные на задней поверхности долей щитовидной железы. Паращитовидные железы выделяют в кровь ПТГ, главная функция которого — поддержание постоянной концентрации ионов кальция и фосфатов в крови. ПТГ увеличивает

концентрацию ионов кальция в сыворотке крови за счет активации остеокластов и усиления резорбции костей, а также за счет повышения реабсорбции ионов кальция в дистальных канальцах почек. ПТГ стимулирует образование кальцитриола в проксимальных канальцах, что усиливает всасывание кальция в кишечнике. Воздействуя на почки, ПТГ уменьшает в канальцах почек реабсорбцию фосфатов, увеличивая фосфатурию, а также способствует вымыванию фосфора из костей.

### **Анатомо-физиологические особенности у детей**

Суммарная масса паращитовидных желез у новорожденных составляет 6–9 мг. Уже в течение первого года жизни масса желез возрастает в 3–4 раза, к пяти годам жизни — еще вдвое, а к 10 годам втрое.

Для новорожденных характерна физиологическая гипокальциемия, вызванная внезапным прекращением поступления ионов кальция от матери и неспособностью паращитовидных желез мобилизовать ионы кальция из костной ткани. Гиперкальциемическому действию ПТГ, кроме того, препятствуют кальцитонин и кортизол, выброс которых происходит после родов. Окончательное формирование системы, обеспечивающей постоянство концентрации ионов кальция в сыворотке крови происходит к концу неонатального периода. Максимальная функциональная активность паращитовидных желез приходится на первые два года жизни, когда особенно интенсивен остеогенез.

### **Методика обследования и семиотика поражения**

Паращитовидные железы недоступны физикальным методам обследования, но при расспросе и общем осмотре можно выявить клинические признаки нарушения функции паращитовидных желез. Для визуализации паращитовидных желез используют УЗИ, радиоизотопное сканирование, компьютерную томографию. Для оценки функции паращитовидных желез в крови определяют концентрацию ПТГ, исследуют концентрацию ионизированного и общего кальция и фосфора в сыворотке крови, а также выделение их с мочой. Концентрации ионов кальция и фосфора в моче при изменении содержания ПТГ обратно пропорциональны их содержанию в крови.

### **Гипопаратиреоз**

Гипопаратиреоз — синдром, обусловленный дефицитом ПТГ. Для всех форм гипопаратиреоза характерны гипокальциемия и гиперфосфатемия на фоне низкой концентрации ПТГ.

Клинические проявления гипокальциемии обусловлены, главным образом, нарушением нервно-мышечной проводимости. У новорожденных это состояние проявляется повышенной возбудимостью, пронзительным кри-



ком, подергиванием мышц, судорогами, апноэ, аритмиями, а у более старших детей возможно развитие тетании и парестезий. Тяжелая гипокальциемия может привести к снижению сердечного выброса и падению АД.

При гипопаратиреозе возникают приступы тонических судорог, которые захватывают преимущественно симметричные группы мышц-сгибателей и возникают в ответ на тактильное раздражение при осмотре, пеленании, перегревании, после травмы и т.д. Судороги чаще возникают в верхних конечностях («рука акушера»), но могут быть и в нижних (при этом ноги выпрямлены, прижаты одна к другой, стопы согнуты), а также в мышцах лица («рыбий рот»).

При тетании можно вызвать специфические симптомы.

- Симптомы Хвостека:

- верхний — судорога мышц соответствующей половины лица при постукивании по скуловой дуге у места выхода лицевого нерва у наружного слухового прохода;
- нижний — судорога мышц соответствующей половины лица при постукивании по углу нижней челюсти.

- Симптом Труссо: появление «руки акушера» при перетягивании плеча жгутом до исчезновения пульса в течение 2–3 мин.

- Симптом Люста: отведение стопы при постукивании ниже головки малой берцовой кости.

Кроме того, при гипокальциемии возникают парестезии, гиперрефлексия, ларингоспазм (обычно вместе с судорогами, чаще ночью), бронхоспазм, спастические сокращения кишечника.

На электрокардиограмме выявляют удлинение интервала  $Q-T$  и сегмента  $ST$ , низкие треугольные зубцы  $T$ . Возможно развитие артериальной гипотензии.

Транзиторный гипопаратиреоз новорожденных обычно проявляется на 2–10-й день жизни и обусловлен подавлением секреции ПТГ из-за гиперкальциемии у матери, в том числе вызванной гиперпаратиреозом. Гипопаратиреоз у грудных детей и детей раннего возраста обычно обусловлен врожденным, а в более позднем возрасте приобретенным поражением парашитовидных желез. К гипопаратиреозу могут привести удаление парашитовидных желез, нарушение их кровоснабжения и иннервации, инфекционное и лучевое повреждение, гемохроматоз, и другие причины. Изолированный идиопатический гипопаратиреоз, вызванный дефектом синтеза или секреции ПТГ, — редкое спорадическое или семейное заболевание, которое может проявиться в любом возрасте.

## Гиперпаратиреоз

Гиперпаратиреоз — синдром, возникающий при избытке ПТГ. Его клиническая картина в первую очередь связана с гиперкальциемией. Характерны

слабость, недомогание, полидипсия, полиурия, изостенурия, рвота, запоры, боли в животе, у детей раннего возраста — задержка физического развития. Кроме того, у больных могут наблюдаться поражения мышц (миалгии и выраженная мышечная слабость), оссалгии, подагра, псевдоподагра, хондрокальциноз, эрозивный артрит. Рентгенологически выявляют фиброзно-кистозный оссеит, при денситометрии — снижение плотности костной ткани, что увеличивает риск переломов костей. Часто в костях обнаруживают кисты и опухоли. Повышение экскреции ионов кальция приводит к мочекаменной болезни, возможно развитие нефрокальциноза. Возможны аритмии, укорочение интервала  $Q-T$  на электрокардиограмме, АГ.

Тяжелый гиперпаратиреоз новорожденных (гомозиготная гипокальциурическая гиперкальциемия) — редкое наследственное заболевание, обусловленное мутацией гена рецептора ионов кальция на клетках паращитовидной железы и почечных канальцев, при этом секретируется избыточное количество ПТГ и усиливается реабсорбция ионов кальция. Клиническая картина включает выраженные симптомы гиперкальциемии, аномалии скелета, задержку физического развития и умственную отсталость. Аналогичный генетический дефект, но в гетерозиготной форме, приводит к семейной доброкачественной гиперкальциемии (гетерозиготная гипокальциурическая гиперкальциемия). Обычно у этих детей гиперкальциемию выявляют случайно.

**Первичный гиперпаратиреоз** у детей наблюдают редко. Причиной его возникновения может быть гиперплазия всех паращитовидных желез, аденома или рак одной или нескольких желез.

**Вторичный гиперпаратиреоз** возникает при резистентности тканей-мишеней к ПТГ, что может развиваться при почечной недостаточности, рахите и остеомалации, обусловленных недостаточностью витамина D, гипофосфатемическом рахите и др.

## НАДПОЧЕЧНИКИ

Надпочечники — парные эндокринные железы, расположенные в забрюшинной клетчатке над верхними полюсами почек на уровне  $T_{xII}-L_{II}$  (у взрослых). Надпочечник состоит из наружного коркового вещества (до 80% от общей массы железы), где происходит синтез стероидных гормонов (исходный продукт синтеза — холестерин), и внутреннего мозгового, секретирующего катехоламины.

В коре надпочечников различают три зоны: клубочковую, вырабатывающую минералокортикоиды (главным образом альдостерон); пучковую, синтезирующую глюкокортикоиды (кортизол, кортизон и др.); и сетчатую, в которой идет секреция андрогенов (дегидроэпиандростерон и андро-

стендион), следовых количеств эстрогенов. В мозговом веществе надпочечников происходит синтез катехоламинов, преимущественно адреналина, в меньших количествах норадреналина и дофамина.

- Альдостерон стимулирует канальцевую реабсорбцию ионов натрия и экскрецию ионов калия, водорода, аммиака и магния в почках, играя важнейшую роль в регуляции водно-электролитного баланса организма и объема экстрацеллюлярной жидкости. Секреция альдостерона находится под регуляцией ренин-ангиотензиновой системы (в основном ангиотензина II), дофамина, в незначительной степени АКТГ и зависит от концентрации ионов калия в сыворотке крови.
- Глюкокортикоиды обладают чрезвычайно широким спектром действия (табл. 12-6). Самой высокой биологической глюкокортикоидной активностью обладает кортизол. Основной регулятор синтеза глюкокортикоидов — АКТГ.
- Андрогены (дегидроэпиандростерон и андростендион) участвуют в процессе полового созревания, обладают анаболическим и гипохолестеринемическим эффектами.

**Таблица 12-6.** Функции глюкокортикоидов

Место приложения	Действие
Углеводный обмен	Повышают концентрацию глюкозы в крови за счет увеличения скорости глюконеогенеза в печени, снижения утилизации глюкозы на периферии, стимуляции освобождения аминокислот (субстрата глюконеогенеза) в мышцах
Белковый обмен	Усиливают распад белка и тормозят его синтез
Липидный обмен	Усиливают липолиз в области верхних и нижних конечностей и липогенез в других частях тела (туловище и лицо)
Обмен кальция	Подавляют активность витамина D, обуславливая уменьшение всасывания ионов кальция и увеличение его экскреции
Иммунная система	В высоких дозах оказывают иммуносупрессивное действие
Воспаление	Обладают противовоспалительным эффектом
Синтез коллагена	При длительном применении ингибируют синтетическую активность фибробластов, хондробластов и остеобластов, способствуя истончению кожи и остеопорозу
Скелетные мышцы	Вызывают атрофию мышц и мышечную слабость при длительном применении
Секреторная функция желудка	Усиливают секрецию соляной кислоты и пепсинов

- Катехоламины вызывают вазоконстрикцию, способствуют повышению АД, стимулируют работу сердца, усиливают гликогенолиз, липолиз, глюконеогенез. Эти и другие эффекты катехоламины реализуют через  $\alpha$ - и  $\beta$ -адренорецепторы на поверхности клеток-мишеней.

### **Анатомо-физиологические особенности**

При рождении масса одного надпочечника у ребенка достигает 7 г, их размер составляет 1/3 размера почки. У новорожденного кора надпочечников, как и у плода, состоит из двух зон — фетальной и дефинитивной (постоянной), причем на долю фетальной зоны приходится основная масса железы. Дефинитивная кора функционирует так же, как у взрослого. Пучковая зона узкая, нечетко сформирована, сетчатой зоны еще нет.

В родах новорожденный получает от матери большое количество глюкокортикоидов, что ведет к подавлению синтеза АКТГ в гипофизе. В связи с этим в постнатальном периоде отмечают существенное снижение экскреции и продукции глюкокортикоидов, что может привести к появлению у ребенка клинических признаков надпочечниковой недостаточности. К десятому дню жизни происходит активизация синтеза глюкокортикоидов.

К годовалому возрасту фетальная зона полностью исчезает, а в дефинитивной коре уже различимы клубочковая, пучковая и сетчатая зоны. К концу первого года жизни ребенка секреция кортизола приобретает суточный ритм (максимальная в утренние часы).

К трем годам жизни корковая часть надпочечника полностью дифференцирована. Формирование зон коркового вещества продолжается до 11–14 лет, к этому периоду соотношение ширины клубочковой, пучковой и сетчатой зон составляет 1:1:1. Окончательное формирование мозгового вещества происходит к 10–12 годам.

### **Методика обследования и семиотика поражений**

При выяснении жалоб и проведении общего осмотра можно выявить клинические признаки нарушения функции надпочечников. Для определения структуры и величины надпочечников используют УЗИ и компьютерную томографию. Для оценки функции надпочечников определяют концентрацию кортизола, альдостерона в крови и моче, половых стероидных гормонов в крови, катехоламинов (адреналина, норадреналина и ванилил-миндальной кислоты) в моче, проводят диагностические пробы с АКТГ или глюкокортикоидами.

### **Гипокортицизм**

Гипокортицизм — снижение функций коры надпочечников (надпочечниковая недостаточность).

**Хроническая надпочечниковая недостаточность.** При хронической надпочечниковой недостаточности у детей отмечают общую слабость, быструю утомляемость, задержку развития, снижение аппетита и массы тела, гипогликемию, периодически тошноту, рвоту, жидкий стул, боли в животе, склонность к артериальной гипотензии. При первичной хронической надпочечниковой недостаточности, кроме того, отмечают гиперпигментацию кожи и слизистых оболочек (следствие усиленной секреции АКТГ), повышенную потребность в соли, гипонатриемию и гиперкалиемию (вследствие дефицита альдостерона). При вторичной хронической надпочечниковой недостаточности эти симптомы отсутствуют, за исключением гипонатриемии разведения.

- *Первичная врожденная* хроническая надпочечниковая недостаточность чаще возникает у детей, имеющих дефекты ферментов стероидогенеза (врожденная дисфункция коры надпочечников — андреногенитальный синдром (АГС), реже — гипоплазию коры надпочечников. Скрининг новорожденных на АГС включает исследование концентрации 17-ОНП в образцах пятен высушенной крови. Адекватное лечение эндокринологом обеспечивает соответствующее возрасту развитие ребенка.
- *Первичная приобретенная* хроническая надпочечниковая недостаточность (болезнь Аддисона) чаще возникает в результате аутоиммунного поражения коры надпочечников (аутоиммунный адреналит).
- *Вторичная врожденная* хроническая надпочечниковая недостаточность возникает вследствие врожденной патологии аденогипофиза или гипоталамуса.
- *Вторичные формы* приобретенной хронической надпочечниковой недостаточности (дефицит АКТГ или кортиколиберина) могут быть следствием длительного лечения глюкокортикоидами, повреждения аденогипофиза или гипоталамуса при черепно-мозговой травме, после операций или облучения, при новообразованиях и инфекциях.

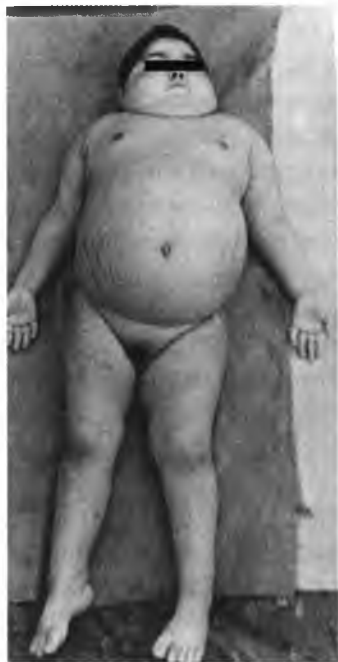**Острая надпочечниковая недостаточность** характеризуется общим тяжелым состоянием больного, резкой слабостью, адинамией, анорексией, рвотой, болями в животе, жидким стулом, нарастающими одышкой, цианозом, падением АД, слабым пульсом, в ряде случаев судорогами, потерей сознания, сосудистым коллапсом.

Острая надпочечниковая недостаточность может возникнуть при двустороннем повреждении коры надпочечников при кровоизлиянии, обус-

ловленном родовой травмой, тромбозом или эмболией вен, синдромом диссеминированного внутрисосудистого свертывания. Геморрагический инфаркт надпочечников часто возникает на фоне тяжелых инфекций (в первую очередь менингококковой, пневмококковой или стрептококковой этиологии). Острые кровоизлияния в надпочечники могут быть при стрессах, больших операциях, сепсисе, ожогах, при лечении антикоагулянтами, у больных ВИЧ-инфекцией. Острая надпочечниковая недостаточность может возникнуть при внезапном прекращении лечения глюкокортикоидами («синдром отмены»), а также у больных гиперкортицизмом после двусторонней адреналэктомии.

### Гиперкортицизм

Гиперкортицизм — общее название группы синдромов, обусловленных избыточным содержанием в крови кортикостероидов. Различают гиперкортицизм тотальный и парциальный. К тотальному гиперкортицизму относят: болезнь Иценко—Кушинга (центральная, зависимая от АКТГ форма синдрома Иценко—Кушинга); синдром Иценко—Кушинга, вызванный кортикостеро-



**Рис. 12-5.** Девочка с болезнью Иценко—Кушинга (фото из архива Клиники детских болезней)

мой (АКТГ-независимая форма синдрома Иценко—Кушинга); синдром Иценко—Кушинга, обусловленный опухолью, продуцирующей АКТГ-подобные вещества или кортиколиберин (АКТГ-зависимый эктопированный синдром Иценко—Кушинга); автономную макронодулярную гиперплазию надпочечников.

Избыток стероидных гормонов, характерный для синдрома (болезни) Иценко—Кушинга, ведет к поражению различных органов и систем (табл. 12-7).

Медикаментозный синдром Иценко—Кушинга может быть обусловлен избыточным приемом лекарственных средств, содержащих глюкокортикоиды.

Клиническая картина при парциальном гиперкортицизме обусловлена типом гормонов, секреция которых повышена в организме.

**Таблица 12-7.** Характерные клинические проявления синдрома Иценко–Кушинга у детей

Жалобы	Слабость, повышенная утомляемость, повышение аппетита
Диспластическое ожирение	Преимущественное отложение жира на лице («лунообразное лицо» с ярким румянцем на щеках), в области шеи («загривок буйвола») и затылка, над ключицами, в области спины и живота
Изменения кожи	Полосы растяжения (стрии) багрового или фиолетового цвета на коже живота, груди, бедер и плеч; высыпания (акне); гипертрихоз (избыточное оволосение на лбу, щеках, лобке, спине и в поясничной области)
Изменения мышечной системы	Гипотрофия преимущественно проксимальных мышц конечностей, мышечная слабость
Изменения костной системы	Остеопороз, отставание костного возраста
Влияние на сердечно-сосудистую систему	АГ, тахикардия, кардиомиопатия
Нарушения со стороны нервной системы	Нарушения психики, стероидный психоз
Изменения в крови	Лейкоцитоз, лимфопения, эозинопения, эритроцитоз, тенденция к повышению свертываемости крови, гипокалиемический алкалоз, гиперхолестеринемия
Нарушения углеводного обмена	Нарушение толерантности к глюкозе, стероидный диабет
Влияние на рост и половое развитие	Задержка роста, задержка полового развития
Влияние на иммунную систему	Вторичный стероидный иммунодефицит (часто гнойничковые или грибковые поражения кожи и ногтей пластинок, длительный период заживления ран, рецидивирующая вторичная инфекция и др.)

### **Гиперпродукция андрогенов и эстрогенов надпочечника**

Гиперпродукцию андрогенов или эстрогенов наблюдают при гормонально-активных опухолях коры надпочечников и при врожденной их дисфункции. Наличие вирилизирующей опухоли у мальчиков приводит к преждевременному появлению вторичных половых признаков при отсутствии увеличения яичек, а у девочек — к гипертрофии клитора, гирсутизму и задержке менархе. Феминизирующие опухоли у мальчиков приводят к гинекомастии и задержке пубертата, а у девочек — к ложному преждевременному половому развитию.

### **Гипоальдостеронизм**

Для гипоальдостеронизма (недостаточной выработки альдостерона) характерны симптомы, обусловленные гиперкалиемией и гипонатриемией и их влиянием на функцию почек, сердечно-сосудистой системы и скелетных мышц. У больных отмечают быструю утомляемость, мышечную слабость, артериальную гипотензию, периодически обморочные состояния, брадикардию, блокады сердца. Изолированную недостаточность выработки альдостерона наблюдают редко, при наличии ферментного дефекта в клубочковой зоне коры надпочечников, а также после удаления альдостеромы в одном надпочечнике и вторичной атрофии клубочковой зоны в другом.

Псевдогипоальдостеронизм обусловлен низкой чувствительностью рецепторов эпителия почечных канальцев к альдостерону.

### **Гиперальдостеронизм**

Гиперальдостеронизм — состояние, характеризующееся избыточной секрецией альдостерона, вызывающей АГ, метаболический алкалоз, гипокалиемию и задержку натрия. При этом вначале возникает уменьшение суточного диуреза, а затем полиурия, полидипсия, никтурия, устойчивость к антидиуретическим препаратам. Гиперальдостеронизм может быть первичным и вторичным, у детей возникает редко.

### **Нарушения секреции катехоламинов**

При избыточной секреции катехоламинов у больных наблюдают слабость, утомляемость, потливость, снижение аппетита, похудание, головные боли, ухудшение зрения, тахикардию, периферический вазоспазм, не поддающуюся лечению АГ, которая может протекать с кризами или быть постоянной. Избыток катехоламинов возникает при феохромоцитоме и других опухолях хромаффинной ткани. Гиперсекреция катехоламинов может возникнуть при большой физической нагрузке, стрессах, болевом синдроме.



Недостаточная секреция катехоламинов как самостоятельная эндокринопатия возникает исключительно редко и может быть одной из причин гипогликемического синдрома.

## ПОДЖЕЛУДОЧНАЯ ЖЕЛЕЗА

Внутрисекреторная часть поджелудочной железы — островки Лангерганса — скопления клеток, составляющие приблизительно 1,5% объема железы. Островки Лангерганса состоят из нескольких типов эндокринных клеток, синтезирующих и секретирующих различные гормоны (табл. 12-8).

Таблица 12-8. Гормоны островков Лангерганса

Тип клеток	Секретируемый гормон	Действие гормона
α	Глюкагон	Рассматривают в качестве антагониста инсулина (вызывает повышение концентрации глюкозы в крови); стимулирует расщепление гликогена (гликогенолиз) в печени и мышцах; активирует глюконеогенез; стимулирует липолиз
β	Инсулин	Усиливает анаболизм и угнетает катаболизм. Регулирует углеводный обмен, вызывая понижение концентрации глюкозы в крови (увеличивает транспорт глюкозы в клетки инсулинозависимых тканей — печени, скелетных мышц, жировой ткани, стимулирует синтез гликогена, подавляет глюконеогенез и гликогенолиз). Стимулирует транспорт аминокислот через мембрану клеток и синтез белков в печени и скелетных мышцах, тормозит протеолиз. Способствует синтезу триглицеридов в жировой ткани, подавляет липолиз. Стимулирует пролиферацию клеток
δ	Соматостатин	Подавляет действие соматолиберина, секрецию гастрина, глюкагона, инсулина, ренина, секретина, желудочного сока, панкреатических ферментов и электролитов

Секреция инсулина зависит от концентрации глюкозы в крови. Секрецию стимулируют повышение концентрации ионов калия, ацетилхолин и гастрин-рилизинг гормон, а подавляют — соматостатин, адреналин и норадреналин. Секрецию глюкагона глюкоза ингибирует.

### **Анатомо-физиологические особенности у детей**

К моменту рождения относительное количество эндокринной ткани в поджелудочной железе уменьшено по сравнению с таковым у плода в семь месяцев почти в два раза. К возрасту 1,5 мес оно вновь увеличивается и достигает 6% от всей массы поджелудочной железы. К концу первого года жизни относительная масса эндокринной ткани составляет 2,5–3% от массы поджелудочной железы и сохраняется на этом уровне в течение всего периода детства.

Выброс инсулина существенно возрастает в течение первых дней жизни ребенка, затем происходит снижение его концентрации в плазме крови. У новорожденных глюкоза слабо стимулирует секрецию гормона. В первые часы после рождения для детей характерен значительный подъем концентрации глюкагона, основной регулятор его выброса в перинатальном периоде — аланин. Существенных изменений концентрации соматостатина на протяжении всего периода детства не происходит.

### **Методика обследования и семиотика поражения**

Для оценки эндокринной функции поджелудочной железы в первую очередь исследуют состояние углеводного обмена: оценивают концентрацию глюкозы и ее динамику в крови при физиологической нагрузке углеводами. При отсутствии изменений проводят стандартный пероральный тест толерантности к глюкозе. Транзиторную гипергликемию выявляют по концентрации гликозилированного Hb. В моче определяют концентрацию глюкозы и кетоновых тел.

Для оценки функционального состояния  $\beta$ -клеток поджелудочной железы определяют концентрацию С-пептида в крови, свободного и иммунореактивного инсулина в сыворотке крови. Также исследуют кровь на наличие антител к антигенам  $\beta$ -клеток. Радиоиммунологическим методом определяют концентрацию в крови глюкагона, гастринина, соматостатина.

### **Гиперинсулинизм**

Гиперинсулинизм у детей наблюдают редко. Наиболее частые причины его развития у детей — гиперплазия  $\beta$ -клеток поджелудочной железы, инсулинома или незидиобластоз. Транзиторная гиперинсулинемия возможна у новорожденных, родившихся от матерей с СД или диабетом беременных, а также на фоне гемолитической болезни новорожденных.

Основное проявление гиперинсулинизма — синдром гипогликемии. У новорожденных и грудных детей клинические симптомы гипогликемии включают вялость, сонливость, гипотермию, вялое сосание, цианоз, апноэ, судороги. Важный признак стойкой или рецидивирующей гиперинсулинемии — макросомия. У детей старшего возраста при гипогликемии возникают беспокойство, общая слабость, головокружение, ощущение голода, дрожание пальцев рук, холодный пот, тахикардия, боли в области сердца, расширение зрачков (из-за усиления секреции адреналина). Кроме того, в связи с углеводным голоданием головного мозга возникает сонливость, нарушение внимания, головная боль, угнетение сознания вплоть до комы, судороги.

### Сахарный диабет

Причина СД — дефицит инсулина или резистентность клеток-мишеней к его воздействию. СД подразделяют на два основных типа.

- СД 1-го типа (инсулинозависимый) возникает из-за недостаточной секреции инсулина вследствие разрушения  $\beta$ -клеток. В большинстве случаев причина СД 1-го типа — аутоиммунный процесс.
  - Классические клинические проявления СД включают полидипсию, полиурию, потерю массы тела, сухость кожи и слизистых оболочек, полифагию, слабость, утомляемость, частые инфекции. У грудных детей отмечают жадность при сосании, снижение или остановку прибавки массы тела, «симптом крахмальных пеленок», опрелости, стоматит.
  - Основные биохимические признаки: гипергликемия, глюкозурия, кетонурия, отсутствие или низкая концентрация инсулина и С-пептида в крови.
- СД 2-го типа (инсулиннезависимый) редко возникает у детей (в основном в пубертатном возрасте). Моногенные формы инсулиннезависимого СД обусловлены дефектами единичных генов, при этом обычно исходно нарушена секреция инсулина, но большинство случаев имеет полигенную природу, при которой в качестве первичного нарушения выступает инсулинорезистентность. К негенетическим факторам риска развития инсулиннезависимого СД относят ожирение, при котором возникает инсулинорезистентность, а в тяжелых случаях и нарушение секреции инсулина, а также переизбыток, малоподвижный образ жизни, стресс.

Вторичный СД может быть обусловлен заболеваниями поджелудочной железы (муковисцидоз, гемохроматоз, панкреатэктомия) или избытком глюкокортикоидов.

## ПОЛОВЫЕ ЖЕЛЕЗЫ

К железам внутренней секреции относят эндокринные клетки мужских и женских половых желез.

### Яички

Яички (мужские половые железы) — парный железистый орган, состоящий из долек. Долька включает извитые семенные канальцы, выстланные сперматогенным эпителием, содержащим гаметы с их предшественниками и поддерживающие клетки Сертоли (суспендоциты). Между канальцами в соединительной ткани расположены клетки Лейдига. Клетки Лейдига — типичные эндокринные клетки, синтезирующие мужские половые гормоны (тестостерон), а также эстрогены. Тестостерон в крови взаимодействует с транспортными белками, а в тканях яичка со специфическим андрогенсвязывающим белком, секретируемым клетками Сертоли, благодаря чему поддерживается его высокая концентрация в сперматогенном эпителии (табл. 12-9).

Таблица 12-9. Эффекты половых гормонов

Гормон	Эффекты
Тестостерон	Контролирует развитие наружных половых органов, предстательной железы и семенных пузырьков; определяет оволосение по мужскому типу, расширение гортани и утолщение голосовых связок, способствует увеличению мышечной массы; способствует эритропоэзу; вызывает изменения химического состава кожного сала; обладает анаболическим действием
Эстрогены (эстрадиол, эстрон и эстриол)	Стимулируют пролиферацию фолликулярных клеток и экспрессию новых рецепторов к фолликулостимулирующему гормону и стероидам; предотвращают атрезию фолликула; контролируют пролиферативную фазу менструального цикла (восстановление функционального слоя эндометрия); необходимы для созревания женских половых органов; стимулируют развитие протоков и стромы молочных желез; определяют распределение жира по женскому типу; вызывают закрытие эпифизов и прекращение линейного роста; участвуют в метаболизме липидов, ионов кальция и в свертывании крови
Прогестерон	Контролирует секреторную фазу менструально-овариального цикла — подготовку эндометрия к имплантации; стимулирует развитие железистой ткани молочной железы

### **Яичники**

Яичники (женские половые железы) — парный орган, расположенный в малом тазу. Эндокринную функцию половых желез регулирует гипоталамо-гипофизарная система. Паренхима яичников состоит из коркового вещества, в котором расположены фолликулы на разных стадиях созревания, желтые и белые тела, и мозгового вещества, образованного соединительной тканью. Эндокринная функция яичников состоит в синтезе эстрогенов фолликулярными клетками и прогестерона клетками желтого тела. Эффекты этих гормонов представлены в табл. 12-9. Кроме того, в клетках коры и мозгового вещества происходит синтез андрогенов.

### **Анатомо-физиологические особенности у детей**

#### **Мальчики**

У новорожденного мальчика масса яичка составляет 0,3 г, а размеры — 10×7 мм; семенные каналы яичка и каналы сети не имеют просвета, который сформируется к периоду полового созревания. К 10–11 годам длина яичка увеличивается в 2–2,5 раза (до 20–25 мм), а масса — до 2 г. У взрослого человека размеры яичка составляют от 30×20 до 50×30 мм, а масса — около 20 г.

Половое развитие мальчиков подразделяют на три периода.

- Допубертатный. До 6–7 лет — период гормонального покоя.
- Препубертатный. От 6 до 10–11 лет — усиление синтеза андрогенов надпочечниками и формирование морфологических структур яичка.
- Пубертатный. Наступает в 11–12 лет, когда под влиянием тестостерона происходит формирование вторичных половых признаков.

Вначале возникает пигментация и множественные мелкие складки на мошонке. Последовательно происходит увеличение яичек, рост полового члена, оволосение лобка, начинают расти волосы в подмышечных областях, над верхней губой, на щеках, подбородке. Происходит увеличение гортани, мутация голоса, увеличение предстательной железы, постепенное усиление процессов сперматогенеза.

#### **Девочки**

У новорожденной девочки длина яичников составляет 0,5–3 см, они имеют цилиндрическую форму, гладкую поверхность и расположены высоко над входом в малый таз. К 5–7 годам яичники занимают обычное положение и приобретают яйцевидную форму. К 16 годам яичники значительно утолщаются, а их длина увеличивается в среднем на 0,6 см.

В половом развитии девочек выделяют три периода:

- нейтральный (первые 5–6 лет);
- препубертатный (с 6 до 9–10 лет);
- пубертатный (до наступления половой зрелости).

В нейтральном периоде половые гормоны оказывают на рост и развитие ребенка минимальное влияние. В пубертатном периоде под влиянием гонадотропных гормонов происходит рост фолликулов, усилен синтез эстрогенов. В этом периоде происходит изменение архитектоники тела, развитие молочных желез, увеличение наружных и внутренних половых органов, изменение структуры эндометрия. При увеличенной концентрации эстрогенов наступает первая менструация (менархе), средние сроки появления которой составляют 12,5–13 лет.

### **Методика обследования и семиотика поражения**

При осмотре ребенка обращают внимание на рост, характер распределения жировой клетчатки, пропорции тела, развитие мышц, оволосение. Оценивают выраженность вторичных половых признаков: у девочек — развитие молочных желез, оволосение лобка и развитие волос в подмышечных впадинах, становление менструальной функции, а у мальчиков — оволосение лобка, подмышечных впадин и лица, рост щитовидного хряща, изменение тембра голоса.

**Стадии полового созревания** определяют по Таннеру.

- Стадии полового созревания у мальчиков.
  - I стадия. Половой член, яички и мошонка детские. Половое оволосение отсутствует.
  - II стадия. Увеличение яичек и мошонки; половой член обычно не увеличен. Кожа мошонки провисает, приобретает красноватый цвет. Рост редких, длинных, слабопигментированных волос; волосы прямые, изредка вьются, в основном у основания полового члена.
  - III стадия. Дальнейшее увеличение яичек и мошонки и увеличение полового члена, в основном в длину. Волосы выглядят темнее, грубее, больше вьются; граница роста волос немного распространена на лобок.
  - IV стадия. Продолжается увеличение яичек и мошонки; половой член увеличен, в основном в диаметре. Кожа мошонки темнеет. Половое оволосение по мужскому типу, но не распространено на внутреннюю поверхность бедер.
  - V стадия. Наружные половые органы по форме и размерам соответствуют органам мужчины. Половое оволосение распространено на внутреннюю поверхность бедер.

- Стадии полового созревания у девочек.
  - I стадия. Молочные железы не развиты, сосок приподнят. Лобковое оволосение отсутствует.
  - II стадия. Развитие молочной железы до стадии «бутона», начало оволосения (рост редких, длинных, слабопигментированных волос; волосы прямые, изредка выются, расположены вдоль половых губ).
  - III стадия. Дальнейшее увеличение молочной железы и ареолы без деления их контуров. Волосы темнеют, становясь более грубыми, вьющимися, распространены на лобок, возникает подмышечное оволосение.
  - IV стадия. Выступление ареолы и соска с образованием вторичного бугорка над контуром железы. Лобковое оволосение по женскому типу, но без распространения на промежность и внутреннюю поверхность бедер. Появление угрей. Менархе.
  - V стадия. Молочные железы соответствуют таковым взрослой женщины; ареола вписывается в общий контур молочной железы. Оволосение распространено на всю внутреннюю поверхность бедер. Регулярные менструации.

При осмотре половых органов обращают внимание на полноценность их строения. У мальчиков можно выявить такие аномалии, как гипоспадия (расщелина нижней стенки мочеиспускательного канала), эписпадия (расщелина верхней стенки мочеиспускательного канала), гипоплазия полового члена (микропенис). При пальпации у мальчиков определяют наличие яичек в мошонке, оценивают их размеры и консистенцию.

У девочек возможны такие аномалии, как гипертрофия клитора, сращения (синехии) малых или больших половых губ, неперфорированность девственной плевы, аплазия половых губ и девственной плевы.

При необходимости проводят УЗИ органов малого таза у девочек, яичек у мальчиков. Для оценки функции половых желез определяют концентрацию гонадотропинов и половых гормонов в крови.

### **Аномалии развития внутренних половых органов**

**Монорхизм** — отсутствие одного яичка. **Крипторхизм** — состояние, при котором одно или оба яичка не опустились в мошонку: при паховом крипторхизме яички расположены в паховом канале, при брюшном — в брюшной полости. В неправильно расположенных яичках происходят дегенеративные изменения зародышевого эпителия и уменьшение количества сперматогоний, в результате чего больные с двусторонним крипторхизмом нередко бывают бесплодны.

**Аномалии развития яичников** включают врожденное недоразвитие одного или обоих яичников.

## Аномалии половых хромосом

К клиническим проявлениям аномалий половых хромосом относят задержку полового развития, нарушение формирования вторичных половых признаков, бесплодие, самопроизвольные аборты.

- Синдром Тернера (кариотип 45, X0). Низкорослость, дисгенезия гонад. Характерна короткая шея с крыловидными кожными складками, низкая линия роста волос на затылке, бочкообразная грудная клетка, X-образное искривление рук, X-образное искривление ног и др.
- Трисомия по хромосоме X (кариотип 47, XXX). Высокий рост, умственная отсталость, аменорея, бесплодие.
- Синдром Кляйнфельтера (кариотип 47, XXУ). Высокорослость, евнухоидное телосложение, малый размер яичек, нарушение формирования вторичных половых признаков, бесплодие.
- Кариотип 47, XYУ. Высокий рост, задержка речевого развития, агрессивность, нарушение адаптации.



**Рис. 12-6.** Девочка с задержкой роста и полового развития (справа) рядом с ровесницей (фото из архива Клиники детских болезней)

## Нарушения половой дифференцировки

Нарушения половой дифференцировки — наличие у новорожденного промежуточного между мужским и женским типами наружных половых органов.

## Гипофункция половых желез

Гипофункцию половых желез у мальчика диагностируют в том случае, если к возрасту 14 лет отсутствует увеличение объема тестикул, а у девочки — если к возрасту 13 лет отсутствует увеличение молочных желез или в 15,5 лет не было менструаций (рис. 12-6).

Выделяют функциональные (задержка полового развития) и органические (гипогонадизм) варианты. Задержка полового развития может быть конституциональной, а также наблюдаться при хронических соматических заболеваниях,



недостаточности питания, выраженном дефиците массы тела, физических и психических перегрузках и т.д.

### **Гипогонадизм**

Гипогонадизм подразделяют на первичный (гипергонадотропный), обусловленный непосредственным повреждением половых желез, и вторичный (гипогонадотропный), вызванный ослаблением гонадотропной функции гипофиза или гипоталамуса. Гипогонадизм может быть врожденным и приобретенным.

### **Гинекомастия**

Гинекомастия (увеличение молочных желез у мальчиков) может возникнуть при различных заболеваниях. Наиболее часто наблюдают юношескую (физиологическую) гинекомастию у здоровых мальчиков в периоде полового созревания, которая самостоятельно проходит через 1–2 года. Патологическая гинекомастия может быть обусловлена нарушениями синтеза, секреции или действия андрогенов, избытком синтеза эстрогенов эстрогенпродуцирующей опухолью яичка или надпочечников, гиперпролактинемией, приемом лекарственных препаратов (в частности, гонадотропинов, антиандрогенов, эстрогенов и др.).

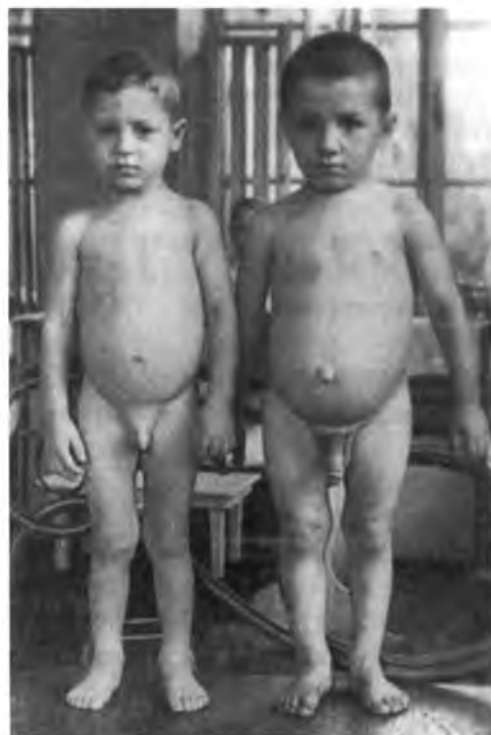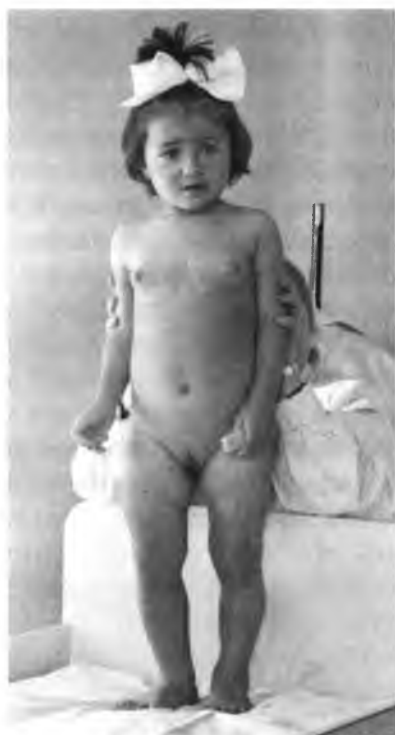### **Преждевременное половое развитие**

Преждевременное половое развитие — наступление полового созревания у девочек до 8 лет, у мальчиков до 9 лет (рис. 12-7).

- Истинная форма преждевременного полового созревания связана с патологически ранней активацией гипоталамуса или гипофиза, что приводит к избыточной секреции гонадотропинов, стимулирующих деятельность гонад. Подобное состояние может развиваться при органической церебральной патологии, обусловленной антенатальным и интранатальным поражением ЦНС, при повышении внутричерепного давления, при опухолях ЦНС.
- Ложное преждевременное половое развитие обусловлено повышенной секрецией половых гормонов, не зависящей от гонадотропной стимуляции. Возникает при гормонпродуцирующих опухолях яичка у мальчиков или яичников у девочек, при гормонпродуцирующих опухолях надпочечников, может быть обусловлено ятрогенными причинами и др.

### **Фрагмент истории болезни**

При расспросе обращают внимание на динамику роста за весь период жизни.



а

б

**Рис. 12-7.** Преждевременное половое развитие: а — у девочки 2 лет; б — у мальчика (справа). (Фото из архива Клиники детских болезней)

Измерение роста, соответствие его возрасту ребенка.

Осмотр передней поверхности шеи. Пальпация щитовидной железы.

Осмотр наружных половых органов. Пальпация яичек у мальчиков. Пальпация молочных желез.

Оценка формирования вторичных половых признаков (определение стадии полового созревания по Таннеру).

Другие клинические признаки, указывающие на наличие патологии органов эндокринной системы, выявляют при физикальном исследовании различных органов и систем.

### Тестовые задания к главе «Эндокринная система»

#### 1. Какие гормоны секретируются гипофизом?

А. СТГ.

В. Пролактин.

- С. Окситоцин.
- D. Вазопрессин.
- Е. Адреналин.

**2. Характерные проявления врожденного гипотиреоза у ребенка:**

- A. низкая масса тела при рождении;
- B. затяжная желтуха;
- С. низкий тембр голоса;
- D. повышение уровня ТТГ в крови;
- Е. ослабление сосательного рефлекса.

**3. Укажите клинические симптомы гипопаратиреоза:**

- A. ларингоспазм;
- B. дефекты эмали зубов;
- С. пилороспазм;
- D. тонические судороги;
- Е. формирование участков разрежения в виде кист в костях.

**4. Для хронической надпочечниковой недостаточности характерно:**

- A. снижение массы тела;
- B. гипокалиемия;
- С. мышечная слабость;
- D. артериальная гипотензия;
- Е. гиперпигментация кожи.

**5. Симптомы, характерные для гипогликемического состояния:**

- A. тремор пальцев;
- B. расширение зрачков;
- С. резкая общая слабость;
- D. анорексия;
- Е. головокружение.

**Правильные ответы:** 1 — A, B, C, D; 2 — B, C, D, E; 3 — A, B, C, D; 4 — A, C, D, E; 5 — A, B, C, E.

# Глава 13

## Иммунная система

Иммунная система объединяет органы, ткани и клетки, обеспечивающие иммунитет, т.е. защиту организма от генетически чужеродных агентов (антигенов), поступающих извне или образующихся в организме.

**Антигены** — чужеродные агенты и вещества, распознаваемые лимфоцитами. Свойствами антигенов обладают многие агенты: бактерии, вирусы, паразиты. Антигенными свойствами могут обладать и продукты жизнедеятельности перечисленных организмов (белки, полисахариды), а также мутантные клетки (раковые) и искусственные полимерные соединения.

**Иммунный ответ** — ответ организма на проникновение антигена. Функция иммунной системы — распознавание антигенов, специфическая реакция на них, нейтрализация, разрушение и выведение из организма.

**Иммунитет** — невосприимчивость к чужеродным агентам (антигенам).

- Врожденный (естественный) иммунитет. Его функция — дезинтеграция чужеродных веществ, своих погибших клеток, антигенных комплексов.
- Приобретенный (адаптивный) иммунитет. Функция приобретенного иммунитета — образование антител или цитотоксических клеток, которые специфически связывают и разрушают распознанные Т- и В-лимфоцитами объекты.

По отношению к патогену иммунитет может быть специфическим и неспецифическим (рис. 13-1).

### Неспецифические механизмы защиты

Защита организма зависит не только от компетентности специфической (иммунной) системы, но и от полноценности неспецифической защиты. Ее обеспечивают естественные барьеры и неспецифические гуморальные факторы защиты.

#### Естественные барьеры:

- кожа;
- слизистые оболочки;
- реснитчатый эпителий;
- кислая среда желудка;
- гематоэнцефалический барьер.

**Гуморальные факторы неспецифической защиты:** белки и клетки, присутствующие во многих органах, тканях и жидкостях организма (лизозим, пропердин, интерферон, система комплемента). Гуморальные фак-

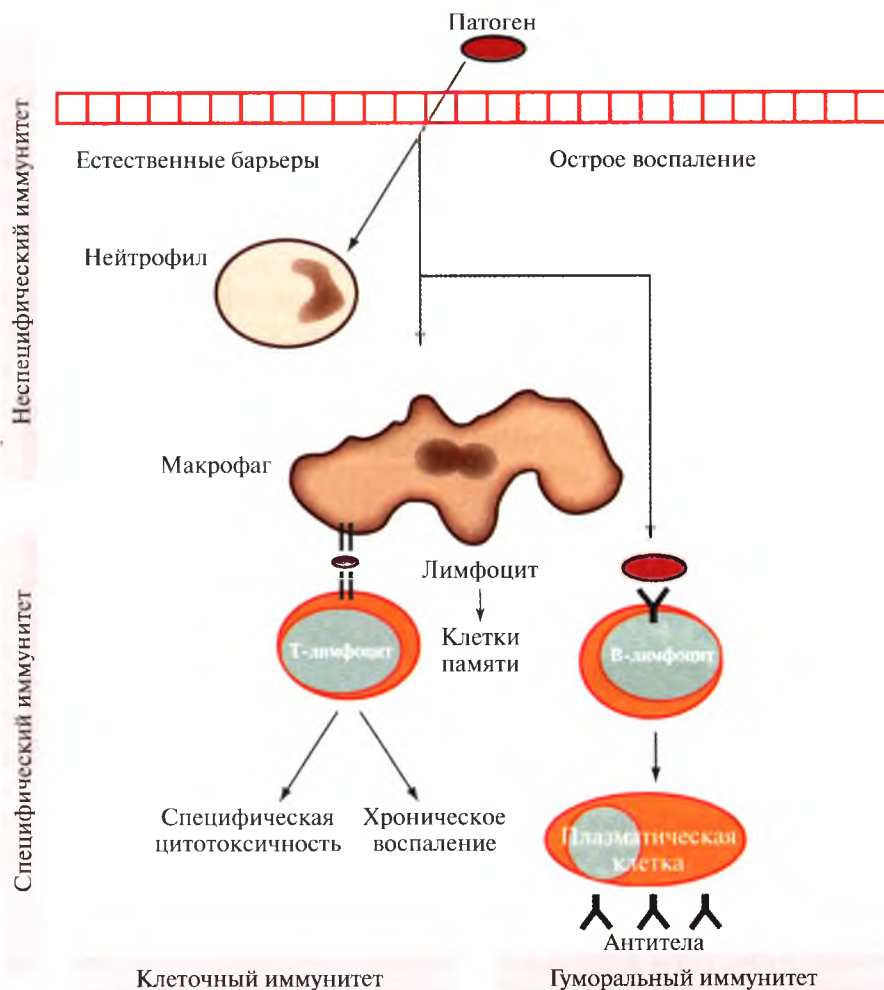


Рис. 13-1. Механизм действия иммунной системы

торы неспецифической защиты филогенетически древнее и обеспечивают защиту новорожденного до созревания более совершенных иммунных механизмов.

Фагоцитоз и система комплемента участвуют как в неспецифической, так и в специфической защите организма.

**Фагоцитоз** — распознавание, поглощение и переваривание антигенов тканевыми макрофагами и нейтрофилами (рис. 13-2). Фагоцитирующие клетки первыми входят в контакт с экзогенными и эндогенными антигенами. Нейтрофилы после внутриклеточного переваривания антигена

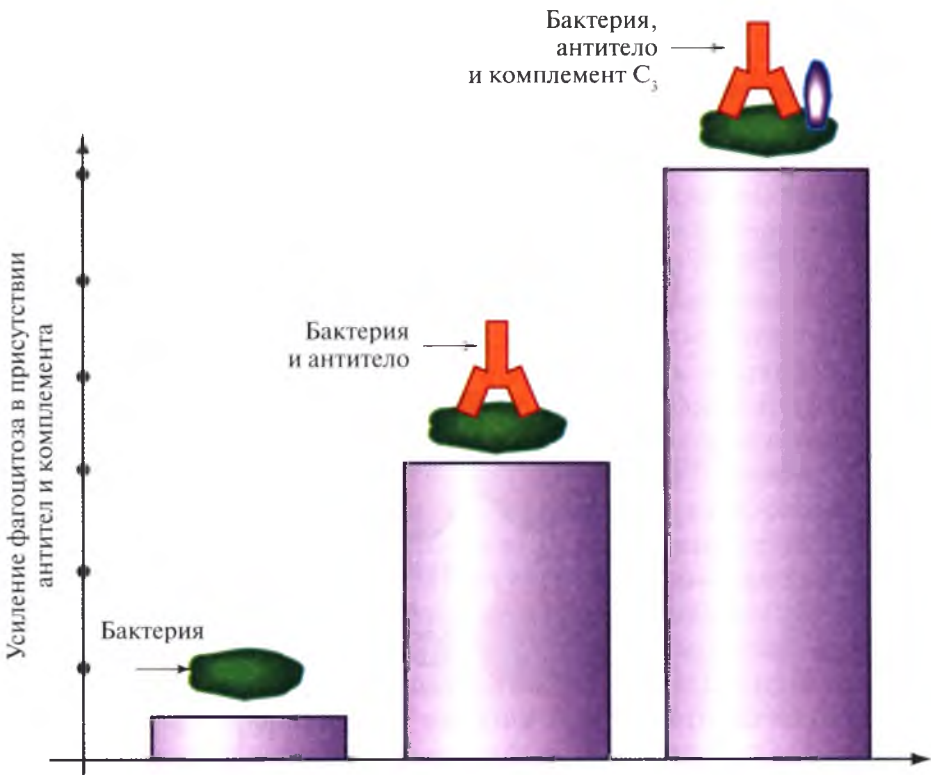


Рис. 13-2. Гуморальные факторы неспецифической защиты (фагоцитоз и система комплемента)

погибают. Продукты лизиса клеток усваивают макрофаги. Они передают информацию об антигене Т- и В-лимфоцитам, индуцируя специфический иммунный ответ — образование антител.

Фагоцитарная функция нейтрофилов начинает формироваться с первого месяца внутриутробного развития плода, макрофагальная реакция — несколько позже. У новорожденного фагоцитарная активность лейкоцитов выражена так же, как и у взрослого, но завершающая фаза фагоцитоза — переваривание поглощенных микробов — несовершенна и достигает уровня взрослого к 6–12 мес жизни. Фагоцитоз некоторых микроорганизмов (пневмококк, клебсиелла, гемофильная палочка) незавершенный, что определяет высокую заболеваемость детей раннего возраста данными инфекциями, склонность к тяжелому течению и генерализации процесса.

**Комплемент** — ферментная система, состоящая из белков глобулиновой фракции крови. Основная функция комплемента — лизис клеточных

антигенов (бактерий, микоплазм, простейших, клеток, содержащих вирусные частицы и т.д.). Система комплемента включает 11 компонентов комплемента и 3 ингибитора.

Существует два пути активации комплемента.

- **Классический путь** — активация иммунными комплексами (антиген + антитело).
- **Альтернативный путь** — спонтанная активация микроорганизмами.

В результате активации комплемента происходит либо непосредственная гибель клетки, либо опсонизация белками комплемента и удаление путем фагоцитоза. Механизм активации комплемента — каскад реакций, ведущий к образованию ферментов, субстрат которых — следующий компонент комплемента. Ключевые ферменты: С3-конвертаза и С5-конвертаза. Образуемые после расщепления конвертазами С3- и С5-фрагменты комплемента обладают высокой биологической активностью. Вне зависимости от пути активации образуется **мембраноатакующий комплекс**, проникающий через клеточную мембрану и осуществляющий лизис. Контролируют все этапы каскадного механизма активации белки-регуляторы. Они ингибируют и расщепляют активированные компоненты комплемента, предохраняя организм от нежелательных последствий.

### Функции компонентов комплемента

- Связывание комплекса антиген-антитело (компонент С1q).
- Активация ферментов С3- и С5-конвертаз (компоненты С1r, С1s, С2b, Вb, D).
- Связывание с поверхностными мембранами микроорганизмов, опсонизация (компоненты С3b, С4b).
- Стимуляция хемотаксиса фагоцитирующих клеток (компоненты С5a, С3a, С4a).
- Индукция дегрануляции тучных клеток (компоненты С5a, С3a, С4a).
- Индукция выброса гранулоцитов из костного мозга.
- Индукция цитотоксичности Т-клеток.
- Формирование комплекса мембранной атаки (компоненты С5b, С6, С7, С8, С9).
- Осуществление рецепции для компонентов комплемента и их фрагментов — CR1, CR2, CR3, CR4, С1qR.

Ребенок рождается с низкой активностью системы комплемента (до 50% уровня активности взрослого). Уровня взрослого система достигает к концу первого месяца жизни.

**Пропердин** — белок β- и γ-глобулиновых фракций сыворотки крови. Участвует в активации комплемента и (совместно с последним) обеспечивает элиминацию бактерий и вирусов из организма. При рождении уровень

пропердина низкий. Он нарастает к 1–3 нед жизни и остается высоким в течение всего периода детства.

**Лизоцим** — белок, обладающий ферментативными свойствами. Он разрушает мукополисахариды белковых оболочек микробных клеток и наиболее активен в отношении грамотрицательных микроорганизмов. Его действие усиливают секреторные Ig класса А. Лизоцим содержат слюна, слеза, лейкоциты, сыворотка крови, грудное молоко, клетки печени и сердца, секрет слизистых оболочек дыхательных путей и кишечника. Уровень лизоцима высок у новорожденных, но в дальнейшем несколько снижается.

**Интерфероны** — ( $\alpha$  — альфа,  $\beta$  — бета,  $\gamma$  — гамма) белки, обладающие противовирусными свойствами, эффективны в период репликации вируса. Его способны вырабатывать все клетки, но наиболее активно они продуцируются лейкоцитами. Действует практически на все вирусы. Кроме того, интерфероны:

- подавляют внутриклеточное размножение хламидий, малярийного плазмодия, риккетсий;
- повышают устойчивость клеток к действию экзо- и эндотоксинов;
- усиливают фагоцитоз;
- повышают цитотоксичность лимфоцитов;
- тормозят рост опухолевых клеток;
- регулируют синтез антител (стимулируют в малых дозах и подавляют в больших).

У новорожденных способность к выработке интерферонов низкая, достигает максимума к пубертатному периоду.

### Специфические иммунные механизмы защиты

Иммунная система осуществляет специфическую защиту организма. Иммунная система — совокупность всех лимфоидных органов и скоплений лимфоидных клеток. Существуют центральные (красный костный мозг, вилочковая железа и селезенка) и периферические органы иммунной системы (табл. 13-1). В них происходит дифференцировка лимфоцитов, их созревание и формирование иммунного ответа.

Таблица 13-1. Органы иммунной системы

Центральные	Периферические
Костный мозг, тимус, селезенка	Лимфатические узлы, миндалины, кожа (клетки Лангерганса), печень (клетки Купфера), кишечник (пейерова бляшка), кровь и ткани (макрофаги)

**Костный мозг** — источник стволовых кроветворных клеток, предшественников всех клеток крови, в том числе Т- и В-лимфоцитов.



**Вилочковая железа.** Закладка тимуса происходит в конце первого месяца эмбрионального развития из энтодермы. Расположена железа в верхнем отделе переднего средостения, имеет соединительнотканную капсулу. От капсулы внутрь отходят перегородки, разделяющие орган на дольки. В каждой дольке различают мозговое и корковое вещество. Корковое вещество содержит Т-лимфоциты, обладающие высокой митотической активностью. В подкапсульной зоне расположены лимфобласты (предшественники Т-лимфоцитов).

Тимус выполняет следующие функции:

- участие в дифференцировке Т-лимфоцитов (в том числе в выработке необходимых для этого процесса гормонов: тимозина, тимопоэтина, тимического фактора);
- выработка инсулиноподобных факторов роста;
- выработка кальцитониноподобного фактора.

Максимального развития вилочковая железа достигает в раннем детском возрасте. Возрастная инволюция происходит после пубертатного периода. В редких случаях железа не претерпевает возрастной инволюции, что может быть связано с дефицитом глюкокортикоидов. У детей с тимомегалией снижен иммунитет, они больше подвержены опухолевым заболеваниям.

**Селезенка.** В этом органе различают красную и белую пульпу. Белая пульпа содержит Т- и В- лимфоциты, здесь происходит синтез IgM и IgG в ответ на попадание антигена в кровь или лимфу. В красной пульпе происходит задержка моноцитов и дифференцировка их в макрофаги.

**Миндалины и лимфатические узлы** относят к периферическим органам иммунной системы (рис. 13-3, 13-4).

### Иммунокомпетентные клетки

По способу уничтожения антигена различают два звена иммунологической защиты организма.

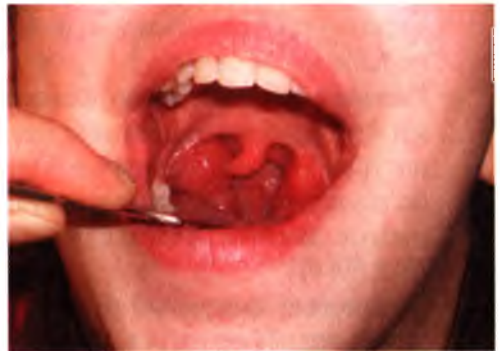
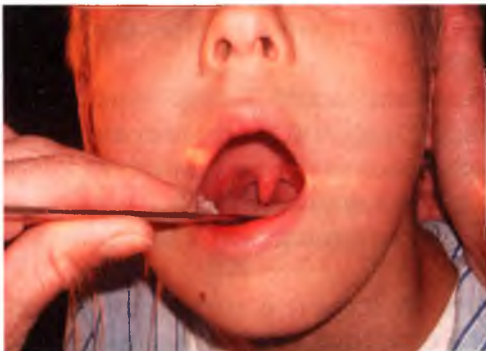
Рис. 13-3. Нормальные миндалины

Рис. 13-4. Гипертрофия миндалин

- **Клеточный иммунный ответ** обеспечивают Т-лимфоциты (тимус-зависимые).
- **Т-клетки.** Пре-Т-лимфоциты из костного мозга попадают в тимус, где проходят «обучение», позитивную и негативную селекцию, дифференцировку. Затем они мигрируют в периферические лимфоидные зоны, где занимают Т-зависимые зоны. Т-лимфоциты — неоднородная популяция клеток. Они различны по генетическим и функциональным особенностям. Для их систематизации предложена классификация CD (*om cluster of differentiation* — кластеры дифференциации), в основу которой положены различия в поверхностных дифференцировочных маркерах.
- **Виды Т-клеток.** В ответ на появление антигена происходит дифференцировка Т-клеток либо в цитотоксические лимфоциты (CD8), либо в Т-хелперы (CD4). Первые осуществляют киллерную функцию: уничтожают клетки, несущие антиген; вторые активируют цитотоксичность макрофагов. При антигенной стимуляции происходит также образование Т-супрессоров, которые блокируют Т-хелперы. Это, в свою очередь, подавляет способность В-лимфоцитов к выработке антител, т.е. создает условия для иммунологической толерантности (нечувствительности) к определенным антигенам. Существует два класса Т-хелперов — Т-хелперы 1 и Т-хелперы 2.
- **Гуморальный иммунный ответ** обеспечивают В-лимфоциты (бурса-зависимые, bursa — неизвестный у человека аналог бурсы Фабриция птиц, где происходит дифференцировка иммунокомпетентных клеток).

В процессе дифференцировки В-клетки проходят селекцию.

- **Позитивная селекция:** клетки, несущие наиболее аффинные В-клеточные рецепторы, функционируют.
- **Негативная селекция:** клетки, реагирующие на антигены собственных тканей, элиминируются.
- **В-клетки.** После позитивной селекции В-клетки выходят из костного мозга и мигрируют в периферические лимфоидные органы (лимфатические узлы, миндалины, пейеровы бляшки), занимая в них В-клеточнo-зависимые зоны.
- **Распознавание антигена.** Основное различие между Т- и В-лимфоцитами — способ распознавания антигена. В-лимфоцит распознает антиген в натуральном виде, тогда как Т-лимфоцит распознает низкомолекулярные пептиды, образованные в результате расщепления антигена и процессируемые антигенпредставляющими (презентирующими) клетками (рис 13-5, 13-6).
- **Первичный иммунный ответ.** При первой встрече с антигеном происходит трансформация лимфоцитов в бластные формы и дальнейшая их пролиферация и специализация. Возрастает число лимфоцитов, «распознавших» антиген (сенсibilизированных лимфоцитов), появ-

ляется два типа клеток: клетки памяти и эффекторные. Первичный иммунный ответ возникает на внедрение патогена: происходит формирование цитотоксических клеток и антител, направленных на его удаление, а также формирование клеток памяти.

- **Клетки памяти** — лимфоциты, переходящие в неактивное состояние, но сохраняющие информацию (память) об антигене. Они поступают в кровь и лимфу и «патрулируют» организм. При повторной встрече организма с патогеном они обеспечивают быстрый и более интенсивный ответ. Клетки памяти могут существовать как в течение всей жизни человека, так и более короткое время, что зависит от силы и продолжительности антигенного воздействия.
- **Эффекторные клетки** непосредственно участвуют в ликвидации антигена. В реализации клеточного иммунитета ими становятся цитотоксические Т-лимфоциты (Т-киллеры). В-клетки трансформируются в плазматические клетки, продуцирующие антитела — Ig, способные к специфическому соединению с антигенами. При повторной встрече организма с патогеном клетки памяти обеспечивают быстрый и интенсивный ответ. Клетки памяти могут существовать как в течение всей жизни человека, так и более

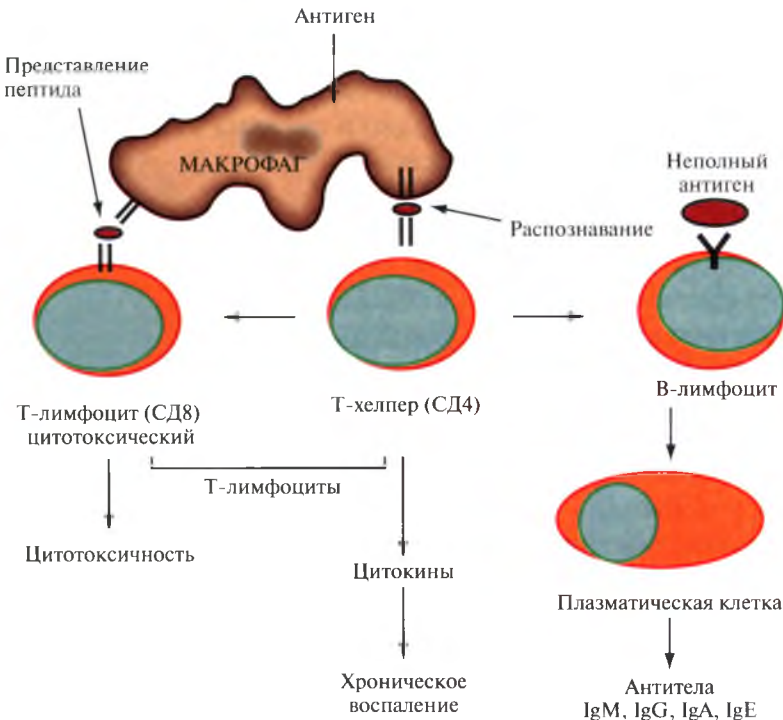


Рис. 13-5. Клетки, принимающие участие в иммунном ответе

короткое время, что зависит от силы и продолжительности антигенного воздействия.

- **Рецепторы лимфоцитов.** Распознавание бесконечного числа антигенов происходит с помощью Т- и В-клеточных рецепторов на поверхности лимфоцитов. Разнообразие рецепторов контролируется перестройкой (реарранжировкой) генов, отвечающих за структуру антигенных рецепторов и их экспрессию на поверхности лимфоцитов (рис. 13-6).
  - **Т-клеточный рецептор** расположен на поверхностной мембране Т-лимфоцитов. Состоит из двух полипептидных цепей, по структуре относящихся к Ig. Т-клеточный рецептор имеет один сайт для распознавания антигена. Т-клеточный рецептор распознает антигены только после их переработки (процессинга) в макрофагах. Т-лимфоциты распознают «внутренние» антигены: злокачественные клетки, внутриклеточные вирусы, патогены внутри макрофагов.
  - **В-клеточный рецептор** состоит из молекулы поверхностного Ig, который чаще представлен IgD или IgM.

### Иммуноглобулины

Иммуноглобулины — молекулы, способные распознавать антиген (рис. 13-7). Часть молекулы Ig, связывающая антиген — **Fab-фрагмент** (от *antigen-binding fragment*) — расположен снаружи клетки, а другая часть — **Fc-фрагмент** (от *fragment crystallizable*) — внутри клетки (отвечает за передачу информации внутрь клетки). Fab-фрагмент переменный, Fc-фрагмент константный. Ig состоят из легких (*light*) и тяжелых (*heavy*) цепей.

В-клетки синтезируют пять классов Ig.

- **Ig класса G (IgG):**
  - составляют 70–80% всех сывороточных Ig;
  - составляют основную часть противовирусных антител, антител против грамположительных бактерий, риккетсий;
  - включают антитоксины (дифтерийный, стафилококковый);
  - включают антирезусные гемолизины;
  - связывают комплемент в реакции антиген–антитело;
  - обеспечивают иммунологическую память;
  - проникают через плаценту, обеспечивают пассивный иммунитет новорожденного.

Уровень материнских IgG снижается у ребенка к 6–9 мес. Продукция собственных IgG нарастает к 1-му году до 50% уровня взрослого, а к 4–6 годам достигает его.
- **Ig класса M (IgM):**
  - составляют 5–10% всех сывороточных Ig;

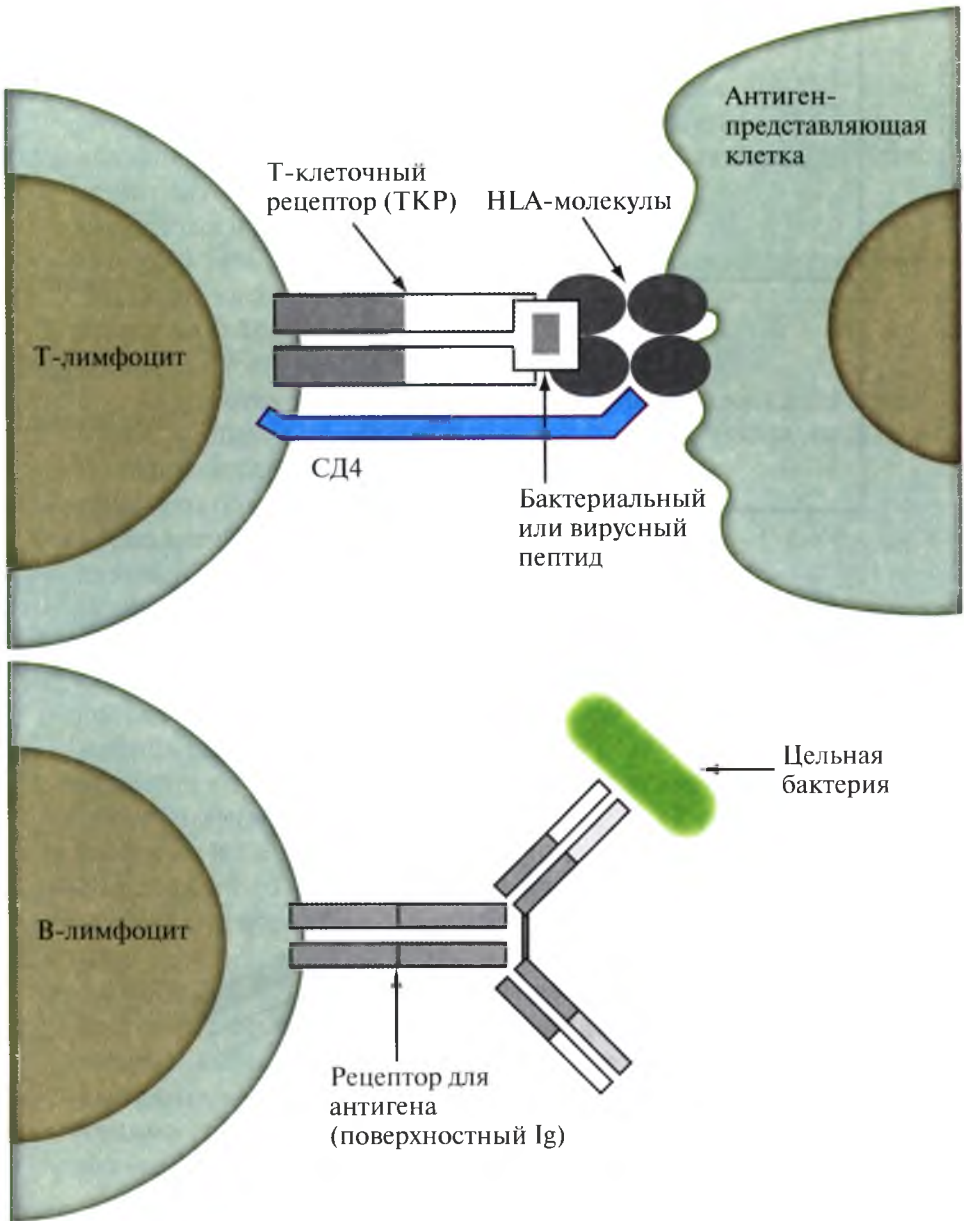
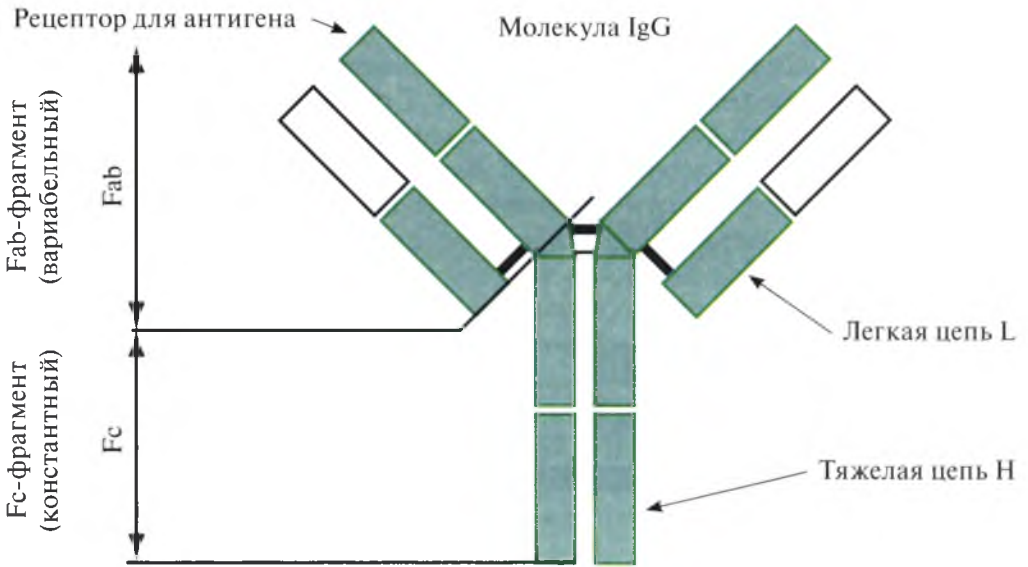


Рис. 13-6. Распознавание антигена иммунной системой



Молекула IgM

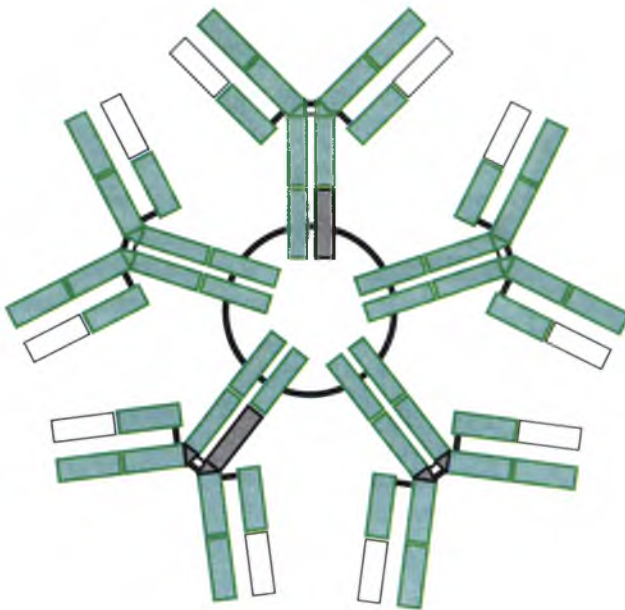


Рис. 13-7. Структура и механизм действия иммуноглобулинов

- включают антитела к грамотрицательным бактериям, часть противовирусных антител, антитоксинов, антитела против полисахаридных антигенов;
- включают гемолизины системы АВ0;
- включают ревматоидный фактор, аутоантитела;
- активируют комплемент по классическому пути;
- обладают способностью к лизису клеток, агглютинации и опсонизации антигенов;
- иммунологическую память не формируют.  
Уровень IgM быстро повышается после рождения, достигая уровня взрослого к 2 годам.
- **Ig класса А (IgA):**
  - составляют 10–15% всех сывороточных Ig;
  - синтезируются плазмочитами в слизистых оболочках дыхательных путей, кишечника, присутствуют в секретах экскреторных желез, молозиве (секреторные IgA);
  - обладают бактерицидностью (секреторные);
  - опсонизируют бактерии;
  - активируют комплемент по альтернативному пути.  
Уровень секреторных IgA у новорожденных низкий, нарастает медленно, достигает уровня взрослых к 5–6 годам.
- **Ig класса D (IgD):**
  - составляют 0,2% всех сывороточных Ig;
  - принадлежат к эмбриональному типу глобулинов;
  - активируют комплемент по альтернативному пути;
  - способны инактивировать вирусы.
- **Ig класса E (IgE):**
  - составляют 0,01% всех сывороточных Ig;
  - включают реагины — антитела, запускающие аллергические реакции;
  - способны к фиксации на тучных клетках и базофилах, создавая состояние сенсibilизации; повторное попадание аллергена приводит к выбросу тучными клетками и базофилами биологически активных веществ, обладающих как защитными, так и повреждающими свойствами.  
Уровень IgE у новорожденных почти не определяется, достигает уровня взрослых к 12–13 годам.

### **Взаимодействие в иммунологических реакциях**

Для осуществления иммунологических реакций необходимо взаимодействие между Т- и В-лимфоцитами. Этому способствуют:

- антигенпредставляющие клетки (моноциты/макрофаги);
- распознающие антиген молекулы главного комплекса гистосовместимости (МНС — от *major histocompatibility complex*);
- цитокины:
  - интерлейкины;
  - интерфероны;
  - фактор некроза опухолей;
  - колониестимулирующие факторы;
  - факторы роста.

**Молекулы главного комплекса гистосовместимости** (HLA — от *human leucocyte antigens*) принадлежат семейству Ig, различны у каждого организма и представлены двумя классами.

- Молекулы главного комплекса гистосовместимости класса I расположены на поверхности всех ядерных клеток и тромбоцитов, они необходимы для представления антигена CD8+ Т-лимфоцитам. Клетки, несущие антиген, связанный с молекулами комплекса гистосовместимости класса I, подвергаются непосредственному уничтожению. Пример: реакция отторжения трансплантата у гистонесовместимого реципиента.
- Молекулы главного комплекса гистосовместимости класса II расположены на поверхностной мембране клеток, участвующих в воспалении (моноцитов/макрофагов, В-лимфоцитов и других лейкоцитов) для представления антигена CD4+ Т-лимфоцитам. CD4+ Т-лимфоциты участвуют в активации либо гуморального иммунитета, либо макрофагов и способствуют иммунному воспалению. При пересадке костного мозга Т-хелперы в составе трансплантата способствуют образованию антител против реципиента и возникновению реакции «трансплантат против хозяина».

**Цитокины** — факторы, активирующие пролиферацию и дифференцировку клеток организма. Выделяют несколько семейств цитокинов с различными функциями (табл. 13-2).

Таким образом, межклеточные взаимодействия в иммунологических реакциях возможны благодаря множеству посредников, а клеточный и гуморальный иммунитет имеют определенные различия (табл. 13-3).

### **Реакции гиперчувствительности**

Гиперчувствительность — повышенная реактивность клеток на антигены. Классификацию реакций гиперчувствительности предложили Джелл и Кумбс. Существует четыре типа реакций. Первые три осуществляют антитела, четвертый тип — Т-лимфоциты.

- **Гиперчувствительность типа I** — гиперчувствительность немедленного типа (анафилаксия). Комплекс антиген–IgE связывается посредством Fc-рецепторов с мембраной тучных клеток или базофилов, что приводит



Таблица 13-2. Функции цитокинов

Цитокины	Функции
Интерлейкины	Гуморальная связь между лейкоцитами
Интерфероны	Противовирусная защита
Колонистимулирующие факторы	Способствуют пролиферации клеток крови
Фактор некроза опухолей	Провоспалительная, гемопоэтическая, иммуностимулирующая
Факторы, трансформирующие рост клеток	Уменьшают воспаление, ингибируют антителообразование и дифференцировку цитотоксических клеток
Факторы роста (фибробластный, эпидермальный, тромбоцитарный)	Регенерация тканей

Таблица 13-3. Различия клеточного и гуморального иммунного ответа

Клеточный иммунный ответ	Гуморальный иммунный ответ
Внутриклеточный	Внеклеточный
Непосредственная киллерная функция цитотоксических клеток (Т-киллеров CD8)	Образование антиген-зависимых антител плазматическими клетками
Распознавание антигена с помощью молекул главного комплекса гистосовместимости классов I и II	Распознавание антигенов и их эпитопов в натуральном виде
Непосредственное формирование Т-киллеров (CD8)	Необходимость участия Т-хелперов (CD4) для активации В-лимфоцитов
Отсутствие иммунологической памяти	Формирование иммунологической памяти
Участие комплемента не обязательно	Необходимо участие комплемента

к выбросу гистамина, хемотаксических факторов, простагландинов, лейкотриенов. Вследствие дилатации сосудов и выхода плазмы из сосудов в ткани развивается быстрый отек. Время развития реакции — 5–15 мин. Возможно и быстрое исчезновение симптомов. Реакции немедленного типа: крапивница, сенная лихорадка, реакции на медикаменты.

- **Гиперчувствительность типа II.** Эти реакции осуществляют антитела (IgM и IgG), действие которых направлено против антигенов собственных клеток. Цитолитический процесс происходит путем фиксации комплемента к IgG или IgM. Это ведет либо к образованию цитолитического комплекса, либо к опсонизации клетки IgG и C3b и поглощению ее макрофагами или нейтрофилами, либо к уничтожению путем антитело-

зависимой цитотоксичности. Реакции типа II: резус-конфликт, гемолитическая анемия, реакция при переливании несовместимой крови.

- **Гиперчувствительность типа III** опосредована иммунными комплексами — комплексами IgG и IgM с антигенами. Иммунные комплексы могут фиксироваться в тканях или циркулировать в крови. В норме иммунные комплексы лизирует комплемент или их поглощают макрофаги. Активация комплемента приводит к повреждению тканей. Активные компоненты C3a и C5a участвуют в выбросе гистамина из базофилов, а также привлекают в область концентрации иммунных комплексов нейтрофилы, секретирующие ферменты и усугубляющие повреждение тканей. Сопутствующая агрегация тромбоцитов приводит к тромбозу и некрозу тканей. К реакциям типа III относят аутоиммунные заболевания и феномен Артюса.
- **Гиперчувствительность типа IV** — клеточно-опосредованная реакция — гиперчувствительность замедленного типа. Развивается через 24–48 ч после внедрения антигена. Механизм реакции — взаимодействие Т-лимфоцита, сенсибилизированного ранее антигеном, с этим же антигеном. Происходит активация Т-лимфоцитов и секреция ими цитокинов. Последние увеличивают проницаемость сосудов, что приводит к проникновению лейкоцитов, моноцитов и макрофагов к месту внедрения антигена. Выделяемые ими ферменты способствуют воспалению в примыкающих к очагу тканях. К реакциям гиперчувствительности замедленного типа относят туберкулиновый тест, контактные дерматиты.

## **Особенности иммунологической реактивности у детей в зависимости от возраста**

### **Особенности иммунной системы плода**

- Иммунная система беременной толерантна к антигенам плода (супрессорные факторы женского организма — хорионический гонадотропин, альфа-фетопротеин, стероидные гормоны).
- Зачатки тимуса можно определить у плода с 6 нед гестации.
- Через плаценту проникают только материнские IgG.
- Синтез собственных Ig у плода начинается с 12–13 нед гестации.
- Нарастание уровня IgM (>0,3 г/л) происходит только при внутриутробном инфицировании.
- Появление IgE свидетельствует о внутриутробной сенсибилизации.
- IgA синтезируются после рождения.

### **Особенности иммунной системы новорожденных**

- После рождения иммунная система пребывает в состоянии физиологической депрессии.

- Низкая продукция  $\gamma$ -интерферонов определяет низкую противовирусную защиту.
- Низкая активность фагоцитоза и системы комплемента определяет низкую противомикробную защиту, слабую резистентность к гнойной флоре.
- Новорожденные склонны к генерализации инфекции.
- В период новорожденности на 4–5-й день жизни происходит первый перекрест в лейкоцитарной формуле.

#### **Особенности иммунной системы в первом полугодии жизни**

- Элиминация материнских IgG к 4–6 мес жизни.
- При первом контакте с инфекцией нарастает синтез IgM, но не происходит формирования иммунологической памяти.
- Атипичность течения коклюша, кори; стойкий иммунитет не формируется.
- Недостаточность системы местного иммунитета.
- Появление секреторных IgA.
- Появление аллергических реакций.

#### **Особенности иммунитета ребенка второго года жизни**

- Недостаточность местного иммунитета.
- Отсутствие иммунологической памяти к пневмококку, гемофильной палочке.
- Проявление первичных иммунодефицитов, аномалий конституции.
- Склонность к повторным заболеваниям органов дыхания, ЛОР-органов.

#### **Особенности иммунитета детей дошкольного периода**

- Второй перекрест в лейкоцитарной формуле в 4–5 лет.
- Уровень секреторных IgA не достигает значений взрослых.
- Склонность к паразитарным инфекциям.
- Нарастание частоты поздних иммунодефицитов, атопических и иммунокомплексных заболеваний.

#### **Особенности иммунитета в пубертатном периоде**

- Инволюция тимуса.
- Уменьшение массы лимфоидных органов.
- Нарастание частоты аутоиммунных и лимфопролиферативных заболеваний.

## **Методы исследования иммунной системы**

### **Исследование клеточного иммунитета**

- Определение общего числа лимфоцитов и количества Т-клеток (в норме у детей 7–14 лет Т-клетки составляют 70% всех лимфоцитов, абсолютное число их равно 1400 клеток/мкл).

- Определение относительного и абсолютного числа CD3 (зрелых) Т-лимфоцитов и двух основных их популяций — CD4+ (хелперов) и CD8+ (киллеров/супрессоров).
- Определение ответа Т-лимфоцитов на фитогемагглютинин в реакции бластной трансформации лейкоцитов.
- Определение «активационных маркеров» CD25 и HLA II (от *human leukocyte antigens* — человеческие лейкоцитарные антигены) на Т-лимфоцитах.
- Исследование продукции цитокинов —  $\gamma$ -интерферона, интерлейкинов-2,-4,-6, фактора некроза опухолей *in vivo* и *in vitro*.
- Исследование пролиферативного ответа в реакции бластной трансформации лейкоцитов на специфический антиген.

**Рентгенография органов грудной клетки** в прямой и боковой проекциях для исключения малых размеров тимуса и тимомегалии.

#### **Исследование гуморального иммунитета**

- Определение количества В-лимфоцитов в периферической крови (в норме у детей 7–14 лет В-клетки составляют 25% всех лимфоцитов, абсолютное число их равно 500 клеток/мкл).
- Определение уровня специфических иммуноглобулинов Ig классов А, М, G, Е и D в сыворотке.
- Определение уровня секреторного IgА.
- Определение циркулирующих иммунных комплексов.
- Исследование ответа в реакции бластной трансформации лейкоцитов на В-клеточный митоген.

#### **Исследование системы комплемента**

- Определение гемолитической активности комплемента CH50.
- Определение C3а-фрагмента.
- Определение C1q, C3, C4, C5a, C1-ингибитора в сыворотке крови.

#### **Исследование системы фагоцитоза (исследование функции нейтрофилов)**

- Определение общего числа нейтрофилов. Нейтропения — снижение абсолютного числа нейтрофилов ниже 1500/мкл.
- Исследование интенсивности поглощения микроорганизмов фагоцитами (процент клеток-фагоцитов и средняя способность каждого фагоцита к поглощению).
- Бактерицидность фагоцитов по тесту с нитросиним тетразолием.
- Интенсивность миграции нейтрофилов.
- Исследование адгезионной способности нейтрофилов и определение числа клеток с адгезионными молекулами CD11/CD18 на мембране.

## Семиотика поражения иммунной системы

Выделяют три типа нарушений в иммунной системе.

- **Количественная, или функциональная, недостаточность** одного из звеньев иммунной системы (первичные и вторичные иммунодефициты).
- **Нарушение в распознавании собственных антигенов** (аутоиммунные заболевания).
- **Гиперреактивный иммунный ответ** (аллергические реакции).

## Первичные иммунодефицитные состояния

**10 настораживающих признаков**

- Частые отиты (6–8 раз в год).
- Тяжелые синуситы (4–6 раз в год).
- Более двух подтвержденных тяжелых пневмоний в течение года.
- Повторные глубокие абсцессы кожи или внутренних органов.
- Не менее двух тяжелых инфекций — остеомиелит, сепсис, менингит.
- Персистирующий кандидоз или грибковые поражения кожи у детей старше года.
- Потребность в длительной антибактериальной терапии (2 мес).
- Потребность во внутривенном введении антибиотиков для купирования инфекции.
- Наличие в семейном анамнезе фактов ранних смертей от инфекций.
- Отставание грудного ребенка в физическом развитии.

Точно диагностировать патогенез иммунологической недостаточности по клинической картине сложно, но можно выделить некоторые клинические особенности для каждого дефекта.

- Больным с первичным дефектом Т-клеточного звена иммунитета свойственна склонность к грибковым инфекциям (хронические и рецидивирующие кандидозы кожи и слизистых оболочек), бактериальным внутриклеточным инфекциям (туберкулез, сальмонеллез), вирусным инфекциям, тяжелые системные реакции в ответ на вакцинацию живыми вакцинами.
- Больные с первичной недостаточностью гуморального иммунитета подвержены тяжелым бактериальным инфекциям дыхательных путей и кожи, вызванным условно патогенной флорой.

Наиболее тяжело протекают комбинированные иммунодефициты (табл. 13-4).

Таблица 13-4. Первичные иммунодефициты

Название	Генетический дефект	Возраст дебюта	Клиническая картина	Патогенез	Дополнительные признаки
<b>Преимущественный дефект продукции антител</b>					
Агаммаглобулинемия, X-сцепленная (болезнь Брутона)	Xq22	6–9 мес	Синуситы, пневмонии, менингиты	Блок дифференцировки В-лимфоцитов	Лимфоидная гипоплазия
Общий переменный иммунодефицит	Аутосомный, рецессивный и доминантный	2–3-е десятилетие	Синуситы, бронхиты, пневмонии, хроническая диарея	Блок дифференцировки В-лимфоцитов	Аутоиммунные заболевания, СКВ, ювенильный ревматоидный артрит, опухоли
Транзиторная гипогаммаглобулинемия новорожденных	–	3–7 мес	Рецидивирующие вирусные и гнойные бактериальные инфекции	Замедленная дифференцировка Т- и В-лимфоцитов	Семейные иммунодефициты
Селективный дефицит IgA	X-сцепленный, рецессивный	Любой	Синуситы, легочные инфекции	Снижение продукции IgA	Дефицит IgG, общий переменный иммунодефицит
Дефицит IgG: IgG2 (+IgA), IgG4, IgG2+IgG3	Аутосомно-рецессивный (2p11)	Любой	Рецидивирующие синуситы, бронхоэктазы	Снижение продукции IgG	СД типа 1, СКВ
Дефицит IgM	Аутосомно-рецессивный	Первый год	Кишечные, бронхо-легочные инфекции, синуситы	Нарушение взаимодействия Т-хелперов и В-лимфоцитов	Болезнь Уиппла, энтериты, лимфоидная гиперплазия
Гипер-IgM-синдром	X-сцепленный, рецессивный	Первый год	Пиогенные, оппортунистические инфекции Pneumocystis carinii	Нет экспрессии CD40 на В-лимфоцитах и CD40-лигандов на Т-лимфоцитах	Нейтропения, увеличение лимфоузлов, инфильтрация плазматическими клетками

Название	Генетический дефект	Возраст дебюта	Клиническая картина	Патогенез	Дополнительные признаки
Лимфопролиферативный синдром, X-сцепленный	X-сцепленный (Xq25)	Любой	Неспособность отвечать на инфицирование, вирусом Эпштейна–Барр	Блокирование белка, контролирующего пролиферацию Т-лимфоцитов	Инфекционный мононуклеоз. Гипогаммаглобулинемия в сочетании с апластической анемией
<b>Дефект клеточного иммунитета</b>					
Хронический слизисто-кожный кандидоз	Аутосомно-рецессивный	3–5 лет	Кандидозы кожи, ногтей, слизистых оболочек	Не известен	Аутоиммунные эндокринопатии
Синдром «коротконогих карликов»	Аутосомно-рецессивный (9p13.21)	С рождения	Клиническая картина вариабельна	Не известен	Метафизальная дисплазия, короткие конечности
Синдром Ди Джорджи	22q11.2	Ранний возраст	Рецидивирующие гнойные инфекции (пневмонии, отиты, синуситы)	Дефицит Т-лимфоцитов	Гипопаратиреоидизм, аномалии дуги аорты, микрогнатия, гипертелоризм
<b>Множественные комбинированные иммунодефициты</b>					
Сцепленный с X-хромосомой	Аутосомно-рецессивный (Xq13.1)	1–3 мес	Кандидозы; бактериальные, вирусные, грибковые, протозойные инфекции; тяжелые диареи	Нарушение кодирования рецептора для интерлейкина-2, снижение количества Т-клеток	—
Недостаточность аденозиндезаминазы	Аутосомно-рецессивный (20q13.11)	1–3 мес	Упорные кандидозы, бактериальные, вирусные, грибковые, протозойные инфекции	Дефект генов, контролирующих синтез ферментов деградации пуринов; снижение числа Т-лимфоцитов	Рахитоподобные деформации скелета. Остеохондральная дисплазия
Дефект экспрессии молекул HLA I (синдром «голых лимфоцитов»)	Аутосомно-рецессивный	Первое десятилетие	Хронические бронхолегочные инфекции	Отсутствие экспрессии HLA класса I на поверхности Т- и В-лимфоцитов	—

Название	Генетический дефект	Возраст дебюта	Клиническая картина	Патогенез	Дополнительные признаки
Дефект экспрессии молекул HLA II (синдром «голых лимфоцитов»)	Аутосомно-рецессивный	Ранний возраст	Хроническая диарея, бронхолегочные инфекции	Отсутствие экспрессии HLA класса II на поверхности Т- и В-лимфоцитов	—
Клеточный иммунодефицит с нормальным содержанием Ig (синдром Незелова)	—	Ранний возраст	Герпетическая инфекция, хронические бронхолегочные инфекции, инфекции мочевыводящих путей	Уменьшение числа CD4 и CD8 лимфоцитов	Нарушение гистологической структуры тимуса, лимфоидных фолликулов, лимфоузлов
Атаксия—телеангиоэктазия	11q22.3	Ранний возраст	Телеангиоэктазии кожи и конъюнктивы, прогрессирующая атаксия с дегенерацией клеток Пуркинье	Нарушение кодирования фосфатидилинозитолкиназы-3, снижение уровня IgA, IgG2, IgE, дисфункция Т-лимфоцитов	Лимфомы, лейкемии, СД
Синдром Вискотта—Олдрича	X-сцепленный (Xp11.22)	Ранний возраст	Тромбоцитопения, экзема, склонность к лимфопролиферативным заболеваниям	Мутация гена p53	Повышение уровня IgE и IgA, снижение уровня IgM, снижение ответа на полисахаридные антигены, выраженная тромбоцитопения, оппортунистические инфекции
Гипер-IgE-синдром	Аутосомно-доминантный	Любой	Кожные и легочные абсцессы, грибковые инфекции, атопический дерматит	Не известен	Нарушение прорезывания молочных зубов, частые переломы, снижение гуморального иммунитета при почти нормальном уровне Ig



**Клиническая характеристика первичных иммунодефицитов**

- Недостаточность количества и функции Т-лимфоцитов.
  - Рецидивирующие инфекции, вызываемые низковирулентной и оппортунистической флорой (грибы, микобактерии, вирусы, простейшие).
  - Задержка роста, мальабсорбция, диарея.
  - Фатальные инфекции при вакцинации бациллами Кальметта–Герена, живыми вирусными вакцинами.
    - Высокий риск развития опухолей.
    - Анергия.
- Недостаточность количества и функции В-лимфоцитов.
  - Рецидивирующие гнойные инфекции внеклеточными капсульными микроорганизмами (пневмококки, гемофильная палочка, стрептококки).
  - Рецидивирующие гнойные отиты, синуситы, пневмонии, бронхоэктазы.
  - Частые грибковые и вирусные инфекции.
  - Снижение уровня Ig в сыворотке и секретах.
- Нарушения в системе комплемента.
  - Рецидивирующие бактериальные инфекции.
  - Необычайно высокая чувствительность к гонококкам и менингококкам.
  - Тяжелые рецидивирующие кожные и респираторные инфекции.
  - Высокий риск развития аутоиммунных заболеваний.
- Недостаточность количества и функции нейтрофилов.
  - Рецидивирующие бактериальные и грибковые кожные инфекции.
  - Подкожные абсцессы, гнойные лимфадениты, абсцессы селезенки.
  - Остеомиелиты.
  - Гнойные инфекции дыхательных путей.

**Вторичные иммунодефицитные состояния**

Вторичные иммунодефициты обусловлены патологическими процессами, развивающимися вне лимфоидной ткани.

- Дистрофии, авитаминозы.
- Вирусные инфекции (корь, краснуха, ветряная оспа и др.).
- Бактериальные, грибковые инфекции (кандидоз).
- Злокачественные новообразования.
- Патологические процессы с потерей белка (нефротический синдром, обширные ожоги, экссудативные энтеропатии).
- Тяжелые хирургические вмешательства.
- Радиация, химиотерапия, кортикостероидная и цитостатическая терапия.

- Чрезмерные физические нагрузки, стрессы.
- Синдром приобретенного иммунодефицита.

#### Недостаточность системы комплемента

Нарушения в системе комплемента предрасполагают развитие у пациента возвратных инфекций, аутоиммунных заболеваний, ангионевротического отека (табл. 13-5).

**Таблица 13-5.** Дефицит компонентов системы комплемента и ассоциированные с ним болезни

C1q, C1r	СКВ, гломерулонефрит, эпизодическая пневмококковая инфекция
C2	СКВ, ювенильный ревматоидный артрит, артриты, реже гломерулонефрит
C3	Рецидивирующие инфекции, реже гломерулонефрит, СКВ
C4	Волчаночно-подобный синдром, гнойные инфекции
C5	Повторная менингококковая или гонококковая инфекция, реже гломерулонефрит, СКВ
C6	Повторная менингококковая или гонококковая инфекция, реже гломерулонефрит, СКВ
C7	Повторная менингококковая или гонококковая инфекция, синдром Рейно
C8	Повторная менингококковая или гонококковая инфекция
C9	Эпизодическая менингококковая или гонококковая инфекция, аутоиммунные заболевания
Пропердин	Возвратные инфекции, менингококковая инфекция (часто фатальная)
Фактор Н	Гломерулонефрит, менингококковая инфекция
Фактор I	Возвратные инфекции
C4-связывающий протеин	Васкулиты
C5a-ингибитор	Семейная средиземноморская лихорадка
C3b-рецептор	СКВ
C1-ингибитор	Врожденный ангионевротический отек

### Недостаточность количества и функции нейтрофилов

Нарушение фагоцитоза возникает вследствие уменьшения количества нейтрофилов или снижения их функции, а также изменения хемотаксиса (табл. 13-6).

Таблица 13-6. Нарушения фагоцитоза

Нозология	Нарушенные функции нейтрофилов	Ассоциированные состояния
Хроническая гранулематозная болезнь	Бактерицидная	Тип наследования X-сцепленный рецессивный (66%), аутосомно-рецессивный (33%). Характерно: гранулемы, остеомиелиты, абсцессы, вызванные <i>Staphylococcus aureus</i> , <i>Aspergillus fumigatus</i> ; экзема
Синдром Шедиака—Хигаси (1q421.44)	Бактерицидная, хемотаксическая; снижение киллерной функции	Тип наследования аутосомно-рецессивный. Характерны: гигантские нейтрофильные цитоплазматические включения, нейтропения, альбинизм, нейропатия, малигнизация
Гипер-IgE-синдром	Хемотаксис, опсонизация	Экзема, стафилококковые абсцессы, нарушение хемотаксиса гранулоцитов, моноцитов; антистафилококковые IgG
Недостаточность миелопероксидазы	Бактерицидная, фунгицидная	Тип наследования аутосомно-рецессивный (заболеваемость 1:4000). Характерно: снижение хемолуминесценции, персистирующий кандидоз у лиц с сахарным диабетом
Недостаточность глюкозо-6-фосфатдегидгеназы	Бактерицидная	Фенотипически идентично хронической гранулематозной болезни
Синдром «ленивых лейкоцитов»	Хемотаксис	Нормальное представление в костном мозге при плохой миграции, гранулоцитопения
Нарушение лейкоцитарной адгезии; дефицит CD18 (21q22.3)	Хемотаксис, фиксация, фагоцитоз; снижение лимфоцитарной цитотоксичности	Тип наследования аутосомно-рецессивный. Нейтрофилия, дефицит молекул адгезии лейкоцитов-1, мембраноатакующего комплекса-1, рецептора комплемента-3. Характерно нарушение отделения и инфекции пупочного канатика, летальные негнойные бактериальные инфекции
Синдром Швахмана—Даймонда	Хемотаксис, нейтропения	Тип наследования аутосомно-рецессивный. Характерны метафизальная хондродисплазия, недостаточность функции поджелудочной железы

### Этиология

- Нарушение функции костного мозга (лекарственные воздействия, радиация, химические агенты, наследственные факторы, инфекции, опухоли, болезни накопления).
- Нарушение созревания нейтрофилов (дефицит фолиевой кислоты, витамина В<sub>12</sub>, болезни накопления Ib типа, синдром Швахмана–Даймонда, циклическая нейтропения).
- Внесосудистые механизмы нейтропении — повышение потребления (тяжелые инфекции, анафилаксия), деструкция (антитела к нейтрофилам, гиперспленизм).
- Внутрисосудистые механизмы нейтропении — деструкция (неонатальные изоиммунные, аутоиммунные нейтропении).
- Нарушения фагоцитоза, связанные с дефектом адгезии нейтрофилов. В норме лейкоциты вдоль эндотелия мигрируют в зону воспаления путем взаимодействия с мембранными протеинами — интегринами, селектинами и молекулами адгезии. Выделяют два типа нарушений миграции. I тип — нарушение функции  $\beta_2$ -интегрин CD18. У новорожденных нарушается миграция лейкоцитов в зону пупочного кольца, что ведет к омфалиту и сепсису. II тип — нарушение способности лейкоцитов мигрировать сквозь сосудистую стенку.
  - Хроническая гранулематозная болезнь. Нейтрофилы (из-за нарушений ферментативных функций) утрачивают способность к внутриклеточному перевариванию бактерий. Больные сверхчувствительны к золотистому стафилококку, грамотрицательным бактериям (сальмонеллам, клебсиеллам, кишечной палочке). Сходные механизмы характерны и для тяжелого дефицита глюкозо-6-фосфатдегидрогеназы, участвующей в ферментативных реакциях превращения кислорода в супероксид. В клинической картине: лимфаденопатия, гипергаммаглобулинемия, хроническая диарея, дерматиты, абсцессы. Возможно развитие бронхоэктазов, хронической инфекции мочевыводящих путей. Гранулемы могут вызвать обструкцию мочеточников.
  - Синдром Шедиака–Хигаси — аутосомно-рецессивное заболевание, связанное с мутацией генов, ответственных за синтез цитоплазматического протеина (CHS1). Предполагают, что он участвует в образовании гранул лейкоцитов. В лейкоцитах, лимфоцитах, тромбоцитах, меланоцитах больных присутствуют гигантские гранулы. Характерен частичный альбинизм, сверхчувствительность к стрептококкам и стафилококкам.

**Тестовые задания к главе «Иммунная система»****1. Физиологическая особенность новорожденного:**

- А. низкое количество лейкоцитов;
- В. низкая фагоцитирующая способность клеток;
- С. низкая способность к синтезу Ig;
- Д. низкая активность системы комплемента.

**2. Патологические процессы, приводящие к вторичным иммунодефицитам:**

- А. нефротический синдром;
- В. частые ОРВИ;
- С. ожоги большой площади;
- Д. энтеробиоз.

**3. Методы исследования, позволяющие оценить функцию клеточного иммунитета:**

- А. подсчет количества лимфоцитов в периферической крови;
- В. определение уровня Ig в сыворотке;
- С. подсчет общего количества лейкоцитов в периферической крови;
- Д. подсчет количества В-лимфоцитов.

**4. Системные реакции на вакцинацию живыми вакцинами характерны для больных:**

- А. с селективным дефицитом IgA;
- В. с первичным дефицитом клеточного иммунитета;
- С. с гипер-IgE-синдромом;
- Д. с первичным дефицитом гуморального иммунитета.

**5. Методы исследования, позволяющие оценить гуморальное звено иммунитета:**

- А. подсчет общего количества лейкоцитов периферической крови;
- В. подсчет количества Т-лимфоцитов;
- С. подсчет количества В-лимфоцитов;
- Д. определение уровня различных классов Ig.

**Правильный ответ: 1 — В, С, D; 2 — А, С; 3 — А, С; 4 — В; 5 — С, D.**

**13.1. ЛИМФАТИЧЕСКИЕ УЗЛЫ**

**Лимфатические узлы** — овальные образования различного размера, группами расположенные в местах слияния крупных лимфатических сосу-

дов. Через них происходит дренаж тканевой жидкости. Лимфатические узлы — часть периферической иммунной системы организма; они играют роль барьера на пути инфекции. Через лимфатические узлы происходит дренаж антигенных частиц и пассаж Т- и В-лимфоцитов. Лимфоидный аппарат дыхательной системы и ЖКТ играет важную роль в обеспечении местного иммунитета и синтезе Ig.

**Строение лимфатического узла** (рис. 13-8). Снаружи лимфатический узел покрыт соединительнотканной капсулой, от которой внутрь отходят перегородки — трабекулы. Непосредственно под капсулой расположен краевой синус, куда поступает лимфа из приносящих (афферентных) сосудов. Из краевого синуса лимфа поступает в промежуточные синусы, пронизывающие всю толщу лимфатического узла.

#### **Анатомо-физиологические особенности лимфатических узлов**

**Строение и функции лимфатических узлов имеют особенности в зависимости от возраста.**

##### **• У новорожденных:**

- лимфатические узлы имеют тонкую капсулу;
- трабекулы не развиты;
- лимфатические узлы мягкие;
- барьерная функция низкая;
- склонность к генерализации инфекции.

##### **• Для детей раннего возраста характерно:**

- развитие соединительнотканной капсулы узлов;
- образование трабекул;
- возможность развития воспалительной реакции в лимфатических узлах (лимфаденит);

##### **• У детей 7–8 лет возможно подавление инфекции в лимфатических узлах.**

##### **• Для детей 12–13 лет характерно:**

- законченное строение лимфатического узла;
- остановка роста лимфатического узла в пубертатном периоде.

#### **Группы лимфатических узлов**

- Затылочные лимфатические узлы расположены на буграх затылочной кости и собирают лимфу с кожи волосистой части головы и задней части шеи.
- Сосцевидные лимфатические узлы расположены за ушами в области сосцевидного отростка, а предушные — впереди уха на околоушной слюнной железе. Они собирают лимфу из среднего уха, с кожи, окружающей ухо, ушных раковин и наружного слухового прохода. Вместе их определяют как околоушные.

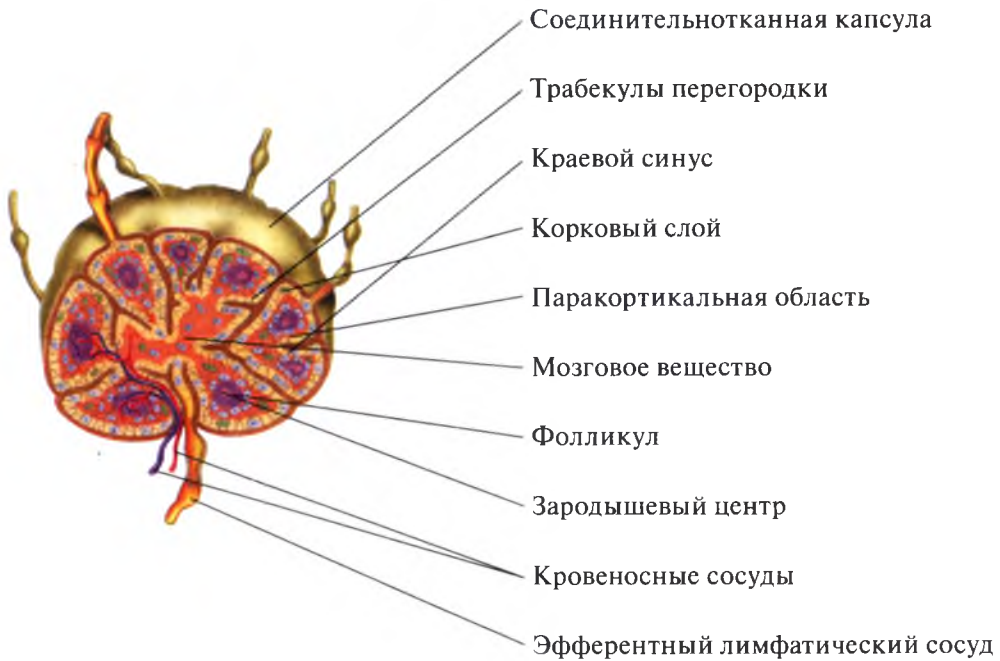


Рис. 13-8. Строение лимфатического узла

- Подчелюстные — расположены под ветвями нижней челюсти, собирают лимфу с кожи лица и слизистой оболочки десен.
- Подбородочные лимфатические узлы собирают лимфу с кожи нижней губы, слизистой оболочки десен и области нижних резцов.
- Переднешейные и тонзиллярные лимфатические узлы расположены впереди от грудино-ключично-сосцевидной мышцы, преимущественно в верхнем шейном треугольнике. Собирают лимфу с кожи лица, околоушной железы, слизистых зева, носа и рта.
- Заднешейные лимфатические узлы расположены кзади от грудино-ключично-сосцевидной мышцы перед трапециевидной, преимущественно в нижнем шейном треугольнике. Собирают лимфу с кожи шеи и частично с гортани.

Перечисленные группы лимфатических узлов объединяют под общим названием — **шейные** (рис. 13-9).

- Надключичные лимфатические узлы расположены в области надключичных ямок, собирают лимфу с кожи верхней части груди, с плевры и верхушек легких.
- Подключичные лимфатические узлы расположены в подключичных ямках, собирают лимфу с кожи грудной клетки, плевры.

- Подмышечные лимфатические узлы расположены в подмышечных ямках, собирают лимфу с кожи верхней конечности (за исключением III, IV и V пальцев и внутренней поверхности кисти).
- Торакальные лимфатические узлы расположены кнутри от передней подмышечной линии под нижним краем большой грудной мышцы, собирают лимфу с кожи грудной клетки, с париетальной плевры, частично от легких и от молочных желез.
- Локтевые (кубитальные) лимфатические узлы расположены в желобке двуглавой мышцы. Собирают лимфу от III, IV, V пальцев и внутренней поверхности кисти.
- Паховые лимфатические узлы расположены по ходу паховой связки, собирают лимфу с кожи нижних конечностей, нижней части живота, ягодиц, промежности, с половых органов и заднего прохода.
- Подколенные лимфатические узлы расположены в подколенных ямках, собирают лимфу с кожи стопы.

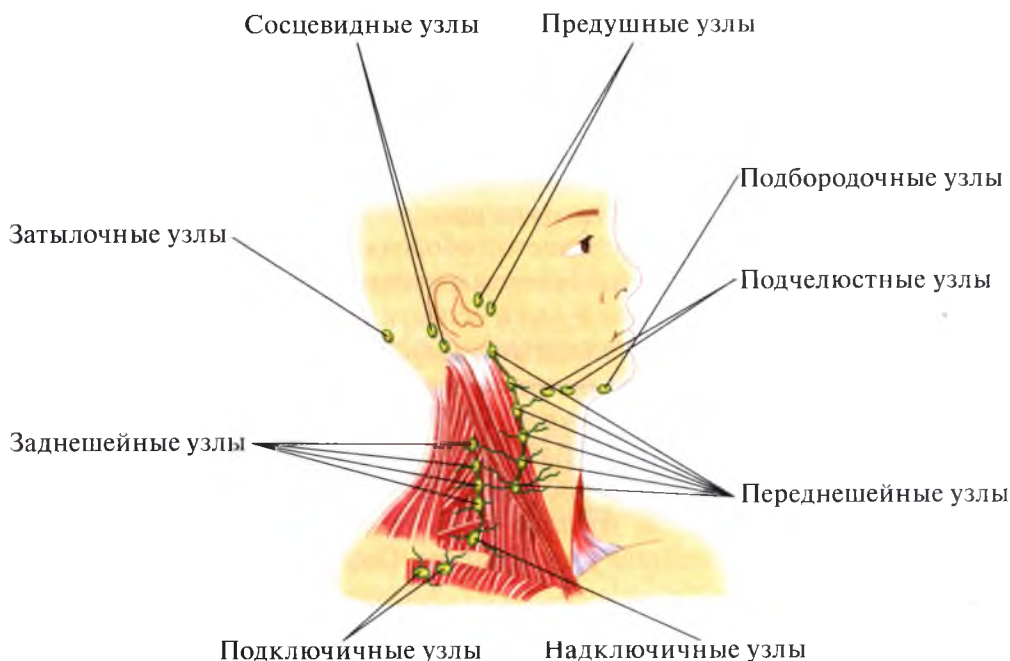


Рис. 13-9. Шейные лимфатические узлы



## Методика исследования

**Расспрос** позволяет выявить:

- увеличение размеров лимфатических узлов;
- появление болезненности и покраснения в области лимфатических узлов;
- давность появления указанных жалоб;
- возможные причины, предшествующие появлению данных жалоб (инфекции и другие провоцирующие факторы);
- сопутствующие состояния (наличие лихорадки, похудания, симптомов интоксикации и др.).

**Осмотр** позволяет выявить:

- значительно увеличенные лимфатические узлы;
- признаки воспаления — гиперемия кожи и отек подкожной жировой клетчатки над лимфатическим узлом.

**Пальпация** позволяет оценить характерные изменения лимфатических узлов.

- **Величина лимфатических узлов.** В норме диаметр лимфатического узла равен 0,3–0,5 см (размер горошины). Существует шесть степеней увеличения лимфатических узлов:
  - степень I — лимфатический узел размером с просыное зерно;
  - степень II — размером с чечевицу;
  - степень III — размером с горошину;
  - степень IV — размером с фасоль;
  - степень V — размером с лесной орех;
  - степень VI — размером с голубиное яйцо;

Увеличение лимфатических узлов может быть симметричным, распространенным или изолированным.

- **Количество лимфатических узлов в группе.** Если в каждой группе пальпируют не более трех узлов, их считают единичными, более трех — множественными.
- **Консистенция лимфатических узлов.** По консистенции лимфатические узлы могут быть:
  - мягкие;
  - эластичные;
  - плотные.

В норме лимфатические узлы мягкоэластичные.

- **Подвижность** — в норме лимфатические узлы подвижны.



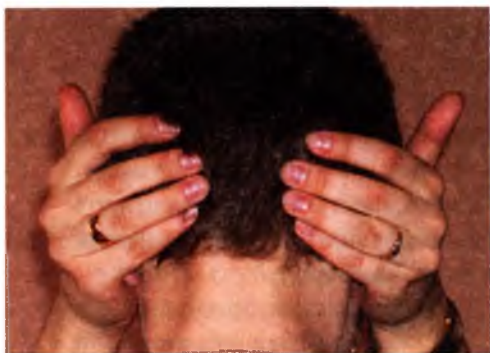

Рис. 13-10. Пальпация затылочных лимфатических узлов

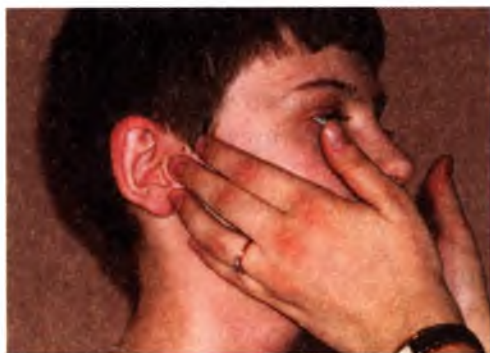

Рис. 13-11. Пальпация предушных лимфатических узлов

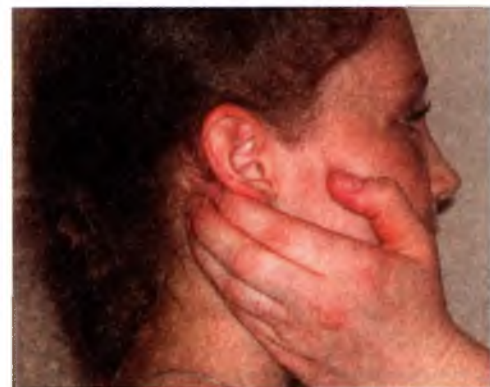
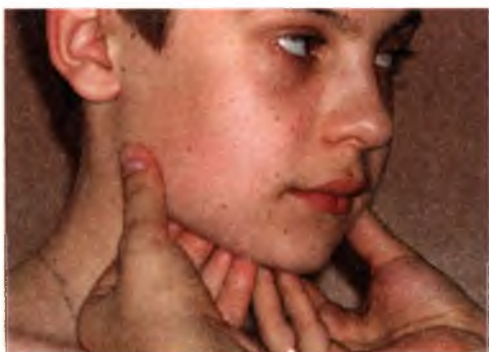
Рис. 13-12. Пальпация сосцевидных лимфатических узлов

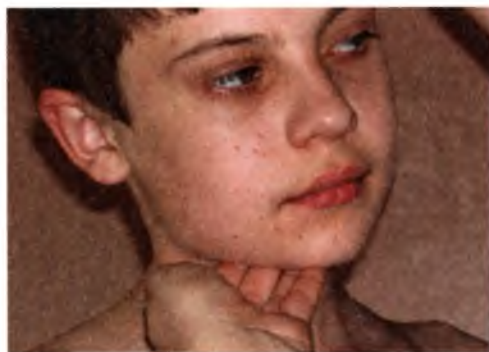- Отношения лимфатических узлов с кожей, подкожной клетчаткой и между собой. В норме узлы не спаяны между собой и с окружающими тканями.
- Чувствительность и болезненность. В норме узлы нечувствительны и безболезненны.

#### Методика пальпации лимфатических узлов

- Затылочные лимфатические узлы (рис. 13-10). Руки располагают плашмя на затылочных буграх, ощупывают поверхность затылочной кости. У здоровых детей пальпируются не всегда.
- Околоушные лимфатические узлы (рис. 13-11, 13-12). Ощупывают область сосцевидного отростка, область кпереди от мочки уха и наружного слухового прохода. У здоровых детей не пальпируются.
- Подчелюстные лимфатические узлы (рис. 13-13). Голову ребенка несколько наклоняют вниз. Обычно эти лимфатические узлы пальпируются хорошо и по размерам не более горошины.
- Подбородочные лимфатические узлы пальпируют по средней линии подбородочной области (рис. 13-14).
- Переднейшейные лимфатические узлы (рис. 13-15) пальпируют перемещением пальцев по передней поверхности грудино-ключично-сосцевидной мышцы в верхнем шейном треугольнике.

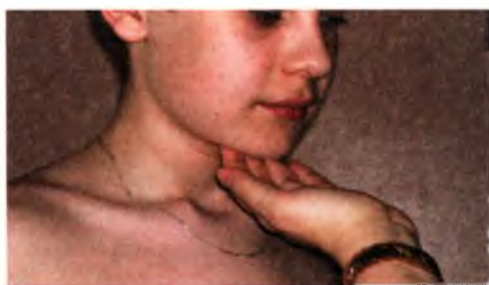

а

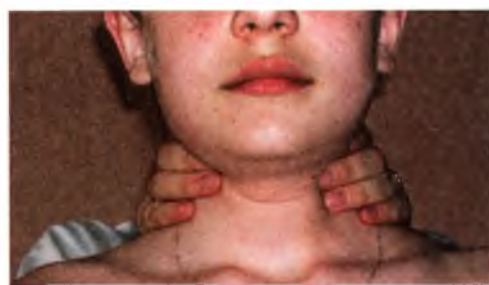

б

**Рис. 13-13.** Пальпация подчелюстных лимфатических узлов

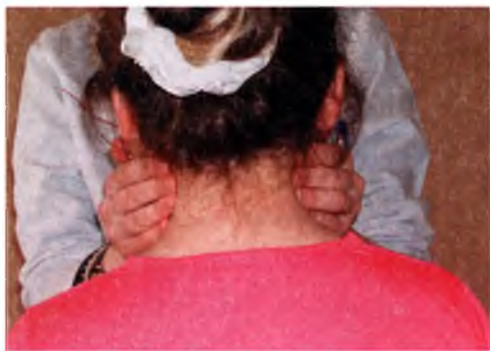

**Рис. 13-14.** Пальпация подбородочных лимфатических узлов

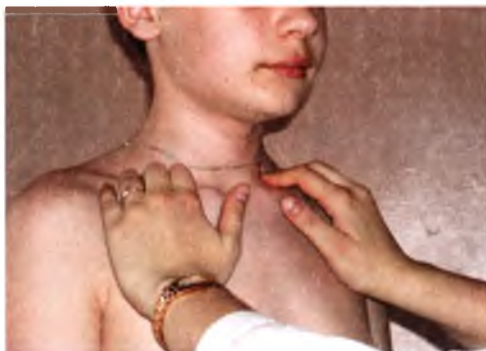

**Рис. 13-15.** Пальпация переднешейных лимфатических узлов

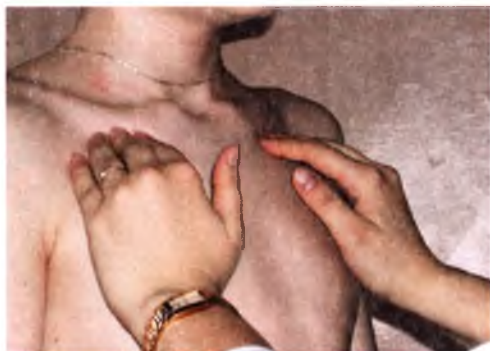- Заднешейные лимфатические узлы (рис. 13-16) пальпируют по задней поверхности грудино-ключично-сосцевидной мышцы в нижнем шейном треугольнике.
- Надключичные лимфатические узлы (рис. 13-17) пальпируют в надключичных ямках. В норме они не доступны пальпации.
- Подключичные лимфатические узлы (рис. 13-18) пальпируют в подключичных ямках. В норме они не доступны пальпации.
- Подмышечные лимфатические узлы (рис. 13-19). Ребенка просят развести руки в стороны. Исследующий вводит пальцы глубоко в подмышечные впадины и просит опустить руки вниз. Эта группа лимфатических узлов обычно пальпируется.
- Торакальные лимфатические узлы (рис. 13-20) прощупывают на передней поверхности грудной клетки под нижним краем большой грудной мышцы. В норме они не пальпируются.



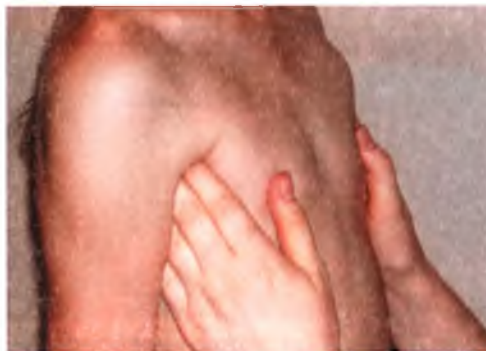**Рис. 13-16.** Пальпация заднешейных лимфатических узлов



**Рис. 13-17.** Пальпация надключичных лимфатических узлов



**Рис. 13-18.** Пальпация подключичных лимфатических узлов



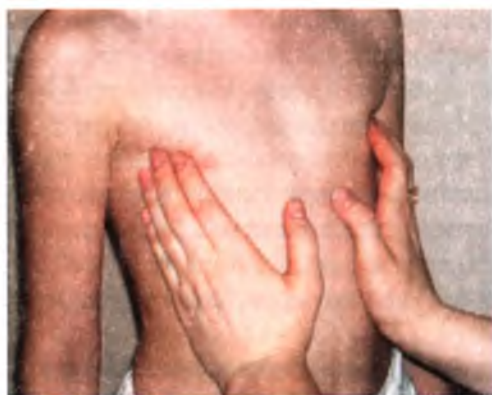**Рис. 13-19.** Пальпация подмышечных лимфатических узлов

- Локтевые лимфатические узлы (рис. 13-21). Руку ребенка сгибают в локтевом суставе под прямым углом, прощупывают желобок двуглавой мышцы. Пальпируются не всегда.
- Паховые лимфатические узлы (рис. 13-22) пальпируют по ходу паховой связки.
- Подколенные лимфатические узлы (рис. 13-23) пальпируют в подколенных ямках, нога должна быть согнута в коленном суставе. В норме не пальпируются.

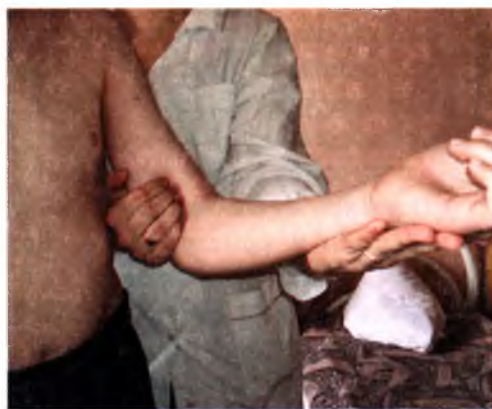У здоровых детей обычно пальпируют не более трех групп лимфатических узлов. В норме не доступны пальпации следующие группы лимфатических узлов:

- подбородочные;
- надключичные;
- подключичные;

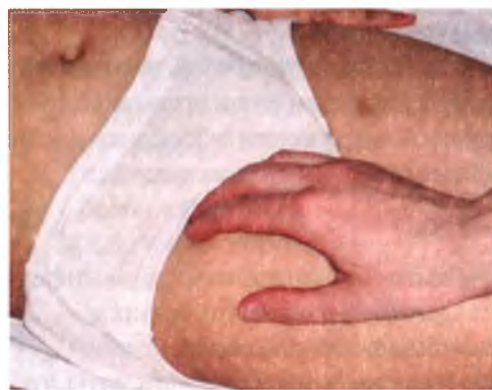



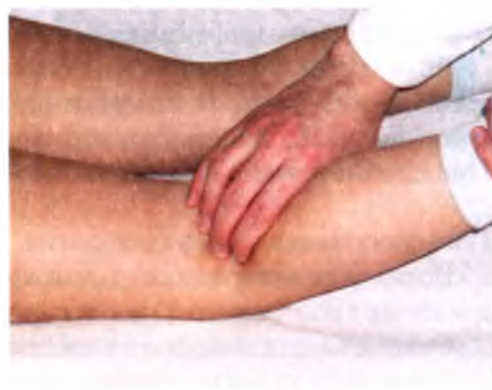**Рис. 13-20.** Пальпация торакальных лимфатических узлов



**Рис. 13-21.** Пальпация локтевых (кубитальных) лимфатических узлов



**Рис. 13-22.** Пальпация паховых лимфатических узлов



**Рис. 13-23.** Пальпация подколенных лимфатических узлов

- торакальные;
- кубитальные;
- подколенные.

### Семиотика поражения лимфатических узлов

**Локальное (регионарное)** увеличение лимфатических узлов соответственно зоне дренирования наблюдается при гнойных кожных инфекциях:

- инфицированной ране;
- фурункулезе;
- фолликулите;
- пиодермиях.

Увеличение лимфатических узлов шейной группы наблюдается при следующих заболеваниях:

- ангине;
- скарлатине;
- дифтерии;
- начальных стадиях лимфогранулематоза (плотноэластические, сливаются в конгломераты, безболезненные, на ощупь напоминают «мешок с картофелем»);
- начальных стадиях лимфосаркомы (увеличенные, очень плотные, безболезненные);
- туберкулезе (лимфатические узлы образуют плотные, безболезненные «пакеты» с казеозным некрозом, спаянные между собой, кожей и подкожной клетчаткой и с заживлением в виде «звездчатых рубцов»).

Увеличение лимфатических узлов кубитальных или подмышечных возможно при:

- болезни «кошачьей царапины»;
- локальных инфекциях в области кисти.

Локальный воспалительный процесс в самом лимфатическом узле протекает как банальный лимфаденит. Лимфоузел увеличивается в размерах, кожа над ним гиперемирована, определяется выраженная болезненность. При гнойном расплавлении возникает флюктуация.

### **Генерализованная лимфаденопатия**

Возникает при ряде острых и хронических инфекционных и неинфекционных процессах.

Острые инфекции, сопровождающиеся лимфаденопатией:

- *краснуха* характеризуется преимущественным увеличением затылочных лимфатических узлов;
- *корь* характеризуется преимущественным увеличением шейных, затылочных лимфатических узлов;
- *инфекционный мононуклеоз* сопровождается значительным увеличением всех групп лимфатических узлов, но особенно шейных, что меняет конфигурацию шеи и заметно при осмотре;
- *аденовирусная инфекция и парагрипп* сопровождаются умеренным увеличением заднешейных, переднешейных и затылочных лимфатических узлов
- *эпидемический паротит* характеризуется преимущественным увеличением предушных лимфатических узлов;
- *иерсиниоз и псевдотуберкулез* могут сопровождаться умеренным увеличением лимфатических узлов всех групп.

Хронические инфекции, сопровождающиеся лимфаденопатией:

- *токсоплазмоз* характеризуется выраженным увеличением лимфати-

ческих узлов, отдельные узлы могут достигать размеров ореха, иногда образуют «пакеты», безболезненные;

- *хроническая туберкулезная интоксикация* характеризуется появлением множественных мелких лимфатических узлов всех групп. Лимфатические узлы мелкие, плотные, как «камешки»;
- *при СПИДе* генерализованная лимфаденопатия является одним из ранних признаков заболевания.

Лимфатические узлы достигают 2–3 см в диаметре, умеренной плотности с ровными контурами.

***Неинфекционные причины генерализованной лимфаденопатии:***

- диффузные болезни соединительной ткани;
- системная форма ювенильного ревматоидного артрита;
- лимфогранулематоз;
- острый лимфобластный лейкоз;
- лимфопролиферативные заболевания.

**Фрагмент истории болезни**

- Пальпируются подчелюстные, переднешейные, подмышечные и паховые лимфатические узлы; единичные, размером 0,3 см, мягкоэластичной консистенции, не спаянные между собой и с кожей, подвижные, безболезненные.

**Заключение:** норма.

- Пальпируются единичные затылочные, множественные передне- и заднешейные, подмышечные и паховые лимфатические узлы, размером 3–5 мм, плотные, не спаянные между собой и с кожей, подвижные, безболезненные.

**Заключение:** микрополиадения.

- Пальпируются увеличенные лимфатические узлы шейной группы, размером 2–3 см, плотные, не спаянные с кожей и между собой, малоподвижные, безболезненные.

**Заключение:** лимфаденопатия.

**Тестовые задания к разделу «Лимфатические узлы»**

**1. У ребенка 7 лет в норме пальпируются следующие группы лимфатических узлов:**

- A. кубитальные;
- B. тонзиллярные;
- C. надключичные;
- D. подколенные;
- E. заднешейные.

2. У ребенка двух лет в течение четырех недель лихорадка, выраженная бледность кожных покровов, носовые кровотечения, артралгии, слабость, похудание, увеличение размеров печени, селезенки. При осмотре выявлено увеличение всех групп лимфатических узлов, особенно шейной группы. Лимфатические узлы размером 3–4 см, образуют скопления в виде «пакетов», малоподвижны, умеренно болезненны. Подобная характеристика лимфатических узлов наиболее характерна для:

- А. инфекционного мононуклеоза;
- В. туберкулеза лимфатических узлов;
- С. острого лейкоза;
- Д. лимфогранулематоза;
- Е. цитомегаловирусной инфекции.

3. Девочка восьми лет предъявляет жалобы на повышенную утомляемость, плохой аппетит, субфебрилитет. Астенична, «тени» под глазами, часто болеет ОРВИ. При осмотре врач выявил множественные мелкие плотные лимфатические узлы всех групп. Данное состояние может быть характерно для:

- А. лимфогранулематоза;
- В. туберкулеза лимфатических узлов;
- С. краснухи;
- Д. хронической туберкулезной интоксикации;
- Е. острого лейкоза.

4. При осмотре ребенка 1-го месяца жизни врач не пропальпировал у него лимфатические узлы. Такие физикальные данные связаны в первую очередь с:

- А. наличием физиологического гипертонуса у ребенка;
- В. хорошим развитием подкожной клетчатки у ребенка;
- С. отсутствием лимфатических узлов в этом возрасте;
- Д. слабой выраженностью капсулы лимфатических узлов;
- Е. отсутствием инфекций в анамнезе.

5. Врач предположил у 9-летнего ребенка болезнь «кошачьих царапин» в связи с множественными царапинами на предплечье. Данное предположение основано на увеличении следующих групп лимфатических узлов:

- А. тонзиллярных;
- В. затылочных;
- С. кубитальных;
- Д. подмышечных;
- Е. паховых.

Правильные ответы: 1 — В, Е; 2 — С; 3 — D; 4 — ; 5 — С, D.



# Глава 14

## Питание здорового ребенка

Рациональное питание детей обеспечивает гармоничное физическое и психическое развитие, адекватную иммунологическую защиту, что в значительной степени определяет благополучие организма в течение всей последующей жизни.

Ребенок первого года жизни испытывает особую потребность в полноценном пищевом рационе в связи с интенсивным ростом и психомоторным развитием, формированием всех органов и систем. Функциональные возможности ЖКТ к усвоению отдельных пищевых ингредиентов в этом возрасте ограничены.

<b>Виды вскармливания</b>	<b>Естественное</b> — питание материнским молоком. <b>Искусственное</b> — вскармливание заменителями грудного молока (адаптированными молочными смесями). <b>Смешанное</b> — вскармливание материнским молоком (не менее 150–200 мл/сут) с докормом адаптированными молочными смесями.
-------------------------------	--

### Естественное вскармливание

Естественное вскармливание наиболее физиологично, так как по количественному и качественному составу грудное молоко оптимально обеспечивает потребности ребенка в белках, жирах, углеводах, витаминах, минеральных солях (рис. 14-1).

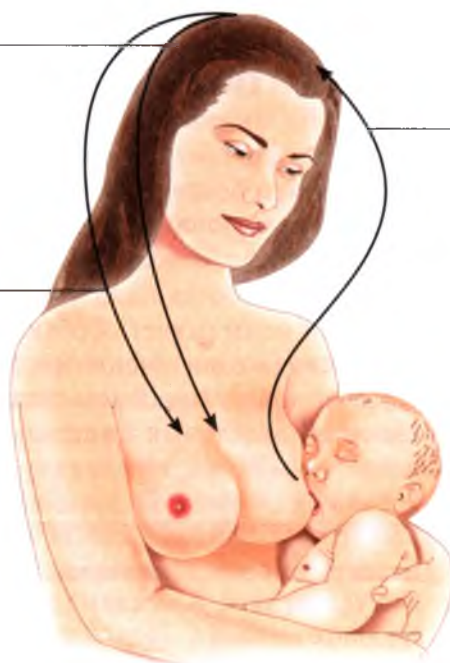Отказ от естественного вскармливания — грубое нарушение сложившейся в эволюции биологической цепи «беременность—роды—лактация». Грудное молоко — «золотой стандарт» питания младенца.

**Лактация** — процесс выработки молока молочной железой.

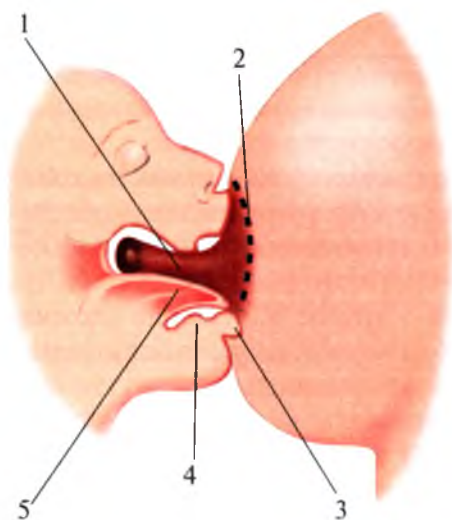
В первые 2–5 дней после родов молочная железа выделяет молозиво, которое богато жирами, белками (преимущественно альбуминами и глобулинами), содержит IgA, лейкоциты, витамины А, С, Е, витамины группы В. Важно раннее (в первые 30 мин после рождения) прикладывание новорожденного к груди (рис. 14-2).

**Окситоцин**  
вырабатывается  
задней долей  
гипофиза,  
способствует  
выделению молока

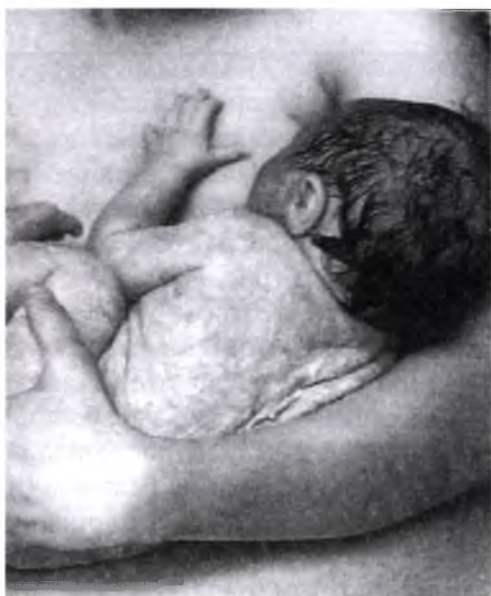**Пролактин**  
вырабатывается  
передней долей  
гипофиза,  
способствует  
образованию  
молока



**Стимуляция соска**  
способствует выра-  
ботке пролактина  
и окситоцина



**Рис. 14-1.** Кормление ребенка грудью:  
1 — сосок; 2 — ареола; 3 — губа;  
4 — десна; 5 — язык



**Рис. 14-2.** Прикладывание ребенка  
к груди сразу после рождения

## Преимущества естественного вскармливания

- По антигенным свойствам грудное молоко не чужеродно для ребенка: структура его белков близка белкам клеток ребенка.
- В грудном молоке преобладают мелкодисперсные и легко перевариваемые белки (альбумины).
- Отсутствие белковых перегрузок обеспечивает своевременное созревание ЦНС и гармоничное физическое и психомоторное развитие.
- Более высокая концентрация полиненасыщенных жирных кислот в грудном молоке необходима для формирования клеточных мембран.
- Преимущественное содержание  $\beta$ -лактозы стимулирует рост нормальной флоры кишечника (особенно бифидобактерий).
- Достаточное содержание пищеварительных ферментов (амилазы, трипсина, липазы) облегчает пищеварение.
- Содержание микроэлементов в грудном молоке оптимально для организма ребенка.
- Факторы специфической и неспецифической резистентности (IgA, IgG, лейкоциты, синтезирующие интерферон, лизоцим) предотвращают развитие инфекции.
- Естественное вскармливание способствует формированию положительной психоэмоциональной связи между матерью и ребенком.

## Преимущества раннего прикладывания новорожденного к груди

- Стимулирует более быстрое становление лактации и длительное ее сохранение.
- Способствует более быстрому заселению кожи и кишечника соответствующей микрофлорой.
- Ускоряет послеродовую involuцию матки.
- Уменьшает вероятность гнойно-воспалительных заболеваний и у матери, и у ребенка.
- Способствует быстрому установлению психоэмоционального контакта между матерью и ребенком.

## Гипогалактия — секреторная недостаточность молочных желез в период лактации

- Первичная возникает у 5–8% женщин вследствие нейроэндокринных нарушений.
- Вторичная возникает из-за отрицательного воздействия на организм матери комплекса факторов — медицинских, социальных, психологических.

<b>Причины гипогалактии</b>	<ul style="list-style-type: none"> <li>• Недостаточная мотивация кормления грудью у беременной.</li> <li>• Позднее первое прикладывание к груди.</li> <li>• Редкое прикладывание ребенка к груди, технический подход к процессу лактации (дети в течение дня могут высасывать разный объем молока в разные часы).</li> <li>• Нарушение режима дня кормящей женщины (чрезмерная физическая и психическая нагрузка, недостаточный сон).</li> <li>• Нарушение режима питания, различные заболевания, возраст кормящей женщины играют второстепенную роль в развитии гипогалактии.</li> </ul>
-----------------------------	---

<b>Коррекция гипогалактии</b>	<ul style="list-style-type: none"> <li>• Перевод ребенка на более частое кормление (питание «по требованию»).</li> <li>• Прикладывание ребенка к обеим молочным железам в одно кормление.</li> <li>• Обязательный дневной отдых (сон) кормящей женщины.</li> <li>• Положительный эмоциональный настрой в семье.</li> <li>• Массаж молочной железы перед кормлением.</li> <li>• Назначение специализированных продуктов, лактогенных чаев.</li> <li>• Иглорефлексотерапия.</li> </ul>
-------------------------------	--

### Принципы успешного грудного вскармливания

Для успешного грудного вскармливания необходимо:

- следовать программе «Защита, содействие и поддержка грудного вскармливания»;
- обучать медицинский персонал необходимым навыкам для осуществления этой программы;
- информировать беременных женщин о преимуществах и методах грудного вскармливания;
- организовать грудное вскармливание в течение первого получаса после родов;
- обучать матерей кормлению грудью и сохранению лактации, даже если они должны быть разобщены со своими детьми;
- не давать новорожденным никакой другой пищи или питья, кроме грудного молока;
- практиковать круглосуточное совместное пребывание матери и новорожденного в одной палате;
- кормить ребенка «по требованию»;
- не давать новорожденным, находящимся на грудном вскармливании,

- никаких искусственных успокаивающих средств (сосок-пустышек);  
– поощрять создание групп поддержки грудного вскармливания и направлять матерей в эти группы после выписки из родильного дома.

### Прикорм

Прикорм — введение новой пищи, более концентрированной, постепенно и последовательно заменяющей кормление грудью.

#### Необходимость введения прикорма

- Прикорм компенсирует возрастающие потребности организма ребенка в энергии, белках, жирах, микроэлементах.
- Содержит растительные белки, жирные кислоты, растительные масла, углеводы, которых недостаточно в молочных продуктах.
- Более плотная пища способствует развитию жевательного аппарата и ЖКТ.

### Правила введения прикорма

- Прикорм следует вводить в возрасте 4–6 мес (табл. 14-1).
- Преимущество имеют блюда промышленного изготовления.
- Начинают вводить прикорм с 1/2 чайной ложки 1 раз в день, на следующий день — дают чайную ложку, в течение недели постепенно доводят объем прикорма до целой порции.
- Прикорм дают с ложки в начале кормления, потом докармливают грудью или молочной смесью (рис. 14-3).
- Новый продукт дают утром или в обед, чтобы в течение дня проследить за реакцией организма (сыпь, характер стула).
- При появлении аллергической реакции прекращают давать прикорм до полного ее исчезновения.
- Не следует вводить новую пищу, если ребенок болен.

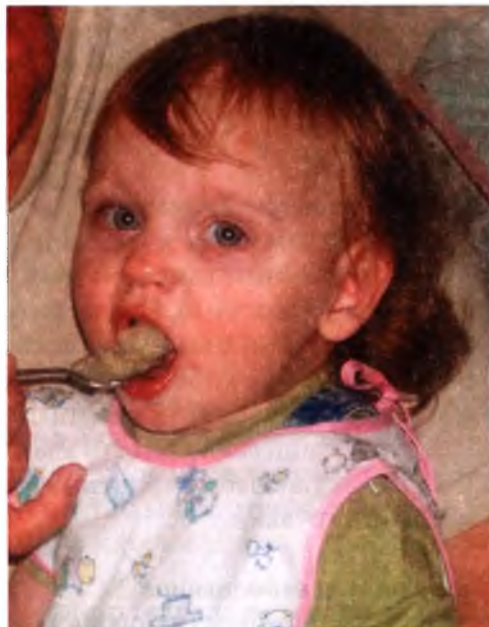

Рис. 14-3. Введение прикорма

Таблица 14-1. Сроки введения прикорма

Возраст, мес	Название продукта питания
4–6	Овощное пюре. Сначала моноовощное: кабачок, цветная капуста, брокколи, тыква. Позднее — зеленая фасоль, зеленый горошек, шпинат, капуста, морковь, свекла, репа. С 6 мес — картофель. Затем пюре из разных овощей
5–7	Молочные каши. Сначала гречневая, кукурузная, рисовая, затем овсяная и манная
4–6	Соки: яблочный, затем сливовый, вишневый, абрикосовый, персиковый, малиновый, черносмородиновый. Фруктовое пюре из яблок, бананов, груш, чернослива (через 2–3 нед после соков)
4–6	Масло растительное, сливочное, топленое 3–5 г в день (если мать готовит пюре сама)
6–7	Творог 30–50 г в день
6–7	Яичный желток от 1/4 до 1/2 желтка в день два раза в неделю. К 1-му году — по одному желтку через день
7–7,5	Мясо. Сначала в виде мясорастительных консервов, затем чисто мясные блюда из свинины, индейки, кролика, говядины, телятины (50–60 г в день)
7–8	Пюре фруктово-злаковые, позже разные виды кефира, детского йогурта
8–9	Рыба в виде готового пюре с овощами 1–2 раза в неделю вместо мяса
8–9	Детские сухарики, галеты, печенье, обогащенные микронутриентами

### Искусственное вскармливание

При искусственном и смешанном вскармливании используют адаптированные молочные смеси, максимально приближенные по составу к грудному молоку (рис. 14-4). Предварительная обработка коровьего молока для получения адаптированных смесей направлена на снижение содержания в нем белка. В смесях, по сравнению с необработанным коровьим молоком, увеличено количество незаменимых жирных кислот, витаминов, микроэлементов. Пищевая ценность адаптированных смесей приближена к женскому молоку, поэтому правила вскармливания ими близки к таковым при кормлении грудью.

### Смешанное вскармливание

При недостаточности молока у матери вводят докорм теми же молочными смесями, что и при искусственном вскармливании. Сначала ребенку дают

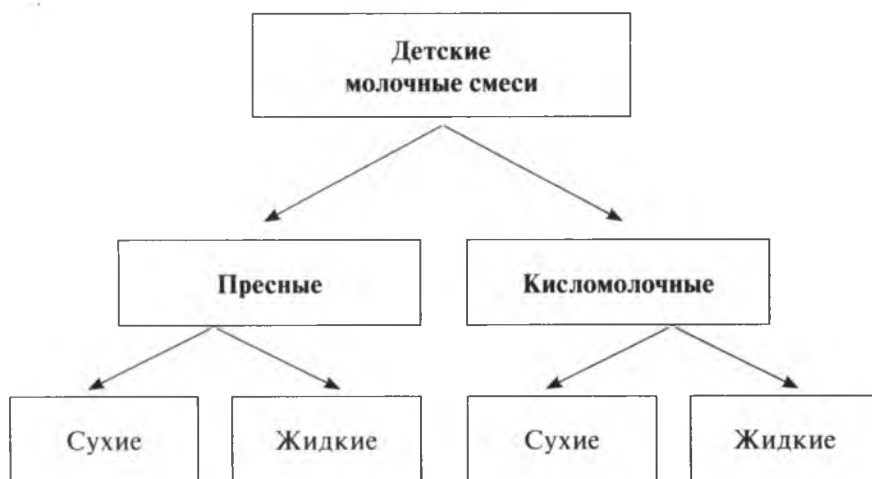
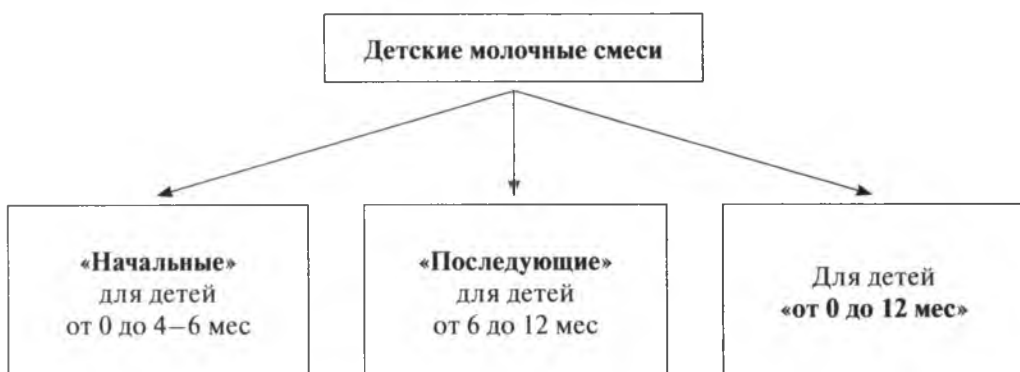
Рис. 14-4. Виды детских молочных смесей

грудь и только после полного ее опорожнения докармливают смесью. Для сохранения лактации ребенка прикладывают к груди чаще. Чередование кормлений грудью и смесями нежелательно, так как это приводит к снижению лактации и затруднению переваривания продуктов коровьего молока. Вводить докорм рекомендуют через соску с небольшим отверстием, так как при свободном поступлении докорма из бутылочки ребенок может отказаться от груди.

При некоторых патологических состояниях используют специальные (лечебные) смеси (табл. 14-2).



Таблица 14-2. Смеси для лечебного питания

Патологическое состояние	Лечебные смеси
Недоношенность, низкая масса при рождении	Более полно удовлетворяют потребности детей в белке (полного усвоения белка достигают за счет сбалансированного аминокислотного состава), энергии, минеральных веществах, витаминах
Лактазная недостаточность	Низколактозные, безлактозные
Аллергия на белок коровьего молока (рис. 14-5)	Кисломолочные, на основе козьего молока, на основе гидролизованных белков (с частичной или полной степенью гидролиза), на основе изолята соевого белка
Срыгивания (рис. 14-6) и кишечные колики	Содержат загустители (полисахариды): камедь рожкового дерева, крахмал
Кишечная мальабсорбция, заболевание поджелудочной железы, печени и желчевыводящих путей	Смеси, обогащенные среднецепочечными триглицеридами, не требующими эмульгирования

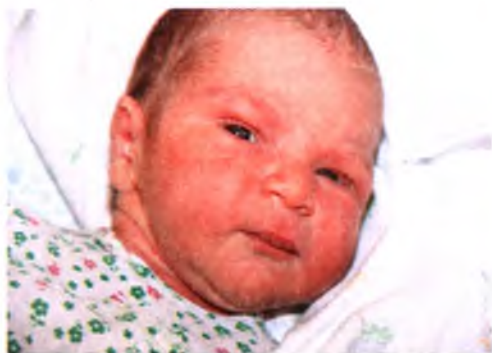

Рис. 14-5. Ребенок с проявлениями аллергии (сыпь на коже)

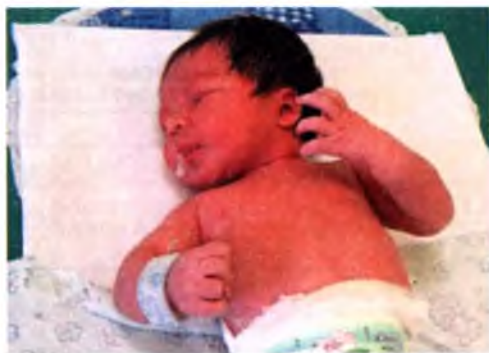

Рис. 14-6. Ребенок с синдромом срыгиваний

## Питание детей старше 1 года жизни

**Анатомо-физиологические особенности органов пищеварения и ротовой полости**

- Увеличивается объем желудка.
- Активно функционируют слюнные железы.
- Развивается жевательный аппарат.
- Идет процесс прорезывания зубов.



В возрасте 1–1,5 лет пищу готовят в протертом виде, затем постепенно включают блюда более густой консистенции. Сначала ребенка кормят с ложки, затем приучают есть самостоятельно (рис. 14-7).



Рис. 14-7. Ребенок 4 лет. Прием пищи

### Основные продукты, рекомендуемые для питания детей

- Для детского питания незаменимы молоко и молочные продукты. На 2-м году жизни вместо цельного коровьего молока целесообразно использовать частично адаптированные молочные смеси или специальное детское молоко, обогащенное витаминами и микроэлементами. Необходимое суточное количество молочных продуктов для детей 1–3 лет — 600 мл, в более старшем возрасте — 500 мл.

#### Общие принципы рационального питания

**Адекватная энергетическая ценность рациона, соответствующая затратам ребенка**

Возраст, годы	Ккал/сут
1–3	1500
4–6	2000
7–10	2300
11–13	2700(м), 2500(д)
14–17	3000(м), 2600(д)

**Сбалансированность по всем пищевым ингредиентам. В суточном рационе — оптимальное соотношение белков, жиров, углеводов. В младших возрастных группах 1:1:3, в старших 1:1:4.**

**Разнообразие рациона с учетом индивидуальных физиологических особенностей ребенка и национальных традиций.**

**Оптимальный режим питания. До 1,5 лет ребенок питается 4–5 раз в день, затем 4 раза в день (табл. 14-3).**

К молочным продуктам с высоким содержанием белка относят творог и сыр. Источником высококачественных животных белков служат также мясо (нежирная говядина или телятина, курица и индейка), рыба, яйца. Менее полезны различные виды колбас, сосиски, сардельки.

**Таблица 14-3.** Распределение суточного рациона питания по энергетической потребности

Возрастная группа	Завтрак	Второй завтрак	Обед	Полдник	Ужин
Дошкольная	25%	—	40%	15%	20%
Школьная	25%	20%	35%	—	20%

- В набор продуктов для детского питания необходимо включать широкий ассортимент круп (гречневую, рисовую, кукурузную, овсяную, манную). Целесообразно сочетание гречневой крупы (ядрицы) с молоком, так как при этом аминокислотный состав оптимален.
- Добавление сахара ко многим видам пищи улучшает ее вкус. Сахар — источник углеводов. Из сладостей лучше рекомендовать варенье, мармелад, печенье, мед.
- Овощи, фрукты, зелень имеют особое значение в питании детей. Большинство плодов и овощей содержит мало белка и незаменимых аминокислот, но их употребление значительно способствует усвоению белков других продуктов. Например, усвояемость белка мяса, хлеба, круп без овощей составляет 70%, а при использовании последних — 85%.
- Потребность ребенка в минеральных веществах и витаминах обычно бывает удовлетворена пищевыми продуктами, если их ассортимент достаточно разнообразен.

### Фрагмент истории болезни

**Вид вскармливания** (естественное, искусственное, смешанное).

**Когда ребенок первый раз приложен к груди?** (В течение первых 30 мин после рождения; позднее.)

**Как взял грудь?** (Хорошо, сосал активно; сосал вяло.)

**Режим кормления** (по «требованию» ребенка, приблизительно через 3–3,5 ч; строго по часам через 3–3,5 ч с 6-часовым ночным перерывом).

**Естественное вскармливание до:** указать возраст ребенка.

**Смешанное или искусственное вскармливание:** причина перехода на искусственное вскармливание, с какого возраста, какие заменители женского молока использовались?

**Прикорм:** с какого возраста, какими продуктами?

Перевод на общий стол (возраст).

Характеристика питания в данный момент (аппетит).

### Тестовые задания к главе «Питание здорового ребенка»

**1. Ребенку 1,5 мес. Масса при рождении 3300 г, в настоящее время — 4300 г, начинает улыбаться, держать голову. Кормление грудью матери через 3,5 ч. В последнее время ребенок стал беспокойным, не выдерживает промежутков между кормлениями. Остатков молока у матери нет. Дайте рекомендации по вскармливанию ребенка.**

- A. После каждого кормления грудью докармливать молочной смесью.
- B. В одно кормление поочередно прикладывать ребенка к обеим молочным железам.
- C. Перевести ребенка на более частое кормление «по требованию».
- D. Обеспечить достаточный сон и эмоциональный покой матери.

**2. Ребенок 6 мес. Тургор мягких тканей несколько снижен, кожа суховата. Кормление 4 раза в день молоком матери, 1 раз получает овощное пюре. Дайте рекомендации по дальнейшему питанию ребенка.**

- A. Ввести 2-й прикорм в виде каши.
- B. Ввести фруктовое пюре.
- C. Ввести мясной прикорм.
- D. Одно кормление заменить кисломолочной смесью.

**3. Ребенок 8 мес на профилактическом осмотре у врача. Психомоторное и физическое развитие ребенка оценено как хорошее. Вскармливание естественное. Укажите продукты, которые должен получать этот ребенок.**

- A. Овощное пюре.
- B. Кашу.
- C. Фруктовое пюре.
- D. Мясо.

**4. Ребенку 3 мес. С рождения у него неустойчивый стул, проявления экссудативно-катарального диатеза. Возникла необходимость перевода на искусственное вскармливание. Ваши рекомендации по питанию ребенка.**

- A. Адаптированная пресная молочная смесь.
- B. Смесь «Агуша кисломолочная» в сочетании с адаптированной молочной смесью.
- C. Смесь на основе соевого белка.
- D. Смесь на основе белков с высокой степенью гидролиза.

**5. Ребенок 2 мес. На искусственном вскармливании. Страдает запорами, метеоризмом, срыгиваниями. Пациента рационально вскармливать:**

- A. адаптированной пресной смесью;
- B. адаптированной пресной смесью в сочетании с кисломолочной;
- C. низколактозной смесью;
- D. смесью с загустителем.

**Правильные ответы: 1 — B, C, D; 2 — A, B; 3 — A, B, C, D; 4 — B; 5 — D.**

## УКАЗАТЕЛЬ ТЕРМИНОВ

### А

- Агранулоцитоз 366
- Аденоиды 172
- Аденития первичная 155
- Акселерация 51
- Альбинизм 103
- Анализ
  - крови общий 362
  - у детей старше 1года 362
  - у недоношенных 361
  - у новорожденных 359
- мочи общий 324
- Краббе синдром
- Анемия 362
- Анизокория 77
- Анизоцитоз
  - новорожденного 360
- Анорексия 284
- Анурия 340
- Аппетит 267, 284
- Арахнодактилия 142
- Артерии периферические
  - аускультация 233
  - пальпация 223
- Артрит 153
- Асцит 276
- Аускультация
  - живота 278, 322
  - легких 186
  - сердца 227
- Афты 269
- Ахиллобурсит 146
- Ацидоз
  - физиологический 325
- Аэрофагия 257, 285

### Б

- Бластоциста 7
- Бленнорея 76
- Блефарит 75
- Близорукость школьная 78
- Болезнь
  - Барракера—Симонса 126
  - Бехтерева 154
  - Бушке 127
  - Верльгофа 114
  - Вильсона—Коновалова 76
  - Дауна 14, 15, 67, 125
  - Деркума 126
  - Литтла 165
  - Пертеса 152
  - Рейтера 142, 152, 154
  - Симмондса 379
  - Шенляйна—Геноха 114, 342
  - Шлаттера 152
- Боль
  - в грудной клетке 196
  - в животе 265, 290
  - мойнингамовский ритм 291
- Булимия 125, 284

### В

- Витилиго 103
- Возраст
  - зубной 137
  - костный 132
  - подростковый 27
  - школьный 27
- Волосы 88
- осмотр 94

Воротник Стокса 239  
 Вскармливание  
   естественное 443  
   искусственное 448

**Г**

Гемангиомы 108  
 Гематурия 334  
 Гемоглобин 348  
 Гемопоз 348  
 Гепатомегалия 304  
 Гиперкоагуляция 367  
 Гидронефроз врожденный 333  
 Гингивит 269  
 Гипербилирубинемия 68, 76, 103,  
 165, 294  
 Гипермобильность сустава 153  
 Гиперпаратиреоз 387  
 Гиперпигментация 102  
 Гиперпитуитаризм 379  
 Гиперсаливация 284  
 Гиперстенурия 338  
 Гипертензия  
   артериальная 344  
   портальная 303  
 Гипертония мышечная 70  
 Гиперурикемия 152  
 Гипоальдостеронизм 394  
 Гипогалактия 445  
 Гипокоагуляция 367  
 Гипокортицизм 390  
 Гипопаратиреоз 386  
 Гипопигментация 103  
 Гипопитуитаризм 378  
 Гипоплазия почек 331  
 Гипостенурия 338  
 Гипоталамус 374  
 Гипотиреоз 383  
 Гипотония мышечная 70

Гипотрофия 124  
 Гипофиз 375  
 Глаукома врожденная 76  
 Глоссит 269  
 Глухота 81

**Д**

Давление артериальное 217  
 Дакриоцистит 77  
 Дерматит  
   атопический 112  
   пеленочный 101  
   себорейный 75, 112  
   экфолиативный 111  
 Дермографизм 99  
 Дефекация, частота 262  
 Диабет  
   несахарный 379  
   сахарный 397  
 Диарея 267, 295  
 Дисплазия почек 331  
 Дистония мышечная 70  
 Дистопия почек 331  
 Дисфагия 267, 285  
 Длина тела 46  
 Дрожание голосовое 180  
 Дыхание  
   Биота 200  
   бронхиальное 204  
   везикулярное ослабленное 204  
   жесткое 205  
   пуэрильное 187  
   Чейна–Стокса 200

**Ж**

Жажда 284  
 Железа щитовидная 380

**Железы**

- потовые 88
- сальные 88
- слюнные 256

**Желтуха 103**

- конъюгационная физиологическая 295
- новорожденных физиологическая 100
- экзогенная 295

**Желчный пузырь**

- пальпация 274
- проекция 274

**З****Заеда**

- ангулярный. См. Хейлит 268

**Заеды 269****Запор 267, 300**

- атонический 300
- спастический 300

**Зона Шоффара—Риве 273****Зрение 73****Зубы**

- Гетчинсона 155
- молочные 136

**И****Изжога 266, 286****Изостенурия 338, 388****Иммунитет 406****Инсулин 395****Инфекция**

- герпетическая 111

**Исследование прямой кишки 278****Ишурия 340****К****Кардиалгия 236****Кариес 156****Катаракта 77****Кахексия 124**

- гипофизарная 379

**Кашель 178****Кифоз**

- грудной 134
- крестцовый 134

**Клетки**

- Лейдига 398
- Сертоли 398

**Кожа 86****Койлонихия 115****Колика почечная 344****Колобома 77****Кольцо Кайзера—Флейшера 77****Комочки Биша 119, 255****Комплемент 408****Конъюнктивит аллергический 76****Корень легкого 175****Краниотабес 140, 153****Крипторхизм 401****Кроветворение 348**

- костномозговое 9
- мегалобластическое 9
- печеночное 9

**Кровообращение плода 8****Л****Легкие**

- аускультация 204
- перкуссия 203

**Лейкопения 366****Лейкоплакия 269****Лейкоцитоз 366**

- нейтрофильный 366

Лейкоцитурия 334  
 Лентиго злокачественное  
 меланотические  
 Гетчинсона. См. Веснушки 91

Ливедо 108  
 Лимфопения 367  
 Лимфоцитоз 367  
 Липоматоз 126  
 Лицо  
 аденоидное 172  
 Лордоз  
 поясничный 134  
 шейный 134

## М

Макротия 80  
 Масса тела  
 определение 45  
 оценка 47  
 Мастоидит 80  
 Меконий 262  
 Мелена 300  
 Места слабые передней брюшной  
 стенки 270  
 Метеоризм 295  
 Метод  
 Нечипоренко 324  
 флюктуации 276  
 Миалгия 160  
 Миастения 167  
 Микрофальмия 78  
 Миопатия 166  
 Миотония 167  
 Молочница  
 острый псевдомембраноз-  
 ный. См. Кандидоз 112, 423  
 Моноцитоз 367

Моноцитопения 367  
 Морула 7  
 Мукоцеле  
 слизистая. См. Киста 190, 201

## Н

Недержание мочи 343  
 Недостаточность  
 коронарная 251  
 надпочечниковая  
 острая 391  
 хроническая вторичная 379, 391  
 хроническая первичная 391  
 почечная 344  
 острая 345  
 парциальная преходящая 345  
 хроническая 345  
 сердечная 249  
 Неудержание мочи 343  
 Никтурия 341  
 Ногти 89  
 осмотр 94

## О

Одышка 200, 219, 236  
 Ожирение 124  
 Окружность  
 головы 44, 46  
 грудной клетки 45  
 Олигурия 340  
 Омфалит 111  
 Онихогрифоз 116  
 Оперкулит. См. Перикоронит  
 Орган спиральный 78  
 Ортогнатия физиологическая 137  
 Остеомиелит 154



- Отеки 123  
  Квинке 112  
  почечные 127, 318, 341  
  сердечные 127, 219, 237  
Отрыжка 266, 285
- П**
- Пальпация  
  грудной клетки 180  
  желчного пузыря 274  
  живота 270  
  лимфатических узлов 435  
  мочевого пузыря 321  
  области сердца 221  
  печени 273  
  почек 320  
  селезенки 275  
Панмиелофтиз 366  
Парадонтит 156  
Перекрест физиологический  
  второй 362  
  первый 360  
Перелом 155  
  поднадкостничный 133  
  по типу зеленой ветки 133, 155  
Период  
  интранатальный 17  
  неонатальный 18  
  новорожденности 18  
  перинатальный 17  
  плодный 8  
  поздний плодный 17  
  развития ребенка 7  
  фетальный 17  
  эмбриональный 8  
Периостит 155  
Перкуссия  
  живота 276  
  легких 182  
  мочевого пузыря 322  
  области сердца 223  
  печени 277  
  селезенки 278  
Печень, размеры по Курлову 277  
Пилороспазм 259  
Питание детское 451  
Плод жизнеспособный 11  
Подвывих 155  
Полиурия 339  
Полифагия 284  
Понос 267  
Потница 100  
Почка  
  кольцевидная 331  
  подковообразная 330  
  удвоенная 330  
Припадки судорожные аффективно-респираторные 70  
Проба  
  Аддиса—Каковского 324  
  Мак—Клюера—Олдрича 123  
  Реберга 326  
Проекция  
  желчного пузыря 274  
  органов живота на брюшную стенку 271  
  поджелудочной железы  
    головки 273  
    хвостовой части 273  
Пролежни 106  
Пропердин 409  
Пространство Траубе 184  
Пузырчатка сифилитическая 111  
Пятна Бельского—Филатова—Коплика 269  
Пятно  
  родимое  
  врожденный. См. Невус 91, 102

**Р**

Рандю—Вебера—Ослера  
болезнь. См. Телеангиэктазия  
наследственная 303  
геморрагическая 303

Рахит 152

Рвота 266, 286

ацетонемическая 289

желудочная 289

каловая 289

кровавая 289

рефлекторная 286

центрального генеза 286

Реакция

лейкемоидная 366

Реклингхаузена болезнь. См.

Нейрофиброматоз 78

Ретикулоцитоз 364

Ретрогнатия младенческая

физиологическая 257

Рефлексы

вегетативные 63

висцеральные 63

кожные 63

со слизистых оболочек 63

сухожильные 63

Ригидность мышечная 162

Родинка

приобретенный. См. Невус 91, 102

Роднички 133

Рубцы 106

Руминация 289

Саркома Юинга 154

Сиалолиты

слюнной. См. Камень

**С**

Симптом

Георгиевского—Мюсси 275

Грефе 385

Кера 274

коленно-пяточный 147

Люста 387

Мерфи 274

Мюссе 239

наперстка 115

Ортнера 274

Пастернацкого 322

скольжения 146

Труссо 387

Франка 195

френикус 275

Хвостека 387

часовых стекол 115

Щеткина—Блюмберга 270

Синдром

антифосфолипидный 369

болевой 344

внутричерепной гипертензии 68

гипервозбудимости 68

гипертензионно-гидроцефаль-  
ный 68

гиповозбудимости 67

Гудпасчера 342

двигательных расстройств 70

дизурический 342

желтых ногтей 116

Иценко—Кушинга 102, 107, 125,  
241

Кляйнфелтера 402

короткой кишки 284

Криглера—Найяра 295

Маделунга 126

Марфана 14, 77, 142, 153

мочевой 334

нефритический 342

нефротический 341

судорожный 68

Тернера 402

Чедиака—Хигаси 430

Элерса–Данлоса 153  
Система  
  дыхания 171  
  мышечная 158  
  нервная 59, 60  
  пищеварительная 255, 265  
  свертывания крови 354  
  эндокринная 373  
Сифилис врожденный 76  
Складка Губарева 257  
Склередема 127  
Склерема новорожденных 127  
Склеродактилия 142  
Склеродермия ювенильная 126  
Слюнотечение  
  физиологическое 256  
Созревание половое  
  у девочек 401  
  у мальчиков 400  
Сосание 256  
Спастичность мышечная 162  
Спленомегалия 307  
Спондилолистез 141  
Срыгивание 267  
Стафилодермия 111  
Стоматит 398  
  протезный  
  хронический атрофический. См. Кандидоз  
Странгурия 343  
Стрептодермия 111  
Стрии 107  
Строфулюс 112  
Стул  
  дегтеобразный 300  
  с алой кровью 300  
Судороги 68  
**Т**  
Талалгия 140, 154

Телеангиэктазии 107, 268  
Тиреотоксикоз 385  
Толчок  
  верхушечный 220  
  сердечный 220  
Тоны сердца 228, 243  
Точка  
  желчного пузыря 274  
  Мейо–Робсона 273  
Точки мочеточниковые 321  
Тошнота 266, 286  
Тромбоцитоз 367

**У**

Увеит 78  
Узелок Бона 256  
Узлы лимфатические 431  
Уробилиногенурия 339

**Ф**

Фагоцитоз 407  
Феохромоцитома 394  
Флюороз 156  
Формула лейкоцитарная 366  
  новорожденного 360

**Х**

Халазион 75  
Хейлит 268  
Хейлит ангулярный 268  
Хека болезнь  
  очаговая эпителиальная.  
  См. Гиперплазия 153, 188, 424  
Хрипы 205  
Хромота перемежающаяся 218

- Ц**
- Цианоз 104, 194, 219, 235  
местный 105  
периферический 105, 235  
центральный 104, 235
- Ч**
- Чувствительность  
болевая 82  
тактильная 82  
температурная 82
- Ш**
- Шумы сердца 230  
органические 244  
функциональные 249
- Э**
- Экзема детская 112  
Экзофтальм 78
- Экстрофия мочевого пузыря 333  
Эмбриокардия 228, 244  
Эмфизема  
легких 203, 204, 238, 242  
подкожная 123  
Энкопрез 296  
Энурез 343  
Эозинопения 366  
Эозинофилия 366  
Эпикантус 78  
Эритема  
токсическая 100  
физиологическая 100  
Эритроцитоз 364  
Этапы внутриутробного развития 7
- Я**
- Ячмень 75
- S**
- Spina bifida 151

Учебное издание

**Пропедевтика детских болезней**

Под редакцией  
Геппе Н.А.,  
Подчерняевой Н.С.

Подписано в печать 20.02.08. Формат 70x100  $\frac{1}{16}$ . Бумага офсетная.  
Печать офсетная. Объем 29 п.л. Тираж 3000 экз. Заказ № 6638.

Издательская группа «ГЭОТАР-Медиа».  
119828, Москва, ул. Малая Пироговская, 1а,  
тел./факс: (495) 101-39-07, 246-39-47  
e-mail: info@geotar.ru, <http://www.geotar.ru>

Отпечатано по технологии CtP  
в ОАО «Печатный двор» им. А. М. Горького  
197110, Санкт-Петербург, Чкаловский пр., 15

ISBN 978-5-9704-0714-1



9 785970 407141

Иллюстрированный учебник охватывает все разделы педиатрии детских болезней. В нем представлены особенности развития плода и здорового ребенка, анатомо-физиологические особенности и методы обследования детей разного возраста, симптомы и синдромы основных заболеваний, алгоритмы диагностического поиска, освещены вопросы вскармливания и питания. При создании учебника авторами использованы современные средства представления визуального материала, включающие схемы, рисунки, фотографии и учебные видеofilмы, что определяет высокую эффективность учебника в качестве пособия для самоподготовки.

Иллюстрированный учебник предназначен для студентов лечебных и медико-профилактических факультетов медицинских вузов, интернов и ординаторов.