

Р715.213  
Т49

# ГИНЕКОЛОГИЯ

Учебник



Издательский дом «ГЭОТАР-МЕД»

02-626/47



УДК 618.1 (075.8)

ББК 57.1я73

Г49

**Авторский коллектив:**

Канд. мед. наук Б.И. Баисова, докт. мед. наук, проф. Д.А. Бижанова, канд. мед. наук Л.Н. Богинская, докт. мед. наук, проф. В.Г. Бреусенко, канд. мед. наук Ю.А. Голова, канд. мед. наук А.А. Евсеев, докт. мед. наук, проф. Л.М. Каппушева, докт. мед. наук, проф. В.Ф. Кокolina, канд. мед. наук И.А. Краснова, докт. мед. наук К.В. Краснопольская, проф., акад. РАМН Г.М. Савельева, канд. мед. наук А.А. Соломатина, канд. мед. наук С.В. Штыров

**Рецензенты:**

Зав. кафедрой №2 акушерства и гинекологии Московской медицинской академии им. И.М. Сеченова проф., акад. РАМН А.Н. Стрижаков; зав. кафедрой акушерства и гинекологии лечебного факультета с курсом постдипломного образования Московского государственного медико-стоматологического университета докт. мед. наук, проф. И.Б. Манухин

*Иллюстрации к изданию подготовлены канд. мед. наук С.В. Штыровым.*

*Рисунки 1.1, 1.2, 1.5–1.7, 22.2, 22.3 выполнены хирургом А.В. Евсеевым.*

**Г49 Гинекология: Учебник / Под ред. Г.М. Савельевой, В.Г. Бреусенко. — М.: ГЭОТАР-МЕД, 2004. — 480 с.**

ISBN 5-9231-0330-3

Учебник создан сотрудниками кафедры акушерства и гинекологии педиатрического факультета РГМУ согласно учебной программе и содержит современные сведения по диагностике и врачебной тактике при основных заболеваниях женских половых органов как у взрослых, так и у детей. Представлено описание применяемых в настоящее время дополнительных методов исследования, которые позволяют пересмотреть некоторые положения гинекологии. Большое внимание уделено ультразвуковой диагностике с использованием доплерометрии кровотока в яичниках, матке, гидросонографии. Показана значимость эндоскопии (гистеро- и лапароскопии) в гинекологической практике. Учебник иллюстрирован оригинальными фотографиями данных УЗИ и эндоскопии.

Предназначен для студентов медицинских вузов, ординаторов и аспирантов.

УДК 618.1 (075.8)

ББК 57.1я73

*Права на данное издание принадлежат издательскому дому «ГЭОТАР-МЕД». Воспроизведение и распространение в каком бы то ни было виде части или целого издания не могут быть осуществлены без письменного разрешения издательского дома.*

© Коллектив авторов, 2004

© Иллюстрации. Евсеев А.В., 2004

© Издательский дом «ГЭОТАР-МЕД», 2004

ISBN 5-9231-0330-3

# ПРЕДИСЛОВИЕ

В связи с бурным развитием техники многие положения в медицине, в том числе и гинекологии, постоянно пересматриваются. Уточняется диагностика, совершенствуются лечебные мероприятия. Так, в настоящее время неоценимую помощь в диагностике заболеваний женских половых органов оказывают ультразвуковая диагностика, гидросонография, исследование кровотока в опухоли матки и придатков. Трудно переоценить значение эндоскопии (гистеро- и лапароскопия) как в диагностике, так и в лечении многих гинекологических заболеваний. С внедрением эндоскопии появилась возможность проведения органосохраняющих мероприятий. Важным разделом стала гинекология детского возраста, которая во многих регионах страны специально не выделяется, а разработки в этой области становятся все более актуальными.

Учебники не всегда успевают за изменениями, происходящими в клинической практике, которые должны быть известны и молодым врачам, и специалистам-гинекологам, работающим в лечебных учреждениях. Это и определило необходимость выпуска учебник по актуальным вопросам гинекологии.

В создании учебника приняли участие акад. РАМН проф. Г.М. Савельева, заслуженный врач РФ проф. В.Г. Бреусенко, профессора В.Ф. Кокolina, Л.М. Каппушева, Д.А. Бижанова, доцент доктор медицинских наук К.В. Краснопольская, доценты кандидаты медицинских наук Л.Н. Богинская, А.А. Евсеев, А.А. Соломатина, кандидаты медицинских наук И.А. Краснова, Ю.А. Голова, Б.И. Баисова, ведущий научный сотрудник кандидат медицинских наук С.В. Штыров.

# Глава 1

## МЕТОДЫ ОБСЛЕДОВАНИЯ ГИНЕКОЛОГИЧЕСКИХ БОЛЬНЫХ

### 1.1. АНАМНЕЗ И ОСМОТР

Схема сбора анамнеза гинекологических больных:

- основная жалоба;
- дополнительные жалобы;
- перенесенные заболевания;
- менструальная и репродуктивная функции, контрацепция;
- гинекологические заболевания и операции на половых органах;
- семейный анамнез;
- образ жизни, питание, вредные привычки, условия труда и быта;
- история настоящего заболевания.

Общение с больными — неотъемлемая часть работы врача. Умение вести диалог, внимательно слушать и правдиво отвечать на вопросы помогают врачу понять пациентку, разобраться в причинах ее болезни и выбрать оптимальный метод лечения.

Независимо от стиля общения больная должна чувствовать, что врач готов ее выслушать и сохранить все сказанное ею в тайне. Раньше врач всегда выступал в роли наставника, дающего больной руководство к действию. Сейчас больные предпочитают более равноправные отношения, они ожидают не команд, а советов, они требуют уважения к своему, пусть непрофессиональному, мнению. Пациентка должна принимать активное участие в выборе метода лечения, должна знать о его возможных последствиях и осложнениях. Пациентка должна дать письменное согласие на проведение различных манипуляций и операций.



$$\text{ИМТ} = \frac{\text{Масса тела (кг)}}{\text{Длина тела (м}^2\text{)}}.$$

В норме ИМТ женщины репродуктивного возраста равен 20–26. ИМТ более 40 (соответствует ожирению IV степени) говорит о высокой вероятности метаболических нарушений.

При избыточной массе тела необходимо выяснить, когда началось ожирение: с детства, в пубертатном возрасте, после начала половой жизни, после аборт или родов.

**Исследование живота** проводят в положении больной лежа на спине. При пальпации определяют размеры отдельных органов, исключают асцит, метеоризм, объемные образования. Пальпацию начинают с того, что определяют положение, консистенцию и форму края печени. Размеры печени определяют при перкуссии. Затем по ходу часовой стрелки пальпируют остальные органы брюшной полости. После этого проводят аускультацию живота. Отмечают перистальтику кишечника.

Путем пальпации определяется состояние брюшной стенки (тонус, мышечная защита, диастаз прямых мышц живота), болезненные участки, наличие в брюшной полости опухолей, инфильтратов.

Исследование живота может дать очень ценную информацию. Так, если у больной с объемным образованием малого таза обнаружено объемное образование в эпигастральной или пупочной области, следует исключить рак яичников с метастазами в большой сальник.

**Гинекологическое исследование** проводят на гинекологическом кресле. Ноги пациентки лежат на подставках, ягодицы на краю кресла. В таком положении можно осмотреть вульву и легко ввести зеркало во влагалище.

**Осмотр наружных половых органов:** состояние и величина малых и больших половых губ; состояние слизистых оболочек (сочность, цвет, состояние шеечной слизи); величина клитора; развитие волосяного покрова; состояние промежности; наличие патологических процессов (воспаление, опухоли, изъязвления, кондиломы, свищи, рубцы). Гипоплазия малых и больших половых губ, бледность и сухость слизистой оболочки влагалища указывают на гипоэстрогению. Сочность и цианотичность слизистой оболочки вульвы, обильная прозрачная секреция являются признаками гиперэстрогении. Гипоплазия малых половых губ, увеличение головки клитора, увеличение расстояния между основанием клитора и наружным отверстием мочеиспускательного канала (более 2 см) в сочетании с гипертрихозом указывают на врожденный аденогенитальный синдром. Обращают также внимание на зияние половой щели; пред-

ложив женщине потужиться, определяют, нет ли опущения или выпадения стенок влагалища и матки.

*Осмотр влагалища и шейки матки в зеркалах* (рис. 1.1) проводится женщинам, ведущим половую жизнь. Своевременное распознавание рака шейки матки, эрозий, полипов и других заболеваний, относящихся к предраковым состояниям, возможно только при помощи зеркал. Особое внимание обращают на своды влагалища, так как там часто располагаются объемные образования и остроконечные кондиломы. При осмотре в зеркалах берут мазки на флору, цитологическое исследование, возможна биопсия объемных образований шейки матки и влагалища.

*Бимануальное (двуручное влагалищно-брюшностеночное) исследование* проводят после извлечения зеркал. Указательный и средний пальцы одной руки, одетой в перчатку (обычно правой), вводят во влагалище. Другую руку (обычно левую) кладут на переднюю брюшную стенку. Правой рукой пальпируют стенки влагалища, его своды и шейку матки, отмечают любые объемные образования и анатомические изменения. Затем, осторожно введя пальцы в задний свод влагалища, смещают матку вперед и вверх и пальпируют ее второй рукой через переднюю брюшную стенку. Отмечают положение, размеры, форму, подвижность, консистенцию и подвижность матки, обращают внимание на объемные образования (рис. 1.2).

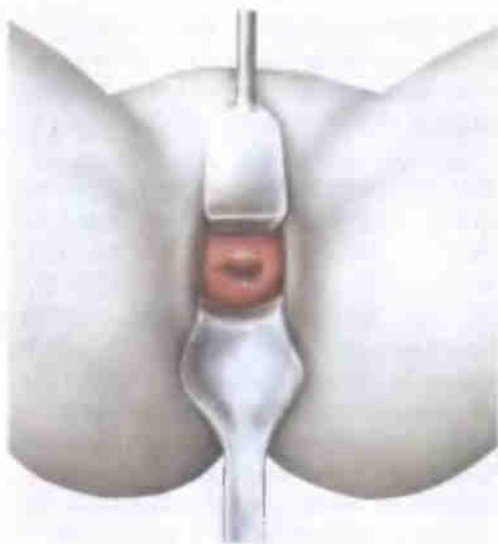
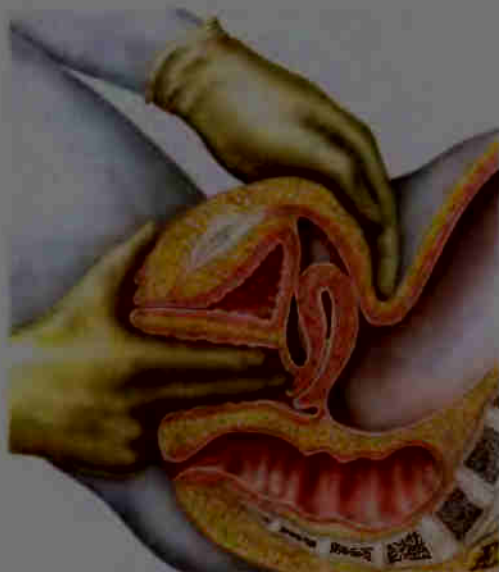


Рис. 1.1. Осмотр влагалища и шейки матки в зеркалах.

*Ректовагинальное исследование* обязательно в постменопаузе, а также во всех случаях, когда необходимо уточнить состояние придатков матки. Некоторые авторы предлагают проводить его всем женщинам старше 40 лет для исключения сопутствующих заболеваний прямой кишки. При ректальном исследовании определяют тонус сфинктеров заднего прохода и состояние мышц тазового дна, исключают объемные образования: внутренние геморроидальные узлы, опухоль.

**Рис. 1.2.** Бимануальное (двуручное влагалищно-брюшностеночное) исследование.



## **1.2. СПЕЦИАЛЬНЫЕ МЕТОДЫ ИССЛЕДОВАНИЯ**



вой фазе 25–30%, во время овуляции – 60–80%, в середине второй фазы – 25–30%.

- **Базальная температура** (температура в прямой кишке) зависит от фазы менструального цикла. При овуляторном цикле с полноценной первой и второй фазами базальная температура повышается на 0,5 °С непосредственно после овуляции и держится на таком уровне в течение 12–14 дней. Подъем температуры обусловлен влиянием прогестерона на центр терморегуляции (рис. 1.3). При недостаточности второй фазы цикла гипертермическая фаза продолжается менее 8–10 дней, поднимается ступенеобразно или периодически падает ниже 37 °С. При ановуляции температурная кривая остается монофазной (рис. 1.4).

Показатели тестов функциональной диагностики в течение овуляторного цикла приведены в табл. 1.

**Таблица 1.** Показатели тестов функциональной диагностики в течение овуляторно-менструального цикла

Показатели	Дни менструального цикла					
	-14...-8	-6...-4	-2...-0*	+2...+4	+6...+8	+10...+14
Тест функциональной диагностики						
КПИ, %	20–40	50–70	80–88	60–40	30–25	25–20
Растяжение цервикальной слизи, см	2–3	4–6	8–10	4–3	1–0	0
Симптом «зрачка»	+	+	+++	+	–	–
Базальная температура, °С	36,6 ±0,2	36,7 ±0,2	36,4 ±0,1	37,1 ±0,1	37,2 ±0,1	37,2 ±0,2

Примечание. \* – день овуляции, (–) – дни цикла до овуляции, (+) – дни цикла после овуляции.

Точным методом оценки функции яичников остается **гистологическое исследование соскоба эндометрия**. Секреторный эндометрий, удаленный при выскабливании матки за 2–3 дня до начала менструации, с точностью до 90% указывает на произошедшую овуляцию.

### 1.2.2. Тканевая биопсия и цитологическое исследование

**Биопсия** – прижизненное взятие небольшого объема ткани для микроскопического исследования с целью диагностики. В гинекологии

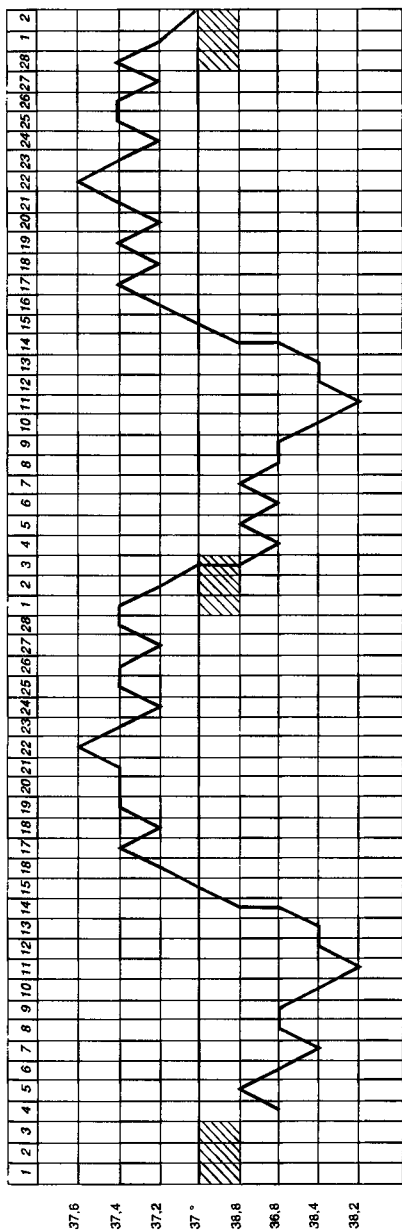


Рис. 1.3. Базальная (ректальная) температура при нормальном двухфазном менструальном цикле.

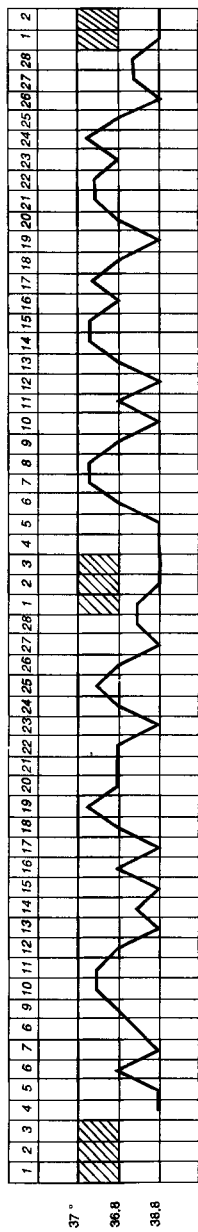


Рис. 1.4. Базальная (ректальная) температура при однофазном (ановуляторном) менструальном цикле.

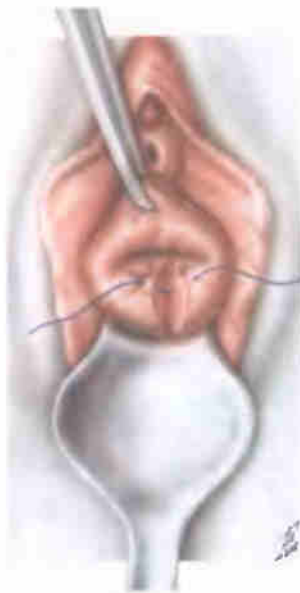


Рис. 1.5. Эксцизионная биопсия.

используют эксцизионную (иссечение кусочка ткани) (рис. 1.5), прицельную (под визуальным контролем с помощью кольпоскопа или гистероскопа) и пункционную биопсию.

Биопсию чаще всего выполняют при подозрении на злокачественную опухоль шейки матки, наружных половых органов, влагалища и т.д.

**Цитологическая диагностика.** Цитологическому исследованию подвергают клетки, полученные в мазках из шейки матки, пунктате (объемные образования малого таза, жидкость из позадиматочного пространства) или аспирате из полости матки. Патологический процесс диагностируют по морфологическим особенностям клеток, количественному соотношению отдельных клеточных групп, расположению клеточных элементов в препарате.

Цитологические исследования являются скрининг-методом при массовых профилактических осмотрах женского населения,

в первую очередь в группах повышенного риска.

### 1.2.3. Определение гормонов и их метаболитов

В гинекологической практике в плазме крови определяют белковые (лютропин — ЛГ, фоллитропин — ФСГ, пролактин — Прл и др.) и стероидные гормоны (эстрадиол, прогестерон, тестостерон, кортизол и др.). В моче определяют метаболиты андрогенов (17-кетостероиды — 17-КС) и прегнандиола — метаболита гормона желтого тела прогестерона.

В последние годы при обследовании женщин с проявлениями гиперандрогении и проведении гормональных проб вместо определения 17-КС в моче исследуют содержание в плазме крови дегидроэпиандростерона (ДЭА) и его сульфата (ДЭА-С) и 17-гидроксипрогестерона (17-ОПН) — предшественников тестостерона и кортизола соответственно и самого тестостерона. Определение прегнандиола также уступило место исследованию прогестерона в крови.

**Функциональные пробы.** Однократное определение в крови и моче гормонов и их метаболитов малоинформативно, эти исследования

сочетают с проведением функциональных проб, что позволяет уточнить функциональное состояние различных отделов репродуктивной системы и выяснить резервные возможности гипоталамуса, гипофиза, надпочечников, яичников и эндометрия.

**Проба с гестагенами** определяет степень дефицита эстрогенов и прогестерона при заболеваниях, сопровождающихся аменореей. Внутримышечно вводят 1 мл 1% (10 мг) масляного раствора прогестерона ежедневно в течение 6–8 дней или 1 мл 2,5% (25 мг) масляного раствора прогестерона через день (всего 3 инъекции) либо 2 мл 12,5% (250 мг) масляного раствора 17-оксипрогестерона капроната (17-ОПК) одномоментно. Появление менструальноподобной реакции через 2–4 дня после отмены прогестерона или через 10–14 дней после введения 17-ОПК указывает на умеренный дефицит эстрогенов и значительный — гестагенов. Отрицательная проба может означать глубокую недостаточность эстрогенов или органические изменения в эндометрии (внутриматочные синехии).

**Проба с эстрогенами и гестагенами** проводится с целью исключения (подтверждения) заболевания или повреждения эндометрия (маточная форма аменореи) и выяснения степени дефицита эстрогенов. Внутримышечно вводят 1 мл 0,1% (10 тыс. ЕД) масляного раствора фолликулина ежедневно в течение 7 дней. Инъекции можно заменить приемом внутрь этинилэстрадиола (микрофоллин) в дозе 0,1 мг (2 таблетки) ежедневно в течение 7 дней. Затем вводят прогестерон в дозах, указанных для проведения пробы с гестагенами. Через 2–4 или 10–14 дней после введения соответственно прогестерона или 17-ОПК должна начаться менструальноподобная реакция. Отсутствие такой реакции указывает на глубокие органические изменения эндометрия (повреждения, заболевания). Положительный результат свидетельствует о выраженном дефиците эндогенных эстрогенов, а не о патологии эндометрия.

**Проба с дексаметазоном** проводится для установления причины гиперандрогении у женщин с признаками вирилизации, в первую очередь для исключения опухоли яичника.

Проба основана на способности дексаметазона (как и всех глюкокортикостероидов) подавлять выделение АКТГ передней долей гипофиза, вследствие чего тормозятся образование и выделение андрогенов надпочечниками.

**Малая дексаметазоновая проба:** дексаметазон по 0,5 мг каждые 6 ч (2 мг/сут) в течение 3 сут, общая доза 6 мг. За 2 дня до приема препарата и на следующий день после его отмены определяют содержание в плазме крови тестостерона, 17-ОПН и ДЭА. Если такая возмож-

ность отсутствует, определяют содержание в суточной моче 17-КС. При снижении названных показателей по сравнению с исходными более чем на 50–75% проба считается положительной, что указывает на надпочечниковое происхождение андрогенов, снижение менее чем на 30–25% означает яичниковое происхождение андрогенов.

При отрицательной пробе проводят большую *дексаметазоновую пробу*: прием дексаметазона по 2 мг (4 таблетки по 0,05 мг) каждые 6 ч в течение 3 сут (общая доза 24 мг). Контроль исследования производится так же, как при малой дексаметазоновой пробе. Отрицательный результат пробы — отсутствие снижения уровня андрогенов в крови или моче указывает на вирилизующую опухоль надпочечников.

**Функциональные пробы для определения уровня нарушения гипоталамо-гипофизарной системы.** Пробы проводят при нормальном или пониженном содержании гонадотропинов в крови.

*Проба с кломифеном* проводится при заболеваниях с хронической ановуляцией на фоне олигоменореи или аменореи. Пробу начинают после менструальноподобной реакции, вызванной приемом эстрогенов и прогестерона. С 5-го по 9-й день от начала менструальноподобной реакции назначают кломифен в дозе 100 мг в день (2 таблетки по 50 мг). Результат пробы контролируется либо определением гонадотропинов и эстрадиола в плазме крови до начала исследования и на 5–6-й день после окончания приема препарата, либо по базальной температуре и появлению или отсутствию менструальноподобной реакции через 25–30 дней после приема кломифена.

Положительная проба (повышение уровня гонадотропинов и эстрадиола, двухфазная базальная температура) указывает на сохраненную функциональную активность гипоталамуса, гипофиза и яичников.

Отрицательная проба (отсутствие увеличения концентрации эстрадиола, гонадотропинов в плазме крови, монофазная базальная температура) свидетельствует о нарушении функциональной чувствительности гипофизарной зоны гипоталамуса к выделению люлиберина и гипофиза к выделению гонадотропинов.

*Проба с люлиберинном* проводится при отрицательной пробе с кломифеном. Внутривенно вводят 100 мкг синтетического аналога люлиберина. До начала введения препарата и через 15, 30, 60 и 120 мин после введения через постоянный катетер из локтевой вены берут кровь для определения содержания ЛГ. При положительной пробе к 60-й минуте содержание ЛГ нарастает до цифр, соответствующих овуляции, что указывает на сохраненную функцию передней доли гипофиза и нарушение функции гипоталамических структур.









сосудов головного мозга, скользящая грыжа пищеводного отверстия диафрагмы и т.д.);

- острая и хроническая печеночно-почечная недостаточность;
- рак яичника и маточной трубы (исключение составляет лапароскопический мониторинг в процессе химиотерапии или лучевой терапии).

*Относительные противопоказания к лапароскопии:*

- поливалентная аллергия;
- разлитой перитонит;
- выраженный спаечный процесс после перенесенных операций на органах брюшной полости и малого таза;
- беременность поздних сроков (более 16–18 нед);
- миома матки больших размеров (более 16 нед беременности);
- большие размеры истинной опухоли яичника (диаметр более 14 см);
- подозрение на злокачественные новообразования придатков матки.

*Противопоказания к плановым лапароскопическим вмешательствам:*

- имеющиеся или перенесенные менее чем 4 нед назад острые инфекционные и простудные заболевания;
- подострое воспаление придатков матки;
- III–IV степень чистоты влагалища;
- неадекватно проведенное обследование и лечение супружеской пары к моменту предполагаемого эндоскопического обследования по поводу бесплодия.

*Осложнения лапароскопии могут быть:*

- 1) анестезиологические
- 2) связанные с выполнением манипуляции:
  - перфорация органов брюшной полости иглой Вереща;
  - эмфизема сальника, подкожной и ретроперитонеальной клетчатки;
  - газовая эмболия;
  - эмфизема средостения;
  - ранение магистральных сосудов;
  - повреждения желудочно-кишечного тракта и мочевой системы с последующим развитием перитонита.

Частота и структура осложнений связаны с квалификацией хирурга и характером выполняемых вмешательств.

*Профилактика осложнений в лапароскопической гинекологии:* тщательный учет абсолютных и относительных противопоказаний;



представление об исследуемом органе, патологическом очаге, количественную информацию о плотности определенного слоя, позволяя, таким образом, судить о характере поражения. Получаемые изображения структур не накладываются друг на друга, и КТ дает возможность дифференцировать изображение тканей и органов по коэффициенту плотности. Минимальная величина патологического очага, определяемого с помощью КТ, составляет 0,5–1 см.

В гинекологии КТ не получила такого широкого применения, как в невропатологии и нейрохирургии. КТ области турецкого седла остается основным методом дифференциальной диагностики функциональной гиперпролактинемии и пролактинсекретирующей аденомы гипофиза.

*Магнитно-резонансная томография (МРТ)* — более информативный метод диагностики в гинекологии, чем КТ. В настоящее время используется для дифференциальной диагностики патологических образований в малом тазу при сомнительных данных УЗИ.

#### 1.3.4. Цитогенетические исследования

Цитогенетические исследования проводят генетики. Показания: различные формы отсутствия и задержки полового развития, аномалии развития половых органов, первичная аменорея, привычное невынашивание беременности малых сроков, бесплодие, нарушение строения наружных половых органов.

Патологические состояния репродуктивной системы могут быть обусловлены хромосомными аномалиями, генными мутациями и наследственной предрасположенностью к заболеванию.

Маркерами хромосомных аномалий являются множественные, нередко стертые соматические аномалии развития и дисплазии, а также изменение количества X-хроматина (полового хроматина). Половой хроматин определяют в ядрах клеток поверхностного эпителия в соскобе слизистой оболочки внутренней поверхности щеки. Для выявления хромосомных аномалий можно также определять Y-хроматин в клетках слизистой оболочки щеки. При Y-хромосоме в кариотипе Y-хроматин обнаруживается почти во всех ядрах клеток. Определение полового хроматина используется в качестве скрининг-теста. Окончательный диагноз хромосомных аномалий можно установить только на основании определения кариотипа.

Показаниями к исследованию кариотипа являются прежде всего отклонения в количестве полового хроматина, низкий рост, множественные, нередко стертые соматические аномалии развития и дисплазии, а также пороки развития в семейном анамнезе, множественные уродства или самопроизвольные выкидыши в ранние сроки беременности.

Определение кариотипа служит неперменной частью обследования больных с дисгенезией гонад. Выявление у них Y-хромосомы или ее участка указывает на присутствие элементов тестикулярной ткани в дисгенетичной гонаде и, следовательно, на высокий риск (до 30%) злокачественного роста.

### 1.3.5. Зондирование матки

К инвазивным методам диагностики относится зондирование матки (рис. 1.6), которое проводится с целью установления положения и направления полости матки, ее длины. Противопоказано при подозрении на беременность желанную. Осуществляется зондирование матки в условиях малой операционной.

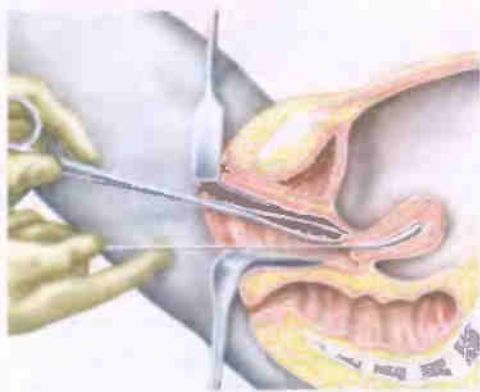


Рис. 1.6. Инвазивные методы диагностики. Зондирование матки.

### 1.3.6. Пункция брюшной полости через задний свод влагалища

Пункция брюшной полости через задний свод влагалища (рис. 1.7) производится в стационаре в случаях, когда необходимо выяснить наличие или отсутствие свободной жидкости (кровь, серозный, гной) в полости малого таза.

### 1.3.7. Аспирационная биопсия

Аспирационная биопсия выполняется для получения ткани для микроскопического исследования. Сущность ее заключается в том, что из полости матки отсасывается содержимое с помощью вакуумного аспиратора, помещенного на шприц, или специальным инструментом «Пайпел».

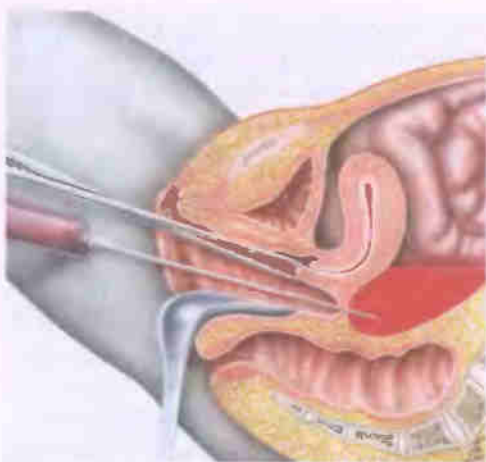


Рис. 1.7. Пункция брюшной полости через задний свод влагалища.

При встрече с девочкой и ее родственниками еще до начала обследования врач должен установить психологический контакт, успокоить, добиться расположения и доверия девочки. Предварительную беседу с матерью лучше проводить в отсутствие ребенка, дать матери возможность рассказать о развитии заболевания у дочери, после чего задать дополнительные вопросы ей, а затем уже девочке.

Общее обследование девочек проводится по методике, принятой в педиатрии. Обследование начинают с выяснения жалоб, анамнеза жизни и заболевания. Необходимо обратить внимание на возраст, здоровье родителей, течение беременности и родов у матери, относящихся к обследуемой девочке, тщательно выяснить перенесенные ребенком заболевания в период новорожденности, раннем и более позднем возрасте. Расспрашивают об общей реакции организма девочки на ранее перенесенные заболевания (температура, сон, аппетит, поведение и т. д.). Это может дать некоторое представление о реактивности организма. Выясняют также условия быта, питания, режим дня, поведение в коллективе, взаимоотношения со сверстниками.

Затем необходимо подробно остановиться на периоде становления менструальной функции девочки, выяснить характер выделений из влагалища, не связанных с менструациями.

Объективное обследование девочки с гинекологическим заболеванием следует начинать с определения основных показателей фи-

## Обследование детей с гинекологическими заболеваниями

Обследование детей с гинекологическими заболеваниями во многом отличается от обследования взрослых женщин как психологическим подходом, так и методикой.

Большая часть детей, особенно те, которые впервые обращаются к гинекологу, испытывают определенную тревогу, страх, неловкость и неудобство в связи с пред-

зического развития в соответствии с возрастом (рост, масса тела, окружность грудной клетки, размеры таза), затем проводят общий осмотр по органам и системам, отмечают степень полового развития, состояние кожи, характер оволосения, развитие подкожной жировой клетчатки и молочных желез.

Специальное обследование включает в себя оценку развития вторичных половых признаков; осмотр, пальпацию и перкуссию живота, при подозрении на беременность — аускультацию сердцебиения плода; осмотр наружных половых органов, девственной плевы и заднепроходного отверстия; вагиноскопию; ректально-абдоминальное исследование. При подозрении на инородное тело влагалища сначала делают ректально-абдоминальное исследование, а затем вагиноскопию.

Непосредственно перед обследованием девочка должна освободить кишечник (очистительная клизма) и мочевого пузыря. Девочек младшего возраста (до 3 лет) осматривают на пеленальном столике, девочек старшего возраста — на детском гинекологическом кресле со специальным приспособлением, позволяющим изменять его глубину. При обследовании девочек в поликлинических условиях, а также при первичном осмотре в стационарах должна присутствовать мать или кто-либо из ближайших родственников.

При осмотре наружных половых органов оценивают характер оволосения (по женскому типу — горизонтальная линия роста волос; по мужскому типу — в виде треугольника с переходом на белую линию живота и внутренние поверхности бедер), строение клитора, больших и малых половых губ, девственной плевы, их цвет, цвет слизистой оболочки входа во влагалище, выделения из половых путей. Пенисообразный клитор в сочетании с оволосением по мужскому типу в детском возрасте свидетельствует о врожденном андрогенитальном синдроме; рост клитора в период полового созревания — о неполной форме тестикулярной феминизации или вилиризирующей опухоли гонад. Сочная девственная плева, отечность вульвы, малых половых губ и их розовый цвет в любом возрасте (детство или период полового созревания) свидетельствуют о гиперэстрогении. При гипоэстрогении отмечается недоразвитие наружных половых органов, слизистая оболочка вульвы тонкая, бледная и суховатая. При гиперандрогении в период полового созревания отмечают гиперпигментацию больших и малых половых губ, оволосение по мужскому типу, незначительное увеличение клитора.



ром фурацилина (1:5000). При раздражении на коже вульвы ее смазывают стрептоцидной мазью или стерильным вазелином.

В зависимости от характера заболевания применяются следующие дополнительные методы исследования.

**Методы функциональной диагностики и гормональные исследования** (описанные выше) показаны больным с ювенильными кровотечениями, при патологии периода полового созревания и подозрении на гормонально-активные опухоли яичников.

**Зондирование влагалища и полости матки** применяется для диагностики пороков развития, инородного тела, при подозрении на гемато- или пиометру.

**Раздельное диагностическое выскабливание слизистой оболочки тела матки с гистероскопией** показано как для остановки маточного кровотечения, так и с диагностической целью при скудных длительных кровянистых выделениях у больных с продолжительностью заболевания более 2 лет и при неэффективности симптоматической и гормональной терапии. Диагностическое выскабливание делают под кратковременным масочным или внутривенным наркозом. Шейку матки обнажают в детских зеркалах с осветительной системой. Цервикальный канал расширяют до 8–9-го номера Гегара, а эндометрий выскабливают маленькой кюреткой № 2,4. При правильном диагностическом выскабливании целость девственной плевы не нарушается.

**Эндоскопические методы (гистероскопия, лапароскопия)** не отличаются от таковых у взрослых.

**Ультразвуковое исследование (УЗИ) внутренних половых органов.** В последние годы в практической гинекологии детского и юношеского возраста стали широко применять УЗИ малого таза в связи с его безопасностью, безболезненностью и возможностью диагностического наблюдения. УЗИ позволяет диагностировать пороки развития генипталей, опухоли яичников и другие гинекологические заболевания.

У девочек в норме матка при УЗИ визуализируется как плотное образование с множественными линейными и точечными эхоструктурами, имеющее форму удлиненного овоида и расположенное в центре малого таза позади мочевого пузыря. В среднем длина матки у детей в возрасте от 2 до 9 лет составляет 3,1 см; от 9 до 11 лет — 4 см; от 11 до 14 лет — 5,1 см. У девушек старше 14 лет длина матки в среднем равна 6,5 см.

Яичники у здоровых девочек до 8 лет располагаются на границе входа в малый таз и только к концу первой фазы периода полового



созревания опускаются глубже в малый таз, прилегая к его стенкам, и визуализируются как образования эллипсоидной формы с более нежной структурой, чем матка. Объем яичников у детей в возрасте от 2 до 9 лет в среднем составляет 1,69 см<sup>3</sup>, от 9 до 13 лет — 3,87 см<sup>3</sup>, у девушек старше 13 лет — 6,46 см<sup>3</sup>.

### **Рентгенографические и рентгеноконтрастные методы исследования**

В детской гинекологии, так же как и у взрослых, применяется рентгеновское исследование черепа и крайне редко (по строгим показаниям) — гистеросальпингография с помощью специального маленького детского наконечника при подозрении на туберкулез гениталий или аномалии развития половых органов у девушек старше 14–15 лет.

Большое значение для диагностики гинекологических заболеваний имеет рентгенологическое исследование кистей рук для определения костного возраста с последующим его сопоставлением с паспортными данными. В специальных таблицах указываются сроки и последовательность появления окостенения и синостозов между метафизами и энифизами длинных трубчатых костей в зависимости от возраста.

Этот метод обследования позволяет выявить патологию окостенения — нарушения его темпа и последовательности, которые находятся под влиянием гормональных воздействий, а также факторов наследственности и питания.

В детской гинекологии, так же как и у взрослых, для дифференциальной диагностики используют компьютерную и магнитно-резонансную томографию. У детей раннего возраста и у пациенток с различными психическими аффектами исследования проводят с обязательным анестезиологическим пособием (медикаментозный сон после парентального введения препаратов).

На проведение гистеросальпингографии, гистероскопии, диагностического выскабливания и лапароскопии, КТР и МРТ необходимо получить согласие родителей больной, о чем сделать соответствующую запись в истории болезни.

Кроме перечисленных методов обследования, для диагностики ряда гинекологических заболеваний широко применяется **цитогенетическое исследование** (определение полового хроматина, по показаниям — кариотипа). Оно показано при нарушениях соматополового развития (нарушение половой дифференцировки, задержка полового развития и т. д.).

## Лабораторные методы исследования

*Бактериоскопическое исследование* выделений из половых путей делают после осмотра половых органов. Отделяемое из влагалища исследуют у всех девочек, выделения из смежных органов (уретры, прямой кишки) исследуют в зависимости от характера заболевания (например, при подозрении на гонорею, трихомониаз). Материал берут желобоватым зондом или резиновым катетером. Перед введением инструмента ватным шариком, смоченным теплым изотоническим раствором хлорида натрия, вытирают вход во влагалище, наружное отверстие уретры и область заднепроходного отверстия. Инструменты для взятия материала вводят в уретру на глубину примерно 0,5 см, в прямую кишку — на глубину около 2–3 см, а во влагалище — по возможности до заднего свода. Результаты исследования оценивают с учетом возраста девочки.

## Список литературы

*Сметник В.П., Тумилович Л.Г.* Неоперативная гинекология. — М.: МИА, 2003.

*Гинекология по Эмилю Новаку* / Под ред. Дж. Беренка, И. Адаши, П. Хиллард. — М.: Практика, 2002. — 896 с.

*Кобозева Н.В., Кузнецова М.Н., Гуркин Ю.А.* Гинекология детей и подростков. — М., 1998.

*Коколина В.Ф.* Детская гинекология. — М., 2001.

## Глава 2

# МЕНСТРУАЛЬНЫЙ ЦИКЛ И ЕГО РЕГУЛЯЦИЯ

**Менструальный цикл** — циклически повторяющиеся изменения в организме женщины, особенно в звеньях репродуктивной системы, внешним проявлением которых служат кровяные выделения из половых путей — менструация.

Менструальный цикл устанавливается после менархе (первой менструации) и сохраняется в течение репродуктивного, или детородного, периода жизни женщины со способностью к воспроизводству потомства. Циклические изменения в организме женщины носят двухфазный характер. Первая (фолликулиновая) фаза цикла определяется созреванием фолликула и яйцеклетки в яичнике, после чего происходит его разрыв и выход из него яйцеклетки — овуляция. Вторая (лютеиновая) фаза связана с образованием желтого тела. Одновременно в циклическом режиме в эндометрии последовательно происходят регенерация и пролиферация функционального слоя, сменяющаяся секреторной активностью его желез. Изменения в эндометрии заканчиваются десквамацией функционального слоя (менструация).

Биологическое значение изменений, которые происходят на протяжении менструального цикла в яичниках и эндометрии, состоит в обеспечении репродуктивной функции на этапах созревания яйцеклетки, ее оплодотворения и имплантации зародыша в матке. Если оплодотворения яйцеклетки не происходит, функциональный слой эндометрия отторгается, из половых путей появляются кровянистые выделения, а в репродуктивной системе вновь и в той же последовательности происходят процессы, направленные на обеспечение созревания яйцеклетки.

**Менструации** – это повторяющиеся с определенными интервалами кровянистые выделения из половых путей в течение всего репродуктивного периода жизни женщины вне беременности и лактации. Менструация является кульминацией менструального цикла и возникает в конце его лютеиновой фазы в результате отторжения функционального слоя эндометрия. Первая менструация (*menarhe*) возникает в возрасте 10–12 лет. В течение последующих 1–1,5 лет менструации могут быть нерегулярными, и лишь затем устанавливается регулярный менструальный цикл.

Первый день менструации условно принимается за первый день цикла, а продолжительность цикла рассчитывается как интервал между первыми днями двух последующих менструаций.

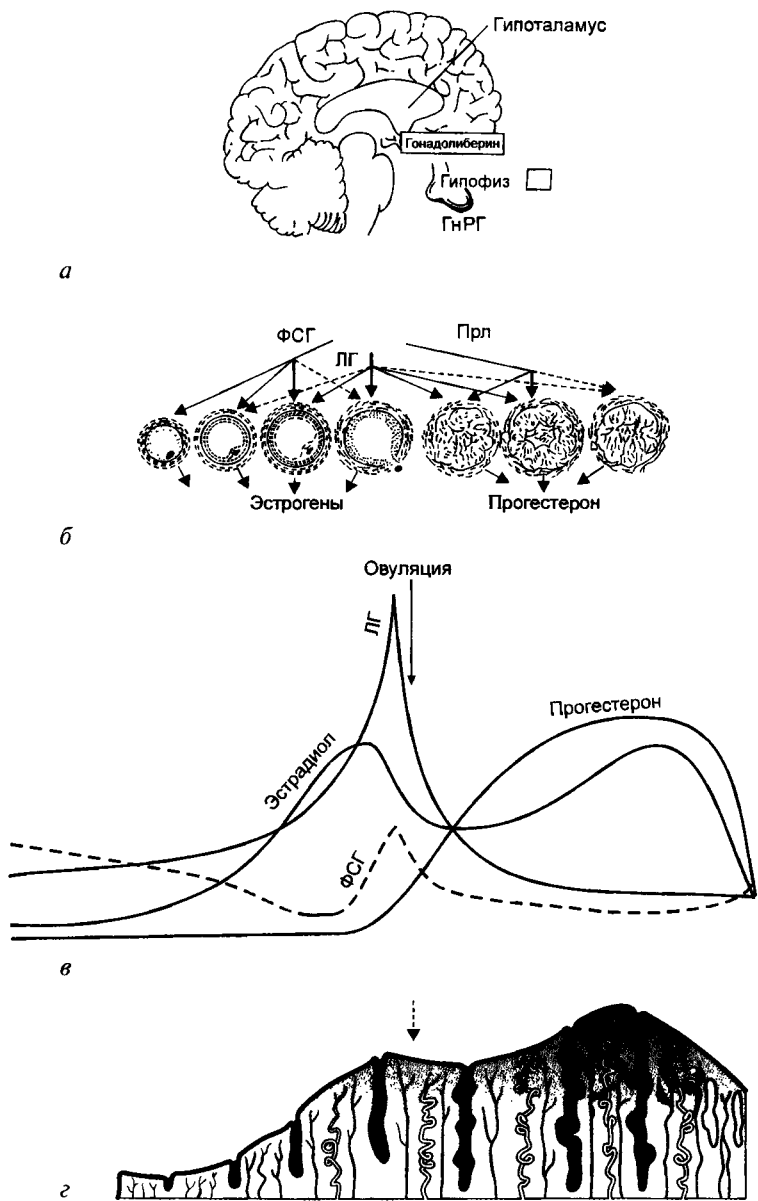
Внешние параметры нормального менструального цикла:

- длительность от 21 до 35 дней (для 60% женщин средняя продолжительность цикла составляет 28 дней);
- продолжительность менструальных выделений от 2 до 7 дней;
- величина кровопотери в менструальные дни 40–60 мл (в среднем 50 мл).

Процессы, обеспечивающие нормальное течение менструального цикла, регулируются единой функциональной нейроэндокринной системой, включающей в себя центральные (интегрирующие) отделы и периферические (эффektorные) структуры с определенным числом промежуточных звеньев. В соответствии с их иерархией (от высших регулирующих структур до непосредственно исполнительных органов) в нейроэндокринной регуляции можно выделить 5 уровней, взаимодействующих по принципу прямой и обратной положительной и отрицательной взаимосвязи (рис. 2.1).

**Первым (высшим) уровнем регуляции** функционирования репродуктивной системы являются структуры, составляющие акцептор всех внешних и внутренних (со стороны подчиненных отделов) воздействий – *кора головного мозга ЦНС и экстрагипоталамические церебральные структуры* (лимбическая система, гиппокамп, миндалевидное тело).

Адекватность восприятия ЦНС внешних воздействий и, как следствие, ее влияние на подчиненные отделы, регулирующие процессы в репродуктивной системе, зависят от характера внешних раздражителей (силы, частоты и длительности их действия), а также от исходного состояния ЦНС, влияющего на ее устойчивость к стрессовым нагрузкам. Хорошо известно о возможности прекращения менструаций при сильных стрессах (потеря близких людей, условия военного времени и т.д.), а также и без очевидных внешних



**Рис. 2.1.** Гормональная регуляция менструального цикла (схема).  
*a* – головной мозг; *б* – изменения в яичниках; *в* – изменение уровня гормонов; *г* – изменения в эндометрии.

воздействий при общей психической неуравновешенности («ложная беременность» — задержка менструации при сильном желании или при сильной боязни забеременеть).

Высшие регулирующие отделы репродуктивной системы воспринимают внутренние воздействия через специфические рецепторы к основным половым гормонам: эстрогенам, прогестерону и андрогенам.

В ответ на внешние и внутренние стимулы в коре большого мозга и экстрагипоталамических структурах происходят синтез, выделение и метаболизм нейропептидов, нейротрансмиттеров, а также образование специфических рецепторов, которые в свою очередь избирательно влияют на синтез и выделение релизинг-гормона гипоталамуса.

К важнейшим *нейротрансмиттерам*, т.е. веществам-передатчикам, относятся норадреналин, дофамин, гамма-аминомасляная кислота (ГАМК), ацетилхолин, серотонин и мелатонин.

Церебральные нейротрансмиттеры регулируют выработку гонадотропин-релизинг гормона (ГнРГ): норадреналин, ацетилхолин и ГАМК стимулируют их выброс, а дофамин и серотонин оказывают противоположное действие.

*Нейропептиды* (эндогенные опиоидные пептиды — ЭОП, кортикотропин-релизинг фактор и галанин) также влияют на функцию гипоталамуса и на сбалансированность функционирования всех звеньев репродуктивной системы.

В настоящее время выделяют 3 группы ЭОП: энкефалины, эндорфины и динорфины. Эти субстанции обнаруживаются не только в различных структурах мозга и вегетативной нервной системы, но и в печени, легких, поджелудочной железе и других органах, а также в некоторых биологических жидкостях (плазма крови, содержимое фолликула). По современным представлениям, ЭОП вовлечены в регуляцию образования ГнРГ. Повышение уровня ЭОП подавляет секрецию ГнРГ, а следовательно, и выделение ЛГ и ФСГ, что, возможно, является причиной ановуляции, а в более тяжелых случаях — аменореи. Именно с повышением ЭОП связывают возникновение различных форм аменореи центрального генеза при стрессе, а также при чрезмерных физических нагрузках, например у спортсменок. Назначение ингибиторов опиоидных рецепторов (препаратов типа налоксона) нормализует образование ГнРГ, что способствует нормализации овуляторной функции и других процессов в репродуктивной системе у больных с аменореей центрального генеза.

При снижении уровня половых стероидов (при возрастном или хирургическом выключении функции яичников) ЭОП не оказывает ингибирующего действия на высвобождение ГнРГ, что, вероятно, становится причиной усиленной продукции гонадотропинов у женщин в постменопаузе.

Таким образом, сбалансированность синтеза и последующих метаболических превращений нейротрансмиттеров, нейропептидов и нейромодуляторов в нейронах мозга и в надгипоталамических структурах обеспечивает нормальное течение процессов, связанных с овуляторной и менструальной функцией.

**Вторым уровнем** регуляции репродуктивной функции является *гипоталамус*, в частности его гипофизотропная зона, состоящая из нейронов вентро- и дорсомедиальных аркуатных ядер, которые обладают нейросекреторной активностью. Эти клетки имеют свойства как нейронов (воспроизводящих регулирующие электрические импульсы), так и эндокринных клеток, которые оказывают либо стимулирующее (либерины), либо блокирующее (статины) действие. Активность нейросекреции в гипоталамусе регулируется как половыми гормонами, которые поступают из кровотока, так и нейротрансмиттерами и нейропептидами, образуемыми в коре головного мозга и надгипоталамических структурах.

Гипоталамус секретирует ГнРГ, содержащие фолликулостимулирующий (РГФСГ — фоллиберин) и лютеинизирующий (РГЛГ — люлиберин) гормоны, которые воздействуют на гипофиз.

Рилизинг-гормон ЛГ (РГЛГ — люлиберин) выделен, синтезирован и подробно описан. Выделить и синтезировать релизинг-фолликулостимулирующий гормон до настоящего времени не удалось. Однако установлено, что декапептид РГЛГ и его синтетические аналоги стимулируют выделение гонадотрофами не только ЛГ, но и ФСГ. В связи с этим принят один термин для гонадотропных либеринов — гонадотропин-релизинг гормон (ГнРГ), по сути являющийся синонимом РГЛГ. Не был также идентифицирован и гипоталамический либерин, стимулирующий образование пролактина, хотя установлено, что его синтез активируется ТТГ-релизинг гормоном (тиролиберин). Образование пролактина активируется также серотонином и стимулирующими серотонинергические системы эндогенными опиоидными пептидами. Дофамин, наоборот, тормозит освобождение пролактина из лактотрофов аденогипофиза. Применение дофаминэргических препаратов типа парлодела (бромкриптина) позволяет успешно лечить функциональную и органическую гиперпролактинемия, являющуюся весьма распро-

страненной причиной нарушений менструальной и овуляторной функций.

Секреция ГнРГ генетически запрограммирована и носит пульсирующий (цирхоральный) характер: пики усиленной секреции гормона продолжительностью несколько минут сменяются 1–3-часовыми интервалами относительно низкой секреторной активности. Частоту и амплитуду секреции ГнРГ регулирует уровень эстрадиола – выбросы ГнРГ в преовуляторный период на фоне максимального выделения эстрадиола оказываются значительно больше, чем в раннюю фолликулярную и лютеиновую фазы.

**Третьим уровнем** регуляции репродуктивной функции является передняя доля гипофиза, в которой секреторируются гонадотропные гормоны – фолликулостимулирующий, или фоллитропин (ФСГ), и лютеинизирующий, или лютропин (ЛГ), пролактин, адренокортикотропный гормон (АКТГ), соматотропный гормон (СТГ) и тиреотропный гормон (ТТГ). Нормальное функционирование репродуктивной системы возможно лишь при сбалансированном выделении каждого из них. ФСГ стимулирует в яичнике рост и созревание фолликулов, пролиферацию гранулезных клеток; образование рецепторов ФСГ и ЛГ на гранулезных клетках; активность ароматаз в зреющем фолликуле (это усиливает конверсию андрогенов в эстрогены); продукцию ингибина, активина и инсулиноподобных факторов роста.

ЛГ способствует образованию андрогенов в тека-клетках; овуляции (совместно с ФСГ); ремоделированию гранулезных клеток в процессе лютеинизации; синтезу прогестерона в желтом теле.

Пролактин оказывает многообразное действие на организм женщины. Его основная биологическая роль – стимуляция роста молочных желез, регуляция лактации, а также контроль секреции прогестерона желтым телом путем активации образования в нем рецепторов к ЛГ. Во время беременности и лактации прекращается ингибция синтеза пролактина и, как следствие, возрастание его уровня в крови.

**К четвертому уровню** регуляции репродуктивной функции относятся периферические эндокринные органы (яичники, надпочечники, щитовидная железа). Основная роль принадлежит яичникам, а другие железы выполняют собственные специфические функции, одновременно поддерживая нормальное функционирование репродуктивной системы.

**В яичниках** происходят рост и созревание фолликулов, овуляция, образование желтого тела, синтез половых стероидов.



При рождении в яичниках девочки находится примерно 2 млн примордиальных фолликулов. Основная их масса претерпевает атретические изменения в течение всей жизни и только очень небольшая часть проходит полный цикл развития от примордиального до зрелого с образованием в последующем желтого тела. Ко времени менархе в яичниках содержится 200–400 тыс. примордиальных фолликулов. На протяжении одного менструального цикла развивается, как правило, только один фолликул с яйцеклеткой внутри. В случае созревания большего числа возможна многоплодная беременность.

**Фолликулогенез** начинается под влиянием ФСГ в позднюю часть лютеиновой фазы цикла и заканчивается в начале пика выделения гонадотропинов. Примерно за 1 день до начала менструации снова повышается уровень ФСГ, что обеспечивает вступление в рост, или рекрутирование, фолликулов (1–4-й день цикла), селекцию фолликула из когорты однородных – квазисинхронизированных (5–7-й день), созревание доминантного фолликула (8–12-й день) и овуляцию (13–15-й день). Этот процесс, который составляет фолликулярную фазу, длится около 14 дней. В результате формируется преовуляторный фолликул, а остальные из когорты вступивших в рост фолликулов подвергаются атрезии.

Селекция единственного фолликула, предназначенного к овуляции, неотделима от синтеза в нем эстрогенов. Устойчивость продукции эстрогенов зависит от взаимодействия тека и гранулезных клеток, активность которых, в свою очередь, модулируется многочисленными эндокринными, паракринными и аутокринными механизмами, регулирующими рост и созревание фолликулов.

В зависимости от стадии развития и морфологических признаков выделяют примордиальные, преантральные, антральные и преовуляторные, или доминантные, фолликулы.

Примордиальный фолликул состоит из незрелой яйцеклетки, которая расположена в фолликулярном и гранулезном (зернистом) эпителии. Снаружи фолликул окружен соединительнотканной оболочкой (тека-клетки). В течение каждого менструального цикла от 3 до 30 примордиальных фолликулов начинают расти, преобразуясь в преантральные (первичные) фолликулы.

Преантральный фолликул. В преантральном фолликуле овоцит увеличивается в размере и окружается мембраной, называемой блестящей оболочкой (*zona pellucida*). Клетки гранулезного эпителия пролиферируют и округляются, образуя зернистый слой фолликула (*stratum granulosum*), а слой теки образуется из окружаю-

шей стромы. Для этой стадии характерна активация продукции эстрогенов, образуемых в гранулезном слое.

*Преовуляторный (доминантный) фолликул* (рис. 2.2) выделяется среди растущих фолликулов наиболее крупным размером (диаметр к моменту овуляции достигает 20 мм). Доминантный фолликул имеет богато васкуляризированный слой тека-клеток и гранулезных клеток с большим количеством рецепторов к ФСГ и ЛГ. Наряду с ростом и развитием доминантного преовуляторного фолликула в яичниках параллельно происходит атрезия остальных первоначально вступивших в рост (рекрутированных) фолликулов, а также продолжается атрезия примордиальных фолликулов.

За время созревания в преовуляторном фолликуле происходит 100-кратное увеличение объема фолликулярной жидкости. В процессе созревания антральных фолликулов состав фолликулярной жидкости изменяется.

*Антральный (вторичный) фолликул* претерпевает увеличение полости, образуемой накапливающейся фолликулярной жидкостью, продуцируемой клетками гранулезного слоя. Активность образования половых стероидов при этом также возрастает. В тека-клетках синтезируются андрогены (андростендион и тестостерон). Попадая в клетки гранулезы, андрогены активно подвергаются ароматизации, обуславливающей их конверсию в эстрогены.

На всех стадиях развития фолликула, кроме преовуляторного, содержание прогестерона находится на постоянном и относительно низком уровне. Гонадотропинов и пролактина в фолликулярной жидкости всегда меньше, чем в плазме крови, причем уровень пролактина имеет тенденцию к снижению по мере созревания фолликула. ФСГ определяется с начала формирования полости, а ЛГ можно выявить только в зрелом преовуляторном фолликуле вместе с прогестероном. Фолликулярная жидкость содержит также окситоцин и вазопрессин, причем в концентрациях, в 30 раз больших, чем в крови, что может свидетельствовать о местном образовании этих нейропептидов.

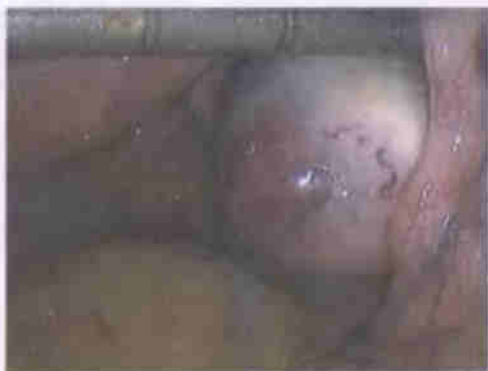

Рис. 2.2. Доминантный фолликул в яичнике. Лапароскопия.



новным источником эстрогенов (эстрадиола, эстриола и эстрона), из которых наиболее активен эстрадиол. Кроме эстрогенов, в яичниках продуцируются прогестерон и определенное количество андрогенов.

Помимо стероидных гормонов и ингибинов, поступающих в кровоток и оказывающих воздействие на органы-мишени, в яичниках синтезируются и биологически активные соединения с преимущественно локальным гормоноподобным действием. Так, образуемые простагландины, окситоцин и вазопрессин играют важную роль в качестве триггеров овуляции. Окситоцин оказывает и лютеолитическое действие, обеспечивая регресс желтого тела. Релаксин способствует овуляции и оказывает токолитическое действие на миометрий. Ростовые факторы — эпидермальный фактор роста (ЭФР) и инсулиноподобные факторы роста 1 и 2 (ИПФР-1 и ИПФР-2) активируют пролиферацию клеток гранулезы и созревание фолликулов. Эти же факторы участвуют совместно с гонадотропинами в тонкой регуляции процессов селекции доминантного фолликула, атрезии дегенерирующих фолликулов всех стадий, а также в прекращении функционирования желтого тела.

Образование андрогенов в яичниках остается стабильным на протяжении всего цикла. Основное биологическое предназначение циклической секреции половых стероидов в яичнике состоит в регуляции физиологических циклических изменений эндометрия.

Гормоны яичников не только определяют функциональные изменения в самой репродуктивной системе. Они также активно влияют на обменные процессы в других органах и тканях, имеющих рецепторы к половым стероидам. Эти рецепторы могут быть как цитоплазмными (цитозоль-рецепторы), так и ядерными. Цитоплазмные рецепторы строго специфичны к эстрогенам, прогестерону и тестостерону, а ядерные могут быть акцепторами не только стероидных гормонов, но и аминокислот, инсулина и глюкагона. Для прогестерона по рецепторному связыванию антагонистами считаются глюкокортикоиды.

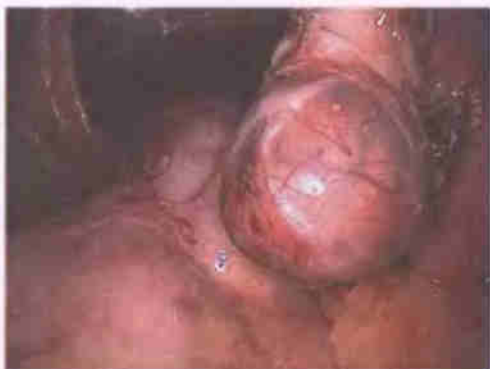

Рис. 2.4. Желтое тело яичника. Лапароскопия.

В коже под влиянием эстрадиола и тестостерона активируется синтез коллагена, что способствует поддержанию ее эластичности. Повышенная сальность, акне, фолликулиты, пористость и избыточное оволосение ассоциируются с усилением воздействия андрогенов.

В костях эстрогены, прогестерон и андрогены поддерживают нормальное remodelирование, предупреждая костную резорбцию.

В жировой ткани баланс эстрогенов и андрогенов предопределяет как активность ее метаболизма, так и распределение в организме.

Половые стероиды (прогестерон) заметно модулируют работу гипоталамического центра терморегуляции.

С рецепторами к половым стероидам в ЦНС, в структурах гиппокампа, регулирующих эмоциональную сферу, а также в центрах, контролирующих вегетативные функции, связывают феномен «менструальной волны» в дни, предшествующие менструации. Данный феномен проявляется разбалансировкой процессов активации и торможения в коре, колебаниями тонуса симпатической и парасимпатической систем (особенно заметно влияющих на функционирование сердечно-сосудистой системы), а также изменением настроения и некоторой раздражительностью. У здоровых женщин эти изменения, однако, не выходят за физиологические границы.

**Пятый уровень** регуляции репродуктивной функции составляют чувствительные к колебаниям уровней половых стероидов внутренние и внешние отделы репродуктивной системы (матка, маточные трубы, слизистая влагалища), а также молочные железы. Наиболее выраженные циклические изменения происходят в эндометрии.

**Циклические изменения в эндометрии** касаются его поверхностного слоя, состоящего из компактных эпителиальных клеток, и промежуточного, которые отторгаются во время менструации.

Базальный слой, не отторгаемый во время менструации, обеспечивает восстановление десквамированных слоев.

По изменениям в эндометрии в течение цикла выделяют фазу пролиферации, фазу секреции и фазу кровотечения (менструация).

*Фаза пролиферации* (фолликулярная) продолжается в среднем 12–14 дней, начиная с 5-го дня цикла (рис. 2.5). В этот период образуется новый поверхностный слой с вытянутыми трубчатыми железами, выстланными цилиндрическим эпителием

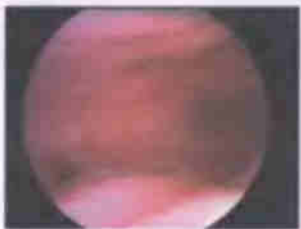

Рис. 2.5. Эндометрий в фазе пролиферации. Гистероскопия.

с повышенной митотической активностью. Толщина функционального слоя эндометрия составляет 8 мм.

*Фаза секреции (лютеиновая)* связана с активностью желтого тела, длится 14 дней ( $\pm 1$  день) (рис. 2.6). В этот период эпителий желез эндометрия начинает вырабатывать секрет, содержащий кислые гликозаминогликаны, гликопротеиды, гликоген.

Активность секреции становится наивысшей на 20–21-й день. К этому времени в эндометрии обнаруживается максимальное количество протеолитических ферментов, а в строме происходят децидуальные превращения (клетки компактного слоя укрупняются, приобретая округлую или полигональную форму, в их цитоплазме накапливается гликоген). Отмечается резкая васкуляризация стромы – спиральные артерии резко извиты, образуют «клубки», обнаруживаемые во всем функциональном слое. Вены расширены. Такие изменения в эндометрии, отмечаемые на 20–22-й день (6–8-й день после овуляции) 28-дневного менструального цикла, обеспечивают наилучшие условия для имплантации оплодотворенной яйцеклетки.

К 24–27-му дню в связи с началом регресса желтого тела и снижением концентрации продуцируемых им гормонов трофика эндометрия нарушается с постепенным нарастанием в нем дегенеративных изменений. Из зернистых клеток стромы эндометрия выделяются гранулы, содержащие релаксин, подготавливающий менструальное отторжение слизистой оболочки. В поверхностных участках компактного слоя отмечаются лакунарные расширения капилляров и кровоизлияния в строму, что можно обнаружить за 1 сут до начала менструации.

*Менструация* включает десквамацию и регенерацию функционального слоя эндометрия. В связи с регрессом желтого тела и резким снижением содержания половых стероидов в эндометрии нарастает гипоксия. Началу менструации способствует длительный спазм артерий, приводящий к стазу крови и образованию тромбов. Гипоксию тканей (тканевой ацидоз) усугубляют повышенная проницаемость эндотелия, ломкость стенок сосудов, многочисленные мелкие кровоизлияния и массивная лейкоцитарная инфильтрация. Выделяемые из лейкоцитов лизосомальные протеолитические ферменты усиливают расплавление тканевых элементов. Вслед за дли-

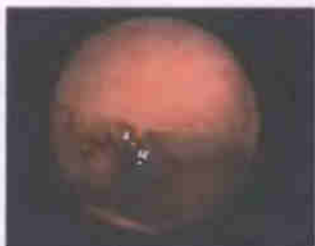

Рис. 2.6. Эндометрий в фазе секреции. Гистероскопия.

тельным спазмом сосудов наступает их паретическое расширение с усиленным притоком крови. При этом отмечаются рост гидростатического давления в микроциркуляторном русле и разрыв стенок сосудов, которые к этому времени в значительной степени утрачивают свою механическую прочность. На этом фоне и происходит активная десквамация некротизированных участков функционального слоя. К концу 1-х суток менструации отторгается 2/3 функционального слоя, а полная его десквамация обычно заканчивается на 3-й день.

Регенерация эндометрия начинается сразу же после отторжения некротизированного функционального слоя. Основой для регенерации являются эпителиальные клетки стромы базального слоя. В физиологических условиях уже на 4-й день цикла вся раневая поверхность слизистой оболочки оказывается эпителизированной. Далее опять следуют циклические изменения эндометрия – фазы пролиферации и секреции.

Последовательные изменения на протяжении цикла в эндометрии: пролиферация, секреция и менструация зависят не только от циклических колебаний уровней половых стероидов в крови, но и от состояния тканевых рецепторов к этим гормонам.

Концентрация ядерных рецепторов эстрадиола увеличивается до середины цикла, достигая пика к позднему периоду фазы пролиферации эндометрия. После овуляции наступает быстрое снижение концентрации ядерных рецепторов эстрадиола, продолжающееся до поздней секреторной фазы, когда их экспрессия становится значительно ниже, чем в начале цикла.

Установлено, что индукция образования рецепторов как к эстрадиолу, так и к прогестерону зависит от концентрации в тканях эстрадиола. В раннюю пролиферативную фазу содержание рецепторов к прогестерону ниже, чем к эстрадиолу, но затем наступает предовуляторный подъем уровня рецепторов к прогестерону. После овуляции уровень ядерных рецепторов к прогестерону достигает максимума за весь цикл. В пролиферативной фазе происходит прямая стимуляция эстрадиолом образования рецепторов к прогестерону, что объясняет отсутствие связи между уровнем прогестерона в плазме и содержанием его рецепторов в эндометрии.

Регуляция местной концентрации эстрадиола и прогестерона опосредована в большой степени появлением различных ферментов в течение менструального цикла. Содержание эстрогенов в эндометрии зависит не только от их уровня в крови, но и от образования. Эндометрий женщины способен синтезировать эстрогены





менструальном цикле базальная температура повышается в прогестероновую фазу на 0,4–0,8 °С. В день менструации или за 1 сут до ее начала базальная температура снижается. Стойкий двухфазный цикл (базальную температуру нужно измерять на протяжении 2–3 менструальных циклов) свидетельствует о произошедшей овуляции и функционально активном желтом теле. Отсутствие подъема температуры во вторую фазу цикла указывает на ановуляцию, запаздывание подъема и/или его кратковременность (повышение температуры на 2–7 дней) – на укорочение лютеиновой фазы, недостаточный подъем (на 0,2–0,3 °С) – на недостаточность функции желтого тела. Ложноположительный результат (повышение базальной температуры при отсутствии желтого тела) может быть при острых и хронических инфекциях, при некоторых изменениях ЦНС, сопровождаемых повышенной возбудимостью.

*Симптом «зрачка»* отражает количество и состояние слизистого секрета в канале шейки матки, которые зависят от эстрогенной насыщенности организма. Наибольшее количество цервикальной слизи образуется во время овуляции, наименьшее – перед менструацией. Феномен «зрачка» основан на расширении наружного зева цервикального канала из-за накопления в шейке матки прозрачной стекловидной слизи. В преовуляторные дни расширенное наружное отверстие канала шейки матки напоминает зрачок. Феномен «зрачка» в зависимости от его выраженности оценивается 1–3 плюсами. Тест нельзя использовать при патологических изменениях шейки матки.

*Оценка качества цервикальной слизи* отражает ее кристаллизацию и степень натяжения.

Кристаллизация (феномен «папоротника») шеечной слизи при высушивании максимально выражена во время овуляции, затем она постепенно уменьшается, а перед менструацией вообще отсутствует. Кристаллизация слизи, высушенной на воздухе, оценивается также в баллах (от 1 до 3).

Натяжение шеечной слизи зависит от эстрогенной насыщенности. Корнцангом из шеечного канала извлекают слизь, бранши инструмента раздвигают, определяя степень натяжения. Перед менструацией длина нити максимальная (12 см).

На слизь могут негативно влиять воспалительные процессы в половых органах, а также нарушения гормонального баланса.

*Кариопикнотический индекс.* Циклические колебания гормонов яичников ассоциируются с изменениями клеточного состава слизистой оболочки эндометрия. В мазке из влагалища по морфологии-

ческим признакам различают 4 вида клеток плоского многослойного эпителия: а) ороговевающие; б) промежуточные; в) парабазальные; г) базальные. Кариопикнотический индекс (КПИ) – это отношение числа клеток с пикнотическим ядром (т.е. ороговевающих клеток) к общему числу эпителиальных клеток в мазке, выраженное в процентах. В фолликулярной фазе менструального цикла КПИ составляет 20–40%, в преовуляторные дни повышается до 80–88%, а в лютеиновой фазе цикла снижается до 20–25%. Таким образом, количественные соотношения клеточных элементов в мазках слизистой оболочки влагалища позволяют судить о насыщенности организма эстрогенами.

## Глава 3

# НАРУШЕНИЯ МЕНСТРУАЛЬНОГО ЦИКЛА

### 3.1. АМЕНОРЕЯ

Аменорея – отсутствие менструации в течение 6 мес и более. Аменорея – наиболее тяжелая форма патологии менструальной функции. Частота аменореи среди женщин репродуктивного возраста составляет 3,5%, а в структуре нарушений менструальной и репродуктивной функций – 10–15%.

Различают физиологическую, патологическую, ложную и фармакологическую аменорею.

**Физиологическая аменорея** – отсутствие менструации до периода полового созревания, во время беременности, лактации и в постменопаузе. **Патологическая аменорея** – симптом гинекологических или экстрагенитальных заболеваний, может быть *первичной* и *вторичной*. **Первичная аменорея** – отсутствие менархе после 16 лет, **вторичная аменорея** – отсутствие менструации в течение 6 мес у ранее менструировавшей женщины. **Ложная аменорея** – отсутствие кровяных выделений из половых путей вследствие нарушения их оттока в связи с атрезией цервикального канала или пороком развития гениталий. При этом циклическая активность яичников не нарушена, происходит отторжение эндометрия. **Фармакологическая аменорея** связана с приемом лекарственных средств (агонисты гонадотропинов, антиэстрогенные препараты), действие которых приводит к отсутствию менструации на время лечения и имеет обратимый характер.

В зависимости от преимущественного уровня поражения того или иного звена нейроэндокринной системы выделяют гипотала-

мическую, гипофизарную, яичниковую и маточные формы аменореи; аменорсью, обусловленную патологией надпочечников, щитовидной железы, экстрагенитальными заболеваниями.

## ВТОРИЧНАЯ АМЕНОРЕЯ

**Вторичная аменорея** — отсутствие менструации в течение 6 мес и более после периода регулярных или нерегулярных менструаций, составляет до 75% случаев аменореи. Аменорею считают вторичной даже при одной менструации в анамнезе. Вторичная аменорея часто становится симптомом нарушений функции яичников, надпочечников, гипофиза, щитовидной железы и не сочетается с нарушением развития вторичных половых признаков.

Функциональные или органические нарушения на любом уровне сложной цепи регуляции менструальной функции могут быть причиной вторичной аменореи. В зависимости от уровня поражения репродуктивной системы выделяют следующие синдромы и заболевания:

1. Аменорея гипоталамического генеза
  - аменорея на фоне похудения
  - психогенная
2. Аменорея гипофизарного генеза
  - гиперпролактинемия
  - гипогонадотропная
3. Аменорея яичникового генеза
  - синдром истощения яичников
  - синдром резистентных яичников
  - вирилизирующие опухоли яичников
4. Маточная форма аменореи
  - внутриматочные синехии (синдром Ашермана)
5. Ложная аменорея
  - атрезия цервикального канала
6. Аменорея при заболеваниях надпочечников и щитовидной железы.

### 3.1.1. Аменорея гипоталамического генеза

**Аменорея на фоне похудения** сопровождается настойчивым желанием похудеть, снижением массы тела на 15% и более. В структуре вторичной аменореи эта патология составляет около 25% и распространена среди девушек-подростков, изнуряющих себя диетой и

физическими нагрузками в целях сохранения низкой массы тела. Крайняя форма похудения с извращением аппетита наблюдается при **нервной анорексии**. Насильственно вызываемая рвота и злоупотребление слабительными средствами могут привести к смертельному исходу.

**Патогенез.** Резкое снижение массы тела приводит к изменению суточного ритма секреции гонадотропных гормонов вследствие нарушений нейромедиаторного обмена ЦНС. Уровни гонадотропных гормонов либо постоянно низкие, либо во время сна повышаются. Определенную роль играет жировая ткань: быстрая потеря 10–15% жировой ткани в пубертатный или постпубертатный период приводит к резкому прекращению менструаций.

**Клиника.** Отсутствие менструации — один из самых первых признаков начала заболевания — приводит девушек к гинекологу. При осмотре отмечается резкое уменьшение подкожной жировой клетчатки при женском типе телосложения. Вторичные половые признаки развиты нормально. При гинекологическом исследовании отмечается умеренная гипоплазия наружных и внутренних половых органов. Продолжающееся похудание приводит к нарастанию симптомов голодания — брадикардии, гипотонии, гипотермии. В дальнейшем появляются раздражительность, агрессивность, кахексия с полной потерей аппетита и отвращением к еде. Это может быть началом психического заболевания — нервной анорексии.

**Диагностика.** Активный опрос позволяет выявить хронологическое совпадение похудения и начала аменореи. Снижение уровня гонадотропных гормонов до нижней границы базальных значений определяется при гормональных исследованиях. Последовательное проведение гормональных проб позволяет выявить резервные возможности различных уровней репродуктивной системы.

**Лечение** включает коррекцию психоэмоциональных нарушений, преодоление стрессовых ситуаций, адекватное легкоусвояемое питание, витаминотерапию. Необходимость применения психотропных препаратов определяет психоневролог, консультация которого необходима при упорном отказе от пищи. Восстановление менструальной функции возможно после нормализации массы тела и прекращения приема психотропных препаратов, подавляющих гонадотропную функцию гипофиза. При отсутствии эффекта показана циклическая гормонотерапия натуральными эстрогенами и гестагенами в течение 3–6 мес.

**Психогенная аменорея.** Психоэмоциональные нарушения, острые или хронические эмоционально-психические травмы в репродук-

тивном периоде могут стать причиной вторичной аменореи. Примером психогенной аменореи является «аменорея военного времени». Аменорея при стрессе обусловлена изменением секреции гормонов и медиаторов, влияющих на секрецию гонадолиберинов. Под влиянием стресса происходит избыточное выделение эндогенных опиоидов, снижающих образование дофамина, и уменьшение образования и выделения гонадолиберинов. Это приводит к уменьшению выделения гонадотропинов.

**Клиническая картина:** внезапное прекращение менструации на фоне астеноневротического, астенодепрессивного или астенопсихондрического синдрома. Диагноз устанавливают на основании типичного анамнеза и клинической картины. При гормональных исследованиях выявляют монотонное содержание в крови ЛГ и ФСГ. Длительная аменорея приводит к незначительному уменьшению матки.

**Лечение,** проводимое совместно с психоневрологом, дает положительный эффект. Лечение направлено на нормализацию условий жизни, устранение стресса. Применение антидепрессантов и нейролептиков усиливает торможение гонадотропной функции гипофиза, поэтому после их отмены не происходит быстрого восстановления менструальной функции. Показана витаминотерапия.

После ликвидации психопатологических проявлений, восполнения дефицита массы тела при отсутствии самостоятельного восстановления менструаций возможно применение циклической гормонотерапии.

### 3.1.2. Аменорея гипофизарного генеза

**Гиперпролактинемия** — избыточная продукция пролактина — одна из частых причин вторичной аменореи. Гиперпролактинемия составляет около 25% всех нарушений менструального цикла и бесплодия. Различают *физиологическую* и *патологическую* гиперпролактинемия. Физиологическая гиперпролактинемия наблюдается во время беременности и в период лактации.

**Этиология и патогенез.** Патологическая гиперпролактинемия развивается в результате анатомических или функциональных нарушений в системе гипоталамус—гипофиз.

**Анатомические причины:**

- опухоли гипофиза (краниофарингиома, гранулема), гормонально-активные опухоли (пролактинома, смешанные пролактин- и АКТГ-секретирующие аденомы гипофиза);

- повреждения ножки гипофиза в результате травмы или хирургического вмешательства, воздействие радиации.

Функциональные причины:

- хронический психогенный стресс;
- нейроинфекции (менингит, энцефалит);
- различные эндокринные заболевания (гипотиреоз, акромегалия, некоторые формы предменструального и климактерического синдромов).

Ятрогенные причины:

- эстрогены, эстрогенсодержащие оральные контрацептивы;
- препараты, влияющие на секрецию и обмен дофамина: галоперидол, метоклопрамид, сульпирид;
- препараты, истощающие запасы дофамина в ЦНС: резерпин, опиоиды, ингибиторы моноаминоксидаз;
- стимуляторы серотонинергической системы: галлюциногены, амфетамины.

В основе патогенеза первичной гиперпролактинемии лежит нарушение тонического дофаминергического ингибирующего контроля секреции пролактина, вызванное дисфункцией гипоталамуса. Установлено, что наиболее важным из эндогенных пролактинингибирующих субстанций является дофамин. Уменьшение содержания дофамина в гипоталамусе приводит к снижению уровня пролактинингибирующего фактора и увеличению количества циркулирующего пролактина. Непрерывная стимуляция секреции пролактина приводит сначала к гиперплазии пролактотрофов, а затем формированию микро- и макроаденом гипофиза.

Гиперпролактинемия возможна вследствие повреждения внутриматочных рецепторов при частых выскабливаниях слизистой оболочки тела матки, ручном обследовании стенок матки после родов.

К нарушению синтеза и выделению дофамина из тубероинфундибулярных нейронов могут привести воспалительные процессы и опухоли в области гипоталамуса. Травматические или воспалительные повреждения ножки гипофиза нарушают транспорт дофамина в гипофиз.

У 30–40% женщин с гиперпролактинемией повышен уровень надпочечниковых андрогенов — дегидроэпиандростерона и его сульфата. Гиперандрогения объясняется общностью гипоталамической регуляции пролактин- и АКГГ-секретирующей функции гипофиза. Кроме того, в сетчатой зоне коры надпочечников обнаружены рецепторы к пролактину и на фоне лечения парлоделом — агонистом дофамина — снижается уровень надпочечниковых андрогенов.

Функциональная гиперпролактинемия у женщин с различными гинекологическими заболеваниями объясняется постоянным раздражением интерорецепторов при патологическом процессе и импульсацией в ЦНС.

Существует также транзиторная гиперпролактинемия, отрицательно влияющая на функцию желтого тела.

Анатомические и функциональные нарушения в системе гипоталамус—гипофиз приводят к *патологической* гиперпролактинемии, проявляясь различными нарушениями гормональной, репродуктивной и менструальной функций.

Механизм нарушения репродуктивной функции на фоне гиперпролактинемии:

- в гипоталамусе под влиянием пролактина уменьшаются синтез и выделение гонадотропин-рилизинг-гормона и соответственно ЛГ и ФСГ в результате снижения чувствительности гипоталамуса к эстрогенам;
- в яичниках пролактин тормозит гонадотропинзависимый синтез стероидов, снижает чувствительность яичников к экзогенным гонадотропинам, а также секрецию прогестерона желтым телом.

**Клиника.** Гиперпролактинемия сопровождается изменением функции яичников, которая может проявляться ановуляцией, недостаточностью лютеиновой фазы, нарушением менструального цикла по типу олигоменореи или вторичной аменореи.

У 67% женщин с гиперпролактинемией может наблюдаться галакторея, которая не коррелирует с уровнем пролактина. При нормальном уровне пролактина также может быть галакторея, что связано с гиперчувствительностью рецепторов пролактина к его нормальному уровню или с высокой биологической активностью пролактина. Галакторея отмечается как при ановуляции, так и при овуляторных менструальных циклах, а также при нормальном содержании пролактина. Выраженность галактореи может быть различной: от капель молозива до отделения молока струей.

Около 50% женщин с гиперпролактинемией отмечают головную боль и головокружение, транзиторное повышение АД. Выделяют так называемую бессимптомную гиперпролактинемию, при которой повышен уровень биологически активного пролактина.

У 32% женщин с гиперпролактинемией менструальный цикл регулярный, олигоменорея отмечена у 64%, галакторея — у 30%.

**Диагностика** гиперпролактинемии включает изучение общего и гинекологического анамнеза, детальное общетерапевтическое об-



следование, поскольку в патогенезе гиперпролактинемии ведущую роль играют изменения центрального генеза. Особого внимания заслуживает состояние эндокринной системы, особенно щитовидной железы и коры надпочечников.

Повышение уровня пролактина в плазме периферической крови является одним из важных показателей нарушения гипоталамической регуляции. Кроме определения уровня пролактина гормональные исследования включают определение соотношений гонадотропных и половых гормонов для оценки состояния репродуктивной системы. Для дифференциальной диагностики патологической гиперпролактинемии и ее транзиторной формы необходимо неоднократное определение пролактина. Наиболее информативны функциональные пробы с агонистом дофамина парлоделом и антагонистом дофамина церукалом. При функциональной гиперпролактинемии нет изменений турецкого седла на рентгенограмме и компьютерной томограмме при повышении уровня пролактина до 2000 мМЕ/л.

Рентгенологическое исследование черепа выявляет изменения в области турецкого седла, характерные для макроаденомы гипофиза: турецкое седло увеличено, его дно 2–3-контурное, выявляются признаки склерозирования турецкого седла, нарушения целостности контуров и/или расширение входа в седло. Уровень пролактина при макроаденоме превышает 5000 мМЕ/л. При макроаденоме гипофиза у всех больных отмечается аменорея, у 96% обследованных — галакторея.

Диагностика микроаденомы гипофиза возможна с помощью рентгено-компьютерной или магнитно-резонансной томографии. Рентгенологические изменения у этих пациенток не выявляются. Уровень пролактина колеблется от 2500 до 10 000 мМЕ/л. Нарушение менструального цикла по типу аменореи наблюдается у 80% больных, олигоменореи — у 20%, галакторея отмечается у 70% больных.

**Лечение** проводится с учетом формы гиперпролактинемии. В клинической практике при лечении функциональной гиперпролактинемии широко применяют агонисты дофамина. Лечение начинают с  $1/4$  таблетки парлодела (1 таблетка содержит 2,5 мг) в день во время еды, затем увеличивают дозу каждые 2 дня на  $1/2$  такой же таблетки и доводят до 3–4 таблеток в день под контролем пролактина крови и базальной температуры. При восстановлении овуляторных менструальных циклов дозу уменьшают до 1 таблетки в день в течение 6–8 мес. Фертильность восстанавливается в 75–90% случаев. При недостаточности второй фазы цикла можно дополнительно назначить кло-

мифен с 5-го по 9-й день менструального цикла. К препаратам последнего поколения с минимальными побочными действиями относятся норпролак и достинекс пролонгированного действия (1 мг/нед).

При микроаденоме гипофиза лечение проводят также парлоделом или его аналогами. На фоне лечения происходят дистрофические изменения опухоли и уменьшение ее размеров вплоть до полного исчезновения. Лечение длительное, проводится не только до нормализации уровня пролактина в крови и восстановления репродуктивной функции, но и продолжается в процессе дальнейшего диспансерного наблюдения. Беременность на фоне лечения у больных с микроаденомой гипофиза протекает благополучно. В период беременности обязательно наблюдение невропатологом и офтальмологом.

Макроаденома гипофиза является показанием для оперативного лечения. Положительным эффектом хирургического лечения считают нормализацию уровня пролактина уже через 2 ч после операции и наступление овуляции в течение 40 дней. Частота наступления беременности после оперативного лечения составляет примерно 40%. Высокий риск рецидива аденомы гипофиза заставляет вести беременность под строгим контролем эндокринолога и нейрохирурга.

Помимо хирургического лечения в настоящее время расширились возможности применения ионизирующего излучения высоких энергий. Супервольтовая терапия позволяет облучать гипофиз без повреждения здоровых тканей. В этом отношении перспективно использование излучения протонов.

Гипогонадотропная аменорея имеет первичный характер и чаще диагностируется в подростковом возрасте.

### 3.1.3. Аменорея яичникового генеза

#### *Синдром истощения яичников*

**Синдром истощения яичников (СИЯ)** — это патологический симптомокомплекс, включающий вторичную аменорею, бесплодие, вегетососудистые нарушения у женщин моложе 38 лет с нормальной менструальной и репродуктивной функцией в прошлом. Частота СИЯ в популяции составляет 1,5%, а в структуре вторичной аменореи — до 10%.

**Этиология и патогенез.** Ведущей причиной считают хромосомные аномалии и аутоиммунные расстройства, выражающиеся в

малых врожденных яичниках с дефицитом фолликулярного аппарата, пре- и постпубертатной деструкции зародышевых клеток, первичном поражении ЦНС и гипоталамической области. СИЯ — генерализованный аутоиммунный диатез.

В возникновении СИЯ играет роль множество факторов, в антенатальном и постнатальном периоде приводящих к повреждению и замещению гонад соединительной тканью. Вероятно, на фоне неполноценного генома любые экзогенные воздействия (радиация, различные лекарственные препараты, голодание, гипо- и авитаминоз, вирус гриппа и краснухи) могут способствовать развитию СИЯ. У большинства больных неблагоприятные факторы действовали в период внутриутробного развития (токсикозы беременных, экстрагенитальная патология у матери). Начало заболевания часто связано с тяжелыми стрессовыми ситуациями, инфекционными заболеваниями.

СИЯ имеет наследственный характер: у 46% больных родственницы отмечали нарушение менструальной функции — олигоменорею, ранний климакс.

**Клиника.** Больные с СИЯ правильного телосложения, удовлетворительного питания, обычно без ожирения. Началом заболевания считается аменорея или олигоменорея с последующей стойкой аменореей. В последующем появляются типичные для постменопаузы вегетососудистые проявления — «приливы жара», потливость, слабость, головные боли с нарушением трудоспособности. На фоне аменореи развиваются прогрессирующие атрофические процессы в молочных железах и половых органах.

**Диагностика** основывается на данных анамнеза и клинической картине. Менархе своевременно, менструальная и репродуктивная функции не нарушаются в течение 10–20 лет.

Функция яичников характеризуется выраженной стойкой гипострогией: отрицательный симптом «зрачка», монофазная базальная температура, низкий КПИ — 0–10%. Гормональные исследования также свидетельствуют о резком снижении функции яичников: уровень простогландина E<sub>2</sub> практически соответствует содержанию этого гормона у молодых женщин после овариэктомии. Уровень гонадотропных гормонов — ФСГ и ЛГ резко повышен: ФСГ в 3 раза превышает овуляторный пик и в 15 раз базальный уровень у здоровых женщин того же возраста; уровень ЛГ приближается к овуляторному пику и в 4 раза превышает базальный уровень ЛГ у здоровых женщин. Уровень пролактина в 2 раза ниже, чем у здоровых женщин.

Гинекологическое и дополнительные методы исследования обнаруживают уменьшение матки и яичников. При УЗИ, помимо уменьшения матки, отмечается резкое истончение слизистой оболочки матки при измерении М-эха. При лапароскопии также отмечаются маленькие, «морщинистые» яичники желтоватого цвета, желтое тело отсутствует, фолликулы не просвечивают. Ценным диагностическим признаком является отсутствие фолликулярного аппарата, подтвержденное гистологическим исследованием биоптатов яичников.

С целью углубленного изучения функционального состояния яичников используют гормональные пробы. Введение прогестерона не приводит к менструальноподобной реакции, возможно, вследствие необратимых органических изменений в эндометрии. Проба с эстрогенами и гестагенами (соответственно условного менструального цикла) вызывает менструальноподобную реакцию через 3–5 дней после завершения пробы и значительное улучшение общего состояния.

В первые годы заболевания функциональное состояние гипоталамо-гипофизарной системы не нарушается и есть закономерный ответ на стимуляцию РГЛГ и введение эстрогенов. Введение эстрогенов уменьшает секрецию гонадотропных гормонов, что свидетельствует о сохранности механизма обратной связи. Проба с РГЛГ подчеркивает сохранность резервных возможностей гипоталамо-гипофизарной системы у больных с СИЯ. Исходно высокий уровень ФСГ и ЛГ повышается в ответ на введение РГЛГ, но, несмотря на значительное повышение уровня гонадотропинов, «приливы жара» не учащаются.

Признаков органического поражения ЦНС обычно нет.

**Лечение** больных с СИЯ направлено на профилактику и терапию эстрогендефицитных состояний.

Больные могут иметь ребенка лишь путем вспомогательной репродукции — ЭКО с донорской яйцеклеткой. Стимуляция истощенного фолликулярного аппарата яичников нецелесообразна и небезразлична для здоровья женщины.

Больным с СИЯ показана заместительная гормонотерапия до возраста естественной менопаузы для предотвращения урогенитальных расстройств и поздних обменных нарушений на фоне хронического эстрогендефицитного состояния. С этой целью используют натуральные эстрогены: 17-эстрадиол, эстрадиол валерат, микронизированный эстрадиол; конъюгированные эстрогены: эстрон сульфат, эстрон пиперазина; эстриол и его дериват — эстриол сукцинат. К ним обязательно добавляют гестагены.



ем его биологической активности. Существуют иммунно- и биологически активные гонадотропины.

Большая роль отводится внутрияичниковым факторам, участвующим в регуляции функции яичников. Взаимосвязь гонадотропинов с рецепторами яичника контролируется локальными «регуляторами». Из фолликулярной жидкости яичников человека выделен ингибитор связывания ФСГ. Этот фактор является полипептидом, содержится и в фолликулярной жидкости, и в крови, тормозит связывание ФСГ с рецепторами яичника. В яичнике обнаружены также ингибиторы лютеинизации гранулезы и созревания гамет, диффузия которых из развивающегося фолликула тормозит развитие окружающих фолликулов.

Сравнение уровня гормонов в периферической крови и крови, оттекающей из яичниковой вены, у пациенток с СРЯ свидетельствует об активности стероидогенеза в яичниках. Возможно, что яичниковый ритм и стероидогенез не подчиняются воздействию гонадотропинов. Уровень простагландина E<sub>2</sub> у пациенток с СРЯ повышен в 3–4 раза, тестостерона в 3–10 раз, кортизола в 2 раза.

Имеются данные о влиянии ятрогенных факторов — радиотерапии, цитотоксических препаратов, иммунодепрессантов, оперативных вмешательств на яичниках. Развитию резистентных яичников может способствовать поражение ткани яичника при туберкулезе, паротите, саркоидозе.

**Клиника и диагностика.** В родословной больных с СРЯ отмечены первичная аменорея у 25%, зоб Хашимото у — 3,8%, вторичная аменорея — у 11,1% родственниц. 85% больных с СРЯ родились с низкой массой тела, в детстве перенесли множество инфекционных заболеваний. Большинство больных связывают начало заболевания со стрессом, тяжелыми вирусными инфекциями. Первая менструация наступила своевременно, через 5–10 лет появилась аменорея, но у 84% больных в последующем эпизодически отмечались менструации. Беременности и роды были у 5% больных. Больные с СРЯ, как правило, правильного телосложения, удовлетворительного питания, с хорошо развитыми вторичными половыми признаками. Периодически у больных бывают «приливы жара» к голове. При обследовании по тестам функциональной диагностики отмечаются признаки гипофункции яичников: гиперемия и истончение слизистых оболочек вульвы и влагалища, слабopоложительный феномен «зрачка», КПИ от 0 до 25%.

При гинекологическом исследовании, эхографии, лапароскопии матка и яичники несколько уменьшены. Большинство авторов счи-

тают, что диагноз СРЯ можно поставить только после лапароскопии и биопсии яичников с последующим гистологическим исследованием, при котором обнаруживаются примордиальные и преантральные фолликулы. Во время лапароскопии в яичниках видны просвечивающие фолликулы.

Гормональные исследования свидетельствуют о высоком уровне ФСГ и ЛГ в плазме крови. Уровень пролактина соответствует норме.

Большую диагностическую ценность имеют гормональные пробы. Снижение уровня ФСГ при введении эстрогенов и повышение ФСГ и ЛГ в ответ на введение люлиберина свидетельствуют о сохранности обратной связи между гипоталамо-гипофизарной системой и половыми стероидами.

Основные критерии диагностики СРЯ:

- первичная или вторичная аменорея;
- «приливы жара» и менструальноподобные выделения;
- высокие уровни ФСГ и ЛГ в плазме крови;
- низкие уровни эстрогенов в плазме крови;
- первая проба с прогестероном положительная, в последующем — отрицательная;
- положительная проба с эстроген-гестагенами в циклическом режиме;
- уменьшенные размеры матки и яичников при УЗИ и лапароскопии;
- примордиальные и преантральные фолликулы в биоптатах яичников.

**Лечение СРЯ** представляет большие трудности. Восстановление генеративной функции возможно лишь с помощью вспомогательных репродуктивных технологий — путем экстракорпорального оплодотворения донорской яйцеклетки.

При лечении больных с СРЯ гонадотропинами получены противоречивые данные. Одни авторы отмечают увеличение фолликулов и менструальноподобные выделения на фоне введения ФСГ и ЛГ, другие авторы определяли лишь рост фолликулов (пустые фолликулы) без повышения уровня эстрогенов в крови.

Лечение эстрогенами основано на блокаде эндогенных гонадотропинов и последующем ребаунд-эффекте. Кроме того, эстрогены увеличивают количество гонадотропных рецепторов в яичниках и, возможно, таким образом усиливают реакцию фолликулов на эндогенные гонадотропины.

Визуализирующие опухоли яичников — в разделе опухоли яичников.

## МАТОЧНАЯ ФОРМА АМЕНОРЕИ

Внутриматочные синехии (синдром Ашермана) рассмотрены в главе «Внутриматочная патология».

### 3.2. ВИРИЛЬНЫЕ СИНДРОМЫ

**Вирилизация** — появление у женщин вторичных половых признаков, присущих мужчинам: оволосения по мужскому типу, огрубения голоса, гипертрофии клитора.

Половую дифференциацию эмбриона обеспечивают андрогены — половые гормоны стероидного строения, образующиеся в надпочечниках и яичниках: тестостерон, андростендион, дегидроэпиандростерон и его сульфат. Андрогены участвуют в созревании костной ткани, регуляции секреции гонадотропинов и синтеза липидов различной плотности, в выработке инсулина и эндорфинов. Андрогены регулируют либидо и половую потенцию, стимулируют функцию сальных желез и волосяных фолликулов. В физиологических концентрациях андрогены участвуют в механизме регрессии фолликула.

Андрогены синтезируются из холестерина яичниками и надпочечниками и образуются путем преобразования холестерина в других органах (печени, коже, жировой ткани). Преобразования отдельных фракций друг в друга сложно контролировать, так как они могут быть промежуточными звеньями синтеза прогестерона и эстрогенов. Однако около 90% дегидроэпиандростерона (ДГЭА) и его сульфата (ДГЭА-S) синтезируется только надпочечниками, из этих соединений в основном образуются 17-кетостероиды мочи. 50–70% тестостерона возникает в результате периферической конверсии из андростендиола, остальную часть продуцируют яичники и надпочечники. Содержание тестостерона в крови не отражает действительную андрогенизацию, так как основное количество гормона в плазме крови связано с альбуминами и глобулинами. Свободной остается лишь небольшая часть тестостерона (1,6%) как лучший индикатор андрогенности.

В мышечной и костной ткани, коже, сальных железах, гипофизе, гипоталамусе как мужчин, так и женщин имеются специфические рецепторы андрогенов, которые подвергаются воздействию множества циркулирующих метаболитов андрогенов. Рецепторы андрогенов должны распознать свой гормон, соеди-



ниться с ним в единый комплекс, поступить в ядро и обеспечить специфический эффект. Рецепторы андрогенов стимулируются эстрогенами.

Избыточная секреция андрогенов или усиление их действия (гиперандрогения) клинически проявляется вирилизацией. Гиперандрогения возникает при андрогенсекретирующих опухолях яичников и надпочечников и гиперплазии коры надпочечников.

### 3.2.1. Надпочечниковая гиперандрогения

Вирилизация надпочечникового генеза проявляется развитием адреногенитального синдрома (АГС) — в результате врожденной дисфункции коры надпочечников. Это генетически обусловленное заболевание, наследуемое по аутосомно-рецессивному типу. АГС объясняется неполноценностью ферментных систем в железе: у 80–90% больных неполноценность проявляется дефицитом  $C_{21}$ -гидроксилазы.

**Патогенез.** Основным патогенетическим механизмом АГС является врожденный дефицит фермента  $C_{21}$ -гидроксилазы, участвующего в синтезе андрогенов в коре надпочечников. Образование  $C_{21}$ -гидроксилазы обеспечивает ген, локализованный в коротком плече одной из 6-й пары хромосомы. Патология может не проявляться при наследовании одного патологического гена и манифестирует при наличии дефектных генов в обоих аутосомах 6-й пары. Частичная блокада синтеза стероидов при врожденном дефиците  $C_{21}$ -гидроксилазы увеличивает синтез андрогенов.

До определенного возраста нерезко выраженный дефицит  $C_{21}$ -гидроксилазы в надпочечниках компенсируется. При усилении функции надпочечников (эмоциональный стресс, начало половой жизни, беременность) нарушается синтез стероидов в сторону гиперандрогении, что в свою очередь тормозит выделение гонадотропинов и нарушает циклические изменения в яичниках.

При этом в яичниках возможны:

- подавление роста и созревания фолликулов на ранних стадиях фолликулогенеза, приводящее к аменорее;
- торможение роста, созревания фолликула и яйцеклетки, не способной овулировать, что проявляется ановуляцией и олигоменореей;
- овуляция с неполноценным желтым телом: несмотря на регулярные менструации, имеется недостаточность лютеиновой фазы цикла.

При всех этих вариантах гипофункции яичников возникает бесплодие. Частота невынашивания беременности при АГС достигает 26%.

**Клиника.** В зависимости от выраженности дефицита  $C_{21}$ -гидроксилазы и соответственно гиперандрогении выделяют классическую форму АГС и легкие, или поздние (пубертатную и постпубертатную), формы АГС.

Классическая форма АГС сопровождается врожденной гиперплазией надпочечников. Такая вирилизация приводит к патологии наружных половых органов (ложный женский гермафродитизм) и неправильному определению пола при рождении. Детям с такой патологией проводят хирургическую коррекцию пола, дальнейшее лечение и наблюдение обеспечивает детский эндокринолог.

В пубертатном периоде основными жалобами больных являются гирсутизм, угревая сыпь, нерегулярные менструации. Менархе наступает в 15–16 лет, в дальнейшем менструации нерегулярные, есть тенденция к олигоменорее. В этом периоде более выражен гирсутизм: рост волос по белой линии живота, на верхней губе, внутренней поверхности бедер. Кожа жирная, пористая, с множественными акне, обширными пятнами гиперпигментации. В телосложении также заметно влияние андрогенов: резко выраженные мужские черты с широкими плечами и узким тазом, укорочение конечностей, невысокой рост. После появления гирсутизма молочные железы гипоплазированы.

У пациенток с постпубертатной формой АГС нарушены менструальная и репродуктивная функции. Постпубертатная форма АГС манифестирует прерыванием беременности на раннем сроке. Выраженность нарушений репродуктивной функции зависит от степени дефицита  $C_{21}$ -гидроксилазы: от снижения репродуктивной функции вследствие ановуляторных циклов до невынашивания беременности из-за формирования неполноценного желтого тела. Гирсутизм выражен незначительно: скудное оволосение белой линии живота, отдельные волоски над верхней губой. Телосложение женского типа, молочные железы достаточно развиты, метаболические нарушения нетипичны.

**Диагностика.** При расспросе выявляют нарушения менструального цикла у сестер и родственниц пациентки по материнской и отцовской линии. При АГС рано и быстро развивается чрезмерное половое оволосение, поздно наступает менархе и в дальнейшем менструации нерегулярные.

Для АГС патогномичны спортивное телосложение, гипертрихоз, угревая сыпь, умеренная гипоплазия молочных желез. АГС не

сопровождается повышением массы тела в отличие от других эндокринных нарушений с гипертрихозом.

Основная роль в диагностике АГС принадлежит гормональным исследованиям. Для уточнения происхождения андрогенов проводят гормональные исследования до и после дексаметазоновой пробы. Снижение уровней 17-КС в моче, тестостерона и дегидроэпиандростерона в крови после приема препаратов, тормозящих выделение АКТГ, указывает на надпочечниковое происхождение андрогенов.

Диагностика постпубертатного АГС основана на:

- гипертрихозе и снижении репродуктивной функции у сестер пациентки по материнской и отцовской линии;
- позднем менархе (14–16 лет);
- гипертрихозе и нерегулярных менструациях с периода менархе;
- вирильных чертах морфотипа;
- повышении содержания 17-КС в моче, тестостерона и дегидроэпиандростерона в крови и снижение их уровня до нормы после приема дексаметазона.

Данные УЗИ яичников свидетельствуют об ановуляции: фолликулы различной зрелости не достигают преовуляторных размеров. Базальная температура с растянутой первой и укороченной второй фазой свидетельствует о недостаточности желтого тела, тип влажлистных мазков андрогенный.

**Лечение.** Выбор лечебных препаратов у больных с АГС определяется целью терапии: нормализацией менструального цикла, стимуляцией овуляции, подавлением гипертрихоза.

С целью коррекции нарушений гормональной функции коры надпочечников используют глюкокортикостероидные препараты. Дозу дексаметазона определяют в соответствии с уровнем содержания 17-КС в моче, дегидроэпиандростерона и тестостерона в крови (на фоне лечения уровень этих гормонов не должен превышать верхнюю границу нормы). Эффективность лечения, кроме гормональных исследований, контролируют путем измерения базальной температуры и наблюдения за менструальным циклом. При неполноценной второй фазе менструального цикла необходима стимуляция овуляции с 5-го по 9-й день, на фоне которой часто наступает беременность. Во избежание самопроизвольного выкидыша терапию глюкокортикостероидами следует продолжить, ее длительность определяют индивидуально.

Если женщина не заинтересована в беременности, а основной жалобой являются гипертрихоз и гнойничковые высыпания на коже,

рекомендуются препараты, содержащие эстрогены и антиандрогены. На гипертрихоз эффективно влияет диане, особенно в сочетании с андрокуром в первые 10–12 дней. Диане назначают с 5-го по 25-й день менструального цикла в течение 4–6 мес.

Антиандрогенный эффект дает верошпирон, в результате подавления образования дигидротестостерона из тестостерона в коже, волосяных фолликулах и сальных железах. Верошпирон назначают по 25 мг 2 раза в день. Применение верошпирона в течение 4–6 мес снижает на 80% уровень тестостерона, но снижения уровня кортикотропного и гонадотропных гормонов не отмечено.

Применение синтетических прогестинов также уменьшает гипертрихоз, но использование этих препаратов у женщин с АГС не должно быть длительным, так как подавление гонадотропинов нежелательно при угнетенной функции яичников.

### 3.2.2. Синдром поликистозных яичников

Синдром поликистозных яичников (СПКЯ) – патология структуры и функции яичников на фоне нейрообменных нарушений с хронической ановуляцией и гиперандрогенией. СПКЯ встречается у 5–10% женщин репродуктивного возраста, причем 73% таких пациенток страдают ановуляторным бесплодием, 85% – гирсутизмом и 95% – гиперандрогенией. СПКЯ остается наиболее частой причиной нарушения менструальной и генеративной функций у женщин репродуктивного возраста.

Наиболее практичной для использования в клинической практике является классификация, предложенная М.Л. Крымской. Она основана на выделении трех форм синдрома поликистозных яичников. «Типичная» форма сопровождается яичниковой гиперандрогенией («первичные» поликистозные яичники); «сочетанная», или «смешанная» форма включает в себя яичниковую и надпочечниковую гиперандрогению; «центральная» форма обуславливает гиперандрогению и выраженную дисфункцию центральных отделов репродуктивной системы с преобладанием нейрообменно-эндокринных нарушений («вторичные» поликистозные яичники).

**Этиология и патогенез.** Современное представление о патогенезе СПКЯ, помимо нарушений гипоталамо-гипофизарного комплекса, яичников и надпочечников, включает метаболические нарушения и ауто-паракринные факторы регуляции стероидогенеза в яичниках.

При СПКЯ хроническая ановуляция с нарушением менструального цикла сочетается с клиническими и/или биохимическими про-

явлениями гиперандрогении. Возможными, но не обязательными диагностическими критериями являются увеличение соотношения ЛГ/ФСГ, эхографические признаки поликистозных яичников и инсулинорезистентность.

Существуют эндогенные и экзогенные факторы, способствующие нарушению функции гипоталамо-гипофизарной системы и повышенному синтезу ЛГ: генетические, ожирение, метаболизм инсулина, внутрияичниковые факторы и конечная реакция гипоталамо-гипофизарной системы на периферические стероиды.

К повышению частоты и амплитуды секреции ЛГ приводит в первую очередь изменение синтеза ГнРГ. Нарушение цирхорального ритма выделения ГнРГ с периода менархе может быть следствием стрессовых факторов. Повышенный синтез и выделение эндогенных опиоидов нарушают дофаминергическую регуляцию секреции ГнРГ и приводят к повышению базального уровня секреции ЛГ и относительному уменьшению продукции ФСГ. Увеличение амплитуды выделения ЛГ при СПКЯ обусловлено как первичным нарушением синтеза ГнРГ, так и хронической ановуляцией. Оба эти эффекта взаимно потенцируются.

Стимуляция ЛГ приводит к повышению синтеза андрогенов у больных с СПКЯ в результате ферментных нарушений стероидогенеза. Однако после лечения ГнРГ с целью подавления гонадотропной функции не происходит снижения секреции андрогенов в тека-клетках поликистозных яичников, что подтверждает предположение об автономной секреции андрогенов в поликистозных яичниках под влиянием местных факторов.

Изучение биосинтеза гормонов в клетках графулезы поликистозных яичников показало, что лютеинизированные клетки теряют способность к синтезу прогестерона. Это является одним из возможных механизмов ановуляции у пациенток с СПКЯ.

Ожирение у пациенток с СПКЯ имеет центральный генез и объясняется нарушением опиоидной регуляции гипоталамических центров, ответственных за чувство голода и насыщения. Повышение концентрации эндорфина активизирует гипоталамо-гипофизарно-надпочечниковую систему и повышает синтез кортикостероидов и андрогенов, ответственных за формирование ожирения и инсулинорезистентности. Основным этиологическим фактором ожирения считается хронический стресс. Ожирение не играет решающей роли в патогенезе СПКЯ, но из-за гиперинсулинемии и инсулинорезистентности усугубляет имеющиеся эндокринные нарушения.

Патогенетические механизмы инсулинорезистентности у пациенток с СПКЯ обусловлены нарушениями на пострецепторном уровне. Рецепторы к инсулину не изменены, но утилизация глюкозы клеткой снижена. Экспериментально показано, что инсулин и инсулиноподобный фактор роста (ИФР) оказывают митогенное влияние на яичники с пролиферацией клеток гранулезы и усиливают действие гонадотропинов. В процессах стероидогенеза в яичниках участвуют не только гонадотропные гормоны, но и ИФР, эпидермальный фактор роста, фактор роста фибробластов. Метаболические нарушения при СПКЯ, в первую очередь гиперинсулинемия и инсулинорезистентность, усугубляют нарушения эндокринного статуса, что клинически проявляется усилением гирсутизма и увеличением частоты вторичной аменореи.

Более чем у 50% больных с СПКЯ повышен уровень ДГЭА-С — андрогена, синтезируемого в большей степени в надпочечниках. Неэффективность клиновидной резекции яичников у части больных свидетельствует о сочетанной надпочечниково-яичниковой гиперандрогении.

**Клиника.** Основными клиническими симптомами при всех формах СПКЯ является нарушение менструальной и репродуктивной функции. СПКЯ сопровождается нарушениями менструального цикла по типу менометроррагии, олигоменореи, вторичной аменореи.

При «типичной» форме СПКЯ с преобладанием яичниковой гиперандрогении наблюдается олигоменорея, реже вторичная аменорея. При этой форме менструальный цикл нарушен с периода менархе, поскольку нарушение гормональной функции начинается с пубертатного периода. Возраст менархе 12–13 лет, как и в популяции.

При «смешанной» форме СПКЯ менархе позднее, менструальный цикл нарушен по типу вторичной аменореи. В репродуктивном возрасте наблюдается хроническая ановуляция и чаще первичное бесплодие.

При «центральной» форме СПКЯ менархе наступает в нормальные сроки. Но менструальный цикл имеет «неустойчивый» характер, приводя в последующем к олиго- или аменорее. Нарушения репродуктивной функции проявляются невынашиванием беременности на малых сроках и вторичным бесплодием. Кроме нарушений менструальной функции отмечаются проявления дисфункции со стороны гипоталамо-гипофизарной системы. Спровоцировать заболевание могут стрессы, аденовирусная инфекция, травмы головного мозга, начало половой жизни.

Главной причиной обращения к врачу пациенток юного возраста становится избыточное оволосение, частота которого при СПКЯ составляет по данным различных авторов, от 50 до 100%.

Гирсутизм при «типичной» форме СПКЯ развивается постепенно с периода менархе, в отличие от аденогенитального синдрома, когда гирсутизм развивается до менархе, с момента активации гормональной функции надпочечников. Возможен избыточный рост волос на верхней губе, подбородке, по белой линии живота. Резко выраженный гирсутизм и гипертрихоз нехарактерны для этой формы СПКЯ.

У пациенток со «смешанной» формой в 100% наблюдается гирсутизм. Избыточное оволосение отмечается на внутренней и наружной поверхности бедер, белой линии живота, голени, «усики» на лице. Рост волос начинается с менархе или раньше.

У 60–90% больных с «центральной» формой СПКЯ гирсутизм проявляется позже, через 3–5 лет после нарушения менструальной функции, появляется уже на фоне ожирения и становится более выраженным в репродуктивном возрасте. У этих пациенток отмечаются и дистрофические изменения: полосы растяжения на груди, животе, бедрах, ломкость ногтей и волос.

У 50% больных с «типичной» формой СПКЯ отмечается превышение массы тела с подросткового возраста, распределение подкожной жировой клетчатки носит равномерный характер. При смешанной форме СПКЯ ожирение наблюдается редко. При центральной форме ведущей жалобой является избыточная масса тела. Ожирение достигает II–III степени, жировая ткань расположена в основном на плечевом поясе, нижней половине живота и бедрах.

**Диагностика.** Диагностику СПКЯ начинают с тщательного изучения анамнеза. СПКЯ формируется с пубертатного периода и характеризуется нарушением становления менструальной функции. Нерегулярные менструации с периода пубертата позволяют различить «первичные» и «вторичные» поликистозные яичники. Нарушения менструальной функции от олигоменореи и вторичной аменореи до менометроррагий указывают на ановуляцию. Хроническая ановуляция является причиной бесплодия, в основном первичного.

Клиническим критерием диагностики СПКЯ является гирсутизм (у 69% больных СПКЯ), появляющийся одновременно с началом пубертатного периода. Выраженность других клинических проявлений гиперандрогении различна. Прогрессирование симптомов вирилизации – гипертрофии клитора, дефеминизации фигуры, сни-

жения тембра голоса требует исключения гормонально-активных опухолей яичников и надпочечников и не типично для СПКЯ. Важным клинико-диагностическим критерием СПКЯ является ожирение.

Высокоинформативным методом в диагностике СПКЯ является УЗИ. Существуют четкие критерии эхоскопической картины яичников при трансвагинальном УЗИ:

- а) увеличение объема яичников более  $9 \text{ см}^3$ , в среднем  $16\text{--}20 \text{ см}^3$ ;
- б) гиперплазированная строма, составляющая 25% объема;
- в) более 10 атретических фолликулов, расположенных по периферии под утолщенной капсулой (рис. 3.1.).

Мультифолликулярные яичники, также характерные для периода пубертата и аменореи на фоне потери массы тела, отличаются от яичников при СПКЯ меньшим количеством маленьких фолликулов.

К гормональным критериям диагностики СПКЯ относят соотношение ЛГ/ФСГ более 3–3,5. Однако исследования последних лет показывают, что нормальные уровни гонадотропных гормонов не исключают диагноза СПКЯ (увеличение соотношения ЛГ/ФСГ выявляется лишь у 20% больных с типичной формой СПКЯ). Диагностике гиперандрогении, особенно яичниковой, помогает определение свободного тестостерона. Повышение уровня свободного тестостерона при СПКЯ коррелирует с выраженностью гирсутизма. Уровни ДГЭА-С и 17-гидроксипрогестерона нормальные при «типичной» форме и повышены при надпочечниковом компоненте («смешанная» форма СПКЯ). При «центральной» форме СПКЯ соотношение ЛГ/ФСГ такое же, как при типичной форме, но характерный анамнез и клинические симптомы позволяют верифицировать эту форму СПКЯ.

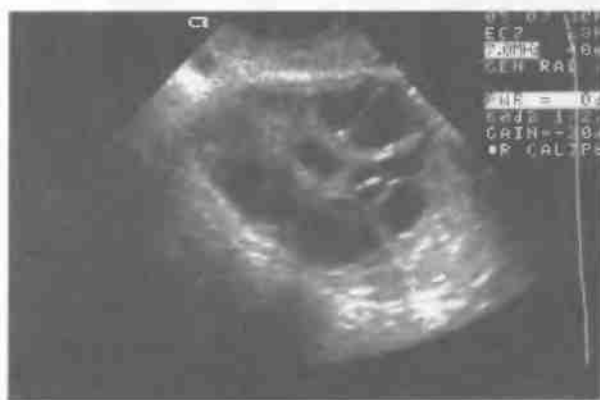

Рис. 3.1. СПКЯ. УЗИ.



Обязательным этапом в обследовании больных с СПКЯ является диагностика метаболических нарушений – гиперинсулинемии и инсулинорезистентности. Значение индекса инсулин/глюкоза более 3 свидетельствует о гиперинсулинемии. Определение содержания глюкозы помогает диагностике инсулиннезависимого сахарного диабета. Изучение метаболического профиля крови имеет значение для дальнейшей терапии, поскольку при гипергликемии стимуляция овуляции противопоказана во избежание синдрома гиперстимуляции яичников.

Лапароскопия позволяет визуально оценить яичники. Типичная лапароскопическая картина яичников: размеры увеличены до 5–6 см в длину и 4 см в ширину, капсула сглаженная, утолщенная, жемчужно-белесоватая. Отсутствие просвечивающих фолликулярных кисточек и стигм овуляции свидетельствует об увеличенной толщине капсулы яичников, что затрудняет биопсию (рис. 3.2).

**Лечение.** Последовательность лечебных мероприятий у больных с СПКЯ зависит от предъявляемых жалоб, клинических проявлений заболевания и возраста пациентки. Поскольку основной причиной обращения к врачу больных репродуктивного возраста является бесплодие, цель лечения состоит в восстановлении менструальной и одновременно репродуктивной функций, профилактике гиперпластических процессов в органах-мишенях и коррекции преобладающего симптомокомплекса. С этой целью применяют консервативные и оперативные методы лечения.

Первым этапом лечения при ожирении независимо от формы заболевания является нормализация массы тела. Наибольший эффект дает сочетание диетотерапии с массажем, лечебной физкультурой,

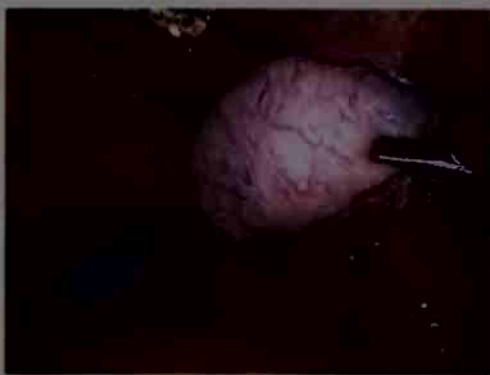

Рис. 3.2. Биопсия. Лапароскопия.

иглорефлексотерапией. Лечебное голодание противопоказано больным с признаками гипоталамо-гипофизарной дисфункции. Ожирение у больных с СПКЯ усугубляет гиперинсулинемию и инсулинорезистентность, вследствие чего изменяется метаболизм андрогенов и развивается гиперандрогения. Снижение массы тела приводит к нормализации эндокринного

профиля крови, снижению уровня инсулина и андрогенов и восстановлению регулярных менструаций. Однако у некоторых больных с СПКЯ и генетически детерминированным ожирением стойкого снижения массы тела добиться трудно. При СПКЯ «центрального» генеза патогенетически обоснованно применение препаратов, коррелирующих нейромедиаторный обмен (дифенин, хлоракон).

Следующим этапом лечения является стимуляция овуляции, которую начинают с применения кломифена. Кломифен обладает антиэстрогенным свойством, блокируя рецепторы к эстрадиолу. После отмены препарата гонадотропная функция нормализуется. Кломифен не стимулирует непосредственно яичники, а вызывает овуляцию путем кратковременной нормализации гипоталамо-гипофизарно-яичниковой системы. Препарат назначают по 100 мг с 5-го по 10-й день. Лечение кломифеном восстанавливает овуляцию у 48–80% больных, беременность наступает у 20–46%. При резистентности к кломифену не следует повышать его дозу. Стимуляцию овуляции в таких случаях можно проводить гонадотропными препаратами (пергонал, хумегон) по индивидуальным схемам. Однако стимуляция овуляции, особенно при повышенном уровне инсулина и ожирении, увеличивает риск развития синдрома гиперстимуляции или отсутствия всякой реакции. В связи с этим применяют хирургические методы стимуляции овуляции эндоскопическим доступом.

Хирургическое лечение основано на нормализации гонадотропной секреции в результате уменьшения объема андрогенсекретирующих тканей поликистозных яичников и, следовательно, снижения уровня экстрагонадных эстрогенов, повышающих чувствительность гипофиза к ГнРГ. К хирургическим методам коррекции СПКЯ относятся клиновидная резекция, термокаутеризация, термовапоризация и декапсуляция поликистозных яичников (рис. 3.3). Хирургическое лечение наиболее эффективно при типичной форме СПКЯ. Преимуществом хирургических мето-

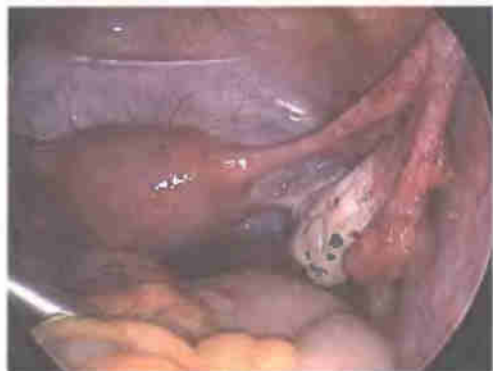

Рис. 3.3. Каутеризация. Лапароскопия.

дов овуляции является отсутствие риска развития многоплодной беременности и синдрома гиперстимуляции яичников. Методом выбора хирургического лечения остается эндоскопический доступ, который снижает частоту образования спаек. Эффективность различных методов хирургической коррекции примерно одинакова. Овуляция восстанавливается в 64–92%, фертильность – в 53–85% случаев.

Лечение женщин, не планирующих беременность, преследует две цели: устранение гирсутизма и нарушений менструального цикла и профилактику отдаленных осложнений СПКЯ, снижающих качество жизни. Нарушения менструального цикла по типу менометроррагий являются показанием для отдельного диагностического выскабливания. Последующая терапия зависит от результатов морфологического состояния эндометрия. С целью нормализации менструального цикла применяют комбинированные оральные контрацептивы (КОК), снижающие уровень андрогенов, нормализующие менструальный цикл и способствующие профилактике гиперпластических процессов, атипической гиперплазии и рака эндометрия. У пациенток с СПКЯ в сочетании с нарушением жирового обмена КОК целесообразно комбинировать с медикаментозной терапией инсулинорезистентности. Сочетание КОК с антиандрогенами потенцирует снижение секреции андрогенов. Антиандрогены блокируют рецепторы андрогенов в ткани-мишени и подавляют гонадотропную секрецию. К антиандрогенам относится диане-35, оказывающий и контрацептивное действие. Усиления антиандрогенного эффекта диане-35 можно дополнительным назначением андрокюра по 25–50 мг с 5-го по 15-й день менструального цикла. Длительность лечения от 6 мес до 2 лет и более.

Антиандрогенный эффект дает верошпирон, блокирующий периферические рецепторы и синтез андрогенов в надпочечниках и яичниках. Его длительное применение по 100 мг в день уменьшает гирсутизм. Однако медикаментозное лечение гирсутизма не всегда эффективно, в связи с чем применяют косметические средства.

Частота гиперпластических процессов эндометрия и риск атипической гиперплазии и рака эндометрия у больных с СПКЯ, особенно «типичной» и «центральной» формы, определяют активную тактику ведения этих больных даже при отсутствии жалоб. Выявление и лечение больных с СПКЯ служат мерами профилактики развития рака эндометрия. В связи с риском рака эндометрия, особенно при метаболических нарушениях, больным с СПКЯ показано диагностическое выскабливание слизистой оболочки матки.

### 3.3. АЛЬГОДИСМЕНОРЕЯ

Альгодисменорея (дисменорея) — циклически повторяющийся болевой синдром, сопровождающий менструальное отторжение эндометрия. Частота альгодисменореи колеблется от 8 до 80%. При альгодисменорее возможны потеря трудоспособности и изменения психосоматического статуса, в связи с чем это не только медицинская, но и социальная проблема.

**Патогенез.** Различают первичную, или функциональную, альгодисменорею, не связанную с анатомическими изменениями внутренних половых органов, и вторичную, обусловленную патологическими процессами в органах малого таза.

Первичная альгодисменорея появляется в подростковом возрасте через 1–1,5 года после менархе, с началом овуляции, обычно у девочек астенического телосложения, возбудимых и эмоционально лабильных. Предпосылки для первичной альгодисменореи:

- недостаточность лютеиновой фазы;
- недостаточный уровень эндогенных опиатов (эндорфины, энкефалины);
- функциональная несостоятельность тканевых протеолитических ферментов эндометрия и нарушения фрагментации отпадающей слизистой матки;
- избыточное содержание простагландинов ввиду неполноценности перекисного окисления липидов.

Возникновение первичной альгодисменореи большинство исследователей связывают с высоким уровнем простагландинов  $E_2$  и  $F_2$  и/или увеличением их относительных количеств в менструальном эндометрии. Простагландины  $E_2$  и  $F_2$  являются мощными стимуляторами сократительной активности миометрия. Во время менструации нарушения целостности клеточных мембран и отторжение эндометрия способствуют выходу простагландинов в межклеточное пространство, их содержание в менструальной крови увеличивается. Спазм сосудов и локальная ишемия приводят к нарушению гемодинамики малого таза: венозный застой способствует гипоксии клеток, накоплению аллогенных веществ, раздражению нервных окончаний и возникновению боли. Боль усиливается в результате накопления в тканях солей кальция: высвобождение активного кальция повышает внутриматочное давление, амплитуду и частоту маточных сокращений.

Существенную роль в реакции женщины на усиленные спастические сокращения матки во время менструации играет болевая

чувствительность. Обширные поля рецепторов боли локализованы в основном в таламусе. Тазовые и чревные нервы, в составе которых идут афферентные волокна от шейки и тела матки, имеют представительство в таламусе. Интенсивность ощущения боли обусловлена нейротрансмиттерами — эндогенными опиатами и зависит от типа вегетативной нервной деятельности, психического состояния, эмоционального фона и др. Болевой порог в значительной степени определяется синтезом эндогенных опиатов. Сильная мотивация и волевое усилие, переключение внимания на какую-либо деятельность могут ослабить боль или даже подавить ее.

**Клиника.** Схваткообразные боли в дни менструации или за несколько дней до нее локализуются внизу живота, иррадируют в поясницу, реже в область наружных гениталий, паха и бедер. Боли приступообразные и довольно интенсивные, сопровождаются общей слабостью, тошнотой, рвотой, спастической головной болью, головокружением, повышением температуры до 37–38 °С, сухостью во рту, вздутием живота, обмороками и другими вегетативными расстройствами. Иногда ведущим становится какой-либо один симптом, он беспокоит больше, чем боль. Сильные боли истощают нервную систему, способствуют развитию астенического состояния, снижают трудоспособность.

**Диагностика** первичной альгодисменореи основывается на:

- характерных конституциональных особенностях, молодом возрасте больных, появлении альгодисменореи через 1,5–2 года после менархе;
- сопутствующих альгодисменорее вегетососудистых симптомах;
- отсутствии анатомических изменений при гинекологическом исследовании;
- астеническом телосложении, тенденции к похуданию.

**Лечение первичной альгодисменореи** должно быть комплексным. Оно включает:

- ингибиторы синтеза простагландинов. Необходимо учитывать их влияние на слизистую оболочку желудка и агрегацию тромбоцитов и назначать нестероидные противовоспалительные препараты в свечах. Наиболее часто применяют индометацин по 25 мг 3 раза в день, напросин по 250 мг 2–3 раза в день, бруфен по 200 мг 3 раза в день, аспирин по 200 мг 4 раза в сутки. Целесообразность применения указанных препаратов в течение 48–72 ч после начала менструации определяется тем, что простагландины выделяются в максимальных количествах в первые 48 ч от начала менструации;

- спазмолитики, анальгетики (как спазмолитическая терапия);
- комбинированные эстроген-гестагенные препараты с большим содержанием гестагенов или более активными гестагенами с 5-го по 25-й день менструального цикла по 1 таблетке в течение не менее 3 мес (механизм их действия недостаточно ясен, возможно, комбинированные контрацептивы, подавляя рост эндометрия, способствуют снижению синтеза простагландинов в нем);
- седативные средства в соответствии с выраженностью нейровегетативных нарушений от растительных препаратов до транквилизаторов (валериана, реланиум, триоксазин);
- гомеопатические средства (ременс, мастодион, меналгин и др.);
- немедикаментозное лечение — физио- и иглорефлексотерапию: электрофорез новокаина на область солнечного сплетения 8–10 процедур через день в течение цикла, воротник по Щербаку с бромом, ультразвук, ДДТ и СМТ;
- витаминотерапию — витамин Е по 300 мг в день в первые 3 дня болезненных менструаций;
- правильный режим труда и отдыха; занятия спортом, способствующим гармоничному физическому развитию (плавание, коньки, лыжи).

**Вторичная альгодисменорея** обусловлена органическими изменениями в органах малого таза и чаще развивается у женщин после 30 лет с родами, абортами, воспалительными гинекологическими заболеваниями в анамнезе.

Одна из наиболее частых причин — эндометриоз. Однако боли при этой патологии возможны на протяжении всего менструального цикла и могут усиливаться за 2–3 дня до менструации. Они чаще не схваткообразные, а ноющие с иррадиацией в область прямой кишки. Боли не сопровождаются «вегетативной бурей» (рвота, тошнота, потливость, поносы). При гинекологическом исследовании в зависимости от локализации и распространения эндометриозидных гетеротопий определяют утолщение и болезненность крестцово-маточных связок, болезненность при смещении матки, увеличение придатков матки, изменение матки и яичников перед менструацией и их уменьшение после ее окончания.

Если распространенные формы эндометриоза не представляют особых трудностей для диагностики, то так называемые малые формы можно диагностировать только при лапароскопическом исследовании. Частота альгодисменореи при малых формах эндометриоза достигает 72%. Эта форма эндометриоза имеет весьма

скудную клиническую симптоматику. Боли во время менструации выражены нерезко, и женщины нередко не придают им особого значения. Особенно часто эту форму эндометриоза стали диагностировать в последние годы при обследовании женщин, страдающих бесплодием.

Альгодисменорея может встречаться у женщин, использующих внутриматочные контрацептивы (ВМК). У этих женщин концентрация простагландинов в эндометрии значительно повышена и четко коррелирует с содержанием макрофагов в эндометрии при применении ВМК. При ВМК, содержащих прогестерон (например, прогестасерт), альгодисменореи не наблюдается. Это объясняют снижением сократительной активности матки под влиянием гормона желтого тела.

Менструации сопровождаются резкими схваткообразными болями при субмукозной миоме матки. Боли возникают и при так называемых рождающихся миоматозных узлах, когда узел достигает внутреннего зева и сокращениями матки выталкивается через цервикальный канал.

Причиной болей во время менструации могут быть разрывы заднего листка широкой связки матки (синдром Алена—Мастерса) и варикозное расширение тазовых вен. Разрывы заднего листка широкой связки возникают при травматичных родах (крупный плод, стремительные роды, наложение акушерских щипцов), при грубом расширении цервикального канала в процессе искусственного аборта или диагностического выскабливания слизистой оболочки матки. Варикозное расширение вен малого таза может быть следствием воспалительных и спаечных процессов и беременности, нарушающих кровообращение в органах малого таза. Возможен системный процесс, так как у женщин с расширением вен малого таза нередко имеется расширение геморроидальных вен и вен нижних конечностей.

Вторичная альгодисменорея наблюдается у женщин с пороками развития гениталий, затрудняющими отток менструальной крови (добавочный замкнутый рог матки, добавочное замкнутое влагалище и т.д.). При пороках развития гениталий болезненность менструаций нарастает с момента менархе, больные обычно молодого возраста.

Одной из причин вторичной альгодисменореи могут быть хронические воспалительные процессы в малом тазу с образованием спаек между брюшинным покровом матки и соседними органами. При влагалищном исследовании органов малого таза могут выяв-

ляться болезненность, увеличение придатков матки и ее ограниченная подвижность.

**Диагностика.** Причины болезненных менструаций устанавливаются при тщательно собранном анамнезе с учетом возраста больной и перенесенных гинекологических заболеваний.

При дифференциальной диагностике первичной и вторичной альгодисменореи важное значение имеет УЗИ, позволяющее диагностировать различную внутриматочную патологию. Диагностике внутриматочной патологии помогает использование контрастного вещества при трансвагинальном УЗИ (гидросонография). Более точную диагностику пороков развития матки, затрудняющих отток менструальной крови, обеспечивает рентгенологическое исследование матки с введением контрастного вещества — гистеросальпингография.

Гистероскопию и лапароскопию используют не только с диагностической, но и с лечебной целью. Лапароскопия нередко становится единственным методом диагностики малых форм наружного эндометриоза, варикозного расширения вен малого таза, спаечного процесса, разрыва листков широких связок.

**Лечение вторичной альгодисменореи** определяется органической патологией половой системы, следствием которой стала вторичная альгодисменорея.

Органические заболевания репродуктивной системы, приводящие к вторичной дисменорее, нередко требуют оперативного лечения.

Лечение пороков развития матки и влагалища хирургическое. Своевременное выявление и лечение пороков развития матки и влагалища предотвращают ретроградный заброс менструальной крови в брюшную полость и развитие эндометриоза. Эндоскопия (гистероскопия) позволяет проводить хирургическое рассечение внутриматочной перегородки трансцервикально, через операционный канал эндоскопа или гистерорезектоскоп.

При неуточненном диагнозе недопустимо длительное применение анальгетиков и транквилизаторов.

### 3.4. ДИСФУНКЦИОНАЛЬНЫЕ МАТОЧНЫЕ КРОВОТЕЧЕНИЯ

Дисфункциональные маточные кровотечения (ДМК) обусловлены нарушением циклической продукции гормонов яичников. При ДМК нет анатомических изменений в репродуктивной системе,





**Овуляторные ДМК:**

- межменструальные;
- обусловленные персистенцией желтого тела.

В репродуктивном периоде конечным результатом гипоталамо-гипофизарных расстройств становятся ановуляция и ановуляторные кровотечения, в основе которых лежит отсутствие овуляции и лютеиновой фазы. При ДМК в репродуктивном возрасте в яичниках длительнее, чем в норме, существует зрелый фолликул — происходит *персистенция фолликула* и развивается прогестерондефицитное состояние. Персистенция фолликула представляет собой как бы остановку нормального менструального цикла в сроке, близком к овуляции: фолликул, достигнув зрелости, не претерпевает дальнейших физиологических превращений и продолжает выделять эстрогены (абсолютная гиперэстрогения). При персистенции фолликула, как и в середине менструального цикла, фолликул в яичнике хорошо развит. Уровень эстрогенных гормонов при этом достаточный. Длительное воздействие повышенного уровня эстрогенов вызывает избыточный рост эндометрия с пролиферацией желез стромы и сосудов. Продление и усиление пролиферативных процессов в эндометрии приводят к развитию гиперпластических процессов и риску развития атипической гиперплазии и аденокарциномы эндометрия. В связи с отсутствием овуляции и желтого тела секреции прогестерона для секреторной трансформации пролиферативного эндометрия и его нормального отторжения не происходит. Механизм кровотечения связан с сосудистыми изменениями в ответ на спад уровня гормонов: застойное полнокровие с резким расширением капилляров в эндометрии, нарушение кровообращения, тканевая гипоксия сопровождаются дистрофическими изменениями и появлением некротических процессов на фоне стаза крови и тромбозов, что приводит к длительному и неравномерному отторжению эндометрия. Морфологическая структура слизистой оболочки пестрая: наряду с участками распада и отторжения появляются очаги регенерации. Отторжение функционального слоя затруднено и из-за образования плотной сетчато-волокнистой структуры, пронизывающей слизистую оболочку тела матки в виде своеобразного каркаса на границе базального и функционального слоев.

Ановуляторные кровотечения могут быть в результате относительной гиперэстрогении. В яичнике один или несколько фолликулов останавливаются на любой стадии развития, не подвергаясь дальнейшим циклическим превращениям, но и не прекращая функционирования до определенного времени, а в последующем атре-

зирующиеся фолликулы распадаются или превращаются в мелкие кисты. Уровень эстрогенов при атрезии фолликулов может быть низким, но они действуют на эндометрий продолжительно и вызывают гиперплазию (относительная гиперэстрогения). Кровотечение в таких случаях связано с падением гормонального уровня в результате **атрезии фолликула**. По морфологии функционального слоя эндометрия можно определить фазу, в которой произошла атрезия фолликула.

**Овуляторные ДМК** составляют около 20% всех ДМК репродуктивного периода. Различают межменструальные ДМК и ДМК, обусловленные персистенцией желтого тела. Нарушения функции яичника, связанные с патологией желтого тела, возможны у половозрелой женщины любого возраста, несколько чаще бывают в возрасте после 30 лет и составляют 5–10% всех ДМК.

В середине менструального цикла, после овуляции, в норме бывает некоторое снижение уровня эстрогенов, но оно не ведет к кровотечению, так как общий гормональный уровень поддерживается начинающим функционировать желтым телом. При значительном и резком спаде уровня гормонов после овуляторного пика наблюдаются межменструальные ДМК в течение 2–3 дней. Происходит временное торможение цикла на стадии лопнувшего фолликула.

ДМК вследствие нарушения функции желтого тела встречаются значительно реже, чем кровотечения в результате нарушения развития фолликула. Нарушение функции желтого тела заключается в его длительной функциональной активности — **персистенции желтого тела**. В результате уровень гестагенов падает недостаточно быстро или долго сохраняется. Неравномерное отторжение функционального слоя обуславливает длительное менструальное кровотечение. Снижение тонуса матки под влиянием повышенного содержания прогестерона в крови также способствует кровотечению. Желтое тело при этом либо совсем не имеет признаков обратного развития, либо наряду с лютеиновыми клетками, находящимися в состоянии обратного развития, имеются участки с выраженными признаками функциональной активности. О персистенции желтого тела свидетельствует высокий уровень прегнандиола при кровотечении, тогда как в норме выделение прегнандиола прекращается накануне менструации или одновременно с ее началом.

Потери крови во время менструации ограничивают простагландины с различными свойствами: простагландин  $E_2$  и простаглицлин являются вазодилататорами и антиагрегантами, простагландин  $F_2$  и тромбоксан — вазоконстрикторами и стимуляторами агрегации.

Продукция простагландинов регулируется эстрогенами и прогестероном: прогестерон действует как ингибитор синтеза простагландинов в эндометрии, снижение его уровня способствует усилению продукции простагландинов.

Помимо простагландинов, в механизмах менструального кровотечения принимает участие множество других клеточных регуляторов, факторов роста, цитокинов, влияющих на сосудистый и стромальный компонент эндометрия, регенерацию и пролиферацию эндометрия.

**Клиника.** Клинические проявления, как правило, определяются изменениями в яичниках. Основной жалобой больных с ДМК является нарушение ритма менструаций. *Персистенция фолликула* может быть кратковременной, в пределах нормального менструального цикла. При обратном развитии персистирующего фолликула и связанного с ним падения уровня гормонов маточное кровотечение по интенсивности и длительности не отличается от нормальной менструации. Ановуляторные менструальные циклы бывают на протяжении всей жизни, но чаще персистенция фолликула бывает значительно более длительной и кровотечение наступает после некоторой задержки менструации (задержка может составить 6–8 нед). Кровотечение нередко начинается как умеренное, периодически уменьшается и снова увеличивается и продолжается очень долго. Функциональный слой эндометрия может постепенно разрушиться до базального слоя. Насыщение эстрогенами также постепенно снижается. Длительное кровотечение может приводить к анемии и ослаблению организма.

ДМК вследствие персистенции желтого тела — менструация, наступающая в срок или после некоторой задержки. С каждым новым циклом она делается все продолжительнее и обильнее, превращаясь в кровотечение, длящееся до 1–1,5 мес.

Нарушение функции яичников у больных с ДМК может привести к бесплодию, но в связи с чередованием овуляторных и ановуляторных циклов это бесплодие относительное.

**Диагностика.** Причиной маточных кровотечений в репродуктивном возрасте могут быть различные органические заболевания половой системы: доброкачественные и злокачественные заболевания гениталий, эндометриоз, миома матки, травмы половых органов, воспалительные процессы матки и придатков, прервавшаяся маточная и внематочная беременность, остатки плодного яйца после искусственного аборта или самопроизвольного выкидыша, плацентарный полип после родов или аборта. Маточные кровотечения возникают при экстрагенитальных заболеваниях: болезнях крови,

печени, сердечно-сосудистой системы, эндокринной патологии. У больных с ДМК репродуктивного периода нужно выявить или исключить органические поражения коры головного мозга, гипоталамуса, гипофиза, яичников, матки, щитовидной железы, надпочечников, а также экстрагенитальную патологию. Обследование должно включать в себя изучение функциональных нарушений в системе гипоталамус—гипофиз—яичники—матка с использованием общедоступных, а при необходимости дополнительных методов обследования. Методы обследования при ДМК:

- клинические (изучение анамнеза; объективное обследование — общий и гинекологический осмотр);
- обследование по тестам функциональной диагностики (измерение базальной температуры, симптом «зрачка», симптом натяжения цервикальной слизи, подсчет кариопикнотического индекса);
- рентгенография черепа (турецкого седла), ЭЭГ и эхо-ЭГ, РЭГ;
- определение содержания гормонов в плазме крови и моче (гормоны гипофиза, яичников, щитовидной железы и надпочечников);
- УЗИ, гидросонография, гистеросальпингография;
- гистероскопия с отдельным диагностическим выскабливанием и морфологическим исследованием соскобов;
- обследование терапевтом, офтальмологом, эндокринологом, невропатологом, гематологом, психиатром.

Тщательный анализ анамнестических данных способствует выяснению причин кровотечения и позволяет провести дифференциальную диагностику с заболеваниями, имеющими сходные клинические проявления. Как правило, ДМК возникают на неблагоприятном фоне: после инфекционных заболеваний, воспалительных процессов придатков матки, у пациенток с поздним менархе. Нерегулярность менструаций с периода менархе, ювенильные ДМК свидетельствуют о неустойчивости репродуктивной системы. При нарушении генеративной функции в репродуктивном периоде (привычное невынашивание беременности, бесплодие) косвенно можно предположить ановуляторные кровотечения и гипофункцию яичников с недостаточностью лютеиновой фазы. Указания на циклические кровотечения — меноррагии свидетельствуют об органической патологии (миома матки с субмукозным узлом, патология эндометрия). Болезненные кровотечения свойственны аденомиозу.

При общем осмотре обращают внимание на состояние и цвет кожных покровов, распределение подкожной жировой клетчатки

при повышенной массе тела, выраженность и распространенность оволосения, полосы растяжения, состояние щитовидной железы, молочных желез.

При специальном гинекологическом исследовании можно обнаружить признаки гипер- или гипоестрогении. При гиперэстрогенных ДМК слизистые оболочки влагалища и шейки матки сочные, матка несколько увеличена, резко положительные симптомы «зрачка» и натяжения цервикальной слизи. При гипоестрогенных кровотечениях слизистые оболочки влагалища и шейки матки сухие, бледные, симптомы «зрачка» и натяжения цервикальной слизи слабоположительные. При двуручном исследовании определяют состояние шейки матки, величину и консистенцию тела и придатков матки.

Следующий этап обследования — оценка функционального состояния различных звеньев репродуктивной системы. Гормональный статус изучают с помощью тестов функциональной диагностики на протяжении 3—4 менструальных циклов вне периода кровотечения, т.е. после прекращения кровотечения или после диагностического выскабливания. Базальная температура при ДМК почти всегда монофазная. Резко выраженный феномен «зрачка» остается положительным в течение всего периода задержки менструации при персистенции фолликула. При атрезии фолликула феномен «зрачка» достаточно выражен, но сохраняется долго. При персистенции фолликула отмечается значительное преобладание ороговевающих клеток (КПИ 70—80%), натяжение цервикальной слизи более 10 см, при атрезии — небольшие колебания КПИ от 20 до 30%, натяжение цервикальной слизи не более 4 см.

В клинической практике для оценки гормонального статуса больной проводят гормональные исследования: изучение секреции гонадотропных гормонов гипофиза (ФСГ, ЛГ, Прл); экскреции эстрогенов, содержания прогестерона в плазме крови; определяют  $T_3$ ,  $T_4$ , ТТГ, тестостерон и кортизол в плазме крови и 17-КС в моче.

Определение эстрогенов указывает на длительную, монотонную экскрецию и преобладание их наиболее активной фракции (преобладание эстрадиола над эстроном и эстриолом). Уровни прегнандиола в моче и прогестерона в крови свидетельствуют о недостаточности лютеиновой фазы у больных с ановуляторными ДМК.

Диагностика патологии щитовидной железы основывается на результатах комплексного клинико-лабораторного обследования. К возникновению маточных кровотечений приводит, как правило,

повышение функции щитовидной железы — гипертиреоз. Повышение секреции  $T_3$  или  $T_4$  и снижение ТТГ позволяют верифицировать диагноз.

Для выявления органических заболеваний гипоталамо-гипофизарной области, а также их рентгенологических особенностей применяют рентгенографию черепа и турецкого седла, магнитно-резонансную томографию.

УЗИ как неинвазивный и практически безопасный метод исследования можно применять в динамике, оно позволяет диагностировать миоматозные узлы, патологию эндометрия, эндометриоз, беременность и, что особенно важно, опухоли яичников. Для выявления внутриматочной патологии в последние годы используют гидросонографию (УЗИ с контрастным веществом).

Важнейшим этапом диагностики является гистологическое исследование материала раздельного выскабливания матки и цервикального канала. Наиболее информативны соскобы за несколько дней до ожидаемой менструации, но их получить не всегда удается, поскольку у части больных выскабливание с диагностической и одновременно с гемостатической целью приходится проводить на высоте кровотечения. Раздельное диагностическое выскабливание проводят под контролем гистероскопии.

**Лечение** больных с ДМК репродуктивного периода зависит от клинических проявлений. Необходимо учитывать характер нарушений менструальной функции, состояние эндометрия, давность заболевания, выраженность анемии.

При обращении больной с ДМК проводят гистероскопию и раздельное диагностическое выскабливание. Это останавливает кровотечение, а по результатам гистологического исследования соскобов определяют терапию.

При рецидивах кровотечения возможен гормональный гемостаз, но если информация о состоянии эндометрия была получена не позднее 2–3 мес назад. Существует несколько методик гормонального гемостаза с применением эстрогенов, гестагенов, синтетических прогестинов. Для быстрой остановки кровотечения широко применяют эстрогены, которые в больших дозах оказывают тормозящее влияние на гипоталамус и гипофиз, подавляя выделение фоллитропина, и усиливают секрецию лютропина. Чаще применяют ударные дозы эстрогенов через равные промежутки времени до остановки кровотечения: фолликулин 10 тыс. ЕД или синестрол 0,1% раствор по 1 мл 3–4 раза каждые 1,5–2 ч. Далее суточную дозу эстрогенов снижают и продолжают лечение минимальными дозами







Маточные кровотечения могут стать пусковым моментом патологии нейроэндокринной, сердечно-сосудистой и центральной нервной системы. В свою очередь эти нарушения способны вызывать рецидивы маточных кровотечений. Примерно у 30% больных с климактерическими кровотечениями возникают более или менее выраженные обменные и эндокринные нарушения. Развивающийся симптомокомплекс включает в себя вторичные нейроэндокринно-гипоталамические нарушения, в первую очередь увеличение массы тела, задержку жидкости, отеки, головную боль, нарушение ритма сна, неустойчивое артериальное давление, иногда кризовые состояния, сопровождающиеся чувством страха смерти, болями в сердце, бради- или тахикардией, приглушенными тонами сердца. При общем осмотре заметно отложение жира на животе, спине, бедрах при значительном увеличении массы тела с растяжением кожи (белые стрии).

**Диагностика.** Основным условием эффективной терапии является точная диагностика ДМК, т.е. исключение органических заболеваний как причины кровотечения.

Подробное целенаправленное изучение анамнеза, внимательный общий осмотр и гинекологическое исследование позволяют установить предварительный диагноз и наметить пути обследования для его подтверждения. При сборе анамнеза обращают внимание на становление менструальной функции, репродуктивную функцию, инфекционные заболевания в анамнезе. Следует также подробно расспросить пациентку, как меняется интервал, длительность и продолжительность кровотечений. Появление новых болевых ощущений может свидетельствовать о прогрессировании заболевания, обусловленного переходом функциональных нарушений в органические. Климактерические кровотечения рецидивируют, часто сопровождаются гиперпластическими процессами в эндометрии и нейроэндокринными нарушениями. В результате общего осмотра можно получить представление о состоянии внутренних органов, возможных эндокринных нарушениях, изменениях обмена веществ.

Важное практическое значение имеет УЗИ гениталий (абдоминальное и трансвагинальное). Эхографию можно применять в динамике обследования, она позволяет диагностировать миоматозные узлы, очаги аденомиоза, гиперплазированную слизистую оболочку матки, опухоли яичников, поликистозные яичники. Совершенствование трансвагинальной эхографии позволяет очень точно диагностировать аденомиоз. У женщин с рецидивирующими маточными кровотечениями эхография обязательна. Для диагностики внутриматочной патологии более информативно трансваги-

нальнос УЗИ с использованием контрастного вещества (гидросонография).

При гинекологическом исследовании следует обратить внимание на соответствие возраста женщины и изменений половых органов.

Одним из надежных и высокоинформативных методов обследования является раздельное диагностическое выскабливание слизистой оболочки матки с последующим гистологическим исследованием соскоба. Диагностическое значение выскабливания значительно повышает гистероскопия, позволяющая убедиться в полном удалении патологически измененного эндометрия и визуально обнаружить внутриматочную патологию. При отсутствии гистероскопа и подозрении на подслизистый узел или внутренний эндометриоз проводят гистерографию или гидросонографию.

Гиперэстрогенные маточные кровотечения наблюдаются также при гормональноактивных опухолях яичников (тека-, гранулезоклеточные или смешанные). Эти опухоли не достигают больших размеров и чаще возникают в перименопаузальном возрасте. В этих случаях используют дополнительные методы обследования, так как при двуручном исследовании эти опухоли у полных женщин определить трудно. Диагноз устанавливают при УЗИ, которое показывает асимметрию размеров яичников, увеличение одного из них и его экоструктуру. Более четкую картину дают компьютерная томография и ядерно-магнитный резонанс. При рецидивирующих кровотечениях и неэффективности предшествующей терапии большую диагностическую ценность представляет лапароскопия, позволяющая не только визуализировать яичники, но и при необходимости сделать биопсию.

Для уточнения состояния ЦНС проводят эхо- и электроэнцефалографию, реоэнцефалографию, обзорный снимок черепа и турецкого седла, исследование цветных полей зрения. По показаниям назначают консультацию невропатолога. Целесообразно проводить УЗИ щитовидной железы и гормональные исследования.

**Лечение.** Кровотечение в перименопаузальном периоде является одним из первых клинических симптомов атипической гиперплазии и аденокарциномы эндометрия. В связи с этим лечение начинают после полного выяснения сущности патологического процесса, что невозможно без раздельного диагностического выскабливания слизистой цервикального канала и тела матки под контролем гистероскопии с последующим гистологическим исследованием соскобов. Дальнейшее лечение зависит от гистоструктуры эндометрия, сопутствующей генитальной патологии, эндокринных заболеваний и метаболических нарушений.

Лечение климактерических кровотечений включает общее лечебное воздействие, гормонотерапию, хирургическое вмешательство.

С целью восстановления нормального функционирования ЦНС необходимо устранить отрицательные эмоции, физическое и умственное переутомление. Психотерапия, физиотерапия, препараты брома, валерианы, транквилизаторы позволяют нормализовать деятельность ЦНС.

Поскольку ДМК анемизируют больных, при острой и хронической анемии необходимо применение препаратов железа. Витаминотерапия включает препараты группы В, витамин К для регуляции белкового обмена; витамины С и Р для укрепления капилляров эндометрия, витамин Е для улучшения функции гипоталамо-гипофизарной области.

Гормонотерапия направлена на профилактику климактерических кровотечений. С этой целью чаще всего применяют синтетические гестагены (дюфастон, норколут, премолют). Гестагены последовательно приводят к торможению пролиферативной активности, секреторной трансформации эндометрия и вызывают атрофические изменения эпителия. Доза и последовательность применения гестагенов зависят от возраста пациентки и характера патологических изменений в эндометрии. Женщинам до 48 лет можно назначать схемы терапии с сохранением регулярных менструальных циклов, старше 48 лет — с подавлением функции яичников. Применяют также производные 19-норстероидов (гестринон) и производное 17-этинил тестостерона (даназол). Препараты нужно применять в течение 4–6 мес в непрерывном режиме: даназол по 400 мг в день, гестринон по 2,5 мг 2 раза в неделю. Эти препараты являются антиэстрогенами, они тормозят выделение гонадотропинов гипофизом, что приводит к подавлению синтеза стероидов в яичниках. В результате в эндометрии развиваются атрофические изменения.

Комплексная терапия включает коррекцию обменно-эндокринных нарушений — прежде всего ожирения, гипергликемии и гипертензии.

Рецидивы климактерических кровотечений после гормонотерапии чаще становятся следствием недиагностированной органической патологии или неправильно подобранного препарата или его дозы, а также индивидуальной реакции на него. При рецидивирующих маточных кровотечениях и отсутствии данных о злокачественной патологии возможна абляция эндометрия (лазерная или электрохирургическая). Такое лечение предотвращает восстановление эндометрия путем разрушения его базального слоя и желез.

### **Список литературы**

*Манухин И.Б., Тумилович Л.Г., Геворкян М.А.* Клинические лекции по гинекологической эндокринологии — М., 2003.

*Сметник В.П., Тумилович Л.Г.* Неоперативная гинекология. — М., 2002.

*Вихляева Е.М.* Руководство по эндокринной гинекологии. — М., 2002.

*Серов В.Н., Прилепская В.Н., Пшеничникова Т.Я.* Гинекологическая эндокринология. — М., 2002.

## Глава 4

# НЕЙРОЭНДОКРИННЫЕ СИНДРОМЫ

### 4.1. ПРЕДМЕНСТРУАЛЬНЫЙ СИНДРОМ

Предменструальный синдром (ПМС) – совокупность патологических симптомов, возникающих за несколько дней до менструации и исчезающих во время менструации. ПМС складывается из нарушений нервной, эндокринной, сосудистой систем и обмена веществ.

Частота ПМС увеличивается с возрастом: ПМС наблюдается у 20% женщин в возрасте от 19 до 29 лет; после 30 лет достигает 47%; после 40 лет – 55%. ПМС чаще бывает у эмоционально лабильных женщин и женщин интеллектуального труда.

**Этиология и патогенез.** ПМС является следствием нарушения функций различных отделов ЦНС и возникает в результате воздействия неблагоприятных факторов. Развитию ПМС способствуют стрессы, нейроинфекции, осложненные роды и аборт, особенно у женщин с врожденной или приобретенной неполноценностью гипоталамо-гипофизарной системы.

Основная роль в патогенезе ПМС отводится нарушению обмена нейропептидов (серотонина, дофамина, опиоидов, норадреналина и др.) в ЦНС и связанных с ним периферических нейроэндокринных процессов. Доказано, что эстрогены и прогестерон влияют на ЦНС путем взаимодействия с цитоплазматическими рецепторами. Эффект половых гормонов противоположный – эстрогены, потенцируя активность серотонина, норадреналина и опиоидов, оказывают «возбуждающее» действие и положительно влияют на настроение. Прогестерон, воздействуя на ГАМК, приводит к развитию депрессии в лютеиновую фазу. При выраженной депрессии снижа-







сят от локализации участков обызвествления. Так, гиперостоз твердой мозговой оболочки позади спинки турецкого седла и в теменной области сопровождается признаками нарушения ретикулярной формации среднего мозга в сочетании со стволовыми неврологическими проявлениями. Гиперостоз лобной кости обуславливает признаки одновременного поражения коры головного мозга и гипоталамических структур.

Изучение электрической активности мозга у больных с ПМС выявило поражения ствола мозга на разных уровнях. У больных с нервно-психической формой ПМС изменения ЭЭГ отражают функциональные сдвиги преимущественно в диэнцефально-лимбических структурах. У больных с отечной формой ПМС ЭЭГ свидетельствует о некотором усилении активирующих влияний неспецифических структур ствола мозга на кору больших полушарий. Изменения ЭЭГ при цефалгической форме ПМС являются следствием блокирования активирующих систем ствола мозга. При кризовой форме ПМС изменения ЭЭГ расцениваются как показатели дисфункции верхнестволовых и диэнцефальных образований.

Гормональный статус у больных с ПМС отражает некоторые особенности функционального состояния гипоталамо-гипофизарно-яичниково-надпочечниковой системы. Так, при отечной форме ПМС снижен уровень прогестерона и повышено содержание серотонина в крови; при нервно-психической форме повышен уровень пролактина и гистамина, при цефалгической форме повышено содержание серотонина и гистамина, при кризовой форме повышен уровень пролактина и серотонина во второй фазе менструального цикла.

Использование других дополнительных методов диагностики в большей мере зависит от формы ПМС. При отечной форме ПМС показаны измерение диуреза, исследование выделительной функции почек. Болезненность и отечность молочных желез становятся показанием для УЗИ молочных желез и маммографии в первую фазу менструального цикла для дифференциальной диагностики мастодинии и мастопатии. К обследованию больных привлекают невропатолога, психиатра, терапевта, эндокринолога, аллерголога.

**Лечение ПМС.** Первым этапом лечения становится психотерапия, включающая доверительную беседу, аутогенную тренировку. Необходимы нормализация режима труда и отдыха, исключение кофе, шоколада, острых и соленых блюд, ограничение потребления жидкости во второй фазе менструального цикла. Рекомендуют общий массаж и массаж воротниковой зоны; эффективна центральная электроаналгезия (8–10 процедур во вторую фазу менструального цикла).

Медикаментозную терапию проводят с учетом длительности заболевания, клинической формы ПМС, возраста больной и сопутствующей экстрагенитальной патологии.

При нейропсихических нарушениях при любой форме ПМС рекомендуются седативные и психотропные препараты: тазепам, рудотель, седуксен за 2–3 дня до появления симптомов. При отечной форме ПМС эффективны антигистаминные препараты — тавегил, диазолин, терален также во вторую фазу менструального цикла; назначают верошпирон по 25 мг 2–3 раза в день во второй фазе менструального цикла за 3–4 дня до появления клинической симптоматики. Для улучшения кровоснабжения мозга целесообразно применение ноотропила по 400 мг 3–4 раза в день, амилолона по 0,25 г с 1-го дня менструального цикла в течение 2–3 нед (2–3 менструальных цикла). С целью снижения уровня пролактина применяют парлодел по 1,25 мг в день во вторую фазу менструального цикла в течение 8–9 дней.

В связи с ролью простагландинов в патогенезе ПМС рекомендуются антипростагландиновые препараты напросин, индометацин во вторую фазу менструального цикла, особенно при отечной и цефалгической формах ПМС.

Гормональная терапия проводится при недостаточности второй фазы менструального цикла; назначают гестагены: дюфастон по 10–20 мг, утрожестан по 200–300 мг с 16-го по 25-й день менструального цикла. При тяжелой декомпенсированной форме молодым женщинам показаны комбинированные эстроген-гестагенные препараты или норколут по контрацептивной схеме (с 5-го дня цикла по 5 мг в течение 21 дня). В последние годы для лечения тяжелых форм ПМС предложены агонисты релизинг-гормонов (золадекс, буссерелин) в течение 6 мес. Их действие основано на антиэстрогенном эффекте.

Лечение больных с ПМС проводят в течение 3 менструальных циклов, затем делают перерыв на 2–3 цикла. При рецидиве лечение возобновляют. При положительном эффекте рекомендуется профилактическое поддерживающее лечение, включающее витамины и транквилизаторы.

## 4.2. ПОСТГИСТЕРЭКТОМИЧЕСКИЙ СИНДРОМ

Гистерэктомия, после которой нередко развивается постгистерэктомический синдром (ПГС), является весьма распространенной операцией. Каждая 5-я женщина переносит гистерэктомию, тен-

денции к снижению частоты гистерэктомии не наблюдается. Гистерэктомия может негативно сказываться на качестве жизни и здоровье женщины, а сформировавшийся ПГС может снижать трудоспособность. Средний возраст оперированных 40,5–42,7 года. ПГС включает в себя нейровегетативные, психоэмоциональные и обменно-эндокринные нарушения в результате гипоестрогении из-за нарушения кровоснабжения, иннервации и функции яичников (яичника) после гистерэктомии. Частота выпадения функции яичников как ведущего пускового момента ПГС колеблется от 20 до 80% и зависит от возраста пациентки, преморбидного фона, сопутствующей патологии, объема операции, особенностей кровоснабжения яичников.

**Патогенез.** Пусковым моментом формирования ПГС являются нарушение микроциркуляции яичников и острая ишемия в результате исключения из их кровоснабжения ветвей маточных артерий. В течение месяца и более после операции изменяется архитектура внутриорганных сосудов яичников, страдает интраовариальный кровоток. В яичниках нарастают венозный застой и лимфостаз, более выраженные в строме, что приводит к изменению структуры и увеличению объема яичников. В результате изменяется стероидогенез со снижением уровня  $E_2$ . Объем яичников восстанавливается до нормальной величины через 1–3 мес с момента операции, но структура яичников и гормональный профиль указывают на преобладание ановуляторных циклов. Ишемизация яичников ускоряет дегенеративные и атрофические процессы, приводит к угасанию овуляторной и гормонопродуцирующей функций. У пациенток после гистерэктомии с сохранением придатков матки менопауза с потерей циклической функции яичников наступает в среднем на 4–5 лет раньше, чем у неоперированных.

На частоту ПГС влияют возраст пациентки, объем и продолжительность операции, особенности кровоснабжения яичников. Известны 3 типа регионального кровоснабжения яичника: с преобладанием ветви маточной артерии (38%), яичниковой артерии (11%) и с равномерным кровоснабжением этими двумя ветвями (51%). В зависимости от типа кровоснабжения гистерэктомия может провоцировать катастрофические изменения морфологии и функции яичника или совсем не вызывать изменений.

После экстирпации матки нарушения регионарного кровотока более значительны и стойки, а частота ПГС в 1,7 раза выше, чем после надвлагалищной ампутации матки. Удаление одного яичника во время гистерэктомии приводит к увеличению частоты ПГС в

2,3 раза по сравнению с прооперированными, которым сохранили оба яичника. Выполнение операции в лютеиновую фазу цикла приводит к наибольшим нарушениям кровоснабжения и функции яичника, вследствие чего тяжелые нейровегетативные и психоэмоциональные расстройства развиваются в 2 раза чаще. ПГС чаще выявляют у пациенток с сахарным диабетом, тиреотоксическим зобом по сравнению с соматически здоровыми женщинами.

При выполнении операции в возрастном интервале 41–55 лет ПГС возникает наиболее часто и бывает более стойким, гистерэктомия в репродуктивном возрасте реже вызывает ПГС, который чаще бывает транзиторным.

Пусковым и патогенетически ведущим фактором при ПГС является гипоэстрогения. На этом фоне в ЦНС снижается биосинтез нейротрансмиттеров, и как следствие изменяются нейровегетативные функции, эмоционально-поведенческие реакции, извращаются кардиоваскулярные, респираторные, температурные реакции на внешнее воздействие.

**Клиника.** Клиническую картину ПГС формируют два основных симптомокомплекса — вегетоневротические и психоэмоциональные нарушения.

Психоэмоциональные проявления отмечаются у 44% больных в виде астенической депрессии с характерными жалобами на сильную утомляемость, снижение работоспособности, вялость, выраженную слабость, слезливость. У 25% больных отмечается тревога с немотивированным страхом внезапной смерти. Прекращение менструальной и детородной функций в репродуктивном возрасте нередко воспринимается как утрата женственности; появляются чувство страха, боязнь распада семьи, представление о собственной сексуальной неполноценности.

Вегетоневротические проявления встречаются у 30–35% больных, которые предъявляют жалобы на плохую переносимость высокой температуры, приступы сердцебиения в покое, зябкость, ознобы, чувство онемения и ползания мурашек, приливы, нарушение сна, вестибулопатии, повышенную потливость, склонность к отекам, транзиторную гипертензию.

По времени возникновения выделяют ранний и поздний ПГС. Ранние проявления ПГС в виде психоэмоциональных и вегетоневротических проявлений начинаются с 1-х суток послеоперационного периода и в значительной степени утяжеляют восстановительный период после операции. ПГС, развившийся спустя 1 мес — 1 год после операции, считают поздним.

По клиническому течению различают транзиторный и стойкий ПГС. Транзиторный ПГС характеризуется восстановлением овариальной функции в течение 1 мес – 1 года, которое происходит у 80% больных 37–47 лет. У 20% больных отмечается стойкий ПГС с гипоэстрогенией в течение 1 года и более с момента операции, свидетельствующий об угасании функции яичников с наступлением преждевременного климактерия, потенцированного оперативным вмешательством. Возраст больных со стойким ПГС колеблется от 46 до 52 лет.

Позже психоэмоциональных и нейровегетативных проявлений при стойком ПГС или ускоренном наступлении менопаузы могут возникать обменно-эндокринные и урогенитальные расстройства, особенно у прооперированных в пременопаузе, которые также обусловлены дефицитом эстрогенов.

Гистерэктомия является фактором риска сердечно-сосудистой патологии, частота которой увеличивается в 2–3 раза. После операции наблюдаются атерогенные сдвиги в крови: достоверно увеличиваются общий холестерин (на 11%), липопротеиды низкой плотности (на 19%). Помимо гипоэстрогении, на состояние сердечно-сосудистой системы влияет сниженный уровень простагландинов, секретируемых маткой, которые являются вазодилатирующими, гипотензивными агентами, эндогенными ингибиторами агрегации тромбоцитов.

После гистерэктомии чаще возникают урогенитальные расстройства (диспареуния, дизурические явления, кольпит, пролапс) из-за гипоэстрогенных обменно-трофических изменений в тканях и нарушения архитектоники тазового дна.

Гистерэктомия способствует усилению остеопороза, среднегодовая потеря минеральной плотности костной ткани выше, чем у неоперированных и при естественной менопаузе. Без заместительной гормональной терапии после гистерэктомии остеопороз диагностируют на 25–30% чаще, чем у неоперированных.

**Диагностика.** Выраженность психоэмоциональных и вегетоневротических проявлений у больных, перенесших гистерэктомию, оценивают по менопаузальному индексу Куппермана в модификации Е.В. Уваровой. Выделяют легкий, среднетяжелый и тяжелый ПГС.

Прогностическое значение при ПГС имеет определение уровней  $E_2$ , ФСГ, ЛГ, которое позволяет установить функциональную активность яичников и степень изменений гипоталамо-гипофизарной системы. Уровень эстрадиола может снижаться до постменопаузальных значений. ПГС сопровождается также повышением уровней ФСГ и ЛГ. Высокие показатели ФСГ и ЛГ, сопоставимые с постменопаузальными, отражают стойкое угасание функции яичников.

Ценным методом диагностики функции яичников является УЗИ с доплерографией в динамике. С помощью УЗИ можно оценить особенности интраовариального кровотока и структурную перестройку яичников. Изменения наиболее выражены в течение 1 мес после операции при «шоковом» яичнике. Объем яичников увеличивается в 1,5 раза в результате кистозной трансформации или появления персистирующих кист. Показатели доплерографии внутриорганных сосудов яичников указывают на снижение пиковой систолической скорости кровотока и нарастание венозного застоя.

У пациенток с ПГС в позднем послеоперационном периоде объем яичников соответствует возрастной норме или имеет тенденцию к уменьшению. Строма яичников становится однородной, со средней звукопроводимостью, фолликулярный аппарат не выражен, количественные показатели интраовариального кровообращения приближаются к постменопаузальным: снижается скорость кровотока в сосудах паренхимы, индекс резистентности и пульсационный повышаются до 0,6–0,9 и 0,9–1,85 соответственно, что свидетельствует о снижении перфузии яичников.

**Лечение.** Лечение ПГС зависит от его тяжести. Психоэмоциональные проявления можно значительно ослабить при психологической подготовке к операции. У пациенток с легким и среднетяжелым транзиторным ПГС в послеоперационном периоде целесообразно назначить физиотерапию для улучшения микроциркуляции органов малого таза; рекомендуют гальванизацию шейно-лицевой области, электрофорез кальция и эуфиллина на воротниковую зону, транскраниальную электростимуляцию по седативной методике.

При легком и среднетяжелом ПГС применяют седативные препараты (валериана, пустырник, новопассит и др.), транквилизаторы (феназепам, реланиум, лоразепам и др.) и антидепрессанты (коаксил, аурорикс, прозак, amitриптилин), эффективные при преобладании психоэмоциональной симптоматики.

Для лечения ПГС можно применять гомеопатические препараты: климактоплан, климадинон и др.

При стойком и тяжелом ПГС лечение нейротропными препаратами целесообразно сочетать с заместительной гормональной терапией (ЗГТ), которая в этих случаях патогенетически обоснована.

ЗГТ быстро купирует как психоэмоциональные, так и вегетосудистые проявления ПГС.

Препаратом выбора ЗГТ в раннем послеоперационном периоде является гинодиан-депо (4 мг эстрадиол валерата + 2 мг дигидро-

эпиандростерона). Однократное парентеральное введение на 2—4-е сутки после операции создает высокую концентрацию эстрадиола и купирует ПГС во всех случаях. Важно, что гинодиан-депо не содержит гестагенного компонента, который увеличивал бы риск послеоперационных тромботических осложнений. Кроме того, сочетание эстрогенов с андрогенами оказывает антидепрессивное и психостимулирующее действие.

В раннем послеоперационном периоде можно использовать конъюгированные эстрогены (премарин в дозе 0,625), эстрогенсодержащие пластыри (эстрадерм и климара).

В позднем послеоперационном периоде возможны применение любых комбинированных препаратов ЗГТ, а также монотерапия эстрогенами. Для лечения ПГС применяют климен, климонорм, дивину, фемостон, клиогест, трисеквенс, циклопрогинову, эстрофем (по 1 таблетке 1 раз в сутки в соответствии с календарной упаковкой). Гинодиан-депо вводят внутримышечно по 1 мл каждые 4 нед. Эстрадерм, климару назначают по 1 пластырю в неделю в соответствии с прилагаемой инструкцией.

Длительность ЗГТ при транзитной форме ПГС составляет 3—6 мес. Помимо купирования ПГС, ЗГТ преследует цель нормализации гипоталамо-гипофизарно-яичниковых взаимоотношений на время реабилитационного периода после операции. После купирования ПГС и отмены ЗГТ у пациенток репродуктивного возраста восстанавливается стероидная активность яичников. При стойком ПГС, переходящем в климактерий, целесообразно более длительное использование препаратов ЗГТ (1—5 лет).

Обязательным условием длительного приема препаратов ЗГТ является профилактика тромботических осложнений: контроль гемостазиограммы с определением времени свертывания крови, фибриногена плазмы, протромбинового индекса и АЧТВ; профилактическое назначение дезагрегантов и венопротекторов (аспирин, курантил, анавенол, венорутон, эскузан, детралекс и др.). Перед назначением ЗГТ и в процессе лечения необходим контроль за состоянием молочных желез: маммографию выполняют 1 раз в 2 года, УЗИ молочных желез и пальпаторный осмотр — каждые 6 мес.

### 4.3. СИНДРОМ ПОСЛЕ ТОТАЛЬНОЙ ОВАРИЭКТОМИИ

Гистерэктомия с удалением придатков матки является одной из наиболее часто выполняемых операций в гинекологии и сопряжена

с развитием синдрома после тотальной овариэктомии (СПТО). Среди полостных операций гистерэктомия составляет 38% в России, 25% в Великобритании, 36% в США, 35% в Швеции. 20% женщин в течение жизни переносят гистерэктомию. Средний возраст к моменту операции 43–45 лет. Наряду с позитивным лечебным эффектом по основному заболеванию гистерэктомия может отрицательно влиять на здоровье и качество жизни женщины.

СПТО развивается после двустороннего удаления яичников и включает вегетососудистые, нейропсихические и обменно-эндокринные нарушения, обусловленные гипоэстрогенией. СПТО иначе называют синдромом хирургической (индуцированной) менопаузы на основании общности патогенетических механизмов. Частота СПТО варьирует от 55 до 100% в зависимости от возраста пациентки к моменту операции, преморбидного фона, функциональной активности надпочечников. В целом частота СПТО составляет 70–80%.

Постгистерэктомический синдром чаще выявляют у оперированных в перименопаузе, а также у пациенток с сахарным диабетом, тиреотоксическим зобом, чем у соматически здоровых женщин.

**Патогенез.** При СПТО пусковым и патогенетически ведущим фактором является гипоэстрогения со свойственной ей множественностью проявлений.

Нарушения в гипоталамо-гипофизарной области сопровождаются дезадаптацией подкорковых структур, регулирующих кардиальную, сосудистую и температурную реакции организма, поскольку при дефиците эстрогенов снижается синтез нейротрансмиттеров, ответственных за функционирование подкорковых структур.

Следствием снижения уровня половых гормонов с прекращением действия ингибина становится значительное повышение уровней ЛГ и ФСГ до соответствующих постменопаузальных. Дезорганизация адаптационных процессов может приводить к повышению уровней ТТГ, АКТГ. Длительный дефицит эстрогенов отражается на состоянии эстроген-рецептивных тканей, в том числе мочеполовой системы – нарастает атрофия мышечной и соединительной ткани со снижением количества коллагеновых волокон, снижается васкуляризация органов, истончается эпителий. Недостаток половых гормонов приводит к постепенному прогрессированию остеопороза.

**Клиническая картина СПТО** включает в себя психоэмоциональные, невровегетативные, а также обменно-эндокринные расстройства.

Психоэмоциональные расстройства могут возникать с первых дней послеоперационного периода. Наиболее выражены астеничес-



кие (37,5%) и депрессивные (40%) проявления, реже бывают фобические, паранойяльные и истерические. В формировании психоэмоциональных расстройств играют роль как гормональные изменения, так и психотравмирующая ситуация в связи с восприятием гистерэктомии как калечащей операции.

Вегетоневротические нарушения формируются с 3–4-х суток после овариэктомии и характеризуются смешанными симпатико-тоническими и ваготомическими проявлениями с преобладанием симпатико-тонической активности. Терморегуляция нарушается у 88% больных и проявляется приливами жара, ознобом, чувством ползания мурашек, может быть плохая переносимость жаркой погоды. У 45% больных нарушен сон, реже наблюдается боязнь замкнутых пространств. Кардиоваскулярные проявления в виде тахикардии, субъективных жалоб на сердцебиение, сжимающих болей в области сердца и повышения систолического АД выявляются у 40% больных.

Клиническая картина СПТО сходна с таковой при постгистерэктомическом синдроме, но, как правило, более выражена и длительна. Обратное развитие клинических проявлений без коррекции в течение года происходит у 25% больных, у пациенток репродуктивного возраста чаще — в 70% случаев. Это объясняется инверсией основного источника половых гормонов, которым становятся надпочечники.

Удаление яичников во время гистерэктомии вызывает обменно-эндокринные и урогенитальные расстройства, которые возникают после психоэмоциональных и нейровегетативных проявлений — через 1 год и более после операции и наиболее свойственны пациенткам в пременопаузе. Постепенно нарастает частота ожирения, сахарного диабета, ИБС, тромбофилии, увеличивается индекс атерогенности.

Гистерэктомия является фактором риска ИБС, при этом чем раньше выполнена операция, тем выше риск (в 1,5–2 раза) возникновения ИБС в молодом возрасте. Уже в первые месяцы после операции наблюдаются атерогенные сдвиги в крови: достоверно увеличиваются общий холестерин (на 20%), липопротеиды низкой плотности (на 35%). После удаления яичников риск развития инфаркта миокарда возрастает в 2–3 раза, повышается смертность от сердечно-сосудистых заболеваний.

Удаление матки сопряжено с более высоким риском развития артериальной гипертензии в результате снижения уровня секретируемых маткой простагланцинов как вазодилатирующих, гипотензивных агентов, эндогенных ингибиторов агрегации тромбоцитов.





*Локтионова О.Е., Сущевич Л.В., Щербакова Р.Ф. и др.* Опыт применения заместительного гормонального лечения у пациенток в перименопаузе после гистерэктомии // Актуальные вопросы акушерства и гинекологии: Сб. науч. материалов. — М., 2001—2002. — Т. 1, № 1. — С. 187—188.

*Сущевич Л.В., Краснова И.А., Климова И.В., Бреусенко В.Г.* Современные принципы ведения больных с синдромом после тотальной овариэктомии // Актуальные вопросы акушерства и гинекологии. — М. — Т. 1, № 1. — С. 220—221.

*Ткаченко Л.В., Вережкина О.П., Обейд Басем.* Значение ранней заместительной гормонотерапии после тотальной овариэктомии // Актуальные вопросы акушерства и гинекологии. — М. — Т. 1, № 1 — С. 221—222.

*Bhattacharya S. et al.* A Comparison of bladder and ovarian function two years following hysterectomy or endometrial ablation // Br. J. Obstet. Gynecol. — 1996. — Vol. 103. — P. 898—903.

*Dennerstein L. et al.* Feature and plasma hormone levels after surgical menopause // Aust. N.Z. Obstet. Gynecol. — 1988. — Vol. 18: — P. 202—205.

## Глава 5

# ФИЗИОЛОГИЯ И ПАТОЛОГИЯ ПЕРИОДА ПОСТМЕНОПАУЗЫ

Период жизни женщины после прекращения менструаций называется постменопаузальным. Менопауза как утрата циклической функции яичников соответствует последней менструации, дата которой устанавливается ретроспективно. В последнее время для диагностики менопаузы используют лабораторные исследования. О менопаузе можно говорить при аменорее на фоне снижения уровня эстрадиола менее 30 пг/мл и повышения ФСГ более 40 МЕ/л в сыворотке крови. В современной популяции женщин средний возраст менопаузы составляет 51 год и есть тенденция к его увеличению.

**Постменопауза** — отсутствие менструаций более 12 мес.

Последнее десятилетие отмечено пристальным вниманием к постменопаузальному периоду в связи с увеличением продолжительности жизни женщин. Не менее 30% женского населения находится в периоде постменопаузы, его продолжительность составляет в среднем треть жизни женщины. В постменопаузе происходят общие инволюционные процессы в организме и возрастные изменения в репродуктивной системе. В постменопаузе значительно увеличивается частота заболеваний, связанных с возрастом, а также патологии, обусловленной дефицитом эстрогенов. На этот период приходится пик заболеваемости злокачественными опухолями половых органов (средний возраст больных раком эндометрия 62 года, раком яичников — 60 лет, раком шейки матки — 51 год), поэтому у пациенток в постменопаузе нужна особая онконастороженность.

Изменение *гормональной функции яичников* начинается задолго до последней менструации, прекращение циклической функции

яичников совпадает с менопаузой и обусловлено развитием резистентности фолликулов к ФСГ со снижением секреции ингибина. У женщин в постменопаузе не вырабатывается прогестерон и снижается секреция эстрогенов, основным становится наименее активный эстроген — эстрон. Концентрация эстрона в плазме крови женщин в постменопаузе в 3–4 раза больше, чем эстрадиола. Эстрон в постменопаузе образуется в жировой и мышечной ткани из андростендиона, который большей частью секретируется надпочечниками и в меньшей степени яичниками. Если в детородном возрасте яичники секретируют примерно 50% андростендиона и 25% тестостерона, то в постменопаузе эта пропорция составляет 20 и 40%, но абсолютное количество секретируемых андрогенов в постменопаузе снижается.

Дефицит эстрогенов как часть инволюционных процессов в организме женщины после менопаузы, с одной стороны, можно рассматривать как закономерный физиологический процесс, а с другой — он играет патогенетическую роль для многих расстройств, в том числе климактерических. Нейровегетативные, обменно-эндокринные, психоэмоциональные проявления климактерического синдрома, урогенитальные расстройства, остеопороз, изменения кожи возникают в определенной хронологической последовательности и значительно снижают качество жизни женщины в постменопаузе. Различные симптомы, связанные с угасанием функции яичников, наблюдаются более чем у 70% женщин.

Частота *климактерического синдрома* меняется с возрастом и длительностью постменопаузы. Если в пременопаузе она составляет 20–30%, после менопаузы 35–50%, то через 2–5 лет после менопаузы снижается до 2–3%. Продолжительность климактерического синдрома составляет в среднем 3–5 лет (от 1 года до 10–15 лет). Проявления климактерического синдрома (оценка по шкале модифицированного менопаузального индекса Е.М. Уваровой) по частоте распределяются следующим образом: приливы — 92%, потливость — 80%, повышение или понижение артериального давления — 56%, головная боль — 48%, нарушения сна — 30%, депрессия и раздражительность — 30%, симптомы астении — 23%, симпатико-адреналовые кризы — 10%. В 25% случаев течение климактерического синдрома тяжелое.

*Урогенитальные расстройства* обычно появляются на 2–5-м году постменопаузы у 30–40% женщин, в пожилом возрасте, по данным более углубленного исследования, частота может достигать 70%. Возникновение урогенитальных расстройств обусловлено развити-

ем атрофических и дистрофических процессов в эстрогенчувствительных структурах мочеполовой системы общего эмбрионального происхождения (уретра, мочевого пузыря, влагалище, связочный аппарат, мышечный и соединительнотканый компоненты тазового дна, сосудистые сплетения) на фоне дефицита половых гормонов. Этим объясняется одновременное нарастание клинических симптомов атрофического вагинита, диспареунии, снижения lubricативной функции и цистоуретрита, поллакиурии, недержания мочи. В постменопаузе нередко прогрессирует пролапс гениталий, в основе которого лежат нарушение биосинтеза и депонирования коллагена в фибробластах на фоне гипоэстрогении, поскольку на фибробластах имеются рецепторы эстрогенов и андрогенов.

Одним из последствий эстрогендефицитного состояния в постменопаузе становится увеличение частоты *сердечно-сосудистой патологии*, обусловленной атеросклерозом (ишемическая болезнь сердца, нарушение мозгового кровообращения, артериальная гипертензия). Для женщин после менопаузы это катастрофично: если у женщин до 40 лет частота инфаркта миокарда в 10–20 раз меньше, чем у мужчин, то после угасания функции яичников соотношение постепенно меняется и составляет к 70 годам 1:1.

Считают, что длительный дефицит эстрогенов в пожилом возрасте может участвовать в патогенезе болезни Альцгеймера (*поражение головного мозга*). Отмечен профилактический эффект эстрогенов у женщин в постменопаузе, но этот вопрос требует дальнейших исследований в рамках доказательной медицины.

Эстрогендефицитное состояние после менопаузы приводит к *остеопорозу* в 40% случаев. Снижается синтез матрикса кости остеобластами и усиливаются процессы резорбции костной ткани остеокластами. Потеря костной массы после менопаузы резко ускоряется и составляет 1,1–3,5% в год. К 75–80 годам потеря костной плотности может приблизиться к 40% пикового уровня в возрасте 30–40 лет. К 10–15-му году после менопаузы может увеличиться частота костных переломов. У 35,4% женщин, доживших до 65 лет, можно прогнозировать переломы костей. Остеопороз развивается постепенно и бессимптомно, а появление клиники говорит о значительной потере костной массы. Выраженный остеопороз вызывает боли, микро- и макропереломы при минимальной травматизации, искривление позвоночника (кифоз, лордоз, сколиоз), уменьшение роста. Поскольку в первые 5 лет после менопаузы поражаются преимущественно кости с преобладанием трабекулярного, решетчатого строения (позже присоединяется поражение трубчатых костей), пере-

ломы позвоночника, лучевой кости в типичном месте возникают раньше, чем перелом шейки бедра. Рентгеновское исследование обеспечивает своевременную диагностику, поскольку рентгенологические изменения костей появляются только тогда, когда потеря костной массы достигает 30% и более. Диагностика остеопороза, помимо клинических проявлений, основывается на денситометрии. Факторы риска остеопороза:

- возраст (риск увеличивается с возрастом) — постменопауза;
- пол (женщины имеют больший риск, чем мужчины, и составляют 80% среди страдающих остеопорозом);
- раннее наступление менопаузы, особенно до 45 лет;
- расовая принадлежность (наибольший риск у белых женщин);
- субтильное телосложение, небольшая масса тела;
- недостаточное потребление кальция;
- малоподвижный образ жизни;
- курение, алкогольная зависимость;
- семейная отягощенность по остеопорозу; полиморфизм гена, отвечающего за синтез рецептора витамина D.

В настоящее время подвергают сомнению обоснованность заместительной гормонотерапии даже эстрогенами как с профилактической, так и с лечебной целью. В то же время единственным эффективным методом коррекции климактерических расстройств остается заместительная гормонотерапия. Длительная ЗГТ может повышать риск рака молочной железы. В последние годы появились данные о повышении частоты сердечно-сосудистой патологии (тромбозы, тромбоэмболии, инфаркты, инсульты) при заместительной гормонотерапии, наиболее опасен 1-й год приема препаратов.

Перед назначением заместительной гормонотерапии выявляют особенности анамнеза, в том числе курение, проводят физикальный осмотр, оценивают состояние венозной системы ног, делают эхографию органов малого таза, маммографию, исследование свертывающей системы крови. Побочные эффекты заместительной гормонотерапии сглаживают эстрогены (в качестве монотерапии), эстрогенгестагенные препараты, комбинации эстрогенов и андрогенов, а также введение препаратов в инъекциях и трансдермально.

Новые технологии (УЗИ, доплерография, гидросонография, МРТ, гистероскопия, гистохимия и т.д.) позволяют объективно оценивать состояние внутренних гениталий у женщин различного возраста и, в частности, в периоде постменопаузы. Можно изучить инволютивные изменения матки, яичников в зависимости от длительности пе-



риода постменопаузы, разработать нормативные показатели, выявлять патологию матки и придатков на ранних стадиях.

Наиболее выраженные инволютивные процессы после менопаузы происходят в половых органах. Матка, являясь органом-мишенью для стероидных половых гормонов, после менопаузы теряет в среднем 35% объема в результате атрофических процессов в миометрии, которые максимально интенсивны в первые 2–5 лет после менопаузы. После 20 лет постменопаузы матка не меняет размеров.

При небольшой длительности постменопаузы *миометрий* имеет среднюю эхогенность, возрастающую с увеличением продолжительности постменопаузы. Появляются множественные гиперэхогенные участки, соответствующие фиброзу миометрия. В постменопаузе значительно обедняется кровоток в миометрии (по данным доплеровского исследования) и регистрируется в его периферических слоях. Узлы миомы, возникшие в пременопаузе, также подвергаются инволюции – уменьшается их диаметр, причем узлы, исходно имевшие повышенную эхоплотность (фиброма), претерпевают наименьшие изменения, а узлы со средней или пониженной эхогенностью (лейомиома) уменьшаются наиболее заметно. Наряду с этим повышается эхоплотность, особенно капсулы миоматозных узлов, что может приводить к ослаблению эхосигнала и затруднять визуализацию внутренней структуры узлов миомы и матки. Визуализация небольших узлов миомы по мере уменьшения их размеров и изменения эхоплотности (близкой к миометрию) может становиться затруднительной. На фоне заместительной гормональной терапии (если она проводится) эхографическая картина миоматозных узлов восстанавливается в первые полгода. Редко встречается кистозная дегенерация узла миомы (субсерозной локализации) с множеством полостей и гипозоногенным содержимым. При исследовании кровотока в миоматозных узлах, подвергшихся атрофии, интранодулярная регистрация цветовых эхосигналов не характерна, перинодулярный кровоток скудный. При интерстициальных узлах атрофические процессы в матке после менопаузы могут приводить к усилению центрипетальных тенденций и появлению субмукозного компонента миоматозного узла. Субмукозное расположение миоматозных узлов в постменопаузе может приводить к кровотечению. Эхография при этом не позволяет адекватно оценить М-эхо, которое трудно дифференцировать с капсулой узла миомы и определить причину кровотечения (субмукозный узел? сопутствующая патология эндометрия?). Диагностические трудности позволяют разрешить гидро-сонография (рис 5.1) и гистероскопия.

Увеличение матки и/или миоматозных узлов в постменопаузе, если оно не стимулировано заместительной гормональной терапией, всегда требует исключения гормонопродуцирующей патологии яичников или саркомы матки. При саркоме, помимо быстрого роста узла или матки, определяется однородная «клеточная» эхоструктура средней звукопроводимости с повышенной эхогенностью тонких тяжей, соответствующих соединительнотканым прослойкам. При доплеровском исследовании по всему объему опухоли среднерезистентный кровоток диффузно усилен.

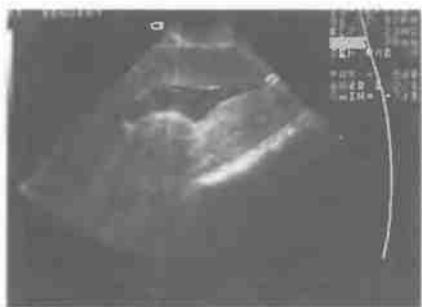

Рис. 5.1. Гидросонография.

*Эндометрий* после менопаузы перестает претерпевать циклические изменения и подвергается атрофии. Продольный и поперечный размеры полости матки уменьшаются. При УЗИ переднезадний размер М-эха уменьшен до 4–5 мм и менее, эхогенность повышена (рис 5.2). Выраженная атрофия эндометрия при длительной постменопаузе может сопровождаться формированием синехий, визуализируемых как небольшие линейные включения в структуре М-эха повышенной эхоплотности. Скопление небольшого количества жидкости в полости матки, визуализируемое при сагиттальном сканиро-

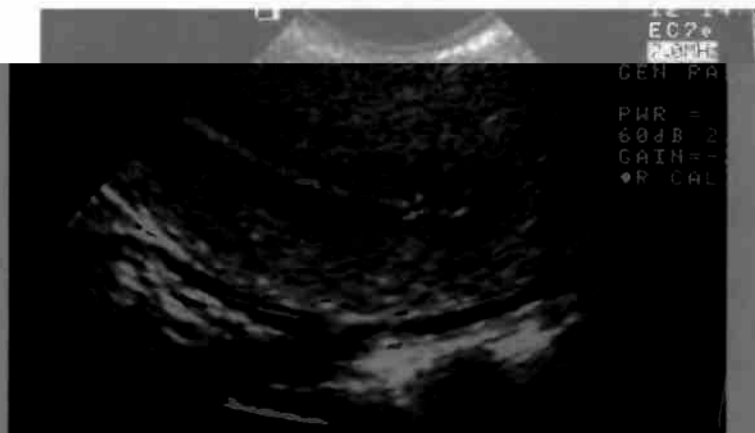

Рис. 5.2. М-эхо в постменопаузе. УЗИ.

вании в виде анэхогенной полоски на фоне атрофичного тонкого эндометрия, не является признаком патологии эндометрия и возникает в результате сужения/заращения цервикального канала, препятствующего оттоку содержимого полости матки.

Гиперпластические процессы эндометрия возникают на фоне повышенной концентрации эстрогенов (классических и неклассических стероидов), воздействующих на рецепторы эстрогенов в ткани эндометрия. Частота выявления рецепторов эстрогенов и прогестерона, а также их концентрация варьируют в зависимости от вида патологии эндометрия и уменьшаются по мере прогрессирования пролиферативных процессов эндометрия (железистые полипы эндометрия – железисто-фиброзные полипы – железистая гиперплазия – атипическая гиперплазия и полипы эндометрия – рак). Гиперэстрогемия в постменопаузе может быть обусловлена:

- избыточной периферической конверсией андрогенов в эстрогены при ожирении, особенно висцеральном;
- гормонпродуцирующими структурами в яичнике (текоматоз, опухоли);
- патологией печени с нарушением инактивационной (соединение стероидов с глюкуроновой и др. кислотами с переходом в водорастворимые соединения) и белково-синтетической (снижение синтеза белков-носителей стероидных гормонов, приводящее к увеличению биодоступной фракции гормонов) функций;
- патологией надпочечников;
- гиперинсулинемией (при сахарном диабете), приводящей к гиперплазии и стимуляции стромы яичника.

Гиперэстрогемия в настоящее время рассматривается как основная, но не единственная причина пролиферативных процессов эндометрия. Обсуждаются значение иммунных нарушений, а также роль урогенитальной инфекции.

В постменопаузе как доброкачественные, так и злокачественные гиперпластические процессы эндометрия могут клинически проявляться кровянистыми выделениями из половых путей, но нередко остаются бессимптомными. Женщины в постменопаузе 2 раза в год должны проходить скрининговое обследование с использованием УЗИ, а при необходимости (в группах риска рака эндометрия) нужно делать аспирационную биопсию эндометрия. При эхографическом скрининге патология эндометрия в постменопаузе выявляется у 4,9% женщин, не предъявляющих жалоб. При ультразвуковых признаках патологии эндометрия выполняют гистероскопию и раздельное диагностическое выскабливание слизистой мат-

ки с последующим гистологическим исследованием материала. Осмотр полости матки при гистероскопии всегда позволяет выявить изменения эндометрия и осуществить контроль за удалением патологического очага.

Спектр внутриматочной патологии в постменопаузе: полипы эндометрия — 55,1%, железистая гиперплазия эндометрия — 4,7%, атипичная гиперплазия эндометрия — 4,1%, аденокарцинома эндометрия — 15,6%, атрофия эндометрия при кровяных выделениях — 11,8%, субмукозная миома матки — 6,5%, аденомиоз — 1,7%, эндометриальная саркома — 0,4%.

Эхографические признаки полипов эндометрия: локальное утолщение М-эха, включения повышенной эхогенности в его структуре, иногда с визуализацией цветowych эхосигналов кровотока в проекции включения. Диагностические трудности возможны при железистых полипах эндометрия, которые имеют звукопроводимость, близкую к таковой слизистой матки. Гиперплазия эндометрия вызывает утолщение М-эха более 4–5 мм с сохранением четких контуров, частыми мелкими жидкостными включениями в структуре М-эха (рис 5.3). При раке эндометрия эхографическая картина полиморфна.

По данным морфологического исследования, в постменопаузе выделяют доброкачественные (фиброзные, железисто-фиброзные, железистые полипы, железистая гиперплазия), предраковые пролиферативные процессы эндометрия (атипичные гиперплазия и полипы), рак эндометрия. Однако прогноз при гиперпластических процессах коррелирует не только с видом патологии эндометрия, но и с пролиферативным потенциалом ткани эндометрия. Высоковероятны рецидив, прогрессия и малигнизация у атипичных форм гиперплазии и полипов эндометрия с высокой пролиферативной активностью клеток.

Клинические формы предрака эндометрия представлены железистой гиперплазией и рецидивирующими железистыми полипами эндометрия.

Причиной рецидивов пролиферативных процессов эндометрия являются как опухолевые, так и неопухолевые (текоматоз) гормонпродуцирующие структуры яичников.

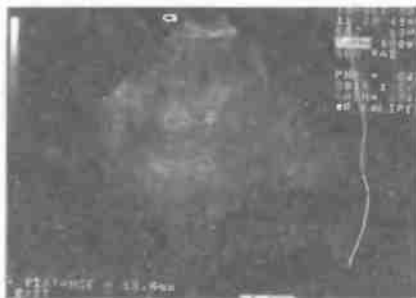

Рис. 5.3. Гиперплазия эндометрия. УЗИ.



Гормонально-активные опухоли яичников в постменопаузе нередко сочетаются с патологией эндометрия (у каждой 3-й пациентки имеется та или иная внутриматочная патология); чаще всего с опухолями яичников сочетаются железисто-фиброзные полипы (49%) и кровяные выделения на фоне атрофии эндометрия (42%), реже железистая гиперплазия эндометрия (7,7%) и рак эндометрия (1,5%). Высокую частоту патологии эндометрия при опухолях яичников можно объяснить существованием так называемых опухолей яичников с функционирующей стромой, когда в строме опухоли

## Глава 6

# ВОСПАЛИТЕЛЬНЫЕ ЗАБОЛЕВАНИЯ ЖЕНСКИХ ПОЛОВЫХ ОРГАНОВ

Воспалительные заболевания половых органов (ВЗПО) у женщин занимают первое место в структуре гинекологической патологии и составляют 60–65% обращаемости в женские консультации. Возможно, заболевших больше, так как нередко при стертых формах к врачу не обращаются. Рост числа ВЗПО во всех странах мира является следствием усиленной миграции населения, изменения полового поведения молодежи, нарушения экологии и снижения иммунитета.

**Этиология и патогенез.** ВЗПО могут возникать под действием механических, термических, химических факторов. Наиболее значимым является инфекционный. В зависимости от вида возбудителя ВЗПО делятся на специфические (гонорея, туберкулез, дифтерия) и неспецифические. Причинами неспецифических воспалительных заболеваний считаются различные кокки, кандиды, хламидии, микоплазма, уреаплазма, кишечная палочка, клебсиелла, протей, коринебактерии (гарднереллы), вирусы, трихомонады и др. Наряду с абсолютными патогенами в возникновении ВЗПО важную роль играют и условно-патогенные микроорганизмы, обитающие на определенных участках половых путей. Однако такое деление условно, поскольку ВЗПО вызывают ассоциации микроорганизмов. Возбудители ВЗПО передаются половым путем, реже – бытовым (в основном у девочек при пользовании общими предметами гигиены). Условно-патогенные микроорганизмы становятся возбудителями ВЗПО при определенных условиях, повышающих их вирулентность, с одной стороны, и снижающих иммунобиологические свойства макроорганизма – с другой.

**Факторы, препятствующие попаданию и распространению инфекции в организм.** Активации условно-патогенных микроорганизмов и распространению инфекции препятствуют свойства влагалищной микрофлоры — создание кислой среды, продукция перекисей и других антимикробных веществ, угнетение адгезии для других микроорганизмов, активация фагоцитоза и стимуляция иммунных реакций.

В норме влагалищная микрофлора очень разнообразна. В вагинальной микрофлоре присутствуют грамположительные и грамотрицательные аэробы, факультативно- и облигатно-анаэробные микроорганизмы. Большая роль в микробиоценозе принадлежит лакто- и бифидобактериям, которые создают естественный барьер для патогенной инфекции. К влагалищным палочковидным бактериям относятся также актиномицеты, коринебактерии, бактериоиды, фузобактерии.

Второе место по частоте обнаружения во влагалище принадлежит коккам — эпидермальному стафилококку, гемолитическим и негемолитическим стрептококкам, энтерококкам. В небольших количествах и реже встречаются энтеробактерии, кишечная палочка, клебсиелла, микопlasма и уреapлазма, а также дрожжеподобные грибы рода *Candida*. Анаэробная флора преобладает над аэробной и факультативно-анаэробной. Вагинальная флора представляет собой динамичную саморегулирующуюся экосистему.

На количественный и качественный состав вагинальной флоры влияет прежде всего уровень эстрогенов в организме. Так, при физиологической гипоэстрогении у девочек нейтрального периода и у женщин в постменопаузе во влагалище преобладают облигатные анаэробы, снижаются общее количество и качественное разнообразие микроорганизмов, число лактобактерий становится ничтожным. Эпителий влагалища при гипоэстрогении тонкий, рН 7,0. Видовой состав вагинальной микрофлоры меняется при использовании антибиотиков, гормональных контрацептивов, спринцеваниях или обработке влагалища антисептическими и антибактериальными препаратами.

Цервикальный канал служит барьером между нижними и верхними отделами половых путей, а границей является внутренний зев матки. В цервикальной слизи содержатся биологически активные вещества в высокой концентрации. Цервикальная слизь обеспечивает активацию неспецифических факторов защиты (фагоцитоз, синтез опсонинов, лизоцима, трансферрина, губительных для многих бактерий) и иммунных механизмов (система комплемента,



иммуноглобулины, Т-лимфоциты). Гормональные контрацептивы вызывают сгущение цервикальной слизи, которая становится труднопроходимой для инфекционных агентов.

Распространению инфекции также препятствуют:

- отторжение функционального слоя эндометрия во время менструации вместе с попавшими туда микроорганизмами;
- хорошее кровоснабжение матки;
- пластические свойства тазовой брюшины, ограничивающие воспалительный процесс областью малого таза.

**Пути распространения инфекции.** Перенос инфекции из нижних отделов половых путей в верхние может быть пассивным и активным. Пассивно микроорганизмы, вызывающие заболевание, распространяются каналикулярно по протяжению через цервикальный канал в полость матки, в трубы и брюшную полость, гематогенно или лимфогенно. Активный транспорт инфекции осуществляется на поверхности сперматозоидов и трихомонад, где находятся специальные рецепторы.

Распространению инфекции в половых путях способствуют:

- различные внутриматочные манипуляции — зондирование матки, диагностические выскабливания слизистой матки, гистерография, гидросонография, гистероскопия, артифициальные аборты, введение внутриматочных контрацептивов. При внутриматочных манипуляциях происходит занос инфекции извне или из влагалища в полость матки, которая затем попадает через маточные трубы в брюшную полость;
- менструация, которая часто предшествует восходящей инфекции. Во время менструации кровь ощелачивает кислое содержимое влагалища, в полости матки образуется большая раневая поверхность. Микроорганизмы легко проникают из влагалища в верхние отделы половых путей, вызывая острый воспалительный процесс;
- роды, предрасполагающие к воспалению матки и придатков, так как при этом нарушаются естественные защитные барьеры;
- операции на органах брюшной полости и органах малого таза, при которых особое значение приобретает возможность контакта брюшной полости с внешней средой;
- очаги хронической инфекции, обменные и эндокринные нарушения, недостаточность или несбалансированность питания, переохлаждения, стрессы и др.

**Классификация.** Как указывалось выше, в зависимости от возбудителя воспалительные заболевания половых органов могут быть специфическими и неспецифическими.

По клиническому течению воспалительные процессы разделяют на острые с выраженной клинической симптоматикой, подострые со стертыми проявлениями и хронические.

По локализации патологического процесса различают воспалительные заболевания нижних (вульвит, бартолинит, кольпит, эндоцервицит, цервицит) и верхних отделов (эндометрит, сальпингоофорит, пельвиоперитонит, параметрит) половых органов, границей которых является внутренний маточный зев.

### **Неспецифические воспалительные заболевания нижних отделов половых путей**

**Вульвит** — воспаление наружных половых органов (вульвы). У женщин репродуктивного периода вульвит чаще развивается вторично вследствие инфицирования кожи наружных половых органов патогенными микроорганизмами, находящимися в выделениях из влагалища при кольпите, эндоцервиците, эндометрите, аднексите, и сочетается с поражением влагалища (вульвовагинит). Первичный вульвит встречается у взрослых при диабете, несоблюдении правил гигиены (определенность кожи при ожирении), при термических, механических (травмы, ссадины, расчесы), химических воздействиях на кожу наружных половых органов.

При остром вульвите больные предъявляют жалобы на зуд, жжение в области наружных половых органов, иногда общее недомогание. Клинически заболевание проявляется гиперемией и отеком вульвы, гнойными или серозно-гнойными выделениями, увеличением паховых лимфатических узлов. В хронической стадии клинические проявления стихают, периодически появляются зуд, жжение.

**Диагностика** вульвита основывается на жалобах, данных анамнеза, гинекологического исследования. К дополнительным методам относится бактериоскопическое и бактериологическое исследование отделяемого наружных половых органов для выявления возбудителя заболевания.

**Лечение** вульвита заключается прежде всего в устранении вызвавшей его сопутствующей патологии. Кроме того, назначают сидячие ванночки и промывание влагалища настоем трав (ромашки, календулы, шалфея, зверобоя), растворами антисептиков (диоксида-

на 0,5% раствор; фурацилина 1:5000; перманганата калия 1:6000 — 1:8000 и др.). С учетом выделенной микрофлоры назначают антибактериальные препараты. Предпочтение отдается комплексным лекарственным средствам, эффективным в отношении многих патогенных бактерий, грибов, трихомонад — полижинаксу, тержинану в виде свечей во влагалище по 1 ежедневно в течение 10 дней. После стихания воспалительных изменений местно применяют мази с витаминами А, Е, солкосерил, актовегин, облепиховое масло, масло шиповника и др. для ускорения репаративных процессов. При выраженном зуде вульвы используют антигистаминные препараты (димедрол, супрастин, тавегил и др.), местноанестезирующие средства (5% анестезиновая мазь).

**Бартолинит** — воспаление большой железы преддверия влагалища. Воспалительный процесс в цилиндрическом эпителии, выстилающем железу, и окружающих тканях быстро приводит к закупорке ее выводного протока с развитием абсцесса.

При бартолините пациентка предъявляет жалобы на боли в месте воспаления. Определяются гиперемия и отек выводного протока железы, гнойное отделяемое при надавливании. Формирование абсцесса приводит к ухудшению состояния. Появляются слабость, недомогание, головная боль, озноб, повышение температуры до 39 °С, боли в области бартолиновой железы становятся резкими, пульсирующими. При осмотре отмечают отек и гиперемию в средней и нижней третях большой и малой половых губ на стороне поражения, болезненное опухолевидное образование, закрывающее вход во влагалище. Хирургическое или самопроизвольное вскрытие абсцесса приводит к улучшению состояния и постепенному исчезновению симптомов воспаления.

**Лечение** бартолинита сводится к назначению антибиотиков с учетом возбудителя заболевания, симптоматических средств. Местно назначают сидячие ванночки с антисептиками, аппликации противовоспалительных мазей (левомеколь), прикладывают пузырь со льдом для уменьшения остроты воспаления. В острой фазе воспалительного процесса применяют физиотерапию — УВЧ на область пораженной железы.

При образовании абсцесса бартолиновой железы показано хирургическое лечение — вскрытие абсцесса с формированием искусственного протока путем подшивания краев слизистой оболочки железы к краям кожного разреза (марсупиализация). После операции швы обрабатывают антисептическими растворами в течение нескольких дней.

**Кольпит** — воспаление слизистой оболочки влагалища, одно из самых частых заболеваний у пациенток репродуктивного периода, вызывается различными микроорганизмами, может возникнуть в результате действия химических, аллергических, термических, механических факторов. В острой стадии заболевания больные жалуются на зуд, жжение в области влагалища, гнойные или серозно-гнойные выделения из половых путей, боли во влагалище при половом акте (диспареуния). Кольпит нередко сочетается с вульвитом, эндоцервицитом, уретритом. При гинекологическом осмотре обращают на себя внимание отечность и гиперемия слизистой оболочки влагалища, которая легко кровоточит при прикосновении, гнойные наложения и точечные кровоизлияния на ее поверхности. При тяжелом течении заболевания происходит десквамация эпителия влагалища с образованием эрозий и язв. В хронической стадии зуд и жжение становятся менее интенсивными, возникают периодически, основной жалобой остаются серозно-гнойные выделения из половых путей. Гиперемия и отек слизистой оболочки уменьшаются, в местах эрозий могут образовываться инфильтраты сосочкового слоя влагалища в виде точечных возвышений над поверхностью (гранулярный кольпит).

**Диагностика** кольпита основывается на жалобах, данных анамнеза, гинекологического осмотра. Дополнительным методом исследования является кольпоскопия, помогающая обнаружить слабо-выраженные признаки воспалительного процесса. Для выявления возбудителя заболевания используют бактериологическое и бактериоскопическое исследование выделений из влагалища, уретры, цервикального канала.

**Лечение** кольпитов должно быть комплексным, направленным, с одной стороны, на борьбу с инфекцией, а с другой — на устранение сопутствующих заболеваний. Этиотропная терапия заключается в назначении антибактериальных препаратов, воздействующих на возбудителей заболевания. С этой целью используют как местную, так и общую терапию. Назначают промывания или спринцевания влагалища антисептическими растворами, отварами трав 2—3 раза в день, раствором хлорофиллипта (1 столовая ложка 1% спиртового раствора на 1 л воды). Длительное спринцевание (более 3—4 дней) не рекомендуется, поскольку нарушает восстановление естественного биоценоза и нормальной кислотности влагалища. При сенильных кольпитах целесообразно местно использовать эстрогены, способствующие повышению биологической защиты эпителия, — овестин в свечах, мазях.



хирургические методы — криодеструкцию, радиохимию, лазеротерапию, диатермокоагуляцию, конизацию шейки матки.

### **Неспецифические воспалительные заболевания верхних отделов половых путей (органов малого таза)**

**Эндометрит** — воспаление слизистой оболочки матки с поражением как функционального, так и базального слоя. *Острый эндометрит*, как правило, возникает после различных внутриматочных манипуляций — аборт, выскабливаний, введения внутриматочных контрацептивов, а также после родов. Воспалительный процесс может быстро распространиться на мышечный слой (эндомиометрит), а при тяжелом течении поражать всю стенку матки (панметрит). Заболевание начинается остро с повышения температуры тела, появления болей внизу живота, озноба, гнойных или сукровично-гнойных выделений из половых путей. Острая стадия заболевания продолжается 8–10 дней и заканчивается, как правило, выздоровлением. Реже происходит генерализация процесса с развитием осложнений (параметрит, перитонит, тазовые абсцессы, тромбофлебит вен малого таза, сепсис) или воспаление переходит в подострую и хроническую форму. Гинекологический осмотр позволяет выявить увеличенную, мягковатой консистенции, болезненную или чувствительную матку, особенно в области ребер матки (по ходу крупных лимфатических сосудов). В клиническом анализе крови выявляются лейкоцитоз, сдвиг лейкоцитарной формулы влево, лимфопения, повышение СОЭ. При ультразвуковом сканировании определяется утолщение М-эха. Эндоскопическая картина при гистероскопии зависит от причин, вызвавших эндометрит. В полости матки на фоне гиперемированной и отечной слизистой оболочки могут определяться обрывки секретизированной слизистой, элементы плодного яйца, остатки плацентарной ткани, инородные тела (лигатуры, внутриматочный контрацептив и др.).

*Хронический эндометрит* возникает чаще вследствие неадекватного лечения острого эндометрита, чему способствуют неоднократные выскабливания матки по поводу кровотечений, шовный материал после кесарева сечения, внутриматочные контрацептивы. Хронический эндометрит — понятие клинико-анатомическое. Роль инфекции в поддержании хронического воспаления весьма сомнительна. Вместе с тем при хроническом эндометрите есть морфологические признаки: лимфоидные инфильтраты, фиброз стромы, склеротические изменения спиральных артерий, плазматические клетки,

атрофия желез или, наоборот, гиперплазия слизистой оболочки с образованием кист. В эндометрии снижается число рецепторов к половым стероидным гормонам, результатом чего становится неполноценность превращений слизистой оболочки матки в течение менструального цикла. Клиническое течение латентное. К основным симптомам хронического эндометрита относят нарушения менструального цикла — обильные, длительные менструации (гиперполименорея) или метроррагии вследствие нарушения регенерации слизистой оболочки и снижения сократительной способности матки. Больных беспокоят тянущие, ноющие боли внизу живота, серозно-гнойные выделения из половых путей. Нередко в анамнезе есть указания на самопроизвольные аборт (в результате нарушения имплантации плодного яйца). Хронический эндометрит можно заподозрить на основании данных анамнеза, клиники, гинекологического осмотра (небольшое увеличение и уплотнение тела матки, серозно-гнойные выделения из половых путей). Однако для окончательной верификации диагноза требуется гистологическое исследование эндометрия.

**Сальпингоофорит (аднексит)** — воспаление придатков матки (трубы, яичника, связок), возникает либо восходящим либо нисходящим путем, вторично с воспалительно-измененных органов брюшной полости (например, при аппендиците) или гематогенно. При восходящем инфицировании инфекция проникает из матки в просвет маточной трубы, вовлекая в воспалительный процесс все слои (сальпингит), а затем у половины больных и яичник (оофорит) вместе со связочным аппаратом (сальпингоофорит). Воспалительный экссудат, скапливаясь в просвете маточной трубы, может привести к слипчивому процессу и закрытию фимбриального отдела. Образуются мешотчатые образования маточных труб (сактосальпинксы). Скопление гноя в трубе ведет к образованию пиосальпинкса (рис. 6.1), серозного экссудата — к образованию гидросальпинкса (рис. 6.2).

При проникновении микроорганизмов в ткань яичника в нем могут образовываться гнойные полости (абсцесс яичника), при слиянии которых происходит расплавление овариальной ткани. Яичник превращается в мешотчатое образование, заполненное гноем (пиовар) (рис. 6.3).

Иногда в области придатков матки образуется воспалительный конгломерат, обнаруживаемый как объемное тубоовариальное образование. Одной из форм осложнения острого аднексита является тубоовариальный абсцесс (рис. 6.4), возникший в результате расплавления соприкасающихся стенок пиовара и пиосальпинкса.

При определенных условиях через фимбриальный отдел трубы, а также при разрыве абсцесса яичника, пиосальпинкса, тубоовариального абсцесса инфекция может проникнуть в брюшную полость и вызвать воспаление брюшины малого таза (пельвиоперитонит) (рис. 6.5), а затем и других этажей брюшной полости (диффузный или разлитой перитонит) (рис. 6.6) с развитием абсцессов (ректовагинального углубления, межкишечных).

Клиника *острого сальпингоофорита (аднексита)* включает в себя боли внизу живота различной интенсивности, повышение температуры тела до 38–40 °С, озноб, тошноту, иногда рвоту, гнойные выделения из половых путей, дизурические явления. Выраженность клинической симптоматики обусловлена, с одной стороны, вирулентностью возбудителей, а с другой — реактивностью макроорганизма.

При осмотре язык влажный, обложен белым налетом. Пальпация живота может быть болезненна в гипогастральной области. Гинекологическое исследование выявляет гнойные или сукровично-гнойные выделения из цервикального ка-

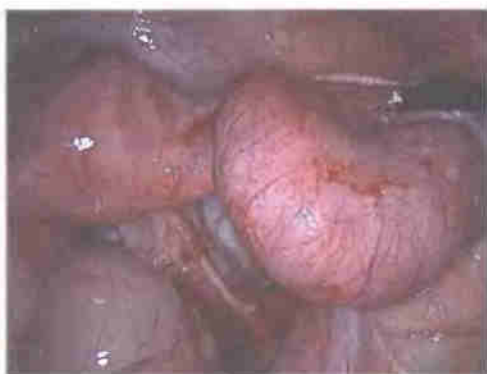

Рис. 6.1. Пиосальпинкс. Лапароскопия.

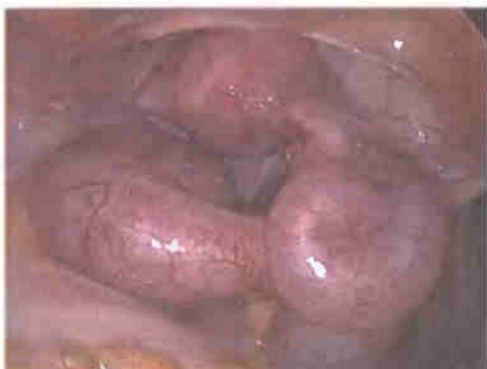

Рис. 6.2. Гидросальпинкс. Лапароскопия.

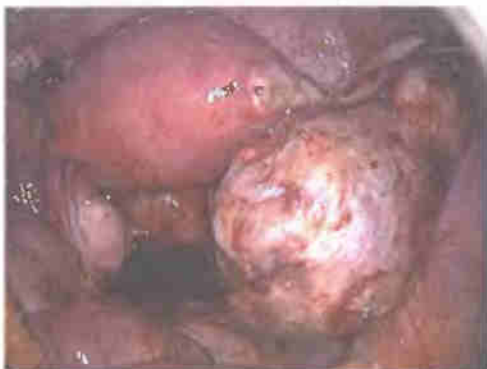

Рис. 6.3. Пиовар. Лапароскопия.



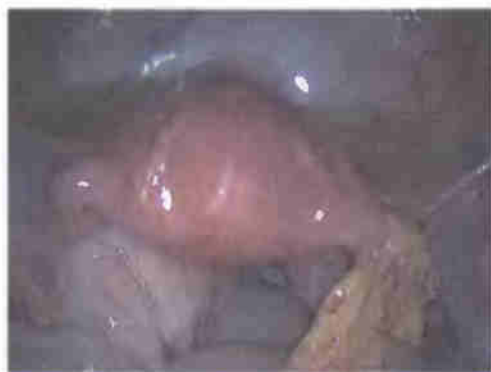

Рис. 6.4. Тубоовариальный абсцесс. Лапароскопия.

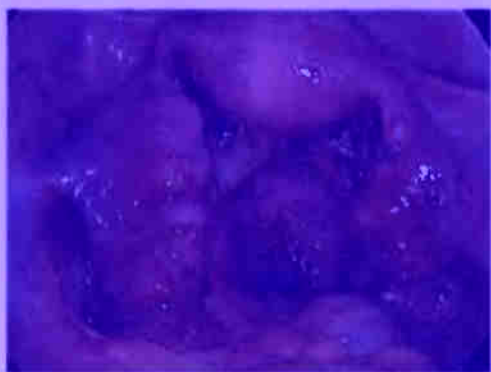


Рис. 6.5. Пельвиоперитонит. Лапароскопия.

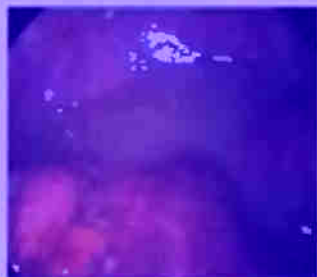


Рис. 6.6. Диффузный или разлитой перитонит. Лапароскопия.

нала, утолщенные, отечные, болезненные придатки матки. При формировании пиосальпинкса, пиовара, тубоовариальных абсцессов в области придатков матки или кзади от матки могут определяться неподвижные, объемные, болезненные, без четких контуров образования неравномерной консистенции, нередко составляющие с телом матки единый конгломерат. В периферической крови выявляют лейкоцитоз, сдвиг лейкоцитарной формулы влево, повышение СОЭ, уровня С-реактивного белка, диспротеинемию. Анализ мочи может показать повышение белка, лейкоцитурию, бактериурию, что связано с поражением уретры и мочевого пузыря. Иногда клиническая картина острого аднексита стертая, но есть выраженные деструктивные изменения в придатках матки.

Бактериоскопия мазков из влагалища и цервикального канала позволяет выявить повышение числа лейкоцитов, кокковую флору, гонококки, трихомонады, мицелий и споры дрожжеподобного гриба. Бактериологическое исследование флоры выделений из цервикального канала далеко не всегда помогает выявить возбудителей аднексита. Бо-

лее точные результаты дает микробиологическое исследование флоры из содержимого маточных труб и брюшной полости, полученной при лапароскопии, пункции или операции, так как совпадения с флорой цервикального канала составляют 10–25%.

При ультразвуковом сканировании могут визуализироваться расширенные маточные трубы. Ценность УЗИ повышается при сформировавшихся воспалительных tuboовариальных образованиях (рис. 6.7). Свободная жидкость в малом тазу в сочетании с гнойным образованием в придатках матки чаще всего свидетельствует о его разрыве.

Наиболее информативна в диагностике острого аднексита лапароскопия. Лапароскопия позволяет определить воспалительный процесс матки и придатков, его выраженность и распространенность, провести дифференциальную диагностику заболеваний с картиной «острого живота» для определения правильной тактики. При остром сальпингите эндоскопически выявляются отечные гиперемированные маточные трубы, истечение серозно-гнойного или гнойного экссудата из фимбриальных отделов (рис. 6.8) и его скопление в ректовагинальном углублении. Яичники могут быть увеличены в результате вторичного вовлечения в воспалительный процесс. Пиосальпинкс визуализируется как ретортообразной формы утолщение трубы в ампулярном отделе, стенки трубы утолщены, отечны, уплотнены, фимбриальный отдел запаян, в просвете гной. Пиовар выглядит как объемное образование яичника с гнойной полостью, имеющей плотную капсулу и наложения фибрина. При формировании tuboовариального абсцесса в области придатков матки образуется гнойная полость, имеются обширные спайки между трубой, яичником, маткой, петлями кишечника, стенкой таза. Длительное существование tuboовариального абсцесса приводит к формированию плотной капсулы, отграничивающей гнойную полость (гнойные полости) от окружаю-

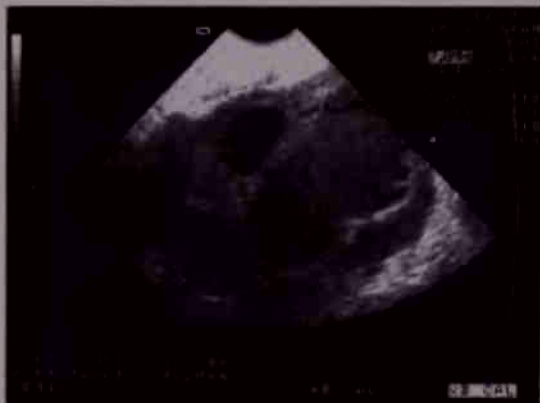

Рис. 6.7. Tuboовариальное образование. УЗИ.

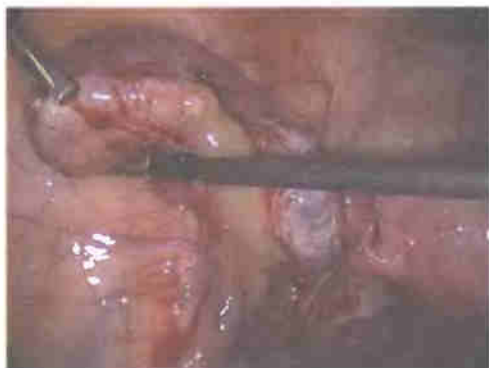

Рис. 6.8. Острый сальпингит. Лапароскопия.

димом с целью удаления очага воспаления. Получение гнойного содержимого из объемных образований придатков матки при их пункции через задний свод влагалища прицельно или под контролем УЗИ также косвенно подтверждает воспалительный характер заболевания.

*Хронический аднексит* является следствием перенесенного острого или подострого воспаления придатков матки. К причинам хронизации воспалительного процесса следует отнести неадекватное лечение острого аднексита, снижение реактивности организма, свойства возбудителя. Хронический сальпингоофорит сопровождается развитием воспалительных инфильтратов, соединительной ткани в стенке маточных труб и образованием гидросальпинксов. В ткани

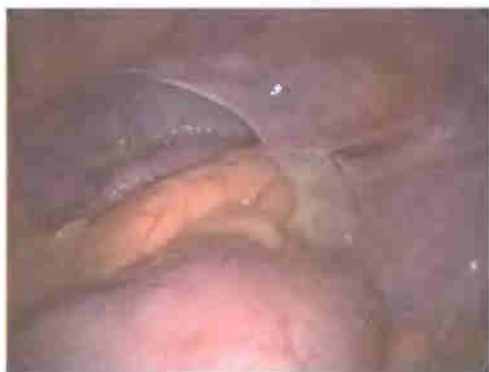


Рис. 6.9. Перфорация тубоовариального абсцесса. Лапароскопия.

ших тканей. При разрыве таких гнойных образований на их поверхности имеется перфорационное отверстие, из которого в брюшную полость поступает гной (рис 6.9).

Указанные выше изменения внутренних половых органов, выявленные при лапароскопии в случае острого воспаления придатков матки, можно отметить и при чревосечении, производимом с целью удаления очага воспаления.

Получение гнойного содержимого из объемных образований придатков матки при их пункции через задний свод влагалища прицельно или под контролем УЗИ также косвенно подтверждает воспалительный характер заболевания. Хронический сальпингоофорит сопровождается развитием воспалительных инфильтратов, соединительной ткани в стенке маточных труб и образованием гидросальпинксов. В ткани яичников происходят дистрофические изменения, из-за сужения просвета кровеносных сосудов нарушается микроциркуляция, в результате чего снижается синтез половых стероидных гормонов. Следствием перенесенного острого или подострого воспаления придатков матки становится спаечный процесс в малом тазу между трубой, яичником, маткой, стенкой таза, мочевым пузырем, сальником и петля-

ми кишечника (рис. 6.10). Заболевание имеет затяжное течение с периодическими обострениями.

Пациентки предъявляют жалобы на тупые, ноющие боли в нижних отделах живота различной интенсивности. Боли могут иррадиировать в поясницу, прямую кишку, в бедро, т.е. по ходу тазовых сплетений, и сопровождаться психоэмоциональными (раздражительность, нервозность, бессонница,

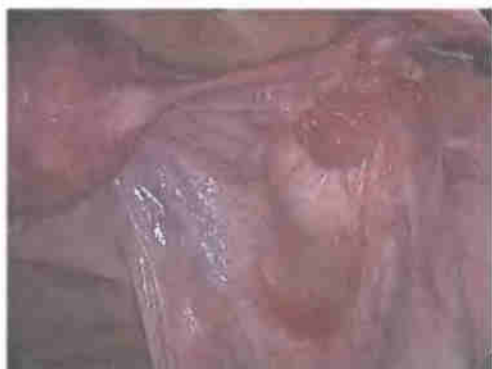

Рис. 6.10. Спаечный процесс при хроническом аднексите. Лапароскопия.

депрессивные состояния) и вегетативными нарушениями. Боли усиливаются после переохлаждения, стрессов, менструации. Кроме того, при хроническом сальпингоофорите наблюдаются нарушения менструальной функции по типу менометроррагий, гипоменструального и предменструального синдромов, сопровождающиеся ановуляцией или недостаточностью желтого тела. Бесплодие при хроническом аднексите объясняется как нарушением стероидогенеза яичниками, так и трубно-перитонеальным фактором. Спаечный процесс в придатках матки может стать причиной внематочной беременности. Частые обострения заболевания приводят к сексуальным расстройствам — снижению либидо, диспареунии.

Обострения хронического аднексита возникают в связи с усилением патогенных свойств возбудителя, реинфицированием, снижением иммунобиологических свойств макроорганизма. При обострении усиливаются боли, нарушается общее самочувствие, может повышаться температура, отмечаются гнойные выделения из половых путей. Объективное исследование выявляет воспалительные изменения придатков матки различной выраженности.

Диагностика хронического сальпингоофорита бывает чрезвычайно затруднена, поскольку хронические тазовые боли с периодическим усилением встречаются и при других заболеваниях (эндометриозе, кистах и опухолях яичника, колитах, тазовых плекситях). Определенную информацию, позволяющую заподозрить хроническое воспаление придатков матки, можно получить при бимануальном исследовании органов малого таза, гистеросальпингографии и гидросонографии. Гинекологический осмотр выявляет ограничен-



Рис. 6.11. Синдром Фитц-Хью–Куртиса. Лапароскопия.

при неэффективности антибиотикотерапии следует прибегать к лапароскопии, которая позволяет визуально определить наличие или отсутствие признаков хронического аднексита. К ним относятся спаечный процесс в малом тазу, гидросальпинксы, межъяичниковые полости на маточных трубах, заполненных серозным экссудатом (гидатиды). Последствиями перенесенного острого сальпингоофорита, чаще гонорейной или хламидийной этиологии, считают спайки между поверхностью печени и диафрагмой (рис. 6.11) (синдром Фитц-Хью–Куртиса).

**Пельвиоперитонит (воспаление брюшины малого таза)** возникает вторично при проникновении возбудителей из матки или ее придатков. В зависимости от патологического содержимого в малом тазу различают серозно-фибринозный и гнойный пельвиоперитонит. Заболевание начинается остро с появления резких болей внизу живота, повышения температуры тела до 39–40 °С, озноба, тошноты, рвоты, жидкого стула. При физикальном обследовании обращает на себя внимание влажный, обложенный белым налетом язык. Живот вздут, принимает участие в акте дыхания, при пальпации болезнен в нижних отделах, там же в разной степени выражены симптомы раздражения брюшины (в том числе симптом Щеткина–Блюмберга), отмечается напряжение передней брюшной стенки. Пальпация матки и придатков при гинекологическом исследовании иногда не удается из-за резкой болезненности, задний свод сглажен из-за скопления экссудата в ректовагинальном углублении. В анализе крови выявляются признаки воспаления. Из дополнительных методов диагностики следует указать на трансваги-

ную подвижность тела матки (спаечный процесс), образования вытянутой формы в области придатков матки (гидросальпинкс). Гистеросальпингография и гидросонография помогают выявить спаечный процесс при трубно-перитонеальном факторе бесплодия (скопление контраста в замкнутых полостях).

При длительном течении заболевания с периодическими болями внизу живота

нальное ультразвуковое сканирование, помогающее уточнить состояние матки и придатков, определить свободную жидкость в малом тазу. Наиболее информативным методом диагностики является лапароскопия. Отмечается гиперемия брюшины малого таза и прилежащих петель кишечника. По мере стихания острых явлений

воспаление локализуется в области малого таза в виде инфильтративного спаек матки и придатков, сальником, кишечником, мочевым пузырем. При пункции брюшной полости через задний свод влагалища можно аспирировать воспалительный экссудат. Проводят бактериологический анализ полученного материала.

**Параметрит** — воспаление клетчатки, окружающей матку. Возникает при распространении инфекции из матки после родов, абортов, выскабливаний слизистой матки, операций на шейке матки при использовании ВМК. Инфекция проникает в параметральную клетчатку лимфогенным путем. Параметрит начинается с появления инфильтрата в месте поражения, затем образования обильного воспалительного экссудата. При благоприятном течении инфильтрат и экссудат рассасываются, но в некоторых случаях в результате осложнения развивается фиброзная соединительнотканная инфильтрация, приводит к смещению матки в сторону поражения. Инфильтративный экссудат оставляет гнойный параметрит, который может разгуститься с выделением гноя в брюшную кишку, реже в мочевыводящие органы, брюшную полость.

Словлена воспалением и болями, повышается температура тела, усиливается интоксикация. При развитии параметрита отмечаются симптомы интоксикации: головная боль, повышение температуры тела, озноб, слабость, снижение аппетита, тошнота, рвота. При развитии параметрита отмечается увеличение матки и придатков, усиление болей в области малого таза, усиление интоксикации. При развитии параметрита отмечается увеличение матки и придатков, усиление болей в области малого таза, усиление интоксикации. При развитии параметрита отмечается увеличение матки и придатков, усиление болей в области малого таза, усиление интоксикации.

При диагностике параметритной клетчатки резко ухудшается самочувствие, появляются ознобы, усиливается интоксикация. В

ных изменений в области параметрия пальпируется плотный тяж, матка смещена в сторону поражения.

**Лечение воспалительных заболеваний внутренних половых органов.** Проводится в стационаре. Характер и интенсивность комплексной терапии зависят от стадии и выраженности воспалительного процесса, вида возбудителя, иммунобиологической резистентности макроорганизма и др. Важно создание психического и физического покоя, соблюдение диеты с преобладанием легкоусвояемых белков и витаминов. На гипогастральную область помещают пузырь со льдом.

Центральное место принадлежит антибактериальной терапии. Препарат выбирают с учетом спектра и механизма действия, фармакокинетики, побочных эффектов, а также этиологии заболевания. В связи с полимикробной этиологией заболевания следует применять препараты или их комбинации, эффективные в отношении большинства возможных возбудителей. С целью терапии острых воспалительных процессов внутренних половых органов используют антибиотики пенициллинового ряда, цефалоспорины, фторхинолоны, аминогликозиды, линкозамы, макролиды, тетрациклины.

Антибиотики группы пенициллина (оксациллин, ампициллин, амоксициллин, карбенициллин, тикарциллин, пиперациллин) считаются наименее токсичными и активны в отношении грамположительных и грамотрицательных анаэробов. Однако многие микроорганизмы выработали устойчивость к пенициллинам в результате синтеза  $\beta$ -лактамаз, разрушающих  $\beta$ -лактамное кольцо пенициллинов. В этом смысле предпочтительны комбинации пенициллинов с ингибиторами  $\beta$ -лактамаз (ингибиторзащищенные пенициллины) — амоксициллин/клавуланат, тикарциллин/клавуланат, пиперациллин/тазобактам, ампициллин/сульбактам.

Цефалоспорины также малотоксичны и эффективны в отношении многих возбудителей воспалительных заболеваний внутренних половых органов, но малоактивны или неактивны в отношении энтерококков, метициллинорезистентных стафилококков, хламидий, микоплазм, некоторых анаэробов. В настоящее время для лечения острых эндометритов, аднекситов, особенно осложненных, используют цефалоспорины III поколения (цефтриаксон, цефотаксим, цефоперазон).

Фторхинолоновые антибиотики обладают широким спектром антимикробной активности. Они наиболее эффективны в отношении грамотрицательных бактерий, менее активны в отношении ста-

филококков и слабо действуют на анаэробов. Чаще всего используют ципрофлоксацин, офлоксацин.

Из антибиотиков других групп назначают гентамицин, нетилмицин, амикацин (аминогликозиды), линкомицин, клиндамицин (линкозамины), спирамицин, азитромицин, эритромицин (макролиды), доксициклин (тетрациклины).

Возможность участия гонококков и хламидий в остром воспалительном процессе внутренних половых органов предполагает сочетание антибиотиков, эффективных в отношении этих микроорганизмов. Целесообразно комбинировать антибиотики с производными нитроимидазола (метронидазола), высокоактивными в лечении анаэробной инфекции. Таким образом, для терапии острых воспалительных заболеваний внутренних половых органов предпочтительны сочетания ингибиторзащищенных пенициллинов с доксициклином или макролидами; цефалоспоринов III поколения с доксициклином или макролидами и метронидазолом; линкозамин с аминогликозидами и доксициклином или макролидами. При выраженном воспалительном процессе антибактериальные препараты начинают вводить парентерально и продолжают еще до 24–48 ч после клинического улучшения (температура тела не выше 37,5 °С, лейкоцитоз в периферической крови не более  $10 \cdot 10^9/\text{л}$ ) с переходом на прием внутрь. При осложненных формах острых воспалительных процессов внутренних половых органов можно назначать карбапенемовые антибиотики — имипенем или меропенем с наиболее широким спектром антимикробной активности среди  $\beta$ -лактамов (грамположительные и грамотрицательные аэробы, анаэробы). Общая длительность антибактериальной терапии составляет 7–14 сут.

Согласно «Европейскому руководству по воспалительным заболеваниям органов малого таза и перигепатиту» (2001) существуют следующие схемы лечения в стационаре:

- цефокситин 2 г в/в 4 раза в день (или цефотетан 2 г в/в 2 раза в день) + доксициклин 100 мг в/в 2 раза в день (можно назначать внутрь), затем доксициклин 100 мг внутрь 2 раза в день + метронидазол 400 мг внутрь 2 раза в день — всего 14 дней;
- клиндамицин 900 мг в/в 3 раза в день + гентамицин в/в (сначала ударная доза 2 мг/кг, затем 1,5 мг/кг 3 раза в день, можно в одной дозе), затем либо клиндамицин 450 мг внутрь 4 раза в день либо доксициклин 100 мг внутрь 2 раза в день + метронидазол 400 мг внутрь 2 раза в день — продолжительность всего курса 14 дней.





Воспалительный процесс обуславливает повышенную чувствительность к продуктам тканевого распада и антигенам микробной клетки. В связи с этим с целью гипосенсибилизации организма необходимо использовать антигистаминные средства. Кроме того, антигистаминные препараты уменьшают реакцию организма на гистамин, снимают спазм гладкой мускулатуры, оказывают противовоспалительное действие, уменьшая проницаемость капилляров. Эффективно уменьшают симптомы воспаления (боли, отек) нестероидные противовоспалительные препараты (индометацин, вольтарен, ибупрофен, пироксикам). Для коррекции нарушенного иммунитета, интерферонового статуса, повышения неспецифической резистентности организма следует применять гамма-глобулин, левамизол, Т-активин, тималин, тимоген, лейкинферон, интерферон, стимуляторы синтеза эндогенного интерферона (циклоферон, неовир), витамины С, Е, группы В, адаптогены.

Чрезвычайно эффективна независимо от этиологии воспаления реинфузия крови, облученной ультрафиолетовыми лучами. Проводят экстракорпоральное облучение ультрафиолетом собственной крови больной с последующей ее реинфузией. Процедура оказывает многостороннее действие: устраняет гемореологические и коагуляционные нарушения, способствует насыщению гемоглобина кислородом, увеличению числа эритроцитов, детоксикации организма, активизирует иммунную систему, повышает неспецифическую резистентность, дает бактерицидный и вироцидный эффекты.

В острой фазе воспалительного процесса можно назначать физиотерапию — токи УВЧ на область гипогастрия, в последующем, при стихании признаков воспаления, электрофорез йодистого калия, меди, цинка, магния, фонофорез гидрокортизона, переменные магнитные поля, а также местные рассасывающие процедуры (микроклизмы с ромашкой, тампоны с бальзамическим линиментом по Вишневному во влагалище).

При лечении эндометрита целесообразно проведение гистероскопии с промыванием полости матки антисептическими растворами, удалением при необходимости остатков плодного яйца, плацентарной ткани, инородных тел.

Эффективность консервативной терапии следует оценить уже через 12–48 ч. Прогностически значимы улучшения общего самочувствия, снижение температуры, исчезновение симптомов раздражения брюшины, нормализация гематологических показателей. Отсутствие эффекта консервативной терапии у больных пельвиоперитонитом в течение 12–24 ч, нарастание местных и общих сим-

птомов воспаления, невозможность исключить разрыв гнойного tuboовариального образования служат показаниями к хирургическому лечению.

При пиосальпинксах, пиоварах, абсцессе ректовагинального углубления можно сделать пункцию гнойных образований через задний свод влагалища под контролем ультразвукового сканирования. При пункции проводят аспирацию содержимого с последующим бактериологическим исследованием и промывание гнойных полостей антисептиками или растворами антибиотиков. Такая тактика позволяет устранить острые явления воспалительного процесса и в дальнейшем при необходимости выполнить органосохраняющие операции.

Наилучшие результаты в лечении острых воспалительных заболеваний придатков матки дает лапароскопия. Ценность лапароскопии, помимо оценки выраженности и распространенности воспалительного процесса, заключается в возможности произвести лизис спаек, вскрыть или удалить гнойные tuboовариальные образования, выполнить направленное дренирование и санацию брюшной полости, осуществить внутрибрюшную перфузию и инфузию различных лекарственных растворов. Для сохранения репродуктивной функции в последующем целесообразна динамическая лапароскопия (рис. 6.12), во время которой фиксируют скорость регрессивных изменений воспаления, выполняют различные лечебные манипуляции: разделение спаек, аспирацию патологического выпота, промывание брюшной полости антисептиками. Динамическая лапароскопия повышает эффективность противовоспалительной терапии, предотвращает формирование спаек, что особенно важно для пациенток, планирующих беременность.

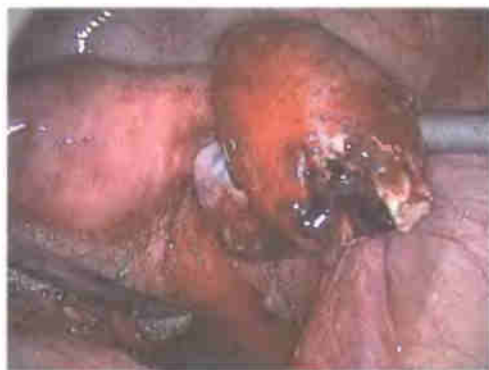

Рис. 6.12. Воспалительные заболевания придатков матки. Динамическая лапароскопия.

формирование спаек, что особенно важно для пациенток, планирующих беременность.

Чревосечение (нижнесрединная лапаротомия) показано при разрыве гнойного tuboовариального образования, диффузном или разлитом перитоните, внутрибрюшных абсцессах, неэффективности лечения в течение 24 ч после дренирования брюшной полости с помощью лапароскопа, при невозможности выполнить лапароско-

пию. К лапаротомическому доступу прибегают также у пациенток с гнойными tuboовариальными образованиями в пре- и постменопаузе, при необходимости удаления матки.

Объем операции определяется возрастом пациентки, степенью деструктивных изменений и распространенностью воспалительного процесса, сопутствующей патологией. Экстирпацию матки с придатками с одной или с двух сторон производят тогда, когда матка является источником воспалительного процесса (эндомиометрит, панметрит на фоне ВМК, после родов, абортов и других внутриматочных вмешательств), есть сопутствующие поражения тела и шейки матки, при разлитом перитоните, множественных абсцессах в брюшной полости. У пациенток репродуктивного возраста следует стремиться к проведению органосохраняющих операций или, в крайнем случае, к сохранению ткани яичника. Оперативное вмешательство заканчивают дренированием брюшной полости.

Необходимо выявить половых партнеров пациентки с острыми ВЗПО и предложить пройти обследование на гонорею и хламидиоз. Партнерам рекомендуют избегать половых контактов до окончания лечения. Всем половым партнерам необходимо провести эмпирическое лечение против хламидиоза в связи с различной чувствительностью диагностических тестов. Если адекватный скрининг на гонорею у полового партнера невозможен, необходимо провести эмпирическое лечение этой инфекции.

Лечение хронических ВЗПО включает в себя профилактику рецидивов, устранение болевого синдрома, нормализацию менструальной и репродуктивной функций.

Терапия обострений хронического воспаления придатков матки проводится в женской консультации или в стационаре по тем же принципам, что и лечение острого воспаления.

Основная роль в лечении хронических ВЗПО вне обострений принадлежит физиотерапии — электрофорезу меди, цинка, магния, йодистого калия, фонофорезу гидрокортизона, лидазы, переменным магнитным полям, лазеротерапии и др. Целесообразно назначение лечебного массажа, в том числе гинекологического, бальнеотерапии, грязелечения.

Лекарственная терапия направлена на повышение иммунологической резистентности организма, устранение остаточных явлений воспалительного процесса, болевых ощущений. Применяют нестероидные противовоспалительные препараты (вводят преимущественно ректально), витамины, антиоксиданты, иммуностимуляторы, стимуляторы эндогенного синтеза интерферона. Рекомендуют

ется также введение тампонов с лекарствами во влагалище (бальзамический линимент по Вишневскому, левомеколь и др.). Одновременно проводится коррекция нарушений менструального цикла.

Восстановление репродуктивной функции возможно после лапароскопического или микрохирургического разделения спаек, фимбрионластики, сальпингостомии, которые выполняют у пациенток до 35 лет. При неэффективности оперативного лечения трубно-перитонеального бесплодия показано экстракорпоральное оплодотворение.

## 6.1. БАКТЕРИАЛЬНЫЙ ВАГИНОЗ

Бактериальный вагиноз (БВ) — это клинический синдром, вызванный замещением лактобацилл вагинальной флоры условно-патогенными анаэробными микроорганизмами. В настоящее время БВ рассматривается не как инфекция, передающаяся половым путем, а как вагинальный дисбиоз. Вместе с тем БВ создает предпосылки для возникновения инфекционных процессов во влагалище, поэтому его рассматривают вместе с воспалительными заболеваниями половых органов. БВ — достаточно частое инфекционное заболевание влагалища, обнаруживаемое у 21–33% пациенток репродуктивного возраста.

**Этиология и патогенез.** Нарушение микроэкологии влагалища выражается в снижении количества доминирующих в норме лактобацилл и бурной пролиферацией различных бактерий — *Gardnerella vaginalis*, *Mycoplasma hominis*, прежде всего анаэробов — *Bacteroides spp.*, *Prevotella spp.*, *Peptostreptococcus spp.*, *Mobiluncus spp.*, *Fusobacterium spp.* и др. Ранес причиной заболевания считали гарднереллы (коринебактерии, гемофильные палочки), поэтому его называли гарднереллезом. Однако в дальнейшем было установлено, что *Gardnerella vaginalis* — не единственный возбудитель БВ. Кроме того, эти микроорганизмы являются составной частью нормальной микрофлоры.

К заболеванию предрасполагают:

- применение антибактериальных препаратов, в том числе антибиотиков;
- прием оральных контрацептивов;
- длительное использование внутриматочной контрацепции;
- гормональные нарушения, сопровождающиеся клиникой гипоменструального синдрома;

- перенесенные в прошлом воспалительные заболевания половых органов;
- частая смена половых партнеров;
- стрессовые ситуации;
- лечение цитостатиками, рентгенотерапия;
- снижение иммунитета и др.

В результате нарушения микробиоценоза влагалища рН вагинального содержимого увеличивается с 4,5 до 7,0–7,5, анаэробы образуют летучие амины с неприятным запахом гнилой рыбы. Важную роль в патогенезе БВ играет резкое снижение числа штаммов лактобактерий, образующих перекись водорода. У пациенток с БВ достаточно часто (до 60%) обнаруживается дисбактериоз кишечника, что позволяет считать оба признака проявлением дисбиотических процессов в организме в целом. Описанные изменения нарушают функционирование естественных биологических барьеров во влагалище и способствуют возникновению воспалительных заболеваний половых органов, послеоперационных инфекционных осложнений. БВ у беременных является фактором риска развития хориоамнионита, послеродового эндометрита, преждевременных родов и рождения детей с низкой массой тела.

**Клиника.** Клинические проявления не специфичны. Основной жалобой больных БВ являются обильные, однородные, кремообразные серые вагинальные выделения, которые прилипают к стенкам влагалища и имеют неприятный «рыбный» запах. Возможны появление зуда, жжения во влагалище, дискомфорт во время полового акта.

**Диагностика.** Диагностические критерии БВ:

- специфические вагинальные выделения;
- обнаружение «ключевых клеток» во влагалищном мазке;
- рН влагалищного содержимого выше 4,5;
- положительный аминовый тест.

«Ключевые клетки» выявляются при микроскопии влагалищных мазков, окрашенных по Граму, и выглядят, как слущенные эпителиальные клетки, к поверхности которых прикреплены характерные для БВ микроорганизмы. У здоровых женщин «ключевые клетки» не обнаруживаются. Кроме того, типичными бактериоскопическими признаками заболевания служат небольшое количество лейкоцитов в поле зрения, снижение числа или отсутствие палочек Додерлейна. Кислотность вагинального содержимого (рН) определяют с помощью индикаторных бумажек или различных рН-метров. Аминовый тест заключается в добавлении к влагалищным выделениям на пред-

метном стекле нескольких капель 10% раствора гидроокиси калия, после чего появляется типичный запах гнилой рыбы. Диагноз БВ можно установить при наличии 3 из перечисленных критериев.

Диагностику БВ дополняет бактериологический метод исследования с определением качественного и количественного состава микрофлоры влагалища, но он достаточно трудоемкий и дорогостоящий. Выявление *Gardnerella vaginalis* различными методами не имеет диагностической значимости, поскольку этот микроорганизм присутствует во влагалищном секрете у 60% здоровых женщин.

**Лечение** половых партнеров – мужчин с целью профилактики рецидивов БВ у женщин нецелесообразно. Однако у мужчин не исключен уретрит, что требует проведения обследования и при необходимости лечения. Использование презервативов во время лечения не обязательно.

Рекомендуемые схемы терапии (ЦНИКВИ и Российская ассоциация акушеров-гинекологов, 2001):

- орнидазол 500 мг внутрь 2 раза в сутки в течение 5 дней;
- метронидазол 500 мг внутрь 2 раза в сутки в течение 7 дней.

Альтернативные схемы:

- клиндамицин 2% крем по 5 г интравагинально 1 раз в сутки перед сном в течение 3 дней;
- метронидазол 2,0 г внутрь однократно или в виде 0,75% геля 5,0 г интравагинально 2 раза в сутки в течение 5 дней;
- тержинан 1 вагинальная таблетка перед сном в течение 10 дней;
- макмирор комплекс по 1 свече перед сном 8 дней, крем по 2–3 г с помощью аппликатора 1 раз в сутки в течение 8 дней.

Лечение беременных начинают не ранее II триместра. Используют:

- орнидазол 500 мг внутрь 2 раза в сутки в течение 5 дней или 1,5 г внутрь однократно перед сном;
- метронидазол 250 мг внутрь 3 раза в сутки в течение 7 дней, или 2,0 г внутрь однократно, или в виде 0,75% геля 5,0 г интравагинально 2 раза в сутки в течение 5 дней;
- макмирор комплекс по 1 свече перед сном 8 дней, крем по 2–3 г с помощью аппликатора 1 раз в сутки в течение 8 дней;
- тержинан 1 вагинальная таблетка ежедневно перед сном в течение 10 дней.

Следует с осторожностью назначать метронидазол на последних сроках беременности, перед родами и в период лактации в связи с возможностью мутагенных и канцерогенных эффектов.







по Граму вагинального мазка позволяет обнаружить споры и псевдомицелий гриба. Хорошим дополнением к микроскопии служит культуральный метод — посев влагалищного содержимого на искусственные питательные среды (среда Сабуро, 5% кровяной агар). Культуральное исследование определяет видовую принадлежность грибов, а также их чувствительность к антимикотическим препаратам.

К дополнительным методам при вагинальном кандидозе относятся исследования микробиоценоза кишечника, обследования на инфекции, передающиеся половым путем, анализ гликемического профиля с нагрузкой.

**Лечение** вагинального кандидоза должно быть комплексным, не только с воздействием на возбудитель заболевания, но и с устранением предрасполагающих факторов. Рекомендуют отказ от приема оральных контрацептивов, антибиотиков, глюкокортикостероидов, цитостатиков, проводят медикаментозную коррекцию сахарного диабета. В период лечения и диспансерного наблюдения рекомендуется использование презервативов.

Для лечения острых форм урогенитального кандидоза на первом этапе обычно применяют местное лечение (рекомендации ЦНИКВИ и Российской ассоциации акушеров-гинекологов, 2001):

- эконазол 150 мг в вагинальных свечах 1 раз в сутки в течение 3 дней;
- изоконазол 600 мг в вагинальных шариках однократно перед сном;
- тержинан (комбинированный препарат) в вагинальных таблетках — 1 таблетка ежедневно перед сном в течение 20 дней;
- макмирор комплекс (комбинированный препарат) — 1 свеча перед сном в течение 8 дней или крем по 2–3 г с помощью аппликатора 1 раз в сутки в течение 8 дней.

Альтернативные схемы:

- флуконазол 150 мг внутрь однократно перед сном;
- итраконазол 200 мг внутрь 2 раза с интервалом 12 ч, всего 2 раза или 200 мг внутрь 1 раз в сутки в течение 3 дней;
- клотримазол в вагинальных таблетках 100 мг перед сном в течение 6 дней или 200 мг перед сном в течение 3 дней;
- натамицин в вагинальных свечах 1 раз в сутки в течение 6–9 дней;
- циклопирокс оламин по 1 свече перед сном в течение 3–6 дней или по 2–3 г крема с помощью аппликатора 1 раз в сутки в течение 3–6 дней.

При хроническом урогенитальном кандидозе наряду с местным лечением применяют препараты системного действия:

- флуконазол 150 мг внутрь однократно перед сном;
- итраконазол 200 мг внутрь 2 раза с интервалом 12 ч, всего 2 раза, или 200 мг внутрь 1 раз в сутки в течение 3 дней;
- циклопирокс оламин по 1 свече перед сном в течение 6 дней или по 3 г крема с помощью аппликатора 1 раз в сутки в течение 3–6 дней.

В дополнение к основной терапии возможно интравагинальное введение антисептика поливинилпирролидона-йода по 1 свече («Бетадин») 2 раза в сутки в течение 7 дней при остром процессе и по 1 свече перед сном в течение 14 дней при хроническом.

У беременных используют местную терапию продолжительностью не более 7 дней, предпочтение отдают натамицину («Пимафуцин»).

У детей применяют малотоксичные препараты:

- флуконазол 1–2 мг на 1 кг однократно внутрь;
- макмирор комплекс (комбинированный препарат) по 1 свече перед сном в течение 8 дней или крем по 2–3 г с помощью аппликатора 1 раз в сутки в течение 8 дней;
- циклопирокс оламин по 1 свече перед сном в течение 3–6 дней или по 2–3 г крема с помощью аппликатора 1 раз в сутки в течение 3–6 дней;
- тержинан (комбинированный препарат) у подростков в виде вагинальных таблеток по 1/2 таблетки ежедневно перед сном в течение 20 дней.

Специальные насадки на тубиках позволяют делать аппликации крема, не повреждая девственную плеву.

На втором этапе лечения проводят коррекцию нарушенного микробиоценоза влагалища.

Критериями излеченности считают разрешение клинических проявлений и отрицательные результаты микробиологического исследования. При неэффективности лечения необходимо провести повторный курс по другим схемам.

**Профилактика** вагинального кандидоза заключается в устранении условий для его возникновения.

### 6.3. ТРИХОМОНИАЗ

Трихомониаз относится к наиболее частым инфекционным заболеваниям, передающимся половым путем, и поражает 60–70%

женщин, живущих половой жизнью. По данным ВОЗ, в мире ежегодно регистрируется более 250 млн больных трихомониазом.

**Этиология и патогенез.** Возбудителем трихомониаза является влагалищная трихомонада (*Trichomonas vaginalis*). Трихомонада представляет собой простейший микроорганизм овальной формы размерами 10–30 мкм, имеет от 3 до 5 жгутиков и ундулирующую мембрану, с помощью которых движется. Питание осуществляется за счет эндоосмоса и фагоцитоза. Размножается путем деления на 2 или 4 клетки. Трихомонада неустойчива во внешней среде и легко погибает при нагревании выше 40 °С, высушивании, воздействии дезинфицирующих растворов. Трихомонады часто бывают спутниками других инфекций, передающихся половым путем (гонорея, хламидиоз, вирусные инфекции и др.) и/или вызывающих воспаление половых органов (дрожжевых грибов, микоплазм, уреаплазм). Трихомониаз рассматривается как смешанная протозойно-бактериальная инфекция.

Трихомонады могут снижать подвижность сперматозоидов, что становится одной из причин бесплодия.

Основной путь заражения трихомониазом – половой. Контагиозность возбудителя приближается к 100%. Не исключается также бытовой путь инфицирования, особенно у девочек, при пользовании общим бельем, постелью, а также интранатально во время прохождения плода через инфицированные родовые пути матери.

Трихомонады находятся в основном во влагалище, но могут поражаться цервикальный канал, уретра, мочевого пузыря, выводные протоки больших желез преддверия влагалища. Трихомонада может проникать через матку и маточные трубы даже в брюшную полость, пронося на своей поверхности патогенную микрофлору.

Несмотря на специфические иммунологические реакции на внедрение трихомонад, иммунитет после перенесенного трихомониаза не развивается.

**Классификация.** Различают свежий трихомониаз (давность заболевания до 2 мес), хронический (вялотекущие формы с давностью заболевания более 2 мес или с неустановленной давностью) и трихомонадоносительство, когда возбудители не вызывают воспалительной реакции в половых путях, но могут передаваться партнеру при половых контактах. Свежий трихомониаз может быть острым, подострым или торпидным (малосимптомным). Урогенитальный трихомониаз подразделяется также на неосложненный и осложненный.

**Клиника.** Инкубационный период при трихомониазе колеблется от 3–5 до 30 дней. Клиническая картина обусловлена, с одной стороны, вирулентностью возбудителя, а с другой — реактивностью макроорганизма.

При остром и подостром трихомониазе больные жалуются на зуд и жжение во влагалище, обильные пенистые выделения из половых путей серо-желтого цвета. Пенистые выделения связывают с наличием во влагалище газообразующих бактерий. Поражение уретры вызывает резь при мочеиспускании, частые позывы на мочеиспускание. При торпидном и хроническом заболевании жалобы не выражены или отсутствуют.

**Диагностика.** Диагностике помогают тщательно собранный анамнез (контакты с больными трихомониазом) и данные объективного обследования. Гинекологический осмотр выявляет гиперемию, отек слизистой оболочки влагалища и влагалищной порции шейки матки, пенистые гнойные бели на стенках влагалища. При кольпоскопии обнаруживают петехиальные кровоизлияния, эрозии шейки матки. При подострой форме заболевания признаки воспаления выражены слабо, в хронической — практически отсутствуют.

При микроскопии нативных и окрашенных влагалищных мазков выявляют возбудитель. В некоторых случаях делают посев патологического материала на искусственные питательные среды, люминесцентную микроскопию. В последние годы для диагностики трихомониаза все чаще применяют ПЦР. За 1 нед до взятия материала больные не должны применять противогрибковые препараты, нельзя проводить местные процедуры. Успешная диагностика предполагает сочетание различных методик и многократное повторение анализов.

**Лечение** проводят обоим половым партнерам (супругам), даже если трихомонада обнаружена только у одного из них. В период терапии и последующего контроля половую жизнь запрещают, либо рекомендуют пользоваться презервативом. К лечению следует привлекать также трихомонадоносителей.

При остром и подостром неосложненном трихомониазе терапия сводится к назначению специфических противотрихомонадных препаратов. Схемы лечения *неосложненного урогенитального трихомониаза* (ЦНИКВИ, Российская ассоциация акушеров-гинекологов, 2001):

- орнидазол 1,5 г внутрь однократно перед сном;
- тинидазол 2,0 г внутрь однократно перед сном.

## Альтернативные схемы:

- орнидазол 500 мг внутрь каждые 12 ч в течение 5 дней;
- метронидазол 500 мг внутрь каждые 12 ч в течение 7 дней;
- ниморазол 500 мг внутрь 2 раза в сутки в течение 6 дней или 2 г внутрь однократно;
- секнидазол 2 г внутрь однократно перед едой;
- нифурател 200–400 мг (1–2 таблетки) внутрь 3 раза в сутки в течение 7 дней.

Лечение *осложненного урогенитального трихомониоза (воспалительный процесс органов малого таза)* проводят в стационаре. Назначают:

- орнидазол 500 мг внутрь каждые 12 ч в течение 10 дней.

## Альтернативные схемы:

- метронидазол 500 мг внутрь каждые 6 ч в течение 7 дней;
- тинидазол 2,0 г внутрь 1 раз в сутки в течение 3 дней;
- ниморазол 500 мг внутрь 2 раза в сутки в течение 6 дней, или 2 г внутрь однократно;
- секнидазол 2 г внутрь однократно перед едой;
- нифурател 200–400 мг (1–2 таблетки) внутрь 3 раза в сутки в течение 7 дней.

В ходе терапии метронидазолом и тинидазолом и в течение 24 ч после ее окончания пациентам следует воздержаться от приема алкоголя во избежание тяжелых побочных реакций.

При неэффективности лечения рекомендуется смена препарата или удвоение дозы.

Одновременно с указанными лекарственными средствами возможно применение местнодействующих противоцистных и противовоспалительных препаратов:

- метронидазол 500 мг (вагинальная таблетка) 1 раз в сутки в течение 6 дней;
- макмирор комплекс (комбинированный препарат в свечах и в виде крема) по 1 свече перед сном во влагалище в течение 8 дней, или по 2–3 г крема с помощью аппликатора 1 раз в сутки в течение 8 дней.

В дополнение к основной терапии можно применять интравагинально антисептик поливинилпирролидона-йод («Бетадин») по 1 свече 2 раза в сутки в течение 7 дней при неосложненном трихомониозе или по 1 свече на ночь в течение 14 дней при осложненном.

Лечение беременных начинают не ранее II триместра беременности. Назначают орнидазол 11,5 г внутрь однократно перед сном. В качестве альтернативы допустимы:

- тинидазол 2 г внутрь однократно перед сном (на последних сроках беременности, непосредственно перед родами и в период лактации возможно проявление мутагенных и канцерогенных свойств);
- нифурател 200 мг внутрь 3 раза в сутки в течение 7 дней;
- макмирор комплекс местно в виде свечей или крема.

При трихомонадном вульвовагините у детей препаратом выбора является орнидазол (25 мг/кг в 1 прием).

Альтернативные схемы:

- метронидазол по  $\frac{1}{3}$  таблетки (таблетка по 250 мг) внутрь 2–3 раза в сутки (детям от 1 до 6 лет), по 125 мг внутрь 2–3 раза в сутки (детям от 6 до 10 лет), по 250 мг внутрь 2 раза в сутки (детям 11–15 лет), длительность лечения 7 дней;
- секнидазол 30 мг/кг в 1 или несколько приемов;
- нифурател 200 мг внутрь 3 раза в сутки в течение 7 дней.

Критериями излеченности трихомониаза являются исчезновение клинических проявлений и отсутствие трихомонад в выделениях из половых путей и моче.

**Профилактика** трихомониаза сводится к своевременному выявлению и лечению больных и трихомонадоносителей, соблюдению личной гигиены, исключению случайных половых связей.

## 6.4. ГОНОРЕЯ

**Гонорея** — инфекционное заболевание, вызываемое гонококком (*Neisseria gonorrhoeae*), с преимущественным поражением мочеполовых органов. По данным ВОЗ, ежегодно заболевание регистрируется у 200 млн человек. Перенесенная гонорея нередко становится причиной как женского, так и мужского бесплодия.

**Этиология и патогенез.** Гонококк представляет собой парный кокк (диплококк) бобовидной формы, не окрашиваемый по Граму, располагается обязательно внутриклеточно (в цитоплазме лейкоцитов). Гонококки высокочувствительны к факторам внешней среды: погибают при температуре выше 55 °С, при высыхании, обработке растворами антисептиков, под влиянием прямых солнечных лучей. Гонококк сохраняет жизнеспособность в свежем гное до высыхания. В связи с этим заражение происходит в основном половым путем (от инфицированного партнера). Контагиозность инфекции для женщин составляет 50–70%, для мужчин — 25–50%. Гораздо реже бывает заражение бытовым путем (через грязное белье, поло-

тенца, мочалки), в основном у девочек. Возможность внутриутробного инфицирования остается спорной. Гонококк неподвижен, не образует спор, посредством тонких трубчатых нитей (пили) закрепляется на поверхности эпителиальных клеток, сперматозоидов, эритроцитов. Снаружи гонококки покрыты капсулоподобной субстанцией, затрудняющей их переваривание. Возбудитель может проживать внутри лейкоцитов, трихомонад, эпителиальных клеток (незавершенный фагоцитоз), что осложняет лечение. При неадекватном лечении могут образовываться L-формы гонококков различной величины и окраски. Они нечувствительны к препаратам, вызвавшим их образование, антителам и комплементу в результате утраты части антигенных свойств. Персистенция L-форм затрудняет диагностику и лечение, способствует выживанию инфекции в организме. В связи с широким использованием антибиотиков появилось множество штаммов гонококка, вырабатывающих фермент  $\beta$ -лактамазу и соответственно устойчивых к действию антибиотиков, содержащих  $\beta$ -лактаманное кольцо.

Гонококки поражают преимущественно отделы мочеполовой системы, выстланные цилиндрическим эпителием – слизистую оболочку цервикального канала, маточных труб, уретры, парауретральные и большие вестибулярные железы. При генитально-оральных контактах могут развиваться гонорейный фарингит, тонзиллит и стоматит, при генитально-анальных – гонорейный проктит. При попадании инфекции на слизистую оболочку глаз, в том числе и при прохождении плода через инфицированные родовые пути, появляются признаки гонорейного конъюнктивита.

Стенка влагалища, покрытая многослойным плоским эпителием, устойчива к гонококковой инфекции. Однако, если эпителий истончается или становится рыхлым, возможно развитие гонорейного вагинита (при беременности, у девочек и у женщин в постменопаузе).

Гонококки быстро фиксируются на поверхности эпителиальных клеток при помощи пилей, а затем проникают в глубь клеток, в межклеточные щели и подэпителиальное пространство, вызывая деструкцию эпителия и воспалительную реакцию.

Гонорейная инфекция распространяется чаще по протяжению (каналикулярно) из нижних отделов мочеполовой системы в верхние. Продвижению нередко способствуют адгезия гонококка к поверхности сперматозоидов и энтеробиоз внутри трихомонад, являющихся активными переносчиками инфекции.

Иногда гонококки попадают в кровяное русло (обычно они гибнут из-за бактерицидных свойств сыворотки), приводя к генерали-



зации инфекции и появлению экстрагенитальных очагов поражения, в первую очередь поражения суставов. Реже развиваются гонорейный эндокардит и менингит.

В ответ на внедрение гонорейной инфекции в организме вырабатываются антитела, но иммунитет при этом не развивается. Человек может заразиться и болеть гонореей многократно. Это объясняется антигенной вариабельностью гонококка.

Инкубационный период гонореи колеблется от 3 до 15 дней, реже до 1 мес.

**Классификация.** За основу принята классификация гонореи, изложенная в Международной статистической классификации болезней X пересмотра 1999 г. (раздел А.54):

- гонококковая инфекция нижних отделов мочеполовой системы без абсцедирования периуретральных и придаточных желез;
- гонококковая инфекция нижних отделов мочеполовой системы с абсцедированием периуретральных и придаточных желез;
- гонококковый пельвиоперитонит и другая гонококковая инфекция мочеполовых органов;
- гонококковая инфекция глаз;
- гонококковая инфекция костно-мышечной системы;
- гонококковый фарингит;
- гонококковая инфекция аноректальной области;
- другие гонококковые инфекции.

Эта классификация близка к приведенной в методических материалах «Диагностика, лечение и профилактика ЗППП» (1997):

- гонорея нижних отделов мочеполовой системы без осложнений;
- гонорея нижних отделов мочеполовой системы с осложнениями;
- гонорея верхних отделов мочеполовой системы и органов малого таза;
- гонорея других органов.

К гонорее нижних отделов мочеполовой системы относят поражение уретры, парауретральных желез, желез преддверия влагалища, слизистой оболочки цервикального канала, влагалища, к гонорее верхних отделов мочеполовой системы (восходящей) — поражение матки, придатков и брюшины.

По классификации 1993 г., в основу которой положены длительность и выраженность клинических симптомов заболевания, различают свежую гонорею (длительность до 2 мес), которая под-

разделяется на острую, подострую, торпидную (малосимптомную или бессимптомную со скудным экссудатом, в котором обнаруживаются гонококки) и хроническую гонорею (продолжительность более 2 мес или неустановленной давности). Хроническая гонорея может протекать с обострениями.

Возможно гонококконосительство, когда возбудитель не вызывает появления экссудата и субъективных расстройств нет.

**Клинические проявления.** Гонорея нижнего отдела мочеполовой системы часто бывает бессимптомной. Выраженные проявления болезни включают в себя дизурические явления, зуд и жжение во влагалище, гнойные сливкообразные выделения из цервикального канала. При осмотре выявляют гиперемию и отечность устья уретры и цервикального канала.

Гонорея верхнего отдела (восходящая) обычно вызывает нарушение общего состояния, жалобы на боли внизу живота, повышение температуры до 39 °С, тошноту, иногда рвоту, озноб, жидкий стул, учащенное и болезненное мочеиспускание, нарушение менструального цикла. Распространению инфекции за пределы внутреннего зева способствуют искусственные вмешательства — аборты, выскабливания слизистой оболочки матки, зондирование полости матки, взятие аспирата эндометрия, биопсия шейки матки, введение внутриматочных контрацептивов. Острому восходящему воспалительному процессу нередко предшествуют менструация, роды. При объективном исследовании отмечаются гнойные или сукровично-гнойные выделения из цервикального канала, увеличенная, болезненная, мягковатой консистенции матка (при эндомиометрите), отечные болезненные придатки (при сальпингоофорите), болезненность при пальпации живота, симптомы раздражения брюшины (при перитоните). Острый воспалительный процесс в придатках матки нередко осложняется развитием tuboовариальных воспалительных образований вплоть до абсцессов (особенно при возникновении заболевания у женщины, использующей внутриматочный контрацептив).

Ранее в литературе описывались характерные симптомы восходящей гонореи: кровяные выделения из половых путей, двустороннее поражение придатков матки, связь заболевания с менструацией, родами, абортами, внутриматочными вмешательствами, быстрый эффект терапии со снижением уровня лейкоцитов в крови и температуры тела при повышенной СОЭ. В настоящее время гонорейный процесс не имеет этих типичных клинических признаков, поскольку почти во всех наблюдениях выявляется микст-инфекция. Смешанная инфекция удлиняет инкубационный период, способ-

ствует более частому рецидивированию, затрудняет диагностику и лечение.

Хронизация воспалительного процесса приводит к нарушению менструального цикла, развитию спаечного процесса в малом тазу, что может привести к бесплодию, внематочной беременности, невынашиванию беременности, синдрому хронических тазовых болей.

Гонорейный проктит чаще остается бессимптомным, но иногда сопровождается зудом, жжением в области анального отверстия, болезненностью при дефекации, тенезмами.

К клиническим проявлениям гонореи у беременных относят цервицит или вагинит, преждевременное вскрытие плодных оболочек, лихорадку во время или после родов, септический аборт. Редко гонококковая инфекция при беременности протекает в виде сальпингита (только в I триместре).

**Диагностика.** Основными методами лабораторной диагностики гонореи являются бактериоскопический и бактериологический, направленные на выявление возбудителя. Материал для бактериоскопического исследования наносят на два предметных стекла тонким слоем. После высушивания и фиксации препараты окрашивают метиленовым синим (первое стекло) и по Граму (второе стекло). Гонококк идентифицируют по парности, внутриклеточному расположению и грамнегативности. В связи с высокой изменчивостью под влиянием окружающей среды гонококк не всегда можно обнаружить при бактериоскопии, ее чувствительность и специфичность составляют 45–80 и 38% соответственно. Для выявления стертых и бессимптомных форм гонореи, а также инфекции у детей и беременных, более подходит бактериологический метод. Посев материала производят на искусственные питательные среды. При загрязнении материала сопутствующей флорой выделение гонококка становится затруднительным, поэтому используют селективные среды с добавлением антибиотиков. При невозможности произвести посев незамедлительно материал помещают в транспортную среду. Выросшие на питательной среде культуры подвергают микроскопии, определяют их свойства и чувствительность к антибиотикам. Чувствительность культурального метода 90–100%, специфичность – 98%. Материал для микроскопии и посева берут ложечкой Фолькмана или бактериологической петлей из цервикального канала, влагалища, уретры. Из прямой кишки берут соскоб или смывы изотоническим раствором хлорида натрия.

Другие методы лабораторной диагностики гонореи (иммунофлюоресцентный, иммуноферментный, ДНК-диагностика) используют редко.

**Лечение.** Лечению подлежат половые партнеры при обнаружении гонококков бактериоскопическим или культуральным методом. Основное место принадлежит антибиотикотерапии, при этом следует учитывать рост штаммов гонококка, устойчивых к современным антибиотикам. Причиной неэффективности лечения может служить способность гонококка образовывать L-формы, вырабатывать  $\beta$ -лактамазу, сохраняться внутри клеток. Лечение назначают с учетом формы заболевания, локализации воспалительного процесса, осложнений, сопутствующей инфекции, чувствительности возбудителя к антибиотикам.

**Этиотропное лечение свежей гонорей нижних отделов мочеполовой системы без осложнений заключается в назначении одного из следующих антибиотиков (Рекомендации ВОЗ, Европейское руководство, ЦНИКВИ, 2001):**

- цефтриаксон (роцефин) 250 мг внутримышечно однократно;
- азитромицин 2 г внутрь однократно;
- ципрофлоксацин 500 мг внутрь однократно;
- цефиксим 400 мг внутрь однократно;
- спектиномицин 2 г внутримышечно однократно.

Альтернативные схемы:

- офлоксацин 400 мг внутрь однократно;
- цефозидим 500 мг внутримышечно однократно;
- канамицин 2,0 г внутримышечно однократно;
- амоксициллин 3,0 г внутрь + клавулановая кислота 250 мг + +пробеницид 1,0 г однократно внутрь;
- триметоприм (80 мг)/сульфаметоксазол (400 мг) 10 таблеток внутрь 1 раз в день 3 дня подряд.

Фторхинолоны противопоказаны детям и подросткам до 14 лет, беременным и кормящим грудью. Альтернативные схемы требуют постоянного контроля чувствительности гонококка. Частое сочетание гонорей с хламидийной инфекцией требует тщательной диагностики и лечения этой инфекции.

Для этиотропного лечения гонорей нижних отделов мочеполовой системы с осложнениями и гонорей верхних отделов и органов малого таза предлагают (Рекомендации ВОЗ, Европейское руководство, ЦНИКВИ, 2001):

- цефтриаксон 1 г внутримышечно или внутривенно каждые 24 ч в течение 7 дней;



однократно при массе тела не более 45 кг или спектиномицин 40 мг/кг, не более 2,0 г, внутримышечно однократно. При массе тела более 45 кг препараты применяют по схемам для взрослых. Новорожденным вводят цефтриаксон 50 мг/кг внутримышечно однократно (максимально 125 мг).

При свежей острой гонорее нижних отделов мочеполовой системы достаточно этиотропного лечения. В случаях торпидного или хронического течения заболевания, при отсутствии симптоматики лечение антибиотиками рекомендуется дополнить иммунотерапией, физиотерапией, местной терапией.

Местная терапия включает в себя инстилляции лекарственных препаратов (1–2% раствора протаргола, 0,5% раствора нитрата серебра) в уретру, влагалище, микроклизмы с настоем ромашки (1 столовая ложка на стакан воды).

Физиотерапию применяют при отсутствии острого воспалительного процесса в виде УВЧ-терапии, магнитотерапии, индуктотермии, электрофореза и фонофореза лекарственных веществ, лазеротерапии, ультрафиолетовых лучей.

Иммунотерапия гонореи подразделяется на специфическую (гонококковая вакцина) и неспецифическую (пирогенал, продигиозан, аутогемотерапия). Иммунотерапия проводится либо после стихания острых явлений на фоне продолжающейся антибиотикотерапии, либо до начала лечения антибиотиками при подостром, торпидном или хроническом течении. Детям до 3 лет иммунотерапия не показана. В целом использование иммуномодулирующих средств при гонорее в настоящее время ограничено и должно быть строго обоснованным.

При острых формах восходящей гонореи комплекс лечебных мероприятий включает в себя госпитализацию, постельный режим, гипотермию гипогастральной области (пузырь со льдом), инфузионную терапию, гипосенсибилизацию (антигистаминные препараты). Для дезинтоксикации и улучшения реологических свойств крови назначают низкомолекулярные декстраны (гемодез, реополиглюкин или их аналоги), изотонические растворы глюкозы или хлорида натрия, глюкозо-новокаиновую смесь, раствор «Трисоль» и др.

При остром сальпингите и пельвиоперитоните проводят консервативное лечение. При отсутствии эффекта комплексной противовоспалительной терапии в течение 24–48 ч, нарастании клинических симптомов острого воспалительного процесса показана лапароскопия, при которой возможны вскрытие, санация и дренирование гнойного очага. При клинической картине диффузного или

разлитого перитонита требуется экстренная оперативная лапаротомия. Объем операции зависит от возраста больной, репродуктивного анамнеза, выраженности деструктивных изменений в органах малого таза.

**Критерии излеченности применяют** для определения эффективности проведенной терапии.

По рекомендациям ЦНИКВИ (2001) критериями излеченности гонореи (через 7–10 дней после окончания терапии) служат исчезновение симптомов заболевания и элиминация гонококков из уретры, цервикального канала и прямой кишки по данным бактериоскопии. Возможно проведение комбинированной провокации, при которой мазки берут через 24, 48 и 72 ч и делают посев выделений через 2 или 3 сут. Провокацию подразделяют на физиологическую (менструация), химическую (смазывание уретры 1–2% раствором нитрата серебра, цервикального канала 2–5% раствором нитрата серебра), биологическую (внутримышечное введение гоновакцины в дозе 500 млн микробных тел), физическую (индуктотермия), алиментарную (острая, соленая пища, алкоголь). Комбинированная провокация является сочетанием всех видов провокаций.

Второе контрольное исследование проводят в дни ближайшей менструации. Оно заключается в бактериоскопии отделяемого из уретры, цервикального канала и прямой кишки, взятого 3 раза с интервалом 24 ч.

При третьем контрольном обследовании (после окончания менструации) делают комбинированную провокацию, после чего производят бактериоскопическое (через 24, 48 и 72 ч) и бактериологическое (через 2 или 3 сут) исследования. При отсутствии гонококков пациентку снимают с учета.

Наряду с этим целесообразно провести серологические реакции на сифилис, ВИЧ, гепатит В и С (до лечения и через 3 мес после его окончания).

Многие специалисты в настоящее время оспаривают целесообразность провокаций и многократных контрольных обследований и предлагают сократить сроки наблюдения за женщинами после полноценного лечения гонококковой инфекции, поскольку при высокой эффективности современных препаратов теряется клинический и экономический смысл рутинных мероприятий.

Согласно Европейскому руководству (2001) рекомендуется по крайней мере один контрольный осмотр после окончания лечения с целью определения адекватности терапии, симптомов гонореи и выявления партнеров. Лабораторный контроль проводят только в

случаях продолжающегося заболевания, при возможности повторного заражения или устойчивости возбудителя.

К обследованию и лечению привлекают половых партнеров, если половой контакт произошел за 30 дней до появления симптомов заболевания, а также лиц, бывших в тесном бытовом контакте с больной. При бессимптомной гонорее обследуют половых партнеров, имевших контакт в течение 60 дней до установления диагноза. Обследованию подлежат дети матерей, больных гонореей, а также девочки при обнаружении гонореи у лиц, осуществляющих уход за ними. Больной персонал к работе не допускается.

**Профилактика** заключается в своевременном выявлении и адекватном лечении больных гонореей. С этой целью проводят профилактические осмотры, особенно работников детских учреждений, столовых. Обязательному обследованию подлежат беременные, вставшие на учет в женской консультации или обратившиеся для прерывания беременности. Личная профилактика сводится к соблюдению личной гигиены, исключению случайных половых связей, использованию презерватива. Профилактика гонореи у новорожденных проводится сразу после рождения: в конъюнктивальный мешок закапывают 1–2 капли 30% раствора сульфацила натрия.

## 6.5. УРОГЕНИТАЛЬНЫЙ ХЛАМИДИОЗ

Урогенитальный хламидиоз — одна из самых частых инфекций, передающихся половым путем. Число заболевших хламидиозом неуклонно возрастает, ежегодно в мире регистрируется 90 млн случаев заболевания. Широкая распространенность хламидиоза обусловлена стертостью клинической симптоматики, сложностью диагностики, появлением резистентных к антибиотикам штаммов, а также социальными факторами — увеличением частоты внебрачных половых отношений, повышением миграции населения, проституцией и др. Хламидии часто становятся причиной негонококковых уретритов (до 50%), бесплодия, воспалительных заболеваний органов малого таза, пневмонии и конъюнктивита новорожденных.

**Этиология и патогенез.** Хламидии представляют собой грамотрицательные бактерии сферической формы небольших размеров (250–1000 нм), относящиеся к семейству *Chlamydiaceae* рода *Chlamidia*. Различают 4 вида хламидий: *C. trachomatis* (возбудитель урогенитального хламидиоза, трахомы, венерической лимфогранулемы), *C. psittaci* (вызывает атипичную пневмонию, артрит, пи-



елонефрит), *S. pneumoniae* (возбудитель ОРЗ, пневмонии), *S. pecorum* (роль в патогенезе человека неизвестна). Возбудитель имеет все основные микробиологические признаки бактерий: клеточную стенку, цитоплазму, ДНК, РНК. Размножается простым бинарным делением, но для воспроизводства нуждается в клетках организма хозяина (внутриклеточное паразитирование), что делает его похожим на вирусы. Имеет уникальный цикл развития, включающий две формы существования: элементарные тельца (инфекционная форма, адаптированная к внеклеточному существованию) и ретикулярные тельца (вегетативная форма, обеспечивающая внутриклеточное размножение). Элементарные тельца фагоцитируются клеткой организма хозяина, но не перевариваются (неполный фагоцитоз), а превращаются в ретикулярные тельца и активно размножаются. Цикл развития хламидий составляет 48–72 ч и заканчивается разрывом клетки хозяина с выходом элементарных телец в межклеточное пространство.

Хламидии неустойчивы во внешней среде, легко погибают при воздействии антисептиков, ультрафиолетовых лучей, кипячении, высушивании.

Заражение происходит в основном при половых контактах с инфицированным партнером, трансплацентарно и интранатально, редко бытовым путем через предметы туалета, белье, общую постель. Возбудитель заболевания проявляет высокую тропность к клеткам цилиндрического эпителия (эндоцервикс, эндосальпинкс, уретра). Кроме того, хламидии, поглощаясь моноцитами, разносятся с током крови и оседают в тканях (суставы, сердце, легкие и др.), обуславливая многоочаговость поражения. Основным патогенетическим звеном хламидиоза является развитие рубцово-спаечного процесса в пораженных тканях как следствие воспалительной реакции.

Хламидийная инфекция вызывает выраженные изменения как клеточного (активация Т-хелперов), так и гуморального звена иммунитета, в том числе с образованием иммуноглобулинов классов А, М, G. Следует учитывать способность хламидий под влиянием неадекватной терапии трансформироваться в L-формы и/или изменять свою антигенную структуру, что затрудняет диагностику и лечение заболевания.

Урогенитальный хламидиоз во время беременности может привести к ряду серьезных осложнений — самопроизвольным абортam, преждевременным родам, внутриутробному инфицированию или гибели плода, несвоевременному излитию околоплодных вод.

**Классификация.** Общепринятой клинической классификации не существует. Выделяют свежий (давность заболевания до 2 мес) и хронический (давность заболевания более 2 мес) хламидиоз; отмечены случаи носительства хламидийной инфекции. Кроме того, заболевание подразделяется на хламидиоз нижних отделов мочеполовой системы неосложненный, верхних отделов мочеполовой системы и органов малого таза, хламидиоз другой локализации.

**Клиника.** Инкубационный период при хламидиозе колеблется от 5 до 30 дней, составляя в среднем 2—3 нед. Урогенитальному хламидиозу свойственны полиморфизм клинических проявлений, отсутствие специфических признаков, бессимптомное или малосимптомное длительное течение, склонность к рецидивам. Пациентки обращаются к врачу, как правило, при развитии осложнений. Острые формы заболевания отмечены при смешанной инфекции.

Наиболее часто хламидийная инфекция поражает слизистую оболочку цервикального канала. Хламидийный цервицит чаще всего остается бессимптомным. Иногда больные отмечают появление серозно-гнойных выделений из половых путей, а при присоединении уретрита — зуд в области уретры, болезненное и учащенное мочеиспускание, гнойные выделения из мочеиспускательного канала по утрам (симптом «утренней капли»).

Восходящая урогенитальная хламидийная инфекция определяет развитие сальпингита, сальпингоофорита, пельвиоперитонита, перитонита, которые не имеют специфических признаков, кроме тяжелого «стертого» течения при хронизации воспалительного процесса. Последствиями перенесенного хламидиоза органов малого таза становятся спаечный процесс в области придатков матки, бесплодие и внематочная беременность.

К экстрагенитальному хламидиозу следует отнести болезнь Рейтера, включающую триаду: артрит, конъюнктивит, уретрит.

Хламидиоз новорожденных проявляется вульвовагинитом, уретритом, конъюнктивитом, пневмонией.

**Диагностика.** Осмотр шейки матки при помощи зеркал и при кольпоскопии позволяет выявить серозно-гнойные выделения из цервикального канала, гиперемию и отечность слизистой оболочки вокруг наружного зева, псевдоэрозии. Воспалительный процесс органов малого таза обуславливает отечность и болезненность придатков матки при двуручном гинекологическом исследовании (сальпингоофорит), симптомы раздражения брюшины (пельвиоперитонит, перитонит). Подозрение на хламидийную инфекцию вызывают плоскостные спайки между печенью и париетальной брюшиной

(перигепатит), получившие название синдрома Фитц-Хью — Куртиса. Их обнаруживают при лапароскопии или лапаротомии.

Ввиду скудной и/или неспецифической симптоматики распознать заболевание на основании клиники невозможно. Диагноз хламидиоза ставят только на основании результатов лабораторных методов исследования. Согласно рекомендациям ВОЗ на хламидиоз обследуют пациенток:

- с хроническими воспалительными заболеваниями мочеполовой системы;
- с псевдоэрозией шейки матки;
- с нарушением менструального цикла по типу метроррагии;
- использующих внутриматочные контрацептивы;
- часто сменяющих половых партнеров;
- имеющих в анамнезе самопроизвольные или искусственные аборты;
- с реактивным артритом, хроническим конъюнктивитом;
- с атипической пневмонией;
- с лихорадкой неясного генеза, а также новорожденных при установленной хламидийной инфекции у матери и др.

Лабораторная диагностика хламидиоза заключается в выявлении самого возбудителя или его антигенов. Материалом для исследования служат соскобы из цервикального канала, уретры, конъюнктивы. Микроскопия мазков, окрашенных по Романовскому—Гимзе, позволяет выявить возбудитель в 25–30% случаев. При этом элементарные тельца окрашиваются в красный, ретикулярные — в синий и голубой цвета. Более чувствительны методы иммунофлуоресценции и иммуноферментного анализа с использованием меченых моноклональных антител, а также молекулярно-биологический метод (полимеразная цепная реакция — ПЦР). «Золотым стандартом» для выявления внутриклеточных паразитов остается культуральный метод (выделение на культуре клеток).

С целью уточнения диагноза и определения фазы заболевания используют выявление хламидийных антител классов А, М, G в сыворотке крови. В острой фазе хламидийной инфекции повышается титр IgM, при переходе в хроническую фазу увеличиваются титры IgA, а затем IgG. Снижение титров хламидийных антител классов А, G в процессе лечения служит показателем его эффективности.

**Лечение.** Обязательному обследованию и при необходимости лечению подлежат все половые партнеры. В период лечения и дис-



В связи со снижением иммунного и интерферонового статуса при хламидиозе наряду с этиотропным лечением целесообразно включать препараты интерферона (виферон, реаферон) или индукторы синтеза эндогенного интерферона (циклоферон, неовир, ридостин, амиксин). Кроме того, назначают антиоксиданты, витамины, физиотерапию, проводят коррекцию вагинального микробиоценоза эубиотиками.

Критерием излеченности считается разрешение клинических проявлений и эрадикация *Chlamidia trachomatis* по данным лабораторных исследований, проводимых через 7–10 дней, а затем через 3–4 нед.

**Профилактика** уrogenитального хламидиоза заключается в выявлении и своевременном лечении больных, исключении случайных половых контактов.

## 6.6. ГЕНИТАЛЬНЫЙ ГЕРПЕС

Герпес относится к самым распространенным вирусным инфекциям человека. Инфицированность вирусом простого герпеса (ВПГ) составляет 90%; 20% населения земного шара имеют клинические проявления инфекции. Генитальный герпес — передаваемое половым путем хроническое рецидивирующее вирусное заболевание.

**Этиология и патогенез.** Возбудителем заболевания является вирус простого герпеса серотипов ВПГ-1 и ВПГ-2, наиболее часто ВПГ-2. ВПГ достаточно крупный (диаметром 200 нм), ДНК-содержащий, неустойчив во внешней среде и быстро погибает при высушивании, нагревании, действии дезинфицирующих растворов.

Заражение происходит при половых контактах от инфицированных партнеров, не всегда знающих о своей инфицированности. ВПГ выделяется со спермой, поэтому возможна передача возбудителя при искусственном оплодотворении. В последнее время важное эпидемиологическое значение имеет орально-генитальный путь инфицирования. Контагиозность для женщин достигает 90%. Бытовой путь передачи инфекции (через предметы туалета, белье) маловероятен, хотя и не исключается. Герпетическая инфекция может передаваться от больной матери плоду трансплацентарно и интранатально. Во время беременности ВПГ может привести к невынашиванию, внутриутробной гибели плода и порокам его развития (микроцефалия, пороки сердца, дисплазия сетчатки, микрофтальмия и др.).

Вирус проникает в организм через поврежденные слизистые оболочки половых органов, уретры, прямой кишки и кожные покровы. В месте внедрения, где появляются пузырьковые высыпания, ВПГ попадает в кровяное русло и лимфатическую систему, оседая во внутренних органах, нервной системе. Вирус может также проникать через нервные окончания кожи и слизистых оболочек в ганглии периферической и центральной нервной системы, где сохраняется пожизненно. Периодически мигрируя между ганглиями (при генитальном герпесе это ганглии поясничного и сакрального отделов симпатической цепочки) и поверхностью кожи, вирус вызывает клинические признаки рецидива заболевания. Проявлению герпетической инфекции способствуют снижение иммунореактивности, переохлаждение или перегревание, хронические заболевания, менструация, оперативные вмешательства, физические или психические травмы, прием алкоголя. ВПГ, обладая нейродермотропизмом, поражает кожу и слизистые оболочки (лицо, половые органы), центральную (менингиты, энцефалиты) и периферическую (ганглиолиты) нервную систему, глаза (кератиты, конъюнктивиты).

**Классификация.** Клинически различают первый эпизод заболевания и рецидивы генитального герпеса, а также типичное течение инфекции (с герпетическими высыпаниями), атипичное (без высыпаний) и вирусоносительство.

**Клиника.** Инкубационный период составляет 3–9 дней. Первый эпизод заболевания протекает более бурно, чем последующие рецидивы. После короткого продромального периода, сопровождающегося местным зудом и гиперестезией, развертывается клиническая картина. Типичное течение генитального герпеса сопровождается экстрагенитальными симптомами (вирусемии, интоксикации) и генитальными (местные проявления заболевания) признаками. К экстрагенитальным симптомам относятся головная боль, повышение температуры, озноб, миалгии, тошнота, недомогание. Обычно эти симптомы исчезают с появлением пузырьковых высыпаний на промежности, коже наружных половых органов, во влагалище, на шейке матки (генитальные признаки). Везикулы размером 2–3 мм окружены участком гиперемии отечной слизистой оболочки. После 2–3 дней существования они вскрываются с образованием язв, покрытых серовато-желтым гнойным (из-за вторичного инфицирования) налетом. Больные жалуются на боль, зуд, жжение в месте поражения, тяжесть внизу живота, дизурию. При выраженных проявлениях болезни отмечаются субфебрильная температура, головная боль, увеличение периферических лимфатических узлов.

Острый период герпетической инфекции длится 8–10 дней, после чего видимые симптомы заболевания исчезают.

В настоящее время частота атипичных форм генитального герпеса достигла 40–75%. Эти формы заболевания имеют стертое течение без герпетических высыпаний и сопровождаются поражением не только кожи и слизистых оболочек, но и внутренних половых органов. Отмечаются жалобы на зуд и жжение в области поражения, бели, не поддающиеся антибиотикотерапии, рецидивирующие эрозии и лейкоплакии шейки матки, привычное невынашивание беременности, бесплодие. Герпес верхнего отдела половых путей сопровождается симптомами неспецифического воспаления. Больных беспокоят периодические боли в нижних отделах живота; общепринятая терапия не дает нужного эффекта.

При всех формах заболевания страдает нервная система, что проявляется в нервно-психических расстройствах — сонливости, раздражительности, плохом сне, подавленном настроении, снижении работоспособности.

Частота рецидивов зависит от иммунобиологической резистентности макроорганизма и колеблется от 1 раза в 2–3 года до 1 раза каждый месяц.

**Диагностика** генитального герпеса основывается на данных анамнеза, жалобах, данных объективного обследования. Распознавание типичных форм заболевания обычно не представляет трудностей, поскольку везикулезная сыпь имеет характерные признаки. Однако следует отличать язвы после вскрытия герпетических пузырьков от сифилитических язв, плотных, безболезненных, с ровными краями. Диагностика атипичных форм генитального герпеса чрезвычайно сложна.

Применяют высокочувствительные и специфичные лабораторные методы диагностики: культивирование вируса на культуре клеток куриного эмбриона («золотой стандарт») или выявление вирусного антигена методами иммуноферментного анализа, иммунофлюоресцентным, иммунопероксидазным методами, полимеразной цепной реакцией (ПЦР). Материалом для исследования служит отделяемое из герпетических пузырьков, влагалища, цервикального канала, уретры. Простое определение антител в сыворотке крови к вирусу не является точным диагностическим критерием, поскольку отражает лишь инфицированность ВПГ, в том числе не только генитальным. Диагностическое значение при первом эпизоде заболевания имеет четырехкратное увеличение титров специфических IgG в парных сыворотках больной с интервалом 10–12 дней, а также выявление

IgM. Диагноз, установленный только на основании серологических реакций, может быть ошибочным.

**Лечение.** Половых партнеров пациенток, имеющих генитальный герпес, следует обследовать на ВПГ, а при клинических признаках инфекции — лечить. До исчезновения проявлений заболевания необходимо воздерживаться от половых контактов или использовать презервативы.

Поскольку в настоящее время не существует методов элиминации ВПГ из организма, цель лечения заключается в подавлении размножения вируса в период обострения заболевания и формировании стойкого иммунитета для профилактики рецидивов герпетической инфекции.

Рекомендуемые схемы противовирусной терапии первого клинического эпизода (ЦНИКВИ и Российская ассоциация акушеров-гинекологов, 2001):

- ацикловир 200 мг внутрь 5 раз в сутки в течение 5–10 дней;
- валацикловир 500 мг внутрь 2 раза в сутки в течение 5–10 дней.

При рецидиве заболевания назначают ацикловир или валацикловир по таким же схемам, но длительностью 10 дней.

Альтернативные схемы:

- глицирризиновая кислота в виде спрея интравагинально 2–3 раза в сутки в течение 6–10 дней, на кожу вульвы 6 раз в сутки 5–10 дней;
- видарабин 10% гель на пораженные участки 4 раза в сутки 7 дней;
- риодоксол 0,25–1% мазь в течение 5–10 дней;
- ацикловир 3–5% мазь 5 раз в сутки 5–10 дней.

Комплексный подход подразумевает применение неспецифической (Т-активин, тималин, тимоген, миелопид по стандартным схемам) и специфической (противогерпетический гамма-глобулин, герпетическая вакцина) иммунотерапии. Чрезвычайно важным звеном в лечении герпеса является коррекция нарушений системы интерферона как главного барьера на пути внедрения вирусных инфекций в организм. Хороший эффект дают индукторы синтеза эндогенного интерферона: полудан в виде аппликаций на пораженные слизистые оболочки; циклоферон по 0,25 г внутримышечно или по 0,3–0,6 г внутрь на 1–2–4–6–8–11–14–17–20–23-й день; неовир 250 мг внутримышечно каждые 48 ч, 5–7 инъекций; амиксин 250 мг 1 раз в сутки 2 дня, затем 125 мг через день в течение 3–4 нед. В качестве



заместительной терапии используют препараты интерферона — ви-ферон в ректальных свечах, реаферон внутримышечно и др.

Кроме того, рекомендуют местное применение антисептиков для профилактики вторичной гнойной инфекции.

С целью предупреждения рецидивов используют герпетическую вакцину, иммунные препараты, интерфероногены, а также:

- ацикловир 400 мг внутрь 2 раза в сутки;
- валацикловир 500 мг 1 раз в сутки;
- глицирризиновую кислоту 2 раза в сутки утром на кожу вульвы и интравагинально в течение 8—10 дней до начала менструации.

Длительность терапии определяется индивидуально.

Лечение беременных проводится обязательно по указанным схемам. Кесарево сечение в качестве профилактики неонатального герпеса показано только при герпетических высыпаниях на гениталиях или при первом клиническом эпизоде у матери в течение последнего месяца до родов. В остальных случаях возможно родоразрешение через естественные родовые пути.

Критериями эффективности лечения считают исчезновение клинических проявлений заболевания (рецидива), положительную динамику титра специфических антител.

## 6.7. ГЕНИТАЛЬНЫЙ ТУБЕРКУЛЕЗ

**Туберкулез** — инфекционное заболевание, вызываемое микобактерией. Генитальный туберкулез, как правило, развивается вторично в результате заноса инфекции из первичного очага поражения (чаще из легких, реже из кишечника). Несмотря на прогресс медицины, заболеваемость туберкулезом в мире увеличивается, особенно в странах с низким уровнем жизни. Поражение мочеполовых органов стоит на первом месте среди внелегочных форм туберкулеза. Вероятно, поражение туберкулезом половых органов происходит значительно чаще, чем официально регистрируется, поскольку прижизненная диагностика не превышает 6,5%.

**Этиология и патогенез.** Из первичного очага при снижении иммунной резистентности организма (хронические инфекции, стрессы, недостаточное питание и др.) микобактерии попадают в половые органы. Инфекция распространяется в основном гематогенным путем, чаще при первичной диссеминации в детстве или в периоде полового созревания. При туберкулезном поражении брюшины

возбудитель попадает на маточные трубы лимфогенно или контактным путем. Прямое заражение при половых контактах с больным генитальным туберкулезом партнером возможно только теоретически, поскольку многослойный плоский эпителий вульвы, влагалища и влагалищной порции шейки матки устойчив к микобактериям.

В структуре генитального туберкулеза первое место занимает поражение маточных труб (90–100%), второе – эндометрий (25–30%). Реже встречается туберкулез яичников (6–10%) и шейки матки (1–6%), совсем редко – туберкулез влагалища и наружных половых органов.

В очагах поражения развиваются типичные для туберкулеза морфогистологические изменения: экссудация и пролиферация тканевых элементов, казеозные некрозы. Туберкулез маточных труб часто заканчивается их облитерацией, экссудативно-пролиферативные процессы могут привести к образованию пиосальпинкса, а при вовлечении в специфический пролиферативный процесс мышечного слоя маточных труб в нем образуются туберкулы (бугорки), что носит название нодозного воспаления. При туберкулезном эндометрите также преобладают продуктивные изменения – туберкулезные бугорки, казеозные некрозы отдельных участков. Туберкулез придатков матки нередко сопровождается вовлечением в процесс брюшины с асцитом, петель кишечника с образованием спаек, а в некоторых случаях и фистул. Генитальный туберкулез часто сочетается с поражением мочевых путей.

**Классификация.** Клинико-морфологическая классификация различает:

- хронические формы с продуктивными изменениями и нерезко выраженными клиническими симптомами;
- подострую форму с экссудативно-пролиферативными изменениями и значительными поражениями;
- казеозную форму с тяжелыми и острыми процессами;
- законченный туберкулезный процесс с инкапсулированием обызвествленных очагов.

**Клиническая картина.** Первые симптомы заболевания могут появиться уже в периоде полового созревания, но в основном генитальным туберкулезом болеют женщины 20–30 лет. В редких случаях заболевание встречается у более старших пациенток и даже у женщин в постменопаузе.

Генитальный туберкулез имеет в основном стертую клиническую картину с большим разнообразием симптомов, что объясняется вариабельностью патологоанатомических изменений. Снижение

генеративной функции (бесплодие) является основным, а иногда и единственным симптомом заболевания. К причинам бесплодия, чаще первичного, следует отнести эндокринные нарушения, поражения маточных труб и эндометрия. Более чем у половины пациенток нарушается менструальная функция: аменорея (первичная и вторичная), олигоменорея, нерегулярные менструации, альгоменорея, реже мено- и метроррагии. Нарушения менструальной функции связаны с поражением паренхимы яичника, эндометрия, а также с туберкулезной интоксикацией. Хроническое заболевание с преобладанием экссудации обуславливает субфебрильную температуру и тянущие, ноющие боли внизу живота из-за спаечного процесса в малом тазу, поражения нервных окончаний, склероза сосудов и гипоксии тканей внутренних половых органов. К другим проявлениям болезни относятся признаки туберкулезной интоксикации (слабость, периодическая лихорадка, ночные поты, снижение аппетита, похудание), связанные с развитием экссудативных или казеозных изменений во внутренних гениталиях.

У молодых пациенток генитальный туберкулез может начаться с признаков «острого живота», что нередко приводит к оперативным вмешательствам в связи с подозрением на острый аппендицит, внематочную беременность, апоплексию яичника.

**Диагностика.** Ввиду отсутствия патогномичных симптомов и стертости клинической симптоматики диагностика генитального туберкулеза затруднена. На мысль о туберкулезной этиологии заболевания может навести правильно и тщательно собранный анамнез с указаниями на контакт пациентки с туберкулезным больным, перенесенные в прошлом пневмонии, плеврит, бронхоаденит, наблюдение в противотуберкулезном диспансере, экстрагенитальные очаги туберкулеза в организме. Большую помощь могут оказать данные анамнеза заболевания: возникновение воспалительного процесса в придатках матки у молодых пациенток, не живших половой жизнью, особенно в сочетании с аменореей и длительный субфебрилитет. При гинекологическом исследовании иногда выявляют острое, подострое или хроническое воспалительное поражение придатков матки, наиболее выраженное при преобладании пролиферативных или казеозных процессов, признаки спаечного процесса в малом тазу со смещением матки. Однако данные гинекологического исследования обычно неспецифичны.

Для уточнения диагноза используют туберкулиновые пробы. Подкожно вводят 20 или 50 ТЕ туберкулина, после чего оценивают общую и очаговую реакции. Общая реакция проявляется повыше-

нием температуры тела (более чем на 0,5 °С), в том числе и в области шейки матки (цервикальная электротермометрия), учащением пульса (более 100 в минуту), увеличением числа палочкоядерных нейтрофилов, моноцитов, изменением числа лимфоцитов, повышением СОЭ. Для оценки общей реакции определяют уровни гаптоглобина, малонового диальдегида в крови, для выявления функционального состояния нейтрофильных лейкоцитов проводят НСТ-тест (с нитрасиним тетразолием), что повышает диагностическую ценность туберкулиновой пробы. Общая реакция возникает независимо от локализации туберкулезного поражения, очаговая — в его зоне. Очаговая реакция выражается появлением или усилением болей внизу живота, отечности и болезненности при пальпации придатков матки. Туберкулиновые пробы противопоказаны при активном туберкулезном процессе, сахарном диабете, выраженных нарушениях функции печени и почек.

Наиболее точными методами диагностики генитального туберкулеза остаются микробиологические методы, позволяющие обнаружить микобактерию в тканях. Исследуют выделения из половых путей, менструальную кровь, соскобы эндометрия или смывы из полости матки, содержащее воспалительных очагов и т.д. Посев материала производят на специальные искусственные питательные среды не менее 3 раз. Однако высеваемость микобактерий невелика, что объясняется особенностями туберкулезного процесса. Высококочувствительным и специфичным методом выявления возбудителя является полимеразная цепная реакция (ПЦР), позволяющая определить участки ДНК, свойственные микобактерии туберкулеза. Однако материал для исследования может содержать ингибиторы ПЦР, что приводит к ложноотрицательным результатам.

Лапароскопия позволяет выявить специфические изменения органов малого таза — спаечный процесс, туберкулезные бугорки на висцеральной брюшине, покрывающей матку и трубы, казеозные очаги в сочетании с воспалительными изменениями придатков. Кроме того, при лапароскопии можно взять материал для бактериологического и гистологического исследования, а также при необходимости провести хирургическую коррекцию: лизис спаек, восстановление проходимости маточных труб и др.

Гистологическое исследование тканей, полученных при биопсии, раздельном диагностическом выскабливании (лучше проводить за 2–3 дня до менструации), выявляет признаки туберкулезного поражения — периваскулярные инфильтраты, туберкулезные бугорки с признаками фиброза или казеозного распада. Применяют также и

цитологический метод исследования аспирата из полости матки, мазков с шейки матки, который обнаруживает специфические для туберкулеза гигантские клетки Лангханса.

Диагностике генитального туберкулеза помогает гистеросальпингография. На рентгенограммах выявляются характерные для туберкулезного поражения половых органов признаки: смещение тела матки из-за спаечного процесса, внутриматочные синехии, облитерация полости матки, неровность контуров труб с закрытыми фимбриальными отделами, расширение дистальных отделов труб в виде луковицы, четкообразное изменение труб, кистозные расширения или дивертикулы, ригидность труб (отсутствие перистальтики), кальцинаты. На обзорных рентгенограммах органов малого таза выявляются патологические тени — кальцинаты в трубах, яичниках, лимфатических узлах, очаги казеозного распада. Чтобы избежать обострения туберкулезного процесса, гистеросальпингографию проводят при отсутствии признаков острого и подострого воспаления (повышение температуры, болезненность при пальпации придатков матки, III—IV степень чистоты мазков из влагалища и цервикального канала).

Диагностику дополняет ультразвуковое сканирование органов малого таза. Однако интерпретация полученных данных весьма затруднена и доступна только специалисту в области генитального туберкулеза. Меньшее значение имеют другие методы диагностики — серологические, иммунологические, метод флотации. Иногда диагноз туберкулезного поражения внутренних гениталий ставят при чревосечении по поводу предполагаемых объемных образований в области придатков матки.

**Лечение** генитального туберкулеза, как и туберкулеза любой локализации, следует проводить в специализированных учреждениях — противотуберкулезных больницах, диспансерах, санаториях. Терапия должна быть комплексной и включать в себя противотуберкулезную химиотерапию, средства повышения защитных сил организма (отдых, полноценное питание, витамины), физиотерапию, хирургическое лечение по показаниям.

В основе лечения туберкулеза лежит химиотерапия с использованием не менее 3 препаратов. Химиотерапию подбирают индивидуально с учетом формы заболевания, переносимости препарата, возможного развития лекарственной устойчивости микобактерий туберкулеза. Неправильное лечение туберкулеза приносит больше вреда, чем пользы, поскольку оно переводит легко излечимые формы болезни в трудно излечимый лекарственно-устойчивый туберку-



ту. Другой мерой специфической профилактики является изоляция больных активным туберкулезом. Неспецифическая профилактика подразумевает проведение общеоздоровительных мероприятий, повышение резистентности организма, улучшение условий жизни и труда.

## 6.8. СИНДРОМ ПРИОБРЕТЕННОГО ИММУНОДЕФИЦИТА

**Синдром приобретенного иммунодефицита (СПИД)** – заболевание, вызываемое вирусом иммунодефицита человека (ВИЧ). За 20 лет с момента открытия вируса заболевание распространилось по всему миру. На сегодняшний день умерло около 22 млн и зарегистрировано 36 млн ВИЧ-инфицированных.

**Этиология и патогенез.** ВИЧ был открыт в 1983 г. двумя группами ученых во главе с Л. Монтень (Франция) и Р. Галло (США) и относится к семейству РНК-ретровирусов, подсемейству лентивирусов (медленных вирусов). Лентивирусные инфекции имеют большой инкубационный период, малосимптомную персистенцию на фоне выраженного иммунного ответа и обуславливают мультиорганные поражения с неизбежным смертельным исходом. ВИЧ обладает уникальным типом репродукции: благодаря ферменту ревертазе генетическая информация передается от РНК к ДНК (механизм обратной транскрипции). Синтезированная ДНК встраивается в хромосомный аппарат пораженной клетки. Клетками-мишенями для ВИЧ служат иммунокомпетентные клетки, в первую очередь Т-лимфоциты, так как они имеют на поверхности CD4-рецепторы, избирательно связывающиеся с вирионом. Вирус поражает также некоторые В-лимфоциты, моноциты, дендритные клетки, нейроны.

Единственным источником ВИЧ является человек. Вирус можно выделить из крови, слюны, спермы, грудного молока, шеечной и влагалищной слизи, слезной жидкости и тканей. Наиболее частый путь распространения вируса (95%) – незащищенные как вагинальные, так и анальные половые контакты. Достаточная проницаемость тканей эндометрия, влагалища, шейки матки, прямой кишки и уретры для ВИЧ способствует инфицированию. Опасность анальных половых контактов особенно велика из-за ранимости однослойного эпителия прямой кишки и прямого попадания вируса в кровь. Гомосексуалисты остаются одной из основных групп риска по СПИДу (70–75% инфицированных). Заболевание,

передающиеся половым путем, повышают вероятность передачи ВИЧ вследствие поражения эпителиальных слоев мочеполовой системы.

Возможна передача вируса через зараженную кровь или ее компоненты, поэтому среди первых пострадавших от ВИЧ были больные гемофилией, получавшие плазму. Жесткий контроль за донорами, строгая стандартизация стерилизации сводят к минимуму эту опасность. Наркоманы, использующие нестерильные шприцы и иглы, остаются группой высокого риска.

С каждым годом все актуальнее становится передача ВИЧ от инфицированной матери младенцу во время беременности (через плаценту), при родах (через контакт с кровью матери) или при грудном вскармливании (через молоко). Это называют вертикальной, или перинатальной, передачей ВИЧ-инфекции. Плод может быть инфицирован уже на 8–12-й неделе гестации. В период беременности материнские антитела к ВИЧ передаются через плаценту плоду и могут определяться в крови новорожденного в течение 15 мес, поэтому реакция на ВИЧ-антитела в крови неинфицированного ребенка остается положительной весь этот период. В большинстве случаев заражение младенцев происходит при прохождении через инфицированные родовые пути. По данным американских специалистов, опасность заражения ребенка через материнское молоко составляет 10% при грудном вскармливании в течение 2 лет.

Передача ВИЧ возможна также при искусственном оплодотворении, трансплантации органов и тканей.

На сегодняшний день доказана невозможность инфицирования ВИЧ через обычные бытовые контакты, укусы насекомых, пищу или воду.

**Клиническая картина.** Среди инфицированных обычно преобладают люди молодого возраста (30–39 лет). Соотношение мужчин и женщин, по данным Центра исследований США, составляет 10–15: 1.

Выделяют несколько стадий заболевания.

Начальная стадия заболевания (I стадия) у половины инфицированных не проявляется никакими симптомами. Пациенты не предъявляют никаких жалоб. У 50% зараженных примерно через 5–6 нед после заражения развивается острая лихорадочная фаза с лихорадкой, общей слабостью, потливостью по ночам, вялостью, потерей аппетита, тошнотой, миалгиями, артралгиями, головной болью, болью в горле, диареей, увеличением лимфатических узлов, диффузной пятнисто-папулезной сыпью, шелушением кожи, обострением себорейного дерматита, рецидивирующим герпесом. Могут наблюдать-



сы раздражительность менингоэнцефалит, периферическая нейропатия. Все эти признаки на первой стадии заболевания указывают на острую сероконверсию. Отмечаются нейтропения, лимфопения, тромбоцитопения, умеренное повышение СОЭ, повышение активности АсАТ и АлАТ. После стихания острых явлений на фоне лимфоцитоза появляются атипичные мононуклеары, снижается соотношение СД4/СД8 в результате повышения количества СД8-лимфоцитов (СД4-Т-хелперы, СД8-Т-супрессоры). Лабораторно первичную инфекцию можно подтвердить методами ИФА или с помощью определения специфических антител (IgG, IgM), а также уровня ВИЧ-1 ДНК и РНК в полимеразной цепной реакции (ПЦР). Антитела в крови обычно появляются спустя 1–2 мес после инфицирования, хотя в некоторых случаях не обнаруживаются даже в течение 6 мес или более. Вне зависимости от наличия или отсутствия симптоматики пациенты в этот период могут стать источниками инфекции.

Стадия бессимптомного носительства ВИЧ (II стадия) может длиться от нескольких месяцев до нескольких лет и наступает независимо от лихорадочной стадии в прошлом. Симптомы отсутствуют, но пациент заразен. В крови определяются антитела к ВИЧ.

Стадия персистирующей генерализованной лимфаденопатии (III стадия). Увеличиваются лимфатические узлы, в первую очередь шейные и подмышечные. Диагностическим критерием является диаметр лимфатических узлов двух групп или более, кроме паховых, более 1 см в течение по крайней мере 3 мес. Возможны кандидозные поражения слизистых оболочек полости рта, хронический персистирующий кандидоз влагалища продолжительностью до года и более.

Стадия развития СПИДа (стадия вторичных заболеваний) (IV стадия) выражает кризис иммунной системы, крайнюю степень иммунодефицита, что делает организм беззащитным против инфекций и опухолей, как правило, безопасных для иммунокомпетентных лиц. Началом этой стадии становится падение СД4-Т-лимфоцитов в крови до 200–300 клеток/мм<sup>3</sup>. На первый план выступают серьезные оппортунистические инфекции, спектр и агрессивность которых нарастают. Повышается склонность к злокачественным опухолям, прежде всего к саркоме Капоши и В-лимфомам. Среди возбудителей оппортунистических инфекций преобладают внутриклеточные паразиты. К СПИД-ассоциированным инфекциям отнесено 13 нозологических единиц. Клинически это проявляется пневмоцистными пневмониями, криптококкозом, рецидивирующим генерализованным сальмонеллезом, внелегочным туберкулезом,



**Профилактика.** Поскольку ВИЧ-инфекция не излечивается радикально, главным методом борьбы является профилактика. Особое значение имеет выявление зараженных ВИЧ. Предусмотрено обязательное обследование доноров крови, беременных, больных с заболеваниями, передающимися половым путем, гомосексуалистов, наркоманов, больных с клинической картиной иммунодефицита. Настоятельно рекомендуется использование презерватива при половых контактах со случайными или инфицированными партнерами.

### Список литературы

- Абрамченко В.В., Башмакова М.А., Корхов В.В.* Антибиотики в акушерстве и гинекологии. — СПб., СпецЛит, 2000.
- Вагинальный кандидоз* / Под ред. В.Н. Прилепской. — М., 1997.
- Гинекология по Эмилю Новаку* / Под ред. Дж. Берека, И. Адаши, П. Хиллард. — М.: Практика, 2002.
- Заболевания шейки матки, влагалища и вульвы* / Под ред. В.Н. Прилепской. — М., МЕДпресс, 2000.
- Коколина В.Ф.* Диагностика и лечение урогенитальных инфекций у детей и подростков. — М., 2001.
- Методические материалы по диагностике и лечению наиболее распространенных инфекций, передаваемых половым путем, и ассоциированных с ними заболеваний* / Под ред. В.Н. Серова, А.А. Кубановой. — М., 2001.
- Савельева Г.М., Антонова Л.В.* Острые воспалительные заболевания внутренних половых органов женщины. — М.: Медицина, 1987.
- Сметник В.П., Тумилович Л.Г.* Неоперативная гинекология. // Воспалительные заболевания женских половых органов — СПб.: СОТИС, 1995. С. 11–76.
- Стрижаков А.Н., Подзолкова Н.М.* Гнойные воспалительные заболевания придатков матки. — М.: Медицина, 1996.

## Глава 7

# ЭНДОМЕТРИОЗ


Эндометриоз (эндометриозидная болезнь) — дисгормональное, иммунозависимое и генетически обусловленное заболевание с доброкачественным разрастанием ткани, сходной по морфологическому строению и функции с эндометрием, но находящейся за пределами полости матки.

Эндометриоз является одним из наиболее распространенных заболеваний органов репродуктивной системы у женщин 20–40 лет, его частота, его выявляемость колеблется от 7 до 50%. Эндометриоз встречается у 6–44% женщин, страдающих бесплодием и перенесших лапароскопию и лапаротомию. Основную часть составляет генитальный эндометриоз (92–94%), значительно реже встречается экстрагенитальный эндометриоз (6–8%). Однако независимо от локализации эндометриоз является не местным, а общим заболеванием с определенными нейроэндокринными нарушениями.

Недостаточная эффективность лечения, потеря трудоспособности и невротизация больных, а также бесплодие позволяют рассматривать эндометриоз как социальную и государственную проблему.

Существуют три концепции биологической сущности эндометриоза. Одни авторы считают его истинным новообразованием, дру-

ЕДИН. БИОЛОГИИ И СОЦИАЛЬНОЙ МЕДИЦИНЫ ВНЕСРЕДНЕЙ СРЕДЫ



и их деструкции. Эндометриоз может врастать в любую ткань или орган: стенку кишки, мочевого пузыря, мочеточника, брюшину, кожу, может метастазировать лимфогенным или гематогенным путем. Его очаги обнаруживают в лимфатических узлах или таких отдаленных участках тела, как лицо, глаза, подкожная клетчатка передней брюшной стенки и т.д.

**Этиология и патогенез.** Этиология не установлена и остается предметом споров. Предложены многочисленные гипотезы эндометриоза, но ни одна из них не стала окончательно доказанной и общепринятой.

*Эндометриальное происхождение эндометриоза.* Эта теория рассматривает возможность развития эндометриоидных гетеротопий из элементов эндометрия, смещенных в толщу стенки матки или перенесенных ретроградно с менструальными выделениями в брюшную полость и распространившихся на различные органы и ткани.

Доказано, что внутриматочные медицинские манипуляции (аборты, диагностические выскабливания слизистой матки, ручное обследование полости матки после родов, кесарево сечение, энуклеация миоматозных узлов и др.) способствуют непосредственному прорастанию эндометрия в стенку матки, приводя к развитию внутреннего эндометриоза тела матки.

Помимо непосредственного врастания эндометрия в толщу миометрия, в момент гинекологических операций элементы слизистой оболочки матки могут попасть в ток крови и лимфы и распространиться в другие органы и ткани.

*Эмбриональные и дизонтогенетические теории* рассматривают развитие эндометриоза из смещенных участков зародышевого материала, из которых в процессе эмбриогенеза формируются женские половые органы и, в частности, эндометрий.

Обнаружение клинически активного эндометриоза в молодом возрасте и частое сочетание эндометриоза с аномалиями гениталий, органов мочевой системы и желудочно-кишечного тракта подтверждают справедливость эмбриональной или дизонтогенетической концепции происхождения эндометриоза.

*Метапластическая концепция.* Согласно этой гипотезе эндометриоз развивается в результате метаплазии эмбриональной брюшины или целомического эпителия. Допускается возможность превращения в эндометриоподобную ткань эндотелия лимфатических сосудов, мезотелия брюшины и плевры, эпителия канальцев почек и других тканей. Такие превращения могут быть потенцированы гормональными нарушениями, хроническим воспалением или ме-

ханической травмой. Метапластическая теория может объяснить случаи эндометриоза у мужчин, обнаружение экстрагенитальных очагов эндометриоза, а также возникновение эндометриоза у девочек до менархе.

Из многочисленных факторов, которые способствуют развитию и распространению эндометриоза, следует выделить гормональные нарушения и дисфункцию иммунной системы.

Изменения в нейроэндокринном звене репродуктивной системы у больных эндометриозом позволяют считать это заболевание гормонозависимым. Эндометриоз редко встречается до менархе и редко возникает после менопаузы. Эндометриоз стабилизируется или регрессирует во время физиологической беременности или искусственной гормональной аменореи.

Гормоны оказывают существенное действие на эндометриоидные имплантаты, так как гетеротопический эндометрий, так же как и нормальный, содержит эстрогенные, андрогенные и прогестероновые рецепторы. Эстрогены стимулируют рост эндометрия, их избыток приводит к гиперплазии эндометрия. Экскреция эстрогенов у больных эндометриозом не имеет классической цикличности, она беспорядочная и формирует гиперэстрогенный фон. При изучении экскреции эстрадиола, эстрона и эстриола был установлен высокий уровень эстрона. Эстрон, являясь слабым эстрогеном у больных эндометриозом, преобразуется при повышенной ферментативной активности 17- $\beta$ -гидроксистероиддегидрогеназы в мощный эстроген, а именно в 17- $\beta$ -эстрадиол. Андрогены приводят к атрофии эндометрия. Прогестерон поддерживает рост и секреторные изменения эндометрия, экзогенно вводимые аналоги прогестерона приводят к развитию десидуальной реакции в эндометриальных тканях при адекватной концентрации эстрогенов. У 25–40% больных эндометриозом имеется нормальный двухфазный менструальный цикл. У этих больных нарушен механизм цитоплазматического связывания прогестерона, что приводит к извращению биологического действия гормонов. У больных с классическими проявлениями тяжелого заболевания уровень прогестерон-связывающих рецепторов в очагах эндометриоза в 9 раз ниже, чем в норме.

Важная роль в патогенезе эндометриоза принадлежит аутоиммунным реакциям. При нарушениях гормонального статуса дисфункция иммунной системы выражается в Т-клеточном иммунодефиците, угнетении функции Т-супрессоров, активизации гиперчувствительности замедленного типа.

**Классификация эндометриoidных поражений.** Выделяют генитальный (локализация патологического процесса во внутренних и наружных половых органах) и экстрагенитальный (развитие эндометриoidных имплантантов в других органах и системах организма женщины) эндометриоз. В свою очередь генитальный эндометриоз подразделяют на внутренний (тело матки, перешеек, интерстициальные отделы маточных труб) и наружный (наружные половые органы, влагалище и влагалищная часть шейки матки, ретроцервикальная область, яичники, маточные трубы, брюшина, выстилающая органы малого таза).

*Клинические формы эндометриoidной болезни* (В.П. Баскаков и соавт., 2002)

Эндометриoidная болезнь

— Генитальная форма:

- матки;
- яичников;
- маточных труб;
- наружных половых органов;
- ретроцервикальный эндометриоз;
- влагалища;
- брюшины малого таза.

— Сочетанная форма

— Экстрагенитальная форма:

- кишечника;
- органов мочевой системы;
- послеоперационных рубцов;
- легких;
- других органов.

**Эндометриоз тела матки (аденомиоз).** Аденомиоз — форма генитального эндометриоза, при которой гетеротопии эндометриoidной ткани обнаруживаются в миометрии.

Макроскопически эндометриоз тела матки проявляется увеличением матки, гиперплазией миометрия за счет ячеистости стенки. В зоне эндометриоза возможно также появление кистозных полостей с геморрагическим содержимым или формированием узловых элементов с преобладанием стромальной эндометриoidной ткани.

Эндометриоз перешейка и тела матки (аденомиоз) может иметь диффузный, очаговый или узловатый характер. Выделяют 4 стадии распространения внутреннего эндометриоза матки (аденомиоза) в зависимости от глубины инвазии эндометрия в толщу мышечного

сложения (Б.И. Железнов, А.Н. Стрижаков, 1985; Л.В. Адамян, В.И. Кулаков, 1998).

### **Классификация аденомиоза**

I стадия — поражение слизистой оболочки до миометрия.

II стадия — поражение до середины толщины миометрия.

III стадия — поражение эндометрия до серозного покрова.

IV стадия — поражение париетальной брюшины.

**Клиническая картина.** Ведущим симптомом заболевания является альгодисменорея. Болевой синдром развивается постепенно; наиболее выраженными при эндометриозе бывают боли в первые дни менструации, когда происходит отторжение слизистой матки (десквамация эндометрия). Сильными болями бывают при поражении перешейка матки, крестцово-маточных связок и при эндометриозе добавочного рога матки. Для определения локализации эндометриоза учитывают иррадиацию болей: при поражении углов матки боли отдают в соответствующую паховую область, при эндометриозе перешейка матки — в прямую кишку или влагалище. Как правило, с окончанием менструации болевые ощущения исчезают или значительно ослабевают.

Менструальная функция нарушается по типу меноррагии. Менструации бывают обильными и продолжительными (гиперполименорея), кроме того, патогномонично появление сначала мажущих темных кровяных выделений за 2–5 дней до менструации и в течение 2–5 дней после нее. При распространенных формах аденомиоза к меноррагиям могут присоединиться маточные кровотечения в межменструальный период (метроррагии).

Вследствие мено- и метроррагий у больных с аденомиозом развиваются постгеморрагическая анемия и все проявления, связанные с хроническими кровопотерями: нарастающая слабость, бледность или желтушность кожных покровов и видимых слизистых, повышенная утомляемость и сонливость, снижение критической оценки своего заболевания.

**Диагностика.** После сбора анамнеза и физикального осмотра проводят гинекологическое исследование, которое более информативно накануне менструации. В зависимости от выраженности аденомиоза величина матки может быть в пределах нормы или соответствовать 5–8 нед беременности. При пальпации консистенция матки плотная, при узловатой форме поверхность ее может быть неровной. Накануне и во время менструации пальпация матки болезненна.



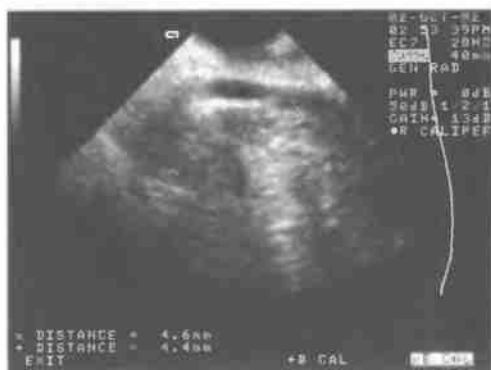

Рис. 7.1. Аденомиоз. Узловая форма. УЗИ.

ности при смещении матки вперед.

**Ультразвуковая сонография.** Для детальной оценки структурных изменений эндометрия и миометрия применяют УЗИ с использованием трансвагинальных датчиков, точность диагностики эндометриоза превышает 90%.

Наиболее информативно УЗИ во вторую фазу менструального цикла (на 23–25-й день менструального цикла).

Общими эхографическими признаками аденомиоза являются увеличение переднезаднего размера матки, участки повышенной эхогенности в миометрии, небольшие (до 0,2–0,6 см) округлые анэхогенные включения. Узловая форма эндометриоза отражается на сонограммах зоной повышенной эхогенности круглой или овальной

формы с ровными и нечеткими контурами, в ряде случаев с небольшими анэхогенными включениями. Аденомиозный узел отличается от миомы отсутствием псевдокапсулы и нечеткими контурами. При очаговой форме аденомиоза преобладает кистозный компонент в области поражения с перифокальным уплотнением, неровностью и зазубренностью контуров в пораженном участке (рис. 7.1–7.3).

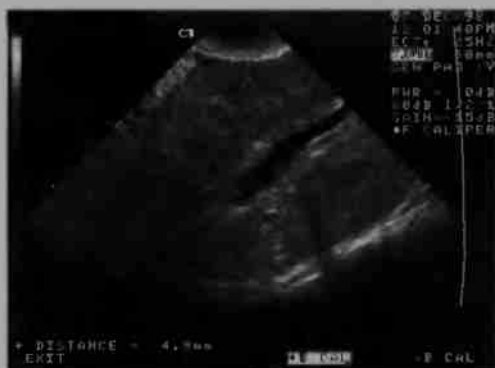

Рис. 7.2. Аденомиоз. Очаговая форма. Гидро-сонография.

Для повышения информативности УЗИ в диагностике начальных форм эндометриоза применяют *гидросонографию*. При аденомиозе определяются небольшие (1–2 мм) анэхогенные трубчатые структуры, идущие от эндометрия к миометрию. В базальном слое эндометрия наблюдаются небольшие (1–2 мм) гипозоногенные включения. Толщина базального слоя эндометрия неравномерна, в субэпителиальных слоях миометрия выявляют отдельные участки повышенной эхогенности (4 мм) (рис. 7.4).

Информативность *рентгенологической гистеросальпингографии* при эндометриозе достигает 85%. На рентгенограммах увеличена площадь полости матки, определяются деформация и зазубренные края контура полости матки. Для повышения точности исследования необходимо выскабливание слизистой матки накануне менструации. После удаления функционального слоя эндометрия при контрастировании происходит заполнение ходов эндометриоидных гетеротопий, что позволяет получить законтурные тени при аденомиозе.

Диагностическая ценность гистероскопии колеблется от 30 до 92%. Гистероскопические признаки аденомиоза зависят от его формы и выраженности. В.Г. Бреусенко и соавт. (1997) предложили гистероскопическую классификацию аденомиоза:

I стадия: рельеф стенок не изменен, определяются эндометриоидные ходы в виде «глазков» темно-синюшного цвета или открытые кровоточащие. Стенки матки при выскабливании обычной плотности (рис. 7.5).

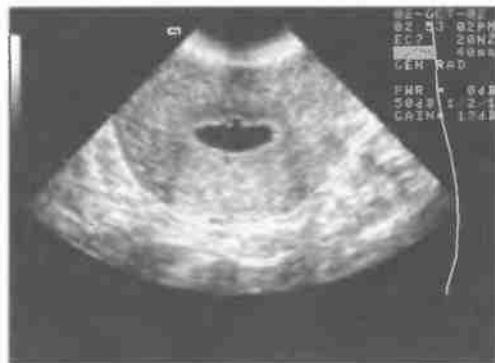

Рис. 7.3. Аденомиоз. Диффузная форма. Гидросонография.

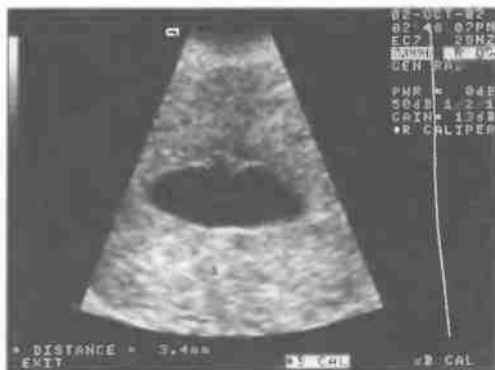

Рис. 7.4. Диффузная форма аденомиоза. Гидросонография.

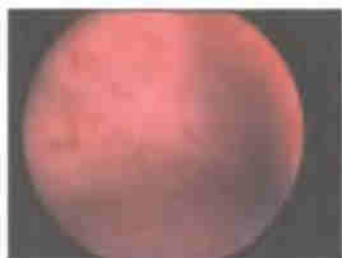

Рис. 7.5. I стадия аденомиоза. Гистероскопия.

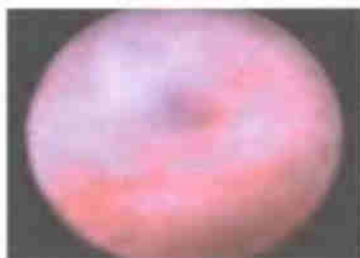

Рис. 7.6. II стадия аденомиоза. Гистероскопия.

II стадия: рельеф стенок матки неровный, имеет вид продольных или поперечных хребтов или разволокненной мышечной ткани, просматриваются эндометриоидные ходы. Стенки матки ригидны, полость матки плохо растяжима. При выскабливании стенки матки плотнее, чем обычно (рис. 7.6).

III стадия: на внутренней поверхности матки определяются выпуклости различной величины без четких контуров. На поверхности этих выпуклостей иногда видны открытые или закрытые эндометриоидные ходы. При выскабливании ощущаются неровная поверхность стенки, ребристость; стенки матки плотные, слышен характерный скрип.

Признаки пришеечного аденомиоза: неровный рельеф стенки матки на уровне внутреннего зева и эндометриоидные ходы, из которых струйкой вытекает кровь.

Данная классификация позволяет определить тактику лечения. Отсутствие эндоскопических признаков аденомиоза не исключает очагов и узлов аденомиоза в интерстициальных и субсерозных отделах миометрия.

Диагностическая ценность *магнитно-резонансной томографии* превышает 90%. Диагностика основывается на увеличении переднезаднего размера матки, выявлении губчатой структуры миометрия при диффузной форме и узловой деформации при очаговой и узловой формах аденомиоза.

**Эндометриоз шейки матки.** Распространенность эндометриоза данной локализации связана с повреждениями во время гинекологических манипуляций, диатермоконизации шейки матки. Травма во время родов, аборт и различные манипуляции могут способствовать имплантации эндометрия в поврежденные ткани шейки матки. Возможен эмбриональный путь возникновения эндометри-

оза шейки матки — из элементов мюллерава бугорка первичной вагинальной пластинки. Кроме того, не исключается лимфогенное и гематогенное распространение эндометриоза на шейку матки из других очагов.

В зависимости от глубины поражения различают эктоцервикальный и эндоцервикальный эндометриоз влагалищной части шейки матки, реже эндометриоидные гетеротопии поражают цервикальный канал.

**Диагностика.** В ряде случаев эндометриоз шейки матки клинически никак себя не проявляет и диагностируется при гинекологическом осмотре. При эндометриозе шейки матки могут быть жалобы на появление мажущих коричневых и темных кровяных выделений накануне менструации или при половом контакте. Боли наблюдаются при атрезии цервикального канала или эндометриозе перешейка матки.

При гинекологическом исследовании важен тщательный осмотр шейки матки в зеркалах. Эндометриоз определяется в виде узелковых или мелкокистозных очагов красного или темно-багрового цвета (рис. 7.7). Эндометриоидные гетеротопии значительно увеличиваются накануне или во время менструации. В этот период отдельные очаги могут вскрываться и опорожняться. По окончании менструации эндометриоидные гетеротопии уменьшаются и бледнеют.

При кольпоскопии проводится дифференциальная диагностика между кистами nabothovых желез, псевдоэрозией, эритроплакией, полипами слизистой оболочки цервикального канала, эктропионом и эндометриозом шейки матки.

Данные *цитологического исследования* отпечатков со слизистой оболочки шейки матки малоинформативны

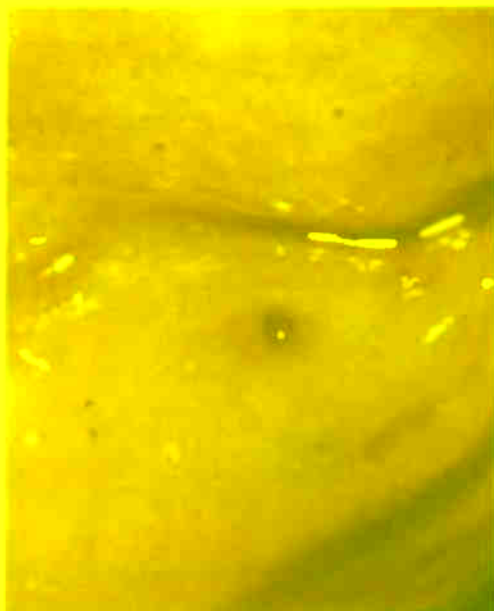

Рис. 7.7. Эндометриоз шейки матки. Кольпоскопия. (Из: Бауэр Х.К. Цветной атлас по кольпоскопии. — М., 2002. — с. 99).

для диагностики эндометриоза, но позволяют судить о состоянии многослойного плоского эпителия шейки матки и выявляют клеточную атипию.

**Цервикоскопия** используется в комплексном исследовании при эндометриозе шейки матки и позволяет диагностировать парацервикальное распространение эндометриоза при боковых дефектах слизистой оболочки. У пациенток с ациклическими кровяными выделениями и контактными кровотечениями проводят *гистероцервикоскопию и раздельное диагностическое выскабливание слизистой оболочки матки*.

**Эндометриоз влагалища и промежности.** Влагалище и промежность чаще поражаются эндометриозом вторично при прорастании из ретроцервикального очага, реже — в результате имплантации частиц эндометрия в поврежденный участок во время родов.

Ведущей жалобой при эндометриозе данной локализации являются боли во влагалище от умеренных до очень сильных и мучительных. Боли появляются циклически, усиливаются при половых контактах, накануне и во время менструации. Сильные боли наблюдаются при вовлечении в процесс промежности и наружного сфинктера прямой кишки. Дефекация сопровождается сильной болью в периоды обострения.

**Диагностика** основана на жалобах, связанных с менструальным циклом, и данных гинекологического исследования, которое включает осмотр шейки матки и влагалища в зеркалах, двуручное влагалищно-абдоминальное и ректовагинальное исследования. В толще стенки влагалища или прямокишечно-влагалищном углублении пальпируются плотные болезненные рубцы, узлы или утолщения. Слизистая оболочка влагалища может содержать коричневые или темно-синие очаги. Накануне и во время менструации эндометриозные гетеротопии увеличиваются и могут кровоточить.

Для выявления распространенности процесса используют дополнительные методы исследования: ректороманоскопию, УЗИ органов малого таза, лапароскопию.

Для уточнения характера поражения влагалища проводится гистологическое исследование биоптата.

**Ретроцервикальный эндометриоз.** Распространенность ретроцервикального эндометриоза среди всех локализаций эндометриоза колеблется от 0,5 до 6,5%. При ретроцервикальном эндометриозе патологический процесс локализуется в проекции задней поверхности шейки матки и ее перешейка на уровне крестцово-маточных связок. Очаги способны к инфильтративному росту, обычно в на-

правлении прямой кишки, заднего свода влагалища и влагалищно-прямокишечного углубления.

Выделяют 4 степени распространения ретроцервикального эндометриоза (Л.В. Адамян, В.Н. Кулаков, 1998)

I степень — эндометриоидные очаги располагаются в пределах ректовагинальной клетчатки;

II степень — эндометриоидная ткань прорастает в шейку матки и стенку влагалища;

III степень — патологический процесс распространяется на крестцово-маточные связки и прямую кишку до ее слизистой оболочки;

IV степень — в патологический процесс вовлекаются слизистая оболочка прямой кишки, брюшина прямокишечно-маточного углубления с образованием спаек в области придатков матки.

**Клиническая картина.** Жалобы при ретроцервикальном эндометриозе обусловлены близостью прямой кишки и тазового нервного сплетения. Больные жалуются на ноющие боли в глубине таза, внизу живота и пояснично-крестцовой области. Накануне и во время менструации боли усиливаются, могут становиться пульсирующими или дергающими, отдавать в прямую кишку и влагалище. Реже боли иррадируют в боковую стенку таза, в ногу. Больные могут жаловаться на запоры, иногда выделение слизи и крови из прямой кишки во время менструации. При прорастании ретроцервикального эндометриоза в задний свод влагалища появляются синюшные «глазки», которые кровоточат при половых контактах. Тяжелый эндометриоз в 83% наблюдений становится причиной периодической нетрудоспособности и в значительном числе наблюдений имитирует заболевания других органов.

**Диагностика.** Учитывают жалобы больных и данные гинекологического осмотра. При ретроцервикальном эндометриозе пальпируется плотное образование в ректовагинальной клетчатке позади шейки матки. Достаточно информативны данные УЗИ, при котором определяются неоднородное по эхоплотности образование под шейкой матки, сглаженность перешейка и нечеткий контур прямой кишки. Для уточнения распространенности процесса необходимы ректороманоскопия, колоноскопия, экскреторная урография, цистоскопия, магнитно-резонансная томография.

**Эндометриоз яичников.** Яичники могут поражаться эндометриозом в результате его распространения гематогенным и лимфогенным путем. Возможен также имплантационный и эмбриональный генез заболевания.

Эндометриоидные гетеротопии представляют собой псевдокисты диаметром до 5–10 мм, заполненные бурой массой. Наиболее часто эндометриоз яичников локализуется в корковом слое яичников, распространенный эндометриоз поражает и мозговой слой. Стенки гетеротопий состоят из слоев соединительной ткани. При слиянии очагов эндометриоза образуются эндометриомы («шоколадные кисты»), стенки которых выстланы цилиндрическим или кубическим эпителием.

Выделяют несколько гистологических разновидностей эндометриоза яичников: железистый, кистозный (макро- и микрокистозный), железисто-кистозный и стромальный. Железисто-кистозный эндометриоз обладает наибольшей способностью к пролиферативному росту и малигнизации. При слиянии нескольких эндометриоидных гетеротопий на яичнике возникает эндометриома или эндометриоидная псевдокиста. Стенки кисты состоят из слоев соединительной ткани, крупные эндометриоидные кисты выстланы цилиндрическим или кубическим эпителием. В цитогенной строме и ткани пораженного яичника часто обнаруживаются эндометриоидные железы. Содержимое эндометриоидных псевдокист представлено темно-бурой массой, богатой гемосидерином (рис. 7.8).

**Клиническая картина.** Эндометриоз яичников до определенного времени может себя никак не проявлять. При микроперфорациях в эндометриоидных гетеротопиях или эндометриомах в патологический процесс вовлекается париетальная и висцеральная брюшина, происходит дальнейшее распространение очагов эндометриоза и формирование спаечного процесса. Появляются жалобы на тупые ноющие боли внизу живота с иррадиацией в прямую кишку и промежность. Боли усиливаются во время менструации. Спаечный процесс и распространение очагов эндометриоза по брюшине усиливают боли при физических нагрузках и половых контактах. У 70% больных эндометриозом яичником отмечаются альгодисменорея и диспареуния.

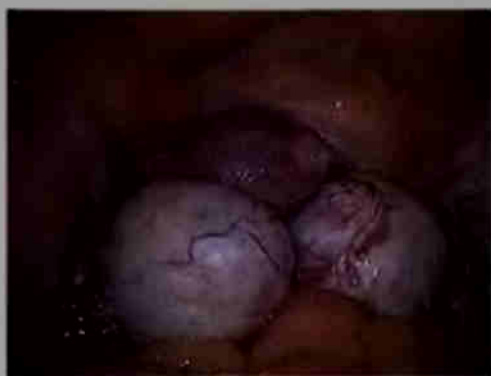

Рис. 7.8. Эндометриома. Лапароскопия.

**Диагностика.** На наружный эндометриоз с вовлечением яичников на ранних

этапах заболевания указывает хронический болевой синдром. Мелкокистозные гетеротопии эндометриоза не приводят к заметному увеличению яичников и при гинекологическом осмотре практически не диагностируются. С формированием спаечного процесса может быть ограничена подвижность матки, яичники пальпируются в едином конгломерате с маткой. Данные гинекологического осмотра и дополнительных методов исследования более информативны, когда образуются эндометриомы (эндометриоидные кисты). Эндометриомам свойственны двустороннее поражение, локализация кзади от матки, ограничение ее подвижности и болезненность при пальпации. Эндометриомы имеют тугоэластическую консистенцию, их диаметр варьирует от 4 до 15 см. Объем эндометриом изменяется в зависимости от фазы менструального цикла: до менструации эндометриомы меньше, чем после менструации.

При мелких эндометриоидных гетеротопиях яичников их ультразвуковая визуализация затруднена. Косвенными признаками поражения эндометриозом яичника служат гипоэхогенные включения на поверхности яичника, утолщение белочной оболочки вследствие формирования перивариальных спаек. При формировании эндометриомы информативность УЗИ составляет до 87–93%.

Эхографически эндометриомы имеют округлую форму с выраженной эхопозитивной капсулой, мелкодисперсную эхопозитивную взвесь на фоне жидкостного содержимого, локализацию позади матки. Поражение обычно двустороннее.

Наибольшую диагностическую ценность при эндометриозе яичников представляет лапароскопия. При лапароскопии определяют включения в строме яичника небольших размеров (2–10 мм) синюшного или темно-коричневого цвета, иногда с подтеканием темной крови. Эндометриомы имеют белесоватую капсулу с выраженным сосудистым рисунком и гладкой поверхностью. Капсула эндометриом нередко интимно спаяна с задней поверхностью матки, маточными трубами, париетальной брюшиной, серозным покровом прямой кишки.

**Эндометриоз маточной трубы.** Эндометриоз маточных труб составляет от 7 до 10%. Эндометриоидные очаги поражают мезосальпинкс, могут располагаться на поверхности маточных труб. Сопутствующий спаечный процесс может способствовать нарушению функциональной полноценности трубы.

Основным методом диагностики эндометриоза маточных труб является лапароскопия.



**Эндометриоз брюшины малого таза.** В развитии эндометриоза брюшины малого таза большую роль играет взаимодействие мезотелиоцитов брюшины и элементов эндометрия. Возникновению эндометриоза брюшины может способствовать ретроградный заброс менструальной крови при определенных изменениях эндокринной и иммунной систем.

Выделяют два основных варианта перитонеального эндометриоза. При первом эндометриоидные поражения ограничены брюшиной малого таза, при втором варианте, кроме гетеротопий по брюшине, эндометриоз поражает яичники, матку, маточные трубы (рис. 7.9–7.10).

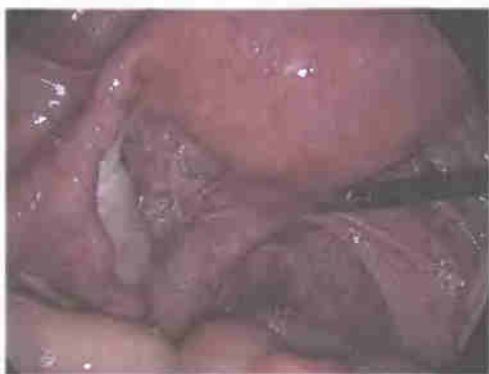

Рис. 7.9. Эндометриоз брюшины дугласова пространства. Лапароскопия.

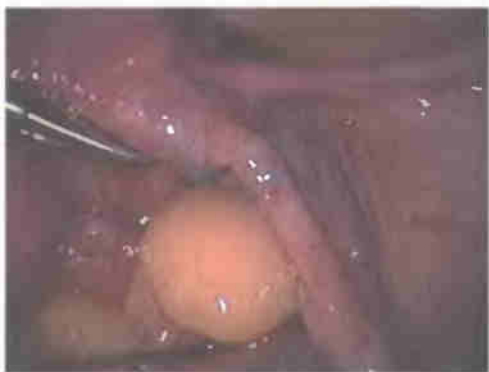

Рис. 7.10. Наружный эндометриоз. Лапароскопия.

Малые формы эндометриоза долго не проявляют себя клинически. Однако частота бесплодия при изолированных малых формах эндометриоза может достигать 91%. При распространении и инвазии очагов эндометриоза в мышечный слой прямой кишки, параректальную клетчатку появляются тазовые боли, диспареуния, больше выраженные накануне менструации и после нее.

**Диагностика.** Основным методом диагностики является лапароскопия, которая позволяет выявить патологические изменения.

Эндометриоидные гетеротопии на брюшине имеют различные морфологические проявления:

- атипичные (непигментированные, белесоватые) везикулы;
- гемморагические везикулы;

- пигментированные желто-коричневые бугорки и пятна;
- типичные (синие, фиолетовые, черные) поверхностные и глубокие инфильтрированные гетеротопии.

Лечение больных эндометриозной болезнью состоит не только в подавлении клинически активного эндометриоза гормональными препаратами или удалении его очагов хирургическим путем. Необходимо избавить пациенток от осложнений и последствий эндометриоза, спаечной болезни, болевого синдрома, постгеморрагической анемии и психоневрологических нарушений.

В комбинированной терапии генитального эндометриоза ведущая роль принадлежит хирургическому лечению. Выбор метода и доступа хирургического лечения зависит от локализации и распространенности процесса. Для профилактики рецидива заболевания после операций по поводу эндометриоза целесообразно назначение гормональной терапии на 3–6 мес.

Лечение шейки матки заключается в аппликации раствора солковагина на пораженные участки, электро-, радиокоагуляции или лазерной вапоризации, а также криодеструкции эктоцервикального эндометриоза.

При эктоцервикальном эндометриозе можно применять радиокоагуляцию очагов, конизацию шейки матки или лазерную вапоризацию.

Для предотвращения рецидива заболевания назначают эстроген-гестагенные препараты на 2–3 мес.

При эндометриозе влагалища показаны иссечение очагов эндометриоза и назначение гормональных препаратов с учетом выраженности процесса в послеоперационном периоде. При ретроцервикальной форме заболевания проводят оперативное вмешательство в объеме экстирпации матки с придатками. При необходимости выполняют пластические операции на прямой кишке, влагалище, органах мочевой системы. Лучший эффект получен при хирургических вмешательствах после гормональной терапии.

Эндометриоз яичников, маточных труб, а также экстрагенитальные формы эндометриоза, расположенные по брюшине, коагулируют или выпаривают лазером при лапароскопии. В послеоперационном периоде назначают гормональную терапию.

Внутренний эндометриоз тела матки требует дифференцированного подхода к лечению. Эндокринная зависимость эндометриозных гетеротопий не вызывает сомнений и гормональная терапия стала обязательной составляющей лечения эндометриозной бо-

лезни. Гормональную терапию проводят пациенткам с аденомиозом, осложненным менометроррагиями, альгодисменореей или диспареунией. Помимо таблетированных и инъекционных форм, используется внутриматочная гормональная система, содержащая левоноргестрел (внутриматочная спираль «Мирена»).

В последние годы для лечения аденомиоза применяют органосохраняющие эндоскопические методики. При поверхностных формах аденомиоза (I стадия по гистероскопической классификации) возможна резекция (абляция) эндометрия. Эффективность лечения составляет от 37 до 67%. При поверхностных формах эффективна также криоабляция эндометрия. Клинический эффект интерстициальной лазериндуцированной термотерапии достигает 88%. Эмболизация маточных артерий при аденомиозе эффективна у 60–90% больных.

Аденомиоз в сочетании с миомой матки плохо поддается гормональной коррекции. Пациенткам рекомендуется оперативное лечение в объеме гистерэктомии. Тем больным, у которых гормональная терапия аденомиоза не привела к купированию основных симптомов заболевания (менометроррагии, альгодисменореи и анемии), также показано оперативное лечение в объеме гистерэктомии.

При распространенных формах наружного эндометриоза с формированием спаек и инфильтрацией других органов в предоперационном периоде используют гормональные препараты для ограничения патологического процесса и облегчения оперативного вмешательства. У больных с малыми формами эндометриоза и наружным эндометриозом назначение гормональной терапии до операции нецелесообразно, так как может затруднить полное удаление эндометриоидных гетеротопий из-за атрофических изменений и частичного регресса.

Для гормональной терапии применяют:

- комбинированные синтетические эстроген-гестагенные препараты — фемоден, микрогинон, ановлар, овидон, марвелон, ригевидон, диане-35 и др.;
- прогестины, препараты без эстрогенного компонента — дюфастон, примолют-нор, норколут, оргаметрил, депостат, оксипрогестерона капронат и др.;
- антигестагены — гестринон (неместран);
- антигонадотропины — даназол (дановал, данол, даноген);
- агонисты гонадотропин-рилизинг гормона — золадекс, декапептил-депо, супрефект-депо и др.;



фатом натрия, йодистым калием, лидазой, трипсином и др. Используют также радоновые воды в виде общих ванн, влагилистных орошений и клизм.

**Прогноз.** Эндометриоз — рецидивирующее заболевание, частота рецидивов составляет 5–20% в год, кумулятивный риск в течение 5 лет — 40%. Частота рецидивов через 5 лет после лечения аналогами гонадолиберина при нераспространенных формах эндометриоза составляет 37%, при тяжелых — 74%. Более благоприятен прогноз после гормонального лечения эндометриоза у женщин в пременопаузе, так как наступление физиологической постменопаузы предотвращает рецидив заболевания. У пациенток, перенесших радикальные операции по поводу эндометриоза, процесс не возобновляется.

Профилактика эндометриоза заключается в диагностике заболевания на ранних стадиях. При хирургическом лечении эндометриоза следует помнить об имплантационном распространении эндометриоидных гетеротопий и избегать контакта эндометрия и тканей, пораженных эндометриозом, с брюшиной и операционной раной.

### Список литературы

*Адамян Л.В., Кулаков В.И.* Эндометриоз: Руководство для врачей. — М.: Медицина, 1998. — 320 с.

*Андреева Е.Н.* Распространенные формы генитального эндометриоза: медико-генетические аспекты, диагностика, клиника, лечение и мониторинг больных: Автореф. дис. ... д-ра мед. наук. — М., 1997. — 48 с.

*Баскаков В.П., Цвелев Ю.В., Кира Е.Ф.* Эндометриоидная болезнь. — СПб., 2002. — 448 с.

*Новак Э.* Гинекология. — М., 2002. — С. 559–577.

## Глава 8

# МИОМА МАТКИ

Миома матки — доброкачественная гормонозависимая опухоль у женщин репродуктивного возраста (в основном 30–45 лет). Миома матки составляет до 30% гинекологических заболеваний.

**Этиология и патогенез.** Современное представление о развитии миомы матки основано на гормональной теории. Нарушения экскреции и метаболического превращения эстрогенов, а также соотношения фракций эстрогенов (преобладание эстрона и эстрадиола в фолликулиновую, а эстриола — в лютеиновую фазу) приводят к морфологическим изменениям в миометрии. Масса миометрия может увеличиваться в результате как гиперплазии гладкомышечных клеток, которая инициируется эстрогенами, так и гипертрофии этих клеток. Наряду с эстрогенами рост миомы стимулирует прогестерон. Гипертрофия гладкомышечных клеток при миоме матки аналогична их гипертрофии во время беременности и может возникать только при сочетанном воздействии сравнительно высоких концентраций эстрадиола и прогестерона. В лютеиновую фазу прогестерон повышает митотическую активность миомы, кроме того, прогестерон воздействует на рост миомы путем индуцирования факторов роста. В ткани миомы рецепторов эстрадиола и прогестерона больше, чем в неизмененном миометрии. Нарушение обмена половых стероидов в миоматозных узлах вызывает аутокринную стимуляцию клеток при участии так называемых факторов роста. Медиаторами действия эстрогенов в ткани миомы матки являются инсулиноподобные факторы роста I и II.

Наряду с гормональными аспектами патогенеза миомы матки немаловажную роль играют изменения иммунной реактивности орга-

низма, особенно при хронических очагах инфекции; выраженные изменения гемодинамики малого таза, а также наследственная предрасположенность. Зоны роста миомы формируются вокруг воспалительных инфильтратов и эндометриоидных очагов в миометрии. В увеличении миомы значительную роль играют фенотипическая трансформация гладких мышечных клеток и дегенеративные изменения в условиях нарушенной микроциркуляции. Зачатки миоматозных узлов могут образовываться на эмбриональном этапе. Рост клеток-предшественников продолжается много лет на фоне выраженной активности яичников под действием эстрогенов и прогестерона.

Миомы неоднородны по структуре. По тканевому составу узлы подразделяют на миомы, лейомиомы, ангиомиомы и элетомиомы.

По морфогенетическим признакам выделяют 3 основные формы:

- простые миомы, развивающиеся по типу доброкачественных мышечных гиперплазий;
- пролиферирующие миомы с морфогенетическими критериями истинной доброкачественной опухоли. У каждой 4-й больной миома матки пролиферирующая с быстрым ростом миоматозных узлов. Патологические митозы в пролиферирующих миомах не превышают 25%;
- предсаркомы — этап на пути истинной малигнизации.

Предсаркома включает в себя множественные очаги пролиферации миогенных элементов с явлениями атипии, неоднородностью ядер клеток; количество патологических митозов достигает 75%. Однако истинная малигнизация миомы происходит менее чем в 1% клинических наблюдений.

В зависимости от локализации и роста миоматозных узлов выделяют субмукозные (подслизистые) миоматозные узлы, растущие в полость матки и деформирующие ее (см. раздел «Внутриматочная патология»), и субсерозные (подбрюшинные) узлы. Миоматозные узлы растут в сторону брюшной полости. Если по мере роста миоматозный узел расслаивает листки широкой маточной связки. Его называют интралигаментарным миоматозным узлом. Интерстициальные (межмышечные) миоматозные узлы растут из среднего слоя миометрия и располагаются в толще миометрия.

**Клиника и диагностика.** Клиническая картина **субсерозных миоматозных узлов** в значительной степени зависит от их топографического расположения и размера. Существует классификация субсерозных узлов, основанная на соотношении интерстициального и субсерозного компонентов:

0 тип — субсерозный миоматозный узел на тонком основании;

1-й тип – менее 50% объема миоматозного узла располагается интерстициально;

2-й тип – более 50% объема миоматозного узла располагается интерстициально;

3-й тип – интралигаментарные субсерозные миоматозные узлы (рис. 8.1–8.4).

Отдельные субсерозные миоматозные узлы (0 тип) малых размеров могут долго клинически себя никак не проявлять, но по мере увеличения их размера появляются признаки нарушения питания опухоли, увеличивается вероятность перекрута ножки миоматозного узла. Пациентки могут предъявлять жалобы на *дискомфорт внизу живота*, периодически возникающие тянущие или острые *боли*. Боли могут иррадиировать в поясничную область, ногу, промежность. При совершившемся перекруте ножки миоматозного узла или возникновении обширной зоны некроза боли становятся интенсивными, появляются симптомы раздражения брюшины и общеклинические признаки перитонита.

Интерстициально-субсерозные миоматозные узлы 1-го и 2-го типов менее подвержены деструктивным процессам вследствие нарушения питания, клинически

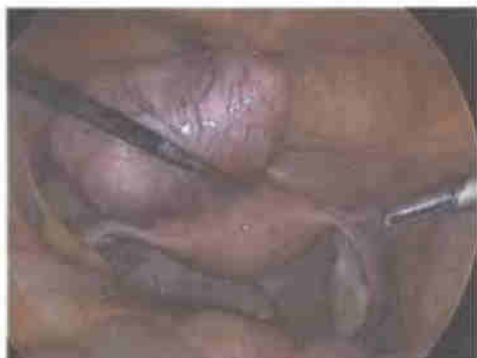

Рис. 8.1. Субсерозный миоматозный узел 0 типа. Лапароскопия.

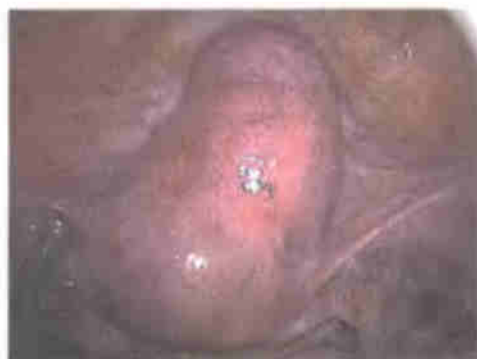

Рис. 8.2. Субсерозный миоматозный узел 1-го типа. Лапароскопия.

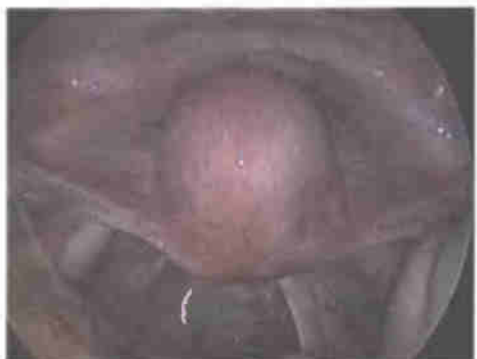

Рис. 8.3. Субсерозный миоматозный узел 2-го типа. Лапароскопия.



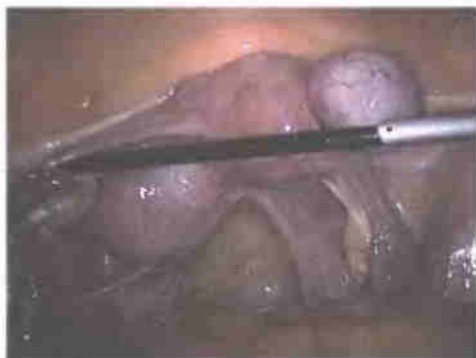

Рис. 8.4. Интралигаментарный миоматозный узел. Лапароскопия.

от локализации субсерозных узлов возможно *нарушение функции соседних органов*. Рост миоматозного узла кпереди способствует развитию дизурических явлений: больные предъявляют жалобы на учащенное мочеиспускание, неполное опорожнение мочевого пузыря, императивные позывы к мочеиспусканию, острую задержку мочи. Перешеечное расположение миоматозного узла на задней стенке матки приводит к давлению на прямую кишку и нарушает дефекацию. Субсерозные узлы, располагающиеся на боковой стенке матки в нижней и средней трети, при достижении больших размеров изменяют топографию мочеточника, могут приводить к нарушению пассажа мочи с пораженной стороны, возникновению гидроуретера и формированию гидронефроза. Субсерозные миоматозные узлы редко вызывают нарушение менструальной функции. Однако при множественных субсерозных миоматозных узлах 1–2-го типов возможно нарушение сократительной способности миометрия с менометроррагиями.

**Интерстициальные миоматозные узлы** приводят к увеличению матки и могут заметно влиять на сократительную способность миометрия. Пациентки предъявляют жалобы на *обильные длительные менструации*, реже на *межменструальные кровяные выделения* из половых путей. Однако прямой зависимости между размерами матки и появлением маточных кровотечений нет. *Анемия* у больных миомой матки может быть следствием хронических кровопотерь и острых маточных кровотечений. Без нарушений менструального цикла анемия может быть обусловлена депонированием крови в увеличенной миоматозными узлами матке. У пациенток с большой миомой матки (более 20 нед беременности) может быть синдром

себя долго не проявляют и могут достигать в диаметре 10–25 см и более. Больных беспокоят чувство тяжести и дискомфорта внизу живота, увеличение живота. Болевой синдром связан с растяжением висцеральной брюшины матки, давлением миоматозных узлов на нервные сплетения малого таза. При нарушении кровообращения в больших миоматозных узлах боли острые. В зависимости

нижней полой вены — сердцебиение и одышка в положении лежа. Пациентки могут предъявлять жалобы на боли, увеличение живота, возможны острая задержка мочи, гидронефроз.

При сочетании интерстициальных, субмукозных и субсерозных узлов клиническая картина многообразнее, чем при изолированных миоматозных узлах.

При гинекологическом осмотре отдельные субсерозные миоматозные узлы (0 тип) пальпируются отдельно от матки как округлые плотные, подвижные образования. Субсерозные узлы 1–2-го типов приводят к увеличению матки и изменению ее формы. Матка может достигать значительных размеров, ее поверхность становится бугристой, миоматозные узлы плотные, и при нарушении кровообращения их пальпация болезненна. Субсерозные узлы 3-го типа (интралигаментарные) определяются сбоку от матки, выполняя параметрий. Нижний полюс узла достижим при пальпации через боковой свод влагалища, узел плотной консистенции, ограниченно подвижный при попытке смещения. У больных с интерстициальной миомой пальпируется увеличенная матка плотной консистенции с гладкой или бугристой поверхностью, как правило, безболезненная.

При УЗИ субсерозные миоматозные узлы визуализируются в виде округлых или овальных образований, выходящих за наружный контур матки (рис. 8.5–8.6). Миоматозные узлы зачастую имеют слоистую структуру и так называемую псевдокапсулу, которая образуется в результате уплотнения и гипертрофии миометрия, прилежащего к миоматозному узлу. Эхогенность и звуковая проводимость зависят от гистологического строения миоматозного узла. В однородных гиперэхогенных миоматозных узлах преобладает фиброзная ткань. Появление интранодулярных гипозэхогенных включений указывает на некроз или кистозные полости. Гиперэхогенные включения с акустическим эффектом поглощения бывают при кальцинированных дегенеративных изменениях. Ультразву-

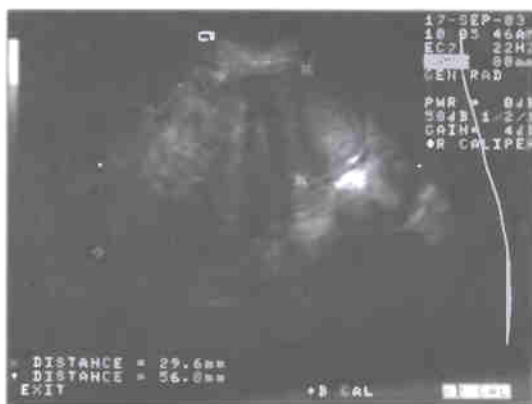

Рис. 8.5. Субсерозный миоматозный узел I-го типа. УЗИ.

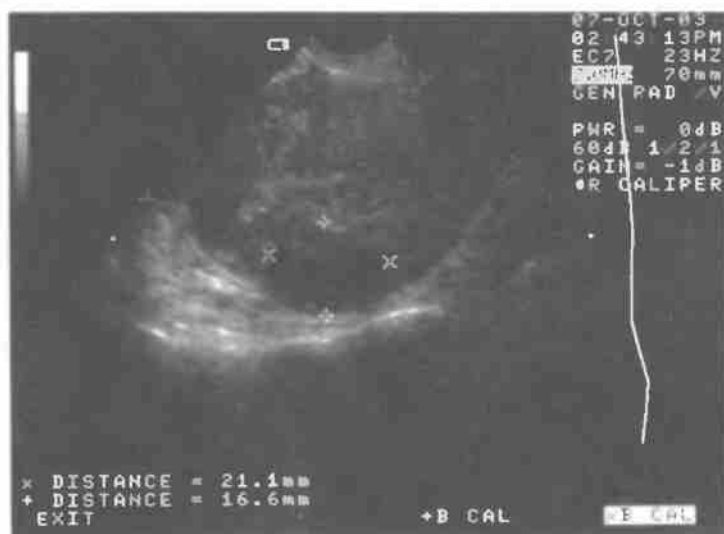

Рис. 8.6. Субсерозный миоматозный узел 2-го типа. УЗИ.

ковое сканирование позволяет обнаружить интерстициальные миоматозные узлы диаметром не более 8–10 мм. По данным УЗИ в зависимости от направления роста интерстициальных миоматозных узлов можно прогнозировать появление субмукозных и субсерозных миоматозных узлов. Центрипетальное расположение миомы указывает на рост интерстициального миоматозного узла в полость матки, при увеличении такого узла более 10 мм появляется отчетливая деформация полости матки (рис. 8.7). Центрифугальный рост узлов происходит по направлению к брюшной полости (рис. 8.8). Центральный рост бывает при истинной межмышечной локализации миоматозных узлов и приводит к диффузному увеличению матки. Ультразвуковое сканирование дополняется исследованием пери- и интранодулярного кровотока для уточнения морфотипа опухоли. Рост миоматозных узлов зависит от увеличения кровотока в сосудистой сети матки. Плотность расположения сосудов связана с морфологическим строением и локализацией миоматозного узла (рис. 8.9). Большое количество артерий находится на периферии миоматозного узла. УЗИ, дополненное доплерографией, позволяет оценить особенности кровообращения в миоматозных узлах. При простой миоме регистрируется единичный периферический кровоток, при пролиферирующей миоме — интенсивный центральный и периферический внутриопухолевый кровоток.

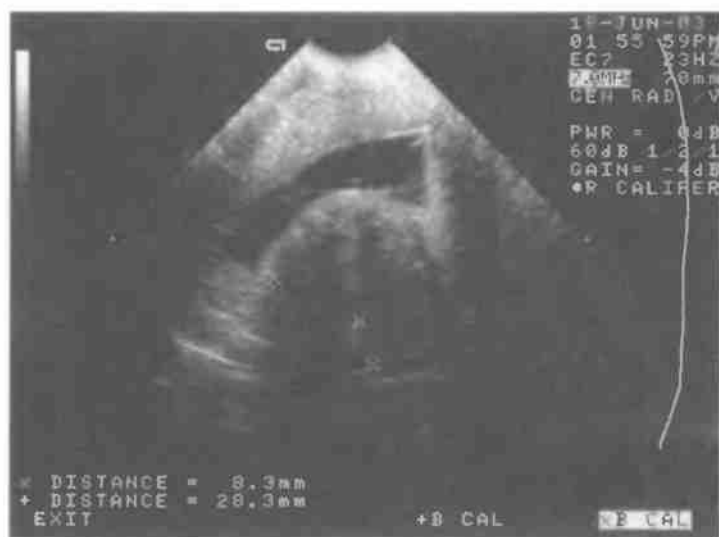

Рис. 8.7. Интерстициальный миоматозный узел с центрипетальным ростом. УЗИ.

Для уточнения топографического расположения субсерозных миоматозных узлов можно использовать ультразвуковые томографы, дающие трехмерное ультразвуковое изображение.

Для дифференциальной диагностики субсерозных узлов и опухолей забрюшинного пространства, увеличенных лимфатических узлов, опухолей малого таза и брюшной полости наряду с УЗИ применяют компьютерную и магнитно-резонансную томографию (рис. 8.10).

Диагностическая лапароскопия показана при невозможности дифференциальной диагностики между субсерозной миомой матки и опухолями брюшной полости и забрюшинного пространства неинвазивными методами.

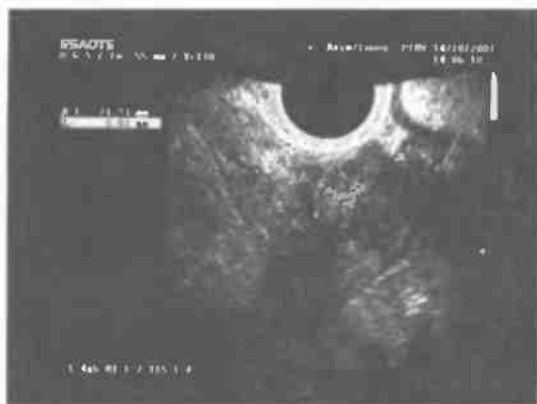
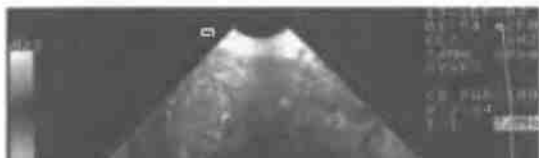
Рис. 8.8. Интерстициальный миоматозный узел с центрифугальным ростом. УЗИ.



Гистероскопия показана при появлении нарушений менструального цикла у пациенток с маткой, увеличенной не более чем на 12–13 нед беременности.

При большем увеличении матки информативности гистероскопии снижается. Для исключения патологической анэмбрионарии и синхизиса оболочки в вертикальном канале у пациенток с метроррагиями и контактной кровянистыми выделениями независимо от величины миомы матки проводится раздельное диагностическое выскабливание слизистой оболочки матки.

Рис. 8.9. Кровянистые выделения у пациентки с миомой матки.

Рис. 8.10. Миома матки с гипертензивным расстройством мозгового кровообращения.



Рис. 8.10. Миома матки с гипертензивным расстройством мозгового кровообращения. МРТ.

**Лечение.** Вопрос о целесообразности лечения при небольшой миоме матки без клинических проявлений окончательно не решен. Тем не менее таким пациенткам показано динамическое наблюдение у гинеколога с обязательным ультразвуковым контролем 1 раз в год. Больным дают рекомендации, направленные на профилактику дальнейшего роста миомы и регуляцию гипоталамо-гипофизарно-яичниковых взаимоотношений. Из рациона исключают избыток углеводов и жиров, ограничивают острые и соленые блюда. Пациенткам рекомендуют избегать тепловых процедур, им нельзя загорать на солнце и в искусственном солярии. Миома может увеличиться вследствие массажа и физиотерапии по поводу соматических заболеваний. С целью регуляции менструальной функции рекомендуется витаминотерапия по фазам менструального цикла (фолиевая кислота и витамины группы В в первую фазу и витамины С, Е и А – во вторую фазу) или использование гормональных контрацептивов. Предпочтительны монофазные эстраген-гестагенные препараты и низкодозированные гестагены.

**Консервативная терапия** миомы матки проводится с целью торможения роста или обратного развития опухоли, лечения менометроррагий и анемии. С этой целью назначают производные 19-норстероидов (норколут, примолут-нор, норэтистерон, оргаметрил, гестринон, неместран). Под действием этих препаратов миома и, соответственно, матка уменьшаются в среднем на 1–2 нед беременности; уменьшается кровопотеря при менструации и нормализуется уровень гемоглобина. В репродуктивном возрасте гестагены назначают циклически с 16-го по 25-й день менструального цикла или с 5-го по 25-й день в течение 6–24 мес. Как правило, клинический эффект удается

редукцию стероидогенеза и наступление менопаузы. Для создания медикаментозной менопаузы применяют также антигонадотропины (немистран, гестринон).

Агонисты ГнЛГ используют для **предоперационной подготовки** к консервативной миомэктомии. Под воздействием агонистов ГнЛГ структура миоматозного узла становится более плотной, снижается интранодулярный и перинодулярный кровоток. Снижение внутриопухольского кровотока, а также уменьшение миомы и плотности миометрия вокруг миоматозных узлов максимально выражены после 2–3 инъекций препарата. При более длительном курсе гормональной подготовки ввиду прогрессирующей редукции артериального кровотока возможны деструктивные и некробиотические процессы в миоматозных узлах, затрудняющие консервативную миомэктомию.

Агонисты ГнЛГ могут изменить топографию интерстициально-субмукозных узлов в сторону полости матки, а интерстициально-субсерозных узлов – в сторону брюшной полости.

Использование агонистов ГнЛГ позволяет облегчить проведение лапароскопической консервативной миомэктомии и гистерэктомии у 76% больных из-за уменьшения матки и миоматозных узлов. При всех консервативных миомэктомиях после гормональной подготовки кровопотеря уменьшается на 35–40%.

С целью предотвращения менометроррагий и роста миомы изменяют внутриматочную гормональную систему «Мирена», содержащую капсулу с левоноргестрелом (гестаген). «Мирену» вводят сроком на 5 лет, она обеспечивает регулярное поступление левоноргестрела в полость матки и местное действие на эндометрий и миометрий с минимальными системными эффектами. Менструации становятся скудными, в ряде случаев наступает медикаментозная аменорея. Противопоказания для применения «Мирены»: субмукозные миоматозные узлы, большая полость матки, а также абсолютные показания к оперативному лечению.

**Хирургическое лечение** миомы матки остается ведущим, несмотря на достаточно результативные консервативные методы. Частота радикальных операций составляет 80%. Оперативные вмешательства по поводу миомы матки составляют 45% абдоминальных вмешательств в гинекологии.

Показания к хирургическому лечению больных миомой матки:

- большие размеры миомы (13–14 недель беременности);
- быстрый рост миомы (более 4 нед за год);
- субмукозное расположение узла;

- субсерозный узел 0 типа;
- нарушение питания, некроз миоматозного узла;
- щечная миома;
- миома матки и менометроррагии, ансмизирующие больную;
- рост миомы в постменопаузе;
- нарушение функции соседних органов;
- бесплодие и привычное невынашивание беременности.

Хирургическое лечение миомы матки может быть радикальным или функциональным (органосохраняющим). В настоящее время имеется тенденция к снижению числа радикальных оперативных вмешательств при миоме матки и расширению показаний к органосохраняющим операциям. Функциональная хирургия матки, помимо сохранения менструальной и репродуктивной функций, позволяет предотвратить нарушение деятельности тазовых органов и способствует профилактике их опущения.

Объем оперативного вмешательства зависит от различных факторов. Хирургическое лечение миомы матки считается радикальным при выполнении гистерэктомии и включает в себя экстирпацию матки или надвлагалищную ампутацию матки без придатков. Шейка матки играет важную роль в формировании тазового дна и кровоснабжении мочеполовой системы, поэтому объем оперативного вмешательства расширяется до экстирпации матки у женщин репродуктивного возраста при рецидивирующих фоновых процессах шейки матки, лейкоплакии с дисплазией многослойного плоского эпителия, а также при щечном и перешечном расположении миоматозного узла. У пациенток с впервые выявленным фоновым заболеванием шейки матки следует на первом этапе проводить консервативное лечение этой патологии, а на втором — выполнять надвлагалищную ампутацию матки.

Гистерэктомию можно провести абдоминальным, лапароскопическим и вагинальным доступами. Выбор хирургического доступа зависит от величины матки, размеров и локализации миоматозных узлов, а также от опыта и квалификации хирурга.

**Функциональная хирургия миомы.** Существуют методы оперативного вмешательства, позволяющие сохранить адекватное кровоснабжение яичников путем выделения восходящих ветвей маточных артерий и сохранить менструальную функцию при высокой надвлагалищной ампутации, а также дефундации матки.

Менструальную и репродуктивную функции при миоме матки может сохранить консервативная миомэктомия. Миомэктомия заключается в удалении миоматозных узлов и сохранении тела матки



и может осуществляться лапаротомическим, лапароскопическим и гистероскопическим доступом. Выбор хирургического доступа зависит от:

- величины матки;
- локализации миоматозных узлов;
- числа и величины миоматозных узлов;
- предоперационной гормональной подготовки;
- оснащенности эндоскопическим оборудованием;
- опыта хирурга в выполнении эндоскопических операций.

*Лапаротомический доступ* предпочтителен при множественных интерстициальных миоматозных узлах более 7–10 см, при низкой шеечно-перешечной локализации узлов, особенно по задней и боковой стенкам матки. Лапаротомический доступ позволяет адекватно сопоставить края ложа удаленного большого узла с наложением двурядных викриловых швов. От полноценности рубца на матке зависят течение планируемой беременности и ведение родов.

*Лапароскопический доступ* показан при субсерозных миоматозных узлах 0–3-го типов, а также при интерстициальных миоматозных узлах диаметром не более 4–5 см.

Отдельные субсерозные миоматозные узлы (0 тип) не представляют трудностей для эндоскопического удаления. Узел после фиксации зубчатыми щипцами отделяют от матки, коагулируя ножку, после чего пересекают ее ножницами или коагулятором. Современные марселяторы позволяют извлекать из брюшной полости узлы различных размеров и массы, мелкие миоматозные узлы можно извлекать через мини-лапаротомное и кольпотомное отверстия.

Интерстициально-субсерозные миоматозные узлы удаляют путем декапсуляции и энуклеации с поэтапной коагуляцией кровоточащих сосудов ложа. При значительном размере остающегося после консервативной миомэктомии ложа наряду с электрохирургической коагуляцией накладывают эндоскопические двурядные швы. Ушивание ложа узла позволяет осуществить дополнительный гемостаз, способствует профилактике спаечного процесса в малом тазу и формирует полноценный рубец.

Интралигаментарные узлы удаляют после рассечения в поперечном или косом направлении переднего листка широкой маточной связки и энуклеации.

Особую сложность представляет удаление небольших интерстициальных миоматозных узлов. Располагаясь в толще миомет-

рия, миоматозные узлы не деформируют наружных контуров матки, что затрудняет визуальную диагностику во время операции. Показанием для удаления миоматозных узлов в этих случаях является подготовка к беременности или к стимуляции функции яичников у женщин с бесплодием. Для точной топической диагностики проводят интраоперационное УЗИ с помощью вагинального, ректального и трансабдоминального датчиков. Это позволяет точно локализовать и удалять интерстициальные узлы диаметром от 1 до 3 см с минимальной травмой. После ультразвуковой локализации над местом расположения узла делают небольшой глубокий разрез, миоматозный узел захватывают зубчатыми щипцами или штопором. Питающие сосуды коагулируют после энуклеации узла.

Единого мнения о числе удаляемых миоматозных узлов не существует. Тактика врача зависит от цели — сохранения репродуктивной или менструальной функции. Важно, чтобы после консервативной миомэктомии можно было пролонгировать беременность.

Эндоскопическая миомэктомия позволяет сохранить менструальную функцию у всех оперированных больных и восстановить детородную функцию у каждой 3-й пациентки. Беременность можно планировать через 6 мес после операции. После удаления больших интерстициально-субсерозных миоматозных узлов, а также после удаления интерстициальных узлов предпочтительно родоразрешение путем кесарева сечения.

При субмукозных миоматозных узлах возможна консервативная *гистероскопическая миомэктомия* механическим, электрохирургическим методом и при помощи лазера (см. раздел «Внутриматочная патология»).

К *консервативным хирургическим* методам лечения миомы матки относят лапароскопический миолиз (вапоризация миоматозного узла при помощи лазера) и эмболизацию маточной артерии.

Эмболизация маточной артерии (ЭМА) проводится под рентгенологическим контролем путем катетеризации бедренной артерии и проведения эмболов к маточной артерии (рис. 8.11–8.12). Таким образом нарушается кровоснабжение и возникают дистрофические процессы в миоматозных узлах. Миоматозные узлы уменьшаются, предотвращается их дальнейший рост.

**Прогноз.** Миома матки относится к доброкачественным опухолям с редкой малигнизацией, поэтому прогноз для жизни благоприятный. Однако рост миомы может потребовать хирургического

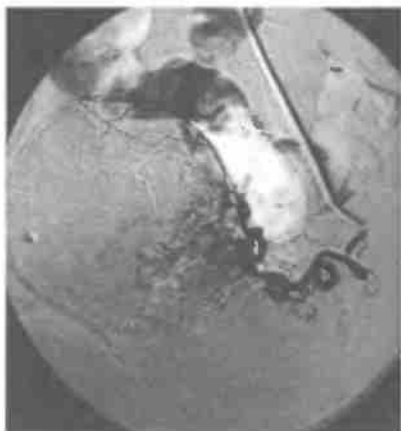


Рис. 8.11. Кровоток в миоме. Ангиография до ЭМА.

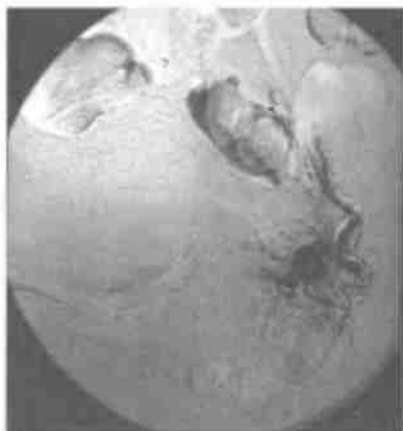

Рис. 8.12. Отсутствие кровотока в миоме. Ангиография после ЭМА.

лечения с исключением менструальной и репродуктивной функций у молодых женщин. Даже небольшие миоматозные узлы могут обусловить первичное и вторичное бесплодие.

Профилактика миомы матки заключается в своевременном выявлении заболевания на ранних стадиях.

#### Список литературы

*Васильченко Н.П.* Клинико-физиологическое обоснование тактики хирургического лечения больных миомой матки: Дис. ... д-ра мед. наук. — М., 1989. — 268 с.

*Капнушева Л.М.* Оперативная гистероскопия // Акуш. и гин. — 2000. — № 3. — С. 53–59.

*Лайнс Т.* Эндоскопическая миомэктомия // Эндоскопия в диагностике и лечении патологии матки: Материалы междунар. конгр. — М., 1997.

*Лапароскопия в гинекологии* / Под ред. Г.М. Савельевой. — М.: ГЭОТАР МЕДИЦИНА, 2000. — 328 с.

*Рич Х.* Лапароскопическая миомэктомия // Эндоскопия в диагностике и лечении патологии матки: Материалы междунар. конгр. — М., 1997.

*Савельева Г.М., Бреусенко В.Г., Капнушева Л.М.* Гистероскопия. — М.: ГЭОТАР МЕДИЦИНА, 1999. — 176 с.

*Стрижаков А.Н., Давыдов А.И.* Клиническая трансвагинальная эхография. — М.: Медицина, 1997. — 306 с.

*Donnez J., Polet R. M. et al.* Hysteroscopy myomectomy // *Curr. Opin. Obstet. Gynecol.* — 1995. — No. 7. — P. 311–316.

*Donnez J., Vilos G., Gannon M.J. et al.* Goserelin acetate (Zoladex) plus endometrial ablation for dysfunctional uterine bleeding: a large randomized, double-blind study // *Fertil. Steril.* — 1997. — Vol. 68, No. 1. — P. 29–36.

*Натюу J.* Гистероскопическая и резектоскопическая миомэктомия // *Эндоскопия в диагностике и лечении патологии матки: Междунар. конгр. с курсом эндоскопии.* — М., 1997. — Т. 1. — С. 73–82.

## Глава 9

# САРКОМА МАТКИ

Злокачественная опухоль матки, которая составляет от 3 до 5% всех злокачественных образований матки и встречается редко. Средний возраст больных лейомиосаркомой 43–53 года, эндометриальная стромальная саркома, карциносаркома и др. чаще возникают в постменопаузе.

*Морфологическая классификация сарком матки:*

- лейомиосаркома;
- эндометриальная стромальная саркома;
- смешанная гомологическая мюллеровская саркома (карциносаркома);
- смешанная гетерологическая мюллеровская саркома (смешанная мезодермальная саркома);
- другие саркомы матки.

**Клиническая картина.** Клинические проявления связаны с местом расположения и скоростью опухолевого роста. Матка быстро увеличивается, по мере ее увеличения присоединяется диспаритет

Важным диагностическим признаком является рост миомы в постменопаузе.

***Клинико-анатомическая классификация сарком тела матки***

I стадия — опухоль ограничена телом матки.

IIa стадия — опухоль ограничена эндометрием или миометрием.

IIб стадия — опухоль поражает тело и шейку матки, не выходя за пределы матки.

III стадия — опухоль распространяется за пределы матки, но не выходит за пределы малого таза.

IIIa стадия — опухоль прорастает параметрий, происходит метастатическое поражение придатков матки.

IIIб стадия — опухоль поражает параметральную клетчатку, возможно метастазирование в лимфатические узлы или во влагалище.

IV стадия — опухоль прорастает в соседние органы, распространяется за пределы малого таза или дает отдаленные метастазы.

**Диагностика** основывается на данных анамнеза (быстрый рост миомы, рост миомы в постменопаузе, характерные жалобы больных).

По данным УЗИ можно заподозрить саркому матки на основании неоднородной эхогенности и узловой трансформации матки, участков с нарушением питания и некрозом в узлах. Появляется патологический кровоток со снижением индекса резистентности при доплерографии ниже 0,40.

Аспирационная биопсия малоинформативна при лейомиосаркоме, но позволяет заподозрить карциносаркому и эндометриальную саркому в 30% случаев. Диагностическая информативность гистероскопии и раздельного диагностического выскабливания составляет 80–100%. Подтвердить саркому межмышечной локализации можно интраоперационно с морфологическим исследованием биоптата.

**Лечение** в основном хирургическое: расширенная экстирпация матки с придатками. Дополнительно проводят радиационную терапию с облучением области малого таза в суммарной дозе 45–50 Гр.

Химиотерапия получила широкое распространение при лечении больных в послеоперационном периоде при распространенном опухолевом процессе. С этой целью используют доксорубицин, часто в комбинации с винкристином, дактиномицином или циклофосфаном. При III стадии заболевания проводят комплексную терапию, при IV стадии — полихимиотерапию.

**Прогноз** при саркомах матки пессимистичный. Даже при I стадии заболевания у каждой 2-й пациентки отмечается рецидив, а

при II и III стадиях он возникает у 90% больных. Выживаемость низкая даже на ранних стадиях саркомы матки, так как быстро появляются отдаленные метастазы.

Прогноз более благоприятный при развитии саркомы в миома-тозном узле.

### **Список литературы**

*Новак Э.* Гинекология. — М., 2002. — С. 690–696.

*Стрижаков А.Н., Давыдов А.И.* Клиническая трансвагинальная эхография. — М.: Медицина, 1997. — 306 с.

## Глава 10

# ОПУХОЛИ И ОПУХОЛЕВИДНЫЕ ОБРАЗОВАНИЯ ЯИЧНИКОВ

Опухоли и опухолевидные образования яичников — чрезвычайно часто встречающаяся патология. По данным различных авторов, частота опухолей яичников за последние 10 лет увеличилась с 6–11% до 19–25% всех опухолей половых органов. Большинство опухолей яичников доброкачественные, на их долю приходится 75–87% всех истинных опухолей яичников. Значительную часть кистозных образований яичников составляют опухолевидные ретенционные образования (70,9%).

Анатомическое и гистологическое строение яичников обуславливает морфологическое многообразие опухолей. Размеры и масса яичников зависят от объема и количества содержащихся фолликулов и в норме составляют от 3,0×1,5 × 0,6 до 5,0×3,0×1,5 см и соответственно 5–8 г.

Важнейшей структурно-функциональной частью яичника является фолликулярный аппарат. Фолликулы имеют соединительно-тканную оболочку (теку), состоящую из текаинтерна и текаэкстерна. Внутри фолликул выстлан фолликулярным эпителием, из которого формируются зернистая и гранулезная оболочки. Последняя связана с созреванием яйцеклетки. Вместе с тека-тканью она участвует в выработке эстрогенных гормонов. Межуточная ткань коркового слоя содержит хилусные клетки, выделяющие андрогены. Мозговой слой богато снабжен кровеносными сосудами и нервами. В течение всей жизни женщины происходят возрастные изменения яичников. В пожилом возрасте прекращается образование графовых пузырьков, не развиваются желтые тела, уменьшается тека-ткань, наступают фиброз и диффузный склероз яичников.



Масса яичника с такими изменениями обычно не превышает 2 г. Фолликулы исчезают не сразу, лишь через 4–5 лет после прекращения менструаций.

Гистогенез опухолей яичников, в том числе доброкачественных, до конца не изучен, чем и объясняются разногласия о происхождении той или иной опухоли. Опухоли яичников имеют очень разнообразные клинико-морфологические проявления.

Покровный эпителий яичников, яйцеклетки на разных этапах созревания, гранулезные клетки, тека-ткань, лейдиговские клетки, элементы мужской части яичника, рудиментарные эмбриональные структуры, тканевые дистопии, неспецифическая соединительная ткань, сосуды, нервы – все эти компоненты могут быть источниками самых разнообразных опухолей.

Определенную роль в развитии опухолей яичников играет возраст женщины. Большинство опухолей яичников развиваются в возрасте от 31 до 60 лет, чаще старше 40 лет, 50% составляют пациентки в постменопаузальном периоде. Рост опухоли начинается задолго до ее обнаружения. Каждая 3-я больная наблюдается по поводу объемного образования в придатках матки от нескольких месяцев до 4–5 лет и безуспешно лечится от предполагаемого воспаления придатков матки. Перенесенные заболевания, преморбидный фон имеют большое значение в связи с нарушением рефлексорных взаимоотношений в системе гипоталамус–гипофиз–яичник.

Факторы риска по возникновению опухолей яичников определяют пути профилактики этого заболевания.

Факторы риска опухолей яичников: раннее или позднее менархе, позднее (после 50 лет) наступление менопаузы, нарушения менструального цикла. С риском возникновения опухолей яичников связаны и сниженная репродуктивная функция женщины, бесплодие, невынашивание. Хронические воспалительные заболевания придатков матки могут формировать преморбидный фон опухолевого процесса.


В последние годы изучают роль эпидемиологических и генетических факторов в этиологии опухолей яичников. Определенное значение имеют окружающая среда, питание, привычки, обычаи.

В современной онкогинекологии используется международная классификация опухолей яичников, основанная на микроскопической характеристике опухолей с учетом клинического течения заболевания. Опухоли каждой нозологической группы подразделяют на доброкачественные, пограничные и злокачественные.

I. Эпителиальные опухоли (цистаденомы)

A. Серозные опухоли

1. Доброкачественные:



3. *Злокачественные:*

- а) карцинома и аденокарцинома.

**Д. Опухоли Бреннера**

1. *Доброкачественные.*
2. *Пограничные.*
2. *Злокачественные.*

**Е. Смешанные эпителиальные опухоли**

1. *Доброкачественные.*
2. *Пограничные (пограничной злокачественности).*
3. *Злокачественные.*

**Ж. Недифференцированные карциномы****З. Неклассифицируемые эпителиальные опухоли**II. *Опухоли стромы полового тяжа.***А. Гранулезостромально-клеточные опухоли**

1. Гранулезоклеточная опухоль.
2. Группа теком-фибром:
  - а) текома;
  - б) фиброма;
  - в) неклассифицируемые.

**Б. Андробластомы**

Опухоли из клеток Сертоли и Лейдига.

1. *Высокодифференцированные:*
  - а) опухоль из клеток Сертоли;
  - б) опухоли из клеток Сертоли с накоплением липидов (Лессена);
  - в) опухоли из клеток Сертоли и Лейдига;
  - г) опухоли из клеток Лейдига, опухоль из хилусных клеток.
2. *Промежуточные (переходной дифференцировки).*
3. *Низкодифференцированные (саркоматоидные).*
4. *С гетерологическими элементами.*

**В. Гинандробластома****Г. Неклассифицируемые опухоли стромы полового тяжа**III. *Герминогенные опухоли***А. Дисгерминома****Б. Опухоль эпидермального синуса****В. Хорионэпителиома****Г. Эмбриональная карцинома****Д. Тератомы:**

- 1.
- Незрелые.*

## 2. Зрелые:

- а) солидные;
- б) кистозные: дермоидная киста, дермоидная киста с малигнизацией.

## 3. Монодермальные (высокоспециализированные):

- а) струма яичника;
- б) карциноид;
- в) струма яичника и карциноид;
- г) другие.

## Е. Смешанные герминогенные опухоли

- 1. Гонадобластома.
- 2. Опухоли, неспецифичные для яичников.
- 3. Неклассифицируемые опухоли.

## IV. Вторичные (метастатические) опухоли

## V. Опухолевидные процессы.

- А. Лютеома беременности.
- Б. Гиперплазия стромы яичника и гипертекоз.
- В. Массивный отек яичника.
- Г. Единичная фолликулярная киста и киста желтого тела.
- Д. Множественные фолликулярные кисты (поликистозные яичники).
- Е. Множественные фолликулярные кисты и/или желтые тела.
- Ж. Эндометриоз.
- З. Поверхностные эпителиальные кисты включения
- И. Простые кисты.
- К. Воспалительные процессы.
- Л. Параовариальные кисты.

## I. Эпителиальные доброкачественные опухоли яичников

Наибольшую группу доброкачественных эпителиальных опухолей яичников представляют **цистаденомы**. Прежний термин «кистома» заменен синонимом «цистаденома». В зависимости от строения эпителиальной выстилки и внутреннего содержимого цистаденомы подразделяют на *серозные* и *муцинозные*.

Среди эпителиальных новообразований яичников, которые составляют 90% всех опухолей яичников, серозные опухоли встречаются у 70% больных.

Серозные новообразования подразделяются на *простые серозные (гладкостенные)* и *сосочковые (папиллярные)*.

*Простая серозная цистаденома (гладкостенная цилиоэпителиальная цистаденома, серозная киста)* — истинная доброкачественная опухоль яичника. Серозная цистаденома покрыта низким кубическим эпителием, под которым располагается соединительнотканная строма. Внутренняя поверхность выстлана реснитчатым эпителием, напоминающим трубный, способным к пролиферации.

Микроскопически определяется хорошо дифференцированный эпителий трубного типа, который может становиться индифферентным, уплощенно-кубическим в растянутых содержимым образованиях. Эпителий на отдельных участках может терять реснички, а местами даже отсутствовать, иногда эпителий подвергается атрофии и слушиванию. В подобных ситуациях морфологически гладкостенные серозные цистаденомы трудно отличить от функциональных кист. По внешнему виду такая цистаденома напоминает кисту и называется серозной. Макроскопически поверхность опухоли гладкая, опухоль располагается сбоку от матки или в заднем своде. Чаще опухоль односторонняя, однокамерная, овоидной формы, тугоэластической консистенции. Цистаденома не достигает больших размеров, подвижная, безболезненная. Обычно содержимое опухоли представлено прозрачной серозной жидкостью соломенного цвета. Цистаденома переходит в рак крайне редко.

*Папиллярная (грубососочковая) серозная цистаденома* — морфологическая разновидность доброкачественных серозных цистаденом, наблюдается реже гладкостенных серозных цистаденом. Составляет 7–8% всех опухолей яичников и 35% всех цистаденом.

Это одно- или многокамерное кистозное новообразование, на внутренней поверхности имеются единичные или многочисленные плотные сосочковые вегетации на широком основании, белесоватого цвета.

Структурную основу сосочков составляет мелкоклеточная фиброзная ткань с малым количеством эпителиальных клеток, нередко с признаками гиалиноза. Покровный эпителий сходен с эпителием гладкостенных цилиоэпителиальных цистаденом. Грубые сосочки являются важным диагностическим признаком, так как подобные структуры встречаются в серозных цистаденомах и никогда не отмечаются в неопухолевых кистах яичников. Грубососочковые папиллярные разрастания с большой долей вероятности позволяют исключить возможность злокачественного опухолевого роста уже при внешнем осмотре операционного материала. Дегенеративные изменения стенки могут сочетаться с появлением слоистых петрификатов (псаммозных телец).

*Папиллярная серозная цистаденома* имеет наибольшее клиническое значение в связи с выраженным злокачественным потенциалом и высокой частотой развития рака. Частота малигнизации может достигать 50%.

В отличие от грубососочковой, папиллярная серозная цистаденома включает в себя сосочки мягкой консистенции, нередко сливающиеся между собой и располагающиеся неравномерно на стенках отдельных камер. Сосочки могут формировать крупные узлы, инвертирующие опухоли. Множественные сосочки могут заполнить всю капсулу опухоли, иногда прорастают через капсулу на наружную поверхность. Опухоль приобретает вид «цветной капусты», вызывая подозрение на злокачественный рост.

Папиллярные цистаденомы могут распространяться на большом протяжении, диссеминировать по брюшине, приводить к асциту, чаще при двусторонней локализации опухоли. Возникновение асцита связано с разрастанием сосочков по поверхности опухоли и по брюшине и вследствие нарушения резорбтивной способности брюшины маточно-прямокишечного пространства. Эвертирующие папиллярные цистаденомы, гораздо чаще бывают двусторонними и течение заболевания более тяжелое. При этой форме в 2 раза чаще встречается асцит. Все это позволяет считать эвертирующую папиллярную опухоль в клиническом отношении более тяжелой, чем инвертирующую.

Самым серьезным осложнением папиллярной цистаденомы становится ее малигнизация — переход в рак. Папиллярные цистаденомы часто двусторонние, с интралигаментарным расположением.

Опухоль ограниченно подвижна, имеет короткую ножку или растет внутрисвязочно.

*Поверхностная серозная папиллома (папилломатоз)* — редкая разновидность серозных опухолей с сосочковыми разрастаниями на поверхности яичника. Новообразование часто двустороннее и развивается из покровного эпителия. Поверхностная папиллома не распространяется за пределы яичников и имеет истинные сосочковые разрастания. Одним из вариантов папилломатоза является гроздевидный папилломатоз (опухоль Клейна), когда яичник напоминает гроздь винограда.

*Серозная аденофиброма (цистаденофиброма)* встречается относительно редко, часто односторонняя, округлой или овоидной формы, диаметром до 10 см, плотной консистенции. На разрезе ткань узла серовато-белого цвета, плотная, волокнистого строения с мелкими полостями. Возможны грубососочковые разрастания. При

микроскопическом исследовании эпителиальная выстилка железистых структур практически не отличается от выстилки других цилиоэпителиальных новообразований.

*Пограничная серозная опухоль* имеет более адекватное название — серозная опухоль потенциально злокачественная. Морфологические разновидности серозных опухолей включают все вышеперечисленные формы серозных опухолей, так как возникают, как правило, из доброкачественных.

Пограничная папиллярная цистаденома имеет более обильные сосочковые разрастания с формированием обширных полей. Микроскопически определяются ядерный атипизм и повышенная митотическая активность. Основной диагностический критерий — отсутствие инвазии в строму, но могут определяться глубокие инвагинаты без прорастания базальной мембраны и без выраженных признаков атипизма и пролиферации.

*Муцинозная цистаденома (псевдомуцинозная цистаденома)* занимает по частоте второе место после цилиоэпителиальных опухолей и составляет  $\frac{1}{3}$  доброкачественных новообразований яичника. Это доброкачественная эпителиальная опухоль яичника.

Прежний термин «псевдомуцинозная опухоль» заменен синонимом «муцинозная цистаденома». Опухоль выявляется во все периоды жизни, чаще в постменопаузальном периоде. Опухоль покрыта низким кубическим эпителием. Подлежащая строма в стенке муцинозных цистаденом образована фиброзной тканью различной клеточной плотности, внутренняя поверхность выстлана высоким призматическим эпителием со светлой цитоплазмой, что в целом очень сходно с эпителием цервикальных желез.

Муцинозные цистаденомы почти всегда многокамерные. Камеры выполнены желеобразным содержимым, представляющим собой муцин в виде мелких капелек, слизь содержит гликопротеиды и гетерогликаны. Истинным муцинозным цистаденомам не свойственны папиллярные структуры. Размеры муцинозной цистаденомы обычно значительные, встречаются и гигантские, диаметром 30–50 см. Наружная и внутренняя поверхности стенок гладкие. Стенки большой опухоли истончены и даже могут просвечивать от значительного растяжения. Содержимое камер слизистое или желеобразное, желтоватого, реже бурого цвета, геморрагическое.

*Муцинозные аденофибромы и цистаденофибромы* — очень редкие разновидности муцинозных опухолей. Их структура сходна с серозными аденофибромами яичника, они отличаются только муцинозным эпителием.

*Пограничная муцинозная цистаденома* потенциально злокачественная.

Муцинозные опухоли этого типа имеют форму кист и по внешнему виду не имеют существенных отличий от простых цистаденом. Пограничные муцинозные цистаденомы представляют собой большие многокамерные образования с гладкой внутренней поверхностью и очагово-уплощенной капсулой. Эпителий, выстилающий пограничные цистаденомы, характеризуется полиморфизмом и гиперхроматозом, а также повышенной митотической активностью ядер. Пограничная муцинозная цистаденома отличается от муцинозного рака отсутствием инвазии опухолевого эпителия.

*Псевдомиксома яичника и брюшины.* Это редкая разновидность муцинозной опухоли, происходящая из муцинозных цистаденом, цистаденокарцином, а также из дивертикулов червеобразного отростка. Развитие псевдомиксомы связано либо с разрывом стенки муцинозной опухоли яичника, либо с прорастанием и пропитыванием всей толщи стенки камеры опухоли без видимого разрыва. В большинстве случаев заболевание наблюдается у женщин старше 50 лет. Характерных симптомов нет, до операции заболевание почти не диагностируется. По сути говорить о злокачественном или доброкачественном варианте псевдомиксом не следует, так как они всегда вторичны (инфильтративного или имплантационного генеза).

*Опухоль Бреннера (фиброэпителиома, мукоидная фиброэпителиома)* впервые описана в 1907 г. Францем Бреннером. Представляет собой фиброэпителиальную опухоль, состоящую из стромы яичника.

Последнее время все более обосновывается происхождение опухоли из покровного целомического эпителия яичника и из хилюса. В области ворот они возникают соответственно месту расположения сети и эпоофорона. Доброкачественная опухоль Бреннера составляет около 2% всех опухолей яичника. Встречается как в раннем детском возрасте, так и в возрасте старше 50 лет. Опухоль имеет солидное строение в виде плотного узла, поверхность разреза серовато-белая с мелкими кистами.

Микроскопическая картина опухоли Бреннера представлена эпителиальными гнездами, окруженными тяжами веретенообразных клеток. Клеточный атипизм и митозы отсутствуют. Опухоль Бреннера нередко сочетается с другими опухолями яичника, особенно муцинозными цистаденомами и кистозными тератомами.

Эпителиальные компоненты имеют тенденцию к метастатическим изменениям. Не исключается возможность развития пролиферативных форм опухоли Бреннера.



Величина опухоли от микроскопической до размеров головы взрослого человека. Опухоль односторонняя, чаще левосторонняя, округлой или овальной формы, с гладкой наружной поверхностью. Капсула обычно отсутствует. Опухоль по внешнему виду и консистенции нередко напоминает фиброму яичника.

В основном опухоль доброкачественная и обнаруживается случайно на операции.

Не исключено развитие пролиферативных форм опухоли Бреннера, которые могут стать переходным этапом к малигнизации.

*Пролиферирующая опухоль Бреннера (пограничная опухоль Бреннера)* встречается исключительно редко, имеет кистозное строение с папилломатозными структурами. Макроскопически могут быть как кистозные, так и кистозно-солидные структуры. На разрезе кистозная часть опухоли представлена множественными камерами с жидким или слизистым содержимым. Внутренняя поверхность может быть гладкой или с тканью, напоминающей сосочковые разрастания, местами рыхлой.

*Смешанные эпителиальные опухоли* могут быть доброкачественными, пограничными и злокачественными. Смешанные эпителиальные опухоли составляют около 10% всех эпителиальных опухолей яичника. Преобладают двухкомпонентные формы, значительно реже определяются трехкомпонентные. Большинство смешанных опухолей имеют сочетание серозных и муцинозных эпителиальных структур.

Макроскопическая картина смешанных опухолей определяется преобладающими опухолевыми компонентами. Смешанные опухоли представляют собой многокамерные образования с различным содержимым. Встречаются серозное, муцинозное содержимое, реже участки солидного строения, иногда напоминающие фиброму или сосочковые разрастания.

*Клиника эпителиальных опухолей яичников.* Доброкачественные опухоли яичников независимо от строения в клинических проявлениях имеют много сходных черт. Опухоли яичников чаще возникают бессимптомно у женщин старше 40–45 лет. Специфически достоверных клинических симптомов какой-либо опухоли не существует. Однако при более тщательном расспросе пациентки можно выявить тупые, ноющие боли различной выраженности внизу живота, в поясничной и паховых областях.

Боли нередко иррадиируют в нижние конечности и пояснично-крестцовую область, могут сопровождаться дизурическими явлениями, обусловленными, по-видимому, давлением опухоли на моче-



можно было бы поставить диагноз, нет. Основная жалоба больных — боль внизу живота, чаще тупая, реже приступообразная.

Заболевание нередко начинается постепенно под видом хронического, рецидивирующего аппендицита или опухоли брюшной полости неопределенной локализации. Часто больные обращаются к врачу в связи с быстрым увеличением живота. Живот округлый, шарообразный, его форма не меняется при изменении положения тела больной. При перкуссии отмечается притупление перкуторного звука по всему животу, пальпаторно определяются тестоватость, характерный «коллоидный» треск или «хруст», поскольку коллоидные массы при псевдомиксоме не переливаются, как при асците. Разлитой реактивный перитонит формирует обширный спаечный процесс, нередко нарушая функции органов брюшной полости. Больные жалуются на потерю аппетита, метеоризм, диспепсические явления. Возможны формирование кишечных свищей, появление отеков, развитие кахексии, повышение температуры тела, изменение формулы крови. Смерть наступает вследствие нарастающей интоксикации и сердечно-сосудистой недостаточности.

Клиника *смешанных эпителиальных* опухолей не имеет существенных отличий от однокомпонентных эпителиальных опухолей.

**Диагностика эпителиальных опухолей яичника.** Несмотря на технический прогресс, диагностическое мышление на основе клинического обследования не утратило важности. Установление диагноза начинается с выяснения жалоб, сбора анамнеза и бимануального гинекологического и ректовагинального исследований. При двуручном гинекологическом исследовании можно выявить опухоль и определить ее величину, консистенцию, подвижность, чувствительность, расположение по отношению к органам малого таза, характер поверхности опухоли. Можно выявить лишь опухоль, достигшую определенных размеров, когда она увеличивает объем яичника. При малых размерах опухоли и/или при гигантских опухолях и нетипичном расположении образования бимануальное исследование малоинформативно. Особенно трудно диагностировать опухоли яичников у тучных женщин и у пациенток со спаечным процессом в брюшной полости после лапаротомий. Не всегда по данным пальпации можно судить о характере опухолевого процесса. Бимануальное исследование дает лишь общее представление о патологическом образовании в малом тазу. Исключению злокачественности помогает ректовагинальное исследование, при котором можно определить отсутствие «шипов» в заднем своде, нависание сводов при асците, прорастание слизистой прямой кишки.

При двуручном влагалищно-абдоминальном исследовании у пациенток с *простой серозной кистаденомой* в области придатков матки определяется объемное образование кзади или сбоку от матки, округлой, чаще овоидной формы, тугоэластической консистенции, с гладкой поверхностью, диаметром от 5 до 15 см, безболезненное, подвижное при пальпации.

*Папиллярные кистаденомы* чаще бывают двусторонними, располагаются сбоку или кзади от матки, с гладкой и/или с неровной (бугристой) поверхностью, округлой или овоидной формы, тугоэластической консистенции, подвижные или ограниченно подвижные, чувствительные или безболезненные при пальпации. Диаметр новообразований колеблется от 7 до 15 см.

При двуручном гинекологическом исследовании *муцинозная кистаденома* определяется кзади от матки, имеет бугристую поверхность, неравномерную, чаще тугоэластическую консистенцию, округлую форму, ограниченную подвижность, диаметр от 9 до 20 см и более, чувствительна при пальпации. Муцинозная опухоль нередко большая (гигантская кистаденома — 30 см и более), выполняет весь малый таз и брюшную полость. Гинекологическое исследование при этом затруднено, тело матки и коллатеральные придатки дифференцировать сложно.

При двуручном влагалищно-абдоминальном исследовании у пациенток с верифицированным диагнозом *опухоли Бреннера* сбоку и кзади от матки определяется объемное образование овоидной или, чаще, округлой формы, плотной консистенции, с гладкой поверхностью, диаметром 5—7 см, подвижное, безболезненное. Опухоль Бреннера нередко напоминает субсерозную миому матки.

Одно из ведущих мест среди методов диагностики опухолей малого таза занимает *УЗИ* благодаря относительной простоте, доступности, неинвазивности и высокой информативности.

Эхографически *гладкостенная серозная кистаденома* имеет диаметр 6—8 см, округлую форму, толщина капсулы обычно 0,1—0,2 см. Внутренняя поверхность стенки опухоли гладкая, содержимое кистаденом однородное и анэхогенное, могут визуализироваться перегородки, чаще единичные. Иногда определяется мелкодисперсная взвесь, легко смещаемая при перкуссии образования. Опухоль располагается обычно кзади и сбоку от матки (рис. 10.1).

*Папиллярные серозные кистаденомы* имеют неравномерно расположенные на внутренней поверхности капсулы сосочковые разрастания в виде пристеночных структур различной величины и повышенной эхогенности. Множественные очень мелкие папиллы придают



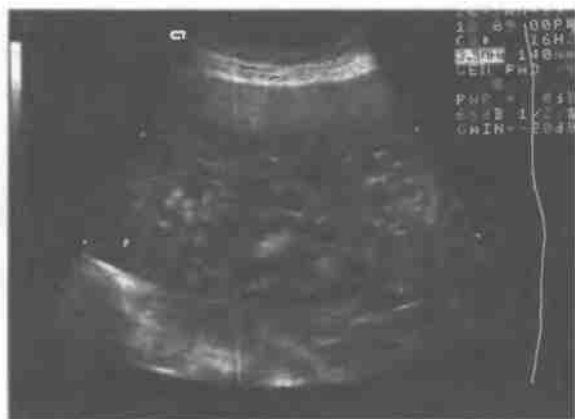

Рис. 10.3. Муцинозная цистаденома яичника. УЗИ.

ди от матки, округлой или овоидной формы. В полости мелкодисперсная несмещаемая взвесь средней или высокой эхогенности. Содержимое некоторых камер может быть однородным (рис. 10.3).

*Опухоль Бреннера, смешанные, недифференцированные опухоли* дают неспецифическое изображение в виде образований неоднородного солидного или кистозно-солидного строения.

**Цветовое доплеровское картирование (ЦДК)** помогает более точно дифференцировать доброкачественные и злокачественные опухоли яичников. По кривым скоростей кровотока в яичниковой артерии, индексу пульсации и индексу резистентности можно заподозрить малигнизацию опухоли, особенно на ранних стадиях, поскольку злокачественные опухоли имеют активную васкуляризацию, а отсутствие зон васкуляризации более типично для доброкачественных новообразований.

При цветовой доплерографии доброкачественным эпителиальным опухолям яичников свойственна умеренная васкуляризация в капсуле, перегородках и эхогенных включениях. Индекс резистентности не превышает 0,4 (рис. 10.4–10.6).

В последнее время для диагностики опухолей яичников используют рентгеновскую компь-

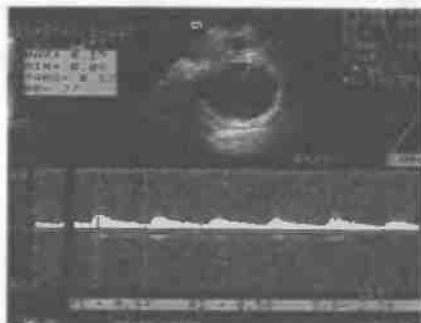

Рис. 10.4. Простая серозная цистаденома. Цветовая доплерограмма. УЗИ.

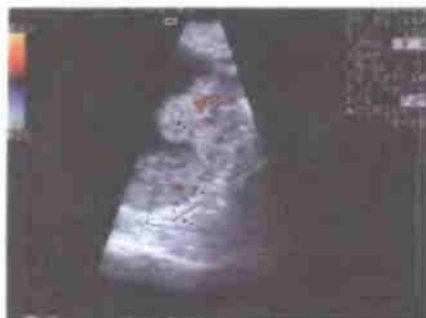

Рис. 10.5. Папиллярная цистаденома. Цветовая доплерограмма. УЗИ.

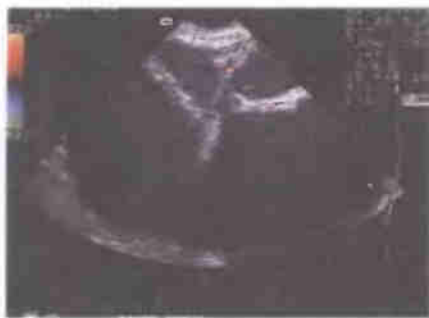

Рис. 10.6. Муцинозная цистаденома. Цветовая доплерограмма. УЗИ.

ютерную томографию (РКТ) и магнитно-резонансную томографию (МРТ).

Эндоскопические методы исследования (лапароскопия) широко используют для диагностики и лечения опухолей яичников. Хотя лапароскопия не всегда позволяет определить внутреннюю структуру и характер образования, с ее помощью можно диагностировать небольшие опухоли яичника, не приводящие к объемной трансформации яичников, «непальпируемые яичники».

Эндоскопическая картина *простой серозной цистаденомы* (рис. 10.7) отражает объемное образование округлой или овоидной формы с гладкой блестящей поверхностью белесоватого цвета диаметром от 5 до 10 см. Простая серозная цистаденома нередко напоминает фолликулярную кисту, но в отличие от ретенционного образования имеет цвет от белесовато-серого до голубоватого, что, по-видимому, обус-

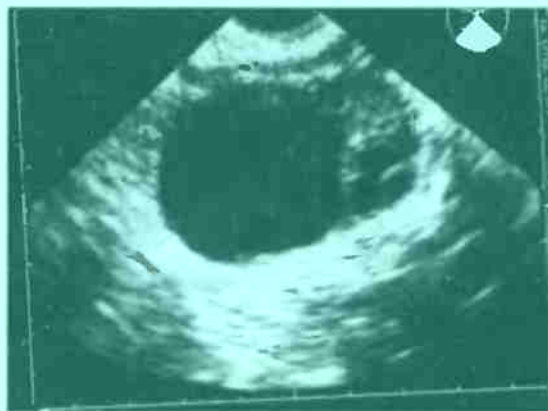
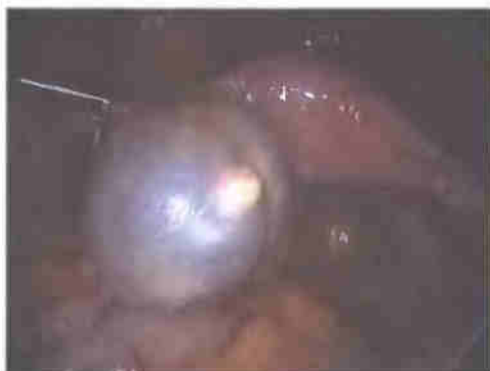
Рис. 10.7. Простая серозная цистаденома. УЗИ.



**Рис. 10.8.** Папиллярная серозная цистаденома. Лапароскопия.

ловлено неравномерной толщиной капсулы. На поверхности капсулы определяется сосудистый рисунок. Содержимое серозной цистаденомы прозрачное, с желтоватым оттенком.

*Папиллярная цистаденома* на операции определяется (рис. 10.8) как опухоль овоидной или округлой формы с плотной непрозрачной белесоватой капсулой. На наружной поверхности папиллярной цистаденомы есть сосочковые разрастания. Сосочки могут быть единичными в виде «бляшек», выступающих над поверхностью, или в виде скоплений и располагаться в различных отделах яичника. При выраженной диссеминации сосочковых разрастаний опухоль напоминает «цветную капусту». В связи с этим необходимо осматривать всю капсулу. Папиллярная цистаденома может быть двусторонней, в запущенных случаях сопровождается асцитом. Возможны интралигаментарное расположение и распространение сосочков по брюшине. Содержимое папиллярной цистаденомы бывает прозрачным, иногда приобретает бурый или грязновато-желтый цвет.

Эндоскопическая картина *муцинозной цистаденомы* чаще характеризуется большой величиной. Поверхность муцинозной цистаденомы (рис. 10.9) неровная, структура многокамерная. Видны границы между камерами. Опухоль неправильной формы, с плотной непрозрачной капсулой, белесоватого цвета, иногда с синюшным оттенком. На капсуле хорошо видны яркие, ветвящиеся, неравномерно утолщенные крупные сосуды. Внутренняя поверхность опухоли гладкая, содержимое желеобразное (псевдомуцин).

Лапароскопическая интраоперационная диагностика опухолей яичников имеет большую ценность. Точность лапароскопической диагностики опухолей составляет 96,5%. Применение лапароскопического доступа не показано у пациенток с яичниковыми образова-



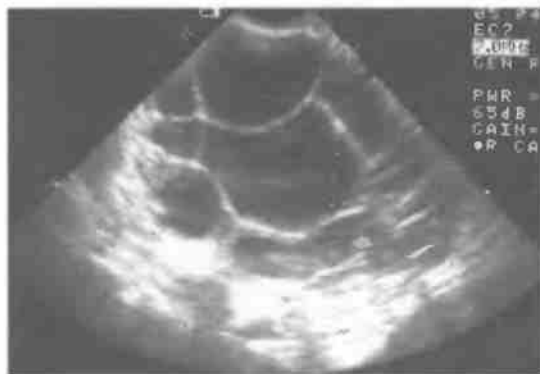

Рис. 10.9. Муцинозная цистаденома. УЗИ.

ниями, поэтому необходимо исключить злокачественный процесс до операции. При выявлении злокачественного роста при лапароскопии целесообразно перейти к лапаротомии. При лапароскопическом удалении цистаденомы со злокачественным перерождением возможны нарушение целостности капсулы опухоли и обсеменение брюшины, также могут возникать сложности при оментэктомии (удалении сальника).

В диагностике злокачественных опухолей яичников большое место отводят определению специфических для этих опухолей биологических веществ биохимическими и иммунологическими методами. Наибольший интерес представляют многочисленные, ассоциированные с опухолью маркеры, — опухольассоциированные антигены (CA-125, CA-19.9, CA-72.4).

Концентрация этих антигенов в крови позволяет судить о процессах в яичнике. CA-125 обнаруживается у 78 – 100% больных раком яичников, особенно при серозных опухолях. Его уровень превышает норму (35 МЕ/мл) только у 1% женщин без опухолевой патологии яичников и у 6% больных с доброкачественными опухолями. Опухолевые маркеры используют при динамическом наблюдении за больными злокачественными опухолями яичников (до, в процессе и после окончания лечения).

При двухстороннем поражении яичников для исключения метастатической опухоли (Крукенберга) следует проводить рентгенологическое исследование желудочно-кишечного тракта, при необходимости применять эндоскопические методы (гастроскопия, колоноскопия).

Распространенность процесса уточняет урологическое обследование (цистоскопия, экскреторная урография). В исключительных случаях применяют лимфо- и ангиографию.

Дополнительные методы исследований у больных с объемными образованиями яичников позволяют не только определить оперативный доступ, но и составить мнение о характере объемного образования, от чего зависит выбор метода оперативного лечения (лапароскопия — лапаротомия).

**Лечение эпителиальных опухолей** оперативное. Объем и доступ оперативного вмешательства зависят от возраста больной, величины и злокачественности образования, а также от сопутствующих заболеваний.

Объем оперативного лечения помогает определить срочное гистологическое исследование. При *простой серозной кистаденоме* в молодом возрасте допустимо вылушивание опухоли с оставлением здоровой ткани яичника. У женщин более старшего возраста удаляют придатки матки с пораженной стороны. При *простой серозной кистаденоме пограничного типа* у женщин репродуктивного возраста удаляют опухоль с пораженной стороны с биопсией коллатерального яичника и оментэктомией.

У пациенток перименопаузального возраста выполняют надвлагалищную ампутацию матки и/или экстирпацию матки с придатками и оментэктомию.

Папиллярная кистаденома вследствие выраженности пролиферативных процессов требует более радикальной операции. При поражении одного яичника, если папиллярные разрастания располагаются **только на внутренней поверхности капсулы**, у молодой

женщины допустимы удаление придатков пораженной стороны и биопсия другого яичника. При поражении обоих яичников производят надвлагалищную ампутацию матки с обоими придатками.

Если папиллярные разрастания обнаруживаются на поверхности капсулы, в любом возрасте осуществляется надвлагалищная ампутация матки с придатками или экстирпация матки и удаление сальника.

Можно использовать лапароскопический доступ у пациенток репродуктивного возраста при одностороннем поражении яичника без прорастания капсулы опухоли с применением эвакуирующего мешочка-контейнера.

При *пограничной папиллярной кистаденоме* односторонней локализации у молодых пациенток, заинтересованных в сохранении репродуктивной функции, допустимы удаление придатков матки пораженной стороны, резекция другого яичника и оментэктомия.

У пациенток перименопаузального возраста выполняют экстирпацию матки с придатками с обеих сторон и удаляют сальник.

**Лечение муцинозной кистаденомы** оперативное: удаление придатков пораженного яичника у пациенток репродуктивного возраста.



фибром) и андробластомы, опухоли, которые происходят из гранулезных клеток, тека-клеток, клеток Сертоли, клеток Лейдига и фибробластов стромы яичников. В отдельных случаях женские и мужские опухолевые компоненты сочетаются (*гинандробластомы*). Гормонально-зависимые опухоли разделяются на *феминизирующие (гранулезоклеточные и текома)* и *маскулинизирующие (андробластома)*.

Большинство новообразований содержат клетки овариального типа (гранулезостромально-клеточные опухоли). Меньшая часть представлена производными клеток тестикулярного типа (Сертоли – стромально-клеточные опухоли). При невозможности дифференцировать женские и мужские разновидности опухолей можно использовать термин «неклассифицируемые опухоли полового тяжа и стромы яичника».

Опухоли стромы полового тяжа составляют около 8% всех овариальных образований.

*Феминизирующие опухоли* встречаются в любом возрасте: гранулезоклеточная чаще у детей и в молодом возрасте, текома в пре- и постменопаузе и крайне редко у детей. *Гранулезоклеточная опухоль (фолликулома)* развивается из гранулезной ткани, сходной по строению с зернистым эпителием зреющего фолликула. *Текома* состоит из клеток, похожих на тека-клетки атретических фолликулов. Гранулезоклеточные опухоли составляют 1–2% всех новообразований яичника. Текомы встречаются в 3 раза реже.

Клинические проявления связаны с гормональной активностью феминизирующих опухолей. Гранулезоклеточная опухоль «ювенильного типа» обуславливает преждевременное половое созревание, которое правильно считать ложным в связи с отсутствием овуляции. У девочек появляются нерегулярные кровянистые выделения из половых путей при незначительном развитии вторичных половых признаков; определяются черты эстрогенного влияния – симптом «зрачка», цианотичность вульвы, складчатость влагалища, увеличение тела матки. Соматическое развитие не ускорено. Костный возраст соответствует календарному. В репродуктивном возрасте возможны дисфункциональные маточные кровотечения. Феминизирующие опухоли в пожилом возрасте проявляются, как правило, метrorрагиями, что служит особенно значимым симптомом новообразования. В постменопаузальном периоде повышен уровень эстрогенных гормонов с «омоложением» пациентки. В эндометрии могут выявляться пролиферативные процессы: железисто-кистозная гиперплазия, нередко с атипией различной степени, полипы эндометрия, возможно развитие аденокарциномы эндометрия.

Диагноз устанавливают на основании выраженной клинической картины, данных общего осмотра и гинекологического исследова-

ния, тестов функциональной диагностики, уровня гормонов, УЗИ с ЦДК, лапароскопии.

Гормонопродуцирующая феминизирующая опухоль яичника при *двуручном влагалищно-абдоминальном* исследовании определяется как одностороннее образование диаметром от 4 до 20 см (в среднем 10–12 см), плотной или тугоэластической консистенции (в зависимости от доли фиброзной или текаматозной стромы), подвижное, гладкостенное, безболезненное.

*Гранулезоклеточная* опухоль имеет четкую капсулу, на разрезе выраженную дольчатость и желтый цвет, очаговые кровоизлияния и поля некроза. У *текомы* капсула обычно отсутствует: на разрезе обычно видно солидное строение, ткань с желтоватым оттенком вплоть до интенсивного желтого цвета. Очаги кровоизлияния, кисты не типичны. В большинстве случаев текомы — односторонние и редко малигнизируются. Диаметр колеблется от 5 до 10 см.

На эхограммах феминизирующие опухоли визуализируются в виде одностороннего образования округлой формы с преимущественно эхопозитивным внутренним строением и эконегативными включениями, нередко множественными. Диаметр опухоли 10–12 см.

Опухоль может иметь кистозные варианты и в таких случаях напоминает цистаденому яичников. Звукопроводимость опухолей обычная. Сопоставление анамнестических данных, эхографической картины с визуализируемой патологией эндометрия (особенно в постменопаузальном возрасте) помогает установить правильный диагноз (рис. 10.10).

При ЦДК визуализируются множественные зоны васкуляризации как в самой опухоли, так и по ее периферии. Внутренние структуры образования имеют вид пестрой мозаики с преобладанием венозного кровотока. В режиме спектрального доплера кровотока в опухолях яичника имеет невысокую систолическую скорость и низкую резистентность (ИР ниже 0,4) (рис. 10.11).

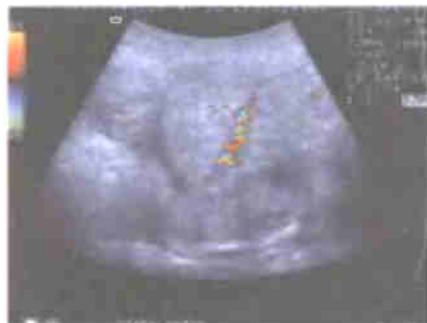
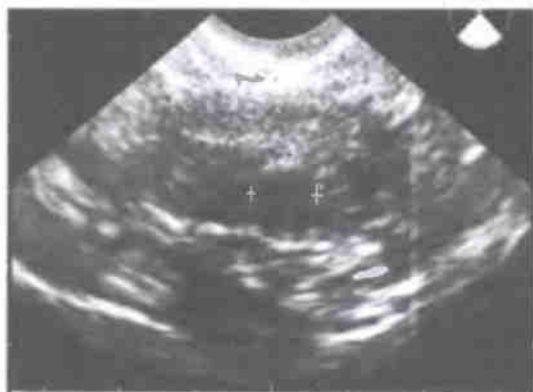
Рис. 10.10. Гранулезоклеточная опухоль яичника. УЗИ.

Точность диагностики при УЗИ с ЦДК составляет 91,3%, при использовании РКТ и МРТ 84,9 и 89,9%.

Феминизирующие опухоли могут быть доброкачественными

Рис. 10.11. Текома яичника. УЗИ.



(80%) и злокачественными. Злокачественность определяется метастазами и рецидивами. Метастазы возникают преимущественно в серозном покрове органов брюшной полости, на париетальной брюшине и в сальнике. Злокачественной чаще бывает гранулезоклеточная опухоль, крайне редко текома. Отдельные описания злокачественных теком относятся к наблюдениям фибросарком или диффузным гранулезоклеточным опухолям яичника.

**Лечение** феминизирующих опухолей только оперативное. Объем и доступ (лапаротомия — лапароскопия) зависят от возраста больной, величины образования, состояния другого яичника и парааортальных лимфатических узлов, сопутствующей генитальной и экстрагенитальной патологии.

Во время операции делают срочное гистологическое исследование, ревизию брюшной полости, тщательно осматривают другой яичник, при его увеличении показана биопсия.

У девочек при доброкачественной гранулезоклеточной опухоли удаляют только пораженный яичник, у пациенток репродуктивного периода показано удаление придатков матки пораженной стороны. В перименопаузальном возрасте выполняют надвлагалищную ампутацию матки с придатками или экстирпацию матки с придатками (в зависимости от изменений в эндометрии). Небольшие опухоли можно удалить путем хирургической лапароскопии.

При злокачественной опухоли (по результатам срочного гистологического заключения) показана экстирпация матки с придатками с обеих сторон и удаление сальника.

Фиброма яичника занимает особое место среди фибром-теком и развивается из соединительной ткани. По существу это гормонально-неактивная текома. Структура опухоли представлена переплета-

ющимися пучками веретенообразных клеток, продуцирующих коллаген. Фиброма яичника — относительно редкая доброкачественная опухоль. Фибромы составляют от 2,5 до 4% всех опухолей, встречаются в любом возрасте, чаще в возрасте 40–60 лет, размеры опухоли от 3 до 15 см. До периода полового созревания фиброма яичника не встречается. Больные имеют неблагоприятный преморбидный фон с частыми нарушениями менструальной и генеративной функций. Возможно, эти нарушения обусловлены тем же этиологическим фактором, который вызвал опухоль.

Фиброма яичника нередко сочетается с миомой матки. Не исключаются и фиброма и киста в одном и том же яичнике. При сочетании с другими заболеваниями клиническая картина определяется совокупностью их симптомов.

Фиброма яичника часто обнаруживается случайно в время операции. Рост фибромы медленный, но при дистрофических изменениях опухоль может быстро увеличиваться.

Фиброма яичника не продуцирует стероидные гормоны, но в 10% наблюдений может сопровождаться синдромом Мейгса (асцит в сочетании с гидротораксом и анемией). Развитие этих процессов связывают с выделением отечной жидкости из ткани опухоли и ее попаданием из брюшной в плевральные полости через люки диафрагмы. На разрезе ткань фибром обычно плотная, белая, волокнистая, иногда с зонами отека и кистозной дегенерации, возможно обызвествление, иногда диффузное. Опухоль локализуется в одном яичнике в виде четко очерченного узла.

При увеличении митотической активности опухоль относят к пограничным с низким злокачественным потенциалом.

Фиброму яичника диагностируют на основании клинического течения заболевания и данных двуручного влагалищно-абдоминального исследования. Опухоль приходится дифференцировать с субсерозным миоматозным узлом на ножке, а также с опухолями другого строения. При гинекологическом исследовании сбоку или позади матки определяется объемное образование диаметром 5–15 см, округлой или овоидной формы, плотной, почти каменной консистенции с ровной поверхностью, подвижное, безболезненное. Фиб-

иногда фиброма яичника нередко сопровождается асцитом, поэтому ее принимают за доброкачественное новообразование.

Диагностике помогает УЗИ с ЦДК. На эхограммах видно округлое или овальное образование с четкими ровными контурами. Внутреннее строение преимущественно однородное эхопозитивное, средней или пониженной эхогенности. Иногда выявляются эхонегативные включе-

ния, указывающие на дегенеративные изменения. Непосредственно за опухолью определяется выраженное звукопоглощение. При ЦДК сосуды в фибромах не визуализируются, опухоль аваскулярна (рис. 10.12).

Чувствительность и специфичность МРТ и РКТ в диагностике фибромы яичника равноценны УЗИ.

При лапароскопии фиброма яичника округлая или овоидная, со сглаженным рельефом поверхности и скудной васкуляризацией. Капсула обычно белесоватая, сосуды определяются только в области маточной трубы. Возможен и белесовато-розовый оттенок окраски капсулы. Консистенция опухоли плотная (10.13).

**Лечение** фибромы оперативное. Объем и доступ оперативного вмешательства зависят от величины опухоли, возраста пациентки и сопутствующих гинекологических и экстрагенитальных заболеваний. Как правило, удаляют придатки матки пораженной стороны при отсутствии показаний для удаления матки у пациенток репродуктивного возраста. При небольшой опухоли используют лапароскопический доступ.

**Прогноз** благоприятный.

**Сертоли – стромально-клеточные опухоли (андробластома).** Андробластома относится к гормонально-активным маскулинизирующим опухолям и составляет около 1,5–2% новообразований яичников. Это маскулинизирующая гормонопродуцирующая опухоль, содержащая клетки Сертоли – Лейдига (хилусные и стромальные клетки).

Термин «адренобластома» не отражает сопутствующую маскулинизацию. Образующиеся в избытке андрогены угнетают функ-

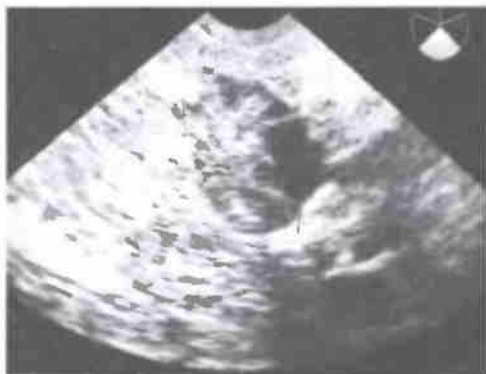

Рис. 10.12. Фиброма яичника. УЗИ.

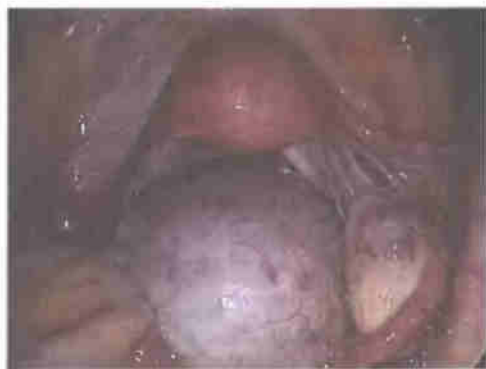

Рис. 10.13. Фиброма яичника. Лапароскопическая картина.



цию гипофиза и в организме снижается выработка эстрогенов. Опухоль преимущественно доброкачественная, злокачественные варианты составляют 0,2% злокачественных поражений яичников. Андробластома встречается у пациенток до 20 лет и у девочек, в этих наблюдениях нередко отмечается изосексуальное преждевременное половое созревание. Диаметр образования от 5 до 20 см. Капсула часто четко выражена, строение нередко дольчатое, на разрезе опухоль солидная, желтоватого, оранжевого или оранжево-серого цвета. Сохранившийся другой яичник всегда атрофичен, фиброзно изменен, как у женщин в постменопаузе.

Основное клиническое проявление опухоли — вирилизация. На фоне общего здоровья возникает аменорея, отмечается бесплодие, уменьшаются молочные железы (дефеминизация), позднее появляются признаки маскулинизации — грубеет голос, развивается оволосение по мужскому типу (гирсутизм), повышается либидо, уменьшается подкожная жировая клетчатка, возникает гипертрофия клитора, контуры тела и лица приобретают мужские черты. Симптомы заболевания обычно развиваются постепенно.

Клинические проявления в основном зависят от возраста. В репродуктивном периоде пациентка обращается к врачу, как правило, по поводу аменореи и бесплодия. В период климактерия и постменопаузы в большинстве случаев клинические признаки считают возрастными явлениями и лишь при развитии маскулинизации пациентки обращаются к врачу. Опухоль развивается медленно, поэтому более раннее обращение к врачу обычно связано с болями внизу живота (при осложнениях).

Диагноз устанавливают на основании клинической картины и данных двуручного влагалищно-абдоминального исследования, а также УЗИ с ЦДК.

При гинекологическом исследовании опухоль определяется сбоку от матки, она односторонняя, подвижная, безболезненная, диаметром от 5 до 20 см, овальной формы, плотной консистенции, с гладкой поверхностью. При УЗИ андробластома имеет сходные признаки с гранулезно- и тека-клеточными опухолями. Выделяют солидный, кистозный и кистозно-солидный типы. Эхографическая картина показывает неоднородное внутреннее строение с множественными гиперэхогенными участками и гипозэхогенными включениями.

Допплерография не имеет определенного значения в дифференциальной диагностике, но иногда помогает найти опухоль.

**Лечение** вирилирующих опухолей яичника оперативное, как лапаротомическим, так и лапароскопическим доступом. Объем и



сулой. Опухоль может достигать значительных размеров, полностью замещая ткань яичника, дисгерминома при небольших узлах имеет различную консистенцию.

На разрезе ткань опухоли желтоватая, бледно-бурая с розовым оттенком. Большие опухоли обычно пестрые из-за кровоизлияний и очагов некроза различной давности.

Клинические проявления не имеют специфических признаков. Гормональная активность дисгерминоме не свойственна.

Жалобы больных неспецифические, иногда появляются тупые тянущие боли внизу живота, общее недомогание, дизурические явления, слабость, сонливость, утомляемость, нередко нарушен менструальный цикл: длительная аменорея может сменяться маточными кровотечениями. Дисгерминома склонна к быстрому росту, метастатическому распространению и прорастанию в соседние органы. Метастазирование обычно происходит лимфогенным путем с поражением лимфатических узлов общей подвздошной артерии, дистальной части брюшной аорты и надключичных лимфатических узлов. Гематогенные метастазы встречаются в терминальной стадии заболевания, чаще в печени, легких, костях. Проявления метастазов дисгерминомы сходны с картиной первичной опухоли.

**Диагноз** устанавливается на основании клинического течения заболевания, данных двуручного гинекологического исследования, УЗИ с ЦДК и морфологического исследования удаленного макропрепарата. При гинекологическом исследовании опухоль располагается обычно позади матки, чаще односторонняя, округлая, с нечеткими контурами, плотная, бугристая, величиной от 5 до 15 см (чаще достигает больших размеров), в начальной стадии подвижная, безболезненная.

Большую помощь оказывает УЗИ с ЦДК. На эхограммах опухоль имеет эхопозитивное средней эхогенности, часто дольчатое строение. Внутри новообразования нередки участки дегенеративных изменений, контуры неровные, форма неправильная.

При доплерометрическом исследовании определяются множественные участки васкуляризации как по периферии, так и в центральных структурах опухоли: с низким индексом резистентности (ИР ниже 0,4).

**Лечение** дисгерминомы только хирургическое с последующей лучевой терапией. Целесообразно использовать лапаротомический доступ. При односторонней опухоли, без признаков распространения за пределы пораженного яичника у молодых женщин, планирующих иметь в дальнейшем детей, можно ограничиться удалени-

см придатков матки пораженной стороны. У пациенток перименопаузального возраста выполняют экстирпацию матки с придатками, удаляют сальник. Во время операции нельзя нарушать целостность капсулы, поскольку это значительно ухудшает прогноз.

При распространении опухоли за пределы яичника показана более радикальная операция — удаление матки с придатками и сальника с последующей рентгенотерапией. Увеличенные лимфатические узлы подлежат удалению, а их область — рентгенотерапии. Как первичная опухоль, так и метастатические узлы хорошо поддаются рентгенотерапии. Чистые формы дисгермином высоко чувствительны к лучевой терапии, что и определяет относительно благоприятный прогноз заболевания.

При правильном лечении возможно полное выздоровление. В настоящее время 5-летняя выживаемость больных с односторонней инкапсулированной дисгерминомой без метастазов достигает 90%. В прогностическом плане неблагоприятны метастазы и прорастание за пределы яичника, большие размеры и двусторонняя локализация дисгерминомы.

*Зрелая тератома* относится к герминогенным опухолям. В зависимости от дифференцировки тканей тератомы делят на зрелые (*дермоидная киста*) и незрелые (*тератобластома*).

Зрелая тератома подразделяется на солидную (без кист) и кистозные (дермоидная киста). Выделяют и монодермальные (высокоспециализированные) тератомы — *струму* яичника и *карциноид* яичника, их строение идентично обычной ткани щитовидной железы и кишечным карциноидам.

Зрелая кистозная тератома является одной из наиболее распространенных опухолей в детском и юношеском возрасте, опухоль может встречаться даже у новорожденных, что косвенно свидетельствует о ее тератогенном происхождении. Зрелая тератома встречается в репродуктивном возрасте, в постменопаузальном периоде (как случайная находка). Зрелая тератома состоит из хорошо дифференцированных производных всех трех зародышевых листков с преобладанием эктодермальных элементов. Этим определяется термин «дермоидная киста». Опухоль является однокамерной кистой (редко наблюдается многокамерное строение), всегда доброкачественная и лишь изредка проявляет признаки малигнизации. В структуру дермоидных кист включен так называемый дермоидный бугорок.

Капсула дермоидной кисты плотная, фиброзная, различной толщины, поверхность гладкая, блестящая. Тератома на разрезе напоминает мешок, содержащий густую массу, состоящую из сала и

волос, а нередко встречаются и хорошо сформированные зубы. Внутренняя поверхность стенки выстлана цилиндрическим или кубическим эпителием. При микроскопическом исследовании определяются ткани эктодермального происхождения — кожа, элементы невральная ткани — глия, нейроны, ганглии. Мезодермальные производные представлены костной, хрящевой, гладкомышечной, фиброзной и жировой тканью. Производные эндодермы встречаются реже и обычно включают бронхиальный и гастроинтестинальный эпителий, ткань щитовидной и слюнной желез. Объектом особо тщательного гистологического исследования должен быть дермоидный бугорок с целью исключения малигнизации.

Симптоматика дермоидных кист мало отличается от симптоматики доброкачественных опухолей яичников. Дермоидная киста не обладает гормональной активностью, редко обуславливает жалобы. Болевой синдром отмечается в небольшом числе наблюдений. Общее состояние женщины, как правило, не страдает. Иногда появляются дизурические явления, чувство тяжести внизу живота. В ряде случаев происходит перекрут ножки дермоидной кисты, возникает симптоматика «острого живота», требующая экстренного оперативного вмешательства.

Относительно редким аутоиммунным осложнением зрелых тератом яичника является анемия. Ее развитие связывают с кроветворной тканью в структуре опухоли, вырабатывающей антигенно-измененные эритроциты. В подобных случаях после удаления опухоли наступает полное выздоровление.

Дермоидная киста нередко сочетается с другими опухолями и опухолевидными образованиями яичников. Чрезвычайно редко при зрелой тератоме возникает злокачественный процесс, в основном плоскоклеточный рак.

*Зрелая солидная тератома* — относительно редкая опухоль яичников, встречается в основном у детей и молодых женщин. Большинство зрелых тератом содержит опухолевые элементы незрелых тканей, и по этому признаку их относят к злокачественным опухолям. Сольдные тератомы целиком состоят из зрелых тканей, они доброкачественные и имеют благоприятный прогноз. Дифференцировать опухоль позволяет только широкое гистологическое исследование.

Диагноз устанавливают на основании клинического течения заболевания, двуручного гинекологического исследования, применения УЗИ с ЦДК, лапароскопии.

При гинекологическом исследовании опухоль располагается в основном спереди от матки, округлой формы, с гладкой поверхностью, имеет длинную ножку, подвижная, безболезненная, плотной консистенции. Диаметр зрелой тератомы составляет от 5 до 15 см.

Дермоидная киста с включением костных тканей — единственная опухоль, которую можно определить на обзорном рентгеновском снимке брюшной полости.

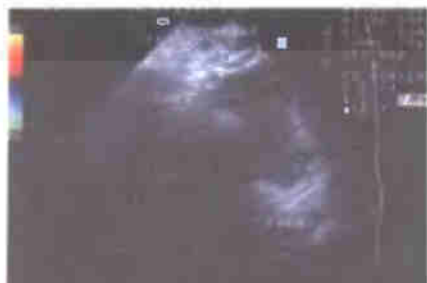
Эхография способствует уточнению диагноза зрелых тератом (выраженный акустический полиморфизм).

Зрелые тератомы имеют гипоэхогенное строение с солитарным эхогенным включением, с четкими контурами. Непосредственно за эхогенным включением располагается акустическая тень. Зрелые тератомы могут иметь нетипичное внутреннее строение. Внутри опухоли визуализируются множественные небольшие гиперэхогенные включения. В ряде случаев опухоль имеет плотное внутреннее строение, иногда полностью однородное, хотя внутри опухоли нередко визуализируются небольшие гиперэхогенные штриховые включения, реже тонкие длинные линейные включения. В ряде случаев за мелкоштриховыми включениями визуализируется слабый эффект усиления — «хвост кометы». Возможно кистозно-солидное строение с плотным компонентом с высокой эхогенностью, округлой или овальной формы, с ровными контурами. Полиморфизм внутреннего строения опухоли нередко создает сложности в трактовке эхографических картин (рис. 10.14).

При ЦДК в зрелых тератомах практически всегда отсутствует васкуляризация, кровоток может визуализироваться в прилегаю-

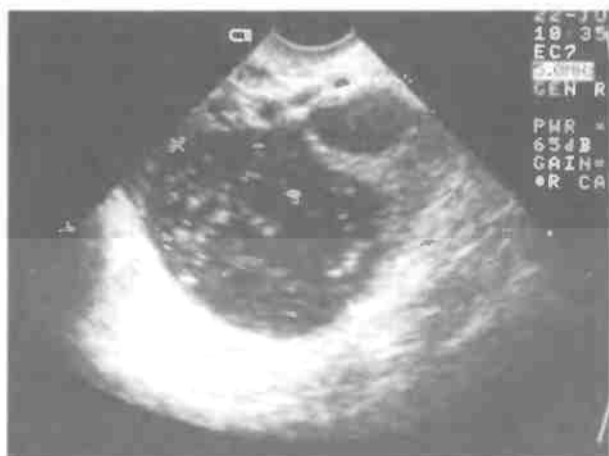
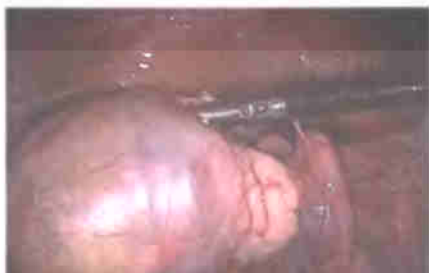
Рис. 10.14. Зрелая тератома яичника. УЗИ.



шевых слоев. Поверхность разреза обычно пестрая, от бледно-розового до темно-бурого цвета. При осмотре определяются кисты, желтые волосы, опухоль содержит жировые массы.

Опухоль обычно располагается сбоку от матки, односторонняя, овальной формы, неравномерно мягкой, местами плотной консистенции в зависимости от преобладающего типа тканей и некротических изменений, больших размеров, с бугристой поверхностью, подвижная, чувствительная при пальпации. При прорастании опухоли имплантируется в брюшину, дает метастазы в забрюшинно-лимфатические узлы, легкие, печень, головной мозг. Метастазы злокачественной тератомы, как и основная опухоль, обычно состоят из различных тканевых элементов с наиболее незрелыми структурами.

Больные жалуются на боли внизу живота, общую слабость, вялость, повышенную утомляемость, снижение трудоспособности. Менструальная функция чаще не нарушена. В анамнезе крови отмечаются изменения, присущие злокачественным опухолям. При быстром росте клиническая картина из-за интоксикации, распада опухоли и метастазирования опухоли схожа с общесоматическим заболеванием. Это часто приводит к неадекватному лечению. К моменту распознавания опухоль уже бывает запущенной.

Применение эхографии с ЦДК может способствовать уточнению диагностики. Эхографические картины отражают смешанное, кистозно-солидное строение незрелой тератомы с неровными нечеткими контурами. Подобно всем злокачественным вариантам опухолей незрелая тератома имеет хаотическое внутреннее строение с выраженной неоваскуляризацией. При ЦДК визуализируется выраженная мозаичная картина с турбулентным кровотоком и преимущественно центрально расположенными и артериовенозными шунтами. Максимальная систолическая скорость кровотока понижает индексы периферического сопротивления (ИР ниже 0,4).

Лечение хирургическое. Допустимы надвлагалищная ампулоэктомия матки с придатками и удаление сальника. Незрелые тератомы малочувствительны к лучевой терапии, но иногда реагируют на комбинированную химиотерапию.

**Прогноз** неблагоприятный.

### Список литературы


Демидов В.Н., Гус А.И., Адамян Л.В. Эхография органов малого таза у женщин: Практическое пособие. — М., 1999.



*Колосов А.Е.* Опухоли яичников и прогноз для больных. — М., 1996.

*Кулаков В.И., Адамян Л.В., Муратов К.Д.* Магнитно-резонансная томография в гинекологии. Атлас. — М., 1999.

*Кулаков В.И., Прилепская В.Н.* Практическая гинекология. —



# Глава 11

## ВНУТРИМАТОЧНАЯ ПАТОЛОГИЯ

Внутриматочная патология включает гиперпластические процессы эндометрия; подслизистую миому матки; аденомиоз (внутренний эндометриоз); перегородки в матке; синехии; инородные тела. В структуре гинекологических заболеваний внутриматочная патология занимает значительное место.

### ГИПЕРПЛАСТИЧЕСКИЕ ПРОЦЕССЫ ЭНДОМЕТРИЯ

**Гиперпластические процессы эндометрия (ГПЭ)** возможны в любом возрасте, но их частота значительно возрастает к периоду перименопаузы. Рост заболеваемости ГПЭ связывают как с увеличением продолжительности жизни, так и с неблагоприятной экологической обстановкой, ростом числа хронических соматических заболеваний и снижением иммунитета у женщин.

**Патогенез.** Эндометрий является органом-мишенью для половых гормонов из-за присутствия в нем специфических рецепторов. Сбалансированное гормональное воздействие через цитоплазматические и ядерные рецепторы обеспечивает физиологические циклические превращения слизистой оболочки матки. Нарушение гормонального статуса может приводить к изменению роста и дифференцировки клеточных элементов эндометрия и повлечь за собой развитие гиперпластических процессов.

Ведущее место в патогенезе ГПЭ отводится относительной или абсолютной гиперэстрогении, отсутствию антиэстрогенного влияния прогестерона или недостаточном влиянии. Причины гиперэст-

рогении: ановуляция, обусловленная персистенцией или атрезией фолликулов; гиперпластические процессы в яичниках или гормонопродуцирующие опухоли яичников (стромальная гиперплазия, текоматоз, гранулезоклеточная опухоль, тека-клеточные опухоли и т.д.); нарушение гонадотропной функции гипофиза; гиперплазия коры надпочечников; неправильное использование гормональных препаратов (эстрогены, антиэстрогены).

Однако ГПЭ могут развиваться и при ненарушенных гормональных соотношениях. В развитии таких патологических процессов ведущая роль отводится нарушениям тканевой рецепции. Инфекционно-воспалительные изменения в эндометрии могут приводить к развитию ГПЭ у 30% больных.

В патогенезе ГПЭ большое место занимают также обменно-эндокринные нарушения: изменения жирового обмена, метаболизма половых гормонов при патологии гепатобилиарной системы и желудочно-кишечного тракта, иммунитета, функции щитовидной железы.

Я.В. Бохман выдвинул концепцию о двух патогенетических вариантах ГПЭ. Первый вариант характеризуется многообразием и глубиной гиперэстрогении в сочетании с нарушениями жирового и углеводного обмена и проявляется в ановуляторных маточных кровотечениях, бесплодии, позднем наступлении менопаузы, гиперплазии тека-ткани яичников, в сочетании с феминизирующими опухолями яичников и синдромом поликистозных яичников. Зачастую возникают миомы матки и диффузная гиперплазия эндометрия, на фоне которой возникают полипы, очаги атипической гиперплазии эндометрия и рак. Обменные нарушения приводят к ожирению, гиперлипидемии и сахарному диабету. При втором патогенетическом варианте указанные эндокринно-обменные нарушения выражены нечетко или вообще отсутствуют; фиброз стромы яичников сочетается с нормальным строением или атрофией эндометрия, с появлением полипов, очаговой гиперплазии (в том числе и атипической) и рака эндометрия.

В последние годы выявлена сложная система факторов, участвующих в клеточной регуляции, и расширены представления о межклеточном взаимодействии и внутриклеточных процессах в гормонозависимых тканях. Так, установлено, что в регуляции пролиферативной активности клеток эндометрия наряду с эстрогенами участвуют ряд биологически активных соединений (полипептидные факторы роста, цитокины, метаболиты арахидоновой кислоты), а также система клеточного и гуморального иммунитета. В ре-

гуляции процессов ткаиевого гомеостаза и патогенезе пролиферативных заболеваний важная роль принадлежит не только усилению клеточной пролиферации, но и нарушению регуляции клеточной гибели (апоптоз). Резистентность клеток эндометрия к запрограммированной клеточной гибели (апоптозу) приводит к накоплению измененных и избыточно пролиферирующих клеток, что свойственно неопластическим изменениям эндометрия.

Таким образом, патологическая трансформация эндометрия — сложный биологический процесс, затрагивающий все звенья нейрогуморальной регуляции организма женщины.

Гиперпластическим изменениям, как правило, подвергается функциональный слой эндометрия, значительно реже — базальный.

**Классификация.** Согласно гистологической классификации ВОЗ (1975) выделяют 3 основных вида ГПЭ: эндометриальные полипы, эндометриальная гиперплазия, атипическая гиперплазия эндометрия.

В 1994 г. ВОЗ была принята новая классификация ГПЭ, основанная на рекомендациях ведущих гинекологов и патоморфологов.

1.1. ГПЭ — пролиферация эндометриальных желез без цитологической атипии:

1.1.1. Простая ГПЭ соответствует железисто-кистозной гиперплазии, принятой ранее, с характерным для этого состояния избыточным ростом преимущественно эпителиального компонента желез.

1.1.2. Комплексная или сложная (аденоматоз) ГПЭ соответствует атипической ГПЭ I степени, отличается от простой ГПЭ структурой перестройкой желез и пролиферацией желез эпителия.

1.2. Атипическая ГПЭ — пролиферация эндометриальных желез с признаками цитологической атипии:

1.2.1. Простая атипическая ГПЭ соответствует атипической ГПЭ II степени и отличается выраженной пролиферацией железистого эпителия без признаков клеточного и ядерного полиморфизма.

1.2.2. Комплексная, или сложная, атипическая ГПЭ аналогична атипической ГПЭ III степени и имеет признаки клеточного и ядерного полиморфизма наряду с дезорганизацией эпителия эндометриальных желез.

ГПЭ встречается примерно у 5% гинекологических больных. Это «гистологическое» понятие означает повышенный рост, утолщение слизистой оболочки матки до 15 мм и более, отсутствие деления

на компактный и спонгиозный слои, нарушение правильности распределения желез в строме. В зависимости от выраженности пролиферативных процессов железистую ГПЭ подразделяют на «активную» и «покоящуюся». «Активной» форме свойственны большое количество митозов в клетках эпителия желез и стромы, высокая активность щелочной фосфатазы и появление скопленных светлых клеток в железах. Эти признаки указывают на интенсивное эстрогенное воздействие — абсолютную гиперэстрогению (персистенция фолликула). «Покоящаяся» форма железистой ГПЭ возникает при длительном воздействии на эндометрий низкого уровня эстрогенных гормонов (атрезия фолликулов). Эндометрий покоящийся, нефункционирующий: ядра эпителия интенсивно окрашены, митозы очень редки или не встречаются вовсе.

По состоянию желез выделяют железистую и железисто-кистозную ГПЭ (Б.И. Железнов, 1981). Помимо этого, различают диффузную и очаговую, простую и нолиповидную ГПЭ. Однако большинство морфологов не видят между ними принципиальной разницы.

По классификации Международной ассоциации патоморфологов (1985) ГПЭ разделяется на гиперплазию без клеточной атипии и гиперплазию с клеточной атипией, что имеет значение для тактики ведения пациентки. Выделяют простую гиперплазию с незначительными структурными нарушениями желез и сложную (комплексную) с измененной архитектурой эндометрия.

Атипическая ГПЭ предполагает цитологическую атипию, а именно отсутствие полярности, увеличение и стратификацию ядер, изменение их формы, увеличение ядерно-цитоплазматического соотношения, нерегулярные комплексы хроматина.

По классификации Б.И. Железнова (1977) термины «атипическая» и «аденоматозная» ГПЭ используются как синонимы, но первый употребляется применительно к диффузным поражениям эндометрия, а второй — к локальным процессам.

ГПЭ представляет интерес в основном с точки зрения развития рака эндометрия. Простая ГПЭ без атипии переходит в рак в 1% случаев, полная без атипии — в 3 раза чаще. Простая атипическая ГПЭ без лечения прогрессирует в рак у 8% больных, а сложная атипическая ГПЭ — у 29% больных.

С морфологических позиций к **предраку эндометрия** относят гиперплазию с атипией (атипическая ГПЭ) и аденоматозные полипы. Однако риск малигнизации ГПЭ зависит не только от морфологической формы, но и от сопутствующей гинекологической и экстрагенитальной патологии (синдром поликистозных яичников, фемин-

низирующие опухоли яичников, миома матки, ожирение, сахарный диабет или нарушение толерантности к глюкозе, гиперлипидемия, расстройства функции гепатобилиарной системы). Г.М. Савельева и В.Н. Серов (1980) предложили клинко-морфологическую классификацию, согласно которой к предраку эндометрия относят атипическую ГПЭ и аденоматозные полипы у женщины любого возраста; рецидивирующую железистую ГПЭ в сочетании с гипоталамическими и нейрообменно-эндокринными нарушениями у женщины любого возраста; железистую ГПЭ при нервом выявлении в постменопаузе.

**Полипы эндометрия** — наиболее частый вид ГПЭ, встречается у 5,3–25% гинекологических больных всех возрастных групп. Наиболее часто полипы эндометрия выявляются в пре- и постменопаузе и malignизируются в 2–3% случаев.

Полип эндометрия представляет собой доброкачественную опухоль, исходящую из базального слоя эндометрия. Железы в полпе расположены неравномерно, беспорядочно, имеют различную величину и форму, выстланы призматическим эпителием индифферентного или пролиферативного типа. Сосуды имеют утолщенные, склерозированные стенки, в основании полипа могут образовывать клубки. Патогномоничный анатомический признак полипа эндометрия — его основание («ножка»).

В зависимости от гистологического строения различают железистые (функционального, базального типа), железисто-фиброзные и фиброзные полипы эндометрия. Аденоматозные полипы относят к предраковым состояниям слизистой оболочки матки. Железистые полипы наиболее характерны для репродуктивного периода, железисто-фиброзные — для пре- и перименопаузы, фиброзно-железистые и фиброзные — для постменопаузы.

В репродуктивном и пременопаузальном периодах полипы эндометрия как гистологически самостоятельная форма могут определяться как на фоне ГПЭ, так и при нормальной слизистой оболочке различных фаз менструального цикла.

Полипы эндометрия в постменопаузе, как правило, бывают одиночными, у 20–26% больных они множественные. Полипы эндометрия в постменопаузе определяются всегда на фоне атрофической слизистой оболочки, достигая иногда больших размеров. Выходя за пределы шейки матки, полипы эндометрия имитируют полипы цервикального канала.

Особого внимания заслуживает рецидивирующая форма полипов эндометрия. Понятие «рецидив» неприменимо, если ранее при

удалении полипа эндометрия не проводили гистероскопический контроль.

В последние годы основная роль в возникновении полипов эндометрия отводится инфекционным и иммунным факторам. Развитие железисто-фиброзных полипов эндометрия в 75% случаев происходит при нарушенных гормональных соотношениях, у 95,3% больных эндометрий инфицирован. Кроме того, у больных с ГПЭ выявляется выраженный иммунодефицит в связи с иммунодепрессивным действием эстрогенов, характером и количеством инфекционных агентов, длительностью хронического воспаления. Особенно это касается периода постменопаузы, когда резко снижается синтез эстрогенов в яичниках, снижаются метаболические процессы в эндометрии и резистентность к действию любого повреждающего фактора, в том числе микробного. В результате указанных нарушений развивается хронический воспалительный процесс в матке, который ведет к диффузии ГПЭ, а затем и к развитию очаговых пролифератов.

Роль гормональных нарушений как основного фактора возникновения полипов эндометрия подвергают сомнению многие исследователи.

Гормональный фактор в патогенезе полипа эндометрия в настоящее время рассматривается у больных, получающих тамоксифен. Примерно у 8% больных раком молочной железы, получающих тамоксифен, образуются полипы эндометрия.

**Клиника.** Маточные кровотечения, чаще ациклические, контактные кровяные выделения, реже меноррагии. При больших полипах эндометрия могут быть схваткообразные боли внизу живота. Иногда полипы эндометрия остаются бессимптомными, особенно в постменопаузе.

Поскольку патогенетическую основу ГПЭ составляет ановуляция, ведущим симптомом у больных репродуктивного возраста является бесплодие, как правило, первичное. Роль полипов эндометрия в бесплодии и невынашивании беременности спорна.

**Диагностика гиперпластических процессов эндометрия.** Основные методы диагностики ГПЭ – трансвагинальное УЗИ, гидросонография и гистероскопия. Однако окончательный диагноз с указанием вида ГПЭ устанавливают после гистологического исследования соскоба эндометрия.

Цитологическое исследование аспирата из полости матки рекомендуется в качестве скрининга патологии эндометрия и его состояния на фоне гормональной терапии. Метод позволяет определить





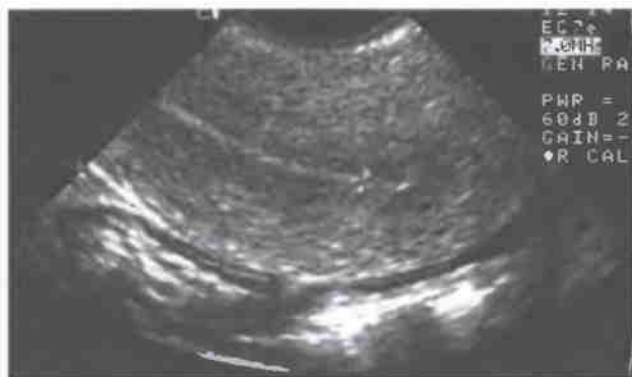

Рис. 11.2. М-эхо в постменопаузе.

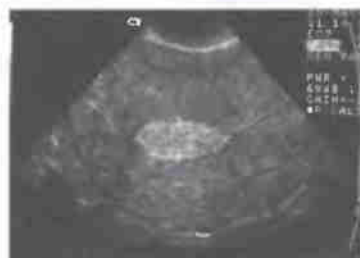

Рис. 11.3. УЗИ полипа эндометрия.

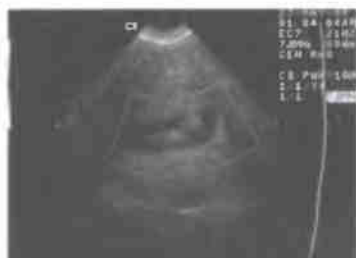

Рис. 11.4. Гидросонография полипа эндометрия (ножка).

ния возникают при железистых полипах эндометрия, которые в соответствии с формой полости матки бывают листовидными, уплощенными, могут не приводить к утолщению М-эха и по звукопроводимости близки к окружающему эндометрию. Регистрация цветowych эхосигналов при доплеровском исследовании позволяет дифференцировать полипы с внутриматочными синехиями, а у менструирующих пациенток со сгустками крови, но кровоток при ЦДК в полипах определяется не всегда. Информативность трансвагинального УЗИ при полипах эндометрия составляет 80–98%. Контрастирование полости матки при гидросонографии расширяет диагностические возможности УЗИ и позволяет точно локализовать ножку полипа (рис. 11.4).

Эхография не определяет морфологическую структуру патологического процесса в эндометрии. Однако высокая информативность наряду с минимальной инвазивностью позволяют применять трансвагинальную эхографию для массового обследования, особенно

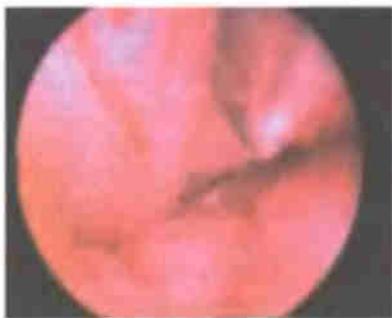

Рис. 11.5. Гистероскопическая картина гиперплазии эндометрия (протоки желез).

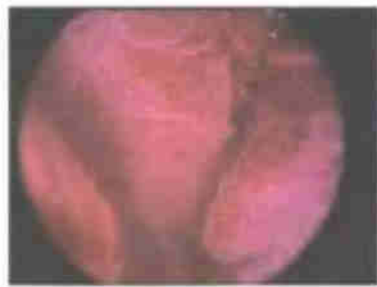

Рис. 11.6. Гистероскопическая картина гиперплазии эндометрия (утолщенный эндометрий в виде складок).

женщин в постменопаузе и получающих ЗГТ, а также для дифференциальной диагностики различных патологических состояний слизистой оболочки матки, сопровождающихся кровотечением.

**Гистероскопия.** Информативность гистероскопии в диагностике ГПЭ составляет 63–97%. Гистероскопия необходима как перед выскабливанием слизистой матки, для верификации характера и локализации патологии, так и после него для контроля за тщательностью проведенной операции.

ГПЭ. Гистероскопическая картина зависит от характера гиперплазии (обычная или полиповидная), распространенности (очаговая или диффузная), наличия кровотечения и его длительности.

При обычной ГПЭ и отсутствии кровяных выделений эндометрией, как правило, утолщен в виде складок различной высоты, бледно-розового цвета, отечный, просматривается большое количество протоков желез (прозрачные точки) (рис. 11.5, 11.6). При изменении скорости потока жидкости отмечается волнообразное движение эндометрия. Если гистероскопия проводится при длительных кровяных выделениях, в дне матки и в области устьев маточных труб определяются бахромчатые обрывки эндометрия бледно-розового цвета (на остальном протяжении эндометрией тонкий, бледный) (рис. 11.7). Такую гистероскопичес-

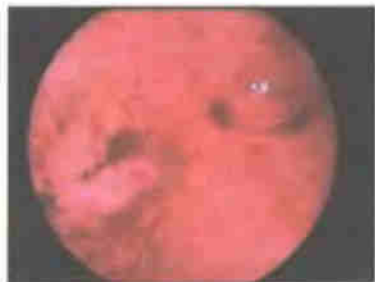

Рис. 11.7. Очаговая гиперплазия эндометрия на фоне отторгающегося эндометрия.

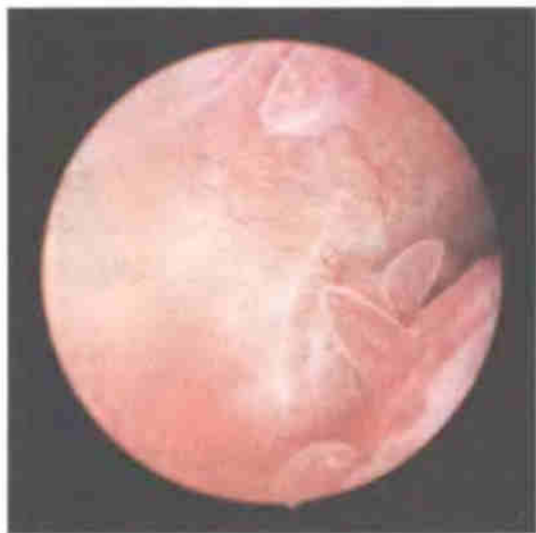

Рис. 11.8. Полиповидная гиперплазия эндометрия.

Поверхность эндометрия при этом виде гиперплазии выглядит неровной, с ямками, кистами, бороздками различной величины. Как правило, в дне матки и по задней стенке изменения более выражены. Полиповидную ГПЭ, особенно при проведении гистероскопии накануне менструации, трудно дифференцировать с эндометрием в фазе поздней секреции. В подобных случаях для установления диагноза необходимо сопоставить гистероскопическую картину с клинической картиной заболевания, днем менструального цикла.

*Атипичическая ГПЭ и очаговый аденоматоз* не имеют характерных эндоскопических критериев и их гистероскопическая картина напоминает обычную железисто-кистозную гиперплазию. При тяжелой атипичической ГПЭ могут определяться железистые полиповидные тусклые разрастания желтоватого или сероватого цвета (рис. 11.9). Чаще они *пестрые* — желтовато-сероватые с облесоватым налетом. Как правило, окончательный диагноз устанавливают после гистологического исследования.

*Фиброзные полипы эндометрия* при гистероскопии определяются в виде бледных единичных образований, округлой или овальной формы, чаще небольших размеров (от 0,5×1 до 0,5×1,5 см), обычно на ножке, плотной структуры, с гладкой поверхностью, маловаскуляризованных (рис. 11.10). Иногда фиброзные полипы эндометрия достигают больших размеров, и при гистероскопии поверхность по-

кую картину трудно дифференцировать с эндометрием в фазе ранней пролиферации. Окончательный диагноз устанавливают при гистологическом исследовании соскоба.

При полиповидной ГПЭ визуально полость матки на всем протяжении выполнена полиповидными разрастаниями эндометрия бледно-розового цвета, иногда с пузырьками по поверхности, множественными эндометриальными синехиями (рис. 11.8). По-

липа, который плотно прилегает к стенке матки, ошибочно считают атрофичной слизистой оболочкой и полип не диагностируют. При обнаружении полипа необходимо обследовать его со всех сторон, оценить величину, локализацию, место прикрепления, величину ножки. Фиброзные полипы напоминают подслизистые миоматозные узлы.

*Железисто-кистозные полипы эндометрия*, в отличие от фиброзных, чаще бывают большими (от 0,5×1 до

5×6 см), единичными, хотя может быть и несколько полипов. Форма полипов продолговатая, конусовидная, неправильная (с перемычками), поверхность гладкая, ровная, в некоторых случаях над ней выступают кистозные образования с тонкой стенкой и прозрачным содержимым (рис. 11.11). Цвет полипов бледно-розовый, бледно-желтый, серовато-розовый. Нередко верхушка полипа бы-

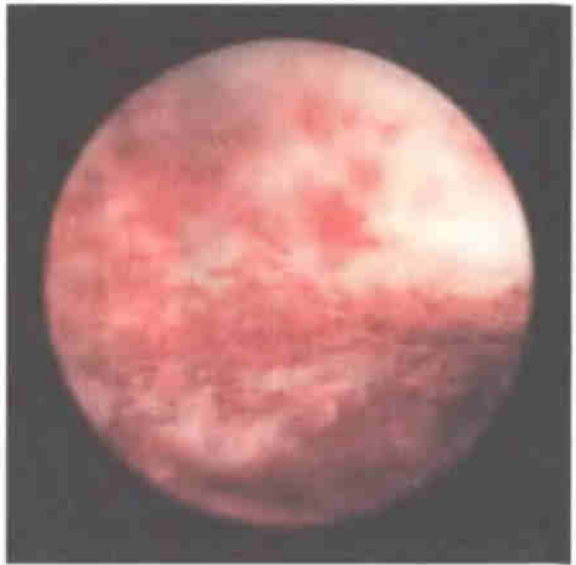

Рис. 11.9. Гистероскопическая картина атипичной гиперплазии эндометрия.

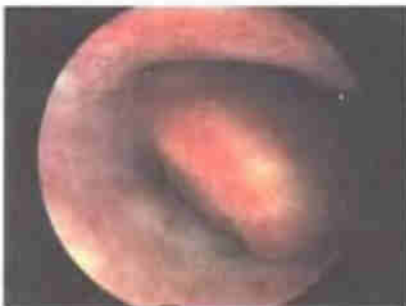

Рис. 11.10. Фиброзные полипы эндометрия.

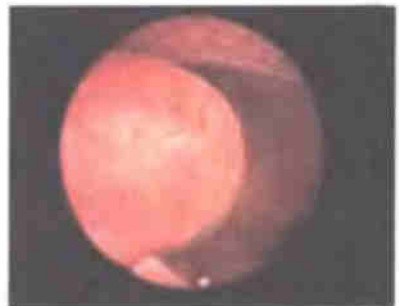
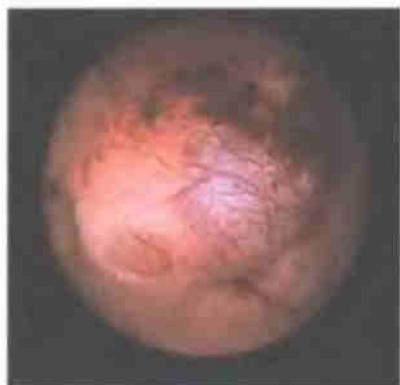
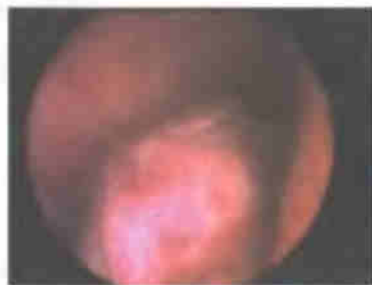Рис. 11.11. Железисто-кистозные полипы эндометрия.



**Рис. 11.12.** Железисто-фиброзный полип эндометрия с сосудистым рисунком.



**Рис. 11.13.** Аденоматозный полип эндометрия.

вает темно-багровой или синюшно-багровой. На поверхности полипа видны сосуды в виде капиллярной сети (рис. 11.12).

*Аденоматозные полипы эндометрия* чаще локализуются ближе к устьям маточных труб и, как правило, бывают небольших размеров (от 0,5×1 до 0,5×1,5 см), выглядят тусклыми, серыми, рыхлыми (рис. 11.13). Аденоматозные изменения могут определяться и в ткани железисто-кистозных полипов, в этом случае характер полипа при эндоскопическом исследовании определить не удается.

*Полипы эндометрия* изменяют форму при изменении скорости подачи жидкости или газа в полость матки. Полипы при этом сплющиваются, увеличиваются в диаметре, а при уменьшении давления они вытягиваются в длину и совершают колебательные движения.

*Гистологическое исследование соскобов слизистой матки* — метод окончательной диагностики ГПЭ.

**Лечение** ГПЭ зависит от патоморфологической характеристики эндометрия, возраста пациентки, этиологии и патогенеза заболевания, сопутствующей гинекологической и экстрагенитальной патологии.

Терапия в различные возрастные периоды складывается из остановки кровотечения, восстановления менструальной функции в репродуктивном периоде или стойкой менопаузы в более старшем возрасте и профилактики рецидива гиперпластического процесса.

*Ведение пациенток репродуктивного возраста с ГПЭ.* Традиционным методом лечения ГПЭ является гормональная терапия. В репродуктивном возрасте она преследует цель как профилактики ре-

цидива ГПЭ, так и восстановления овуляторного менструального цикла.

При ГПЭ без атипии и железистых полипах эндометрия чаще используются комбинированные эстроген-гестагенные препараты или так называемые комбинированные оральные контрацептивы (КОК) по контрацептивной схеме. Предпочтение отдают препаратам, содержащим прогестагены 3-го поколения с меньшей частотой побочных реакций андрогенного типа и не дающим метаболических эффектов (силест, регулон, новинет, ригевидон).

В позднем репродуктивном возрасте предпочтительнее использовать прогестагенные препараты примолют-нор, норколут, дюфастон, проверка по 5–10 мг с 16-го по 25-й день менструального цикла в течение 6 мес; 17-ОПК по 250 мг в/м на 14-й и 21-й день цикла в течение 3–6 мес.

*Контроль эффективности лечения* осуществляется путем аспирационной биопсии эндометрия и УЗИ через 3, 6 и 12 мес. В сомнительных случаях или при подозрении на патологический процесс эндометрия целесообразно проводить гистероскопию с отдельным диагностическим выскабливанием слизистой оболочки матки.

*Диспансерное наблюдение* проводят не менее 1 года при стойкой нормализации менструального цикла.

При ГПЭ с атипией и аденоматозных полипах эндометрия у пациенток репродуктивного возраста гормональное лечение проводится в непрерывном режиме прогестагенами или антигонадотропными препаратами:

- золадекс, диферелин 3,6 мг п/к 1 раз в 28 дней, 3 инъекции;
- бусерелин (эндонозальный спрей), 3 раза в день (0,9 мг/сут), в течение 6–9 мес;
- гестринон, неместран по 2,5 мг 2–3 раза в неделю, в течение 6–9 мес;
- 17-ОПК по 500 мг в/м 2 раза в неделю в течение 6–9 мес;
- даназол, дановал по 400–600 мг ежедневно в течение 6–9 мес.

Для оценки *эффективности гормональной терапии* ГПЭ через 3, 6 и 12 мес от начала лечения показано контрольное обследование, включающее УЗИ и цитологическое исследование аспирата из полости матки. Контрольное диагностическое выскабливание слизистой оболочки матки с гистероскопией целесообразно проводить через 3 мес от начала лечения.

С целью формирования овуляторного менструального цикла у молодых женщин в дальнейшем показаны стимуляторы овуляции (кломифен от 50 до 150 мг в день с 5-го по 9-й день цикла в

течение 3–6 мес). После нормализации менструального цикла лечение прекращают.

*Диспансерное наблюдение* должно осуществляться в течение 12–24 мес после прекращения лечения при отсутствии данных, указывающих на патологию эндометрия.

Рецидивирование ГПЭ свидетельствует о недостаточной терапии либо о гормонально-активных структурах в яичниках, требует уточнения их состояния, включая визуальные методы диагностики (УЗИ, лапароскопия, биопсия или резекция яичников). Отсутствие морфологических изменений в яичниках позволяет продолжить гормональную терапию более высокими дозами препаратов. Следует также исключить инфекционный фактор как возможную причину ГПЭ и неэффективности гормонотерапии.

При неэффективности гормонотерапии, рецидиве ГПЭ без атипии показана абляция (резекция) эндометрия. Необходимые условия для выполнения гистероскопической операции: нежелание женщины в дальнейшем беременеть, возраст старше 35 лет, желание сохранить матку, величина матки, не превышающая (по данным разных авторов) 10 нед беременности. Миома не является противопоказанием к абляции (резекции) эндометрия, но ни один из узлов не должен быть более 4–5 см. Аденомиоз ухудшает результаты операции.

Повторное возникновение атипической ГПЭ или аденоматозных полипов эндометрия требует оперативного лечения (объем операции решается индивидуально).

*Лечение ГПЭ у пациенток в пре- и перименопаузе.* Первый этап лечения также включает гистероскопию с отдельным диагностическим выскабливанием слизистой оболочки матки. Дальнейшая терапия зависит от морфологической структуры эндометрия, сопутствующей гинекологической и экстрагенитальной патологии. Выбор гормонального препарата, схема и длительность лечения определяются также необходимостью сохранения ритмичной менструальноподобной реакции (до 50 лет) или стойкого прекращения менструаций.

Гормональная терапия ГПЭ без атипии и железистых полипов эндометрия предусматривает применение прогестагенов в циклическом или непрерывном режиме (для прекращения менструаций):

- примолют-нор, норколут, проверка по 10 мг с 5-го по 25-й день менструального цикла (при сохраненном менструальном цикле) или ежедневно в течение 6 мес;
- депо-провера по 150 мг в/м 1 раз в неделю в течение 6 мес;

- 17-ОПК по 250 мг в/м на 14-й и 21-й день менструального цикла или 2 раза в неделю в течение 6 мес;
- бусерелин (эндонозальный спрей) 3 раза в день (0,9 мг/сут) в течение 6 мес;
- золадекс, диферелин по 3,6 мг п/к 1 раз в 28 дней, 3–4 инъекции.

*Контроль эффективности лечения* осуществляется УЗИ через 3, 6 и 12 мес, аспирационной биопсией эндометрия через 3 мес и гистероскопией с раздельным диагностическим выскабливанием слизистой оболочки матки при указаниях на патологию эндометрия (после первичного обследования скрининг-методами).

*Диспансерное наблюдение* проводят не менее 1 года при стойкой нормализации менструального цикла или стойкой постменопаузе.

ГПЭ с атипией в перименопаузе требует назначения более высоких доз парентеральных гестагенов или аналогов ГнРГ:

- золадекс, диферелин по 3,6 мг п/к 1 раз в 28 дней, 4–6 инъекций;
- бусерелин (эндонозальный спрей) 3 раза в день (0,9 мг/сут) 6–9 мес;
- гестринон, неместран 2,5 мг 3 раза в неделю 6–9 мес;
- депо-провера 300–600 мг в/м 1 раз в неделю 6–9 мес;
- 17-ОПК по 500 мг в/м 2 раза в неделю 6–9 мес;
- даназол, дановал по 600 мг внутрь ежедневно 6–9 мес.

*Контроль эффективности лечения* осуществляется через 3 мес от начала лечения путем аспирационной биопсии эндометрия, УЗИ. Через 6 мес показано раздельное диагностическое выскабливание слизистой оболочки матки под контролем гистероскопии. Диспансерное наблюдение осуществляется в течение 12–24 мес с динамическим ультразвуковым скрининг-контролем.

При рецидивирующей ГПЭ без атипии, невозможности проведения гормонотерапии из-за сопутствующей экстрагенитальной патологии показана гистероскопическая операция – абляция (резекция эндометрия). Рецидив ГПЭ, а также сочетание этой патологии с миомой матки и/или внутренним эндометриозом у больных в пре- и перименопаузе требуют расширения показаний к радикальному оперативному вмешательству (гистерэктомия).

*Ведение пациенток с ГПЭ в постменопаузе.* При впервые выявленном ГПЭ у женщин в постменопаузе целесообразно назначение гормональной терапии пролонгированными гестагенами (17-ОПК, депо-провера) в непрерывном режиме на 8–12 мес или аналогами ГнРГ (бусерелин, золадекс, диферелин) в течение 6–8 мес параллельно с гепатопротекторами, антикоагулянтами, антиагрегантами. Лечение проводится под ультразвуковым контролем состояния



органов малого таза и цитологическим контролем через 3 и 6 мес. Раздельное диагностическое выскабливание с гистероскопией показано тем пациенткам, у которых при скрининг-обследовании заподозрена патология эндометрия.

Рецидив ГПЭ в постменопаузе служит показанием к хирургическому вмешательству — гистероскопической абляции эндометрия или экстирпации матки с придатками. Допустима надвлагалищная ампутация шейки матки с придатками (при отсутствии патологии шейки матки) или двусторонняя аднексэктомия.

При атипической ГПЭ в постменопаузе необходимо сразу решать вопрос о радикальной операции — пангистерэктомии. При выраженной экстрагенитальной патологии и значительном риске оперативного лечения (пангистерэктомии) допустимо длительное лечение указанными выше гормональными препаратами.

**Лечение больных с полипами эндометрия.** Основным методом лечения — прицельная полипэктомия. Полное удаление полипа эндометрия (с базальным слоем эндометрия на месте полипа) возможно только с помощью гистероскопического оборудования. Для полипэктомии можно использовать как механические эндоскопические инструменты, так и электрохирургическую технологию, лазерный проводник. Электрохирургическое иссечение при гистероскопии рекомендуется при фиброзных и пристеночных, а также при рецидивирующих полипах эндометрия. У пациенток в перименопаузе гистероскопическую полипэктомию целесообразно сочетать с абляцией (резекцией) эндометрия.

О тактике дальнейшего ведения единого мнения нет. Многие авторы считают, что достаточно удаления полипа. Другие после удаления железистых и железисто-фиброзных полипов эндометрия назначают гормональную терапию. Вид и длительность гормональной терапии зависят от возраста пациентки, морфологического строения полипа, сопутствующей патологии. При лечении больных с полипами эндометрия в постменопаузе используют те же гормональные препараты, что и при ГПЭ других видов в этой возрастной группе.

## ПОДСЛИЗИСТАЯ (СУБМУКОЗНАЯ) МИОМА МАТКИ

У 20–32% больных миоматозные узлы имеют субмукозную локализацию, что в большинстве случаев является показанием к хирургическому лечению вследствие ярко выраженной клинической симптоматики.

**Клиника.** Длительные, обильные менструации со сгустками и метроррагии, анемизирующие больную. Наряду с маточными кровотечениями бывают схваткообразные боли. Субмукозная миома матки нередко сопровождается бесплодием и невынашиванием беременности.

Подслизистая миома быстро растет и сопровождается высоким риском малигнизации (0,13–0,29%; по данным некоторых авторов, до 2%).

**Диагностика. Метрография.** Первым методом (в историческом аспекте) диагностики подслизистых миоматозных узлов у пациенток с жалобами на обильные менструации, схваткообразные боли во время менструации, маточные кровотечения в постменопаузе была гистеросальпингография. Совпадение рентгенологического и гистологического диагнозов при субмукозной миоме матки составляет от 58 до 85%. Метрография в настоящее время с целью диагностики миомы матки используется редко.

Рентгенологические признаки миомы матки – расширение или искривление тени матки. Субмукозные миоматозные узлы проявляются в виде дефектов наполнения, с четкими контурами, чаще на широком основании, неподвижные под мониторным исследованием.

На основании данных метрографии J. Donnez и соавт. (1993) подразделяют субмукозные узлы на преимущественно расположенные в полости матки, преимущественно расположенные в стенке матки и множественные (более 2) субмукозные узлы.

Большинство авторов указывают, что рентгенологические симптомы непатогномоничны, они встречаются и при крупных полипах эндометрия, узловой форме аденомиоза, раке матки. Диагностическую ценность метрографии снижает невозможность ее проведения при продолжительных кровяных выделениях. В настоящее время в связи с возможностями УЗИ и гистероскопии нет необходимости использования метрографии для диагностики субмукозных узлов.

**Ультразвуковое сканирование.** УЗИ применяют наиболее часто как один из наиболее информативных методов диагностики подслизистой миомы матки. Информативность УЗИ в диагностике субмукозной миомы, по данным разных авторов, достигает 92,8–95,7%.

Подслизистые узлы миомы внутри расширенной полости матки имеют вид округлых или овальных образований средней экзогенности с ровными контурами (рис. 11.14). Звукопроводимость подслизистых узлов миомы выше, чем полипов эндометрия.

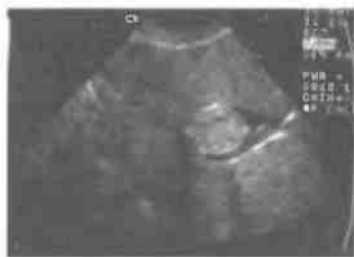

Рис. 11.14. УЗИ субмукозной миомы матки.

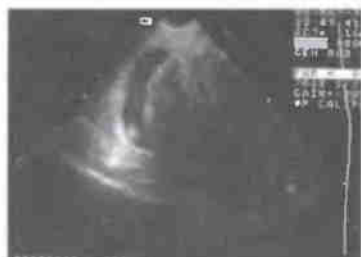

Рис. 11.15. Гидросонография субмукозной миомы матки.

Трансвагинальное УЗИ с использованием контрастного вещества называется гидросонографией (рис. 11.15). Гидросонография позволяет дифференцировать узел с полипом эндометрия, более четко определить локализацию подслизистого узла и деформацию полости матки.

Информативность ультразвуковой диагностики субмукозной миомы матки значительно возрастет при внедрении в практику внутриматочной эхографии с помощью специальных датчиков при расширенной полости матки. Условия метода максимально приближены к таковым при трансцервикальной резекции миоматозных узлов. Этот метод может дать наиболее ценную информацию о величине интрамурального компонента субмукозного узла при предоперационном обследовании.

Более объективную информацию при миоме матки можно получить и с помощью трехмерной эхографии, которую все шире используют в гинекологии.

Допплерография при УЗИ позволяет исследовать кровообращение в структуре узла. Особенности интра- и перинодулярного кровотока позволяют прогнозировать рост узла и оценивать структурные изменения в нем.

**Гистероскопия.** Гистероскопия с большой точностью диагностирует даже небольшие субмукозные узлы. Дефект наполнения в полости матки обычно выявляется при УЗИ или метрографии, но гистероскопия необходима для определения природы этого дефекта. Субмукозные узлы имеют сферическую форму, четкие контуры, белесоватого цвета, деформируют полость матки, консистенция плотная при прикосновении кончиком гистероскопа. На поверхности узла могут быть мелкоточечные или обширные кровоизлияния, иногда просматривается сеть растянутых и расширенных кровеносных сосудов, покрытых истонченным эндометрием. При

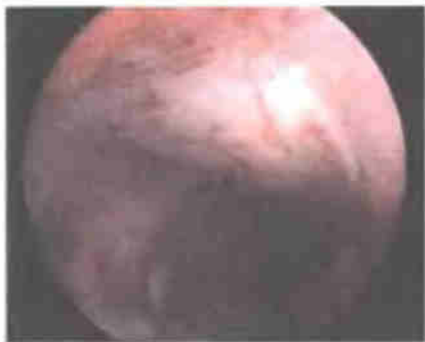


Рис. 11.16. Гистероскопическая картина субмукозных миоматозных узлов.

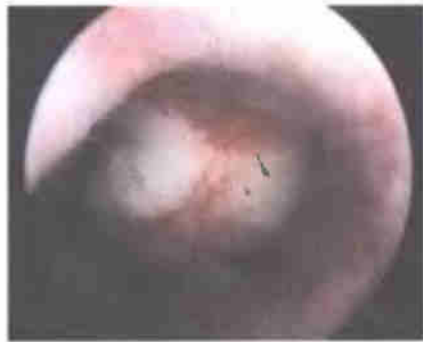

Рис. 11.17. Гистероскопическая картина субмукозных миоматозных узлов.

изменении скорости подачи жидкости в полость матки. Подслизистые миоматозные узлы не меняют форму и размеры, что позволяет отличить от полипа эндометрия (рис. 11.16–11.18).

Интерстициально-подслизистые миоматозные узлы при гистероскопии определяются в виде выпухания одной из стенок матки. Степень выпухания зависит от величины и характера роста миоматозного узла (рис. 11.19).

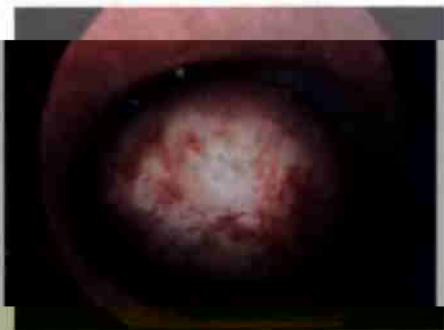


Рис. 11.18. Гистероскопическая картина субмукозных миоматозных узлов.

При обнаружении подслизистого узла определяют его величину, локализацию, ширину основания, величину интрамурального компонента.

При диагностической гистероскопии определяется тип подслизистого миоматозного узла (рис. 11.20):

0 тип – субмукозные узлы на ножке, без интрамурального компонента;

I тип – субмукозные узлы на широком основании с интрамуральным компонентом менее 50%;

II тип – миоматозные узлы с интрамуральным компонентом 50% и более.

От типа подслизистого узла зависят метод лечения и необходимость предоперационной гормональной подготовки.

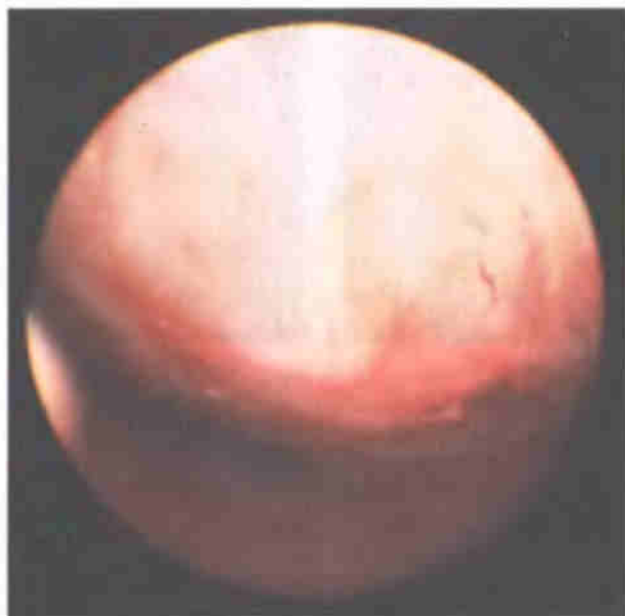

Рис. 11.19. Интерстициально-субмукозный миоматозный узел.

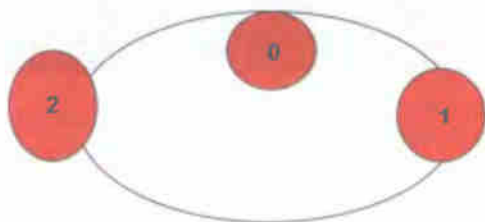


Рис. 11.20. Гистероскопическая классификация субмукозных миоматозных узлов.

Помимо диагностики миомы матки, диагностическая гистероскопия необходима для оценки состояния эндометрия и исключения других видов внутриматочной патологии (пороки развития матки, инородные тела, внутриматочные синехии).

С внедрением в практику гидросонографии появилась возможность избежать диагностической гистероскопии у пациенток с подслизистой миомой матки.

**Лечение.** Подслизистая (субмукозная) миома матки является показанием к оперативному лечению. Вопрос об объеме операции и хирургическом доступе решается индивидуально. Это зависит от возраста женщины, ее желания сохранить репродуктивную и менструальную функции, размера и типа подслизистого миоматозного узла, клинических проявлений и осложнений, сопутствующих ги-

некологической и экстрагенитальной патологии. Возможна как органосохраняющая (миомэктомия), так и радикальная (гистерэктомия) операция. Операции можно выполнять как традиционным доступом (чревосечение), так и эндоскопическим доступом (лапароскопический, гистероскопический).

*Гистероскопическая миомэктомия* (механическая, электрохирургическая и с помощью лазера) стала оптимальным методом для удаления субмукозных миоматозных узлов.

Выбор метода трансгистероскопической миомэктомии зависит от:

- вида субмукозного узла, его локализации и величины;
- оснащенности эндоскопическим оборудованием;
- оперативных навыков хирурга в эндоскопии.

*Противопоказания* к гистероскопической миомэктомии:

- общие противопоказания к проведению любой гистероскопии;
- длина полости матки более 10 см;
- подозрение на рак эндометрия и лейосаркому;
- сочетание субмукозного узла с выраженным аденомиозом и миоматозные узлы другой локализации (у пациентки, не планирующей беременность).

*Механическая миомэктомия* возможна при субмукозных узлах 0 и I типов с незначительным интерстициальным компонентом. При этом можно удалить даже большие подслизистые узлы. Возможность удаления механическим путем зависит также от локализации узла, легче всего удалять узлы в дне матки. Для удаления субмукозных узлов можно прицельно фиксировать узел абортангом и применять откручивание, с последующим гистероскопическим контролем или под контролем гистероскопа рассечь капсулу узла или его ножку резектором и извлечь узел из полости матки.

Преимущества механической миомэктомии: небольшая длительность операции (5–10 мин), не требуется дополнительного оборудования и специальной жидкой среды, исключены осложнения электрохирургической операции (жидкостная перегрузка сосудистого русла, возможные повреждения крупных сосудов и ожоги соседних органов).

*Электрохирургическая миомэктомия* показана при субмукозных узлах I и II типов с большим интрамуральным компонентом, небольших сферических узлов, а также расположенных в углах матки, которые практически невозможно удалить при механической миомэктомии. В зависимости от характера узла (субмукозный узел на узком основании или субмукозно-интерстициальный узел) операцию выполняют одномоментно или в два этапа. Двухэтапная операция

рекомендуется при узлах, у которых большая часть располагается в стенке матки (II типа по гистероскопической классификации).

**Радикальные операции** при миоме матки заключаются в удалении матки с шейкой (тотальная гистерэктомия, экстирпация матки) или без шейки матки (субтотальная гистерэктомия, надвлагалищная ампутация матки).

Тотальную гистерэктомию можно выполнять абдоминальным, вагинальным и лапароскопическим доступами, субтотальную гистерэктомию — абдоминальным и лапароскопическим доступами. Выбор хирургического доступа зависит от величины матки, опыта и квалификации хирурга.

Вопрос об оставлении придатков матки решается индивидуально в зависимости от возраста больной и состояния придатков.

**Прогноз** после удаления миомы благоприятный. После миомэктомии, а также после субтотальной гистерэктомии показано диспансерное наблюдение с контролем состояния культи шейки матки.

## ВНУТРИМАТОЧНЫЕ СИНЕХИИ

Внутриматочные синехии (сращения), или так называемый синдром Ашермана, заключаются в частичном или полном зарастании полости матки.

**Патогенез.** Существуют инфекционная, травматическая, нейровисцеральная теории возникновения внутриматочных синехий. Основным фактором считается механическая травма базального слоя эндометрия после родов или аборта (раневая фаза), а инфекция служит вторичным фактором. В плане возможного травмирования слизистой оболочки матки наиболее опасными считаются первые 4 нед после родов или прерывания беременности.

Возникновение внутриматочных синехий наиболее вероятно у пациенток с замершей беременностью. После выскабливания полости матки у них чаще, чем у пациенток с неполным абортom, развиваются внутриматочные синехии, что связывают с тем, что остатки плацентарной ткани могут вызывать активацию фибробластов и образование коллагена до регенерации эндометрия. Внутриматочные синехии развиваются у 5–40% пациенток с повторными выкидышами.

Внутриматочные синехии могут возникнуть после оперативных вмешательств на матке: миомэктомии, метропластики или диагностического выскабливания слизистой оболочки матки, конизация

шейки матки, а также после эндометрита. Данную патологию может также провоцировать внутриматочный контрацептив.

**Классификация.** Существует несколько классификаций внутриматочных синехий.

По гистологическому строению О. Sugimoto (1978) выделяет 3 типа внутриматочных синехий:

- легкие – синехии в виде пленки, обычно состоящие из базального эндометрия, легко рассекаются кончиком гистероскопа;
- средние – фиброзно-мышечные, покрыты эндометрием, кровоточат при рассечении;
- тяжелые – соединительнотканые, плотные синехии, обычно не кровоточат при рассечении, рассекаются с трудом.

По распространенности и степени вовлечения полости матки С. March, R. Izrael (1981) предложили следующую классификацию:

I степень – вовлечено менее  $\frac{1}{4}$  полости матки, тонкие спайки, дно и устья труб свободны;

II степень – вовлечено от  $\frac{1}{4}$  до  $\frac{3}{4}$  полости матки, слипания стенок нет, только спайки, дно и устья труб частично закрыты;

III степень – вовлечено более  $\frac{3}{4}$  полости матки.

С 1995 г. в Европе используется классификация, принятая Европейской ассоциацией гинекологов-эндоскопистов (ESH), с выделением 5 степеней внутриматочных синехий на основании данных гистерографии и гистероскопии в зависимости от состояния и протяженности синехий, окклюзии устьев маточных труб и степени повреждения эндометрия:

I степень. Тонкие или нежные синехии – легко разрушаются корпусом гистероскопа, области устьев маточных труб свободны.

II степень. Одиночная плотная синехия – соединяющая отдельные, изолированные области полости матки, обычно просматриваются устья обеих маточных труб, не могут быть разрушены только корпусом гистероскопа.

IIa степень. Синехии только в области внутреннего зева, верхние отделы полости матки нормальные.

III степень. Множественные плотные синехии – соединяющие отдельные изолированные области полости матки, односторонняя облитерация области устьев маточных труб.

IV степень. Обширные плотные синехии с (частичной) окклюзией полости матки – устья обеих маточных труб частично закрыты.

Va степень. Обширное рубцевание и фиброзирование эндометрия в сочетании с I или II степенью – с аменореей или 2-й гипоменореей.



Vb степень. Обширное рубцевание и фиброзирование эндометрия в сочетании с III или IV степенью — с аменореей.

В США пользуются классификацией Американской ассоциации по бесплодию (AFS), принятой в 1988 г. Эта классификация несколько громоздкая, ведется подсчет баллов по вовлечению полости матки, типу синехий и изменениям менструальной функции. Различают 3 стадии: слабую (I), среднюю (II) и тяжелую (III).

Величина вовлечения полости матки	$< \frac{1}{3}$	$\frac{1}{3} - \frac{2}{3}$	$> \frac{2}{3}$
	1	2	4
Тип синехий	Нежные	Нежные и плотные	Плотные
	1	2	4
Нарушения менструаций	Норма	Гипоменорея	Аменорея
	0	2	4

Подсчет баллов ведется отдельно по данным гистероскопии и гистеросальпингографии. I стадии соответствуют 1–4 балла, II стадии — 5–8 баллов, III стадии — 9–12 баллов.

**Клиника.** В зависимости от степени зарращения полости матки внутриматочные синехии проявляются гипоменструальным синдромом или аменореей и как следствие бесплодием, невынашиванием беременности. В случае зарращения нижней части полости матки с нормальным функционирующим эндометрием в верхней части полости матки может развиваться гематометра. Значительное зарращение полости матки и недостаток нормально функционирующего эндометрия приводят к затруднению имплантации плодного яйца. Даже слабо выраженные внутриматочные синехии являются одной из причин неэффективности экстракорпорального оплодотворения.

У  $\frac{1}{3}$  женщин с внутриматочными синехиями происходят самопроизвольные выкидыши, у  $\frac{1}{3}$  — преждевременные роды и у  $\frac{1}{3}$  имеется патология плаценты (плотное прикрепление, предлежание). Таким образом, беременность у пациенток с внутриматочными синехиями должна рассматриваться как высокий риск, с большой возможностью осложнений беременности, родов и послеродового периода.

**Диагностика.** До настоящего времени нет единого алгоритма обследования пациенток с подозрением на внутриматочные синехии. По мнению многих исследователей, обследование больных с подозрением на внутриматочные синехии следует начинать с диагностичес-

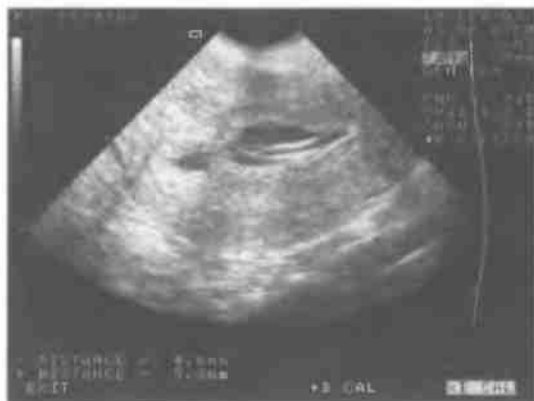

Рис. 11.21. Гидросонография (внутриматочные синехии в виде дефекта наполнения).

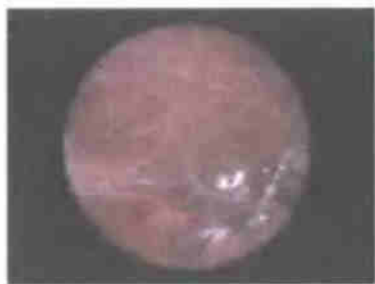размеров (рис. 11.21). Плотные множественные синехии могут разделять полость матки на множественные камеры различных размеров, соединенные между собой мелкими протоками. Такая конфигурация матки не определяется при гистероскопии, которая может выявить только первые несколько сантиметров нижнего сегмента полости матки. При гистерографии текучее контрастное вещество будет находить пути через эти сложные лабиринты не облитерированные пространства. Однако гистеросальпингография дает много ложноположительных результатов из-за обрывков эндометрия, слизи, искривления полости матки.

**УЗИ.** Возможности эхографии в диагностике внутриматочных синехий ограничены. В некоторых случаях визуализируются нерегулярные контуры эндометрия, при гематоме определяется анэхогенное образование, заполняющее полость матки. Гидросонография позволяет выявить единичные внутриматочные сращения в тех наблюдениях, когда нет полной обструкции в нижней части полости матки.

**Гистероскопия** в настоящее время стала основным методом диагностики внутриматочных синехий. При гистероскопии синехии определяются в виде белесоватых бессосудистых тяжей различной длины, плотности и протяженности между стенками матки, нередко уменьшающих ее полость, а иногда и полностью ее облитерирующих. Синехии могут располагаться также в цервикальном канале, вызывая его заращение и препятствуя входу в полость матки. Нежные синехии выглядят как тяжи бледно-розового цвета, в виде паутины, иногда видны сосуды, проходящие в них (рис. 11.22).

кой гистероскопии и в случае сомнений проводить гистеросальпингографию.

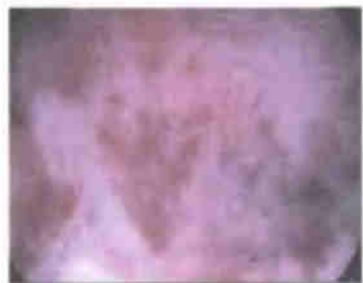**Гистеросальпингография.** Рентгенологическая картина при внутриматочных синехиях зависит от характера и распространенности синехий. Обычно они проявляются в виде одиночных или множественных дефектов наполнения, неправильной, лакунообразной формы и различных раз-



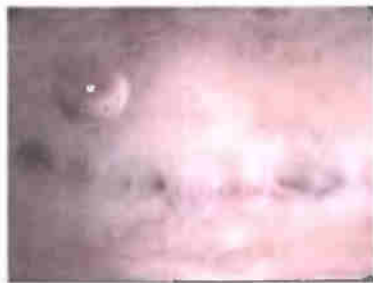**Рис. 11.22.** Гистероскопическая картина нежных внутриматочных синехий.



**Рис. 11.23.** Гистероскопическая картина плотных внутриматочных синехий.



**Рис. 11.24.** Гистероскопическая картина плотных внутриматочных синехий.



**Рис. 11.25.** Гистероскопическая картина плотных внутриматочных синехий.

Более плотные синехии определяются как плотные белесоватые тяжи, располагающиеся, как правило, по боковым стенкам и редко по центру полости матки (рис. 11.23–11.25). Множественные поперечные синехии обуславливают частичное зарастание полости матки с полостями различной величины в виде углублений (отверстий). Иногда эти отверстия ошибочно принимают за устья маточных труб.

**Лечение.** В настоящее время единственным методом лечения внутриматочных синехий является их рассечение под прямым визуальным контролем гистероскопом без травмирования оставшегося эндометрия для восстановления нормального менструального цикла и фертильности. Характер операции, ее эффективность и отдаленные результаты зависят от вида внутриматочных синехий и степени окклюзии полости матки.

Расположенные центрально синехии можно разделять тупым путем с помощью корпуса гистероскопа. Используют также эндо-



как можно раньше необходимо проводить гистероскопию для ранней диагностики и разрушения синехий. У больных с подозрением на задержку остатков плодного яйца или плаценты целесообразно проводить не просто выскабливание слизистой оболочки матки, а гистероскопию для уточнения места расположения патологического очага и его прицельного удаления без травмы нормального эндометрия.

## ВНУТРИМАТОЧНАЯ ПЕРЕГОРОДКА

Внутриматочная перегородка — порок развития матки, при котором полость матки разделена на две половины (гемиполости) перегородкой различной длины. Пациентки с внутриматочной перегородкой составляют 48–55% всех случаев пороков развития половых органов. В общей популяции перегородка в матке встречается приблизительно у 2–3% женщин.

**Патогенез.** Матка формируется из мюллеровых протоков. В результате канализации и обратного рассасывания срединной перегородки (обычно к 19–20-й неделе гестации) образуется единая полость матки, в противном случае срединная перегородка сохраняется.

**Клиника.** Женщины с перегородкой в матке в основном страдают невынашиванием беременности и реже бесплодием. В I триместре беременности риск самопроизвольного выкидыша у пациенток с перегородкой в матке составляет 28–60%, во II триместре — приблизительно 5%. У пациенток с внутриматочной перегородкой отмечают преждевременные роды, нарушения сократительной способности матки в родах, неправильное положение плода. Возможное отрицательное влияние перегородки на течение беременности:

- недостаточный объем полости матки (перегородка мешает увеличению размеров плода);
- истмико-цервикальная недостаточность (нередко сочетается с перегородкой матки);
- имплантация эмбриона на бессосудистой перегородке, которая не способна поддерживать его адекватное развитие.

Чаше эти нарушения возникают при полной перегородке в матке. Данные о частоте бесплодия при внутриматочной перегородке противоречивы. Большинство авторов считают, что у больных с внутриматочной перегородкой способность к зачатию не снижается





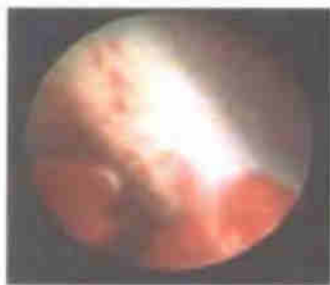

Рис. 11.28. Гистероскопическая картина внутриматочной перегородки, разделяющей полость матки на 2 гемиполости.

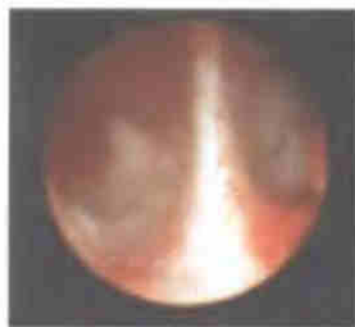

Рис. 11.29. Гистероскопия. Неполная внутриматочная перегородка.

Гистероскопия под прямым визуальным контролем порой затруднительна, поскольку вход во вторую гемиполость может открываться под углом. Во время диагностической гистероскопии можно определить толщину и протяженность перегородки. Перегородка может быть полной, доходящей до цервикального канала, и неполной (рис. 11.29). Чаще перегородка бывает продольной, длиной от 1 до 5–6 см, но могут встречаться и поперечные перегородки. Продольная перегородка может определяться в виде треугольника, основание которого утолщено и находится в дне матки. Редко встречаются перегородки в цервикальном канале. При расположении гистероскопа на уровне внутреннего зева в цервикальном канале просматриваются два темных отверстия, разделенных белесоватой полоской. Если перегородка толстая, могут возникнуть трудности при ее дифференцировке с двурогой маткой. Если гистероскоп при полной перегородке сразу попадает в одну из полостей, диагноз может быть ошибочным, поэтому следует помнить об ориентирах — устьях маточных труб. Если просматривается только одно устье трубы, необходимо исключить порок развития матки. Более точно определить вид порока развития матки, особенно при толстой и полной перегородке, можно при сочетании гистероскопии с гистеросальпингографией и лапароскопией.

*Дополнительные методы исследования.* Высокой информативностью в диагностике пороков развития матки обладают магнитно-резонансная томография и спиральная рентгенокомпьютерная томография. Они позволяют уточнить диагноз в сложных случаях на этапе обследования и избежать использования инвазивных методов диагностики. Однако эти методики ввиду их дороговизны и



труднодоступности в нашей стране пока не нашли широкого применения.

**Лечение.** Хирургическое лечение внутриматочной перегородки, по мнению многих авторов, должно проводиться только в случаях выраженного нарушения репродуктивной функции. По мнению других, сразу же после выявления внутриматочной перегородки пациентке необходимо предлагать метропластику, не дожидаясь осложнений.

В настоящее время методом выбора лечения внутриматочной перегородки является рассечение ее под визуальным контролем трансцервикальным путем через гистероскоп. Перегородку можно рассекать с помощью эндоскопических ножниц (при тонкой перегородке) либо с помощью гистерорезектоскопа (при толстой, широкой васкуляризированной перегородке). Возможно применение лазера.

При полной перегородке матки, переходящей в цервикальный канал, рекомендуют сохранять цервикальную часть перегородки для предотвращения вторичной истмико-цервикальной недостаточности.

Большинство авторов рекомендуют после рассечения широкой внутриматочной перегородки с целью быстрой эпителизации и уменьшения вероятности формирования синехий в месте рассечения перегородки назначать эстрогены (эстрофем 2 мг ежедневно или в первую фазу) на 2–3 мес.

**Прогноз.** Трансгистероскопическое рассечение внутриматочной перегородки является щадящей и малотравматичной операцией, не оставляющей рубца. В дальнейшем возможны роды через естественные родовые пути. Частота нормальных родов, по данным различных авторов, после гистероскопического рассечения внутриматочной перегородки составляет 70–85%. Однако в литературе имеются упоминания о разрывах матки во время беременности после как осложненной (перфорация матки), так и неосложненной гистероскопической метропластики. Необходимо помнить об истончении дна матки после такой операции.

## ИНОРОДНЫЕ ТЕЛА В МАТКЕ

К инородным телам в матке относятся внутриматочные контрацептивы (ВМК) и их фрагменты, костные фрагменты плода, различные лигатуры.

**Клиника.** Клиническая картина инородных тел в полости матки чаще всего проявляется различными нарушениями менструальной функции (меноррагии, менометроррагии, ациклические кровяные выделения). При длительном пребывании инородного тела в матке возможны вторичное бесплодие, явления хронического эндометрита или пиометра. Инородное тело в полости матки (фрагменты ВМК) может оставаться бессимптомным.

Болевой синдром сопровождает перфорацию матки ВМК и его дальнейшую миграцию к соседним органам с возможной их перфорацией. Не исключена миграция ВМК в сальник, ректосигмоидный угол толстой кишки, забрюшинное пространство, мочевого пузыря, в слепую кишку, к области аппендикулярного отростка, в тонкую кишку, к придаткам матки.

Костные фрагменты обычно становятся случайной находкой у пациенток с нарушениями менструального цикла, длительным эндометритом или вторичным бесплодием. При тщательном сборе анамнеза выявляются прерывания беременности в большом сроке (13–14 нед и более), осложнившиеся, как правило, длительным кровотечением, иногда с повторными выскабливаниями полости матки.

Лигатуры, как правило, шелковые или лавсановые, выявляются у больных с хроническими эндометритами и пиометрой с кесаревым сечением или консервативной миомэктомией в анамнезе. Эти пациентки жалуются на постоянные гнойные выделения из половых путей, не поддающиеся массивной антибактериальной терапии, и вторичное бесплодие.

**Диагностика.** Основной метод диагностики инородных тел в матке — гистероскопия. Все остальные (УЗИ, при необходимости лапароскопия) являются вспомогательными.

**УЗИ.** Ультразвуковая картина при ВМК зависит от его формы и типа. Каждый тип ВМК дает характерное и четкое экзогенное изображение, зависящее от локализации ВМК в матке. В оптимальной ситуации дистальная часть ВМК локализуется в дне, а проксимальная не достигает уровня внутреннего зева (рис. 11.30).




Рис. 11.30. УЗИ ВМК.

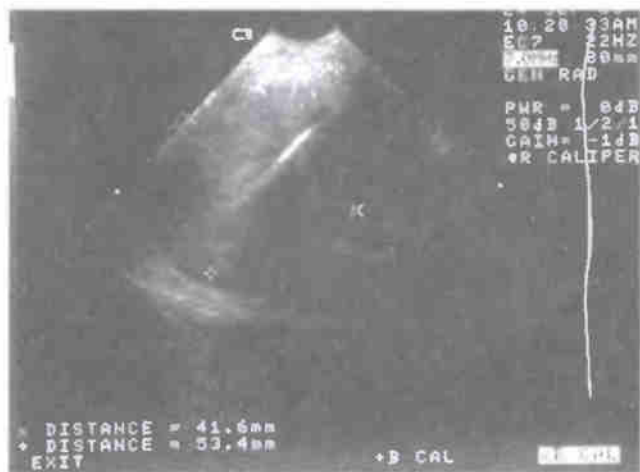

Рис. 11.31. УЗИ (фрагментарные остатки ВМК в миометрии и полости матки).

При патологическом смещении ВМК его проксимальная часть визуализируется в верхней трети цервикального канала. Наиболее серьезное осложнение ВМК – перфорация матки. Она может быть неполной (ВМК проникает в миометрий) или полной (ВМК частично или полностью выходит за пределы матки).

Фрагменты ВМК могут определяться как в полости матки, так и в толще миометрия в виде линейных включений резко повышенной эхогенности и различных размеров (рис. 11.31).

Точная ультразвуковая диагностика костных фрагментов затруднительна. При УЗИ они могут определяться в виде разрозненных эхонасыщенных структур неправильной формы.

УЗИ при лигатурах в полости матки малоинформативно.

**Гистероскопия.** Эндоскопическая картина ВМК зависит от его вида и времени проведения исследования. При длительном пребывании ВМК в матке он частично прикрывается синехиями и лоскутами эндометрия, кристаллами солей (рис. 11.32). Возможно образование пролежня на стенке матки. При подозрении на фрагмен-

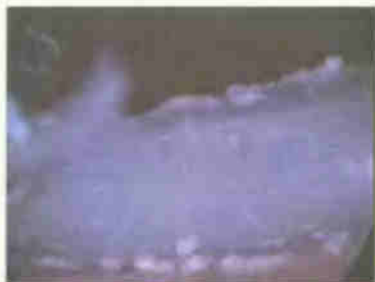

Рис. 11.32. Гистероскопическая картина ВМК, покрытой кристаллами солей.

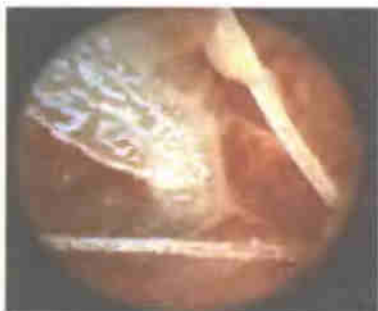

Рис. 11.33. Гистероскопическая картина ВМК с «усами».

ты ВМК гистероскопию необходимо проводить в раннюю фазу пролиферации, тщательно осматривая все стенки матки. Фрагменты ВМК могут быть остатками раздробленной пластиковой части, металлическими обломками, «усами» (рис. 11.33) и могут как свободно находиться в полости матки, так и частично внедряться в ее стенку. При выявлении перфорации матки ВМК гистероскопию выполняют совместно с лапароскопией.

Гистероскопия проводится тогда, когда в полости матки остаются фрагменты ВМК вследствие его неудачного удаления и есть подозрение на перфорацию матки ВМК. Длительное пребывание ВМК в полости матки иногда приводит к его плотному прикреплению и даже врастанию в толщу миометрия. Попытки удаления фрагментов ВМК в таких ситуациях безуспешны. Гистероскопия позволяет определить локализацию самого ВМК или его фрагментов и прицельно удалить эти инородные тела.

Гистероскопическая картина костных фрагментов зависит от длительности их пребывания в матке. Если срок относительно небольшой, то видны пластинчатые плотные белесоватые образования с острыми краями, внедрившиеся в стенку матки (рис. 11.34). При попытке их удалить часто начинается кровотечение. Если костные фрагменты долго находились в полости матки (более 5 лет), они имеют характерное кристаллическое строение (коралловидную форму) и при попытке удаления щипцами рассыпаются, «как песок». Костные фрагменты чаще располагаются в области устьев маточных труб и дне матки (рис. 11.35).

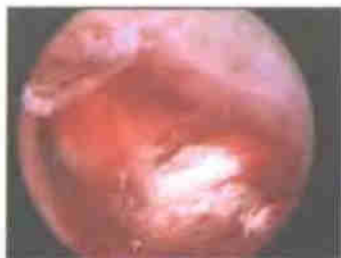

Рис. 11.34. Гистероскопическая картина костных фрагментов.

Лигатуры при гистероскопии определяются как белесоватые нити на фоне общей гиперемии слизистой матки в ее нижней трети по передней стенке (после кесарева сечения) или на различных участках (после консервативной миомэктомии) (рис. 11.36, 11.37).

**Лечение.** Инородные тела удаляют из матки при гистероскопии с помощью специальных эндоскопических инструментов. Не реко-

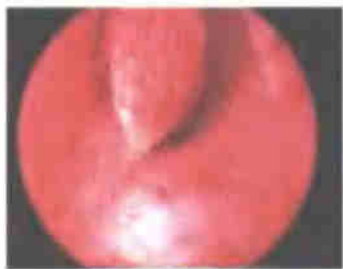

Рис. 11.35. Костные фрагменты в области устья маточной трубы.

мендуется пытаться удалять ВМК без видимых «усов» вслепую, различными приспособлениями. Такие попытки обычно приводят к деформации и фрагментации ВМК, а иногда и к перфорации матки. При подозрении на перфорацию матки ВМК проводят совместно гистероскопию и лапароскопию.

Если по данным УЗИ в толще миометрия определяются фрагменты ВМК, а при гистероскопии и лапароскопии

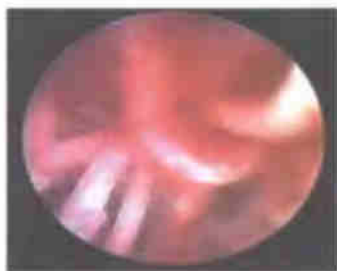

Рис. 11.36. Лигатуры в полости матки.

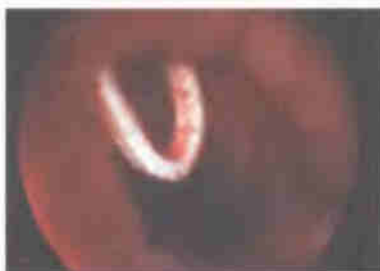

Рис. 11.37. Лигатуры в полости матки.

их определить не удастся, не следует пытаться извлекать эти фрагменты из толщи стенки. Необходимо дальнейшее наблюдение за пациенткой.

В послеоперационном периоде после удаления инородного тела из матки рекомендуется антибактериальная терапия с учетом чувствительности флоры к препарату.

### Список литературы

- Адамян Л.В., Кулаков В.И., Хашукоева А.З. Пороки развития матки и влагалища. — М.: Медицина, 1999. — 327 с.
- Бохман Я.В. Руководство по онкогинекологии. — Л.: Медицина, 1989. — 464 с.
- Каппушева Л.М. Гистероскопия в диагностике и лечении внутриматочной патологии: Дис. ... д-ра мед. наук. — М., 2001. — 282 с.

*Савельева Г.М., Бреусенко В.Г., Капнушева Л.М.* Гистероскопия. — М.: ГЭОТАР МЕДИЦИНА, 1999. — 176 с.

*Taylor P.J., Gordon A.G.* Practical Hysteroscopy. — Oxford: Blackwell Scientific Publication, 1993.

## Глава 12

# ЗАБОЛЕВАНИЯ ШЕЙКИ МАТКИ

Частота фоновых и предраковых процессов шейки матки весьма высока и не имеет тенденции к снижению, заболевания затрагивают большой контингент молодых женщин и отражаются на их репродуктивном здоровье. Рак шейки матки занимает 3-е место по частоте среди злокачественных новообразований половых органов. Средний возраст больных раком шейки матки составляет 52,2 года, один пик заболеваемости приходится на 35–39 лет, а другой – на 60–64 года.

Патологические состояния шейки матки представлены в Международной гистологической классификации ВОЗ (1975, 1995), Международной номенклатуре болезней (МНБ, 1992), Международной статистической классификации (МКБ, 1995), клинико-мор-





родуктивном возрасте — в области наружного зева, в постменопаузе — на различном уровне в цервикальном канале. Это необходимо учитывать при обследовании пациенток.

Гинекологическое исследование остается доступным и достаточно информативным методом оценки состояния шейки матки, но не позволяет диагностировать минимально выраженные патологические процессы и осмотреть цервикальный канал.

Проба Шиллера подразумевает окраску влагалищной порции шейки матки (и сводов влагалища) йодсодержащими препаратами (раствор Люголя). Здоровые участки многослойного плоского эпителия окрашиваются в бурый цвет (йодпозитивно) из-за накопленного гликогена промежуточных клеток, в йоднегативных зонах эпителий, оставшийся неокрашенным, имеет патологические изменения. При гипоэстрогении и в постменопаузе истонченный плоский эпителий, обедненный гликогеном, не окрашивается йодсодержащими веществами.

Кольпоскопия — осмотр шейки матки с увеличением в десятки раз при помощи кольпоскопа, которая может быть простой (обзорная кольпоскопия) и расширенной (с использованием дополнительных тестов и красителей). Обработка шейки матки 3% раствором уксусной кислоты позволяет оценить особенности кровоснабжения патологических участков. В норме сосуды подлежащей стромы реагируют на воздействие уксусной кислоты спазмом и заустевают, временно исчезая из поля зрения исследователя. Патологически расширенные сосуды с морфологически измененной стенкой (отсутствие гладкомышечных элементов, коллагеновых, эластических волокон) остаются зиять и выглядят кровенаполненными. Ацетоуксусный тест позволяет оценить состояние эпителия, который набухает и становится непрозрачным, приобретая беловатую окраску из-за коагуляции белков кислотой. Чем гуще белое прокрашивание пятен на шейке матки, тем более выражены повреждения эпителия.

Микрокольпоскопия — осмотр шейки матки с оптической системой, дающей увеличение в сотни раз и позволяющей оценить морфологию клетки. Этот метод иногда называют «прижизненным гистологическим исследованием».

Цервикоскопия — осмотр цервикального канала с использованием волоконной оптики (гистероскоп), в большинстве случаев сочетается с выскабливанием слизистой цервикального канала.

Цитологическое исследование мазков с шейки матки под микроскопом используется в качестве скринингового метода, но обла-



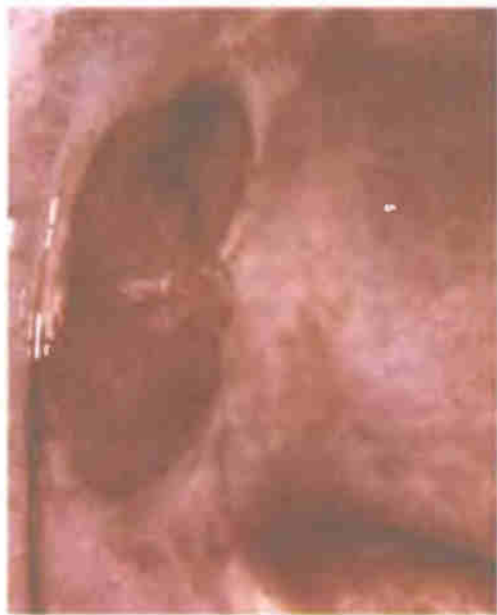

Рис. 12.1. Истинная эрозия. Кольпоскопия. (Из: Бауэр Х.-К. Цветной атлас по кольпоскопии. — М., 2002. — С. 111).

рапия, мазевые тампоны и свечи с антибиотиками) и нормализацию микрофлоры влагалища (применение эубиотиков — лактобактерина и др.), стимуляцию регенерации (солкосерил, облепиховое масло). При гормональных нарушениях и отсутствии должного лечения возможна эпителизация эрозии с формированием цилиндрического эпителия (эктопия) шейки матки.

*Эктопия шейки матки* подразумевает смещение цилиндрического эпителия на влагалищную порцию шейки матки. Для обозначения эктопии отечественные клиницисты долго использовали термин «псевдоэрозия». Выделяют

приобретенную и врожденную эктопию (псевдоэрозию).

Приобретенная эктопия является полиэтиологичным заболеванием, в генезе которого отводится роль воспалительному, механическому, гормональному факторам. В результате воспалительных изменений многослойный плоский эпителий с рыхло уложенными, плохо сцепленными слоями при механическом воздействии может локально повреждаться и слущиваться. В последующем из резервных клеток на дисгормональном фоне при инфекционных воздействиях может формироваться цилиндрический эпителий, замещающий многослойный плоский. У женщин с нарушением менструального цикла эктопия возникает в 5–6 раз чаще, чем в популяции.

Пациентки с эктопией, как правило, не предъявляют никаких жалоб, иногда могут беспокоить бели, контактные кровяные выделения, что обычно бывает при сопутствующем экзо- и эндоцервиците. При гинекологическом осмотре псевдоэрозия выглядит как участок неправильной формы ярко-красного цвета, часто располагающийся асимметрично на передней или задней губе шейки мат-

ки на фоне бледной слизистой эктоцервикса. При кольпоскопии эктопия представляет собой участки, покрытые множеством округлых или продолговатых красных сосочков, что создает эффект бархатистой поверхности. Ярко-красный цвет обусловлен сосудами подлежащей стромы, просвечивающими через один ряд цилиндрических клеток (рис. 12.2). Иногда картину может дополнять «зона трансформации» — метаплазированный и незрелый многослойный плоский эпителий в зоне эктопии, открытые и закрытые протоки желез. «Зона трансформации» отражает процессы замещения цилиндрического эпителия эктопии многослойным плоским. Гистологически выделяют железистую, папиллярную псевдоэрозии и с плоскоклеточной метаплазией.

Тактика ведения пациенток с эктопией должна быть индивидуальной, при неосложненной псевдоэрозии возможно наблюдение с регулярным кольпоскопическим и цитологическим контролем. При лечении эктопии применяют криодеструкцию, лазерокоагуляцию, радиохирургическое воздействие (сургутрон), диатермоэлектрокоагуляцию. Ограниченно применима химическая коагуляция (сол-когин).

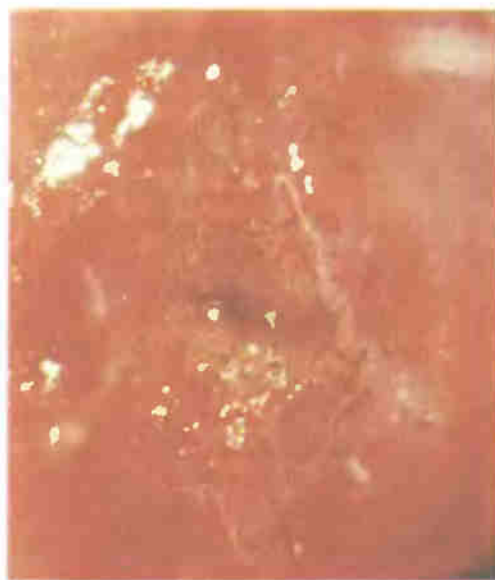

Рис. 12.2. Эктопия. Кольпоскопия. (Из: Бауэр Х.-К. Цветной атлас по кольпоскопии. — М., 2002. — С. 60).

Развитие *врожденной эктопии* связывают с гормональными воздействиями организма матери в антенатальном периоде. У 50% новорожденных девочек имеется эктопия цилиндрического эпителия. С началом полового созревания в норме происходит миграция границы эпителиев, к его концу переходная зона располагается в области наружного зева шейки матки. При нарушении этих процессов на эктоцервиксе может оставаться цилиндрический эпителий. С точки зрения гистогенеза врожденную эктопию можно рассматривать как вариант физиологической нормы.

*Эктропионом* называют выворот слизистой оболочки цервикального канала на влагалищную порцию шейки матки в результате разрывов циркулярных мышечных волокон шейки. Чаще всего эктропион возникает после родов, травматичного расширения шейки матки при абортax, диагностических выскабливаниях слизистой оболочки цервикального канала. Патогномоничных жалоб пациентки не возникает. В большинстве случаев сформированная шейка матки имеет вид «широкого зева» с выраженным в виде «язычных» выстилки цилиндрического эпителия «перешком» с зоной трансформации в зависимости от степени дегенерации шейки матки, метастазирования, кистозно-кистозных изменений, а также с учетом возраста и особенностей метаболизма. Лечение эктропиона шейки матки проводят тот или иной метод хирургического лечения (электрокоагуляция, лазерокоагуляция, радиоволновое воздействие — диатермоэлектрокоагуляция).

*Лейкоплакия шейки матки* (с перевода с греческого — «белое пятно») представляет собой цервикальный дисплазис орогования многослойного плоского эпителия различной степени тяжести (паракератоз, гиперкератоз, лейкоплакия), обусловленный лимфоцитоститарными инфильтрациями вокруг сосудов подлежащего эпителия. Выделяют простую лейкоплакию (фоновый процесс) и пролиферативную лейкоплакию (клетки Лейкоплакии — атипичной клеток отдают «красную» шейку) и классифицируют в зависимости от степени типии. По современным представлениям в возникновении лейкоплакии играют роль эндокринные, иммунные, инфекционные (микобидии, вирусы) факторы, травмы.

Эта патология не сопряжена с лейкоплакией слизистой оболочки. При обследовании лейкоплакии шейки матки выявляем беловатые, белые, белые бляшки на эктоцервиксе, которые выявляем при осмотре шейки матки. Кольцо копитивной лейкоплакии может выглядеть как однотонная эрозия, либо как розоватой блестящей бляшки с бугристой поверхностью за счет разрывов рогового слоя эпителия (рис. 12.3). Множественные красные точки в виде лейкоплакии (пунктация) и линии образующие «сетчатость» в полях лейкоплакии (мозаика) обусловлены кровеносными сосудами в соединительнотканых островках и выростах, являющихся инфильтрацией сосудов при лейкоплакии. В участках лейкоплакии могут присутствовать клетки, накапливающие гликоген, что обуславливает отрицательную пробу Шиллера. Клетки накапливают кератин. Цитологическое исследование не позволяет надежно

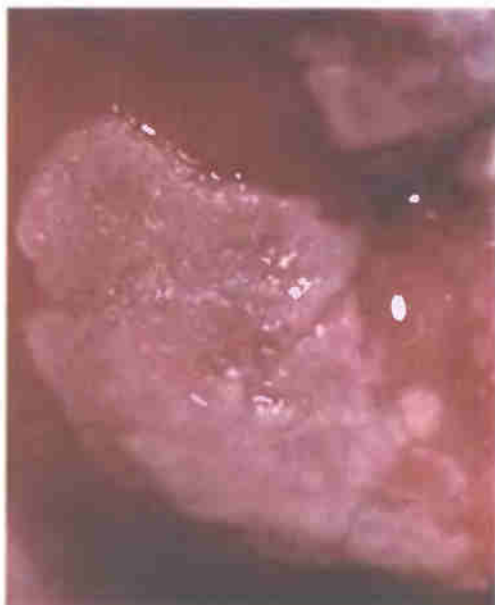

Рис. 12.3. Лейкоплакия. Кольпоскопия. (Из: Бауэр Х.-К. Цветной атлас по кольпоскопии. — М., 2002. — С. 201).

дифференцировать простую лейкоплакию и лейкоплакию с атипией, поскольку клетки, взятые с поверхности эпителия, не отражают процессов, происходящих в базальных слоях; необходима биопсия шейки матки с гистологическим исследованием.

Лечение проводится индивидуально в зависимости от вида лейкоплакии, ее размеров, а также возраста и репродуктивной функции пациентки. При лейкоплакии с атипией предпочтительны методы с гистологическим контролем удаляемой части шейки матки — диатермо-

электроконизация, радиохирургическая конизация. У молодых женщин при про-

стой лейкоплакии во избежание рубцовых изменений на шейке матки применяют криодеструкцию, лазерную вапоризацию, радиохирургическое лечение.

*Эритроплакия* (в переводе с греческого — «красное пятно») подразумевает процессы локальной атрофии и дискератоза многослойного плоского эпителия с резким истончением до нескольких слоев (отсутствуют промежуточные клетки) с сохранением нормального эпителиального покрова на прилежащих участках эктоцервикса. Участки эритроплакии определяются как красноватые пятна на эктоцервиксе, что обусловлено просвечиванием сосудов стромы через истонченный эпителий. До настоящего времени этиология, патогенез и прогноз этой редко встречающейся патологии четко не изучены. Лечение эритроплакии заключается в разрушении очага путем диатермокоагуляции, конизации, криодеструкции.

*Полип слизистой оболочки цервикального канала* представляют собой соединительнотканые выросты, покрытые эпителием. Различают железистые (покрыты однорядным цилиндрическим эпителием) и эпидермизированные (покрыты метапластическим мно-

гослойдным эпителием) полипы. Полипы выглядят как ярко-розовые образования продолговатой или листовидной формы, свисающие из наружного зева шейки матки (рис. 12.4). Необходима дифференциальная диагностика с полипами эндометрия больших размеров или с полипами, исходящими из нижней трети полости матки, поэтому полипэктомию осуществляют под контролем гистероцервикоскопии. Современная ультразвуковая аппаратура с высокой разрешающей способностью позволяет диагностировать полипы небольших размеров, не выходящие за пределы наружного зева. Они выглядят, как включения повышенной или средней эхогенности в цервикальном канале. После установления диагноза полипа слизистой оболочки цервикального канала независимо от возраста пациентки показана полипэктомия с тщательным удалением ножки полипа или ее коагуляцией под эндоскопическим контролем.

*Предрак и рак шейки матки* имеют общие этиологию и патогенез. Считают, что канцерогены попадают на шейку матки при половых контактах. Многим традиционным канцерогенам и инфекционным агентам сейчас отводится очень скромная роль (трихомонады, хламидии, вирус герпеса, сперма, смегма и др.). Только вирус папилломы человека в настоящее время считают реальной причиной предрака и рака шейки матки. Вирус обнаруживается в 90% наблюдений умеренной, тяжелой дисплазии и рака шейки матки. Известно более 60 типов вируса папилломы человека, 20 из них могут поражать половые органы, онкогенными свойствами обладают серотипы 16, 18, 31, 33, 35, 39, 45, 51, 52, 56, 58. Наиболее часто встречаются серотипы

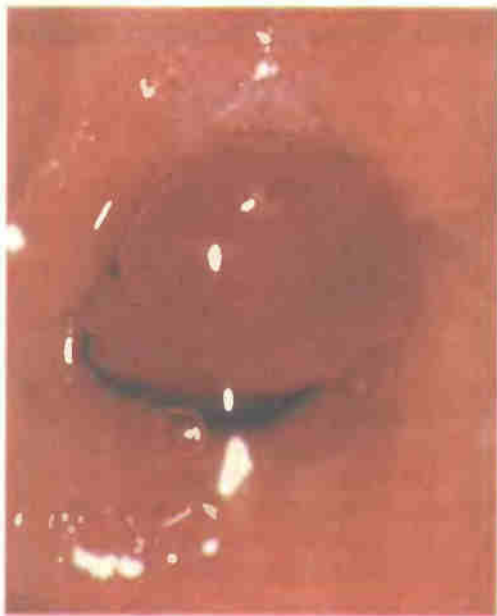

Рис. 12.4. Полипы слизистой оболочки цервикального канала. Кольпоскопия. (Из: Бауэр Х.-К. Цветной атлас по кольпоскопии. — М., 2002. — С. 83).

16 и 18 (более 70%), остальные серотипы выявляются менее чем в 30% наблюдений.

Папилломавирусная инфекция может быть латентной (носительство), субклинической (цитологические изменения), истинически выраженной (эндофитные, экзофитные кондиломы). В большинстве случаев заражение вирусом папилломы человека остается незамеченным, инфекция бессимптомна и происходит элиминация вируса. У части больных, имеющих наследственную предрасположенность или отягощенность по раку шейки матки, возникает дисплазия шейки матки. Среди больных, у которых не происходит удаления вируса серотипов 16 и 18, вирус инфицирует клетку, встраивается в геном, начинается репликация, а в последующем в 80% случаев развиваются дисплазия и рак. Считается, что в возникновении дисплазии и рака шейки матки могут играть роль наследственно обусловленные дефекты механизмов защиты, восприимчивость эпителия.

Под *цервикальной интраэпителиальной неоплазией (CIN)* подразумевают процессы структурной и клеточной атипии (нарушение дифференцировки клеток) с нарушением слоистости эпителия без вовлечения базальной мембраны. Согласно классификации ВОЗ (1995) выделяют легкую, умеренную и тяжелую CIN. Если нарушение структуры эпителия, полиморфизм клеток, увеличение митозов, дискариоз ядер наблюдаются в нижней трети эпителиального пласта, то говорят о CIN I, в нижней и средней третях — о CIN II, если вышеуказанные изменения захватывают весь пласт — о CIN III. Условной границей тяжелой дисплазии и преинвазивного рака является вовлечение в процесс поверхностного слоя эпителия. Все эти состояния являются последовательными этапами развития одного достаточно длительного злокачественного процесса. Переход дисплазии в рак *in situ* занимает в среднем 2–10 лет, для возникновения инвазивного рака также требуется в среднем 10–15 лет. Следовательно, для выявления предракового процесса и начальных стадий рака шейки матки есть достаточно времени.

Дисплазия остается бессимптомной и может возникать при визуально неизменной шейке матки (10%) и при фоновых процессах (90%). Кольпоскопическая картина дисплазии может включать в себя патологические сосуды (расширенные, неправильно ветвящиеся) в зоне превращения, пунктации, мозаики, беловатую окраску эпителия. Дисплазия обуславливает локальное побеление эпителия при ацетоуксусном тесте и йоднегативные зоны при пробе Шиллера (рис. 12.5). Цитологическое исследование оказывается информативным в 60–90% наблюдений. Однако ни кольпоскопия,



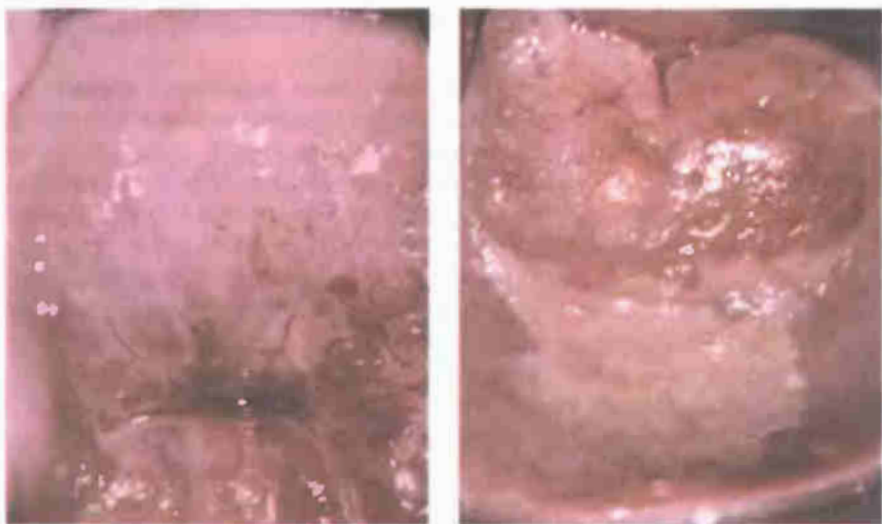


Рис. 12.5. Ацетоуксусный тест. Кольпоскопия. (Из: Бауэр Х.-К. Цветной атлас по кольпоскопии. — М., 2002. — С. 216–217).

ни цитология не позволяют определить степень дисплазии и исключить преинвазивный и микроинвазивный рак. Окончательный диагноз устанавливают на основании гистологического заключения. Прицельная ножевая биопсия шейки матки с выскабливанием цервикального канала позволяет получить материал для гистологического исследования. Не рекомендуется производить биопсию конхотомом (специальные щипцы), поскольку эта методика не позволяет оценить подлежащую строму. Не приветствуется и электропетлевая биопсия, так как коагуляционные повреждения тканей затушевывают патологические изменения. Необходимо избегать неоправданной биопсии шейки матки и стремиться к полному удалению патологического очага с последующим гистологическим исследованием, поскольку при биопсии нарушается целостность базальной мембраны эпителия и рак может перейти в следующую стадию.

При определении тактики ведения больной с дисплазией учитывают выраженность изменений, возраст, репродуктивную функцию. Легкая дисплазия в 50–60% случаев самостоятельно подвергается обратному развитию, а в остальных наблюдениях стабилизируется или прогрессирует. При легкой дисплазии показаны динамическое наблюдение и специфическое лечение при выявлении уrogenиталь-

ных инфекций. Если в течение 1–2 лет регрессии патологии не происходит или наступает ухудшение, производят конизацию. При умеренной и тяжелой дисплазии показана конизация шейки матки (ножевая, лазерная, электроконизация). При раке *in situ* у женщины репродуктивного возраста выполняют конусовидную конизацию шейки матки с послойным интраоперационным гистологическим исследованием, что позволяет точно определить стадию процесса и максимально сохранить шейку матки. У пациенток в постменопаузе с раком *in situ*, расположенным в переходной зоне в цервикальном канале, методом выбора является экстирпация матки.

### Список литературы

- Гинекология по Эммилю Новаку / Под ред. Ж. Бёрека, и. Мадши, П. Хиллард. – М., 2002. – 892 с.
- Заболевания шейки матки. Клинические лекции / Под ред. В.Н. Прилепской. – М., 1997.
- Практическая гинекология / Под ред. В.И. Кулакова, В.Н. Прилепской. – М.: МЕДпресс-информ, 2001.
- Руководство по онкогинекологии / Я.В. Бохман. – Л.: Медицина, 1989. – 463 с.
- Фоновые и предраковые заболевания шейки матки / П.С. Русакевич. – Минск: Высшая школа, 1998. – 368 с.

# Глава 13

## РАК ШЕЙКИ МАТКИ

Рак шейки матки является злокачественной опухолью, которую можно предупредить, поскольку ему предшествует длительный предраковый процесс. Соответственно двум видам эпителия, покрывающего шейку матки, гистологически рак шейки матки представлен плоскоклеточным раком (85–95%) и аденокарциномой (5–15%). Рак шейки матки может иметь экзофитный (чаще) и эндофитный (реже) рост; эндофитные формы имеют худший прогноз.

В зависимости от распространенности рак шейки матки подразделяют на клинические стадии.

Стадия 0 — рак *in situ*.

Стадия I — опухоль ограничена шейкой матки.

Ia — микроинвазивный рак шейки матки, который подразделяется:

Ia<sub>1</sub> — глубина инвазии не более 3 мм (метастазы наблюдаются менее чем в 1%);

Ia<sub>2</sub> — глубина инвазии от 3 до 5 мм при диаметре опухоли до 7–10 мм (частота метастазов 4–8%);

Ib — инвазивный рак шейки матки (глубина инвазии более 5 мм).

Стадия II — опухоль, распространяется за пределы шейки матки:

IIa — инфильтрация верхней и средней трети влагалища или тела матки;

IIb — инфильтрация параметриев, не доходящая до стенок таза.

Стадия III — опухоль за пределами шейки матки (продолжение стадии II):



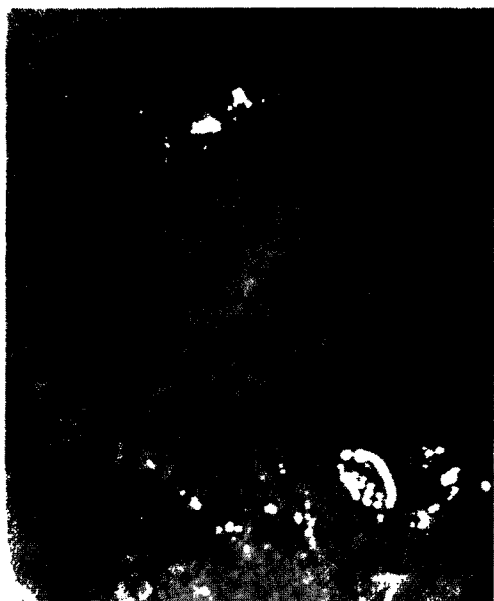

Рис. 13.1. Подозрение на рак шейки матки. (Из: Бауэр Х.-К. Цветной атлас кольпоскопии. М., 2002. — С. 219).

При стадии Ia<sub>2</sub> молодым женщинам выполняют экстирпацию матки с трубами, яичники с целью выведения из зоны последующего облучения с сохраненной сосудистой ножкой фиксируют в области нижнего полюса почек. Остальным пациенткам производят пангистерэктомию. В дальнейшем проводят лучевую терапию.

При стадии Ib и IIa производят операцию Вертгейма и сочетанную (внутриполостную и дистанционную) лучевую терапию, показания к предоперационной лучевой терапии определяют индивидуально.

В настоящее время при операбельном раке шейки матки в ведущих клиниках стали выполнять операции лапароскопическим доступом.

При стадиях IIb, IIIa, IIIb проводится только сочетанная лучевая терапия.

При стадии IV осуществляется паллиативная терапия, но при отдаленных метастазах возможна химиотерапия цисплатином.

Прогноз при раке шейки матки определяется стадией заболевания, при стадии I 5-летняя выживаемость составляет 70–85% как при хирургическом лечении, так и при лучевой терапии (если операция противопоказана). При стадии II 5-летняя выживаемость

Лечение рака шейки матки включает воздействие на первичную опухоль (хирургическое, лучевое) и зоны регионарного метастазирования. Хирургическое лечение возможно только при I и IIa стадиях, оно проводится в комбинации с лучевой терапией. Глубина инвазии определяет вероятность метастазов в регионарные лимфатические узлы и рецидива рака шейки матки, что учитывают при планировании лучевой терапии.

При стадии Ia<sub>1</sub> у молодых женщин методом выбора является высокая ножевая ампутация шейки матки, у пациенток старше 50 лет — экстирпация матки с придатками.

составляет 40–60%, при стадии III – 30%, при IV – менее 10%. Значительно ухудшается прогноз при сочетании рака шейки матки и беременности. Так, 5-летняя выживаемость при стадии I на фоне беременности снижается до 25–30%. Однако у излеченных больных, перенесших начальные формы рака и органосохраняющие операции, наступление беременности в последующем не противопоказано.

Из мер первичной и вторичной профилактики рака шейки матки наиболее применимы пропаганда здорового образа жизни, формирование и наблюдение групп риска, своевременное выявление и лечение фоновых и предраковых заболеваний шейки матки.

Ознакомление женщин и подростков с методами контрацепции для профилактики нежелательных и ранних беременностей, разъяснение преимуществ барьерной контрацепции, пропаганда моногамных отношений, гигиенических норм, антиреклама курения и т.д. направлены на формирование здорового образа жизни и ослабление действия вредных факторов, способствующих развитию рака шейки матки.

В отношении диспансерного наблюдения в мире до сих пор не существует единой точки зрения. Одни авторы считают, что каждая женщина 1 раз в полгода должна проходить кольпоскопию с цитологическим исследованием. Другие клиницисты обращают внимание на экономические затраты и проводят кольпоскопию и цитологическое исследование только в группе риска. Первой точки зрения придерживаются отечественные клиницисты.

Факторы риска дисплазии и рака шейки матки:

- раннее начало половой жизни;
- ранняя первая беременность;
- большое число половых партнеров;
- венерические заболевания в анамнезе;
- низкий социально-бытовой и культурный уровень пациентки и ее партнера;
- длительный прием оральных контрацептивов;
- курение.

Для аденокарциномы цервикального канала одним из факторов риска является воздействие диэтилстильбэстрола, который принимала пациентка при беременности.

Пациентки группы риска должны проходить осмотр не реже 1 раза в 6 мес с применением расширенной кольпоскопии, цитологического исследования мазков, а при необходимости и с использованием инвазивных методов обследования.

**Список литературы**

*Гинекология* по Эмилю Новаку / Под ред. Дж. Берека, И. Адаши, П. Хиллард. — М., 2002. — 892 с.

*Заболевания* шейки матки. Клинические лекции / Под ред. В.Н. Прилепской. — М., 1997.

*Практическая гинекология* / Под ред. В.И. Кулакова, В.Н. Прилепской. — М.: МЕДпресс-информ, 2001.

*Руководство* по онкогинекологии / Я.В. Бохман. — Л.: Медицина, 1989. — 463 с.

*Фоновые* и предраковые заболевания шейки матки / П.С. Русакевич. — Минск: Высшая школа, 1998. — 368 с.

# Глава 14

## РАК ЭНДОМЕТРИЯ

В последние десятилетия заболеваемость раком тела матки неуклонно возрастает, что, по-видимому, связано с увеличением продолжительности жизни женщин и их пребывания в периоде постменопаузы. Рак тела матки возникает в основном в постменопаузе, средний возраст пациенток составляет 60–62 года. В течение жизни раком эндометрия заболевает 2–3% женщин.

Существуют два патогенетических варианта рака тела матки — гормонозависимый и автономный.

Гормонозависимый рак матки встречается примерно в 70% наблюдений, в патогенезе этого рака играет роль длительная гиперэстрогения. Гиперэстрогения может быть как абсолютной, так и относительной и возникать в результате ановуляции, феминизирующих опухолей яичника, избыточной периферической конверсии андрогенов в эстрогены (при ожирении, сахарном диабете), эстрогенных (при заместительной гормональной терапии) и антиэстрогенных влияниях (лечение рака молочной железы тамоксифеном) и т. д. Гормонозависимому раку тела матки предшествует последовательное возникновение гиперпластических и предраковых процессов эндометрия. Как правило, это высокодифференцированная аденокарцинома, чувствительная к гормональной терапии. К факторам риска гормонозависимого рака тела матки относят бесплодие, отсутствие родов в анамнезе, позднюю менопаузу, ожирение, сахарный диабет, артериальную гипертензию, наследственную отягощенность по раку с эндокринно-метаболическим патогенезом (рак молочной железы, эндометрия, яичников, толстой кишки), гормонопродуцирующие опухоли яичника, заместительную монотерапию эстрогена-



ми в постменопаузе, применение тамоксифена при лечении рака молочной железы.

В ретроспективных исследованиях получены сведения о зависимости величины риска рака матки и выраженности гиперпластического процесса эндометрия. Рак матки развивается у 1% больных с железистой гиперплазией, у 3% с железисто-кистозной, у 8% больных с простой атипической гиперплазией и у 29% со сложной атипической гиперплазией. Однако в постменопаузе этот риск выше, чем в другом возрасте.

Автономный патогенетический вариант рака шейки матки встречается менее чем в 30% наблюдений, возникает на фоне атрофии эндометрия в отсутствие гиперэстрогении у пациенток без обменно-эндокринных нарушений. Считается, что в развитии автономного варианта рака эндометрия играет роль выраженная депрессия Т-системы иммунитета на фоне нарушений адаптационного гомеостаза и гиперкортицизма. Изменения иммунитета состоят в значительном снижении абсолютного и относительного количества Т-лимфоцитов, угнетении всех субпопуляций Т-лимфоцитов и их теофиллин-чувствительных форм, большом количестве лимфоцитов с блокированными рецепторами.

Автономный рак тела матки развивается в более старшем возрасте. Для данного варианта не установлены факторы риска. Как правило, он развивается у худых пожилых женщин без предшествующих гиперпластических процессов. В анамнезе может отмечаться кровотечение в постменопаузе на фоне атрофии эндометрия. Опухоль имеет низкую дифференцировку, низкую чувствительность к гормонотерапии, происходят ранняя инвазия в миометрий и метастазирование.

**Классификация рака тела матки** в зависимости от его распространенности основывается либо на клинических, либо на клиникогистологических данных.

Клиническая классификация (FIGO, 1971) используется до операции или у неоперабельных больных:

Стадия 0 — рак *in situ*.

Стадия I — опухоль ограничена телом матки.

Стадия II — опухоль распространяется на шейку матки, не выходит за пределы матки.

Стадия III — опухоль распространяется в пределах малого таза.

Стадия IV — опухоль прорастает соседние органы или распространяется за пределы малого таза.

IVA — опухоль врастает в мочевой пузырь или прямую кишку.

IVB – отдаленные метастазы.

Интраоперационные данные и гистологическое исследование позволяют выделить морфологические стадии рака тела матки (FIGO, 1988):

Стадия IA – опухоль в пределах эндометрия.

Стадия IB – инвазия в миометрий не более чем на  $1/2$  его толщины.

Стадия IC – инвазия в миометрий более чем на  $1/2$  его толщины.

Стадия IIA – распространение на железы шейки матки.

Стадия IIB – распространение на строму шейки матки.

Стадия IIIA – прорастание опухолью серозной оболочки матки, метастазы в маточные трубы или яичники, опухолевые клетки в смывах из брюшной полости.

Стадия IIIB – распространение на влагалище.

Стадия IIIC – метастазы в тазовые или поясничные лимфатические узлы.

Стадия IVA – прорастание слизистой оболочки мочевого пузыря или прямой кишки.

Стадия IVB – отдаленные метастазы и в паховые лимфатические узлы.

Опираясь на данную классификацию и результаты гистологического исследования, у больных после операции планируют последующие этапы лечения.

Гистологически рак эндометрия может быть представлен:

- аденокарциномой (папиллярной, секреторной, с плоскоклеточной метаплазией);
- муцинозным раком;
- папиллярным серозным раком;
- светлоклеточным раком;
- плоскоклеточным раком;
- недифференцированным раком.

Более 80% случаев рака матки приходится на аденокарциному, остальные гистологические варианты встречаются значительно реже (муцинозный – 5%, папиллярный серозный – 3–4%, светлоклеточный – менее 5%, плоскоклеточный – менее 1%).

В зависимости от выраженности тканевого и клеточного атипизма выделяют 3 степени дифференцировки рака тела матки (FIGO, 1989):

- высокодифференцированный рак (G1);
- умеренно дифференцированный рак (G2);
- низкодифференцированный рак (G3).

**Клиническая картина** рака тела матки в некоторой степени зависит от менструальной функции. У менструирующих женщин рак эндометрия может проявляться обильными длительными менструациями, часто нерегулярными, ациклическими кровотечениями. Однако в 75% случаев рак эндометрия возникает у женщин в постменопаузе и обуславливает кровяные выделения из половых путей, которые называют кровотечением в постменопаузе. Кровяные выделения могут быть скудными, мажущими или обильными. Кровяные выделения в постменопаузе беспокоят 90% больных раком эндометрия, в 8% при диагностированном раке клинические проявления отсутствуют. Помимо кровяных выделений, у больных могут наблюдаться гнойные выделения, а при стенозе цервикального канала может формироваться пиометра. Боли, если они не обусловлены пиометрой, появляются поздно, при распространенном раковом процессе с инфильтратами в малом тазу. При сдавлении мочеоточника инфильтратом с возникновением блока почки боли локализируются в области поясницы. В отдельных наблюдениях может формироваться асцит или объемные образования в малом тазу (при метастазах в яичники, большой сальник).

**Диагностика рака тела матки.** Женщинам в постменопаузе показано влагалищное УЗИ органов малого таза 1 раз в год, а в группе риска по раку эндометрия — 1 раз в полгода. Включения в структуре М-эха и утолщение М-эха более 4 мм (при ранней постменопаузе более 5 мм) подозрительны на патологию эндометрия, в том числе злокачественную, и требуют углубленного обследования пациентки с проведением гистероскопии и выскабливания слизистой матки.

При нарушении менструального цикла и ультразвуковых признаках патологии эндометрия, а также при кровотечении в постменопаузе показаны гистероцервикоскопия и раздельное диагностическое выскабливание слизистой оболочки матки. Информативность гистероскопии при раке эндометрия в постменопаузе составляет 98%, гистологическое исследование соскобов позволяет установить окончательный диагноз.

После установления диагноза проводят тщательное обследование больной с целью определения клинической стадии процесса и тактики ведения. Наряду с физикальным, гинекологическим и лабораторным исследованиями производят эхографию органов брюшной полости, колоноскопию, цистоскопию, рентгенографию грудной клетки, при необходимости экскреторную урографию, компьютерную томографию и т.д.

**Лечение больных раком эндометрия** зависит от стадии процесса и состояния больной. Неоперабельны больные с диссеминацией опухоли — массивным переходом опухоли на шейку матки, большими инфильтратами в параметрии, прорастанием мочевого пузыря и прямой кишки, отдаленными метастазами. Среди больных, нуждающихся в операции, у 13% имеются противопоказания к оперативному лечению, обусловленные сопутствующими заболеваниями.

При оперативном лечении по поводу рака тела матки выполняют экстирпацию матки с придатками, а при факторах риска поражения лимфатических узлов производят еще и селективную забрюшинную лимфаденэктомию. Расширенную экстирпацию матки выполняют только при II стадии, поскольку она не улучшает прогноз и увеличивает частоту интра- и послеоперационных осложнений. Гистерэктомию выполняют абдоминальным доступом, а при начальных стадиях рака возможна лапароскопическая операция с извлечением матки через влагалище (без нарушения ее целостности). Необходимость лимфаденэктомии диктуется тем, что метастазы в лимфатические узлы гормоннечувствительны. Лимфаденэктомию целесообразно производить при наличии одного или нескольких из следующих факторов риска:

- инвазия в миометрий, превышающая половину его толщины;
- переход опухоли на перешеек или шейку матки;
- распространение опухоли за пределы матки;
- диаметр опухоли более 2 см;
- низкая дифференцировка опухоли, светлоклеточный, папиллярный, серозный или плоскоклеточный рак.

Наиболее значимы для лимфогенной диссеминации и соответственно для прогноза степень дифференцировки опухоли и глубина инвазии.

При поражении тазовых лимфатических узлов метастазы в поясничные лимфатические узлы наблюдаются у 50–70% больных. Нормальные размеры лимфатических узлов при интраоперационной пальпации не могут служить основанием для отказа от лимфаденэктомии, поскольку в 90% случаев пораженные лимфатические узлы не увеличены. Удаляют общие подвздошные и поясничные лимфатические узлы, тазовая лимфаденэктомия прогностически наименее важна, поскольку тазовые лимфатические узлы в последующем попадают в зону облучения.

После получения результатов морфологического исследования планируют второй этап лечения.

При подтвержденном высокодифференцированном раке IA стадии лучевую терапию не проводят, в остальных случаях осуществ-

ляют внутриволостную или дистанционную лучевую терапию или их комбинацию. При высокодифференцированной аденокарциноме, помимо этого, назначают гормонотерапию, что улучшает результаты лечения.

При лечении больных со II стадией возможна расширенная экстирпация матки с последующей лучевой (и гормональной терапией гестагенами), или, наоборот, назначают лучевую терапию, а затем проводят операцию. Результаты лечения при этих двух подходах одинаковы, но первый из них более предпочтителен, поскольку позволяет точнее определить морфологическую стадию процесса.

Лечение больных с III–IV стадией заболевания планируют индивидуально. Целесообразно начинать лечение с операции, в ходе которой стремиться к радикальности или максимальной редукции опухоли, что значительно улучшает прогноз. После операции обычно проводят комплексную лучевую и гормональную терапию.

**Прогноз при раке тела матки** в основном зависит от морфологической стадии и в меньшей степени от возраста больной, гистологического типа опухоли, ее размеров, степени дифференцировки, перехода на шейку матки, глубины инвазии миометрия, опухолевых эмболов в лимфатических щелях, метастазов в яичники и лимфатические узлы, диссеминации по брюшине, содержания рецепторов эстрогенов и прогестерона в опухоли, пloidности опухолевых клеток.

С увеличением возраста прогноз ухудшается, 5-летняя выживаемость при раке тела матки у больных до 50 лет составляет 91%, после 70 лет – 61%. Редкие гистологические типы рака (плоскоклеточный, папиллярный серозный, светлоклеточный, недифференцированный) склонны к прогрессированию, что определяет плохой прогноз, 5-летняя выживаемость больных составляет лишь 33%, тогда как при аденокарциноме – 92%. С потерей дифференцировки опухоли ухудшается прогноз, 5-летняя безрецидивная выживаемость при высокодифференцированном раке составляет 92%, при умеренно дифференцированном – 86%, при низкодифференцированном – 64%. Увеличение глубины инвазии миометрия обуславливает метастазирование и поэтому утяжеляет прогноз, при поверхностной инвазии 5-летняя выживаемость составляет 80–90%, а при глубокой – только 60%. Метастазы в лимфатические узлы повышают риск прогрессирования рака тела матки в 6 раз. 5-летняя безрецидивная выживаемость при метастатическом поражении лимфатических узлов составляет 54%, а при отсутствии метастазов 90%. Прогноз значительно лучше при гормонозависимом патогенетичес-

ком варианте рака эндометрия, чем при автономном, 5-летняя выживаемость составляет 90 и 60% соответственно.

Методы первичной **профилактики рака тела матки** призваны устранить перечисленные факторы риска развития рака эндометрия и по сути направлены на устранение гиперэстрогении: снижение массы тела, компенсацию сахарного диабета, восстановление репродуктивной функции, нормализация менструальной функции, устранение причин ановуляции, своевременное оперативное лечение при феминизирующих опухолях и т.д.

Однако наиболее действенны меры вторичной профилактики, направленные на своевременную диагностику и лечение фоновых и предраковых пролиферативных процессов эндометрия: адекват-

# Глава 15

## РАК ЯИЧНИКОВ

Рак яичников остается одной из самых сложных проблем онкологии. За последнее десятилетие как в России, так и во всем мире наметилась отчетливая тенденция роста заболеваемости. Среди раков гинекологической локализации он стабильно занимает 2-е место после рака шейки матки. Смертность от рака яичников остается на 1-м месте. Сложность заключается в особенностях этиологии и патогенеза опухолей яичника и его многокомпонентном строении. Необычность этиологии и патогенеза новообразований яичников подтверждается мультицентричным ростом, когда первичные очаги опухоли обнаруживаются в забрюшинном пространстве, выраженной диссеминацией процесса по брюшной полости при абсолютно неизмененных яичниках.

В настоящее время этиологические факторы злокачественных опухолей яичников достоверно не определены. Существуют 3 основные гипотезы. Опухоли яичников возникают в условиях гиперактивности гипоталамо-гипофизарной системы, результатом чего становится хроническая гиперэстрогения. Эстрогены непосредственно не приводят к опухолевой трансформации клетки, но создают условия, при которых повышается вероятность возникновения рака в эстрогенчувствительных тканях. Другая гипотеза основана на представлениях о «непрекращающейся овуляции» (раннее менархе, поздняя менопауза, малое число беременностей, укорочение лактации). Постоянные овуляции приводят к повреждению эпителия коркового слоя яичника, что в свою очередь увеличивает вероятность возникновения аберрантных повреждений ДНК с одновременной инаktivацией опухолюсупрессирующих генов. Согласно ге-

нетической гипотезе к категории лиц высокого риска относятся члены семей с аутосомально-доминантным раком молочной железы и яичников.

На увеличение заболеваемости раком яичников влияют общие факторы: загрязнение окружающей среды, питание, социально-экономические условия, генетическая предрасположенность, а также изменения репродуктивного статуса.

Обсуждается вопрос о наследственном генезе рака яичников. Естественно, такие случаи встречаются значительно реже спорадических. По данным мировой литературы, наследственные формы обнаруживают только у 5–10% больных. Успехи генной инженерии позволили выявить ряд онкогенов, экспрессия которых ассоциирована с семейными формами рака яичников.

Существует зависимость между частотой опухолей различных морфологических типов и возрастом пациенток. Пик заболеваемости раком яичников отмечается между 60 и 70 годами. В последнее время этот пик сдвинулся на 10 лет назад, что заставляет обратить внимание на состояние здоровья женщин в перименопаузальном периоде.

Рак яичников бывает первичным, вторичным и метастатическим.

**Первичным раком** называют злокачественные опухоли, первично поражающие яичник. По гистологическому строению первичный рак яичников — это злокачественная эпителиальная опухоль железистого или папиллярного строения. Редко в (4–5% всех раковых опухолей яичника) рак яичника развивается из покровного эпителия.

**Вторичный рак** яичников (цистаденокарцинома) встречается наиболее часто среди злокачественных опухолей этого органа (80–88%). Возникает из доброкачественных или пограничных опухолей. Наиболее часто вторичный рак яичников развивается в серозных, реже в муцинозных цистаденомах. К вторичным поражениям яичников относится эндометриоидная цистаденокарцинома, развивающаяся у молодых женщин, чаще с первичным бесплодием.

Макроскопическими признаками этой формы рака являются хрупкие, крошащиеся папиллярные разрастания или скопления множественных пристеночных разрастаний, выполняющих всю полость и напоминающих «цветную капусту». В ряде случаев папиллы прорастают наружную поверхность капсулы и обсеменяют париетальную брюшину и соседние органы.

**Метастатический рак яичников (опухоль Крукенберга)** — первичный очаг в желудочно-кишечном тракте, желудке, молочной желе-





- Стадия III • распространение на один или оба яичника с метастазами по брюшине за пределы таза и/или метастазы в забрюшинных лимфатических узлах.
- Стадия IIIa • микроскопические метастазы по брюшине.
- Стадия IIIб • макроскопические метастазы по брюшине до 2 см.
- Стадия IIIв • метастазы по брюшине более до 2 см или метастазы в регионарных (подвздошных, боковых сакральных, парааортальных и паховых лимфатических узлах).
- Стадия IV • распространение на один или оба яичника с отдаленными метастазами.

**Клиническая картина.** Многообразие морфологических форм — одна из причин неоднородности клинического течения рака яичников. Патогномичных признаков нет. Локализованные формы рака яичников, как правило, остаются бессимптомными, у молодых пациенток иногда возникает болевой синдром вплоть до выраженной симптоматики «острого живота» (22%) в связи с возможностью перекрута ножки или перфорацией капсулы опухоли. У остальных пациенток симптоматика обусловлена распространенностью опухолевого процесса: общая слабость, недомогание, повышенная утомляемость, снижение и извращение аппетита, повышение температуры, нарушение функции желудочно-кишечного тракта (тошнота, рвота, чувство распирания в подложечной области, тяжесть внизу живота, запор, чередующийся с поносами, дизурические явления). Живот увеличивается из-за асцита. Может быть выпот в одной или обеих плевральных полостях. Появляются признаки сердечно-сосудистой и дыхательной недостаточности, отеки на нижних конечностях.

**Диагностика** злокачественной опухоли может быть затруднительной из-за отсутствия патогномичных симптомов на ранних стадиях заболевания. Злокачественные новообразования не имеют явных клинических признаков, отличающих их от доброкачественных опухолей. В связи с этим в особом внимании нуждаются пациентки группы высокого риска по развитию опухолей яичника. Это женщины с нарушением функции яичников, длительно наблюдающиеся по поводу тубоовариальных воспалительных образований, рецидивирующих гиперпластических процессов эндометрия в постменопаузе, ранее оперированные по поводу доброкачественных опухолей яичников, пациентки с нарушением фертильной функции.

Чаще встречаются двусторонние опухоли, овоидной или неправильной формы, с бугристой поверхностью, плотной консистенции, различной величины, ограниченно подвижные и или неподвижные,

безболезненные или чувствительные при пальпации. Заболевание бывает двусторонним в 30–100% случаев. При двусторонних опухолях, как правило, выражен асцит. Ректовагинальное исследование необходимо для определения инвазии ракового процесса в параректальную и параметральную клетчатку.

Современная диагностика злокачественных опухолей яичников включает в себя трансвагинальную эхографию с применением акустических излучателей, обладающих высокой разрешающей способностью при непосредственном соприкосновении сканирующей поверхности датчика с исследуемым объектом, и цветовое доплеровское картирование, которое позволяет визуализировать кровоток органа. Измерение кровотока в систолу и диастолу позволяет судить о резистентности кровотока путем вычисления показателей периферического сосудистого сопротивления.

*Эхографическая картина* отражает объемное образование значительных размеров, неправильной формы, без четко визуализируемой капсулы, с множественными перегородками и разрастаниями. Визуализируемые перегородки, как правило, неодинаковой величины, в малом тазу и в брюшной полости определяется свободная жидкость (асцит) (рис. 15.1, 15.2).

При *цветовой доплерографии* в злокачественных опухолях яичника определяют множество сосудов (зоны неоваскуляризации) как по периферии, так и в центральных структурах опухоли на перегородках и в папиллярных разрастаниях с низкой резистентностью кровотока (ИР менее 0,4).

*Компьютерная и магнитно-резонансная томография* уступают УЗИ из-за сложности исследования и необходимости дорогостоящего оборудования.

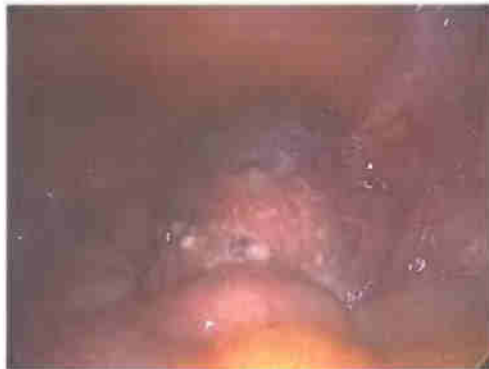

Рис. 15.1. Рак яичника. Лапароскопия.

На компьютерных томограммах злокачественные новообразования визуализируются как объемные образования, с неровными, бугристыми контурами, с неоднородной внутренней структурой (участки жидкостной и мягкотканной плотности), утолщенной капсулой с внутренними перегородками неодинаковой толщины. Компьютерная томография

позволяет определить четкие границы между маткой, мочевым пузырем и кишечником и тем самым выявить спаечный процесс в малом тазу.

Точно определить стадию рака яичника с помощью МРТ удастся не всегда из-за биологических особенностей опухолей. Лапароскопия позволяет произвести биопсию с морфологическим исследованием гистотипа материала и цитологическое исследование перитонеальной жидкости.

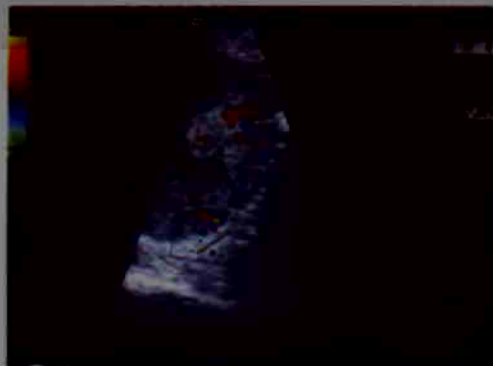

Рис. 15.2. Рак яичника. Цветовое доплеровское картирование

Содержание опухолево-ассоциированных антигенов в сыворотке крови больных коррелирует с течением заболевания. Наибольший интерес представляют маркеры СА-125, СА-19.9, СА-72.4. СА-125 обнаруживается у 78–100% больных раком яичников, особенно при серозных опухолях. Его уровень превышает норму (35 МЕ/мл) только у 1% женщин без опухолевой патологии яичников и у 6% больных с доброкачественными опухолями. Концентрация СА-125 повышена у 82% больных раком яичника. При начальных формах опухолевого процесса специфичность СА-125 невысока, поэтому опухолевый маркер нельзя использовать в качестве скрининг-теста. Большую ценность СА-125 представляет в качестве контроля эффективности лечения распространенных форм заболевания и последующем мониторинге. У 80–85% пациенток диагноз можно установить при помощи перечисленных методов, хотя в ряде случаев окончательный диагноз устанавливается во время лапаротомии.

При обследовании больных с подозрением на злокачественную опухоль яичников применяют:

- УЗИ брюшной полости, щитовидной железы, молочной железы;
- маммографию;
- рентгеноскопию, гастроскопию, позволяющие исключить первичный очаг в желудке или кишечнике, при этом обязательно проводится ирригоскопия;

- рентгеноскопию органов грудной клетки для исключения метастазов.

Стадию злокачественного процесса, кроме перечисленных методов, позволяет уточнить хромоцистоскопия (особенно при больших неподвижных опухолях яичника). Больных с диагностированной или подозреваемой опухолью яичника (независимо от стадии) необходимо оперировать.

**Лечение.** При выборе тактики лечения больных раком яичников необходимо учитывать стадию процесса, морфологическую структуру опухоли, степень дифференцировки, потенциальную чувствительность данного гистiotипа опухоли к химиотерапии и лучевому лечению, отягощающие факторы, возраст больной, иммунный статус, хронические заболевания как противопоказания к проведению того или иного метода лечения.

Лечение рака яичников всегда комплексное. Ведущим, хотя и не самостоятельным, методом остается хирургический. При чревосечении используют нижнесрединную лапаротомию. Это обеспечивает выведение опухоли в рану без нарушения ее капсулы, создает условия для тщательной ревизии органов брюшной полости, дает возможность при необходимости выполнить операцию в полном объеме.

У больных молодого возраста со злокачественными новообразованиями допустимы удаление придатков матки пораженной стороны, резекция другого яичника и субтотальная резекция большого сальника. Подобные операции можно выполнять только больным со злокачественной трансформацией яичника Ia стадии. При I и II стадиях рака яичников производят радикальную операцию, которая предусматривает экстирпацию матки с придатками и резекцию сальника. У некоторых больных (ослабленных, пожилых и с выраженной экстрагенитальной патологией) можно ограничиться надвлагалищной ампутацией матки с придатками и субтотальной резекцией большого сальника. Большой сальник обязательно удаляют и подвергают морфологическому исследованию. Частота поражения большого сальника даже без макроскопических изменений составляет 22%.

Точно установить стадию заболевания можно только при тщательной ревизии брюшной полости. Обязательно исследуют перитонеальную жидкость, производят ревизию парааортальных лимфатических узлов. Увеличенные лимфатические узлы пунктируют или делают биопсию для цитоморфологического исследования. При сомнениях в операбельности больной хирургическое вмешательство целесообразно применять на втором этапе после химиотерапии, которая повышает радикальность оперативного лечения в последующем.

В отличие от рака матки при раке яичников чревосечение производят и при III–IV стадиях распространенности процесса. Циторедуктивные операции проводят при распространенном опухолевом процессе для удаления максимального объема опухолевых масс.

При распространенном процессе (IV стадия) оправданы операции любого объема, направленные на уменьшение массы опухолевой ткани. Они усиливают эффект химиотерапии, снижают опухолевую (раковую) интоксикацию, улучшают общее состояние больных. Если операция невозможна вследствие инфильтрации париетальной брюшины и сальника при вколоченных в малый таз опухолях, ограничиваются биопсией ткани опухоли. Это условно-радикальное оперативное вмешательство.

*Лучевое лечение* рака яичников, по мнению большинства авторов, малоэффективно.

*Химиотерапию* широко применяют в лечении рака яичников. Некоторые препараты избирательно нарушают процессы деления клеток (антимитозное действие), подавляют рост пролиферирующих тканей организма, в том числе опухолевых.

Лечение зависит от характера опухоли, чувствительности к препарату, возраста больной, стадии заболевания. Сложность и разнообразие гистологических структур опухолей яичников заставляют применять полихимиотерапию — введение нескольких препаратов по определенным схемам. Бывает предоперационная, послеоперационная, самостоятельная (при распространенных стадиях) химиотерапия.

В лечении рака яичников используют несколько групп цитостатиков. Препараты платины включают в себя платидиам, цисплатин, платинол и др. При использовании этих препаратов объективный эффект наблюдается у 60–70% больных, не получавших ранее химиотерапии. Основные побочные действия лекарственных средств указанной группы: тошнота, рвота, нефро- и нейротоксичность, угнетение кроветворения. В последние годы используются таксаны, наиболее эффективна их комбинация с производными платины.

Хлорэтиламины (циклофосфан и др.) применяют для лечения распространенного рака яичников, как правило, в комбинации с другими цитостатиками. Препаратам свойственна гематологическая токсичность. Длительность и интенсивность химиотерапии определяют индивидуально, в среднем при распространенном опухолевом процессе проводят не менее 6 курсов цитостатической терапии с интервалом 3–4 нед между курсами.

**Прогноз** зависит от стадии заболевания, морфологической структуры и ее дифференцировки.

5-летняя выживаемость составляет при I стадии – 60–90%, в зависимости от морфологической принадлежности опухоли; при II стадии – 40–50%; при III стадии – 11%; при IV стадии – 5%.

Профилактика рака яичников заключается в своевременной диагностике и лечении доброкачественных новообразований яичников, а также в снижении воздействия факторов риска по раку яичников.

### **Опухоловидные образования придатков матки**

**Ретенционные образования яичника (кисты)** представляют собой самую частую объемную патологию яичников и подразделяются на фолликулярные кисты (83%), кисты желтого тела (5%), эндометриозные (10%), параовариальные (10%), тека-лютеиновые (2%).

Кисты не способны к пролиферации, образуются в результате задержки избыточной жидкости в преформированных полостях и обуславливают значительное увеличение яичника. Кисты могут образовываться из фолликула, желтого тела, параовария (эпиоофорона), эндометриозных гестеротопий, имплантированных на поверхность яичника.

Кисты наблюдаются в основном в репродуктивном периоде, но возможны в любом возрасте, даже у новорожденных. Частота кист в постменопаузе составляет 15%.

**Фолликулярные кисты** возникают из преовуляторного фолликула в результате кистозной трансформации неовулировавшего фолликула при ановуляторном менструальном цикле в результате гормональных нарушений. Экспериментальные данные свидетельствуют о том, что фолликулярные кисты возникают в связи с первичным снижением эстрогенной функции яичников и последующим стойким нарушением гонадотропной функции гипофиза (увеличение секреции ФСГ с понижением секреции ЛГ).

Фолликулярные кисты развиваются в основном в репродуктивном возрасте, в редких случаях могут возникать в постменопаузе. Иногда их выявляют у плодов и новорожденных. Формальным признаком перехода физиологического процесса созревания фолликула в патологическую фолликулярную кисту служит диаметр жидкостного образования более 30 мм. Жидкость накапливается в полости кисты либо в результате трансудации из кровеносных сосудов, либо вследствие продолжающейся секреции гранулезным эпителием. Полагают, что фолликулярный эпителий не принимает участия в накоплении жидкости.

Морфологически фолликулярная киста — тонкостенное жидкостное образование, стенка которого состоит из нескольких слоев фолликулярного эпителия. Снаружи от фолликулярного эпителия располагается фиброзная соединительная ткань. По мере увеличения кисты фолликулярный эпителий претерпевает дистрофические изменения, истончается, слущивается и подвергается атрофии. Стенка кисты может состоять лишь из соединительной ткани, выстланной изнутри плоскими или кубическими клетками. В большинстве случаев эти кисты однокамерные. Однако в яичнике могут возникать одновременно несколько кист, которые, постепенно увеличиваясь, сливаются между собой, в связи с чем создается впечатление многокамерного образования. Фолликулярные кисты возникают только при однофазном менструальном цикле.

Фолликулярные кисты возникают у женщин с эндокринно-обменными нарушениями, способствующими развитию гиперэстрогении и хронической ановуляции.

Макроскопически фолликулярные кисты представляют собой небольшие (диаметром 50—60 мм), гладко- и тонкостенные образования. Фолликулярные кисты содержат прозрачную светло-желтую жидкость.

**Клинически** фолликулярные кисты в большинстве случаев ничем себя не проявляют. В ряде случаев отмечается задержка менструации, возможны боли внизу живота различной интенсивности. Боли обычно появляются в период образования кисты.

К относительно редким осложнениям следует отнести перекрут ножки кисты, разрыв стенки кисты или кровоизлияние в полость образования. Клинически эти осложнения проявляются сильными болями внизу живота, сопровождающимися тошнотой, рвотой. Перекрут ножки кисты приводит к увеличению образования в результате нарушения венозного кровообращения, отека ткани и кровоизлияния.

При гинекологическом исследовании фолликулярная киста пальпируется сбоку или спереди от матки, эластической консистенции, чаще односторонняя, округлая, с гладкой поверхностью, диаметром 6—8 см, подвижная, малоблезненная. Двусторонние фолликулярные кисты часто бывают следствием гиперстимуляции яичников при лечении бесплодия.

**Диагноз** устанавливают на основании клинической картины и динамического УЗИ с ЦДК и лапароскопии.

Фолликулярные кисты на эхограммах представляют собой однокамерные образования округлой формы, расположенные в основ-



ном сбоку или кзади от матки. Внутренняя поверхность кисты ровная, гладкая, ее стенка тонкая, около 1–2 мм, содержимое однородное, анэхогенное (эxonегативное). Нередко у пациенток активного репродуктивного возраста на стороне фолликулярной кисты визуализируется участок интактной яичниковой ткани. Позади образования всегда отмечается акустический эффект усиления. Диаметр кист варьирует от 2,5 до 8 см (рис. 15.3).

Динамическое УЗИ позволяет дифференцировать фолликулярную кисту с гладкостенной серозной кистаденомой.

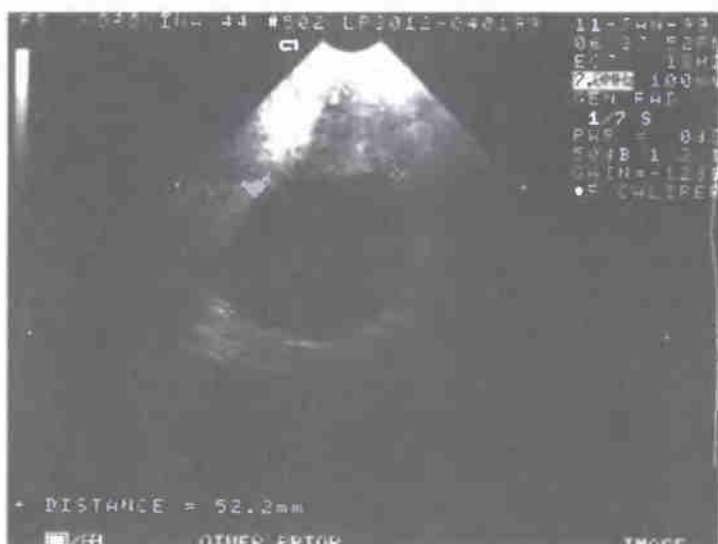

Рис. 15.3. Фолликулярная киста яичника. УЗИ.

При ЦДК в фолликулярной кисте выявляют единичные участки кровотока, располагающиеся исключительно по периферии образования, с невысокой скоростью и средней резистентностью (ИР — 0,4 и выше).

При неосложненной кисте показаны наблюдение больной в течение 6–8 нед и консервативная противовоспалительная или гормональная терапия. Фолликулярные кисты подвергаются постепенной регрессии и обычно исчезают в течение 1–2, реже 3 менструальных циклов.

Спонтанное выздоровление возможно только при активном гранулезном эпителии в фолликулярной кисте. Выраженность этого слоя обратно пропорциональна размерам кисты и длительности ее

персистенции. При неэффективности консервативного лечения или возникновении осложнения показано оперативное лечение. При фолликулярных кистах возможно применение лапароскопического доступа, при котором вылушивают кисту, если не изменена сохранившаяся ткань яичника, или удаляют опухолевидное образование (рис. 15.4).

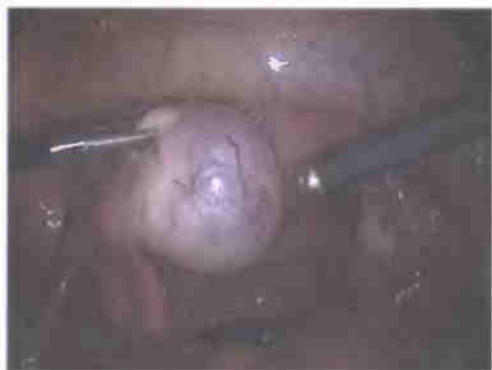

Рис. 15.4. Фолликулярная киста яичника. Лапароскопическая картина.

После оперативного лечения рекомендуется терапия, направленная на нормализацию менструальной функции — циклическая витаминотерапия (фолиевая кислота, аскорбиновая кислота, витамин Е), препараты группы ноотропов (ноотропил или пирацетам) и эстроген-гестагенные препараты в течение 3 мес. В перименопаузальном возрасте удаляют придатки матки на стороне кисты.

**Прогноз благоприятный.**

**Киста желтого тела возникает вследствие скопления жидкости в**

месте лопнувшего фолликула, иногда может содержать кровь. Такие кисты возникают только при двухфазном менструальном цикле. Полагают, что эти кисты образуются в результате нарушения лимфо- и кровообращения в желтом теле. Встречаются в возрасте от 16 до 45 лет.

Микроскопически в стенке кисты желтого тела выявляют лютеиновые и тека-лютеиновые клетки. Лютеиновые клетки проходят все стадии развития менструального желтого тела — пролиферации, васкуляризации, расцвета и обратного развития.

**Клинически** киста обычно ничем себя не проявляет. Редко нарушается менструальный цикл. Специфические клинические признаки отсутствуют. В отдельных случаях в момент возникновения кисты могут отмечаться боли внизу живота.

Наиболее частое осложнение — кровоизлияние в полость кисты. Кисты желтого тела нередко осложняются разрывом яичника, чаще в стадии развития желтого тела. Кровотечение может быть интенсивным и сопровождаться клинической картиной «острого живота».

В большинстве случаев кисты желтого тела претерпевают обратное развитие. Слой лютеиновых клеток постепенно замещается соедини-

тельной тканью и образование может превратиться в кисту, внутренняя поверхность которой лишена эпителиальной выстилки.

**Диагноз** кисты желтого тела устанавливают на основании анамнестических данных, результатов клинического обследования, УЗИ и ЦДК, лапароскопии.

При двуручном влагалищно-абдоминальном исследовании киста желтого тела располагается в основном сбоку или кзади от матки, округлой формы, с гладкой поверхностью, эластической консистенции, диаметром от 3 до 10 см, что подтверждается данными эхографии, подвижная, чувствительная при пальпации.

Эхографическая картина кист желтого тела очень разнообразна. Структура кисты может быть полностью однородной и анэхогенной или иметь мелко- или среднесетчатое строение, причем указанные структуры могут выполнять всю кисту или ее незначительную часть. В полости кисты определяются множественные перегородки неправильной формы, смещаемые при перкуссии образования, ультразвуковым датчиком. В ряде случаев в полости кисты визуализируются плотные включения повышенной эхогенности — сгустки крови. На сканограммах визуализируются пристеночно расположенные включения диаметром до 1 см неправильной формы, в единичных наблюдениях плотное образование находится во взвешенном состоянии в полости кисты. Иногда вся полость кисты заполнена эхогенным содержимым (кровью), в связи с чем эхографическое изображение напоминает опухоль. Несмотря на существенные различия внутреннего строения кист желтого тела, их звукопроводимость всегда высокая (рис. 15.5).

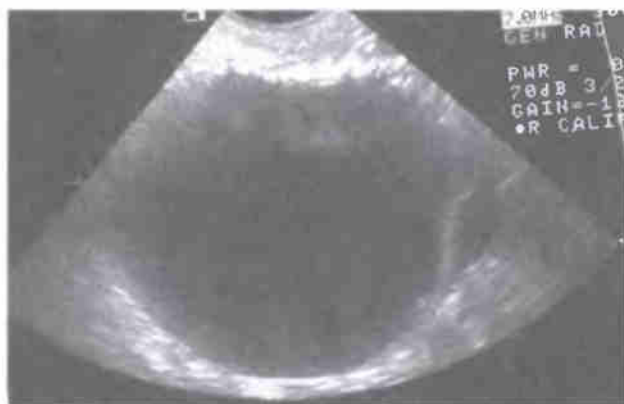

Рис. 15.5. Киста желтого тела. УЗИ.

Кисты желтого тела исчезают в течение 1–3 менструальных циклов, что подтверждают данные УЗИ.

Цветовая доплерография позволяет исключить точку васкуляризации во внутренних структурах кист желтого тела и таким образом провести дифференциальную диагностику с опухольями яичников.

Киста желтого тела имеет интенсивный кровоток по периферии (так называемый коронарный) с низким сосудистым сопротивлением (ИР ниже 0,4), что нередко напоминает злокачественную неоваскуляризацию (рис. 15.6).

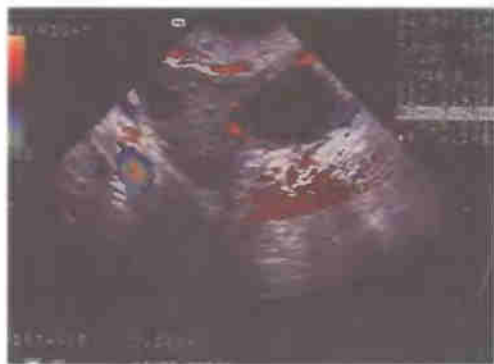

Рис. 15.6. Киста желтого тела. Цветовое доплеровское картирование.

Для исключения ошибок необходимо динамическое УЗИ с ЦДК в первую фазу очередного менструального цикла. При кистах желтого тела показано наблюдение в течение 1–3 менструальных циклов, так как не исключено ее обратное развитие. В противном случае показано оперативное лечение — удаление (энуклеация) кисты в пределах здоровой ткани яичника лапароскопическим доступом. Ретенционные кисты обычно небольшие, с тонкой прозрачной стенкой, через которую просвечивает гомогенное содержимое. При лапароскопии может быть видно несколько небольших кист. При боковом освещении ретенционные образования приобретают равномерный голубоватый оттенок. При небольших ретенционных кистах визуализируется неизменная поверхность остальной части яичника с фолликулами или желтыми телами. Сосудистый рисунок капсулы может быть разнообразным, но обычно представляется в виде петливой сети.

Возможности УЗИ с ЦДК, РКТ, МРТ при ретенционных образованиях в описании их формы, величины, структуры и расположения одинаковы, а при использовании методик с контрастированием ретенционные образования не накапливают контрастное вещество, что является дифференциально-диагностическим признаком кисты, свидетельствующим о ретенционном объемном образовании.

**Прогноз благоприятный.**

**Параовариальные кисты** располагаются между листками широкой связки матки. Параовариальные кисты возникают из зачатков мезонефрального протока, оофорона, а также из целомического эпителия. Параовариальные кисты составляют от 8 до 16,4% всех образований яичников. Параовариальные кисты диагностируются в основном в возрасте от 20 до 40 лет, но могут встречаться у девочек и девушек пубертатного возраста. В детском и юношеском возрасте параовариальные кисты имеют папиллярные разрастания на внутренней поверхности. Кисты могут быть как маленькими, так и гигантскими, занимающими всю брюшную полость.

Макроскопически параовариальная киста имеет округлую или овальную форму, тугоэластическую консистенцию, образование обычно однокамерное, располагается в основном сбоку или выше матки. Стенка параовариальной кисты тонкая (1–2 мм), прозрачная, с сосудистой сетью, состоящей из сосудов брыжейки маточной трубы и стенки кисты. По верхнему полюсу образования, как правило, располагается удлиненная, деформированная маточная труба. Яичник находится у задненижнего полюса кисты, иногда по ее нижней поверхности. Содержимое кисты в основном однородное, прозрачная водянистая жидкость. Внутренний слой состоит из соединительной ткани и мышечных пучков, изнутри киста выстлана цилиндрическим мерцательным, кубическим и плоским одно- или многорядным эпителием.

Маленькая параовариальная киста сначала не имеет ножки, но при ее росте происходит выпячивание одного из листков широкой связки матки и формируется ножка кисты. В состав такой ножки входит маточная труба, а иногда и собственная связка яичника.

**Клинически** параовариальные кисты часто ничем себя не проявляют. По мере роста кисты пациентки жалуются на боли внизу живота, увеличение живота. Редко отмечаются нарушение менструального цикла и бесплодие.

Осложнением параовариальной кисты становится перекрут ее ножки с развитием клиники «острого живота», в результате сдавления основных сосудистых и нервных стволов яичниковой связки и маточной трубы.

**Диагностику** параовариальной кисты проводят на основании данных клинического обследования и УЗИ, она представляет значительные трудности. При двуручном гинекологическом исследовании сбоку или выше матки определяется образование диаметром от 5 до 15 см, эластической консистенции, ограниченно подвижное, безболезненное, с гладкой ровной поверхностью.

Основным и практически единственным *ультразвуковым* признаком параовариальных кист является визуализация отдельно расположенного яичника. Параовариальная киста круглая или овальная, стенка тонкая (около 1 мм). Образование всегда однокамерное. Содержимое кист в основном однородное и анэхогенное, в отдельных наблюдениях может определяться мелкодисперсная взвесь. В единичных случаях на внутренней поверхности стенки кисты визуализируются пристеночные разрастания. При ЦДК параовариальные кисты аваскулярны.

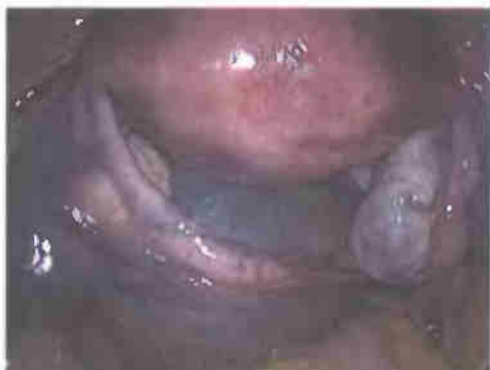

Рис. 15.7. Параовариальная киста яичника. Лапароскопическая картина.

Поскольку параовариальные кисты наблюдаются у молодых пациенток, то для предотвращения спаечного процесса предпочтительна оперативная лапароскопия. При неосложненной кисте операция сводится к ее энуклеации с рассечением листка широкой связки матки (лучше спереди) из интралигаментарного пространства. При этом яичник и маточная труба сохраняются. Несмотря на значительную деформацию и растяжение маточной трубы, благодаря хорошей ретракционной способности маточная труба сокращается и восстанавливает свою прежнюю форму (рис. 15.7).

Рецидивов не отмечается.

**Прогноз** благоприятный.

**Эндометриозные кисты** (см. главу «Эндометриоз»).

### Список литературы

Демидов В.Н., Гус А.И., Адамян Л.В. Эхография органов малого таза у женщин: Практическое пособие. – М., 1999.

Колосов А.Е. Опухоли яичников и прогноз для больных. – М., 1996.

Кулаков В.И., Адамян Л.В., Муратов К.Д. Магнитно-резонансная томография в гинекологии: Атлас. – М., 1999.

Кулаков В.И., Прилепская В.Н. Практическая гинекология. – М., 2001.

*Митьков В.В., Медведев М.В.* Клиническое руководство по ультразвуковой диагностике. — М., 1997.

*Савельева Г.М.* Эндоскопия в гинекологии. — М., 1983.

*Савельева Г.М.* Лапароскопия в гинекологии. — М., 2000.

*Савельева Г.М.* Справочник по акушерству и гинекологии. — М., 1992.

*Хмельницкий О.С.* Патоморфологическая диагностика гинекологических заболеваний. — СПб., 1994.

# Глава 16

## «ОСТРЫЙ ЖИВОТ» В ГИНЕКОЛОГИИ

Собирательным термином «острый живот» обозначают остро возникающие патологические процессы в брюшной полости различной этиологии и клинического течения. Несмотря на различные причины, симптоматика «острого живота» в гинекологии имеет много общих черт:

- внезапное появление болей среди полного здоровья (пациентки нередко могут назвать даже час начала заболевания). Боли чаще начинаются внизу живота, постепенно усиливаясь и распространяясь по всему животу, могут быть настолько сильными, что вызывают обморок;
- тошнота, рвота;
- нарушение отхождения кишечных газов и кала (у детей чаще наблюдается диарея).
- симптомы раздражения брюшины.

Причины «острого живота» в гинекологии условно можно разделить на 3 группы:

- острые внутрибрюшные кровотечения (нарушенная внематочная беременность, апоплексия яичника);
- нарушение кровообращения во внутренних половых органах (перекрут ножки опухолей и опухолевидных образований яичника, перекрут и/или некроз миоматозного узла);
- острые воспалительные заболевания внутренних половых органов с вовлечением в процесс брюшины (см. раздел «Воспалительные заболевания половых органов»).



Все заболевания с картиной «острого живота» требуют немедленной госпитализации больных, правильной и своевременной диагностики и оказания неотложной помощи.

### Внематочная беременность

В последнее десятилетие частота внематочной беременности возросла в 2–3 раза и составляет в индустриально развитых странах в среднем 12–14 на 1000 беременностей. Бесплодие после операции по поводу трубной беременности возникает в 70–80% случаев. Летальность при внематочной беременности в России в 1993 г. составила 0,11%. Частота повторной трубной беременности варьирует от 4 до 12,6%.

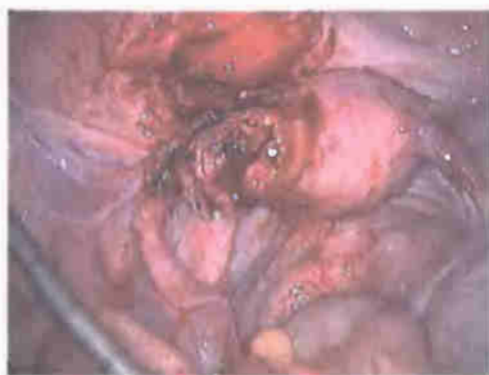


Рис. 16.1. Локализация плодного яйца в интерстициальном (интрамуральном) отделе маточной трубы. Лапароскопия.

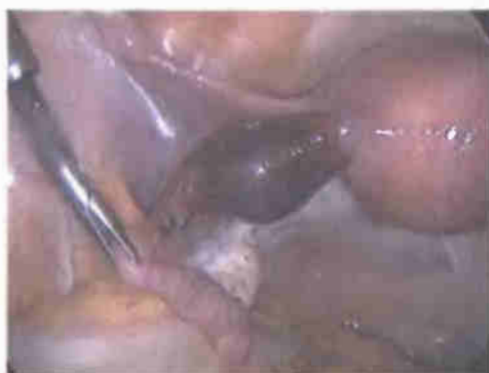

Рис. 16.2. Локализация плодного яйца в истмическом отделе маточной трубы. Лапароскопия.

**Классификация внематочной беременности.** Анатомические формы внематочной беременности делят на часто и редко встречающиеся. **Трубная** эктопия плодного яйца наблюдается в 98,5–99% случаев. Выделяют *интерстициальную (интрамуральную)* (рис. 16.1), *истмическую* (рис. 16.2), *ампулярную* (рис. 16.3) и *фимбриальную* (рис. 16.4) беременность. Типичное место имплантации трофобласта – ампула маточной трубы (60–95,3%). Реже бывает истмическая (15,3%) и совсем редко (1–3%) – интерстициальная беременность. Описана *многоплодная* и *двусторонняя* трубная беременность. При нарушении трубной беременности эмбрион с сохраненной хориальной оболочкой может попадать в брюшную полость и тогда возможна *вторичная брюшная*

беременность, которая чрезвычайно редко бывает доношенной. Частота брюшной беременности очень невелика и ограничена экзквизитными наблюдениями. Возможно также *сочетание маточной и внематочной беременности* (частота 0,6%).

Из редко встречающихся форм эктопической беременности следует отметить *яичниковую беременность* (3,1–8%), *беременность в несоединяющемся рудиментарном роге матки* и *сочетание яичниковой и маточной беременности*.

Этиология и патогенез внематочной беременности. В этиологии внематочной беременности первостепенная роль отводится *воспалительным процессам* в придатках матки, следствием которых становятся структурно-функциональные нарушения в маточных трубах. Частота воспалительного фактора при внематочной беременности колеблется от 14 до 92,5%.

Существует мнение, что ВМК нарушают перистальтику труб, способствуя внематочной беременности. Частота трубной беременности у женщин, применявших ВМК, превышает соответствующий показатель в общей популяции более чем в 3,5–6 раз.

Сторонники «овулогенной теории» связывают эктопическую беременность с преждевременным проявлением нидационных свойств хориона либо повышением биологической активности зиготы, что приводит к ускорению образования трофобласта и патологической имплантации зародыша.

К числу редких, но достаточно постоянных структурных предпосылок внематочной беременности относятся: *инфантилизм* и *эндо-*

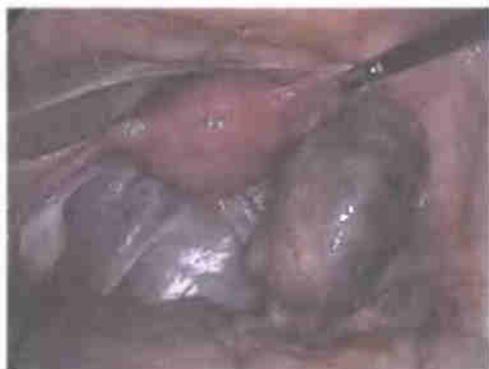

Рис. 16.3. Локализация плодного яйца в ампулярном отделе маточной трубы. Лапароскопия.

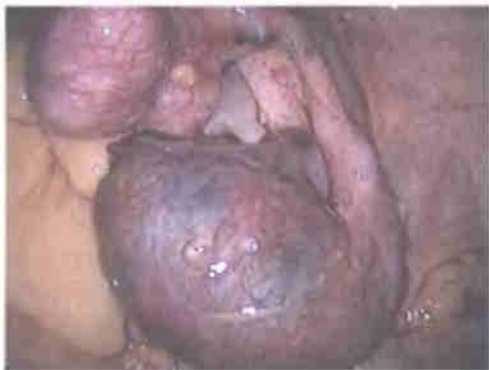

Рис. 16.4. Локализация плодного яйца в фимбриальном отделе маточной трубы. Лапароскопия.

*метриоз маточных труб, врожденная непроходимость или патологическая асимметрия маточных труб, стрессы, никотиновая интоксикация, длительная послеродовая лактация, полипы и опухоли маточных труб, пластические и консервативные операции на маточных трубах.*

**Клиника, диагностика и дифференциальная диагностика внематочной беременности.** Наиболее типичный исход трубной беременности — ее нарушение обычно на 4–6-й или 7–8-й неделе. Ворсинки хориона, внедряясь в стенку маточной трубы, вызывают ее разрушение и расплавление, образуя слой фибринозного некроза, что способствует истончению и растяжению стенки с последующим вскрытием стенок кровеносных сосудов и деструкцией нервных волокон.

Наиболее частое нарушение трубной беременности — *трубный аборт* (51%), прерывание беременности по типу *разрыва маточной трубы* отмечается в 31% случаев. Достаточно редким исходом трубной беременности любой локализации является ранняя гибель и резорбция зародыша с образованием гемато- или гидросальпинкса. При полном трубном аборте, когда плодное яйцо целиком изгоняется в брюшную полость, оно обычно погибает, а затем может подвергнуться обызвествлению и мумификации. Кровотечение из трубы, возникающее при этом, крайне редко может остановиться самостоятельно.

Нарушение внематочной беременности по типу *трубного аборта* имеет различную клиническую картину: у некоторых больных наблюдаются признаки острого внутреннего кровотечения, а у других симптоматика настолько скудна, что выявить заболевание довольно трудно. Пациентки не всегда отмечают задержку менструации, боли и кровяные выделения из половых путей. Субъективные признаки беременности также могут отсутствовать, а нагрубание молочных желез и выделения из сосков могут быть обусловлены другими патологическими состояниями. Такая беременность протекает большей частью бессимптомно.

*Разрыв маточной трубы*, как правило, возникает остро, с выраженной клипической картиной, обусловленной острым кровотечением в брюшную полость: резкая анемизация и снижение артериального давления, головокружение, обморок, перитонеальный шок, болевой приступ, вызванный как разрывом трубы, так и раздражением брюшины кровью (боли, иррадирующие в подреберье, межлопаточную область, ключицу — «френикус-симптом»). У 11% пациенток при разрыве маточной трубы отмечаются массивная кровопотеря и геморрагический шок.

**Прогрессирующая** трубная беременность распознается на ранней стадии крайне редко, ее клиническая симптоматика скудна, так как в организме происходят изменения, свойственные маточной беременности ранних сроков. Есть предположительные (тошнота, рвота, изменения обонятельных ощущений, сонливость, слабость) или вероятные (нагрубание молочных желез, цианотичность слизистой оболочки влагалища и влагалищной части шейки матки, незначительное увеличение матки и смягчение ее консистенции, положительные тесты на гормоны трофобласта) признаки. Задержка менструации может отсутствовать, менструация может наступить в срок, но проявляется необычно (в виде скудных кровяных выделений).

Отсутствие четких патогномоничных признаков, сходство клинической картины с различными заболеваниями, которые не требуют оперативного лечения, делают эктопическую беременность «главой диагностических ошибок». Ее своевременное выявление нередко представляет большие трудности.

Для диагностики **трубного аборта** учитывают анамнез, характер болей и кровяных выделений из половых путей, обращая особое внимание на особенности последних 2–4 менструальных циклов, так как задержка менструаций может составлять от нескольких дней до 2–3 мес. Боли обычно приступообразные (от нескольких минут до нескольких часов), кровотечение из половых путей или совпадает с первым болевым приступом, или появляется после него. Кровяные выделения напоминают «кофейную гущу». При влагалищном исследовании удастся пальпировать незначительное увеличение и размягчение тела матки, не соответствующее сроку задержки менструации, определить пастозность и болезненность придатков матки, сглаживание и/или напряжение заднего свода влагалища, резко болезненного при пальпации. Перитубарная гематома имеет вид образования без четких контуров в проекции придатков матки или позади нее.

В крови отмечают снижение уровня гемоглобина, картина гипохромной анемии, сдвиг лейкоцитарной формулы влево (особенно при продолжительном трубном аборте). Однако в 89% наблюдений есть атипичные симптомы трубного аборта: не выражены или отсутствуют приступообразность и иррадиация болей, нет задержки менструации и патологического изменения формулы крови.

Дифференцировать эктопическую беременность, прерывающуюся по типу трубного аборта, приходится с самопроизвольным абортом при маточной беременности, обострением хронического сальпингоофорита, апоплексией яичника, а также пищевой токсикоинфек-

цией. Пациенток с внематочной беременностью (от 3,9 до 30%) нередко госпитализируют в хирургические стационары с подозрением на острый аппендицит.

Симптоматика *разрыва маточной трубы* достаточно яркая и не создает каких-либо диагностических сложностей.

Болевой синдром появляется при полном благополучии (чаще резкая боль возникает на стороне «беременной» трубы), боль имеет характерную иррадиацию, нередко возникают тенезмы и жидкий стул. Больные апатичны, заторможены, отмечают бледность кожных покровов и видимых слизистых оболочек, холодный пот, одышка. У 10% пациенток систолическое давление ниже 80 мм рт. ст. При пальпации живота выявляют резкую болезненность и симптомы раздражения брюшины, притупление перкуторного звука в отлогих местах живота, граница которого перемещается с изменением положения тела. При бимануальном осмотре обнаруживают чрезмерную подвижность матки (симптом «плавающей матки»), резкую болезненность при смещениях шейки матки, нависание и выраженную болезненность заднего свода влагалища («крик Дугласа»).

Разрыв маточной трубы следует дифференцировать с другими острыми заболеваниями брюшной полости: апоплексией яичника, перекрутом ножки кистаденомы, перитонитом при прободной язве желудка, травмой органов брюшной полости. Все указанные заболевания требуют срочного оперативного вмешательства.

*Диагностика прогрессирующей* эктопической беременности затруднена отсутствием патогномичных клинических симптомов. Пациентки могут отмечать незначительные тянущие боли в нижних отделах живота без четкой локализации, но болевой синдром может отсутствовать.

При двуручном влагалищно-абдоминальном исследовании отмечается несоответствие размеров матки сроку задержки менструации, в области придатков матки иногда определяется образование веретенообразной конфигурации, мягкой или эластической консистенции, болезненное при пальпации. Однако при небольшом сроке беременности маточная труба увеличена незначительно. Признаки маточной беременности (симптомы Горвица—Гегара, Пискачека, Гентера) чаще всего не выявляются.

Нечеткость клинической картины при этой форме эктопической беременности требует дифференциальной диагностики с дисфункциональным маточным кровотечением, маточной беременностью малых сроков, хроническим воспалением придатков матки (гидросальпинкс), ретенционными образованиями яичников. В связи

с этим при малейшем подозрении на трубную беременность показана экстренная госпитализация для тщательного обследования и динамического наблюдения в условиях стационара.

Диагностике внематочной беременности, кроме данных анамнеза, клиники и объективного обследования помогают **дополнительные методы исследования.**

До настоящего времени в клинической практике используется **пункция брюшной полости через задний свод влагалища.**

При прогрессирующей внематочной беременности крови в брюшной полости нет. Результаты пункции брюшной полости могут быть как ложноположительными при попадании иглы в сосуд параметрия, влагалища или матки (0,5–10%), так и ложноотрицательными при дефекте просвета иглы, небольшом количестве крови в брюшной полости или выраженном спаечном процессе в области придатков матки (3,1–20%). Иногда при пункции получают не темную кровь, а кровянистую серозную жидкость, что не исключает нарушенной эктопической беременности, но и не вполне ее доказывает. Кровь можно обнаружить при апоплексии яичника, разрыве селезенки, а также при рефлюксе менструальной крови или после выскабливания слизистой оболочки матки.

**Диагностическое выскабливание слизистой матки** с гистологическим исследованием эндометрия обосновано лишь в тех ситуациях, когда диагноз «внематочная беременность» дифференцируется с дисфункциональным маточным кровотечением и/или неполным самопроизвольным абортом. При заинтересованности пациентки в сохранении возможной маточной беременности выскабливание делать нельзя. Кроме того, слизистая оболочка матки при внематочной беременности может не изменяться и соответствовать какой-либо фазе менструального цикла, а при полном самопроизвольном аборте возможна только децидуальная трансформация эндометрия с феноменом Ариас-Стеллы (атипические изменения ядер эпителиальных клеток), что бывает и при внематочной беременности. Несомненный признак маточной беременности — ворсины хориона и/или децидуальной ткани с инвазией хориального эпителия в соскобе слизистой оболочки тела матки.

При подозрении на внематочную беременность определяют **хорионический гонадотропин (ХГ)** в крови. Информативность исследования 96,7–100%. Однако серийное определение титра ХГ иногда выявляет нормальную маточную беременность, но не позволяет достоверно отличить внематочную беременность от осложненной маточной. При маточной беременности концентрация ХГ в крови

увеличивается не менее чем на 66% первоначального показателя каждые 2 дня, меньшее значение служит одним из признаков внематочной или нарушенной маточной беременности в 85% наблюдений. Время удвоения  $\beta$ -субъединицы ХГ при эктопической беременности составляет 7 дней или более. В повседневной практике рекомендуется оценивать уровень ХГ в динамике.

Для распознавания внематочной беременности применяют *эхографическое* исследование органов малого таза с использованием *трансвагинальных* ультразвуковых преобразователей и *цветового доплеровского картирования*. Точность выявления эктопической беременности при УЗИ варьирует от 9,2 до 100%.

В.Н. Демидов, Б.И. Зыкин (1990) описали 3 группы эхографических признаков внематочной беременности. *Абсолютные ультразвуковые признаки* – эктопически расположенное плодное яйцо с живым эмбрионом (рис. 16.5). Точность диагностики составляет 100%. *Вероятные признаки* – увеличение тела матки с визуализацией около нее небольшого кистозного образования (плодное яйцо) с характерным эхопозитивным венчиком ветвистого хориона; свободная жидкость (кровь) не только позади матки, но и в латеральных каналах живота, где можно выявить даже незначительное скопление жидкости в малом тазу; визуализация отдельных аморфных эхосигналов (свертки крови) в жидкости позади-маточного пространства; сочетание свободной жидкости и образования без четких контуров с гетерогенной внутренней структурой рядом с маткой. Точность диагностики 78%.

*Возможные признаки*: увеличение тела матки; визуализация в позадиматочном пространстве свободной жидкости, не содержащей дополнительных эхоструктур; образование жидкостной, смешанной или плотной неоднородной структуры с неровными или нечеткими контурами в области придатков матки. Подобная ультразвуковая картина не исключает внематочной беременнос-

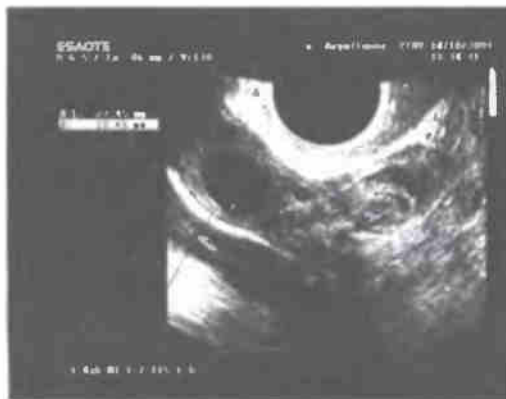

Рис. 16.5. Абсолютные ультразвуковые признаки трубной беременности (эктопически расположенное плодное яйцо с живым эмбрионом).

ти, но, правильный диагноз устанавливается только в 14% наблюдений.

Результаты эхографического исследования необходимо рассматривать только в совокупности с другими диагностическими мероприятиями и использовать в качестве вспомогательного метода.

Информативность сочетанного применения эхографического и гормонального методов при подозрении на внематочную беременность соответствует 95%.

Лапароскопия значительно расширяет возможности диагностики внематочной беременности. Точность диагностики как нарушенной, так и прогрессирующей эктопической беременности с применением лапароскопии составляет 97–100%.

**Лечение внематочной беременности.** Существуют хирургические и медикаментозные методы лечения эктопической беременности. Однако медикаментозная терапия целесообразна только при прогрессирующей трубной беременности (менее 5–8% случаев). Хирургическое лечение эктопической беременности выполняется лапаротомическим или лапароскопическим доступом в различном объеме: консервативно-пластические операции — выдавливание плодного яйца, локализованного в фимбриальном отделе (рис. 16.6, 16.7), сальпингостомия (рис. 16.8, 16.9), ре-

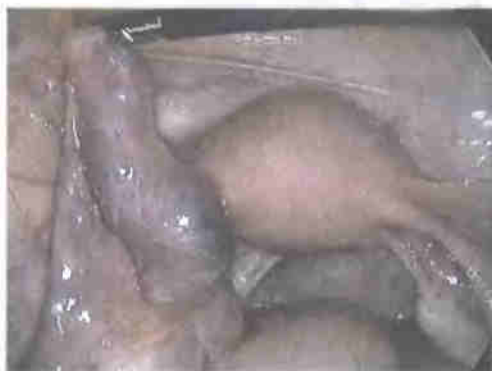

Рис. 16.6. Выдавливание плодного яйца при локализации в фимбриальном отделе «milking». Лапароскопия.



Рис. 16.7. Выдавливание плодного яйца при локализации в фимбриальном отделе «milking». Лапароскопия.

резекция сегмента маточной трубы (рис. 16.10, 16.11) или резекция яичника и радикальные операции — тубэктомия.

При эктопической беременности возможна операция любого вида, но выбор



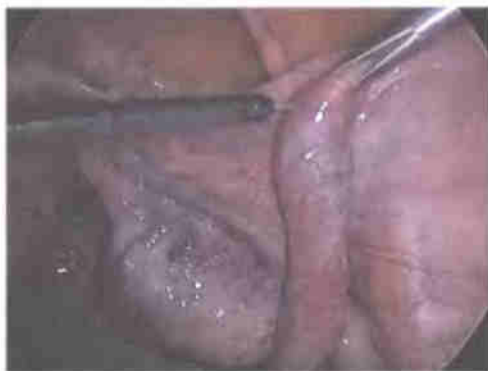

Рис. 16.8. Сальпинготомия. Лапароскопия.

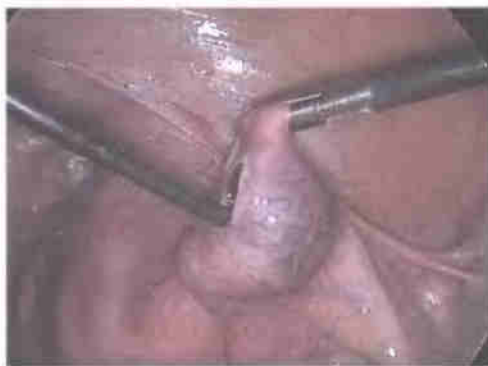

Рис. 16.9. Сальпинготомия. Лапароскопия.

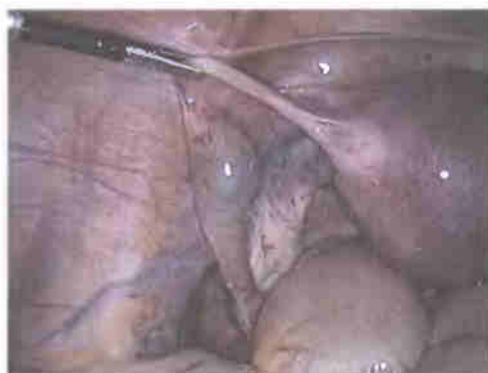

Рис. 16.10. Резекция сегмента маточной трубы. Лапароскопия.

зависит от клинической картины, размеров и локализации плодного яйца, наличия и выраженности спаечного процесса, квалификации хирурга, состояния пациентки и заинтересованности в сохранении репродуктивной функции. Дифференцированный подход определяет в конечном итоге эффективность операции и восстановление фертильности.

Пациенткам с признаками массивной кровопотери показано экстренное хирургическое вмешательство. Назначение препаратов, повышающих артериальное давление, недопустимо, в связи с риском усиления внутрибрюшного кровотечения.

Показаниями к лапаротомии являются геморрагический шок у больной и/или спаечный процесс в брюшной полости IV степени.

*Лапароскопия* при эктопической беременности обладает неоспоримыми преимуществами в сравнении с лапаротомией: малый разрез, меньшая продолжительность операции, незначительная частота осложнений, органосохраняющие принципы, сокращение сроков пребывания пациентки в стационаре, ранняя физическая и социальная реабилитация.

При ранней диагностике развивающейся внематочной беременности удается предотвратить разрыв маточной трубы или яичника (при яичниковой беременности) и выполнить органосохраняющие операции: выдавливание плодного яйца — «milking» (при его локализации в фимбриальном отделе), сальпинготомию, резекцию сегмента маточной трубы, резекцию яичника.

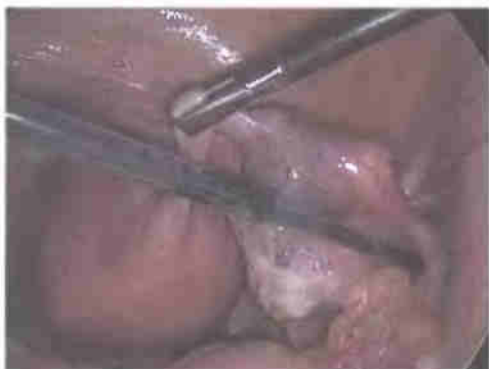

Рис. 16.11. Резекция сегмента маточной трубы. Лапароскопия.

Показания к сальпинготомии: отсутствие массивного внутрибрюшного кровотечения (не более 500 мл) и диаметр плодного яйца не более 2,5 – 3,0 см.

Как осложнение возможна трансплантация хориона в сальник и органы брюшной полости после его неполного удаления при любом виде лапароскопического оперативного вмешательства. Персистирующая трубная беременность с сохранением активных клеток трофобласта наступает примерно у 4–15,5% больных после органосохраняющих операций, но может быть связана и с имплантацией трофобласта в прилежащие органы и ткани.

При органосохраняющем лечении имеется высокий риск повторной эктопической беременности (15–38%). Консервативные операции позволяют в 46–100% случаев иметь маточную беременность, что значительно превосходит уровень положительных результатов при экстракардинальном оплодотворении.

*Резекция сегмента маточной трубы* осуществляется, как правило, у больных с единственной маточной трубой при невозможности выполнения сальпинготомии.

При яичниковой эктопии плодного яйца производят *резекцию яичника* в пределах здоровой ткани.

Показания к *тубэктомии*: повторная беременность в маточной трубе, подвергавшейся ранее консервативной операции, рубцовые изменения в маточной трубе, нежелание иметь беременность в дальнейшем, разрыв маточной трубы, диаметр плодного яйца более 3,0 см.

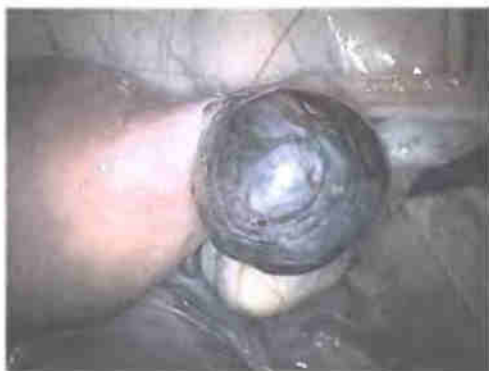

Рис. 16.12. Тубэктомия с иссечением угла матки при локализации плодного яйца в интрамуральном (интерстициальном) отделе маточной трубы. Лапароскопия.

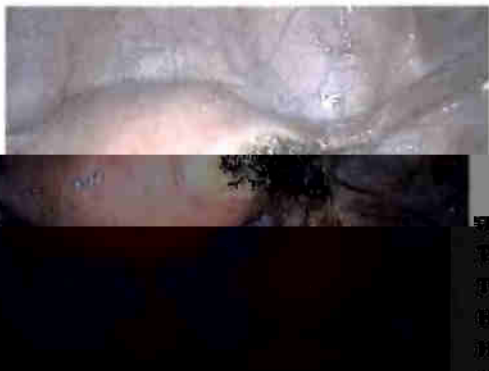

Рис. 16.13. Тубэктомия с иссечением угла матки при локализации плодного яйца в интрамуральном (интерстициальном) отделе маточной трубы. Лапароскопия.

При локализации плодного яйца в интрамуральном (интерстициальном) отделе маточной трубы (рис. 16.12), отсутствии возможности проведения органосохраняющей операции и/или незаинтересованности пациентки в сохранении репродуктивной функции выполняют тубэктомии с иссечением угла матки (рис. 16.13).

При лапароскопическом оперативном вмешательстве по поводу внематочной беременности гемостаз можно выполнить по принципам моно- и биполярной электрохирургии, лазером. Выбор метода воздействия на ткани зависит от технической оснащенности, опыта хирурга, выполняющего

лапароскопическое оперативное вмешательство, а также от конкретной клинической ситуации и обзорной картины состояния органов малого таза.

*Реабилитационные мероприятия после операции по поводу внематочной беременности.* Пациентки, перенесшие

оперативное вмешательство в связи с внематочной беременностью, нуждаются в восстановлении менструальной и генеративной функций. После односторонней тубэктомии у 42% пациенток наблюдаются нейроэндокринные и вегетососудистые расстройства, а при двустороннем удалении маточных труб подобные нарушения встречаются у 50% больных.

Методика «космической» (динамической) лапароскопии существенно расширяет возможности наблюдения за состоянием опериро-

ванной маточной трубы при консервативном хирургическом вмешательстве или за культей трубы после тубэктомии. При других формах внематочной беременности (яичниковая, брюшная и т.д.), а также при «старой» трубной беременности динамический эндоскопический видеомониторинг важен для оценки тщательности удаления плодного яйца, профилактики и лечения персистирующей эктопической беременности. При динамической лапароскопии полученные данные сравнивают с предыдущим исследованием, в связи с чем желательнее выполнение одним и тем же специалистом как первичной, так и повторной лапароскопии. Во время контрольных лапароскопических осмотров можно провести активную перфузию брюшной полости различными растворами с добавлением медикаментозных средств, разъединение спаек. Динамические лапароскопические осмотры выполняют 2–3 раза в неделю в зависимости от клинической ситуации. Между исследованиями целесообразно местное подведение лекарственных средств через канюлю. Особую значимость лапароскопический мониторинг приобретает у больных с беременностью в единственной маточной трубе после органосохраняющих операций (выдавливание плодного яйца при его локализации в фимбриальном отделе, сальпинготомия, резекция сегмента маточной трубы).

*Сальпингоскопия* под контролем лапароскопии позволяет объективно оценить состояние эндосальпинкса и при помощи микролазеров и микроинструментов производить тубопластику (рассечение синехий, бужирование, локальное подведение лекарственных средств) (рис. 16.14, 16.15).

После консервативно-пластических операций на маточных трубах с целью профилактики персистирующей трубной беременности необходим контроль уровня ХГ в крови каждые 2 дня, начиная с 3-го дня после лапароскопии, так как даже при «качественной» туботомии или резекции сегмента не исключается дальнейшее развитие трофобласта. Если концентрация ХГ в крови через 2 дня после операции менее 50% значения до операции, то ле-

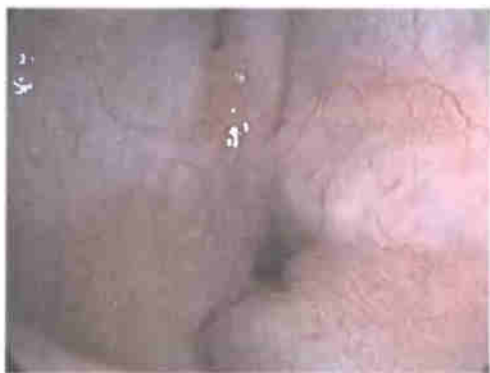

Рис. 16.14. Сальпингоскопия (эндосальпинкс).

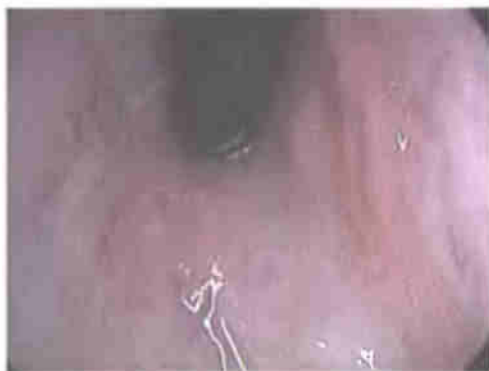


Рис. 16.15. Сальпингоскопия (эндосальпинкс).

ки неблагоприятны значения ХГ от 10 до 50 мМЕ/мл. Мониторинг ХГ в крови под контролем эхографии органов малого таза в сочетании с применением цветового доплеровского картирования позволяют объективно установить полноценность элиминации хориона после туботомии и лечения метотрексатом.

После операции по поводу внематочной беременности немаловажное значение придается контрацептивному режиму. Предохраняться от беременности целесообразно 2–6 мес.

Для оценки состояния внутренних гениталий после операции по поводу внематочной беременности, прогноза репродуктивной функции и лизиса вновь образующихся спаек следует производить повторную («second-look») лапароскопию через 6–10 нед после оперативного вмешательства. Повторные лапароскопии позволяют выполнить лечебные манипуляции и оценить проходимость маточных труб посредством хромосальпингоскопии, а также решить вопрос об экстракорпоральном оплодотворении.

#### *Консервативные методы лечения внематочной беременности*

При эктопической беременности применяют метотрексат, винбластин, простагландины  $E_2$  и  $F_{2\alpha}$ , антипрогестероновый препарат RU-486, трихосантин.

До настоящего времени нет единого мнения в отношении как лекарственных средств для консервативного лечения эктопической беременности, так и в отношении их доз, длительности назначения и методов введения. Применяют локальные инъекции метотрексата, контролируемые трансвагинальным ультразвуковым мониторингом. Обязательным условием является прогрессирование трубной беременности.

чение можно считать удачным. В противном случае происходит активная секреция ХГ персистирующей хорошо васкуляризированной тканью трофобласта, что требует назначения метотрексата (40–50 мг внутримышечно). Уровень ХГ в крови через 2 дня после инъекции, превышающий 25% уровня до операции, требует повторного назначения препарата в той же дозе. Прогностически

Однако «ультразвуковой» сальпингоцентез довольно часто проводится кровотоком из мезосальпинкса и может завершиться лапаротомией. В последние годы наметилась тенденция к отказу от применения ультразвукового мониторинга местной медикаментозной терапии внематочной беременности в пользу эндоскопического контроля.

Медикаментозные средства можно использовать для лечения внематочной беременности под контролем лапароскопии при диаметре плодного яйца 2–4 см, отсутствии разрыва маточной трубы и острого внутрибрюшного кровотечения, ненарушенной трубной беременности. При «лапароскопическом» сальпингоцентезе, в отличие от «ультразвукового», можно осмотреть маточную трубу и определить наличие или отсутствие эктопической беременности. Лапароскопия позволяет наметить безопасную точку прокола маточной трубы, также обеспечить гемостаз путем введения в мезосальпинкс останавливающих веществ и/или точечной коагуляции области предполагаемого прокола, а динамическая лапароскопия дает возможность каждодневного контроля трубной беременности и маточной трубы после введения медикаментозных препаратов.

Ведутся интенсивные исследования по использованию медикаментозных средств при внематочной беременности. Мероприятием антипрогестеронового соединения RU-486, винбластин отмечены некоторые преимущества винбластина перед метотрексатом, а именно более быстрое действие, высокий антимикробный эффект, отсутствие угнетающего влияния на эритропоэз и тромбоцитопоэз.

Исследования и ч о о - л ш нство авторов единодушны в м е нности с применением ные методы лечения эктопической беременности с применением тал, канюли, трубки, медикаментозно, эрозия, тазостативный, из- ет дополнительного из у н я. В частности, не опровергнет корректных по генное и тератогенное действия метотрексата, о медикаментозной казаний и противопоказаний к применению льные и эффектив- терапии, не определены четкие схемы, оптима- нной практической ные дозы лекарственных препаратов. В современ- м остается хирурги- гинекологии более изученным и приоритетным ческий метод лечения внематочной беременно-

### Апоплексия яичника

Апоплексия яичника (*apoplexia ovarii*) определяется наступившее кровоизлияние в яичник при разрыве фолликулярного фова пузырька, стромы яичника, фолликулярно-

желтого тела, сопровождающееся нарушением целостности его ткани и кровотечением в брюшную полость.

Апоплексия яичника встречается в возрасте от 14 до 45 лет, чаще в 20–35 лет. Однако известны случаи кровоизлияния в яичник у маленьких девочек. Частота апоплексии яичника среди гинекологической патологии составляет 1–3 %. Рецидив заболевания достигает 42–69%.

**Этиология и патогенез.** Апоплексия имеет сложный патогенез, обусловленный физиологическими циклическими изменениями кровенаполнения органов малого таза. Большинство исследователей выделяют «критические моменты» для повреждения яичника. Так, у 90–94% больных апоплексия яичника происходит в середине и во вторую фазу менструального цикла. Это связано с особенностями яичниковой ткани, в частности с повышенной проницаемостью сосудов и увеличением их кровенаполнения в период овуляции и перед менструацией.

Апоплексия правого яичника встречается в 2–4 раза чаще, чем левого, что объясняется более обильным кровообращением правого яичника, поскольку правая яичниковая артерия отходит непосредственно от аорты, а левая – от почечной артерии.

К разрыву яичника предрасполагают *воспалительные процессы* органов малого таза, приводящие к склеротическим изменениям как в ткани яичника (склероз стромы, фиброз эпителиальных элементов, периоофориты), так и в его сосудах (склероз, гиалиноз), а также застойная гиперемия и варикозное расширение овариальных вен. Кровотечению из яичника могут способствовать заболевания крови и длительный прием антикоагулянтов, приводящие к нарушению свертывающей системы крови. Указанные условия создают фон для *экзогенных и эндогенных* факторов, приводящих к апоплексии яичника. Среди экзогенных причин выделяют травму живота, физическое напряжение, бурное или прерванное половое сношение, верховую езду, спринцевание, влагалищное исследование и т.д. Эндогенными причинами могут быть неправильное положение матки, механическое сдавление сосудов, нарушающее кровоток в яичнике, давление на яичник опухолью, спасчные процессы в малом тазу и т.д. У ряда больных разрыв яичника происходит без видимых причин в состоянии покоя или во время сна.

Ведущую роль в патогенезе апоплексии яичника в настоящее время отводят *нарушениям гормонального статуса*. Одной из основных причин разрыва яичника считают чрезмерное увеличение количества и изменения соотношения гонадотропных гормонов ги-

пофиза (ФСГ, ЛГ, пролактина), которое способствует гиперемии овариальной ткани.

Важная роль в возникновении апоплексии яичника принадлежит дисфункции высших отделов нервной системы, регистрируемой при ЭЭГ и РЭГ. В результате стрессовых ситуаций, психоэмоциональной лабильности, воздействия экологических факторов, условий жизни.

Апоплексия яичника — не только комплекс серьезных нарушений репродуктивной системы, но и заболевание всего организма с вовлечением различных уровней нервной системы.

#### *Классификация.*

Выделяют болевую, анемическую и смешанную формы апоплексии яичника. Сотрудниками клиники Г.М. Савельевой была предложена классификация, учитывающая выраженность внутрибрюшной кровопотери:

Болевая форма.

Геморрагическая форма:

- I степень — легкая (внутрибрюшная кровопотеря не превышает 150 мл);
- II степень — средняя (кровопотеря 150–500 мл);
- III степень — тяжелая (внутрибрюшная кровопотеря более 500 мл).

**Клиника и диагностика.** Основным клиническим симптомом апоплексии яичника является внезапная боль в нижних отделах живота. Боль связывают с раздражением рецепторного поля яичниковой ткани и воздействием на брюшину излившейся крови, а также со спазмом в бассейне яичниковой артерии.

Слабость, головокружение, тошнота, рвота, обморочное состояние связаны с внутрибрюшной кровопотерей.

*Болевая форма* апоплексии яичника наблюдается при кровоизлиянии в ткань фолликула или желтого тела без кровотечения в брюшную полость. Заболевание манифестирует приступом болей внизу живота без иррадиации, иногда с тошнотой и рвотой. Признаков внутрибрюшного кровотечения нет.

Клиническая картина болевой и легкой геморрагической формы апоплексии яичника сходна.

При осмотре кожные покровы и видимые слизистые обычной окраски. Пульс и артериальное давление в пределах нормы. Язык чистый, влажный. Живот мягкий, хотя возможно незначительное напряжение мышц передней брюшной стенки в нижних отделах. Пальпаторно отмечается болезненность в подвздошной области,



чаще справа, перитонеальных симптомов нет. Перкуторно свободная жидкость в брюшной полости не определяется. При гинекологическом осмотре матка нормальных размеров, яичник несколько увеличен и болезнен. Своды влагалища глубокие, свободные. УЗИ органов малого таза почти никогда не позволяет визуализировать непосредственно разрыв яичника, но можно обнаружить скопление жидкости в позадиматочном (дугласовом) пространстве. При болевой форме апоплексии яичника есть незначительное количество жидкости в дугласовом пространстве, она гипоехогенная с мелкодисперсной взвесью (фолликулярная жидкость с примесью крови). В клиническом анализе крови выраженных изменений нет, иногда выявляется умеренный лейкоцитоз без сдвига формулы влево.

В клинической картине средней и тяжелой *геморрагической (анемической) формы* апоплексии яичника основные симптомы связаны с внутрибрюшным кровотечением. Заболевание начинается остро, часто связано с внешними причинами (половой акт, физическое напряжение, травма и т.д.). Боль в нижних отделах живота часто иррадирует в задний проход, ногу, крестец, наружные половые органы, сопровождается слабостью, головокружением, тошнотой, рвотой, обмороками. Выраженность симптоматики зависит от величины внутрибрюшной кровопотери.

При осмотре кожные покровы и видимые слизистые бледные, на коже холодный липкий пот. Артериальное давление снижено, тахикардия. Язык сухой, живот напряжен, возможно незначительное вздутие. При пальпации определяется резкая болезненность в одной из подвздошных областей или по всему гипогастрию. Перитонеальная симптоматика наиболее выражена в нижних отделах. Перкуторно определить свободную жидкость в отлогах местах живота (правый, левый боковые каналы).

При гинекологическом осмотре слизистая оболочка влагалища нормальной окраски или бледная. Двуручное исследование может быть затруднено из-за выраженной болезненности передней брюшной стенки. Матка обычных размеров, болезненная, на стороне апоплексии пальпируется болезненный, слегка увеличенный яичник. Своды влагалища нависают, тракции за шейку матки резко болезненные.

В клиническом анализе крови отмечается снижение уровня гемоглобина, но при острой кровопотере в первые часы возможно повышение уровня гемоглобина в результате сгущения крови. У некоторых больных отмечается незначительное увеличение лейкоцитов без сдвига формулы влево.

При УЗИ внутренних гениталий определяется значительное количество свободной мелко- и среднедисперсной жидкости в брюшной полости со структурами неправильной формы, повышенной эхогенности (кровяные сгустки).

Для диагностики заболевания без выраженных нарушений гемодинамических показателей применяют пункцию брюшной полости через задний свод влагалища. Однако методом выбора в диагностике апоплексии яичника стала лапароскопия. Апоплексия яичника при лапароскопии выглядит как стигма овуляции (приподнятое над поверхностью небольшое пятно диаметром 0,2–0,5 см с признаками кровотечения или прикрытое сгустком крови) (рис. 16.16), в виде кисты желтого тела в «спавшемся» состоянии (рис. 16.17) либо в виде самого желтого тела с линейным разрывом или округлым дефектом ткани с признаками кровотечения (рис. 16.18) или без них.

**Лечение** пациенток с апоплексией яичника зависит от формы заболевания и тяжести внутрибрюшного кровотечения. При болевой форме и незначительной внутрибрюшной кровопоте-

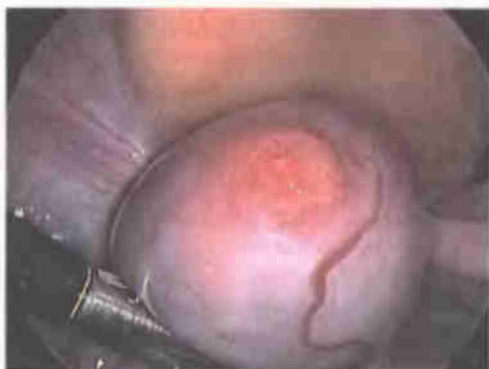

Рис. 16.16. Стигма овуляции. Лапароскопия.

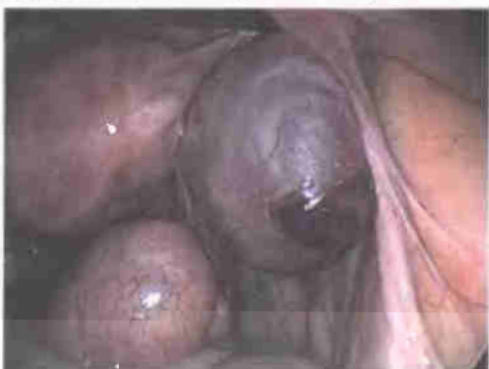

Рис. 16.17. «Спавшаяся» киста желтого тела. Лапароскопия.

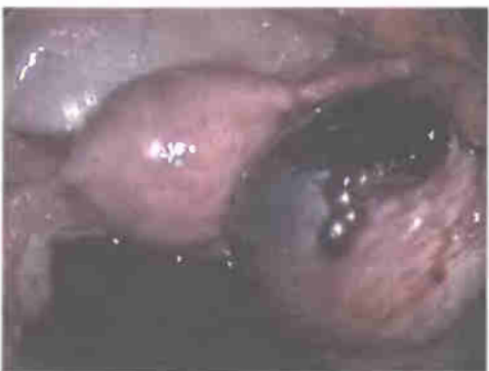

Рис. 16.18. Желтое тело с разрывом и кровотечением. Лапароскопия.

ре (менее 150 мл) без признаков нарастания кровотечения можно проводить *консервативную терапию*. Она включает в себя покой, лед на низ живота (способствует спазму сосудов), препараты гемостатического действия (этамзилат), спазмолитические средства (папаверин, но-шпа), витамины (тиамин, пиридоксин, цианокобаламин), физиотерапевтические процедуры (электрофорез с хлоридом кальция, СВЧ-терапия).

Консервативная терапия проводится в стационаре под круглосуточным наблюдением. При повторном приступе болей, ухудшении общего состояния, нестабильности гемодинамики, увеличении количества крови в брюшной полости клинически и при ультразвуковом сканировании появляются показания к оперативному вмешательству (лапароскопии, лапаротомии).

*Показания к лапароскопии:*

- более 150 мл крови в брюшной полости, что подтверждено физикальным исследованием и УЗИ, при стабильных показателях гемодинамики и удовлетворительном состоянии пациентки;
- неэффективность консервативной терапии в течение 1–3 дней, признаки продолжающегося внутрибрюшного кровотечения, подтвержденного УЗИ;
- дифференциальная диагностика острой гинекологической и острой хирургической патологии.

Оперативное вмешательство при апоплексии яичника должно быть максимально щадящим: коагуляция места разрыва, вскрытие или пункция кисты и удаление содержимого с помощью аквапура-тора-отсоса, резекция яичника. При больших повреждениях и отсутствии возможности сохранения яичника его удаляют.

*Показания к лапаротомии:*

- признаки внутрибрюшного кровотечения, приводящего к нарушениям гемодинамики с тяжелым состоянием больной (геморрагический шок);
- невозможность проведения лапароскопии (вследствие спаечного процесса, усиления кровотечения из поврежденных сосудов яичника).

Оперативное вмешательство выполняют нижнесрединным доступом или надлобковым разрезом по Пфанненштилю. Объем вмешательства не отличается от лапароскопического. При лапаротомии возможна реинфузия крови, излившейся в брюшную полость.

**Профилактика.** У больных с болевой формой апоплексии яичника нарушения ЦНС, гормонального профиля и кровообращения

в яичнике обратимы, в связи с чем специфических профилактических мероприятий не требуется. У пациенток, перенесших геморрагическую форму апоплексии яичника, дисфункция высших отделов ЦНС, изменения гормонального статуса и нарушения овариального кровотока обычно стойкие. Таким больным показана комплексная медикаментозная терапия, разрывающая порочный патогенетический круг. В течение 3 мес проводят терапию, корригирующую деятельность структур головного мозга: назначают ноотропы для улучшения обменных процессов в ЦНС, препараты, улучшающие церебральную перфузию (кавинтон, танакан, винпоцетин), транквилизаторы, при внутричерепной гипертензии — мочегонные препараты. Для подавления овуляции и коррекции гормонального профиля в течение 3–6 мес используют комбинированные эстроген-гестагенные монофазные низко- и микродозированные оральные контрацептивы (марвелон, регулон, жанин, фермоден, силест, новинет, мерсилон, логест).

**Прогноз.** При болевой форме апоплексии яичника прогноз для жизни благоприятный. У больных с геморрагической формой прогноз для жизни зависит от своевременности диагностики и лечебных мероприятий. К летальному исходу при разрыве яичника может привести декомпенсированный необратимый геморрагический шок, возникающий при кровопотере более 50% ОЦК.

Профилактические мероприятия способствуют снижению частоты рецидивов заболевания.

### **Перекрут ножки опухолей придатков матки**

В 15–25% наблюдений встречается перекрут ножки опухоли яичника, но возможен перекрут ножки любой опухоли (например, субсерозного узла), маточной трубы, неизмененного яичника и даже всей матки или ее придатков. Перекруту подвержены подвижные зрелые тератомы, а также параовариальные кисты, плотные фибромы яичника.

Различают анатомическую и хирургическую ножку опухоли яичника. Анатомическая ножка опухоли (кисты) яичника состоит из растянутых воронкотазовой и собственной связок яичника и его брыжейки. В ножке проходят сосуды, питающие опухоль и ткань яичника (яичниковая артерия, ветвь восходящей части маточной артерии), лимфатические сосуды и нервы. В хирургическую ножку, образующуюся в результате перекрута, помимо анатомической, входит растянутая маточная труба.

**Этиология и патогенез.** Причины перекрута ножки опухолей не всегда ясны. Считают, что для возникновения перекрута имеют значение внезапная остановка вращательного движения туловища (гимнастические упражнения, танцы), физические нагрузки, резкое изменение внутрибрюшного давления. В этих случаях вращение опухоли вокруг ножки продолжается по инерции, что и приводит к перекруту. Перекруту ножки способствуют асимметричная форма, неравномерная плотность опухоли.

В момент перекрута перегибаются питающие яичник ветви маточной артерии и яичниковая артерия вместе с сопровождающими их венами. В опухоли нарушается кровообращение, затем наступают некроз и асептическое воспаление, распространяющееся на брюшину малого таза. Перекрут может быть полным (более чем на  $360^\circ$ ) и частичным (менее чем на  $360^\circ$ ). При частичном перекруте ножки опухоли нарушается прежде всего венозный отток при относительно сохраненном артериальном кровоснабжении. Все явления не очень выражены и могут исчезнуть даже без лечения. Вторичные изменения в опухоли (некроз, кровоизлияния) выявляются у таких больных во время операции.

**Клиника.** Клиническая картина заболевания определяется нарушением питания опухоли. При быстром перекруте ножки опухоли клиника настолько характерна, что сразу позволяет установить правильный диагноз. Заболевание начинается внезапно с появления резкой боли внизу живота на стороне поражения, тошноты, рвоты, задержки стула и газов (парез кишечника). При медленном перекруте симптомы заболевания выражены менее резко, могут периодически усиливаться или исчезать.

**Диагностика** перекрута ножки опухоли основана на жалобах, данных анамнеза (указание на кисту или опухоль яичника), типичных симптомах заболевания, данных объективного исследования. Кожные покровы становятся бледными, выступает холодный пот, повышается температура тела (обычно до  $38^\circ\text{C}$ ), учащается пульс. Язык сухой, обложен налетом. Живот вздут, болезнен в месте проекции опухоли, мышцы передней брюшной стенки напряжены, симптом Щеткина–Блюмберга положительный. В крови лейкоцитоз, СОЭ повышена.

Подтвердить заболевание позволяет гинекологическое исследование, позволяющее выявить объемное образование в области придатков матки обычно овальной формы, тугоэластической консистенции, ограничено подвижное, резко болезненное при пальпации и попытке смещения. Матка и придатки с другой стороны не изме-

нены. Двуручное гинекологическое исследование нередко затруднено из-за резкой болезненности и напряжения мышц передней брюшной стенки, особенно у девочек, что заставляет осматривать их под наркозом.

Важным методом диагностики перекрута ножки опухоли служит ультразвуковое сканирование, при котором в области придатков матки определяется объемное образование с признаками опухоли или кисты яичника. У девочек диагноз нередко ставят несвоевременно, так как врачи не всегда помнят о возможности опухолей гениталий у детей и подростков. Наиболее точные сведения можно получить при лапароскопии. Эндоскопическое исследование выявляет в малом тазу багрово-цианотичное образование — яичник с перекрутом ножки (рис. 16.19), с признаками некроза или без них, а также серозный или серозно-геморрагический выпот.

Дифференциальную диагностику при перекруте ножки опухоли яичника следует проводить прежде всего с острым аппендицитом (особенно при тазовом расположении червеобразного отростка), почечной коликой. В этой ситуации могут помочь дополнительные методы исследования — обзорный рентгеновский снимок органов брюшной полости, УЗИ органов брюшной полости и забрюшинного пространства.

**Лечение** перекрута ножки опухоли оперативное (лапароскопический или лапаротомический доступ). Промедление с операцией приводит к некрозу опухоли, присоединению вторичной инфекции, сращению опухоли с соседними органами, развитию перитонита. После визуального осмотра макропрепарата, а иногда и после срочного гистологического исследования окончательно определяют объем оперативного вмешательства.

Раньше во время операции ножку опухоли раскручивать категорически запрещалось из-за опасности эмболии тромбами, находящимися в кровеносных сосудах ножки. В настоящее время врачебная тактика пересмотрена. При отсутствии визуальных признаков некроза ножку образо-

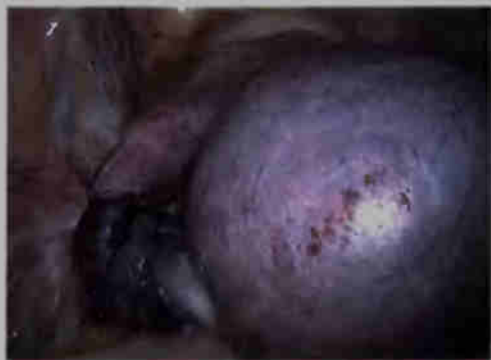

Рис. 16.19. Перекрут ножки образования яичника. Лапароскопия.

вания раскручивают и наблюдают за восстановлением кровообращения в тканях. В случае исчезновения ишемии и венозного застоя вместо принятого ранее удаления придатков матки можно ограничиться резекцией яичника (если позволяет тип опухоли или кисты яичника). Это особенно актуально для девочек и подростков, так как позволяет сохранить орган, важный для менструальной и репродуктивной функций.

### Некроз миоматозного узла

Миома матки — наиболее часто встречающаяся доброкачественная опухоль внутренних половых органов. Некроз миоматозных узлов наступает примерно у 7% больных миомой матки, нередко во время беременности, в послеродовом или послеабортном периоде.

**Этиология и патогенез.** Некроз миоматозного узла может быть связан либо с перекрутом его ножки при субсерозной локализации, либо с недостаточной васкуляризацией. Во время беременности создаются предпосылки для некроза миоматозных узлов: снижение кровотока в миометрии с повышением сосудистого тонуса и нарушением венозного оттока. Следует учитывать также и быстрое увеличение миоматозных узлов параллельно с ростом беременной матки. Некроз сопровождается развитием отека, кровоизлияний, асептического воспаления в узле. При прогрессировании заболевания может развиться перитонит.

**Клиника.** При перекруте ножки миоматозного узла заболевание развивается остро — возникают схваткообразные боли внизу живота, тошнота, рвота, озноб, сухость во рту, нарушается функция кишечника. При недостаточном кровоснабжении (нарушении питания) миоматозного узла клиническая картина более смазанная, симптомы появляются постепенно. Пациентку беспокоят тянущие боли внизу живота и пояснице, они периодически усиливаются, ослабевают или исчезают. В момент приступа болей также могут быть тошнота, озноб, повышение температуры, обычно до субфебрильных значений, тахикардия.

**Диагностика** перекрута ножки или нарушения питания миоматозного узла основывается на данных анамнеза с указанием на миому матки, жалобах, клинических проявлениях. При физикальном осмотре могут быть бледность кожных покровов, суховатый, обложенный налетом язык. Живот вздут, напряжен, при пальпации болезнен в нижних отделах, там же определяются положительные симптомы раздражения брюшины. Гинекологическое исследование

позволяет выявить увеличенную, миоматозно измененную матку, болезненную в месте некроза миоматозного узла. Иногда не удается отличить субсерозный миоматозный узел от опухоли яичника. В периферической крови выявляются лейкоцитоз, повышение СОЭ. Из дополнительных неинвазивных методов исследования имеет значение ультразвуковое сканирование органов малого таза, при котором определяют признаки нарушения питания в миоматозном узле (снижение и неоднородность эхографической плотности, появление жидкостных полостей в узле). Информативным методом диагностики является лапароскопия. При визуальном осмотре органов малого таза можно определить увеличенную миоматозную матку с перекрутом ножки и признаками некроза (отек, кровоизлияния, синюшно-багровый цвет) субсерозного узла (рис. 16.20).


**Лечение** при перекруте ножки субсерозного миоматозного узла состоит в экстренной операции. Объем оперативного вмешательства зависит в основном от выраженности некротических изменений в узле, вовлечения брюшины в патологический процесс (признаки перитонита), возраста пациентки. У девочек, женщин репродуктивного возраста, а также у беременных с некрозом миоматозного узла без явлений перитонита следует стремиться к проведению органосохраняющих операций, ограничиваясь консервативной миомэктомией. У пациенток в пре- и постменопаузе проводится надрвагалишная ампутация или экстирпация матки.

В случае нарушения питания миоматозного узла неотложную помощь начинают с инфузионной терапии для уменьшения интоксикации и нормализации водно-электролитного баланса. Используют средства, улучшающие микроциркуляцию, спазмолитики и противовоспалительные препараты. Эффективность консервативного лечения оценивают в течение ближайших 24–48 ч. При ухудшении состояния, усилении симптомов, неэффективности консервативной терапии или появлении признаков перитонита показана экстренная операция. Объем оперативного вмешательства определяют

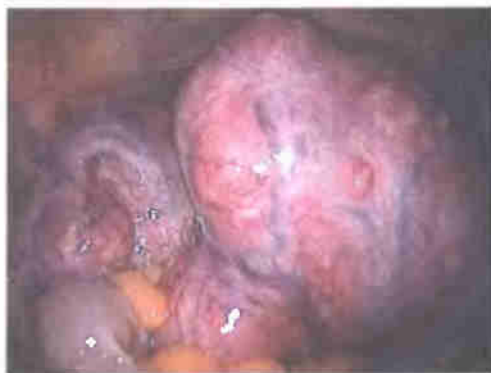

Рис. 16.20. Перекрут миоматозного узла. Лапароскопия.





## Глава 17

# НЕПРАВИЛЬНЫЕ ПОЛОЖЕНИЯ ПОЛОВЫХ ОРГАНОВ

Нормальным (типичным) считают положение половых органов у здоровой половозрелой небеременной и некормящей женщины в вертикальном положении при опорожненных мочевом пузыре и прямой кишке. В норме дно матки обращено кверху и не выступает над входом в малый таз, область наружного маточного зева находится на уровне спинальных остей, влагалищная часть шейки матки — книзу и кзади. Тело и шейка матки образуют тупой угол, открытый кпереди (положение *anteversio* и *anteflexio*). Влагалище расположено в полости малого таза косо, направляясь сверху и сзади вниз и кпереди. Дно мочевого пузыря прилежит к передней стенке матки в области перешейка, уретра соприкасается с передней стенкой влагалища в ее средней и нижней третях. Прямая кишка располагается позади влагалища и связана с ним рыхлой клетчаткой. Верхняя часть задней стенки влагалища — задний свод покрыта брюшиной прямокишечно-маточного пространства.

Нормальное положение женских половых органов обеспечивается собственным тонусом половых органов, взаимоотношениями внутренних органов и согласованной деятельностью диафрагмы, брюшной стенки и тазового дна и связочным аппаратом матки (подвешивающий, фиксирующий и поддерживающий).

**Собственный тонус половых органов** зависит от правильного функционирования всех систем организма. Снижение тонуса может быть связано со снижением уровня половых гормонов, нарушением функционального состояния нервной системы, возрастными изменениями.

**Взаимоотношения внутренних органов** (кишечник, сальник, паренхиматозные и половые органы) формируют их единый комплекс. Внутривнутрибрюшное давление регулируется содружественной функцией диафрагмы, передней брюшной стенки и тазового дна.

**Подвешивающий связочный аппарат матки** составляют круглые и широкие связки матки, собственная связка и подвешивающая связка яичника. Данные связки обеспечивают срединное положение дна матки и ее физиологический наклон кпереди.

К **фиксирующему связочному аппарату матки** относятся крестцово-маточные, основные, маточно-пузырные и пузырно-лобковые связки. Фиксирующий аппарат обеспечивает центральное положение матки и делает практически невозможным ее смещение в стороны, кзади и кпереди. Так как связочный аппарат отходит от нижнего отдела матки, возможны ее физиологические наклоны в различные стороны (положение женщины лежа, переполненный мочевой пузырь и т.д.).

**Поддерживающий связочный аппарат матки** представлен в основном мышцами тазового дна (нижний, средний и верхний слои), а также пузырно-влагалищной, прямокишечно-влагалищной перегородками и плотной соединительной тканью, располагающейся у боковых стенок влагалища. Нижний слой мышц тазового дна составляют наружный сфинктер прямой кишки, луковично-пещеристая, седалищно-пещеристая и поверхностная поперечная мышцы промежности. Средний слой мышц представлен мочеполовой диафрагмой, наружным сфинктером мочеиспускательного канала и глубокой поперечной мышцей промежности. Верхний слой мышц тазового дна образует парная мышца, поднимающая задний проход.

Неправильные положения половых органов возникают под влиянием воспалительных процессов, опухолей, травм и других факторов. Матка может смещаться как в вертикальной плоскости (вверх и вниз), так и вокруг продольной оси и в горизонтальной плоскости. Наиболее важное клиническое значение имеют смещения матки вниз (выпадение), смещение кзади (ретрофлексия) и патологическая антефлексия (гиперантефлексия).

**Гиперантефлексия** — патологический перегиб матки кпереди, когда между телом и шейкой матки создается острый угол (менее 70°). Патологическая антефлексия может быть следствием полового инфантилизма и реже — воспалительного процесса в малом тазу.

**Клиническая картина** гиперантефлексии соответствует таковой основного заболевания, вызвавшего аномалию положения матки. Наиболее типичны жалобы на нарушения менструальной функции

по типу гипоменструального синдрома, альгоменорсею. Часто бывает бесплодие (обычно первичное), обусловленное сниженной функцией яичников.

**Диагноз** устанавливается на основании характерных жалоб и данных влагалищного исследования. Как правило, матка небольших размеров резко отклонена кпереди, с удлиненной конической шейкой, влагалище узкое, влагалищные своды уплощены.

**Лечение** гиперантефлексии основано на устранении причин, вызвавших эту патологию (лечение инфантилизма, воспалительного процесса). При выраженной альгоменорее используют различные обезболивающие препараты. Широко применяют спазмолитические средства (но-шпа, баралгин и др.), а также антипростагландины: индометацин, бутадиион и др. за 2–3 дня до начала менструации.

**Ретрофлексия матки** — открытый кзади угол между телом и шейкой матки. При таком положении тело матки отклонено кзади, а шейка — кпереди. При ретрофлексии мочевого пузыря не прикрыт маткой, и петли кишечника оказывают постоянное давление на переднюю поверхность матки и заднюю стенку мочевого пузыря. Вследствие этого длительная ретрофлексия приводит к опущению или выпадению половых органов.

Различают подвижную и фиксированную ретрофлексию матки. Подвижная ретрофлексия является следствием снижения тонуса матки и ее связок при инфантилизме, родовой травме, опухолях матки и яичников. Подвижная ретрофлексия часто встречается у женщин астенического телосложения и после общих тяжелых заболеваний с выраженным похуданием. Фиксированная ретрофлексия матки является следствием воспалительных процессов в малом тазу и эндометриоза.

**Клиника** ретрофлексии матки определяется симптоматикой основного заболевания: болью, нарушением функции соседних органов и менструальной функции. У многих женщин ретрофлексия матки не сопровождается какими-либо жалобами и обнаруживается случайно при гинекологическом исследовании.

**Диагностика** ретрофлексии матки обычно не представляет каких-либо трудностей. При бимануальном исследовании определяется отклоненная кзади матка, пальпируемая через задний свод влагалища. При подвижной ретрофлексии матка довольно легко выводится в нормальное положение, при фиксированной ретрофлексии вывести матку обычно не удается.

**Лечение.** При бессимптомной ретрофлексии матки лечение не показано. Ретрофлексия с клинической симптоматикой требует

лечения основного заболевания (воспалительных процессов, эндометриоза). Пессарии для удержания матки в правильном положении в настоящее время не применяют, как и хирургическую коррекцию ретрофлексии матки. Не рекомендуется также и гинекологический массаж.

## ОПУЩЕНИЕ И ВЫПАДЕНИЕ (ПРОЛАПС) МАТКИ И ВЛАГАЛИЩА

Эта патология имеет наибольшее практическое значение среди аномалий положения половых органов. В структуре гинекологической заболеваемости на долю опущений и выпадений половых органов приходится до 28%. Из-за анатомической близости и общности поддерживающих структур данная патология часто вызывает анатомо-функциональную несостоятельность смежных органов и систем (недержание мочи, несостоятельность анального сфинктера).

Существует несколько классификаций смещения влагалища и матки книзу. Наиболее проста и удобна классификация М.С. Машиновского:

I степень — стенки влагалища доходят до входа во влагалище и наблюдается наружный зев шейки матки, находится ниже спинальных остей;

II степень — шейка матки выходит за пределы половой щели, тело матки располагается выше нее;

III степень (полное выпадение матки) — вся матка находится ниже половой щели.

Особую форму выпадения половых органов представляют пролапс культи шейки матки или купола влагалища после гистерэктомии.

Вместе с передней стенкой влагалища обычно опускается и выпадает часть мочевого пузыря, возникает так называемое цистоцеле (*cystocele*). Различают 4 степени цистоцеле (Green, 1962):

I степень — цистоцеле обнаруживается только при натуживании и не выходит за пределы влагалища;

II степень — цистоцеле обнаруживается без натуживания, а при натуживании определяется в преддверии влагалища;

III степень — без натуживания цистоцеле обнаруживается в преддверии влагалища, а при натуживании выходит ниже наружных половых губ;

IV степень — передняя стенка влагалища находится вне полости малого таза.

Опущение и выпадение задней стенки влагалища нередко сопровождается опущением и выпадением передней стенки прямой кишки — ректоцеле (*rectocele*).

Опущение и выпадение половых органов иногда сопровождается энтероцеле, представляющей собой грыжу заднего свода влагалища; в грыжевой мешок входят петли кишечника, сальник.

При опущении и выпадении половых органов часто отмечается удлинение шейки матки (элонгация).

**Этиология и патогенез.** Опущение и выпадение половых органов — полиэтиологическое заболевание, в его основе лежат несостоятельность мышц тазового дна и связочного аппарата матки, повышенное внутрибрюшное давление. Несостоятельности мышц тазового дна способствуют:

- травматичные роды;
- несостоятельность соединительнотканых структур в виде «системной» недостаточности с грыжами других локализаций, опущением других внутренних органов, т.е. спланхноптозом;
- нарушение синтеза стероидных гормонов (эстрогенная недостаточность);
- хронические заболевания, сопровождающиеся нарушением обменных процессов, микроциркуляции.

Под влиянием одного или нескольких перечисленных факторов наступает функциональная несостоятельность связочного аппарата внутренних половых органов и тазового дна. При повышении внутрибрюшного давления органы начинают «выдавливаться» за пределы тазового дна. Различают несколько вариантов патогенетических механизмов выпадения матки и влагалища:

- матка находится целиком за пределами растянувшегося тазового дна;
- часть матки располагается внутри, а часть вне грыжевых ворот; первая часть «выдавливается», а другая прижимается к поддерживающему основанию. При этом варианте влагалищная часть шейки матки из-за постоянного давления внутри грыжевых ворот может опуститься и растянуться (*elongatio coli* — удлинение шейки); тело матки, лежащее вне грыжевых ворот, противодействует полному выпадению органа.

**Клиника.** Опущение и выпадение половых органов развивается медленно. Основным симптомом выпадения матки и стенок влагалища становится обнаруживаемое самой больной «инородное тело» во влагалище. Поверхность выпавшей части половых органов, покрытая слизистой оболочкой, подвергается ороговению,

принимает вид сухой кожи с трещинами, ссадинами, а затем и с изъязвлениями. В дальнейшем больные жалуются на чувство тяжести и боль внизу живота, пояснице, крестце, усиливающиеся во время и после ходьбы, поднятии тяжести, кашле, чиханье. Застой крови и лимфы в выпавших органах приводит к цианозу слизистых оболочек и отеку подлежащих тканей.

Выпадение матки сопровождается затруднением мочеиспускания, остаточной мочой, застоем в мочевых путях и затем инфицированием сначала нижних, а при прогрессировании процесса и верхних отделов мочеполовой системы. Длительно существующее полное выпадение внутренних половых органов может стать причиной гидронефроза, гидроуретера, обструкции мочеточников.

У каждой 3-й больной с выпадением половых органов развиваются проктологические осложнения. Наиболее частые из них — запоры, причем в одних случаях они служат этиологическим фактором заболевания, а в других становятся следствием и проявлением болезни.

**Диагноз** опущения и выпадения половых органов ставят на основании данных осмотра и пальпации. После осмотра и пальпации выпавшие половые органы вправляют и производят бимануальное исследование, при этом оценивают состояние мышц тазового дна, связочного аппарата, придатков матки и исключают другую патологию. Декубитальную язву, располагающуюся на стенках влагалища и влагалишной части шейки матки, необходимо дифференцировать с опухолью. Для этого используют кольпоскопию, цитологическое исследование и прицельную биопсию.

При обязательном ректальном исследовании обращают внимание на наличие или выраженность ректоцеле, состояние сфинктера прямой кишки.

При выраженных нарушениях мочеиспускания необходимо исследовать мочевую систему, по показаниям сделать цистоскопию, экскреторную урографию, уродинамическое исследование.

**Лечение** пациенток с опущениями и выпадениями половых органов определяется степенью опущения внутренних половых органов; сопутствующей гинекологической патологией; сохранением или восстановлением детородной и менструальной функций; нарушением функции толстой кишки и сфинктера прямой кишки, возрастом больной; сопутствующей экстрагенитальной патологией и риском хирургического вмешательства и анестезиологического пособия.

При небольших опущениях внутренних половых органов, когда они не достигают преддверия влагалища, и при отсутствии нарушения функции соседних органов возможно консервативное ведение больных с назначением ЛФК.

При более тяжелых опущениях и выпадении внутренних половых органов применяют хирургическое лечение. Множество хирургических операций В.И. Краснопольский и соавт. (1997) разделили на 7 групп по анатомическому образованию, используемому для коррекции положения внутренних половых органов.

**1-я группа.** Операции, направленные на укрепление тазового дна, — кольпоперинеолеваторопластика. Операция выполняется как в качестве основного пособия, так и как дополнительная при всех видах хирургических операций по поводу опущений и выпадений половых органов.

**2-я группа.** Операции с применением различных модификаций укорочения и укрепления подвешивающего аппарата матки (круглых связок). Это операция по Вебстеру—Банди—Дартигу (укорочение и фиксация круглых связок к задней поверхности матки); укорочение и фиксация круглых связок к передней поверхности матки; операция по Александрову—Адамсу (укорочение круглых связок через паховые каналы); вентросуспензия матки по Долери—Джилльямсу; вентрофиксация матки по Кохеру и др. Эти операции в настоящее время не рекомендуются ввиду малой эффективности, что обусловлено использованием в качестве фиксирующего материала заведомо несостоятельной ткани — круглых связок матки.

**3-я группа.** Операции, направленные на укрепление фиксирующего аппарата матки (кардинальных, крестцово-маточных связок) путем их сшивания между собой, транспозиции и т.д. К этой группе относится «манчестерская» операция. Эти операции устраняют лишь одно звено патогенеза заболевания.

**4-я группа.** Операции с жесткой фиксацией выпавших органов к стенкам таза (лобковой кости, крестцу, сакроспинальной связке и т.д.). Эти операции сопряжены с возможными тяжелыми осложнениями (остеомиелит, болевой синдром), кроме того, они создают оперативно-патологическое положение органов малого таза со всеми вытекающими отсюда последствиями.

**5-я группа.** Операции с использованием аллопластических материалов для укрепления связочного аппарата и фиксации матки. Эти операции недостаточно оправдали себя, поскольку не уменьшили числа рецидивов заболевания в результате нередкого отторжения протеза, а также приводили к развитию свищей.



**6-я группа.** Операции с частичной облитерацией влагалища (срединная кольпоррафия Нейгебауэра–Лефора, влагалищно-промежностный клейзис – операция Лабгардта). Операции нефизиологичны, исключают половую жизнь, возможны рецидивы заболевания. Эти операции применимы только в старческом возрасте при полном выпадении матки и отсутствии патологии шейки матки и эндометрия.

**7-я группа.** Радикальные способы хирургического лечения (влагалищная экстирпация матки). После влагалищной экстирпации матки выпадение органа полностью устраняется, но возникают отрицательные моменты: возможность рецидива в виде энтероцеле, прекращение менструальной и репродуктивной функций у больных репродуктивного возраста, нарушение архитектоники малого таза, возможность прогрессирования нарушений функции соседних органов (мочевое пузыря, прямой кишки). Влагалищная экстирпация матки рекомендуется пациенткам пожилого возраста, не живущим половой жизнью.

Перечисленные особенности и недостатки различных хирургических методов лечения опущения и выпадения половых органов заставляют чаще использовать сочетанные и комбинированные методы: лапароскопический или лапаротомический доступ в сочетании с вагинальным. При этом для укрепления перерастянутого связочного аппарата матки применяют синтетические инертные нерассасывающиеся материалы (мерсилен, пролен, дексон, гортекс).

Не утратила значения двухэтапная комбинированная операция в модификации В.И. Краснопольского и соавт. (1997), заключающаяся в укреплении крестцово-маточных связок апоневротическими лоскутами, выкроенными из апоневроза наружной косой мышцы живота (проведенными экстраперитонеально) в сочетании с кольпоперинеолеваторопластикой. Операцию можно проводить при сохраненной матке, при рецидивах пролапса культи шейки матки и влагалища, в сочетании с ампутацией и экстирпацией матки. В настоящее время ее выполняют лапароскопическим доступом с использованием синтетических материалов вместо апоневротических лоскутов.

## **Недержание мочи**

**Недержание мочи** (непроизвольное мочеиспускание) – утрата волевого контроля за актом мочеиспускания. Это явление представляет собой социальную и медико-гигиеническую проблему. Недержание мочи возможно как в молодом, так и в старческом возрасте, оно

не зависит от условий жизни, характера работы или этнической принадлежности. После 40 лет каждая 2-я женщина отмечает непроизвольное выделение мочи.

По классификации S.L. Stanton (2000) различают следующие типы недержания мочи.

#### **Уретральное:**

- недостаточность уретральных сфинктеров (стрессовое недержание мочи);
- нестабильность детрузора: идиопатическая, нейропатическая;
- врожденное (эписпадия);
- смешанное;
- недержание от переполнения.

#### **Экстрауретральное:**

- врожденное (эктопия мочеоточника, экстрофия мочевого пузыря);
- свищи – пузырьные, мочеоточниковые, уретральные.

Международное общество (ICS) предлагает классифицировать недержание мочи следующим образом:

- стрессовое недержание – неконтролируемая потеря мочи при физическом усилии;
- императивное недержание (гиперактивный мочевоу пузырь) – неконтролируемая потеря мочи, не зависящая от повышения внутримузырного давления;
- рефлекс-недержание – потеря мочи вследствие ненормальной спинальной активности («нейрогенный мочевоу пузырь»);
- недержание от переполнения – потеря мочи при перерастяжении стенок мочевоу пузыря (инфравезикальная обструкция);
- экстрауретральное недержание – выделение мочи ниже неповрежденного сфинктера (врожденная эктопия устья мочеоточника или мочеполовые свищи).

При лечении пациенток с недержанием мочи в отсутствие свища нужно учитывать: стрессовое недержание мочи, нестабильность детрузора и недержание при переполнении. Эти три явления имеют различные механизмы.

Для диагностики и лечения наиболее трудны случаи со сложными (в сочетании с пролапсом половых органов) и комбинированными (в сочетании с нестабильностью детрузора и/или уретры) формами недержания мочи.

**Стрессовое недержание мочи (НМНН – недержание мочи при напряжении)** в первую очередь необходимо дифференцировать с императивным недержанием мочи, когда больные не могут противо-

стоять немедленному удовлетворению позыва. Лечебная тактика этих патологических состояний различна.

Согласно Международной классификации, рекомендованной ICS, НМПН может быть обусловлено дислокацией и ослаблением связочного аппарата, неизмененного мочеиспускательного канала и уретровезикального сегмента (НМПН I и II типов) или связано с изменениями в самом мочеиспускательном канале и сфинктерной системе, приводящими к нарушению функции замыкательного аппарата (НМПН III типа).

**Клиника.** Основная жалоба — непроизвольное истечение мочи при нагрузке. В отличие от ургентного недержания мочи, когда больные не в состоянии подавить императивный позыв на мочеиспускание, при НМПН моча выделяется непроизвольно без позыва на мочеиспускание. Потеря мочи зависит от степени поражения сфинктерного аппарата.

**Диагностика** состоит в установлении типа недержания мочи, выраженности патологического процесса, функционального состояния нижних мочевых путей, возможных причин недержания мочи, метода коррекции. Нужно обратить внимание на возможную связь возникновения и усиления недержания мочи в период перименопаузы.

Пациенток с недержанием мочи обследуют в 3 этапа.

**1-й этап — клиническое обследование.** Наиболее часто НМПН встречается у больных с пролапсом гениталий, поэтому больную следует осмотреть в гинекологическом кресле, чтобы выявить пролапс гениталий, оценить подвижность шейки мочевого пузыря при кашлевой пробе или натуживании (проба Вальсальвы), состояние кожных покровов промежности и слизистой оболочки влагалища.

При сборе анамнеза выясняют факторы риска. Это роды, особенно патологические или многократные, большая физическая нагрузка, ожирение, варикозная болезнь, спланхноптоз, соматическая патология, сопровождающаяся повышением внутрибрюшного давления (хронический кашель, запоры и т.д.), хирургические вмешательства на органах малого таза, неврологическая патология.

Лабораторные методы включают в себя клинический анализ мочи, посев мочи на флору и т.д.

Больной рекомендуют вести дневник мочеиспускания в течение 3—5 дней, отмечая количество мочи, выделенной за одно мочеиспускание, частоту мочеиспускания в сутки, все эпизоды недержания мочи, число использованных прокладок и физическую

активность. Дневник мочеиспускания позволяет объективно оценить мочеиспускание в привычной для больной обстановке.

Для дифференциальной диагностики стрессового недержания мочи и гиперактивного мочевого пузыря применяют специализированный вопросник и таблицу рабочих диагнозов.

Симптомы	Гиперактивный мочевой пузырь	Стрессовое недержание мочи
Частые позывы (более 8 раз в сутки)	Да	Нет
Императивные позывы (внезапное острое желание помочиться)	Да	Нет
Неоднократное прерывание ночного сна, вызванное позывами к мочеиспусканию	Обычно	Редко
Способность вовремя добраться до туалета после позыва	Нет	Да
Недержание при физической нагрузке (кашель, смех, чихание и т.д.)	Нет	Да

**2-й этап** — *ультрасонографическое исследование (УЗИ)* не только для исключения или подтверждения патологии гениталий, но и для исследования уретровезикального сегмента и состояния уретры у больных с НМПН.

**3-й этап** — *комбинированное уродинамическое исследование (КУДИ)* для диагностики нестабильности детрузора и уретры, при подозрении на комбинированные расстройства, неэффективность терапии, рецидиве недержания мочи после лечения, несовпадении клинических симптомов и результатов исследований. КУДИ является методом диагностики нестабильности детрузора и уретры, что позволяет выработать правильную лечебную тактику и избежать неоправданных хирургических вмешательств.

**Лечение.** Для лечения стрессового недержания мочи предложены многочисленные консервативные, медикаментозные, хирургические, лапароскопические методы.

**Консервативные и медикаментозные методы:**

- упражнения для укрепления мышц тазового дна;
- заместительная гормонотерапия в климактерическом периоде;
- $\alpha$ -симпатомиметики;
- пессарии;
- съёмные обтураторы уретры.

**Хирургические методы:**

- передняя кольпоррафия;
- надлобковые операции:
  - операция Burch (Берча);
  - операция Маршалла–Маршетти–Кранца;
- слинговые (петлевые) операции:
  - позадилонная уретровезикопексия свободной синтетической петлей (Tension Free Vaginal Tape – TVT);
  - слинговые операции лоскутами из передней стенки влагалища;
  - фасциальные слинги (из аутоматериала или искусственные);
  - инъекции субстанций (коллаген, аутожир, тефлон);
  - искусственные сфинктеры;
- влагалищные игольчатые методы – игольчатые суспензии по Перейре, Стеми, Гиттису, Рацу.

Подход определяется причиной заболевания, анатомическими нарушениями, выраженностью недержания мочи, сопутствующей гинекологической патологией, влиянием на качество жизни.

Консервативные методы лечения возможны при легком недержании мочи или противопоказаниях к хирургическому вмешательству.

При выборе хирургического метода коррекции важное значение имеет сопутствующая гинекологическая патология, в частности пролапс гениталий и тип недержания мочи при напряжении. НМПН I и II типов обусловлено гипермобильностью уретры и клинически часто проявляется как уретро- или цистоцеле. Основной целью лечения становится восстановление нормальной анатомии путем перемещения и фиксации уретровезикального сегмента в физиологическое положение. Оперативную коррекцию можно проводить как абдоминальным, так и лапароскопическим доступом.

«Базовым» хирургическим вмешательством может быть утеро- или вагинопексия с помощью лоскутов собственного апоневроза (лапаротомический доступ) или синтетических протезов (лапароскопический доступ). Коррекция пролапса гениталий дополняется антистрессовой операцией: один из вариантов позадилонной уретровезикопексии (операция Берча или TVT).

Пластику передней стенки влагалища как самостоятельный вид операции при цистоцеле и НМПН не используют ввиду низкой эффективности. Пластику сочетают с одним из видов антистрессовых операций.

При полном выпадении матки в сочетании с НМПН выполняют влагалищную гистерэктомию в сочетании с позадилонной уретропексией (операция Берча или Перейры) или TVT.

Больным с НМПН при напряжении III типа, с рецидивами недержания мочи показаны оперативные вмешательства, которые не предусматривают восстановления поврежденного сфинктерного аппарата, но создают надежный «механизм закрытия» путем пассивной компрессии мочеиспускательного канала: слинговые операции или TVT.

**Комбинированные формы недержания мочи** (сочетание нестабильности детрузора или гиперрефлексии его с НМПН) представляют сложности в выборе метода лечения. Нестабильность детрузора возможна также у больных в разные сроки после антистрессовых операций как новое расстройство мочеиспускания.

**Гиперактивность детрузора** проявляется императивными (безотлагательными) позывами к мочеиспусканию и недержанием мочи при позыве, учащенным мочеиспусканием и никтурией.

Лечение гиперактивного детрузора проводится антихолинергическими препаратами (дриптан, детрузитол), трициклическими антидепрессантами (мелипрамин) и тренировкой пузыря. Всем пациенткам в постменопаузе одновременно назначают заместительную гормонотерапию в виде свечей овестин местно или препаратами системного действия в зависимости от возраста.

При безуспешных попытках консервативного лечения необходимо выбрать адекватное хирургическое вмешательство для ликвидации стрессового компонента.

### Список литературы


*Губарев А.П.* Клиническая анатомия тазовых органов женщины. — М., 1926. — 210 с.

*Кан Д.В.* Руководство по акушерской и гинекологической урологии. — М.: Медицина, 1986. — 488 с.

*Краснопольский В.И.* Отечественная оперативная гинекология за последние 75 лет // Акуш. и гин. — 1997. — № 5. — С. 16–18.

*Малиновский М.С.* Оперативное акушерство. — М.: Медицина, 1967. — 484 с.

*Переверзев А.С.* Клиническая урогинекология. — Харьков: Факт, 2002. — 360 с.



# Глава 18

## ГЕНИТАЛЬНЫЕ СВИЩИ

Генитальные свищи являются одним из наиболее тяжелых заболеваний у женщин, приводящих не только к полиорганным нарушениям, длительной и стойкой утрате трудоспособности, но и вызывающих тяжелые моральные и физические страдания, нарушение менструальной и репродуктивной функций, ограничивающие социальную активность.

Генитальные свищи — патология сложная и многогранная, объединяющая фистулы половых органов и тазовой клетчатки с кишечником, мочевой системой, передней брюшной стенкой, которые являются результатом не только гинекологических и акушерских вмешательств, но и осложнением гнойно-воспалительных заболеваний придатков матки или исходом послеоперационных осложнений.

Истинная частота генитальных свищей неизвестна, так как лечение больных осуществляется в различных стационарах (урологических, проктологических, общехирургических, гинекологических).

**Классификация.** Существует множество классификаций генитальных свищей. Наиболее полная и удобная в использовании классификация В.И. Краснопольского, С.Н. Буяновой (2001) основана на анатомо-функциональных, топографо-сегментарных и этиологических признаках. *Анатомо-функциональные признаки* дают представление об органах, вовлеченных в патологический процесс, и определяют объем диагностических мероприятий. *Топографо-сегментарные признаки* конкретизируют уровень поражения и степень вовлечения в процесс смежных органов, что определяет предоперационную подготовку, доступ и объем операции, технические возможности ре-



конструкции, дренирования и профилактики осложнений. *Этиологические признаки* позволяют наметить оптимальные сроки корригирующей операции, предусмотреть возможные интра- и послеоперационные осложнения.

*Классификация генитальных свищей (В.И. Краснопольский, С.Н. Буюнова)*

Анатомо-функциональная	Топографо-сегментарная	Этиологическая
1. Кишечно-генитальные Прямокишечно-влагалищные Толстокишечно-влагалищные Тонкокишечно-влагалищные	Низкие Среднего уровня Высокие	Травматические Воспалительные Онкологические Радиационные
2. Пузырно-генитальные Пузырно-влагалищные Пузырно-маточные	Низкие Среднего уровня Высокие	Травматические Воспалительные Онкологические Радиационные
3. Мочеточниково-генитальные		Травматические Онкологические
4. Брюшностеночные	Собственно брюшностеночные (лигатурные) Брюшностеночно-брюшнополостные а) брюшностеночно-генитальные б) брюшностеночно-экстрагенитальные в) смешанные	Воспалительные Онкологические
5. Собственно генитальные	1. Наружные (вульвы и влагалища) 2. Шсечно-влагалищные 3. Внутренние 4. Сложные	Травматические Воспалительные Генитальные Онкологические
6. Уретровлагалищные	1. Низко расположенные 2. Высоко расположенные	Травматические Воспалительные

## КИШЕЧНО-ГЕНИТАЛЬНЫЕ СВИЩИ

Кишечно-генитальные свищи, при которых свищевой ход соединяет любой отдел кишечника с внутренними половыми орга-

нами, встречаются наиболее часто (49,3% всех генитальных свищей).

### **Прямокишечно-влагалищные свищи травматического генеза**

**Этнология.** Прямокишечно-влагалищные свищи наиболее часто формируются в результате акушерской травмы — разрыва промежности III степени в родах крупным плодом, в тазовом предлежании, при наложении акушерских щипцов, плодоразрушающих операциях. Возможно возникновение прямокишечно-влагалищных свищей вследствие гинекологических, проктологических операций, насильственной травмы, реже как осложнение гнойного парапроктита.

**Клиника.** Наиболее часто прямокишечно-влагалищные свищи травматического генеза бывают низкого и среднего уровней, располагаются на задней или заднебоковой стенке влагалища и открываются в анальном канале или области сфинктера прямой кишки. При точечных свищах больных беспокоит непроизвольное отхождение газов из влагалища, при свищах больших размеров — недержание газов и кала, жжение, зуд во влагалище вследствие мацерации слизистой оболочки вокруг свища и кольпита. Прямокишечно-влагалищные свищи часто сочетаются с грубой рубцовой деформацией промежности и задней стенки влагалища, несостоятельностью тазового дна и сфинктера прямой кишки.

Высокие прямокишечно-влагалищные свищи образуются на 7—9-е сутки после гинекологических или проктологических операций вследствие несостоятельности швов на кишке и проявляются отхождением газов и кала из влагалища, болями внизу живота, лихорадкой, интоксикацией, обильными гнойными выделениями из влагалища. Свищевой ход располагается в инфильтрате.

**Диагностика.** Для диагностики свища применяют осмотр влагалища с помощью зеркал, ректовагинальное двуручное исследование, зондирование свищевых ходов. При осмотре необходимо определить локализацию свищевых ходов во влагалище, состояние тканей вокруг него, выраженность рубцовых изменений стенки влагалища, промежности, анальной области. Влагалищное исследование позволяет уточнить расположен ли свищевой ход в инфильтрате, каковы его размеры, консистенция, возможность абсцедирования, состояние органов малого таза. Зондирование выявляет направление свищевых ходов и его отношение к сфинктеру прямой кишки. Локализацию свища уточняют при ректороманоскопии.

Фистулография необходима при прямокишечно-влагалищных свищах, чтобы проследить все разветвления свищевого хода.

**Лечение.** Выбор метода лечения основан на совокупности основных характеристик свища, окружающих его тканей, анатомической и функциональной состоятельности мышц тазового дна и сфинктера прямой кишки.

При прямокишечно-влагалищных свищах низкого и среднего уровней показано хирургическое лечение. При прямокишечно-влагалищных свищах высокого уровня предпочтительна консервативная тактика: высокие клизмы, мазевые тампоны во влагалище, местная санация влагалища, общеукрепляющая, иммуностимулирующая терапия.

### **Кишечно-генитальные свищи воспалительного генеза**

**Этиология.** Свищи воспалительного генеза встречаются наиболее часто, в 75,8% случаев они образуются в результате перфорации абсцесса малого таза или придатков матки, осложнившихся гнойные воспалительные заболевания внутренних гениталий или предыдущих операций, в толстую кишку, мочевой пузырь, через переднюю брюшную стенку или сразу в несколько органов.

**Клиника** кишечно-генитальных свищей определяется тяжестью и обширностью гнойного процесса, стадией воспалительной реакции. Наиболее часто отмечаются различные по интенсивности боли внизу живота, а также повышение температуры тела до 38 °С и выше с периодически возникающим ознобом, тенезмы, боли внизу живота с иррадиацией в прямую кишку, обилие слизи и гноя в кале, жидкий стул. Эти симптомы можно расценить как угрозу перфорации абсцесса малого таза в кишку. После прорыва абсцесса в полый орган состояние больных значительно улучшается, снижаются температура, уменьшаются или исчезают боли, пальпаторно уменьшаются размеры образования в малом тазу. Опорожнение абсцесса при перфорации никогда не бывает полным, свищевое отверстие быстро облитерируется, в полости абсцесса вновь накапливается гнойный экссудат, что приводит к новому обострению заболевания. Клиническое течение заболевания перемежающееся, рецидивирующее. Кратковременное улучшение состояния больных не исключает, а подтверждает необходимость хирургического лечения.

**Диагностика** кишечно-генитальных свищей воспалительного генеза трудна, поскольку эти свищи расположены в брюшной полости и недоступны осмотру. Диагностические мероприятия направ-



уретро-влагалищные и комбинированные (мочеполовые и мочекишечные) свищи. Формирование и клиническая картина мочеполовых свищей зависят от причин их возникновения.

**Пузырно-генитальные свищи** составляют большинство мочеполовых свищей (55—65%). В зависимости от причины возникновения различают пузырно-влагалищные свищи травматического, воспалительного, онкологического и радиационного генеза.

#### *Пузырно-генитальные свищи травматического генеза*

**Этиология.** Повреждения мочевых путей при гинекологических операциях остается самым распространенным видом травмы, приводящей к возникновению пузырно-влагалищных свищей. Травматические пузырно-генитальные свищи после гинекологических операций обусловлены в основном тяжестью гинекологической патологии и сложностью хирургического пособия, а также недостаточной квалификацией хирурга. С широким внедрением лапароскопического доступа в оперативной гинекологии в последнее десятилетие появились пузырно-генитальные свищи ожогового генеза.

Пузырно-генитальные свищи в результате акушерской травмы чаще возникают после оперативных вмешательств по поводу тяжелой акушерской патологии и являются следствием экстремальной ситуации и необходимости срочно извлечь плод или удалить матку.

**Клиника.** Основной симптом пузырно-влагалищных свищей — непроизвольное и постоянное подтекание мочи из влагалища. Если свищ стал результатом незамеченной травмы мочевого пузыря, то подтекание мочи начинается в первые же дни после операции, а при трофических изменениях стенки пузыря оно бывает отсроченным и зависит от характера и распространенности патологического процесса (обычно 7—11-е сут). Клинически очень важно установить, подтекает ли моча при сохраненном мочеиспускании или последнее полностью отсутствует. По этому симптому можно судить о диаметре пузырной фистулы: при точечных свищах и свищах, расположенных выше межмочеточниковой складки (высоких), может сохраняться самопроизвольное мочеиспускание. При прогрессировании заболевания появляются боли в области мочевого пузыря и влагалища. Постоянный симптом — психоэмоциональные расстройства, обусловленные подтеканием мочи.

**Диагностика** основана на тщательно собранном анамнезе, анализе клинического течения заболевания и данных осмотра больной. Трудности возникают при высоко расположенных фистулах, открывающихся в рубцово измененный свод влагалища. Схема обследования больных с пузырно-влагалищными свищами:

- сбор анамнеза и гинекологический осмотр;
- проведение трехтампонной пробы\*;
- цистоскопия и вагинография;
- УЗИ почек;
- по показаниям экскреторная урография, радионуклидная ренография, цистография в 3 проекциях.

*Пузырно-генитальные свищи воспалительного генеза* формируются вследствие гнойно-воспалительных заболеваний внутренних половых органов. В отличие от пузырно-влагалищных свищей травматического генеза, при которых общее состояние больных чаще бывает удовлетворительным, при пузырно-придатковых, параметрально-придатковых и сложных свищах гнойно-воспалительной этиологии состояние больных нарушено вследствие интоксикации и деструктивного процесса в малом тазу.

**Клиника** заболевания определяется стадией и распространенностью гнойно-воспалительного процесса. Основные жалобы — боли над лоном различной интенсивности, иррадиирующие в бедро и поясницу, дизурические явления, повышение температуры тела, озноб, гнойные выделения из половых путей, пиурия, редко меноурия.

#### **Диагностика:**

- осмотр;
- лабораторные исследования;
- УЗИ малого таза и почек;
- ренография;
- экскреторная урография;
- компьютерная томография;
- цистоскопия, хромоскопия, гистероскопия, фиброколоноскопия.

**Лечение.** При выявлении пузырно-влагалищного свища, как правило, проводится попытка консервативного лечения: установка постоянного катетера в мочевой пузырь на 8–10 сут, промывания

\* Трехтампонная проба — простой способ диагностики как пузырно-влагалищных, так и мочеточниково-влагалищных свищей, а также недержания мочи при сохраненном произвольном мочеиспускании. Во влагалище помещают 3 марлевых тампона, выполняя всю его полость. В мочевой пузырь по катетеру вводят раствор метиленового синего. При пузырно-влагалищных свищах верхний и средний тампоны окрашиваются в синий цвет; при мочеточниково-влагалищных свищах все тампоны промокают светлой мочой и не окрашиваются в синий цвет; при недержании мочи синим становится нижний тампон.

мочевого пузыря антисептиками, мазевые тампоны во влагалище, антибактериальная терапия, уросептики. По данным литературы, у 2–3% больных небольшие свищи рубцуются, но большинство пациенток с пузырно-влагалищными свищами приходится оперировать. Существуют влагалищный и чрезбрюшинный доступы операции. Выбор хирургического пособия зависит от расположения фистулы и сопутствующей патологии гениталий. Показанием к влагалищному доступу считается возможность полной мобилизации свищевого хода, иссечения рубцовых тканей, адекватного и полного восстановления функциональной полноценности органа.

Чрезбрюшинный доступ операции показан при гнойной и негнойной патологии в полости малого таза, требующей хирургического лечения: сужении мочеточника, вызывающем нарушение пассажа мочи, свищах сложной локализации, требующей пластики ряда органов малого таза и передней брюшной стенки, высоком расположении фистулы, близком к устью мочеточника, мочевых затеках.

При лечении пузырно-влагалищных свищей важно определить **сроки хирургического вмешательства**. Классическая стратегия заключается в выжидании от 3 до 6 мес после повреждения, чтобы добиться максимального стихания воспалительной реакции, вызванной хирургическим вмешательством.

**Профилактика.** Предупреждение фоновых заболеваний мочевых и половых путей, совершенствование методов контрацепции, прогнозирование течения родов, ранняя диагностика послеродовых гнойно-септических заболеваний, адекватное лечение развившихся осложнений.

**Мочеточниково-генитальные свищи** (мочеточниково-влагалищные, мочеточниково-маточные) составляют 25–30% мочеполювых свищей. Мочеточниково-генитальные свищи всегда травматического генеза, причем мочеточник, как правило, травмируется во время операций, чаще радикальных гинекологических, реже акушерских. Только в 20% случаев повреждение мочеточника распознается во время операции, в связи с чем в послеоперационном периоде часто возникают осложнения в виде мочевого перитонита, флегмоны, гнойного пиелонефрита, стриктуры мочеточника.

Мочеточниково-маточные свищи встречаются крайне редко.

**Клиника.** Основная жалоба больных — подтекание мочи. По времени начала подтекания мочи и по предшествовавшим симптомам можно судить о характере травмы мочеточника (прошивание, пристеночное ранение, перевязка). При пристеночном ранении мочеточника практически сразу образуется мочевой затек, вызывающий

повышение температуры тела и через 2–3 дня после этого — подтекание мочи. При перевязке мочеточника дистрофия и некроз его стенки развиваются на фоне нарушения оттока мочи, что сопровождается интенсивными болями в области почки. Затем следует повышение температуры, а подтекание мочи появляется только на 10–12-е сут.

При всех мочеточниково-влагалищных свищах сохранено самопроизвольное мочеиспускание при подтекании мочи.

**Диагностика.** Уточнение диагноза целесообразно начинать с цистоскопии и хромоцистоскопии. При отсутствии мочеточникового эндоскопа необходима ретроградная катетеризация устья травмированного мочеточника с введением через него катетера, что позволит определить уровень травмы мочеточника и соответственно локализацию свища. Внутривенная урография показывает состояние почек и здорового отдела мочеточника на стороне поражения, степень гидронефроза, гидроуретера, величину мочевых затеков.

В комплекс обследования обязательно включают УЗИ почек и функциональные исследования выделительной системы (биохимические исследования крови, пробы Зимницкого, Нечипоренко, радионуклидное исследование почек).

**Лечение** только хирургическое, чрезбрюшинным доступом (уретероцистостомия, кишечная пластика мочеточника). Время выполнения и метод оперативного вмешательства определяют сугубо индивидуально, но главное условие — отсутствие воспалительной реакции в зоне свища. Следовательно, от начала подтекания мочи до операции должно пройти 5–7 нед.

**Профилактика.** Квалифицированное выполнение хирургических пособий, контроль хода мочеточника во время операции.

**Уретро-влагалищные свищи** образуются вследствие травмы уретры в родах или при гинекологических операциях (чаще после передней кольпоррафии, при удалении кисты гартнерова хода, кисты передней стенки влагалища).

**Клиника.** Основная жалоба — произвольное выделение мочи из влагалища. Если фистула расположена в среднем или проксимальном отделе уретры, то моча не удерживается ни в вертикальном, ни в горизонтальном положении больной. При локализации фистулы в дистальном отделе уретры мочеиспускание произвольное, но моча выделяется через свищ.

**Диагностика** уретро-влагалищных свищей достаточно проста. Большие дефекты доступны осмотру и пальпации. Свищ можно определить при введении зонда в наружное отверстие мочеиспускательного канала,



при этом конец зонда выводится через свищ. Простым и доступным методом диагностики является введение в мочевой пузырь теплого изотонического раствора хлорида натрия, окрашенного метиленовым синим; окрашенный раствор выделяется через свищ. При точечных свищах показаны уретроцистоскопия, вагинография.

**Лечение хирургическое.** Ушивать дефекты уретры или формировать ее заново следует только при условии полной санации гениталий и мочевых путей. Обычно излечение занимает 3–6 мес и успех прямо связан с восстановлением репаративных свойств тканей. Подготовка зоны вмешательства облегчается краткосрочной фиксацией катетера Фоли, отводящего мочу из мочевого пузыря.

**Профилактика.** Бережное ведение родов и квалифицированное выполнение гинекологических операций.

### Список литературы

*Кан Д.В.* Руководство по акушерской и гинекологической урологии. — М.: Медицина, 1986. — 488 с.

*Краснопольский В.И., Буянова С.Н.* Генитальные свищи. — М.: МЕДпресс, 2001. — 192 с.

*Переверзев А.С.* Клиническая урогинекология. — Харьков: Факт, 2002. — 360 с.

*Федоров В.Д., Дульцев Ю.В.* Проктология. — М.: Медицина, 1984. — С. 107–114.

## Глава 19

# СОВРЕМЕННЫЕ МЕТОДЫ КОНТРАЦЕПЦИИ

Средства, применяемые с целью предупреждения беременности, называются контрацептивными. Контрацепция является составной частью системы планирования семьи и направлена на регуляцию рождаемости, а также на сохранение здоровья женщины. Во-первых, использование современных методов предохранения от беременности снижает частоту абортс как основной причины гинекологической патологии, невынашивания беременности, материнской и перинатальной смертности. Во-вторых, контрацептивные средства служат для регуляции наступления беременности в зависимости от здоровья супругов, интервала между родами, числа детей и т.д. В-третьих, некоторые из противозачаточных средств обладают защитными свойствами в отношении злокачественных новообразований, воспалительных заболеваний гениталий, постменопаузального остеопороза, служат мощным подспорьем в борьбе с рядом гинекологических заболеваний (бесплодие, апоплексия яичника, нарушения менструального цикла и др.).

Показателем эффективности любого средства контрацепции является индекс Перля — число беременностей, наступивших в течение 1 года у 100 женщин, использовавших тот или иной метод контрацепции.

Современные методы контрацепции подразделяются на:

- внутриматочные;
- гормональные;
- традиционные;
- хирургические (стерилизация).



матки (добавление меди усиливает сперматотоксический эффект) и усиление активности макрофагов, поглощающих попавшие в полость матки сперматозоиды.

В случае оплодотворения проявляется абортивное действие ВМК:

- усиление перистальтики маточных труб, что приводит к проникновению в полость матки плодного яйца, еще не готового к имплантации;
- развитие асептического воспаления в эндометрии как реакции на инородное тело, что вызывает энзимные нарушения (добавление меди усиливает эффект), препятствующие имплантации оплодотворенной яйцеклетки;
- повышение сократительной деятельности матки в результате увеличения синтеза простагландинов.

Гормонсодержащие ВМК, кроме того, оказывают локальное действие на эндометрий путем постоянного выделения гестагенов, угнетая процессы пролиферации и вызывая атрофию слизистой оболочки матки.

Контрацептивная эффективность ВМК достигает 92–98% (индекс Перля колеблется от 0,3–0,5 при использовании гормонсодержащих ВМК до 1–2 при применении ВМК с добавками меди).

ВМК можно ввести в любой день менструального цикла при уверенности в отсутствии беременности, но целесообразнее это делать на 4–8-й день от начала менструации. В этот период цервикальный канал приоткрыт, слизистая оболочка матки менее ранима, а менструация служит относительно надежным признаком отсутствия беременности. ВМК можно вводить сразу же после искусственного прерывания беременности, хотя некоторые клиницисты предпочитают устанавливать контрацептив через 1 мес после операции, когда минует возможность ранних послеабортных осложнений. По мнению экспертов ВОЗ, ВМК следует вводить через 2–3 мес после родов и не ранее чем через 5–6 мес после кесарева сечения. Перед введением ВМК следует опросить пациентку для выявления возможных противопоказаний, произвести гинекологический осмотр и бактериоскопическое исследование мазков из влагалища, цервикального канала, уретры на флору и степень чистоты. ВМК можно вводить только женщинам с I–II степенью чистоты мазков. При введении контрацептива следует тщательно соблюдать правила асептики и антисептики.

В течение 7–10 дней после введения ВМК рекомендуют ограничить физические нагрузки, не принимать горячие ванны, слабительные средства и утеротоники, исключить половую жизнь. Жен-

шине следует сообщить о сроках использования ВМК, а также о симптомах возможных осложнений, требующих неотложного обращения к врачу. Повторное посещение врача рекомендуется через 7–10 дней после введения ВМК, а затем при нормальном состоянии — через 3 мес. Диспансеризация женщин, использующих внутриматочную контрацепцию, предусматривает посещение гинеколога 2 раза в год с проведением микроскопии мазков из влагалища, цервикального канала и уретры.

ВМК извлекают по желанию пациентки, а также в связи с истечением срока использования (при замене отслужившего ВМК на новый перерыва можно не делать), при развитии осложнений. ВМК извлекают потягиванием за «усики». При отсутствии или обрыве «усиков» (при превышении сроков использования ВМК) рекомендуется проводить процедуру в условиях стационара. Целесообразно уточнить присутствие и месторасположение контрацептива при помощи УЗИ. ВМК удаляют после расширения цервикального канала под контролем гистероскопии. Расположение ВМК в стенке матки, не вызывающее жалоб пациентки, не требует извлечения ВМК, поскольку это может привести к серьезным осложнениям.

*Осложнения.* При введении ВМК возможна перфорация матки (1 на 5000 введений), вплоть до расположения контрацептива в брюшной полости. Перфорация проявляется острыми болями внизу живота. Осложнение диагностируют с использованием УЗИ органов малого таза, гистероскопии. При частичной перфорации можно удалить контрацептив через влагалище. Полная перфорация требует лапароскопии или лапаротомии. Частичная перфорация матки нередко остается незамеченной и выявляется только при безуспешной попытке удаления ВМК.

Наиболее частыми осложнениями внутриматочной контрацепции являются боли, кровотечения по типу менометроррагий, воспалительные заболевания внутренних половых органов. Постоянные интенсивные боли чаще всего свидетельствуют о несоответствии размеров контрацептива и матки. Схваткообразные боли внизу живота и кровяные выделения из половых путей — признак экспульсии ВМК (самопроизвольного изгнания из полости матки). Частоту экспульсий (2–9%) можно снизить, назначая после введения ВМК один из нестероидных противовоспалительных препаратов (индометацин, вольтарен и др.).

Сочетание болей с повышением температуры тела, гнойными или сукровично-гнойными выделениями из влагалища указывает на развитие воспалительных осложнений (0,5–4%). По мнению специали-

стов ВОЗ, увеличение числа воспалительных заболеваний органов малого таза возможно только в первые 20 дней после введения ВМК в полость матки. Следует подчеркнуть, что несвоевременно начатое или неадекватное лечение воспалительных заболеваний, возникших при использовании ВМК, может привести к тяжелым последствиям. ВМК удаляют на фоне антибактериальной терапии. Такие заболевания протекают особенно тяжело, с выраженными деструктивными изменениями в матке и придатках и часто требуют радикальных хирургических вмешательств. Для снижения частоты подобных осложнений рекомендуется профилактический прием антибиотиков в течение 5 дней после введения ВМК (доксициклин по 0,1 г 2 раза в день).

Маточные кровотечения – самое частое (1,5–24%) осложнение внутриматочной контрацепции. Это меноррагии, реже метроррагии. Увеличение менструальной кровопотери приводит к развитию железодефицитной анемии. Назначение нестероидных противовоспалительных средств в течение первых 7 дней после введения ВМК позволяет повысить приемлемость этого метода контрацепции. Положительный эффект дает назначение за 2–3 мес до и в первые 2–3 мес после введения ВМК комбинированных оральных контрацептивов, облегчающих период адаптации. Если менструации остаются обильными, ВМК необходимо удалить. При появлении метроррагий показаны гистероскопия и раздельное диагностическое выскабливание.

Беременность при использовании ВМК наступает редко, но все же она не исключена. Частота самопроизвольных выкидышей при использовании ВМК увеличивается. Тем не менее при желании такую беременность можно сохранить. Вопрос о необходимости и сроках удаления ВМК остается спорным. Существует мнение о возможности извлечения ВМК на ранних сроках, но это может привести к прерыванию беременности. Другие специалисты считают допустимым не удалять контрацептив во время беременности, полагая, что ВМК не оказывает отрицательного влияния на плод ввиду экстраамниального расположения. Обычно ВМК выделяется вместе с плацентой и плодными оболочками в третьем периоде родов. Некоторые авторы предлагают прервать беременность, наступившую при применении ВМК, поскольку ее пролонгация повышает риск септического аборта.

ВМК значительно снижает возможность наступления беременности, в том числе внематочной. Однако частота внематочной беременности в этих случаях выше, чем в популяции.

Фертильность после удаления ВМК в большинстве наблюдений восстанавливается сразу. При применении ВМК не отмечено увеличения риска развития рака шейки и тела матки, яичников.

**Показания.** ВМК рекомендуется рожавшим женщинам, не планирующим беременность как минимум в течение года, при отсутствии риска заболеваний, передающихся половым путем.

**Противопоказания.** К абсолютным противопоказаниям относятся:

- беременность;
- острые или подострые воспалительные заболевания органов малого таза;
- хронические воспалительные заболевания органов малого таза с частыми обострениями;
- злокачественные новообразования шейки и тела матки.

Относительные противопоказания:

- гиперполименорея или метроррагия;
- гиперпластические процессы эндометрия;
- альгоменорея;
- гипоплазия и аномалии развития матки, мешающие введению ВМК;
- стеноз цервикального канала, деформация шейки матки, истмико-цервикальная недостаточность;
- анемия и другие заболевания крови;
- субмукозная миома матки (небольшие узлы без деформации полости противопоказанием не являются);
- тяжелые экстрагенитальные заболевания воспалительной этиологии;
- частые экспульсии ВМК в анамнезе;
- аллергия на медь, гормоны (для медикаментозных ВМК);
- отсутствие родов в анамнезе. Однако некоторые специалисты допускают использование ВМК у нерожавших женщин, имевших в анамнезе аборт, при условии одного полового партнера. У нерожавших пациенток риск осложнений, связанных с применением ВМК, выше.

Необходимо подчеркнуть, что для назначения гормонсодержащих ВМК многие противопоказания становятся показаниями для применения обычных ВМК. Так, содержащийся в «Мирене» левоноргестрел оказывает лечебное действие при гиперпластических процессах эндометрия после установления гистологического диагноза, при миоме матки, при нарушениях менструального цикла, уменьшая менструальную кровопотерю и устраняя болевые ощущения.

К преимуществам внутриматочной контрацепции следует отнести:

- высокую эффективность;

- возможность длительного использования;
- немедленное контрацептивное действие;
- быстрое восстановление фертильности после удаления ВМК;
- отсутствие связи с половым актом;
- низкую стоимость (за исключением гормональной внутриматочной системы);
- возможность использования в период лактации;
- лечебный эффект при некоторых гинекологических заболеваниях (для гормональной внутриматочной системы).

Недостатками являются необходимость медицинских манипуляций при введении и удалении ВМК и возможность осложнений.

## ГОРМОНАЛЬНАЯ КОНТРАЦЕПЦИЯ

Одним из наиболее эффективных и распространенных методов регуляции рождаемости стала гормональная контрацепция. Идея гормональной контрацепции возникла в начале XX века, когда австрийский врач Хаберланд обнаружил, что введение экстракта яичников обуславливает временную стерилизацию. После открытия половых гормонов — эстрогена в 1929 г. и прогестерона в 1934 г. была предпринята попытка синтеза искусственных гормонов, а в 1960 г. американский ученый Пинкус с сотрудниками создал первую контрацептивную таблетку «Эновид». Гормональная контрацепция развивалась по пути снижения дозы стероидов (эстрогенов) и по пути создания селективных (избирательного действия) гестагенов.

На первом этапе были созданы препараты с высоким содержанием гормонов (эновид, инфекундин) и множеством серьезных побочных эффектов. На втором этапе появились контрацептивы с низким содержанием эстрогенов (30–35 мкг) и гестагенов с избирательным действием, что позволило существенно снизить количество осложнений при их приеме. К пренаратам третьего поколения относят средства, содержащие низкие (30–35 мкг) или минимальные (20 мкг) дозы эстрогенов, а также высокоселективные гестагены (норгестимат, дезогестрел, гестоден, диеногест), обладающие еще большими преимуществами перед своими предшественниками.

**Состав гормональных контрацептивов.** Все гормональные контрацептивы (ГК) состоят из эстрогенного и гестагенного или только

г с апы к кщ В с т д ащб ас ее вре рг



мя используется этинилэстрадиол (очень редко местранол). Наряду с контрацептивным действием эстрогены вызывают пролиферацию эндометрия, препятствуют отторжению слизистой оболочки матки, обеспечивая гемостатический эффект. Чем ниже доза эстрогенов в препарате, тем выше возможность появления «межменструальных» кровяных выделений. В настоящее время назначают ГК с содержанием этинилэстрадиола не более 35 мкг.

Синтетические гестагены (прогестагены, синтетические прогестины) подразделяются на производные прогестерона (С-21 стероиды) и производные норгестостерона (С-19 стероиды, 19-норстероиды). Производные прогестерона (медроксипрогестерона ацетат, хлормадинона ацетат, мегестрол и др.) при приеме внутрь не дают контрацептивного эффекта, поскольку разрушаются под действием желудочного сока. С-21 стероиды используются в основном для парентеральной контрацепции.

Производные тестостерона, применяемые наиболее часто, подразделяются на эстраны – норстероиды I поколения (норэтистерон, норэтинодрел, этинодиола диацетат, линестренол) и более активные гормоны – норстероиды II (норгестрел, левоноргестрел) и III (норгестимат, гестоден, дезогестрел, диеногест) поколений. После всасывания в кишечнике и метаболических превращений часть норстероидов соединяется с глобулином, связывающим половые стероиды (ГСПС), вытесняя из связи с ним тестостерон и повышая концентрацию последнего в крови. Другая часть связывается с прогестероновыми рецепторами, оказывая биологическое действие. Гестагенную активность норстероидов оценивают по степени связывания с рецепторами прогестерона, она значительно превосходит таковую у прогестерона. Кроме гестагенного, норстероиды дают выраженные в различной степени андрогенный, анаболический и минералокортикоидный эффекты из-за взаимодействия с соответствующими рецепторами. Гестагены III поколения, напротив, оказывают антиандрогенное влияние на организм в результате повышения синтеза ГСПС, связывающего свободный тестостерон, и высокой селективности (способности в большей степени связываться с рецепторами прогестерона, чем с андрогенными рецепторами).

#### **Классификация ГК:**

- комбинированные оральные контрацептивы (КОК);
- гестагенные контрацептивы:
  - оральные контрацептивы, содержащие микродозы гестагенов (мини-пили);

- инъекционные;
- имплантанты;
- влагалищные кольца с гестагенами.

**Комбинированные оральные контрацептивы** — это таблетки, содержащие эстрогенный и гестагенный компоненты.

**Механизм действия** многообразен. Контрацептивный эффект достигается, прежде всего, в результате блокады циклических процессов гипоталамо-гипофизарной системы в ответ на введение стероидов (принцип обратной связи), а также из-за непосредственного тормозящего действия на яичники. В результате не происходит роста, развития фолликула и овуляции. Кроме того, прогестагены, повышая вязкость цервикальной слизи, делают ее непроходимой для сперматозоидов. Наконец, гестагенный компонент замедляет перистальтику маточных труб и продвижение по ним яйцеклетки, а в эндометрии вызывает регрессивные изменения вплоть до атрофии, в результате чего имплантация яйцеклетки, если оплодотворение все же произошло, становится невозможной. Такой механизм действия обеспечивает высокую надежность КОК. При правильном применении контрацептивная эффективность достигает почти 100%, индекс Перля составляет 0,05–0,5.

**Классификация КОК.** По содержанию этинилэстрадиола КОК подразделяют на:

- высокодозированные (более 35 мкг);
- низкодозированные (30–35 мкг);
- микродозированные (20 мкг).

В настоящее время высокодозированные КОК с контрацептивной целью не применяются.

Кроме того, КОК бывают:

- монофазные — все таблетки, входящие в упаковку, имеют один и тот же состав;
- многофазные (двухфазные, трехфазные) — в упаковке, рассчитанной на цикл приема, содержится 2 или 3 вида таблеток разного цвета, различающихся по количеству эстрогенного и гестагенного компонентов. Ступенчатая дозировка вызывает в органах-мишенях (матка, молочные железы) циклические процессы, напоминающие таковые при нормальном менструальном цикле.

Ниже приведена таблица современных КОК с указанием состава и дозы входящих в них компонентов.

Название препарата	Эстроген (Жинна)	Гестаген	Фирма-производитель
[Corrupted text]	[Corrupted text]	[Corrupted text]	[Corrupted text]
[Corrupted text]	[Corrupted text]	[Corrupted text]	[Corrupted text]
[Corrupted text]	[Corrupted text]	[Corrupted text]	[Corrupted text]
[Corrupted text]	[Corrupted text]	[Corrupted text]	[Corrupted text]

Тризистон	30 мкг – 6 дней, 40 мкг – 5 дней, 30 мкг – 10 дней	Левоноргестрел 50 мкг – 6 дней, 75 мкг – 5 дней, 150 мкг – 10 дней	«Ienapharm», Германия
Трирегол	30 мкг – 6 дней, 40 мкг – 5 дней, 30 мкг – 10 дней	Левоноргестрел 50 мкг – 6 дней, 75 мкг – 5 дней, 150 мкг – 10 дней	«Gedeon Richter», Венгрия
Три-мерси	35 мкг – 7 дней, 30 мкг – 77 дней, 30 мкг – 7 дней	Дезогестрел 50 мкг – 7 дней, 100 мкг – 7 дней, 150 мкг – 7 дней	«Organon», Нидерланды
Милване	30 мкг – 6 дней, 40 мкг – 5 дней, 30 мкг – 10 дней	Гестоден 50 мкг – 6 дней, 70 мкг – 5 дней, 100 мкг – 10 дней	«Shering», Германия

**Осложнения при приеме КОК.** В связи с применением новых низко- и микродозированных КОК, содержащих высокоселективные гестагены, побочные эффекты встречаются редко.

У небольшого процента женщин, принимающих КОК, в первые 3 мес приема возможны неприятные ощущения, связанные с метаболическим действием половых стероидов. К эстрогензависимым эффектам относятся тошнота, рвота, отеки, головокружение, обильные менструальноподобные кровотечения, к гестагензависимым — раздражительность, депрессия, повышенная утомляемость, снижение либидо. Головная боль, мигрень, нагрубание молочных желез, кровяные выделения могут быть обусловлены действием обоих компонентов КОК. В настоящее время эти признаки рассматриваются как симптомы адаптации к КОК, обычно не требуют назначения корректирующих средств и самостоятельно исчезают к концу 3-го месяца регулярного приема.

Наиболее серьезное осложнение при приеме КОК — влияние на систему гемостаза. Доказано, что эстрогенный компонент КОК активирует свертывающую систему крови (увеличение образования и активация фибриногена, тромбина, факторов VII и X), из-за чего повышается риск прежде всего венозных тромбозов, а также коронарных и церебральных, и тромбоэмболий. Возможность тромботических осложнений зависит от дозы этинилэстрадиола, входящего в КОК, и факторов риска, к которым относят возраст старше 35 лет, курение, артериальную гипертензию, гиперлипидемию, ожирение и

др. Общеизвестно, что использование низко- или микродозированных КОК не оказывает существенного влияния на систему гемостаза у здоровых женщин.

При приеме КОК повышается артериальное давление, что обусловлено влиянием эстрогенного компонента на ренин-ангиотензин-альдостероновую систему. Однако это явление отмечено лишь у женщин с неблагоприятным анамнезом (наследственная предрасположенность, ожирение, артериальная гипертензия в настоящем, ОПГ-гестозы в прошлом). Клинически значимого изменения артериального давления у здоровых женщин, принимающих КОК, не выявлено.

При использовании КОК возможен ряд метаболических нарушений:

- снижение толерантности к глюкозе и повышение ее уровня в крови (эстрогенное влияние), что провоцирует проявление латентных форм сахарного диабета;
- неблагоприятное влияние гестагенов на липидный обмен (повышение общего холестерина и его атерогенных фракций — липопротеинов низкой и очень низкой плотности), что повышает риск развития атеросклероза и сосудистых осложнений. Однако современные селективные гестагены, входящие в состав КОК III поколения, не оказывают отрицательного влияния на липидный обмен. Кроме того, действие эстрогенов на липидный обмен прямо противоположно эффекту гестагенов, что расценивается как фактор защиты сосудистой стенки;
- повышение массы тела обусловлено влиянием как гестагенного (анаболический эффект), так и эстрогенного компонента (задержка жидкости), повышением аппетита. Современные КОК с невысоким содержанием эстрогенов и селективными гестагенами практически не влияют на массу тела.

Эстрогены могут оказывать небольшое токсическое действие на печень, проявляющееся в транзиторном повышении трансаминаз, вызывать внутрипеченочный холестаза с развитием холестатического гепатита и желтухи. Гестагены, повышая концентрацию холестерина в желчи, способствуют образованию камней в желчных протоках и пузыре.

Акне, себорея, гирсутизм возможны при применении гестагенов с выраженным андрогенным действием. Используемые в настоящее время высокоселективные гестагены, наоборот, проявляют антиандрогенное действие и дают не только контрацептивный, но и лечебный эффект.





- положительное влияние на течение язвы желудка и двенадцатиперстной кишки, ревматоидного артрита.

Преимущества более присущи монофазным КОК.

Защитный эффект проявляется уже через 1 год приема, усиливается с увеличением продолжительности приема и сохраняется в течение 10–15 лет после прекращения приема КОК.

**Недостатки метода:**

- необходимость ежедневного приема;
- возможность ошибок при приеме;
- отсутствие защиты от инфекций, передающихся половым путем;
- возможность развития серьезных осложнений;
- снижение эффективности КОК при одновременном приеме других лекарственных препаратов.

**Показания.** В настоящее время согласно критериям ВОЗ, гормональная контрацепция рекомендуется:

- женщинам любого возраста, желающим ограничить свою репродуктивную функцию;
- в послеабортном периоде;
- в послеродовом периоде (через 3 нед после родов, если женщина не кормит грудью);
- пациенткам с эктопической беременностью в анамнезе;
- перенесшим воспалительные заболевания органов малого таза;
- пациенткам с менометроррагиями;
- при железодефицитной анемии;
- больным эндометриозом, фиброзно-кистозной мастопатией (для монофазных КОК);
- больным с предменструальным синдромом, дисменореей, овulatoryным синдромом;
- больным с ретенционными образованиями яичников (для монофазных КОК);
- при акне, себорее, гирсутизме (для КОК с гестагенами III поколения).

**Противопоказания.** Согласно критериям ВОЗ, по риску гормональной контрацепции выделяют 4 категории женщин:

I — женщины, не имеющие противопоказаний к приему КОК.

II — женщины, у которых польза от применения КОК превышает риск.

III — женщины, у которых риск применения КОК превышает их пользу.

IV — женщины, которым КОК абсолютно противопоказаны.



**Абсолютные противопоказания к назначению КОК:**

- гормонально-зависимые злокачественные опухоли (опухоли половых органов, молочной железы);
- выраженные нарушения функции печени и почек;
- опухоли печени;
- беременность;
- тяжелые сердечно-сосудистые заболевания, сосудистые заболевания головного мозга; кровотечения из половых путей неясной этиологии;
- тяжелая артериальная гипертензия (артериальное давление выше 180/110 мм рт. ст.);
- мигрени с очаговой неврологической симптоматикой;
- острый тромбоз глубоких вен, тромбоэмболия;
- длительная иммобилизация;
- период 4 нед до и 2 нед после полостных хирургических операций (повышение риска тромботических осложнений);
- курение в сочетании с возрастом старше 35 лет;
- сахарный диабет с сосудистыми осложнениями;
- ожирение III–IV степени;
- лактация (эстрогены проникают в грудное молоко).

Возможность использования оральной контрацепции при других заболеваниях, на течение которых могут повлиять КОК, определяют индивидуально.

*Состояния, требующие немедленной отмены гормональных контрацептивов:*

- внезапная сильная головная боль;
- внезапное нарушение зрения, координации, речи, потеря чувствительности в конечностях;
- острая боль в груди, необъяснимая одышка, кровохарканье;
- острая боль в животе, особенно продолжительная;
- внезапная боль в ногах;
- значительное повышение артериального давления;
- зуд, желтуха;
- кожная сыпь.

**Правила приема КОК.** КОК начинают принимать с 1-го дня менструального цикла ежедневно по 1 таблетке в одно и то же время суток в течение 21 дня. Следует помнить, что многофазные препараты необходимо принимать в строго указанной последовательности. Затем делают 7-дневный перерыв, во время которого возникает менструальноподобная реакция, после чего начинают новый цикл приема. При выполнении артифициального аборта начать прием



ствии межменструальных кровяных выделений) прием препарата можно продолжать столько, сколько необходимо. При правильном подборе КОК не бывает кровотечений «прорыва».

При появлении и продолжении более 3 мес эстрогензависимых симптомов необходимо перейти на прием КОК с более низким содержанием эстрогенов. При выраженных гестагензависимых симптомах назначают препарат с другим норстероидным компонентом.

При эктопии шейки матки, гипоплазии матки, после грубых выскабливаний слизистой матки с повреждением базального слоя эндометрия предпочтительнее назначение трехфазных контрацептивов.

**Оральные гестагенные контрацептивы (ОГК)** содержат небольшие дозы гестагенов (мини-пили) и были созданы как альтернатива КОК. ОГК применяют у женщин, которым противопоказаны препараты, содержащие эстрогены. Использование чистых гестагенов, с одной стороны, позволяет уменьшить число осложнений гормональной контрацепции, а с другой — снижает приемлемость этого вида контрацепции. Из-за отсутствия эстрогенов, предупреждающих способность эндометрия к отторжению, при приеме ОГК нередко наблюдаются межменструальные выделения.

К ОГК относятся континуин (500 мкг этинодиола диацетата) («Gedeon Richter», Венгрия), микролют (30 мкг левоноргестрела) («Shering», Германия), эксклютон (500 мкг линестренола) («Organon», Нидерланды).

**Действие ОГК** обусловлено повышением вязкости цервикальной слизи, созданием в эндометрии неблагоприятных для имплантации оплодотворенной яйцеклетки условий, снижением сократительной способности маточных труб. Доза стероидов в мини-пили недостаточна для эффективного подавления овуляции. Более чем у половины женщин, принимающих ОГК, имеются нормальные овуляторные циклы, поэтому контрацептивная эффективность ОГК ниже эффективности КОК, индекс Перля составляет 0,6–4.

В настоящее время лишь немногие женщины пользуются этим методом контрацепции. В основном это кормящие грудью (ОГК не противопоказаны при лактации), курящие, женщины в позднем репродуктивном периоде, имеющие противопоказания к эстрогенному компоненту КОК.

Мини-пили принимают с 1-го дня менструации по 1 таблетке в день в непрерывном режиме. Следует помнить, что эффективность ОГК снижается при пропуске приема, составляющем 3–4 ч. Такое нарушение режима использования требует использования дополнительных методов контрацепции в течение минимум 2 сут.



**Импланты** обеспечивают контрацептивный эффект в результате постоянного длительного выделения небольшого количества гестагенов. В России зарегистрирован имплант, содержащий 216 мг левоноргестрела (норплант). Норплант («Leiras», Финляндия) представляет собой 6 силиконовых капсул для подкожного введения. Уровень левоноргестрела, необходимый для контрацепции, достигается уже через 24 ч после введения и сохраняется в течение 5 лет. Капсулы вводят под кожу внутренней стороны предплечья веерообразно через небольшой разрез под местной анестезией. Индекс Перля норпланта составляет 0,2–1,6. Контрацептивный эффект обеспечивается в результате подавления овуляции, повышения вязкости цервикальной слизи и развития атрофических изменений в эндометрии.

Норплант рекомендуется женщинам, нуждающимся в длительной (не менее 1 года) обратимой контрацепции, с непереносимостью эстрогенов, не желающим ежедневно принимать гормональные контрацептивы. По истечении срока действия или по желанию пациентки контрацептив удаляют хирургическим путем. Фертильность восстанавливается в течение нескольких недель после извлечения капсул.

***Достоинства метода:***

- высокая эффективность;
- длительность контрацепции;
- безопасность (небольшое число побочных эффектов);
- обратимость;
- отсутствие эстрогензависимых осложнений;
- отсутствие необходимости ежедневного приема препарата.

***Недостатки метода:***

- частое возникновение кровяных выделений;
- необходимость хирургического вмешательства для введения и удаления капсул.

## ПОСТКОИТАЛЬНАЯ КОНТРАЦЕПЦИЯ

Посткоитальной, или экстренной, контрацепцией называется метод предупреждения беременности после незащищенного полового акта. Цель этого метода — предотвращение беременности на этапе овуляции, оплодотворения, имплантации. Механизм действия посткоитальной контрацепции многообразен и проявляется в десинхронизации менструального цикла, нарушении процессов овуляции, оплодотворения, транспорта и имплантации плодного яйца.

Экстренную контрацепцию нельзя использовать регулярно, она должна применяться только в исключительных случаях (изнасилование, разрыв презерватива, смещение диафрагмы, в случаях, когда использование других методов предохранения от беременности невозможно) или у женщин, имеющих редкие половые контакты.

Наиболее распространенными методами посткоитальной контрацепции следует считать введение ВМК или назначение половых стероидов после полового акта.

С целью экстренного предохранения от беременности ВМК вводят не позднее 5 дней после незащищенного полового акта. При этом следует учитывать возможные противопоказания для использования ВМК. Этот метод можно рекомендовать пациенткам, желающим в дальнейшем применять постоянную внутриматочную контрацепцию, при отсутствии риска инфицирования половых путей (противопоказан после изнасилования).

Для гормональной посткоитальной контрацепции назначают КОК (метод Юзпе) или чистые гестагены. Первый прием гормонов необходим не позже чем через 72 ч после незащищенного полового акта, второй – через 12 ч после первого приема. При использовании КОК доза этинилэстрадиола в сумме не должна быть ниже 100 мкг на каждый прием. Следовательно, для экстренной контрацепции можно применять любой КОК, даже микродозированный. Специально для посткоитальной гестагенной контрацепции создан венгерский препарат постинор («Gedeon Richter»), содержащий 750 мкг левоноргестрела. Перед назначением гормонов необходимо исключить противопоказания.

Эффективность различных способов этого вида контрацепции составляет по индексу Перля от 2 до 3 (средняя степень надежности). Высокие дозы гормонов могут быть причиной побочных эффектов – маточных кровотечений, тошноты, рвоты и др. Неудачей следует считать наступившую беременность, которую, по мнению экспертов ВОЗ, необходимо прервать из-за опасности тератогенного действия высоких доз половых стероидов. После применения экстренной контрацепции целесообразно провести тест на беременность, при отрицательном результате – выбрать один из методов плановой контрацепции.

## ТРАДИЦИОННЫЕ МЕТОДЫ КОНТРАЦЕПЦИИ

**Барьерные методы контрацепции** являются самыми древними. С появлением более эффективных гормональных и внутриматоч-

ных средств предохранения от беременности интерес к барьерным методам на время угас. Однако в настоящее время в связи с ростом числа заболеваний, передающихся половым путем, число, использующих барьерные методы, увеличилось. Барьерные методы контрацепции подразделяются на химические и механические.

**Химические методы контрацепции (спермициды)** — это химические вещества, губительные для сперматозоидов. Основными спермицидами, входящими в состав готовых форм, являются ноноксинол-9 и бензалкония хлорид. Они разрушают клеточную мембрану сперматозоидов. Эффективность контрацептивного действия спермицидов невелика: индекс Перля составляет 6–20.

Спермициды выпускаются в виде влагалищных таблеток, свечей, паст, гелей, кремов, пленок, пены со специальными насадками для интравагинального введения. Особого внимания заслуживают фарматекс (бензалкония хлорид) производства («Innotech International», Франция) и пантетекс овал (ноноксинол-9) («Merz», Германия). Свечи, таблетки, пленки со спермицидами вводят в верхнюю часть влагалища за 10–20 мин до полового акта (время, необходимое для растворения). Крем, пена, гель сразу после введения проявляют контрацептивные свойства. При повторных половых актах требуется дополнительное введение спермицидов.

Существуют специальные губки из полиуретана, пропитанные спермицидами. Губки вводят во влагалище перед половым актом (можно за сутки до полового акта). Они обладают свойствами химических и механических контрацептивов, поскольку создают механический барьер для прохождения сперматозоидов и выделяют спермициды. Рекомендуется оставлять губку не менее чем на 6 ч после полового акта для надежности контрацептивного эффекта, но не позже чем через 30 ч она должна быть извлечена. Если используется губка, то при повторных половых актах дополнительно введения спермицида не требуется.

Кроме контрацептивного эффекта, спермициды обеспечивают некоторую защиту в отношении инфекций, передающихся половым путем, поскольку химические вещества обладают бактерицидным, вирусоцидным свойством. Однако при этом риск инфицирования все же сохраняется.

**Преимущества методов:**

- кратковременность действия;
- отсутствие системного действия на организм, малое число побочных эффектов;
- защита в отношении инфекций, передающихся половым путем.

### Недостатки методов:

- возможность развития аллергических реакций;
- низкая контрацептивная эффективность;
- необходимость совмещения во времени с половым актом.

К **механическим методам контрацепции** относятся презервативы, шеечные колпачки, влагалищные диафрагмы, создающие механическое препятствие для проникновения сперматозоидов в матку.

Наибольшее распространение получили презервативы. Существуют мужские и женские презервативы. Мужской презерватив представляет собой тонкий мешочек цилиндрической формы из латекса или винила; некоторые презервативы обработаны спермицидами. Презерватив надевают на эрегированный половой член до полового акта. Извлекать половой член из влагалища следует до прекращения эрекции во избежание соскальзывания презерватива и попадания спермы в половые пути женщины. Женские презервативы цилиндрической формы выполнены из полиуретановой пленки и имеют 2 кольца. Одно из них вводят во влагалище и надевают на шейку матки, другое выводят за пределы влагалища. Презервативы являются средствами одноразового применения.

Индекс Перля для механических методов колеблется от 4 до 20. Эффективность презерватива снижается при его неправильном применении (использование жировых смазок, разрушающих поверхность презерватива, повторное использование презерватива, интенсивный и продолжительный половой акт, приводящий к микродефектам презерватива, неправильное хранение и т.д.). Презервативы являются хорошей защитой от инфекций, передающихся половым путем, но заражение вирусными заболеваниями, сифилисом все же не исключено при соприкосновении поврежденных кожных покровов больного и здорового партнера. К побочным эффектам относится аллергия к латексу.

Этот вид контрацепции показан пациенткам, имеющим случайные половые контакты, с высоким риском инфицирования, редко и нерегулярно живущим половой жизнью.

Для надежной защиты от беременности и от инфекций, передающихся половым путем, используют «двойной голландский метод» — сочетанное применение гормональной (хирургической или внутриматочной) контрацепции и презерватива.

Влагалищная диафрагма — куполообразное приспособление из латекса с упругим ободком по краю. Диафрагму вводят во влагалище до полового акта так, чтобы купол прикрывал шейку матки, а ободок тесно прилегал к стенкам влагалища. Диафрагму обычно



используют в сочетании со спермицидами. При повторных половых актах через 3 ч требуется повторное введение спермицидов. После полового акта нужно оставить диафрагму во влагалище в течение не менее 6 ч, но не более 24 ч. Извлеченную диафрагму моют водой с мылом и высушивают. Пользование диафрагмой требует специального обучения. Не рекомендуется применять диафрагму при опущениях стенок влагалища, старых разрывах промежности, больших размерах влагалища, заболеваниях шейки матки, воспалительных процессах гениталий.

Шеечные колпачки представляют собой металлические или латексные чашечки для надевания на шейку матки. Колпачки используют также вместе со спермицидами, вводят до полового акта, удаляют через 6–8 ч, максимально через 24 ч. Колпачок после использования моют и хранят в сухом месте. Противопоказаниями к предохранению от беременности этим способом служат заболевания и деформация шейки матки, воспалительные заболевания половых органов, опущение стенок влагалища, послеродовой период.

Ни диафрагмы, ни колпачки, к сожалению, не защищают от инфекций, передающихся половым путем.

К преимуществам механических средств контрацепции относятся отсутствие системного влияния на организм, защита от инфекций, передающихся половым путем (для презервативов), к недостаткам — связь использования с половым актом, недостаточная контрацептивная эффективность.

## ЕСТЕСТВЕННЫЕ МЕТОДЫ КОНТРАЦЕПЦИИ

Использование этих методов контрацепции основано на возможности наступления беременности в дни, близкие к овуляции. Для предохранения от беременности воздерживаются от половой жизни или применяют другие методы контрацепции в дни менструального цикла с наибольшей вероятностью зачатия. Естественные методы предохранения от беременности малоэффективны: индекс Перля составляет от 6 до 40. Это значительно ограничивает их применение.

Для вычисления фертильного периода используют:

- календарный (ритмический) метод Огино—Кнауса;
- измерение ректальной температуры;
- исследование цервикальной слизи;
- симптотермальный метод.

Применение календарного метода основано на определении средних сроков овуляции (в среднем на 14-й день  $\pm 2$  дня при 28-дневном цикле), продолжительности жизни сперматозоидов (в среднем 4 дня) и яйцеклетки (в среднем 24 часа). При 28-дневном цикле фертильный период продолжается с 8-го по 17-й день. Если продолжительность менструального цикла непостоянна (определяется продолжительность как минимум 6 последних циклов), то фертильный период определяют, вычитая из самого короткого 18 дней, из самого длинного — 11. При колебаниях длительности менструального цикла от 26 до 30 дней фертильным будет период с 8-го ( $26 - 18 = 8$ ) по 19-й ( $30 - 11 = 19$ ) день. Метод приемлем только у женщин с регулярным менструальным циклом. При значительных колебаниях продолжительности фертильным становится практически весь цикл.

Температурный метод основан на определении овуляции по ректальной температуре. Яйцеклетка выживает максимум в течение 3 дней после овуляции. Фертильным считается период от начала менструального цикла до истечения 3 дней с момента повышения ректальной температуры. Большая продолжительность фертильного периода делает метод неприемлемым для пар, ведущих активную половую жизнь.

В течение менструального цикла цервикальная слизь меняет свои свойства: в преовуляторной фазе ее количество увеличивается, она становится более растяжимой. Женщину обучают оценивать шеечную слизь в течение нескольких циклов для определения времени овуляции. Зачатие вероятно в течение 2 дней до отхождения слизи и 4 дней после. Использовать этот метод нельзя при воспалительных процессах во влагалище.

Симптомтермальный метод основан на контроле за изменением ректальной температуры и овуляторными болями. Сочетание всех способов позволяет более точно вычислить фертильный период. Симптомтермальный метод требует от пациентки скрупулезности и настойчивости.

Прерванное половое сношение — один из вариантов естественного метода контрацепции. Его достоинствами можно считать простоту и отсутствие материальных затрат. Однако контрацептивная эффективность метода низка (индекс Перля 8–25). Неудачи объясняются возможностью попадания предэякуляционной жидкости, содержащей сперматозоиды, во влагалище. Для многих пар такой вид контрацепции неприемлем, поскольку повышенный самоконтроль снижает чувство удовлетворения.

Естественные методы предохранения от беременности используют пары, не желающие применять другие средства контрацеп-

ции, опасаящиеся побочных эффектов, а также по религиозным соображениям.

## ХИРУРГИЧЕСКИЕ МЕТОДЫ КОНТРАЦЕПЦИИ

Хирургические методы контрацепции (стерилизация) применяются как у мужчин, так и у женщин. Стерилизацию у женщин обеспечивает непроходимость маточных труб, в результате чего оплодотворение невозможно. При стерилизации у мужчин перевязывают и пересекают семявыносящие протоки (вазэктомия), после чего сперматозоиды не могут поступать в эякулят. Стерилизация является самым эффективным методом предохранения от беременности (индекс Перля составляет 0–0,2). Крайне редкое наступление беременности объясняется техническими дефектами операции стерилизации или реканализацией маточных труб. Следует подчеркнуть, что стерилизация относится к необратимым методам. Существующие варианты восстановления проходимости маточных труб (микрохирургические операции) сложны и малоэффективны, а экстракорпоральное оплодотворение остается дорогостоящей манипуляцией.

Пред операцией проводят консультирование, во время которого объясняют суть метода, сообщают о его необратимости, выясняют детали анамнеза, препятствующие выполнению стерилизации, а также проводят всестороннее обследование. От всех пациенток в обязательном порядке получают письменное информированное согласие на проведение операции.

В нашей стране с 1993 г. разрешена добровольная хирургическая стерилизация лицам:

- не моложе 35 лет;
- имеющим не менее 2 детей;
- имеющим медицинские показания независимо от возраста и числа детей.

К медицинским показаниям относятся заболевания или состояния, при которых беременность и роды сопряжены с риском для здоровья. Стерилизацию следует рекомендовать парам, не желающим больше иметь детей и имеющим противопоказания к беременности.

**Противопоказаниями** к проведению стерилизации являются заболевания, при которых выполнение операции невозможно. Как правило, это временные ситуации, которые становятся причиной лишь переноса сроков хирургического вмешательства.

Оптимальными сроками проведения операции являются первые несколько дней после менструации, когда вероятность беременности минимальна, первые 48 ч после родов. Возможна стерилизация во время кесарева сечения, но только при письменном информированном согласии.

Операция проводится под общей, региональной или местной анестезией. Используют лапаротомию, мини-лапаротомию, лапароскопию. К лапаротомии прибегают тогда, когда стерилизацию выполняют во время другой операции. Наиболее часто используют два других доступа. При мини-лапаротомии длина кожного разреза не превышает 3–4 см, ее выполняют в послеродовом периоде, когда дно матки находится высоко, или при отсутствии соответствующих специалистов и лапароскопической техники. У каждого доступа есть преимущества и недостатки. Время, необходимое для выполнения операции, независимо от доступа (лапароскопия или мини-лапаротомия) составляет 10–20 мин.

Техника создания окклюзии маточных труб различна – перевязка, перерезка с наложением лигатур (метод Помероя), удаление сегмента трубы (метод Паркланда), коагуляция трубы, наложение титановых зажимов (метод Филши) или силиконовых колец, сжимающих просвет трубы.

Проведение операции сопряжено с риском анестезиологических осложнений, кровотечений, образования гематом.

Проведение операции сопряжено с риском анестезиологических осложнений, кровотечений, образования гематомы, раневых инфекций, воспалительных осложнений со стороны органов малого таза (при лапаротомии), ранений органов брюшной полости и магистральных сосудов, газовой эмболии или подкожной эмфиземы (при лапароскопии).

Кроме абдоминального метода стерилизации, существует трансцервикальный, когда во время гистероскопии в устья маточных труб вводят окклюдизирующие вещества. Метод в настоящее время считается экспериментальным.

Вазэктомия у мужчин является более простой и менее опасной процедурой, но в России к ней прибегают немногие из-за ложной боязни неблагоприятного влияния на сексуальную функцию. Неспособность к зачатию наступает у мужчин через 12 нед после хирургической стерилизации.

***Преимущества стерилизации:***

- одноразовое вмешательство, обеспечивающее долговременную защиту от беременности;
- отсутствие побочных эффектов.

**Недостатки метода:**

- необходимость проведения хирургической операции;
- возможность развития осложнений;
- необратимость метода.

**ПОДРОСТКОВАЯ КОНТРАЦЕПЦИЯ**

По определению ВОЗ, к подросткам относятся молодые люди в возрасте от 10 до 19 лет. Раннее начало половой жизни ставит подростковую контрацепцию на одно из первых мест, поскольку первый аборт или роды в юном возрасте могут серьезно повлиять на здоровье, в том числе репродуктивное. Сексуальная активность подростков повышает риск заболеваний, передающихся половым путем.

Контрацепция у молодежи должна быть высокоэффективной, безопасной, обратимой и доступной. Для подростков приемлемыми считаются несколько видов контрацепции.

Комбинированная оральная контрацепция — микродозированные, низкодозированные КОК с гестагенами последнего поколения, трехфазные КОК. Однако эстрогены, входящие в состав КОК, могут вызвать преждевременное закрытие центров роста эпифизов костей. В настоящее время считается допустимым назначение КОК с минимальным содержанием этинилэстрадиола после того, как у девушки-подростка прошли первые 2–3 менструации.

Посткоитальная контрацепция КОК или гестагенами используется при незапланированных половых актах.

Презервативы в сочетании со спермицидами обеспечивают защиту от инфекций, передающихся половым путем.

Использование чистых гестагенов ввиду частого появления кровяных выделений малоприемлемо, а применение ВМК относительно противопоказано. Естественные методы предохранения от беременности, спермициды подросткам не рекомендуются ввиду низкой эффективности, а стерилизация неприемлема как необратимый метод.

**ПОСЛЕРОДОВАЯ КОНТРАЦЕПЦИЯ**

Большинство женщин в послеродовом периоде сексуально активны, поэтому контрацепция после родов остается актуальной. В настоящее время рекомендуют несколько видов послеродовой контрацепции.

Метод лактационной аменореи (МЛА) – естественный метод предохранения от беременности, основан на отсутствии способности к зачатию при регулярном кормлении грудью. Выделяющийся при лактации пролактин блокирует овуляцию. Контрацептивный эффект обеспечивается в течение 6 мес после родов, если ребенка кормят грудью не менее 6 раз в сутки, а промежутки между кормлениями составляют не более 6 ч (правило трех шестерок). В этот период менструации отсутствуют. Использование других естественных методов контрацепции невозможно, поскольку нельзя предсказать время возобновления менструаций после родов, а первые менструации зачастую бывают нерегулярными.

Послеродовую стерилизацию можно провести еще в родильном доме.

Гестагенную оральную контрацепцию можно использовать во время лактации.

Пролонгированную гестагенную контрацепцию (депо-провера, норплант) можно начинать с 6-й нед после родов при кормлении грудью.

Презервативы применяют в сочетании со спермицидами.

При отсутствии лактации возможно применение любого метода предохранения от беременности (КОК с 21-го дня, ВМК с 5-й нед послеродового периода).

Перспективным является создание противозачаточных вакцин на основе достижений генной инженерии. В качестве антигенов используют хорионический гонадотропин, антигены сперматозоидов, яйцеклетки, плодного яйца. Ведется поиск контрацептивов, вызывающих временную стерилизацию у мужчин. Выделенный из хлопка госсипол при приеме внутрь вызывал прекращение сперматогенеза у мужчин на несколько месяцев. Однако множество побочных эффектов не позволило внедрить этот метод в практику.

### Список литературы

*Асецкая И.Л., Белоусов Ю.Б.* Гормональные контрацептивы химического завода «Гедеон Рихтер»: Клиническая лекция. – М., 1977.

*Внутриматочная контрацепция* / Под ред. В.Н. Прилепской. – М.: МЕДпресс, 2000.

*Гинекология по Эмилю Новаку* / Под ред. Дж. Берека, И. Адаши, П. Хиллард. – М.: Практика, 2002.

*Гормональная контрацепция* / Под ред. В.Н. Прилепской. – М.: МЕДпресс, 1998.

*Планирование семьи. Методы контрацепции: Практическое руководство* / Под ред. Э.К. Айламазяна. – СПб.: СОТИС, 1977.


*Руководство по контрацепции* / Русское международное издание. Bridging the Gap Communications. Inc. DECATUR Georgia, USA, 1994.

*Руководство по планированию семьи* / Под ред. В.Н. Серова. – М.: Русфармамед, 1997.

*Серов В.Н., Пауков С.В.* Оральная гормональная контрацепция. – М.: Триада-Х, 1998.

*Сметник В.П., Тумилович Л.Г.* Гормональная контрацепция // Неоперативная гинекология. – СПб.: СОТИС, 1995. – С. 129–140.

# Глава 20





лее 25% активно-подвижных с прямопоступательным движением через 60 мин с момента получения эякулята; морфология — более 50% нормальных форм; агглютинации нет; объем эякулята не менее 2 мл; вязкость нормальная, рН 7,2—7,8; лейкоцитов не более  $1,0 \times 10^6$ /мл.

**Посткоитальный тест** применяют для подтверждения/исключения иммунологического бесплодия, связанного с антиспермальными антителами у женщины, а также при подозрении на половую дисфункцию. Посткоитальный тест позволяет оценить качество шеечной слизи и количество подвижных сперматозоидов в ней после полового акта. Если сперматозоиды неподвижны или совершают маятникообразные движения, тест нужно провести повторно. При повторном получении отрицательных или сомнительных результатов используют дополнительные диагностические методы для подтверждения/исключения иммунологического бесплодия.

**Обследование женщины** осуществляют в два этапа. На первом этапе используют стандартные методы обследования, позволяющие предварительно диагностировать 3 наиболее распространенные причины женского бесплодия: расстройства овуляции (эндокринное бесплодие) (35—40%); трубные и перитонеальные факторы (20—30%); различные гинекологические заболевания, негативно отражающиеся на фертильности (15—25%).

Исследования второго этапа всегда индивидуальны, причем набор и порядок использования диагностических процедур всегда определяются результатами обследования, проведенного на первом этапе. На втором этапе уточняют предварительное заключение (характер и выраженность имеющейся патологии).

У 48% бесплодных женщин выявляют один фактор бесплодия, у остальных 52% — два и более.

## СТАНДАРТНЫЕ МЕТОДЫ ОБСЛЕДОВАНИЯ ЖЕНЩИН (ПЕРВЫЙ ЭТАП)

### Анамнез

Опрашивать женщин целесообразно по схеме, рекомендуемой ВОЗ.

1. Число и исход предыдущих беременностей и родов, послеродовые и послеродовые осложнения, число живых детей.
2. Продолжительность бесплодия.
3. Применяемые методы контрацепции, продолжительность их применения.





При нормальной или пониженной концентрации ФСГ можно предположить гипоталамо-гипофизарную недостаточность или дисфункцию, а также деструктивную опухоль гипоталамо-гипофизарной области.

Обследование женщин с эндокринным бесплодием в сочетании с клиническими признаками гиперандрогемии дополняют определением содержания в плазме крови тестостерона и дегидроэпиандростерона-сульфата.

У женщин с ожирением рекомендуется дополнительно использовать стандартный тест толерантности к глюкозе для выявления нарушений углеводного обмена.

**Лечение эндокринного бесплодия.** Проводят нормализацию гормонального дисбаланса путем адекватно подобранного лечения выявленных эндокринопатий, при ожирении показана коррекция массы тела.

Лечение дополняют применением препаратов, стимулирующих овуляцию. Стимуляторы овуляции используют не только при эндокринном бесплодии, но и как самостоятельную терапию у бесплодных женщин с овуляторными нарушениями по невыявленной причине (эстроген-гестагенные препараты, кломифен, экзогенные гонадотропины, агонисты ГнРГ).

Женщинам с эндокринным бесплодием, не забеременевшим в течение 1 года после гормональной терапии, рекомендуется лапароскопия для исключения непроходимости труб.

**Трубное и перитонеальное бесплодие** обусловлено анатомо-функциональными нарушениями маточных труб, спаечным процессом в области малого таза или их сочетанием.

При уточнении диагноза трубно-перитонеального бесплодия в настоящее время применяют лапароскопию с хромосальпингоскопией метиленовым синим.

**Лечение трубно-перитонеального бесплодия.** Для восстановления анатомической проходимости маточных труб показана оперативная лапароскопия. При перитонеальном бесплодии спайки разделяют и по показаниям коагулируют. Параллельно устраняют обнаруживаемую сопутствующую хирургическую патологию (эндометриоидные гетеротопии, субсерозные и интрамуральные миомы, ретенционные образования яичников).

Противопоказания к хирургическому лечению трубно-перитонеального бесплодия: возраст старше 35 лет, длительность бесплодия более 10 лет, острые воспалительные заболевания внутренних половых органов; не поддающиеся коррекции овуляторные нарушения и др.







# **ДЕТСКАЯ ГИНЕКОЛОГИЯ**







цитов гипофиза к плацентарным эстрогенам, уровень которых в III триместре достигает максимальных величин.

Развитие женских половых желез в эмбриогенезе обусловлено набором половых хромосом, образующихся после оплодотворения яйцеклетки. Кариотип 46, XX определяет развитие яичников, а 46, XY – яичек. Мужские и женские гонады развиваются из целомиического эпителия, мезенхимы и примордиальных герминальных клеток. Первичная половая дифференцировка, т.е. развитие гонад, начинается на 6–7-й нед гестации. Развитие почек, надпочечников и половых желез тесно взаимосвязано, они имеют общее происхождение и являются производными одной и той же области примитивной мезодермы.

В области семенного тяжа у женской особи половые клетки рассеяны в строме мезенхимы, из которой дифференцируются корковая и мозговая зоны яичника. В мозговое вещество вырастают сосуды. С увеличением яичника на 4-м месяце развития паховая связка из мезонфроса изгибается и превращается в подвешивающую складку яичника. Из ее нижнего конца формируются собственная связка яичника и круглая связка матки.

Трансформация первичной гонады в яичник происходит на 17–20-й нед гестации, когда примордиальные герминальные клетки образуют ооциты, окруженные слоем гранулезных клеток (аналог клеток Сертоли в яичке). Их количество достигает максимума (6,2–6,7 млн) после 20-й нед эмбрионального развития, а затем начинает снижаться и к периоду рождения составляет около 2 млн.

Как мужские, так и женские наружные половые органы развиваются из общего полового возвышения с 4-й по 7-ю нед жизни эмбриона. У женщин половой бугорок преобразуется в клитор, а половые складки – в малые половые губы. Большие половые губы развиваются из половых валиков. Большие вестибулярные железы представляют собой производные мочеполового синуса. Протоки Мюллера образуют репродуктивные органы: маточные трубы, матку и верхнюю треть влагалища. Влагалище (его верхние  $\frac{2}{3}$ ) являются производными уrogenитального синуса. Этот процесс начинается с 5–6-й нед и заканчивается к 18-й нед внутриутробного развития.

В период внутриутробной жизни происходит не только морфологическое развитие основных уровней репродуктивной системы, но и формирование ее гормональной функции. О функциональной активности репродуктивной системы плода женского пола свидетельствуют элементы механизма обратной связи, а также снижение

содержания ЛГ и ФСГ в гипофизе и крови плода в конце гестационного периода в ответ на высокий уровень плацентарных эстрогенов. Яичник способен к стероидогенезу в антенатальном периоде, но в меньшей степени, чем яичко. Гормоны яичников не оказывают решающего влияния на половую дифференцировку репродуктивной системы в период антенатального развития.

**Период новорожденности.** Половые органы новорожденной девочки испытывают влияние половых гормонов, в основном материнских, полученных во время внутриутробной жизни. Клинические признаки действия эстрогенов наиболее выражены в течение 10–20 дней после рождения. Механизм гормональной перестройки у новорожденных может быть и иным: в конце антенатального развития высокий уровень материнских гормонов тормозит выделение гонадотропинов фетального гипофиза; после рождения, когда уровень материнских эстрогенов в организме новорожденной резко падает, происходит стимуляция ФСГ и ЛГ, ведущая к кратковременному усилению гормональной функции яичников новорожденной. С гиперэстрогенией у новорожденной связана и кратковременная стимуляция выделения пролактина, приводящая к нагрубанию молочных желез и даже выделению молозива из сосков. К 10-му дню жизни все проявления эстрогенного влияния исчезают. Слизистая оболочка влагалища истончается, число слоев эпителия уменьшается до 2–4, клетки становятся в основном базальными и парабазальными, секреция цервикальной слизи прекращается, молочные железы уплощаются.

Вульва несколько набухшая, клитор относительно велик. Девственная плева и отверстие в ней имеют различную форму (кольцевидная, полулунная; одно, два или несколько отверстий). Вход во влагалище может быть закрыт вязкой слизью. Влагалище расположено вертикально, его слизистая состоит из 3–4 слоев плоского эпителия, присутствуют палочки молочно-кислого брожения, реакция содержимого кислая, плоский эпителий представлен преимущественно промежуточными клетками.

Уровень половых гормонов значительно снижается в первые 10 дней после рождения, в результате чего число слоев многослойного плоского эпителия влагалища уменьшается, реакция из кислой переходит в нейтральную, палочки молочно-кислого брожения исчезают. На 3–9-й день возможны увеличение молочных желез, кровяные выделения из влагалища в связи с падением уровня эстрогенов.

Матка новорожденной располагается в брюшной полости; область наружного зева не ниже линии, соответствующей диагональ-

ной конъюгате. Длина матки около 3 см, масса около 4 г, отношение длины шейки и тела матки 3:1, угол между ними не выражен. В эндометрии определяются пролиферативные и даже секреторные изменения. Миометрий хорошо развит. Внутренний зев шейки матки не сформирован. Наружный зев из точечного (у плода) превращается в щелевидный (у новорожденной). В области наружного зева нередко имеется псевдоэрозия. Цервикальный канал заполнен густой слизью, которая может поступать во влагалище.

К моменту рождения маточные трубы девочки весьма длинные (в среднем 35 мм), извитые из-за относительно коротких широких связок, проходимы на всем протяжении.

Яичники новорожденной девочки расположены в брюшной полости. Они имеют цилиндрическую или призматическую вытянутую форму, длину 1,5–2 см, ширину 0,5 см и толщину 0,1–0,35 см. Поверхность гладкая, число примордиальных фолликулов достигает примерно 700 000, отмечается большое число атрезирующихся фолликулов. Имеются и зрелые фолликулы, что указывает на возможность синтеза эстрогенов в период новорожденности.

**«Нейтральный» период.** Некоторые авторы рассматривают «нейтральный» период как период гормонального покоя, или асексуальный. В гипоталамусе образуются релизинг-гормоны в весьма малых количествах, гипофиз образует и выделяет ЛГ и ФСГ, происходит постепенное созревание механизма отрицательной обратной связи.

В «нейтральном» периоде половых гормонов мало. Несмотря на низкую гормональную активность, в корковом слое яичников можно обнаружить зреющие и атретические фолликулы. Вторичные половые признаки в этот период не выражены, нет оволосения в подмышечных впадинах и на лобке, молочные железы не развиты.

Низкое содержание половых гормонов обуславливает анатомо-физиологические особенности половых органов: половая щель сомкнута, малые половые губы и клитор закрыты большими половыми губами, промежность и вульва расположены относительно глубоко, задняя спайка выражена, ладьевидная ямка, как правило, глубокая. Слизистая оболочка вульвы тонкая, гладкая, бледно-розового цвета. Большие вестибулярные железы не функционируют.

Девственная плева представлена в виде тонкой полулунной или кольцевидной пленки. Влагалище изменяет вертикальное направление и находится под углом к оси таза. Стенки влагалища тонкие, складчатость слабо выражена, своды почти отсутствуют.

Слизистая оболочка влагалища содержит 2–4 слоя плоского эпителия; в мазке определяются в основном парабазальные клетки.

Содержимое влагалища чрезвычайно скудное, имеет нейтральную или слабощелочную реакцию, обнаруживаются лейкоциты до 10–15 в поле зрения и смешанная флора (кокковая и палочковая).

В первые 3 года жизни матка несколько уменьшается, а затем начинает медленно увеличиваться. Длина матки к концу 1-го года жизни составляет 2,5 см, масса 2,3 г. К 4 годам масса матки увеличивается до 2,8 г, а к 6 годам достигает массы матки новорожденной. Изменяется и соотношение шейки и тела матки: в конце первого года оно составляет 2:1, в 4 года — 1,7:1, в 8 лет — 1,4:1. К 3–4 годам матка опускается в малый таз, при этом передняя стенка влагалища приближается к мочевому пузырю, а задняя стенка — к прямой кишке.

Маточные трубы в «нейтральный» период изменяются незначительно, оставаясь удлинненными и извитыми.

Размеры яичников до 5–6 лет также изменяются незначительно, их масса увеличивается с 0,53 до 1,01 г и к 8 годам составляет около 1,5 г. Несмотря на то, что с 6 мес гестации число ооцитов уменьшается, яичники увеличиваются из-за растущих фолликулов. Их созревание беспорядочное, ни один из них не достигает стадии зрелого фолликула. Происходят интенсивная атрезия фолликулов и гибель заключенных в них ооцитов.

К 8 годам жизни у девочки сформированы все 5 уровней репродуктивной системы, функциональная активность которой реализуется только по механизму отрицательной обратной связи; выделение эстрадиола ничтожно, созревание фолликулов до антральных происходит редко; в ядрах медиобазального гипоталамуса образуются релизинг-гормоны, но они выделяются эпизодически.

**Препубертатный период.** В гинекологии детского возраста препубертатный период рассматривается как 1-я фаза периода полового созревания (1-я фаза пубертатного периода). Препубертатный период (от 8 лет до первой менструации) начинается с развития вторичных половых признаков, а заканчивается с наступлением первой менструации (менархе). От начала появления вторичных половых признаков до менархе проходит 1–3 года. В течение этого периода происходят значительные изменения в половых органах в результате активации гипоталамо-гипофизарной области, яичников и надпочечников.

В гипоталамусе происходит незначительное образование релизинг-гормона ЛГ, он выделяется эпизодически, синаптические связи между нейросекреторными нейронами развиты слабо, ФСГ и ЛГ выделяются в незначительном количестве в виде отдельных ацик-

лических выбросов. Эстрадиол очень мало, но механизм обратной отрицательной связи функционирует.

Волнообразные выбросы ЛГ исключительно во время сна — стимул для коры надпочечников, гиперфункция которой свойственна препубертатному периоду. Андрогены вызывают бурный рост ребенка. Появляются первые изменения фигуры: округляются бедра в результате увеличения количества и перераспределения жировой ткани, начинается рост костей таза.

Половое развитие девочки в этот период тесно связано с ее общим физическим развитием и совпадает с интенсивным ростом костей. В возрасте 11–12 лет девочки опережают в росте мальчиков. У девочек с хорошим физическим развитием, как правило, раньше происходит и половое созревание.

Вторичные половые признаки в препубертатный период развиваются неодновременно. Увеличение молочных желез и оволосение лобка обычно начинаются раньше оволосения подмышечных впадин. В развитии вторичных половых признаков различают несколько стадий.

**Молочная железа (mamma):** Ma0 — ткань молочной железы не определяется, пигментации нет; Ma1 — ткань молочной железы пальпируется в пределах ареолы, плотная, нередко болезненная; Ma2 — сосок и ареола приподняты, молочная железа возвышается в виде небольшого конуса; Ma3 — молочная железа представлена в виде конуса, основание которого занимает площадь от III до VI ребра, но сосок не поднимается над железой; Ma4 — молочная железа имеет полусферическую форму, сосок пигментирован и возвышается над ареолом (как правило, после 15 лет).

**Оволосение подмышечных впадин (axillaries):** Ax0 — оволосение отсутствует; Ax1 — единичные прямые волосы; Ax2 — оволосение в центре подмышечной впадины; Ax3 — оволосение всей подмышечной впадины.

**Оволосение на лобке (pubis):** Pb0 — оволосение отсутствует; Pb1 — прямые единичные волосы; Pb2 — оволосение в центре лобка, Pb3 — оволосение всего лобка, линия оволосения горизонтальная.

Развитие вторичных половых признаков заканчивается в пубертатный период.

В течение препубертатного периода уменьшается втянутость вульвы, слизистая оболочка становится бархатистой, девственная плева утолщается, увеличиваются малые половые губы, повышается складчатость влагалища. Нарастает число слоев влагалищного эпителия.

В мазках из влагалища увеличивается количество промежуточных и поверхностных клеток плоского эпителия. Количество отде-

ляемого из влагалища увеличивается, реакция среды из нейтральной переходит в кислую. К концу препубертатного периода матка, имевшая длину 3,7 см (7 лет), достигает 6,5 см (12–13 лет). Масса яичников увеличивается, фолликулы находятся на разных стадиях развития, но ни один из них не достигает зрелости, овуляции нет. Матка не только увеличивается, изменяется соотношение тела и шейки (1:1).

**Пубертатный период** (2-я фаза периода полового созревания). В этот период центральная нервная система, участвующая в становлении и регуляции менструальной функции, лабильна и легко ранима.

Созревание гипоталамических структур ускоряется, образуется тесная синаптическая связь между клетками, секретирующими нейротрансмиттеры и либерины (рилизинг-гормон ЛГ, соматолиберины, кортиколиберины, тиролиберин). Секретция рилизинг-гормона ЛГ становится ритмичной, устанавливается циркадианный (суточный) ритм выбросов рилизинг-гормона ЛГ, причем сначала эти выбросы происходят во время ночного сна. Под влиянием увеличивающегося выделения рилизинг-гормона ЛГ усиливается синтез гонадотропинов, выброс которых также становится ритмичным. Увеличение выбросов ЛГ и ФСГ стимулирует синтез эстрогенов в яичниках. Возрастает число рецепторов к половым стероидам в клетках всех органов репродуктивной системы, в том числе в гипоталамусе и гипофизе. Изменяется их чувствительность к эстрадиолу. В результате достижения высокого уровня эстрадиола в крови происходит мощный ответный выброс гонадотропинов, который завершает созревание фолликула и выход яйцеклетки. Формируется циклическая секретция гонадотропных гормонов.

Фолликулы начинают циклически созревать, но овуляция, как правило, отсутствует, фолликулы подвергаются обратному развитию. У 20% девочек в первые 2 года пубертатного периода наблюдаются ановуляторные циклы. При овуляторных циклах в начале пубертатного периода желтое тело еще функционально неполноценно, так как прогестерон секретируется мало. Циклические менструальноподобные маточные кровотечения могут проходить без овуляции и без образования желтого тела, а также без секреторной фазы эндометрия. К концу пубертатного периода у большинства девочек происходят овуляция и образование полноценного желтого тела.

Рецепторы матки в период становления менструальной функции развиты недостаточно, возможны ювенильные маточные кровотечения.



В течение 0,5–1,5 лет после менархе менструации могут быть нерегулярными, через 1–2 мес. Регулярные менструации у некоторых девушек устанавливаются лишь в первые 2 года пубертатного периода.

В пубертатном периоде вторичные половые признаки достигают полного развития. Происходит быстрый рост матки, изменяется соотношение размеров тела и шейки матки (до 3:1), матка устанавливается таким образом, что дно ее направлено вперед, а передняя поверхность — вперед и вниз (положение *anteflexio versio*). Маточные артерии становятся извитыми, улучшается кровообращение матки и влагалища. Под влиянием гормонов яичника в функциональном слое эндометрия происходят циклические изменения.

К концу пубертатного периода заканчивается формирование телосложения по женскому типу в результате расширения костей таза, развития подкожной жировой клетчатки. Изменяется тембр голоса, формируются психологические черты, свойственные женщине (застенчивость, желание нравиться, повышенный интерес к своей внешности).

**Юношеский период** начинается с 15 лет. Происходит существенная активация репродуктивной системы как в центральном (гипофиз), так и в периферическом (яичники) звене. Заканчивается формирование «зрелого» функционирования репродуктивной системы с переходом к овуляторным менструальным циклам.

В этот период устанавливается стабильный — цирхоральный (часовой) ритм секреции рилизинг-гормона ЛГ, который является отражением гонадотропной функции аденогипофиза. В ответ на ритмическое выделение рилизинг-гормона ЛГ увеличивается выделение ЛГ и ФСГ, что приводит к усилению синтеза эстрадиола в яичниках. Наряду с существовавшим еще в период антенатального развития механизма отрицательной обратной связи формируется механизм положительной обратной связи: достижение определенного уровня эстрадиола в крови становится сигналом к овуляторному выбросу ЛГ и ФСГ и восстанавливается постоянный ритм секреции гормонов.

### Список литературы

- Гуркин Ю.А. Гинекология подростков. — М., 1998.  
 Коколина В.Ф. Гинекологическая эндокринология. — М., 2001.  
 Коколина В.Ф. Гинекология детского возраста. — М., 2003.  
 Сметник В.П. Неоперативная гинекология. — М., 2000.

## Глава 22

# ПОРОКИ РАЗВИТИЯ ПОЛОВЫХ ОРГАНОВ

Врожденные пороки развития наружных и внутренних гениталий составляют от 1 до 4% случаев гинекологических заболеваний у детей и подростков. Около трети пороков связано с непроходимостью влагалища и шейки матки. Под врожденной непроходимостью влагалища и шейки матки подразумевается аплазия (отсутствие части или всего органа) или атрезия (перегородка протяженностью менее 2 см), препятствующая оттоку менструальной крови и в дальнейшем половой жизни. При отверстиях в перегородке диагностируют свищевую форму атрезии.

Непроходимость влагалища и шейки матки становится следствием воздействия генетических, эндокринных, экзогенных факторов и связана с нарушением эмбриогенеза. В норме проксимальные мюллеровы протоки не сливаются и формируют маточные трубы, а дистальные мюллеровы протоки сливаются, образуя матку и проксимальную часть влагалища. Дистальная часть влагалища формируется в результате сложных взаимодействий между каудальной частью слившихся мюллеровых протоков, уrogenитальным синусом и клоакой. В зависимости от того, на каком участке не произошло такого слияния и канализации, возникает тот или иной порок развития. Аномалии развития половой системы нередко сопровождаются пороками развития мочевых путей.

### *Классификация непроходимости влагалища и шейки матки*

- Атрезия девственной плевы.
- Атрезия влагалища (полная, свищевая):
  - проксимальная;
  - дистальная.

- Аплазия влагалища:
  - верхнего отдела;
  - среднего отдела;
  - среднего и нижнего отделов;
  - верхнего и среднего отделов;
  - тотальная.
- Непроходимость шейки матки.
  - Атрезия цервикального канала (всего или наружного зева).
  - Аплазия шейки матки (всей или влагалищной части).
- Непроходимость влагалища в сочетании с патологией нижних мочевых путей.

**Клиника** врожденной непроходимости влагалища и шейки матки проявляется, как правило, с началом менструаций и формированием гематокольпоса или гематометры. Крайне редко пороки диагностируются до наступления пубертата из-за отсутствия жалоб у маленьких девочек. Однако у младенцев в результате стимуляции влагалищных и цервикальных желез материнскими эстрогенами возможно заполнение и растяжение влагалища слизью с образованием мукокольпоса (флюорокольпоса). Мукокольпос не имеет характерной симптоматики, сложен для диагностики и выявляется случайно при обследовании ребенка по поводу беспокойства, обычно связанного с мочеиспусканием, объемного образования брюшной полости или ассоциированных пороков развития. При значительном растяжении влагалища возможны обструкция и гидронефротическая трансформация верхних мочевых путей. В подростковом возрасте непроходимость влагалища и шейки матки приводит к растяжению кровью половых путей с острыми, циклически повторяющимися болями в животе, с которыми девочки часто попадают в хирургические клиники. При гематокольпосе боли ноющие, а гематометра проявляет себя спастическими болями, иногда с потерей сознания.

Свищевые (неполные) формы атрезии влагалища как в раннем, так и в подростковом возрасте часто сопровождаются восходящей инфекцией и образованием пиокольпоса. Клинически свищевая форма атрезии с пиокольпосом проявляется периодическими гнойными выделениями, определить причину которых трудно. Пиокольпос, имеющий сообщение с внешней средой, обычно не сопровождается выраженным ухудшением состояния, повышением температуры, расширением полости матки и цервикального канала. Недренирующийся пиокольпос редко бывает изолированным. Как правило, быстро развиваются пиометра, пиосальпинкс и реф-



1–2 см. Реже углубление за девственной плевой бывает менее 1 см.

**Ультразвуковое исследование (УЗИ)** внутренних гениталий документально подтверждает правильность трактовки клинических данных. Исследование проводят при наполненном мочевом пузыре с расположением датчика над лоном и в области промежности. Попутно осматривают органы брюшной полости и забрюшинного пространства. УЗИ позволяет достоверно определить размеры матки и ее полости, толщину эндометрия, размеры и толщину стенок гематокольпоса, расстояние от его дна до кожи промежности. Вместе с тем достоверность УЗИ достаточно высокая лишь в диагностике наиболее простых форм порока — низких атрезий влагалища без удвоения органов. Во всех сомнительных случаях — при несовпадении данных анамнеза, клинической картины и результатов обследования данные УЗИ следует проверять другими методами — эндоскопией, магнитно-резонансной томографией (МРТ). В некоторых наблюдениях наиболее информативны лапароскопия и вагинография.

В диагностике сложных или нетипичных пороков развития влагалища следует отдавать предпочтение *магнитно-резонансной томографии*. Специальной подготовки к МРТ не требуется. Исследование проводят в положении пациентки на спине во фронтальной, сагиттальной и аксиальной проекциях. При атрезиях и аплазиях влагалища наиболее информативна для уточнения анатомического строения сагиттальная проекция (рис. 22.1), позволяющая точно определить величину диастаза между отделами влагалища, размеры гематометры и гематокольпоса, оценить состояние шейки матки. Однако при удвоении влагалища и матки сагиттальные срезы не позволяют достаточно легко реконструировать анатомические взаимоотношения органов. В случае удвоения половых путей более информативно исследование во фронтальной проекции. В распознавании многих сложных аномалий внутренних половых органов МРТ представляет наиболее ценную информацию, предопределяющую выбор оперативного вмешательства.

Данные УЗИ и МРТ при свищевой форме непроходимости влагалища могут различаться в зависимости от времени проведения исследования. Увеличение объема содержимого влагалища происходит обычно во время ректально-абдоминального исследования. Пиокольпос может опорожняться спонтанно на фоне противовоспалительной терапии. Ошибочная трактовка данных МРТ возможна при «пустом» влагалище.

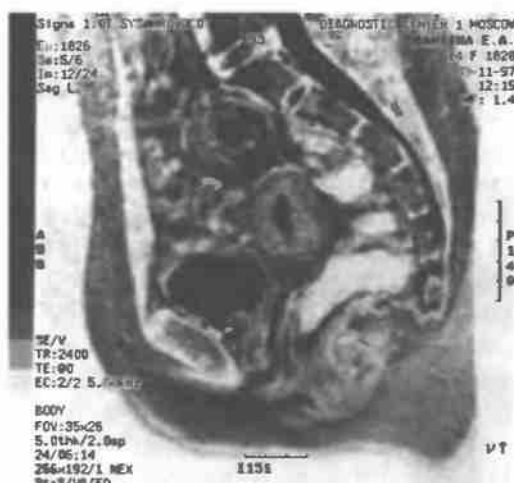

Рис. 22.1. Аплазия среднего и нижнего отделов влагалища. Позади мочевого пузыря визуализируется гематокольпос грушевидной формы верхнего отдела влагалища. МРТ.

В диагностике «пустого» влагалища при свищевых формах атрезии *вагинография* более информативна, чем УЗИ и МРТ. До появления УЗИ и МРТ вагинография была единственным исследованием полости влагалища выше уровня обструкции. Однако вагинография связана с высоким риском инфицирования проксимального отдела влагалища при замкнутом гематокольпосе. В настоящее время вагинографию целесообразно использовать лишь при свищевой форме атрезии влагалища в качестве документирующего исследования.

*Эндоскопические исследования* нижних мочевых путей (синусоуретроцистоскопия), как и уродинамические исследования, показаны детям с сочетанной мочеполовой патологией (ятрогенные повреждения уретры, персистирующий урогенитальный синус, клакальные аномалии).

Таким образом, уточнение анатомии порока развития, необходимое для выбора хирургической тактики, возможно лишь при комплексном обследовании, включающем рентгенологические и эндоскопические методы. МРТ остается наиболее информативным клиническим методом исследования органов малого таза.

Диагностические трудности при непроходимости влагалища и шейки матки подтверждаются высокой частотой и разнообразием

диагностических ошибок, совершаемых как гинекологами, так и врачами других специальностей.

Первичный этап диагностики при врожденной непроходимости влагалища и шейки матки практически всегда вызывает затруднение и редко завершается установлением правильного диагноза. Заболевание часто проявляет себя весьма неожиданно, начинается с острых болей в животе, задержки мочи или появления опухолевидного образования в брюшной полости, которые нередко становятся причиной срочной лапаротомии.

Многим девочкам-подросткам с врожденной непроходимостью влагалища сначала выполняют аппендэктомию по поводу подозрения на острый аппендицит и лишь затем им устанавливают правильный диагноз. Это обусловлено резкими болями в животе, часто не оставляющими у хирурга сомнений в необходимости экстренной операции. Избежать неоправданных аппендэктомий позволяет УЗИ.

К тяжелым последствиям может привести неверная диагностика мукоколяпоса у грудных детей. Подозрение на опухоль или кисту брюшной полости провоцирует хирурга на выполнение широкой лапаротомии с удалением верхнего отдела влагалища.

Острая задержка мочи или примесь гноя в моче (пиурия), встречающаяся при свищевом пиоколяпосе, требует урологического обследования. Ребенок может надолго стать «путешественником» по урологическим стационарам.

Часто встречаются ошибки при полном удвоении матки и аплазии или атрезии одной половины удвоенного влагалища. Наиболее сложно определить второе замкнутое влагалище, когда имеются две почки, так как полное удвоение матки и добавочное замкнутое rudimentарное влагалище сопровождаются агенезией одной почки.

В связи с острыми болями внизу живота при непроходимости влагалища нередко вскрывают гематоколяпос и эвакуируют его содержимое. Подобное вмешательство, особенно при высоком гематоколяпосе, связано со значительным риском повреждения уретры, мочевого пузыря и прямой кишки и может привести к развитию пиоколяпоса, пиометры и перитониту. Экстренных показаний для опорожнения гематоколяпоса не существует. Женские половые пути имеют большие адаптационные возможности, и обезболивающей терапии (баралгин, максиган) бывает достаточно для ослабления или купирования болевого синдрома. Оперативные вмешательства могут выполнять только специалисты, желательно у пациенток в межменструальном периоде.

**Лечение.** При атрезии девственной плевы показано оперативное лечение под общим обезболиванием — традиционное крестообразное рассечение гимена. После эвакуации содержимого гематокольпоса с целью гемостаза во влагалище вводят тампон, который удаляют через 1 сут. В дальнейшем рекомендуется промывание влагалища 3% раствором перекиси водорода или антисептиками в течение 7–10 дней.

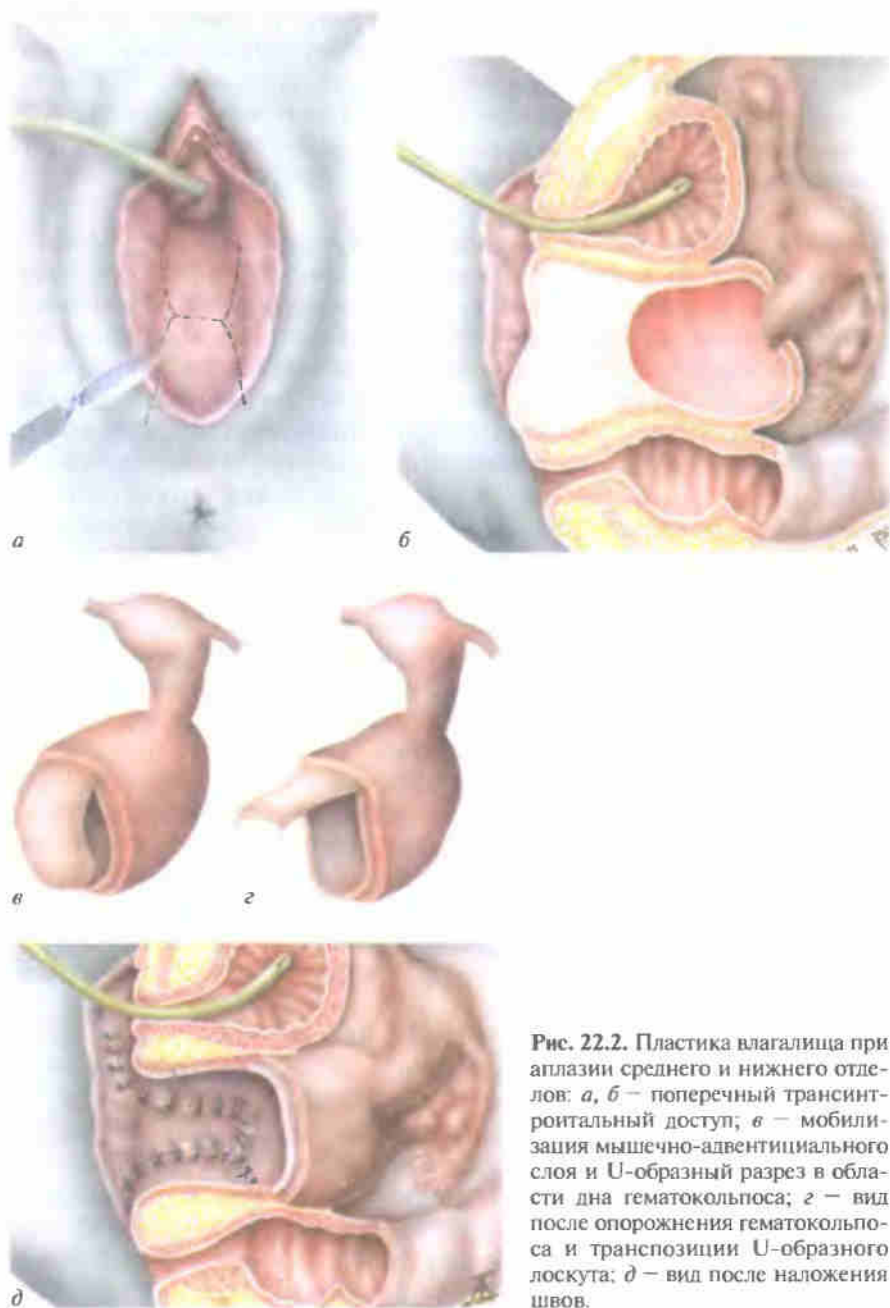
**Хирургическое лечение врожденной непроходимости влагалища и шейки матки** представляет серьезную задачу, требует использования местных тканей и позволяет добиться нормальной проходимости влагалища при всех вариантах аномалий без применения кишечного, брюшинного и кожного кольпопоза. Реконструкция влагалища призвана создать условия для беспрепятственного оттока менструальных выделений, обеспечить возможность нормальной половой жизни, наступления и вынашивания беременности. Восстановление проходимости влагалища и шейки матки, сохранение имеющихся анатомических образований и реконструкция недостающих участков влагалища составляют смысл и задачи лечения.

Обнаружив непроходимость влагалища, врач не всегда должен немедленно «приниматься за работу». Если очевиден недостаток пластического материала — малые размеры гематокольпоса, большой диастаз между имеющимися отделами влагалища, следует отложить оперативное лечение и взвесить возможности привлечения дополнительных пластических ресурсов. Восполнить тканевый дефицит лучше искусственным растяжением нижнего отдела влагалища, а значит, и увеличением размеров гематокольпоса при последующих менструациях. Дистальный отдел влагалища растягивают расширителями Гегара № 19–24 с использованием эстрогенсодержащих мазей, улучшающих пластические свойства тканей наружных половых органов и влагалища, в течение 2–4 менструальных циклов.

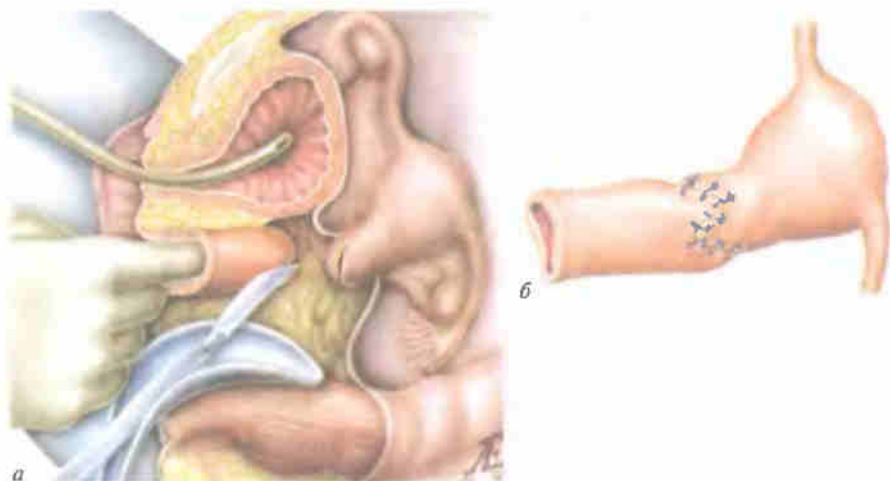
Пластику влагалища выполняют согласно принципам пластической хирургии с использованием параболических лоскутов с широким питающим основанием, атравматичного инертного материала, бережно обращаясь с тканями. Аплазии среднего и нижнего отделов влагалища представляют наиболее трудную для оперативного лечения форму порока развития. Этапы реконструкции дистальных отделов влагалища представлены на рис. 22.2.

Оперативные вмешательства у больных с непроходимостью шейки матки выполняют по аналогичным принципам. Хорошая экспози-





**Рис. 22.2.** Пластика влагалища при аплазии среднего и нижнего отделов: *а, б* – поперечный трансинтродитальный доступ; *в* – мобилизация мышечно-адвентициального слоя и U-образный разрез в области дна гематокольпоса; *г* – вид после опорожнения гематокольпоса и транспозиции U-образного лоскута; *д* – вид после наложения швов.



**Рис. 22.3.** Пластика при аплазии верхнего отдела влагалища и влагалищной части шейки матки из заднесагиттального параректального доступа: *а* — направление разрезов в области верхушки дистального отдела влагалища и влагалищной части шейки матки; *б-в* — вид после наложения швов.

... шейки матки достигается при использовании заднесагиттального параректального доступа. Анастомозы шейки матки с влагалищем формируют с использованием лоскутов и частичным рассечением цервикального канала для образования протяженной линии соединения (рис. 22.3).

При удвоении матки и влагалища, одно из которых замкнутое рудиментарное, требуется иссечение межвлагалищной перегородки. Во время операции необходимо стремиться к ее максимальному иссечению.

**Эффективность и прогноз.** Комплекс методов диагностики и хирургического лечения позволяет добиться нормальной проходимости и объема влагалища при всех вариантах аномалий.

### Список литературы

Адамян Л.В. и др. Пороки развития матки и влагалища. — М.: Медицина, 1998.

Гуркин Ю.А. Гинекология подростков. — СПб., 1998.

Николаев В.В. и др. Промежностная реконструкция при высоких атрезиях влагалища у детей // Акуш. и гин. — 1998. — № 6. — С. 48–49.

## Глава 23

# НАРУШЕНИЯ ПОЛОВОГО РАЗВИТИЯ ДЕВОЧЕК

Нарушения полового созревания у девочек составляют 3–4%. Существенную роль в развитии заболевания играет наследственная

фия плода, асфиксия и родовая травма, менингиты, энцефалиты и другие нейроинфекции. Реже наблюдаются опухоли головного мозга — ганглионевромы, гамартомы, астроцитомы.

К истинному ППР относится редкий синдром Мак-Кьюна—Олбрайта—Брайцева, включающий в себя не только ППР, но и фиброзную дисплазию трубчатых костей в сочетании с асимметричной пигментацией кожных покровов. Причины патологии костей не совсем ясны.

Конституциональная форма ППР носит наследственный, семейный характер.

Яичниковая форма ППР чаще наблюдается при гормонпродуцирующих опухолях яичников: гранулезоклеточной, текаклеточной опухолях, тератобластоме с элементами гормонально-активной ткани. Причиной ППР яичникового генеза могут быть также фолликулярные кисты, как правило, небольшие (3—4 см). Гипоталамо-гипофизарные структуры при этом остаются незрелыми. Секретция эстрогенов опухолью автономная.

**Клиника.** Церебральное ППР проявляется в виде неполной (телархе и/или адренархе) и полной формы. Неполную форму ППР считают растянутой первой фазой полового созревания. Возраст менархе у таких девочек 10—11 лет. При полной форме есть вторичные половые признаки и менструации. Развитие вторичных половых признаков при полной форме истинного ППР существенно опережает таковое при своевременном половом созревании, хотя последовательность их появления не нарушена. Костный возраст значительно опережает паспортный, рост не превышает 150—152 см.

При синдроме Мак-Кьюна—Олбрайта—Брайцева ППР может проявляться в виде как неполной, так и полной формы. У девочек с неполной формой физическое развитие ускорено. Темпы роста трубчатых костей и скорость окостенения их эпифизов совпадают, поэтому по телосложению и росту они не отличаются от здоровых. При полной форме половое развитие существенно ускорено.

Конституциональная форма ППР не сопровождается какой-либо церебральной или неврологической патологией. Последовательность появления вторичных половых признаков не нарушена, а длительность полового созревания аналогична физиологическому. Имеет значение только возраст появления менархе (8—9 лет).

При ППР яичникового генеза, обусловленном гормонпродуцирующей опухолью, неврологическая симптоматика отсутствует, вторичные половые признаки развиты незначительно. Последовательность появления признаков полового созревания извращена:

первыми появляются ациклические менструальноподобные выделения. Соматическое развитие не ускорено. Клинические проявления ППР при фолликулярных кистах заключаются в скудных сукровичных выделениях из половых путей и незначительном увеличении молочных желез. При фолликулярных кистах симптомы ППР транзиторные и претерпевают обратное развитие по мере регресса фолликулярной кисты.

**Диагностика.** Диагноз ППР устанавливают на основании данных анамнеза, динамики полового и физического развития, гинекологического исследования. Обязательны УЗИ органов малого таза, определение уровня гонадотропинов и эстрогенов в крови, при необходимости делают лапароскопию, а также определяют костный возраст и применяют нейрофизиологические методы исследования (РЭГ, ЭЭГ). При подозрении на опухоль гипофиза показана магнитно-резонансная томография. К обследованию этих пациенток необходимо привлекать эндокринологов, невропатологов, офтальмологов.

**Лечение.** Терапия ППР включает в себя лечение основного заболевания, вызвавшего ППР, и торможение ППР. При ППР церебрального генеза лечение проводят невропатологи или нейрохирурги. Для торможения полового созревания используют препараты, действие которых направлено на гипоталамические структуры, регулирующие синтез люлиберина или блокирующие действие гормонов на органы-мишени (декапептил-депо, диферелин, андрокур). Дети с конституциональной формой ППР нуждаются только в динамическом наблюдении. Опухоли яичников подлежат удалению с последующим гистологическим исследованием. Через 1,5–2 мес после операции у этих пациенток все признаки ППР подвергаются регрессу. Фолликулярные кисты немедленно удалять не рекомендуется, так как не превышающие 3–4 см в диаметре кисты в течение 2–3 мес претерпевают обратное развитие, и признаки ППР исчезают.

**ППР гетеросексуального типа** связано с гиперпродукцией андрогенов и наблюдается при врожденной дисфункции коры надпочечников (адреногенитальный синдром) или вирилизирующей опухоли надпочечников.

Простая вирильная форма адреногенитального синдрома (АГС) представляет собой генетически обусловленное врожденное заболевание, связанное с недостаточностью ферментной системы  $C_{21}$ -гидроксилазы в коре надпочечников. Этот дефект приводит к недостатку образования кортизола и увеличению выделения адренокортикотроп-

ного гормона (АКТГ). Повышенная стимуляция АКТГ вызывает увеличение синтеза андрогенов и двустороннюю гиперплазию коры надпочечников. Нарушение функции надпочечников начинается внутритробно, почти одновременно с началом их функционирования как эндокринной железы.

**Клиника.** У ребенка сразу после рождения отмечают неправильное строение наружных половых органов: клитор гипертрофирован (вплоть до пенисообразного), слившиеся большие половые губы напоминают мошонку, влагалище и уретра открываются на промежности единым отверстием урогенитального синуса. При выраженной вирилизации определение пола затруднено. Однако яичники и матка у этих детей развиты правильно, хромосомный набор 46,XX (ложный женский гермафродитизм).

У этих детей резко ускорен рост в первое десятилетие жизни, а к 10 годам рост резко замедляется из-за быстрого завершения процессов окостенения. Телосложение носит диспластические черты: широкие плечи, узкий таз, короткие конечности, длинное туловище. Под воздействием избытка андрогенов начинается и прогрессирует вирильный гипертрихоз, понижается тембр голоса. Молочные железы не развиваются и менструации отсутствуют.

**Диагностика.** Самым информативным диагностическим признаком АГС является резкое повышение экскреции 17-КС и высокий уровень предшественника кортизола в крови — 17-оксипрогестерона.

**Лечение.** Терапия начинается с момента установления диагноза и состоит в длительном применении глюкокортикостероидов. Доза зависит от возраста, массы тела и выраженности гиперандрогении. Своевременно начатое лечение позволяет нормализовать половое развитие, добиться регулярных менструаций при овуляторных циклах, а в дальнейшем обеспечивает вынашивание беременности и роды.

Феминизирующую пластику вирилизированных гениталий у девочек с врожденной дисфункцией коры надпочечников рекомендуется производить в один этап до достижения возраста половой самоидентификации (до 3 лет). Оперативное лечение заключается в резекции кавернозных тел клитора одновременно с реконструкцией влагалища.

**Задержка полового развития (ЗПР)** имеет церебральную, конституциональную и яичниковую формы.

Причинами ЗПР центрального генеза могут быть травмы, инфекции, интоксикации, психические и нервные расстройства, стрессы. Проявлением церебральной ЗПР может являться нервная анорексия, т.е. отказ от пищи. У этих пациенток резко снижается

уровень гонадотропинов в крови при сохраненной потенциальной способности гипофиза к секреции гонадотропинов.

Конституциональная форма ЗПР так же, как и при ППР, носит наследственный характер.

Яичниковая форма ЗПР встречается крайне редко и сопровождается, как правило, уменьшением фолликулярного аппарата. Такие яичники называют гипопластическими или нечувствительными, резистентными к гонадотропной стимуляции. Не исключено, что в патогенезе этой патологии играют роль перенесенные инфекции и интоксикации.

**Клиника.** Пациентки с ЗПР отличаются от своих сверстниц недостаточным развитием вторичных половых признаков и отсутствием менструаций. Телосложение евнухоидное: высокий рост, длинные руки и ноги при коротком туловище. Костный возраст соответствует паспортному или незначительно отстает от него. При гинекологическом исследовании отмечают гипоплазию наружных и внутренних гениталий. Резкое похудание приводит к прекращению менструаций, а если менархе еще нет, то наблюдается первичная аменорея.

ЗПР не всегда служит проявлением какой-то патологии. Так, конституциональная форма имеет наследственный, семейный характер. У таких девочек менархе наступает в 15–16 лет, но в дальнейшем менструальная и репродуктивная функции не нарушены.

**Диагностика.** Обследование больных с ЗПР направлено на установление уровня поражения репродуктивной системы. Большое значение имеют анамнез, телосложение и развитие вторичных половых признаков. При подозрении на ЗПР центрального генеза необходимо неврологическое обследование (ЭЭГ, РЭГ, ЭхоЭГ). В качестве дополнительных методов используют рентгенографию черепа и турецкого седла, ультразвуковое сканирование органов малого таза, определение уровня гормонов в крови, а также лапароскопию с биопсией яичников и кариотипирование.

**Лечение.** При заболевании центрального генеза терапия должна быть комплексной, направленной на нормализацию функции диэнцефальной области, и проводится совместно с невропатологами и психиатрами. Лечение ЗПР в сочетании с нервной анорексией или похуданием базируется на организации режима питания, общеукрепляющей и седативной терапии. Яичниковая форма ЗПР требует заместительной гормонотерапии синтетическими прогестинами.

**Отсутствие полового развития** является, как правило, следствием дисгенезии гонад из-за врожденного дефекта половых хромосом.

Яичниковая ткань при этой патологии практически отсутствует, что и становится причиной выраженной недостаточности половых гормонов.

Существуют типичная форма дисгенезии гонад, или синдром Шерешевского–Тернера, чистая форма дисгенезии гонад и смешанная форма дисгенезии гонад.

Дети с синдромом Шерешевского–Тернера рождаются с низкой массой тела, иногда наблюдаются лимфатический отек стоп и кистей, крыловидные складки на шее, а также пороки развития внутренних органов, низко посаженные уши, высокое (готическое) верхнее небо, низкая линия роста волос на шее, широко расставленные соски молочных желез. Рост этих больных не превышает 150 см. В пубертатном возрасте вторичные половые признаки не появляются. На месте матки и яичников определяются соединительнотканые тяжи. Гормональное исследование показывает резкое снижение уровня эстрогенов и андрогенов в крови и значительное увеличение содержания ЛГ и ФСГ. Кариотип 45,X, 45,X/46,XX.

Дети с чистой формой дисгенезии гонад имеют женский фенотип при нормальном или более высоком росте, выраженный половой инфантилизм без соматических аномалий. Кариотип 46,XX или 45,XY (синдром Свайера).

При смешанной форме дисгенезии гонад рост нормальный, телосложение интерсексуальное, соматических аномалий нет, но есть признаки вирилизации наружных половых органов (гипертрофия клитора, персистенция уrogenитального синуса). Наиболее часто встречается кариотип 45,X/46,XY.

Лечение зависит от формы дисгенезии гонад и кариотипа. При синдроме Шерешевского–Тернера и чистой форме дисгенезии гонад с кариотипом 46,XX проводится заместительная гормонотерапия. Пациенткам со смешанной формой дисгенезии гонад и синдромом Свайера показана двусторонняя гонадэктомия в связи с частой малигнизацией гонад с последующей заместительной гормонотерапией синтетическими прогестинами.

### Список литературы

*Детская и подростковая гинекология* / Под ред. Т.М. Глыбиной. — М., 2001.

Сметник В.П., Тумилович Л.Г. Неоперативная гинекология. — М.: Медицина, 2000.



## Глава 24

# ЮВЕНИЛЬНЫЕ МАТОЧНЫЕ КРОВОТЕЧЕНИЯ

Дисфункциональные маточные кровотечения в пубертатном (ювенильном) периоде называются ювенильными маточными кровотечениями (ЮМК). Их частота составляет 20% и более всех гинекологических заболеваний детского возраста. ЮМК связаны с незрелостью гипоталамо-гипофизарной системы, в частности с неустановившимся цирхоральным (почасовым) ритмом выделения люлиберина. Это приводит к нарушению пропорции ФСГ и ЛГ, выделяемых гипофизом, чаще к однофазному яичниковому циклу или недостаточности лютеиновой фазы. Вследствие дисфункции всей регулирующей репродуктивную функцию системы развивается гиперплазия эндометрия.

**Этиология и патогенез.** В основе дисфункциональных маточных кровотечений лежит десинхронизация функционирования гипоталамо-гипофизарно-яичниковой системы. В результате изменяется взаимоотношение секретируемых релизинг-гормонов ФСГ и ЛГ, нарушаются фолликулогенез и менструальная функция. В яичнике либо созревают несколько атретичных фолликулов, либо персистирует один, но доминантный фолликул отсутствует и, следовательно, не образуется желтое тело. При созревании нескольких фолликулов в организме наблюдается «относительная гиперэстрогения», т.е. эстрогенов немного, но желтое тело отсутствует, поэтому матка находится под влиянием только эстрогенов. При персистенции фолликула уровень эстрогенов выше нормы (абсолютная гиперэстрогения), но и при этом матка находится только под влиянием эстрогенов. Нередко в яичниках образуются фолликулярные кисты (82,6%), реже кисты желтого тела (17,4%). Вне зависимости от от-

носителем или абсолютной гиперэстрогении слизистая оболочка матки своевременно (в дни менструаций) не отторгается и подвергается гиперпластической трансформации — развивается железисто-кистозная гиперплазия. В слизистой оболочке отсутствует фаза секреции, ее чрезмерное разрастание приводит к нарушению питания и отторжению. Однако отторжение может сопровождаться обильным кровотечением или растягиваться во времени.

При рецидивирующих ЮМК возможна атипическая гиперплазия.

ЮМК чаще возникают при атретических фолликулах и наблюдаются в первые 2 года после менархе. Иногда дисфункциональные маточные кровотечения в ювенильном периоде бывают и на почве персистенции фолликула.

Нарушению гормональной регуляции полового развития с ЮМК способствуют психические и физические стрессы, переутомление, неблагоприятные бытовые условия, гиповитаминозы, дисфункция щитовидной железы и/или коры надпочечников. Большое значение в развитии ЮМК имеют как острые, так и хронические инфекционные заболевания (корь, коклюш, ветряная оспа, эпидемический паротит, краснуха, ОРВИ и особенно частые ангины, хронический тонзиллит). Кроме того, могут иметь значение осложнения у матери во время беременности, родов, инфекционные заболевания родителей, искусственное вскармливание.

**Клиническая картина** заключается в появлении кровяных выделений из половых путей после задержки менструаций на сроки от 14–16 дней до 1,5–6 мес. Подобные нарушения менструального цикла иногда появляются сразу после менархе, иногда в течение первых 2 лет. У трети девочек они могут повторяться. Кровотечение может быть обильным и приводить к анемии, слабости, головокружению. Если подобное кровотечение продолжается несколько дней, вторично может наступить нарушение свертывающей системы крови по типу ДВС-синдрома и тогда кровотечение еще больше усиливается. У некоторых больных кровотечение может быть умеренным, не сопровождаться анемией, но продолжаться 10–15 дней и более.

ЮМК не зависят от соответствия календарного и костного возраста, а также от развития вторичных половых признаков.

**Диагностика** ЮМК осуществляется до остановки кровотечения и после гемостаза для определения уровня и характера изменений в репродуктивной системе.

Диагностика основывается на данных анамнеза (задержка менструаций) и появлении кровяных выделений из половых путей. Анемию и состояние свертывающей системы крови определяют при

лабораторном исследовании (клинический анализ крови, коагулограмма, включая число тромбоцитов, АЧТВ, время кровотечения и время свертывания; биохимический анализ крови). В сыворотке крови определяют уровень гормонов (ФСГ, ЛГ, пролактин, эстрогены, прогестерон, кортизол, тестостерон, ТТГ,  $T_3$ ,  $T_4$ ), проводят тесты функциональной диагностики. Целесообразно назначить консультацию специалистов: невропатолога, эндокринолога, офтальмолога (состояние глазного дна, определение цветных полей зрения). В межменструальном промежутке рекомендуется измерение базальной температуры. При однофазном менструальном цикле базальная температура монотонная.

Для оценки состояния яичников и эндометрия делают УЗИ, при ненарушенной девственной плеве с использованием ректального датчика. У живущих половой жизнью методом выбора является применение влагалищного датчика. На эхограмме у пациенток с ЮМК выявляется незначительная тенденция к увеличению объема яичников в период между кровотечениями. Клинико-эхографические признаки персистирующего фолликула: эхонегативное образование округлой формы диаметром от 1,5 до 2,5 см с четкими контурами в одном или обоих яичниках.

После остановки кровотечения необходимо, по возможности, более точно выяснить преимущественное поражение регулирующей системы репродукции. С этой целью определяют развитие вторичных половых признаков и костный возраст, физическое развитие, применяют рентгенографию черепа с проекцией турецкого седла; эхоэнцефалографию, электроэнцефалографию; по показаниям компьютерную томографию или ядерно-магнитный резонанс (для исключения опухоли гипофиза); эхографию надпочечников и щитовидной железы.

УЗИ, особенно с доплерометрией, целесообразно проводить в динамике, так как при этом можно визуализировать атретические и персистирующие фолликулы, зрелый фолликул, овуляцию, образование желтого тела.

**Дифференциальная диагностика ЮМК** проводится прежде всего с начавшимся и неполным абортom, который легко исключить с помощью УЗИ. Маточные кровотечения в пубертатном периоде бывают не только дисфункциональными. Они могут быть симптомами других заболеваний. Одно из первых мест занимает идиопатическая аутоиммунная тромбопеническая пурпура (болезнь Верльгофа). Образующиеся в организме аутоантитела против тромбоцитов разрушают важнейшие факторы гемокоагуляции и вызы-

вают кровотечения. Эта врожденная патология имеет ремиссии и ухудшения. Девушки с болезнью Верльгофа уже с раннего детства страдают носовыми кровотечениями, кровоточивостью при порезах и ушибах, после экстракции зубов. Первая же менструация у больных с болезнью Верльгофа переходит в кровотечение, что служит дифференциально-диагностическим признаком. На коже больных, как правило, видны множественные кровоподтеки, петехии. Установлению диагноза болезни Верльгофа помогают анамнез и внешний вид больных. Диагноз уточняют на основании исследований крови: уменьшение числа тромбоцитов менее  $70 \cdot 10^9/\text{л}$ , увеличение длительности свертывания крови, времени кровотечения, изменения показателей коагулограммы. Иногда определяется не только трмбоцитопения (сниженное число тромбоцитов), но и тромбастения (функциональная неполноценность тромбоцитов). При выявлении болезни Верльгофа и других заболеваний крови лечение осуществляется совместно с гематологами. Используемые при этом большие дозы дексаметазона могут приводить к аменорее на период лечения.

ЮМК могут быть результатом воспалительных изменений внутренних половых органов, в том числе туберкулезного поражения эндометрия, рака шейки и тела матки (редко).

**Лечение** ювенильных маточных кровотечений проводится в 2 этапа. На 1-м этапе осуществляется гемостаз, на 2-м — терапия, направленная на профилактику рецидивов кровотечения и регуляцию менструального цикла.

При выборе метода гемостаза необходимо учитывать общее состояние больной и величину кровопотери. Пациенткам, у которых анемизация не очень выражена (гемоглобин более 100 г/л, гематокрит более 30%), а по данным УЗИ нет признаков гиперплазии эндометрия, проводится симптоматическая гемостатическая терапия. Назначаются сокращающие матку средства — окситоцин по 5 ЕД внутривенно капельно на 5% растворе глюкозы или по 0,3–0,5 мл внутримышечно 3–4 раза в день, кровоостанавливающие препараты — дицинон, викасол по 2 мл внутримышечно, а также аскорутин по 1 таблетке 3 раза в день, аминокaproновая кислота по 1 таблетке 3 раза в день или 100 мл внутривенно капельно. Хороший гемостатический эффект дает сочетание указанной терапии с физиотерапией — синусоидальными модулированными токами на область шейных симпатических узлов по 2 процедуры в день в течение 3–5 дней, а также с иглорефлексотерапией или электропунктурой.



раствор по 1 мл внутримышечно. Для регуляции менструальной функции используют также эндоназальный электрофорез лития, витамина В<sub>1</sub>, новокаина, электросон. Профилактика кровотечения после гормонального гемостаза заключается в приеме низкодозных синтетических прогестинов (новинет, дивина, логест, силест) по 1 таблетке начиная с 1-го или 5-го дня цикла (в течение 21 дня) либо гестагенов — норколут по 5 мг или дюфастон по 10–20 мг в день с 11-го по 25-й день в течение 2–3 мес с последующей циклической витаминотерапией. Больным с гиперпластическими процессами эндометрия после выскабливания так же, как и после гормонального гемостаза, следует проводить профилактику рецидивов. Для этого назначают эстроген-гестагенные препараты или чистые гестагены (зависит от изменений в яичнике — атрезия или персистенция фолликула). Большое значение имеют меры общего оздоровления, закаливание, полноценное питание, санация очагов инфекции.

Правильная и своевременная терапия и профилактика рецидивов ЮМК способствуют циклическому функционированию всех отделов репродуктивной системы.

### Список литературы

- Детская и подростковая гинекология* / Под ред. Т.М. Глыбиной. — М.: Медицина, 2001.
- Коколина В.Ф.* Ювенильные маточные кровотечения. — М., 2000.
- Сметник В.П., Тумилович Л.Г.* Неоперативная гинекология. — М.: Медицина, 2000.

## Глава 25

# УРОГЕНИТАЛЬНЫЕ ИНФЕКЦИИ У ДЕВОЧЕК

Воспалительные заболевания половых органов занимают 1-е место в структуре гинекологической патологии девочек от 1 года до 8 лет, составляя около 65% всех заболеваний половых органов. Воспалительные поражения половых органов девочек могут стать причиной серьезных нарушений менструальной, репродуктивной, половой функций в зрелом возрасте. Так, язвенные поражения влагалища девочки могут вызывать его сужение или заращение и создать в будущем препятствие для половой жизни, беременности и родов. Кроме того, длительно текущие воспалительные заболевания могут вызвать изменение функций системы гипоталамус — гипофиз — яичники.

У девочек от 1 года до 8 лет воспаление наиболее часто развивается в вульве и влагалище.

**Этиология.** Причиной вульвовагинита у девочек может быть специфическая (гонококки, туберкулезная микобактерия, дифтерийная палочка) и неспецифическая (условно-патогенные аэробы и анаэробы, хламидии, грибы, вирусы, простейшие и др.) инфекция. Однако вульвовагиниты могут развиваться и после введения инородного тела, при глистной инвазии, онанизме, нарушениях реактивности организма вследствие вторичной инфекции.

Пути передачи специфической инфекции различны. В раннем возрасте преобладает бытовой путь передачи инфекции (через предметы обихода, места общего пользования, при нарушениях правил гигиены). У девочек-подростков, имеющих опыт половой жизни, возможно заражение половым путем.

**Трихомонадный вульвовагинит** чаще встречается у девочек-подростков, имеющих опыт половой жизни. Возможны семейное инфицирование девочек (если больны родители), а также заражение новорожденных (при прохождении плода через инфицированные родовые пути).

**Микотический вульвовагинит** может возникать в любом возрасте, чаще в грудном, раннем детском и пубертатном. Наиболее частым возбудителем заболевания являются грибы рода *Candida*. К заболеванию предрасполагают: иммунодефицит, гиповитаминоз, лечение антибиотиками, эндокринные нарушения.

**Вирусный вульвовагинит** у девочек встречается редко. Вирусы (вирус герпеса, гриппа, парагриппа, урогенитальный вирус, аденовирус цитомегаловирус, папилломавирус) могут изолированно поражать вульву и влагалище. Заражение происходит от больных. Возможно трансплацентарное инфицирование и инфицирование в родах.

**Гонорейный вульвовагинит** возникает в возрасте 3–7 лет, когда биологическая защита гениталий снижена. В старшем возрасте заболеваемость гонорей снижается, но возможно заражение половым путем.

**Дифтерийное поражение вульвы и влагалища** развивается вторично после дифтерии зева и реже бывает первичным.

#### **Классификация вульвовагинитов у девочек**

#### **I. Инфекционные.**

1. Неспецифический вульвовагинит.
2. Специфический вульвовагинит:
  - гонорейный;
  - туберкулезный;
  - дифтерийный.

#### **II. Первично-неинфекционные.**

1. Вульвовагинит, вызванный инородным телом во влагалище.
2. Вульвовагинит, вызванный глистной инвазией.
3. Вульвовагинит, вызванный онанизмом.
4. Вульвовагинит, вызванный изменением реактивности организма:
  - нарушением обмена веществ;
  - дисметаболической нефропатией;
  - аллергическими заболеваниями;
  - дисбактериозом кишечника;
  - заболеваниями мочевых путей;
  - острыми вирусными заболеваниями;
  - детскими инфекциями.



В 1955 г. Гарднер и Дюк предложили термин «неспецифический бактериальный вагинит» (банальный, негонококковый). Клиника такого заболевания не имела черт специфического воспалительного процесса. В настоящее время деление урогенитальных заболеваний на специфические и неспецифические достаточно условно. В качестве возбудителей вульвовагинитов выступают ассоциации микроорганизмов, в результате чего заболевание утрачивает клиническую специфичность.

**Клиническая картина.** Вульвовагиниты у девочек могут возникать остро, но нередко наблюдается и хроническое течение. При остром вульвовагините девочки жалуются на гнойные выделения из половых путей, зуд, жжение во влагалище и в области наружных половых органов, усиливающиеся при мочеиспускании. Эти жалобы обычно возникают при распространении воспалительного процесса на вульву. Иногда появляется боль в области влагалища, внизу живота с иррадиацией в крестцово-поясничную область. Кроме дизурических явлений, больные нередко отмечают запоры. При переходе заболевания в хроническую стадию гиперемия и экссудация уменьшаются, боли стихают. Преобладающими становятся жалобы на гнойные выделения из половых путей и зуд.

**Диагностика.** Для диагностики вульвовагинитов имеют значение анамнез (сопутствующие заболевания, провоцирующие моменты — инородное тело, онанизм и др.) и жалобы. При осмотре отмечают отечность и гиперемия вульвы, которая может распространяться на кожу бедер. При длительном хроническом течении заболевания гиперемия сменяется пигментацией. Слизистая оболочка преддверия влагалища может мацерироваться, появляются эрозии и мелкие язвы. Выделения из половых путей серозно-гнойные, гнойные, при инородном теле во влагалище имеют примесь крови.

Диагностике помогают дополнительные методы исследования. Вагиноскопия определяет наличие и степень поражения влагалища и шейки матки, а также инородное тело. Отмечаются отечность и гиперемия стенки влагалища и влагалищной порции шейки матки, мелкоточечные кровоизлияния, эрозии. При микроскопии нативного мазка и мазка, окрашенного по Граму, определяют повышенное количество лейкоцитов в поле зрения, гонококки, трихомонады, грибы. В момент осмотра можно сделать посев выделений из влагалища на флору и чувствительность к антибиотикам. Специфическую природу вульвовагинита выявляют методом полимеразной цепной реакции (ПЦР). Глистную инвазию подтверждают исследованием кала на яйца глистов, соскоба перискальной области на энтеробиоз.

Клинические признаки вульвовагинитов определяются в основном возбудителем заболевания.

*Трихомонадный вульвовагинит* проявляется обильными жидкими выделениями беловатого или зеленовато-желтого цвета. Нередко они пенятся, раздражают кожу наружных половых органов, бедер, промежности. Заболевание сопровождается выраженным зудом вульвы, а также явлениями уретрита. В выделениях возможна примесь крови.

При *микотическом* поражении вульва гиперемирована, отечна, с беловатыми наложениями, под которыми при снятии шпателем обнаруживаются участки яркой гиперемии. Выделения из влагалища выглядят как творожистая масса. Нередко заболевание сопровождается явлениями уретрита, цистита.

*Хламидийный вульвовагинит* в большинстве случаев хронический, с частыми рецидивами, жалобами на периодический зуд вульвы. Возможно жжение при мочеиспускании. Вульва умеренно гиперемирована. При вагиноскопии выявляют цервицит, петехиальные кровоизлияния, эрозию шейки матки. Выделения чаще бывают скудными слизистыми, редко гнойными.

*Уреа- и микоплазменный вульвовагинит* специфической клиники не имеет. Обычно больных беспокоят серозно-гнойные выделения из половых путей, часто в сочетании с уретритом.

*Герпетический вульвовагинит* проявляется мелкими пузырьками на гиперемированной вульве. Пузырьки содержат прозрачную, а затем, при присоединении вторичной инфекции, гнойную жидкость. Через 5–7 дней пузырьки вскрываются с образованием эрозий и язвочек, которые покрываются струпом. В начале заболевания выражены жжение, боли и зуд в области вульвы. Общие симптомы включают в себя головную боль, озноб, повышение температуры тела.

*Гонорейный вульвовагинит* у девочек бывает торпидным рецидивирующим и даже бессимптомным, хотя наиболее типично острое начало. Поражение многоочаговое, обычно вовлекается влагалище (100%), мочеиспускательный канал (60%), реже — прямая кишка (0,5%).

После 1–3-дневного инкубационного периода появляются обильные гнойные выделения, разлитая гиперемия наружных половых органов, промежности, кожи внутренней поверхности бедер, перианальных складок. Девочки жалуются на рези при мочеиспускании, тенезмы. Выделения из половых путей гнойные, густые, зеленоватого цвета, прилипают к слизистой оболочке, при высыхании оставляют корочки на коже.

**Дифтерийный вульвовагинит** вызывает боли в области наружных половых органов, при мочеиспускании, инфильтрацию, выраженный отек и гиперемию вульвы с синюшным оттенком. При вагиноскопии на слизистой оболочке влагалища обнаруживают серые пленки, после снятия которых остаются кровоточащие эрозии. Возможны язвы с некротическими изменениями и желтоватым налетом. Паховые лимфатические узлы увеличенные, болезненные. Выделения из половых путей незначительные, серозные или кровянисто-гнойные с пленками. Местные изменения сопровождаются явлениями общей интоксикации, лихорадкой.

**Лечение.** В первую очередь рекомендуют тщательно соблюдать правила гигиены, давать ребенку меньше сладостей и раздражающих пищевых продуктов, увеличить количество свежих овощей и фруктов. Лечение обычно проводится амбулаторно.

При бактериальных вульвовагинитах проводят терапию основного заболевания, удаляют инородные тела из влагалища. При глистной инвазии показана дегельмитизация. Комплексное лечение включает в себя санацию хронических очагов инфекции, повышение иммунитета и неспецифической резистентности организма.

В качестве местной терапии различают:

- сидячие ванночки с настоем трав (ромашка, календула, шалфей, мята, крапива, зверобой);
- промывание влагалища растворами антисептиков (3% раствор перекиси водорода, 0,5% растворы диоксида, фурацилина 1:5000, этакридина лактата 1:5000, 3% раствор лизоцима);
- ультрафиолетовое облучение вульвы.

При отсутствии эффекта назначают влагалищные палочки и мази с антибиотиками (полимиксин, неомицин, 5–10% синтомициновая эмульсия, левомеколь, левосин и др.), нитрофуранами (фуразолидон), эстрогенами (фолликулин 500 ЕД). В последующем для ускорения эпителизации местно используют мази с витаминами А, Е, солкосерил, актовегин и другие репаративные средства.

При онанизме большое значение придается правильному питанию, иногда требуется седативная терапия.

В качестве общеукрепляющих средств применяют поливитамины, пивные дрожжи, метилурацил, иммунал, элеутерококк. При выраженном зуде или общей реакции назначают гипосенсибилизирующие антигистаминные препараты (димедрол, тавегил, супрастин, диазолин и др.).

При лечении уреа- и микоплазменного вульвовагинита используют антибиотики, активные в отношении возбудителя – сумамед,

рулид, макропен. Местно применяют мази с тетрациклином, эритромицином.

Лечение дифтерийного вульвовагинита специфическое и начинается с введения противодифтерийной сыворотки. Назначают симптоматическую терапию, во влагалище вводят средства, способствующие заживлению эрозий и препятствующие рубцовому сужению влагалища.

Лечение трихомониаза, генитального кандидоза, хламидиоза, вирусного поражения влагалища, гонореи, туберкулеза представлено в соответствующих разделах.

## Глава 26

# ТРАВМЫ ПОЛОВЫХ ОРГАНОВ ДЕВОЧЕК

Травмы половых органов у девочек наблюдаются преимущественно в возрасте от 2 до 11 лет, в основном в результате падения на тупые и острые предметы, реже встречаются насильственные, ятрогенные и транспортные травмы.

Тяжесть травм бывает различной: от небольших ссадин до ранения соседних органов и повреждений, проникающих в брюшную полость. Нередко повреждаются наружные половые органы (раз-

кала из генитального свища и отсутствие самостоятельного мочеиспускания при стриктурах уретры вызывают тяжелые физические страдания, нарушают менструальную и репродуктивную функции, создают сложную обстановку в быту, угнетают психику пациенток. Облитерации влагалища, приводя к формированию гематокольпоса и(или) гематометры, нередко требуют срочного оперативного вмешательства, а в случае присоединения инфекции и развития пиокольпоса — радикальной операции с утратой репродуктивной функции.

**Клиника.** Последствия травмы мочеполовых органов весьма разнообразны, что обусловлено локализацией повреждения (влагалище, уретра, мочевого пузырь), структурно-анатомической формой патологии (стриктуры, свищи), а также сопутствующей патологией. Как правило, пациентки со стриктурами уретры и(или) мочеполовыми свищами жалуются на подтекание мочи из влагалища и отсутствие самостоятельного мочеиспускания. Девочек пубертатного возраста с облитерациями влагалища беспокоят циклически повторяющиеся, усиливающиеся боли внизу живота, связанные с формированием гематокольпоса и(или) гематометры. С течением времени у пациенток с мочеполовыми свищами в результате раздражения мочой слизистой оболочки влагалища развиваются тяжелые формы кольпита, иногда с образованием мочевых камней в области свища.

**Диагностика** травмы половых органов основана на результатах комплексного обследования, включающего данные анамнеза, осмотра наружных половых органов, пальпации и перкуссии живота, вагиноскопии. Если трудно определить локализацию и обширность повреждения, то обследование проводят под наркозом. Катетеризация мочевого пузыря позволяет уточнить травму мочевого пузыря и мочеиспускательного канала. При ректально-абдоминальном исследовании определяют целостность прямой кишки, состояние костей таза, наличие гематом. Вагиноскопия дает представление о состоянии стенок влагалища и сводов. Рентгенологическое исследование производят при подозрении на переломы костей таза, проникающее ранение брюшной полости. При травмах в результате изнасилования особенно тщательно описывают данные гинекологического исследования, определяют тяжесть и локализацию повреждений. С вульвы и из влагалища берут мазки на гонококк, сперматозоиды. Одежду и белье девочки передают следственным органам.

УЗИ после урогенитальных повреждений помогает диагностике простых форм непроходимости влагалища — изолированных низ-

ких стриктур влагалища с обязательным гематокольпосом. Однако точно определить локализацию и протяженность дефекта влагалища без гематокольпоса по данным УЗИ не удастся. В такой ситуации показана магнитно-резонансная томография органов малого таза. Информации о расположении генитальных свищей и стриктур уретры не дает как УЗИ, так и МРТ. Одновременное использование вагино- и цистоуретроскопии позволяет выявить практически все формы урогенитальной патологии. Достаточно высока информативность и цистоуретровагинографии, с помощью которой удастся диагностировать не только мочеполовые свищи, но и сопутствующую патологию — уменьшение вместимости и деформацию мочевого пузыря, пузырно-мочеточниковый рефлюкс.

**Лечение.** На начальном этапе проводят первичную обработку раны по общепринятой методике. Объем помощи зависит от тяжести повреждения. При поверхностных ссадинах половые органы обрабатывают антисептиками. При прогрессирующей гематоме назначают холод на область гематомы, а затем рассасывающую терапию. Большую гематому с образованием полостей следует вскрыть, удалить сгустки, наложить швы на кровоточащий сосуд с последующим дренированием полости.

Ушивания разрывов влагалища, промежности, прямой кишки, мочевого пузыря, наложение первичного шва уретры и пластику генитальных свищей в «остром» периоде после травмы нельзя считать оправданными ввиду их низкой эффективности. Эти операции не приводят к желаемому результату и заканчиваются рубцовыми облитерациями и стенозами влагалища и уретры, повторным формированием генитальных свищей. Несомненно, что каждая повторная безуспешная операция на промежности снижает, а нередко сводит к минимуму возможность реконструкции влагалища или уретры в дальнейшем из-за обилия рубцов и неизбежного дефицита тканей в зоне предстоящей операции. В «остром» периоде после массивных разрушений мочеполовых органов (в результате автотравмы или падения с высоты) разможнение тканей препятствует наложению первичного шва, поэтому операции на влагалище и уретре целесообразны после завершения формирования рубцов. После ятрогенной травмы в «остром» периоде возможно ушивание разрывов влагалища, уретры и мочевого пузыря, так как сшиваются ткани с нормальными репаративными возможностями, что обеспечивает хорошее заживление дефекта. Последствия урогенитальных повреждений можно устранить в один или несколько этапов. Одноэтапные операции показаны при изолированных поврежде-

ниях и множественных травмах, если реконструкция влагалища упрощает пластику мочевых путей. Если одноэтапная реконструкция при множественных урогенитальных повреждениях слишком травматична, то их устраняют в два этапа. При коррекции последствий урогенитальных повреждений соблюдают принципы пластической хирургии: иссечение рубцов и соединение здоровых тканей, устранение натяжения путем мобилизации и фиксации сшиваемых участков, использование атравматичного шовного материала. Особое значение придают максимальному удлинению линии анастомозов.

После реконструкции половых путей во влагалище вводят тампон с вазелиновым маслом и водным раствором хлоргексидина на 3–5-е сут, который меняют ежедневно в течение 3–4 дней, одновременно проводя санацию влагалища растворами антисептиков. С 6–7-го дня нужно обрабатывать линию швов фолликулиновой мазью, с 10–12-х сут выполнять профилактическое бужирование влагалища. После коррекции стриктур уретры и мочеполювых свищей в мочевой пузырь вводят уретральный катетер либо накладывают цистостому на срок от 3 до 16 сут (в зависимости от вида операции).

При значительной кровопотере показано переливание компонентов крови и кровезаменителей, а в дальнейшем проводится общеукрепляющая терапия.

**Эффективность и прогноз.** Приведенные способы обследования и оперативного лечения эффективны у 91,2% пациенток и создают предпосылки для восстановления менструальной и репродуктивной функций, а также для социальной адаптации больных.

### Список литературы

*Детская* и подростковая гинекология / Под ред. Т.М. Глыбиной. — М.: Медицина, 2001.

*Сборник* научных трудов IV Всероссийской конференции по детской и подростковой гинекологии. — М., 2000.



## Глава 27

# ТЕХНИКА ТИПИЧНЫХ ОПЕРАЦИЙ НА ВНУТРЕННИХ ПОЛОВЫХ ОРГАНАХ

Оперативные вмешательства на внутренних половых органах можно выполнять как лапаротомическим, так и лапароскопическим доступом.

Перед операцией операционное поле (вся передняя брюшная стенка) обрабатывается растворами антисептиков. Операционное поле ограничивают простынями, оставляя свободным место разреза.

При лапаротомическом доступе для оперативного вмешательства на органах малого таза необходимо вскрыть переднюю брюшную стенку. Наиболее приемлемы в гинекологии срединные чревосечения и поперечный разрез по Пфанненштилю. При срединном разрезе переднюю брюшную стенку вскрывают послойно от лона (верхнего края) до пупка. При разрезе по Пфанненштилю кожу, подкожную клетчатку рассекают поперечным разрезом параллельно лону и выше него на 3–4 см. Длина разреза, как правило, 10–12 см. Апоневроз вскрывают в виде подковы, верхние края разрезов с обеих сторон должны находиться на уровне пупка. Межмышечную фасцию (между прямыми мышцами живота) при любом разрезе вскрывают острым путем. При вскрытии брюшины важно поднять ее мягкими пинцетам и осторожно рассечь (посередине между лонем и пупком), чтобы не повредить петли кишечника и мочевого пузыря под лонем. Брюшину фиксируют зажимами к салфеткам, которые укладывают вдоль разреза с обеих сторон. Переднюю брюшную стенку можно рассекать как скальпелем, так и электроножом с коагуляцией или лигированием сосудов шовным материалом (шелк, кетгут, викрил).

После рассечения передней брюшной стенки необходимо визуально и пальпаторно рукой, введенной в брюшную полость, произвести ревизию органов брюшной полости. Затем вводят расширитель и петли кишечника осторожно отодвигают салфеткой в верхние отделы брюшной полости, обеспечив тем самым обзор и доступность органов малого таза.

При удалении органа или части органа прежде всего пережимают сосуды, а затем их пересекают с последующим лигированием. Рассекать ткани можно ножницами. Для наложения швов на связочный аппарат, сосуды, культы шейки матки и стенок влагалища используют шелк, кетгут, викрил и др.

**Техника удаления маточной трубы.** Для удаления маточной трубы вне зависимости от нозологической формы заболевания на мезосальпинкс и перешеек маточной трубы, в которых проходят ветви яичниковой и маточной артерий и вен, накладывают зажим (Кохера). Трубу отсекают выше зажимов и удаляют из брюшной полости (материал направляют на гистологическое исследование). Мезосальпинкс под зажимом прошивают и завязывают лигатуру, осторожно снимая зажим Кохера. На угол матки после отсечения перешейка трубы накладывают 1–2 отдельных шва.

Перитонизацию можно выполнить непрерывным швом, соединив листки брюшины широкой маточной связки. Область перешейка трубы, как правило, перитонизируют круглой маточной связкой.

**Техника удаления придатков матки.** Операционные зажимы (Кохера) накладывают на воронко-тазовую связку, в которой проходит яичниковая артерия; мезосальпинкс; собственную связку яичника с проходящими в ней ветвями яичниковых и маточных сосудов; перешеек трубы. Придатки матки отсекают выше зажимов. Культы лигируют отдельными швами. Перитонизацию осуществляют листками брюшины широких маточных связок и круглой маточной связки. Придатки матки после отсечения удаляют из брюшной полости и направляют на гистологическое исследование (рис. 27.1, 27.2).

**Надвлагалищная ампутация матки (субтотальная, супровагинальная надвлагалищная ампутация матки) без придатков.** Хирургические зажимы (Кохера) поочередно с обеих сторон накладывают на ребро матки. Нижний край зажима должен находиться на уровне внутреннего зева. При этом в зажиме находятся маточная труба (перешеек), круглая маточная связка, собственная связка яичника. На 0,5–1 см латеральнее предыдущего зажима накладывают отдельно зажим на круглую маточную связку и зажим на маточную трубу и собственную связку яичника. «Носики» латеральных зажимов дол-

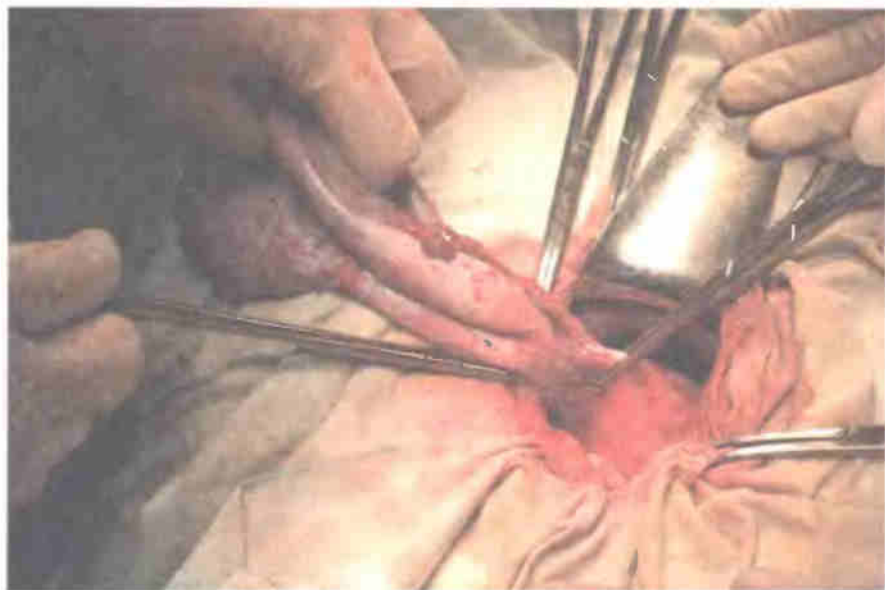


Рис. 27.1. Аднексэктомия. Лапаротомия.

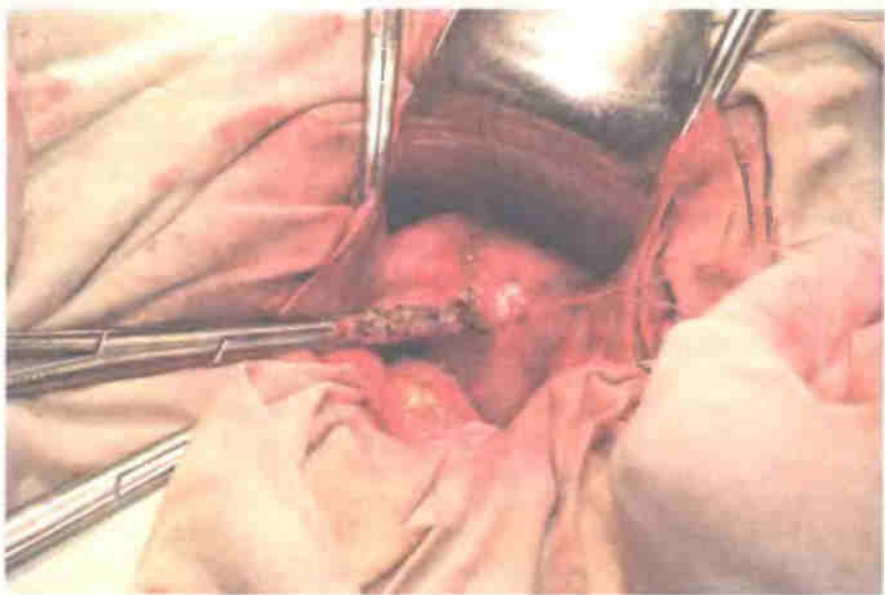


Рис. 27.2. Аднексэктомия. Лапаротомия.

жны находиться на одном уровне. Связки пересекают между зажимами. Ножницами спереди вскрывают листок брюшины пузырно-маточной складки, и мочевой пузырь спускают книзу. Сзади вскрывают задний листок широкой маточной связки в направлении к крестцово-маточным связкам (во избежание перевязки и ранения мочеточников). Круглые связки и культя придатков матки отдельно прошивают и перевязывают. На маточные сосуды на уровне внутреннего маточного зева с обеих сторон перпендикулярно накладывают сосудистые зажимы. Сосуды пересекают и прошивают отдельными лигатурами. Тело матки отсекают на уровне внутреннего зева выше лигатур маточных сосудов и удаляют из брюшной полости. На культю шейки матки накладывают отдельные лигатуры. Перитонизацию культей придатков матки и шейки матки осуществляют непрерывным швом за счет листков широких маточных связок и листков пузырно-маточной складки (рис. 27.3–27.19).

Надвлагалищная ампутация матки с придатками с одной стороны, с двух сторон, с маточной трубой с одной стороны и с двух сторон проводится по аналогии с вышеуказанными операциями.

Экстирпация матки (тотальная гистерэктомия) может быть без придатков, с удалением придатков матки с одной стороны, с двух сто-

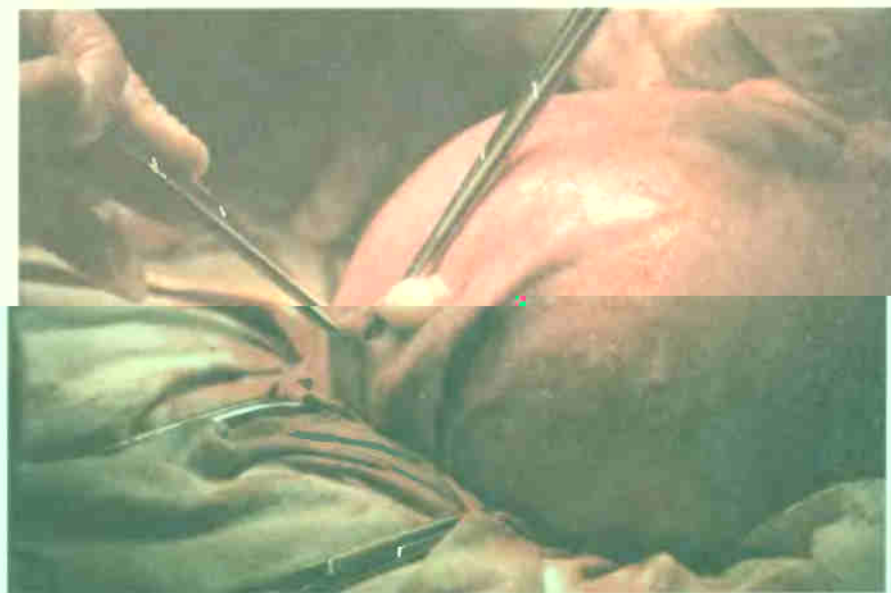


Рис. 27.3. Надвлагалищная ампутация матки. Лапаротомия.

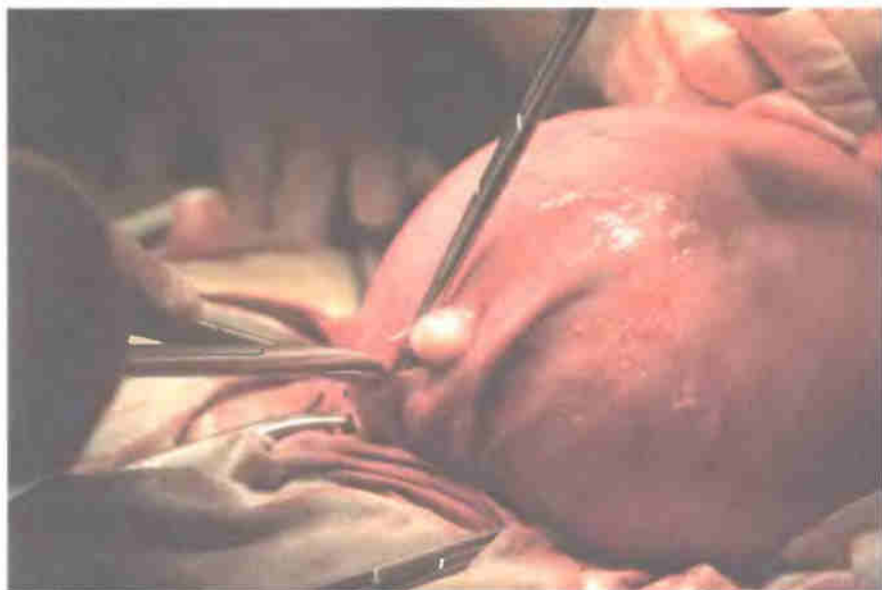


Рис. 27.4. Надвлагалищная ампутация матки. Лапаротомия.

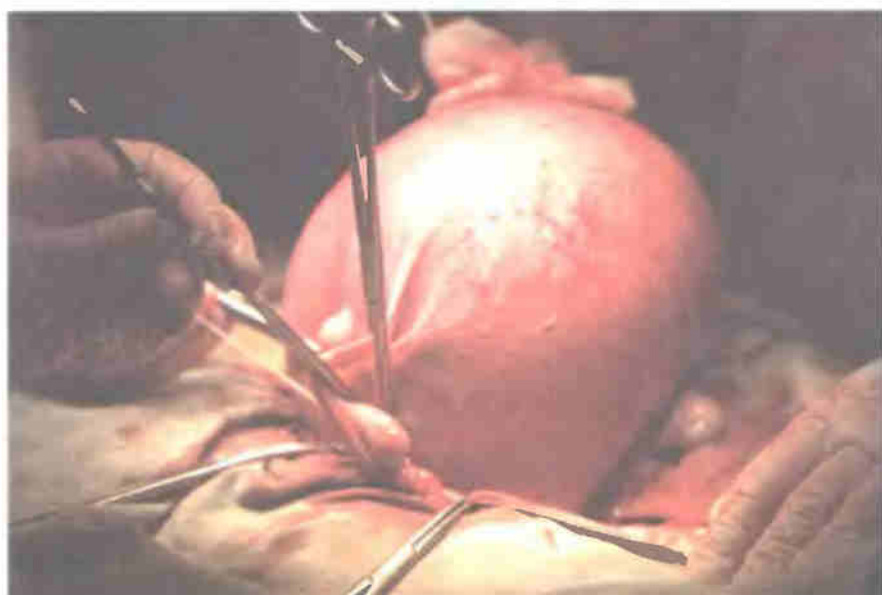


Рис. 27.5. Надвлагалищная ампутация матки. Лапаротомия.

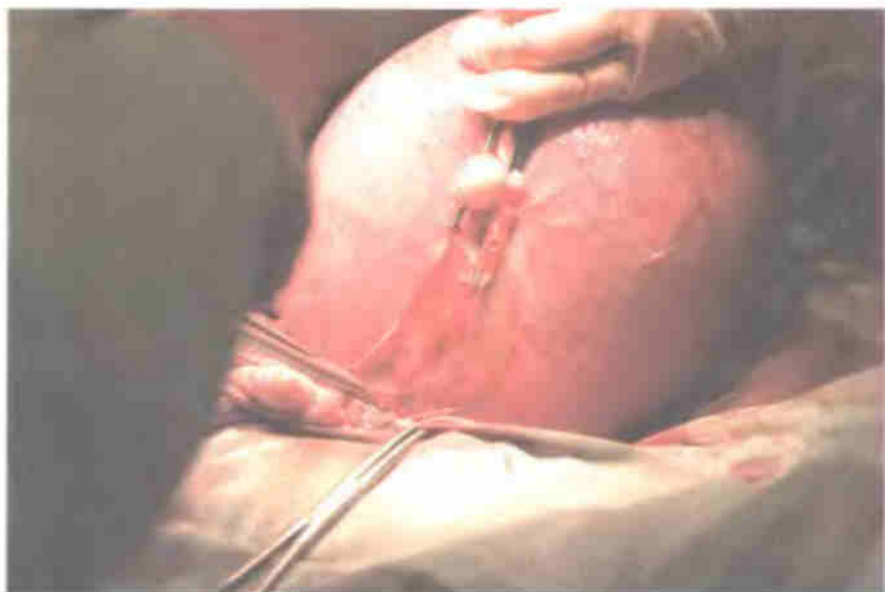

Рис. 27.6. Надвлагалищная ампутация матки. Лапаротомия.

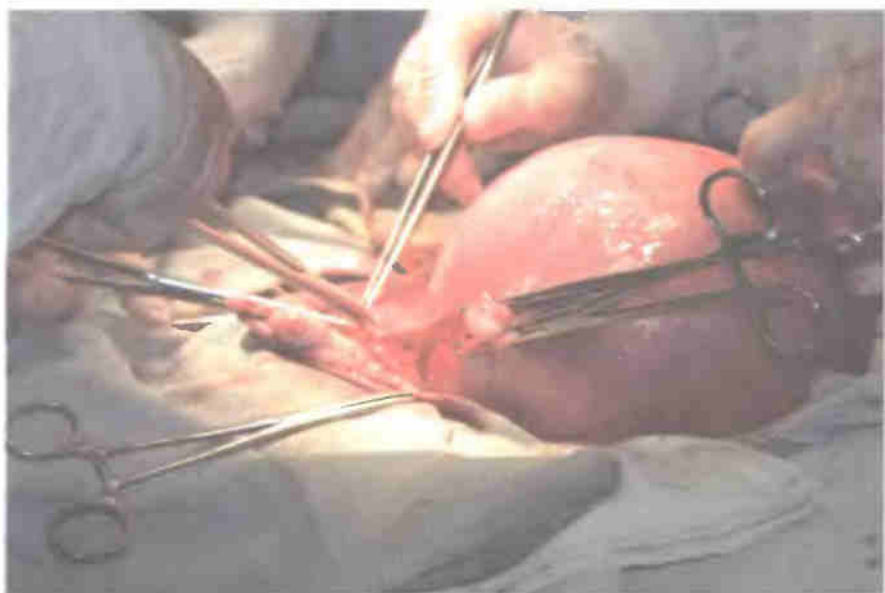


Рис. 27.7. Надвлагалищная ампутация матки. Лапаротомия.

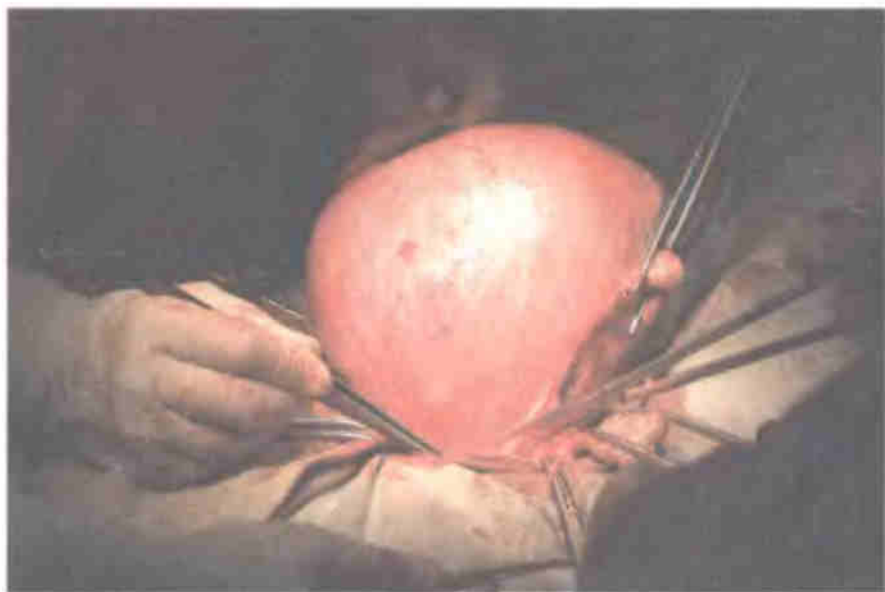


Рис. 27.8. Надвлагалищная ампутация матки. Лапаротомия.

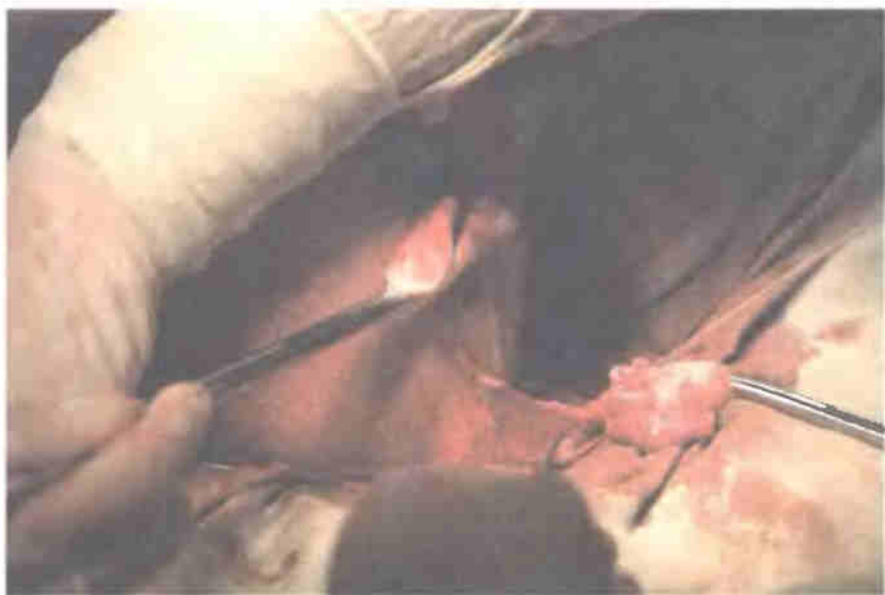


Рис. 27.9. Надвлагалищная ампутация матки. Лапаротомия.

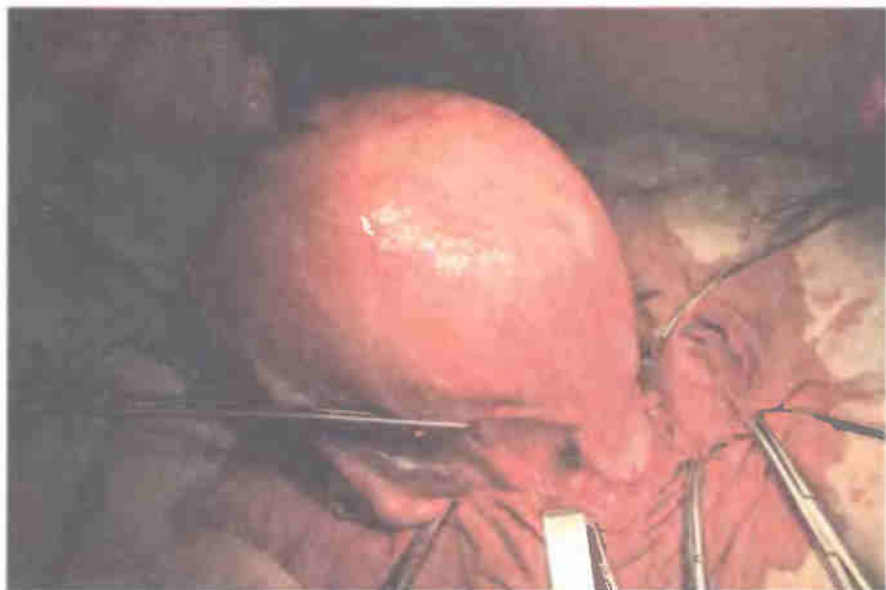


Рис. 27.10. Надвлагалищная ампутация матки. Лапаротомия.

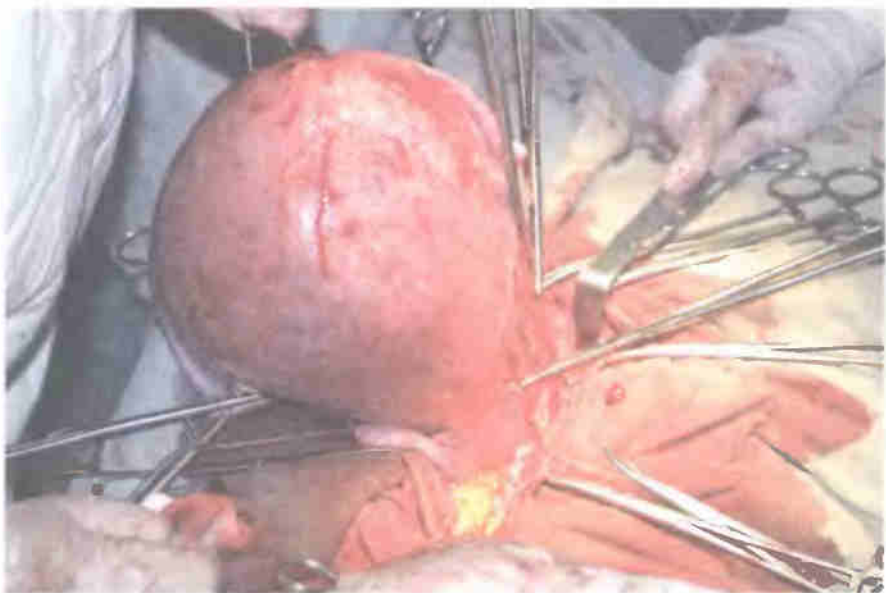


Рис. 27.11. Надвлагалищная ампутация матки. Лапаротомия.



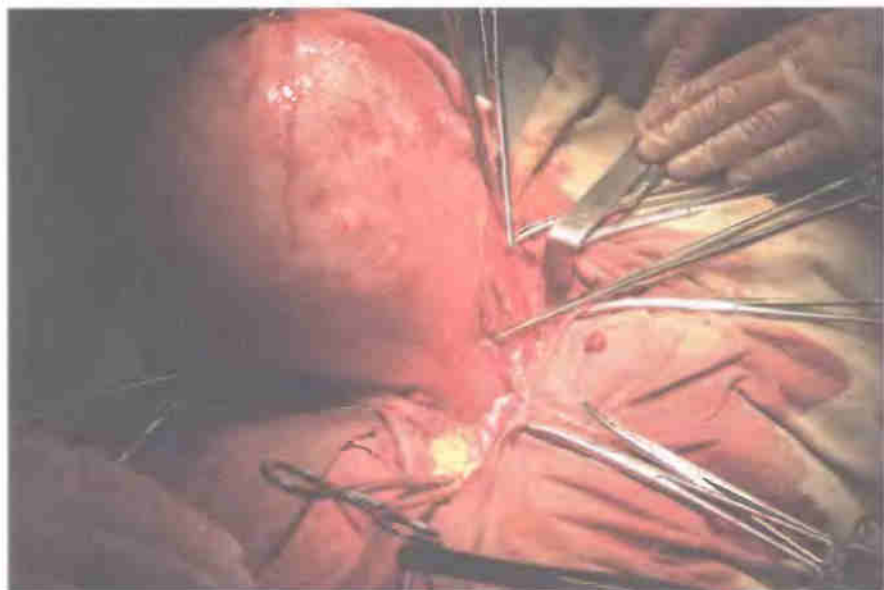


Рис. 27.12. Надвлагалищная ампутация матки. Лапаротомия.

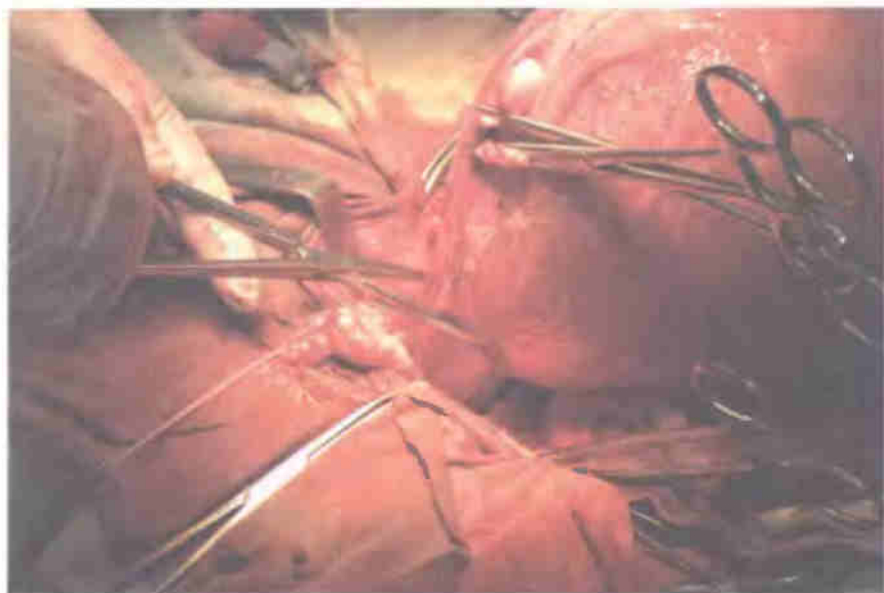


Рис. 27.13. Надвлагалищная ампутация матки. Лапаротомия.

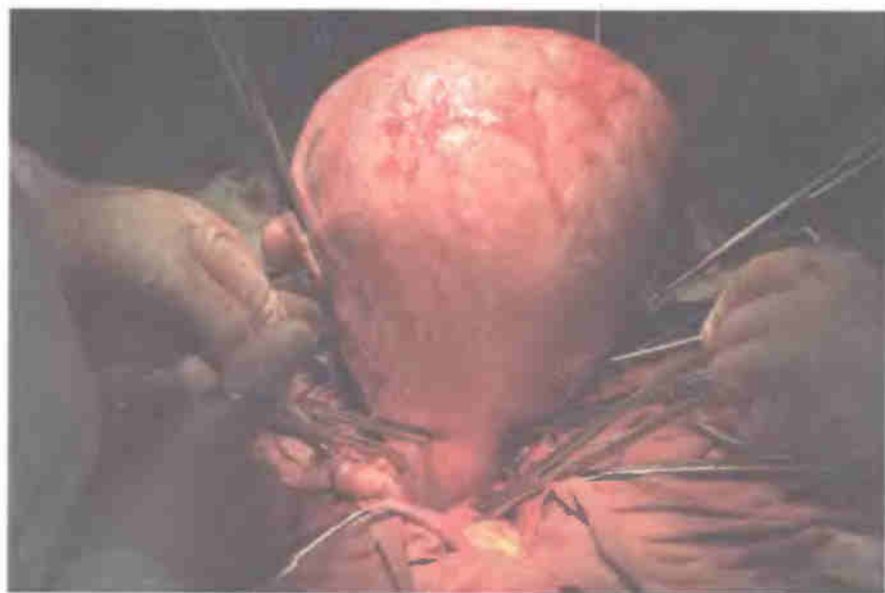


Рис. 27.14. Надвлагалищная ампутация матки. Лапаротомия.

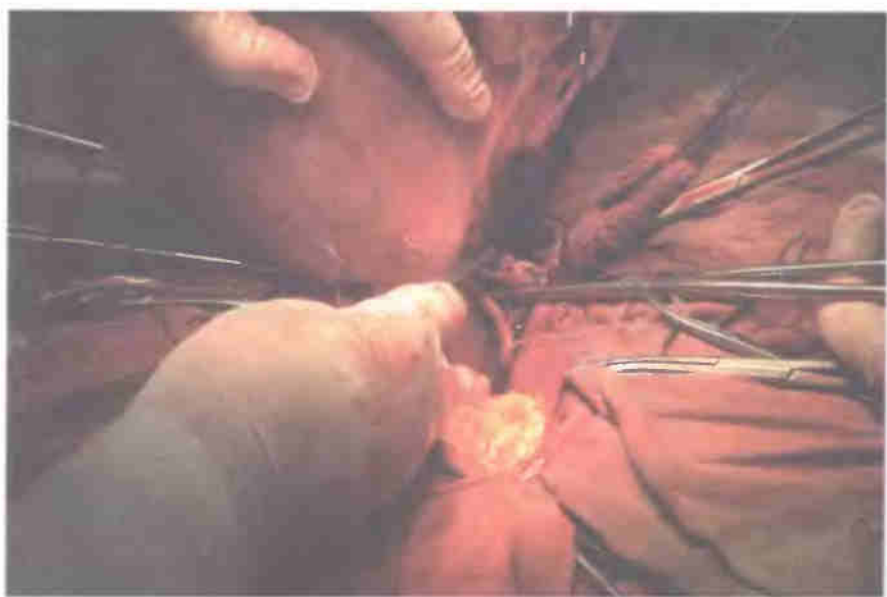


Рис. 27.15. Надвлагалищная ампутация матки. Лапаротомия.

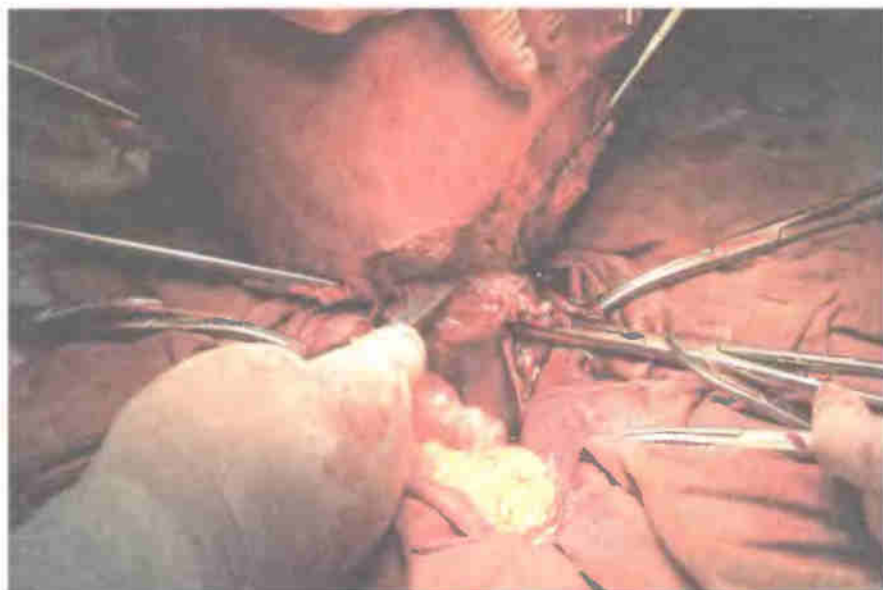


Рис. 27.16. Надвлагалищная ампутация матки. Лапаротомия.

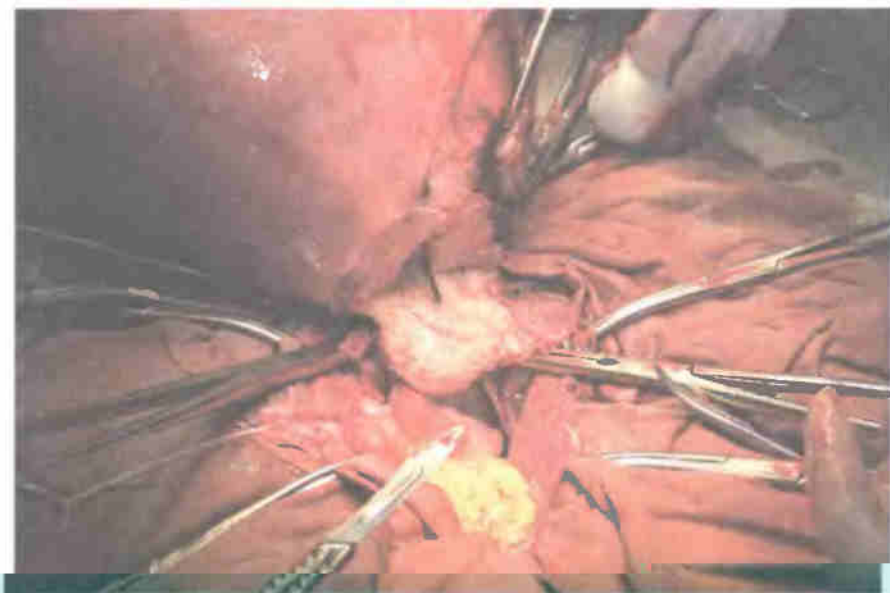


Рис. 27.17. Надвлагалищная ампутация матки. Лапаротомия.

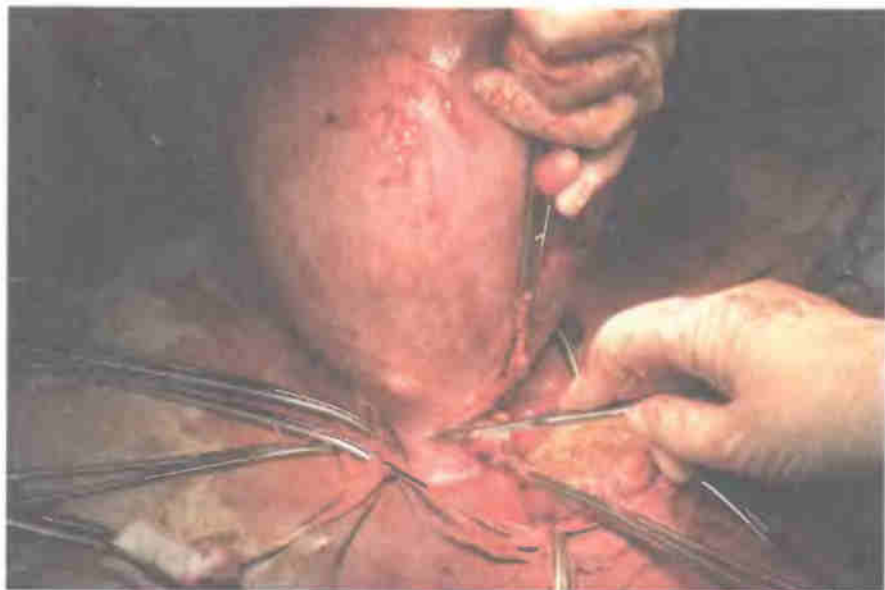


Рис. 27.18. Надвлагалищная ампутация матки. Лапаротомия.

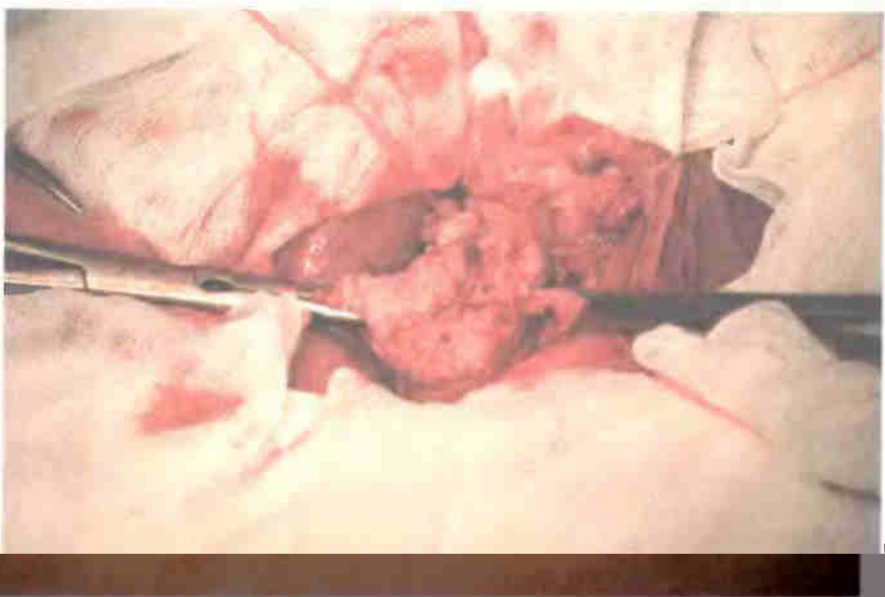

Рис. 27.19. Надвлагалищная ампутация матки. Лапаротомия.

рон, с маточными трубами, с удалением маточной трубы с одной стороны. При этой операции удаляют как тело, так и шейку матки. До этапа отсечения тела матки и наложения зажимов на маточные сосуды операция проводится так же, как и при надвлагалищной ампутации матки. Перед наложением гемостатических зажимов на сосуды необходимо вскрыть брюшину пузырно-маточной складки и отсепаровать мочевого пузырь ниже шейки матки. Сзади матки вскрывают задний листок широкой маточной связки до уровня наружного зева шейки матки. Гемостатические зажимы накладывают на маточные сосуды параллельно ребру матки и близко к матке. Сосуды пересекают и прошивают. После наложения зажимов пересекают крестцово-маточные связки и вскрывают между ними маточно-прямокишечную складку брюшины, которую следует спустать также ниже шейки матки.

После мобилизации шейки матки производят вскрытие влагалища, лучше спереди, ниже шейки матки, контролируя локализацию мочевого пузыря и мочеточников (должны быть спущены). Шейку матки отсекают от сводов влагалища ножницами, стенки влагалища фиксируют зажимами и осуществляют дополнительный гемостаз, если в этом есть необходимость. Матку удаляют из брюшной полости, стенки влагалища (переднюю и заднюю) сшивают между собой отдельными швами. Перитонизацию проводят непрерывным швом за счет брюшины широких маточных связок, пузырно-маточной складки. Осуществляют контроль гемостаза. Брюшную полость послойно зашивают наглухо: на брюшину и мышцы накладывают непрерывный кетгутовый или викриловый шов, на апоневроз — отдельные шелковые или викриловые лигатуры, на кожу (в зависимости от разреза) — танталовые скобки или отдельные шелковые швы либо подкожный косметический шов.

## ОПЕРАТИВНАЯ ТЕХНИКА НЕКОТОРЫХ ЛАПАРОСКОПИЧЕСКИХ ОПЕРАЦИЙ

Оперативные вмешательства лапароскопическим доступом на гениталиях имеют отличия от чревосечения.

Пациентку укладывают на операционный стол с укрепленными ножными держателями (рис. 27.20). Ноги должны быть разведены примерно на 90°. Важно, чтобы бедра располагались на одном уровне с телом, не препятствуя движению наружных частей инструмен-

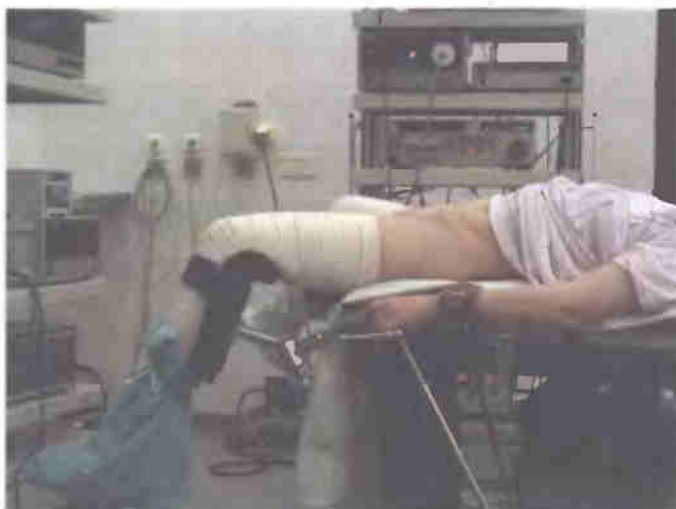

Рис. 27.20. Положение пациентки на операционном столе. Лапаротомия.

тов в латеральных троакарах. Промежность должна находиться за краем стола (лучше, если стол имеет выемку для влагалищных манипуляций). Это позволяет активно перемещать маточный зонд (Cohen) (рис. 27.21), введенный в матку и фиксированный пулевыми щипцами (рис. 27.22). Для экстирпации матки больше всего подходит маточный манипулятор Clermont, с помощью которого возможно придавать матке удобное положение для отсечения сводов влагалища.

Операционное поле обрабатывают раствором антисептика от края реберной дуги до середины бедер, особенно тщательно промежность и влагалище. Операционное поле ограничивают стерильными простынями слева и справа, зафиксированными цапкой в области мечевидного отростка. На уровне лона кожу укрывают пленкой,

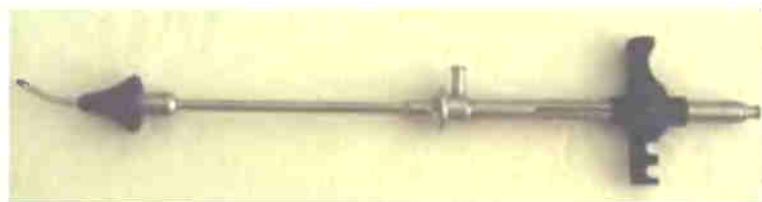

Рис. 27.21. Маточный зонд Cohen.

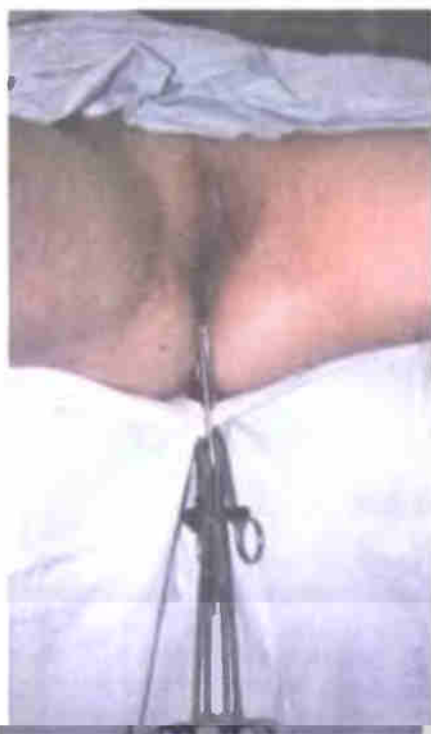

Рис. 27.22. Маточный зонд Cohen во время лапароскопии.

акара 5 мм; щипцы с фиксирующимися кремальерами 5 мм, один из инструментов желательно должен быть с широкозахватными травматическими браншами; диссектор 5 мм; ножницы 5 мм; биполярные щипцы; аспиратор-ирригатор 5 мм; щипцы 10 мм; маточный зонд Cohen; морцелятор; игла для ушивания апоневроза (27.23, 27.24).

**Аппаратура.** Операции производятся с использованием эндоскопической стойки с обычным оснащением. Необходим электрохирургический блок мощностью не менее 300 Вт.

### Этапы лапароскопии

**Первый этап** — наложение пневмоперитонеума и введение первого троакара. Иглу Вереша (для создания пневмоперитонеума) и первый троакар вводят по краю пупочного кольца по традиционной методике. Местом выбора является область на расстоянии 2 см слева

фиксированной к простыням. Таким образом операционное поле имеет форму треугольника. Под область промежности укладывают стерильную пленку. Это позволяет ассистенту производить манипуляции маточным зондом, не нарушая асептики.

Операции производят под эндотрахеальным наркозом.

**Расположение операционной бригады.** Хирург располагается слева от пациентки, первый ассистент — справа, второй ассистент находится между раздвинутых ног. Основные манипуляции хирург осуществляет левой рукой, удерживая правой рукой камеру. Функция ассистентов заключается в создании оптимального взаиморасположения и натяжения тканей в процессе операции.

**Троакары и инструменты.** Минимальный набор инструментов для всех этапов операции: троакар для телескопа 10 мм; два троакара для телескопа 10 мм;




Рис. 27.23. Инструменты для лапароскопии.

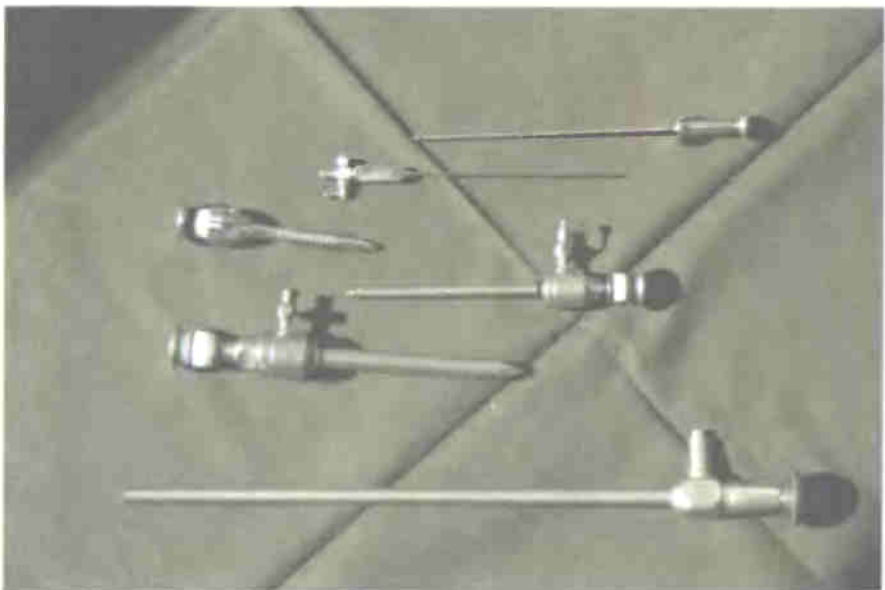


Рис. 27.24. Инструменты для лапароскопии.



выше пупка. У пациенток, перенесших лапаротомию с нижнесрединным разрезом и разрезом по Пфанненштилю, миомой матки больших размеров, у больных с ожирением точку введения иглы Вереша и первого троакара, как правило, определяют индивидуально. Введение первого троакара у ранее оперированных больных в традиционном месте (по краю пупочного кольца) нецелесообразно. У пациенток, перенесших операции на органах брюшной полости, первый троакар предпочтительнее вводить слева выше пупка. Этим обеспечивается расположение объектива телескопа в брюшной полости вне спазм.

**Второй этап** — введение дополнительных троакаров. Для удобства хирурга во время манипуляций, как правило, нужны 2–3 контрапертуры: 2 справа и слева в бессосудистой зоне медиальнее передневерхней подвздошной ости, 3-я — по центру срединной линии под лонном (рис. 27.25).

После введения телескопа и инструментов осуществляют ревизию органов брюшной полости и малого таза. Операционный стол переводят в положение Тренделенбурга, что позволяет перевести петли кишечника и сальник в верхние отделы брюшной полости, создав условия для манипуляций на органах малого таза.

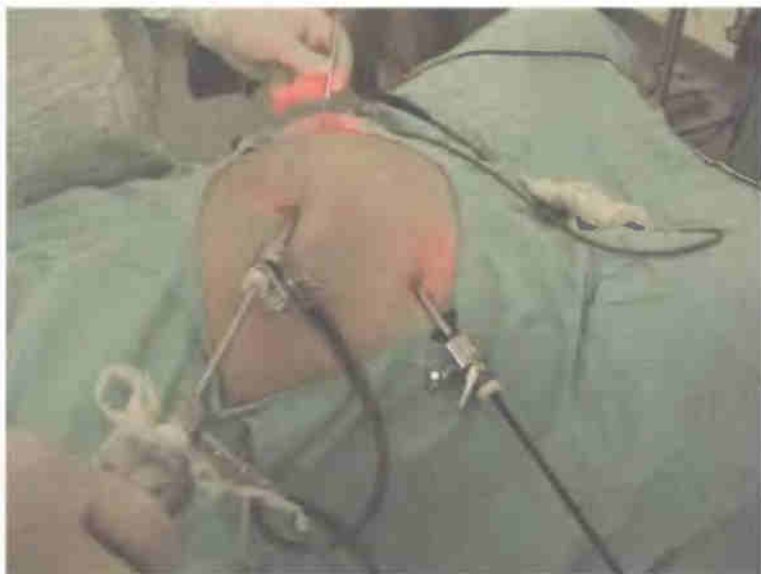

Рис. 27.25. Вид операционного поля при лапароскопии.

### Лапароскопическая тубэктомия

После натяжения щипцами маточную трубу зажимают браншами диссектора и подают на него моно- или биполярный ток в режиме коагуляции. При этом труба отсекается по верхнему краю мезосальпикса с одновременным гемостазом. Из брюшной полости трубу извлекают мягким зажимом через расширенную контрапертуру слева (рис. 27.26–27.29).

Рис. 27.26. Этапы тубэктомии. Лапароскопия.

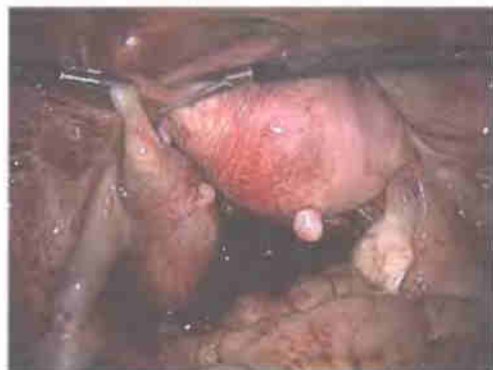
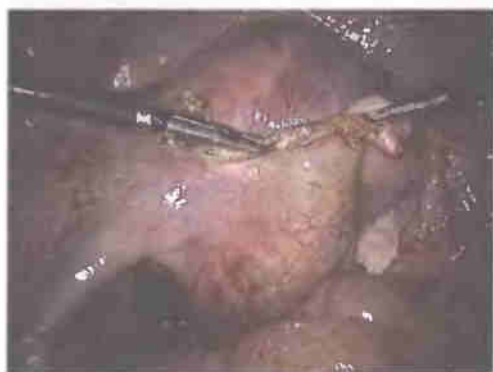

Рис. 27.27. Этапы тубэктомии. Лапароскопия.



### Лапароскопическая аднексэктомия

Маточную трубу удаляют способом, указанным выше. Ткань яичника захватывают щипцами вблизи собственной связки, коагулируют и пересекают. Затем щипцами захватывают ткань яичника вблизи воронко-тазовой связки и при ее натяжении завершают отсечение яичника от мезоовария монополярным коагулятором. При использовании биполярных щипцов разделение тканей после их

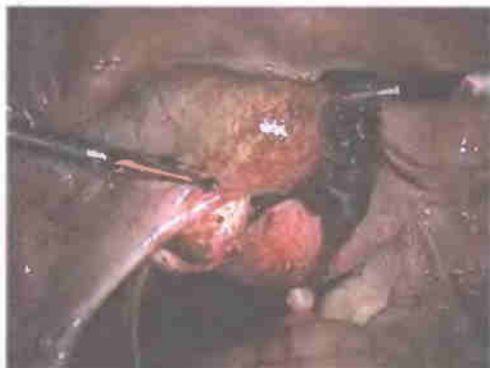

Рис. 27.28. Этапы тубэктомии. Лапароскопия.

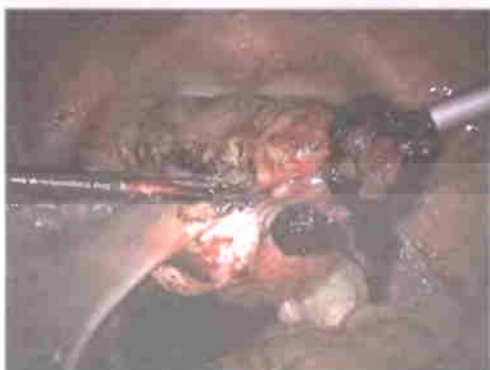

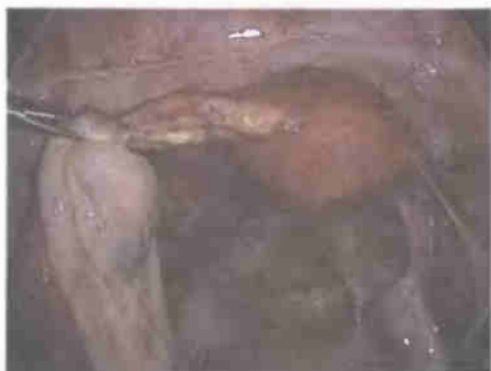Рис. 27.29. Этапы тубэктомии. Лапароскопия.

коагуляции производится с помощью эндоскопических ножниц. Яичник и трубу удаляют через расширенную контрапертуру. Брюшную полость промывают изотоническим раствором хлорида натрия (рис. 27.30–27.36).

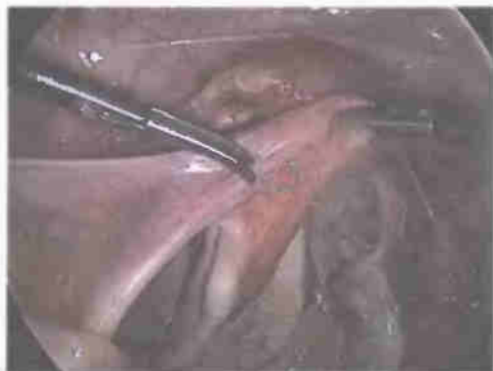

Рис. 27.30. Этапы аднексэктомии. Лапароскопия.

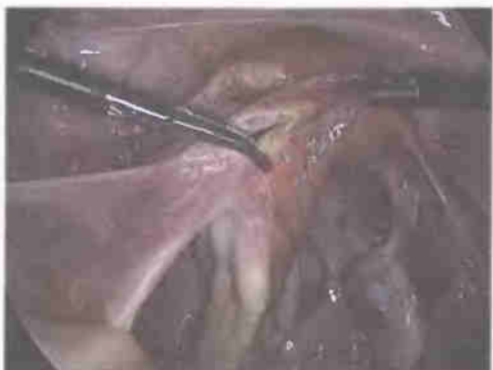**Рис. 27.31.** Этапы аднексэктомии.  
Лапароскопия.



**Рис. 27.32.** Этапы аднексэктомии.  
Лапароскопия.



**Рис. 27.33.** Этапы аднексэктомии.  
Лапароскопия.



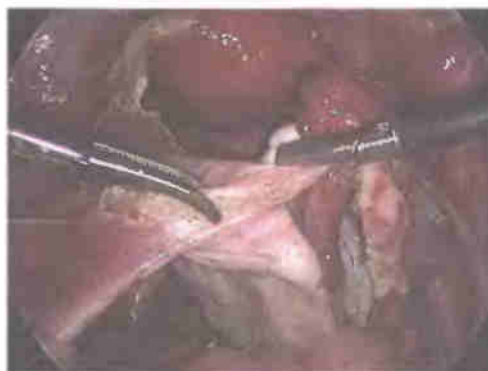


Рис. 27.34. Этапы аднексэк  
Лапароскопия.

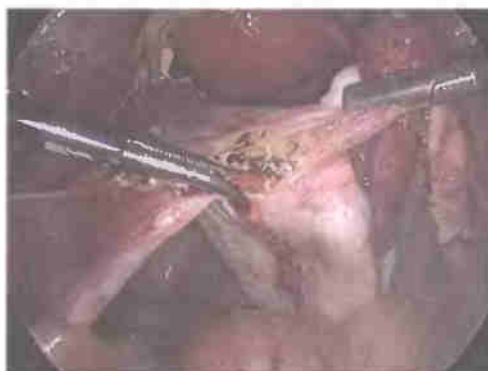

Рис. 27.35. Этапы аднексэк  
Лапароскопия.

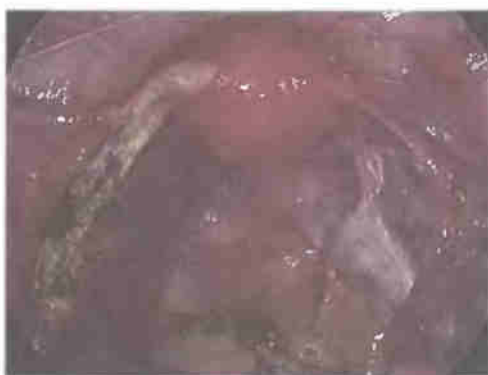
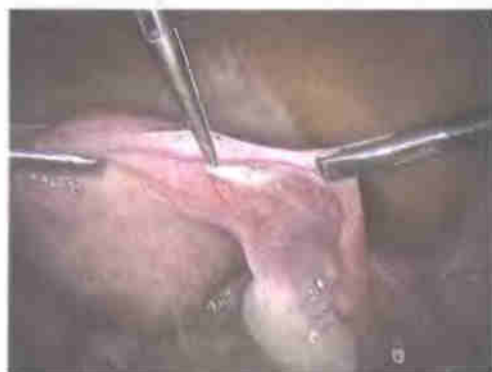
Рис. 27.36. Этапы аднексэк  
Лапароскопия.

### Надвлагалищная ампутация матки без придатков

После ревизии органов малого таза и брюшной полости в полость матки вводят маточный зонд (Cohen). Биполярным коагулятором и ножницами или монополярным коагулятором с одновременным гемостазом поочередно с обеих сторон пересекают круглые маточные связки, маточные трубы, собственные связки яичников. Вскрывают пузырно-маточную складку брюшины и отсекают книзу вместе с мочевым пузырем. Ближе к ребру матки вскрывают задний листок широкой маточной связки по направлению к крестцово-маточной связке. Маточные сосуды можно коагулировать и пересекать с использованием моно- и биполярной коагуляции либо прошить и перевязать викриловыми нитями. Тело матки отсекают от шейки на уровне внутреннего зева с использованием монополярной коагуляции. Тело матки извлекают из брюшной полости с помощью морцелятора (устройство для измельчения тканей) или через кольпотомное отверстие. Стенку влагалища в области кольпотомного отверстия восстанавливают ушиванием лапароскопически или через влагалище. Придатки матки, маточные трубы (при необходимости) удаляют по методике, описанной выше. После извлечения тела матки проводят санацию брюшной полости и дополнительный гемостаз (при необходимости). Перитонизация культи матки не производится (рис. 27.37–27.47).

Рис. 27.37. Этапы надвлагалищной ампутации матки. Лапароскопия.

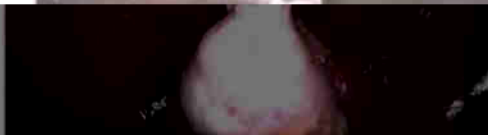

### Экстирпация матки без придатков

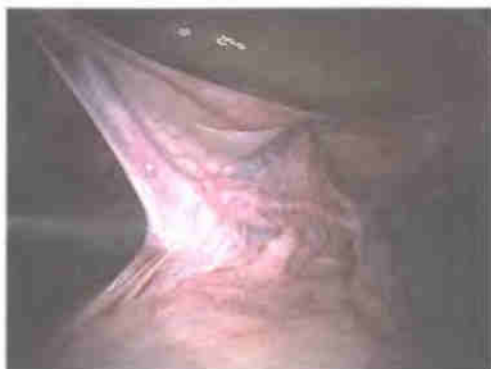До момента отсечения тела матки от сводов влагалища операция производится так же, как и описанная выше надвлагалищная ампутация матки. Одним из наиболее технически ответственных этапов



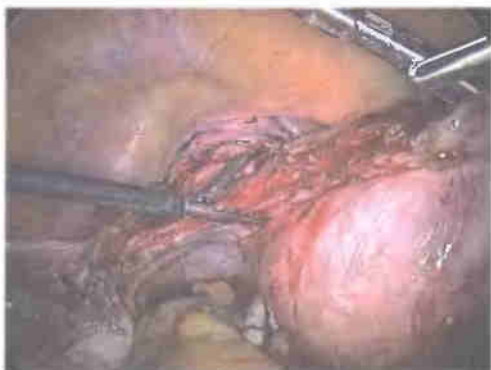Рис. 27.38. Этапы надвлагалищной ампутации матки. Лапароскопия.



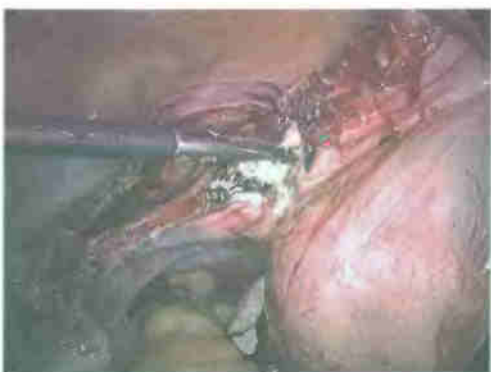**Рис. 27.41.** Этапы надвлагалищной ампутации матки. Лапароскопия.



**Рис. 27.42.** Этапы надвлагалищной ампутации матки. Лапароскопия.



**Рис. 27.43.** Этапы надвлагалищной ампутации матки. Лапароскопия.





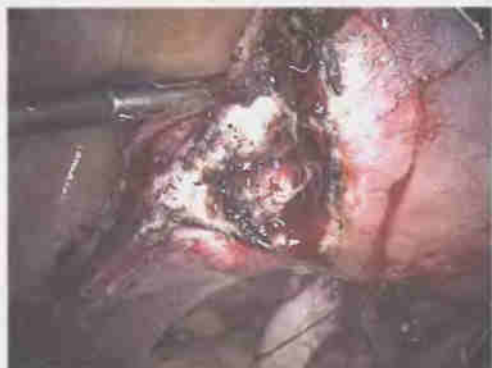

Рис. 27.44. Этапы надвлагалищной ампутации матки. Лапароскопия.

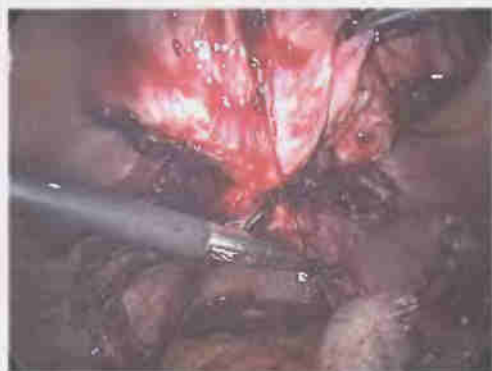


Рис. 27.45. Этапы надвлагалищной ампутации матки. Лапароскопия.

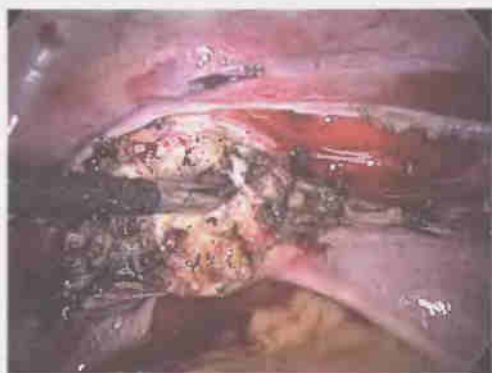
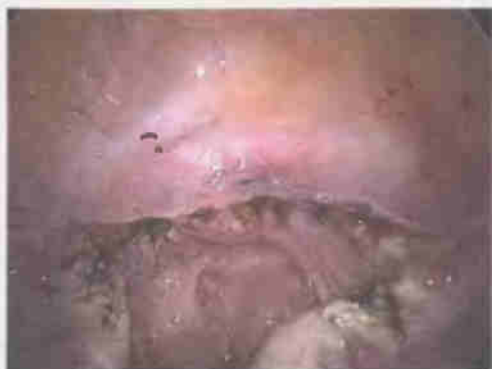
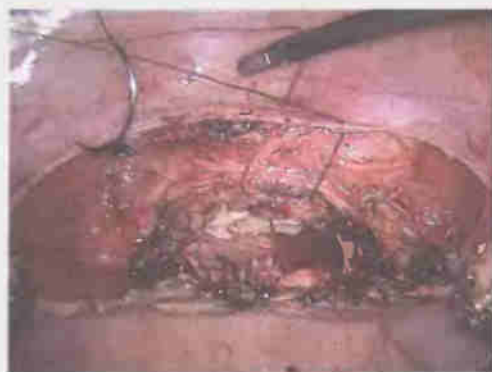
Рис. 27.46. Этапы надвлагалищной ампутации матки. Лапароскопия.

**Рис. 27.47.** Этапы надвлагалищной ампутации матки. Лапароскопия.



экстирпации матки является отсечение шейки матки от сводов влагалища. На этом этапе необходимо использовать маточный манипулятор Clermont. Зонд вводят в полость матки через цервикальный канал. Мочевой пузырь и задний листок широкой маточной связки отсепааровывают ниже шейки матки. Шейку матки отсекают от сводов монополярным коагулятором с одновременным гемостазом. Матку извлекают через влагалище. Для создания герметичности брюшной полости после извлечения матки (для завершения операции) во влагалище вводят стерильную медицинскую резиновую перчатку с марлевым тампоном внутри.

Завершая операцию, производят тщательный контроль гемостаза. С этой целью в полость малого таза вводят и отсасывают изотонический раствор хлорида натрия до его полной прозрачности. Введенная жидкость позволяет хорошо видеть даже мельчайшие кровоточащие сосуды, которые прицельно коагулируют браншами диссектора. Вла-



**Рис. 27.48.** Вид малого таза после экстирпации матки. Лапароскопия.

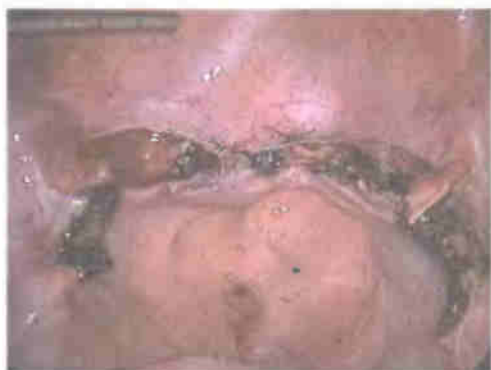

Рис. 27.49. Вид малого таза экстирпации матки. Лапароскоп

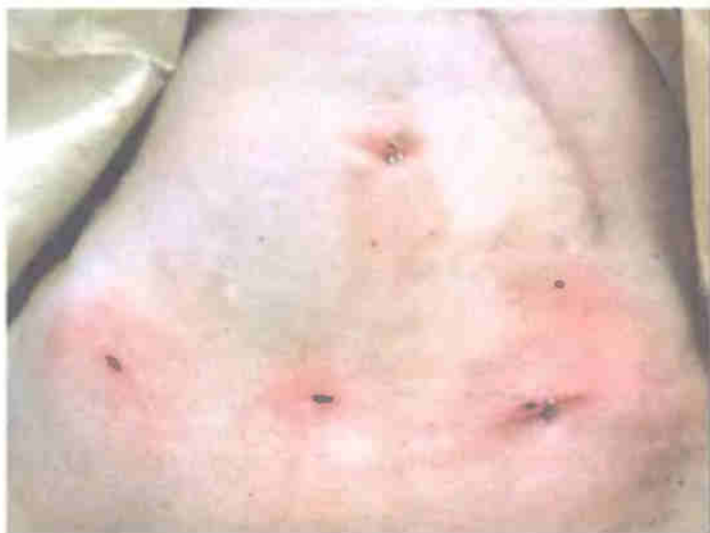

Рис. 27.50. Вид передней брюшной стенки после лапароскопии.

галище ушивают со стороны брюшной полости, используя технику экстракорпорального шва (рис. 27.48, 27.49). В завершение операции накладывают шов на апоневроз после проведения морцеляции, при небольших размерах отверстия (15–20 мм) (рис. 27.50).

# Оглавление

ПРЕДИСЛОВИЕ .....	iii
ГЛАВА 1. Методы обследования гинекологических больных .....	1
ГЛАВА 2. Менструальный цикл и его регуляция .....	24
ГЛАВА 3. Нарушения менструального цикла .....	40
3.1. Аменорея .....	40
3.2. Вирильные синдромы .....	53
3.3. Альгодисменорея .....	65
3.4. Дисфункциональные маточные кровотечения .....	69
ГЛАВА 4. Нейроэндокринные синдромы .....	83
4.1. Предменструальный синдром .....	83
4.2. Постгистерэктомический синдром .....	87
4.3. Синдром после тотальной овариэктомии .....	92
ГЛАВА 5. Физиология и патология периода постменопаузы .....	98
ГЛАВА 6. Воспалительные заболевания женских половых органов ...	108
6.1. Бактериальный вагиноз .....	130
6.2. Вагинальный кандидоз .....	133
6.3. Трихомониаз .....	136
6.4. Гонорея .....	140
6.5. Урогенитальный хламидиоз .....	149
6.6. Генитальный герпес .....	154
6.7. Генитальный туберкулез .....	158
6.8. СПИД. Синдром приобретенного иммунодефицита .....	164
ГЛАВА 7. Эндометриоз .....	169
ГЛАВА 8. Миома матки .....	187
ГЛАВА 9. Саркома матки .....	202
ГЛАВА 10. Опухоли и опухолевидные образования яичников .....	205
ГЛАВА 11. Внутриматочная патология .....	239
ГЛАВА 12. Заболевания шейки матки .....	276
ГЛАВА 13. Рак шейки матки .....	288

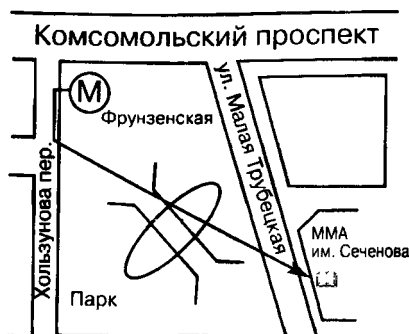ГЛАВА 14. Рак эндометрия .....	293
ГЛАВА 15. Рак яичников .....	300
ГЛАВА 16. Острый живот в гинекологии .....	317
ГЛАВА 17. Неправильные положения половых органов .....	343
ГЛАВА 18. Генитальные свищи .....	357
ГЛАВА 19. Современные методы контрацепции .....	367
ГЛАВА 20. Бесплодный брак .....	397
<b>ДЕТСКАЯ ГИНЕКОЛОГИЯ .....</b>	<b>405</b>
ГЛАВА 21. Анатомо-физиологические особенности девочек в процессе созревания репродуктивной системы .....	407
ГЛАВА 22. Пороки развития половых органов .....	415
ГЛАВА 23. Нарушения полового развития девочек .....	424
ГЛАВА 24. Ювенильные маточные кровотечения .....	430
ГЛАВА 25. Урогенитальная инфекция у девочек .....	436
ГЛАВА 26. Травмы половых органов девочек .....	442
ГЛАВА 27. Техника типичных операций на внутренних половых органах .....	446

## ВНИМАНИЕ!

Приобрести книги издательского дома «ГЭОТАР-МЕД» можно  
в магазинах издательства:

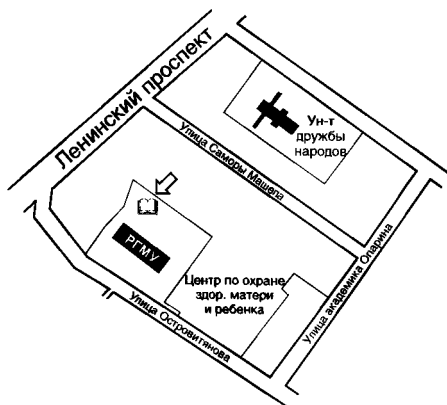
*розничная и оптовая продажа*

Москва, ул. Малая Трубецкая, 8,  
здание ММА им. И.М. Сеченова  
(м. «Фрунзенская»)  
Тел./факс: (095) 245-86-21.  
E-mail: iragor@geotar.ru,  
info@geotar.ru  
<http://www.geotar.ru>



*розничная продажа*

Москва, ул. Островитянова, 1,  
здание РГМУ, учебный вход  
(м. «Копьково» или «Юго-  
Западная»)  
Тел.: (095) 434-55-29.  
E-mail: info@geotar.ru  
<http://www.geotar.ru>



**В магазинах «Медицинская книга» и специализированных отделах  
книжных магазинов.**

**«КНИГА-ПОЧТОЙ»:** (095) 703-94-00, e-mail: [bookpost@geotar.ru](mailto:bookpost@geotar.ru)

**Адрес издательского дома «ГЭОТАР-МЕД»:  
119828, Москва, ул. Малая Пироговская, 1а.  
Тел./факс: (095) 246-42-56/60, 248-11-23**

Учебное издание

**Баисова Белла Исаевна и др.**

## **Гинекология**

Под редакцией Г.М. Савельевой, В.Г. Бреусенко

Зав. редакцией  
*О.В. Кириллова*

Редактор  
*О.П. Зубарева*

Дизайн обложки  
*А.Н. Якушев*

Техническая группа  
*З.С. Люманова*  
*О.А. Ильина*

Изд. лиц. ИД № 03104 от 26.10.2000. Подписано в печать 05.11.03  
Формат 60х90 <sup>1</sup>/<sub>16</sub>. Бумага офсетная. Печать офсетная. Объем 30 п. л.  
Тираж 10 000 экз. Заказ № 2187.

Издательский дом «ГЭОТАР-МЕД».  
119828, Москва, ул. Малая Пироговская, 1а,  
тел./факс: (095) 246-42-56 (60),  
e-mail: [info@geotar.ru](mailto:info@geotar.ru), <http://www.geotar.ru>

Отпечатано в ОАО «Небожарская типография №1»

