

*ПЕДАГОГИЧЕСКОЕ ОБРАЗОВАНИЕ*

М. Р. САПИН, В. И. СИВОГЛАЗОВ

# **АНАТОМИЯ И ФИЗИОЛОГИЯ ЧЕЛОВЕКА**

**(С ВОЗРАСТНЫМИ ОСОБЕННОСТЯМИ  
ДЕТСКОГО ОРГАНИЗМА)**

*Рекомендовано  
Министерством образования Российской Федерации  
в качестве учебного пособия для студентов  
средних педагогических учебных заведений*

3-е издание, стереотипное

Москва

ACADEMA  
2002

УДК611/612(075.32)  
ББК28.86я722  
С 19

Издательская программа «Учебники и учебные  
пособия для педагогических училищ и колледжей»  
Руководитель программы *З.А.Нефедова*

Рецензенты:

зав. кафедрой анатомии и спортивной морфологии  
Академии физической культуры, член-корреспондент РАМН,  
профессор *Б.А.Никитюк*;  
зав. кафедрой анатомии человека Московского медицинского  
стоматологического института, доктор медицинских наук,  
профессор *Л. Л. Колесников*

**Сапин М.Р., Сивоглазов В. И.**  
**С19** Анатомия и физиология человека (с возрастными особенностями детского организма): Учеб. пособие для студ. сред. пед. учеб. заведений. — 3-е изд., стереотип. — М.: Издательский центр «Академия», 2002. — 448 с, 8 л. ил.: ил.  
ISBN 5-7695-0904-X

В пособии изложены основные сведения по анатомии и физиологии человека с позиций современной медицинской науки. Особо выделены возрастные изменения, происходящие в организме ребенка.

Книга написана в доступной форме. Тексты снабжены рисунками, схемами, таблицами, способствующими легкому усвоению материала.

Учебным пособием могут пользоваться и студенты педвузов.

УДК 611/612(075.32)  
ББК28.86я722

ISBN 5-7695-0904-X

© Сапин М.Р., Сивоглазов В.И., 1997  
© Издательский центр «Академия», 1997

## ВВЕДЕНИЕ

Анатомия и физиология — это важнейшие науки о строении и функциях человеческого организма. Знать, как устроен человек, как «работают» его органы, должен каждый медик, каждый биолог, тем более что и анатомия и физиология относятся к биологическим наукам.

Человек, как представитель животного мира, подчиняется биологическим закономерностям, присущим всем живым существам. В то же время человек отличается от животных не только своим строением. Он отличается развитым мышлением, интеллектом, наличием членораздельной речи, социальными условиями жизни и общественными взаимоотношениями. Труд и социальная среда оказали большое влияние на биологические особенности человека, существенно изменили их.

Знание особенностей строения и функций человеческого организма полезно любому человеку, тем более что иногда, при непредвиденных обстоятельствах, может возникнуть потребность оказать помощь пострадавшему: остановить кровотечение, сделать искусственное дыхание. Знание анатомии и физиологии дает возможность разрабатывать гигиенические нормы, необходимые в быту и на производстве для сохранения здоровья человека.

**Анатомия человека** (от греч. *anatome* — рассечение, расчленение) — это наука о формах и строении, происхождении и развитии человеческого организма, его систем и органов. Анатомия изучает внешние формы тела человека, его органы, их микроскопическое и ультрамикроскопическое строение. Анатомия изучает человеческий организм в различные периоды жизни, начиная от зарождения и формирования органов и систем у зародыша и плода и до старческого возраста, изучает человека в условиях влияния внешней среды.

**Физиология** (от греч. *physis* — природа, *logos* — наука) изучает функции, процессы жизнедеятельности всего ор-

ганизма, его органов, клеток, взаимосвязей и взаимодействия в теле человека в различные возрастные периоды и в условиях изменяющейся внешней среды.

Большое внимание в анатомии и физиологии уделяется детскому возрасту, в период быстрого роста и развития человеческого организма, а также пожилому и старческому возрасту, когда проявляются инволютивные процессы, нередко способствующие различным заболеваниям.

Знание основ анатомии и физиологии позволяет не только понять самого себя. Детальные знания этих предметов формируют у специалистов биологическое и медицинское мышление, дают возможность понять механизмы процессов, происходящих в организме, изучить взаимосвязи человека с внешней средой, происхождение вариантов телосложения, аномалий и пороков развития.

Анатомия изучает строение, а физиология — функции практически здорового, «нормального» человека. В то же время среди медицинских наук имеются патологическая анатомия и патологическая физиология (от греч. *pathia* — болезнь, страдание), которые исследуют измененные болезнями органы и нарушенные при этом физиологические процессы.

Нормальным можно считать такое строение тела человека, его органов, когда функции их не нарушены. Однако имеется понятие об индивидуальной изменчивости (вариантах нормы), когда масса тела, рост, телосложение, интенсивность обмена веществ отклоняются в ту или иную сторону от наиболее часто встречающихся показателей. Сильно выраженные отклонения от нормального строения называются аномалиями (от греч. *anomalía* — неправильность, ненормальность). Если аномалия имеет внешнее проявление, искажающее вид человека, то тогда говорят о пороках развития, об уродствах, происхождение и строение которых изучает наука тератология (от греч. *teras* — урод).

Анатомия и физиология постоянно пополняются новыми научными фактами, выявляют новые закономерности. Прогресс этих наук связан с совершенствованием методов исследования, широким использованием электронного микроскопа, научными достижениями в области молекулярной биологии, биофизики, генетики, биохимии.

Анатомия человека, в свою очередь, служит основой для ряда других биологических наук. Это антропология (от греч. *anthropos* — человек) — наука о человеке, его происхождении, человеческих расах, их расселении по террито-

риям Земли; гистология (от греч. *histos* — ткань) — учение о тканях человеческого организма, из которых построены органы; цитология (от греч. *kytus* — клетка) — наука о строении и жизнедеятельности различных видов клеток; эмбриология (от греч. *embryon* — зародыш) — наука, исследующая развитие человека (и животных) во внутриутробном периоде жизни, образование, формирование отдельных органов и организма в целом. Все эти науки являются частью общего учения о человеке. Однако, появившись в недрах анатомии, они в разное время отделились от нее благодаря появлению новых методов исследования, развитию новых научных направлений.

Изучению человека, его внешних форм и пропорций его тела способствует пластическая анатомия. Рентгенанатомия, благодаря проникающей способности рентгеновских лучей, исследует строение и взаимоположение костей скелета и других органов, имеющих различную плотность тканей. Метод эндоскопии (от греч. *endo* — внутри, *scopia* — в конце слова — исследование зеркалами) дает возможность с помощью трубок и оптических систем рассмотреть изнутри полые внутренние органы. Анатомия и физиология пользуются различными экспериментальными методами, что дает возможность исследовать и понять механизмы изменений и приспособительных процессов в органах и тканях, изучить резервные возможности их жизнедеятельности.

Анатомия и физиология изучают строение и функции тела человека по частям, вначале — отдельные его органы, системы и аппараты органов. Анализируя полученные результаты, анатомия и физиология изучают в конечном итоге целостный человеческий организм.

## ОСНОВНЫЕ ЭТАПЫ РАЗВИТИЯ ЧЕЛОВЕКА

Каждый человек имеет свои индивидуальные особенности, наличие которых определяется двумя факторами. Это наследственность — черты, унаследованные от родителей, а также результат влияния внешней среды, в которой человек растет, развивается, учится, работает.

Индивидуальное развитие, или развитие в онтогенезе, происходит во все периоды жизни — от зачатия до смерти. В онтогенезе человека (от греч. *on*, род. падеж *ontos* — существующее) выделяют два периода: до рождения (внутриутробный) и после рождения (внеутробный). Во внутриутробном периоде, от зачатия и до рождения, зародыш (эмбрион) развивается в теле матери. В течение первых 8 недель происходят основные процессы формирования органов, частей тела. Этот период получил название эмбрионального, а организм будущего человека — эмбрион (зародыш). Начиная с 9-й недели развития, когда уже начали обозначаться основные внешние человеческие черты, организм называют плодом, а период — плодным.

**После оплодотворения** (слияния сперматозоида и яйцеклетки), которое происходит обычно в маточной трубе, образуется одноклеточный зародыш — зигота. В течение 3—4 дней зигота дробится (делится). В результате образуется многоклеточный пузырек — бластула с полостью внутри. Стенки этого пузырька образованы клетками двух видов: крупных и мелких. Из мелких клеток формируются стенки пузырька — трофобласт, из которого в дальнейшем создается внешний слой оболочек зародыша. Более крупные клетки (бластомеры) образуют скопления — эмбриобласт (зачаток зародыша), который располагается внутри трофобласта (рис. 1). Из этого скопления («узелка») развиваются зародыш и прилежащие к нему внезародышевые структуры (кроме трофобласта). Зародыш, имеющий вид пузырька, на 6—7-й день беременности внедряется (имплантируется) в слизистую оболочку матки. На второй неделе развития зародыш (эмбриобласт) разделяется на две пластин-

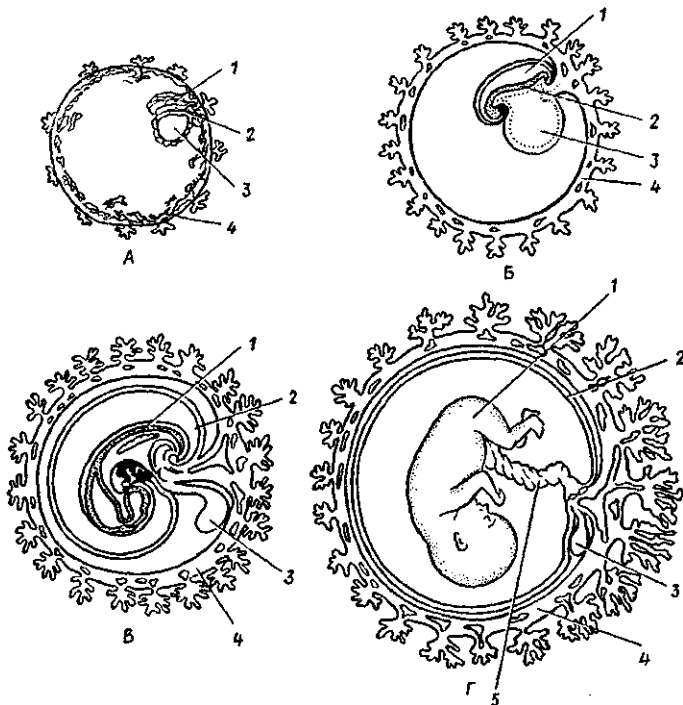


Рис. 1. Положение эмбриона и зародышевых оболочек на разных стадиях развития человека:

А — 2—3 нед.; Б — 4 нед.; 1 — полость амниона, 2 — тело эмбриона, 3 — желточный мешок, 4 — трофобласт; В — 6 нед.; Г — плод 4—5 мес.: 1 — тело эмбриона (плода), 2 — амнион, 3 — желточный мешок, 4 — хорион, 5 — пупочный канатик

ки. Одна пластинка, прилежащая к трофобласту, получила название наружного зародышевого листка (эктодермы). Внутренняя пластинка, обращенная в полость пузырька, составляет внутренний зародышевый листок (энтодерму). Края внутреннего зародышевого листка разрастаются в стороны, изгибаются и образуют желточный пузырек. Наружный зародышевый листок (эктодерма) формирует амниотический пузырек. В полости трофобласта вокруг желточного и амниотического пузырьков рыхло располагаются клетки внезародышевой мезодермы — эмбриональной соединительной ткани. В месте соприкосновения желточного и амниотического пузырьков образуется двухслойная пластинка — зародышевый щиток. Та пластинка, которая прилежит

к амниотическому пузырьку, образует наружную часть зародышевого щитка (эктодерму). Пластинка зародышевого щитка, которая прилежит к желточному пузырьку, является зародышевой (кишечной) энтодермой. Из нее развиваются эпителиальный покров слизистой оболочки органов пищеварения (пищеварительного тракта) и дыхательных путей, а также пищеварительные и некоторые другие железы, включая печень и поджелудочную железу.

Трофобласт вместе с внезародышевой мезодермой образует ворсинчатую оболочку зародыша — хорион, участвующий в образовании плаценты («детского места»), через которую зародыш получает питание от организма матери.

На 3-й неделе беременности (с 15—17-го дня эмбриогенеза) зародыш приобретает трехслойное строение, развиваются его осевые органы. Клетки наружной (эктодермальной) пластинки зародышевого щитка смещаются к заднему его концу. В результате у эктодермальной пластинки образуется утолщение — первичная полоска, ориентированная кпереди. Передняя (краниальная) часть первичной полоски имеет небольшое возвышение — первичный (гензеновский) узелок. Клетки наружного узелка (эктодермы), лежащие впереди первичного пузырька, погружаются в промежуток между наружной (эктодермальной) и внутренней (энтодермальной) пластинками и образуют хордальный (головной) отросток, из которого формируется спинная струна — хорда. Клетки первичной полоски, прорастая в обе стороны между наружной и внутренней пластинками зародышевого щитка и по бокам от хорды, образуют средний зародышевый листок — мезодерму. Зародыш становится трехслойным. На 3-й неделе развития из эктодермы начинает формироваться нервная трубка.

От задней части энтодермальной пластинки во внезародышевую мезодерму (так называемую амниотическую ножку) выпячивается аллантоис. По ходу аллантоиса от зародыша через амниотическую ножку к ворсинкам хориона прорастают также кровеносные (пупочные) сосуды, которые в дальнейшем образуют основу пупочного канатика.

На 3—4-й неделе развития тело зародыша (зародышевый щиток) постепенно обособляется от внезародышевых органов (желточного мешка, аллантоиса, амниотической ножки). Зародышевый щиток изгибается, по его сторонам формируется глубокая борозда — туловищная складка. Эта складка отграничивает края зародышевого листка от амни-



она. Тело зародыша из плоского щитка превращается в объемное, эктодерма покрывает зародыш со всех сторон.

Энтодерма, оказавшаяся внутри тела зародыша, свертывается в трубочку и образует зачаток будущей кишки. Узкое отверстие, сообщающее эмбриональную кишку с желточным мешком, в дальнейшем превращается в пупочное кольцо. Из энтодермы формируются эпителий и железы желудочно-кишечного тракта и дыхательных путей. Из эктодермы образуются нервная система, эпидермис кожи и ее производные, эпителиальная выстилка ротовой полости, анального отдела прямой кишки, влагалища и другие органы.

Эмбриональная (первичная) кишка вначале замкнута спереди и сзади. В переднем и заднем концах тела зародыша появляются впячивания эктодермы — ротовая ямка (будущая ротовая полость) и анальная (заднепроходная) ямка. Между полостью первичной кишки и ротовой ямкой спереди имеется двухслойная (эктодерма и энтодерма) передняя (глоточная) мембрана. Между кишкой и заднепроходной ямкой имеется заднепроходная мембрана, также двухслойная. Передняя (глоточная) мембрана прорывается на 3—4-й неделях развития. На 3-м месяце прорывается задняя (заднепроходная) мембрана. Амнион, заполненный амниотической жидкостью, окружает зародыш, предохраняя его от различных повреждений, сотрясений. Рост желточного мешка постепенно замедляется, и он редуцируется.

В конце 3-й недели развития начинается дифференцировка мезодермы. Из мезодермы возникает мезенхима. Дорсальная часть мезодермы, расположенная по бокам от хорды, подразделяется на 43—44 пары сегментов тела — сомитов. В сомитах различают три части. Переднемедиальная — склеротом, из которого развиваются кости и хрящи скелета. Латеральное склеротома находится миотом, из которого формируется поперечно-полосатая скелетная мускулатура. Кнаружи лежит дерматом, из которого возникает собственно кожа.

Из передней (вентральной) несегментированной части мезодермы (спланхнотомы) образуются две пластинки. Одна из них (медиальная, висцеральная) прилежит к первичной кишке и называется спланхноплеврой. Другая (латеральная, наружная) прилежит к стенке тела зародыша, к эктодерме и называется соматоплеврой. Из этих пластинок развиваются брюшина, плевра (серозные оболочки), а пространство между пластинками превращается в брюшинную,

плевральную и перикардальную полости. Из мезенхимы вентральной несегментированной мезодермы (спланхнотом) образуются неисчерченная гладкая мышечная ткань, соединительная ткань, кровеносные и лимфатические сосуды, клетки крови. Из мезенхимы спланхнотомов развиваются также сердце, почки, корковое вещество надпочечника, половые железы и другие структуры.

К концу первого месяца внутриутробного развития заканчивается закладка основных органов зародыша, который имеет длину 6,5 мм.

На 5—8-й неделе у зародыша появляются плавникоподобные зачатки вначале верхних, а затем нижних конечностей в виде кожных складок, в которые позднее врастают закладки костей, мышц, сосудов и нервов.

На 6-й неделе появляются закладки наружного уха, на 6—7-й неделе начинают формироваться пальцы рук, а затем ног. На 8-й неделе закладка органов заканчивается. Начиная с 3-го месяца развития зародыш принимает вид человека и называется плодом. На 10-м месяце плод рождается.

В течение всего плодного периода происходит рост и дальнейшее развитие уже образовавшихся органов и тканей. Начинается дифференцировка наружных половых органов. Закладываются ногти на пальцах. В конце 5-го месяца появляются брови и ресницы. На 7-м месяце открываются веки, начинает накапливаться жир в подкожной клетчатке. После рождения ребенок быстро растет, увеличивается масса и длина его тела, площадь поверхности тела (табл. 1). Рост человека продолжается в течение первых 20 лет его жизни. У мужчин увеличение длины тела заканчивается, как правило, в 20—22 года, у женщин — в 18—20 лет. Затем до 60—65 лет длина тела почти не изменяется. Однако в пожилом и старческом возрасте (после 60—70 лет) в связи с увеличением изгибов позвоночного столба и изменением осанки тела, истончением межпозвоночных дисков, уплощением сводов стопы длина тела ежегодно уменьшается на 1—1,5 мм.

В течение первого года жизни после рождения рост ребенка увеличивается на 21—25 см.

В периоды раннего и первого детства (1 год — 7 лет) скорость роста быстро уменьшается, в начале периода второго детства (8—12 лет) скорость роста составляет 4,5—5,5 см в год, а затем возрастает. В подростковом возрасте (12—16 лет) годовая прибавка длины тела у мальчиков составляет в среднем 5,8 см, у девочек — около 5,7 см.

Таблица 1

Длина, масса тела и площадь поверхности тела в различные возрастные периоды постнатального онтогенеза

Показатели	Новорожденный		Возрастные периоды/ пол (м—мужской, ж—женский)									
			8 лет		10 лет		12 лет		14 лет			
	м	ж	м	ж	м	ж	м	ж	м	ж		
Длина тела, см	50,8	55,0	126,3	126,4	136,3	137,3	143,9	147,8	157,0	157,3		
Масса тела, кг	3,5	3,4	26,1	25,6	32,9	31,8	35,8	38,5	46,1	49,1		
Площадь поверхности тела, см <sup>2</sup>	2200	2200	8690		9610		10750		12290			
Показатели	Возрастные периоды											
	16 лет		18 лет		20 лет		22 года		24 года		24—60 лет	
	м	ж	м	ж	м	ж	м	ж	м	ж	м	ж
Длина тела, см	169,8	160,2	<b>172,3</b>	161,8	173,6	162,8	174,7	162,7	174,7	162,8	174,5	162,6
Масса тела, кг	59,1	56,8	67,6	<b>56,8</b>	70,2	57,1	<b>71,8</b>	57,3	71,9	57,5	71,7	56,7
Площадь поверхности тела, см <sup>2</sup>	14300		15850		16800		17255		17535		18000 16000	

П р и м е ч а н и е : цифровые данные взяты из книг «Человек. Морфобиологические данные» (1977), «Морфология человека» под ред. Б.А. Никитюка, В.П. Чтецова (1990).

При этом у девочек наиболее интенсивный рост наблюдается в возрасте от 10 до 13 лет, а у мальчиков — в подростковом возрасте. Затем рост замедляется.

Масса тела к 5—6 месяцам после рождения удваивается. Утраивается масса тела к году и увеличивается примерно в 4 раза к двум годам. Увеличение длины и массы тела идет примерно с одинаковой скоростью. Максимальное годовичное увеличение массы тела наблюдается у подростков: у девочек на 13-м, а у мальчиков — на 15-м году жизни. Масса тела увеличивается до 20—25 лет, а затем стабилизируется. Стабильная масса тела обычно сохраняется до 40—46 лет. Считается важным и физиологически оправданным сохранять массу тела до конца жизни в пределах цифр 19—20-летнего возраста.

За последние 100—150 лет наблюдается ускорение морфофункционального развития и созревания всего организма у детей и подростков (акселерация), которая в большей степени проявляется в экономически развитых странах. Так, масса тела у новорожденных детей за столетие возросла в среднем на 100—300 г, у годовалых — на 1500—2000 г. Длина тела также возросла на 5 см. Длина тела детей в периоды второго детства и у подростков увеличилась на 10—15 см, а у взрослых мужчин — на 6—8 см. Уменьшилось время, в течение которого возрастает длина тела человека. В конце XIX века рост продолжался до 23—26 лет. В конце XX века у мужчин рост тела в длину происходит до 20—22 лет, а у женщин до 18—20 лет. Ускорились прорезывание молочных и постоянных зубов. Быстрее идет психическое развитие, половое созревание. В конце XX века по сравнению с его началом средний возраст прихода менструаций у девочек снизился с 16,5 до 12—13 лет, а время наступления менопаузы возросло с 43—45 до 48—50 лет.

После рождении, в период продолжающегося роста человека, у каждого возраста имеются свои морфофункциональные особенности.

У новорожденного ребенка голова округлая, большая, шея и грудь короткие, живот длинный, ноги короткие, руки длинные (рис. 2). Окружность головы на 1—2 см больше окружности груди, мозговой отдел черепа относительно больше лицевого. Форма грудной клетки бочкообразная. Позвоночник лишен изгибов, лишь незначительно выражен мыс. Кости, образующие тазовую кость, не сращены между собой. Внутренние органы относительно крупнее, чем у взрослого человека. Так, например, масса печени

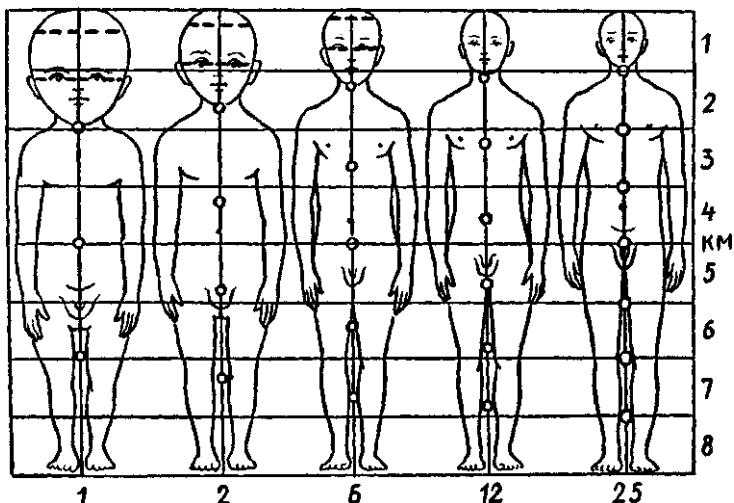


Рис. 2. Изменения пропорций отделов тела в процессе роста.  
 КМ — средняя линия. Цифры сверху показывают, какую часть тела составляет голова. Деления, отмеченные цифрами справа, — соответствие отделов тела детей и взрослых; цифры внизу — возраст

новорожденного ребенка составляет  $\frac{1}{20}$  массы тела, в то время как у взрослого человека —  $\frac{1}{50}$ . Длина кишечника в 2 раза больше длины тела, у взрослого человека — в 4—4,5 раза. Масса мозга новорожденного составляет 13—14% массы тела, а у взрослого человека лишь около 2%. Большими размерами отличаются надпочечники и тимус.

**В грудном возрасте (10 дней — 1 год)** тело ребенка растет наиболее быстро. Примерно с 6-ти месяцев начинается прорезывание молочных зубов. За первый год жизни размеры ряда органов и систем достигают размеров, характерных для взрослого (глаз, внутреннее ухо, центральная нервная система). В течение первых лет жизни быстро растут и развиваются опорно-двигательный аппарат, пищеварительная, дыхательная системы.

**В период раннего детства (1—3 года)** прорезываются все молочные зубы и происходит первое «округление», т.е. увеличение массы тела опережает рост тела в длину. Быстро прогрессирует психическое развитие ребенка, речь, память. Ребенок начинает ориентироваться в пространстве. В течение 2—3-го годов жизни рост в длину преобладает над увеличением массы тела. В конце периода начинается прорезывание постоянных зубов. В связи с быстрым развитием мозга, масса которого к концу периода достигает уже 1100—

1200 г, быстро развиваются умственные способности, каузальное мышление, длительно сохраняется способность узнавания, ориентация во времени, в днях недели.

**В раннем и в первом детстве** (4—7 лет) половые отличия (кроме первичных половых признаков) почти не выражены,

**В период второго детства** (8—12 лет) вновь преобладает рост в ширину, однако в это время начинается половое созревание, а к концу периода усиливается рост тела в длину, темпы которого больше у девочек.

Прогрессирует психическое развитие детей. Развивается ориентация в отношении месяцев и календарных дней. Начинается половое созревание, более раннее у девочек, что связано с усилением секреции женских половых гормонов. У девочек в 8—9 лет начинает расширяться таз и округляться бедра, увеличивается секреция сальных желез, происходит оволосение лобка. У мальчиков в 10—11 лет начинается рост гортани, яичек и полового члена, который к 12 годам увеличивается на 0,5—0,7 см.

**В подростковом возрасте** (12—16 лет) быстро растут и развиваются половые органы, усиливаются вторичные половые признаки. У девочек увеличивается количество волос на коже лобковой области, появляются волосы в подмышечных впадинах, увеличиваются размеры половых органов, молочных желез, щелочная реакция влагалищного секрета становится кислой, появляются менструации, увеличиваются размеры таза. У мальчиков быстро увеличиваются яички и половой член, вначале оволосение лобка развивается по женскому типу, набухают грудные железы. К концу подросткового периода (15—16 лет) начинается рост волос на лице, теле, в подмышечных впадинах, а на лобке — по мужскому типу, пигментируется кожа мошонки, еще больше увеличиваются половые органы, возникают первые эякуляции (непроизвольные семяизвержения).

В подростковом возрасте развивается механическая и словесно-логическая память.

**Юношеский возраст** (16—21 год) совпадает с периодом созревания. В этом возрасте рост и развитие организма в основном завершается, все аппараты и системы органов практически достигают морфофункциональной зрелости.

Строение тела в **зрелом возрасте** (22—60 лет) изменяется мало, а в **пожилом** (61—74 года) и **старческом** (75—90 лет) прослеживаются характерные для этих возрастов перестройки, которые изучает специальная наука — геронтология (от греч. *geron* — старик). Временные границы ста-

рения варьируют в широких пределах у различных индивидуумов. В старческом возрасте происходит снижение адаптивных возможностей организма, изменение морфофункциональных показателей всех аппаратов и систем органов, среди которых важнейшая роль принадлежит иммунной, нервной и кровеносной системам.

Активный образ жизни, регулярные занятия физической культурой замедляют процесс старения. Однако это возможно в пределах, обусловленных наследственными факторами.

Мужчину от женщины отличают половые признаки (табл. 2). Они делятся на первичные (половые органы) и вторичные (развитие волос на лобке, развитие молочных желез, изменения голоса и др.).

В анатомии имеются понятия о типах телосложения. Телосложение определяется генетическими (наследственными) факторами, влиянием внешней среды, социальными условиями. Выделяют три типа телосложения человека: **мезоморфный, брахиморфный и долихоморфный**. *Примезоморфном* (от греч. *mesos* — средний, *morphe* — форма, вид) типе телосложения (нормостеники) анатомические особенности

Таблица 2

Некоторые половые отличия мужчин (м) и женщин (ж)

Показатели	Пол	
	м	ж
Длила тела	Больше	Меньше
Масса тела	Больше	Меньше
Туловище (относительные размеры)	Короче	Длиннее
Конечности {%%}	Длиннее	Короче
Плечи	Шире	Уже
Таз	Уже	Шире
Грудная клетка	Длиннее, шире	Короче, уже
Живот	Короче	Длиннее
Масса мышц	Больше	Меньше
Подкожная жировая клетчатка	Меньше	Больше
Кожа	Толще	Тоньше
Волосы	Больше на лице, туловище, конечностях, обильные на лобке и животе до пупка	Меньше, на животе отсутствуют

строения тела приближаются к усредненным показателям нормы (с учетом возраста, пола). Лица *брахиморфного* (от греч. *brachys* — короткий) типа телосложения (гиперстеники) имеют низкий рост, широкое туловище, склонны к полноте. Диафрагма у них расположена высоко, сердце лежит на ней почти поперечно, легкие короткие, мышцы развиты хорошо. У лиц *долихоморфного* типа телосложения (от греч. *dolichos* — длинный) высокий рост, длинные конечности. Мускулатура развита слабо. Диафрагма расположена низко, легкие длинные, сердце расположено почти вертикально.

Анатомия человека изучает строение нормального (усредненного) человека, поэтому такую анатомию называют нормальной. Для удобства изучения положения органов, частей тела используют три взаимно перпендикулярные плоскости. *Сагиттальная плоскость* (от греч. *sagitta* — стрела) вертикально рассекает тело спереди назад. *Фронтальная плоскость* (от лат. *front* — лоб) располагается перпендикулярно сагиттальной, ориентирована справа налево. *Горизонтальная плоскость* занимает перпендикулярное положение по отношению к первым двум, она отделяет верхнюю часть тела от нижней.

Через тело человека можно провести большое число таких плоскостей. Сагиттальную плоскость, отделяющую правую половину тела от левой, называют срединной плоскостью. Фронтальная плоскость отделяет переднюю часть тела от задней.

В анатомии выделяют термины *средний* (медиальный, лежащий ближе к срединной плоскости) и *боковой* (латеральный, расположенный на удалении от срединной плоскости). Для обозначения частей верхних и нижних конечностей применяются понятия *проксимальный* — находящийся ближе к началу конечности, и *дистальный* — расположенный дальше от туловища.

При изучении анатомии употребляют такие термины, как правый и левый, большой и малый, поверхностный и глубокий.

При определении у живого человека положения органов, проекции их границ на поверхности тела используют вертикальные линии, проведенные через определенные точки. *Передняя срединная линия* проводится по середине передней поверхности тела. *Задняя срединная линия* проходит вдоль остистых отростков позвонков. Обе эти линии соединяют правую половину тела с левой. *Правая и левая*



*грудинные (окблогрудинные) линии* проходят вдоль соответствующих краев грудины. *Среднеключичная линия* проходит вертикально через середину ключицы. *Подмышечные (передняя, средняя и задняя) линии* проводятся через середину и соответствующие края подмышечной ямки. *Лопаточная линия* проходит через нижний угол лопатки. *Околопозвоночная линия* проводится рядом с позвоночником через реберно-поперечные суставы.

Вопросы для повторения и самоконтроля:

1. Что такое зигота? Из чего и где она образуется?
2. Из каких эмбриональных структур образуются эктодерма и энтодерма? Какие органы из них развиваются в дальнейшем?
3. Когда и из чего образуется средний зародышевый листок?
4. Какие части выделяют у сомитов и у спланхнотома?
5. Какие факторы влияют на развитие зародыша?
6. Какие анатомические признаки характерны для новорожденного?
7. Какие системы и аппараты органов быстрее растут и развиваются у детей, подростков, в юношеском возрасте?
8. Назовите известные вам типы телосложения и их отличительные особенности.

## СТРОЕНИЕ ТЕЛА ЧЕЛОВЕКА

Человеческий организм, представляющий собой единую, целостную, сложно устроенную систему, состоит из органов и тканей. Органы, которые построены из тканей, объединены в системы и аппараты. Ткани, в свою очередь, состоят из различных видов клеток и межклеточного вещества.

### КЛЕТКИ

**Клетка** — это элементарная, универсальная единица живой материи. Клетка имеет упорядоченное строение, способна получать энергию извне и использовать ее для выполнения присущих каждой клетке функций. Клетки активно реагируют на внешние воздействия (раздражения), участвуют в обмене веществ, обладают способностью к росту, регенерации, размножению, передаче генетической информации, приспособлению к условиям внешней среды.

Клетки в организме человека разнообразны по форме, они могут быть плоскими, круглыми, овоидными, верете-

нообразными, кубическими, отростчатыми. Форма клеток обуславливается их положением в организме и функцией. Размеры клеток варьируют от нескольких микрометров (например, малый лимфоцит) до 200 мкм (яйцеклетка).

Межклеточное вещество представляет собой продукт жизнедеятельности клеток и состоит из основного вещества и расположенных в нем различных волокон соединительной ткани.

Несмотря на большое многообразие, все клетки имеют общие признаки строения и состоят из ядра и цитоплазмы, заключенных в клеточную оболочку — цитолемму (рис. 3). Оболочка клетки, или клеточная мембрана (цитолемма, плазмалемма), отграничивает клетку от внешней среды. Толщина цитолеммы равна 9—10 нм (1 нанометр равен  $10^{-8}$  м или 0,002 мкм). Построена цитолемма из белковых и липидных молекул и представляет собой трехслойную структуру, наружная поверхность которой покрыта тонкофибрилярным гликокаликсом. В состав гликокаликса входят различные углеводы, которые образуют длинные ветвящиеся цепочки полисахаридов. Эти полисахариды связаны с белковыми молекулами, которые входят в состав цитолеммы. У цитолеммы наружный и внутренний электронно-плотные липидные слои (пластинки) имеют толщину около 2,5 нм, а средний — электронно-прозрачный слой (гидрофобная зона липидных молекул) — около 3 нм. В билипидном слое цитолеммы находятся молекулы белка, некоторые из них проходят через всю толщу клеточной оболочки.

Цитолемма не только отделяет клетку от внешней среды. Она защищает клетку, выполняет рецепторные функции (воспринимает воздействия внешней для клетки среды), транспортную функцию. Через цитолемму происходит перенос различных веществ (воды, низкомолекулярных соединений, ионов) как внутрь клетки, так и из клетки. При затрате энергии (расщеплении АТФ) через цитолемму активно транспортируются различные органические вещества (аминокислоты, сахара и др.).

Цитолемма образует также межклеточные соединения (контакты) с соседними клетками. Контакты могут быть простыми и сложными. Простые соединения бывают в виде зубчатого шва, когда выросты (зубцы) цитолеммы одной клетки внедряются между выростами соседней клетки. Между цитолеммами соседних клеток имеется межклеточная щель шириной 15—20 нм. Сложные контакты образованы

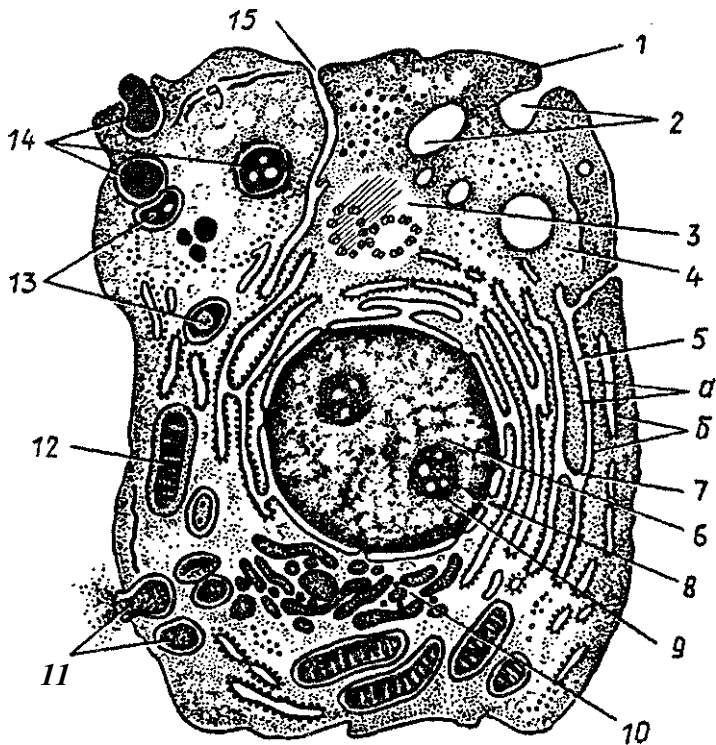


Рис. 3. Схема ультрамикроскопического строения клетки: 1 — цитолемма (плазматическая мембрана), 2 — пиноцитозные пузырьки, 3 — центросома (клеточный центр, цитоцентр), 4 — гиалоплазма, 5 — эндоплазматическая сеть (а — мембраны эндоплазматической сети, б — рибосомы), 6 — ядро, 7 — связь перинуклеарного пространства с полостями эндоплазматической сети, 8 — ядерные поры, 9 — ядрышко, 10 — внутриклеточный сетчатый аппарат (комплекс Гольджи), 11 — секреторные вакуоли, 12 — митохондрии, 13 — лизосомы, 14 — три последовательные стадии фагоцитоза, 15 — связь клеточной оболочки (цитолеммы) с мембранами эндоплазматической сети

или плотно прилежащими друг к другу клеточными оболочками соседних клеток (плотные контакты), или наличием между соседними клетками тонкофибрилярного вещества (десмосомы). К проводящим контактам относятся синапсы и щелевидные контакты — нексусы. У синапсов между цитолеммой соседних клеток имеется щель, через которую происходит транспорт (передача возбуждения или торможения) только в одном направлении. У нексусов щелевидное

пространство между соседними цитолеммами разделено на отдельные короткие участки специальными белковыми структурами.

**Цитоплазма** неоднородна по своему составу, она включает в себя гиалоплазму и находящиеся в ней органеллы и включения.

**Гиалоплазма** (от греч. *hyalinus* — прозрачный) образует матрикс цитоплазмы, ее внутреннюю среду. Снаружи она отграничена клеточной мембраной — цитолеммой. Гиалоплазма имеет вид гомогенного вещества, представляет собой сложную коллоидную систему, состоящую из белков, нуклеиновых кислот, полисахаридов, ферментов и других веществ.

Важнейшая роль гиалоплазмы состоит в объединении всех внутриклеточных структур и в обеспечении их химического взаимодействия друг с другом. В гиалоплазме синтезируются белки, необходимые для жизнедеятельности и функций клетки. В гиалоплазме откладываются гликоген, жировые включения, содержится энергетический запас — молекулы аденозинтрифосфорной кислоты (АТФ).

В гиалоплазме располагаются органеллы общего назначения, которые имеются во всех клетках, а также непостоянные структуры — цитоплазматические включения. В число органелл входят митохондрии, внутренний сетчатый аппарат (комплекс Гольджи), цитоцентр (клеточный центр), зернистая и незернистая эндоплазматическая сети, рибосомы, лизосомы. К включениям относятся гликоген, белки, жиры, витамины, пигментные вещества и другие структуры.

**Органеллами** называют структуры цитоплазмы, постоянно встречающиеся в клетках и выполняющие определенные жизненно важные функции. Различают органеллы мембранные и немембранные. В клетках определенных тканей встречаются специальные органеллы, например миофибриллы в структурах мышечной ткани.

**Мембранные органеллы** — это замкнутые одиночные или связанные друг с другом микроскопической величины полости, отграниченные мембраной от окружающей их гиалоплазмы. Мембранными органеллами являются митохондрии, внутренний сетчатый аппарат (комплекс Гольджи), эндоплазматическая сеть, лизосомы, пероксисомы. Эндоплазматическая сеть подразделяется на зернистую и незернистую. Обе они образованы цистернами, пузырьками и каналами, которые ограничены мембраной толщиной око-

ло 6—7 нм. Эндоплазматическую сеть, к мембранам которой прикреплены рибосомы, называют зернистой (шероховатой) эндоплазматической сетью. Если нет рибосом на поверхности мембран — это гладкая эндоплазматическая сеть.

Мембраны эндоплазматической сети участвуют в транспорте веществ в клетке. На рибосомах зернистой эндоплазматической сети осуществляется синтез белков, на мембранах гладкой эндоплазматической сети синтезируются гликоген и липиды.

*Внутренний сетчатый аппарат* (комплекс Гольджи) образован мембранами плотно лежащих плоских цистерн и расположенных по их периферии многочисленных мелких пузырьков (везикул). Места скопления этих мембран получили название диктиосом. В одну диктиосому входит 5—10 плоских мембранных цистерн, разделенных прослойками гиалоплазмы. Мембраны внутреннего сетчатого аппарата выполняют функции накопления, химической перестройки веществ, которые синтезирует эндоплазматическая сеть. В цистернах комплекса Гольджи синтезируются полисахариды, которые образуют комплекс с белками. Комплекс Гольджи участвует в выведении синтезированных веществ за пределы клетки и является источником формирования клеточных лизосом.

*Митохондрии* имеют гладкую внешнюю мембрану и внутреннюю мембрану с выпячиваниями в виде гребней (кrist) внутрь митохондрии. Складчатость внутренней митохондриальной мембраны существенно увеличивает ее внутреннюю поверхность. Внешняя мембрана митохондрии отделена от внутренней узким межмембранным пространством. Полость митохондрии между кристами заполняет матрикс, имеющий тонкозернистое строение. В его состав входят молекулы ДНК (дезоксирибонуклеиновой кислоты) и митохондриальные рибосомы. Поперечник митохондрий составляет в среднем 0,5 мкм, а длина достигает 7—10 мкм. Основной функцией митохондрий является окисление органических соединений и использование освобождающейся при этом энергии для синтеза молекул АТФ.

*Лизосомы* — это шаровидные структуры размерами 0,2—0,4 мкм, ограниченные мембраной. Наличие в лизосомах гидролитических ферментов (гидролаз), расщепляющих различные биополимеры, свидетельствует об участии их в процессах внутриклеточного переваривания.

*Пероксисомы* (микротельца) представляют собой небольшие вакуоли размерами 0,3—1,5 мкм, ограниченные мембраной и содержащие зернистый матрикс. В этом матриксе присутствует каталаза, разрушающая перекись водорода, образующуюся при действии ферментов окислительного дезаминирования аминокислот.

К *немембранным органеллам* относятся рибосомы, микротрубочки, центриоли, микрофиламенты и другие образования. *Рибосомы* являются элементарными аппаратами синтеза белковых, полипептидных молекул. Состоят рибосомы из гранул рибонуклеопротеида (диаметром 20—25 нм), в образовании которых участвуют белки и молекулы РНК. Наряду с одиночными рибосомами в клетках имеются группы рибосом (полисомы, полирибосомы).

*Микротрубочки* располагаются в цитоплазме клеток. Они представляют собой полые цилиндры диаметром около 24 нм. Образованы микротрубочки белками тубулинами. В цитоплазме микротрубочки образуют цитоскелет и участвуют в двигательных функциях клеток. Микротрубочки поддерживают форму клеток, способствуют ориентированным их движениям. Микротрубочки входят в состав центриолей, веретена деления клетки, базальных телец, жгутиков, ресничек.

*Центриоли* представляют собой полые цилиндры диаметром около 0,25 мкм и длиной до 0,5 мкм. Стенки центриолей построены из микротрубочек, которые образуют девять триплетов ( $9 \times 3$ ), соединенных друг с другом. Две центриоли, лежащие под прямым углом друг к другу, образуют диплосому. Вокруг центриолей (диплосомы) находится центросфера в виде бесструктурного плотного ободка с отходящими от него радиарно тонкими фибриллами.

Центриоли и центросфера вместе образуют клеточный центр. При подготовке к митотическому делению число центриолей в клетке удваивается.

Центриоли участвуют в формировании веретена деления клетки и аппаратов ее движения — ресничек и жгутиков. Реснички и жгутики являются цилиндрическими выростами цитоплазмы, в центре которых находится система микротрубочек.

*Микрофиламенты* представляют собой тонкие (5—7 нм) белковые нити, располагающиеся в виде пучков или слоев преимущественно в периферических отделах клетки. В состав микрофиламентов входят различные сократительные белки: актин, миозин, тропомиозин. Микрофиламенты

выполняют опорно-двигательную функцию клеток. Промежуточные филаменты, или микрофибриллы, толщиной около 10 нм имеют различный состав в разных клетках. В эпителиальных клетках филаменты построены из белков кератинов, в мышечных клетках — из десмина, в нервных клетках — из белков нейрофибрилл. Промежуточные микрофиламенты также являются опорно-каркасными структурами клеток.

Включения цитоплазмы клеток служат временными структурами, они образуются в результате деятельности клетки. Различают включения трофические, секреторные и пигментные. Трофические включения бывают белковыми, жировыми и углеводными. Они служат запасами питательных веществ, накапливаются клеткой. Секреторные включения являются продуктами функции железистых клеток, содержат биологически активные вещества, необходимые организму. Пигментные включения — это окрашенные вещества, необходимые организму, которые скапливаются в клетке. Пигмент может быть экзогенного происхождения (красители и др.) и эндогенного (меланин, гемоглобин, билирубин, липофусцин).

Ядро клетки. Ядро является обязательным элементом клетки, оно содержит генетическую информацию и регулирует белковый синтез. Генетическая информация заложена в молекулах дезоксирибонуклеиновой кислоты (ДНК). При делении клетки эта информация в равных количествах передается дочерним клеткам. В ядре имеется собственный аппарат белкового синтеза, контролирующий синтетические процессы в цитоплазме. В ядре на молекулах ДНК производятся различные виды рибонуклеиновой кислоты (РНК) — информационной, транспортной, рибосомной.

Ядро неделящейся клетки (интерфазное) чаще имеет сферическую или овоидную форму и состоит из хроматина, ядрышка, кариоплазмы (нуклеоплазмы), отграниченных от цитоплазмы ядерной оболочкой.

Хроматин интерфазного ядра представляет собой хромосомный материал — это разрыхленные, деконденсированные хромосомы. Деконденсированные хромосомы называют эухроматином. Таким образом, хромосомы в ядрах клеток могут находиться в двух структурно-функциональных состояниях. При деконденсированной форме хромосомы находятся в рабочем, активном состоянии. В это время они участвуют в процессах транскрипции (воспроизведения), репликации (от лат. *replicatio* — повторение) нуклеиновых

кислот (РНК, ДНК). Хромосомы в конденсированном состоянии (плотном) неактивны, они участвуют в распределении и переносе генетической информации в дочерние клетки при клеточном делении. В начальных фазах митотического деления клеток хроматин конденсируется, образуя видимые хромосомы. У человека соматические клетки содержат 46 хромосом — 22 пары гомологичных хромосом и две половые хромосомы. У женщин половые хромосомы парные (XX-хромосомы), у мужчин — непарные (XY-хромосомы).

*Ядрышко* — это плотное, интенсивно окрашивающееся образование в ядре, округлой формы, размерами 1—5 мкм. Состоит ядрышко из нитчатых структур — нуклеопротейдов и переплетающихся нитей РНК, а также предшественников рибосом. Ядрышко служит местом образования рибосом, на которых синтезируются полипептидные цепи в цитоплазме клеток.

*Нуклеоплазма* — электронно-прозрачная часть ядра, представляет собой коллоидный раствор белков, окружающей хроматин и ядрышко.

*Ядерная оболочка* (нуклеолема) состоит из внешней ядерной мембраны и внутренней ядерной мембраны, разделенных перинуклеарным пространством. В ядерной оболочке имеются поры, в которых располагаются белковые гранулы и нити (поровый комплекс). Через ядерные поры происходит избирательный транспорт белков, обеспечивающий прохождение макромолекул в цитоплазму, а также обмен веществ между ядром и цитоплазмой.

## Деление клеток (клеточный цикл)

Рост организма, увеличение числа клеток, их размножение происходят путем деления. Основным способом деления клеток в человеческом организме являются митоз и мейоз. Процессы, происходящие при этих способах деления клеток, протекают одинаково, однако они приводят к разным результатам. Митотическое деление клеток приводит к увеличению числа клеток, к росту организма. Таким способом обеспечивается обновление клеток при их износе, гибели. (В настоящее время известно, что клетки эпидермиса живут 3—7 дней, эритроциты — до 4 месяцев. Нервные и мышечные клетки (волокна) живут в течение всей жизни человека.) Благодаря митотическому делению до-



черные клетки получают набор хромосом, идентичный материнскому.

При мейозе, который наблюдается у половых клеток, в результате их деления образуются новые клетки с одинарным (гаплоидным) набором хромосом, что важно для передачи генетической информации. При слиянии одной половой клетки с клеткой противоположного пола (при оплодотворении) набор хромосом удваивается, становится полным, двойным (диплоидным).

**Мейоз** — представляет собой своеобразное деление, когда из одного образуется четыре дочерних ядра, в каждом из которых содержится вдвое меньше хромосом, чем в материнском ядре. При мейозе происходит два последовательных (мейотических) деления клеток. В результате из двойного (диплоидного) числа хромосом ( $2n$ ) образуется одинарный (гаплоидный) набор ( $n$ ). Мейоз происходит только при делении половых клеток, при этом сохраняется постоянное число хромосом, что обеспечивает передачу наследственной информации от одной клетки другой. У всех клеток при размножении (делении) наблюдаются изменения, укладываемые в рамках клеточного цикла.

**Клеточным циклом** называют процессы, которые происходят в клетке при подготовке клетки к делению и во время деления, в результате которого одна клетка (материнская) делится на две дочерние (рис. 4). В клеточном цикле выделяют подготовку клетки к делению (интерфазу) и митоз (процесс деления клетки).

В интерфазе, которая длится примерно 20—30 часов, удваивается масса клетки и всех ее структурных компонентов, в том числе центриолей. Происходит репликация (повторение) молекул нуклеиновых кислот. Родительская цепь ДНК служит матрицей для синтеза дочерних дезоксирибонуклеиновых кислот. В итоге репликации каждая из двух дочерних молекул ДНК состоит из одной старой и одной новой цепи. В период подготовки к митозу в клетке синтезируются белки, необходимые для деления клетки (митоза). К концу интерфазы хроматин в ядре конденсирован.

**Митоз** (от греч. *mitos* — нить) представляет собой период, когда материнская клетка разделяется на две дочерние. Митотическое деление клеток обеспечивает равномерное распределение структур клетки, ее ядерного вещества — хроматина — между двумя дочерними клетками. Длитель-

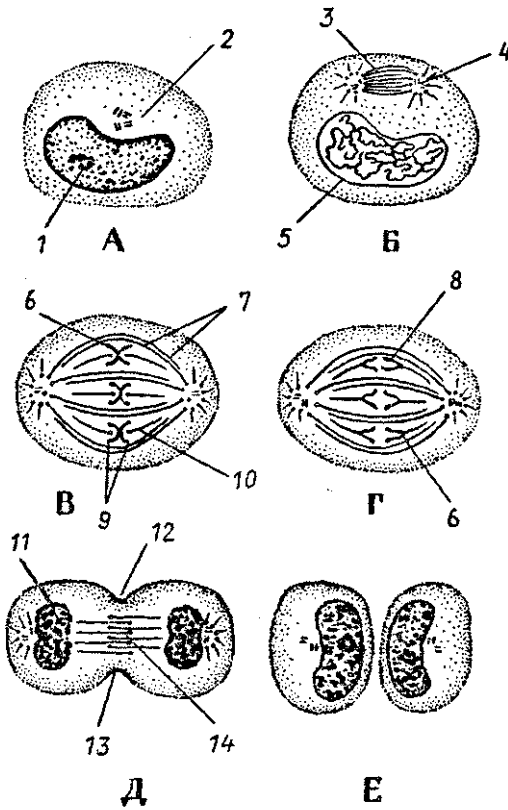


Рис. 4. Стадии митоза. Показаны конденсация хроматина с образованием хромосом, образование веретена деления и равномерное распределение хромосом и центриолей по двум дочерним клеткам.

А — интерфаза, Б — профаза, В — метафаза, Г — анафаза, Д — телофаза, Е — поздняя телофаза.

1 — ядрышко, 2 — центриоли, 3 — веретено деления, 4 — звезда, 5 — ядерная оболочка, 6 — кинетохор, 7 — непрерывные микротрубочки, 8, 9 — хромосомы, 10 — хромосомные микротрубочки, 11 — формирование ядра, 12 — борозда дробления, 13 — пучок актиновых нитей, 14 — остаточное (срединное) тельце

ность митоза — от 30 минут до 3 часов. Митоз подразделяют на профазу, метафазу, анафазу, телофазу.

В профазе постепенно распадается ядрышко, центриоли расходятся к полюсам клеток.

В метафазе разрушается ядерная оболочка, хромосомные нити направляются к полюсам, сохраняя связь с экваториальной областью клетки. Структуры эндоплазматической сети и комплекса Гольджи распадаются на мелкие пузырьки (везикулы), которые вместе с митохондриями распределяются в обе половины делящейся клетки. В конце метафазы каждая хромосома начинает расщепляться продольной щелью на две новые дочерние хромосомы.

В анафазе хромосомы отделяются друг от друга и расходятся к полюсам клетки со скоростью до 0,5 мкм/мин.

В телофазе хромосомы, разошедшиеся к полюсам клетки, деконденсируются, переходят в хроматин, и начинается транскрипция (продукция) РНК. Образуется ядерная оболочка, ядрышко, быстро формируются мембранные структуры будущих дочерних клеток. На поверхности клетки, по ее экватору, появляется перетяжка, которая углубляется, клетка разделяется на две дочерние клетки.

Вопросы для повторения и самоконтроля:

1. Назовите структурные элементы клетки.
2. Какие функции выполняет клетка?
3. Перечислите мембранные и немембранные органеллы клетки, назовите их функции.
4. Из каких элементов состоит ядро клетки, какие функции оно выполняет?
5. Какие существуют виды соединений клеток друг с другом?
6. Что такое клеточный цикл, какие периоды (фазы) в нем (в этом цикле) выделяют?
7. Что такое мейоз, чем он отличается от митоза?

## ТКАНИ

Клетки и их производные объединяются в ткани. *Ткань* — это сложившаяся в процессе эволюции совокупность клеток и межклеточного вещества, имеющих общее происхождение, строение и функции. По морфологическим и физиологическим признакам в организме человека выделяют четыре типа тканей: эпителиальную, соединительную, мышечную и нервную.

### Эпителиальная ткань

Эпителий эпителиальной ткани образует поверхностные слои кожи, покрывает слизистую оболочку полых внутренних органов, поверхности серозных оболочек, а также образует железы. В связи с этим выделяют покровный эпителий и железистый эпителий.

*Покровный эпителий* занимает в организме пограничное положение, отделяя внутреннюю среду от внешней, защищает организм от внешних воздействий, выполняет функции обмена веществ между организмом и внешней средой.

*Железистый эпителий* образует железы, различные по форме, расположению и функциям. Эпителиальные клетки (гландулоциты) желез синтезируют и выделяют вещества — секреты, участвующие в различных функциях организма. Поэтому железистый эпителий называют также секреторным эпителием.

Покровный эпителий образует сплошной пласт, состоящий из плотно расположенных клеток, соединенных друг с другом с помощью различных видов контактов. Эпителиоциты всегда лежат на базальной мембране, богатой углеводно-белково-липидными комплексами, от которых зависит ее избирательная проницаемость. Базальная мембрана отделяет эпителиальные клетки от подлежащей соединительной ткани. Эпителии обильно снабжены нервными волокнами и рецепторными окончаниями, передающими в центральную нервную систему сигналы о различных внешних воздействиях. Питание клеток покровного эпителия осуществляется путем диффузии тканевой жидкости из подлежащей соединительной ткани.

Согласно отношению эпителиальных клеток к базальной мембране и их положению на свободной поверхности эпителиального пласта различают *однослойный* и *многослойный* эпителий (рис. 5). У однослойного эпителия все клетки лежат на базальной мембране, у многослойных — к базальной мембране прилежит только самый глубокий слой. Однослойный эпителий, в клетках которого ядра располагаются на одном уровне, называют *однорядным*. Эпителий, ядра клеток которого лежат на разных уровнях, носит название *многорядного*. Многослойный эпителий бывает неороговевающим (многослойный плоский неороговевающий), а также ороговевающим (многослойный плоский ороговевающий), у которого поверхностно расположенные клетки ороговевают, превращаются в роговые чешуйки. *Переходный* эпителий так назван потому, что его строение меняется в зависимости от растяжения стенок органа, которые этот эпителий покрывает (например, эпителиальный покров слизистой оболочки мочевого пузыря).

В соответствии с формой эпителиоциты подразделяются на *плоские*, *кубические* и *призматические*. У эпителиальных клеток выделяют базальную часть, обращенную в сторону базальной мембраны, и апикальную, направленную к поверхности слоя покровного эпителия. В базальной части находится ядро, в апикальной располагаются органеллы клетки, включения, в том числе и секреторные гранулы у

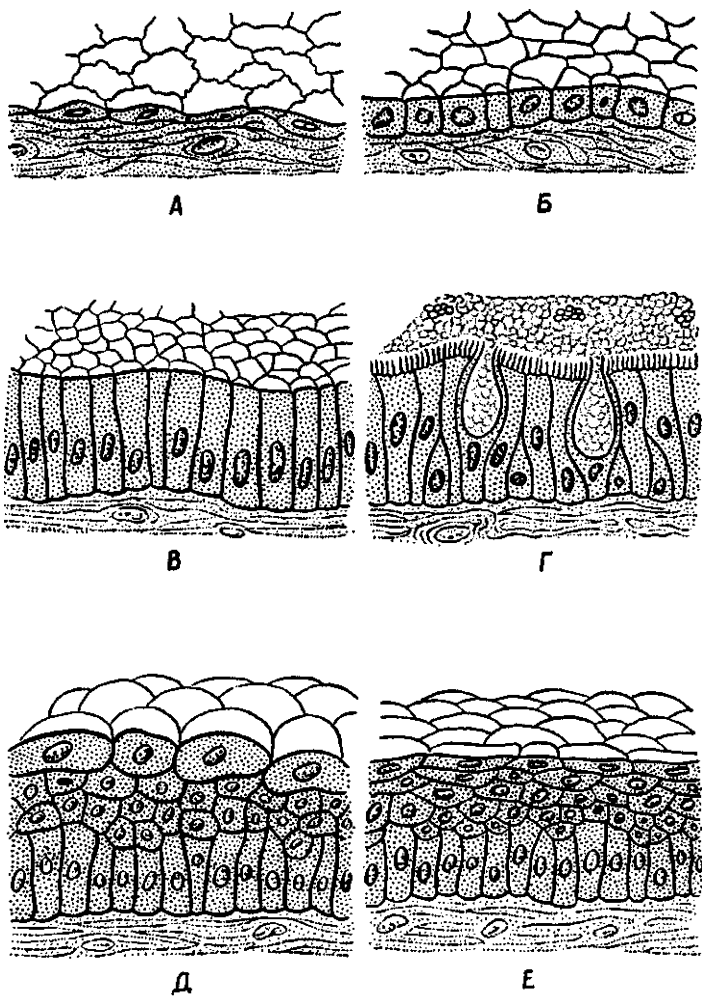


Рис. 5. Схема строения эпителиальной ткани:  
 А — простой сквамозный эпителий (мезотелий); Б — простой кубический эпителий; В — простой столбчатый эпителий; Г — реснитчатый эпителий; Д — переходный эпителий; Е — неороговевающий многослойный (плоский) сквамозный эпителий

железистого эпителия. На апикальной части могут быть микроворсинки — выросты цитоплазмы у специализированных эпителиальных клеток (реснитчатый эпителий дыхательных путей).

Покровный эпителий при повреждениях способен быстро восстанавливаться митотическим способом деления клеток. У однослойного эпителия все клетки имеют способность к делению, у многослойного — только базально расположенные клетки. Эпителиальные клетки, интенсивно размножаясь по краям повреждения, как бы наползают на раневую поверхность, восстанавливая целостность эпителиального покрова.

## Соединительные ткани

Соединительная ткань образована клетками и межклеточным веществом, в котором всегда присутствует значительное количество соединительнотканых волокон. Соединительная ткань, имея различное строение, расположение, выполняет механические функции (опорные), трофическую — питания клеток, тканей (кровь), защитные (механическая защита и фагоцитоз).

В соответствии с особенностями строения и функций межклеточного вещества и клеток выделяют собственно соединительную ткань, а также скелетные ткани и кровь.

### Собственно соединительная ткань

Собственно соединительная ткань сопровождает кровеносные сосуды вплоть до капилляров, заполняет промежутки между органами и тканями в органах, подстилает эпителиальную ткань. Собственно соединительную ткань подразделяют на волокнистую соединительную ткань и соединительную ткань со специальными свойствами (ретикулярную, жировую, пигментную).

**Волокнистая соединительная ткань** в свою очередь подразделяется на рыхлую и плотную, а последняя — на неоформленную и оформленную. В основу классификации волокнистой соединительной ткани положен принцип соотношения клеток и межклеточных, волоконных структур, а также расположение соединительнотканых волокон.

*Рыхлая волокнистая соединительная ткань* имеется во всех органах возле кровеносных и лимфатических сосудов, нервов и образует строму многих органов (рис. 6). Основными клеточными элементами рыхлой волокнистой соединитель-

ной ткани являются фибробласты. Межклеточные структуры представлены основным веществом и расположенными в нем коллагеновыми (клейдающими) и эластическими волокнами. Основное вещество представляет собой гомогенную коллоидную массу, которая состоит из кислых и нейтральных полисахаридов в комплексе с белками. Эти полисахариды получили название гликозаминогликанов, протеогликанов, в том числе гиалуроновая кислота. Жидкую часть основного вещества составляет тканевая жидкость.

Механические, прочностные качества соединительной ткани придают коллагеновые и эластические волокна. Основу *коллагеновых волокон* составляет белок коллаген. Каждое коллагеновое волокно состоит из отдельных коллагеновых фибрилл толщиной около 7 нм. Коллагеновые волокна

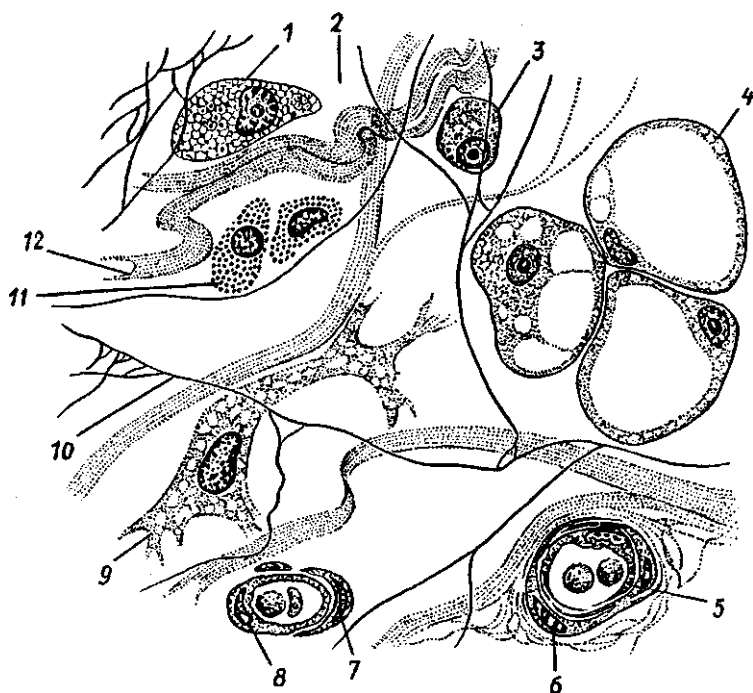


Рис. 6. Строение рыхлой волокнистой соединительной ткани:

1 — макрофаг, 2 — аморфное межклеточное (основное) вещество, 3 — плазмоцит (плазматическая клетка), 4 — липоцит (жировая клетка), 5 — кровеносный сосуд, 6 — миоцит, 7 — пероцит, 8 — эндотелиоцит, 9 — фибробласт, 10 — эластическое волокно, 11 — тканевый базофил, 12 — коллагеновое волокно

характеризуются большой механической прочностью на разрыв. Они объединяются в пучки различной толщины.

*Эластические волокна* определяют эластичность и растяжимость соединительной ткани. Они состоят из аморфного белка эластина и нитевидных, ветвящихся фибрилл.

Клетками соединительной ткани являются молодые функционально активные *фибробласты* и зрелые *фиброциты*. Фибробласты принимают участие в образовании межклеточного вещества и коллагеновых волокон. Фибробласты имеют веретенообразную форму, базофильную цитоплазму, они способны к размножению митотическим путем. Фиброциты отличаются от фибробластов слабым развитием мембранных органелл и низким уровнем метаболизма.

В соединительной ткани имеются специализированные клетки, в том числе клетки крови (лейкоциты) и иммунной системы (лимфоциты, плазматические клетки). В рыхлой соединительной ткани встречаются подвижные клеточные элементы — макрофаги и тучные клетки.

*Макрофаги* — это активно фагоцитирующие клетки, размерами 10—20 мкм, содержащие многочисленные органеллы для внутриклеточного переваривания и синтеза различных антибактериальных веществ, имеющие многочисленные ворсинки на поверхности клеточной мембраны.

*Тучные клетки* (тканевые базофилы) синтезируют и накапливают в цитоплазме биологически активные вещества (гепарин, серотонин, дофамин и др.). Они являются регуляторами местного гомеостаза в соединительной ткани. В рыхлой волокнистой соединительной ткани присутствуют также жировые клетки (адипоциты), пигментные клетки (пигментоциты).

*Плотная волокнистая соединительная ткань* состоит преимущественно из волокон, небольшого количества клеток и основного аморфного вещества. Выделяют плотную неоформленную и плотную оформленную волокнистую соединительную ткань. Первая из них (неоформленная) образована многочисленными волокнами различной ориентации и имеет сложные системы перекрещивающихся пучков (например, сетчатый слой кожи). У плотной оформленной волокнистой соединительной ткани волокна располагаются в одном направлении, в соответствии с действием силы натяжения (сухожилия мышц, связки).

Соединительная ткань со специальными свойствами представлена ретикулярной, жировой, слизистой и пигментной тканями.



*Ретикулярная соединительная ткань* состоит из ретикулярных клеток и ретикулярных волокон. Волокна и отростчатые ретикулярные клетки образуют рыхлую сеть. Ретикулярная ткань образует строма кроветворных органов и органов иммунной системы и создает микроокружение для развивающихся в них клеток крови и лимфоидного ряда.

*Жировая ткань* состоит преимущественно из жировых клеток. Она выполняет терморегулирующую, трофическую, формообразующую функции. Жир синтезируется самими клетками, поэтому специфической функцией жировой ткани является накопление и обмен липидов. Жировая ткань располагается главным образом под кожей, в сальнике и в других жировых депо. Жировая ткань используется при голодании для покрытия энергетических затрат организма.

*Слизистая соединительная ткань* в виде крупных отростчатых клеток (мукоцитов) и межклеточного вещества, богатая гиалуроновой кислотой, присутствует в пупочной канатике, предохраняя пупочные кровеносные сосуды от сдавления.

*Пигментная соединительная ткань* содержит большое количество пигментных клеток-меланоцитов (радужка глаза, пигментные пятна и др.), в цитоплазме которых находится пигмент меланин.

## Скелетные ткани

К скелетным тканям относят хрящевую и костную ткани, выполняющие в организме главным образом опорную, механическую функции, а также принимающие участие в минеральном обмене.

**Хрящевая ткань** состоит из клеток (хондроцитов, хондробластов) и межклеточного вещества. Межклеточное вещество хряща, находящееся в состоянии геля, образовано главным образом гликозаминогликанами и протеогликанами. В большом количестве в хряще содержатся фибриллярные белки (в основном коллаген). Межклеточное вещество обладает высокой гидрофильностью.

*Хондроциты* имеют округлую или овальную форму, они расположены в особых полостях (лакунах), вырабатывают все компоненты межклеточного вещества. Молодыми хрящевыми клетками являются *хондробласты*. Они активно синтезируют межклеточное вещество хряща, а также способны к размножению. За счет хондробластов происходит периферический (аппозиционный) рост хряща.

Слой соединительной ткани, покрывающей поверхность хряща, называется *надхрящницей*. В надхрящнице выделяют наружный слой — фиброзный, состоящий из плотной волокнистой соединительной ткани и содержащий кровеносные сосуды, нервы. Внутренний слой надхрящницы хондрогенный, содержащий хондробласты и их предшественников — прехондробласты. Надхрящница обеспечивает аппозиционный рост хряща, ее сосуды осуществляют диффузное питание хрящевой ткани и вывод продуктов обмена.

Соответственно особенностям строения межклеточного вещества выделяют гиалиновый, эластический и волокнистый хрящ.

*Гиалиновый хрящ* отличается прозрачностью и голубовато-белым цветом. Этот хрящ встречается в местах соединения ребер с грудиной, на суставных поверхностях костей, в местах соединения эпифиза с диафизом у трубчатых костей, в скелете гортани, в стенках трахеи, бронхов.

*Эластический хрящ* в своем межклеточном веществе наряду с коллагеновыми волокнами содержит большое количество эластических волокон. Из эластического хряща построены ушная раковина, некоторые мелкие хрящи гортани, надгортанник.

*Волокнистый хрящ* в межклеточном веществе содержит большое количество коллагеновых волокон. Из волокнистого хряща построены фиброзные кольца межпозвоночных дисков, суставные диски и мениски.

Костная ткань построена из костных клеток и межклеточного вещества, содержащего различные соли и соединительнотканые волокна. Расположение костных клеток, ориентация волокон и распределение солей обеспечивают костной ткани твердость, прочность. Органические вещества кости получили название оссеин (от лат. *os* — кость). Неорганическими веществами кости являются соли кальция, фосфора, магния и др. Сочетание органических и неорганических веществ делает кость прочной и эластичной. В детском возрасте в костях больше, чем у взрослых, органических веществ, поэтому у детей переломы костей случаются редко. У пожилых, старых людей в костях количество органических веществ уменьшается, кости становятся более хрупкими, ломкими.

Клетками костной ткани являются остециты, остеобласты и остеокласты.

*Остециты* — это зрелые, неспособные к делению отростчатые костные клетки длиной от 22 до 55 мкм, с круп-

ным овоидным ядром. Они имеют веретенообразную форму и лежат в костных полостях (лакунах). От этих полостей отходят костные каналы, содержащие отростки остеоцитов.

*Остеобласты* являются молодыми клетками костной ткани с округлым ядром. Остеобласты образуются за счет росткового (глубокого) слоя надкостницы.

*Остеокласты* — это крупные многоядерные клетки диаметром до 90 мкм. Они участвуют в разрушении кости и обызвествлении хряща.

Различают два вида костной ткани — пластинчатую и **трубоволокнистую**. Пластинчатая (тонковолокнистая) костная ткань состоит из костных пластинок, построенных из минерализованного межклеточного вещества, расположенных в нем костных клеток и коллагеновых волокон. Волокна в соседних пластинках имеют различную ориентацию. Из пластинчатой костной ткани построены компактное (плотное) и губчатое вещества костей скелета. *Компактное вещество* образует диафизы (среднюю часть) трубчатых костей и поверхностную пластинку их эпифизов (концов), а также наружный слой плоских и других костей. *Губчатое вещество* образует в эпифизах и других костях балки (перекладины), расположенные между пластинками компактного вещества. Балки (перекладины) губчатого вещества располагаются в различных направлениях, которые соответствуют направлению линий сжатия и растяжения костной ткани (рис. 7).

Компактное вещество образовано концентрическими пластинками, которые в количестве от 4 до 20 окружают кровеносные сосуды, проходящие в кости. Толщина одной такой концентрической пластинки составляет от 4 до 15 мкм. Трубчатая полость, в которой проходят сосуды диаметром до 100—110 мкм, называется каналом остеона. Вся конструкцию вокруг этого канала называют *остеоном*, или гаверсовской системой (структурно-функциональной единицей кости). Различно расположенные костные пластинки между соседними остеонами носят название промежуточных, или вставочных, пластинок. Внутренний слой компактного костного вещества образован внутренними окружающими пластинками. Эти пластинки являются продуктом костеобразующей функции *эндоста* — тонкой соединительнотканной оболочки, покрывающей внутреннюю поверхность кости (сте-

нок костномозговой полости и ячеек губчатого вещества). Наружный слой компактного костного вещества образован наружными окружающими пластинками, образованными внутренним костеобразующим слоем *надкостницы*. Наружный слой надкостницы грубоволокнистый, фиброзный. Этот слой богат нервными волокнами, кровеносными сосудами, которые не только питают надкостницу, но и проникают в кость через питательные отверстия на поверхности кости. С поверхностью кости надкостница прочно сращена с помощью тонких соеди-

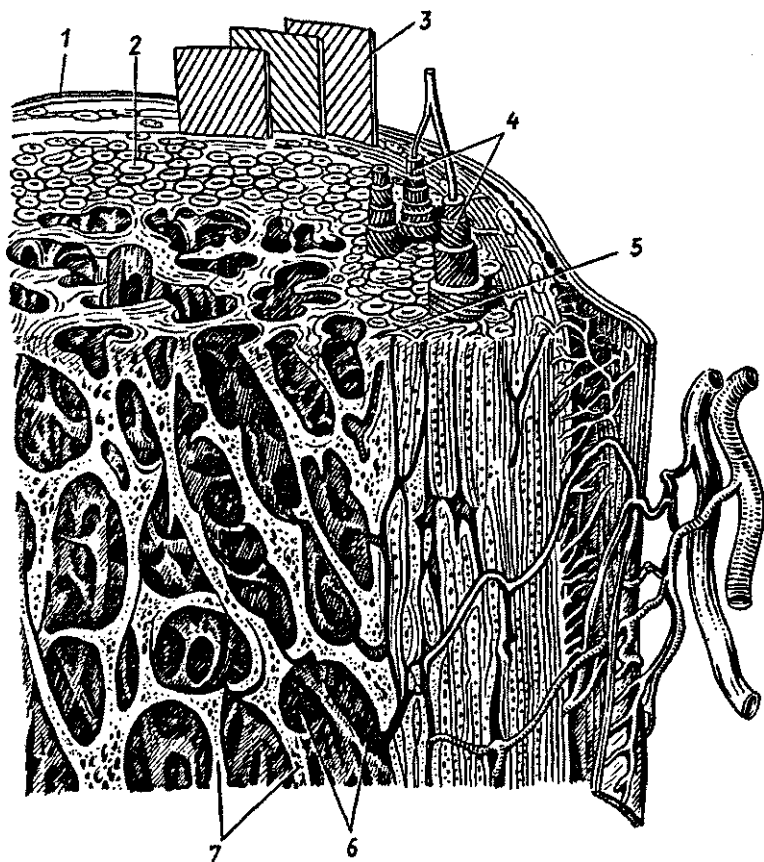


Рис. 7. Строение губчатой кости.

1 — надкостница, 2 — компактное вещество кости, 3 — слой наружных окружающих пластинок, 4 — остеоны, 5 — слой внутренних окружающих пластинок, 6 — костномозговая полость, 7 — костные перегородки губчатой кости

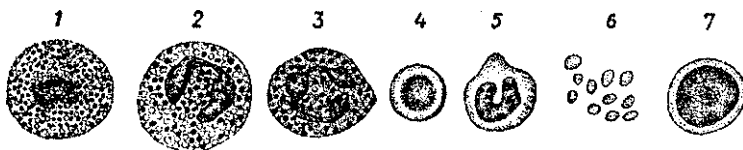


Рис. 8. Клетки крови:

1 — базофильный гранулоцит, 2 — ацидофильный гранулоцит, 3 — сегментоядерный нейтрофильный гранулоцит, 4 — эритроцит, 5 — моноцит, 6 — тромбоциты, 7 — лимфоцит

нительнотканых волокон (шарпеевских), проникающих из надкостницы в кость.

## Кровь и ее функции

**Кровь** является разновидностью соединительной ткани, имеющей жидкое межклеточное вещество — плазму, в которой находятся клеточные элементы — эритроциты и другие клетки (рис. 8). Функция крови состоит в переносе кислорода и питательных веществ к органам и тканям и выведении из них продуктов обмена веществ.

Плазма крови представляет собой жидкость, остающуюся после удаления из нее форменных элементов. Плазма крови содержит 90—93% воды, 7—8% различных белковых веществ (альбуминов, глобулинов, липопротеидов), 0,9% солей, 0,1% глюкозы. Плазма крови содержит также ферменты, гормоны, витамины и другие необходимые организму вещества.

Белки плазмы крови участвуют в процессах свертывания крови, поддерживают постоянство ее реакции (рН), содержат иммуноглобулины, участвующие в защитных реакциях организма, обеспечивают вязкость крови, постоянство ее давления в сосудах, препятствуют оседанию эритроцитов.

Содержание глюкозы в крови у здорового человека составляет 80—120 мг % (4,44—6,66 ммоль/л). Резкое уменьшение количества глюкозы в крови (до 2,22 ммоль/л) приводит к резкому повышению возбудимости клеток мозга. У человека могут появиться судороги. Дальнейшее снижение содержания глюкозы в крови ведет к нарушению дыхания, кровообращения, потере сознания и даже к гибели человека.

Минеральными веществами плазмы крови являются  $\text{NaCl}$ ,  $\text{KCl}$ ,  $\text{CaCl}_2$ ,  $\text{NaHCO}_2$ ,  $\text{NaH}_2\text{PO}_4$  и другие соли, а также ионы  $\text{Na}^+$ ,  $\text{Ca}^{2+}$ ,  $\text{K}^+$ . Постоянство ионного состава крови обеспечивает устойчивость осмотического давления и сохранение объема жидкости в крови и клетках организма.

Кровотечения и потеря солей опасны для организма, для клеток. Поэтому в медицинской практике применяют изотонический солевой раствор, имеющий такое же осмотическое давление, как и плазма крови (0,9% раствор NaCl). Более сложные растворы, содержащие набор необходимых организму солей, называют не только изотоническими, но и изоионическими. Применяют кровезаменяющие растворы, содержащие не только соли, но и белки, глюкозу.

Если эритроциты поместить в гипотонический раствор, с малой концентрацией солей, осмотическое давление в котором низкое, то вода проникает в эритроциты. Эритроциты набухают, цитолемма их разрывается, гемоглобин выходит в плазму крови и окрашивает ее. Такая окрашенная в красный цвет плазма получила название лаковой крови. В гипертоническом растворе с высокой концентрацией солей и высоким осмотическим давлением вода выходит из эритроцитов, и они сморщиваются.

К форменным элементам (клеткам) крови относятся эритроциты, лейкоциты, кровяные пластинки (тромбоциты).

Эритроциты (красные кровяные тельца) являются безъядерными клетками, не способными к делению. Количество эритроцитов в 1 мкл крови у взрослых мужчин составляет от 3,9 до 5,5 млн. ( $5,0 \cdot 10^{12}/л$ ), у женщин — от 3,7 до 4,9 млн. ( $4,5 \times 10^{12}/л$ ). При некоторых заболеваниях, а также при сильных кровопотерях количество эритроцитов уменьшается. При этом в крови снижается содержание гемоглобина. Такое состояние называют анемией (малокровием).

У здорового человека продолжительность жизни эритроцитов составляет до 120 дней, а затем они погибают, разрушаются в селезенке. В течение 1 секунды погибает примерно 10—15 млн. эритроцитов. Вместо погибших эритроцитов появляются новые, молодые, которые образуются в красном костном мозге из его стволовых клеток.

Каждый эритроцит имеет форму вогнутого с обеих сторон диска диаметром 7—8 мкм, толщиной 1—2 мкм. Снаружи эритроциты покрыты оболочкой — плазмалеммой, через которую избирательно проникают газы, вода и другие элементы. В цитоплазме эритроцитов отсутствуют органеллы, 34% ее объема составляет пигмент гемоглобин, функцией которого является перенос кислорода ( $O_2$ ) и углекислоты ( $CO_2$ ).

Гемоглобин состоит из белка глобина и небелковой группы гема, содержащего железо. В одном эритроците находится до 400 млн. молекул гемоглобина. Гемоглобин пере-

носит кислород из легких к органам и тканям. Гемоглобин с присоединившимся к нему кислородом ( $O_2$ ) имеет ярко-красный цвет и называется *оксигемоглобином*. Молекулы кислорода присоединяются к гемоглобину благодаря высокому парциальному давлению  $O_2$  в легких. При низком давлении кислорода в тканях кислород отсоединяется от гемоглобина и уходит из кровеносных капилляров в окружающие их клетки, ткани. Отдав кислород, кровь насыщается углекислым газом, давление которого в тканях выше, чем в крови. Гемоглобин в соединении с углекислым газом ( $CO_2$ ) называется *карбогемоглобином*. В легких углекислый газ покидает кровь, гемоглобин которой вновь насыщается кислородом.

Гемоглобин легко вступает в соединение с угарным газом (СО), образуя при этом *карбоксигемоглобин*. Присоединение угарного газа к гемоглобину происходит в 300 раз легче, быстрее, чем присоединение кислорода. Поэтому содержания в воздухе даже небольшого количества угарного газа вполне достаточно, чтобы он присоединился к гемоглобину крови и блокировал поступление в кровь кислорода. В результате недостатка кислорода в организме наступает кислородное голодание (отравление угарным газом) и связанные с этим головная боль, рвота, головокружение, потеря сознания и даже гибель человека.

Лейкоциты («белые клетки крови»), так же как и эритроциты, образуются в костном мозге из его стволовых клеток. Лейкоциты имеют размеры от 6 до 25 мкм, они отличаются разнообразием форм, своей подвижностью, функциями. Лейкоциты, способные выходить из кровеносных сосудов в ткани и возвращаться обратно, участвуют в защитных реакциях организма, они способны захватывать и поглощать чужеродные частицы, продукты распада клеток, микроорганизмы, переваривать их. У здорового человека в 1 мкл крови насчитывают от 3500 до 9000 лейкоцитов  $(3,5—9) \times 10^9 / л$ , Количество лейкоцитов колеблется в течение суток, их число увеличивается после еды, во время физической работы, при сильных эмоциях. В утренние часы число лейкоцитов в крови уменьшено.

По составу цитоплазмы, форме ядра выделяют зернистые лейкоциты (гранулоциты) и незернистые лейкоциты (агранулоциты), *Зернистые лейкоциты* имеют в цитоплазме большое число мелких гранул, окрашивающихся различными красителями. По отношению гранул к красителям выделяют эозинофильные лейкоциты (эозинофилы) — гра-

нулы окрашиваются эозином в ярко-розовый цвет, базофильные лейкоциты (базофилы) — гранулы окрашиваются основными красителями (азуром) в темно-синий или фиолетовый цвет и нейтрофильные лейкоциты (нейтрофилы), которые содержат зернистость фиолетово-розового цвета.

К *незернистым лейкоцитам* относят моноциты, имеющие диаметр до 18—20 мкм. Это крупные клетки, содержащие ядра различной формы: бобовидное, дольчатое, подковообразное. Цитоплазма моноцитов окрашивается в голубовато-серый цвет. Моноциты, имеющие костномозговое происхождение, являются предшественниками тканевых макрофагов. Время пребывания моноцитов в крови составляет от 36 до 104 часов.

К лейкоцитарной группе клеток крови относят также рабочие клетки иммунной системы — лимфоциты (см. «Иммунная система»).

У здорового человека в крови содержится 60—70% нейтрофилов, 1—4% эозинофилов, 0—0,5% базофилов, 6—8% моноцитов. Число лимфоцитов составляет 25—30% всех «белых» клеток крови. При воспалительных заболеваниях количество лейкоцитов в крови (и лимфоцитов тоже) повышается. Такое явление получило название — лейкоцитоз. При аллергических заболеваниях увеличивается число эозинофилов, при некоторых других болезнях — нейтрофилов или базофилов. При угнетении функции костного мозга, например, при действии радиации, больших доз рентгеновских лучей или действии ядовитых веществ, количество лейкоцитов в крови уменьшается. Такое состояние называют лейкемией.

**Тромбоциты** (кровяные пластинки), имеющие размеры 2—3 мкм, присутствуют в 1 мкл крови в количестве 250 000—350 000 ( $300 \times 10^9/\text{л}$ ). Мышечная работа, прием пищи повышают количество тромбоцитов в крови. Тромбоциты не имеют ядра. Это сферической формы пластинки, способные прилипать к чужеродным поверхностям, склеивать их друг с другом. При этом тромбоциты выделяют вещества, способствующие свертыванию крови. Продолжительность жизни тромбоцитов до 5—8 дней.

Защитные функции крови

**Свертываемость крови.** Кровь, текущая по неповрежденным кровеносным сосудам, остается жидкой. При повреждении сосуда вытекающая из него кровь довольно быстро



свертывается (через 3—4 мин), а через 5—6 минут превращается в плотный сгусток. Это важное свойство свертываемости крови предохраняет организм от кровопотери. Свертывание связано с превращением находящегося в плазме крови растворимого белка фибриногена в нерастворимый фибрин. Белок фибрин выпадает в виде сети из тонких нитей, в петлях которой задерживаются клетки крови. Так образуется тромб.

Процесс свертывания крови протекает с участием веществ, освобождающихся при разрушении тромбоцитов и при повреждении тканей. Из поврежденных тромбоцитов и клеток тканей выделяется белок, который, взаимодействуя с белками плазмы крови, преобразуется в активный тромбопластин. Для образования тромбопластина необходимо присутствие в крови, в частности, антигемолитического фактора. Если в крови антигемолитический фактор отсутствует или его мало, то свертываемость крови низкая, кровь не свертывается. Это состояние получило название *гемофилии*. Далее, с участием образовавшегося тромбопластина, белок плазмы крови протромбин превращается в активный фермент тромбин. При воздействии образовавшегося тромбина растворенный в плазме белок фибриноген превращается в нерастворимый фибрин. В сети из этих волокон белка фибрина оседают клетки крови. Для предупреждения свертывания в крови в кровеносных сосудах, в организме имеется противосвертывающая система. В печени и в легких образуется вещество гепарин, препятствующий свертыванию крови путем превращения тромбина в неактивное состояние.

**Группы крови. Переливание крови.** При кровопотерях в результате травмы и при некоторых операциях практикуется переливание человеку (называемому реципиентом) крови другого человека (донорской крови). При этом важно, чтобы *донорская кровь* была совместима с *кровью реципиента*. Дело в том, что при смешивании крови от разных лиц эритроциты, оказавшиеся в плазме крови другого человека, могут склеиваться (агглютинироваться), а затем разрушаться (гемолизироваться). *Гемолизом* называют процесс разрушения цитолеммы эритроцитов и выхода из них гемоглобина в окружающую их плазму крови. Гемолиз эритроцитов (крови) может произойти при смешивании несовместимых групп крови или при введении в кровь гипотонического раствора, при действии химических ядовитых веществ — аммиа-

ка, бензина, хлороформа и других, а также в результате действия яда некоторых змей.

Дело в том, что в крови каждого человека имеются особые белки, которые способны взаимодействовать с такими же белками крови другого человека. У эритроцитов такие белковые вещества получили название *агглютиногенов*, обозначенных заглавными буквами А и В. В плазме крови также имеются белковые вещества, получившие название *агглютининов а* (альфа) и *р* (бета). Свертывание крови (агглютинация и гемолиз эритроцитов) происходит в том случае, если встречаются одноименные агглютиноген и агглютинин (А и а; В и р). С учетом наличия агглютиногенов и агглютининов кровь людей подразделяют на четыре группы (табл. 3).

Таблица 3

Классификация групп крови человека

Группа крови	Присутствие белков	
	агглютиногенов	агглютининов
О (I)	нет	$\alpha$ и $\beta$
А (II)	А	$\beta$
В (III)	В	$\alpha$
АВ (IV)	АВ	нет

Как показано на таблице 3, в первой (I) группе крови, в ее плазме, содержатся оба агглютинина (а и  $\beta$ ), а у эритроцитов этой группы агглютиногенов нет вообще. У второй (II) группы крови, в ее плазме, имеется агглютинин Р, а у эритроцитов присутствует агглютиноген А. У третьей (III) группы крови, в ее плазме, имеется агглютинин а, а у эритроцитов содержится агглютиноген В. У четвертой (IV) группы крови агглютининов в плазме крови вообще нет, а эритроциты содержат оба агглютиногена — А и В.

Кровь всех четырех групп одинаково полноценная и отличается только содержанием агглютиногенов и агглютининов. Группа крови у человека постоянна. Она не изменяется в течение жизни и передается по наследству. При переливании крови нужно обязательно учитывать совместимость групп крови. При этом важно, чтобы в результате переливания крови эритроциты донора не склеивались в крови реципиента.

С учетом наличия в крови агглютининов и агглютиногенов кровь людей I группы можно переливать людям с любой группой крови. Поэтому людей с первой группой крови называют универсальными донорами. Людей с IV группой крови называют универсальными реципиентами, им можно переливать кровь любой другой группы, поскольку в плазме их крови нет агглютининов.

Кроме агглютиногенов А и В у эритроцитов крови некоторых людей может содержаться агглютиноген, получивший название резус-фактора. Этот фактор впервые был обнаружен в крови обезьян макак-резус. Резус-фактор обнаруживается в крови примерно у 85% людей. Кровь таких людей называют резус-положительной ( $Rh^+$ ). Кровь, в которой резус-фактора нет, называют резус-отрицательной ( $Rh^-$ ). Феномен резус-фактора заключается в том, что в крови таких людей отсутствуют вещества, получившие название антирезус-агглютининов. Если человеку с резус-отрицательной кровью повторно перелить резус-положительную кровь, то под влиянием резус-агглютиногена донора в крови реципиента образуются антирезус-агглютинины и гемолизирующие вещества. Это может вызвать агглютинацию и гемолиз эритроцитов.

Так, если у матери резус-отрицательная кровь, а у плода кровь резус-положительная, унаследованная от отца, то кровь плода вызывает в резус-отрицательной крови матери образование антирезус-агглютининов. Эти агглютинины могут проходить через плаценту и разрушать эритроциты плода. В этом случае плод может погибнуть в утробе матери или ребенок родится с так называемой гемолитической желтухой.

## Мышечные ткани

**Мышечная ткань** представляет собой группу тканей (поперечнополосатую, гладкую и сердечную), имеющих различное происхождение и строение, объединенных по функциональному признаку — способности сокращаться, изменять свою длину, укорачиваться.

**Поперечнополосатая (исчерченная), скелетная мышечная ткань** образована мышечными волокнами, содержащими миофибриллы, взаимное расположение которых создает поперечную исчерченность (рис. 9). Поперечнополосатая мышечная ткань образует скелетные мышцы, прикрепляющиеся к костям скелета. Важным свойством скелетных

мышц является их способность сокращаться (укорачиваться), подчиняясь осознанным усилиям воли человека. Основным тканевым элементом скелетной поперечнополосатой мышечной ткани являются *мышечные волокна*, которые в отдельных мышцах могут достигать в длину 10—12 см. Снаружи каждое мышечное волокно покрыто оболочкой — сарколеммой, в которую вплетаются тонкие коллагеновые волокна, получившие название *эндомизий*. В каждом мышечном волокне под сарколеммой в цитоплазме (саркоплазме) располагаются многочисленные ядра (до 100), органеллы общего назначения, а также специальные органеллы и включения (миоглобин, гликоген). Миоглобин, растворенный в саркоплазме, является пигментосодержащим белком, близким по своим свойствам гемоглобину эритроцитов.

Основную часть мышечного волокна составляют обычно специальные органеллы — *миофибриллы*. Каждая миофибрилла состоит из правильно чередующихся участков — темных анизотропных дисков (А) и светлых изотропных дисков (J). В середине каждого диска А проходит срединная полоска М, или мезофрагма. Через середину диска J проходит линия Z — телофрагма. Чередование темных и светлых дисков в соседних миофибриллах, располагающихся на одном уровне, на гистологическом препарате скелетной мышцы создает впечатление поперечной исчерченности. Каждый темный диск образован толстыми миофибриллами (10 нм), основу которых составляет высокомолекулярный белок миозин. Каждый светлый диск состоит из

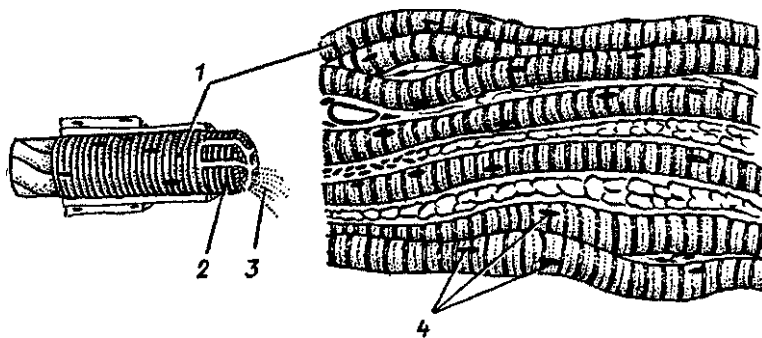


Рис. 9. Исчерченная (поперечнополосатая, скелетная) мышечная ткань: 1 — мышечное волокно, 2 — сарколемма, 3 — миофибриллы, 4 — ядра

тонких нитей (5 нм), состоящих из низкомолекулярного белка актина, а также низкомолекулярных белков тропомиозина и тропонина.

Участок миофибриллы между двумя Z-линиями называют саркомером, который является функциональной единицей миофибриллы.

**Саркомер** включает в себя темный диск и примыкающие к нему с двух сторон по половине светлые диски. Оба конца толстых миофибрилл свободны, а у тонких свободен только один конец. Таким образом, тонкие миофибриллы идут от Z-пластинок и входят в промежутки между толстыми миофибриллами. При сокращении мышцы актиновые и миозиновые фибриллы скользят навстречу друг другу, при расслаблении мышцы двигаются в противоположные стороны. По количеству миофибрилл и саркоплазмы мышечные волокна подразделяются на медленные («красные»), содержащие мало миофибрилл и много саркоплазмы, и быстрые («белые»), в которых много миофибрилл и мало саркоплазмы. «Красные» мышечные волокна медленно сокращаются, но могут быть долго в рабочем состоянии. «Белые» мышечные волокна быстро сокращаются и быстро устают. Сочетание в мышцах медленных и быстрых поперечнополосатых мышечных волокон обеспечивает быстроту их реакции (сокращения) и длительную работоспособность.

Источником развития поперечнополосатой (скелетной) мышечной ткани являются клетки миотомов сомитов. На ранних стадиях развития зародыша из мезодермы миотомов выселяются одноядерные веретенообразные клетки — миобласты. Быстро размножаясь, миобласты в соответствующих местах образуют закладки будущих мышц. Быстрое деление ядер приводит к утрате миобластами клеточного строения, и они превращаются в крупные многоядерные комплексы — мышечные волокна. В формирующихся мышечных волокнах увеличивается количество миофибрилл, появляется поперечная исчерченность. Во второй половине внутриутробного развития и в постнатальном онтогенезе мышечные волокна растут в длину и в толщину путем увеличения числа содержащихся в них миофибрилл. Вместе с ростом и дифференцировкой мышечных волокон происходит слияние их с клетками-сателлитами. Клетки-сателлиты располагаются под сарколеммой мышечных волокон и являются источником новых волокон. Клетки-сателлиты способны делиться и давать начало миобластам после мышечной травмы.

Гладкая **мышечная ткань** образует сократимый аппарат в стенках внутренних органов, протоков желез, кровеносных и лимфатических сосудов. Структурным элементом этой ткани являются *гладкие мышечные клетки (миоциты)*. Гладкие миоциты представляют собой веретенообразной формы клетки длиной 20—100 мкм, толщиной 5—8 мкм. Одно палочковидное ядро располагается в середине клетки. При сокращении миоцита ядро изгибается и даже спиралевидно закручивается. Органеллы, в том числе и многочисленные митохондрии, расположены ближе к полюсам клетки. Эндоплазматическая сеть и комплекс Гольджи развиты слабо, что свидетельствует о низкой синтетической функции миоцитов. В цитоплазме миоцитов много актиновых и миозиновых фибрилл, расположенных не параллельно, а под углом друг к другу. Доля актина (по сравнению с миозином) в гладких мышечных клетках выше, чем в поперечнополосатых мышечных волокнах. Взаимодействие актиновых и миозиновых миофибрилл происходит по принципу скольжения, но осуществляется оно иначе, чем в скелетной мышечной ткани. Гладкие миоциты не имеют поперечнополосатой исчерченности, сокращаются они помимо усилia воли, их функции находятся под контролем автономной (вегетативной) части нервной системы.

Гладкие миоциты объединяются в пучки, в образовании которых участвуют тонкие коллагеновые и эластические волокна.

Сердечная поперечнополосатая (исчерченная) **мышечная** ткань образована плотно прилежащими друг к другу, имеющими поперечнополосатую исчерченность мышечными клетками — *кардиомиоцитами*, В то же время сердечные мышечные клетки сокращаются автоматически, подчиняясь ритму проводящей системы сердца и функциям автономной (вегетативной) нервной системы. Кардиомиоциты представляют собой удлиненные (до 100—150 мкм) клетки, толщиной 10—20 мкм, имеющие одно ядро (иногда два ядра), расположенное в центре клетки. Органеллы общего значения сосредоточены ближе к концам клетки. Митохондрии располагаются цепочками вдоль миофибрилл. В кардиомиоцитах имеются включения — гликоген, липиды. Актиновые и миозиновые миофибриллы в кардиомиоцитах располагаются примерно так же, как у скелетной мускулатуры. Тонкие актиновые миофибриллы одним своим концом прикреплены к телофрагме, образующей линию Z. Толстые (миозиновые) миофибриллы, расположен-

ные между актиновыми, одним своим концом прикрепляются к мезофрагме (линии М), а другим направлены в сторону телофрагмы.

Кардиомиоциты, контактируя друг с другом, образуют в функциональном и структурном отношении целостную сократительную систему. На границе прилегающих друг к другу кардиомиоцитов находятся вставочные диски. Они состоят из соприкасающихся участков цитолеммы контактирующих клеток в области расположения миофибрилл, наподобие расширенных десмосом. Во вставочных дисках, в участках, не занятых миофибриллами, имеются так называемые щелевые контакты, или нексусы. Вставочные диски выполняют механическую функцию, они прочно соединяют соседние кардиомиоциты и в то же время обеспечивают быстрые прохождения нервных импульсов, что дает возможность всем сердечным миоцитам сокращаться одновременно. С помощью вставочных дисков обеспечивается не только структурное, но и функциональное объединение кардиомиоцитов в целостную сердечную мышцу (миокард).

## Нервная ткань

Нервная ткань является основным структурным элементом органов нервной системы. Она состоит из нервных клеток (*нейроцитов*, или *нейронов*) и связанных с ними клеток нейроглии.

Нейроны способны воспринимать раздражения, приходить в состояние возбуждения, вырабатывать и передавать нервные импульсы. Они также участвуют в переработке, хранении и извлечении из памяти информации.

Каждая нервная клетка имеет тело, отростки и нервные окончания. Нервная клетка окружена плазматической мембраной, которая способна проводить возбуждение, обеспечивает обмен веществ между клеткой и окружающей средой. В теле клетки находится ядро, а также мембранные органеллы (эндоплазматическая сеть, рибосомы, митохондрии, комплекс Гольджи, лизосомы) и немембранные органеллы (микротрубочки, нейрофиламенты и микрофиламенты). Для нейронов характерно наличие специальных структур: хроматофильного вещества (субстанции Ниссля) и нейрофибрилл. Хроматофильное вещество выявляется в виде базофильных глыбок (скопления зернистой эндоплазматической сети), присутствие которых свидетельствует о

высоком уровне синтеза белка. Нейрофибриллы представляют собой пучки микротрубочек и нейрофиламентов, которые участвуют в транспорте различных веществ.

Зрелые нейроны имеют отростки двух типов. Один отросток длинный, это *нейрит*, или *аксон*, который проводит нервные импульсы от тела нервной клетки. В зависимости от скорости движения нервных импульсов различают два типа аксонного транспорта: медленный, идущий со скоростью 1—3 мм в сутки, и быстрый, идущий со скоростью 5—10 мм в час. Другие отростки нервных клеток короткие и называются *дендритами*. В большинстве случаев они сильно ветвятся, чем и определяется их название. Дендриты проводят нервный импульс к телу нервной клетки со скоростью 3 мм в час (дендритный транспорт веществ). По количеству отростков выделяют униполярные нейроны, имеющие один отросток, биполярные — клетки с двумя отростками и мультиполярные нейроны, у которых имеется три и более отростков. Разновидностью биполярных клеток являются псевдоуниполярные нейроны. От их тела отходит один общий отросток, который затем Т-образно ветвится на аксон и дендрит.

И дендриты, и нейриты заканчиваются нервными окончаниями. У дендритов это чувствительные окончания, у нейритов — эффекторные.

По функциональному значению нервные клетки делятся на *рецепторные нейроны* (чувствительные, афферентные), приносящие импульсы к мозгу, *эффекторные нейроны* (вызывающие действие, эффект-эфферентные), выносящие импульсы из мозга, и ассоциативные (вставочные) *нейроны*. Чувствительные нейроны (приносящие) воспринимают внешние воздействия и проводят их в сторону спинного или головного мозга. Эффекторные нервные (выносящие) клетки передают нервные импульсы рабочим органам (мышцам, железам). Ассоциативные (вставочные, проводниковые) нейроны передают нервные импульсы от приносящего нейрона выносящему. Существуют нейроны, функцией которых является выработка секрета. Это *нейросекреторные нейроны*.

**Нейроглия.** Помимо нейронов нервная ткань содержит клетки нейроглии, которые выполняют разграничительную, опорную, защитную, трофическую функции. Выделяют клетки: макроглии (глиоциты), которые развиваются из элементов нервной трубки, и микроглии (глиальные макрофаги), развивающиеся из мезенхимы.



К макроглии относят эпендимоциты, выстилающие полости желудочков мозга, а также астроциты и олигодендроциты.

Астроциты служат опорой для нервных клеток, изолируют и объединяют нервные волокна в пучки, участвуют в метаболических процессах.

Олигодендроглиоциты окружают тела и отростки нейронов, образуют их оболочки.

Клетки микроглии — это мелкие клетки, выполняющие функции глиальных макрофагов, способные к амёбидным движениям.

Отростки нервных клеток, покрытые оболочками, называются *нервными волокнами*. По своему строению нервные волокна делятся на тонкие безмякотные (безмиелиновые, амиелиновые) и толстые мякотные (миелиновые). Каждое нервное волокно состоит из отростка нервной клетки, которое лежит в центре волокна и называется осевым цилиндром, и окружающей его оболочки. У безмиелинового и миелинового нервных волокон оболочка разная.

У безмиелинового нервного волокна вокруг осевого цилиндра имеется тонкая оболочка, которую называют нейролеммой. Мякотное нервное волокно вокруг осевого цилиндра имеет миелиновый слой, состоящий из липидов, и снаружи от него нейролемму.

Все нервные волокна заканчиваются концевыми аппаратами — *нервными окончаниями*. По функциональному значению выделяют три группы окончаний: рецепторные (чувствительные — рецепторы), эффекторные (эффекторы) и межнейронные, осуществляющие связь нейронов между собой.

Рецепторные (чувствительные) нервные окончания являются концевыми аппаратами дендритов чувствительных нейронов. Выделяют свободные нервные окончания (состоят только из ветвлений дендритов), несвободные инкапсулированные окончания (состоят из ветвлений дендрита, глиальных клеток и соединительнотканной капсулы) и несвободные неинкапсулированные окончания (не имеют соединительнотканной капсулы).

Эффекторные нервные окончания являются концевыми аппаратами нейритов в органах и тканях, при участии которых нервный импульс передается тканям рабочих органов.

Межнейронные нервные окончания (синапсы) располагаются на соседних нервных клетках. При помощи си-

напсов нервные импульсы передаются от одних нервных клеток другим нервным клеткам.

В нервной ткани нервные клетки контактируют друг с другом, образуя цепочки нейронов. Нейрит одной клетки вступает в контакт с дендритами или телами других клеток, а эти, в свою очередь, образуют соединения со следующими нервными клетками. В этих местах контактов, получивших название синапсов, мембраны двух соседних клеток разделены щелью шириной до 20 нм. Такая близость мембран облегчает переход нервных импульсов от одних нервных клеток к соседним. Нервные клетки, соединяясь с другими клетками посредством синапсов, обеспечивают все реакции организма в ответ на раздражения.

Совокупность нейронов, по которым осуществляется передача (перенос) нервных импульсов, формирует рефлекторную дугу. *Рефлекторная дуга* представляет собой цепь нейронов, соединенных друг с другом синапсами, включающая первый нейрон — чувствительный и последний нейрон — эффекторный, по которой нервный импульс движется от места его возникновения (в чувствительном нервном окончании) к рабочему органу (мышце, железе). Самая простая рефлекторная дуга состоит из двух нейронов — чувствительного и двигательного. В подавляющем большинстве случаев между чувствительным и двигательным нейронами включено один или несколько вставочных (ассоциативных) нейронов (рис. 10).

## ОРГАНЫ, СИСТЕМЫ И АППАРАТЫ ОРГАНОВ

Органы построены из тканей. *Орган* — это часть тела, занимающая определенное место в организме, имеющая свойственные ему форму и конструкцию, выполняющая присущую этому органу функцию. В образовании каждого органа участвуют все четыре вида тканей. Однако одна ткань является главной, рабочей. Так, для мозга главной является нервная ткань, для печени — эпителиальная, для мышц — мышечная. В этих органах присутствуют и другие ткани, выполняющие вспомогательные функции. Эпителиальная ткань выстилает слизистые оболочки органов пищеварения, дыхательной и мочевыделительной систем; соединительная ткань осуществляет защитную, опорную, трофическую функции; мышечная ткань участвует в образовании стенок полых органов.

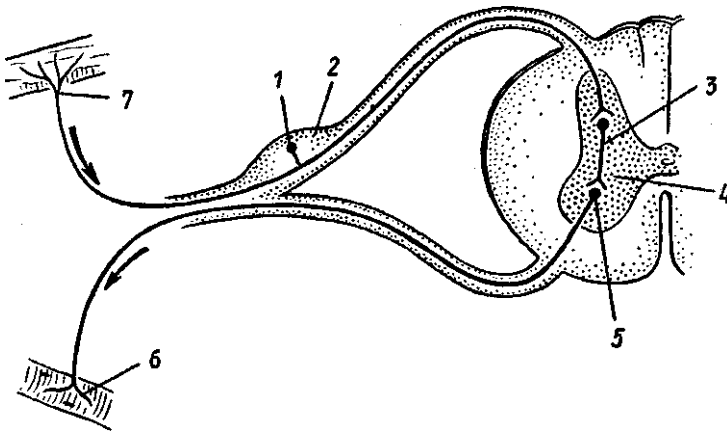


Рис. 10. Схема простейшей рефлекторной дуги:

1 — афферентный (чувствительный) нейрон, 2 — спинномозговой узел, 3 — вставочный нейрон, 4 — серое вещество спинного мозга, 5 — эфферентный (двигательный) нейрон, 6 — двигательное нервное окончание в мышцах; 7 — чувствительное нервное окончание в коже

Органы, имеющие общее происхождение, единый план строения, выполняющие общую функцию, образуют *систему органов*. Выделяют системы органов пищеварения (пищеварительную систему), дыхания (дыхательную систему), мочевую систему, половую, сердечно-сосудистую, нервную и другие. Так, пищеварительная система развивается из первичной кишки, имеет вид трубки с расширениями и сужениями в определенных местах и выполняет функции пищеварения. Печень, поджелудочная железа, большие слюнные железы являются выростами эпителия пищеварительной трубки. В теле человека выделяют также *аппараты органов*. В каждом аппарате органы объединены единой, общей функцией, но могут иметь разное происхождение и разное строение. Например, опорно-двигательный аппарат, образованный костями и мышцами, имеющими разное происхождение и разное строение, выполняет функции опоры и движения. Эндокринный аппарат состоит из желез внутренней секреции (гипофиз, надпочечники, щитовидная и другие железы), имеющих разное происхождение и разное строение, вырабатывающих биологически активные вещества — гормоны, участвующие в жизненно важных функциях организма.

Системы и аппараты органов образуют целостный человеческий организм.

Вопросы для повторения и самоконтроля:

1. Что такое ткани человеческого тела? Дайте определение, назовите классификации тканей.
2. Какие виды эпителиальной ткани вы знаете? В каких органах эпителиальная ткань встречается?
3. Перечислите разновидности соединительной ткани, дайте каждой из них морфологическую и функциональную характеристику.
4. Опишите строение и функции крови, назовите известные вам цифры, характеризующие состав крови.
5. Перечислите виды мышечной ткани, дайте им морфологическую и функциональную характеристику.
6. Как устроена нервная клетка? Назовите ее части и выполняемые функции.
7. Дайте определение рефлекторной дуги. Из каких структур она состоит?
8. Что такое орган, система органов, аппарат органов? Дайте определение, объясните.

## ОПОРНО-ДВИГАТЕЛЬНЫЙ АППАРАТ

Опорно-двигательный аппарат (аппарат опоры и движения) объединяет кости, соединения костей и мышцы. Основной функцией аппарата является не только опора, но и перемещение тела и его частей в пространстве. Опорно-двигательный аппарат разделяют на пассивную и активную части. К *пассивной части* относятся кости и соединения костей. *Активную часть* составляют мышцы, которые благодаря способности к сокращению приводят в движение кости скелета.

## УЧЕНИЕ О КОСТЯХ И ИХ СОЕДИНЕНИЯХ (ОСТЕОАРТРОЛОГИЯ)

### Общая анатомия скелета

Скелет (от греч. *skeleton* — высохший, высушенный) представляет собой комплекс костей, различных по форме и величине/В скелете человека различают кости туловища, головы, верхних и нижних конечностей (рис. 11). Кости соедине-

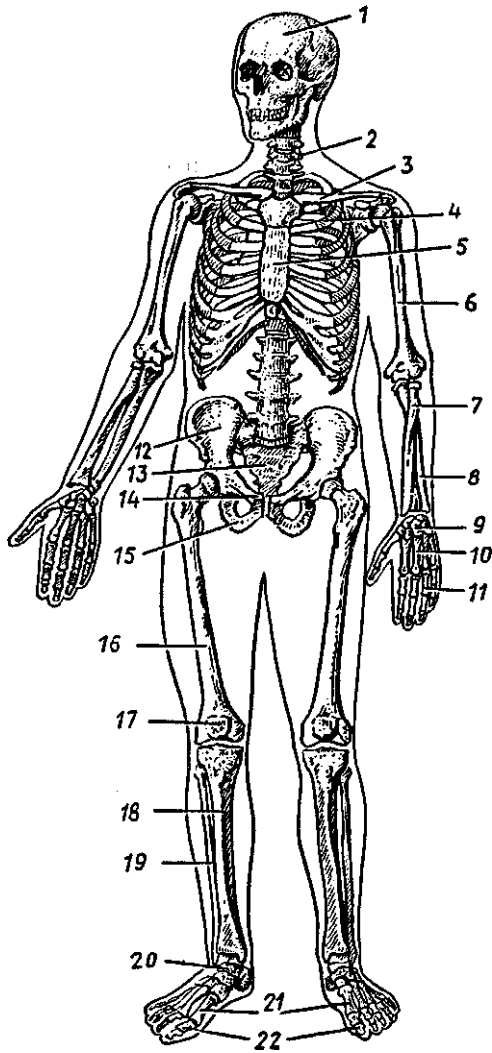


Рис. 11. Скелет человека. Вид спереди:

1 — череп, 2 — позвоночный столб, 3 — ключица, 4 — ребро, 5 — грудина, 6 — плечевая кость, 7 — лучевая кость, 8 — локтевая кость, 9 — кости запястья, 10 — пястные кости, 11 — фаланги пальцев кисти, 12 — подвздошная кость, 13 — крестец, 14 — лобковая кость, 15 — седалищная кость, 16 — бедренная кость, 17 — надколенник, 18 — большеберцовая кость, 19 — малоберцовая кость, 20 — кости предплюсны, 21 — плюсневые кости, 22 — фаланги пальцев стопы

ны друг с другом при помощи различного вида соединений и выполняют функции опоры, передвижения, защиты, депо различных солей. Костный скелет называют *также твердым, жестким скелетом*.

*Опорная функция* скелета состоит в том, что кости вместе с их соединениями составляют опору всего тела, к которой прикрепляются мягкие ткани и органы. Мягкие ткани в виде связок, фасций, капсул и стромы органов называют *мягким скелетом*, так как они также выполняют механические функции (прикрепляют органы к твердому скелету, поддерживают строму органов, защищают их).

*Функции опоры и передвижения* скелета сочетаются с *рессорной функцией* суставных хрящей и других конструкций (сводов стопы), смягчающих толчки и сотрясения.

*Защитная функция* выражается в образовании костных вместилищ для жизненно важных органов: череп защищает головной мозг, позвоночный столб защищает спинной мозг, грудная клетка защищает сердце, легкие и крупные кровеносные сосуды. В полости таза располагаются органы размножения. Внутри костей находится костный мозг, дающий начало клеткам крови и иммунной системы.

Функция опоры и движения возможна благодаря строению костей в виде длинных и коротких рычагов, подвижно соединенных друг с другом и приводимых в движение мышцами, управляемых нервной системой/ Кроме того, кости определяют направление хода сосудов, нервов, а также форму тела и его размеры.

Кости являются *депо для солей* фосфора, кальция, железа, магния, меди и других соединений, сохраняют постоянство минерального состава внутренней среды организма,

В состав скелета входит 206 костей (85 парных и 36 непарных). Масса «живого» скелета у новорожденных около 11% массы тела, у детей разного возраста — от 9 до 18%. У взрослых людей отношение массы скелета к массе тела до пожилого, старческого возраста сохраняется на уровне до 20%, затем несколько уменьшается.

### Строение костей

Каждая кость как орган состоит из всех видов тканей, однако главное место занимает костная ткань, являющаяся разновидностью соединительной ткани.

Химический состав костей сложный. Кость состоит из органических и неорганических веществ. Неорганические

вещества составляют 65—70% сухой массы кости и представлены главным образом солями фосфора и кальция. В малых количествах кость содержит более 30 других различных элементов. Органические вещества, получившие название оссеин, составляют 30—35% сухой массы кости. Это костные клетки, коллагеновые волокна. Эластичность, упругость кости зависит от ее органических веществ, а твердость — от минеральных солей. Сочетание неорганических и органических веществ в живой кости придает ей необычайные крепость и упругость. По твердости и упругости кость можно сравнить с медью, бронзой, чугуном. В молодом возрасте, у детей кости более эластичные, упругие, в них больше органических веществ и меньше неорганических. У пожилых, старых людей в костях преобладают неорганические вещества. Кости становятся более ломкими.

У каждой кости выделяют *плотное {компактное}* и *губчатое* вещество. Распределение компактного и губчатого вещества зависит от места в организме и функции костей.

*Компактное вещество* находится в тех костях и в тех их частях, которые выполняют функции опоры и движения, например в диафизах трубчатых костей.

В местах, где при большом объеме требуется сохранить легкость и вместе в тем прочность, образуется губчатое вещество, например в эпифизах трубчатых костей.

*Губчатое вещество* находится также в коротких (губчатых) и плоских костях. Костные пластинки образуют в них неодинаковой толщины перекладины (балки), пересекающиеся между собой в различных направлениях. Полости между перекладинами (ячейки) заполнены красным костным мозгом (см. «Иммунная система»). В трубчатых костях *костный мозг* находится в канале кости, называемом *костномозговой полостью*, У взрослого человека различают красный и желтый костный мозг. Красный костный мозг заполняет губчатое вещество плоских костей и эпифизов трубчатых костей, Желтый костный мозг (ожиревший) находится в диафизах трубчатых костей.

Вся кость, за исключением суставных поверхностей, покрыта *надкостницей*, или *периостом*, Суставные поверхности кости покрыты суставным хрящом.

### Классификация костей

Различают кости трубчатые (длинные и короткие), губчатые, плоские, смешанные и воздухоносные (рис. 12).

*Трубчатые кости* — это кости, которые расположены в тех отделах скелета, где совершаются движения с большим размахом (например, у конечностей). У трубчатой кости различают ее удлинненную часть (цилиндрическую или трехгранную среднюю часть) — тело кости, или *диафиз*, и утолщенные концы — *эпифизы*. На эпифизах располагаются суставные поверхности, покрытые суставным хрящом, служащие для соединения с соседними костями. Участок кости, расположенный между диафизом и эпифизом, называется *метафизом*. Среди трубчатых костей выделяют длинные трубчатые кости (например, плечевая, бедренная, кости предплечья и голени) и короткие (кости пясти, плюсны, фаланги пальцев). Диафизы построены из компактной, эпифизы — из губчатой кости, покрытой тонким слоем компактной.

*Губчатые (короткие) кости* состоят из губчатого вещества, покрытого тонким слоем компактного вещества. Губчатые кости имеют форму неправильного куба или многогранника. Такие кости располагаются в местах, где большая нагрузка сочетается с большой подвижностью. Это кости запястья, предплюсны.

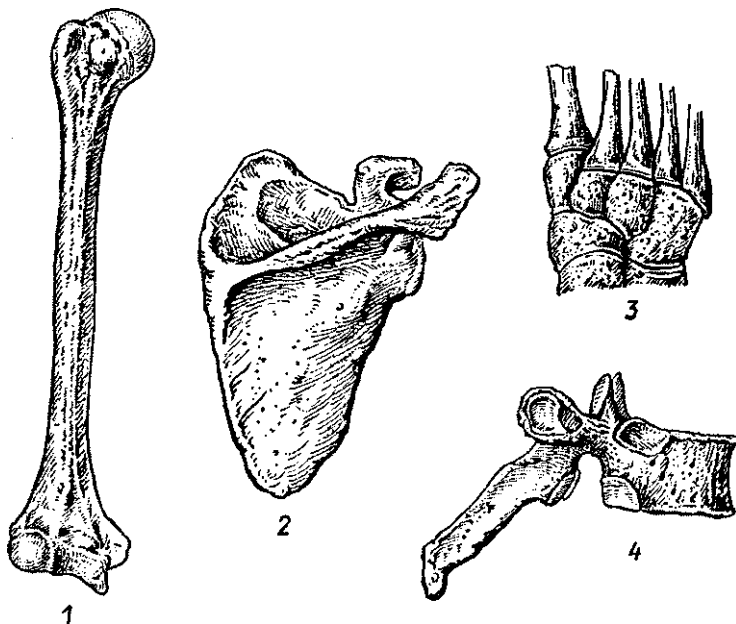


Рис. 12. Различные виды костей:

1 — длинная (трубчатая) кость, 2 — плоская кость, 3 — губчатые (короткие) кости, 4 — смешанная кость



*Плоские кости* построены из двух пластинок компактного вещества, между которыми расположено губчатое вещество кости. Такие кости участвуют в образовании стенок полостей, поясов конечностей, выполняют функцию защиты (кости крыши черепа, грудина, ребра).

*Смешанные кости* имеют сложную форму. Они состоят из нескольких частей, имеющих различное строение. Например, позвонки, кости основания черепа.

*Воздухоносные кости* имеют в своем теле полость, выстланную слизистой оболочкой и заполненную воздухом. Например, лобная, клиновидная, решетчатая кость, верхняя челюсть.

### Развитие и рост костей

В онтогенезе человека большинство костей скелета последовательно проходит три стадии в своем развитии. Это *перепончатая*, *хрящевая* и *костная* стадии. Минуют хрящевую стадию так называемые покровные кости (кости свода черепа, лица, ключица).

Вначале скелет человека представлен эмбриональной соединительной тканью — мезенхимой, которая на месте будущих костей уплотняется (*перепончатая стадия развития скелета*). Там, где будут покровные кости, в перепончатом скелете появляются одна или несколько точек окостенения. Эти островки костных клеток, образовавшихся из мезенхимы, разрастаются в стороны и формируют покровные кости. Такое развитие костей непосредственно из мезенхимы, в своем развитии минующих хрящевую стадию, получило название прямого остеогенеза, или эндесмального способа образования кости (от греч. *desma* — связка, ткань). Образовавшиеся таким образом кости называют первичными костями.

Кости туловища, конечностей проходят все три стадии своего развития — перепончатую, хрящевую, костную. Вначале в эмбриональной соединительной ткани (мезенхиме) перепончатого скелета на второй неделе развития появляются хрящевые зачатки будущих костей (*хрящевая стадия развития скелета*). Затем, начиная с 8-й недели внутри-утробной жизни, хрящевая ткань на месте будущих костей начинает замещаться костной тканью. Первые костные клетки, точки окостенения появляются в диафизах трубчатых костей. Образование костной ткани на месте хрящевых моделей костей может происходить тремя способами. Это перихондральное, периостальное и энхондральное окостенение.

*Перихондральное окостенение* заключается в том, что надхрящница постепенно превращается в надкостницу. Внутренний слой надхрящницы начинает продуцировать не хрящевые, а молодые костные клетки (остеобласты). Osteoblastы накладываются на хрящевую модель и образуют костную манжетку, которая постепенно замещает разрушающийся под нею хрящ.

*Периостальное окостенение* (образование кости) наблюдается тогда, когда сформировавшаяся надкостница продуцирует молодые костные клетки, которые методом аппозиции накладываются на лежащую под ними кость. Таким способом костная пластинка компактного вещества постепенно утолщается.

*Энхондральное окостенение* имеет место, когда костная ткань образуется внутри хряща. В хрящ из надкостницы прорастают кровеносные сосуды и соединительная ткань. Хрящ в этих местах начинает разрушаться. Часть клеток проросшей в хрящ соединительной ткани превращается в остеогенные клетки, которые разрастаются в виде тяжелой, формирующих в глубине кости ее губчатое вещество.

Диафизы трубчатых костей окостеневают во внутриутробном периоде. Появившиеся в них точки окостенения называют первичными. Эпифизы трубчатых костей начинают окостеневать или перед самым рождением, или уже во внеутробном периоде жизни человека. Такие точки, образовавшиеся в хрящевых эпифизах, получили название вторичных точек окостенения. Костное вещество эпифизов образуется энхондральным, перихондральным и периостальным способами. Однако на границе эпифизов с диафизом довольно долго сохраняется хрящевая пластинка (эпифизарная), которая замещается костной тканью в 16—24 года, и эпифизы срастаются с диафизами. За счет эпифизарной пластинки трубчатые кости растут в длину. После замещения этих пластинок костной тканью рост костей в длину прекращается.

Имеются также добавочные точки окостенения (апофизы), образовавшиеся в будущих буграх, отростках (надмышцелках, вертелах), которые постепенно срастаются с основной костью,

### Возрастные изменения костей

В течение индивидуальной жизни человека после рождения кости скелета претерпевают значительные возраст-

ные изменения. Так, у новорожденного ребенка костная ткань еще во многих местах не заменила хрящевые модели костей. В течение первого года жизни ребенка кости растут медленно, от 1 до 7 лет рост костей ускоряется в длину за счет эпифизарных хрящей и в толщину — благодаря аппозиционному утолщению компактного костного вещества в связи с костеобразующей функцией надкостницы. После 11 лет вновь кости скелета начинают быстро расти, формируются костные отростки (апофизы), костномозговые полости приобретают окончательную форму. В пожилом и старческом возрасте в губчатом веществе наблюдается уменьшение числа и истончение костных перекладин (балок), становится тоньше компактное вещество в диафизах трубчатых костей.

На рост и развитие костей влияние оказывают социальные факторы, в частности питание. Любой дефицит питательных веществ, солей или нарушение обменных процессов, влияющих на синтез белка, сразу же отражается на росте костей. Так, недостаток витамина С сказывается на синтезе органических веществ костного матрикса. В результате трубчатые кости становятся тонкими и хрупкими, Рост кости зависит от нормального течения процессов обызвествления, который связан с достаточностью уровня кальция и фосфора в крови и тканевой жидкости, с наличием необходимого организму количества витамина D. Таким образом, нормальный рост кости зависит от нормального и сбалансированного течения процессов обызвествления и синтеза белка. Обычно эти два процесса протекают в теле человека синхронно и гармонично.

Нарушение нормального питания и обмена веществ вызывает изменения в губчатом и компактном веществе костной системы взрослого человека. На протяжении всей жизни в костях происходят процессы обновления остеонов (гаверсовых систем).

Изменения костей происходят под влиянием физических нагрузок. При высоких механических нагрузках кости приобретают, как правило, большую массивность, а в местах сухожильного прикрепления мышц образуются хорошо выраженные утолщения — костные выступы, бугры, гребни. Статические и динамические нагрузки вызывают внутреннюю перестройку компактного костного вещества (увеличение количества и размеров остеонов), кости становятся прочнее. Правильно дозированная физическая нагрузка замедляет процессы старения костей.

## Общая анатомия соединения костей

Все соединения костей делятся на три большие группы. Это непрерывные соединения, полусуставы, или симфизы, и прерывные соединения, или синовиальные соединения.

**Непрерывные соединения костей** образованы с помощью различных видов соединительной ткани. Эти соединения прочные, эластичные, но имеют ограниченную подвижность. Непрерывные соединения костей делятся на *фиброзные, хрящевые и костные*.

**К фиброзным соединениям** относятся синдесмозы, швы и «вколачивания».

Синдесмозы — это соединения костей с помощью различной формы связок и мембран. Например, межкостные перепонки предплечья и голени, желтые связки, соединяющие дуги позвонков, связки, укрепляющие суставы. Швы — это соединения краев костей черепа между собой тонкими прослойками волокнистой соединительной ткани. Различают швы зубчатые (например, между теменными костями), чешуйчатые (соединение чешуи височной кости с теменной) и плоские (между костями лицевого черепа). Вколачиванием называют соединения корня зуба с зубной альвеолой (зуб как бы вколочен в зубную альвеолу).

**К хрящевым соединениям (синхондрозам)** относятся соединения с помощью хрящей. Например, соединения тел позвонков друг с другом, соединения ребер с грудиной.

**Костные соединения (синостозы)** появляются по мере окостенения синхондрозов между эпифизами и диафизами трубчатых костей, отдельными костями основания черепа, костями, составляющими тазовую кость, и др.

**Симфизы** также являются хрящевыми соединениями. В толще образующего их хряща имеется небольшая щелевидная полость, содержащая немного жидкости. К симфизам относится лобковый симфиз.

**Суставы, или синовиальные соединения,** представляют собой прерывные соединения костей, прочные и отличающиеся большой подвижностью. Все суставы имеют следующие обязательные анатомические элементы: суставные поверхности костей, покрытые суставным хрящом; суставная капсула; суставная полость; синовиальная жидкость (рис. 13). Суставные поверхности покрыты упругим гиалиновым хрящом. Лишь у височно-нижнечелюстного и грудино-ключичного суставов хрящ волокнистый. Толщина

суставного хряща колеблется в пределах от 0,2 до 6,0 мм и находится в прямой зависимости от функциональной нагрузки, испытываемой суставом. Чем больше нагрузка, тем толще суставной хрящ. Суставная капсула имеет плотный наружный слой — фиброзную мембрану, прикрепляющуюся к костям вблизи краев суставных поверхностей, где она переходит в надкостницу. Внутренний тонкий слой суставной капсулы образован синовиальной мембраной, образующей складки, ворсинки, увеличивающие ее свободную поверхность, обращенную в полость сустава.

Фиброзный слой суставной капсулы местами утолщен, образует внутрикапсульные связки. Связки могут быть вне капсулы, рядом с нею (внекапсульные связки).

Связки укрепляют сустав и направляют его движения, они также ограничивают движения суставов. Связки чрезвычайно прочные. Так, например, прочность на разрыв подвздошно-бедренной связки достигает 350 кг, а длинной связки подошвы — 200 кг.

Суставная полость в норме у живого человека представляет собой узкую щель, в которой содержится синовиальная жидкость. Даже у таких крупных суставов, как коленный или тазобедренный, ее количество не превышает 2—3 см<sup>3</sup>. Давление в полости сустава ниже атмосферного.

Суставные поверхности редко полностью соответствуют друг другу по форме. Для достижения конгруэнтности (от лат. *congruens* — соответствующий) в суставах имеется ряд вспомогательных образований. Это хрящевые диски, мениски, суставные губы. Так, например, у височно-нижнечелюстного сустава имеется хрящевой диск, сращенный с капсулой по наружному краю и разделяющий су-

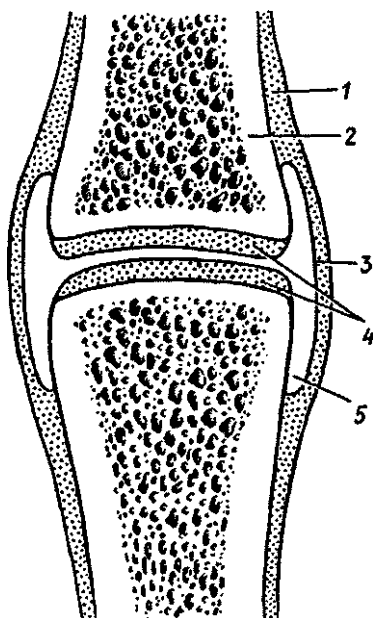


Рис. 13. Схема строения сустава:  
1 — надкостница, 2 — кость,  
3 — суставная капсула, 4 — суставной хрящ, 5 — суставная полость

ставную полость на две части. У коленного сустава имеются полулунные медиальный и латеральный мениски, которые расположены между суставными поверхностями бедренной и большеберцовой костей. По краю вертлужной впадины тазобедренного сустава имеется хрящевая вертлужная губа, благодаря которой суставная поверхность на тазовой кости углубляется и больше соответствует шаровидной головке бедренной кости.

### Классификация суставов

В зависимости от количества суставных поверхностей, участвующих в образовании сустава, суставы делятся на *простые* (две суставные поверхности) и *сложные* (более двух суставных поверхностей), комплексные и комбинированные. Если два или более анатомически самостоятельных суставов функционируют совместно, то они называются *комбинированными* (например, оба височно-нижнечелюстных сустава). *Комплексные суставы* имеют между своими сочленяющимися поверхностями внутрисуставной диск или мениски, разделяющие полость сустава на два отдела.

Форма сочленяющихся поверхностей обуславливает количество осей, вокруг которых может совершаться движение. В зависимости от этого суставы делятся на одно-, двух- и многоосные (рис. 14).

Для удобства форму суставной поверхности сравнивают с отрезком тела вращения. При этом каждый сустав имеет одну, две или три оси движения. Так, *цилиндрические* и *блоковидные суставы* одноосные. Примерами одноосных суставов (цилиндрических) являются срединный атлантоосевой, проксимальный и дистальный лучелоктевой. У блоковидного сустава на поверхности цилиндра имеются бороздка или гребень, расположенные перпендикулярно оси цилиндра, и соответствующее углубление или выступ на другой суставной поверхности. Примерами блоковидных суставов служат межфаланговые суставы кисти. Разновидностью блоковидного сустава является винтообразный сустав. Отличие винта от блока состоит в том, что бороздка расположена не перпендикулярно оси сустава, а по спирали. Примером винтообразного сустава служит плечелоктевой сустав.

*Эллипсоидные, мышечковые и седловидные суставы* являются двухосными. Лучезапястный сустав является эллипсоидным. Мышечковый по форме близок к эллипсоидному, его суставная головка — подобие эллипса, од-

нако его суставная поверхность располагается на мышелке. Например, коленный и атлантозатылочный суставы являются мышелковыми (первый является также комплексным, второй — комбинированным).

Суставные поверхности седловидного сустава представляют собой два «седла» с пересекающимися под углом осями (под прямым углом). Седловидным является запястно-пястный сустав большого пальца, который характерен только для человека и обуславливает противопоставление большого пальца кисти остальным. Преобразование этого сустава в типично седловидный связано с трудовой деятельностью.

Шаровидные и плоские суставы многоосные. Кроме движения по трем осям у многоосных суставов совершаются и круговые движения. Примером многоосных суставов служат плечевой и тазобедренный суставы. Последний считают чашеобразным благодаря значительной глубине суставной ямки.

К многоосным суставам относятся также плоские суставы. Плоская поверхность является отрезком шара больших размеров. Движения плоских суставов могут производиться вокруг трех осей, но отличаются малым объемом. К плоским суставам относятся межзапястные, предплюсне-плюсневые суставы.

Движения в суставах определяются формой суставных поверхностей. В суставах вокруг фронтальной оси

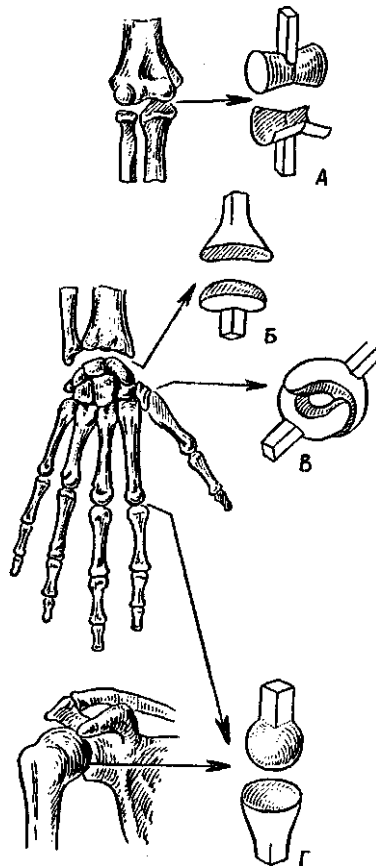


Рис. 14. Схематическое изображение суставных поверхностей. Суставы: А — блокивидный, Б — эллипсоидный, В — седловидный, Г — шаровидный

производятся сгибание и разгибания (движение происходит в сагиттальной плоскости); вокруг сагиттальной оси — приведение и отведение (движение происходит во фронтальной плоскости); вокруг вертикальной оси (продольной) — вращение.

Величина подвижности в суставах зависит от соответствия конгруэнтности сочленяющихся поверхностей. Чем соответствие больше, тем подвижность в суставе меньше (пример: тазобедренный сустав), и наоборот, чем меньше соответствуют суставные поверхности друг другу, тем большая подвижность в таком суставе (например, плечевой сустав).

Величина подвижности в суставах определяется разницей угловых размеров суставных поверхностей сочленяющихся костей. Так, если величина угловых размеров суставной впадины составляет  $150^\circ$ , а угловых размеров суставной головки —  $230^\circ$ , то дуга возможного движения равна  $80^\circ$ . Чем больше разность кривизны суставных поверхностей, тем больше возможный размах движения в данном суставе.

На подвижность в суставах влияет также натянутость суставной капсулы, связочный аппарат, развитие мышц и степень их эластичности, а также половые и возрастные особенности, характер труда и вид спорта.

#### Возрастные и функциональные изменения соединений костей

Суставы (синовиальные соединения) начинают формироваться на 6—11 неделях эмбрионального развития. В этот период начинают образовываться суставные поверхности сочленяющихся костей, суставная полость и другие элементы сустава.

У новорожденных уже имеются все анатомические элементы сустава. Однако эпифизы сочленяющихся костей состоят из хряща, энхондральное окостенение большинства из них начинается после рождения ребенка (1—2-й годы жизни) и продолжается до юношеского возраста. В возрасте 6—10 лет наблюдается усложнение в строении синовиальной мембраны, суставной капсулы, увеличивается количество ворсинок и складок, происходит формирование сосудистых сетей и нервных окончаний синовиальной мембраны. В фиброзной оболочке суставной капсулы у детей с 3 до 8 лет увеличивается количество коллагеновых волокон, которые сильно утолщаются, обеспечивая ее прочность. Окончательное формирова-



ние всех элементов суставов заканчивается в возрасте 13—16 лет. В условиях нормальной физиологической деятельности суставы долго сохраняют неизменный объем движений и мало подвергаются старению. При длительных и чрезмерных нагрузках (механических), а также с возрастом в строении и функциях суставов появляются изменения: истончается суставной хрящ, склерозируются фиброзная мембрана суставной капсулы и связки, по периферии суставных поверхностей образуются костные выступы — остеофиты. Происходящие анатомические изменения приводят к функциональным изменениям, к ограничению подвижности и уменьшению размаха движений.

Вопросы для повторения и самоконтроля:

1. Назовите органы, относящиеся к пассивной части опорно-двигательного аппарата и к активной его части. На чем основано такое подразделение?

2. Какие органы (структуры) называют твердым скелетом и мягким скелетом и почему?

3. Что вы знаете о химическом составе костей и их механических свойствах?

4. Расскажите о классификации и о строении костей каждого вида.

5. Расскажите о различных способах развития, образования костей.

6. Какие возрастные особенности строения и функций костей вы знаете?

7. Какие бывают виды соединений костей? Дайте им характеристики.

8. Расскажите об анатомической и биомеханической классификациях соединений костей.

9. Расскажите, что вы знаете о возрастных и функциональных особенностях соединений костей.

## Строение скелета

Скелет человека включает *позвоночный столб, ребра и грудину — кости туловища; череп; кости верхних и нижних конечностей*. Особенности строения скелета и отдельных его костей сформировались в связи с прямохождением, развитием головного мозга и органов чувств, различными функциями верхних и нижних конечностей. Кости скелета соединяются между собой с помощью разных видов соединений.

## Позвоночный столб

Скелет туловища образован позвоночным столбом, или позвоночником, и грудной клеткой — кости туловища. Позвоночный столб состоит из 32—34 позвонков, из которых у взрослого человека 24 позвонка свободные (7 шейных, 12 грудных, 5 поясничных), а остальные срослись друг с другом и образовали крестец (5 крестцовых позвонков) и копчик (3—5 копчиковых позвонков).

Позвонки разных отделов отличаются по форме и величине. Однако все они имеют общие признаки. Каждый позвонок состоит из расположенного спереди тела, а сзади находится дуга позвонка (рис. 15). Дуга и тело позвонка ограничивают широкое позвоночное отверстие. Позвоночные отверстия всех накладывающихся друг на друга позвонков образуют длинный позвоночный канал, в котором залегает спинной мозг. От дуги позвонка отходит несколько отростков. Назад направляется непарный остистый отросток. Вершины многих остистых отростков легко прощупываются у человека по средней линии спины. В стороны от дуги отходят поперечные отростки и по две пары суставных отростков: верхние и нижние. На верхнем и нижнем краях дуги возле ее отхождения от тела с каждой стороны позвонка имеются позвоночные вырезки. Нижняя вырезка вы-

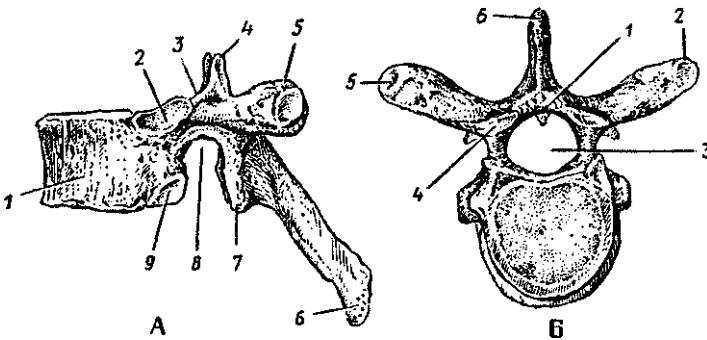


Рис. 15. Строение грудного позвонка:

А — вид сбоку: 1 — тело позвонка, 2 — верхняя реберная ямка, 3 — верхняя позвоночная вырезка, 4 — верхний суставной отросток, 5 — поперечный отросток, 6 — остистый отросток, 7 — нижний суставной отросток, 8 — нижняя позвоночная вырезка, 9 — нижняя реберная ямка;

Б — вид сверху: 1 — дуга позвонка, 2 — поперечный отросток, 3 — позвоночное отверстие, 4 — верхний суставной отросток, 5 — реберная ямка поперечного отростка, 6 — остистый отросток

шележащего и верхняя вырезка нижележащего позвонков образуют межпозвоночные отверстия, через которые проходят спинномозговые нервы.

**Шейные позвонки** человека отличаются от других своими небольшими размерами и наличием в каждом из поперечных отростков небольшого круглого отверстия для прохождения позвоночной артерии, кровоснабжающей мозг. Тела шейных позвонков невысокие, верхние суставные отростки обращены вверх, нижние — вниз. Длина остистых отростков увеличивается от II к VII позвонку, концы их раздвоены (кроме VII позвонка).

Благодаря прямохождению человека значительно изменились I и II шейные позвонки. Они сочленяются с черепом и несут на себе тяжесть головы. I шейный позвонок, или атлант, лишен остистого отростка. Средняя часть тела первого шейного позвонка отделилась от него и приросла к телу II позвонка, образовав его зуб. У атланта имеются боковые утолщения — латеральные массы. Атлант не имеет суставных отростков. Вместо них на верхней и нижней поверхностях латеральных масс находятся суставные ямки. Верхние из них служат для сочленения с черепом, нижние — со II шейным позвонком. II шейный позвонок называют осевым. При поворотах головы атлант вместе с черепом вращается вокруг зуба, который отличает II позвонок от других. Латерально от зуба на верхней поверхности осевого позвонка расположены две суставные поверхности, обращенные вверх, сочленяющиеся с атлантом. На нижней поверхности осевого позвонка имеются нижние суставные отростки для сочленения с III шейным позвонком.

VII шейный позвонок имеет длинный остистый отросток, который прощупывается под кожей на нижней границе шеи.

12 грудных позвонков соединяются с ребрами. Для этого на боковых поверхностях тел позвонков имеются реберные ямки для сочленения с головками ребер. На утолщенных концах поперечных отростков десяти верхних грудных позвонков имеются реберные ямки, с которыми сочленяются бугорки соответствующих им по счету ребер. Таких ямок нет на поперечных отростках XI и XII грудных позвонков. Остистые отростки у грудных позвонков значительно длиннее, чем у шейных позвонков, они направлены резко вниз и этим препятствуют разгибанию позвоночника в его грудном отделе. Тела грудных позвонков крупнее, чем у шей-

ных позвонков, они увеличиваются в направлении сверху вниз. Позвоночные отверстия имеют округлую форму.

**Пять поясничных позвонков** отличаются крупными размерами тел и отсутствием реберных ямок. Поперечные отростки сравнительно тонкие и длинные. Позвоночные отверстия треугольной формы. Короткие остистые отростки расположены почти горизонтально. Строение поясничных позвонков обеспечивает большую подвижность этой части позвоночника.

**Пять крестцовых позвонков** у взрослого человека срослись и образовали *крестец* (крестцовую кость), который у ребенка состоит еще из пяти отдельных позвонков. Передняя поверхность крестца вогнутая, на ней видны два ряда круглых тазовых крестцовых отверстий (по четыре с каждой стороны). Задняя поверхность крестца выпуклая, на ней расположены пять продольных гребней, образовавшихся благодаря слиянию остистых отростков (срединный гребень), суставных отростков (правый и левый промежуточные гребни) и поперечных отростков (латеральные гребни). Внутри от латеральных гребней расположены четыре пары дорсальных крестцовых отверстий, которые сообщаются с тазовыми отверстиями и крестцовым каналом. На латеральных частях крестца находятся ушковидные поверхности для сочленения с тазовыми костями. На уровне ушковидных поверхностей сзади имеется крестцовая бугристость, к которой прикрепляются связки.

В крестцовом канале, являющемся нижней частью позвоночного канала, находятся терминальная нить спинного мозга и корешки поясничных и крестцовых **спинномозговых** нервов. Через тазовые (передние) крестцовые отверстия проходят передние ветви крестцовых нервов и кровеносные сосуды. Через дорсальные крестцовые отверстия из позвоночного канала выходят задние ветви тех же нервов.

**Копчик** (копчиковая кость) состоит из 3—5 (чаще 4) сросшихся рудиментарных позвонков.

**Соединения позвонков.** Различают соединения между телами позвонков, между их дугами и между отростками. Тела двух соседних позвонков соединяются при помощи межпозвоночных дисков. Каждый *межпозвоночный диск* имеет форму двояковыпуклой линзы, в которой выделяют периферическую часть — *фиброзное кольцо*, образованное волкноистым хрящом, и центральную часть — *студенистое ядро* (остаток спинной струны). При помощи соединительнотканых волокон фиброзного кольца соседние позвонки

прочно соединяются друг с другом. Эластичное студенистое ядро находится внутри фиброзного кольца. Сдавленное телами двух соединяющихся позвонков, оно выполняет роль амортизатора. Диаметр межпозвоночных дисков больше, чем диаметр тел соединяемых позвонков, поэтому межпозвоночные диски выступают в виде валиков за пределы краев тел соседних позвонков. Толщина межпозвоночного диска в грудном отделе составляет 3—4 мм, в наиболее подвижном поясничном — 10—12 мм.

Соединения тел позвонков подкрепляются передней и задней продольными связками, прочно сращенными с межпозвоночными дисками. Передняя продольная связка расположена на передней поверхности тел позвонков. Задняя продольная связка находится на задней их поверхности,

Дуги соседних позвонков соединяются при помощи желтых связок, состоящих из эластической соединительной ткани. Поэтому они имеют желтый цвет, большую прочность и эластичность»

Суставные отростки смежных позвонков образуют межпозвоночные суставы, укрепленные связками. Остистые отростки соединяются между собой при помощи межостистых связок и надостистой связки. Хорошо развитая в шейном отделе надостистая связка получила название выйной связки. Между поперечными отростками расположены межпоперечные связки.

Соединения крестца с копчиком аналогичны соединениям тел позвонков. В межпозвоночном диске этого соединения почти всегда имеется щель, которая нередко зарастает у людей старше 50 лет. Копчик в этом соединении может смещаться в передне-заднем направлении примерно на 2 см, что позволяет копчику у женщин отклоняться кзади при акте родов.

В *соединениях позвоночника с черепом* принимают участие три кости: затылочная, атлант и осевой позвонок. Суставы, образовавшиеся между этими костями, обеспечивают большую свободу движений головы вокруг трех осей, как в шаровидном суставе.

Атлантозатылочный сустав (комбинированный) состоит из двух анатомически обособленных суставов. Суставные поверхности (эллипсоидные) каждого сустава образованы мыщелком затылочной кости и верхней суставной ямкой I шейного позвонка. Каждый сустав заключен в отдельную суставную сумку, а вместе они укреплены передней и задней атлантозатылочными мембранами.

В парном атлантозатылочном суставе возможны движения вокруг фронтальной и сагиттальной осей. Вокруг фронтальной оси совершается сгибание и разгибание (наклоны головы вперед на  $20^\circ$  и движение назад — на  $30^\circ$ ). Вокруг сагиттальной оси наклоны головы в стороны возможны на  $15-20^\circ$ .

Три сустава между атлантом и осевым позвонком также объединяются в комбинированный атлантоосевой сустав. Непарный срединный атлантоосевой сустав образован передней и задней суставными поверхностями зуба осевого позвонка, а также ямкой зуба на передней дуге атланта и суставной поверхностью поперечной связки атланта. Этот сустав по форме является цилиндрическим суставом, поэтому в нем возможны движения только вокруг вертикальной оси (вращение). Повороты атланта вокруг зуба совершаются вместе с черепом на  $30-40^\circ$  в каждую сторону.

Парный латеральный атлантоосевой сустав (комбинированный) образован суставной ямкой на латеральной массе атланта и верхней суставной поверхностью на теле осевого позвонка. Укрепляют эти суставы две крыловидные связки, крестообразная связка атланта и прочная фиброзная покровная мембрана, прикрепляющаяся сверху к затылочной кости, а внизу переходящая в заднюю продольную связку. Движения в правом и левом латеральных атлантоосевых суставах выполняются вместе с движениями в срединном атлантоосевом суставе.

### Позвоночный столб как целое

Позвоночный столб (позвоночник) образован последовательно накладывающимися друг на друга позвонками, которые соединены между собой при помощи межпозвоночных дисков, суставов, связок (рис. 16).

Длина позвоночного столба у взрослого мужчины колеблется от 60 до 75 см, у женщины — от 60 до 65 см, что составляет около  $\frac{2}{3}$  длины тела взрослого человека.

Позвоночный столб, являясь скелетом туловища, выполняет опорную функцию, участвует в образовании задней стенки грудной и брюшной полостей и полости таза. Он является такжеместилищем для спинного мозга, который находится в позвоночном канале.

Сила тяжести, воспринимаемая позвоночным столбом, увеличивается сверху вниз, поэтому размеры образующих его позвонков в нижнем отделе больше, чем в верхних.

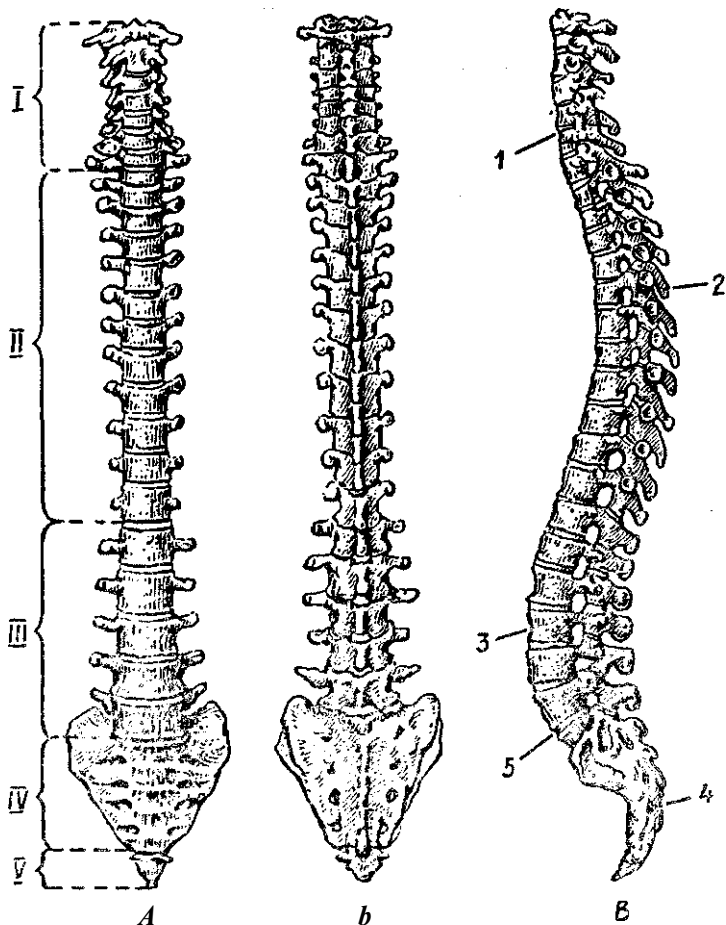


Рис. 16. Позвоночный столб. Вид спереди (А), сзади (Б) и сбоку (В), Отделы: I — шейный, II — грудной, III — поясничный, IV — крестцовый, V — копчиковый, 1, 3 — шейный и поясничный лордозы, 2, 4 — грудной и крестцовый кифозы, 5 — мыс

Позвоночный столб имеет изгибы в сагиттальной и фронтальной плоскостях. Изгибы позвоночного столба, обращенные выпуклостью назад, называются кифозами, выпуклостью вперед — лордозами, а выпуклостью вправо или влево — сколиозами. Выделяют физиологические изгибы позвоночного столба, наблюдаемые у здорового человека, и патологические, которые развиваются вследствие различных болезненных процессов, в результате неправильного

сидения ребенка за партой в школе или как следствие асимметричной работы мышц. Физиологические изгибы позвоночного столба (шейный и поясничный лордозы, грудной и крестцовый кифозы) создают благоприятные условия амортизации для тела человека, особенно для головы и находящегося в полости черепа головного мозга. У позвоночного столба только крестцовый отдел является неподвижным, остальные его отделы обладают различной степенью подвижности.

### Движения позвоночного столба

У позвоночного столба при действии на него скелетных мышц движения возможны в различных направлениях» Это сгибание (наклоны вперед) и разгибание (выпрямление), отведение и приведение (наклоны в стороны), скручивание (вращение) и круговое движение.

Сгибание и разгибание происходят вокруг фронтальной оси. Амплитуда этих движений равна  $170^{\circ}$ — $245^{\circ}$ . При этом толщина межпозвоночных дисков на стороне наклона позвоночного столба уменьшается, а на противоположной стороне увеличивается.

Отведение и приведение позвоночного столба совершается вокруг сагиттальной оси» Общий размах движений при наклоне вправо и влево составляет около  $165^{\circ}$ .

Вращение позвоночного столба (повороты вправо и влево) происходит вокруг вертикальной оси с общей амплитудой движения около  $120^{\circ}$ . Круговое движение позвоночного столба (циркумдукция) представляет собой результат последовательного сложения различных других движений позвоночного столба. При этом крестец остается неподвижным, а голова описывает небольшой круг. Позвоночный столб при своем движении очерчивает фигуру в виде конуса.

Объем и направление движений в каждом из отделов (шейный, грудной, поясничный) позвоночного столба неодинаковы. Шейный отдел позвоночного столба является наиболее подвижным в связи с большей высотой межпозвоночных дисков и расположением суставных поверхностей дугоотростчатых суставов, позволяющих производить в них скольжение.

Грудной отдел позвоночного столба наименее подвижен, что обусловлено небольшой толщиной межпозвоночных дисков, сильным наклоном книзу остистых позвонков, а также соединениями с ребрами.



В поясничном отделе позвоночного столба амплитуда сгибания — разгибания достигает  $100\text{--}110^\circ$ , возможны также движения достаточного объема вокруг сагиттальной оси.

Во всех движениях туловища позвоночный столб принимает участие как единое целое, поэтому степень его подвижности определяется особенностями строения всех видов соединений позвонков: межпозвоночных дисков, суставов и синдесмозов.

### Возрастные особенности позвоночника

Позвоночник новорожденного имеет вид полой дуги, вогнутой спереди. Изгибы начинают формироваться только начиная с 3—4 месяцев жизни ребенка, когда он начинает держать голову. Вначале возникает шейный лордоз. Когда ребенок начинает сидеть (4—6-й месяцы жизни), формируется грудной кифоз. Позднее появляется поясничный лордоз, который образуется в то время, когда ребенок начинает стоять и ходить (9—12-й месяцы после рождения). Одновременно формируется крестцовый кифоз. Изгибы позвоночного столба становятся хорошо заметными к 5—6 годам, окончательное их формирование заканчивается к подростковому, юношескому возрасту.

При неравномерном развитии мышц правой или левой стороны тела, неправильном положении учащихся за партой, у спортсменов как следствие асимметричной работы мышц могут возникать патологические изгибы позвоночника в стороны — сколиозы.

Длина позвоночного столба новорожденного ребенка составляет 40% длины его тела. В первые два года длина позвоночника почти удваивается. Различные отделы позвоночного столба новорожденного ребенка растут неравномерно. На первом году жизни быстрее растет поясничный отдел, несколько медленнее — шейный, грудной и крестцовый. Медленнее всего растет копчиковый отдел. К началу периода полового созревания рост позвоночного столба замедляется. Новое ускорение его роста наблюдается у мальчиков к 13—14, у девочек к 12—13 годам.

Межпозвоночные диски у детей относительно толще, чем у взрослых людей. С возрастом толщина межпозвоночных дисков постепенно уменьшается, они становятся менее эластичными, студенистое ядро уменьшается в размерах. У пожилых людей вследствие уменьшения толщины

межпозвоночных дисков и увеличения кривизны грудного кифоза длина позвоночного столба уменьшается на 3—7 см. Наблюдается общее разрежение костного вещества (остеопороз), обызвествление межпозвоночных дисков и передней продольной связки. Все это уменьшает рессорные свойства позвоночного столба, а также его подвижность и крепость.

### Грудная клетка

Грудная клетка образована соединенными между собой 12 парами ребер, грудиной, а также грудным отделом позвоночного столба сзади.

**Ребра** являются длинными, плоскими, изогнутыми костными, а в переднем отделе хрящевыми пластинами, расположенными справа и слева от грудных позвонков.

Верхние 7 ребер называются истинными, каждое из них достигает грудины посредством своего хряща. 8—10-е ребра — ложные, так как их хрящи срастаются между собой и с хрящами нижних ребер, образуя реберную дугу. 11-е и 12-е ребра называют колеблющимися, их передние концы не доходят до грудины и теряются в верхних отделах передней брюшной стенки.

Костная часть ребра состоит из *головки*, на которой находится суставная поверхность для сочленения с телами позвонков, *шейки* и *тела*. На теле десяти верхних ребер имеется бугорок, также снабженный суставной поверхностью для сочленения с поперечным отростком позвонка. На внутренней поверхности каждого ребра по его нижнему краю проходит борозда, к которой прилежат межреберный нерв, артерия и вены.

**Грудина** представляет собой плоскую кость, в которой различают три части: широкую *рукоятку* вверху, удлиненное *тело* и *мечевидный отросток* внизу. На середине верхнего края рукоятки грудины имеется яремная вырезка, которая легко прощупывается у живого человека. По бокам от яремной вырезки находятся ключичные вырезки для соединения с ключицами. На боковых сторонах грудины имеются реберные вырезки для прикрепления хрящей верхних семи ребер. Мечевидный отросток вырезок не имеет, к нему ребра не крепятся.

**Соединения ребер с позвоночным столбом и грудиной.** С позвонками ребра соединяются при помощи реберно-позвоночных суставов. К ним относятся *суставы головок ребер*

и *реберно-поперечные* суставы. XI и XII ребра реберно-поперечные суставы не образуют.

Ребра с грудиной сочленяются при помощи суставов и хрящевых соединений. Хрящ I ребра срастается с грудиной, образуя синхондроз. Хрящи II—VII ребер соединяются с грудиной при помощи грудино-реберных суставов, подкрепленных связками.

Передние концы ложных ребер (VIII, IX, X) с грудиной непосредственно не соединяются, они соединяются с хрящами вышележащих ребер межхрящевыми суставами и образуют реберную дугу.

**Грудная клетка в целом.** Грудная клетка представляет собой костно-хрящевое образование, состоящее из грудных позвонков, 12 пар ребер и грудины, соединенных между собой при помощи различных видов соединений. У грудной клетки различают 4 стенки (переднюю, заднюю и две боковые) и два отверстия (верхнюю и нижнюю апертуры).

Передняя стенка образована грудиной и реберными хрящами, задняя — грудными позвонками и задними концами ребер, а боковые — ребрами. Ребра отделены друг от друга межреберными промежутками. *Верхняя апертура* ограничена верхним краем грудины, первыми ребрами и передней поверхностью первого грудного позвонка. Переднебоковой край *нижней апертуры*, образованный соединением передних концов VII—X ребер, называется *реберной дугой*. Правая и левая реберные дуги ограничивают с боков *подгрудинный* угол, открытый книзу. По бокам сзади нижняя апертура ограничена двенадцатыми ребрами и двенадцатым грудным позвонком. Через верхнюю апертуру проходят трахея, пищевод, сосуды, нервы. Нижняя апертура закрыта диафрагмой, которая имеет отверстия для прохождения аорты, пищевода и нижней полой вены.

Грудная клетка человека по форме напоминает неправильной формы усеченный конус. Она расширена в поперечном направлении и уплощена в переднезаднем, спереди она короче, чем сзади.

**Возрастные особенности грудной клетки.** У новорожденных грудная клетка имеет конусовидную форму. Переднезадний диаметр больше поперечного, ребра расположены почти горизонтально. В первые два года жизни идет быстрый рост грудной клетки. В возрасте 6—7 лет ее рост замедляется, а в 7—18 лет наиболее сильно растет средний отдел грудной клетки.

Подгрудинный угол у новорожденного достигает примерно  $93^\circ$ , через год —  $68^\circ$ , в 5 лет он равен  $60^\circ$ , в 15 лет и у взрослого человека около  $70^\circ$ . Усиленный рост грудной клетки у мальчиков начинается с 12 лет, а у девочек — с 11 лет, к 17—20 годам грудная клетка приобретает окончательную форму. У людей брахиморфного типа телосложения грудная клетка имеет коническую форму, у лиц долихоморфного типа телосложения грудная клетка более плоская.

В старческом возрасте в связи с увеличением грудного кифоза грудная клетка укорачивается и опускается.

Физические упражнения не только укрепляют грудную мускулатуру, но и увеличивают размах движений в суставах ребер, что приводит к увеличению объема грудной клетки при дыхании и жизненной емкости легких.

## Череп

Череп, образованный парными и непарными костями, защищает от внешних воздействий головной мозг и органы чувств и дает опору начальным отделам пищеварительной и дыхательной систем.

Череп условно подразделяют на мозговой и лицевой. Мозговой череп является вместилищем для головного мозга. С ним неразрывно связан лицевой череп, служащий костной основой лица и начальных отделов пищеварительного и дыхательного путей и образующий вместилища для органов чувств (рис. 17 и 18).

### **Кости черепа. Мозговой отдел черепа**

**Мозговой отдел** черепа взрослого человека состоит из 4 непарных костей — лобной, затылочной, клиновидной, решетчатой и 2 парных — теменных и височных.

**Затылочная кость** образует заднюю стенку и основание мозгового черепа. У нее выделяют четыре части, расположенные вокруг большого (затылочного) отверстия. Это базилярная часть, которая находится впереди, две латеральные части и чешуя, занимающая задне-верхнее положение.

*Базилярная часть* затылочной кости на целом черепе направлена вперед и вверх, где она сращена с телом клиновидной кости. В результате этого сращения на обращенной к мозгу поверхности образуется площадка — скат, на

котором располагаются продолговатый мозг и мост мозга. На нижней поверхности базилярной части находится глоточный бугорок, к которому прикрепляется задняя стенка глотки.

*Латеральные части* затылочной кости находятся по бокам от большого (затылочного) отверстия. На нижней поверхности латеральных частей возвышаются овальные затылочные мыщелки, сочленяющиеся с атлантом (первым

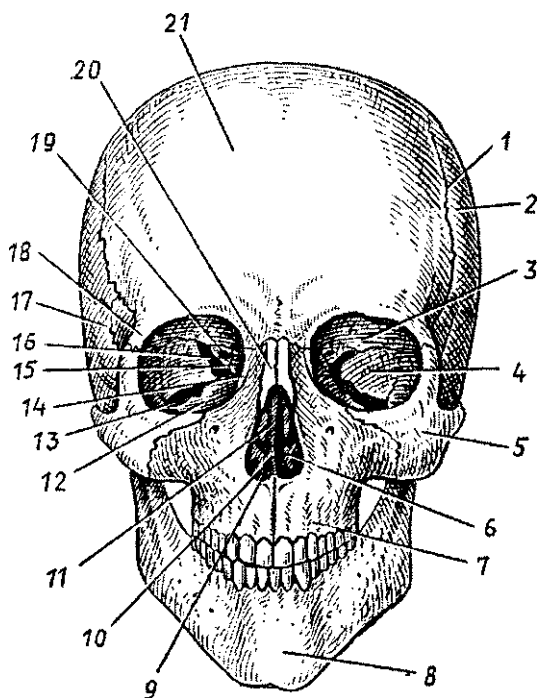


Рис. 17. Череп человека. Вид спереди:

1 — венечный шов, 2 — теменная кость, 3 — глазничная часть лобной кости, 4 — глазничная поверхность большого крыла клиновидной кости, 5 — скуловая кость, 6 — нижняя носовая раковина, 7 — верхняя челюсть, 8 — подбородочный выступ нижней челюсти, 9 — полость носа, 10 — сошник, 11 — перпендикулярная пластинка решетчатой кости, 12 — глазничная поверхность верхней челюсти, 13 — нижняя глазничная щель, 14 — слезная кость, 15 — глазничная пластинка решетчатой кости, 16 — верхняя глазничная щель, 17 — чешуйчатая часть височной кости, 18 — скуловой отросток лобной кости, 19 — зрительный канал, 20 — носовая кость, 21 — лобный бугор

шейным позвонком). Позади каждого мышелка имеется мышелковая ямка, на дне которой открывается отверстие мышелкового канала, в котором проходит венозный выпускник. Через латеральную часть с каждой стороны над мышелком проходит *подъязычный канал* для одноименного нерва. На боковых краях кости имеются *яремные вырезки*, образующие вместе с одноименной вырезкой височной кости яремное отверстие, через которое проходят внутренняя яремная вена, языкоглоточный, блуждающий и добавочный нервы.

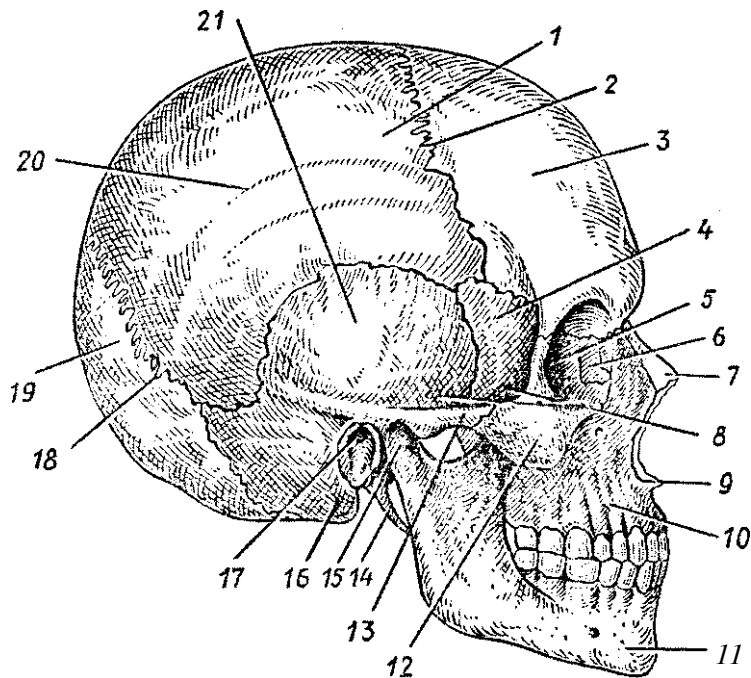


Рис. 18. Череп человека. Вид сбоку:

1 — теменная кость, 2 — венечный шов, 3 — лобный бугор, 4 — височная поверхность большого крыла клиновидной кости, 5 — глазничная пластинка решетчатой кости, 6 — слезная кость, 7 — носовая кость, 8 — височная ямка, 9 — передняя носовая ость, 10 — тело верхней челюсти, 11 — нижняя челюсть, 12 — скуловая кость, 13 — скуловая дуга, 14 — шиловидный отросток, 15 — мышелковый отросток нижней челюсти, 16 — сосцевидный отросток, 17 — наружный слуховой проход, 18 — ламбдовидный шов, 19 — чешуя затылочной кости, 20 — верхняя височная линия, 21 — чешуйчатая часть височной кости

*Чешуя* затылочной кости ограничивает сзади **затылочное** отверстие и круто уходит вверх в виде широкой выпукло-вогнутой пластинки. На задней стороне чешуи находится **наружный затылочный выступ**, к которому **прикрепляется** вийная связка. Направо и налево от возвышения проходит шероховатая верхняя вийная линия, к которой справа и слева прикрепляются трапецевидные мышцы. От наружного затылочного выступа вниз к большому (затылочному) отверстию проходит невысокий наружный затылочный гребень, по бокам которого видна нижняя вийная линия. На внутренней поверхности чешуи видны четыре большие ямки, к которым прилежит задняя поверхность полушарий мозжечка и затылочных долей полушарий большого мозга. Ямки разделены крестообразным возвышением, **на котором находится внутренний затылочный выступ**. Книзу выступ переходит во внутренний затылочный гребень. Вверх от внутреннего затылочного выступа направляется **борозда верхнего сагиттального (венозного) синуса**. **Вправо** и влево от выступа отходит **борозда поперечного синуса**, также венозного.

Клиновидная кость участвует в образовании основания и боковых отделов мозгового черепа. У кости выделяют тело и три пары отростков: это отходящие в стороны большие и малые крылья и уходящие вниз крыловидные отростки. На верхней поверхности тела кости имеется углубление, получившее название турецкого седла. В центре седла видна *гипофизарная ямка*, в которой помещается гипофиз — одна из важнейших желез внутренней секреции. Внутри тела клиновидной кости находится воздухоносная полость — *клиновидная пазуха*, которая сообщается с полостью носа через апертуру.

От передне-верхней поверхности тела клиновидной кости в стороны отходят два *палых крыла*, ограничивающих переднюю черепную ямку от средней черепной ямки. У основания каждого из малых крыльев находится *отверстие зрительного канала*, через который в глазницу проходит зрительный нерв. Отходящие от тела в стороны *большие крылья* образуют стенки средней черепной ямки, глазницы, височной и подвисочной ямок. Между малым и большим крыльями справа и слева от тела кости находится широкая *верхняя глазничная щель*, ведущая из полости черепа в глазницу. В основании большого крыла имеется круглое отверстие (через него проходит верхнечелюстной нерв). Латеральнее и кзади от круглого отверстия лежит *овальное*

*отверстие* (через него проходит нижнечелюстной нерв). Еще латеральнее находится *остистое отверстие* для средней менингеальной артерии. От основания большого крыла вниз с каждой стороны отходит *крыловидный отросток*, в основании которого спереди назад идет *крыловидный канал*, через который проходит одноименный нерв. Каждый *крыловидный отросток* состоит из двух пластинок — медиальной и латеральной, между которыми сзади находится *крыловидная ямка*.

**Решетчатая кость** лежит впереди тела клиновидной кости. Она участвует в образовании стенок передней черепной ямки, глазниц и полости носа. Решетчатая кость состоит из вертикально расположенной *перпендикулярной пластинки*, *решетчатой пластинки* и *лабиринтов*. Продолжением перпендикулярной пластинки вверх является петушиный гребень, вдающийся в полость черепа. Поперечно лежит решетчатая пластинка, которая образует среднюю часть передней черепной ямки и верхнюю стенку полости носа. Через отверстия решетчатой пластинки проходят обонятельные нервы. К боковым концам решетчатой пластинки как бы подвешены лабиринты решетчатой кости.

**Решетчатый лабиринт** построен из множества воздухоносных ячеек, сообщающихся между собой и открывающихся в носовую полость. Латеральной стенкой лабиринта является глазничная («бумажная») пластинка, которая образует медиальную стенку глазницы. От медиальной поверхности лабиринта отходят две тонкие, изогнутые вниз пластинки — *верхняя* и *средняя носовые раковины*, свободно свисающие в полость носа.

**Височная кость** входит в состав боковой стенки и основания черепа. Она состоит из каменной части (пирамиды), барабанной и чешуйчатой частей. Барабанная часть располагается вокруг наружного слухового прохода, ведущего в барабанную полость. Височная кость служитместилищем органов слуха и равновесия, которые залегают внутри ее пирамиды.

*Каменная часть* имеет форму трехгранной пирамиды, вершина которой направлена вперед и медиально, а основание переходит в сосцевидный отросток. У пирамиды выделяют переднюю и заднюю поверхности, обращенные в полость черепа, и нижнюю поверхность, участвующую в образовании наружного основания черепа. На передней поверхности у вершины пирамиды находится *тройничное*



*вдавление*, на котором лежит узел тройничного нерва. Позади от вдавления находится *дугообразное возвышение*, образованное находящимся в пирамиде верхним полукружным каналом костного лабиринта органа равновесия. Латерально от возвышения видна плоская поверхность — *крыша барабанной полости* и расположенные кпереди два маленьких *отверстия каналов большого и малого каменистых нервов*. По верхнему краю пирамиды, разделяющему переднюю и заднюю поверхности, проходит *борозда верхнего каменистого синуса (венозного)*.

На задней поверхности пирамиды находится *внутреннее слуховое отверстие*, переходящее во *внутренний слуховой проход*, через который проходят лицевой, преддверно-улитковый нервы и кровеносные сосуды. На задней поверхности пирамиды находится *наружное отверстие водопровода преддверия*, а на нижнем крае открывается улитковый каналец. Водопровод и каналец ведут в лабиринт преддверно-улиткового органа. Ближе к сосцевидному отростку проходит *борозда сигмовидного (венозного) синуса*,

На нижней поверхности пирамиды находится *ямная ямка*. Латеральнее от нее виден длинный *шиловидный отросток*, позади которого имеется *шило-сосцевидное отверстие*, которым заканчивается лицевой канал (табл. 4). Кпереди от яремной ямки заметно большое отверстие, ведущее в *сонный канал*, который изогнут вперед и заканчивается на вершине пирамиды возле тела клиновидной кости. На гребне между яремной ямкой и отверстием сонного канала находится *каменистая ямочка*, переходящая в барабанный каналец, который заканчивается на передней поверхности пирамиды. С барабанной полостью, расположенной внутри пирамиды, сообщаются *воздухоносные ячейки сосцевидноотростка*.

На вершине пирамиды латеральнее отверстия сонного канала открывается *мышечно-трубный канал*, ведущий в барабанную полость. Его верхний полуканал занят мышцей, натягивающей барабанную перепонку, а нижний является костной частью слуховой трубы, соединяющей барабанную полость с глоткой.

*Барабанная часть* височной кости представляет собой изогнутую пластинку, ограничивающую снизу, спереди и сзади наружное слуховое отверстие.

*Чешуйчатая часть (чешуя)* височной кости входит в состав боковой стенки черепа. От наружной поверхности чешуи отходит направляющийся вперед скуловой отросток,

## Каналы височной кости

Название канала	Какие полости (области) канал соединяет	Что проходит в канале
1. Сонный канал	Наружное основание черепа с вершшкой пирамиды височной кости	Внутренняя сонная артерия; внутреннее сонное (вегетативное) сплетение
2. Сонно-барабанные каналы	Стенку сонного канала (у его начала) — с барабанной полостью	Сонно-барабанные нервы
3. Внутреннее слуховое отверстие и внутренний слуховой проход	Заднюю черепную ямку — с внутренним ухом	Лицевой нерв (VII пара), преддверно-улитковый нерв (VIII пара), артерия и вена внутреннего уха
4. Лицевой канал	Заднюю поверхность пирамиды (внутренний слуховой проход) — с шило-сосцевидным отверстием	Лицевой нерв (VII пара)
5. Каналец барабанной струны	Лицевой канал, барабанную полость — с каменисто-барабанной щелью	Барабанная струна — ветвь лицевого нерва (VII пара)
6. Барабанный каналец	Нижнюю поверхность пирамиды (каменистую ямочку) — с барабанной полостью и барабанную полость — с передней поверхностью пирамиды (расщелиной малого каменистого нерва)	Малый каменистый нерв — ветвь языкоглоточного нерва (IX пара)
7. Мышечно-трубный канал, который делится на 2 полуканала: верхний — для мышцы, напрягающей барабанную перепонку, нижний — для слуховой трубы	Верхушку пирамиды — с барабанной полостью	Мышца, напрягающая барабанную перепонку (полуканал мышцы, напрягающей барабанную перепонку), и слуховая труба (полуканал слуховой трубы)

образующий скуловую дугу вместе с височным отростком скуловой кости. У основания скулового отростка расположены суставной бугорок и овальная нижнечелюстная ямка, участвующая в образовании височно-нижнечелюстного сустава.

**Теменная кость**, парная, образует крышу (свод) черепа. Теменная кость представляет собой четырехугольную пластинку, на наружной стороне которой виден *теменной бугор*. Вогнутая внутренняя поверхность несет на себе *артериальные борозды*. Своими краями теменная кость соединяется (образует швы) с лобной, височной, затылочной костями, большим крылом клиновидной кости и с теменной костью другой стороны. Теменная кость имеет 4 угла.

**Лобная кость** образует переднюю стенку свода черепа, стенку передней черепной ямки, верхнюю стенку глазниц. Удобной кости выделяют вертикальную *лобную чешую*, горизонтальные *глазничные части* и *носовую часть* между ними. На передней поверхности лобной кости видны надглазничные края, над ними — надбровные дуги, между которыми находится площадка — надпереносье (глабелла).

Латерально каждый надглазничный край продолжается в *скуловой отросток*, соединяющийся со скуловой костью. Внутренняя поверхность лобной чешуи вогнута и переходит в глазничные части. На ней находится *борозда верхнего сагиттального синуса* (венозного).

Глазничные части (правая и левая) нижней поверхностью обращены в полость глазниц, а верхней — в полость черепа. Друг от друга пластинки отделены решетчатой вырезкой, в которую на целом черепе заходит решетчатая пластинка решетчатой кости. По бокам от носовой части находятся отверстия (апертуры), ведущие в *лобную пазуху* (воздухоносную полость), расположенную внутри лобной кости на уровне глабеллы и надбровных дуг.

#### Лицевой отдел черепа

В образовании лицевого отдела черепа участвуют 6 парных костей (верхнечелюстная, небная, скуловая, носовая, слезная, нижняя носовая раковина), а также 2 непарные (сошник и нижняя челюсть). К лицевому (висцеральному) черепу относится также подъязычная кость.

**Верхняя челюсть**, расположенная по бокам от полости носа, состоит из *тела верхней челюсти* и *четырех отрост-*

ков. Глазничная поверхность тела верхней челюсти обращена в полость глазницы. На ней проходит подглазничная борозда, переходящая в одноименный канал, открывающийся на передней поверхности кости. На задней поверхности находится *бугор верхней челюсти*.

На носовой поверхности видны *раковинный гребень* для прикрепления нижней носовой раковины (самостоятельная кость), *слезная борозда*, участвующая в образовании носо-слезного канала, а также вход в *воздухоносную верхне-челюстную (гайморову) пазуху*.

От тела верхней челюсти отходят латерально-скуловой отросток, вверх — лобный, медиально-нёбный, вниз в виде дуги — альвеолярный отросток. *Альвеолярный отросток* несет зубные альвеолы, отделенные друг от друга *межалвеолярными перегородками*. *Нёбный отросток*, соединяясь с отростком противоположной кости, образует твердое нёбо.

**Нёбная кость**, прилежащая сзади к верхней челюсти, состоит из двух пластинок: перпендикулярной (вертикальной) и горизонтальной. *Горизонтальные пластинки* обеих нёбных костей, соединяясь между собой, образуют заднюю часть твердого нёба. *Перпендикулярная пластинка* участвует в образовании боковой стенки полости носа.

**Нижняя носовая раковина** прикрепляется к раковинному гребню носовой поверхности верхней челюсти.

**Носовая кость**, соединяясь с такой же костью другой стороны, образует верхнюю стенку носа.

**Слезная кость** участвует в образовании медиальной стенки глазницы. Имеющаяся на ней *слезная борозда*, соединяясь с одноименной бороздой верхней челюсти, образует *ямку слезного мешка*.

**Сошник** образует большую часть носовой перегородки. Задний край сошника разделяет хоаны (задние отверстия полости носа).

**Скуловая кость**, играющая важную роль в формировании рельефа лица, соединяется с лобной, височной и верхнечелюстной костями. *Височный отросток* вместе со скуловым отростком височной кости образует скуловую дугу.

**Нижняя челюсть** — единственная подвижная кость черепа. Она состоит из *тела и двух ветвей*, соединенных с телом под углом 110—130°. На внутренней и наружной поверхностях угла находятся бугристости для прикрепления жевательных мышц. По средней линии тела нижней челюсти виден обращенный кпереди *подбородочный выступ*.

На альвеолярной части (альвеолярной дуге) расположены зубные альвеолы, разделенные межальвеолярными перегородками. Ветви нижней челюсти направляются вверх и несут на себе два отростка: передний — *венечный* и задний — *мышелковый*, разделенные вырезкой. К венечному отростку прикрепляется височная мышца, мышелковый участвует в образовании височно-нижнечелюстного сустава. К этому отростку прикрепляется латеральная крыловидная мышца. Через тело челюсти с каждой стороны проходит *нижнечелюстной канал*, который начинается на внутренней поверхности ветви. Выходное *подбородочное отверстие* этого канала находится на наружной поверхности тела нижней челюсти на уровне 2-го малого коренного зуба.

**Подъязычная кость**, имеющая дугообразную форму, расположена между гортанью и нижней челюстью. Кость состоит из тела и двух пар рогов — больших и малых.

#### Соединения костей черепа

Кости, образующие череп, соединены между собой при помощи непрерывных соединений. Исключение составляет нижняя челюсть, которая образует с височной костью височно-нижнечелюстной сустав.

Кости крыши черепа соединяются между собой при помощи зубчатых и чешуйчатых швов. Так, медиальные края теменных костей соединяет зубчатый *сагиттальный шов*, лобную и теменные кости — зубчатый *венечный шов*, теменные и затылочную кости — зубчатый *лямбдовидный шов*. Чешуя височной кости соединяется с теменной костью и большим крылом клиновидной кости при помощи *чешуйчатого шва*. Между костями лицевого черепа имеются *плоские (гармоничные) швы*.

В области основания черепа имеются хрящевые соединения — синхондрозы, образованные волокнистым хрящом. Это соединения между телом клиновидной кости и базиллярной частью затылочной кости и др.

*Височно-нижнечелюстной сустав* парный, комплексный по строению, эллипсоидной формы. Он образован головкой суставного отростка нижней челюсти и нижнечелюстной ямкой вместе с суставным бугорком височной кости. Внутри сустава имеется внутрисуставной диск, построенный из фиброзного хряща, сращенный с капсулой сустава по периферии и разделяющий полость сустава на верхнюю и нижнюю части.

Движения в правом и левом височно-нижнечелюстном суставах происходит совместно. Это опускание и поднятие нижней челюсти, смещение нижней челюсти вперед (выдвижение) и назад (возвращение в исходное положение), движения челюсти вправо и влево (боковые движения).

### Череп в целом

При изучении черепа обращает на себя внимание сложный рельеф его внутренней и наружной поверхностей, обусловленный расположением в его костных вместилищах головного мозга, органов чувств, нервных узлов и наличием многочисленных отверстий и каналов для прохождения сосудов и нервов.

Верхнюю часть мозгового черепа в связи с его формой называют **сводом (крышей) черепа**. Его образуют чешуя лобной кости, теменные кости, чешуя затылочной и височных костей, латеральные отделы больших крыльев клиновидной кости. На наружной поверхности свода черепа видны швы (между теменными костями) — *сагиттальный*, *венечный* (между лобной и теменными костями), *лямбдовидный* (между теменными и чешуей затылочной кости), *чешуйчатый* (между чешуей височной кости и теменными костями). В передних отделах свода черепа видны *лобные бугры*, над глазами — *надбровные дуги*, в середине между ними небольшая площадка — *глабелла*. На верхнебоковых поверхностях свода черепа **выступают теменные бугры, верхняя и нижняя височные линии**. При изучении черепа сбоку видны лобная, теменная, височная, затылочная и клиновидная кости, *скуловая дуга*, образованная височным отростком скуловой кости и скуловым **отростком височной, наружный слуховой проход, сосцевидный отросток**, верхняя и нижняя челюсти, а также *височная, подвисочная и крыловидно-нёбная ямки*.

**Височная ямка** ограничена сверху и сзади височной линией, спереди — скуловой костью, внизу она переходит в подвисочную ямку. Верхнюю стенку *подвисочной ямки* составляют большое крыло клиновидной кости и участок чешуи височной кости, переднюю — подвисочная поверхность тела верхней челюсти и скуловая кость, медиальную — латеральная пластинка крыловидного отростка клиновидной кости, латеральную — скуловая дуга и ветвь нижней челюсти.

Между основанием крыловидного отростка клиновидной кости сзади и бугром верхней челюсти спереди находится **крыловидно-нёбная ямка**.

**Наружное основание черепа** образовано нижней поверхностью мозгового черепа и частью лицевого черепа (рис. 19). Передний отдел основания образован *костным небом* и *альвеолярной дугой*, образованной верхнечелюстными костями. Средний отдел, включающий височные и клиновидные кости, находится между задним краем твердого неба спереди и передним краем большого затылочного отверстия сзади. На нижней поверхности пирамиды каждой височной **кости видны наружное отверстие сонного канала, яремная ямка**, шиловидный отросток и шилососцевидное отверстие — выходное отверстие лицевого канала.

У основания скулового отростка височной кости находятся **нижнечелюстная ямка и суставной бугорок, у верхушки пирамиды — рваное отверстие**. На большом крыле клиновидной кости видны остистое и овальное отверстия. В центре заднего отдела черепа расположено *большое (затылочное) отверстие* (место перехода продолговатого мозга в спинной мозг) с лежащими по бокам от него *затылочными мышечками*. Под каждым мышечком находится *наружное отверстие подязычного канала*. Латеральнее мышечка — яремное отверстие, а латеральнее и кзади — *мышечковая ямка и сосцевидный отросток*,

Рельеф внутреннего основания черепа (рис. 20) обусловлен строением нижней поверхности головного мозга. На внутреннем основании черепа различают три черепные ямки: переднюю, среднюю и заднюю., *Передняя черепная ямка*, в которой лежат лобные доли полушарий большого мозга, образована глазничными частями лобной кости, решетчатой пластинкой решетчатой кости, телом и малыми крыльями клиновидной кости. Задний край малых крыльев отделяет переднюю от средней черепной ямки, в которой располагаются височные доли полушарий головного мозга. В гипофизарной ямке турецкого седла находится гипофиз. *Средняя черепная ямка* образована телом и большими крыльями клиновидной кости, передней поверхностью пирамид и чешуйчатой частью височных костей. На боковой поверхности тела клиновидной кости видна *сонная борозда*. Между малыми, большими крыльями и телом клиновидной кости с каждой стороны расположена верхняя глазничная щель. Кзади и книзу от щели находятся круглое, овальное и остистое отверстия. На передней поверхности пирамиды височной кости близ ее верхушки видно тройничное вдавление. *Задняя черепная ямка*, в которой располагается мозжечок, отделена от средней верхними краями пирамид

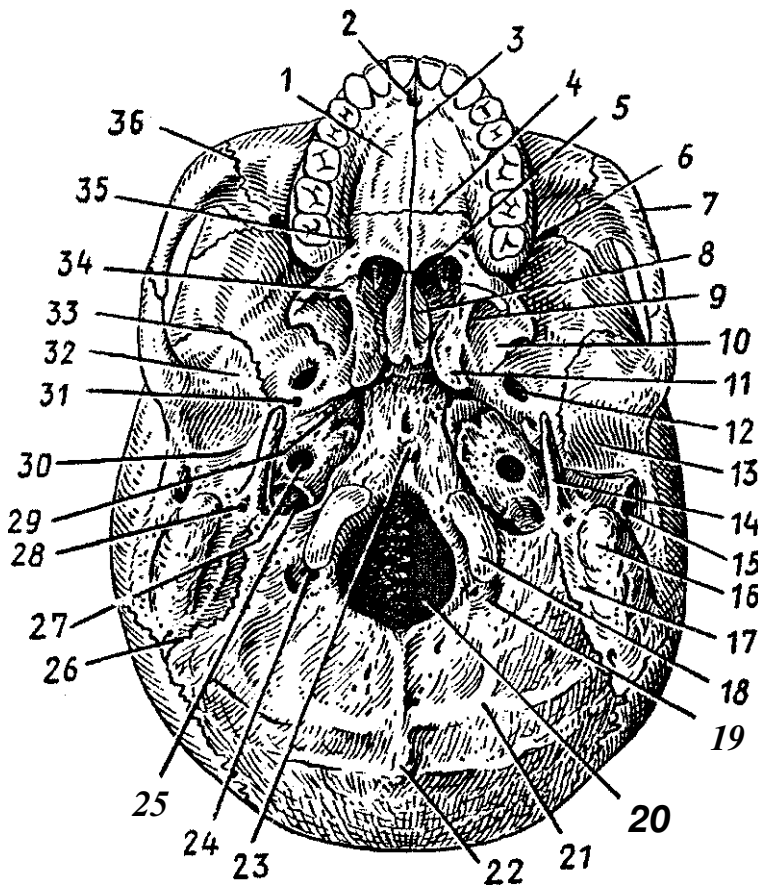


Рис. 19. Наружное основание черепа:

1 — нёбный отросток верхней челюсти, 2 — резцовое отверстие, 3 — срединный нёбный шов, 4 — поперечный нёбный шов, 5 — хоаны, 6 — нижняя глазничная щель, 7 — скуловая дуга, 8 — крыло сошника, 9 — крыловидная ямка, 10 — латеральная пластинка крыловидного отростка, 11 — крыловидный отросток, 12 — овальное отверстие, 13 — нижнечелюстная ямка, 14 — шиловидный отросток, 15 — наружный слуховой проход, 16 — сосцевидный отросток, 17 — сосцевидная вырезка, 18 — затылочный мыщелок, 19 — мыщелковая ямка, 20 — большое (затылочное) отверстие, 21 — нижняя выйная линия, 22 — наружный затылочный выступ, 23 — глоточный бугорок, 24 — мыщелковый канал, 25 — яремное отверстие, 26 — затылочно-сосцевидный шов, 27 — наружное сонное отверстие, 28 — шилососцевидное отверстие, 29 — рваное отверстие, 30 — каменисто-барабанная щель, 31 — остиное отверстие, 32 — суставной бугорок, 33 — клиновидно-чешуйчатый шов, 34 — крыловидный крючок, 35 — большое нёбное отверстие, 36 — скуло-верхнечелюстной шов



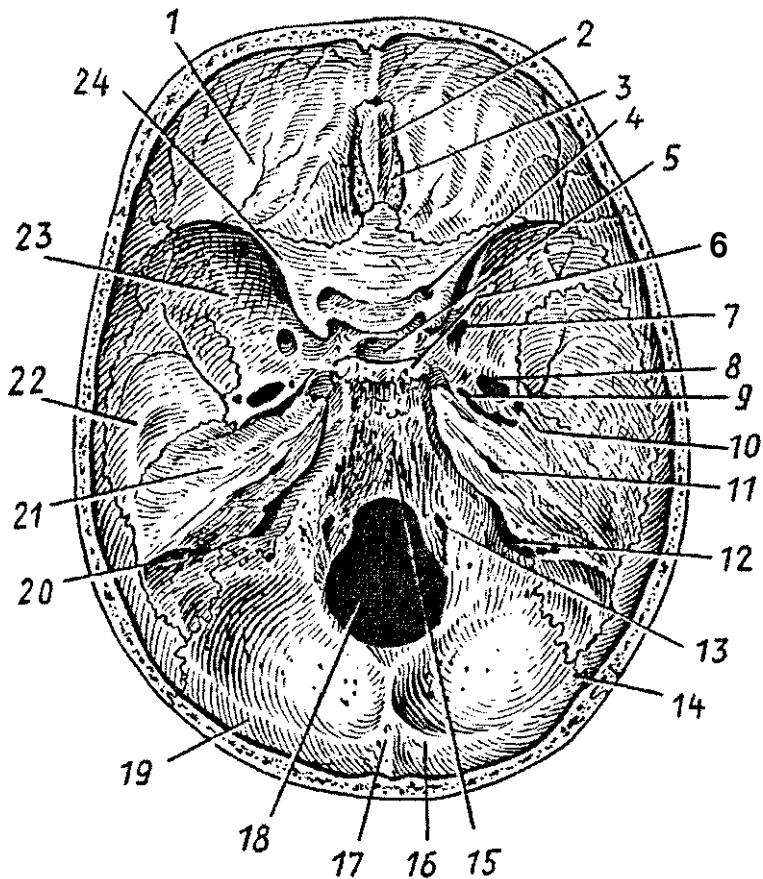


Рис. 20. Внутреннее основание черепа:

1 — глазничная часть лобной кости, 2 — петушинный гребень, 3 — решетчатая пластинка решетчатой кости, 4 — зрительный канал, 5 — гипофизарная ямка, 6 — спинка седла, 7 — круглое отверстие, 8 — овальное отверстие, 9 — рваное отверстие, 10 — остистое отверстие, 11 — внутреннее слуховое отверстие, 12 — яремное отверстие, 13 — подъязычный канал, 14 — ламбдовидный шов, 15 — скат, 16 — борозда поперечного синуса, 17 — внутренний затылочный выступ, 18 — большое (затылочное) отверстие, 19 — затылочная чешуя, 20 — борозда сигмовидного синуса, 21 — пирамида (каменная часть) височной кости, 22 — чешуйчатая часть височной кости, 23 — большое крыло клиновидной кости, 24 — малое крыло клиновидной кости

височных костей. Ямка образована затылочной костью, а также задней поверхностью пирамид височных костей. В центре видно большое (затылочное) отверстие, впереди него — скат, на котором лежат мозговой (варолиев) мост и продолговатый мозг. По бокам от большого (затылочного) отверстия видны отверстие подъязычного канала и яремное отверстие. На задней поверхности пирамиды находится внутреннее слуховое отверстие.

При осмотре черепа спереди видны высокий лоб, нижняя челюсть, верхнечелюстные и другие кости.

**Глазница**, парная полость, служитместилищем для органа зрения. По форме она напоминает четырехгранную пирамиду, вершина которой направлена назад и медиально, а основание обращено вперед. У глазницы выделяют четыре стенки. Верхняя стенка образована глазничной частью лобной кости и малым крылом клиновидной кости; нижняя — глазничными поверхностями тела верхней челюсти и скуловой костью; латеральная — большим крылом клиновидной кости и скуловой костью; медиальная — глазничной пластинкой решетчатой кости и слезной костью. В передней части медиальной стенки находится ямка слезного мешка, продолжающаяся в *носослезный канал*, ведущий в носовую полость. *Верхняя глазничная щель зрительный канал* соединяют глазницу со средней черепной ямкой. *Нижняя глазничная щель* ведет в крыловидно-нёбную (крылонёбную) ямку.

Полость носа является начальным отделом дыхательных путей, в ней находится орган обоняния, Полость носа имеет входное *{грушевидное} отверстие*, сзади — два выходных отверстия (*хоаны*), ведущие в глотку. *Костная перегородка*, образованная перпендикулярной пластинкой решетчатой кости и сошником, разделяет полость носа на правую и левую половины. Боковая стенка образована верхнечелюстной костью, лабиринтом решетчатой кости, слезной костью и медиальной пластинкой крыловидного отростка клиновидной кости.

На латеральной стенке видны три носовые раковины: *нижняя* — самостоятельная кость; *средняя* и *верхняя* — отростки решетчатого лабиринта. Носовые раковины делят боковой отдел полости носа на три носовых хода: нижний, средний и верхний. *Нижний носовой ход* расположен между нижней стенкой полости носа и нижней раковиной, в него открывается носослезный канал. В *средний носовой ход* (между нижней и средней раковинами) открываются передние и

средние ячейки решетчатой кости, отверстия (апертуры) лобной и верхнечелюстной (гайморовой) пазух. В *верхний носовой ход*, расположенный между средней и верхней носовыми раковинами, открываются задние ячейки решетчатой кости, а также апертура клиновидной пазухи.

Верхняя стенка полости носа образована носовыми костями, носовой частью лобной кости, решетчатой пластинкой решетчатой кости и телом клиновидной кости. Нижняя стенка полости носа сформирована верхней поверхностью твердого нёба.

Полость рта спереди и с боков ограничена зубами, альвеолярными отростками верхних челюстей, альвеолярной дугой и телом нижней челюсти, сверху — твердым (костным) нёбом.

Череп новорожденного.

Возрастные и половые особенности черепа

У новорожденного ребенка между костями черепа имеются прослойки соединительной ткани, особенно в широких местах, где сходятся несколько костей. Эти участки получили название родничков — их шесть (рис. 21). Это непарные передний и задний роднички и два парных — клиновидный и сосцевидный. Самый крупный *родничок передний*, или *лобный*, он расположен там, где соединяются лобная и теменные кости. *Задний*, или *затылочный, родничок* находится в месте схождения теменных и затылочной костей. *Клиновидный родничок* виден сбоку в месте соединения лобной, теменной костей и большого крыла клиновидной кости. *Сосцевидный родничок* расположен в том месте, где сходятся затылочная, теменная кости и сосцевидный отросток височной кости. Благодаря наличию родничков череп новорожденного очень эластичен, его форма может изменяться во время прохождения головки плода через родовые пути матери в процессе родов.

Роднички начинают зарастать в первые месяцы после рождения ребенка. На втором месяце зарастает задний (затылочный) родничок, на 2—3-м месяце зарастают клиновидный и сосцевидный роднички. Передний (лобный) родничок зарастает лишь на втором году после рождения. Формирование швов между костями черепа заканчивается к 3—5 годам жизни ребенка.

Объем полости мозгового черепа новорожденного ребенка в среднем составляет 350—375 см<sup>3</sup>. В первые 6 месяцев жизни ребенка объем черепа удваивается, а к 2 годам — утраивается. У взрослого человека он в 4 раза больше, чем объем полости мозгового черепа новорожденного. Соотношения мозгового и лицевого отделов черепа у взрослого и новорожденного различны. Лицо новорожденного ребенка короткое (еще нет зубов) и широкое.

После рождения рост черепа происходит неравномерно. От рождения до 7 лет череп растет быстро. В течение первого года жизни череп растет более или менее равномерно. От года до трех лет особенно активно растет задняя часть черепа, что связано с переходом ребенка на 2-м году жизни к прямохождению. На 2—3-м году жизни в связи с окончанием прорезывания молочных зубов и усилением функции жевательных мышц значительно усиливается рост ли-

цевого черепа в высоту и ширину. С 3 до 7 лет продолжается рост всего черепа, особенно

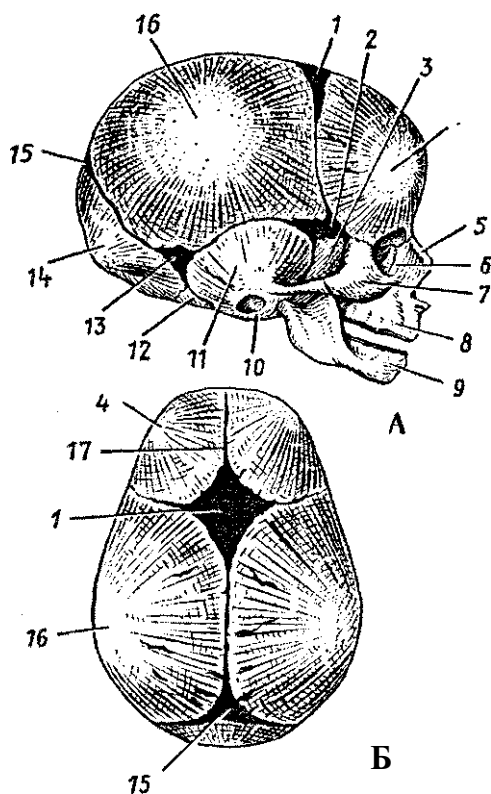


Рис. 21. Череп новорожденного. Вид сбоку (А) и сверху (Б):

1 — передний родничок, 2 — клиновидный родничок, 3 — большое крыло клиновидной кости, 4 — лобный бугор, 5 — носовая кость, 6 — слезная кость, 7 — скуловая кость, 8 — верхняя челюсть, 9 — нижняя челюсть, 10 — барабанное кольцо височной кости, 11 — чешуйчатая часть височной кости, 12 — латеральная часть затылочной кости, 13 — сосцевидный родничок, 14 — затылочная чешуя, 15 — задний родничок, 16 — теменной бугор, 17 — лобный шов

его основания. К 7 годам рост основания черепа в длину в основном заканчивается, и оно достигает почти такой же величины, как у взрослого человека.

От 7 до 12—13 лет череп растет равномерно, замедленно. В это время в основном растет свод мозгового черепа, объем его полости достигает 1200—1300 см<sup>3</sup>. После 13 лет активно растут лобный отдел мозгового и лицевой череп.

У лиц мужского пола лицевой череп растет в длину сильнее, чем у женского. Если до периода половой зрелости у мальчиков и у девочек лицо округлое, то после наступления половой зрелости у мужчин лицо, как правило, вытягивается в длину, у женщин сохраняет округлость. Мужской череп в связи с большими общими размерами тела больше, чем женский. Мозговой череп относительно сильнее развит у женщин, а лицевой — у мужчин. Как правило, мужской череп отличается выраженным рельефом в связи с большим развитием прикрепленных к нему мышц. У женщин рельеф черепа сглажен.

Заращение швов между костями черепа начинается в возрасте 20—30 лет, у мужчин несколько раньше, чем у женщин. Сагиттальный шов зарастает в возрасте 32—35 лет, венечный — в 24—41 год, ламбдовидный — в 26—42 года, сосцевидно-затылочный — в 30—81 год. Чешуйчатый шов, как правило, не зарастает.

В пожилом и старческом возрасте рельеф костей черепа сглаживается. Кости становятся более тонкими, в них частично рассасывается губчатое вещество, уменьшается эластичность костей. Череп становится более хрупким и легким. Это связано с потерей зубов и сглаживанием зубных альвеол, ослаблением жевательной функции и частичной атрофией жевательных мышц. Наблюдается также асимметрия черепа из-за преимущественной работы жевательных мышц на одной стороне головы.

#### Вопросы для повторения и самоконтроля:

1. Назовите кости, образующие мозговой череп. С какими соседними костями соединяется каждая кость?
2. Назовите кости лицевого черепа. С какими соседними костями соединяется каждая кость?
3. Какие отверстия видны на наружном основании черепа? Что через эти отверстия (каналы) проходит?
4. Опишите черепные ямки (на внутреннем основании черепа), укажите их границы и имеющиеся там отверстия.

5. Назовите кости, участвующие в образовании стенок глазницы.
6. Назовите кости, образующие стенки полости носа. Расскажите о расположении носовых раковин и носовых ходов.
7. Какие движения может выполнять нижняя челюсть в височно-нижнечелюстных суставах?
8. Назовите роднички, имеющиеся у черепа новорожденного ребенка. Какими костями ограничен каждый родничок, в каком возрасте роднички зарастают?
9. Опишите возрастные преобразования черепа в постнатальном онтогенезе. Какие факторы влияют на эти возрастные изменения в различные периоды жизни человека?
10. Назовите отличия мужского черепа от женского.

### Скелет конечностей

Функции верхних и нижних конечностей у человека различные. Верхние конечности являются органами труда, они очень подвижны, способны выполнять самые разнообразные, весьма точные движения. Нижние конечности служат для опоры и передвижения. Их кости и соединения более массивные, подвижность их по сравнению с верхними конечностями ограничена.

Скелет конечностей, и верхних, и нижних — представляет собой систему рычагов, имеющих сходный план строения. Конечности состоят из пояса и свободной части. Кости пояса соединяются со скелетом туловища. Свободная часть конечностей (верхней и нижней) состоит из трех сегментов: проксимальный (верхний) представлен одной костью, средний — двумя костями, дистальный (нижний) состоит из многих костей.

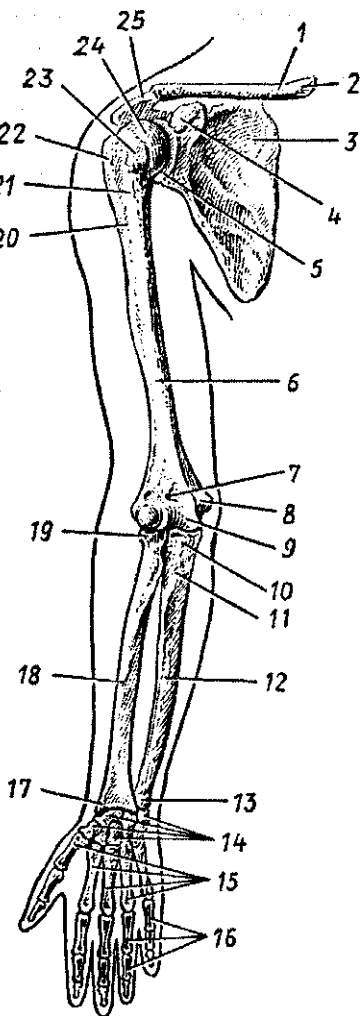
#### Кости верхних конечностей и их соединения

Скелет верхних конечностей состоит из пояса верхних конечностей (плечевого пояса) и свободных верхних конечностей (рис. 22). Пояс верхних конечностей с каждой стороны имеет две кости — ключицу и лопатку. Со скелетом туловища соединяется суставом только ключица. Лопатка как бы вставлена между ключицей и свободной верхней конечностью.

**Кости пояса верхних конечностей.** В состав пояса верхних конечностей входят соединенные суставами парные лопатка и ключица. *Ключица* — парная, изогнутая трубчатая кость, имеющая тело и два конца — грудинный и акромиальный.

Рис. 22. Кости верхней конечности. Вид спереди:

1 — ключица, 2 — грудинный конец, 3 — лопатка, 4 — клювовидный отросток лопатки, 5 — суставная впадина лопатки, 6 — плечевая кость, 7 — венечная ямка плечевой кости, 8 — медиальный надмыщелок плечевой кости, 9 — блок плечевой кости, 10 — венечный отросток, 11 — бугристость локтевой кости, 12 — локтевая кость, 13 — головка локтевой кости, 14 — кости запястья, 15 — 1—5-я пястные кости, 16 — фаланги пальцев, 17 — шиловидный отросток лучевой кости, 18 — лучевая кость, 19 — головка лучевой кости, 20 — гребень большого бугорка, 21 — межбугорковая борозда, 22 — большой бугорок, 23 — малый бугорок, 24 — головка плечевой кости, 25 — акромион



Ключица легко прощупывается у живого человека. Функциональная роль ключицы очень важна — она как бы отодвигает плечевой сустав от грудной клетки, обеспечивая свободу движений руки.

*Лопатка* представляет собой плоскую кость треугольной формы, прилежащую к задней поверхности грудной клетки своей реберной поверхностью. Дорсальная поверхность разделена остью лопатки на две ямки — надостную и подостную. Ость латерально продолжается в *акромион*, на котором имеется суставная поверхность для сочленения с ключицей. У лопатки выделяют три края — медиальный, латеральный и верхний и три угла — нижний, латеральный и верхний. Верхний край лопатки переходит в *клювовидный отросток*, утолщенный латеральный угол заканчивается *суставной впадиной*, которая образует сустав с головкой плечевой кости.

**Соединения костей плечевого пояса.** *Грудино-ключичный сустав* образован грудинным концом ключицы и ключичной вырезкой рукоятки грудины. Между седловидными суставными поверхностями располагается внутрисуставной диск, срастающийся по периферии с капсулой сустава, которая укреплена несколькими связками. Благодаря внутрисуставному диску грудино-ключичный сустав является трехосным, объем движений которого ограничивают связки. В этом суставе могут выполняться движения вперед и назад, поднимание и опускание, а также некоторое вращение. Кроме того, в данном суставе возможно круговое движение. При круговом движении акромиальный конец ключицы, а вместе с ним и лопатка описывают эллипс.

*Акромиально-ключичный сустав* плоский, малоподвижный, соединяет ключицу с лопаткой. Этот сустав укрепляется клювовидно-ключичной и реберно-ключичной связками. Прочная внесуставная клювовидно-акромиальная связка выполняет роль свода плечевого сустава, ограничивающего отведение верхней конечности (руки) в сторону.

**Кости свободной верхней конечности.** В состав костей свободной верхней конечности входят плечевая кость, две кости предплечья и кости кисти, включающие кости запястья, кости пясти и фаланги пальцев.

*Плечевая кость* — длинная трубчатая, состоит из тела и двух концов (эпифизов). *Верхний эпифиз* имеет шаровидную головку, сочленяющуюся с лопаткой. *Анатомическая шейка* отделяет головку от тела кости. Под анатомической шейкой расположены разделенные бороздой большой (латерально) и малый (медиально) бугорки, к которым прикрепляются мышцы. Ниже бугорков находится *хирургическая шейка*, где чаще, чем в других местах, происходят переломы кости. Нижний утолщенный конец плечевой кости несет на себе *мыщелок*, имеющий суставные поверхности для сочленения с костями предплечья. По бокам от мышелка находятся медиальный и латеральный *надмышелки*. Над мышелком располагаются две ямки: спереди — венечная, а сзади — локтевая.

*Кости предплечья* представлены двумя костями. Медиально расположена локтевая кость, латерально — лучевая кость. Между костями имеется *межкостное пространство предплечья*, закрытое соединительнотканной межкостной перепонкой.

*Локтевая кость* — длинная трубчатая. Верхний эпифиз ее массивный, имеет два отростка — локтевой (сзади) и ве-



нечный (спереди), разделенные блоковидной вырезкой, сочленяющейся с блоком плечевой кости. На латеральной поверхности венечного отростка находится *лучевая вырезка*, образующая сустав с суставной окружностью головки лучевой кости. На *нижнем эпифизе* локтевой кости (ее *головке*) имеются *суставная окружность* для сочленения с локтевой вырезкой лучевой кости и медиально расположенный *шиловидный отросток*.

*Лучевая кость* — также длинная трубчатая. *Верхний эпифиз (головка)* ее имеет *суставную ямку* для сочленения с головкой мыщелка плечевой кости и *суставную окружность* для сочленения с лучевой вырезкой локтевой кости. *Дистальный эпифиз* несет на себе суставную поверхность для сочленения с верхним (проксимальным) рядом костей запястья и латерально расположенный *шиловидный отросток*. На медиальном крае дистального эпифиза имеется локтевая вырезка для сочленения с локтевой костью.

*Кисть* делится на три отдела: запястье, пясть и пальцы. Кости запястья (8 костей) располагаются в два ряда, по четыре кости в каждом. В проксимальном ряду лежат (начиная от большого пальца) *ладьевидная, полулунная, трехгранная, гороховидная*. Дистальный ряд образуют *кость-трапеция* (большая многоугольная), *трапецевидная, головчатая* и *крючковидная* кости. Кости запястья образуют костный свод, выпуклый в тыльную сторону и вогнутый — в сторону ладони. *Поперечная связка*, натянутая над вогнутостью, превращает борозду в *канал запястья*, в котором проходят на кисть сухожилия мышц, сосуды и нервы.

*Кости пясти* — пять коротких трубчатых костей, имеющих основание, тело и головку.

*Скелет пальцев* образован фалангами, которых у II—V пальцев по три (проксимальная, средняя и дистальная — ногтевая), у большого — две (проксимальная и дистальная). *Фаланги* — это короткие трубчатые кости, у которых различают основание, тело и головку.

**Соединения костей свободной верхней конечности.** Кости свободной верхней конечности образуют плечевой, локтевой суставы, а также многочисленные суставы кисти.

*Плечевой сустав* образован шаровидной головкой плечевой кости и утолщенной суставной впадиной лопатки, которая по периферии дополняется хрящевой *суставной губой*, Суставная капсула тонкая и свободная, подкрепле-

на только одной клювовидно-плечевой связкой. Через полость сустава проходит заключенное в синовиальное влагалище сухожилие длинной головки двуглавой мышцы плеча.

По форме суставных поверхностей плечевой сустав — типичный шаровидный. Движения в суставе совершаются вокруг трех осей: фронтальной (сгибание — разгибание), сагиттальной (приведение — отведение) и вертикальной (вращение внутрь и наружу). В плечевом суставе возможно также круговое движение (циркумдукция).

*Локтевой сустав* образован тремя костями: плечевой, локтевой и лучевой. В результате образуется сложный сустав, включающий *плечелоктевой, плечелучевой и проксимальный лучелоктевой суставы*. Эти три сустава имеют одну общую суставную капсулу, укрепленную боковыми связками, и одну суставную полость. Локтевой сустав относится к блоковидным суставам, в нем возможны сгибание и разгибание. Однако в его проксимальном лучелоктевом суставе выполняются (совместно с дистальным лучелоктевым) вращательные движения вокруг продольной оси предплечья.

**Соединения костей предплечья.** Кости предплечья соединяются между собой двумя лучелоктевыми суставами и натянутой между лучевой и локтевой костями межкостной перепонкой. *Проксимальный лучелоктевой сустав* входит в локтевой сустав, а *Металльный лучелоктевой сустав* является самостоятельным. Оба лучелоктевых сустава имеют цилиндрическую форму и образуют один комбинированный сустав с продольной (вертикальной) осью вращения, проходящей через головки лучевой и локтевой костей. При движениях в этих суставах (пронация и супинация) локтевая кость остается неподвижной, а лучевая вращается возле нее.

*Лучезапястный сустав и соединения костей кисти.* Лучезапястный сустав сложный, он образован запястной суставной поверхностью лучевой кости и костями первого (проксимального) ряда костей запястья: ладьевидной, полулунной, трехгранной. Суставная капсула укреплена боковыми, тыльной и ладонной связками. По форме суставных поверхностей лучезапястный сустав эллипсоидный с двумя осями движения. Вокруг поперечной (фронтальной) оси происходят сгибание и разгибание, вокруг сагиттальной — приведение и отведение кисти. Возможны также небольшие вращательные движения.

*Среднезапястный сустав* находится между костями первого и второго рядов, а между отдельными костями запястья имеются *межзапястные суставы*. Дистальный ряд костей запястья образует *плоские запястно-пястные суставы*, которые вместе с среднезапястным и межзапястными суставами образуют твердую основу кисти.

*Запястно-пястный сустав первого (большого) пальца кисти* имеет особое строение. Образующие его суставные поверхности (кость-трапеция и первая пястная кость) имеют седловидную форму, в нем возможны приведение и отведение, а также противопоставление большого пальца (оппозиция) мизинцу и другим пальцам кисти. *Пястно-фаланговые суставы* имеют шаровидную форму, а *межфаланговые* — блоковидную. Все эти суставы укреплены прочными боковыми и ладонными связками, позволяющими выполнять кисти и ее пальцам точные высокодифференцированные движения.

Вопросы для повторения и самоконтроля:

1. Назовите кости верхней конечности и укажите на особенности их строения.
2. С какими костями соединяются ключица и лопатка, какие суставы они образуют?
3. Какие отличительные особенности строения и функций характерны для плечевого и локтевого суставов?
4. Какие соединения (по строению и по функциям) образуют кости предплечья между собой и с другими костями верхней конечности?
5. Перечислите кости запястья, назовите их. С какими другими костями они образуют суставы?
6. Чем отличается (по строению и по функции) запястно-пястный сустав первого (большого) пальца кисти?

**Кости нижних конечностей и их соединения**

Скелет нижних конечностей образован костями пояса нижних конечностей (тазового пояса) и свободных нижних конечностей (рис. 23). Пояс нижних конечностей состоит из двух соединяющихся с крестцом тазовых костей, с которыми соединяются правая и левая свободные нижние конечности.

**Кости и соединения костей пояса нижних конечностей.** Пояс нижних конечностей образован двумя тазовыми костями. *Тазовая кость* — плоская по форме, состоит из под-

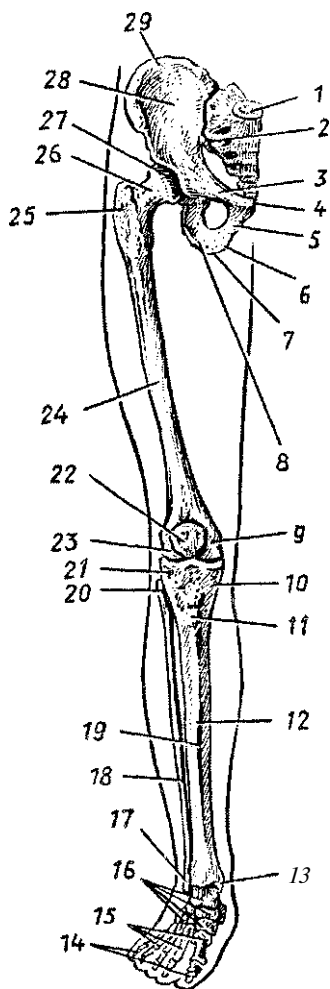


Рис. 23. Кости нижней конечности.  
Вид опереди:

1 — крестец, 2 — крестцово-подвздошный сустав, 3 — верхняя ветвь лобковой кости, 4 — симфизиальная поверхность лобковой кости, 5 — нижняя ветвь лобковой кости, 6 — ветвь седалищной кости, 7 — седалищный бугор, 8 — тело седалищной кости, 9 — медиальный надмышечок бедренной кости, 10 — медиальный мыщелок большеберцовой кости, 11 — бугристость большеберцовой кости, 12 — тело большеберцовой кости, 13 — медиальная лодыжка, 14 — фаланги пальцев, 15 — кости плюсны, 16 — кости предплюсны, 17 — латеральная лодыжка, 18 — малоберцовая кость, 19 — передний край большеберцовой кости, 20 — головка малоберцовой кости, 21 — латеральный мыщелок большеберцовой кости, 22 — надколенник, 23 — латеральный надмышечок бедренной кости, 24 — бедренная кость, 25 — большой вертел бедренной кости, 26 — шейка бедренной кости, 27 — головка бедренной кости, 28 — крыло подвздошной кости, 29 — подвздошный гребень

вздошной, седалищной и лобковой костей, у взрослого человека сросшихся в области вертлужной впадины — глубокой ямки, сочленяющейся с головкой бедренной кости. *Подвздошная кость* расположена над вертлужной впадиной, *лобковая* — спереди и книзу, а *седалищная* книзу и кзади от нее. Седалищная и лобковая кости ограничивают крупное *запирательное отверстие* овальной формы, затянутое соединительнотканной запирательной мембраной.

*Подвздошная кость* состоит из массивного тела и тонкого широкого крыла, оканчивающегося сверху *подвздошным гребнем*. Концы гребня выступают спереди и сзади в виде *верхних и нижних передних и задних подвздошных остей*. Под нижней задней подвздошной остью располагается *большая*

*седалищная вырезка*, ограниченная снизу седалищнойостью. Вогнутая внутренняя поверхность крыла формирует *подвздошную ямку*. Над большой седалищной вырезкой видна ушковидная поверхность, сочленяющаяся с одноименной поверхностью крестца.

*Седалищная кость* имеет тело, которое участвует в формировании вертлужной впадины, и ветвь, ограничивающая запирающее отверстие и образующая *седалищный бугор*. Позади и выше седалищного бугра располагается *малая седалищная вырезка*, которую седалищная ость отделяет от большой седалищной вырезки.

*Лобковая кость* также имеет тело, участвующее в образовании вертлужной впадины, и две ветви — верхнюю и нижнюю, соединяющиеся между собой под углом. На медиальной поверхности угла имеется *симфизальная поверхность*, образующая лобковый симфиз с такой же поверхностью противоположной кости. Задний край верхней ветви образует *лобковый бугорок* и *лобковый гребень*, переходящий в дугообразную линию *подвздошной кости*, находящейся на границе большого и малого таза.

**Соединения костей тазового пояса.** Тазовые кости сочленяются сзади с крестцом при помощи парного крестцово-подвздошного сустава, а спереди образуют лобковый симфиз.

*Крестцово-подвздошный сустав*, плоский, практически неподвижный, образован сочленяющимися ушковидными суставными поверхностями тазовой кости и крестца. Сустав укреплен прочными крестцово-подвздошными и подвздошно-поясничной связками. Этот сустав укрепляют также внесуставные *крестцово-остистая* и *крестцово-бугорная связки*, превращающие большую и малую седалищные вырезки в *большое* и *малое седалищные отверстия*,

Лобковый симфиз, образованный обращенными друг к другу симфизальными поверхностями лобковых костей, подкреплён верхней лобковой связкой и дугообразной связкой лобка (снизу).

**Таз как целое.** Тазовые кости и крестец, соединяясь с помощью крестцово-подвздошных суставов и лобкового симфиза, образуют таз (рис. 24). Таз представляет собой костное кольцо, внутри которого находится полость, содержащая внутренности. Таз также служит опорой для туловища и нижних конечностей.

*Пограничная линия*, образованная дугообразной линией подвздошных костей, гребнями лобковых костей, мысом

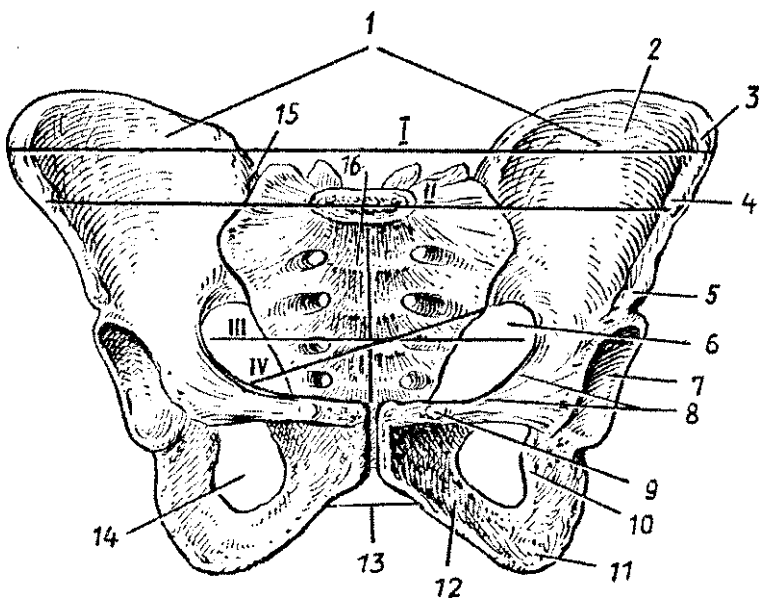


Рис. 24. Таз. Указаны линии размеров большого таза и входа в малый таз:

1 — большой таз, 2 — крыло подвздошной кости, 3 — подвздошный гребень, 4 — верхняя передняя подвздошная ость, 5 — нижняя передняя подвздошная ость, 6 — малый таз, 7 — вертлужная впадина, 8 — гребень лобковой кости, 9 — лобковый бугорок, 10 — седалищная кость, 11 — седалищный бугор, 12 — нижняя ветвь лобковой кости, 13 — подлобковая дуга, 14 — запирающее отверстие, 15 — правый крестцово-подвздошный сустав, 16 — крестец.

I — расстояние между двумя наиболее удаленными точками крыльев подвздошных костей; II — расстояние между двумя верхними передними осями; III — поперечный размер входа в малый таз, IV — косой размер входа в малый таз

ковых костей (*подлобковый угол*), у мужчин острый (около 70—75°), у женщин приближается к прямому или даже тупой (90—100°). Седалищные бугры и крылья подвздошных костей у женского таза расположены дальше друг от друга, больше развернуты. Так, расстояние между обеими верхними передними подвздошными остями у женщин составляет 25—27 см, у мужчин 22—23 см. *Верхняя апертура* (отверстие) женского малого таза шире, имеет форму поперечного овала (у мужчин — продольного овала). Основные размеры малого таза приведены в таблице 5. *Прямой размер (диаметр)* верхней апертуры — это расстояние между мысом и верхним краем симфиза; нижней апертуры — расстояние между верхушкой копчика и нижним краем лобкового симфиза. *Поперечный диаметр* верхней апертуры — расстояние между наиболее отстоящими точками пограничной линии; нижней апертуры — расстояние между внутренними краями седалищных бугров. *Косой диаметр* верхней апертуры — расстояние между крестцово-подвздошным суставом, с одной стороны, и подвздошно-лобковым возвышением — с другой.

Итак, половые отличия женского таза сводятся в основном к его большим размерам, объему и увеличению нижней апертуры, Это связано с выполняемой функцией — таз являетсяместилищем развивающегося в матке плода, который во время родов покидает полость таза через нижнюю его апертуру.

Таблица 5

Размеры **малого таза у женщин (ж)** и **у мужчин (м)**

Отверстия (апертуры) малого таза	Размеры в см					
	прямой		косой		поперечный	
	ж	м	ж	м	ж	м
Верхнее	11,0	10,5	12,0	12,0	13,0	12,5
Нижнее	9,5	7,5			11,0	8,0

**Таз новорожденного ребенка** имеет воронкообразную форму. Его передне-задний диаметр больше поперечного, слабо выражен мыс, верхняя апертура округлой формы, подвздошная кость расположена более вертикально. После рождения постепенно изменяются форма и размеры таза. Седалищные бугры отодвигаются в стороны,

запирательные отверстия увеличиваются и располагаются косо, малый таз принимает цилиндрическую форму. Быстрый рост таза происходит в предпубертанном периоде.

**Кости и соединения костей свободной нижней конечности.** Скелет свободной нижней конечности состоит из бедренной кости, надколенника, двух костей голени и костей стопы.

*Бедренная кость* — самая большая трубчатая кость в организме человека. Она имеет *тело* и *два эпифиза*. На верхнем (проксимальном) эпифизе располагается *головка* бедренной кости, для сочленения с тазовой костью, отделенная от тела длинной *шейкой*. У основания шейки имеются *большой* и *малый вертелы* (бугры). На теле кости видны бугристости для прикрепления мышц.

Утолщенный нижний эпифиз несет на себе крупные *медиальный* и *латеральный мыщелки*, служащие для сочленения с большеберцовой костью голени, и два выступающих в стороны надмыщелка — *медиальный* и *латеральный*. На передней поверхности эпифиза между мыщелками видна площадка — *надколенниковая поверхность*.

*Надколенник* представляет собой крупную сесамовидную кость, лежащую в толще сухожилия четырехглавой мышцы бедра. Верхушка надколенника обращена вниз, основание — вверх, суставная поверхность, покрытая хрящом, — назад. Надколенник легко прощупывается у живого человека.

**Кости голени** представлены — медиально расположенной большеберцовой костью и латерально — малоберцовой костью. Между костями натянута соединительнотканная *межкостная перепонка голени*.

*Большеберцовая кость* массивная, единственная из двух костей голени, которая сочленяется с бедренной костью. *Верхний эпифиз* большеберцовой кости широкий, толстый, имеет *два мыщелка* (*медиальный* и *латеральный*), несущие на себе слегка вогнутые суставные поверхности, разделенные *межмыщелковым возвышением*. На латеральной поверхности одноименного мыщелка большеберцовой кости имеется *малоберцовая суставная поверхность* для сочленения с головкой малоберцовой кости.

Тело большеберцовой кости трехгранной формы. Острый передний край возле верхнего эпифиза расширен и образует *бугристость большеберцовой кости* — место прикрепления сухожилия мощной четырехглавой мышцы бедра. К латеральному (межкостному) краю прикрепля-



ется межкостная перепонка голени. *Дистальный эпифиз* несет на себе нижнюю суставную поверхность для сочленения с таранной костью стопы. Медиальный конец эпифиза вытянут и образует *медиальную лодыжку*. На латеральной стороне нижнего эпифиза имеется *малоберцовая вырезка* для сочленения с малоберцовой костью.

*Малоберцовая кость* — тонкая, длинная, вверху имеет *головку с суставной поверхностью* для сочленения с верхним эпифизом большеберцовой кости. Трехгранной формы тело кости внизу оканчивается утолщенной *латеральной лодыжкой*, снабженной суставной поверхностью. Нижняя суставная поверхность большеберцовой кости и суставные поверхности лодыжек образуют вилку, которая охватывает блок таранной кости сверху и с боков.

Кости стопы включают кости предплюсны, плюсны и фаланги пальцев. Стопа человека выполняет строго специализированную функцию передвижения и опоры. С этим связано строение ее скелета по типу прочной и упругой сводчатой арки с короткими пальцами.

*Кости предплюсны* (семь коротких костей) расположены в два ряда. В проксимальном ряду (заднем) лежат крупные таранная и пяточная кости. В дистальном ряду (переднем) латерально располагается кубовидная кость, медиально — узкая ладьевидная и впереди нее три клиновидные кости: медиальная, промежуточная и латеральная.

*Таранная кость* на своем теле имеет верхнюю и две боковые поверхности для сочленения с соответствующими суставными поверхностями костей голени.

Наиболее крупная *пяточная кость* располагается под таранной костью, сзади заканчивается мощным *пяточным бугром*. Впереди пяточной кости лежит *кубовидная кость*, образующая латеральный край предплюсны.

*Ладьевидная кость* лежит медиально впереди головки таранной кости. Передняя поверхность ладьевидной кости несет на себе три плоские суставные поверхности для соединения *стремляклиновидными костями* (*медиальной, промежуточной и латеральной*).

*Кости плюсны* — это пять коротких трубчатых костей, в каждой из которых различают основание, тело и головку. Своими основаниями плюсневые кости сочленяются с клиновидными и кубовидной костями, а головками — с основаниями соответствующих проксимальных фаланг.

*Кости пальцев стопы* (*фаланги*) являются короткими трубчатыми костями. У первого (большого) пальца две фа-

ланги, у остальных (II—V) — по три фаланги. Каждая проксимальная фаланга своим основанием сочленяется с соответствующей плюсневой костью, а головкой — со средней фалангой. Средние фаланги сочленяются с основаниями дистальных фаланг.

**Соединения костей свободной нижней конечности.** Строение суставов свободной нижней конечности обусловлено особенностями их функций, участием в перемещении в пространстве и поддержании равновесия.

*Тазобедренный сустав*, шаровидный, многоосный, образован *вертлужной впадиной тазовой кости*, дополненной *хрящевой суставной губой*, и *головкой бедренной кости*. Капсула тазобедренного сустава прочная, она охватывает также шейку бедренной кости. Суставную капсулу укрепляют толстые, прочные связки: *подвздошно-бедренная*, *лобково-бедренная*, *седалищно-бедренная* и другие. Связка головки бедренной кости находится внутри сустава, в ней к головке проходят сосуды и нервы. Глубокая суставная впадина сустава и туго натянутые связки не только укрепляют тазобедренный сустав, но и ограничивают его подвижность, что важно для устойчивости тела в пространстве.

*Коленный сустав* крупный, сложный по строению, блоково-идно-вращательный по функции. Вокруг фронтальной (поперечной) оси возможны сгибание и разгибание, а при полусогнутой в коленном суставе голени и расслабленных при этом боковых связках возможны вращательные движения. Сустав образуют бедренная и большеберцовая кости и надколенник. Внутри сустава имеются *два полулунной формы мениска* — *медиальный* и *латеральный*, уменьшающие несоответствия друг другу суставных поверхностей. Суставная капсула прочная, ее синовиальная мембрана образует внутри сустава складки. В капсулу вплетаются боковые (коллатеральные) и другие связки, которые укрепляют сустав и препятствуют переразгибанию. Две *связки, передняя и задняя крестообразные*, покрытые синовиальной мембраной, находятся внутри сустава. Они также укрепляют сустав и ограничивают вращение голени в коленном суставе.

**Соединения костей голени.** Верхние эпифизы большеберцовой и малоберцовой костей образуют плоский малоподвижный *межберцовый сустав*. Тела этих костей соединяются прочной *межкостной перепонкой*, а нижние эпифизы соединены связками, формирующими *межберцовый синдесмоз*.

**Голеностопный сустав и соединения костей стопы.** Голеностопный сустав, который называют также *надтаран-*

*ным суставом*, сложный по строению, блоковидный по функции, образован суставными поверхностями большеберцовой и малоберцовой костей и таранной костью. Соединенные вместе большеберцовая и малоберцовая кости своими лодыжками наподобие вилки охватывают блок таранной кости. Суставная капсула подкреплена боковыми связками. В этом суставе вокруг поперечной оси, проходящей через блок таранной кости, возможно подошвенное сгибание и разгибание (тыльное сгибание) стопы.

Кости предплюсны, соединяясь друг с другом, образуют малоподвижные подтаранный, таранно-пяточно-ладьевидный, пяточно-кубовидный, поперечный сустав предплюсны и предплюсне-плюсневые суставы.

*Подтаранный сустав* образован соприкасающимися поверхностями таранной и пяточной костей, укреплен прочной, туго натянутой межкостной таранно-пяточной и другими связками. Другие суставы предплюсны также укреплены короткими связками. Движения в этих различных по форме суставах сочетаются с движениями в голеностопном суставе, что придает стопе относительно большую подвижность.

*Предплюсне-плюсневые суставы*, плоские по форме, малоподвижные, укреплены тыльными и межкостными связками.

Из практических соображений *пяточно-кубовидный и таранно-ладьевидный суставы*, расположенные на одной линии и имеющие одну общую связку (*раздвоенную*), объединяют в *поперечный сустав стопы* (шопаров сустав). При рассечении раздвоенной связки при хирургической операции стопа легко расчленяется. В хирургии предплюсне-плюсневые суставы называют также *суставом Лисфранка*. При рассечении медиальной межкостной связки («ключа» лисфранкова сустава) дистальная часть стопы в ходе операции может быть отделена от проксимальной его части.

*Плюсне-фаланговые суставы* — шаровидные по форме, *межфаланговые* — блоковидные. Эти суставы укреплены боковыми и подошвенными связками, как аналогичные суставы кисти.

Стопа человека как целая костно-суставная сводчатая конструкция, обращенная выпуклостью кверху, обладает большой упругостью.

Кости стопы, сочленяясь друг с другом, образуют дуги (своды), ориентированные в продольном и поперечном направлениях.

Выделяют *пять продольных сводов* (по числу плюсневых костей) и *поперечный свод стопы* (рис. 25). Все продольные своды (дуги) сзади сходятся на пяточном бугре, а спереди — опираются на головки плюсневых костей. Наиболее длинным и высоким является второй продольный свод стопы. Дугообразно изогнутый поперечный свод проходит через наиболее высокие точки стопы.

Укрепляют своды стопы туго натянутые связки, в том числе мощная длинная подошвенная связка стопы. Связки называются *пассивными «затяжками» стопы*, при их расслаблении своды опускаются, может сформироваться плоскостопие. В укреплении сводов стопы важную роль выполняют также мышцы, которые являются *активными «затяжками» стопы*.

#### Развитие и возрастные особенности скелета конечностей

Все кости конечностей, за исключением ключиц, которые развиваются на основе соединительной ткани, проходят три стадии развития: соединительнотканную, хрящевую и костную.

Процесс окостенения в ключице начинается на 6-й неделе эмбрионального развития и почти полностью заканчивается к моменту рождения.

В диафизах трубчатых костей первые точки окостенения (первичные) появляются в конце 2-го — в начале 3-го ме-

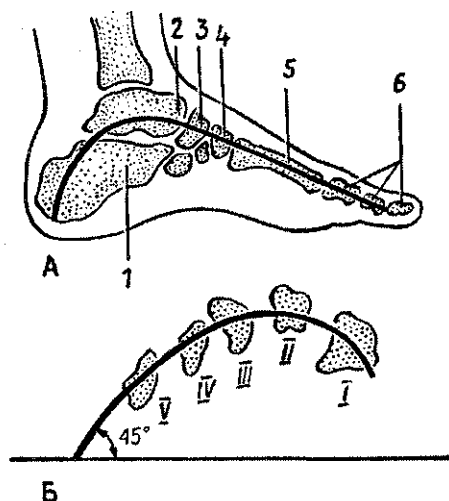


Рис. 25. Схемы сводов стопы:

А — схема продольного (второго) свода стопы. 1 — пяточная кость, 2 — таранная кость, 3 — ладьевидная кость, 4 — промежуточная клиновидная кость, 5 — вторая плюсневая кость. Б — схема поперечного свода стопы. I — V — поперечный распил плюсневых костей

сяца внутриутробного развития, в эпифизах и апофизах — после рождения. Лишь некоторые эпифизы начинают окостеневать незадолго до рождения. Срастание эпифизов с диафизами, как правило, происходит в 13—15 лет, причем у девочек на 1—2 года раньше, чем у мальчиков.

В костях запястья точки окостенения появляются после рождения: в головчатой на первом году жизни, в крючковидной в конце первого — в начале второго года, а в остальных — в период от 2 до 11 лет.

В костях пояса нижних конечностей (подвздошной, седалищной и лобковой) точки окостенения появляются в период от 3,5 до 4,5 месяцев внутриутробного развития. Срастание всех трех костей в тазовую кость происходит в 12—15 лет.

В костях предплюсны (ладьевидной, кубовидной и клиновидных) точки окостенения появляются в период от 3 месяцев после рождения до 5 лет. Остальные (вторичные) точки окостенения образуются после рождения.

Развитие синовиальных соединений (суставов) начинается на 6-й неделе эмбрионального развития. Суставные капсулы суставов новорожденного туго натянуты, большинство связок еще не сформировалось. Наиболее интенсивно развитие суставов и связок происходит в возрасте до 2—3 лет в связи с нарастанием двигательной активности ребенка. У детей 3—8 лет размах движений во всех суставах увеличивается, одновременно ускоряется процесс коллагенизации суставных капсул, связок. Формирование суставных поверхностей, капсул и связок завершается в основном в подростковом возрасте (13—16 лет).

У новорожденных детей нижние конечности растут быстрее, и они становятся длиннее верхних. Наибольшая скорость роста нижних конечностей отмечена у мальчиков в 12—15 лет, у девочек увеличение длины ног происходит в возрасте 13—14 лет.

В постнатальном онтогенезе изменение формы и размеров таза происходит под влиянием тяжести массы тела, органов брюшной полости, под воздействием мышц, а также под влиянием половых гормонов. В результате этих разнообразных воздействий увеличивается передне-задний размер таза (с 2,7 см у новорожденного до 9,5 см в 12 лет), возрастает поперечный размер таза, который в 13—14 лет становится таким же, как у взрослых. Разница в форме таза у мальчиков и девочек становится заметной после 9 лет. У мальчиков таз более высокий и более узкий, чем у девочек.

## Вопросы для повторения и самоконтроля:

1. Назовите особенности строения костей нижних конечностей, отличающие их от костей верхних конечностей. Объясните, чем обусловлены эти различия.
2. Назовите стенки и границы малого и большого таза.
3. Расскажите об особенностях строения мужского и женского таза. Назовите известные вам размеры большого и малого таза.
4. Расскажите об особенностях строения крестцово-подвздошного, тазобедренного и коленного суставов. Чем обусловлено их строение, отличия от аналогичных суставов верхних конечностей?
5. Какие соединения имеются между большеберцовой и малоберцовой костями, где эти соединения располагаются?
6. Что вы знаете о строении и функциях голеностопного сустава?
7. Назовите суставы, соединяющие кости стопы, и известные вам связки, которые укрепляют эти суставы.
8. Что вы знаете о сводах стопы и их «затяжках»?

## МЫШЕЧНАЯ СИСТЕМА

### Строение и функции скелетных мышц

Скелетные мышцы являются активной частью опорно-двигательного аппарата, построены они из поперечнополосатых (исчерченных) мышечных волокон. Мышцы прикрепляются к костям скелета и при своем сокращении (укорочении) приводят костные рычаги в движение. Они удерживают положение тела и его частей в пространстве, перемещают костные рычаги при ходьбе, беге и других движениях, выполняют жевательные, глотательные и дыхательные движения, участвуют в артикуляции речи и мимике, вырабатывают тепло.

В теле человека насчитывается около 600 мышц, большинство из которых парные. Масса скелетных мышц у взрослого человека достигает 35—40% массы тела. У новорожденных и у детей на долю мышц приходится до 20—25% массы тела. В пожилом и старческом возрасте масса мышечной ткани не превышает 25—30%.

Скелетные мышцы обладают такими свойствами, как *возбудимость*, *проводимость* и *сократимость*. Мышцы способны под влиянием нервных импульсов возбуждаться, приходить в деятельное состояние. При этом возбуждение быстро распространяется (проводится) от нервных окон-

чений (эффекторов) до сократительных структур мышечных волокон. В результате мышца сокращается, приводит в движение костные рычаги.

У мышц различают сократительную часть *брюшко*, построенное из поперечнополосатой мышечной ткани, и сухожильные концы — *сухожилия*, которые прикрепляются к костям скелета. Однако у некоторых мышц сухожилия вплетаются в кожу (мимические мышцы), прикрепляются к главному яблоку. Образованы сухожилия из оформленной плотной волокнистой соединительной ткани и отличаются большой прочностью. У мышц, расположенных на конечностях, сухожилия узкие и длинные. Многие лентовидные мышцы имеют широкие сухожилия, получившие название *апоневрозов*.

**Форма мышц.** Наиболее часто встречаются мышцы веретенообразные и лентовидные (рис. 26). *Веретенообразные мышцы* располагаются преимущественно на конечностях, где они действуют на длинные костные рычаги. *Лентовидные мышцы* имеют различную ширину, обычно участвуют в образовании стенок туловища, брюшной, груд-

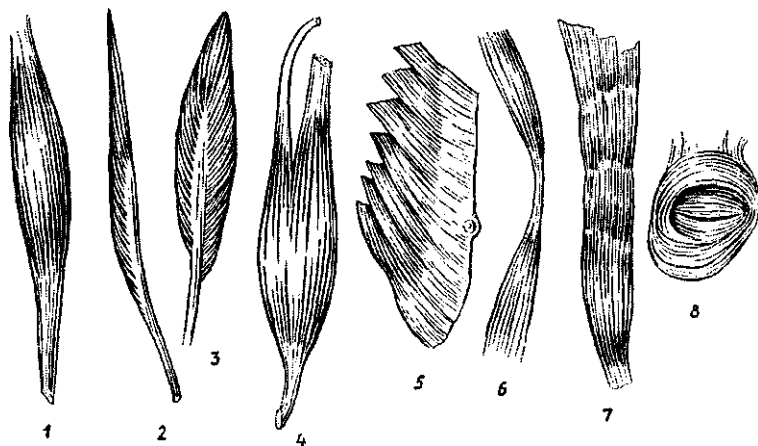


Рис. 26. Форма мышц:

1 — веретенообразная, 2 — лентовидная, 3 — двубрюшная, 4 — двуглавая, 5 — одноперистая, 6 — двуперистая, 7 — широкая, 8 — сжиматель (сфинктер)

ной полостей. Веретенообразные мышцы могут иметь два брюшка, разделенные промежуточным сухожилием (двубрюшная мышца), две, три и даже четыре начальные части — головки (двуглавые, трехглавые, четырехглавая мышцы). Различают мышцы длинные и короткие, прямые и косые, круглые и квадратные. Мышцы могут иметь перистое строение, когда мышечные пучки прикрепляются к сухожилию с одной, двух или нескольких сторон (похожи на птичьи перья). Это одноперистые, двухперистые, многоперистые мышцы. Перистые мышцы, построенные из большого количества коротких мышечных пучков, обладают значительной силой. Это *сильные мышцы*. Однако они способны сокращаться лишь на небольшую длину. В то же время мышцы с параллельным расположением длинных мышечных пучков не очень сильные, но они способны укорачиваться до 50% своей длины. Это *ловкие мышцы*, они имеются там, где движения выполняются с большим размахом.

По выполняемой функции, а также по действию на суставы выделяют *мышцы сгибатели и разгибатели, приводящие и отводящие, сжиматели (сфинктеры) и расширители*. Различают мышцы по их расположению в теле человека: *поверхностные и глубокие, латеральные и медиальные, передние и задние*.

#### Вспомогательные аппараты мышц

Свои функции мышцы выполняют с помощью вспомогательных аппаратов, к которым относятся фасции, фиброзные и костно-фиброзные каналы, синовиальные влагалища и синовиальные (слизистые) сумки, блоки.

**Фасции** — это соединительнотканнные чехлы мышц (рис. 27). Они разделяют мышцы, образуя межмышечные перегородки, устраняют трение мышц друг о друга. При кровоизлияниях, прорыве гнойника фасции ограничивают распространение крови, гноя за пределы фасциального чехла. Выделяют *фасции собственные, поверхностные, глубокие*. В местах постоянной работы мышц фасции могут иметь сухожильное строение (похожи на апоневрозы широких мышц).

**Каналы (фиброзные и костно-фиброзные)** имеются в тех местах, где сухожилия перекидываются через несколько суставов (на кисти, стопе). Служат каналы для удерживания сухожилий в определенном положении при сокращении мышц. Стенки таких каналов построены из плотной волок-



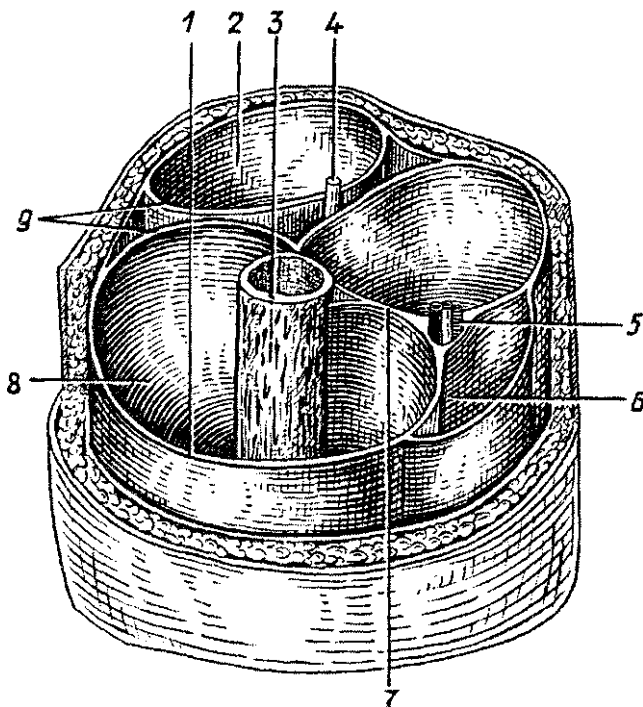


Рис. 27, Костно-фасциальные влагалища мышц нижней трети правого бедра:

1 — широкая фасция бедра, 2 — фасциальное влагалище мышц-сгибателей, 3 — бедренная кость, 4 — седалищный нерв, 5 — бедренные артерия и вена, 6 — фасциальное влагалище портняжной мышцы, 7 — медиальная межмышечная перегородка бедра, 8 — костно-фасциальное влагалище мышц-разгибателей, 9 — латеральная межмышечная перегородка бедра

нистой соединительной ткани (фиброзной), иногда с участием костей. Внутри таких каналов имеются обычно синовиальные влагалища, устраняющие трение сухожилия о стенки канала. **Синовиальные влагалища** образованы синовиальной оболочкой (*мембраной*), одна пластинка которой выстилает стенки канала, а другая окружает сухожилие и срастается с ним. Обе пластинки срастаются своими концами, образуют замкнутую полость, содержащую небольшое количество жидкости (*синовию*), смазывающей скользят друг о друга синовиальные пластинки.

Синовиальные (**слизистые**) сумки выполняют функцию, сходную с синовиальными влагалищами, Сумки представ-

ляют собой замкнутые, наполненные синовиальной жидкостью или слизью мешочки, расположенные в местах, где сухожилие перекидывается через костный выступ или через сухожилие другой мышцы.

Блоками называют костные выступы (мышцелки, надмышелки), через которые перекидывается мышечное сухожилие, в результате чего угол прикрепления его к кости увеличивается. При этом возрастает сила действия мышцы на кость.

### Работа и сила мышц

Мышцы действуют на костные рычаги, приводят их в движение или удерживают части тела в определенном положении. В каждом движении обычно участвует несколько мышц. Мышцы, действующие на сустав в одном направлении, называют *синергистами*, действующие в разных направлениях — *антагонистами*.

На кости скелета мышцы действуют с определенной силой и выполняют при этом работу — *динамическую* или *статическую*. При динамической работе костные рычаги изменяют свое положение, перемещаются в пространстве. При статической работе мышцы напрягаются, но длина их не изменяется, тело (или его части) удерживается в определенном неподвижном положении. Такое сокращение мышц без изменения их длины называют *изометрическим сокращением*.

С учетом места приложения мышечной силы к костному рычагу и других их характеристик в биомеханике выделяют рычаги первого рода и рычаги второго рода (рис. 28). У рычага первого рода точка приложения мышечной силы и точка сопротивления (масса груза, тяжесть тела) находятся по разные стороны от точки опоры (от сустава). Примером рычага первого рода может служить голова, которая опирается на атлант (точка опоры). Тяжесть головы (ее лицевая часть) находится по одну сторону от оси атлантозатылочного сочленения, а место приложения силы затылочных мышц к затылочной кости — по другую сторону. Равновесие головы достигается при условии, когда вращающий момент прилагаемой силы (произведение силы затылочных мышц на длину плеча, равную расстоянию от точки опоры до места приложения силы) будет соответствовать вращающему моменту силы тяжести передней части головы (произведение силы тяжести на длину плеча, рав-

ную расстоянию от точки опоры до точки приложения силы тяжести).

У рычага второго рода и точка приложения мышечной силы, и точка сопротивления (силы тяжести) находятся по одну сторону от точки опоры (оси сустава). В биомеханике выделяют два вида рычага второго рода. Упервого вида рычага второго рода плечо приложения мышечной силы длиннее плеча сопротивления. Например, стопа человека. Плечо приложения силы трехглавой мышцы голени (расстояние от пяточного бугра до точки опоры — головок плюсневых костей) длиннее плеча приложения силы тяжести тела (от оси голеностопного сустава до точки опоры), В этом рычаге имеется выигрыш в прилагаемой мышечной силе (рычаг длиннее) и проигрыш в скорости перемещения силы тяжести тела (рычаг короче), У второго вида рычага второго рода плечо приложения мышечной силы будет короче плеча сопротивления (приложения силы тяжести). Плечо от локтевого сустава до места прикрепления сухожилия двуглавой мышцы короче, чем расстояние от этого

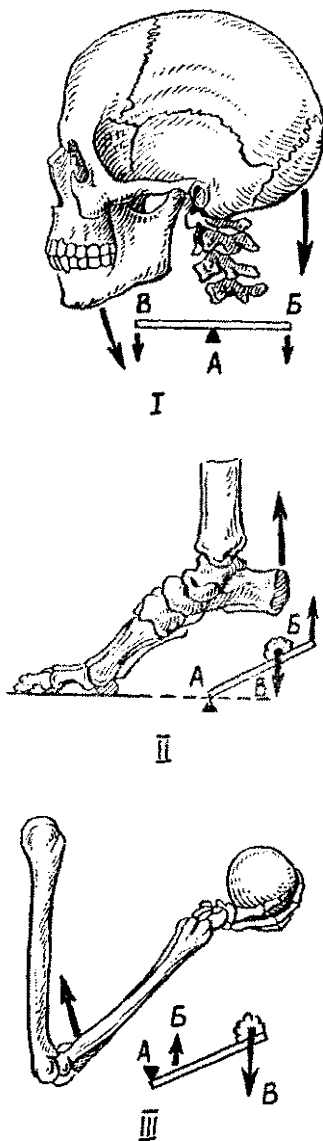


Рис. 28. Схема действия мышц на костные рычаги:

I — рычаг первого рода (рычаг равновесия), II — первый вид рычага второго рода (рычаг силы), III — второй вид рычага второго рода (рычаг скорости). А — точка опоры, Б — точка приложения силы, В — точка сопротивления

сустава до кисти, где находится приложение силы тяжести. В этом случае имеется выигрыш в скорости и размахе перемещения кисти (длинное плечо) и проигрыш в силе, действующей на костный рычаг (короткое плечо приложения силы).

**Сила действия мышцы** определяется весом того груза, который эта мышца может поднять на определенную высоту. Это подъемная сила мышцы, которая зависит от количества и толщины ее мышечных волокон. У человека мышечная сила составляет 5—10 кг на 1 см<sup>2</sup> физиологического поперечника мышцы. Для морфофункциональной характеристики мышц существуют понятия их анатомического и физиологического поперечников. *Физиологическим поперечником мышцы* называют сумму поперечного сечения всех мышечных волокон данной мышцы. *Анатомическим поперечником мышцы* является величина (площадь) поперечного ее сечения в наиболее широком месте. У мышцы с продольно расположенными волокнами (лентовидной, веретенообразной) величина анатомического и физиологического поперечников будет одинаковой. При косой ориентации большого числа коротких мышечных пучков, как это имеет место у перистых мышц, физиологический поперечник будет больше анатомического.

### Мышечный тонус

Мышцы, прикрепляющиеся к костям скелета, всегда находятся в состоянии напряжения, которое называют *мышечным тонусом*. Этот тонус поддерживается в связи с постоянно поступающими из мозга нервными импульсами. Приходящие в мышцу нервные импульсы вызывают деполяризацию пресинаптической мембраны нервного окончания, где имеется огромное количество пузырьков, содержащих ацетилхолин. При этом ацетилхолин из синаптических пузырьков поступает в синаптическую щель и увеличивает проницаемость постсинаптической мембраны (мышечного волокна) для ионов Na<sup>+</sup> и K<sup>+</sup>. Проникновение положительно заряженных ионов внутрь мышечного волокна вызывает образование на его мембране постсинаптического электроотрицательного потенциала. В мышечном волокне возникает разность потенциалов, возбуждающая волокно и образование потенциала действия. Этот потенциал распространяется по мышечному волокну и вызыва-

ет его сокращение. Приведение мышечного волокна в исходное положение достигается благодаря ферменту холинэстеразе, которая разрушает ацетилхолин.

Благодаря мышечному тонусу тело человека занимает определенное положение в пространстве, поддерживается стартовая готовность выполнять любые движения, действия.

### **Утомление мышц**

*Утомлением называют временное снижение работоспособности*, которая восстанавливается после отдыха. К утомлению мышц приводят чрезмерные величина физической нагрузки и ритм работы (слишком быстрая, или очень тяжелая, или медленная монотонная работа). При этом в мышце накапливаются продукты обмена (молочная кислота и другие), которые угнетают работу мышечных волокон, уменьшают их энергетические запасы (гликоген). После отдыха работоспособность мышцы восстанавливается, особенно после активного отдыха, т.е. после изменения характера работы, вида работы.

В о п р о с ы     д л я     п о в т о р е н и я     и     с а м о к о н т р о л я :

1. Назовите функции и свойства скелетных мышц,
2. Что вы знаете о классификации мышц, на чем она основана?
3. Расскажите о вспомогательных аппаратах мышц и их функциях.
4. Какие виды работы мышц вы знаете? Приведите примеры,
5. Что называют силой мышцы, от чего зависит эта сила?
6. Дайте анатомическую и функциональную характеристику рычагам первого и второго рода в биомеханике.
7. Какое состояние мышцы называют мышечным тонусом?
8. В результате чего появляется утомление мышц? Какой вид отдыха лучше всего восстанавливает их работоспособность?

### **Мышцы и фасции частей тела**

Скелетные мышцы подразделяются на несколько больших групп, Выделяют мышцы туловища, головы и шеи, верхних и нижних конечностей (табл. 6).

## Группы мышц тела человека

Мышцы туловища	Мышцы конечностей
Мышцы спины	Мышцы верхней конечности
Поверхностные мышцы	Мышцы плечевого пояса
спины	Мышцы свободной верх-
Глубокие мышцы спины	ней конечности
Подзатылочные мышцы	Мышцы плеча
Мышцы груди	Мышцы предплечья
Поверхностные мышцы груди	Мышцы кисти
Глубокие мышцы груди	Мышцы нижней конечности
Мышцы живота	Мышцы тазового пояса
Мышцы боковых стенок	Мышцы свободной ниж-
живота	ней конечности
Мышцы передней стенки	Мышцы бедра
живота	Мышцы голени
Мышцы промежности	Мышцы стопы
Мышцы диафрагмы таза	
Мышцы мочеиспеловой диа-	
фрагмы	
Мышцы головы	
Мимические мышцы	
Жевательные мышцы	
Мышцы шеи	
Поверхностные мышцы шеи	
Надподъязычные мышцы шеи	
Подподъязычные мышцы шеи	
Глубокие мышцы шеи	

В разных областях тела мышцы имеют свои особенности строения и функции. В образовании стенок туловища располагаются мышцы лентовидные, плоские, с широкими тонкими сухожилиями — апоневрозами. В области головы жевательные мышцы начинаются на костях, образующих основание черепа, а другим концом прикрепляются к нижней челюсти. Мимические мышцы вплетаются в кожу лица. На конечностях располагаются, как правило, веретенообразные мышцы с узкими, длинными сухожилиями.

## Мышцы туловища

Мышцы и фасции спины. Мышцы спины парные, располагаются на задней поверхности туловища, вблизи позвоночного столба — на всем его протяжении и подразделя-

ются на поверхностные и глубокие (рис. 29). К поверхностным мышцам относятся тонкие и широкие трапециевидная мышца и широчайшая мышца спины.

*Трапециевидная мышца* начинается на затылочной кости, выйной связке и остистых отростках всех грудных позвонков. Прикрепляется мышца к акромиальному концу

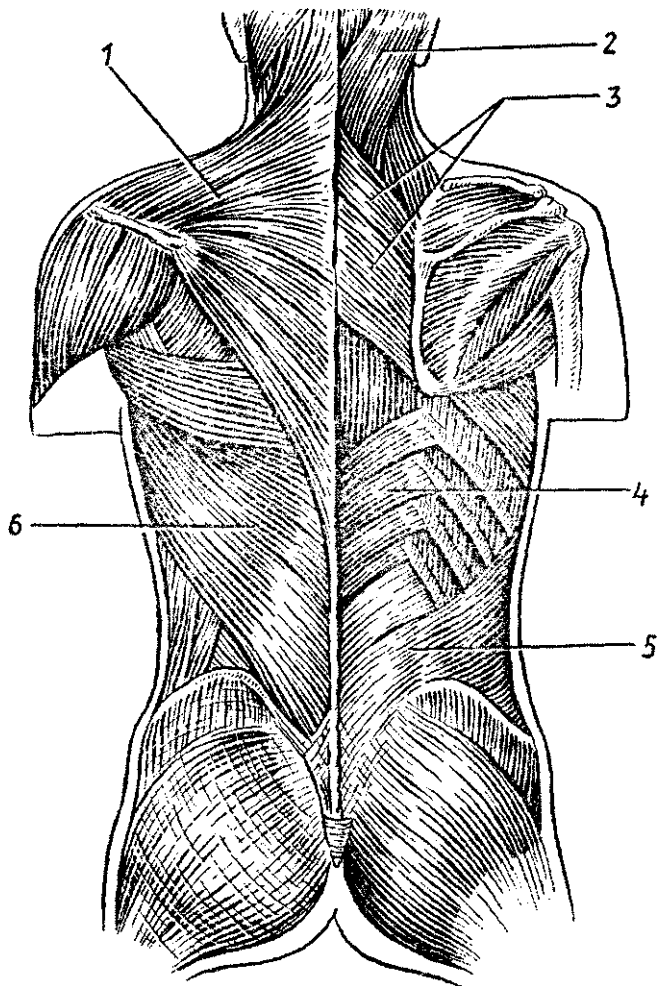


Рис. 29. Мышцы спины:

1 — трапециевидная мышца, 2 — ременная мышца головы, 3 — большая и малая ромбовидные мышцы, 4 — нижняя задняя зубчатая мышца, 5 — пояснично-грудная фасция, 6 — широчайшая мышца спины

ключицы, акромиону и к ости лопатки. При сокращении всей мышцы лопатка приближается к позвоночнику. Верхняя часть мышцы тянет лопатку вверх и медиально, нижняя — вниз и медиально.

*Широчайшая мышца спины* начинается широким сухожилием (апоневрозом) на остистых отростках шести нижних грудных, всех поясничных позвонков, гребне подвздошной кости. Поднимаясь вверх и латерально, узкое сухожилие мышцы прикрепляется к гребню малого бугорка плечевой кости.

Под трапециевидной мышцей лежат большая и малая ромбовидные мышцы и мышца, поднимающая лопатку.

*Ромбовидные мышцы* начинаются на остистых отростках нижних шейных позвонков (малая ромбовидная) и четырех верхних грудных (большая ромбовидная) и прикрепляются к медиальному краю лопатки. Обе мышцы приближают лопатку к позвоночнику и тянут ее вверх.

*Мышца, поднимающая лопатку*, располагается в задней области шеи, начинается на поперечных отростках четырех верхних шейных позвонков, а прикрепляется к верхнему углу лопатки, которую поднимает при своем сокращении.

В следующем слое лежат верхняя и нижняя задние зубчатые мышцы, прикрепляющиеся к ребрам.

*Верхняя задняя зубчатая мышца* находится под ромбовидными мышцами. Она начинается на остистых отростках двух нижних шейных и двух верхних грудных позвонков, следует латерально и вниз и прикрепляется ко II—V ребрам.

*Нижняя задняя зубчатая мышца* лежит под широчайшей мышцей спины, начинается она на остистых отростках двух нижних грудных и двух верхних поясничных позвонков, а прикрепляется к четырем нижним ребрам. Верхняя задняя зубчатая мышца тянет ребра вверх, нижняя вниз, в результате увеличивается объем грудной клетки.

*Глубокие мышцы спины* располагаются возле позвоночника на всем его протяжении от крестца до затылочной кости. В этой группе мышц более поверхностно лежит мышца, выпрямляющая туловище, а также ременные мышцы головы и шеи. Глубже, непосредственно на позвоночнике, располагаются короткие поперечно-остистые, межостистые, межпоперечные, а в верхних отделах шеи — подзатылочные мышцы.

*Мышца, выпрямляющая туловище*, толстая, мощная, начинается на задней поверхности крестца, остистых отростках поясничных и нижних грудных позвонков, задней час-



ти гребня подвздошной кости, пояснично-грудной фасции. Мышца направляется вверх и прикрепляется отдельными пучками к остистым и поперечным отросткам вышележащих поясничных, грудных и шейных позвонков, углам ребер и сосцевидному отростку височной кости.

*Поперечно-остистая мышца* находится над мышцей, выпрямляющей туловище, и представляет собой короткие мышечные пучки, которые имеют начало на поперечных отростках позвонков, идут косо вверх в медиальном направлении. Более поверхностные пучки перекидываются через 5—6 позвонков, самые глубокие — через один позвонок. Поперечно-остистая мышца при двустороннем сокращении разгибает позвоночник, при одностороннем — наклоняет его и поворачивает в сторону.

Самыми глубокими мышцами, которые соединяют соответствующие отростки соседних позвонков, являются *межостистые, межпоперечные* мышцы, которые соединяют соответствующие отростки соседних позвонков.

На уровне атланта-затылочных соединений располагаются парные подзатылочные мышцы, к которым принадлежат *большая и малая задние прямые*, а также *верхняя и нижняя косые мышцы головы*. Эти мышцы участвуют в разгибании (запрокидывании) и повороте головы в стороны.

В задней области шеи кнаружи от глубоких мышц-разгибателей располагаются *ременные мышцы шеи и головы*, являющиеся их разгибателями. Начинаются эти мышцы на остистых отростках нижних шейных и верхних грудных позвонков, а прикрепляются к поперечным отросткам шейных позвонков и к затылочной кости.

*Поверхностная фасция спины* покрывает трапециевидную мышцу и широчайшую мышцу. Глубже лежит *пояснично-грудная фасция*, отделяющая глубокие мышцы от поверхностных.

**Мышцы и фасции груди.** В группе мышц груди выделяют поверхностные мышцы, прикрепляющиеся к костям плечевого пояса (большая и малая грудные, передняя зубчатая и подключичная мышцы), и глубокие, или собственные, мышцы груди (наружные и внутренние межреберные мышцы). К мышцам груди относят также диафрагму. рудные и подключичная мышцы располагаются на передней поверхности груди ниже ключицы, передняя зубчатая мышца — на боковой ее стенке (рис. 30)

*Большая грудная мышца*, треугольной формы, начинается на наружной поверхности ключицы, грудины и хрящей

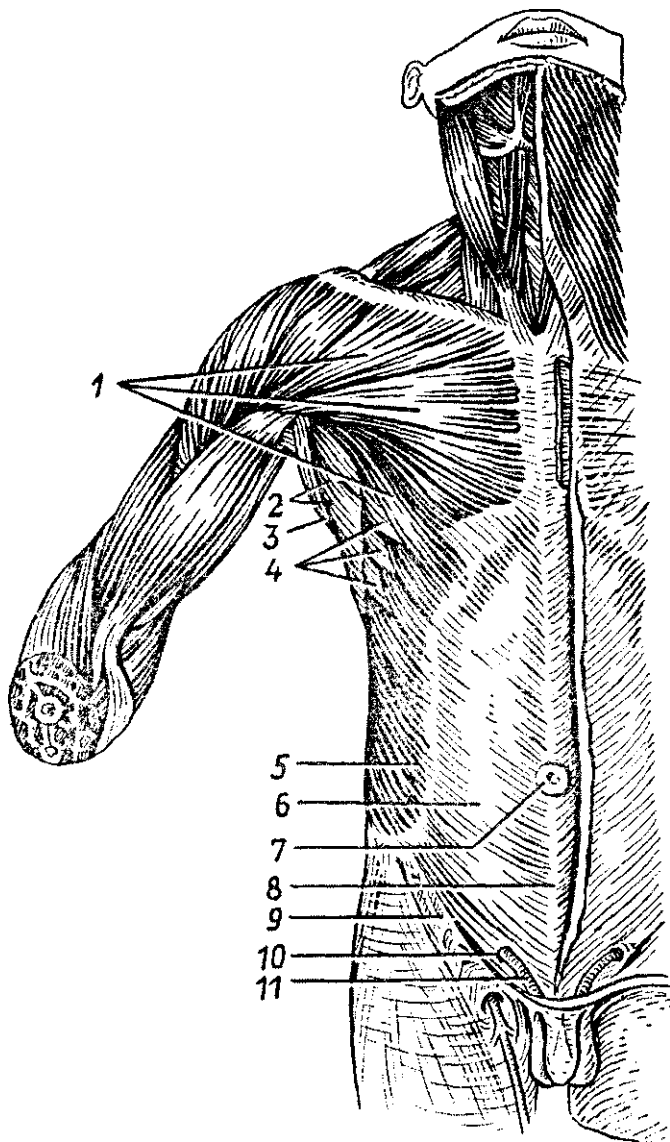


Рис. 30. Поверхностные мышцы груди и живота:

1 — большая грудная мышца, 2 — подмышечная полость, 3 — широчайшая мышца спины, 4 — передняя зубчатая мышца, 5 — наружная косая мышца живота, 6 — апоневроз наружной косой мышцы живота, 7 — пупочное кольцо, 8 — белая линия живота, 9 — паховая связка, 10 — поверхностное паховое кольцо, 11 — семенной канатик

II—VII ребер. Прикрепляется мышца узким сухожилием к гребню большого бугорка плечевой кости. Мышца приводит руку к туловищу и вращает ее внутрь. При фиксированной руке поднимает ребра, расширяет грудную клетку.

*Малая грудная мышца* лежит под большой грудной мышцей. Начинается она на II—V ребрах, направляется вверх и латерально и прикрепляется к клювовидному отростку лопатки. Мышца тянет лопатку вперед и вниз, при фиксированной лопатке поднимает ребра, участвуя в акте вдоха.

*Подключичная мышца* располагается между ключицей и первым ребром, тянет ключицу вниз и медиально.

*Передняя зубчатая мышца* начинается зубцами от девяти верхних ребер, направляется кзади и медиально и прикрепляется к медиальному краю лопатки, вплоть до нижнего ее угла. Мышца тянет лопатку кпереди, поворачивая ее нижний угол кнаружи. При фиксированной лопатке мышца поднимает ребра, участвуя в акте вдоха.

*Наружные и внутренние межреберные мышцы* располагаются в межреберных промежутках в два слоя. Наружные мышцы поднимают ребра (акт вдоха), внутренние — опускают ребра (акт выдоха).

*Диафрагма*, или *грудобрюшная преграда*, отделяющая грудную полость от брюшной, имеет вид купола, обращенного выпуклостью вверх (в грудную полость). Мышечные пучки ее начинаются на груди (*грудинная часть*), ребрах (*реберная часть*), поясничных позвонках (поясничная часть) — по нижней границе грудной клетки. Затем мышечные пучки переходят в плоское сухожильное растяжение, занимающее среднюю часть диафрагмы, — это ее *сухожильный центр* (рис. 31). Поясничная часть диафрагмы образует две ножки — правую и левую. Медиальные части ножек ограничивают два отверстия: заднее — для аорты, переднее — для пищевода. В сухожильном центре имеется отверстие для нижней полой вены. Диафрагма является дыхательной мышцей, при сокращении она уплощается, опускается, увеличивая объем грудной полости (акт вдоха). При расслаблении диафрагмы она поднимается, объем грудной полости при этом уменьшается (акт выдоха).

Фасции покрывают мышцы груди. *Поверхностная фасция груди* лежит на большой грудной и передней зубчатой мышцах. *Глубокая фасция* образует влагалище для малой грудной и подключичной мышц, она же прилежит к наружным межреберным мышцам. Внутреннюю поверхность

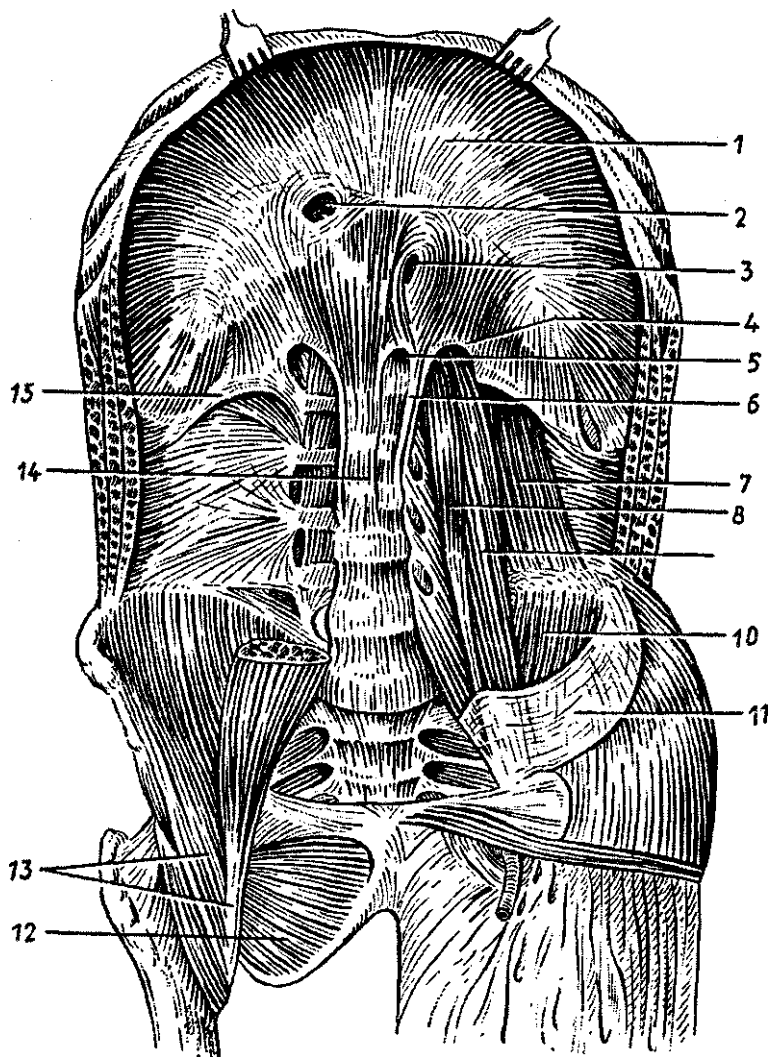


Рис. 31, Диафрагма и мышцы задней стенки живота:

1 — сухожильный центр, 2 — отверстие нижней полой вены, 3 — пищеводное отверстие, 4 — медиальная дугообразная связка, 5 — аортальное отверстие, 6 — левая ножка диафрагмы, 7 — квадратная мышца поясницы, 8 — малая поясничная мышца, 9 — большая поясничная мышца, 10 — подвздошная мышца, 11 — подвздошная фасция, 12 — наружная запирающая мышца, 13 — подвздошно-поясничная мышца, 14 — правая ножка диафрагмы, 15 — латеральная дугообразная связка

грудных стенок покрывает внутригрудная фасция, которая продолжается также на диафрагму.

**Диафрагма ребенка** существенно отличается от диафрагмы взрослого человека. У не дышавшего новорожденного ребенка диафрагма располагается на уровне 7-го грудного позвонка. У начавшего дышать ребенка диафрагма опускается до VIII грудного позвонка, у годовалого ребенка — до X, у пятилетнего — до IX, в 13 лет устанавливается на уровне XII грудного позвонка.

Форма диафрагмы начинается складываться на третьем году жизни. При дыхательных движениях диафрагма у новорожденного ребенка поднимается и опускается в пределах от верхнего края IV ребра, до нижнего края VI ребра, у взрослого человека — от V до VI ребра, у старых людей — до VII—IX ребер. У мужчин размах движений диафрагмы больше, чем у женщин, у молодых больше, чем у стариков.

**Мышцы и фасции живота.** *Живот* — это часть туловища, расположенная между грудью и тазом. Полостью живота является *брюшная полость* (полость живота), стенки которой образованы сверху диафрагмой, внизу костями и мышцами таза и тазовым дном (промежностью). Заднюю стенку образуют позвоночный столб и парная квадратная мышца поясницы. Передняя и боковые стенки образованы также парными мышцами и их фасциями. Это парные наружная и внутренняя косые, поперечная и прямая мышцы живота.

*Наружная косая мышца живота*, широкая, тонкая, начинается зубцами на восьми нижних ребрах, откуда следует вперед и вниз. Мышца продолжается в широкое сухожилие (апоневроз), которое прикрепляется к гребню подвздошной кости, лобковому симфизу. В участке между передней верхней остью и лобковым бугорком апоневроз наружной косой мышцы живота подворачивается, образуя паховую (пупартову) связку. По срединной линии передней брюшной стенки апоневроз наружной косой мышцы живота соединяется с таким же сухожилием другой наружной косой мышцы, где они образуют так называемую *белую линию живота*. Эта линия простирается от мечевидного отростка до лобкового симфиза.

В некоторых случаях (повышенное внутрибрюшное давление, например при запорах) соединительнотканые волокна, образующие белую линию живота, могут расслаиваться, образовывать узкие щели. В результате эти участки

являются слабыми местами, и здесь могут образовываться грыжи белой линии живота.

Примерно на середине белой линии имеется *пупочное кольцо* (пупок), закрытое соединительной тканью. У эмбрионов, плодов через пупочное кольцо проходят кровеносные сосуды (пупочные). Пупочное кольцо также может быть местом образования пупочных грыж.

*Внутренняя косая мышца живота* располагается под наружной. Она начинается на пояснично-грудной фасции, гребне подвздошной кости, паховой связке и направляется вперед и вверх. Задние пучки косой мышцы живота прикрепляются к хрящам нижних ребер, а ее широкий апоневроз участвует в образовании белой линии живота.

*Поперечная мышца живота* лежит в третьем слое, под двумя предыдущими косыми мышцами. Она начинается на внутренней поверхности шести нижних ребер, пояснично-грудной фасции, гребне подвздошной кости и паховой связке. Мышца направляется вперед, продолжается в широкий апоневроз, вплетающийся в белую линию живота.

*Прямая мышца живота* располагается сбоку от передней, срединной линии (белой линии живота), пучки ее имеют вертикальное направление. Начинается мышца на мечевидном отростке грудины, хрящах V—VII ребер и прикрепляется к лобковому гребню и лобковому симфизу. Мышечные пучки прерываются тремя-четырьмя сухожильными перемычками. И правая и левая прямые мышцы живота располагаются каждая в своем прочном сухожильном ложе (*влагалище прямой мышцы живота*), образованном апоневрозами наружной и внутренней косых и поперечной мышц живота.

Прямые мышцы живота тянут грудную клетку вниз, сгибают туловище. Косые мышцы живота также наклоняют туловище вперед, участвуют в поворотах его вправо и влево и в дыхании, поскольку прикрепляются на ребрах.

*Квадратная мышца поясницы* расположена сбоку от поясничного отдела позвоночника (см. рис. 31). Она участвует в образовании задней брюшной стенки. Начинается эта мышца на XII ребре, поперечных отростках I—IV поясничных позвонков, а прикрепляется к гребню подвздошной кости и поперечным отросткам поясничных позвонков. Эта мышца при сокращении наклоняет позвоночник в свою сторону.

Мышцы живота, участвуя в построении его стенок, при своем сокращении повышают *внутрибрюшное давление*, что

важно для удерживания внутренних органов в их естественном положении. Внутрибрюшное давление способствует опорожнению кишечника (акт дефекации), мочеиспусканию, а у женщин — изгнанию из матки плода при родах. В связи с этими функциями мышцы живота образуют так называемый *брюшной пресс*.

Фасции живота покрывают не только отдельные мышцы брюшных стенок. Снаружи, со стороны подкожной клетчатки, имеется *поверхностная фасция*, которая покрывает наружный слой мышц живота, являясь продолжением поверхностной фасции груди. Со стороны брюшной полости стенки живота выстилает *внутрибрюшная фасция*.

В стенках живота, в связи со сложным их строением, имеются слабые места, где могут образовываться грыжи. Это белая линия живота, пупочное кольцо, а также паховый канал.

*Паховый канал*, имеющий вид щели, находится над паховой связкой, которая служит нижней стенкой этого канала. Передней стенкой пахового канала является нижняя часть апоневроза наружной косой мышцы живота. Верхняя стенка образована нижними пучками волокон внутренней косой и поперечной мышц живота, а задняя стенка поперечной фасцией — частью внутрибрюшной фасции. Длина пахового канала около 5 см. Со стороны брюшной полости имеется *глубокое (внутреннее) паховое кольцо*, которое располагается на 2 см выше паховой связки, примерно над ее серединой. *Поверхностное паховое кольцо* находится над медиальной частью паховой связки в щели между расхождением волокон наружной косой мышцы живота. Через паховый канал у мужчин проходит семенной канатик, у женщин — круглая связка матки.

Мышцы тазового дна (промежности). *Промежностью*, или *тазовым дном*, называют мышечно-фасциальную пластинку, закрывающую выход из малого таза, нижнюю его апертуру.

Промежность, имеющая форму ромба, ограничена спереди лобковым симфизом, с боков — седалищными буграми, сзади — копчиком. Линия, соединяющая седалищные бугры, разделяет промежность на две треугольной формы области.

Переднюю область называют *мочеполовой диафрагмой*, а заднюю — *диафрагмой таза*. Через мочеполовую диафрагму у мужчин проходит мочеиспускательный канал, у

женщин — мочеиспускательный канал и влагалище. Через диафрагму таза проходит конечный отдел прямой кишки.

И мочеполовая диафрагма, и диафрагма таза образованы двумя слоями мышц и покрывающими их фасциями.

У *диафрагмы таза* в поверхностном слое, под кожей и поверхностной фасцией, находится кольцеобразная непарная мышца — *наружный сжиматель заднего прохода*, произвольная мышца, закрывающая выход из прямой кишки. Во втором, глубоком слое располагается треугольной формы парная мышца, *поднимающая задний проход*. Мышца начинается на внутренней поверхности стенок таза, спускается вниз и вплетается в конечный отдел прямой кишки. Обе мышцы, поднимающие задний проход, окружают нижнюю часть прямой кишки в виде воронки. Задний отдел диафрагмы таза дополняет копчиковая мышца, начинающаяся на седалищной ости и прикрепляющаяся к краю копчика и верхушке крестца.

По бокам от заднего прохода располагается заполненное жиром парное углубление — седалищно-прямокишечная ямка, вершина которой направлена в сторону малого таза. Латеральной стенкой ямки является покрытая фасцией внутренняя запирательная мышца и седалищный бугор. Медиальной стенкой служит наружная поверхность мышцы, поднимающей задний проход, покрытая нижней фасцией диафрагмы таза.

*Мочеполовая диафрагма* также имеет поверхностный и глубокий слои мышц и фасции. В поверхностном слое располагаются парные *поверхностная поперечная мышца промежности*, а также *луковично-губчатая и седалищно-пещеристая мышцы*, которые способствуют эрекции полового члена или клитора. Луковично-губчатая мышца у мужчин окружает луковицу и губчатое тело полового члена, а у женщин — вход во влагалище. Седалищно-пещеристая мышца, начинаясь на седалищном бугре, вплетается в пещеристое тело полового члена у мужчин или клитора — у женщин. В глубоком слое мочеполовой диафрагмы находятся непарная мышца — *сфинктер (наружный) мочеиспускательного канала* и парная *глубокая поперечная мышца промежности*, начинающаяся, как и одноименная поверхностная мышца, на внутренней поверхности седалищной кости. Тонкие плоские сухожилия правой и левой поперечных мышц вплетаются в сухожильный центр промежности, располагающийся между наружными половыми органами спереди и задним проходом сзади.



Мышцы промежности снаружи покрыты *поверхностной фасцией промежности*, являющейся продолжением общей подкожной фасции. Кроме этого, мышцы, поднимающие задний проход и его сфинктер, заключены между *нижней и верхней фасциями диафрагмы таза*. Глубокие поперечные мышцы промежности и сфинктер мочеиспускательного канала покрыты *нижней и верхней фасциями мочеполовой диафрагмы*.

Между передним краем мочеполовой диафрагмы и лобковым симфизом имеется узкая щель, через которую из полости таза к наружным половым органам проходят кровеносные сосуды и нервы.

### Мышцы и фасции головы

**Мышцы головы** с учетом их расположения и функций подразделяют на две группы: *мимические мышцы* и *жевательные мышцы* (рис. 32).

**Мимические мышцы**, или мышцы лица, располагаются под кожей и группируются в виде сжимателей и расширителей вокруг ротового и носовых отверстий, глазниц, наружного слухового прохода. Поверхностной фасции мимические мышцы не имеют. Начинаются мимические мышцы на костях черепа и вплетаются в соединительно-тканную основу кожи. При своем сокращении мимические мышцы сдвигают кожу, изменяют ее рельеф, образуют ямочки, борозды, складки. Таким образом мышцы формируют сложные выразительные движения лица — *мимику*. Мимические мышцы закрывают и открывают окружаемые ими отверстия, они сокращаются в ответ на импульсы, поступающие по лицевому нерву из головного мозга. Формирующаяся при этом мимика отражает различные эмоциональные состояния, переживания — радость и горе, боль и стыд, внимание и надежду. Соответственно расположению мимические мышцы (парные) подразделяют на группы: мышцы свода черепа; мышцы, окружающие глазную щель; мышцы, окружающие ноздри (отверстия носа); мышцы, окружающие отверстие рта; мышцы ушной раковины.

*Надчерепная мышца* имеет два брюшка (лобное и затылочное) и между ними обширный *надчерепной апоневроз*, прочно сросшийся с кожей волосистой части головы, С надкостницей крыши черепа мышца соединяется рыхло. *Затылочное брюшко* начинается на наивысшей линии заты-

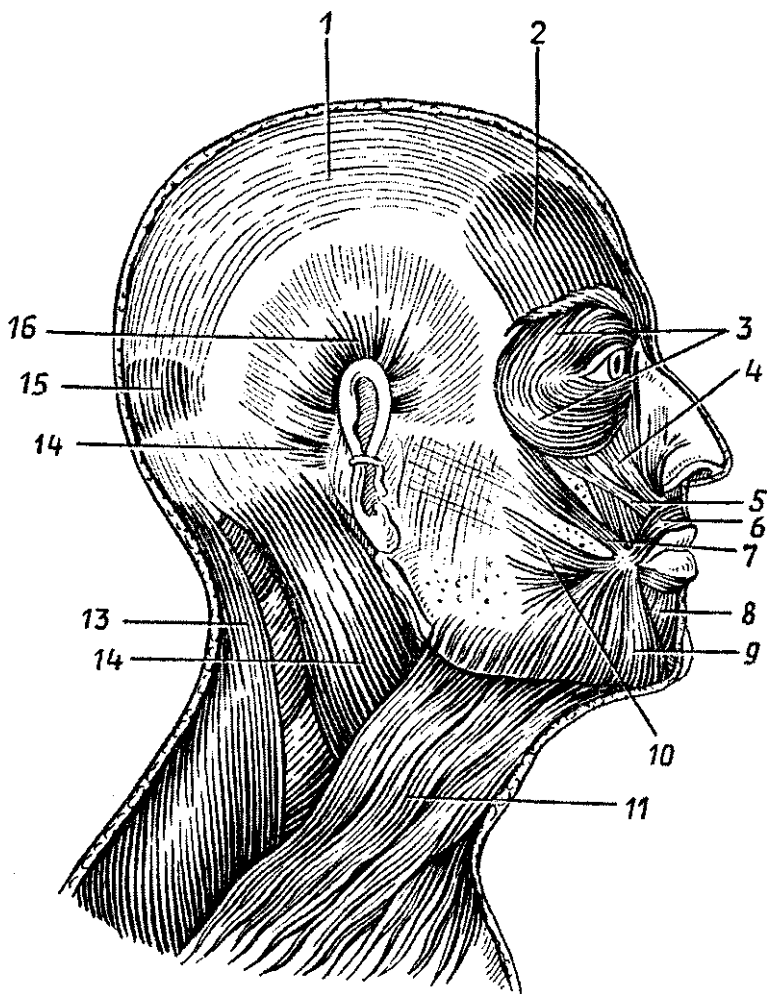


Рис. 32. Мышцы головы и шеи. Вид справа:

1 — сухожильный шлем (надчерепной апоневроз), 2 — лобное брюшко затылочно-лобной мышцы, 3 — круговая мышца глаза, 4 — мышца, поднимающая верхнюю губу, 5 — мышца, поднимающая угол рта, 6 — круговая мышца рта, 7 — большая скуловая мышца, 8 — мышца, опускающая нижнюю губу, 9 — мышца, опускающая угол рта, 10 — мышца смеха, 11 — подкожная мышца шеи, 12 — грудино-ключично-сосцевидная мышца, 13 — трапецевидная мышца, 14 — задняя ушная мышца, 15 — затылочное брюшко затылочно-лобной мышцы, 16 — верхняя ушная мышца

лочной кости, *лобное брюшко* вплетается в кожу лба. При сокращении лобного брюшка поднимаются брови и образуются поперечные складки кожи лба (мышца удивления, вопросительного внимания). Затылочное брюшко тянет всю мышцу кзади, разглаживает складки на лбу.

*Мышца, сморщивающая бровь*, находится в толще брови, начинается на носовой части лобной кости, вплетается в кожу брови. При двустороннем сокращении эти мышцы сближают брови, формируют мим боли, страдания, урюмости.

*Круговая мышца глаза* (мышца, окружающая глазную щель) образована круговыми пучками, окружающими глазницу (*глазничная часть*), вплетающимися в кожу век (*вековая часть*) и прикрепляющимися к слезному мешку (*слезная часть*). При своем сокращении мышца смыкает веки, замуривает глаза, способствует оттоку слезы в носослезный канал.

*Мышцы, окружающие носовые отверстия*, начинаются на передней поверхности верхней челюсти, вплетаются в крыло и хрящевую часть спинки носа. Эти мышцы суживают ноздри.

Мышцы, окружающие отверстие рта, образованы радиарно ориентированными по отношению к ротовой щели пучками (расширителями) и пучками, расположенными в толще губ (сжимателями). Одни расширители находятся выше ротовой щели (*мышцы, поднимающие угол рта, верхнюю губу, скуловые мышцы*). Эти мышцы формируют мим улыбки, смеха. Другие мышцы лежат ниже ротовой щели (*мышцы, опускающие угол рта, нижнюю губу*). Здесь же находится подбородочная мышца, вплетающаяся в кожу подбородка и образующая здесь ямочку.

*Щечная мышца*, образующая мышечную основу щеки, начинается на задних частях верхней и нижней челюстей, также вплетается в *круговую мышцу рта*. Эта мышца участвует в акте сосания, продвижении пищевого комка к глотке, напрягает щеку, в связи с чем получила название мышцы трубочей. *Фасция щечной мышцы* сзади срастается с адвентицией глотки.

К мимическим мышцам относятся рудиментарные *мышцы ушной раковины* (передняя, верхняя и задняя ушные мышцы), хорошо развитые у животных, широкая плоская *подкожная мышца шеи* и другие.

**Жевательные мышцы** образованы четырьмя парами коротких, толстых, сильных мышц, начинающихся на ко-

стях основания черепа и прикрепляющихся к единственной подвижной его кости — нижней челюсти. Две мышцы располагаются поверхностно (собственно жевательная и височная) и две находятся глубоко, медиально от ветви нижней челюсти, в подвисочной ямке.

*Жевательная мышца* начинается на скуловой дуге, следует вниз и кзади и прикрепляется к наружной поверхности угла нижней челюсти. Мышца поднимает угол нижней челюсти, участвуя в акте жевания, размалывания пищи.

*Височная мышца*, широкая сверху и узкая внизу, начинается на боковой поверхности мозгового черепа, заполняя всю височную ямку, а прикрепляется к венечному отростку нижней челюсти. Мышца действует на передние зубы (резцы, клыки), в связи с чем ее называют кусающей мышцей. Задние пучки этой мышцы тянут нижнюю челюсть назад.

*Медиальная крыловидная мышца* начинается в ямке крыловидного отростка клиновидной кости, идет вниз и кзади и прикрепляется к одноименной бугристости на медиальной поверхности угла нижней челюсти. Эта мышца прижимает коренные зубы нижней челюсти к верхней, участвует в акте жевания, как и собственно жевательная мышца.

*Латеральная крыловидная мышца* располагается в подвисочной ямке. Начинается она на задней поверхности бугра верхней челюсти и на крыловидном отростке клиновидной кости. Мышечные пучки идут назад и прикрепляются к мышелковому (суставному) отростку нижней челюсти. При двустороннем сокращении этих мышц нижняя челюсть выдвигается вперед, при одностороннем — поворачивается в противоположную сторону.

Расположение жевательных мышц относительно нижней челюсти и сложно устроенных височно-нижнечелюстных суставов обеспечивает откусывание пищи, пережевывание, перетирание ее. Характер разнообразных движений нижней челюсти в височно-нижнечелюстных суставах дал возможность назвать весь жевательный механизм человека универсальным.

Все жевательные мышцы имеют собственные фасции. Однако поверхностная фасция у жевательной мышцы плотная, она сращена с капсулой околоушной слюнной железы. Поэтому в научной литературе она получила название *околоушно-жевательной фасции*. Височная мышца снаружи также покрыта плотной височной фасцией, которая начинается на боковой поверхности мозгового черепа чуть выше начала этой мышцы и прикрепляется к скуловой дуге.

## Мышцы и фасции шеи

Задние мышцы шеи рассматриваются в группе мышц спины. Непосредственно к шее относят те мышцы, которые располагаются в ее передней и боковых областях, где выделяют *поверхностные* и *глубокие мышцы*.

**К поверхностным мышцам шеи** относят подкожную мышцу шеи, которая по своему происхождению, расположению и функциям принадлежит к мимическим мышцам, *грудино-ключично-сосцевидную мышцу, надподъязычные и подподъязычные*. В группу **глубоких мышц шеи** входят *лестничные* и *предпозвоночные мышцы*.

*Подкожная мышца шеи*, или *латизма*, тонкая, плоская, расположена под кожей. Начинается она на поверхности фасции груди и в толще кожи ниже ключицы, направляется вверх, вплетается в жевательную фасцию и в ткани угла рта. При сокращении мышца тянет угол рта вниз, оттягивает кожу шеи, предохраняя поверхностные вены от сдавления.

*Грудино-ключично-сосцевидная мышца* начинается двумя ножками на груди и ключице и прикрепляется к сосцевидному отростку височной кости. При двустороннем сокращении мышц голова запрокидывается назад. При одностороннем сокращении мышца наклоняет голову в свою сторону и одновременно поворачивает ее в противоположную сторону.

*Надподъязычная группа* объединяет четыре парных мышцы — *двубрюшную, шилоподъязычную, подбородочно-подъязычную и челюстно-подъязычную*. *Двубрюшная мышца* имеет два брюшка (переднее и заднее) и промежуточное сухожилие между ними. Переднее брюшко начинается в двубрюшной ямке нижней челюсти, заднее брюшко прикрепляется в сосцевидной вырезке височной кости. Промежуточное сухожилие, соединяющее оба брюшка, **при** помощи сухожильной петли прикрепляется к подъязычной кости. Мышца поднимает подъязычную кость, при фиксированной подъязычной кости опускает нижнюю челюсть. *Шилоподъязычная мышца* начинается на шиловидном отростке височной кости. *Подбородочно-подъязычная мышца* имеет начало на подбородочной ости нижней челюсти. *Челюстно-подъязычная мышца* начинается на внутренней поверхности нижней челюсти. Соединяясь с такой же мышцей с другой стороны, челюстно-подъязычная мышца образует дно полости рта, ее диафрагму, на которой располагается язык. Все эти мышцы прикрепляются к подъязычной кости, фикси-

руют ее, а при укрепленной кости подбородочно-подъязычная и челюстно-подъязычная мышцы опускают нижнюю челюсть.

*Подподъязычных мышц* также четыре (грудино-подъязычная, лопаточно-подъязычная, грудино-щитовидная и щито-подъязычная). *Грудино-подъязычная мышца* начинается на грудины, прикрепляется к подъязычной кости, тянет ее вниз. *Лопаточно-подъязычная мышца*, соединяющая эти две кости, имеет два брюшка (верхнее и нижнее), соединенных промежуточным сухожилием. *Грудино-щитовидная мышца* идет от грудины к наружной поверхности щитовидного хряща. Она опускает гортань и подъязычную кость. *Щито-подъязычная мышца* является как бы продолжением предыдущей. Прикрепляясь к подъязычной кости, она поднимает гортань. Все надподъязычные и подподъязычные мышцы наряду с их действием на нижнюю челюсть играют большую роль в укреплении подъязычной кости, а вместе с нею и гортани.

К глубоким мышцам шеи относятся передняя, средняя и задняя *лестничные мышцы*, а также *предпозвоночные* — *длинные мышцы головы и шеи*, *передняя* и *латеральная прямые мышцы головы*.

**Лестничные мышцы** начинаются на поперечных отростках шейных позвонков, а прикрепляются к ребрам: передняя и средняя к первому ребру, задняя — ко второму.

Между передней и средней лестничными мышцами имеется широкий межлестничный промежуток, через который проходят подключичная артерия и крупные нервы верхней конечности. Лестничные мышцы при своем сокращении поднимают ребра, участвуя в акте вдоха.

*Длинные мышцы головы и шеи*, а также *передняя прямая мышца головы* наклоняют голову и шейный отдел позвоночника кпереди. *Латеральная прямая мышца головы* наклоняет голову в свою сторону.

**Фасции шеи.** К фасциям шеи относят расположенную кпереди от позвоночного столба *шейную фасцию*, у которой выделяют три листка, или три пластинки. Это *поверхностная пластинка* (*поверхностная фасция шеи*), *предтрахеальная пластинка* (*средняя фасция шеи*) и *предпозвоночная пластинка* (*предпозвоночная глубокая фасция шеи*). Поверхностная пластинка расположена под платизмой, она охватывает шею вокруг и образует фасциальное ложе для грудино-ключично-сосцевидных и трапециевидных мышц. *Предтрахеальная пластинка* образует фасциаль-

ные чехлы для всех подподъязычно расположенных мышц. Эта фасциальная пластинка имеет вид паруса, натянутого между лопаточно-подъязычными мышцами правой и левой сторон, в связи с чем в литературе ее называют «парус Рише». Предпозвоночная пластинка покрывает спереди мышцы, лежащие на шейных позвонках.

Вопросы для повторения и самоконтроля:

1. На какие группы подразделяются мышцы туловища? Где находится их начало и прикрепление? Какие функции эти мышцы выполняют?
2. Назовите мышцы спины, поднимающие ребра и опускающие ребра. Где эти мышцы начинаются и прикрепляются?
3. Назовите мышцы, участвующие в образовании передней и задней стенок живота. Где эти мышцы начинаются и прикрепляются?
4. Перечислите «слабые места» в строении стенок живота. Где эти места находятся? Что вы знаете об их строении, почему их называют «слабыми местами»?
5. Расскажите о строении промежности, расположении ее мышечных слоев и фасций.
6. Расскажите о функциях мимических мышц в связи с их расположением.
7. Какие функции выполняет каждая жевательная мышца, действуя на нижнюю челюсть?
8. Какие группы мышц выделяют на шее, какие мышцы входят в состав каждой группы? Назовите фасции шеи, взаимосвязанные с каждой группой этих мышц.

## **Мышцы и фасции конечностей**

Различия в строении скелета верхних и нижних конечностей с их различными функциями привели к формированию особенностей гомологичных мышц и даже появлению новых.

### **Мышцы и фасции верхней конечности**

У верхней конечности выделяют мышцы ее пояса (плечевого пояса) и мышцы свободной верхней конечности, которые группируются возле суставов (рис. 33 и 34).

**Мышцы пояса верхней конечности** располагаются вокруг плечевого сустава. Начинаясь на костях плечевого пояса и прикрепляясь к плечевой кости, они обеспечивают разнообразные движения свободной верхней конечности. Таких

мышц шесть — это дельтовидная, надостная, подостная, большая и малая круглые и подлопаточная мышцы.

*Дельтовидная мышца* массивная, сильная, начинается на лопаточной ости, акромионе, ключице и прикрепляется к бугристости плечевой кости. Мышца покрывает плечевой сустав спереди, сверху и сзади. Передняя часть мышцы сгибает плечо, средняя — отводит его от туловища, задняя — разгибает плечо. *Надостная мышца* начинается в одноименной ямке лопатки. Пройдя под клювовидно-акромиальной связкой, сухожилие мышцы прикрепляется к большому бугорку плечевой кости, которую отводит от туловища. *Подостная мышца* начинается в одноименной ямке, прикрепляется к большому бугорку плечевой кости. При сокращении вращает плечо кнаружи. *Большая круглая мышца* начинается на наружном крае лопатки и прикрепляется к

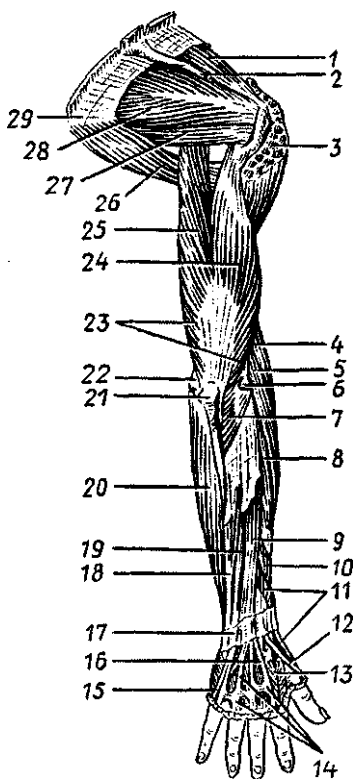


Рис. 33. Мышцы верхней конечности. Вид сзади:

1 — надостная мышца, 2 — ость лопатки (частично удалена), 3 — дельтовидная мышца (частично удалена), 4 — плечелучевая мышца, 5 — длинный лучевой разгибатель запястья, 6 — латеральный надмышелок, 7 — локтевая мышца, 8 — короткий лучевой разгибатель запястья, 9 — разгибатель пальцев, 10 — длинная мышца, отводящая большой палец кисти, 11 — короткий разгибатель большого пальца кисти, 12 — сухожилие длинного разгибателя большого пальца кисти, 13 — первая тыльная межкостная мышца, 14 — сухожилие разгибателей пальцев, 15 — сухожилие разгибателя мизинца, 16 — сухожилие разгибателя указательного пальца, 17 — удерживатель разгибателей, 18 — локтевой разгибатель запястья, 19 — разгибатель мизинца, 20 — локтевой сгибатель запястья, 21 — локтевой отросток, 22 — медиальный надмышелок, 23 — трехглавая мышца плеча, 24 — латеральная головка трехглавой мышцы плеча, 25 — длинная головка трехглавой мышцы плеча, 26 — большая круглая мышца, 27 — малая круглая мышца, 28 — подостная мышца, 29 — нижний угол лопатки

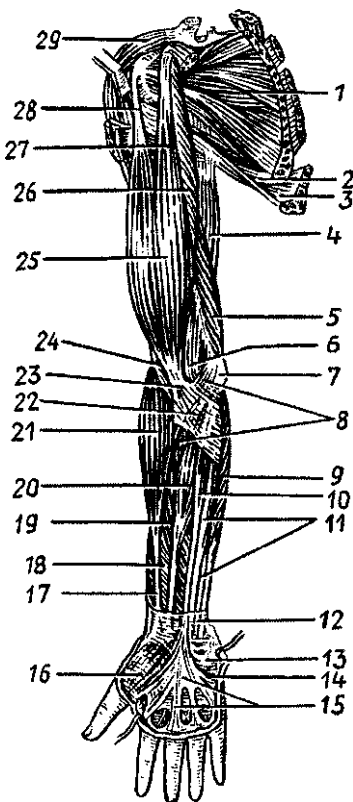


гребню малого бугорка плечевой кости. Она разгибает плечо и поворачивает плечо кнутри. *Малая круглая мышца* начинается на наружном крае лопатки и прикрепляется к большому бугорку плечевой кости. Она вращает плечо кнаружи. *Подлопаточная мышца* имеет широкое начало на реберной поверхности лопатки и прикрепляется к малому бугорку плечевой кости. Мышца вращает плечо кнутри и приводит его к туловищу, а также оттягивает капсулу плечевого сустава, предохраняя ее от ущемления.

**К мышцам свободной верхней конечности** относятся мышцы плеча, мышцы предплечья и мышцы кисти. На плече выделяют переднюю группу мышц (сгибатели) и заднюю группу мышц (разгибатели).

Рис. 34. Мышцы верхней конечности. Вид спереди:

1 — подлопаточная мышца, 2 — большая круглая мышца, 3 — широчайшая мышца спины, 4 — длинная головка трехглавой мышцы плеча, 5 — медиальная головка трехглавой мышцы плеча, 6 — локтевая ямка, 7 — медиальный надмышечок плечевой кости, 8 — круглый пронатор, 9 — локтевой сгибатель запястья, 10 — длинная ладонная мышца, 11 — поверхностный сгибатель пальцев, 12 — часть фасции предплечья, 13 — короткая ладонная мышца, 14 — возвышение мизинца, 15 — ладонный апоневроз, 16 — возвышение большого пальца, 17 — сухожилие длинной мышцы, отводящей большой палец кисти, 18 — длинный сгибатель большого пальца кисти, 19 — поверхностный сгибатель пальцев, 20 — лучевой сгибатель запястья, 21 — плечелучевая мышца, 22 — апоневроз двуглавой мышцы плеча, 23 — сухожилие двуглавой мышцы плеча, 24 — плечевая мышца, 25 — двуглавая мышца плеча, 26 — клювовидно-плечевая мышца, 27 — короткая головка двуглавой мышцы плеча, 28 — длинная головка двуглавой мышцы плеча, 29 — дельтовидная мышца



К *передней группе мышц плеча* относятся двуглавая мышца плеча, клювовидно-плечевая и плечевая мышцы.

*Двуглавая мышца плеча* имеет две головки — длинную и короткую. Длинная головка начинается на надсуставном бугорке лопатки, а короткая — на клювовидном ее отростке. Общее брюшко мышцы переходит в сухожилие, которое прикрепляется к бугристости лучевой кости. Мышца сгибает плечо в плечевом суставе и предплечье в локтевом суставе, а также поворачивает предплечье кнаружи (супинирует его). *Клювовидно-плечевая мышца* начинается на клювовидном отростке лопатки и прикрепляется к плечевой кости ниже ее малого бугорка. Мышца сгибает и приводит плечо. *Плечевая мышца* начинается на плечевой кости (под двуглавой мышцей). Ее сухожилие прикрепляется к бугристости локтевой кости. Мышца сгибает предплечье в локтевом суставе.

*Задняя группа мышц плеча* включает трехглавую и локтевую мышцы, разгибающие предплечье в локтевом суставе.

*Трехглавая мышца*, имеющая три головки, начинается на подсуставном бугорке лопатки (длинная головка) и на задней поверхности плечевой кости (медиальная и латеральная головки). Сухожилие мышцы прикрепляются к локтевому отростку локтевой кости. *Локтевая мышца* начинается на латеральном надмышелке плечевой кости и прикрепляется к локтевому отростку локтевой кости.

*Мышцы предплечья* также подразделяются на переднюю и заднюю группы. Внутри каждой группы мышцы располагаются не на одном уровне, они образуют несколько слоев. Мышцы передней группы являются сгибателями предплечья, кисти и пальцев, пронаторами. Большинство мышц этой группы начинается на медиальном надмышелке плечевой кости.

К *передней группе предплечья* относятся 9 мышц: *круглый пронатор*, *плечелучевая мышца* (прикрепляются к лучевой кости на разных уровнях), *локтевой сгибатель запястья* (прикрепляется к костям запястья), *лучевой сгибатель запястья* (прикрепляется к пястным костям), *длинная ладонная мышца* (вплетается в ладонный апоневроз), *поверхностный и глубокий сгибатели пальцев*, *длинный сгибатель большого пальца кисти* (прикрепляется к фалангам пальцев) и *глубоко расположенный квадратный пронатор* (прикрепляется к лучевой кости).

К *задней группе предплечья* относятся 10 мышц, которые являются разгибателями кисти, пальцев, супинатора-

ми и разгибателями предплечья. Начинаются эти мышцы на латеральном надмышелке плечевой кости, на задней поверхности локтевой, лучевой костей и на межкостной перепонке. *Супинатор* прикрепляется к ключевой кости, *длинный и короткий лучевые разгибатели запястья, локтевой разгибатель запястья, длинная мышца, отводящая большой палец кисти* прикрепляются на пястных костях, *разгибатель пальцев, разгибатель мизинца, длинный и короткий разгибатели большого пальца кисти, разгибатель указательного пальца* прикрепляются к фалангам пальцев.

*Мышцы кисти* короткие, располагаются только на ладонной ее поверхности, где образуют три мышечные группы. Латерально находятся мышцы возвышения большого пальца, медиально лежат мышцы возвышения малого пальца, а между ними — средняя группа мышц кисти. На тыльной стороне кисти мышц нет, там проходят лишь длинные сухожилия мышц-разгибателей пальцев, которые входят в заднюю группу мышц предплечья.

*Возвышение большого пальца* включает четыре мышцы, которые начинаются на костях запястья, удерживателе сгибателей, а прикрепляются к фалангам большого пальца. Это *короткая мышца, отводящая большой палец кисти, короткий сгибатель большого пальца кисти, мышца, противопоставляющая большой палец кисти, и мышца, приводящая большой палец кисти*.

*Группу возвышения мизинца* образуют также четыре мышцы, действующие на кости малого пальца кисти. Это *мышца, отводящая мизинец, и короткий сгибатель мизинца* (прикрепляются к фалангам мизинца), *мышца, противопоставляющая мизинец* (прикрепляется к пятой пястной кости), *короткая ладонная мышца* (вплетается в кожу ладони). Эти мышцы начинаются на костях запястья и удерживателе сухожилий мышц-сгибателей.

*Среднюю группу мышц кисти* образуют четыре червеобразные мышцы, а также расположенные в промежутках между пястными костями семь межкостных мышц (три ладонные и четыре тыльные). *Червеобразные мышцы* начинаются на сухожилиях глубокого сгибателя пальцев кисти, а прикрепляются на тыльной поверхности проксимальных фаланг 2—5-го пальцев. *Межкостные мышцы* начинаются на пястных костях, а прикрепляются к проксимальным фалангам таким образом, что *ладонные межкостные мышцы* приводят 2-й, 4-й и 5-й пальцы к среднему, а *тыльные межкостные мышцы* отводят 2-й, 4-й и 5-й пальцы от сред-

него (3-го). Мышцы кисти, не очень большие по размерам, но весьма многочисленные (19 мышц), обеспечивают разнообразные тонкие движения пальцев. Особенно важными движениями являются противопоставления большого пальца мизинцу и остальным пальцам кисти, дающие возможность захватывать кистью, ее пальцами орудия труда.

**Фасции верхней конечности.** *Поверхностная фасция* располагается под кожей, покрывает все группы мышц и является частью общей подкожной фасции тела. От этой фасции вглубь отходят *межмышечные перегородки*, отделяющие соседние группы мышц друг от друга, в том числе переднюю группу мышц от задней. В некоторых местах фасция утолщается за счет вплетающихся в нее сухожильных волокон. На ладони имеется широкий и плотный *ладонный апоневроз*, образованный сухожилием длинной ладонной мышцы, подкрепленный толстыми пучками фиброзных волокон. Так, на границе предплечья с кистью образуются утолщения — *удерживатели сухожилий мышц-сгибателей* и *сухожильные мышцы-разгибателей*.

На ладонной поверхности утолщение образует *поперечную связку запястья, замыкающую канал запястья*. В этом канале на кисть проходят сухожилия мышц-сгибателей пальцев, заключенные в *два синовиальных влагалища*. Одно синовиальное влагалище принадлежит сухожилию длинного сгибателя большого пальца кисти, другое — сухожилиям поверхностного и глубокого сгибателей 2—5-го пальцев. Сухожилия мышц-сгибателей 2—5-го пальцев на уровне их фаланг имеют изолированные синовиальные влагалища, не сообщающиеся с другими. В то же время синовиальное влагалище 5-го пальца сообщается с общим синовиальным влагалищем сухожилий мышц-сгибателей пальцев, которое продолжается в дистальные отделы предплечья. Синовиальное влагалище большого пальца кисти также простирается от его ногтевой фаланги проксимально, выше лучезапястного сустава.

Большая протяженность синовиальных влагалищ на ладонной стороне кисти и пальцев может служить путями быстрого распространения воспаления от пальцев на предплечье. Это может произойти при глубокой занозе, повреждении подушечек пальцев, даже при неосторожном взятии крови из пальца.

На тыльной стороне запястья имеется шесть *костно-фиброзных каналов* для сухожилий мышц разгибателей пальцев и кисти. Эти сухожилия заключены в короткие *синовиаль-*

ные *влагалища*, устраняющие трение сухожилий о стенки каналов.

На верхней конечности, помимо каналов запястья, имеются в других местах практически важные ямки, отверстия, каналы, где проходят крупные кровеносные сосуды, нервы.

Под кожей подмышечной области (ямки) находится *подмышечная ямка*, имеющая четыре стенки и по форме напоминающая усеченную четырехгранную пирамиду. В полости много жировой клетчатки, в ней располагаются подмышечные лимфатические узлы, кровеносные сосуды, нервы. В области задней стенки подмышечной полости между мышцами имеются *два отверстия*, разделенные длинной головкой трехглавой мышцы плеча. Рядом с плечевой костью находится четырехугольное отверстие, а медиальнее — треугольное. Через эти отверстия проходят сосуды и нервы. На задней поверхности плечевой кости под трехглавой мышцей спирально проходит *канал лучевого нерва* (вместе с нервом в канале проходит глубокая артерия плеча).

На передней поверхности локтевого сустава находится *локтевая ямка*, ограниченная мышцами. В этой ямке располагаются нервы и артерии, локтевые лимфатические узлы. Непосредственно под кожей ямки залегают поверхностные вены, которые в необходимых случаях используют для внутривенного введения лекарств.

### **Мышцы и фасции нижней конечности**

Нижние конечности, приспособленные для выполнения функций опоры и передвижения, имеют соответствующие группы мышц. Мышцы нижней конечности крупные, сильные, они составляют более 50% массы всех мышц тела человека.

На нижних конечностях мышцы располагаются таким образом, чтобы создать максимальную устойчивость тела и в то же время обеспечить их силу при передвижениях, в том числе при беге, прыжках.

Мышцы нижней конечности подразделяют на мышцы таза и свободной нижней конечности (рис. 35 и 36).

**Мышцы пояса нижних конечностей (тазового пояса)** окружают тазобедренный сустав, приводят его в движение и в то же время укрепляют его. Начинаются эти мышцы на тазовой кости, крестце, поясничных позвонках и прикреп-

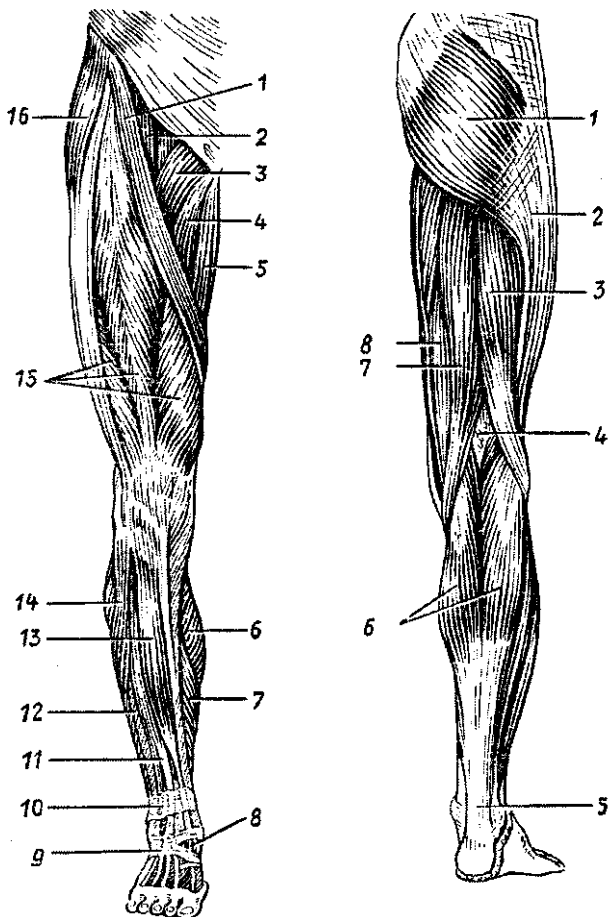


Рис. 35. Мышцы правой нижней конечности. Вид спереди:

1 — портняжная мышца, 2 — подвздошно-поясничная мышца, 3 — гребенчатая мышца, 4 — длинная приводящая мышца, 5 — тонкая мышца, 6 — икроножная мышца (медиальная головка), 7 — камбаловидная мышца, 8 — сухожилие длинного разгибателя большого пальца стопы, 9 — нижний удерживатель сухожилий-разгибателей, 10 — верхний удерживатель сухожилий-разгибателей, 11 — длинный разгибатель пальцев, 12 — короткая малоберцовая мышца, 13 — передняя большеберцовая мышца, 14 — длинная малоберцовая мышца, 15 — четырехглавая мышца бедра, 16 — напрягатель широкой фасции

Рис. 36. Мышцы правой нижней конечности. Вид сзади:

1 — большая ягодичная мышца, 2 — подвздошно-большеберцовый тракт, 3 — двуглавая мышца бедра, 4 — подколенная ямка, 5 — пяточное (ахиллово) сухожилие, 6 — икроножная мышца, 7 — полусухожильная мышца, 8 — полуперепончатая мышца

ляются к бедренной кости в верхней ее части. Среди мышц тазового пояса выделяют две группы. Это *внутренние мышцы*, расположенные в полости таза (подвздошная, большая и малая поясничные, грушевидная и внутренняя запирательная мышцы), и *наружные мышцы* (большая, средняя и малая ягодичные мышцы, напрягатель широкой фасции бедра, наружная запирательная мышца, квадратная мышца бедра и две близнецовые мышцы).

**Внутренние мышцы таза.** *Подвздошная и большая поясничная мышцы* вместе образуют общую крупную, сильную *подвздошно-поясничную мышцу*, которая выходит на бедро под паховой связкой через *мышечную лауну* и общим сухожилием прикрепляется к малому вертелу бедренной кости.

*Подвздошная мышца* начинается в одноименной ямке подвздошной кости, а *большая поясничная* — на поясничных позвонках. Подвздошно-поясничная мышца сгибает в тазобедренном суставе бедро и поворачивает его наружу. *Малая поясничная мышца* (непостоянная) начинается на поясничных позвонках, а ее тонкое длинное сухожилие вплетается в подвздошную фасцию, натягивает ее, а также прикрепляется к подвздошно-лобковому возвышению. *Грушевидная мышца* начинается на передней поверхности крестца, выходит из полости таза через большое седалищное отверстие и прикрепляется к большому вертелу бедренной кости. Мышца вращает бедро наружу. В большом седалищном отверстии мышца оставляет две щели — *надгрушевидное* и *подгрушевидное отверстия*, через которые из полости таза в ягодичную область выходят сосуды и нервы.

*Внутренняя запирательная мышца* начинается на краях запирательного отверстия и на запирательной перепонке, выходит из полости таза через малое запирательное отверстие и прикрепляется к ямке большого вертела. Мышца вращает бедро наружу.

**Наружные мышцы таза.** *Большая ягодичная мышца* массивная, мощная, начинается на наружной поверхности крыла подвздошной кости, крестца и копчика. Прикрепляется мышца к одноименной бугристости бедренной кости, разгибает бедро и вращает его наружу. Мышца удерживает туловище в вертикальном положении, придает телу «военную» осанку. *Средняя и малая ягодичные мышцы* располагаются под большой ягодичной мышцей, начинаются они на наружной поверхности крыла подвздошной кости и прикрепляются к большому вертелу. Мышцы отводят бедро. *Напрягатель широкой фасции* начинается на передней вер-

хней ости подвздошной кости. Направляется вниз, вплетается в широкую фасцию бедра, натягивая ее. *Наружная запирательная мышца* начинается на тазовой кости вокруг запирательного отверстия и на запирательной перепонке, прикрепляется к большому вертелу и вращает бедро кнаружи. *Квадратная мышца бедра*, начинаясь на латеральном крае седалищного бугра и прикрепляясь к межвертельному гребню, поворачивает бедро кнаружи. Поворачивают бедро кнаружи также *верхняя и нижняя близнецовые мышцы*, которые начинаются на седалищном бугре (нижняя) и седалищной ости (верхняя) и прикрепляются в вертельной ямке бедренной кости.

**К мышцам свободной нижней конечности относятся мышцы бедра, мышцы голени и мышцы стопы.** На бедре, голени, в отличие от плеча и предплечья, выделяют не по две, а по три мышечные группы. Отличается по строению и расположению мышц и стопа.

На бедре выделяют *переднюю, заднюю и медиальную группы мышц.*

К *передней группе* принадлежат портняжная и четырехглавая мышцы.

*Портняжная мышца*, длинная, узкая, уплощенная, косо пересекает бедро сверху вниз и медиально. Начинается мышца на передней верхней ости подвздошной кости, а прикрепляется к бугристости большеберцовой кости. Мышца сгибает бедро и голень, поворачивает бедро кнаружи. *Четырехглавая мышца* занимает всю переднебоковую поверхность бедра. Прямая головка этой мышцы {*прямая мышца*} начинается на передней нижней ости подвздошной кости. Другие три головки {*латеральная, медиальная и промежуточная широкие мышцы*} начинаются на передней поверхности бедра. Все четыре головки образуют одно общее толстое и широкое сухожилие, которое прикрепляется к бугристости большеберцовой кости. Сухожилие содержит в своей толще сесамовидную кость (надколенник), участвующую в образовании коленного сустава. Четырехглавая мышца является единственным разгибателем голени в коленном суставе, прямая головка (мышца) сгибает также бедро в тазобедренном суставе.

К *задней группе* относятся двуглавая мышца бедра, полуперепончатая и полусухожильная мышцы.

*Двуглавая мышца* своей длинной головкой начинается на седалищном бугре, а короткой — на шероховатой ли-



нии бедренной кости. Прикрепляется мышца к головке малоберцовой кости. Мышца разгибает бедро, сгибает голень и поворачивает ее кнаружи. *Полусухожильная и полуперепончатая мышцы*, занимающие медиальную часть задней поверхности бедра, начинаются на седалищном бугре, а прикрепляются к большеберцовой кости. Эти мышцы разгибают бедро в тазобедренном суставе и сгибают голень в коленном суставе, поворачивая голень кнаружи.

*Медиальная группа бедра* состоит из пяти мышц. Это *гребенчатая, тонкая*, а также *большая, длинная* и *короткая приводящие мышцы*, которые начинаются на лонной и седалищной костях и прикрепляются (кроме тонкой) к бедренной кости. Все эти мышцы приводят бедро и слегка поворачивают его кнаружи. Тонкая мышца прикрепляется к большеберцовой кости, она приводит бедро, сгибает в коленном суставе голень и поворачивает ее кнутри.

*Мышцы голени* образуют три группы: переднюю, заднюю и латеральную. *Передняя группа* состоит из трех мышц — передней большеберцовой, длинного разгибателя пальцев и длинного разгибателя большого пальца стопы. Все эти мышцы начинаются на передней поверхности межкостной перепонки голени, на большеберцовой и малоберцовой костях. *Передняя большеберцовая мышца* прикрепляется к основанию первой плюсневой и первой клиновидной костей, разгибает стопу (тыльное сгибание), приподнимает ее медиальный край. *Длинные разгибатели пальцев и большого пальца стопы* прикрепляются к фалангам соответствующих пальцев и разгибают стопу.

*Задняя группа* мышц голени включает шесть мышц — трехглавую мышцу голени, подколенную, заднюю большеберцовую и подошвенную мышцы, длинный сгибатель пальцев и длинный сгибатель большого пальца стопы.

*Трехглавая мышца голени* расположена поверхностно, она формирует рельеф голени сзади. Две головки (латеральная и медиальная) начинаются на соответствующих надмышелках бедренной кости и образуют *икроножную мышцу*. Третья головка (глубокая) составляет *камбаловидную мышцу* и начинается на большеберцовой кости и сухожильной дуге. Камбаловидная и икроножная мышцы переходят в общее (ахиллово) сухожилие, которое прикрепляется к пяточному бугру. Мышца является мощным сгибателем стопы, а ее медиальная и латеральная головки сгибают также голень в

коленном суставе. *Подошвенная мышца*, тонкая, короткая, с длинным сухожилием, начинается на латеральном надмышцелке бедренной кости, а ее сухожилие вплетается в пяточное (ахиллово) сухожилие. *Подколенная мышца*, короткая, лежит сзади на капсуле коленного сустава, для которого она является сгибателем. Мышца начинается также на латеральном надмышцелке бедренной кости, а прикрепляется к задней поверхности большеберцовой кости.

*Задняя большеберцовая мышца, длинный сгибатель пальцев и длинный сгибатель большого пальца стопы* лежат под трехглавой мышцей. Начинаются они на задней поверхности большеберцовой и малоберцовой костей и межкостной перепонки. Сухожилия этих мышц переходят на стопу позади медиальной лодыжки. Все эти мышцы являются сгибателями стопы, а последние две — также сгибатели соответствующих пальцев. Задняя большеберцовая мышца прикрепляется на ладьевидной, клиновидных и 4-й плюсневой костях.

*Латеральная группа мышц голени* состоит из двух мышц — *длинной и короткой малоберцовой мышц*, которые начинаются на малоберцовой кости, а их сухожилия идут на стопу позади латеральной лодыжки. *Короткая малоберцовая мышца* прикрепляется к бугристости 5-й плюсневой кости. Прикрепление *длинной малоберцовой мышцы* сложное. Ее сухожилие пересекает наискось стопу и прикрепляется к основанию медиальной клиновидной и к 1—2-й плюсневым костям. Поэтому длинная малоберцовая мышца не только сгибает стопу и поднимает (пронирует) латеральный ее край (вместе с короткой малоберцовой мышцей), но и укрепляет поперечный свод стопы.

На *стопе* имеются *тыльные и подошвенные мышцы*. На тыле стопы располагаются две мышцы — *короткие разгибатели пальцев и большого пальца стопы*. Обе мышцы начинаются на тыльной поверхности пяточной кости, а прикрепляются к тыльной поверхности фаланг соответствующих пальцев.

На *подошве стопы* выделяют *три группы мышц* — *медиальную (возвышение большого пальца), латеральную (возвышение мизинца стопы) и среднюю группу мышц*. В *медиальную группу* входят три мышцы: *мышца, отводящая большой палец стопы, короткий сгибатель большого пальца стопы, и мышца, приводящая большой палец стопы*. Эти мышцы начинаются на костях предплюсны и прикрепляются к проксимальной фаланге большого пальца стопы.

К *латеральной группе* относятся также три мышцы — *мышца, отводящая мизинец стопы, короткий сгибатель мизинца стопы* и *мышца, противопоставляющая мизинец*. Эти мышцы начинаются на подошвенной стороне пяточной кости, 5-й плюсневой кости, длинной связке стопы, а прикрепляются к фалангам мизинца.

*Срединное возвышение (средняя группа)* включает 13 мышц. *Короткий сгибатель пальцев и квадратная мышца подошвы* начинаются на пяточной кости. Первая прикрепляется к фалангам средних трех пальцев, а квадратная мышца подошвы — к сухожилиям длинного сгибателя пальцев. **Четыре червеобразные мышцы** начинаются на сухожилиях длинного сгибателя пальцев, а прикрепляются к проксимальным фалангам 2—5-го пальцев. *Межкостные мышцы* начинаются на плюсневых костях (в межкостных промежутках) и прикрепляются к фалангам пальцев. *Подошвенные межкостные мышцы* приводят 3—5-й пальцы ко 2-му, *тыльные* — отводят 2—4-й пальцы в латеральную сторону (приближают к мизинцу).

**Фасции нижней конечности.** Внутренние мышцы таза, начинающиеся на образующих его костях и на поясничных позвонках, покрыты *подвздошной фасцией*. Наружные мышцы таза, а также мышцы свободной нижней конечности покрыты *поверхностной (подкожной) фасцией*, которая в ягодичной области называется *ягодичной фасцией*, на бедре — *широкой фасцией (бедр)*, на голени — *фасцией голени* и т.д.

*Широкая фасция*, плотная, толстая, имеет сухожильное строение. Она покрывает все мышцы бедра снаружи и образует три межмышечные перегородки, разграничивающие вместе с бедренной костью три группы мышц на бедре. В результате образуются *костно-фасциальные ложа* для *передней, задней и медиальной групп мышц бедра*. В верхне-медиальной части бедра (под паховой связкой) широкую фасцию пронизывают многочисленные отверстия, через которые проходят сосуды, нервы. Этот участок фасции называют *решетчатой фасцией*, которая закрывает выход бедренного канала (наружное, подкожное его кольцо).

*Фасция голени* является продолжением широкой фасции бедра. На голени от её фасции к малоберцовой кости отходят *две межмышечные перегородки*, отделяющие латеральную группу мышц голени (малоберцовые мышцы) от передней группы и от задней группы. На уровне голеностопного сустава фасция голени образует несколько

поперечно ориентированных утолщений — удерживателей сухожилий. Впереди от голеностопного сустава имеются **верхний и нижний удерживатели сухожилий мышц-разгибателей (стопы)**. Эти удерживатели участвуют в образовании трех костно-фиброзных каналов, в которых проходят на тыл стопы сухожилия передней **большеберцовой** мышцы, мышцы-разгибателя большого пальца стопы и мышцы-разгибателя пальцев стопы. В каждом канале находится соответствующее синовиальное влагалище. Позади медиальной лодыжки под **удерживателем сухожилий мышц-сгибателей** для них также имеется три синовиальных влагалища. Позади латеральной лодыжки под **удерживателем сухожилий малоберцовых мышц** имеется вначале общее для их сухожилий синовиальное влагалище, которое книзу разделяется на два, — для сухожилия длинной малоберцовой мышцы и для сухожилия короткой малоберцовой мышцы.

**Фасции стопы** на ее тыле и подошве имеют разное строение. На тыле стопы фасция тонкая, нежная. На подошве стопы фасция толстая, подкреплена толстыми пучками фиброзных волокон. Поэтому *подошвенную фасцию* называют **подошвенным апоневрозом**.

Фасции и сухожилия мышц на нижней конечности участвуют в образовании каналов, ямок и других имеющих важное физиологическое и практическое значение образований. Это бедренный, бедренно-подколенный каналы, бедренный треугольник, подколенная ямка.

**Бедренный канал**, который может быть местом образования бедренных грыж, находится под медиальной частью паховой связки, в том месте, которое называют *сосудистой лакуной*. Стенками канала, длина которого примерно 2 см, являются паховая связка (спереди), бедренная вена (латерально) и глубокий листок широкой фасции (сзади). **Внутренним кольцом (отверстием) бедренного канала в полости** малого таза является участок между местом прикрепления паховой связки к лобковой кости медиально и бедренной веной латерально. **Наружным отверстием канала** является решетчатая фасция — продырявленная пластинка в широкой фасции бедра.

Бедренный канал находится в верхнемедиальной части так называемого **бедренного треугольника**, который ограничивают паховая связка сверху, длинная приводящая мышца медиально и портняжная мышца — латерально. Значение этого треугольника определяется наличием здесь

бедренных артерии и вены, проходящих от середины паховой связки к нижнему отделу этого треугольника.

От нижнего угла бедренного треугольника берет начало *бедренно-подколенный канал*, содержащий бедренную артерию и вену и открывающийся в *подколенную ямку*. Эта ямка, прикрытая подколенной фасцией и имеющая форму вытянутого сверху вниз ромба, содержит жировую клетчатку и расположенные в ней подколенные артерию и вену с их ветвями и притоками, нервы, лимфатические узлы.

Вопросы для повторения и самоконтроля:

1. На какие группы подразделяются мышцы верхней конечности по месту расположения и по функциям?
2. Назовите мышцы, приводящие и отводящие плечо в плечевом суставе.
3. Назовите мышцы-пронаторы и мышцы-супинаторы предплечья и кисти.
4. Назовите группы мышц на кисти. Какие мышцы входят в каждую группу и какие функции выполняют эти мышцы?
5. Назовите каналы, отверстия, ямки, синовиальные влагалища на верхней конечности. Где они находятся и какое практическое значение имеют?
6. Перечислите мышцы пояса нижних конечностей (тазового пояса). Где эти мышцы располагаются и какие функции выполняют?
7. Назовите группы мышц на бедре и на голени. Какие мышцы входят в каждую группу, какие функции выполняют эти мышцы?
8. Назовите группы мышц на стопе. Какие функции выполняют эти мышцы?
9. Назовите каналы, ямки, синовиальные влагалища, имеющиеся на нижней конечности. Где они располагаются, какое практическое значение имеют?

## УЧЕНИЕ О ВНУТРЕННОСТЯХ (СПЛАНХНОЛОГИЯ)

В полостях тела человека расположены внутренние органы, или внутренности. К ним относятся органы *пищеварительной, дыхательной, мочевыделительной* и *половой систем*. Последние две в связи с общностью развития и некоторых функций объединены в *мочеполовой аппарат*. В раз-

деле «внутренности» рассматривается также анатомия *органов внутренней секреции*, многие из которых топографически расположены в полостях тела.

Большинство внутренних органов имеют трубчатое строение с определенной последовательностью расположения слоев в их стенках — слизистой оболочки, подслизистой основы, мышечной оболочки, адвентиции (или серозной оболочки) (рис. 37). Самым внутренним слоем стенок трубчатых органов является *слизистая оболочка*, состоящая из собственной пластинки слизистой оболочки, покрытой эпителием. Слизистая оболочка увлажнена слизью, которая вырабатывается одноклеточными и многоклеточными железами. *Эпителий*, отграничивающий стенки органов от внешней среды (содержимого пищеварительной трубки, дыхательных путей, мочевыводящих путей), у ротовой полости, глотки, пищевода, заднепроходного канала — многослойный, плоский, неороговевающий. У желудка, тонкой и толстой кишок, трахеи и бронхов эпителий простой столбчатый (однослойный цилиндрический). У мочевыводящих путей эпителий переходный. Собственная пластинка слизистой оболочки, на которой лежит эпителий, образована рыхлой волокнистой соединительной тканью, в которой располагаются железы, скопления лимфоидной ткани (лимфоидные узелки), нервные элементы, кровеносные и лимфатические капилляры и сосуды.

*Подслизистая основа* образована рыхлой волокнистой неоформлен-

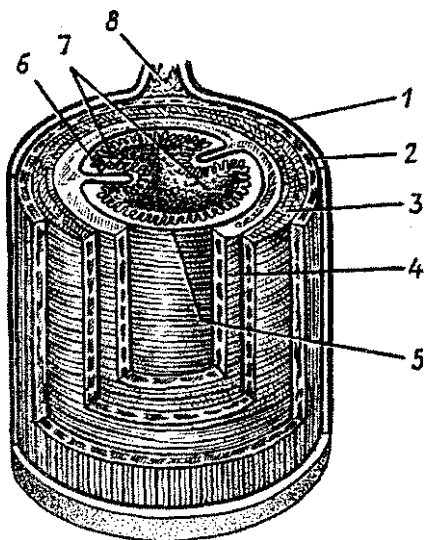


Рис. 37. Схема строения пищеварительной трубки:

1 — наружная оболочка (адвентиция, брюшина), 2 — продольный слой мышечной оболочки, 3 — круговой слой подмышечной оболочки, 4 — подслизистая основа, 5 — слизистая оболочка, 6 — складка слизистой оболочки, 7 — ворсинки, 8 — брыжейка

ной соединительной тканью с расположенными в ней железами, нервами, сосудами.

*Мышечная оболочка* состоит из двух слоев — внутреннего кругового и наружного продольного, построенных в основном из гладкой мышечной ткани. У глотки, верхнего отдела пищевода, гортани мускулатура исчерченная (поперечно-полосатая). Благодаря сокращению мышц просвет трубчатых органов может суживаться, расширяться, а стенки желудка, кишки совершают перистальтические движения.

*Наружная оболочка*, или *адвентиция*, состоит из рыхлой волокнистой соединительной ткани, в которой расположены кровеносные сосуды, нервы. Некоторые органы снаружи покрыты *серозной оболочкой*, влажной, блестящей, облегчающей движение некоторых органов друг относительно друга (желудок, петли тонкой кишки, поперечная ободочная кишка и другие).

На всем протяжении пищеварительной системы, в стенках органов дыхания и мочеполового аппарата, а также в коже имеется большое количество различных по строению *одноклеточных и многоклеточных желез* (рис. 38). Эти железы являются производными эпителия. Железы выполняют секреторную функцию — вырабатывают ферменты, биологически активные вещества, необходимые для пищеварения, и слизь, которая защищает слизистую оболочку от травм и действия различных химических веществ. Крупные железы располагаются за пределами пищеварительного канала (парные слюнные железы, непарные — печень, поджелудочная железа).

## ПИЩЕВАРИТЕЛЬНАЯ СИСТЕМА

Пищеварительная система выполняет функции механической и химической обработки пищи, всасывания продуктов переваривания в кровь и лимфу и выделения из организма непереваренных веществ.

Пищеварительная система состоит из пищеварительной трубки (рис. 39), длина которой у взрослого человека достигает 7—8 м, и ряда расположенных вне ее стенок крупных пищеварительных желез. Трубка образует расширения (ротовая полость, желудок) и множество изгибов, петель.

Ротовая полость, глотка, пищевод расположены в области головы, шеи и груди. Функция переднего отдела — прием, пережевывание пищи, смачивание ее слюной. В глот-

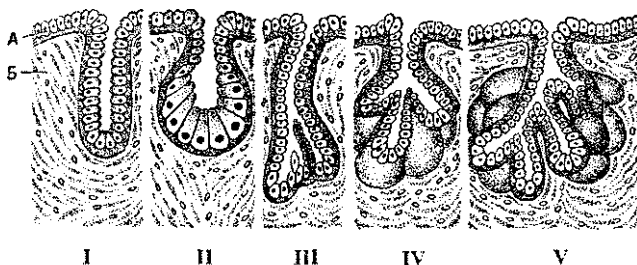


Рис. 38. Строение и типы экзокринных желез:

А — эпителий; Б — волокнистая соединительная ткань: I — простая трубчатая железа, II — простая альвеолярная железа; III — простая разветвленная трубчатая железа; IV — простая разветвленная альвеолярная железа; V — сложная трубчато-альвеолярная железа

ке происходит перекрест пищеварительного и дыхательного путей. В брюшной полости пищеварительная трубка резко расширяется, образует желудок. За ним следуют тонкая и толстая кишка. В желудке и тонкой кишке за счет пищеварительных соков пища переваривается, продукты переваривания всасываются в кровь и лимфу.

Задний отдел пищеварительной системы — это толстая кишка, в которой всасывается вода и формируются каловые массы. Непереваренные и непригодные к всасыванию вещества удаляются наружу через задний проход.

## Полость рта

*Полость рта* подразделяют на два отдела: преддверие рта и собственно полость рта. *Преддверие рта* ограничено губами и щеками снаружи, зубами и деснами изнутри. Посредством ротового отверстия преддверие рта открывается наружу. Ротовое отверстие ограничено губами, покрытыми кожей и выстланными изнутри слизистой оболочкой. Поэтому у губ различают наружную поверхность (кожная часть), внутреннюю поверхность (слизистая часть) и промежуточную часть, покрытую тонким слоем ороговевающего многослойного (плоского) сквамозного эпителия, лишенную слизистых желез и волос.

*Собственно полость рта* находится кнутри от зубов и десен и сообщается с преддверием через промежутки между коронками зубов и щель между третьим большим коренным зубом и передним краем ветви нижней челюсти. Верхнюю стенку полости рта образует покрытое



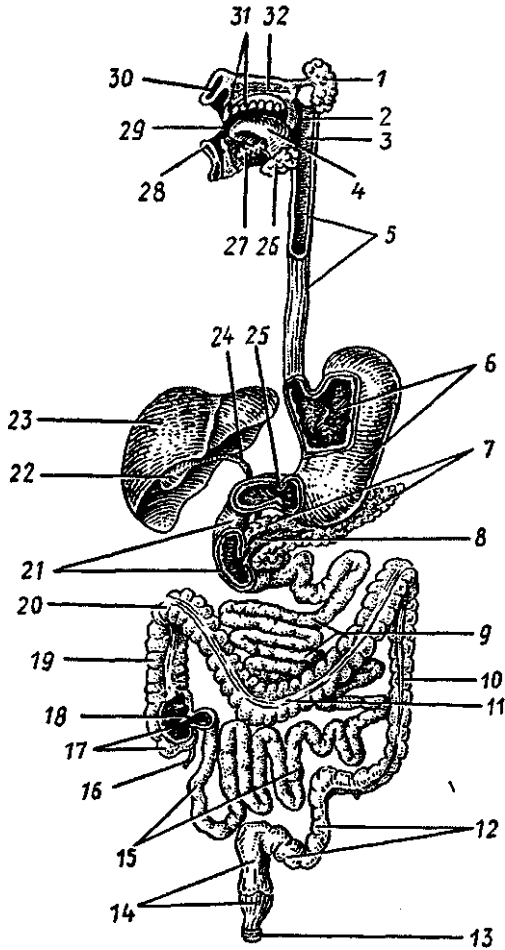


Рис. 39. Схема строения пищеварительной системы:

1 — околоушная слюнная железа, 2 — мягкое нёбо, 3 — глотка, 4 — язык, 5 — пищевод, 6 — желудок, 7 — поджелудочная железа, 8 — проток поджелудочной железы, 9 — тощая кишка, 10 — нисходящая ободочная кишка, 11 — поперечная ободочная кишка, 12 — сигмовидная ободочная кишка, 13 — наружный сфинктер заднего прохода, 14 — прямая кишка, 15 — подвздошная кишка, 16 — червеобразный отросток (аппендикс), 17 — слепая кишка, 18 — подвздошно-слепокишечный клапан, 19 — восходящая ободочная кишка, 20 — правый (печеночный) изгиб ободочной кишки, 21 — двенадцатиперстная кишка, 22 — желчный пузырь, 23 — печень, 24 — общий желчный проток, 25 — сфинктер привратника желудка, 26 — поднижнечелюстная железа, 27 — подъязычная железа, 28 — нижняя губа, 29 — полость рта, 30 — верхняя губа, 31 — зубы, 32 — твердое нёбо

слизистой оболочкой твердое нёбо РІ мягкое нёбо. *Мягкое нёбо*, или *нёбная занавеска*, примыкает сзади к твердому нёбу и заканчивается *язычком*. Нёбная занавеска переходит по бокам и книзу в *две пары дужек* (задняя — *нёбно-глоточная*, передняя — *нёбно-язычная*), между которыми располагается парная *нёбная миндалина*. Дном полости рта является диафрагма рта, образованная парной челюстно-подъязычной мышцей, на которой лежит язык. Переходя на нижнюю поверхность языка, слизистая оболочка образует его уздечку. По обе стороны от уздечки на вершине подъязычных сосочков открываются протоки слюнных желез.

Полость рта сообщается с полостью глотки через зев, ограниченный мягким нёбом вверху, нёбными дужками с боков и корнем языка снизу.

У новорожденного ребенка полость рта имеет небольшие размеры, преддверие отграничено от полости рта десневым краем. Губы толстые, промежуточная часть узкая. Щеки округлые, в них хорошо выражено жировое тело. После четырех лет часть жирового тела атрофируется, задняя его часть уходит за жевательную мышцу. Твердое нёбо уплощено, слизистая оболочка бедна железами. Мягкое нёбо относительно широкое и короткое, располагается почти горизонтально. Однако оно не достигает задней стенки глотки, что обеспечивает свободное дыхание при сосании.

## Язык

*Язык* образован исчерченной (поперечнополосатой) мышечной тканью, покрытой слизистой оболочкой. Язык участвует в процессе сосания, глотания, артикуляции речи; язык является органом вкуса. Чрезвычайно важна роль языка у ребенка при сосании молока матери. В связи с этим язык новорожденного и грудного ребенка относительно более толстый и широкий.

Язык по бокам ограничен *краями*, которые впереди отграничивают *верхушку языка*, а сзади — его *корень*. Между верхушкой и корнем расположено *тело языка*. Верхнюю поверхность называют *спинкой языка*.

Слизистая оболочка языка покрыта неороговевающим многослойным плоским эпителием. Слизистая оболочка спинки и краев языка образует множество сосочков. Этонитевидные, грибовидные, желобоватые (окруженные ва-

лом) и листовидные сосочки. *Нитевидных сосочков* большинство, они придают спинке языка бархатистый вид. Длина этих сосочков около 0,3 мм, в них имеются нервные окончания, которые воспринимают ощущения прикосновения.

Количество *грибовидных сосочков* меньше, чем нитевидных, их длина составляет 0,7—1,8 мм, диаметр 0,4—1 мм. *Сосочки, окруженные валом (желобоватые)*, в количестве 7—12, диаметром 2—3 мм, располагаются на границе между спинкой и корнем языка. Вокруг сосочка имеется узкий глубокий желобок, а снаружи он окружен валиком слизистой оболочки. На поверхности грибовидных и желобоватых сосочков в толще эпителия находятся вкусовые почки — группы специализированных рецепторных вкусовых клеток. Вкусовые почки имеют *также листовидные сосочки*, расположенные на боковых поверхностях языка.

На слизистой оболочке корня языка сосочков нет, ее поверхность неровная из-за скопления в ее собственной пластинке лимфоидной ткани, образующей *язычную миндалину*.

*Мышцы языка* подразделяют на две группы: наружные и собственные. *Наружные мышцы языка (подбородочно-язычные, подъязычно-язычные и шилоязычные)* начинаются на костях черепа и оканчиваются в языке. Эти мышцы осуществляют движения языка. *Собственные мышцы* не связаны с костями, они изменяют форму языка.

Собственные мышцы языка состоят из пучков продольных, поперечных и вертикальных волокон, переплетающихся между собой и с волокнами наружных мышц. Все мышцы языка иннервируются волокнами подъязычного нерва (XII пара черепных нервов).

## Зубы

У человека имеются две последовательно сменяющие друг друга формы зубов — *молочные (временные)* и *постоянные*. Зубы расположены в зубных альвеолах.

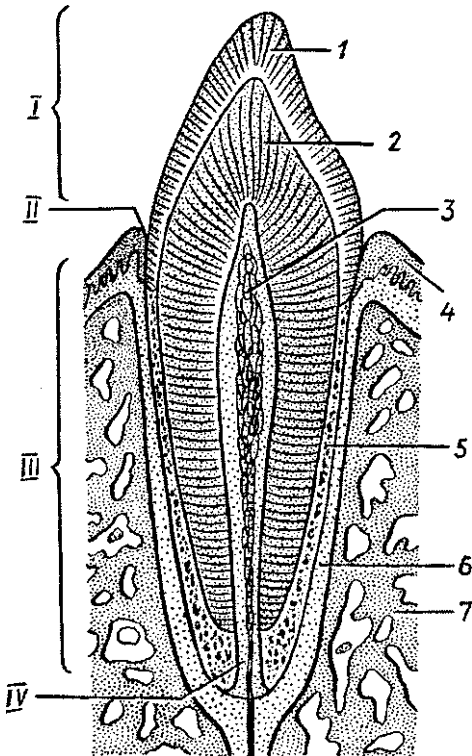
У взрослого человека 32 постоянных зуба. У ребенка 20 молочных зубов. У каждого зуба различают коронку, шейку, корень (рис. 40). *Коронка* выступает над десной. *Шейка* находится на границе между корнем и коронкой, в этом месте с зубом соприкасается слизистая оболочка десен. *Корень* расположен в альвеоле, он оканчивается верхушкой, на которой имеется маленькое отверстие, через которое в зуб входят сосуды и нервы. Внутри зуба имеется

полость, заполненная зубной пульпой, богатой сосудами и нервами. Каждый зуб имеет один (резцы, клыки), два или три корня (коренные зубы). Корни зубов плотно срастаются с поверхностью зубных ячеек посредством периодонта.

Зубы построены главным образом из *дентина*, который в области коронки покрыт *эмалью*, а в области корня — *цементом*. Эмаль состоит в основном из неорганических солей (96—97%), среди которых преобладают фосфорнокислый и углекислый кальций, около 4% фтористого кальция. В дентине около 28% органических веществ (преимущественно коллагена) и 72% неорганических (фосфорнокислый кальций, магний, фтористый кальций).

Цемент по своему составу приближается к кости, в нем 29,6% органических веществ и 70,4% неорганических (преимущественно фосфорнокислый и углекислый кальций).

По форме коронки различают следующие формы зубов: *резцы*, *клыки*, *малые* и *большие коренные зубы*. *Резцы*



имеют долотообразную коронку и один корень. У *клыков* коронка имеет два режущих края и бугорок на язычной поверхности. Корень у *клыков* также один. *Малые коренные зубы* располагаются сзади от *клыков*. Коронка их имеет бугорки на жевательной поверхности, корень один. *Большие коренные зубы* имеют

Рис. 40. Схема строения зуба:

1 — эмаль, 2 — дентин, 3 — пульпа зуба, 4 — десна, 5 — цемент, 6 — периодонт, 7 — кость. I — коронка зуба, II — шейка зуба, III — корень зуба, IV — канал корня зуба

кубовидную коронку, несколько бугорков на жевательной поверхности, два или три корня. Смыкание зубов получило название прикуса. При этом верхние и нижние зубы плотно соприкасаются, верхние резцы обычно выступают над нижними резцами.

Число зубов принято обозначать зубной формулой, которая представляет собой дробь. В числителе первая цифра обозначает количество резцов, вторая — клыков, третья — малых коренных и четвертая — больших коренных зубов на одной стороне верхней челюсти, а в знаменателе, соответственно, на нижней челюсти. Количество зубов у взрослого человека 32 и зубная формула имеет следующий вид:

$$\frac{2 \cdot 1 \cdot 2 \cdot 3}{2 \cdot 1 \cdot 2 \cdot 3}$$

Прорезывание молочных зубов начинается на 6—7-м месяце после рождения ребенка. Первыми прорезываются медиальные нижние резцы. Оканчивается прорезывание молочных зубов к началу 3-го года жизни ребенка. Молочных зубов — 20. Зубная формула их такая:

$$\frac{2 \cdot 1 \cdot 0 \cdot 2}{2 \cdot 1 \cdot 0 \cdot 2}$$

Цифры также обозначают число молочных зубов на половине каждой челюсти: два резца, один клык, два больших коренных зуба. Из постоянных зубов раньше всего прорезываются нижние зубы — первый большой коренной зуб и медиальный резец. Сроки прорезывания молочных и постоянных зубов представлены в табл. 7.

Таблица 7

Средние сроки прорезывания зубов

Наименование зуба	Молочные зубы, месяцы	Постоянные зубы, годы
Медиальный резец	6—8	6—8
Латеральный резец	7—9	7—9
Клык	16—20	9—12
Первый малый коренной	—	10—12
Второй малый коренной	—	10—12
Первый большой коренной	12—15	6—7
Второй большой коренной	20—24	11—13
Третий большой коренной	—	12—26

## Железы рта

*Мелкие железы (губные, щечные, язычные, нёбные)* расположены в слизистой оболочке, подслизистой основе и в толще щечной мышцы. В ротовую полость открываются также протоки трех пар *больших слюнных желез: околоушных, поднижнечелюстных и подъязычных*. Околоушные слюнные железы, железы языка, а также железы желобоватых сосочков выделяют белковый секрет (серозный). Нёбные и задние язычные выделяют слизь. Поднижнечелюстные, подъязычные, губные, щечные, передние язычные продуцируют смешанный секрет (серозный и слизистый).

*Околоушная железа* имеет массу 20—30 г, она покрыта хорошо выраженной соединительнотканной капсулой. Расположена железа на боковой поверхности лица спереди и ниже ушной раковины, кзади она заходит даже в позаднечелюстную ямку, кпереди железа частично прикрывает жевательную мышцу. *Выводной проток железы* прободает щечную мышцу и открывается на латеральной стенке преддверия рта на уровне второго верхнего большого коренного зуба.

*Поднижнечелюстная железа* массой 13—16 г располагается в поднижнечелюстном треугольнике, довольно поверхностно. Железа покрыта плотной соединительнотканной капсулой, ее *выводной проток* открывается на сосочке сбоку от уздечки языка.

*Подъязычная железа*, массой около 5 г, узкая, удлинённая, расположена на верхней поверхности диафрагмы рта, ее капсула развита слабо. Железа имеет *главный проток (большой подъязычный)*, открывающийся одним общим отверстием с протоком поднижнечелюстной железы, и несколько *малых протоков*, открывающихся на подъязычной складке.

## Глотка и пищевод

*Глотка* представляет собой воронкообразной формы трубку длиной 11—12 см, обращенную кверху своим широким концом и сплюснутую в передне-заднем направлении. Верхний конец глотки сращен с основанием черепа. На границе между VI и VII шейными позвонками глотка переходит в пищевод. У взрослого человека глотка вдвое длиннее ротовой полости, у новорожденного приблизительно равна ей. В глотке происходит перекрест дыхательного и пищеварительного путей.

У *глотки* выделяют три части: верхнюю — *носовую*, среднюю — *ротовую* и нижнюю — *гортанную* (рис.41). Спереди носовая часть глотки (носоглотка) сообщается с полостью носа через хоаны. Ротовая часть глотки через зев сообщается с полостью рта. Внизу и кпереди гортанная часть глотки через вход в гортань сообщается с гортанью. На уровне хоан на боковых стенках носоглотки расположены *глоточные отверстия слуховых (евстахиевых) труб*, которые соединяют глотку с каждой стороны с полостью среднего уха и способствуют сохранению в ней атмосферного давления. Возле глоточного отверстия слуховой трубы, между ним и нёбной занавеской, расположено скопление лимфоидной ткани — парная *трубная миндалина*. На границе между верхней и задней стенками глотки располагается непарная *глоточная миндалина*, которая вместе с трубными, нёбными и язычной миндалинами образует *глоточнолимфоидное кольцо Пирогова—Вальдейера*, играющее важную роль в функциях иммунной системы.

Стенки глотки построены из нескольких слоев. *Слизистая оболочка* выстлана однослойным многоядным реснитчатым эпителием в носовой части и неороговевающим многослойным плоским — в остальных отделах. Вместо подслизистой основы имеется тонкая плотная *фиброзная пластинка*, которая сращена со слизистой оболочкой, а наверху прикрепляется к основанию черепа. Снаружи к *фиброзной пластинке* прилежит *мышечная оболочка*, состоящая из *сжимателей (констрикторов) глотки* и продольных мышц — *поднимателей глотки*. Выделяют *верхний, средний и нижний констрикторы*, которые покрывают друг друга черепицеобразно. При глотании продольные мышцы поднимают глотку, а циркулярные сокращаются последовательно сверху вниз, тем самым продвигают пищу из глотки в пищевод.

Пищевод является цилиндрической трубкой длиной 22—30 см. Начинается он на уровне границы между VI и VII шейными позвонками и оканчивается на уровне XI грудного позвонка впадением в желудок. У *пищевода* выделяют *шейную, грудную и брюшную части*. *Шейная часть пищевода* прилежит к позвоночнику. *Грудная часть* постепенно отходит от позвоночника и сопровождается блуждающими нервами. *Брюшная часть пищевода* самая короткая (1,0—1,5 см), находится под диафрагмой. В брюшную полость пищевод проходит вместе с блуждающими нервами через пищеводное отверстие диафрагмы. Пищевод имеет три су-

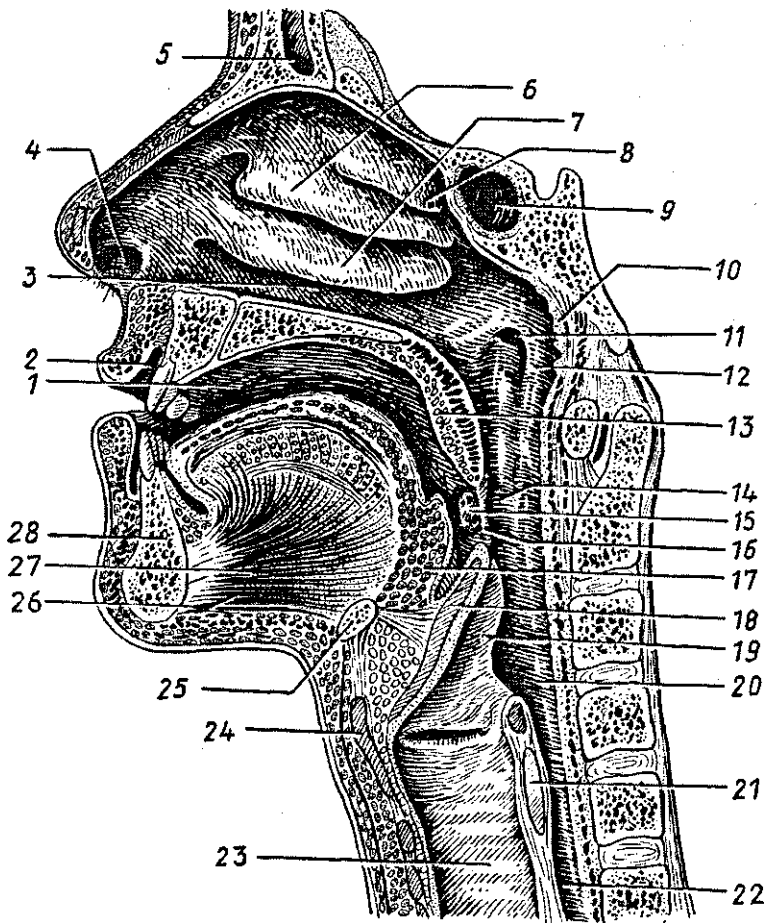


Рис. 41. Полость рта и полость глотки (сагиттальный распил головы):

1 — собственно полость рта, 2 — преддверие рта, 3 — нижний носовой ход, 4 — преддверие полости носа, 5 — лобная пазуха, 6 — средняя носовая раковина, 7 — нижняя носовая раковина, 8 — верхняя носовая раковина, 9 — клиновидная пазуха, 10 — глоточная (аденоидная) миндалина, 11 — глоточное отверстие слуховой трубы, 12 — трубный валик, 13 — мягкое нёбо (нёбная занавеска), 14 — ротовая часть глотки, 15 — нёбная миндалина, 16 — перешеек зева, 17 — корень языка (язычная миндалина), 18 — надгортанник, 19 — черпно-надгортанная складка, 20 — гортанная часть глотки, 21 — перстневидный хрящ, 22 — пищевод, 23 — трахея, 24 — щитовидный хрящ, 25 — подъязычная кость, 26 — подбородочно-подъязычная мышца, 27 — подбородочно-язычная мышца, 28 — нижняя челюсть



жения. *Первое сужение* находится у самого начала пищевода, *второе* — при перекресте с левым бронхом, на границе между IV и V грудными позвонками, *третье* — на уровне пищеводного отверстия диафрагмы. *Слизистая оболочка пищевода* выстлана неороговевающим многослойным плоским эпителием, который при переходе пищевода в желудок сменяется однослойным простым столбчатым эпителием. *Подслизистая основа* развита хорошо, благодаря чему слизистая оболочка образует продольные складки. Просвет пищевода на поперечном разрезе имеет звездчатую форму. В подслизистой основе находятся многочисленные собственные железы пищевода.

*Мышечная оболочка пищевода* состоит из двух слоев — внутреннего циркулярного и наружного продольного. В верхней части пищевода мышечная оболочка образована поперечно-полосатыми мышечными волокнами, в средней — они постепенно заменяются гладкими миоцитами, в нижней — полностью состоят из гладких миоцитов. *Адвентициальная (наружная) оболочка* образована рыхлой волокнистой неоформленной соединительной тканью.

#### Возрастные особенности глотки и пищевода

У новорожденного глотка короткая. Проекция нижнего края глотки у новорожденного находится на уровне между телами III и IV шейных позвонков, к 11—12 годам — на уровне V—VI шейных позвонков, а в подростковом возрасте — на уровне VI—VII шейных позвонков. Длина глотки новорожденного около 3 см. Размеры носовой части глотки к двум годам жизни ребенка увеличиваются в 2 раза. Глоточное отверстие слуховой трубы у новорожденного расположено на уровне твердого нёба, близко к нёбной занавеске, имеет вид щели, зияет. После 2—4 лет отверстие перемещается кверху и кзади, а к 12—14 годам — сохраняет щелевидную форму или становится овальным.

Пищевод новорожденного имеет длину 10—12 см и диаметр от 0,4 до 0,9 см со слабо выраженными анатомическими сужениями. Наиболее выражено глоточное (верхнее) сужение пищевода. К 11—12 годам длина пищевода удваивается (20—22 см). Расстояние от зубов до кардиальной части желудка у новорожденного равно 16,3 см, в 2 года — 22,5 см, в 5 лет — 26—27,9 см, у ребенка 12 лет составляет 28,0 — 34,2 см. Просвет пищевода у ребенка 2—6 месяцев составляет 0,8—1,2 см, старше 6 лет — 1,3—1,8 см, Мышеч-

ная оболочка пищевода у новорожденного развита слабо, до 12—15 лет она интенсивно растет, в дальнейшем изменяется мало. Слизистая оболочка у детей до одного года бедна железами.

Продольные складки появляются в возрасте 2—2,5 года.

Вопросы для повторения и самоконтроля:

1. Расскажите о строении стенок трубчатых внутренних органов.
2. Перечислите органы, относящиеся к пищеварительной системе, дайте их краткую характеристику.
3. Опишите строение полости рта и органов, которые в ней (или возле нее) расположены (язык, слюнные железы, зубы), их возрастные особенности.
4. Назовите сроки прорезывания молочных и постоянных зубов. Напишите формулу зубов.
5. Расскажите о топографии и строении стенок глотки и пищевода и их возрастных преобразованиях.

## Желудок

Желудок человека служит резервуаром для проглоченной пищи, перемешивает ее с пищеварительными соками и осуществляет химическую переработку (переваривание) пищи компонентами желудочного сока. В состав сока входят пепсин, ренин, липаза, соляная кислота и слизь. Желудок выполняет также эндокринную и всасывательную функции (всасываются сахара, спирт, вода, соли). В стенках желудка образуется внутренний *антианемический фактор*, который способствует поглощению поступающего с пищей витамина В<sub>12</sub>.

Форма желудка человека напоминает химическую реторту или грушу, однако она постоянно изменяется в зависимости от количества съеденной пищи, положения тела и т.п. Вместимость желудка у взрослого человека составляет от 1,5 до 4 л.

Вверху находятся вход в желудок — *кардиальное отверстие* и прилежащая к нему *кардиальная часть* (рис. 42). Слева от нее желудок расширяется, образуя *дно*, или *свод*, который книзу и вправо переходит в *тело желудка*. Нижний выпуклый край желудка формирует большую кривизну, верхний вогнутый — *малую кривизну*. Узкая правая часть желудка образует *привратник (пилорус)*, который через отверстие привратника переходит в двенадцатиперстную кишку.

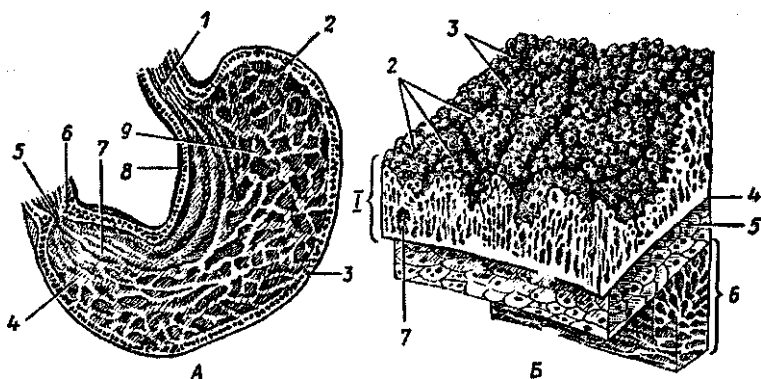


Рис. 42. Желудок:

А. Продольный разрез желудка. Внутренняя поверхность задней стенки: 1 — пищевод, 2 — дно желудка, 3 — большая кривизна, 4 — привратниковая (пилорическая) часть, 5 — отверстие привратника, 6 — сфинктер привратника, 7 — складки слизистой оболочки, 8 — малая кривизна, 9 — тело;

В. Схема строения стенки желудка: 1 — слизистая оболочка, 2 — желудочные поля, 3 — желудочные ямки, 4 — мышечная пластинка слизистой оболочки, 5 — подслизистая основа, 6 — мышечная оболочка, 7 — одиночный лимфоидный узелок

Желудок располагается в надчревной области и в левом подреберье. Кардиальное отверстие расположено на уровне тел X—XI грудных позвонков, привратник — на уровне XII грудного — I поясничного позвонков.

Желудок имеет две стенки — переднюю и заднюю. Обе стенки переходят одна в другую по большой и малой кривизне. Стенки желудка состоят из четырех слоев — слизистой оболочки, подслизистой основы, мышечной и серозной оболочек. *Слизистая оболочка* образует продольные (по малой кривизне), косые и поперечные складки. Складки хорошо видны у живого человека при эндоскопии. Они расправляются при заполнении желудка. В области отверстия привратника слизистая оболочка образует круговую складку. Многоугольные участки слизистой оболочки, ограниченные бороздками, называют *желудочными полями*. На поверхности полей находятся *желудочные ямки* — углубления, в каждое из которых открываются 2—3 железы, вырабатывающие желудочный сок. Число *желудочных желез* достигает 35 млн. Это простые трубчатые, неразветвленные железы. У каждой железы различают дно, шейку и перешеек, переходящий в желудочную ямку. Раз-

личают собственные желудочные железы, расположенные в области его дна и тела, и пилорические железы. *Собственные железы* содержат *главные клетки*, вырабатывающие пищеварительные ферменты (пепсиноген, химозин), *обкладочные (париетальные)*, выделяющие соляную кислоту, и *слизистые клетки*. В стенках собственных желез имеются также *желудочные эндокриноциты*, вырабатывающие биологически активные вещества (серотонин, гастрин, гистамин и другие).

*Пилорические железы* располагаются в области перехода желудка в двенадцатиперстную кишку, количество этих желез достигает 3,5 млн. Пилорические железы содержат *обкладочные клетки*, *мукоциты* и большое число *желудочно-кишечных эндокриноцитов*.

*Подслизистая основа* у желудка выражена хорошо. *Мышечная оболочка* образует три слоя: *наружный продольный*, *средний круговой* (наиболее развит в пилорическом отделе) и *внутренний косой*. Первые два слоя являются продолжением одноименных слоев мышечной оболочки пищевода. При этом круговой слой в месте желудочно-двенадцатиперстного перехода образует утолщение — *сфинктер (сжиматель) привратника*. При сокращении сфинктера поступление пищи из желудка в двенадцатиперстную кишку перекрывается. Мышцы желудка у живого человека поддерживают его тонус и осуществляют перистальтику.

Снаружи желудок покрыт брюшиной. Таким образом он располагается внутрибрюшинно.

#### Возрастные особенности желудка

Желудок новорожденного имеет веретенообразную форму. Кардиальная часть, дно и пилорический отдел слабо выражены, привратник широкий. К концу первого года жизни желудок удлиняется, а в период от 7 до 11 лет приобретает форму как у взрослого человека. Формирование кардиальной части завершается только к началу периода второго детства (8 лет). Объем желудка у новорожденного составляет около  $50 \text{ см}^3$ . В конце первого года жизни объем желудка увеличивается до  $250\text{—}300 \text{ см}^3$ . В 2 года объем желудка равен  $490\text{—}500 \text{ см}^3$ , в 3 года —  $580\text{—}680 \text{ см}^3$ , к 4 годам — до  $750 \text{ см}^3$ . К концу периода второго детства (12 лет) объем увеличивается до  $1300\text{—}1500 \text{ см}^3$ . У детей, находящихся на искусственном вскармливании, желудок растянут, особенно в области передней стенки. Значитель-

ная часть желудка новорожденного (кардия, дно, часть тела) находится в левом подреберье и прикрыта левой долей печени. Большая кривизна прилежит к поперечной ободочной кишке. С уменьшением левой доли печени желудок приближается к передней брюшной стенке и смещается в надчревную область.

Входное отверстие желудка у новорожденного находится на уровне VIII—IX, а отверстие привратника — на уровне XI—XII грудных позвонков. По мере роста и развития ребенка желудок опускается. В 7 лет при вертикальном положении тела входное отверстие желудка проецируется между XI—XII грудными позвонками, а выходное — между XII грудным и I поясничным позвонками. В старческом возрасте желудок еще больше опускается. Слизистая оболочка желудка у новорожденного относительно толстая, складки высокие. Количество желудочных ямок около 200 тыс. К трем годам жизни количество таких ямок достигает 720 тыс., к двум годам — 1 300 тыс., к 15 годам — 4 млн.

Количество желудочных желез у новорожденного около 500 тыс. Их количество у детей быстро увеличивается. У двухмесячного ребенка количество желез достигает 1,8 млн., у двухлетних детей — 8 млн., у шестилетних — 10 млн., у взрослого человека — около 35 млн.

Мышечная оболочка желудка новорожденного развита слабо. Максимальной толщины мышечная оболочка достигает к 15—20 годам.

## Тонкая кишка

*Тонкая кишка* человека начинается от привратника желудка на уровне между телами XII грудного и I поясничного позвонков и делится на двенадцатиперстную, тощую и подвздошную кишки. Длина тонкой кишки у живого человека колеблется от 2,2 до 4,4 м (у трупа 5—6 м). Наиболее короткая и широкая двенадцатиперстная кишка, ее длина не превышает 25—30 см. Около  $\frac{2}{5}$  длины тонкой кишки приходится на тощую кишку и около  $\frac{3}{5}$  на подвздошную кишку. Диаметр тонкой кишки не превышает 3—5 см. Тонкая кишка образует петли, которые спереди прикрыты большим сальником, а сверху и с боков ограничены толстой кишкой. Слизистая оболочка тонкой кишки образует многочисленные круговые складки и огромное количество ворсинок, благодаря чему увеличивается всасывательная поверхность слизистой оболочки.

*Двенадцатиперстная кишка*, имеющая форму подковы, огибает головку поджелудочной железы, расположена она в большей своей части позади брюшины. Лишь начальный и конечный отделы кишки покрыты брюшиной почти со всех сторон. К остальным отделам двенадцатиперстной кишки брюшина прилежит лишь спереди. Различают *верхнюю, нисходящую, горизонтальную и восходящую части двенадцатиперстной кишки*. При переходе в тощую двенадцатиперстная кишка образует резкий изгиб слева от тела II поясничного позвонка.

*Слизистая оболочка двенадцатиперстной кишки* кроме круговых складок образует продольную складку, идущую вдоль заднемедиальной стенки ее нисходящей части. Эта складка заканчивается возвышением — *большим двенадцатиперстным сосочком (фатеров сосочек)*, на вершине которого открываются общий желчный проток и главный проток поджелудочной железы.

*Тощая и подвздошная кишки* покрыты брюшиной со всех сторон, они располагаются интраперитонеально (внутрибрюшинно), имеют брыжейку. Слизистая оболочка их образует 600—700 круговых складок и огромное количество микроскопических выростов — ворсинок ( $9 \times 10^7$ ). Поверхность ворсинок покрыта простым столбчатым (однослойным цилиндрическим) эпителием, в котором имеются кишечные эпителиоциты, клетки, выделяющие слизь, и небольшое количество кишечных эндокриноцитов (рис. 43). На апикальной поверхности кишечных эпителиоцитов имеется щеточная каемка, образованная огромным количеством микроворсинок (150—3000 на поверхности каждой клетки), которые увеличивают всасывающую поверхность этих клеток.

В центре каждой ворсинки располагается широкий слепо начинающийся лимфатический капилляр, в который всасываются эмульгированные жиры. В каждую ворсинку входит по 1—2 артериолы, которые распадаются там на капилляры. В кровь всасываются простые сахара и продукты переваривания белков.

В просвет между ворсинками открываются устья *кишечных крипт (крипт Либеркюна)* — углублений собственной пластинки слизистой оболочки в виде трубочек длиной 0,25—0,55 мм.

В собственной пластинке слизистой оболочки тонкой кишки имеется множество *одиночных лимфоидных узелков* диаметром 0,5—1,5 мм, а также *лимфоидные (пейеровы)*

бляшки (скопления лимфоидных узелков). Они расположены в основном в стенках подвздошной кишки.

*Мышечная оболочка*, функцией которой является перемешивание пищевых масс в просвете кишки и проталкивание их в сторону толстой кишки, состоит из наружного продольного и внутреннего циркулярного слоев.

#### Возрастные особенности тонкой кишки

Тонкая кишка новорожденного имеет длину 1,2—2,8 м. В 2—3 года ее длина имеет в среднем 2,8 м. К 10 годам длина кишки достигает ее величины у взрослого человека (5—6 м). Диаметр кишки к концу первого года жизни составляет 16 мм, а в 3 года — 23 мм.

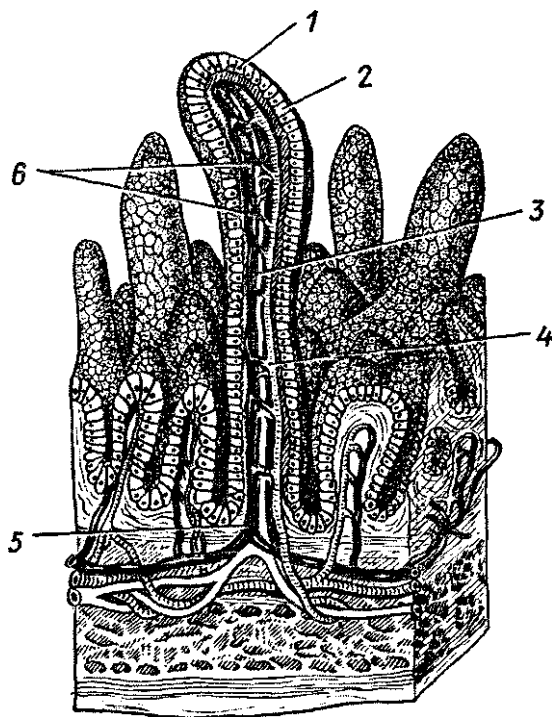


Рис. 43. Схема строения ворсинок тонкой кишки:

1 — кишечные эпителиоциты, 2 — бокаловидные клетки, 3 — центральный лимфатический синус, 4 — артериола, 5 — венула, 6 — кровеносные капилляры

Двенадцатиперстная кишка у новорожденного имеет кольцеобразную форму. Начало и конец ее располагаются на уровне I поясничного позвонка. К 7 годам нисходящая часть ее опускается до II поясничного позвонка. Дуоденальные железы разветвлены слабо. Интенсивный рост желез наблюдается в первые годы жизни ребенка.

У тощей и подвздошной кишок новорожденного складки выражены слабо, железы недоразвиты. Многочисленные ворсинки уже имеются. Мышечная оболочка слабо развита. Интенсивный рост всех структур тонкой кишки отмечается до 3 лет, затем рост замедляется и в 10—15 лет вновь усиливается.

## Толстая кишка

*Толстая кишка* начинается слепой кишкой, расположенной в правой подвздошной ямке, и заканчивается прямой кишкой, открывающейся наружу заднепроходным отверстием. В толстой кишке всасываются вода, соли, формируются каловые массы, которые выводятся из организма через задний проход.

В слепую кишку впадает подвздошная (тонкая) кишка. За слепой кишкой следует обхватывающая петли тонкой кишки в виде обода *оболочная кишка*, у которой выделяют *восходящую ободочную, поперечную ободочную, нисходящую ободочную кишку*, переходящую *впрямую кишку*. Общая длина толстой кишки составляет 1,5—2 м, диаметр кишки равен 5—8 см.

По отношению к брюшине отделы толстой кишки расположены по-разному. Слепая кишка покрыта брюшиной со всех сторон, однако брыжейки не имеет. Поперечная ободочная кишка, сигмовидная ободочная кишка и верхняя часть прямой кишки лежат интраперитонеально, имеют брыжейки. Восходящая и нисходящая ободочные кишки, средняя часть прямой кишки покрыты брюшиной с трех сторон (лежат мезоперитонеально). Нижний отдел прямой кишки располагается вне брюшины.

Толстая кишка отличается от тонкой не только своим расположением и толщиной, но и строением продольного мышечного слоя в виде *трех узких лент*, наличием *гаустр* — вздутый стенок кишки между лентами, наличием *сальниковых отростков*, полулунной формой складок слизистой оболочки и отсутствием у нее ворсинок. В слизистой оболочке много толстокишечных желез и лим-



фоидных узелков. У мышечной оболочки кнутри от продольно ориентированных мышечных лент располагается сплошной циркулярный мышечный слой.

*Слепая кишка* имеет примерно равную длину и ширину (7—8 см). От нижней стенки слепой кишки отходит *червеобразный отросток*, являющийся органом иммунной системы.

В месте впадения подвздошной кишки в слепую имеется *илеоцекальный клапан* в виде двух губ, препятствующих обратному поступлению пищи из толстой кишки в тонкую (рис. 44).

Слепая кишка переходит в восходящую ободочную кишку длиной 14—18 см, которая направляется вверх. У нижней поверхности печени, круто изогнувшись влево (*правый печеночный изгиб*), восходящая ободочная кишка переходит в *поперечную ободочную кишку* длиной 30—80 см, которая пересекает брюшную полость справа налево. В левой части брюшной полости у нижнего конца селезенки поперечная ободочная кишка вновь резко изгибается вниз (*левый селезеночный изгиб*) и переходит в *нисходящую ободочную кишку* длиной около 25 см. В левой подвздошной ямке *сигмовидная ободочная кишка* образует петлю и спускается в малый таз, где на уровне мыса крестца переходит в *прямую кишку*, которая заканчивается задним проходом.

*Прямая кишка* образует два изгиба — верхний крестцовый, соответствующий вогнутости крестца, и нижний промежностный изгиб, где прямая кишка огибает верхушку копчика. В полости малого таза прямая кишка образует расширение — *ампулу*, которая

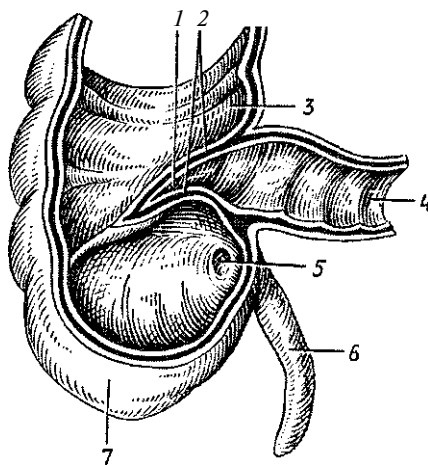


Рис. 44. Слепая кишка с червеобразным отростком. Передняя стенка удалена:

1 — подвздошно-слепокишечное отверстие, 2 — подвздошно-слепокишечный клапан, 3 — восходящая ободочная кишка, 4 — подвздошная кишка, 5 — отверстие червеобразного отростка, 6 — червеобразный отросток (аппендикс), 7 — слепая кишка

книзу суживается и переходит в *заднепроходный (анальный) канал*. Заднепроходный канал проходит через тазовое дно и заканчивается *задним проходом (анусом)*. Длина верхней части прямой кишки 12—15 см, заднепроходного канала (анальной части) — 2,5—3,7 см. Спереди прямая кишка своей стенкой прилежит у мужчин к семенным пузырькам, семявыносящим протокам и лежащему между ними дну мочевого пузыря и к предстательной железе. У женщин спереди прямая кишка граничит с задней стенкой влагалища.

Слизистая оболочка прямой кишки образует в верхнем отделе поперечно расположенные складки (рис. 45). В нижнем отделе имеются 8—10 продольных складок (*заднепроходных столбов*), между которыми расположены углубления (*заднепроходные пазухи*). Эпителий тазового отдела и ампулы прямой кишки однослойный цилиндрический, который сменяется вначале многослойным кубическим, а в анальном канале многослойным плоским неороговевающим эпителием. Продольные пучки миоцитов мышечной оболочки расположены у прямой кишки сплошным слоем. Циркулярный слой в области анального канала утолщается и образует *внутренний (непроизвольный) сфинктер заднего прохода*. Непосредственно под кожей лежит кольцеобразный *наружный (произвольный) сфинктер*, образованный поперечнополосатыми мышечными волокнами промежности. Оба сфинктера замыкают задний проход и открываются при акте дефекации.

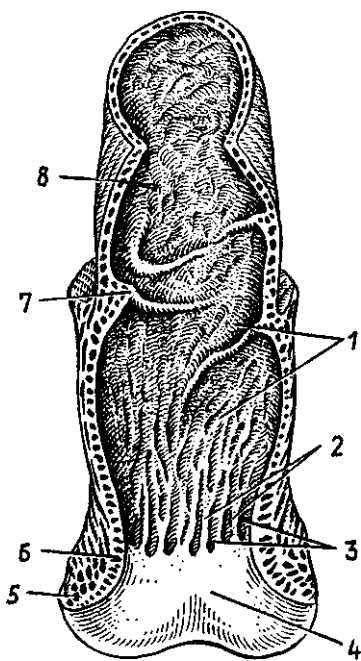


Рис. 45. Прямая кишка:

1 — слизистая оболочка, 2 — заднепроходные (анальные) столбы, 3 — заднепроходные (анальные) пазухи, 4 — заднепроходное отверстие, 5 — наружный сфинктер заднего прохода, 6 — внутренний сфинктер заднего прохода, 7 — поперечная складка прямой кишки, 8 — ампула прямой кишки

## Возрастные особенности толстой кишки

Толстая кишка новорожденного короткая, ее длина около 65 см, отсутствуют гаустры ободочной кишки и салниковые отростки. Первыми появляются гаустры — на 6-м месяце, а затем салниковые отростки — на 2-м году жизни ребенка. К концу грудного возраста толстая кишка удлиняется до 83 см, а к 10 годам достигает 118 см. Ленты ободочной кишки, гаустры и салниковые отростки окончательно формируются к 6—7 годам.

Слепая кишка новорожденного короткая (1,5 см), располагается выше крыла подвздошной кости. В правую подвздошную ямку кишка опускается к середине подросткового возраста (14 лет), по мере роста восходящей ободочной кишки. Типичный для взрослого человека вид слепая кишка принимает к 7—10 годам. Илеоцекальное отверстие у новорожденных зияет. У детей старше года оно становится щелевидным. Илеоцекальный клапан имеет вид небольших складок.

Восходящая ободочная кишка короткая, у новорожденного она прикрыта печенью. К 4 месяцам печень прилежит только к верхней ее части. У подростков и юношей восходящая ободочная кишка приобретает строение, характерное для взрослого человека. Максимальное ее развитие отмечается в 40—50 лет.

Поперечная ободочная кишка новорожденного имеет короткую брыжейку (до 2 см). Спереди кишка покрыта печенью. К 1,5—2 годам ширина брыжейки увеличивается до 5,0—8,5 см, что способствует увеличению подвижности кишки. У детей 1-го года жизни длина поперечной ободочной кишки составляет 26—28 см. К 10 годам ее длина возрастает до 35 см. Наибольшую длину поперечная ободочная кишка имеет у старых людей.

Нисходящая ободочная кишка у новорожденных имеет длину около 5 см. К году ее длина удваивается, в 5 лет составляет 15 см, в 10 лет — 16 см. Наибольшей длины кишка достигает к старческому возрасту.

Сигмовидная ободочная кишка новорожденного (длина около 20 см) находится высоко в брюшной полости, имеет длинную брыжейку. Широкая ее петля лежит в правой половине брюшной полости, соприкасается иногда со слепой кишкой. К 5 годам петли сигмовидной кишки располагаются над входом в малый таз. К 10 годам длина кишки увеличивается до 38 см, а петли ее спускаются в полость

малого таза. В 40 лет просвет сигмовидной кишки наиболее широк. После 60—70 лет кишка становится атрофичной вследствие истончения ее стенок.

Прямая кишка у новорожденного цилиндрической формы, не имеет ампулы и изгибов, складки не выражены, длина ее равна 5—6 см. В период первого детства завершается формирование ампулы, а после 8 лет — изгибов. Заднепроходные столбы и пазухи у детей хорошо развиты. Быстрый рост прямой кишки наблюдается после 8 лет. К концу подросткового возраста прямая кишка имеет длину 15—18 см, а диаметр ее равен 3,2—5,4 см.

## Печень

*Печень* является самой крупной пищеварительной железой, она имеет мягкую консистенцию, красно-бурый цвет. Масса печени у взрослого человека составляет 1,5 кг.

Печень участвует в обмене белков, углеводов, жиров, витаминов. Среди многочисленных функций печени весьма важны защитная, желчеобразовательная и др. В утробном периоде печень является также кроветворным органом.

Печень расположена в брюшной полости под диафрагмой справа, в правом подреберье, лишь небольшая ее часть заходит влево в надчревную область. *Передневерхняя (диафрагмальная) поверхность печени* выпуклая соответственно вогнутости диафрагмы. *Передний край печени* острый. *Нижняя (висцеральная) поверхность* имеет вдавления, образованные прилегающими к печени органами.

*Серповидная связка*, представляющая собой два листка брюшины, переходящие с диафрагмы на печень, делит диафрагмальную поверхность печени на две доли — большую *правую* и меньшую *левую*. На висцеральной поверхности видны две сагитальные борозды и одна поперечная, являющаяся воротами печени. Через ворота в печень входят воротная вена, собственная печеночная артерия и нервы, а выходят общий печеночный проток и лимфатические сосуды. В передней части *правой* сагитальной борозды между квадратной и собственно правой долями печени располагается желчный пузырь, а в задней ее части лежит нижняя полая вена. *Левая сагитальная борозда* в передней своей части содержит *круглую связку печени*, которая до рождения представляла собой пупочную вену. В заднем отделе этой борозды находится заросший венозный проток, соединяющий у плода пупочную вену с нижней полой веной.

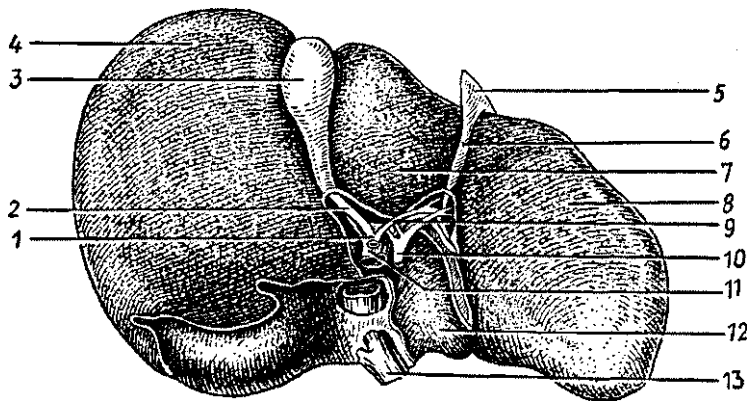


Рис. 46. Печень. Висцеральная поверхность:

1 — общий желчный проток, 2 — пузырный проток, 3 — желчный пузырь, 4 — правая доля, 5 — складка брюшины, 6 — круглая связка печени, 7 — квадратная доля, 8 — левая доля, 9 — общий печеночный проток, 10 — печеночная артерия, 11 — воротная вена, 12 — хвостатая доля, 13 — нижняя полая вена

Печень со всех сторон покрыта брюшиной, кроме задней поверхности, где брюшина с диафрагмы переходит на печень. Под брюшиной находится *фиброзная оболочка (глиссонова капсула)*. Тонкие соединительнотканые прослойки внутри печени разделяют ее паренхиму на дольки призматической формы диаметром около 1,5 мм. В прослойках между дольками расположены междольковые ветви воротной вены, печеночной артерии, желчные протоки, которые образуют так называемую *портальную зону (печеночную триаду)*. Кровеносные капилляры в центре дольки впадают в *центральную вену*. Центральные вены сливаются друг с другом, укрупняются и в конечном итоге формируют 2—3 печеночные вены, впадающие в нижнюю полую вену.

*Гепатоциты* (печеночные клетки) в дольках располагаются радиарно в виде *печеночных балок*, между которыми проходят кровеносные капилляры. Каждая печеночная балка построена из двух рядов печеночных клеток, между которыми внутри балки располагается желчный капилляр. Таким образом, печеночные клетки одной своей стороной прилежат к кровеносному капилляру, а другой стороной обращены к желчному капилляру. Такое взаимоотношение печеночных клеток с кровеносным и желчным

капилляром позволяет продуктам обмена веществ поступать из этих клеток в кровеносные капилляры (белки, глюкозу, жиры, витамины и другие) и в желчные капилляры (желчь). Начинаются *желчные капилляры* слепо вблизи центральной вены и направляются к периферии дольки, где впадают в *междольковые желчные протоки*. Междольковые желчные протоки сливаются друг с другом, укрупняются и у ворот печени образуют *общий печеночный проток* путем слияния *правого и левого печеночных протоков*, приносящих желчь из соответствующих долей печени.

## Желчный пузырь

*Желчный пузырь* является резервуаром для желчи, его емкость около 40 см<sup>3</sup>. Широкий конец пузыря образует *дно*, суженный — его *шейку*, переходящую в *пузырный проток*, по которому желчь попадает в пузырь и выделяется из него. Между дном и шейкой расположено *тело пузыря*. Пузырь снизу и с боков покрыт брюшиной, верхняя его часть прилежит к печени. Стенки пузыря снаружи образованы рыхлой волокнистой соединительной тканью, имеют мышечную оболочку и слизистую оболочку, образующую складки и ворсинки, что способствует интенсивному всасыванию воды из желчи. *Пузырный проток*, соединяясь с общим печеночным протоком, образует *общий желчный проток* длиной около 7 см. Общий желчный проток между листками печеночно-двенадцатиперстной связки направляется вниз, прободает стенку нисходящей части двенадцатиперстной кишки и вместе с протоком поджелудочной железы открывается на вершине большого сосочка двенадцатиперстной кишки. В месте впадения общего желчного протока в двенадцатиперстную кишку имеется *гладкомышечный сфинктер*, регулирующий поступление желчи в кишку.

### Возрастные особенности печени и желчного пузыря

У новорожденного печень больших размеров и занимает более половины объема брюшной полости. Масса печени новорожденного 135 г, что составляет 4,0—4,5% массы тела {у взрослых — 2—3%}. Левая доля печени по размерам равна правой или больше ее. Нижний край печени выпуклый, под ее левой долей располагается ободочная кишка. У новорожденных нижний край печени по правой среднеключичной линии выступает из-под реберной дуги на 2,5—4,0 см, а по передней срединной линии — на 3,5—4,0 см

ниже мечевидного отростка. Иногда нижний край печени достигает крыла правой подвздошной кости. У детей 3—7 лет нижний край печени находится ниже реберной дуги на 1,5—2,0 см (по среднеключичной линии). После 7 лет нижний край печени из-под реберной дуги уже не выходит: под печенью располагается только желудок. Начиная с этого времени скелетотопия печени ребенка почти не отличается от скелетотопии взрослого человека. У детей печень очень подвижна, и ее положение легко изменяется при изменении положения тела.

Желчный пузырь у новорожденного удлинненный (3,4 см), однако дно его не выступает из-под нижнего края печени. К 10—12 годам длина желчного пузыря возрастает примерно в 2—4 раза.

Проецируется желчный пузырь на переднюю брюшную стенку ниже реберной дуги, на 2 см вправо от передней срединной линии. Книзу от желчного пузыря располагаются двенадцатиперстная кишка, петли брыжеечной части тонкой кишки и поперечная ободочная кишка.

## Поджелудочная железа

*Поджелудочная железа* имеет длину около 15—20 см и массу 60—100 г. Железа имеет серовато-красный цвет, дольчатая, расположена забрюшинно, на задней брюшной стенке поперечно на уровне I—II поясничных позвонков. У поджелудочной железы выделяют широкую *головку*, расположенную внутри изгиба двенадцатиперстной кишки, удлиненное *тело* и *хвост*, достигающий ворот селезенки. Железа покрыта тонкой соединительнотканной капсулой.

Поджелудочная железа по существу состоит из двух желез — экзокринной, вырабатывающей у человека в течение суток 500—1000 мл панкреатического сока, и эндокринной, продуцирующей гормоны, регулирующие углеводный и жировой обмен.

*Экзокринная часть* поджелудочной железы представляет собой сложную альвеолярно-трубчатую железу, разделенную на дольки тонкими соединительнотканными перегородками, отходящими от капсулы. *Дольки железы* состоят из ацинусов, имеющих вид пузырьков, образованных *железистыми клетками*. Секрет, выделяемый клетками, по внутридольковым и дольковым протокам поступает в *проток поджелудочной железы*, открывающийся в просвет двенадцатиперстной кишки на вершине ее большого сосочка.

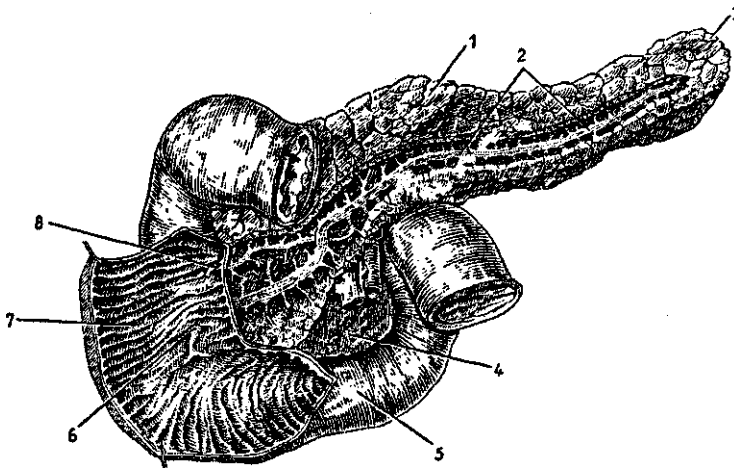


Рис. 47. Поджелудочная железа и двенадцатиперстная кишка. Вид спереди. (Протоки в толще поджелудочной железы отпрепарированы, передняя стенка части двенадцатиперстной кишки вскрыта):

1 — тело поджелудочной железы, 2 — проток поджелудочной железы, 3 — хвост поджелудочной железы, 4 — головка поджелудочной железы, 5 — двенадцатиперстная кишка, 6 — большой сосочек двенадцатиперстной кишки, 7 — круговые складки двенадцатиперстной кишки, 8 — малый сосочек двенадцатиперстной кишки

**Эндокринная часть** образована группами округлых или неправильной формы клеток, образующих *панкреатические островки* (островки Лангерганса) диаметром 0,1—0,3 мм, расположенных среди железистых экзокринных клеток. Количество островков у взрослого человека колеблется от 200 тыс. до 1800 тыс.

#### Возрастные особенности поджелудочной железы

Поджелудочная железа новорожденного очень мала, ее длина составляет 4—5 см, масса равна 2—3 г. К 3—4 месяцам масса железы увеличивается в 2 раза, к трем годам достигает 20 г. В 10—12 лет масса железы равна 30 г. У новорожденных детей поджелудочная железа относительно подвижна, топографические взаимоотношения железы с соседними органами, характерные для взрослого человека, устанавливаются в первые годы жизни ребенка,



## Брюшинная полость. Брюшина

*Брюшная полость*, или *полость живота*, ограничена сверху диафрагмой, сзади — позвоночником и прилежащими к нему мышцами, спереди и с боков — передней и боковыми стенками живота, внизу — костями и мышцами таза. Изнутри брюшная полость выстлана внутрибрюшной фасцией, образованной переходящими одна в другую фасциями, покрывающими мышцы, участвующие в формировании стенок живота.

*Брюшинная полость* — это узкая щель, ограниченная брюшиной, покрывающей внутренние органы, расположенные в брюшной полости, и стенки живота. *Брюшина* представляет собой тонкую, прочную серозную оболочку, образованную пластинкой соединительной ткани, покрытой со стороны брюшинной полости плоскими эпителиальными клетками — мезотелием. У брюшины выделяют *пристеночный листок* (*париетальную брюшину*), выстилающий изнутри стенки живота, и *внутренностный листок* (*висцеральную брюшину*), покрывающий желудок, печень, селезенку, большую часть тонкой кишки и другие органы. Брюшина представляет собой непрерывную пластинку, переходящую со стенок живота на внутренние органы и с внутренних органов на стенки живота. Общая поверхность (площадь) брюшины у взрослого человека составляет примерно 1,7 м<sup>2</sup>. Между листками висцеральной и париетальной брюшины имеется узкая, щелевидная *брюшинная полость* (*полость брюшины*), в которой находится небольшое количество серозной жидкости. Эта жидкость, выделяющаяся в брюшинную полость из кровеносных капилляров, смачивает брюшину и облегчает скольжение ее листков друг относительно друга (при перистальтике желудка, кишок, изменениях положения тела). У мужчин брюшинная полость замкнутая, у женщин — через маточные трубы и полость матки сообщается с внешней средой.

Между париетальной брюшиной изнутри и внутрибрюшной фасцией снаружи в некоторых местах имеется жировая клетчатка. На задней брюшной стенке, позади заднего листка париетальной брюшины, клетчатку называют забрюшинной; в ней располагаются почки, надпочечники, поджелудочная железа и другие забрюшинно расположенные органы.

*Висцеральный листок брюшины* покрывает внутренние органы. Одни органы брюшина покрывает со всех сторон.

Это желудок, брыжеечная часть тонкой кишки, слепая, поперечная, сигмовидная ободочные кишки, печень, селезенка, матка и маточные трубы. Такие органы называют внутрибрюшинно (интраперитонеально) расположенными органами, т.е. покрытыми брюшиной со всех сторон. Другие органы покрыты частично, с трех сторон, их называют мезоперитонеально расположенными органами. Органы, лежащие вне брюшины, позади ее париетального листка, называют внебрюшинно (экстраперитонеально) расположенными органами. Если интраперитонеально лежащий орган расположен таким образом, что к нему от стенки живота (от париетальной брюшины) идут два листка брюшины, то эти листки получили название *брыжейки* (брыжейка тонкой кишки, брыжейка поперечной ободочной кишки). Два листка брюшины, идущие от ворот печени к малой кривизне желудка и двенадцатиперстной кишке, называют *малым сальником*, а листки, свисающие вниз от большой кривизны желудка и покрывающие спереди петли тонкой кишки, получили название *большого сальника* (из-за наличия между листками образующей его брюшины скоплений жировой ткани).

В связи со сложными взаимоотношениями брюшины с внутренними органами в брюшинной полости выделяют углубления, более или менее изолированные пространства — сумки. Это *печеночная* (в ней располагается печень), *преджелудочная* (впереди желудка), *сальниковая* (позади желудка) сумки. Кроме того, имеются *правый и левый брыжеечные синусы* (по сторонам от корня брыжейки тонкой кишки), *боковые каналы* (с латеральной стороны от восходящей и от нисходящей ободочных кишок).

Вопросы для повторения и самоконтроля:

1. Назовите отделы желудка, их положение друг относительно друга. Опишите строение стенок желудка.
2. Расскажите о возрастных изменениях желудка (объема, размеров, формы, стенок).
3. На какие отделы подразделяют тонкую кишку? Какие анатомические особенности имеются у каждого отдела? Опишите строение ворсинок тонкой кишки.
4. Назовите отделы толстой кишки, их место в брюшной полости, отношение к брюшине. Перечислите отличия толстой кишки от тонкой.
5. Опишите строение печени, ее поверхности. Как устроена печеночная долька?

6. Расскажите, что вы знаете о строении желчного пузыря и желчных протоков.

7. Назовите части поджелудочной железы, ее положение в брюшной полости, расскажите о взаимоотношениях экзокринной и эндокринной частей.

## **Пищеварение. Питательные вещества**

Для нормальной деятельности человеческого организма необходимо постоянное поступление пищи — белков, жиров, углеводов, минеральных солей, витаминов, воды. *Питательные вещества* являются строительными материалами и источником энергии, необходимыми для замещения отмирающих клеток, для роста организма, отправления жизненных функций.

Пища в том виде, в каком она поступает в организм, не может всосаться в кровь и лимфу и быть использована для выполнения различных функций. Чтобы быть усвоенной организмом, пища в органах пищеварительной системы подвергается механической и химической обработке. Пища измельчается, перемешивается с пищеварительными соками, ферменты которых расщепляют питательные вещества на более простые элементы, которые всасываются и усваиваются организмом. Только вода, минеральные вещества (соли), витамины усваиваются в их натуральном виде.

Механическую и химическую обработку пищи и превращение ее в усваиваемые организмом вещества называют *пищеварением*.

Все химические соединения, которые используются в организме в качестве строительных материалов и источников энергии (белки, углеводы, жиры), называются *питательными веществами*.

**Белки** содержат в своем составе водород, кислород, углерод, азот, серу, фосфор и другие элементы. В желудке, тонкой кишке белки, поступающие в организм с пищей, расщепляются до аминокислот и их составляющих, которые всасываются и используются для синтеза специфических для человека белков. Из 20 аминокислот, необходимых человеку, девять называются *незаменимыми*, так как они не могут синтезироваться в человеческом организме. Это валин, гистидин, изолейцин, лейцин, лизин, метионин, треонин, триптофан, фенилаланин.

Перечисленные аминокислоты должны поступать в организм с пищей.

Белки, содержащие полный набор аминокислот, в том числе и незаменимые аминокислоты, называются биологически *полноценными белками*. Наиболее ценным является белок молока, мяса, рыбы, яиц. Белки кукурузы, пшеницы, ячменя считаются неполноценными, так как они не содержат полного набора аминокислот.

**Углеводы**, в состав которых входят водород, кислород, углерод, поступают в организм в виде овощей, фруктов, крахмала и другой растительной пищи. Сложно устроенные углеводы называют полисахаридами. При переваривании полисахариды расщепляются до растворимых в воде дисахаридов и моносахаридов. Моносахариды (глюкоза, фруктоза и др.) всасываются в кровь и используются в организме в качестве источника энергии и строительных материалов.

**Жиры**, состоящие из углерода, кислорода и водорода, имеют сложное строение. В процессе пищеварения жиры расщепляются на их составляющие — глицерин и жирные кислоты (олеиновую, пальмитиновую, стеариновую), которые в жирах находятся в различных сочетаниях и соотношениях. В организме жиры могут также синтезироваться из углеводов и продуктов расщепления белков. Некоторые жирные кислоты не могут образовываться в организме (олеиновая, а также арахидоновая, линолевая, линолиновая, которые содержатся в растительных маслах). Жиры входят в состав всех клеток, тканей, органов, а также служат богатыми запасами энергии.

В пище присутствуют **пищевые волокна**, являющиеся клетчаткой (целлюлозой) и входящие в состав стенок растительных клеток. Пищевые волокна не расщепляются ферментами, они способны удерживать воду. Это является важным, так как набухшие пищевые волокна, растягивая стенки толстой кишки, стимулируют перистальтику, передвижение пищевых масс в сторону прямой кишки.

**Минеральные вещества** также поступают в организм с пищей. Это соли, содержащие кальций, фосфор, калий, натрий, серу, хлор, железо, магний, иод. Многие другие элементы присутствуют в пище в малых количествах, поэтому их называют *микроэлементами*.

Для растущего организма минеральных солей требуется больше, чем для взрослого человека, так как они участвуют в образовании костной ткани, росте органов, входят в состав гемоглобина крови, желудочного сока, гормонов, клеточных мембран, нервных синапсов.

**Вода**, количество которой у взрослого человека достигает 65% общей массы тела, является составной частью тканевой жидкости, крови, внутренних сред организма.

**Витамины**, являющиеся сложными органическими соединениями, присутствуют в пище в малых количествах. Они необходимы для обменных процессов, их отсутствие, недостаток ведет к появлению специфических заболеваний — авитаминозов.

Питание должно полностью обеспечивать пластические процессы в организме и его энергетические затраты. Потребность в количестве и качественном составе питательных веществ (белков, жиров, углеводов, минеральных веществ и витаминов) зависит от возраста, массы тела, пола, выполняемой работы.

Энергозатраты в организме измеряют в калориях (или Джоулях). Одной калорией называют количество энергии, необходимое для повышения температуры воды на 1°C (1 калория = 4,2 Дж). В организме при окислении 1 г белков образуется 4,1 ккал (килокалории), 1 г углеводов — 4,1 ккал, 1 г жиров — 9,3 ккал.

Данные о потребностях в энергии у работников различных видов труда приведены в таблице 8.

Таблица 8

Суточная потребность энергии для лиц разных категорий труда (в ккал)

Виды трудовой деятельности	Потребность в энергии в течение одних суток (в ккал)
Учащиеся 8—11 лет	1900
Учащиеся 12—14 лет	2400
Люди умственного труда	2800-3000
Люди, занятые на механизированных видах труда	3000-3600
Работники физического труда, в том числе частично механизированного	3200-4000
Люди, выполняющие тяжелую физическую работу	3700-5000 (и больше)

Для обеспечения жизненных потребностей организма в течение суток в пище при легкой работе должно быть не менее 80—100 г белков, а при тяжелых физических нагрузках — 120—160 г. Для детей количество белков при расчете на 1 кг массы тела должно быть больше, чем для взрослого, поскольку у растущего детского организма синтети-

ческие процессы протекают более интенсивно. Общее количество жиров в пище в сутки должно быть не менее 50 г, в том числе и животные жиры и растительные. Потребность в углеводах в течение суток составляет 400—500 г.

*Расщепление {переваривание}* белков, жиров, углеводов происходит с помощью *пищеварительных ферментов {соков}* — продуктов секреции слюнных, желудочных, тонкокишечных и толстокишечных желез, а также печени и поджелудочной железы. В течение суток в пищеварительную систему поступает примерно 1,5 л слюны, 2,5 л желудочного сока, 2,5 л кишечного сока, 1,2 л желчи, 1 л сока поджелудочной железы.

Ферменты являются необходимыми составляющими секретов пищеварительных желез. Благодаря пищеварительным ферментам белки расщепляются до аминокислот, жиры — до глицерина и жирных кислот, углеводы — до моносахаридов. Пищеварительные ферменты представляют собой сложные органические вещества, которые легко вступают в химические реакции с пищевыми продуктами. Они служат также ускорителями (катализаторами) биологических реакций — расщепления пищевых веществ. Выделяют ферменты, расщепляющие белки, — *протеазы*, расщепляющие жиры — *липазы*, расщепляющие углеводы — *амилазы*. Для расщепляющих действий ферментов необходимы определенные условия — температура тела и реакция среды (кислая или щелочная).

Органы пищеварительной системы выполняют также *двигательную {моторную} функцию*. В органах пищеварения пища измельчается и перемешивается с пищеварительными соками, что обеспечивает тесный контакт пищевых масс с ферментами. Перемешивание пищи с одновременным продвижением способствует непрерывному и тесному ее контакту с всасывающей поверхностью кишечника и более полному всасыванию переваренных компонентов пищи. Продвижение пищевых масс в направлении к прямой кишке способствует формированию каловых масс и завершается удалением их из организма.

### Пищеварение в полости рта

Механическая и химическая обработка пищи начинается в полости рта. Здесь пища измельчается, анализируются ее вкусовые качества. Пища смачивается слюной, начинаются гидролиз полисахаридов и формирование пи-

щевового комка. Средняя длительность пребывания пищи в полости рта составляет 15—20 секунд.

В ответ на раздражения вкусовых, тактильных и температурных рецепторов, которые расположены в слизистой оболочке языка и стенок полости рта, крупные и мелкие железы выделяют слюну.

*Слюна* представляет собой мутноватую жидкость слабощелочной реакции. Слюна содержит 98,5—99,5% воды и 1,5—0,5% сухого вещества. Основную часть сухого вещества составляет слизь — *муцин*. Чем больше в слюне муцина, тем она более вязкая и густая. Муцин способствует формированию, склеиванию пищевого комка и облегчает его проглатывание — поступление из полости рта в глотку. Помимо муцина, в слюне содержатся ферменты *амилаза*, *мальтаза* и *ионы*  $\text{Na}^+$ ,  $\text{K}^+$ ,  $\text{Ca}^+$ ,  $\text{Cl}^-$  и др. Под действием фермента амилазы в щелочной среде начинается расщепление углеводов до дисахаридов (мальтозы). Мальтаза расщепляет мальтозу до моносахаридов (глюкозы).

Различные пищевые вещества вызывают неодинаковое по количеству и качеству отделение слюны. Выделение слюны происходит рефлекторно. При воздействии пищи на расположенные в стенках полости рта механические, химические, температурные рецепторы нервные импульсы от них поступают в слюноотделительные центры мозга. Из мозга к слюнным железам направляются ответные сигналы по симпатическим и парасимпатическим волокнам вегетативной нервной системы. В симпатических эффекторных нервных окончаниях высвобождается норадреналин, под влиянием которого выделяется небольшое количество густой слюны. В парасимпатических нервных окончаниях высвобождается ацетилхолин, благодаря которому слюнные железы выделяют большое количество жидкой слюны. Слюна выделяется не только при непосредственном воздействии пищи на нервные окончания слизистой оболочки в полости рта (безусловно-рефлекторная деятельность), а также условно-рефлекторно — в ответ на обонятельные, зрительные, слуховые и другие воздействия (запах, цвет пищи, разговор о еде).

*Глотание* — это сложный рефлекторный акт. Пережеванная, смоченная слюной пища превращается в полости рта в пищевой комок, который движениями языка, губ и щек попадает на корень языка. Корень языка и мягкое небо имеют большое количество чувствительных нервных окончаний, раздражение которых пищей передается в продол-

говатый мозг к нейронам центра глотания (двойное ядро языкоглоточного и блуждающего нервов). Отсюда нервные импульсы по двигательным (эфферентным) нервным волокнам в составе этих нервов поступают к мышцам глотки и вызывают акт глотания. В этот момент вход в носовую полость закрывается мягким нёбом, надгортанник закрывает вход в гортань, задерживается дыхание. Если человек во время еды разговаривает, то вход из глотки в гортань не закрывается, и пища может попасть в просвет гортани, в дыхательные пути. Вот почему во время еды нельзя разговаривать.

Из ротовой полости пищевой комок попадает в ротовую часть глотки. В это время продольные мышцы глотки (шило-глоточные, трубно-глоточные) поднимают глотку, как бы натягивают ее на пищевую комочек, а круговые мышцы (констрикторы глотки), сокращаясь, проталкивают пищу из глотки в пищевод. Волнообразное сокращение мышц пищевода продвигает пищу в желудок. Весь путь от ротовой полости до желудка твердая пища проходит за 6—8 секунд, а жидкая — за 2—3 секунды.

### Пищеварение в желудке

Пища, поступившая из пищевода в желудок, находится в нем до 4—6 часов. В это время под действием желудочного сока пища переваривается.

*Желудочный сок*, вырабатываемый железами желудка, представляет собой прозрачную бесцветную жидкость, имеющую кислую реакцию благодаря присутствию *соляной кислоты (НСl)*, в количестве до 0,5% (рН — 0,9—1,5). Желудочный сок содержит пищеварительные ферменты *пепсин, гастриксин, липазу*. В желудочном соке много слизи — *муцина*. Благодаря наличию соляной кислоты желудочный сок обладает высокими бактерицидными свойствами. Поскольку железы желудка выделяют в течение суток 1,5—2,5 л желудочного сока, то пища в желудке превращается в жидкую кашицу.

Ферменты пепсин и гастриксин переваривают (расщепляют) белки до крупных частиц — полипептидов, не способных всосаться в капилляры желудка. Пепсин также створаживает казеин молока, который в желудке подвергается гидролизу. Эмульгированные жирные компоненты молока расщепляет липаза.



Важная роль в желудке принадлежит слизи — муцину. Слизь предохраняет слизистую оболочку желудка от самопереваривания, а также содержит так называемый *внутренний фактор Касла*, необходимый для всасывания витамина В<sub>12</sub> и образования *антианемической субстанции*. При попадании в желудок спирта действие слизи ослабляется и тогда создаются благоприятные условия для образования язв слизистой оболочки, для возникновения воспалительных явлений — гастрита.

Выделение желудочного сока начинается уже через 5—10 минут после начала еды. Секреция желудочных желез продолжается все время, пока пища находится в желудке. Состав желудочного сока и скорость его выделения зависят от количества и качества пищи. Жир, крепкие растворы сахара, а также отрицательные эмоции (гнев, печаль) задерживают, тормозят образование желудочного сока. Сильно ускоряют образование и выделение желудочного сока экстракты мяса и овощей (бульоны из мясных и овощных продуктов).

Стимуляторами выделения желудочного сока являются гормоны, выделяемые эндокриноцитами в стенках органов пищеварительной системы, особенно самого желудка и двенадцатиперстной кишки, а также всосавшиеся в кровь продукты переваривания пищи.

Выделение желудочного сока происходит не только во время еды, но и при запахе пищи, ее виде, даже при разговоре о еде. В этих случаях желудочный сок выделяется в результате условно-рефлекторной деятельности организма.

Для переваривания пищи важную роль играет *моторика желудка*. Сокращение гладкой мускулатуры желудка происходит при наличии в нем пищи, а также и у «голодного» желудка. Выделяют два вида мышечных сокращений стенок желудка: *перистолу* и *перистальтику*. При поступлении пищи в желудок его мускулатура сокращается тонически и стенки желудка плотно охватывают пищевые массы. Такое действие желудка получило название *перистолы*. При перистоле слизистая оболочка желудка плотно соприкасается с пищей, выделяемый желудочный сок сразу же смачивает прилежащую к его стенкам пищу. *Перистальтические сокращения* мускулатуры возникают в области кардиальной части желудка и в виде волн распространяются к привратнику. Благодаря перистальтическим волнам пища в желудке перемешивается и продвигается к выходу из желудка в двенадцатиперстную кишку. *Перемешивание пищи спо-*

способствует лучшему ее смачиванию желудочным соком и перевариванию.

Сокращения мускулатуры возникают и у пустого желудка. Это «голодные сокращения», появляющиеся через каждые 60—80 минут. Считают, что такого рода сокращения желудка вызываются чувством голода.

При попадании в желудок недоброкачественной пищи, сильно раздражающих веществ происходит обратная перистальтика (антиперистальтика). При этом возникает рвота, которая является защитной рефлекторной реакцией организма.

Продвижение пищи из желудка в тонкую кишку происходит благодаря перистальтическим волнам, которые прогоняют пищевую кашицу к привратнику. Если пилорический сфинктер расслаблен и отверстие в двенадцатиперстную кишку открыто, то пища поступает из желудка в двенадцатиперстную кишку. Если отверстие закрыто, то пищевая кашица снова отбрасывается из привратника вглубь желудка и продолжает перевариваться. После поступления порции пищи в двенадцатиперстную кишку ее слизистая оболочка раздражается кислым содержимым и механическим воздействием пищи. Пилорический сфинктер при этом рефлекторно закрывает отверстие, ведущее из желудка в кишку. После появления в двенадцатиперстной кишке щелочной реакции в связи с выделением в нее желчи и панкреатического сока в кишку поступает новая порция кислого содержимого из желудка. Таким образом, пищевая кашица порциями из желудка выбрасывается в двенадцатиперстную кишку.

### **Пищеварение в тонкой кишке**

*Двенадцатиперстная кишка* в пищеварении играет особую роль. В этот начальный отдел тонкой кишки выделяются не только секреты ее собственных желез, но и желчь, панкреатический сок. Ферменты, выделяемые железами двенадцатиперстной кишки, играют активную роль в переваривании пищи. Секрет этих желез содержит муцин, защищающий слизистую оболочку, а также ферменты, расщепляющие белок, и энтерокиназу, превращающую неактивный фермент поджелудочного сока трипсиноген в активный трипсин.

*Панкреатический сок* (секрет поджелудочной железы) бесцветный, имеет щелочную реакцию (рН 7,3—8,7). Он

содержит различные пищеварительные ферменты, переваривающие белки, жиры, углеводы. Под воздействием ферментов *трипсина* и *химотрипсина* белки перевариваются до аминокислот. *Липаза* расщепляет жиры до глицерина и жирных кислот. *Амилаза* и *малыпаза* переваривает углеводы до моносахаридов.

Секреция сока поджелудочной железы происходит рефлекторно в ответ на сигналы, идущие от рецепторов в слизистой оболочке полости рта, и начинается через 2—3 минуты после начала еды. Затем выделения панкреатического сока происходят в ответ на раздражение слизистой оболочки двенадцатиперстной кишки кислой пищевой кашицей, поступающей из желудка. Секрецию пищеварительных ферментов поджелудочной железы стимулируют также гормоны *секретин* и *панкреазимин*, выделяемые энтероцитами двенадцатиперстной кишки в ответ на химические и механические раздражения пищей. В поджелудочную железу эти гормоны поступают с током крови из сосудов двенадцатиперстной кишки.

*Жель*, образующаяся в печени в промежутке между приемами пищи, поступает в желчный пузырь в жидком виде, концентрируется там в 7—8 раз путем всасывания воды. Во время пищеварения при поступлении пищи в двенадцатиперстную кишку желчь выделяется в нее из желчного пузыря. Жель, имеющая золотисто-желтый цвет, содержит *желчные кислоты*, *желчные пигменты*, *холестерин* и другие вещества. В течение суток образуется 0,5—1,2 л желчи. Жель эмульгирует жиры до мельчайших капель и способствует их всасыванию, активирует пищеварительные ферменты, замедляет гнилостные процессы, усиливает перистальтику тонкой кишки.

*Жельеобразование* и поступление желчи в двенадцатиперстную кишку стимулируется присутствием пищи в желудке и в двенадцатиперстной кишке, а также видом и запахом пищи и регулируется нервным и гуморальным путями. Из двенадцатиперстной кишки благодаря ее перистальтике пищевая кашлица продвигается в тощую кишку, а затем в подвздошную кишку. Выделяемый кишечными железами в ответ на механические и химические раздражения *кишечный сок* (до 2,5 л в сутки) расщепляет пептиды до аминокислот, сахара — до глюкозы и фруктозы. В кишечном соке содержится 22 пищеварительных фермента, в том числе *энтерокиназа* (активатор трипсиногена поджелудочной железы), *пептидаза*, *липаза*, *амилаза* и *фосфатаза*, *сахараза*.

Пищеварение происходит как в просвете тонкой кишки (*полостное пищеварение*), так и на поверхности микроворсинок щеточной каемки кишечного эпителия (*пристеночное, или мембранное, пищеварение*) (рис. 48). Пристеночное пищеварение является заключительным этапом переваривания пищи, после чего начинается всасывание.

Окончательное переваривание пищи и всасывание продуктов переваривания происходит по мере продвижения пищевых масс в направлении от двенадцатиперстной кишки в подвздошную кишку и далее к слепой кишке. В результате сокращения циркулярного и продольного мышеч-

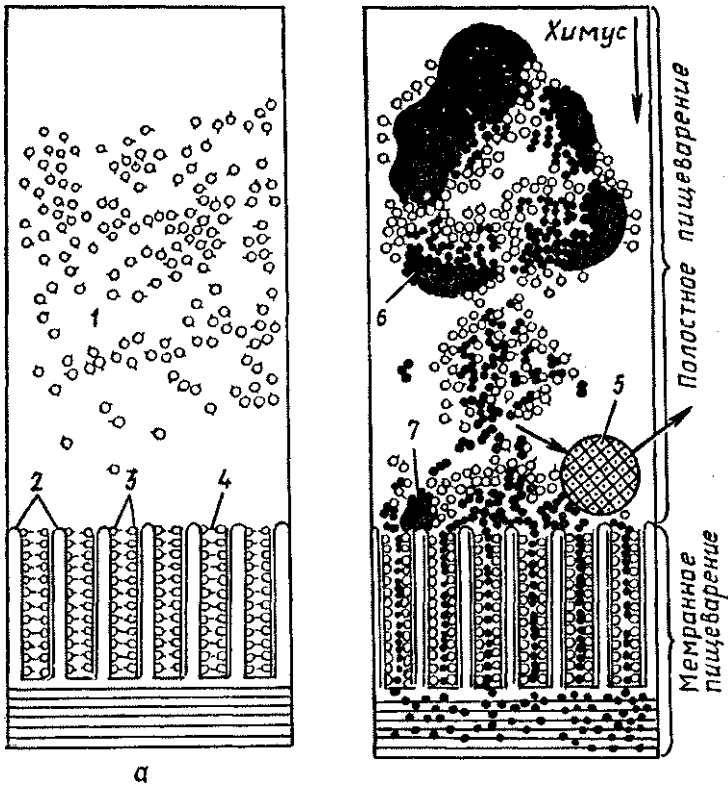


Рис. 48. Взаимоотношения полостного и мембранного пищеварения (схема) (Косицкий Г.И., 1985):

а — полость кишки без пищевой массы; б — полость кишки с пищевой массой; 1 — ферменты в полости кишки, 2 — микроворсинки, 3 — ферменты на поверхности микроворсинок, 4 — поры каемчатого эпителия, 5 — микроб, 6,7 — пищевые массы на различных стадиях гидролиза

ных слоев стенок тонкой кишки происходят два вида движения: перистальтическое и маятникообразное. *Перистальтические движения тонкой кишки* в виде сократительных волн возникают в начальных ее отделах и пробегают до слепой кишки. При этом пищевые массы перемешиваются с кишечным соком, что ускоряет процесс переваривания пищи и продвижения ее в сторону толстой кишки. При *маятникообразных движениях тонкой кишки* ее мышечные слои на коротком участке то сокращаются, то расслабляются. При этом пищевые массы передвигаются в просвете кишки то в одном, то в другом направлениях. В результате происходит интенсивное перемешивание пищи.

### **Пищеварение в толстой кишке**

Из тонкой кишки не всосавшиеся в ее кровеносные и лимфатические капилляры остатки пищи через подвздошно-слепокишечное отверстие поступают в толстую кишку.

В толстой кишке всасываются вода и остатки переваренной пищи, формируются каловые массы, которые удаляются из организма. Железы толстой кишки также вырабатывают пищеварительные соки с малым содержанием ферментов и много слизи, необходимой для формирования и выведения каловых масс. В толстой кишке присутствуют также бактерии, которые своими ферментами разрушают и переваривают клетчатку (целлюлозу). В то же время толстокишечные бактерии синтезируют витамин К и витамины группы В.

В толстой кишке благодаря *перистальтическим* и *антиперистальтическим* движениям ее мускулатуры пищевые массы задерживаются до двух суток. Это способствует более полному всасыванию воды и питательных веществ.

До 10% принимаемой пищи (при смешанном питании) организмом не усваивается. Остатки пищевых масс склеиваются слизью в толстой кишке, уплотняются. Растяжение каловыми массами стенок прямой кишки вызывает позыв к дефекации, которая происходит рефлексорно. Центр дефекации находится в крестцовом отделе спинного мозга.

### **Всасывание**

Продукты пищеварения — растворенные в воде питательные вещества, соли, витамины всасываются в кровеносные и лимфатические капилляры слизистой оболочки

тонкой кишки. Многочисленные ворсинки слизистой оболочки и микроворсинки эпителиоцитов тонкой кишки образуют огромную всасывательную поверхность (около 200 м<sup>2</sup>). *Ворсинки* благодаря имеющимся у них сокращающимся и расслабляющимся гладкомышечным клеткам работают как *всасывающие микронасосы*. Поэтому всасывание является активным процессом, на который эпителиоциты затрачивают свою энергию. Эпителиоциты пропускают из просвета кишки в кровеносное русло аминокислоты и глюкозу и задерживают непереваренные белки; жиры, переваренные (расщепленные) в кишечнике до глицерина и жирных кислот, всасываются в лимфатические капилляры. На пути к лимфатическим капиллярам глицерин и жирные кислоты в эпителиальных клетках образуют мельчайшие жировые капли, растворимые в воде. Жирные кислоты переводятся в растворимое состояние с помощью желчных кислот, а глицерин растворим в воде непосредственно. При отсутствии желчных кислот в кишечнике, например при закупорке желчевыводящих путей или заболеваниях печени, всасывание жиров не происходит и жиры выводятся вместе с калом.

В *толстой кишке* всасывается вода, а также соли. Некоторые лекарственные препараты, например глауберова соль (сульфат натрия) и другие сульфопрепараты, плохо всасываются через слизистую оболочку кишки. При приеме таких лекарств в кишечнике резко повышается осмотическое давление, вода из крови поступает в кишечник, растягивает его, усиливает перистальтику, оказывает слабительное действие.

В *желудке* всасывается алкоголь, некоторые лекарственные вещества — снотворные (барбитураты), аспирин (ацетилсалициловая кислота). Питательные вещества в желудке не всасываются, так как они в достаточной степени еще не переварены. Незначительное всасывание наблюдается уже в ротовой полости. Из лекарственных веществ через слизистую оболочку полости рта всасывается нитроглицерин.

Вопросы для повторения и самоконтроля:

1. Какие процессы в организме называют пищеварением? Опишите эти процессы.
2. Какие вещества относят к питательным веществам? Какое значение они имеют для организма человека?
3. Что вы знаете об энергозатратах в организме при различных видах работы? Приведите примеры, если помните.

4. Какие вещества называют пищеварительными ферментами, какую роль в пищеварении они выполняют?
5. Дайте характеристику пищеварительным процессам в полости рта, в желудке, в тонкой кишке, в толстой кишке.
6. Расскажите, что вы знаете о составе слюны, желудочного сока, желчи, кишечного сока, панкреатического сока.
7. До каких составляющих перевариваются в организме белки, жиры и углеводы? В чем необходимость расщепления (переваривания) этих веществ?
8. Что такое полостное пищеварение и пристеночное (мембранное) пищеварение? Опишите эти процессы.
9. Какие функции выполняет мускулатура стенок органов пищеварительной системы в процессах переваривания пищи? Что такое перистолта, перистальтика, антиперистальтика и маятникообразные движения кишки?
10. Расскажите о всасывании переваренной пищи в кровеносные и лимфатические капилляры.

## СИСТЕМА ОРГАНОВ ДЫХАНИЯ

К органам дыхания относятся полость носа, глотка, гортань, трахея, бронхи и легкие (рис. 49). Все органы дыхания (кроме легких) являются *воздухоносными путями*, они проводят воздух извне в легкие и из легких наружу. Легкие образуют *дыхательную часть*, поскольку в легких происходит газообмен между воздухом и кровью.

### Воздухоносные пути

Воздухоносные пути имеют в своих стенках или костную основу (носовая полость), или хрящи (гортань, трахея, бронхи). Поэтому эти органы сохраняют просвет, не спадаются. Слизистая оболочка воздухоносных путей покрыта *мерцательным эпителием*, реснички их клеток своими движениями изгоняют наружу вместе со слизью попавшие в дыхательные пути инородные частицы.

#### Полость носа

*Полость носа* выполняет двоякую функцию — она является началом дыхательных путей и органом обоняния. Вдыхаемый воздух, проходя через полость носа, очищается, согревается, увлажняется. Находящиеся во вдыхаемом

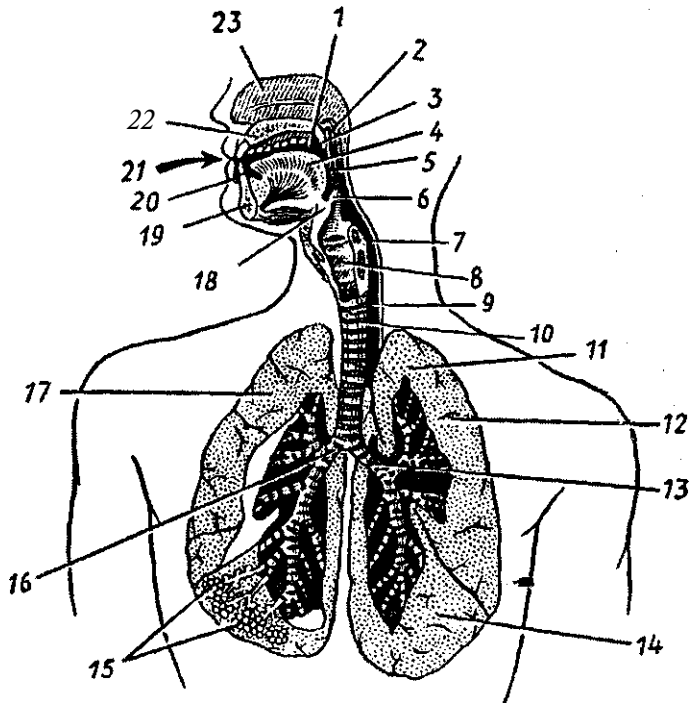


Рис. 49. Дыхательная система (схема):

1 — полость рта, 2 — носовая часть глотки, 3 — мягкое нёбо, 4 — язык, 5 — ротовая часть глотки, 6 — надгортанник, 7 — гортанная часть глотки, 8 — гортань, 9 — пищевод, 10 — трахея, 11 — верхушка легкого, 12 — верхняя доля левого легкого, 13 — левый главный бронх, 14 — нижняя доля левого легкого, 15 — альвеолы, 16 — правый главный бронх, 17 — правое легкое, 18 — подъязычная кость, 19 — нижняя челюсть, 20 — преддверие рта, 21 — ротовая щель, 22 — твердое нёбо, 23 — носовая полость

мом воздухе пахучие вещества раздражают обонятельные рецепторы, в которых возникают обонятельные нервные импульсы.

Спереди полость носа закрывает (и защищает) *наружный нос*. Спинка носа, имеющая костную основу, книзу переходит в его *верхушку*. Крылья носа (боковые его части) укреплены хрящевыми пластинками — *хрящами крыльев носа*.

Полость носа разделена перегородкой на правую и левую половины. Перегородка носа образована перпендикулярной пластинкой решетчатой кости и сошником. Сзади полость носа через отверстия — *хоаны* сообщается с верх-



ним отделом глотки — *носоглоткой*. На боковых стенках располагаются три носовые раковины: *верхняя, средняя и нижняя*, свисающие в полость носа. Между раковинами находятся носовые ходы: *верхний, средний и нижний* (рис. 50).

В слизистой оболочке, покрывающей верхние отделы полости носа (верхние носовые раковины и верхние носовые ходы), располагаются обонятельные рецепторы, воспринимающие различные запахи. Эта часть полости носа получила название *обонятельной области*. Зону нижних и средних носовых ходов называют *дыхательной областью*.

*Слизистая оболочка полости носа* богата кровеносными сосудами (венами), назначение которых — согревание вдыхаемого воздуха. При раздражении или повреждении слизистой оболочки здесь легко возникают носовые кровотечения,

В носовую полость открываются воздухоносные *придаточные полости (пазухи) носа*; лобная, верхнечелюстная (гайморова пазуха), клиновидная и решетчатые лабиринты. Воздухоносные придаточные пазухи не только умень-

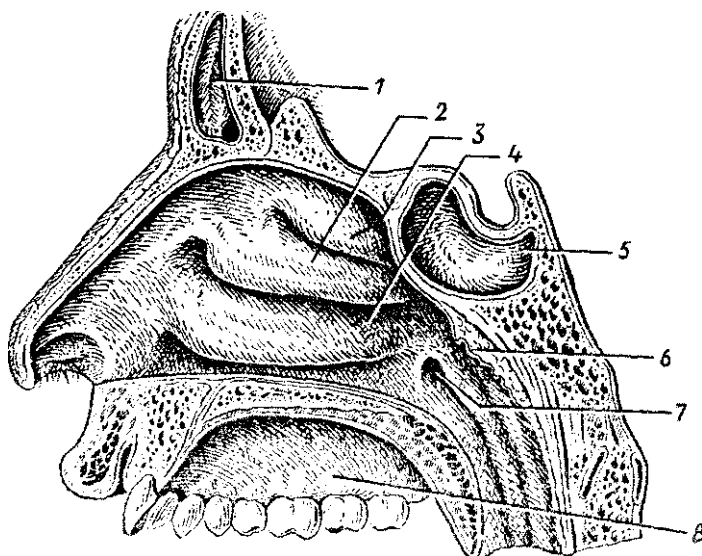


Рис. 50. Латеральная стенка полости носа:

1 — лобная пазуха, 2 — средняя носовая раковина, 3 — верхняя носовая раковина, 4 — нижняя носовая раковина, 5 — клиновидная пазуха, 6 — глоточная миндалина, 7 — глоточное отверстие слуховой трубы, 8 — твердое небо

шают вес (массу) черепа, но и служат резонаторами Звуков, голоса.

Из полости носа вдыхаемый воздух через хоаны попадает в носоглотку. Затем, пройдя через ротовую часть глотки, где пересекает пищеварительный путь, попадает в гортань. В ротовую часть глотки поступает также воздух при дыхании через рот.

#### Возрастные особенности полости носа

У новорожденного полость носа низкая (высота ее 17,5 мм) и узкая. Носовые раковины относительно толстые, носовые ходы развиты слабо. Нижняя носовая раковина касается дна полости носа. Общий носовой ход остается свободным, и через него осуществляется дыхание новорожденного, хоаны низкие. К 6 месяцам высота полости носа увеличивается до 22 мм и формируется средний носовой ход, к 2 годам — нижний, после 2 лет верхний. К 10 годам полость носа увеличивается в длину в 1,5 раза, а к 20 годам — в 2 раза по сравнению с новорождённым. Из околоносовых пазух у новорожденного имеется только верхнечелюстная, она развита слабо. Остальные пазухи начинают формироваться после рождения. Лобная пазуха появляется на втором году жизни, клиновидная — к 3 годам, ячейки решетчатой кости — к 3—6 годам. К 8—9 годам верхнечелюстная пазуха занимает почти все тело кости. Лобная пазуха к 5 годам имеет размеры горошины. Размеры клиновидной пазухи у ребенка 6—8 лет достигают 2—3 мм. Пазухи решетчатой кости в 7-летнем возрасте плотно прилежат друг к другу; к 14 годам по строению они похожи на решетчатые ячейки взрослого человека.

### Гортань

*Гортань* располагается в передней части шеи, ниже подъязычной кости, на уровне IV—VI шейных позвонков. Впереди гортани располагаются поверхностные мышцы шеи, сзади — гортанная часть глотки. Гортань при помощи связок и мышц соединена с подъязычной костью. При глотании, разговоре, кашле гортань смещается вверх-вниз. Вверху гортань сообщается с глоткой, внизу гортань переходит в трахею. Спереди и с боков к гортани прилежит щитовидная железа.

Скелетом гортани служат хрящи, соединенные друг с другом при помощи суставов и связок. Это щитовидный,

перстнещитовидный, черпаловидные хрящи и надгортанник (рис. 51). *Щитовидный хрящ* самый крупный, состоит из двух четырехугольных пластинок, впереди соединенных под прямым углом. Этот угол выступает кпереди, образуя возвышение, хорошо выраженное у мужчин (адамово яб-

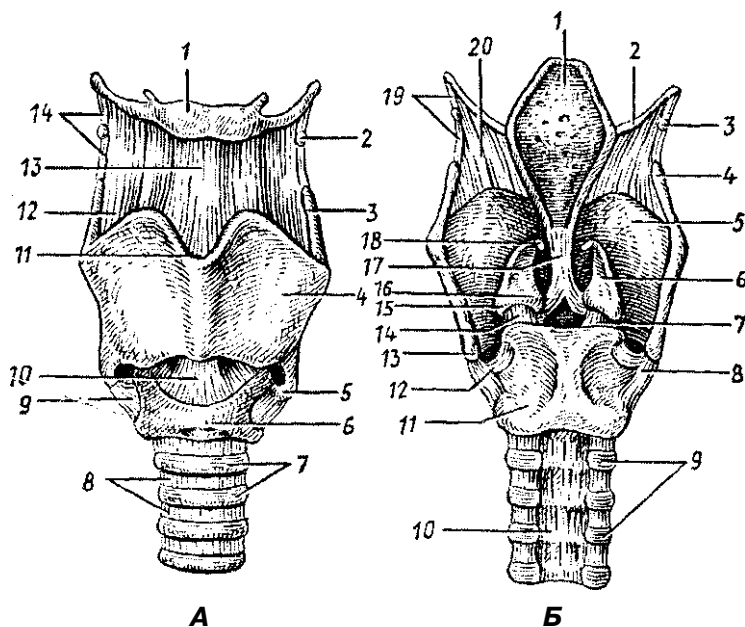


Рис. 51. Хрящи, связки и суставы гортани:

А — вид спереди: 1 — тело подъязычной кости, 2 — зерновидный хрящ, 3 — верхний рог щитовидного хряща, 4 — пластинка щитовидного хряща, 5 — нижний рог щитовидного хряща, 6 — дуга перстнещитовидного хряща, 7 — хрящи трахеи, 8 — кольцевые связки, 9 — перстнещитовидный сустав, 10 — перстнещитовидная связка, 11 — верхняя щитовидная вырезка, 12 — щитоподъязычная мембрана, 13 — срединная щитоподъязычная связка, 14 — латеральная щитоподъязычная связка.

Б — вид сзади: 1 — надгортанник, 2 — большой рог подъязычной кости, 3 — зерновидный хрящ, 4 — верхний рог щитовидного хряща, 5 — пластинка щитовидного хряща, 6 — черпаловидный хрящ, 7 — правый перстнечерпаловидный сустав, 8 — правый перстнещитовидный сустав, 9 — хрящи трахеи, 10 — перепончатая стенка трахеи, 11 — пластинка перстнещитовидного хряща, 12 — левый перстнещитовидный сустав, 13 — нижний рог щитовидного хряща, 14 — левый перстнечерпаловидный сустав, 15 — мышечный отросток черпаловидного хряща, 16 — голосовой отросток черпаловидного хряща, 17 — щитонадгортанная связка, 18 — рожковидный хрящ, 19 — латеральная щитоподъязычная связка, 20 — щитоподъязычная мембрана

локо). Книзу от щитовидного хряща располагается *перстневидный хрящ*, соединенный с щитовидным хрящом при помощи двух суставов. Сзади на пластинке перстневидного хряща находятся два подвижных *черпаловидных хряща*, над которыми лежат также парные миниатюрные *рожковидные* и *клиновидные хрящи*. Вход в гортань со стороны глотки закрывает эластичный *надгортанник*. Внутренняя поверхность гортани выстлана слизистой оболочкой.

*Полость гортани* подразделяется на три отдела: верхний, средний и нижний (рис. 52). Верхний отдел, суживающийся книзу до преддверных связок, называется *преддверием гортани*. Средний отдел находится между *преддверными (ложными) складками* вверху и *голосовыми (истинными) складками* внизу. В этом самом узком отделе гортани могут застрять предметы, попавшие в дыхательные пути. Справа и слева между преддверными и голосовыми складками имеются углубления — правый и левый *желудочки гортани*. Нижний отдел гортани — *подголосовая полость* — располагается книзу от голосовых связок. Расширяясь книзу, подголосовая полость переходит в трахею.

*Голосовые складки*, покрытые слизистой оболочкой, образованы *голосовыми связками* и *голосовыми мышцами*, натянутыми между щитовидным хрящом впереди и черпаловидными хрящами сзади. Узкое сагиттальное пространство между голосовыми складками носит название го-

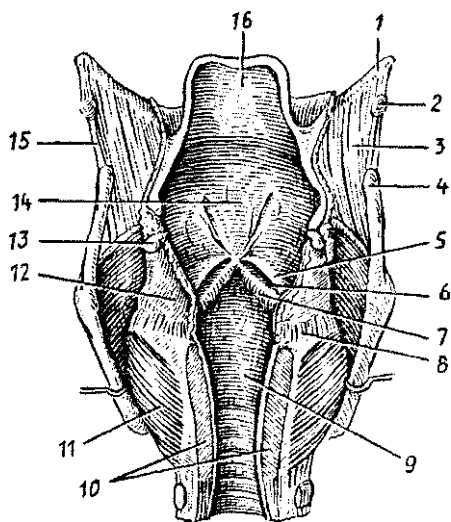


Рис. 52. Полость гортани. Вскрыта сзади:

1 — большой рог одъязычной кости, 2 — зерновидный хрящ, 3 — щитоподъязычная мембрана, 4 — верхний рог щитовидного хряща, 5 — складка преддверия, 6 — желудочек гортани, 7 — голосовая складка, 8 — перстнечерпаловидный сустав, 9 — подголосовая полость, 10 — пластинка перстневидного хряща (частично удалена), 11 — задняя черпаловидная мышца, 12 — черпаловидный хрящ, 13 — рожковидный хрящ, 14 — преддверие гортани, 15 — латеральная щитоподъязычная связка, 16 — надгортанник

*лосовой щели.* При прохождении выдыхаемого воздуха через голосовую щель голосовые связки колеблются, вибрируют и воспроизводят звуки.

При спокойном дыхании ширина голосовой щели составляет 5 мм. При голосообразовании, особенно при пении, крике, голосовая щель расширяется до максимальных ее размеров — до 15 мм (рис. 53). Более низкий голос у мужчин зависит от большей, чем у женщин и детей длины голосовых связок. Натяжение голосовых связок, ширину голосовой щели во время дыхания и во время голосообразования регулируют *мышцы гортани*. Мышцами гортани являются *голосовая* и *перстнещитовидная*, которые натягивают голосовые связки, боковые *перстнечерпаловидные* (суживают голосовую щель), *задние перстнечерпаловидные* (расширяют голосовую щель) и другие. В формировании членораздельной речи участвуют также губы, язык, зубы, полость рта и полость носа с ее придаточными пазухами.

#### Возрастные особенности гортани

Гортань новорожденного имеет сравнительно большие размеры; она короткая, широкая, воронкообразная, располагается выше, чем у взрослого человека (на уровне II—IV позвонков). Пластинки щитовидного хряща располагаются под тупым углом друг к другу. Выступ гортани отсутствует. Вследствие высокого расположения гортани у новорожденных и детей грудного возраста надгортанник находится несколько выше корня языка, поэтому при глотании пищевой комок (жидкость) обходит надгортанник латерально. В результате этого ребенок может дышать и глотать (пить) одновременно, что имеет важное значение при акте сосания,

Вход в гортань у новорожденного относительно шире, чем у взрослого. Преддверие короткое, поэтому голосовая щель находится высоко, она имеет длину 6,5 мм (в 3 раза короче, чем у взрослого), Голосовая щель заметно увеличивается в первые три года жизни ребенка, а затем в период полового созревания. Мышцы гортани у новорожденного и в детском возрасте развиты слабо, Наиболее интенсивный их рост наблюдается в период полового созревания. Гортань быстро растет в течение первых четырех лет жизни ребенка. В период полового созревания (после 10—12 лет) вновь начинается активный рост, который продолжается до 25 лет у мужчин и до 22—23 лет у жен-

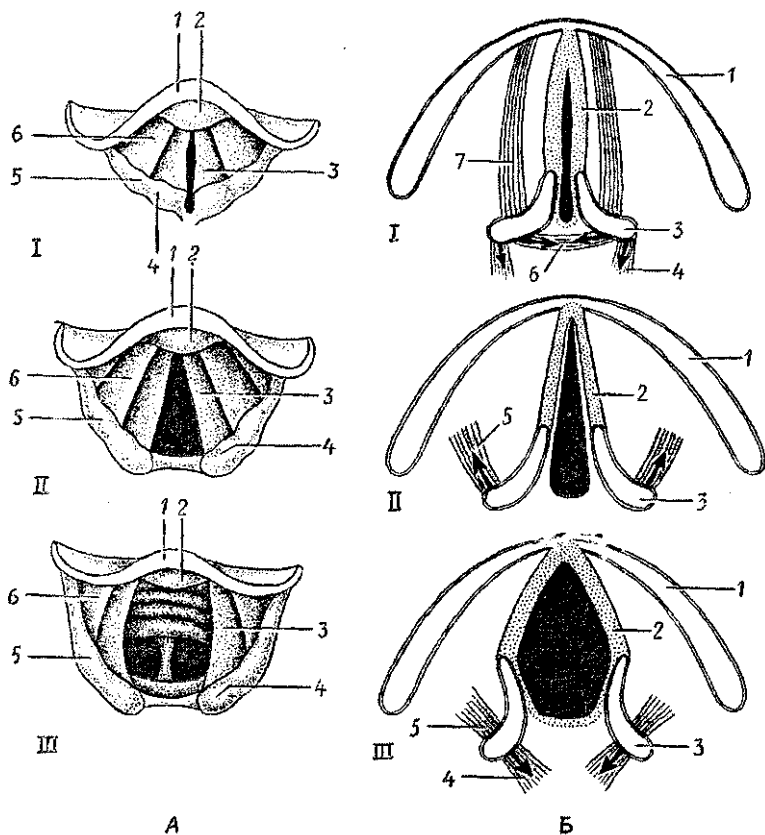


Рис. 53. Положение голосовых связок при различных функциональных состояниях. Голосовая щель закрыта (I), открыта при спокойном дыхании (II) и резко расширена (при голосообразовании) (III).

Стрелками указано направление тяги мышц.

А — ларингоскопическая картина: 1 — надгортанник, 2 — надгортанный бугорок, 3 — голосовая складка, 4 — рожковидный бугорок, 5 — клиновидный бугорок, 6 — складка преддверия.

Б — схемы различных положений голосовых связок, голосовой щели и черпаловидных хрящей: 1 — пластинка (правая) щитовидного хряща, 2 — голосовая связка и голосовая мышца, 3 — черпаловидный хрящ, 4 — задняя перстнечерпаловидная мышца, 5 — латеральная перстнечерпаловидная мышца, 6 — поперечная черпаловидная мышца, 7 — щито-черпадовидная мышца

щин. Вместе с ростом гортани (она постепенно опускается) в детском возрасте расстояние между ее верхним краем и подъязычной костью увеличивается. К 7 годам нижний край гортани находится на уровне верхнего края VI шейного позвонка. Положение, характерное для взрослого человека, гортань занимает после 17—20 лет.

Половые отличия гортани в раннем возрасте не наблюдаются. В дальнейшем рост гортани у мальчиков идет несколько быстрее, чем у девочек. После 6—7 лет гортань у мальчиков крупнее, чем у девочек того же возраста. В 10—12 лет у мальчиков становится заметным выступ гортани. В период полового созревания размеры гортани, длина голосовых связок у мальчиков больше, чем у девочек.

Хрящи гортани, тонкие у новорожденного, с возрастом становятся более толстыми, однако долго сохраняют свою гибкость. В пожилом и старческом возрасте в хрящах гортани, кроме надгортанника, откладываются соли кальция; хрящи окостеневают, становятся хрупкими и ломкими.

### Трахея и бронхи

*Трахея*, с которой сверху соединяется связками гортань, простирается от нижнего края VI шейного позвонка до верхнего края V грудного позвонка, Трахея имеет скелет в виде 16—20 *хрящевых полуколец*, не замкнутых сзади и соединенных *кольцевыми связками*, Задняя стенка трахеи, прилежащая к пищеводу, *перепончатая*, построена из соединительной ткани и гладкомышечных пучков. Слизистая оболочка трахеи покрыта мерцательным эпителием, содержит много желез и лимфоидных узелков.

На уровне V грудного позвонка трахея делится на два *главных бронха (бифуркация трахеи)* — правый и левый, направляющиеся к воротам легких, *Правый главный бронх* короче и шире *левого*, он является как бы продолжением трахеи, Стенки главных бронхов имеют такое же строение, как и трахея, их скелет образован хрящевыми полукольцами, В *воротах легких* главные бронхи делятся на *долевые*. В правом легком имеется три долевых бронха, в левом — два, Долевые бронхи делятся на *сегментарные* и другие более мелкие, которые образуют в каждом легком 22—23 порядка ветвления. Разветвление бронхов в легком называют *бронхиальным деревом*, В стенках бронхов среднего диаметра гиалиновая хрящевая ткань сменяется эластическими хрящевыми пластинками. У мелких бронхов хряще-

вая ткань отсутствует вообще, но хорошо выражена гладкомышечная ткань.

### Возрастные особенности трахеи и главных бронхов

У новорожденного длина трахеи составляет 3,2—4,5 см, ширина просвета в средней части — около 0,8 см. Перепончатая стенка трахеи относительно широкая, хрящи трахеи развиты слабо, тонкие, мягкие. В пожилом и старческом возрасте (после 60—70 лет) хрящи трахеи становятся плотными, хрупкими, при сдавлении легко ломаются.

После рождения трахея быстро растет в течение первых 6 месяцев, затем рост ее замедляется и вновь ускоряется в период полового созревания и в юношеском возрасте (12—22 года). К 3—4 годам жизни ребенка ширина просвета трахеи увеличивается в 2 раза. Трахея у ребенка 10—12 лет вдвое длиннее, чем у новорожденного, а к 20—25 годам длина ее утраивается.

Слизистая оболочка стенки трахеи у новорожденного тонкая, нежная; железы развиты слабо. У ребенка 1—2 лет верхний край трахеи располагается на уровне IV—V шейных позвонков, в 5—6 лет — кпереди от V—VI позвонков, а в подростковом возрасте — на уровне VI шейного позвонка. Бифуркация трахеи к 7 годам жизни ребенка находится кпереди от IV—V грудных позвонков, а после 7 лет постепенно устанавливается на уровне V грудного позвонка, как у взрослого человека. Главные бронхи особенно быстро растут на первом году жизни ребенка и в период полового созревания.

### Легкие

*Правое и левое легкие* располагаются в грудной полости, справа и слева от сердца и крупных кровеносных сосудов. Покрывают легкие серозной оболочкой — *плеврой*, образующей вокруг каждого легкого замкнутый плевральный мешок — *плевральную полость*. По форме легкое напоминает конус с уплощенной медиальной стороной, закругленной верхушкой и основанием, обращенным к диафрагме (рис. 54).

У каждого легкого выделяют три поверхности: реберную, диафрагмальную и средостенную. *Реберная поверх-*



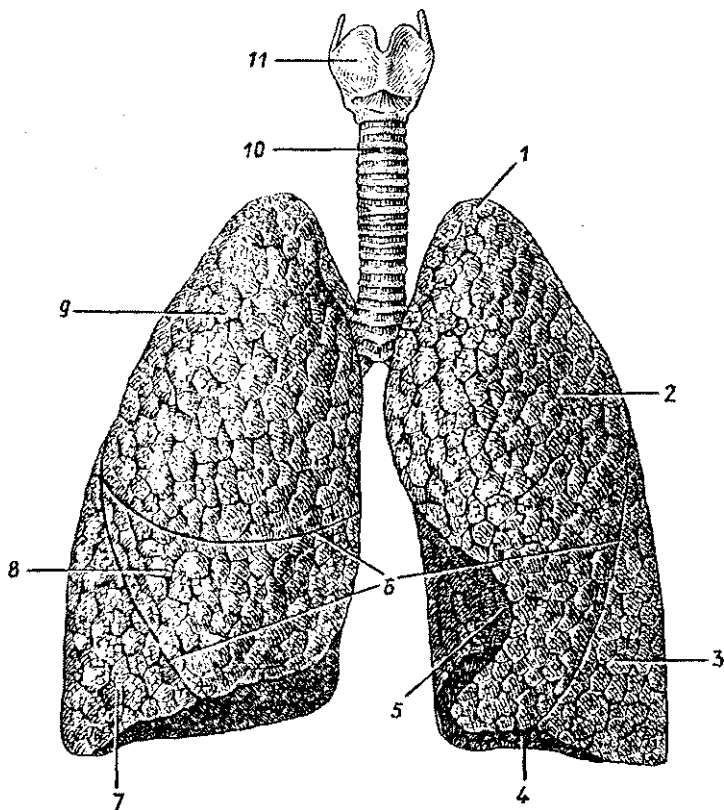


Рис. 54. Легкие. Вид спереди:

1 — верхушка легкого, 2 — верхняя доля левого легкого, 3 — нижняя доля левого легкого, 4 — основание легкого, 5 — сердечная вырезка, 6 — междольевые щели, 7 — нижняя доля правого легкого, 8 — средняя доля правого легкого, 9 — верхняя доля правого легкого, 10 — трахея, 11 — гортань

*ность* выпуклая, прилежит к внутренней поверхности грудной стенки. *Диафрагмальная поверхность* вогнутая, она прилежит к диафрагме. *Средостенная (медиальная) поверхность* уплощенная. На уплощенной стороне (медиальной, средостенной) находятся *ворота легкого*, через которые в легкие входят главный бронх, легочная артерия, нервы, а выходят легочные вены и лимфатические сосуды. Бронхи, сосуды, нервы образуют корень легкого.

Каждое легкое глубокими *бороздами (щелями)* разделено на доли. У правого легкого *три доли: верхняя, средняя и*

*нижняя, у левого легкого две доли — нижняя и верхняя. У долей выделяют сегменты (по 10 в каждом легком), границы между которыми на поверхности легкого не видны. Сегменты легкого состоят из долек. В одном сегменте насчитывают примерно 80 долек. В каждую долю входит дольковый бронх диаметром 1 мм. Дольковый бронх делится на концевые {терминальные} бронхиолы, а концевые — на дыхательные (респираторные) бронхиолы. Дыхательные бронхиолы переходят в альвеолярные ходы, на стенках которых имеются миниатюрные выпячивания (пузырьки) — альвеолы. Одна концевая бронхиола с ее разветвлениями — дыхательными бронхиолами, альвеолярными ходами и альвеолами — называется альвеолярным {дыхательным} деревом, или легочным ацинусом {гроздью}. Ацинус является структурно-функциональной единицей легкого, в нем происходит газообмен между протекающей по капиллярам кровью и воздухом альвеол. В обоих легких человека имеется около 600—700 млн. альвеол, дыхательная поверхность которых составляет примерно 120 м<sup>2</sup>.*

#### Возрастные особенности легких

Легкие у новорожденного неправильной конусовидной формы, верхние доли относительно небольших размеров, средняя доля правого легкого по размерам равна верхней доле, а нижняя сравнительно велика. Масса обоих легких новорожденного составляет в среднем 57 г (от 39 до 70 г), объем 67 см<sup>3</sup>. Плотность недышавшего легкого составляет 1,068 (легкие мертворожденного ребенка тонут в воде), а плотность легкого дышавшего ребенка — 0,490. Бронхиальное дерево к моменту рождения в основном сформировано. На первом году жизни наблюдается его интенсивный рост (размеры долевых бронхов увеличиваются в 2 раза, а главных — в 1,5 раза). В период полового созревания рост бронхиального дерева снова усиливается. Размеры всех его частей к 20 годам увеличиваются в 3,5—4 раза по сравнению с бронхиальным деревом новорожденного. У людей 40—45 лет бронхиальное дерево имеет наибольшие размеры. Возрастная инволюция бронхов начинается после 50 лет. В пожилом и старческом возрасте длина и диаметр просвета сегментарных бронхов немного уменьшаются, иногда появляются четкообразные выпячивания их стенок.

Легочные ацинусы у новорожденного имеют небольшое количество мелких легочных альвеол. В течение второго года жизни ребенка и позже ацинус растет за счет появления новых альвеолярных ходов и образования новых легочных альвеол в стенках уже имеющихся альвеолярных ходов.

Образование новых разветвлений альвеолярных ходов заканчивается к 7—9 годам, легочных альвеол — к 12—15 годам. К этому времени размеры альвеол увеличиваются вдвое. Формирование легочной паренхимы завершается к 15—25 годам. В период от 25 до 40 лет строение легочного ацинуса практически не меняется. После 40 лет постепенно начинается старение легочной ткани: легочные альвеолы становятся крупнее, часть межальвеолярных перегородок исчезает. В процессе роста и развития легких после рождения увеличивается их объем: в течение первого года в 4 раза, к 8 годам — в 8 раз, к 12 годам — в 10 раз, к 20 годам — в 20 раз по сравнению с объемом легких новорожденного.

## Плевра

*Плевра* — это серозная оболочка, которая покрывает легкие со всех сторон, прочно срастаясь с легочной паренхимой, и образует стенки плевральных полостей, в которых располагаются легкие. Плевра, покрывающая легкие — *легочная, висцеральная плевра*, по корню легкого переходит на стенки грудной полости, образуя вокруг каждого легкого замкнутый *плевральный мешок* (правый и левый). Плевру, выстилающую стенки грудной полости, называют *пристеночной, или париетальной*. У париетальной плевры выделяют *реберную плевру*, прилежащую к ребрам, *диафрагмальную плевру* и *средостенную (медиастинальную) плевру*. Между париетальной и висцеральной плеврой имеется узкая щель — *плевральная полость*, содержащая небольшое количество серозной жидкости. Эта жидкость смачивает соприкасающиеся поверхности висцеральной и париетальной плевры, облегчает скольжение легких в плевральных полостях.

В местах перехода одной части плевры в другую имеются так называемые *плевральные синусы*, в которые заходят края легких только при максимальном вдохе. Наиболее глубоким синусом является *реберно-диафрагмальный синус*.

## Границы легких и плевральных полостей

В практической медицине большое значение имеет знание границ легких и плевральных мешков. Особенно актуальными эти сведения становятся при воспалении легких (пневмонии), при заболеваниях плевры (плевритах), появлении в плевральных мешках избыточного количества жидкости (крови — при кровоизлияниях, ранениях). Верхушки легких спереди располагаются на 3—4 см выше I ребра или на 2 см выше ключицы. Нижнюю границу определяют с учетом вертикальных линий. Это *окологрудинная линия*, проходящая по краю грудины (с обеих ее сторон), *среднеключичная линия*, проводимая вертикально через середину ключицы, *передняя подмышечная линия* (проходит по передней подмышечной складке), *средняя подмышечная линия* (идет вниз от самой глубокой точки подмышечной ямки), *задняя подмышечная линия* (проходит вдоль задней подмышечной складки), *лопаточная линия* (проходит через нижний угол лопатки) и *околопозвоночная линия*, проходящая вдоль позвоночного столба через реберно-позвоночные суставы.

*Передняя граница легкого* идет от его верхушки через грудино-ключичный сустав, затем через середину соединения рукоятки грудины с ее телом, далее вниз до хряща VI ребра, где переходит в нижнюю границу. *Нижняя граница легкого* по срединноключичной линии пересекает VI ребро, по средней подмышечной линии — VIII ребро, по лопаточной линии — X ребро, по околопозвоночной линии — XI ребро, где нижняя граница переходит в *заднюю границу*, уходящую вдоль позвоночника вверх. Нижняя граница левого легкого располагается несколько ниже границы правого легкого.

*Верхняя и передняя границы плевры* совпадают с такими же границами легкого. *Нижняя граница плевры* определяется по тем же линиям, что и легкое, только на одно ребро ниже.

## Возрастные границы легких

Границы легких с возрастом изменяются. Верхушка легкого новорожденного находится на уровне I ребра. В дальнейшем она выступает над I ребром и к 20—25 годам располагается выше I ребра (на 2 см выше ключицы). Нижняя граница правого и левого легких у новорожденного

на одно ребро выше, чем у взрослого. По мере увеличения возраста ребенка эта граница постепенно опускается. В пожилом возрасте (после 60 лет) нижние границы легких располагаются на 1–2 см ниже, чем у людей в возрасте 30–40 лет.

## Средостение

*Средостением* называют комплекс органов, расположенных в грудной полости между правым и левым легкими. Спереди средостение ограничено задней поверхностью грудины, сзади — грудным отделом позвоночника, снизу — диафрагмой. Вверху средостение через верхнюю апертуру грудной полости сообщается с областью шеи. В средостении располагаются сердце и перикард, аорта, верхняя полая вена, тимус, трахея и главные бронхи, пищевод, грудной лимфатический проток и средостенные лимфатические узлы, блуждающие и диафрагмальные, а также другие артерии, вены, нервы.

Вопросы для повторения и самоконтроля:

1. Назовите стенки полости носа. Укажите, где носовые раковины и носовые ходы располагаются, какие функции они выполняют.
2. Перечислите хрящи и мышцы гортани. Какие функции выполняет каждая из этих мышц?
3. Что такое корень легкого, что входит в его состав?
4. Назовите поверхности правого и левого легкого и их границы (по линиям).
5. Что такое бронхиальное дерево и что такое альвеолярное дерево? Как они устроены и где располагаются?
6. Расскажите, как устроен легочный ацинус.
7. Что такое плевра, какие части у нее выделяют, какие функции она выполняет?
8. Расскажите о средостении, его границах. Какие органы в нем располагаются?

## Дыхание

*Дыхание* — это процесс газообмена между организмом и внешней средой. Из внешней среды в организм поступает кислород, а во внешнюю среду выделяется углекислый газ. *Кислород* необходим клеткам, тканям, органам

для процессов окисления, в результате которого высвобождается энергия. *Углекислый газ* (а также вода) является конечным продуктом обмена веществ, процессов окисления. Остановка дыхания ведет к немедленному прекращению обмена веществ.

*Газообмен* у человека состоит из трех составляющих: внешнего дыхания, транспорта газов кровью и внутреннего (клеточного, тканевого) дыхания.

*Внешнее дыхание* выполняет дыхательная система, в том числе легкие, в которых кислород ( $O_2$ ) через стенки легочных альвеол и кровеносных капилляров поступает в кровь, а углекислый газ ( $CO_2$ ) из крови выводится в альвеолы и далее по дыхательным путям из организма. Вдыхаемый и выдыхаемый воздух, естественно, отличаются по своему составу (табл. 9).

Таблица 9

Содержание газов ( $O_2$  и  $CO_2$ ) во вдыхаемом и выдыхаемом воздухе

Воздух	Содержание газов в воздухе (в %)		
	кислород	углекислый газ	азот
вдыхаемый	20,94	0,03	79,03
выдыхаемый	16,30	4,00	79,70
альвеолярный	14,20	5,20	80,60

*Транспорт газов* (кислорода, углекислого газа) совершается кровью по кровеносным сосудам. К легким по легочным артериям от сердца притекает кровь, богатая углекислым газом. В легких кровь отдает углекислый газ и насыщается кислородом. Содержащая кислород кровь из легких по легочным венам поступает к сердцу. От сердца по аорте, а затем по артериям кровь транспортируется к органам, где снабжает кислородом (и питательными веществами) их клетки, ткани. В обратном направлении — от клеток, тканей кровь по венам выносит углекислый газ к сердцу, а из сердца эта кровь, богатая углекислым газом, направляется к легким.

*Внутреннее дыхание* представляет собой газообмен между кровью и тканями. Кислород из крови через стенки кровеносных капилляров поступает к клеткам и другим тканевым структурам, где включается в обмен веществ. Из клеток, тканей в кровь также через стенки капилляров выводится углекислый газ.

Таким образом, постоянно циркулирующая между легкими и тканями кровь обеспечивает непрерывный процесс снабжения клеток, тканей кислородом и выведение углекислого газа. В тканях кислород крови проникает в клетки и другие тканевые элементы, а в обратном направлении переносится углекислый газ. Этот процесс внутреннего (тканевого) дыхания происходит при участии особых дыхательных ферментов.

### Механизм вдоха и выдоха

Благодаря ритмичному сокращению диафрагмы (16—18 раз в минуту) и других дыхательных мышц (наружных межреберных мышц, мышц плечевого пояса, шеи) объем грудной клетки то увеличивается (при вдохе), то уменьшается (при выдохе). При расширении грудной клетки легкие пассивно растягиваются, расширяются. При этом давление в легких понижается и становится ниже атмосферного (на 3—4 мм рт. столба). Поэтому воздух через дыхательные пути извне устремляется в легкие. Так происходит *вдох*. При глубоком вдохе, форсированном дыхании сокращаются не только дыхательные мышцы, но и вспомогательные. *Выдох* осуществляется при расслаблении мышц вдоха и сокращении мышц выдоха (внутренние межреберные мышцы, мышцы передней брюшной стенки). Приподнятая и расширенная при вдохе грудная клетка в силу своей тяжести и при действии ряда мышц опускается. Растянутые легкие благодаря своей эластичности уменьшаются в объеме. При этом давление в легких резко возрастает и воздух покидает легкие. Так происходит *выдох*. При кашле, чихании, в быстром выдохе участвуют мышцы живота, брюшного пресса, ребра (грудная клетка) опускаются, диафрагма резко поднимается.

При спокойном дыхании человек вдыхает и выдыхает 500 мл воздуха. Это количество воздуха (500 мл) называют *дыхательным объемом*. При глубоком (дополнительном) вдохе в легкие поступит еще 1500 мл воздуха. Это *резервный объем вдоха*. При равномерном дыхании после спокойного выдоха человек при напряжении дыхательных мышц может выдохнуть еще 1500 мл воздуха. Это *резервный объем выдоха*. Объем воздуха (3500 мл), складывающийся из дыхательного объема (500 мл), резервного объема вдоха (1500 мл), резервного объема выдоха (1500 мл), называют *жизненной емкостью легких*. У тренированных, физически раз-

витых людей жизненная емкость легких может достигать 7000—7500 мл. У женщин в связи с меньшей массой тела жизненная емкость легких меньше, чем у мужчин.

После того как человек выдохнет 500 мл воздуха (дыхательный объем), а затем еще сделает глубокий выдох (1500 мл), в его легких все еще остается примерно 1200 мл *остаточного объема воздуха*, удалить который из легких практически невозможно. Дышавшее легкое всегда содержит воздух. Поэтому легочная ткань в воде не тонет.

В течение 1 минуты человек вдыхает и выдыхает 5—8 л воздуха. Это *минутный объем дыхания*, который при интенсивной физической нагрузке может достигать 80—120 л в минуту.

Из 500 мл вдыхаемого воздуха (дыхательный объем) только 360 мл проходит в альвеолы и отдает кислород в кровь. Остальные 140 мл остаются в воздухоносных путях и в газообмене не участвуют. Поэтому воздухоносные пути называют «мертвым пространством».

### Газообмен в легких

В легких происходит газообмен между поступающим в альвеолы воздухом и протекающей по капиллярам кровью (рис. 55). Интенсивному газообмену между воздухом альвеол и кровью способствует малая толщина так называемого *аэрогематического барьера*. Этот барьер между воздухом и кровью образован стенкой альвеолы и стенкой кровеносного капилляра. Толщина барьера — около 2,5 мкм. Стенки альвеол построены из однослойного плоского эпителия (альвеолоцитов), покрытого изнутри, со стороны просвета альвеол, тонкой пленкой фосфолипида — *сурфактантом*. Сурфактант препятствует слипанию альвеол при выдохе и понижает поверхностное натяжение. Альвеолы оплетены густой сетью кровеносных капилляров, что сильно увеличивает площадь, на которой совершается газообмен между воздухом и кровью.

Во вдыхаемом воздухе — в альвеолах концентрация (парциальное давление) кислорода намного выше (100 мм рт. ст.), чем в венозной крови (40 мм рт. ст.), протекающей по легочным капиллярам. Поэтому кислород легко выходит из альвеол в кровь, где он быстро вступает в соединение с гемоглобином эритроцитов. Одновременно углекислый газ, концентрация которого в венозной крови капилля-



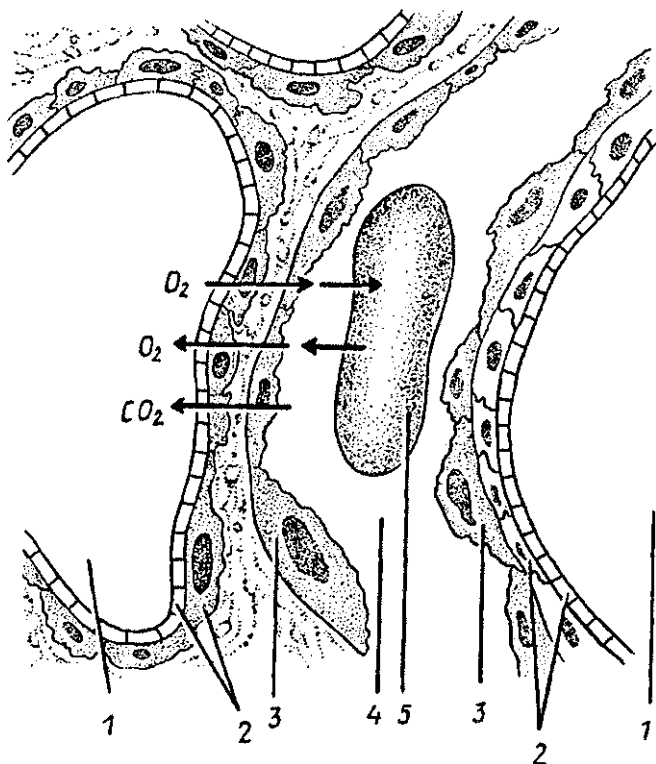


Рис. 55. Схема обмена газами между кровью и воздухом альвеол:  
 1 — просвет альвеолы, 2 — стенка альвеолы, 3 — стенка кровеносно-го капилляра, 4 — просвет капилляра, 5 — эритроцит в просвете капилляра.

Стрелками показан путь кислорода ( $O_2$ ), углекислого газа ( $CO_2$ ) через аэрогематический барьер между кровью и воздухом

ров высокая (47 мм рт. ст.), диффундирует в альвеолы, где парциальное давление  $CO_2$  значительно ниже (40 мм рт. ст.), Из альвеол легкого углекислый газ выводится с выдыхаемым воздухом.

Таким образом, разница в давлении (напряжение) кислорода и углекислого газа в альвеолярном воздухе, в артериальной и венозной крови дает возможность кислороду диффундировать из альвеол в кровь, а из крови в альвеолы — углекислому газу,

## Транспорт газов кровью

Благодаря особому свойству гемоглобина вступать в соединение с кислородом и с углекислым газом кровь способна поглощать эти газы в значительном количестве. В 100 мл артериальной крови содержится до 20 мл кислорода и до 52 мл углекислого газа. Одна молекула гемоглобина способна присоединить к себе четыре молекулы кислорода, образуя неустойчивое соединение *оксигемоглобин*. Известно, что 1 мл гемоглобина связывает 1,34 мл кислорода. В 100 мл крови содержится 15 г гемоглобина.

В тканях организма в результате непрерывного обмена веществ, интенсивных окислительных процессов расходуется кислород и образуется углекислый газ. При поступлении крови в ткани организма гемоглобин отдает клеткам, тканям кислород. Образовавшийся при обмене веществ углекислый газ переходит (диффундирует) из тканей в кровь и присоединяется к гемоглобину. При этом образуется непрочное соединение — *карбгемоглобин*. Быстрому соединению гемоглобина с углекислым газом способствует находящийся в эритроцитах фермент *карбоангидраза*.

Гемоглобин эритроцитов способен соединяться и с другими газами. Так, например, с окисью углерода, образующейся при неполном сгорании угля или другого топлива, гемоглобин соединяется в 150—300 раз быстрее, чем с кислородом. При этом образуется довольно прочное соединение *карбоксигемоглобин*. Поэтому даже при малом содержании в воздухе окиси углерода (СО) гемоглобин соединяется не с кислородом, а с окисью углерода. При этом снабжение организма кислородом, его транспорт к клеткам, тканям нарушается, прекращается. Человек в этих условиях задыхается и может погибнуть из-за непоступления кислорода в ткани организма.

Недостаточное поступление кислорода в ткани (*гипоксия*) может возникнуть при недостатке кислорода во вдыхаемом воздухе, например в горах. Уменьшение содержания гемоглобина в крови — *анемия* — появляется, когда кровь не может переносить кислород (при отравлении угарным газом).

При остановке, прекращении дыхания развивается *удушьё (асфиксия)*. Такое состояние может случиться при утоплении или других неожиданных обстоятельствах, при попадании инородного тела в дыхательные пути (разговор во время еды), при отеке голосовых связок в связи с за-

болеванием. Частицы пищи могут быть удалены из дыхательных путей рефлекторным кашлем (кашлевым толчком), возникающим в результате раздражения слизистой оболочки дыхательных путей, в первую очередь гортани.

При остановке дыхания (утопление, удар электрического тока, отравление газами), когда сердце еще продолжает работать, делают искусственное дыхание с помощью специальных аппаратов, а при их отсутствии — по методу «рот в рот», «рот в нос» или путем сдавливания и расширения грудной клетки (рис. 56).

Вопросы для повторения и самоконтроля:

1. Назовите известные вам составляющие (фазы) газообмена между внешней средой и организмом человека и дайте характеристику этим фазам.
2. Расскажите, как происходит вдох и выдох. Как вы представляете себе механизм этого процесса?
3. Назовите количество вдыхаемого и выдыхаемого воздуха, приведите цифры (если помните). Как называются приведенные в книге объемы воздуха?
4. Опишите газообмен в легких между вдыхаемым воздухом и кровью.

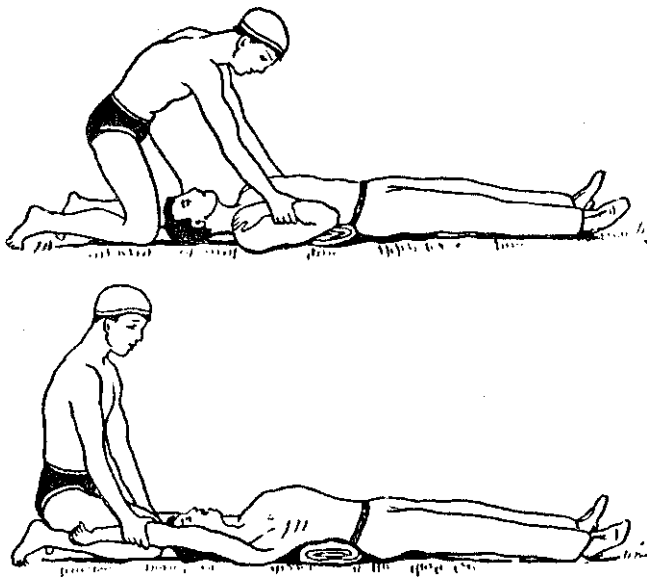


Рис. 56. Приемы искусственного дыхания

5. Как осуществляется перенос газов кровью? Как называются соединения, которые образует гемоглобин с кислородом, углекислым газом, окисью углерода?

## МОЧЕВЫДЕЛИТЕЛЬНАЯ СИСТЕМА

Функции выведения из организма продуктов обмена веществ, которые не могут быть использованы в теле человека, выполняют органы пищеварения, легкие, кожа и мочевыделительная (мочевая) система. В составе кала из пищеварительной системы удаляются соли, желчные пигменты, холестерин, вода. Через легкие удаляется углекислый газ, другие газообразные вещества, вода. Через потовые и сальные железы кожи выводится вода (до 0,6 л в сутки), углекислый газ, различные соли, продукты азотистого обмена.

До 75% выводимых из организма продуктов обмена веществ удаляется через почки. С мочой выделяются вода, соли и продукты распада белков (мочевина, мочевая кислота и другие). С помощью почек в организме поддерживается кислотно-щелочное равновесие (рН), постоянный, нормальный объем воды и солей, стабильное осмотическое давление. Таким образом, почки обеспечивают (вместе с другими органами) постоянство состава организма (*гомеостаз*).

### Мочевые органы

К мочевым органам относятся почки, в которых образуется моча, а также мочеточники, мочевой пузырь и мочеиспускательный канал, являющиеся путями выведения мочи из почек (из организма).

#### Почки

*Почка* человека (парный орган) имеет бобовидную форму, масса почки — 120—200 г. Располагаются почки на задней брюшной стенке по бокам от позвоночника на уровне от XII грудного до I—II поясничных позвонков. Правая почка лежит чуть ниже, чем левая. К верхнему полюсу прилежит надпочечник. Спереди к почкам прилежат брюшина и находящиеся на этом уровне внутренние органы (желудок, двенадцатиперстная кишка, изгибы толстой кишки, печень, поджелудочная железа и другие).

У почки выделяют *переднюю* и *заднюю поверхности* и два края — выпуклый *латеральный* и вогнутый *медиальный*. На медиальном крае находится углубление — *почечные ворота*, которые ведут в *почечную пазуху*. Через ворота в почку входят артерия, нервы, выходят из почки почечная вена, лимфатические сосуды. В почечной пазухе располагаются большие и малые чашки, почечная лоханка и жировая ткань.

Снаружи почка покрыта плотной *фиброзной капсулой*, окружает почку *жировая капсула*.

На фронтальном разрезе почки (рис. 57) различают наружное, более светлое *корковое вещество* и внутреннее, более темное, *мозговое вещество*. В корковом веществе располагаются почечные тельца, а также проксимальный и дистальный извитые отделы почечных канальцев. Мозговое вещество имеет вид 7—10 *пирамид*. Основание каждой пи-

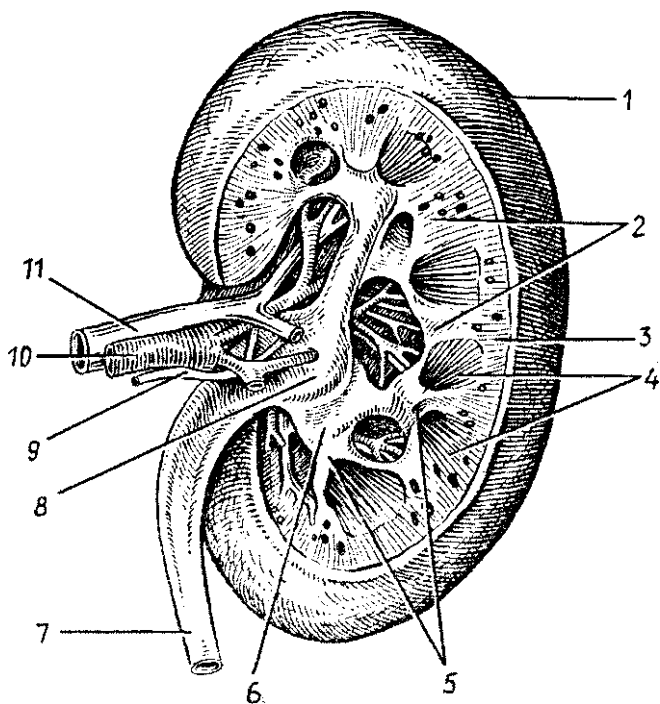


Рис. 57, Правая почка. Фронтальный (продольный) разрез. Вид сзади: 1 — капсула почки, 2 — почечные столбы, 3 — корковое вещество, 4 — мозговое вещество (пирамиды), 5 — малые почечные чашки (вскрыты), 6 — большая почечная чашка, 7 — мочеточник, 8 — почечная лоханка, 9 — нерв, 10 — почечная артерия, 11 — почечная вена

рамыды направлено к корковому веществу, а суживающаяся часть — *почечный сосочек* — к малой чашке. Между пирамидами заходят прослойки коркового вещества, получившие название *почечных столбов*.

Морфологической и функциональной единицей почки является нефрон. *Нефрон* — это почечная капсула и система почечных канальцев, длина которых у одного нефрона равна 50—55 мм, а у всех нефронов в двух почках — около 100 км. В каждой почке более 1 млн. нефронов. Началом каждого нефрона является двухстенная *капсула клубочка* (капсула Шумлянскогo—Боумена), внутри которой находится *клубочек кровеносных капилляров*. Капсула вместе с сосудистым клубочком образует *почечное тельце*. У нефрона выделяют капсулу клубочка, проксимальный отдел (извитой) канальца нефрона, петлю нефрона (петлю Генле), состоящую из нисходящей и восходящей частей, и дистальный отдел (извитой) канальца нефрона (рис. 58).

Клубочки всех нефронов располагаются в корковом веществе почки, а их петли находятся в мозговом веществе, Дистальные части канальцев нефронов открываются в *собирательные почечные трубочки*, начинающиеся в корковом веществе. Затем собирательные почечные трубочки проходят в пирамидах мозгового вещества, впадают в короткие *сосочковые протоки*, которые открываются в малые почечные чашки.

Между внутренней и наружной стенками находится *полость капсулы*, которая продолжается в канальцы нефрона. Внутренняя стенка капсулы прочно сращена с капиллярами сосудистого клубочка. Таким образом, между кровью капилляров и просветом капсулы клубочка находятся две сросшиеся стенки — капиллярная и капсулы. Через эти стенки из крови в просвет капсулы клубочков происходит фильтрация жидкости — *первичной мочи*, В течение суток в просвет капсул обеих почек фильтруется около 180 л первичной мочи.

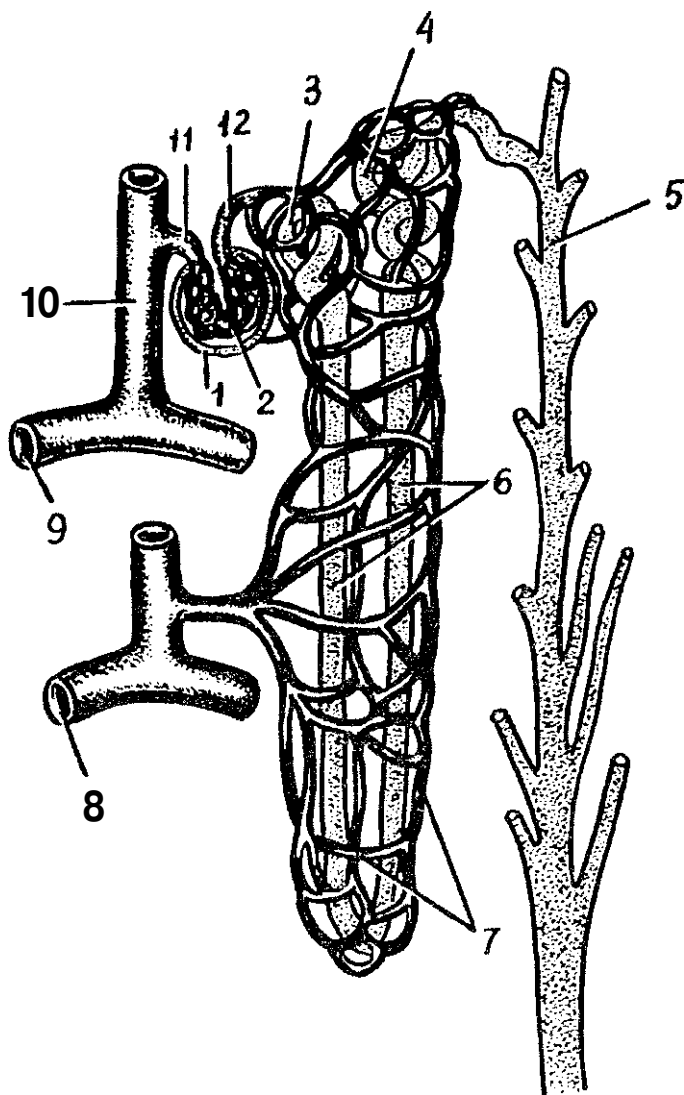


Рис. 58. Строение нефрона и его взаимоотношение с кровеносными сосудами:

1 — капсула клубочка, 2 - клубочек (сосудистый) почечного тельца, 3 — проксимальный извитой почечный каналец, 4 — дистальный извитой почечный каналец, 5 — собирательная трубочка, 6 — петля нефрона, 7 — вокругканальцевая капиллярная сеть, 8 — дуговая вена, 9 — дуговая артерия, 10 — междольковая артерия, 11 — приносящая клубочковая артерия, 12 — выносящая клубочковая артерия

*терии*. От каждой междольковой артерии ответвляются *приносящие артериолы*, распадающиеся на *клубочковые кровеносные капилляры*, окруженные капсулой клубочка. Из этих капилляров берет начало *выносящая клубочковая артериола*, которая, выйдя из почечного тельца, вновь распадается на капилляры (вторичные), оплетающие каналцы нефрона. Из этой вторичной сети кровь оттекает в вены, продолжающиеся в *междольковые вены*, впадающие затем в *дуговые* и далее в междольковые вены. Последние, сливаясь и укрупняясь, образуют *почечную вену*. Итак, в почках имеются две системы капилляров. Одна из них — артериальный сосудистый клубочек — располагается между двумя артериолами (так называемая *чудесная сеть*). Другая система капилляров, типичная, лежит на путях между выносящими артериолами и венами.

### Возрастные особенности почек

У новорожденных и детей грудного возраста почка округлая. Поверхность ее бугристая за счет дольчатого строения, что связано с недостаточным развитием коркового вещества в этом возрасте. Дольчатое строение почки сохраняется до 2—3 лет. Длина почки у новорожденного составляет 4 см, масса почки — 12 г. В грудном возрасте размер почки увеличивается примерно в 1,5 раза, а масса достигает 37 г. В период первого детства длина почки равна в среднем 8 см, а масса — 56 г.

У подростков длина почки достигает уже 10 см, а масса — 120 г.

Рост почек происходит в основном на первом году жизни ребенка. В период 5—9 лет и особенно в 16—19 лет размеры почки увеличиваются за счет развития коркового вещества, которое продолжается вплоть до окончания подросткового периода. Рост мозгового вещества прекращается к 12 годам. Масса коркового вещества почек увеличивается благодаря росту в длину и ширину извитых канальцев и восходящей части петель нефронов.

Толщина коркового вещества у взрослого человека по сравнению с таковой у новорожденного увеличивается примерно в 4 раза, а мозгового — только в 2 раза.

Фиброзная капсула почки становится хорошо заметной к 5 годам жизни ребенка, а к 10—14 годам по своему строению она близка к фиброзной капсуле взрослого человека. Жировая капсула начинает формироваться лишь к



периоду первого детства, продолжая при этом постепенно утолщаться. К 40—50 годам толщина жировой капсулы почки достигает максимальных величин, а в пожилом и старческом возрасте она истончается, иногда исчезает.

С возрастом изменяется топография почек. У новорожденного верхний конец почки проецируется на уровне верхнего края XII грудного позвонка, а в грудном возрасте (до 1 года) — уже на уровне середины тела XII грудного позвонка. Нижний конец почки находится на уровне нижнего края I поясничного позвонка, у годовалого ребенка — на  $1/2$  позвонка выше, что связано с быстрым ростом позвоночного столба. После 5—7 лет положение почек относительно позвоночника приближается к таковому у взрослого человека.

В возрасте старше 50 лет, особенно у старых и истощенных людей, почки могут располагаться ниже, чем в молодом возрасте. Во все периоды жизни человека правая почка расположена несколько ниже левой.

### **Почечные чашки. Лоханка. Мочеточники**

Из нефронов через сосочковые протоки моча поступает в **малые почечные чашки**. Количество малых почечных чашек в одной почке бывает от 5 до 15. В полость малых почечных чашек вдаются верхушки почечных сосочков. Иногда в одну малую чашку обращены верхушки двух или трех сосочков. При этом малая почечная чашка охватывает сосочек со всех сторон, образуя над его верхушкой так называемый *свод*. В стенках свода имеются гладкомышечные клетки, образующие *сжиматель свода*. Комплекс структур свода, включающих сжиматель, соединительную ткань, нервы, кровеносные и лимфатические сосуды, рассматривается как *форникальный аппарат почки*. Этот аппарат играет важную роль в процессе выделения мочи и препятствует ее обратному току в мочевые каналы. Несколько малых почечных чашек открываются в одну большую чашку, которых у человека 2—3. Большие почечные чашки, сливаясь друг с другом, образуют одну общую полость — печечную лоханку.

**Почечная лоханка**, постепенно суживаясь, переходит в мочеточник. Стенки почечных чашек, лоханки состоят из слизистой оболочки, покрытой переходным эпителием, мышечной и адвентициальной оболочек.

**Мочеточник** человека представляет собой цилиндрическую трубку диаметром 6—8 мм, длиной 25—35 см, рас-

полагающуюся забрюшинно. У мочеточника различают *брюшинную* и *тазовую части*, а также *внутристеночную*, косо прободающую стенку мочевого пузыря.

Слизистая оболочка мочеточника выстлана переходным эпителием, складчатая, поэтому его просвет на поперечном разрезе имеет звездчатую форму. Мышечная оболочка мочеточника состоит из трех слоев: внутреннего продольного, среднего кругового и наружного продольного. У детей мышечная оболочка развита слабо. Снаружи мочеточник покрывает адвентициальная оболочка.

### **Мочевой пузырь**

Мочевой пузырь является резервуаром мочи, у взрослого человека он лежит в малом тазу позади лобкового симфиза. Наполненный мочевой пузырь выступает выше лобка. Вместимость пузыря — до 500 мл. Позади мочевого пузыря у мужчин находятся прямая кишка, семенные пузырьки, семявыносящие протоки, у женщин — матка и влагалище. Задне-верхняя поверхность мочевого пузыря покрыта брюшиной.

У мочевого пузыря выделяют *верхушку*, *тело* и *дно*. Нижний отдел пузыря, суживаясь, переходит в мочеиспускательный канал. Кзади от внутреннего отверстия мочеиспускательного канала находится треугольная площадка со слабо выраженными складками — *треугольник мочевого пузыря*. По краям задней границы треугольника находятся *отверстия мочеточников* — места их впадения в мочевой пузырь.

Стенка мочевого пузыря образована слизистой оболочкой, подслизистой основой, мышечной и адвентициальной оболочками и частично брюшиной. Слизистая оболочка благодаря толстой подслизистой основе образует многочисленные складки, которые при наполнении пузыря расправляются. Мышечная оболочка мочевого пузыря состоит из трех обменивающихся своими пучками слоев — внутреннего и наружного продольных и среднего кругового (поперечного). Переплетение мышечных пучков пузыря способствует равномерному сокращению его стенок при мочеиспускании, выталкиванию мочи в *мочеиспускательный канал*. Круговой слой в области внутреннего отверстия мочеиспускательного канала образует утолщение — *внутренний сжиматель мочеиспускательного канала*. Волокна внутреннего мышечного слоя мочевого пузыря окружают также устья

мочеточников. Сокращение этих волокон препятствует обратному току мочи из мочевого пузыря в мочеточники.

*Мочеиспускательный канал женщины* представляет собой короткую трубку длиной 3—6 см, которая расположена позади лобкового симфиза. Слизистая оболочка складчатая, выстлана псевдомногослойным эпителием. Миоциты стенки образуют два слоя: внутренний продольный и более выраженный наружный — кольцевой. Наружное отверстие находится в преддверии влагалища, впереди и выше входа во влагалище и окружено поперечно-полосатым *наружным сфинктером мочеиспускательного канала*.

*Мужской мочеиспускательный канал* будет описан далее.

### Возрастные особенности мочеточников и мочевого пузыря

У новорожденного мочеточники имеют извилистый ход. Длина мочеточника достигает 5—7 см. К 4 годам длина его увеличивается до 15 см. Мышечная оболочка в раннем детском возрасте развита слабо.

Мочевой пузырь у новорожденных веретенообразный, у детей первых лет жизни — грушевидный. В период второго детства (8—12 лет) мочевой пузырь яйцевидный, а у под-

Емкость мочевого пузыря у новорожденных равна 50—80 мл. К 5 годам он вмещает 180 мл мочи, а после 12 лет — 250 мл. У новорожденного циркулярный мышечный слой в стенке пузыря выражен слабо, слизистая оболочка развита хорошо, складки имеются.

половины расстояния между пупком и лобковым симфизом, поэтому мочевой пузырь у девочек в этом возрасте не соприкасается с влагалищем, а у мальчиков — с прямой кишкой. В возрасте 1—3 лет дно мочевого пузыря расположено на уровне верхнего края лобкового симфиза. У подростков дно

нейшем происходит опускание дна мочевого пузыря в зависимости от состояния мышц мочеполовой диафрагмы.

Вопросы для повторения и самоконтроля;

1. Расскажите, какие части (отделы) выделяют у почки.
2. Назовите отделы нефрона. В каких частях почки они расположены?

Что собой представляет почечное тельце?

3. Расскажите, что вы знаете о строении почечных чашек, лоханки и мочеточника.

4. Что такое форникальный аппарат почки, какие функции он выполняет?
5. Какие отделы выделяют у мочевого пузыря? Какие отверстия имеются у пузыря, где они находятся?
6. С какими органами соприкасается мочевой пузырь у мужчин и женщин?
7. Какое количество мочи вмещает мочевой пузырь у взрослого человека и у детей различного возраста?

### **Механизмы образования и выведения мочи**

**В** течение суток человек потребляет примерно 2,5 л воды, в том числе 1500 мл в жидком виде и около 650 мл с твердой пищей. Кроме этого, в организме в процессе распада белков, жиров и углеводов образуется еще около 400 мл воды. Из организма вода выводится главным образом через почки — 1,5 л в сутки, а также через легкие, кожу и частично с калом.

#### **Образование мочи в почках**

**В** образовании мочи в нефронах почки выделяют *две фазы*. Первая фаза — *фильтрационная*, это образование *первичной мочи* в клубочках нефронов. Во второй фазе, *реабсорбционной*, в канальцах нефрона происходит обратное всасывание воды и других веществ — образуется концентрированная, так называемая *вторичная моча*.

**В** почечных клубочках из почечных капилляров в начальную часть нефронов профильтровывается вода и растворенные в ней вещества. Ультрафильтрация происходит в связи с разностью давления в капиллярах клубочков и в капсуле нефрона. В капиллярах клубочков очень высокое давление крови — 60—70 мм рт. ст. (по сравнению с 30 мм в капиллярах других органов). Созданию высокого давления в капиллярах почечных клубочков способствует заметная разница в диаметре сосудов, приносящих кровь к клубочкам и уносящих из них кровь. Приносящие артериолы клубочков имеют в 2 раза больший диаметр, чем выносящие артериолы. Таким образом, капиллярная сеть клубочка, функцией которого является удаление из плазмы крови веществ, подлежащих выведению из организма, находится между двумя артериальными сосудами.

**К**ровоснабжение почек отличается также количеством проходящей через них крови. Через почки в течение 1 ми-

нуты протекает более 1 л крови (1,2 л). В течение суток через почки проходит до 1700—1800 л крови. Таким образом, за 24 часа вся кровь протекает через капилляры клубочков более 200 раз. Эта кровь соприкасается с внутренней поверхностью капилляров, площадь которых в клубочках почек составляет 1,5—2 м<sup>2</sup>. При этом количество образующейся первичной мочи достигает 150—180 л в сутки. Таким образом, из 10 л протекающей через почки крови отфильтровывается 1 л первичной мочи. Первичная моча содержит все компоненты плазмы крови, кроме высокомолекулярных белков. В первичной моче содержатся аминокислоты, глюкоза, витамины и соли, а также продукты обмена — мочевина, мочевая кислота и другие вещества.

Во вторую фазу образования мочи — *реабсорбционную* из капсул клубочков первичная моча, близкая по своему строению к плазме крови, поступает в каналцы нефронов. В каналцах происходит обратное всасывание (реабсорбция) из первичной мочи в кровь аминокислот, глюкозы, витаминов, большей части воды и солей. В конечном итоге в течение суток из 150—180 л первичной мочи образуется до 1,5 л вторичной (конечной) мочи. Вторичная моча по мочевыводящим путям (почечные чашки, лоханка, мочеточник) поступает в мочевой пузырь и выводится из организма. В каналцах всасывается 99% воды, содержащейся в первичной моче, а также растворенные в ней необходимые для организма вещества. Поэтому вторичная моча резко отличается от первичной. Во вторичной моче уже нет сахара, аминокислот, многих солей. В тоже время во вторичной моче резко повышена концентрация сульфатов, фосфатов, мочевины, мочевой кислоты и других веществ, которые не всасываются из каналцев нефронов в кровь. Так, концентрация мочевины во вторичной моче в 67 раз больше, чем в крови, креатинина — в 75 раз больше, а сульфатов — в 90 раз больше, чем в крови. Всасывание большинства веществ в каналцах нефронов является активным физиологическим процессом, на что затрачивается энергия эпителиального покрова и других структур стенок каналцев нефронов. Известно, что почки потребляют значительное количество (более 10%) кислорода, поступающего в организм. Это свидетельствует об очень высоких энергетических затратах в почках.

При очень высокой концентрации некоторых веществ в крови часть их не всасывается из первичной мочи обрат-

но в кровь. Например, после излишнего потребления сахара и избытка в связи с этим глюкозы в крови часть глюкозы остается в первичной моче. При недостатке поваренной соли в употребляемой пище она с мочой не выводится из организма. Таким образом, почки регулируют содержание веществ в организме, выводят лишние вещества, задерживают недостающие.

В канальцах нефрона наблюдается не только реабсорбция воды и многих растворенных в ней компонентов, но и выделение (секреция) в мочу веществ. Это вещества, которые не могут пройти через «почечный фильтр» на путях из кровеносных капилляров в капсулы клубочков. Это многие лекарственные препараты, особенно некоторые антибиотики (пенициллин), краски и другие вещества.

#### Физические и химические свойства мочи

Моча представляет собой светло-желтого цвета жидкость. В моче содержится 95% воды и 5% твердых веществ. Это мочевины (2%), мочевая кислота (0,05%), креатинин (0,075%) и другие вещества, в том числе соли калия, натрия. В течение суток из организма с мочой выводится 2 5 — | 30 г мочевины и до 25 г неорганических веществ. При заболеваниях почек, при кратковременных больших физических нагрузках в моче может появиться белок, которого в ней не должно быть, Реакция мочи зависит от пищи. При употреблении преимущественно мясной пищи моча имеет кислую реакцию, при овощной пище — щелочную или нейтральную. Появление в моче крови (красный, розовый ее цвет) может быть в результате повреждения слизистой оболочки, кровоизлияний в органах мочевой системы. Употребление в пищу свежей моркови, свеклы также может привести к окрашиванию мочи в розовый цвет.

#### Выведение мочи из почек

Образовавшаяся в почках моча из почечных чашек, затем лоханки поступает в мочеточники, По мочеточникам благодаря их перистальтическим движениям моча по каплям проводится в мочевой пузырь, где она накапливается до наполнения пузыря. Наружный и внутренний сфинктеры мочеиспускательного канала в это время сокращены, выход из мочевого пузыря закрыт.

Опорожнение мочевого пузыря происходит рефлекторно, При накоплении в мочевом пузыре мочи в количестве

до 250—300 мл она начинает заметно давить на стенки пузыря с силой около 12—15 см водного столба. Из-за этого давления появляется позыв к мочеиспусканию. Возникшие в рецепторах стенок пузыря нервные импульсы направляются в центр мочеиспускания, расположенный в крестцовом отделе спинного мозга. Из этого центра по волокнам парасимпатических тазовых нервов к стенкам мочевого пузыря поступают сигналы. Эти сигналы вызывают одновременное сокращение мускулатуры стенок пузыря и раскрытие сфинктеров мочеиспускательного канала. При этом моча изгоняется из мочевого пузыря. Высшие центры мочеиспускания находятся в лобных долях полушарий большого мозга, они также регулируют процесс мочеиспускания.

Условно-рефлекторная задержка на некоторое время позыва к мочеиспусканию вырабатывается в процессе воспитания ребенка. У новорожденных детей произвольная задержка мочеиспускания отсутствует. Способность регулировать произвольное мочеиспускание появляется лишь к концу первого года жизни ребенка. На втором году эта способность становится устойчивой. Влияние автономной (вегетативной) нервной системы обеспечивает не только выделение мочи из организма. Нервные импульсы могут усиливать или замедлять образование мочи, увеличивать или уменьшать выведение с мочой содержащихся в крови веществ.

На процессы образования мочи действуют гуморальными путями вазопрессин (антидиуретический гормон), вырабатываемый нейросекреторными клетками гипоталамуса и поступающий в кровь при участии задней доли гипофиза. Этот гормон усиливает реабсорбцию (обратное всасывание) воды из первичной мочи, что увеличивает концентрацию веществ (солей) во вторичной моче.

При заболеваниях гипоталамуса или задней доли гипофиза поступление вазопрессина в кровь нарушается, и тогда количество выделяемой в сутки воды может увеличиться до 20—25 л. Замедление или прекращение мочеотделения может произойти при сильных болевых раздражениях. На образование и выделение мочи влияют количество выпитой жидкости, употребление соленой пищи, физическая работа.

Вопросы для повторения и самоконтроля:

1. Назовите фазы образования мочи в почках. Дайте характеристику каждой из этих фаз.
2. Перечислите вещества, которые выделяются из крови в мочу в почечных тельцах.

3. Что такое первичная моча и вторичная моча? В чем состоят их отличия?
4. Опишите участие мочеточников и мочевого пузыря в процессах выведения мочи из организма.
5. Расскажите о нервной и гуморальной регуляции образования и выведения мочи.

## ПОЛОВАЯ СИСТЕМА

**Половая система представлена мужскими и женскими половыми органами. Основной частью их являются половые железы: яички у мужчин и яичники у женщин. По расположению половые органы подразделяют на наружные и внутренние.**

### Мужские половые органы

**К внутренним мужским половым органам относятся половые железы — яички (с их оболочками и придатками), где развиваются половые клетки (сперматозоиды) и вырабатываются половые гормоны, семявыносящие протоки, семенные пузырьки, предстательная и бульбоуретральные железы (рис. 59). Наружными половыми органами мужчины являются половой член и мошонка (рис. 60). Мужской мочеиспускательный канал служит не только для выведения мочи, но и для прохождения сперматозоидов, которые поступают в него из семявыбрасывающих протоков.**

### Внутренние мужские половые органы

**Яичко (семенник)** является парной половой железой, выполняет в организме две важнейшие функции. В яичках образуются сперматозоиды и половые гормоны, влияющие на развитие первичных и вторичных половых признаков. Поэтому яички одновременно являются железами внешней и внутренней секреции. Располагаются яички вместе с придатками вне брюшной полости в особомместилище — в мошонке, отделены друг от друга соединительнотканной перегородкой,

Яичко имеет овоидную форму, плотное, снаружи покрыто гладкой, блестящей белочной оболочкой. К заднему краю яичка прилежит его придаток. От белочной оболочки внутрь яичка радиарно отходят перегородки, которые в области



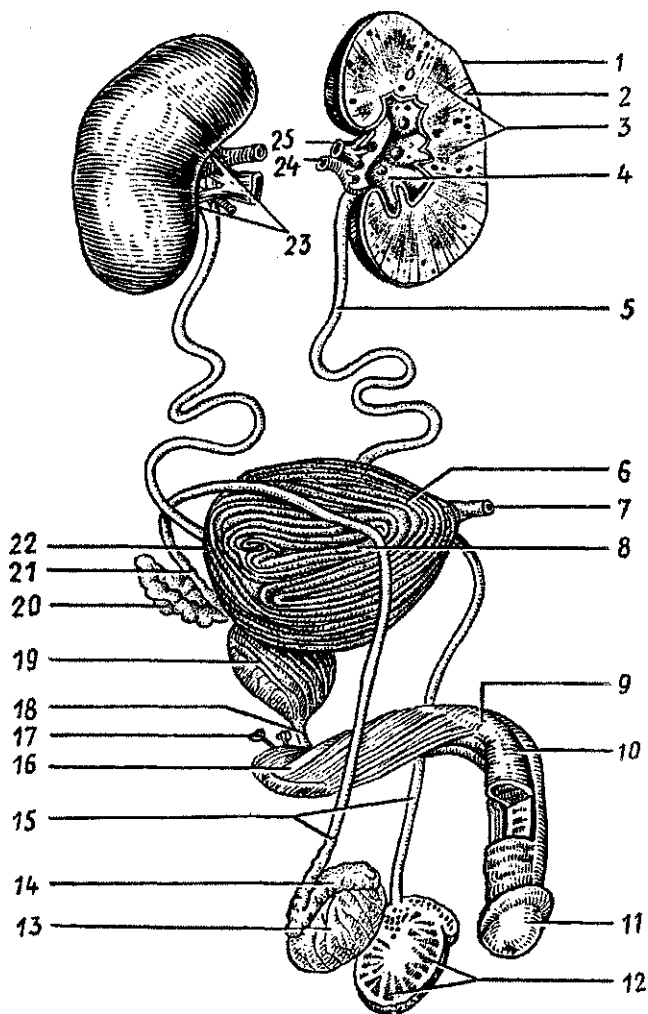


Рис. 59. Мочеполовой аппарат мужчины:

1 — почка, 2 — корковое вещество почки, 3 — почечные пирамиды, 4 — почечная лоханка, 5 — мочеточник, 6 — верхушка мочевого пузыря, 7 — срединная пупочная связка, 8 — тело мочевого пузыря, 9 — тело полового члена, 10 — спинка полового члена, П — головка полового члена, 12 — дольки яичка, 13 — яичко, 14 — придаток яичка, 15 — семявыносящие протоки, 16 — корень полового члена, 17 — бульбоуретральная железа, 18 — перепончатая часть мочеиспускательного канала, 19 — предстательная железа, 20 — семенной пузырек, 21 — ампула семявыносящего протока, 22 — дно мочевого пузыря, 23 — почечные ворота, 24 — почечная артерия, 25 — почечная вена

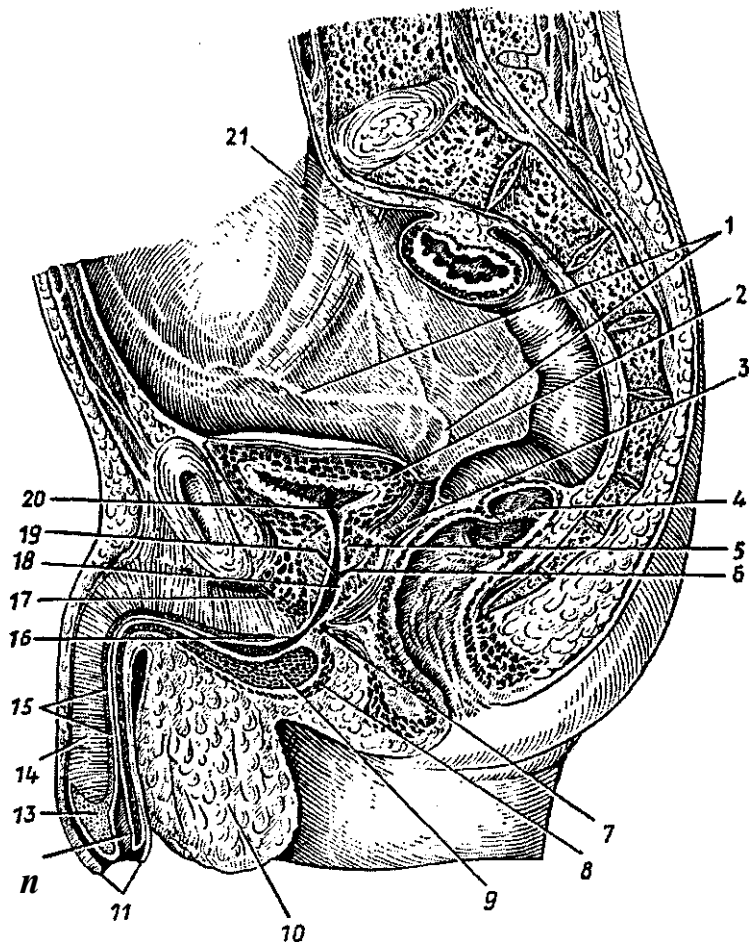


Рис. 60. Расположение мужских половых органов в полости малого таза:

1 — семявыносящий проток, 2 — мочевой пузырь, 3 — семенной пузырек, 4 — прямая кишка, 5 — предстательная железа, 6 — семявыбрасывающий проток, 7 — сфинктер мочеиспускательного канала, 8 — луковично-губчатая мышца, 9 — луковица полового члена, 10 — мошонка, 11 — крайняя плоть полового члена, 12 — головка полового члена, 13 — наружное отверстие мочеиспускательного канала (уретры), 14 — пещеристое тело полового члена, 15 — губчатая часть мужского мочеиспускательного канала (мужская уретра), 16 — перепончатая часть мужского мочеиспускательного канала, 17 — глубокая поперечная мышца промежности, 18 — семенной холмик, 19 — простатическая часть мочеиспускательного канала, 20 — внутреннее отверстие мочеиспускательного канала, 21 — мочеточник

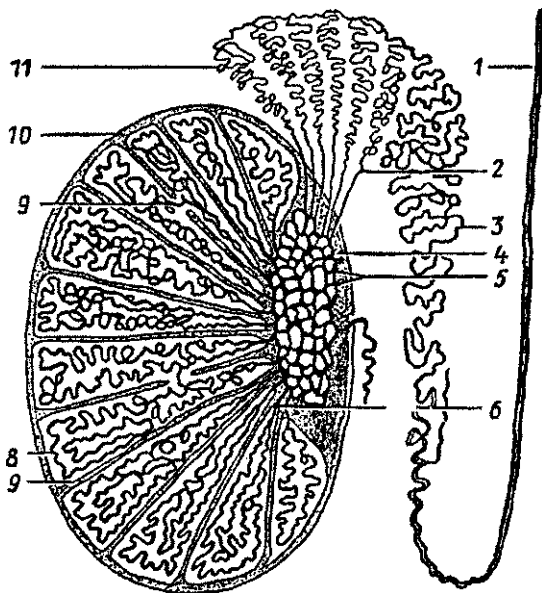
заднего края органа сливаются и образуют утолщение — *средостение яичка*. Перегородки делят яичко на множество (100—300) долек, в каждой из которых располагается по 1—2 извитых семенных канальца (рис. 61). Длина каждого канальца 50—80 см. Общая длина всех канальцев одного яичка около 300—400 м. Вблизи средостения канальцы постепенно выпрямляются, переходят в *прямые канальцы* и впадают в *сеть яичка*, расположенную в средостении. Выносящие канальцы (15—20) выходят из сети яичка и проходят в головку придатка яичка.

У **придатка яичка** выделяют головку, тело и хвост, от которого берет начало семявыносящий проток. Вошедшие в придаток выносящие канальцы яичка переходят в *извитые канальцы придатка*, а затем в длинный (до 6—8 м) *проток придатка*. Проток, многократно изгибаясь, проходит от головки до хвоста придатка, где продолжается в семявыносящий проток.

**Семявыносящий проток (парный)** также позади яичка направляется вверх, вместе с сосудами и нервами образует *семенной канатик*, который проходит через паховый канал в полость малого таза. Семявыносящий проток, имеющий

Рис. 61. Схема строения яичка и его придатка:

1 — семявыносящий проток, 2 — выносящие канальцы яичка, 3 — проток придатка, 4 — средостение яичка, 5 — сеть яичка, 6 — прямые семенные канальцы, 7 — перегородка между дольками яичка, 8 — извитые семенные канальцы, 9 — сообщения между семенными канальцами различных долек, 10 — белочная оболочка, 11 — долька придатка яичка



длину 40—50 см, возле дна мочевого пузыря соединяется с выделительным протоком семенного пузырька.

Семенной пузырек, располагающийся кзади и сбоку от дна мочевого пузыря и имеющий длину около 5 см, является свернутой трубкой длиной 10—12 см. *Выделительный проток семенного пузырька* (секреторного органа), соединившись с семявыносящим протоком, образует *семявыбрасывающий проток*, Этот проток впадает в начальный (простатический) отдел мужского мочеиспускательного канала.

Образующиеся в яичке сперматозоиды, продвигаясь по длинным семявыносящим путям до мочеиспускательного канала, окончательно созревают. Секрет, вырабатываемый эпителием канальцев придатка яичка, а также семенных пузырьков, расположенных возле мочевого пузыря, разжижает сперму и способствует активации сперматозоидов.

Железы мужских половых органов расположены на путях продвижения сперматозоидов (спермы) от места их образования в яичках до выведения из половых путей мужчины. Такими железами являются предстательная железа и бульбоуретральные железы,

Предстательная железа (простата) — непарный, железисто-мышечный орган, который по форме и размерам сравнивают с каштаном. Расположена предстательная железа под мочевым пузырем, через нее проходит начальная часть мочеиспускательного канала и оба семявыбрасывающих протока. Состоит предстательная железа из 30—60 *альвеолярно-трубчатых простатических железок*. Многочисленные протоки предстательной железы открываются в простатическую часть мочеиспускательного канала. Сокращение хорошо развитых у взрослого мужчины мышечных пучков железы способствует выведению (выбрасыванию) ее секрета при эякуляции (семяизвержении).

Бульбоуретральная железа, парная, величиной с горошину, расположена в толще мочеполовой диафрагмы, позади перепончатой части мочеиспускательного канала. Секрет этих желез поступает в мочеиспускательный канал и входит в состав спермы.

### Наружные мужские половые органы

Половой член выполняет две функции — он служит для выведения мочи и для совокупления (введения семени в женское влагалище). Задняя часть органа (его *корень*) прикреплена к лобковым костям, свободная передняя часть —

*тело полового члена* — оканчивается утолщенной *головкой*, на вершине которой располагается *наружное отверстие мочеиспускательного канала*. У основания головки кожа полового члена образует циркулярную свободную складку — крайнюю плоть, скрывающую головку.

Половой член образован двумя пещеристыми и одним губчатым телами. Парное *пещеристое тело* полового члена имеет цилиндрическую форму и несколько заостренный передний конец. Задняя часть пещеристых тел прикрепляется к нижней ветви лобковой кости. Оба пещеристых тела сходятся под лобковым симфизом и далее срастаются, образуя на нижней поверхности желобок, где залегает губчатое тело полового члена, в котором проходит мочеиспускательный канал. *Губчатое тело* имеет впереди головку, а сзади луковицу, находящуюся в толще мышц промежности. Пещеристые и губчатое тела покрыты плотной соединительнотканной белочной оболочкой, от которой внутрь отходят соединительнотканнные перекладки — *трабекулы*. Между трабекулами располагается система тонкостенных ячеек (*лакун, каверн*), которые представляют собой сосудистые полости, выстланные эндотелием. Эрекция полового члена возникает благодаря накоплению крови в ячейках, Этому способствует характер кровоснабжения полового члена. Кровь к пещеристым телам доставляет в основном глубокая артерия полового члена, которая распадается на ветви, идущие по трабекулам. При спокойном состоянии полового члена артерии извитые. При половом возбуждении расслабляются гладкие мышцы трабекул и артерий и кровь устремляется в ячейки, которые расширяются. Во время эрекции благодаря кровенаполнению ячеек стенки вен сдавлены, что препятствует оттоку крови из сосудистых полостей,

Мошонка — это расположенный позади корня полового члена отвисающий книзу небольших размеров кожно-фасциальный мешок, содержащий внутри яички и их придатки. Кожа мошонки складчатая, тонкая, пигментированная, покрыта редкими волосками, снабжена потовыми и сальными железами. Мошонка представляет собой как бы «физиологический термостат», поддерживающий температуру яичек на более низком уровне, чем температура тела, Это является необходимым условием нормального сперматогенеза. В составе мошонки выделяют слои — так называемые *оболочки яичек*, которые являются производными соответствующих слоев передней брюшной стенки. Самая внутренняя из них — *вагалищная оболочка яичка*, серозная, соот-

ветствует брюшине. Она покрывает яичко и его придаток и выстилает изнутри стенки мошонки. Между висцеральным и париетальным листками влагалищной оболочки имеется узкая щелевидная серозная полость. Поперечнополосатая *мышца*, поднимающая яичко, ее фасция, а также *внутренняя* и *наружная семенные фасции* являются продолжением поперечной и частично внутренней косой мышц живота и их фасций. *Мясистая оболочка* соответствует подкожной клетчатке и представляет собой плотную соединительнотканную пластинку, богатую миоцитами, эластическими волокнами и совершенно лишенную жировых клеток.

**Мочеиспускательный канал — мужская уретра** — узкая трубка, имеет у взрослого человека длину 16—22 см, У канала различают три части: *предстательную*, проходящую через предстательную железу; *перепончатую*, самую короткую, проходящую через мочеполовую диафрагму, и *губчатую* — самую длинную, залегающую в губчатом теле полового члена. На своем пути канал делает два изгиба. Верхний (или задний) изгиб обращен вогнутостью вперед и кверху, он находится в пределах предстательной и перепончатой частей мочеиспускательного канала. Нижний, или передний, изгиб обращен вогнутостью вниз и назад. Этот изгиб расположен при переходе фиксированной части полового члена в свободную его часть. На задней стенке предстательной части мочеиспускательного канала расположено возвышение — *семенной холмик*, по бокам от которого открываются *устья семявыбрасывающих протоков* и *протоков простатических железок*.

Слизистая оболочка мочеиспускательного канала выстлана эпителием, который в начале предстательной части переходный. Ближе к перепончатой части появляется цилиндрический эпителий. На расстоянии 5—6 мм от наружного отверстия мочеиспускательного канала эпителий многослойный, плоский, в собственной пластинке слизистой оболочки много мелких слизистых желез уретры. Вокруг перепончатой части уретры поперечнополосатые мышцы мочеполовой диафрагмы образуют *наружный (произвольный) сфинктер мочеиспускательного канала*.

Возрастные особенности мужских половых органов

Яичко до периода полового созревания (13—15 лет) растет медленно, а затем его развитие резко ускоряется. У новорожденного длина яичка равна 10 мм, масса — 0,4 г. К 14 годам длина яичка увеличивается в 2—2,5 раза (до

20—25 мм), а масса достигает 2 г. В 18—20 лет длина яичка равна 38—40 мм, а масса увеличивается до 20 г. В зрелом возрасте (22 года и позже) размеры и масса яичка возрастают незначительно, а после 60 лет несколько уменьшаются. Во все возрастные периоды правое яичко крупнее и тяжелее левого и расположено выше него.

Придаток яичка относительно крупный. Длина придатка яичка у новорожденного равна 20 мм, масса составляет 0,12 г. В течение первых 10 лет придаток яичка растет медленно, затем рост его ускоряется.

У новорожденного извитые и прямые семенные каналы, а также каналы сети яичка не имеют просвета, который появляется к периоду полового созревания. В юношеском возрасте диаметр семенных канальцев удваивается, у взрослых мужчин он увеличивается в 3 раза по сравнению с диаметром семенных канальцев у новорожденного.

К моменту рождения яички должны опуститься в мошонку. Однако при задержке опускания яичек у новорожденного они могут находиться в паховом канале (забрюшинно). В этих случаях яички опускаются в мошонку позже, причем правое яичко расположено выше, чем левое.

Семявыносящий проток очень тонкий, продольный мышечный слой в его стенках отсутствует (появляется к 5 годам). Мышца, поднимающая яичко, развита слабо. Поперечник семенного канатика у новорожденного равен 4,0—4,5 мм. До 14—15 лет семенной канатик и составляющие его образования растут медленно, а затем их рост ускоряется. Толщина семенного канатика у подростка 15 лет равна примерно 6 мм, поперечник семявыносящего протока — 1,6 мм.

Семенные пузырьки у новорожденного развиты слабо, длина пузырька равна 1 мм, полость очень маленькая. До 12—14 лет семенные пузырьки растут медленно, в подростковом возрасте (13—16 лет) их рост ускоряется, размеры и полость заметно возрастают. По мере увеличения возраста изменяется положение семенных пузырьков. У новорожденного они расположены высоко в связи с высоким положением мочевого пузыря, со всех сторон покрыты брюшиной. К 2 годам пузырьки опускаются и оказываются лежащими забрюшинно. Брюшина прилежит только к их верхушкам.

У новорожденного и в грудном возрасте (до 1 года) предстательная железа шаровидная, так как правая и левая

доли еще не выражены. Расположена железа высоко, на ошупь мягкая, железистая ткань отсутствует, Ускоренный рост железы отмечается после 10 лет. К подростковому возрасту появляются доли и железа приобретает форму, характерную для железы взрослого человека. В этот период внутреннее отверстие мужского мочеиспускательного канала как бы смещается к передне-верхнему краю предстательной железы, Железистая паренхима предстательной железы развивается также в подростковом возрасте, формируются предстательные проточки, и железа приобретает плотную консистенцию. Масса предстательной железы у новорожденного равна 0,82 г, в 1—3 года —1,5 г, в период второго детства (8—12 лет) — 1,9 г, в подростковом возрасте (13-16 лет) - 8.8 г.

Длина полового члена у новорожденного равна 2,0—2,5 см. крайняя плоть длинная, полностью закрывает головку полового члена. До полового созревания половой член растет медленно, затем рост его ускоряется. Мужской мочеиспускательный канал у новорожденного относительно длиннее (5—6 см), чем в другие возрастные периоды, из-за высокого его начала. Быстрый рост мочеиспускательного канала наблюдается в период полового созревания.

Мошонка у новорожденного имеет небольшие размеры. Интенсивно она растет в период полового созревания.

Вопросы для повторения и самоконтроля:

1. Перечислите (последовательно) пути передвижения мужских половых клеток (сперматозоидов) от места их образования до мочеиспускательного канала.
2. Назовите места, где располагаются предстательная железа и бульбоуретральные железы, и их назначение.
3. Опишите особенности строения пещеристых и губчатого тел мужского полового члена.

## Женские половые органы

Женские половые органы подразделяют на внутренние (яичники, маточные трубы, матка и влагалище), расположенные в полости малого таза, и наружные — преддверие влагалища, большие и малые половые губы, клитор (рис. 62, 63).



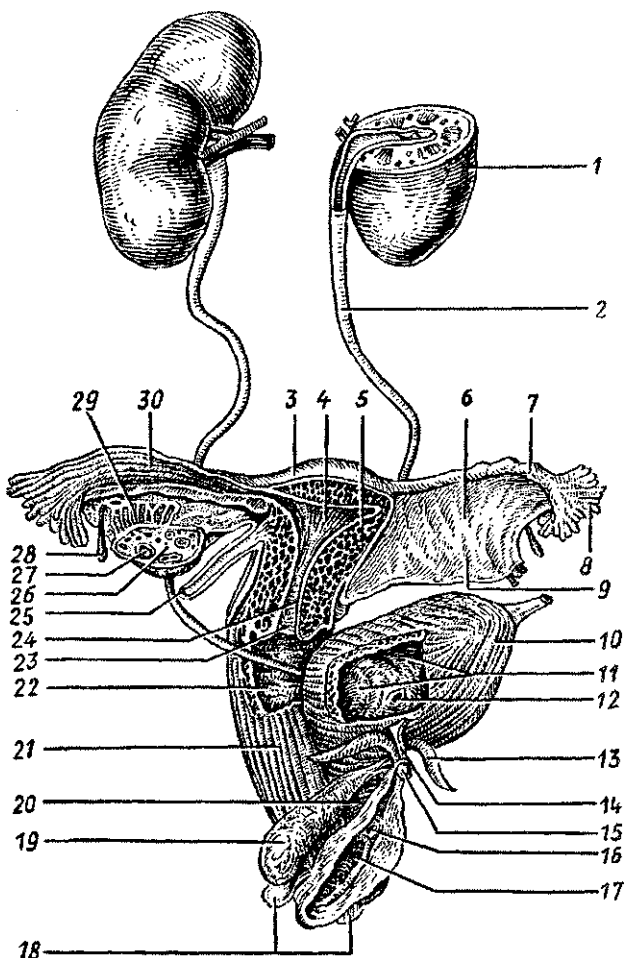


Рис. 62. Мочеполовой аппарат женщины:

1 — почка, 2 — мочеточник, 3 — дно матки, 4 — полость матки, 5 — тело матки, 6 — брыжейка маточной трубы, 7 — ампула маточной трубы, 8 — бахромки трубы, 9 — брыжейка матки (широкая связка матки), 10 — мочевой пузырь, 11 — слизистая оболочка мочевого пузыря, 12 — устье мочеточника, 13 — ножка клитора, 14 — тело клитора, 15 — головка клитора, 16 — наружное отверстие мочеиспускательного канала (уретры), 17 — отверстие влагалища, 18 — большая железа преддверия (бартолиниева железа), 19 — луковица преддверия, 20 — женский мочеиспускательный канал (женская уретра), 21 — влагалище, 22 — влагалищные складки, 23 — отверстие матки, 24 — канал шейки матки, 25 — круглая связка матки, 26 — яичник, 27 — фолликул яичника, 28 — везикулярный привесок, 29 — придаток яичника, 30 — трубные складки

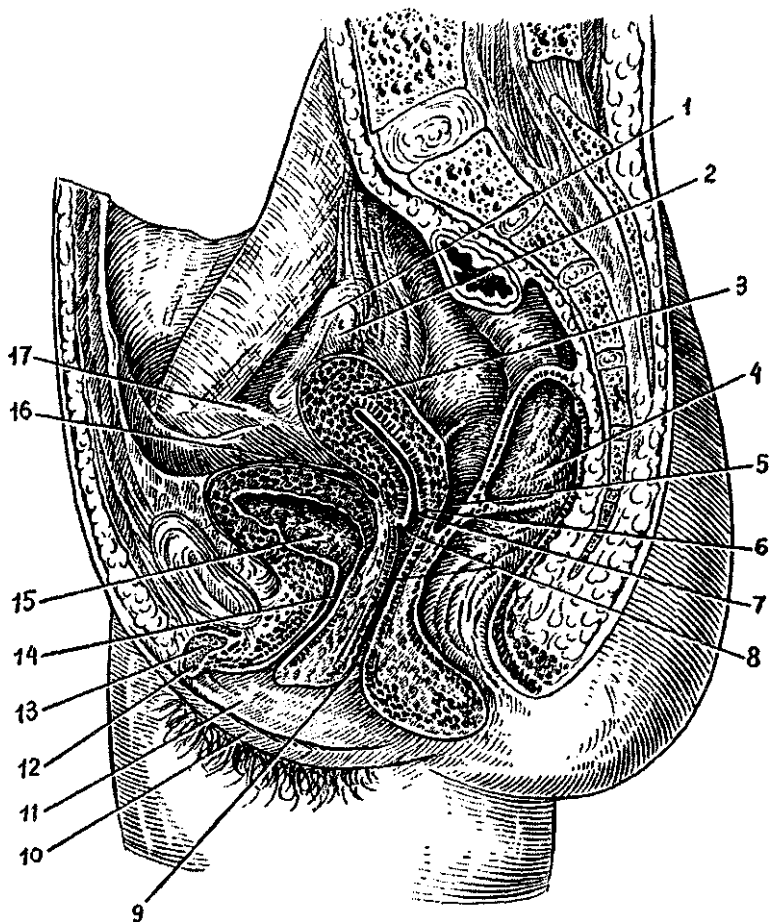


Рис. 63. Расположение женских половых органов в полости малого таза:

1 — маточная труба, 2 — яичник, 3 — матка, 4 — прямая кишка, 5 — прямокишечно-маточное углубление, 6 — задняя часть свода влагалища, 7 — отверстие матки, 8 — влагалище, 9 — отверстие влагалища, 10 — большая половая губа, 11 — малая половая губа, 12 — головка клитора, 13 — тело клитора, 14 — женский мочеиспускательный канал (женская уретра), 15 — мочевой пузырь, 16 — пузырно-маточное углубление, 17 — круглая связка матки

## Внутренние женские половые органы

**Яичник** — парный орган овоидной формы, который, подобной яичку у мужчин, выполняет две функции: внешне-секреторную (образование яйцеклеток) и внутрисекреторную (продукция женских половых гормонов). Яичник расположен в малом тазу возле боковой стенки малого таза под свободным концом маточной трубы.

У яичника различают два конца: верхний, трубный, обращенный к маточной трубе, и нижний, маточный, соединенный с маткой посредством собственной связки яичника. Верхний край яичника прикреплен к его брыжейке и является *воротами яичника*. Здесь в орган входят сосуды и нервы. Яичник покрыт однослойным кубическим (зародышевым) эпителием, под которым лежит соединительнотканная *{белочная} оболочка*. Под белочной оболочкой располагается корковое вещество, состоящее из соединительной ткани, в которой находятся многочисленные фолликулы — *растущие первичные* (созревающие) **и атретические** (подвергающиеся обратному развитию), а также *желтые тела и рубцы* (рис. 64).

Мозговое вещество яичника образовано соединительной тканью, в которой проходят внутриорганные сосуды и нервы яичника. Каждый растущий фолликул содержит незрелую *яйцеклетку*, которая окружена слоем *фолликулярных клеток*. Эти клетки секретируют женские половые гормоны — эстрогены. Фолликул, достигший своего максимального развития, заполняется фолликулярной жидкостью. Такой созревший фолликул называют *пузырчатым фолликулом* (Графовым пузырьком). Он располагается непосредственно под белочной оболочкой. Оболочка яичника в этом месте растягивается, истончается. При *овуляции* (выходе яйцеклетки из яичника) истонченная белочная оболочка прорывается, фолликул лопается, и яйцеклетка выходит в брюшную (брюшинную) полость. Из брюшинной полости яйцеклетка поступает в находящуюся вблизи маточную трубу через ее брюшинное отверстие. По маточной трубе яйцеклетка продвигается в сторону полости матки. Если в маточной трубе яйцеклетка встречается со сперматозоидом, то происходит ее оплодотворение. Оплодотворенная яйцеклетка по маточной трубе продвигается в полость матки, где она внедряется (имплантируется) в слизистую оболочку (рис. 65).

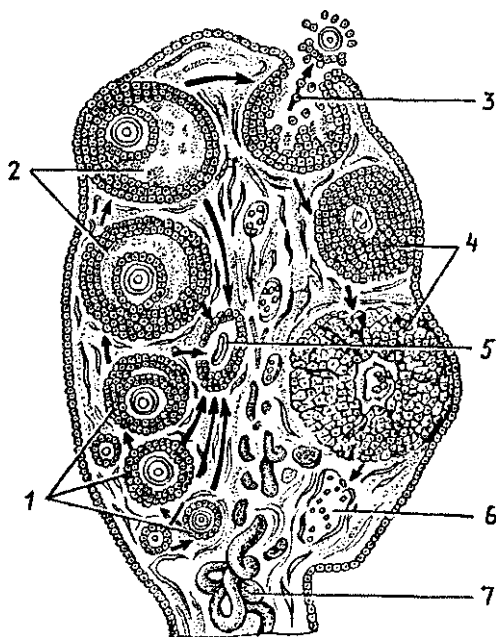


Рис. 64. Схема развития фолликулов яичника. Овуляция, образование желтого тела:

1 — первичные (растущие) фолликулы, 2 — зрелые (пузырчатые) фолликулы (Граафовы пузырьки), 3 — овуляция, 4 — желтое тело, 5 — атретическое тело, 6 — рубец на месте желтого тела, 7 — кровеносные сосуды

**Маточная труба**, или яйцевод (фаллопиева труба), — парный, цилиндрической формы орган, расположена в верхней части широкой связки матки. Длина маточной трубы у половозрелой женщины 8—18 см, ширина просвета 2—4 мм. У трубы различают четыре части: маточную, которая проходит через стенку матки и открывается отверстием в ее полость, короткий перешеек, лежащий вблизи матки, длинную ампулу и ее расширенную воронку, открывающуюся брюшным отверстием в брюшную полость вблизи яичника. Это отверстие ограничено бахромкой трубы, одна из которых — яичниковая бахромка — длиннее других. Слизистая оболочка образует многочисленные тонкие складки и реснички.

**Матка** — непарный, полый, толстостенный грушевидной формы орган, расположена в малом тазу между мочевым пузырем спереди и прямой кишкой сзади. У матки выделяют *дно*, *тело* и *шейку*. Расширенное дно обращено кверху, от него в стороны отходят маточные трубы. Ниже находится уплощенное тело, а еще ниже — более узкая шейка, которую охватывают своды (верхняя часть) влага-

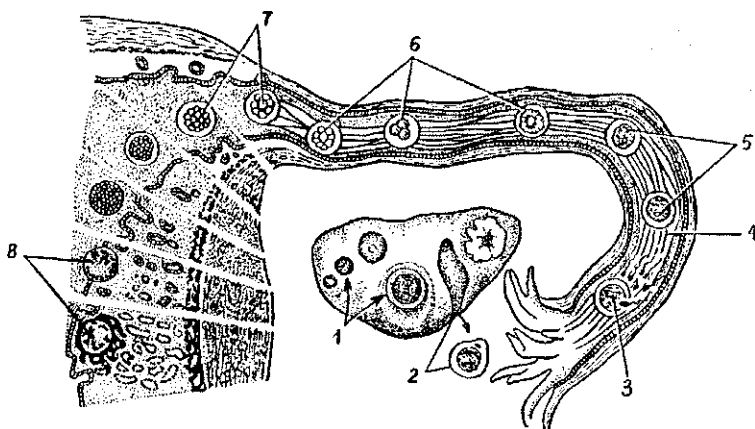


Рис. 65. Схема путей яйцеклетки по маточной трубе и имплантации зародыша в миометрий ( по А. Хэму и Д. Кормаку, 1982):

1 — созревание фолликулов в яичнике, 2 — овуляция, 3 — проникновение сперматозоида в яйцеклетку, 4 — маточная труба, 5 — образование зиготы, 6 — дробление зиготы, 7 — поступление зародыша из просвета маточной трубы в полость матки, 8 — имплантация зародыша в слизистую оболочку матки

лица. Тело матки по отношению к ее шейке наклонено кпереди (*антефлексио*), так что между телом и шейкой образуется открытый кпереди тупой угол. Вся матка наклонена вперед (*антеверзио*), хотя ее положение в полости малого таза зависит от степени наполнения соседних органов — мочевого пузыря и прямой кишки.

В узкую треугольной формы *полость матки* вверху с боков открываются *отверстия маточных труб*. Внизу через *канал шейки* матка сообщается с влагалищем. У нерожавших женщин *отверстие канала* круглое, у рожавших имеет вид поперечной щели. Это отверстие называют *зев матки*.

Стенки матки состоят из трех слоев: слизистой, мышечной и серозной оболочек. *Слизистая оболочка* (эндометрий) покрыта однослойным цилиндрическим эпителием. В соб-

ственной пластинке множество простых трубчатых *маточных желез*, пронизывающих всю толщину слизистой оболочки. У слизистой оболочки различают два слоя: толстый поверхностный *функциональный* и глубокий — *базальный*. Базальный слой является источником восстановления (регенерации) функционального слоя после его отторжения во время менструации. *Подслизистая основа* у матки отсутствует, поэтому слизистая оболочка сращена с лежащей под нею мышечной оболочкой.

*Мышечная оболочка матки (миометрий)* состоит из косо ориентированных внутреннего и наружного продольных и среднего циркулярного слоев, которые переплетаются между собой. При беременности гладкие мышечные клетки сильно увеличиваются в размерах (гипертрофируются) в 5—10 раз в длину и в 3—4 раза в ширину. Поэтому к концу беременности масса матки достигает 1 кг. После родов постепенно происходит обратное развитие матки, которое заканчивается через 6—8 недель.

*Наружная оболочка матки (периметрий)* образована брюшиной. Листки серозной оболочки брюшины, покрывающие матку сверху, спереди и сзади, переходят в правую и левую широкие связки матки, которые продолжают в пристеночную брюшину, прилежащую к стенкам таза. Между передним и задним листками широкой связки расположена *круглая связка матки* толщиной 3—5 мм. Эта связка берет начало от боковой поверхности матки чуть ниже устья маточной трубы, следует латерально и вниз, проходит через паховый канал и направляется к лобку, где ее волокна вплетаются в подкожную клетчатку.

Влагалище представляет собой уплощенную в переднезаднем направлении трубку длиной 7—9 см, которая соединяет полость матки с наружными половыми органами женщины. *Наружное отверстие влагалища* открывается в его преддверие, у девственниц оно закрыто девственной плевой. Слизистая оболочка влагалища покрыта неороговевающим плоским эпителием и лишена желез. Клетки поверхностного слоя эпителия богаты гликогеном, который под влиянием ферментативных процессов распадается с образованием молочной кислоты. Это придает влагалищной слизи кислую реакцию, бактерицидную по отношению к патогенным микробам. Кнаружи от слизистой оболочки находятся мышечная оболочка и адвентиция. Стенки влагалища сверху охватывают шейку матки, образуя вокруг

нее узкий щелевидный свод влагалища, задняя часть которого более глубокая.

## Наружные женские половые органы

У женщин в области наружных женских половых органов — лобка и больших половых губ хорошо выражена подкожная жировая клетчатка.

**Большие** половые губы представляют собой толстые кожные складки, ограничивающие *половую щель*. Обе губы соединяются друг с другом передней и задней спайками. Кпереди и кверху от больших половых губ находится покрытый волосами *лобок*. Кожа в области лобка богата жировой тканью.

**Малые половые губы** расположены в щели между большими половыми губами и ограничивают *преддверие влагалища*. Малые половые губы образованы продольными складками кожи. Передние концы малых половых губ направляются к клитору, охватывают его, образуя его крайнюю плоть. Задние концы губ соединяются уздечкой. В пространство между малыми половыми губами (преддверие влагалища) открываются протоки больших желез преддверия (**бартолиновых**), наружное отверстие мочеиспускательного канала и отверстие влагалища.

**Большие железы преддверия** (аналогичные бульбоуретральным у мужчин), размерами с горошину, располагаются в толще основания малых половых губ позади луковицы преддверия. Секрет этих желез увлажняет преддверие влагалища. **Малые преддверные железы** располагаются в стенках преддверия влагалища, куда открываются протоки этих желез, соответствующих уретральным железам мужчин.

Луковица преддверия, аналогичная непарному губчатому телу мужского полового члена, состоит из густого сплетения вен. Располагается по обе стороны от входа во влагалище.

Клитор (гомолог пещеристых тел мужского полового члена) состоит из тела, головки и ножек, прикрепляющихся к нижним ветвям лобковых костей. Клитор имеет плотную соединительнотканную белочную оболочку и покрыт многослойным плоским неороговевающим эпителием., Длина клитора 2,5—3,5 см.

У новорожденной девочки яичник имеет цилиндрическую форму, а в период второго детства (8—12 лет) форма яичника становится яйцевидной. Длина яичника у новорожденной равна 1,5—3 см, ширина 4—8 мм. В период первого детства длина становится равной 2,5 см. В подростковом и юношеском возрасте длина яичника увеличивается до 5 см, ширина достигает 3 см, толщина — 1,5 см. Масса яичника у новорожденной равна 0,16 г, в грудном возрасте (до 1 года) — 0,84 г, в период первого детства (4—7 лет) — 3,3 г и в юношеском возрасте — 6,03 г. У женщин после 40—50 лет масса яичников уменьшается, а после 60—70 лет происходит постепенная атрофия яичников. Поверхность яичников гладкая у новорожденных и в грудном возрасте, в подростковом возрасте на их поверхности появляются неровности, бугристости, обусловленные набуханием созревающих фолликулов и наличием желтых тел в ткани яичника. В ткани яичников в грудном возрасте появляются первичные фолликулы. В подростковом возрасте в корковом веществе яичников образуются вторичные (пузырчатые) фолликулы, которые на разрезах органа имеют вид полостей со светлым содержимым.

У новорожденных яичники еще расположены вне полости малого таза, над лобковым симфизом и сильно наклонены кпереди. К 3—5 годам яичники в результате смещения вниз и поворота примерно на 90 градусов приобретают поперечное положение. К периоду первого детства (4—7 годам) яичники опускаются в полость малого таза, где принимают то положение, которое свойственно им у взрослой женщины.

У новорожденной девочки в грудном возрасте и в период раннего детства (до 3 лет) матка имеет цилиндрическую форму, уплощена в передне-заднем направлении. В период второго детства матка становится округлой, ее дно расширяется. В подростковом возрасте матка становится грушевидной. Эта форма сохраняется и у взрослой женщины. Длина матки у новорожденной достигает 3,5 см ( $\frac{2}{3}$  длины составляет шейка), к 10 годам она увеличивается до 5 см, в юношеском возрасте — до 5,5 см, а у взрослой женщины длина матки равна 6—8 см. В период второго детства (8—12 лет) длины тела и шейки матки почти одинаковы. В подростковом возрасте длина тела матки увеличивается, а в юношеском возрасте достигает 5 см.



Масса матки возрастает вначале медленно, а затем быстро. У новорожденной масса матки равна 3—6 г, в подростковом возрасте (12—15 лет) примерно 16,5 г, а в юношеском возрасте (16—20 лет) — 20—25 г. Максимальную массу (45—80 г) матка имеет в возрасте 30—40 лет, а после 50 лет ее масса постепенно уменьшается.

Канал шейки матки у новорожденной девочки широкий, обычно содержит слизистую пробку. Слизистая оболочка матки образует разветвленные складки, которые к 6—7 годам сглаживаются. Маточные железы многочисленны, однако по мере увеличения возраста девочки их количество увеличивается, строение усложняется, а к периоду полового созревания они становятся разветвленными. Мышечная оболочка матки, слабо развитая у новорожденной девочки, утолщается в процессе роста матки, особенно после 5—6 лет.

У новорожденных девочек матка наклонена кпереди. Шейка матки направлена книзу и кзади. Расположена матка высоко, выступает над лобковым симфизом. Связки матки слабые, в связи с чем она легко смещается в стороны. После 7 лет в окружности матки и между листками ее широких связок появляется большое количество соединительной и жировой ткани. По мере увеличения размеров таза и в связи с опусканием расположенных в нем органов матка постепенно смещается вниз и занимает в подростковом возрасте положение, свойственное этому органу у половозрелой женщины. В пожилом и старческом возрасте в связи с уменьшением жировой ткани в полости малого таза подвижность матки увеличивается.

Маточные трубы у новорожденной девочки изогнутые и не соприкасаются с яичниками. В период полового созревания (в подростковом возрасте) в связи с ростом матки, ее широких связок и увеличением полости малого таза маточные трубы теряют извилистость, опускаются книзу, приближаются к яичникам. Длина маточной трубы у новорожденной равна примерно 3,5 см, в период полового созревания быстро увеличивается. У пожилых женщин стенки маточной трубы резко истончаются за счет атрофии мышечной оболочки. Складки слизистой оболочки сглаживаются.

Влагалище у новорожденной девочки короткое (2,5—3,5 см), дугообразно изогнуто, передняя стенка короче задней. Нижний отдел влагалища обращен кпереди. В результате продольная ось влагалища с осью матки образует тупой угол, открытый кпереди. Отверстие влагалища узкое. До 10

лет влагалище изменяется мало, быстро растет в подростковом возрасте.

У новорожденной лобок выпуклый, большие половые губы рыхлые, как бы отечные. Малые половые губы прикрыты большими половыми губами не полностью. Преддверие влагалища глубокое, особенно в передней его части, где находится наружное отверстие мочеиспускательного канала. Преддверие влагалища в задней трети ограничено большими половыми губами, а в передних отделах — малыми. Девственная плева плотная. Железы преддверия у новорожденной развиты слабо.

Мочеиспускательный канал у новорожденной девочки имеет длину 2,3—3 см, относительно широкий, в нижней части изогнут, образует тупой угол, открытый спереди. Мышечная оболочка канала и сфинктер (наружный) мочеиспускательного канала формируются в детском возрасте (к 12—13 годам).

Вопросы для повторения и самоконтроля:

1. Назовите функции, которые выполняют яичники. Где яичники расположены?
2. Назовите части маточной трубы и матки. Какую функцию выполняет матка в организме женщины?
3. Какие связи имеются у матки, где по отношению к матке они располагаются?
4. Укажите, выводные протоки каких желез открываются в преддверие влагалища. Где эти железы располагаются?

## Половые клетки. Сперматогенез и овогенез

**Мужские половые клетки — сперматозоиды**, представляют собой своеобразно устроенные подвижные клетки длиной около 70 мкм. Как и все другие клетки, сперматозоид имеет ядро, цитоплазму с ее органеллами и клеточную мембрану. У сперматозоида различают округлую *головку* и тонкий длинный *хвост*. Головка содержит ядро, впереди которого расположена структура, получившая название *акросома*. Акросома имеет набор ферментов, которые способны растворять оболочку яйцеклетки при оплодотворении. Хвост сперматозоида содержит сократительные элементы (пучки фибрилл), обеспечивающие движение сперматозоида. При прохождении по семявыносящим путям к сперматозоидам добавляются жидкие секреты половых же-

лез — семенных пузырьков, предстательной и бульбоуретральных желез. В результате образуется жидкая среда, в которой находятся сперматозоиды, — это сперма. Продолжительность жизни и оплодотворяющая способность сперматозоидов человека составляет от нескольких часов до двух суток.

**Женские половые клетки — яйцеклетки**, имеют диаметр до 150 мкм. Яйцеклетка имеет округлую форму, она содержит ядро, большое количество цитоплазмы, в которой помимо клеточных органелл имеются белково-липидные включения (желток), гликоген, необходимые для питания яйцеклетки.

В организме человека в связи с внутриутробным развитием зародыша и питанием его за счет организма матери отпала необходимость в создании больших запасов желтка в яйцеклетке. Поэтому в цитоплазме яйцеклетки женщины содержится небольшое количество желточных и углеводных включений. Свой запас питательных веществ яйцеклетка обычно расходует в течение 12—24 часов после овуляции. Если оплодотворение не наступает, яйцеклетка через это время погибает.

Яйцеклетка человека имеет две покрывающие ее оболочки. Кнутри находится *цитолемма*, которая является цитоплазматической мембраной яйцеклетки. Снаружи от цитолеммы располагается слой так называемых *фолликулярных клеток*, защищающих яйцеклетку и обладающих гормонообразующей функцией, — выделяют эстрогены.

**Развитие половых клеток** происходит в половых железах: сперматозоидов — в яичках мужчины, яйцеклеток — в яичниках женщины. Цикл развития сперматозоидов называют сперматогенезом, цикл развития яйцеклетки — овогенезом (от лат. *sperma* — семя, *ovum* — яйцо, *genesis* — развитие).

Развитие половых клеток заканчивается готовностью их к оплодотворению (слиянию) и дальнейшему образованию зародыша. Подготовленность мужской и женской половых клеток к оплодотворению заключается не только в приобретении специфических особенностей строения. В процессе сперматогенеза и овогенеза происходят сложные преобразования предшественников и молодых половых клеток. В результате своеобразного клеточного деления — мейоза в сперматозоидах и яйцеклетке наблюдается уменьшение (редукция) количества хромосом от *двойного (диплоидного)* до *гаплоидного (одинарного)* их набора. Вместо обычного для

всех других клеток человека диплоидного набора в виде 46 хромосом в каждой половой клетке (сперматозоидах, яйцеклетке) имеется по одинарному набору — по 23 хромосомы.

**Сперматогенез.** Сперматозоиды образуются у человека в течение всего активного периода жизни мужчины. Продолжительность развития и формирования зрелых сперматозоидов из их предшественников — *сперматогониев* составляет около 70—75 суток. Этот процесс происходит в извитых семенных канальцах яичка. Вначале сперматогонии, общее число которых в одном яичке достигает 1 млрд., интенсивно размножаются, делятся митотическим путем. При этом увеличивается количество новых клеток — сперматогоний. В дальнейшем часть сперматогоний сохраняет способность к делению и поддерживает популяцию. Другие сперматогонии еще дважды делятся в форме мейоза. В результате из каждой такой сперматогонии, имеющей диплоидный — двойной набор ( $n=46$ ) хромосом, образуется 4 *сперматиды*. Каждая из этих сперматид получила гаплоидный (одинарный) набор хромосом ( $n=23$ ). Сперматиды постепенно превращаются в *сперматозоиды*. В этом сложном процессе происходит перестройка структур в сперматиде, они удлиняются, у них формируется утолщенная головка и тонкий длинный хвост. У верхушки, головки сперматозоида образуется уплотненное тельце — *акросома*, содержащая ферменты, которые при встрече с женской половой клеткой (яйцеклеткой) разрушают ее оболочку, что важно для проникновения сперматозоида внутрь яйцеклетки. При недоразвитии или отсутствии акросомы сперматозоид не способен проникнуть в яйцеклетку и оплодотворить ее.

Сформировавшиеся сперматозоиды попадают в просвет семенных канальцев яичка и вместе с жидкостью, выделяемой стенками канальцев, постепенно продвигаются в сторону придатка яичка, который служит также резервуаром для сперматозоидов. Количество образующихся сперматозоидов огромно. В 1 мл спермы содержится до 100 млн. сперматозоидов. Это подвижные клетки, скорость их продвижения по канальцам составляет около 3,5 мм в минуту. В женских половых путях сперматозоиды сохраняют жизнеспособность в течение 1—2 суток. Они движутся в сторону яйцеклетки, что обусловлено хемотаксисом.

**Овогенез.** Яйцеклетки, в отличие от мужских половых клеток, размножаются, увеличиваются в количестве у за-

родышей, плодов женского пола, т.е. когда плод находится еще в утробе матери. При этом образуются так называемые *примордиальные фолликулы*, располагающиеся в глубоких слоях коркового вещества яичника. Каждый такой примордиальный фолликул содержит молодую женскую половую клетку — *оогонию*, окруженную одним слоем фолликулярных клеток. Оогонии многократно митотически делятся, превращаясь в *ооциты первого порядка* (первичные ооциты), которые сохраняются в яичнике девочки вплоть до ее полового созревания. К началу полового созревания в яичниках имеется около 300 тыс. первичных ооцитов. Первичные ооциты диаметром около 30 мкм каждый вместе с окружающими его двумя слоями клеток фолликулярного эпителия образуют *первичные фолликулы*.

У девушек в период полового созревания и у половозрелых женщин большинство первичных ооцитов погибает. В течение жизни женщины созревают только 400—500 яйцеклеток.

В процессе созревания первичный ооцит проходит стадии мейоза. В результате мейотического деления образуется *вторичный ооцит*, имеющий уже одинарный (гаплоидный) набор хромосом ( $n=23$ ), и маленькое, так называемое *полярное тельце*, с таким же ( $n=23$ ) набором хромосом. При этом первичные фолликулы превращаются во *вторичные фолликулы*. Внутри таких фолликулов накапливается жидкость, а вокруг каждого вторичного ооцита образуются две оболочки — *цитолемма* и *слой фолликулярных клеток*. Таким образом, вторичный фолликул превращается в *пузырчатый (созревший) фолликул*, заполненный фолликулярной жидкостью.

Диаметр зрелого пузырьчатого фолликула достигает 1 см. У половозрелой женщины одновременно созревает 1 или реже 2 фолликула. Остальные растущие в это время фолликулы подвергаются обратному развитию — *атрезии*. На месте гибели таких недозревших и погибших фолликулов остаются структуры, получившие название атретических тел.

**Овуляция и менструальный цикл.** Созревший *пузырчатый фолликул* (Граафов пузырек) в одном или другом яичнике приподнимает его покровный эпителий, разрывает его. При этом яйцеклетка (вторичный ооцит) выпадает в брюшинную полость тела возле *брюшного отверстия маточной трубы*. Процесс разрыва пузырьчатого фолликула и выпадения из него яйцеклетки получил название *овуляции*.

На месте лопнувшего фолликула из его фолликулярных клеток образуется *желтое тело*, которое служит временной железой внутренней секреции. Гормон желтого тела (*прогестерон*) задерживает следующую овуляцию. Под влиянием прогестерона (гормона желтого тела) утолщается слизистая оболочка матки, которая подготавливается к восприятию оплодотворенной яйцеклетки. Если оплодотворение яйцеклетки не происходит, *желтое тело* (*менструальное*) через 12—14 дней подвергается обратному развитию, его гормонообразовательная функция прекращается. В связи с этим слизистая оболочка матки отторгается, рвутся ее кровеносные сосуды, наступает кровотечение, которое принято называть *менструальным*. Очередная менструация происходит в среднем через каждые 28 дней. Период от первого дня предыдущей менструации до первого дня следующей принято называть *менструальным* (*овариально-менструальным*) *циклом* (рис. 66). Продолжительность менструального цикла индивидуальная, может находиться в пределах от 21 до 30 дней. Начинается менструация у девочек в период полового созревания (11—16 лет) и продолжается до 40—50 лет. Средняя продолжительность менструации 2—3 суток — это *менструальная фаза*. В следующую за ней *постменструальную фазу* под влиянием гормона эстрогена восстанавливается слизистая оболочка матки (эндометрий). Затем, с 14—15-го дня от начала менструации, с момента овуляции, наступает предменструальная фаза, в течение которой слизистая оболочка матки снова готовится принять оплодотворенную яйцеклетку.

Если яйцеклетка оплодотворяется и наступает беременность, то на месте лопнувшего пузырчатого фолликула образуется крупное, до 5 см в диаметре, желтое тело *беременности*. Это желтое тело существует в течение 6 месяцев, выполняя важную эндокринную функцию, затем подвергается обратному развитию.

### Плацента

После оплодотворения (слияния женской и мужской половых клеток) возникает новый организм — зародыш, который в течение 9 месяцев (до самого рождения) развивается внутриутробно, находится в полости матки, в ее слизистой оболочке.

Связь развивающегося зародыша (плода) с организмом матери осуществляется посредством внезародышевого орга-

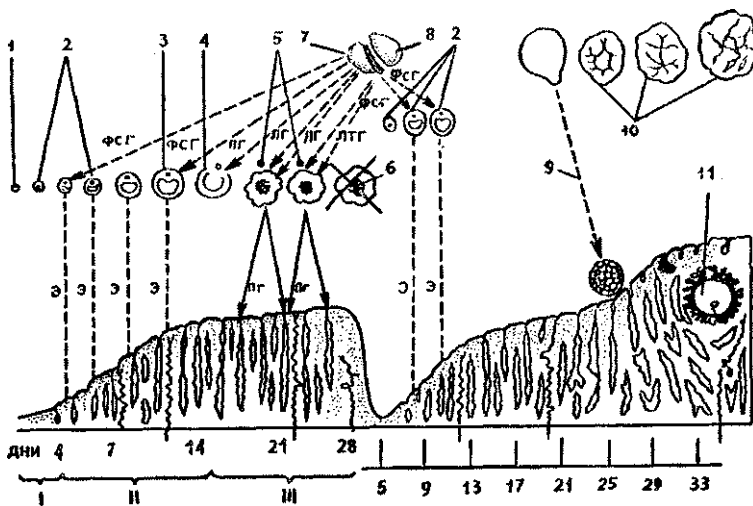


Рис. 66. Овариально-менструальный цикл:

I — менструальная, II — постменструальная, III — предменструальная фазы; 1 — примордиальный фолликул в яичнике, 2 — первичные (растущие) фолликулы, 3 — зрелый (Граафов) фолликул, 4 — овуляция, 5 — желтое тело в стадии расцвета, 6 — обратное развитие желтого тела, 7 — передняя доля гипофиза, 8 — задняя доля гипофиза, 9 — оплодотворение, 10 — желтое тело беременности, 11 — имплантированный зародыш.

Стрелками показано действие фоллитропина (ФСГ) на растущие фолликулы, лютропина (ЛГ) — на овуляцию и образование желтых тел, пролактина (ЛТГ) — на сформированное желтое тело, действие эстрогена (Э), стимулирующее рост эндометрия, на матку (постменструальная или пролиферативная фазы), прогестерона (Пг) — на эндометрий (предменструальная фаза)

на — плаценты. Через плаценту происходит снабжение зародыша питательными веществами и кислородом. Плацента также защищает зародыш от чужеродных веществ. В то же время через плаценту в организм зародыша могут проникать некоторые лекарственные препараты, алкоголь, никотин, наркотики, оказывающие на зародыш вредные, даже губительные воздействия.

Плацента имеет форму диска диаметром около 20 см и толщиной около 5 см, прикрепленного к стенке полости матки.

Плацента образуется за счет разрастающегося *трофоблеста*, который превращается в *ворсинчатый (ветвистый) хорион*, это *зародышевая*, или *плодная, часть плаценты*, и за счет утолщенной слизистой оболочки матки — эндометрия: это *материнская, маточная часть плаценты*. В плаценте материнская кровь и кровь зародыша (плода) протекают по разным сосудам и не смешиваются. Материнская кровь омывает ворсинки хориона, а кровеносные сосуды зародыша разветвляются в ворсинках хориона.

Общая поверхность всех ворсинок хориона достигает 7 м<sup>2</sup>. Между кровью матери и зародыша находится так называемый гемохориальный барьер, образованный эндотелием сосудов, а также разделяющими эти сосуды тканями ворсинок хориона.

*Гемохориальный барьер* выполняет очень важные функции. Через него происходит газообмен между кровью матери и плода, транспортируются питательные вещества от матери к плоду и продукты обмена веществ в противоположном направлении. Гемохориальный барьер выполняет также защитные функции.

Связь плаценты с организмом зародыша (плода) происходит с помощью *пупочного канатика*, в котором проходят кровеносные сосуды плода. Это две пупочные артерии, несущие венозную кровь от плода к плаценте, и одна пупочная вена, по которой обогащенная кислородом и питательными веществами артериальная кровь направляется от плаценты в организм плода. Кровеносные сосуды окружены обладающей упругостью студенистой (слизистой) тканью, которая защищает сосуды, предохраняет их от сдавления. Несмотря на достаточно хорошую защищенность, зародыш и плод весьма уязвимы в период своего развития. Во время внутриутробной жизни зародыша (плода) имеются так называемые *критические периоды*, когда повышена чувствительность развивающегося организма к воздействиям факторов различной природы (алкоголю, никотину, наркотикам, рентгеновскому облучению и другим, даже к лекарственным препаратам). Такими наиболее опасными периодами являются время развития половых клеток (овогенез и сперматогенез), момент слияния половых клеток — оплодотворение, имплантация зародыша (6—7-е сутки эмбриогенеза), время усиленного роста и развития головного мозга (15—20-я недели беременности), момент рождения ребенка.



## Вопросы для повторения и самоконтроля:

1. Опишите строение сперматозоида и яйцеклетки.
2. Укажите, в каких органах и какими способами развиваются мужские и женские половые клетки.
3. На каких этапах развития мужских и женских половых клеток в них появляется одинарный (гаплоидный) набор хромосом?
4. Какой процесс в организме женщины называют менструальным циклом, в чем он заключается, из каких фаз состоит?
5. Опишите, из каких структур образуется плацента и какие функции она выполняет.

## ЖЕЛЕЗЫ, НЕ ИМЕЮЩИЕ ПРОТOKОВ (ЭНДОКРИННЫЕ ЖЕЛЕЗЫ)

В организме человека, сложно устроенном, с большим количеством органов, выполняющих различные жизненно важные функции, имеются две системы обеспечения их деятельности. Одна система осуществляет регуляцию функций через нервные импульсы, которые поступают от органов и тканей в мозг и из мозга к органам и тканям. Это *нервная регуляция жизненных функций* организма, которую выполняют головной и спинной мозг и выходящие из них нервы. Нервная система регулирует также функции эндокринных желез и выработку ими гормонов.

Другой вид регуляции функций органов и тканей — гуморальная регуляция, она выполняется с помощью биологически активных веществ — гормонов, которые вырабатывают *железы, не имеющие протоков*, или *эндокринные железы*. Наукой об этих органах, которые называют также *железами внутренней секреции*, является *эндокринология* (от греч. *endon* — внутри, *crineo* — выделяю). *Гормоны* (от греч. *gortao* — побуждаю, привожу в движение) выделяются из этих органов — желез внутренней секреции непосредственно в кровь или в тканевую жидкость.

Гормоны, поступившие из желез в кровь, разносятся по кровеносным сосудам к органам и тканям, где они оказывают определенные действия на протекающие в них обменные процессы. Гормоны участвуют в регуляции постоянства внутренней среды (*гомеостаза*), обмена веществ (белков, жиров и углеводов), влияют на рост, дифференцировку тканей и размножение, изменяют проницаемость

клеточных мембран и активность ферментов. Гормоны обеспечивают ответную реакцию организма на изменения внешней и внутренней среды.

Все гормоны, выделяемые эндокринными железами, обладают большой биологической активностью и специфичностью. Каждый гормон действует на определенные клетки, ткани, органы, на протекающие в них физиологические процессы (табл. 10). Гормоны в органах и тканях быстро разрушаются. Поэтому для длительного действия гормонов необходимо постоянное выделение их в кровь, в тканевую жидкость.

По характеру своего действия на клетки и ткани, а также по своему строению все гормоны делятся на две группы. Гормоны первой группы благодаря своей растворимости в жирах легко проходят через мембраны клеток и влияют на синтез белков. Это стероидные гормоны коркового вещества надпочечников и гормоны щитовидной железы. Гормоны второй группы, плохо растворимые в жирах, не способны проникать внутрь клеток. Эти гормоны взаимодействуют с рецепторами, расположенными на поверхности клеток. К этой группе относятся гормоны белковой природы, По своему строению эти гормоны являются белками или пептидами, производными аминокислот (адреналин, глюкагон, окситоцин, тестостерон и другие).

Клетки, синтезирующие биологически активные вещества (гормоны), имеются также у нервной системы, например в нервных ядрах гипоталамуса (подбугорья промежуточного мозга). Эти клетки называются *нейросекреторными клетками*, они синтезируют и выделяют гормоны, которые называют *нейросекретом*. Нейросекрет поступает в кровь через стенки кровеносных капилляров, прилежащих к нервным клеткам, или вначале транспортируется от тела нервной клетки по ее отростку (аксону) к нервным окончаниям, расположенным на кровеносных капиллярах. Эндокринной функцией обладают также *отдельные гормонообразующие клетки*, располагающиеся среди эпителиальных клеток, покрывающих слизистую оболочку внутренних органов, или в составе экзокринных желез. Такие одиночные, отдельные эндокринные клетки или их группы, относящиеся к так называемой диффузной эндокринной системе, имеют различное строение и различное происхождение. Гормоны диффузно расположенных клеток оказывают как местное действие на соседние, рядом расположенные клетки, ткани, так и на общие функции организма.

## Эндокринные железы и их гормоны

Железы внутренней секреции	Выделяемые гормоны	Действие
Гипофиз а) передняя доля	Соматотропин	Стимуляция роста костей. Регулирует обменные процессы.
	Тиротропин	Регуляция функций щитовидной железы.
	Пролактин	Рост молочных желез и секреция молока.
	Меланоцитотропин	Синтез меланина, пигментация кожи.
	Фоллиotropин	У женщин: стимуляция овогенеза, роста фолликулов, секреции эстрогенов и овуляция. У мужчин: стимуляция развития половых желез, сперматогенеза, выделения половых гормонов.
	Лютропин	У женщин: стимуляция овуляции, образование желтого тела. Развитие и созревание половых клеток, секреция половых гормонов.
	Гормон, стимулирующий интерстициальные эндокриноциты	У мужчин: стимуляция функций интерстициальных эндокриноцитов половых желез.
	Адренкортикотропный гормон	Регуляция образования и секреции глюкокортикоидов коры надпочечников, мобилизация жира из жировой ткани.
б) задняя доля	Окситоцин	Сокращение матки, усиление тонуса гладких мышц желудочно-кишечного тракта.
	Вазопрессин	Реабсорбция воды в почечных канальцах (анти-

Желёзы внутренней секреции	Выделяемые гормоны	Действие
Щитовидная железа	Тироксин, трийодтиронин, йодосодержащие гликопротеины	диуретическое действие). Сосудосуживающее действие (повышение кровяного давления). Обеспечение роста, умственного и физического развития. Стимуляция энергетического обмена, синтеза белка и окислительного метаболизма жиров и углеводов.
Паращитовидные	Тиреокальцитонин	Регуляция метаболизма кальция и фосфора.
Поджелудочная	Паратгормон	Регуляция метаболизма кальция и фосфора.
Надпочечники:	Инсулин. Глюкагон	Регуляция обмена углеводов.
а) кора	Гидрокортизон	Регуляция обмена углеводов, белков, жиров.
	Альдостерон	Регуляция обмена минерального и водно-солевого равновесия.
	Андрогены	См. гормоны половых желёз,
б) мозговое вещество	Адреналин, норадреналин (катехоламины)	Стимуляция обмена веществ; влияние на сосуды, сердце.
Яичники	Эстрадиол, эстрон	Развитие половых органов, вторичных половых признаков, половое поведение. Половая дифференцировка у эмбриона.
желтое тело	Прогестерон	Подготовка слизистой оболочки матки к имплантации зародыша. Нормальное протекание беременности.
Семенники (яички)	Тестостерон	Половая дифференцировка у эмбриона. Развитие половых органов, вторичных половых признаков, половое поведение.

## Классификация и строение желез внутренней секреции

Эндокринные железы, имеющие не очень большие размеры, богато кровоснабжаемые, располагаются в различных отделах тела человека (рис. 67). Железы имеют различное происхождение, различное строение. В то же время железы объединяет общность участия в обменных процессах, в гуморальной регуляции жизненно важных функций. По функциональным признакам эндокринные железы объединены в единый *эндокринный аппарат*.

Все железы внутренней секреции подразделяют на зависимые от функции гипофиза и не зависимые от него. К железам, зависящим от гипофиза, относятся щитовидная железа, корковое вещество надпочечников, половые железы. Не зависят от гипофиза околощитовидные железы, панкреатические островки (островки Лангерганса поджелудочной железы), мозговое вещество надпочечников, параганглии. К железам внутренней секреции относят также шишковидное тело (эпифиз) и одиночные гормонообразующие клетки, образующие так называемую диффузную эндокринную систему.

### Гипофиз

*Гипофиз* является важнейшей железой внутренней секреции, которая регулирует деятельность целого ряда других эндокринных желез. Гипофиз расположен в гипофизарной ямке турецкого седла клиновидной кости. От полости черепа он отграничен диафрагмой седла, которая образована отростком твердой оболочки головного мозга. Масса гипофиза 0,5—0,7 г.

Будучи анатомически единым, гипофиз делится на две доли, имеющие различное происхождение и строение. *Передняя доля (аденогипофиз)* развивается из эктодермы — эпителия ротовой бухты. Она крупнее других долей и состоит из *дистальной, бугорной частей* и лежащей кзади *промежуточной части*. *Задняя доля (нейрогипофиз)* развивается из выроста нижней поверхности второго мозгового пузыря — будущего промежуточного мозга. У задней доли различают нервную часть, расположенную позади промежуточной части аденогипофиза, и воронку, соединяющую нервную часть с гипоталамусом промежуточного мозга.

**Передняя доля**, ее *дистальная (главная) часть*, образована эпителиальными железистыми клетками (*аденоцита-*

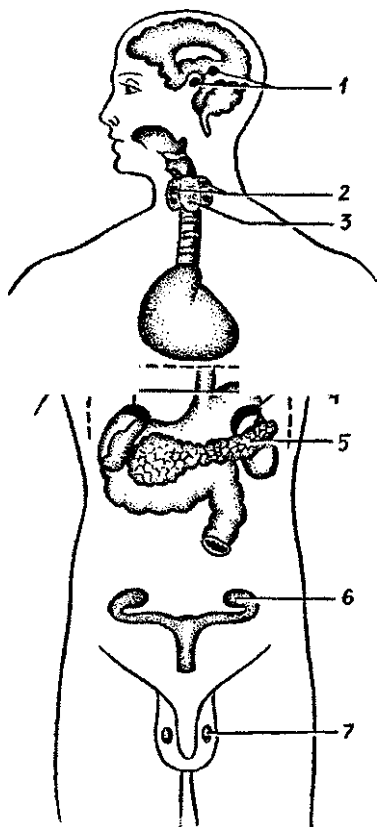


Рис. 67. Положение эндокринных желез в теле человека:

1 — гипофиз и эпифиз, 2 — парашитовидные железы, 3 — щитовидная железа, 4 — надпочечники, 5 — панкреатические островки, 6 — яичник, 7 — яичко

ми), которые формируют тяжи (перекладки). Между этими тяжами располагаются широкие кровеносные капилляры. Клетки железистых тяжей различаются по своему строению и функциям. Это крупные *ацидофильные* эндокриноциты (*аденоциты*), которые составляют до 40% всех клеток аденогипофиза. Одни из этих клеток (*соматотропоциты*) вырабатывают гормон роста, другие (*маммотропоциты*) — пролактин. Различные *базофильные* эндокриноциты — *гонадотропоциты* (их до 10%) продуцируют *фоллитропин*, *лютропин*. *Базофильные* клет-

*ки* (*тиротропоциты*) секретируют *тиротропин*. *Кортикотропные* эндокриноциты аденогипофиза (*кортикотропоциты*) выделяют *аденокортикотропный гормон* (АКТГ), или *кортикотропин*.

*Промежуточная часть* расположена в виде узкой полоски между дистальной частью передней доли и задней (нервной) долей. Эндокриноциты промежуточной части синтезируют *меланоцитотропин*, влияющий на обмен пигмента меланина, а также гормон *липотропин*, стимулирующий жировой обмен.

Гормонообразующая функция всего гипофиза, в том числе и его передней доли, находится под контролем гипоталамуса промежуточного мозга. Для понимания взаимоотношений гипофиза следует обратить внимание на особенности кровоснабжения этих двух анатомически и функционально связанных органов. Дело в том, что верхние *гипо-*

*физарные артерии* направляются к серому бугру промежуточного мозга и к воронке нейрогипофиза, где распадаются на капилляры, которые проникают в ткань мозга и образуют **первичную гемокapиллярную сеть**. Эти капилляры оплетают **нейросекреторные клетки гипоталамуса**. Здесь *нейросекрет* из нервных клеток гипоталамуса выделяется в кровь. Из длинных и коротких капилляров первичной капиллярной сети формируются так называемые *воротные вены гипофиза*, которые идут по его бугорной части к аденогипофизу. В передней доле гипофиза воротные вены распадаются на широкие (синусоидные) капилляры, образующие **вторичную гемокapиллярную сеть**, оплетающие в аденогипофизе его секреторные клетки. Капилляры вторичной сети, сливаясь, образуют выносящие вены, по которым кровь (с гормонами передней доли) выносится из гипофиза. Задняя доля гипофиза кровоснабжается преимущественно за счет **нижних гипофизарных артерий**. Между верхними и нижними гипофизарными артериями имеются длинные артериальные анастомозы.

**Задняя доля гипофиза** не синтезирует гормонов. В этой доле осуществляется выделение в кровь биологически активных веществ (гормонов), образующихся в нейросекреторных ядрах гипоталамуса и поступающих по **нервным волокнам гипоталамо-гипофизарного тракта**. **Гормоны окситоцин и вазопрессин** (антидиуретический гормон) вырабатываются нейросекреторными клетками **супраоптического и паравентрикулярного ядер гипоталамуса**. Эти гормоны по длинным аксонам нейросекреторных клеток гипоталамо-гипофизарного тракта транспортируются в нейрогипофиз, где накапливаются и выделяются в кровь. **Вазопрессин, или антидиуретический гормон (АДГ), способствует** всасыванию (реабсорбции) воды из первичной мочи в канальцах нефронов почек. При недостатке **вазопрессина** в связи с нарушением нейросекреторной функции ядер гипоталамуса или снижением функции задней доли гипофиза из организма выводится очень большое количество не содержащей сахара мочи, и возникает сильная жажда. Это состояние называется **несахарным мочеизнурением**. **Окситоцин стимулирует** сокращение миометрия (гладкой мускулатуры матки) в период родов.

Гипофиз не только синтезирует и выделяет в кровь многочисленные гормоны. При участии этих гормонов он регулирует внутрисекреторную активность других желез внутренней секреции, влияет на различные обменные процес-

сы в организме (рис. 68). В связи с регулирующей ролью гормонов гипофиза их называют *тропными гормонами* (от греч. *trophia* в конце слова — питание). Так, *соматотропный гормон гипофиза* стимулирует рост, влияет на белковый, углеводный и жировой обмен. При избыточной продукции этого гормона усиливается рост человека. Известны случаи гигантизма, когда рост человека превышает 2 м. В литературе имеются сведения о мужчине 20 лет, рост которого был 2 м 78 см (описано Вирховым). Недостаток соматотропного гормона в раннем возрасте замедляет рост человека, он остается карликом. Длина тела человека менее 125 см рассматривается как карликовость. При такой гипофизарной недостаточности сохраняются ненормальные пропорции тела и нормальное развитие психики.

*Гипофункция гипофиза* у взрослых людей ведет к глубоким нарушениям белкового, углеводного, жирового обмена или к общему (гипофизарному) ожирению, или к сильному похуданию (гипофизарной кахексии). *Гиперфункция гипофиза* у взрослых людей, когда рост уже прекратился, ведет к увеличению отдельных частей тела. Резко увеличиваются в размерах кисти рук, стопы ног, нижняя челюсть, изменяется облик лица. Такое состояние называют *акромегалией*.

*Гонадотропные гормоны гипофиза* (фолликулостимулирующий — фоллитропин, лютеинизирующий — лютропин, лактогенный — пролактин) стимулируют функции половых желез. *Фоллитропин* влияет на развитие и созревание в яичниках фолликулов, а в мужском организме — на образование сперматозоидов и развитие предстательной железы, *Лютропин* стимулирует в яичниках и яичках функции эндокриноцитов (внутрисекреторных клеток) и секрецию ими половых гормонов (эстрогенов, андрогенов). *Пролактин* стимулирует продукцию прогестерона в желтом теле яичника и лактацию (продукцию молока).

*Аденокортикотропный гормон (АКТГ, или кортикотропин)* стимулирует функции клеток коркового вещества надпочечников, выделение кортикостероидов. Секреция и стимуляция действия АКТГ усиливается при различных повышенных эмоциональных состояниях (при стрессе).

*Тиреотропный гормон (тиротропин)* стимулирует функции щитовидной железы, секрецию ее гормонов. При действии тиреотропного гормона увеличивается не только секреторная активность щитовидной железы, но и количество ее секреторных клеток. Секреция тиреотропного гормона



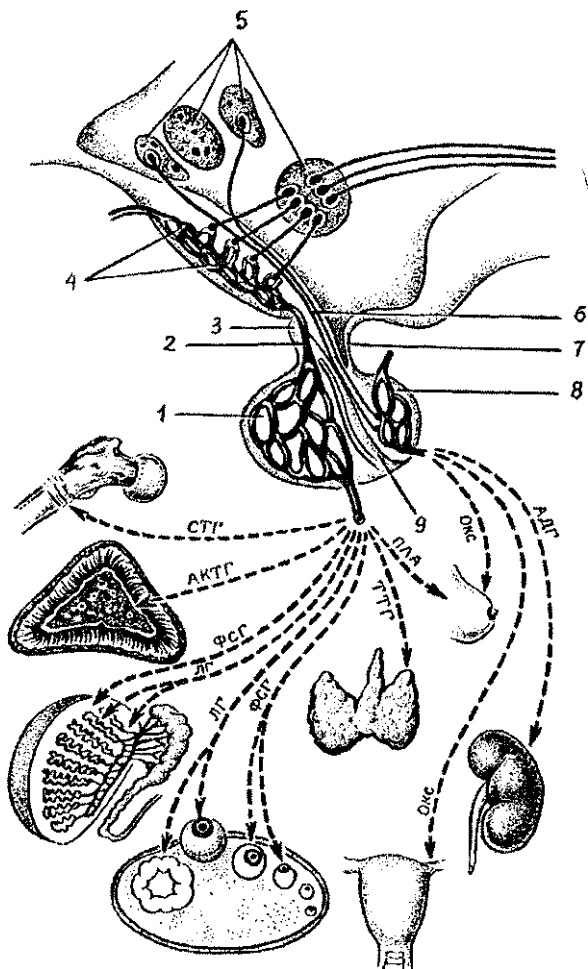


Рис. 68. Схема взаимовлияний органов гипоталамо-гипофизарной системы:

1 — аденогипофиз (передняя доля гипофиза) с вторичной гемокapиллярной сетью, 2 — воротная вена гипофиза, 3 — туберальная часть аденогипофиза, 4 — срединное возвышение с первичной капиллярной сетью, 5 — нейросекреторные ядра гипоталамуса, 6 — гипоталамо-гипофизарный тракт, 7 — воронка гипофиза, 8 — задняя доля гипофиза (нейрогипофиз), 9 — промежуточная (средняя) доля гипофиза.

Гормоны гипофиза и направление их действия:

АДГ — антидиуретический гормон, ОКC — окситоцин, ПЛА — пролактин, ТТГ — тиротропин, ФСГ — фоллитропин, ЛГ — лютропин, АКТГ — аденокортикотропный гормон, СТГ — соматотропин

зависит от уровня содержания в крови гормонов щитовидной железы. При повышении в крови количества гормонов щитовидной железы продукция тиреотропного гормона в гипофизе уменьшается. При уменьшении содержания в крови тироксина и других гормонов щитовидной железы секреция тиротропина увеличивается. Таким образом, взаимоотношения гипофиза и щитовидной железы строятся по принципу обратной связи.

Возрастные особенности гипофиза. У новорожденного средняя масса гипофиза составляет 0,12 г. К 10 годам масса гипофиза удваивается, к 15 годам утраивается. Максимального своего развития гипофиз достигает к 20 годам и в последующие возрастные периоды почти не изменяется. Некоторое уменьшение массы гипофиза наблюдается в возрасте после 60 лет.

### Щитовидная железа

Щитовидная железа расположена в передней области шеи впереди гортани и верхних хрящей трахеи. У щитовидной железы различают *две доли* и *перешеек*, который находится на уровне дуги перстневидного хряща гортани. Масса железы у взрослого человека составляет 20—30 г. Снаружи щитовидная железа покрыта соединительнотканной капсулой, которая довольно прочно сращена с гортанью, поэтому щитовидная железа обладает подвижностью (вместе с гортанью). От капсулы внутрь железы отходят слабо выраженные перегородки — трабекулы. Паренхима железы состоит из *долек*, который образованы *фолликулами*, являющимися структурно-функциональными элементами щитовидной железы. Стенки фолликулов образованы одним слоем *тироцитов* — *секреторных эндокриноцитов*, лежащих на базальной мембране. Каждый фолликул оплетает густая сеть кровеносных капилляров (рис. 69). В полости фолликулов содержится густой вязкий *коллоид щитовидной железы* — продукт секреции тироцитов. Тироциты секретируют гормоны, богатые йодом, — *тироксин* и *трийодтиронин*, которые в совокупности называются тиреоглобулином. Функцией этих гормонов является стимуляция окислительных процессов в клетках организма. Гормоны щитовидной железы оказывают влияние на белковый, углеводный, жировой, водный и минеральный обмен, на рост, развитие и дифференцировку тканей.

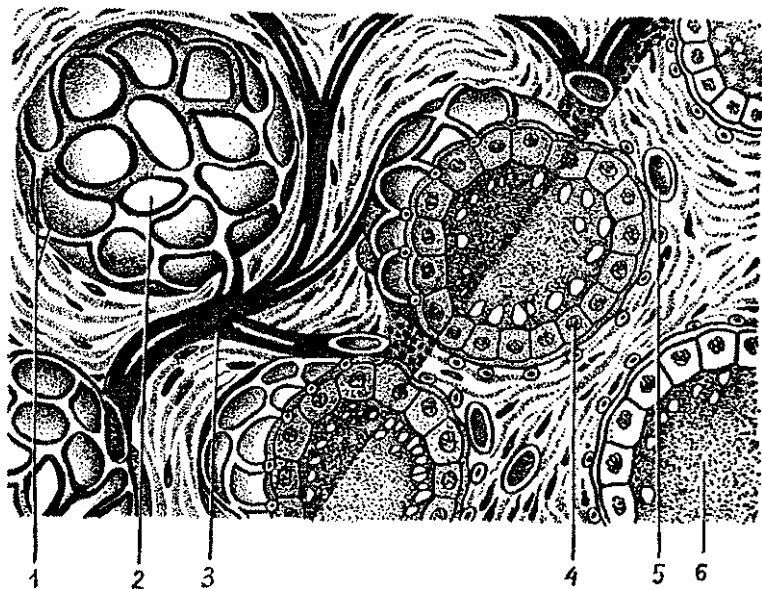


Рис. 69. Схема строения фолликулов щитовидной железы (по Ю.И. Афанасьеву и Е.Ф. Котовскому):

1 — кровеносные капилляры, 2 — фолликул, 3 — артерии, 4 — железистые клетки, 5 — коллоид, содержащий гормоны щитовидной железы

При усилении функции щитовидной железы и повышенном содержании ее гормонов в крови в организме больше расходуется белков, жиров и углеводов. Человек потребляет больше пищи и в то же время быстро худеет.

Повышенная в связи с этим трата энергии ведет к быстрой утомляемости и истощению организма. *Устойчивая гиперфункция щитовидной железы (гипертиреоз)* приводит к заболеванию, получившему название *базедова болезнь*. У человека увеличиваются размеры щитовидной железы, появляется «зоб» (припухлость в передней области шеи), учащается сердцебиение, появляются раздражительность, потливость, бессонница.

При *пониженной функции щитовидной железы (гипотиреозе)* у детей задерживается физическое, психическое развитие, снижаются умственные способности. Задерживается половое развитие. У взрослых людей гипотиреоз ведет к тяжелому заболеванию — *микседеме*. При этом имеются

быстрая утомляемость, сонливость, появляются сухость кожи, ломкость ногтей. Лицо становится одутловатым, как бы опухшим из-за отека подкожной клетчатки. Отечность распространяется и на другие части тела.

В местностях, где вода, пища бедны йодом входящим в состав гормонов щитовидной железы, развивается заболевание, которое называется *эндемическим зобом*. При этом происходит разрастание тканей щитовидной железы, в связи с чем на шее видна увеличенная щитовидная железа («зоб»). Однако продукция гормонов не возрастает, так как из-з недостатка йода синтез тироксина, трийодтирониона уменьшается. У таких больных развивается картина, характерная для гипотиреоза.

В стенках фолликулов щитовидной железы между тироцитами и базальной мембраной, а также между фолликулами располагаются крупные светлые, так называемые *парафолликулярные клетки*. Эти клетки синтезируют и выделяют гормон тирокальцитонин, который участвует в регуляции обмена кальция и фосфора, а также задерживает выход (резорбцию) кальция из костей и уменьшает содержание кальция в крови.

Возрастные особенности щитовидной железы. На первом году жизни ребенка щитовидная железа весит 1—2,5 г. В детском возрасте железа интенсивно растет, увеличивается в размерах. К периоду полового созревания ее масса достигает 10—14 г. В возрасте от 20 до 60 лет строение и масса щитовидной железы практически не изменяются, вес остается в пределах 20—30 г. В пожилом и старческом возрасте наблюдается некоторое уменьшение массы железы, однако функциональные ее способности сохраняются на достаточном уровне.

### Паращитовидные железы

Паращитовидные железы, округлой формы, в количестве четырех штук располагаются на задней поверхности долей щитовидной железы по две на каждой доле. Общая масса этих желез у взрослого человека около 0,5 г. Паращитовидные железы покрыты тонкой соединительнотканной капсулой, от которой вглубь органа отходят пучки волокон, делящие ткань железы на группы клеток, напоминающие фолликулы. Клетки желез — *паратиреоциты* вырабатывают *паратиреоцидный гормон* — *паратгормон*, который

регулирует уровень кальция и фосфора в крови, что необходимо для нормальной функции, возбудимости нервной и мышечной систем и содержания кальция в костях.

У человека при пониженной функции паращитовидных желез снижается содержание кальция в крови и увеличивается количество калия, что вызывает повышенную возбудимость, появляются судороги. При недостатке кальция в крови он изымается (вымывается) из костей, в результате чего кости становятся гибкими, происходит размягчение костей. При гиперфункции паращитовидных желез кальций откладывается в стенках кровеносных сосудов, в почках.

Возрастные особенности паращитовидных желез. У новорожденного общая масса паращитовидных желез составляет 6—9 мг. В течение первого года жизни масса желез возрастает в 3—4 раза, к 5 годам еще удваивается, а к 10 годам утраивается, в возрасте старше 20 лет общая масса желез составляет 120—140 мг. У женщин во все возрастные периоды масса паращитовидных желез несколько больше, чем у мужчин.

## Надпочечники

*Надпочечник*, или *надпочечная железа*, по существу состоит из двух желез, различных по происхождению, строению и функциям. Периферические слои надпочечника составляют *корковое вещество*. Внутри органа располагается *мозговое вещество*. Корковое вещество развивается из мезодермы — среднего зародышевого листка, а мозговое вещество имеет эктодермальное происхождение — развивается из выселившихся клеток нервной трубки, дающей начало всей нервной системе.

Надпочечная железа по форме напоминает уплощенную пирамиду со слегка закругленной вершиной. В надпочечнике различают переднюю, заднюю и нижнюю (почечную) поверхности. Надпочечник располагается забрюшинно в толще околопочечного жирового тела над верхним полюсом почки. Масса одного надпочечника взрослого человека составляет 12—15 г.

На передней поверхности надпочечника видны *ворота*, через которые из органа выходит его *центральная вена*. Надпочечник покрыт соединительнотканной капсулой, от которой вглубь железы отходят тонкие прослойки, разделяющие его корковое вещество на множество эпителиаль-

ных тяжей, окутанных густой сетью кровеносных капилляров.

В корковом веществе различают три зоны: клубочковую (наружную), пучковую (среднюю) и сетчатую (на границе с мозговым веществом). *Клубочковая зона* образована мелкими клетками, расположенными в виде клубочков. Самую широкую часть коры образует *пучковая зона*. Она сформирована крупными светлыми клетками, располагающимися длинными тяжами, ориентированными перпендикулярно к поверхности органа. В узкой *сетчатой зоне* мелкие клетки образуют небольших размеров скопления (группы клеток): Все три зоны достаточно четко отделены друг от друга анатомически, их клетки вырабатывают различные гормоны. В клубочковой зоне образуются *минералокортикоиды* (альдостерон), в пучковой — *глюкокортикоиды* (гидрокортизон, кортизон и кортикостерон), в сетчатой — *андрогены, эстрогены и прогестерон*.

Мозговое вещество надпочечников образовано скоплениями крупных клеток, разделенных синусоидными капиллярами. Клетки мозгового вещества хорошо окрашиваются солями хрома в коричневый цвет, поэтому их называют *хромаффинными*. Различают два вида клеток: *эпинефроциты*, вырабатывающие *адреналин*, и *норэпинефроциты*, секретирующие *норадреналин*.

*Гормоны надпочечных желез* влияют на различные жизненные процессы в организме — на обмен белков, жиров, углеводов, водно-солевое равновесие, функции сердечно-сосудистой системы, нервную систему.

Гормоны {*минералокортикоиды* — альдостерон и другие), выделяемые клетками клубочковой зоны, увеличивают в нефронах почек реабсорбцию (всасывание) из первичной мочи натрия и хлора и уменьшают реабсорбцию калия. В связи с этим в крови возрастает концентрация натрия, что ведет к задержке воды в тканях. При недостаточной продукции и слабой секреции минералокортикоидов реабсорбция натрия и хлора уменьшается, организм теряет большое количество воды, что может привести к обезвоживанию и к смерти.

*Глюкокортикоиды* (гидрокортизон, кортизон и кортикостерон), секретируемые клетками пучковой зоны, регулируют обмен белков, жиров и углеводов. В частности, повышают в крови содержание сахара за счет образования его из белков и жиров в печени, усиливая мобилизацию жира из жировых депо. Под влиянием глюкокортикоидов процессы расщепления белков преобладают над их синтезом.

Глюкокортикоиды поддерживают также нормальную функцию почек, они ускоряют образование первичной мочи в почечных клубочках.

Глюкокортикоиды снижают воспалительные процессы и аллергические состояния. Поэтому их называют противовоспалительными гормонами. Эти гормоны повышают устойчивость к стрессам, способствуют приспособляемости организма к неблагоприятным воздействиям среды. Недостаток глюкокортикоидов снижает сопротивляемость организма к различным заболеваниям, болезни протекают тяжелее.

Гормоны (*андрогены, эстрогены*), образующиеся в сетчатой зоне надпочечников, проявляют свое действие в детском возрасте, когда внутрисекреторная функция половых желез еще мала, и в старческом возрасте в период угасания функции половых желез. В эти периоды жизни человека деятельность сетчатой зоны коры надпочечников является единственным источником секреции андрогенов и эстрогенов.

В мозговом веществе синтезируются *адреналин и норадреналин*, относящиеся к *катехоламинам*. Действие *норадреналина*, являющегося предшественником адреналина, во многом такое же, как и адреналина. Норадреналин также поддерживает тонус кровеносных сосудов. Кроме этого, норадреналин вырабатывается в нервных синапсах, он принимает участие в передаче возбуждения с синаптических нервных окончаний на иннервируемые органы.

*Адреналин* усиливает и учащает сокращение сердца, повышает возбудимость миокарда (сердечной мышцы). Адреналин суживает кровеносные сосуды (артериолы) кожи, находящихся в покое скелетных мышц, внутренних органов. В то же время адреналин повышает работоспособность поперечнополосатой мускулатуры, особенно мышц, находящихся в покое. Под влиянием адреналина моторная функция желудка и кишечника ослабляется. Адреналин вызывает сокращение гладкой мускулатуры желчных и мочевыводящих путей, матки и влагалища, мышцы, расширяющей зрачок. Адреналин расслабляет мышцы бронхов, поэтому этот препарат применяют при бронхоспазмах и для лечения больных бронхиальной астмой. Влияя на обмен веществ, адреналин усиливает расщепление в печени гликогена до глюкозы. Глюкоза при этом поступает в кровь и используется в качестве энергетического вещества. Под влиянием адреналина гликоген до глюкозы расщепляется также в мышцах.

Адреналин способствует повышению возбудимости рецепторов нервной системы, особенно сетчатки глаза, органов слуха и равновесия. При сильных эмоциях (резкое охлаждение, внезапная радость, чрезмерное мышечное напряжение, страх, гнев) увеличивается выброс адреналина в кровь. Этот факт свидетельствует о влиянии на функции мозгового вещества надпочечников нервной системы, в частности ее симпатического отдела.

**Возрастные особенности надпочечников.** У новорожденных масса одного надпочечника составляет 8—9 г. Сразу после рождения масса надпочечника уменьшается до 3—4 г (стресс во время родов) за счет истончения коркового вещества. Через 2—3 месяца масса и структура надпочечника постепенно восстанавливаются и к 5 годам достигают уровня, который был к моменту рождения. Завершается формирование надпочечника в период полового созревания. К 20 годам масса надпочечника увеличивается примерно в 1,5 раза по сравнению с новорожденным. В дальнейшем масса и размеры надпочечников почти не изменяются. У женщин надпочечники имеют чуть большие размеры, чем у мужчин. У женщин во время беременности масса каждого надпочечника возрастает.

### Эндокринная часть половых желез

*Половые железы (яичко и яичник)* вырабатывают половые гормоны, которые всасываются в кровь. В яичке эндокринную функцию выполняют *интерстициальные эндокриноциты* (клетки Лейдига).

Это крупные клетки, которые располагаются небольшими скоплениями между извитыми семенными канальцами возле кровеносных капилляров. Эти клетки синтезируют и выделяют в кровь *мужской половой гормон тестостерон (андроген)*, который оказывает разностороннее действие на различные андроген-чувствительные клетки мужского организма, стимулируя их рост и функциональную активность. К таким органам относятся предстательная железа, семенные пузырьки. Под влиянием андрогенов развиваются наружные половые органы, появляются вторичные половые признаки. Этот гормон влияет также на опорно-двигательный аппарат. Важным является воздействие тестостерона на сперматогенез. Низкая концентрация гормона тестостерона активизирует сперматогенез, высокая — тормозит.



*Женские половые гормоны* вырабатываются в яичнике. Клетки фолликулярного эпителия вырабатывают *эстрогены* {фолликулин}, *лютеоциты* (клетки желтого тела) секретируют *прогестерон*. Эстрогены влияют на развитие наружных женских половых органов, вторичных половых признаков, на рост и развитие опорно-двигательного аппарата, обеспечивая развитие тела по женскому типу. Прогестерон оказывает влияние на слизистую оболочку матки, готовя ее к имплантации оплодотворенной яйцеклетки, росту и развитию плода, развитию плаценты, молочных желез, а также задерживает рост новых фолликулов.

### **Эндокринная часть поджелудочной железы**

Эндокринная часть поджелудочной железы (*панкреатические островки*, островки Лангерганса) образована группами клеток, клеточными скоплениями, богатыми кровеносными капиллярами. Общее количество островков колеблется в пределах 1—2 млн., а диаметр каждого составляет **100—300** мкм. В панкреатических островках преобладают так называемые бета ( $\beta$ )-клетки (60—80%), которые секретируют гормон *инсулин*. Наряду с этими клетками в панкреатических островках имеются альфа ( $\alpha$ )-клетки (10—30%), вырабатывающие *глюкагон*. В поджелудочной железе образуются также *липокаин*, способствующий окислению жиров в печени, *ваготонин*, усиливающий активность блуждающих нервов и повышающий тонус парасимпатического отдела вегетативной части нервной системы, и *центропнеин*, стимулирующий нервные клетки дыхательного центра и расширяющий бронхи (А.В. Логинов).

Гормон *инсулин* усиливает переход глюкозы из крови в клетки печени, в мышечные волокна скелетных мышц, в клетки сердечного миокарда и гладкой мускулатуры. В этих органах под влиянием инсулина из глюкозы синтезируется *гликоген*. Инсулин способствует также поступлению глюкозы в жировые клетки, где из нее синтезируются жиры. Инсулин увеличивает проницаемость клеточных мембран для аминокислот, что важно для синтеза белков.

Таким образом, благодаря инсулину глюкоза используется в клетках в качестве и энергетического, и пластического материала.

*Глюкагон* действует иначе, чем инсулин. Глюкагон расщепляет гликоген в печени и повышает содержание сахара в крови, а также усиливает расщепление жира в жировой ткани.

Секреция и инсулина, и глюкагона контролируется вегетативной частью нервной системы. Блуждающий нерв усиливает образование инсулина, а симпатический отдел вегетативной нервной системы тормозит его секрецию. Повышение содержания сахара в крови во время пищеварения ведет к усилению секреции инсулина в связи с активизацией ядер блуждающих нервов. Уменьшение количества сахара в крови тормозит секрецию инсулина, в это время увеличивается выделение глюкагона. Таким образом, благодаря выделению то инсулина, то глюкагона или обоих гормонов одновременно поддерживается постоянство содержания сахара в крови на уровне 80—120 мг%.

Недостаточность внутрисекреторной функции поджелудочной железы приводит к тяжелому заболеванию — *сахарному диабету* (сахарному мочеизнурению). При этом заболевании из-за недостатка инсулина резко увеличивается содержание сахара в крови, достигая иногда 300—400 мг%. При наличии сахара в крови в количестве более 150—180 мг% сахар появляется в моче и выводится из организма. Такое состояние называют *глюкозурией*. Сахар выделяется из организма вместе с большим количеством воды, в течение суток у такого больного выводится из организма до 4—5 л воды. При этом нарушаются обменные процессы, резко возрастает расходование белков и жиров, являющихся источником энергии. В результате в организме накапливаются продукты неполного окисления жиров и промежуточных веществ расщепления белков. У больных появляется сильная жажда, нарушаются функции сердечно-сосудистой и дыхательной систем, появляется быстрая утомляемость.

При недостатке или отсутствии в организме инсулина больные сахарным диабетом постоянно употребляют инсулин, дозировка которого должна строго контролироваться. Передозировка инсулина может привести к резкому уменьшению содержания сахара в крови, в результате чего может наступить так называемая *гипогликемическая кома*. В таком случае показано немедленное внутривенное введение глюкозы.

### Шишковидное тело

*Шишковидное тело*, или *эпифиз мозга*, развивающийся из выпячивания будущего III желудочка головного мозга, располагается в борозде между верхними холмиками пластинки крыши (четверохолмия) среднего мозга и прикре-

плен поводками к обоим таламусам. Эпифиз имеет округлую форму, масса его у взрослого человека составляет примерно 0,2 г.

Эпифиз покрыт снаружи соединительнотканной капсулой, от которой внутрь железы отходят тонкие трабекулы, разделяющие ее на дольки. У эпифиза выделяют *два типа железистых клеток*. Одни клетки крупные, многоугольные, отростчатые. Это *пинеалоциты*, которые располагаются преимущественно в центре долек. Другие клетки *глиальные*, они находятся главным образом по периферии долек.

Эпифиз является важнейшей железой, которая влияет на функции адено- и нейрогипофиза, щитовидной и паращитовидной желез, надпочечников, половых желез, панкреатических островков. Эпифиз оказывает на эти железы, на организм в целом как прямое действие, так и опосредованное — через гипоталамус. Эпифиз обладает нейросекреторной деятельностью, пинеалоциты синтезируют *мелатонин, серотонин* и ряд *полипептидов*, которые обладают гормональным действием. В то же время функции эпифиза имеют четкий суточный ритм. Этот ритм связан с освещенностью. Мелатонин синтезируется ночью, он является антагонистом меланоцитостимулирующего гормона (МСГ), вырабатываемого гипофизом, а также тормозит выделение лютеинизирующего гормона. Свет угнетает синтез мелатонина. *Серотонин* синтезируется днем.

Эпифиз оказывает влияние на половое созревание, на функции половых желез, на сон и бодрствование.

**Возрастные особенности эпифиза.** У новорожденного ребенка масса эпифиза около 7 мг. В течение первого года жизни его масса достигает 100 мг, к 10 годам удваивается и далее практически не изменяется. В пожилом возрасте в эпифизе могут появляться кисты, в нем накапливаются вещества, получившие название мозгового песка.

### **Одиночные гормонообразующие клетки**

*Одиночные гормонпродуцирующие клетки {диффузная эндокринная система}* — это различные по происхождению и по строению клетки или группы клеток, продуцирующие *биологически активные вещества*, обладающие гормональным действием. К диффузной эндокринной системе относят эндокриноциты в слизистой оболочке органов желудочно-кишечного тракта, парафолликулярные клетки щитовидной железы, секреторные клетки в некоторых других

органах тела человека. Гормоны клеток диффузной эндокринной системы оказывают как местное действие на соседние, рядом расположенные клетки (ткани), так и на общие функции организма.

### Вопросы для повторения и самоконтроля:

1. Расскажите, на основании каких признаков железы внутренней секреции объединены в эндокринный аппарат.
2. Приведите классификацию желез внутренней секреции и объясните, на чем эта классификация основана.
3. Назовите доли гипофиза и расскажите, какие гормоны каждая доля синтезирует, на какие функции организма эти гормоны влияют.
4. На основании каких признаков выделяют гипоталамо-гипофизарную систему?
5. Расскажите о строении щитовидной железы и функциях ее гормонов.
6. Расскажите о строении надпочечных желез, их гормонах и значении этих гормонов для организма человека.
7. Что такое панкреатические островки, где они располагаются, какие функции выполняют?
8. Расскажите о строении и функциях эпифиза.

## УЧЕНИЕ О СОСУДАХ (АНГИОЛОГИЯ)

### СЕРДЦЕ И КРОВЕНОСНЫЕ СОСУДЫ

*Сердце и кровеносные сосуды образуют замкнутую систему (рис. 70, см. цв. вкл.), по которой кровь движется благодаря ритмичным сокращениям сердечной мышцы. Кровеносные сосуды представлены артериями, несущими кровь от сердца, венами, по которым кровь течет к сердцу, и микроциркуляторным руслом.*

Кровеносные сосуды получают свое название по имени органа, который они кровоснабжают (почечная артерия, селезеночная вена), места отхождения от более крупного сосуда (верхняя брыжеечная артерия, нижняя брыжеечная артерия), кости, к которой сосуды прилежат (локтевая артерия), направления (медиальная артерия, окружающая бедренную кость), глубины залегания (поверхностная или глубокая артерия). Многие мелкие артерии называются ветвями, а мелкие вены — притоками.

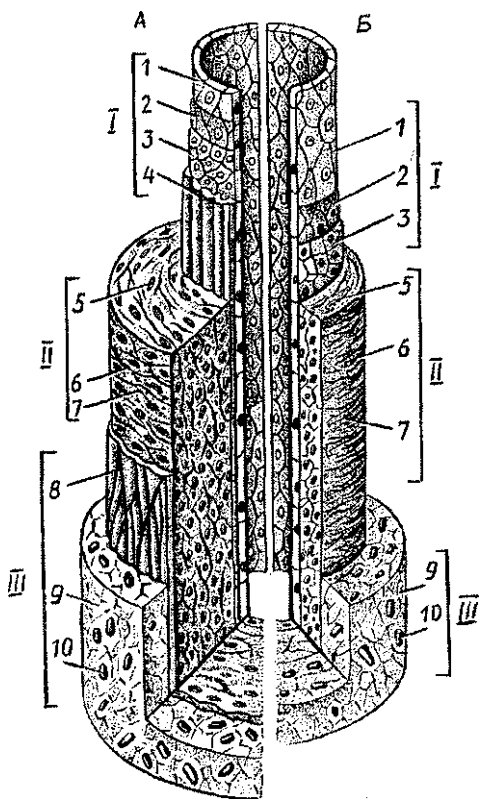
В зависимости от области ветвления **артерии** делятся на пристеночные (париетальные), кровоснабжающие стенки тела, и внутренностные (висцеральные), кровоснабжающие внутренние органы. До вступления артерии в орган она называется внеорганный, войдя в орган — внутриорганный. Разветвляясь внутри органа, артерия своими ветвями кровоснабжает его части, структурные элементы.

Каждая артерия разветвляется на более мелкие сосуды. При магистральном типе ветвления от основного ствола — магистральной артерии постепенно отходят боковые ветви. Диаметр магистральной артерии при этом уменьшается. При древовидном типе ветвления артерия сразу же после своего отхождения от более крупного сосуда разделяется на две или несколько более мелких ветвей, напоминая при этом крону дерева.

Стенки артерий состоят из трех оболочек: **внутренней, средней и наружной** (рис. 71). Внутренняя оболочка образована слоем эндотелиоцитов, подэндотелиальным слоем и внутренней эластической мембраной. **Эндотелиоциты** выстилают просвет со-

Рис. 71. Схема строения стенок артерии (А) и вены (Б) мышечного типа среднего калибра:

1 — эндотелий, 2 — базальная мембрана, 3 — подэндотелиальный слой, 4 — внутренняя эластическая мембрана, 5 — миоциты, 6 — эластические волокна, 7 — коллагеновые волокна, 8 — наружная эластическая мембрана, 9 — волокнистая (соединительная рыхлая) ткань, 10 — кровеносные сосуды



суда. *Подэндотелиальный слой* состоит из тонких эластических и коллагеновых волокон и малодифференцированных соединительнотканых клеток. Кнаружи расположена *внутренняя эластическая мембрана*. *Средняя оболочка артерии* состоит из расположенных спирально *миоцитов*, между которыми находится небольшое количество коллагеновых и эластических волокон, и *наружной эластической мембраны*. Наружная оболочка состоит из рыхлой волокнистой соединительной ткани, содержащей эластические и коллагеновые волокна.

С учетом строения стенок артерии подразделяют на *сосуды мышечного, смешанного (мышечно-эластического)* и эластического типов. В стенках артерий *мышечного типа*, имеющих небольшой диаметр, хорошо развита средняя, мышечная оболочка. Миоциты средней оболочки стенок артерий мышечного типа своими сокращениями регулируют приток крови к органам и тканям. По мере уменьшения диаметра артерий все оболочки их стенок истончаются.

Наиболее тонкие артерии мышечного типа — *артериолы* имеют диаметр 30—50 мкм и переходят в капилляры. Артериолы регулируют приток крови в систему капилляров.

К артериям смешанного типа относятся такие кровеносные сосуды крупного диаметра, как *сонная, подключичная* артерии, в средней оболочке которых имеется примерно равное количество эластических волокон и миоцитов. Внутренняя эластическая мембрана у этих артерий толстая, прочная.

К артериям эластического типа относятся *аорта* и *легочной ствол*, в которые крозь из сердца поступает под большим давлением с большой скоростью. Средняя оболочка у этих сосудов образована эластическими волокнами, между которыми залегают миоциты. Наружная оболочка тонкая.

**Микроциркуляторное русло**, обеспечивающее взаимодействие крови и тканей, начинается самым мелким артериальным сосудом — *артериолой* и заканчивается *венулой* (рис. 72). Стенки артериол, имеющих диаметр 16—30 мкм, содержат лишь один ряд миоцитов. От артериолы отходят *прекапилляры (прекапиллярные артериолы)*, у начала которых находятся *гладкомышечные прекапиллярные сфинктеры*, регулирующие кровоток. В стенках прекапилляров, в отличие от капилляров, поверх эндотелия лежат единичные миоциты. Прекапилляры продолжают в истинные капилляры (диаметр 3—11 мкм). *Истинные капилляры* вливаются в *посткапилляры (посткапиллярные вены)*. По мере слияния

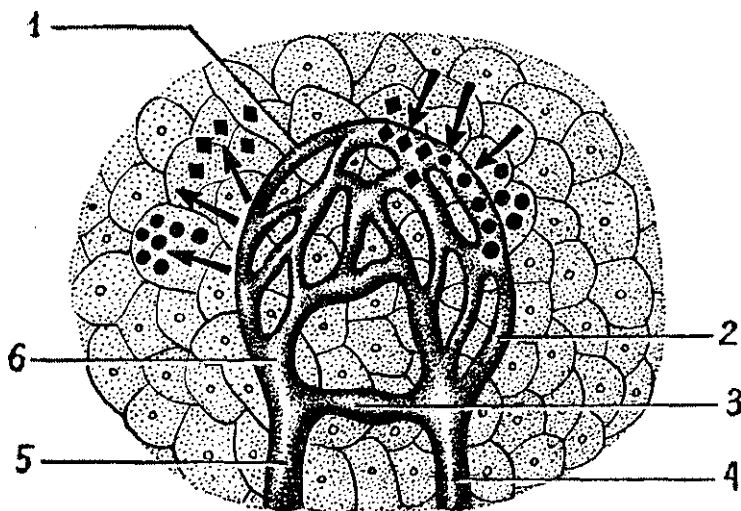


Рис. 72. Микроциркуляторное русло:

1 — капиллярная сеть (капилляры), 2 — посткапилляр (посткапиллярная венула), 3 — артериоло-венулярный анастомоз, 4 — венула, 5 — артериола, 6 — прекапилляр (прекапиллярная артериола).

Стрелки от капилляров — поступление в ткани питательных веществ, стрелки к капиллярам — выведение из тканей продуктов обмена

посткапилляров образуются *венулы*, которые впадают в *вены*. В пределах микроциркуляторного русла имеются сосуды прямого перехода крови из артериолы в венулу — *артериоло-венулярные анастомозы*, в стенках которых присутствуют миоциты, регулирующие кровоток в микроциркуляторном русле.

Истинные кровеносные капилляры (*гемокапилляры*) имеют стенки, образованные одним слоем уплощенных эндотелиальных клеток — эндотелиоцитов, сплошной или прерывистой базальной мембраной и редкими перикапиллярными клетками (перипитами). Перипиты (клетки Руже) представляют собой удлиненные многоотростчатые клетки, расположенные снару́жи от базальной мембраны. Каждый эндотелиоцит контактирует с отростками перипитов. В свою очередь, к каждому перипиту подходит окончание аксона симпатического нейрона. Перипит передает эндотелиоциту импульсы, в результате чего эндотелиальная клетка набухает или теряет жидкость. Это приводит к периодическим изменениям просвета капилляров.

В зависимости от строения эндотелия и базальной мембраны различают три типа гемокapилляров (рис. 73). Это капилляры с непрерывным эндотелием и базальным слоем. Такие капилляры имеются в коже, скелетных и гладких мышцах, коре большого мозга. Вторым типом капилляров являются *фенестрированные капилляры*, у которых эндотелиоциты имеют многочисленные округлые *фенестры* диаметром 60—120 нм, закрытые тонкой диафрагмой (мембраной), и непрерывную базальную мембрану. Такие капилляры расположены в органах, где происходит повышенная секреция или всасывание, например в ворсинках тонкой кишки, клубочках почки, пищеварительных и эндокринных железах. Третий тип — *синусоидные капилляры*, они имеют большой просвет, до 25—40 мкм. У таких капилляров эндотелиоциты имеют *поры*. Базальная мембрана у них частично отсутствует или прерывистая. Такие капилляры расположены в печени, селезенке, костном мозге, железах.

*Посткапилляры* (*посткапиллярные вены*) диаметром 8—30 мкм впадают в вены диаметром 30—50 мкм, которые, сливаясь между собой, постепенно укрупняются. У венул появляется наружная оболочка, образованная коллагеновыми волокнами и фибробластами. В средней оболочке стенок более крупных венул расположено 1—2 слоя гладких мышечных клеток.

**Вены.** Стенки вен, как и артерий, состоят из трех оболочек (см. рис. 71). Различают два типа вен: *безмышечного* и *мышечного*. У *вен безмышечного типа* снаружи от эндотелия находится базальная мембрана, за которой располагается тонкий слой рыхлой волокнистой соединительной ткани. К венам безмышечного типа относятся вены мозговых оболочек, сетчатки глаза, костей, селезенки, плаценты.

*Вены мышечного типа* имеют хорошо выраженную мышечную (среднюю) оболочку, образованную циркулярно расположенными пучками миоцитов.

Внутренняя оболочка большинства средних и некоторых крупных вен образует карманообразные складки — *клапаны* (рис. 74). Не имеют клапанов верхняя полая вена, плечеголовые, общие и внутренние подвздошные вены, вены сердца, легких, мозга и некоторых других органов. Клапаны расположены таким образом, что они пропускают кровь только в одном направлении — от органов и тканей к сердцу. Клапаны препятствуют обратному току крови.



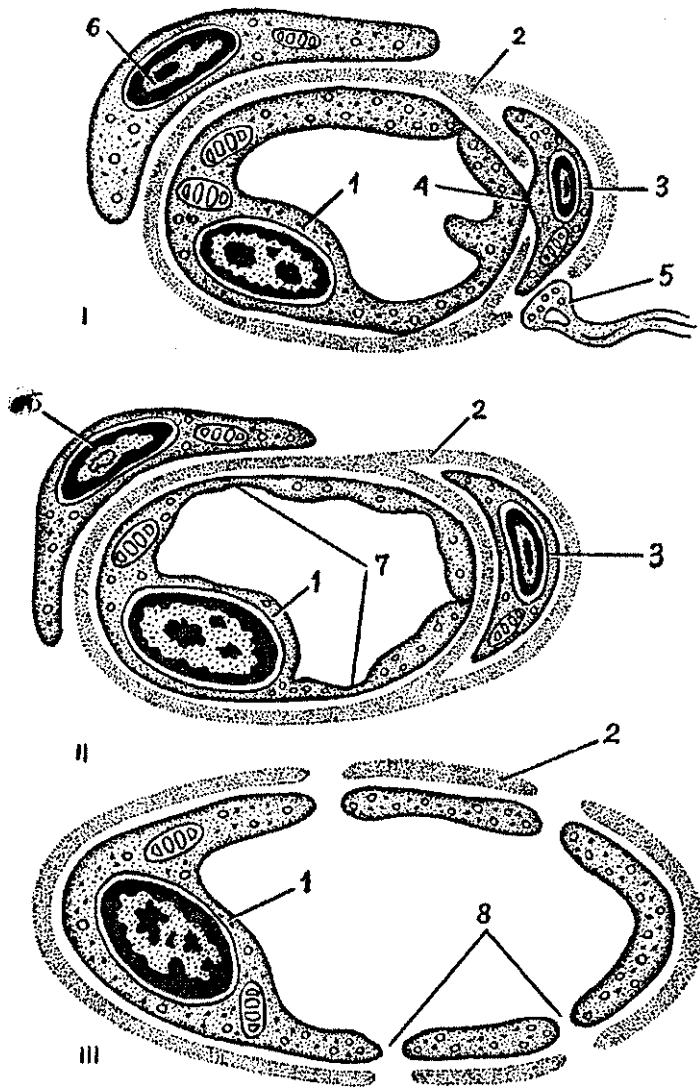


Рис. 73. Строение капилляров трех типов:

I — гемокапилляр с непрерывной эндотелиальной клеткой и базальной мембраной, II — гемокапилляр с фенестрированным эндотелием и непрерывной базальной мембраной, III — синусоидный гемокапилляр с щелевидными отверстиями в эндотелии и прерывистой базальной мембраной; 1 — эндотелиоцит, 2 — базальная мембрана, 3 — перицит, 4 — контакт перицита с эндотелием, 5 — окончание нервного волокна, 6 — адвентициальная клетка, 7 — фенестры, 8 — щели (поры)

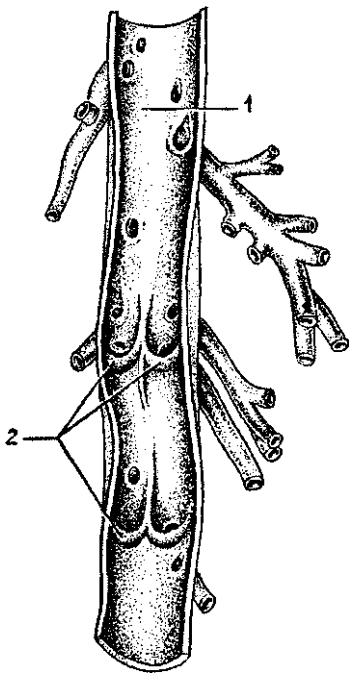


Рис. 74. Венозные клапаны. Вена разрезана вдоль и развернута:

1 — просвет вены, 2 — створки венозных клапанов

Общее количество вен больше, чем артерий, а общая величина венозного русла превосходит артериальное. Скорость кровотока в венах меньше, чем в артериях.

Различают вены *поверхностные (подкожные)* и *глубокие*, которые на конечностях располагаются рядом с артериями. Такие глубокие вены попарно прилежат к артерии, поэтому их называют *венами-спутницами*. Название таких глубоких вен аналогично названиям рядом лежащих артерий. Большинство вен, расположенных в полостях тела, а также

крупные вены на конечностях непарные, одиночные. Это подмышечная и подключичная, подколennая и бедренная вены, селезеночная, верхняя и нижняя брыжеечные и другие вены. Поверхностные вены соединяются с глубокими с помощью прободающих вен, которые выполняют роль венозных *анастомозов*. Соседние вены также связаны между собой многочисленными анастомозами, образующими в совокупности *венозные сплетения*. Такие сплетения особенно хорошо выражены на поверхности или в стенках некоторых внутренних органов (мочевого пузыря, пищевода, прямой кишки), периодически изменяющих свой объем, наполняющихся и опорожняющихся.

Венозные анастомозы и венозные сплетения являются *путями окольного (коллатерального) тока крови* от органов и тканей в обход основных путей.

Выделяют *внутрисистемные венозные анастомозы*, которые соединяют притоки одной крупной (магистральной) вены, и *межсистемные анастомозы*, соединяющие притоки различных крупных вен (верхней и нижней полых вен, воротной вены). С учетом латинских названий верхней и нижней полых вен (*vena cava superior, vena cava inferior*), а также

воротной вены (*vena portae*) крупные и очень важные межсистемные анастомозы между притоками этих вен называют кава-кавальными и кава-портальными анастомозами.

Венозная кровь от органов и частей тела оттекает в два крупных венозных сосуда — верхнюю и нижнюю полые вены, которые впадают в правое предсердие.

Ход артерий и вен и кровоснабжение различных органов зависит от особенностей строения, функций и развития этих органов. Крупные артерии располагаются соответственно строению скелета. Так, вдоль позвоночного столба лежит аорта, нижняя полая вена. На конечностях количество магистральных артерий и вен соответствует количеству костей, образующих их скелет. Например, вдоль плечевой кости располагаются плечевые артерия и одноименная вена. Вдоль лучевой и локтевой костей лежат лучевые и локтевые артерии и вены. Соответственно двусторонней симметрии и сегментарному плану строения тела человека большинство артерий и вен парные.

Артерии идут к соответствующим органам по кратчайшему пути. Поэтому каждая артерия кровоснабжает близлежащий орган. Если во внутриутробном периоде орган перемещается, то артерия, удлиняясь, следует за ним к месту его окончательного расположения (например, диафрагма, яичник, яичко). Артерии располагаются на сгибаемых поверхностях тела, что предохраняет эти кровеносные сосуды от перерастяжения. Для обеспечения непрерывности кровотока при сгибании вокруг суставов образуется *суставная артериальная сеть*, обеспечивающая *окольный (коллатеральный) кровоток*. Защиту артерий (и вен тоже) от сдавлений выполняют кости скелета, различные борозды и каналы, образованные костями, мышцами, фасциями.

Артерии входят в органы через ворота, расположенные на их вогнутой медиальной, или внутренней, поверхности, обращенной к источнику кровоснабжения (аорте, магистральной артерии). При этом диаметр артерий и характер их ветвления зависят от формы, размеров и функции органа. У трубчатых органов артерии ветвятся кольцеобразно или продольно. В органы, имеющие волокнистое строение (мышцы, связки, нервы), артерии вступают в нескольких местах и разветвляются по ходу волокон, образующих эти органы.

В артериальном кровоснабжении органов, частей тела важную роль играет *коллатеральное кровообращение* по анастомозам и по окольным путям — в обход основных путей кровотока.

## Возрастные особенности кровеносных сосудов

Кровеносные сосуды к моменту рождения развиты хорошо, при этом артерии более сформированы, чем вены. После рождения увеличиваются длина, диаметр, площадь поперечного сечения, толщина стенок сосудов. Изменяются взаимоотношения кровеносных сосудов с органами, которые также растут, увеличиваются в объеме. Изменяются уровень отхождения артерий от магистральных стволов, углы ветвления артерий и уровни слияния вен.

Микроскопическое строение кровеносных сосудов наиболее интенсивно изменяется в раннем детстве (от 1 года до 3 лет). В это время в стенках сосудов усиленно развивается средняя оболочка. Окончательные размеры и форма кровеносных сосудов складываются к 14—18 годам.

Начиная с 40—45 лет внутренняя оболочка артерий утолщается, изменяется строение эндотелиоцитов, в них откладываются жироподобные вещества, появляются атеросклеротические бляшки, стенки артерий склерозируются, просвет сосудов уменьшается. Эти изменения в значительной степени зависят от характера питания и образа жизни человека. Так, гиподинамия, употребление большого количества животных жиров, поваренной соли способствуют развитию склеротических изменений. Правильное, регулярное питание, систематические занятия физкультурой и спортом замедляют этот процесс.

### Вопросы для повторения и самоконтроля:

1. Дайте общую характеристику кровеносной системе. Какие органы образуют эту систему?
2. Назовите сосуды, которые входят в состав микроциркуляторного русла.
3. Перечислите типы артерий (по строению их стенок и по характеру ветвления).
4. Назовите типы вен (по строению их стенок). Чем отличаются по строению стенки вен от стенок артерий?
5. Какие сосуды и почему называют коллатеральными?
6. Какие виды анастомозов артерий, вен вы знаете? Какие анастомозы называют межсистемными, какие — внутрисистемными? Приведите примеры.

## Сердце

*Сердце* расположено асимметрично в среднем средостении. Большая часть его находится влево от срединной линии тела, справа от этой линии остаются правое предсердие и обе впадающие в него полые вены. Длинная ось сердца ориентирована косо сверху вниз, справа налево, сзади наперед. Сердце при этом повернуто таким образом, что правый венозный отдел его лежит больше кпереди, левый — артериальный — кзади. Положение и масса сердца зависят от типа телосложения, формы грудной клетки, пола и возраста человека, дыхательных движений и даже профессии. У людей высоких, долихоморфного типа телосложения сердце занимает более вертикальное положение. У лиц брахиморфного типа телосложения, невысоких, коренастых, сердце располагается почти горизонтально, даже «ложится» на диафрагму. У людей мезоморфного (среднего) типа телосложения наблюдается косое положение длинной оси сердца.

У женщин чаще, чем у мужчин, наблюдается горизонтальное положение сердца. У женщин при одинаковом росте и массе тела размеры сердца меньше, чем у мужчин. Развитие мускулатуры тела также влияет на величину и форму сердца. Так, величина и масса сердца у лиц, занятых физическим трудом, и у спортсменов больше, чем у представителей умственного труда. У физически развитых людей резервные возможности сердца больше, чем у тех, кто не занимается спортом, не любит физический труд.

Большое значение в положении сердца живого человека имеет положение диафрагмы, которое меняется в зависимости от фазы дыхания. В момент вдоха сердце опускается вместе с диафрагмой, при выдохе поднимается диафрагмой. У тучных людей, а также в пожилом и в старческом возрасте сердце расположено выше. Форма сердца напоминает слегка уплощенный конус.

Размеры сердца здорового человека зависят от размеров его тела, а также интенсивности обмена веществ. Средняя масса сердца у женщин 250 г, у мужчин — 300 г.

Сердце представляет собой полый мышечный орган, разделенный внутри на четыре полости. Это правое и левое предсердия, правый и левый желудочки, границы между которыми видны на поверхности сердца (рис. 75, см. цв. вкл.). Снаружи предсердия отделены от желудочков *венечной бороздой*. Желудочки на поверхности серд-

ца отделены один от другого продольными *передней и задней межжелудочковыми бороздами*. Передне-верхняя выступающая часть и правого, и левого предсердий называется *ушком предсердий*.

У сердца человека выделяют две поверхности: это *грудино-реберная поверхность* — передняя и *диафрагмальная* — нижняя. Широкая верхняя часть сердца — его *основание*, оно образовано предсердиями, обращено вверх, вправо и кзади. Вниз и влево обращена *верхушка сердца*, его суживающаяся часть. В венечной, передней и задней межжелудочковых бороздах располагаются артерии и вены, кровоснабжающие сердце.

Стенки сердца состоят из трех слоев. Внутренний слой (*эндокард*) выстилает полости предсердий и желудочков, он покрыт тонкими, плоскими эндотелиальными клетками. Средний слой (*миокард*) образован сердечной мышечной тканью — *кардиомиоцитами*. В стенках предсердий миокард более тонкий, состоит из двух мышечных слоев. Миокард в стенках желудочков более толстый, *трехслойный*, особенно у левого желудочка, из которого выходит аорта. Миокард предсердий и желудочков не переходит друг в друга. Между мышечными пучками этих отделов сердца находятся *фиброзные кольца*. Эти кольца отделяют предсердия от желудочков и служат местом прикрепления клапанов сердца.

*Кардиомиоциты миокарда* соединены плотно друг с другом при помощи так называемых вставочных дисков, которые обеспечивают механическую прочность мышечной оболочки сердца, а также осуществляют быстрое проведение возбуждения (потенциалов действия) к каждой отдельной мышечной клетке. Проведение возбуждения в миокарде сразу ко всем кардиомиоцитам выполняет проводящая система.

Проводящая система сердца. Проводящая система образована атипичными мышечными клетками, обладающими автоматизмом и отличающимися по своему строению и функциям. Проводящая система сердца состоит из двух узлов (синусно-предсердного и предсердно-желудочкового) и предсердно-желудочкового пучка, который проходит в межпредсердной и межжелудочковой перегородках. *Синусно-предсердный узел* расположен в стенке правого предсердия между устьями полых вен. *Предсердно-желудочковый узел* лежит в толще нижней части межпредсердной перегородки, у границы с желудочками.

Наружный слой сердца (*эпикард*) покрывает его снаружи и продолжается на начальную часть аорты, легочного ствола и на конечные отделы верхней и нижней полых вен и переходит в серозный перикард.

*Предсердия (правое и левое)* занимают верхнюю часть сердца, *желудочки* — нижнюю. Каждое предсердие сообщается с одноименным желудочком, правым или левым через соответствующее предсердно-желудочковое отверстие.

*Правое предсердие* имеет кубовидную форму, в него впадают верхняя и нижняя полые вены, а также венечный синус сердца, несущие к сердцу венозную кровь. Кпереди и вправо предсердие имеет выпячивание — *правое ушко*. Внутренняя поверхность стенок правого предсердия гладкая, на ней имеются две складки. Одна складка (*заслонка нижней полых вен*) находится у места впадения этой вены в предсердие, другая — у места впадения венечного синуса (*заслонка венечного синуса*). На внутренней поверхности правого ушка и прилежащей к нему части передней стенки правого предсердия находятся несколько складок, в толще которых располагаются *гребенчатые мышцы*. На *межпредсердной перегородке* видно углубление — овальная ямка, здесь находилось отверстие, через которое во внутриутробном периоде сообщались предсердия.

В *левое предсердие* открываются четыре легочные вены, по две с каждой стороны, несущие к сердцу от легких артериальную кровь. Кпереди и влево предсердие имеет выпячивание — *левое ушко*.

**Правый желудочек.** Венозная кровь из правого предсердия поступает в правый желудочек через *правое предсердно-желудочковое отверстие* (рис. 76). В этом отверстии расположен *правый предсердно-желудочковый (трехстворчатый) клапан*, состоящий из трех створок (передней, задней и перегородочной). *Створки* образованы складками эндокарда и покрыты эндотелием. Створки своим основанием прикрепляются к фиброзному кольцу, окружающему правое предсердно-желудочковое отверстие. К створкам клапана прикрепляются *сухожильные хорды*, отходящие от *сосочковых мышц*, которых в правом желудочке три. Передняя, задняя и перегородочная сосочковые мышцы расположены на внутренней поверхности правого желудочка. Эти мышцы вместе с сухожильными хордами при сокращении (систоле) желудочка удерживают створки клапана и препятствуют обратному току крови в предсердие. Между сосочковыми мышцами внутрь желудочка вдаются мышечные

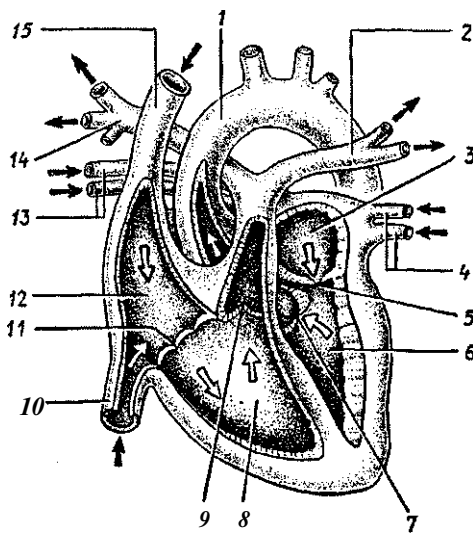


Рис. 76. Строение сердца. Схема продольного (фронтального) разреза:

1 — аорта, 2 — левая легочная артерия, 3 — левое предсердие, 4 — левые легочные вены, 5 — правое предсердно-желудочковое отверстие, 6 — левый желудочек, 7 — клапан аорты, 8 — правый желудочек, 9 — клапан легочного ствола, 10 — нижняя полая вена, 11 — правое предсердно-желудочковое отверстие, 12 — правое предсердие, 13 — правые легочные вены, 14 — правая легочная артерия, 15 — верхняя полая вена.

Стрелки — направление тока крови в камерах сердца

складки — *мясистые трабекулы*, ориентированные продольно и поперечно.

Из правого желудочка выходит крупный сосуд — *легочный ствол*, в основании которого находится *клапан легочного ствола*. Клапан состоит из трех *полулунных заслонок* (левой, правой и передней), он свободно пропускает кровь из желудочка в легочный ствол и препятствует обратному току крови.

Левый желудочек имеет форму конуса, стенки его в 2—3 раза толще стенок правого желудочка. Это связано с большей работой, производимой левым желудочком. Полость левого предсердия сообщается с левым желудочком через левое предсердно-желудочковое отверстие *столовым предсердно-желудочковым двухстворчатым клапаном (митральным)*.

На внутренней поверхности левого желудочка, подобно правому, имеются покрытые эндокардом *мясистые трабекулы*, а также *две сосочковые мышцы* (передняя и задняя). От сосочковых мышц отходят тонкие *сухожильные хорды*, прикрепляющиеся к створкам левого предсердно-желудочкового клапана.

Из левого желудочка выходит *аорта*, в отверстии которой находится *аортальный клапан*, также состоящий из *трех*



*полулунных заслонок* (задней, правой и левой) и имеющий такое же строение и назначение, как и клапан легочного ствола.

Правый и левый желудочки отделены друг от друга *межжелудочковой перегородкой*, покрытой эндокардом и построенной из миокарда, а сверху — из фиброзной ткани.

**Границы сердца.** Сердце передней своей стенкой соприкасается с задней поверхностью грудины и реберных хрящей. Границы сердца проецируются на грудную стенку следующим образом. Верхушка находится в пятом левом межреберном промежутке на 1 см кнутри от левой среднеключичной линии. Верхняя граница сердца проходит по линии, соединяющей верхние края третьих реберных хрящей. Правая граница лежит на 1—2 см вправо от правого края грудины от III до V ребер. Нижняя граница проходит косо от хряща у правого ребра к верхушке сердца, левая граница идет от хряща III левого ребра также к верхушке сердца.

**Сосуды сердца.** Сердце получает артериальную кровь по сосудам двух венечных артерий — правой и левой. *Правая и левая венечные артерии* начинаются от аорты сразу над ее полулунными клапанами. Артерии проходят в венечной борозде, которая находится на границе предсердий и желудочков, и отдают ветви к предсердиям и желудочкам. Из конечных разветвлений венечных артерий образуются капилляры, которые обеспечивают снабжение сердца, его миокарда кислородом и питательными веществами. Из капилляров образуются венулы, из венул — вены, которые, укрупняясь, формируют вены сердца (венечный синус), впадающие в правое предсердие. Наряду с крупными венами в стенках сердца образуются мелкие вены, впадающие не только в правое предсердие, но и в желудочки.

## Перикард

*Перикард* — это окружающий сердце замкнутый мешок, в котором различают два слоя. Наружный слой — *фиброзный перикард*, переходящий в наружную оболочку — адвентицию крупных сосудов. Спереди фиброзный перикард прикрепляется к внутренней поверхности грудины, а внизу — к сухожильному центру диафрагмы. Внутренний слой — *серозный перикард*, который изнутри выстилает фиброзный перикард и в области основания сердца переходит в наружную оболочку сердца — *эпикард*. Поскольку

серозный эпикард и перикард составляют единое целое, то эпикард называют висцеральной пластинкой серозного перикарда, а другой листок, прилежащий к фиброзному перикарду, — париетальной пластинкой.

Между висцеральной и париетальной пластинками находится щелевидная *перикардialная полость*, содержащая небольшое количество *серозной жидкости*, которая смачивает обращенные друг к другу поверхности серозных листов, покрытых мезотелием. Эта жидкость облегчает скольжение сердца внутри перикарда при его сокращениях. Невскрытый перикард имеет форму конуса, основание которого срастается с сухожильным центром диафрагмы, а притуплённая верхушка направлена кверху и охватывает начальные отделы аорты, легочного ствола и устья верхней и нижней полых вен. С боков перикард прилежит непосредственно к медиастинальной плевре правой и левой сторон. Задняя поверхность перикарда соприкасается с пищеводом и грудной частью аорты.

Большая часть передней поверхности сердца с перикардом прикрыта легкими, передние края которых вместе с соответствующими частями правой и левой медиастинальной плевры заходят впереди сердца. Они отделяют его от передней грудной стенки, за исключением участка, где передняя поверхность прилежит к грудице и хрящам V и VI левых ребер.

#### Возрастные особенности сердца и перикарда

Сердце новорожденного имеет шарообразную форму. Поперечный размер сердца равен продольному или превышает его, что связано с недостаточным развитием желудочков и относительно большими размерами предсердий. Ушки предсердий большие, они прикрывают основание сердца. Грудино-реберная поверхность образована правым предсердием, правым желудочком и сравнительно большей частью левого желудочка. С грудной стенкой соприкасаются только желудочки. Передняя и задняя межжелудочковые борозды обозначены хорошо ввиду отсутствия подэпикардialной клетчатки. Верхушка сердца закруглена. Длина сердца у новорожденного равна 3,0—3,5 см, ширина — 2,7—3,9 см. Объем правого предсердия составляет 7—10 см<sup>3</sup>, левого — 4—5 см<sup>3</sup>. Емкость каждого желудочка равна 8—10 см<sup>3</sup>. Масса сердца у новорожденного 20—24 г, то есть 0,8—0,9% массы тела (у взрослых 0,5%). Объем сердца

от периода новорожденности до 16-летнего возраста увеличивается в 3—3,5 раза.

Растет сердце наиболее быстро в течение первых двух лет жизни, затем в 5—9 лет и в период полового созревания. К 2 годам линейные размеры сердца увеличиваются в 1,5 раза, к 7 годам — в 2 раза, а к 15—16 годам — в 3 раза. Рост сердца в длину идет быстрее, чем в ширину (длина удваивается к 5—6 годам, а ширина — к 8—10 годам). В течение первого года жизни рост предсердий обычно опережает увеличение желудочков. С двухлетнего возраста развитие и предсердий, и желудочков происходит примерно одинаково, а после 10 лет желудочки растут быстрее, чем предсердия. Масса сердца удваивается к концу первого года жизни, утраивается — к 2—3 годам, к 6 годам возрастает в 5 раз, а к 15 годам увеличивается в 10 раз по сравнению с периодом новорожденности.

Межпредсердная перегородка имеет отверстие, которое прикрыто со стороны левого предсердия гонкой эндокардиальной складкой.

У новорожденных на внутренней поверхности предсердий уже имеются трабекулы, в желудочках выявляется равномерная трабекулярная сеть, видны мелкие, разнообразной формы сосочковые мышцы.

Миокард левого желудочка развивается быстрее, и к концу второго года его масса вдвое больше, чем у правого. Эти соотношения сохраняются и в дальнейшем. У детей первого года жизни мясистые трабекулы покрывают почти всю внутреннюю поверхность стенок желудочков. Наиболее сильно развиты мясистые трабекулы в юношеском возрасте (17—20 лет). После 60—75 лет трабекулярная сеть желудочков сглаживается, и ее сетчатый характер сохраняется только в области верхушки сердца.

У новорожденных и детей всех возрастных групп предсердно-желудочковые клапаны эластичные, створки блестящие. В 20—25 лет створки этих клапанов уплотняются, края их становятся неровными. В старческом возрасте происходит частичная атрофия сосочковых мышц, в связи с чем может нарушаться функция клапанов.

У новорожденных и детей грудного возраста сердце располагается высоко и лежит почти поперечно. Переход сердца из поперечного положения в косое начинается в конце первого года жизни ребенка. У 2—3-летних детей преобладает косое положение сердца. Нижняя граница сердца у детей до 1 года расположена на один межреберный проме-

жуток выше, чем у взрослых, верхняя граница находится на уровне второго межреберья. Верхушка сердца проецируется в четвертом левом межреберном промежутке снару́жи от среднеключичной линии. Правая граница сердца наиболее часто располагается по правому краю грудины или на 0,5—1,0 см вправо от нее. Проекция клапанов у новорожденного находится выше, чем у взрослых. Правое предсердно-желудочковое отверстие и трехстворчатый клапан проецируются на середину грудины на уровне прикрепления к груди́не IV ребра. Левое предсердно-желудочковое отверстие и двустворчатый клапан расположены у левого края грудины на уровне третьего реберного хряща (у взрослых — соответственно на уровне V и IV ребра). Правое и левое артериальные отверстия и полулунные клапаны лежат на уровне III ребра, как и у взрослых.

**Перикард.** Форма перикарда у новорожденных шарообразная. Передний внеплевральный участок перикарда широкий. Объем полости перикарда мал, он плотно облегает сердце. Купол перикарда располагается высоко — по линии, соединяющей грудино-ключичные сочленения. Нижняя граница перикарда проходит на уровне середины пятых межреберий. Площадь соприкосновения с передней стенкой грудной клетки обширная, с медиастинальной плеврой — относительно мала. Грудино-реберная поверхность перикарда на значительном протяжении покрыта тимусом. Нижние отделы передней стенки перикарда соседствуют с реберно-средостенными синусами плевры и прилежат к груди́не и реберным хрящам. Задний отдел соседствует с пищеводом, трахеей, бронхами, аортой, блуждающими нервами. Диафрагмальные нервы плотно прилежат к боковым поверхностям перикарда. Нижняя стенка перикарда сращена с сухожильным центром и мышечной частью диафрагмы. К 14 годам граница перикарда и взаимоотношения его с органами средостения соответствуют таковым у взрослого.

Вопросы для повторения и самоконтроля:

1. Какие поверхности выделяют у сердца?
2. Назовите камеры сердца и отверстия, через которые эти камеры сообщаются.
3. Опишите внутреннюю поверхность правого предсердия и левого желудочка.
4. Назовите, сколько створок имеется у правого и левого предсердно-желудочковых клапанов.

5. Расскажите о взаимоотношениях и назначении створок предсердно-желудочковых клапанов и сосочковых мышц.
6. Расскажите о проекции границ и клапанов сердца на переднюю грудную стенку.
7. Что такое перикард? Расскажите о его строении.

### Работа сердца

**Автоматизм сердца.** Миокард, как и скелетные мышцы, обладает свойствами *возбудимости, проводимости, сократимости*. Благодаря наличию проводящей системы сердце способно сокращаться, работать автоматически. Сердце сокращается ритмически, под влиянием импульсов, возникающих в самом сердце. Это особенность сердечной мышцы, которую называют *автоматизмом сердца*.

**Автоматизм** сердца связан с функцией его атипичных мышечных клеток проводящей системы. Импульсы, вызывающие ритмические сокращения сердца, возникают вначале в синусо-предсердном узле. Этот узел подчиняет себе все остальные структуры проводящей системы сердца и передает им свой ритм. Поэтому сокращения миокарда предсердий и желудочков осуществляются в определенной последовательности. Вначале сокращаются предсердия, а затем желудочки. В основе возникновения потенциалов действия в мышечных клетках проводящей системы сердца лежат ионные механизмы. Увеличение проницаемости мембран клеток для ионов  $\text{Na}^+$  и  $\text{Ca}^{2+}$  приводит к возникновению потенциала действия порядка 90—100 мВ. Возникший потенциал деполяризует мембраны соседних клеток проводящей системы и благодаря вставочным дискам быстро передается на кардиомициты — клетки рабочей мышечной ткани сердца, клеткам миокарда. Таким образом происходит распространение возбуждения в миокарде сердца.

Однако, в отличие от скелетных мышц, максимальное сокращение миокарда происходит только тогда, когда сила раздражения достигает пороговой величины. Такое пороговое раздражение является максимальным, вызывающим максимальное сокращение. Эта особенность сокращения сердечной мышцы подчиняется закону «все или ничего» и связана с особенностями миокарда.

Кроме того, начав сокращаться, сердечная мышца не может отвечать на другие воздействия до тех пор, пока в ней не начнется процесс расслабления.

Отрезок времени, в течение которого мышца не отвечает ни на какие импульсы, называют *периодом абсолютной рефрактерности* (невозбудимости) сердечной мышцы. Это свойство позволяет сердечной мышце энергично и быстро сокращаться, не испытывая утомления.

В работающем сердце возбужденный участок становится электроотрицательным по отношению к невозбужденному. Эти различные физические (электрические) состояния сердца можно определить и зарегистрировать с помощью специального прибора — *электрокардиографа*. Поскольку тело человека является полужидким проводником, то *биотоки сердца* проводятся в различных направлениях, и их можно зарегистрировать на поверхности кожи. Для этого человека укладывают на кушетку, просят лежать спокойно, чтобы не вызывать возбуждения скелетных мышц, и накладывают электроды на поверхности тела в определенных стандартных биполярных участках. Это кожа груди, рук, ног. При помощи электрокардиографии имеется возможность исследовать изменения сердечного ритма, нарушения проведения возбуждения по проводящей системе сердца, появление дополнительных очагов возбуждения при заболеваниях сердца (инфаркте, ишемии).

**Сокращения сердца.** Сокращаясь ритмично, сердце своими выбросами крови в аорту поддерживает различное давление крови в артериях и венах. Остановка сердца приводит к выравниванию давления в артериях и венах, и ток крови в кровеносных сосудах прекращается. Сердце работает подобно насосу. Наличие клапанов, которые закрываются автоматически под давлением крови, обеспечивает ток крови только в одном направлении — от сердца в артерии, по венам — к сердцу. Сердце сокращается 60—70 раз в минуту. При этом последовательно чередуются сокращение сердца (*систола*) и его расслабление (*диастола*). Если сердце сокращается чаще чем 90 ударов в одну минуту, такое явление называют *тахикардией*, если меньше 60 — *брадикардией*.

*Частота сокращений сердца* зависит от возраста человека. У детей до одного года сердце сокращается 100—140 раз в минуту, в 10 лет — 90 раз, от 20 лет и старше — 60—80. В старческом возрасте сердечные сокращения вновь учащаются до 90—95 ударов в одну минуту.

При некоторых состояниях (высокая температура тела, при значительной мышечной нагрузке) сердце сокращается чаще, в исключительных случаях достигая 150—200 ударов в минуту.

## Сердечный цикл

Систола и диастола составляют полный *цикл сердечной деятельности* (работы сердца), который при 70 сокращениях в минуту длится 0,8 сек. В цикле сердечной деятельности выделяют три фазы. Первой фазой, или началом цикла, является сокращение предсердий, которое длится 0,1 сек. Затем следует вторая фаза — *систола желудочков*, продолжительность которой составляет 0,3 сек. Третьей является *общая пауза*, длящаяся 0,4 сек, во время которой расслаблены и предсердия, и желудочки. Таким образом, во время полного сердечного цикла предсердия работают 0,1 сек и отдыхают 0,7 сек, желудочки работают 0,3 сек и отдыхают 0,5 сек.

Согласно подсчетам, сердце в течение суток работает 8 часов и 16 часов отдыхает. При учащении сокращений сердца уменьшается время общей паузы, в то время как длительность систолы предсердий и систолы желудочков практически не изменяется.

Сокращение миокарда начинается с систолы предсердий, при которой кровь из предсердий выталкивается в желудочки через открытые в этот момент предсердно-желудочковые клапаны. Давление в предсердиях во время их систолы повышается до 5—8 мм рт. ст. Сразу же за систолой предсердий следует систола желудочков, во время которой предсердно-желудочковые клапаны закрываются. Эти клапаны начинают закрываться, как только кровь из предсердий начала поступать в желудочки. Как только давление крови в желудочках превышает давление ее в предсердиях, предсердно-желудочковые клапаны захлопываются и кровь из желудочков выбрасывается в аорту, легочный ствол.

В систоле желудочков выделяют *фазу напряжения*, которая наблюдается при закрытых и предсердно-желудочковых, и полулунных клапанах аорты и легочного ствола. В эту фазу миокард давит на кровь с возрастающей силой. Как только давление в желудочках превышает давление крови в аорте и легочном стволе, полулунные клапаны этих артерий открываются и наступает вторая фаза систолы желудочков — *фаза выбрасывания крови* в аорту и легочный ствол. Систолическое давление в правом желудочке достигает 25 мм рт. ст., а в левом — 115—125 мм рт. ст.

После того как кровь была вытолкнута из желудочков, давление в них резко падает и становится ниже, чем в аор-

те и легочном стволе. Поэтому полулунные клапаны этих сосудов захлопываются и не пропускают кровь обратно в желудочки. В это время наступает фаза общей паузы (отдыха сердца), при которой предсердно-желудочковые клапаны открыты и кровь из предсердий начинает поступать в желудочки. Затем начинается следующий, новый цикл сердечной деятельности.

### **Систолический и минутный объем крови**

Во время каждого систолического сокращения в состоянии покоя (60—70 ударов в минуту) каждый желудочек выталкивает в аорту 60—70 мл крови, т.е. примерно половину содержащейся в желудочках. Это количество крови называют *систолическим объемом сердца*. При физических нагрузках у тренированных людей систолический объем может превышать 100 мл. *Минутным объемом* называют количество крови, которое выбрасывает сердце в течение одной минуты. Этот объем одинаков для левого и правого желудочков и составляет 4,5—5 л крови. При физической работе минутный объем сердца увеличивается до 8—10 л и даже больше за счет возрастания силы сокращений, более полного опорожнения сердца. У нетренированных людей при большой частоте сокращений сердца (до 200 ударов в минуту) пауза настолько короткая, что сердце не успевает наполниться кровью. Это приводит к уменьшению и систолического, и минутного объема крови.

Физические нагрузки (спорт, физическая работа, активный образ жизни) тренируют, укрепляют не только скелетную мускулатуру, но и сердце, его миокард, делают его более выносливым, легко приспосабливающимся к любым нагрузкам.

### **Тоны сердца**

Тоны сердца являются звуками, возникающими во время работы сердца (сокращении и расслаблении), их можно прослушать, приложив ухо к передней грудной стенке. Выделяют два тона: первый тон — систолический и второй тон — диастолический. *Систолический тон (первый)* более низкий, продолжительный. Он появляется в начале систолы желудочков и связан с сокращениями мускулатуры стенок желудочков, вибрацией натянутых сухожильных нитей и колебаниями створок предсердно-желудочковых клапа-

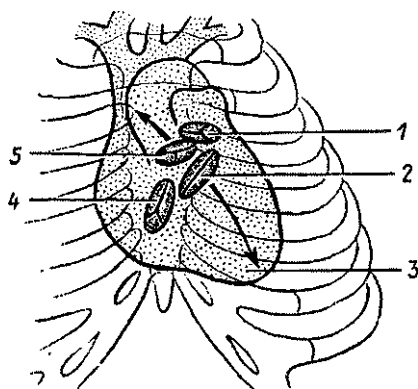


нов в момент их закрытия. *Диастолический тон (второй)*, короткий и высокий, появляется в начале диастолы, когда закрываются (захлопываются) заслонки полулунных клапанов аорты и легочного ствола. Известны места на грудной стенке, где тоны сердца слышны отчетливо. Систолический тон закрытия левого предсердно-желудочкового клапана (митрального) прослушивается в области верхушки сердца в пятом межреберье, чуть левее от грудины. Систолический (первый) тон закрытия правого предсердно-желудочкового клапана и сокращения миокарда правого желудочка слышен в месте соединения тела грудины с ее мечевидным отростком. Диастолический тон закрытия аортального клапана выслушивается во втором межреберье справа от грудины, а закрытие клапана легочного ствола — во втором межреберье, только слева от грудины (рис, 77).

**Сердечный толчок.** Сердечный толчок можно определить рукой в пятом межреберье слева от грудины. Этот толчок образуется в результате изменения положения сердца при систоле, когда левый желудочек прижимается к передней грудной стенке и ударяется об нее.

Рис. 77. Проекция отверстий сердца, створчатых и полулунных клапанов на переднюю поверхность грудной клетки (схема):

1 — отверстие легочного ствола, 2 — левый предсердно-желудочковый клапан, 3 — верхушка сердца, 4 — правый предсердно-желудочковый клапан, 5 — отверстие аорты



Вопросы для повторения и самоконтроля:

1. Дайте характеристику автоматизму сердца. Где он возникает и как реализуется в стенках сердца?
2. Расскажите о сердечном цикле, его начале, фазах и продолжительности.
3. Что такое систола и диастола? Какие процессы происходят в сердце при систоле и при диастоле?

4. Расскажите, как ведут себя предсердно-желудочковые клапаны, а также клапаны аорты и легочного ствола при систоле и диастоле.

5. Расскажите об электрических процессах в сердце. В связи с какими особенностями тела человека эти процессы можно зарегистрировать с помощью электрокардиографа?

6. Расскажите о тонах сердца. В связи с чем они возникают и в каких местах на передней грудной стенке прослушиваются?

## Кровеносные сосуды

В кровеносной системе выделяют два круга кровообращения — большой и малый (рис. 78, см. цв. вкл.). *Малый {легочный} круг кровообращения* участвует в газообмене между кровью и воздухом легких, поскольку кровеносные капиллярные сети этого круга оплетают легочные альвеолы. *Большой {телесный} круг* кровообращения служит для доставки органам и тканям кислорода и питательных веществ и выведения из них углекислоты и продуктов обмена.

### Сосуды малого круга кровообращения

Малый (легочный) круг кровообращения образован легочным стволом, правой и левой легочными артериями и их ветвями, капиллярными сетями легких, правыми и левыми легочными венами со всеми их притоками.

*Легочный ствол*, выходящий из правого желудочка сердца, несет к легким венозную кровь. Длина легочного ствола 5—6 см, диаметр 3—3,5 см, он идет вверх и влево, впереди начальной части аорты. Под дугой аорты на уровне IV—V грудных позвонков легочный ствол делится на правую и левую легочные артерии, каждая из которых идет к соответствующему легкому.

*Правая легочная артерия* имеет диаметр 2—2,5 см, она несколько длиннее левой легочной артерии и располагается позади восходящей части аорты и верхней полой вены. *Левая легочная артерия* идет к воротам легкого вначале вверх, а затем кзади и влево. Каждая легочная артерия, сопровождая бронхи, соответственно делится на долевые, затем на сегментарные и более мелкие артерии, вплоть до артериол и капилляров, оплетающих альвеолы.

*Легочные вены*, по две у каждого легкого (всего четыре вены), несут артериальную кровь из легких в левое предсердие. Легочные вены, верхняя и нижняя у правого и ле-

вого легкого, формируются из внутриорганных вен различных порядков. Наиболее мелкие вены (венулы) берут начало из капилляров, плотно прилегающих к стенкам легочных альвеол. Легочные вены от ворот легких идут почти горизонтально и впадают отдельными отверстиями в левое предсердие. Легочные вены клапанов не имеют.

**Возрастные особенности сосудов малого круга кровообращения.** У новорожденного окружность легочного ствола больше, чем окружность аорты. Правая и левая легочные артерии и их разветвления в легких после рождения благодаря повышенной функциональной нагрузке, особенно в течение первого года жизни ребенка, растут быстро.

### **Артерии большого круга кровообращения**

*Аорта*, выходящая из левого желудочка сердца, расположена в задней части тела вдоль позвоночного столба (рис. 79). Часть аорты длиной около 6 см, непосредственно выходящая из сердца и направляющаяся вверх, называется *восходящей частью аорты*. Располагается восходящая аорта позади легочного ствола и начинается расширением — *луковицей аорты*. От луковички аорты отходят *правая и левая венечные артерии*, кровоснабжающие сердце.

*Восходящая часть*, изгибаясь влево, переходит в *дугу аорты*, которая перекидывается через левый главный бронх и продолжается в нисходящую часть аорты. От выпуклой стороны дуги аорты отходят три крупных сосуда. Справа находится плечеголовной ствол, слева — левая общая сонная и левая подключичная артерии.

*Плечеголовной ствол* длиной около 3 см отходит от дуги аорты вверх и вправо. Позади правого грудино-ключичного сустава плечеголовной ствол делится на правые общую сонную и подключичную артерии. Левая общая сонная и левая подключичная артерии отходят непосредственно от дуги аорты левее плечеголовного ствола.

*Нисходящую часть аорты* подразделяют на две части: грудную и брюшную. *Грудная часть аорты* расположена на позвоночнике, слева от срединной линии. От грудной аорты отходят 10 пар межреберных артерий (две верхние происходят из системы подключичной артерии), верхние диафрагмальные и внутренностные ветви (бронхиальные, пищеводные, перикардальные, медиастинальные).

Из грудной полости аорта переходит в *брюшную аорту*, пройдя через аортальное отверстие диафрагмы. У места

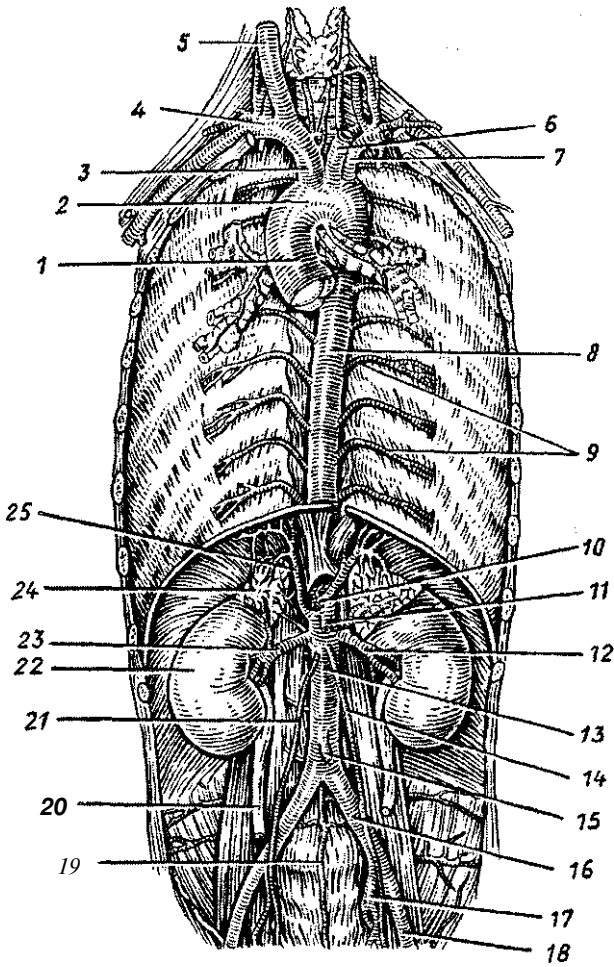


Рис. 79. Аорта и ее крупные ветви:

1 — восходящая аорта, 2 — дуга аорты, 3 — плечеголовной ствол, 4 — правая подключичная артерия, 5 — правая общая сонная артерия, 6 — левая общая сонная артерия, 7 — левая подключичная артерия, 8 — грудная аорта, 9 — задние межреберные артерии, 10 — чревный ствол, 11 — верхняя брыжеечная артерия, 12 — левая почечная артерия, 13 — брюшная аорта, 14 — левая яичниковая (яичковая) артерия, 15 — нижняя брыжеечная артерия, 16 — левая общая подвздошная артерия, 17 — левая внутренняя подвздошная артерия, 18 — левая наружная подвздошная артерия, 19 — срединная крестцовая артерия, 20 — правый мочеточник, 21 — правая яичковая (яичниковая) артерия, 22 — правая почка, 23 — правая почечная артерия, 24 — правый надпочечник, 25 — правая нижняя диафрагмальная артерия

своего деления на две общие подвздошные артерии на уровне IV поясничного позвонка (бифуркация аорты) брюшная аорта продолжается в виде тонкой *срединной крестцовой артерии*, которая соответствует хвостовой артерии млекопитающих. От брюшной части аорты отходят, считая сверху вниз, следующие артерии: нижние диафрагмальные, чревный ствол, верхняя брыжеечная, средние надпочечниковые, почечные, яичковые (у мужчин) или яичниковые (у женщин), нижняя брыжеечная, поясничные (4 пары). Брюшная часть аорты кровоснабжает внутренности, расположенные в брюшной полости, и стенки живота.

#### Артерии головы и шеи

*Общая сонная артерия* (парная, правая и левая) идет вверх рядом с трахеей и пищеводом. На уровне верхнего края щитовидного хряща она делится на наружную сонную артерию, разветвляющуюся вне полости черепа, и внутреннюю сонную артерию, проходящую через сонный канал внутрь черепа и кровоснабжающую головной мозг.

*Наружная сонная артерия* направляется вверх и в толще околоушной железы разделяется на свои конечные ветви: верхнечелюстную и поверхностную височную артерии.

Наиболее крупными передними ветвями наружной сонной артерии являются *верхняя щитовидная артерия*, направляющаяся к щитовидной железе и гортани, *язычная* — к языку и подъязычной слюнной железе, а также *лицевая* — перегибающаяся через основание нижней челюсти и идущая к тканям угла рта, наружного носа, медиального угла глаза, стенке глотки, поднижнечелюстной слюнной железе, небной миндалине. Кзади от наружной сонной артерии отходят *затылочная артерия*, кровоснабжающая кожу и мышцы затылка, и *задняя ушная артерия*, снабжающая кровью ушную раковину и стенки наружного слухового прохода. Медиально от наружной сонной артерии отходит *восходящая глоточная артерия*, направляющаяся к стенкам глотки.

Конечные ветви наружной сонной артерии уходят вверх. *Поверхностная височная артерия* направляется к мягким тканям височной области (коже, мышцам). *Верхнечелюстная артерия* уходит вглубь лица, в подвисочную и крыло-нёбную ямки. Она кровоснабжает жевательные мышцы, верхние и нижние зубы, твердое и мягкое небо, стенки полости носа, твердую мозговую оболочку.

*Внутренняя сонная артерия*, не отдавая на шею боковых ветвей, направляется вверх к основанию черепа. Она входит в полость черепа через канал сонной артерии в височной кости и, пройдя сбоку от турецкого седла, отдает свои конечные ветви. Одна из ветвей внутренней сонной артерии — *глазная артерия* идет в глазницу вместе со зрительным нервом и кровоснабжает глазное яблоко, его вспомогательные органы (глазодвигательные мышцы, слезную железу и другие ткани), слизистую оболочку полости носа, твердую мозговую оболочку. От внутренней сонной артерии отходят к головному мозгу *передняя* и *средняя мозговые артерии*. Правая и левая передние мозговые артерии соединяет короткая *передняя соединительная артерия*.

Правая и левая внутренние сонные артерии при помощи *задних соединительных артерий* анастомозируют с задними мозговыми артериями (ветвями базилярной артерии), в результате чего на основании мозга образуется замкнутый артериальный (виллизиев) круг мозга (рис. 80, см. цв. вкл.).

*Подключичная артерия* слева отходит непосредственно от дуги аорты, справа — от плечеголового ствола, затем она огибает купол плевры и проходит между ключицей и I ребром, направляясь к подмышечной впадине. От подключичной артерии вверх направляется *позвоночная артерия*, которая проходит в отверстиях поперечных отростков шейных позвонков и через большое затылочное отверстие входит в полость черепа. В полости черепа позвоночная артерия соединяется с такой же артерией другой стороны, в результате чего образуется *базилярная артерия*. Располагаясь на нижней поверхности ствола мозга, базилярная артерия, конечными ветвями которой являются *задние мозговые артерии*, кровоснабжает затылочные и височные доли мозга и участвует в образовании *артериального круга мозга*. Позвоночная артерия отдает боковые ветви к спинному мозгу и мозжечку, а базилярная артерия — к стволу мозга, мозжечку и внутреннему уху.

Ветвями подключичной артерии являются также внутренняя грудная артерия, щитошейный ствол, реберно-шейный ствол и поперечная артерия шеи. *Внутренняя грудная артерия* идет вниз по внутренней поверхности передней грудной стенки (рядом с грудиной). Конечная ветвь внутренней грудной артерии — *верхняя надчревная артерия* проходит в толще передней брюшной стенки до уровня пупочного кольца. Внутренняя грудная артерия отдает ветви в передние отделы межреберных промежутков, кровоснабжает

перикард, диафрагму, мышцы груди, тимус и молочную железу. Короткий *щитовидный ствол* разделяется на четыре ветви, которые идут к щитовидной железе, гортани, глотке, пищеводу, трахее, мышцам шеи и лопатки. *Реберно-шейный ствол* отдает две верхние межреберные артерии, а также ветви к мышцам шеи, спинному мозгу и его оболочкам. Поперечная артерия шеи отдает ветви к поверхностным мышцам спины и шеи.

### **Артерии верхней конечности**

К артериям верхней конечности относятся подмышечная, плечевая, лучевая, локтевая артерии и их ветви (рис. 81, см. цв.вкл.).

*Подмышечная артерия*, являющаяся продолжением подключичной артерии, располагается в подмышечной полости, где отдает ряд крупных ветвей к мышцам плечевого пояса, плечевому суставу, к молочной железе. Это *грудно-акромиальная, латеральная грудная, подлопаточная* и другие артерии. На уровне нижнего края большой грудной мышцы подмышечная артерия продолжается в плечевую артерию.

*Плечевая артерия* располагается на внутренней стороне плеча, в его медиальной борозде возле двуглавой мышцы. Рядом с плечевой артерией лежат плечевая вена и срединный нерв. В локтевой ямке плечевая артерия делится на *лучевую* и *локтевую артерии*. На уровне плеча плечевая артерия отдает *мышечные ветви, верхнюю и нижнюю коллатеральные локтевые артерии* (к локтевому суставу), а также крупную ветвь — *глубокую артерию плеча*, которая уходит вместе с лучевым нервом через плечемышечный канал в заднюю область плеча, где кровоснабжает трехглавую мышцу и локтевой сустав. На поверхности капсулы локтевого сустава питающие его артерии образуют *суставную артериальную сеть*, обеспечивающую коллатеральные пути для тока крови и постоянство кровоснабжения как самого сустава, так и предплечья, кисти.

*Лучевая и локтевая артерии* занимают место в одноименных бороздах на предплечье. Своими ветвями, мышечными и другими, эти артерии кровоснабжают кожу, мышцы, кости, а также отдают крупные ветви и к локтевому суставу, и к лучезапястному суставу. Лучевая артерия, расположенная поверхностно в дистальной (нижней) части предплечья, служит для определения пульса.

Переходя на кисть, лучевая и локтевая артерии и их ветви соединяются между собой и образуют *поверхностную* и *глубокую ладонные артериальные дуги*. Обе ладонные артериальные дуги обеспечивают постоянный равномерный приток крови к кисти. От поверхностной и глубокой ладонных дуг отходят артерии к пальцам, коже, мышцам, костям и суставам кисти.

### **Грудная часть аорты и ее ветви**

*Грудная часть аорты* располагается в заднем средостении, слева от позвоночника. От нее отходят как париетальные (пристеночные), так и висцеральные (внутренностные) ветви. *Пристеночными ветвями* являются десять пар *задних межреберных артерий* (две верхние происходят из системы подключичной артерии), которые уходят в мягкие ткани межреберных промежутков, где кровоснабжают грудные стенки и верхнюю часть передней брюшной стенки. От грудной части аорты отходят также *верхние диафрагмальные артерии*, несущие кровь к грудобрюшной преграде. К *внутренностным ветвям* относятся *бронхиальные, пищеводные, перикардиальные и средостенные ветви*.

Пройдя через аортальное отверстие диафрагмы, грудная аорта продолжается в брюшную часть аорты.

### **Брюшная часть аорты и ее ветви**

*Брюшная часть аорты* располагается на задней брюшной стенке, на позвоночнике, рядом с нижней полой веной, лежащей справа от аорты.

От брюшной части аорты отходят ее пристеночные и внутренностные ветви. *Пристеночными ветвями* являются идущие вверх к диафрагме две *нижние диафрагмальные артерии* и пять пар *поясничных артерий*, кровоснабжающие стенки живота. *Внутренностные ветви* брюшной аорты подразделяют на *непарные* и *парные артерии*. К непарным внутренностным ветвям брюшной части аорты принадлежат *чревный ствол*, *верхняя брыжеечная артерия* и *нижняя брыжеечная артерия*. Парными внутренностными ветвями являются *средние надпочечниковые, почечные, яичниковые (яичниковые) артерии*.

*Непарные ветви брюшной части аорты. Чревный ствол* — короткий и толстый сосуд, отходит от аорты на уровне II грудного позвонка и делится на три крупные ветви:



*селезеночную, общую печеночную и левую желудочную артерии.*

*Селезеночная артерия* направляется влево вдоль верхнего края поджелудочной железы к селезенке, расположенной в левом подреберье.

На своем пути селезеночная артерия отдает *короткие ветви* к желудку и поджелудочной железе, а также *левую желудочно-сальниковую артерию* к большой кривизне желудка и большому сальнику. Вторая ветвь чревного ствола — *общая печеночная артерия* отдает крупную ветвь — *желудочно-двенадцатиперстную артерию*, кровоснабжающую стенки желудка, двенадцатиперстной кишки и поджелудочную железу. От этой артерии отходит *правая желудочно-сальниковая артерия*, которая идет вдоль большой кривизны желудка и анастомозирует с левой желудочно-сальниковой артерией — из селезеночной артерии. Продолжением общей печеночной артерии является *собственная печеночная артерия*, которая отдает ветвь к желчному пузырю и входит в ворота печени, где ветвится на артериальные ветви вплоть до капилляров. От собственной печеночной артерии к малой кривизне желудка идет *правая желудочная артерия*. Третья ветвь чревного ствола — *левая желудочная артерия* направляется к левой стороне малой кривизны желудка, где поворачивает вправо и анастомозирует с правой желудочной артерией. Таким образом, желудок кровоснабжается ветвями крупных правой и левой желудочных, правой и левой желудочно-сальниковых артерий, происходящих из чревного ствола и образующих вдоль малой и большой кривизны желудка артериальные дуги (рис. 82).

*Верхняя брыжеечная артерия* отходит от брюшной части аорты чуть ниже чревного ствола и направляется в брыжейку тонкой кишки. От верхней брыжеечной артерии к двенадцатиперстной кишке и головке поджелудочной железы идет *нижняя поджелудочно-двенадцатиперстная артерия*, которая анастомозирует с верхней поджелудочно-двенадцатиперстной артерией — из желудочно-двенадцатиперстной артерии. От верхней брыжеечной артерии отходят многочисленные (16—20) *тонкокишечные артерии*, а также *подвздошно-слепокишечная артерия* — к конечному отделу подвздошной кишки, к слепой кишке, к червеобразному отростку. От верхней брыжеечной артерии начинаются также *правая ободочная артерия* (к восходящей ободочной кишке) и *средняя ободочная артерия* (к поперечной ободочной кишке).

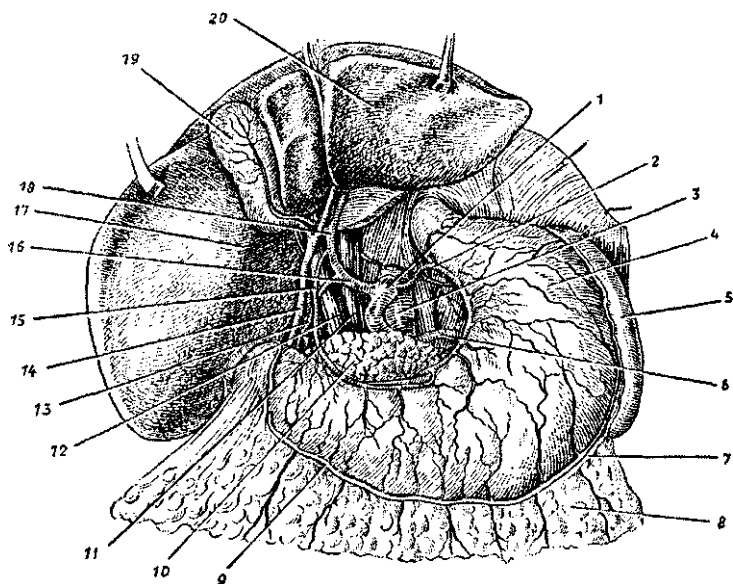


Рис. 82, Артерии желудка. Чревный ствол:

1 — чревный ствол, 2 — аорта, 3 — левая желудочная артерия, 4 — желудок, 5 — селезенка, 6 — селезеночная артерия, 7 — левая желудочно-сальниковая артерия, 8 — большой сальник, 9 — правая желудочно-сальниковая артерия, 10 — поджелудочная железа, 11 — нижняя полая вена, 12 — воротная вена, 13 — желудочно-двенадцатиперстная артерия, 14 — общий желчный проток, 15 — правая желудочная артерия, 16 — общая печеночная артерия, 17 — правая доля печени, 18 — собственная печеночная артерия, 19 — желчный пузырь, 20 — левая доля печени

*Нижняя брыжеечная артерия* начинается от левой полуокружности брюшной части аорты на уровне III поясничного позвонка. Направляясь вниз и влево, нижняя брыжеечная артерия отдает ряд ветвей: левую ободочную, сигмовидные и верхнюю прямокишечную артерии.

*Левая ободочная артерия* направляется влево, отдает ветви к нисходящей ободочной кишке и левой части поперечной ободочной кишки.

*Сигмовидные артерии* (2—3) направляются к сигмовидной кишке между листками ее брыжейки,

*Верхняя прямокишечная артерия*, являющаяся конечной ветвью нижней брыжеечной артерии, направляется вниз и разветвляется в стенках верхней части прямой кишки.

Между всеми ободочными и сигмовидными артериями имеются анастомозы, располагающиеся вдоль внутреннего края всех отделов ободочной кишки.

**Парные ветви брюшной части аорты.** *Средняя надпочечниковая артерия*, парная, отходит от брюшной части аорты ниже чревного ствола и направляется латерально к надпочечной железе. Средняя надпочечниковая артерия анастомозирует с верхними надпочечными артериями, являющимися ветвями нижней диафрагмальной артерии, и с нижней надпочечниковой артерией, отходящей от почечной артерии этой же стороны.

*Почечная артерия*, парная, отходит от аорты на уровне второго поясничного позвонка и направляется к воротам почки. Правая почечная артерия длиннее левой и проходит позади нижней полой вены. В воротах почки почечная артерия делится на ветви, уходящие в вещество почки. Ветвью почечной артерии является нижняя надпочечниковая артерия.

*Яичковая (яичниковая) артерия*, парная длинная, отходит ниже почечной артерии, направляется вниз, в полость малого таза к яичнику у женщин или к яичку у мужчин в составе семенного канатика.

#### Артерии таза

Конечными ветвями брюшной части аорты являются тонкая *средняя крестцовая артерия*, а также крупные, толстые правая и левая общие подвздошные артерии, на которые делится аорта на уровне IV поясничного позвонка.

*Общая подвздошная артерия* (парная) идет забрюшинно вдоль медиального края большой поясничной мышцы. На уровне крестцово-подвздошного сустава каждая общая подвздошная артерия разделяется на внутреннюю и наружную подвздошные артерии.

*Внутренняя подвздошная артерия* спускается в малый таз по его стенке и на уровне большого седалищного отверстия разделяется на пристеночные (париетальные) и внутренностные (висцеральные) ветви.

К *париетальным ветвям* внутренней подвздошной артерии относятся подвздошно-поясничная, латеральная крестцовая, запирательная, верхняя и нижняя ягодичные артерии.

*Подвздошно-поясничная артерия* идет вверх, латерально и кзади и отдает ветви к поясничным и подвздошной мыш-

цам, квадратной мышце поясницы, а также к костям таза и спинному мозгу.

*Латеральная крестцовая артерия* кровоснабжает крестец и прилежащие к нему мягкие ткани.

*Запирательная артерия* уходит через запирательный канал (вместе с одноименным нервом) на бедро, где отдает ветви к тазобедренному суставу и приводящим мышцам бедра.

*Верхняя ягодичная артерия* через надгрушевидное отверстие уходит из полости таза в ягодичную область к средней и малой ягодичным мышцам.

*Нижняя ягодичная артерия* выходит из полости таза через подгрушевидное отверстие к большой ягодичной мышце.

К *висцеральным ветвям* внутренней подвздошной артерии принадлежат пупочная, нижняя мочепузырная, маточная (у женщин), внутренняя половая, средняя прямокишечная артерии.

*Пупочная артерия* по латеральной поверхности мочевого пузыря направляется к пупочному кольцу по задней поверхности передней брюшной стенки. Эта артерия у плода несет венозную кровь к плаценте, а у взрослых людей она почти вся облитерируется, и только в начальном отделе она проходима. От этой артерии отходят ветви к мочевому пузырю (верхние мочепузырные артерии), к мочеточнику и к семявыносящему протоку (у мужчин).

*Нижняя мочепузырная артерия* направляется к мочевому пузырю, отдавая по пути ветви к предстательной железе и семенному пузырьку (у мужчин), к влагалищу (у женщин).

*Маточная артерия* идет к матке между листками ее широкой связки и отдает ветви к яичнику и влагалищу.

*Средняя прямокишечная артерия* кровоснабжает средний отдел прямой кишки, анастомозируя с верхней и с нижней прямокишечными артериями.

*Внутренняя половая артерия* вначале выходит из полости малого таза через подгрушевидное отверстие (вместе с нижней ягодичной артерией), затем огибает седалищную ось и через малое седалищное отверстие входит в седалищно-прямокишечную ямку, где отдает *нижнюю прямокишечную артерию* (к прямой кишке), *промежностную артерию* (к мышцам и фасциям промежности), ветви к наружным половым органам.

Ветви внутренней подвздошной артерии образуют с соседними артериями артериальные анастомозы, обеспечивающие окольный кровоток в системе артерий таза.

*Наружная подвздошная артерия* идет вдоль медиального края большой поясничной мышцы до паховой связки, под этой связкой она продолжается на бедро в виде бедренной артерии. На пути от ее начала до паховой связки от наружной подвздошной артерии отходят две крупные ветви. Первая *нижняя надчревная артерия*, уходящая вверх в толщу передней брюшной стенки, где отдает боковые ветви к мышцам, лобковой кости и анастомозирует с ветвями верхней надчревной артерии (из внутренней грудной артерии). Второй ветвью наружной подвздошной артерии является *глубокая артерия, огибающая подвздошную кость*, кровоснабжающая подвздошную, поперечную и внутреннюю косую мышцы живота и мышцу, напрягающую широкую фасцию.

### Артерии нижней конечности

К артериям нижней конечности относятся бедренная, подколенная, передняя и задняя большеберцовые, малоберцовая артерии и их ветви (рис. 83, см. цв. вкл.).

*Бедренная артерия*, являющаяся продолжением наружной подвздошной артерии, в сосудистой лакуне располагается кнаружи от бедренной вены. Затем бедренная артерия проходит вниз в бедренном треугольнике между поверхностным листком широкой фасции спереди и глубоким листком сзади. Далее артерия идет через приводящий канал, входит в подколенную ямку, принимая название *подколенной артерии*. Ветвями бедренной артерии являются поверхностная надчревная артерия, поверхностная артерия, огибающая подвздошную кость, наружные половые артерии, нисходящая коленная артерия, глубокая артерия бедра.

*Поверхностная надчревная артерия* идет вверх в подкожной клетчатке передней брюшной стенки.

*Поверхностная артерия, огибающая подвздошную кость*, направляется латерально вдоль паховой связки к передней верхней подвздошной ости, кровоснабжая кожу и напрягатель широкой фасции.

*Наружные половые артерии* своими ветвями кровоснабжают одноименные органы.

*Нисходящая артерия колена* выходит через переднюю стенку приводящего канала и направляется вниз к коленному суставу.

*Глубокая артерия бедра* является самой крупной ветвью бедренной артерии. Она уходит вглубь, отдает *медиальную*

и латеральную артерии, огибающие бедренную кость (кровооснабжающие мышцы бедра), и три прободающие артерии, которые проходят в заднюю область бедра, где разветвляются в мышцах и коже этой области.

*Подколенная артерия* является непосредственным продолжением бедренной артерии. Она прилежит сзади к капсуле коленного сустава. На уровне нижнего края подколенной мышцы она делится на свои конечные ветви — переднюю и заднюю большеберцовые артерии. Подколенная артерия в одноименной ямке отдает пять крупных артерий к подколенному суставу: латеральную и медиальную верхние коленные артерии, среднюю, а также латеральную и медиальную нижние коленные артерии. Эти артерии вместе с нисходящей артерией колена (из бедренной артерии) и другими артериями образуют коленную суставную (артериальную) сеть, обеспечивающую окольный кровоток в области коленного сустава.

*Передняя большеберцовая артерия*, являясь одной из конечных ветвей подколенной артерии, проходит в переднюю область голени через отверстие в межкостной перепонке. От передней большеберцовой артерии отходят передняя и задняя большеберцовые возвратные артерии к коленному суставу, мышечные ветви, а также латеральная и медиальная передние лодыжковые артерии к соответствующим лодыжкам и голеностопному суставу. Конечной ветвью передней большеберцовой артерии является тыльная артерия стопы. Эта артерия под удерживателем сухожилий мышц-разгибателей стопы направляется к первому межплюсневому промежутку, где поворачивает латерально и переходит в дугообразную артерию, отдающую боковые ветви. От дугообразной артерии отходят тыльные плюсневые артерии, разделяющиеся на тыльные пальцевые артерии.

*Задняя большеберцовая артерия* является второй конечной ветвью подколенной артерии. Она проходит в голеноподколенном канале под трехглавой мышцей голени. Направляясь вниз и отклоняясь в медиальную сторону, задняя большеберцовая артерия позади медиальной лодыжки проходит на стопу. На задней поверхности голени артерия отдает мышечные ветви, крупную ветвь — малоберцовую артерию, уходящую латерально к одноименным мышцам, а также медиальные лодыжковые ветви. Малоберцовая артерия отдает к латеральной лодыжке латеральные лодыжковые ветви. Задняя большеберцовая артерия огибает сзади и снизу медиальную лодыжку и, пройдя под удерживателем

сухожилий мышц-сгибателей, выходит на подошву стопы, где разделяется на *медиальную* и *латеральную подошвенные артерии*.

*Медиальная подошвенная артерия* проходит в одноименной борозде и отдает мышечные ветви и собственные пальцевые артерии к первому и второму пальцам стопы. *Латеральная подошвенная артерия* является конечной ветвью задней большеберцовой артерии. Она проходит в латеральной подошвенной борозде, затем изгибается в медиальном направлении и образует *подошвенную дугу*. От подошвенной дуги отходят мышечные и кожные ветви, подошвенные плюсневые и подошвенные пальцевые артерии к второму — пятому пальцам стопы.

### **Возрастные особенности артерий и микроциркуляторного русла**

После рождения ребенка по мере увеличения возраста окружность, диаметр, толщина стенок артерий и их длина увеличиваются. Изменяется также уровень отхождения артериальных ветвей от магистральных артерий и даже тип их ветвления. Диаметр левой венечной артерии больше диаметра правой венечной артерии у людей всех возрастных групп. Наиболее существенные различия в диаметре этих артерий отмечаются у новорожденных и детей 10—14 лет. У людей старше 75 лет диаметр правой венечной артерии незначительно больше, чем диаметр левой. Диаметр общей сонной артерии у детей раннего возраста равен 3—6 мм, а у взрослых составляет 9—14 мм; диаметр подключичной артерии наиболее интенсивно увеличивается от момента рождения ребенка до 4 лет. В первые 10 лет жизни наибольший диаметр из всех мозговых артерий имеет средняя.

В раннем детском возрасте артерии кишечника почти все одинакового размера. Разница между диаметром магистральных артерий и диаметром их ветвей 2-го и 3-го порядков вначале невелика, однако по мере увеличения возраста ребенка эта разница также увеличивается. Диаметр магистральных артерий растет быстрее, чем диаметр их ветвей. В течение первых 5 лет жизни ребенка диаметр локтевой артерии увеличивается более интенсивно, чем лучевой, но в дальнейшем диаметр лучевой артерии преобладает. Увеличивается также окружность артерий. Так, окружность восходящей аорты у новорожденных равна 17—23 мм, в 4 года — 39 мм, в 15 лет — 49 мм, у взрослых — 60 мм.

Толщина стенок восходящей аорты растет очень интенсивно до 13 лет, а общей сонной артерии стабилизируется после 7 лет. Интенсивно вырастает площадь просвета входящей аорты — с 23 мм<sup>2</sup> у новорожденных до 107 мм<sup>2</sup> у двенадцатилетних, что согласуется с увеличением размеров сердца и сердечного выброса.

Длина артерий возрастает пропорционально росту тела и конечностей. Например, длина нисходящей части аорты к 50 годам увеличивается в 4 раза, при этом длина грудной части нарастает быстрее, чем брюшной. Артерии, кровоснабжающие мозг, наиболее интенсивно развиваются до 3—4-летнего возраста, по темпам роста превосходя другие сосуды. Наиболее быстро растет в длину передняя мозговая артерия. С возрастом удлиняются также артерии, кровоснабжающие внутренние органы, и артерии верхних и нижних конечностей. Так, у новорожденных детей грудного возраста нижняя брыжеечная артерия имеет длину 5—6 см, а у взрослых — 16—17 см.

Уровни отхождения ветвей от магистральных артерий у новорожденных и детей, как правило, располагаются проксимальнее, а углы, под которыми отходят эти сосуды, у детей больше, чем у взрослых. Меняется также радиус кривизны дуг, образуемых сосудами. Например, у новорожденных и детей до 12 лет дуга аорты имеет больший радиус кривизны, чем у взрослых.

Пропорционально росту тела и конечностей и соответственно увеличению длины артерий происходит частичное изменение топографии этих сосудов. Чем старше человек, тем ниже располагается дуга аорты. У новорожденных дуга аорты выше уровня I грудного позвонка, в 17—20 лет — на уровне II, в 25—30 лет — на уровне III, в 40—45 лет — на высоте IV грудного позвонка, у пожилых и старых людей — на уровне межпозвоночного диска между IV и V грудными позвонками.

Изменяется также топография артерий конечностей. Например, у новорожденного проекция локтевой артерии соответствует передне-медиальному краю локтевой кости, а лучевой — передне-медиальному краю лучевой кости. С возрастом локтевая и лучевая артерии перемещаются по отношению к срединной линии предплечья в латеральном направлении, У детей старше 10 лет эти артерии располагаются и проецируются так же, как и у взрослых. Проекция бедренной и подколенной артерий в первые годы жизни ребенка также смещается в латеральном направлении от



срединной линии бедра. При этом проекция бедренной артерии приближается к медиальному краю бедренной кости, а проекция подколенной артерии — к срединной линии подколенной ямки. Наблюдается изменение топографии ладонных дуг. Поверхностная ладонная дуга у новорожденных и детей младшего возраста располагается проксимальнее середины II и III пястных костей, у взрослых проецируется на уровне середины III пястной кости.

По мере увеличения возраста происходит также изменение типа ветвления артерий. Так, у новорожденных тип ветвления венечных артерий рассыпной, к 6—10 годам формируется магистральный тип, который сохраняется на протяжении всей жизни человека.

Формирование, рост, тканевая дифференцировка сосудов внутриорганного кровеносного русла (мелких артерий и вен) в различных органах человека протекают в процессе онтогенеза неравномерно. Стенки артериального отдела внутриорганного русла, в отличие от венозного, к моменту рождения имеют три оболочки: наружную, среднюю и внутреннюю. После рождения увеличиваются длина внутриорганного русла, их диаметр, количество межсосудистых анастомозов, число сосудов на единицу объема органов. Наиболее интенсивно протекает этот процесс на первом году жизни и в период от 8 до 12 лет.

Кровеносные сосуды микроциркуляторного русла к моменту рождения снабжены специальными механизмами, регулирующими кровоток. Одним из таких механизмов являются прекапиллярные сфинктеры — скопление гладких мышечных клеток в устье капилляров. Возрастные изменения микроциркуляторного русла у человека в разных органах и тканях протекают в зависимости от времени становления функциональных структур этих органов.

Вопросы для повторения и самоконтроля:

1. Перечислите кровеносные сосуды, образующие малый (легочный) круг кровообращения, и назовите его функции.
2. Назовите ветви дуги аорты и их функции. К каким частям тела направляются крупные ветви аорты?
3. Назовите ветви наружной и внутренней сонных артерий. Какие органы эти ветви кровоснабжают?
4. Назовите артерии, образующие артериальный (виллизиев) круг на основании мозга.

5. Назовите артерии верхней конечности и области их ветвления. Какие артерии участвуют в образовании ладонных артериальных дуг?

6. Перечислите ветви грудной и брюшной аорты. К каким органам эти артерии направляются?

7. Назовите ветви внутренней и наружной подвздошных артерий и органы, которые эти артерии кровоснабжают.

8. Перечислите артерии нижней конечности и области, которые эти артерии кровоснабжают.

9. Назовите артерии, располагающиеся на тыльной и подошвенной сторонах стопы. Какие ветви эти артерии отдают?

### **Вены большого круга кровообращения**

**От** всех органов и тканей тела человека кровь оттекает в два крупных сосуда — верхнюю и нижнюю полые вены, которые впадают в правое предсердие. Выделяют глубокие вены, сопровождающие, как правило, артерии, и поверхностные вены (рис. 84, см, цв. вкл.).

#### **Верхняя полая вена и ее притоки**

*Верхняя полая вена* длиной 5—6 см, диаметром 2—2,5 см, **не** имеет клапанов. Располагается вена в грудной полости, в переднем (верхнем) средостении. Верхняя полая вена образуется при слиянии *правой и левой плечеголовных вен* позади соединения хряща I правого ребра с грудиной. Затем вена спускается вниз справа и кзади от восходящей части аорты и впадает в правое предсердие. Верхняя полая вена собирает кровь из стенок и органов грудной полости головы, шеи, верхних конечностей.

#### **Вены головы и шеи**

От головы кровь оттекает по наружной и внутренней яремным венам.

*Наружная яремная вена* собирает кровь из затылочной и позадиушной областей. Она анастомозирует также с притоками внутренней яремной вены (занижнечелюстной **веной**). Наружная яремная вена опускается вниз в подкожной клетчатке на наружной поверхности грудино-ключично-сосцевидной мышцы. По пути она принимает боковые притоки — *переднюю яремную вену*, формирующуюся в передних отделах шеи, *поперечные вены шеи* (из боковых отде-

лов шеи), *надлопаточную вену*. Впадает наружная яремная вена в конечный отдел подключичной, или внутренней яремной, вены.

*Внутренняя яремная вена* выходит из полости черепа через яремное отверстие, являясь продолжением сигмовидного синуса твердой оболочки головного мозга. На шее эта вена располагается рядом с общей сонной артерией и блуждающим нервом. По внутренней яремной вене кровь оттекает от головного мозга, поверхностные и глубокие вены которого впадают в близлежащие синусы твердой оболочки головного мозга.

Во внутреннюю яремную вену или в ее притоки, в том числе в синусы твердой оболочки головного мозга (см. ниже), впадают *диплоические вены* (от костей крыши черепа), *эмиссарные вены* (анастомозы с венами кожных покровов мозгового черепа), *верхняя и нижняя глазничные вены*. Непосредственно во внутреннюю яремную вену впадают так называемые внечерепные ее притоки — *глоточные, язычная, верхняя и средняя щитовидные, лицевая вены*, а также крупная *занижнечелюстная вена*, собирающая кровь от ушной раковины и наружного слухового прохода, височно-нижнечелюстного сустава и от стенок барабанной полости. Внутренняя яремная, соединяясь с подключичной веной, образует плечеголовную вену.

*Подключичная вена*, являющаяся продолжением подмышечной вены, проходит впереди передней лестничной мышцы от первого ребра до ее слияния с внутренней яремной веной.

### Вены верхней конечности

На верхней конечности различают имеющие клапаны глубокие и поверхностные вены, обильно анастомозирующие между собой. *Глубокие вены*, собирающие кровь от костей, суставов, мышц, прилежат к одноименным артериям обычно по две, в связи с чем эти вены называют *венами-спутницами*. На плече обе глубокие плечевые вены сливаются и впадают в непарную подмышечную вену. *Поверхностные вены верхней конечности* на кисти образуют сеть, из которой формируются две основные подкожные вены руки — латеральная и медиальная.

*Медиальная подкожная вена руки*, расположенная вдоль локтевой стороны предплечья, продолжается в медиальной борозде на плече и впадает в плечевую вену.

*Латеральная подкожная вена руки* проходит вдоль латерального края передней поверхности предплечья, затем по наружной поверхности плеча и впадает в подмышечную вену.

Обе подкожные вены — и медиальная, и латеральная — имеют многочисленные боковые притоки и анастомозы между собой. В области локтевого сгиба обе вены соединяются при помощи короткой *промежуточной (срединной) вены локтя*.

*Подмышечная вена*, располагающаяся рядом с подмышечной артерией, переходит в подключичную вену на уровне первого ребра. Подмышечная вена несет кровь не только от свободной части верхней конечности, в нее впадают также некоторые вены плечевого пояса и грудной стенки — *латеральная грудная, грудонадчревная* и другие вены.

### Вены груди

Отток крови от грудных стенок и органов грудной полости происходит по непарной и полунепарной венам, а также по органным венам, впадающим в плечеголовые и в верхнюю полую вену.

*Плечеголовые вены, правая и левая*, образующие при своем слиянии верхнюю полую вену, собирают кровь от головы, шеи и верхних конечностей. Клапанов плечеголовые вены не имеют, левая плечеголовая вена длиннее (5—6 см), чем правая (около 3 см). Притоками плечеголовных вен являются *нижние щитовидные, тимусные, перикардальные, бронхиальные, пищеводные, средостенные, позвоночные* и другие вены.

От стенок грудной полости кровь оттекает в непарную и ее приток — полунепарную вены.

*Непарная вена* располагается в заднем средостении на телах грудных позвонков правее срединной линии. Начинается непарная вена между мышечными пучками поясничной части диафрагмы в виде продолжения правой восходящей поясничной вены. На уровне IV—V грудных позвонков непарная вена огибает сзади корень правого легкого, направляется вперед и впадает в верхнюю полую вену. В непарную вену на ее пути к верхней полую вене впадают правые задние межреберные вены, пищеводные, бронхиальные, перикардальные, задние средостенные, верхние диафрагмальные и другие вены, а также вены внутреннего и наружного позвоночных сплетений и полунепарная вена.

*Полунепарная вена*, являющаяся продолжением левой восходящей поясничной вены, прилежит к левой стороне позвоночника. На уровне VII грудного позвонка полунепарная вена поворачивает круто влево, пересекает спереди позвоночный столб и впадает в непарную вену. Притоками полунепарной вены являются *задние межреберные вены* левой стороны, *пищеводные* и *задние средостенные вены*, а также *вены позвоночных сплетений*, в которые оттекает кровь не только от позвоночника, но и от спинного мозга и его оболочек.

От передней стенки грудной полости кровь оттекает по имеющим клапаны *внутренним грудным венам*, прилежащим к одноименным артериям (по краям от грудины). Каждая внутренняя грудная вена является продолжением верхней надчревной вены, собирающей кровь из верхних отделов передней брюшной стенки. Притоками внутренней грудной вены являются *мышечно-диафрагмальные вены* (от диафрагмы), а также *передние межреберные вены*, анастомозирующие в межреберных промежутках с задними межреберными венами — притоками непарной и полунепарной вен. *Левая внутренняя грудная вена* впадает в левую плечеголовную вену, а *правая* — в правую плечеголовную вену или непосредственно в верхнюю полую вену.

### **Нижняя полая вена и ее притоки**

*Нижняя полая вена* — самая крупная вена тела человека, ее диаметр у места впадения в правое предсердие достигает 3—3,5 см, клапанов она не имеет. Нижняя полая вена образуется при слиянии правой и левой общих подвздошных вен на уровне межпозвоночного диска между IV и V поясничными позвонками, несколько ниже бифуркации (разделения) брюшной части аорты на общие подвздошные артерии. Нижняя полая вена лежит забрюшинно справа от аорты, проходит через одноименное отверстие диафрагмы в грудную полость. Затем вена проникает в полость перикарда, где сразу же впадает в правое предсердие на уровне межпозвоночного диска, соединяющего тела VIII и IX грудных позвонков. Нижняя полая вена собирает кровь из вен нижних конечностей, стенок и внутренних органов таза и живота.

### **Вены живота**

Притоки нижней полой вены в брюшной полости в большинстве своем соответствуют парным ветвям брюшной

части аорты. Среди притоков различают *пристеночные вены* (поясничные и нижние диафрагмальные) и *внутренностные* (печеночные, почечные, правые надпочечниковая, яичковая у мужчин и яичниковая у женщин; левые вены этих органов впадают в левую почечную вену).

*Поясничные вены* (4—5 пар) собирают кровь из мягких тканей стенок живота, их притоки соответствуют разветвлениям поясничных артерий. Возле позвоночника поясничные вены соединяются между собой вертикально идущими *правой и левой восходящими поясничными венами*, которые кверху продолжаютя в непарную вену (справа) и в полунепарную вену (слева).

*Нижние диафрагмальные вены* (правые и левые) и их притоки попарно прилежат к одноименным артериям и их ветвям. В нижнюю полую вену нижние диафрагмальные вены впадают возле заднего края печени.

*Печеночные вены* (2—3) впадают в нижнюю полую вену в том месте, где эта вена прилежит к заднему краю печени.

*Почечные вены* (правая и левая) идут от ворот почек горизонтально и впадают в нижнюю полую вену на уровне межпозвоночного диска между телами I и II поясничных позвонков. Левая почечная вена проходит впереди аорты.

*Надпочечниковая вена* выходит из ворот надпочечника. Правая впадает в нижнюю полую вену, левая — в левую почечную вену.

*Яичковая (яичниковая) вена* приходит в брюшную полость от соответствующей половой железы. Правая вена впадает в нижнюю полую вену чуть ниже почечных вен, левая — в левую почечную вену.

От непарных внутренних органов брюшной полости (желудка, селезенки, тонкой и толстой кишок, поджелудочной железы) венозная кровь оттекает в воротную вену (печени). Пройдя через сосуды печени, венозная кровь воротной вены по печеночным венам вливается в нижнюю полую вену.

#### Воротная вена и ее притоки

*Воротная вена* формируется позади головки поджелудочной железы из трех вен — селезеночной, верхней и нижней брыжеечных (рис. 85), *Селезеночная вена* выходит из ворот селезенки, располагается рядом с селезеночной артерией. В эту вену впадают также мелкие вены желудка и поджелудочной железы. *Верхняя брыжеечная вена* собирает кровь

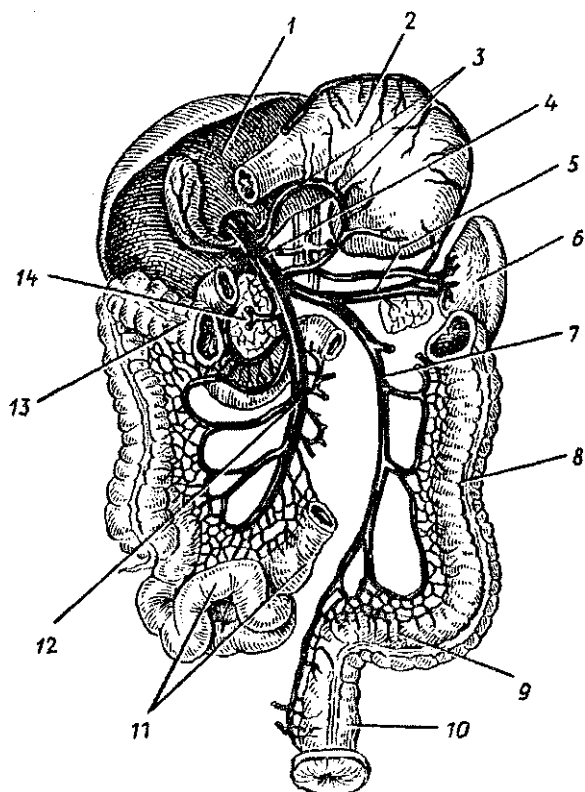


Рис. 85. Воротная вена и ее притоки:

1 — печень, 2 — желудок, 3 — желудочные вены, 4 — воротная вена, 5 — селезеночная вена, 6 — селезенка, 7 — нижняя брыжеечная вена, 8 — нисходящая ободочная кишка, 9 — сигмовидная ободочная кишка, 10 — прямая кишка, 11 — петли тонкой кишки, 12 — верхняя брыжеечная вена, 13 — поперечная ободочная кишка, 14 — головка поджелудочной железы

из вен брыжеечной части тонкой кишки, вен слепой кишки, восходящей и правой половины поперечной ободочной кишки. В верхнюю брыжеечную вену впадают также правая желудочно-сальниковая, поджелудочно-двенадцатиперстная и другие вены. *Нижняя брыжеечная вена* собирает кровь из правой половины поперечной ободочной кишки, нисходящей и сигмовидной ободочной кишок, верхнего отдела прямой кишки.

Воротная вена после своего образования располагается в печеночно-двенадцатиперстной связке позади собственной печеночной артерии и общего желчного протока. В воротах печени воротная вена вначале разделяется на *правую и левую долевые ветви*, а последние распадаются на *сегментарные вены*, затем — на мелкие вены и капилляры, впадающие в центре печеночных долек в центральные их вены. Центральные вены впадают в поддольковые вены. Затем образуются более крупные вены, из которых формируются две-три *печеночные вены*, впадающие в нижнюю полую вену в том месте, где она прилежит к задней поверхности печени.

Следует отметить, что притоки воротной вены анастомозируют между собой, а также с притоками верхней и нижней полых вен (в области впадения пищевода в желудок, в стенках прямой кишки, в околопупочной области передней брюшной стенки).

### Вены таза

В полости таза располагаются притоки нижней поллой вены — правая и левая общие подвздошные вены, а также впадающие в каждую из них внутренняя и наружная подвздошная вены правой или левой стороны.

*Общая подвздошная вена*, парная, с каждой стороны таза проходит по медиальному краю большой поясничной мышцы. Образуется общая подвздошная вена на уровне подвздошно-крестцового сустава слиянием наружной и внутренней подвздошных вен.

*Внутренняя подвздошная вена* клапанов не имеет, она является одним из притоков общей подвздошной вены. Лежит внутренняя подвздошная вена на боковой стенке таза позади одноименной артерии и собирает кровь от стенок таза и тазовых органов. В связи с этим у внутренней подвздошной вены выделяют две группы притоков — пристеночные (париетальные) и внутренностные (висцеральные).

*Пристеночными притоками внутренней подвздошной вены* являются парные *верхние и нижние ягодичные, запирательные, боковые крестцовые вены* и непарная *подвздошно-поясничная вена*, которые имеют клапаны и формируются в зонах ветвления одноименных артерий.

*Квнутренностным притокам внутренней подвздошной вены* относятся *мочепузырные, маточные, средние прямокишечные* (от средних отделов прямой кишки), *внутренняя половая*



*вены*. Одним из притоков внутренней половой вены являются *нижние прямокишечные вены* — от нижних отделов прямой кишки. Во внутреннюю подвздошную вену впадают также вены от наружных половых органов — *вены полового члена (клитора), мошонки (половых губ)*.

Указанные внутренние вены несут кровь от одноименных органов и окружающих эти органы венозных сплетений, которые благодаря широкому анастомозированию образующих эти сплетения вен обеспечивают свободный отток венозной крови в условиях регулярного наполнения и опорожнения этих органов.

В полости таза, вокруг внутренних органов и в их стенках имеются *прямокишечное, мочепузырные, предстательное, маточное, влагалищное венозные сплетения*.

*Наружная подвздошная вена* является вторым крупным притоком общей подвздошной вены и прямым продолжением бедренной вены, принимающей кровь из всех вен нижней конечности. Наружная подвздошная вена клапанов не имеет, она прилежит с медиальной стороны к большой поясничной мышце. Непосредственно над паховой связкой в наружную подвздошную вену впадает *нижняя надчревная вена*, отводящая кровь от органов и тканей нижних отделов передней брюшной стенки и анастомозирующая с верхней надчревной веной в околопупочной области. Другим притоком наружной подвздошной вены является *глубокая вена, огибающая подвздошную кость*, притоки которой соответствуют разветвлениям одноименной артерии.

### **Вены нижней конечности**

От органов и тканей нижней конечности кровь выносит *бедренная вена*, притоками которой являются как поверхностные, так и глубокие вены, имеющие клапаны. *Поверхностные вены нижней конечности* располагаются в подкожной клетчатке, по ним отекает кровь от кожи, подлежащих тканей, в том числе и от поверхностной фасции. Поверхностные вены берут начало на подошве и на тыле стопы. Из медиально расположенных вен стопы возле медиальной лодыжки формируется *большая подкожная вена ноги*. Эта вена поднимается вверх по медиальной стороне голени и бедра. Принимая боковые притоки, она достигает подкожной щели, прободает поверхностный листок широкой фасции и впадает в бедренную вену.

В латеральной области стопы образуется *малая подкожная вена ноги*. Эта вена вначале лежит латеральнее сухожилия (ахиллова) трехглавой мышцы, а затем по задней поверхности голени поднимается вверх до подколенной ямки, где впадает в *подколенную вену*.

*Глубокие вены нижней конечности* попарно прилежат к одноименным артериям, по ним оттекает кровь от глубоких органов и тканей — костей, суставов, мышц, фасций. Глубокие вены подошвы и тыла стопы продолжают на голень и переходят в *передние и задние большеберцовые вены*, прилежащие к одноименным артериям. Большеберцовые вены, сливаясь, образуют непарную *подколенную вену*, в которую впадают вены колена (коленного сустава). Подколенная вена, располагающаяся рядом с подколенной артерией, поднимается вверх и продолжается в бедренную вену.

*Бедренная вена* проходит в приводящем канале, а затем в бедренном треугольнике, занимая место с внутренней стороны от бедренной артерии. Пройдя под паховой связкой через сосудистую лауну, бедренная вена переходит в *наружную подвздошную вену*. Наряду с большой веной ноги в бедренную вену впадают *глубокая вена бедра, медиальные и латеральные вены*, окружающие *бедренную кость, поверхностная вена, окружающая подвздошную кость, поверхностная надчревная вена, вены наружных половых органов* (полового члена или клитора, мошоночные или губные вены).

### **Возрастные особенности вен большого круга кровообращения**

С возрастом увеличиваются диаметр вен, площади их поперечного сечения и длина. Так, например, верхняя полая вена в связи с высоким положением сердца у детей короткая. На первом году жизни ребенка, у детей 8—12 лет и у подростков длина и площадь поперечного сечения верхней полой вены возрастают. У людей зрелого возраста эти показатели почти не изменяются, а у пожилых и стариков в связи со старческими изменениями структуры стенок этой вены наблюдается увеличение ее диаметра. Нижняя полая вена у новорожденного короткая и относительно широкая (диаметр — около 6 мм). К концу первого года жизни диаметр ее увеличивается незначительно, а затем быстрее, чем диаметр верхней полой вены. У взрослых диаметр нижней полой вены (на уровне впадения почечных вен) равен примерно 25—28 мм. Одновременно с увеличением длины по-

лых вен изменяется положение их притоков. Формирование нижней полой вены у новорожденных происходит на уровне III—IV поясничных позвонков. Затем уровень формирования постепенно опускается и к периоду полового созревания (13—16 лет) определяется на уровне IV—V поясничных позвонков. Угол формирования нижней полой вены у новорожденных составляет в среднем 63° (от 45 до 75°). После рождения он постепенно увеличивается и достигает у взрослых около 93° (от 70 до 110°).

Длина брюшного отдела нижней полой вены у детей на первом году жизни возрастает с 76 до 100 мм, в то время как ее внутриперикардальный отдел практически не изменяется (3,6—4,1 мм). Сосуды нижней полой вены имеют стенки большей толщины, чем у притоков верхней полой вены. В них хорошо выражены эластические мембраны, которые более четко разделяют оболочки. В средней оболочке представлены четкие слои циркулярно и продольно расположенных миоцитов.

Воротная вена у новорожденных подвержена значительной анатомической изменчивости, проявляющейся в непостоянстве источников ее формирования, количества притоков, места их впадения, взаимоотношения с другими элементами печеночно-двенадцатиперстной связки. Начальный отдел вены лежит на уровне нижнего края XII грудного позвонка или I и даже II поясничных позвонков, позади головки поджелудочной железы. Воротная вена у новорожденных формируется преимущественно из двух стволов — верхней брыжеечной и селезеночной вен. Место впадения нижней брыжеечной вены непостоянно, чаще она вливается в селезеночную, реже — в верхнюю брыжеечную вену.

Длина воротной вены у новорожденных колеблется от 16 до 44 мм, верхней брыжеечной — от 4 до 12 мм, а селезеночной — от 3 до 15 мм. Просвет воротной вены у новорожденных составляет около 2,5 мм. В период от 1 до 3 лет величина просвета удваивается, от 4 до 7 лет — утраивается, в возрасте 8—12 лет — увеличивается в 4 раза, в подростковом — в 5 раз по сравнению с таковым у новорожденных. Толщина стенок воротной вены к 16 годам увеличивается в 2 раза.

После рождения меняется топография поверхностных вен тела и конечностей. Так, у новорожденных имеются густые подкожные венозные сплетения, на их фоне крупные вены не контурируются. К 1—2 годам жизни из этих сплетений отчетливо выделяются более крупные большая

и малая подкожные вены ноги, а на верхней конечности — латеральная и медиальная подкожные вены руки. Быстро увеличивается диаметр поверхностных вен ноги от периода новорожденности до 2 лет: большой подкожной вены — почти в 2 раза, малой подкожной вены — в 2,5 раза.

Вопросы для повторения и самоконтроля:

1. Назовите притоки внутренней и наружной яремных вен и их расположение в области головы и на шее.
2. Назовите поверхностные вены руки, их положение на предплечье и на плече и места впадения их в более крупные вены.
3. Перечислите притоки непарной и полунепарной вен.
4. Из каких вен и в каком месте тела образуется верхняя полая вена?
5. Назовите пристеночные (париетальные) и внутренностные (висцеральные) притоки нижней полой вены.
6. Расскажите о притоках воротной вены, ее расположении и ветвлении этой вены в печени.
7. Перечислите пристеночные и внутренностные притоки внутренней подвздошной вены.
8. Какие венозные сплетения имеются возле органов, расположенных в полости таза?
9. Назовите поверхностные и глубокие вены ноги, места их расположения и впадения в крупные вены.

## ОРГАНЫ КРОВЕТВОРЕНИЯ И ИММУННОЙ СИСТЕМЫ

Органы кроветворения и иммунной системы тесно связаны между собой общностью происхождения, строения и функции. Родоначальником всех видов клеток крови и иммунной (лимфоидной) системы являются *стволовые клетки костного мозга*, обладающие способностью к многократному (до 100 раз) делению. В костном мозге в его кровообразующей, *гемоцитопоэтической (миелоидной) ткани* из стволовых клеток образуются клетки-предшественники, из которых путем деления и дифференцировки по трем направлениям происходят в конечном итоге поступающие в кровь ее форменные элементы: *эритроциты, лейкоциты, тромбоциты*. Из стволовых клеток в самом костном мозге и в тимусе образуются *лимфоциты*.

Иммунная система объединяет органы и ткани, обеспечивающие защиту организма от генетически чужеродных

клеток или веществ, поступающих извне или образующихся в организме. В органах иммунной системы образуются *иммунокомпетентные клетки* — *лимфоциты*, которые включаются в иммунный процесс. Лимфоциты распознают и уничтожают проникшие в организм или образовавшиеся в нем клетки и другие чужеродные вещества. При попадании в организм чужеродных веществ — *антигенов* в нем образуются нейтрализующие их защитные вещества — *антитела* (сложные белки, *иммуноглобулины*).

К органам иммунной системы, которые называют также *лимфоидными органами*, относятся все органы, которые участвуют в образовании клеток (лимфоцитов, плазматических клеток), осуществляющих защитные функции организма. Построены иммунные органы из *лимфоидной ткани*, которая представляет собой сеть соединительнотканых ретикулярных волокон и расположенные в ее петлях молодые и зрелые лимфоциты, *плазматические клетки* (плазмобласты, плазмоциты) и другие клеточные элементы.

К органам иммунной системы относятся: *костный мозг, тимус, скопления лимфоидной ткани*, расположенные в слизистой оболочке трубчатых органов пищеварительной, дыхательной систем и мочеполового аппарата (миндалины, лимфоидные (пейеровы) бляшки тонкой кишки, одиночные лимфоидные узелки), а также *селезенка к лимфатические узлы*. Костный мозг, тимус, в которых из стволовых клеток (первоначальных, материнских) костного мозга образуются лимфоциты, относятся к *центральному органам иммунной системы*. Остальные являются *периферическими органами иммуногенеза* (рис. 86).

*Стволовые клетки*, поступающие из костного мозга в кровь, заселяют тимус, где из них путем сложной дифференцировки образуются *T-лимфоциты* (тимусзависимые). В самом костном мозге из стволовых клеток развиваются *B-лимфоциты* (бурозависимые, не зависящие от тимуса). Обе эти популяции лимфоцитов (T- и B-лимфоциты) из тимуса и костного мозга с током крови поступают в периферические органы иммунной системы. T-лимфоциты обеспечивают осуществление в основном клеточного иммунитета. Производные B-лимфоцитов — плазматические клетки синтезируют и выделяют в кровь, в секреты желез *антитела* (*иммуноглобулины*), которые вступают в соединение с соответствующими чужеродными веществами — *антигенами* и нейтрализуют их.

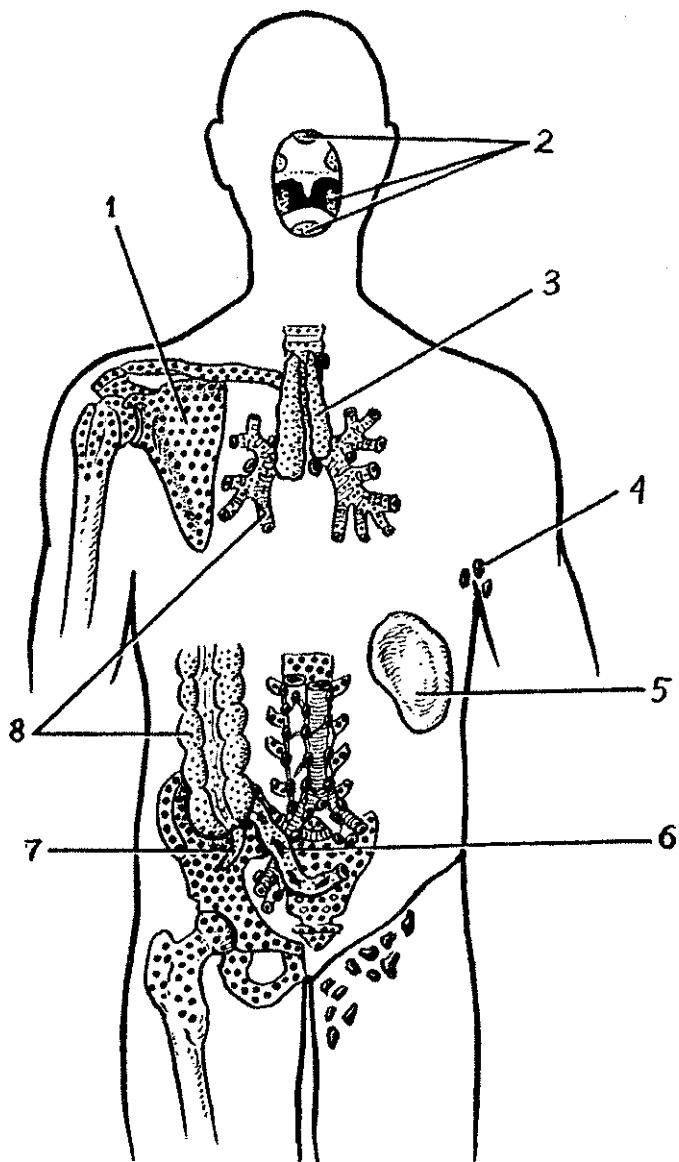


Рис. 86. Схема расположения центральных и периферических органов иммунной системы у человека:

1 — костный мозг, 2 — миндалины лимфоидного глоточного кольца, 3 — тимус, 4 — лимфатические узлы (подмышечные), 5 — селезенка, 6 — лимфоидная (пейерова) бляшка, 7 — аппендикс, 8 — лимфоидные узелки

*T-лимфоциты заселяют так называемые тимусзависимые зоны лимфатических узлов {паракортикальную зону}, селезенки {лимфоидные, периартериальные муфты}. В-лимфоциты, являющиеся предшественниками антителообразующих плазматических клеток и лимфоцитов с повышенной активностью, поступают в бурозависимые зоны лимфатических узлов (лимфоидные узелки, мякотные тяжи) и селезенки (лимфоидные узелки, кроме их периартериальной зоны). Функционирующие совместно Т- и В-лимфоциты, при участии макрофагов, выполняют функции генетического контроля, распознают и уничтожают чужеродные вещества (микроорганизмы, продукты их жизнедеятельности), погибшие собственные клетки, ставшие опасными для организма.*

Т- и В-лимфоциты в световом микроскопе отличить друг от друга невозможно. В электронном микроскопе видно, что В-лимфоциты на своей поверхности имеют ультрамикроскопической величины цитоплазматические выросты — *микроворсинки*, несущие *рецепторы* (чувствительные аппараты), распознающие чужеродные вещества — антигены, вызывающие в организме иммунные реакции — образование антител клетками лимфоидной ткани. На поверхности Т-лимфоцитов таких микроворсинок или вообще нет, или их очень мало. Из органов иммунной системы, где лимфоциты образуются, они поступают в кровь, ткани тела, вновь возвращаются в органы иммунной системы, т.е. рециркулируют. При этом считают, что в костный мозг и тимус лимфоциты повторно не попадают.

Общая масса в теле лимфоцитов взрослого человека равна примерно 1300—1500 г ( $6 \times 10^{12}$  клеток) — около 2,5% всей массы тела. У новорожденного общая масса лимфоцитов в среднем составляет 150 г (около 4,3% всей массы тела). Затем количество лимфоцитов быстро нарастает, так что у ребенка от 6 месяцев и до 6 лет их масса равна уже 650 г. К 15 годам она увеличивается до 1250 г.

**Центральные органы иммунной** системы расположены в местах, хорошо защищенных от внешних воздействий. *Костный мозг* находится в костномозговых полостях, *тимус* — в грудной полости, позади широкой и прочной грудины. В центральных органах иммунной системы лимфоидная ткань находится в своеобразной *среде микроокружения*. В костном мозге островки лимфоидной ткани располагаются между скоплениями *миелоидной ткани*. В тимусе клетки лимфоидного ряда соседствуют с *эпителиальными клетками* (*эпителиоретикулоцитами*).

**Периферические органы иммунной системы** располагаются на путях возможного внедрения в организм чужеродных веществ или на путях следования таких веществ, образовавшихся в самом организме. *Миндалины*, образующие глоточное лимфоидное кольцо (Пирогова—Вальдейера), окружают вход в глотку из полости рта и полости носа. В слизистой оболочке органов пищеварения дыхательных и мочевыводящих путей располагаются многочисленные разрозненные *лимфоциты* и *плазматические клетки*, а также скопления лимфоидной ткани — *лимфоидные узелки*. В стенках толстой и тонкой кишок с их разными средами микрофлоры (по обе стороны подвздошно-слепокишечной заслонки) находятся довольно крупные скопления лимфоидной ткани. В стенках тонкой кишки это крупные *лимфоидные бляшки (пейеровы)* и большое количество одиночных лимфоидных узелков. По другую сторону от подвздошно-слепокишечной заслонки находятся слепая кишка и *червеобразный отросток (аппендикс)* с их многочисленными лимфоидными узелками.

*Лимфатические узлы* лежат на путях тока лимфы от органов и тканей, в том числе и от покровов человеческого тела — кожи и слизистых оболочек.

Селезенка, лежащая на пути тока крови из артериальной системы в венозную, является единственным органом, контролирующим кровь. В этом органе функции распознавания и утилизации вышедших из строя эритроцитов выполняют скопления лимфоцитов вокруг мелких артерий — *периаfterиальные лимфоидные муфты, лимфоидные узелки и эллипсоиды*.

В периферических органах иммунной системы лимфоидная ткань имеет различное строение и расположение, что зависит от присутствия в этих органах или на их поверхности чужеродных веществ (антигенов). Там, где нет постоянного или длительного воздействия чужеродных веществ, лимфоциты располагаются разрозненно, на некотором расстоянии друг от друга, и не образуют четко отграниченных клеточных скоплений. Такое положение лимфоцитов получило название *диффузной лимфоидной ткани* (например, в *слизистой оболочке трахеи, бронхов, пищевода, в брюшине* и других органах).

При наличии в органах, в организме чужеродных веществ, особенно попавших из внешней среды, лимфоциты собираются в более или менее крупные скопле-



ния — *лимфоидные узелки* диаметром 0,5—1 мм. В лимфоидных узелках лимфоциты довольно плотно прилегают друг к другу. При наличии постоянных и сильных антигенных воздействий в центре таких лимфоидных узелков наблюдается размножение, образование новых молодых лимфоцитов. Центральная часть лимфоидного узелка в этих случаях получила название *центра размножения (герминативного центра)*, а сами узелки называются *лимфоидными узелками с центром размножения*. Центры размножения, являющиеся одним из мест образования лимфоцитов, содержат в значительном количестве *молодые лимфоциты (лимфобласты)*, а также *митотически делящиеся клетки*. Такие узелки всегда имеются в миндалинах глоточного лимфоидного кольца, в стенках желудка, толстой и тонкой кишок, у аппендикса в лимфатических узлах и в селезенке, которые всегда находятся в условиях воздействия чужеродных веществ — пищи, собственных погибших клеток, микроорганизмов и других опасных для организма тканевых элементов. Следует отметить, что к моменту рождения все органы иммунной системы уже практически сформированы и способны выполнять функции иммунной защиты организма. Так, красный костный мозг, содержащий стволовые клетки, миелоидную и лимфоидную ткани, к моменту рождения занимает все костномозговые полости. Тимус у новорожденного имеет такую же относительную массу, как у детей и подростков, и составляет 0,3% массы тела. Наличие у новорожденных в периферических органах иммунной системы — в небных миндалинах, аппендиксе лимфоидных узелков также является признаком зрелости органов иммуногенеза.

Все органы иммунной системы достигают своего максимального развития (масса, размеры, число лимфоидных узелков, наличие в них центров размножения) в детском возрасте и у подростков. Начиная с подросткового, юношеского и даже детского возраста как в центральных, так и в периферических органах иммунной системы постепенно уменьшается количество лимфоидных узелков, в них исчезают центры размножения, уменьшается количество лимфоидной ткани. На месте лимфоидной ткани появляется жировая ткань, которая замещает лимфоидную паренхиму. В этих органах по мере увеличения возраста человека разрастается соединительная, жировая ткань.

## • Центральные органы иммунной системы

### **Костный мозг**

*Костный мозг* — это орган кроветворения и центральный орган иммунной системы. Выделяют *красный костный мозг*, который у взрослого человека располагается в ячейках губчатого вещества плоских и коротких костей, эпифизов длинных (трубчатых) костей, и *желтый костный мозг*, заполняющий костно-мозговые полости диафизов длинных (трубчатых) костей. Общая масса костного мозга у взрослого человека равна примерно 2,5—3 кг (4,5—4,7% массы тела). Около половины его составляет красный мозг, остальное — желтый.

Красный костный мозг имеет темно-красный цвет, полужидкую консистенцию. Он состоит из сетей соединительнотканых (ретикулярных) волокон, в петлях которых располагаются различной зрелости клетки крови и иммунной системы (стволовые клетки, проэритробласты, промиелоциты и другие), в том числе зрелые форменные элементы — эритроциты, различные лейкоциты, В-лимфоциты.

Красный костный мозг располагается вокруг артериол в виде тяжелой цилиндрической формы, клеточных островков. Тяжи отделены друг от друга широкими кровеносными капиллярами — синусоидами. Созревшие клетки крови (эритроциты, лейкоциты) и В-лимфоциты, образовавшиеся из стволовых клеток в костном мозге, проникают в просветы синусоидов (в кровь) через щелевидные отверстия — поры, образующиеся в цитоплазме эндотелиальных клеток только в момент прохождения клеток.

Незрелые клетки попадают в кровь только при некоторых заболеваниях (костного мозга, крови).

Желтый костный мозг представлен в основном жировой тканью, которая заместила ретикулярную строму. Наличие желтоватого цвета жировых включений в переродившихся ретикулярных клетках дало название этой части мозга. Кровеобразующие элементы в желтом костном мозге отсутствуют. Однако при больших кровопотерях на месте желтого костного мозга может появиться красный костный мозг.

Возрастные особенности костного мозга. У новорожденного красный костный мозг занимает все костномозговые полости. Отдельные жировые клетки в красном костном мозге

впервые появляются после рождения (1—6 месяцев). После 4—5 лет красный костный мозг в диафизах костей постепенно начинает замещаться желтым костным мозгом. К 20—25 годам желтый костный мозг полностью заполняет костномозговые полости диафизов трубчатых костей. Что касается костномозговых полостей плоских костей, то в них жировые клетки составляют до 50% объема костного мозга. В старческом возрасте желтый костный мозг может приобретать слизеподобную консистенцию (желатиновый костный мозг).

### **Тимус**

*Тимус*, как и костный мозг, является центральным органом иммунной системы, в котором из стволовых клеток, поступивших из костного мозга с кровью, созревают и дифференцируются Т-лимфоциты, ответственные за реакции клеточного в основном иммунитета.

Тимус располагается позади рукоятки и верхней части тела грудины между правой и левой средостенной плеврой. Он состоит из двух вытянутых в длину асимметричных по величине *долей* — *правой* и *левой*, сросшихся друг с другом в их средней части или тесно соприкасающихся на уровне их середины. Нижняя расширенная и закругленная часть тимуса находится на уровне хрящей четвертых ребер. Каждая доля обычно конусовидной формы, более узкой вершиной обе доли направлены вверх и выходят в область шеи в виде двузубой вилки. Поэтому тимус раньше называли вилочковой железой.

Тимус покрыт тонкой соединительнотканной капсулой, от которой в глубь органа отходят междольковые перегородки, разделяющие тимус на *дольки*, размеры которых колеблются от 1 до 10 мм. Паренхима тимуса состоит из более темного, расположенного по периферии долек коркового вещества, и более светлого мозгового, занимающего центральную часть долек.

*Строма тимуса* представлена *сетью ретикулярных клеток и ретикулярных волокон*, а также эпителиальными клетками звездчатой формы — *эпителиоретикулоцитами*, соединяющимися между собой с помощью отростков. В петлях этой сети находятся *лимфоциты тимуса (timoциты)*, а также небольшое количество плазматических клеток, макрофагов, лейкоцитов. В *корковом веществе* лимфоциты лежат более плотно, чем в мозговом. Поэтому на окрашен-

ных препаратах корковое вещество выглядит более компактным, более темным.

В *мозговом веществе* тимуса имеются крупные, многоотростчатые, светлые эпителиальные клетки (эпителиоретикулоциты). В мозговом веществе располагаются также слоистые *тимические тельца* (тельца Гассалья), образованные концентрически лежащими, измененными, сильно уплощенными эпителиальными клетками.

**Возрастные особенности тимуса.** Тимус достигает максимальных размеров у детей и подростков. У новорожденных тимус хорошо развит, его масса составляет 13 г, в 6,5 лет — 30 г, в 10—15 лет — 31 г. Верхняя граница тимуса у новорожденных располагается на 2—2,5 см выше рукоятки грудины. Правая доля тимуса лежит несколько выше левой: нижняя граница левой доли определяется на уровне 2—3-го реберного хряща, правой — на 4—5-м реберном хряще. Корковый слой преобладает над мозговым. Большое количество тимических телец (Гассалья) свидетельствует о зрелости ткани к моменту рождения. После 16 лет масса тимуса постепенно уменьшается, в 50—90 лет она равна 13,4 г. Лимфоидная ткань тимуса не исчезает полностью даже в старческом возрасте.

Наряду с перестройкой и уменьшением количества коркового и мозгового вещества в паренхиме тимуса рано появляется жировая ткань. Отдельные жировые клетки обнаруживаются в тимусе у детей в 2—3 года. В дальнейшем наблюдается разрастание соединительнотканной стромы в органе и увеличение количества жировой ткани. К 30—50 годам жизни жировая ткань замещает большую часть паренхимы органа.

Если у новорожденного соединительная ткань составляет только 7% массы тимуса, то у лиц старше 50 лет — до 90%.

## Периферические органы иммунной системы

### Миндалины. Лимфоидные узелки

**Миндалины** — нёбная и трубная (парные), язычная и глоточная (непарные), образующие *лимфоидное глоточное кольцо Пирогова—Вальдейера*, расположены в области зева, корня языка и носовой части глотки. Они представляют собой скопления лимфоидной ткани, содержащие лимфоидные узелки.

*Язычная миндалина* (непарная) залегает в собственной пластинке слизистой оболочки корня языка,

*Нёбная миндалина* (парная) неправильной овоидной формы располагается в углублении между нёбно-язычной и нёбно-глоточной дужками. На медиальной свободной поверхности миндалины имеется до 20 углублений слизистой оболочки, а сама слизистая оболочка покрыта многослойным плоским неороговевающим эпителием, который инфильтрован лимфоцитами. В лимфоидной ткани миндалины располагаются лимфоидные узелки, наибольшее количество которых наблюдается в возрасте от 2 до 16 лет. Разрастание соединительной ткани в нёбной миндалине особенно интенсивно происходит после 25—30 лет наряду с уменьшением количества лимфоидной ткани. После 40 лет лимфоидные узелки в лимфоидной ткани нёбной миндалины встречаются редко,

*Глоточная миндалина* (непарная) располагается в области свода и отчасти задней стенки глотки между глоточными отверстиями правой и левой слуховых труб. В этом месте имеется 4—6 поперечно и косо ориентированных складок слизистой оболочки, внутри которых находится лимфоидная ткань глоточной миндалины. Глоточная миндалина достигает наибольших размеров в 8—20 лет, после 30 лет величина ее постепенно уменьшается.

*Трубная миндалина* (парная) находится в области трубного валика, ограничивающего сзади глоточное отверстие слуховой трубы. Миндалина представляет собой скопление лимфоидной ткани в собственной пластинке слизистой оболочки, содержащее округлой формы единичные лимфоидные узелки. Трубная миндалина достигает наибольших размеров в возрасте 4—7 лет,

**Лимфоидные узелки.** В толще слизистой оболочки и подслизистой основы органов пищеварительной системы (глотки и пищевода, желудка, тонкой и толстой кишок, желчного пузыря), органов дыхания (гортани, трахеи, крупных бронхов), мочеполовых органов (мочеточников, мочевого пузыря, мочеиспускательного канала) имеются диффузно рассеянные лимфоциты и лимфоидные узелки. Лимфоидные узелки располагаются как сторожевые посты на протяжении всей длины указанных органов на различном расстоянии друг от друга (от 1 до 5 мм) и на различной глубине. Число узелков в слизистой оболочке довольно велико: у детей (в среднем) в стенках тонкой кишки более 5000 узелков, толстой кишки — более 7000.

*Одиночные лимфоидные узелки* имеют округлую или овоидную форму, размеры их обычно не превышают 1,5—1 мм. В детском и юношеском возрасте в узелках, как правило, имеется *центр размножения*. Каждый узелок окружен редкой сеточкой из тонких ретикулярных волокон. Отдельные волокна проникают вглубь узелков.

*Лимфоидные (Пейеровы) бляшки* представляют собой скопления лимфоидной ткани, располагающиеся в стенках тонкой кишки. Залегают лимфоидные бляшки в толще слизистой оболочки и в подслизистой основе, имея вид плоских образований (бляшек) преимущественно овальной или круглой формы, чуть-чуть выступающих в просвет кишки. Состоят лимфоидные бляшки из лимфоидных узелков и диффузной лимфоидной ткани.

Число крупных бляшек длиной более 4 см у подростков (12—16 лет) равно 9—12, а мелких варьирует от 122 до 316. Начиная с юношеского возраста количество всех лимфоидных бляшек уменьшается до 60—160 в пожилом и старческом возрасте. После 50—60 лет центры размножения в лимфоидных узелках бляшек встречаются редко, в 70 и более лет бляшки принимают вид диффузных скоплений лимфоидной ткани.

### **Аппендикс**

*Аппендикс (червеобразный отросток)* у детей и подростков в своих стенках содержит 450—550 лимфоидных узелков. Лимфоидные узелки аппендикса располагаются в слизистой оболочке и в подслизистой основе на всем протяжении этого органа, от его основания (возле слепой кишки) до верхушки. Почти все лимфоидные узелки в эти возрастные периоды имеют центры размножения. Поперечные размеры одного узелка составляют 0,2—1,2 мм. После 20—30 лет число узелков заметно уменьшается. У людей старше 60 лет лимфоидные узелки в стенках аппендикса встречаются редко.

### **Селезенка**

*Селезенка* располагается в брюшной полости, в области левого подреберья, на уровне от IX до XI ребра. Масса селезенки у взрослого человека составляет у мужчин 192 г, у женщин — 153 г. Она имеет форму уплощенной и удлиненной полусферы. В ней выделяют две поверхности: диафрагмальную и висцеральную. На висцеральной поверхности

находятся ворота селезенки, через которые в орган входят селезеночная артерия и нервы, выходит вена.

Селезенка со всех сторон покрыта брюшиной, которая прочно сращена с ее фиброзной капсулой. От капсулы внутрь органа отходят соединительнотканые перекладины (трабекулы). Между трабекулами расположена паренхима селезенки — ее *пульпа*. Различают белую и красную пульпу. *Белая пульпа* представляет собой типичную лимфоидную ткань, из которой состоят периартериальные лимфоидные муфты и лимфоидные узелки селезенки. *Лимфоидные узелки* имеют округлую форму и лежат, как правило, эксцентрично по отношению к артериям. В лимфоидных узелках с центром размножения имеются делящиеся клетки, молодые клетки лимфоидного ряда, макрофаги.

*Периартериальные лимфоидные муфты* окружают артериальные сосуды, располагающиеся в пульпе селезенки. Лимфоидные муфты представляют собой периартериальную ретикулярную ткань, густо заполненную лимфоцитами. Там же имеются макрофаги.

*Красная пульпа* занимает примерно 75—78% всей массы селезенки. В петлях ретикулярной ткани красной пульпы находятся лейкоциты, макрофаги, эритроциты, в том числе распадающиеся, и другие клетки. Образованные этими клетками *селезеночные тяжи* залегают между *венными синусами*. В красной пульпе находятся также *макрофагально-лимфоидные муфты (эллипсоиды)*, окружающие сосуды типа капилляров и состоящие из плотно лежащих ретикулярных клеток и волокон, макрофагов и лимфоцитов.

У новорожденных селезенка может быть овальной, треугольной или округлой формы, у нее выражена дольчатость. Масса селезенки у новорожденных равна 8 г (к 5 годам — 60 г). Располагается селезенка на уровне от VIII до X ребра (высокое положение) до XII ребра (низкое положение). В период второго детства (8—12 лет) селезенка приобретает форму и положение такие же, как у взрослого человека.

### **Лимфатические узлы**

Лимфатические узлы, являющиеся органами иммунной системы, служат биологическими фильтрами на путях тока лимфы от органов и тканей к лимфатическим протокам и стволам, впадающим в крупные вены в нижних отделах шеи. Поэтому лимфатические узлы относят также к лим-

фатической системе, которая, таким образом, «работает» на иммунную систему. Через лимфатические узлы профильтровывается лимфа, являющаяся, по существу, тканевой жидкостью, всосавшейся в лимфатические капилляры и содержащей растворенные и взвешенные в ней различные вещества, продукты обмена, в том числе частицы погибших клеток, пылевые частицы. В лимфатических узлах такие частицы, в том числе микробные тела и даже опухолевые клетки (при опухолевых заболеваниях), задерживаются. Лимфоциты распознают чужеродный характер этих частиц и уничтожают их с помощью макрофагов. Пылевые частицы, в том числе и табачная пыль из легких, оседают в лимфоидной ткани лимфатических узлов, затрудняя их функции и даже выводя лимфатические узлы из строя.

К каждому лимфатическому узлу подходят 4—6 и более приносящих лимфатических сосудов, стенки которых срастаются с капсулой лимфатического узла и продолжают в подкапсулярный синус. После прохождения через лимфатический узел лимфа выходит из него через 2—4 выносящих лимфатических сосуда, которые направляются или к следующему лимфатическому узлу этой же или соседней группы узлов, или к крупному коллекторному сосуду — лимфатическому стволу или протоку.

Лимфатические узлы располагаются группами, состоящими из двух и более узлов. Иногда количество узлов в группе достигает нескольких десятков.

Весьма вариабельны размеры лимфатических узлов, величина их колеблется от 0,5—1 мм до 50—75 мм. Узлы имеют овоидную, округлую или бобовидную форму, встречаются крупные узлы лентовидной и сегментарной формы.

Каждый лимфатический узел имеет *соединительнотканную капсулу*, от которой внутрь узла отходят различной длины *трабекулы {перекладины}*. В том месте, где из лимфатического узла выходят выносящие лимфатические сосуды, узел имеет небольшое вдавление — *ворота*. Через ворота в узел входят артерии, нервы, а выходят вены и лимфатические сосуды. В области ворот капсула утолщена, образуя *воротное утолщение*, более или менее глубоко вдающееся внутрь узла. От воротного утолщения в паренхиму лимфатического узла также отходят трабекулы.

Внутри лимфатического узла, между трабекулами, находится сеть из ретикулярных волокон и клеток. В петлях ретикулярной ткани располагаются клетки лимфоидного ряда (лимфоциты, плазматические клетки), макрофаги.



В паренхиме лимфатических узлов выделяют *корковое* и *мозговое вещество* (рис. 87). Кортиковое вещество, располагающееся ближе к капсуле узла, более темное из-за плотно лежащих клеточных элементов. Более светлое мозговое вещество лежит ближе к воротам и в центральной части узла. В корковом веществе располагаются лимфоидные узелки округлой формы диаметром 0,5—1 мм, представляющие собой скопления лимфоидных клеток, главным образом В-лимфоцитов. Между лимфоидными узелками находится так называемая *диффузная лимфоидная ткань* — *корковое плато* с более или менее равномерным распределением клеток. Кнутри от лимфоидных узелков, непосредственно на границе с мозговым веществом, располагается полоса лимфоидной ткани, получившая название *тимусзависимой паракортикальной зоны* (*околокорковое вещество*), содержащей преимущественно Т-лимфоциты.

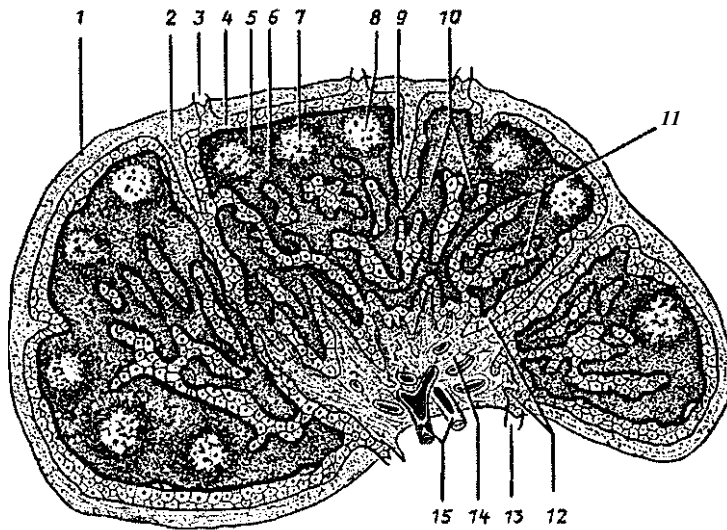


Рис. 87. Строение лимфатического узла:

1 — капсула, 2 — капсулярная трабекула, 3 — приносящий лимфатический сосуд, 4 — подкапсулярный (краевой) синус, 5 — корковое вещество, 6 — паракортикальная (тимусзависимая) зона (околокорковое вещество), 7 — лимфоидный узелок, 8 — центр размножения, 9 — вокругузелковый корковый синус, 10 — мякотный тяж, 11 — мозговой синус, 12 — воротный синус, 13 — выносящий лимфатический сосуд, 14 — воротное утолщение, 15 — кровеносный сосуд

Паренхима мозгового вещества представлена тяжами лимфоидной ткани — *мякотными тяжами*, которые простираются от внутренних отделов коркового вещества до ворот лимфатического узла. Мякотные тяжи соединяются друг с другом, образуя сложные переплетения, они являются зоной скопления В-лимфоцитов (как и лимфоидные узелки). В мякотных тяжах находятся также плазматические клетки, макрофаги.

Корковое и мозговое вещество лимфатического узла пронизано густой сетью узких каналов — *лимфатическими синусами*, стенки которых образованы уплощенными эндотелиальными клетками. Через тонкие стенки синусов из лимфоидной ткани коркового и мозгового вещества в лимфу и в обратном направлении легко могут проникать лимфоциты, макрофаги и другие активно передвигающиеся клетки.

В просвете синусов имеется *мелкоячеистая сеть*, образованная ретикулярными волокнами и клетками. В петлях этой сети задерживаются поступающие в лимфатический узел вместе с лимфой частицы погибших клеток, а также инородные частицы (угольная, табачная пыль в регионарных для органов дыхания узлах), микробные тела, опухолевые клетки. Частицы пыли переносятся макрофагами в паренхиму узла и там откладываются. Остатки разрушившихся клеток, попавшие в ток лимфы, уничтожаются, опухолевые клетки могут дать в лимфатическом узле начало вторичной опухоли (метастазы).

В лимфатических узлах у людей, начиная с юношеского, зрелого возраста, особенно в пожилом и старческом, а также у курящих людей, у лиц, работающих без защиты на пыльном производстве, лимфоидную паренхиму замещает жировая ткань, В связи с этим защитные функции лимфатических узлов, как и других органов иммунной системы, уменьшаются.

По синусам лимфатических узлов поступающая в узел лимфа течет от подкапсульного (краевого) синуса к воротному. *Подкапсулярный синус* находится непосредственно под капсулой узла, между капсулой и паренхимой. В него впадают *приносящие лимфатические сосуды*, несущие лимфу или от органа, для которого этот узел является регионарным, или от предыдущего лимфатического узла. От подкапсулярного синуса вдоль трабекул уходят *промежуточные синусы коркового и мозгового вещества*. Последние достигают ворот лимфатического узла, где впадают в *воротный синус*. Из во-

ротного синуса берут начало выносящие лимфатические сосуды, направляющиеся или к следующему «фильтру» — лимфатическому узлу, или к протокам, стволам.

Вопросы для повторения и самоконтроля:

1. Опишите функции, которые в теле человека выполняет иммунная система.
2. Назовите центральные органы иммунной системы и периферические органы иммунной системы.
3. Расскажите, что вы знаете о двух популяциях лимфоцитов, выполняющих функции иммунной защиты в организме?
4. Расскажите, в каких органах иммунной системы имеются лимфоидные узелки, как эти узелки устроены.
5. Расскажите, что вы знаете о миндалинах лимфоидного кольца. Где каждая миндалина располагается?
6. Расскажите о строении и функциях лимфоидных структур селезенки.
7. Расскажите о строении и функциях лимфатического узла.

## Лимфатическая система

*Лимфатическая система* включает разветвленные в органах и тканях *лимфатические капилляры (лимфокапилляры), лимфатические сосуды, стволы и протоки*. На путях следования лимфатических сосудов лежат *лимфатические узлы*, относящиеся к органам иммунной системы.

*Функцией лимфатической системы* является выведение из органов и тканей продуктов обмена веществ, растворенных и взвешенных в тканевой жидкости, и профильтровывание их через биологические фильтры — лимфатические узлы. В лимфатические капилляры вместе с тканевой жидкостью всасываются вещества, которые не могут проникнуть в кровь через стенки кровеносных капилляров. Это крупнодисперсные белки, частицы погибших клеток, попавшие в организм частицы пыли, микробные тела и продукты их жизнедеятельности, которые в лимфатических узлах задерживаются, распознаются лимфоцитами и уничтожаются с помощью макрофагов. Всосавшаяся в лимфатические капилляры тканевая жидкость вместе с содержащимися в ней веществами называется *лимфой*.

При опухолевых заболеваниях в лимфатические капилляры вместе с тканевой жидкостью могут проникнуть опу-

холевые клетки. Эти клетки у ослабленных болезнью людей, задержавшись в лимфатических узлах, могут в них размножиться и образовать вторичные опухоли — метастазы.

*Лимфатические капилляры* являются начальным звеном, корнями лимфатической системы. Они имеются во всех органах и тканях тела человека, кроме головного и спинного мозга и их оболочек, глазного яблока, внутреннего уха, эпителия кожи и слизистых оболочек, хрящей, паренхимы селезенки, костного мозга и плаценты. Лимфатические капилляры имеют больший диаметр, чем кровеносные (до 0,2 мм), они имеют слепые выпячивания, расширения (лакуны) в местах слияния. Лимфатические капилляры, соединяясь между собой, имеют различное направление и формируют замкнутые сети. Располагаются лимфатические капилляры между структурно-функциональными единицами органа (пучками мышечных волокон, группами желез, почечными тельцами, печеночными дольками). В ворсинках тонкой кишки имеются широкие слепые выросты (лимфатические синусы), впадающие в лимфатическую сеть слизистой оболочки этого органа. Эти синусы играют большую роль во всасывании продуктов переваривания пищи.

*Стенки лимфатических капилляров* образованы одним слоем эндотелиоцитов, у них отсутствуют базальный слой и перипиты. Благодаря этому эндотелий непосредственно контактирует с межклеточным веществом, что способствует легкому проникновению частиц между эндотелиальными клетками в просвет лимфатических капилляров. Капилляры, сливаясь между собой, дают начало лимфатическим сосудам. *Лимфатические сосуды* отличаются от капилляров большим диаметром, наличием в своих стенках трех оболочек — эндотелия, мышечной и наружной, соединительнотканной (адвентиции), а также наличием многочисленных клапанов, что придает лимфатическим сосудам характерный четкий вид (рис. 88, см. цв. вкл.). Лимфатические сосуды, идущие от внутренних органов и мышц, обычно сопровождают кровеносные сосуды и называются *глубокими лимфатическими сосудами*. В подкожной клетчатке лежат *поверхностные лимфатические сосуды*, которые формируются из лимфатических капилляров кожи и подлежащих тканей. Лежащие на путях тока лимфы лимфатические узлы прилежат к кровеносным сосудам, чаще к венам. В зависимости от расположения лимфатических узлов и направления тока лимфы от органов выделены *регионарные группы лим-*

*фатических узлов* (от лат, *regio* — область). Эти группы получают название от области, где они находятся (например, поднижнечелюстные, паховые, поясничные, подмышечные), или крупного сосуда, вблизи которого они залегают (чревные, верхние брыжеечные, яремные). Группы лимфатических узлов, располагающиеся под кожей, называются поверхностными, в глубине — глубокими.

*Выносящие лимфатические сосуды*, выходящие из лимфатических узлов, направляются к лежащим на путях оттока лимфы следующим группам лимфатических узлов или к коллекторным лимфатическим сосудам-протокам, стволам. От правой верхней конечности лимфа собирается в *правый подключичный ствол*, от правой половины головы и шеи — в *правый яремный ствол*, от органов правой половины грудной полости и ее стенок — в *правый лимфатический проток*. Эти три крупных лимфатических сосуда впадают в *правый венозный угол*, образованный слиянием правых подключичной и внутренней яремной вен. От левой верхней конечности и левой половины головы и шеи лимфа оттекает через *левые подключичный и яремный стволы*, которые впадают в *левый венозный угол* — место слияния левых подключичной и внутренней яремной вен. От нижней половины тела (ниже диафрагмы) и от органов левой половины грудной полости и ее стенок лимфу собирает *грудной лимфатический проток* — самый крупный сосуд лимфатической системы. Грудной проток впадает в *левый венозный угол*.

*Грудной проток* образуется в забрюшинной клетчатке на уровне XII грудного — II поясничного позвонков слиянием *правовой левой поясничных стволов*. В начальном отделе грудной проток срашен с правой ножкой диафрагмы, благодаря чему он, следуя за дыхательными движениями диафрагмы, сдавливается и расширяется, что способствует продвижению лимфы вверх, в сторону вен шеи. Через аортальное отверстие диафрагмы грудной проток проходит в грудную полость. Общая длина грудного протока равна 30—41 см. В устье протока имеется парный клапан, благодаря этому кровь из вен не попадает в проток. 7—9 клапанов расположены по ходу протока. Стенки грудного протока содержат хорошо выраженную среднюю (мышечную) оболочку, образованную гладкими мышечными клетками. Их сокращения способствуют продвижению лимфы.

*Лимфатические сосуды нижней конечности* делятся на поверхностные и глубокие. Поверхностные формируются

из лимфокапиллярных сетей кожи и подкожной клетчатки и направляются в подколенные и поверхностные паховые лимфатические узлы. Глубокие сосуды формируются из лимфокапилляров мышц, суставов. Они идут вместе с крупными кровеносными сосудами голени и бедра и направляются к глубоким паховым лимфатическим узлам. Многочисленные анастомозы соединяют между собой поверхностные и глубокие лимфатические сосуды.

*Паховые лимфатические узлы* располагаются в области бедренного треугольника. Они принимают лимфу из лимфатических сосудов нижней конечности, наружных половых органов, кожи нижней части передней стенки живота, ягодичной области. Их выносящие лимфатические сосуды направляются к наружным подвздошным лимфатическим узлам, лежащим в полости таза по ходу наружных подвздошных сосудов.

В *полости таза и на его стенках* располагаются *висцеральные (внутренностные)* и *париетальные (пристеночные)* лимфатические узлы, принимающие лимфу от лежащих рядом органов и стенок таза. От наружных и внутренних подвздошных лимфатических узлов лимфатические сосуды направляются к *общим подвздошным лимфатическим узлам*, которые лежат рядом с общими подвздошными артерией и веной. Выносящие лимфатические сосуды правых и левых, общих подвздошных лимфатических узлов направляются к *поясничным лимфатическим узлам*, лежащим возле брюшной аорты и нижней полой вены.

*Лимфатические узлы в брюшной полости* также делятся на пристеночные и внутренностные. *Пристеночные* (поясничные) располагаются преимущественно на задней брюшной стенке. Количество поясничных лимфатических узлов достигает 40, они принимают лимфу от нижних конечностей стенок и органов таза и брюшной полости. Выносящие лимфатические сосуды поясничных лимфатических узлов дают начало поясничным стволам. *Внутренностные лимфатические узлы* брюшной полости находятся возле органов и непарных висцеральных ветвей брюшной аорты (верхней и нижней брыжеечных артерий, чревного ствола, печеночной, желудочных, селезеночной артерий). В *чревные лимфатические узлы* оттекает лимфа от регионарных узлов желудка, поджелудочной железы, печени, почек. Выносящие сосуды чревных узлов идут к поясничным узлам. Верхние брыжеечные лимфатические узлы (от 60 до 400) расположены в брыжейке тонкой кишки вдоль ветвей верхней бры-

жеечной артерии. Они принимают лимфу от тонкой кишки, а их выносящие лимфатические сосуды следуют к поясничным лимфатическим узлам. *Ободочные узлы* являются регионарными для толстой кишки. Их выносящие лимфатические сосуды также направляются к поясничным лимфатическим узлам.

В *грудной полости*, как и в брюшной, имеются пристеночные лимфатические узлы, расположенные на стенках полости, и внутренностные, лежащие вблизи органов. *Пристеночные лимфатические узлы* (окологрудинные, межреберные и другие) принимают лимфу от стенок грудной полости, диафрагмы, плевры, перикарда, молочной железы и диафрагмальной поверхности печени. Выносящие сосуды этих узлов либо направляются непосредственно в грудной проток, либо проходят через средостенные лимфатические узлы. *Висцеральные лимфатические узлы* (средостенные, пищеводные, трахеобронхиальные) принимают лимфу от органов грудной полости. Лимфатические сосуды легкого следуют к *бронхолегочным узлам*.

*Внутриорганные бронхолегочные узлы* лежат внутри легких возле долевых бронхов в зоне их разветвления. *Внеорганные бронхолегочные узлы* расположены вокруг главных бронхов, вблизи легочных артерий и вен. Выносящие лимфатические сосуды бронхолегочных и трахеобронхиальных лимфатических узлов, к которым оттекает лимфа от легких и других узлов, направляются в грудной проток и правый лимфатический проток.

От тканей и органов головы и шеи лимфа оттекает в лимфатические узлы, расположенные группами на границе головы и шеи (*затылочные, околоушные, заглоточные, поднижнечелюстные, подбородочные*). Выносящие сосуды этих узлов направляются к лимфатическим узлам шеи, в которые также впадают лимфатические сосуды от органов шеи. На шее различают *поверхностные узлы*, лежащие возле наружной яремной вены, и *глубокие*, расположенные преимущественно возле внутренней яремной вены. Выносящие лимфатические сосуды этих узлов формируют *яремный ствол*, впадающий в соответствующий венозный угол.

Лимфа от верхней конечности оттекает по поверхностным и глубоким лимфатическим сосудам в локтевые и подмышечные лимфатические узлы. *В локтевые лимфатические узлы*, которые располагаются в *локтевой ямке* возле кровеносных сосудов, впадают *поверхностные* и *глубокие лимфатические сосуды конечности*, следующие от кисти и пред-

плеча. Выносящие лимфатические сосуды этих узлов направляются к подмышечным узлам. *Подмышечные лимфатические узлы* расположены в жировой клетчатке подмышечной полости вокруг сосудисто-нервного пучка. В подмышечные узлы впадают поверхностные и глубокие лимфатические сосуды верхней конечности, стенок грудной полости и молочной железы. Выносящие сосуды подмышечных лимфатических узлов образуют 2—3 крупных ствола, которые сопровождают подключичную вену (подключичный лимфатический ствол) и впадают в венозный угол или (иногда) в подключичную вену.

Вопросы для повторения и самоконтроля:

1. Назовите функции лимфатической системы в теле человека.
2. Из каких звеньев (составных частей) состоит лимфатическая система? Какие функции выполняет каждое звено?
3. Расскажите об отличиях лимфатических сосудов от лимфатических капилляров.
4. Какие лимфатические протоки и стволы вы знаете, куда они впадают?
5. Расскажите, где начинается и куда впадает грудной лимфатический проток.
6. Назовите известные вам группы лимфатических узлов в теле человека. Где эти лимфатические узлы располагаются?

## НЕРВНАЯ СИСТЕМА

*Нервная система* объединяет организм человека в единое целое, регулирует и координирует функции всех органов и систем, поддерживает постоянство внутренней среды организма (гомеостаз), устанавливает взаимоотношения организма с внешней средой. Для нервной системы характерны точная направленность нервных импульсов, большая скорость проведения информации, быстрая и точная приспособляемость к изменяющимся условиям внешней среды. Кроме этого, у человека нервная система составляет материальную основу психической деятельности, анализа и синтеза поступающей в организм информации (мышления, речи, сложных форм социального поведения).

Эти сложнейшие и жизненно важные задачи решаются с помощью нервных клеток (*нейронов*), выполняющих функ-



цию восприятия, передачи, обработки и хранения информации. Сигналы {*нервные импульсы*} от органов и тканей тела человека и из внешней среды, воздействующей на поверхность тела и органы чувств., поступают по нервам в спинной и головной мозг. В мозге человека происходят сложные процессы обработки поступившей в него информации. В результате из мозга также по нервам к органам и тканям идут ответные сигналы, вызывающие ответную реакцию организма, которая проявляется в виде мышечной или секреторной деятельности. В ответ на поступившие из мозга импульсы происходит сокращение скелетных мышц или мускулатуры в стенках внутренних органов, кровеносных сосудов, а также секреция различных желез — слюнных, желудочных, кишечных, потовых и других (выделение слюны, желудочного сока, желчи, гормонов железами внутренней секреции).

В нервной системе нервные клетки, образуя *контакты (синапсы)* с другими нервными клетками, складываются в *цепи нейронов*. По таким цепям нейронов нервные импульсы проводятся от органов и тканей, где эти импульсы возникают в чувствительных нервных окончаниях, в центры нервной системы — в мозг.

Из мозга к рабочим органам (мышцам, железам и другим) нервные импульсы также следуют по цепям нейронов. Ответную реакцию организма на воздействия внешней среды или изменения его внутреннего состояния, выполняемая с участием нервной системы, называют *рефлексом* (от лат. *reflexus* — отражение, ответная реакция). Путь, состоящий из цепей нейронов, по которому нервный импульс проходит от чувствительных нервных клеток до рабочего органа, называют *рефлекторной дугой*. Вся деятельность нервной системы строится на основе рефлекторных дуг, которые могут быть простыми или сложными. У каждой рефлекторной дуги можно выделить первый *нейрон* — *чувствительный* или *приносящий*, который воспринимает воздействия, образует нервный импульс и приносит его в мозг (центральную нервную систему). Следующие нейроны (один или несколько) являются *вставочными, проводниковыми* нейронами, расположенными в центральной нервной системе, в мозге. Вставочные нейроны проводят нервные импульсы от приносящего, чувствительного нейрона к последнему, выносящему, эфферентному нейрону. Последний нейрон выносит нервный импульс из мозга к рабочему органу (мышце, железе), включает этот орган в работу,

вызывает эффект действия. Поэтому последний нейрон называют также эффекторным нейроном.

Простая рефлекторная дуга состоит из трех нейронов (рис. 89). Тело первого нейрона (чувствительного, приносящего) располагается в спинномозговом узле (или чувствительном узле черепного нерва). Периферические отростки этих чувствительных клеток (дендриты) проходят в составе соответствующих спинномозговых (или черепных) нервов на периферию, где заканчиваются чувствительными нервными окончаниями (рецепторами), воспринимающими раздражения. Возникший в рецепторе нервный импульс по нервному волокну передается к телу нервной клетки, а затем по ее аксону в составе чувствительного корешка спинномозгового (или черепного) нерва поступает в спинной или головной мозг. В спинном или головном мозге нерв-

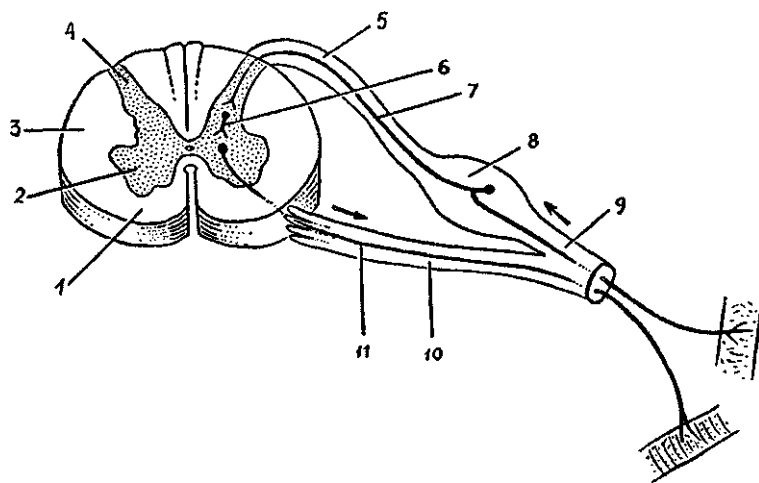


Рис. 89. Схема простой рефлекторной дуги:

1 — передний канатик спинного мозга, 2 — передний рог, 3 — боковой канатик, 4 — задний рог, 5 — задний корешок спинномозгового нерва, 6 — вставочный (проводниковый) нейрон, 7 — приносящий (чувствительный) нейрон, 8 — спинномозговой узел, 9 — спинномозговой нерв, 10 — корешок спинномозгового нерва, 11 — выносящий (двигательный) нейрон

ный импульс передается следующему, второму (вставочному) нейрону, который проводит импульс к третьему выносящему (двигательному или секреторному) нейрону. Аксон (нейрит) третьего нейрона выходит из спинного (головного) мозга в составе переднего (двигательного) корешка спинномозгового или соответствующего черепного нерва и направляется к рабочему органу.

*Сложные рефлекторные дуги* состоят из многих нейронов. У таких рефлекторных дуг между приносящим (афферентным) и выносящим (эфферентным) нейронами располагается несколько вставочных нейронов, передающих нервный импульс от одной нервной клетки к следующей клетке.

### Классификация нервной системы

Нервная система состоит из головного мозга, спинного мозга, нервов, нервных узлов и нервных окончаний. Все органы нервной системы построены из нервной ткани, которая является основной рабочей тканью, выполняющей функции возбудимости, образования нервных импульсов и проводимости. Наряду с нервными клетками в построении органов нервной системы участвуют все другие виды тканей.

Топографически нервную систему человека подразделяют на центральную и периферическую.

К *центральной нервной системе* относят спинной и головной мозг.

*Периферическую нервную систему* составляют спинномозговые и черепные нервы и их корешки, ветви этих нервов, нервные окончания, сплетения и узлы, лежащие во всех отделах тела человека.

По анатомо-функциональной классификации единую нервную систему также условно подразделяют на две части: соматическую и вегетативную (автономную). *Соматическая нервная система* обеспечивает иннервацию главным образом тела — сому, кожу, скелетные мышцы. Этот (соматический) отдел нервной системы устанавливает взаимоотношения с внешней средой — воспринимает ее воздействия (прикосновение, осязание, боль, температуру), формирует осознанные (управляемые сознанием) сокращения скелетных мышц (защитные и другие движения).

*Вегетативная (автономная) нервная система* иннервирует все внутренние органы (пищеварения, дыхания, мо-

чеполового аппарата), железы, в том числе эндокринные, гладкую мускулатуру органов, в том числе и сосудов, сердце, регулирует обменные процессы, а также рост и размножение. Вегетативная нервная система обеспечивает также трофическую иннервацию скелетных мышц, других органов и тканей и самой нервной системы.

Такое деление нервной системы, несмотря на его условность, сложилось традиционно и представляется достаточно удобным для изучения нервной системы в целом и ее отдельных частей.

## ЦЕНТРАЛЬНАЯ НЕРВНАЯ СИСТЕМА

### Спинной мозг

*Спинной мозг* по внешнему виду представляет собой длинный, цилиндрической формы, уплощенный спереди назад тяж, с узким центральным каналом внутри. Снаружи спинной мозг имеет три оболочки — твердую, паутинную, и мягкую.

Спинной мозг располагается в позвоночном канале и на уровне нижнего края большого затылочного отверстия переходит в головной мозг. Внизу спинной мозг заканчивается на уровне I—II поясничных позвонков сужением — *мозговым конусом*. От мозгового конуса тянется вниз *концевая (терминальная) нить*, которая в своих верхних отделах еще содержит нервную ткань, а ниже уровня II крестцового позвонка — это соединительнотканное образование, представляющее собой продолжение всех трех оболочек спинного мозга. Заканчивается терминальная нить на уровне тела II копчикового позвонка, срастаясь с его надкостницей. Терминальная нить окружена длинными корешками нижних спинномозговых нервов, которые образуют в позвоночном канале пучок, получивший название конский хвост.

Длина спинного мозга у взрослого человека в среднем 43 см (у мужчин — 45, у женщин 41—42 см), масса — около 34—38 г, что составляет примерно 2% массы головного мозга.

В шейном и пояснично-крестцовом отделах спинного мозга обнаруживаются два заметных утолщения — *шейное утолщение* и *пояснично-крестцовое утолщение*. Образование утолщений объясняется скоплением в этих частях мозга

большого количества нервных клеток и волокон, иннервирующих верхние и нижние конечности.

На передней поверхности спинного мозга видна *передняя срединная щель*. По срединной линии задней поверхности мозга проходит *задняя срединная борозда*. Передняя щель и задняя борозда являются границами, разделяющими спинной мозг на правую и левую симметричные половины.

На передней поверхности спинного мозга с каждой стороны от срединной щели проходит *передняя латеральная борозда*, которая является местом выхода из спинного мозга переднего (двигательного) корешка. Эта борозда служит также границей на поверхности спинного мозга между передним и боковым канатиками. На задней поверхности спинного мозга, на каждой его половине, имеется *задняя латеральная борозда*, место вхождения в спинной мозг заднего (чувствительного) корешка. Эта борозда служит границей между боковым и задним канатиками спинного мозга.

*Передние корешки спинномозговых нервов* состоят из отростков *двигательных (моторных) нервных клеток*, расположенных в переднем роге серого вещества спинного мозга.

*Задний корешок* представлен совокупностью проникающих в спинной мозг центральных отростков *псевдоуниполярных (чувствительных) клеток*, тела которых образуют *спинномозговой узел*, лежащий у места соединения заднего корешка с передним.

На всем протяжении спинного мозга с каждой его стороны отходит 31 пара корешков спинномозговых нервов. Отрезок спинного мозга, соответствующий двум парам корешков спинномозговых нервов (два передних и два задних), называют *сегментом спинного мозга*.

Спинной мозг человека состоит из 31 сегмента. Различают 8 шейных, 12 грудных, 5 поясничных, 5 крестцовых и 1 копчиковый сегменты спинного мозга. Протяженность спинного мозга значительно меньше длины позвоночного столба, поэтому порядковый номер сегмента спинного мозга и уровень их положения, начиная с нижнего шейного отдела, не соответствует порядковым номерам одноименных позвонков.

Спинной мозг построен из серого и белого вещества. *Серое вещество* состоит из тел нервных клеток и нервных волокон — отростков нервных клеток. *Белое вещество* образовано только нервными волокнами — отростками нервных клеток как самого спинного мозга, так и головного мозга.

Серое вещество в спинном мозге занимает **центральное** положение. В центре серого вещества проходит **центральный канал**. Снаружи от серого вещества располагается белое вещество спинного мозга.

В каждой половине спинного мозга серое вещество образует **серые столбы**. Правый и левый серые столбы соединены поперечной пластинкой — серой **спайкой**, в центре которой видно отверстие центрального канала. Кпереди от центрального канала находится **передняя спайка спинного мозга**, кзади — **задняя спайка**. На поперечном разрезе спинного мозга серые столбы вместе с серой спайкой имеют форму буквы «Н» или бабочки с расправленными крыльями (рис. 90). Образованные в стороны выступы серого вещества получили название рогов. Выделяют парные, более

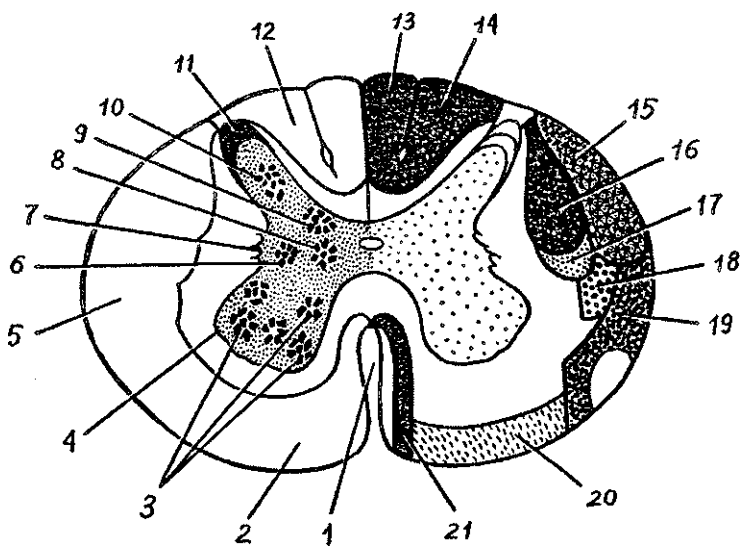


Рис. 90. Схема строения спинного мозга на поперечном разрезе:

1 — передняя срединная щель, 2 — передний канатик, 3 — ядра (двигательные) переднего рога, 4 — передний рог, 5 — боковой (латеральный) канатик, 6 — промежуточно-латеральное (вегетативное, симпатическое) ядро, 7 — боковой рог, 8 — промежуточно-медиальное ядро, 9 — грудное ядро, 10 — собственное ядро заднего рога, 11 — задний рог, 12 — задний канатик, 13 — тонкий пучок, 14 — клиновидный пучок, 15 — задний спинномозжечковый путь, 16 — корково-спинномозговой (пирамидный) латеральный путь, 17 — красное ядро-спинномозговой латеральный путь, 18 — спинноталамический латеральный путь, 19 — спинноталамический передний путь, 20 — преддверно-спинномозговой путь, 21 — корково-спинномозговой путь (пирамидальный) передний путь

широкие *передние рога* и узкие, также парные *задние рога*. В передних рогах спинного мозга расположены крупные нервные клетки — *двигательные нейроны*. Их длинные отростки — нейриты образуют основную часть волокон передних корешков спинномозговых нервов. Нейроны, расположенные в каждом переднем роге, образуют *пять ядер*: два медиальных и два латеральных, а также центральное ядро. Отростки клеток этих ядер направляются к скелетным мышцам.

В середине заднего рога располагается собственное его ядро. Оно состоит из так называемых вставочных нейронов, отростки которых (аксоны) направляются в передний рог, а также переходят через переднюю белую спайку на противоположную сторону спинного мозга.

В основании заднего рога располагается другое ядро, образованное крупными вставочными нейронами с сильно разветвленными дендритами. На нервных клетках ядер задних рогов заканчиваются нервные волокна (чувствительные) задних корешков, являющихся отростками нервных клеток, тела которых располагаются в межпозвоночных спинномозговых узлах.

*Промежуточная зона серого вещества спинного мозга* расположена между передними и задними рогами. В этой зоне на протяжении от VIII шейного по II поясничный сегмент имеются выступы серого вещества — *боковые рога*. В боковых рогах находятся центры симпатической части вегетативной нервной системы в виде групп нервных клеток, объединенных *латеральное промежуточное вещество*. Аксоны этих клеток проходят через передний рог и выходят из спинного мозга в составе передних корешков спинномозговых нервов.

**Белое вещество спинного мозга.** В белом веществе выделяют три парных канатика. *Передний канатик* расположен между срединной щелью медиально и передней латеральной бороздой — с латеральной стороны (место выхода передних корешков). *Задний канатик* находится между задней срединной и задней латеральной бороздами, *боковой канатик* — между передней и задней латеральными бороздами. Состоит белое вещество из нервных волокон, по которым нервные импульсы следуют или вверх, в сторону головного мозга, или вниз — к ниже расположенным сегментам спинного мозга. В глубине всех канатиков, в непосредственной близости от серого вещества, лежат короткие *межсегментарные нервные волокна*, соединяющие соседние

сегменты спинного мозга. По этим волокнам устанавливается связь между остальными сегментами, поэтому эти пучки выделяются в *собственный сегментарный аппарат спинного мозга*. Волокна нейронов спинномозговых ганглиев, проникающие в спинной мозг в составе задних корешков, не только вступают в задний рог, часть волокон продолжает свой путь по различным направлениям. Некоторые волокна оканчиваются на вставочных нейронах задних рогов противоположной стороны или на нейронах автономной нервной системы боковых рогов. Другие волокна входят в состав задних канатиков и поднимаются вверх, к головному мозгу. Они относятся к восходящим проводящим путям спинного мозга.

*Проводящие пути спинного мозга* расположены кнаружи от его межсегментарных (собственных) пучков. По проводящим путям в восходящем направлении проходят импульсы от чувствительных и вставочных нейронов спинного мозга. В нисходящем направлении импульсы следуют от вышележащих нервных клеток головного мозга к двигательным нейронам спинного мозга.

К *восходящим путям спинного мозга* относятся тонкий и клиновидный пучки, занимающие место в заднем канатике, а также задний и передний спинно-мозжечковые пути, боковой спинно-таламический путь, располагающиеся в боковом (латеральном) канатике.

*Тонкий и клиновидный пучки* располагаются в заднем канатике. Они образованы нейритами чувствительных нейронов спинно-мозговых узлов. Эти пучки проводят нервные импульсы в продолговатый мозг от чувствительных окончаний (проприорецепторов) мышц и суставов. Тонкий пучок проводит импульсы от рецепторов нижних конечностей и нижней половины тела (до V грудного сегмента). Клиновидный пучок несет нервные импульсы от верхней конечности и верхней половины тела.

*Задний спинно-мозжечковый путь* лежит в задней части бокового канатика. Он берет начало от клеток грудного ядра, которое находится в медиальной части основания заднего рога одноименной стороны.

*Передний спинно-мозжечковый путь* состоит из отростков вставочных нейронов промежуточно-медиального ядра, также расположенного в основании заднего рога.

Оба спинно-мозжечковые проводящие пути проводят проприоцептивные импульсы от скелетных мышц к мозжечку.



*Латеральный спинно-таламический путь* находится также в боковом канатике и состоит из волокон вставочных нейронов заднего рога противоположной стороны. Путь проводит импульсы болевой и температурной чувствительности к промежуточному мозгу и далее к коре большого мозга.

*Нисходящие проводящие пути* включают красное ядро спинномозговой, латеральный корково-спинномозговой (пирамидный), расположенные в боковом канатике спинного мозга, а также занимающие место в переднем канатике передний корково-спинномозговой (пирамидный), покрывающе-спинномозговой пути, преддверно-спинномозговой и др.

*Красное ядро-спинномозговой путь* начинается от красного ядра среднего мозга, спускается в боковом канатике противоположной стороны спинного мозга к двигательным нейронам передних рогов. Этот путь несет произвольные двигательные импульсы.

*Латеральный корково-спинномозговой (пирамидный) путь* лежит в латеральном канатике внутри от спинно-мозжечковых путей и состоит из нейритов клеток коры большого мозга полушария противоположной стороны. Путь постепенно истончается, так как в каждом сегменте спинного мозга часть его волокон заканчивается на двигательных клетках переднего рога. Путь проводит от коры произвольные двигательные импульсы.

*Передний корково-спинномозговой (пирамидный) путь*, как и латеральный, состоит из аксонов клеток коры полушария большого мозга, но лежит в переднем канатике спинного мозга. Нервные волокна этого пути оканчиваются на двигательных клетках переднего рога противоположной стороны, переходя туда в составе передней спайки спинного мозга. Этот путь имеет такую же функцию, что и латеральный корково-спинномозговой.

*Покрывающе-спинномозговой путь* лежит также в переднем канатике внутри от переднего пирамидного пути. Начинается этот путь в верхних и нижних холмиках крыши среднего мозга и заканчивается на клетках передних рогов.

*Преддверно-спинномозговой путь* лежит в переднем канатике спинного мозга. Он идет от вестибулярных ядер моста к передним рогам спинного мозга и проводит импульсы, обеспечивающие равновесие тела.

**Возрастные особенности спинного мозга.** Спинной мозг новорожденного имеет длину 14 см. Нижняя граница мозга

находится на уровне нижнего края II поясничного позвонка. К двум годам длина спинного мозга достигает 20 см, а к 10 годам, по сравнению с периодом новорожденности, удваивается. Наиболее быстро растут грудные сегменты спинного мозга. Масса спинного мозга у новорожденного составляет около 5,0 г (0,1% массы тела, у взрослых — 0,04%). У детей 1 года масса спинного мозга составляет около 10 г. К трем годам масса спинного мозга превышает 13 г, к 7 годам равна примерно 19 г, к 14 годам — в среднем 22 г. У новорожденного центральный канал шире, чем у взрослого. Уменьшение его просвета происходит главным образом в течение 1—2-го года, а также в более поздние возрастные периоды, когда происходит увеличение массы серого и белого вещества.

Объем серого вещества спинного мозга увеличивается быстро, особенно за счет собственных пучков сегментарного аппарата, формирование которого происходит в более ранние сроки по сравнению с длинными проводящими путями, образующими связи спинного мозга с головным мозгом.

Вопросы для повторения и самоконтроля:

1. Назовите функции, которые выполняет нервная система в организме человека.
2. Расскажите, что вы знаете о классификации нервной системы на основании топографических и анатомо-функциональных признаков.
3. Какие борозды и щели имеются на поверхности спинного мозга, какие структуры они разделяют?
4. Дайте определение сегменту спинного мозга.
5. Опишите структуры, которые видны на поперечном разрезе спинного мозга.
6. Назовите ядра (скопления тел нервных клеток) в различных частях серого вещества спинного мозга.
7. Какие проводящие пути проходят в заднем, боковом и переднем канатиках белого вещества спинного мозга?

## Головной мозг

*Головной мозг* располагается в полости черепа. Мозг имеет сложную форму, которая соответствует рельефу свода черепа и черепных ямок. Верхне-боковые отделы головного мозга выпуклые, основание уплощено и имеет многие

неровности. В области основания от головного мозга отходят 12 пар черепных нервов.

Строение и функции мозга связаны с особенностями его развития. И головной, и спинной мозг развиваются из дорзальной части наружного зародышевого листка — *эктодермы*. В этом месте из эктодермы образуется *нервная трубка*, расширяющаяся и утолщающаяся в головном отделе зародыша. Вначале это три расширения — *три мозговых пузыря (передний, средний и задний — ромбовидный)*. Затем передний и задний пузыри разделяются, в результате образуется *пять мозговых пузырей — конечный, промежуточный, средний, задний и продолговатый*. В дальнейшем стенки мозговых пузырей в одних местах утолщаются, в других остаются тонкими и втягиваются внутрь пузырей вместе с прилежащими сосудами. В таких местах образуются *сосудистые сплетения* желудочков мозга, продуцирующие спинномозговую жидкость. Полости мозговых пузырей преобразуются в *желудочки мозга*, а просвет нервной трубки — в *центральный канал спинного мозга*. В процессе дальнейшего развития мозга из каждого из пяти мозговых пузырей образуется соответствующий отдел мозга — *продолговатый, задний, средний, промежуточный и конечный мозг*.

Масса головного мозга у взрослого человека колеблется от 1100 до 2000 г. В среднем она равна у мужчин 1394 г, у женщин — 1245 г. Эта разница обусловлена меньшей массой тела у женщин. У головного мозга выделяют *мозговой ствол с мозжечком и полушария большого мозга*, которые накрывают остальные части мозга спереди, сверху и с боков (рис. 91). Полушария отделены друг от друга *продольной щелью большого мозга*. В глубине этой щели находится *мозолистое тело*, которое соединяет оба полушария. Затылочные доли отделены от мозжечка *поперечной щелью большого мозга*.

На верхнелатеральной, медиальной и нижней (базальной) поверхностях полушарий большого мозга видны борозды. Глубокие борозды разделяют полушария на доли (*лобную, теменную, височную, затылочную*), мелкие борозды отделяют более узкие участки — *извилины*. На нижней поверхности находятся выступающие вперед лобные доли, по бокам расположены височные доли. В средней части между височными долями видна нижняя поверхность промежуточного мозга, среднего мозга, продолговатого мозга, переходящего в спинной мозг. По бокам от моста и про-

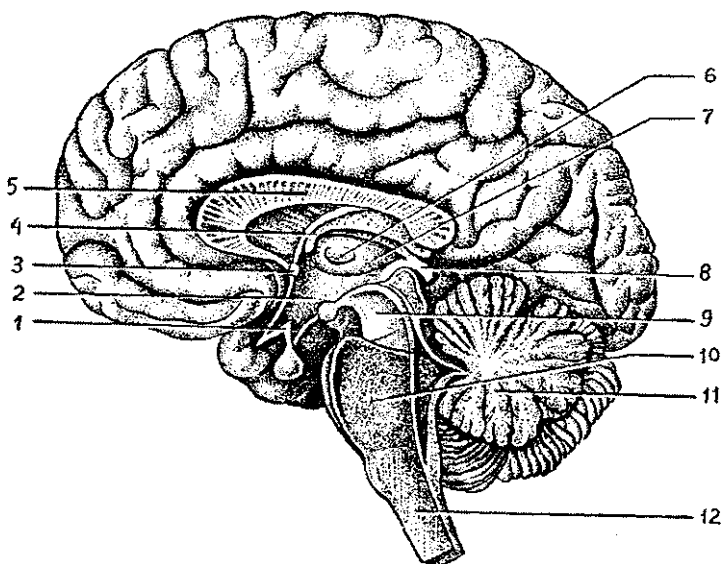


Рис. 91. Медиальная поверхность головного мозга на срединном его разрезе:

1 — гипоталамус, 2 — полость III желудочка, 3 — передняя (белая) спайка, 4 — свод мозга, 5 — мозолистое тело, 6 — межталамическое сращение, 7 — таламус, 8 — эпителиум, 9 — средний мозг, 10 — мост, 11 — мозжечок, 12 — продолговатый мозг

долговатого мозга выступает нижняя поверхность полушарий мозжечка (рис. 92).

На нижней поверхности (основании) головного мозга видны следующие анатомические структуры. В обонятельных бороздах лобных долей располагаются обонятельные луковицы, которые кзади переходят в обонятельные тракты и обонятельные треугольники. К обонятельным луковицам подходят 15—20 обонятельных нитей — I пара черепных нервов. Кзади от обонятельных треугольников с обеих сторон видно переднее продырявленное вещество, через которое в глубь мозга проходят кровеносные сосуды. Между обоими участками продырявленного вещества расположен зрительный перекрест зрительных нервов — II пара черепных нервов. Кзади от зрительного перекреста находится серый бугор, переходящий в воронку, соединенную с гипофизом, а позади от серого бугра — 2 сосцевидных тела. Эти образования принадлежат промежуточному мозгу, его вентральному отделу — гипоталамусу. За гипо-

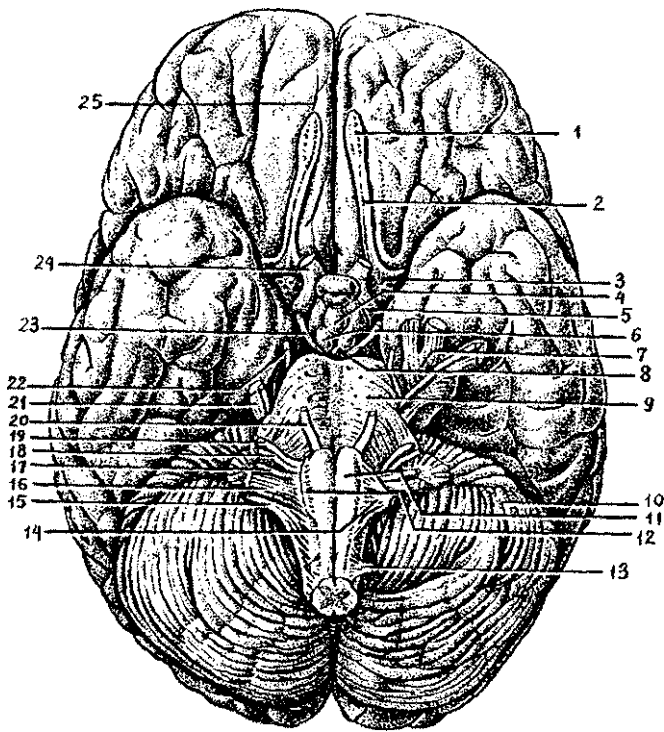


Рис. 92. Основание головного мозга и места выхода корешков черепных нервов:

1 — обонятельная луковица, 2 — обонятельный тракт, 3 — переднее продырявленное вещество, 4 — серый бугор, 5 — зрительный тракт, 6 — сосцевидные тела, 7 — тройничный узел, 8 — заднее продырявленное пространство, 9 — мост, 10 — мозжечок, 11 — пирамида, 12 — олива, 13 — спинномозговой нерв, 14 — подъязычный нерв, 15 — добавочный нерв, 16 — блуждающий нерв, 17 — языкоглоточный нерв, 18 — преддверно-улитковый нерв, 19 — лицевой нерв, 20 — отводящий нерв, 21 — тройничный нерв, 22 — блоковый нерв, 23 — глазодвигательный нерв, 24 — зрительный нерв, 25 — обонятельная борозда

таламусом следуют ножки мозга (средний мозг), а за ними в виде поперечного валика мост мозга. Между ножками мозга открывается межножковая ямка, дно которой продырявлено — заднее продырявленное вещество. Лежащие по бокам от продырявленного вещества ножки мозга соединяют мост с полушариями большого мозга. На внутренней поверхности каждой ножки мозга возле переднего края

моста выходит глазодвигательный нерв (III пара), а сбоку от ножки мозга — блоковой нерв (IV пара черепных нервов). От моста кзади и латерально расходятся толстые средние ножки мозжечка. Тройничный нерв (V пара) выходит из толщи средней ножки мозжечка. Кзади от моста расположен продолговатый мозг. Из поперечной борозды, отделяющей продолговатый мозг от моста, медиально выходит отводящий нерв (VI пара), а латеральнее — лицевой нерв (VII пара) и преддверно-улитковый нерв (VIII пара черепных нервов). По бокам от срединной борозды продолговатого мозга видны продольные утолщения — пирамиды, а сбоку от каждой из них находится олива. Из борозды позади оливы из продолговатого мозга выходят последовательно черепные нервы — языкоглоточный (IX пара), блуждающий (X пара), добавочный (XI пара), а из борозды между пирамидой и оливой — подъязычный нерв (XII пара черепных нервов).

### Продолговатый мозг

*Продолговатый мозг* является непосредственным продолжением спинного мозга. Нижней его границей считается место выхода корешков 1-го шейного спинномозгового нерва или перекрест пирамид, верхней границей является задний край моста. Длина продолговатого мозга около 25 мм, форма его приближается к усеченному конусу, обращенному основанием вверх. Переднюю поверхность продолговатого мозга разделяет *передняя срединная щель*, по бокам которой располагаются продольные валики — *пирамиды*. Пирамиды образованы пучками нервных волокон пирамидных проводящих путей. Волокна пирамидных путей соединяют кору большого мозга с ядрами черепных нервов и передними рогами спинного мозга. Сбоку от пирамиды с каждой стороны располагается *олива*, отделенная от пирамиды *передней латеральной бороздой*.

Задняя поверхность продолговатого мозга разделена *задней срединной бороздой*. Побочкам от борозды расположены продолжения задних канатиков спинного мозга, которые кверху расходятся и переходят в *нижние мозжечковые ножки*. Эти ножки ограничивают снизу ромбовидную ямку. Задний канатик в нижних отделах продолговатого мозга состоит из *двух пучков* — *клиновидного* (латеральнее) и *тонкого* (медиальнее), на которых вблизи нижнего угла ром-

бовидной ямки видны бугорки, содержащие ядра: *клиновидное* (латеральнее) и *тонкое* (медиальнее).

Продолговатый мозг построен из белого и серого вещества.

Серое вещество продолговатого мозга представлено ядрами IX, X, XI, XII пар черепных нервов, олив, ретикулярной формации, центрами дыхания и кровообращения. Белое вещество образовано нервными волокнами, составляющими соответствующие проводящие пути. Двигательные проводящие пути (нисходящие) располагаются в передних отделах продолговатого мозга, чувствительные (восходящие) лежат более дорзально.

*Ретикулярная формация* представляет собой совокупность клеток, клеточных скоплений и нервных волокон, образующих сеть, расположенную в стволе мозга (продолговатый мозг, мост и средний мозг). Ретикулярная формация связана со всеми органами чувств, двигательными и чувствительными областями коры большого мозга, таламусом и гипоталамусом, спинным мозгом. Она регулирует уровень возбудимости и тонуса различных отделов нервной системы, включая кору полушарий большого мозга, участвует в регуляции уровня сознания, эмоций, сна и бодрствования, вегетативных функций, целенаправленных движений.

Выше продолговатого мозга располагается мост, азади от него находится мозжечок.

## **Мост**

*Мост* (Варолиев мост) имеет вид лежащего поперечно утолщенного валика, от латеральной стороны которого справа и слева отходят *средние мозжечковые ножки*. Задняя поверхность моста, прикрытая мозжечком, участвует в образовании ромбовидной ямки. Передняя поверхность внизу образует четкую границу с продолговатым мозгом, а вверху мост граничит с ножками мозга. Передняя поверхность моста поперечно исчерчена в связи с поперечным направлением волокон, которые идут от собственных ядер моста в средние мозжечковые ножки и дальше — в мозжечок. На передней поверхности моста по средней линии расположена продольная *базиллярная борозда*, в которой лежит одноименная артерия. На фронтальном разрезе через мост видны две его части: передняя (основная, *базиллярная*) и задняя (*покрышка*).

В задней части моста (покрышке) располагается ретикулярная формация, залегают ядра V, VI, VII, VIII пар черепных нервов, проходят восходящие проводящие пути.

Передняя (базиллярная) часть моста состоит из нервных волокон, образующих проводящие пути, среди которых находятся клеточные скопления — ядра. Проводящие пути передней (базиллярной) части связывают кору большого мозга со спинным мозгом, с двигательными ядрами черепных нервов и с корой полушарий мозжечка. Между нервными волокнами проводящих путей залегают *собственные ядра моста*. На границе между обеими частями моста лежит *трапецевидное тело*, образованное поперечно идущими волокнами проводящего пути слухового анализатора.

Задняя (дорзальная) поверхность моста и продолговатого мозга служит дном IV желудочка, который по своему происхождению является полостью ромбовидного мозга. *IV желудочек* книзу продолжается в узкий центральный канал спинного мозга, а кверху — в водопровод мозга — полость среднего мозга. Дно IV желудочка благодаря своей форме называется *ромбовидной ямкой*. Верхние стороны ямки ограничивают верхние мозжечковые ножки, а нижние стороны образованы нижними мозжечковыми ножками. Срединная борозда делит дно ромбовидной ямки на две симметричные половины. По обеим сторонам борозды видны медиальные возвышения, имеющие в середине ямки правый и левый *лицевые бугорки*. В толще лицевого бугорка залегают ядро VI пары черепных нервов (отводящего нерва), а в глубине и чуть латеральнее лежит ядро VII пары (лицевого нерва). Внизу медиальное возвышение переходит в *треугольник подъязычного нерва*, латеральнее которого находится *треугольник блуждающего нерва*. В треугольниках, в толще вещества мозга залегают ядра одноименных нервов. Боковые отделы ромбовидной ямки получили название *вестибулярных полей*, так как в их толще лежат слуховые и вестибулярные ядра преддверно-улиткового нерва (VIII пара черепных нервов). От слуховых ядер отходят к срединной борозде поперечные *мозговые полоски*, располагающиеся на границе между продолговатым мозгом и мостом и являющиеся волокнами проводящего пути слухового анализатора.

В толще ромбовидной ямки залегают ядра V, VI, VII, VIII, IX, X, XI, XII пар черепных нервов. Чувствительные ядра черепных нервов располагаются латерально. Медиальнее их лежат вегетативные ядра, а наиболее медиально — двигательные. Чтобы понять, какое расположение ядер в толще ромбовидной ямки, нужно учитывать, что замкнутая нервная трубка при переходе от спинного в продолговатый мозг раскрылась на своей дорзальной стороне и раз-



вернулась, образовав ромбовидную ямку. Впоследствии эти задние (чувствительные) рога спинного мозга как бы разошлись в стороны. Заложенные в задних рогах вставочные нейроны чувствительных ядер расположились в ромбовидной ямке латерально, а соответствующие передним рогам двигательные нейроны (двигательные ядра) остались лежать медиально. Что касается вегетативных ядер, заложенных в боковых рогах спинного мозга, то, соответственно положению боковых рогов между задними и передними, эти ядра при развертывании нервной трубки оказались лежать в веществе ромбовидной ямки между чувствительными и вегетативными ядрами.

*Тройничный нерв (V)* имеет четыре ядра, в том числе двигательное и чувствительное (мостовое ядро (нижнее) среднемозгового пути и ядро спинномозгового пути тройничного нерва). *Отводящий нерв (VI пара)* имеет только одно двигательное ядро. У *лицевого нерва (VII пара)* три ядра: двигательное ядро, чувствительное ядро одиночного пути и парасимпатическое — верхнее слюноотделительное ядро. *Преддверно-улитковый нерв (VIII пара)* имеет две группы ядер: два слуховых улитковых (переднее и заднее) и четыре вестибулярных: медиальное, латеральное, верхнее и нижнее. *Языкоглоточный нерв (IX пара)* имеет три ядра: двигательное двойное, общее для IX и X пар, чувствительное ядро одиночного пути (общее для VII, IX, X пар) и парасимпатическое — нижнее слюноотделительное. *Ублуждающего нерва (X пары)* три ядра: двигательное двойное (общее с IX парой) и чувствительное, а также парасимпатическое — заднее ядро блуждающего нерва. *Добавочный нерв (XI пара)* имеет только двигательное ядро, *У подъязычного нерва (XII пары)* тоже одно двигательное ядро.

Крыша IV желудочка сверху образована верхним мозговым парусом, натянутым между верхними мозжечковыми ножками. Задне-нижняя часть крыши образуется нижним мозговым парусом, который прикрепляется к ножкам клочка (дольке мозжечка), а также сосудистой основой IV желудочка, пополняющей нижний мозговой парус. Паруса, соединяясь сверху, образуют угол (купол, шатер), который вдается в мозжечок. Через три отверстия в крыше полость IV желудочка сообщается с подпаутинным пространством. Это срединная апертура сзади и две апертуры — по бокам. Через эти отверстия спинномозговая жидкость оттекает из IV желудочка в подпаутинное (подоболочечное) пространство головного мозга.

В толще сосудистой основы IV желудочка имеется его сосудистое сплетение, продуцирующее спинномозговую жидкость.

Над четвертым желудочком, являющимся по существу полостью моста и продолговатого мозга (ромбовидного мозга — в эмбриогенезе), находится мозжечок, или, как его называют, «малый мозг».

**Функции продолговатого мозга и моста.** Продолговатый мозг и мост выполняют важнейшие функции. В чувствительные ядра черепных нервов, расположенные в этих отделах мозга, поступают нервные импульсы от кожи головы, слизистых оболочек рта и полости носа, глотки и гортани, от органов пищеварения и дыхания, от органа зрения и органа слуха, от вестибулярного аппарата, сердца и сосудов. По аксонам клеток двигательных и вегетативных (парасимпатических) ядер продолговатого мозга и моста импульсы следуют не только к скелетным мышцам головы (жевательным, мимическим, языка и глотки), но и к гладкой мускулатуре органов пищеварения, дыхания и сердечно-сосудистой системы, к слюнным и другим многочисленным железам.

Через ядра продолговатого мозга выполняются многие рефлекторные акты, в том числе защитные (кашель, мигание, слезоотделение, чихание). Нервные центры (ядра) продолговатого мозга участвуют в рефлекторных актах глотания, секреторной функции пищеварительных желез. Вестибулярные (преддверные) ядра, в которых берет начало преддверно-спинномозговой путь, выполняют сложнорефлекторные акты перераспределения тонуса скелетных мышц, равновесия, обеспечивают «позу стояния». Эти рефлексы получили название установочных рефлексов. Расположенные в продолговатом мозге важнейшие дыхательный и сосудодвигательный (сердечно-сосудистый) центры участвуют в регуляции функции дыхания (вентиляции легких), деятельности сердца и сосудов. Повреждение этих центров приводит к смерти.

### Мозжечок

*Мозжечок* выполняет функции координации быстрых целенаправленных произвольных движений, регуляции позы и мышечного тонуса, поддержания равновесия тела. У мозжечка различают *два выпуклых полушария* и *червь* — непарную срединную часть. Поверхности полушарий и червя

разделяют поперечные параллельные *борозды (щели)*, между которыми расположены узкие и длинные *листки мозжечка*. Благодаря этому его поверхность у взрослого человека составляет в среднем 850 см<sup>2</sup>. У мозжечка различают *верхнюю и нижнюю поверхности*, между которыми по заднему краю проходит глубокая *горизонтальная щель*. В боковых отделах горизонтальная щель берет начало у места вхождения в мозжечок его средних ножек. Группы листков, разделенные глубокими бороздами, образуют *дольки мозжечка*. Поскольку борозды мозжечка сплошные и переходят с червя на полушария, поэтому каждая долька червя связана с правой и левой стороны с дольками полушарий. На разрезе мозжечок состоит из серого и белого вещества. *Серое вещество (кора мозжечка)* находится на поверхности и тонким слоем (1—2,5 мм) покрывает белое вещество. *Белое вещество* находится внутри мозжечка.

У коры мозжечка три слоя: наружный — *молекулярный*, средний — *слой грушевидных нейронов (ганглионарный)* и внутренний — *зернистый*. В молекулярном и зернистом слоях залегают в основном мелкие нейроны. Крупные грушевидные нейроны (клетки Пуркинье), размерами до 40 мкм, располагаются в среднем слое в один ряд. Это эфферентные нейроны коры мозжечка. Их аксоны направляются к нейронам ядер мозжечка и к таламусу, а дендриты располагаются в поверхностном молекулярном слое. Остальные нейроны коры мозжечка являются вставочными, ассоциативными, которые передают импульсы грушевидным нейронам. В толще белого вещества мозжечка имеются скопления серого вещества — парные ядра. Самое крупное, *зубчатое ядро* расположено в пределах полушария мозжечка. Медиальнее зубчатого ядра лежит *пробковидное*, еще медиальнее — шаровидное и наиболее медиально находится *ядро шатра*.

Афферентные и эфферентные волокна, связывающие мозжечок с другими отделами мозга, образуют три пары мозжечковых ножек. *Нижние ножки* соединяют мозжечок с продолговатым мозгом, *средние* — с мостом, *верхние* — с четверохолмием.

**Функции мозжечка.** К мозжечку направляются восходящие (чувствительные) проводящие пути, по которым идут проприоцептивные импульсы от мышц, сухожилий, капсул суставов, связок. В мозжечок приходят также импульсы от вестибулярных ядер моста, из коры и подкорковых ядер полушарий большого мозга. Из мозжечка, в свою очередь,

выходят пучки нервных волокон ко всем отделам центральной нервной системы.

Имея обширные нервные связи с различными отделами мозга, мозжечок участвует в регуляции движений, делает их плавными, точными, целенаправленными. При повреждении мозжечка, выпадении его функции нарушается соразмерное распределение тонуса мышц — сгибателей и разгибателей, движения становятся несоразмерными, резкими, размашистыми. Нарушается анализ сигналов от проприорецепторов мышц и сухожилий, страдают вегетативные функции органов сердечно-сосудистой системы, пищеварительных и других органов.

**Перешеек ромбовидного мозга.** Выше и впереди от заднего мозга (моста и мозжечка) на границе его со средним мозгом находится перешеек ромбовидного мозга, который образован *верхними мозжечковыми ножками, верхним мозговым парусом и треугольником петли*. Верхний мозговой парус представляет собой тонкую пластинку, расположенную между мозжечком сверху и верхними мозжечковыми ножками по бокам. Эти мозжечковые ножки вместе с парусом формируют передне-верхнюю часть крыши IV желудочка мозга. Треугольник петли ограничен спереди ручкой нижнего холмика, сверху и сзади — верхней мозжечковой ножкой, сбоку — латеральной бороздкой, имеющейся на наружной поверхности ножки мозга. В толще треугольника петли проходит проводящий путь органа слуха.

### Средний мозг

*Средний мозг* занимает место выше моста и перешейка ромбовидного мозга. К среднему мозгу относятся ножки мозга, а также крыша среднего мозга.

*Ножки мозга* — это белые округлые, довольно толстые тяжи, выходящие из моста и направляющиеся вперед и вверх к полушариям большого мозга. Между ножками мозга снизу расположена *межножковая ямка*, на дне которой видно *заднее продырявленное вещество*. На медиальной поверхности каждой ножки выходит глазодвигательный нерв (III пара черепных нервов). Каждая ножка состоит из *покрышки и основания*, границей между ними является *черное вещество*. Цвет этого вещества зависит от наличия пигмента меланина в его нервных клетках. *Основание ножки мозга* образовано нервными волокнами двигательных пирамидальных путей, идущими от коры большого мозга к

двигательным ядрам моста, продолговатого и спинного мозга. *Покрышка ножек мозга* содержит главным образом восходящие (чувствительные) проводящие пути, направляющиеся к таламусу, а также скопления серого вещества — крупные и мелкие ядра. Самыми крупными являются *красные ядра*, от них начинается двигательный красноядерно-спинномозговой путь, по которому нервные импульсы следуют к двигательным ядрам передних рогов спинного мозга. Кроме того, в покрышке располагаются *ретикулярная формация* и *ядро дорсального продольного пучка* {*промежуточное ядро*).

В крыше среднего мозга различают *пластинку крыши* (*четверохолмие*), состоящую из четырех возвышений — *холмиков*. Два *верхних холмика* содержат подкорковые центры зрительного анализатора, а два *нижних* являются подкорковыми центрами слухового анализатора. В углублении между верхними холмиками лежит шишковидное тело, относящееся к промежуточному мозгу и являющееся железой внутренней секреции. От каждого холмика по сторонам к промежуточному мозгу отходят ручки. *Ручка верхнего холмика* направляется к латеральному коленчатому телу, *ручка нижнего холмика* идет к медиальному коленчатому телу.

Полостью среднего мозга является *водопровод мозга* — узкий канал, который соединяет III и IV желудочки мозга. Сверху над водопроводом лежит пластинка крыши среднего мозга, дном служит покрышка ножек мозга. Длина водопровода около 1,5 см. Вокруг водопровода располагается *центральное серое вещество*, в котором заложены двигательные ядра III и IV пар черепных нервов, парное добавочное вегетативное ядро (Якубовича), ретикулярная формация, непарное срединное ядро и ядро среднемозгового пути тройничного нерва.

Функции среднего мозга, Чувствительные, двигательные и вегетативные ядра среднего мозга участвуют в важнейших рефлекторных актах. Ядра верхних и нижних холмиков являются рефлекторными центрами для различного рода движений, возникающих под влиянием зрительных и слуховых импульсов. От ядер этих холмиков берет начало проводящий путь, заканчивающийся на клетках передних рогов спинного мозга.

К ядрам верхних холмиков приходят чувствительные импульсы от сетчатки глаза. Ответная (рефлекторная) реакция формируется в виде ориентировочного рефлекса — поворота глаз и головы к свету, В зависимости от яркости

света изменяются величина зрачка и кривизна хрусталика. *Аккомодация* (приспособляемость) глаза способствует ясному видению предметов. К ядрам нижних холмиков направляются чувствительные импульсы от органов слуха. Ответная (рефлекторная) реакция заключается в повороте головы, глаз в сторону звуков.

Красные ядра обеспечивают тонус скелетных мышц и функции привычных повторяющихся (автоматических) движений. К красным ядрам приходят импульсы из мозжечка. В красных ядрах берет начало красноядерно-спинномозговой путь, по которому идут импульсы к спинному мозгу.

### **Промежуточный мозг**

*Промежуточный мозг* расположен выше среднего мозга, под мозолистым телом. Он состоит из таламуса, эпиталамуса, метаталамуса и гипоталамуса.

*Таламус* (*зрительный бугор*) — парный, яйцевидной формы, образован главным образом серым веществом. Таламус является подкорковым центром видов общей чувствительности (болевой, температурной, тактильной, проприоцептивной). Медиальная и задняя (дорзальная) поверхности таламуса свободны, поэтому хорошо видны на разрезе мозга. Передняя (нижняя) поверхность таламуса сращена с гипоталамусом, латеральная — прилежит к внутренней капсуле. Передний конец (*передний бугорок*) таламуса заострен, задний (*подушка*) закруглен. Медиальная поверхность правого и левого таламусов, обращенные друг к другу, образуют боковые стенки полости промежуточного мозга — III желудочка, они соединены между собой *межталамическим сращением*. Часть промежуточного мозга, расположенная ниже таламуса и отделенная от него гипоталамической бороздой, составляет *собственно подбугорье*. Сюда продолжают покрывки ножки мозга, здесь заканчиваются красные ядра и черное вещество среднего мозга.

*Эпиталамус* включает *шишковидное тело*, *поводки* и *треугольники поводков*. Шишковидное тело, или эпифиз, является железой внутренней секреции. Он как бы подвешен на двух поводках, соединенных между собой спайкой, и связан с таламусом посредством треугольников поводков. В треугольниках поводков заложены ядра, относящиеся к обонятельному анализатору.

*Метаталамус* образован парными *медиальным* и *латеральным коленчатými телами*, лежащими позади каждого таламуса. *Медиальное коленчатое тело* находится позади подушки таламуса, оно является наряду с нижними холмиками пластинки крыши среднего мозга (четверохолмия) подкорковым центром слухового анализатора. *Латеральное коленчатое тело* расположено книзу от подушки, оно вместе с верхними холмиками пластинки крыши является подкорковым центром зрительного анализатора.

Ядра коленчатых тел связаны проводящими путями с корковыми центрами зрительного и слухового анализаторов.

*Гипоталамус*, представляющий собой вентральную часть промежуточного мозга, располагается кпереди ножек мозга. Он включает ряд структур, которые имеют различное строение: сосцевидные тела, зрительный бугор, зрительный перекрест.

*Сосцевидные тела*, шаровидные, располагаются кпереди от заднего продырявленного вещества среднего мозга. Сосцевидные тела образованы серым веществом, покрытым тонким слоем белого вещества. Ядра сосцевидных тел являются подкорковыми центрами обонятельного анализатора. Между сосцевидными телами сзади и зрительным перекрестом спереди находится *серый бугор*, который по бокам ограничен *зрительными трактами*. Серый бугор представляет собой тонкую пластинку серого вещества на дне III желудочка, которая вытянута книзу и кпереди и образует *воронку*. Конец воронки переходит в гипофиз — железу внутренней секреции, расположенную в гипофизарной ямке турецкого седла. *Зрительный перекрест*, находящийся впереди серого бугра, продолжается кпереди в зрительные нервы, кзади и латерально — в *зрительные тракты*, которые достигают правого и левого латеральных коленчатых тел.

В сером веществе гипоталамуса располагаются скопления нервных клеток. Эти скопления получили название ядер. В передней области гипоталамуса находятся *супраоптическое (надзрительное)* и *паравентрикулярное (околожелудочковое) ядра*. В задней части гипоталамуса наиболее крупными ядрами являются *медиальное* и *латеральное ядра* в каждом сосцевидном теле, *заднее гипоталамическое ядро*. В сером бугре и околобугристой области располагаются *серобугорные ядра*, *ядро воронки* и другие. Ядра гипоталамуса имеют сложную систему приносящих и выносящих связей с другими отделами мозга и с гипофизом, через которые гипоталамус влияет на многие вегетативные функции орга-

низма. Гипоталамус является также центром регуляции эндокринных функций, он объединяет нервные и эндокринные регуляторные механизмы в общую нейроэндокринную систему, координирует нервные и гормональные механизмы функций внутренних органов.

В гипоталамусе имеются нейроны обычного типа и *нейросекреторные клетки*. И те и другие вырабатывают белковые вещества — *медиаторы*. Однако в нейросекреторных клетках преобладает синтез протеинов. При этом нейросекрет выделяется в кровеносные капилляры, имеющиеся в изобилии в гипоталамусе. Таким образом, нейросекреторные клетки трансформируют нервный импульс в нейрогормональный. Гипоталамус образует с гипофизом единый функциональный комплекс — *гипоталамо-гипофизарную систему*, в которой гипоталамус играет регулируемую роль, а в гипофизе — эффекторную.

В гипоталамусе имеется более 30 ядер, большинство из них парные. Крупные нейросекреторные клетки супраоптического и паравентрикулярного ядер передней гипоталамической области вырабатывают нейросекреты пептидной природы. Клетки супраоптического ядра вырабатывают *вазопрессин* (*антидиуретический гормон*), а паравентрикулярного ядра — *окситоцин*. Эти биологически активные вещества по аксонам нейросекреторных клеток поступают в заднюю долю гипофиза, откуда разносятся кровью. Мелкие нейроны ядер средней гипоталамической зоны (дугобразного, серобугорных, вентромедиального, инфундибулярного) вырабатывают релизинг-факторы (стимуляторы функций), а также тормозящие факторы (статины), поступающие в аденогипофиз, который передает эти сигналы в виде своих тропных гормонов периферическим эндокринным железам. Таким образом, гипоталамус является не только связующим звеном между нервной системой и эндокринным аппаратом, но и активно воздействует на функции желез внутренней секреции.

В среднем гипоталамусе залегают нейроны, которые воспринимают все изменения, происходящие в крови и спинномозговой жидкости (температуру, состав, наличие гормонов и т.п.). Задняя область гипоталамуса функционально связана с терморегуляцией и половым поведением (латеральные и медиальные ядра сосцевидных тел, заднее гипоталамическое ядро).

Роль гипоталамуса состоит в обеспечении жизненно важных функций организма. В гипоталамусе расположены цен-



тры вегетативной части нервной системы, нейроны гипоталамуса секретируют нейрогормоны (вазопрессин и окситоцин), а также факторы, стимулирующие или угнетающие выработку гормонов гипофизом.

Гипоталамус является одним из основных центров в системе висцеральных анализаторов, контролируемых корой. В нейронном отношении ядра гипоталамуса составляют переднюю (верхнюю) часть ретикулярной формации ствола мозга. В гипоталамусе объединены нервные и эндокринные регуляторные механизмы в общую нейроэндокринную систему.

*Третий желудочек.* Полость промежуточного мозга (3 желудочек) представляет собой узкое, расположенное в сагиттальной плоскости щелевидное пространство, ограниченное с боков медиальными поверхностями таламусов. Нижнюю стенку III желудочка образует гипоталамус, спереди находятся столбы свода, передняя (белая) спайка, сзади — эпителиальная (задняя) спайка. Верхнюю стенку желудочка составляет сосудистая основа III желудочка, в которой залегает его *сосудистое сплетение*. Над сосудистой основой располагается свод мозга, а над ним лежит *мозолистое тело* (большая спайка мозга). Полость III желудочка кзади переходит в водопровод среднего мозга, а спереди по бокам через межжелудочковые отверстия он сообщается с боковыми желудочками.

**Функции промежуточного мозга.** Крупным чувствительным ядром промежуточного мозга является таламус. К нему и далее через него к коре большого мозга идут все чувствительные проводящие пути, кроме обонятельных. В таламусе чувствительные нервные импульсы объединяются, полученная информация сопоставляется с точки зрения ее биологической значимости. Таламус оказывает влияние на эмоциональное поведение, что выражается в своеобразных жестах, мимике, изменениях функций внутренних органов. При сильных эмоциях учащаются пульс, дыхание, повышается артериальное давление. При поражении таламуса появляются сильные головные боли, нарушается сон и усиливается или уменьшается общая чувствительность, движения становятся несоразмерными, не очень точными.

В гипоталамусе, являющемся высшим подкорковым центром вегетативной нервной системы, расположены центры, обеспечивающие постоянство внутренней среды организма, регуляции белкового, углеводного, жирового и водно-солевого обмена, терморегуляции (теплового режима).

В передних отделах гипоталамуса расположены парасимпатические центры, раздражение которых вызывает усиление моторики кишки, секреции желез органов пищеварения, замедление сокращений сердца. В задних отделах гипоталамуса находятся симпатические центры, при активации которых учащается и усиливается сердцебиение, суживаются кровеносные сосуды, повышается температура тела.

В гипоталамусе имеются структуры, улавливающие изменения температуры тела (терморцепторы), состава крови (глицорцепторы), осмотического давления (осморцепторы).

В промежуточном мозге и других отделах ствола мозга выделяют так называемую *ретикулярную формацию (сетевидное образование)*. Такое название получили скопления нейронов (мелкие и крупные ядра) и отдельные нервные клетки с их многочисленными связями между собой и с другими нервными центрами головного и спинного мозга. Нервные импульсы, идущие к коре большого мозга по экстероцептивным (от внешних покровов тела), проприоцептивным (от органов опорно-двигательного аппарата) и интероцептивным (от внутренних органов, сосудов) проводящим путям, имеют в стволе мозга ответвления к клеткам ретикулярной формации. Эти импульсы поддерживают структуры ретикулярной формации в постоянном тоническом возбуждении. От нервных клеток ретикулярной формации к коре больших полушарий, подкорковым ядрам и в спинной мозг также идут проводящие пути. По этим неспецифическим проводящим путям ретикулярная формация влияет на многие центры головного и спинного мозга, усиливая или тормозя их функции. На кору полушарий большого мозга ретикулярная формация оказывает активирующее действие, поддерживая ее в состоянии бодрствования. Кора в свою очередь регулирует функции, активность ретикулярной формации.

Вопросы для повторения и самоконтроля:

1. Назовите и опишите границы между отделами ствола мозга.
2. Перечислите ядра черепных нервов, расположенные в толще продолговатого мозга и моста, образующих дно IV желудочка (ромбовидную ямку).
3. Назовите части мозга, образующие крышу IV желудочка.
4. Какие ядра имеются у мозжечка? Сколько ножек имеет мозжечок, к каким частям мозга эти ножки направляются?

5. Назовите части среднего мозга и промежуточного мозга. Расскажите об особенностях строения и функций гипоталамуса.

6. Расскажите, какими структурами мозга образованы стенки III желудочка.

7. Расскажите о функциях каждой из частей ствола мозга (продолговатого мозга, моста, среднего и промежуточного мозга) и мозжечка.

### Конечный мозг

*Конечный мозг (большой мозг)* состоит из правого и левого полушарий большого мозга и соединяющих их волокон, образующих мозолистое тело и другие спайки. Под мозолистым телом располагается свод в виде двух изогнутых тяжей, соединенных между собой спайкой в их средней части. Передняя часть свода, направленная вниз, образует столбы. Задняя уплощенная и расходящаяся в стороны часть получила название *ножек свода*. Кпереди от стволов свода находится поперечно расположенный пучок волокон — *передняя (белая) спайка*.

Впереди свода в сагиттальной плоскости располагается *прозрачная перегородка*, состоящая из двух параллельных пластинок. Впереди и вверху эти пластинки соединяются с передней частью мозолистого тела. Между пластинками находится узкая щелевидная полость, содержащая небольшое количество жидкости. Каждая пластинка образует медиальную стенку переднего рога бокового желудочка.

Каждое полушарие большого мозга образовано серым и белым веществом. Периферическая часть полушария, покрытая бороздами и извилинами, образует так называемый плащ, покрытый тонкой пластинкой серого вещества — корой большого мозга. Площадь поверхности коры составляет около 220 000 мм<sup>2</sup>. Под корой больших полушарий находится *белое вещество*, в глубине которого имеются крупные скопления серого вещества — *подкорковые ядра (базальные узлы)*. Полостями полушарий большого мозга являются *боковые желудочки*.

В каждом полушарии выделяют три поверхности — *верхнелатеральную* (выпуклую), *медиальную* (плоскую), обращенную к соседнему полушарию, и *нижнюю*, имеющую сложный рельеф, соответствующий неровностям внутреннего основания черепа. На поверхностях полушарий видны многочисленные углубления — *борозды* и разнонаправленные возвышения между бороздами — *извилины*. Форма, размеры и ориентация борозд и извилин имеют значи-

тельную индивидуальную вариабельность. В то же время наиболее крупные борозды и извилины отличаются постоянством своей ориентации. У каждого полушария выделяют пять долей: *лобную, теменную, затылочную, височную* и островковую (*островок*). Эти доли отделены друг от друга глубокими бороздами. *Центральная борозда* (Роландова) отделяет лобную долю от теменной, *латеральная борозда* (Сильвиева) — височную от лобной и теменной, *теменно-затылочная борозда* разделяет теменную и затылочную доли (рис. 93). В глубине латеральной борозды располагается островковая доля. Более мелкие борозды делят доли на извилины.

**Верхнелатеральная поверхность полушария большого мозга.** В лобной доле впереди и параллельно центральной борозде проходит *предцентральная борозда*, которая отделяет *предцентральную извилину*. От предцентральной борозды более или менее горизонтально проходят вперед две борозды, разделяющие *верхнюю, среднюю и нижнюю лобные извилины*. В теменной доле *постцентральная борозда* отделяет одноименную извилину, *Горизонтальная внутритеменная борозда* разделяет *верхнюю и нижнюю теменные доли*. В затылочной доле имеется несколько извилин и борозд, из которых наиболее постоянной является поперечная *затылочная борозда*. У височной доли две продольные борозды — *верхняя и нижняя височные* отделяют три височные извилины: *верхнюю, среднюю и нижнюю*. Островковая доля в глубине латеральной борозды отделена глубокой *круговой бороздой островка* от соседних отделов полушария,

**Медиальная поверхность полушария большого мозга.** В образовании медиальной поверхности полушария большого мозга принимают участие все доли его, кроме височной и островковой. Длинная дугообразной формы *борозда мозолистого тела* отделяет его от *поясной извилины*. Над поясной извилиной проходит *поясная борозда*, которая начинается впереди и книзу от клюва мозолистого тела, поднимается вверх, поворачивается назад, вдоль борозды мозолистого тела. Кзади и книзу поясная извилина переходит в *парагиппокампальную извилину*, которая уходит вниз и впереди заканчивается крючком, сверху парагиппокампальная извилина ограничена бороздой гиппокампа. Поясную извилину, ее перешеек и парагиппокампальную извилину объединяют под названием *сводчатой извилины*. В глубине борозды гиппокампа расположена *зубчатая извилина*.

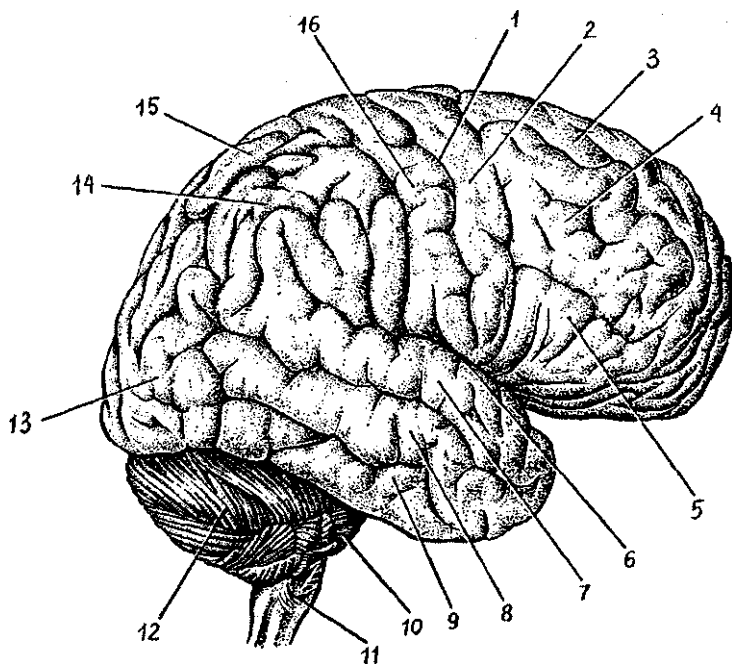


Рис. 93. Верхне-боковая поверхность полушария большого мозга:  
 1 — центральная борозда, 2 — предцентральная извилина, 3 — верхняя лобная извилина, 4 — средняя лобная извилина, 5 — нижняя лобная извилина, 6 — латеральная борозда, 7 — верхняя височная извилина, 8 — средняя височная извилина, 9 — нижняя височная извилина, 10 — мост, 11 — продолговатый мозг, 12 — мозжечок, 13 — затылочная доля, 14 — нижняя теменная доля, 15 — верхняя теменная доля, 16 — подцентральная извилина

Вверху на медиальной поверхности затылочной доли видна *теменно-затылочная борозда*, отделяющая теменную долю от затылочной доли. От заднего полюса полушария до перешейка сводчатой извилины проходит *шпорная борозда*. Между теменно-затылочной бороздой спереди и шпорной снизу располагается *клин*, обращенный острым углом кпереди.

**Нижняя поверхность полушария большого мозга** имеет наиболее сложный рельеф. Спереди расположена нижняя поверхность лобной доли, позади нее — височный (передний) полюс и нижняя поверхность височной и затылочной долей, между которыми нет четкой границы. На нижней по-

верхности лобной доли параллельно продольной щели проходит *обонятельная борозда*, к которой снизу прилежит *обонятельная луковица* и *обонятельный тракт*, продолжающийся кзади в *обонятельный треугольник*. Между продольной щелью и обонятельной бороздой расположена *прямая извилина*. Латеральнее от обонятельной борозды лежат *глазничные извилины*. На нижней поверхности височной доли *коллатеральная борозда* отделяет *медиальную затылочно-височную извилину* от парагиппокампальной. *Затылочно-височная борозда* отделяет *латеральную затылочно-височную извилину* от одноименной медиальной извилины.

На медиальной и нижней поверхностях выделяют ряд образований, относящихся к *климбической системе*. Это обонятельная луковица, обонятельный тракт, обонятельный треугольник, переднее продырявленное вещество, расположенные на нижней поверхности лобной доли и относящиеся также к периферическому отделу обонятельного мозга, поясная, парагиппокампальная (вместе с крючком) и зубчатая извилины.

**Строение коры большого мозга.** Кора образована серым веществом, которое лежит по периферии (по поверхности) полушарий большого мозга. Толщина коры в различных участках полушарий колеблется от 1,3 до 5 мм. Строение и взаиморасположение нейронов в различных участках коры неодинаково, что определяет *цитоархитектонику коры*. Клетки более или менее одинаковой структуры располагаются в виде отдельных слоев (пластинок). В коре полушарий большого мозга тела нейронов образуют шесть слоев. Толщина слоев, характер их границ, размеры клеток, их количество в различных отделах коры варьируют. Снаружи расположен *молекулярный слой*, в нем залегают мелкие мультиполярные ассоциативные нейроны и множество волокон — отростков нейронов нижележащих слоев. Второй слой — *наружный зернистый* — образован множеством мелких мультиполярных нейронов. Третий слой — самый широкий, *наружный пирамидный слой*, содержит нейроны пирамидной формы, тела которых увеличиваются в направлении сверху вниз. Четвертый слой — *внутренний зернистый*, образован мелкими нейронами звездчатой формы. В пятом слое — *внутреннем пирамидном*, который наиболее хорошо развит в предцентральной извилине, залегают крупные пирамидной формы клетки, до 125 мкм величиной. В шестом слое — *полиморфном* расположены нейроны различной формы и размеров. Количество нейронов в коре достигает 12—18 млрд.

В каждом клеточном слое, помимо нервных клеток, располагаются нервные волокна. Строение и плотность их залегания также неодинаковы в различных отделах коры. Особенности распределения волокон в коре большого мозга определяют термином «миелоархитектоника».

Базальные ядра и белое вещество конечного мозга. В толще белого вещества каждого полушария большого мозга ближе к его основанию располагаются скопления серого вещества, образующего отдельно лежащие базальные ядра (рис. 94). К базальным, подкорковым ядрам, или узлам, относятся полосатое тело, состоящее из хвостатого и чечевицеобразного ядер, ограда и миндалевидное тело.

*Хвостатое ядро* располагается латеральнее и выше от таламуса, отделено от него пограничной (терминальной) полоской. Ядро имеет *головку*, образующую латеральную стенку переднего рога бокового желудочка, *тело*, лежащее под теменной долей, и *хвост*, участвующий в образовании крыши нижнего рога бокового желудочка. *Чечевицеобразное ядро* расположено латеральнее хвостатого. У чечевицеобразного ядра выделяют внутреннюю его часть — *бледный шар* и наружную — *скорлупу*. Эти ядра являются подкорковыми двигательными центрами. Между хвостатым ядром и таламусом медиально и чечевицеобразным ядром латерально располагается прослойка белого вещества — *внутренняя капсула*. Эта капсула образована основными восходящими и нисходящими проводящими путями головного мозга, соединяющими кору полушарий большого мозга со стволom и спинным мозгом. Латеральнее от чечевицеобразного ядра находится узкая полоска белого вещества — *наружная капсула*, а за нею лежит тонкое ядро — *ограда*. Таким образом, ограда расположена в белом веществе полушария латеральнее чечевицеобразного ядра, между ним и корой островка. От коры островка ограда отделена прослойкой белого вещества, получившей название *самой наружной капсулы*. *Миндалевидное тело* залегает в белом веществе передней части височной доли полушария, на 1,5—2 см кзади от ее височного полюса.

**Белое вещество полушарий большого мозга.** К белому веществу полушарий относятся наружная и самая наружная капсулы, разделяющие базальные узлы друг от друга, волоконные структуры между корой и базальными узлами, а также мозолистое тело, передняя спайка, свод и спайка свода, в которых проходят системы нервных волокон, со-

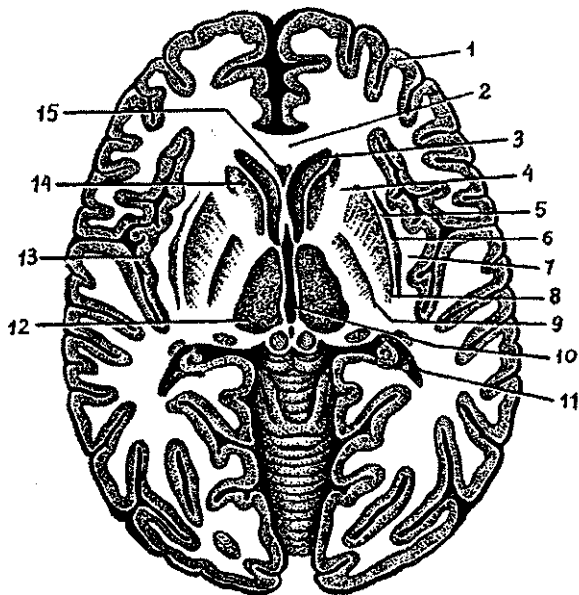


Рис. 94. Горизонтальный разрез головного мозга. Базальные ядра:

1 — кора большого мозга (плащ), 2 — колено мозолистого тела, 3 — передний рог бокового желудочка, 4 — внутренняя капсула, 5 — наружная капсула, 6 — ограда, 7 — самая наружная капсула, 8 — скорлупа, 9 — бледный шар, 10 — III желудочек, 11 — задний рог бокового желудочка, 12 — зрительный бугор, 13 — корковое вещество (кора) островка, 14 — головка хвостатого ядра, 15 — полость прозрачной перегородки

единающих участки коры и подкорковые центры как в пределах одной половины мозга, так и центры правого и левого полушарий большого мозга.

*Мозолистое тело* образовано поперечно ориентированными волокнами (комиссуральными), соединяющими правое и левое полушария. У мозолистого тела выделяют переднюю его часть — *колено*, которое, истончаясь, переходит в *клюв*, продолжающийся книзу в *терминальную (пограничную) пластинку*. Сзади мозолистое тело утолщено, образует *валик*. Под мозолистым телом располагается свод, также состоящий из белого вещества. Свод имеет форму двух продольных плоских дуг, соединенных в средней их части поперечными волокнами (*спайкой свода*). Передняя часть свода поворачивает вниз, продолжается в округлые валики — *столбы свода*, которые уходят в ги-



поталамус и заканчиваются в сосцевидных телах. Сзади свод переходит в *ножки свода*, которые расходятся в стороны и опускаются вниз. Каждая ножка продолжается в *бахромку*, которая достигает нижнего рога бокового желудочка, где присоединяется к гиппокампу. Между нижней поверхностью колена и клюва мозолистого тела и столбами свода в сагиттальной плоскости расположены две *пластинки прозрачной перегородки*, ограничивающие по бокам ее узкую полость. Под средней частью свода, его телом находится третий желудочек — полость промежуточного мозга.

**Боковые желудочки.** Полостями полушарий большого мозга являются боковые желудочки (первый и второй), расположенные в толще белого вещества под мозолистым телом (см. рис, 94). Каждый желудочек состоит из четырех частей соответственно четырем основным долям полушария большого мозга. *Передний рог* залегает в лобной доле, *центральная часть* — в теменной, *задний рог* — в затылочной и *нижний рог* — в височной доле. Передние рога обоих желудочков отделены друг от друга двумя пластинками прозрачной перегородки. Центральная часть бокового желудочка огибает сверху таламус и переходит кзади в задний рог, а книзу — в нижний рог. Медиальной стенкой нижнего рога является гиппокамп, соответствующий глубокой одноименной борозде на медиальной поверхности полушария, С медиальной стороны к гиппокампу прилежит бахромка, являющаяся продолжением ножки свода. На медиальной стенке заднего рога бокового желудочка мозга имеется выпячивание — *птичья шпора*, соответствующая шпорной борозде на медиальной поверхности полушария. В центральную часть и нижний рог бокового желудочка вдается *сосудистое сплетение*, которое через *межжелудочковое отверстие* соединяется с сосудистым сплетением третьего желудочка.

#### Возрастные особенности головного мозга

У новорожденного головной мозг относительно большой, масса его в среднем 390 г (340—430 г) у мальчиков и 355 г (330—370 г) у девочек, что составляет 12—13% массы тела (у взрослых — примерно 2,5%). Масса мозга по отношению к массе тела у новорожденного определяется отношением 1:8 (у взрослого это отношение — 1:40). К концу первого года жизни масса мозга удваивается, а к 3—4 го-

дам утраивается. В дальнейшем (после 7 лет) масса головного мозга возрастает медленно и к 20—29 годам достигает максимального значения (1355 г у мужчин и 1220 г у женщин). В последующие возрастные периоды, вплоть до 60 лет у мужчин и 55 лет у женщин, масса мозга существенно не изменяется, а после 55—60 лет отмечается некоторое уменьшение ее.

У новорожденного лучше развиты филогенетически более старые отделы мозга. Масса ствола мозга равна 10,0—10,5 г, что составляет примерно 2,7% массы тела (у взрослого около 2%), а мозжечка — 20 г (5,4% массы тела). К 5 мес. жизни масса мозжечка увеличивается в 3 раза, к 9 мес. — в 4 раза (ребенок умеет стоять, начинает ходить). Наиболее интенсивно развиваются полушария мозжечка. Промежуточный мозг у новорожденного развит также относительно хорошо. Лобная доля большого мозга сильно выпуклая и относительно невелика. Височная доля высокая. Островковая доля (островок) расположена глубоко. До 4 лет жизни головной мозг ребенка растет равномерно в высоту, длину и ширину, в дальнейшем преобладает рост мозга в высоту. Наиболее быстро растут лобная и теменная доли.

На поверхности полушарий большого мозга у новорожденного уже имеются борозды и извилины. Основные борозды (центральная, латеральная и др.) выражены хорошо, а ветви основных борозд и мелкие извилины обозначены слабо. В дальнейшем, по мере увеличения возраста ребенка, борозды становятся глубже, извилины между ними рельефнее. Миелинизация нервных волокон в филогенетически более старых отделах (ствол мозга) начинается и заканчивается раньше, чем в более новых отделах. В коре большого мозга раньше миелинизируются нервные волокна, проводящие различные виды чувствительности (общей), а также осуществляющие связи с подкорковыми ядрами. Миелинизация афферентных волокон начинается примерно в 2 мес. и заканчивается к 4—5 годам, а эфферентных волокон — несколько позже, в период от 4—5 мес. до 7—8 лет.

Взаимоотношения борозд и извилин с костями и швами крыши черепа у новорожденных несколько иные, чем у взрослого. Центральная борозда расположена на уровне теменной кости. Нижнелатеральная часть этой борозды находится на 1,0—1,5 см краниальнее чешуйчатого шва. Теменно-затылочная борозда лежит на 12 мм кпереди от ламб-

довидного шва. Соотношения борозд, извилин мозга и швов, характерные для взрослого человека, устанавливаются у детей 6—8 лет.

Мозолистое тело у новорожденного тонкое, короткое. Оно растет одновременно с развитием и увеличением полушарий большого мозга, преимущественно в кра尼альном и каудальном направлениях, располагаясь над полостью промежуточного мозга (над III желудочком). С развитием полушарий большого мозга увеличивается толщина ствола мозолистого тела (до 1 см у взрослого человека) и валика мозолистого тела (до 2 см), что обусловлено увеличением количества комиссуральных нервных волокон.

### Оболочки спинного и головного мозга

Спинной и головной мозг покрыты тремя оболочками. Это наружная — *твердая* оболочка мозга, средняя — *паутинная* и внутренняя — *мягкая* оболочка мозга. Оболочки спинного мозга в области большого затылочного отверстия продолжают в одноименные оболочки головного мозга.

Непосредственно к наружной поверхности мозга, спинного и головного, прилежит *мягкая (сосудистая) оболочка*, которая заходит во все щели и борозды. Мягкая оболочка очень тонкая, образована рыхлой соединительной тканью, богатой тонкими эластическими волокнами и кровеносными сосудами. От нее отходят соединительнотканые волокна, которые вместе с кровеносными сосудами проникают в вещество мозга.

Кнаружи от сосудистой оболочки располагается *паутинная оболочка*. Между веществом мозга, покрытым мягкой оболочкой и паутинной оболочкой, находится так называемое *подпаутинное (субарахноидальное) пространство*, заполненное (120—140 мл) спинномозговой жидкостью. В нижней части позвоночного канала в подпаутинном пространстве спинного мозга свободно плавают корешки нижних (крестцовых) спинномозговых нервов. В полости черепа над крупными щелями и бороздами подпаутинное пространство широкое, образует вместилища, получившие названия *цистерн*. Наиболее обширные цистерны — *мозжечково-мозговая*, лежащая между мозжечком и продолговатым мозгом, *цистерна латеральной ямки* — располагается в области одноименной борозды. *Цистерна зрительного перекреста* находится впереди от перекреста, *межмозжечко-*

*вая цистерна* — между ножками мозга. Подпаутинные пространства головного и спинного мозга сообщаются между собой в месте перехода спинного мозга в головной.

В подпаутинное пространство оттекает *спинномозговая жидкость*, образующаяся в желудочках головного мозга. В боковых (I и II), третьем (III) и четвертом (IV) желудочках мозга имеются *сосудистые сплетения*, образующие спинномозговую жидкость. Состоят сосудистые сплетения из рыхлой волокнистой соединительной ткани с большим количеством в ней кровеносных сосудов (капилляров), покрытых со стороны желудочков кубическим эпителием.

Из боковых желудочков через межжелудочковые отверстия жидкость оттекает в третий желудочек, из третьего по водопроводу мозга — в четвертый, а из четвертого через три отверстия (боковые и срединное) — в мозжечково-мозговую цистерну подпаутинного пространства. Отток спинномозговой жидкости из подпаутинного пространства в кровь осуществляется через *выпячивания {грануляции} паутинной оболочки*, проникающие в просвет синусов твердой оболочки головного мозга, а также в кровеносные капилляры у места выхода корешков черепных и спинномозговых нервов из полости черепа и из позвоночного канала. Благодаря этому механизму спинномозговая жидкость постоянно образуется в желудочках и всасывается в кровь с одинаковой скоростью.

Снаружи от паутинной оболочки находится *твердая оболочка мозга*, которая образована плотной волокнистой соединительной тканью и отличается прочностью. В позвоночном канале твердая оболочка спинного мозга представляет собой длинный мешок, содержащий спинной мозг с корешками спинномозговых нервов, спинномозговыми узлами, мягкой и паутинной оболочками и спинномозговой жидкостью. Наружная поверхность твердой мозговой оболочки спинного мозга отделена от надкостницы, выстилающей изнутри позвоночный канал надоболочечным пространством, заполненным жировой клетчаткой и венозным сплетением. Твердая оболочка спинного мозга сверху переходит в твердую оболочку головного мозга.

Твердая оболочка головного мозга срастается с надкостницей, поэтому она непосредственно покрывает внутреннюю поверхность костей черепа. С костями основания черепа твердая оболочка сращена прочно, а с костями свода черепа — рыхло. Между твердой оболочкой мозга и пау-

тинной оболочкой имеется узкое пространство, в котором находится небольшое количество жидкости.

В некоторых участках твердая оболочка головного мозга образует отростки, которые состоят из двух листков и глубоко впячиваются в щели, отделяющие друг от друга части мозга. В местах отхождения отростков оболочка (листки) расщепляется, образуя каналы треугольной формы — *синусы твердой мозговой оболочки*, выстланные эндотелием. Листки, образующие стенки синусов, туго натянуты и не спадаются. В синусы из мозга по венам оттекает венозная кровь, которая поступает затем во внутренние яремные вены.

Самым крупным отростком твердой мозговой оболочки, расположенным в сагиттальной плоскости, является *серп большого мозга*. Серп отделяет друг от друга полушария большого мозга. В основании серпа большого мозга имеется расщепление его листков — *верхний сагиттальный синус*. В толще свободного нижнего края серпа находится *нижний сагиттальный синус*.

Другой крупный отросток — *намет мозжечка*, внедряется сзади в поперечную щель большого мозга и отделяет затылочные доли полушарий от мозжечка. Намет мозжечка прикрепляется спереди к верхним краям височных костей, а сзади — к затылочной кости по краям борозды поперечного синуса. По линии прикрепления к затылочной кости намета мозжечка между его листками образуется *поперечный синус*, который по сторонам продолжается в парный *сигмовидный синус*. С каждой стороны сигмовидный синус, лежащий в сигмовидной борозде, переходит во внутреннюю яремную вену,

Между полушариями мозжечка находится в сагиттальной плоскости *серп мозжечка*, прикрепляющийся сзади к внутреннему затылочному гребню. По линии прикрепления к затылочной кости серпа мозжечка в его расщеплении находится *затылочный синус*.

Над гипофизом твердая оболочка образует *диафрагму седла* (турецкого), которая отделяет гипофизарную ямку от полости черепа.

По бокам от турецкого седла расположен пещеристый синус. Через этот синус проходит внутренняя сонная артерия, а также глазодвигательный, блоковой и отводящий черепные нервы и глазная ветвь тройничного нерва.

Оба пещеристых синуса соединяются между собой *поперечными межпещеристыми синусами*, Парные *верхний и ниж-*

*нии каменистые синусы*, лежащие вдоль одноименных краев пирамиды височной кости, впереди соединяются с соответствующим пещеристым синусом, а сзади и латерально с поперечным и сигмовидным синусами.

С каждой стороны сигмовидный синус, лежащий в сигмовидной борозде, переходит во внутреннюю яремную вену.

### **Возрастные особенности оболочек головного и спинного мозга**

Твердая оболочка головного мозга у новорожденного тонкая, сращена с костями черепа. Отростки оболочки развиты слабо. Синусы твердой оболочки головного мозга тонкостенные, относительно широкие. Длина верхнего сагиттального синуса у новорожденного 18–20 см. Проецируются синусы иначе, чем у взрослого. Например, сигмовидный синус находится на 15 мм кзади от барабанного кольца наружного слухового прохода. Отмечается большая, чем у взрослого, асимметрия размеров синусов. Передний конец верхнего сагиттального синуса анастомозирует с венами слизистой оболочки носа. После 10 лет строение и топография синусов такие же, как у взрослого человека.

Паутинная и мягкая оболочки головного и спинного мозга у новорожденного тонкие, нежные. Подпаутинное пространство относительно большое. Его вместимость у новорожденного около 20 см<sup>3</sup>, затем довольно быстро увеличивается: к концу первого года жизни — до 30 см<sup>3</sup>, к 5 годам — до 40–60 см<sup>3</sup>. У детей 8 лет объем подпаутинного пространства достигает 100–140 см<sup>3</sup>, у взрослого человека составляет 100–200 см<sup>3</sup>. Мозжечково-мозговая, межножковая и другие цистерны на основании мозга у новорожденного довольно крупные. Так, высота мозжечково-мозговой цистерны равна около 2 см, а ширина ее (у верхней границы) варьирует от 0,8 до 1,8 см.

Вопросы для повторения и самоконтроля:

1. Назовите отделы конечного мозга, дайте им анатомо-функциональную характеристику.
2. Перечислите более крупные борозды и извилины, расположенные на верхнелатеральной, медиальной и нижней поверхностях полушария большого мозга.

3. Перечислите клеточные слои коры большого мозга. Дайте характеристику понятиям «цитоархитектоника» и «миелоархитектоника» коры.
4. Назовите базальные ядра (узлы), опишите взаимоотношения этих ядер друг относительно друга.
5. Назовите структуры, относящиеся к белому веществу полушарий большого мозга, дайте им характеристику.
6. Какие части выделяют у желудочков конечного мозга, где эти части располагаются?
7. Опишите подпаутинное (субарахноидальное) пространство. Назовите его расширения (цистерны).
8. Расскажите, что вы знаете о продукции и путях оттока спинномозговой жидкости.
9. Назовите отростки твердой оболочки головного мозга и синусы, в которые оттекает кровь из венозных сосудов мозга.

### **Проводящие пути головного и спинного мозга**

**В** нервной системе нервные клетки образуют контакты (синапсы) с соседними нервными клетками, формируют цепи нейронов по которым нервные импульсы распространяются только в определенных направлениях. От рецепторных (чувствительных) нейронов через вставочные нервные клетки импульсы следуют к эффекторным нейронам. В синапсах импульсы проводятся только в одном направлении — от пресинаптической мембраны к постсинаптической.

По одним цепям нейронов импульс распространяется центростремительно — от места его возникновения в коже, слизистых оболочках, органах движения, сосудах, тканях и органах к спинному или головному мозгу.

По другим цепям нейронов импульсы проводятся центробежно — из мозга на периферию, к рабочим органам: мышцам, железам, тканям. Отростки нейронов (нервные волокна), несущие импульсы из спинного мозга в головной мозг или в обратном направлении — из головного мозга в спинной, складываются в пучки, образующие проводящие пути. Проводящие пути — это совокупность тесно расположенных нервных волокон, проходящих в определенных зонах белого вещества головного, спинного мозга, соединяющих различные нервные центры и проводящих одинаковые нервные импульсы.

В спинном и головном мозге выделяют три группы нервных волокон (проводящих путей): ассоциативные, комиссуральные и проекционные.

*Ассоциативные нервные волокна* (короткие и длинные проводящие пути) соединяют между собой нервные центры, расположенные в одной половине мозга. Короткие (внутридолевые) соединяют близлежащие участки серого вещества и располагаются, как правило, в пределах одной доли мозга или соседних сегментов спинного мозга. Длинные (междолевые) ассоциативные пучки соединяют между собой участки серого вещества, расположенные на значительном расстоянии друг от друга, обычно в различных долях головного мозга или отделах спинного мозга. К длинным ассоциативным путям относятся *верхний продольный пучок*, соединяющий кору лобной доли с теменной и затылочной, *нижний продольный пучок*, связывающий серое вещество височной доли с затылочной, *крючковидный пучок*, соединяющий кору в области лобного полюса с передней частью височной доли.

В спинном мозге ассоциативные волокна образуют *собственные пучки спинного мозга* {межсегментарные пучки}, которые располагаются вблизи серого вещества.

*Комиссуральные (спаечные) нервные волокна* (проводящие пути) соединяют одинаковые нервные центры правого и левого полушарий большого мозга. Комиссуральные проводящие пути проходят через мозолистое тело, спайку свода, переднюю спайку. Мозолистое тело соединяет между собой новые, более молодые отделы коры большого мозга правого и левого полушарий, в которых волокна расходятся веерообразно, образуя лучистость мозолистого тела. В передней спайке проходят волокна, соединяющие участки коры височных долей обоих полушарий, принадлежащие обонятельному мозгу.

*Проекционные нервные волокна* (проводящие пути) соединяют спинной мозг с головным, ядра мозгового ствола с базальными ядрами и корой большого мозга (восходящие пути), а также головной мозг со спинным (нисходящие пути).

*Восходящие проекционные пути* {проводящие}, афферентные, чувствительные, проводят к коре большого мозга нервные импульсы, возникающие в результате воздействия на организм различных факторов внешней среды, включая импульсы, идущие от органов чувств, опорно-двигательного аппарата, внутренних органов и сосудов. В зависимости от этого восходящие проекционные пути делятся на три группы: экстероцептивные, проприоцептивные, интероцептивные.



*Экстероцептивные пути* несут болевые, температурные, тактильные импульсы от кожного покрова, от органов чувств (зрения, слуха, вкуса, обоняния). *Проводящий путь болевой и температурной чувствительности* (латеральный спинно-таламический путь) состоит из трех нейронов. Рецепторы первого (чувствительного) нейрона, воспринимающие указанные раздражения, располагаются в коже и слизистых оболочках, а его тело лежит в спинномозговом узле. Центральный отросток чувствительного нейрона в составе заднего корешка направляется в задний рог спинного мозга и заканчивается синапсами на клетках второго нейрона. Аксоны вторых нейронов, тела которых лежат в заднем роге, через переднюю спайку переходят на противоположную сторону спинного мозга, входят в боковой канатик, образуя латеральный спинно-таламический путь. Этот путь поднимается в продолговатый мозг, проходит в покрывке моста, покрывке среднего мозга и заканчивается в таламусе. Аксоны клеток таламуса (III нейрон) направляются к внутренней зернистой пластинке коры (IV слой) постцентральной извилины, где находится корковый конец анализатора общей чувствительности.

*Проводящий путь осязания и давления* (передний спинно-таламический путь) несет импульсы от рецепторов кожи к клеткам коры постцентральной извилины. Ход волокон первого нейрона этого пути аналогичен предыдущему. Большинство аксонов второго нейрона также переходят через переднюю спайку на противоположную сторону спинного мозга в передний канатик и в его составе следуют вверх, к таламусу, а затем в постцентральную извилину. Часть волокон второго нейрона идет в составе заднего канатика спинного мозга своей стороны вместе с аксонами проводящего пути проприоцептивной чувствительности коркового направления.

*Проприоцептивные пути* проводят импульсы от органов опорно-двигательного аппарата (от мышц, сухожилий, суставных капсул, связок). К коре постцентральной извилины этот путь несет информацию о положении частей тела, объеме движений, мышечном тоне, натяжении сухожилий. Проприоцептивная чувствительность позволяет человеку оценивать положение частей своего тела в пространстве, анализировать собственные сложные движения и дает возможность проводить целенаправленную их коррекцию. Тела первого нейрона этого пути также лежат в спинномозговом узле. Их аксоны в составе задних корешков спин-

номозговых нервов, не входя в задний рог, направляются в задний канатик, где образуют *тонкий* и *клиновидный пучки*. Нервные волокна следуют вверх в продолговатый мозг к *тонкому* и *клиновидному ядрам*. Аксоны вторых нейронов, выходящие из этих ядер, переходят на противоположную сторону, образуя медиальную петлю, проходят через покрывку моста и покрывку среднего мозга и заканчиваются в таламусе синапсами на телах третьих нейронов. Аксоны нейронов таламуса направляются в кору постцентральной извилины, к нейронам IV слоя коры. Часть волокон вторых нейронов по выходе из тонкого и клиновидного ядер направляется через нижнюю мозжечковую ножку в кору червя своей стороны. Другая часть волокон переходит на противоположную сторону и также через нижнюю мозжечковую ножку направляется к коре червя противоположной стороны. Эти волокна несут проприоцептивные импульсы к мозжечку для коррекции подсознательных движений опорно-двигательного аппарата. Имеются также *проприоцептивные передний и задний спинно-мозжечковые пути*, которые несут в мозжечок информацию о состоянии опорно-двигательного аппарата и двигательных центров спинного мозга.

*Интероцептивные пути* проводят импульсы от внутренних органов и сосудов. Расположенные в них рецепторы (механо-, баро-, хемо-) воспринимают информацию о состоянии гомеостаза, интенсивности обменных процессов, химическом составе тканевой жидкости, крови, давлении в сосудах и т.д.

*Нисходящие проводящие пути* несут импульсы от коры большого мозга и подкорковых центров к ядрам мозгового ствола и к двигательным ядрам передних рогов спинного мозга. Нисходящие пути подразделяются на две группы: пирамидный или главный двигательный путь, и экстрапирамидные. *Пирамидные проводящие пути* несут импульсы из коры большого мозга к скелетным мышцам головы, шеи, туловища, конечностей. *Экстрапирамидные пути* несут импульсы от подкорковых центров и различных отделов коры к двигательным ядрам черепных и спинно-мозговых нервов, а затем к мышцам, а также другим нервным центрам ствола головного и спинного мозга.

*Главный двигательный, или пирамидный, путь* представляет собой систему нервных волокон, по которым произвольные двигательные импульсы от гигантопирамидальных невронитов (пирамидных клеток Беца), расположенных в

коре предцентральной извилины (V слой), направляются к двигательным ядрам черепных нервов и передним рогам спинного мозга, а от них — к скелетным мышцам. В зависимости от направления и расположения волокон пирамидный путь подразделяют на три части. Это *корково-ядерный путь*, идущий к ядрам черепных нервов, *латеральный и передний корково-спинномозговые пути*, идущие к ядрам передних рогов спинного мозга (рис. 95).

*Корково-ядерный путь* представляет собой пучок аксонов гигантопирамидальных клеток предцентральной извилины, который проходит через колено внутренней капсулы, основание ножки мозга. В среднем мозге, мосту, продолговатом мозге волокна корково-ядерного пути переходят на противоположную сторону к двигательным ядрам черепных нервов, где заканчиваются синапсами на их нейронах. Аксоны нейронов двигательных ядер выходят из мозга в составе соответствующих черепных нервов и направляются к скелетным мышцам головы и шеи.

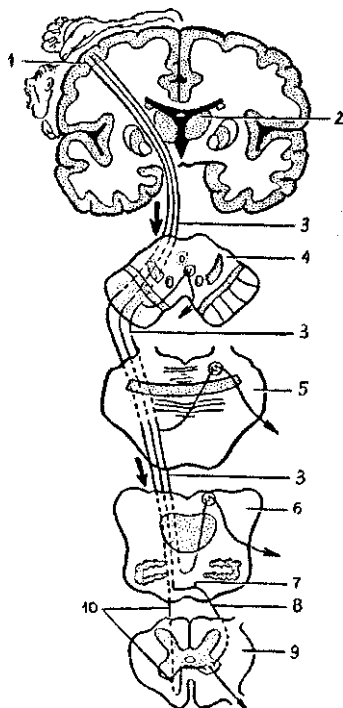
*Латеральный и передний корково-спинномозговые пути* также начинаются от гигантопирамидальных нейроцитов предцентральной извилины. Волокна этих путей проходят через переднюю часть задней ножки внутренней капсулы, затем через основание ножки мозга и моста переходят в продолговатый мозг, где образуют его пирамиды. На границе продолговатого мозга со спинным мозгом часть волокон корково-спинномозгового пути переходит на противоположную сторону, продолжается в боковой канатик спинного мозга (латеральный корково-спинномозговой путь) и постепенно заканчивается в передних рогах спинного мозга синапсами на двигательных клетках передних рогов. Этот проводящий путь получил название *латерального корково-спинномозгового пути*. Другие волокна коркового спинномозгового пути, не переходящие на противоположную сторону на границе продолговатого мозга со спинным, спускаются вниз в составе переднего канатика спинного мозга. Этот пучок волокон образует передний корково-спинномозговой путь. Его волокна посегментно переходят на противоположную сторону через белую спайку и заканчиваются синапсами на двигательных нейронах передних рогов противоположной стороны спинного мозга. Аксоны двигательных клеток передних рогов выходят из спинного мозга в составе передних корешков и иннервируют скелетные мышцы.

Экстрапирамидные проводящие пути являются филогенетически более старыми, чем пирамидные, они имеют

Рис. 95. Схема пирамидных путей:

1 — предцентральная извилина, 2 — таламус, 3 — корково-ядерный путь, 4 — поперечный разрез среднего мозга, 5 — поперечный разрез моста, 6 — поперечный разрез продолговатого мозга, 7 — перекрест пирамид, 8 — латеральный корково-спинномозговой путь, 9 — поперечный разрез спинного мозга, 10 — передний корково-спинномозговой путь.

Стрелки — направление движения нервных импульсов



множество связей и со стволом мозга, и с корой большого мозга, которая контролирует и управляет экстрапирамидной системой. Экстрапирамидные проводящие пути берут начало в разных отделах коры полушарий большого мозга и ствола мозга, а заканчиваются они на клетках двигательных ядер мозгового ствола и передних рогов спинного мозга. Влияние коры большого мозга на экстрапирамидную систему и экстрапирамидные проводящие пути осуществляется через мозжечок, красные ядра, ретикулярную формацию, связанную с таламусом и полосатым телом, через вестибулярные ядра. Одной из функций красного ядра является поддержание мышечного тонуса, необходимого для непроизвольного удерживания тела в равновесии. От красных ядер нервные импульсы направляются в двигательные ядра передних рогов спинного мозга по краснойядерно-спинномозговому проводящему пути.

В осуществлении координации движений тела человека при нарушении равновесия важную роль играет *преддверно-спинномозговой путь*, который связывает вестибулярные ядра с передними рогами спинного мозга. Этот проводящий путь связан с мозжечком, а также посредством заднего *продольного пучка* с двигательными ядрами III, IV, VI и других пар черепных нервов, Такая взаимосвязь обеспечи-

вает сохранение положения глазных яблок при движениях головы и шеи. Аксоны первых нейронов преддверно-спинномозгового пути опускаются в составе переднего канатика спинного мозга и заканчиваются синапсами на двигательных клетках передних рогов спинного мозга. Нейроны ретикулярной формации обеспечивают связь преддверно-спинномозгового пути с базальными ядрами полушарий большого мозга.

Кора большого мозга осуществляет управление функциями мозжечка, участвующего в координации движений, через мост по *кортизо-мосто-мозжечковому* пути.

Таким образом, проводящие пути головного и спинного мозга устанавливают связи между афферентными и эфферентными (эффекторными) центрами, замыкают сложные рефлекторные дуги в теле человека.

Одни рефлекторные дуги замыкаются на филогенетически более старых ядрах, лежащих в мозговом стволе и обеспечивающих функции, обладающие определенным автоматизмом, без участия сознания, хотя и под контролем полушарий большого мозга. Другие рефлекторные дуги замыкаются с участием функций коры большого мозга высших отделов центральной нервной системы и обеспечивают произвольные действия органов и систем органов. Проводящие пути функционально объединяют организм в единое целое, обеспечивают согласованность его действий.

### **Локализация функций в коре полушарий большого мозга**

**В** коре большого мозга происходит анализ всех раздражений, которые поступают по проводящим путям из окружающей внешней и из внутренней среды. Наибольшее число афферентных импульсов поступает через ядра таламуса к клеткам III и IV слоев коры большого мозга. В коре большого мозга располагаются центры, регулирующие выполнение определенных функций. И.П. Павлов рассматривал кору большого мозга как совокупность корковых концов анализаторов. Под термином *«анализатор»* понимается сложный комплекс анатомических структур, который состоит из периферического рецепторного (воспринимающего) аппарата (чувствительных нервных окончаний), проводников нервных импульсов (проводящих путей) и центра, расположенного в соответствующих участках коры большого мозга, где происходит высший анализ.

*Корковый конец анализаторов* включает *ядро* и *рассеянные нервные клетки*. В ядре расположено наибольшее количество нейронов, воспринимающих определенного вида нервные импульсы. Рассеянные нервные элементы расположены менее плотно вблизи ядра. Если в ядре осуществляется высший анализ и синтез, то в рассеянных элементах этот анализ более простой. При этом зоны «рассеянных элементов» различных анализаторов не имеют четких границ и наслаиваются друг на друга.

В коре постцентральной извилины и верхней теменной доли залегает *ядро коркового конца анализатора проприоцептивной и общей чувствительности* (температурной, болевой, осзательной) противоположной половины тела. При этом ближе к продольной щели мозга расположены корковые концы анализатора чувствительности нижних конечностей и нижних отделов туловища, а наиболее низко у латеральной борозды проецируются рецепторные поля верхних частей тела и головы.

*Ядро двигательного анализатора* находится главным образом в предцентральной извилине и парацентральной доле на медиальной поверхности полушария (*двигательная область коры*). В верхних участках предцентральной извилины расположены двигательные центры мышц нижних конечностей и самих нижних отделов туловища. В нижней части этой извилины у латеральной борозды находятся центры, регулирующие деятельность мышц лица и головы. Двигательные области каждого из полушарий связаны со скелетными мышцами противоположной стороны тела. В обоих описанных центрах величина проекционных зон зависит не от величины органов или частей тела, а от их функционального значения. Так, зона кисти в коре полушария большого мозга занимает значительно большее место, чем зоны туловища и нижней конечности, вместе взятые.

На обращенной к островку поверхности средней части верхней височной извилины находится *ядро слухового анализатора*. *Ядро зрительного анализатора* располагается на медиальной поверхности затылочной доли полушария большого мозга по обеим сторонам («по берегам») шпорной борозды. К каждому из полушарий подходят проводящие пути от рецепторов органа слуха и органа зрения как левой, так и правой сторон.

*Корковый конец обонятельного анализатора* находится в коре крючка, в гиппокампе и зубчатой извилине. *Ядра обонятельного анализатора* и рядом расположенного *вкусового*

связаны проводящими путями с рецепторами как левой, так и правой стороны. Корковые концы анализаторов осуществляют анализ и синтез сигналов, поступающих из внешней и внутренней среды организма, составляющих так называемую *первую сигнальную систему действительности* (И.Л. Павлов). Наряду с *проекционными (чувствительными) зонами коры*, в которые от органов и частей тела поступают нервные импульсы различных видов чувствительности, и *двигательными зонами*, из которых уходят импульсы к двигательным центрам — ядрам ствола и спинного мозга, в коре полушарий большого мозга человека имеются зоны, выполняющие специальные функции центров речи, хотя в речевой и мыслительной деятельности принимает участие вся новая кора.

*Двигательный центр речи*, устной, письменной (артикуляция речи, произнесение и написание слов и предложений) находится в коре задне-нижних отделов лобной доли, возле общего двигательного центра.

*Анализаторы восприятия слуховых и зрительных образов речи* (понимание слов чужой речи, словесного обозначения предметов и действий, узнавание букв, слов и их назначения, контроль за собственной речью, устной и письменной) расположены рядом с корковыми зонами слуха и зрения. Следует особо отметить, что речевые анализаторы у правойшей находятся в левом полушарии большого мозга, а у левойшей — в правом полушарии.

Нервные клетки ассоциативных зон, которые также выделяют в коре полушарий большого мозга, не имеют прямых связей ни с органами чувств, ни с мышцами. Ассоциативные зоны выполняют связующие, интегративные функции, они соединяют друг с другом различные области коры, объединяют поступающие в кору различного рода импульсы, формируют целостные поведенческие акты, логическое мышление, память. Например, понимание прочитанного или устной речи, узнавание предметов и их назначение. При повреждении таких ассоциативных зон восприятие света или звука сохраняется, однако узнавание световых образов или звуковых ассоциаций нарушается. Человек может видеть буквы и не понимать, что они обозначают, слышит речь и не воспринимает значения слов. При нарушении ассоциативных зон коры большого мозга возможна потеря речи. Человек (больной) может понимать речь, но сам говорить не может. Человек разучивается писать, не может выполнять заученные дви-

жения написания букв, слов. Не может выполнять другие, ранее привычные движения (застегивать пуговицы, зажигать спички).

Значение правого и левого полушарий в выполнении различных функций неодинаково. У правшей левое полушарие большого мозга играет большую роль в двигательных функциях, поскольку мышцы правой стороны тела иннервируются из левого полушария. Чувствительные импульсы из правой половины тела также поступают в левую половину полушария. У правшей правые рука и нога сильнее, ловчее в движениях, чем левые. В левом полушарии мозга у правшей находятся более развитые центры устной и письменной речи, словесного логического мышления. Правое полушарие обеспечивает конкретное, образное мышление, художественные способности. В правом полушарии лучше развиты чувствительные центры.

В то же время кора полушарий большого мозга, функционируя как единое целое, осуществляет процессы обработки чувствительной информации, формирует двигательные команды. Кора является материальной основой высшей нервной деятельности человека, которая обеспечивает индивидуальное приспособление человека к изменяющимся условиям внутренней и окружающей (внешней) среды. Благодаря гибкой приспособляемости к постоянно изменяющейся обстановке организм человека сохраняет свою жизнеспособность и жизнедеятельность. Такая ситуация возможна благодаря условным рефлексам, образующимся с непосредственным участием коры полушарий большого мозга. *Условные рефлексы* являются приобретенными, они образуются в процессе жизни человека, в отличие от безусловных, врожденных рефлексов.

*Безусловные рефлексы* образуются только при нанесении специфических для данных рецепторов раздражений. Это свет — для глаз, звук — для органа слуха, болевое, температурное воздействие на кожу. Для образования условных рефлексов не нужны специфические раздражители, эти рефлексы могут быть выработаны в ответ на любое раздражение.

Безусловные рефлексы передаются по наследству, они функционируют у новорожденных, так как рефлекторные дуги этих рефлексов к моменту рождения уже сформированы. Это рефлексы сосания, слюноотделения, глотания, моргания и др. Безусловные рефлексы образуются при действии непосредственных раздражителей, они устойчивые, сохраняются в течение всей жизни. Например, в ответ на



прикосновение пальца к горячему (ожог) мышцы резко сокращаются, отдергивается рука, При попадании пылинки на поверхность глаза смыкаются веки, Это оборонительные рефлексы. Рефлекторная дуга безусловных рефлексов может проходить через любой отдел центральной нервной системы: спинной мозг, ствол головного мозга, подкорковые (базальные) узлы.

*Условные рефлексы* являются функцией коры полушарий большого мозга, они приобретаются индивидуально. Для образования условного рефлекса необходимы определенные условия. Условные рефлексы образуются на основе безусловных рефлексов, когда они совпадают по времени. Например, в ответ на какой-либо любой раздражитель человек (животное) обращает внимание, настораживается, При сочетании такого условного раздражителя со следующим за ним безусловным, конкретным, вызывающим боль, появление пищи и т.д., в конечном итоге на такой раздражитель формируется ответ как на безусловное, прямое воздействие. Условный рефлекс может сформироваться в ответ на устное или письменное слово, зрительный образ» Так, при появлении какой-то жизненной ситуации на экране телевизора или в книге при ее чтении может появиться у зрителя или читателя улыбка на лице или наоборот, слезы, печальное настроение.

Врожденные безусловные рефлексы, участвующие и у животных, и у человека в ответных реакциях на конкретные раздражители, И.П, Павлов объединял в *первую сигнальную систему*.

У человека, отличающегося от животных уровнем организации головного мозга, коры его полушарий, особенностями высшей нервной деятельности, появилась речь, способность к обобщению и отвлеченному мышлению. У человека в связи с этим сформировалась условно-рефлекторная деятельность, где произносимое, видимое, слышимое слово играет огромную роль. Основанную на безусловных рефлексах условно-рефлекторную деятельность, специфическую для человека, И.П. Павлов назвал *второй сигнальной системой*.

#### Возрастные особенности функциональных центров в коре большого мозга

Ядра корковых анализаторов развиваются, дифференцируются после рождения, когда под воздействием факторов внешней среды усложняется строение коры полуша-

рий большого мозга. Развитие чувствительных путей у ребенка связано с их созреванием, прежде всего в спинном мозге. У новорожденного ребенка имеется ответная реакция на болевые, температурные и тактильные раздражения, возникает общее двигательное беспокойство. Однако ребенок не дифференцирует характер раздражения, так как корковые концы этих анализаторов еще не развиты. Рефлекторная дуга замыкается в спинном мозге или в зрительном бугре. Ответная реакция следует по волокнам собственных пучков спинного мозга или по красноядерно-спинно-мозговому пути. Только с дифференцировкой функций коры большого мозга появляются такие виды чувствительности, как осязание, количественная и качественная оценка болевых, температурных раздражений. Эти виды чувствительности развиваются в течение первых лет жизни ребенка. Двигательные функции у новорожденного также еще не сформированы. В первые месяцы после рождения ребенка они хаотичны, произвольны, так как недостаточно развита система базальных узлов, обеспечивающая четкий автоматизм движений (функционирует только бледный шар). К 4—5 месяцам жизни, с развитием полосатого тела и началом созревания двигательных анализаторов коры полушарий большого мозга, появляются простые направленные движения, например хватание. Однако в течение первых двух лет такие движения еще неустойчивые и нечеткие. В течение первого-второго года жизни возникают связи чувствительных центров с предцентральной извилиной. Целе-направленные движения появляются к 3 годам. К этому времени формируется нервный двигательный центр, который полностью дифференцируется к 7—10 годам.

Ядро слухового анализатора у новорожденного подготовлено к условно-рефлекторной деятельности. В 2—3 года начинает развиваться вторая сигнальная система и корковый центр слуха быстро усложняется. Ядро зрительного анализатора у новорожденного по своему клеточному составу сходно с ядром взрослых. В дальнейшем происходит постепенное усложнение структур ядра под влиянием внешних факторов. Ядро двигательного анализатора устной речи (артикуляции) дифференцируется к 3 годам жизни. Ядро двигательного анализатора письменной речи окончательно формируется к 7 годам. Ядро слухового анализатора устной речи созревает в первые годы жизни. Ядро зрительного анализатора письменной речи формируется до 7-летнего возраста.

## Высшая нервная деятельность

Деятельность коры полушарий большого мозга направлена на постоянный анализ и синтез поступающих в нее сигналов (нервных импульсов), поступающих в мозг от органов, систем и аппаратов. В процессе аналитической деятельности все раздражения, которые воспринимаются организмом, в коре дифференцируются по их особенностям, силе и характеру воздействий.

Синтетическая деятельность коры полушарий большого мозга обеспечивает объединение сигналов, поступающих от различных анализаторов, от органов чувств, от функциональных центров нервной системы. Такая синтетическая деятельность мозга человека возможна благодаря многочисленным и разнообразным ассоциативным связям между различными отделами центральной нервной системы.

На основе анализа и синтеза поступающей в мозг информации создаются поведенческие акты, которые могут иметь различную сложность. Поведенческие акты могут быть в виде защиты от опасностей, поиска пищи при чувстве голода, действия, обеспечивающего продолжение жизни, и многие, многие другие. В зависимости от поступившей по чувствительным путям в высшие отделы мозга информации принимаются соответствующие решения, которые реализуются в виде различных действий. В каждый такой момент организм и его мозг сосредоточивают все свое внимание на главном, как бы отодвигают в сторону все менее важные вопросы. Деятельность мозга, его высших аппаратов направлена на достижение конечных результатов. При необходимости проводится поиск дополнительной информации из окружающей среды, из «запасников» памяти. В поведенческих реакциях действуют функциональные системы. Нервные импульсы от рецепторов следуют по цепям нейронов рефлекторных дуг до эффекторов (рабочих органов), а от них по рефлекторному кругу, который проводит новые сигналы об исполнении, о достижении конечного результата. *Аналитическая и синтетическая деятельность коры* полушарий большого мозга не являются изолированными процессами, они взаимосвязаны друг с другом и протекают во взаимодействии и функциональном единстве различных отделов мозга, анализаторов и ассоциативных систем.

*Мотивации и эмоции.* Большое значение в жизни человека и его поведении играют мотивации (влечения) и эмоции. Их

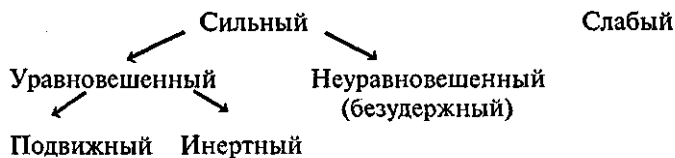
влияние на сложные поведенческие акты человека весьма велико. Речь идет о реализации жизненных потребностей организма, таких, как пищевые, питьевые, половые, материнские функции, чувства тревоги, страха и другие. Многие действия выполняются с той или иной эмоциональной окраской, с подъемом или подавленностью настроения. Такими функциями мотиваций и эмоций, а также поддержанием внутренней среды организма управляют и контролируют лимбическая система и гипоталамус. *Лимбической системе*, которую иногда называют висцеральным мозгом из-за ее большой роли в регуляции вегетативных функций, относят структуры обонятельного мозга (обонятельную луковицу, обонятельный тракт и др.), поясную и зубчатую извилины, гиппокамп, свод мозга и некоторые другие. В лимбической системе и гипоталамусе выявлены участки мозга, при повреждении которых или при раздражении (у животных) появляется неудержимая пищевая реакция (это «центр голода») или, наоборот, отказ от пищи («центр насыщения»).

Обнаружены центры стремления к воде («центры жажды»), полового влечения, агрессивности, подавленности и другие. Лимбическая система имеет обширные связи с другими отделами мозга, в частности с подкорковыми ядрами (узлами), гипоталамусом, с ретикулярной формацией. Она обеспечивает со стороны коры полушарий большого мозга функции сердечно-сосудистой, дыхательной, пищеварительной и других систем организма, непосредственно участвующих в обмене веществ, восполнении энергетических запасов.

#### Типы нервной системы

Нервные реакции в организме у разных людей отличаются по силе, подвижности и уравновешенности. Эти индивидуальные особенности обусловлены взаимоотношениями процессов возбуждения и торможения. На основании этих трех признаков, в первую очередь силы нервных процессов, выделены сильный и слабый типы нервной системы.

Типы нервной системы (по И.П. Павлову):



Сильный тип нервной системы может быть неуравновешенным или уравновешенным. Неуравновешенный тип нервной системы отличается повышенной возбудимостью, взрывчатостью, когда процессы возбуждения преобладают над процессами торможения.

Уравновешенный тип нервной системы может различаться по подвижности нервных процессов, по скорости реагирования, перестройки поведения. При подвижном типе нервных процессов возможна быстрая переориентация в ответ на смену жизненных обстоятельств. При инертном типе нервной системы переориентация деятельности дается с трудом, протекает медленно.

Интересно, что типы нервной системы, выделенные И.П. Павловым, соответствуют классификации темпераментов человека, предложенной 2500 лет назад знаменитым врачом Древнего мира Гиппократом. Он подразделял людей по их темпераменту на холериков (неуравновешенных, легко возбудимых), сангвиников (уравновешенных, с живой, подвижной нервной системой — оптимистов), флегматиков (уравновешенных, спокойных, рассудительных, инертных) и меланхоликов (слабый тип нервной системы, мрачные, подавленные, вечные скептики).

Тип нервной системы наследуется от родителей, однако на него существенное влияние оказывает окружающая среда. Особенности характера формируются в индивидуальной жизни человека.

Слабый тип формируется при воспитании в тепличных условиях, когда за ребенка все и всегда решают взрослые, когда ему шагу не дают сделать самостоятельно, лишают его инициативы. Изоляция ребенка от трудностей, от влияния внешней среды даже при врожденном сильном типе нервной системы может сформировать у человека лишь пассивно-защитные реакции.

Постановка слишком трудных, непосильных задач может вызвать перенапряжение корковых процессов возбуждения или торможения, что приводит к срывам нервной деятельности, к неврозам. Психические функции у человека нарушаются при действии алкоголя, наркотиков. При этом серьезно страдают механизмы нервных процессов.

## **Сон**

Для нормальной жизнедеятельности, для восстановления сил необходим регулярный полноценный отдых. Та-

кой отдых обеспечивает сон, являющийся физиологической потребностью организма. Чередование сна и бодрствования является обязательным для жизни. Примерно одну треть своей жизни человек проводит во сне. Если человека лишить сна, то у него обострятся чувствительность, появляются мышечная слабость и даже психические расстройства. Потребность в продолжительности сна меняется с возрастом. После рождения (до 4—5 мес) дети спят 17—18 часов в сутки. К 5—6 годам длительность сна уменьшается до 9—11 часов, к 16—20 годам — до 8 часов. После 20 лет сон составляет от 5 до 8 часов в сутки. Нередко человек нуждается в дополнительном дневном сне.

Во время сна человек утрачивает связь с внешней средой, сознание выключается. Органы чувств не воспринимают обычные внешние раздражения. Полностью тормозится условно-рефлекторная деятельность, уменьшается тонус мышц, снижается давление крови, температура тела, дыхание становится более редким.

И.П. Павлов рассматривал сон как охранительное торможение, охватывающее кору полушарий головного мозга и подкорку, предохраняющее нервные клетки от переутомления и истощения.

В течение сна глубина сна меняется. Наиболее *глубокий* («*быстрый*») сон наблюдается обычно в первые один-два часа и затем повторяется через каждые 60—80 минут в течение всего сна и длится примерно по полчаса. В промежутках между глубоким сном сон ровный, спокойный, его называют «*медленным*» сном. Во время глубокого сна человека трудно разбудить, в это время он нередко видит сновидения, которые, как считал И.М. Сеченов, являются различными комбинациями пережитых впечатлений.

Вопросы для повторения и самоконтроля:

1. Расскажите, на основании каких анатомических и функциональных признаков классифицируют проводящие пути головного и спинного мозга.
2. Укажите, в какие зоны коры полушарий большого мозга несут нервные импульсы проводящие пути болевой, температурной чувствительности, осязания, давления, мышечно-суставного чувства, зрения, слуха, вкуса и обоняния.
3. Расскажите, что вы знаете о строении пирамидных и экстрапирамидных проводящих путей.

4. Назовите места расположения различных центров в коре полушарий большого мозга, в том числе анализаторов устной, письменной речи.
5. Объясните, какие рефлексы называют безусловными, какие — условными. Как эти рефлексы формируются?
6. Объясните, как вы понимаете аналитическую и синтетическую деятельность коры полушарий большого мозга.
7. Расскажите о центрах мотиваций и эмоций, о составе (строении) и назначении лимбической системы.
8. Расскажите о типах высшей нервной деятельности, о значении в их формировании наследственности и воспитания.
9. Расскажите, что такое сон, какие фазы у него выделяют.

## ПЕРИФЕРИЧЕСКАЯ НЕРВНАЯ СИСТЕМА

Периферическая нервная система образована нервными узлами (спинно-мозговыми, черепными и вегетативными), нервами (31 пара спинномозговых и 12 пар черепных) и нервными окончаниями, рецепторами (чувствительными) и эффекторами. Каждый нерв состоит из нервных волокон, миелинизированных и немиелинизированных. Снаружи нерв окружен соединительнотканной оболочкой — эпиневрием, в который входят питающие нерв кровеносные сосуды. Нерв состоит из пучков нервных волокон, которые, в свою очередь, покрыты периневрием, а отдельные волокна — эндоневрием.

В зависимости от расположения, происхождения нервов и связанных с ними нервных узлов выделяют *черепные* и *спинномозговые нервы*.

### Черепные нервы

*Черепные нервы* в количестве 12 пар отходят от ствола головного мозга. Все черепные нервы имеют собственные названия и порядковый номер, обозначаемый римской цифрой:

I — обонятельный нерв, II — зрительный, III — глазодвигательный, IV — блоковой, V — тройничный, VI —водящий, VII — лицевой, VIII — преддверно-улитковый, IX — языкоглоточный, X — блуждающий, XI — добавочный, XII — подъязычный.

По особенностям строения, составу волокон выделяют три группы черепных нервов: чувствительные, двигательные, смешанные. К *чувствительным нервам* относятся обонятельный (I пара черепных нервов), зрительный (II пара), преддверно-улитковый (VIII пара) черепные нервы.

*Обонятельные нервы* (I пара черепных нервов) состоят из центральных отростков чувствительных (рецепторных) клеток, располагающихся в слизистой оболочке обонятельной области полости носа. Обонятельные нервы в количестве 15—20 нитей (нервов) проходят в полость черепа через отверстия решетчатой пластинки верхней стенки полости носа. В полости черепа волокна обонятельных нервов вступают в обонятельные луковицы и заканчиваются в них на клетках вторых нейронов. Из обонятельных луковиц обонятельные нервные импульсы по волокнам обонятельных трактов и других структур обонятельного мозга направляются в полушария большого мозга.

*Зрительные нервы* (II пара черепных нервов) образованы отростками ганглиозных клеток сетчатой оболочки глаза. Войдя в полость черепа, правый и левый зрительные нервы впереди турецкого седла частично перекрещиваются и продолжают в зрительные тракты. *Зрительные тракты* направляются к латеральным колленчатым телам, верхним бугоркам пластинки четверохолмия среднего мозга и подушке (задней части) таламуса, которые являются подкорковыми зрительными центрами.

*Преддверно-улитковый нерв* (VIII пара черепных нервов) образован центральными отростками биполярных нейронов, залегающих в преддверном и улитковом узлах. Периферические отростки этих клеток преддверного и улиткового узлов формируют пучки, заканчивающиеся рецепторами, соответственно, в вестибулярной части перепончатого лабиринта внутреннего уха и в спиральном органе улиткового протока. Центральные отростки направляются в мозг к ядрам, расположенным в покрывке моста у границы с продолговатым мозгом.

*Двигательными черепными нервами* являются глазодвигательный нерв (III пара), блоковый (IV пара), отводящий (VI пара), добавочный (XI пара), подъязычный (XII пара) нервы.

*Глазодвигательный нерв* (III пара черепных нервов) в своем составе имеет двигательные и парасимпатические волокна, выходящие из двигательного и вегетативного (добавочного) ядра, расположенных в среднем мозге. В глаз-



ницу нерв проходит через верхнюю глазничную щель. Двигательные волокна направляются к мышцам глазного яблока — верхней, нижней и медиальной прямым, нижней косой, а также к мышце, поднимающей верхнее веко. Парасимпатические волокна идут к ресничному узлу, а волокна этого узла — к мышце, суживающей зрачок, и к ресничной мышце.

*Блоковой нерв* (IV пара черепных нервов) начинается от двигательного ядра, лежащего также в среднем мозге на уровне нижних холмиков. Нерв проходит в глазницу через верхнюю глазничную щель и направляется к верхней косой мышце глаза.

*Отводящий нерв* (VI пара черепных нервов) образован отростками двигательных клеток ядра, расположенного в покрывке моста. Нерв идет в глазницу через верхнюю глазничную щель, он иннервирует латеральную (отводящую) мышцу глаза.

*Добавочный нерв* (XI пара черепных нервов) образуется из нескольких двигательных корешков, выходящих из ядер, лежащих в продолговатом мозге и в верхних сегментах спинного мозга. Нерв выходит из черепа через яремное отверстие (вместе с языкоглоточным и блуждающим нервами) и иннервирует грудино-ключично-сосцевидную и трапециевидную мышцы.

*Подъязычный нерв* (XII пара черепных нервов) имеет двигательное ядро в продолговатом мозге. Отростки клеток этого ядра образуют нерв, который выходит из полости черепа через канал подъязычного нерва и иннервирует мышцы языка. К подъязычному нерву присоединяются нервные волокна от первого спинномозгового нерва. Эти волокна участвуют в образовании шейной (нервной) петли.

*Смешанными черепными нервами* являются тройничный, лицевой, языко-глоточный и блуждающий нервы.

*Тройничный нерв* (V пара черепных нервов) имеет два корешка — чувствительный и двигательный. Чувствительный корешок образован центральными отростками клеток, находящихся в узле тройничного нерва, расположенного у вершины пирамиды височной кости. В составе двигательного корешка идут отростки клеток двигательного ядра тройничного нерва.

Тройничный нерв образует три крупные ветви: первую, вторую и третью. Первая и вторая ветви — чувствительные, они содержат периферические отростки клеток узла трой-

ничного нерва. Третья ветвь состоит из чувствительных и двигательных волокон.

Первая ветвь — *глазной нерв* через верхнюю глазничную щель проходит в глазницу, где делится на три ветви — слезный, лобный и носо-ресничный нервы. Ветви этих нервов иннервируют глазное яблоко, верхнее веко, слизистую оболочку передней части полости носа и придаточных пазух (лобной, клиновидной и ячеек решетчатой кости), а также кожу лба.

Вторая ветвь — *верхнечелюстной нерв*, проходит через круглое отверстие в крыловидно-нёбную ямку, где он отдает подглазничные скуловые нервы и узловые ветви. Верхнечелюстной нерв своими ветвями иннервирует слизистую оболочку полости носа, твердого и мягкого нёба, придаточных пазух носа (верхнечелюстной и ячеек решетчатой кости), кожу скуловой области и нижнего века, носа и верхней губы, зубы верхней челюсти, твердую оболочку головного мозга в области средней черепной ямки. Узловые ветви верхнечелюстного нерва идут к парасимпатическому крылонёбному узлу. Отростки клеток этого узла в составе ветвей верхнечелюстного нерва идут к железам слизистой оболочки полости носа и полости рта, а также к слезной железе.

Третья ветвь — *нижнечелюстной нерв*, смешанный, выходит через овальное отверстие из полости черепа и разделяется на ушно-височный, щечный, язычный и нижний альвеолярный нервы. Он снабжает твердую оболочку головного мозга в средней черепной ямке, отдает мышечные ветви к жевательным мышцам (височной, медиальной и латеральной крыловидным и собственным жевательным), к челюстно-подъязычной, переднему брюшку двубрюшной мышцы, к мышце, натягивающей мягкое нёбо, и мышце, напрягающей барабанную перепонку. Ушно-височный нерв иннервирует кожу височной области, ушной раковины и наружного слухового прохода. В составе этого нерва проходят парасимпатические волокна (из языкоглоточного нерва), направляющиеся к околоушной слюнной железе. Щечный нерв иннервирует слизистую оболочку щеки, язычный — передние две трети языка. Язычный нерв содержит вкусовые волокна, заканчивающиеся на вкусовых рецепторах языка, и парасимпатические волокна (из лицевого нерва). Парасимпатические волокна идут к поднижнечелюстному и подъязычному узлам, откуда иннервируются одноименные слюнные железы.

Нижний альвеолярный нерв уходит в канал нижней челюсти, отдает веточки к нижним зубам и деснам, затем через подбородочное отверстие выходит к коже подбородка.

*Лицевой нерв* (VII пара черепных нервов), смешанный, содержит двигательные, чувствительные и вегетативные (парасимпатические) волокна. Двигательные волокна являются отростками одноименного ядра лицевого нерва, расположенного в покрывке моста. Тела чувствительных клеток находятся в узле коленца, который лежит в глубине канала лицевого нерва в пирамиде височной кости. Центральные отростки этих клеток заканчиваются на клетках чувствительного ядра, также расположенного в покрывке моста. Парасимпатические волокна являются аксонами клеток вегетативного ядра, лежащего медиальнее чувствительного ядра. Лицевой нерв, выйдя из мозга, направляется во внутренний слуховой проход, где берет начало канал этого нерва. В канале от лицевого нерва отходит большой каменистый нерв, выходящий через одноименное отверстие на верхушке пирамиды и несущий парасимпатические волокна к крылонёбному узлу. Стременной нерв отходит от одноименной мышце, расположенной в барабанной полости. Барабанная струна, несущая вкусовые волокна к языку и парасимпатические для иннервации подчелюстной и подъязычной слюнных желез, проходит транзитом (не отдавая ветвей) через барабанную полость. По выходе из барабанной полости струна присоединяется к язычному нерву. Лицевой нерв, выйдя из своего канала через шило-сосцевидное отверстие, отдает ветви к заднему брюшку надчерепной мышцы, ушным мышцам, затем прободает околоушную слюнную железу и уходит своими конечными ветвями к мимическим мышцам, в том числе к подкожной мышце шеи.

*Языкоглоточный нерв* (IX пара черепных нервов), смешанный, содержит двигательные, чувствительные и парасимпатические волокна. Из полости черепа нерв выходит через яремное отверстие. Двигательные волокна являются отростками клеток двойного ядра (общего с блуждающим нервом), иннервирующих мышцы глотки. Чувствительные волокна, являющиеся отростками клеток, образующих верхний и нижний узлы этого нерва, направляются к слизистой оболочке задней стенки глотки и задней трети языка, осуществляя в том числе и вкусовую иннервацию. Парасимпатические волокна, выходящие из нижнего слюно-

отделительного ядра, направляются к околоушной слюнной железе.

*Блуждающий нерв* (X пара черепных нервов), также содержащий двигательные, чувствительные и парасимпатические волокна, выходит из полости черепа через яремное отверстие вместе с языкоглоточным и добавочным нервами и с внутренней яремной веной. Двигательные волокна, выходящие из общего с языкоглоточным нервом добавочного ядра, иннервируют мышцы мягкого неба, глотки и гортани. Чувствительные волокна являются отростками клеток, образующих верхний и нижний узлы блуждающего нерва. Эти волокна проводят чувствительные импульсы от внутренних органов, наружного уха, твердой оболочки головного мозга в задней черепной ямке, Парасимпатические волокна являются отростками заднего (дорзального) ядра вагуса. Блуждающий нерв иннервирует сердце и органы дыхания, большую часть пищеварительной системы (до сигмовидной ободочной кишки), почки. На шее блуждающий нерв, располагающийся рядом с общей сонной артерией и внутренней яремной веной, отдает ветви к гортани, глотке, пищеводу. Далее левый блуждающий нерв идет вниз, ложится на переднюю поверхность пищевода, а затем желудка. Правый блуждающий нерв проходит по задней поверхности пищевода и желудка, Парасимпатические волокна блуждающих нервов в стенках внутренних органов, в том числе и сердца, проходят к внутриорганным парасимпатическим узлам, из которых осуществляется иннервация их гладкой мускулатуры и желез,

Вопросы для повторения и самоконтроля:

1. Расскажите, как устроен нерв.
2. Объясните, на чем основана классификация нервов в теле человека. На какие группы подразделяют периферическую нервную систему?
3. Перечислите и дайте характеристику чувствительным, двигательным и смешанным черепным нервам,
4. Расскажите, какие черепные нервы имеют в своем составе вегетативные (парасимпатические) волокна. Какие органы эти волокна иннервируют?
5. Назовите нервы, приходящие в глазницу и иннервирующие глазное яблоко и вспомогательные аппараты глаза,
6. Назовите нервы (их ветви), иннервирующие кожу различных отделов головы,

## Спинномозговые нервы

*Спинномозговые нервы* (31 пара) образуются из корешков, отходящих от спинного мозга. Выделяют 8 шейных спинномозговых нервов, 12 грудных, 5 поясничных, 5 крестцовых и 1 копчиковый. Спинномозговые нервы соответствуют сегментам спинного мозга (рис. 96).

Каждый спинномозговой нерв формируется из двух корешков — *переднего* (выносящего, эфферентного) и *заднего* (приносящего, афферентного), которые соединяются друг с другом в межпозвоночном отверстии. К заднему корешку прилежит *чувствительный спинномозговой узел*, содержащий тела крупных псевдоуниполярных чувствительных нейронов. Длинные отростки (дендриты) этих клеток направляются на периферию, где заканчиваются рецепторами. Нейриты (аксоны) чувствительных клеток в составе заднего корешка входят в соответствующий задний рога спинного мозга.

Волокна переднего и заднего корешков образуют смешанные *спинномозговые нервы*, содержащие чувствительные (афферентные) и двигательные (эфферентные) волокна. Спинномозговые нервы, образующиеся на уровне восьмого шейного, всех грудных и двух верхних поясничных сегментов спинного мозга, содержат также вегетативные (симпатические) волокна, являющиеся отростками клеток, расположенных в боковых рогах и выходящих из спинного мозга в составе передних корешков.

Каждый спинномозговой нерв тотчас по выходе из межпозвоночного отверстия делится на ветви: переднюю, заднюю и оболочечную. Кроме этих трех ветвей, имеющих у всех спинномозговых нервов, в грудном и верхнепоясничном отделах имеется четвертая, *соединительная ветвь*, идущая на соединение с симпатическим стволом. В составе этой ветви к симпатическому стволу идут вегетативные волокна, являющиеся отростками клеток, расположенных в боковых рогах спинного мозга с восьмого шейного — первого грудного сегментов по второй поясничный сегмент. *Оболочечная ветвь* возвращается через межпозвоночное отверстие в позвоночный канал и иннервирует оболочки спинного мозга. *Задние ветви* уходят круто назад к мышцам и коже задней области шеи, спины, поясничной области и ягодиц. Наиболее толстые *передние ветви* идут кпереди, их волокна иннервируют кожу и мышцы шеи, груди, живота,

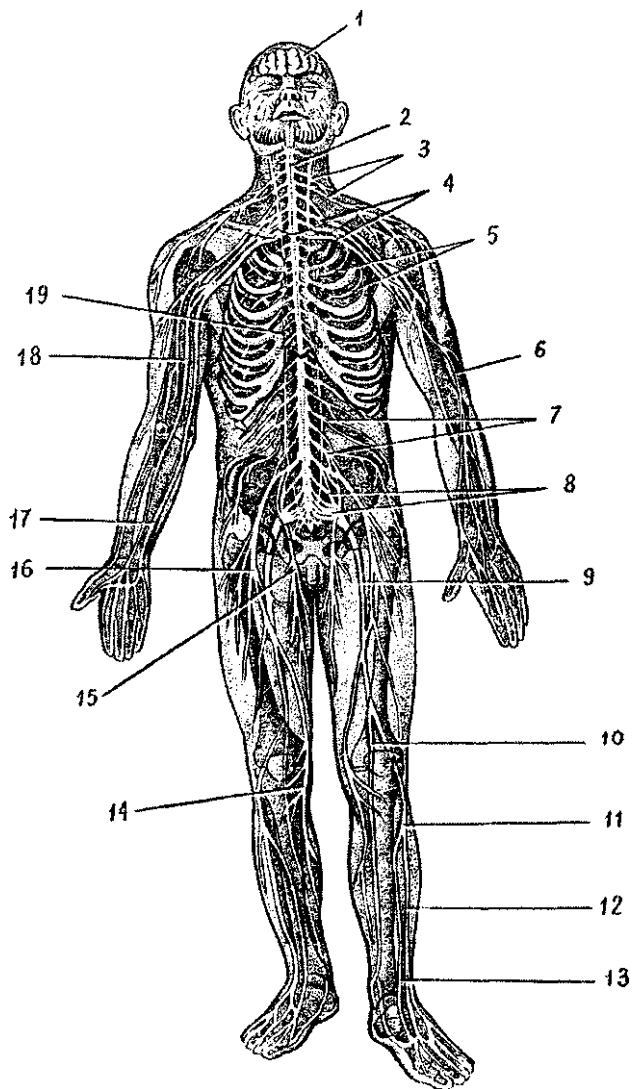


Рис. 96. Периферическая нервная система:

1 — головной мозг, 2 — спинной мозг, 3 — шейное сплетение, 4 — плечевое сплетение, 5 — межреберные нервы, 6 — лучевой нерв, 7 — поясничное сплетение, 8 — крестцовое сплетение, 9 — седалищный нерв, 10 — большеберцовый нерв, 11 — общий малоберцовый нерв, 12 — поверхностный малоберцовый нерв, 13 — глубокий малоберцовый нерв, 14 — подошвенный нерв ноги, 15 — запирательный нерв, 16 — бедренный нерв, 17 — локтевой нерв, 18 — срединный нерв, 19 — симпатический ствол

верхних и нижних конечностей. В шейном, поясничном и крестцовом отделах передние ветви обмениваются волокнами и образуют сплетения: шейное, плечевое, поясничное, крестцовое, от которых отходят периферические нервы. В грудном отделе передние ветви грудных спинномозговых нервов волокнами не обмениваются, проходят в стенках груди и живота под названием *межреберных нервов*.

**Шейное сплетение.** Шейное сплетение образовано передними ветвями четырех верхних шейных спинномозговых нервов. Оно расположено между глубокими мышцами шеи. Ветви шейного сплетения выходят из-под заднего края грудино-ключично-сосцевидной мышцы. Это *мышечные ветви* к соседним мышцам, *большой ушной, малый затылочный, подключичный нервы, поперечный нерв шеи, диафрагмальный нерв*. Мышечные ветви, соединяясь с подъязычным нервом (XII пара черепных нервов), образуют *шейную петлю*, иннервирующую передние мышцы шеи ниже подъязычной кости. Нервы шейного сплетения иннервируют глубокие мышцы шеи, кожу ушной раковины и наружного слухового прохода, латеральной части затылка, передних отделов шеи, надключичной и подключичной областей. Длинный диафрагмальный нерв спускается вниз в грудную полость, проходит между перикардом и средостенной плеврой и разветвляется в грудобрюшной преграде. Диафрагмальный нерв иннервирует перикард, средостенную плевру, а также диафрагмальную брюшину и брюшинные связки печени.

**Плечевое сплетение.** Плечевое сплетение образовано передними ветвями четырех нижних шейных (V — VIII) и частично I грудного спинномозговых нервов. Расположено сплетение между передней и средней лестничными мышцами, откуда оно позади ключицы спускается в подмышечную полость тремя пучками, окружающими подмышечную артерию. У сплетения выделяют надключичную и подключичную части. От надключичной части отходят короткие ветви плечевого сплетения, иннервирующие часть мышц шеи, мышцы и кожу плечевого пояса, плечевой сустав.

К *надключичным ветвям сплетения* относятся *задний (дорсальный) нерв лопатки*, идущий к мышцам спины, *надлопаточный нерв*, направляющийся к над- и подостным мышцам, *подлопаточный нерв*, разветвляющийся в одноименной мышце, *грудные нервы*, иннервирующие большую и малую грудные мышцы, *длинный грудной нерв*, спускающийся к передней зубчатой мышце, *грудоспинной нерв*, иду-

щий к широчайшей мышце спины, и *подмышечный нерв*, разветвляющийся в дельтовидной мышце, капсуле плечевого сустава и коже плеча.

От *подключичной части плечевого сплетения*, представленного тремя толстыми нервными стволами, отходят длинные ветви (нервы), идущие к коже, мышцам и суставам верхней конечности,

К длинным ветвям плечевого сплетения относятся *медиальный кожный нерв плеча*, *медиальный кожный нерв предплечья* и другие крупные нервы.

*Мышечно-кожный нерв* снабжает своими ветвями передние мышцы плеча (двуглавую, клювовидно-плечевую и плечевую), а также кожу латеральной стороны предплечья.

*Срединный нерв*, идущий на плече рядом с плечевыми артерией и венами, направляется на предплечье и кисти. На предплечье этот нерв отдает ветви к передним мышцам предплечья (кроме локтевого сгибателя запястья и части глубокого сгибателя пальцев), а затем через канал запястья направляется на кисть. На кисти срединный нерв иннервирует мышцы возвышения большого пальца (кроме приводящей и части сгибателя большого пальца), две латеральные червеобразные мышцы, а также кожу большого, указательного, среднего и половины безымянного пальца.

*Локтевой нерв* проходит по медиальной стороне плеча, где он, как и средний нерв, ветвей не отдает. На предплечье этот нерв проходит рядом с локтевой артерией и иннервирует локтевой сгибатель запястья и часть глубокого сгибателя пальцев и уходит на кисть. На кисти локтевой нерв отдает ветви к мышцам возвышения большого пальца, всем межкостным, двум медиальным червеобразным, приводящей большой палец кисти и глубокой головке короткого сгибателя большого пальца кисти. Локтевой нерв также иннервирует кожу ладонной стороны мизинца и медиальной половины безымянного пальца. На тыльной стороне кисти локтевой нерв снабжает кожу двух с половиной пальцев, включая мизинец.

*Лучевой нерв* на плече проходит вместе с глубокой артерией плеча в плечеподмышечном канале на задней поверхности кости, где отдает ветви к трехглавой мышце и коже задней поверхности плеча. Пройдя на предплечье, лучевой нерв иннервирует все мышцы и кожу задней поверхности предплечья (разгибатели), а также кожу тыльной стороны двух с половиной пальцев, начиная с большого пальца.



*Передние ветви грудных спинномозговых нервов* сплетения не образуют и уходят в межреберные промежутки в качестве *межреберных нервов*. Межреберные нервы иннервируют кожу и мышцы груди (межреберные и другие). Шесть нижних межреберных нервов иннервируют кожу и мышцы передней брюшной стенки.

Поясничное сплетение, Поясничное сплетение располагается в толще большой поясничной мышцы, образовано передними ветвями трех верхних поясничных нервов и частично XII грудного и IV поясничного. Из поясничного сплетения выходят *мышечные ветви* к большой и малой поясничным мышцам, квадратной мышце поясницы. Длинными ветвями поясничного сплетения являются следующие нервы. *Подвздошно-подчревный* и *подвздошно-паховый нервы* иннервируют нижние отделы передней стенки живота, ее кожу и мышцы. Подвздошно-паховый нерв отдает также ветви к коже наружных половых органов, *Бедренно-половой нерв* спускается вниз по передней поверхности большой поясничной мышцы. Одна его ветвь разветвляется и иннервирует кожу бедра ниже паховой складки, а другая иннервирует семенной канатик и оболочку яичек (у мужчин), а у женщин — круглую связку матки и кожу наружных половых органов.

*Латеральный кожный нерв* бедра идет вниз по передней поверхности подвздошной мышцы. Затем медиальнее передней верхней ости подвздошной кости выходит на бедро и снабжает кожу на боковой его стороне.

*Запирательный нерв* проходит по стенке малого таза к запирательному каналу, через него — к приводящим мышцам бедра и покрывающей их коже,

*Бедренный нерв*, самый крупный нерв поясничного сплетения, спускается вниз и через мышечную лауну под паховой связкой выходит на бедро, Этот нерв иннервирует мышцы передней поверхности бедра (четырёхглавую и портняжную) и кожу. Длинная ветвь бедренного нерва — *подкожный нерв* проходит вниз рядом с большой подкожной веной ноги и отдает ветви к коже переднемедиальной поверхности коленного сустава, голени и стопы.

**Крестцовое сплетение.** Крестцовое сплетение образовано передними ветвями V поясничного, всех крестцовых и копчиковых нервов, а также (частично) волокнами четвертого поясничного спинномозгового нерва. Располагается крестцовое сплетение на передней поверхности крестца. Из крестцового сплетения выходят *ветви к мышцам таза* (грушевидной, близнецовым, внутренней запирательной), квадратной

мышце бедра, *ягодичные нервы* (верхний и нижний) к ягодичным мышцам, *половой нерв*, идущий к коже и мышцам промежности, к наружным половым органам, а также длинные ветви — задний кожный нерв бедра и седалищный нерв.

*Задний кожный нерв* бедра выходит из полости таза вместе с седалищным, нижним ягодичным и половым нервами через подгрушевидное отверстие и иннервирует кожу задней поверхности бедра и ягодичной области.

*Седалищный нерв*, самый крупный в теле человека, выходит на заднюю поверхность бедра, где отдает ветви к мышцам (двухглавой мышце бедра, полусухожильной и полуперепончатой). В подколенной ямке седалищный нерв разделяется на крупные большеберцовый и общий малоберцовый нервы.

*Большеберцовый нерв*, отдавая *медиальный кожный нерв икры* (к коже медиальной поверхности голени), уходит вниз между поверхностными и глубокими мышцами (в голено-подколенном канале) и иннервирует все задние мышцы голени. Затем большеберцовый нерв огибает медиальную лодыжку сзади и уходит на подошву стопы, где делится на *медиальный* и *латеральный подошвенный нервы*, иннервирующие мышцы и кожу этой части тела.

*Общий малоберцовый нерв* из подколенной ямки идет латерально, отдает *латеральный кожный нерв икры* (к коже заднелатеральной поверхности голени) и на уровне головки малоберцовой кости делится на поверхностный и глубокий малоберцовый нервы. *Поверхностный малоберцовый нерв* иннервирует длинную и короткую малоберцовые мышцы и кожу тыла стопы (кроме кожи в области первого межпальцевого промежутка). *Глубокий малоберцовый нерв* проходит вместе с передней большеберцовой артерией между мышцами передней группы голени, иннервирует эти мышцы. На стопе глубокий малоберцовый нерв иннервирует короткие разгибатели пальцев и кожу в области первого межпальцевого промежутка.

*Медиальный и латеральный нервы икры* (ветви большеберцового и общего малоберцового нервов) соединяются на задней поверхности голени, образуют *подкожный нерв*, иннервирующий кожу латерального края стопы.

## **Автономная (вегетативная) нервная система**

*Автономная (вегетативная) система* из всей нервной системы выделена в связи с особенностями ее строения и

функций. У всей нервной системы, исходя из ее функций, выделяют соматическую ее часть и автономную (вегетативную). К *соматической части* относят те отделы нервной системы, которые участвуют в выполнении функций, подконтрольных нашему сознанию. Это структуры, с помощью которых организм устанавливает взаимоотношения с внешней средой, воспринимает различные виды чувствительности — болевую, температурную, тактильную, световую, звуковую, вкусовую, а также обеспечивает функции опорно-двигательного аппарата.

*Вегетативная часть нервной системы* осуществляет иннервацию всех обменных процессов в теле человека, поддерживает постоянство внутренней среды, координирует функции внутренних органов, желез, сердечно-сосудистой системы.

Структурными отличиями автономной (вегетативной) части нервной системы от соматической нервной системы являются очаговое расположение вегетативных центров (в трех отделах мозга), наличие вегетативных нервных узлов (скоплений тел нервных клеток) в вегетативных нервных сплетениях, двухнейронность эфферентного нервного пути от мозга до рабочего органа, отсутствие сегментарности.

*Простейшая рефлекторная дуга* вегетативного рефлекса, как и соматическая рефлекторная дуга, состоит из трех звеньев: чувствительного (афферентного), вставочного (кондукторного, переключательного) и двигательного или секреторного (эффекторного). Чувствительное звено образовано вегеточувствительными нервными клетками, расположенными в спинномозговых узлах и чувствительных узлах черепных нервов. Периферические отростки вегеточувствительных нейронов имеют во всех внутренних и других органах, коже, стенках сосудов чувствительные нервные окончания — *интерорецепторы*. Анатомические особенности строения позволяют рецепторам избирательно реагировать лишь на один определенный вид энергии, который преобразуется в нервный импульс. Центральные отростки вегеточувствительных нейронов входят в мозг и достигают вегетативных ядер, где образуют синапсы (контакты) с вставочными (переключательными) нейронами. Второе звено рефлекторной дуги представлено нейронами, тела которых располагаются в вегетативных ядрах спинного и головного мозга. Аксоны вставочных вегетативных нейронов покидают головной или спинной мозг в составе черепных или спинномозговых нервов. Отделившись

от этих черепных или спинномозговых нервов, вегетативные волокна направляются к нервным клеткам — третьему звену вегетативной рефлекторной дуги. Тела эффекторных (двигательных, секреторных и других) нейронов образуют узлы, лежащие около позвоночника (околопозвоночные) в составе правого и левого симпатических стволов, в стенках внутренних органов (внутриорганные узлы), а также возле внутренних органов (околоорганные узлы). Аксоны эффекторных (третьих) нейронов имеют в органах эффекторные нервные окончания.

Автономную (вегетативную) нервную систему на основании строения, топографии вегетативных ядер в спинном и головном мозге, а также особенностей функции, подразделяют на симпатическую и парасимпатическую части.

*Симпатическая часть вегетативной нервной системы* иннервирует все органы и ткани тела человека — кожу, мышцы, внутренние органы, кровеносные и лимфатические сосуды и другие структуры. *Парасимпатическая часть* иннервирует только внутренние органы, которые, таким образом, имеют двойную вегетативную иннервацию — и симпатическую, и парасимпатическую. Все остальные органы и ткани получают только симпатическую вегетативную иннервацию.

И симпатическая, и парасимпатическая части имеют центральные отделы в виде ядер (скоплений клеток вегетативной природы), расположенных в различных отделах мозга, и периферический отдел. Периферический отдел вегетативной нервной системы включает находящиеся за пределами мозга (вне полости черепа и позвоночного канала) вегетативные нервы, нервные волокна, узлы (ганглии), вегетативные сплетения и нервные окончания.

У симпатической части к центральному ее отделу принадлежат ядра, расположенные в боковых рогах спинного мозга с VIII шейного (I грудного) по II поясничный сегмент. К периферическому отделу симпатической части относятся парный симпатический ствол, расположенный по сторонам от позвоночного столба (справа и слева) с его соединительными ветвями (белыми и серыми), нервы, идущие от симпатического ствола к внутренним органам и сосудам, к крупным симпатическим сплетениям, находящимся в брюшной полости и в полости таза, нервные окончания симпатической природы. *Симпатические нервные сплетения* располагаются на брюшной аорте, на передней поверхности крестца и состоят из групп нервных узлов,

подходящих к ним и отходящих от них нервов, К числу наиболее крупных сплетений относится *чревное (солнечное) сплетение*, расположенное вокруг чревного ствола. Из узлов этого сплетения отходят симпатические волокна, иннервирующие почти все органы брюшной полости. В связи с важной ролью в иннервации внутренних органов это сплетение называли даже мозгом брюшной полости. Симпатические волокна, отходящие от симпатического ствола, идут также в составе всех спинномозговых и черепных нервов. Существуют и самостоятельные симпатические нервы — сердечные, сонные, пищеводные, легочные и другие, осуществляющие симпатическую иннервацию сердца, органов головы, шеи, грудной и брюшной полостей. Симпатическая нервная система иннервирует все ткани и все органы тела человека. Медиатором (химическим посредником передачи возбуждения) окончаний симпатических нервных волокон является норадреналин. Под его влиянием увеличивается ритм и сила сердечных сокращений, происходит сужение сосудов, расширение зрачка, снижение секреции желез желудка и кишечника, расслабление гладкой мускулатуры кишечника, усиление слюноотделения,

*У парасимпатической части нервной системы центральный отдел* расположен в стволе головного мозга в виде ядер черепных нервов (глазодвигательного, лицевого, языкоглоточного, блуждающего) и в боковых рогах крестцовых сегментов спинного мозга (с II по IV).

*Периферический отдел парасимпатической части нервной системы* представлен нервными волокнами в составе черепных и тазовых нервов, нервными узлами, расположенными в стенках внутренних органов или в непосредственной близости от органов, нервными окончаниями парасимпатической природы. Ко многим внутренним органам парасимпатические волокна идут в составе блуждающих нервов (X пара черепных нервов). Этот нерв иннервирует почти все органы грудной и брюшной полостей, Половые органы, мочевой пузырь и конечная часть толстой кишки получают парасимпатическую иннервацию из крестцового отдела спинного мозга.

Медиатором, образующимся в окончаниях парасимпатических нервных волокон, является ацетилхолин. Этот химический посредник уменьшает ритм и силу сердечных сокращений, суживает просвет бронхов, усиливает легочную вентиляцию, усиливает желудочно-кишечную пери-

стальтику, активизирует секрецию желез желудка, кишечника, поджелудочной железы, суживает зрачок.

Таким образом, в отличие от других органов и частей тела, внутренние органы получают двойную вегетативную иннервацию: и симпатическую, и парасимпатическую. Обе эти части вегетативной нервной системы действуют на одни и те же внутренние органы, не противоборствуя, а создавая более оптимальный режим их работы. В зависимости от жизненных обстоятельств, от величины функциональных нагрузок вегетативная нервная система или усиливает функции тех или иных внутренних органов, включая работу сердца, или ослабляет их. При этом в каждый момент в соответствии с потребностями организма большую активность в отношении внутренних органов проявляет или симпатическая, или парасимпатическая часть вегетативной нервной системы.

Что касается остальных органов и тканей (опорно-двигательного аппарата, кожи с их структурными элементами, стенок сосудов и некоторых других), то все обменные процессы в них регулирует симпатическая часть вегетативной нервной системы.

Координацию работы всех отделов вегетативной нервной системы осуществляют гипоталамус промежуточного мозга и кора большого мозга.

Вопросы для повторения и самоконтроля:

1. Расскажите о формировании спинномозговых нервов, об их ветвях и нервных сплетениях.

2. Назовите нервы, выходящие из шейного сплетения, и области (органы), которые они иннервируют.

3. Назовите ветви (нервы) плечевого сплетения, которые разветвляются в области плечевого пояса и в пределах свободной верхней конечности.

4. Расскажите о нервах, иннервирующих переднюю брюшную стенку.

5. Опишите строение поясничного сплетения и выходящих из него ветвей (нервов), укажите области их распределения.

6. Назовите короткие и длинные ветви крестцового сплетения, укажите органы (области), которые они иннервируют.

7. Дайте характеристику вегетативной нервной системе, приведите ее классификацию, отличия от соматической нервной системы, назовите ее функции.

8. Перечислите структуры, относящиеся к периферической части вегетативной нервной системы (симпатической и парасимпатической).

# ОРГАНЫ ЧУВСТВ

*Органы чувств* — это комплекс анатомических структур, которые воспринимают энергию внешнего воздействия, превращают ее в нервный импульс и передают в соответствующие центры головного мозга, в том числе в кору большого мозга, где происходит высший анализ. К органам чувств относятся: органы зрения, слуха, чувства земного тяготения (гравитация), вкуса, обоняния, кожного чувства.

## ОРГАН ЗРЕНИЯ

*Орган зрения* состоит из глазного яблока и вспомогательных органов глаза, расположенных в глазнице.

*Глазное яблоко* имеет шаровидную форму, у него выделяют передний и задний полюсы. *Передний полюс* — это наиболее выступающая точка роговицы, *задний полюс* расположен латерально от места выхода зрительного нерва. Соединяющая оба полюса условная линия называется *наружной осью глаза*, она равна примерно 24 мм. Выделяют также внутреннюю, *зрительную ось глаза*, проходящую от роговицы через середину хрусталика до центральной ямки.

Глазное яблоко состоит из внутреннего ядра, которое окружают три оболочки: наружная фиброзная, средняя сосудистая и внутренняя сетчатая (рис. 97).

*Наружная фиброзная оболочка* подразделяется на заднюю часть — белочную оболочку, или склеру, и прозрачную переднюю часть — роговицу. *Склера* образована плотной соединительной тканью, ее толщина составляет 0,3—0,6 мм. Через заднюю часть склеры из глазного яблока выходит зрительный нерв. В толще передней части склеры, у ее границы с роговицей, имеется круговой узкий канал — *венозный синус склеры*, в который оттекает жидкость из передней камеры глаза. *Прозрачная роговица* является выпукловогнутой линзой, через которую свет проникает внутрь глаза. Толщина роговицы достигает 0,8—0,3 мм в ее центре и до 1,1 мм — у ее границы со склерой. В роговице очень много нервных окончаний, обеспечивающих высокую ее чувствительность, и нет кровеносных сосудов.

*Сосудистая оболочка глазного яблока* расположена под склерой, у нее выделяют три части: собственно сосудистую оболочку, ресничное тело и радужку.

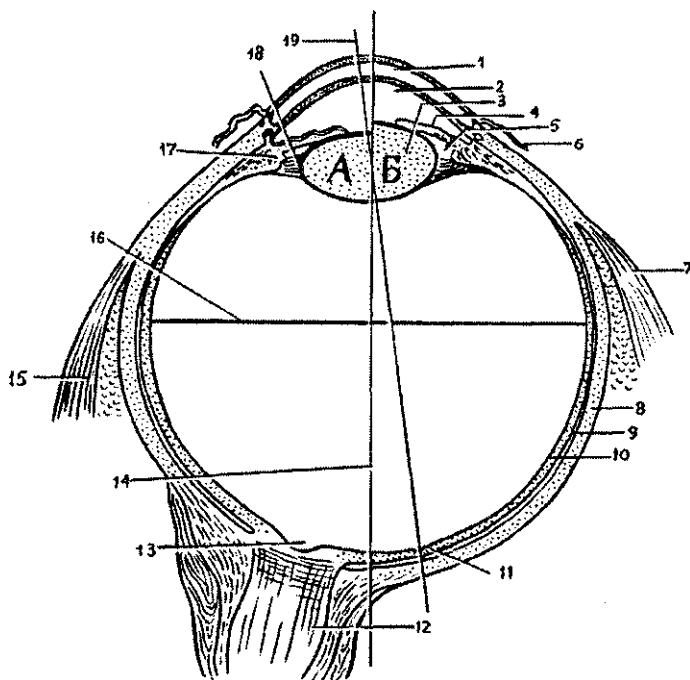


Рис. 97. Глазное яблоко. Разрез в горизонтальной плоскости (схема): Хрусталик при расслаблении (а) и сокращении (б) ресничной мышцы.

1 — роговица, 2 — передняя камера глаза, 3 — хрусталик, 4 — радужка, 5 — задняя камера глаза, 6 — конъюнктура, 7 — латеральная прямая мышца, 8 — белочная оболочка (склера), 9 — собственно сосудистая оболочка, 10 — сетчатка, 11 — центральная ямка, 12 — зрительный нерв, 13 — диск зрительного нерва (слепое пятно), 14 — наружная ось глаза, 15 — медиальная прямая мышца, 16 — поперечная ось глаза, 17 — ресничное тело, 18 — ресничный пояс, 19 — зрительная ось глаза

*Собственно сосудистая оболочка* состоит из сети кровеносных сосудов и небольшого количества соединительной ткани. Кпереди собственно сосудистая оболочка переходит в утолщенное ресничное тело кольцевидной формы.

*Ресничное тело*, состоящее из различно направленных гладкомышечных пучков, участвует в аккомодации (приспособлении) глаза к видению предметов, расположенных на различном расстоянии. От ресничного тела по направлению к хрусталику отходят 70—75 ресничных отростков, переходящих в волокна ресничного пояса (цинновой связки), прикрепляющихся к хрусталику. Ресничные отростки богаты



кровеносными сосудами, из которых выделяется жидкость — *водянистая влага*, поступающая в заднюю камеру глаза. Ресничное тело кпереди продолжается в радужку.

*Радужка* представляет собой круглый диск с отверстием в центре (*зрачок*). Расположена радужка между роговицей спереди и хрусталиком сзади. Она отделяет *переднюю камеру глаза*, ограниченную спереди роговицей, от *задней камеры глаза*, находящейся кпереди от хрусталика. Латеральный периферический край радужки переходит в ресничное тело. Передняя и задняя поверхности радужки покрыты эпителием. В толще радужки имеется две мышцы. Вокруг зрачка расположены пучки миоцитов, которые образуют *сфинктер (суживатель) зрачка*. Пучки миоцитов, расширяющие зрачок — *дилататор (расширитель) зрачка*, имеют радиальное направление. Наличие в радужке пигментных клеток, содержащих пигмент меланин, обуславливает цвет глаз — карий, черный (при наличии большого количества пигмента) или голубой, зеленоватый (если пигмента мало).

Кнутри от сосудистой оболочки глаза располагается *внутренняя (светочувствительная) оболочка глазного яблока* — *сетчатка*. Сетчатка подразделяется на две части — заднюю зрительную и переднюю — ресничную. Последняя покрывает сзади ресничное тело и не содержит светочувствительных клеток. Задняя зрительная часть сетчатки содержит *светочувствительные палочковидные и колбочковидные клетки*, имеющие форму палочек и колбочек. Глубокий слой сетчатки, прилежащий к собственно сосудистой оболочке, образован пигментными клетками. Светочувствительные (фоторецепторные) клетки сетчатки через посредство вставочных биполярных клеток соединяются с ганглиозными клетками сетчатки. Аксоны ганглиозных клеток сходятся в задней части глазного яблока, где образуют толстый *зрительный нерв*, прободающий сосудистую и белочную оболочку и уходящий в сторону верхушки глазницы. Место выхода из сетчатки аксонов ганглиозных клеток называют *диском зрительного нерва (слепым пятном)*. В этом месте палочки и колбочки отсутствуют. В области диска в сетчатку входит ее центральная артерия.

Латеральнее от диска зрительного нерва (на 4 мм) располагается желтоватого цвета *пятно с центральной ямкой* в нем. *Центральная ямка* является местом наилучшего видения, здесь сосредоточено большое количество колбочек.

Внутренние среды глазного яблока образованы хрусталиком, стекловидным телом, камерами глаза.

*Хрусталик* представляет собой прозрачную двояковыпуклую линзу диаметром около 9 мм, имеющую переднюю и заднюю поверхности. Хрусталик покрыт прозрачной капсулой. Вещество хрусталика бесцветное, прозрачное, плотное, сосудов и нервов не содержит. К хрусталику прикрепляются волокна ресничного пояска (цинновой связки). При натяжении связки в момент расслабления ресничной мышцы хрусталик уплощается, устанавливается на дальнее видение. При расслаблении связки во время сокращения ресничной мышцы выпуклость хрусталика увеличивается, он устанавливается на ближнее видение. Приспособление хрусталика к видению на различные расстояния называют *аккомодацией глаза*.

*Стекловидное тело* заполняет пространство между хрусталиком спереди и сетчаткой сзади. Оно представляет собой аморфное межклеточное вещество желеобразной консистенции. На передней поверхности стекловидного тела имеется ямка, к которой прилежит хрусталик.

*Камеры глаза* располагаются роговицей спереди и хрусталиком с цинновой связкой и ресничным телом сзади. Выделяют *две камеры* глаза — *переднюю* и *заднюю*, которые разделены радужкой и сообщаются между собой через *зрачок*. В камерах находится прозрачная жидкость — *водянистая влага*, которая вырабатывается капиллярами ресничных отростков и выделяется в заднюю камеру глаза, а из задней камеры через зрачок оттекает в переднюю камеру. Задняя камера сообщается с пространствами между волокнами ресничной связки, отходящей к хрусталику от ресничных отростков. В углу передней камеры, образованном краем радужки и роговицы, имеются узкие щели, через которые водянистая влага оттекает в *венозный синус склеры*, а из него — в вены глазного яблока.

Благодаря оттоку водянистой влаги сохраняется равновесие между ее образованием и всасыванием, что и является условием поддержания внутриглазного давления.

*Вспомогательные органы глаза*. Глазное яблоко у человека может поворачиваться так, чтобы зрительные оси обоих глаз сходились на рассматриваемом предмете. В глазнице имеется шесть *поперечнополосатых глазодвигательных мышц*. Это четыре прямые (верхняя, нижняя, медиальная, латеральная) и две косые (верхняя и нижняя) мышцы. Нижняя косая мышца начинается на нижней стенке глаз-

ницы возле отверстия носослезного канала. Остальные начинаются в глубине глазницы в окружности зрительного канала. Все прямые мышцы прикрепляются к склере впереди экватора. Сухожилие верхней косой мышцы перекидывается через блок в верхне-медиальном углу глазницы, поворачивает назад и вбок и прикрепляется к склере позади экватора. Нижняя косая мышца прикрепляется также позади экватора. Прямые мышцы поворачивают глазное яблоко в соответствующем направлении, косые поворачивают глаз вокруг сагиттальной оси. Благодаря содружественному действию гладкомышечных мышц движения обоих глазных яблок согласованы.

Позади глазного яблока находится *жировое тело глазницы*, выполняющее роль эластичной подушки для глаза.

*Веки* защищают глазное яблоко спереди. Они представляют собой кожные складки, ограничивающие глазную щель и закрывающие ее при смыкании век. Нижнее веко при открывании глаз слегка опускается под действием силы тяжести. К верхнему подходит мышца, поднимающая верхнее веко, которая начинается вместе с прямыми мышцами. В толще век располагаются разветвленные сальные (мейбомиевы) железы, открывающиеся возле корней ресниц. Задняя поверхность век покрыта конъюнктивой, которая продолжается в конъюнктиву глаза. Конъюнктива представляет собой тонкую соединительнотканную пластинку, покрытую многослойным эпителием. В местах перехода с век на глазное яблоко конъюнктивы образует узкие щели — *верхний и нижний своды конъюнктивы*.

*Слезный аппарат глаза* включает слезную железу, слезные каналы, слезный мешок и носослезный проток.

*Слезная железа* располагается на верхнелатеральной стенке глазницы, в одноименной ямке. От 5 до 12 ее выводных канальцев открываются в верхний свод конъюнктивы. Слезная жидкость омывает глазное яблоко и увлажняет роговицу. Мигательные движения век прогоняют слезную жидкость в медиальный угол глаза, где на краях верхнего и нижнего век берут начало *слезные каналы*. Верхний и нижний слезные каналы впадают в *слезный мешок*, который обращен слепым концом вверх. Нижняя часть слезного мешка переходит в *носослезный проток*, открывающийся в нижний носовой ход. Слезная часть круговой мышцы глаза, сращенная со стенкой слезного мешка, сокращаясь, расширяет его, что способствует всасыванию слезы в слезный мешок через слезные каналы.

## Возрастные особенности органа зрения

Глазное яблоко у новорожденного относительно большое, его передне-задний размер равен 17,5 мм, масса — 2,3 г. Зрительная ось глазного яблока проходит латеральнее, чем у взрослого человека. Растет глазное яблоко на первом году жизни ребенка быстрее, чем в последующие годы. К 5 годам масса глазного яблока увеличивается на 70%, а к 20—25 годам — в 3 раза по сравнению с новорожденным.

Роговица у новорожденного относительно толстая, кривизна ее в течение жизни почти не меняется; хрусталик почти круглый, радиусы его передней и задней кривизны примерно равны. Особенно быстро растет хрусталик в течение первого года жизни, в дальнейшем темпы роста его снижаются. Радужка выпуклая спереди, пигмента в ней мало, диаметр зрачка равен 2,5 мм. По мере увеличения возраста ребенка толщина радужки увеличивается, количество пигмента в ней возрастает к двум годам, диаметр зрачка становится большим. В возрасте 40—50 лет зрачок немного суживается.

Ресничное тело у новорожденного развито слабо. Рост и дифференцировка ресничной мышцы осуществляются довольно быстро. Способность к аккомодации устанавливается к 10 годам. Зрительный нерв у новорожденного тонкий (0,8 мм), короткий. К 20 годам жизни диаметр его возрастает почти вдвое.

Мышцы глазного яблока у новорожденного развиты достаточно хорошо, кроме их сухожильной части. Поэтому движения глаза возможны сразу после рождения, однако координация этих движений наступает со второго месяца жизни ребенка.

Слезная железа у новорожденного имеет небольшие размеры, выводные каналы железы тонкие. На первом месяце жизни ребенок плачет без слез. Функция слезоотделения появляется на втором месяце жизни ребенка. Жировое тело глазницы развито слабо. У людей пожилого и старческого возраста жировое тело глазницы уменьшается в размерах, частично атрофируется, глазное яблоко меньше выступает из глазницы.

Глазная щель у новорожденного узкая, медиальный угол глаза закруглен. В дальнейшем глазная щель быстро увеличивается. У детей до 14—15 лет она широкая, поэтому глаз кажется большим, чем у взрослого человека.

## Оптическая система и аккомодационный аппарат глаза

**Оптическая система глаза.** Зрительное восприятие начинается с передачи изображения на сетчатку и возбуждения ее фоторецепторных клеток — палочковидных и колбочковидных нейроцитов — палочек и колбочек. Проекцию изображения на сетчатку обеспечивает оптическая система глаза, состоящая из светопреломляющего и аккомодационного аппаратов.

**Светопреломляющий аппарат** включает роговицу, водянистую влагу, хрусталик, стекловидное тело. Это прозрачные структуры, преломляющие свет при переходе его из одной среды в другую (воздух—роговица—жидкость—хрусталик). Роговица обладает большой преломляющей способностью.

**Аккомодационный аппарат** образуют ресничное тело с его мышцей, радужка и хрусталик. Эти структуры фокусируют лучи света, исходящего от рассматриваемых объектов, на зрительную часть сетчатки. Основным механизмом аккомодации (приспособления) является хрусталик, способный к изменению своей преломляющей силы. Изменение кривизны хрусталика регулируется сложно устроенной мышцей ресничного тела. При сокращении ресничной мышцы ослабевает натяжение волокон ресничного пояска, прикрепляющегося к капсуле хрусталика. При этом хрусталик, не испытывающий давления своей капсулы, распрямляется, становится более выпуклым, что повышает его преломляющую способность. При расслаблении ресничной мышцы волокна ресничного пояска натягиваются, хрусталик уплощается, преломляющая способность его уменьшается. Хрусталик с помощью ресничной мышцы постоянно изменяет свою кривизну, приспособливает глаз для ясного видения предметов на разном их удалении от глаза. Такое свойство хрусталика получило название *аккомодации*. В то же время преломляющая сила роговицы, водянистой влаги и стекловидного тела остаются постоянными. Прозрачные среды глаза и его аккомодационный аппарат оптимально преломляют параллельные лучи света, фокусирует их строго на сетчатке. Если преломляющая сила роговицы или хрусталика ослаблена (хрусталик уплощен), то лучи света сходятся в фокусе позади сетчатки. Такое явление называют *дальнозоркостью*. При этом человек хорошо видит далеко отстоящие предметы и плохо — расположенные вблизи. При повышении преломляющей

силы прозрачных сред глаза (хрусталик более выпуклый) лучи света сходятся в одной точке впереди от сетчатки. При этом развивается *близорукость*, при которой хорошо видны близко расположенные предметы, а удаленные — плохо. И дальность зрения, и близорукость исправляются с помощью очков с двояковыпуклыми или двояковогнутыми линзами.

### **Проводящий путь зрительного анализатора**

Периферическим звеном зрительного анализатора являются светочувствительные элементы — палочки и колбочки. Центральным звеном, ядром этого анализатора служит зрительная кора на медиальной поверхности затылочной доли полушарий большого мозга, в области («по берегам») шпорной борозды.

Свет на пути к светочувствительной сетчатке проходит через все прозрачные среды глаза. Зрачок, играющий роль диафрагмы, под действием ее мышц то суживается, то расширяется, пропуская внутрь глаза меньший или больший пучок света. Светопреломляющие среды (роговица, водянистая влага передней и задней камер, хрусталик и стекловидное тело) направляют пучок света на самое чувствительное место сетчатки — желтое пятно с его центральной ямкой. Глазодвигательные мышцы поворачивают глаза в сторону рассматриваемого объекта.

Попавший в глаз свет проникает в самые глубокие слои клетчатки, где раздражает палочковидные и колбочковидные нейроны (палочки и колбочки). Преобразование энергии света в нервные импульсы происходит в результате химических процессов в палочках и колбочках. Под действием света в наружных члениках светочувствительных клеток происходят химические реакции, при которых зрительные пигменты (родопсин) распадаются на более простые химические вещества. Эти вещества действуют на палочки и колбочки, вызывая в них возбуждение. После прекращения действия света происходит восстановление родопсина. Следовательно, химические реакции приводят к возникновению в светочувствительных клетках рецепторного потенциала, который генерирует нервный импульс.

*Палочковидные нейроны (палочки)* не способны различать цвета, они используются преимущественно в сумеречном, ночном зрении для распознавания предметов по их форме и освещенности. *Колбочковидные нейроны (кол-*

*бочки*) выполняют свои функции в дневное время и для цветного зрения. В соответствии с особенностями строения и химического состава одни колбочки воспринимают синий цвет, другие — зеленый, третьи — красный, имеющие различную длину световой волны.

Возникший в палочках и колбочках нервный импульс передается расположенным в толще сетчатки биполярным клеткам, а затем ганглиозным нейронам, которые являются элементами проводящего пути зрительного анализатора. Аксоны ганглиозных клеток, собираясь в области слепого пятна, формируют зрительный нерв, который направляется в полость черепа. На нижней поверхности мозга правый и левый зрительные нервы образуют частичный перекрест. В зрительном перекресте на другую сторону переходят не все нервные волокна зрительного нерва, а только те, которые идут от медиальной части сетчатки. Таким образом, за зрительным перекрестом в составе зрительного тракта идут нервные волокна от латеральной («височной») части сетчатки «своего» глаза и медиальной («носовой») части сетчатки другого глаза. Далее нервные волокна идут к подкорковым зрительным центрам — латеральному колленчатому телу и верхним холмикам пластинки четверохолмия среднего мозга. В этих центрах от волокон ганглиозных клеток сетчатки импульс передается следующим нейронам, чьи отростки направляются в корковый центр зрения — кору затылочной доли мозга, где происходит высший анализ зрительных восприятий. Частичный перекрест зрительных проводящих путей обеспечивает бинокулярность зрения.

#### Бинокулярное, черно-белое и цветное зрение

*Зрение двумя глазами (бинокулярное зрение)* дает возможность воспринимать объемное изображение предметов, глубину их расположения, оценивать расстояние, на котором они находятся. При рассматривании какого-либо предмета правый глаз видит его больше с правой стороны, левый — с левой стороны. В то же время человек эти два изображения воспринимает как одно, только рельефное. Бинокулярное зрение возможно благодаря тому, что его изображение возникает на одинаковых, соответствующих друг другу участках сетчатки правого и левого глаз. Работая совместно, объединяя зрительную информацию, оба глаза обеспечивают стереоскопическое зрение, которое позволяет

получить более точные представления о форме, объеме и глубине расположения предметов.

Адаптация глаз к свету. При переходе из темного помещения на свет или из светлого помещения в темное необходимо некоторое время для привыкания, адаптации, Привыкание к яркому свету (световая адаптация) происходит быстро, в течение 4—6 мин. Значительно медленнее глаза привыкают к темноте. При переходе из светлого помещения в темное темновая адаптация длится до 45 мин и более. При этом резко повышается чувствительность палочковидных нейроцитов (палочек).

*Цветовое зрение* обеспечивают колбочковидные нейроны (колбочки). В темноте функционируют только палочки, цвета они не различают. В восприятии цветов участвуют не только колбочковидные фоторецепторы глаза (колбочки), но и зрительные центры головного мозга.

Нарушение цветового зрения (*дальтонизм*) встречается примерно у 8% мужчин и 0,5% женщин. В таких случаях отсутствует восприятие или красного, или зеленого, или синего цветов, Полная цветовая слепота (*ахромазия*) встречается редко.

Вопросы для повторения и самоконтроля:

1. Перечислите органы чувств, дайте каждому из них функциональную характеристику.
2. Расскажите о строении оболочек глазного яблока.
3. Назовите структуры, относящиеся к прозрачным средам глаза. Какое назначение имеет каждая из этих сред?
4. Перечислите органы, которые относятся к вспомогательным аппаратам глаза. Какие функции выполняет каждый из вспомогательных органов глаза?
5. Расскажите о строении и функциях аккомодационного аппарата глаза.
6. Опишите проводящий путь зрительного анализатора, от рецепторов, воспринимающих свет, до коры большого мозга.
7. Расскажите об адаптации глаза к свету и о цветовом зрении.

## **ОРГАН СЛУХА И РАВНОВЕСИЯ (ПРЕДЦВЕРНО-УЛИТКОВЫЙ ОРГАН)**

*Орган слуха и равновесия*— парный. В нем орган слуха подразделяют на наружное, среднее и внутреннее ухо (рис. 98).



**Наружное ухо** включает *ушную раковину* и *наружный слуховой проход*, отграниченный от среднего уха барабанной перепонкой. *Ушная раковина*, приспособленная для улавливания звуков, образована эластическим хрящом, покрытым кожей. Нижняя часть ушной раковины (мочка) представляет собой кожную складку, не содержащую хряща. К височной кости ушная раковина прикреплена связками. *Наружный слуховой проход* имеет хрящевую и костную части. В месте, где хрящевая часть переходит в костную, слуховой проход имеет сужение и изгиб. Длина наружного слухового прохода у взрослого человека около 33—35 мм, диаметр его просвета колеблется на разных участках от 0,8 до 0,9 см. Выстлан наружный слуховой проход кожей, в которой имеются трубчатые железы (видоизмененные потовые), вырабатывающие секрет желтоватого цвета — ушную серу.

*Барабанная перепонка* отделяет наружное ухо от среднего. Оно представляет собой соединительнотканную пластинку, снаружи покрытую тонкой кожей, а изнутри, со стороны барабанной полости, слизистой оболочкой. В центре барабанной перепонки имеется вдавление (*пупок барабанной перепонки*) — место прикрепления к перепонке одной из слуховых косточек — молоточка. У барабанной перепонки различают верхнюю тонкую, не содержащую коллагеновых волокон свободную, ненатянутую часть и нижнюю упругую, натянутую часть. Перепонка расположена косо, она образует с горизонтальной плоскостью угол в 45—55°, открытый в латеральную сторону.

**Среднее ухо** располагается внутри пирамиды височной кости, оно включает *барабанную полость* и *слуховую трубу*, соединяющую барабанную полость с глоткой. Барабанная полость, имеющая объем около 1 см<sup>3</sup>, находится между барабанной перепонкой снаружи и внутренним ухом с медиальной стороны. В барабанной полости, выстланной слизистой оболочкой, находятся *три слуховые косточки*, подвижно соединенные друг с другом (*молоточек*, *наковальня* и *стремя*), передающие колебание барабанной перепонки во внутреннее ухо. Движение слуховых косточек сдерживают прикрепляющиеся к ним миниатюрные мышцы — *стременная мышца* и *мышца, натягивающая барабанную перепонку*.

У барабанной полости имеется шесть стенок. *Верхняя стенка (покрышечная)* отделяет барабанную полость от полости черепа. *Нижняя стенка (яремная)* прилежит к яремной ямке височной кости. *Медиальная стенка (лабиринт-*

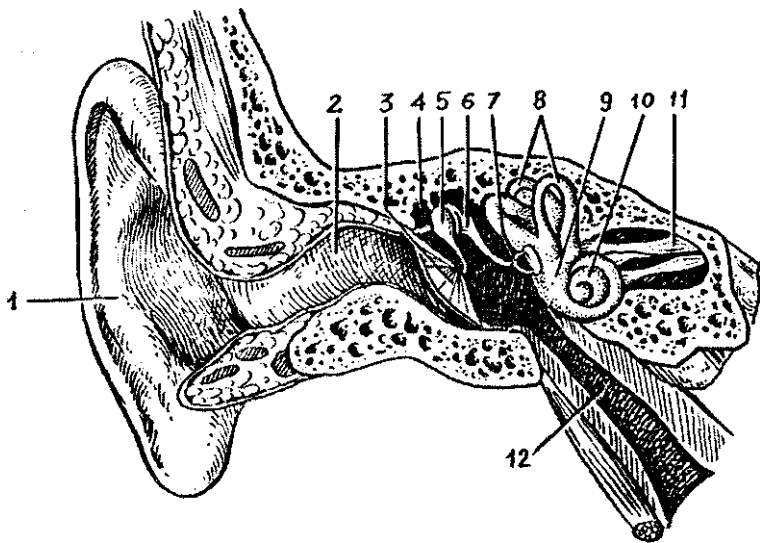


Рис. 98. Преддверно-улитковый орган:

1 — ушная раковина, 2 — наружный слуховой проход, 3 — барабанная перепонка, 4 — барабанная полость, 5 — молоточек, 6 — наковальня, 7 — стремя, 8 — полукружные протоки, 9 — преддверие, 10 — улитка, 11 — преддверно-улитковый нерв, 12 — слуховая труба

ная) отделяет барабанную полость от внутреннего уха. В этой стенке имеются *овальное окно преддверия*, закрытое основанием стремени, и *круглое окно улитки*, затянутое вторичной барабанной перепонкой. *Латеральная стенка {перепончатая}* образована барабанной перепонкой и окружающими ее отделами височной кости. На *задней {сосцевидной} стенке* находится отверстие — вход в сосцевидную пещеру. Ниже этого отверстия имеется пирамидальное возвышение, внутри которого располагается *стременная мышца*. *Передняя {сонная} стенка* отделяет барабанную полость от канала внутренней сонной артерии. На этой стенке открывается барабанное отверстие слуховой трубы, имеющей костную и хрящевую части. Костная часть представляет собой полуканал слуховой трубы, являющийся нижним отделом мышечно-трубного канала. В верхнем полуканале находится мышца, напрягающая барабанную перепонку.

Внутреннее ухо расположено в пирамиде височной кости между барабанной полостью и внутренним слуховым проходом. Оно представляет собой систему узких костных полостей (лабиринтов), содержащих рецепторные аппара-

ты, воспринимающих звук и изменения положения тела. В костных полостях, выстланных надкостницей, располагается *перепончатый лабиринт*, повторяющий форму *костного лабиринта*. Между перепончатым лабиринтом и костными стенками имеется узкая щель — *перилимфатическое пространство*, заполненное жидкостью — *перилимфой*.

*Костный лабиринт* состоит из *преддверия*, *трех полукружных каналов* и *улитки*. Костное преддверие имеет форму овальной полости, сообщающейся с полукружными каналами. На латеральной стенке костного преддверия имеется овальной формы окно преддверия, закрытое основанием стремени. На уровне начала улитки находится круглое окно улитки, затянутое эластичной мембраной,

*Три костных полукружных канала* лежат в трех взаимно перпендикулярных плоскостях. В сагиттальной плоскости располагается *передний полукружный канал*, в горизонтальной — *латеральный*, во фронтальной — *задний канал*. Каждый полукружный канал имеет по две ножки, одна из которых (*ампулярная костная ножка*) перед впадением в преддверие образует расширение — *ампулу*. Ножки переднего и заднего полукружных каналов соединяются и образуют общую костную ножку, Поэтому три канала открываются в преддверие пятью отверстиями.

*Костная улитка* имеет 2,5 завитка вокруг горизонтально лежащего *стержня*. Вокруг стержня наподобие винта закручена костная *спиральная пластинка*, пронизанная тонкими канальцами, В этих канальцах проходят волокна улитковой части преддверно-улиткового нерва. В основании пластинки расположен *спиральный канал*, в котором лежит *спиральный нервный узел*. Пластинка вместе с соединяющимся с ней перепончатым улитковым протоком делит полость канала улитки на две спирально извитые полости — *лестницы (преддверную и барабанную)*, сообщающиеся между собой в области купола улитки.

Стенки перепончатого лабиринта образованы соединительной тканью. Перепончатый лабиринт заполнен жидкостью — *эндолимфой*, которая через *эндолимфатический проток*, проходящий в водопроводе преддверия, оттекает в *эндолимфатический мешок*, лежащий в толще твердой мозговой оболочки на задней поверхности пирамиды. Из перилимфатического пространства *перилимфа* по *перилимфатическому протоку*, проходящему в канальце улитки, оттекает в подпаутинное пространство на нижней поверхности пирамиды височной кости.

## Орган равновесия (вестибулярный аппарат внутреннего уха)

*Вестибулярный аппарат* выполняет функции восприятия положения тела в пространстве, сохранения равновесия. При любом изменении положения тела (головы) раздражаются рецепторы вестибулярного аппарата. Импульсы передаются в мозг, из которого к соответствующим мышцам поступают нервные импульсы с целью коррекции положения тела и движений.

Вестибулярный аппарат состоит из двух частей: *преддверия и полукружных протоков {каналов}*. В костном преддверии находятся два расширения перепончатого лабиринта. Это *эллиптический мешочек {маточка}* и *сферический мешочек*. Сферический мешочек лежит ближе к улитке, при помощи соединяющего протока он сообщается с перепончатым улитковым протоком. В эллиптический мешочек (маточку) открываются отверстия трех перепончатых полукружных каналов — переднего, заднего и латерального, ориентированных в трех взаимно перпендикулярных плоскостях. Передний, или верхний, полукружный канал лежит во фронтальной плоскости, задний — в сагиттальной плоскости, латеральный (наружный) — в горизонтальной плоскости. Один конец каждого полукружного канала расширен, образует ампулу. На внутренней поверхности сферического и эллиптического мешочков и ампул полукружных каналов имеются участки, содержащие чувствительные волосовые клетки, воспринимающие положение тела в пространстве и нарушения равновесия.

У эллиптического и сферического мешочков располагается сложно устроенный так называемый *отолитовый аппарат*, получивший название пятен. *Пятна мешочков*, ориентированные в вертикальной и горизонтальной плоскостях, состоят из скоплений *чувствительных волосковых клеток*. На поверхности этих чувствительных клеток, имеющих волоски, располагается *студенистая отолитовая мембрана*, в которой находятся кристаллы углекислого кальция — *отолиты*, или *статоциты*. Волоски рецепторных клеток погружены в отолитовую мембрану. В ампулах полукружных каналов рецепторные волосковые клетки располагаются на вершинах складок, получив название *ампулярных гребешков*. На волосковых клетках гребешков располагается *желатиноподобный прозрачный купол*, который по его форме сравнивают с колоколом, только не имеющим полости.

И пятна мешочков, и гребешки ампул полукружных каналов являются структурами, где чувствительные рецепторные волосковые клетки очень чутко реагируют на любые изменения положения головы (и тела) в пространство. При любых изменениях положения головы рецепторные волосковые клетки улавливают изменения состояния, движения студенистой отолитовой мембраны с ее отолитами у пятен мешочков или желатиноподобного купола у ампулярных гребешков. При любом подобном воздействии на рецепторные волосковые клетки в них возникает нервный импульс.

Чувствительные клетки пятен воспринимают линейные ускорения, земное притяжение, вибрационные колебания. При привычном нормальном положении головы отолиты давят на определенные волосковые клетки. При изменении положения отолиты оказывают давление на другие рецепторные клетки, возникают новые нервные импульсы, поступающие в мозг, в центральные отделы вестибулярного анализатора и сигнализирующие о нарушении привычного равновесия.

Чувствительные волосковые клетки в ампулярных гребешках генерируют нервный импульс при различных вращательных движениях головы. Чувствительные клетки возбуждаются при движениях эндолимфы, находящейся в перепончатых полукружных клапанах. Поскольку полукружные каналы ориентированы в трех взаимно перпендикулярных плоскостях, то любой поворот головы обязательно приведет эндолимфу в движение в том или ином канале, и ее инерционное давление возбуждает рецепторные клетки. Возникшее в рецепторных волосковых клетках пятен и ампулярных гребешков возбуждение передается нервным клеткам преддверного узла, лежащего на дне внутреннего слухового прохода. Аксоны этих клеток образуют преддверную часть преддверно-улиткового нерва (VIII пара черепных нервов), который выходит вместе с улитковой частью через внутренний слуховой проход в полость черепа. В мозжечковом узле волокна нервов входят в вещество мозга и подходят к вестибулярным ядрам, расположенным в области вестибулярного поля на дне ромбовидной ямки. Аксоны клеток вестибулярных ядер идут к ядрам шатра мозжечка через его нижнюю ножку, к спинному мозгу, а также в составе дорсального продольного пучка ствола головного мозга. От клеток вестибулярных ядер часть волокон, перекрещиваясь, идет в таламус, откуда импульсы нап-

равляются к коре теменной и височной долей (корковые центры статокINETического анализатора). В ответ на возбуждение вестибулярных рецепторов возникают рефлекторные реакции. Рефлекторно изменяется тонус мышц. Для сохранения и восстановления равновесия в необходимом направлении изменяется положение головы и всего тела.

Известно, что при повреждении вестибулярного аппарата появляется головокружение, человек теряет равновесие. Повышенная возбудимость чувствительных клеток вестибулярного аппарата вызывает симптом морской болезни и другие расстройства.

### **Орган слуха (звуковоспринимающий аппарат внутреннего уха)**

*Улитка* представляет собой спирально изогнутый костный канал. Основание улитки обращено к внутреннему слуховому проходу. Внутри костного канала улитки проходит *перепончатый улитковый проток*, образующий, как и костная улитка, 2,5 завитка и имеющий внутри эндолимфу. Улитковый проток образован костной стенкой (снаружи) и двумя соединительнотканными мембранами — более упругой *основной* и более тонкой *вестибулярной*. Эти две мембраны делят костный канал улитки на три спиральных канала: верхний, средний и нижний. Средний канал является улитковым протоком, верхний — называется *лестницей преддверия (вестибулярной лестницей)*, нижний — *барабанной лестницей*. И лестница преддверия, и барабанная лестница заполнены перилимфой. Верхний канал — лестница преддверия — берет начало возле овального окна, затем спирально проходит до вершины улитки, где через узкое отверстие переходит в нижний канал — барабанную лестницу. Барабанная лестница, также спирально изгибаясь, заканчивается у круглого отверстия, закрытого эластичной вторичной барабанной перепонкой.

Внутри заполненного эндолимфой улиткового протока, на его основной мембране, граничащей с барабанной лестницей, располагается воспринимающий аппарат — *спиральный (кортиев) орган*. Спиральный орган, простирающийся на все 2,5 завитка улитки, состоит из 3—4 рядов *рецепторных (волосковых) клеток*, общее число которых достигает 24 000. Каждая рецепторная клетка имеет от 30 до 120 тонких волосков — микроворсинок, которые свободно закан-

чиЕаются в эндолимфе. Над волосковыми клетками на всем протяжении улиткового протока расположена подвижная *покровная мембрана*, свободный край которой обращен внутрь протока, другой край прикреплен к основной мембране.

Восприятие звука. Звук, представляющий собой колебания воздуха в виде воздушных волн, попадает через ушную раковину в наружный слуховой проход и действует на барабанную перепонку.

При этом сила звука зависит от величины колебаний звуковых волн, которые воспринимаются барабанной перепонкой. Звук будет тем сильнее, чем больше величина колебаний звуковых волн и соответственно барабанной перепонки. Высота звука зависит от частоты колебаний звуковых волн. Большая частота колебаний в единицу времени будет восприниматься органом слуха в виде более высоких тонов (тонкие, высокие звуки голоса). Меньшая частота колебаний звуковых волн воспринимаются органом слуха в виде низких тонов (басистые, грубые звуки и голоса). Человеческое ухо воспринимает звуки в значительных пределах от 16 до 20 000 колебаний звуковых волн в секунду. Звуковые волны речи имеют колебания от 150 до 2500 колебаний в секунду. Чем старше человек, тем меньше колебаний звуковых волн улавливает его ухо. У старых людей ухо способно воспринимать не более 15 000—13000 колебаний в секунду.

Местонахождение, направление звуков человек способен определять при одновременной работе обеих ушей. Глухой на одно ухо должен приспосабливаться, чтобы уловить направление звука.

*Колебания барабанной перепонки* передаются слуховым косточкам, движения которых (стремени) вызывают вибрацию перепонки овального окна (рис. 99). Движения овального окна колеблют перилимфу в лестнице преддверия и в барабанной лестнице. Колебания перилимфы легко передаются эндолимфе в улитковом протоке. При движениях основной мембраны и эндолимфы микроворсинки (волоски) рецепторных клеток с определенной частотой и силой касаются покровной мембраны. В результате чувствительные волосковые клетки приходят в состояние возбуждения — возникает рецепторный потенциал (нервный импульс), Рецепторные волосковые клетки механического воздействия трансформируют в нервный импульс. Слуховой нервной импульс с рецепторных клеток пере-

дается следующим нервным клеткам, тела которых располагаются в спиральном узле. Аксоны этих клеток образуют слуховую часть преддверно-улиткового нерва. Далее импульсы по волокнам слухового нерва поступают в мозг, вначале к подкорковым слуховым центрам — верхним бугоркам четверохолмия и латеральным коленчатым телам. На уровне подкорковых центров слуха замыкаются рефлекторные дуги, по которым реализуются подсознательные рефлексы (двигательные, секреторные) в ответ на различные слуховые воздействия. Осознанные восприятия звуков, высший их анализ и синтез происходят в корковом центре слухового анализатора, который находится в коре верхней височной извилины. Нервные слуховые импульсы, поступившие в нижние бугорки четверохолмия, передаются на один из экстрапирамидных путей — покрывшечно-спинномозговой путь. Нервные импульсы по этому проводящему пути направляются к двигательным ядрам передних рогов спинного мозга, а через них — к скелетным мышцам.

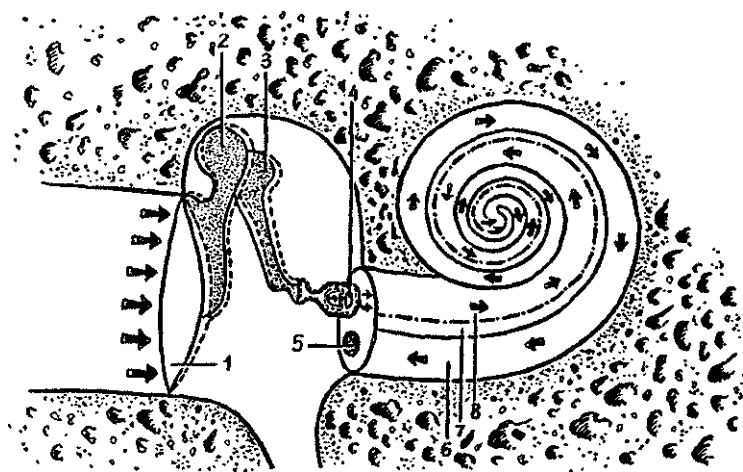


Рис. 99. Распространение звуковой волны (показано стрелками) в наружном среднем и внутреннем ухе:

1 — барабанная перепонка, 2 — молоточек, 3 — наковальня, 4 — стремя, 5 — круг, 6 — барабанная лестница, 7 — улитковый проток, 8 — лестница преддверия



Ушная раковина у новорожденного уплощена, хрящ ее мягкий, покрывающая его кожа тонкая. Долька ушной раковины (мочка) имеет небольшие размеры. Наиболее быстро ушная раковина растет в течение первых 2 лет жизни ребенка и после 10 лет. В длину она растет быстрее, чем в ширину. Наружный слуховой проход у новорожденного узкий, длинный (около 15 мм), круто изогнут, имеет сужения на границе расширенных медиального и латерального его отделов. Стенки наружного слухового прохода хрящевые, за исключением барабанного кольца. Выстилающая наружный проход кожа тонкая, нежная. У ребенка 1 года длина наружного слухового прохода около 20 мм, у ребенка 5 лет — 22 мм.

Барабанная перепонка у новорожденного относительно велика. Ее высота равна 9 мм, ширина, как и у взрослого, — 8 мм. Наклонена барабанная перепонка у новорожденного сильнее, чем у взрослого. Угол, который она образует с нижней стенкой наружного слухового прохода, равен 35—40°.

Барабанная полость у новорожденного по размерам мало отличается от таковой у взрослого человека, однако она кажется узкой из-за утолщенной в этом возрасте слизистой оболочки. К моменту рождения в барабанной полости находится жидкость, которая с началом дыхания поступает через слуховую трубу в глотку и проглатывается. Стенки барабанной полости тонкие, особенно верхняя. Задняя стенка имеет широкое отверстие, ведущее в сосцевидную пещеру. Сосцевидные ячейки у новорожденного отсутствуют из-за слабого развития сосцевидного отростка. Слуховые косточки имеют размеры, близкие к таковым у взрослого человека. Слуховая труба у новорожденного прямая, широкая, короткая (17—21 мм). В течение первого года жизни ребенка слуховая труба растет медленно, на втором году быстрее. Длина слуховой трубы у ребенка 1 года равна 20 мм, 2 лет — 30 мм, 5 лет — 35 мм, у взрослого человека составляет 35—38 мм. Просвет слуховой трубы суживается постепенно: от 2,5 мм в 6 мес. до 2 мм в 2 года и до 1—2 мм у 6-летнего ребенка.

Внутреннее ухо у новорожденного развито хорошо, его размеры близки к таковым у взрослого человека. Костные стенки полукружных каналов тонкие, постепенно утолщаются за счет слияния ядер окостенения в пирамиде височной кости.

Нарушения развития рецепторного аппарата (спирального органа), недоразвитие слуховых косточек, препятствующее их движению, ведут к врожденной глухоте. Дефекты положения, формы и строения наружного уха (уродства), как правило, связаны с недоразвитием нижней челюсти (*микрогнатия*) или даже ее отсутствием (*агнатия*).

Вопросы для повторения и самоконтроля:

1. Опишите барабанную полость, находящиеся в ней органы. Назовите стенки барабанной полости.
2. Перечислите анатомические образования, относящиеся к внутреннему уху.
3. Расскажите, какие структуры внутреннего уха и каким образом воспринимают статические и динамические изменения положения тела.
4. Опишите строение улитки, ее лестниц и улиткового протока.
5. Расскажите о расположении и назначении перилимфы и эндолимфы.
6. По каким проводящим путям и к каким подкорковым и корковым центрам поступают нервные импульсы от вестибулярных и слуховых рецепторов внутреннего уха?

## ОРГАНЫ ВКУСА И ОБОНЯНИЯ

Ощущения от вкуса и запаха связаны с действием химических веществ на специальные чувствительные клетки органов вкуса и обоняния. Восприятие вкуса и различных запахов играет важную роль в жизни человека. Вкус и запахи дают ценную информацию о качестве пищи, окружающей среде, влияют на эмоциональное состояние человека и на его поведение.

### Орган вкуса

*Орган вкуса* у человека представлен множеством (около 2000) *вкусовых почек*, расположенных в многослойном эпителии слизистой оболочки языка, мягкого нёба, зева, глотки, надгортанника. Особенно много вкусовых почек в эпителии нитевидных, грибовидных, листовидных, желобовидных сосочков. *Вкусовые почки* имеют эллипсоидную форму, состоят из плотно прилежащих друг к другу *рецепторных (вкусовых)* и опорных клеток. На вершине каждой вку-

совой почки имеется вкусовое отверстие (*вкусовая пора*), которая ведет в маленькую вкусовую ямку, образованную верхушками вкусовых клеток. На поверхности каждой вкусовой клетки, обращенной в сторону вкусовой ямки, имеются микроворсинки. Вкусовые чувствительные клетки воспринимают сладкое, горькое, соленое, кислое или комбинации из этих четырех видов вкусовых раздражителей. Для воздействия на вкусовые клетки эти вещества должны быть растворены в жидкости. Растворителем в полости рта является слюна. Растворенное вещество проникает во вкусовую почку через отверстие на ее вершине — вкусовую пору, возбуждая вкусовые клетки. Это возбуждение передается прилежащим нервным окончаниям, в которых возникает нервный импульс. По нервным волокнам, которые заходят во вкусовую почку, нервный импульс поступает в мозг. Нервный импульс от передних  $\frac{2}{3}$  языка передается по нервным волокнам язычного нерва, а затем барабанной струны лицевого нерва. От желобовидных сосочков, мягкого нёба и нёбных дужек он проходит по волокнам языкоглоточного нерва, от надгортанника — по блуждающему нерву. Тела первых нейронов вкусового проводящего пути залегают в соответствующих узлах VII, IX, X пар черепных нервов. Аксоны этих клеток направляются в составе указанных нервов в ядро одиночного пути, расположенное в продолговатом мозге, где заканчиваются синапсами на телах его нейронов. Центральные отростки этих нервных клеток направляются в таламус. Аксоны нейронов таламуса идут к корковому концу вкусового анализатора, расположенному в коре парагиппокампальной извилины, крючка и гиппокампа (аммонова рога).

## Орган обоняния

*Орган обоняния* находится в обонятельной области слизистой оболочки полости носа. Это верхняя носовая раковина и лежащая на этом же уровне зона носовой перегородки, где слизистая оболочка покрыта обонятельным эпителием. *Обонятельные рецепторы клетки* имеют длинные центральные и короткие периферические отростки. Число обонятельных клеток у человека около 40 млн. Периферический отросток-дендрит заканчивается утолщением — *дендритской луковицей (обонятельной булавой)*, на вершине которой располагается по 10—12 подвижных обонятель-

ных ресничек, вступающих в контакт с пахучими веществами. Молекулы пахучих веществ, предварительно растворяясь в секрете слизистых желез, взаимодействуют с рецепторными белками ресничек, что вызывает нервный импульс. Для возбуждения одной обонятельной (чувствительной) клетки достаточно одной молекулы пахучего вещества. Центральные отростки-аксоны обонятельных клеток проходят между поддерживающими клетками и собираются в *обонятельные нити*, которые в количестве 20—40 проникают в полость черепа через решетчатую пластинку решетчатой кости и направляются к *обонятельной луковице*. В обонятельной луковице располагаются следующие (вторые) нейроны обонятельного проводящего пути. Аксоны этих клеток образуют *обонятельный тракт*, волокна которого далее проходят через переднее продырявленное вещество, обонятельный треугольник, затем они проделывают сложный путь в составе свода, а также вокруг мозолистого тела и достигают сосцевидных тел и коркового конца обонятельного анализатора, расположенного в крючке и парагиппокампальной извилине. Обонятельные импульсы направляются также в гипоталамус, гиппокамп, миндалевидное тело, входящие в состав лимбической системы, участвующей в формировании эмоциональных реакции.

## КОЖА И ЕЕ ПРОИЗВОДНЫЕ

*Кожа* выполняет многообразные функции: защитную, терморегуляционную, дыхательную, обменные. Железы кожи вырабатывают пот, кожное сало. С потом у человека в обычных условиях в течение суток выделяются около 500 мл воды и растворенные в ней соли, конечные продукты азотистого обмена. Кожа активно участвует в обмене витаминов. Особенно важен синтез витамина D под влиянием ультрафиолетовых лучей. Площадь кожного покрова взрослого человека достигает 1,5—2 м<sup>2</sup>. Эта поверхность является обширным рецепторным полем тактильной, болевой, температурной, кожной чувствительности. Различные воздействия воспринимают расположенные в коже терморесепторы, механоресепторы, ноциесепторы. Первые воспринимают изменение температуры, вторые — прикосновения к коже, третьи — болевые раздражения. Тела чувствительных нейронов, по дендритам которых распространяются импульсы от таких рецепторов, залегают в спинномозговых узлах и чувствительных узлах черепных нервов.

У кожи различают эпидермис и собственно кожу — дерму (рис. 100).

Эпидермис образован многослойным плоским ороговевающим эпителием, толщина которого (0,03—1,5 мм) зависит от области тела. Так, на участках, подвергающихся постоянному механическому давлению (ладони, подошвы), его толщина больше, чем на груди, животе и других частях тела. Среди базальных клеток эпителия имеются пигментные эпителиоциты, богатые зернами пигмента меланина (меланоциты), от количества которого зависит цвет кожи. Меланин защищает кожу от ультрафиолетовых лучей. Расположенные в глубине покровного эпителия клетки *базального* и *шиповатого слоев* функционально объединены в *ростковый слой*. Выше расположен *зернистый слой*, состоящий из нескольких слоев уплощенных клеток, содержащих крупные зерна кератогиалина. Кератогиалин по мере продвижения клеток в верхние слои превращается в кератин.

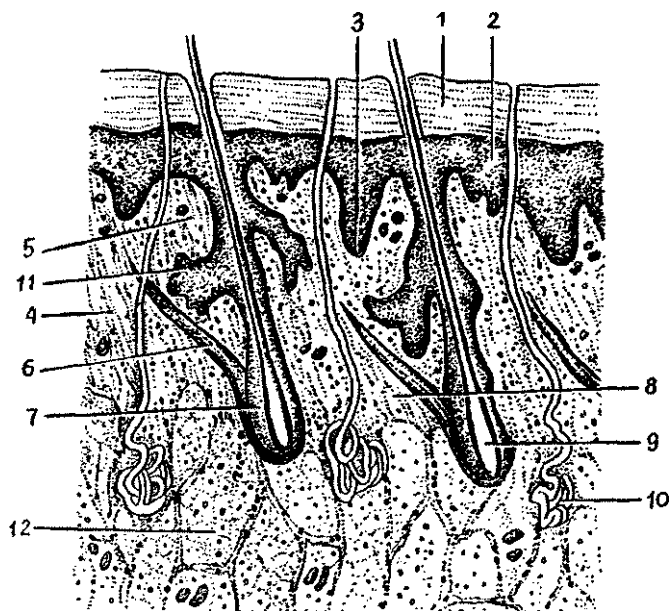


Рис. 100. Строение кожи:

1 — роговой слой, 2 — эпидермис, 3 — базальный слой, 4 — соединительнотканнные волокна (коллагеновые, эластические и ретикулярные) и клетки, 5 — сосочковый слой, 6 — пучки миоцитов, 7 — волосяная луковица, 8 — сетчатый слой, 9 — корень волоса, 10 — потовая железа, 11 — сальная железа, 12 — дольки жировой ткани

Над зернистым слоем лежит *блестящий слой*, образованный 3—4 слоями плоских клеток, лишенных ядер и хорошо преломляющих свет. *Поверхностный слой (роговой)* представляет собой множество слоев роговых чешуек, содержащих белок кератин и пузырьки воздуха. Этот слой водонепроницаемый, отличается плотностью, упругостью, что особенно важно — через него не проникают микроорганизмы. Роговые чешуйки постоянно слущиваются и заменяются новыми, которые подходят к поверхности из глубже лежащих слоев клеток. Эти клетки в процессе миграции к поверхности постепенно ороговевают. Полная смена клеток в эпидермисе подошвы человека происходит в течение 10—30 дней.

*Дерма*, или *собственно кожа*, толщиной 1—2,5 мм образована соединительной тканью. В ней различают сосочковый и сетчатый слои. *Сосочковый слой* находится под эпидермисом. Этот слой состоит из рыхлой волокнистой неоформленной соединительной ткани, которая образует сосочки, внедряющиеся в эпидермис. Благодаря наличию сосочков на поверхности кожи видны гребешки, разделенные бороздками кожи. *Гребешки*, соответствующие возвышениям сосочков дермы, и *бороздки* между ними формируют, особенно на ладонях и стопах, строго индивидуальный сложный рисунок кожной поверхности, сохраняющийся в течение всей жизни человека. Строение кожного рельефа широко используется в медицине для идентификации личности в криминалистике. В сосочковом слое имеются миоциты, связанные с волосными луковицами. В дерме лица, мошонки, соска молочной железы, тыльной поверхности конечностей имеются самостоятельные пучки миоцитов, не связанные с луковицами волос. При их сокращении возникает хорошо известная картина — «гусиная кожа».

Под сосочковым слоем находится *сетчатый слой*, который состоит из плотной неоформленной соединительной ткани, содержащей крупные пучки коллагеновых волокон, образующих сеть. На стопе, локтях, концевых фалангах пальцев, подвергающихся постоянному давлению, ячейки сети широкопетлистые. Наряду с коллагеновыми в сетчатом слое имеется сеть эластических и небольшое количество ретикулярных волокон. В сетчатом слое залегают корни волос, потовые и сальные железы,

Пучки коллагеновых волокон сетчатого слоя переходят в *подкожную основу (клетчатку)*, содержащую жировую

ткань. Этот слой играет важную роль в терморегуляции и является жировым депо организма. Наибольшего развития жировая ткань достигает в области ягодиц и подошв, где она выполняет механическую функцию. В коже век, мшонки жировой слой отсутствует. Как правило, жировой слой больше развит у женщин.

### Производные кожи

**Волосы.** Почти вся кожа покрыта волосами. Исключения составляют ладони, подошвы, переходная часть губ, головка полового члена, малые половые губы. Наибольшее число волос обычно на голове. Характер оволосения зависит от пола, возраста и относится к вторичным половым признакам. В период полового созревания начинается усиленный рост волос в подмышечных впадинах, на лобке, у мужчин — на лице, конечностях, груди, животе. Различают три типа волос: *длинные* (волосы головы, лобка, бороды, усов), *щетиновые*, *пушковые* — на остальной поверхности тела.

Волос имеет выступающий над поверхностью кожи стержень и корень, находящийся в толще кожи. *Корень волоса* находится в волосяном мешке (фолликуле), образованном эпителиальным (корневым) влагалищем и соединительно-тканной сумкой волоса. К сумке волоса прикрепляется мышца — подниматель волоса. В сумку открывается сальная железа. Сокращаясь, мышца поднимает волос, сдавливает сальную железу, благодаря чему выделяется ее секрет.

Корень волоса переходит в расширенную *волосяную луковицу*, за счет которой волос растет. *Стержень волоса* состоит из мозгового и коркового вещества. В роговых чешуйках волос содержатся зерна пигмента и пузырьки воздуха.

С возрастом количество пузырьков увеличивается, а синтез пигмента постепенно прекращается, волосы седеют. Волосы сменяются в сроки от 2—3 месяцев до 2—3 лет.

**Ногти.** Ноготь представляет собой роговую пластинку, лежащую на соединительнотканном *ногтевом ложе*, ограниченную у основания и с боков *ногтевыми валиками*. Ноготь растет за счет деления ростового слоя эпителия ногтевого ложа в области корня. Делящиеся клетки, подобно эпителиоцитам эпидермиса, продвигаясь вперед, ороговевают.

**Железы кожи.** К ним относятся потовые, сальные и молочные железы.

*Потовые железы* в количестве около 2—2,5 млн. представляют собой простые трубчатые железы. Их *начальные отделы* извитые, образуют клубочки. Длинный *выводной проток* прободает кожу и открывается на ее поверхности. Секрет потовых желез — пот на 98% состоит из воды и 2% органических и неорганических веществ (минеральные соли, мочевины, молочная кислота).

*Сальные железы* — простые альвеолярные, располагаются на границе между сосочковым и сетчатым слоями дермы. Сальные железы отсутствуют лишь на ладонях и подошвах, наибольшее количество их на голове, лбу, щеках, подбородке. Общая масса выделяемого железой за сутки кожного сала может достигать 20 г. Железа состоит из альвеолярного *начального отдела* и короткого *выводного протока*, который открывается в *волосяной мешочек*. Кожное сало, будучи бактерицидным, не только смазывает волосы и эпидермис, но и предохраняет кожу от микробов. В период полового созревания у мальчиков функция сальных желез активизируется, что связано с влиянием мужских половых гормонов.

*Молочная (грудная) железа* расположена на передней поверхности большой грудной мышцы. У девственниц масса ее около 150—200 г, у кормящей женщины 300—400 г. На передней поверхности железы в центре находится пигментированный *сосок*, окруженный пигментированным *околососковым кружком*. На поверхности соска открываются 10—15 млечных пор. В коже соска и околососкового кружка множество миоцитов, при сокращении которых сосок напрягается.

Молочная железа является измененной потовой железой. У мужчин железа неразвита. У взрослой женщины она состоит из 15—20 долей, между которыми располагается жировая и рыхлая волокнистая соединительная ткань. Каждая доля — это сложная альвеолярная железа, выводной проток которой направляется радиально к соску. Не доходя до соска, проток, расширяясь, образует млечный синус. Начальные отделы железы не кормящей женщины представляют собой лишь млечные альвеолярные протоки. Под влиянием эстрогена и прогестерона с конца 5-го месяца и до конца беременности на их концах формируются альвеолы. Железистые клетки (лактоциты) окружены корзинчатыми миоэпителиоцитами, расположенными на базальной мембране. Их сокращение приводит к выдавливанию молока в протоки. Секретия молока стимулируется лакто-



тропным гормоном гипофиза. После окончания периода кормления ребенка постепенно происходит обратное развитие молочной железы. Сохраняются лишь некоторые альвеолы.

У новорожденной девочки секреторные отделы молочных желез не развиты, лишь имеется недоразвитая система протоков. В препубертатном периоде быстро растет жировая ткань. К моменту половой зрелости железа становится округлой, но увеличение ее происходит в основном за счет жировой ткани.

Секретировать молочные железы начинают сразу после рождения ребенка. Первые 2—3 дня железы выделяют молозиво, отличающееся по своему составу от молока. Молозиво содержит меньше белка казеина и имеет желтоватый цвет. Выделение молока начинается на 3-й день, оно содержит воду, органические и неорганические вещества. Белый цвет молока зависит от мельчайших жировых капель, находящихся во взвешенном состоянии (до 2 млрд. в 1 мл молока). Жира в молоке содержится 2—4%, белка казеина — около 4%. В молоке имеются молочные альбумин и глобулин. Углеводы в виде лактозы составляют 3—6%, соли — (0,75%) представлены фосфорнокислыми, сернокислыми, хлористыми соединениями калия, кальция, натрия и других элементов, В молоке имеются витамины А, В, С, D, а также антитела. В сутки у кормящих женщин выделяется до 0,5—1,0 л молока.

Кожная чувствительность. Расположенные на разной глубине в коже нервные окончания воспринимают прикосновения, температурное чувство, чувство боли. Каждое воздействие воспринимается специальными рецепторами, отличающимися друг от друга своими формой и строением. Распределены рецепторы неравномерно, их много в коже кончиков пальцев рук, ладоней, подошв, губ, наружных половых органов. Намного меньше рецепторов в коже спины. Значение кожной чувствительности в жизни человека очень велико.

*Прикосновение и давление* (тактильную чувствительность) воспринимают расположенные в коже примерно 500 000 рецепторов. Это *механорецепторы*, к которым принадлежат и *свободные нервные окончания*, проникающие в эпидермис и воспринимающие давление, и *несвободные окончания* (инкапсулированные — имеющие капсулу). К несвободным чувствительным нервным окончаниям относятся расположенные в собственно коже крупные *пластинчатые*

*тельца* (Фаттера—Паччини), *осязательные тельца* (Мейснера).

Чувства осязания и давления позволяют не только узнавать предметы, но и определять их форму, размеры, характер материала, из которого эти предметы сделаны.

*Температурное чувство* (чувство холода и теплоты) воспринимается разными рецепторами. Одни из них возбуждаются действием холода на *нервные тельца* (колбы Краузе), другие — действием тепла на *луковицеобразные тельца* (Гольджи—Маццони). Холодовые рецепторы, проникающие между клетками эпидермиса, расположены более поверхностно, чем тепловые. Холодовых рецепторов намного больше (около 250 000), чем тепловых (около 39 000). Кожа конечностей (рук, ног), особенно открытые места, менее чувствительна, чем кожа туловища (закрытые места). Рецепторы, воспринимающие температурные воздействия, приспособляются к изменениям температуры окружающей среды (воздуха, воды), как бы «привыкают». Так, например, вначале очень горячая вода постепенно воспринимается как менее горячая, даже просто теплая. «Привыкает» рука или нога и к холодной воде.

*Чувство боли* воспринимается специальными свободными нервными окончаниями. Число болевых рецепторов в коже человека очень велико, примерно 100—200 на 1 см<sup>2</sup> кожной поверхности. Общее число таких рецепторов достигает 2—4 млн. Место восприятия боли человек определяет довольно точно. Чувство боли нервные окончания воспринимают не только в коже, но и в слизистых и серозных оболочках, во внутренних органах. Нередко чувство боли ощущается не только в поврежденном органе, но и в других частях тела, например в определенных участках кожи. Такие боли называют отраженными, иррадирующими. Например, при спазме венечных (коронарных) артерий сердца (ишемической болезни сердца) боли определяются не только в сердце (за грудиной), но и в области левой лопатки, в руке.

Болевые ощущения имеют большое значение, так как они возникают при повреждениях тканей органов, как сигналы об опасности, включающие защитно-оборонительные механизмы (повышение тонуса мышц, учащение сердцебиения, дыхания). Усиливается выделение гормонов, участвующих в мобилизации защитных сил организма (гормонов надпочечных желез — адреналина, кортикостероидов).

Нервные импульсы, возникшие в рецепторах кожи, поступают не только в спинной мозг, в его чувствитель-

ные и двигательные центры, которые участвуют в образовании автоматических, подсознательных, защитных, оборонительных рефлексов на уровне сегментов спинного мозга. Имеется в виду отдергивание, например, руки при ожоге или коле. Здесь болевой или температурный импульсы передаются на чувствительные ядра задних рогов спинного мозга, из него — в двигательные ядра передних рогов. Соответствующие двигательные импульсы по аксонам двигательных нейронов передних рогов поступают к мышцам. Одновременно чувствительные импульсы от кожных рецепторов через чувствительные ядра задних рогов спинного мозга или черепных нервов по проводящим путям через таламус направляются к корковому концу анализатора общей чувствительности, к нейронам постцентральной извилины. В коре полушарий большого мозга, в постцентральной извилине, происходит высший анализ, сознательное восприятие всех тех чувств (тактильных, температурных болевых), которые воспринимаются соответствующими кожными рецепторами. Для осознанных действий в ответ на поступившие в постцентральную извилину нервные импульсы из этой извилины по ассоциативным волокнам передаются в эффекторные (двигательные, секреторные) центры коры большого мозга (в предцентральную извилину) или в другие, подкорковые центры.

Вопросы для повторения и самоконтроля:

1. Укажите места расположения вкусовых почек. К каким отделам коры большого мозга направляются вкусовые импульсы?
2. Назовите отделы полости носа, принадлежащие обонятельной области. Расскажите о путях следования нервных импульсов от обонятельных рецепторов до коры большого мозга.
3. Назовите слои кожи. Какие структуры кожи образуют рисунок на ее поверхности (гребешки и бороздки)?
4. Перечислите придатки (производные) кожи, дайте характеристику каждому из них.
6. Расскажите о строении молочных (грудных) желез, их возрастных и функциональных особенностях.

# Оглавление

Введение.....	3
<b>Основные этапы развития человека.....</b>	<b>6</b>
<b>Строение тела человека.....</b>	<b>17</b>
<b>Клетки.....</b>	<b>17</b>
Деление клеток (клеточный цикл).....	24
<b>Ткани ..</b> .....	<b>27</b>
Эпителиальная ткань.....	27
Соединительные ткани.....	30
Собственно соединительная ткань.....	30
Скелетные ткани.....	33
Кровь и ее функции.....	37
Мышечные ткани.....	43
Нервная ткань.....	47
<b>Органы, системы и аппараты органов.....</b>	<b>50</b>
<b>Опорно-двигательный аппарат.....</b>	<b>52</b>
<b>Учение о костях и их соединениях (остеоартрология)....</b>	<b>52</b>
Общая анатомия скелета.....	52
Общая анатомия соединения костей.....	60
Строение скелета.....	65
<b>Позвоночный столб.....</b>	<b>66</b>
Грудная клетка.....	74
Череп.....	76
Скелет конечностей.....	94
<b>Мышечная система.....</b>	<b>ПО</b>
Строение и функции скелетных мышц.....	110
Мышцы и фасции частей тела.....	117
Мышцы туловища.....	118
Мышцы и фасции головы.....	129
Мышцы и фасции шеи.....	133
Мышцы и фасции конечностей.....	135
<b>Учение о внутренних (спланхнология).....</b>	<b>149</b>
<b>Пищеварительная система.....</b>	<b>151</b>
Полость рта.....	152
Глотка и пищевод.....	158
Желудок.....	162
Тонкая кишка.....	165
Толстая кишка.....	168
Печень.....	172
Желчный пузырь.....	174
Поджелудочная железа.....	175

Брюшинная полость. Брюшина.....	177
Пищеварение. Питательные вещества.....	179
Пищеварение в полости рта.....	182
Пищеварение в желудке.....	184
Пищеварение в тонкой кишке.....	186
Пищеварение в толстой кишке.....	189
Всасывание.....	189
<b>Система органов дыхания.....</b>	<b>191</b>
Воздухоносные пути.....	191
Полость носа.....	191
Гортань.....	194
Трахея и бронхи.....	199
Легкие.....	200
Плевра.....	203
Средостение.....	205
Дыхание.....	205
Механизм вдоха и выдоха.....	207
Газообмен в легких.....	208
Транспорт газов кровью.....	210
<b>Мочевыделительная система.....</b>	<b>212</b>
Мочевые органы.....	212
Почки.....	212
Почечные чашки. Лоханка. Мочеточники.....	217
Мочевой пузырь.....	218
Механизмы образования и выведения мочи.....	220
<b>Половая система.....</b>	<b>224</b>
Мужские половые органы.....	224
Внутренние мужские половые органы.....	224
Наружные мужские половые органы.....	228
Женские половые органы.....	232
Внутренние женские половые органы.....	235
Наружные женские половые органы.....	239
Половые клетки. Сперматогенез и овогенез.....	242
<b>Железы, не имеющие протоков</b> <b>(эндокринные железы).....</b>	<b>249</b>
Классификация и строение желез внутренней секреции.....	253
Гипофиз.....	253
Щитовидная железа.....	258
Паращитовидные железы.....	260
Надпочечники.....	261
Эндокринная часть половых желез.....	264
Эндокринная часть поджелудочной железы.....	265
Шишковидное тело.....	266

Одиночные гормонообразующие клетки .....	267
Учение о сосудах (ангиология).....	268
Сердце и кровеносные сосуды.....	268
Сердце.....	277
Перикард.....	281
Работа сердца.....	285
Кровеносные сосуды.....	290
-    Сосуды малого круга кровообращения.....	290
Артерии большого круга кровообращения.....	291
Вены большого круга кровообращения.....	306
Нижняя полая вена и ее притоки.....	309
Воротная вена и ее притоки.....	310
Органы кроветворения и <b>иммунной</b> системы.....	316
Центральные органы иммунной системы.....	324
Периферические органы иммунной системы.....	325
Лимфатическая система.....	331
<b>Нервная</b> система.....	336
-    Центральная нервная <b>система</b> .....	340
Спинальный мозг.....	340
Головной мозг.....	346
Оболочки спинного и головного мозга.....	371
Проводящие пути головного и спинного мозга ....	375
Локализация функций в коре полушарий большого мозга.....	381
Высшая нервная деятельность.....	387
- <b>Периферическая нервная система</b> .....	391
Черепные нервы.....	391
Спинальные нервы.....	397
Автономная (вегетативная) нервная система.....	402
<b>Мышечные</b> чувств.....	407
Орган зрения.....	407
Оптическая система и аккомодационный аппарат глаза.....	413
Проводящий путь зрительного анализатора.....	414
Орган слуха и равновесия ( <b>преддверно-улитковый</b> орган).....	416
Орган равновесия (вестибулярный аппарат внутреннего уха).....	420
Орган слуха (звукоспринимающий аппарат внутреннего уха).....	422
Органы вкуса и <b>обоняния</b> .....	426
Орган вкуса.....	426
Орган обоняния.....	427
Кожа и ее производные.....	428

*Учебное издание*

**Сапин Михаил Романович,  
Сивоглазов Владислав Иванович**

**АНАТОМИЯ И ФИЗИОЛОГИЯ ЧЕЛОВЕКА**  
(С ВОЗРАСТНЫМИ ОСОБЕННОСТЯМИ ДЕТСКОГО ОРГАНИЗМА)

**Учебное пособие**

Редактор *В. И. Глазков*  
Художник *О. И. Руновская*  
Технический редактор *Р. Ю. Волкова*  
Компьютерная верстка: *Г. Ю. Никитина*  
Корректоры *М. М. Крючкова, И. П. Голубева*

Подписано в печать с готовых диапозитивов 13.12.2001. Формат 84×108/32.  
Гарнитура «Таймс». Бумага тип. № 2. Печать офсетная.  
Усл. печ. л. 23,52 + 0,42 вкл. Тираж 20000 экз. (1-й завод 1 -- 10000 экз.).  
Заказ №1249.

Лицензия ИД № 02025 от 13.06.2000. Издательский центр «Академия».  
Гигиенический сертификат № 77.99.1.953.П. 1704,4.99 от 06.04.1999.  
117342, Москва, ул. Буглерова, 17-Б, к. 223. Тел./факс: (095)334-8337.

Отпечатано на Саратовском полиграфическом комбинате.  
410004, г. Саратов, ул. Чернышевского, 59.



ACADEMIA

**УВАЖАЕМЫЕ ЧИТАТЕЛИ!**  
**ИЗДАТЕЛЬСКИЙ ЦЕНТР**  
**ЛИА ПЕМИА**  
**«АКАДЕМИЯ»**

**ПРЕДЛАГАЕТ ВАШЕМУ ВНИМАНИЮ**  
**СЛЕДУЮЩИЕ КНИГИ:**

И.В.ДУБРОВИНА, Е.Е.ДАНИЛОВА, А.М.ПРИХОЖАН

**ПСИХОЛОГИЯ**

Объем 464 с.

В учебнике в соответствии с программой курса раскрываются основы общей психологии, включая вопросы истории психологии, психологии развития, социальной психологии. Особое внимание уделяется психологии младшего школьника, даются практические рекомендации по психическому развитию детей.

Г

Для студентов средних педагогических учебных заведений. Книга может быть полезна также педагогам, родителям, студентам высших педагогических учебных заведений.

Н.СЛЕЙТЕС, Т.М.МАРЮТИНА, З.Н.НОВЛЯНСКАЯ и др.

**ПСИХОЛОГИЯ ОДАРЕННОСТИ ДЕТЕЙ И ПОДРОСТКОВ**

Объем 336 с.

В пособии раскрывается опыт изучения одаренных детей, прежде всего их умственной одаренности и одаренности в сфере искусства. Рассматриваются способы выявления таких детей, проблемы их обучения и воспитания. Представлены современные данные об индивидуально-природных предпосылках одаренности.

Для студентов высших и средних педагогических учебных заведений, а также для практических работников в сфере образования.

Н.Ф.ТАЛЫЗИНА

**ПЕДАГОГИЧЕСКАЯ ПСИХОЛОГИЯ**

Объем 288 с.

В основе учебника - «деятельностная» теория учения. Изложение ее сопровождается различными практическими ситуациями. Приводятся возрастные особенности младших школьников; рассматривается учение как один из видов деятельности; выявляются его мотивы, зависимость усвоения от интеллектуального развития ребенка; обозначены пути формирования логических приемов мышления.

Для студентов средних педагогических учебных заведений.



Н.Ф.ТАЛЫЗИНА

## **ПРАКТИКУМ ПО ПЕДАГОГИЧЕСКОЙ ПСИХОЛОГИИ**

Объем 224 с.

В учебном пособии предлагается два вида заданий. Первый предназначен для проработки курса «Педагогическая психология», второй направлен на овладение такими методиками, как проверка готовности ребенка к школе, диагностика умственного развития детей, поэтапное формирование знаний и умений и др.

Книга может быть полезна педагогам и психологам-практикам.

## **ВОЗРАСТНАЯ И ПЕДАГОГИЧЕСКАЯ ПСИХОЛОГИЯ**

ХРЕСТОМАТИЯ

Составители И.В.ДУБРОВИНА, А.М.ПРИХОЖАН, В.В.ЗАЦЕПИН

Объем 352 с.

В хрестоматию включены публикации (полные и в отрывках) известных отечественных психологов по проблемам психологии школьного детства, педагогической психологии, психологии педагогического труда.

Для студентов высших и средних педагогических учебных заведений.

## **ПРАКТИКУМ ПО ВОЗРАСТНОЙ И ПЕДАГОГИЧЕСКОЙ ПСИХОЛОГИИ**

Автор-составитель Е.Е.ДАНИЛОВА

Под редакцией И.В.ДУБРОВИНОЙ

Объем 160 с.

В пособии раскрываются экспериментальные методики, которые помогают определить особенности психического развития детей младшего школьного возраста. Предлагаемые материалы знакомят студентов с процедурой проведения психологического исследования, обработки и анализа его результатов, а также с основами развивающих занятий с младшими школьниками.

Для студентов средних педагогических учебных заведений. Может быть использовано также учителями, школьными психологами и родителями.

Г.А.УРУНТАЕВА

## **ДОШКОЛЬНАЯ ПСИХОЛОГИЯ**

Объем 336 с.

Учебное пособие написано на основе базовых методологических и теоретико-психологических положений, принятых в отечественной психологии. Оно дает полное представление о психологии как науке и ее практическом применении. Изложение теории сопровождается конкретными примерами.

## **ПСИХОЛОГИЯ ДОШКОЛЬНИКА**

ХРЕСТОМАТИЯ



Составитель Г.А.УРУНТАЕВА

Объем 408 с.

**Г.**

В хрестоматию включены произведения (или отрывки из них), в которых рассматриваются наиболее важные направления развития психики ребенка в процессе его деятельности в дошкольном возрасте, развития познавательных процессов, личности. В предлагаемых текстах раскрываются теоретические понятия, даются методические указания, а также примеры из жизни и педагогической практики известных психологов. Новое издание дополнено работами зарубежных ученых.

Г.А.УРУНТАЕВА

### **ДИАГНОСТИКА ПСИХОЛОГИЧЕСКИХ ОСОБЕННОСТЕЙ ДОШКОЛЬНИКА: ПРАКТИКУМ**

Объем 96 с.

Методики, предлагаемые автором, позволяют определить уровень интеллектуального и личностного развития ребенка, а также решить задачу лично-ориентированного взаимодействия взрослого и дошкольника.

Г.А.УРУНТАЕВА, Ю.А.АФОНЬКИНА

### **ПРАКТИКУМ ПО ДОШКОЛЬНОЙ ПСИХОЛОГИИ**

Объем 304 с.

Пособие состоит из трех разделов: «Деятельность», «Познавательные процессы», «Личность». В нем представлены методики, направленные на изучение основных видов деятельности дошкольника, важнейших сфер личности, общения ребенка со взрослыми и сверстниками, познавательных процессов.

УК для студентов средних педагогических учебных заведений. Будет полезен также воспитателям дошкольных образовательных учреждений.



И.Ю.ЛЕВЧЕНКО

### **ПАТОПСИХОЛОГИЯ**

#### **Теория и практика**

Объем 232 с.



В пособии представлены анализ закономерностей развития и распада психики, характеристики основных нарушений высших психических функций и личности, вопросы организации и проведения патопсихологического исследования. Особое внимание уделяется детской патопсихологии. Даны описание экспериментально-психологических методик обследования лиц разного воз-

роста, рекомендации к составлению заключения и ведению документации.

Для студентов высших и средних педагогических учебных заведений.

Л

## **ПСИХОКОРРЕКЦИОННАЯ И РАЗВИВАЮЩАЯ РАБОТА С ДЕТЬМИ**

И.В.ДУБРОВИНА, А.Д.АНДРЕЕВА, Е.Е.ДАНИЛОВА и др.

Объем 160 с.

В пособии изложены основные принципы, раскрыто содержание, показана организация психолого-педагогической коррекции детей. Представлены конкретные коррекционно-диагностические и коррекционно-развивающие программы для работы с детьми старшего дошкольного и младшего школьного возраста.

Для студентов средних педагогических учебных заведений. Может быть интересно студентам педвузов.

## **С. А. КОЗЛОВА, Т. А. КУЛИКОВА ДОШКОЛЬНАЯ ПЕДАГОГИКА**

Объем 416 с.

В учебнике рассматриваются методологические основы современной дошкольной педагогики, ее место в системе педагогических наук. В проблемном ключе характеризуется взаимосвязь теорий, систем и технологий воспитательно-образовательной работы с детьми. Предлагаются задания для самостоятельной работы.

Для студентов высших и средних педагогических учебных заведений. Может быть полезен также практическим работникам сферы образования.

## **Р. С. БУРЕ, С. В. ЖУНДРИКОВА, Т. И. ЕРОФЕЕВА СЕМИНАРСКИЕ, ПРАКТИЧЕСКИЕ И ЛАБОРАТОРНЫЕ ЗАНЯТИЯ ПО ДОШКОЛЬНОЙ ПЕДАГОГИКЕ**

Под редакцией Э. К. СУСЛОВОЙ, Л. В. ПОЗДНЯК

Объем 272 с.

В пособии характеризуется содержание и представлена технология проведения семинарских, практических и лабораторных занятий со студентами по дошкольной педагогике. Методический аппарат книги нацеливает студентов на самостоятельную работу, творчество в овладении знаниями, для чего даны темы, вопросы для обсуждения материала и его практического использования, обязательная и дополнительная литература, задания исследовательского характера.

УК для студентов высших и средних педагогических учебных заведений.

М.М.АЛЕКСЕЕВА, В.И.ЯШИНА  
**МЕТОДИКА РАЗВИТИЯ РЕЧИ И ОБУЧЕНИЯ  
РОДНОМУ ЯЗЫКУ ДОШКОЛЬНИКОВ**

Объем 400 с.

Пособие подготовлено с учетом традиций отечественной методики развития речи и обучения родному языку. Отражены современные взгляды на речевое развитие дошкольников, использованы материалы исследований последних лет. Изложены теоретические основы методики, ее история, методы развития всех сторон детской речи в разных возрастных группах.

М.М.АЛЕКСЕЕВА, В.И.ЯШИНА  
**РЕЧЕВОЕ РАЗВИТИЕ ДОШКОЛЬНИКОВ**

Объем 160 с.

В пособии раскрыто содержание семинарских, практических и лабораторных занятий по основным темам нормативного курса теории и методики развития речи детей дошкольного возраста; представлена система заданий учебно-исследовательского характера; предложены примерная тематика и планы курсовых и дипломных работ.

**ХРЕСТОМАТИЯ ПО ТЕОРИИ И МЕТОДИКЕ РАЗВИТИЯ  
РЕЧИ ДЕТЕЙ ДОШКОЛЬНОГО ВОЗРАСТА**

Составители М.М.АЛЕКСЕЕВА, В.И.ЯШИНА

Объем 560 с.

В пособии представлены извлечения из трудов ученых в области физиологии и психологии детской речи, методики развития речи дошкольников по основным темам нормативного курса.

УК для студентов высших и средних педагогических учебных заведений. Может быть интересен также преподавателям педвузов и педколледжей, широкому кругу дошкольных работников.

Е.И.ЩЕРБАКОВА  
**МЕТОДИКА ОБУЧЕНИЯ МАТЕМАТИКЕ  
В ДЕТСКОМ САДУ**

Объем 272 с.

Автор, используя прогрессивные идеи классической и современной педагогики и психологии, предлагает методику обучения дошкольников математике. При этом целью занятий является не только ознакомление детей с элементарными математическими представлениями, но и развитие их математических способностей.

Для студентов средних педагогических учебных заведений. Может быть использовано воспитателями детских садов, родителями при занятиях с детьми.

X

В.В.ДАНИЛОВА, Т.Д.РИХТЕРМАН, З.А.МИХАЙЛОВА и др.

### **ОБУЧЕНИЕ МАТЕМАТИКЕ В ДЕТСКОМ САДУ:**

ПРАКТИЧЕСКИЕ СЕМИНАРСКИЕ И ЛАБОРАТОРНЫЕ ЗАНЯТИЯ

Объем 160 с.

Пособие написано по программе курса «Формирование элементарных математических представлений».

Для студентов средних педагогических учебных заведений. Может быть использовано воспитателями детских садов, родителями при занятиях с детьми.

С.Н.НИКОЛАЕВА

### **МЕТОДИКА ЭКОЛОГИЧЕСКОГО ВОСПИТАНИЯ ДОШКОЛЬНИКОВ**

Объем 184 с.

В пособии, написанном в соответствии с авторской программой экологического воспитания дошкольников, раскрыты содержание и методы, конкретные педагогические технологии эколого-воспитательной работы с детьми разных возрастных групп. Особое внимание уделено личностному развитию дошкольников в связи с экологическим воспитанием.

Для студентов средних педагогических учебных заведений. Может быть полезно воспитателям детских садов.

В.В.ГОЛУБЕВ, С.В.ГОЛУБЕВ

### **ОСНОВЫ ПЕДИАТРИИ И ГИГИЕНЫ ДЕТЕЙ ДОШКОЛЬНОГО ВОЗРАСТА**

Объем 320 с.

Приведены систематизированные сведения о состоянии здоровья детей раннего и дошкольного возраста, гигиене нервной системы, питания, зрения, профилактике инфекционных заболеваний. Большое внимание уделено разделам, посвященным оказанию первой медицинской помощи при несчастных случаях и травмах, гигиеническим основам организации здорового образа жизни детей, их воспитания и обучения в дошкольных учреждениях.

В.В.ГОЛУБЕВ, М.В.ЛЕЩЕНКО, С.В.ГОЛУБЕВ

### **ПРАКТИКУМ ПО ОСНОВАМ ПЕДИАТРИИ И ГИГИЕНЫ ДЕТЕЙ ДОШКОЛЬНОГО ВОЗРАСТА**

Объем 200 с.

Изложены основные методики и методические подходы к проведению аудиторных занятий на базе высших учебных заведений, а также в дошкольных учреждениях. Содержание практикума направлено на формирование у студентов необходимых навыков

и умений в самостоятельной работе по охране здоровья детей раннего и дошкольного возраста.

УК для студентов высших и средних педагогических учебных заведений. Книги могут быть полезны воспитателям и родителям в повседневной работе, направленной на сохранение и укрепление здоровья детей.

Э.Я.СТЕПАНЕНКОВА

### **ТЕОРИЯ И МЕТОДИКА ФИЗИЧЕСКОГО ВОСПИТАНИЯ И РАЗВИТИЯ РЕБЕНКА**

Объем 368 с.

✂ ✂

В пособии освещены общетеоретические вопросы физического воспитания дошкольников, дана методика организации двигательной деятельности детей. В подборе гимнастических упражнений акцент сделан на их общеразвивающей направленности. Впервые представлена гимнастика для мозга, включая пальчиковую, для развития вестибулярного аппарата, перекрестная для правого и левого полушарий мозга. Дано описание подвижных игр, обосновывается их воспитательное воздействие.

Для студентов дошкольных факультетов высших педагогических учебных заведений.

*ill*

Г.Г.ГРИГОРЬЕВА

### **ИЗОБРАЗИТЕЛЬНАЯ ДЕЯТЕЛЬНОСТЬ ДОШКОЛЬНИКОВ**

Объем 272 с.

В учебном пособии приведена методика руководства детской изобразительной деятельностью - рисованием, лепкой, аппликацией, конструированием. При этом акцент сделан не на приобретении дошкольниками необходимых знаний, умений, навыков, а на развитии личности, творческой сущности ребенка в процессе изобразительной деятельности.

И.Н.КУРОЧКИНА

### **ЭТИКЕТ ДЛЯ ДЕТЕЙ И ВЗРОСЛЫХ**

Объем 256 с.

В пособии рассматриваются сущность, содержание и значение этикета в современном обществе, а также методика обучения дошкольников его правилам. Предлагаются варианты занятий по этикету с детьми и примерные тексты, которые может использовать воспитатель для рассказа, чтения, беседы.

Для студентов высших и средних педагогических учебных заведений, а также воспитателей, учителей младших классов, родителей.

Т.А.КУЛИКОВА

### **СЕМЕЙНАЯ ПЕДАГОГИКА И ДОМАШНЕЕ ВОСПИТАНИЕ**

Объем 232 с.

Концептуальная основа учебника — признание приоритетной роли семьи в формировании личности ребенка. С этих позиций дается развернутая характеристика современной семьи, тенденций ее развития, освещаются особенности семейного воспитания, условия и пути повышения педагогической культуры семьи. Рассматриваются линии взаимодействия семьи с другими социальными институтами образования (детские сады, школы и др.). Учебник содержит задания для самостоятельной работы студентов.

Для студентов высших и средних педагогических учебных заведений.

Н.И.БОЧАРОВА, О.Г.ТИХОНОВА

### **ОРГАНИЗАЦИЯ ДОСУГА ДЕТЕЙ В СЕМЬЕ**

Объем 208 с.

В пособии излагаются вопросы организации совместной досуговой деятельности детей и родителей, даются методические рекомендации по оказанию помощи семье в проведении разнообразных досуговых мероприятий. Впервые рассматриваются вопросы организации досуга в детских домах семейного профиля с использованием богатого наследия народной культуры и национальных семейных традиций. Приложение содержит сценарии праздников, развлечений, дней рождения, туристических походов и других форм семейного досуга.

Для студентов высших и средних педагогических учебных заведений, а также работников дошкольных учреждений, социальных педагогов, гувернеров и родителей.

М.М.БЕЗРУКИХ, С.П.ЕФИМОВА

### **РЕБЕНОК ИДЕТ В ШКОЛУ**

Объем 248 с.

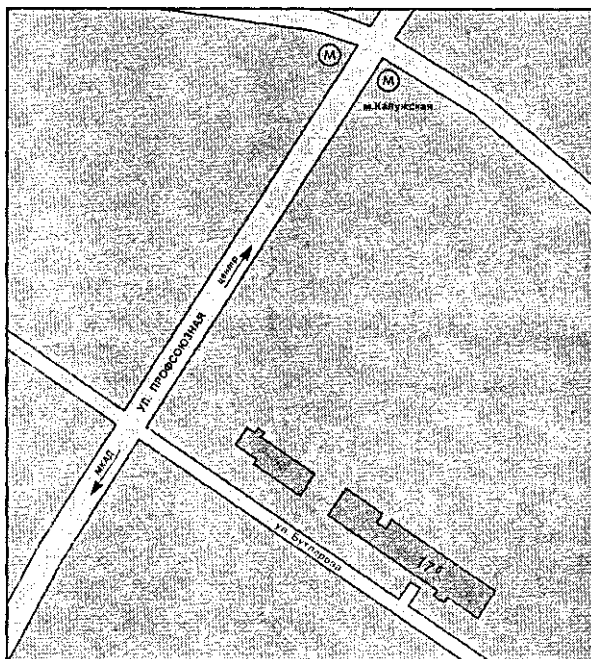
В пособии рассматриваются вопросы адаптации ребенка к школьному обучению, анализируются трудности детей с разными типами психики и физиологическими возможностями: медлительных, перевозбудимых, леворуких, с ослабленным здоровьем и т.п. Анализ сопровождается психологическими рекомендациями.

Для студентов высших и средних педагогических учебных заведений. Может быть полезно также учителям начальных классов, родителям.

Книги Издательского центра «Академия»  
можно приобрести оптом по адресу:

117342, Москва, ул. Бутлерова, 17-Б, к. 223.  
Тел./факс: (095) 330-1092. E-mail: bookinfo@online.ru

Издательство имеет возможность отправлять заказанную литературу железнодорожными контейнерами, почтово-багажными вагонами и почтовыми отправлениями.



Банковские реквизиты:

ОАО Издательский центр «Академия»  
ИНН 7720121330, р/с 40702810538340101565,  
к/с 3010181040000000225, БИК 044525225,  
Стромынское ОСБ 5281 Сбербанка России г. Москва

Литературу нашего издательства Вы можете также выписать по каталогу «Книги и учебники» Агентства «Союзпечать» в любом почтовом отделении связи.