

СРЕДНЕЕ ПРОФЕССИОНАЛЬНОЕ ОБРАЗОВАНИЕ

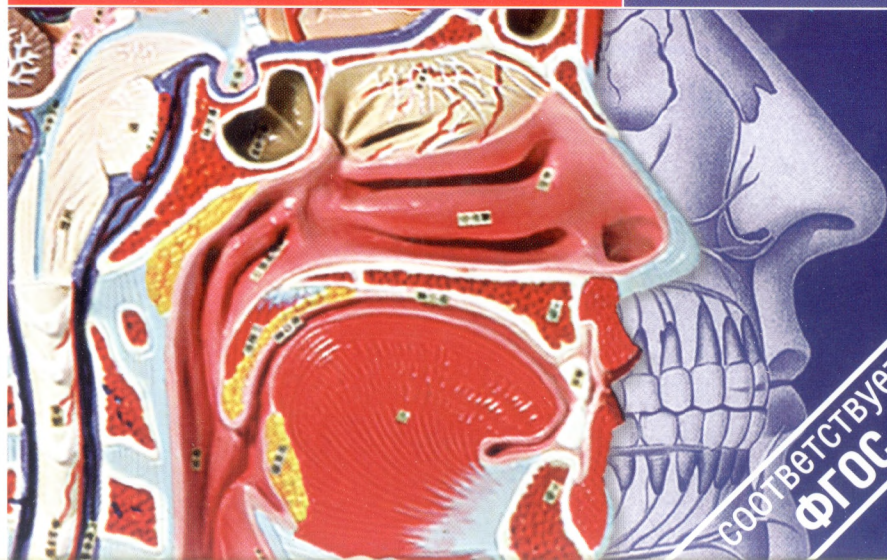
И. В. Гайворонский  
Г. И. Ничипорук  
А. И. Гайворонский

# АНАТОМИЯ И ФИЗИОЛОГИЯ ЧЕЛОВЕКА

6-е издание

ЗДРАВООХРАНЕНИЕ

ACADEMA



УЧЕБНИК

соответствует  
ФГОС

СРЕДНЕЕ ПРОФЕССИОНАЛЬНОЕ ОБРАЗОВАНИЕ

И. В. ГАЙВОРОНСКИЙ, Г. И. НИЧИПОРУК,  
А. И. ГАЙВОРОНСКИЙ

# АНАТОМИЯ И ФИЗИОЛОГИЯ ЧЕЛОВЕКА

**УЧЕБНИК**

*Допущено  
Министерством образования Российской Федерации  
в качестве учебника для студентов образовательных учреждений  
среднего профессионального образования*

6-е издание, переработанное и дополненное



Москва  
Издательский центр «Академия»  
2011



УДК 611(075.32)  
ББК 28.706я723  
Г12

**Рецензенты:**

заведующий кафедрой анатомии человека Санкт-Петербургского государственного медицинского университета им. акад. И. П. Павлова,  
д-р мед. наук, профессор *А. К. Косоуров*;  
преподаватель анатомии и физиологии Московского медицинского училища № 2  
им. К. Цеткин *Т. В. Щербакова*

**Гайворонский И. В.**

Г12 **Анатомия и физиология человека : учеб. для студ. учреждений сред. проф. образования / И. В. Гайворонский, Г. И. Ничипорук, А. И. Гайворонский. — 6-е изд., перераб. и доп. — М. : Издательский центр «Академия», 2011. — 496 с.**  
ISBN 978-5-7695-7794-9

Представлены современные сведения о строении и функциях всех систем человеческого организма. Изложенный материал является фундаментальной основой для последующего изучения клинических дисциплин. Особое внимание в учебнике уделяется наиболее важным для профессиональной деятельности среднего медицинского персонала вопросам морфологии органов и систем органов, содержится необходимый справочный материал.

Учебник может быть использован при изучении общепрофессиональной дисциплины ОП.03 «Анатомия и физиология человека» в соответствии с ФГОС СПО для всех специальностей укрупненной группы 060000 «Здравоохранения».

Для студентов учреждений среднего медицинского профессионального образования.

УДК 611(075.32)

ББК 28.706я723

*Учебное издание*

**Гайворонский Иван Васильевич, Ничипорук Геннадий Иванович,  
Гайворонский Алексей Иванович**

**Анатомия и физиология человека**

**Учебник**

Редактор *М. А. Полякова*. Технический редактор *О. Н. Крайнова*

Компьютерная верстка: *М. П. Шапкина*

Корректоры *А. П. Сизова, В. М. Малек, Л. В. Гаврилина*

Изд. № 106108847. Подписано в печать 28.02.2011. Формат 60 × 90/16. Гарнитура «Ньютон».  
Печать офсетная. Бумага офсетная № 1. Усл. печ. л. 31,0. Тираж 1 500 экз. Заказ № 3020.

ООО «Издательский центр «Академия». [www.academia-moscow.ru](http://www.academia-moscow.ru)

125252, Москва, ул. Зорге, д. 15, корп. 1, пом. 26б.

Адрес для корреспонденции: 129085, Москва, пр-т Мира, 101В, стр. 1, а/я 48.

Тел./факс: (495) 648-0507, 616-00-29.

Санитарно-эпидемиологическое заключение № РОСС RU. АЕ51. Н 14964 от 21.12.2010.

Отпечатано с электронных носителей издательства.

ОАО «Тверской полиграфический комбинат», 170024, г. Тверь, пр-т Ленина, 5.

Телефон: (4822) 44-52-03, 44-50-34. Телефон/факс: (4822) 44-42-15.

Home page — [www.tverpk.ru](http://www.tverpk.ru) Электронная почта (E-mail) — [sales@tverpk.ru](mailto:sales@tverpk.ru)

*Оригинал-макет данного издания является собственностью Издательского центра «Академия», и его воспроизведение любым способом без согласия правообладателя запрещается*

© Гайворонский И. В., Ничипорук Г. И., Гайворонский А. И., 2006

© Гайворонский И. В., Ничипорук Г. И., Гайворонский А. И., 2011,  
с изменениями

© Образовательно-издательский центр «Академия», 2011

© Оформление. Издательский центр «Академия», 2011

ISBN 978-5-7695-7794-9

## ВВЕДЕНИЕ

Анатомия — это наука о формах и строении органов, систем органов и человеческого организма в целом, рассматриваемых с позиций развития, функциональных возможностей и постоянного взаимодействия с внешней средой.

Название науки — анатомия человека — происходит от греч. *anatomo*, что означает рассекаю, расчленяю. Если вдуматься в смысл слова, то станет понятно, что в основу названия дисциплины положен этот метод исследования.

Необходимо отметить, что человеческий организм в целом представляет собой очень сложную живую биологическую систему. В связи с этим его изучение должно идти от простого к сложному — от органов и систем органов к целостному организму. Только обобщив весь изученный материал по анатомии и физиологии систем органов можно создать представление о человеческом организме как единой структуре.

Изучение анатомии человека с позиций развития означает понимание вопросов филогенеза (эволюции животного мира) и онтогенеза (индивидуального развития). Такой подход обеспечивает понимание индивидуальной изменчивости и аномалий развития. Индивидуальная изменчивость предусматривает отклонения от наиболее часто встречающихся среднестатистических показателей нормы.

В связи с вышесказанным возникает вопрос, что же такое норма? *Норма* — это тот оптимальный интервал в строении организма, в пределах которого он остается здоровым и в полном объеме выполняет свои функции. Следовательно, среднестатистические показатели каких-то параметров являются лишь серединой диапазона нормы. Например, среднестатистический показатель роста у мужчин 172 см. Отклонение в пределах диапазона нормы носит название «вариант нормы». Например, диапазон нормы роста у мужчин находится в интервале от 150 до 195 см.

*Порок развития (мальформация)* — это стойкие морфологические или функциональные изменения органа или организма, возникающие в результате нарушения развития зародыша, плода или дальнейшего формирования органов после рождения ребенка. Порок развития, который приводит к обезображиванию части тела и обнаруживается при внешнем осмотре, называют уродством. Аномалия развития (малый порок) — это стойкое отклонение в строении органа или системы органов, не сопровождающееся функциональными нарушениями в обычных условиях, но нередко являющееся причи-



ной косметических дефектов или заболеваний, особенно при воздействии на организм экстремальных факторов.

Строение органов и систем органов человеческого организма определяется прежде всего генетическими факторами, передаваемыми по наследству от родителей. Существенно изменяется структура при функциональных нагрузках. Кроме того, нормальное строение организма определяется отсутствием воздействий вредных факторов окружающей внешней среды (механических — давления, вибрации, шума; физических — температуры, ионизирующего излучения; химических — различных химических соединений, алкоголя, наркотических веществ и т. д.).

*Физиология* — это наука о функциях живых биологических систем (отдельных клеток, органов, систем органов и организма в целом), о процессах, протекающих в них, и механизмах их регуляции.

Прежде всего необходимо отметить, что невозможно представить в живом организме ни одной структуры, которая не выполняла бы какую-либо функцию. Интеграция (взаимодействие) специфически функционирующих структур создает новое качество — функциональный процесс. Примером может служить деятельность пищеварительной системы, в составе которой каждый орган, благодаря особенностям строения, выполняет строго определенную функцию, а совместная (интегративная) деятельность всех органов обеспечивает единый процесс пищеварения.

Физиология в содружестве с анатомией составляют основу современных медико-биологических дисциплин. Это фундаментальные науки в системе медицинского образования. Они составляют теоретическую основу медицинских знаний. Основные задачи анатомии и физиологии — формирование комплексного представления о строении человеческого организма, функциях его органов и систем в целях воздействия на них для сохранения и укрепления здоровья человека, а также устранения возникающих при заболеваниях отклонений от нормальных процессов жизнедеятельности.

### 1.1. История анатомии

История анатомии своими корнями уходит в глубокую древность. Люди первобытного общества уже имели некоторое представление о назначении частей человеческого тела и его строения. По-видимому, зарождение познавательной деятельности человека связано с расчленением убитых животных и сопоставлением полученных сведений о форме и строении органов у животных и раненого человека. Подтверждением этому служат найденные пещерные и наскальные рисунки в Испании и Китае (1400—2600 лет до н. э.). На фоне контуров изображаемых животных правильно показаны местоположение и форма некоторых внутренних органов (сердца, органов дыхания, желудка, почек и т. д.).


В 4—2-м тысячелетии до н. э. центр науки и культуры формируется в Древнем Египте, Древнем Вавилоне и Древней Палестине. В это время выделилась своеобразная каста врачей — жрецы, которые для лечения болезней начали широко применять воду, масла, настои трав и т. д. Слово «врач» в буквальном переводе означало «знающий воду» или «знающий масла». Врачевание предполагало изучение основ строения тела человека. В Древнем Египте получило распространение бальзамирование трупов: производились небольшие разрезы тела, извлекались внутренние органы и мозг, тело умершего пропитывали солевыми растворами и смолистыми составами.

Анатомические сведения этого периода во многом были крайне фантастичны и неверны. В частности, органом мышления считалось сердце, через которое якобы проходят кровь, слизь, воздух, вода и моча.

Сведения об осознанном изучении строения тела человека относятся к V—IV вв. до н. э. — II в. н. э. и связаны с историей Древней Греции и Древнего Рима.

**Анатомия Древней Греции и Древнего Рима.** Основоположником древнегреческой анатомии и физиологии считается Алкмеон Кротонский, который в конце VI—начале V в. до н. э. написал трактат о строении тела животного. Он впервые указал на то, что головной мозг является основным органом мироощущения и мыш-





Гиппократ  
(460—377 г. до н.э.)

ления, описал отдельные нервы и их значение для функции органов чувств.

Гиппократ считается «отцом» медицины. Его многочисленные научные труды были объединены в виде «Гиппократова сборника» через 100 лет после смерти автора. Большой интерес для анатомов представляют его сочинения «О железах», «О кишечнике», «О природе ребенка», «О прорезывании зубов» и т. д. Он описал некоторые кости черепа, строение сердца. Но его представления о движении крови были ошибочными, например, считалось, что вдыхаемый воздух служит для охлаждения сердца.

Герофил (род. в 304 г. до н.э.) в поисках «души» произвел анатомирование более 600 трупов и впервые обобщил данные о строении тела человека в своей работе «Anatomica». В связи с этим Герофила считают создателем анатомии как науки. Он описал внешнее строение головного мозга, его оболочки, синусы твердой мозговой оболочки и желудочки мозга, отличал артерии и вены, дал название легочным венам, описал предстательную железу, семенные пузырьки, двенадцатиперстную кишку. Работы древнегреческих ученых стояли у истоков анатомических исследований. Эти исследования были очень разрозненны, часто содержали ошибочные представления и нуждались в уточнении.

Клавдий Гален (130—200 г. н.э.) был врачом богатых римлян и гладиаторов. Его главная заслуга как анатома заключалась в том, что он обобщил и систематизировал все анатомические факты, полученные в античный период. Его основные труды носят общее название «Об анатомии». Они представлены в виде 16 книг. С именем Галена связано многое: классификация костей, описание мышц спины, выделение трех оболочек артерий, описание блуждающего и лицевого нервов и т. д. Он подробно изучил строение мозговых оболочек и вен мозга, поэтому одна из вен мозга названа его именем.

В связи с тем что в Древнем Риме нельзя было анатомировать труп человека, многие данные были получены Галеном на основе строения животных и перенесены на строение тела человека механически. В этом источник ошибок и неточностей его сочинений. Исправили их нескоро, только через 1400 лет, так как труды Галена были признаны средневековой церковью непогрешимыми и на протяжении 14 столетий служили пособиями для подготовки врачей в ведущих медицинских школах мира.

**Анатомия Средневековья.** Анатомия во времена Средневековья находилась под гнетом инквизиции. В этот период не было сделано никаких существенных открытий. Много внимания уделялось комментариям трудов Гиппократов и Галена, но даже из сочинений Галена

использовалось только то, что церковь считала непогрешимым. Выступать против Галена означало не соглашаться с религией и при этом несогласие жестоко каралось. Вскрытие трупов человека было категорически запрещено. Вот почему учение Галена, превращенное в догму, задержало развитие медицинской науки в Европе на многие столетия, вплоть до эпохи Возрождения.

В то же время на мусульманском Востоке наука развивалась более свободно. Одним из великих представителей ученых Востока в эпоху Средневековья был Абу Али Ибн Сина (Авиценна). Авиценна (980—1037) — великий таджикский ученый, философ и врач. Он автор более 100 произведений по астрономии, литературе и медицине. Основным для медицины трудом Авиценны считают «Канон врачебной науки». Первый его том посвящен анатомии и физиологии. В этом каноне обобщены и проанализированы сведения о строении человеческого организма, открытые древнегреческими учеными, а также приведены собственные наблюдения.

**Анатомия эпохи Возрождения.** Эпоха Возрождения (Ренессанса) знаменуется великими научными открытиями, пробуждением интереса к искусству и литературе. Выдающимися анатомами этого периода были Леонардо да Винчи, Андрей Везалий и др.

Леонардо да Винчи (1452—1519) — гениальный художник и ученый. Как художник он интересовался пластической анатомией и сделал много точных анатомических рисунков с пояснительными заметками. Используя законы механики, он описал изгибы позвоночного столба, создал классификацию мышц и впервые описал щитовидную железу. К сожалению, его анатомические труды стали известны только через 300 лет. В результате гонений инквизиции они были спрятаны в тайнике и поэтому не оказали существенного влияния на современников и последующие поколения.

Андрей Везалий — профессор анатомии Падуанского университета, считается реформатором и «отцом научной описательной анатомии». Он вскрывал и препарировал трупы людей, делал зарисовки костей, мышц, внутренних органов, сосудов и нервов. В 1538 г. А. Везалий издал небольшой анатомический атлас — «Анатомические таблицы», в котором представил собственные данные, точно установленные при вскрытии и препарировании трупов. Результатом многих лет напряженной работы явился его знаменитый труд «О строении тела человека», опубликованный в Базеле в 1543 г. Этим сочинением был нанесен сокрушительный удар по схоластической анатомии и определено направление развития анатомии на последующее столетие.



Андрей Везалий  
(1514—1564)



После А. Везалия многие ученые проводили исследования в области анатомии, углубляя знания о строении человеческого организма. Г. Фаллопий (1523 — 1562) — ученик Везалия, впервые описал маточные трубы, канал лицевого нерва, развитие и строение костей. Б. Евстахий (1510 — 1574) первым обнаружил и описал слуховую трубу, заслонку нижней поллой вены, изучил развитие зубов, строение почек, описал непарную вену.

В середине XVII в. центром анатомических исследований стала Голландия. Под руководством Фредерика Рюйша (1638 — 1731) был организован анатомический музей, который современники называли «восьмым чудом света». Ф. Рюйш владел уникальной техникой бальзамирования трупов и инъекции сосудов органов различными красящими веществами. Петр I купил коллекцию препаратов Ф. Рюйша. Большая часть коллекции этих препаратов хранится в Санкт-Петербурге в Кунсткамере, а меньшая часть — в фундаментальном музее кафедры нормальной анатомии Военно-медицинской академии.

**Развитие анатомии в России в XVII — XIX вв.** До XVII столетия медицины как науки в России не существовало. Знатных больных лечили врачи-иностранцы, но их приглашение обходилось государству дорого. Кроме того, они плохо знали русский язык, не всегда имели достаточную подготовку. В связи с этим возникла необходимость в подготовке отечественных врачебных кадров. Для этого в 1620 г. в Москве учреждается Аптекарский приказ, регламентировавший медицинское обслуживание и изготовление лекарств для армии. В 1654 г. создается первая в России «Школа русских лекарей». В этой школе анатомия преподавалась по руководству А. Везалия, которое в этом же году было переведено на русский язык Елифанием Славенцким.

Особая заслуга в организации подготовки отечественных лекарей принадлежит Петру I. По его указу в 1707 г. в Москве при госпитале была учреждена лекарская школа, которой руководил Николай Ламбертович Бидлоо. Обучение по анатомии и хирургии проводилось согласно рукописному руководству «Наставление для изучающих хирургию в анатомическом театре», составленному в 1710 г. Для того времени книга содержала весьма важные и обширные сведения по хирургии и подробную характеристику различных анатомических структур. Позже лекарские школы были открыты в Петербурге (1717) и в Кронштадте (1719). Их называли госпитальными школами. К концу XVIII в. в России функционировало 20 госпитальных школ. Главным предметом считалась анатомия, которая называлась «материя медика».

Заслуга в создании первого отечественного анатомического атласа принадлежит Мартыну Ильичу Шеину. Он подготовил анатомический атлас под названием «Силабус, или Указатель всех частей человеческого тела». Атлас включал 26 таблиц, иллюстрированных

рисунками и сопровождающихся кратким описанием. Ему также принадлежит заслуга в переводе с латинского языка на русский учебника по анатомии Л. Гейстера «Сокращенная анатомия, все дело анатомическое кратко в себе заключающая». Это был первый учебник, переведенный на русский язык, ставший основным пособием для обучения анатомии в госпитальных школах.

В дальнейшем анатомы начали более целенаправленно изучать строение человеческого организма и сделали ряд важных научных открытий. А. М. Шумлянский в 1782 г. защитил диссертацию «О строении почек», в которой впервые правильно описал их внутреннее строение. Первым русским академиком-анатомом стал А. П. Протасов (1724 — 1796). Он занимался изучением сердца и сосудов.

В 1786 г. госпитальные школы были реорганизованы в медико-хирургические училища и медицинские факультеты университетов, где была впервые учреждена кафедра «анатомии, физиологии и хирургии». Преобразование Санкт-Петербургского Главного врачебного училища в Медико-хирургическую академию (МХА) в 1798 г. стало событиемординарным, так как к тому времени это было уже самостоятельное подразделение с научно обоснованной программой обучения. У истоков кафедры физиологической анатомии стоял Петр Андреевич Загорский (1764 — 1846), много сделавший для становления учебного процесса и подготовивший первый учебник по анатомии на русском языке.

Выдающимся анатомом XIX в. был Илья Васильевич Буяльский (1789 — 1866). Он совершенствовал методы препарирования, бальзамирования, инъекции сосудистого русла застывающими массами (коррозионные препараты) и гравирования костных анатомических препаратов.

Н. И. Пирогов — член-корреспондент Российской академии наук, гениальный русский хирург, анатом и педагог, организатор и руководитель института практической анатомии МХА с 1846 по 1856 г., основоположник и создатель прикладного направления анатомии — топографической анатомии и оперативной хирургии. Он является автором книги «Хирургическая анатомия артериальных стволов и фасций» (1838). Этот выдающийся труд не потерял своего значения и в настоящее время. Для создания атласа «Иллюстрированная топографическая анатомия распилов, проведенных в трех направлениях через замороженное человеческое тело» (1852 — 1859) Н. И. Пирогов использовал метод распилов замороженных трупов и метод скульптурной



Николай Иванович  
Пирогов (1810—1881)



анатомии, при котором соответствующий орган высекался из замороженного объекта.

**История анатомии в России в советский период и в настоящее время.** В советский период практически во всех союзных республиках были организованы высшие медицинские учебные заведения, открыты специализированные морфологические кафедры и лаборатории. Все это способствовало расцвету анатомии. Успешно разрабатывались новые перспективные научные направления, внедрялись новые морфологические методы исследования. Анатомия как наука прочно закрепила за собой понятие функциональной анатомии. В экспериментальных работах ученых начали широко использовать микроскопические, рентгеновские, биометрические, биохимические и функциональные методики исследования.

Выдающимися представителями анатомии советского периода следует считать В. Н. Тонкова, Г. М. Иосифова, В. П. Воробьева, Г. Ф. Иванова, Д. А. Жданова, М. Ф. Иваницкого, Р. Д. Синельникова, М. Г. Привеса, Е. А. Дыскина, В. В. Куприянова, М. Р. Сапина и многих других.

В. Н. Тонков — академик Академии медицинских наук (АМН) СССР, начальник кафедры нормальной анатомии Военно-медицинской академии (1915 — 1950), основоположник и руководитель анатомической школы по изучению коллатерального кровообращения, основатель учебных музеев кафедры нормальной анатомии, начальник (президент) Военно-медицинской академии (1917 — 1925). В 1896 г. В. Н. Тонков одним из первых русских исследователей в анатомии применил лучи Рентгена для изучения роста и развития скелета; впервые изучил развитие селезенки, артерий верхней конечности и костей черепа у птиц, первым точно описал ангиоархитектонику лимфатических узлов, поджелудочной железы, разработал учение о коллатеральном кровообращении, в эксперименте на животных изучил потенциальные свойства артериального русла многих областей

тела и отдельных органов. Его «Учебник нормальной анатомии человека» (1946 — 1962) и «Пособие к практическому изучению сосудов и нервов человека» выдержали по шесть изданий. Из научно-педагогической школы В. Н. Тонкова вышло 30 профессоров, многие из которых стали руководителями кафедр анатомии в ведущих вузах бывшего СССР. В. Н. Тонков был организатором и первым председателем Всесоюзного общества анатомов, гистологов и эмбриологов.

Владимир Петрович Воробьев (1876 — 1937) — выдающийся представитель Харьковской школы анатомов. Он предложил оригинальный метод макро-микроскопиче-



Владимир Николаевич  
Тонков (1872 — 1954)

ского исследования анатомических объектов, внес большой вклад в изучение периферической и, особенно, вегетативной нервной системы, разработал метод трехмерного измерения — стереотопометрию, внедрил новые способы бальзамирования органов и трупов. Он первым создал пятитомный «Атлас анатомии человека» (1938 — 1946).

Гордей Максимович Иосифов (1870 — 1933) — руководитель школы советских лимфологов, основоположник сравнительной анатомии лимфатической системы. Он первым всесторонне описал пути оттока лимфы от различных органов, установил закономерности архитектоники лимфатических сосудов.

Георгий Федорович Иванов (1893 — 1955) — профессор 1-го Московского медицинского института им. И. М. Сеченова. Он разрабатывал проблему коллатерального кровообращения, изучал строение нервной системы. Значительная часть его работ посвящена иннервации сердечно-сосудистой системы, изучению рецепторов.

Борис Алексеевич Долго-Сабуров (1900 — 1960) — член-корреспондент АМН СССР, начальник кафедры нормальной анатомии Военно-медицинской академии (1950 — 1960). Он продолжил и развил учение В. Н. Тонкова о коллатеральном кровообращении. В его школе впервые были изучены особенности развития коллатералей в венозной системе, применены функциональные методики в исследовании окольного кровообращения, выяснено влияние нервной системы на процесс формирования коллатерального кровообращения.

Михаил Федорович Иваницкий (1895 — 1969) — профессор вначале 3-го, а затем 4-го Московских медицинских институтов, основоположник научной спортивной анатомии. Он впервые создал курс динамической анатомии и выпустил несколько монографий по данной тематике.

Рафаил Давидович Синельников (1896 — 1981) — продолжатель идей В. П. Воробьева. Он внес значительный вклад в дальнейшее развитие макро-микроскопической анатомии опорно-двигательного аппарата, эндокринной, сосудистой и вегетативной систем. Подготовил и издал оригинальный «Атлас анатомии человека» в трех томах, который выдержал шесть изданий и является настольной книгой анатомов и в настоящее время.

Дмитрий Аркадьевич Жданов (1908 — 1971) — академик АМН СССР, руководитель крупнейшей школы советских морфологов, основоположник ультрамикроскопической анатомии лимфатической системы.

Михаил Григорьевич Привес (1904 — 1999) — руководитель большой школы Ленинградских анатомов. Он внес значительный вклад в развитие рентгеноанатомии, разработал методику прижизненной рентгенолимфографии, одним из первых использовал в анатомии электрорентгенографию и ультразвуковую эхолокацию, разработал метод консервирования анатомических препаратов с сохранением их естественного цвета.

Василий Васильевич Куприянов (1912—2006) — академик Российской академии медицинских наук (РАМН), основоположник учения о структурных основах микроциркуляции, руководитель большой школы анатомов России и стран ближнего зарубежья. Основные его труды посвящены изучению микроциркуляторного русла органов в норме, патологии и эксперименте.

Ефим Анатольевич Дыскин (род. в 1923 г.) — Герой Советского Союза, начальник кафедры нормальной анатомии Военно-медицинской академии (1968—1988). Научные исследования школы Е. А. Дыскина посвящены теоретическим и прикладным вопросам военной медицины.

Михаил Романович Сапин (род. в 1925 г.) — академик РАМН, заведующий кафедрой анатомии человека Московской медицинской академии им. И. М. Сеченова. Круг его научных интересов связан с изучением лимфатической и иммунной систем, исследованием анатомо-функционального состояния кровеносной системы. М. Р. Сапин много сил и внимания уделяет вопросам организации и оптимизации учебного процесса на кафедрах анатомии человека.

Львович Колесников (род. в 1940 г.) академик РАМН, профессор, заведующий кафедрой анатомии человека Московского медико-стоматологического университета. Президент Всероссийского научно-медицинского общества анатомов, гистологов и эмбриологов, председатель комиссии по анатомической терминологии. Его научные труды посвящены вопросам стоматологической анатомии, морфологии пищеварительного тракта и медицинской антропологии.

В целом история анатомии от момента ее зарождения до настоящего времени (по В. В. Куприянову) может быть разделена на два периода.

I период — период древней анатомии, или предистория научной анатомии, характеризующийся накоплением эмпирических знаний;

II период — период научной анатомии, начинающийся с XVI в., со времен А. Везалия и продолжающийся до настоящего времени.

Перечисленные периоды связаны с появлением в анатомии новых методов исследования и общим уровнем развития медицины.

## 1.2. История физиологии

Развитие физиологии неразрывно связано с появлением новых анатомических сведений. Открытия в этих двух науках во многом происходили параллельно.

Еще врачи Древней Греции описывали функции различных органов. В частности, Аристотель (384—322 гг. до н. э.) утверждал, что сердце отвечает за движение крови. Гиппократ (460—377 гг. до н. э.) описал четыре основных типа темперамента. Однако он связывал различия в поведении людей с преобладанием в их организме той или иной «жидкости» (крови, слизи, желчи и черной желчи). Геро-

фил (род. в 304 гг. до н. э.) установил дыхательную функцию диафрагмы. Вскрывая трупы и проводя «живосечение» преступников, Эразистрат (350—300 гг. до н. э.) пришел к выводу, что движениями человека руководит головной мозг. Также он описал некоторые функции органов пищеварения.

Врач Древнего Рима Клавдий Гален ставил многочисленные опыты на свиньях по перерезке спинного мозга на разных уровнях, изучал строение головного мозга и пришел к убеждению, что именно головной мозг является центром мышления, произвольных движений и ощущений. Тем самым было опровергнуто существовавшее представление о том, что человек мыслит, движется, чувствует благодаря сердцу.

Таджикский врач, ученый и философ Абу Али Ибн Сина (Авиценна) обобщил практически все имевшиеся на тот момент сведения о медицине в своем труде «Канон врачебной науки». В первом томе этого труда приведены разрозненные сведения о строении и функции некоторых органов и систем человеческого организма.

Основоположник экспериментальной физиологии — английский врач Вильям Гарвей (1578—1657). Ему принадлежит открытие кругов кровообращения: в 1628 г. он опубликовал труд «Анатомические исследования о движении сердца и крови у животных», в котором были описаны большой и малый круги кровообращения, а также законы движения крови.

Предположение о рефлекторном принципе работы центральной нервной системы высказал выдающийся французский философ, физик и математик Рене Декарт (1596—1650).

Один из важнейших разделов физиологии — исследование биоэлектрических явлений. Родоначальником данного направления (электрофизиологии) заслуженно считается итальянский физик и анатом Луиджи Гальвани (1737—1798). Он открыл в мышцах электрические токи, которые назвал «животным электричеством». Дальнейшие исследования в области электрофизиологии привели к изобретению одного из наиболее широко используемых аппаратов в современной клинической практике — электрокардиографа. Автором данного прибора является голландский физиолог В. Эйнтховен (1860—1927).

Из российских ученых, внесших существенный вклад в развитие физиологии, следует особо отметить И. М. Сеченова, И. П. Павлова, Н. Е. Введенского, Л. А. Орбели, П. К. Анохина, А. М. Уголева.

Иван Михайлович Сеченов является «отцом» русской научной физиологии. Он уделял много внимания разработке учения о рефлекторной дуге, основные положения



Вильям Гарвей  
(1578—1657)



**Иван Михайлович Сеченов**  
(1829—1905)



**Иван Петрович Павлов**  
(1849—1936)

которого изложил в работе «Рефлексы головного мозга». Он обосновал связь сознания и мышления. И. М. Сеченову также принадлежит открытие явлений торможения в центральной нервной системе.

Великий русский ученый, академик И. П. Павлов основные научные труды создал в стенах Военно-медицинской академии. За работы в области физиологии пищеварения он удостоен Нобелевской премии. Основные положения, сформулированные И. М. Сеченовым, были подтверждены в работах И. П. Павлова. Открытие им условных рефлексов, разработка представлений о физиологии, патологии и типах высшей нервной деятельности заложили основу для дальнейших исследований в этой области; именно он разделил все рефлекторные реакции организма на безусловные и условные.



**Николай Евгеньевич Введенский**  
(1852—1922)



**Леон Абгарович Орбели**  
(1882—1958)



Петр Кузьмич Анохин  
(1898 — 1974)



Александр Михайлович Уголев  
(1926 — 1991)

Николай Евгеньевич Введенский занимался проблемами физиологии нервной и мышечной систем. Он обосновал теорию утомляемости нерва, создал учение о парабиозе (состояние органов и тканей на грани между жизнью и смертью).

Леон Абгарович Орбели — один из создателей эволюционной физиологии, занимался изучением функций вегетативной нервной системы, в первую очередь, — ее симпатического отдела. Он также занимался проблемами физиологии труда и отдыха.

Петр Кузьмич Анохин — автор теории функциональных систем. Он предложил теорию компенсации нарушенных функций одних органов за счет других, выделил новое направление физиологии — функциональную нейрохимию.

Александр Михайлович Уголев занимался проблемами физиологии пищеварительной системы. Ему принадлежит открытие пристеночного (мембранного) пищеварения; он сформулировал теорию общего эволюционного происхождения желез внешней и внутренней секреции, занимался вопросами ферментативной адаптации пищеварительных желез.

### Контрольные вопросы

1. Дайте определение анатомии.
2. В чем состоит предмет изучения физиологии?
3. Объясните значение терминов «норма», «порок развития» и «уродство».
4. Назовите отечественных анатомов и охарактеризуйте их вклад в изучение дисциплины.
5. Каких физиологов вы знаете? Какова их роль в изучении процессов жизнедеятельности человеческого организма?



### ОБЪЕКТ И МЕТОДЫ ИССЛЕДОВАНИЯ

#### 2.1. Объект и методы анатомического исследования

Объектом изучения в анатомии является живой человек. Однако, чтобы познать сложное строение отдельных его органов и систем, необходимо производить вскрытия и препарировать. Естественно, такие исследования на живом человеке проводить нельзя, поэтому анатомы вынуждены проводить обучение на трупах и анатомических препаратах. Поэтому в данном случае совершенно справедливым является латинское выражение: «*mortui vivos dociunt*», т.е. «мертвые учат живых».

Необходимо помнить, что все знания, полученные на неживых объектах, нужно интерпретировать по отношению к живому человеку и в первую очередь перенести их на себя. Например, прощупать все костные образования, мышцы, определить места прохождения сосудов и нервов, найти проекцию внутренних органов.

Для закрепления знаний, полученных визуальным способом, необходимо подкрепить их современными методами морфологических исследований, используемыми в клинической практике. К ним относятся рентгенография, эхолокация, компьютерная и магнитно-резонансная томография, световая, контактная и электронная микроскопия. Указанные методики исследования позволяют оценить строение органов живого человека. В связи с этим можно перефразировать приведенное латинское выражение: «*vivos dociunt vivos*» — «живые учат живых». Сейчас изучать анатомию только на описательном макро-микроскопическом уровне нельзя. Строение тела человека нужно познавать в комплексе на всех уровнях: макро-, макро-микро- и микроскопическом.

Для изучения сложного человеческого организма в анатомии используются следующие методики: прижизненные, посмертные, микроскопические и экспериментальные.

К *прижизненным* относятся следующие методики:

1) антропометрия — измерение различных частей тела человека, ростовесовых и других показателей для оценки развития человека и сравнения со среднестатистическими показателями;

2) рентгеноанатомия (рентгенография, томография, электро-рентгенография);

- 3) эхолокация (ультразвуковые методы исследования);
- 4) компьютерная томография;
- 5) магнитно-резонансная томография;
- 6) эндоскопия — осмотр полостей внутренних органов при помощи специального оптического прибора — эндоскопа;
- 7) соматоскопия — осмотр и пальпация анатомических образований на живом человеке.

*Посмертные* исследования включают следующие методы:

- 1) вскрытие трупов по региональному принципу и препарирование;
- 2) бальзамирование отдельных органов и целых трупов;
- 3) распилы частей тела (по Пирогову) или разрезы органов;
- 4) инъекция сосудистого русла органов красящими массами (применяется для изучения источников кровоснабжения, придания органу естественной окраски);
- 5) инъекция полых органов застывающими массами с последующим расплавлением тканей органа кислотой или щелочью (метод изготовления коррозионных препаратов — с его помощью изучают форму полостей, рельеф интраорганного сосудистого русла);
- 6) изготовление сухих препаратов по методике Грубера и Шора и т. д.;
- 7) просветление тканей органов;
- 8) полимерное бальзамирование органов и целых трупов — в качестве бальзамирующего агента используются полимеры медицинского назначения.

К *микроскопическим* методам исследования человеческого тела относятся следующие:

- 1) гистотопография — приготовление срезов внутренних органов или частей тела, окрашивание и заключение их в полимеры или застывающие массы;
- 2) световая и электронная микроскопия;
- 3) контактная микроскопия.

*Экспериментальные* методы предполагают эксперименты на животных — осмотр и изучение функций внутренних органов, моделирование различных состояний и заболеваний для изучения происходящих изменений.

## **2.2. Плоскости, оси и основные ориентиры в анатомии**

Рассмотрение формы и строения тела человека в анатомии проводят по отношению к его вертикальному положению. При этом кисти рук развернуты ладонной поверхностью вперед — «анатомическая стойка». В связи с этим для описания частей и областей тела используют такие термины, как «верхний и нижний концы», «передняя (вентральная) и задняя (дорсальная) поверхности», по отношению к полостям — «наружная и внутренняя поверхности».

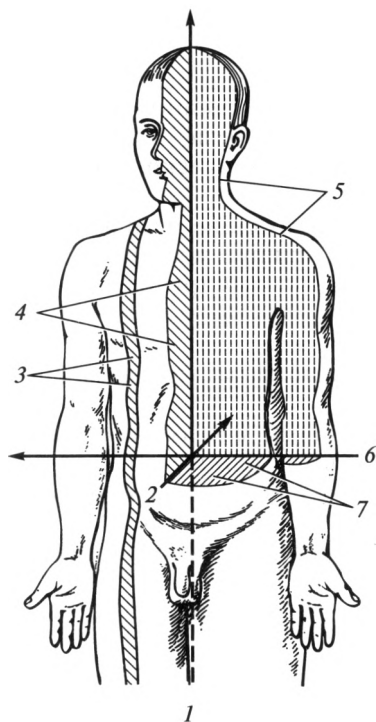


Рис. 2.1. Оси и плоскости тела человека:  
 1 — вертикальная ось; 2 — сагиттальная ось;  
 3 — сагиттальная плоскость; 4 — срединная  
 плоскость; 5 — фронтальная плоскость; 6 —  
 фронтальная ось; 7 — горизонтальная плос-  
 кость

Для определения топографии (местоположения) органов используют трехмерное пространство, позволяющее дать ему объемную характеристику. В этих целях через тело человека условно проводят три плоскости: горизонтальную, сагиттальную и фронтальную (рис. 2.1).

Горизонтальная плоскость делит тело на верхнюю и нижнюю части, сагиттальная — на правую и левую. Сагиттальная плоскость, разделяющая тело человека на две симметричные половины, называется срединной. Фронтальная плоскость проходит перпендикулярно по отношению к сагиттальной и делит тело на

переднюю и заднюю части. Через любую точку на поверхности тела можно провести горизонтальную, сагиттальную и фронтальную плоскости.

Для обозначения частей тела по отношению к срединной плоскости применяются термины «медиальный» и «латеральный». Медиально расположенный (медиальный), *medialis*, — означает «находящийся ближе к срединной плоскости»; латерально расположенный (латеральный), *lateralis*, — «дальше от нее». Термины: «правый» — *dexter*; «левый» — *sinister*; «поверхностный» — *superficialis*; «глубокий» — *profundus* — в объяснении не нуждаются.

Для обозначения пространственных отношений на конечностях используют термины «проксимальный» — *proximalis*, т. е. «находящийся ближе к месту прикрепления конечности к туловищу», и «дистальный» — *distalis* — «дальше от него».

Для определения направлений движений в суставах условно проводят оси: фронтальную, сагиттальную и вертикальную (свою собственную). Фронтальная и сагиттальная оси проходят в соответствующих фронтальной и сагиттальной плоскостях. Вертикальная ось проходит через тело человека в направлении сверху вниз. Движения в суставах осуществляются вокруг названных осей.

Для описания топографических взаимоотношений органов используют имеющиеся на теле человека ориентиры. Чаще всего — это отдельные кости скелета (позвонки, ребра, ключица, лопатка, кости конечностей, кости черепа) или отдельные анатомические образования на костях (ости, бугры, линии, отростки, гребни и т.д.). Если костные образования в данной области выражены слабо или располагаются глубоко, в качестве ориентиров используются края напряженных (сокращенных) мышц или проходящие магистральные сосуды.

### 2.3. Объект и методы исследования в физиологии

Как и в анатомии, объектом изучения в физиологии является живой человек. Если анатомы больше внимания уделяют строению тела человека и его структур, то физиологи изучают происходящие в них функциональные процессы. Эти науки неразрывно связаны друг с другом. В физиологии применяется ряд специальных методов исследования. Каждая структура выполняет определенную функцию (или функции). Следовательно, если данную структуру разрушить, исчезнет и присущая ей функция. Этот *экспериментальный метод* (метод удаления, экстирпации) зародился значительно раньше остальных.

*Электрофизиологические методы* позволяют регистрировать электрические процессы, происходящие в различных органах и тканях. С помощью электрических приборов можно воспроизвести нервные импульсы (метод раздражения), которые будут приводить к сокращению мышц.

*Фистульный метод*, который широко использовал И. П. Павлов, позволил получить секрет слюнных желез, чистый желудочный сок.

*Химические (биохимические) методы* также часто используются физиологами. Определение химической структуры и количества веществ биологического происхождения проводят совместно с биохимиками. Изучению влияния того или иного вещества (например, медиаторов ацетилхолина и норадреналина, гормонов) на функции органов и систем посвящено огромное количество научных работ. Интерес представляет и то, как изменяется концентрация какого-либо вещества в клетках, тканях и органах в результате различных внешних воздействий.

Исследование функций мельчайших структур организма (клеток, субклеточных структур) требует применения метода микроскопии, в том числе и электронной — *микроскопические методы*.

В последнее время большое внимание уделяется изучению иммунитета. *Иммунологические методы* исследования требуют профессиональных знаний и умений в области цитологии, биохимии и микробиологии. Раздел физиологии и психологии — психофизио-

логию — невозможно себе представить без различных тестов (тестовый метод), исследующих внимание, память, эмоциональное состояние человека и т. д.

Таким образом, физиология обладает огромным арсеналом методов исследования. Многие из них со временем находят не только экспериментальное, но и клиническое применение. Физиология тесно связана с большинством медицинских и биологических дисциплин, психологией, химией, биофизикой. В содружестве с анатомией она составляет основу современных медико-биологических наук, фундаментальных по своему значению как в системе общего, так и медицинского образования.

Следует обратить внимание, что с появлением новых методик исследования анатомия и физиология поднимались на вышестоящую ступень развития. Однако основным движущим фактором в развитии этих дисциплин всегда служили потребности медицины — запросы клинической практики.

### **Контрольные вопросы**

1. Какие методы исследования применяют в анатомии?
2. Назовите объект анатомического исследования.
3. Какие плоскости и оси используют в анатомии в качестве ориентиров?
4. Какие методы исследования применяют в физиологии?

# ЧЕЛОВЕЧЕСКИЙ ОРГАНИЗМ КАК ЕДИНОЕ ЦЕЛОЕ. ОСНОВЫ ЦИТОЛОГИИ И ГИСТОЛОГИИ

### 3.1. Структурно-функциональная организация человеческого тела

Человек занимает в ряду позвоночных высшее место, относится к типу хордовых, *chordata*; подтипу позвоночных, *vertebrata*; классу млекопитающих, *mammalia*, для которых характерно живорождение и питание новорожденных молоком матери. В классе млекопитающих человек относится к подклассу рождающих, *theria*, имеющих плаценту и молочные железы; отряду приматов, *primates*; подотряду обезьян и человекообразных обезьян, *anthropoidea*; надсемейству человекоподобных, *hominoidea*; семейству человека, *hominide*, и виду человек разумный, *homo sapiens*.

В строении тела человека условно можно выделить следующие уровни организации:

- 1) организменный (организм человека как единое целое);
- 2) системоорганный (системы органов);
- 3) органный (органы);
- 4) тканевой (ткани);
- 5) клеточный (клетки);
- 6) субклеточный (клеточные органеллы и корпускулярно-фибрилярно-мембранные структуры).

Следует отметить, что в представленной структурной организации тела человека прослеживается четкая соподчиненность. Организменный, системоорганный и органный уровни строения тела человека являются анатомическими объектами исследования, тканевой, клеточный и субклеточный — объектами гистологических, цитологических и ультраструктурных исследований. Изучение структурной организации тела человека целесообразно начинать с простейшего морфологического уровня — клеточного, основным элементом которого является клетка. Тело взрослого человека состоит из огромного количества клеток (примерно  $10^{12} - 10^{14}$ ).

### 3.2. Клетка

**Строение и функции.** Клетка — это элементарная структурная, функциональная и генетическая единица всех живых организмов.



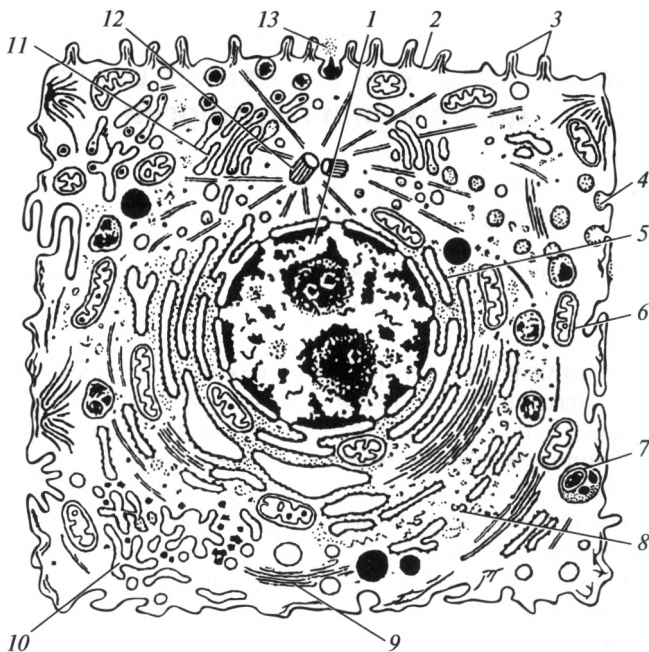


Рис. 3.1. Схема микроскопического строения животной клетки:

1 — ядро; 2 — плазмолемма; 3 — микроворсинки; 4 — эндоцитозные вакуоли; 5 — гранулярная эндоплазматическая сеть; 6 — митохондрия; 7 — лизосомы; 8 — рибосомы; 9 — микрофиламенты; 10 — агранулярная эндоплазматическая сеть; 11 — комплекс Гольджи; 12 — центриоль и микротрубочки; 13 — выделение гранул секрета

Она была открыта в 1665 г. Р. Гуком. Форма и размеры клеток варьируют, однако существуют общие принципы их строения (рис. 3.1). Любая клетка имеет клеточную мембрану — плазмолемму (цитолемму), которая отделяет ее от внеклеточной среды или окружающей клеток. Молекулярную основу плазмолеммы составляют два слоя фосфолипидов со встроенными в них белками, которые выполняют роль белковых каналов или пор.

Важнейшие функции плазмолеммы — пограничная, биотрансформирующая, транспортная и рецепторная. Пограничная функция заключается в отграничении цитоплазмы от окружающей среды и взаимодействии с ней. Биотрансформирующая функция — это обеспечение биохимических превращений поступающих в клетку веществ, в том числе и лекарственных. Транспортная функция — это перенос через мембрану веществ, необходимых для поддержания постоянства внутренней среды. Транспорт может быть пассивным (фильтрация, диффузия, осмос) и активным (белковые насосы). Рецепторная функция — это способность клетки к избирательному вза-

имодействию с определенными химически активными веществами (гормонами, медиаторами и др.).

Кроме оболочки (плазмолеммы) каждая клетка состоит из двух основных компонентов — ядра и цитоплазмы.

*Ядро* окружено ядерной оболочкой — кариолеммой (нуклеолеммой). Она отделяет ядро от цитоплазмы, выполняя формообразующую и транспортную функции. Ядро заполнено ядерным соком — кариоплазмой, в состав которой входят белки, необходимые для синтеза нуклеиновых кислот. В ядре осуществляется хранение, передача и реализация генетической информации, регуляция жизнедеятельности клетки.

Основной единицей хранения генетической информации служит хроматин, состоящий из комплекса ДНК и соответствующий хромосомам, которые не различимы как индивидуальные структуры в интерфазном ядре.

*Цитоплазма* участвует в процессах метаболизма и поддержания постоянства внутренней среды клетки. Она содержит постоянно присутствующие структуры, специализированные на выполнении определенных функций, которые называют органеллами (органоидами) и временными компонентами — включениями, образованными в результате накопления продуктов метаболизма. Выделяют органеллы общего назначения и специализированные. В свою очередь органеллы общего назначения по наличию мембраны классифицируют на мембранные и немембранные. К мембранным органеллам относят: эндоплазматическую сеть, комплекс Гольджи, лизосомы и пероксисомы, вакуоли, митохондрии; немембранными являются рибосомы, клеточный центр, микротрубочки и микрофиламенты, реснички (табл. 3.1).

Эндоплазматическая сеть (ЭПС) обеспечивает синтез липидов, углеводов и белков, служит главным депо ионов  $Ca^{2+}$ , обеспечивает

Таблица 3.1

### Классификация органелл

Органеллы общего назначения		Специализированные органеллы
мембранные	немембранные	
Эндоплазматическая сеть Комплекс Гольджи Лизосомы и пероксисомы Вакуоли Митохондрии	Рибосомы Клеточный центр Микротрубочки и микрофиламенты Реснички	Акросома сперматозоида Микроворсинки эпителия тонкой кишки Микротрубочки вкусовых лукович Мерцательные реснички клеток эпителия дыхательных путей

транспорт веществ внутри клетки. Выделяют две разновидности ЭПС: гранулярную (шероховатую) и агранулярную (гладкую).

На наружной поверхности мембраны агранулярной сети отсутствуют рибосомы, поэтому она имеет гладкую форму. Пластинчатый комплекс (комплекс Гольджи) синтезирует полисахариды и гликопротеины, обеспечивает химическую доработку секрета и его транспорт за пределы клетки, а также обеспечивает усложнение структуры белка, синтезированного ЭПС.

Лизосомы и пероксисомы осуществляют переваривание поглощенных клетками веществ, а также расщепление биогенных макромолекул. Они содержат ферменты, обеспечивающие метаболизм различных веществ, в том числе чужеродных (включая лекарственные), и обезвреживание токсичных продуктов обмена. Вакуоли обеспечивают хранение различных веществ, в том числе продуктов обмена. Митохондрии участвуют в генерации и аккумуляции энергии. Рибосомы синтезируют белки. Клеточный центр принимает участие в делении клеток.

Микротрубочки обеспечивают поддерживающую функцию; микрофиламенты выполняют сократительную функцию, принимают участие в образовании межклеточных контактов.

Кроме органелл общего значения существуют специализированные. Например, акросома сперматозоида играет важную роль в механизме оплодотворения; микроворсинки клеток эпителия тонкой кишки способствуют процессам всасывания; микротрубочки рецепторных клеток вкусовых лукович языка участвуют в кодировании информации о свойствах пищевых веществ; мерцательные реснички клеток эпителия трахеи и бронхиального дерева обеспечивают дренажную функцию дыхательных путей.

Кроме того, в клетке имеются необязательные элементы — включения, которые подразделяют на трофические — питательные: капли жира, гликоген; секреторные: гормоны, биологически активные вещества; экскреторные — подлежащие удалению: мочевины; пигментные — эндогенные (внутренние) — меланин, и экзогенные — поступившие снаружи: пыль, красители (например, в татуировках).

Одно из важных свойств клетки — размножение. Соматические клетки делятся путем митоза, половые — мейоза. В результате митоза клетка получает полный (диплоидный) набор хромосом — 23 пары. В результате мейоза в половых клетках остается половинный (гаплоидный) набор хромосом.

Время существования клетки от одного деления до другого или от деления до гибели называют клеточным циклом. Он состоит из нескольких периодов:

1-й — фаза деления (M);

2-й — пресинтетический период (G<sub>1</sub>) — период накопления различных веществ;

3-й — синтетический период (S) — происходит образование питательных веществ, удвоение генетического материала;

4-й — постсинтетический (G<sub>2</sub>) — клетка готовится к делению.

**Химический состав клетки.** В состав клетки входит около 70 химических элементов периодической системы Д. И. Менделеева. В животной клетке около 98 % массы составляют четыре элемента: водород, кислород, углерод и азот, которые относят к макроэлементам. Ниже приведен химический состав животной клетки, % общей массы клетки:

вода .....	70
неорганические ионы .....	1
белки .....	18
РНК и ДНК .....	1,5
липиды .....	5
полисахариды .....	2
низкомолекулярные продукты обмена веществ .....	2,5

Кроме макроэлементов в клетке присутствуют элементы в десятых и сотых долях процента: натрий, калий, кальций, хлор, фосфор, сера, железо и магний — макро-микроэлементы. Каждый из них выполняет важную функцию в клетке. Например, ионы натрия, калия и хлора обеспечивают проницаемость клеточных мембран для различных веществ и проведение импульса по нервному волокну. Кальций и фосфор участвуют в формировании костной ткани, кроме того, кальций принимает участие в свертывании крови. Железо входит в состав гемоглобина эритроцитов, магний содержится в ряде ферментов.

Остальные элементы (цинк, медь, йод, фтор и др.) содержатся в очень малых количествах — в общей сложности до 0,02 % — микроэлементы. В специализированных клетках они участвуют в образовании биологически активных веществ: цинк входит в состав гормона поджелудочной железы — инсулина; йод — компонент гормонов щитовидной железы. Большинство металлов-микроэлементов входят в состав различных ферментов. Все химические элементы находятся в организме в виде ионов или входят в состав различных неорганических и органических соединений.

Более подробно о роли каждого из химических соединений будет сказано в главе «Обмен веществ и энергии».

### 3.3. Ткани

Клетки в организме не могут существовать изолированно, в совокупности с межклеточным веществом они формируют ткани.

*Ткань* — это интеграция клеток и межклеточного вещества, специализирующихся на выполнении определенных функций. В ряде

## Основные виды тканей

Эпителиальные (эпителии)	Соединительные	Мышечные	Нервная
1. По функции: покровный железистый сенсорный 2. По количеству слоев: однослойный многослойный 3. По форме клеток: плоский кубический цилиндрический призматический	1. Собственно соединительные ткани (волокнистые): рыхлая плотная 2. Скелетные соединительные ткани: хрящевые (гиалиновый, эластичский и волокнистый хрящи) костные (грубоволокнистая и пластинчатая) 3. Ткани со специальными свойствами: жировая (белая и бурая) кровь, лимфа и кровеносные ткани (миелоидная и лимфоидная)	1. Гладкая мышечная ткань 2. Поперечнополосатая мышечная ткань: скелетная сердечная	1. Собственно нервная ткань 2. Нейроглия

случаев клетки, составляющие ткань, характеризуются общностью происхождения и строения. Межклеточное вещество — это совокупный продукт деятельности клеток, содержание, состав и физико-химические свойства которого служат характерным признаком каждой ткани. Основным компонентом ткани являются клетки, но иногда межклеточное вещество может играть более важную роль, обеспечивая, например, механическую прочность кости или хряща.

Различают четыре основные морфофункциональные группы тканей: эпителиальные, соединительные, мышечные и нервную. Каждая группа тканей имеет несколько разновидностей. Основные из них представлены в табл. 3.2.

### Эпителиальные ткани

Эпителиальные ткани (эпителии) осуществляют преимущественно пограничную, или покровную, и секреторную функции. Находясь на границе между тканями тела и внешней средой, они выполняют

защитную, или барьерную, функцию. Через них происходит обмен веществ между организмом и внешней средой.

Эпителий покрывает поверхность тела и полые органы, являясь составной частью слизистой оболочки пищеварительного тракта, дыхательных путей, мочеполовой системы и т.д. Эпителиальные ткани образуют многочисленные железы, которые выделяют различные секреты.

Основными морфологическими признаками эпителия являются следующие:

- 1) пограничное положение между тканями внутренней и внешней сред;
- 2) расположение клеток тесно сомкнутыми пластами;
- 3) положение клеток в один или несколько слоев на базальной мембране (базальная мембрана — особое структурное образование между эпителием и подлежащей рыхлой соединительной тканью);
- 4) минимальное количество межклеточного вещества;
- 5) отсутствие сосудов, в результате чего питание осуществляется путем диффузии из подлежащих тканей;
- 6) высокая способность к регенерации — восстановлению после повреждения.

Эпителиальные ткани выполняют в организме человека многочисленные функции:

- 1) разграничительная и барьерная — основная функция эпителия, заключающаяся в разделении внутренней и внешней сред организма;
- 2) защитная — предупреждение повреждающего действия механических, физических (температура, лучевые воздействия), химических и микробных факторов как за счет механической прочности, так и секреции защитного слоя слизи, образования роговых чешуек, выработки веществ с антимикробным действием;
- 3) транспортная — перенос через эпителий во внутренние среды различных питательных веществ или по их поверхности слизи с пылевыми частицами и т.д.;
- 4) всасывание — эпителии активно всасывают различные вещества, что особенно ярко выражено в кишечнике и почечных канальцах;
- 5) секреторная — эпителий образует слизистые оболочки полых органов, которые выделяют различные соки, а также являются ведущими тканями крупных желез;
- 6) экскреторная — участие в удалении из организма конечных продуктов обмена веществ (с мочой, потом, желчью) и различных соединений, например лекарственных веществ;
- 7) сенсорная (рецепторная, чувствительная) — выполняя разграничительную функцию, эпителии за счет специализированных структур обеспечивают восприятие механических, химических и других видов сигналов, исходящих как из внешней, так и внутренней сред.

Эпителий по функции подразделяют на железистый, покровный и сенсорный. Железистый эпителий образует слизистые оболочки внутренних органов и крупные железы; покровный эпителий образует разнообразные выстилки, например входит в состав кожи; сенсорный (чувствительный) эпителий входит в состав органов чувств.

По форме клеток, образующих эпителиальные ткани, выделяют плоский, кубический, призматический и цилиндрический эпителий.

По количеству слоев эпителий классифицируют на однослойный и многослойный. Если все клетки прилегают к базальной мембране, то эпителий — однослойный. В свою очередь однослойный эпителий бывает однорядным и многорядным. Многорядный эпителий отличается от многослойного тем, что у многорядного эпителия каждая клетка прилегает к базальной мембране, а у многослойного — каждый последующий слой контактирует только с эпителиальными клетками, а к базальной мембране не прилегает (рис. 3.2). Многослойный плоский эпителий в зависимости от наличия или отсутствия рогового

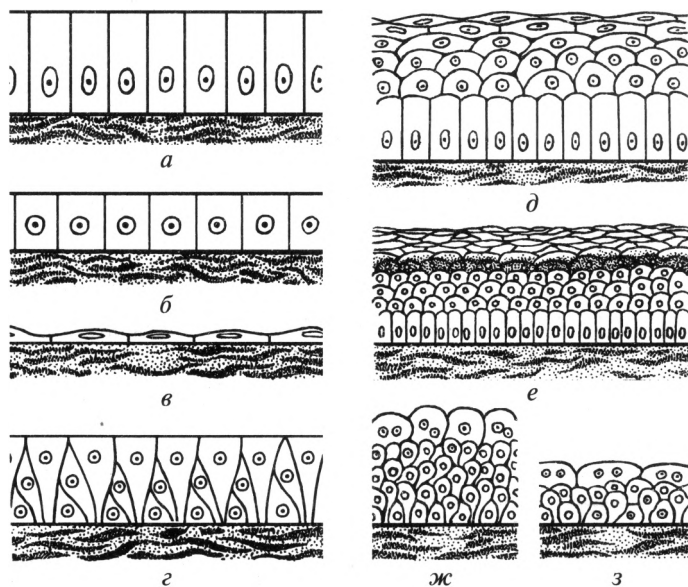


Рис. 3.2. Основные виды эпителия:

*а* — однослойный цилиндрический; *б* — однослойный кубический; *в* — однослойный плоский (мезотелий); *г* — однослойный многорядный; *д* — многослойный плоский неороговевающий; *е* — многослойный плоский ороговевающий; *ж* — многослойный переходный (орган не наполнен); *з* — многослойный переходный (орган наполнен)



Локализация эпителия в организме человека

Форма	Локализация
Однослойный эпителий:	
плоский (мезотелий)	Брюшина, плевра, перикард
кубический	Канальцы почек, протоки желез, мелкие бронхи
цилиндрический	Слизистая оболочка желудка, кишечника, маточных труб, желчные пути, проток поджелудочной железы
многорядный цилиндрический (призматический) мерцательный	Полость носа, гортань, трахея, бронхи
Многослойный эпителий:	
плоский ороговевающий	Эпидермис кожи
плоский неороговевающий	Роговица и конъюнктивна глазного яблока, слизистая оболочка полости рта, глотки, влагалище
кубический	Стенка фолликулов яичника, протоки потовых и сальных желез
цилиндрический	Крупные выводные протоки слюнных и молочных желез
переходный (форма клеток зависит от степени наполнения органа)	Почечные чашки, лоханка, мочеточник, мочевого пузырь, часть мочеиспускательного канала

слоя подразделяют на ороговевающий или неороговевающий. Общие сведения о локализации эпителиев различной формы в организме человека представлены в табл. 3.3.

### **Соединительные ткани**

Соединительные ткани широко распространены в организме человека. Они выполняют прежде всего механические связующие функции, соединяя друг с другом различные структуры, образуют внутреннюю среду организма и участвуют в поддержании ее постоянства.

Они характеризуются выраженным преобладанием межклеточного вещества над клетками.

Соединительные ткани выполняют в организме человека многочисленные функции:

1) трофическую — обеспечение других тканей питательными веществами;

2) транспортную — перенос питательных веществ, газов, продуктов метаболизма;

3) регуляторную — влияние на функции других тканей посредством гормонов и биологически активных веществ;

4) защитную — обеспечение механической защиты, специфических и неспецифических иммунных реакций;

5) дыхательную — соединительные ткани участвуют в процессах газообмена, протекающих в тканях и органах;

6) опорную — соединительная ткань образует пассивную часть опорно-двигательной системы — кости и хрящи; образует строму большинства внутренних органов и формирует тем самым их внутренний каркас; соединительная ткань образует и внешний каркас органов — капсулы.

К соединительным тканям относят: собственно соединительную ткань, которая включает в себя рыхлую соединительную ткань и плотную соединительную ткань; скелетные соединительные ткани — хрящевые и костную; соединительную ткань со специальными свойствами — в эту группу включают жировую ткань, кровь, лимфу и кроветворные ткани.

**Собственно соединительная ткань.** Она содержит ретикулярные, коллагеновые и эластические волокна. Рыхлая соединительная ткань (рис. 3.3) характеризуется сравнительно невысоким содержанием только ретикулярных волокон в межклеточном веществе, ко-

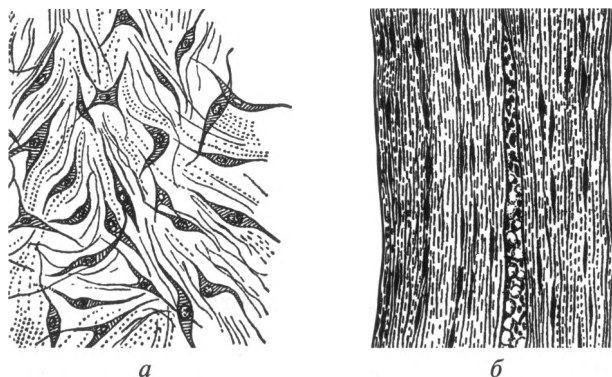


Рис. 3.3. Собственно соединительная ткань:

*a* — рыхлая; *б* — плотная

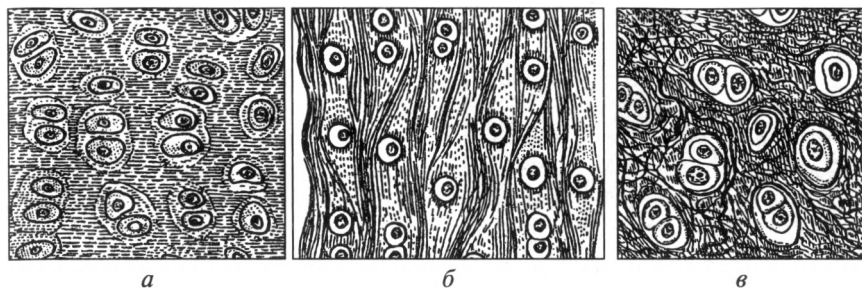


Рис. 3.4. Виды хрящевых тканей:

*а* — гиалиновый хрящ; *б* — эластический хрящ; *в* — волокнистый хрящ

которые формируют тонкие растяжимые трехмерные сети. Она покрывает снаружи мышцы и ряд внутренних органов. Коллагеновые волокна отличаются высокой механической прочностью и составляют основу плотной волокнистой соединительной ткани (сухожилия, связки и фасции). Эластические волокна по механическим свойствам менее прочные, они способны растягиваться, а после прекращения действия силы возвращаться к исходной длине и толщине. Плотная соединительная ткань отличается высоким содержанием волокон, преимущественно коллагеновых, формирующих толстые пучки, которые занимают основной объем ткани.

**Скелетные соединительные ткани.** В эту группу входят хрящевые и костные ткани. *Хрящевые ткани* в свою очередь подразделяют на гиалиновый, эластический и волокнистый хрящи (рис. 3.4).

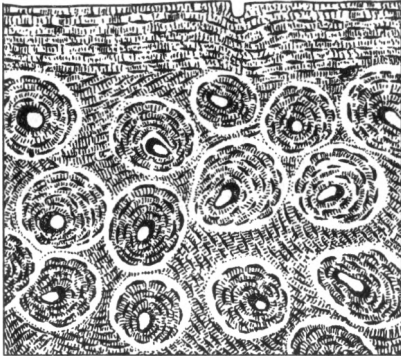
**Гиалиновый хрящ** — наиболее распространенный в организме вид хрящевых тканей. Он образует скелет у плода, передние концы ребер, хрящи носа, большинство хрящей гортани, трахеи и крупных бронхов, покрывает суставные поверхности. Название ткани обусловлено внешним сходством с матовым стеклом (от греч. *hyalos* — стекло) и имеет голубоватый оттенок.

**Эластический хрящ** характеризуется гибкостью и способностью к обратной деформации. Из него состоит хрящ ушной раковины, наружного слухового прохода, слуховой трубы, надгортаник. Этот хрящ имеет желтоватый цвет и в отличие от гиалинового наряду с клетками (хондроцитами) содержит не только коллагеновые, но и эластические волокна.

**Волокнистый хрящ** обладает значительной механической прочностью. Он образует межпозвоночные диски, лобковый симфиз. Межклеточное вещество этого хряща содержит плотные волокна, которые и придают ему особую прочность.

**Костные ткани** образуют скелет, защищающий внутренние органы от повреждений, входящий в локомоторный аппарат (передвижение) и являющийся депо минеральных веществ в организме. Костная ткань образована костными клетками и обызвествленным (про-

Рис. 3.5. Костная ткань



питанным минеральными веществами, преимущественно кальцием) межклеточным веществом (рис. 3.5). Различают следующие костные клетки: остеобласты, остециты и остеокласты.

**Остеобласты** — это юные, активно делящиеся костные клетки, секретирующие неминерализованное межклеточное вещество и обеспечивающие его обызвествление.

**Остециты** — основной тип зрелой костной ткани. Они образуются из остеобластов и обеспечивают поддержание постоянного состава костного матрикса (межклеточного вещества).

**Остеокласты** — многоядерные гигантские клетки, осуществляющие разрушение костной ткани. Их количество увеличивается в старческом возрасте и при ряде заболеваний, что приводит к остеопорозу (разрежению) костной ткани.

В межклеточном веществе костной ткани располагаются пучки коллагеновых волокон. В зависимости от степени их упорядоченности выделяют два типа костной ткани: грубоволокнистую и пластинчатую.

**Грубоволокнистая костная ткань** характеризуется неупорядоченным, хаотичным расположением коллагеновых волокон в костном матриксе, отличается небольшой механической прочностью и обычно образуется в тех случаях, когда остеобласты формируют межклеточное вещество с большой скоростью. Из этого вида ткани состоят кости плода, которые по мере его роста и созревания замещаются *пластинчатой костной тканью*. Ее минерализованное межклеточное вещество состоит из особых костных пластинок, содержащих высокоупорядоченные параллельно расположенные коллагеновые волокна.

**Жировая ткань.** Она представляет собой особую разновидность соединительной ткани, в которой основной объем занимают жировые клетки — адипоциты. У человека различают два вида жировой ткани: белую и бурую.

*Белая жировая ткань* образует поверхностные (подкожная жировая клетчатка) и глубокие (сальник, жировая клетчатка вокруг

внутренних органов: почки, глазного яблока) скопления. Средством соединительнотканых тяжей белая жировая ткань разделена на ячейки (дольки). *Бурая жировая ткань* находится у человека лишь в нескольких местах: между лопаток, в подмышечных впадинах, в области крупных сосудов шеи; ее много у плодов и новорожденных. Главным функциональным отличием бурой ткани является склонность к высокой активности в ней окислительных процессов при определенных условиях, что приводит к выделению большого количества тепла, сопровождающемуся резким усилением кровотока в ее сосудах. По-видимому, в связи с этим данный вид жировой ткани особенно хорошо развит у новорожденных, обладающих несовершенной функцией терморегуляции.

Жировая ткань выполняет в организме человека энергетическую функцию, являясь резервным источником поступления энергии при активации окислительных процессов, особенно в периоды голодания. Опорная и защитная функции обусловлены способностью смягчать толчки и удары, поскольку она располагается под кожей или вокруг внутренних органов. Терморегулирующая функция связана с тем, что данная ткань является хорошим теплоизолятором и препятствует чрезмерной потере тепла из организма; при определенных условиях жировая ткань подвергается окислению, что обеспечивает выделение тепла. Кроме того, она выполняет депонирующую функцию для жирорастворимых витаминов и ряда гормонов.

**Кровь и лимфа.** Они состоят из жидкой части и форменных элементов. Жидкая часть крови (плазма) представляет собой особое жидкое межклеточное вещество, содержащее питательные вещества, гормоны, растворенные газы и продукты метаболизма клеток. В плазме крови находятся такие форменные элементы, как эритроциты, лейкоциты и тромбоциты. Форменными элементами лимфы являются лимфоциты, ее жидкая часть представлена интерстициальной (тканевой) жидкостью, близкой по своему составу к плазме крови.

**Кроветворные ткани.** Такие ткани располагаются в красном мозге (миелоидная ткань), тимусе, лимфатических узлах, селезенке, миндалинах, лимфоидных узелках слизистой оболочки желудочно-кишечного тракта (лимфоидная ткань).

### ***Мышечные ткани***

Мышечные ткани выполняют в организме сократительную функцию, которая осуществляется благодаря специальным органеллам — миофибриллам. Мышечные ткани существуют в форме гладкой и поперечнополосатой (скелетной и сердечной) мускулатуры (рис. 3.6).

**Гладкая мышечная ткань.** Находится в стенках внутренних органов, кровеносных и лимфатических сосудов, а также в составе некоторых желез. Она состоит из клеток — гладких миоцитов.

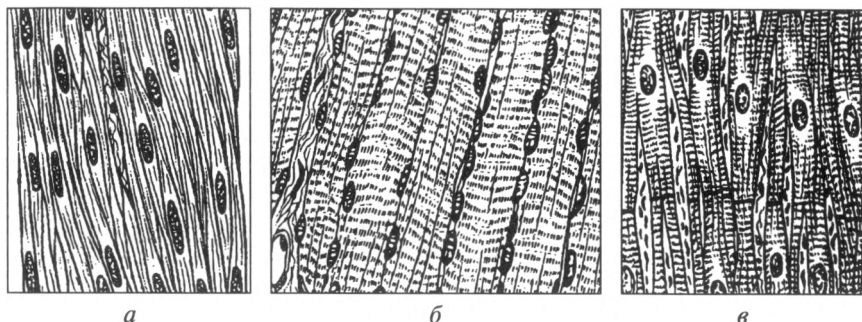


Рис. 3.6. Виды мышечной ткани:

*а* — гладкая мышечная ткань; *б* — поперечнополосатая мышечная ткань; *в* — сердечная мышечная ткань

**Поперечнополосатая мышечная ткань.** Составляет основу скелетных мышц и некоторых мышц в составе внутренних органов (мышцы, обеспечивающие движения глазного яблока; мышцы стенок полости рта, языка, глотки, гортани, верхней трети пищевода). Она состоит из поперечнополосатых мышечных волокон, которые обладают поперечной исчерченностью вследствие упорядоченного расположения нитей белков: актина и миозина. Своеобразие этих мышечных волокон заключается в том, что они являются многоядерными, сформировавшимися в результате слияния многих клеток (миобластов). Сокращение скелетных мышц осуществляется произвольно по желанию человека. Более подробно принципы строения поперечнополосатой мышечной ткани будут изложены в гл. 6.

Особая форма мышечной ткани — поперечнополосатая мускулатура сердца, имеющая клеточное строение (кардиомиоциты). Сокращения гладких мышц и сердечной мышцы не подчиняются воле человека. Эти мышцы являются непроизвольными.

### **Нервная ткань**

Нервная ткань играет в организме интегрирующую роль, так как именно ее деятельность объединяет функции многочисленных органов и отдельных частей тела в единую целостную систему. Нервная ткань включает собственно нервную ткань, представленную нервными клетками, и нейроглию, представленную глиальными клетками.

Каждая нервная клетка состоит из тела с ядром, особых включений и нескольких коротких древовидноветвящихся отростков, или дендритов, а также одного (обычно длинного) отходящего от ее тела аксона. Нервные клетки способны воспринимать раздражения из внешней или внутренней среды, трансформировать (преобразовы-

вать) энергию раздражения в нервный импульс, проводить их, анализировать и интегрировать. По дендритам нервный импульс идет к телу нервной клетки; по аксону — от тела к следующей нервной клетке или к рабочему органу.

Нейроглия окружает нервные клетки (нейроны), выполняя при этом разграничительную, опорную, трофическую и защитную функции. Клетки нейроглии также существенно различаются по форме, размерам и взаимоотношениям с нейронами.

Более подробно принципы строения нервной ткани будут изложены в гл. 14.

### ***Регенерация тканей***

Регенерация ткани — это процесс, обеспечивающий их обновление в ходе нормальной жизнедеятельности (физиологическая регенерация) или восстановление после повреждения (репаративная регенерация). Репаративная регенерация происходит на основе тех же механизмов, что и физиологическая, но процессы протекают более интенсивно. При полноценной регенерации восстановление ткани происходит полностью за счет ее собственных клеток. При неполноценной регенерации восстановление массы и объема ткани полностью не происходит или она восстанавливается за счет разрастания соединительной ткани. При этом происходит формирование рубцов (склерозирование).

Регенерация происходит как на клеточном (клеточная регенерация), так и субклеточном (внутриклеточная регенерация) уровнях. Регенерация клеток осуществляется путем их митотического деления. Внутриклеточная регенерация обеспечивает непрерывное обновление структурных компонентов клеток в физиологических условиях или после их повреждения.

От регенерации клеток необходимо отличать их гипертрофию. Гипертрофия клеток — увеличение их объема и функциональной активности при одновременном нарастании содержания внутриклеточных структур. Она происходит в результате усиленной внутриклеточной регенерации в условиях преобладания анаболических процессов. При гипертрофии обычно в наибольшей степени нарастает объем тех компонентов, которые обеспечивают адаптацию данного вида клеток к изменившимся условиям (например, гипертрофия сократительного и энергетического аппаратов сердечных миоцитов при увеличении физической нагрузки). Обратными проявлениями характеризуется атрофия клеток.

Гипертрофия ткани наблюдается либо в результате гипертрофии ее отдельных клеток при их неизменном числе, либо в результате гиперплазии — увеличения числа ее клеток из-за их повышенного новообразования, либо при сочетании этих процессов.

### 3.4. Органы

Ткани не существуют изолированно. Они участвуют в построении органов. *Орган* — это часть человеческого тела, компонент определенной системы, построенный из различных тканей, одна из которых выполняет ведущую функцию. Например, печень состоит из всех видов тканей, но основной является эпителиальная (образование желчи и обеспечение обезвреживания веществ, поступающих к печени от органов желудочно-кишечного тракта).

Исчерпывающую классификацию органов предложить трудно, так как они существенно различаются по своему положению, форме, внешнему и внутреннему строению.

Органы можно подразделить на внутренние, органы системы опоры и движения и соматосенсорные (органы чувств и кожа). В свою очередь среди внутренних органов различают полые и паренхиматозные. К системе органов опоры и движения принадлежат такие органы, как кости, связки и мышцы.

Все полые органы имеют общий план строения и состоят из трех оболочек: внутренней — слизистой, средней — мышечной и наружной. Наружная оболочка может быть представлена рыхлой соединительной тканью, которая получила название «адвентиция», или серозной оболочкой (брюшина, плевра или перикард). Паренхиматозные органы состоят из стромы — соединительной ткани, образующей его каркас, и паренхимы — основного вещества органа.

Таким образом, орган — это относительно обособленное анатомическое образование, структурный элемент, из которого складывается более высокий уровень организации — система органов.

### 3.5. Системы органов

Система органов — это интеграция различных органов, объединенных выполнением общих функций. Различают следующие системы органов:

- 1) система органов опоры и движения;
- 2) пищеварительная;
- 3) дыхательная;
- 4) сердечно-сосудистая;
- 5) мочевыделительная;
- 6) половая (мужская, женская);
- 7) эндокринная;
- 8) нервная;
- 9) соматосенсорная (покровная).

Основные системы органов могут включать подсистемы. Например, составными частями сердечно-сосудистой системы являются



сердце, артериальная, венозная, лимфатическая и микроциркуляторная системы.

Органы, входящие даже в одну систему, существенно различаются по своему строению. Например, в составе пищеварительной системы такие органы, как зубы, язык, пищевод и печень, совершенно различны по своей форме, положению, цвету, консистенции и внутреннему строению. Единство и целостность системы органов определяется прежде всего общей направленностью физиологических процессов.

Однако большинство органов в составе одной системы имеют единый план строения. Так, в составе пищеварительной системы глотка, пищевод, желудок, тонкая и толстая кишки имеют общие принципы строения стенки. Они включают слизистую, мышечную и серозную (адвентициальную) оболочки, хотя для каждой из них также характерны типичные особенности строения. Эти органы пищеварительной системы выполняют общую функцию — переваривание пищи и всасывание образовавшихся веществ.

Таким образом, система органов предусматривает прежде всего функциональное объединение органов.

### **3.6. Организм человека как единое целое**

Высшей формой интеграции в строении тела человека является интеграция систем органов. Она обеспечивает наиболее высокий уровень организации — организм как единое целое.

Организм человека как живая биологическая система существует только благодаря непрерывному взаимодействию с окружающей средой. Человеческому организму как живой биологической системе присущи характерные свойства. Основные из них — обмен веществ, раздражимость, способность к росту, размножению, подвижность, поддержание постоянства внутренней среды, пластичность и целостность.

Появление указанных свойств стало возможным только в результате интеграции структур на всех уровнях организации человеческого организма. Интеграция — это такое объединение, в результате которого рождается новое качество, более высокий уровень организации.

Различают четыре вида интеграции: механическую, гуморальную, химическую и нервную.

В качестве механических интеграторов на тканевом уровне выступают межклеточные вещество и контакты; на органном уровне — соединительная ткань; на системном — вспомогательные органы. Гуморальные интеграторы — это кровь и лимфа. Они выполняют интегративную роль на органном, системоорганном и организменном уровнях. Химическая интеграция — это эндокринная регуляция, которая осуществляется гормонами, выделяемыми железами внут-

ренной секреции. Гормоны оказывают свое интегративное действие на всех уровнях: клеточном, тканевом, органном, системоорганном и организменном.

Высшим уровнем интеграции является нервная интеграция. В процессе эволюции выделяется специальная система — нервная. Она обеспечивает координацию и регуляцию деятельности отдельных органов и систем организма и его приспособление к постоянно изменяющимся условиям внешней среды.

Таким образом, живой целостный организм человека — это живая биологическая система, обладающая способностью к саморазвитию, самовоспроизведению, саморегуляции и отличающаяся высокой пластичностью, подвижностью и устойчивостью.

Интегральной характеристикой внешней формы человеческого организма как единой целостной системы является телосложение.

*Телосложение* (от греч. *habitus*) — это совокупность особенностей строения, формы, размеров и соотношения отдельных частей человеческого тела. Другими словами, можно сказать так: под телосложением понимают форму тела, пропорциональность его отдельных частей и правильное их строение.

Еще со времен Гиппократов различают три основных типа телосложения:

1) астенический тип (долихоморфный), для которого характерны высокий рост, слабо развитые мускулатура и скелет, малое отложение жира;

2) нормостенический (мезоморфный) тип характеризуется средним ростом, хорошо развитым скелетом и мускулатурой, крупными чертами лица, слабым отложением подкожного жира;

3) гиперстенический тип (брахиморфный) характеризуется средним или низким ростом, короткой шеей и большими размерами головы, короткими конечностями, широкой грудью и склонностью к отложению подкожного жира.

Форма телосложения связана не только с различиями в строении органов (костей, мышц, подкожной жировой клетчатки, доступных наружному осмотру и прощупыванию), но и обуславливает разное положение, форму и размеры внутренних органов. Так, брахиморфному телосложению соответствуют такие признаки, как высокое стояние диафрагмы, горизонтальное положение сердца, косое высокое положение желудка, высокое положение слепой кишки, относительно длинная тонкая кишка (6—8 м). Долихоморфному телосложению соответствуют такие признаки, как низкое стояние диафрагмы, вертикальное положение сердца, удлинённый желудок, низкое положение слепой кишки, относительно короткая тонкая кишка (4—5 м).

Телосложение имеет выраженные возрастные и половые особенности. В процессе роста организма происходит относительное уменьшение размеров головы, туловища и увеличение длины шеи и конечностей. Определенное соотношение пропорций тела характерно для

каждой возрастной группы, начиная с момента рождения и заканчивая старостью.

В медицинской практике принята следующая возрастная периодизация:

- новорожденный — с рождения до 28 дней;
- грудной возраст — с 28 дней до 1 года;
- раннее детство — от 1 года до 3 лет;
- первое детство — от 3 до 7 лет;
- второе детство — от 8 до 12 лет (мальчики), от 7 до 11 лет (девочки);
- подростковый возраст — от 12 до 16 лет (мальчики), от 11 до 15 лет (девушки);
- юношеский возраст — от 16 лет до 21 года (юноши), от 15 до 20 лет (девушки);
- зрелый возраст: I период — от 21 года до 35 лет (мужчины); от 20 до 35 лет (женщины); II период — от 35 до 60 лет (мужчины); от 35 до 55 лет (женщины);
- пожилой возраст — от 60 до 74 лет (мужчины); от 55 до 74 лет (женщины);
- старческий возраст — от 74 до 90 лет (мужчины и женщины);
- долгожители — от 90 лет и старше.

### **Контрольные вопросы**

1. Перечислите уровни организации человеческого организма.
2. Какие основные функции выполняет клетка?
3. Перечислите органеллы и расскажите об их функциях.
4. Что такое клеточный цикл? На какие фазы он подразделяется?
5. Какие существуют виды тканей?
6. Перечислите виды эпителиев и назовите их функции.
7. Какие виды соединительных тканей вы знаете и какова их локализация в организме человека?
8. Перечислите виды мышечных тканей, охарактеризуйте их функции.
9. Какую функцию выполняет нервная ткань в организме?
10. Дайте определение органа и системы органов.
11. Расскажите об особенностях строения полых и паренхиматозных органов.
12. Из каких систем органов состоит человеческий организм?
13. Какие вы знаете виды интеграции в человеческом организме?
14. Какие различают основные типы телосложения?

## Глава 4

### КОСТНАЯ СИСТЕМА

#### 4.1. Общие положения

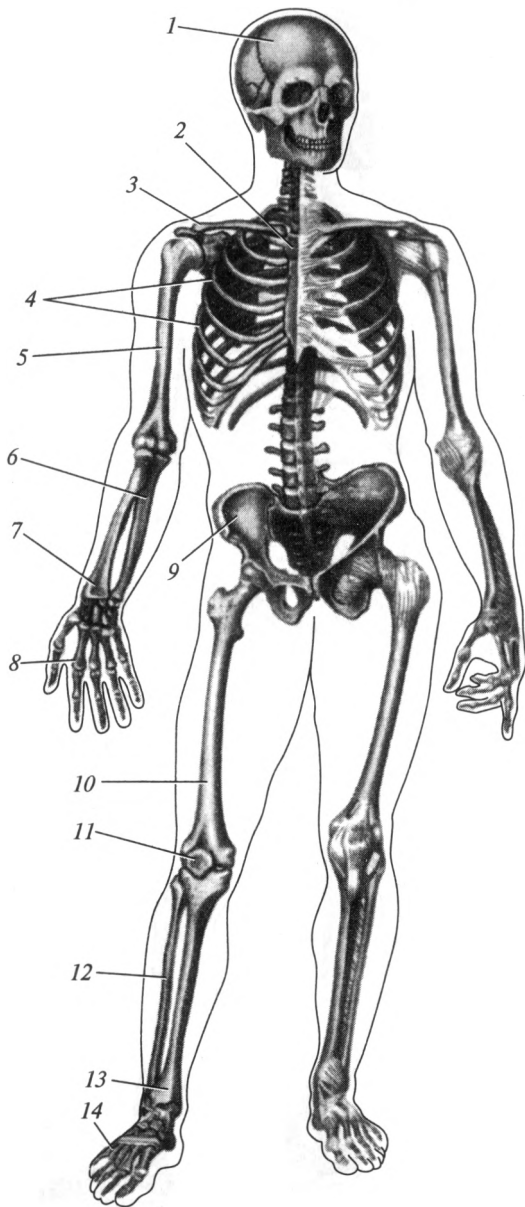
Остеология — это учение о костях. В течение жизни у человека образуется более 800 отдельных костных элементов, из них 270 формируются во внутриутробном периоде, остальные — после рождения. Большая часть отдельных костных элементов срастается между собой и в связи с этим скелет взрослого человека содержит только 206 костей. Кости вместе с их соединениями в организме человека составляют скелет (рис. 4.1 и 4.2), который выполняет в организме различные функции.

**Функции скелета.** Прежде всего, кости туловища и нижних конечностей выполняют *опорную функцию* для мягких тканей (мышц, связок, фасций, внутренних органов). Большинство костей играют роль рычагов. К ним прикрепляются мышцы, которые обеспечивают *локомоторную функцию* (перемещение тела в пространстве). Обе названные функции позволяют назвать скелет пассивной частью опорно-двигательного аппарата. Скелет человека представляет собой *антигравитационную конструкцию*, которая противодействует силе земного притяжения.

Кости черепа, туловища и тазовые кости выполняют *защитную функцию* от возможных повреждений жизненно важных органов, крупных сосудов и нервов (в черепе помещается головной мозг, органы зрения, слуха и равновесия; в позвоночном канале расположен спинной мозг; грудная клетка защищает сердце, легкие, крупные сосуды и нервные стволы; тазовые кости предохраняют от повреждений прямую кишку, мочевой пузырь и внутренние половые органы).

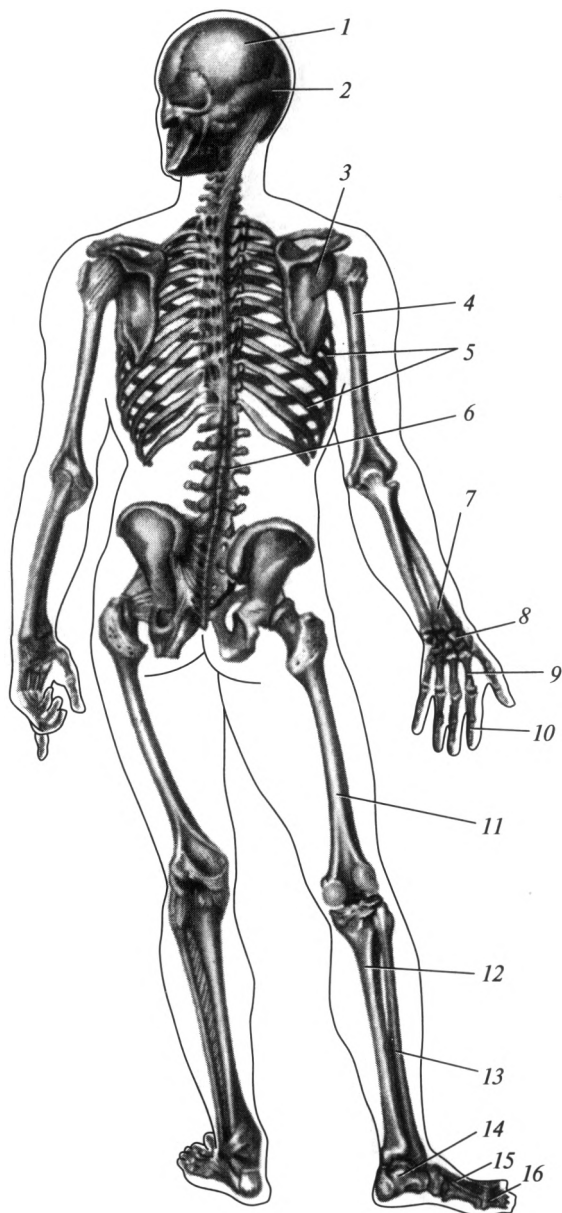
Большинство костей содержат внутри красный костный мозг, который выполняет *кровотворную функцию*, а также является органом иммунной системы. Кости принимают участие в *минеральном обмене*, так как в них депонируются многочисленные химические элементы, преимущественно соли кальция, фосфора.

**Кость как орган.** Кость, os, — это орган, являющийся компонентом системы органов опоры и движения, имеющий типичную форму и строение, характерную архитектонику сосудов и нервов, построенный преимущественно из костной ткани, покрытый снаружи надкостницей и содержащий внутри костный мозг.



**Рис. 4.1. Скелет человека (вид спереди):**

*1 — череп; 2 — грудина; 3 — ключица; 4 — ребра; 5 — плечевая кость; 6 — локтевая кость; 7 — лучевая кость; 8 — кости кисти; 9 — тазовая кость; 10 — бедренная кость; 11 — надколенник; 12 — малоберцовая кость; 13 — большеберцовая кость; 14 — кости стопы*



**Рис. 4.2. Скелет человека (вид сзади):**

*1 — теменная кость; 2 — затылочная кость; 3 — лопатка; 4 — плечевая кость; 5 — ребра; 6 — позвонки; 7 — кости предплечья; 8 — кости запястья; 9 — кости пясти; 10 — фаланги пальцев кисти; 11 — бедренная кость; 12 — большеберцовая кость; 13 — малоберцовая кость; 14 — кости предплюсны; 15 — кости плюсны; 16 — фаланги пальцев стопы*

Рис. 4.3. Внешнее строение плечевой кости:

1 — проксимальный (верхний) эпифиз; 2 — диафиз (тело);  
3 — дистальный (нижний) эпифиз; 4 — надкостница

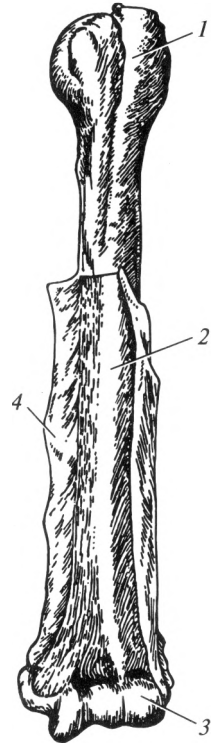
Надкостница, *periosteum*, покрывает кость снаружи (рис. 4.3), за исключением тех мест, где расположен суставной хрящ и прикрепляются сухожилия мышц или связки. Она отграничивает кость от окружающих тканей, представляет собой тонкую, прочную пленку, построенную из плотной соединительной ткани, в которой расположены нервы, кровеносные и лимфатические сосуды. Последние проникают из надкостницы в вещество кости.

Большую роль надкостница играет в развитии (росте в толщину) и питании кости. В ее внутреннем слое образуется костная ткань. Кость, лишенная надкостницы, становится нежизнеспособной.

Практически все кости имеют суставные поверхности для сочленения с другими костями, которые покрыты не надкостницей, а суставным хрящом. По строению суставной хрящ чаще является гиалиновым и реже — волокнистым.

Внутри большинства костей в ячейках между пластинками губчатого вещества, или в костномозговой полости, находится костный мозг. Он бывает красным и желтым. У плодов и новорожденных в костях содержится только красный (кровотворный) костный мозг, *medulla osseum rubra*. Общее количество красного костного мозга составляет около 1500 см<sup>3</sup>. У взрослого человека красный костный мозг частично заменяется желтым — *medulla osseum flava*, который в основном представлен жировыми клетками и расположен в пределах костномозговой полости. Изнутри костномозговая полость выстлана специальной оболочкой, получившей название эндоста.

На распиле кости видны два вида костного вещества: компактное и губчатое (рис. 4.4). Компактное вещество, *substantia compacta*, расположено снаружи и представлено сплошной костной массой. Костные пластинки, образованные костными клетками, в компактном веществе располагаются очень близко друг к другу. Компактное вещество тонким слоем покрывает эпифизы трубчатых и плоских костей. Полностью из компактного вещества построены диафизы трубчатых костей. Губчатое вещество, *substantia spongiosa*, представлено редко расположенными костными пластинками, в ячейках между которыми



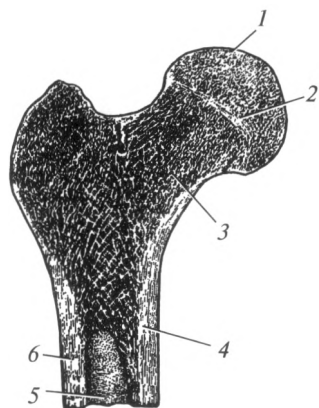


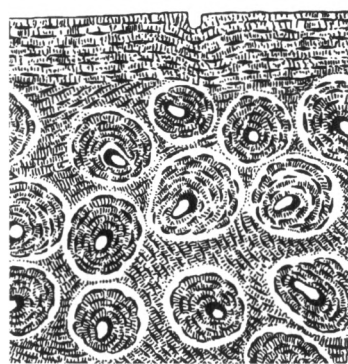
Рис. 4.4. Внутреннее строение проксимального эпифиза бедренной кости:

1 — проксимальный (верхний) эпифиз; 2 — метафиз; 3 — губчатое вещество; 4 — компактное вещество; 5 — костномозговая полость; 6 — диафиз (тело)

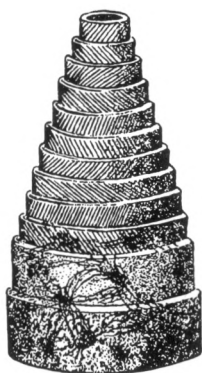
содержится красный костный мозг. Из губчатого вещества построены эпифизы трубчатых костей, тела позвонков, ребра, грудина, тазовые кости, ряд костей кисти и стопы. Компактное вещество у этих костей образует лишь поверхностный слой.

Структурно-функциональной единицей кости является *остеон*, или *гаверсова система*, который представлен концентрически расположенными костными пластинками (гаверсовыми), которые в виде цилиндров разного диаметра вложены друг в друга и окружают гаверсов канал (рис. 4.5). В последнем проходят кровеносные сосуды и нервы. Между остеонами расположены вставочные, или промежуточные, пластинки, которые идут во всех направлениях. В костях постоянно происходят процессы новообразования и разрушения остеонов. Вставочные пластинки представляют собой оставшиеся части подвергшихся разрушению старых остеонов.

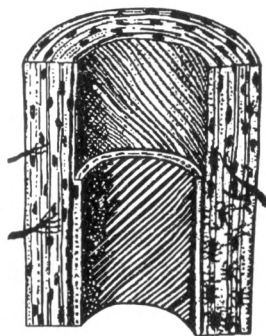
Диафиз трубчатой кости представляет собой полый цилиндр, стенками которого является компактное вещество. Полость диафиза называется костномозговым каналом. Этот канал заполнен красным или желтым костным мозгом.



а



б



в

Рис. 4.5. Строение остеона:

а — костная ткань; б — остеон (реконструкция); в — продольный срез остеона



Эпифизы трубчатой кости построены из губчатого вещества. Компактное вещество покрывает эпифизы только снаружи сравнительно тонким слоем. Аналогичное строение имеют широкие и короткие кости. Пластинки губчатого вещества в каждой кости расположены строго упорядоченно: они совпадают с направлением сил наибольшего сжатия и растяжения.

Известно, что в архитектурных сооружениях полые колонны (трубчатые) имеют большую прочность на единицу массы, чем цельные. Следовательно, остеонная конструкция обеспечивает высокую степень прочности кости. Группы остеонов, располагаясь по линиям наибольших нагрузок, формируют костные перекладины губчатого вещества и костные пластинки компактного вещества. При усилении или ослаблении функциональных нагрузок архитектура губчатого вещества изменяется, часть перекладин рассасывается или развиваются новые системы костных балок. После срастания переломов изменяется трубчатая структура кости (как макро-, так и микроскопическая) и существенно снижается ее механическая прочность.

Прочность кости у здорового взрослого человека больше, чем прочность некоторых строительных материалов: она примерно такая же, как у чугуна. Исследования по изучению прочности проводились еще в XIX в. Так, по данным П. Ф. Лесгафта, бедренная кость человека при растяжении выдерживала нагрузку  $5500 \text{ Н/см}^2$ , при сжатии —  $7787 \text{ Н/см}^2$ . Большеберцовая кость выдерживала при сжатии нагрузку  $1650 \text{ Н/см}^2$ , что может сравниться с грузом, равным массе тел более чем 20 человек. Указанные цифры свидетельствуют о высокой степени резервных возможностей костей по отношению к различным нагрузкам.

Упругость — это свойство возвращать исходную форму после прекращения действия внешней среды. Упругость кости равна упругости твердых пород дерева. Она, так же как и прочность, зависит от макро- и микроскопического строения и химического состава кости.

**Химический состав кости.** Химический состав кости зависит от ее состояния, возрастных и индивидуальных особенностей. Свежая кость взрослого человека содержит 50 % воды, 16 % жира, 12 % органических и 22 % неорганических веществ. Высушенная и обезвоженная кость примерно на  $\frac{2}{3}$  состоит из неорганического вещества и на  $\frac{1}{3}$  — из органического.

Неорганическое вещество представлено преимущественно солями кальция в виде субмикроскопических кристаллов гидроксиапатита. С помощью электронного микроскопа установлено, что оси кристаллов параллельны костным волокнам. Из кристаллов гидроксиапатита формируются минеральные волокна.

Органическое вещество кости называется «оссеин». Это белок, представляющий собой разновидность коллагена и образующий

основное вещество кости. Синтезируется оссеин костными клетками — остеобластами. Следует отметить, что костный матрикс кроме оссеина содержит минеральные вещества.

Если обработать кость кислотой, т. е. провести декальцинацию, то минеральные соли удаляются. Такая кость, состоящая только из органического вещества, сохраняет все детали формы, но отличается чрезвычайной гибкостью и эластичностью. При удалении органического вещества путем сжигания эластичность кости теряется, а оставшееся вещество становится хрупким. Неорганические вещества придают кости прочность и хрупкость.

Количественное соотношение органических и неорганических веществ в костях зависит прежде всего от возраста и изменяется под влиянием различных причин (климатических условий, питания, заболеваний организма). Так, у детей кости значительно беднее минеральными веществами (неорганическими), поэтому отличаются большей гибкостью и меньшей твердостью. У пожилых людей, наоборот, уменьшается количество органических веществ. В этом возрасте кости становятся более хрупкими, при травмах в них часто возникают переломы.

**Развитие костей.** Костная ткань начинает формироваться у человеческого зародыша в середине II месяца внутриутробной жизни, когда уже сформировались все остальные ткани. Развитие костей может происходить двумя способами: на основе соединительной ткани и на основе хряща.

Кости, формирующиеся на основе соединительной ткани, называются *первичными*. К ним относятся кости крыши черепа, кости лицевого черепа. Процесс окостенения первичных костей носит название «эндесмальный». Он осуществляется следующим образом: в центре соединительнотканной закладки появляется точка окостенения, которая затем разрастается в глубину и по поверхности. В конечном итоге от первоначального соединительнотканного пласта неизменным остается лишь самый поверхностный слой, который затем превращается в надкостницу.

Кости, развивающиеся на основе хряща, называют *вторичными*: они проходят соединительнотканную, хрящевую и, в последнюю очередь, костную стадии. К вторичным костям относятся кости основания черепа, туловища и конечностей.

Рассмотрим развитие вторичной кости на примере длинной трубчатой кости. К концу II месяца внутриутробного периода на месте будущей кости определяется хрящевая закладка, которая по форме напоминает кость. Хрящевая закладка покрыта надхрящницей. В области будущего диафиза кости надхрящница превращается в надкостницу. Под ней откладываются соли кальция, и хрящевые клетки начинают погибать. На их месте из надкостницы появляются костные клетки — остеобласты, и окостенение идет от периферии вовнутрь. Этот этап окостенения вторичных костей называют *пери-*

*хондральным*. В дальнейшем отмечается постепенное нарастание новых слоев кости со стороны надкостницы.

В эпифизах окостенение начинается позже: из костной точки, появляющейся внутри хрящевой закладки эпифиза и идет от центра к периферии. Данный процесс окостенения называют *энхондральным*. После завершения энхондрального окостенения за счет надкостницы по краю хрящевой закладки эпифиза развивается периостальная кость — тонкая пластинка компактного вещества. Хрящевая прослойка остается между эпифизом и диафизом — это метаэпифизарный хрящ. Он является зоной роста кости в длину и после прекращения роста кости исчезает.

В длинных трубчатых костях (бедренной, плечевой, костях голени и предплечья) обычно формируются отдельные точки окостенения в каждом эпифизе. Прирастание эпифизов к диафизу происходит после рождения. Так, нижний эпифиз большеберцовой кости прирастает к 22-летнему возрасту, а верхний — к 24-летнему. В эпифизах некоторых трубчатых костей появляется одновременно несколько точек окостенения. Так, например, в верхнем эпифизе плечевой кости — три точки, в нижнем — четыре. Объемные кости и кости основания черепа также окостеневают по энхондральному типу. В плоских костях процесс окостенения идет в обратном порядке, т. е. периостальное окостенение предшествует энхондральному.

Процесс окостенения скелета у ребенка может ускоряться или замедляться, что обусловлено генетическими и гормональными факторами, различными воздействиями окружающей среды. Для оценки процесса развития скелета введено понятие «костный возраст», о котором судят по числу точек окостенения в костях и по срокам их слияния. Для этого обычно делают рентгеновские снимки кисти, так как в этой части тела особенно четко выявляется возрастная динамика появления точек окостенения. Костный возраст не всегда совпадает с паспортным. Так, у одних детей процесс окостенения завершается на 1—2 года раньше положенного срока, у других — на 1—2 года отстает. Начиная с 9 лет, отчетливо выявляются половые различия окостенения, у девочек этот процесс происходит быстрее. Рост тела в высоту у девушек завершается в 16—17 лет, у юношей — в 17—18 лет. В дальнейшем прирост длины тела составляет около 2%.

При старении в различных частях скелета происходит разрежение кости — *остеопороз*. В трубчатых костях отмечается рассасывание кости на внутренней поверхности диафиза, в результате расширяется костномозговая полость. Вместе с этим наблюдается отложение солей кальция и развитие костной ткани на внешней поверхности костей, под надкостницей. Нередко в местах прикрепления связок и сухожилий, а также по краям суставных поверхностей формируются костные выросты — *остеофиты*.

**Классификация костей.** Подходы к классификации костей весьма разнообразны. Наиболее целесообразно классифицировать кости по расположению, форме и строению, развитию.

*По расположению* выделяют: кости черепа, кости туловища и конечностей.

*По форме и строению* различают четыре вида костей туловища и конечностей: трубчатые, плоские, объемные и смешанные.

*По развитию* кости классифицируют на первичные (развиваются из соединительной ткани), вторичные (развиваются из хряща) и смешанные.

Трубчатые кости на распиле имеют в диафизе полость. По величине они могут быть разделены на длинные (плечевая, кости предплечья, бедренная, кости голени, ключица) и короткие (кости пясти, плюсны, фаланги пальцев).

Плоские кости на распиле представлены преимущественно однородной массой губчатого вещества. Они обширны по площади, но толщина их незначительна (тазовые кости, грудина, лопатки, ребра). Объемные кости в большинстве случаев, так же как и плоские, на распиле содержат однородную массу губчатого вещества; их длина, высота и ширина примерно одинаковы (кости запястья, кости предплюсны). Смешанные кости отличаются специфичностью и сложностью формы. В их составе встречаются элементы строения объемных и плоских костей (позвонки).

Кости черепа также различаются по расположению, развитию и строению. По расположению их подразделяют на кости мозгового черепа и лицевого черепа, по развитию — на первичные (эндесмальные) и вторичные (энхондральные).

По внутреннему строению выделяют три вида костей черепа:

1) кости, состоящие из диплоического вещества (губчатого вещества с мелкими ячейками), — диплоические (теменная, затылочная, лобная кости, нижняя челюсть);

2) кости, содержащие воздушные полости, — пневматизированные (височная, клиновидная, решетчатая, лобная кости и верхняя челюсть);

3) кости, построенные преимущественно из компактного вещества, — компактные (слезная, скуловая, нёбная, носовая кость, нижняя носовая раковина, сошник, подъязычная кость).

## **4.2. Скелет туловища**

Скелет туловища образуют: позвоночный столб, или позвоночник, и грудная клетка.

Позвоночник взрослого человека состоит из 24 свободных позвонков, крестца и копчика. Свободные позвонки разделяются на шейные (7), грудные (12) и поясничные (5). Крестец представлен 5 сросшимися

между собой крестцовыми позвонками. Копчик состоит из 3—5 сросшихся рудиментарных позвонков. Грудную клетку образуют грудина и 12 пар ребер с соответствующими грудными позвонками.

**Общие черты строения позвонков.** Позвонок, *vertebra*, состоит из *тела, дуги и отростков*. Тело позвонка обращено вперед и является его опорной частью. Кзади от тела расположена дуга позвонка, которая соединяется с телом при помощи ножки дуги позвонка, образуя позвоночное отверстие (рис. 4.6). Отверстия всех позвонков, соединенных вместе, составляют позвоночный канал, в котором находится спинной мозг.

На дуге позвонка расположено 7 отростков. Сзади, по срединной линии, отходит непарный остистый отросток. Во фронтальной плоскости расположен парный поперечный отросток. Вверх и вниз от дуги отходят парные верхний и нижний суставные отростки. Основания суставных отростков ограничивают верхнюю и нижнюю позвоночные вырезки. Нижние вырезки глубже, чем верхние. При соединении позвонков друг с другом нижняя и верхняя вырезки образуют межпозвоночное отверстие, через которое проходят спинномозговые нервы и кровеносные сосуды.

**Строение скелета туловища.** *Шейные позвонки, vertebrae cervicales* ( $C_1—C_{VII}$ ), составляют верхний отдел позвоночного столба. Характерной особенностью шейных позвонков является наличие отверстия в поперечном отростке, где проходят позвоночные артерия

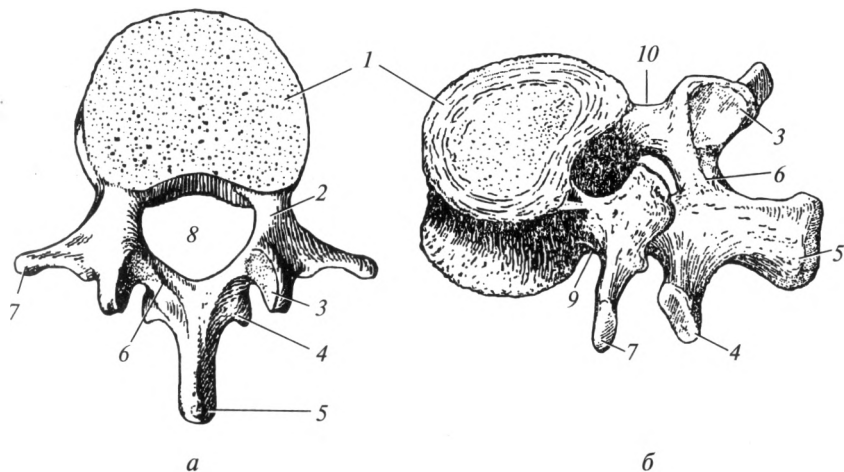


Рис. 4.6. Поясничный позвонок:

*а* — вид сверху; *б* — вид сбоку; 1 — тело позвонка; 2 — ножка дуги позвонка; 3 — верхний суставной отросток; 4 — нижний суставной отросток; 5 — остистый отросток; 6 — дуга позвонка; 7 — поперечный отросток; 8 — отверстие позвонка; 9 — нижняя позвоночная вырезка; 10 — верхняя позвоночная вырезка

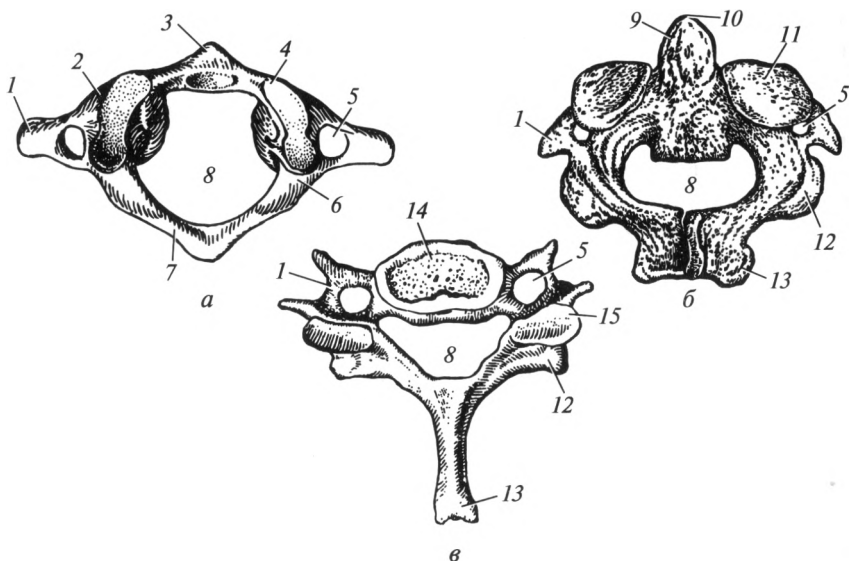


Рис. 4.7. Шейные позвонки:

*а* — атлант; *б* — осевой; *в* — VII шейный; 1 — поперечный отросток; 2 — латеральная масса; 3 — передняя дуга; 4 — верхняя суставная поверхность; 5 — отверстие поперечного отростка; 6 — борозда позвоночной артерии; 7 — задняя дуга; 8 — отверстие позвонка; 9 — зубовидный отросток (зуб); 10 — верхушка зуба; 11 — верхняя суставная поверхность; 12 — нижний суставной отросток; 13 — остистый отросток; 14 — тело позвонка; 15 — верхний суставной отросток

и вена. Два верхних шейных позвонка отличаются от прочих, поэтому их называют атипичными. Остальные позвонки построены по общему принципу: тела их относительно небольшой величины и имеют форму эллипса, позвоночное отверстие большое, треугольной формы (рис. 4.7).

Поперечные отростки заканчиваются двумя бугорками — передним и задним. Передний бугорок VI шейного позвонка развит сильнее, чем у других. Он называется «сонный бугорок», так как к нему можно прижать сонную артерию при кровотоке.

Остистые отростки короткие, направлены несколько книзу и на конце раздвоены. Остистый отросток VII шейного позвонка более длинный, утолщен на конце, поэтому данный позвонок носит название «выступающий» (его верхушка хорошо прощупывается под кожей).

Суставные отростки шейных позвонков короткие, расположены косо между фронтальной и горизонтальной плоскостями.

На форму двух первых шейных позвонков оказало влияние ближайшее соседство с черепом. С их участием происходит вращение головы, поэтому они получили название «вращательные позвонки».

**I шейный позвонок** — атлант, atlas ( $C_1$ ), не имеет тела, лишен остистого и суставных отростков. По бокам расположены латеральные массы, верхние поверхности которых сочленяются с мышелками затылочной кости; нижние суставные поверхности слегка вогнуты, сочленяются со II шейным позвонком. Задняя дуга атланта соответствует дуге типичного позвонка. На верхней поверхности дуги кзади от боковой массы идет борозда позвоночной артерии. На месте тела у атланта имеется передняя дуга, на которой видна площадка для соединения с зубовидным отростком (зубом) II шейного позвонка.

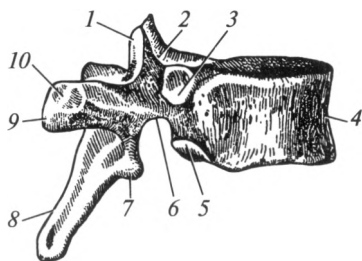
**II шейный позвонок** — осевой, axis ( $C_{II}$ ), резко отличается от типичных шейных позвонков тем, что на верхней поверхности его тела находится зубовидный отросток, или зуб, dens, который по развитию представляет собой переместившееся тело атланта. При сочленении I и II шейных позвонков зуб играет роль оси, вокруг которой атлант вращается вместе с черепом. На верхних суставных отростках по бокам от зуба находятся суставные поверхности для сочленения с нижними суставными ямками боковых масс атланта.

**Грудные позвонки, vertebrae thoracicae ( $Th_1—Th_{XII}$ )**, значительно крупнее шейных. Высота тел грудных позвонков от I к XII постепенно нарастает. Поперечный размер их также увеличивается. Для грудных позвонков характерно наличие реберных ямок, расположенных на боковых поверхностях тела и поперечных отростках, которые служат для соединения с ребрами (рис. 4.8). Суставные отростки грудных позвонков стоят во фронтальной плоскости, суставная поверхность верхних обращена назад, нижних — вперед. Поперечные отростки спереди имеют суставную ямку для сочленения с бугорком ребра. Остистые отростки грудных позвонков длиннее, чем шейных, наклонены книзу и черепицеобразно накладываются друг на друга.

**Поясничные позвонки, vertebrae lumbales ( $L_1—L_V$ )**, имеют массивное тело бобовидной формы. Высота и ширина тела постепенно увеличиваются от I к V позвонку. Позвоночное отверстие большое по сравнению с другими позвонками. Суставные отростки хорошо выражены, их суставные поверхности расположены в сагиттальной плоскости: у верхних отростков они направлены медиально, у нижних — латерально. Поперечные отростки расположены во фронтальной плоскости, концы их отклонены кзади. Остистые отростки ко-

Рис. 4.8. Грудной позвонок (вид сбоку):

1 — верхний суставной отросток; 2 — верхняя позвоночная вырезка; 3 — верхняя реберная ямка; 4 — тело позвонка; 5 — нижняя реберная ямка; 6 — нижняя позвоночная вырезка; 7 — нижний суставной отросток; 8 — остистый отросток; 9 — поперечный отросток; 10 — реберная ямка



роткие, плоские, с утолщенными краями, расположены почти на одном уровне с телом позвонка.

**Крестец**, *os sacrum*, состоит из пяти крестцовых позвонков ( $S_1 - S_5$ ), которые у взрослого человека срастаются в одну кость. В крестце различают верхний широкий отдел — основание, нижний — узкий — верхушку; переднюю (вогнутую) — тазовую и заднюю (выпуклую) поверхности, а также боковые (латеральные) части (рис. 4.9).

Основание крестца имеет верхние суставные отростки, которые сочленяются с нижними суставными отростками V поясничного позвонка. Место соединения основания крестца с телом этого позвонка образует выступ, направленный вперед, — мыс.

На тазовой поверхности крестца видны горизонтально ориентированные четыре поперечные линии — следы сращений тел крестцовых позвонков. На концах этих линий справа и слева открываются передние (тазовые) крестцовые отверстия — места выхода передних ветвей крестцовых спинномозговых нервов.

На дорсальной поверхности крестца находятся задние (дорсальные) крестцовые отверстия для выхода задних ветвей крестцовых спинномозговых нервов. Кнаружи от дорсальных крестцовых отверстий расположены парные латеральные части, на которых находят-

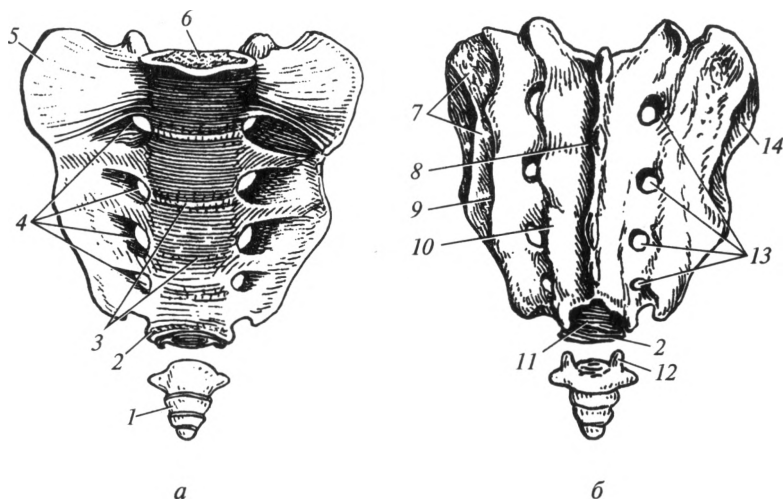


Рис. 4.9. Крестец и копчик:

*a* — вид спереди; *б* — вид сзади; 1 — копчик; 2 — верхушка крестца; 3 — поперечные линии; 4 — передние крестцовые отверстия; 5 — боковая часть; 6 — основание крестца; 7 — крестцовая бугристость; 8 — срединный крестцовый гребень; 9 — латеральный крестцовый гребень; 10 — промежуточный крестцовый гребень; 11 — крестцовый канал; 12 — копчиковый рог; 13 — задние крестцовые отверстия; 14 — ушковидная поверхность



ся суставные ушковидные поверхности. С ними соединяются такие же поверхности тазовой кости. Кзади от суставных поверхностей располагается крестцовая бугристость.

При срастании крестцовых позвонков в единую кость позвоночные отверстия образуют крестцовый канал, заканчивающийся внизу крестцовой щелью. Тазовые и дорсальные крестцовые отверстия соединяются с крестцовым каналом межпозвоночными отверстиями.

**Копчик**, *os coccygis*, у взрослого человека состоит из 3—5 рудиментарных позвонков ( $Co_1—Co_{III}$ ). Только у I копчикового позвонка кроме тела сохраняются рудименты верхних суставных отростков — копчиковые рога, соединяющиеся посредством связок с крестцовыми рогами. Остальные позвонки имеют округлую форму и маленькие размеры.

**Ребра**, *costae*, — кости, соединенные попарно с грудными позвонками (12 пар). У каждого ребра выделяется задняя, более длинная, — костная часть и передняя, более короткая, — хрящевая (реберный хрящ). Семь пар верхних ребер (I—VII) хрящевыми частями соединяются с грудиной — истинные ребра. Хрящи VIII—X пар ребер соединяются с хрящом вышележащего ребра, образуя ложные ребра; XI и XII пары ребер имеют короткие хрящевые части, которые заканчиваются в мышцах брюшной стенки — колеблющиеся ребра (рис. 4.10).

В костной части ребра выделяют головку, шейку и тело (рис. 4.11). Головка ребра соединяется с телом позвонка. За головкой задний конец ребра суживается, образуя шейку ребра, которая переходит в самый длинный отдел — тело. Между шейкой и телом находится бугорок, который служит для сочленения с поперечным отростком соответствующего грудного позвонка.

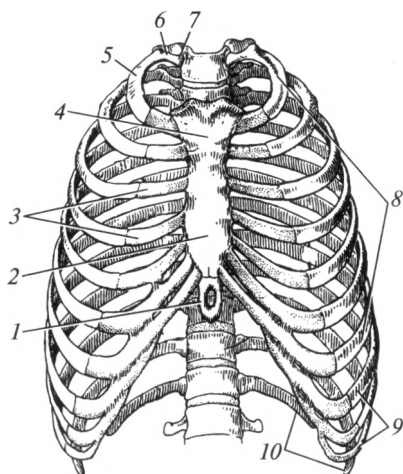


Рис. 4.10. Грудная клетка (вид спереди):

1 — мечевидный отросток; 2 — тело грудины; 3 — реберный хрящ; 4 — рукоятка грудины; 5 — тело ребра; 6 — шейка ребра; 7 — головка ребра; 8 — истинные ребра; 9 — ложные ребра; 10 — колеблющиеся ребра

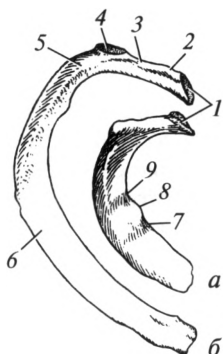


Рис. 4.11. I правое (а) и II правое (б) ребра:

1 — суставная поверхность; 2 — головка ребра; 3 — шейка ребра; 4 — суставная поверхность бугорка ребра; 5 — угол ребра; 6 — тело ребра; 7 — борозда подключичной вены; 8 — бугорок передней лестничной мышцы; 9 — борозда подключичной артерии

Тела II—XII ребер изогнуты кпереди, имеют внутреннюю и наружную поверхности, верхний и нижний края. Ребро изгибается по направлению кпереди, образуя угол ребра. По его нижнему краю проходит борозда ребра для сосудов и нервов.

В отличие от остальных I ребро имеет верхнюю и нижнюю поверхности, медиальный и латеральный края. На верхней поверхности расположен бугорок для прикрепления передней лестничной мышцы. Впереди бугорка находится борозда подключичной вены, сзади проходит борозда подключичной артерии.

*Грудина*, *sternum*, представляет собой плоскую кость, расположенную почти во фронтальной плоскости. Она состоит из трех частей: верхней — рукоятки грудины, средней — тела грудины, нижней — мечевидного отростка (см. рис. 4.10). На верхнем крае рукоятки грудины расположены три вырезки: посередине — яремная, с боков — парные ключичные (для сочленения с ключицами); ниже последней, на боковом крае, находятся углубления для хрящей I—II ребер — реберные вырезки. Тело грудины по краям имеет вырезки для хрящей III—VII ребер. Мечевидный отросток значительно уже и тоньше тела, форма его различна: книзу он обычно заострен, иногда имеет сквозное отверстие или раздвоен.

### 4.3. Скелет головы

**Общая характеристика черепа.** Скелет головы — череп, *cranium*, выполняет в организме две основные функции: 1) являетсяместилицем и одновременно защитой для головного мозга и органов чувств; 2) участвует в образовании скелета начальных отделов систем органов пищеварения и дыхания. Выделяют *кости мозгового черепа* и *кости лицевого черепа*.

К мозговому черепу относятся следующие кости: затылочная, лобная, решетчатая, клиновидная, теменная, височная. Теменная и

височная кости — парные, остальные — непарные. Лицевой череп состоит из верхней челюсти, нёбной, скуловой, носовой, слезной костей, нижней носовой раковины, сошника, нижней челюсти (рис. 4.12), подъязычной кости. Из костей лицевого черепа только три последние — непарные.

Лицевая, или висцеральная, часть черепа находится кпереди и снизу от мозгового черепа. Основную часть лицевого черепа состав-

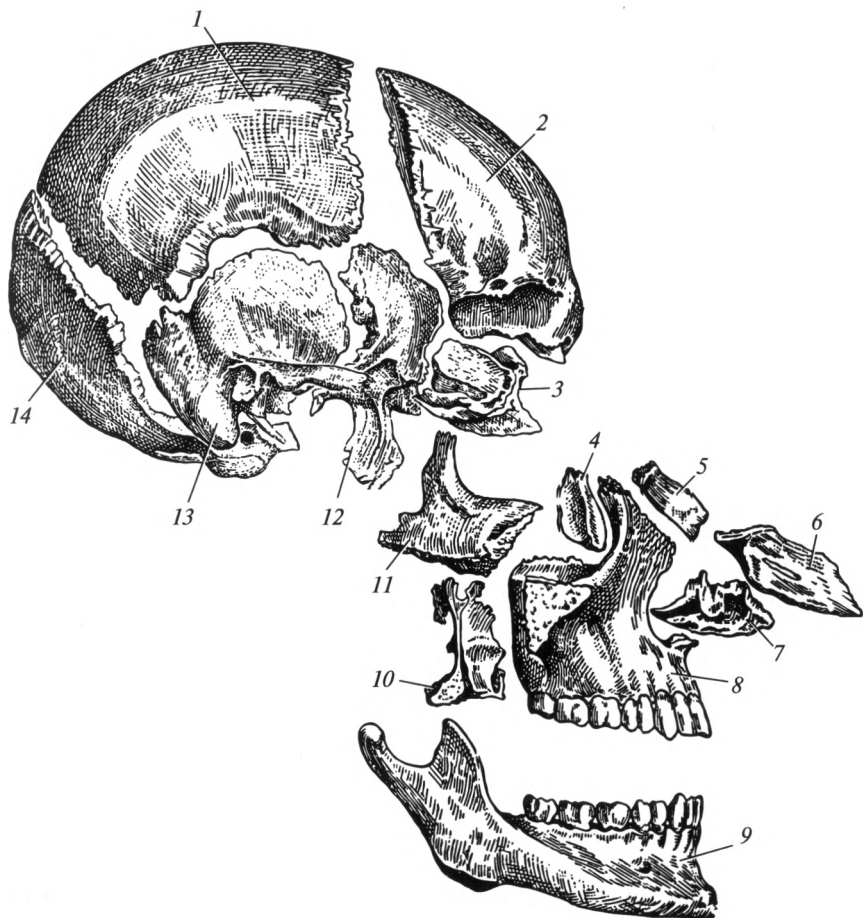


Рис. 4.12. Расположение костей черепа (схема):

1 — теменная кость; 2 — лобная кость; 3 — решетчатая кость; 4 — слезная кость; 5 — носовая кость; 6 — сошник; 7 — нижняя носовая раковина; 8 — верхняя челюсть; 9 — нижняя челюсть; 10 — нёбная кость; 11 — скуловая кость; 12 — клиновидная кость; 13 — височная кость; 14 — затылочная кость

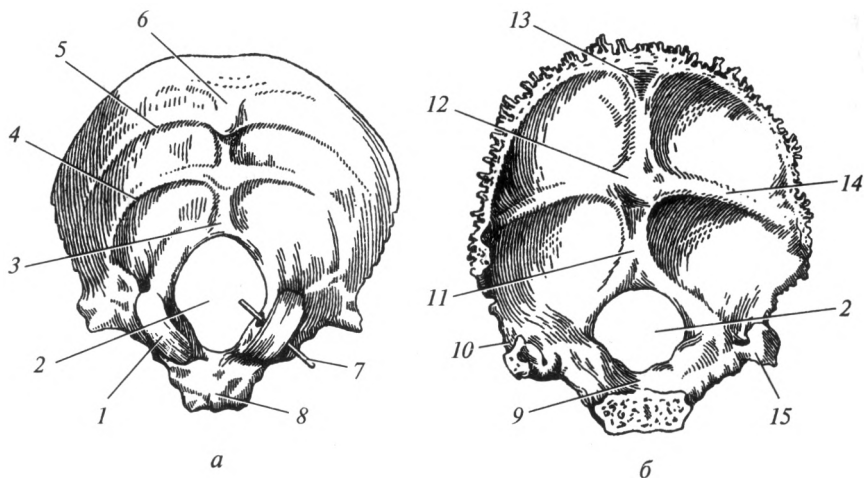


Рис. 4.13. Затылочная кость:

*а* — вид снаружи; *б* — вид изнутри; 1 — затылочный мыщелок; 2 — большое затылочное отверстие; 3 — наружный затылочный гребень; 4 — нижняя выйная линия; 5 — верхняя выйная линия; 6 — наружный затылочный выступ; 7 — канал подъязычного нерва (проведен зонд); 8 — глоточный бугорок; 9 — базилярная часть (скат); 10 — латеральная часть; 11 — внутренний затылочный гребень; 12 — внутренний затылочный выступ; 13 — борозда верхнего сагиттального синуса; 14 — борозда поперечного синуса; 15 — борозда сигмовидного синуса

ляют нижняя и верхняя (парная) челюсти с зубами. Остальные кости более мелкие, они дополняют скелет лица.

По происхождению к костям черепа относится также небольшая, имеющая форму дуги, подъязычная кость, расположенная под корнем языка. Она связана с черепом при помощи связок.

**Кости мозгового черепа.** *Затылочная кость*, *os occipitale*, образует задний отдел мозгового черепа, преимущественно его основание. Она соединяется с теменными, височными и клиновидной костями. Затылочная кость состоит из четырех частей. Спереди от большого отверстия расположена *базилярная часть*, по бокам от него — парные *латеральные части*, сзади — *затылочная чешуя*. Через большое отверстие полость черепа сообщается с позвоночным каналом (рис. 4.13).

Внутренняя поверхность базилярной части затылочной кости вместе с телом клиновидной кости образует скат. Наружная поверхность базилярной части неровная, посередине имеет глоточный бугорок — место прикрепления свода глотки.

На наружной поверхности латеральных частей расположены затылочные мыщелки, которые сочленяются с верхними суставными ямками боковых масс атланта. Позади затылочных мыщелков распо-

лагается мышелковая ямка, на дне которой открывается непостоянный мышелковый канал. Он относится к венозным выпускникам: обеспечивает возможность поступления венозной крови из полости черепа наружу и наоборот, в зависимости от величины внутричерепного давления. Середина мышелка пронизана коротким каналом подъязычного нерва. На латеральном крае этой части имеется яремная вырезка, образующая вместе с одноименной ямкой височной кости яремное отверстие. Рядом с последним на внутренней поверхности латеральной части проходит борозда сигмовидного синуса.

Затылочная чешуя имеет форму широкой пластинки с вогнутой внутренней и выпуклой наружной поверхностями. В центре наружной поверхности находится наружный затылочный выступ. От него по срединной линии до края большого отверстия спускается наружный затылочный гребень. От наружного затылочного выступа поперечно в обе стороны идут верхняя и нижняя выйные линии — место прикрепления мышц спины. На внутренней поверхности чешуи находится крестообразное возвышение, состоящее из следующих частей: внутреннего затылочного выступа, вниз от него направляется внутренний затылочный гребень, вверх — борозда верхнего сагиттального синуса, направо и налево — борозда поперечного синуса.

*Теменная кость*, *os parietale*, — парная, по форме напоминает изогнутую четырехугольную пластинку (рис. 4.14), которая участву-

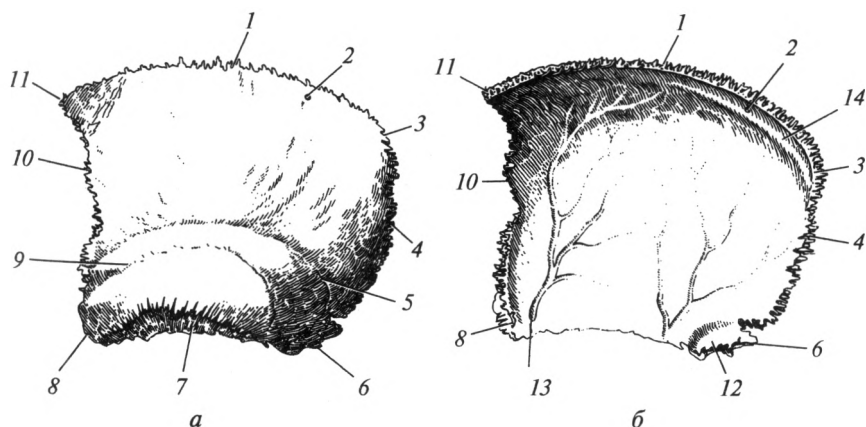


Рис. 4.14. Теменная кость:

*a* — вид снаружи, левая кость; *б* — вид изнутри, правая кость; 1 — сагиттальный край; 2 — теменное отверстие; 3 — затылочный угол; 4 — затылочный край; 5 — верхняя височная линия; 6 — сосцевидный угол; 7 — чешуйчатый край; 8 — нижняя височная линия; 9 — нижняя височная линия; 10 — лобный край; 11 — лобный край; 12 — борозда сигмовидного синуса; 13 — артериальная борозда; 14 — борозда верхнего сагиттального синуса

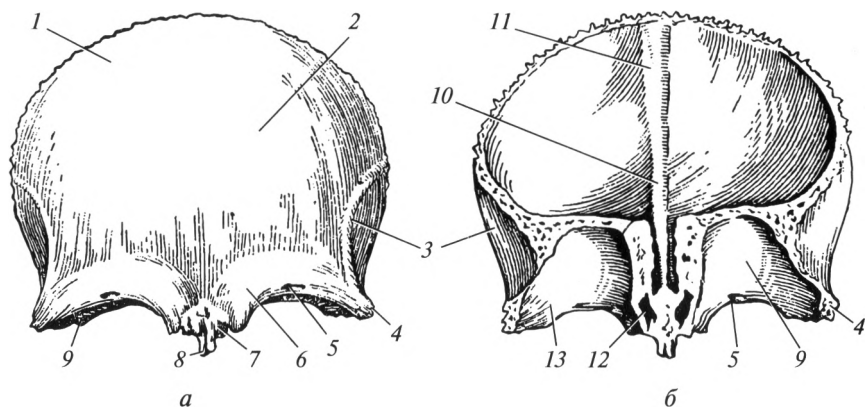


Рис. 4.15. Лобная кость:

*а* — вид снаружи; *б* — вид изнутри; 1 — чешуя; 2 — лобный бугор; 3 — височная линия; 4 — скуловой отросток; 5 — надглазничное отверстие; 6 — надбровная дуга; 7 — носовая часть; 8 — носовая ость; 9 — глазничная часть; 10 — лобный гребень; 11 — борозда верхнего сагиттального синуса; 12 — отверстие лобной пазухи; 13 — ямка слезной железы

ет в образовании крыши черепа. Она имеет четыре края: *лобный край* соединяется с чешуей лобной кости; *затылочный край* — с чешуей затылочной кости; *чешуйчатый край* — с чешуей височной кости; посредством *сагиттального (верхнего) края* обе кости соединяются друг с другом.

В теменной кости различают четыре угла: *лобный* — передне-верхний; *затылочный* — задневерхний; *клиновидный* — передне-нижний; *сосцевидный* — задненижний.

На наружной (выпуклой) поверхности кости находится возвышение — теменной бугор. Параллельно чешуйчатому краю проходят верхняя и нижняя височные линии. Внутренняя поверхность вогнута, на ней отчетливо видны артериальные борозды, отпечатки извилин мозга и ямки грануляций — вдавления от венозных сосудов оболочек головного мозга. Из артериальных борозд особенно рельефно представлена борозда средней менингеальной артерии. По верхнему краю, соединяясь с такой же бороздой на одноименной кости противоположной стороны, проходит борозда верхнего сагиттального синуса. В области сосцевидного угла находится борозда сигмовидного синуса. Вблизи сагиттального края находится непостоянное теменное отверстие, которое является венозным выпускником.

*Лобная кость*, *os frontale*, входит в передний отдел крыши и основания черепа, участвует в образовании полости носа и глазниц. В ней выделяют *лобную чешую*, *носовую часть* и парную *глазничную часть* (рис. 4.15).

Лобная чешуя составляет приблизительно треть всей крыши черепа. Внутренняя поверхность ее, обращенная к мозгу, — вогнутая, наружная — выпуклая. Последняя отделена от глазничной части надглазничным краем, на котором находится небольшая надглазничная вырезка (иногда она превращается в одноименное отверстие), через которую проходят сосуды и нервы. Выше надглазничного края расположена надбровная дуга, а еще выше — лобный бугор. Между правой и левой надбровными дугами расположено переносье. В латеральном направлении надглазничный край продолжается в скуловой отросток. По срединной линии на внутренней поверхности располагается борозда верхнего сагиттального синуса, которая переходит в лобный гребень. На внутренней поверхности хорошо заметны артериальные борозды и пальцевидные вдавления — отпечатки мозговых извилин.

Глазничная часть входит в состав верхней стенки глазницы, задний их край соединяется с передним краем малых крыльев клиновидной кости. Между глазничными частями находится решетчатая вырезка, где расположена одноименная кость. На мозговой поверхности глазничных частей хорошо выражены мозговые возвышения (пальцевидные вдавления), обусловленные рельефом коры лобных долей.

Передний край носовой части соединяется с носовыми костями и лобными отростками верхних челюстей. В носовой части находятся отверстия, ведущие в лобную пазуху, которая перегородкой разделена на две чаще несимметричные половины.

*Решетчатая кость*, *os ethmoidale*, состоит из трех частей: вертикально расположена *перпендикулярная пластинка*; горизонтально — *продырявленная (решетчатая) пластинка*, к которой фиксирован парный *решетчатый лабиринт* (рис. 4.16). Перпендикулярная пластинка входит в состав костной перегородки носа, соединяется с носовыми костями, сошником и хрящевой перегородкой носа. Решетчатая пластинка имеет четырехугольную форму, располагается в решетчатой вырезке лобной кости и имеет многочисленные отверстия, через которые в полость черепа из полости носа проникают обонятельные нервы. Она входит в состав переднего отдела мозгового черепа и в то же вре-

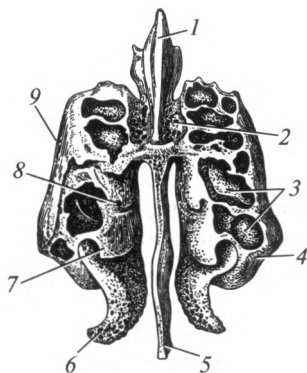


Рис. 4.16. Решетчатая кость:

1 — петушинный гребень; 2 — продырявленная пластинка; 3 — ячейки решетчатого лабиринта; 4 — решетчатый лабиринт; 5 — перпендикулярная пластинка; 6 — средняя носовая раковина; 7 — верхняя носовая раковина; 8 — наивысшая носовая раковина; 9 — глазничная пластинка

мя образует верхнюю стенку полости носа. Над продырявленной пластинкой возвышается петушиный гребень.

Лабиринт — парное образование, которое состоит из тонких плоских пластинок, соединяющихся между собой и образующих полости различных размеров. Это ячейки решетчатой кости, которые сообщаются с полостью носа. Различают передние, средние и задние ячейки. На медиальной поверхности лабиринта выделяются две тонкие изогнутые пластинки — верхняя и средняя носовые раковины. С латеральной стороны лабиринт имеет сплошную тонкую стенку, которая носит название глазничной пластинки и участвует в образовании медиальной стенки глазницы.

*Клиновидная кость*, *os sphenoidale*, лежит посередине основания черепа. Она имеет сложную форму (рис. 4.17) и состоит из *тела* и трех пар *отростков*: книзу направлены *крыловидные отростки*, в стороны отходят *малые и большие крылья*.

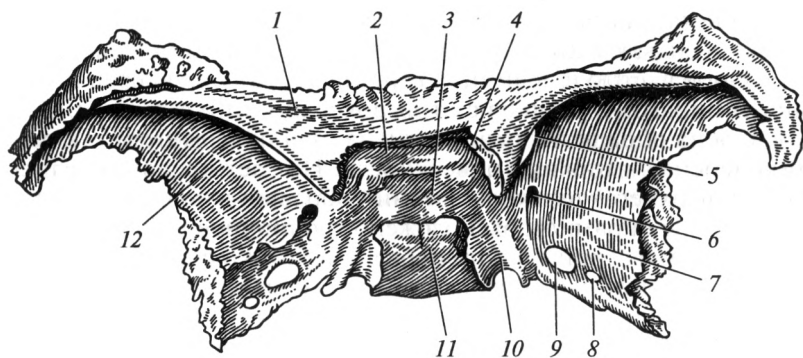
Верхняя поверхность тела обращена в полость черепа и называется турецким седлом. В его центре находится углубление — гипофизарная ямка, в которой расположен гипофиз. Сзади гипофизарная ямка ограничена спинкой турецкого седла. Впереди от турецкого седла проходит предперекрестная борозда — место перекреста зрительных нервов. Сбоку от турецкого седла проходит борозда сонной артерии, в которой располагается внутренняя сонная артерия. Внутри тела находится полость — клиновидная пазуха, которая сообщается с полостью носа. Довольно часто пазуха сагиттальной перегородкой разделяется на две несимметричные половины.

Малые крылья отделены от больших верхней глазничной щелью, в которой проходят III, IV и VI пары черепных нервов и первая ветвь V пары, а также глазничная вена. В основании малых крыльев заключен зрительный канал, в котором проходят II пара черепных нервов и глазная артерия. Верхняя поверхность малых крыльев обращена в полость черепа, нижняя — в глазницу.

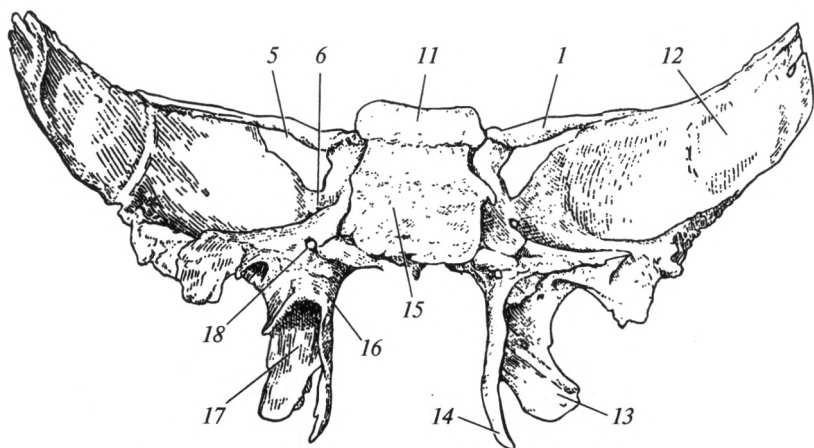
Большое крыло имеет четыре поверхности: мозговая поверхность вогнута и обращена в полость черепа, на ней видны пальцевидные вдавления, которые чередуются с мозговыми возвышениями; глазничная поверхность входит в состав латеральной стенки глазницы; височная поверхность участвует в образовании крыши черепа; верхнечелюстная поверхность направлена в сторону бугра верхней челюсти. В больших крыльях находятся три отверстия: круглое, овальное и остистое. Через два первых отверстия полость черепа покидают соответственно вторая и третья ветви тройничного нерва, а в третьем проходит средняя менингеальная артерия.

Крыловидные отростки отходят от тела вертикально вниз. В их основании проходит крыловидный канал. Каждый крыловидный отросток состоит из двух пластинок: медиальной и латеральной. Спереди пластинки срастаются, а сзади расходятся и ограничивают крыловидную ямку.





a



б

Рис. 4.17. Клиновидная кость:

*a* — вид сверху; *б* — вид сзади; 1 — малое крыло; 2 — предперекрестная борозда; 3 — гипофизарная ямка; 4 — зрительный канал; 5 — верхняя глазничная щель; 6 — круглое отверстие; 7 — большое крыло; 8 — остистое отверстие; 9 — овальное отверстие; 10 — борозда сонной артерии; 11 — спинка турецкого седла; 12 — мозговая поверхность большого крыла; 13 — латеральная пластинка крыловидного отростка; 14 — медиальная пластинка крыловидного отростка; 15 — тело; 16 — крыловидный отросток; 17 — крыловидная ямка; 18 — крыловидный канал

**Височная кость**, *os temporale*, — парная, расположена между затылочной и клиновидной костями, входит в состав как основания, так и крыши черепа. Внутри нее находится орган слуха и равновесия (лабиринт), через нее проходят крупные сосуды и нервы. Она состоит из четырех частей: *каменистой*, *барabanной*, *сосцевидной* и *чешуйчатой* (рис. 4.18).

Каменистая часть имеет форму трехгранной пирамиды, поэтому ее также называют пирамидой. Основание пирамиды срослось с сосцевидной частью и чешуей, а вершина обращена вперед и медиально. В пирамиде различают три поверхности и три края. В полость черепа обращены передняя и задняя поверхности, а к основанию черепа — нижняя поверхность. Из трех краев (переднего, заднего и верхнего) только последний обращен в полость черепа.

У вершины пирамиды расположено тройничное вдавление, в котором лежит узел тройничного нерва. Несколько сбоку от него расположены расщелины каналов большого и малого каменистых нервов, где выходят одноименные ветви лицевого (VII пара) и языкоглоточного (IX пара) черепных нервов. Посередине передней поверхности имеется дугообразное возвышение, соответствующее находящемуся внутри пирамиды переднему полукружному каналу лабиринта. За дугообразным возвышением расположена крыша барабанной полости. По верхнему краю проходит борозда верхнего каменистого синуса.

На задней поверхности пирамиды расположено внутреннее слуховое отверстие, которое ведет во внутренний слуховой проход. В нем расположены лицевой (VII пара) и преддверно-улитковый (VIII пара) черепные нервы. Вдоль заднего края пирамиды проходит борозда нижнего каменистого синуса.

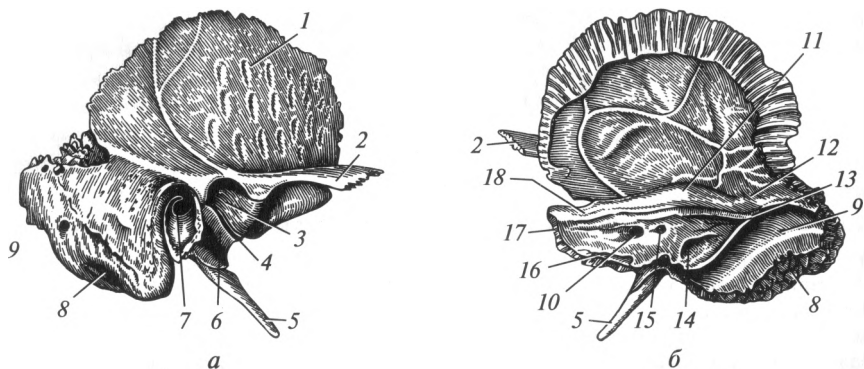


Рис. 4.18. Височная кость (правая):

*a* — вид снаружи; *б* — вид изнутри; 1 — чешуйчатая часть; 2 — скуловой отросток; 3 — нижнечелюстная ямка; 4 — барабанно-чешуйчатая щель; 5 — шиловидный отросток; 6 — барабанная часть; 7 — наружное слуховое отверстие; 8 — сосцевидная часть; 9 — борозда сигмовидного синуса; 10 — внутреннее слуховое отверстие; 11 — дугообразное возвышение; 12 — крыша барабанной полости; 13 — борозда верхнего каменистого синуса; 14 — задняя поверхность пирамиды; 15 — поддуговая ямка; 16 — борозда нижнего каменистого синуса; 17 — верхушка пирамиды; 18 — тройничное вдавление

На нижней поверхности пирамиды расположена яремная ямка. Впереди нее находится наружное отверстие сонного канала, которое ведет в одноименный канал (проходит внутренняя сонная артерия). Внутреннее отверстие сонного канала расположено в области верхушки пирамиды. Кзади от яремной ямки находится шиловидный отросток. Между ним и сосцевидной частью располагается шилососцевидное отверстие — место выхода лицевого нерва из пирамиды височной кости.

Барабанная часть представляет собой тонкую костную пластинку, которая ограничивает спереди наружное слуховое отверстие и наружный слуховой проход. Последний ведет в барабанную полость.

Сосцевидная часть занимает большую часть наружной поверхности височной кости, располагаясь сзади от наружного слухового прохода. Ее основу составляет сосцевидный отросток. Медиально от него видна глубокая сосцевидная вырезка. Между ней и краем сосцевидной части располагается борозда затылочной артерии. На задней поверхности сосцевидного отростка нередко встречается одноименное отверстие, открывающееся в борозду сигмовидного синуса и выполняющее функцию венозного выпускника. Внутри сосцевидного отростка расположены многочисленные полости — сосцевидные ячейки, самая крупная из которых называется сосцевидной пещерой, сообщающейся с барабанной полостью.

Чешуйчатая часть (чешуя) входит в состав крыши черепа, граничит с краем теменной кости и большим крылом клиновидной кости. В чешуе выделяют две поверхности: внутреннюю (мозговую) и наружную (височную). На мозговой поверхности видны отпечатки мозговых извилин и артериальные борозды. Височная поверхность гладкая, участвует в образовании височной ямки. Внизу от нее отходит скуловой отросток, который направляется кверху и кпереди, соединяясь со скуловой костью. Ниже скулового отростка находится суставная (нижнечелюстная) ямка для соединения с нижней челюстью. Впереди ямки имеется небольшое возвышение — суставной бугорок.

Пирамида височной кости пронизана каналами, через которые проходят сосуды и нервы:

1) сонный канал содержит внутреннюю сонную артерию. Он начинается наружным отверстием на нижней поверхности пирамиды, поднимается вверх, а затем изгибается под прямым углом и открывается внутренним отверстием на ее верхушке;

2) канал лицевого нерва начинается на дне внутреннего слухового прохода и направлен перпендикулярно оси пирамиды. Внутри каменистой части он образует ряд изгибов и заканчивается на нижней поверхности пирамиды шилососцевидным отверстием. От канала отходят два ответвления: канал большого каменистого нерва и каналец барабанной струны;

3) канал большого каменистого нерва ответвляется практически в самом начале канала лицевого нерва, а заканчивается одноименной расщелиной на передней поверхности пирамиды височной кости;

4) каналец барабанной струны отходит от канала лицевого нерва перед самым выходом его из пирамиды; он заканчивается в щели между каменистой и барабанной частями;

5) мышечно-трубный канал соединяет барабанную полость и верхушку пирамиды. Он состоит из двух полуканалов: полуканала слуховой трубы, который является костной частью слуховой трубы (соединяет барабанную полость с носоглоткой). Выше него находится полуканал мышцы, напрягающей барабанную перепонку, содержащий одноименную мышцу. Полуканалы разделены тонкой пластинкой костного вещества;

6) барабанный каналец начинается в каменистой ямочке, расположенной позади наружного отверстия сонного канала; он заканчивается на передней поверхности пирамиды расщелиной канала малого каменистого нерва.

**Кости лицевого черепа.** *Верхняя челюсть*, *maxilla*, занимает значительную часть лицевого отдела черепа. Она принимает участие в образовании стенок полости носа, глазниц, полости рта, подвисочной и крыловидно-нёбной ямок. В ней различают *тело* и *четыре отростка*: лобный, скуловой, альвеолярный и нёбный (рис. 4.19).

Тело кости содержит полость — верхнечелюстную (Гайморову) пазуху. На теле выделяют четыре поверхности: переднюю, подвисочную, глазничную и носовую.

Передняя (лицевая) поверхность отделена от подвисочной скуловым отростком; от глазничной — подглазничным краем, ниже которого помещается подглазничное отверстие (для одноименных сосудов и нерва). На передней поверхности имеется углубление — клыковая ямка. Подвисочная поверхность выпуклая из-за наличия обращенного назад бугра верхней челюсти. Глазничная поверхность представляет собой площадку, являющуюся составной частью нижней стенки глазницы. На ней расположена подглазничная борозда, передняя часть которой переходит в одноименный канал, открывающийся на передней поверхности тела верхней челюсти. Носовая поверхность участвует в образовании латеральной стенки полости носа. На ней видно большое отверстие — верхнечелюстная расщелина, которая ведет в верхнечелюстную пазуху.

Лобный отросток поднимается вертикально вверх. По его латеральной поверхности проходит передний слезный гребень, который ограничивает слезную борозду, продолжающуюся книзу по носовой поверхности тела челюсти. Скуловой отросток начинается от места соединения глазничной, передней и подвисочной поверхностей. Он соединяется со скуловой костью. Альвеолярный отросток является продолжением книзу тела верхней челюсти. Свободный нижний край

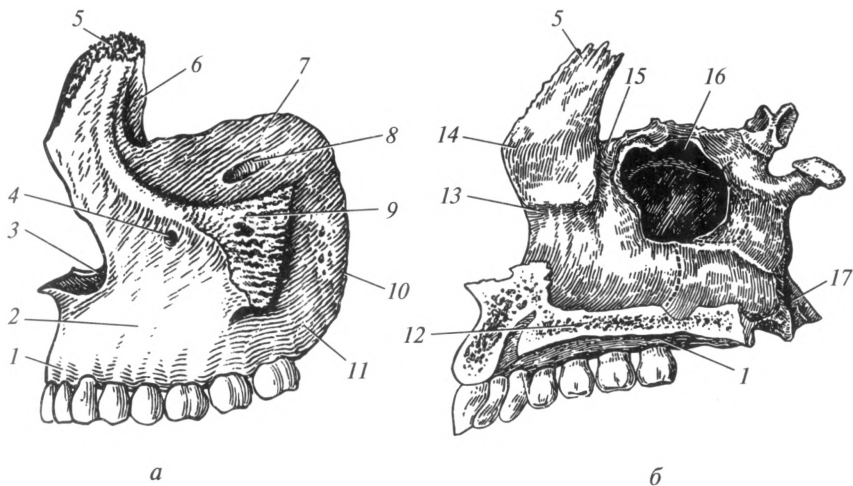


Рис. 4.19. Верхняя челюсть:

*a* — левая (вид снаружи); *б* — правая верхняя с нёбной костью (вид изнутри); 1 — альвеолярный отросток; 2 — передняя поверхность; 3 — носовая вырезка; 4 — подглазничное отверстие; 5 — лобный отросток; 6 — слезный гребень; 7 — глазничная поверхность; 8 — подглазничный канал; 9 — скуловой отросток; 10 — бугор верхней челюсти; 11 — подвисочная поверхность; 12 — нёбный отросток; 13 — раковинный гребень; 14 — решетчатый гребень; 15 — слезная борозда; 16 — верхнечелюстная пазуха; 17 — нёбная кость

отростка ограничен альвеолярной дугой, состоящей из зубных альвеол, разделенных между собой костными межальвеолярными перегородками. Альвеолы являются вместилищем корней зубов. Нёбный отросток отходит от носовой поверхности тела в горизонтальной плоскости. Правый и левый нёбные отростки, соединяясь между собой, участвуют в образовании костного нёба. Задние края отростков соединяются с горизонтальными пластинками нёбных костей.

**Нёбная кость**, *os palatinum*, принимает участие в образовании полостей носа и рта, глазницы и крыловидно-нёбной ямки. Она со-

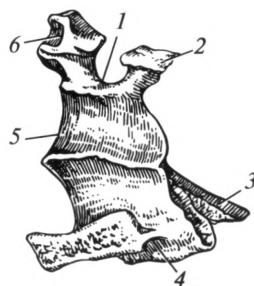


Рис. 4.20. Нёбная кость (правая):

1 — клиновидно-нёбная вырезка; 2 — клиновидный отросток; 3 — пирамидальный отросток; 4 — горизонтальная пластинка; 5 — перпендикулярная пластинка; 6 — глазничный отросток

стоит из двух пластинок: *горизонтальной* и *перпендикулярной*, соединенных друг с другом под прямым углом (рис. 4.20).

Горизонтальная пластинка имеет форму четырехугольника, передним краем соединяется с задним краем нёбного отростка верхней челюсти, участвует в образовании костного нёба. Перпендикулярная пластинка более узкая и длинная по сравнению с горизонтальной; она участвует в формировании латеральной стенки полости носа.

Нёбная кость имеет три отростка: пирамидальный, глазничный и клиновидный. Пирамидальный отросток отходит вниз и латерально от места соединения перпендикулярной и горизонтальной пластинок и размещается в вырезке между пластинками крыловидного отростка клиновидной кости. Глазничный и клиновидный отростки отходят от верхнего края перпендикулярной пластинки. Между ними находится клиновидно-нёбная вырезка, образующая при соединении с клиновидной костью одноименное отверстие.

*Скуловая кость*, *os zygomaticum*, соединяет верхнюю челюсть с височной костью, образуя при этом скуловую дугу (см. рис. 4.23). Через кость проходит тонкий канал, содержащий сосуды и нерв.

Скуловая кость имеет два отростка: височный — соединяется со скуловым отростком височной кости и лобный — со скуловым отростком лобной кости. Кроме того, тело скуловой кости соединяется со скуловым отростком верхней челюсти.

*Носовая кость*, *os nasale*, парная, представляет собой четырехугольную пластинку, которая участвует в образовании спинки носа. Своим латеральным краем она соединяется с лобным отростком верхней челюсти, верхним — с носовой частью лобной кости. Нижним краем вместе с носовой вырезкой верхней челюсти она ограничивает грушевидное отверстие — вход в полость носа.

*Слезная кость*, *os lacrimale*, — небольшая четырехугольная кость, граничащая спереди с лобным отростком верхней челюсти, сзади — с глазничной пластинкой решетчатой кости, сверху — с глазничной частью лобной кости и снизу с глазничной поверхностью верхней челюсти. Эта кость вместе с лобным отростком верхней челюсти составляет ямку слезного мешка.

*Нижняя носовая раковина*, *concha nasalis inferior*, представляет собой тонкую, продолговатую пластинку, расположенную в полости носа (см. рис. 4.27). Ниже нее находится нижний носовой ход. Медиальная поверхность кости выпуклая, латеральная — вогнута. Она прикрепляется к одноименному гребню верхней челюсти и нёбной кости.

*Сошник*, *vomer*, — непарная тонкая четырехугольная пластинка, участвующая в образовании перегородки носа (см. рис. 4.24). Верхний край сошника расходится на два крыла, которые прилегают к нижней поверхности тела клиновидной кости. Задний край сошника разграничивает выходное отверстие носовой полости на правую и левую хоаны. Нижний край прикрепляется к верхней челюсти и нёбной кости.

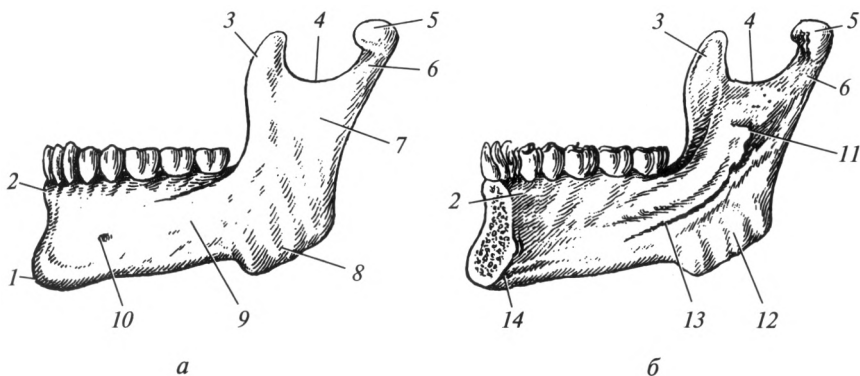


Рис. 4.21. Нижняя челюсть:

*a* — вид снаружи; *б* — вид изнутри; 1 — подбородочный выступ; 2 — альвеолярный отросток; 3 — венечный отросток; 4 — вырезка нижней челюсти; 5 — головка нижней челюсти; 6 — шейка нижней челюсти; 7 — ветвь нижней челюсти; 8 — жевательная бугристость; 9 — тело нижней челюсти; 10 — подбородочное отверстие; 11 — отверстие нижней челюсти; 12 — крыловидная бугристость; 13 — челюстно-подъязычная линия; 14 — подъязычная ямка

**Нижняя челюсть**, *mandibula*, соединяется с височной костью парным височно-нижнечелюстным суставом, состоит из *тела*, *правой* и *левой ветвей* (рис. 4.21).

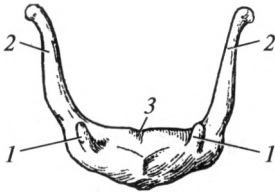
Тело имеет подковообразную форму. В нем различают внутреннюю и наружную поверхности, а также два края. Нижний край — закругленный и утолщенный, называется основанием нижней челюсти. Верхний край образует альвеолярную дугу. На ней видны углубления — зубные альвеолы, которые разделены межальвеолярными перегородками на ячейки для корней зубов.

В центре наружной поверхности находится подбородочный выступ. Кзади от него на уровне второго малого коренного зуба расположено подбородочное отверстие, через которое выходят одноименные сосуды и нерв. На внутренней поверхности тела выдается подбородочная ость, по бокам от которой лежит парное углубление — подъязычная ямка (для одноименной слюнной железы). На внутренней поверхности находится челюстно-подъязычная линия — место прикрепления одноименной мышцы. Ниже этой линии расположена поднижнечелюстная ямка (для одноименной слюнной железы).

Ветвь нижней челюсти отходит от тела под тупым углом. Место перехода ветви в тело называется углом нижней челюсти. На наружной поверхности угла выражена жевательная бугристость, на внутренней — крыловидная бугристость. Это места прикрепления соответствующих жевательных мышц. На внутренней поверхности ветви находится отверстие нижней челюсти. Оно ведет в канал нижней челюсти, который проходит через тело кости на всем протяжении до

Рис. 4.22. Подъязычная кость:

1 — малый рог; 2 — большой рог; 3 — тело



подбородочного отверстия. Вверху ветвь нижней челюсти заканчивается венечным и мышелковым (суставным) отростками, между которыми расположена вырезка нижней челюсти. Мышелковый отросток заканчивается головкой нижней челюсти, которая является непосредственным продолжением шейки нижней челюсти. На передней поверхности шейки видна крыловидная ямка, к которой прикрепляется латеральная крыловидная мышца.

*Подъязычная кость*, os hyoideum, с костями черепа не соприкасается, соединяясь с ними с помощью связок и мышц. Она расположена в области шеи, к ней фиксирована гортань. По форме кость напоминает подкову, в ней различают выдающуюся вперед часть — *тело*, *большие* и *малые рога* (рис. 4.22). Большие рога направлены вверх и назад по отношению к телу. Малые рога соединяются с верхним краем тела в месте отхождения от него больших рогов. Они значительно короче последних, их свободные концы направлены вверх, назад и латерально.

**Череп в целом.** При соединении костей мозгового и лицевого черепа формируется ряд новых анатомических образований, которые отсутствуют на отдельных костях. Основными образованиями в мозговом черепе являются свод, наружное основание, внутреннее основание, височная ямка; в лицевом черепе — глазница, полость носа, полость рта; подвисочная и крыловидно-нёбная ямки находятся на границе мозгового и лицевого черепа.

**Мозговой череп.** В мозговом черепе выделяют *свод (крышу)* и *основание*. Граница между ними проходит по наружному затылочному выступу и верхней вийной линии, далее — по наружному слуховому проходу, затем — по скуловой дуге; по надглазничному краю достигает надпереносья. Проведенная граница позволяет более точно определить, какие кости входят в состав свода черепа. На внутренней поверхности четкой границы между крышей и основанием черепа нет. Лишь сзади она проходит по борозде поперечного синуса и внутреннему затылочному выступу.

Свод (крыша) черепа образован чешуей лобной кости, височной поверхностью больших крыльев клиновидной кости, теменными костями и чешуей обеих височных и затылочной костей. Перечисленные кости соединяются с помощью швов различной формы.

Между лобной и теменными костями фронтально расположен венечный шов, а между теменными и затылочной костью — лямбдовидный шов (рис. 4.23). На стыке теменных костей образуется сагиттальный шов. Слева и справа от сагиттального шва расположен пар-



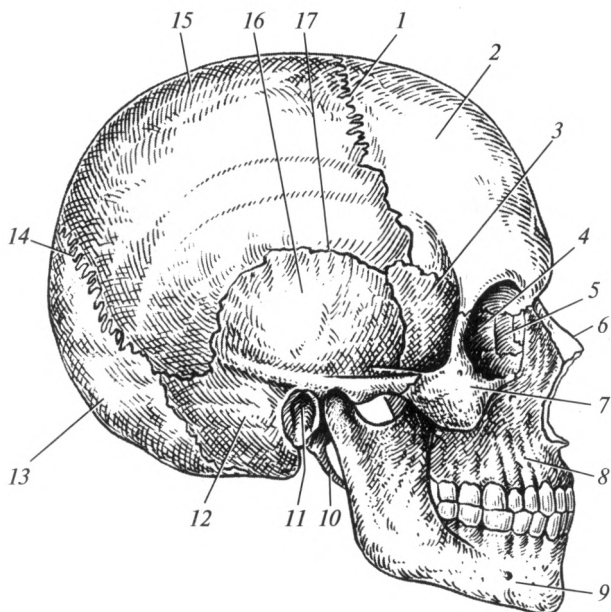


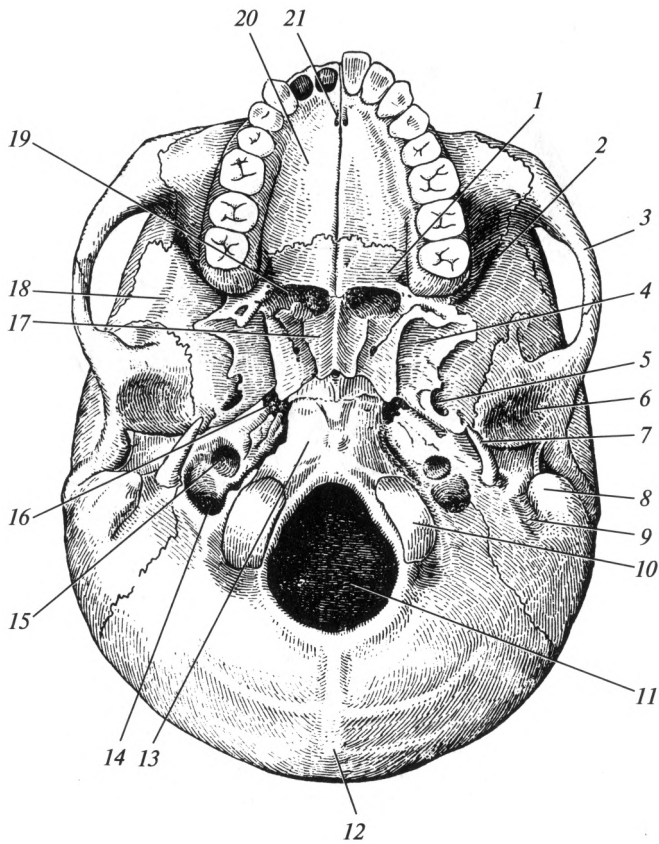
Рис. 4.23. Череп человека (вид сбоку):

1 — венечный шов; 2 — лобная кость; 3 — клиновидная кость; 4 — решетчатая кость; 5 — слезная кость; 6 — носовая кость; 7 — скуловая кость; 8 — верхняя челюсть; 9 — нижняя челюсть; 10 — шиловидный отросток; 11 — наружное слуховое отверстие; 12 — сосцевидный отросток; 13 — затылочная кость; 14 — ламбдовидный шов; 15 — теменная кость; 16 — чешуя височной кости; 17 — чешуйчатый шов

ный чешуйчатый шов, образованный снизу большим крылом клиновидной кости и чешуей височной кости, а сверху — теменной костью. Боковой отдел свода черепа постепенно переходит в височную ямку, которая от основания черепа отделена скуловой дугой.

Внутренняя поверхность крыши вогнута. Вдоль ее срединной линии идет борозда верхнего сагиттального синуса. Артериальные борозды особенно хорошо выражены в боковых отделах крыши, а вдоль сагиттального шва видны ямочки грануляций, пальцевидные вдавления.

Различают наружное и внутреннее основания черепа. *Наружное основание* черепа спереди прикрыто костями лицевого черепа. Его образуют клиновидная, височные и затылочная кости. В центре заднего отдела наружного основания черепа лежит большое отверстие, по бокам которого расположены мыщелки затылочной кости (рис. 4.24). Позади каждого мыщелка находится мыщелковая ямка с непостоянным мыщелковым каналом. В основании мыщелка проходит канал подъязычного нерва (XII пара).



**Рис. 4.24. Наружное основание черепа:**

*1* — горизонтальная пластинка нёбной кости; *2* — нижняя глазничная щель; *3* — скуловая дуга; *4* — крыловидный отросток; *5* — овальное отверстие; *6* — нижнечелюстная ямка; *7* — шиловидный отросток; *8* — сосцевидный отросток; *9* — сосцевидная вырезка; *10* — затылочный мыщелок; *11* — большое отверстие; *12* — наружный затылочный выступ; *13* — базиллярная часть затылочной кости; *14* — яремное отверстие; *15* — наружное отверстие сонного канала; *16* — рваное отверстие; *17* — сошник; *18* — большое крыло клиновидной кости; *19* — хоаны; *20* — нёбный отросток верхней челюсти; *21* — резцовый канал

Кпереди от большого отверстия лежит базиллярная часть затылочной кости с глоточным бугорком в центре. Кпереди от него находится тело клиновидной кости и ее крыловидные отростки. Они ограничивают с латеральных сторон хоаны.

Латерально от базиллярной и латеральных частей затылочной кости справа и слева располагаются пирамиды височных костей. На нижней поверхности пирамиды находятся: наружное отверстие сон-

ного канала, яремная ямка, а между шиловидным и сосцевидным отростками — шилососцевидное отверстие.

К пирамиде височной кости примыкает барабанная часть, ограничивающая наружное слуховое отверстие и наружный слуховой проход. На сосцевидной части кроме одноименного отростка видны: сосцевидная вырезка, борозда затылочной артерии и непостоянное сосцевидное отверстие. На чешуе височной кости у основания скулового отростка находятся нижнечелюстная ямка и кпереди от нее — суставной бугорок.

На клиновидной кости расположены остистое и овальное отверстия. Между пластинками крыловидного отростка находится крыловидная ямка. У основания крыловидного отростка открывается крыловидный канал.

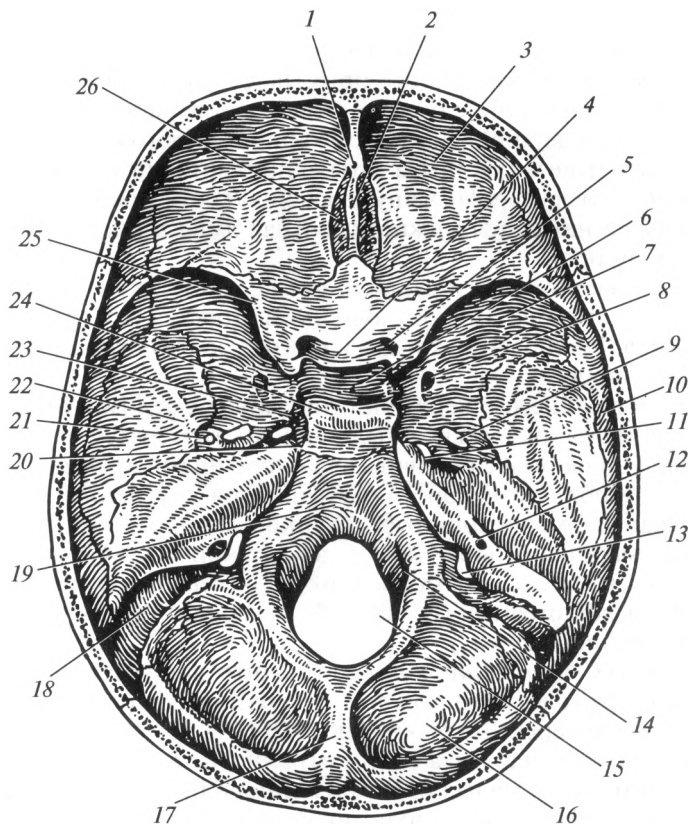
В месте соединения верхушки пирамиды с телом клиновидной кости и базиллярной частью затылочной кости образуется отверстие неправильной формы с неровными зубчатными краями — рваное отверстие, в области которого открываются внутреннее отверстие сонного канала, мышечно-трубный и крыловидный каналы.

Между вырезками височной и затылочной костей формируется яремное отверстие, через которое выходят из черепа внутренняя яремная вена, языкоглоточный (IX пара), блуждающий (X пара) и добавочный (XI пара) нервы.

*Внутреннее основание черепа* в значительной степени соответствует рельефу головного мозга. В нем различают переднюю, среднюю и заднюю черепные ямки (рис. 4.25).

Передняя черепная ямка сзади отграничена от средней черепной ямки задним краем малых крыльев клиновидной кости и бугорком седла. В ней лежат лобные доли полушарий головного мозга. Ямка образована глазничными частями лобной кости, решетчатой пластинкой решетчатой кости, а также малыми крыльями клиновидной кости. Через отверстия в решетчатой кости проходят обонятельные нервы (I пара). Передняя черепная ямка сообщается с глазницей через зрительный канал, в котором проходят зрительный нерв (II пара) и глазная артерия. Отверстия зрительных каналов соединяются поперечно расположенной предперекрестной бороздой.

Средняя черепная ямка отделяется от задней черепной ямки верхним краем пирамиды височной кости и спинкой турецкого седла. Она образована телом и большими крыльями клиновидной кости, передней поверхностью пирамид, а также чешуей обеих височных костей. В средней черепной ямке различают непарную центральную (среднюю) часть, которая соответствует турецкому седлу, и по бокам — правую и левую латеральные части. В центральной части расположено углубление — гипофизарная ямка. На латеральной поверхности тела клиновидной кости хорошо выражена сонная борозда, а вблизи верхушки пирамиды височной кости видно рваное отверстие, закрытое хрящом. Между большим и малым крыльями клиновидной



**Рис. 4.25. Внутреннее основание черепа:**

*1 — слепое отверстие; 2 — петушинный гребень; 3 — глазничная часть лобной кости; 4 — предперекрестная борозда; 5 — зрительный канал; 6 — гипофизарная ямка; 7 — большое крыло клиновидной кости; 8 — круглое отверстие; 9 — овальное отверстие; 10 — теменная кость; 11 — рваное отверстие; 12 — внутреннее слуховое отверстие; 13 — яремное отверстие; 14 — канал подъязычного нерва; 15 — большое отверстие; 16 — задняя черепная ямка; 17 — внутренний затылочный гребень; 18 — борозда сигмовидного синуса; 19 — скат; 20 — верхушка пирамиды височной кости; 21 — остистое отверстие; 22 — средняя черепная ямка; 23 — борозда сонной артерии; 24 — спинка турецкого седла; 25 — малое крыло клиновидной кости; 26 — решетчатая пластинка решетчатой кости*

кости находится верхняя глазничная щель, через которую в глазницу проходят нервы: глазодвигательный (III пара), блоковый (IV пара), глазной (первая ветвь тройничного нерва — V пары), отводящий (VI пара) и верхняя глазная вена. Позади и чуть ниже верхней глазничной щели располагается круглое отверстие, через которое проходит верхнечелюстной нерв (вторая ветвь V пары). Находящееся рядом с

предыдущим овальное отверстие содержит нижнечелюстной нерв (третья ветвь V пары). Остистое отверстие у заднего края большого крыла клиновидной кости служит для прохождения в череп средней менингеальной артерии.

Задняя черепная ямка имеет большую глубину. Основу ее составляет затылочная кость. Кроме того, в состав задней черепной ямки входят задние поверхности пирамид и сосцевидные части височных костей, задняя часть тела клиновидной кости, сосцевидный угол теменной кости.

В центре ямки находится большое отверстие, впереди от которого располагается скат, образованный сращением затылочной и клиновидной костей. На скате лежат продолговатый мозг и мост. От заднего края большого отверстия к крестообразному возвышению поднимается внутренний затылочный гребень. Отходящая вправо и влево от крестообразного возвышения борозда поперечного синуса продолжается в борозду сигмовидного синуса, который доходит до яремного отверстия.

Медиальнее яремного отверстия находится канал подъязычного нерва, через который выходит одноименный нерв (XII пара). С каждой стороны на задней поверхности пирамид в заднюю черепную ямку открывается внутреннее слуховое отверстие, ведущее во внутренний слуховой проход. В глубине его берет начало канал лицевого нерва, в котором проходит лицевой нерв (VII пара). Из внутреннего слухового отверстия в заднюю черепную ямку выходит преддверно-улитковый нерв (VIII пара).

**Лицевой череп.** При обзоре спереди в лицевом черепе можно рассмотреть стенки и сообщения глазницы, полости носа и полости рта, а при обзоре сбоку — изучить крыловидно-нёбную и подвисочную ямки.

**Глазница** — парная полость, которая по форме напоминает четырехгранную пирамиду, основанием направленную вперед, а вершиной назад и медиально (рис. 4.26). В глазнице находятся глазное яблоко, его мышцы, слезная железа и другие вспомогательные аппараты органа зрения.

Различают четыре стенки глазницы: верхнюю, медиальную, нижнюю и латеральную. Верхняя стенка гладкая, слегка вогнутая, лежит почти горизонтально. Она образована глазничной частью лобной кости, к которой сзади примыкает малое крыло клиновидной кости.

В латеральном отделе верхней стенки глазницы имеется небольшая ямка слезной железы. На надглазничном крае расположена одноименная вырезка или одноименное отверстие для прохождения сосудов и нервов.

В образовании медиальной стенки участвуют: лобный отросток верхней челюсти, слезная кость, глазничная пластинка решетчатой кости, тело клиновидной кости. В переднем отделе этой стен-

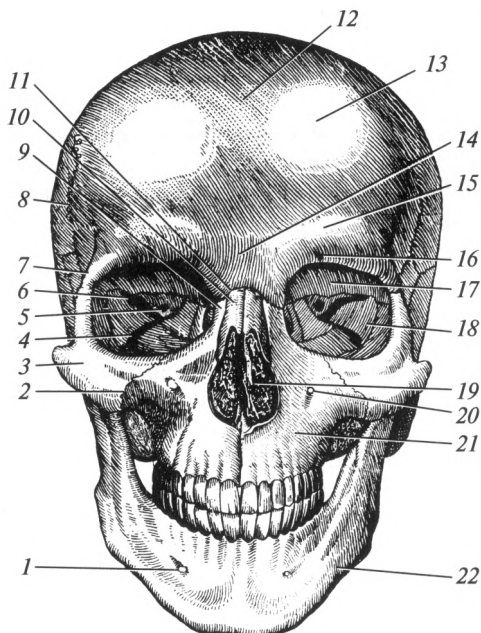


Рис. 4.26. Череп человека (вид спереди):

1 — подбородочное отверстие; 2 — скуловерхнечелюстной шов; 3 — скуловая кость; 4 — нижняя глазничная щель; 5 — зрительный канал; 6 — верхняя глазничная щель; 7 — скуловой отросток лобной кости; 8 — венечный шов; 9 — лобный отросток верхней челюсти; 10 — носовая кость; 11 — надпереносье; 12 — крыша черепа; 13 — лобный бугор; 14 — носовая часть лобной кости; 15 — надбровная дуга; 16 — надглазничное отверстие; 17 — глазничная часть лобной кости; 18 — большое крыло клиновидной кости; 19 — грушевидное отверстие; 20 — подглазничное отверстие; 21 — верхняя челюсть; 22 — нижняя челюсть

ки находится ямка слезного мешка. В нижней части ямка переходит в носослезный канал, который открывается в полость носа (в нижней носовой ход).

Нижняя стенка глазницы образована преимущественно глазничной поверхностью тела верхней челюсти. Сзади к ней присоединяется глазничный отросток нёбной кости, а спереди — скуловая кость. В нижней стенке глазницы проходит подглазничная борозда, которая продолжается в подглазничный канал. Последний открывается на передней поверхности верхней челюсти одноименным отверстием.

Латеральная стенка глазницы образована глазничной поверхностью большого крыла клиновидной кости, лобным отростком скуловой кости и скуловым отростком лобной кости. В месте перехода латеральной стенки в нижнюю расположена нижняя глазничная

щель. Она сообщает глазницу с подвисочной и крыловидно-нёбной ямками. Между латеральной и верхней стенками глазницы находится верхняя глазничная щель, соединяющая глазницу со средней черепной ямкой.

*Полость носа* занимает центральное положение в лицевом черепе и со всех сторон граничит с полостями: сверху находится передняя черепная ямка, снизу — полость рта, по бокам — глазницы и верхнечелюстные пазухи.

Сзади полость носа сообщается с носоглоткой парным отверстием — левой и правой хоанами. С латеральной стороны хоана ограничена медиальной пластинкой крыловидного отростка клиновидной кости, с медиальной — сошником, сверху — телом клиновидной кости, снизу — горизонтальной пластинкой нёбной кости. Переднее отверстие полости носа (грушевидное отверстие) ограничено носовыми вырезками верхних челюстей и нижними краями носовых костей.

Полость носа имеет четыре стенки: верхнюю, нижнюю, две латеральные и перегородку носа. Верхнюю стенку образуют: носовые кости, носовая часть лобной кости, решетчатая пластинка решетчатой и тело клиновидной костей. Нижнюю стенку полости носа составляют нёбные отростки верхних челюстей и горизонтальные пластинки нёбных костей. В ее переднем отделе расположен резцовый канал.

Латеральная стенка полости носа имеет наиболее сложное строение. В ее состав входят шесть костей: носовая поверхность и лобный отросток верхней челюсти, слезная кость, лабиринт решетчатой кости, перпендикулярная пластинка нёбной кости, медиальная пластинка крыловидного отростка клиновидной кости и нижняя носовая раковина (рис. 4.27).

На латеральной стенке полости носа выступают три носовые раковины, расположенные одна под другой. Верхняя и средняя носовые раковины принадлежат решетчатому лабиринту, нижняя представляет собой самостоятельную кость. Благодаря носовым раковинам боковой отдел полости носа подразделяется на три носовых хода: верхний, средний и нижний. Верхний носовой ход расположен между верхней и средней носовыми раковинами в задней части полости носа. В него открываются задние ячейки решетчатой кости, а у заднего конца верхней носовой раковины — клиновидная пазуха. Средний носовой ход расположен между средней и нижней носовыми раковинами. В него открываются передние и средние ячейки решетчатой кости, лобная и верхнечелюстная пазухи. Клиновидно-нёбное отверстие соединяет средний носовой ход с крыловидно-нёбной ямкой. Нижний носовой ход представляет собой пространство между нижней носовой раковиной и нижней стенкой полости носа. В передний отдел нижнего носового хода открывается носослезный канал, начинающийся в глазнице.

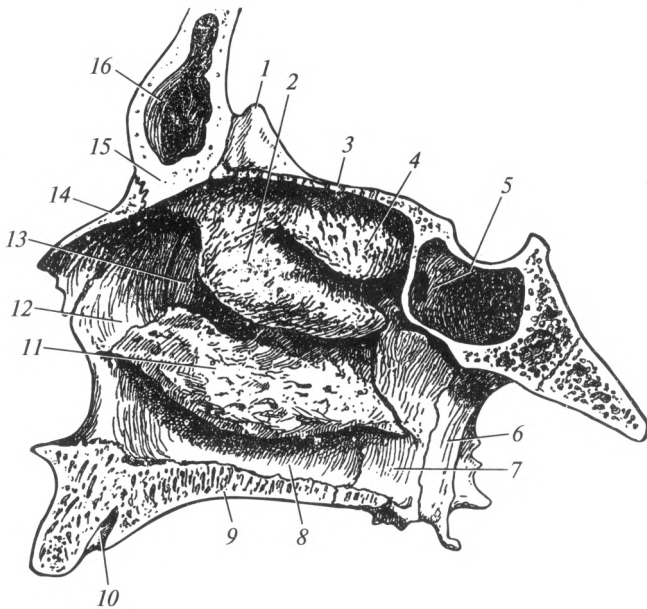


Рис. 4.27. Латеральная стенка полости носа:

1 — петушный гребень; 2 — средняя носовая раковина; 3 — решетчатая пластинка решетчатой кости; 4 — верхняя носовая раковина; 5 — клиновидная пазуха; 6 — медиальная пластинка крыловидного отростка клиновидной кости; 7 — перпендикулярная пластинка нёбной кости; 8 — носовая поверхность верхней челюсти; 9 — нёбный отросток верхней челюсти; 10 — резцовый канал; 11 — нижняя носовая раковина; 12 — лобный отросток верхней челюсти; 13 — слезная кость; 14 — носовая кость; 15 — носовая часть лобной кости; 16 — лобная пазуха

Узкая, сагиттально расположенная щель между перегородкой носа с медиальной стороны и носовыми раковинами — с латеральной, составляет общий носовой ход.

Перегородка носа состоит из перпендикулярной пластинки решетчатой кости и сошника. Часто она отклонена от срединной плоскости в ту или другую сторону. Спереди к ней присоединяется хрящ перегородки носа.

*Полость рта* имеет костные стенки только спереди, с боков и сверху. Спереди и с боков она ограничена зубами, альвеолярными отростками верхних челюстей, альвеолярной дугой и отчасти телом и ветвями нижней челюсти. Верхнюю стенку составляет костное нёбо, образованное нёбными отростками верхних челюстей и горизонтальными пластинками нёбных костей. По срединной линии костного нёба проходит срединный нёбный шов. Перпендикулярно расположен поперечный нёбный шов.



**Височная ямка** находится на боковой поверхности мозгового черепа (рис. 4.28). Она имеет медиальную, переднюю и латеральную стенки. Медиальная стенка образована теменной и лобной костями, чешуей височной и большим крылом клиновидной костей. Передняя стенка представлена височной поверхностью скуловой кости. Латеральная стенка образована скуловой дугой. В височной ямке располагается височная мышца. Книзу височная ямка переходит в подвисочную ямку.

**Подвисочная ямка** находится на границе лицевого и мозгового черепа позади верхней челюсти. От височной ямки она отграничена нижним краем скуловой дуги. Верхней ее стенкой служат височная кость и большое крыло клиновидной кости. Медиальную стенку образует латеральная пластинка крыловидного отростка клиновидной кости, переднюю — бугор верхней челюсти и отчасти скуловая кость.

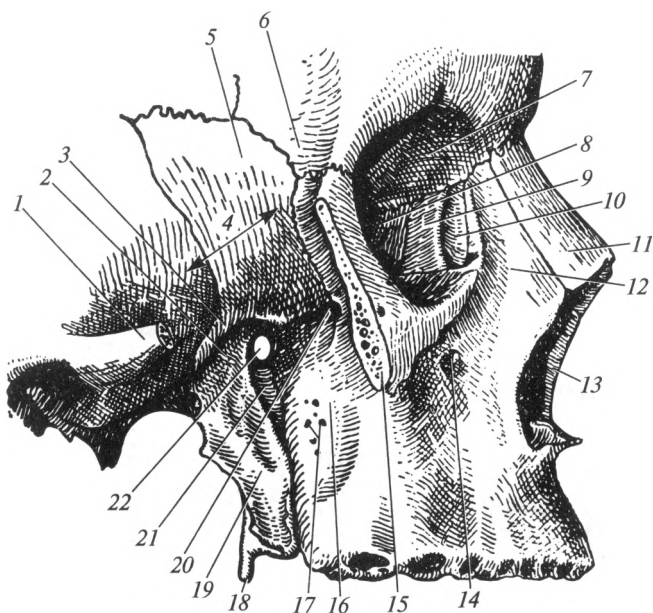


Рис. 4.28. Височная, подвисочная и крыловидно-нёбная ямки:

1 — скуловой отросток височной кости; 2 — подвисочная ямка; 3 — подвисочный гребень; 4 — височная ямка; 5 — большое крыло клиновидной кости; 6 — скуловой отросток лобной кости; 7 — глазничная часть лобной кости; 8 — глазничная пластинка решетчатой кости; 9 — слезная кость; 10 — слезная борозда; 11 — носовая кость; 12 — лобный отросток верхней челюсти; 13 — грушевидное отверстие; 14 — подглазничное отверстие; 15 — скуловая кость; 16 — бугор верхней челюсти; 17 — малые нёбные отверстия; 18 — пирамидальный отросток нёбной кости; 19 — латеральная пластинка крыловидного отростка клиновидной кости; 20 — нижняя глазничная щель; 21 — крыловидно-нёбная ямка; 22 — клиновидно-нёбное отверстие

Спереди подвисочная ямка сообщается с глазницей посредством нижней глазничной щели, а медиально, через крыловидно-верхнечелюстную щель, она продолжается в крыловидно-нёбную ямку.

**Крыловидно-нёбная ямка** имеет три стенки: переднюю, заднюю и медиальную. Передняя стенка представлена бугром верхней челюсти; задняя — крыловидным отростком клиновидной кости; медиальная — перпендикулярной пластинкой нёбной кости. С латеральной стороны крыловидно-нёбная ямка костной стенки не имеет и открывается в подвисочную ямку. Крыловидно-нёбная ямка книзу постепенно суживается и продолжается в большой нёбный канал.

Крыловидно-нёбная ямка имеет пять сообщений с соседними полостями и ямками:

- 1) с глазницей — через нижнюю глазничную щель;
- 2) с полостью носа — через клиновидно-нёбное отверстие;
- 3) с полостью рта — через большой нёбный канал;
- 4) со средней черепной ямкой — через круглое отверстие;
- 5) с наружным основанием черепа — через крыловидный канал.

**Череп новорожденного.** К концу периода внутриутробного развития плода процесс окостенения костей черепа не завершается. У новорожденного ребенка имеются участки перепончатого черепа. Они располагаются по углам теменной кости и получили название родничков (рис. 4.29). По срединной линии крыши черепа на-

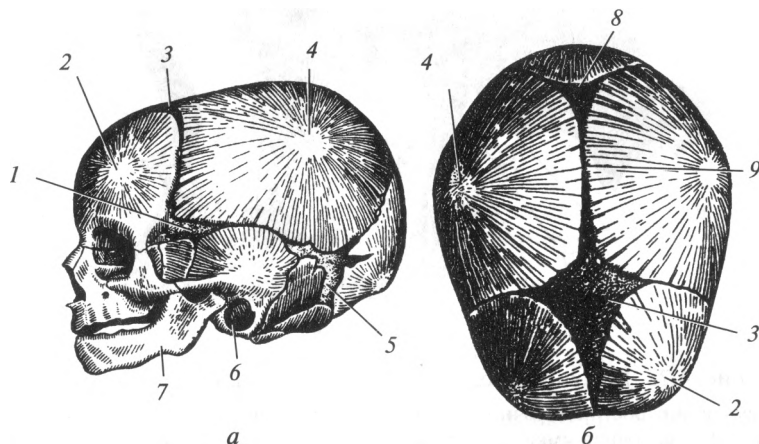


Рис. 4.29. Череп новорожденного:

*a* — вид сбоку; *б* — вид сверху; 1 — клиновидный родничок; 2 — лобный бугор; 3 — передний родничок; 4 — теменной бугор; 5 — сосцевидный родничок; 6 — наружный слуховой проход; 7 — нижняя челюсть; 8 — задний родничок; 9 — сагиттальный шов

ходится передний (лобный, большой) и задний (затылочный, малый) роднички, а на боковой поверхности черепа с каждой стороны — клиновидный и сосцевидный роднички. Передний родничок — самый большой — расположен между лобной и теменными костями, он зарастает на 2-м году жизни. Задний родничок находится между теменными костями и затылочной костью. Он зарастает на 2-м месяце после рождения. Боковые роднички замещаются костной тканью к моменту рождения или в первые 2 недели жизни. На основании черепа у новорожденного имеются небольшие прослойки хряща, которые с возрастом также замещаются костной тканью.

У новорожденного лицевой отдел черепа недоразвит, многие кости мозгового и частично лицевого отдела черепа фрагментированы (части костей не срослись между собой), отсутствуют зубы, не сформированы отростки и бугры, так как отсутствует действие мышц на указанные образования. Клиновидная, лобная и решетчатая пазухи отсутствуют, верхнечелюстная пазуха имеет форму небольшого углубления. Данные особенности черепа новорожденного по мере роста и развития ребенка постепенно сглаживаются.

#### 4.4. Скелет верхней конечности

Скелет верхней конечности включает кости пояса верхней конечности и кости свободной верхней конечности.

Кости пояса верхней конечности представлены ключицей и лопаткой. Ключица — трубчатая кость, одним концом сочленяется с грудиной, другим — с лопаткой. Лопатка — плоская кость треугольной формы, прилежащая к задней поверхности грудной клетки. Суставная ямка лопатки сочленяется с плечевой костью.

Скелет свободной верхней конечности состоит из трех отделов: проксимального, среднего и дистального. Проксимальный отдел представлен плечевой костью. Средний — кости предплечья — также состоит из длинных трубчатых костей: лучевой, расположенной латерально (со стороны большого пальца), и локтевой, лежащей медиально. Расположение костей предплечья необходимо рассматривать в анатомической стойке: вертикальное положение тела, рука обращена ладонью кпереди, I палец отведен латерально. Дистальный отдел — кости кисти, делится на три части: кости запястья, пясти и пальцев.

**Кости пояса верхней конечности.** *Лопатка*, scapula, — плоская кость треугольной формы, расположенная на задней поверхности грудной клетки на уровне II—VII ребер. В ее строении различают три угла: нижний, верхний и латеральный (рис. 4.30). На лопатке выделяют три края: медиальный (обращенный к позвоночнику), латеральный (направленный к подмышечной ямке) и верхний; две поверхности — переднюю и заднюю. Передняя (реберная) поверх-

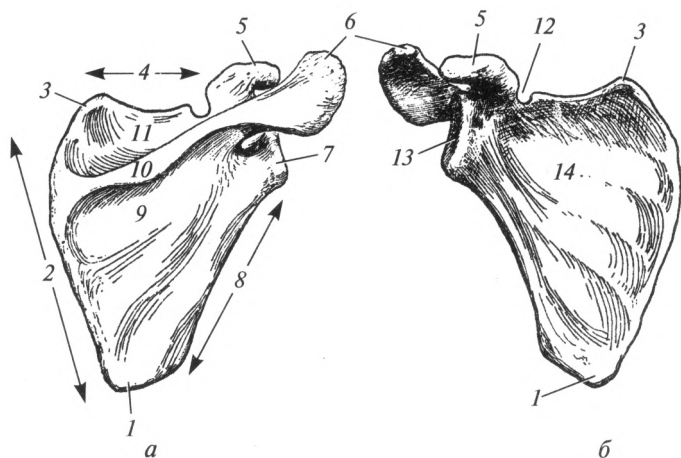


Рис. 4.30. Лопатка (правая):

*a* — вид сзади; *б* — вид спереди; 1 — нижний угол; 2 — медиальный край; 3 — верхний угол; 4 — верхний край; 5 — клювовидный отросток; 6 — акромион; 7 — латеральный угол; 8 — латеральный край; 9 — подостная ямка; 10 — ость лопатки; 11 — надостная ямка; 12 — вырезка лопатки; 13 — суставная впадина; 14 — подлопаточная ямка

ность прилежит к ребрам, образуя подлопаточную ямку. Задняя поверхность разделена хорошо выраженным гребнем — остью лопатки, на две ямки: верхнюю — надостную и нижнюю — подостную. В этих ямках расположены одноименные мышцы. Ость лопатки заканчивается акромиальным отростком (акромионом). На верхушке акромиального отростка находится плоская суставная поверхность, сочленяющаяся с ключицей. Латеральный угол утолщен и имеет суставную впадину. Над суставной впадиной лопатки возвышается клювовидный отросток.

**Ключица**, *clavicula*, — это трубчатая S-образно изогнутая кость, в которой различают среднюю часть — *тело*, *акромиальный* и *грудинный концы*.

Грудинный конец ключицы утолщен, имеет суставную поверхность, сочленяющуюся с рукояткой грудины. Акромиальный конец уплощен и имеет суставную поверхность для соединения с акромионом. Верхняя поверхность ключицы гладкая. На нижней поверхности в области грудинного конца имеется вдавление реберно-ключичной связки, соединяющей ключицу с хрящом I ребра. На акромиальном конце хорошо выражены две шероховатости: конусовидный бугорок и трапециевидная линия — к ним прикрепляется связка, идущая от клювовидного отростка лопатки.

**Кости свободной верхней конечности. Плечевая кость**, *humerus*, относится к числу длинных трубчатых костей. В ее строе-

нии различают диафиз — *тело* и два утолщенных конца — *эпифизы*: *верхний (проксимальный)* и *нижний (дистальный)*. На верхнем эпифизе находится головка плечевой кости, которая отделена незначительной бороздкой — анатомической шейкой от большого и малого бугорков (рис. 4.31). Малый бугорок расположен спереди, большой лежит латерально. От них к телу кости направляются гребни, соответственно, большого и малого бугорков. Бугорки и их гребни разделены межбугорковой бороздой, в которой проходит сухожилие длинной головки двуглавой мышцы плеча. Суженное место ниже бугорков, отделяющее верхний эпифиз от тела, называется хирургической шейкой. В этом месте чаще всего происходят переломы плечевой кости.

В верхней трети тела плечевой кости, дистальнее гребня большого бугорка, находится дельтовидная бугристость, к которой прикрепляется дельтовидная мышца. Ниже дельтовидной бугристости по задней поверхности плечевой кости проходит борозда лучевого нерва. Она начинается на медиальной поверхности, огибает кость сзади и заканчивается на границе средней и нижней трети диафиза у латерального края плечевой кости.

Уплощенный спереди назад нижний эпифиз плечевой кости (мышелок) сочленяется с обеими костями предплечья. Мышелок состоит из блока плечевой кости (соединяется с локтевой костью) и голов-

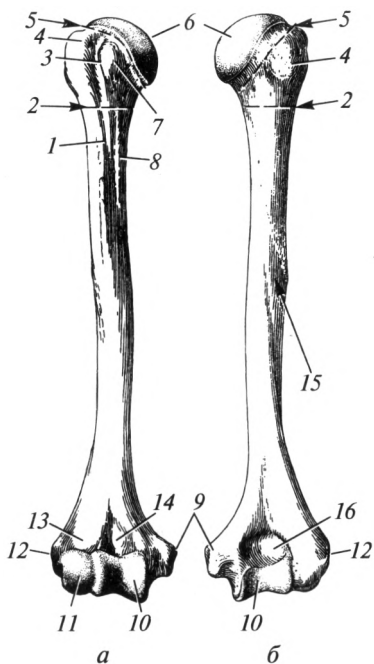


Рис. 4.31. Плечевая кость (правая):

*а* — вид спереди; *б* — вид сзади; 1 — гребень большого бугорка; 2 — хирургическая шейка; 3 — межбугорковая бороздка; 4 — большой бугорок; 5 — анатомическая шейка; 6 — головка; 7 — малый бугорок; 8 — гребень малого бугорка; 9 — медиальный надмышелок; 10 — блок плечевой кости; 11 — головка мышечка плечевой кости; 12 — латеральный надмышелок; 13 — венечная ямка; 14 — локтевая ямка; 15 — борозда лучевого нерва; 16 — локтевая ямка

ки мышелка плечевой кости (соединяется с лучевой костью). Спереди над блоком плечевой кости расположена венечная ямка, куда при сгибании в локтевом суставе входит венечный отросток локтевой кости. Над головкой мышелка находится лучевая ямка, соответствующая головке лучевой кости. Сзади над блоком плечевой кости видна локтевая ямка, в которой расположен локтевой отросток локтевой кости. С обеих сторон от мышелка выступают медиальный и латеральный надмышелки. Медиальный надмышелок развит сильнее, по его задней поверхности проходит борозда локтевого нерва.

**Кости предплечья.** Это локтевая и лучевая кости — длинные трубчатые кости (рис. 4.32). Каждая кость состоит из диафиза — *тела* и двух *эпифизов*: *проксимального (верхнего)* и *дистального (нижнего)*. Тела обеих костей имеют трехгранную форму. В их строении различают три поверхности и три края. Передняя и задняя поверхности каждой кости обращены соответственно вперед и назад; третья — у лучевой кости обращена наружу — латеральная поверхность, у локтевой — внутрь — медиальная поверхность. Передний и задний края обращены в соответствующие стороны, третий, межкостный край — острый, обращен в сторону соседней кости. У локтевой кости он ориентирован латерально, у лучевой — медиально.

*Локтевая кость, ulna*, располагается медиально (со стороны мизинца). *Проксимальный (верхний) эпифиз* кости сочленяется с блоком локтевой кости посредством блоковидной вырезки. Вырезка обращена вперед и ограничена двумя отростками: снизу и спереди — венечным, сверху и сзади более массивным — локтевым. С латеральной стороны венечного отростка находится небольшая лучевая вырезка для головки лучевой кости. Ниже венечного отростка впереди располагается бугристость локтевой кости. *Дистальный (нижний) эпифиз* кости тоньше проксимального и образует головку, которая имеет суставную окружность для сочленения с лучевой костью. От медиального края головки отходит небольшой шиловидный отросток. На *диафизе* (теле) расположены три поверхности и три края, описанные выше.

*Лучевая кость, radius*, расположена с латеральной стороны. На *проксимальном (верхнем) эпифизе* находится головка лучевой кости с небольшим углублением в центре — суставной ямкой. Эта ямка служит для сочленения с головкой мышелка плечевой кости. По краю головки идет суставная окружность. Ниже головки хорошо выражена шейка лучевой кости, дистальнее нее на передней поверхности располагается бугристость лучевой кости — место прикрепления двуглавой мышцы плеча.

На расширенном *дистальном эпифизе* лучевой кости с медиальной стороны находится локтевая вырезка, в которую заходит головка локтевой кости. С противоположной стороны книзу идет шиловидный отросток. На нижней поверхности дистального конца луче-

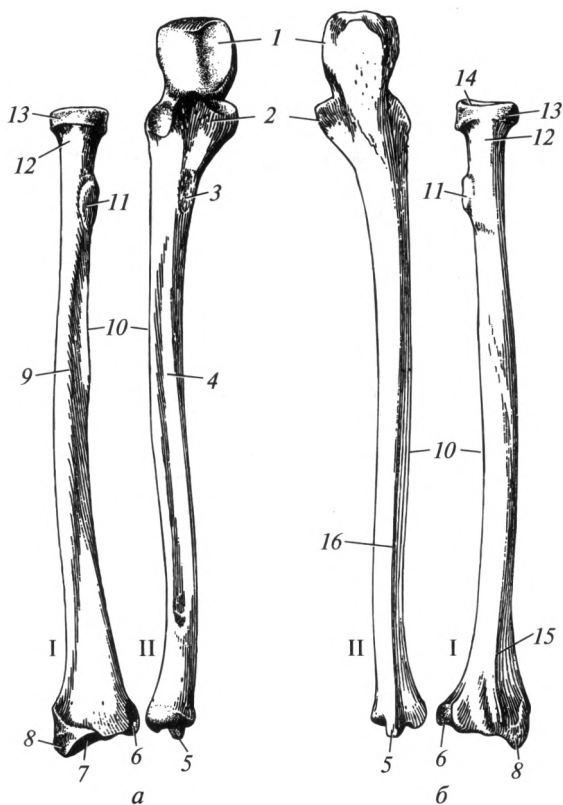


Рис. 4.32. Кости предплечья (правые):

*a* — вид спереди; *б* — вид сзади; I — локтевая кость; II — лучевая кость; 1 — локтевой отросток; 2 — венечный отросток; 3 — бугристость локтевой кости; 4 — передний край локтевой кости; 5 — шиловидный отросток локтевой кости; 6 — локтевая вырезка лучевой кости; 7 — запястная поверхность; 8 — шиловидный отросток лучевой кости; 9 — передний край лучевой кости; 10 — межкостный край; 11 — бугристость лучевой кости; 12 — шейка лучевой кости; 13 — суставная окружность; 14 — ямка головки лучевой кости; 15 — задний край лучевой кости; 16 — задний край локтевой кости

вой кости имеется вогнутая запястная суставная поверхность для соединения с костями запястья. На *диафизе* (теле) расположены три поверхности и три края, описанные выше.

**Кости кисти.** Кисть, *manus*, состоит из трех отделов: запястья, *carpus*; пясти, *metacarpus*; фаланг пальцев, *phalanges* (рис. 4.33).

**Кости запястья,** *ossa carpi*. Запястье находится ближе всего к предплечью и состоит из восьми костей, расположенных в два ряда — по четыре в каждом. Считая от латерального края кисти (от большого

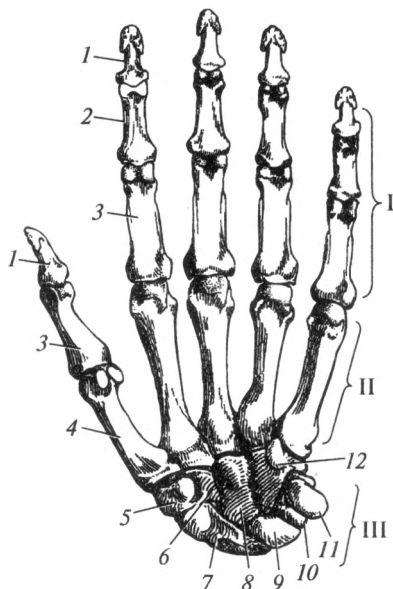


Рис. 4.33. Кости левой кисти (вид спереди):

I — фаланги пальцев; II — кости пясти; III — кости запястья; 1 — дистальная (ногтевая) фаланга; 2 — средняя фаланга; 3 — проксимальная фаланга; 4 — I пястная кость; 5 — кость-трапеция; 6 — трапециевидная кость; 7 — ладьевидная кость; 8 — головчатая кость; 9 — полулунная кость; 10 — трехгранная кость; 11 — гороховидная кость; 12 — крючковидная кость

пальца к мизинцу), в проксимальном ряду лежат: ладьевидная кость (самая большая из костей первого ряда); полулунная кость (имеет вид полулуния); трехгранная кость (имеет форму трехгранной пирамиды); гороховидная кость (по форме напоминает горошину и является сезамовидной костью).

Начиная от латерального края кисти, дистальный ряд составляют: кость-трапеция, которая соединяется с основанием I пястной кости (на ее ладонной поверхности расположена глубокая борозда); небольшого размера трапециевидная кость, по форме напоминает кость-трапецию; головчатая кость имеет головку, которая заходит в углубление, образуемое ладьевидной и полулунной костями; крючковидная кость имеет на ладонной поверхности у локтевого края отросток в виде крючка.

**Кости пясти, ossa metacarpi.** Представлены пятью короткими трубчатыми костями. В каждой пястной кости различают тело, основание и головку. Основания пястных костей соединяются с костями запястья. На обращенных друг к другу боковых поверхностях оснований II—V костей есть суставные площадки, которыми



они сочленяются друг с другом. Тело пястных костей неправильной призматической формы, тоньше эпифизов, поэтому между телами этих костей остаются межкостные промежутки. Головки II—V пястных костей имеют шаровидную форму, I пястной кости — блоковидную. Они соединяются с проксимальными фалангами пальцев.

*Фаланги пальцев кисти, ossa digitorum, phalanges.* Это короткие трубчатые кости. У каждого пальца, кроме I (большого) имеются три фаланги: проксимальная, средняя и дистальная. Большой палец имеет только две фаланги — проксимальную и дистальную. Проксимальные (основные) фаланги — самые длинные, дистальные (концевые, ногтевые) — самые короткие. Наиболее длинные фаланги — у среднего пальца. В каждой фаланге различают основание, тело и головку. Тела проксимальных и средних фаланг с тыльной стороны выпуклы, с ладонной — слабо вогнуты. Дистальный эпифиз ногтевых фаланг расширен и образует бугристость дистальной фаланги.

#### 4.5. Скелет нижней конечности

Скелет нижней конечности разделяется на кости пояса нижней конечности и кости свободной нижней конечности. Кости пояса нижних конечностей (тазовый пояс) представлены парной тазовой костью, которую в детском возрасте составляют три кости, соединенные хрящом: подвздошная, лобковая и седалищная. Тазовая кость сочленяется с крестцом и бедренной костью.

Скелет свободной нижней конечности разделяется на три отдела: проксимальный, средний и дистальный. Проксимальный — бедро, состоит из бедренной кости и надколенника. Средний — голень, состоит из двух костей: большеберцовой, расположенной со стороны большого пальца (медиально), и малоберцовой, лежащей латерально. Дистальный отдел — стопа состоит из трех частей: предплюсны, плюсны и костей пальцев.

*Кости пояса нижней конечности. Тазовая кость, os coxae,* у взрослого человека состоит из трех сросшихся костей — подвздошной, седалищной и лобковой (лонной). До периода половой зрелости между этими костями имеются четкие границы в виде хрящевых прослоек, соединяющих три кости в одну. В дальнейшем хрящи окостеневают и границы обозначаются условно. Тела всех трех костей соединяются в области вертлужной впадины, которая расположена с наружной поверхности тазовой кости и служит для соединения с бедренной костью.

*Подвздошная кость, os ilei (ileum),* составляет верхний, расширенный отдел тазовой кости (рис. 4.34). В ней различают тело и крыло. Тело — это нижняя утолщенная часть кости, принимающая участие в образовании вертлужной впадины; к р ы л о — верхняя уплощенная часть. На внутренней поверхности между телом и крылом

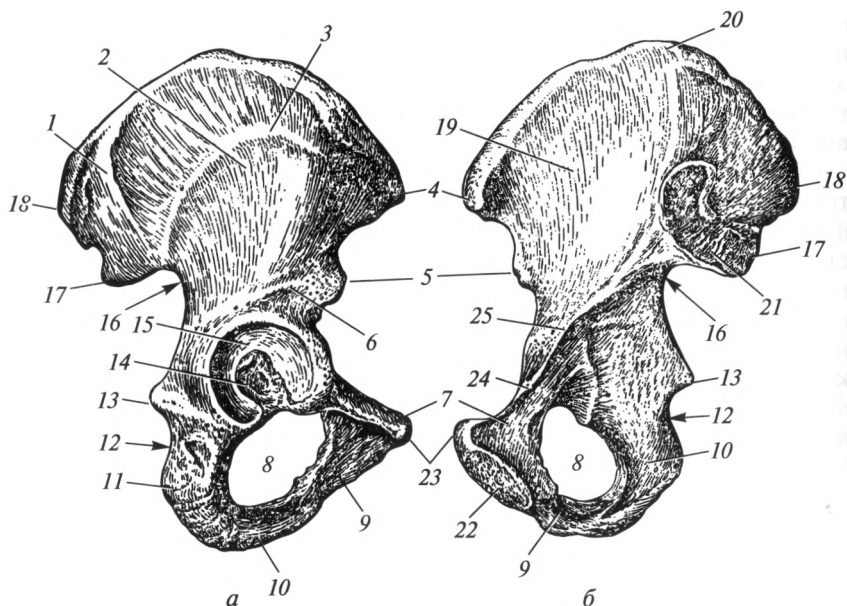


Рис. 4.34. Тазовая кость (правая):

*а* — вид снаружи; *б* — вид изнутри; 1 — задняя ягодичная линия; 2 — крыло подвздошной кости; 3 — передняя ягодичная линия; 4 — передняя верхняя подвздошная ость; 5 — передняя нижняя подвздошная ость; 6 — нижняя ягодичная линия; 7 — верхняя ветвь лобковой кости; 8 — запирающее отверстие; 9 — нижняя ветвь лобковой кости; 10 — ветвь седалищной кости; 11 — седалищный бугор; 12 — нижняя седалищная вырезка; 13 — седалищная ость; 14 — вертлужная ямка; 15 — полулунная поверхность; 16 — верхняя седалищная вырезка; 17 — задняя нижняя подвздошная ость; 18 — задняя верхняя подвздошная ость; 19 — подвздошная ямка; 20 — подвздошный гребень; 21 — ушковидная поверхность; 22 — симфизиальная поверхность; 23 — лобковый бугорок; 24 — лобковый гребень; 25 — дугообразная линия

имеется отчетливая граница в виде выпуклой дугообразной линии. Верхний утолщенный край крыла называется подвздошным гребнем. Вдоль него тянутся три параллельные шероховатые линии, обусловленные прикреплением мышц живота. Спереди и сзади гребень заканчивается двумя выступами, называемыми соответственно «передняя верхняя подвздошная ость» и «задняя верхняя подвздошная ость». Ниже от этих выступов, отделенные вырезкой, располагаются передняя и задняя нижние подвздошные кости.

На наружной поверхности крыла подвздошной кости имеются три шероховатые линии, обусловленные начинающимися здесь мышцами: задняя, нижняя и передняя ягодичные линии. Внутренняя поверхность крыла подвздошной кости несколько вогнута и называется подвздошной ямкой. Кзади от нее находится ушковидная поверх-

ность — для сочленения с крестцом; выше и сзади последней имеется подвздошная бугристость, обусловленная прикреплением мощных связок.

*Седалищная кость*, *os ischii*, состоит из *тела* и *ветви*. Тело участвует в образовании вертлужной впадины; ветвь соединяется с нижней ветвью лобковой кости, ограничивая неправильной формы запирающее отверстие. В месте соединения тела с ветвью имеется довольно массивный седалищный бугор; выше последнего находится заостренный выступ — седалищная ость. Этот выступ разделяет две седалищные вырезки: большую и малую.

*Лобковая кость*, *os rubis*, состоит из *тела*, входящего в состав вертлужной впадины, и двух *ветвей*: верхней и нижней. Ветви лобковой кости соединяются между собой под углом, в области которого находится шероховатая симфизиальная поверхность. Она имеет овальную форму и участвует в образовании лобкового соединения. На внутренней поверхности тазовой кости в месте сращения подвздошной и лобковой костей находится подвздошно-лобковое возвышение. Отсюда тянется гребень лобковой кости, который является продолжением дугообразной линии подвздошной кости и заканчивается лобковым бугорком. Дугообразная линия вместе с гребнем лобковой кости образуют пограничную линию, разделяющую большой и малый таз.

Вертлужная впадина служит для соединения тазовой кости с головкой бедренной кости. В ней различают центральную часть — ямку вертлужной впадины и расположенную по периферии полулунную суставную поверхность. В нижней части вертлужной впадины между концами полулунной поверхности имеется вырезка.

*Кости свободной нижней конечности. Бедренная кость*, *femur* (*os femoris*), состоит из *тела* и двух концов, или *эпифизов*: проксимального и дистального (рис. 4.35). Проксимальный эпифиз представлен головкой и шейкой. Головка имеет шаровидную форму, в центре которой находится небольшая ямка — место прикрепления внутрисуставной связки. В месте перехода шейки в тело видны два крупных выступа, называемых большим и малым вертелами. Большой вертел занимает верхнелатеральное положение, малый — расположен ниже и медиально по отношению к большому вертелу. Между вертелами по задней поверхности проходит межвертельный гребень, по передней поверхности — межвертельная линия.

Спереди и с боков тело кости гладкое, а на задней его поверхности проходит шероховатая линия, состоящая из латеральной и медиальной губ. Вблизи проксимального эпифиза медиальная губа продолжается в гребенчатую линию, а латеральная переходит в ягодичную бугристость. Вблизи дистального эпифиза обе губы расходятся и ограничивают треугольной формы подколенную поверхность.

Дистальный эпифиз представлен латеральным и медиальным мышелками, разделенными межмышцелковой ямкой. Спереди суставные

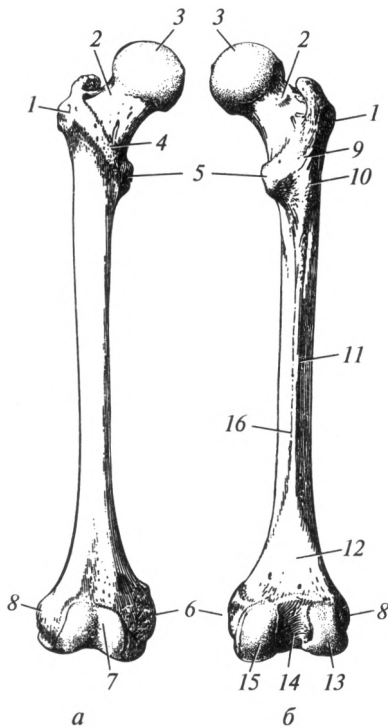


Рис. 4.35. Бедренная кость (правая):  
*a* — вид спереди; *б* — вид сзади; 1 — большой вертел; 2 — шейка; 3 — головка; 4 — межвертельная линия; 5 — малый вертел; 6 — медиальный надмыщелок; 7 — надколенниковая поверхность; 8 — латеральный надмыщелок; 9 — межвертельный гребень; 10 — ягодичная бугристость; 11 — латеральная губа шероховатой линии; 12 — подколенная поверхность; 13 — латеральный мыщелок; 14 — межмыщелковая ямка; 15 — медиальный мыщелок; 16 — медиальная губа шероховатой линии

поверхности мыщелков образуют надколенниковую поверхность, к которой прилежит одноименная кость. Над суставными поверхностями с боковых сторон каждого из мыщелков расположены небольшие бугорки — надмыщелки.

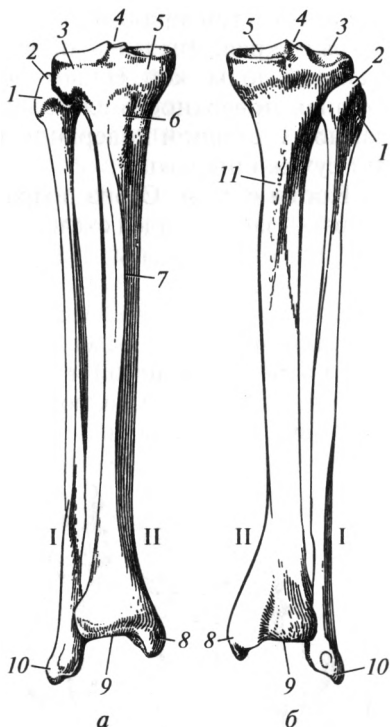
**Надколенник**, *patella*, — самая большая сесамовидная кость, сросшаяся наружной поверхностью с сухожилием четырехглавой мышцы бедра. Верхний расширенный край называется основанием, а заостренный нижний — вершущкой. Кость имеет две поверхности — наружную, или переднюю, и внутреннюю, которая покрыта хрящом и обращена в полость коленного сустава.

**Кости голени.** Это длинные трубчатые кости. Они представлены большеберцовой костью, занимающей медиальное положение, и малоберцовой костью, расположенной латерально (рис. 4.36).

**Большеберцовая кость**, *tibia*, состоит из трех частей: *проксимального* и *дистального эпифизов* и *тела*. На проксимальном эпифизе находятся два выступа: латеральный и медиальный мыщелки. Суставная поверхность мыщелков, обращенная к бедренной кости, называется верхней суставной поверхностью. В центре ее находится межмыщелковое возвышение. Сбоку на латеральном мыщелке расположена малоберцовая суставная поверхность, которая служит для сочленения с головкой одноименной кости.

Рис. 4.36. Кости голени (правые):

*a* — вид спереди; *б* — вид сзади; I — малоберцовая кость; II — большеберцовая кость; 1 — головка малоберцовой кости; 2 — верхушка малоберцовой кости; 3 — латеральный мыщелок большеберцовой кости; 4 — межмышечковое возвышение; 5 — медиальный мыщелок большеберцовой кости; 6 — бугристость большеберцовой кости; 7 — передний край; 8 — медиальная лодыжка; 9 — нижняя суставная поверхность; 10 — латеральная лодыжка; 11 — линия камбаловидной мышцы



В строении тела большеберцовой кости различают три поверхности, разделенные тремя краями. Наиболее острый — передний край, хорошо заметен под кожей, разделяет латеральную и медиальную поверхности. Задняя поверхность ограничена медиальным и латеральным краями. Последний, обращенный к малоберцовой кости, называют межкостным. Передний край сверху достигает бугристости большеберцовой кости, к которой прикрепляется сухожилие четырехглавой мышцы бедра. На задней поверхности вблизи проксимального эпифиза проходит линия камбаловидной мышцы, служащая местом фиксации одноименной мышцы.

На дистальном эпифизе имеется нижняя суставная поверхность, сочленяющаяся с таранной костью. С латеральной стороны расположена малоберцовая вырезка, к которой прилежит одноименная кость. На его медиальной стороне находится заостренный книзу выступ — внутренняя или медиальная лодыжка.

**Малоберцовая кость**, fibula (perone), расположена с латеральной стороны голени, состоит из *тела*, *проксимального* и *дистального эпифизов*. Проксимальный эпифиз представляет собой головку малоберцовой кости с заостренной верхушкой. На внутренней стороне головки имеется суставная поверхность, обращенная вверх и медиально — для сочленения с большеберцовой костью. На теле

различают три края: передний, задний и межкостный (наиболее острый) края. Дистальный эпифиз называется наружной, или латеральной, лодыжкой. На внутренней стороне лодыжки находится суставная поверхность для соединения с таранной костью. Позади данной суставной поверхности имеется борозда, в которой проходят сухожилия мышц.

**Кости стопы.** Стопа подразделяется на три отдела: предплюсну, tarsus, — задний отдел скелета стопы; плюсну, metatarsus, — центральный его отдел; пальцы, digiti, phalanges, представляющие дистальный отдел (рис. 4.37).

**Кости предплюсны,** ossa tarsi. Скелет предплюсны включает семь костей. В нем принято выделять два ряда: проксимальный, состоящий из двух костей — таранной и пяточной, которые расположены одна над другой; дистальный, включающий пять костей, — ладьевидную, три клиновидных и кубовидную кости.

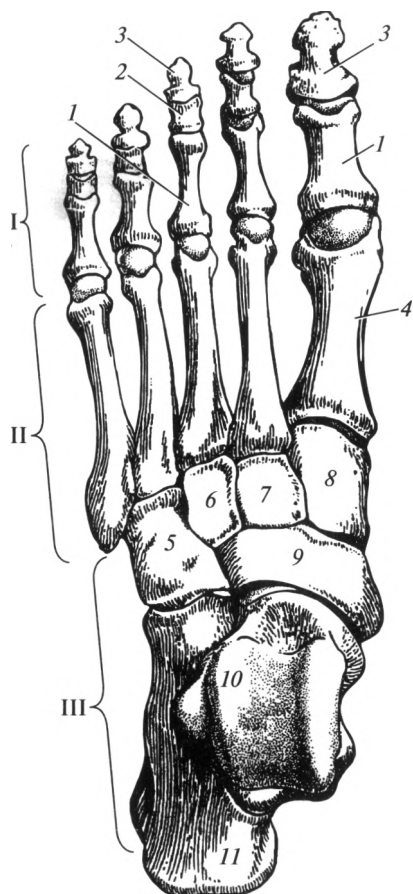


Рис. 4.37. Кости стопы:

I — фаланги пальцев; II — кости плюсны; III — кости предплюсны; 1 — проксимальная фаланга; 2 — средняя фаланга; 3 — дистальная (ногтевая) фаланга; 4 — I плюсневая кость; 5 — кубовидная кость; 6 — латеральная клиновидная кость; 7 — промежуточная клиновидная кость; 8 — медиальная клиновидная кость; 9 — ладьевидная кость; 10 — таранная кость; 11 — пяточная кость

**Таранная кость.** Состоит из *головки, шейки и тела*. Головка направлена вперед, на ней находится шаровидная суставная поверхность для сочленения с ладьевидной костью. Между головкой и телом расположена короткая суженная часть кости — шейка. Выступающая вверх часть тела с тремя суставными поверхностями называется блоком. Верхняя служит для сочленения с большеберцовой костью, две боковые прилежат к латеральной и медиальной лодыжкам. Нижняя поверхность тела соединяется с пяточной костью.

**Пяточная кость.** Самая массивная из костей стопы. В ней различают тело, заканчивающееся сзади пяточным бугром, к которому прикрепляется сухожилие трехглавой мышцы голени (Ахиллово). Верхняя поверхность тела соединяется с таранной костью. На переднем конце тела имеется суставная площадка для сочленения с кубовидной костью.

**Ладьевидная кость.** Ее вогнутая суставная поверхность направлена назад и соединяется с таранной костью. Выпуклой стороной она направлена к трем клиновидным костям. На латеральной стороне расположена суставная поверхность для кубовидной кости.

Три *клиновидные кости* лежат кпереди от ладьевидной кости: медиальная клиновидная кость — самая крупная из названных костей; промежуточная клиновидная кость — наименьшая по размеру, а латеральная клиновидная кость — средняя по величине.

**Кубовидная кость** расположена на латеральном крае стопы между пяточной костью — сзади и IV, V плюсневыми костями — спереди. Внутренняя ее поверхность соприкасается с латеральной клиновидной и ладьевидной костями.

**Кости плюсны, ossa metatarsi,** — пять коротких трубчатых костей, имеющих *тело, головку и основание*. Первая плюсневая кость (расположена со стороны большого пальца) — самая короткая и массивная, вторая — самая длинная. Головки II—V плюсневых костей шаровидной формы, а I плюсневой кости — блоковидной. Тела изогнуты в сагиттальной плоскости, выпуклостью обращены к тылу. Основания плюсневых костей сочленяются с костями дистального ряда предплюсны.

**Фаланги пальцев стопы, ossa digitorum (phalanges),** по количеству и названиям сходны с фалангами пальцев кисти, однако по форме и размерам они существенно отличаются. Фаланги I пальца толще, чем у остальных пальцев. Особенно короткие фаланги у IV и V пальцев. У мизинца средняя и дистальная (ногтевая) фаланги нередко срастаются. Тело проксимальных фаланг немного тоньше по сравнению со средними и дистальными и по форме приближается к цилиндру.

На стопе, как и на кисти, имеются *сесамовидные кости*. Они располагаются постоянно в области плюснефаланговых суставов большого пальца и мизинца, а также в межфаланговом суставе большого пальца.

**Своды стопы.** Кости плюсны и предплюсны не лежат в одной плоскости, а образуют продольные своды, выпуклостью обращенные кверху. Вследствие этого стопа опирается на землю только некоторыми точками своей нижней поверхности: сзади точкой опоры является пяточный бугор, спереди — головки плюсневых костей. Фаланги пальцев лишь касаются площади опоры. Соответственно костям плюсны различают *пять продольных сводов* стопы, каждый из которых идет от пяточного бугра к головке соответствующей плюсневой кости. Из них не касаются плоскости опоры при нагрузке на стопу I—III своды, поэтому они являются *реcessными*; IV и V своды прилежат к площади опоры, их называют *опорными*. В связи с различной формой и выпуклостью продольных сводов стопа в норме касается площади опоры только латеральным краем; медиальный край имеет четко выраженную арочную форму.

Кроме продольных сводов различают два поперечных свода (предплюсневый и плюсневый), расположенные во фронтальной плоскости, выпуклостью обращенные кверху (рис. 4.38). Предплюсневый свод находится в области костей предплюсны; плюсневый — в области головок плюсневых костей. В плюсневом своде плоскости опоры касаются головки только I и V плюсневых костей.

Своды стопы обеспечивают амортизационную функцию при статических нагрузках и ходьбе, а также препятствуют сдавлению мягких тканей во время движения и создают благоприятные условия для нормального кровообращения.

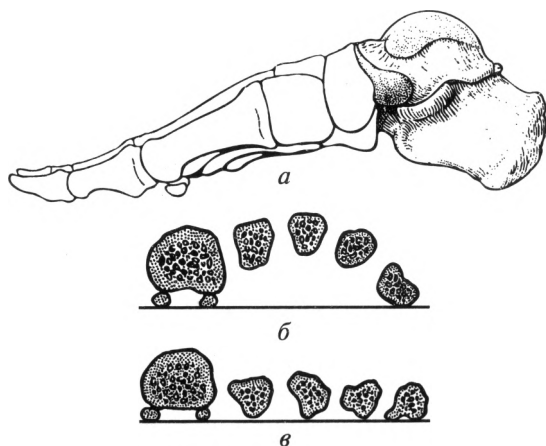


Рис. 4.38. Своды стопы:

*а* — продольные своды; *б* — поперечный плюсневый свод; *в* — исчезновение поперечных сводов при плоскостопии



## Контрольные вопросы

1. Какие функции выполняет скелет?
2. Назовите виды и функции костного мозга.
3. Какие принципы лежат в основе классификации костей?
4. Дайте характеристику первичных и вторичных костей.
5. Назовите отличительные особенности шейных, грудных и поясничных позвонков.
6. Перечислите сросшиеся позвонки.
7. Каким образом классифицируют ребра? Назовите части ребра.
8. Назовите части грудины.
9. Перечислите кости мозгового черепа и назовите их составные части.
10. Перечислите кости лицевого черепа и назовите их составные части.
11. Какие каналы расположены в височной кости?
12. Назовите топографические образования мозгового черепа.
13. Перечислите топографические образования лицевого черепа.
14. Перечислите отличительные признаки черепа новорожденного.
15. Из каких костей состоит верхняя конечность? Перечислите основные образования на них.
16. Назовите кости нижней конечности и перечислите основные образования на них.
17. Расскажите о сводах стопы и их значении.

## Глава 5

### СОЕДИНЕНИЯ КОСТЕЙ

#### 5.1. Общая артросиндесмология

Дословный перевод термина «артросиндесмология» означает «учение о суставах и связках». В обобщенном представлении артросиндесмология — это наука о соединениях костей.

Существуют два основных вида соединений костей — непрерывные и прерывные (суставы). Кроме того, выделяют особый вид соединений костей — симфизы (полусуставы).

**Непрерывные соединения.** Различают три группы непрерывных соединений костей: фиброзные, хрящевые и костные.

*Фиброзные соединения* — соединения с помощью соединительной ткани (синдесмозы), к которым относят связки, мембраны, роднички, швы и вколачивания.

**Связки** — это соединения, имеющие вид пучков коллагеновых и эластических волокон, обеспечивающие фиксацию костей.

**Мембраны** — соединения, имеющие вид межкостной перепонки, заполняющей обширные промежутки между костями и разделяющие группы мышц-антагонистов.

**Роднички** — это соединения между костями черепа у плода, новорожденного и ребенка первого года жизни, имеющие форму перепонки.

**Швы** — это тонкие прослойки соединительной ткани с содержанием большого количества коллагеновых волокон, располагающиеся между костями черепа. Роднички и швы служат зоной роста костей черепа и оказывают амортизирующее действие.

**Вколачивания** — соединения корней зубов с ячейками альвеолярных отростков челюстей с помощью плотной соединительной ткани, имеющей специальное название — *периодонт*. Периодонт обеспечивает фиксацию, амортизацию зуба и участвует в питании его тканей.

*Хрящевые соединения (синхондрозы).* Эти соединения представлены гиалиновым или фиброзным хрящом. По длительности существования синхондрозы классифицируют на постоянные и временные.

Временные соединения в основном представлены гиалиновым хрящом, существующим до определенного возраста, а затем заменя-

ющимся костной тканью. К временным синхондрозам относят: метаэпифизарные хрящи (хрящевые прослойки между эпифизами и диафизами трубчатых костей), гиалиновый хрящ между частями тазовой кости, гиалиновый хрящ между частями костей основания черепа.

Постоянные хрящи представлены в основном фиброзным хрящом. Постоянными синхондрозами являются межпозвоночные диски, грудинореберный синхондроз (I ребра), реберная дуга.

*Соединения с помощью костной ткани (синостозы).* В обычных условиях синостозированию подвергаются временные синхондрозы, роднички, а также швы. Это физиологические синостозы. При некоторых заболеваниях (болезнь Бехтерева, остеохондроз и т. д.) окостенение может происходить не только в синхондрозах, но и в синдесмозах, и даже в суставах. Это патологические синостозы.

**Симфизы (полусуставы).** Это промежуточный вид между прерывными и непрерывными соединениями. Симфизы представляют собой хрящ, расположенный между двумя костями, в котором имеется небольшая полость без синовиальной выстилки, присущей суставной полости. Примером данного соединения является лобковый симфиз, *symphysis pubica*. Симфизы образуются при соединении тел V поясничного и I крестцового позвонков, а также между крестцом и копчиком.

**Прерывные соединения.** Это суставы или синовиальные соединения. Сустав, *articulatio*, — прерывное, полостное соединение, образованное сочленяющимися суставными поверхностями, покрытыми хрящом, заключенными в суставную сумку (капсулу), внутри которой содержится синовиальная жидкость.

Сустав включает три основных элемента: суставные поверхности, покрытые хрящом; суставную капсулу; полость сустава.

*Суставные поверхности* — это участки кости, покрытые суставным хрящом. Чаще суставные поверхности выстланы гиалиновым (стекловидным) хрящом. Фиброзным хрящом покрыты суставные поверхности височно-нижнечелюстного, грудиноключичного, акромиально-ключичного и крестцово-подвздошного суставов. Суставной хрящ препятствует срастанию костей друг с другом, предупреждает разрушение костей (выдерживает большие нагрузки, чем кость) и обеспечивает скольжение суставных поверхностей относительно друг друга.

*Суставная капсула*, или *сумка*, герметично окружает суставную полость. Снаружи она представлена плотной соединительной тканью, а изнутри выстлана синовиальной оболочкой, которая обеспечивает образование и всасывание синовиальной жидкости. Капсула сустава укреплена внесуставными связками, которые расположены в местах наибольшей нагрузки и относятся к фиксирующему аппарату.

*Полость сустава* — это герметично закрытое пространство, ограниченное суставными поверхностями и капсулой, заполненное

синовиальной жидкостью. Последняя обеспечивает питание суставного хряща, сцепление (удерживание) суставных поверхностей относительно друг друга, уменьшает трение при движениях.

Кроме основных элементов в суставах могут встречаться вспомогательные, которые обеспечивают оптимальную функцию сустава. Вспомогательные элементы сустава располагаются только в полости сустава. Основными из них являются внутрисуставные связки, внутрисуставные хрящи, суставные губы, суставные складки, сесамовидные кости и синовиальные сумки.

*Внутрисуставные связки* — это связки, покрытые синовиальной мембраной, связывающие суставные поверхности. Они встречаются в коленном суставе, суставе головки ребра и тазобедренном суставе.

*Внутрисуставные хрящи* — это фиброзные хрящи, расположенные между суставными поверхностями в виде пластинки, которая полностью разделяет сустав на два этажа и называется с у с т а в н ы м д и с к о м. При этом образуются две разделенные полости (в грудно-ключичном и височно-нижнечелюстном суставах). Когда полость сустава разделяется только частично, т.е. пластинки хряща имеют форму полулуния и краями сращены с капсулой, — это м е н и с к и (в коленном суставе).

*Суставная губа* — это кольцеобразной формы фиброзный хрящ, дополняющий по краю суставную ямку. При этом одним краем губа срастается с капсулой сустава, а другим она переходит в суставную поверхность. Суставная губа расположена в двух суставах: плечевом и тазобедренном.

*Суставные складки* — это богатые сосудами соединительнотканное образования. Складки, покрытые синовиальной оболочкой, называют синовиальными. Если внутри складок в большом количестве скапливается жировая клетчатка, то образуются жировые складки (крыловидные складки — в коленном суставе; жировое тело вертлужной впадины — в тазобедренном).

*Сесамовидные кости* — это вставочные кости, тесно связанные с капсулой сустава и окружающими сустав сухожилиями мышц. Одна из поверхностей у них покрыта гиалиновым хрящом и обращена в полость сустава. Самая большая сесамовидная кость — это надколенник. Мелкие сесамовидные кости расположены в суставах кисти, стопы (например, в межфаланговых, запястно-пястном суставе I пальца и др.).

*Синовиальные сумки* — это небольшие полости, выстланные синовиальной мембраной, часто сообщающиеся с полостью сустава. Внутри них скапливается синовиальная жидкость, которая смазывает рядом расположенные сухожилия.

В зависимости от формы суставных поверхностей суставы могут функционировать вокруг одной, двух и трех осей (одноосные, двухосные и многоосные суставы). Классификация суставов по форме суставных поверхностей и числу осей представлена в табл. 5.1.

**Классификация суставов по форме суставных поверхностей  
и числу осей вращения**

Осность сустава	Сустав по форме суставной поверхности	Число видов движения	Реализуемая ось	Реализуемое движение
Одноосные	Цилиндрический	1	Вертикальная	Вращение
	Блоковидный	2	Фронтальная	Сгибание; разгибание
	Улитковый (разновидность блоковидного)			
Двухосные	Эллипсоидный	5	Фронтальная	Сгибание; разгибание
	Седловидный		Сагиттальная	Отведение; приведение
			Переход с оси на ось	Круговое движение
	Мышелковый	3	Фронтальная	Сгибание; разгибание
		Вертикальная	Вращение	
Многоосные	Шаровидный	6	Фронтальная	Сгибание; разгибание
	Чашеобразный (разновидность шаровидного)		Сагиттальная	Отведение; приведение
			Переход с оси на ось	Круговое движение
	Плоский		Вертикальная	Вращение

*Одноосные суставы* — это суставы, в которых совершаются движения только вокруг какой-либо одной оси (фронтальной, сагиттальной или вертикальной). Одноосными по форме суставных поверхностей являются цилиндрический и блоковидный суставы (рис. 5.1). Разновидность блоковидного сустава — улитковый, или винтообразный сустав, выемка и гребешок которого скошены и имеют винтовой ход.

*Двухосные суставы* — суставы, функционирующие вокруг двух осей вращения. Так, если движения совершаются вокруг фронтальной и сагиттальной осей, то такие суставы реализуют пять видов движения: сгибание, разгибание, приведение, отведение и круговое движение.

По форме суставных поверхностей они являются эллипсоидными или седловидными. Если движения происходят вокруг фронтальной

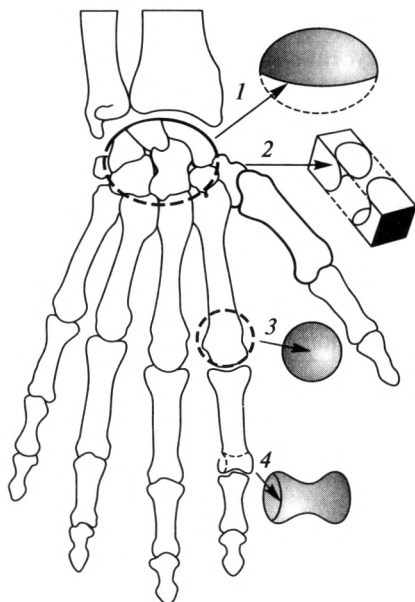


Рис. 5.1. Форма суставов:

1 — эллипсоидный; 2 — седловидный; 3 — шаровидный; 4 — блоковидный

ной и вертикальной осей, то возможно реализовать только три вида движения — сгибание, разгибание и вращение. По форме это мышелковый сустав.

**Многоосные суставы** — это суставы, движения в которых осуществляются вокруг всех трех осей. Они совершают максимально возможное число видов движения — 6. По форме это шаровидные суставы, например плечевой. Разновидностью шаровидного сустава является чашеобразный, или ореховидный (например, тазобедренный).

Если поверхность шара имеет очень большой радиус кривизны, то она приближается к плоской поверхности. Сустав с такой поверхностью называется плоским, например крестцово-подвздошный сустав. Однако плоские суставы малоподвижны или неподвижны, так как площади их суставных поверхностей практически равны друг другу.

В зависимости от количества поверхностей, образующих сустав, последние классифицируют на простые и сложные.

**Простой сустав** — это сустав, в образовании которого принимают участие только две суставные поверхности, каждая из которых может быть образована одной или несколькими костями. Например, суставные поверхности межфаланговых суставов образованы только двумя костями; а в лучезапястном суставе три кости проксимального ряда запястья образуют единую суставную поверхность.

*Сложный сустав* — это сустав, в одной капсуле которого находится несколько суставных поверхностей, т. е. несколько простых суставов. Единственным сложным суставом является локтевой. Некоторые авторы к сложным суставам относят и коленный сустав. Мы считаем коленный сустав простым, так как мениски и надколенник — вспомогательные элементы.

По одномоментной совместной функции выделяют комбинированные и некомбинированные суставы.

*Комбинированные суставы* — это анатомически разобщенные суставы, т. е. находящиеся в разных суставных капсулах, но функционирующие только вместе. Такими суставами, например, являются межпозвоночные, атлантозатылочные, височно-нижнечелюстные и др.

При комбинации суставов с различными формами суставных поверхностей движения реализуются по суставу, имеющему меньший объем движений. Так, латеральный атлантоосевой сустав — плоский, т. е. многоосный, но поскольку он комбинирован со срединным атлантоосевым суставом (цилиндрическим, одноосным), то они функционируют как единый одноосный цилиндрический сустав.

*Некомбинированный сустав* функционирует самостоятельно.

**Факторы, определяющие объем движений в суставе.** Необходимо отметить, что объем движений в суставе зависит от ряда факторов, основные из которых следующие:

1) разность площадей сочленяющихся поверхностей — главный фактор; чем больше разность, тем больше объем движений;

2) наличие вспомогательных элементов. Например, суставные губы, увеличивая площадь суставной поверхности, способствуют ограничению движений; внутрисуставные связки ограничивают движения только в определенном направлении (крестообразные связки коленного сустава не препятствуют сгибанию, но противодействуют чрезмерному разгибанию);

3) комбинация суставов: например, движения комбинированных суставов определяются по суставу, имеющему меньшее число осей вращения (см. табл. 5.1);

4) состояние капсулы сустава: при тонкой, эластичной капсуле движения совершаются в большем объеме;

5) состояние фиксирующего аппарата: связки оказывают тормозящее действие, так как коллагеновые волокна обладают малой растяжимостью;

6) мышцы, окружающие сустав, обладая постоянным тонусом, сближают и фиксируют сочленяющиеся кости;

7) синовиальная жидкость оказывает сцепляющее действие и смазывает суставные поверхности; при обменно-дистрофических заболеваниях (артрозо-артритах) нарушается выделение синовиальной жидкости и в суставах появляются боль, хруст, уменьшается объем движений;

8) атмосферное давление способствует соприкосновению суставных поверхностей, оказывает равномерное стягивающее воздействие и умеренно ограничивает движения;

9) состояние кожи и подкожной жировой клетчатки: при заболеваниях кожи (воспалительные заболевания, ожоги, рубцы), когда она теряет эластичность, объем движений существенно уменьшается.

## 5.2. Соединения костей туловища

К соединениям костей туловища относят соединения позвонков, ребер и грудины.

**Соединения типичных позвонков.** У свободных типичных позвонков различают *соединения тел, дуг и отростков*.

Тела двух соседних позвонков соединяются при помощи межпозвоночных дисков, *disci intervertebrales* (рис. 5.2). Диск состоит из двух частей: по периферии расположено фиброзное кольцо, состоящее из волокнистого хряща; центральную часть диска составляет студенистое ядро. Оно состоит из аморфного вещества хряща и играет роль эластичной подушки, т.е. служит амортизатором.

Спереди и сзади тела позвонков соединены двумя продольными связками. Передняя продольная связка идет по передней поверхности тел позвонков от основания черепа до I крестцового позвонка. Задняя продольная связка расположена на задней поверхности тел позвонков от ската затылочной кости до крестцового канала.

Дуги позвонков соединены при помощи желтых связок. Они заполняют промежутки между дугами, оставляя свободными межпоз-

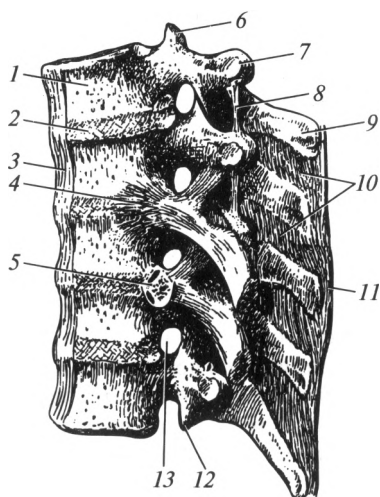


Рис. 5.2. Соединения позвонков:

1 — тело позвонка; 2 — межпозвоночный диск; 3 — передняя продольная связка; 4 — лучистая связка головки ребра; 5 — сустав головки ребра; 6 — верхний суставной отросток; 7 — поперечный отросток; 8 — межпоперечная связка; 9 — остистый отросток; 10 — межостистые связки; 11 — надостистая связка; 12 — нижний суставной отросток; 13 — межпозвоночное отверстие



воночные отверстия. Между двумя соседними остистыми отростками находятся короткие межостистые связки. Кзади они непосредственно переходят в непарную надостистую связку, проходящую по вершинам всех остистых отростков. Между поперечными отростками находятся межпоперечные связки. В шейном отделе они отсутствуют.

Единственным прерывным соединением между позвонками являются межпозвоночные суставы. Нижние суставные отростки каждого лежащего выше позвонка сочленяются с верхними суставными отростками лежащего ниже позвонка. Суставные поверхности отростков плоские, покрыты гиалиновым хрящом; суставная капсула прикреплена по краю суставных поверхностей. По функции это многосные, комбинированные суставы. В них возможны наклоны туловища вперед и назад (сгибание и разгибание), в стороны, круговое движение, торзионное движение, или скручивание, и незначительные пружинящие движения.

V поясничный позвонок сочленяется с крестцом с помощью таких же соединений, которые свойственны свободным типичным позвонкам.

Тела V крестцового и I копчикового позвонков соединены межпозвоночным диском, внутри которого в большинстве случаев находится небольшая полость. В таком случае это соединение называют симфизом. Кроме того, данное сочленение укреплено крестцово-копчиковыми связками.

**Соединения I и II шейных позвонков между собой и с черепом.**  
*Атлантозатылочный сустав*, *articulatio atlantooccipitalis*, парный, образован мышелками затылочной кости и верхними суставными поверхностями I шейного позвонка. Суставные поверхности покрыты гиалиновым хрящом, капсула свободная, прикреплена по краю суставных поверхностей. Атлантозатылочные суставы — эллипсоидные, двухосные. Анатомически они разобщены, но функционируют вместе (комбинированные суставы). Вокруг фронтальной оси в них совершаются кивательные движения: наклоны головы вперед и назад. Вокруг сагиттальной оси совершаются наклоны головы вправо и влево. Также возможно периферическое (круговое) движение.

Между затылочной костью и атлантом расположены передняя и задняя атлантозатылочные мембраны, которые проходят от краев большого отверстия до передней и задней дуг атланта.

Между I (атлантом) и II (осевым) шейными позвонками находятся три сустава: срединный атлантоосевой сустав, *articulatio atlantoaxialis mediana*, правый и левый латеральные атлантоосевые суставы, *articulationes atlantoaxiales laterales dextra et sinistra*.

*Срединный атлантоосевой сустав* образован зубом II шейного позвонка и суставной ямкой передней дуги атланта. Смещению зуба препятствует поперечная связка атланта, натянутая позади него между медиальными поверхностями боковых масс. По форме данный

сустав — цилиндрический, в нем возможно движение только вокруг вертикальной оси — поворот головы вправо и влево. Вращение атланта вокруг зуба происходит вместе с черепом.

*Латеральные атлантоосевые суставы* образованы нижней суставной поверхностью на латеральной массе атланта и верхней суставной поверхностью осевого позвонка. По форме они плоские, по функции — комбинированные между собой и со срединным атлантоосевым суставом. Следовательно, движения в латеральных атлантоосевых суставах осуществляются совместно с движением в срединном атлантоосевом суставе, поэтому возможен только один вид движения — вращение.

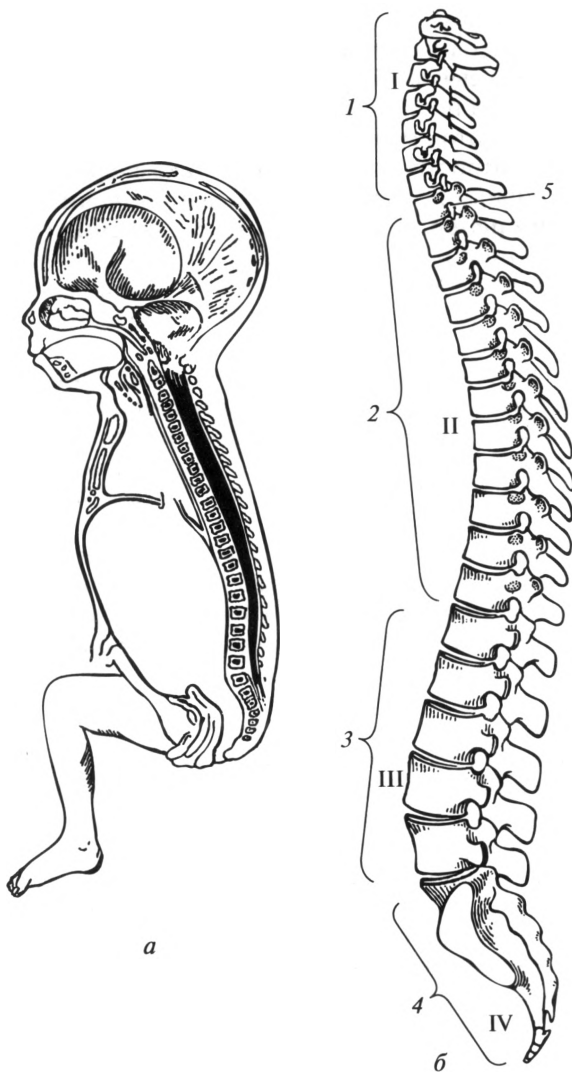
Данные суставы укреплены крыловидными связками, идущими от верхушки зуба к затылочным мышечкам; связкой верхушки зуба, которая натянута от верхушки зуба к переднему краю большого отверстия; передней и задней продольными связками, проходящими от затылочной кости по телу осевого позвонка вниз до крестца. Последние вместе с поперечной связкой атланта образуют крестообразную связку.

Позвоночный столб или позвоночник, *columna vertebralis*, представлен позвонками и их соединениями. Он включает шейный, грудной, поясничный, крестцовый и копчиковый отделы (рис. 5.3). Функциональное значение позвоночника чрезвычайно велико: он поддерживает голову, служит гибкой осью туловища, принимает участие в образовании стенок грудной и брюшной полостей и таза, служит опорой для тела, защищает спинной мозг, находящийся в позвоночном канале.

Позвоночный столб не занимает строго вертикального положения. Он имеет физиологические изгибы в сагиттальной плоскости. Изгибы, обращенные выпуклостью назад, называют кифозами, *kyphosis* (грудной и крестцовый), выпуклостью вперед — лордозами, *lordosis* (шейный и поясничный). В месте соединения V поясничного позвонка с I крестцовым имеется значительный выступ — мыс.

Формирование изгибов позвоночного столба происходит после рождения. У новорожденного позвоночный столб имеет вид дуги, обращенной выпуклостью назад. В 2—3-месячном возрасте ребенок начинает держать голову, при этом формируется шейный лордоз. В 5—6-месячном возрасте, когда он начинает садиться, характерную форму приобретает грудной кифоз. В 9—12-месячном возрасте образуется поясничный лордоз как следствие приспособления тела человека к вертикальному положению (ребенок начинает ходить). Одновременно с этим происходит увеличение грудного и крестцового кифозов. В норме позвоночный столб во фронтальной плоскости изгибов не имеет. Его отклонение от срединной плоскости носит название «сколиоз».

Движения позвоночного столба являются результатом функционирования многочисленных комбинированных суставов между по-



**Рис. 5.3. Изгибы позвоночного столба:**

*a* — позвоночный столб новорожденного; *б* — позвоночный столб взрослого человека; I — шейный лордоз; II — грудной кифоз; III — поясничный лордоз; IV — крестцовый кифоз; 1 — шейные позвонки; 2 — грудные позвонки; 3 — поясничные позвонки; 4 — крестец и копчик; 5 — межпозвоночное отверстие

звонками. В позвоночном столбе при воздействии на него скелетных мышц возможны следующие виды движений: наклоны вперед и назад, в стороны; торзионные движения, т.е. скручивание; круговое (коническое) и пружинящее движения.

Объем и реализуемые виды движений в каждом из отделов позвоночного столба неодинаковы. Шейный и поясничный отделы наиболее подвижны в связи с большей высотой межпозвоночных дисков. Грудной отдел позвоночного столба наименее подвижен, что обусловлено меньшей высотой межпозвоночных дисков, сильным наклоном книзу остистых отростков позвонков, а также фронтальным расположением суставных поверхностей в межпозвоночных суставах.

**Соединения ребер.** Ребра образуют соединения с грудными позвонками, грудиной и друг с другом.

С позвонками ребра соединяются при помощи реберно-позвоночных суставов. К ним относятся сустав головки ребра и реберно-поперечный сустав.

*Сустав головки ребра*, *articulatio capitis costae*, образован реберными ямками тел грудных позвонков и головкой соответствующего ребра. По форме эти суставы седловидные или шаровидные. Снаружи капсула сустава укреплена лучистой связкой (см. рис. 5.2). Ее пучки веерообразно расходятся и прикрепляются к межпозвоночному диску и к телам прилежащих позвонков.

*Реберно-поперечный сустав*, *articulatio costotransversaria*, образуется бугорком ребра и реберной ямкой поперечного отростка. По форме он цилиндрический (вращательный). Так как сустав головки ребра и реберно-поперечный сустав — комбинированные, они функционируют только как вращательные.

Ребра соединяются с грудиной при помощи прерывных и непрерывных соединений. Хрящ I ребра непосредственно срастается с грудиной, образуя постоянный *синхондроз*. Хрящи II — VII ребер соединяются с грудиной при помощи *грудинореберных суставов*, *articulationes sternocostales*. Они образованы передними концами реберных хрящей и реберными вырезками на груди.

Передние концы ложных ребер (VIII, IX и X) с грудиной непосредственно не соединяются, а образуют реберную дугу. Их хрящи соединяются друг с другом, и иногда между ними находятся видоизмененные межхрящевые суставы. Эти дуги ограничивают подгрудинный угол. Короткие хрящевые концы XI и XII ребер заканчиваются в мускулатуре брюшной стенки.

Передние концы ребер соединены друг с другом наружной межреберной мембраной. В задних отделах межреберных промежутков хорошо выражена внутренняя межреберная мембрана.

Функционально сустав головки ребра, реберно-поперечный сустав и грудинореберные суставы комбинируются в одноосный вращательный. Задний конец ребра вращается вокруг собственной оси, при этом его передний конец поднимается или опускается. При поднимании передних концов ребер происходит увеличение объема грудной клетки, что совместно с опусканием диафрагмы обеспечивает вдох. Выдох происходит при опускании ребер благодаря расслаблению мышц и эластичности реберных хрящей.

**Грудная клетка в целом.** Грудная клетка, *thorax*, состоит из 12 грудных позвонков, 12 пар ребер, грудины и их соединений. Она образует стенки грудной полости, в которой находятся внутренние органы: сердце, легкие, трахея, пищевод и др.

Форму грудной клетки сравнивают с усеченным конусом, основание которого обращено книзу. Передне-задний размер грудной клетки меньше, чем поперечный. Передняя стенка самая короткая, образована грудиной и реберными хрящами. Боковые стенки наиболее длинные, их формируют тела двенадцати ребер. Задняя стенка представлена грудным отделом позвоночного столба и ребрами.

Вверху грудная полость открывается широким отверстием — верхней апертурой грудной клетки, которая ограничена рукояткой грудины, I парой ребер и телом I грудного позвонка. Нижняя апертура грудной клетки гораздо шире верхней, ее ограничивают тело XII грудного позвонка, XII пара ребер, концы XI пары ребер, реберные дуги и мечевидный отросток.

Пространства, расположенные между смежными ребрами, называют межреберными промежутками. Они заполнены межреберными мышцами, связками и мембранами.

Через верхнюю апертуру грудной клетки проходят сосуды, нервы, трахея и пищевод. Нижняя апертура грудной клетки закрыта диафрагмой. В зависимости от типа телосложения выделяют три формы грудной клетки: коническую, цилиндрическую и плоскую. Коническая форма грудной клетки свойственна мезоморфному типу телосложения, цилиндрическая — долихоморфному и плоская — брахиморфному.

### 5.3. Соединения костей черепа

Кости черепа соединяются между собой преимущественно с помощью непрерывных соединений. Прерывным соединением является только височно-нижнечелюстной сустав.

У взрослого человека кости крыши черепа соединяются швами. По форме различают *зубчатые*, *чешуйчатый* и *плоские* швы. Зубчатые швы расположены между теменными костями (сагиттальный шов); между теменными и лобной (венечный шов); между теменными и затылочной (лямбдовидный шов). С помощью чешуйчатого шва соединяются чешуя височной кости с теменной костью и большим крылом клиновидной кости. Кости лицевого черепа соединяются посредством плоских (гармонических) швов. Названия швов складываются из названий соединяющихся костей, например: лобно-скуловой, скуловерхнечелюстной и др.

В черепе плода, новорожденного и ребенка первых двух лет жизни кроме плоских швов имеются роднички (см. подразд. 4.3).

Хрящевые соединения — синхондрозы — характерны для костей основания черепа детей. С возрастом у человека наблюдается замещение хряща костной тканью.

*Височно-нижнечелюстной сустав*, *articulatio temporomandibularis*, — мышечковый, комбинированный сустав. Он образован головкой нижней челюсти, нижнечелюстной ямкой и суставным бугорком височной кости (рис. 5.4). Суставные поверхности выстланы волокнистым хрящом.

Особенность височно-нижнечелюстного сустава заключается в наличии суставного диска, обеспечивающего конгруэнтность суставных поверхностей. Передний отдел капсулы сустава более тонкий. По всей поверхности капсула срослась с суставным диском, в результате этого полость сустава разобщена на верхний и нижний этажи. С наружной стороны ее укрепляет латеральная связка.

В височно-нижнечелюстном суставе возможны следующие виды движений: 1) вокруг фронтальной оси — опускание и поднятие нижней челюсти; выдвигание нижней челюсти вперед и возвращение назад при одновременном смещении данной оси; 2) вокруг вертикальной оси — вращение.

При опускании нижней челюсти головка скользит вперед и при максимальном открывании рта выходит на суставной бугорок. При чрезмерном опускании нижней челюсти возможен ее вывих — перемещение кпереди от суставного бугорка. При выдвигании ниж-

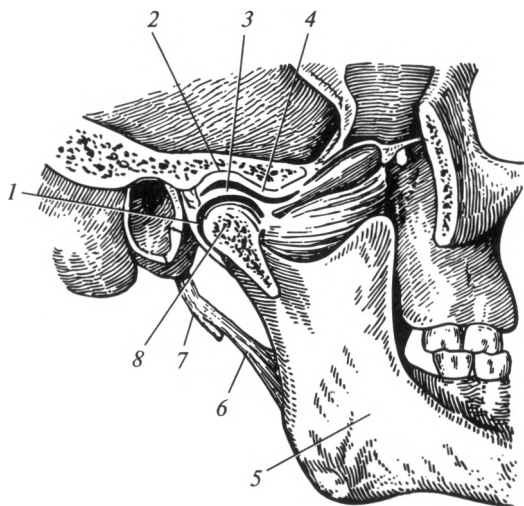


Рис. 5.4. Височно-нижнечелюстной сустав:

1 — капсула сустава; 2 — нижнечелюстная ямка; 3 — суставной диск; 4 — суставной бугорок; 5 — нижняя челюсть; 6 — шилонижнечелюстная связка; 7 — шиловидный отросток; 8 — головка нижней челюсти

ней челюсти мышечковые отростки вместе с суставными дисками скользят вперед и выходят на бугорки в обоих суставах. При вращении нижней челюсти в правом и левом суставах движения различные. При этом в одном суставе (в сторону которого происходит движение) совершается вращение в ямке, в другом — головка вместе со своим диском выходит на бугорок, совершая перемещение по окружности.

#### 5.4. Соединения костей верхней конечности

**Соединения костей пояса верхней конечности.** Их можно разделить на три группы.

1. Соединения костей пояса между собой. Между акромионом и ключицей образуется *акромиально-ключичный сустав*, *articulatio acromioclavicularis*. Капсула сустава тугая, укреплена акромиально-ключичной связкой. Дополнительно сустав фиксирует клювовидно-ключичная связка. Сустав практически неподвижен.

2. Собственные соединения лопатки представлены клювовидно-акромиальной и верхней поперечной связками. Клювовидно-акромиальная связка идет от вершины акромиона к клювовидному отростку. Она образует «свод плечевого сустава», защищающий сустав сверху и ограничивающий движения плечевой кости в этом направлении. Верхняя поперечная связка лопатки натянута над вырезкой лопатки.

3. Соединения между костями пояса и скелетом туловища. Между ключицей и рукояткой грудины находится *грудино-ключичный сустав*, *articulatio sternoclavicularis*, который образуют грудинный конец ключицы и ключичная вырезка рукоятки грудины (рис. 5.5). Сочленяющиеся поверхности покрыты волокнистым хрящом, имеют седловидную форму. В полости сустава расположен внутрисуставной диск. Вокруг сагиттальной оси осуществляются движения ключицы вверх и вниз, вокруг вертикальной оси — вперед и назад. Вокруг этих двух осей возможно круговое движение. Суставная капсула укреплена пучками передней и задней грудино-ключичных связок, межключичной и реберно-ключичной связками.

Лопатка соединяется с грудной клеткой при помощи мышц. Такой вид соединения называют синсаркозом.

**Соединения свободной верхней конечности.** В эту группу входят соединения костей свободной верхней конечности с поясом верхней конечности (плечевой сустав), а также собственные соединения свободной верхней конечности.

*Плечевой сустав*, *articulatio humeri*, образован головкой плечевой кости и суставной впадиной лопатки. Суставная впадина дополняется суставной губой (рис. 5.6).

Капсула сустава прикрепляется на лопатке по краю суставной губы, а на плечевой кости — вдоль анатомической шейки, при этом

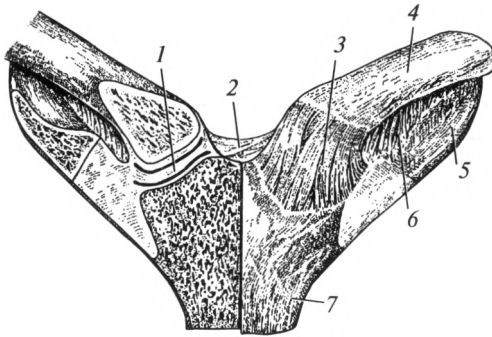


Рис. 5.5. Грудно-ключичный сустав:

1 — суставной диск; 2 — межключичная связка; 3 — передняя грудно-ключичная связка; 4 — ключица; 5 — I ребро; 6 — реберно-ключичная связка; 7 — грудина

оба бугорка остаются вне полости сустава. Капсула плечевого сустава укреплена клювовидно-плечевой и суставно-плечевыми связками. Клювовидно-плечевая связка начинается от клювовидного отростка и вплетается в капсулу с верхней и задней стороны. Суставно-плечевые связки расположены в толще суставной капсулы.

Плечевой сустав по форме типичный шаровидный, многоосный. Это самый подвижный сустав из всех прерывных соединений. Движения в плечевом суставе совершаются по всем направлениям: вокруг фронтальной оси — сгибание и разгибание; вокруг сагиттальной оси — отведение и приведение; вокруг вертикальной оси — вращение плеча внутрь и наружу; при переходе с одной оси на другую — круговое движение. Через полость сустава проходит сухожилие длинной головки двуглавой мышцы плеча.

*Локтевой сустав*, *articulatio cubiti*, образован тремя костями: плечевой, локтевой и лучевой. Между ними формируются три простых сустава: плечелоктевой, плечелучевой и проксимальный луче-

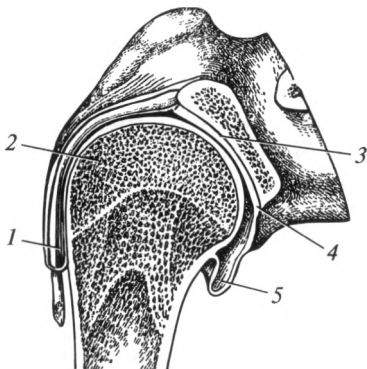


Рис. 5.6. Плечевой сустав:

1 — сухожилие двуглавой мышцы плеча; 2 — головка плечевой кости; 3 — суставная впадина лопатки; 4 — суставная губа; 5 — подмышечная сумка



локтевой (рис. 5.7). Все три сочленения имеют общую капсулу и одну суставную полость, поэтому объединяются в один (сложный) сустав: Суставные поверхности покрыты гиалиновым хрящом.

*Плечелоктевой сустав*, *articulatio humeroulnaris*, образован блоком плечевой и блоковидной вырезкой локтевой костей. Сустав по форме винтообразный, или улитковый, одноосный.

*Плечелучевой сустав*, *articulatio humeroradialis*, образован головкой мыщелка плечевой кости и суставной ямкой головки лучевой кости. Сустав по форме шаровидный.

*Проксимальный лучелоктевой сустав*, *articulatio radioulnaris proximalis*, образован сочленением головки лучевой кости и лучевой вырезкой локтевой кости. Сустав по форме цилиндрический.

Все три сустава охвачены одной общей суставной капсулой, которая закрывает локтевую, лучевую и венечные ямки плечевой кости, оставляя надмыщелки свободными. В боковых отделах капсула сустава укреплена прочными лучевой и локтевой коллатеральными связками. Головку лучевой кости охватывает кольцевая связка.

Вокруг фронтальной оси происходит сгибание и разгибание предплечья в плечелоктевом и плечелучевом суставах. Первый из них функционирует как винтообразный (разновидность блоковидного) сустав. В связи с тем что ось блока плечевой кости проходит косо по отношению к длиннику плеча, при сгибании дистальный отдел предплечья несколько отклоняется в медиальную сторону —

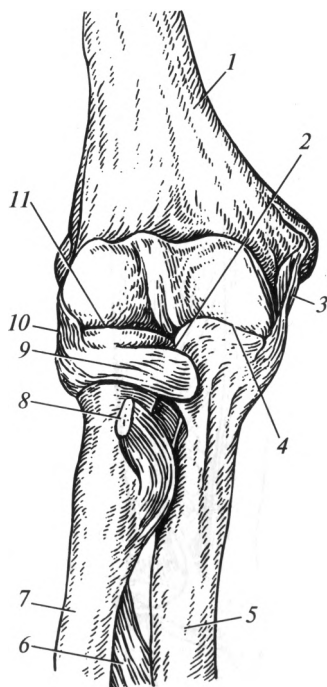


Рис. 5.7. Локтевой сустав:

1 — плечевая кость; 2 — проксимальный лучелоктевой сустав; 3 — локтевая коллатеральная связка; 4 — плечелоктевой сустав; 5 — локтевая кость; 6 — межкостная мембрана предплечья; 7 — лучевая кость; 8 — сухожилие двуглавой мышцы плеча; 9 — кольцевая связка лучевой кости; 10 — лучевая коллатеральная связка; 11 — плечелучевой сустав.

кость ложится не на плечевой сустав, а на грудь. Это функционально выгодное положение для верхней конечности, которое необходимо создавать во время оказания первой помощи при переломах костей верхней конечности.

Плечелучевой сустав по форме шаровидный, но фактически в нем происходят движения вокруг фронтальной оси: сгибание и разгибание; вокруг вертикальной оси — вращение внутрь и наружу (пронация и супинация). Вращение осуществляется одновременно и в проксимальном лучелоктевом (цилиндрическом) суставе. Боковые движения в плечелучевом суставе отсутствуют из-за наличия межкостной мембраны.

**Соединения костей предплечья.** Эпифизы локтевой и лучевой костей соединены между собой проксимальным и дистальным лучелоктевыми суставами (рис. 5.8). Практически по всей длине между этими костями натянута межкостная мембрана предплечья (синдесмоз). Она соединяет обе кости предплечья, не препятствуя движениям в названных суставах.

Как уже отмечалось, проксимальный лучелоктевой сустав входит в состав локтевого сустава. Дистальный лучелоктевой сустав — самостоятельный цилиндрический сустав: суставная ямка в нем расположена на лучевой кости, а головка — на локтевой.

Проксимальный и дистальный лучелоктевые суставы функционируют вместе, образуя комбинированный вращательный сустав. Движение вокруг вертикальной оси совершает лучевая кость вместе с кистью. При этом локтевая кость остается неподвижной.

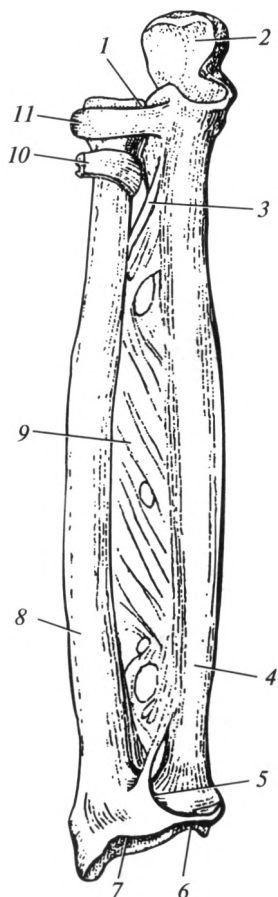
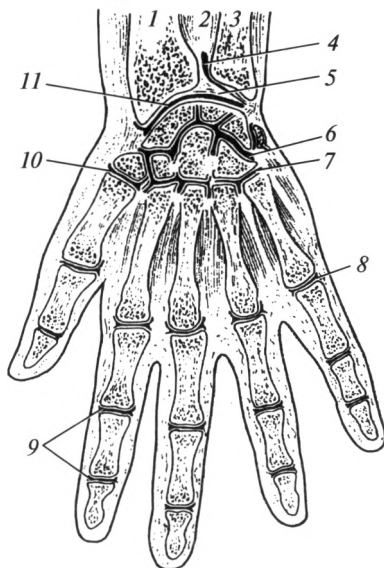


Рис. 5.8. Соединения костей предплечья:

1 — проксимальный лучелоктевой сустав; 2 — блоковидная вырезка локтевой кости; 3 — косая хорда; 4 — локтевая кость; 5 — дистальный лучелоктевой сустав; 6 — треугольный диск; 7 — запястная суставная поверхность; 8 — лучевая кость; 9 — межкостная мембрана предплечья; 10 — сухожилие двуглавой мышцы плеча; 11 — кольцевая связка лучевой кости

Рис. 5.9. Соединения костей кисти:

1 — лучевая кость; 2 — межкостная мембрана предплечья; 3 — локтевая кость; 4 — дистальный лучелоктевой сустав; 5 — треугольный диск; 6 — среднезапястный сустав; 7 — запястно-пястные суставы; 8 — пястно-фаланговый сустав; 9 — межфаланговые суставы; 10 — пястно-фаланговый сустав большого пальца; 11 — лучезапястный сустав



*Лучезапястный сустав*, *articulatio radiocarpalis*, образуют: запястная суставная поверхность лучевой кости, дополненная с медиальной стороны суставным (треугольным) диском, и суставные поверхности проксимального ряда костей запястья, кроме гороховидной (рис. 5.9). Названные кости запястья прочно соединены друг с другом межкостными связками, поэтому составляют единую суставную поверхность. Суставной диск треугольной формы, прирастает к лучевой кости и отделяет головку локтевой кости от костей запястья, поэтому локтевая кость не участвует в образовании лучезапястного сустава.

Сустав эллипсоидной формы. Вокруг фронтальной оси в нем осуществляется сгибание и разгибание, вокруг сагиттальной — отведение и приведение, при переходе с оси на ось — круговое (коническое) движение.

Капсула сустава укреплена с обеих сторон соответственно лучевой и локтевой коллатеральными связками запястья. На ладонной и тыльной поверхностях сустава расположены ладонная и тыльная лучезапястные связки.

**Соединения костей кисти.** В соответствии с классификацией костей кисти различают следующие основные суставы: между костями проксимального и дистального рядов запястья — среднезапястный сустав; между отдельными костями проксимального и дистального рядов запястья — межзапястные суставы; между костями дистального ряда запястья и костями пясти — запястно-пястные суставы; между костями пясти и проксимальными фалангами — пястно-фаланговые суставы; между проксимальными и средними, средними и дистальными фалангами — межфаланговые суставы.

*Среднезапястный сустав*, *articulatio mediocarpalis*, расположен между проксимальным (кроме гороховидной) и дистальным рядами костей запястья. Сочленяющиеся поверхности этого сустава образуют суставную щель S-образной формы, укреплены мощными связками, поэтому он малоподвижный.

*Межзапястные суставы*, *articulationes intercarpales*, находятся между отдельными костями проксимального или дистального рядов запястья. Они образованы обращенными друг к другу поверхностями сочленяющихся костей, плоскими по форме. Межкостные связки прочно скрепляют кости дистального ряда запястья друг с другом, так что движения между ними отсутствуют. Гороховидная кость образует собственное соединение (сустав) с трехгранной костью.

Необходимо отметить, что лучезапястный и среднезапястный суставы функционально составляют один комбинированный сустав — *сустав кисти*, *articulatio manus*. Проксимальный ряд костей запястья в этом суставе играет роль костного диска.

*Запястно-пястные суставы*, *articulationes carpometacarpales*, — это соединения костей дистального ряда запястья с основаниями пястных костей. При этом сустав большого пальца обособлен, а остальные имеют общую суставную полость и капсулу, которая укреплена тыльной и ладонной запястно-пястными связками. Они плоские и малоподвижные. Все четыре кости второго ряда запястья и II—V пястные кости весьма прочно соединены между собой и в механическом отношении составляют твердую основу кисти.

В образовании запястно-пястного сустава I пальца принимает участие кость-трапеция и I пястная кость, имеющие седловидную форму. Движения в нем совершаются вокруг двух осей. Вокруг фронтальной оси происходит сгибание и разгибание большого пальца вместе с пястной костью — большой палец при сгибании смещается в сторону ладони, противопоставляясь остальным пальцам (противопоставление), и возвращается в исходное положение. Вокруг сагитальной оси совершается отведение и приведение большого пальца к указательному. В результате сочетания движений вокруг двух названных осей в суставе возможно круговое движение.

На ладонной и тыльной поверхностях кисти имеются многочисленные связки, соединяющие между собой кости запястья, а также кости запястья с основаниями пястных костей. Особенно хорошо они выражены на ладонной поверхности, составляя прочную *лучистую связку запястья*.

*Соединения костей пальцев. Пястно-фаланговые суставы*, *articulationes metacarpophalangeae*, образованы головками пястных костей и ямками оснований проксимальных фаланг. С боковых сторон этих суставов расположены коллатеральные связки. С ладонной поверхности находятся более прочные ладонные связки. Глубокая поперечная пястная связка соединяет головки II—V пястных костей,

препятствуя их расхождению в стороны, укрепляя твердую основу кисти.

По форме II—IV пястно-фаланговые суставы являются шаровидными. Вокруг фронтальной оси в них совершается сгибание и разгибание, вокруг сагиттальной — отведение пальцев, а также круговые движения. Движения вокруг вертикальной оси в данных суставах не реализуются в связи с отсутствием мышц-вращателей.

Пястно-фаланговый сустав большого пальца по форме является блоковидным. В ладонную часть капсулы сустава заключены две осемиовидные косточки (латеральная и медиальная). В нем происходит сгибание и разгибание вокруг фронтальной оси.

*Межфаланговые суставы*, *articulationes interphalangeae*, находятся между проксимальными и средними, средними и дистальными фалангами II—V пальцев, а также между проксимальной и дистальной фалангами I пальца. Капсула укреплена ладонной и боковыми (коллатеральными) связками, которые исключают возможность боковых движений. Суставы блоковидной формы. Движения в них осуществляются только вокруг фронтальной оси: сгибание и разгибание фаланг.

## 5.5. Соединения костей нижней конечности

**Соединения костей пояса нижней конечности.** Тазовые кости соединяются между собой и с крестцом посредством прерывных, непрерывных соединений и полусустава.

*Крестцово-подвздошный сустав*, *articulatio sacroiliaca*, образован ушковидными поверхностями крестца и подвздошной кости. Суставные поверхности покрыты волокнистым хрящом. Крестцово-подвздошный сустав плоский, укреплен мощными крестцово-подвздошными связками, поэтому движения в нем отсутствуют.

*Лобковый симфиз*, *symphysis pubica*, находится в срединной плоскости, соединяет лобковые кости между собой и является полусуставом (рис. 5.10). Внутри хряща (в его верхнезаднем отделе) находится полость в виде узкой щели, которая развивается на 1—2-м году жизни. Небольшие движения в лобковом симфизе возможны лишь у женщин во время родов. Лобковый симфиз укреплен двумя связками: сверху — верхней лобковой связкой, снизу — нижней лобковой связкой.

**Непрерывные соединения тазовой кости.** *Подвздошно-поясничная связка* спускается от поперечных отростков двух нижних поясничных позвонков к гребню подвздошной кости.

*Крестцово-бугорная связка* соединяет седалищный бугор с латеральным краем крестца и копчика.

*Крестцово-остистая связка* натянута от седалищной ости до латерального края крестца.

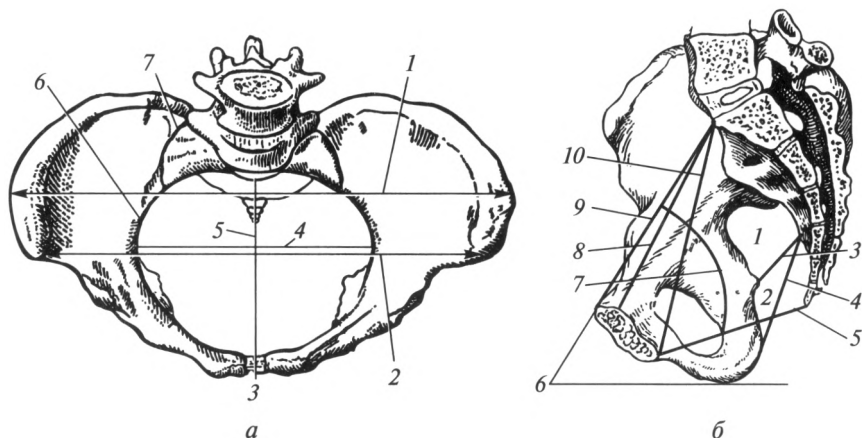


Рис. 5.10. Соединения костей и размеры таза (схема):

*a* — вид сверху: 1 — distantia intercrystalis; 2 — distantia interspinosa; 3 — лобковый симфиз; 4 — поперечный размер входа в малый таз; 5 — истинная конъюгата; 6 — пограничная линия; 7 — крестцово-подвздошный сустав; *б* — вид сбоку: 1 — большое седалищное отверстие; 2 — малое седалищное отверстие; 3 — крестцово-остистая связка; 4 — крестцово-бугорная связка; 5 — конъюгата выхода; 6 — угол наклона таза; 7 — проводная ось таза; 8 — истинная конъюгата; 9 — анатомическая конъюгата; 10 — диагональная конъюгата

**Запирательная мембрана** закрывает одноименное отверстие, оставляя свободным небольшое отверстие у запирательной борозды (см. рис. 5.11).

**Таз в целом.** Тазовые кости, крестец, копчик и принадлежащий им связочный аппарат образуют *таз*, pelvis. С помощью костей таза происходит также соединение туловища со свободным отделом нижних конечностей.

Различают *большой таз*, pelvis major, и *малый таз*, pelvis minor. Они отделены друг от друга пограничной линией, которая проводится с обеих сторон от мыса через дугообразную линию по лобковому гребню к лобковому бугорку и далее по верхнему краю лобкового симфиза.

Стенки полости малого таза образуют: сзади — крестец и передняя поверхность копчика; спереди — передние отделы лобковых костей и симфиз; с боков — внутренняя поверхность тазовой кости ниже пограничной линии. Расположенное здесь запирательное отверстие почти все закрыто одноименной мембраной, кроме небольшого отверстия в области запирательной борозды.

На боковой стенке малого таза находятся большое и малое седалищные отверстия. Большое седалищное отверстие ограничено крестцово-остистой связкой и большой седалищной вырезкой. Малое седалищное отверстие ограничено крестцово-остистой и крест-

цово-бугорной связками, а также малой седалищной вырезкой. Через эти отверстия из полости таза в ягодичную область проходят сосуды и нервы.

Таз при вертикальном положении человека наклонен вперед; плоскость верхней апертуры таза образует острый угол с горизонтальной плоскостью, формируя угол наклона таза. У женщин этот угол составляет  $55-60^\circ$ , у мужчин  $50-55^\circ$ .

**Половые отличия таза.** У женщин таз ниже и шире. Расстояние между остями и гребнями подвздошных костей больше, так как крылья этих костей развернуты в стороны. Мыс меньше выступает вперед, поэтому вход в мужской таз напоминает по форме карточное сердце; у женщин он более закруглен, иногда даже приближается к эллипсу. Симфиз женского таза шире и короче. Полость малого таза у женщин обширнее, у мужчин она более узкая. Крестец у женщин шире и короче, седалищные бугры развернуты в стороны, поэтому поперечный размер выхода на  $1-2$  см больше. Угол между нижними ветвями лобковых костей (подлобковый угол) у женщин равен  $90-100^\circ$ , у мужчин  $70-75^\circ$ .

Большое значение в акушерстве для предсказания течения родов имеет знание средних размеров таза женщины. Срединные переднезадние размеры малого таза имеют общее название *конъюгат*. Обычно измеряют конъюгаты входа и выхода. Прямой размер входа в малый таз — расстояние между мысом и верхним краем лобкового симфиза, называют *анатомической конъюгатой*. Она равна  $11,5$  см. Расстояние между мысом и наиболее выступающей кзади точкой симфиза называется *истинной*, или *гинекологической конъюгатой*; она равна  $10,5-11,0$  см. *Диагональная конъюгата* измеряется между мысом и нижним краем симфиза, она может быть определена у женщины при влагалищном исследовании; величина ее равна  $12,5-13,0$  см. Для определения размера истинной конъюгаты необходимо из длины диагональной конъюгаты вычесть  $2$  см.

*Поперечный диаметр входа в малый таз* измеряют между наиболее отстоящими точками пограничной линии; он равен  $13,5$  см. *Косой диаметр входа в малый таз* — это расстояние между крестцово-подвздошным сочленением с одной стороны и подвздошно-лобковым возвышением — с другой; он равен  $13$  см.

Прямой размер выхода (*конъюгата выхода*) из малого таза у женщин равен  $9$  см и определяется между верхушкой копчика и нижним краем лобкового симфиза. В период родов копчик отклоняется назад в крестцово-копчиковом синхондрозе, и это расстояние увеличивается на  $2,0-2,5$  см.

*Поперечный размер выхода* из полости малого таза равен  $11$  см. Он измеряется между внутренними поверхностями седалищных бугров.

*Проводной осью таза*, или направляющей линией, называется кривая, соединяющая середины всех конъюгат. Она идет почти па-

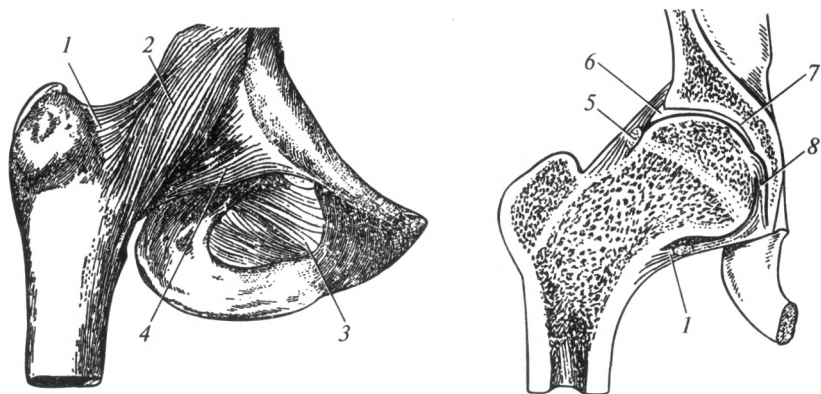


Рис. 5.11. Тазобедренный сустав:

1 — капсула сустава; 2 — подвздошно-бедренная связка; 3 — запирающая мембрана; 4 — лобково-бедренная связка; 5 — круговая зона; 6 — суставная губа; 7 — вертлужная впадина; 8 — связка головки бедренной кости

параллельно передней поверхности крестца и показывает тот путь, который совершает головка плода во время родов.

В акушерской практике большое значение имеют также некоторые размеры большого таза (см. рис. 5.10): расстояние между передними верхними подвздошными остями (*distantia interspinosa*), которое равно 25—27 см; расстояние между наиболее удаленными точками гребней подвздошных костей (*distantia intercrystalis*), равное 27—29 см; расстояние между большими вертелами бедренных костей (*distantia intertrochanterica*), равное 31—32 см. Для оценки переднезадних размеров таза измеряют *наружную конъюгату* — расстояние между наружной поверхностью лобкового симфиза и остистым отростком V поясничного позвонка, которое составляет 20 см.

**Соединения свободной нижней конечности.** *Тазобедренный сустав*, *articulatio coxae*, образован вертлужной впадиной тазовой и головкой бедренной костей (рис. 5.11). Находящаяся в центре ямка вертлужной впадины заполнена жировой тканью.

Суставная капсула прикрепляется по краю вертлужной губы и по медиальному краю шейки бедренной кости. Таким образом, большая часть шейки бедренной кости лежит вне полости сустава и перелом ее латеральной части является внесуставным, что существенно облегчает лечение и прогноз травмы.

В толще капсулы расположена связка, называемая круговой зоной, которая охватывает шейку бедренной кости приблизительно посередине. В капсуле сустава проходят также волокна трех связок, направленных продольно: подвздошно-бедренной, лобково-бедренной и седалищно-бедренной, соединяющих одноименные кости.



Вспомогательными являются следующие элементы сустава: вертлужная губа, дополняющая полулунную суставную поверхность вертлужной впадины; поперечная связка вертлужной впадины, перекинутая над вырезкой вертлужной впадины; связка головки бедренной кости, соединяющая ямку вертлужной впадины с ямкой головки бедренной кости и содержащая кровеносные сосуды, которые питают головку бедренной кости.

Тазобедренный сустав представляет собой разновидность шаровидного сустава — ореховидный, или чашеобразный. В нем возможны движения вокруг всех осей: сгибание и разгибание — вокруг фронтальной оси, отведение и приведение — вокруг сагиттальной оси, круговое движение — вокруг фронтальной и сагиттальной осей, вращение — вокруг вертикальной оси.

*Коленный сустав, articulatio genus*, — наиболее крупный сустав тела человека. В его образовании принимают участие три кости: бедренная, большеберцовая и надколенник (рис. 5.12). Суставными поверхностями являются: латеральный и медиальный мыщелки бедренной кости, верхняя суставная поверхность большеберцовой кости и суставная поверхность надколенника.

Капсула коленного сустава прикрепляется на бедренной кости на 1 см выше края суставного хряща и впереди переходит в наднадколенниковую сумку, расположенную выше надколенника между бедренной костью и сухожилием четырехглавой мышцы бедра. На большеберцовой кости капсула прикрепляется по краю суставной поверхности.

Капсула сустава укреплена малоберцовой и большеберцовой коллатеральными связками, расположенными по обе стороны сустава, а также связкой надколенника. Она представляет собой сухожилие четырехглавой мышцы бедра, расположенное ниже надколенника.

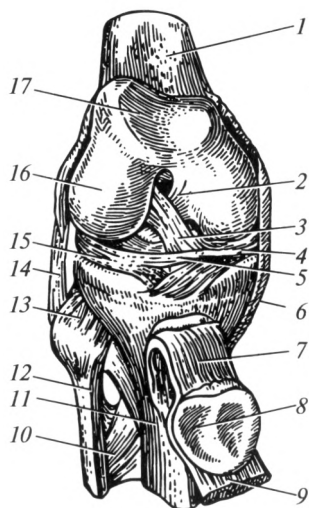


Рис. 5.12. Коленный сустав:

1 — бедренная кость; 2 — задняя крестообразная связка; 3 — передняя крестообразная связка; 4 — медиальный мениск; 5 — поперечная связка колена; 6 — коллатеральная большеберцовая связка; 7 — связка надколенника; 8 — надколенник; 9 — сухожилие четырехглавой мышцы бедра; 10 — межкостная мембрана голени; 11 — большеберцовая кость; 12 — малоберцовая кость; 13 — межберцовый сустав; 14 — коллатеральная малоберцовая связка; 15 — латеральный мениск; 16 — латеральный мыщелок бедренной кости; 17 — надколенниковая поверхность

Сустав имеет много вспомогательных элементов, таких как надколенник, мениски, внутрисуставные связки, синовиальные сумки и складки.

Латеральный и медиальный мениски частично устраняют неконгруэнтность суставных поверхностей и выполняют амортизационную роль. Медиальный мениск — узкий, полулунной формы. Латеральный мениск более широкий, овальный. Мениски соединены друг с другом поперечной связкой колена.

Передняя и задняя крестообразные связки прочно соединяют бедренную и большеберцовую кости, перекрещиваясь друг с другом в виде буквы «Х».

К вспомогательным элементам коленного сустава относят также крыловидные складки, которые содержат жировую клетчатку. Они расположены ниже надколенника с обеих сторон. От верхушки надколенника к переднему отделу большеберцовой кости направляется непарная поднадколенниковая синовиальная складка.

Коленный сустав имеет несколько синовиальных сумок, *bursae synoviales*, часть из которых сообщается с полостью сустава:

1) наднадколенниковая сумка, расположенная между бедренной костью и сухожилием четырехглавой мышцы бедра; сообщается с полостью сустава;

2) глубокая поднадколенниковая сумка, находящаяся между связкой надколенника и большеберцовой костью;

3) подкожная и подсухожильная преднадколенниковые сумки, расположенные в клетчатке на передней поверхности коленного сустава;

4) мышечные сумки, расположенные у места прикрепления мышц голени и бедра в области коленного сустава.

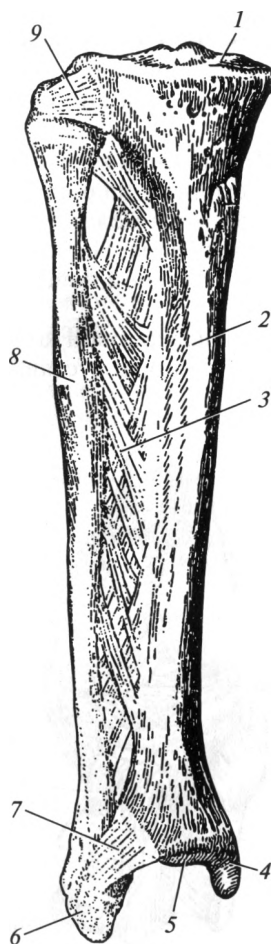


Рис. 5.13. Соединения костей голени:

1 — верхняя суставная поверхность; 2 — большеберцовая кость; 3 — межкостная мембрана голени; 4 — медиальная лодыжка; 5 — нижняя суставная поверхность; 6 — латеральная лодыжка; 7 — межберцовый синдесмоз; 8 — малоберцовая кость; 9 — межберцовый сустав

Коленный сустав по форме является мышелковым. Вокруг фронтальной оси происходит сгибание и разгибание. Вокруг вертикальной оси в согнутом положении возможно вращение голени в небольшом объеме.

**Соединения костей голени.** Кости голени соединяются между собой с помощью прерывного и непрерывных соединений.

Проксимальные концы костей голени соединяются прерывным соединением — *межберцовым суставом*, *articulatio tibiofibularis* (рис. 5.13), — плоским, малоподвижным. Дистальные концы костей голени соединяет *межберцовый синдесмоз*, представленный короткими связками, соединяющими малоберцовую вырезку большеберцовой кости и латеральную лодыжку малоберцовой кости. Прочная фиброзная пластинка — *межкостная мембрана*, соединяет обе кости практически на всем протяжении.

**Соединения костей стопы.** Соединения костей стопы можно подразделить на четыре группы:

- 1) соединения костей стопы с костями голени — голеностопный сустав;
- 2) соединения между костями предплюсны;
- 3) соединения между костями предплюсны и плюсны;
- 4) соединения костей пальцев.

*Голеностопный (надтаранный) сустав*, *articulatio talocalcarea*, образован обеими костями голени и таранной костью (рис. 5.14). При этом блок таранной кости с боковых сторон охвачен латеральной и медиальной лодыжками.

Капсула сустава прикрепляется по краю суставных поверхностей. С медиальной стороны она укреплена медиальной (дельтовидной) связкой. С латеральной стороны капсула сустава укреплена тремя связками: передней и задней та-

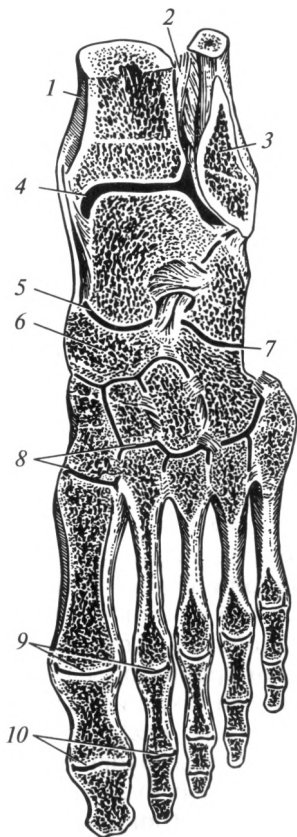


Рис. 5.14. Соединения костей стопы:

- 1 — большеберцовая кость; 2 — межкостная мембрана голени; 3 — малоберцовая кость; 4 — голеностопный сустав; 5 — таранно-пяточно-ладьевидный сустав; 6 — ладьевидная кость; 7 — пяточно-кубовидный сустав; 8 — предплюсне-плюсневые суставы; 9 — плюсне-фаланговые суставы; 10 — межфаланговые суставы

ранно-малоберцовыми, а также пяточно-малоберцовой, которые соединяют соответствующие кости.

Голеностопный сустав по форме является блоковидным. В нем возможны движения вокруг фронтальной оси: подошвенное сгибание и тыльное сгибание (разгибание). В связи с тем что блок таранной кости сзади более узкий, при максимальном подошвенном сгибании в голеностопном суставе возможны боковые качательные движения в небольшом объеме. Движения в голеностопном суставе комбинируются с движениями в подтаранном и таранно-пяточно-ладьевидном суставах.

**Соединения костей предплюсны.** Представлены следующими суставами: подтаранным, таранно-пяточно-ладьевидным, пяточно-кубовидным, клиноладьевидным.

*Подтаранный сустав*, *articulatio subtalaris*, расположен между таранной и пяточной костями. Сустав цилиндрический, в нем возможны незначительные движения только вокруг сагиттальной оси.

*Таранно-пяточно-ладьевидный сустав*, *articulatio talocalcaneonavicularis*, имеет шаровидную форму, расположен между одноименными костями. Суставная впадина дополняется хрящом, который образуется по ходу подошвенной пяточно-ладьевидной связки.

Голеностопный (надтаранный), подтаранный и таранно-пяточно-ладьевидный суставы обычно функционируют совместно, образуя единый в функциональном отношении *сустав стопы*, в котором таранная кость играет роль костного диска.

*Пяточно-кубовидный сустав*, *articulatio calcaneocuboidea*, расположен между одноименными костями, седловидной формы, мало-подвижен.

С хирургической точки зрения, пяточно-кубовидный и таранно-ладьевидный (часть таранно-пяточно-ладьевидного) суставы рассматривают как один сустав — *поперечный сустав предплюсны* (Шопаров сустав). Суставная щель этих сочленений располагается почти на одной линии, по которой можно сделать вычленение (экзартикуляцию) стопы при ее тяжелых повреждениях.

*Клиноладьевидный сустав*, *articulatio cuneonavicularis*, образуется ладьевидной и клиновидными костями и практически неподвижен.

*Предплюсне-плюсневые суставы*, *articulationes tarsometatarsales*, — это три плоских сустава, расположенных между медиальной клиновидной и первой плюсневой костями; между промежуточной, латеральной клиновидными и II, III плюсневыми костями; между кубовидной и IV, V плюсневой костями. Все три сустава с хирургической точки зрения объединяются в один сустав — *сустав Лисфранка*, который также используют для вычленения дистальной части стопы.

*Плюсне-фаланговые суставы*, *articulationes metatarsophalangeae*, образованы головками плюсневых костей и ямками оснований проксимальных фаланг. Они шаровидной формы, укреплены коллатеральными (боковыми) и подошвенными связками. Между собой

фиксируются глубокой поперечной плюсневой связкой, идущей поперечно между головками I—V плюсневых костей. Эта связка играет важную роль в формировании поперечного плюсневого свода стопы.

В подошвенную часть капсулы I плюсне-фалангового сустава постоянно заключены две сесамовидные косточки, поэтому он функционирует как блоковидный. Суставы остальных четырех пальцев функционируют как эллипсоидные. В них возможны сгибание и разгибание вокруг фронтальной оси, отведение и приведение вокруг сагиттальной оси, и в небольшом объеме — круговое движение.

*Межфаланговые суставы*, *articulationes interphalangeae*, по форме и функции сходны с такими же суставами кисти. Они относятся к блоковидным суставам. Их укрепляют коллатеральные и подошвенные связки. При обычном состоянии проксимальные фаланги находятся в состоянии тыльного сгибания, а средние — подошвенного сгибания.

Как уже говорилось ранее, стопа образует продольные (пять) и поперечные (два) свода. Особая роль в фиксации поперечных сводов принадлежит глубокой поперечной плюсневой связке, которая соединяет между собой плюсне-фаланговые суставы. Продольные свода укреплены длинной подошвенной связкой, которая идет от пяточного бугра к основанию каждой плюсневой кости. Связки являются «пассивными» фиксаторами сводов стопы.

### Контрольные вопросы

1. Какие виды соединений костей вы знаете?
2. Охарактеризуйте непрерывные соединения костей.
3. Назовите основные элементы сустава.
4. Перечислите вспомогательные элементы сустава.
5. Как классифицируют суставы по форме? Охарактеризуйте возможные движения в них.
6. Приведите классификацию соединений позвонков.
7. Перечислите изгибы позвоночного столба и назовите сроки их появления.
8. Какие соединения ребер вы знаете?
9. Охарактеризуйте особенности строения височно-нижнечелюстного сустава.
10. Перечислите суставы верхней конечности. Какие движения в них реализуются?
11. Какие соединения образует тазовая кость?
12. Какие вы знаете половые отличия таза?
13. Перечислите размеры женского таза.
14. Охарактеризуйте суставы свободной нижней конечности.

#### 6.1. Общая миология

*Миология* — это наука о развитии, строении и функции скелетных мышц. Знание скелетных мышц для среднего медицинского работника очень важно, например, для правильного проведения массажа, выполнения внутримышечных и внутривенных инъекций, для наложения электродов при диагностических и физиотерапевтических процедурах и т. д.

Скелетные мышцы построены из поперечнополосатой скелетной мышечной ткани. Они являются произвольными, т. е. их сокращение осуществляется сознательно и зависит от нашего желания. Всего в теле человека насчитывается 639 мышц, 317 из них — парные, 5 — непарные. У мужчин масса скелетных мышц составляет примерно 40 % общей массы тела, у женщин — 35 %. У новорожденных масса мускулатуры не превышает 20 %. Если на мышцы действует постоянная физическая нагрузка, их относительная масса увеличивается. Так, у спортсменов-тяжелоатлетов масса мускулатуры достигает 50—60 % массы тела. У пожилых людей в связи с уменьшением нагрузки мышцы становятся слабее и в большинстве случаев составляют 25—30 % общей массы тела.

*Скелетная мышца* — это орган, имеющий характерную форму и строение, типичную архитектонику сосудов и нервов, построенный в основном из поперечнополосатой мышечной ткани, покрытый снаружи собственной фасцией, обладающий способностью к сокращению.

**Принципы классификации мышц.** В основу классификации скелетных мышц человеческого организма положены различные признаки: область тела, происхождение и форма мышц, функция, анатомо-топографические взаимоотношения, направление мышечных волокон, отношение мышцы к суставам.

*По отношению к областям человеческого тела* различают мышцы туловища, головы, шеи и конечностей. Мышцы туловища в свою очередь разделяют на мышцы спины, груди и живота. Мышцы верхней конечности соответственно имеющимся частям скелета делят на мышцы пояса верхней конечности, мышцы плеча, предплечья и кисти. Гомологичные отделы характерны для мышц нижней

конечности — мышцы пояса нижней конечности (мышцы таза), мышцы бедра, голени и стопы (рис. 6.1, 6.2).

По происхождению различают мышцы краниального происхождения — мышцы головы, часть мышц шеи и спины (они получают иннервацию от черепных нервов), а также мышцы спинального происхождения — мышцы туловища, конечностей и часть мышц шеи (они получают иннервацию от спинномозговых нервов). В процессе развития мышцы спинального происхождения могут остаться на месте своей первичной закладки. Такие мышцы называют аутохтонными.

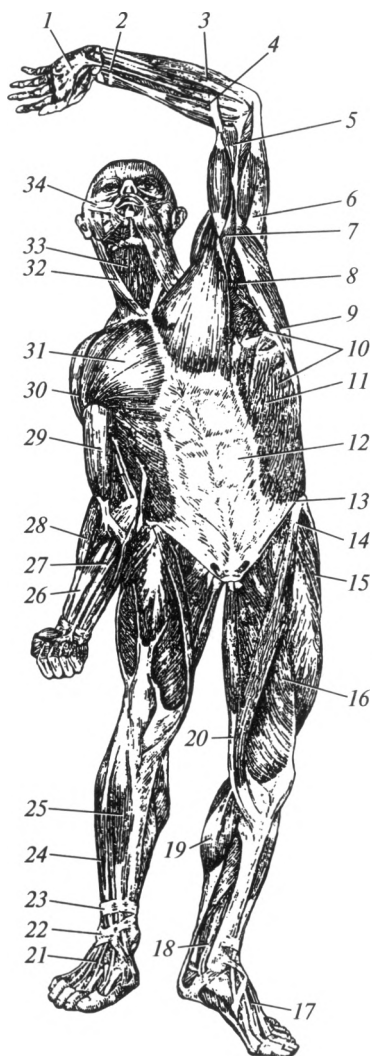


Рис. 6.1. Мышцы человека (вид спереди):

1 — ладонный апоневроз; 2 — поверхностный сгибатель пальцев; 3 — локтевой сгибатель запястья; 4, 28 — плечелучевая мышца; 5 — плечевая мышца; 6 — трехглавая мышца плеча; 7 — клювовидно-плечевая мышца; 8 — подмышечная полость; 9 — широчайшая мышца спины; 10 — передняя зубчатая мышца; 11 — наружная косая мышца живота; 12 — прямая мышца живота (контуры); 13 — паховая связка; 14 — портняжная мышца; 15 — латеральная широкая мышца; 16 — медиальная широкая мышца; 17 — мышцы тыла стопы; 18 — задняя большеберцовая мышца; 19 — трехглавая мышца голени; 20 — тонкая мышца; 21 — короткий разгибатель пальцев; 22 — нижний удерживатель сухожилий мышц-разгибателей; 23 — верхний удерживатель сухожилий мышц-разгибателей; 24 — длинный разгибатель пальцев; 25 — передняя большеберцовая мышца; 26 — лучевой сгибатель запястья; 27 — длинная ладонная мышца; 29 — двуглавая мышца плеча; 30 — дельтовидная мышца; 31 — большая грудная мышца; 32 — грудино-ключично-сосцевидная мышца; 33 — мышцы шеи, лежащие ниже подъязычной кости; 34 — мимические мышцы

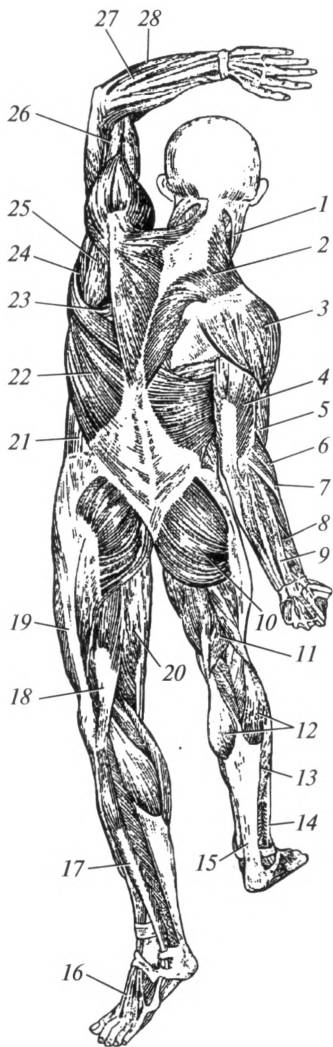


Рис. 6.2. Мышцы человека (вид сзади):

- 1 — грудино-ключично-сосцевидная мышца;
- 2 — трапециевидная мышца; 3 — дельтовидная мышца;
- 4 — трехглавая мышца плеча; 5 — двуглавая мышца плеча; 6 — плечелучевая мышца;
- 7 — длинный лучевой разгибатель запястья; 8 — длинная мышца, отводящая большой палец; 9 — разгибатель пальцев; 10 — большая ягодичная мышца;
- 11 — полуперепончатая мышца; 12 — икроножная мышца; 13 — камбаловидная мышца;
- 14 — латеральная группа мышц голени; 15 — Ахиллово сухожилие; 16 — мышцы тыла стопы;
- 17 — длинная малоберцовая мышца; 18 — двуглавая мышца бедра; 19 — подвздошно-большеберцовый тракт; 20 — полусухожильная мышца;
- 21 — наружная косая мышца живота; 22 — широчайшая мышца спины; 23 — ромбовидная мышца;
- 24 — большая круглая мышца; 25 — подостная мышца; 26 — плечевая мышца; 27 — локтевой разгибатель запястья; 28 — локтевой сгибатель запястья

Часть мышц может менять свое местоположение, перемещаться с туловища на конечности — тункофугальные мышцы. Мышцы, сформировавшиеся на конечностях и впоследствии поднявшиеся на туловище, называют тункопетальными.

*По форме* мышцы могут быть простыми и сложными. К простым мышцам относят длинные, короткие и широкие. Эти мышцы имеют веретенообразную (рис. 6.3) или прямоугольную форму. Сложными считают многоглавые (двуглавые, трехглавые, четырехглавые), многосухожильные, двубрюшные мышцы. Сложными являются также

мышцы определенной геометрической формы: круглые, квадратные, дельтовидные, трапециевидные, ромбовидные и т. д.

*По функции* различают мышцы-сгибатели и разгибатели; мышцы приводящие и отводящие; вращающие (ротаторы); сфинктеры (суживатели) и дилататоры (расширители). Вращающие мышцы в зависимости от направления движения подразделяют на пронаторы и супинаторы (вращающие внутрь и наружу).

Кроме возможных видов движения классификация мышц по функции предусматривает подразделение их на синергисты и анта-



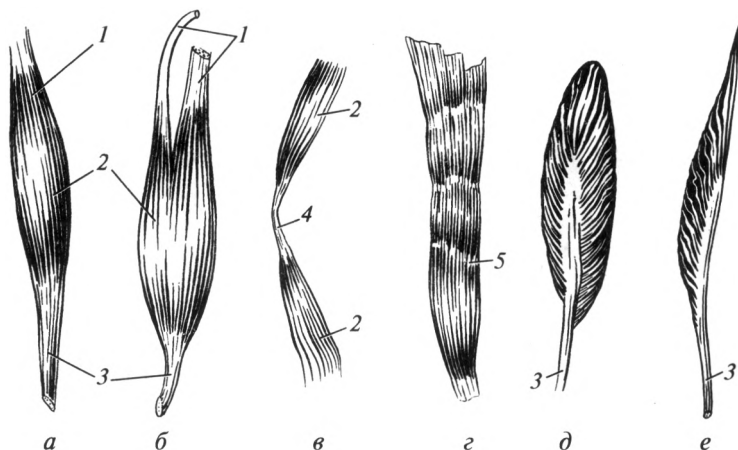


Рис. 6.3. Форма мышц:

*a* — веретенообразная; *б* — двуглавая; *в* — двубрюшная; *г* — многобрюшная; *д* — двуперистая; *е* — одноперистая; 1 — головка; 2 — брюшко; 3 — сухожилие; 4 — промежуточное сухожилие; 5 — сухожильная перемычка

гонисты. Синергисты — это мышцы, выполняющие одинаковую функцию и при этом усиливающие друг друга. Так, например, действуют плечевая и двуглавая мышцы плеча. Антагонисты — это мышцы, выполняющие противоположные функции, т. е. производящие противоположные друг другу движения. Например двуглавая мышца плеча сгибает локтевой сустав, а трехглавая мышца плеча — разгибает.

*По расположению* (анатомо-топографическим взаимоотношениям) различают следующие группы мышц: поверхностные и глубокие; наружные и внутренние; медиальные и латеральные.

*По направлению мышечных волокон* различают мышцы с параллельным, косым, круговым и поперечным ходом мышечных волокон. К мышцам с косым направлением мышечных волокон также относят одноперистые и двуперистые мышцы.

*По отношению к суставам* можно выделить односуставные (действующие только на один сустав), двусуставные и многосуставные мышцы. Двусуставные и многосуставные мышцы отличаются более сложными действиями, так как приводят в движение не только часть скелета, к которой прикрепляются, но могут изменять в целом положение конечности или части туловища.

**Строение мышц.** Скелетная мышца как орган включает в себя собственно мышечную и сухожильную части, систему соединительнотканых оболочек, собственные сосуды и нервы. Средняя, утолщенная часть мышцы называется брюшком (см. рис. 6.3). На обоих концах мышцы в большинстве случаев находятся сухожилия, с помо-

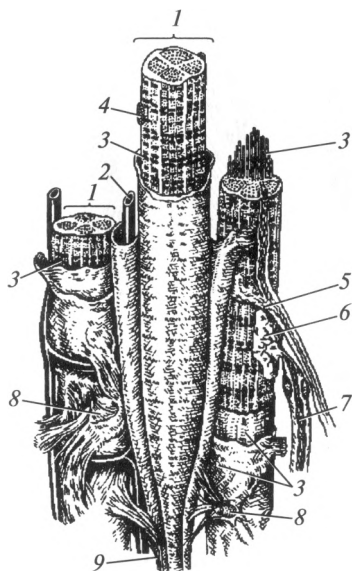


Рис. 6.4. Схема строения поперечнополосатых мышечных волокон:

1 — поперечнополосатое мышечное волокно; 2 — кровеносный капилляр; 3 — миофибриллы; 4 — ядро; 5 — вегетативное нервное волокно; 6 — нервно-мышечный синапс; 7 — двигательное нервное волокно; 8 — эндомизий; 9 — сухожильная нить

щью которых она прикрепляется к костям. Широкое и тонкое сухожилие называется апоневрозом.

Структурно-функциональной единицей собственно мышечной части является *поперечнополосатое мышечное волокно*. Снаружи оно покрыто оболочкой — сарколеммой, внутри содержит ядра и специальные сократительные элементы — миофибриллы (рис. 6.4). В составе одного волокна насчитываются от 100 до 1000 миофибрилл, которые расположены вдоль его оси. Миофибрилла в свою очередь состоит из 1500—2000 протофибрилл. Последние построены из макромолекул специализированных мышечных белков — миозина и актина, которые при световой микроскопии видны в виде чередующихся темных и светлых участков. Молекулы миозина более толстые, соответствуют темным участкам (обладают двойным лучепреломлением света), молекулы актина — тонкие, соответствуют светлым дискам. В процессе мышечного сокращения актиновые нити втягиваются в промежутки между миозиновыми, изменяют свою конфигурацию, сцепляются друг с другом. Обеспечение энергией этих процессов происходит за счет расщепления в митохондриях молекул АТФ.

Функциональная единица мышцы — *мион* — совокупность поперечнополосатых мышечных волокон, иннервируемых одним двигательным нервным волокном. Мышца, состоящая из большого количества мионов, может сокращаться не вся, а отдельными пучками.

Поперечнополосатые мышечные волокна, расположенные параллельно и связанные между собой рыхлой соединительной тканью, образуют первичный пучок (пучок первого порядка), окруженный

эндомизием (см. рис. 6.4). Три-пять первичных пучков, соединяясь друг с другом, формируют пучки второго порядка, покрытые перимизием. Последние соединяются в более крупные пучки (третьего порядка), из которых и состоит мышца. Слой соединительной ткани, покрывающий снаружи пучки третьего порядка, называют эпимизием.

**Вспомогательный аппарат мышц.** Вспомогательным аппаратом скелетных мышц являются фасции, фиброзные и костно-фиброзные каналы, синовиальные влагалища, синовиальные сумки, мышечные блоки и сесамовидные кости.

**Фасции** представляют собой соединительнотканнные оболочки, ограничивающие подкожную жировую клетчатку, покрывающие мышцы и некоторые внутренние органы. По расположению выделяют поверхностную, собственную и внутреннюю фасции.

**Поверхностная фасция** расположена за подкожной жировой клетчаткой. Посредством соединительнотканнных тяжей она прочно связана с кожей, разделяя подкожную жировую клетчатку на ячейки.

**Собственная фасция** покрывает мышцы различных частей тела. Она, как и предыдущая, называется соответственно областям: собственная фасция спины, груди, живота, шеи, головы, плеча, предплечья, кисти и т.д. Она образует футляры для отдельных мышц или групп мышц (рис. 6.5).

Собственная фасция образует для мышц замкнутые вместилища, которые могут быть в виде фиброзных и костно-фиброзных футля-

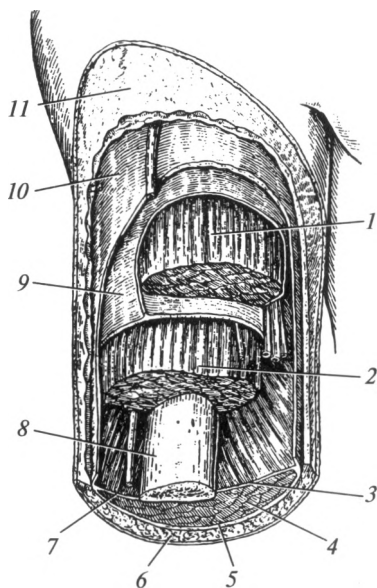


Рис. 6.5. Фасции плеча:

- 1 — двуглавая мышца плеча; 2 — плечевая мышца; 3 — медиальная межмышечная перегородка; 4 — трехглавая мышца плеча; 5, 10 — поверхностная фасция; 6 — кожа; 7 — латеральная межмышечная перегородка; 8 — плечевая кость; 9 — собственная фасция; 11 — подкожная жировая клетчатка

ров. *Фиброзные футляры* со всех сторон ограничены исключительно фасциями. *Костно-фиброзные футляры* сформированы с одной стороны собственной фасцией, покрывающей мышцы, с другой — надкостницей прилежащей кости. Благодаря замкнутости фиброзных и костно-фиброзных футляров складываются оптимальные условия для индивидуализации работы каждой отдельной мышцы.

Н. И. Пирогов в 1840 г. отметил, что фиброзные и костно-фиброзные футляры являются герметичными вместилищами. В связи с этим, зная особенности их расположения и строения, при ранениях и гнойных процессах можно прогнозировать пути распространения крови и гнойников. Футляры мышц также используют для введения анестезирующих веществ (футлярная анестезия по Вишневному).

**Внутренняя фасция** выстилает изнутри полость тела. Полости тела имеются в области шеи, груди и живота. Соответственно областям выделяют внутришейную, внутригрудную и внутрибрюшную фасции.

*Фиброзные и костно-фиброзные каналы* — это вместилища для сухожилий мышц или сосудов и нервов в области лучезапястного и голеностопного суставов, фаланг пальцев кисти и стопы, образованных утолщением собственной фасции. Движения сухожилий по отношению к стенкам каналов осуществляются очень легко благодаря наличию специальных образований — синовиальных влагалищ — футляров, расположенных вокруг сухожилия мышцы. По своему строению они напоминают цилиндр с двойной стенкой, расположенный вокруг сухожилия и фиксированный к стенкам канала. Наружная стенка, сросшаяся со стенками канала, называется париетальным листком; внутренняя стенка, сросшаяся с сухожилием, — висцеральным листком. Между листками находится синовиальная жидкость, выполняющая роль смазки, которая уменьшает трение. В синовиальных влагалищах при чрезмерных нагрузках или попадании в них инфекции могут возникать воспалительные процессы — тендовагиниты.

Скопление в них большого количества серозной жидкости или гноя может привести к сдавлению сосудов, питающих сухожилие, и даже к их омертвлению. При хронических тендовагинитах париетальный и висцеральный листки срастаются, делая невозможными движения сухожилий при сокращении мышц.

*Синовиальные сумки* представляют собой полости между фасциальными листками, выстланные синовиальной оболочкой, содержащие внутри синовиальную жидкость. Они расположены вблизи прикрепления сухожилий мышц к костям, уменьшая трение при их сокращении. Чрезмерное скопление синовиальной жидкости или проникновение инфекции в полость сумки получило название «бурсит».

*Сесамовидные кости* развиваются в толще сухожилий, близко к месту их прикрепления. Чаще всего сесамовидные кости встречаются

в области пальцев кисти и стопы. Самая большая сесамовидная кость — надколенник.

**Факторы, определяющие силу мышцы.** Силу скелетной мышцы определяют следующие факторы:

1) физиологический поперечник мышцы, под которым понимают сумму площадей поперечного сечения всех поперечнополосатых мышечных волокон. Следует отметить, что физиологический поперечник не совпадает с анатомическим поперечником. Последний включает площадь поперечного сечения не только мышечных волокон, но и сосудов, нервов, соединительной ткани;

2) величина площади опоры на костях, хрящах или фасциях;

3) степень нервного возбуждения;

4) адекватность кровоснабжения;

5) состояние кожи и подкожной жировой клетчатки.

**Работа и функции мышц.** Мышца подобно каждому отдельному поперечнополосатому мышечному волокну при сокращении становится короче и толще. При этом она сближает точки начала и прикрепления, обеспечивая перемещение тела и его частей в пространстве. Мышца при максимальном сокращении может укорачиваться на 50 % от первоначальной длины. Скелетные мышцы прикрепляются с двух сторон от сустава и при сокращении вызывают в нем движение.

Работа различных групп мышц происходит согласованно: так, если мышцы-сгибатели сокращаются, то мышцы-разгибатели в это время расслабляются. В координации движений основная роль принадлежит нервной системе.

Мышцы работают рефлекторно, т. е. сокращаются под влиянием нервных импульсов, поступающих из центральной нервной системы. Корковый отдел двигательного анализатора находится в прецентральной извилине коры больших полушарий. Но непосредственно мышцы получают импульсы от мотонейронов, тела которых расположены в передних рогах серого вещества спинного и стволе головного мозга.

Передача возбуждения с нерва на мышцу происходит через нервно-мышечный синапс. Медиатором служит ацетилхолин, который накапливается в пузырьках, расположенных в окончаниях двигательных нервных волокон. Под влиянием нервного импульса ацетилхолин высвобождается, поступает в синаптическую щель, связывается с рецепторами постсинаптической мембраны мышечного волокна и возбуждает ее. Возникающий при этом электрический импульс распространяется по мембране, что приводит к увеличению проницаемости эндоплазматической сети мышечного волокна для ионов  $Ca^{2+}$ . Они поступают в цитоплазму, активируют сократительные белки, катализируют процессы отщепления от АТФ одного фосфатного остатка. Вследствие этого высвобождается энергия, необходимая для сокращения.

Характер сокращения скелетной мышцы зависит от частоты нервных импульсов, поступающих к мышце. В естественных условиях к мышце из ЦНС следует ряд импульсов, на которые она отвечает длительным тетаническим сокращением. При частоте 10—20 импульсов в секунду мышца находится в состоянии мышечного тонуса, что необходимо для поддержания позы. Тетанус возникает вследствие суммации одиночных мышечных сокращений при частоте 40—50 импульсов в секунду. В силу этого различают тонические и динамические виды сокращений мышц. Тоническое сокращение обеспечивают так называемые *красные мышечные волокна*, которые устойчивы к утомлению. Они характеризуются высокой активностью окислительных процессов, состоят из относительно тонких миофибрилл. Мышцы, построенные из красных мышечных волокон, обеспечивают поддержание позы, например мышцы спины. Динамическое сокращение обеспечивают *белые мышечные волокна*, характеризующиеся большим диаметром, крупными и сильными миофибриллами, низкой активностью окислительных процессов. Они преобладают в мышцах, выполняющих быстрые движения, например в мышцах конечностей.

При интенсивной мышечной нагрузке может наступать *утомление*, которое представляет собой временное понижение работоспособности клетки, органа или целого организма, наступающее в результате работы и исчезающее после отдыха. В экспериментальных условиях понижение работоспособности мышцы при длительном раздражении связано с накоплением в ней продуктов обмена (фосфорной и молочной кислот), влияющих на возбудимость клеточной мембраны, а также с истощением энергетических запасов. При длительной работе мышцы уменьшаются запасы гликогена в ней и соответственно нарушаются процессы синтеза АТФ, необходимого для осуществления сокращения.

В обычных условиях процесс утомления затрагивает прежде всего центральную нервную систему, затем нервно-мышечный синапс и в последнюю очередь — мышцу. И. М. Сеченов доказал, что временное восстановление работоспособности мышц утомленной руки может быть достигнуто включением в работу мышц другой руки или мышц нижних конечностей. Он рассматривал эти факты как доказательство того, что утомление развивается прежде всего в нервных центрах.

При тренировке мышц повышается их работоспособность, утолщаются мышечные волокна, возрастает количество гликогена в них, увеличивается коэффициент использования кислорода, восстановительные процессы после мышечной работы происходят быстрее, чем у нетренированных.

Основное назначение мышц обусловлено их сократительной функцией и заключается в выполнении различных двигательных актов. Благодаря этому обеспечивается *локомоторная и трудовая деятельность*.

ность человека. Для выполнения этой функции скелетная мышца преобразует химическую энергию в механическую, выделяя при этом большое количество тепла. По образному выражению И. П. Павлова, скелетная мышца является «печкой», согревающей организм, т. е. мышца выполняет *теплопродуцирующую функцию*.

Мышцы играют колоссальную роль в *познавательной деятельности человека*. Они содержат огромное количество проприоцепторов, которые определяют положение тела в пространстве, состояние тонуса и степень сокращения мышцы. Значение проприоцепторов мышц существенно возрастает у лиц с утраченным зрением или слухом.

Скелетные мышцы помогают работе сердца, выполняя *насосную функцию*. Они очень хорошо снабжаются кровью, причем в процессе работы кровотоков в сосудах мышц возрастает в 20 — 30 раз. При сокращении мышцы обеспечивают присасывание крови в венозные сосуды (присасывающий эффект), тем самым облегчая продвижение крови и лимфы.

Конфигурация человеческого тела зависит от расположения мышц и их развития. Следовательно, скелетные мышцы выполняют *формообразующую роль*.

И, наконец, мышцы, прикрепляющиеся к коже, придают лицу определенное выражение и тем самым свидетельствуют о психоэмоциональном состоянии человека, т. е. являются *выразителем его внутреннего мира*. Эта функция особенно важна для врачебной практики при постановке диагноза и оценке психоэмоционального состояния больного.

## 6.2. Мышцы, фасции и топография спины

Границами области спины служат: сверху — горизонтальная линия, проходящая через наружный затылочный выступ; снизу — подвздошные гребни, крестец и копчик; латерально с обеих сторон — задняя подмышечная линия.

Мышцы спины классифицируют по расположению и форме на две группы.

1. *Поверхностные мышцы*, к которым относятся:

а) мышцы, прикрепляющиеся к костям верхней конечности: трапециевидная мышца; широчайшая мышца спины; мышца, поднимающая лопатку; большая и малая ромбовидные мышцы;

б) мышцы, прикрепляющиеся к ребрам: задняя верхняя и задняя нижняя зубчатые мышцы.

2. *Глубокие мышцы*, включающие две подгруппы:

а) длинные мышцы: ременная мышца головы и шеи; мышца, выпрямляющая позвоночник; поперечно-остистая мышца;

б) короткие мышцы: межостистые и межпоперечные мышцы.

## Поверхностные мышцы спины

**Мышцы, прикрепляющиеся к костям верхней конечности.**  
*Трапецевидная мышца*, *m. trapezius*, имеет форму треугольника, занимает затылочную область и значительную часть области спины (рис. 6.6). Она начинается от наружного затылочного выступа, выйной связки остистых отростков VII шейного и всех грудных позвонков; прикрепляется к акромиальному концу ключицы, акромиону, и ости лопатки. **Ф у н к ц и я:** при сокращении верхних пучков мышца поднимает лопатку; нижние пучки — опускают лопатку; при одновременном сокращении всех пучков мышца приближает лопатку к позвоночному столбу; при двустороннем сокращении происходит запрокидывание головы назад.

*Широчайшая мышца спины*, *m. latissimus dorsi*, начинается сухожильным растяжением от остистых отростков шести нижних грудных и всех поясничных позвонков, от задней трети подвздошного греб-

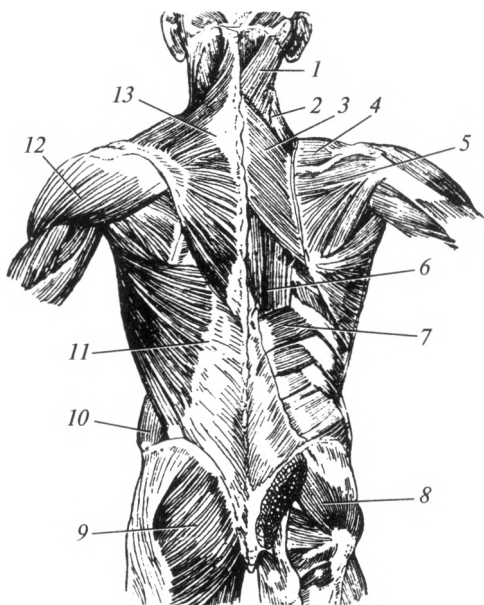


Рис. 6.6. Поверхностные мышцы спины:

1 — ременная мышца головы и шеи; 2 — мышца, поднимающая лопатку; 3 — ромбовидная мышца; 4 — надостная мышца; 5 — подостная мышца; 6 — мышца, выпрямляющая позвоночник; 7 — задняя нижняя зубчатая мышца; 8 — средняя ягодичная мышца; 9 — большая ягодичная мышца; 10 — наружная косая мышца живота; 11 — широчайшая мышца спины; 12 — дельтовидная мышца; 13 — трапецевидная мышца



ня, а также от четырех нижних ребер; прикрепляется к гребню малого бугорка плечевой кости. **Ф у н к ц и:** опускает поднятую руку; вращает плечо внутрь; при фиксированных верхних конечностях приближает к ним туловище.

**Мышца, поднимающая лопатку**, m. levator scapulae, расположена под трапецевидной мышцей. Начинается от поперечных отростков четырех верхних шейных позвонков; прикрепляется к верхнему углу лопатки. **Ф у н к ц и я:** поднимает лопатку.

**Большая и малая ромбовидные мышцы**, mm. rhomboideus major et rhomboideus minor, располагаются под трапецевидной мышцей, часто срастаются и образуют единую мышцу.

Малая ромбовидная мышца начинается от остистых отростков VII шейного и I грудного позвонков; прикрепляется к медиальному краю лопатки, выше ее ости.

Большая ромбовидная мышца берет начало от остистых отростков II—IV грудных позвонков, прикрепляется к медиальному краю лопатки ниже ее ости. **Ф у н к ц и я:** при сокращении обеих ромбовидных мышц лопатки приближаются к позвоночнику.

**Мышцы, прикрепляющиеся к ребрам.** Это небольшие по размеру и незначительные по функции мышцы: **задняя верхняя зубчатая мышца**, m. serratus posterior superior, располагается под ромбовидными мышцами — поднимает ребра; **задняя нижняя зубчатая мышца**, m. serratus posterior inferior, расположена под широчайшей мышцей спины — опускает ребра.

### **Глубокие мышцы спины**

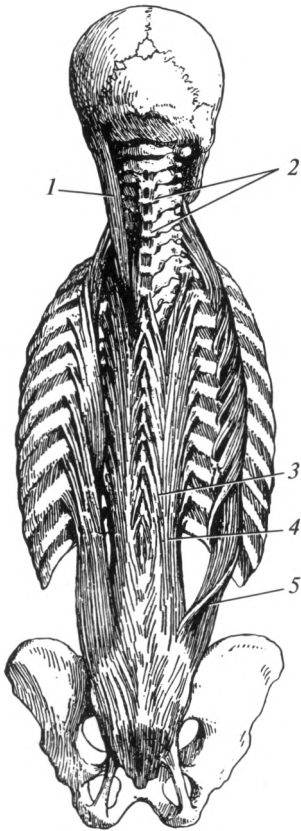
**Длинные мышцы.** **Ременная мышца головы и шеи**, m. splenius capitis et cervicis, располагается под поверхностными мышцами. Начинается от остистых отростков III—VII шейного и шести верхних грудных позвонков. Ременная мышца шеи прикрепляется к поперечным отросткам двух верхних шейных позвонков, а ременная мышца головы — к сосцевидному отростку височной кости. **Ф у н к ц и я:** при сокращении с одной стороны поворачивает голову и позвоночник в сторону сокращения, при двустороннем сокращении голова запрокидывается назад.

**Мышца, выпрямляющая позвоночник**, m. erector spinae, расположена с обеих сторон от позвоночного столба. Начинается от дорсальной поверхности крестца, остистых отростков поясничных позвонков и подвздошного гребня. Она подразделяется на три части, лежащие рядом: подвздошно-реберную, длиннейшую и остистую мышцы (рис. 6.7).

**Подвздошно-реберная мышца**, m. iliocostalis, располагается наиболее латерально, прикрепляется к углам ребер и поперечным отросткам IV—VI шейных позвонков.

Рис. 6.7. Глубокие мышцы спины:

1 — ременная мышца головы; 2 — межостистые мышцы; 3 — остистая мышца; 4 — длинная мышца; 5 — подвздошно-реберная мышца (отвернута)



*Длиннейшая мышца*, m. longissimus, расположена посередине и прикрепляется к поперечным отросткам всех грудных и верхних шейных позвонков.

*Остистая мышца*, m. spinalis, находится ближе всего к срединной плоскости и прикрепляется к остистым отросткам со II шейного по VIII грудной позвонки. Ф у н к ц и я: разгибает позвоночник, запрокидывает голову назад и поворачивает ее в сторону сокращения.

*Поперечно-остистая мышца*, m. transversospinalis, располагаетс я кнутри от мышцы, выпрямляющей позвоночник. Начинается от поперечных отростков позвонков, поднимается вверх и прикрепляется к остистым отросткам. Она состоит из *полуостистой* (перебрасывается через 4—6 позвонков), *многораздельной* (перебрасывается через 2—4 позвонка) мышц и *мышц-вращателей* (соединяют соседние позвонки). Ф у н к ц и я: разгибает позвоночник; при одностороннем сокращении вращает его в сторону, противоположную сокращению.

**Короткие мышцы.** К коротким мышцам относят межостистые и межпоперечные мышцы.

*Межостистые мышцы*, mm. interspinales, соединяют остистые отростки смежных позвонков. Ф у н к ц и я: участвуют в разгибании позвоночника.

*Межпоперечные мышцы*, mm. intertransversarii, соединяют поперечные отростки соседних позвонков. Ф у н к ц и я: обеспечивают наклоны позвоночника в сторону.

## Фасции спины

Различают поверхностную и собственную фасции спины.

*Поверхностная фасция спины* выражена хорошо, расположена за подкожной жировой клетчаткой.

*Собственная фасция спины* покрывает мышцы спины и состоит из двух листов.

Поверхностный листок, покрывающий поверхностные мышцы спины, развит слабо.

Глубокий листок, покрывающий глубокие мышцы, особенно хорошо развит в области мышцы, выпрямляющей позвоночник, где носит название *грудо-поясничной фасции*.

### 6.3. Мышцы, фасции и топография груди

Верхняя граница груди проходит по ключице и яремной вырезке рукоятки грудины. Нижней границей груди служит условная горизонтальная линия, которая проходит через основание мечевидного отростка. Латеральная граница груди проходит по задней подмышечной линии.

Для определения границ внутренних органов на наружной поверхности грудной клетки проводятся следующие вертикальные линии:

- передняя срединная линия, *linea mediana anterior*, проходит по середине грудины (рис. 6.8);
- грудинная линия, *linea sternalis*, идет по краю грудины;
- среднеключичная линия, *linea medioclavicularis*, проходит через середину ключицы;
- окологрудинная линия, *linea parasternalis* — посередине между двумя предыдущими;
- передняя подмышечная линия, *linea axillaris anterior* — по передней кожной складке подмышечной ямки;
- задняя подмышечная линия, *linea axillaris posterior* — по задней кожной складке подмышечной ямки;
- средняя подмышечная линия, *linea axillaris media* — из центра подмышечной ямки, посередине между двумя предыдущими линиями;
- лопаточная линия, *linea scapularis* — через нижний угол лопатки;
- околопозвоночная линия, *linea paravertebralis* — параллельно позвоночнику через бугорки ребер;
- задняя срединная линия, *linea mediana posterior* — по остистым отросткам позвонков.

По топографии мышцы груди классифицируют на две группы:

- мышцы груди, прикрепляющиеся к костям верхней конечности — большая и малая грудные, подключичная и передняя зубчатая мышцы;

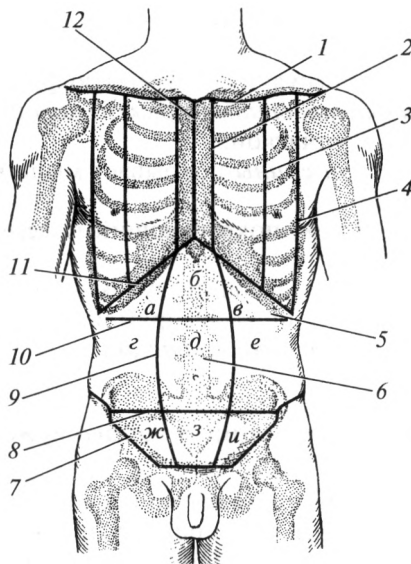


Рис. 6.8. Линии груди и области живота:

1 — верхняя граница груди; 2 — грудинная линия; 3 — среднеключичная линия; 4 — передняя подмышечная линия; 5 — надчревьё; 6 — чрево; 7 — подчревьё; 8 — *linea bispinatum*; 9 — параректальная линия; 10 — *linea bicostatum*; 11 — реберная дуга; 12 — передняя срединная линия; а — правая подреберная область; б — эпигастральная область; в — левая подреберная область; г — правая боковая область живота; д — околопупочная область; е — левая боковая область живота; ж — правая паховая область; з — лобковая область; и — левая паховая область

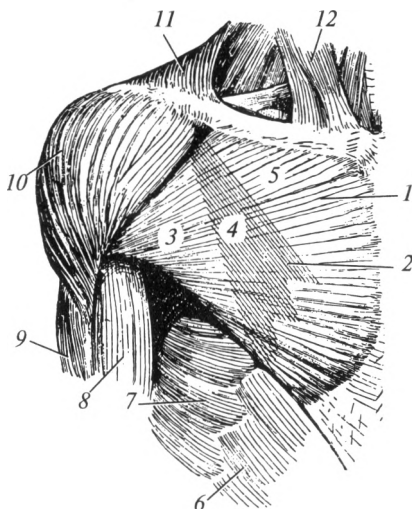
• собственные мышцы груди — наружные и внутренние межреберные, подреберные мышцы; поперечная мышца груди и мышцы, поднимающие ребра.

**Мышцы груди, прикрепляющиеся к костям верхней конечности.** *Большая грудная мышца*, *m. pectoralis major*, имеет обширное начало: ключичная часть начинается от медиальной половины ключицы; грудинореберная — от грудины и хрящей пяти верхних ребер; брюшная часть — от передней стенки влагалища прямой мышцы живота. Мышца прикрепляется к гребню большого бугорка плечевой кости (рис. 6.9). **Ф у н к ц и я:** приводит и вращает плечо внутрь; поднятую руку опускает, опущенную — тянет вперед и медиально; если рука фиксирована — поднимает ребра.

*Малая грудная мышца*, *m. pectoralis minor*, расположена позади предыдущей. Мышца начинается от III — V ребер и прикрепляется к клювовидному отростку лопатки. **Ф у н к ц и я:** опускает плечевой пояс; при фиксированной лопатке поднимает ребра.

**Рис. 6.9. Мышцы и треугольники груди:**

1 — большая грудная мышца; 2 — малая грудная мышца (проекция); 3 — подгрудной треугольник; 4 — грудной треугольник; 5 — ключично-грудной треугольник; 6 — наружная косая мышца живота; 7 — передняя зубчатая мышца; 8 — двуглавая мышца плеча; 9 — трехглавая мышца плеча; 10 — дельтовидная мышца; 11 — трапециевидная мышца; 12 — грудино-ключично-сосцевидная мышца

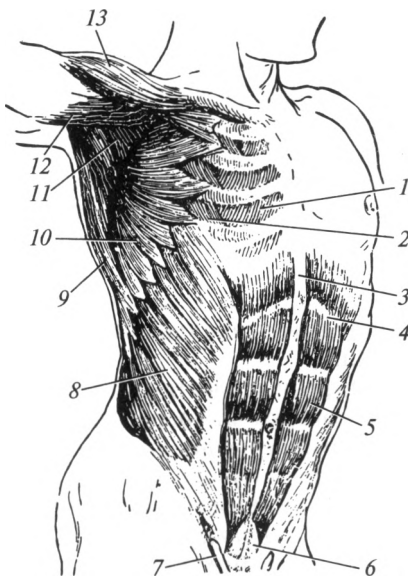


**Подключичная мышца**, *m. subclavius*, начинается от хряща I ребра и прикрепляется к нижней поверхности акромиального конца ключицы. **Ф у н к ц и я:** тянет ключицу вниз и вперед.

**Передняя зубчатая мышца**, *m. serratus anterior*, прилежит к боковой и задней поверхностям грудной клетки. Начинается зубцами от восьми-девяти верхних ребер; прикрепляется к медиальному краю лопатки и ее нижнему углу. **Ф у н к ц и я:** тянет лопатку вперед и ла-

**Рис. 6.10. Мышцы груди и живота:**

1 — внутренние межреберные мышцы; 2 — наружные межреберные мышцы; 3 — белая линия живота; 4 — сухожильная перемычка; 5 — прямая мышца живота; 6 — пирамидальная мышца; 7 — семенной канатик; 8 — наружная косая мышца живота; 9 — широчайшая мышца спины; 10 — передняя зубчатая мышца; 11 — подмышечная полость (подлопаточная мышца); 12 — двуглавая мышца плеча; 13 — дельтовидная мышца



терально; вращает лопатку; при фиксированной лопатке — поднимает ребра.

**Собственные мышцы груди.** *Наружные межреберные мышцы*, mm. intercostales externi, начинаются от нижнего края ребра, направляются косо вниз и вперед; прикрепляются к верхнему краю нижележащего ребра (рис. 6.10). Ф у н к ц и я: поднимает ребра, участвуя в обеспечении вдоха.

*Внутренние межреберные мышцы*, mm. intercostales interni, начинаются от верхнего края ребер, идут косо вверх и вперед; прикрепляются к нижнему краю вышележащего ребра.

*Подреберные мышцы*, mm. subcostales, повторяют ход внутренних межреберных мышц в нижнем отделе грудной клетки. Они соединяют не смежные ребра, а минуют одно или два ребра.

*Поперечная мышца груди*, m. transversus thoracis, расположена на задней поверхности хрящей III—VI ребер: начинается широким сухожилием от мечевидного отростка и нижней части тела грудины; прикрепляется к II—VI ребрам. Ф у н к ц и я: перечисленные мышцы опускают ребра.

*Мышцы, поднимающие ребра*, mm. levatores costarum, расположены на спине. Начинаются от поперечных отростков грудных позвонков и прикрепляются к углам ребер. Ф у н к ц и я: действуют на суставы ребер, поднимают их передние концы, обеспечивая вдох.

**Фасции груди.** В области груди имеются три фасции: поверхностная, собственная и внутригрудная.

*Поверхностная фасция груди* расположена под слоем подкожной жировой клетчатки, у женщин она образует футляр для молочной железы — в глубь органа направлены ее соединительнотканые перегородки, разделяющие железу на дольки.

*Собственная фасция груди* состоит из трех листков (пластинок):

1) поверхностная пластинка собственной фасции груди формирует футляр для большой грудной мышцы;

2) глубокая пластинка собственной фасции груди образует костно-фиброзный футляр для подключичной и фиброзный футляр для малой грудной мышц. Между данными мышцами она отличается особой плотностью и имеет специальное название — ключично-грудная фасция. По нижнему краю большой грудной мышцы поверхностная и глубокая пластинки собственной фасции сливаются, образуя подмышечную фасцию, которая покрывает переднюю зубчатую мышцу;

3) грудная пластинка собственной фасции груди покрывает наружную поверхность ребер, грудины и наружные межреберные мышцы.

*Внутригрудная фасция* выстилает внутреннюю поверхность грудной клетки (грудную полость).

**Топография груди.** В области груди выделяют три треугольника: верхний — *ключично-грудной треугольник* — находится между ключицей и верхним краем малой грудной мышцы; средний — *грудной*

*треугольник* — соответствует очертаниям малой грудной мышцы; нижний — *подгрудной треугольник*, ограничен нижними краями малой и большой грудных мышц (см. рис. 6.9).

Между мышцами груди имеются клетчаточные пространства. *Поверхностное субпекторальное пространство* расположено между большой и малой грудными мышцами.

*Глубокое субпекторальное пространство* расположено под малой грудной мышцей. Оба пространства заполнены жировой и соединительнотканной клетчаткой.

#### **6.4. Мышцы, фасции и топография живота**

Верхней границей живота служит нижняя граница области груди. Снизу живот ограничивают подвздошный гребень, проекция паховой связки и верхний край лобкового симфиза. Латерально живот граничит с областью спины по задней подмышечной линии.

Мышцы живота классифицируют по расположению и форме на две группы.

1. Переднелатеральная группа включает:

а) длинные мышцы: прямая мышца живота и пирамидальная мышца;

б) широкие мышцы: наружная и внутренняя косые мышцы живота, поперечная мышца живота.

2. Задняя группа представлена квадратной мышцей поясницы.

#### ***Переднелатеральная группа мышц***

**Длинные мышцы.** *Прямая мышца живота*, m. rectus abdominis, расположена в собственном влагалище, образованном апоневрозами широких мышц живота. Она начинается от V—VII ребер и от мечевидного отростка; прикрепляется к верхнему краю лобкового симфиза. Посредством 3—4 сухожильных перемычек эта мышца делится на 4—5 сегментов (см. рис. 6.10). Перемычки прочно срастаются с передней стенкой влагалища прямой мышцы живота, что увеличивает силу мышцы. Ф у н к ц и я: при сокращении прямых мышц живота происходит опускание ребер и сгибание туловища; мышца поднимает таз и участвует в наклоне туловища.

**Пирамидальная мышца**, m. pyramidalis, непостоянная, начинается от верхней ветви лобковой кости и прикрепляется к нижнему отделу белой линии живота. Ф у н к ц и я: напрягает белую линию живота.

**Широкие мышцы.** *Наружная косая мышца живота*, m. obliquus externus abdominis, начинается от 8 нижних ребер. Ее пучки направляются косо вниз и вперед к срединной линии. Кпереди мышца пе-

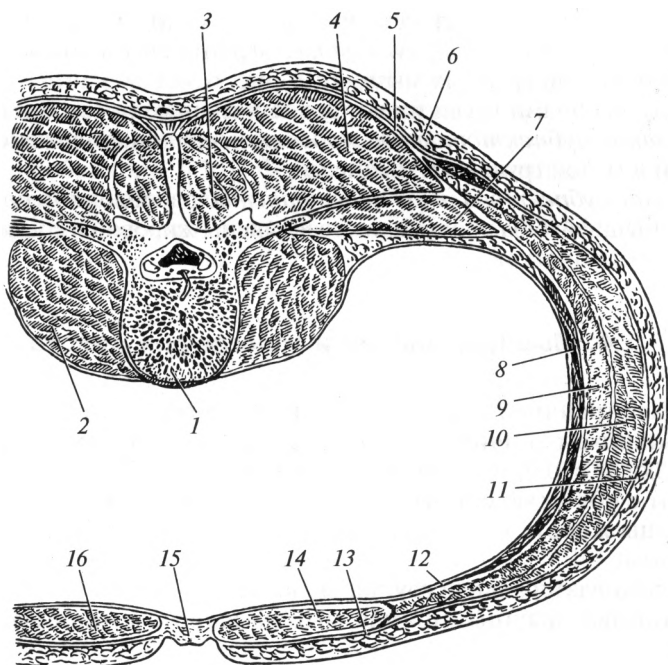


Рис. 6.11. Мышцы спины и живота (горизонтальный разрез выше пупка):

1 — тело позвонка; 2 — большая поясничная мышца; 3 — поперечно-остистая мышца; 4 — мышца, выпрямляющая позвоночник; 5 — собственная фасция спины; 6 — подкожная жировая клетчатка; 7 — квадратная мышца поясницы; 8 — поперечная мышца живота; 9 — внутренняя косая мышца живота; 10 — наружная косая мышца живота; 11 — собственная фасция живота; 12 — внутрибрюшная фасция; 13 — передняя стенка влагалища прямой мышцы живота; 14 — задняя стенка влагалища прямой мышцы живота; 15 — белая линия живота; 16 — прямая мышца живота

реходит в обширный апоневроз, который по срединной линии переплетается с апоневрозами широких мышц живота противоположной стороны (рис. 6.11). Нижний край апоневроза образует паховую связку. Задние пучки прикрепляются к подвздошному гребню.

*Паховая (Пупартова) связка*, *ligamentum inguinale*, представляет собой утолщенный и загнутый в виде желобка нижний край апоневроза наружной косой мышцы живота, который простирается от передней верхней ости подвздошной кости до лобкового бугорка. В лобковой области пучки апоневроза расходятся на латеральную и медиальную ножки, которые ограничивают наружное отверстие пахового канала.

Первая из них прикрепляется к лобковому бугорку, а вторая — к симфизу. Латеральная ножка после прикрепления поднимается



вверх и получает название загнутой связки. Образовавшаяся между ножками щель занята поперечно ориентированными межножковыми волокнами собственной фасции живота.

*Внутренняя косая мышца живота*, *m. obliquus internus abdominis*, прикрыта предыдущей мышцей. Она начинается от подвздошного гребня и латеральной половины паховой связки. Ее мышечные пучки ориентированы под углом 90° к предыдущей мышце и прикрепляются к XII, XI и X ребрам. По направлению к середине мышца образует апоневроз, который разделяется на два листка, охватывающие прямую мышцу живота. По середине передней брюшной стенки апоневрозы мышц живота противоположной стороны переплетаются между собой. Нижние пучки внутренней косой мышцы живота сопровождают семенной канатик, соединяются с волокнами от поперечной мышцы живота и формируют мышцу, поднимающую яичко. **Ф у н к ц и я:** косые мышцы живота при двустороннем сокращении сгибают позвоночник и опускают нижние ребра; при одностороннем сокращении — поворачивают туловище в сторону.

*Поперечная мышца живота*, *m. transversus abdominis*, располагается под предыдущей. Она начинается от шести нижних ребер, от подвздошного гребня и от латеральной трети паховой связки. Мышечные пучки идут в поперечном направлении и переходят в апоневроз, который переплетается с апоневрозами широких мышц живота противоположной стороны. **Ф у н к ц и я:** сокращение мышцы вызывает повышение внутрибрюшного давления и тем самым обеспечивает нормальное положение органов живота. Мышцы живота передне-латеральной группы образуют *брюшной пресс*, играющий защитную и опорную функции для органов брюшной полости, а также участвующий в обеспечении мочеиспускания и дефекации.

### **Задняя группа мышц**

*Квадратная мышца поясницы*, *m. quadratus lumborum*, располагается в составе задней стенки полости живота (см. рис. 6.11). Она начинается от подвздошного гребня и поперечных отростков нижних поясничных позвонков; прикрепляется к XII ребру и поперечным отросткам верхних поясничных позвонков. **Ф у н к ц и я:** удерживает позвоночник в вертикальном положении; при одностороннем сокращении наклоняет позвоночник в сторону.

### **Фасции живота**

В области живота имеются три фасции: поверхностная, собственная и внутрибрюшная.

*Поверхностная фасция живота* расположена под подкожной жировой клетчаткой.

**Собственная фасция живота** разделяется на три пластинки: поверхностная пластинка охватывает наружную косую мышцу живота, в паховой области образует межножковые волокна и продолжается в фасцию мышцы, поднимающей яичко; средняя пластинка собственной фасции охватывает внутреннюю косую мышцу живота с обеих сторон; глубокая пластинка собственной фасции живота покрывает поперечную мышцу живота снаружи.

**Внутрибрюшная фасция** выстилает изнутри стенки живота. В различных отделах ее части имеют собственные названия: фасция, покрывающая внутреннюю поверхность поперечной мышцы живота — поперечная фасция; покрывающая нижнюю поверхность диафрагмы — диафрагмальная фасция; покрывающая квадратную мышцу поясницы — поясничная фасция; покрывающая подвздошную мышцу (мышца таза) — подвздошная фасция; выстилающая стенки малого таза — тазовая фасция.

### **Топография живота**

Область живота делится на три отдела посредством двух горизонтальных линий (см. рис. 6.8): верхняя — *linea bicostarum*, соединяет передние концы десятых ребер; нижняя — *linea bispinarum*, соединяет передние верхние ости подвздошных костей. Верхний отдел живота называют *надчревьё*, средний — *чрево* и нижний — *подчревьё*. Пособредством двух вертикальных линий, проходящих по латеральным краям прямых мышц живота (параректальные линии), в надчревьё выделяют среднюю — собственно надчревную (эпигастральную) область и парные (левую и правую) подреберные области. Средний отдел (чрево) разделяют на окологупочную, правую и левую боковые области живота. Нижний отдел (подчревьё) — на лобковую, правую и левую паховые области.

К анатомическим образованиям живота, имеющим особое строение и важное клиническое значение, относят влагалище прямой мышцы живота, белую линию живота и паховый канал. Особенности строения данных образований обуславливают наличие так называемых «слабых» мест, в пределах которых часто образуются грыжи — мешковидные выпячивания стенки, которые могут содержать внутренние органы. В области живота к слабым относят следующие места: паховый канал, пупочное кольцо, участок белой линии, расположенный выше пупка, а также заднюю стенку влагалища прямой мышцы ниже пупка.

**Влагалище прямой мышцы живота**, *vagina m. recti abdominis*. Прямая мышца живота замкнута в прочный фиброзный футляр, образованный апоневрозами широких мышц живота. В строении влагалища выделяют две стенки — переднюю и заднюю (см. рис. 6.11), которые на всем протяжении устроены неодинаково. Выше пупка перед-

ную стенку образуют: апоневроз наружной косой мышцы живота и передняя пластинка апоневроза внутренней косой мышцы; заднюю — задняя пластинка апоневроза внутренней косой мышцы живота, апоневроз поперечной мышцы, поперечная фасция и серозная оболочка — брюшина. На расстоянии 2—5 см ниже пупка переднюю стенку образуют апоневрозы всех трех широких мышц живота, срастающиеся между собой; заднюю — только поперечная фасция и брюшина.

*Белая линия живота*, *linea alba*, образуется в результате сращения и перекреста волокон апоневрозов широких мышц живота противоположных сторон. Выше пупка ее ширина 1—2 см, а ниже пупка 3—4 мм. Толщина белой линии сверху вниз увеличивается.

*Паховый канал*, *canalis inguinalis*, представляет собой щелевидное пространство, расположенное над паховой связкой. У мужчин в паховом канале находится семенной канатик, у женщин — круглая связка матки. Длина пахового канала у взрослого человека составляет 4—5 см. Канал имеет четыре стенки и два отверстия.

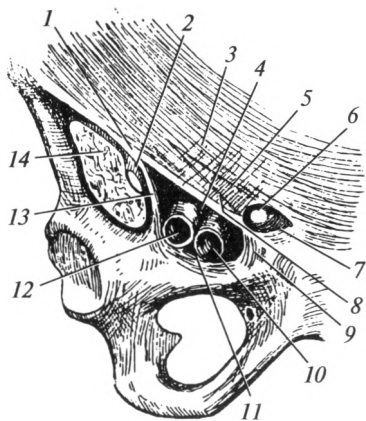
Передняя стенка образована апоневрозом наружной косой мышцы живота, задняя — поперечной фасцией и брюшиной. Верхнюю стенку канала составляют нижние пучки внутренней косой и поперечной мышц живота, а нижнюю — желоб паховой связки.

Наружное отверстие (поверхностное паховое кольцо) представляет собой щель в апоневрозе наружной косой мышцы живота (рис. 6.12). Оно ограничено ножками апоневроза наружной косой мышцы живота: снизу — латеральной, сверху — медиальной, с латеральной стороны — межножковыми волокнами собственной фасции живота, с медиальной стороны — загнутой связкой — пучком волокон, окаймляющим лобковый бугорок.

Глубокое паховое кольцо со стороны брюшной полости имеет вид воронкообразного углубления и закрыто брюшиной.

Рис. 6.12. Наружное паховое кольцо, сосудистая и мышечная лакуны:

1 — паховая связка; 2 — бедренный нерв; 3 — медиальная ножка апоневроза наружной косой мышцы живота; 4 — сосудистая лакуна; 5 — межножковые волокна; 6 — наружное паховое кольцо; 7 — загнутая связка; 8 — латеральная ножка апоневроза наружной косой мышцы живота; 9 — лакунарная связка; 10 — бедренная вена; 11 — гребенчатая связка; 12 — бедренная артерия; 13 — подвздошно-гребенчатая дуга; 14 — подвздошно-поясничная мышца



## 6.5. Диафрагма

*Диафрагма*, diaphragma (m. phrenicus) — это непарная мышца, закрывающая нижнюю апертуру грудной клетки. Она состоит из расположенного посередине *сухожильного центра* и периферической — *мышечной части* (рис. 6.13).

В пределах сухожильного центра различают сердечное вдавление (прилежит сердце) и отверстие нижней поллой вены.

В зависимости от мест начала мышечных волокон в мышечной части выделяют: грудинную, реберную и поясничную части.

*Грудинная часть* начинается от задней поверхности мечевидного отростка грудины и заканчивается у переднего края сухожильного центра.

*Реберная часть* — самая обширная часть диафрагмы, которая начинается от шести нижних ребер. Ее мышечные пучки идут вверх и заканчиваются у переднего и боковых краев сухожильного центра.

*Поясничная часть* начинается от тел I—IV поясничных позвонков и XII ребра. В ее пределах расположены пищеводное и аортальное отверстия. В аортальном отверстии проходят аор-

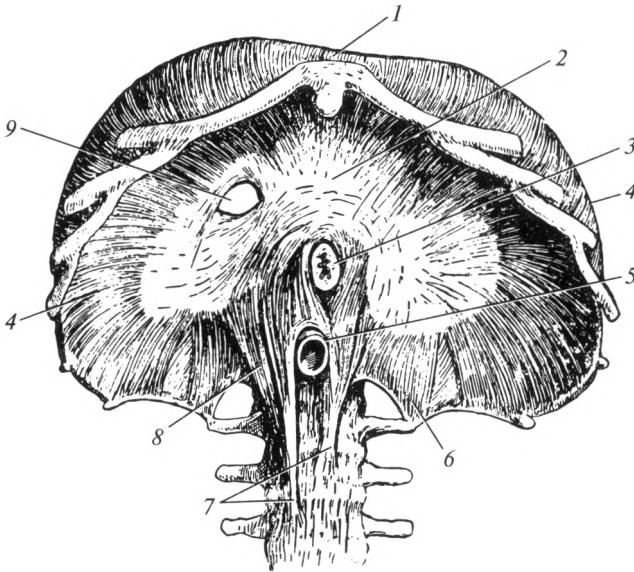


Рис. 6.13. Диафрагма:

1 — грудинная часть; 2 — сухожильный центр; 3 — пищевод; 4 — реберная часть; 5 — аорта; 6 — латеральная ножка поясничной части; 7 — медиальная ножка поясничной части; 8 — промежуточная ножка поясничной части; 9 — отверстие нижней поллой вены

та и грудной лимфатический проток. Оно находится на уровне XII грудного позвонка и ограничено сухожильными пучками, поэтому при дыхании размер его не изменяется и аорта не сдавливается. В пищеводном отверстии проходят пищевод и блуждающие нервы. Данное отверстие расположено на уровне X грудного позвонка. Его окаймляют мышечные пучки, которые могут перерастягиваться, что служит одной из причин формирования грыж пищеводного отверстия диафрагмы.

Сверху и снизу диафрагма покрыта фасциями — соответственно, внутригрудной и внутрибрюшной, а также серозными оболочками — плеврой и брюшиной.

Между грудинной и реберными частями имеется небольшое парное пространство треугольной формы — грудино-реберный треугольник. Смежные края поясничной и реберной частей ограничивают парный пояснично-реберный треугольник. В названных пространствах грудная и брюшная полости разобщены только фасциями и серозными оболочками. Это «слабые места», в которых могут возникнуть диафрагмальные грыжи.

Своей выпуклостью диафрагма обращена вверх, образуя неравномерно изогнутый купол. С правой стороны купол диафрагмы достигает места прикрепления к груди хряща V ребра, а с левой — хряща VI ребра. В связи с этим объем грудной клетки значительно меньше, чем это представляется при наружном осмотре. Полость живота превосходит границы области живота, так как печень и желудок находятся под куполом диафрагмы.

**Ф у н к ц и я:** диафрагма — дыхательная мышца. При ее сокращении купол несколько уплощается, опускаясь на 1 — 3 см. При этом в большей мере смещаются боковые отделы диафрагмы. Именно на вдохе проявляется «брюшной» тип дыхания, более отчетливо выраженный у мужчин и детей. У женщин преобладает «грудной» тип дыхания, обусловленный расширением грудной клетки, которое вызвано в свою очередь сокращением межреберных, лестничных и других мышц. Расслабляясь, диафрагма возвращается в первоначальное положение, объем грудной клетки уменьшается и происходит выдох.

## **6.6. Мышцы, фасции и топография шеи**

Границами шеи являются: яремная вырезка грудины и верхние поверхности ключиц — снизу; нижняя челюсть — сверху. В области шеи выделяют четыре дочерних области: переднюю, грудино-ключично-сосцевидную, латеральную и заднюю.

Мышцы шеи по расположению классифицируют на три группы.

1. Мышцы, лежащие спереди от гортани и крупных сосудов:

1) поверхностные мышцы — подкожная, грудино-ключично-сосцевидная;

2) мышцы, прикрепляющиеся к подъязычной кости:

- лежащие ниже подъязычной кости — лопаточно-подъязычная, грудино-подъязычная, грудино-щитовидная и щитоподъязычная;
- лежащие выше подъязычной кости: двубрюшная, шило-подъязычная, челюстно-подъязычная, подбородочно-подъязычная.

2. Глубокие мышцы:

- 1) латеральная группа: передняя, средняя и задняя лестничные.
  - 2) медиальная группа: длинная мышца шеи, длинная мышца головы, передняя и латеральная прямые мышцы головы.
3. Подзатылочные мышцы.

### **Мышцы, лежащие спереди от гортани и крупных сосудов**

**Поверхностные мышцы.** *Подкожная мышца шеи, platysma m. subcutaneus colli*, расположена непосредственно под кожей, покрывает почти всю область шеи. Мышца начинается от собственной фасции груди, направляется вверх и медиально, сближаясь с пучками одноименной мышцы противоположной стороны. В области лица мышца задними пучками переходит в собственную фасцию головы, прикрепляется к краю нижней челюсти и частично продолжается в некоторые мимические мышцы. Ф у н кц и я: оттягивает кожу шеи, облегчая отток крови по поверхностным венам.

*Грудино-ключично-сосцевидная мышца, m. sternocleidomastoideus*, имеет две головки: медиальная — начинается от передней поверхности рукоятки грудины; латеральная — от грудинного конца ключицы. Между обеими головками и ключицей образуется грудино-ключично-сосцевидный треугольник. Мышца прикрепляется к сосцевидному отростку височной кости (рис. 6.14). Ф у н кц и я: при сокращении с одной стороны мышца наклоняет голову в свою сторону и одновременно поворачивает ее в противоположную; при сокращении обеих мышц осуществляются кивательные движения.

**Мышцы, прикрепляющиеся к подъязычной кости.** *Мышцы, лежащие ниже подъязычной кости.* *Лопаточно-подъязычная мышца, m. omohyoideus*, разделена промежуточным сухожилием на два брюшка. Нижнее брюшко начинается от верхнего края лопатки, направляется вверх и медиально, под задним краем предыдущей мышцы образует сухожилие и переходит в верхнее брюшко. Оно прикрепляется к нижнему краю тела подъязычной кости.

*Грудино-подъязычная мышца, m. sternohyoideus*, начинается от задней поверхности рукоятки грудины, идет вверх и прикрепляется к нижнему краю тела подъязычной кости.

*Грудино-щитовидная мышца, m. sternothyroideus*, расположена под предыдущей мышцей. Начинается от задней поверхности рукоятки грудины, направляется вверх и прикрепляется к кривой линии щитовидного хряща гортани.

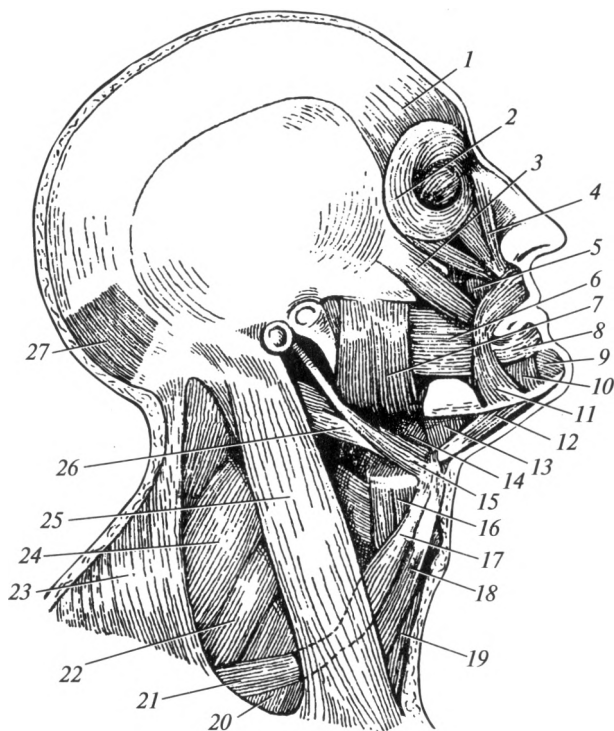


Рис. 6.14. Мышцы головы и шеи:

1 — лобное брюшко надчерепной мышцы; 2 — круговая мышца глаза; 3 — большая скуловая мышца; 4 — мышца, поднимающая верхнюю губу; 5 — мышца, поднимающая угол рта; 6 — щечная мышца; 7 — жевательная мышца; 8 — круговая мышца рта; 9 — подбородочная мышца; 10 — мышца, опускающая нижнюю губу; 11 — мышца, опускающая угол рта; 12 — переднее брюшко двубрюшной мышцы; 13 — челюстно-подъязычная мышца; 14 — поднижнечелюстной треугольник; 15 — шилоподъязычная мышца; 16 — щитоподъязычная мышца; 17 — верхнее брюшко лопаточно-подъязычной мышцы; 18 — грудино-подъязычная мышца; 19 — грудинощитовидная мышца; 20 — передняя лестничная мышца; 21 — нижнее брюшко лопаточно-подъязычной мышцы; 22 — средняя лестничная мышца; 23 — трапециевидная мышца; 24 — задняя лестничная мышца; 25 — грудино-ключично-сосцевидная мышца; 26 — заднее брюшко двубрюшной мышцы; 27 — затылочное брюшко надчерепной мышцы

**Щитоподъязычная мышца**, *m. thyrohyoideus*, является продолжением предыдущей. Она начинается от кривой линии щитовидного хряща и прикрепляется к большому рожу подъязычной кости. Ф у н к ц и я: перечисленные мышцы опускают подъязычную кость.

**Мышцы, лежащие выше подъязычной кости.** **Двубрюшная мышца**, *m. digastricus*, лежит под нижней челюстью, имеет переднее

и заднее брюшко. Переднее брюшко начинается от подъязычной ямки нижней челюсти; заднее брюшко начинается от сосцевидной вырезки височной кости. Сухожилие соединяет оба брюшка и прикрепляется к телу подъязычной кости рядом с большим рогом. Ф у н к ц и я: опускает нижнюю челюсть; поднимает подъязычную кость.

*Шилоподъязычная мышца*, m. stylohyoideus, лежит выше заднего брюшка двубрюшной мышцы. Начинается от основания шиловидного отростка, идет вперед и вниз, пронизывается сухожилием двубрюшной мышцы и прикрепляется к месту соединения тела подъязычной кости с ее большим рогом. Ф у н к ц и я: поднимает подъязычную кость.

*Челюстно-подъязычная мышца*, m. mylohyoideus, занимает все пространство между нижней челюстью и подъязычной костью, образуя дно ротовой полости. Пучки этой мышцы начинаются от одноименной линии нижней челюсти. По срединной линии мышцы обеих сторон соединяются между собой; их задние пучки прикрепляются к передней стороне тела подъязычной кости. Ф у н к ц и я: поднимает подъязычную кость; опускает нижнюю челюсть.

*Подбородочно-подъязычная мышца*, m. geniohyoideus, расположена над челюстно-подъязычной мышцей. Начинается от подбородочной ости и прикрепляется к передней поверхности тела подъязычной кости. Ф у н к ц и я: поднимает подъязычную кость; опускает нижнюю челюсть.

### **Глубокие мышцы шеи**

**Латеральная группа. Передняя, средняя и задняя лестничные мышцы**, mm. scaleni anterior, medius et posterior, расположены по бокам от шейного отдела позвоночника (рис. 6.15). Эти мышцы берут начало от поперечных отростков шейных позвонков, прикрепляются: передняя и средняя — к I ребру, задняя — к наружной поверхности II ребра. Ф у н к ц и я: лестничные мышцы поднимают I и II ребра; наклоняют и поворачивают шейный отдел позвоночника в сторону; сокращаясь с обеих сторон — наклоняют его кпереди.

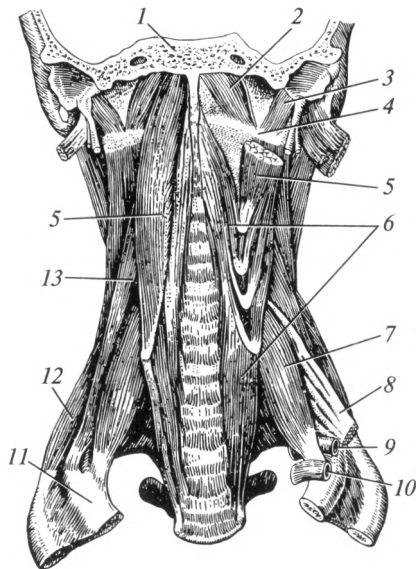
**Медиальная группа. Длинная мышца шеи**, m. longus colli, лежит спереди тел всех шейных и трех верхних грудных позвонков, соединяя их между собой. Ф у н к ц и я: наклоняет шею вперед и в сторону.

*Длинная мышца головы*, m. longus capitis, покрывает верхнюю часть предыдущей, начинается от поперечных отростков III—VI шейных позвонков; прикрепляется к базилярной части затылочной кости. Ф у н к ц и я: вращает голову; действуя с обеих сторон, наклоняет ее кпереди.



Рис. 6.15. Глубокие мышцы шеи:

1 — основание черепа; 2 — передняя прямая мышца головы; 3 — латеральная прямая мышца головы; 4 — атлант; 5 — длинная мышца головы; 6 — длинная мышца шеи; 7 — передняя лестничная мышца; 8 — плечевое сплетение; 9 — подключичная артерия; 10 — подключичная вена; 11 — I ребро; 12 — задняя лестничная мышца; 13 — средняя лестничная мышца



**Передняя прямая мышца головы**, *m. rectus capitis anterior*, соединяет переднюю дугу атланта с базилярной частью затылочной кости. **Ф у н к ц и я:** наклоняет голову вперед.

**Латеральная прямая мышца головы**, *m. rectus capitis lateralis*, начинается от поперечного отростка атланта; прикрепляется к латеральной части затылочной кости. **Ф у н к ц и я:** наклоняет голову в сторону.

**Подзатылочные мышцы.** Эти мышцы (*mm. suboccipitales*) образуют группу из четырех мышц — двух прямых и двух косых, действующих на атлантозатылочные и атлантоосевые суставы. Они обеспечивают наклон головы назад и поворачивают ее в сторону.

### Фасции шеи

По международной анатомической номенклатуре в области шеи выделяют три фасции: поверхностную, собственную и внутришейную (рис. 6.16).

**Поверхностная фасция шеи** в виде перимизиума покрывает с обеих сторон подкожную мышцу.

**Собственная фасция** представлена тремя пластинками — поверхностной, предтрахеальной и предпозвоночной.

Поверхностная пластинка собственной фасции шеи образует футляр для грудино-ключично-сосцевидной мышцы, поднимается вверх и охватывает поднижнечелюстную слюнную железу.

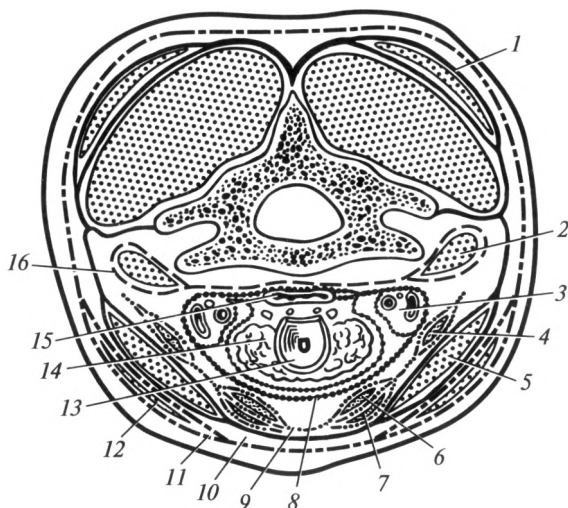


Рис. 6.16. Фасции шеи (схема):

1 — собственная фасция спины; 2 — латеральная группа мышц шеи; 3 — сосудисто-нервный пучок шеи; 4 — лопаточно-подъязычная мышца; 5 — грудиноключично-сосцевидная мышца; 6 — щитоподъязычная мышца; 7 — грудиноподъязычная мышца; 8 — внутришейная фасция; 9 — предтрахеальная пластинка собственной фасции шеи; 10 — поверхностная пластинка собственной фасции шеи; 11 — поверхностная фасция шеи; 12 — подкожная мышца шеи; 13 — гортань; 14 — щитовидная железа; 15 — глотка; 16 — предпозвоночная пластинка собственной фасции шеи

Предтрахеальная пластинка собственной фасции шеи образует фиброзные футляры для мышц, прикрепляющихся к подъязычной кости.

Предпозвоночная пластинка собственной фасции образует костно-фиброзный футляр для глубоких мышц шеи.

*Внутришейная фасция* состоит из двух пластинок: парietальной, выстилающей полость шеи изнутри, и висцеральной, покрывающей органы шеи (глотку, пищевод, гортань, трахею, щитовидную железу).

### **Анатомо-топографические образования шеи. Треугольники шеи**

Шея подразделяется на следующие области: передняя; грудиноключично-сосцевидная; латеральная и задняя.

*Передняя область шеи* — непарная, ограничена грудино-ключично-сосцевидными мышцами, яремной вырезкой грудины и нижней челюстью. Эту область срединная линия разделяет на два сим-

метричных треугольника — правый и левый медиальные треугольники шеи.

Медиальный треугольник шеи в свою очередь подразделяют на три треугольника:

1) лопаточно-подъязычный (сонный), ограничен передним краем грудино-ключично-сосцевидной мышцы, верхним брюшком лопаточно-подъязычной и задним брюшком двубрюшной мышц; в его пределах происходит разделение общей сонной артерии на наружную и внутреннюю (рис. 6.17);

2) лопаточно-трахеальный треугольник, ограничен срединной линией, передним краем грудино-ключично-сосцевидной и верхним брюшком лопаточно-подъязычной мышц; в этом треугольнике расположены гортань и трахея;

3) поднижнечелюстной треугольник, ограничен нижним краем нижней челюсти и двубрюшной мышцей. В нем расположена поднижнечелюстная слюнная железа.

Кзади и сверху от поднижнечелюстного треугольника находится *занижнечелюстная ямка*. Последняя ограничена сзади — сосцевидным отростком, сверху — наружным слуховым проходом, впереди — задним краем ветви нижней челюсти. Она заполнена околоушной слюнной железой.

Грудино-ключично-сосцевидная область — парная, соответствует контурам одноименной мышцы. В этой области под мышцей располагается сосудисто-нервный пучок шеи.

*Латеральная область шеи* также парная; имеет следующие границы: спереди — задний край грудино-ключично-сосцевидной мыш-

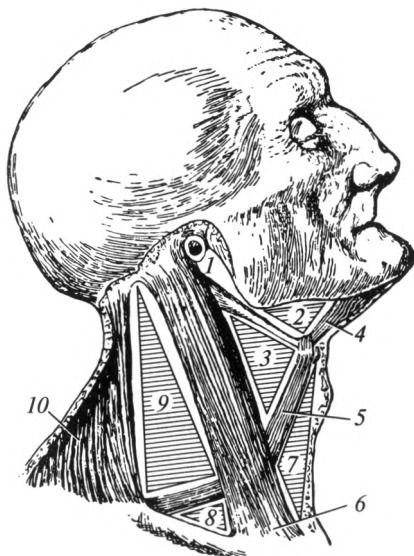


Рис. 6.17. Треугольники шеи:

1 — зачелюстная ямка; 2 — поднижнечелюстной треугольник; 3 — лопаточно-подъязычный (сонный) треугольник; 4 — двубрюшная мышца; 5 — лопаточно-подъязычная мышца; 6 — грудино-ключично-сосцевидная мышца; 7 — лопаточно-трахеальный треугольник; 8 — лопаточно-ключичный треугольник; 9 — лопаточно-трапециевидный треугольник; 10 — трапециевидная мышца

цы, сзади — латеральный край трапециевидной мышцы, снизу — верхний край ключицы. Данная область разделяется посредством лопаточно-подъязычной мышцы на лопаточно-трапециевидный и лопаточно-ключичный треугольники.

В латеральной области шеи находятся пространства, через которые проходят крупные сосуды и нервы. Впереди передней лестничной мышцы находится предлестничное пространство, в котором проходит подключичная вена. Между передней и средней лестничными мышцами в межлестничном промежутке находятся подключичная артерия и нервы плечевого сплетения.

Задняя область шеи — непарная; соответствует контурам верхней части трапециевидных мышц. В пределах этой области находятся подзатылочные мышцы, шейные части мышц спины, позвоночные артерия и вена.

Фасциальные листки шеи, срастаясь между собой, образуют межфасциальные пространства, заполненные клетчаткой. В клиническом отношении наиболее важны предорганное, позадиорганное и предпозвоночное пространства.

*Предорганное пространство* расположено впереди от гортани и трахеи, между париетальной и висцеральной пластинками внутришейной фасции. Оно сообщается с грудной полостью (передним средостением).

*Позадиорганное пространство* находится позади глотки и пищевода, между внутришейной фасцией и предпозвоночной пластинкой собственной фасции шеи. Оно также сообщается с грудной полостью (с задним средостением).

*Предпозвоночное пространство* расположено между предпозвоночной пластинкой собственной фасции шеи и шейными позвонками; оно простирается от основания черепа до уровня III грудного позвонка, является замкнутым; в нем содержатся глубокие мышцы шеи.

## **6.7. Мышцы, фасции и топография головы**

Классификация мышц головы основана на их расположении и функции. Они подразделяются на две большие группы.

1. Мимические мышцы по расположению включают 5 подгрупп:

- а) мышцы крыши черепа: надчерепная мышца;
- б) мышцы наружного уха: передняя, верхняя и задняя ушные мышцы;
- в) мышцы окружности глаза: круговая мышца глаза; мышца, сморщивающая бровь; мышца гордецов;
- г) мышцы носа: носовая мышца;
- д) мышцы окружности рта: мышца, поднимающая верхнюю губу; большая и малая скуловые мышцы; мышца смеха; мышца, опуска-

ющая угол рта; мышца, поднимающая угол рта; мышца, опускающая нижнюю губу; подбородочная мышца; щечная мышца; круговая мышца рта.

2. Жевательные мышцы представлены жевательной, височной, латеральной и медиальной крыловидными мышцами.

### **Мимические мышцы**

Мимические мышцы, начинаясь в большинстве случаев от костных точек, заканчиваются в коже. Они расположены преимущественно вокруг естественных отверстий и играют роль сжимателей или расширителей (рис. 6.18). В большинстве случаев они покрыты поверхностной фасцией головы.

**Мышцы крыши черепа.** *Надчерепная мышца*, *m. epicranii*, покрывает почти всю крышу черепа. Она представлена преимущественно затылочно-лобной мышцей, которая состоит из лобного и затылочного брюшек. Оба брюшка соединены между собой обширным сухожильным растяжением — сухожильным шлемом. Последний имеет вид прочной фиброзной пластинки, рыхло соединенной с надкостницей и очень прочно — с кожей, что объясняет скальпированный характер ран в области крыши черепа. Ф у н к ц и я: перемещает кожу головы, особенно в области лба; поднимает брови.

**Мышцы наружного уха.** *Передняя, верхняя и задняя ушные мышцы*, *mm. auriculares anterior, superior et posterior*, у человека развиты слабо. Они могут обеспечивать движения ушной раковины лишь у некоторых людей.

**Мышцы окружности глаза.** *Круговая мышца глаза*, *m. orbicularis oculi*, лежит под кожей вокруг входа в глазницу. Мышца состоит из трех частей: глазничной, вековой и слезной:

1) глазничная часть расположена по краю глазницы; часть пучков этой мышцы заканчивается в коже бровей, щек и переходит в ближайшие мышцы;

2) вековая часть лежит под кожей верхнего и нижнего век;

3) слезная часть охватывает слезный мешок, расширяет его, способствуя засасыванию слезы из слезного озера.

Ф у н к ц и я: вековая часть смыкает веки; глазничная часть — смекает брови вниз, а кожу щеки — вверх.

**Мышца, сморщивающая бровь**, *m. corrugator supercilii*, лежит под круговой мышцей глаза. Начинается от носовой части лобной кости, направляясь вверх и латерально, заканчивается в коже брови. Ф у н к ц и я: тянет бровь вниз и медиально, образуя одну-две глубокие продольные бороздки над корнем носа.

**Мышца гордецов**, *m. procerus*, непостоянная, начинается от костной спинки носа и заканчивается в коже надпереносья. Ф у н к ц и я: образует кожные складки в области надпереносья.

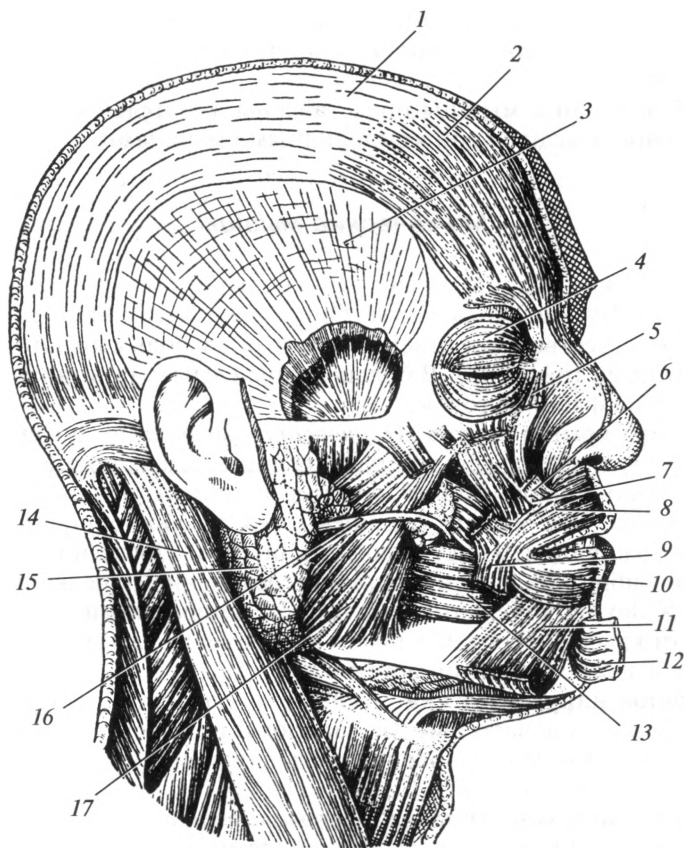


Рис. 6.18. Мышцы головы:

1 — сухожильный шлем; 2 — лобное брюшко надчерепной мышцы; 3 — височная фасция; 4 — круговая мышца глаза; 5, 6 — мышца, поднимающая верхнюю губу; 7 — мышца, поднимающая угол рта; 8, 10 — круговая мышца рта; 9 — мышца, опускающая угол рта; 11 — мышца, опускающая нижнюю губу; 12 — подбородочная мышца; 13 — щечная мышца; 14 — грудино-ключично-сосцевидная мышца; 15 — околоушная слюнная железа; 16 — проток околоушной слюнной железы; 17 — жевательная мышца

**Мышцы носа.** *Носовая мышца*, *m. nasalis*, берет начало от верхней челюсти в области верхнего клыка и латерального резца, идет поверх спинки носа и охватывает ноздри, заканчиваясь в коже носа. Ф у н к ц я: суживает отверстие носа; опускает крыло носа.

**Мышцы окружности рта.** Эти мышцы у человека в связи с функцией речи высоко дифференцированы и образуют многочисленную группу.

*Мышца, поднимающая верхнюю губу*, m. levator labii superioris, начинается от лобного отростка верхней челюсти, заканчивается в коже носогубной складки. Ф у н к ц и я: поднимает верхнюю губу.

*Большая и малая скуловые мышцы*, mm. zygomaticus major et minor, начинаются от скуловой кости, идут вниз и вперед к коже угла рта. Часть ее пучков переходит в мышцу, поднимающую верхнюю губу. Ф у н к ц и я: тянут угол рта вверх и латерально.

*Мышца смеха*, m. risorius, нередко отсутствует. Начинается от околоушной фасции, прикрепляется к коже угла рта. Ф у н к ц и я: тянет угол рта в латеральную сторону.

*Мышца, опускающая угол рта*, m. depressor anguli oris, начинается вдоль нижнего края нижней челюсти и заканчивается в коже угла рта, частично переходит в верхнюю губу. Ф у н к ц и я: тянет угол рта вниз.

*Мышца, поднимающая угол рта*, m. levator anguli oris, прикрыта носовой и скуловыми мышцами. Начинается от верхней челюсти ниже подглазничного отверстия. Пучки ее заканчиваются в коже и слизистой оболочке верхней губы. Ф у н к ц и я: тянет угол рта вверх.

*Мышца, опускающая нижнюю губу*, m. depressor labii inferioris, начинается от нижней челюсти в области подбородочного отверстия. Латеральная часть данной мышцы является продолжением подкожной мышцы. Заканчивается в коже нижней губы и ее слизистой оболочке. Ф у н к ц и я: опускает нижнюю губу.

*Подбородочная мышца*, m. mentalis, частично покрыта предыдущей. Мышца начинается от нижней челюсти над подбородочным выступом, идет вниз и медиально, сходит с одноименной мышцей противоположной стороны и прикрепляется к коже подбородка. Ф у н к ц и я: поднимает кожу подбородка, образуя на ней ямочки.

*Щечная мышца*, m. buccinator, четырехугольной формы, лежит глубже других мимических мышц, прилежит к слизистой оболочке щеки. Начинается от альвеолярных отростков верхней и нижней челюстей, продолжается в верхнюю и нижнюю губы. Ф у н к ц и я: тянет угол рта назад, прижимает щеки и губы к зубам и альвеолярным отросткам челюстей.

*Круговая мышца рта*, m. orbicularis oris, состоит из двух частей: краевой и губной. Губная часть залегает в толще верхней и нижней губ, краевая часть окаймляет ротовое отверстие. Ф у н к ц и я: закрывает ротовую щель.

### **Жевательные мышцы**

Эти мышцы обеспечивают движения нижней челюсти.

*Жевательная мышца*, m. masseter, начинается от нижнего края скуловой дуги; прикрепляется к жевательной бугристости нижней челюсти. Ф у н к ц и я: поднимает нижнюю челюсть.

*Височная мышца*, m. temporalis, начинается от чешуи височной кости и прикрепляется к венечному отростку нижней челюсти. Ф у н к ц и я: передними пучками поднимает нижнюю челюсть, задними — тянет нижнюю челюсть назад.

*Латеральная крыловидная мышца*, m. pterygoideus lateralis, начинается от подвисочной поверхности большого крыла и латеральной пластинки крыловидного отростка клиновидной кости; прикрепляется к крыловидной ямке нижней челюсти. Ф у н к ц и я: сокращаясь с одной стороны, смещает челюсть в противоположную; действуя одновременно с такой же мышцей другой стороны, выдвигает челюсть вперед.

*Медиальная крыловидная мышца*, m. pterygoideus medialis, начинается в области крыловидной ямки крыловидного отростка клиновидной кости; прикрепляется к крыловидной бугристости нижней челюсти. Ф у н к ц и я: поднимает нижнюю челюсть.

### **Фасции и топография головы**

*Поверхностная фасция* на голове выражена слабо, имеет вид перимизия, покрывающего большинство мимических мышц.

*Собственная фасция головы* состоит из четырех частей, каждая из которых носит название отдельной фасции: височная фасция покрывает одноименную мышцу; жевательная фасция покрывает жевательную мышцу; околоушная фасция образует капсулу для околоушной слюнной железы; щечно-глоточная фасция покрывает наружную поверхность щечной мышцы и переходит на боковую стенку глотки.

Фасция, покрывающая крыловидные мышцы, имеет вид перимизия, т. е. выражена слабо.

*Жировое тело щеки* находится в щечной области между щечной и жевательной мышцами. Оно хорошо развито у детей и играет важную роль в акте сосания при грудном вскармливании.

## **6.8. Мышцы верхней конечности**

Мышцы верхней конечности подразделяют на мышцы плечевого пояса и мышцы свободной верхней конечности: плеча, предплечья и кисти.

### **Мышцы плечевого пояса**

Покрывая почти со всех сторон плечевой сустав, они расположены в два слоя: в поверхностном слое лежит дельтовидная мышца; в глубоком — остальные мышцы.



**Дельтовидная мышца**, *m. deltoideus*, имеет треугольную форму, лежит поверхностно, покрывая плечевой сустав практически со всех сторон. Начинается от латеральной трети ключицы, акромиального отростка и ости лопатки; прикрепляется к дельтовидной бугристости плечевой кости. Ф у н к ц и я: отводит руку в плечевом суставе.

**Надостная мышца**, *m. supraspinatus*, начинается в одноименной ямке лопатки, проходит под акромионом и прикрепляется к большому бугорку плечевой кости (рис. 6.19). Ф у н к ц и я: отводит плечо.

**Подостная мышца**, *m. infraspinatus*, начинается от подостной ямки лопатки; прикрепляется к большому бугорку плечевой кости. Ф у н к ц и я: вращает плечо наружу.

**Малая круглая мышца**, *m. teres minor*, примыкает снизу к подостной мышце; прикрепляется к большому бугорку плечевой кости. Ф у н к ц и я: вращает плечо наружу.

**Большая круглая мышца**, *m. teres major*, начинается от дорсальной поверхности лопатки у ее нижнего угла, прилегает к сухожилию широчайшей мышцы спины и прикрепляется к гребню малого бугорка плечевой кости. Ф у н к ц и я: приводит плечо, вращает его внутрь.

**Подлопаточная мышца**, *m. subscapularis*, заполняет одноименную ямку лопатки, прикрепляется к малому бугорку плечевой кости. Ф у н к ц и я: приводит плечо, вращает его внутрь.

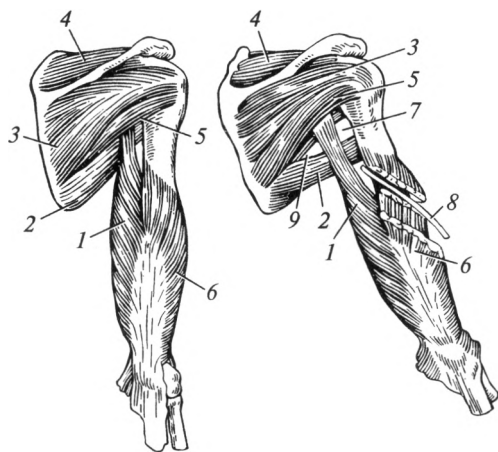


Рис. 6.19. Мышцы плечевого пояса и задней группы плеча:

1 — длинная головка трехглавой мышцы плеча; 2 — большая круглая мышца; 3 — подостная мышца; 4 — надостная мышца; 5 — малая круглая мышца; 6 — латеральная головка трехглавой мышцы плеча; 7 — четырехстороннее отверстие; 8 — лучевой нерв; 9 — трехстороннее отверстие

## Мышцы плеча

Мышцы плеча по расположению подразделяют на две группы — переднюю (сгибатели) и заднюю (разгибатели). В состав передней группы входят двуглавая мышца плеча, клювовидно-плечевая и плечевая мышцы; в состав задней группы — трехглавая мышца плеча и локтевая мышца.

**Передняя группа мышц плеча.** *Двуглавая мышца плеча*, *m. biceps brachii*, имеет две головки. Длинная головка начинается от надсуставного бугорка лопатки, проходит через полость плечевого сустава. Короткая головка начинается от клювовидного отростка лопатки. Обе головки соединяются в общее брюшко, сухожилие которого прикрепляется к бугристости лучевой кости (рис. 6.20). Ф у н к ц и я: сгибает плечо, сгибает предплечье.

*Клювовидно-плечевая мышца*, *m. coracobrachialis*, также начинается от клювовидного отростка лопатки. Прикрепляется к плечевой кости в ее верхней трети. Ф у н к ц и я: сгибает плечо.

*Плечевая мышца*, *m. brachialis*, лежит под двуглавой мышцей плеча. Начинается от передней поверхности нижней и средней трети плечевой кости; прикрепляется к бугристости локтевой кости. Ф у н к ц и я: осуществляет сгибание в локтевом суставе.

**Задняя группа мышц плеча.** *Трехглавая мышца плеча*, *m. triceps brachii*, занимает всю заднюю поверхность плеча, имеет три головки: длинную, латеральную и медиальную. Длинная головка начинается от подсуставного бугорка лопатки. Латеральная головка начинается от заднелатеральной поверхности плечевой кости в ее средней трети. Медиальная головка начинается от плечевой кости в области ее нижней трети. Все головки соединяются в одно сухожилие, которое прикрепляется к локтевому отростку локтевой кости. Ф у н к ц и я: осуществляет разгибание в плечевом и локтевом суставах.

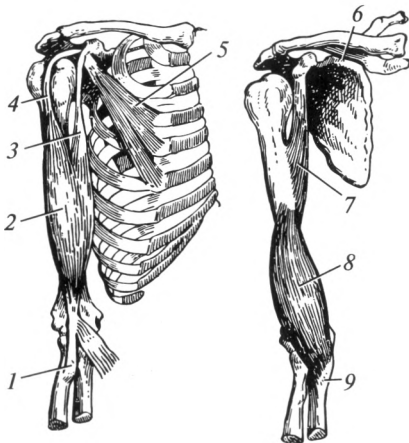


Рис. 6.20. Мышцы плеча (передняя группа):

1 — бугристость лучевой кости; 2 — двуглавая мышца плеча; 3 — короткая головка; 4 — длинная головка; 5 — малая грудная мышца; 6 — лопатка; 7 — клювовидно-плечевая мышца; 8 — плечевая мышца; 9 — бугристость локтевой кости

**Локтевая мышца**, *m. anconeus*, сростается с предыдущей. Начинается от латерального надмыщелка плечевой кости и прикрепляется к локтевому отростку локтевой кости. **Ф у н к ц и я**: осуществляет разгибание в локтевом суставе.

### **Мышцы предплечья**

Мышцы предплечья действуют на несколько суставов: локтевой, лучезапястный, суставы кисти и пальцев. По топографии мышцы предплечья подразделяют на две группы — переднюю и заднюю; в каждой различают по два слоя — глубокий и поверхностный. Классификация мышц предплечья основана на их расположении.

#### **1. Передняя группа:**

а) поверхностный слой: плечелучевая мышца, круглый пронатор, лучевой сгибатель запястья, длинная ладонная мышца, поверхностный сгибатель пальцев, локтевой сгибатель запястья;

б) глубокий слой: длинный сгибатель большого пальца, глубокий сгибатель пальцев, квадратный пронатор.

#### **2. Задняя группа:**

а) поверхностный слой: длинный и короткий лучевые разгибатели запястья, разгибатель пальцев, разгибатель мизинца, локтевой разгибатель запястья;

б) глубокий слой: мышца-супинатор; длинная мышца, отводящая большой палец кисти; короткий разгибатель большого пальца кисти; длинный разгибатель большого пальца кисти; разгибатель указательного пальца.

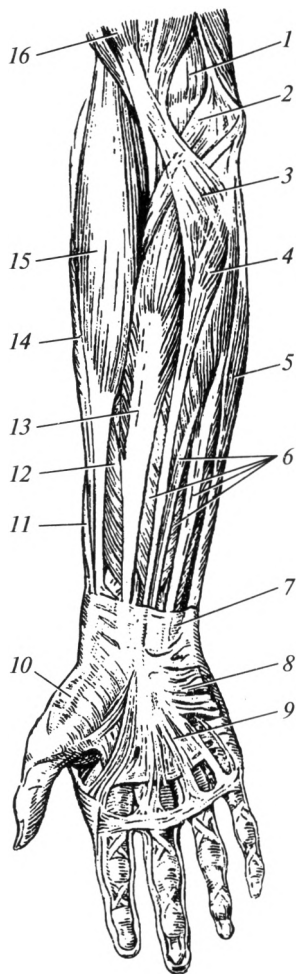
По функции передняя группа мышц предплечья — это сгибатели (семь мышц) и пронаторы (две мышцы); задняя группа — это разгибатели (девять мышц) и один супинатор. Большая часть сгибателей берет начало от медиального надмыщелка плечевой кости; большая часть разгибателей начинается от латерального надмыщелка плечевой кости.

**Передняя группа мышц предплечья. Поверхностный слой.**  
**Плечелучевая мышца**, *m. brachioradialis*, начинается над латеральным надмыщелком плечевой кости и прикрепляется к нижнему концу лучевой кости (рис. 6.21). **Ф у н к ц и я**: осуществляет сгибание в локтевом суставе; устанавливает кисть в среднем положении между супинацией и пронацией.

**Круглый пронатор**, *m. pronator teres*, начинается от медиального надмыщелка плечевой кости и прикрепляется к середине лучевой кости. **Ф у н к ц и я**: пронирует предплечье, участвуя в его сгибании в локтевом суставе.

**Лучевой сгибатель запястья**, *m. flexor carpi radialis*, начинается от медиального надмыщелка плечевой кости и прикрепляется к основанию II пястной кости. **Ф у н к ц и я**: сгибает кисть, участвует в ее отведении.

Рис. 6.21. Мышцы предплечья  
(передняя группа):



1 — плечевая мышца; 2 — круглый пронатор; 3 — апоневроз двуглавой мышцы плеча (Пирогова); 4 — длинная ладонная мышца; 5 — локтевой сгибатель запястья; 6 — поверхностный сгибатель пальцев; 7 — удерживатель сухожилий мышц-сгибателей; 8 — короткая ладонная мышца; 9 — ладонный апоневроз; 10 — мышцы тенара; 11 — длинная мышца, отводящая I палец кисти; 12 — длинный сгибатель большого пальца; 13 — лучевой сгибатель запястья; 14 — длинный лучевой разгибатель запястья; 15 — плечелучевая мышца; 16 — двуглавая мышца плеча

*Длинная ладонная мышца, m. palmaris longus*, непостоянная, начинается от медиального надмышелка плечевой кости, имеет небольшое брюшко и длинное узкое сухожилие, которое вплетается в ладонный апоневроз. **Ф у н к и я:** напрягает ладонный апоневроз, сгибает кисть.

*Поверхностный сгибатель пальцев, m. flexor digitorum superficialis*, начинается от медиального надмышелка плечевой кости, венечного отростка локтевой кости, а также от верхней части лучевой кости. Мышечное брюшко разделяется на четыре сухожилия, а каждое из них — на две ножки и прикрепляется к боковым поверхностям средних фаланг II—V пальцев. **Ф у н к и я:** сгибает кисть, а также II—V пальцы.

*Локтевой сгибатель запястья, m. flexor carpi ulnaris*, имеет две головки: первая начинается от медиального надмышелка плечевой кости, вторая — от локтевого отростка локтевой кости; прикрепляется к гороховидной кости. **Ф у н к и я:** сгибает кисть и приводит ее.

**Глубокий слой.** *Длинный сгибатель большого пальца, m. flexor pollicis longus*, начинается от лучевой кости и межкостной мембраны предплечья; прикрепляется к основанию ногтевой фаланги большого пальца. **Ф у н к и я:** сгибает большой палец, а также кисть.

*Глубокий сгибатель пальцев, m. flexor digitorum profundus*, начинается от локтевой кости и межкостной мембраны предплечья, разделяется на четыре сухожилия, которые проходят между ножками сухожилий поверхностного сгибателя пальцев и прикрепляются к

ногтевым фалангам II—V пальцев. Ф у н кц и я: сгибает II—V пальцы и кисть.

**Квадратный пронатор**, *m. pronator quadratus*, лежит под сухожилиями сгибателей. Начинается от нижней трети локтевой кости и прикрепляется к дистальной трети лучевой кости. Ф у н кц и я: вращает внутрь (пронирует) предплечье и кисть.

**Задняя группа мышц предплечья. Поверхностный слой. Длинный и короткий лучевые разгибатели запястья**, *mm. extensor carpi radialis longus et extensor carpi radialis brevis*, расположены поверхностно, начинаются от латерального надмыщелка плечевой кости (рис. 6.22). На середине предплечья переходят в сухожилия и прикрепляются: длинный разгибатель — к основанию II пястной, короткий — к основанию III пястной костей. Ф у н кц и я: разгибают предплечье, разгибают и отводят кисть.

**Разгибатель пальцев**, *m. extensor digitorum*, начинается от латерального надмыщелка плечевой кости, разделяется на четыре сухожилия, которые прикрепляются к тыльной стороне средней и ногтевой фаланг II—V пальцев. На уровне головок пястных костей сухожилия соединены косо ориентированными пучками — межсухожильными соединениями. Ф у н кц и я: разгибает II—V пальцы и кисть.

**Разгибатель мизинца**, *m. extensor digiti minimi*, имеет общее начало с разгибателем пальцев; прикрепляется к основа-

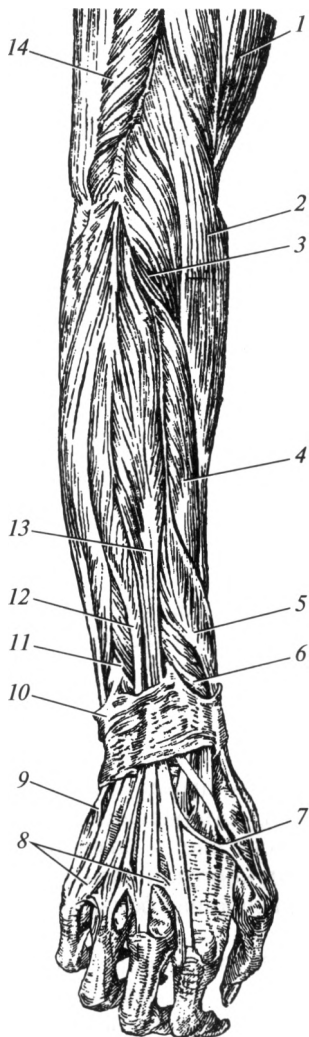


Рис. 6.22. Мышцы предплечья (задняя группа):

1 — двуглавая мышца плеча; 2 — плечелучевая мышца; 3 — длинный лучевой разгибатель запястья; 4 — короткий лучевой разгибатель запястья; 5 — мышца, отводящая большой палец кисти; 6 — короткий разгибатель большого пальца; 7 — сухожилие длинного разгибателя большого пальца кисти; 8 — сухожилия разгибателя пальцев; 9 — сухожилие локтевого разгибателя запястья; 10 — удерживатель сухожилий мышц-разгибателей; 11 — длинный разгибатель большого пальца кисти; 12 — разгибатель мизинца; 13 — разгибатель пальцев; 14 — трехглавая мышца плеча

нию средней и ногтевой фаланг мизинца. **Ф у н к ц и я:** разгибает мизинец.

*Локтевой разгибатель запястья*, m. extensor carpi ulnaris, начинается от латерального надмыщелка плечевой кости; прикрепляется к основанию V пястной кости. **Ф у н к ц и я:** разгибает и приводит кисть.

**Глубокий слой.** *Супинатор*, m. supinator, полностью покрыт поверхностными мышцами. Начинается от латерального надмыщелка плечевой кости, охватывает лучевую кость сзади и сбоку; прикрепляется к проксимальной трети лучевой кости. **Ф у н к ц и я:** супинирует предплечье вместе с кистью.

*Длинная мышца, отводящая большой палец кисти*, m. abductor pollicis longus, начинается от локтевой и лучевой костей, а также межкостной мембраны предплечья; прикрепляется к основанию I пястной кости. **Ф у н к ц и я:** отводит большой палец и кисть.

*Короткий разгибатель большого пальца кисти*, m. extensor pollicis brevis, начинается от лучевой кости и межкостной мембраны предплечья; прикрепляется к проксимальной фаланге большого пальца. **Ф у н к ц и я:** разгибает проксимальную фалангу, отводит большой палец.

*Длинный разгибатель большого пальца кисти*, m. extensor pollicis longus, начинается от локтевой кости и межкостной мембраны предплечья; прикрепляется к основанию дистальной фаланги большого пальца кисти. **Ф у н к ц и я:** разгибает большой палец кисти.

*Разгибатель указательного пальца*, m. extensor indicis, начинается от локтевой кости и межкостной мембраны предплечья; прикрепляется к проксимальной фаланге указательного пальца. **Ф у н к ц и я:** разгибает указательный палец.

## **Мышцы кисти**

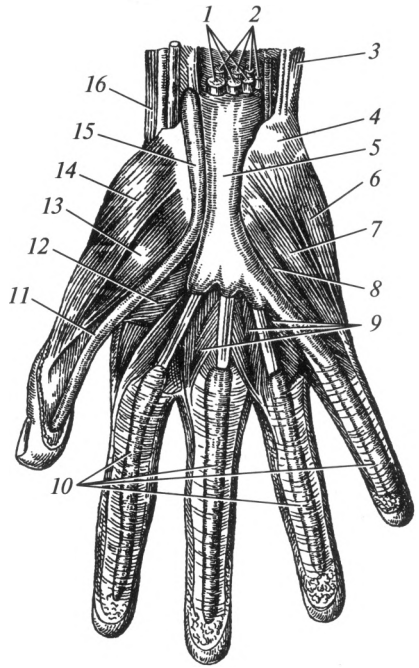
Мышцы кисти расположены только на ладонной стороне. На тыльной поверхности проходят только сухожилия разгибателей. Мышцы кисти по расположению разделяют на три группы: латеральную (мышцы большого пальца), образующие хорошо выраженное возвышение большого пальца — тенар; медиальную (мышцы мизинца), образующие возвышение мизинца — гипотенар; среднюю группу мышц кисти, которой соответствует ладонное углубление.

1. Латеральная группа — мышцы тенара выполняют движения согласно своим названиям (рис. 6.23): мышца, отводящая большой палец; короткий сгибатель большого пальца кисти; мышца, противопоставляющая большой палец кисти; мышца, приводящая большой палец кисти.

2. Медиальная группа — мышцы гипотенара: короткая ладонная мышца; мышца, отводящая мизинец; короткий сгибатель мизинца; мышца, противопоставляющая мизинец. Эти мышцы фиксируют

Рис. 6.23. Мышцы кисти:

1 — сухожилия поверхностного сгибателя пальцев; 2 — сухожилия глубокого сгибателя пальцев; 3 — локтевой сгибатель запястья; 4 — гороховидная кость; 5 — общее синовиальное влагалище сухожилий мышц-сгибателей; 6 — мышца, отводящая мизинец; 7 — короткий сгибатель мизинца; 8 — мышца, противопоставляющая мизинец; 9 — червеобразные мышцы; 10 — синовиальные влагалища пальцев; 11 — сухожилие длинного сгибателя большого пальца кисти; 12 — мышца, приводящая большой палец кисти; 13 — короткий сгибатель большого пальца кисти; 14 — мышца, отводящая большой палец кисти; 15 — синовиальное влагалище сухожилия длинного сгибателя большого пальца кисти; 16 — лучевой сгибатель запястья



мизинец и осуществляют его сгибание, отведение и противопоставление.

3. Средняя группа: ладонные межкостные мышцы (три) приводят II, IV и V пальцы к среднему; тыльные межкостные мышцы (четыре) — фиксируют средний палец и отводят от него II и IV пальцы; червеобразные мышцы (четыре) начинаются от сухожилий глубокого сгибателя пальцев, сгибают проксимальную и разгибают среднюю фаланги II—V пальцев.

### Фасции верхней конечности

*Поверхностная фасция* расположена непосредственно за подкожной жировой клетчаткой, хорошо выражена, рыхло связана с собственной фасцией, поэтому кожа легко образует складки и смещается. Между кожей и поверхностной фасцией находятся подкожные вены.

*Собственная фасция* окружает группы мышц или отдельные мышцы, образуя для них фиброзные и костно-фиброзные футляры.

*Собственная фасция плечевого пояса* состоит из четырех частей: дельтовидная фасция охватывает одноименную мышцу с двух сторон, образуя для нее фиброзный футляр; надостная фасция образует костно-фиброзный футляр для одноименной мышцы; подостная фас-

ция прикрепляется к краям подостной ямки и образует костно-фиброзный футляр для подостной, малой и большой круглой мышц; подлопаточная фасция покрывает одноименную мышцу, также формируя костно-фиброзный футляр.

*Собственная фасция плеча* окружает мышцы плеча; образует латеральную и медиальную межмышечные перегородки, прикрепляющиеся к надкостнице плечевой кости и разделяющие переднюю и заднюю группы мышц. Медиальная межмышечная перегородка расщепляется и образует фиброзный футляр для сосудисто-нервного пучка плеча (см. рис. 6.5). Кроме того, в общем фиброзном футляре расположены двуглавая и клювовидно-плечевая мышцы, для плечевой и трехглавой мышц формируются отдельные костно-фиброзные футляры.

*Собственная фасция предплечья* развита сильнее по сравнению с предыдущей и образует для каждой из мышц отдельные футляры.

В области лучезапястного сустава фасция предплечья утолщается, фиксируется на костных выступах и образует: удерживатель сухожилий мышц-сгибателей и удерживатель сухожилий мышц-разгибателей. Под удерживателем сухожилий мышц-сгибателей находятся три канала для сухожилий мышц и сосудисто-нервного пучка; под удерживателем сухожилий мышц-разгибателей — шесть каналов для сухожилий мышц.

*Собственная фасция кисти* состоит из двух частей — ладонной и тыльной. Ладонная фасция выражена лучше по сравнению с тыльной, срастается с поверхностной фасцией ладони, образуя ладонный апоневроз — плотную соединительнотканную пластинку треугольной формы.

### **Топография верхней конечности**

В пределах верхней конечности имеется большое количество анатомо-топографических образований: борозд, ямок, отверстий и каналов, представляющих практический интерес, так как в них расположены сосуды и нервы.

*Подмышечная ямка*, fossa axillaris, — это углубление между верхней конечностью и боковой поверхностью туловища. Подмышечную ямку ограничивают: спереди — складка кожи, соответствующая нижнему краю большой грудной мышцы; сзади — кожная складка, покрывающая нижний край широчайшей мышцы спины; латерально — кожа плеча; медиально — кожа груди.

*Подмышечная полость*, cavitas axillaris, видна после удаления кожи и подкожной клетчатки в пределах подмышечной ямки. Она имеет форму четырехгранной пирамиды. Ее вершина направлена вверх, а основание — вниз (см. рис. 6.1). Переднюю стенку полости образуют большая и малая грудные мышцы; заднюю — широчайшая мышца спины, большая круглая и подлопаточная мышцы; медиаль-



ную — передняя зубчатая мышца; латеральную — двуглавая мышца плеча и клювовидно-плечевая мышца.

На задней стенке подмышечной полости расположены два отверстия — трехстороннее и четырехстороннее, через которые проходят нервы и сосуды. Эти отверстия разделены длинной головкой трехглавой мышцы плеча (см. рис. 6.19).

На задней поверхности плеча между трехглавой мышцей и костью находится *плечемышечный канал*, в котором проходят лучевой нерв и глубокие сосуды плеча.

В области локтевого сустава на передней поверхности после удаления кожных покровов видна *локтевая ямка*. Дно этой ямки составляет плечевая мышца, с латеральной стороны она ограничена плечелучевой мышцей, с медиальной — круглым пронатором. В локтевой ямке имеются две борозды: медиальная передняя локтевая борозда ограничена круглым пронатором и плечевой мышцей; латеральная передняя локтевая борозда ограничена плечелучевой и плечевой мышцами.

В задней локтевой области также имеются две борозды, ограниченные костными образованиями: задняя медиальная локтевая борозда расположена между локтевым отростком локтевой кости и медиальным надмышелком плечевой кости; задняя латеральная локтевая борозда — между локтевым отростком локтевой кости и латеральным надмышелком плечевой кости. Задняя медиальная локтевая борозда дополняется локтевым сгибателем запястья и превращается в *локтевой канал*, в котором проходит одноименный нерв.

На передней поверхности предплечья находятся три межмышечные борозды, в которых находятся сосуды и нервы предплечья. *Лучевая борозда* (содержит лучевые артерию и вены) ограничена плечелучевой мышцей и лучевым сгибателем запястья; *срединная борозда* (содержит одноименный нерв) находится между лучевым сгибателем запястья и поверхностным сгибателем пальцев; *локтевая борозда* (содержит одноименные сосуды и нерв) ограничена поверхностным сгибателем пальцев и локтевым сгибателем запястья.

В верхнем отделе предплечья находится *супинаторный канал*, который расположен между шейкой лучевой кости и супинатором. В нем проходит глубокая ветвь лучевого нерва.

На ладонной поверхности кисти находятся синовиальные влагалища для сухожилий мышц. У большого пальца и мизинца они простираются от ногтевой фаланги до области лучезапястного сустава: нередко в этом месте они сообщаются между собой. У остальных пальцев они продолжают от ногтевой фаланги до середины ладони и изолированы друг от друга. Учитывая эту особенность, забор крови для исследования никогда не проводят из большого пальца и мизинца. В целях предотвращения возможного инфицирования синовиальных влагалищ чаще всего используют наименее функционально активный безымянный палец.

## 6.9. Мышцы, фасции и топография нижней конечности

Мышцы нижней конечности подразделяют на мышцы пояса нижней конечности — мышцы таза и мышцы свободной нижней конечности — мышцы бедра, голени и стопы.

### **Мышцы таза**

Эти мышцы начинаются от костей таза, поясничного и крестцового отделов позвоночного столба, со всех сторон окружают тазобедренный сустав и прикрепляются к верхнему концу бедренной кости. Классификация мышц таза основана на их расположении.

1. Внутренние мышцы таза: подвздошно-поясничная, грушевидная и внутренняя запирательная мышцы.

2. Наружные мышцы таза: большая, средняя и малая ягодичные мышцы; квадратная мышца бедра; верхняя и нижняя близнецовые мышцы; наружная запирательная мышца и мышца, напрягатель широкой фасции.

**Внутренние мышцы таза.** *Подвздошно-поясничная мышца*, *m. iliopsoas*, состоит из двух мышц, соединяющихся только у места прикрепления: большой поясничной и подвздошной. К данной мышце можно отнести и непостоянную малую поясничную мышцу. *Большая поясничная мышца*, *m. psoas major*, начинается от XII грудного и всех поясничных позвонков. На уровне крестцово-подвздошного сустава она присоединяется к пучкам подвздошной мышцы. *Подвздошная мышца*, *m. iliacus*, начинается от подвздошной ямки, соединяется с большой поясничной мышцей, образуя подвздошно-поясничную мышцу, которая проходит под паховой связкой и прикрепляется к малому вертелу бедренной кости. **Ф у н к ц и я:** подвздошно-поясничная мышца обеспечивает сгибание в тазобедренном суставе, вращает бедро наружу.

*Малая поясничная мышца*, *m. psoas minor*, имеет короткое брюшко и длинное сухожилие; начинается от тела XII грудного позвонка, прикрепляется к подвздошно-лобковому возвышению. Мышца отсутствует в 40 % случаев.

*Грушевидная мышца*, *m. piriformis*, начинается от передней поверхности крестца, проходит через большое седалищное отверстие и прикрепляется к верхушке большого вертела (рис. 6.24, 6.25). **Ф у н к ц и я:** вращает бедро наружу.

*Внутренняя запирательная мышца*, *m. obturatorius internus*, начинается от внутренней поверхности запирательной мембраны и краев одноименного отверстия, выходит из полости малого таза через малое седалищное отверстие и, изменив направление почти под прямым углом, прикрепляется к большому вертелу. К сухожилию мышцы после выхода из полости малого таза присоединяются верхняя и нижняя близнецовые мышцы. **Ф у н к ц и я:** вращает бедро наружу.

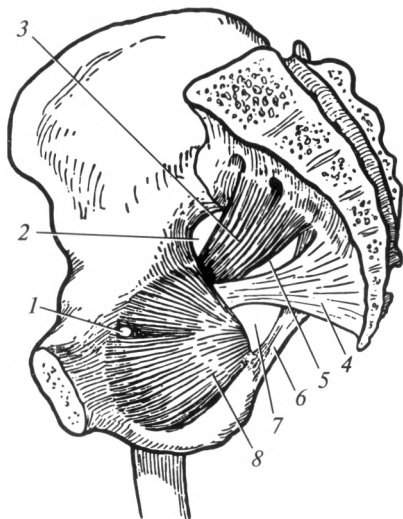


Рис. 6.24. Мышцы таза (вид изнутри):

1 — запирательный канал; 2 — надгрушевидное отверстие; 3 — грушевидная мышца; 4 — крестцово-остистая связка; 5 — подгрушевидное отверстие; 6 — крестцово-бугорная связка; 7 — малое седалищное отверстие; 8 — внутренняя запирательная мышца

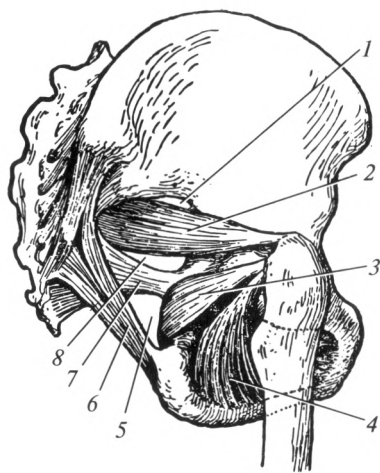


Рис. 6.25. Мышцы таза (вид снаружи):

1 — надгрушевидное отверстие; 2 — грушевидная мышца; 3 — внутренняя запирательная мышца; 4 — наружная запирательная мышца; 5 — малое седалищное отверстие; 6 — крестцово-бугорная связка; 7 — крестцово-остистая связка; 8 — подгрушевидное отверстие

**Наружные мышцы таза.** *Большая ягодичная мышца*, *m. gluteus maximus*, начинается от крестца и копчика, от подвздошной кости кзади от задней ягодичной линии; прикрепляется к ягодичной бугристости бедренной кости. **Ф у н к ц и я:** разгибает бедро, одновременно поворачивая его наружу; отводит бедро.

*Средняя ягодичная мышца*, *m. gluteus medius*, лежит под предыдущей; начинается от подвздошной кости; прикрепляется к большому вертелу. **Ф у н к ц и я:** отводит бедро, передние пучки вращают его внутрь, задние — наружу.

*Малая ягодичная мышца*, *m. gluteus minimus*, прикрыта средней ягодичной мышцей. Она начинается от подвздошной кости; прикрепляется к большому вертелу бедренной кости. **Ф у н к ц и я:** отводит бедро, передние пучки мышцы вращают его внутрь, задние — наружу.

*Квадратная мышца бедра*, *m. quadratus femoris*, начинается от седалищного бугра, проходит латерально и прикрепляется к межвертельному гребню бедренной кости. **Ф у н к ц и я:** вращает бедро наружу.

*Верхняя близнецовая мышца*, m. gemellus superior, начинается от седалищной ости, *нижняя близнецовая мышца*, m. gemellus inferior, — от седалищного бугра. Эти мышцы прикрепляются вместе с внутренней запирательной мышцей к большому вертелу. Ф у н к ц и я: вращают бедро наружу.

*Наружная запирательная мышца*, m. obturatorius externus, начинается от наружной поверхности запирательной мембраны и краев одноименного отверстия, проходит под квадратной мышцей бедра; прикрепляется к большому вертелу. Ф у н к ц и я: вращает бедро наружу.

*Напрягатель широкой фасции*, m. tensor fasciae latae, начинается от передней верхней ости и гребня подвздошной кости, переходит в подвздошно-большеберцовый тракт, который прикрепляется к латеральному мыщелку большеберцовой кости. Ф у н к ц и я: напрягает подвздошно-большеберцовый тракт, сгибает бедро.

### **Мышцы бедра**

Мышцы бедра выполняют статическую и динамическую функции; они хорошо развиты у человека в связи с прямохождением. По расположению их подразделяют на три группы.

1. Передняя группа (сгибатели бедра и разгибатели голени): портняжная и четырехглавая мышца бедра.

2. Медиальная группа (приводящие бедро): тонкая и гребенчатая мышцы; длинная, короткая и большая приводящие мышцы.

3. Задняя группа (разгибатели бедра и сгибатели голени): двуглавая мышца бедра, полусухожильная и полуперепончатая мышцы.

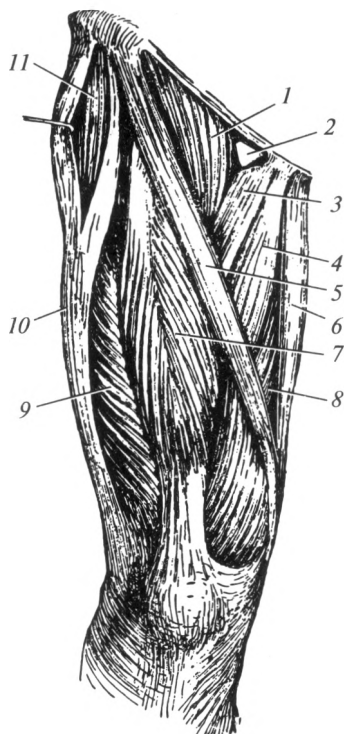
**Передняя группа мышц бедра.** *Портняжная мышца*, m. sartorius, самая длинная мышца во всем теле, начинается от передней верхней ости подвздошной кости, прикрепляется к бугристости большеберцовой кости (рис. 6.26). Ф у н к ц и я: сгибает бедро и голень, согнутую голень вращает внутрь.

*Четырехглавая мышца бедра*, m. quadriceps femoris, состоит из четырех головок: прямой мышцы бедра, латеральной, промежуточной и медиальной широкой мышц. В дистальной трети бедра все четыре головки образуют общее сухожилие, которое охватывает надколенник, продолжается в виде связки надколенника и прикрепляется к бугристости большеберцовой кости.

*Прямая мышца бедра*, m. rectus femoris, лежит поверхностно, начинается от передней нижней ости подвздошной кости. *Латеральная широкая мышца бедра*, m. vastus lateralis, начинается от латеральной губы шероховатой линии. *Промежуточная широкая мышца бедра*, m. vastus intermedius, начинается от передней поверхности бедренной кости. *Медиальная широкая мышца бедра*, m. vastus medialis, начинается от медиальной губы шероховатой линии. Ф у н к-

Рис. 6.26. Мышцы бедра (передняя группа):

1 — подвздошно-поясничная мышца; 2 — сосудистая лакуна; 3 — гребенчатая мышца; 4 — короткая приводящая мышца; 5 — портняжная мышца; 6 — тонкая мышца; 7 — прямая мышца бедра; 8 — медиальная широкая мышца; 9 — латеральная широкая мышца; 10 — подвздошно-большеберцовый тракт; 11 — напрягатель широкой фасции



ц и я: четырехглавая мышца бедра разгибает голень; прямая мышца бедра, кроме того, сгибает бедро.

**Медиальная группа мышц бедра.** *Тонкая мышца*, *m. gracilis*, лежит поверхностно. Начинается от нижней ветви лобковой кости; прикрепляется к бугристости большеберцовой кости. **Ф у н к ц и я:** приводит бедро, сгибает голень.

*Гребенчатая мышца*, *m. rectineus*, начинается от верхней ветви лобковой кости; прикрепляется к верхней части медиальной губы шероховатой линии. **Ф у н к ц и я:** сгибает и приводит бедро.

*Длинная приводящая мышца*, *m. adductor longus*, начинается от верхней ветви лобковой кости; прикрепляется к средней трети медиальной губы шероховатой линии. **Ф у н к ц и я:** приводит бедро.

*Короткая приводящая мышца*, *m. adductor brevis*, лежит под предыдущей; начинается от нижней ветви лобковой кости и прикрепляется к верхней трети медиальной губы шероховатой линии. **Ф у н к ц и я:** приводит бедро.

*Большая приводящая мышца*, *m. adductor magnus*, — самая сильная из этой группы; начинается от седалищного бугра и ветви седалищной кости, прикрепляется к медиальной губе шероховатой ли-

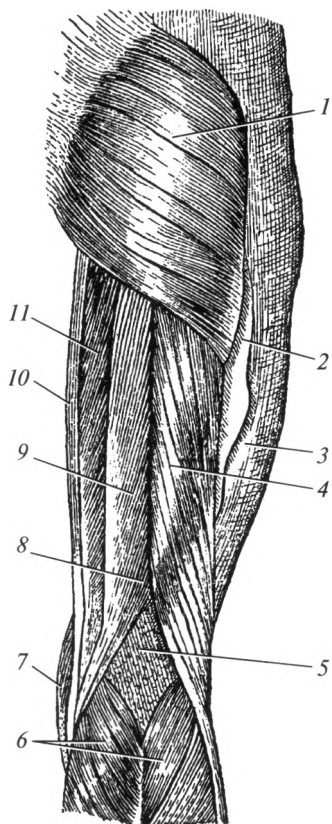


Рис. 6.27. Мышцы бедра (задняя группа):

1 — большая ягодичная мышца; 2 — задняя межмышечная перегородка; 3 — широкая фасция; 4 — двуглавая мышца бедра; 5 — подколенная ямка; 6 — икроножная мышца; 7 — портняжная мышца; 8 — полуперепончатая мышца; 9 — полусухожильная мышца; 10 — тонкая мышца; 11 — большая приводящая мышца

нии по всей ее длине и к медиальному надмышелку бедренной кости, образуя сухожильную дугу, под которой проходят подколенная артерия и вена. Ф у н к ц и я: приводит бедро.

**Задняя группа мышц бедра.** Эти мышцы имеют общее начало — седалищный бугор.

*Двуглавая мышца бедра*, *m. biceps femoris*, имеет две головки: короткую, которая начинается от латеральной губы шероховатой линии, и длинную, которая начинается от седалищного бугра. Общее сухожилие мышцы прикрепляется к головке малоберцовой кости. Ф у н к ц и я: разгибает бедро, сгибает голень в коленном суставе.

*Полусухожильная мышца*, *m. semitendinosus*, начинается от седалищного бугра; прикрепляется с медиальной стороны бугристости большеберцовой кости (рис. 6.27). Ф у н к ц и я: разгибает бедро, сгибает голень.

*Полуперепончатая мышца*, *m. semimembranosus*, начинается от седалищного бугра широким сухожилием; мышечное брюшко вновь переходит в сухожилие, которое делится на три пучка, образуя глубокую «гусиную лапку», прикрепляясь к большеберцовой кости и к капсуле коленного сустава. Ф у н к ц и я: разгибает бедро, сгибает и поворачивает голень внутрь.

## Мышцы голени

Классификация мышц голени основана на их расположении.

1. Передняя группа мышц голени (разгибатели): передняя большеберцовая мышца, длинный разгибатель пальцев, длинный разгибатель большого пальца стопы (рис. 6.28).

2. Латеральная группа: длинная и короткая малоберцовые мышцы.

3. Задняя группа мышц голени (сгибатели):

а) поверхностный слой — трехглавая мышца голени, подошвенная мышца;

б) глубокий слой — подколенная мышца, длинный сгибатель пальцев, длинный сгибатель большого пальца стопы; задняя большеберцовая мышца (рис. 6.29).

**Передняя группа мышц голени.** Мышцы этой группы расположены спереди от межкостной мембраны.

**Передняя большеберцовая мышца**, *m. tibialis anterior*, начинается от большеберцовой кости и межкостной мембраны голени; ее сухожилие прикрепляется с подошвенной поверхности к медиальной клиновидной и основанию I плюсневой костей. **Ф у н к ц и я:** разгибает стопу, поднимает ее медиальный край (супинирует), приводит стопу, участвует в образовании стремени стопы (см. далее), которое затягивает поперечные своды.

**Длинный разгибатель пальцев**, *m. extensor digitorum longus*, начинается от латерального мыщелка большеберцовой и головки малоберцовой костей, от межкостной мембраны голени. Сухожилия прикрепляются к дистальным фалангам II—V пальцев. **Ф у н к ц и я:** разгибает четыре последних пальца, разгибает (поднимает) стопу в голеностопном суставе.

**Длинный разгибатель большого пальца стопы**, *m. extensor hallucis longus*, расположен между двумя предыдущими; начинается от двух нижних третей медиальной поверхности малоберцовой кости, а также от межкостной мембраны голени. Его сухожилие прикрепляется к основанию дистальной фаланги. **Ф у н к ц и я:** участвует в разгибании стопы; разгибает большой палец стопы.

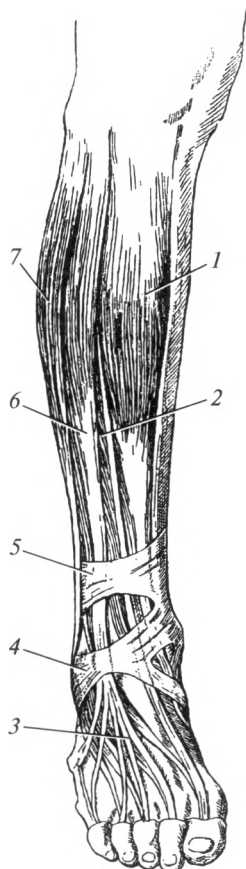


Рис. 6.28. Мышцы голени (передняя группа):

1 — передняя большеберцовая мышца; 2 — длинный разгибатель большого пальца; 3 — сухожилия длинного разгибателя пальцев; 4 — нижний удерживатель сухожилий мышц-разгибателей; 5 — верхний удерживатель сухожилий мышц-разгибателей; 6 — длинный разгибатель пальцев; 7 — длинная малоберцовая мышца

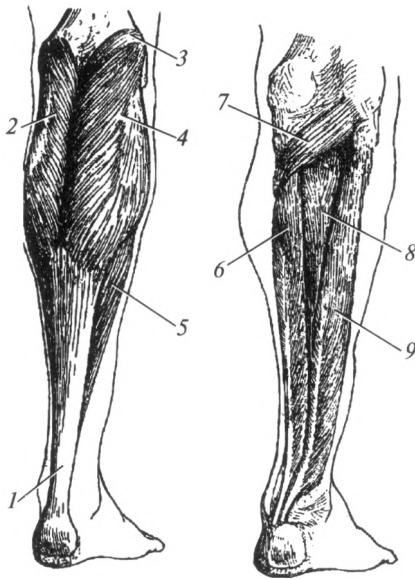


Рис. 6.29. Мышцы голени (задняя группа):

1 — Ахиллово сухожилие; 2 — медиальная головка икроножной мышцы; 3 — подошвенная мышца; 4 — латеральная головка икроножной мышцы; 5 — камбаловидная мышца; 6 — длинный сгибатель пальцев; 7 — подколенная мышца; 8 — задняя большеберцовая мышца; 9 — длинный сгибатель большого пальца стопы

**Латеральная группа мышц голени.** *Длинная малоберцовая мышца*, *m. peroneus longus*, двуперистая, начинается от головки и двух верхних третей малоберцовой кости. Длинное сухожилие мышцы огибает сзади латеральную лодыжку, ложится на подошву и прикрепляется к I—II плюсневым костям и к медиальной клиновидной кости. Вместе с передней большеберцовой мышцей образует стремя стопы. **Ф у н к ц и я:** сгибает стопу в голеностопном суставе, вращает внутрь (пронирует) и отводит стопу, укрепляет поперечные своды стопы.

*Короткая малоберцовая мышца*, *m. peroneus brevis*, лежит на малоберцовой кости, начинается от ее нижней половины. Сухожилие огибает латеральную лодыжку и прикрепляется к бугристости V плюсневой кости. **Ф у н к ц и я:** сгибает стопу, поднимает ее латеральный край и отводит стопу.

**Задняя группа мышц голени. Поверхностный слой.** *Трехглавая мышца голени*, *m. triceps surae*, состоит из икроножной и камбаловидной мышц.

*Икроножная мышца*, *m. gastrocnemius*, имеет две головки: медиальную и латеральную, начинающиеся от соответствующих надмышелков бедренной кости; обе головки соединяются на середине голени и переходят в сухожилие, которое сливается с сухожилием камбаловидной мышцы. При этом образуется пяточное (Ахиллово) сухожилие, прикрепляющееся к пяточному бугру.

*Камбаловидная мышца*, *m. soleus*, почти вся покрыта икроножной мышцей. Начинается от верхней трети малоберцовой и большеберцовой костей, образуя сухожильную дугу, под которой проходят



сосуды и нервы. **Ф у н к ц и я:** трехглавая мышца голени сгибает голень и стопу (подошвенное сгибание); вращает голень внутрь (латеральная головка) или наружу (медиальная головка).

*Подошвенная мышца*, m. plantaris, рудиментарная, небольшое брюшко начинается от латерального надмыщелка бедренной кости, переходит в длинное тонкое сухожилие, которое вплетается в Ахиллово сухожилие. **Ф у н к ц и я:** сгибает голень и стопу.

**Глубокий слой.** Представлен четырьмя мышцами, которые почти на всем протяжении покрыты трехглавой мышцей голени.

*Подколенная мышца*, m. popliteus, лежит в области коленного сустава, начинается от латерального надмыщелка бедренной кости, прикрепляется к задней поверхности проксимального эпифиза большеберцовой кости. **Ф у н к ц и я:** сгибает голень, вращает ее внутрь.

*Длинный сгибатель пальцев*, m. flexor digitorum longus, занимает наиболее медиальное положение из этой группы мышц. Она начинается от средней трети задней поверхности большеберцовой кости, переходит в сухожилие, которое проходит позади медиальной лодыжки на подошву. Затем оно разделяется на четыре отдельных сухожилия, которые прикрепляются к дистальным фалангам II—V пальцев, предварительно пронизывая сухожилия короткого сгибателя пальцев (подобно сухожилиям глубокого сгибателя пальцев на кисти). **Ф у н к ц и я:** сгибает стопу, поднимая ее медиальный край, сгибает ногтевые фаланги II—V пальцев.

*Длинный сгибатель большого пальца стопы*, m. flexor hallucis longus, расположен наиболее латерально. Мышца начинается от двух нижних третей малоберцовой кости. Ее сухожилие выходит на подошву и прикрепляется к дистальной фаланге большого пальца. **Ф у н к ц и я:** сгибает большой палец стопы, участвует в сгибании стопы.

*Задняя большеберцовая мышца*, m. tibialis posterior, прикрыта другими мышцами этой группы. Начинается от межкостной мембраны голени и обращенных друг к другу костей голени; переходит в сухожилие, которое проходит позади медиальной лодыжки и прикрепляется к ладьевидной и клиновидным костям. **Ф у н к ц и я:** обеспечивает подошвенное сгибание стопы, приподнимает ее медиальный край.

### **Мышцы стопы**

По расположению мышцы стопы подразделяют на мышцы тыла стопы и мышцы подошвы.

**Мышцы тыла стопы.** *Короткие разгибатели пальцев и большого пальца стопы*, m. extensor digitorum brevis et m. extensor hallucis brevis, начинаются от пяточной кости; прикрепляются двумя пучками к боковым поверхностям средних фаланг пальцев и к прокси-

мальной фаланге большого пальца соответственно. Ф у н к ц и я: разгибают пальцы.

**Мышцы подошвы.** На подошве различают три группы мышц: медиальную (мышцы большого пальца); латеральную (мышцы мизинца); среднюю.

В отличие от кисти на стопе латеральная и медиальная группы представлены меньшим количеством мышц (отсутствуют мышцы, противопоставляющие большой палец и мизинец), а средняя группа мышц усилена двумя мышцами (рис. 6.30): *коротким сгибателем пальцев* и *квадратной мышцей подошвы* (начинаются от пяточного бугра и прикрепляются к фалангам II—V пальцев и сухожилию длинного сгибателя пальцев соответственно). *Подошвенные межкостные мышцы* приводят III—IV и V пальцы ко II пальцу, а *тыльные межкостные мышцы* фиксируют II палец и отводят III и IV пальцы от него.

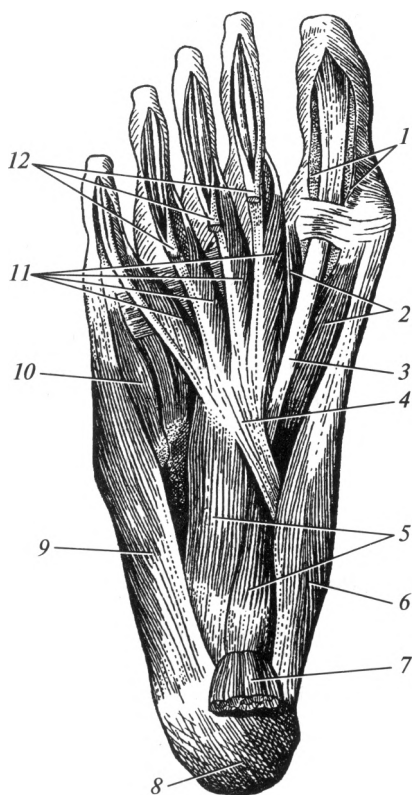


Рис. 6.30. Мышцы подошвы:

1 — синовиальное влагалище (вскрыто); 2 — короткий сгибатель большого пальца стопы; 3 — сухожилие длинного сгибателя большого пальца стопы; 4 — длинный сгибатель пальцев; 5 — квадратная мышца подошвы; 6 — мышца, отводящая большой палец стопы; 7 — короткий сгибатель пальцев; 8 — пяточный бугор; 9 — мышца, отводящая мизинец; 10 — короткий сгибатель мизинца; 11 — червеобразные мышцы; 12 — сухожилия короткого сгибателя пальцев

## Фасции нижней конечности

**Фасции таза.** Имеют тесные анатомо-топографические взаимоотношения с фасциями, выстилающими стенки брюшной полости.

*Подвздошная фасция* образует костно-фиброзный футляр для подвздошно-поясничной мышцы. Проходя под паховой связкой, фасция своей латеральной частью срастается с ней и образует *подвздошно-гребенчатую дугу*, которая делит пространство под паховой связкой на две лакуны: мышечную и сосудистую.

*Фасция малого таза*, так же как и предыдущая, является частью внутрибрюшной фасции и покрывает оставшиеся внутренние мышцы таза.

На наружной поверхности таза выделяют поверхностную и собственную фасции ягодичной области. Последняя покрывает одноименные мышцы.

**Фасции свободной нижней конечности.** Различают поверхностную и собственную фасции нижней конечности.

*Поверхностная* (подкожная) *фасция* хорошо выражена, тесно связана с кожей и рыхло — с собственной фасцией. Между кожей и поверхностной фасцией расположена подкожная жировая клетчатка и подкожные вены.

*Собственная фасция* в виде плотного футляра окружает отдельные мышцы или группы мышц и именуется в соответствии с областями.

1. Собственная фасция бедра окружает мышцы бедра со всех сторон, она называется широкой фасцией, *fascia lata*. На латеральной стороне бедра по строению она напоминает апоневроз и образует подвздошно-большеберцовый тракт, *tractus iliotibialis*. Он выполняет роль сухожилия для напрягателя широкой фасции.

Ниже медиального конца паховой связки собственная фасция имеет отверстие овальной формы, получившее название *подкожной щели*, *hiatus saphenus*. Через него проходит большая подкожная вена к месту впадения в бедренную (рис. 6.31). Край, ограничивающий отверстие, имеет полукруглые очертания и носит название серповидного края. В нем различают верхний рог, который прикрепляется к паховой связке, и нижний рог, проходящий под большой подкожной веной. При образовании бедренных грыж подкожная щель является наружным отверстием бедренного канала.

Широкая фасция образует три межмышечных перегородки, разделяющих группы мышц бедра. Они формируют четыре фиброзных и три костно-фиброзных футляра (фиброзные футляры для портняжной и тонкой мышц, напрягателя широкой фасции и сосудисто-нервного пучка; костно-фиброзные для четырехглавой мышцы бедра, приводящих мышц и мышц задней группы).

2. Собственная фасция голени образует переднюю и заднюю межмышечные перегородки, которые вместе с костями голени и межко-

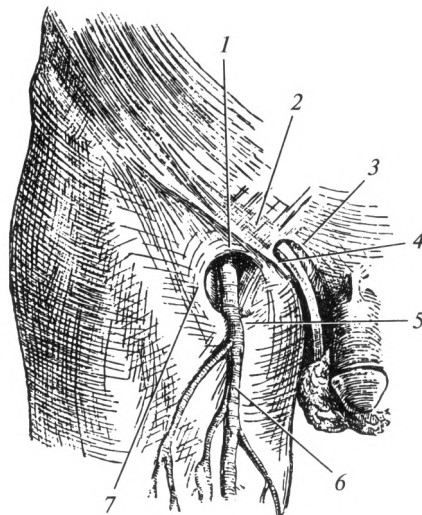


Рис. 6.31. Наружное отверстие бедренного канала:

1 — верхний рог серповидного края; 2 — межножковые волокна; 3 — медиальная ножка паховой связки; 4 — латеральная ножка паховой связки; 5 — нижний рог серповидного края; 6 — большая подкожная вена; 7 — серповидный край

стной мембраной разделяют мышцы на три группы. При этом сзади она подразделяется на две пластинки, соответственно разграничивая сгибатели на два слоя. В результате для поверхностных мышц задней группы формируется фиброзный футляр, а для мышц передней, латеральной и глубокого слоя задней группы — отдельные костно-фиброзные футляры.

На уровне лодыжек фасция голени утолщается и образует удерживатели сухожилий мышц-сгибателей, разгибателей и малоберцовых мышц. Под ними расположены каналы для сухожилий мышц голени и сосудисто-нервных пучков.

3. Собственная фасция стопы устроена аналогично фасциям кисти. На подошве она срастается с поверхностной фасцией, утолщается и образует подошвенный апоневроз.

### **Топография нижней конечности**

**Топография таза.** В области большого седалищного отверстия, выше и ниже грушевидной мышцы имеются *надгрушевидное* и *подгрушевидное отверстия* (см. рис. 6.25). Через эти отверстия из полости малого таза выходят в ягодичную область сосуды и нервы. При выполнении внутримышечных инъекций эта область является потенциально опасной для повреждения указанных структур. Поэтому для

профилактики возможных осложнений введение лекарственных веществ выполняется только в верхне-наружный квадрант ягодичной области.

*Запирательный канал* содержит одноименные сосуды и нерв. Он ограничен с одной стороны запирательной бороздой лобковой кости (см. рис. 6.24), а с другой стороны — верхними краями запирательных мышц и расположенной между ними запирательной мембраны.

**Топография бедра.** Большой таз сообщается с передней областью бедра посредством мышечной и сосудистой лакун, которые расположены ниже паховой связки. Они отделены друг от друга подвздошно-гребенчатой дугой (см. рис. 6.12). *Мышечная лакуна*, *lacuna musculorum*, расположена латерально, через нее на бедро проходит подвздошно-поясничная мышца и бедренный нерв. Через *сосудистую лакуну*, *lacuna vasorum*, проходят бедренная артерия (латеральная), бедренная вена, лимфатические сосуды. Самая медиальная часть лакуны занята рыхлой клетчаткой и лимфатическим узлом; она становится внутренним отверстием бедренного канала при образовании бедренной грыжи.

*Бедренный канал*, *canalis femoralis*, формируется только при образовании бедренной грыжи, имеет три стенки, внутреннее и наружное отверстия. Передняя его стенка образована паховой связкой и верхним рогом серповидного края; заднюю стенку образует гребенчатая фасция (глубокий листок широкой фасции бедра, покрывающий одноименную мышцу). Латеральной стенкой служит бедренная вена.

Внутреннее отверстие бедренного канала находится в медиальной части сосудистой лакуны. Оно ограничено спереди паховой связкой, сзади — гребенчатой связкой, медиально — лакунарной связкой (продолжение паховой связки книзу), латерально — бедренной веной. Наружное отверстие бедренного канала соответствует подкожной щели, через которую проходит большая подкожная вена к месту впадения в бедренную.

Из сосудистой лакуны бедренные сосуды направляются в *подвздошно-гребенчатую борозду*, ограниченную подвздошно-поясничной и гребенчатой мышцами. Далее она продолжается в *переднюю бедренную борозду*, расположенную между длинной приводящей и медиальной широкой мышцами. Указанные борозды находятся в пределах *бедренного треугольника* (треугольник Скарпа). Границами его служат: вверху — паховая связка, латерально — портняжная мышца, медиально — длинная приводящая мышца.

*Бедренно-подколенный (приводящий) канал* связывает переднюю область бедра с подколенной ямкой. В нем проходят бедренные сосуды. Канал является продолжением передней бедренной борозды. Он ограничен большой приводящей, медиальной широкой мышца-

ми и натянутой между ними фиброзной пластинкой. Канал открывается в подколенную ямку под сухожильной дугой большой приводящей мышцы.

**Топография голени.** *Подколенная ямка* имеет форму ромба (см. рис. 6.27). Верхний угол подколенной ямки с латеральной стороны ограничен двуглавой мышцей бедра, с медиальной — полуперепончатой мышцей; нижний угол образуют головки икроножной мышцы. Ямка заполнена жировой клетчаткой, лимфатическими узлами, в ней проходят подколенные артерия, вена и седалищный нерв.

*Голено-подколенный канал* расположен в задней области голени между глубоким и поверхностным слоями задней группы мышц. Через него проходят сосуды и нервы из подколенной ямки на подошву. Через переднее отверстие этого канала, которое расположено в межкостной мембране, к передней группе мышц голени проходят передние большеберцовые артерия и вены.

Ответвлением этого канала является *нижний мышечно-малоберцовый канал*, расположенный между малоберцовой костью и глубокими мышцами задней группы. В канале проходят малоберцовые сосуды.

В верхней трети голени находится *верхний мышечно-малоберцовый канал*, расположенный между малоберцовой костью и длинной малоберцовой мышцей. В канал входит общий малоберцовый нерв — ветвь седалищного нерва.

В области голеностопного сустава за счет утолщения собственной фасции голени образуются удерживатели сухожилий мышц-сгибателей, разгибателей и малоберцовых мышц. Сухожилия проходят в костно-фиброзных каналах, в отдельных синовиальных влагалищах. Под удерживателями мышц-сгибателей и разгибателей в отдельных каналах на стопу проходят сосудисто-нервные пучки.

На подошве сосудисто-нервные пучки расположены в медиальной и латеральной подошвенных бороздах, которые расположены по обе стороны от мышц средней группы. На тыле стопы сосудисто-нервные пучки лежат под собственной фасцией тыла стопы. Синовиальные влагалища сухожилий пальцев стопы короткие, за пределы пальцев практически не распространяются.

### Контрольные вопросы

1. Дайте определение мышцы как органа.
2. Назовите основные принципы классификации мышц.
3. Перечислите вспомогательные аппараты мышц.
4. Какие функции присущи скелетным мышцам?
5. Какие вы знаете мышцы и фасции спины?
6. Перечислите мышцы груди и расскажите об их функциональном значении.

7. Какие признаки положены в основу классификации мышц живота?  
Что такое мышцы брюшного пресса?
8. Перечислите области живота и их границы.
9. Назовите структуры, образующие стенки пахового канала. Что он содержит?
10. Какие части различают у диафрагмы?
11. Охарактеризуйте биомеханику дыхания при его различных типах.
12. Приведите классификацию мышц и фасций шеи. Расскажите об их функциональном значении.
13. Какова роль мимических и жевательных мышц?
14. Какова классификация мышц верхней конечности?
15. Назовите топографические образования верхней конечности.
16. Каким образом классифицируют мышцы таза?
17. Приведите классификацию мышц бедра, голени и стопы.
18. Перечислите названия стенок бедренного канала. Чем они образованы?

## Глава 7

# АНАТОМИЯ И ФИЗИОЛОГИЯ ПИЩЕВАРИТЕЛЬНОЙ СИСТЕМЫ

### 7.1. Основные понятия

**Питательные вещества и пищевые продукты.** Человек (как и другие млекопитающие) относится к гетеротрофным организмам (от греч. *heteros* — другой, иной; *trophe* — питаю), т.е. он не обладает способностью синтезировать из неорганических веществ необходимые для жизнедеятельности органические. Эти органические вещества должны поступать в организм из внешней среды.

**Питание** — процесс поступления, переваривания, всасывания и усвоения питательных веществ (нутриентов), необходимых для поддержания нормальной жизнедеятельности организма, его роста, развития, восполнения энерготрат и т.д. Нутриенты поступают в организм в виде пищи, но для того чтобы питательные вещества перешли во внутреннюю среду, пищевые продукты должны быть подвергнуты предварительной механической и химической обработке.

**Пищеварение** — процесс механической и химической обработки пищи, необходимый для выделения из нее простых компонентов, способных проходить через клеточные мембраны эпителия пищеварительного тракта и всасываться в кровь или лимфу. Следовательно, пищеварение — более узкое понятие, чем питание. Для организма пища играет роль источника: пластических веществ (белков, жиров, углеводов), необходимых для построения структурных компонентов клетки; веществ, способных при расщеплении выделять энергию в виде АТФ; веществ, необходимых для поддержания постоянства внутренней среды; витаминов, биологически активных веществ; клетчатки, которая, в основном не подвергаясь разрушению в пищеварительном тракте, обеспечивает нормальную работу желудочно-кишечного тракта и формирование каловых масс.

К основным питательным веществам относят белки, жиры и углеводы. Их роль в жизни организма описана в гл. 10 «Обмен веществ и энергии». Пищеварение — начальный этап обмена веществ.

Человек для своего питания может использовать пищу как животного, так и растительного происхождения. В продуктах питания нутриенты содержатся в разных соотношениях. Различают пищу, богатую белками, жирами или углеводами.



Основной источник энергии для организма — углеводы — содержатся в таких продуктах как хлеб, картофель, рис и горох. Сахар на 98 % состоит из сахарозы. Она образуется при соединении углеводов глюкозы и фруктозы. Большинство растительных продуктов содержат преимущественно углеводы. Белками наиболее богаты сыры (до 25 %), мясо (до 20 %), горох, соя. Растительные продукты менее богаты белками, чем продукты животного происхождения. Больше всего жиров содержится в растительном (до 98 %) и сливочном (до 87 %) маслах, сале.

**Функции пищеварительной системы.** Пищеварение происходит в пищеварительной системе, которая выполняет ряд основных функций.

*Механическая функция* заключается в захвате пищи, ее измельчении, перемешивании, продвижении по пищеварительному тракту и выделении из организма невсосавшихся продуктов.

*Секреторная функция* состоит в выработке пищеварительными железами секретов — слюны, пищеварительных соков (желудочного, панкреатического, кишечного), желчи. Все они содержат большое количество воды, необходимой для размягчения, разжижения пищи, перевода содержащихся в ней веществ в растворенное состояние. В течение 1 сут все железы пищеварительной системы секретируют около 7—8 л соков.

В составе пищеварительных соков имеются особые белки — ферменты (энзимы). К ним относятся: пепсин желудочного сока, трипсин сока поджелудочной железы и др. Ферменты служат биологическими катализаторами. Они связываются с компонентами пищи, расщепляют их до более простых веществ, при этом сами не расходуются в процессе реакции. Мизерные количества энзимов способны расщепить огромное число молекул питательных веществ. Ферменты обладают строгой специфичностью, т. е. каждый энзим участвует в расщеплении определенного питательного вещества. Например, пепсин и трипсин расщепляют только белки, а на углеводы и жиры не действуют. Ферменты активны только в строго определенных условиях среды (оптимальная кислотность, температура и т. д.). Кислотность (рН) характеризует концентрацию ионов водорода в среде: рН нейтральной среды равна 7, кислой — менее 7, щелочной — более 7. В частности, пепсин желудочного сока активен только в кислой среде (рН 1—2).

Все пищеварительные ферменты являются гидролазами, так как катализируют реакции гидролиза. Под ним подразумевается расщепление крупной молекулы вещества на более мелкие с присоединением воды.

*Бактерицидная функция* обеспечивается содержащимися в пищеварительных соках веществами, способными убивать болезнетворные бактерии, проникшие в желудочно-кишечный тракт (лизозим слюны, соляная кислота желудочного сока).

*Всасывательная функция* заключается в проникновении воды, питательных веществ, витаминов, солей через эпителий слизистой оболочки из просвета пищеварительного канала в кровь и лимфу. Этот процесс происходит как в виде простой диффузии, так и за счет активного транспорта.

Диффузия — это движение веществ из растворов с большей концентрацией в растворы с меньшей концентрацией. В данном случае роль раствора с большей концентрацией играет содержимое пищеварительного канала, а раствора с меньшей концентрацией — кровь и лимфа. Для осуществления этого процесса не требуется затраты энергии АТФ.

Активное всасывание — процесс транспорта веществ через клеточные мембраны, происходящий с затратой энергии АТФ. В эпителии кишечника имеются специальные белки-переносчики. Они соединяются в просвете пищеварительного тракта с молекулой питательного вещества, расщепляют АТФ и, получая энергию, переводят присоединенную молекулу в цитоплазму эпителиальной клетки. В дальнейшем питательное вещество переходит через мембрану клетки и попадает в кровь или лимфу.

## **7.2. Общий план строения органов пищеварительной системы**

В пищеварительной системе различают полые (трубчатые), паренхиматозные (железистые) органы и органы со специфическим строением. Полые органы имеют принципиально сходное строение стенки и содержат внутри полость. К ним относятся: глотка, пищевод, желудок, тонкая кишка, толстая кишка. Паренхиматозные органы — это органы, построенные из одинаковой по консистенции железистой ткани — паренхимы. Типичными паренхиматозными органами являются: крупные слюнные железы, печень, поджелудочная железа. Специфическое строение имеют язык (слизисто-мышечный орган) и зубы (состоят из твердых тканей).

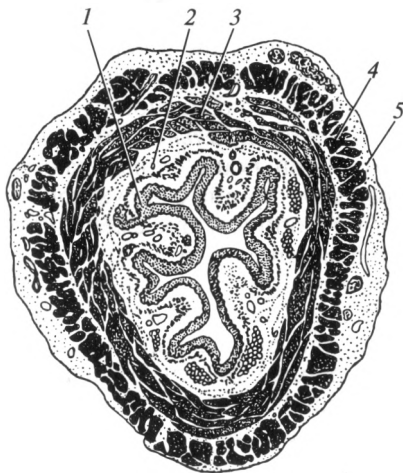
Стенка полых органов состоит из трех оболочек: слизистой, мышечной и серозной (или адвентициальной).

**Слизистая оболочка.** Представляет собой внутреннюю часть стенки полого органа (рис. 7.1). Она включает в себя несколько слоев, основной из которых — эпителий, выстилающий внутреннюю поверхность органа. Он может быть однослойным или многослойным. Последний выстилает, например, полость рта, глотку, пищевод.

Однослойный характер эпителия способствует более легкому переходу питательных веществ из просвета пищеварительного канала в кровь и лимфу. Именно поэтому он присутствует в желудке и кишечнике. Из-за небольшой толщины эпителия через него просвечи-

Рис. 7.1. Строение стенки пищевода:

1 — слизистая оболочка; 2 — подслизистая основа; 3 — циркулярный слой мышечной оболочки; 4 — продольный слой мышечной оболочки; 5 — адвентиция



вают сосуды подлежащих слоев, благодаря чему слизистая оболочка внутренних органов имеет бледно-розовую окраску.

Следует напомнить, что в состав эпителия не входят кровеносные сосуды, а клетки, образующие его, очень плотно прилежат друг к другу. Продолжительность жизни эпителиальных клеток небольшая. Они быстро отмирают, а на их месте тут же появляются новые, происходящие из базальных клеток. Последние находятся на базальной мембране эпителия.

Под эпителием расположена *собственная пластинка слизистой оболочки*. Она содержит лимфоидные узелки и многочисленные железы, которые могут выделять либо слизь, либо секрет, необходимый для химической обработки пищи.

Последний слой слизистой оболочки — *подслизистая основа*, представлен рыхлой волокнистой соединительной тканью. В нем находятся основные внутриорганные сосуды и нервы.

**Мышечная оболочка (средняя) полых органов пищеварительного тракта.** Представлена в большинстве случаев двумя слоями гладкой мышечной ткани — *продольным и циркулярным (круговым)*. При этом циркулярный слой является внутренним — прилежит к слизистой оболочке, а продольный — наружным. В некоторых местах циркулярный слой мышечной ткани образует утолщения, получившие названия сфинктеров (замыкающих устройств). Они регулируют переход пищи из одного участка пищеварительного канала в другой.

В определенных органах количество слоев гладких мышечных клеток может увеличиваться до трех (в желудке). Следует отметить, что в начальных отделах пищеварительного тракта (ротовая полость, глотка, верхняя часть пищевода) мышечная ткань представлена поперечнополосатыми волокнами. За счет мышечной оболоч-

ки осуществляется механическая функция пищеварительной системы (продвижение и перемешивание пищи).

**Наружная оболочка полых органов.** Представлена либо адвентицией, либо серозной оболочкой.

*Адвентициальная оболочка* — тонкая пластинка рыхлой соединительной ткани, покрывающая орган снаружи. Она обеспечивает сращение органа с окружающими тканями. Такие органы не обладают способностью к смещению (глотка, большая часть пищевода). Сокращения в них не происходят так активно, как в органах, покрытых снаружи серозной оболочкой.

*Серозная оболочка* — тонкая прозрачная пленка, покрытая снаружи одним слоем плоских клеток — мезотелием. Органы, покрытые этой оболочкой, легко смещаются и изменяют свою форму (желудок, большая часть тонкой и толстой кишки). В пищеварительной системе она присутствует в строении большинства органов, лежащих

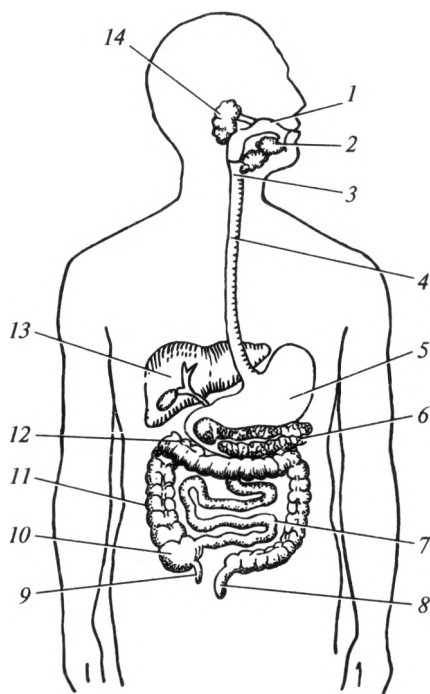


Рис. 7.2. Пищеварительная система (схема):

1 — полость рта; 2 — подязычная и поднижнечелюстная железы; 3 — глотка; 4 — пищевод; 5 — желудок; 6 — поджелудочная железа; 7 — тонкая кишка; 8 — прямая кишка; 9 — червеобразный отросток; 10 — слепая кишка; 11 — ободочная кишка; 12 — двенадцатиперстная кишка; 13 — печень; 14 — околоушная железа

в брюшной полости. Там она называется «брюшина». Из капилляров подсерозного слоя происходит трансудация (выпотевание) серозной жидкости, которая постоянно увлажняет наружную оболочку и уменьшает трение одного органа о другой при их сокращении. Серозная оболочка выполняет следующие основные функции: разграничительную (препятствует сращению органов друг с другом) и защитную.

**Паренхиматозные органы.** Состоят из собственно железистой ткани — паренхимы (от греч. *parenchyma* — мякоть) и соединительной ткани — стромы. Собственно железистая ткань отвечает за выполнение секреторной функции. Небольшие ее участки разделяются соединительнотканной стромой на структурно-функциональные единицы. В печени, слюнных железах структурно-функциональной единицей является *долька*. В поджелудочной железе — *ацинус*. В строме проходят сосуды и нервы, питающие секреторные клетки органа. Из железистой ткани секрет выходит в просвет пищеварительного канала по выводным протокам.

Таким образом, в пищеварительной системе можно выделить пищеварительный канал (пищеварительный тракт) и пищеварительные железы. В состав пищеварительного канала входят ротовая полость и полые органы: глотка, пищевод, желудок, тонкая и толстая кишки. К пищеварительным железам относятся паренхиматозные органы: печень, поджелудочная железа, три пары крупных слюнных желез и железы слизистых оболочек полых органов (рис. 7.2).

### 7.3. Полость рта

**Строение.** Пищеварительная система начинается с *полости рта*, *cavitas oris*. Она состоит из двух отделов: преддверия рта и собственно полости рта.

*Преддверие рта*, *vestibulum oris*, представляет собой щелевидное пространство, расположенное между губами и щеками — снаружи, зубами и деснами — внутри. В преддверие полости рта открывается выводной проток околоушной железы. Его устье находится на слизистой оболочке щеки на уровне второго верхнего большого коренного зуба.

Пища поступает в ротовую полость через ротовую щель, которая ограничена верхней и нижней губами. В толще губ и щек расположены мимические мышцы. Их наружная поверхность покрыта кожей, а внутренняя — слизистой оболочкой. Последняя выстлана многослойным плоским неороговевающим эпителием и содержит многочисленные мелкие слюнные железы.

Слизистая оболочка с внутренней поверхности губ и щек переходит на десны. По средней линии она образует уздечки верхней и

нижней губ (рис. 7.3). *Десны, gingivae*, — это слизистая оболочка, покрывающая альвеолярные отростки челюстей.

*Собственно полость рта, cavitas oris propria*, имеет верхнюю стенку и дно. Через зев она сообщается с глоткой.

Верхняя стенка представлена твердым и мягким нёбом, отграничивающим ротовую полость от носовой. Твердое нёбо представляет собой костное нёбо (его образуют отростки верхней челюсти и нёбной кости), покрытое слизистой оболочкой. Мягкое нёбо — это продолжение твердого нёба. Его основу образуют поперечно-полосатые мышцы. Передний отдел мягкого нёба расположен почти в горизонтальной плоскости, задний отдел — нёбная занавеска — опускается вниз и заканчивается нёбным язычком. При глотании мягкое нёбо

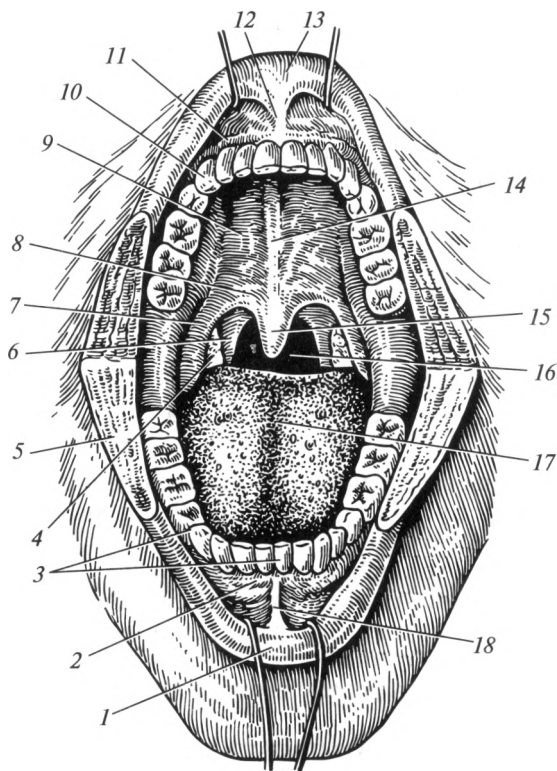


Рис. 7.3. Полость рта:

1 — нижняя губа; 2 — десна нижней челюсти; 3 — зубы нижней челюсти; 4 — нёбная миндалина; 5 — щека (рассечена); 6 — нёбно-глоточная дужка; 7 — нёбно-язычная дужка; 8 — мягкое нёбо; 9 — твердое нёбо; 10 — зубы верхней челюсти; 11 — десна верхней челюсти; 12 — уздечка верхней губы; 13 — верхняя губа; 14 — нёбный шов; 15 — нёбный язычок; 16 — зев; 17 — язык; 18 — уздечка нижней губы

поднимается и препятствует попаданию пищевого комка из ротовой полости в носоглотку и полость носа.

От мягкого нёба в стороны и книзу направляются две пары дужек: нёбно-язычные (передние) и нёбно-глоточные (задние). Дужки представляют собой дубликатуры слизистой оболочки, содержащие одноименные мышцы. Между ними с каждой стороны находится углубление, в котором расположена нёбная миндалина, *tonsilla palatina*. Со стороны ротовой полости нёбо выстлано многослойным плоским неороговевающим эпителием; со стороны носовой — мерцательным.

Дно полости рта образовано мышцами шеи, лежащими выше подъязычной кости. Они выстланы изнутри слизистой оболочкой.

В полости рта расположены зубы и язык. В нее также открываются протоки слюнных желез. В этом отделе пища находится в среднем 10—20 с.

**Зубы.** В альвеолярных ячейках нижней и верхних челюстей находятся зубы, *dentis*. По времени существования различают *молочные* и *постоянные* зубы. У ребенка молочные зубы начинают появляться с 6—7-го месяцев жизни. К концу 1-го года жизни их количество достигает 8 (верхние и нижние резцы). В 2-летнем возрасте у ребенка насчитывается 20 молочных зубов. В возрасте с 3 до 7 лет это число практически не изменяется. С 6—7 лет начинается постепенная замена молочных зубов на постоянные. Этот процесс заканчивается к 13—15 годам. С 17 до 25 лет появляются так называемые зубы мудрости (последние большие коренные зубы). У взрослого человека 32 постоянных зуба.

Каждый зуб состоит из коронки, шейки и корня (рис. 7.4). *Коронка* зуба возвышается над десной. *Шейка* — суженная часть, расположена на границе между коронкой и корнем. *Корень* зуба находится в альвеолярной ячейке челюсти. Он соединяется с ней при помощи соединительной ткани, носящей название «*периодонт*».

Коронка снаружи покрыта *эмалью*, которая является самой твердой тканью организма. У вершины коронки ее толщина может достигать 3,5 мм. Эмаль на 96—97 % состоит из неорганических солей, содержащих такие элементы, как кальций, фосфор, фтор, карбонаты. *Цемент* покрывает снаружи шейку и корень зуба. В его составе 70 % неор-

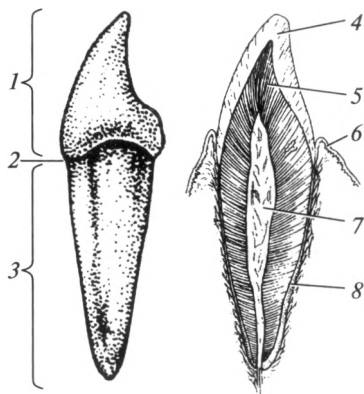


Рис. 7.4. Строение зуба:

1 — коронка; 2 — шейка; 3 — корень; 4 — эмаль; 5 — дентин; 6 — десна; 7 — пульпа; 8 — цемент

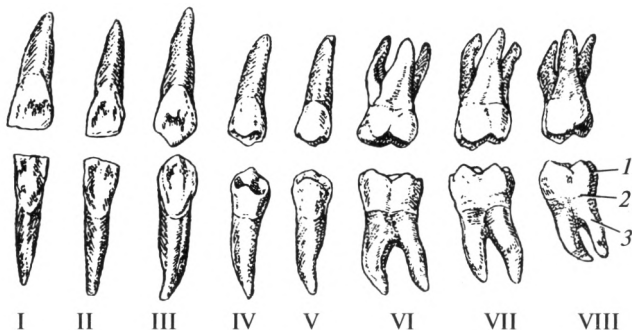

Рис. 7.5. Постоянные зубы человека:

I, II — резцы; III — клыки; IV, V — малые коренные зубы; VI, VII, VIII — большие коренные зубы; 1 — коронка; 2 — шейка; 3 — корень

ганических и 30 % органических веществ. Основное вещество зуба, *дентин*, входит в состав как коронки, так и корня. Он схож по строению и химическому составу с костью. Эмаль, дентин и цемент — твердые ткани. В центре зуба — в дентине — имеется полость, в которой находится пульпа, или зубная мякоть. Она представлена рыхлой соединительной тканью, сосудами и нервами, питающими и иннервирующими зуб. Сосуды и нервы входят в зуб через отверстие на верхушке корня.

У взрослого человека по расположению и функции различают четыре типа зубов: резцы, клыки, малые и большие коренные зубы (рис. 7.5). *Резцов* всего 8, по 4 на каждой челюсти. Они находятся впереди и имеют коронку плоской формы с режущим верхним краем. *Клыки* расположены за резцами, по одному с каждой стороны. Коронка клыков конической формы, на конце заострена. Резцы и клыки имеют один корень и выполняют функцию захвата пищи. *Малые коренные зубы* (премоляры) расположены за клыками, всего их 8. Они имеют один корень. Коронка малых коренных зубов на жевательной поверхности уплощена, образует два конических бугорка. *Большие коренные зубы* (моляры) имеют несколько корней и обширную бугристую жевательную поверхность. У моляров нижней челюсти два корня, а верхней — три. Малые и большие коренные зубы выполняют собственно функцию жевания. Давление, которое может создаваться между их жевательными поверхностями, достигает  $100 \text{ кг/см}^2$ .

Числовая запись количества зубов называется зубной формулой. Для взрослого человека она выглядит следующим образом:

$$\begin{array}{c|c} 3212 & 2123 \\ \hline 3212 & 2123 \end{array}$$



Это означает, что на одной половине каждой челюсти человека расположены последовательно 2 резца, 1 клык, 2 малых коренных и 3 больших коренных зуба.

Для молочных зубов формула несколько иная:

$$\begin{array}{c|c} 2012 & 2102 \\ \hline 2012 & 2102 \end{array}$$

Всего на одной половине челюсти у ребенка находится 5 зубов. Следовательно, общее их количество равно 20, так как отсутствуют малые коренные зубы и имеется по 2 моляра с каждой стороны.

Зубы выполняют функции захвата и измельчения пищи, способствуют чистоте и благозвучию речи.

**Язык.** При сомкнутых челюстях язык, *lingua* (греч. — *glossus*), полностью заполняет полость рта. Это слизисто-мышечный орган, прикрепленный к дну ротовой полости. В строении языка выделяют *верхушку*, *тело* и *корень*, который срастается с подъязычной костью. На верхней поверхности, или спинке языка, по средней линии находится продольная борозда. На корне языка расположена непарная язычная миндалина, *tonsilla lingualis*.

Язык покрыт слизистой оболочкой, на верхней поверхности которой расположены сосочки языка, обуславливающие шероховатость и бархатистость его верхней поверхности. Они содержат многочисленные вкусовые, температурные и осязательные рецепторы. Различают пять видов сосочков: нитевидные, конусовидные, листовидные, грибовидные и желобоватые. Нитевидные и конусовидные сосочки отвечают за общую чувствительность, грибовидные, желобоватые и листовидные — за вкусовую.

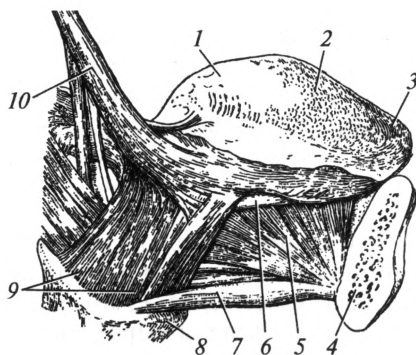


Рис. 7.6. Мышцы языка:

1 — корень языка; 2 — тело языка; 3 — верхушка языка; 4 — нижняя челюсть; 5 — подбородочно-язычная мышца; 6 — нижняя продольная мышца языка; 7 — челюстно-подъязычная мышца; 8 — подъязычная кость; 9 — подъязычно-язычная мышца; 10 — шиловязычная мышца

Информация с рецепторов языка через чувствительные нервные волокна поступает в ствол головного мозга. Рефлекторно активируется деятельность слюнных желез, желудка, поджелудочной железы, усиливается моторика кишечника. Следует отметить, что в восприятии вкуса пищи большую роль играет ее запах. Поэтому при сильном насморке вкусовые ощущения теряют свою яркость.

Мышечная ткань языка представлена поперечнополосатыми волокнами. Различают *скелетные* и *собственные мышцы языка* (рис. 7.6). Скелетные мышцы обеспечивают перемещение органа по полости рта, а собственные изменяют его форму. Движения языка произвольные — они находятся под контролем сознания. Мышцы языка обеспечивают перемешивание поступившей пищи, участвуют в акте глотания, передвигая пищевой комок через зев в глотку.

К скелетным мышцам языка относятся:

- подбородочно-язычная мышца (тянет язык вниз и вперед);
- подъязычно-язычная мышца (выполняет движения вниз и назад);
- шиловязычная мышца (одностороннее сокращение вызывает перемещение языка в ту или иную сторону; при двустороннем сокращении она тянет орган назад и вверх).

К собственным мышцам относятся:

- верхняя и нижняя продольные (обеспечивают укорочение и изгибы языка в разные стороны);
- поперечная (уменьшает ширину, верхние пучки сворачивают язык в трубочку);
- вертикальная (делает язык более широким и плоским).

Эти мышцы расположены в трех взаимно перпендикулярных направлениях, переплетаются между собой и с пучками скелетных мышц.

Таким образом, язык выполняет функции определения вкуса пищи, ее перемешивания, формирования пищевого комка и проталкивания его в глотку. Помимо этого он способствует чистоте и благозвучию речи, участвуя в образовании большинства звуков.

**Слюнные железы.** Слюнные железы классифицируют по размеру на *большие (крупные)* и *малые*. В полость рта открываются протоки трех пар больших слюнных желез (рис. 7.7). Это околоушные, подъязычные и поднижнечелюстные железы. Помимо них в составе слизистой оболочки полости рта имеются многочисленные малые слюнные железы: нёбные, губные, язычные, щечные и десневые. Большие слюнные железы вырабатывают слюну только в период пищеварения, малые функционируют и в покое, постоянно поддерживая слизистую оболочку ротовой полости в увлажненном состоянии.

По составу выделяемого секрета слюнные железы подразделяют на *белковые*, *слизистые* и *смешанные*. Околоушная слюнная железа выделяет жидкость, богатую белком. К слизистым относят нёбные

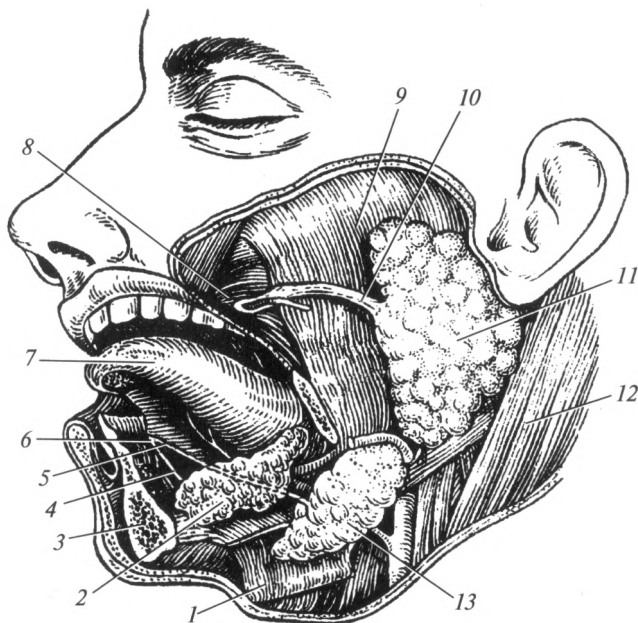


Рис. 7.7. Слюнные железы:

1 — челюстно-подъязычная мышца; 2 — подъязычная слюнная железа; 3 — нижняя челюсть; 4 — проток подъязычной слюнной железы; 5 — проток поднижнечелюстной слюнной железы; 6 — подъязычный сосочек; 7 — язык; 8 — щечная мышца; 9 — жевательная мышца; 10 — проток околоушной слюнной железы; 11 — околоушная слюнная железа; 12 — грудино-ключично-сосцевидная мышца; 13 — поднижнечелюстная слюнная железа

и язычные слюнные железы. Смешанные слюнные железы — это подъязычная, поднижнечелюстная, губные и щечные железы.

Большие слюнные железы имеют принципиально сходное строение и состоят из собственно железистой ткани, структурно-функциональной единицей которой является долька, и выводных протоков.

*Околоушная железа*, *glandula parotidea*, массой 20—30 г. Она расположена книзу от наружного слухового прохода, заполняет занижнечелюстную ямку, частично прикрывает собой жевательную мышцу и ветвь нижней челюсти. Ее проток открывается в преддверии рта, на слизистой оболочке щеки на уровне второго большого коренного зуба верхней челюсти.

*Поднижнечелюстная железа*, *glandula submandibularis*, уступает по размеру околоушной. Она лежит кнутри и несколько книзу от тела нижней челюсти. Выводной проток железы открывается под языком на подъязычном сосочке.

*Подъязычная железа*, *glandula sublingualis*, узкой, удлинённой формы, расположена непосредственно под слизистой оболочкой дна

ротовой полости. Проток подъязычной слюнной железы открывается там же, где и выводной проток поднижнечелюстной.

Слюнные железы вырабатывают слюну. За 1 сут ее количество может достигать 1,5—2,0 л. Состав выделяемого секрета зависит от вида железы, но в среднем слюна, поступающая в ротовую полость, на 99 % состоит из воды, 1 % приходится на сухое вещество. Треть сухого вещества составляют неорганические ионы  $\text{Na}^+$ ,  $\text{K}^+$ ,  $\text{Ca}^{2+}$ ,  $\text{Cl}^-$ ,  $\text{HCO}_3^-$  и т. д.

В состав слюны входят разнообразные органические вещества, большинство из которых составляют белки или их комплексы. *Муцин* (0,3 % всей слюны) представляет собой слизистое белковое вещество, способствующее обволакиванию пищевого комка. Он облегчает его формирование и переход в глотку. *Лизоцим* обеспечивает бактерицидное свойство слюны, т. е. способность уничтожать попавшие с пищей в полость рта бактерии. В состав слюны входят также пищеварительные ферменты, основные из которых — *амилаза* и *мальтаза*. Оба энзима относятся к ферментам, расщепляющим углеводы. Амилаза расщепляет крахмал и гликоген. Мальтаза расщепляет мальтозу на две молекулы глюкозы. Следует отметить, что процесс расщепления углеводов в ротовой полости происходит далеко не полностью (до олигомеров), а основное действие на них пищеварительных ферментов происходит в тонкой кишке. Оба фермента активны в слабощелочной среде (рН слюны, выделяемой при приеме пищи, около 8).

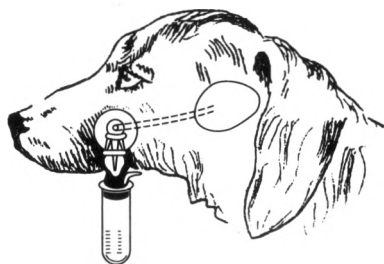
Таким образом, слюна выполняет ряд важных функций для обеспечения нормального процесса пищеварения: смачивает и разжижает пищу; способствует образованию пищевого комка; осуществляет защитную (обезвреживающую) функцию; ферменты, содержащиеся в ней, обеспечивают начальное расщепление углеводов, поступающих с пищей. Более того, вкус пищи определяется рецепторами языка только в том случае, если она увлажнена. Отсутствие слюноотделения вследствие болезни вызывает у человека потерю чувства вкуса.

Регулирует секрецию слюнных желез преимущественно нервная система. При этом под действием парасимпатической нервной системы наблюдается усиление слюноотделения — вырабатывается большое количество жидкой слюны. Под действием симпатической нервной системы возникает небольшое отделение концентрированной слюны. Снижение количества выделяемой слюны носит название «гипосаливация», повышение — «гиперсаливация».

Таким образом, в полости рта происходит ряд процессов:

- 1) поступление пищи;
- 2) механическая обработка пищи (измельчение);
- 3) смачивание пищи слюной;
- 4) опробование пищи на вкус;
- 5) бактерицидная обработка пищи (лизоцим слюны);

Рис. 7.8. Фистульный метод получения слюны



6) частичное переваривание углеводов (за счет наличия в слюне ферментов);

7) формирование пищевого комка;

8) глотание;

9) проведение воздуха при недостаточности носового дыхания;

10) голосообразование (тембр голоса во многом зависит от положения языка, губ, щек, мягкого нёба).

**Роль И. П. Павлова в изучении механизмов слюноотделения.**

Механизмы слюноотделения впервые изучил великий русский физиолог И. П. Павлов с помощью *фистульного метода*. Фистула — соединение протока железы с внешней средой (рис. 7.8). Суть эксперимента заключалась в следующем: на наружную поверхность щеки собаки выводился проток околоушной железы и слюна выделялась не в ротовую полость, а собиралась в пробирке. При отсутствии пищи секреция практически не наблюдалась. При поступлении пищи в ротовую полость и при раздражении ее рецепторов началось выделение слюны. Это явление было названо *безусловным слюноотделительным рефлексом*. Появление слюны до начала кормления на запах пищи, ее вид и другие стимулы не с рецепторов полости рта, а с других органов чувств (зрение, обоняние) было названо *условным слюноотделительным рефлексом*. Следует отметить, что состав слюны и ее количество колеблется в зависимости от типа принимаемой пищи. Например, если в ротовую полость поступают сыпучие вещества или вещества с резко выраженным кислым вкусом (лимон), то слюна выделяется в большом количестве. При этом доля органических веществ в ней снижается, а жидкого компонента увеличивается. При использовании в пищу преимущественно углеводов в секрете слюнных желез возрастает содержание амилазы.

Было установлено, что центр слюноотделения находится в продолговатом мозге. Информация на слюнные железы поступает через нервы, состоящие из парасимпатических и симпатических волокон. И. П. Павлов выделил две основные фазы секреции слюны:

1) мозговая фаза — происходит выделение «аппетитной слюны» при виде, запахе или мысли о пище; качественный и количественный состав слюны в эту фазу не зависит от вида и количества пищи;

2) ротовая фаза — происходит выделени? слюны во время пережевывания пищи; качественный и количественный состав слюны в эту фазу напрямую зависит от вида и количества пищи.

#### 7.4. Глотка

Глотка, *pharynx*, — орган воронкообразной формы, в который из полости рта попадает пережеванная и смоченная слюной пища.

Этот орган прикреплен к основанию черепа и переходит в пищевод на уровне седьмого шейного позвонка (рис. 7.9). В среднем дли-

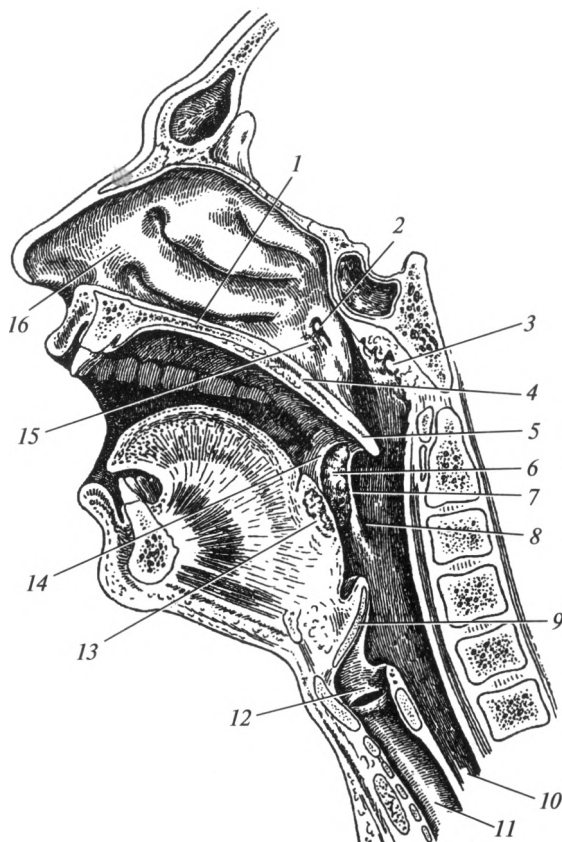


Рис. 7.9. Глотка:

1 — твердое нёбо; 2 — глоточное отверстие слуховой трубы; 3 — глоточная миндалина; 4 — мягкое нёбо; 5 — нёбный язычок; 6 — нёбная миндалина; 7 — нёбно-глоточная дужка; 8 — ротоглотка; 9 — надгортанник; 10 — пищевод; 11 — трахея; 12 — гортань; 13 — язычная миндалина; 14 — нёбно-язычная дужка; 15 — трубная миндалина; 16 — полость носа

на глотки составляет 12—14 см. В ней осуществляется перекрест пищеварительного и дыхательного путей. Боковые участки органа граничат с сосудисто-нервным пучком шеи, включающим общую сонную артерию, внутреннюю яремную вену и блуждающий нерв.

Соответственно расположению глотки в ней выделяют три части:

- 1) носовую (носоглотку), *pars nasalis*;
- 2) ротовую (ротоглотку), *pars oralis*;
- 3) гортанную (гортаноглотку), *pars laryngea*.

Глотка имеет следующие стенки: *верхнюю* (свод), *заднюю*, *переднюю* и две *боковых*. Следует отметить, что передняя стенка выражена только в гортаноглотке. В первых двух отделах она практически отсутствует за счет сообщений с носовой и ротовой полостями.

*Носовая часть* расположена за носовой полостью и сообщается с последней при помощи хоан. Через них воздух переходит в глотку. Эпителий носоглотки аналогичен по строению эпителию носовой полости (мерцательный). В носоглотку открывается слуховая (Евстахиева) труба, которая сообщает барабанную полость с глоткой. Она служит для вентиляции последней и выравнивания давления в барабанной полости с атмосферным. Поэтому носовое дыхание необходимо для нормального функционирования органа слуха.

*Ротовая часть* расположена позади зева. Последний представляет собой относительно небольшое пространство, ограниченное двумя парами нёбных дужек по бокам, мягким нёбом — сверху и корнем языка — снизу. Пространство ротоглотки ограничено с одной стороны уровнем мягкого нёба, а с другой — входом в гортань. Ее эпителий многослойный, плоский, неороговевающий, такой же как и в ротовой полости. Именно здесь перекрещиваются пищеварительный и дыхательный пути.

*Гортанная часть* представляет собой самый узкий отдел глотки. Она граничит спереди с задней стенкой гортани, снизу переходит в пищевод. Эпителий гортанной части многослойный плоский неороговевающий.

Пища из ротовой полости через ротоглотку и гортаноглотку переходит в пищевод, а воздух из носовой полости идет в носоглотку, ротоглотку и в гортань. Один из хрящей гортани — надгортанник, препятствует попаданию пищи в дыхательные пути. Он играет роль своеобразного клапана.

Стенка глотки состоит из трех оболочек: *слизистой*, *мышечной* и *адвентициальной*.

В слизистой оболочке глотки расположены специальные лимфоидные образования, относящиеся к иммунной системе, называемые миндалинами:

- нёбная миндалина, *tonsilla palatina* (парная), расположена между двумя нёбными дужками;
- трубная миндалина, *tonsilla tubaria* (парная), находится возле выхода в глотку слуховой трубы;

- язычная миндалина, *tonsilla lingualis* (непарная), лежит на корне языка;
- глоточная миндалина, *tonsilla pharyngealis, seu adenoida* (непарная), — на верхней стенке глотки.

Все вместе они образуют *лимфоэпителиальное глоточное кольцо Пирогова — Вальдейера*. Функция этого кольца — обезвреживание микроорганизмов, попадающих с пищей и воздухом в глотку, а также участие в иммунных процессах. Снаружи эти органы покрыты слизистой оболочкой, которая погружена в их вещество, образует складки, или миндаликовые крипты. Лимфоидные узелки расположены в веществе миндалин под эпителием и содержат большое количество иммунных клеток — лимфоцитов. Следует отметить, что с возрастом происходит утрата миндалинами своих функций. Размеры их уменьшаются, вплоть до полного исчезновения (атрофии). У взрослого человека хорошо заметными остаются только небные миндалины.

Под слизистой оболочкой вместо подслизистой основы расположен слой соединительной ткани, носящий название глоточно-базиллярной фасции. Благодаря ей глотка прикрепляется к основанию черепа.

Мышечная оболочка глотки представлена поперечно-полосатой мускулатурой, сокращение которой способствует продвижению пищевого комка в пищевод. Различают две группы мышц глотки:

1) мышцы-сжиматели, или констрикторы: верхний, средний и нижний; они расположены циркулярно и покрывают друг друга в виде черепицы;

2) мышцы, поднимающие глотку: шилоглоточная и небно-глоточная; они лежат продольно и выражены слабее констрикторов.

Снаружи глотка покрыта адвентицией, которая ограничивает подвижность органа.

Таким образом, глотка выполняет функции проводника пищи из ротовой полости в пищевод и воздуха из носовой полости в гортань. Кроме того, за счет наличия лимфо-эпителиального кольца Пирогова — Вальдейера она обеспечивает защиту организма от проникновения болезнетворных бактерий и вирусов.

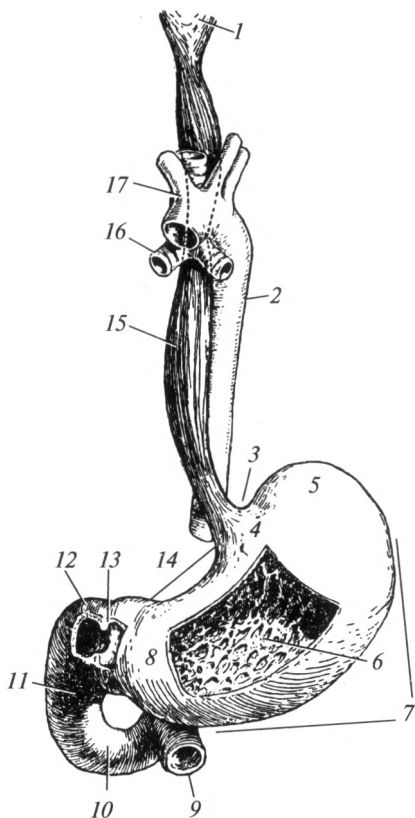
## 7.5. Пищевод

**Строение и функции.** Пищевод, *oesophagus*, — полый орган длиной 25—30 см. Он начинается от глотки на уровне VII шейного позвонка, а заканчивается на уровне XI грудного позвонка, переходя в желудок. Самая большая часть пищевода расположена в грудной полости. Небольшие, по 1,0—1,5 см, его части находятся в области шеи и в брюшной полости. Следовательно, в пищеводе различают *шейную, грудную и брюшную* части. Пищевод проходит позади трахеи,



Рис. 7.10. Глотка, пищевод, желудок, двенадцатиперстная кишка:

1 — глотка; 2 — грудная часть аорты; 3 — кардиальная вырезка; 4 — кардиальная часть желудка; 5 — дно желудка; 6 — желудочные складки; 7 — большая кривизна; 8 — пилорическая часть; 9 — тощая кишка; 10 — горизонтальная часть двенадцатиперстной кишки; 11 — нисходящая часть двенадцатиперстной кишки; 12 — верхняя часть двенадцатиперстной кишки; 13 — пилорический сфинктер; 14 — малая кривизна; 15 — пищевод; 16 — главный бронх; 17 — дуга аорты



граничит с грудной частью аорты (рис. 7.10). С боков к нему прилежат блуждающие нервы, которые, переплетаясь между собой, образуют сплетения.

Пищевод имеет три постоянных (анатомических) сужения:

- 1) фарингеальное, или глоточное, находящееся в месте перехода глотки в пищевод;
- 2) бронхиальное, расположенное в месте его соприкосновения с левым главным бронхом;
- 3) диафрагмальное — в области пищеводного отверстия диафрагмы.

Кроме того, существуют и непостоянные (физиологические) сужения пищевода, выявляемые при рентгенологическом исследовании только у живого человека:

- аортальное сужение расположено в области прилегания к пищеводу дуги аорты;
- кардиальное — в месте перехода пищевода в желудок.

Пищевод имеет три оболочки: *слизистую, мышечную и адвентициальную*. Многослойный плоский неороговевающий эпителий вы-

стилает изнутри слизистую оболочку, которая имеет многочисленные продольные складки. Поэтому на поперечном разрезе полость органа обладает звездчатой формой. Эти складки дают возможность пищеводу расширяться при продвижении пищевого комка. Мышечная оболочка верхней части пищевода представлена поперечнополосатой мышечной тканью. В средней трети она содержит, кроме того, гладкие мышечные клетки, а в нижней части — полностью построена из гладкой мышечной ткани. В мышечной оболочке выделяют два слоя: наружный — продольный и внутренний — циркулярный. В шейной и грудной частях пищевод покрыт адвентицией, а в брюшной части — серозной оболочкой.

Основная функция пищевода — проведение пищи из глотки в желудок. Пищевой комок продвигается за счет силы тяжести, действующей на него, и перистальтических сокращений мускулатуры органа. Жидкая пища проходит по пищеводу за 1—2 с, при этом активных сокращений мышечной оболочки не происходит. Более плотная пища продвигается в течение 3—10 с. При этом ее продвижению активно способствуют мышцы пищевода.

**Глотание.** Это сложный рефлекторный акт, при помощи которого пищевой комок переходит из ротовой полости в желудок. Центр глотания находится в продолговатом мозге и функционально связан с нейронами дыхательного и сосудодвигательного центров, также расположенными в этом отделе нервной системы. Поэтому при глотании автоматически прекращается дыхание, изменяется работа сердца и сосудов.

Пища после обработки в ротовой полости превращается в пищевой комок. Жевательные движения обеспечивают его продвижение к корню языка, где находятся многочисленные чувствительные нервные окончания. От них нервные импульсы поступают в продолговатый мозг — в центр глотания. Далее по двигательным нейронам черепных нервов импульсы идут к мышцам, отвечающим за процесс глотания. Язык запрокидывается назад и проталкивает пищевой комок в глотку. Мягкое нёбо (нёбная занавеска) поднимается и полностью отграничивает носовую часть глотки от ротовой. В результате пищевой комок не может попасть в полость носа. Одновременно происходит поднятие глотки и гортани. При этом надгортанник перекрывает вход в гортань, плотно закрывая его, что создает препятствие для попадания пищи в дыхательные пути. Следует отметить, что разговор при приеме пищи может привести к попаданию пищевого комка в дыхательные пути и вызвать смерть от удушья (асфиксии).

Мышцы глотки, сильно сокращаясь, проталкивают комок через ротоглотку, гортаноглотку в пищевод. Перистальтические сокращения пищевода способствуют перемещению пищи в желудок. В том месте, где в данный момент находится пищевой комок и чуть ниже, мускулатура расслабляется. Вышележащие отделы сокращаются,

проталкивая его. Это движение имеет характер волны. Между желудком и пищеводом в области кардиального сужения расположен своеобразный клапан — *кардиальный жом*, который пропускает пищу в желудок и препятствует обратному ее движению из желудка в пищевод.

## 7.6. Желудок

**Строение.** Желудок, *ventriculus* (греч. — *gaster*) — полый мышечный орган, расположенный в брюшной полости, преимущественно в левом подреберье. Просвет его значительно шире, чем у других полых органов пищеварительной системы. Форма желудка индивидуальна и зависит от типа телосложения. К тому же у одного и того же человека она изменяется в зависимости от степени наполнения. Вместимость желудка у взрослого человека колеблется от 1,5 до 4 л.

Желудок имеет две поверхности: *переднюю* и *заднюю*, которые по краям переходят одна в другую. Край, обращенный вверх, называют *малой кривизной*, край, обращенный книзу, — *большой кривизной*. В желудке выделяются несколько частей (см. рис. 7.10). Часть, граничащая с пищеводом, называется *кардиальной*. Слева от нее расположена выдающаяся вверх в виде купола часть, называемая *дном желудка*. С кардиальной частью и дном граничит самый большой отдел — *тело желудка*. *Привратниковая (пилорическая) часть* переходит в двенадцатиперстную кишку. В месте перехода находится сфинктер, регулирующий процесс продвижения пищи в тонкую кишку — *пилорический сфинктер*.

В стенке желудка выделяют три оболочки: слизистую, мышечную и серозную. Слизистая оболочка образует многочисленные складки. Она выстлана однослойным призматическим эпителием. В ней расположено большое количество (до 35 млн) желез. Различают железы кардиальной части, тела и пилорического отдела. Они состоят из различных видов клеток: главные клетки секретируют пепсиноген; обкладочные, или париетальные, клетки вырабатывают соляную кислоту; слизистые, или добавочные, клетки (мукоциты) — выделяют слизь (преобладают в кардиальных и пилорических железах).

В просвете желудка секреты всех желез смешиваются и образуются желудочный сок. Его количество за сутки достигает 1,5—2,0 л. Такое количество сока позволяет разжижать и переваривать поступающую пищу, превращая ее в кашу (химус).

Мышечная оболочка желудка представлена тремя слоями гладкой мышечной ткани, расположенными в разных направлениях. Наружный слой мышечной оболочки — *продольный*, средний — *циркулярный*; к слизистой оболочке прилежат *косые волокна*.

Серозная оболочка (брюшина) покрывает желудок снаружи со всех сторон, следовательно, он может изменять свою форму и объем.

**Состав желудочного сока.** Кислотность желудочного сока (рН) на пике пищеварения составляет 0,8—1,5; в покое — 6. Следовательно, во время пищеварения он представляет собой сильно кислую среду. В состав желудочного сока входят вода (99—99,5%), органические и неорганические вещества.

Органические вещества представлены, в основном, различными ферментами и муцином. Последний вырабатывается слизистыми клетками и способствует лучшему обволакиванию частиц пищевого комка, защищает слизистую оболочку от воздействия на нее агрессивных факторов желудочного сока.

Основной фермент желудочного сока — пепсин. Он вырабатывается главными клетками в виде неактивного профермента пепсиногена. Под воздействием соляной кислоты желудочного сока и воздуха, расположенного в области дна, от пепсиногена отщепляется определенная аминокислотная последовательность, и он становится активным ферментом, способным катализировать реакции гидролиза (расщепления) белков. Активность пепсина наблюдается только в сильно кислой среде (рН 1—2). Пепсин разрывает связи между двумя соседними аминокислотами (пептидные связи). В результате молекула белка расщепляется на несколько молекул меньшего размера и массы (на полипептиды). Тем не менее они еще не обладают способностью проходить через эпителий желудочно-кишечного тракта (ЖКТ) и всасываться в кровь. Дальнейшее их переваривание происходит в тонкой кишке. Следует упомянуть, что 1 г пепсина в течение 2 ч способен гидролизовать 50 кг яичного альбумина, створожить 100 000 л молока.

Кроме основного фермента — пепсина, желудочный сок содержит и другие энзимы. Например, гастриксин и реннин, которые также относятся к ферментам, расщепляющим белки. Первый из них активен при умеренной кислотности желудочного сока (рН 3,2—3,5); второй — в слабокислой среде, при уровне кислотности, близком к нейтральному (рН 5—6). Желудочная липаза расщепляет жиры, но ее активность незначительна. Ренин и желудочная липаза наиболее активны у грудных детей. Они ферментируют гидролиз белков и жиров материнского молока, чему способствует близкая к нейтральной среда желудочного сока младенцев (рН около 6).

К неорганическим веществам желудочного сока относятся:  $\text{HCl}$ , ионы  $\text{SO}_4^{2-}$ ,  $\text{Na}^+$ ,  $\text{K}^+$ ,  $\text{HCO}_3^-$ ,  $\text{Ca}^{2+}$ . Основным неорганическим веществом сока является соляная кислота. Она секретруется париетальными клетками слизистой оболочки желудка и выполняет ряд функций, необходимых для обеспечения нормального процесса пищеварения. Соляная кислота создает кислую среду для образования пепсина из пепсиногена. Она обеспечивает также нормальное функционирование этого фермента. Именно такой уровень кислотности обеспечивает денатурацию (потерю структуры) белков пищи, что облегчает работу энзимов. Бактерицидные свойства желудочного сока также

обусловлены наличием в его составе соляной кислоты. Далеко не каждый микроорганизм способен выдержать такую концентрацию ионов водорода, которая создается в просвете желудка благодаря работе париетальных клеток.

Железы желудка синтезируют особое вещество — внутренний фактор Кастла. Он необходим для всасывания витамина В<sub>12</sub>: внутренний фактор Кастла соединяется с витамином и образовавшийся комплекс переходит из просвета ЖКТ в клетки эпителия тонкой кишки и далее в кровь. В желудке происходит обработка железа соляной кислотой и превращение его в легкоусвояемые формы, что играет большую роль в синтезе гемоглобина эритроцитов. При снижении кислотообразующей функции желудка и уменьшении выработки фактора Кастла (при гастритах с пониженной секреторной функцией) довольно часто развивается анемия.

**Моторная функция желудка.** Благодаря сокращениям мышечной оболочки пища в желудке перемешивается, обрабатывается желудочным соком, переходит в тонкую кишку. Выделяют *тонические* и *перистальтические* сокращения. Тонические сокращения приспособляют желудок к объему поступившей пищи, а перистальтические необходимы для перемешивания и эвакуации содержимого. Последний процесс происходит постепенно. Химус переходит в двенадцатиперстную кишку порциями, по мере нейтрализации соляной кислоты, содержащейся в пищевой каше секретами печени, поджелудочной железы, кишечным соком. Только после этого сфинктер привратника открывается для следующей порции. Движения мускулатуры в обратном направлении наблюдаются при приеме недоброкачественной пищи, наличии в ней большого количества агрессивных веществ, раздражающих слизистую оболочку. В результате возникает *рвотный рефлекс*. Пища в желудке человека находится от 1,5—2 до 10 ч, в зависимости от ее химического состава и консистенции.

Кроме того, имеют место и так называемые *голодные сокращения*, которые наблюдаются в пустом желудке с определенной частотой. Считается, что они участвуют в формировании чувства голода.

Особо следует подчеркнуть, что между телом и пилорической частью находится физиологический антральный сфинктер, который разделяет эти части. Он образован за счет тонического сокращения циркулярного слоя мышечной оболочки. Благодаря такому разграничению основные процессы переваривания пищи в желудке происходят выше пилорического отдела (кардиальная часть, дно и тело желудка образуют так называемый *пищеварительный мешок*). Из пищеварительного мешка переваренная пища небольшими порциями поступает в пилорический отдел, который называют *эвакуаторным каналом*. Здесь происходит перемешивание поступившей пищи со слизью, что ведет к существенному уменьшению кислой реакции химуса. Затем пища продвигается в тонкую кишку. Таким образом, в желудке происходят следующие процессы:

- 1) накопление пищи;
- 2) механическая обработка пищевых масс (их перемешивание);
- 3) денатурация белков под воздействием соляной кислоты;
- 4) переваривание белков под воздействием пепсина;
- 5) продолжение расщепления углеводов внутри пищевого комка под действием амилазы слюны (при контакте этого фермента с желудочным соком происходит его инактивация);
- 6) бактерицидная обработка пищи соляной кислотой;
- 7) образование химуса (пищевой кашицы);
- 8) превращение железа в легко всасываемые формы и синтез внутреннего фактора Кастла — антианемическая функция;
- 9) продвижение химуса в тонкую кишку.

#### **Работы И. П. Павлова по изучению пищеварения в желудке.**

Наиболее ценные работы по изучению пищеварения были выполнены великим русским ученым И. П. Павловым. За работы в этой области в 1904 г. он был удостоен Нобелевской премии.

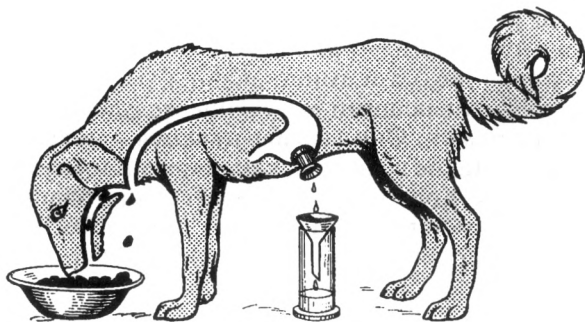
У собак он проводил перерезку пищевода и выведение обоих новообразованных отверстий наружу. В результате становилось возможным осуществление опыта «мнимого кормления», когда пища после обработки в ротовой полости попадала не в желудок, а вываливалась через отверстие в пищеводе. При этом изучалось выделение желудочного сока через фистулу. Через нижнее отверстие на шее тем не менее можно было вводить пищу.

Для изучения процесса пищеварения в желудке И. П. Павлов выделял у собак небольшой участок органа с сохраненной иннервацией и кровоснабжением. Он отграничивал его в так называемый малый желудочек, не сообщавшийся с полостью желудка (рис. 7.11).

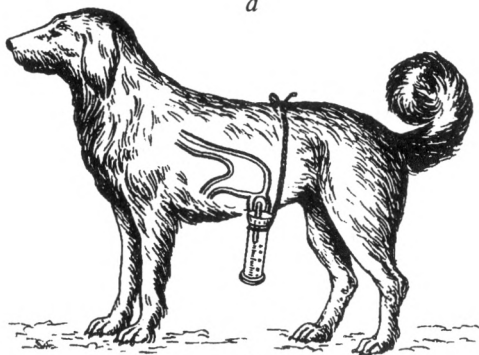
Просвет малого желудочка выводился во внешнюю среду (накладывалась фистула малого желудочка). Таким образом, оказалось возможным получить чистый желудочный сок в момент нахождения пищи в желудке. Благодаря этим опытам И. П. Павлов установил основные законы регуляции желудочного сокоотделения. При мнимом кормлении собаки желудочный сок в малом желудочке выделялся практически с той же интенсивностью, что и при нормальном питании. Следовательно, раздражение с рецепторов полости рта рефлекторно вызывало выделение желудочного сока. Это было названо *безусловным сокоотделительным рефлексом*. Центр рефлекса расположен в продолговатом мозге.

При виде, запахе пищи, когда отсутствует прямой ее контакт с рецепторами полости рта, также происходит выделение желудочного сока. Это явление получило название *условного сокоотделительного рефлекса*. Выделяющийся при этом сок И. П. Павлов назвал *аппетитным*. Состав желудочного сока был практически таким же, как и при мнимом кормлении.

В результате выполненных работ И. П. Павлов выделил три основные фазы секреции желудочного сока:



*a*



*б*

**Рис. 7.11. Фистульные методы изучения желудочной секреции (по И.П.Павлову):**

*a* — опыт мнимого кормления; *б* — собака с изолированным малым желудочком

1) мозговую фазу, в которой происходит выделение «аппетитного желудочного сока» на вид, запах пищи, или ее нахождение в полости рта; качественный и количественный состав желудочного сока в эту фазу не зависит от вида и количества пищи;

2) желудочную фазу, когда происходит выделение сока во время переваривания пищи в желудке; качественный и количественный состав сока в эту фазу напрямую зависит от вида и количества пищи;

3) кишечную фазу, которая обеспечивается влиянием рецепторов кишечника на железы желудка; стимуляция желез желудка происходит в результате поступления в двенадцатиперстную кишку недостаточно физически и химически обработанного химуса, что позволяет вносить необходимые коррективы в желудочную секрецию.

Регуляция деятельности желудка происходит за счет нервных и гуморальных механизмов. Парасимпатическая нервная система увеличивает секрецию желез желудка и моторную активность мышечной оболочки, симпатическая оказывает противоположный эффект.

Гуморальная регуляция заключается в изменении количества выделяемого сока под действием различных химических веществ. Всосавшиеся в кровь глюкоза и аминокислоты уменьшают секрецию. Веществами, увеличивающими выделение желудочного сока, являются гастрин, гистамин. Они вырабатываются клетками слизистой оболочки желудка. Такие вещества, как секретин и холецистокинин, угнетают секрецию. Количество и качество сока зависят также от характера принимаемой пищи. Например, при употреблении белковой пищи увеличивается количество пепсина, соляной кислоты.

## 7.7. Тонкая кишка

Кишечник состоит из двух отделов: тонкой кишки и толстой кишки (рис. 7.12). Общая длина кишечника составляет 6—8 м. Большую часть его (4—6 м) занимает тонкая кишка, *intestinum tenue* (греч. — *enteron*). Ее образуют двенадцатиперстная, тощая и подвздошная кишки.

**Строение.** *Двенадцатиперстная кишка*, *duodenum*, — это начальный отдел тонкой кишки. Она относительно небольшой длины (25—30 см) и по форме напоминает подкову. Вогнутая ее часть охватывает головку поджелудочной железы. В кишке различают верхнюю, нисходящую, горизонтальную и восходящую части. В нисходящей части открываются общий желчный проток и проток поджелудочной железы.

Значение двенадцатиперстной кишки для организма чрезвычайно велико. В ней химус подвергается ошелачиванию, воздействию желчи, сока поджелудочной железы, кишечного сока. Двенадцатиперстная кишка переходит в тощую кишку.

*Тощая кишка*, *jejunum*, и *подвздошная кишка*, *ileum*, представляют собой единую трубку, многократно изгибающуюся в брюшной полости. Отчетливой границы между ними нет: примерно  $\frac{2}{5}$  составляет тощая кишка, а  $\frac{3}{5}$  — подвздошная. Последняя переходит в толстую (слепую) в правой подвздошной области.

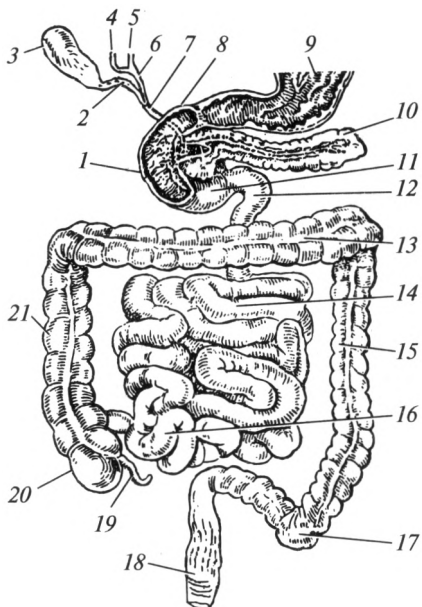
Стенка тонкой кишки состоит из *слизистой*, *мышечной* и *серозной* оболочек.

Слизистая оболочка выстлана однослойным призматическим эпителием. Ее площадь увеличивается в несколько раз за счет *складок*, *ворсинок* и *микроворсинок*. Циркулярные складки имеются по всей длине тонкой кишки. Они покрыты многочисленными ворсинками (рис. 7.13), которые придают слизистой оболочке бархатистый вид. Ворсинки представляют собой выросты длиной до 1 мм. Число их достигает 10—15 на 1 мм<sup>2</sup>. Основа ворсинки — соединительнотканная строма, которая покрыта снаружи эпителием. В строме расположены кровеносные капилляры и один центральный лимфатический капилляр (центральный млечный сосуд). Через эпителий киш-



Рис. 7.12. Кишечник, желчевыводящие пути и поджелудочная железа:

1 — нисходящая часть двенадцатиперстной кишки; 2 — пузырный проток; 3 — желчный пузырь; 4 — правый печеночный проток; 5 — левый печеночный проток; 6 — общий печеночный проток; 7 — общий желчный проток; 8 — верхняя часть двенадцатиперстной кишки; 9 — желудок; 10 — поджелудочная железа; 11 — горизонтальная часть двенадцатиперстной кишки; 12 — двенадцатиперстно-тощекишечный изгиб; 13 — поперечная ободочная кишка; 14 — тощая кишка; 15 — нисходящая ободочная кишка; 16 — подвздошная кишка; 17 — сигмовидная ободочная кишка; 18 — прямая кишка; 19 — червеобразный отросток; 20 — слепая кишка; 21 — восходящая ободочная кишка



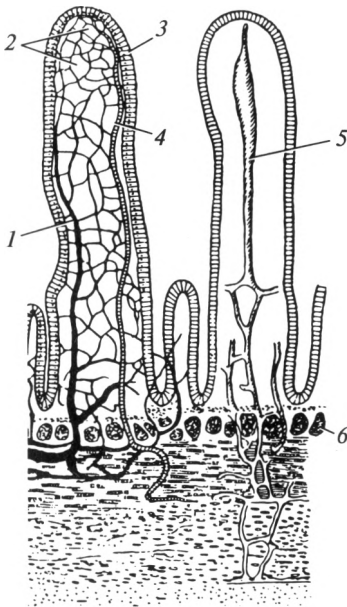
ки в них всасываются питательные вещества: в кровеносные капилляры — вода, углеводы и аминокислоты; в лимфатический капилляр — жиры. Микроворсинки представляют собой выросты клеток эпителия, значительно увеличивающие площадь их поверхности. Со стороны полости кишки микроворсинки покрыты гликокалом, который представляет собой углеводно-белковый (гликопротеиновый) комплекс, расположенный на поверхности эпителия.

На слизистой оболочке нисходящей части двенадцатиперстной кишки помимо циркулярных имеется одна продольная складка, которая заканчивается большим дуоденальным (Фатеровым) сосочком. На его вершине открывается общий желчный проток (по нему желчь оттекает от печени) и выводной проток поджелудочной железы. В большинстве случаев оба протока объединяются в один.

В слизистой оболочке тонкой кишки расположены скопления лимфоэпителиальной ткани, выполняющие в организме иммунную функцию. Эти скопления представлены единичными лимфоидными узелками, которые расположены преимущественно в тощей кишке, и групповыми лимфоидными узелками (Пейеровы бляшки) — чаще встречаются в подвздошной кишке.

Мышечная оболочка образована двумя слоями (продольным и циркулярным) гладких мышечных клеток. Они осуществляют несколько типов мышечных сокращений тонкой кишки. Маятниковобразные движения вызваны попеременным сокращением продольного слоя мышц относительно химуса. Это способствует перемешиванию пищевой кашицы с пищеварительными соками. Пе-

Рис. 7.13. Строение ворсинки тонкой кишки:



1 — артериола; 2 — капиллярная сеть; 3 — эпителий; 4 — венула; 5 — млечный (лимфатический) капилляр; 6 — железы

ристаллитические сокращения «выдавливают» химус в нижележащие отделы ЖКТ. В тонкой кишке наблюдаются также сокращения ворсинок вдоль своей оси (их укорочение и удлинение). Это способствует «взбалтыванию» химуса, ускоряет всасывание питательных веществ, выталкивает кровь и лимфу с всосавшимися в них веществами из ворсинок в сосуды подслизистой основы. Невсосавшаяся часть пищи переходит в толстую кишку посредством перистальтических сокращений мышц тонкой кишки.

Серозная оболочка покрывает тонкую кишку снаружи. Исключением является двенадцатиперстная кишка, у которой серозная оболочка присутствует лишь на передней стенке. Остальные ее стенки покрыты адвентицией. Тощая и подвздошная кишки подвешены на *брыжейке*, которая прикрепляется к задней брюшной стенке. Поэтому данный отдел тонкой кишки называется *брыжеечным*. В составе брыжейки проходят кровеносные и лимфатические сосуды, нервы.

Железы слизистой оболочки тонкой кишки вырабатывают кишечный сок, количество которого достигает 2,5 л в сутки. Его pH составляет 7,2—7,5, при усилении секреции — 8,5. Сок богат пищеварительными ферментами (более 20), осуществляющими конечный этап расщепления пищевых молекул. Содержащиеся в нем *амилаза*, *лактаза*, *сахараза*, *мальтаза* расщепляют углеводы. *Липаза* гидролизует эмульгированные желчью жиры до глицерина и жирных кислот, *аминопептидаза* расщепляет белки. Последняя «отрезает» концевую аминокислоту от молекул пептидов. Содержащаяся в кишечном соке *энтерокиназа* способствует превращению неактивного трипсиногена панкреатического сока в активный трипсин.

В тонкой кишке возможно одновременно и полостное, и пристеночное (мембранное) пищеварение. *Полостное пищеварение* происходит за счет взаимодействия питательных веществ с ферментами,

свободно «плавающими» в просвете желудочно-кишечного тракта. Последние поступают туда в составе пищеварительных соков. *Пристеночное пищеварение* идет при участии ферментов, фиксированных в гликокаликсе эпителия пищеварительного тракта. Концентрация энзимов здесь больше, их активные центры обращены в просвет кишки, поэтому питательные вещества более часто контактируют с ними. Следовательно, этот тип пищеварения более эффективен. Детально описал пристеночное пищеварение русский ученый А. М. Уголев.

Активация секреции кишечного сока происходит рефлекторно при контакте химуса со стенкой кишки. Нервная регуляция выделения кишечного сока осуществляется благодаря действию симпатической и парасимпатической систем. Парасимпатические нервные волокна несут к тонкой кишке импульсы, активирующие ее секрецию и перистальтику, а симпатические — тормозящие. Следует упомянуть, что мышечная ткань в стенке тонкой кишки обладает определенной степенью автоматизма и вегетативная нервная система оказывает лишь коррегирующее влияние. Гормоны — адреналин и норадреналин — угнетают секрецию и моторику; мотилин и ацетилхолин — стимулируют.

Состав сока зависит от химического состава пищи. Так, преимущественно углеводная диета сопровождается повышением концентрации ферментов, расщепляющих сахара. Жирная пища вызывает увеличение активности липазы.

Значение для организма тонкой кишки чрезвычайно велико. В ней происходит действие на пищевую кашицу желчи, сока поджелудочной железы и кишечного сока. Здесь большая часть питательных веществ всасывается в кровь и лимфу. Непереваренный же химус поступает в толстую кишку.

Таким образом, в тонкой кишке происходят следующие процессы:

- 1) перемешивание химуса;
- 2) эмульгирование жиров под действием желчи;
- 3) переваривание белков, жиров и углеводов под воздействием ферментов, содержащихся в кишечном и панкреатическом соках;
- 4) всасывание воды, питательных веществ, витаминов и минеральных солей;
- 5) бактерицидная обработка пищи за счет лимфоидных образований слизистой оболочки;
- 6) эвакуация непереваренных веществ в толстую кишку.

## 7.8. Печень

**Строение.** Печень, *гесог* (греч. — *hepar*), — паренхиматозный орган, расположенный в брюшной полости, преимущественно в правом подреберье. В норме ее нижний край не выступает из-под ребер-

ной дуги. Это самая крупная железа внешней секреции в человеческом организме. Масса ее достигает 1,5—1,7 кг. Печень состоит из двух долей: *правой* и *левой*, разделенных серповидной связкой. Правая доля в 3—4 раза больше левой (рис. 7.14).

В печени выделяют две поверхности: *диафрагмальную* и *висцеральную*, а также *нижний* и *задний* края. Диафрагмальная поверхность обращена вверх и имеет вид купола. На ней расположены серповидная и венечная связки, которые фиксируют орган к диафрагме. Серповидная связка расположена в сагиттальной плоскости и отделяет правую долю от левой. В нижней части она соединяется с круглой связкой, которая представляет собой заросшую пупочную вену. Венечная связка лежит во фронтальной плоскости и фиксирует орган к диафрагме.

Висцеральная поверхность обращена вниз и назад. К ней прилежат: желудок, двенадцатиперстная кишка, поперечная ободочная кишка, желчный пузырь, правые почка и надпочечник. На висцеральной поверхности расположены правая и левая продольные и поперечная борозды. В правой продольной борозде расположены желчный пузырь и нижняя полая вена. В левой находятся круглая связка печени и венозная связка (заросший Аранциев проток — у плода он соединяет пупочную и нижнюю полую вены). Поперечную борозду называют «ворота печени». Это участок орга-

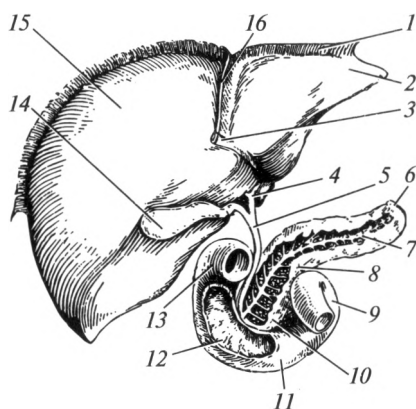


Рис. 7.14. Печень, желчный пузырь, двенадцатиперстная кишка и поджелудочная железа:

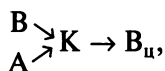
1 — венечная связка; 2 — левая доля печени; 3 — круглая связка печени; 4 — общий печеночный проток; 5 — общий желчный проток; 6 — хвост поджелудочной железы; 7 — проток поджелудочной железы; 8 — тело поджелудочной железы; 9 — восходящая часть двенадцатиперстной кишки; 10 — головка поджелудочной железы; 11 — горизонтальная часть двенадцатиперстной кишки; 12 — нисходящая часть двенадцатиперстной кишки; 13 — верхняя часть двенадцатиперстной кишки; 14 — желчный пузырь; 15 — правая доля печени; 16 — серповидная связка

на, через который проходят его основные сосуды и нервы. В состав ворот входят: воротная вена, собственная печеночная артерия, нервы, общий печеночный проток и лимфатические сосуды. К печени несут кровь воротная вена (которая собирает кровь от органов ЖКТ) и собственная печеночная артерия (приносящая обогащенную кислородом кровь). Отток крови от печени происходит по 3—5 печеночным венам в нижнюю полую вену, которая проходит через вещество печени в области правой продольной борозды.

Диафрагмальная и висцеральная поверхности соединяются друг с другом нижним и задним краями. Первый из них острый и при определенных условиях может быть прошупан (пропальпирован) через переднюю брюшную стенку. Задний край тупой; на нем локализуется углубление, соответствующее выступу позвоночного столба.

Печень заключена в тонкую фиброзную пластинку, которая носит название «Глиссонова капсула». Снаружи орган покрыт брюшиной, за исключением места сращения с диафрагмой.

Структурно-функциональной единицей печени является *печеночная долька*. Общее их количество достигает 500 000. Дольку образуют клетки печени, *гепатоциты*, которые расположены рядами в виде радиально расходящихся балок. С периферии к дольке подходят ветви печеночной артерии и воротной вены. Артериальные сосуды несут к клеткам печени кровь, обогащенную кислородом. Кровь, притекающая по ветвям воротной вены, содержит вещества, всосавшиеся в пищеварительном тракте. Конечные ветви печеночной артерии и воротной вены внутри дольки соединяются, образуя особые широкие капиллярные сети — *синусоиды*. В центре дольки расположена *центральная вена*, которая собирает кровь, прошедшую через синусоиды. Все центральные вены сливаются и образуют 3—5 печеночных вен, по которым кровь оттекает в нижнюю полую вену. Особое строение кровеносного русла печени, заключающееся в слиянии артериальных и венозных сосудов в области синусоид, носит название «чудесная сеть печени». Ее формула может быть представлена следующим образом:



где А — артериола; В — венола; К — капилляр (синусоида); В<sub>ц</sub> — центральная вена.

**Желчевыводящие пути и желчный пузырь.** Гепатоциты продуцируют особый секрет — желчь. По *желчным капиллярам* желчь оттекает в *междольковые*, а затем в *правый и левый печеночные протоки* (соответствующие правой и левой долям печени). Последние сливаются и образуют *общий печеночный проток*, который выходит из печени (см. рис. 7.12). Вне процесса пищеварения по нему через *пузырный проток* желчь поступает в *желчный пузырь*, vesica

fellea (греч. — cholecystis). Последний прилегает к нижней (висцеральной) поверхности печени и может вместить 40—80 мл жидкости. В желчном пузыре принято выделять *дно, тело и шейку*, продолжающуюся в пузырный проток.

В составе стенки органа выделяют: слизистую, мышечную и наружную оболочки. Наружная оболочка за исключением стороны, прилегающей к печени, представлена брюшиной. В желчном пузыре желчь концентрируется — теряет до 80 % воды. При слиянии общего печеночного и пузырного протоков формируется *общий желчный проток*. При поступлении пищи в двенадцатиперстную кишку уже концентрированная желчь выбрасывается в общий желчный проток за счет сокращения мышечной оболочки пузыря.

Во время процесса пищеварения желчь поступает сразу в общий желчный проток, минуя пузырь. Желчный пузырь обеспечивает накопление, концентрацию и выведение желчи.

**Состав желчи.** Количество желчи достигает 0,5—1,0 л в сутки. Вода составляет 97,5 % желчи. Помимо этого она содержит неорганические ионы и органические вещества. К последним относятся желчные кислоты, холестерин, пигменты.

Желчь имеет буро-желтую окраску. Уровень ее рН составляет 7,8—8,6. Благодаря этому желчь участвует в нейтрализации соляной кислоты, поступающей вместе с химусом в двенадцатиперстную кишку из желудка. В просвете кишечника создается слабощелочная среда, необходимая для процесса нормального пищеварения. Именно при таком уровне кислотности создаются условия для наиболее эффективной работы ферментов кишечного сока и сока поджелудочной железы. Содержащиеся в желчи желчные кислоты обеспечивают эмульгирование жиров: они окружают большие скопления жиров пищи, уменьшают поверхностное натяжение, и большие жировые капли распадаются на мелкие. Расщепляющие жиры ферменты могут действовать только на их эмульгированные формы. Следовательно, желчь необходима для нормального переваривания и всасывания жиров. Одновременно с ними всасываются и жирорастворимые витамины. Поэтому при нарушении процессов эмульгирования и всасывания жиров возникают заболевания, связанные с недостаточным поступлением в организм жирорастворимых витаминов (А, D, Е, К). Желчь стимулирует моторику кишечника, а также способствует активации ферментов панкреатического и кишечного соков. Большинство ее компонентов подвергаются обратному всасыванию и с кровью снова попадают в печень для образования новых порций желчи.

Желчь секретируется гепатоцитами непрерывно, независимо от нахождения пищи в просвете кишечника. В то же время принятие пищи стимулирует ее образование уже через 5—10 мин после еды. Такие вещества, как секретин, холецистокинин, активируют выделение желчи. Холецистокинин, кроме того, стимулирует моторную активность желчного пузыря, расслабляет сфинктеры, блокирующие

поступление желчи в двенадцатиперстную кишку. Активирующее влияние оказывает парасимпатическая нервная система, тормозящее — симпатическая.

**Функции печени.** Помимо желчеобразования печень выполняет целый ряд важных для организма функций. Прежде всего, питательные вещества, которые всосались в кишечнике, через воротную вену попадают в печень. Там из аминокислот пищи образуются собственные белки организма. Печень является основным местом синтеза белков крови и свертывающей системы. Глюкоза пищи откладывается в печени в виде гликогена, который расходуется по мере необходимости. Печень выполняет в организме роль депо глюкозы (гликогена), витаминов, ионов. Помимо гепатоцитов в ней находятся специальные клетки-макрофаги, способные захватывать и уничтожать все чужеродные вещества и микроорганизмы. Все токсические вещества, яды, всасываемые из кишечника, попадая в печень, теряют свои вредные для организма свойства. Таким образом, она выполняет детоксикационную функцию. В сосудах органа может накопиться до 1 л крови. Следовательно, самая большая железа тела человека является депо крови. Печень выполняет также выделительную функцию. Она удаляет из организма соли тяжелых металлов, продукты распада многих лекарственных веществ. При разрушении гемоглобина образуется билирубин, который подвергается химическим превращениям в гепатоцитах и в уже измененном состоянии выводится с желчью. Продукты превращения билирубина (например, стеркобилин, придающий характерную окраску калу) являются желчными пигментами. У плода, кроме того, печень выполняет кроветворную функцию.

Если печень не будет функционировать, человек не сможет прожить и 1 сут, так как токсины, непрерывно поступающие из кишечника, угнетают все системы организма.

Таким образом, печень выполняет следующие основные функции:

- 1) образование желчи;
- 2) обезвреживание токсических веществ;
- 3) участие в метаболизме различных химических веществ;
- 4) выведение из организма продуктов распада некоторых веществ, солей тяжелых металлов;
- 5) накопление глюкозы в виде гликогена;
- 6) депонирование витаминов и минеральных солей;
- 7) депонирование крови;
- 8) синтез белков крови, в том числе некоторых белков свертывающей системы.

## 7.9. Поджелудочная железа

Поджелудочная железа, pancreas, — вторая по массе пищеварительная железа в теле человека. Она расположена в полости живота

в забрюшинном пространстве и прилежит к позвоночному столбу на уровне I—II поясничных позвонков. Масса ее у взрослого человека составляет 70—80 г, длина — 16—22 см. В поджелудочной железе выделяют следующие части: *головку, тело* и *хвост*. Головка поджелудочной железы лежит в подкове двенадцатиперстной кишки.

Серозной оболочкой покрыта только передняя поверхность поджелудочной железы. Большая часть соприкасается с жировой клетчаткой поясничной области.

Железа состоит из собственно железистой ткани (паренхимы) и выводных протоков. По последним происходит отток сока из долек в проток поджелудочной железы, который открывается в двенадцатиперстной кишке вместе с общим желчным протоком. Нередко оба протока сливаются, образуя печеночно-поджелудочную ампулу. Она окружена циркулярным слоем гладких мышц, образующих сфинктер Одди, регулирующий поступление в двенадцатиперстную кишку желчи и сока.

Поджелудочная железа является железой как внутренней, так и внешней секреции. Структурно-функциональная единица поджелудочной железы как органа внешней секреции — *ацинус*. Его клетки и продуцируют сок поджелудочной железы (панкреатический сок), содержащий многочисленные пищеварительные ферменты. Между дольками в области хвоста расположены особые тканевые образования, получившие название *островков Лангерганса*, служащие структурно-функциональной единицей эндокринной части поджелудочной железы. Их клетки секретируют гормоны: инсулин и глюкагон, поступающие непосредственно в кровь. Подробнее внутрисекреторная функция поджелудочной железы описана в гл. 18 «Эндокринная система».

В течение 1 сут образуется 1,5—2,0 л сока поджелудочной железы, его рН составляет 7,8—8,4. Следовательно, он обладает слабощелочной реакцией и участвует в нейтрализации соляной кислоты, поступающей вместе с химусом из желудка. Большую часть панкреатического сока составляет вода. В сухой остаток входят органические вещества и неорганические ионы ( $\text{Na}^+$ ,  $\text{K}^+$ ,  $\text{HCO}_3^-$ ,  $\text{Cl}^-$  и др.). Органические вещества представлены преимущественно ферментами. Основные из них — *трипсин, химотрипсин, карбоксипептидаза, амилаза, липаза, рибонуклеаза и дезоксирибонуклеаза*.

Трипсин, химотрипсин и карбоксипептидаза являются ферментами, расщепляющими белки. Первые два расщепляют крупные пептидные молекулы до более мелких. В отличие от пепсина они активны в щелочной среде. Под действием карбоксипептидазы от полипептидов отщепляются концевые аминокислоты, способные всасываться в кишечнике. Трипсин образуется из профермента *трипсиногена* под действием особого энзима — *энтерокиназы* (содержится в кишечном соке) путем отщепления шести аминокислотных остатков. Химотрипсин образуется из *химотрипсиногена* под действи-



ем уже активного трипсина. Амилаза сока поджелудочной железы расщепляет углеводы. Липаза действует на жиры, предварительно эмульгированные желчью. В результате молекулы липидов расщепляются до глицерина и жирных кислот. Рибонуклеаза и дезоксирибонуклеаза относятся к нуклеолитическим ферментам, которые расщепляют РНК и ДНК соответственно.

Ферменты поджелудочной железы довольно агрессивны, поэтому для предотвращения самопереваривания те же клетки, которые секретируют протеолитические ферменты, вырабатывают особое вещество — ингибитор трипсина. Оно предупреждает активацию трипсина внутри поджелудочной железы.

Секреция панкреатического сока регулируется нервными и гуморальными механизмами. Поступление химуса в двенадцатиперстную кишку рефлекторно увеличивает выделение сока. Усилению секреции также способствуют такие вещества, как секретин, холецистокинин, ацетилхолин. Тормозное влияние оказывают глюкагон, соматостатин, адреналин. Парасимпатическая нервная система активирует, а симпатическая — угнетает секрецию панкреатического сока.

Таким образом, сок поджелудочной железы играет чрезвычайно важную роль в пищеварении, принимая участие в расщеплении белков, жиров и углеводов.

## 7.10. Толстая кишка

**Строение.** Толстая кишка, *intestinum crassum* (греч. *colon*), представляет собой последний отдел пищеварительного тракта. Она состоит из следующих частей: слепой кишки с червеобразным отростком, ободочной кишки и прямой кишки.

Длина толстой кишки составляет 1,5—2,0 м. Просвет ее значительно больше, чем у тонкой. Кроме того, от последней она отличается наличием лент, гаустр, сальниковых отростков. *Ленты* — локальные утолщения продольного слоя гладкой мышечной ткани. Толстая кишка имеет три идущие практически параллельно ленты. *Гаустры* — чередующиеся расширения («вздутия») просвета толстой кишки, благодаря которым она оказывается как бы собранной в объемные складки. *Сальниковые отростки* — локальные скопления жировой ткани желтой окраски, расположенные под брюшиной, покрывающей стенку кишки.

*Слепая кишка*, саесум (греч. *typhlon*), расположена в правой подвздошной области. Она имеет форму полусферического мешка и длину 6—12 см. От нее отходит червеобразный отросток (аппендикс), *appendix vermiformis*. Длина отростка в среднем равна 9 см. Его форма и расположение варьируют, но чаще всего он расположен кзади и книзу от конца подвздошной кишки. Полость аппендикса, как правило, заполнена слизью. Стенка отростка содержит большое

количество лимфоидных образований, играющих важную роль в становлении иммунитета.

В слепую кишку открывается подвздошная кишка. В этом месте находится своеобразный клапан, состоящий из двух складок слизистой оболочки. Этот клапан (Баугиниева заслонка) регулирует поступление содержимого подвздошной кишки в толстую и препятствует обратному его движению.

**Ободочная кишка, colon**, — наиболее длинный отдел толстой кишки. Она состоит из четырех отделов: восходящей, поперечной, нисходящей и сигмовидной ободочных кишок. **Восходящая ободочная кишка, colon ascendens**, отходит от слепой кишки в вертикальном направлении и прилегает к правой боковой стенке живота. **Поперечная ободочная кишка, colon transversum**, идет горизонтально в верхней части брюшной полости. Она покрыта брюшиной со всех сторон и имеет собственную брыжейку, поэтому довольно подвижна. **Нисходящая ободочная кишка, colon descendens**, расположена в левой половине брюшной полости, опускается вертикально вниз. **Восходящая и нисходящая ободочные кишки** покрыты брюшиной только с трех сторон, фиксированы к боковой стенке живота и практически неподвижны. **Сигмовидная ободочная кишка, colon sigmoideum** (греч. romanum), S-образной формы, продолжается в прямую кишку. Так же как и поперечная, она имеет брыжейку и может изменять свою форму и положение.

**Прямая кишка, rectum** (греч. proctos), длиной 15—20 см, расположена в полости малого таза. По форме она не прямолинейна, как можно думать, судя по ее названию, а образует два изгиба (рис. 7.15), расположенных в сагиттальной плоскости: **крестцовый и промежностный**. Нижняя часть прямой кишки прочно фиксирована в диафрагме таза. Ленты и гаустры для этого отдела толстой кишки не характерны. Прямая кишка состоит из **надампулярной части, ампулы** (расширенной части) и **анального канала** (суженной части). Заканчивается

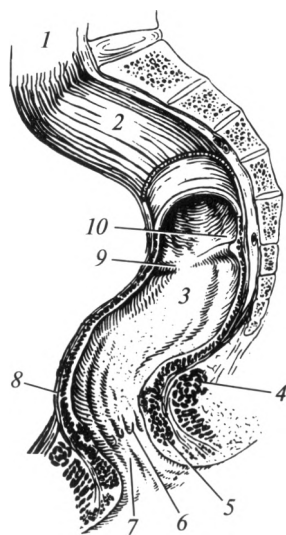


Рис. 7.15. Прямая кишка:

1 — сигмовидная ободочная кишка; 2 — надампулярная часть прямой кишки; 3 — ампула прямой кишки; 4 — наружный сфинктер; 5 — внутренний сфинктер; 6 — анальные пазухи; 7 — анальный канал; 8 — промежностный изгиб; 9 — поперечная складка; 10 — крестцовый изгиб

она анальным отверстием. В области анального канала, примерно на 1,5 см выше анального отверстия, слизистая оболочка образует 5—8 продольных складок, называемых анальными столбами. Между собой они соединяются в нижней части и образуют анальные пазухи. Последние имеют форму ласточкиных гнезд и играют важную роль в удержании газов и каловых масс. В надампулярной части и ампуле прямой кишки расположены хорошо выраженные полулунные складки, имеющие поперечное направление.

Стенка толстой кишки состоит из *слизистой, мышечной и серозной* оболочек. Слизистая оболочка толстой кишки имеет полулунные складки. В ней отсутствуют ворсинки (специфичные для тонкой кишки), однако она характеризуется наличием глубоких и широких крипт (углублений). В слизистой оболочке расположены железы. Их секрет практически не содержит ферментов, но в нем присутствуют вещества, необходимые для формирования каловых масс. На большем протяжении толстой кишки эпителий однослойный цилиндрический. В прямой кишке (в области анального отверстия) он становится сначала многослойным плоским неороговевающим, а затем многослойным плоским ороговевающим. Под слизистой оболочкой анального канала находится геморроидальное венозное сплетение, расширение которого приводит к заболеванию, носящему название «геморрой».

Гладкая мускулатура представлена в толстой кишке двумя слоями: циркулярным и продольным. На выходе из прямой кишки находятся сфинктеры. Первый образован гладкой мускулатурой, и сокращения его происходят произвольно. Второй сфинктер, наружный, состоит из поперечнополосатой мускулатуры и является мышцей промежности. Его сокращения произвольные. Сфинктеры удерживают газы и каловые массы в просвете кишки.

Наружная оболочка толстой кишки представлена брюшиной и адвентицией: слепая, поперечная ободочная, сигмовидная ободочная кишка, а также верхняя треть прямой кишки покрыты брюшиной со всех сторон; восходящая и нисходящая ободочные кишки и средняя треть прямой кишки покрыты брюшиной с трех сторон, а с одной — адвентицией; анальная часть прямой кишки покрыта адвентицией.

**Функции.** Толстая кишка выполняет ряд важных функций. Это основное место обитания кишечных бактерий (у взрослого человека преобладают палочки *Bifidus* и *Bacteroides*, *Lactobacillus*). Бактерии синтезируют некоторые витамины (К, В), защищают хозяина от патогенных микроорганизмов, конкурируя с ними. Они способны переваривать вещества, не расщепленные ферментами пищеварительных соков, в частности клетчатку, которую они гидролизуют примерно на 50%. Оставшаяся ее часть участвует в формировании каловых масс. Бактерии вырабатывают и токсичные для организма вещества: сероводород, индол, скатол, которые обезвреживаются в печени.

В толстой кишке происходит окончательное всасывание воды и минеральных солей. В ней происходит образование каловых масс, окрашенных пигментами желчи. Прямая кишка обеспечивает их выведение. С каловыми массами удаляются невсосавшиеся частицы пищи, бактерии, отслоившийся эпителий желудочно-кишечного тракта, вода (до 150 мл) и т. п.

При заполнении прямой кишки возникает позыв к дефекации. Сокращение мышц диафрагмы таза способствует эвакуации содержимого прямой кишки. Мышцы брюшного пресса повышают внутрибрюшное давление, что также способствует изгнанию экскрементов. Сфинктеры прямой кишки расслабляются, и каловые массы удаляются из организма. Дефекация протекает как произвольный акт. При значительном наполнении прямой кишки она приобретает непроизвольный характер. Рефлекторный непроизвольный центр дефекации расположен в крестцовых сегментах спинного мозга.

Регуляция моторной активности толстой кишки осуществляется нервными и гуморальными механизмами. Парасимпатическая нервная система оказывает активирующее, а симпатическая — тормозное влияние на моторику. Серотонин и адреналин угнетают, а ацетилхолин усиливает сокращения мышечной оболочки толстой кишки.

## 7.11. Морфофункциональные особенности брюшины

*Брюшная полость*, *cavitas abdominis*, — самая большая из полостей тела. Она представляет собой пространство, ограниченное мышцами и выстланное внутрибрюшной фасцией. Ее стенками являются: диафрагма — сверху; передне-латеральная группа мышц живота — спереди и с боков; поясничный отдел позвоночного столба с прилегающими к нему большой поясничной мышцей и квадратной мышцей поясницы — сзади; внутренние стенки большого и малого таза, а также мышцы промежности — снизу.

*Брюшина*, *peritoneum*, — это серозная оболочка, выстилающая стенки брюшной полости и покрывающая некоторые органы, расположенные в ней. Брюшина, выстилающая внутреннюю поверхность брюшной стенки, называется *париетальной* (пристеночной), а покрывающая органы, расположенные в этой полости, — *висцеральной*.

Висцеральная брюшина покрывает внутренние органы неодинаково. Различают три вида отношений органов к серозной оболочке. При *интраперитонеальном расположении* орган покрыт брюшиной со всех сторон. Эти органы пищеварительной системы, как правило, имеют брыжейку, фиксирующую их к задней стенке брюшной полости. Они подвижны. К таким органам относятся: желудок, тонкая кишка (за исключением двенадцатиперстной), червеобразный отросток, поперечная ободочная кишка, сигмовидная ободочная

кишка, начальный отдел прямой кишки, селезенка. Исключением является слепая кишка, которая расположена интраперитонеально, но брыжейки не имеет.

При *мезоперитонеальном положении* орган покрыт брюшиной с трех сторон, а четвертая — сращена со стенкой брюшной полости при помощи адвентиции: восходящая и нисходящая ободочные кишки, печень, матка.

При *экстраперитонеальном положении* орган покрыт брюшиной только с одной стороны, а остальные три окружены адвентициальной оболочкой. Эти органы неподвижны. К ним относятся: двенадцатиперстная кишка, поджелудочная железа, почки и надпочечники, мочеточники.

Париетальная брюшина переходит в висцеральную без перерыва. В результате образуется замкнутое щелевидное пространство, которое называется *брюшинной полостью*. Она представляет собой щелевидное пространство неопределенной формы между париетальной и висцеральной брюшиной или между отдельными участками висцеральной брюшины, заполненное серозной жидкостью. Неопределенность формы полости брюшины обусловлена непостоянством величины, положения и объема внутренних органов, покрытых брюшиной.

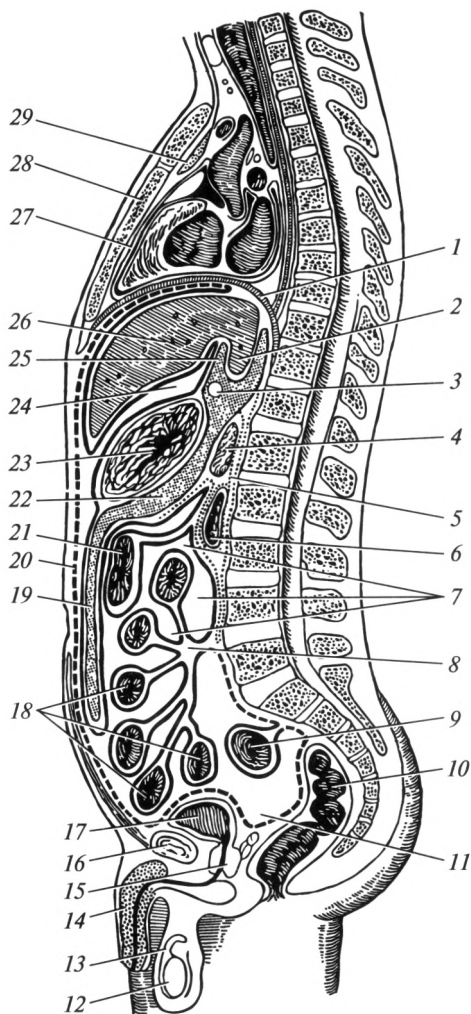
Следует отметить, что у женщин полость брюшины сообщается с внешней средой через просветы маточных труб. Поэтому через последние при определенных условиях возможно проникновение патогенных микроорганизмов в брюшинную полость.

Серозная оболочка продуцирует жидкость, количество которой в полости брюшины составляет 20 — 30 мл. Эта жидкость необходима для увлажнения оболочки, что способствует снижению трения между внутренними органами при их смещении. Кроме того, жидкость позволяет фиксировать (удерживать) их друг относительно друга.

Производными структурами брюшины являются связки брюшины, брыжейки, сальники, складки.

*Связки брюшины* — это участки брюшины в местах перехода париетального листка в висцеральный или висцеральной брюшины с одного органа на другой. К таким образованиям относятся, например, венечная и серповидная связки печени, с помощью которых этот орган прикрепляется к диафрагме.

*Брыжейки* — дупликатуры брюшины, связывающие орган с задней стенкой брюшной полости (рис. 7.16). В их составе проходят сосуды и нервы, питающие и иннервирующие орган. Практически все органы, расположенные интраперитонеально, имеют свою брыжейку (за исключением слепой кишки). Наиболее крупными являются брыжейки тонкой и поперечной ободочной кишок. Корень брыжейки поперечной ободочной кишки идет в горизонтальной плоскости на уровне II поясничного позвонка; корень брыжейки тонкой кишки идет слева направо и сверху вниз от уровня II поясничного позвонка до проекции правого крестцово-подвздошного сустава.



**Рис. 7.16. Топографические образования полости брюшины (сагиттальный распил):**

1 — диафрагма; 2 — хвостатая доля печени; 3 — сальниковое отверстие; 4 — поджелудочная железа; 5 — забрюшинное пространство; 6 — двенадцатиперстная кишка; 7 — брюшинная полость; 8 — корень брыжейки тонкой кишки; 9 — сигмовидная ободочная кишка; 10 — прямая кишка; 11 — прямокишечно-пузырное углубление; 12 — яичко; 13 — влагалищная оболочка яичка; 14 — половой член; 15 — простата; 16 — лобковый симфиз; 17 — мочевого пузыря; 18 — тонкая кишка; 19 — сальниковая сумка; 20 — париетальная брюшина; 21 — поперечная ободочная кишка; 22 — поджелудочно-желудочное отверстие; 23 — желудок; 24 — преджелудочная сумка; 25 — малый сальник; 26 — печень; 27 — перикард; 28 — грудина; 29 — тимус

*Сальник* — это удлинённая брыжейка желудка, между листками которой имеются скопления жировой ткани и сплетения кровеносных сосудов. Различают малый и большой сальники. *Малый сальник* натянут между печенью и малой кривизной желудка. *Большой сальник* начинается от большой кривизны желудка в виде дубликатуры брюшины, спускается вниз между передней брюшной стенкой и кишечником почти до лобковых костей, после чего подворачивается и, срастаясь со спускающейся дубликатурой, направляется кверху. Сальник играет важную защитную роль для брюшной полости, участвуя в отграничении участков воспаления от неизменённых тканей (он прирастает к очагам воспаления и локализует их).

*Складки* — дубликатуры париетальной брюшины, образованные проходящими под нею сосудами, протоками, связками. Так, по срединной линии от верхушки мочевого пузыря до пупка вверх направляется срединная пупочная связка, вокруг которой формируется одноимённая складка. Она содержит заросший (облитерированный) зародышевый мочевой проток.

Брюшинная полость имеет *два этажа*. Границей между ними является брыжейка поперечной ободочной кишки. В верхнем этаже расположены: желудок, печень и желчный пузырь, селезенка, поджелудочная железа, двенадцатиперстная кишка. Здесь между брюшной стенкой и органами имеется ряд щелевидных пространств. Например, *правое поддиафрагмальное углубление* представляет собой щель между диафрагмой и правой долей печени; *левое поддиафрагмальное углубление* находится под диафрагмой левее венечной связки печени. *Подпеченочные углубления* — это щелевидные пространства, расположенные на висцеральной поверхности печени. *Селезеночное углубление* находится под диафрагмой слева, между ней и селезенкой. *Преддверие сальниковой сумки* расположено позади малого сальника. В него можно проникнуть через сальниковое отверстие, которое расположено позади печеночно-дуоденальной связки.

Нижний этаж простирается от брыжейки поперечной ободочной кишки до дна малого таза. В нем расположены тонкая и толстая кишки, мочевой пузырь, у женщин — матка, маточные трубы и яичники. В нижнем этаже также имеется ряд щелевидных пространств, например, *правая и левая околоободочнокишечные борозды* расположены между боковыми стенками живота и восходящей и нисходящей ободочными кишками соответственно. *Прямокишечно-пузырное углубление* у мужчин находится в полости малого таза. Оно ограничено спереди мочевым пузырем, а сзади — передней стенкой прямой кишки. У женщин в малом тазу имеется два углубления: *прямокишечно-маточное* (Дугласово пространство) и *пузырно-маточное*. Они находятся в местах перехода брюшины с матки на прямую кишку и мочевой пузырь. Первое расположено сзади от матки, а второе — спереди.

## 7.12. Физиологические аспекты голода и жажды. Аппетит

Отсутствие приема пищи вызывает появление чувства голода. Чувство голода — ощущение, проецирующееся в области желудка в виде жжения, «сосания под ложечкой», боли, сопровождающееся повышенной возбудимостью, слюнотечением, иногда головокружением и головной болью, общей слабостью. Голод вызывает специфическое изменение психики, как правило, имеет отрицательную эмоциональную окраску. Поведение человека, испытывающего это чувство, сводится к поиску вариантов удовлетворения жизненно важной потребности в пище. Как правило, чем длительнее существует чувство голода, тем интенсивнее проявляются описанные признаки. С чувством голода тесно связано понятие *appetita*, который представляет собой желание приема пищи. Причем в отличие от голода аппетит, как правило, характеризуется специфичностью, т.е. желанием приема определенного вида пищи. Чувство голода провоцируют следующие факторы:

- снижение концентрации глюкозы и других питательных веществ в крови и спинномозговой жидкости (их содержание определяют хеморецепторы, расположенные в гипоталамусе), особенно этому способствует тяжелая физическая работа, требующая значительных затрат энергии;

- отсутствие пищи, химуса в желудочно-кишечном тракте, возникновение голодной перистальтики.

Эти факторы вызывают активацию *центра голода*. Причем дефицит субстратов для метаболизма клеток этого центра напрямую активирует его. Центр голода расположен в латеральной области гипоталамуса. Он тесно взаимосвязан с *центром насыщения* (вентромедиальная область гипоталамуса). Возникновению чувства сытости (насыщения) способствуют следующие факторы:

- стимуляция рецепторов ротовой полости во время жевания и проглатывания пищи;

- растяжение желудка пищевыми массами;

- раздражение хеморецепторов ЖКТ и хеморецепторов, определяющих уровень глюкозы в крови;

- увеличение запасов белков, жиров и углеводов, повышение температуры тела.

Довольно часто встречаются заболевания, сопровождающиеся изменением аппетита. Повышенное желание к приему пищи называется *булимией*. Наоборот, отсутствие стремления к приему пищи носит название *анорексии*. Избыточное употребление пищи, несоответствующее уровню обмена веществ и энергетических потребностей, приводит к ожирению. Наоборот, недостаток пищи чреват истощением.

Центры голода и насыщения объединяются в *пищевой центр* (*аппетит*). Морфологически он включает в себя участки различных



структур центральной нервной системы (гипоталамус, лимбическую систему, корковые структуры). Пищевой центр служит регулятором потребления пищи, ее количества, специфичности и качества. Он отвечает за пищевое поведение, становление режима питания, выбор рациона.

Недостаточное содержание в организме воды вызывает появление чувства жажды. Оно проявляется сухостью во рту и глотке, общей слабостью, желанием пить. Центр жажды также расположен в гипоталамусе. Появление этого чувства связано с активацией осморецепторов, локализующихся в данном отделе головного мозга. Эти рецепторы реагируют на изменение осмотического давления. Недостаток воды вызывает повышение концентрации растворенных в ней веществ, что приводит к изменению осмотического давления между внутри- и внеклеточным пространствами.

Чувства голода и жажды являются общими ощущениями, врожденными влечениями, направленными на удовлетворение основных жизненных потребностей. Они необходимы для поддержания постоянства внутренней среды организма. Центры голода, жажды и сытости влияют на выработку гормонов гипоталамо-гипофизарной системы, обеспечивая характерные поведенческие реакции.

Завершая раздел, несколько слов следует посвятить режиму и рациону питания. *Режим питания* — частота и периодичность приема пищи, *рацион* — качественный и количественный состав принимаемой пищи в течение суток. Для наилучшего функционирования ЖКТ пищу надо принимать в одно и то же время. Наиболее приемлемым считается 3—4-разовое питание. Оптимальным считается прием самого большого количества пищи во время обеда. В суточный рацион должны входить продукты, содержащие в определенных соотношениях белки, жиры и углеводы (примерно, 1 : 1 : 4). Обязательным условием является получение человеком необходимых для нормальной жизнедеятельности витаминов и минеральных веществ.

Следует подчеркнуть, что пища должна быть сбалансированной по качественному и количественному составу, механически, химически и термически щадящей и доброкачественной. Кроме того, ее следует подвергать соответствующей кулинарной обработке. Наиболее легко усваивается вареная, молочная и мучная пища, фрукты и ягоды. Для нормального развития и жизнедеятельности организма пища должна быть полноценной и разнообразной.

### **7.13. Роль микрофлоры пищеварительного тракта. Дисбактериоз**

Во многих структурах организма человека находятся различные микроорганизмы. Пищеварительный тракт человека также «заселен»

ими. При этом в одних отделах микроорганизмов мало или почти нет, а в других очень много.

В полости рта, несмотря на бактерицидные свойства слюны, содержится достаточно большое количество микробов:  $10^7$ — $10^8$  в 1 мл ротовой жидкости.

Содержимое желудка здорового человека из-за бактерицидных свойств желудочного сока на высоте пищеварения является стерильным; однако в начальной фазе пищеварения обнаруживается относительно большое число микроорганизмов (до  $10^3$  в 1 мл содержимого), проглатываемых со слюной. Примерно такое же их число находится в двенадцатиперстной и начальном отделе тощей кишки. В содержимом подвздошной кишки микроорганизмы обнаруживаются регулярно, в среднем  $10^6$  в 1 мл содержимого. В содержимом толстой кишки число бактерий максимальное.

В формировании микрофлоры пищеварительного тракта велика роль пищеварительных секретов. Так, слюна содержит лизоцим, который оказывает на микрофлору полости рта бактерицидное действие.

Желудочный сок за счет соляной кислоты и других факторов также обладает бактерицидностью, что существенно влияет на число и состав микрофлоры не только желудка, но и кишечника. В тонкой кишке количество и свойства микрофлоры зависят от поступления панкреатического и кишечного соков, а также желчи. Баугиниева заслонка предотвращает ретроградное перемещение микроорганизмов из толстой кишки в тонкую.

Следует отметить, что на количество микрофлоры оказывает влияние и содержание питательных веществ в химусе. Эти вещества необходимы и для жизнедеятельности самих микроорганизмов. Поэтому сбалансированность и адекватность питания важны в том числе и для поддержания стабильного числа нормальной микрофлоры.

Нормальная микрофлора — *эубиоз* — выполняет в организме ряд важнейших функций:

1) участвует в формировании иммунобиологической реактивности организма, предохраняет его от внедрения и размножения в нем патогенных (болезнетворных) микроорганизмов;

2) способствует утилизации ряда непереваренных питательных веществ, которые затем всасываются из кишечника и включаются в обмен веществ организма человека;

3) принимает участие в разложении желчных кислот, ряда органических веществ, способствует образованию органических кислот, их аммонийных солей, аминов и др.;

4) участвует в инаktivации ряда пищеварительных ферментов;

5) участвует в синтезе витаминов К и группы В, а также ряда аминокислот и углеводов;

6) способствует поддержанию нормальной моторики кишечника;

7) участвует в формировании каловых масс.

Также ферменты бактерий толстой кишки расщепляют целлюлозу, пектины и ряд других веществ, не переработанных в тонкой кишке.

Микрофлору кишечника подразделяют на три группы:

1) главная — бифидобактерии и бактероиды — составляет около 90 % всех микробов;

2) сопутствующая — лактобактерии, эшерихии, энтерококки — 10 % общего числа;

3) остаточная — энтеробактер, протеи, дрожжи, клостридии, стафилококки, аэробные бациллы — менее 1 %.

Микроорганизмы в кишечнике могут существовать в двух вариантах: в слизистой оболочке (С-микрофлора) и просвете кишечника (П-микрофлора). С-микрофлора более устойчива к внешним воздействиям, чем П-микрофлора. При этом количество П-микроорганизмов в направлении от желудка к толстой кишке нарастает более резко, чем С-микрофлоры, а анаэробная микрофлора преобладает над аэробной.

Макроорганизм человека и его микрофлора, в том числе пищеварительного тракта, составляют единую динамичную систему. Динамичность микробного биоценоза пищеварительного тракта определяется количеством поступающих в него микроорганизмов (за сутки — около 1 млрд), интенсивностью их размножения и гибели в пищеварительном тракте и выведения из него в составе кала (в норме за сутки выделяется  $10^{12}$ — $10^{14}$  микроорганизмов).

Состав и количество микроорганизмов в пищеварительном тракте зависят от эндогенных и экзогенных факторов. К первым относят влияние слизистой оболочки пищеварительного канала (его секретов и моторики) и, естественно, взаимное влияние микроорганизмов друг на друга. Ко вторым — характер питания, факторы внешней среды, а также прием лекарственных веществ, особенно антибиотиков. Под влиянием этих факторов, особенно неумеренного приема антибиотиков и других лекарственных средств, изменяется количество микроорганизмов.

Патогенная микрофлора, как правило, более устойчива к воздействиям как экзогенных, так и эндогенных факторов, что и ведет к нарушению эубиоза. При этом изменяется характерное взаимоотношение между разными видами микрофлоры пищеварительного канала — развивается так называемый *дисбактериоз*. При дисбактериозе микрофлора не выполняет в должном объеме присущие ей функции, что отражается на жизнедеятельности организма человека в целом.

Для восстановления нормальной микрофлоры кишечника используют ряд лекарственных препаратов — так называемых эубиотиков (бифидумбактерин, лактобактерин), но наиболее важна профилактика развития дисбактериоза, что достигается соблюдением режима питания (введение в рацион кисломолочных продуктов) и правильным применением лекарственных средств.

## Контрольные вопросы

1. Перечислите функции пищеварительной системы.
2. Назовите особенности строения полых и паренхиматозных органов.
3. Приведите классификацию зубов и охарактеризуйте их строение.
4. Назовите различия зубных формул у детей и взрослых.
5. Перечислите сосочки языка и укажите их функции.
6. Какова роль слюны?
7. Охарактеризуйте процессы, происходящие в полости рта.
8. Какой вклад внес И. П. Павлов в изучение пищеварения в полости рта?
9. Назовите части глотки и фазы глотания.
10. Укажите особенности строения стенки пищевода.
11. Какие части выделяют в желудке?
12. Перечислите функции желудка.
13. Какие фазы выделил И. П. Павлов в секрети желудочного сока?
14. Назовите части тонкой кишки.
15. Укажите особенности строения стенки тонкой кишки.
16. Какие процессы происходят в тонкой кишке?
17. Назовите доли, поверхности и края печени.
18. Что такое «чудесная сеть» печени?
19. Перечислите желчевыводящие пути и части желчного пузыря.
20. Назовите функции печени.
21. Какие ферменты входят в состав панкреатического сока? Какое значение они имеют?
22. Перечислите отделы толстой кишки.
23. Какие функции выполняет толстая кишка?
24. Как расположены органы по отношению к брюшине? Приведите примеры экстра-, мезо- и интраперитонеальных положений органов брюшной полости.
25. Перечислите производные брюшины.
26. Какова роль пищевого центра?
27. Дайте определение понятий «эубиоз» и «дисбактериоз».

### 8.1. Общие положения

*Дыхание* — это совокупность процессов, обеспечивающих поступление в организм человека кислорода, использование его для окисления органических веществ и удаления из организма углекислого газа.

Дыхание состоит из ряда этапов:

- 1) транспорт газов к легким и обратно — *внешнее дыхание*;
- 2) поступление кислорода воздуха в кровь через альвеолярно-капиллярную мембрану легких, а углекислого газа — в обратном направлении;
- 3) транспорт  $O_2$  кровью ко всем органам и тканям организма, а углекислого газа — от тканей к легким (в связи с гемоглобином и в растворенном состоянии);
- 4) обмен газов между тканями и кровью: кислород перемещается из крови в ткани, а углекислый газ — в обратном направлении;
- 5) тканевое, или *внутреннее дыхание*, цель которого — окисление органических веществ с выделением углекислого газа и воды (см. гл. 10 «Обмен веществ и энергии»).

Дыхание — один из основных процессов, поддерживающих жизнь. Прекращение его даже на небольшой срок ведет к скорой гибели организма от кислородной недостаточности — *гипоксии*.

Поступление в организм кислорода и выведение из него во внешнюю среду углекислого газа обеспечивается органами дыхательной системы (рис. 8.1). Различают *дыхательные* (воздухоносные) *пути* и *собственно дыхательные органы* — легкие.

Дыхательные пути в связи с вертикальным положением тела делят на *верхние* и *нижние*. К верхним дыхательным путям относят: наружный нос, полость носа, носоглотку и ротоглотку. Нижние дыхательные пути — это гортань, трахея и бронхи, включая их внутрилегочные разветвления, или бронхиальное дерево. Дыхательные пути представляют собой систему трубок, стенки которых имеют костную или хрящевую основу. Благодаря этому они не слипаются. Их просвет всегда зияет, и воздух свободно циркулирует в обе стороны, несмотря на изменения давления при вдохе и выдохе. Внутренняя (слизистая) оболочка дыхательных путей выстлана мерцательным

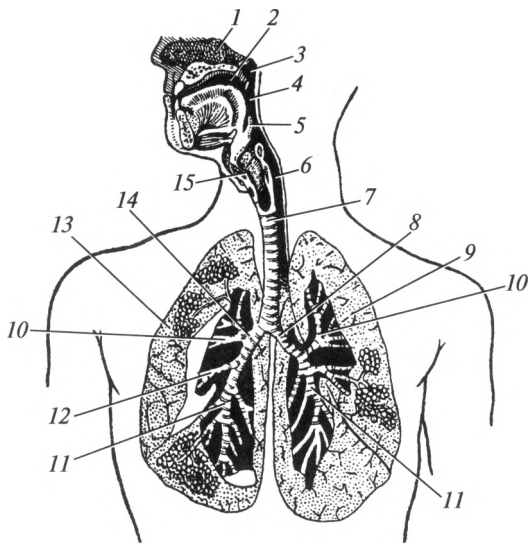


Рис. 8.1. Органы дыхательной системы:

1 — полость носа; 2 — полость рта; 3 — носоглотка; 4 — ротоглотка; 5 — надгортанник; 6 — гортаноглотка; 7 — трахея; 8 — левый главный бронх; 9 — левое легкое; 10 — верхнедолевой бронх; 11 — нижнедолевой бронх; 12 — среднедолевой бронх; 13 — правое легкое; 14 — правый главный бронх; 15 — гортань

эпителием и содержит железы, вырабатывающие слизь. Благодаря этому вдыхаемый воздух очищается, увлажняется и согревается.

## 8.2. Верхние дыхательные пути

*Наружный нос*, *nasus externus* (греч. — *rhis*, *rhinos*), представляет собой выступающее в виде трехгранной пирамиды образование в центральной части лица. В его строении выделяют: корень, спинку, верхушку и два крыла. «Скелет» наружного носа образуют носовые кости и лобные отростки верхней челюсти, а также ряд хрящей носа (рис. 8.2). К последним относятся: латеральный хрящ, большой хрящ крыла носа, 1—2 малых хряща крыла носа, добавочные носовые хрящи. Корень носа имеет костный остов. Он отделен от области лба углублением, носящим название «переносье». Крылья имеют хрящевую основу и ограничивают отверстия — ноздри. Через них проходит воздух в полость носа и обратно. Форма наружного носа индивидуальна, но в то же время она имеет определенные этнические особенности. Снаружи нос покрыт кожей. Внутри ноздри переходят в полость, называемую преддверием полости носа.

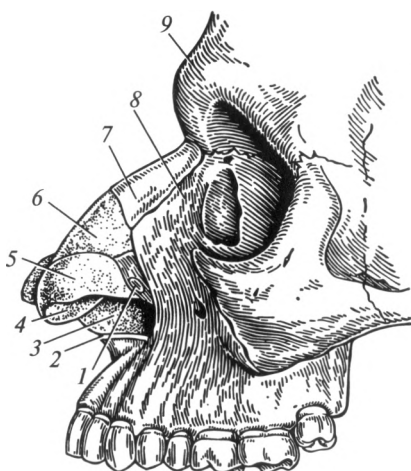
*Полость носа*, *cavitas nasi*, спереди открывается ноздрями, а сзади сообщается с носоглоткой через отверстия — хоаны. В полости носа выделяют четыре стенки: верхнюю, нижнюю и латеральные. Они образованы костями черепа и описаны в подразд. 4.3. По срединной линии расположена перегородка носа. Ее «скелет» составляют: перпендикулярная пластинка решетчатой кости, сошник и хрящ перегородки носа. Следует отметить, что примерно у 90 % людей носовая перегородка в той или иной степени отклоняется от срединной линии. На ее поверхности имеются незначительные возвышения и углубления, но патологией считается тот вариант, когда искривленная перегородка препятствует нормальному носовому дыханию.

В полости носа выделяют *преддверие* и *собственно полость носа*. Границей между ними служит порог носа. Он представляет собой дугообразную линию на латеральной стенке полости носа, расположенную на расстоянии около 1 см от края ноздрей, и соответствует границе с преддверием. Последнее выстлано кожей и покрыто волосами, которые препятствуют попаданию в дыхательные пути крупных частиц пыли.

В полости носа расположены три носовые раковины — верхняя, средняя и нижняя (рис. 8.3). Костную основу первых двух образуют одноименные части решетчатой кости. Нижняя носовая раковина является самостоятельной костью. Под каждой носовой раковиной расположены соответственно верхний, средний и нижний носовые ходы. Между боковым краем носовых раковин и перегородкой носа находится общий носовой ход. В носовой полости наблюдаются как ламинарные, так и турбулентные потоки воздуха. Ламинарные потоки представляют собой течение воздуха без образования завихрений. Возникновению турбулентных

Рис. 8.2. Наружный нос:

1 — малый хрящ крыла носа; 2 — передняя носовая ость верхней челюсти; 3 — хрящ перегородки носа; 4 — преддверие носа; 5 — большой хрящ крыла носа; 6 — латеральный хрящ; 7 — носовая кость; 8 — лобный отросток верхней челюсти; 9 — носовая часть лобной кости



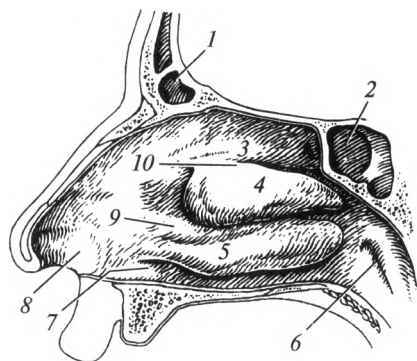


Рис. 8.3. Полость носа:

1 — лобная пазуха; 2 — клиновидная пазуха; 3 — верхняя носовая раковина; 4 — средняя носовая раковина; 5 — нижняя носовая раковина; 6 — глоточное отверстие слуховой трубы; 7 — нижний носовой ход; 8 — преддверие носа; 9 — средний носовой ход; 10 — верхний носовой ход

завихрений способствуют носовые раковины. Благодаря этому скорость прохождения воздуха через носовую полость уменьшается. Медленное движение обеспечивает большее согревание и очищение воздушного потока, что создает наилучшие условия для газообмена в альвеолах. В области нижнего носового хода открывается носослезный канал. По нему в полость носа из слезных путей поступает слеза.

Стенки полости носа выстланы слизистой оболочкой. В ней различают *респираторную* и *обонятельную* области. Обонятельная область находится в пределах верхнего носового хода и верхней носовой раковины. Здесь расположены рецепторы органа обоняния — обонятельные луковицы.

Эпителий респираторной области — реснитчатый (мерцательный). В его строении выделяют реснитчатые и бокаловидные клетки. Бокаловидные клетки секретируют слизь, благодаря которой носовая полость постоянно поддерживается в увлажненном состоянии. На поверхности реснитчатых клеток расположены особые выросты — реснички. Реснички колеблются с определенной частотой и способствуют перемещению слизи с осевшими на ее поверхности бактериями и пылевыми частицами в направлении глотки. Сосудистые сплетения, находящиеся в глубоких слоях слизистой оболочки, обеспечивают согревание поступающего воздуха.

Носовое дыхание является более физиологичным по сравнению с ротовым. Воздух в полости носа очищается, увлажняется и согревается. При нормальном носовом дыхании обеспечивается характерный для каждого человека тембр голоса.

*Околоносовые пазухи*, или придаточные пазухи носа, — это полости в костях черепа, выстланные слизистой оболочкой и заполненные воздухом. Они сообщаются с полостью носа через небольшие каналы. Последние открываются в области верхнего и среднего носовых ходов. Околоносовыми пазухами являются:

- *верхнечелюстная (Гайморова) пазуха*, sinus maxillaris, расположенная в теле верхней челюсти;



- *лобная пазуха*, sinus frontalis, — в лобной кости;
- *клиновидная пазуха*, sinus sphenoidalis, — в теле клиновидной кости;
- *ячейки решетчатого лабиринта* (передние, средние и задние), cellulae ethmoidales, — в решетчатой кости.

Околоносовые пазухи формируются в течение первых лет жизни. У новорожденного имеется только Гайморова пазуха (в виде небольшой по размерам полости). Основная функция придаточных пазух — обеспечение резонанса при разговоре.

Из полости носа через носоглотку и ротоглотку вдыхаемый воздух поступает в гортань. Анатомо-физиологические особенности глотки описаны ранее.

### 8.3. Нижние дыхательные пути

#### Гортань

**Строение.** Гортань, larynx, расположена в передней области шеи. Вверху она с помощью связок соединяется с подъязычной костью, внизу продолжается в трахею (рис. 8.4). Верхняя граница гортани расположена на уровне межпозвоночного диска между IV и V шейными позвонками. Нижняя — на уровне VII шейного позвонка. Спереди гортань прикрыта мышцами шеи. Сзади от нее расположена глотка, сбоку проходят сонные артерии, внутренняя яремная вена и блуждающий нерв.

В полости гортани можно выделить три отдела: верхний — *преддверие*, средний — *промежуточную часть* и нижний — *подголосовую полость*. Границами между отделами являются парные преддверные и

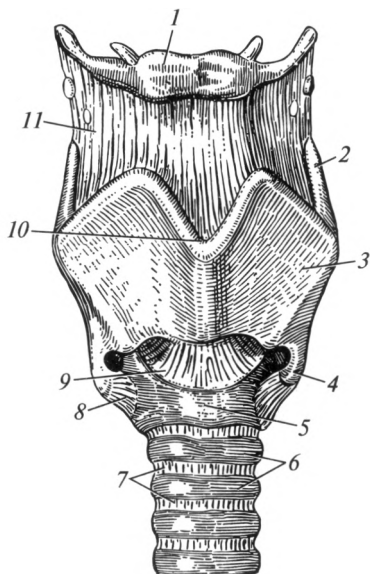
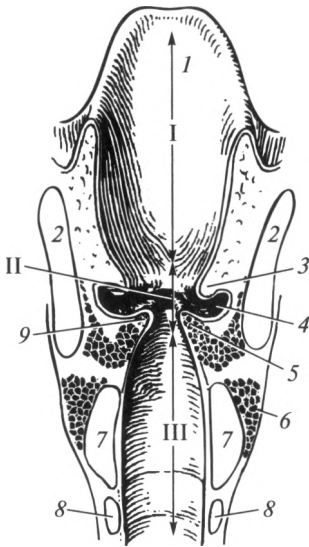


Рис. 8.4. Гортань (вид спереди):

1 — подъязычная кость; 2 — верхний рог щитовидного хряща; 3 — пластинка щитовидного хряща; 4 — нижний рог щитовидного хряща; 5 — перстневидный хрящ; 6 — хрящи трахеи; 7 — кольцеобразные связки трахеи; 8 — перстнещитовидный сустав; 9 — эластический конус; 10 — верхняя вырезка щитовидного хряща; 11 — щитоподъязычная мембрана

Рис. 8.5. Поперечный разрез гортани (вид сзади):



I — преддверие гортани; II — промежуточная часть; III — подголосовая полость; 1 — надгортанник; 2 — щитовидный хрящ; 3 — преддверная складка; 4 — желудочек гортани; 5 — голосовая мышца; 6 — перстнещитовидная мышца; 7 — перстневидный хрящ; 8 — хрящ трахеи; 9 — голосовая складка

голосовые складки, ограничивающие две щели, которые также называются преддверной и голосовой. Просвет голосовой щели более узкий и может изменяться под действием мышц гортани.

Верхний отдел гортани довольно широкий. Он простирается от входа в гортань до преддверных складок. Промежуточная часть представляет собой самый узкий отдел. Это пространство ограниче-

но сверху преддверными, а снизу — голосовыми складками. В промежуточной части между складками с каждой стороны расположено углубление — желудочек гортани (Морганиев желудочек). Желудочки гортани играют роль резонаторов воздуха при голосообразовании. Кроме того, они обеспечивают согревание вдыхаемого воздуха. Ниже голосовых складок расположена подголосовая полость. По направлению книзу она постепенно расширяется и продолжается в полость трахеи. Благодаря отличающейся ширине просвета различных отделов гортани на фронтальном и сагиттальном срезах она имеет форму песочных часов (рис. 8.5).

Основу органа образуют хрящи, которые разделяют на парные и непарные. Непарными являются щитовидный, перстневидный и надгортанный хрящи (рис. 8.6), к парным относят черпаловидный, конусовидный, рожковидный и зерновидный.

**Щитовидный хрящ** в виде «щита» спереди закрывает остальные. Он состоит из двух пластинок, соединенных под острым углом, который называется выступом гортани. Он легко прощупывается (пальпируется) под кожей в области шеи в виде плотного по консистенции возвышения. У мужчин это образование хорошо выражено и называется кадыком (Адамово яблоко). От каждой пластинки отходит верхний и нижний рог. Между подъязычной костью и щитовидным хрящом располагается щитоподъязычная мембрана.

**Надгортанный хрящ** лежит кзади от корня языка, над входом в гортань. Он имеет широкую верхнюю часть — пластинку, которая книзу суживается, образуя стебелек, или ножку. Надгортанный хрящ, покрытый слизистой оболочкой, называется надгортан-

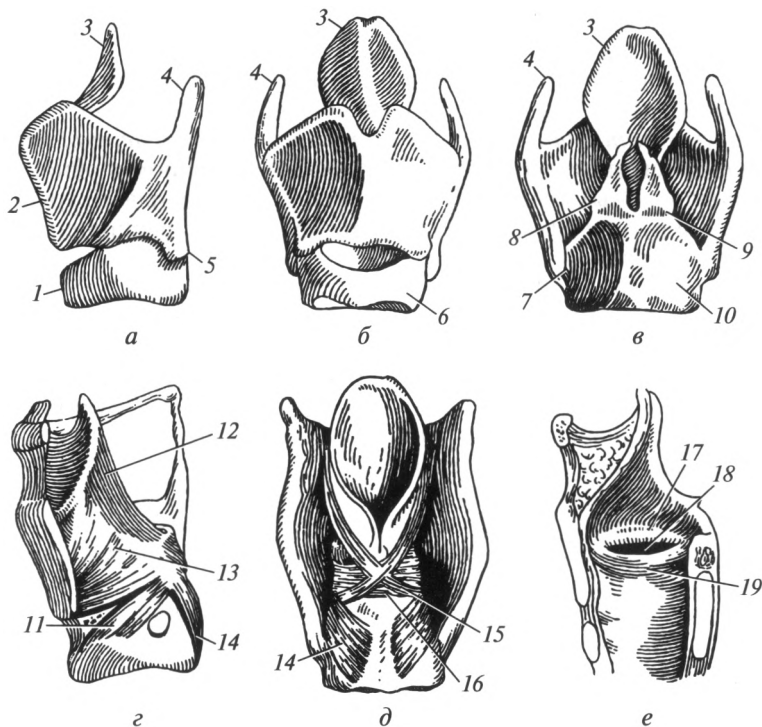


Рис. 8.6. Хрящи и мышцы гортани:

*a, z* — вид сбоку; *б* — вид спереди; *в, д* — вид сзади; *е* — сагиттальный разрез; 1 — перстневидный хрящ; 2 — выступ гортани; 3 — надгортанник; 4 — верхний рог щитовидного хряща; 5 — нижний рог щитовидного хряща; 6 — дуга перстневидного хряща; 7 — перстнещитовидный сустав; 8 — черпаловидный хрящ; 9 — перстне-черпаловидный сустав; 10 — пластинка перстневидного хряща; 11 — латеральная перстнечерпаловидная мышца; 12 — черпалонадгортанная мышца; 13 — щиточерпаловидная мышца; 14 — задняя перстнечерпаловидная мышца; 15 — косая черпаловидная мышца; 16 — поперечная черпаловидная мышца; 17 — преддверная складка; 18 — желудочек гортани; 19 — голосовая складка

ником. Основная его функция — препятствие для попадания в нижние дыхательные пути воды и пищи.

**Перстневидный хрящ** расположен ниже остальных и образует основание гортани. Свое название он получил благодаря специфической форме перстня. В нем выделяют дугу и пластинку.

**Черпаловидный хрящ** парный. Он расположен сзади на пластинке перстневидного хряща. Он имеет голосовой и мышечный отростки. Между щитовидным хрящом и голосовым отростком натянута голосовая связка. Мышечный отросток служит для фиксации некоторых мышц гортани. Остальные парные хрящи незначительных размеров и расположены в слизистой оболочке в области входа в гор-

тань — *конусовидный* и *рожковидный*, а в толще латеральной части щитоподъязычной мембраны — *зерновидный*.

Хрящи гортани соединяются между собой с помощью связок и суставов. Щитовидный хрящ с перстневидным соединяются с помощью двух *перстнещитовидных суставов*. *Перстнечерпаловидные суставы* расположены между перстневидным хрящом и основаниями черпаловидных хрящей. В этом суставе черпаловидный хрящ вращается вокруг вертикальной оси, что приводит к расширению или сужению голосовой щели.

*Мышцы гортани* — поперечнополосатые и сокращаются произвольно. Их классифицируют на *скелетные* и *собственные*. Скелетные мышцы гортани перемещают ее вверх или вниз при глотании и образовании голоса. Согласно классификации они относятся к мышцам шеи, расположенным ниже подъязычной кости (грудинощитовидная и щитоподъязычная). Собственные мышцы гортани по функциям подразделяют на четыре группы:

1) *мышцы, влияющие на ширину входа в гортань*: черпалонадгортанная мышца, которая закрывает вход в гортань;

2) *мышцы, влияющие на положение надгортанника*: щитонадгортанная мышца, поднимающая надгортанник;

3) *мышцы, влияющие на ширину голосовой щели*:

- расширяющая (задняя перстнечерпаловидная);
- суживающие (боковая перстнечерпаловидная, щиточерпаловидная; поперечная и косая черпаловидные мышцы);

4) *мышцы, влияющие на состояние голосовой связки*:

- напрягающие (перстнещитовидная мышца);
- расслабляющие (голосовая мышца).

Изнутри гортань покрыта слизистой оболочкой, поверхность которой выстлана мерцательным эпителием. Только в области голосовой складки расположен многослойный плоский неороговевающий эпителий.

Слизистая оболочка, за исключением области голосовых складок, срастается с подслизистой основой рыхло. Особенно это характерно для области преддверных складок. В этих местах возможно возникновение отеков, затрудняющих дыхание. Такое состояние носит название «ложный круп», возникающий у детей раннего возраста.

**Функции гортани.** Гортань относится к нижним дыхательным путям и обеспечивает проведение воздуха. В слизистой оболочке гортани и трахеи расположены многочисленные рецепторы, при раздражении которых возникает так называемый кашлевой рефлекс, являющийся защитным механизмом при попадании большого числа пылевых частиц. Одновременно гортань является органом голосообразования.

Голосообразование осуществляется благодаря голосовым связкам, расположенным в одноименных складках. На образование звуков влия-

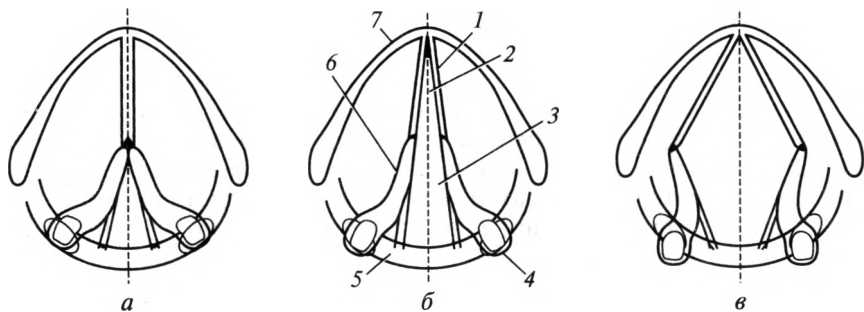


Рис. 8.7. Формы голосовой щели при различных функциональных состояниях (схема):

*а* — голосовая щель при фонации; *б* — голосовая щель при спокойном дыхании; *в* — голосовая щель при глубоком дыхании; 1 — голосовая связка; 2 — перепончатая часть голосовой щели; 3 — хрящевая часть голосовой щели; 4 — мышечный отросток черпаловидного хряща; 5 — перстневидный хрящ; 6 — голосовой отросток черпаловидного хряща; 7 — щитовидный хрящ

яют степень их натяжения, а также ширина голосовой щели (рис. 8.7). При спокойном дыхании она составляет 5 мм, при глубоком дыхании и громком крике — 15 мм. При разговоре ширина голосовой щели изменяется — то сужается, то расширяется. Существенную роль в произнесении звуков играет степень натяжения голосовых связок. Они напрягаются и расслабляются под влиянием соответствующих мышц. На выдохе струя воздуха, проходя через голосовую щель, приводит связки и складки в колебательные движения. При этом образуются звуки, которые зависят от частоты и амплитуды колебания связок. Частота колебания определяет высоту голоса, а амплитуда — его силу. Кроме того, голос зависит от положения языка, губ, мягкого нёба, проходимости полости носа и его придаточных пазух. Мужчины обладают более длинными голосовыми складками по сравнению с женщинами. Поэтому мужской голос, как правило, ниже женского.

### **Трахея и главные бронхи**

*Трахея* (дыхательное горло), *trachea*, — полая цилиндрическая трубка длиной 11 — 13 см. Она начинается от гортани на уровне VII шейного позвонка. Между IV и V грудными позвонками она разделяется на два главных бронха, образуя бифуркацию трахеи. В трахее выделяют шейную и грудную части. В шейном отделе к ней прилежит щитовидная железа. В грудной полости трахея располагается в средостении, разграничивая его на переднее и заднее. Здесь к ней

прилегают крупные сосуды, включая аорту. Позади трахеи на всем ее протяжении находится пищевод.

Слизистая оболочка трахеи выстлана мерцательным эпителием. В ней содержатся многочисленные железы. Основу органа составляют 15—20 хрящевых полуколец, которые соединяются между собой с помощью связок. Задняя стенка лишена хрящевой ткани — это перепончатая часть трахеи. Ее основу составляет соединительная ткань и гладкие мышцы, расположенные в поперечном направлении. Благодаря наличию хрящевых полуколец трахея не спадается при дыхании. Снаружи орган покрыт адвентициальной оболочкой.

*Главные бронхи*, bronchi principales, расходятся под углом 70°. Правый главный бронх короче и шире, длиной 3 см, он расположен более вертикально и является непосредственным продолжением трахеи. Вследствие данной особенности инородные тела чаще попадают в этот бронх (в 70—80 % случаев). Левый главный бронх длиной 4—5 см.

Главные бронхи входят в состав ворот легких, внутри которых они разделяются, давая начало бронхиальному дереву. Принципы строения стенки главных бронхов и стенки трахеи сходны. Она так же, как и трахея, состоит из хрящевых полуколец. Слизистая оболочка изнутри выстлана мерцательным эпителием. Снаружи главные бронхи покрыты адвентициальной оболочкой.

## 8.4. Легкие

**Строение легких.** Легкое, pulmo (греч. — pneumon), — это паренхиматозный орган, расположенный в грудной полости (рис. 8.8). Правое легкое немного преобладает по размерам над левым. Масса правого легкого колеблется в норме от 360 до 570 г, левого — 325—480 г. В каждом легком выделяют диафрагмальную, реберную, средостенную и междолевые поверхности. Сзади в пределах реберной поверхности выделяют позвоночную часть. Свое название поверхности легких получили от образований, к которым они прилежат.

Диафрагмальная поверхность соприкасается с диафрагмой, реберная — с внутренней поверхностью ребер, средостенная — с органом средостения, а ее позвоночная часть — с грудным отделом позвоночного столба, междолевые поверхности долей легкого прилежат друг к другу. Средостенная поверхность левого легкого в нижней части имеет углубление — сердечную вырезку.

Друг от друга поверхности отделены краями. Передний край расположен между реберной и средостенной поверхностями; задний — между средостенной и реберной; нижний отделяет реберную и средостенную поверхности от диафрагмальной.

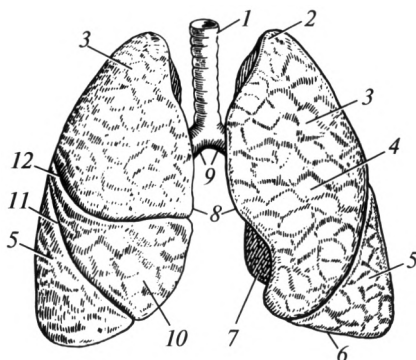


Рис. 8.8. Легкие:

1 — трахея; 2 — верхушка легкого; 3 — верхняя доля; 4 — реберная поверхность; 5 — нижняя доля; 6 — нижний край; 7 — средостенная поверхность; 8 — передний край; 9 — главные бронхи; 10 — средняя доля; 11 — косая щель; 12 — горизонтальная щель

Каждое легкое имеет верхушку и основание. Верхушка расположена над ключицей и выступает примерно на 2 см выше. Основание соответствует диафрагмальной поверхности. Снаружи легкие покрыты серозной оболочкой — висцеральной плеврой.

Каждое легкое состоит из долей, разделенных щелями. В правом легком различают три доли: *верхнюю*, *среднюю* и *нижнюю*. В левом — две: *верхнюю* и *нижнюю*. Косая щель имеется в каждом легком, пересекает все три его поверхности, проникая внутрь органа. В левом легком она отделяет нижнюю долю от верхней, в правом — нижнюю от верхней и средней. Косая щель идет почти одинаково на обоих легких. Начинается она на заднем крае примерно на уровне III грудного позвонка, идет вперед, а затем направляется по реберной поверхности вперед и вниз по ходу VI ребра. В правом легком кроме косой щели имеется горизонтальная щель. Она отделяет от верхней доли треугольный участок — среднюю долю. Горизонтальная щель начинается от косой щели и проходит в проекции IV ребра.

Доли легких состоят из сегментов, т. е. участков в форме конуса, который обращен основанием к поверхности легкого, а верхушкой — к его корню. Между собой сегменты разделены рыхлой соединительной тканью. Это позволяет при некоторых хирургических вмешательствах удалять не всю долю легкого, а лишь пораженный сегмент. В обоих легких выделяют по 10 сегментов. Каждый состоит из долек — участков легкого пирамидальной формы. Максимальный ее размер не превышает 10 — 15 мм. В общей сложности в обоих легких насчитывается около 1000 долек.

На средостенной поверхности расположены *ворота легких*, куда входят главный бронх, легочная артерия и нервы, а выходят две легочные вены и лимфатические сосуды. Эти образования, окруженные соединительной тканью, составляют *корень легкого*. В корне левого легкого сверху расположена легочная артерия, затем — главный бронх, ниже которого находятся две легочные вены (правило А—Б—В). В правом легком элементы его корня расположены по правилу Б—А—В: главный бронх, затем легочная артерия, ниже — легочные вены. Легочная артерия несет бедную кислородом (венозную) кровь от правого желудочка сердца. Легочные вены транспортируют артериальную, насыщенную кислородом кровь в левое предсердие. Следует отметить, что обеспечение легочной ткани питательными веществами и кислородом сосудами малого круга кровообращения не осуществляется. Эту функцию берут на себя бронхиальные артерии, отходящие от грудной части аорты. Основное предназначение малого круга — удаление из крови углекислого газа и насыщение ее кислородом.

**Бронхиальное дерево.** Главный бронх в воротах легкого делится на *долевые*, количество которых соответствует количеству долей (в правом — 3, в левом — 2). Эти бронхи входят в каждую долю и разделяются на сегментарные. Соответственно количеству сегментов выделяют 10 сегментарных бронхов. В бронхиальном дереве сегментарный бронх является бронхом III порядка (долевой — II, главный — I). Сегментарные в свою очередь разделяются на *субсегментарные* (9—10 порядков ветвления). Бронх диаметром около 1 мм входит в дольку легкого, поэтому называется *дольковым*. Он также многократно делится. Бронхиальное дерево заканчивается *концевыми* (терминальными) *бронхиолами*.

Слизистая оболочка внутрилегочных бронхов изнутри выстлана мерцательным эпителием. В ней расположены многочисленные слизистые железы. Реснички эпителия перемещают слизь с осевшими на ней частицами вверх, по направлению к глотке. Под слизистой оболочкой находятся гладкие мышечные клетки, а снаружи от них — хрящ. Хрящевые полукольца в стенке главного бронха превращаются в долевых бронхах в хрящевые кольца. С уменьшением калибра уменьшаются размеры хрящевых пластинок. Постепенно кольца превращаются лишь в небольшие «включения» хряща. Выраженность гладких мышц с уменьшением диаметра бронхов возрастает.

Бронхиолы в отличие от бронхов не имеют в стенке хрящевых элементов, их средняя оболочка представлена только гладкой мускулатурой. В связи с такими особенностями строения многие дыхательные расстройства возникают на уровне бронхиол (бронхиальная астма, бронхоэктатическая болезнь, бронхоспастический синдром и т. д.). Наружная оболочка представлена рыхлой волокнистой соединительной тканью, которая отделяет бронхи от паренхимы легких.



Терминальные бронхиолы заканчивают воздухоносный отдел дыхательной системы. Они переходят в респираторные (дыхательные) бронхиолы (I, II, III порядков). Их отличительной особенностью является наличие отдельных тонкостенных выпячиваний — альвеол (рис. 8.9). Респираторные бронхиолы III порядка дают начало альвеолярным ходам, которые заканчиваются скоплениями альвеол — альвеолярными мешочками. Респираторные бронхиолы I, II, III порядков, альвеолярные ходы и альвеолярные мешочки образуют *ацинус* — структурно-функциональную единицу легкого, в которой происходит обмен газов между внешней средой и кровью.

Стенка альвеол состоит из одного слоя клеток — альвеолоцитов, расположенных на базальной мембране. По другую сторону базальной мембраны находится густая сеть кровеносных капилляров. Альвеолярный эпителий постоянно вырабатывает поверхностно-активное вещество, называемое «сурфактантом», который снижает поверхностное натяжение и препятствует слипанию альвеол при выдохе. Он также очищает их поверхность от попавших с воздухом инородных частиц и обладает бактерицидной активностью.

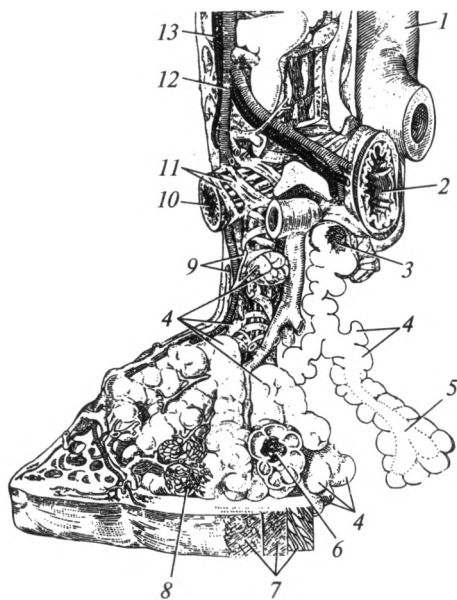


Рис. 8.9. Схема внутреннего строения легкого:

1 — ветвь легочной артерии; 2 — сегментарный бронх; 3 — терминальная бронхиола; 4 — альвеолы; 5 — альвеолярный ход; 6 — респираторная бронхиола; 7 — висцеральная плевра; 8 — сеть капилляров; 9 — нервные волокна; 10 — субсегментарный бронх; 11 — гладкие мышцы; 12 — бронховаскулярная артерия; 13 — бронховаскулярная вена

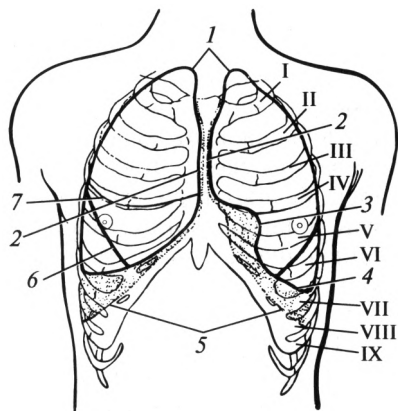


Рис. 8.10. Границы легких и плевры:

1 — верхняя граница легких и плевры; 2 — передняя граница легких и плевры; 3 — сердечная вырезка (проекция); 4 — нижняя граница легкого; 5 — нижняя граница плевры; 6 — косая щель (проекция); 7 — горизонтальная щель (проекция); I — IX — ребра

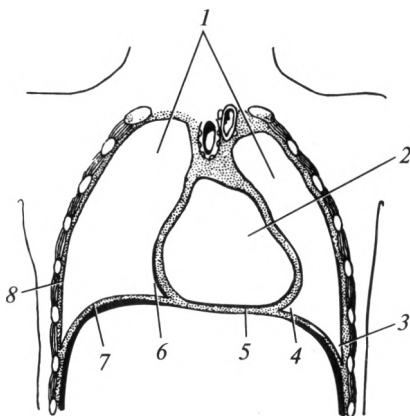
Таким образом, альвеолярный воздух и кровь непосредственно не сообщаются между собой. Они разделяются так называемой альвеолярно-капиллярной мембраной, или аэрогематическим барьером. В состав его входят: сурфактант, альвеолоциты, базальная мембрана (общая для альвеолоцитов и эндотелиоцитов), эндотелий капилляров.

Суммарная площадь аэрогематического барьера составляет примерно 70—80 м<sup>2</sup>. Газы переходят через альвеолярно-капиллярную мембрану путем диффузии. Направление и интенсивность перехода газов зависит от их концентрации в воздухе и крови.

**Границы легких.** Различают верхнюю, переднюю, нижнюю и заднюю границы легкого (рис. 8.10). Верхняя граница соответствует верхушке легкого. Она одинакова справа и слева — выступает спереди над ключицей на 2—3 см. Сзади она проецируется на уровне остистого отростка VII шейного позвонка. Передняя граница правого легкого идет от верхушки к правому грудиноключичному суставу и далее опускается по срединной линии до хряща VI ребра. Там она переходит в нижнюю границу. Передняя граница левого легкого проходит так же, как у правого легкого, но только до уровня хряща IV ребра. В этом месте она резко отклоняется влево до окологрудинной линии, а затем поворачивает вниз, продолжаясь до хряща VI ребра (соответствует сердечной вырезке). Нижняя граница правого легкого пересекает по среднеключичной линии VI ребра; по передней подмышечной линии — VII; по средней подмышечной — VIII; по задней подмышечной — IX; по лопаточной линии — X; по околопозвоночной — XI ребро. Такое смещение нижней границы легкого по каждой линии на одно ребро называется анатомическими часами. Нижняя граница левого легкого идет на ширину одного ребра ниже, т. е. по соответствующим межреберьям. Задняя граница легких соответствует заднему краю органа и проецируется вдоль позвоночного

Рис. 8.11. Фронтальный разрез грудной клетки (сердце и легкие удалены):

1 — плевральная полость; 2 — полость перикарда; 3 — реберно-диафрагмальный синус; 4 — диафрагмально-средостенный синус; 5 — диафрагма (сухожильный центр); 6 — средостенная плевра; 7 — диафрагмальная плевра; 8 — реберная плевра



столба от головки II ребра до шейки XI ребра по окологребенчатой линии.

**Плевральная полость.** Каждое легкое снаружи покрыто серозной оболочкой — *плеврой*. Выделяют *висцеральный* и *париетальный листки плевры*. Висцеральный листок покрывает легкое со всех сторон, заходит в щели между долями, плотно срастается с подлежащей тканью. По поверхности корня легкого висцеральная плевра, не прерываясь, переходит в париетальную (пристеночную). Последняя выстилает стенки грудной полости, диафрагму и ограничивает с боков средостение. Она прочно срастается с внутренней поверхностью стенок грудной полости. Вследствие этого различают *реберную*, *диафрагмальную* и *средостенную* части париетальной плевры (рис. 8.11).

Между висцеральным и париетальным листками образуется щелевидное пространство, называемое *плевральной полостью*. Каждое легкое имеет свою замкнутую плевральную полость. Она заполнена небольшим количеством (20—30 мл) серозной жидкости. Эта жидкость удерживает соприкасающиеся листки плевры друг относительно друга, смачивает их и устраняет между ними трение. В плевральной полости имеются углубления — *плевральные синусы*: *реберно-диафрагмальный*, *диафрагмально-средостенный* и *реберно-средостенный*. Они ограничены частями париетальной плевры в местах их перехода друг в друга. Самый глубокий из них — *реберно-диафрагмальный синус*.

Легочная ткань очень эластична. За счет эластической тяги легкие стремятся к спадению. Препятствует их спадению именно наличие герметичных плевральных полостей. Они как бы фиксируют поверхность легких к стенкам грудной полости. Благодаря эластической тяге легких давление в плевральной полости всегда остается отрицательным относительно атмосферного (с разницей примерно 6 мм рт. ст.).

В случаях проникающих ранений грудной стенки, ткани легких или бронхов возможна разгерметизация плевральной полости. Она может возникать также вследствие различных патологических процессов, сопровождающихся разрушением легочной ткани и висцеральной плеврой. При этих состояниях воздух проникает в плевральную полость. Наличие воздуха в плевральной полости получило название *пневмоторакса*. При пневмотораксе адекватная вентиляция легких становится невозможной. В случае обширной раны или длительного поступления воздуха в плевральную полость легкие полностью спадаются. Пневмоторакс подразделяют на открытый, закрытый и клапанный (напряженный).

*Открытый пневмоторакс* имеет место в тех случаях, когда плевральная полость непосредственно сообщается с атмосферным воздухом через раневой канал. Следовательно, воздух свободно перемещается из внешней среды в плевральную полость и обратно. Часто в этом случае можно наблюдать зияющую рану грудной стенки. *Закрытый пневмоторакс* возникает тогда, когда рана быстро закрывается смещающимися мягкими тканями, что исключает дальнейшее попадание воздуха в плевральную полость. *Клапанный пневмоторакс* считается наиболее опасным. Мягкие ткани грудной стенки или поврежденный бронх играют роль клапана. Они пропускают воздух в полость на вдохе и препятствуют его выходу из нее при выдохе. При этом воздух с каждым дыхательным движением нагнетается в плевральную полость (отсюда второе название данного вида пневмоторакса — *напряженный*). Давление в плевральной полости все больше возрастает, вызывая сдавление легкого и смещение средостения в здоровую сторону.

Накопление крови в плевральной полости носит название *гемоторакс*. При этом кровь под действием силы тяжести скапливается в нижележащих ее отделах. Продолжающееся кровотечение все больше оттесняет легкое вверх, а средостение — в здоровую сторону. В тяжелых случаях легкое полностью выключается из дыхания. Скопление в плевральной полости воздуха и крови одновременно называют *гемопневмотораксом*.

## 8.5. Средостение

Средостение, *mediastinum*, — это комплекс органов (рис. 8.12), расположенных между двумя легкими (между плевральными полостями). Средостение подразделяют на два отдела: *переднее* и *заднее*. Условная граница между ними проходит по передней поверхности трахеи и главных бронхов. В переднем средостении расположены сердце с перикардом, вилочковая железа, диафрагмальные нервы и лимфатические узлы. В заднем средостении находятся трахея и главные бронхи, пищевод, блуждающий нерв, грудная часть аорты, сим-

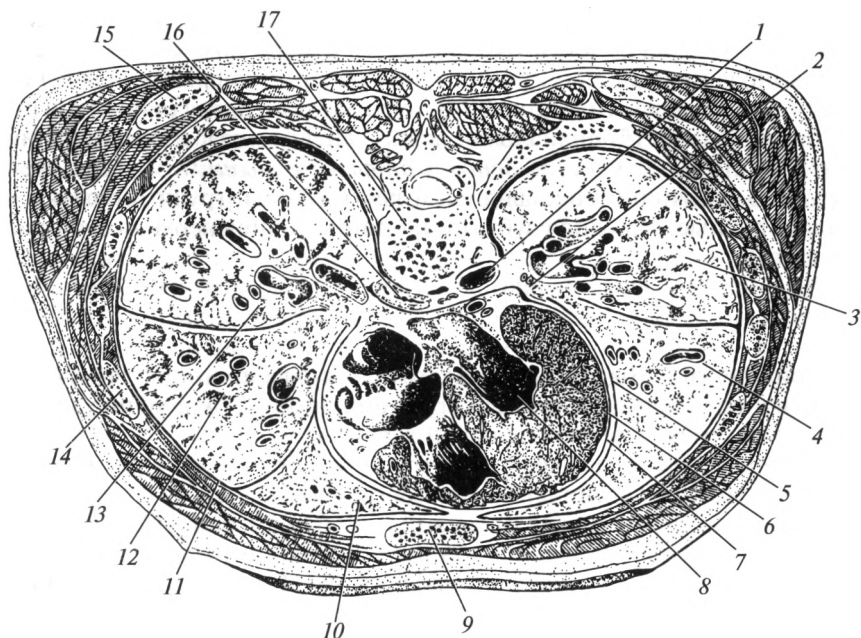


Рис. 8.12. Горизонтальный разрез грудной клетки на уровне VI грудного позвонка:

1 — аорта; 2 — ворота легкого; 3 — нижняя доля левого легкого; 4 — верхняя доля левого легкого; 5 — висцеральная плевра; 6 — перикард; 7 — плевральная полость; 8 — сердце; 9 — грудина; 10 — верхняя доля правого легкого; 11 — реберная плевра; 12 — средняя доля правого легкого; 13 — нижняя доля правого легкого; 14 — ребро; 15 — нижний угол лопатки; 16 — пищевод; 17 — тело VI грудного позвонка

патический ствол, грудной лимфатический проток, непарная и полунепарная вены, лимфатические узлы. Все пространство между этими органами заполнено рыхлой волокнистой соединительной тканью и жировой клетчаткой.

## 8.6. Физиология дыхания

**Биомеханика дыхательного акта.** Частота дыхания (ЧД) в покое составляет 14—18 в минуту и обеспечивается дыхательными мышцами. Учащенное дыхание называют тахипноэ, а редкое — брадипноэ. Различают мышцы вдоха и выдоха. Первые в свою очередь классифицируют на основные и вспомогательные. При этом вспомогательные мышцы включаются в обеспечение вдоха только в экстренных ситуациях, а в обычных условиях они выполняют иные функции. К *основным мышцам вдоха* относят: диафрагму, наружные

межреберные мышцы и мышцы, поднимающие ребра. Во время вдоха объем грудной полости увеличивается в основном за счет опускания купола диафрагмы и поднимания ребер. Диафрагма обеспечивает  $\frac{2}{3}$  объема вентиляции. В обстоятельствах, затрудняющих вентиляцию легких (бронхиальная астма, пневмония), в обеспечении вдоха принимают участие *вспомогательные мышцы*: мышцы шеи (грудино-ключично-сосцевидная и лестничные), груди (большая и малая грудные, передняя зубчатая), спины (задняя верхняя зубчатая мышца).

Мышцами выдоха являются: внутренние межреберные мышцы, подреберные мышцы и поперечная мышца груди, задняя нижняя зубчатая мышца. При этом вдох идет более активно и с большей затратой энергии. Выдох же осуществляется пассивно под действием эластичности легких и тяжести грудной клетки. Сокращение мышц на выдохе имеет вспомогательный характер.

Выделяют два типа дыхания — грудной и брюшной. При грудном типе преобладает увеличение объема грудной клетки за счет поднимания ребер, а не за счет опускания купола диафрагмы. Этот тип дыхания более характерен для женщин. Брюшной тип дыхания обеспечивается в первую очередь диафрагмой. При опускании купола происходит смещение органов живота вниз, что сопровождается выпячиванием передней брюшной стенки на вдохе. На выдохе купол диафрагмы поднимается и передняя брюшная стенка возвращается в исходное положение. Брюшной тип дыхания чаще наблюдается у мужчин.

**Механизм первого вдоха новорожденного.** Легкие начинают обеспечивать организм кислородом с момента рождения. До этого плод получает  $O_2$  через плаценту по сосудам пуповины. Во внутриутробном периоде происходит бурное развитие дыхательной системы: формируются воздухоносные пути, альвеолы. Следует отметить, что легкие плода с момента их образования находятся в спавшемся состоянии. Ближе к рождению начинает синтезироваться сурфактант. Установлено, что, еще находясь в организме матери, плод активно тренирует дыхательную мускулатуру: диафрагма и другие дыхательные мышцы периодически сокращаются, имитируя вдох и выдох. Однако околоплодная жидкость при этом не поступает в легкие: голосовая щель у плода находится в сомкнутом состоянии.

После родов поступление кислорода в организм новорожденно- го прекращается, так как пуповина перевязывается. Концентрация  $O_2$  в крови плода постепенно уменьшается. В то же время постоянно увеличивается содержание  $CO_2$ , что приводит к закислению внутренней среды организма. Эти изменения регистрируются хеморецепторами дыхательного центра, который расположен в продолговатом мозге. Они сигнализируют об изменении гомеостаза, что ведет к активации дыхательного центра. Последний посылает импульсы к дыхательным мышцам — возникает первый вдох. Голосовая щель

раскрывается, и воздух устремляется в нижние дыхательные пути и далее — в альвеолы легких, расправляя их. Первый выдох сопровождается возникновением характерного крика новорожденного. На выдохе альвеолы уже не слипаются, так как этому препятствует сурфактант. У недоношенных детей, как правило, количество сурфактанта недостаточно для обеспечения нормальной вентиляции легких. Поэтому у них после рождения часто наблюдаются различные дыхательные расстройства.

**Дыхательные объемы.** Для оценки функции легких большое значение имеет определение дыхательных объемов, т.е. количества вдыхаемого и выдыхаемого воздуха. Данное исследование проводится при помощи специальных приборов — спирометров.

Определяют дыхательный объем, резервные объемы вдоха и выдоха, жизненную емкость легких, остаточный объем, общую емкость легких.

**Дыхательный объем (ДО)** — количество воздуха, которое человек вдыхает и выдыхает при спокойном дыхании за один цикл (рис. 8.13). Он составляет в среднем 400—500 мл. Объем воздуха, проходящий через легкие при спокойном дыхании за 1 мин, называют минутным объемом дыхания (МОД). Его вычисляют, умножая ДО на частоту дыхания (ЧД). В состоянии покоя человеку требуется 8—9 л воздуха в минуту, т.е. около 500 л в час, 12 000—13 000 л в сутки.

При тяжелой физической работе МОД может многократно увеличиваться (до 80 и более литров в минуту). Необходимо отметить, что

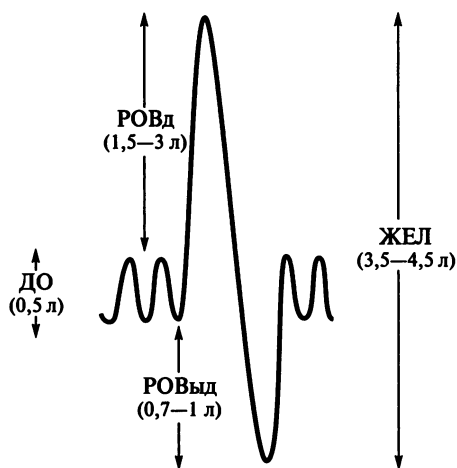


Рис. 8.13. Спирограмма:

ДО — дыхательный объем; РОВд — резервный объем вдоха; РОВвд — резервный объем выдоха; ЖЕЛ — жизненная емкость легких

далеко не весь объем вдыхаемого воздуха участвует в вентиляции альвеол. Во время вдоха часть его не доходит до ацинусов. Она остается в воздухоносных путях (от носовой полости до терминальных бронхиол), где отсутствует возможность для диффузии газов в кровь. Объем воздухоносных путей, в котором находящийся воздух не принимает участия в газообмене, называют «дыхательным мертвым пространством». У взрослого человека на «мертвое пространство» приходится около 140—150 мл, т. е. примерно  $\frac{1}{3}$  ДО.

*Резервный объем вдоха* (РОВд) — количество воздуха, которое человек может вдохнуть при самом сильном максимальном вдохе после спокойного вдоха, т. е. сверх дыхательного объема. Он составляет в среднем 1500—3000 мл.

*Резервный объем выдоха* (РОВвд) — количество воздуха, которое человек может дополнительно выдохнуть после спокойного выдоха. Он составляет около 700—1000 мл.

*Жизненная емкость легких* (ЖЕЛ) — это количество воздуха, которое человек может максимально выдохнуть после самого глубокого вдоха. Этот объем включает в себя все предыдущие (ЖЕЛ = ДО + РОВд + РОВвд) и составляет в среднем 3500—4500 мл.

*Остаточный объем легких* (ООЛ) — это количество воздуха, остающееся в легких после максимального выдоха. Этот показатель в среднем равен 1000—1500 мл. За счет остаточного объема препараты легких не тонут в воде. На этом явлении основана судебно-медицинская экспертиза мертворожденности: если плод родился живым и дышал, его легкие, будучи погруженными в воду, не тонут. В случае же рождения мертвого, не дышавшего плода, легкие опустятся на дно. Кстати, свое название легкие получили именно благодаря наличию в них воздуха. Воздух значительно уменьшает общую плотность этих органов, делая их легче воды.

*Общая емкость легких* (ОЕЛ) — это максимальное количество воздуха, которое может находиться в легких. Этот объем включает в себя жизненную емкость и остаточный объем (ОЕЛ = ЖЕЛ + ООЛ). Он составляет в среднем 4500—6000 мл.

Жизненная емкость легких находится в прямой зависимости от степени развития грудной клетки. Известно, что физические упражнения и тренировка дыхательной мускулатуры в молодом возрасте способствуют формированию широкой грудной клетки с хорошо развитыми легкими. После 40 лет ЖЕЛ начинает постепенно уменьшаться.

**Диффузия газов.** Состав вдыхаемого и выдыхаемого воздуха довольно постоянен. Во вдыхаемом воздухе содержится  $O_2$  около 21 %,  $CO_2$  — 0,03 %. В выдыхаемом:  $O_2$  около 16—17 %,  $CO_2$  — 4 %. Следует отметить, что выдыхаемый воздух отличается по составу от альвеолярного, т. е. находящегося в альвеолах ( $O_2$  — 14,4 %,  $CO_2$  — 5,6 %). Связано это с тем, что при выдохе содержимое ацинусов смешивается с воздухом, находящимся в «мертвом пространстве». Как уже



было сказано, воздух этого пространства не принимает участия в газообмене. Количество вдыхаемого и выдыхаемого азота практически одинаково. Во время выдоха из организма выделяются пары воды. Остальные газы (в том числе, инертные) составляют ничтожно малую часть атмосферного воздуха. Следует отметить, что человек способен переносить большие концентрации кислорода в окружающей его воздушной среде. Так, при некоторых патологических состояниях в качестве лечебного мероприятия используют ингаляцию 100 %  $O_2$ . В то же время длительное вдыхание этого газа вызывает негативные последствия.

Переход газов через аэрогематический барьер обусловлен разностью их концентраций по обе стороны этой мембраны. Для газовой среды применяют такое понятие, как «парциальное давление», это та часть общего давления газовой смеси, которая приходится на данный газ. Если принять атмосферное давление за 760 мм рт. ст., парциальное давление кислорода в воздушной смеси будет составлять примерно 160 мм рт. ст. ( $760 \text{ мм рт. ст.} \cdot 0,21$ ). Парциальное давление углекислого газа в атмосферном воздухе при этом около 0,2 мм рт. ст. В альвеолярном воздухе парциальное давление кислорода приблизительно равно 100 мм рт. ст., парциальное давление углекислого газа — 40 мм рт. ст.

Если газ растворен в жидкой среде, то говорят о его *напряжении* (по сути, напряжение — это синоним парциального давления). Напряжение  $O_2$  в венозной крови примерно 40 мм рт. ст. Следовательно, градиент (разница) давления для кислорода между альвеолярным воздухом и кровью составляет 60 мм рт. ст. Благодаря этому возможна диффузия этого газа в кровь. Там он в основном связывается с гемоглобином, превращая его в *оксигемоглобин*. Кровь, содержащая большое количество оксигемоглобина, называется артериальной. У здоровых лиц гемоглобин насыщается кислородом на 96 %. В 100 мл артериальной крови в норме содержится около 20 мл кислорода. В таком же объеме венозной крови кислорода содержится только 13—15 мл.

Углекислый газ, образовавшийся в тканях, попадает в кровь (также по градиенту концентрации: в тканях углекислый газ содержится в больших количествах). С гемоглобином соединяется только 10 % поступившего количества этого газа. В результате такого взаимодействия образуется *карбгемоглобин*. Большая же часть углекислого газа вступает в реакцию с водой. Это приводит к образованию угольной кислоты ( $H_2CO_3$ ). Данная реакция ускоряется в 20 000 раз особым ферментом, находящимся в эритроцитах — карбоангидразой. Угольная кислота диссоциирует (распадается) на протон водорода ( $H^+$ ) и бикарбонат-ион ( $HCO_3^-$ ). Большая часть углекислого газа переносится кровью именно в виде бикарбоната. Напряжение углекислого газа в венозной крови составляет примерно 46 мм рт. ст. Следовательно, градиент давления для него будет равен 6 мм рт. ст. (парциальное

давление углекислого газа в альвеолярном воздухе — 40 мм рт. ст.) в пользу крови. Направление диффузии для углекислого газа следующее: из крови во внешнюю среду. В течение 1 мин из организма человека в состоянии покоя удаляется около 230 мл углекислого газа. Таким образом, диффузия идет из среды с большим ПД (напряжением) в среду с меньшим парциальным давлением (напряжением), т. е. по разности концентрации.

Естественный состав атмосферного воздуха может существенно меняться за счет производственной и хозяйственно-бытовой деятельности людей, природных катаклизмов. Появление в его составе угарного газа в концентрации более 100—200 мг/м<sup>3</sup> способствует возникновению отравлений. При этом СО образует с гемоглобином устойчивое соединение — *карбоксигемоглобин*, который не в состоянии связывать кислород. Кроме угарного газа существует множество других веществ, способных существенно влиять на здоровье человека. К ним относятся, например, соединения серы (сероводород, ангидриды, пары серной кислоты), оксиды азота, канцерогены (бензпирен), радиоактивные вещества и др.

Повышенное и пониженное атмосферное давление также соответствующим образом влияют на процессы дыхания. При пониженном давлении снижается и ПД O<sub>2</sub>. Это наблюдается, например, при подъеме на высоту. На высоте до 3000 м над уровнем моря человек чувствует себя вполне удовлетворительно. Компенсаторно увеличивается частота дыхания, ускоряется кровообращение. Организм адаптируется к меньшему количеству кислорода, содержащемуся в воздухе. При подъеме выше 4000—6000 м появляются одышка, приступы удушья, сердцебиение; некоторые участки кожи становятся цианотичными (фиолетовой окраски). Возникает так называемая «горная болезнь».

Повышение давления наблюдается, например, при нырянии с аквалангом. Через каждые 10 м глубины давление повышается на 1 атм. При этом в кровь попадает большое количество газов. При быстром подъеме с глубины давление резко снижается. Газы, растворенные в крови, выходят из нее и могут образовывать пузырьки (как при открывании бутылки с газированной водой). Образовавшиеся пузырьки с током крови переносятся в мелкие сосуды и закупоривают их. Возникает *кессонная болезнь*, которая может привести к смерти. Чтобы избежать ее появления, подъем с глубины следует осуществлять постепенно.

**Регуляция дыхания.** Изменения состава окружающей газовой среды, тяжелая физическая работа, некоторые заболевания дыхательной системы приводят к снижению концентрации кислорода, растворенного в крови. Кислородный дефицит носит название *гипоксии*. В то же время любые обменные процессы сопровождаются выделением углекислого газа. Увеличение концентрации СО<sub>2</sub> в организме называется *гиперкапнией*. Как правило, повышение содержания

углекислого газа сопровождается закислением внутренней среды организма, или *ацидозом*.

В организме существуют специальные рецепторы, которые способны контролировать концентрации веществ, растворенных в крови. Их называют хеморецепторами. Они незамедлительно реагируют даже на малейшие изменения в содержании тех или иных веществ во внутренней среде. Эти рецепторы расположены в каротидном синусе (в области бифуркации общей сонной артерии), а также в центральной нервной системе (в продолговатом мозге). В регуляции дыхания участвуют также чувствительные нервные окончания, реагирующие на растяжение легких, химическое раздражение дыхательных путей. Важную роль играют проприоцепторы дыхательных мышц. От всех перечисленных рецепторов информация поступает в центральную нервную систему, где она интегрируется и изменяет работу дыхательного центра, который локализуется в продолговатом мозге.

Дыхательный центр регулирует частоту дыхания постоянно, автоматически генерируя нервные импульсы. В нем выделяют два отдела: инспираторный (центр вдоха) и экспираторный (центр выдоха). При этом центр дыхания обладает способностью реагировать на повышение концентрации углекислого газа в крови или спинномозговой жидкости (на снижение в этих средах концентрации кислорода он практически не реагирует). Таким образом, повышение концентрации углекислого газа в крови приводит к увеличению интенсивности дыхания. В первую очередь увеличивается его частота. Дыхательный центр тесно связан с сосудодвигательным, также расположенным в продолговатом мозге. Последний обеспечивает увеличение количества крови, проходящей через малый круг кровообращения. От дыхательного центра импульсы идут в спинной мозг, который обеспечивает иннервацию дыхательных мышц.

Секрецию бронхиальных желез, а также величину их просвета регулирует вегетативная нервная система. Под действием симпатической нервной системы просвет бронхов расширяется, секреция угнетается. Парасимпатическая система вызывает обратные эффекты. Кроме того, угнетать работу желез и расширять просвет бронхов способны различные биологически активные вещества (адреналин, норадреналин). Противоположное действие оказывают ацетилхолин, гистамин.

Как уже упоминалось, оптимальным является носовое дыхание. Оно создает сопротивление потоку воздуха, благодаря чему определяется состав воздуха (оцениваются запахи), происходит согревание и увлажнение воздуха. При этом формируется медленное и глубокое дыхание, которое создает оптимальные условия для газообмена в альвеолах, улучшает распределение сурфактанта, препятствует спадению альвеол и, как следствие, спадению (ателектазу) легких. При носовом дыхании также происходит очищение вдыхаемого воздуха.

Крупные частицы пыли задерживаются в преддверии полости носа при прохождении через фильтр волос.

При вдыхании дыма, газов, остро пахнущих веществ происходит рефлекторная задержка дыхания, сужение голосовой щели, сужение бронхов (бронхоконстрикция). Эти рефлексы защищают нижние дыхательные пути и легкие от проникновения в них раздражающих веществ.

Временная рефлекторная остановка дыхания — апноэ — происходит при действии воды на область нижнего носового хода (при умывании, нырянии), а также во время акта глотания, предохраняя дыхательные пути от попадания в них воды или пищи. При раздражении рецепторов слизистой оболочки гортани, трахеи, бронхов возникает защитный кашлевой рефлекс: после глубокого вдоха происходит резкое сокращение мышц выдоха; голосовая щель открывается и воздух устремляется наружу. Раздражение чувствительных окончаний тройничного нерва, расположенных в слизистой оболочке полости носа, вызывает рефлекс чиханья. Механизм чиханья аналогичен кашлевой реакции. Раздражение рефлексогенной зоны полости носа также вызывает интенсивное слезотечение. Слеза стекает через носослезный канал в полость носа и, смывая раздражающее вещество, выполняет защитную функцию.

### **Контрольные вопросы**

1. Назовите этапы дыхания.
2. Какие органы входят в состав верхних и нижних дыхательных путей?
3. Перечислите околоносовые пазухи.
4. Какие хрящи образуют основу гортани?
5. Какие отделы выделяют в полости гортани?
6. Охарактеризуйте функции гортани.
7. Назовите структуры, образующие бронхиальное дерево.
8. Какие доли, поверхности и края выделяют в легком?
9. Перечислите границы легких.
10. Что такое пневмоторакс? Назовите основные его виды.
11. Перечислите органы переднего и заднего средостения.
12. Дайте характеристику дыхательных объемов.
13. Где расположен дыхательный центр? Какова его роль?

### 9.1. Основные понятия

*Выделение* — это совокупность процессов, обеспечивающих поддержание оптимального состава внутренней среды организма путем удаления чужеродных веществ, конечных продуктов метаболизма, избытка воды и других веществ.

Конечные продукты метаболизма представлены различными по своей структуре и свойствам веществами. Основное из них — углекислый газ, мочеви́на, мочева́я кислота, аммиак, билирубин. Некоторые вещества практически не подвергаются серьезным превращениям в организме, но определяют собой постоянство внутренней среды. В первую очередь к ним относятся вода и ионы ( $\text{Na}^+$ ,  $\text{K}^+$ ,  $\text{Cl}^-$  и др.). Вода, являясь универсальным растворителем, обеспечивает удаление из организма продуктов метаболизма.

Углекислый газ — конечный продукт клеточного дыхания. Он в основном выводится из организма легкими. Из растворенного в плазме крови состояния он проходит через аэрогематический барьер, переводится в газообразное состояние и выделяется во внешнюю среду.

С выдыхаемым воздухом также выводится из организма вода, испаряющаяся с поверхностей слизистых оболочек дыхательных путей и альвеол.

Продуктом распада белков и аминокислот является аммиак. Он представляет собой токсичное для организма соединение. Обезвреживание аммиака происходит в печени путем образования нетоксичной мочевины — хорошо растворимого в воде соединения. Процесс образования мочевины в организме был открыт в 1932 г. Г. Кребсом и назван циклом мочевины.

Из печени мочеви́на попадает с током крови в почки и выводится с мочой. Некоторая часть мочевины выводится из организма потовыми железами.

Продуктом распада пуриновых нуклеотидов является мочева́я кислота. Она выводится из организма почками и в значительно меньшей степени — кожей. Нарушение обмена мочево́й кислоты и ее накопление в организме приводит к заболеванию, носящему название «подагра».

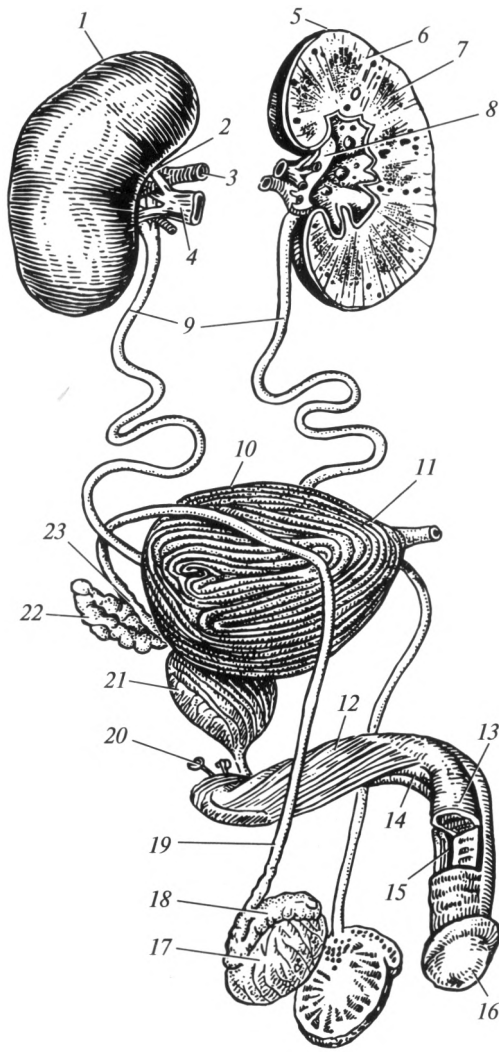
Билирубин образуется при распаде гемоглобина. Попадая в печень, он связывается с глюкуроновой кислотой, при этом образуется так называемый связанный билирубин, который и выводится из организма с желчью. При нарушении механизмов выведения билирубина он накапливается в тканях. Это внешне проявляется желтушностью кожных покровов и видимых слизистых оболочек, в некоторых случаях присоединяется кожный зуд.

Чужеродные вещества (ксенобиотики) — химические соединения, которые не образуются в организме и не являются естественными компонентами пищи. Ксенобиотики — это различные лекарства, как правило, синтетического происхождения, токсины, консерванты, поступающие в организм человека различными путями из внешней среды. Несмотря на отсутствие эволюционно выработанного механизма превращений этих веществ, они часто подвергаются метаболизму в организме. Связано это с тем, что в них присутствуют химические группы, схожие с таковыми у веществ, характерных для человека. Печень и почки — основные органы, в которых происходит превращения ксенобиотиков.

В результате чужеродные для человека вещества изменяют свои свойства: из нерастворимого состояния переводятся в растворимое, снижают или повышают свою химическую активность и т.д. Выделяться они могут как в измененном, так и в неизменном состоянии. Знание закономерностей метаболизма и выведения ксенобиотиков помогает в лечении отравлений, разработке новых лекарств.

Процессы выделения в организме человека осуществляются органами, относящимися к различным системам: почками, легкими, печенью, кожей и слизистыми оболочками желудочно-кишечного тракта. Несмотря на то что эти органы принадлежат к различным системам, имеют разное местоположение и выделяют различные продукты обмена, они функционально тесно связаны между собой. В результате сдвига функционального состояния одного из органов выделения изменяется активность другого в пределах единой «выделительной системы организма». Так например, недостаточная функция почек будет в определенной степени компенсирована деятельностью потовых желез: с потом выделяются мочевины, мочевая кислота, креатинин — вещества, которые в норме удаляются почками; при печеночной недостаточности, когда неудовлетворительно перерабатываются продукты белкового обмена, — их выведение из организма частично обеспечивают легкие.

Несмотря на существующую взаимозаменяемость названных органов, основной системой выделения у человека является мочевыделительная система, на долю которой приходится удаление более 80 % конечных продуктов обмена веществ. Мочевыделительная система включает в себя органы, которые обеспечивают образование мочи — почки, и выведение ее из организма — мочеточники, мочевой пузырь и мочеиспускательный канал (рис. 9.1).



**Рис. 9.1. Мужская мочеполовая система:**

1 — правая почка; 2 — ворота почки; 3 — почечная артерия; 4 — почечная вена; 5 — левая почка; 6 — корковое вещество; 7 — мозговое вещество (пирамида); 8 — почечная лоханка; 9 — мочеточник; 10 — тело мочевого пузыря; 11 — верхушка мочевого пузыря; 12 — тело полового члена; 13 — кавернозное тело; 14 — губчатое тело; 15 — мочеиспускательный канал; 16 — головка полового члена; 17 — яичко; 18 — придаток яичка; 19 — семявыносящий проток; 20 — бульбоуретральная железа; 21 — простата; 22 — семенной пузырек; 23 — ампула семявыносящего протока

## 9.2. Почки

**Строение.** Почка, *nepros* (греч. — *nephros*) — парный орган (рис. 9.2), образующий и выводящий мочу. Расположены почки в поясничной области, в забрюшинном пространстве. Они лежат в так называемом «почечном ложе», образованном мышцами живота. Левая почка расположена на уровне XII грудного и двух верхних поясничных позвонков. Правая находится на 2—3 см ниже левой и соответствует по протяженности I, II и III поясничным позвонкам. К верхнему полюсу каждой почки прилегает надпочечник; спереди и с боков они окружены петлями тонкой кишки. Кроме того, к правой почке прилежит печень; к левой — желудок, поджелудочная железа и селезенка.

Почка имеет бобовидную форму, красно-бурый цвет, гладкую поверхность, плотную консистенцию. Средняя масса органа составляет 120 г, длина 10—12 см, ширина около 6 см, толщина 3—4 см. В строении почки выделяют две поверхности: переднюю — более выпуклую и заднюю — сглаженную; два конца (полюса): верхний — закругленный и нижний — заостренный; два края: латеральный — выпуклый и медиальный — вогнутый. На медиальном крае располо-

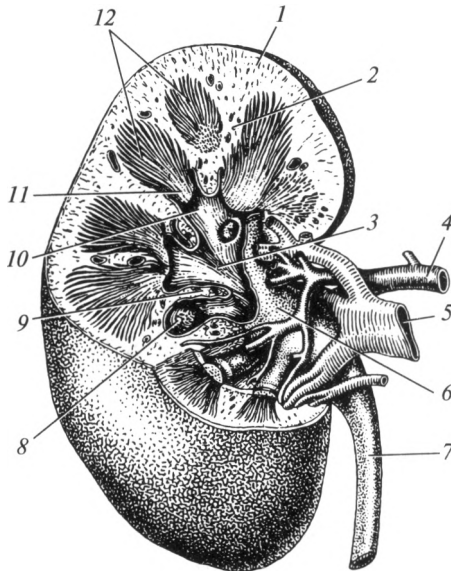


Рис. 9.2. Почка:

1 — корковое вещество; 2 — почечные столбы; 3 — большая чашка; 4 — почечная артерия; 5 — почечная вена; 6 — почечная лоханка; 7 — мочеточник; 8 — сосочковые проточки; 9 — почечная пазуха; 10 — малая чашка; 11 — верхушка пирамиды; 12 — мозговое вещество



жены *ворота почки*. В них входят почечная артерия и нерв, а выходят почечная вена, лимфатические сосуды и мочеточник. Все эти образования объединены понятием «почечная ножка». У новорожденных, а иногда и у взрослых людей на поверхности почки видны борозды, разделяющие ее на доли.

Почка покрыта фиброзной капсулой, которая рыхло связана с ее паренхимой. Снаружи от капсулы почки расположен толстый слой жировой клетчатки, который называют жировой капсулой. Она ограничена почечной фасцией, выполняющей роль футляра для почки и жировой капсулы.

Почечная фасция, жировая капсула, мышечное почечное ложе и почечная ножка надежно фиксируют орган в строго определенном месте в забрюшинном пространстве. Они относятся к *фиксирующему аппарату почки*. Кроме того, в поддержании характерного положения органа важную роль играет внутрибрюшное давление. Если по каким-либо причинам фиксирующий аппарат не обеспечивает соответствующее положение органа, возникает смещение почки вниз — нефроптоз.

Паренхима почки состоит из двух слоев: наружного — *коркового вещества*, имеющего темно-красный цвет, и внутреннего, более светлого — *мозгового вещества*. Мозговое вещество представлено почечными (Мальпигиевыми) пирамидами (всего их 12—18), основание которых обращено к корковому веществу, а вершины — к центру. Корковое вещество на срезе почки занимает узкий наружный слой почечной паренхимы, а также участки между пирамидами, которые называют почечными столбами.

Структурно-функциональной единицей почки является нефрон, общее количество которых составляет более 2 млн. *Нефрон* представляет собой длинный каналец, начальный отдел которого в виде двустенной чаши окружает капиллярный клубочек, а конечный — впадает в собирательную трубочку (рис. 9.3). В нефроне выде-

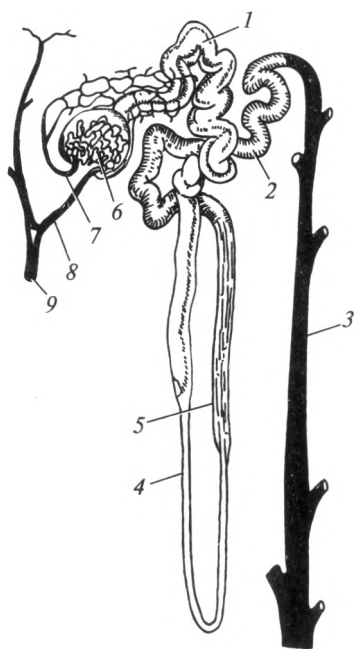


Рис. 9.3. Схема строения нефрона:

1 — проксимальный извитой каналец; 2 — дистальный извитой каналец; 3 — собирательная трубочка; 4 — нисходящий отдел петли нефрона; 5 — восходящий отдел петли нефрона; 6 — почечное тельце; 7 — выносящая артериола; 8 — приносящая артериола; 9 — междольковая артерия

ляют четыре отдела: почечное (Мальпигиево) тельце; извитой каналец первого порядка (проксимальный извитой каналец); петлю нефрона (Генле); извитой каналец второго порядка (дистальный извитой каналец).

*Почечное тельце* расположено в корковом веществе почки и состоит из *сосудистого клубочка*, окруженного *капсулой Шумлянского — Боумена*. Данная капсула представляет собой чашу, состоящую из двух стенок — наружной и внутренней, между которыми имеется щелевидное пространство (рис. 9.4). Это пространство сообщается со следующим отделом нефрона. Клетки, выстилающие внутренний листок капсулы Шумлянского — Боумена, получили название «*подоциты*».

Сосудистый клубочек представляет собой сеть соединяющихся между собой капилляров. Общая поверхность всех капиллярных клубочков в обеих почках составляет около  $1,5 \text{ м}^2$ . Кровь в них попадает по приносящей артериоле, а оттекает в выносящую артериолу, диаметр которой в 2 раза меньше. Подоциты и эндотелий капилляров сосудистого клубочка имеют общую базальную мембрану. Все вместе они образуют барьер, через который из просвета капилляров в просвет капсулы Шумлянского — Боумена происходит фильтрация компонентов плазмы крови.

*Проксимальный извитой каналец* расположен в корковом веществе, затем он зигзагообразно опускается в мозговое вещество и переходит в следующий отдел нефрона — *петлю Генле*. Она состоит из нисходящей и восходящей частей. Нисходящая часть образует изгиб — колено, который и продолжается в восходящую часть. Петля

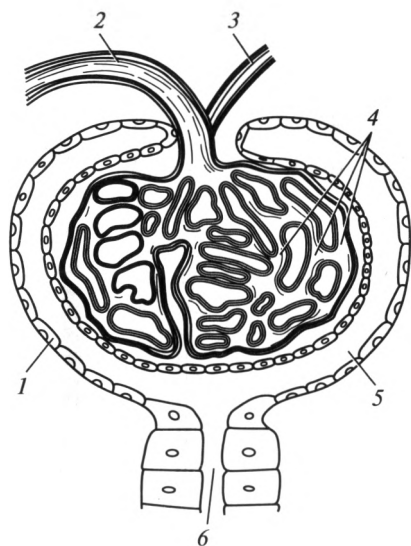


Рис. 9.4. Почечное тельце:

1 — капсула Шумлянского — Боумена; 2 — приносящая артериола; 3 — выносящая артериола; 4 — капиллярный клубочек; 5 — полость капсулы Шумлянского — Боумена; 6 — проксимальный извитой каналец

Генле по возвращении в корковое вещество получает название *дистального извитого канальца*. Он зигзагообразно поднимается вверх и впадает в начальный отдел мочевыводящих путей почки — *собирательную трубочку*. Общая длина канальцев нефрона от капсулы Шумлянского — Боумена до начала собирательных трубочек составляет 35—50 мм, общая длина всех канальцев обеих почек 70—100 км, общая поверхность всех канальцев — 6 м<sup>2</sup>.

В почке человека различают два вида нефронов: корковые (80 %), Мальпигиево тельце которых находится в наружной зоне коры, и юкстамедуллярные (20 %), Мальпигиево тельце которых расположено на границе с мозговым веществом. Последний тип нефронов в связи с особенностями своего строения (приносящая артериола по диаметру равна выносящей) функционирует только в экстремальных ситуациях, связанных с уменьшением притока артериальной крови в корковое вещество почки (например, при кровопотере).

**Кровоснабжение почки.** Несмотря на свои относительно небольшие размеры, почка — один из наиболее кровоснабжаемых органов. За 1 мин через почки проходит до 20—25 % объема сердечного выброса. В течение 1 сут через эти органы весь объем крови человека проходит до 300 раз. Почечная артерия отходит непосредственно от брюшной аорты. В воротах почки она разветвляется на более мелкие артерии до артериол. Конечные их ветви называют *приносящими артериолами*. Каждая из данных артериол входит в капсулу Шумлянского — Боумена, где распадается на капилляры и образует сосудистый клубочек — первичную капиллярную сеть почки. Многочисленные капилляры первичной сети в свою очередь собираются в *выносящую артериолу*, диаметр которой в два раза меньше диаметра приносящей. Таким образом, кровь из артериального сосуда попадает в капилляры, а затем в другой артериальный сосуд. Практически во всех органах после капиллярной сети кровь собирается в вены. Поэтому этот фрагмент интраорганного сосудистого русла получил название «чудесная сеть почки». Выносящая артериола вновь распадается на сеть капилляров, оплетающих канальцы всех отделов нефрона. Тем самым образуется вторичная капиллярная сеть почки. Следовательно, в почке имеются две системы капилляров, что связано с функцией мочеобразования. Капилляры, оплетающие канальцы, окончательно сливаются и образуют вены. Последние, поэтапно сливаясь и переходя в интраорганные вены, формируют почечную вену.

**Мочевыводящие пути почки.** Началом интраорганных мочевыводящих путей являются *собирательные трубочки*, в которые приносят вторичную мочу извитые канальцы II порядка. Они расположены в мозговом веществе. Собирательные трубочки сливаются, образуя *сосочковые проточки*. В области верхушки пирамиды они вливаются в *малые чашки* (всего их 12—18). Малые чашки, объединяясь, образуют две или три *большие чашки*, которые переходят в

расширенную полость, называемую *почечной лоханкой*. Из последней моча поступает в мочеточник. Стенки почечной лоханки, малых и больших чашек состоят из слизистой и мышечной оболочек. От других структур они отделены соединительной тканью. Мышечная оболочка мочевыводящих путей почки представлена гладкой мышечной тканью. Своей перистальтикой она обеспечивает активную эвакуацию мочи в мочеточник.

**Функции почек.** Основная функция почек — удаление из организма чужеродных веществ, продуктов метаболизма, избытка воды и ионов. Она осуществляется посредством образования и эвакуации мочи. Кроме этого они выполняют и другие жизненно важные функции.

Почки участвуют в регуляции артериального давления. В паренхиме почек специальные клетки образуют *ренин*, являющийся частью ренин-ангиотензин-альдостероновой системы. Секреция ренина активируется при снижении уровня артериального давления. Попадая в кровь, он катализирует расщепление белка *ангиотензиногена*, что ведет к образованию *ангиотензина*, который стимулирует секрецию альдостерона, являющегося мощным вазоконстриктором (вызывает спазм артериальных сосудов). Таким образом, ренин способствует увеличению артериального давления.

Почки — основное место синтеза эритропоэтина — клеточного фактора роста. Под его влиянием в первую очередь усиливается пролиферация клеток — предшественниц эритроцитов. Почки также являются местом образования некоторых других биологически активных веществ (простагландины, брадикинин и т. д.).

Тесно связаны с мочеобразованием и осуществляются благодаря ему следующие гомеостатические функции почек: регуляция ионного состава и кислотно-основного равновесия крови, регуляция количества внеклеточной жидкости.

### 9.3. Образование мочи

Почки потребляют 9 % кислорода из общего его количества, используемого организмом. Высокая интенсивность обмена веществ в почках обусловлена большой энергоемкостью процессов образования мочи.

Процесс образования и выделения мочи называют диурезом; он протекает в три фазы: фильтрации, реабсорбции и секреции.

В сосудистый клубочек почечного тельца кровь попадает из приносящей артериолы. Гидростатическое давление крови в сосудистом клубочке достаточно высокое — до 70 мм рт. ст. В просвете капсулы Шумлянского — Боумена оно достигает всего лишь 30 мм рт. ст. Внутренняя стенка капсулы Шумлянского — Боумена плотно срастается с капиллярами сосудистого клубочка, тем самым формируя своеобраз-

ную мембрану между просветом капилляра и капсулы. В то же время между клетками, образующими ее, остаются небольшие пространства. Возникает подобие мельчайшей решетки (сита). При этом артериальная кровь протекает через капилляры клубочка довольно медленно, что максимально способствует переходу ее компонентов в просвет капсулы.

Совокупность повышенного гидростатического давления в капиллярах и пониженного давления в просвете капсулы Шумлянского — Боумена, медленный ток крови и особенность строения стенок капсулы и клубочка создают благоприятные условия для *фльтрации* плазмы крови — перехода жидкой части крови в просвет капсулы в силу разницы давлений. Образующийся фильтрат собирается в просвете капсулы Шумлянского — Боумена и носит название *первичной мочи*. Следует отметить, что снижение артериального давления ниже 50 мм рт. ст. (например, при кровопотере) ведет к прекращению процессов образования первичной мочи.

Первичная моча отличается от плазмы крови только отсутствием в ней молекул белков, которые из-за своих размеров не могут пройти через стенку капилляров в капсулу. В ней также содержатся продукты обмена веществ (мочевина, мочевая кислота и пр.) и другие составные части плазмы, в том числе и необходимые для организма вещества (аминокислоты, глюкоза, витамины, соли и др.).

Основной количественной характеристикой процесса фильтрации является *скорость клубочковой фильтрации* (СКФ) — количество первичной мочи, образующейся за единицу времени. В норме скорость клубочковой фильтрации составляет 90—140 мл в минуту. За сутки образуется 130—200 л первичной мочи (это примерно в 4 раза больше общего количества жидкости в организме). В клинической практике для вычисления СКФ используют пробу Реберга. Суть ее заключается в расчете клиренса креатинина. *Клиренс* — объем плазмы крови, которая, проходя через почки за определенное время (1 мин), полностью очищается от того или иного вещества. Креатинин — эндогенное вещество, концентрация которого в плазме крови не подвержена резким колебаниям. Это вещество выводится только почками путем фильтрации. Секрети и реабсорбции оно практически не подвергается.

Первичная моча из капсулы поступает в канальцы нефрона, где осуществляется *реабсорбция*. Канальцевая реабсорбция представляет собой процесс транспорта веществ из первичной мочи в кровь. Она происходит за счет работы клеток, выстилающих стенки извитых и прямого канальцев нефрона. Последние активно всасывают обратно из просвета нефрона во вторичную капиллярную сеть почки глюкозу, аминокислоты, витамины, ионы  $\text{Na}^+$ ,  $\text{K}^+$ ,  $\text{Cl}^-$ ,  $\text{HCO}_3^-$  и др. Для большинства этих веществ на мембране эпителиальных клеток канальцев существуют специальные белки-переносчики. Эти белки, используя энергию АТФ, переводят соответствующие молекулы из

просвета канальцев в цитоплазму клеток. Отсюда они поступают в капилляры, оплетающие каналцы. Всасывание воды происходит пассивно, по градиенту осмотического давления. Оно зависит в первую очередь от реабсорбции ионов натрия и хлора. Небольшое количество белка, попавшего при фильтрации в первичную мочу, реабсорбируется путем пиноцитоза.

Таким образом, обратное всасывание может происходить пассивно, по принципу диффузии и осмоса, и активно — благодаря деятельности эпителия почечных канальцев при участии ферментных систем с затратой энергии. В норме реабсорбируется около 99 % объема первичной мочи.

Многие вещества при увеличении их концентрации в крови перестают в полной мере подвергаться реабсорбции. К ним относится, например, глюкоза. Если ее концентрация в крови превышает 10 ммоль/л (например, при сахарном диабете), глюкоза начинает появляться в моче. Связано это с тем, что белки-переносчики не справляются с возросшим количеством глюкозы, поступающей из крови в первичную мочу.

Кроме реабсорбции в канальцах происходит процесс *секреции*. Он подразумевает активный транспорт эпителиальными клетками некоторых веществ из крови в просвет канальца. Как правило, секреция идет против градиента концентрации вещества и требует затраты энергии АТФ. Таким образом могут удаляться из организма многие ксенобиотики (красители, антибиотики и другие лекарства), органические кислоты и основания, аммиак, ионы ( $K^+$ ,  $H^+$ ). Следует подчеркнуть, что для каждого вещества существуют свои строго определенные механизмы выделения почками. Некоторые из них выводятся только путем фильтрации, а секреции практически не подвергаются (креатинин); другие, наоборот, удаляются преимущественно путем секреции; для некоторых характерны оба механизма выделения из организма.

Вследствие процессов реабсорбции и секреции из первичной мочи образуется *вторичная*, или *конечная моча*, которая и выводится из организма. Образование конечной мочи происходит по мере прохождения фильтрата по канальцам нефрона. Таким образом, из 130—200 л первичной мочи в течение 1 сут образуется и выводится из организма только около 1,0—1,5 л вторичной мочи.

**Состав и свойства вторичной мочи.** Вторичная моча представляет собой прозрачную жидкость светло-желтого цвета, в которой содержатся 95 % воды и 5 % сухого остатка. Последний представлен продуктами азотистого обмена (мочевина, мочевая кислота, креатинин), солями калия, натрия и др.

Реакция мочи непостоянна. Во время мышечной работы в крови накапливаются кислоты. Они выводятся почками и, следовательно, реакция мочи становится кислой. То же самое наблюдается и при питании белковой пищей. При употреблении растительной пищи

реакция мочи нейтральная или даже щелочная. В то же время чаще всего моча представляет собой слабокислую среду (рН 5,0—7,0). В норме в моче присутствуют пигменты, например, уробилин. Они придают ей характерный желтоватый цвет. Пигменты мочи образуются в кишечнике и почках из билирубина. Появление неизмененного билирубина в моче характерно для заболеваний печени и желчевыводящих путей.

Относительная плотность мочи пропорциональна концентрации растворенных в ней веществ (органических соединений и электролитов) и отражает концентрационную способность почек. В среднем ее удельный вес равен 1,012—1,025 г/см<sup>3</sup>. Он уменьшается при употреблении большого количества жидкости. Относительную плотность мочи определяют с помощью урометра.

В норме белок в моче не содержится. Его появление там называется *протеинурией*. Это состояние свидетельствует о заболевании почек. Следует отметить, что белок может быть найден в моче и у здоровых людей после большой физической нагрузки.

Глюкоза у здорового человека в моче обычно не содержится. Ее появление связано с избыточной концентрацией вещества в крови (например, при сахарном диабете). Появление глюкозы в моче называется *глюкозурией*. Физиологическая глюкозурия наблюдается при стрессах, употреблении в пищу повышенных количеств углеводов.

После центрифугирования мочи получают надосадочную жидкость, которую используют для исследования под микроскопом. При этом можно выявить ряд клеточных и неклеточных элементов. К первым относят эпителиальные клетки, лейкоциты и эритроциты. В норме содержание эпителиальных клеток канальцев почек и мочевыводящих путей не должно превышать 0—3 в поле зрения. Таково и нормальное содержание лейкоцитов. При увеличении содержания лейкоцитов выше 5—6 в поле зрения говорят о *лейкоцитурии*; выше 60 — *пиурии*. Лейкоцитурия и пиурия — признаки воспалительных заболеваний почек или мочевыводящих путей. В норме эритроциты в моче встречаются в единичном количестве. Если их содержание возрастает, говорят о *гематурии*. К неклеточным элементам относят цилиндры и неорганизованный осадок. Цилиндры — белковые образования, не встречающиеся в моче здорового человека. Они образуются в канальцах нефрона и имеют цилиндрическую форму, повторяя форму канальцев. Неорганизованный осадок представляет собой соли и кристаллические образования, встречающиеся в нормальной и патологической моче. В моче также могут обнаруживаться бактерии (нормальное значение — не более 50 000 в 1 мл; при больших цифрах говорят о *бактериурии*).

**Регуляция мочеобразования.** Количество образуемой мочи и ее состав отличаются непостоянством и зависят от времени суток, внешней температуры, количества выпитой воды и состава пищи, от уровня потоотделения, мышечной работы и других условий.

Мочеобразование зависит прежде всего от уровня артериального давления. На него также влияет степень кровоснабжения почек, а, следовательно, и величина просвета кровеносных сосудов этих органов. Сужение капилляров почек и падение артериального давления уменьшают, а расширение капилляров и повышение артериального давления увеличивают мочеотделение.

Интенсивность мочеобразования колеблется в течение суток: днем оно в 3—4 раза больше, чем ночью. Моча, образовавшаяся в ночные часы, более темная и концентрированная, чем дневная. При длительной физической нагрузке мочевыделение снижается из-за усиленного потоотделения — большую часть жидкости организм выделяет путем испарения. То же самое происходит и при увеличении внешней температуры: в жаркие дни количество мочи уменьшается, и она становится более концентрированной. Прием большого количества воды увеличивает диурез. Кратковременная и интенсивная мышечная работа также увеличивает мочеобразование, что зависит в основном от повышения во время нагрузки артериального давления.

Важную роль в регуляции функций почек играет вегетативная нервная система. Под влиянием симпатической нервной системы возникает сужение сосудов почек, соответственно, снижается скорость клубочковой фильтрации. Кроме того, симпатические импульсы стимулируют реабсорбцию натрия и воды, тем самым уменьшая диурез. Парасимпатическая нервная система оказывает обратное, но менее выраженное влияние на мочеобразование.

Антидиуретический гормон (вазопрессин — гормон задней доли гипофиза) усиливает реабсорбцию воды в почечных канальцах и уменьшает диурез. Под влиянием гормона коры надпочечников — альдостерона увеличивается реабсорбция ионов  $\text{Na}^+$  и воды, усиливается секреция  $\text{K}^+$ . Адреналин — гормон мозгового вещества надпочечников, вызывает уменьшение мочеобразования.

В случае увеличения количества мочи, образующейся в течение суток, говорят о *полиурии*. Снижение мочеобразования менее 500—600 мл/сут называют *олигоурией*. Полное прекращение выделения мочи носит название *анурии*.

#### 9.4. Мочевыделительные пути

**Строение.** *Мочеточник*, *ureter*, — парный орган, представляющий собой трубку с неравномерным просветом, длиной 30—35 см. Он служит для постоянного отведения мочи из почечной лоханки в мочевой пузырь. Мочеточник выходит из ворот почки и, направляясь вниз, проникает в дно мочевого пузыря. Следует отметить, что, как правило, орган лежит не прямолинейно, а имеет по своему ходу несколько небольших дугообразных изгибов. В нем различают брюшную, тазовую и внутривентральную части. Первые две



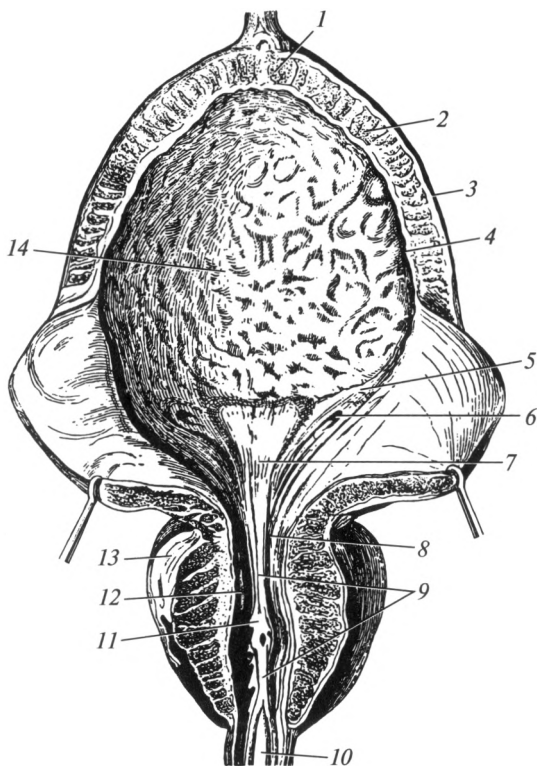
имеют приблизительно одинаковую длину (15—17 см); последняя расположена в стенке мочевого пузыря, проходя в ней расстояние около 1,5—2,0 см. По ходу мочеточника выделяют три сужения: в самом начале, при переходе брюшной части в тазовую, в пределах внутривенечной части.

Стенка мочеточника состоит из трех оболочек: слизистой, мышечной и наружной. Слизистая оболочка собрана в продольные складки. Мышечная оболочка благодаря своей перистальтике способствует поступлению мочи в мочевой пузырь. На всем протяжении орган расположен экстраперитонеально, т.е. брюшиной покрыта только одна его поверхность — передняя, остальные покрыты адвентициальной оболочкой.

*Мочевой пузырь*, vesica urinaria (греч. — cystis), — непарный орган, который служит для накопления мочи, непрерывно поступающей из мочеточников, и выполняет эвакуаторную функцию — мочеиспускание. Он имеет непостоянную форму и размеры, зависящие от степени наполнения мочой. Его емкость индивидуальна и колеблется от 250 до 700 мл. Мочевой пузырь расположен в полости малого таза за лобковым симфизом. Взаимоотношения пузыря с другими органами у мужчин и у женщин различны. У мужчин к нему сзади прилежит прямая кишка, семенные пузырьки и ампулы семявыносящих протоков, сверху — петли тонкой кишки, дно соприкасается с простатой. К мочевому пузырю у женщины сзади прилежит шейка матки и влагалище, сверху — тело и дно матки; дно пузыря расположено на мышцах промежности. Благодаря переходу брюшины с мочевого пузыря на соседние органы образуются углубления: у мужчин — прямокишечно-пузырное, у женщин — пузырно-маточное. Орган фиксирован с помощью связок к лобковым костям и к передней брюшной стенке. В наполненном состоянии он может быть пропальпирован над лобковым сочленением как эластичное уплотнение.

В мочевом пузыре различают верхнюю часть — верхушку, нижнюю часть — дно, и среднюю часть — тело (рис. 9.5). Место его перехода в мочеиспускательный канал называется шейкой. В области шейки находится внутреннее отверстие мочеиспускательного канала.

Стенка мочевого пузыря состоит из трех оболочек: слизистой, мышечной и наружной (серозной и адвентициальной). Слизистая оболочка благодаря наличию рыхлой подслизистой основы подвижна и легко образует многочисленные складки, которые сглаживаются при растяжении пузыря. Эпителий слизистой оболочки имеет особое строение. При пустом мочевом пузыре клетки эпителия наслаиваются друг на друга, формируя микроскопическую картину многослойного эпителия. В наполненном состоянии его клетки растягиваются, уменьшается толщина эпителиального слоя и возникает картина многоядерности. В связи с этим данный вид эпителия получил название «переходный».



**Рис. 9.5. Мочевой пузырь и простата:**

*1* — верхушка мочевого пузыря; *2* — мышечная оболочка; *3* — серозная оболочка; *4* — слизистая оболочка; *5* — дно мочевого пузыря; *6* — отверстие мочеточника; *7* — треугольник пузыря; *8* — шейка мочевого пузыря; *9* — мочеиспускательный гребень; *10* — перепончатая часть мочеиспускательного канала; *11* — семенной холмик; *12* — простатическая часть мочеиспускательного канала; *13* — простата; *14* — тело мочевого пузыря

В области дна мочевого пузыря расположен участок треугольной формы, лишенный складок. Этот участок известен под названием треугольника Льео. Слизистая оболочка здесь не имеет подслизистой основы и плотно срастается с мышечной оболочкой. Вершинами треугольника служат отверстия мочеточников (расположенных на задней стенке в области дна) и устье мочеиспускательного канала (в области шейки). Наличие небольших складок слизистой оболочки мочевого пузыря у отверстий мочеточников, их сужение и косое расположение способствуют предупреждению обратного попадания мочи из пузыря в мочеточники.

Мышечная оболочка пузыря достаточно толстая и состоит из сплетений гладкомышечных пучков. В этой оболочке выделяют три

слоя: наружный и внутренний — продольные и средний — циркулярный. Мышечную оболочку пузыря часто называют мышцей, выталкивающей мочу, *m. detrusor vesicae*. В области устья мочеиспускательного канала циркулярный слой утолщается, образуя внутренний сфинктер мочевого пузыря. Этому образованию принадлежит важная роль в механизмах удержания мочи. Внутренний сфинктер мочевого пузыря представлен гладкой мышечной тканью и не подчиняется сознанию (является произвольным). Под простатой, в промежности, расположен наружный сфинктер, который состоит из поперечно-полосатых мышечных волокон и является произвольным.

Мочевой пузырь в ненаполненном состоянии покрыт брюшиной только с одной стороны — сверху, следовательно, расположен экстраперитонеально. Остальные стенки пузыря покрыты адвентициальной оболочкой. В наполненном состоянии орган лежит мезоперитонеально.

**Мочеиспускательный канал**, *uretra*, имеет существенные различия в строении и функциональном предназначении у мужчин и женщин. У мужчин он устроен более сложно, имеет значительно большую длину и служит не только для выведения мочи, но и спермы. Женский мочеиспускательный канал короче и шире мужского. Более подробно этот вопрос будет рассмотрен в гл. 11.

**Механизм мочеиспускания.** Мочевой пузырь заполняется мочой до определенных пределов без существенного изменения внутрипузырного давления. При дальнейшем накоплении мочи давление в нем начинает нарастать и, когда оно достигает 15—16 см вод. ст., возникает раздражение рецепторов его слизистой и мышечной оболочек. Далее включение того или иного механизма мочеиспускания зависит от возраста человека и его индивидуальных особенностей. У младенцев данные процессы контролируются только спинным мозгом. При раздражении рецепторов пузыря по центростремительным волокнам нервные импульсы передаются в спинной мозг, где на уровне II—IV крестцовых сегментов расположен *спинномозговой центр мочеиспускания*. Этот центр автоматически вызывает опорожнение мочевого пузыря: сокращается *m. detrusor vesicae* и расслабляется внутренний сфинктер. Поскольку у ребенка в коре головного мозга пока не сформирован центр регуляции мочеиспускания, моча, не задерживаясь, выводится из организма.

Примерно с двухлетнего возраста в коре лобных долей формируется специальный центр мочеиспускания, который позволяет усилием воли на время задержать мочеиспускание или, наоборот, его осуществить, даже когда мочевой пузырь не наполнен. Центробежные импульсы из лобных долей направляются через спинной мозг к наружному произвольному сфинктеру, состоящему из поперечнополосатых мышечных волокон. Сокращение наружного сфинктера может

задержать опорожнение мочевого пузыря или прервать начавшееся мочеиспускание.

Несмотря на наличие спинномозгового центра мочеиспускания, задержать мочеиспускание на очень длительный срок невозможно. При критическом переполнении мочевого пузыря включается защитный рефлекс — расслабление всех сфинктеров и следующее за ним опорожнение мочевого пузыря. Данный защитный рефлекс предохраняет стенки пузыря от чрезмерного их растяжения, застаивания мочи и забрасывания ее в мочеточники и почечные лоханки.

Непроизвольное мочеиспускание у детей старшего возраста и у взрослых, а также ночное недержание мочи (энурез) свидетельствуют о поражении нервной системы и требуют специального обследования и лечения.

При патологии органов мочевыделительной системы возможно образование камней в чашечно-лоханочной системе почек и мочеточниках, развитие воспалительных заболеваний и последующее развитие почечной недостаточности.

## 9.5. Выделительные функции других органов

Как уже отмечалось, выделительную функцию кроме органов мочевыделительной системы выполняют: кожа, печень, слизистые оболочки органов пищеварительной системы и легкие.

**Кожа.** Выделительную функцию кожи обеспечивают потовые железы и в меньшей степени — сальные железы. В течение 1 сут у человека в нормальных условиях выделяется от 300 до 1000 мл пота. Его количество зависит от температуры окружающей среды, продолжительности и интенсивности работы. Так, в условиях тяжелых физических нагрузок потовые железы выделяют до 10 л пота. С ним из организма выводится в покое до  $\frac{1}{3}$  общего количества удаляемой воды, 5—10 % всей мочевины. Кроме того, с потом удаляются: мочевая кислота, ионы хлора, натрия, калия, кальция, другие органические вещества и микроэлементы. При недостаточности функции почек выделение этих веществ через кожу значительно возрастает: организм пытается в определенной степени компенсировать нарушения в работе мочевыделительной системы. Известно, что для людей, страдающих тяжелой формой хронической почечной недостаточности, характерен запах мочи, исходящий от поверхности их кожи. Пот таких больных содержит большое количество мочевины, мочевой кислоты, ионов. Следует отметить, что активное функционирование потовых желез лишь частично перекрывает недостаточность в работе почек. В конечном счете происходит накопление продуктов метаболизма, их токсическое действие на организм увеличивается, что ведет к необратимым изменениям в функционировании всего организма.

Сальные железы не играют большой роли в процессах выделения. Секрет этих желез (около 20 г/сут) на  $\frac{2}{3}$  состоит из воды, а на  $\frac{1}{3}$  — из холестерина, продуктов обмена половых гормонов и кортикостероидов.

**Печень.** Выделительная функция печени реализуется за счет секреции желчи (500 — 1000 мл/сут). С желчью из организма удаляются конечные продукты обмена гемоглобина (билирубин и его производные), продукты обмена холестерина в виде желчных кислот. В ее составе из организма выделяются также соли тяжелых металлов, ионы кальция, фосфора, лекарственные препараты, токсические вещества и т.д. Следует отметить, что вода, желчные кислоты, ионы, содержащиеся в желчи, в основном подвергаются обратному всасыванию в кишечнике. Немаловажную роль в процессах выделения играют реакции превращения печенью токсичных веществ в нетоксичные, которые и подвергаются затем удалению из организма другими органами.

**Желудок и кишечник.** Обеспечивают выведение в составе пищеварительных соков мочевины, мочевой кислоты, лекарственных и токсичных веществ (ртуть, йод, салицилаты, хинин и т.д.). Кроме того, они принимают участие в удалении солей тяжелых металлов, магния, кальция и др. С калом выводится примерно 100 мл воды в сутки. Строго говоря, кал — не продукт выделения, ими являются лишь его компоненты, выделившиеся с желчью, пищеварительными соками и не подвергшиеся обратному всасыванию в кровь.

Вещества, представляющие собой непереваренные остатки пищи, бактерии, составляют ту часть экскрементов, которая, не попадая во внутреннюю среду организма, по сути дела, транзитом проходит через ЖКТ.

**Легкие.** Удаляют из внутренней среды организма летучие вещества: углекислый газ, пары воды, аммиак, ацетон, этанол и др. При употреблении алкоголя в выдыхаемом воздухе определяется присутствие спирта, его метаболитов. У больных, страдающих сахарным диабетом, при дыхании ощущается запах ацетона. Кроме того, через дыхательные пути удаляются продукты обмена самой легочной ткани и измененного сурфактанта.

Через слизистую оболочку дыхательных путей испаряется вода (от 300 мл/сут в покое, до 1 л/сут при учащенном дыхании). При нарушениях выделительной функции почек через слизистую оболочку бронхов и легкие увеличивается выделение мочевины. При ее разложении образуется аммиак, вызывающий характерный запах изо рта.

### Контрольные вопросы

1. Дайте определение процесса выделения.
2. Какие структуры образуют фиксирующий аппарат почки?
3. Назовите части нефрона и охарактеризуйте их функцию.

4. Какие вы знаете особенности кровоснабжения почки?
5. Перечислите мочевыводящие структуры почки.
6. Охарактеризуйте роль почек в организме.
7. Какие части имеет мочеточник?
8. Назовите части и оболочки мочевого пузыря.
9. Охарактеризуйте выделительную функцию кожи, печени, полых органов, желудочно-кишечного тракта и легких.

#### 10.1. Основные понятия

Обмен веществ и энергии — основной признак, присущий всем живым существам. В организм человека постоянно поступают вещества из внешней среды. В частности, через пищеварительную систему поступают питательные вещества (белки, жиры, углеводы), витамины, вода и минеральные соли. Кислород воздуха проникает в кровь через легкие, частично — через кожу. С током крови вещества переносятся к клеткам и тканям. В цитоплазме и органеллах клеток организма происходят различные биохимические процессы, в ходе которых поступившие вещества преобразуются, расходуются с определенными целями (например, для получения энергии). Из них могут образовываться как полезные, так и вредные для организма продукты. Последние должны быть выведены во внешнюю среду. Выведение отработанных продуктов осуществляют почки, легкие, в меньшей степени кожа и органы желудочно-кишечного тракта.

Обмен веществ и энергии (метаболизм) — это совокупность физиологических процессов, направленных на обеспечение организма необходимыми для его жизнедеятельности веществами, их превращение и использование для получения энергии и построения клеточных структур, и в конечном итоге на удаление во внешнюю среду ненужных продуктов происшедших реакций. В более узком смысле метаболизм — это пути превращений какого-либо вещества (или веществ) в организме (например, метаболизм глюкозы).

В организме постоянно происходят процессы синтеза и распада различных структур. В частности, в клетках образуются разнообразные вещества, используемые для построения клеточных мембран, органелл и их обновления. Синтез новых веществ протекает с затратой энергии и требует исходных материалов. Последние поступают в организм либо с пищей, либо образуются при распаде старых структур. Реакции, направленные на синтез новых молекул, называются *анаболическими*. Часть обмена веществ, которая включает все анаболические реакции, происходящие в организме, называется *пластическим обменом* (анаболизмом, ассимиляцией).

Для осуществления процессов пластического обмена необходима энергия. Она образуется в результате распада сложных органических

веществ (белков, жиров, углеводов) на более простые компоненты, вплоть до воды и углекислого газа. Реакции распада, сопровождающиеся выделением энергии, называются *катаболическими*. Все катаболические реакции составляют *энергетический обмен* (катаболизм, диссимиляцию). Все реакции пластического и энергетического обменов осуществляются с помощью биологических катализаторов — ферментов (энзимов).

Таким образом, метаболизм включает в себя два прямо противоположных процесса: анаболизм и катаболизм. Они взаимно переходят друг в друга, происходят в организме совместно в течение всей жизни. Преобладание одного из них приводит к соответствующим изменениям в обмене веществ. При повышенной ассимиляции организм растет, развивается. В случае преобладания реакций диссимиляции происходит активный распад структурных элементов клеток. Это ведет к истощению, старению человека. В детском возрасте преобладают реакции пластического обмена. По мере старения организма увеличивается роль катаболических процессов, постепенно угнетается синтез новых веществ.

## 10.2. Виды обмена веществ

Основные вещества, поступающие в организм, — это вода и растворенные в ней минеральные соли, белки, жиры, углеводы и витамины. Каждое из этих веществ имеет определенное назначение для организма, для каждого из них характерны свои пути метаболизма. Таким образом, различают следующие виды обмена веществ: обмен воды и минеральных солей, обмен белков, обмен жиров и обмен углеводов. Витамины играют преимущественно роль катализаторов биохимических процессов, так как большинство из них входят в состав ферментов.

**Обмен воды и минеральных солей.** В различных тканях вода составляет от 10 (в жировой) до 90 % (кровь, лимфа). В среднем на ее долю приходится 65—70 % массы тела.

В течение 1 сут в нормальных условиях человек потребляет обычно 1,5—2,5 л воды. Такое же количество выводится почками с мочой, через кожу — с потом, через легкие — в виде водяных паров. Однако объем выделяемой почками воды зависит от окружающей температуры и может возрастать или уменьшаться в несколько раз.

Вода не может служить источником энергии для организма, но она выполняет ряд других жизненно важных функций:

1) является универсальным растворителем — практически все вещества клеток и внеклеточных структур растворены в воде, поэтому именно в ней происходят основные метаболические процессы;

2) обеспечивает поступление в организм растворенных в ней минеральных веществ и водорастворимых витаминов;



3) препятствует переохлаждению организма, так как обладает высокой теплоемкостью;

4) обеспечивает защиту организма от перегревания за счет испарения с поверхности кожи и слизистых оболочек;

5) включается в важнейшие биохимические процессы, образует в их ходе.

Минеральные вещества также не являются источниками энергии. Они выполняют разнообразные функции. Из всех минеральных веществ наш организм наиболее богат натрием. Он содержится во внеклеточном пространстве и плазме крови в значительно больших количествах, чем в клетках. С ним связывают такой сложный процесс, как проведение импульсов в нервной системе. Натрий играет важную роль в процессах выделения. Он необходим для поддержания осмотического давления жидкостей организма. Избыточное гидростатическое давление на раствор, отделенный от чистого растворителя полупроницаемой мембраной, при котором прекращается диффузия через мембрану, называется *осмотическим давлением*.

Ионы калия в отличие от ионов натрия содержатся преимущественно в цитоплазме клеток. Калий также необходим организму для проведения нервных импульсов, нормальной работы сердечной мышцы.

Кальций и фосфор в больших количествах содержатся в костях; кальций, фосфор и фтор — в эмали зубов. Кальций также необходим для мышечного сокращения, синаптической передачи нервного импульса. Он является одним из факторов свертывающей системы крови. Железо входит в состав гемоглобина. При его недостатке возникают железодефицитные анемии.

Анионы йода играют важную роль в гуморальной регуляции функций организма, так как они входят в состав гормонов щитовидной железы. Хлор является основным анионом внутри- и внеклеточной жидкостей организма. Он играет роль в процессах передачи нервного импульса, в синаптической передаче, в образовании соляной кислоты желудочного сока. Цинк, медь, магний, кобальт, железо входят в состав многих ферментов.

При недостатке поступления какого-либо из этих химических элементов возникают заболевания, сопровождающиеся тяжелыми нарушениями обмена веществ.

**Обмен белков.** Ф. Энгельс отметил, что «жизнь — есть способ существования белковых тел». Действительно, все живое на планете состоит из азотсодержащих соединений, являющихся структурной основой белков.

Белки состоят из аминокислот. В организме человека выделены 20 белокобразующих аминокислот, 10 из них являются заменимыми, а 10 незаменимыми. Заменимые аминокислоты могут быть синтезированы клетками организма из других аминокислот, незаменимые не

могут синтезироваться из других веществ и должны в обязательном порядке поступать с пищей. Белки пищи, содержащие полный набор аминокислот, называются полноценными. Как правило, полноценные белки имеют животное происхождение. В неполноценном белке отсутствует хотя бы одна из незаменимых аминокислот. Долговременное отсутствие в рационе даже одной аминокислоты приводит к тяжелым заболеваниям.

В ротовой полости, глотке, пищеводе белки не подвергаются воздействию специфических ферментов. Переваривание белков начинается в желудке под действием пепсина, который расщепляет их на молекулы меньшего размера (полипептиды).

В тонкой кишке на полипептиды воздействуют ферменты кишечного и панкреатического соков (трипсин, химотрипсин, карбоксипептидаза, аминопептидаза). Они расщепляют белки до аминокислот, которые и всасываются в кровь в тонкой кишке. С током крови они проходят через печень, где гепатоциты синтезируют из части поступивших аминокислот белки крови, в том числе белки свертывающей системы. Далее аминокислоты поступают в общий кровоток и переносятся ко всем органам и тканям. В клетках они необходимы в первую очередь для построения собственных белков, специфичных для организма. Процесс синтеза белка происходит на рибосомах (полисомах) под действием различных ферментов. Генетическая информация о структуре белка организма записана на «матрице» — молекуле ДНК. После завершения синтеза первичной структуры белковой молекулы происходит образование вторичной, третичной структуры в комплексе Гольджи.

Обязательным компонентом молекул аминокислот является азот, поэтому определив количество азота, поступившего с пищей и удаленного из организма, можно охарактеризовать белковый обмен. В среднем человеческому организму в сутки необходимо 100 — 110 г белка. Соотношение количества азота, поступившего в организм и удаленного из него, называют *азотистым балансом*. У взрослого человека в норме количество белка, поступившего в организм, равно количеству распавшегося. Это соотношение можно определить понятием *азотистое равновесие*. При азотистом равновесии количество азота, поступающего в организм с белками, соответствует количеству азота, выводимого из организма с мочевиной и другими веществами.

В детском возрасте в связи с процессами роста количество поступающего белка превышает его распад, следовательно, организм ребенка потребляет азота больше, чем выделяет. Такой уровень белкового обмена наблюдается у больных в стадии выздоровления и в ряде других ситуаций. Это называется *положительным азотистым балансом*. В старческом возрасте, при длительном голодании и у ослабленных больных процессы распада белка преобладают над его поступлением — азот из организма выделяется в больших коли-

чествах, чем поступает. В этом случае имеет место *отрицательный азотистый баланс*, или азотистый дефицит.

В целом белки выполняют в организме следующие основные функции:

1) пластическую (они необходимы для построения клеточных мембран, органелл, внеклеточных структур);

2) ферментативную (все ферменты в природе — белки);

3) регуляторную (некоторые белки являются гормонами, например инсулин; из определенных аминокислот в организме также могут быть синтезированы гормоны или медиаторы — адреналин, нор-адреналин, дофамин);

4) энергетическую — белки могут выступать в роли источников энергии: при расщеплении 1 г белка образуется 17,6 кДж энергии;

5) специфические функции (актин и миозин в мышечной ткани выполняют сократительную, фибриноген сыворотки крови — свертывающую, иммуноглобулины крови — защитную и т. д.).

Следует отметить, что белки не могут быть синтезированы из углеводов или жиров. В то же время при недостатке в организме жиров или углеводов они могут использоваться для синтеза этих веществ. Белки не депонируются в организме и при их дефиците происходит разрушение белков крови (например, антител) или белковых структур ряда органов и тканей. Освободившиеся при этом аминокислоты являются исходным материалом для обеспечения жизнедеятельности остальных клеток организма. В обычных условиях белки практически не служат источником обеспечения организма энергией, они участвуют преимущественно в пластическом обмене.

Конечный распад белков приводит к образованию воды, углекислого газа и аммиака, который затем преобразуется в мочевины.

На обмен белков влияют различные гуморальные факторы. Гормон роста (соматотропин), гормоны щитовидной железы (тироксин, трийодтиронин) оказывают анаболическое действие на метаболизм белков. Глюкокортикоиды, глюкагон угнетают синтез белка в клетках, увеличивают скорость выведения азота из организма.

**Обмен углеводов.** Основным углеводом для организма человека является глюкоза. Углеводы поступают в организм в основном в виде полисахаридов (крахмала и гликогена) и дисахаридов (например, сахарозы). Под действием амилазы, содержащейся в слюне, а также кишечном и панкреатическом соках, из них образуются моносахариды (глюкоза, фруктоза и др.), которые всасываются в кишечнике. По воротной вене глюкоза поступает в печень. Здесь большая ее часть идет на образование гликогена — высокомолекулярного вещества, являющегося полимером глюкозы. По мере увеличения потребности организма в глюкозе от гликогена отщепляются остатки этого моносахарида. Они и переходят в кровь для доставки к орга-

нам и тканям. Гликоген образуется также в мышечной ткани и в небольшом количестве в других внутренних органах, за исключением головного мозга.

Поступление глюкозы в клетки регулирует гормон инсулин. Он увеличивает ее количество в клетках и уменьшает в плазме крови. Под действием инсулина происходит активный синтез гликогена. Таким образом, он отвечает за утилизацию глюкозы. К гормонам, увеличивающим количество свободной глюкозы в плазме крови, относятся адреналин, глюкагон и др. Нормальная концентрация этого моносахарида в крови — 4,2—6,4 ммоль/л. Понижение уровня глюкозы ниже 4,2 ммоль/л называется *гипогликемией*. Наоборот, повышение ее уровня выше нормы — *гипергликемией*. У здоровых людей глюкоза с мочой не выделяется. Однако при увеличении ее концентрации в крови до 10 ммоль/л она появляется в моче, что наблюдается при сахарном диабете.

В клетках организма большая часть глюкозы идет на обеспечение энергетических потребностей. При распаде 1 г глюкозы выделяется 17,6 кДж энергии. Конечные продукты выводятся через почки ( $H_2O$ ) и легкие ( $CO_2$ ). Больше других органов в глюкозе нуждается головной мозг. Ее расщепление происходит путем гликолиза (анаэробное, бескислородное окисление) и в цикле лимонной кислоты (в цикле Кребса) — аэробном, кислородном окислении. При этом выделяется 2 и 36 молекул АТФ соответственно (всего — 38 молекул АТФ). Помимо функции энергообразования углеводы могут быть использованы организмом и для синтеза, например для образования гликопротеинов. При недостатке в организме жиров часть углеводов может расходоваться на их синтез. Однако для образования аминокислот они использоваться не могут. Наоборот, при недостатке в организме углеводов они могут быть синтезированы из жиров и белков.

В сутки человек должен потреблять 400—500 г углеводов. Таким образом, они являются основным компонентом в питании человека (по массе).

**Обмен жиров.** Жиры состоят из глицерина и высших карбоновых кислот. Они являются гидрофобными соединениями, т. е. плохо растворяются в воде. После обработки пищи в ротовой полости и желудке химус содержит их в виде крупных скоплений, капель. В таком состоянии они не могут быть подвержены действию ферментов пищеварительных соков. Желчные кислоты, содержащиеся в желчи, эмульгируют жиры, т. е. образуют из них более мелкие капли. После этого начинают действовать липазы кишечного и панкреатического соков. Они последовательно отщепляют от глицерина остатки жирных кислот. В результате образуются три молекулы высших карбоновых кислот и одна молекула глицерина. Они переносятся из просвета кишечника в эпителий ворсинок тонкой кишки. Там образуются молекулы липидов, свойственные данному

организму. После синтеза собственных, специфических для организма, жиров они переходят из клеток эпителия преимущественно в лимфатический (млечный) капилляр ворсинки тонкой кишки. С током лимфы, минуя печень, липиды попадают в кровь и далее направляются ко всем клеткам и тканям. Наибольшее количество липидов содержится в жировой ткани (до 90 %). Основные запасы жира находятся в организме в подкожной жировой клетчатке и в клетчаточных пространствах брюшной полости.

Липиды выполняют в организме ряд важных функций:

1) являются компонентами клеточных структур (например, фосфолипиды мембран);

2) при их распаде до  $\text{CO}_2$  и  $\text{H}_2\text{O}$  образуется большое количество энергии (1 г жиров дает 38,9 кДж энергии), при недостаточном питании жиры используются организмом как резерв энергии;

3) многие гормоны имеют липидную природу;

4) вместе с жирами в организм поступают некоторые витамины (А, D, Е, К);

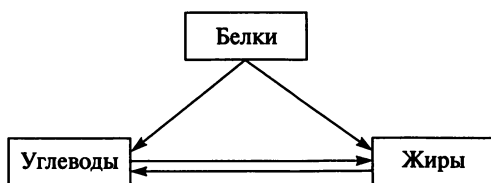
5) жиры подкожной жировой клетчатки плохо проводят тепло и, следовательно, принимают участие в поддержании температурного гомеостаза организма.

Синтез липидов в организме стимулирует, например, инсулин. Распад жиров в клетках активируют гормоны мозгового вещества надпочечников (адреналин, норадреналин), гормоны щитовидной железы (тироксин и трийодтиронин).

Следует отметить, что при избыточном потреблении жиров (в норме около 100 г в сутки) они накапливаются в депо и возникает ожирение, сопровождающееся тяжелыми нарушениями обмена веществ. Жиры играют огромную роль в образовании атеросклеротических бляшек. При высоком содержании липидов в плазме крови (особенно холестерина) они оседают на стенках сосудов. Образовавшиеся бляшки закупоривают сосуды, препятствуя нормальному кровотоку.

Избыточное потребление углеводов также может привести к этому состоянию, так как углеводы могут превращаться в жиры путем сложных биохимических превращений.

Жиры могут синтезироваться из углеводов и белков. В общем виде направления превращений питательных веществ можно представить следующей схемой:



Для нормального функционирования человеческого организма важное значение имеет не только поступление необходимого количества питательных веществ, но и их процентное соотношение. Наиболее адекватным считается соотношение белков, жиров и углеводов в пропорции 1 : 1 : 4.

### 10.3. Витамины

**Значение витаминов.** Витамины — биологически активные вещества, необходимые в малых количествах для процессов обмена веществ и поддержания нормальной жизнедеятельности организма. Термин «витамин» образуется от лат. *vita* — жизнь, амины — одна из групп химических веществ, имеющих в своем составе атом азота. Первые открытые витамины относились именно к этой химической группе. Однако впоследствии были обнаружены вещества, не относящиеся к аминам, но выполняющие в организме функцию витаминов.

Большинство витаминов необходимы для нормального протекания ферментативных процессов. Многие из них являются коферментами — веществами, которые соединяются с белковой молекулой фермента и делают ее способной к осуществлению своей функции. Для нормальной жизнедеятельности организму необходимы небольшие количества витаминов, измеряющиеся миллиграммами в сутки. Они поступают с пищей, некоторые из них вырабатываются бактериями в кишечнике, синтезируются в организме. Для того чтобы в пище сохранялось наибольшее количество витаминов, необходимо сокращать продолжительность ее термической обработки и обеспечивать надлежащее хранение. Необходимо отметить, что при контакте с металлами большинство витаминов инактивируется, что нужно учитывать при выборе посуды для хранения пищевых продуктов.

При поступлении в организм витаминов в количествах, не соответствующих потребностям человека, возникают заболевания, связанные с нарушениями обмена веществ. При их недостаточном поступлении возникают *гиповитаминозы*, что наблюдается достаточно часто в конце зимы и начале весны из-за уменьшения потребления свежих овощей и фруктов, которые богаты витаминами. Если в пище полностью отсутствуют необходимые витамины, то развиваются *авитаминозы*. Нарушения обмена веществ, связанные с избыточным поступлением витаминов, называются *гипервитаминозами*. Они встречаются очень редко. Для возникновения гипервитаминоза необходимо, чтобы количество какого-либо витамина превышало норму в тысячи раз. Такие состояния стали возможны благодаря развитию фармацевтической промышленности и связаны с неумеренным употреблением витаминов в виде различных препаратов.

Все витамины подразделяют на жирорастворимые и водорастворимые. Жирорастворимые витамины поступают в организм с жирами пищи, без которых невозможно их всасывание. К ним относят витамины А, D, E, K. Водорастворимые витамины — это витамины группы B, C.

**Жирорастворимые витамины.** *Витамин А — ретинол*, является составной частью зрительного пигмента родопсина. Помимо этого он оказывает влияние на регенерацию эпителия кожи, роговицы. При недостатке витамина возникает заболевание, называемое куриной слепотой. Оно заключается в нарушении сумеречного зрения, т.е. в утрате способности видеть в условиях слабого освещения. Позднее поражается эпителий кожи и роговицы глаза.

Ретинол содержится в виде провитамина А (каротина) в моркови, перце, шпинате и некоторых других растительных продуктах. В печени, яйцах, масле и молоке содержится собственно витамин А. Суточная потребность в витамине составляет 2,5 мг.

*Витамин D — кальциферол, антирахитический витамин*, участвует в регуляции обмена кальция и фосфора в организме, влияет на нормальное развитие костной ткани. Недостаток кальциферола вызывает заболевание *рахит*, которым страдают преимущественно дети. Заболевание сопровождается размягчением и искривлением костей, нарушениями в работе нервной системы.

Витамин D содержится в рыбьем жире, яйцах, масле, молоке. Активные его формы могут образовываться в коже под действием ультрафиолетовых лучей солнечного света. Поэтому для излечения легких форм гиповитаминоза можно принимать солнечные ванны. Суточная потребность в витамине D составляет 2,5 мкг.

*Витамин E — токоферол, антистерильный витамин*. Недостаток его у животных вызывает бесплодие. У человека он также отвечает за половую функцию. Установлено, что витамин E препятствует старению, снижает интенсивность процессов перекисного окисления липидов клеточных мембран (антиоксидантный эффект), уменьшает потребность клеток в кислороде, развивает у них устойчивость к повышенным концентрациям углекислого газа (антигипоксанта́нный эффект). Витамин содержится в злаках, маслах, зеленых овощах. Суточная потребность в витамине E составляет 15 мг.

*Витамин K* — это группа веществ, получивших общее название — *филлохиноны*. Они необходимы для синтеза многих факторов свертывания крови. Недостаток витамина K вызывает нарушения в процессе образования тромба. Следовательно, при авитаминозах и гиповитаминозах часто возникают неожиданные кровотечения. Он содержится в овощах (шпинате, капусте и др.), печени и может быть синтезирован микрофлорой кишечника. Суточная потребность в витамине K составляет 1 мг.

**Водорастворимые витамины.** *Витамин C — аскорбиновая кислота, противоцинготный витамин*, участвует в образовании ос-

нового белка соединительной ткани — коллагена. Он необходим для укрепления стенок сосудов, формирования здоровой кожи, укрепляет мембраны клеток. Витамин С увеличивает устойчивость организма к инфекциям. При его недостатке возникает заболевание — *цинга*. У больных цингой поражаются кровеносные сосуды, стенка их значительно ослабевает, в результате часто возникают небольшие кровоизлияния, появляется кровоточивость десен; выпадают зубы. Снижается также сопротивляемость организма к инфекционным заболеваниям, плохо заживают раны. Витамин содержится в свежих фруктах, ягодах и овощах. Особенно им богаты шиповник, черная смородина, клюква, цитрусовые. Суточная потребность в витамине С составляет 50—100 мг.

*Витамин В<sub>1</sub> — тиамин, антинеуритный витамин*, необходим для нормального функционирования ферментных систем, отвечающих за обмен углеводов и жиров. При недостатке витамина возникает заболевание — *бери-бери*. Оно проявляется нарушением функционирования нервной системы, сердечно-сосудистой системы, органов желудочно-кишечного тракта. Витамин содержится в злаковых и бобовых культурах, печени, яйцах, пивных дрожжах.

*Витамин В<sub>2</sub> — рибофлавин*, входит в состав ферментов, принимающих участие в обеспечении тканевого дыхания. При недостатке витамина возникают нарушения зрения, остановка роста (у детей), выпадение волос, воспаление слизистых оболочек, мышечная слабость. Витамин В<sub>2</sub> содержится в зерновых и бобовых культурах, печени, яйцах, молоке, пивных дрожжах.

*Витамин В<sub>3</sub> — пантотеновая кислота*, является составной частью *кофермента А*, который играет важную роль практически во всех процессах обмена веществ. Гиповитаминоз встречается крайне редко. Витамин имеется практически во всех растительных и животных продуктах.

*Витамин В<sub>5</sub> — никотиновая кислота, антипеллагрический витамин, витамин РР* — необходим для синтеза ферментов, принимающих участие в тканевом дыхании, окислительно-восстановительных реакциях, в белковом, жировом и углеводном обменах. Авитаминоз витамина РР — *пеллагра*, сопровождается воспалением кожи, нарушением функций центральной нервной системы и органов ЖКТ. Витамин содержится в мясе, печени, яйцах, рыбе, пивных дрожжах, в некоторых зерновых и бобовых культурах.

*Витамин В<sub>6</sub> — пиридоксин* — используется организмом как кофермент многих энзимов белкового обмена. Витамин необходим для нормального процесса кроветворения. При авитаминозе возникают анемия, поражения кожи, нарушение функций центральной нервной системы. Витамин содержится в большинстве животных и растительных продуктов.

*Витамин В<sub>8</sub> — биотин, витамин Н* — является коферментом многих энзимов, которые принимают участие в метаболизме углево-



дов и жирных кислот. Содержится в молоке, печени, синтезируется микрофлорой кишечника. Авитаминоз проявляется в первую очередь в виде поражений кожи.

*Витамин  $B_9$  — фолиевая кислота, витамин  $B_c$*  — участвует в синтезе пуриновых нуклеотидов и влияет на образование ДНК и РНК. При авитаминозе нарушается нормальное кроветворение, возникает анемия. Источниками витамина  $B_9$  являются печень, зелень, он может синтезироваться микрофлорой кишечника.

*Витамин  $B_{12}$  — цианкобаламин.* Основная функция этого витамина — участие в кроветворении. Следует отметить, что всасывание витамина  $B_{12}$  возможно только после его соединения с внутренним фактором Кастанта. Последний вырабатывается железами желудка. Поэтому дефицит цианкобаламина возникает вследствие двух причин: при недостаточном поступлении витамина с пищей или при недостаточной выработке внутреннего фактора Кастанта (в результате оперативного удаления желудка или хронического гастрита). Дефицит витамина  $B_{12}$  приводит к злокачественной (пернициозной) анемии. При этом в крови появляются гигантские эритроциты, которые плохо переносят кислород. Витамин содержится в большинстве животных продуктов, особенно в печени. Суточная потребность в витаминах группы В составляет 20—25 мг.

#### **10.4. Распад и окисление органических веществ в клетках**

Для жизнедеятельности организма постоянно требуется энергия. Она образуется при распаде органических соединений — в основном углеводов и жиров, в меньшей степени — белков. Белки нужны организму человека для обеспечения анаболических процессов. Энергия выделяется при разрушении химических связей между атомами этих молекул. Частично она рассеивается в виде тепла, а частично запасается в виде АТФ (аденозинтрифосфат). Соотношение между расходуемой энергией и запасенной примерно 1 : 1.

В молекуле АТФ между остатками фосфорной кислоты имеются макроэргические связи, при разрыве которых выделяется большое количество энергии. Разрыв связей при гидролизе молекул АТФ осуществляется последовательно до АДФ (аденозиндифосфата) и АМФ (аденозинмонофосфата). Энергия, запасенная в АТФ, может быть использована клетками организма по мере необходимости. Таким образом, АТФ — универсальный аккумулятор энергии в клетке.

Сущностью процесса образования АТФ является фосфорилирование — присоединение остатка фосфорной кислоты к АДФ. Однако для этого необходима энергия, которая образуется в результате распада сложных органических молекул и тканевого дыхания. В качестве примера можно рассмотреть образование АТФ при распаде одной молекулы глюкозы ( $C_6H_{12}O_6$ ). Полное расщепление глюкозы

до углекислого газа и воды в клетке требует прохождения анаэробного (бескислородного) и аэробного (с участием кислорода) процессов ее окисления (рис. 10.1).

**Гликолиз (анаэробное окисление).** Происходит в цитоплазме клетки без участия кислорода. В последнее время установлено, что гликолиз может активно протекать с высокой скоростью и в аэроб-

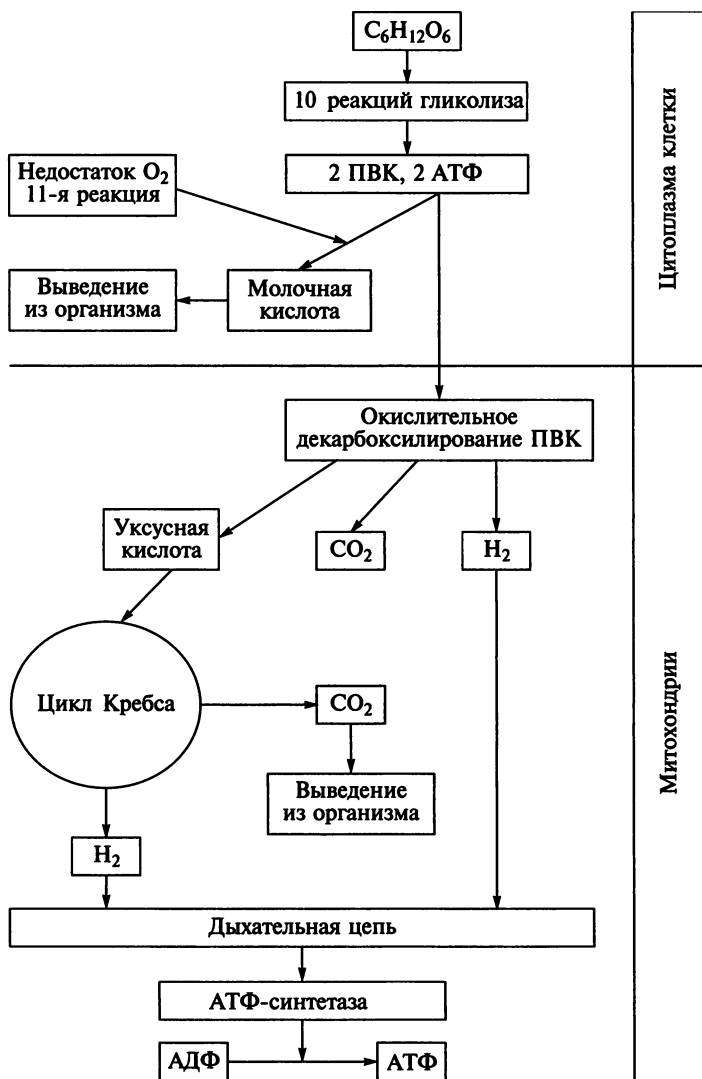
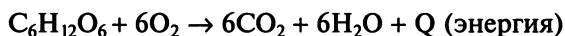


Рис. 10.1. Распад и окисление глюкозы в клетке

ных условиях. При гликолизе происходят последовательно 10 биохимических реакций, каждая из которых катализируется своим ферментом. При достаточном количестве кислорода в клетке конечным продуктом анаэробного окисления является пировиноградная кислота (ПВК). При недостатке кислорода в клетке происходит еще одна, одиннадцатая, реакция гликолиза, в результате которой из ПВК образуется молочная кислота. В процессе 10 реакций гликолиза образуются две молекулы ПВК и две молекулы АТФ.

Дефицит кислорода наблюдается в клетках, например, в случае чрезмерной физической нагрузки. При этом в цитоплазме происходит активация гликолитических процессов и в большом количестве из глюкозы образуется молочная кислота (лактат). Это вещество не может быть использовано клеткой в дальнейшем и удаляется из нее. При значительном накоплении лактата возникают болезненные ощущения, связанные с закислением внутренней среды организма.

**Аэробное окисление.** ПВК поступает из цитоплазмы клетки в *митохондрии*, где происходит ее декарбоксилирование до уксусной кислоты, которая «сгорает» в цикле Кребса до углекислоты с освобождением протонов водорода. В дыхательной цепи протоны водорода соединяются с кислородом, образуя воду. При этом происходит синтез 36 молекул АТФ. Суммарная реакция распада глюкозы выглядит следующим образом:



**Тканевое дыхание.** Так называют обмен газов, происходящий в клетках при биологическом окислении питательных веществ. В ходе окислительных процессов клетки выделяют конечный продукт метаболизма — углекислый газ и одновременно поглощают из кровеносных капилляров кислород. При этом атомы водорода, образующиеся при окислении глюкозы, переносятся на ферменты внутренней мембраны митохондрий. Это так называемая дыхательная транспортная цепь. Водород взаимодействует с кислородом, образуя воду. Ток протонов водорода характеризуется значительным выделением энергии, которая расходуется на синтез АТФ из АДФ и остатка фосфорной кислоты. В результате этих реакций при окислении одной молекулы глюкозы образуется 38 молекул АТФ. При этом недостаток кислорода лимитирует окислительные реакции значительно сильнее, чем неадекватное удаление углекислого газа. Энергия, аккумулированная в АТФ, используется организмом для поддержания всех его функций, жизненных процессов:

- 1) синтеза новых органических веществ, свойственных организму (белков, жиров, углеводов, ДНК), образования новых клеточных структур и органелл;
- 2) осуществления основных жизненных процессов в клетке (митоза, транспорта веществ в клетку и др.);
- 3) поддержания температурного гомеостаза организма.

## 10.5. Обмен энергии

**Основной обмен.** Это минимальный уровень энергозатрат, который необходим для поддержания жизненных функций организма в условиях полного физического и эмоционального покоя. Таким образом, данный показатель характеризует количество энергии, необходимой только для функционирования внутренних органов (сердца, легких, почек, печени и др.) и поддержания необходимой температуры тела. Измеряется он в утренние часы с помощью специальных приборов — калориметров. Испытуемый должен находиться в лежачем положении. Измерение проводят натощак, при максимальном расслаблении мышц, при этом внешняя температура поддерживается на уровне 22 °С. Приборы фиксируют выделяемое организмом тепло. Это так называемый метод прямой калориметрии. Было установлено, что величина основного обмена для взрослого мужчины составляет примерно 4,2 кДж на 1 кг массы тела в час, т.е. 7200 кДж в сутки (для человека массой 72 кг). Величина основного обмена у женщин несколько ниже. Этот показатель уменьшается с возрастом.

На практике чаще используют метод непрямой калориметрии. Определяют объем легочной вентиляции, а затем количество поглощенного кислорода и выделенного углекислого газа. Отношение объема выделенного углекислого газа к объему поглощенного кислорода называют *дыхательным коэффициентом*. По величине последнего можно судить о характере окислительных процессов в организме.

Рассчитать основной обмен можно по таблицам. В этом случае определяют среднестатистический уровень основного обмена. Для вычисления необходимо знать рост, массу тела, возраст (прил. 2). Затем по *формуле Рида* вычисляют процент отклонения величины основного обмена от нормы. Для применения формулы необходимо знать артериальное давление и частоту пульса:

$$O = 0,75(C_n + 0,75D_n) - 72,$$

где  $O$  — отклонение, %;  $C_n$  — частота пульса;  $D_n$  — пульсовое давление (разница между величиной систолического и диастолического АД).

Для упрощения расчетов по формуле Рида можно использовать специальную номограмму (рис. 10.2). Соединив линейкой значения частоты пульса и пульсового давления, в средней колонке находим величину процентного отклонения основного обмена от нормы. Затем, исходя из данных таблицы, проводят перерасчет уровня основного обмена на величину полученного процентного отклонения.

Интенсивность обменных процессов резко возрастает при физической нагрузке. При этом люди, занятые легким физическим трудом, тратят 9200 кДж в сутки, средней степени — 12 000 — 15 000 кДж

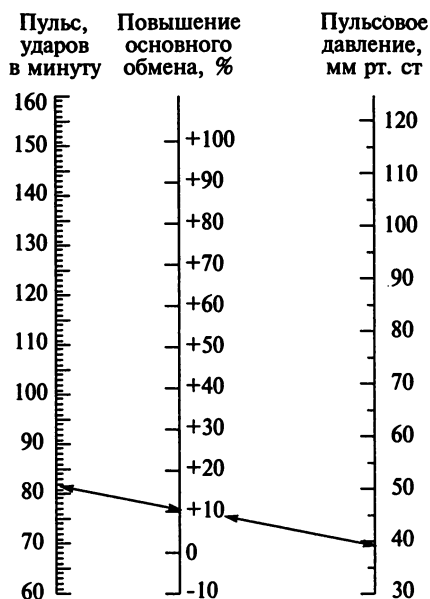


Рис. 10.2. Номограмма Риды

в сутки, а тяжелым — 16 000—18 000 кДж в сутки. Следовательно, питание человека должно соответствовать энерготратам и полностью компенсировать их.

**Обмен энергии между организмом и окружающей средой.** Человек относится к *гомойотермным* (теплокровным) животным, т. е. он характеризуется поддержанием постоянной температуры тела с допустимыми небольшими ее колебаниями. Уровень обмена веществ теплокровных существ значительно выше холоднокровных. Поддержание постоянной температуры тела происходит за счет строгого баланса процессов образования тепла организмом человека (теплопродукция) и его обмена с внешней средой (теплоотдача). При этом образование тепла происходит в так называемом «ядре» человеческого организма, к которому относят внутренние органы и мышцы. Теплообмен обеспечивает «оболочка», которая включает кожу, слизистую оболочку полости рта и глотки, глазного яблока и дыхательных путей. Температура тела человека неравномерна в разных его участках. Так, в температурном «ядре» (внутренние органы) она, как правило, выше чем на поверхности кожи. Нормальной температурой в подмышечной впадине считаются значения 36,1—37,1 °С. Особая роль принадлежит внутренним средам организма, обеспечивающим теплообмен между ядром и оболочкой. Таким образом, терморегуляция обеспечивается следующими процессами: *теплопродукцией* (в «ядре»), *теплообменом* между «ядром» и «оболочкой» (обеспечи-

вается преимущественно кровью и лимфой) и *теплоотдачей* во внешнюю среду.

Теплопродукция осуществляется, в основном, в результате реакций распада и окисления органических веществ. Примерно 50 % образующейся при этом энергии переходит в тепло без образования АТФ. Значительная часть образовавшегося АТФ также используется для поддержания установленной температуры тела. Большое количество тепла образуется в мышцах при совершении человеком физической работы. По образному выражению И. П. Павлова, мышцы выполняют роль «печки», согревающей организм. У новорожденных активная теплопродукция наблюдается также в бурой жировой ткани. Тепло образуется и в результате сокращений гладких мышц внутренних органов.

Отдача тепла во внешнюю среду осуществляется несколькими способами: теплопроводение, конвекция, излучение и испарение. *Излучение* — способ отдачи тепла в окружающую среду поверхностью тела посредством инфракрасных волн. Глаз человека не может уловить этот вид электромагнитных волн. Однако существуют живые организмы, способные их различать (например, некоторые змеи). При температуре 20 °С и относительной влажности воздуха 50 % излучение может составить 40—50 % всего отдаваемого тепла. *Конвекция* — способ отдачи тепла при контакте тела с движущимися потоками воздуха. *Теплопроводение* — способ отдачи тепла через непосредственное соприкосновение тела человека с другими физическими телами (например, одеждой).

Первые три механизма теплоотдачи становятся неэффективными при выравнивании температуры тела и температуры окружающей среды. В этих условиях основным способом отдачи тепла является *испарение пота* с поверхности кожи и влаги с поверхности слизистых оболочек. Количество испаряемой воды в условиях тяжелой физической работы и высокой температуры может достигать до 2 л/ч.

Основную роль в теплоотдаче играет кожа. При высоких температурах внешней среды сосуды кожи расширяются, кровь поступает в нее в значительно больших количествах, чем в условиях температурного комфорта (25—26 °С). Усиление кровотока через кожу увеличивает потоотделение и потерю организмом тепла. При понижении температуры внешней среды идет перераспределение кровотока во внутренние органы. При этом сосуды кожи суживаются, кровоток в коже и соответственно испарение уменьшаются. Следовательно, уменьшается и выделение тепла из организма.

При охлаждении происходит сокращение гладких мышечных клеток, образующих мышцу, поднимающую волос. Стержень волоса приподнимается, и происходит выделение тепла. В то же время эта мышца вызывает некоторое сжатие кожи и лежащих в ее верхних слоях кровеносных сосудов. Возникает «гусиная кожа». Эти процессы сопровождаются снижением теплоотдачи.

**Терморегуляция.** Центр терморегуляции находится в гипоталамусе (промежуточном мозге). По проводящим путям к нему поступают импульсы от *терморецепторов* — специализированных нервных окончаний, способных воспринимать изменения температуры различных участков тела человека. Термочувствительные клетки центра терморегуляции способны различать разницу температуры в 0,01 °С. Регуляция теплообмена осуществляется центром терморегуляции посредством воздействия на эндокринную и вегетативную системы. Увеличение теплопродукции наблюдается в результате возрастания окислительных процессов (активируются катаболические процессы) и повышения мышечной активности. Это происходит через возбуждение соматических нервных волокон. Под влиянием гормонов и нервных импульсов изменяется деятельность сердца и сосудов, что приводит к адекватным изменениям в теплообмене между «ядром» и «оболочкой», а также в теплообмене с внешней средой. Аналогичным способом регулируются процессы удаления тепла из «оболочки» во внешнюю среду путем конвекции, излучения, теплопроводения и испарения.

## 10.6. Регуляция обмена веществ

Обмен веществ и энергии — свойство всех клеток и тканей организма. Следовательно, регуляция обмена веществ подразумевает регуляцию множества функций организма (дыхания, пищеварения, кровообращения, выделения и др.). Значительную роль в регуляции обмена веществ играет нервная система, в частности гипоталамус. Этот отдел головного мозга включает в себя ряд важных центров: голода и насыщения, жажды, терморегуляции. Эти центры реализуют свои функции через вегетативную нервную систему. Кроме того, гипоталамус и расположенный рядом с ним гипофиз координируют работу практически всех желез внутренней секреции.

Эндокринная система оказывает решающее влияние на регуляцию обмена веществ и энергии. Гормоны воздействуют на скорость биохимических превращений непосредственно в клетке. Совокупность их действия на отдельные клетки вызывает изменения в функционировании всего организма. Приведем лишь некоторые примеры влияния гормонов на обмен веществ. Соматотропный гормон гипофиза оказывает выраженное анаболическое действие, ускоряет синтез пластических веществ, следовательно, ускоряет рост. Катехоламины мозгового вещества надпочечников усиливают окислительные процессы, энергообразование. Тироксин и трийодтиронин (гормоны щитовидной железы) стимулируют синтез белка из аминокислот и в то же время активируют разрушение жиров и углеводов. Подробнее влияние гормонов на метаболизм будет рассмотрено в гл. 18 «Эндокринная система».

## **Контрольные вопросы**

1. Дайте определение понятия «метаболизм».
2. Какие виды обмена веществ происходят в организме человека?
3. Какие функции в организме человека выполняет вода?
4. Каковы потребности человеческого организма в белках, жирах и углеводах?
5. Перечислите функции белков.
6. Охарактеризуйте значение липидов для человека.
7. Что такое азотистый баланс? Перечислите его виды.
8. Как классифицируют витамины? Какую роль они играют в организме?
9. Дайте определение основного обмена.
10. Какую роль выполняет эндокринная система в регуляции обмена веществ?



# АНАТОМИЯ ПОЛОВОЙ СИСТЕМЫ. РЕПРОДУКТИВНАЯ ФУНКЦИЯ И РАЗВИТИЕ ЧЕЛОВЕКА

### 11.1. Мужская половая система

Репродуктивная система — это совокупность органов, предназначенных для воспроизводства себе подобных особей. Человеку свойственен половой тип размножения.

**Строение половых органов.** Половые органы подразделяют по расположению — на внутренние (находящиеся внутри тела) и наружные (доступные внешнему осмотру). К внутренним мужским половым органам относят: яички, придатки яичек, семявыносящие протоки и добавочные половые железы: семенные пузырьки, простату и бульбоуретральные железы, к наружным — половой член и мошонку (см. рис. 9.1).

*Яичко, testis* (греч. — orhis, didymis) — парный орган округлой формы, расположенный в мошонке. Яичко у взрослого человека следующих размеров: длиной 4—5 см, шириной 2,5—3,0 см и толщиной 2—3 см. Вес яичка составляет 20—30 г. В нем различают *латеральную* (выпуклую) и *медиальную* (более плоскую) поверхности; *передний* и *задний* края; *верхний* и *нижний* концы. К верхнему концу яичка прилежит головка придатка, а к заднему краю — тело последнего (рис. 11.1).

Снаружи яичко покрыто белочной оболочкой. По периферии от нее расположены оболочки яичка (висцеральный и париетальный листки влагалищной оболочки; внутренняя семенная фасция; мышца, поднимающая яичко с одноименной фасцией, и наружная семенная фасция), являющиеся производными передней брюшной стенки.

Яичко состоит из стромы и паренхимы. Строма включает в себя тонкие соединительнотканые перегородки, которые разделяют паренхиму яичка примерно на 300 долек. В паренхиме также выделяют средостение яичка, которое расположено у заднего его края.

В каждой доле яичка расположены один-два *извитых семенных канальца*. Это полые, сильно извитые трубочки длиной до 100 см. Вблизи средостения извитые семенные канальцы соединяются друг с другом в *прямые семенные канальцы*, которые уже в средостении образуют *сеть яичка* и сливаются в *выносящие проточки*. По последним сперматозоиды поступают в придаток яичка. На задней по-

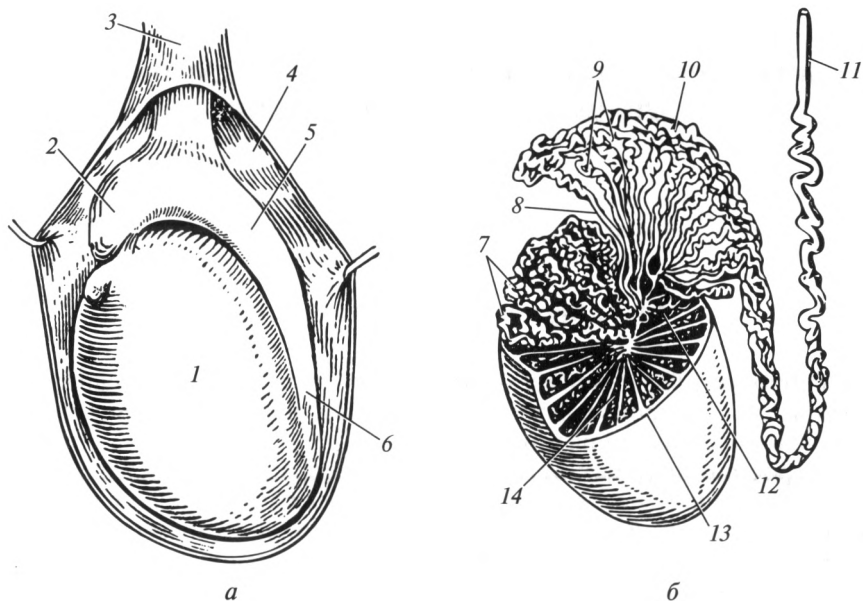


Рис. 11.1. Яичко:

*а* — внешнее строение, *б* — внутреннее строение; 1 — яичко; 2 — головка придатка яичка; 3 — семенной канатик; 4 — оболочки яичка; 5 — тело придатка яичка; 6 — хвост придатка яичка; 7 — извитые семенные канальцы; 8 — прямые семенные канальцы; 9 — выносящие протоки; 10 — проток придатка; 11 — семявыносящий проток; 12 — сеть яичка; 13 — белочная оболочка; 14 — долька яичка

верхности яичка имеются «ворота» — место, через которое в орган входят кровеносные сосуды, нервы, и выходят выносящие протоки.

В средостении яичка специальные клетки Лейдига вырабатывают мужские половые гормоны — андрогены. С периода полового созревания (12—14 лет) клетки, выстилающие стенки извитых семенных канальцев, начинают вырабатывать сперматозоиды. Полный цикл развития сперматозоида происходит по мере его продвижения из извитых семенных канальцев к прямым и далее — к протоку придатка, составляя около 70 дней.

Таким образом, яичко обеспечивает выработку и созревание мужских половых клеток — сперматозоидов. Этот орган также является железой внутренней секреции: синтезирует мужские половые гормоны — андрогены (эндокринная функция).

*Придаток яичка*, *epididymis*, представляет собой продолговатое образование, расположенное в области заднего края яичка. Он имеет *головку*, *тело* и *хвост*. Головка прилежит к верхнему концу яичка, тело — к его заднему краю. Хвост придатка переходит в семявыносящий проток. Паренхима придатка яичка разделена соединитель-

нотканными перегородками на дольки по числу поступивших из средостения яичка выносящих канальцев. Каждый из этих канальцев в долке придатка сильно извивается. Затем он проходит внутри головки и тела органа, впадая в проток придатка. В придатке яичка происходит созревание сперматозоидов, но они еще являются неподвижными.

*Семявыносящий проток*, ductus deferens — трубчатый орган длиной около 40 см, по которому сперматозоиды из протока придатка яичка доставляются в ампулу семявыносящего протока. Благодаря наличию гладкомышечной оболочки просвет протока остается всегда открытым. Семявыносящий проток проходит сначала позади придатка яичка (придатковая часть), далее — в составе семенного канатика (канатиковая часть), а затем через паховый канал (паховая часть) попадает в полость таза (тазовая часть). Тазовая часть органа направляется к области дна мочевого пузыря, где значительно расширяется и образует ампулу семявыносящего протока. В ампуле зрелые и неподвижные сперматозоиды накапливаются и сохраняются. В каждую ампулу открываются выводные протоки семенных пузырьков.

*Семенной канатик*, funiculus spermaticus — это образование, включающее в себя семявыносящий проток, кровеносные и лимфатические сосуды, нервы яичка и его придатка, соединительнотканые оболочки, мышцу, поднимающую яичко. Семенной канатик проходит через паховый канал в мошонку и обеспечивает фиксацию яичка. Он расположен от уровня верхнего конца яичка до внутреннего отверстия пахового канала, где происходит разделение его элементов: семявыносящий проток направляется в малый таз, а сосуды и нервы — к области брюшной части аорты и нижней полой вены.

*Семенные пузырьки*, vesiculae seminales — парные образования, имеющие форму удлинённого и уплощенного мешочка длиной 5 см, шириной 2 см и толщиной 1 см. Они расположены снаружи от ампулы семявыносящего протока, позади и несколько кверху от простаты (см. рис. 9.1). В органе различают: верхнюю часть — *основание*, среднюю — *тело*, которое продолжается в *выводной проток*. Семенной пузырек представляет собой значительно извивающуюся трубку длиной около 50 см. Стенка семенного пузырька состоит из наружной, слабо выраженной средней — мышечной и внутренней — слизистой оболочек. Многочисленные железы последней вырабатывают секрет, содержащий питательные вещества (фруктозу), микроэлементы и специальные ферменты, способствующие удалению со сперматозоида лецитиновой оболочки, тем самым обеспечивая его подвижность. После слияния ампул с протоками семенных пузырьков семявыносящий проток получает название *семявыбрасывающего протока*, который проходит сквозь толщу простаты и открывается в мочеиспускательный канал. Общая длина семявыбрасывающего протока составляет 2 см.

*Простата*, *prostate* — непарный орган каштаноподобной формы, плотной консистенции и серовато-красного цвета. У взрослого мужчины простата имеет следующие размеры: длина 3 см, ширина 4 см, толщина 2 см. Этот орган расположен под мочевым пузырем, охватывает начало мочеиспускательного канала. Обращенная кверху поверхность железы называется *основанием*, нижняя часть постепенно суживается и называется *верхушкой*. В простате различают правую, левую и промежуточную доли. Основание простаты граничит с дном мочевого пузыря, семенными пузырьками и ампулами семявыносящих протоков. Кпереди от нее расположен лобковый симфиз. Задняя поверхность простаты прилежит к ампуле прямой кишки. В связи с таким расположением ее можно прощупать через прямую кишку, определить ее размеры, форму и степень чувствительности. При хроническом простатите (воспаление органа) с лечебной целью через прямую кишку проводится ее массаж.

При аденоме (доброкачественной опухоли) простаты, которая встречается в пожилом возрасте, происходит увеличение промежуточной доли. Последняя суживает мочеиспускательный канал, что приводит к задержке мочи в мочевом пузыре.

Вещество органа представлено гладкомышечной и соединительной тканями. Последняя образует плотную эластичную капсулу простаты. Железистая ткань органа представлена 30—50 простатическими железами, выводные протоки которых открываются в просвет начального отдела мочеиспускательного канала. Данные железы выделяют беловатый секрет слабощелочной реакции, который обеспечивает ощелачивание мочеиспускательного канала перед прохождением спермы из ампул семявыносящих протоков. Тем самым он нейтрализует кислую среду, обусловленную мочой и разжижает сперму в момент эякуляции.

*Булбоуретральная железа*, *glandula bulbourethralis* — парный орган величиной с горошину округлой, слегка бугристой формы, желтоватой окраски и довольно плотной консистенции. Она расположена в мышцах промежности, кзади от мочеиспускательного канала. Секрет железы, имеющий щелочную реакцию, по выводному протоку поступает в губчатую часть мочеиспускательного канала и служит для ощелачивания и разжижения спермы.

*Мужской половой член*, *penis* — орган, в котором различают головку, тело и корень. Основу полового члена составляют два сросшихся *кавернозных тела* (рис. 11.2), задняя часть которых — корень — прикреплена к лобковым костям. Под кавернозными телами находится *губчатое тело*. Через него проходит мочеиспускательный канал. На переднем конце губчатое тело расширяется и образует головку полового члена. На ней открывается наружное отверстие мочеиспускательного канала. Кавернозные и губчатое тела полового члена по строению напоминают губку и состоят из заполненных кровью отдельных пещер (полостей), соединенных между собой.

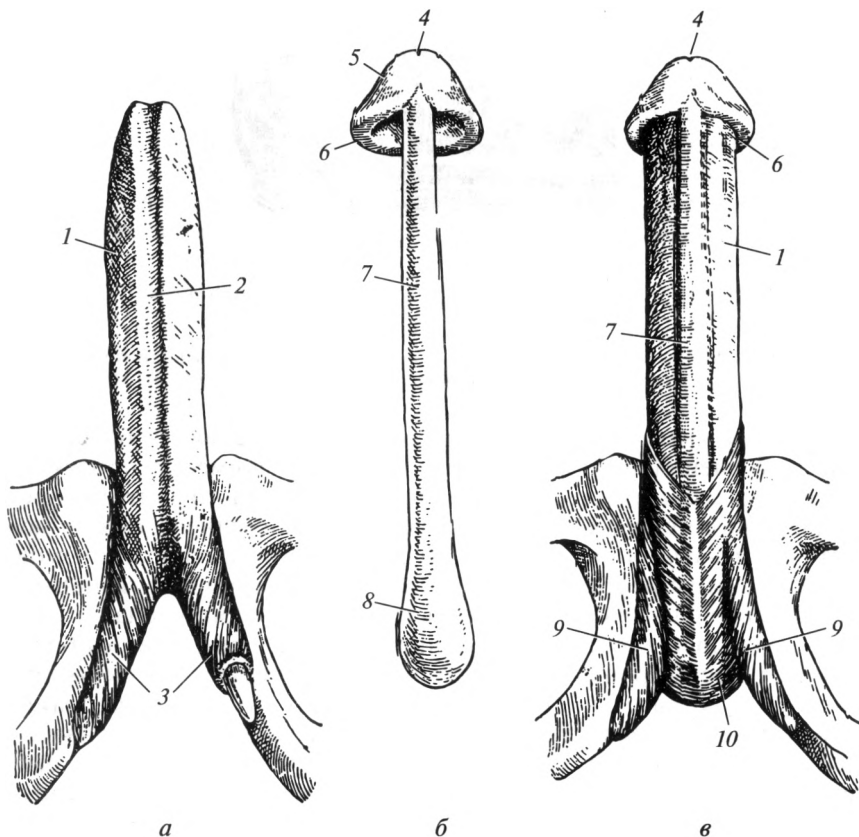


Рис. 11.2. Мужской половой член:

*a* — пещеристые тела; *б* — губчатое тело; *в* — мышцы полового члена; 1 — кавернозное тело; 2 — срединная борозда; 3 — ножки полового члена; 4 — наружное отверстие мочеиспускательного канала; 5 — головка полового члена; 6 — венечная головка; 7 — губчатое вещество; 8 — луковица полового члена; 9 — седалищно-пещеристая мышца; 10 — луковично-губчатая мышца

Губчатое и каждое пещеристое тела окружены белочной оболочкой, а затем — собственной фасцией полового члена. Снаружи половой член покрыт тонкой, нежной, содержащей большое количество эластических волокон кожей, под которой находится поверхностная фасция. Благодаря особенностям строения кожа органа легко растяжима при эрекции, а в невозбужденном состоянии способна собираться в многочисленные складки. При переходе на головку полового члена кожа образует круговую складку — крайнюю плоть (рис. 11.3). Между головкой полового члена и крайней плотью имеется полость — препуциальный мешок. Содержимым данного меш-

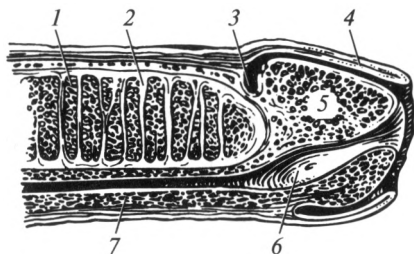


Рис. 11.3. Строение полового члена (срединный разрез):

1 — каверны пещеристого тела; 2 — соединительная ткань; 3 — шейка полового члена; 4 — крайняя плоть; 5 — головка полового члена; 6 — ладьевидная ямка; 7 — губчатое тело

ка в норме является препуциальная смазка (смегма) — беловатая масса со специфическим запахом, являющаяся смесью продуктов выделения сальных желез крайней плоти и слущенного эпителия препуциального мешка. Скапливаясь в глубине последнего, смазка может служить благоприятной средой для развития микроорганизмов. В связи с этим необходимо соблюдать правила личной гигиены и обязательно один раз в сутки мыть головку полового члена.

В коже полового члена, особенно на его головке, имеется большое количество рецепторов, которые обеспечивают высокую тактильную чувствительность и формируют эрогенную зону. Раздражение этой зоны способствует наступлению эрекции — тугому наполнению кровью пещер кавернозных тел. Наивысшая степень раздражения рецепторов эрогенных зон приводит к достижению *оргазма* — полового удовлетворения. Оргазм сопровождается сокращением гладкой мускулатуры ампул семявыносящего протока, семенных пузырьков и выведением спермы — эякуляцией.

В области корня полового члена расположены луковично-губчатая и седалищно-пещеристая мышцы, значение которых будет рассмотрено ниже. Фиксации полового члена кроме указанных мышц способствуют пращевидная (глубокая подвешивающая) и поверхностная подвешивающая связки полового члена. *Пращевидная связка* натянута между лобковым симфизом и корнем полового члена, а *поверхностная подвешивающая связка* представляет собой место перехода поверхностной фасции живота в одноименную фасцию полового члена.

Таким образом, мужской половой член обеспечивает выведение мочи из мочевого пузыря, получение полового удовлетворения и доставку спермы в половые пути женщины во время полового акта.

*Мошонка*, scrotum, представляет собой кожно-соединительно-тканно-мышечноеместилище для яичек. Кожа мошонки покрыта редкими волосами, имеет многочисленные потовые и сальные железы. По сравнению с другими участками тела она отличается замет-

ной пигментацией. Изнутри мошонка разделена перегородкой на два отдельных вместилища, в каждом из которых помещается яичко.

В связи с тем что кожа мошонки тонкая, эластичная, без подкожной жировой клетчатки, она легко растяжима. Под кожей находится соединительнотканно-мышечная мясистая оболочка, содержащая эластические волокна и гладкую мышечную ткань. При понижении температуры внешней среды гладкомышечная ткань сокращается и подтягивает мошонку с яичками к промежности, а при повышении температуры — расслабляется, растягивается и способствует опусканию яичек. Посредством этих процессов мошонка способствует поддержанию оптимальной температуры, необходимой для сперматогенеза (34—35 °С).

**Мочепускающий канал.** Мужской мочеиспускательный канал, *urethra masculina*, представляет собой длинный проток, выстланный слизистой оболочкой. Он простирается от внутреннего от-

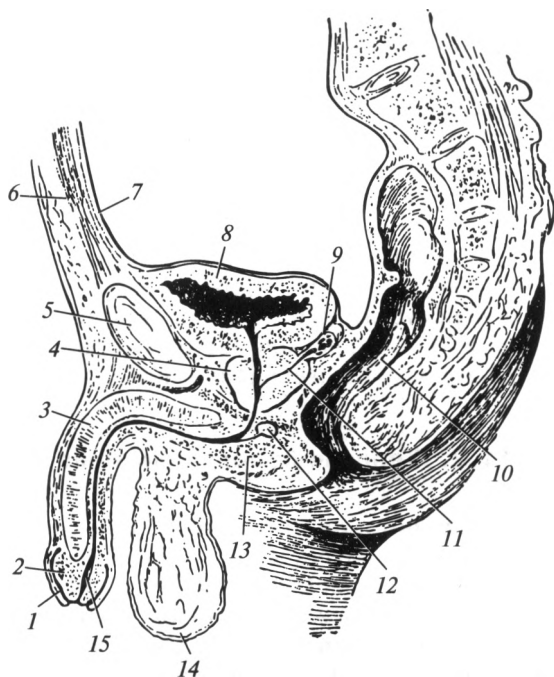


Рис. 11.4. Органы мужской половой системы (срединный распил таза):

1 — крайняя плоть; 2 — головка полового члена; 3 — пещеристое тело; 4 — простата; 5 — лобковый симфиз; 6 — передняя брюшная стенка; 7 — брюшина; 8 — мочевой пузырь; 9 — семенной пузырек; 10 — прямая кишка; 11 — семявыбрасывающий проток; 12 — бульбоуретральная железа; 13 — промежность; 14 — мошонка; 15 — мочеиспускательный канал

верстия мочеиспускательного канала — в области шейки мочевого пузыря, до наружного отверстия мочеиспускательного канала — на головке полового члена (рис. 11.4). Общая длина канала варьируется (от 15 до 22 см). Средняя ширина мужской уретры составляет 5—7 мм, однако на своем протяжении она неодинакова: встречаются суженные и расширенные участки.

С учетом отношений уретры к окружающим ее органам в ней выделяют три части: простатическую, перепончатую и губчатую.

*Простатическая часть уретры* пронизывает одноименную железу и имеет длину около 3 см. Здесь расположено небольшое возвышение — *семенной холмик*, на котором открываются семявыбрасывающие протоки. Сбоку от семенного холмика находятся отверстия выводных протоков простатических желез.

*Перепончатая часть уретры* самая короткая: длиной 1,0—1,5 см. Она простирается от простаты до места вхождения в губчатое тело полового члена. Этот отдел окружен и плотно фиксирован мышцами и фасциями промежности. *Губчатая часть уретры* самая длинная. Она проходит в губчатом теле полового члена.

Мочеиспускательный канал у мужчины имеет два сфинктера: внутренний — сфинктер мочевого пузыря, расположенный в его шейке и являющийся произвольным; наружный — сфинктер мочеиспускательного канала — представляет собой одноименную мышцу промежности, состоящую из круговых пучков, охватывающих перепончатую часть уретры. Наружный сфинктер построен из поперечнополосатой мышечной ткани и является произвольным.

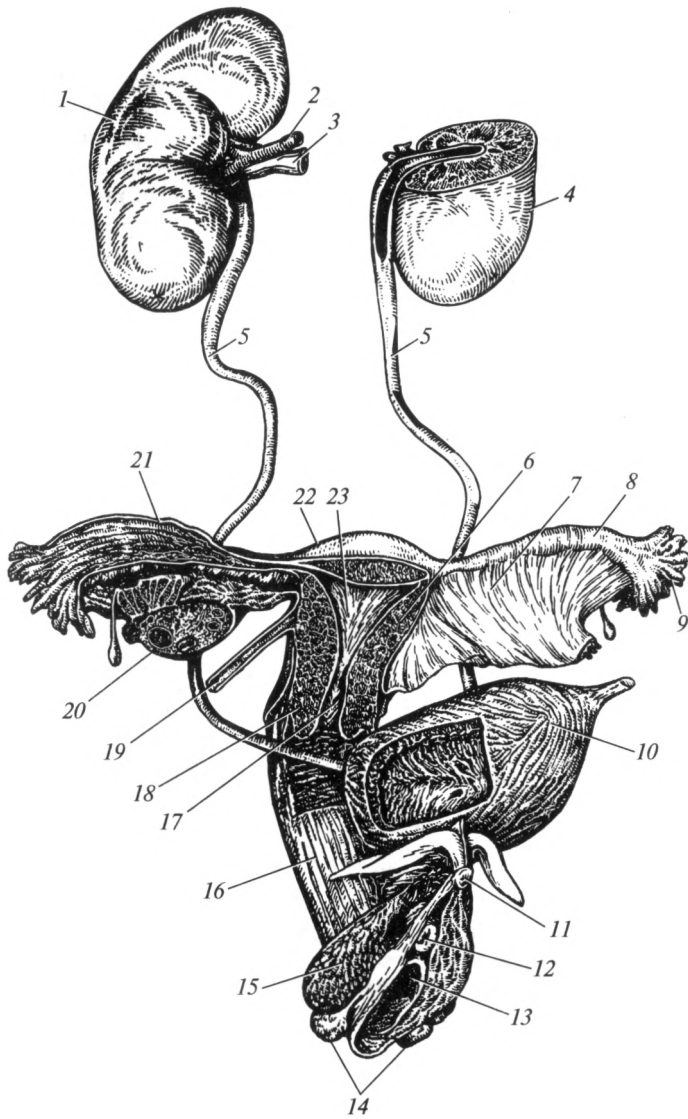
В мочеиспускательном канале различают *три сужения*: в области внутреннего и наружного сфинктеров, а также в области наружного отверстия мочеиспускательного канала. Кроме сужений имеется *три расширения*: в простатической части, в корне полового члена (луковица) и в его головке (ладьевидная ямка).

## 11.2. Женская половая система

**Строение половых органов.** Внутренние женские половые органы находятся в полости малого таза. К ним относят яичники, маточные трубы, матку и влагалище. Наружные женские половые органы расположены в области промежности: лобок, большие и малые половые губы, луковица преддверия, клитор и девственная плева (рис. 11.5). К женской половой системе относят и молочные железы.

*Яичник, ovaгium* (греч. oophoron) — парная железа эллипсовидной формы, которая складкой брюшины (брыжейкой яичника) прикрепляется к задней поверхности широкой связки матки (рис. 11.6, 11.7). Яичник длиной 4 см, шириной 2,5 см и толщиной 1 см, массой 5,5 г. Он соединяется с маткой собственной связкой яичника, идущей к его нижнему концу. В области верхнего (трубного) конца к яичнику





**Рис. 11.5. Органы женской мочеполовой системы:**

1 — правая почка; 2 — почечная артерия; 3 — почечная вена; 4 — левая почка; 5 — мочеточник; 6 — тело матки; 7 — широкая связка матки; 8 — маточная труба; 9 — бахромки маточной трубы; 10 — мочевой пузырь; 11 — клитор; 12 — наружное отверстие мочеиспускательного канала; 13 — отверстие влагалища; 14 — большие железы преддверия; 15 — луковица преддверия; 16 — влагалище; 17 — канал шейки матки; 18 — шейка матки; 19 — круглая связка матки; 20 — яичник; 21 — ампула маточной трубы; 22 — дно матки; 23 — полость матки

подходят сосуды и нервы, окруженные брюшиной, получившей название связки, подвешивающей яичник. Передним краем яичник соединяется с широкой связкой матки, задний край яичника является свободным. Латеральная поверхность яичника обращена к малому тазу, медиальная поверхность — к матке. В органе имеется небольшое углубление — «ворота», через которые в орган входят сосуды и нервы. Снаружи яичник покрыт белочной оболочкой, под которой расположена строма и паренхима железы. Строма представлена соединительной тканью, а паренхима яичника состоит из двух слоев: наружного — *коркового вещества*, и внутреннего, расположенного ближе к воротам яичника, — *мозгового вещества*. Последнее состоит из соединительной ткани, в которой проходят сосуды и нервы.

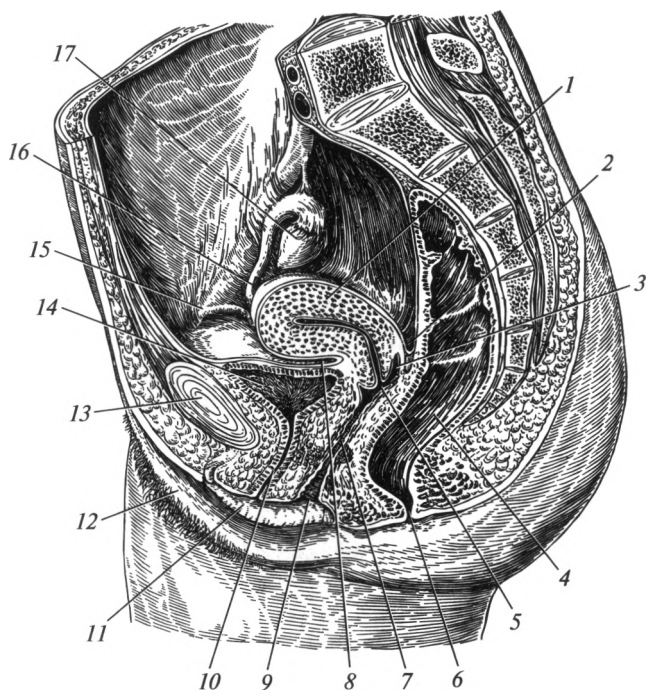


Рис. 11.6. Органы женской половой системы (срединный распил таза):

1 — матка; 2 — маточно-прямокишечное углубление; 3 — задний свод влагалища; 4 — прямая кишка; 5 — шейка матки; 6 — анальное отверстие; 7 — влагалище; 8 — пузырно-маточное углубление; 9 — преддверие влагалища; 10 — мочеиспускательный канал; 11 — малая половая губа; 12 — большая половая губа; 13 — лобковый симфиз; 14 — мочевой пузырь; 15 — круглая связка матки; 16 — маточная труба; 17 — яичник

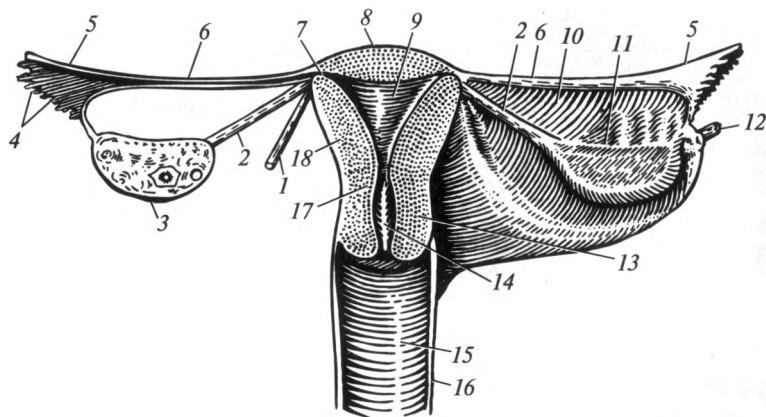


Рис. 11.7. Внутренние женские половые органы (схема):

1 — круглая связка матки; 2 — собственная связка яичника; 3 — яичник; 4 — бахромки маточной трубы; 5 — ампула маточной трубы; 6 — перешеек маточной трубы; 7 — маточная часть маточной трубы; 8 — дно матки; 9 — полость матки; 10 — широкая связка матки; 11 — брыжейка яичника; 12 — связка, подвешивающая яичник; 13 — шейка матки; 14 — канал шейки матки; 15 — влагалищные морщины; 16 — влагалище; 17 — перешеек матки; 18 — тело матки

В корковом веществе яичника содержатся фолликулы различной степени зрелости, в которых происходит формирование и созревание яйцеклеток, а также образование женских половых гормонов. У новорожденных девочек в фолликулах яичника находятся незрелые яйцеклетки (около 400—500 тыс.). Созревание яйцеклеток и их последующий выход из фолликулов происходит с началом полового созревания (10—12 лет). В норме созревает примерно один фолликул в месяц. Зрелый фолликул содержит яйцеклетку и носит название Граафова пузырька (рис. 11.8). Способность к созреванию фолликулов, а следовательно, и яйцеклеток сохраняется до 47—50 лет. За всю жизнь у женщин созревает только 400—500 яйцеклеток.

Таким образом, в яичниках развиваются и созревают женские половые клетки (яйцеклетки), а также продуцируются поступающие в кровь и лимфу женские половые гормоны (см. далее).

**Матка**, uterus (греч. metra, hystera) — непарный полый мышечный орган, длиной около 7,5 см и шириной 5 см. Она расположена в средней части полости малого таза между мочевым пузырем, в сторону которого обращена передняя (пузырная) поверхность, и прямой кишкой — задняя (кишечная) поверхность. В матке различают *дно* — выпуклую верхнюю часть матки, суживающееся книзу *тело*, *перешеек*, который заканчивается *шейкой*. В норме канал шейки матки заполнен плотной слизью. У нерожавших шейка матки имеет цилиндрическую форму с зевом (наружным отверстием) в виде точки,

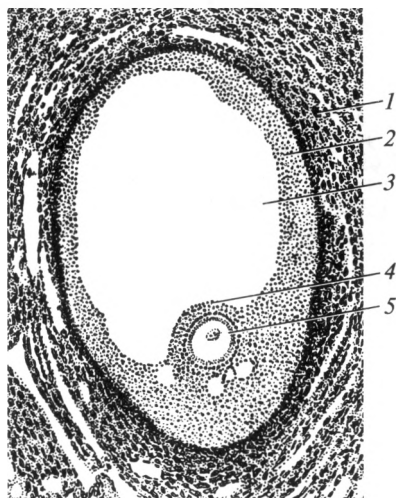


Рис. 11.8. Граафов пузырек:

1 — паренхима яичника; 2 — фолликулярные клетки; 3 — полость фолликула; 4 — яйценосный холмик; 5 — яйцеклетка

у рожавших — овальную с зевом щелевидной формы (рис. 11.9). Дно и тело матки в норме наклонены вперед по отношению к перешейку и шейке. Такое положение носит название — *anteflexio*. Кроме того, матка отклонена кпереди от оси таза — *anteversio*.

Матка имеет полость треугольной формы, которая выстлана слизистой оболочкой — *эндометрием*. Он состоит из двух слоев — поверхностного, толстого слоя, который называют *функциональным* и глубокого — *базального*. Функциональный слой получил свое название из-за характерных изменений, протекающих во время менструального цикла. Во время менструации он почти полностью отторгается. Базальный слой во время менструации существенно не изменяется: он сохраняется и является основой для восстановления функционального слоя. Средняя, самая толстая оболочка мат-

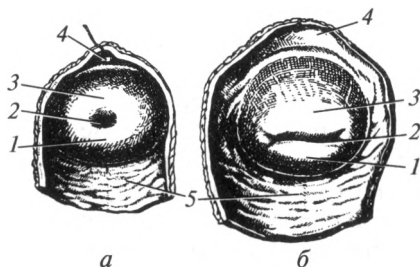


Рис. 11.9. Формы шейки матки нерожавшей (а) и рожавшей (б) женщин: 1 — задняя губа; 2 — зев шейки матки; 3 — передняя губа; 4 — передний свод; 5 — задний свод

ки, — *миометрий* — представлена мощными гладкими мышцами, расположенными в три слоя: наружный и внутренний — продольный, средний — циркулярный. Серозная оболочка матки — *периметрий* — представлена брюшиной. Она покрывает всю матку, за исключением шейки, и переходит с матки на другие органы и стенки малого таза. При этом между маткой и мочевым пузырем образуется выстланное брюшиной пузырно-маточное углубление, а между маткой и прямой кишкой — прямокишечно-маточное углубление. По бокам от перешейка и надвлагалищной части шейки матки под брюшиной находится околوماتочная клетчатка — *параметрий*.

Фиксацию матки во многом обеспечивают ее связки, которые являются парными. *Широкая связка матки* состоит из двух листов брюшины, переходящих с пузырной и кишечной поверхностей матки на боковую стенку малого таза. В верхнем отделе этой связки находится маточная труба, а к заднему листку прикреплен с помощью своей брыжейки яичник. *Круглая связка матки* состоит из соединительной и гладкой мышечной ткани, имеет вид тяжа, проходящего в толще широкой связки от тела матки к глубокому паховому кольцу. Она проходит через паховый канал и заканчивается в толще больших половых губ, фиксируясь к лобковой кости. У начала круглой связки к матке прикрепляется собственная связка яичника. *Прямокишечно-маточная* и *прямокишечно-пузырная связки* состоят из пучков соединительной ткани, идущих от перешейка матки к соответствующим органам. *Кардинальные связки* обеспечивают фиксацию органа к боковым поверхностям малого таза.

Матка предназначена для имплантации оплодотворенной яйцеклетки, развития зародыша и вынашивания плода. Во время родов под влиянием сокращения ее мышечной оболочки плод выводится из организма. Положение матки и ее размеры значительно изменяются во время беременности. У беременной женщины матка постепенно, по мере роста плода, увеличивается, практически достигая уровня мечевидного отростка грудины. После родов она уменьшается и принимает прежнее положение.

*Маточная (Фаллопиева) труба*, tuba uterina (греч. salpinx), является парным полым органом длиной около 11 см. В ней выделяют *маточную часть*, расположенную в стенке матки, *перешеек* — суженную часть и расширенную часть — *ампулу*. Амбула маточной трубы заканчивается *воронкой*, от которой в сторону яичника направляются многочисленные выросты — бахромки.

Стенка трубы состоит из трех оболочек: внутренней — слизистой, средней — мышечной и наружной — серозной. Реснитчатые клетки эпителия слизистой оболочки облегчают продвижение яйцеклетки в сторону матки. Мышечная оболочка своей перистальтикой также способствует продвижению яйцеклетки по маточной трубе. Таким образом, маточная труба служит для проведения яйцеклетки от яич-

ника в полость матки. Иногда в ее просвете происходит имплантация оплодотворенной яйцеклетки и развивается внематочная трубная беременность.

**Влагалище**, *vagina* (греч. *colpos*) — непарный орган длиной 7—10 см, соединяющий матку с наружными половыми органами. Влагалище служит для выведения месячных и для совокупления. Также оно является частью родовых путей, по которым плод выводится из организма матери.

Стенка влагалища довольно плотная, вместе с тем благодаря особенностям строения очень растяжима. Изнутри влагалище выстлано слизистой оболочкой, которая имеет серовато-розовый цвет и становится ярче в период менструации. Слизистая оболочка практически не содержит желез. При половом контакте увлажнение влагалища происходит за счет трансудации («пропотевания») жидкости из сосудистого сплетения, расположенного вокруг органа. Во влагалище поддерживается кислая реакция благодаря наличию большого количества микроорганизмов — *палочек Дедерлейна* (*Lactobacillus acidophilus* и др.), вырабатывающих молочную кислоту. Этот механизм является защитным и препятствует попаданию в орган патогенной микрофлоры. Между шейкой матки и стенками влагалища расположено углубление — *свод влагалища*. В заднюю, наиболее глубокую часть свода, обращена шейка матки.

**Мышечная оболочка** представлена внутренним — циркулярным и наружным — продольным слоями. Снаружи влагалище покрыто адвентицией и только в области задней части свода — брюшиной.

Вход во влагалище до начала половой жизни прикрыт девственной плевой, *hymen*, — складкой слизистой оболочки с небольшими

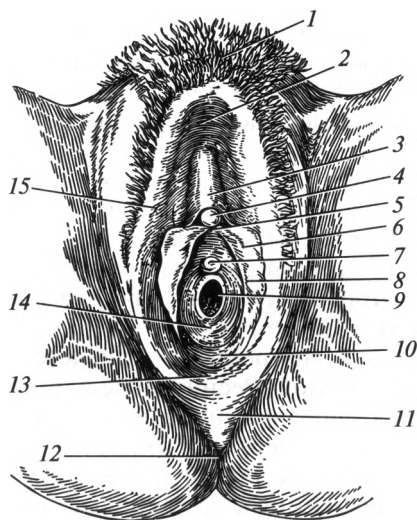
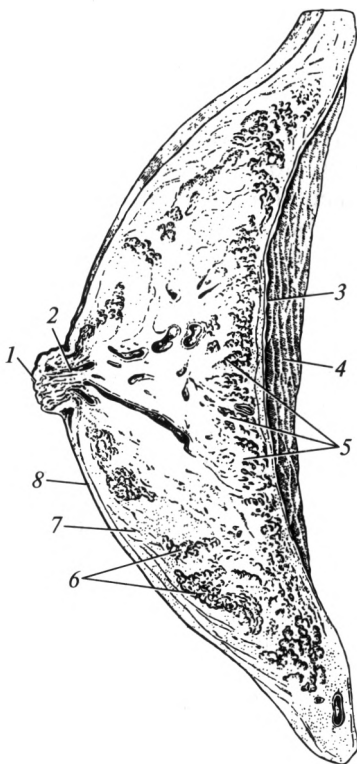


Рис. 11.10. Наружные женские половые органы:

1 — лобок; 2 — передняя спайка больших половых губ; 3 — крайняя плоть клитора; 4 — клитор; 5 — уздечка клитора; 6 — малая половая губа; 7 — наружное отверстие мочеиспускательного канала; 8 — преддверие влагалища; 9 — отверстие влагалища; 10 — ямка преддверия влагалища; 11 — промежность; 12 — анальное отверстие; 13 — задняя спайка больших половых губ; 14 — девственная плева; 15 — большая половая губа

Рис. 11.11. Молочная железа:

1 — сосок; 2 — млечные проточки; 3 — собственная фасция груди; 4 — большая грудная мышца; 5 — тело железы; 6 — дольки железы; 7 — жировая клетчатка; 8 — кожа



отверстиями для выхода менструальной крови. Девственная плева обычно разрушается при первом половом акте и на ее месте остаются бахромки. У некоторых женщин девственная плева отличается повышенной растяжимостью и не разрывается до самого рождения ребенка.

**Лобок**, *mons pubis* — это участок передней брюшной стенки треугольной формы, расположенный перед лобковым (лонным) сочленением (рис. 11.10). В данном участке кожа покрыта волосами и в ней хорошо развита подкожная жировая клетчатка. Книзу лобок переходит в большие половые губы.

**Большие половые губы**, *labia pudendi majora*, представляют собой парные округлые складки длиной около 7 и шириной 2 см. Кожа наружной поверхности губ покрыта волосами. Толща губ представлена подкожной жировой клетчаткой. Спереди и сзади они соединены одноименными спайками. Большие половые губы ограничивают *половую щель*. В обычном состоянии они плотно сомкнуты и закрывают вход во влагалище.

**Малые половые губы**, *labia pudendi minora*, расположены между большими половыми губами. Они представляют собой парные тонкие продольные кожные складки меньшего размера. Спереди и сзади эти складки также соединены спайками, причем передняя спайка охватывает клитор. Малые половые губы не содержат жира, в них находится большое количество эластической ткани. Малые половые губы ограничивают пространство, называемое *преддверием влагалища*. Сюда открываются: наружное отверстие мочеиспускательного канала, отверстие влагалища, а также протоки больших и малых желез преддверия влагалища. Секрет этих желез увлажняет и смазывает преддверие влагалища, нейтрализуя при этом его кислую среду.

**Клитор**, *clitoris*, по своему строению и положению соответствует пещеристым телам полового члена. Задняя часть клитора прикреп-

ляется к лобковым костям, а передняя часть заканчивается головкой со множеством чувствительных окончаний, которые образуют одну из важных эрогенных зон женщины.

*Луковица преддверия*, *bulbus vestibuli*, по строению схожа с губчатым телом мужского полового члена. Она находится в толще больших половых губ. При половом возбуждении вены луковицы преддверия наполняются кровью.

*Молочная железа*, *glandula mammaria* (греч. *mamma*, *mastos*) — крупный железистый орган, продуцирующий молоко. *Тело* молочной железы в форме диска окружено жировой тканью и расположено на передней поверхности грудной клетки (рис. 11.11). Оно состоит из 15—20 радиально расположенных долей, от которых отходят молочные ходы. Последние собираются в протоки, которые направляются к соску, где открываются наружу точечными отверстиями.

Функция железы тесно связана с гормональной деятельностью яичников. Под их воздействием в период полового созревания железистая ткань органа разрастается. Молочная железа приобретает характерную для нее форму и размеры, которые в свою очередь зависят от возраста, типа телосложения и функционального состояния организма женщины (фаза менструального цикла, беременность, период кормления ребенка).

**Мочеиспускательный канал.** Женская уретра — это непарный полый орган в виде несколько изогнутой трубки длиной 2,5—3,5 см, диаметром 8—12 мм. Она начинается в области шейки мочевого пузыря внутренним отверстием и заканчивается наружным отверстием, открывающимся в преддверие влагалища на 2 см ниже клитора. Передняя стенка уретры в верхней части расположена кзади от лобкового симфиза. Задняя стенка срастается с передней стенкой влагалища. Направляясь вниз, мочеиспускательный канал прободает мышцы и фасции промежности. В этом месте он окружен пучками мышечных волокон, образующими наружный сфинктер. В стенке мочеиспускательного канала различают слизистую, мышечную и адвентициальную оболочки. Слизистая оболочка хорошо выражена и имеет продольные складки.

**Менструальный цикл.** В деятельности женской половой системы в отличие от мужской наблюдается определенная цикличность. Строгая последовательность физиологических изменений в женском организме называется *месячным* или *менструальным циклом*. У большинства женщин он регулярно повторяется с интервалом около 28 дней. В менструальном цикле выделяют фазу менструации (кровотечения), постменструальную и предменструальную фазы.

Началом цикла условно считается первый день менструации. *Фаза менструации* (десквамации — отторжение функционального слоя эндометрия) сопровождается некоторым дискомфортом и продолжается в среднем 3—5 дней, а объем выделений составляет 50—100 мл в сутки.



В *постменструальную фазу* в одном из яичников под влиянием фолликулостимулирующего гормона гипофиза начинает созревать один из фолликулов с будущей яйцеклеткой. Растущий фолликул выделяет женские половые гормоны — эстрогены, которые активируют рост слизистой оболочки матки и стимулируют секрецию лютеинизирующего гормона гипофиза. Постменструальная фаза, начавшаяся с 3—5-го дня менструального цикла, завершается на 14-й день овуляцией — разрывом стенки фолликула и выходом из него яйцеклетки. К этому времени в матке происходит восстановление функционального слоя эндометрия. Постменструальная фаза включает *фазу регенерации* — эпителизации эндометрия и *фазу пролиферации* — восстановления объема эндометрия.

На 15-й день цикла начинается *предменструальная фаза* (фаза секреции) — эндометрий разрыхляется и накапливает питательные вещества, необходимые для имплантации оплодотворенной яйцеклетки. В этот период полость лопнувшего фолликула заполняется желтоватыми клетками, которые под влиянием лютеинизирующего гормона гипофиза растут и образуют *желтое тело* — временную эндокринную железу, вырабатывающую гормон — прогестерон. Под влиянием этого гормона задерживается созревание оставшихся фолликулов. Яйцеклетка по бахромкам маточной трубы попадает в полость последней, где чаще всего и происходит оплодотворение. Одновременно в эндометрии происходит накопление питательных веществ. Таким образом, в этот период в слизистой оболочке матки создаются самые благоприятные условия для имплантации оплодотворенной яйцеклетки.

Если оплодотворения не произошло, то на 13-й день после овуляции (28-й день цикла) заканчивается предменструальная фаза и начинается фаза кровотечения (менструации). Данная фаза вызвана отсутствием эстрогенов и снижением выработки прогестерона желтым телом. Поддержание функционирования разросшегося эндометрия прекращается, и он вместе с погибшей яйцеклеткой и сгустками крови отторгается и выводится из организма. В конце менструации концентрация прогестерона снижается, что приводит к выделению гипофизом фолликулостимулирующего гормона и менструальный цикл повторяется.

### 11.3. Промежность

Промежность, *perineum* — это комплекс мягких тканей, закрывающих выход из малого таза (рис. 11.12). Она ограничена следующими структурами: спереди — нижней поверхностью лобкового симфиза, сзади — верхушкой копчика, с боков — седалищными буграми. В области промежности находятся наружные половые органы и заднепроходное (анальное) отверстие. Под кожей промежности

расположена жировая клетчатка, а затем мышцы, покрытые с двух сторон фасциями. В акушерско-гинекологической и андрологической практике под промежностью (в узком смысле этого термина) понимают часть области выхода из малого таза, лежащую между наружными половыми органами и задним проходом. У женщин она находится между половой щелью и передним краем заднего прохода, у мужчин — между задним краем мошонки и анальным отверстием.

Посредством условной линии, соединяющей седалищные бугры (*linea biischiastica*), промежность разделяют на *мочеполовую* и *заднепроходную* (анальную) области.

В мочеполовой области расположена парная глубокая поперечная мышца промежности и наружный сфинктер мочеиспускательного канала, покрытые верхней и нижней фасциями таза, которые обеспечивают поддержание органов мочеполовой системы и составляют *мочеполовую диафрагму*. Более поверхностно в мочеполовой области расположены следующие мышцы: седалищно-пещеристая поверх-

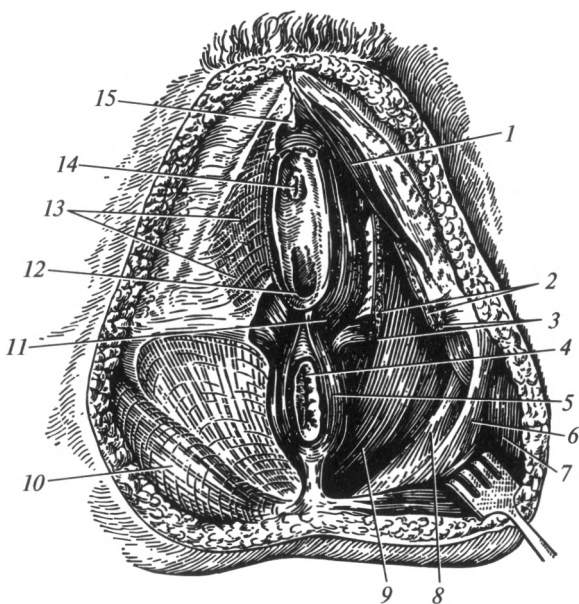


Рис. 11.12. Женская промежность:

1 — седалищно-пещеристая мышца; 2 — глубокая поперечная мышца промежности; 3 — поверхностная поперечная мышца промежности; 4 — анальное отверстие; 5 — наружный сфинктер прямой кишки; 6 — крестцово-бугорная связка; 7 — внутренняя запирающая мышца; 8 — крестцово-остистая связка; 9 — мышца, поднимающая задний проход; 10 — большая ягодичная мышца; 11 — луковично-губчатая мышца; 12 — отверстие влагалища; 13 — собственная фасция промежности; 14 — наружное отверстие мочеиспускательного канала; 15 — клитор

ностная поперечная мышца промежности, луковично-губчатая. Последняя у мужчин способствует выбрасыванию мочи и спермы из мочеиспускательного канала, у женщин — сжимает влагалище, сдавливает вены мужского полового члена или клитора у женщин, способствуя их эрекции. Через мочеполовую диафрагму у мужчин проходит мочеиспускательный канал (перепончатая часть), а у женщин — мочеиспускательный канал и влагалище.

Все мышцы анальной области и их фасции образуют *диафрагму таза*, которая образована мышцей, поднимающей задний проход, копчиковой мышцей, наружным сфинктером заднего прохода и покрывающими их фасциями. Эта диафрагма имеет форму выступающего книзу купола. Углубление между диафрагмой таза и седалищным бугром с каждой стороны называется *седалищно-прямокишечной ямкой*. В ней находится жировая клетчатка, в которой проходят сосуды и нервы. Через диафрагму таза проходит нижний отдел прямой кишки, заканчивающийся заднепроходным (анальным) отверстием.

#### 11.4. Развитие человека

В развитии человека выделяют внутриутробный (пренатальный) и послеплодный (постнатальный) периоды. Внутриутробное развитие начинается с момента оплодотворения и продолжается до момента рождения плода. Данный период длится 40 недель. Послеутробное развитие человека начинается после его рождения и продолжается до наступления естественной смерти.

**Внутриутробный период.** Этому периоду предшествует половой акт, в ходе которого мужчина извергает во влагалище женщины 2—3 мл спермы, которые содержат около 400—600 млн сперматозоидов (в 1 мл — 150—200 млн). Сперматозоид состоит из головки, шейки и хвоста (рис. 11.13). Благодаря активным движениям последнего осуществляется передвижение сперматозоида по половым путям женщины. Данный процесс требует затрат большого количества АТФ и активного функционирования большого числа митохондрий. Основная часть сперматозоидов погибает в кислой среде влагалища, а также по мере прохождения через полость матки и в маточных трубах. Продвижение сперматозоидов зависит от состояния половых путей женщины и может длиться 5—30 ч. Наиболее благоприятны для продвижения условия, возникающие в половых путях женщины за несколько дней до овуляции и 1—2 дня после нее. Яйцеклетка способна к оплодотворению в течение одних суток после овуляции. Только один из сперматозоидов проникает через оболочку яйцеклетки, которая после этого становится абсолютно непроницаема для других сперматозоидов. Последние спустя 2—3 сут погибают в половых путях женщины.

Оплодотворение происходит после проникновения сперматозоида в яйцеклетку. Это процесс слияния ядер с гаплоидным (поло-

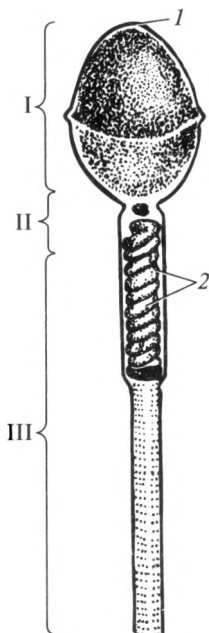


Рис. 11.13. Строение сперматозоида (схема):  
 I — головка; II — шейка; III — хвост; 1 — акросома; 2 — митохондрии

винным — 23) набором хромосом яйцеклетки и сперматозоида. В результате образуется *зигота* — одноклеточный организм с диплоидным (полным — 46) набором хромосом. В зиготе имеются все гены как с материнской, так и с отцовской стороны. Геном зиготы может содержать половые хромосомы в наборах XX или XY. В первом варианте новый организм будет развиваться как женский, во втором — как мужской. В случае одновременного созревания двух фолликулов, их овуляции и последующего оплодотворения двух яйцеклеток могут развиваться два плода — так называемые разнояйцевые близнецы. Иногда из

одной оплодотворенной яйцеклетки на стадии дробления из двух одинаковых бластомеров развиваются два абсолютно одинаковых плода — однайцевые близнецы.

Внутриутробное развитие подразделяют на начальный (имплантационный) (1-я неделя развития); зародышевый, или эмбриональный (со 2-й по 8-ю недели), и плодный, или фетальный периоды (с 9-й недели и до рождения ребенка).

В течение семи дней *начального периода* зигота передвигается в полость матки по просвету маточной трубы за счет сокращений реснитчатого эпителия и мышечной оболочки ее стенки. В это время осуществляется процесс дробления зиготы, в ходе которого из одной клетки формируется шаровидное многоклеточное образование в виде тутовой ягоды — *морула*. На 5—6-й день после оплодотворения в моруле формируется полость с жидкостью и будущий зародыш называется бластоцистой, а фаза развития — *бластулой*. Наружные клетки бластоцисты являются внезародышевым материалом, который именуется трофобластом. Внутренний слой клеток дает начало зародышу и внезародышевым органам: хориону, амниону и желточному мешку. Попадая на 7-е сутки в полость матки, бластоциста за счет трофобласта растворяет слизистую оболочку матки, погружается в ее толщу и прикрепляется к стенке матки — фаза имплантации.

*Зародышевый период* внутриутробного развития включает в себя процессы закладки внезародышевых органов: хориона, амниона, желточного мешка и аллантоиса, а также формирование зачатков всех тканей и органов будущего младенца.

Имплантированный зародыш получает питание и кислород из слизистой оболочки матки при помощи врастающих в нее скопленный наружных клеток бластоцисты — ворсинок трофобласта. Затем из клеток ворсин трофобласта формируется *хорион* — первичный наружный покров зародыша (рис. 11.14), который располагается поверх амниона, и впоследствии из него формируется часть плаценты. Он играет на 1-м месяце внутриутробного развития важную роль в питании развивающегося зародыша и удалении продуктов обмена. *Амнион* представляет собой тонкую оболочку, которая наполнена особой амниотической жидкостью — околоплодными водами. Зародыш плавает в амниотической жидкости, которая обеспечивает ему необходимую для выживания водную среду и защиту от механических повреждений. *Желточный мешок* у человеческого зародыша практически не содержит желтка и не выполняет функцию резервуара питательных веществ. Его основная роль — кроветворение, кроме того, в его стенке формируются первичные половые клетки, которые мигрируют в зачатки половых желез.

Клеточная масса примыкающих друг к другу стенок амниотического и желточного пузырьков дает начало зародышевому диску, из которого развивается эмбрион — будущий младенец (рис. 11.15). В ходе эмбрионального периода клетки зародышевого диска разделяются на три слоя: эктодерму, энтодерму и мезодерму. Данный период носит название «гастроула». Эти три зародышевых листка дают начало всем органам и тканям организма: эктодерма является источником развития эпителия полости рта и глотки, заднего прохода, обонятельного эпителия, конъюнктивы, нервной системы, эпителия кожи и ее производных — потовых и сальных желез, волос, ногтей; из мезодермы формируются скелетные мышцы, кости, соединительная ткань, кровеносная и лимфатическая системы; энтодерма образует эпителий пищеварительной, дыхательной и мочевыделительной

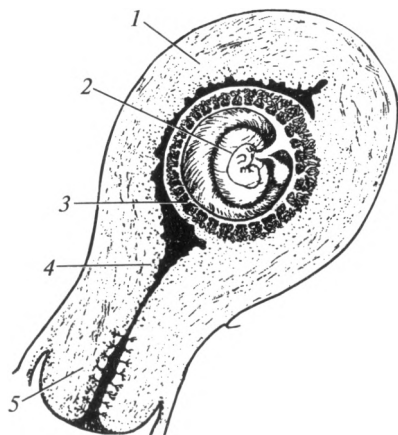


Рис. 11.14. Матка. 4-я неделя беременности (схема):

1 — тело матки; 2 — эмбрион; 3 — хорион;  
 4 — перешеек матки; 5 — шейка матки

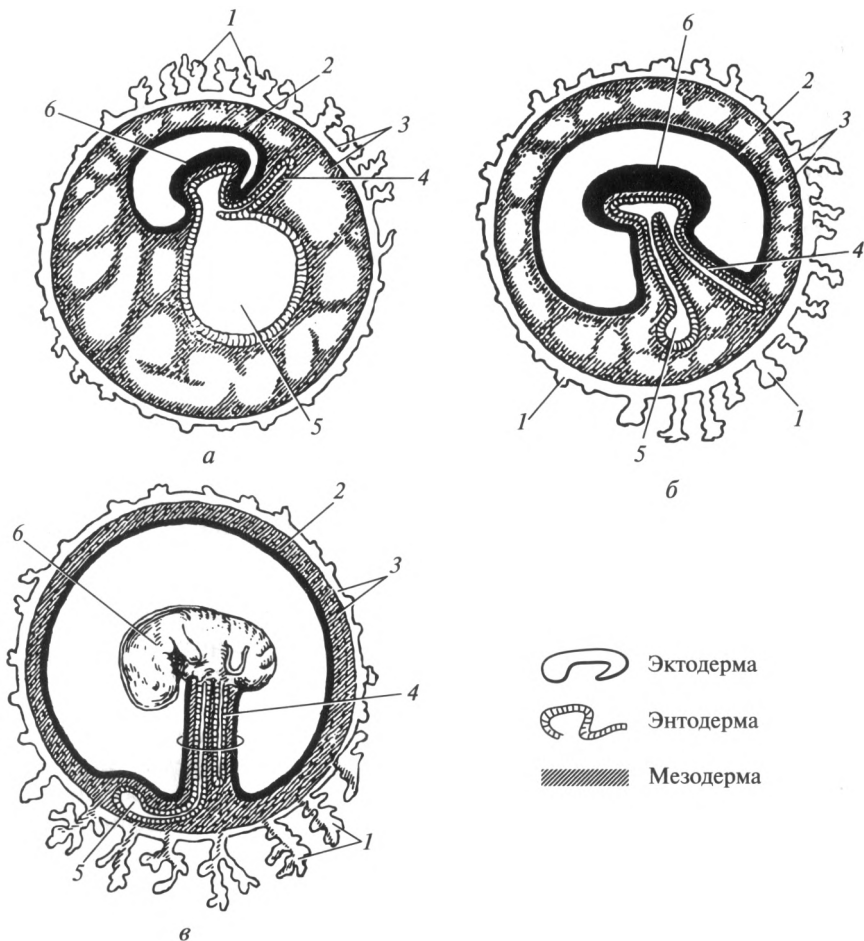


Рис. 11.15. Развитие зародыша человека:

*а* — 4-я неделя; *б* — 5—6-я неделя; *в* — 7—8-я неделя; 1 — ворсинки хориона; 2 — амнион; 3 — хорион; 4 — аллантаис; 5 — желточный мешок; 6 — зародыш

систем, желез внешней секреции и некоторых желез внутренней секреции. В конце 3-й недели у зародыша начинают закладываться органы: формируются нервная, пищеварительная, кровеносная и другие системы. На 5-й неделе образуются зачатки рук и ног. Между 6-й и 8-й неделями намечаются черты лица, глаза смещаются с боковой поверхности кпереди. К концу 8-й недели у зародыша заканчивается закладка органов и начинает биться сердце. Зародыш становится похожим на человека, хотя имеет длину 4 см и массу 5 г.

К концу 1-го месяца беременности обмен веществ между зародышем и материнским организмом через ворсинки хориона становится недостаточным, и тогда у зародыша образуется *аллантаис*, представляющий собой часть кишки зародыша в виде пальцевидного выпячивания. По аллантаису к хориону растут сосуды, участвующие на 3-й неделе беременности в формировании *плаценты*, представляющей собой временный внезародышевый орган, за счет которого обеспечивается связь зародыша с организмом матери. Она формируется к концу 3-го месяца внутриутробного развития и имеет вид диска, укрепленного в слизистой оболочке матки. С этого момента зародыш называют *плодом*.

В течение *плодного периода* происходит быстрый рост и окончательное становление структуры и функций органов и систем плода. В конце 2-го месяца дифференцирована головка и туловище; в конце 3-го месяца — конечности. На 5-м месяце плод начинает двигаться. В конце 6-го месяца заканчивается созревание внутренних органов. На 8-м месяце плод жизнеспособен, но нуждается в условиях внутриутробного развития. В 40 недель внутриутробного развития плод имеет массу не менее 2500 г и длину не менее 45 см (рис. 11.16). Соотношение длины головки к длине тела в это время у него составляет 1 : 4.

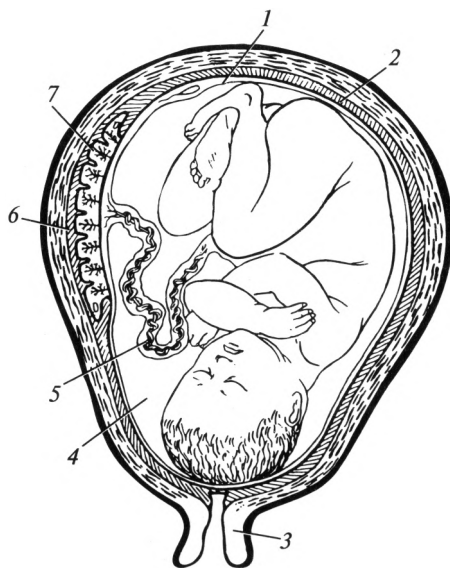


Рис. 11.16. Плод человека: 9-й месяц развития:

1 — амнион; 2 — эндометрий; 3 — шейка матки; 4 — околоплодные воды; 5 — пуповина; 6 — материнская часть плаценты; 7 — плодная часть плаценты

К плаценте плод прикреплен пуповиной — канатиком длиной 40 см. Пуповина содержит сосуды, по которым кровь от плода течет в плаценту и обратно. В плаценте различают зародышевую и материнскую части. Зародышевая часть состоит из ветвящегося хориона с вросшими в него сосудами. Материнская часть — измененный, хорошо снабжаемый кровью слой слизистой оболочки матки. В плаценте кровеносные сосуды зародышевой части вступают в соприкосновение с сосудами материнской части, но прямого кровотока между матерью и плодом нет, так как это приведет к тяжелым последствиям для обоих. Чтобы кровь не смешивалась, существует *плацентарный барьер*, который обеспечивает контроль за перемещением веществ из материнской части плаценты в зародышевую и обратно.

Плацента выполняет также функцию железы внутренней секреции, выделяя гормоны (прогестерон), благодаря которым разросшаяся слизистая оболочка матки не отслаивается, менструация не возникает и плод сохраняется в матке в течение всей беременности.

Во время имплантации, процессов образования тканей и органов, формирования плаценты зародыш очень чувствителен к неблагоприятным воздействиям: наркотическим веществам, никотину, некоторым лекарственным препаратам, инфекционным болезням, облучению, а также алкоголю. Употребление алкоголя женщиной во время беременности увеличивает вероятность рождения недоношенных детей, которые отстают в развитии и труднее адаптируются к внешней среде. Многие из таких детей погибают в раннем возрасте.

Беременность заканчивается *родами*. Это сложный физиологический процесс изгнания плода и плодных оболочек из организма беременной женщины. Роды делят на три стадии: раскрытие шейки матки, изгнание плода и последовый период. Во время последнего периода после рождения плода происходит выведение через родовые пути плаценты и плодных оболочек.

**Послеутробное развитие.** Во время постэмбрионального периода человек растет, развивается, потом увядает и дряхлеет в физическом отношении. Физический возраст определяется количеством прожитых человеком лет. Наряду с этим человек развивается и психологически. Психологический возраст не всегда совпадает с физиологическим. Психологическое развитие включает в себя изменение отношения человека к окружающему миру в разные периоды жизни.

*Допубертатный период* развития человека начинается после родов и продолжается до 10—12 лет. При этом первые 4 недели после рождения составляют период новорожденности; с 4-й недели до конца первого года жизни — грудной период.

У детей обоих полов в допубертатный период органы, за исключением наружных половых, внешне мало отличаются друг от друга.

*Пубертатный период* развития человека продолжается от 10 до 16—18 лет. Он характеризуется ускоренным развитием и созревани-



ем организма для выполнения репродуктивной функции. Повышение уровня половых гормонов приводит к прогрессивному развитию вторичных половых признаков. Время наступления, выраженность и интенсивность физических и психологических изменений у мальчиков и девочек в пубертатном периоде сильно различаются.

У мальчиков с 13 лет отмечаются наиболее высокие темпы роста и увеличения массы тела. Максимальный скачок роста наблюдается в промежуток времени между 12,5—15,5 годами и составляет около 10 см в год. Также под воздействием гормонов происходит увеличение размеров яичек и полового члена; появляются волосы на лобке без четкой горизонтальной границы роста волос, свойственной девочкам. Появляются волосы в подмышечных впадинах, на лице, а также происходит увеличение хрящей гортани и следующий за этим процесс «ломки» голоса. К 15 годам в сперме появляются зрелые сперматозоиды и возникают поллюции — непроизвольные извержения спермы во сне — первые эякуляции.

Пубертатный период у девочек начинается с 10 лет и продолжается до 15—16 лет. В этот период отмечаются наиболее высокие темпы роста и увеличения массы тела. Максимальный скачок роста у девочек наблюдается между 10,5 и 13,5 годами. С 10—12 лет начинают расти волосы на лобке, затем в подмышечных впадинах; развиваются молочные железы. Также в это время интенсивно растет скелет, расширяются кости таза, но плечи остаются узкими; увеличиваются в размерах половые органы. С 12—14 лет появляются первые менструации — *менархе*. В течение года после первой менструации наблюдается период относительного бесплодия, обусловленный тем, что не всегда первые менструации следуют за овуляцией. К концу периода полового созревания у девушки окончательно устанавливается менструальный цикл. К концу периода полового созревания организм девушки готов к сексуальной жизни и выполнению своих специфических функций: беременности, родам и последующему кормлению грудью.

В настоящее время росту и развитию детей свойственно явление *акселерации* — процесса ускорения психического и физического развития организма. В итоге взрослый человек сегодня на 10 см выше, чем 100 лет назад.

*Период половой зрелости (репродуктивный период)* у мужчин характеризуется разной продолжительностью и не совпадает с репродуктивным периодом у женщин. Способность к оплодотворению складывается у мужчин примерно в середине периода полового созревания, а процесс мужского климакса более неуловим, чем женского. В отличие от женщины время наступления периода мужского климакса крайне разнообразно. Внешне оно дает о себе знать нарастающими проблемами с эрекцией и снижением интереса к интимной близости. По данным ученых, до 50 % мужчин старше 70 лет сохраняют сексуальную активность.

*Старческий (сенильный) период* начинается у мужчин и женщин в 75 лет. У мужчин это время сопровождается снижением и исчезновением репродуктивной способности. У лиц обоего пола в это время происходит снижение механизмов психической и физической адаптации (приспособления) организма к окружающим воздействиям.

*Естественная смерть* — это природный биологический процесс прекращения жизни в организме человека в связи с истощением механизмов психической и физической адаптации к окружающим воздействиям.

### **Контрольные вопросы**

1. Перечислите внутренние мужские половые органы.
2. Назовите части придатка яичка.
3. Какие части выделяют в семявыносящем протоке?
4. Охарактеризуйте особенности строения и функциональное назначение простаты.
5. Назовите части и охарактеризуйте строение мужского полового члена.
6. Перечислите части, сужения и расширения мужского мочеиспускательного канала.
7. Охарактеризуйте внутренние и наружные женские половые органы.
8. Укажите функциональное предназначение яичника.
9. Охарактеризуйте положение матки в полости малого таза и назовите ее части.
10. Перечислите оболочки стенки матки.
11. Какие связки участвуют в фиксации матки?
12. Назовите части и функциональное назначение маточной трубы.
13. Что такое менструальный цикл? Назовите его фазы.
14. Какие вы знаете области промежности?
15. Перечислите основные периоды развития человека.

**СЕРДЕЧНО-СОСУДИСТАЯ СИСТЕМА****12.1. Общие положения**

Центральным органом сердечно-сосудистой системы является сердце. Оно выполняет роль насоса, предназначенного для циркуляции крови по сосудам. Сердце способно нагнетать кровь в артерии и присасывать ее из крупных вен.

Сосудистая система состоит из *кровеносной системы*, в которой циркулирует кровь, *лимфатической системы*, в которой содержится лимфа, и *микроциркуляторного русла*. Эти системы функционально связаны между собой.

Кровеносная система выполняет в организме транспортную функцию, которая заключается в доставке питательных веществ, кислорода и гормонов к тканям, а также удалении из них продуктов метаболизма и углекислого газа.

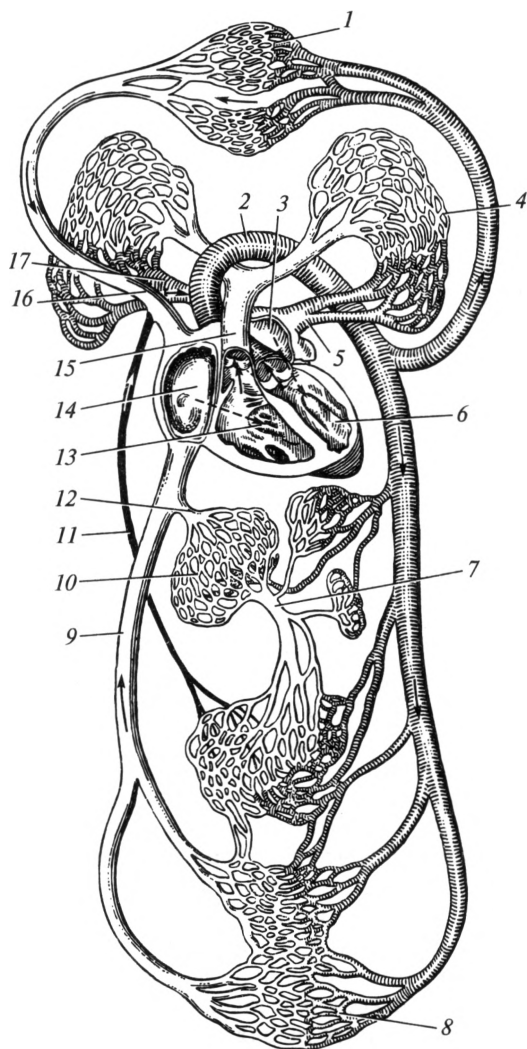
Микроциркуляторное русло состоит из *гемомикроциркуляторного русла*, в котором течет кровь, и *лимфомикроциркуляторного русла*. Микроциркуляторное русло служит для обеспечения обменных процессов между тканями и кровью (лимфой). Лимфатическая система выполняет дренажную функцию — отведение из тканей избытка тканевой жидкости.

Кровеносные сосуды подразделяют на артерии и вены. Артериями называют сосуды, по которым кровь течет от сердца; венами — сосуды, по которым кровь течет к сердцу. Между артериями и венами расположены сосуды гемомикроциркуляторного русла.

Стенка артерий и вен состоит из трех оболочек: внутренней, средней и наружной. Внутреннюю оболочку образуют плоские эндотелиальные клетки. Средняя оболочка состоит из гладкой мышечной ткани и имеет некоторое количество эластических волокон. Мышечная оболочка у артерий более выражена, чем у вен. Наружная оболочка построена из соединительной ткани.

Различают артерии *эластического* и *мышечного типов*. Первые содержат относительно большое количество эластических волокон и обладают желтоватым цветом (аорта, сонные артерии и др.). Ко вторым относят более мелкие артерии, которые по своему строению ближе стоят к венам, чем к артериям эластического типа. Артерии мышечного типа способны сокращаться, регулируя тем самым кро-

воток. Артерии эластического типа обеспечивают непрерывность тока крови в кровеносной системе, несмотря на то что сердце сокращается толчкообразно.



**Рис. 12.1. Круги кровообращения (схема):**

*1, 8 — гемомикроциркуляторное русло; 2 — аорта; 3 — левое предсердие; 4 — сосуды легкого; 5 — левые легочные вены; 6 — левый желудочек; 7 — воротная вена; 9 — нижняя полая вена; 10 — сосуды печени; 11 — грудной лимфатический проток; 12 — печеночные вены; 13 — правый желудочек; 14 — правое предсердие; 15 — легочной ствол; 16 — верхняя полая вена; 17 — правые легочные вены*

В связи с большим количеством эластических волокон в стенках артерий они более плотные и эластичные, чем вены. На разрезе эти сосуды зияют, т.е. остаются открытыми, в то время как вены на разрезе спадаются. В отличие от артерий внутренняя оболочка многих вен образует клапаны. По своей форме они напоминают полулунные складки в виде карманов. Благодаря клапанам кровь по венам, в частности по венам конечностей, движется только в одном направлении — к сердцу.

Из сердца кровь поступает в большой и малый круги кровообращения. Из них она снова возвращается в сердце. Круги кровообращения открыты В. Гарвеем в 1628 г.

*Большим кругом кровообращения* принято называть отдел кровеносной системы, который снабжает кровью все тело. Он начинается аортой в левом желудочке сердца, а заканчивается верхней и нижней полыми венами в его правом предсердии. *Малым кругом кровообращения* называют отдел кровеносной системы, который проходит через легкие. Он начинается легочным стволом в правом желудочке сердца, а заканчивается легочными венами в его левом предсердии (рис. 12.1).

В артериях большого круга кровообращения течет так называемая *артериальная кровь*, обогащенная кислородом, ярко-красного цвета. По венам большого круга кровообращения течет бедная кислородом и насыщенная углекислотой темно-красная *венозная кровь*. В малом круге кровообращения в артериях течет венозная кровь, а в венах — артериальная.

Таким образом, кровеносные сосуды называются не по составу крови, которая в них содержится, а по тому направлению, в котором она течет.

Каждая артерия сопровождается венами, причем крупные артерии — одной, а артерии среднего и мелкого диаметра — двумя венами. Вены принято делить на подкожные, лежащие поверхностно, и глубокие, которые сопровождают артерии.

## 12.2. Сердце

**Общее строение.** Сердце, сог (греч. *cardia*), расположено в грудной полости, в переднем средостении. Его большая часть лежит слева, меньшая — справа от срединной линии. Сердце человека имеет конусообразную форму. По своим размерам оно приблизительно равно объему сжатой в кулак кисти. *Верхушка* сердца смотрит вперед, влево и вниз (рис. 12.2). *Основание* органа обращено назад, вправо и вверх, является местом расположения крупных сосудов. Своей *передней* (грудинореберной) *поверхностью* сердце прилежит к грудной стенке и частично прикрыто легкими. *Нижняя* (диафрагмальная) *поверхность* соприкасается с диафрагмой в области ее сер-

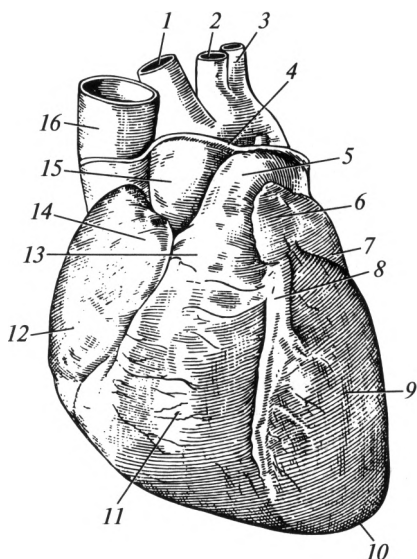


Рис. 12.2. Сердце (передняя поверхность):

1 — плечеголовной ствол; 2 — левая общая сонная артерия; 3 — левая подключичная артерия; 4 — перикард; 5 — легочный ствол; 6 — левое ушко; 7 — левое предсердие; 8 — передняя межжелудочковая борозда; 9 — левый желудочек; 10 — верхушка; 11 — правый желудочек; 12 — правое предсердие; 13 — основание сердца; 14 — правое ушко; 15 — аорта; 16 — верхняя полая вена

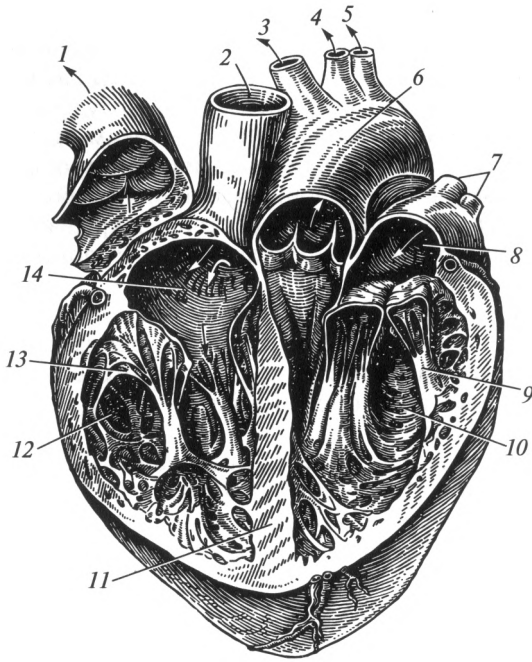
дечного вдавления. С боков (*легочная поверхность*) к сердцу прилежат легкие.

Между предсердиями и желудочками находится венечная борозда. По передней и нижней поверхностям желудочков проходят передняя и задняя межжелудочковые борозды, идущие к верхушке сердца.

Сердце состоит из четырех камер: двух желудочков и двух предсердий.

**Правое предсердие** собирает венозную кровь со всего тела. В него впадают верхняя и нижняя полые вены. Кроме того, в правое предсердие по венечному синусу течет кровь от стенок сердца. Предсердие имеет выпячивание, которое в связи с его формой называется правым ушком. В проекции правого ушка на внутренней поверхности сердца видны особые выступы, именуемые гребенчатыми мышцами. На межпредсердной перегородке находится овальная ямка, в области которой у плода расположено отверстие, сообщающее правое предсердие с левым и зарастающее после рождения. Кровь из правого предсердия через предсердно-желудочковое отверстие попадает в правый желудочек (рис. 12.3).

**Правый желудочек** представляет собой полость, на внутренней поверхности которой имеются многочисленные мышечные перекардины — мясистые трабекулы. В полости желудочка выступают сосочковые мышцы, от которых идут сухожильные нити. Они фиксированы к створкам *правого предсердно-желудочкового (трехстворчатого) клапана* (рис. 12.4), закрывающего отверстие между правым предсердием и правым желудочком. Он состоит из трех створок, по-

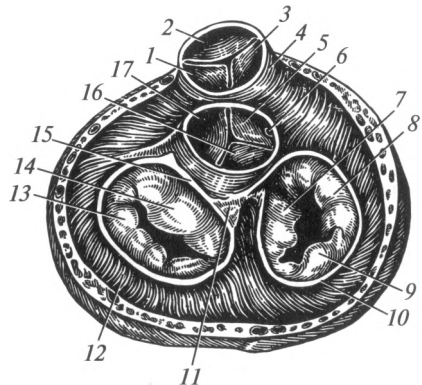


**Рис. 12.3. Камеры сердца:**

*1* — легочный ствол (отвернут); *2* — верхняя полая вена; *3* — плечеголовной ствол; *4* — левая общая сонная артерия; *5* — левая подключичная артерия; *6* — аорта; *7* — легочные вены; *8* — левое предсердие; *9* — сосочковая мышца; *10* — левый желудочек; *11* — межжелудочковая перегородка; *12* — правый желудочек; *13* — сухожильные нити; *14* — правое предсердие

**Рис. 12.4. Клапаны сердца:**

*1, 2, 3* — полулунные заслонки клапана легочного ствола; *4* — легочный ствол; *5, 16, 17* — полулунные заслонки клапана аорты; *6* — устье правой венечной артерии; *7, 8, 9* — створки правого предсердно-желудочкового клапана; *10* — правое фиброзное кольцо; *11* — правый фиброзный треугольник; *12* — левый желудочек; *13, 14* — створки митрального клапана; *15* — левое фиброзное кольцо



строенных из эндокарда. Во время расслабления желудочка кровь свободно поступает в него из предсердия, прогибая внутрь створки клапана. При сокращении желудочка кровь под давлением действует на клапан, и он перекрывает предсердно-желудочковое отверстие. Сухожильные нити, прикрепленные к створкам, натягиваются и не дают им прогнуться в полость предсердия. Таким образом, венозная кровь выталкивается из желудочка в легочный ствол, идущий к легким. Отверстие, ведущее в легочный ствол, закрывает *клапан легочного ствола*, состоящий из трех полулунных заслонок, имеющих вид кармашков (см. рис. 12.4).

Во время сокращения правого желудочка полулунные клапаны открываются. Во время его расслабления кровь заполняет пространство между заслонками и стенкой легочного ствола, клапан закрывается и препятствует обратному току крови из легочного ствола в правый желудочек.

*Левое предсердие* заполняется артериальной кровью, притекающей из легких по четырем легочным венам. По строению стенки оно напоминает правое и тоже имеет дополнительное пространство в виде левого ушка. Кровь из левого предсердия через предсердно-желудочковое отверстие поступает в левый желудочек.

*Левый желудочек* имеет более толстую стенку по сравнению с правым. На ее внутренней поверхности имеются мышечные перекладки и сосочковые мышцы, от которых идут сухожильные нити. Последние прикрепляются к краям створок *левого предсердно-желудочкового (двустворчатого, митрального) клапана*. Несмотря на свое название, иногда этот клапан представлен не двумя, а тремя створками. Механизм его работы такой же, как и у трехстворчатого.

Из левого желудочка выходит аорта. В отверстии, ведущем из левого желудочка в этот сосуд, расположен *клапан аорты*, состоящий из трех полулунных заслонок. Непосредственно над клапаном находятся два отверстия, ведущие в правую и левую венечные артерии, которые питают сердце.

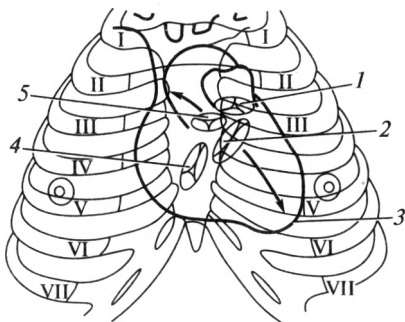
Кровь от стенок сердца оттекает в венечный синус, расположенный в венечной борозде. Из синуса она поступает в правое предсердие.

**Строение стенки сердца.** Стенка органа состоит из трех оболочек. Внутренняя оболочка — *эндокард*, образована плоскими клетками и имеет вид тонкой пленки. Створчатые и полулунные клапаны, а также сухожильные нити состоят из эндокарда. Средняя оболочка — *миокард*, является наиболее толстым слоем стенки сердца и представлена поперечно-полосатой сердечной мышечной тканью. В желудочках миокард состоит из трех слоев: наружного и внутреннего продольных и среднего — циркулярного. В предсердиях мышечная оболочка представлена двумя слоями: наружным — циркулярным и внутренним — продольным. Наружная оболочка сердца — *эпикард* — это серозная оболочка, фиксированная к миокарду. Стенка желудочков значительно толще, чем стенка предсердий: толщина пред-



Рис. 12.5. Проекция клапанов сердца и места их выслушивания (объяснение в тексте):

1 — клапан легочного ствола; 2 — митральный клапан; 3 — верхушка сердца; 4 — трехстворчатый клапан; 5 — клапан аорты; римскими цифрами обозначены ребра



сердий составляет 2—3 мм, стенка левого желудочка (около 1 см) значительно толще стенки правого желудочка (5—7 мм).

На уровне крупных кровеносных сосудов эпикард переходит в околосердечную сумку — *перикард*. Между перикардом и эпикардом находится полость околосердечной сумки (полость перикарда). Она заполнена небольшим количеством серозной жидкости, снижающей трение во время сокращений сердца.

Мягким скелетом сердца являются четыре фиброзных кольца, расположенные в области предсердно-желудочковых отверстий, в устье аорты и легочного ствола, а также прилегающие к ним правый и левый фиброзные треугольники. Фиброзные кольца служат местом прикрепления клапанов и мышечной оболочки.

**Границы сердца.** Различают верхнюю, нижнюю, правую и левую границы сердца. Верхняя граница проецируется на переднюю грудную стенку на уровне верхнего края хрящей III пары ребер (рис. 12.5). Правая граница проходит по правой окологрудной линии от III до V ребра. Нижняя граница идет поперечно от хряща V правого ребра к проекции верхушки сердца, расположенной в пятом межреберном промежутке на 1 см внутрь от левой среднеключичной линии. Левая граница проходит от хряща III левого ребра до верхушки сердца. В клинической практике границы сердца определяются выстукиванием (перкуссией).

Примерно у 50 % здоровых людей верхушка сердца соприкасается с передней грудной стенкой в области 5 межреберья. Здесь на 1,0—1,5 см внутрь от левой среднеключичной линии может пальпироваться *верхушечный толчок*. Верхушечный толчок — это ритмичное колебание грудной стенки, обусловленное сокращением сердца.

**Проекция клапанов сердца на переднюю грудную стенку.** Проекцию клапанов сердца на переднюю грудную стенку необходимо знать для их изучения при помощи ультразвуковых методик и проведения его аускультации (выслушивания). Правое предсердно-желудочковое отверстие (трехстворчатый клапан) проецируется за грудной по косой линии, соединяющей грудные концы хрящей IV левого и V правого ребер. Левое предсердно-желудочковое отверстие

(двустворчатый клапан) проецируется у левого края грудины в месте прикрепления хряща IV ребра. Клапан аорты расположен за грудиной справа на уровне III межреберья. Клапан легочного ствола проецируется у левого края грудины в месте прикрепления хряща III ребра.

Места выслушивания (аускультации) клапанов сердца с помощью фонендоскопа (стетоскопа) несколько отличаются от точек их проекции. Точка выслушивания митрального клапана соответствует проекции верхушки сердца. Вторая точка (клапан аорты) расположена во втором межреберье у правого края грудины. Третья точка (клапан легочного ствола) — во втором межреберье по левому краю грудины. Четвертая точка (трехстворчатый клапан) — у основания мечевидного отростка. Пятая точка также является местом выслушивания митрального клапана. Она расположена в области его анатомической проекции (место прикрепления к грудины хряща IV левого ребра).

**Проводящая система сердца.** Внутри сердца имеется совокупность структур, способных самостоятельно формировать нервные импульсы, проводить их и передавать от одного отдела органа к другому на сердечную мышцу. Это проводящая система, которая состоит из узлов и пучков, представленных атипичными кардиомиоцитами (рис. 12.6).

**Синусно-предсердный узел** (синусный узел, узел Киса — Флека) лежит в области правого ушка. Он является основным генератором импульса, поэтому его еще называют водителем ритма (пейсмейкером). Частота генерируемых им импульсов составляет 60 — 80 в минуту. Этот узел передает возбуждение на предсердия. Кроме того, от него по *пучку Бахмана* импульс направляется в *предсердно-желудочковый узел* (атриовентрикулярный узел, узел Ашоффа — Тавары), который находится в верхней части межжелудочковой перегородки. Он также способен автоматически воспроизводить импульс с частотой около 40 в минуту. От предсердно-желудочкового узла отходит

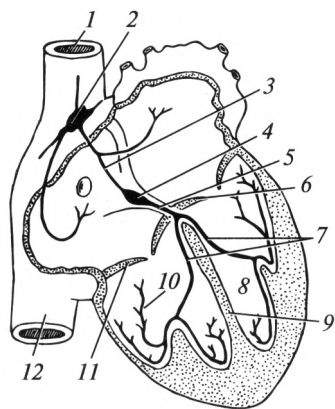


Рис. 12.6. Проводящая система сердца:

1 — верхняя полая вена; 2 — синусно-предсердный узел; 3 — пучок Бахмана; 4 — предсердно-желудочковый узел; 5 — пучок Гиса; 6 — митральный клапан; 7 — ножки пучка Гиса; 8 — левый желудочек; 9 — межжелудочковая перегородка; 10 — волокна Пуркинье правого желудочка; 11 — трехстворчатый клапан; 12 — нижняя полая вена

*предсердно-желудочковый пучок* (пучок Гиса). Он идет в межжелудочковой перегородке и разделяется на левую и правую *ножки предсердно-желудочкового пучка* (ножки пучка Гиса), которые в миокарде желудочков заканчиваются в виде тонких волокон (волокна Пуркинье).

Проводящая система сердца позволяет ему функционировать относительно автономно. Нервные и гуморальные влияния на орган лишь координируют работу проводящей системы. В случае повреждения узлов и пучков проводящей системы возникают аритмии.

**Свойства сердечной мышцы.** Сердечная мышца обладает рядом свойств. Основными из них являются: возбудимость, автоматизм, проводимость и сократимость.

*Возбудимость* — способность под действием раздражений (заполнение предсердий кровью) приходит в состояние возбуждения, при котором изменяется электрическая активность сердца.

*Автоматизм* — способность узлов проводящей системы сердца самостоятельно приходит в состояние возбуждения (генерировать импульс) через строго определенные промежутки времени.

*Проводимость* — способность проводящей системы сердца проводить возникший импульс ко всем участкам миокарда.

*Сократимость* — способность сердечной мышцы отвечать сокращением на пришедший импульс.

Первые три свойства обусловлены наличием в миокарде атипичных кардиомиоцитов, образующих проводящую систему. Сократимость обеспечивается типичными кардиомиоцитами.

**Сердечный цикл.** Сердце человека работает непрерывно в течение всей жизни. В нем постоянно наблюдаются ритмичные последовательные сокращения (систола) и расслабления (диастола) предсердий и желудочков. Это обеспечивает постоянную циркуляцию крови в организме.

Однотипная последовательность систолы и диастолы камер сердца называется сердечным циклом. Учитывая, что частота сердечных сокращений составляет в среднем 60—80 в минуту, на один сердечный цикл приходится 0,8—1,0 с. Для четкого представления о работе сердца необходимо последовательно рассмотреть отдельные его фазы.

Первая фаза называется *систолой предсердий и диастолой желудочков*. При сокращении предсердий открываются трехстворчатый и двустворчатый клапаны, и кровь нагнетается в желудочки, находящиеся в расслабленном состоянии. Эта фаза занимает около 0,1 с.

Вторая фаза — *систола желудочков и диастола предсердий*. В этот период миокард желудочков сокращается, что приводит к значительному повышению давления в полости желудочков. Под его воздействием захлопываются трехстворчатый и двустворчатый клапаны. В дальнейшем открываются полулунные клапаны, кровь из левого желудочка выталкивается в аорту, а из правого — в легочный ствол. В это

время предсердия вступают в фазу диастолы: расслабляются и начинают заполняться кровью. Продолжительность фазы — 0,3 с.

Третья фаза — *общая диастола*. После изгнания крови из желудочков миокард расслабляется, полулунные клапаны аорты и легочного ствола закрываются, в предсердия поступает кровь: в левое — из легочных вен, в правое — из верхней и нижней полых вен. Возникает общая для миокарда всех камер сердца пауза — диастола. В это время кровь наполняет не только предсердия, но и желудочки: под действием силы тяжести крови открываются предсердно-желудочковые клапаны и она перемещается из предсердий в желудочки. Затем весь цикл повторяется. Продолжительность фазы общей диастолы 0,4—0,6 с.

Количество сокращений сердца за 1 мин называют *частотой сердечных сокращений* (ЧСС). В среднем этот показатель составляет 60—90 в минуту. За один цикл сердце выталкивает 70—100 мл крови из левого желудочка в аорту и столько же из правого желудочка в легочный ствол. Это количество принято обозначать как *ударный объем* (УО). Количество крови, выталкиваемой сердцем за 1 мин, называют *минутным объемом кровообращения* (МОК). Его можно определить произведением частоты сердечных сокращений на ударный объем. В условиях физического покоя минутный объем кровообращения составляет около 4—6 л/мин. Он колеблется в зависимости от пола, возраста, физического развития и тренированности. За 1 ч сердце выталкивает 250—600 л крови, а за сутки 12—15 т.

Более редкий ритм работы сердца (менее 60 ударов в минуту) называется *брадикардией*. При интенсивной физической нагрузке и нервно-психическом перенапряжении частота сердечных сокращений увеличивается и составляет 90—120 и более ударов в минуту. Такой ритм работы сердца называется *тахикардией*.

Каждый сердечный цикл сопровождается несколькими разделенными звуками, которые называют *тонами сердца*. Различают два основных тона: систолический и диастолический. Первый тон (систолический) возникает во время изгнания крови из желудочков. Он обусловлен захлопыванием предсердно-желудочковых клапанов. Его продолжительность составляет около 0,1—0,15 с. Второй тон (диастолический) продолжается около 0,1 с. Он возникает в результате напряжения заслонок закрывающихся клапанов аорты и легочного ствола, а также колебания аорты и легочного ствола. При этом на верхушке сердца лучше слышен I тон, а на основании — громче II тон. При аускультации у здоровых людей выявляется следующая звуковая последовательность: сначала выслушивается I тон, затем короткая пауза (систола желудочков), II тон и продолжительная пауза (диастола). Существует методика графической записи тонов, которая называется «фонокардиография».

**Электрические явления в сердце. Электрокардиография.** Атипичные кардиомиоциты характеризуются способностью генериро-

вать и проводить импульс, вызывающий сокращение сердечной мышцы. В основе этих процессов лежит перемещение ионов ( $\text{Ca}^{2+}$ ,  $\text{Na}^+$ ,  $\text{K}^+$ ,  $\text{Cl}^-$ ) через мембрану кардиомиоцитов. Существующая при отсутствии импульса разность зарядов на наружной и внутренней поверхностях мембран клеток (потенциал покоя) сменяется потенциалом действия. Последний представляет собой изменение разницы указанных зарядов.

В каждый момент сердечного цикла в состоянии возбуждения находится не один, а множество кардиомиоцитов. В норме возбуждение охватывает отделы сердца последовательно: вначале оно распространяется по предсердиям, а затем по желудочкам. Возникает разность потенциалов между возбужденными и еще не возбужденными участками. Ткани организма обладают электропроводностью, поэтому возникает возможность регистрировать данные процессы на отдалении от сердца.

Запись электрических процессов, происходящих в сердце, называется *электрокардиографией* (ЭКГ). Для этого используются специальные приборы — электрокардиографы. Данный метод исследования широко используется в диагностике различных заболеваний: нарушений ритма и проводимости, ишемической болезни сердца.

Для проведения электрокардиографии на различных участках тела размещают электроды. Наличие на поверхности тела человека точек, отличающихся величиной и знаком заряда, позволяет регистрировать между ними разность потенциалов. Соединение двух таких точек называют электрокардиографическим отведением.

ЭКГ-исследование включает в себя регистрацию данных от 12 отведений. Из них три — стандартные, три — усиленные однополюсные, шесть — грудные. Стандартные отведения предложены автором электрокардиографии — У. Эйнтховеном. Для записи стандартных и усиленных отведений электроды накладывают на конечности (в области нижней трети предплечья и голени) и фиксируют разность потенциалов между различными точками. Для регистрации грудных отведений электроды размещают в различных точках на грудной клетке. Эти отведения дифференцированно регистрируют потенциалы от различных отделов стенки сердца.

Электрокардиограмма выглядит как зубчатая линия. Каждый сердечный цикл регистрируется как совокупность характерных зубцов (рис. 12.7). Расстояния между ними называют интервалами. Сердечные циклы повторяются с определенной частотой, следова-

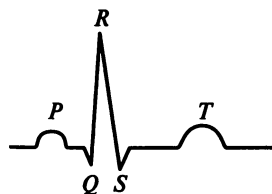


Рис. 12.7. Электрокардиографический комплекс в стандартном отведении (пояснение в тексте)

тельно, и последовательность зубцов в норме повторяется с той же частотой.

Зубцы электрокардиограммы обозначаются латинскими буквами *P*, *Q*, *R*, *S* и *T*. Зубец *P* называют предсердным комплексом. Он отражает процесс распространения возбуждения по предсердиям. Интервал *PQ* отражает время распространения возбуждения от узла Киса — Флека до миокарда желудочков. Комплекс *QRS* называют желудочковым комплексом. Он формируется в процессе возбуждения желудочков. Зубец *T* отражает процессы восстановления потенциалов и соответствует фазе общей диастолы.

**Регуляция деятельности сердца.** Сердце обладает автоматизмом. В то же время на орган оказывают влияние гуморальные факторы и нервная система. Было установлено, что сила сокращений сердца напрямую зависит от наполнения желудочков кровью в период диастолы. В случае поступления в камеры сердца большого количества крови происходит некоторое растяжение стенки. Кардиомиоциты растягиваются. Во время систолы их сокращение происходит более интенсивно, чем в условиях обычного притока крови по венам. Таким образом, сила сокращений сердечной мышцы тем больше, чем большее количество крови заполняет желудочки перед систолой. Данный феномен называют *законом Франка — Старлинга*. Следует отметить, что сердце очень чувствительно к изменению объема крови, наполняющего его камеры. Изменение количества притекающей крови даже на 2 % вызывает соответствующую реакцию. Описанный механизм играет определенную роль в увеличении минутного объема кровообращения при физических нагрузках, когда увеличивается наполнение камер сердца для удовлетворения возросших потребностей мышечной системы. В ответ на это возрастает сила сердечных сокращений, увеличивается ударный объем и минутный объем кровообращения.

При кровопотере количество крови, содержащейся в сосудистом русле, уменьшается. Следовательно, уменьшается и венозный возврат к сердцу. В результате миокард сокращается с меньшей интенсивностью. В конечном итоге возможна остановка сердечной деятельности.

Важную роль в регуляции деятельности сердца играет нервная система, в первую очередь ее вегетативный отдел. В продолговатом мозге расположен сосудодвигательный центр, связанный с блуждающим нервом, ветви которого обеспечивают парасимпатическую иннервацию сердца. Симпатическая иннервация сердца обеспечивается волокнами симпатического ствола.

Парасимпатическая нервная система уменьшает частоту и силу сердечных сокращений, тормозит проводимость импульсов по атипичным кардиомиоцитам. Активация симпатической нервной системы приводит к учащению ритма, увеличению силы сокращения миокарда и повышению возбудимости и проводимости.

Действие на сердце адреналина, норадреналина, дофамина аналогично действию симпатической нервной системы. Гормоны щитовидной железы (тироксин, трийодтиронин) увеличивают частоту сердечных сокращений. Ацетилхолин вызывает эффекты, сходные с таковыми парасимпатической нервной системы.

Сердце чувствительно и к ионному составу плазмы крови. Ионы  $\text{Ca}^{2+}$  и  $\text{K}^{+}$  повышают возбудимость клеток миокарда. Их недостаток (в первую очередь  $\text{K}^{+}$ ) приводит к различного рода аритмиям, иногда и к остановке сердца.

### 12.3. Артериальная система

Артерии большого круга кровообращения служат для доставки крови в гемомикроциркуляторное русло и далее — в ткани. Артериальная система состоит из артерий, самые крупные из которых имеют схожую архитектуру и топографию у большинства людей (рис. 12.8).

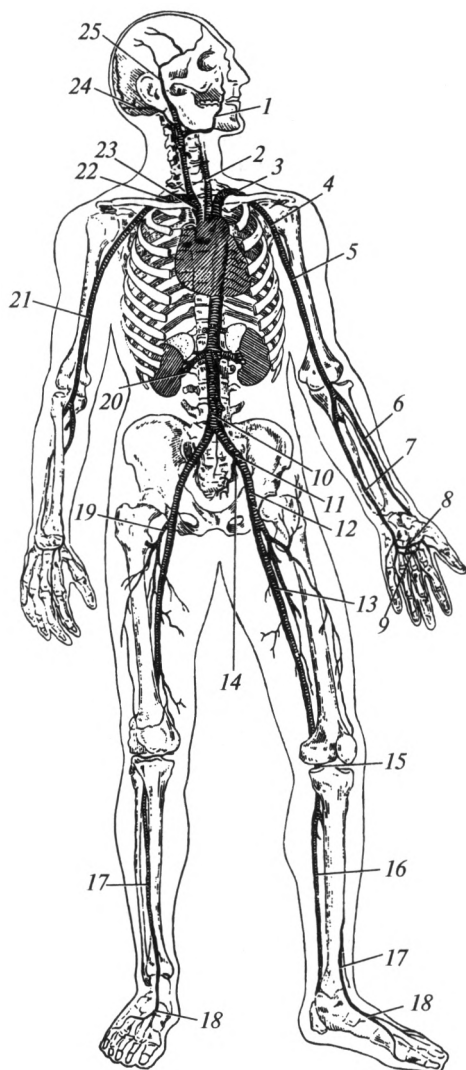
Самой крупной артерией организма является *аорта*, аорта. В среднем ее диаметр составляет около 2 см. Аорту относят к артериям эластического типа. Она выходит из левого желудочка и состоит из трех частей: восходящей части, дуги и нисходящей части. Нисходящая часть в свою очередь состоит из грудного и брюшного отделов. На уровне V поясничного позвонка брюшная часть аорты разделяется на правую и левую общие подвздошные артерии (рис. 12.9).

**Восходящая часть аорты**, *pars ascendens aortae*. В своем начальном участке лежит позади легочного ствола. От нее отходят упомянутые уже *правая и левая венечные* (коронарные) *артерии*, питающие стенку сердца. Поднимаясь вверх и вправо, восходящая часть переходит в дугу аорты.

**Дуга аорты**, *arcus aortae*. Получила свое название благодаря соответствующей форме. От ее верхней поверхности начинаются три крупные артерии: плечеголовной ствол, левая общая сонная и левая подключичная. Плечеголовной ствол отходит от дуги аорты, идет вправо и вверх, затем разделяется на правую общую сонную и правую подключичную артерии.

Правая общая сонная артерия отходит от плечеголового ствола, левая — непосредственно от дуги аорты. Таким образом, левая общая сонная артерия длиннее правой. По своему ходу этот сосуд ветвей не имеет.

Общая сонная артерия прилегает к передним бугоркам поперечных отростков V—VI шейных позвонков, к которым в случае ранения она может быть прижата. Общая сонная артерия лежит снаружи от пищевода и трахеи. На уровне верхнего края щитовидного хряща она разделяется на свои конечные ветви: *наружную и внутреннюю сонные артерии* (рис. 12.10). В области деления пульсация



**Рис. 12.8. Артериальная система (схема):**

1 — лицевая артерия; 2 — левая общая сонная артерия; 3 — левая подключичная артерия; 4 — подмышечная артерия; 5 — левая плечевая артерия; 6 — лучевая артерия; 7 — локтевая артерия; 8 — глубокая ладонная дуга; 9 — поверхностная ладонная дуга; 10 — брюшная часть аорты; 11 — левая общая подвздошная артерия; 12 — наружная подвздошная артерия; 13 — бедренная артерия; 14 — внутренняя подвздошная артерия; 15 — подколенная артерия; 16 — задняя большеберцовая артерия; 17 — передняя большеберцовая артерия; 18 — тыльная артерия стопы; 19 — глубокая артерия бедра; 20 — почечная артерия; 21 — правая плечевая артерия; 22 — правая подключичная артерия; 23 — плечеголовный ствол; 24 — затылочная артерия; 25 — поверхностная височная артерия



сосуда прощупывается под кожей. Здесь же расположен каротидный синус — место скопления хеморецепторов, контролирующих химический состав крови.

*Наружная сонная артерия*, а. carotis externa, поднимается вверх до уровня наружного слухового прохода. Ее ветви можно классифицировать на четыре группы: передние, задние, медиальную и конечные.

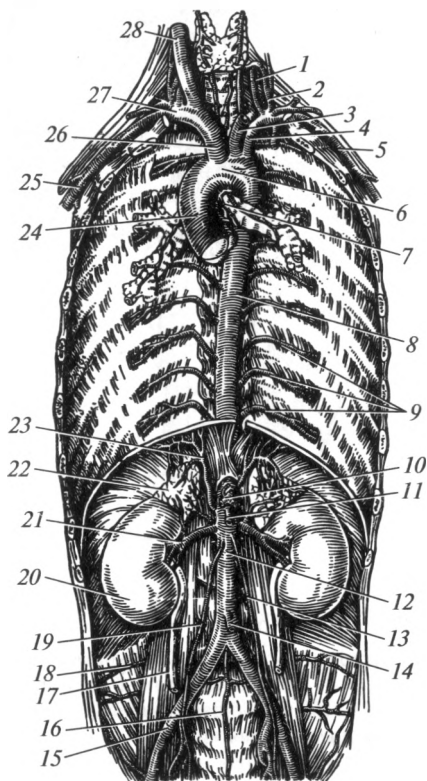


Рис. 12.9. Отделы и ветви аорты:

1 — позвоночная артерия; 2 — щитовидный ствол; 3 — левая общая сонная артерия; 4 — левая подключичная артерия; 5 — подмышечная артерия; 6 — дуга аорты; 7 — бронхиальные ветви; 8 — грудная часть аорты; 9 — межреберные артерии; 10 — чревный ствол; 11 — верхняя брыжеечная артерия; 12 — брюшная часть аорты; 13 — левая яичковая (яичниковая) артерия; 14 — нижняя брыжеечная артерия; 15 — наружная подвздошная артерия; 16 — срединная крестцовая артерия; 17 — мочеточник; 18 — поясничная артерия; 19 — правая яичковая (яичниковая) артерия; 20 — почка; 21 — почечная артерия; 22 — надпочечник; 23 — нижняя диафрагмальная артерия; 24 — восходящая часть аорты; 25 — плечевая артерия; 26 — плечеголовный ствол; 27 — правая подключичная артерия; 28 — правая общая сонная артерия

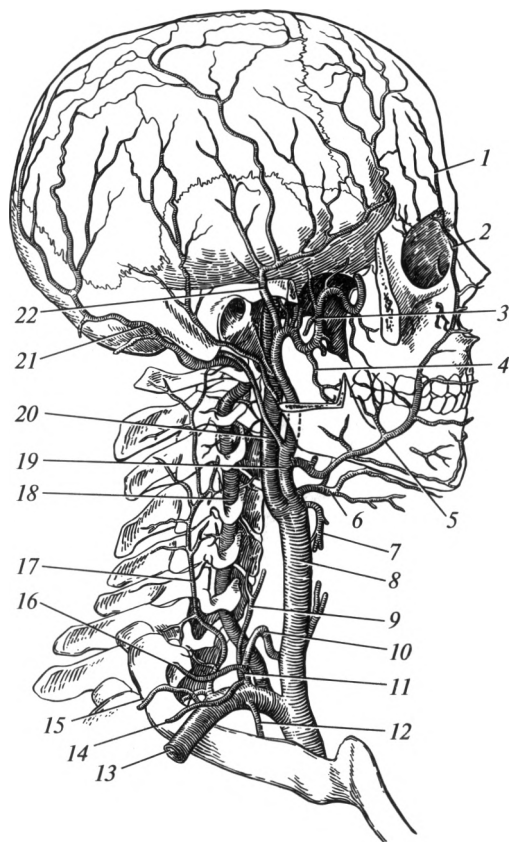


Рис. 12.10. Артерии головы и шеи:

1 — лобная артерия; 2 — угловая артерия; 3 — верхнечелюстная артерия; 4 — нижняя альвеолярная артерия; 5 — лицевая артерия; 6 — язычная артерия; 7 — верхняя щитовидная артерия; 8 — правая общая сонная артерия; 9 — восходящая шейная артерия; 10 — нижняя щитовидная артерия; 11 — щитошейный ствол; 12 — внутренняя грудная артерия; 13 — подключичная артерия; 14 — поверхностная шейная артерия; 15 — поперечная артерия шеи; 16 — надлопаточная артерия; 17 — глубокая артерия шеи; 18 — позвоночная артерия; 19 — наружная сонная артерия; 20 — внутренняя сонная артерия; 21 — затылочная артерия; 22 — поверхностная височная артерия

1. Переднюю группу ветвей составляют: **верхняя щитовидная артерия**, которая снабжает кровью гортань, щитовидную железу и мышцы шеи; **язычная артерия**, питающая кровью язык, подъязычную слюнную железу, слизистую оболочку рта; **лицевая артерия**, снабжающая кровью поднижнечелюстную железу, нёбную миндалину, губы и мимические мышцы; она продолжается до угла глаза под названием «угловая артерия».

2. К задней группе относят: *затылочную артерию*, питающую соответствующую область; *заднюю ушную артерию*, снабжающую кровью область ушной раковины, наружного слухового прохода и среднего уха; *грудино-ключично-сосцевидную артерию*, питающую одноименную мышцу.

3. Медиальная ветвь — *восходящая глоточная артерия*, которая снабжает кровью глотку, миндалины, слуховую трубу, мягкое нёбо и среднее ухо.

4. Конечными ветвями являются *поверхностная височная* и *верхнечелюстная артерии*. Поверхностная височная артерия проходит спереди от наружного слухового прохода и участвует в питании мягких тканей лица, а также лобной, височной и теменной областей. Верхнечелюстная артерия проходит кнутри от шейки нижней челюсти, питая глубокие ткани лица, зубы, а также твердую мозговую оболочку. Кроме того, верхнечелюстная артерия снабжает кровью жевательные мышцы, участвует в питании полости носа, подглазничной области и мягкого нёба.

*Внутренняя сонная артерия*, а. carotis interna, на шее ветвей не имеет. Она проходит через сонный канал височной кости в полость черепа, где переходит в *переднюю и среднюю мозговые артерии*. Передняя мозговая артерия принимает участие в питании внутренней поверхности полушарий большого мозга. Средняя мозговая артерия проходит в латеральной борозде соответствующего полушария. Она обеспечивает кровью лобную, височную и теменную доли.

*Подключичная артерия*, а. subclavia, слева длиннее, чем справа. Она перегибается через первое ребро и проходит между лестничными мышцами вместе с плечевым сплетением. Эта артерия имеет несколько ветвей:

1) *внутренняя грудная артерия* идет вниз, располагаясь позади реберных хрящей. Она питает вилочковую железу, перикард, переднюю грудную стенку, молочную железу, диафрагму и переднюю стенку живота;

2) *позвоночная артерия* проходит в отверстиях поперечных отростков шести верхних шейных позвонков, проникает в полость черепа через большое отверстие и соединяется с позвоночной артерией противоположной стороны, образуя непарную *базиллярную артерию*. Последняя дает ветви к продолговатому мозгу, мосту, мозжечку и среднему мозгу. Затем она разделяется на две *задние мозговые артерии*, кровоснабжающие затылочную и часть височной долей;

3) *щитошейный ствол*, ветви которого снабжают кровью щитовидную железу, мышцы шеи, первый межреберный промежуток и некоторые мышцы спины.

Таким образом, ветви подключичной артерии принимают участие в питании головного и отчасти спинного мозга, грудной клетки, мышц и кожи передней стенки живота, диафрагмы и ряда внутрен-

них органов: гортани, трахеи, пищевода, щитовидной и вилочковой желез.

*Виллизиев круг* — это артериальный круг, расположенный на нижней поверхности большого мозга, представляющий собой хорошо выраженный анастомоз между внутренними сонными артериями правой и левой сторон и базилярной артерией. Последняя образуется после слияния двух позвоночных артерий.

Правая и левая передние мозговые артерии анастомозируют между собой при помощи *передней соединительной артерии*. Внутренняя сонная артерия сообщается с задней мозговой артерией (ветвь базилярной) посредством *задней соединительной артерии*. В резуль-

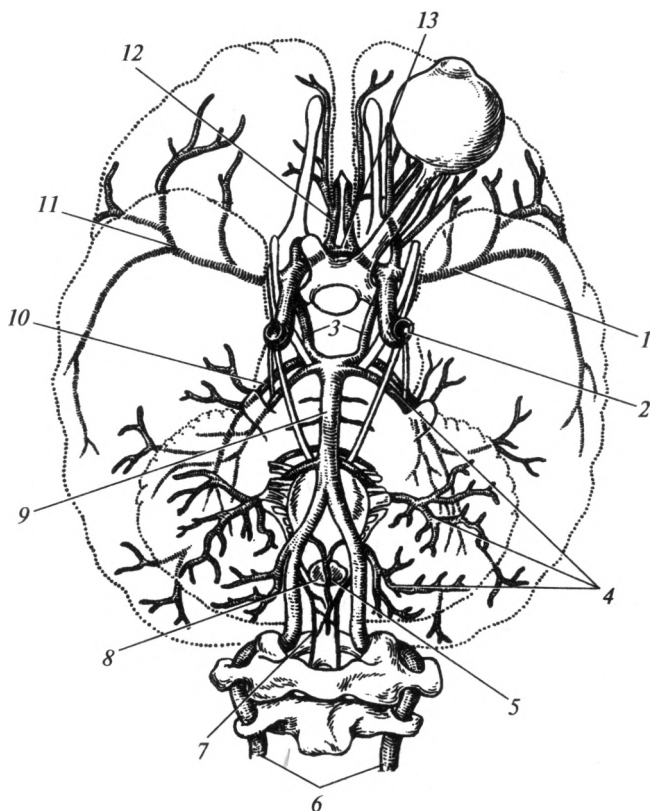
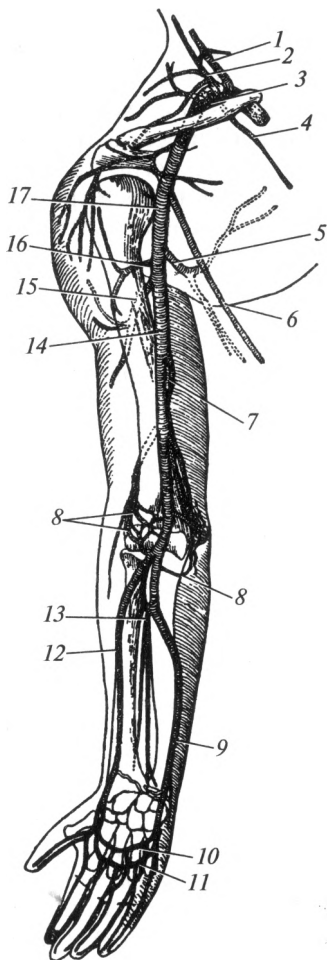


Рис. 12.11. Артерии головного мозга:

1, 11 — средняя мозговая артерия; 2 — внутренняя сонная артерия; 3 — задняя соединительная артерия; 4 — мозжечковые артерии; 5 — передняя спинномозговая артерия; 6 — позвоночная артерия; 7 — задняя спинномозговая артерия; 8 — продолговатый мозг; 9 — базилярная артерия; 10 — задняя мозговая артерия; 12 — передняя мозговая артерия; 13 — передняя соединительная артерия

Рис. 12.12. Артерии верхней конечности:

1 — позвоночная артерия; 2 — щитовидный ствол; 3 — подключичная артерия; 4 — внутренняя грудная артерия; 5 — подлопаточная артерия; 6 — латеральная грудная артерия; 7 — глубокая артерия плеча; 8 — артериальная сеть локтевого сустава; 9 — локтевая артерия; 10 — глубокая ладонная дуга; 11 — поверхностная ладонная дуга; 12 — лучевая артерия; 13 — общая межкостная артерия; 14 — плечевая артерия; 15 — задняя артерия, огибающая плечевую кость; 16 — передняя артерия, огибающая плечевую кость; 17 — подмышечная артерия



тате образуется *артериальный круг большого мозга* (Виллизиев круг). В его состав входят: передние мозговые, передняя соединительная, внутренние сонные, задние соединительные, задние мозговые артерии (рис. 12.11). Существование Виллизиева круга позволяет компенсировать за счет других сосудов снижение или отсутствие кровотока в одной из артерий, отвечающих за питание головного мозга.

*Подмышечная артерия, a. axillaris*, является непосредственным продолжением подключичной артерии (рис. 12.12). В состав ее основных ветвей входят: грудные артерии, снабжающие кровью большую и малую грудные мышцы; грудоакромиальная артерия, питающая кожу и мышцы груди и области плечевого сустава; латеральная грудная артерия, снабжающая кровью кожу и мышцы боковой области грудной клетки; подлопаточная артерия, питающая кровью мышцы плечевого пояса и спины; передняя и задняя артерии, огибающие плечевую кость, обеспечивающие кровью кожу и мышцы плеча в его верхней трети.

Выйдя из-под нижнего края большой грудной мышцы, подмышечная артерия продолжается в плечевую артерию.

*Плечевая артерия, a. brachialis*, расположена кнутри от двуглавой мышцы плеча. Ее пульсация легко прощупывается в средней трети плеча, в борозде между двуглавой и трехглавой мышцами. Обычно на плечевой артерии определяют величину артериального давления. По своему ходу этот сосуд дает ветви, питающие мышцы плеча, локтевой сустав, а также плечевую кость. Самой крупной из них является

*глубокая артерия плеча*, проходящая в плечемышечном канале. В локтевой ямке плечевая артерия делится на свои конечные ветви — лучевую и локтевую артерии.

*Лучевая артерия*, a. radialis, идет спереди лучевой кости и хорошо прощупывается в лучевой борозде: в области ее нижней трети — между лучевым сгибателем запястья и плечелучевой мышцей. Лучевая артерия в нижней трети лежит наиболее поверхностно и может быть прижата к кости. Обычно пульс определяют именно в этом месте. Переходя на кисть, артерия огибает запястье снаружи, проходит впереди между первой и второй пястными костями и продолжается в *глубокую ладонную дугу*, от которой отходят ветви к мышцам и коже кисти.

*Локтевая артерия*, a. ulnaris, идет с локтевой стороны по передней поверхности предплечья, отдавая ветви к локтевому суставу и мышцам предплечья. Одной из ее ветвей является общая межкостная артерия, ветви которой проходят рядом с межкостной мембраной предплечья. Переходя на кисть локтевая артерия продолжается в *поверхностную ладонную дугу*. От поверхностной ладонной дуги, как и от глубокой, отходят ветви к мышцам и коже кисти. *Пальцевые артерии* отходят от ладонных дуг. Они расположены по боковым поверхностям пальцев в подкожной клетчатке. На пальцах кисти имеется хорошо развитая сеть анастомозов, наибольшее их количество находится в области дистальных фаланг.

**Нисходящая часть аорты**, pars descendens aortae. Дуга аорты продолжается в нисходящую часть, которая проходит в грудной полости и называется грудной частью аорты. Грудная часть аорты ниже диафрагмы носит название брюшной части аорты. Последняя на уровне IV поясничного позвонка разделяется на свои конечные ветви — правую и левую общие подвздошные артерии.

*Грудная часть аорты* расположена в заднем средостении слева от позвоночного столба (см. рис. 12.9). От нее отходят висцеральные (внутренностные) и париетальные (пристеночные) ветви. *Висцеральными ветвями* являются: *трахеальные* и *бронхиальные* — снабжают кровью трахею, бронхи и паренхиму легкого, *пищеводные* и *перикардальные* — одноименные органы. *Париетальными ветвями* являются: *верхние диафрагмальные артерии* — питают диафрагму; *задние межреберные* — участвуют в кровоснабжении стенок грудной полости, молочных желез, мышц и кожи спины, спинного мозга.

*Брюшная часть аорты* идет спереди от тел поясничных позвонков, располагаясь несколько слева от срединной плоскости. Опускаясь вниз, она отдает париетальные и висцеральные ветви. *Париетальные ветви* являются парными: нижние диафрагмальные артерии; четыре пары поясничных артерий, которые снабжают кровью соответственно диафрагму, поясничную область и спинной мозг. *Висцеральные ветви* подразделяют на *парные* и *непарные*. К парным

относят среднюю надпочечниковую, почечную, яичниковую (яичковую) артерии, которые снабжают кровью одноименные органы.

Непарными ветвями являются чревный ствол, верхняя и нижняя брыжеечные артерии.

*Чревный ствол* отходит от брюшной аорты на уровне первого поясничного позвонка и разделяется на три крупные ветви, идущие к желудку (*левая желудочная артерия*), печени (*общая печеночная артерия*) и селезенке (*селезеночная артерия*). Эти ветви участвуют в кровоснабжении названных органов, а также двенадцатиперстной кишки, поджелудочной железы и желчного пузыря. Вдоль малой и большой кривизны желудка ветви чревного ствола образуют хорошо выраженные анастомозы.

*Верхняя и нижняя брыжеечные артерии* принимают участие в кровоснабжении кишечника. Верхняя брыжеечная артерия питает всю тонкую кишку, слепую кишку и червеобразный отросток, восходящую ободочную кишку и правую половину поперечной ободочной кишки. Нижняя брыжеечная артерия обеспечивает кровью левую половину поперечной ободочной кишки, нисходящую и сигмовидную ободочную кишку, а также верхнюю часть прямой кишки. Между двумя названными сосудами имеются многочисленные анастомозы.

Брюшная аорта на уровне IV поясничного позвонка делится на правую и левую общие подвздошные артерии. Каждая из них в свою очередь отдает внутреннюю и наружную подвздошные артерии.

*Внутренняя подвздошная артерия*, а. iliaca interna, опускается в полость малого таза, где делится на передний и задний стволы, снабжающие кровью органы малого таза и его стенки. Ее основными висцеральными ветвями являются: *пупочная артерия* — питает кровью нижнюю часть мочеочника и мочевого пузыря; *маточная* (простатическая) *артерия* — снабжает кровью у женщин матку с придатками, влагалище, у мужчин — простату, семенные пузырьки, ампулы семявыносящих протоков; *внутренняя половая артерия* — питает кровью мошонку (большие половые губы), половой член (клитор), мочеиспускательный канал, прямую кишку и мышцы промежности.

К париетальным ветвям внутренней подвздошной артерии относятся: *подвздошно-поясничную артерию*, питающую мышцы спины и живота; *латеральные крестцовые артерии*, обеспечивающие кровью крестец и спинной мозг; *верхнюю и нижнюю ягодичные артерии*, снабжающие кровью кожу и мышцы ягодичной области, тазобедренный сустав; *запирательную артерию*, питающую кровью мышцы таза и бедра.

*Наружная подвздошная артерия*, а. iliaca externa, является продолжением общей подвздошной артерии. Она проходит под паховой связкой на бедро через сосудистую лауну и продолжается в бедренную артерию (рис. 12.13). Ее ветви питают подвздошную мышцу и переднюю брюшную стенку.

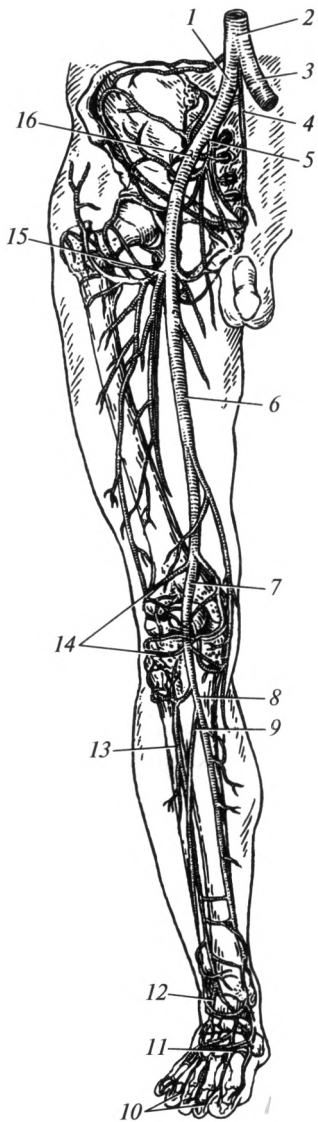


Рис. 12.13. Артерии нижней конечности:

1 — правая общая подвздошная артерия; 2 — брюшная часть аорты; 3 — левая общая подвздошная артерия; 4 — срединная крестцовая артерия; 5 — внутренняя подвздошная артерия; 6 — бедренная артерия; 7 — подколенная артерия; 8 — задняя большеберцовая артерия; 9 — малоберцовая артерия; 10 — пальцевые артерии; 11 — тыльная артериальная дуга; 12 — тыльная артерия стопы; 13 — передняя большеберцовая артерия; 14 — артериальная сеть коленного сустава; 15 — глубокая артерия бедра; 16 — наружная подвздошная артерия

**Бедренная артерия**, а. femoralis, выйдя из-под паховой связки, идет между мышцами бедра передней и медиальной групп и далее — в подколенную ямку. Эта артерия по своему ходу дает ветви, питающие мышцы бедра, наружные половые органы, а также отчасти кожу и мышцы живота. Наиболее важной ветвью бедренной артерии является **глубокая артерия бедра**, играющая существенную роль в снабжении кровью задней группы мышц.

Продолжением бедренной артерии является **подколенная артерия**, а. poplitea. Она идет по задней поверхности коленного сустава в глубине подколенной ямки и питает коленный сустав. Перейдя на голень, она делится на заднюю и переднюю большеберцовые артерии.

**Задняя большеберцовая артерия**, а. tibialis posterior, идет под камбаловидной мышцей вниз и питает в основном мышцы голени задней группы. Ответвляющаяся от нее **малоберцовая артерия**

снабжает кровью латеральную группу мышц голени. Пройдя под внутренней лодыжкой, задняя большеберцовая артерия ложится на подошвенную поверхность стопы и разветвляется на свои конечные ветви — **латеральную и медиальную подошвенные артерии**, снабжающие кровью стопу со стороны ее подошвенной поверхности.

**Передняя большеберцовая артерия**, а. tibialis anterior, проходит спереди от межкостной мембраны голени, снабжая кровью мышцы



передней группы. Спускаясь вниз, она переходит на тыл стопы, продолжаясь в *тыльную артерию стопы*, ветви которой участвуют в кровоснабжении тыла стопы и анастомозируют между собой и сосудами подошвы.

*Артерии пальцев стопы* (подошвенные и тыльные) проходят ближе к их боковым поверхностям. Подошвенные сосуды развиты значительно сильнее тыльных, у кончиков пальцев они образуют сети.

**Артериальные анастомозы.** Ветви соседних артерий, происходящие из одного или разных материнских стволов, соединяются между собой и формируют замкнутые артериальные петли. Место соединения артерий между собой называют анастомозом. Он наблюдается практически в любом участке сосудистого русла. Как правило, анастомозируют между собой приблизительно одинаковые по диаметру сосуды. Выделяют межсистемные и внутрисистемные анастомозы. Межсистемные анастомозы — это сосуды, соединяющие между собой ветви крупных (магистральных) артерий: аорта, подключичные артерии, наружные и внутренние сонные артерии, наружные и внутренние подвздошные артерии. К межсистемным анастомозам относятся также соустья сосудов противоположных сторон тела. Примером может служить Виллизиев круг (анастомозы между системами правой и левой внутренних сонных, правой и левой подключичных артерий). Внутрисистемные анастомозы представляют собой соединения между ветвями одного крупного артериального ствола. Они встречаются гораздо чаще, чем межсистемные.

**Коллатеральное кровообращение.** В случае повреждения или закупорки крупного артериального сосуда кровотока по нему останавливается или значительно замедляется. Как известно, если кровь не поступает в какую-либо область, то последняя подвергается некрозу — омертвевает. Однако в большинстве случаев этого не происходит в силу развития коллатерального кровообращения и доставки крови по анастомозам. Коллатеральное кровообращение — это процесс доставки крови по окольным путям кровотока в обход локальных препятствий проходимости магистральных сосудов. В некоторых органах, где анастомозы между интраорганными сосудами развиты слабо, коллатеральное кровообращение может быть недостаточным. Например, закупорка коронарных артерий может привести к некрозу сердечной мышцы (инфаркту миокарда).

**Места пальцевого прижатия крупных артерий.** Некоторые крупные артерии можно прощупать на теле человека в местах их поверхностного расположения. При повреждении артерий их просвет зияет. В связи с этим кровь из данных сосудов выбрасывается сильной пульсирующей струей. В целях временной остановки кровотечения рекомендуется прижать поврежденный сосуд к костным образованиям (рис. 12.14). Так, брюшную аорту можно прижать к позво-

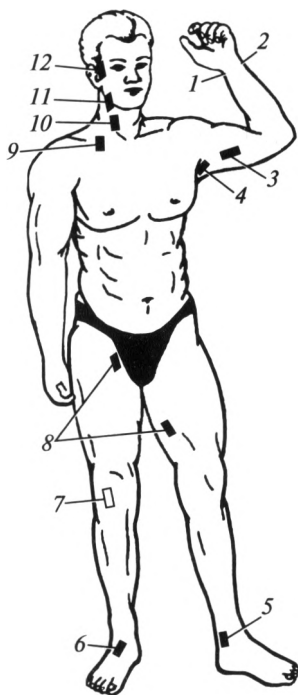


Рис. 12.14. Места пальцевого прижатия крупных артерий:

1 — лучевой; 2 — локтевой; 3 — плечевой; 4 — подмышечной; 5 — задней большеберцовой; 6 — тыльной артерии стопы; 7 — подколенной; 8 — бедренной; 9 — подключичной; 10 — общей сонной; 11 — лицевой; 12 — поверхностной височной

ночному столбу в области пупка. В этом случае прекратится кровотоечение из нижежащих сосудов. Общую сонную артерию прижимают к VI шейному позвонку. Поверхностная височная артерия легко прощупывается в височной области кпереди от наружного слухового отверстия. Для остановки кровотоечения из подмышечной артерии или верхних отделов плечевой артерии к I ребру может быть прижата подключичная артерия. В подмышечной впадине к головке плечевой кости прижимают подмышечную артерию. В среднем отделе плеча по его внутреннему краю прижимают плечевую артерию. Наружную подвздошную артерию можно прижать к ветви лобковой кости, бедренную и подколенную — к бедренной кости, а тыльную артерию стопы — к костям предплюсны.

## 12.4. Венозная система

Вены обеспечивают отток крови от органов к сердцу. Стенки их тоньше и менее эластичны, чем у артерий. Движение крови по этим сосудам обусловлено присасывающим действием сердца и грудной полости, в которой во время вдоха образуется отрицательное давление. Определенную роль в транспорте крови играют также сокращения окружающих мышц и ток крови по прилежащим артериям. В стенках венозных сосудов имеются клапаны, препятствующие обратному (в противоположном от сердца направлении) перемещению крови. Вены берут начало от мелких разветвленных венул, которые в свою очередь начинаются от сети капилляров. Затем они собираются в более крупные сосуды, образующие в итоге крупные магистральные вены.

По числу крупных венозных коллекторов вены большого круга подразделяют на четыре отдельные системы: система венечного синуса; система верхней полой вены; система нижней полой вены; система воротной вены.

**Система венечного синуса.** От стенки сердца кровь собирается в большую, среднюю и малую сердечные вены. Большая сердечная вена проходит в передней межжелудочковой борозде и продолжается в *венечный синус*. Он расположен на задней поверхности сердца в венечной борозде (между левым предсердием и левым желудочком). Средняя и малая сердечные вены вливаются в венечный синус. Из него кровь поступает непосредственно в правое предсердие. Небольшие по размеру вены сердца открываются непосредственно в правое предсердие.

**Система верхней полой вены.** *Верхняя полая вена*, *vena cava superior*, образуется при слиянии правой и левой плечеголовных вен (рис. 12.15). Верхняя полая вена собирает кровь от головы, шеи, верхних конечностей, стенок грудной и частично брюшной полостей. Она впадает в правое предсердие.

В верхнюю полую вену вливается непарная вена, *v. azygos*, собирающая кровь от стенок грудной и частично брюшной полостей. Она

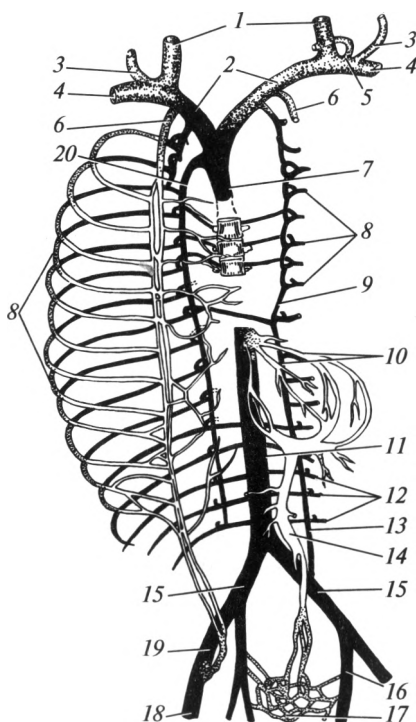


Рис. 12.15. Венозная система (схема):

1 — внутренняя яремная вена; 2 — плечеголовная вена; 3 — наружная яремная вена; 4 — подключичная вена; 5 — грудной лимфатический проток; 6 — внутренняя грудная вена; 7 — верхняя полая вена; 8 — межреберные вены; 9 — полунепарная вена; 10 — печеночные вены; 11 — нижняя полая вена; 12 — поясничные вены; 13 — левая восходящая поясничная вена; 14 — воротная вена; 15 — общая подвздошная вена; 16 — внутренняя подвздошная вена; 17 — прямокишечное венозное сплетение; 18 — бедренная вена; 19 — наружная подвздошная вена; 20 — непарная вена

расположена справа от позвоночника. В нее впадают правые межреберные вены и полунепарная вена (лежит слева от позвоночного столба), принимающая в себя левые межреберные вены. Кроме того, притоки непарной вены несут кровь от диафрагмы, перикарда, органов средостения — пищевода, бронхов. Бронхиальные вены собирают бедную кислородом кровь от бронхов и паренхимы легкого.

*Плечеголовые вены*, vv. brachiocephalicae, правая и левая, образуются в результате слияния подключичной и внутренней яремной вен. Место соединения подключичной вены с внутренней яремной называют венозным углом. В левый венозный угол впадает грудной лимфатический проток, в правый — правый лимфатический проток. Плечеголовые вены принимают кровь от щитовидной железы, позвоночного столба, средостения и частично от межреберных промежутков.

*Внутренняя яремная вена*, v. jugularis interna, начинается от яремного отверстия, являясь непосредственным продолжением *сигмовидного синуса* твердой мозговой оболочки. Это наиболее крупная вена в области шеи. Она проходит в составе сосудисто-нервного пучка шеи вместе с общей сонной артерией и блуждающим нервом. По ней оттекает кровь от полости черепа, лица и органов шеи в плечеголовную вену. Притоки внутренней яремной вены подразделяют на внутри- и внечерепные.

К *внутричерепным притокам* относят: вены мозга; менингеальные вены, собирающие кровь от оболочек головного мозга; диплоические вены — от костей черепа; верхняя и нижняя глазные вены, собирающие кровь от глазничного органокомплекса и частично — полости носа; вены лабиринта — от внутреннего уха. Они несут кровь в синусы твердой мозговой оболочки. Синусы (венозные пазухи) твердой мозговой оболочки (верхний и нижний сагиттальные, поперечный, прямой, пещеристый, верхний и нижний каменистые, сигмовидный и др.) представляют собой полости, стенками которых является твердая мозговая оболочка. Отличительной особенностью синусов является то, что они не спадаются. Это способствует постоянному оттоку крови из полости черепа. В то же время при их повреждении возникает опасное кровотечение, трудно поддающееся остановке.

В состав *внечерепных притоков* внутренней яремной вены входят: лицевая вена, собирающая кровь от лица и полости рта; занижнечелюстная вена, принимающая кровь от кожи головы, наружного уха, жевательных мышц, глубоких тканей лица, полости носа, верхней и нижней челюстей; глоточные, язычная и верхние щитовидные вены, собирающие кровь от соответствующих органов.

*Наружная и передняя яремные вены* относятся к числу подкожных вен шеи. Они собирают кровь от кожи боковой и передней поверхностей шеи, образуя между собой хорошо выраженные анастомозы. Кровь по ним течет в основном во внутреннюю яремную вену.

Наружная яремная вена развита лучше, чем передняя, и хорошо видна через кожу.

Следует особо отметить, что ток крови по венам головы и шеи осуществляется преимущественно за счет действия силы тяжести. Эти вены не имеют клапанов. За счет присасывающего действия сердца и продолжающегося оттока крови от головы в них поддерживается отрицательное венозное давление. Следовательно, в случае их повреждения через рану может происходить подсосывание воздуха. Наиболее опасным в этом случае является не кровотечение, а в первую очередь попадание воздуха в просвет сосудистого русла.

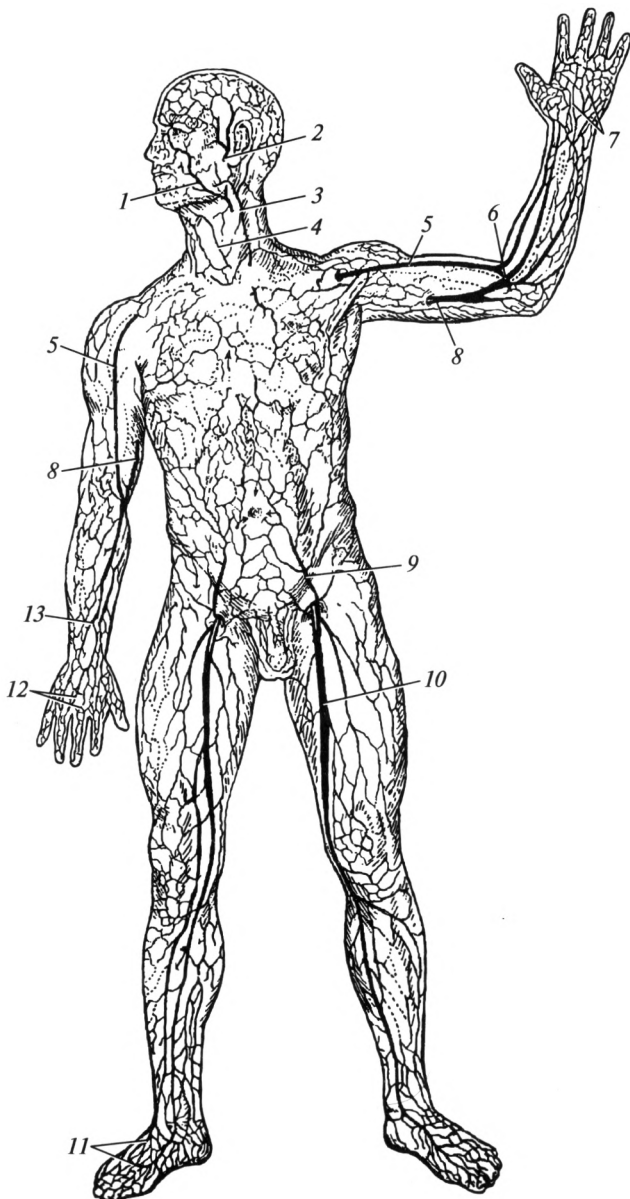
*Подключичная вена*, *v. subclavia*, проходит над I ребром кпереди от лестничных мышц. Она является непосредственным продолжением подмышечной вены и собирает кровь от верхней конечности.

*Вены верхней конечности* подразделяют на глубокие и поверхностные (подкожные). Глубокие вены сопровождают одноименные артерии. Каждую артерию, как правило, сопровождают две вены. Исключение составляют подмышечная вена и вены пальцев. Подмышечная вена является продолжением двух плечевых вен и переходит в подключичную вену.

На верхней конечности проходят две крупные подкожные вены — медиальная и латеральная подкожные вены руки, *v. basilica et v. cephalica* (рис. 12.16). Они берут свое начало на кисти от тыльной венозной сети. Первая начинается в области мизинца, проходит по внутреннему краю предплечья и впадает в плечевую вену. Вторая начинается в области большого пальца, проходит по наружной поверхности предплечья и плеча, затем — в борозде между дельтовидной и большой грудной мышцами и впадает в подмышечную вену. Анастомоз между подкожными венами в области локтевой ямки носит название *промежуточной вены локтя*. Она соединяется с глубокими венами предплечья. В этот сосуд производят внутривенные инъекции.

**Система нижней полой вены.** *Нижняя полая вена*, *v. cava inferior*, является самой крупной веной тела человека (ее диаметр колеблется от 22 до 34 мм). Она образуется после слияния правой и левой общих подвздошных вен. Последние в свою очередь формируются после слияния наружной и внутренней подвздошных вен. Нижняя полая вена расположена несколько справа от срединной плоскости; слева от нее располагается аорта. Она проходит через диафрагму в области ее сухожильного центра. Нижняя полая вена впадает в правое предсердие.

В систему нижней полой вены кровь поступает от нижней конечности (наружная подвздошная вена), стенок и органов таза (внутренняя подвздошная вена), нижней части туловища (поясничные вены) и некоторых органов брюшной полости: яичковая (у мужчин) и яичниковая (у женщин) вены несут кровь от половых желез; почечная вена отводит кровь от почки; надпочечниковая вена — от



**Рис. 12.16. Поверхностные вены:**

*1* — лицевая вена; *2* — поверхностная височная вена; *3* — наружная яремная вена; *4* — передняя яремная вена; *5*, *13* — латеральная подкожная вена руки; *6* — промежуточная (срединная) вена локтя; *7* — венозная сеть ладони; *8* — медиальная подкожная вена руки; *9* — поверхностная надчревная вена; *10* — большая подкожная вена ноги; *11* — венозная сеть тыла стопы; *12* — венозная сеть тыла кисти

надпочечника; печеночные вены (3—4) — от печени. Необходимо отметить, что кровь поступает в печень по печеночной артерии (артериальная) и по воротной вене (содержит вещества, всосавшиеся в желудочно-кишечном тракте). Благодаря особой сосудистой структуре печени эти два потока объединяются. Отток крови, прошедшей через орган, осуществляется по печеночным венам в нижнюю полую.

*Внутренняя подвздошная вена*, *v. iliaca interna*, собирает кровь от стенок и внутренних органов малого таза. От стенок таза во внутреннюю подвздошную вену впадают запираательные вены (сопровождают одноименную артерию), верхние и нижние ягодичные вены, несущие кровь от ягодичных мышц. Вены, собирающие кровь от органов таза, образуют многочисленные анастомозы, носящие название венозных сплетений. Хорошо выражены венозные сплетения в области внутренних половых органов, мочевого пузыря, прямой кишки. У мужчин эти сплетения расположены около простаты, семенных пузырьков, а у женщин — около матки, влагалища и наружных половых органов.

*Наружная подвздошная вена*, *v. iliaca externa*, является продолжением бедренной вены и несет кровь от нижней конечности, а также частично — от передней стенки живота.

*Вены нижней конечности* разделяют на поверхностные (подкожные) и глубокие. Все глубокие вены нижней конечности сопровождают одноименные артерии. В большинстве случаев артерию окружают две вены, но бедренная вена, подколенная вена и глубокая вена бедра являются непарными сосудами. Самая крупная из глубоких вен — бедренная вена, которая проходит через сосудистую лауну и продолжается в наружную подвздошную вену.

Поверхностные вены начинаются от тыльной венозной дуги стопы. Большая подкожная вена ноги, *v. saphena magna*, начинается от внутренней поверхности стопы, идет по внутренней поверхности голени и бедра и впадает в бедренную вену. Малая подкожная вена ноги, *v. saphena parva*, начинается на наружном крае стопы и около наружной лодыжки переходит на заднюю поверхность голени, вливаясь в подколенную вену. Между поверхностными и глубокими венами имеются многочисленные анастомозы.

Знание анатомии вен нижней конечности помогает хирургам проводить операции по поводу одного из распространенных заболеваний — варикозной болезни.

**Система воротной вены.** *Воротная вена*, *v. portae*, собирает кровь от непарных органов брюшной полости: от желудка, поджелудочной железы, желчного пузыря, тонкой и толстой кишок, селезенки (рис. 12.17). Наиболее крупные корни воротной вены — *верхняя и нижняя брыжеечные вены*, а также *селезеночная вена*.

Особенность воротной вены состоит в том, что она несет кровь не к сердцу, а к печени. В этом органе воротная вена распадается на

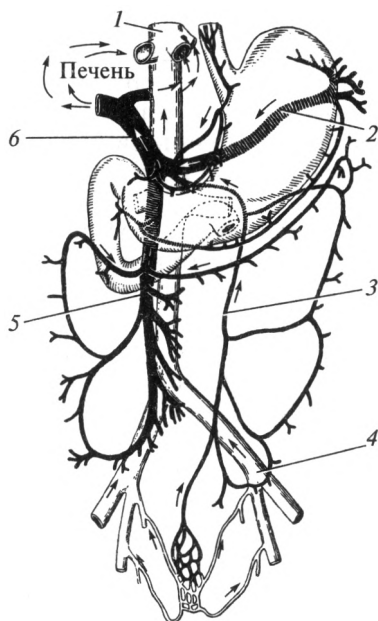


Рис. 12.17. Система воротной вены (схема):

1 — нижняя полая вена; 2 — селезеночная вена; 3 — нижняя брыжеечная вена; 4 — левая общая подвздошная вена; 5 — верхняя брыжеечная вена; 6 — воротная вена

многочисленные ветви. Ветви воротной вены вместе с ветвями печеночной артерии образуют особый вид капилляров — синусоиды. Эти микроскопические сосуды в дольке печени собираются в центральные вены. Последние, объединяясь, формируют печеночные вены, которые впадают в нижнюю полую вену.

**Венозные анастомозы.** Между венами, так же как и между артериями, существуют многочисленные сообщения. Выделяют *кава-кавальные* (между системами верхней и нижней полых вен) и *порт-кавальные* (между воротной и нижней или верхней полыми венами) *анастомозы*. Воротная и полые вены имеют многочисленные анастомозы, которые расположены в забрюшинной жировой клетчатке, стенках пищевода, прямой кишки и по ходу круглой связки печени. Анастомозы, идущие вдоль этой связки, соединяют воротную вену с подкожными венами передней стенки живота. Наиболее значимые кава-кавальные анастомозы расположены в позвоночном канале и на передней брюшной стенке. При нарушении оттока крови по одной из венозных систем анастомозы сильно расширяются. Стенки вен могут даже разрываться, и при этом возникают сильные кровотечения (пищеводно-желудочное, геморроидальное и т.д.).



## 12.5. Гемомикроциркуляторное русло

Из самых малых по диаметру внутриорганных артерий кровь поступает в сосуды гемомикроциркуляторного русла, которое представлено артериолами, прекапиллярными артериолами, капиллярами, посткапиллярными венулами и венулами (рис. 12.18). Названные сосуды участвуют в обеспечении обменных процессов в органах и тканях.

Характерной особенностью артериол — приносящих сосудов микроциркулярного русла, является наличие в составе стенки всех трех оболочек. Прекапиллярные артериолы содержат циркулярно расположенные миоциты только в начальных участках. Они образуют прекапиллярные сфинктеры, выполняющие роль сосудистых кранов. Эти микроскопические структуры регулируют поступление крови в капиллярное русло.

Из прекапиллярных артериол кровь поступает в капилляры. Они являются самыми тонкостенными сосудами и состоят только из плоских эндотелиальных клеток, расположенных на базальной мембране. Их диаметр колеблется от 3 до 10 мкм. Капилляры обеспечивают обменные процессы между кровью и тканевой жидкостью: различные вещества переходят из просвета капилляров в ткани и обратно. Однако не все капилляры всегда заполнены кровью: в состоянии покоя активно функционирует лишь часть из них (от 10 до 30 %), поэтому различают *питательные* и *резервные* капилляры. Послед-

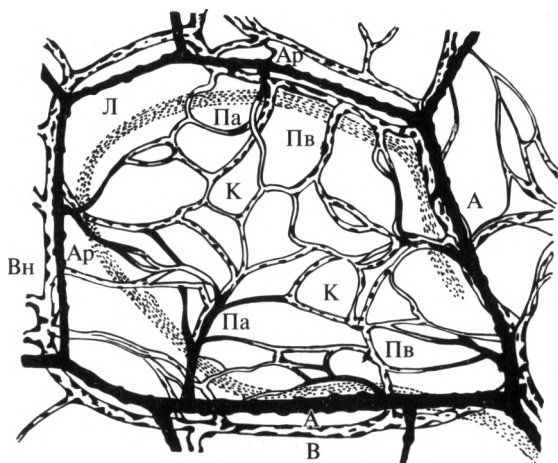


Рис. 12.18. Сосуды микроциркуляторного русла (схема):

А — артерия; Ар — артериола; Вн — венула; Па — прекапиллярная артериола; Пв — посткапиллярная венула; К — капилляр; Л — лимфопосткапиллярная венула; В — вена

ние расширяются и заполняются кровью только при функциональной нагрузке: число «работающих» капилляров значительно увеличивается, что приводит к усилению интенсивности обмена веществ между кровью и тканями.

Из капилляров кровь поступает в выносящие сосуды гемомикроциркуляторного русла — посткапиллярные венулы и венулы. Стенка посткапиллярных венул сходна по своему строению с капиллярной. Венулы имеют более широкие просветы, в их стенке могут появляться отдельные миоциты, а в просвете — отдельные клапаны.

В некоторых тканях встречаются *артериоловенулярные анастомозы* (шунты), предназначенные для регуляции кровотока на уровне микроциркуляторного русла. По ним кровь из артериол, минуя капилляры, попадает в венулы. За счет артериоловенулярных анастомозов регулируется кровенаполнение органов.

## 12.6. Сосуды малого круга кровообращения

Из правого желудочка сердца начинается самый крупный сосуд малого круга кровообращения — *легочный ствол*, *truncus pulmonalis*. Под дугой аорты он разветвляется на правую и левую легочные артерии. От места деления легочного ствола к дуге аорты простирается артериальная связка. Она представляет собой облитерированный после рождения артериальный (Боталлов) проток. Легочные артерии входят в состав корня легкого. Перечисленные сосуды относятся к артериям, но кровь по ним течет не артериальная, а венозная. Закачиваются они гемомикроциркуляторным руслом (ГМЦР) легких. Капилляры ГМЦР легких оплетают альвеолы и принимают участие в формировании аэрогематического барьера. Здесь происходит удаление углекислого газа и насыщение гемоглобина кислородом — образуется артериальная кровь.

Объединяясь, капилляры легких переходят в посткапиллярные венулы и в венулы, которые собираются в интраорганные вены. Из ворот каждого легкого выходят по две легочные вены, которые впадают в левое предсердие и несут к сердцу артериальную кровь.

## 12.7. Движение крови по сосудам

Основной движущей силой, обеспечивающей перемещение крови внутри сосудистого русла, является сердце. Оно работает как присасывающий (от вен) и нагнетательный (в артерии) насос.

Движение крови по сосудам происходит непрерывно и имеет тесную связь с фазами работы сердца. В момент систолы желудочков кровь выбрасывается под большим давлением, что вызывает ритмичное смещение стенок артерий, называемое *пульсом*. По пульсу в из-

вестной мере можно судить о работе сердца, состоянии сердечно-сосудистой системы и всего организма в целом. Поэтому его исследование — непрменный элемент осмотра больного или раненого. Основное внимание при этом обращают на частоту пульса, его наполнение и ритмичность.

Частота пульса, как правило, равна числу сокращений сердца. У здорового человека в состоянии покоя она обычно составляет 60—80 ударов в минуту. При физической нагрузке, мышечной работе, длительной ходьбе, беге, а также при повышении внешней температуры частота пульса увеличивается. Его учащение служит одним из признаков лихорадочных заболеваний, при этом повышение температуры тела на 1 °С вызывает увеличение частоты пульса в среднем на 8—10 ударов.

*Артериальное давление* — один из наиболее важных показателей работы сердечно-сосудистой системы. Различают систолическое и диастолическое артериальное давление. Систолическое давление зависит в первую очередь от работы сердца и сопротивления стенок артерий потоку крови. Оно определяется в момент систолы, когда очередная порция крови выталкивается сердцем в аорту и далее — в артерии. Диастолическое давление обусловлено сопротивлением потоку крови артериол. Его определяют в диастолу, когда из крупных артерий кровь распределяется в более мелкие сосуды. Систолическое давление больше диастолического. Разница между систолическим и диастолическим давлениями называется *пульсовым давлением*.

Измерение артериального давления возможно с помощью прямых и непрямых (бескровных) методов. При прямом методе в просвет сосуда вводят иглу, подсоединенную к манометру. Непрямые методы широко распространены в клинике и являются стандартом в обследовании любого больного. Как правило, используют манжетный метод Короткова. Он был разработан сотрудником Военно-медицинской академии Н. С. Коротковым в 1905 г. Для его проведения на плечо накладывается манжета, а на область локтевого сгиба помещают фонендоскоп. Нагнетают воздух в манжету до 160—180 мм рт. ст. или выше (по мере необходимости), а затем медленно выпускают его. При появлении аускультативной картины пульса показания манометра соответствуют систолическому артериальному давлению, в момент исчезновения пульсации — диастолическому артериальному давлению. Рекомендуется повторить измерения 2—3 раза.

Нормальные значения систолического артериального давления на плечевой артерии составляют 120—130 мм рт. ст.; диастолического — 70—80 мм рт. ст. Результаты измерения обозначают следующим образом: величина систолического артериального давления, затем союз «и», величина диастолического артериального давления. Например, артериальное давление пациента: 120 и 70 мм рт. ст.

Уровень давления уменьшается по мере удаления сосуда от сердца. Максимальное давление наблюдается в аорте и магистральных артериях, в артериолах среднее давление составляет 40—60 мм рт. ст., в капиллярах — 15—20 мм рт. ст. Самые низкие цифры характерны для вен: от 10 до 1—3 мм рт. ст. (по мере приближения к сердцу). Таким образом, кровь движется по градиенту давления: по направлению от более высокого к более низкому. Минимальная скорость движения крови наблюдается в капиллярах. Это способствует обмену веществ между тканями и кровью. В венах скорость кровотока меньше, чем в артериях. Считается, что в венозном русле одновременно содержится 75—80 % крови, т. е. эти сосуды выполняют резервуарную функцию. Изменение диаметра кровеносного сосуда приводит к изменению скорости кровотока и сказывается на величине внутрисосудистого давления.

*Регуляция кровотока* по артериям осуществляется нервной системой и под воздействием ряда гуморальных факторов. Сосудодвигательный центр расположен в продолговатом мозге. В нем различают прессорный и депрессорный отделы. Активация прессорного отдела приводит к сужению мелких артерий, усилению работы сердца; его воздействие реализуется посредством симпатической нервной системы. Депрессорный отдел приводит к снижению работы сердца; его воздействие осуществляется через парасимпатический отдел вегетативной нервной системы. Парасимпатическая нервная система оказывает значительно меньшее влияние на просвет сосудов, чем симпатическая.

Вазопрессин, адреналин, норадреналин, серотонин, ангиотензин вызывают сужение сосудов. Эти же вещества увеличивают частоту сердечных сокращений. Простагландины, гистамин, брадикинин, ацетилхолин обладают противоположным эффектом.

## 12.8. Кровотечения

Кровотечение — это истечение крови из сосудистого русла за пределы организма или в его полости. Кровотечения чаще возникают в результате механических воздействий, которые приводят к разрыву сосуда. Реже возможно повреждение стенки сосуда опухолью, при туберкулезном или другом патологическом процессе. В некоторых случаях кровотечения возникают в результате увеличения проницаемости стенки сосуда или нарушении свертываемости крови. При кровопотере головной мозг и сердце перестают получать необходимое им количество крови, что может привести к гибели пострадавшего.

Кровотечения классифицируют на *наружные* и *внутренние*. Наружное кровотечение — истечение крови за пределы организма. Внутреннее кровотечение — кровотечение в полости организма

(брюшную, грудную). Распознать их довольно сложно. Между тем, в полостях возможно скопление большого количества крови, что может привести к смерти человека.

По виду поврежденного сосуда кровотечения подразделяют на артериальные, венозные, капиллярные, смешанные.

*Артериальное кровотечение* характеризуется истечением алой крови пульсирующей струей под давлением. Кровотечение из крупных артерий может привести к быстрой гибели пострадавшего, поэтому его остановку необходимо производить в максимально короткие сроки.

При *венозных кровотечениях* темная кровь истекает непрерывной струей. Интенсивность кровотечения пропорциональна диаметру поврежденного сосуда. Для остановки венозного кровотечения необходимо выполнение тех же мероприятий, что и для остановки капиллярного. Давящая повязка в данном случае резко сужает просвет вен и способствует образованию кровяного сгустка. Также необходимо придать поврежденной конечности возвышенное положение.

*Капиллярные кровотечения* возникают при повреждении мелких кровеносных сосудов. Кровь при этих кровотечениях выделяется всей раневой поверхностью. Объем истекаемой крови, как правило, незначителен. Помощь при капиллярном кровотечении заключается в обработке краев раны спиртовым раствором йода, закрытии поврежденного участка стерильной марлевой салфеткой, наложении давящей повязки.

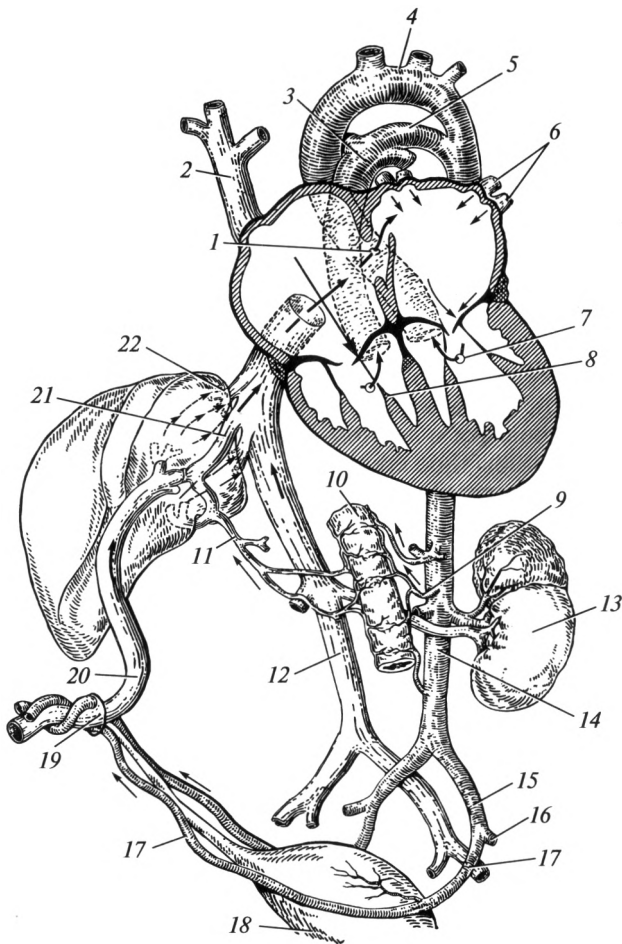
## 12.9. Особенности кровообращения у плода

Артериальная кровь в организм плода поступает из плаценты по *пупочной вене*, расположенной в составе пупочного канатика (рис. 12.19). В теле плода у ворот печени она делится на два ствола. Первый вливается в воротную вену, второй — венозный (Аранциев) проток — в нижнюю полую вену. Таким образом, в правое предсердие поступает смешанная кровь.

Из правого предсердия лишь небольшая часть крови идет в правый желудочек. Большая часть крови через овальное отверстие в межпредсердной перегородке переходит в левое предсердие. После рождения пупочная вена превращается в круглую связку печени, а овальное отверстие — в овальную ямку.

Между дугой аорты и легочным стволом функционирует *артериальный* (Боталлов) *проток*. По нему кровь из легочного ствола переходит в аорту. После рождения плода он превращается в артериальную связку.

Таким образом, у плода большинство артерий и все камеры сердца содержат смешанную кровь — плацентарную, богатую кислородом.



**Рис. 12.19. Кровообращение плода (схема):**

**1** — овальное отверстие; **2** — верхняя полая вена; **3** — легочный ствол; **4** — дуга аорты; **5** — артериальный (Боталлов) проток; **6** — легочные вены; **7** — левый желудочек; **8** — правый желудочек; **9** — верхняя брыжеечная артерия; **10** — тонкая кишка; **11** — воротная вена; **12** — нижняя полая вена; **13** — почка; **14** — брюшная часть аорты; **15** — общая подвздошная артерия; **16** — наружная подвздошная артерия; **17** — пупочная артерия; **18** — мочевого пузырь; **19** — пупочное кольцо; **20** — пупочная вена; **21** — венозный (Аранциев) проток; **22** — печеночные вены

Отток крови от тела плода происходит из внутренней подвздошной артерии по пупочным артериям, расположенным в составе пуповины. После родов они превращаются в медиальные пупочные связки.

## 12.10. Лимфатическая система

Составной частью сосудистой системы является лимфатическая система (рис. 12.20). Она представляет собой совокупность лимфатических сосудов и узлов, по которым от тканей в венозное русло движется лимфа — прозрачная или мутно-белая жидкость, близкая по химическому составу к плазме крови. В ее состав входят пропотевшая в лимфатические капилляры тканевая жидкость и лимфоциты. Значительная часть жира из кишечника всасывается непосредственно в лимфатическое русло. По лимфатическим сосудам могут переноситься токсины, микробы и клетки злокачественных опухолей (метастазирование в первую очередь происходит по путям оттока лимфы). Продвижению лимфы способствуют: сокращение мышц, пульсация артерий, внешнее давление, в частности массаж, и пр.

Лимфа движется гораздо медленнее, чем кровь. Ее продвижению способствуют особенности строения путей оттока лимфы: капилляров, посткапилляров, лимфатических сосудов, стволов и протоков. Лимфатические пути начинаются в виде слепых, т.е. не имеющих начальных отверстий, *лимфатических капилляров*. Диаметр лимфатических капилляров превышает диаметр кровеносных капилляров, а в стенке между эндотелиоцитами имеются просветы, которые обеспечивают пропотевание тканевой жидкости в просвет лимфатических капилляров. Следующее звено лимфатической системы — *лимфатические посткапилляры*. В их стенках появляются клапаны, которые образованы внутренней оболочкой сосудов. Они препятствуют обратному току лимфы. Лимфатические капилляры и посткапилляры составляют *лимфомикроциркуляторное русло*. Далее лимфа поступает в лимфатические сосуды, по ходу которых расположены лимфатические узлы.

*Лимфатические узлы* представляют собой скопления лимфоидной ткани размером от горошины до фасоли. Они покрыты соединительнотканной капсулой, от которой внутрь отходят перекладки — трабекулы (рис. 12.21). На разрезе в лимфатическом узле различают более темное *корковое вещество*, которое расположено по периферии и более светлое *мозговое вещество*, лежащее в центре. Лимфа протекает через лимфатические узлы, обогащается лимфоцитами и антителами. В лимфоузлах происходит фагоцитоз бактерий и инородных частиц, а также специфическая дифференцировка Т- и В-лимфоцитов. В связи с этим лимфа, оттекающая от лимфатического узла, имеет большее количество белых кровяных телец, чем лимфа, притекающая к нему.

В области головы, шеи, туловища и конечностей различают *поверхностные и глубокие лимфатические сосуды и узлы*. На верхней и нижней конечностях, в области головы и туловища направление поверхностных лимфатических сосудов в основном совпадает с направлением хода подкожных вен данной области. Глубокие лимфа-

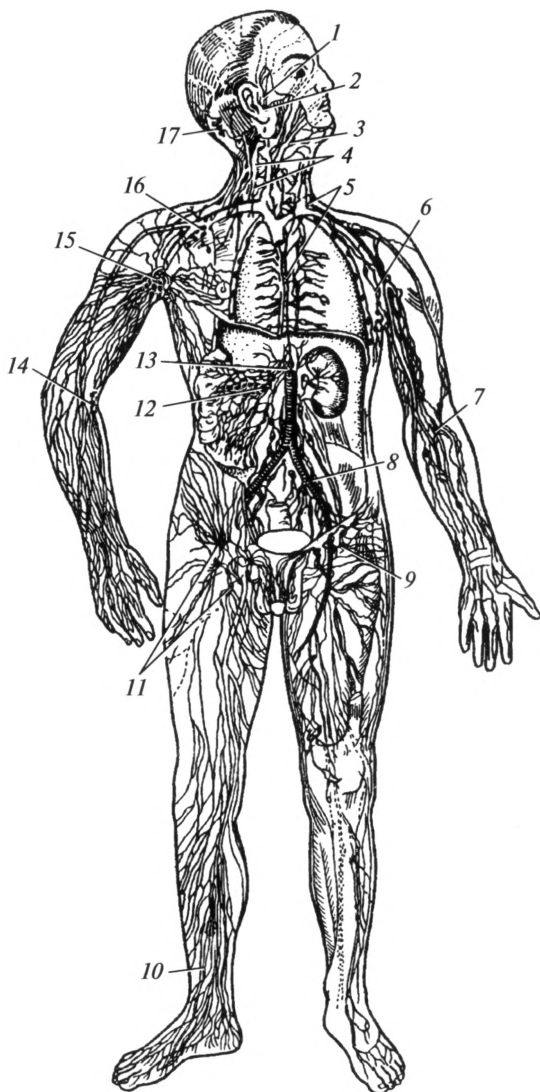


Рис. 12.20. Лимфатическая система (схема):

1 — ушные лимфатические узлы; 2 — околоушные лимфатические узлы; 3 — поднижнечелюстные лимфатические узлы; 4 — шейные лимфатические узлы; 5 — грудной проток; 6 — латеральные подмышечные узлы; 7 — глубокие локтевые лимфатические узлы; 8 — подвздошные лимфатические узлы; 9 — глубокие паховые лимфатические узлы; 10 — лимфатические сосуды голени; 11 — поверхностные паховые лимфатические узлы; 12 — брыжеечные лимфатические узлы; 13 — млечная цистерна; 14 — поверхностные локтевые лимфатические узлы; 15 — центральные подмышечные лимфатические узлы; 16 — подключичные лимфатические узлы; 17 — затылочные лимфатические узлы



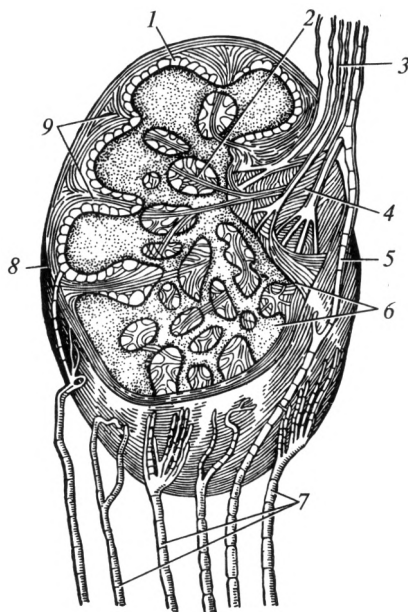


Рис. 12.21. Схема строения лимфатического узла:

1 — корковое вещество; 2 — трабекулы; 3 — выносящие лимфатические сосуды; 4 — ворота; 5 — анастомоз между приносящими и выносящими лимфатическими сосудами; 6 — мозговое вещество; 7 — приносящие лимфатические сосуды; 8 — капсула; 9 — соединительнотканнные тяжи

тические сосуды, отводящие лимфу от суставов, мышц, костей, идут вместе с крупными кровеносными сосудами и нервами. Они входят в состав сосудисто-нервных пучков.

Лимфатические узлы расположены в основном группами. Различают поверхностные и глубокие лимфатические узлы. Узлы, собирающие лимфу от определенных участков тела, носят название областных, или *регионарных*. Есть скопления лимфатических узлов в области бронхов, ворот легких, в брюшной полости. Большие группы узлов находятся в подмышечной области, в области локтевого сгиба, в подколенной ямке, в паховой области, на шее, под нижней челюстью и т. д. В этих местах они лежат поверхностно, непосредственно под кожей, поэтому легко прощупываются. Пропальпировать можно следующие группы лимфоузлов: затылочные, околоушные, поднижнечелюстные, подбородочные, шейные, подмышечные, локтевые, паховые, подколенные.

Лимфатические узлы служат своеобразными барьерами, задерживающими содержащиеся в лимфе чужеродные клетки (клетки опухоли, микроорганизмы и др.). Таким образом, лимфатическая система выполняет барьерную функцию — обезвреживает попадающие в

организм инородные частицы, микроорганизмы и т. д. Кроме того, она облегчает работу венозной системы, удаляя из тканей в лимфатическое русло избыток жидкости. При попадании в организм инфекции лимфатические узлы становятся болезненными и увеличенными. В связи с этим при подозрении на инфекционное заболевание прежде всего необходимо прощупать регионарные поверхностные лимфатические узлы. Например, при заболеваниях зубов — поднижнечелюстные; при болях в горле — шейные; при травмах и инфицированных ранах нижних конечностей — паховые узлы.

Наиболее крупным лимфатическим сосудом является *грудной проток*. Он берет свое начало на уровне I поясничного позвонка. Он проходит через грудную полость позади аорты, поднимается справа

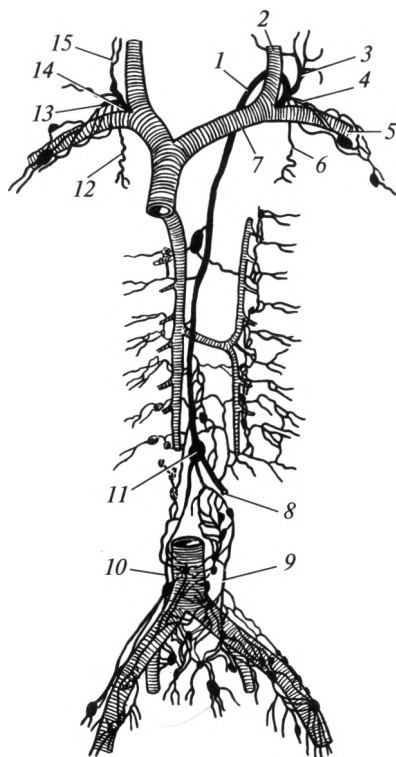


Рис. 12.22. Лимфатические стволы и протоки (схема):

1 — грудной проток; 2 — внутренняя яремная вена; 3 — левый яремный ствол; 4 — левый подключичный ствол; 5 — подключичная вена; 6 — левый бронхо-средостенный ствол; 7 — левая плечеголовная вена; 8 — кишечный ствол; 9 — левый поясничный ствол; 10 — правый поясничный ствол; 11 — млечная цистерна; 12 — правый бронхо-средостенный ствол; 13 — правый подключичный ствол; 14 — правый лимфатический проток; 15 — правый яремный ствол

от позвоночного столба в область шеи и впадает в левый венозный угол (рис. 12.22). Начальный участок грудного протока расширен и носит название млечной цистерны. В нее впадают правый и левый *поясничные стволы*, по которым течет лимфа от нижних конечностей, таза и стенок брюшной полости. В 40 % случаев в млечную цистерну открывается непарный *кишечный проток*, собирающий лимфу от кишечника. Лимфатические сосуды, проходящие в брыжейке кишок, носят название млечных сосудов. Они отличаются молочно-белым цветом, возникающим от того, что в них попадает жир, всосавшийся в пищеварительном тракте. Непосредственно перед впадением в левый венозный угол в грудной лимфатический проток вливаются *левый яремный ствол* (собирает лимфу от левой половины головы и шеи), *левый подключичный ствол* (от левой верхней конечности) и *левый бронхо-средостенный ствол* (от левого легкого и левой половины грудной клетки).

Таким образом, грудной проток собирает лимфу от трех четвертей тела: от нижних конечностей и брюшной полости, от левой половины головы, левой половины шеи, левой верхней конечности и левой половины грудной клетки и левого легкого.

Второй крупный лимфатический сосуд носит название *правого лимфатического протока*. Он собирает лимфу от правой верхней конечности, правых половин головы, шеи и грудной клетки. Формируется правый лимфатический проток при слиянии правых *яремного, подключичного и бронхо-средостенного стволов*. Он впадает в правый венозный угол.

Центральная нервная система (головной и спинной мозг) не имеет лимфатических сосудов и лимфатических узлов. Лимфатические сосуды отсутствуют также в эпителии кожи и слизистых оболочек, в хрящах, хрусталике глаза, его белочной оболочке и др.

Знание расположения основных лимфатических сосудов и узлов необходимо для правильного применения массажа, который способствует наиболее быстрой эвакуации лимфы из определенных участков тела. Вместе с ней при массаже удаляются продукты обмена веществ, которые скапливаются в тканях в результате физических напряжений и могут оказывать неблагоприятное действие.

### Контрольные вопросы

1. Приведите классификацию сосудистой системы.
2. Как устроена стенка артерий и вен?
3. Охарактеризуйте большой и малый круги кровообращения.
4. Какое строение имеют камеры сердца?
5. Перечислите оболочки стенки сердца.
6. Опишите границы сердца.
7. Расскажите о свойствах сердечной мышцы.
8. Перечислите и охарактеризуйте фазы работы сердца.

9. Что такое проводящая система сердца?
10. Какие сосуды участвуют в кровоснабжении сердца?
11. Перечислите ветви наружной сонной артерии.
12. Назовите крупные артерии верхней конечности.
13. Как классифицируют ветви грудной аорты?
14. Перечислите ветви брюшной части аорты.
15. Назовите основные артерии нижней конечности.
16. Что такое внутрисистемные и межсистемные анастомозы?
17. Назовите места пальцевого прижатия магистральных артерий.
18. Перечислите корни и притоки верхней и нижней полых вен.
19. Какие сосуды являются корнями воротной вены?
20. Как классифицируют вены верхней и нижней конечностей?
21. Назовите поверхностные вены верхней и нижней конечностей.
22. Перечислите сосуды гемомикроциркуляторного русла.
23. Расскажите о формировании, топографии, дренируемых областях грудного лимфатического протока.
24. Какие особенности можно выделить в кровоснабжении плода?

### ВНУТРЕННИЕ СРЕДЫ ОРГАНИЗМА. КРОВЬ

#### 13.1. Основные понятия

Организм человека примерно на две трети состоит из воды. Это основной компонент практически всех тканей, находится как внутри, так и вне клеток. Больше всего воды содержат жидкие ткани — кровь и лимфа. Помимо воды в состав тканевой жидкости входят различные органические вещества, синтезируемые клетками.

Кровь, лимфа и тканевая жидкость составляют *внутреннюю среду организма*.

*Кровь* — жидкая ткань, количество которой у взрослого человека составляет 5—6 л (7—8 % массы тела). Относительная плотность ее равна 1,052—1,064. Кровь циркулирует по кровеносным сосудам. В сети капилляров она обменивается веществами с межклеточной жидкостью. Через стенку капилляров питательные вещества и кислород переходят к клеткам, а продукты обмена поступают обратно в кровь.

*Лимфа* — жидкая ткань, образующаяся из тканевой жидкости в слепо начинающихся лимфатических капиллярах: избыток межклеточной жидкости поступает в них через крупные поры между эндотелиоцитами. Благодаря этому в просвет микрососудов могут проникать белковые и жировые молекулы.

В течение суток в организме образуется 2—4 л лимфы. При этом одновременно в лимфатических сосудах ее количество составляет около 0,5—1,0 л. Лимфа содержит клеточные элементы. В основном это клетки иммунной системы — лимфоциты, которые играют важную роль и в защите организма от инфекционных заболеваний.

**Гомеостаз.** Внутренняя среда организма отличается своим постоянством. В организме поддерживаются на определенном уровне температура, рН крови и лимфы, химический состав жидких сред.

Несмотря на меняющиеся внешние условия, основные биохимические показатели внутренней среды остаются практически одними и теми же. При изменении какого-либо фактора внутренней среды в организме включают мощные системы саморегуляции. Они обеспечивают работу органов и систем, направленную на восстановление постоянных для индивида физиологических и биохимических показателей. Такая совокупность механизмов, обеспечивающих

поддержание постоянства внутренних сред организма, называется *гомеостазом*.

Так, при выполнении тяжелой физической работы ткани активно потребляют кислород. Его количество в крови, межклеточной жидкости уменьшается, а концентрация углекислого газа, наоборот, увеличивается. Возрастание концентрации  $\text{CO}_2$  улавливается специальными рецепторами, которые передают эту информацию в дыхательный центр. В ответ увеличивается частота дыхания и за единицу времени значительно большее количество кислорода поступает в кровь и более активно из организма выводится углекислый газ. Одновременно усиливается кровоток в тканях. При этом ускоряется отток крови с растворенным в ней углекислым газом к легким и приток крови с высоким содержанием кислорода от легких к тканям, что обеспечивает поддержание гомеостаза газового состава. Основные показатели гомеостаза приведены в прил. 1.

### 13.2. Функции и состав крови

Кровь как внутренняя среда организма выполняет ряд важных функций. Основные из них следующие:

- 1) дыхательная — перенос кислорода от легких к тканям и углекислого газа в обратном направлении;
- 2) питательная — транспорт питательных веществ к клеткам организма;
- 3) выделительная — участие в выведении продуктов жизнедеятельности клеток (мочевины, мочевой и молочной кислот) из организма;
- 4) терморегуляционная функция осуществляется благодаря большой теплоемкости крови; ее перераспределение по организму способствует сохранению тепла во внутренних органах;
- 5) регуляторная — перенос гормонов от эндокринных желез к клеткам организма;
- 6) защитная — обеспечение иммунных реакций против инфекционных агентов и токсинов;
- 7) гомеостатическая — поддержание постоянства внутренней среды организма.

Кровь состоит из *плазмы крови и форменных элементов*. Плазма — жидкая часть крови. Она составляет примерно 55 % всего ее объема. Главным компонентом плазмы является вода (около 90 %). Сухой остаток составляют органические и неорганические вещества.

Основные органические вещества плазмы крови — белки. В первую очередь это альбумины, глобулины и липопротеиды. Всего в 1 л крови содержится 65—85 г белка. Альбуминовая фракция составляет 35—50 г/л; глобулиновая — 20—30 г/л. Практически все белки крови синтезируются в печени. Поэтому тяжелые

заболевания печени, как правило, сопровождаются нарушением ряда функций крови. Белки плазмы выполняют следующие функции:

1) свертывающую — некоторые белки плазмы являются факторами свертывания крови;

2) защитную — особые белки (иммуноглобулины), отвечают за гуморальный иммунитет;

3) транспортную — многие вещества в крови переносятся только при условии их соединения со специальными белками (например, альбуминами);

4) поддержание онкотического давления — белки обладают способностью удерживать воду, препятствуя ее чрезмерному попаданию в ткань.

Помимо белков в крови содержатся глюкоза (4,2 — 6,4 ммоль/л) и липиды, которые большей частью транзитом доставляются до органов и тканей, нуждающихся в этих питательных веществах.

Неорганические вещества плазмы крови представлены в основном ионами натрия и хлора. Помимо них в плазме содержатся ионы калия, кальция,  $\text{HCO}_3^-$  и др. Растворенные в плазме минеральные соли поддерживают необходимый уровень осмотического давления. При увеличении концентрации солей по градиенту давления происходит отток воды из клеток крови в плазму, а при уменьшении, наоборот, ток воды идет из плазмы в клетки. Для восполнения объема плазмы крови в медицине используется изотонический (физиологический) 0,9 % раствор хлорида натрия.

Также строго постоянным является и уровень кислотности плазмы. В норме рН крови составляет  $7,40 \pm 0,04$ . Отклонения от этого значения вызывают тяжелые системные нарушения в жизнедеятельности организма. Закисление внутренней среды организма называют *ацидозом*, а защелачивание — *алкалозом*.

Плазма крови, лишенная фибриногена, называется *сывороткой* крови. Сыворотка крови широко используется в медицине с диагностическими и лечебными целями.

Форменными элементами крови являются эритроциты, лейкоциты и тромбоциты. На их долю приходится около 45 % всего объема этой ткани. Процесс образования клеток крови называется гемопоэзом. Все форменные элементы образуются в красном костном мозге. У эмбриона в кроветворении участвует также печень. Все форменные элементы имеют одного общего предшественника — *стволовую кроветворную клетку*. При ее делении образуются клетки, которые в дальнейшем превращаются либо в эритроциты, либо в лейкоциты, либо в тромбоциты.

**Гематокрит.** Отношение объема, приходящегося на форменные элементы, к общему объему крови носит название гематокрит. Этот показатель выражается в процентах и составляет в норме 40 — 45 %. Он является довольно стабильной константой. Однако на его изменение может влиять ряд факторов. После избыточного приема воды

гематокрит уменьшается — кровь как бы разбавляется водой. Такое состояние называется *гиперволемией*. Тяжелая физическая нагрузка, высокая температура внешней среды вызывают потерю организмом воды. Гематокрит при этом возрастает. Объем крови в таких ситуациях, как правило, уменьшается, что носит название — *гиповолемия*.

## Эритроциты

Эритроциты, или красные кровяные клетки, составляют самую значительную часть форменных элементов. Их количество в норме в 1 литре крови у женщин составляет  $4 - 4,5 \cdot 10^{12}$  ( $4 - 4,5$  млн в  $1 \text{ мм}^3$ ), у мужчин  $4,5 - 5 \cdot 10^{12}$  ( $4,5 - 5$  млн в  $1 \text{ мм}^3$ ).

Основная функция эритроцитов — перенос кислорода от легких к тканям и углекислого газа от тканей к легким. Для выполнения этой функции они имеют специфическое строение и состав. 95 % их массы занимает железосодержащий белок — гемоглобин. Следует отметить, что собственные потребности эритроцитов в кислороде чрезвычайно малы. Энергию для основных жизненных процессов эти клетки получают путем анаэробного окисления глюкозы.

Зрелые эритроциты лишены ядра. Однако их предшественники, находящиеся в красном костном мозге, первоначально имеют ядро, но теряют его по мере созревания. Для нормального образования и созревания эритроцитов в красном костном мозге необходимо достаточное поступление железа, витаминов  $B_6$ ,  $B_9$ ,  $B_{12}$ .

Эритроциты имеют форму двояковогнутого диска, способного к деформации. Благодаря этому свойству они, имея размер  $7 - 8$  мкм, могут проникать в кровеносные капилляры диаметром менее  $6$  мкм. На поверхности красных кровяных клеток имеются специальные белки-маркеры, которые являются антигенами групп крови.

Продолжительность жизни эритроцитов достигает 120 дней. По истечении этого срока они попадают в селезенку, где и разрушаются. Поэтому селезенку образно называют «кладбищем эритроцитов».

В случае недостаточного количества эритроцитов из красного костного мозга в кровь в большом количестве поступают еще не созревшие предшественники эритроцитов — *ретикулоциты*. Эти клетки содержат гемоглобин в меньшем количестве, чем зрелые формы. В течение короткого времени они окончательно созревают, превращаясь в эритроциты. Количество ретикулоцитов характеризует функциональную активность красного костного мозга. В норме они составляют  $0,5 - 1,2$  % от всех клеток крови.

**Гемоглобин.** Основная функция красных кровяных клеток осуществляется благодаря наличию в них гемоглобина. Именно он и придает крови характерный красный цвет. Молекула гемоглобина состоит из железосодержащей части — гема, и белковой части — глобина.



Одна молекула гемоглобина способна переносить четыре молекулы кислорода. В капиллярах легких кислород диффундирует (перемещается) через альвеолярно-капиллярный барьер и соединяется с этим белком. Образуется так называемый *оксигемоглобин*. Кровь, содержащая большое количество кислорода, называется *артериальной*.

Углекислый газ из межклеточной жидкости попадает в плазму крови. При соединении  $\text{CO}_2$  с гемоглобином образуется *карбгемоглобин*. Следует отметить, что углекислый газ может транспортироваться к легким и без связи с гемоглобином. Бедная кислородом кровь имеет более темную окраску и называется *венозной*.

Помимо кислорода и углекислого газа с гемоглобином могут связываться и другие вещества. Одним из наиболее опасных является соединение этого белка с угарным газом, которое называется *карбоксигемоглобином*. Сродство угарного газа к гемоглобину в 300 раз больше, чем у кислорода. Карбоксигемоглобин не может переносить  $\text{O}_2$ . В результате этого возникает *гипоксия* — кислородное голодание. Многие вещества, соединяясь с гемоглобином, изменяют степень окисления железа с +2 (в норме) до +3. В результате образуется *метгемоглобин*, который также не может принимать участия в транспорте кислорода.

Количество гемоглобина определяют с помощью *гемометра Сали*. В 1 л крови у мужчин содержится 130—160 г гемоглобина, у женщин — 120—140 г. Относительное содержание гемоглобина в эритроцитах отражает цветовой показатель, нормальные значения которого находятся в пределах 0,86—1,05. Повышение цветового показателя более 1,05 свидетельствует об увеличении размеров эритроцитов. Понижение значений менее 0,86 говорит либо о небольших размерах красных кровяных клеток, либо об уменьшении содержания в них гемоглобина.

**Скорость оседания эритроцитов (СОЭ).** В обычных условиях эритроциты взвешены в плазме крови. Относительная плотность плазмы составляет 1,020—1,030, что меньше удельного веса эритроцитов (1,090—1,100), т. е. эритроциты тяжелее плазмы. В сосудистом русле, несмотря на разницу в плотности эритроцитов и плазмы, они равномерно распределены по всему объему плазмы. Это обусловлено непрерывным движением крови по сосудам.

При заборе крови в пробирку (предварительно добавляют противсвертывающее вещество) эритроциты под действием силы тяжести перемещаются на дно пробирки, а плазма крови остается в верхней ее части. Скорость оседания эритроцитов определяют как скорость смещения книзу границы раздела двух сред: плазмы крови и эритроцитов. Нормальные значения СОЭ для мужчин составляют 1—10 мм/ч, а для женщин 2—15 мм/ч. Скорость оседания эритроцитов зависит больше от состава плазмы крови, чем от свойств самих эритроцитов. При повышении в крови концентрации глобули-

нов или фибриногена, СОЭ возрастает. Показатель увеличивается и при различных инфекционных, воспалительных заболеваниях, беременности, травмах и др.

**Анемия (малокровие).** Это недостаточное для поддержания нормальной жизнедеятельности организма содержание эритроцитов или гемоглобина в них. Различают следующие типы анемий: геморрагическую, дефицитную (железодефицитную, витаминдефицитную), гемолитическую и апластическую.

При массивной кровопотере, когда организм не способен в короткие сроки воспроизвести то количество эритроцитов, которое было потеряно через рану, развивается *геморрагическая анемия*.

При разрушении (гемолize) эритроцитов развивается *гемолитическая анемия*. При этом гемоглобин выходит из этих клеток. Незащищенный мембраной эритроцита он не способен выполнять функцию транспорта кислорода и подвергается разрушению в соответствующих органах. Такое состояние наблюдается, например, при малярии, под действием определенных химических веществ, ядов, при резус-конфликте, несоблюдении правил переливания крови.

При недостаточном поступлении в организм железа развивается *железодефицитная анемия*. Возможно возникновение малокровия вследствие недостаточного поступления в организм некоторых витаминов (В<sub>6</sub>, В<sub>9</sub>, В<sub>12</sub>).

Кроме того, анемия может развиваться из-за уменьшения выработки форменных элементов крови в красном костном мозге — *апластическая анемия*. Такое состояние возникает при лейкозах, лучевой болезни.

Анемии сопровождаются различными изменениями в анализах крови: гематокрит, количество эритроцитов, ретикулоцитов, гемоглобина, цветового показателя, СОЭ. Данные этих показателей помогают правильно и точно поставить диагноз больному.

## **Лейкоциты**

Лейкоциты, или белые кровяные клетки, отвечают в организме за иммунитет. Их общее количество в 1 л в норме составляет  $4 - 9 \cdot 10^9$ . Они крупнее эритроцитов и имеют ядро. Лейкоциты могут изменять свою форму, многие из них способны переходить из просвета кровеносных сосудов в ткани.

Лейкоциты делят на две группы: *зернистые* (гранулоциты) и *незернистые* (агранулоциты). К гранулоцитам относят: нейтрофилы (нейтрофильные лейкоциты), эозинофилы (эозинофильные лейкоциты), базофилы (базофильные лейкоциты). Все они характеризуются наличием зернистости в цитоплазме. В зернах содержатся ферменты, которые способны уничтожать чужеродные агенты и различные

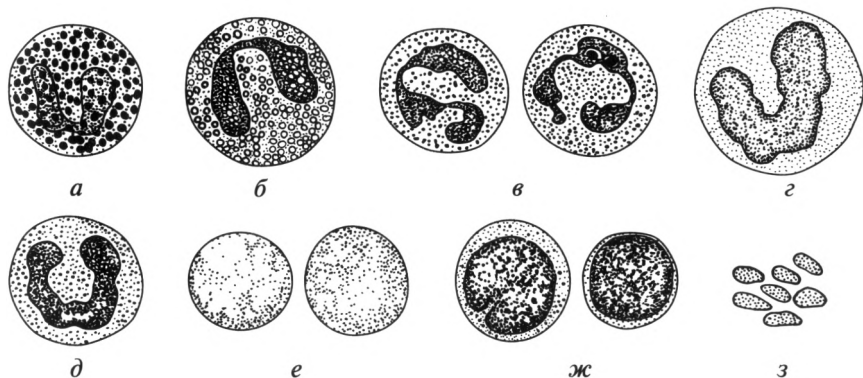


Рис. 13.1. Форменные элементы крови:

*а* — базофил; *б* — эозинофил; *в* — сегментоядерный нейтрофил; *г* — моноцит; *д* — палочкоядерный нейтрофил; *е* — эритроцит; *ж* — лимфоцит; *з* — тромбоциты

биологически активные вещества: гистамин, гепарин и др. К незернистым лейкоцитам относят моноциты и лимфоциты (рис. 13.1).

**Нейтрофилы** выполняют функцию фагоцитоза микроорганизмов и инородных веществ за счет специальных ферментов, которые разрушают оболочку микроорганизмов. Нейтрофилы составляют 55—70 % всех лейкоцитов. Большую часть их общего количества составляют зрелые формы, имеющие сегментированное ядро (сегментоядерные). Примерно 2—5 % лейкоцитов составляют молодые формы, называемые палочкоядерными нейтрофилами.

**Базофилы** (до 1 % всех лейкоцитов) принимают участие в развитии аллергических реакций, обеспечивают миграцию других лейкоцитов в ткани. Эти функции они обеспечивают за счет наличия в их гранулах биологически активных веществ, в первую очередь гепарина и гистамина, которые освобождаются по мере необходимости.

**Эозинофилы** (2—5 %) ограничивают выраженность аллергических реакций. Их действие противоположно функциям базофилов: они фагоцитируют биологически активные вещества и аллергены.

**Моноциты** — самые крупные из лейкоцитов. Моноциты фагоцитируют не только чужеродные агенты, но и собственные клетки организма в случае их повреждения и гибели. Их называют макрофагами. Количество моноцитов составляет 6—8 % от всех лейкоцитов.

**Лимфоциты**, помимо крови, содержатся также и в лимфе. Они подразделяются на Т- и В-лимфоциты. Общее их количество 25—30 % всех лейкоцитов. Эти клетки имеют крупное ядро и окружающий его узкий ободок цитоплазмы.

Лимфоциты образуются в красном костном мозге. В дальнейшем они с током крови и лимфы разносятся в центральные органы иммунной системы: тимус и аналог сумки Фабрициуса. В этих органах

**Лейкоцитарная формула крови взрослого человека**

Общее количество лейкоцитов	Типы лейкоцитов и их количество, %					
	Нейтрофилы		Эозинофилы	Базофилы	Моноциты	Лимфоциты
	палочко-ядерные	сегменто-ядерные				
$4-9 \cdot 10^9$	2—5	55—70	2—5	до 1	6—8	25—30

происходит их превращение соответственно в Т- и В-лимфоциты. Из тимуса и аналога сумки Фабрициуса лимфоциты попадают в периферические органы иммунной системы: лимфатические узлы, селезенку, лимфоидные образования желудочно-кишечного тракта. Здесь они непосредственно контактируют с микроорганизмами и происходит их специализация: они приобретают способность распознавать и уничтожать определенные виды микроорганизмов. Тем самым формируется *специфический иммунный ответ*.

При попадании в организм чужеродных агентов В-лимфоциты под действием некоторых классов Т-лимфоцитов превращаются в *плазматические клетки*. Последние вырабатывают особые белки — *антитела* (иммуноглобулины). Иммуноглобулины способны присоединяться к проникшим микроорганизмам, делая их менее устойчивыми к клеткам-фагоцитам.

Процентное содержание различных типов лейкоцитов от их общего числа называется лейкоцитарной формулой (табл. 13.1). Увеличение содержания лейкоцитов называется лейкоцитозом; снижение количества лейкоцитов — лейкопенией. Последнее развивается вследствие воздействия на человека ионизирующего излучения, различных химических веществ, при некоторых вирусных и бактериальных инфекциях, поражении костного мозга. Характерные изменения в лейкоцитарной формуле помогают врачу правильно поставить диагноз. Например, при острых воспалительных заболеваниях в крови повышается содержание лейкоцитов, прежде всего нейтрофилов. При гельминтозах, бронхиальной астме возрастает количество эозинофилов.

### ***Тромбоциты. Свертывающая и противосвертывающая системы крови***

Как известно, при нарушении целостности какой-либо ткани организма из раны определенное время истекает кровь. Количество ее зависит от локализации ранения и объема повреждения. Вскоре на поверхности раны образуется тромб, предотвращающий дальнейшее кровотечение. Суть процесса свертывания крови заключается в

образовании из определенных элементов крови сгустка плотной консистенции. Этот кровяной сгусток называется тромбом.

В свертывании крови большое значение имеют тромбоциты, или кровяные пластинки. Их количество в 1 л крови составляет  $180-360 \cdot 10^9$ . Тромбоциты по сути своей не являются полноценными клетками. Они образуются в красном костном мозге в результате отщепления фрагментов цитоплазмы от гигантской клетки — *мегакариоцита*. Ядра они не содержат, имеют размеры 2—5 мкм. Продолжительность жизни кровяных пластинок 5—8 дней. Снижение тромбоцитов в крови характерно для некоторых наследственных заболеваний (наследственные тромбоцитопении).

При повреждении сосуда тромбоциты фиксируются на поврежденной поверхности. Они склеиваются между собой и формируют так называемый *тромбоцитарный* тромб.

В плазме крови постоянно содержатся 13 факторов свертывания. Основными из них являются ионы кальция, протромбин, фибриноген, тромбопластин. Ряд факторов свертывания крови синтезируется в печени. Процесс окончательного образования тромба представляет собой цепь реакций с участием всех факторов свертывания. Сущностью его является превращение растворимого белка фибриногена в нерастворимый фибрин. Этот процесс осуществляется под действием фермента тромбина. Последний образуется из протромбина под влиянием ряда факторов свертывания, в том числе ионов кальция (рис. 13.2). Фибрин оседает в виде сети нитей, между которыми находятся застрявшие в них клетки крови. В результате этих процессов образуется прочный *фибриновый тромб*.

Некоторые люди страдают тяжелым наследственным заболеванием — гемофилией. Из-за генетических аномалий у них не синтезируются в достаточном количестве VIII (антигемофильный глобулин А) и IX (антигемофильный глобулин В) факторы свертывания крови. При этом даже при небольших повреждениях возникают обильные, трудно поддающиеся остановке кровотечения.

Помимо свертывающей системы в организме существует также противосвертывающая система. Без нее вся кровь в считанные ми-

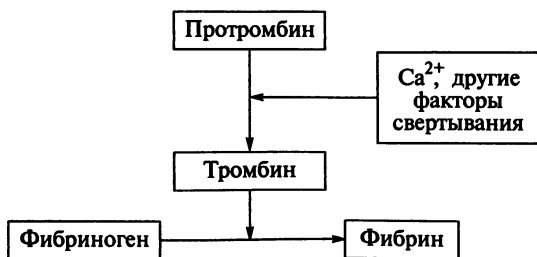


Рис. 13.2. Образование фибринового тромба

нуты свернулась бы прямо в сосудистом русле. К веществам, препятствующим образованию тромба (антикоагулянтам), относится гепарин. Он способен нейтрализовать тромбин, и в результате этого фибриноген не превращается в фибрин. Образовавшийся тромб может быть разрушен ферментом фибринолизин (плазмином). Он способен растворять фибрин.

В организме существует постоянный баланс между свертывающей и противосвертывающей системами. При его нарушении могут возникать тяжелые заболевания, сопровождающиеся либо массивными кровотечениями, либо образованием внутрисосудистых тромбов.

Определение количества форменных элементов осуществляют в счетной камере Бюркера с нанесенной сеткой Горяева. Исследование проводят с помощью микроскопа по специальной методике. Сейчас для подсчета форменных элементов также применяют современные счетчики и анализаторы клеток.

### 13.3. Группы крови

Еще в древние времена было замечено, что большая потеря крови при ранении ведет к быстрой гибели раненого. Однако практически все первые попытки перелить кровь от здорового человека больному были обречены на неудачу. Только в начале XX в. после открытия австрийским ученым К. Ландштейнером групп крови стало возможным переливание этой жидкой ткани.

Эритроциты человека имеют на поверхности своей мембраны особые белки — *агглютиногены*, которые выполняют роль специфических маркеров — антигенов. В сыворотке крови человека постоянно циркулируют специальные антитела — *агглютинины*.

В настоящий момент известно довольно большое количество систем групп крови. Однако основными из них являются две: система АВ0 и резус-фактор. Группа крови в течение жизни не изменяется.

**Система АВ0.** На эритроцитах находятся две разновидности белка-агглютиногена. Один из них обозначается как А, другой — В. При этом в сыворотке находятся агглютинины либо  $\alpha$  (альфа), либо  $\beta$  (бета). У одного человека агглютиногены и агглютинины не могут быть соименными. При попадании с чужой кровью эритроцитов, чьи белки-маркеры совпадают по названию с антителами (А —  $\alpha$ ; В —  $\beta$ ), происходит агглютинация — склеивание и разрушение эритроцитов. Из разрушенных эритроцитов в плазму выходит гемоглобин. Этот процесс называется *гемолизом*. Поэтому большинство первых попыток переливания крови до открытия К. Ландштейнера были неудачными, поскольку реакция агглютинации эволюционно сложилась как защитная, направленная на сохранение индивидуальности антигенного состава организма.

По системе АВ0 выделяют четыре группы крови. У лиц с первой группой крови — 0(I) на мембранах эритроцитов нет ни А, ни В агглютиногенов, в плазме их крови находятся агглютинины  $\alpha$  и  $\beta$ .

Вторая группа крови характеризуется наличием на эритроцитах агглютиногена А, при этом в сыворотке циркулируют  $\beta$ -агглютинины. Обозначение этой группы крови — А(II). У людей с В(III) группой на эритроцитах находятся В-агглютиногены; в сыворотке —  $\alpha$ -агглютинины. Люди с четвертой группой крови АВ(IV) на поверхности эритроцитов имеют и А-, и В-агглютиногены, в их сыворотке отсутствуют агглютинины (табл. 13.2).

Установлено, что людей с первой группой крови — 34 %, вторая группа крови встречается у 38 %; третья группа — у 20 %, четвертая встречается гораздо реже — у 8 %.

**Резус-фактор.** Это еще один белок-маркер. У 85 % людей он присутствует на поверхности эритроцитов, поэтому их кровь резус-положительная (Rh+). У остальных людей нет резус-фактора, следовательно, их кровь резус-отрицательная (Rh-).

У резус-отрицательных людей в обычных условиях антитела к данному белку-маркеру не вырабатываются. Они появляются только при попадании в их организм эритроцитов, имеющих на своей поверхности резус-фактор. Следует отметить, что выработка антирезус-антител происходит довольно медленно. Поэтому наибольшую опасность представляет повторный контакт с резус-положительной кровью. Все это сопровождается возникновением агглютинации, как и при переливании крови, несовместимой по системе АВ0. Такая возможность существует в следующих случаях:

1) повторное переливание резус-положительной крови резус-отрицательному реципиенту;

2) формирование резус-конфликта возможно при беременности резус-отрицательной женщины резус-положительным плодом (наследование этого фактора от отца); при этом первая беременность может протекать нормально, однако внутриутробное развитие второго ребенка приводит к осложнениям, так как в организме матери образуются антирезус-антитела против эритроцитов плода, эти антитела

Таблица 13.2

Группы крови по системе АВ0

Группа крови	Агглютиногены (на поверхности эритроцитов)	Агглютинины (в сыворотке крови)
0(I)	—	$\alpha$ и $\beta$
А(II)	А	$\beta$
В(III)	В	$\alpha$
АВ(IV)	А и В	—

попадают в его организм и происходит гемолиз, который может привести к гибели ребенка или развитию внутриутробной патологии (гемолитическая болезнь новорожденного).

В настоящее время при ранней диагностике данного состояния проводится ряд мероприятий, позволяющих исключить гемолиз и формирование каких-либо отклонений в развитии плода.

### 13.4. Переливание крови. Донорство

Переливание крови называется гемотрансфузией. Человек, который отдает свою кровь для переливания, называется *донором*, тот, кто ее получает, — *реципиентом*. В настоящий момент доноров обязательно обследуют на носительство ВИЧ, гепатита и ряда других заболеваний.

Реципиенту в настоящее время можно переливать только кровь его группы как по системе АВ0, так и по резус-фактору. В экстренных ситуациях (военные конфликты, стихийные бедствия) возможно переливание разногруппной крови от одного человека другому по *правилу «разведения»*: агглютинины донора в расчет не принимаются. Агглютинины донора, как правило, не влияют на эритроциты реципиента. Связано это с тем, что они растворяются в сыворотке реципиента и их концентрация в крови оказывается недостаточной для агглютинации большого количества эритроцитов. Правило разведения представлено на рис. 13.3. Исходя из нее становится понятным, что универсальным донором является человек с первой группой крови, а универсальным реципиентом — с четвертой.

Забор крови, ее хранение осуществляются в отделениях, станциях и центрах переливания крови. Сама же процедура гемотрансфузии требует к себе весьма пристального отношения со стороны медицинского персонала. Совместимость крови донора и реципиента неоднократно проверяется. Непосредственно переливание крови проводится под постоянным контролем врача. Ошибки в определении групп крови, при ее хранении, неправильном переливании могут привести к тяжелым осложнениям и даже гибели пациента.

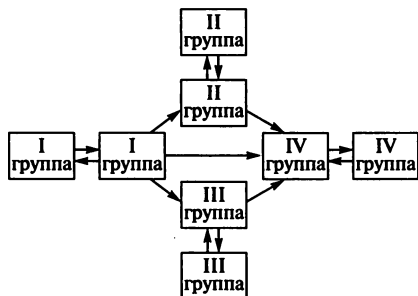


Рис. 13.3. Переливание крови по правилу «разведения»



## 13.5. Иммуитет

Иммуитет — совокупность защитных свойств организма, направленных на сохранение своей биологической целостности и индивидуальности.

Человек постоянно контактирует с миллионами микроорганизмов, вирусов, многие из которых при проникновении во внутреннюю среду способны вызывать инфекционные заболевания. Известно, что одно клеточное деление из миллиона происходит с образованием дефекта в геноме клетки. Если такая клетка сможет делиться дальше, то возникает риск возникновения дефектных тканей. В организме постоянно погибают клетки, выработавшие свой ресурс. Они должны уничтожаться, чтобы дать возможность развиваться новым клеткам. Таким образом, иммуитет направлен на защиту от внешней инфекции (бактерий, вирусов, простейших), от измененных и погибших клеток.

Иммуитная система объединяет органы и ткани, в которых образуются или функционируют клетки, участвующие в осуществлении иммуитета. Органы иммуитной системы подразделяют на *центральные* и *периферические*. К центральным относят: красный костный мозг, тимус (вилочковая железа) и аналог сумки Фабрициуса. Периферические органы иммуитной системы: селезенка, миндалины, лимфатические узлы, лимфоидные образования стенки кишечника.

*Красный костный мозг*, *medulla ossium tubra*, — основной кроветворный орган у человека. Он расположен в губчатом веществе костей и состоит из миелоидной ткани, в которой из стволовой кроветворной клетки образуются все виды форменных элементов (эритроциты, лейкоциты и тромбоциты). Из указанных форменных элементов иммуитную функцию выполняют только лейкоциты. При этом моноциты и гранулоциты после созревания направляются в кровь, лимфоциты далее дифференцируются в тимусе и аналоге сумки Фабрициуса.

*Тимус (вилочковая железа)*, *thymus*, — небольшой орган, расположенный за грудиной. В его корковом веществе лимфоциты проходят первичную дифференцировку и становятся Т-лимфоцитами. В дальнейшем они направляются в периферические органы иммуитной системы, где происходит их дальнейшая специализация.

Клетки мозгового вещества синтезируют гормон *тимозин*, регулирующий процесс дифференцировки Т-лимфоцитов.

Расположение *аналога сумки Фабрициуса* в организме человека точно не установлено. Считается, что функцию этого органа выполняет лимфоидная ткань аппендикса. Основной функцией этого органа является первичная дифференцировка лимфоцитов в В-лимфоциты. После созревания они могут превращаться в плазматические клетки, вырабатывающие антитела.

*Селезенка, lien* (греч. — splen), представляет собой паренхиматозный орган, расположенный в левом подреберье. У селезенки выделяют *диафрагмальную* и *висцеральную* (прилежит к внутренним органам) поверхности. Последняя контактирует с желудком, ободочной кишкой, левой почкой. В центре висцеральной поверхности находятся ворота селезенки — место проникновения в орган сосудов и нервов, питающих и иннервирующих орган. Снаружи селезенка покрыта брюшиной. Под ней расположена соединительнотканная капсула, от которой в глубь органа отходят перегородки — трабекулы. Ткань селезенки подразделяется на *красную* и *белую пульпу*. Последняя представляет собой шаровидные скопления лимфоидной ткани, где проходят окончательную дифференцировку Т- и В-лимфоциты. Красная пульпа находится по периферии от этих скоплений. Она выполняет следующие функции: уничтожение старых эритроцитов; захват железа, выделившегося после их разрушения; депонирование крови.

*Лимфатические узлы, лимфоидные образования ЖКТ, миндалины* подробно описаны в соответствующих разделах. Здесь следует лишь отметить, что они являются основным местом для функционирования лимфоцитов. В этих органах лимфоциты контактируют с микроорганизмами, вирусами, уничтожают их и приобретают способность распознавать и запоминать их антигены, т.е. проходят окончательную антигензависимую дифференцировку.

**Клеточный и гуморальный иммунитет.** Большой вклад в понимание механизма иммунитета внес русский ученый И. И. Мечников. В 1863 г. он предложил теорию клеточного иммунитета и фагоцитоза. Он обнаружил способность лейкоцитов проникать через стенку сосудов в ткани и мигрировать к скоплениям микроорганизмов. Приблизившись к бактериальной клетке, лейкоцит обволакивает ее и поглощает. Вокруг микробной клетки формируется окруженная мембраной вакуоль, куда лизосомы изливают свое содержимое, обеспечивающее разрушение клеточной стенки и всех структур бактериальной клетки. Процесс захвата и переваривания инородных агентов называется *фагоцитозом*, а клетки, которые могут осуществлять этот процесс, — *фагоцитами*.

В уничтожении проникших микроорганизмов принимают активное участие и лимфоциты. В-лимфоциты после превращения в плазматические клетки вырабатывают антитела (иммуноглобулины). Выделяют несколько классов иммуноглобулинов: А, D, E, G и M. Каждый из них отвечает за выполнение определенных функций, для них существует своя локализация в организме. Антитела, соединяясь с бактерией, делают клетку микроорганизма более уязвимой для макрофага.

Т-лимфоциты подразделяют на несколько классов: Т-киллеры («убийцы») уничтожают чужеродные агенты; Т-хелперы («помощники») активируют В-лимфоциты, стимулируя их превращение в плаз-

матические клетки; Т-супрессоры («угнетатели») снижают иммунный ответ организма на антигенное воздействие; Т-меммори («клетки памяти») сохраняют информацию об инородных агентах, которые когда-либо проникали во внутреннюю среду организма (при повторном их проникновении ответная реакция организма развивается быстрее и интенсивнее).

**Специфический и неспецифический иммунитет.** Защитные факторы организма подразделяются на специфические и неспецифические. Неспецифическая защита препятствует попаданию в организм всех патогенных бактерий и вирусов. Патогенный микроорганизм должен преодолеть барьер из нормальной микрофлоры человека (на коже и слизистых оболочках). Являясь безвредной для макроорганизма, микрофлора выступает в роли антагонистов для патогенных бактерий и вирусов. Следующим барьером служат кожа и слизистые оболочки. Они, как правило, трудно проницаемы для большинства болезнетворных микроорганизмов. Вырабатываемые ими секреты, лизоцим, значительная толщина эпителия зачастую являются непреодолимым препятствием.

Комплекмент представляет собой сложную белковую структуру, способную разрушать и уничтожать клетки микроорганизмов. Следует отметить, что в организме вырабатывается еще и особое вещество, способное блокировать развитие вирусов. Оно носит название *интерферон*.

В случае прохождения этих барьеров в уничтожение патогенных микроорганизмов включаются фагоциты и гуморальные факторы иммунитета.

Специфические защитные факторы направлены на уничтожение конкретного вида возбудителя. Как правило, специфическая защита возникает после контакта (заболевание, вакцинация) с микроорганизмом. Против антигенов данного вида бактерий (вирусов) синтезируются специфические антитела. Они и запускают дальнейший процесс уничтожения проникших возбудителей.

**Воспаление.** После преодоления инфекционным агентом барьеров кожи и слизистых оболочек он сталкивается с тканевыми макро- и макрофагами. Последние выполняют в организме функцию «пограничников»: уничтожив небольшую часть проникших бактерий, они предоставляют информацию иммунной системе о вторжении в пределы организма чужеродных агентов.

Эволюционно для борьбы организма с инфекцией выработалась защитная реакция, получившая название «воспаление». При этом на участке проникновения инфекционных агентов кровотока замедляется. Из крови в ткани выходят фагоциты — нейтрофилы (микрофаги), которые передвигаются к источнику инфекции и уничтожают основную массу микроорганизмов. Далее в ткани попадают моноциты — макрофаги, которые фагоцитируют оставшиеся бактерии и погибшие нейтрофилы.

Эти механизмы и обуславливают воспаление. При этом ткани, вовлеченные в процесс, уплотнены и болезненны. Если воспаление находится на коже и видимых слизистых, то заметно их покраснение (гиперемия). Как правило, этот процесс характеризуется либо местным, либо общим повышением температуры (гипертермией) и нарушением функции органа.

**Формирование иммунитета.** Организм человека генетически запрограммирован на защиту от некоторых заболеваний, на уничтожение измененных и отживших клеток. В то же время иммунная система постоянно совершенствуется: приобретает способность к распознаванию и уничтожению новых инфекционных агентов, с которыми человек ранее не сталкивался.

Различные классы Т-лимфоцитов способны сами уничтожать бактериальные клетки, сохранять информацию о когда-либо проникавших в организм бактериях или вирусах. При повторном проникновении в организм этого же агента иммунная система мгновенно отвечает его уничтожением. В результате заболевание не возникает.

Некоторые безвредные вирусы и бактерии имеют родственные виды, которые по антигенному составу схожи с ними, однако заболеваний они вызывать не могут. При введении их в организм возникает иммунный ответ, завершающийся сохранением информации об антигенах проникших агентов. Если после этого в организм попадают безвредные микроорганизмы, имеющие те же антигены, то заболевание не возникает. Связано это с тем, что иммунная система уже готова к вторжению бактерий или вирусов, имеющих соответствующие антигены, и происходит их быстрый фагоцитоз. Так, в 1776 г. Э.Дженнер обнаружил, что люди, работающие с животными, никогда не заболевали натуральной оспой, которая уносила жизнь каждого десятого заболевшего. Э.Дженнер заражал людей коровьей оспой, которую они переносили практически бессимптомно, но в результате никогда не заболевали натуральной.

**Вакцины** — это профилактические препараты, которые содержат антигены бактерий или вирусов, активирующих иммунную систему для защиты от безвредных микроорганизмов. Вакцины могут состоять из живых безвредных микроорганизмов; убитых и ослабленных безвредных микробов или их частей, содержащих необходимые антигены. Благодаря вакцинации от неизлечимых болезней были спасены миллионы людей, резко снизилась заболеваемость полиомиелитом, корью, коклюшем, дифтерией, сибирской язвой, чумой; полностью ликвидирована натуральная оспа.

**Сыворотки** — лекарственные вещества, содержащие антитела против вызывающих заболевание антигенов. Их готовят из крови животных или человека, переболевших каким-либо инфекционным заболеванием или привитых вакцинами. При введении в организм сыворотки — готовых антител — они связываются с проникшими антигенами и активируют иммунный ответ. Сыворотки используют для

экстренной профилактики инфекционного заболевания или его лечения. С помощью сывороток можно предотвратить или лечить грипп, столбняк, коклюш, ботулизм, дифтерию и другие заболевания.

Иммунитет подразделяют на естественный и искусственный (рис. 13.4). *Естественный иммунитет* может быть *врожденным* и *приобретенным* (после перенесенного заболевания). *Искусственный иммунитет* подразделяют на *активный* (под действием вакцин) и *пассивный* (под действием сывороток). Действительно, после введения вакцины В-лимфоциты сами вырабатывают антитела против определенного инфекционного агента. С сывороткой вводятся уже готовые антитела.

Естественный приобретенный иммунитет не может развиваться к некоторым заболеваниям. К ним относятся, например, сифилис, ангина и т. д. В большинстве случаев естественный приобретенный иммунитет не является пожизненным.

Существуют заболевания, которые поражают иммунную систему человека. Одним из самых опасных является синдром приобретенного иммунодефицита (СПИД). Он вызывается вирусом иммунодефицита человека (ВИЧ). Этот вирус поражает систему Т-лимфоцитов, угнетая их способность противодействовать инфекционным агентам. В результате человек умирает не от СПИДа, а от вторичных инфекций (от пневмонии, сепсиса и др.).

Учитывая основные пути передачи (половой, через нестерильные шприцы — у наркоманов и медицинские инструменты), для профилактики заражения этой инфекцией необходимо:

- 1) избегать случайных половых контактов;
- 2) не принимать наркотики;
- 3) в медицинских учреждениях использовать одноразовые иглы и шприцы, стерильные инструменты;
- 4) у всех доноров перед переливанием крови проводить специальные исследования на носительство ВИЧ.

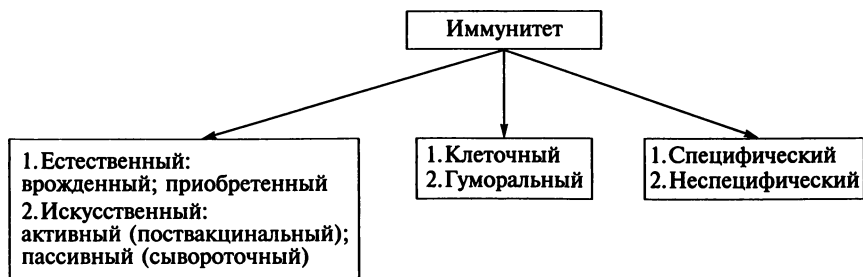


Рис. 13.4. Классификация иммунитета

*Аллергия* — состояние организма, которое характеризуется повышенной чувствительностью иммунной системы к некоторым антигенам, что приводит к повреждению собственных клеток и тканей организма. Аллергия может возникать в ответ на контакт с какими-либо биологическими веществами (пыльцой растений, шерстью животных), химическими веществами (некоторыми лекарствами, пищевыми продуктами). При аллергии ответ иммунной системы на введение антигенов избыточен относительно стимула. В результате антителами и биологически активными веществами повреждаются собственные клетки и ткани организма. Проявляться аллергия может в виде покраснений на коже, зуда, чиханья, насморка, слезотечения, приступов удушья.

### **Контрольные вопросы**

1. Перечислите внутренние среды организма.
2. Что такое гомеостаз?
3. Назовите функции и состав крови.
4. Охарактеризуйте состав и свойства плазмы крови.
5. Перечислите форменные элементы крови.
6. Какие функции выполняют эритроциты?
7. Что такое анемия?
8. Какие вы знаете виды анемий?
9. Какие существуют разновидности лейкоцитов?
10. Перечислите функции лейкоцитов.
11. Что такое лейкоцитарная формула?
12. Что такое свертываемость крови?
13. Назовите группы крови по системе АВ0. Охарактеризуйте их.
14. Что такое резус-конфликт? В каких случаях он возникает?
15. Что такое иммунитет? Назовите его виды.
16. Чем вакцины отличаются от сывороток?

**ЦЕНТРАЛЬНАЯ НЕРВНАЯ СИСТЕМА****14.1. Общие вопросы анатомии нервной системы**

Нервная система — это совокупность функционально взаимосвязанных нервных структур, обеспечивающих регуляцию и координацию деятельности отдельных органов, систем органов и человеческого организма в целом, а также постоянное его взаимодействие с окружающей средой. Следовательно, нервная система — это интегративная система.

Структурной единицей нервной системы служит нервная клетка, или *нейрон*. Нервные клетки по внешним признакам характеризуются рядом особенностей: они разнообразны по форме и размерам (полиморфны), имеют тела и отростки, а также специфические окончания на отростках (рецепторы, эффекторы) и межнейронные синапсы. У нервных клеток различают два вида отростков — дендриты и аксон. Дендриты (периферические отростки) обеспечивают проведение нервного импульса к телу нервной клетки. Их количество варьирует: дендрит может отсутствовать полностью, быть единственным или их может быть большое количество. Аксон (центральный отросток) является постоянным отростком, он всегда единственный и обеспечивает проведение нервного импульса от тела нервной клетки. Таким образом, нервная клетка строго динамически поляризована, так как нервный импульс проводится в одном определенном направлении: к телу клетки — по дендритам и от тела клетки — по аксону.

Кроме того, в состав нервной ткани входят глиальные клетки, которых в десятки раз больше, чем нейронов. Глия выполняет опорную, защитную и трофическую функции. От нормальной деятельности клеток глии существенно зависит функциональная активность собственно нервных клеток (нейронов).

**Классификация нервных клеток.** По форме тела и характеру отхождения от него отростков различают униполярные (одноотростчатые), биполярные (двухотростчатые), псевдоуниполярные (ложноотростчатые) и мультиполярные (многоотростчатые) нервные клетки (рис. 14.1).

По размерам тела нервные клетки могут быть мелкими (до 5 мкм), средними (до 30 мкм) и крупными (до 100 мкм). Длина отростков существенно различается: у одних нервных клеток они микроскопические, у других достигают 1 м и более: например, тело нервной клет-

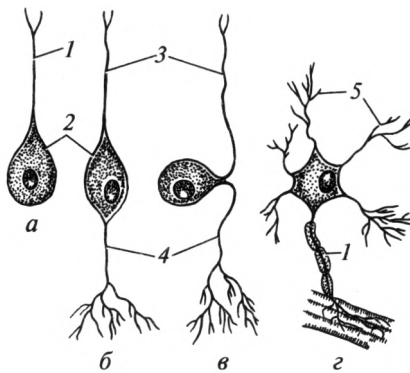


Рис. 14.1. Основные типы нервных клеток:

*a* — униполярный нейрон; *б* — биполярный нейрон; *в* — псевдоуниполярный нейрон; *z* — мультиполярный нейрон; 1 — аксон; 2 — тело; 3 — центральный отросток; 4 — периферический отросток; 5 — дендрит

ки находится в спинном мозге, а ее отросток заканчивается в пальцах рук или ног.

По выполняемой функции нервные клетки можно подразделить на три группы:

1) чувствительные, или рецепторные, имеющие специализированное окончание — рецептор, способный воспринимать раздражения из внешней или внутренней среды. В качестве таких клеток выступают биполярные или псевдоуниполярные нейроны. При этом псевдоуниполярные нервные клетки воспринимают такие раздражения, как боль, изменения температуры, прикосновение (тактильные раздражения), степень сокращения или расслабления мышц. Такие ощущения называют *общей чувствительностью* организма. Биполярные нервные клетки являются клетками специальной чувствительности. Они воспринимают световые, обонятельные, вкусовые, слуховые и вестибулярные раздражения;

2) вставочные, или ассоциативные, обеспечивающие анализ и синтез поступающей информации и передачу ее на эффекторные клетки. Вставочными нейронами обычно являются мелкие мультиполярные клетки;

3) эффекторные нервные клетки, имеющие специализированное окончание — эффектор, способный передавать нервный импульс на рабочий орган: мышцу или железу. В качестве эффекторных клеток выступают крупные мультиполярные или пирамидные нейроны.

**Нервные волокна.** Это покрытые снаружи глиальной оболочкой отростки нервных клеток, осуществляющие проведение нервных импульсов. В зависимости от наличия или отсутствия в составе глиальной оболочки миелина различают два вида нервных волокон — *миелиновые* и *безмиелиновые*. Миелин придает волокнам белый



цвет. В миелиновых волокнах глиальная оболочка толще и составляет на поперечном разрезе  $\frac{1}{2}$ — $\frac{2}{3}$  диаметра всего нервного волокна. Она предотвращает распространение идущих по волокну нервных импульсов на соседние ткани, т. е. выполняет роль диэлектрика (изолятора). От диаметра волокна зависит скорость проведения нервного импульса. В толстых миелиновых волокнах (12—20 мкм) она составляет примерно 80—120 м/с, в средних (6—12 мкм) — 30—80 м/с, в тонких (1—6 мкм) — 10—30 м/с. При этом скорость прохождения импульсов не зависит от силы раздражения.

В настоящее время установлено, что толстые миелиновые волокна — преимущественно двигательные, волокна среднего диаметра проводят импульсы тактильной и температурной чувствительности, а тонкие — болевой. Таким образом, по составу волокон можно дать функциональную характеристику нерва (двигательный, чувствительный, смешанный).

Безмиелиновые волокна небольшого диаметра 1—4 мкм, проводят нервные импульсы со скоростью 1—2 м/с. Это эфферентные волокна вегетативной нервной системы. Они обеспечивают иннервацию внутренних органов, желез и сосудов.

В зависимости от направления проведения нервного импульса по отношению к центральной нервной системе различают две группы волокон: центростремительные и центробежные. Центростремительные волокна направляются к спинному или головному мозгу и функционально являются *афферентными* (восходящими). Центробежные волокна идут от головного или спинного мозга к рабочим органам (мышца, сосуд, железа) и называются *эфферентными* (нисходящими). Нервные волокна, расположенные в пределах центральной нервной системы, составляют белое вещество спинного и головного мозга.

**Классификация рецепторов.** По локализации и видам воспринимаемой чувствительности рецепторы подразделяют на четыре группы (рис. 14.2):

1) экстероцепторы расположены в коже, воспринимают тактильные (осязание), болевые и температурные раздражения (свободные нервные окончания, колбы Краузе, тельца Руффини);

2) проприоцепторы находятся в мышцах, сухожилиях, связках, суставных капсулах, надкостнице и костях; они воспринимают чувства давления, вибрации, веса, степень сокращения или расслабления мышц и положение частей тела в пространстве (тельца Фатера — Пачини, Гольджи — Маццони);

3) интероцепторы расположены во внутренних органах и в стенках сосудов, воспринимают механическое и осмотическое давление (баро- и осморецепторы), химический состав среды (хемотрецепторы) и боль; чувствительность, воспринимаемая экстеро-, проприо- и интероцепторами, объединяется понятием — общая чувствительность;

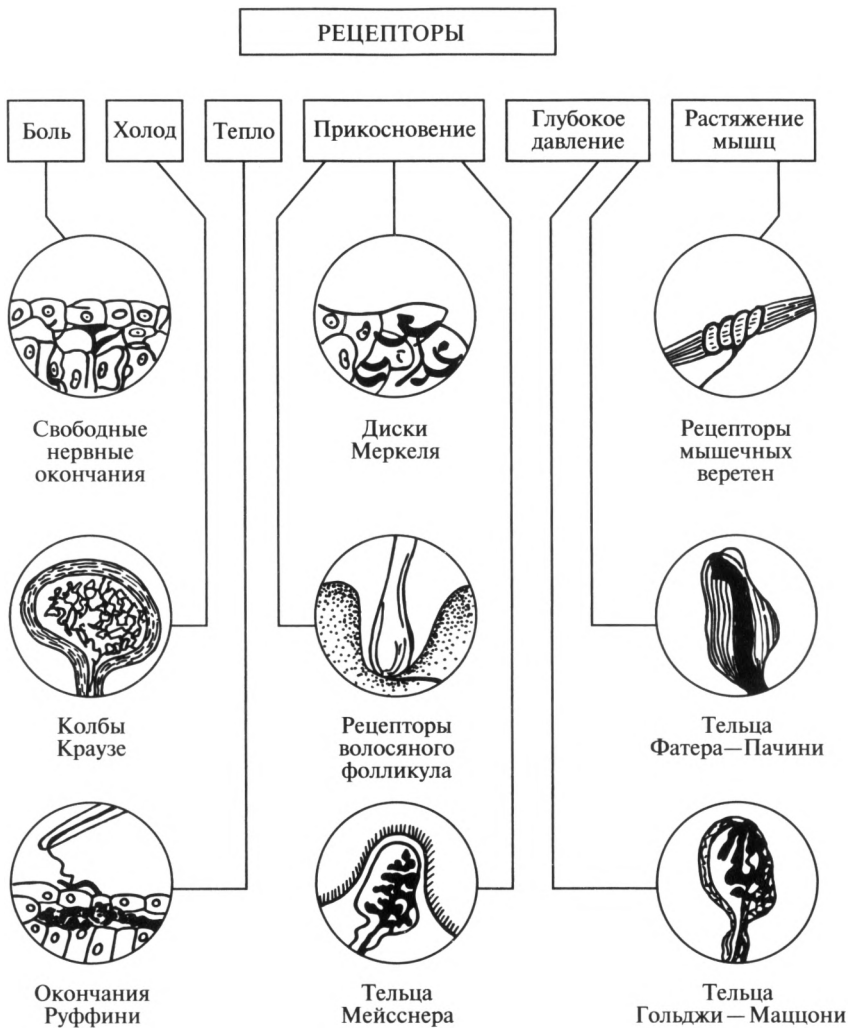


Рис. 14.2. Основные типы рецепторов соматической нервной системы

4) специализированные рецепторы расположены в специализированных органах — в глазном яблоке, внутреннем ухе, полости носа, на языке и воспринимают пять специальных видов чувствительности — зрение, слух, вестибулярные раздражения, обоняние и вкус.

По способу восприятия раздражения рецепторы подразделяют на две группы:

1) дистантные, воспринимающие раздражение без непосредственного контакта с ним (зрение, слух);

2) контактные, воспринимающие раздражение при непосредственном контакте с ним (боль, температура, вкус).

По виду воспринимаемой чувствительности рецепторы также подразделяют на две группы:

1) рецепторы общей чувствительности (рис. 14.2) расположены во всех участках тела человека, воспринимают следующие раздражения: боль, температуру, проприоцептивную чувствительность (информация о состоянии органов опорно-двигательной системы), прикосновение (тактильные) и давление (барорецепторы);

2) рецепторы специальной чувствительности, воспринимающие следующие раздражения: вкус, зрение, обоняние, слух и вестибулярные раздражения.

**Понятие о синапсе.** Понятие о синапсе как аппарате межнейронной связи в 1850 г. обосновал английский физиолог И. Шерингтон. Синапс — это ультрамикроскопическое образование, передающее нервный импульс с одной нервной клетки на другую или с нервной клетки на рабочий орган. Синапс обеспечивает односторонность проведения нервного импульса и преобразование его по силе и частоте.

Синапс включает *пресинаптическую часть, синаптическую щель и постсинаптическую часть* (рис. 14.3). Пресинаптическая часть представляет собой утолщение в виде пуговки или бляшки, содержит скопление пресинаптических пузырьков, наполненных медиатором. Медиаторы вырабатываются в теле и аксоне нервной клетки. Чаще всего в качестве медиаторов выступают такие химические вещества, как ацетилхолин, норадреналин, пуриновые основания и др. Синаптическая щель заполнена гелеобразной массой; ее ширина колеблется от 5 до 20 нм. Постсинаптическая часть синапса также расширена. На ее мембране находятся белковые молекулы — хеморецепторы. Последние реагируют с выделившимся медиатором и тем самым передают уже преобразованный нервный импульс. В за-

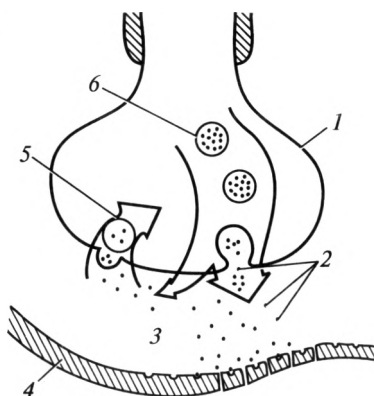


Рис. 14.3. Схема строения синапса:

1 — пресинаптическая мембрана; 2 — молекулы медиатора; 3 — синаптическая щель; 4 — постсинаптическая мембрана с расположенными в ней хеморецепторами; 5 — обратный транспорт медиатора; 6 — синаптические пузырьки с медиатором

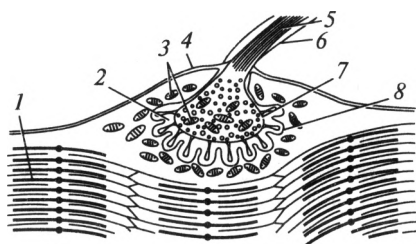


Рис. 14.4. Схема строения моторной бляшки:

1 — миофибрилла; 2 — синаптическая щель; 3 — митохондрии; 4 — сарколема; 5 — нервные волокна; 6 — миелиновая оболочка; 7 — пресинаптическая мембрана; 8 — постсинаптическая мембрана

в зависимости от химической природы медиатора различают следующие основные виды хеморецепторов:  $\alpha$ -,  $\beta$ -адренорецепторы; М-, Н-холинорецепторы; пуринарецепторы; ГАМК-рецепторы и т. д.

На теле и отростках одной нервной клетки находится от 5000 до 10 000 синапсов, по которым поступает огромное количество информации. Одни нервные импульсы проходят через синапс и усиливаются, а другие — задерживаются и ослабляются. В связи с этим по функции различают возбуждающие и тормозные синапсы. В зависимости от того, какие структуры нервных клеток (аксон, дендрит, тело — сома) участвуют в образовании синапса, различают следующие их виды: аксо-соматические, аксо-аксональные, аксо-дендритические, сомато-соматические и т. д.

**Эффлекторы** — это концевые аппараты аксонов эффекторных нейронов в мышцах или железистой ткани. С их помощью происходит передача нервных импульсов на ткани рабочих органов (мышцы, железы). По своему строению и функции они напоминают синапс, имеют те же основные структуры: пресинаптическую мембрану, синаптическую щель и постсинаптическую мембрану. Наиболее сложно устроены эффлекторы в поперечно-полосатой мышечной ткани, где они называются моторными бляшками или нервно-мышечными синапсами (рис. 14.4).

**Рефлекс. Рефлекторная дуга.** Термин «рефлекс» был предложен чешским физиологом И. Прохаской. Понятие «рефлекторная дуга» в 1850 г. обосновано английским физиологом М. Холлом, который установил закономерности распространения возбуждения по афферентным и эфферентным путям. Русский физиолог И. М. Сеченов в 1863 г. в книге «Рефлексы головного мозга» объяснил рефлекторный механизм регуляции функций отдельных органов и организма в целом.

Основная функция нервной системы — рефлекторная деятельность. **Рефлекс** — это ответная реакция организма на раздражение из внешней или внутренней среды. Морфологической (структурной) основой рефлекса является рефлекторная дуга, которая представляет собой цепь функционально взаимосвязанных нейронов. Различают простые и сложные рефлекторные дуги.

Простая рефлекторная дуга (рис. 14.5) соматической нервной системы состоит из трех нейронов: *рецепторного, вставочного и эффекторного*. Рецепторный, или чувствительный, нейрон располо-

жен в чувствительном узле спинномозгового нерва или чувствительном узле черепного нерва. Дендрит (периферический отросток) этого нейрона начинается рецепторами в коже, мышце, надкостнице и т. д. Аксон (центральный отросток) направляется в спинной или головной мозг, где синаптически заканчивается на вставочном нейроне. Вставочный нейрон представлен мелкой мультиполярной клеткой, которая не покидает центральную нервную систему, а в ее пределах синаптически заканчивается на эффекторном нейроне. Дендриты и тело эффекторного нейрона также лежат в пределах центральной нервной системы, однако аксон покидает ее и следует до рабочего органа — мышцы. В последней он заканчивается моторной бляшкой или нервно-мышечным синапсом. Таким образом, рефлекторная дуга имеет три звена: афферентное (чувствительное); ассоциативное (вставочное) и эфферентное (эффекторное).

Сложные соматические рефлекторные дуги имеют большее количество вставочных нейронов. Эти нейроны собирают информацию, передают ее в соответствующие интеграционные центры головного мозга, где поступившая информация анализируется и интегрируется. Затем происходит генерация ответного импульса, который поступает к эффекторному нейрону. В связи с этим уместно назвать основные интеграционные центры головного мозга, которыми являются мозжечок, средний мозг, промежуточный мозг, кора полушарий большого мозга. Мозжечок — подкорковый центр равновесия и вестибулярных (статокинетических) функций; средний мозг — подкорковый центр зрения, слуха, обоняния и тактильной чувствительности; промежуточный мозг — подкорковый центр всех видов чувствительности. Кора полушарий большого мозга — это высший интегра-

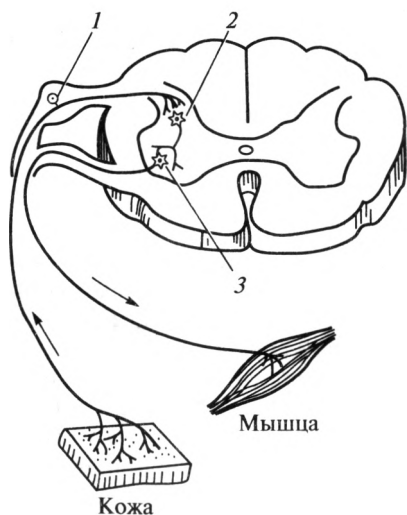


Рис. 14.5. Схема простой рефлекторной дуги:

1 — рецепторный (чувствительный) нейрон; 2 — ассоциативный (вставочный) нейрон; 3 — эффекторный (двигательный) нейрон

ционный центр, отвечающий за точный и тонкий анализ любой информации, за мыслительную деятельность и память.

**Классификация нервной системы.** По топографо-анатомическому принципу различают центральную и периферическую нервную систему. Центральная нервная система включает в себя головной и спинной мозг. Периферическая нервная система объединяет все структуры, расположенные за пределами головного и спинного мозга. Структуры, связанные со спинным мозгом, составляют спинномозговой отдел периферической нервной системы. К нему относят: чувствительные узлы спинномозговых нервов (спинномозговые узлы), корешки спинномозговых нервов, спинномозговые нервы, сплетения и ветви спинномозговых нервов, нервные окончания. Структуры, связанные с головным мозгом, составляют краниальный отдел периферической нервной системы. Он включает краниальные чувствительные узлы, черепные нервы, ветви черепных нервов и их окончания.

По функции нервную систему делят на соматическую (анимальную) и вегетативную (автономную). Соматическая нервная система отвечает за иннервацию тела (сомы) — кожи, мышц, скелета. Вегетативная нервная система обеспечивает иннервацию внутренних органов, желез и сосудов. В свою очередь она включает симпатический и парасимпатические отделы.

**Роль нервной системы в организме.** Она выполняет ряд функций.

1. Как уже указывалось, нервная система — основная интегративная система организма, осуществляющая свои функции по рефлекторному принципу. Рефлекторная деятельность включает следующие основные этапы:

- а) восприятие раздражений из внутренней и внешней среды;
- б) трансформация энергии раздражения в нервный импульс;
- в) проведение нервных импульсов до соответствующих нервных центров;
- г) анализ и обработка поступившей информации в нервном центре;
- д) проведение нервных импульсов от нервного центра до рабочего органа;
- е) обеспечение ответной реакции (сокращение мышц или выделение секрета железами).

2. Нервная система координирует и интегрирует деятельность различных органов и систем органов.

3. Нервная система выполняет адаптационно-трофическую функцию, т.е. обеспечивает приспособление организма к изменениям внешней среды.

4. Мыслительная деятельность и ответная рефлекторная реализация процессов мыслительной деятельности (выполнение точных конкретных движений и т.д.) также осуществляются нервной системой.

5. В центральной нервной системе сохраняется информация о текущих и давних событиях (память).

## 14.2. Спинальный мозг

Спинальный мозг, *medulla spinalis*, расположен в позвоночном канале. Он представляет собой тяж диаметром около 1 см, длиной 45 см. Сверху спинной мозг соединен с головным мозгом. На протяжении спинного мозга выделяют два утолщения: *шейное*, обусловленное скоплением нервных клеток, отвечающих за иннервацию верхних конечностей; *пояснично-крестцовое* — за иннервацию нижних конечностей. Заканчивается спинной мозг у взрослого человека на уровне I поясничного позвонка *мозговым конусом*, от которого до II копчикового позвонка продолжается терминальная нить (рис. 14.6).

Посередине на передней поверхности спинного мозга имеется глубокая передняя срединная щель, а на задней — задняя срединная борозда, которые делят его на правую и левую половины. Из переднебоковой и заднебоковой борозд выходят соответственно передние и задние корешки спинномозговых нервов. Всего имеется 124 корешка: 62 передних по расположению и двигательных по функции; 62 задних по расположению и чувствительных по функции. Задние корешки — это центральные отростки псевдоуниполярных клеток, расположенных в чувствительных узлах спинномозговых нервов. Передние корешки — это аксоны эффекторных клеток, расположенных в спинном мозге.

Участок спинного мозга, находящийся в горизонтальной плоскости, анатомически и функционально свя-

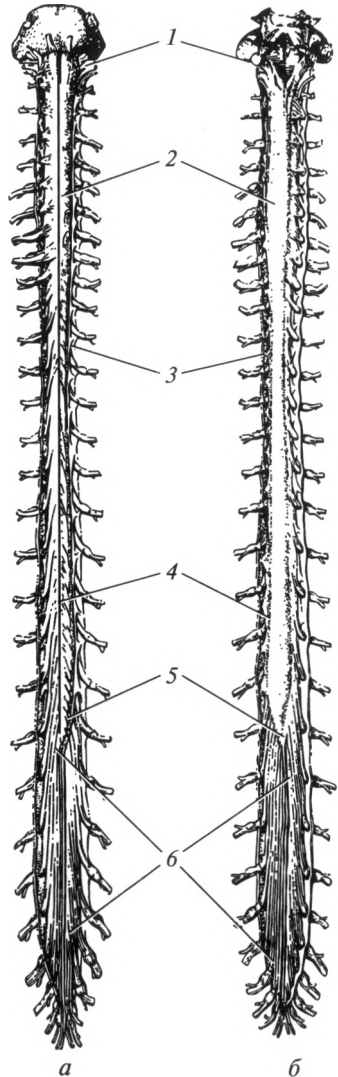


Рис. 14.6. Спинальный мозг:

*а* — передняя поверхность; *б* — задняя поверхность; *1* — продолговатый мозг; *2* — шейное утолщение; *3* — твердая мозговая оболочка; *4* — пояснично-крестцовое утолщение; *5* — мозговой конус; *6* — конский хвост

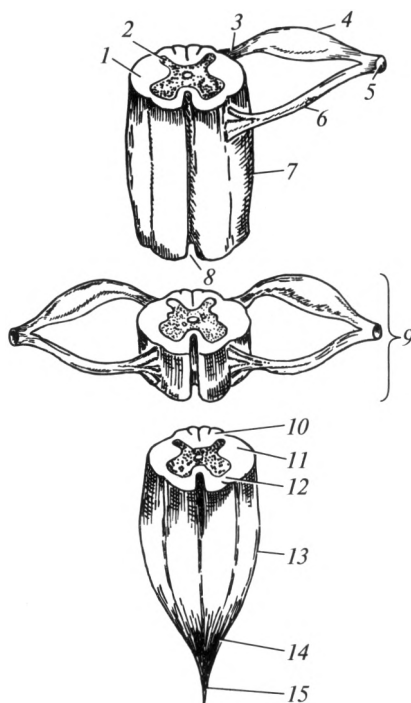


Рис. 14.7. Строение спинного мозга:

1 — белое вещество; 2 — серое вещество; 3 — задний корешок спинномозгового нерва; 4 — чувствительный узел спинномозгового нерва; 5 — спинномозговой нерв; 6 — передний корешок спинномозгового нерва; 7 — шейное утолщение; 8 — передняя срединная щель; 9 — сегмент спинного мозга; 10 — задний канатик; 11 — боковой канатик; 12 — передний канатик; 13 — пояснично-крестцовое утолщение; 14 — мозговой конус; 15 — терминальная нить

занный с четырьмя корешками спинномозговых нервов, называют *сегментом спинного мозга* (рис. 14.7). На протяжении спинного мозга выделяют 31 сегмент, из них: 8 шейных, 12 грудных, 5 поясничных, 5 крестцовых и 1 копчиковый. Сегменты спинного мозга отвечают за иннервацию кожи и мышц определенной части тела: шейные — шеи, верхних конечностей и диафрагмы; грудные — груди, спины и живота (туловища); поясничные, крестцовые и копчиковый — нижней части туловища и нижних конечностей. Сегментарная иннервация кожи характеризуется полосочным распределением, причем на туловище она имеет вид кольцевидно охватывающих полос, на конечностях — продольных. Если представить человека в позе спортсмена, выполняющего упражнение «шпагат», становится понятным продольный характер распределения сегментарной иннервации кожи и на конечностях (рис. 14.8).



Сегменты обозначаются начальными буквами, указывающими на отдел спинного мозга, и цифрами, соответствующими порядковому номеру: шейные сегменты, *segmenta cervicalia*, —  $C_1—C_{VIII}$ ; грудные сегменты, *segmenta thoracica*, —  $Th_1—Th_{XII}$ ; поясничные сегменты, *segmenta lumbalia*, —  $L_1—L_V$ ; крестцовые сегменты, *segmenta sacralia*, —  $S_1—S_V$ ; копчиковый сегмент, *segmentum coccygeum*, —  $Co_1$ .

В связи с тем что рост спинного мозга отстает от роста позвоночного канала, изменяется направление хода корешков спинномозговых нервов. В шейном отделе они ориентированы горизонтально, затем идут в косом направлении, а от поясничных и крестцовых сегментов — почти вертикально. В том же направлении увеличивается и длина корешков (от места их выхода из спинного мозга до образования спинномозгового нерва в межпозвоночном отверстии). Если в шейном отделе корешки спинномозговых нервов длиной 1,0—1,5 см, то в поясничном и крестцовом отделах длина их достигает 3—12 см. Корешки четырех нижних поясничных, пяти крестцовых и копчикового спинномозговых нервов вместе с концевой нитью образуют так называемый *конский хвост*, расположенный в мешке твердой мозговой оболочки (см. рис. 14.6). Таким образом, в составе конского хвоста имеются 40 корешков: 20 передних и 20 задних, соответствующих 10 нижним сегментам спинного мозга.

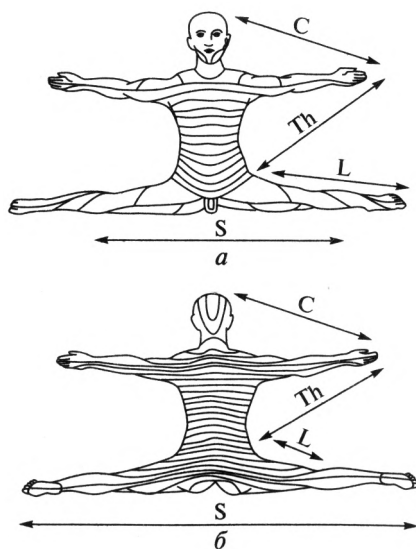


Рис. 14.8. Сегментарное распределение кожной чувствительности:

$a$  — вид спереди;  $б$  — вид сзади; зоны иннервации:  $C$  — шейные сегменты;  $Th$  — грудные сегменты;  $L$  — поясничные сегменты;  $S$  — крестцовые сегменты

На поперечном разрезе спинной мозг состоит из серого вещества, расположенного внутри в виде бабочки, и белого вещества, окружающего по периферии серое вещество. Последнее представляет собой нервные клетки, пронизанные нервными волокнами. Белое вещество представлено отростками нервных клеток, которые образуют нервные волокна.

В сером веществе различают задние рога (более узкие), промежуточную зону, боковые рога и передние (более широкие) рога. В задних рогах находятся чувствительные ядра, которые получают информацию от чувствительных псевдоуниполярных (рецепторных) клеток спинномозговых узлов, аккумулируют ее и передают в интеграционные центры головного мозга. В боковых рогах находятся вегетативные симпатические ядра, которые также получают информацию от псевдоуниполярных клеток чувствительных узлов спинномозговых нервов, анализируют ее и затем обеспечивают симпатическую иннервацию внутренних органов и сосудов. Передние рога содержат ядра, образованные эфферентными клетками, которые получают информацию от вставочных нейронов спинного мозга или непосредственно от головного мозга и посылают нервные импульсы к рабочему органу (мышце). Кроме указанных ядер в сером веществе спинного мозга находятся вставочные нейроны в виде рассеянных клеток. На их долю приходится более 90 % всех клеток серого вещества. Они обеспечивают выполнение безусловных рефлексов на уровне спинного мозга.

Белое вещество с правой и левой сторон разделяется корешками спинномозговых нервов на три канатика: задний, боковой и передний. В канатиках проходят пучки нервных волокон — тракты. Посредством трактов обеспечивается двусторонняя связь ядер спинного мозга и определенных центров головного мозга. Тракты, идущие от чувствительных ядер спинного мозга до ядер головного мозга, называются *афферентными*, или восходящими; тракты, идущие от интеграционных центров головного мозга до двигательных ядер спинного мозга, называются *эфферентными*, или нисходящими. Таким образом, тракт — это совокупность аксонов одинаковых по функции нейронов, обеспечивающих проведение нервных импульсов в строго определенном направлении.

В *заднем канатике* расположены:

- 1) тонкий и клиновидный пучки, обеспечивающие сознательную проприоцептивную чувствительность;
- 2) заднекорешковая зона, в которой проходят центральные отростки псевдоуниполярных клеток (чувствительные волокна).

В *боковом канатике* проходят:

- 1) передний и задний спинно-мозжечковые тракты, которые проводят импульсы бессознательной проприоцептивной чувствительности;
- 2) латеральный спинно-таламический тракт, несущий импульсы болевой, температурной и тактильной чувствительности от противоположной стороны;

3) латеральный корково-спинномозговой путь, обеспечивающий осознанные движения;

4) краснаяядерно-спинномозговой путь, отвечающий за автоматические движения (бег, ходьба и т. д.) и поддержание тонуса мышц;

5) оливоспинномозговой и преддверно-спинномозговой пути, отвечающие за координацию движений и поддержание равновесия.

*Передний канатик* содержит:

1) медиальный продольный пучок, отвечающий за сочетанный поворот головы и глаз;

2) крышеспинномозговой тракт, обеспечивающий ответные реакции на неожиданные раздражения (защитные действия);

3) ретикулярно-спинномозговой тракт, обеспечивающий связь между структурами ретикулярной формации;

4) передний корково-спинномозговой тракт, который также отвечает за осознанные движения;

5) переднекортикавая зона, в которой проходят аксоны двигательных ядер передних рогов спинного мозга.

Следует обратить внимание на то, что в составе заднего канатика проходят афферентные (чувствительные) тракты, в составе бокового канатика — афферентные (чувствительные) и эфферентные (двигательные), в составе переднего канатика — преимущественно эфферентные (двигательные) тракты. Следовательно, при повреждении заднего канатика у больного будут наблюдаться чувствительные расстройства, при повреждении переднего канатика — двигательные расстройства, а при повреждении бокового канатика — и чувствительные, и двигательные расстройства, так как он по составу волокон является смешанным.

В функциональном отношении в спинном мозге выделяют два аппарата — сегментарный и проводниковый.

*Сегментарный аппарат* предназначен для обеспечения безусловных простейших охранительных рефлексов. Например, отдергивание руки при уколе, ожоге или болевом воздействии. Сегментарный аппарат работает без участия головного мозга по принципу простейших рефлекторных дуг. При этом первыми чувствительными нейронами являются псевдоуниполярные клетки чувствительных узлов спинномозговых нервов, вторыми — вставочные нейроны спинного мозга, третьими — эфферентные нейроны передних рогов спинного мозга, которые посылают нервные импульсы к мышцам. Следует отметить, что у человека почти все рефлекторные акты на уровне спинного мозга являются полисегментарными, т. е. захватывающими для ответной реакции много сегментов спинного мозга. Например, в ответ на сильное раздражение кожи одного из пальцев происходит отдергивание всей руки.

*Проводниковый аппарат* спинного мозга предназначен для обеспечения сложных рефлексов с участием нервных центров головного мозга, которые обеспечивают регуляцию тонуса мышц или выпол-

нение осознанных движений. Например, при сильном болевом или температурном воздействии на верхнюю конечность можно сознательно подавить желание отдернуть руку и, несмотря на сильное раздражение, выполнить конкретную работу. Для осуществления данной функции информация поступает в ядра задних рогов спинного мозга, где аккумулируется и по афферентным путям достигает конкретных нервных центров головного мозга. После соответствующего анализа в указанных центрах по эфферентным путям она передается на эффекторные клетки передних рогов спинного мозга и от них — на мышцы.

Таким образом, импульсы от рецепторов туловища, шеи, конечностей и внутренних органов передаются по афферентным трактам в головной мозг. Импульсы от головного мозга по эфферентным трактам поступают к двигательным нейронам спинного мозга, которые регулируют работу исполнительных органов. Следовательно, деятельность спинного мозга находится под контролем головного мозга.

### 14.3. Головной мозг

Головной мозг, *encephalon*, — высший отдел центральной нервной системы. В нем выделяют мозговой ствол, *truncus encephali*, мозжечок, *cerebellum*, и большой мозг, *cerebrum*. На ранних стадиях развития (3-я неделя внутриутробного развития) головной мозг представлен *ромбовидным, средним и передним* мозговыми пузырями. В дальнейшем из ромбовидного мозга развиваются *продолговатый и задний мозг*. Задний мозг включает в себя мост и мозжечок.

Передний мозг дифференцируется на *конечный и промежуточный* мозг (5-я неделя внутриутробного развития).

Мозговой ствол — это филогенетически древняя часть, в которой расположены структуры, относящиеся к сегментарному аппарату головного мозга и подкорковые центры слуха, зрения, обоняния и тактильной чувствительности. В состав мозгового ствола входят: продолговатый мозг, мост и средний мозг. С ними анатомически и функционально связаны 10 пар черепных нервов — III—XII, II пара черепных нервов — зрительный нерв — связана с промежуточным мозгом, I пара черепных нервов — обонятельный нерв — с конечным. Классификация и пространственное расположение отделов головного мозга представлены в табл. 14.1 и на рис. 14.9.

Структуры внутри вещества ствола головного мозга условно можно распределить на три зоны:

1) основание ствола мозга (соответствует вентральной поверхности). В нем проходят нисходящие (эфферентные) пирамидные тракты, начинающиеся от коры полушарий большого мозга, — корково-спинномозговой и корково-ядерный тракты. Они отвечают за выполнение точных, заранее продуманных, осознанных движений и ока-

## Классификация отделов головного мозга

Стадия трех мозговых пузырей	Стадия пяти мозговых пузырей	Полость мозгового пузыря	Отделы головного мозга
I. Ромбовидный мозг, rhombencephalon	I. Продолговатый мозг, medulla oblongata II. Задний мозг, metencephalon	Четвертый желудочек, ventriculus quartus	1. Продолговатый мозг, medulla oblongata 1. Мост, pons 2. Мозжечок, cerebellum
II. Средний мозг, mesencephalon	III. Средний мозг, mesencephalon	Водопровод мозга, aqueductus cerebri	Средний мозг, mesencephalon: а) ножки мозга, pedunculi cerebri; б) пластинка крыши (четверохолмие), lamina tecti
III. Передний мозг, prosencephalon	IV. Промежуточный мозг, diencephalon V. Конечный мозг, telencephalon	Третий желудочек, ventriculus tertius  Боковые желудочки, ventriculi laterales	Промежуточный мозг, diencephalon: а) гипоталамус, hypothalamus; б) таламический мозг, thalamencephalon 1. Полушария (плащ), hemisphaeria cerebri (pallium) 2. Базальные ядра, nuclei basales 3. Обонятельный мозг, rhinencephalon

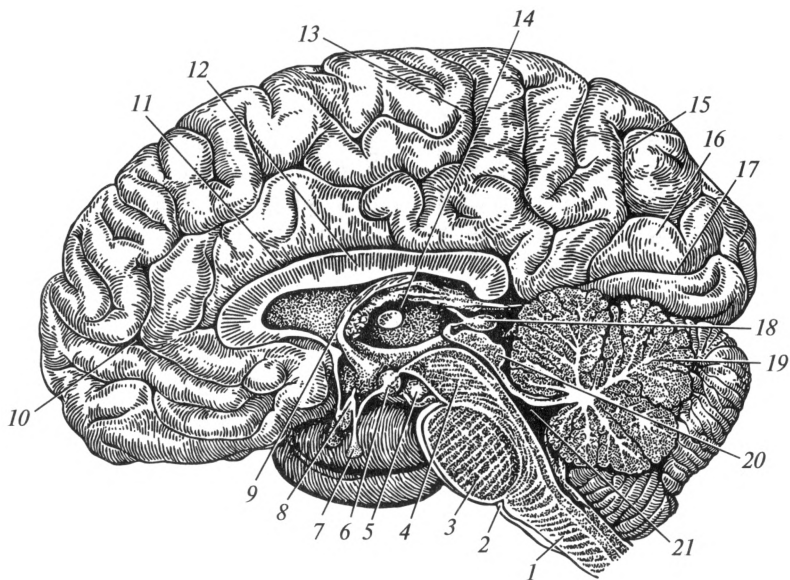


Рис. 14.9. Сагиттальный разрез головного мозга:

1 — продолговатый мозг; 2 — олива; 3 — мост; 4 — средний мозг (ножка мозга); 5 — глазодвигательный нерв; 6 — сосочковое тело; 7 — гипофиз; 8 — зрительный перекрест; 9 — свод; 10 — лобная доля; 11 — борозда мозолистого тела; 12 — мозолистое тело; 13 — теменная доля; 14 — таламус (зрительный бугор); 15 — теменно-затылочная борозда; 16 — затылочная доля; 17 — шпорная борозда; 18 — эпифиз; 19 — мозжечок; 20 — пластинка крыши среднего мозга; 21 — четвертый желудочек

зывают тормозное воздействие на сегментарный аппарат. При повреждении вентральной поверхности ствола мозга возникает центральный паралич (парез), который характеризуется повышением тонуса мышц (гипертонусом), усилением рефлексов (гиперрефлексией);

2) покрывка ствола (соответствует средней зоне). В ней проходят афферентные (восходящие) тракты, эфферентные экстрапирамидные тракты, начинающиеся от подкорковых двигательных центров. Кроме того, в покрывке расположены клетки и ядра ретикулярной формации, ядра черепных нервов и подкорковые двигательные центры экстрапирамидной системы, которые безусловнорефлекторно регулируют тонус мышц и обеспечивают произвольные движения. При поражении покрывки ствола мозга возникают чувствительные расстройства, нарушения тонуса мышц, функции черепных нервов и жизненно важных функций (дыхание, тонус сосудов, сердечная деятельность);

3) крыша ствола головного мозга расположена дорсальнее полости нервной трубки. Она представлена интеграционными центрами: мозжечком и пластинкой четверохолмия. Мозжечок обеспечивает ко-

ординацию движений, интеграционный центр среднего мозга — безусловные рефлекторные движения в ответ на сильные и неожиданные раздражения.

Следует обратить внимание, что от спинного мозга и чувствительных ядер черепных нервов к подкорковым интеграционным центрам (мозжечок, средний мозг и промежуточный мозг) идут бессознательные афферентные тракты, а к интеграционным центрам коры полушарий большого мозга — сознательные афферентные тракты. От подкорковых интеграционных центров к двигательным ядрам черепных и спинномозговых нервов мозга направляются *экстрапирамидные* эфферентные тракты (обеспечивают бессознательные движения), а от коры полушарий большого мозга — эфферентные *пирамидные* тракты (обеспечивают сознательные движения).

**Продолговатый мозг.** Продолговатый мозг, *medulla oblongata*, является продолжением спинного мозга (рис. 14.10). По форме он напоминает усеченный конус, поэтому его называют луковицей мозга, *bulbus cerebri*. В связи с этим названием расстройств функций продолговатого мозга именуют как бульбарные расстройства. На вентральной поверхности продолговатого мозга находятся *пирамиды, оливы* и места выхода четырех пар черепных нервов: XII пара — подъязычный нерв, *n. hypoglossus*, — иннервирует мышцы языка; XI пара — добавочный нерв, *n. accessorius*, — иннервирует трапециевидную и грудино-ключично-сосцевидную мышцы; X пара — блуждающий нерв, *n. vagus*, — иннервирует почти все внутренние органы; IX пара — языкоглоточный нерв, *n. glossopharyngeus*, — иннервирует язык, глотку и околоушную железу.

В пирамидах проходят нисходящие пирамидные тракты. Они начинаются от эфферентных клеток коры полушарий большого мозга, осуществляют сознательные (по желанию человека) движения и оказывают тормозное воздействие на сегментарный аппарат ствола головного и спинного мозга.

Дорсальная поверхность продолговатого мозга образует нижний отдел дна четвертого желудочка (ромбовидной ямки). В покрышке продолговатого мозга находится серое вещество — ядра указанных черепных нервов, ретикулярная формация, ядра оливы и белое вещество — проводящие пути. Следует отметить, что у XII — XI пар черепных нервов имеются только двигательные ядра, у X — IX пар — двигательные, чувствительные и вегетативные. В ретикулярной формации продолговатого мозга расположены *жизненно важные центры*: дыхательный; сосудодвигательный; центры слюноотделения, глотания, секреции желудочного, панкреатического, кишечного соков и центры защитных рефлексов (рвота, кашель, чиханье). Ядра оливы отвечают за безусловнорефлекторную регуляцию тонуса мышц при вестибулярных нагрузках. Кроме того, внутри продолговатого мозга проходят афферентные (восходящие) и эфферентные (нисходящие) экстрапирамидные тракты. Последние начинаются от подкорковых

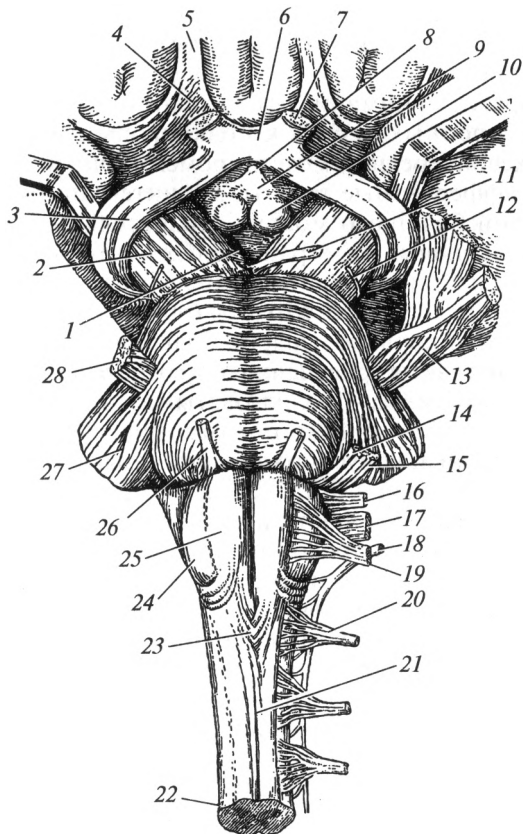


Рис. 14.10. Вентральная поверхность ствола головного мозга:

1 — межжозговая ямка; 2 — ножка мозга; 3 — зрительный тракт; 4 — обонятельный треугольник; 5 — обонятельный тракт; 6 — зрительный перекрест; 7 — зрительный нерв; 8 — воронка; 9 — серый бугор; 10 — сосочковое тело; 11 — глазодвигательный нерв; 12 — блоковый нерв; 13, 28 — тройничный нерв; 14 — лицевой нерв; 15 — преддверно-улитковый нерв; 16 — языкоглоточный нерв; 17 — блуждающий нерв; 18 — добавочный нерв; 19 — подъязычный нерв; 20 — первый спинномозговой нерв; 21 — передняя срединная щель; 22 — спинной мозг; 23 — перекрест пирамид; 24 — олива; 25 — пирамида; 26 — отводящий нерв; 27 — средняя ножка мозжечка

двигательных центров и отвечают за безусловнорефлекторные движения и тонус мышц.

При повреждениях продолговатого мозга могут наблюдаться расстройства дыхания, сердечной деятельности, тонуса сосудов, нарушения глотания — бульбарные расстройства, которые могут привести к смерти.

**Мост.** Мост, ронс, располагается в виде поперечного валика выше продолговатого мозга. На его вентральной поверхности выходят из



вещества мозга 4 пары черепных нервов: VIII пара — преддверно-улитковый нерв, n. vestibulocochlearis, проводит в мозг нервные импульсы от органа слуха и равновесия; VII пара — лицевой нерв, n. facialis, иннервирует мимическую мускулатуру, слезную, подъязычную и поднижнечелюстную слюнные железы, железы нёба и полости носа, вкусовые сосочки языка; VI пара — отводящий нерв, n. abducens, иннервирует латеральную прямую мышцу глазного яблока; V пара — тройничный нерв, n. trigeminus, иннервирует жевательные мышцы, кожу лица, глазное яблоко, зубы.

В мозгу различают *базиллярную часть*, прилежащую к скату, и *покрышку*, обращенную к мозжечку. Условной границей между ними является трапецевидное тело, которое хорошо видно на разрезе и образовано волокнами нервных клеток слухового пути.

В базиллярной части проходят пирамидные тракты, а в покрышке — экстрапирамидные и афферентные тракты, а также находятся многочисленные ядра указанных черепных нервов и ретикулярной формации. В частности, у VIII пары имеются ядра специальной чувствительности — слуховые и вестибулярные, у VII пары — двигательные, чувствительные и парасимпатические ядра, у VI пары — только двигательное, у V пары — двигательное и чувствительные ядра. Дорсальная поверхность моста образует верхний отдел дна четвертого желудочка (ромбовидной ямки). Повреждения моста характеризуются нарушением функций V—VIII пар черепных нервов и поражением проводящих путей.

**Мозжечок.** Мозжечок, cerebellum, является интеграционным центром равновесия и статокINETических функций. Он состоит из *червя* и двух *полушарий*. Снаружи на этих образованиях находится кора (послойно расположенные нейроны), а внутри — белое вещество и ядра: зубчатое, шаровидное, пробковидное и ядро шатра. Посредством трех пар ножек он соединен с различными отделами головного мозга: верхними — со средним мозгом; средними — с мостом; нижними — с продолговатым мозгом.

Мозжечок обеспечивает координацию движений, регулирует тонус мышц-антагонистов (сгибателей и разгибателей; приводящих и отводящих). Под воздействием коры полушарий большого мозга мозжечок обеспечивает выполнение точных, тонких, заранее продуманных движений. При повреждении мозжечка нарушается точность и направленность движений, существенно изменяется тонус мышц, появляется неустойчивая, шатающаяся походка, дрожание рук.

Полостью ромбовидного мозга является *IV желудочек*, который заполнен спинномозговой жидкостью. Он расположен между продолговатым мозгом и мостом с одной стороны и мозжечком — с другой.

**Средний мозг.** Средний мозг, mesencephalon, расположен впереди от моста. Он состоит из *пластинки крыши* и *ножек мозга*. Полостью среднего мозга является *водопровод мозга* (Сильвиев водопровод).

Вентральная поверхность среднего мозга представлена ножками мозга. Между ними расположена межножковая ямка. Из последней выходит III пара черепных нервов — глазодвигательный нерв, *n. oculomotorius*, который иннервирует мышцы глазного яблока, мышцу, поднимающую верхнее веко, ресничную мышцу и мышцу, суживающую зрачок. Этот нерв имеет парасимпатическое и двигательные ядра.

Дорсальная поверхность представлена пластинкой крыши (четверохолмие), ниже которой выходит IV пара черепных нервов (рис. 14.11). IV пара — блоковый нерв, *n. trochlearis*, иннервирует верхнюю косую мышцу глазного яблока и имеет только двигательное ядро.

Пластинка крыши состоит из парных верхних и нижних холмиков. Нижние холмики пластинки четверохолмия — это подкорковый центр слуха, безусловнорефлекторно регулирующий тонус мышц и движения при сильных звуковых раздражениях. Верхние холмики — подкорковые центры зрения, обоняния и тактильной чувствительности. Так же как и нижние холмики, они безусловно-рефлекторно регулируют тонус мышц и движения при сильных световых, обонятельных и тактильных раздражениях. В покрывке среднего мозга находятся подкорковые двигательные интеграционные центры — *красное ядро* и *черное вещество*, которые обеспечивают безусловнорефлекторную регуляцию тонуса мышц и принятие определенной позы.

Следует напомнить, что по вентральной поверхности всего ствола мозга проходят эфферентные пирамидные тракты к двигательным ядрам черепных и спинномозговых нервов. В покрывке локализуются эфферентные экстрапирамидные тракты, а также афферентные тракты.

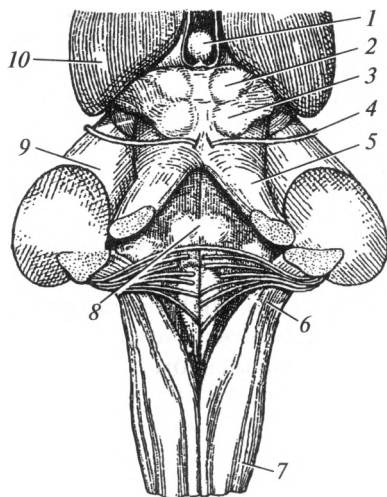


Рис. 14.11. Дорсальная поверхность ствола головного мозга:

1 — эпифиз (отвернут вверх); 2 — верхний холмик среднего мозга; 3 — нижний холмик среднего мозга; 4 — блоковый нерв; 5 — верхняя ножка мозжечка; 6 — нижняя ножка мозжечка; 7 — продолговатый мозг; 8 — ромбовидная ямка; 9 — средняя ножка мозжечка; 10 — таламус (зрительный бугор)

При повреждениях среднего мозга происходит нарушение движений глазного яблока и отсутствие реакции на сильные звуковые, световые, обонятельные и тактильные раздражения. Кроме того, может нарушаться реакция зрачка на свет. Зрачки могут быть чрезмерно узкими (миоз), чрезмерно расширенными (мидриаз) или различными по величине (анизокория). Поражения крыши среднего мозга характеризуются нарушением позы, чувствительности и тонуса мышц.

**Промежуточный мозг.** Промежуточный мозг, *diencephalon*, расположен впереди среднего мозга и в значительной степени прикрыт полушариями большого мозга. В нем различают *гипоталамус* и *таламический мозг*. Полостью промежуточного мозга является *третий желудочек*.

Вентральная поверхность промежуточного мозга представлена гипоталамусом (подталамической областью). В ней различают переднюю, промежуточную и заднюю гипоталамические области.

*Передняя гипоталамическая область* представлена зрительным перекрестом, *chiasma opticum*, и зрительными трактами, *tractus opticus*. К зрительному перекресту подходит II пара черепных нервов — зрительный нерв, *n. opticus*. Эти структуры относятся к проводящим путям зрительного анализатора.

В *промежуточной гипоталамической области* выделяют собственно гипоталамическую область, серый бугор, воронку и гипофиз (рис. 14.12). В *собственно гипоталамической области* расположены высшие центры эндокринных и вегетативных функций. Они регулируют обмен веществ, температуру тела, кровяное и внутричерепное давление, поддерживают постоянство внутренней среды (гомеостаз). Собственно гипоталамическая область продолжается в *серый бугор*, который постепенно суживается и переходит в *воронку*. К ней фиксирован *гипофиз*, который находится в ямке турецкого седла. Гипоталамус и гипофиз регулируют деятельность всех желез внутренней секреции (щитовидной, околощитовидных, надпочечников, половых и т. д.).

*Заднюю гипоталамическую область* образуют сосочковые тела, которые выполняют функцию подкоркового центра обоняния.

Дорсальная поверхность промежуточного мозга — *таламический мозг*, представлена парным таламусом (зрительным бугром), заталамической и надталамической областями. В *зрительном бугре* сосредоточены многочисленные чувствительные ядра, на которых заканчиваются сознательные афферентные тракты всех видов чувствительности. От этих ядер они направляются в кору полушарий большого мозга.

*Заталамическая область* представлена латеральным и медиальным коленчатыми телами, выполняющими, соответственно, роль подкорковых центров зрения и слуха. От них импульсы направляются в кору головного мозга к соответствующим корковым центрам. Основным образованием *надталамической области* является желе-

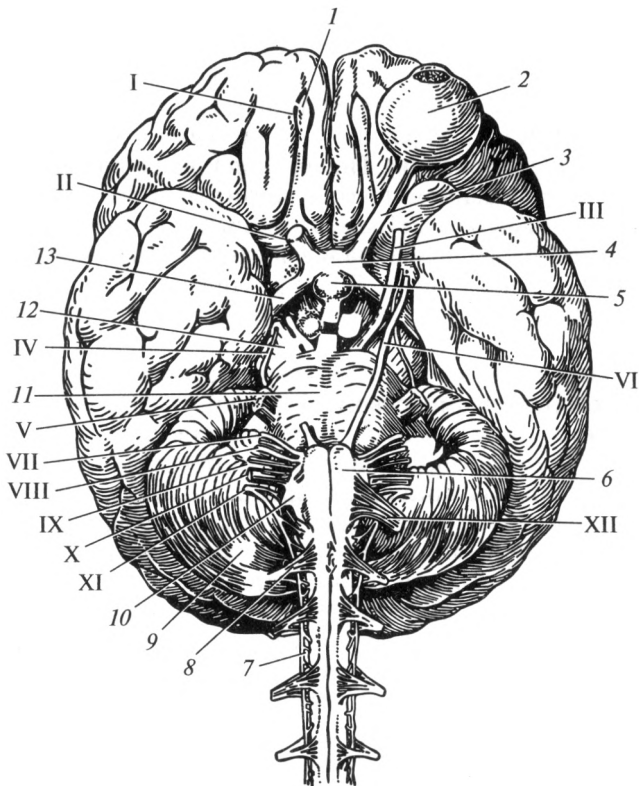


Рис. 14.12. Основание мозга. Места выхода черепных нервов:

I — место выхода обонятельных нервов; II — зрительный нерв; III — глазодвигательный нерв; IV — блоковый нерв; V — тройничный нерв; VI — лицевой нерв; VII — отводящий нерв; VIII — преддверно-улитковый нерв; IX — языкоглоточный нерв; X — блуждающий нерв; XI — добавочный нерв; XII — подъязычный нерв; 1 — обонятельная луковица; 2 — глазное яблоко; 3 — зрительный нерв; 4 — зрительный перекрест; 5 — гипофиз; 6 — пирамида; 7 — спинной мозг; 8 — первый спинномозговой нерв; 9 — мозжечок; 10 — олива; 11 — мост; 12 — ножка мозга; 13 — зрительный тракт

за внутренней секреции — *эпифиз*, которая регулирует биологические ритмы и задерживает преждевременное половое созревание.

При повреждении структур промежуточного мозга возникают тяжелые эндокринные расстройства и сильные таламические боли.

**Конечный мозг.** Конечный мозг, telencephalon, — это самый большой по объему отдел головного мозга, масса которого составляет более 80 % всех остальных отделов. Конечный мозг представлен правым и левым полушариями, соединенными между собой мозолистым телом. Полушария прикрывают сверху промежуточный, средний мозг и верхнюю поверхность мозжечка, образуя так называемый плащ.

Кроме него к основным частям конечного мозга также относят: обонятельный мозг и базальные ядра. Полостью конечного мозга являются боковые (латеральные) желудочки.

*Полушария головного мозга (плащ).* Снаружи полушария покрыты серым веществом, толщиной 2—5 мм, составляющим кору полушарий большого мозга. В связи с наличием глубоких борозд и извилин поверхность полушарий неровная. Такое строение способствует значительному увеличению площади коры, которая в среднем составляет 2000—2500 см<sup>2</sup>. При этом  $\frac{2}{3}$  поверхности коры скрыты в глубине борозд и извилин. В составе коры полушарий большого мозга насчитывается около 14 млрд нервных клеток и более 140 млрд глиальных клеток. Последние выполняют опорную, защитную и трофическую функции для нервных клеток.

Хотя клеточный состав коры полушарий большого мозга на всем протяжении сильно различается, принципиально можно выделить 6 слоев, которым присуща определенная функция:

1) наружный слой — слой молекулярных клеток, отвечает за память;

2) слой наружных зернистых клеток, отвечает за мыслительную деятельность;

3) слой малых и средних пирамидных клеток — ассоциативный слой, обеспечивает передачу афферентной информации на клетки предыдущих слоев;

4) слой внутренних зернистых клеток — афферентный слой, на котором заканчиваются афферентные тракты;

5) слой пирамидных клеток — эфферентный слой, от которого берут начало эфферентные пирамидные тракты;

6) полиморфный слой — ассоциативный слой, обеспечивает межполушарные и внутримушарные связи.

Ежедневно у пожилого человека отмирает от 10 000 до 30 000 нервных клеток, которые не восстанавливаются. Поэтому у пожилых и старых людей снижается память и мыслительные способности. Курение, употребление спиртных напитков, наркотиков и других токсических веществ оказывает губительное действие на нервные клетки, они погибают сотнями тысяч. В частности, употребление наркотиков приводит к резкому снижению умственных способностей, снижению интеллекта, склонности к плоским и грубым шуткам и утрате интереса к жизни. Очень губительное действие на клетки головного мозга оказывают нейроинфекции (энцефалиты, менингиты и т. д.).

В каждом полушарии большого мозга различают верхнелатеральную, медиальную и нижнюю поверхности. *Верхнелатеральная* поверхность полушарий наиболее обширная, имеет выпуклую форму, обращена вверх и латерально к крыше черепа. *Медиальная* поверхность обращена к продольной щели мозга, в средней части она соединена мозолистым телом с такой же поверхностью другого полу-

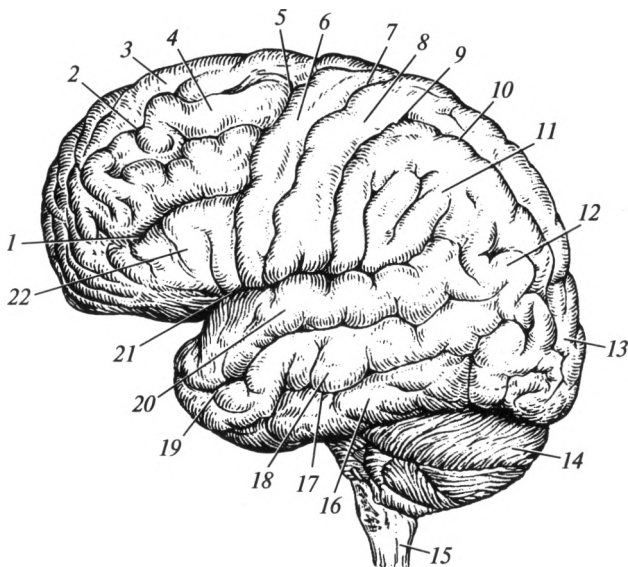


Рис. 14.13. Верхнелатеральная поверхность головного мозга:

1 — нижняя лобная борозда; 2 — верхняя лобная борозда; 3 — верхняя лобная извилина; 4 — средняя лобная извилина; 5 — предцентральная борозда; 6 — предцентральная извилина; 7 — центральная борозда; 8 — постцентральная извилина; 9 — постцентральная борозда; 10 — межтеменная борозда; 11 — надкраевая извилина; 12 — угловая извилина; 13 — затылочная доля; 14 — мозжечок; 15 — продолговатый мозг; 16 — нижняя височная извилина; 17 — нижняя височная борозда; 18 — средняя височная извилина; 19 — верхняя височная борозда; 20 — верхняя височная извилина; 21 — латеральная борозда; 22 — нижняя лобная извилина

шария. *Нижняя* поверхность прилежит к основанию черепа и мозжечку.

Полушария большого мозга с помощью первичных борозд разделены на доли: *лобную, теменную, височную, затылочную* и *островок*. С помощью вторичных борозд каждая доля разделена на извилины, которые в свою очередь третичными бороздами разделены на участки. Лобная доля отделена от теменной *центральной бороздой*, лобная и теменная от височной — *латеральной бороздой*. Центральная и латеральная борозды находятся на верхнелатеральной поверхности. Между теменной и затылочной долями расположена *теменно-затылочная борозда*, которая хорошо видна на медиальной поверхности.

В лобной доле выделяют предцентральную, верхнюю, среднюю и нижнюю лобные извилины. В теменной доле выделяют постцентральную извилину, верхнюю и нижнюю теменные дольки. В затылочной доле находится шпорная борозда. В височной доле расположены верхняя, средняя и нижняя височные извилины и крючок (рис. 14.13, 14.14).

Благодаря канадскому ученому В. Пэнфилду научно обоснована динамическая локализация функций в коре полушарий большого мозга.

Согласно современным представлениям в коре полушарий большого мозга имеются первичные, вторичные и третичные поля.

Первичные поля — это проекционные зоны коры полушарий большого мозга, в которых заканчиваются афферентные или начинаются эфферентные корковые тракты. В этих зонах коры происходит первичный анализ поступающей информации или формируются первичные ответные импульсы.

Вторичные поля — это ассоциативные зоны коры полушарий большого мозга, связанные временной двусторонней связью с проекционными зонами. Они обеспечивают глубокий анализ поступившей афферентной информации. Например, если проекционная зона позволяет различить лишь какой-то объект (человек, машина и т. д.), то ассоциативная зона дает возможность оценить тонкие индивидуальные детали.

Третичные поля — это также ассоциативные зоны коры полушарий большого мозга, обеспечивающие интегративную межанализаторную (получаемую от различных органов чувств) обработку поступившей информации. Используя различные анализаторы — кожно-мышечный, зрительный, слуховой, обонятельный, человек имеет возможность всесторонне оценить обстановку и принять обоснованное решение.

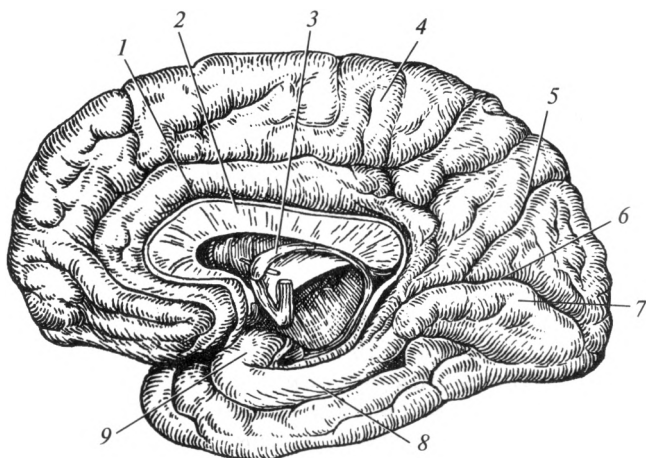


Рис. 14.14. Медиальная поверхность правого полушария головного мозга: 1 — поясная извилина; 2 — мозолистое тело; 3 — свод; 4 — теменная доля; 5 — теменно-затылочная борозда; 6 — шпорная борозда; 7 — затылочная доля; 8 — парагиппокамповая извилина; 9 — крючок

Следует отметить, что в настоящее время четко установлена функция каждой извилины коры полушарий большого мозга и даже отдельных участков извилин. Например, известно какие участки коры больших полушарий контролируют речевую функцию, слух, обоняние, где проецируется нога, рука и т.д. Однако в целях краткости изложения данного материала отметим основные функции коры полушарий в каждой из долей мозга, в которых сосредоточены соответствующие нервные центры.

*Кора лобной доли* отвечает за двигательные (предцентральная извилина), психические функции и поведенческие реакции (верхняя лобная извилина), за правильную речь — речедвигательный центр (нижняя лобная извилина) и написание знаков (средняя лобная извилина).

*Кора теменной доли* отвечает за общую чувствительность (постцентральная извилина), узнавание предметов на ощупь (верхняя теменная доля); в пределах нижней теменной доли расположены центры, отвечающие за приобретенные практические навыки (надкраевая извилина), узнавание и чтение букв (угловая извилина).

*Кора височной доли* отвечает за специальную чувствительность: слух (верхняя височная извилина), обоняние и вкус (крючок) и вестибулярные функции (средняя и нижняя височные извилины).

*Кора затылочной доли* отвечает за специальную чувствительность — зрение (шпорная борозда).

При поражении коры полушарий возникают расстройства памяти, мыслительных способностей, психические расстройства и выпадение конкретных функций проекционных зон (нарушения речи, слуха, зрения, двигательных функций, чувствительности и т.д.).

Внутри полушарий большого мозга находится белое вещество и ядра серого вещества: базальные ядра — узлы основания головного мозга. Белое вещество — это различные нервные волокна. Их можно классифицировать на проекционные и ассоциативные. Проекционные волокна проходят в составе *внутренней капсулы* и *свода мозга*. Они анатомически и функционально связаны афферентными и эфферентными трактами с корой полушарий большого мозга. Ассоциативные волокна делят на собственно ассоциативные и комиссуральные.

Собственно ассоциативные волокна в виде длинных и коротких пучков соединяют между собой различные доли и извилины в пределах одного полушария (*наружная и самая наружная капсулы*), а комиссуральные волокна (*мозолистое тело*) связывают между собой участки коры между правым и левым полушариями большого мозга.

В настоящее время установлена различная роль правого и левого полушарий в восприятии окружающей действительности. Правое полушарие обеспечивает образное восприятие главных признаков, левое — углубленное восприятие за счет художественного, мыслитель-



ного дополнения. В совокупности создается полноценное обобщенное восприятие предмета или образа.

**Базальные ядра, nuclei basales** (рис. 14.15) — это крупные ядра, которые составляют высший отдел экстрапирамидной системы (хвостатое, чечевицеобразное, миндалевидное ядра и ограда). Эти узлы обеспечивают безусловнорефлекторную (не зависящую от нашего сознания) регуляцию тонуса мышц и автоматические движения (бег, ходьба, устойчивость тела и т. д.). Свое действие они непосредственно оказывают на подкорковые двигательные центры среднего мозга (красное ядро, черное вещество).

**Обонятельный мозг, rhinencephalon**, представлен обонятельными луковицей, трактом и треугольником. Обонятельные нервы (I пара) проводят импульсы от рецепторов полости носа к обонятельной луковице. От обонятельного тракта по афферентным путям информация поступает в крючок височной доли и далее к подкорковым центрам, расположенным в среднем и промежуточном мозге.

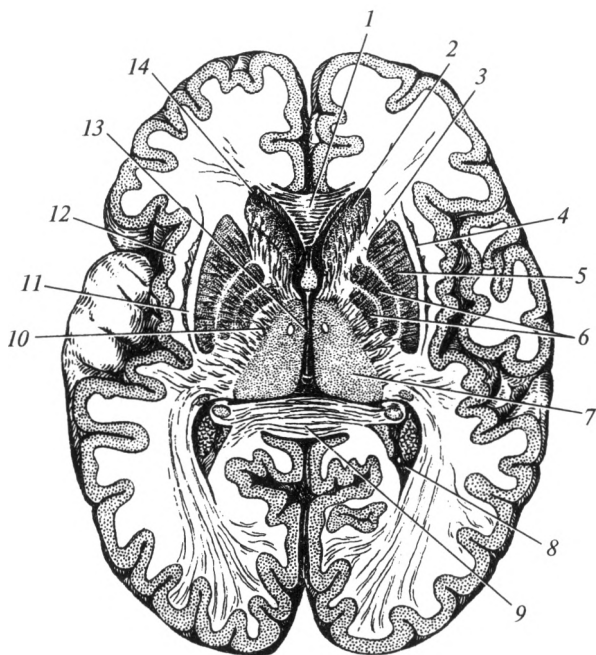


Рис. 14.15. Горизонтальный разрез головного мозга:

1 — мозолистое тело (колена); 2 — головка хвостатого ядра; 3 — переднее бедро внутренней капсулы; 4 — ограда; 5 — скорлупа; 6 — бледный шар; 7 — таламус (зрительный бугор); 8 — задний рог бокового желудочка; 9 — мозолистое тело (валик); 10 — заднее бедро внутренней капсулы; 11 — наружная капсула; 12 — самая наружная капсула; 13 — третий желудочек; 14 — передний рог бокового желудочка

*Желудочки мозга* — это полости различных отделов головного мозга: полостью ромбовидного мозга является IV желудочек; среднего мозга — водопровод мозга (Сильвиев водопровод); промежуточного мозга — III желудочек; конечного мозга — боковые желудочки. Последние имеют передний рог, расположенный в лобной доле, задний рог — в затылочной, нижний рог — в височной доле и центральную часть — в теменной доле.

Боковые желудочки сообщаются с III желудочком посредством межжелудочкового (Монроева) отверстия. III и IV желудочки сообщаются посредством водопровода мозга (Сильвиев водопровод).

В желудочках мозга содержится спинномозговая жидкость, которая вырабатывается сосудистыми сплетениями всех желудочков. Из желудочков спинномозговая жидкость оттекает в межоболочечное пространство через отверстия сосудистой оболочки IV желудочка (отверстия Люшка и Можанди) и всасывается грануляциями паутинной оболочки (Пахионовы грануляции) твердой мозговой оболочки.

#### 14.4. Оболочки головного и спинного мозга

Различают наружную, среднюю и внутреннюю оболочки головного и спинного мозга. Первая называется твердой, вторая — паутинной, а третья — сосудистой. Паутинная и сосудистая оболочки вместе составляют мягкую мозговую оболочку и во многих местах срастаются между собой.

В области основания черепа *твердая мозговая оболочка* спаяна с его костями, а в области крыши черепа она лишь рыхло сращена с ними. Твердая оболочка головного мозга образует целый ряд отростков, к числу которых относится серп большого мозга, который проходит между правым и левым полушариями мозга, а также серп мозжечка, разделяющий его полушария. Намет мозжечка находится между затылочными долями полушарий мозга и верхней поверхностью мозжечка. Также твердая мозговая оболочка имеет отростки в области тела клиновидной кости, образуя здесь так называемую диафрагму седла. Под этой диафрагмой расположен гипофиз. Твердая мозговая оболочка головного мозга в некоторых местах имеет расщепления, выстланные эндотелием, которые носят название венозных пазух или синусов. В этих щелях течет венозная кровь.

*Сосудистая оболочка* повторяет рельеф мозга, заходя во все его углубления. *Паутинная оболочка* очень тонкая, не имеет сосудов. Она покрывает мозг, не заходя в его борозды, перекидываясь через них. Между сосудистой и паутинной оболочками расположено подпаутинное (субарахноидальное) пространство, заполненное спинномозговой жидкостью. В некоторых местах подпаутинное пространство головного мозга образует значительные расшире-

ния — цистерны. Они также содержат спинномозговую жидкость. Наиболее крупные цистерны находятся между мозжечком и продолговатым мозгом, между ножками мозга и в области боковой борозды.

Пространство между твердой и паутинной оболочками носит название — субдуральное пространство. В нем находится спинномозговая жидкость.

Спинномозговая жидкость, находящаяся в подпаутинном пространстве и в желудочках мозга, является для мозга одновременно питательной и обменной средой, куда выделяются продукты обмена веществ. Перемещаясь из желудочков мозга, эта жидкость оттекает в подпаутинное пространство. Скопление спинномозговой жидкости находится и в области спинного мозга, где подпаутинное пространство развито лучше, чем в области головного мозга.

У спинного мозга также имеются все три оболочки: твердая, паутинная и сосудистая. Ввиду того что в области спинного мозга имеется значительное скопление спинномозговой жидкости, он как бы плавает в ней.

Между твердой оболочкой спинного мозга и надкостницей позвонков расположено эпидуральное пространство, заполненное жировой клетчаткой и сосудами. Оно также играет важную роль в предохранении спинного мозга от сотрясений. Аналогичного пространства в области головного мозга нет, так как твердая мозговая оболочка плотно срастается с костями черепа.

## 14.5. Проводящие пути центральной нервной системы

Проводящий путь — это цепь анатомически и функционально взаимосвязанных нейронов, обеспечивающих проведение одинаковых по функции нервных импульсов в строго определенном направлении. В соответствии с частями рефлекторной дуги выделяют афферентные, ассоциативные и эфферентные проводящие пути (рис. 14.16).

Афферентные пути обеспечивают проведение нервных импульсов от рецептора до интеграционного центра головного мозга.

Ассоциативные пути обеспечивают связь между интеграционными центрами головного мозга, например, между мозжечком и корой полушарий большого мозга.

Эфферентные пути обеспечивают проведение нервного импульса от интеграционного центра до эффектора (рабочего органа).

**Афферентные пути.** Афферентные нервные пути можно классифицировать на пути сознательной и бессознательной чувствительности. Пути сознательной чувствительности заканчиваются в интеграционных центрах коры полушарий большого мозга; пути бессознательной чувствительности — в подкорковых интеграционных цент-

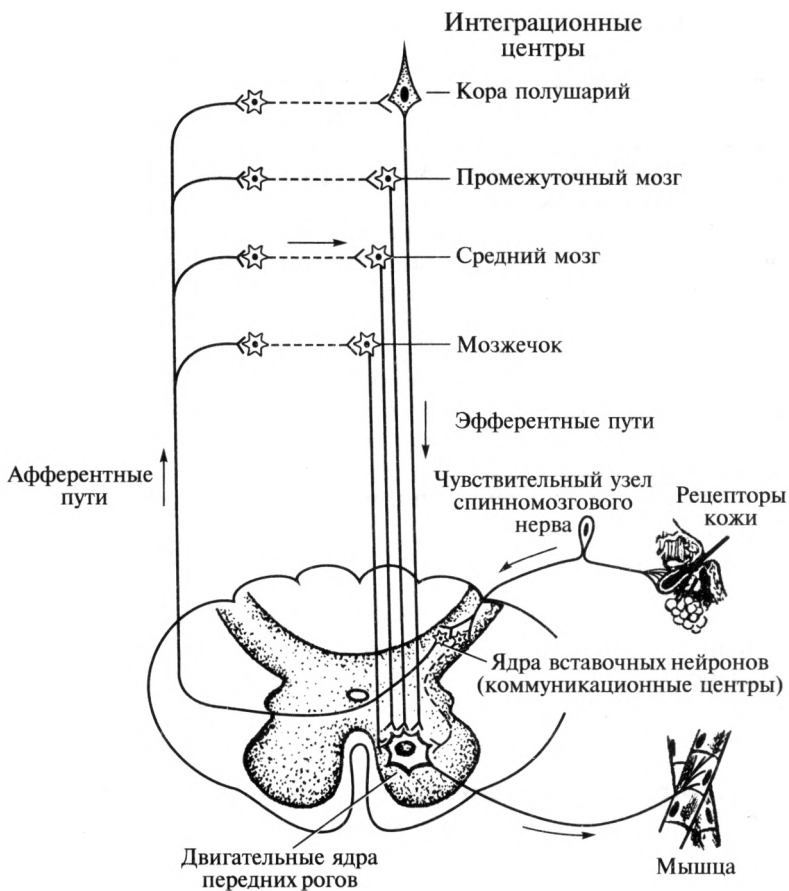


Рис. 14.16. Схема проводящих путей центральной нервной системы

рах: мозжечке, среднем мозге, промежуточном мозге. По видам чувствительности различают афферентные пути общей и специальной чувствительности.

Основными афферентными проводящими путями *сознательной общей чувствительности* являются: путь болевой, температурной и тактильной чувствительности; путь сознательной проприоцептивной чувствительности. Основными *бессознательными афферентными путями общей чувствительности* являются: передний и задний спинно-мозжечковые пути. К проводящим путям *специальной чувствительности* относят слуховой, зрительный, вестибулярный, вкусовой и обонятельный пути. Все они проходят во II зоне ствола головного мозга.

*Путь болевой, температурной и тактильной чувствительности* от области туловища и конечностей (поверхностной или экстероцептивной) носит название ганглиоспинноталамокорковый путь, *tractus gangliospinothalamocorticalis*. Он начинается рецепторами в коже, от которых импульсы поступают к клеткам чувствительного узла спинномозгового нерва и затем — в спинной мозг, где переключаются на ядра задних рогов. Далее информация проводится к ядрам зрительного бугра, от которых направляется к коре постцентральной извилины, где происходит ее анализ. Таким образом, данный проводящий путь включает три тракта: 1) ганглиоспинномозговой тракт; 2) боковой спинно-таламический тракт, проходящий в боковом канатике спинного мозга и покрывке ствола головного мозга; 3) таламо-корковый тракт.

*Путь сознательной проприоцептивной чувствительности* от области туловища и конечностей называется ганглиобульбарно-таламокорковый путь, *tractus gangliobulbothalamocorticalis*. Он начинается рецепторами (проприоцепторами) в мышцах, связках, сухожилиях, надкостнице, суставных сумках и проводит информацию о чувстве веса, давления, вибрации, степени сокращения или расслабления мышц, положения частей тела в пространстве. Тела первых нейронов этого проводящего пути расположены в чувствительных узлах спинномозговых нервов, вторых — в ядрах тонкого и клиновидного бугорков продолговатого мозга, третьих — в ядрах зрительного бугра промежуточного мозга. Заканчивается путь в постцентральной извилине коры полушарий большого мозга, где информация анализируется. Путь состоит из трех трактов: 1) тонкого и клиновидного пучков, которые проходят в заднем канатике спинного мозга; 2) бульбарно-таламического тракта, проходящего в покрывке ствола головного мозга; 3) таламокоркового пути, заканчивающегося в проекционном центре — постцентральной извилине теменной доли.

*Путь сознательной общей чувствительности от области головы и шеи* — ганглиоядерно-таламокорковый путь, *tractus ganglionucleothalamocorticalis*. Этот путь проводит импульсы всех видов общей чувствительности (болевой, температурной, тактильной и проприоцептивной) от головы и шеи. Он начинается рецепторами в коже и мышцах, проводит нервные импульсы к чувствительному тройничному узлу, а затем — к ядрам тройничного нерва. От них он направляется к ядрам зрительного бугра и далее — к клеткам постцентральной извилины. Таким образом, он включает три тракта: 1) ганглиоядерный; 2) ядерно-таламический; 3) таламокорковый.

~ *Передний и задний спинномозжечковые тракты*, *tractus spinocerebellaris anterior et tractus spinocerebellaris posterior*, являются бессознательными, формируются в боковом канатике спинного мозга и также несут информацию о состоянии органов опорно-двигательной

системы. Передний спинномозжечковый тракт достигает мозжечка через его верхнюю ножку, поэтому он проходит в покрышке продолговатого мозга, моста, а затем и среднего мозга. Задний проникает через нижнюю ножку мозжечка, поэтому он проходит только в продолговатом мозге. Роль этих трактов необычайно важна, поскольку они передают информацию от рецепторов мышц, связок, сухожилий, суставных сумок и надкостницы в мозжечок, который отвечает за координацию движений и поддержание равновесия.

*Проводящий путь слухового анализатора* несет информацию от рецепторов спирального (Кортиева) органа, расположенного во внутреннем ухе. По волокнам преддверно-улиткового нерва (VIII пара черепных нервов) нервные импульсы поступают в мост, где расположены слуховые ядра. От них они передаются на ядра трапецевидного тела. Затем нервные импульсы поступают в подкорковые центры слуха: нижние холмики среднего мозга, зрительный бугор и медиальные коленчатые тела. В среднем мозге формируются ответные реакции на сверхсильные слуховые раздражители, в ядрах таламуса происходит бессознательная оценка слуховых раздражений для обеспечения произвольных движений (бега, ходьбы), а от коленчатых тел начинается слуховая лучистость — тракт, проводящий импульсы в составе внутренней капсулы до верхней височной извилины (проекционный центр слуха). Здесь происходит сознательная оценка звуковых сигналов. В задней части этой извилины находится ассоциативный слуховой центр, в котором звуки воспринимаются как слова.

*Проводящий путь зрительного анализатора* берет начало от палочек и колбочек сетчатки глазного яблока. В составе зрительного нерва (II пара черепных нервов) импульсы поступают к зрительному перекресту и далее по зрительному тракту направляются к подкорковым центрам: верхние холмики среднего мозга, зрительный бугор и латеральные коленчатые тела. В среднем мозге формируются ответные реакции на неожиданные зрительные раздражители; в ядрах таламуса происходит бессознательная оценка импульсов для обеспечения произвольных движений (бега, ходьбы); от коленчатых тел в составе внутренней капсулы импульсы поступают по зрительной лучистости в шпорную борозду затылочной доли — к проекционному центру зрения, где и происходит анализ информации. В коре, прилежащей к шпорной борозде, локализуется ассоциативный зрительный центр (центр зрительной памяти).

*Проводящий путь вкусового анализатора.* От рецепторов передней части языка в составе лицевого нерва (VII пара) и от корня языка — в составе языкоглоточного нерва (IX пара) — импульсы поступают в продолговатый мозг и потом — к чувствительным ядрам указанных нервов. От этих ядер меньшая часть информации поступает в мозжечок — ядерно-мозжечковый путь для обеспечения безусловнорефлекторной регуляции тонуса мышц головы, языка и глотки,

а большая часть достигает зрительного бугра. От последнего нервные импульсы поступают в крючок височной доли, где происходит их сознательный анализ.

*Проводящий путь обонятельного анализатора* начинается от рецепторов слизистой оболочки верхнего носового хода. Затем по волокнам обонятельных нервов (I пара) импульсы направляются к нейронам обонятельных луковиц. Далее они по обонятельному тракту достигают коры височной доли, где в области крючка и парагиппокампальной извилины находится проекционный центр обоняния. От последнего часть информации направляется к подкорковым центрам, расположенным в среднем и промежуточном мозге (верхние холмики, зрительный бугор и сосочковые тела). Подкорковые центры обеспечивают безусловнорефлекторную регуляцию тонуса мышц в ответ на обонятельные раздражения.

Таким образом, особенность обонятельного пути заключается в том, что нервные импульсы первоначально поступают не в подкорковые центры обоняния, а в кору полушарий большого мозга, именно поэтому человек, как правило, вначале ощущает запах и оценивает его, и только спустя доли секунды формируется бессознательная эмоциональная окраска данного раздражителя.

*Вестибулярный путь* начинается от рецепторов мешочка, маточки и полукружных каналов внутреннего уха. По волокнам преддверно-улиткового нерва (VIII пара черепных нервов) импульсы поступают к вестибулярным ядрам моста, а затем к ядрам зрительного бугра промежуточного мозга. От них они направляются в среднюю и нижнюю височные извилины, где расположен проекционный вестибулярный центр. В нем происходит анализ вестибулярной информации (осознание положения тела в пространстве).

**Эфферентные пути.** Эфферентные проводящие пути, берущие начало от нейронов коры полушарий большого мозга, называют корковыми. По своей форме большинство нейроцитов, образующих эти пути, являются пирамидными. В связи с этим *корковые пути* называют также *пирамидными*. Корковые пути обеспечивают выполнение сложных сознательных двигательных актов. Эфферентные проводящие пути, начинающиеся от нейронов стволовых интеграционных центров, называют *экстрапирамидными*. По этим путям проводятся нервные импульсы, обеспечивающие тонус мускулатуры и сложные безусловнорефлекторные двигательные акты. Волокна как пирамидных, так и экстрапирамидных путей заканчиваются на клетках двигательных ядер передних рогов спинного мозга или на клетках двигательных ядер черепных нервов.

Основных пирамидных путей два: корково-спинномозговой, *tractus corticospinalis*, и корково-ядерный, *tractus corticonuclearis*. Они начинаются от пирамидных клеток коры предцентральной извилины, проходят в средней части внутренней капсулы и затем — в вентральной части ствола головного мозга (I зона).

Корково-ядерный путь заканчивается на двигательных ядрах черепных нервов и обеспечивает осознанные (произвольные) движения мышц головы и шеи. Корково-спинномозговой путь в пирамидах продолговатого мозга разделяется на латеральный и передний корково-спинномозговые пути. Латеральный корково-спинномозговой путь переходит на противоположную сторону, образуя перекрест пирамид (см. рис. 14.10), и направляется в латеральный канатик спинного мозга. Передний корково-спинномозговой путь проходит без перекреста в передний канатик спинного мозга. Его перекрест происходит уже в спинном мозге.

Корково-спинномозговые пути заканчиваются на двигательных ядрах передних рогов спинного мозга и отвечают за осознанные (произвольные) движения мышц конечностей и туловища.

*Экстрапирамидные пути* начинаются от подкорковых двигательных центров (ретикулярная формация, красное ядро, ядра оливы и т.д.) и заканчиваются, как и пирамидные, на двигательных ядрах черепных нервов и двигательных ядрах передних рогов спинного мозга, обеспечивая безусловнорефлекторную регуляцию тонуса мышц и произвольные движения. Все они проходят в покрывке ствола головного мозга (II зона).

Ретикулярно-спинномозговой путь, *tractus reticulospinalis*, начинается от клеток ретикулярной формации на всем протяжении ствола головного мозга и заканчивается на двигательных ядрах передних рогов спинного мозга. Он обеспечивает поддержание тонуса мышц.

Красноядерно-спинномозговой путь, *tractus rubrospinalis*, начинается от красного ядра среднего мозга, проходит в боковом канатике спинного мозга, заканчивается на двигательных ядрах передних рогов спинного мозга. Он обеспечивает произвольные движения (бег, ходьбу) и поддержание тонуса мышц при статической нагрузке (поддержание позы).

Крышеспинномозговой путь, *tractus tectospinalis*, начинается от верхних холмиков среднего мозга, заканчивается на двигательных ядрах передних рогов спинного мозга и обеспечивает ответные реакции на неожиданные сверхсильные раздражения (звуковые, световые, обонятельные, вкусовые и тактильные).

Медиальный продольный пучок, *fasciculus longitudinalis medialis*, начинается от ядер ретикулярной формации среднего мозга и обеспечивает ассоциативную связь двигательных ядер III, IV, VI и XI пар черепных нервов, обеспечивая при этом сочетанный поворот головы и глаз.

Преддверно-спинномозговой путь, *tractus vestibulospinalis*, начинается в мосту от вестибулярных ядер преддверно-улиткового нерва и заканчивается на двигательных ядрах передних рогов спинного мозга. Он обеспечивает поддержание равновесия и координацию движений при вестибулярных нагрузках.



Оливоспинномозговой тракт, *tractus olivospinalis*, начинается от ядер олив продолговатого мозга и заканчивается на двигательных ядрах передних рогов спинного мозга. Его функция аналогична предыдущему.

### Контрольные вопросы

1. Какие принципы лежат в основе классификации нервных клеток?
2. Как классифицируют рецепторы?
3. Назовите основные звенья рефлекторной дуги.
4. Какие отделы выделяют в нервной системе?
5. Охарактеризуйте роль нервной системы в организме.
6. Что такое сегмент спинного мозга?
7. Какие тракты проходят в канатиках спинного мозга?
8. Что такое сегментарный и проводниковый аппараты?
9. Какие отделы различают в головном мозге?
10. Перечислите черепные нервы продолговатого мозга, моста и среднего мозга.
11. Охарактеризуйте функциональное предназначение мозжечка.
12. Какие структуры включает промежуточный мозг?
13. Перечислите слои коры конечного мозга.
14. Укажите динамическую локализацию функций в коре конечного мозга.
15. Перечислите желудочки головного мозга.
16. Назовите оболочки головного и спинного мозга.
17. Как классифицируют проводящие пути центральной нервной системы?
18. Перечислите проводящие пути общей чувствительности.
19. Назовите проводящие пути специальной чувствительности.
20. Чем отличаются пирамидные проводящие пути от экстрапирамидных?

# ФУНКЦИОНАЛЬНАЯ АНАТОМИЯ ПЕРИФЕРИЧЕСКОЙ НЕРВНОЙ СИСТЕМЫ

### 15.1. Понятие о периферической нервной системе

**Периферическая нервная система** — совокупность нервных структур, расположенных за пределами спинного и головного мозга (рис. 15.1). Периферические нервы выполняют функцию проведения импульсов от органов чувств в центральную нервную систему и от головного и спинного мозга — к исполнительным органам (например, к мышцам и железам). Как правило, нервы являются смешанными по составу волокон, т.е. содержат в различных соотношениях чувствительные, двигательные и вегетативные проводники.

По топографическому принципу выделяют *краниальный* (черепной) и *спинномозговой* (спинальный) *отделы* периферической нервной системы.

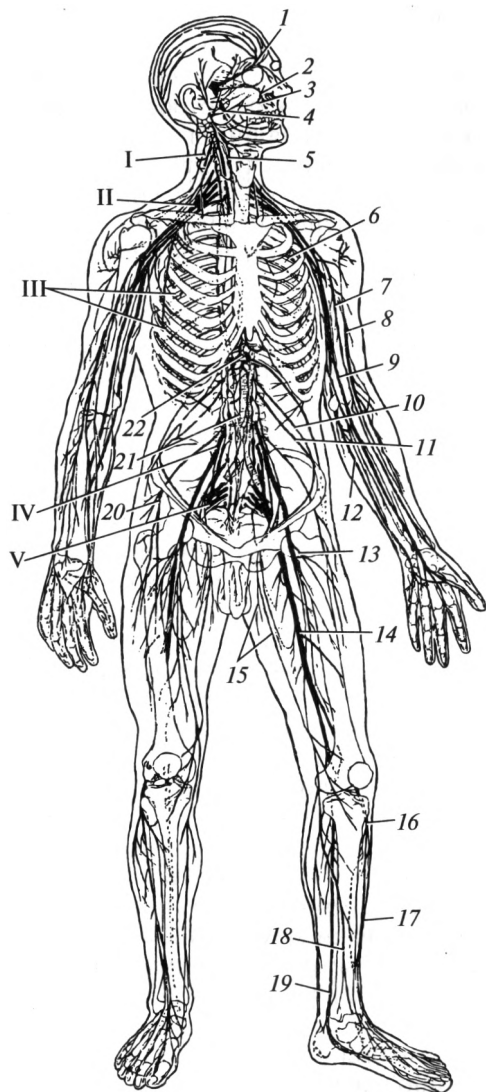
*Краниальный отдел* представлен нервными структурами, замыкающимися на ствол головного мозга (черепные нервы, краниальные чувствительные узлы, нервные сплетения, органые нервы и нервные окончания). *Спинномозговой отдел* представлен нервными структурами, замыкающимися на спинной мозг (спинномозговые нервы, чувствительные узлы спинномозговых нервов, ветви спинномозговых нервов, сплетения и органые нервы, нервные окончания).

По функциональному принципу выделяют *соматический* (иннервирующий сому — тело) и *вегетативный* (иннервирующий внутренние органы) *отделы*.

Нервы образованы отростками нервных клеток, которые объединяются в пучки нервных волокон. Последние снаружи покрыты рыхлой соединительнотканной оболочкой — *периневрием*. Отростки периневрия проникают между отдельными нервными волокнами, образуя внутреннюю соединительнотканную оболочку — *эндоневрий*. Нерв, включающий несколько пучков, снаружи также окружен соединительной тканью, называемой *эпиневрием*. В эпиневии проходят кровеносные и лимфатические сосуды нервов.

По составу волокон различают двигательные, чувствительные, смешанные и вегетативные нервы.

*Двигательный нерв* состоит из нервных волокон, образованных аксонами нервных клеток, расположенных в двигательных ядрах передних рогов спинного мозга или в двигательных ядрах черепных



**Рис. 15.1. Периферическая нервная система (схема):**

I — шейное сплетение; II — плечевое сплетение; III — межреберные нервы; IV — поясничное сплетение; V — крестцовое сплетение; 1 — глазной нерв; 2 — верхнечелюстной нерв; 3 — нижнечелюстной нерв; 4 — лицевой нерв; 5 — блуждающий нерв; 6 — межреберный нерв; 7 — мышечно-кожный нерв; 8 — лучевой нерв; 9 — срединный нерв; 10 — подвздошно-паховый нерв; 11 — подвздошно-подчревный нерв; 12 — локтевой нерв; 13 — бедренный нерв; 14 — седалищный нерв; 15 — запирательный нерв; 16 — общий малоберцовый нерв; 17 — поверхностный малоберцовый нерв; 18 — глубокий малоберцовый нерв; 19 — большеберцовый нерв; 20 — латеральный кожный нерв бедра; 21 — симпатический ствол; 22 — чревное сплетение

нервов. Кроме того, в них проходят в небольшом количестве проприоцептивные и симпатические волокна.

*Чувствительный нерв* состоит из афферентных нервных волокон, являющихся периферическими отростками псевдоуниполярных или биполярных клеток, находящихся в составе чувствительных узлов спинномозговых нервов или чувствительных узлов черепных нервов. Кроме того, в составе этих нервов в небольшом количестве содержатся симпатические нервные волокна.

*Смешанный нерв* может включать в различных сочетаниях и процентных соотношениях чувствительные (афферентные), двигательные (эфферентные), симпатические или парасимпатические волокна.

*Вегетативные нервы* образованы преганглионарными или постганглионарными волокнами. Преганглионарные волокна идут от клеток вегетативных ядер центральной нервной системы до вегетативных узлов. Постганглионарные волокна следуют от клеток вегетативных узлов к иннервируемым органам и тканям.

**Проведение импульсов по нервным волокнам** — это сложный физиологический процесс. В центре миелинового нервного волокна проходит отросток нервной клетки (осевой цилиндр). Вокруг него несколькими слоями «намотана» глиальная оболочка, между слоями которой находится миелин — белково-липидное соединение, обладающее свойствами диэлектрика (изолятора). Миелиновая оболочка покрывает осевой цилиндр не на всем протяжении, а с перерывами. Эти промежутки называют перехватами Ранвье. В этих участках волокно не покрыто миелиновой оболочкой.

В покое между наружной и внутренней сторонами мембраны нервной клетки поддерживается определенная разность зарядов (потенциалов). Связано это с различным содержанием ионов снаружи и внутри аксона. При суммировании зарядов всех ионов снаружи и внутри от цитолеммы оказывается, что внутренняя сторона мембраны при этом заряжена отрицательно по отношению к наружной. Данное состояние называют мембранным потенциалом покоя.

В цитолемму аксона встроены специальные белковые каналы, которые пропускают ионы в направлении их меньшей концентрации. Однако в состоянии покоя эти каналы не функционируют. Если же клетка получает раздражение, эти каналы открываются и ионы переходят на противоположную сторону мембраны. Возникает состояние, когда внутренняя мембрана становится заряженной положительно относительно наружной. Это изменение носит название мембранного потенциала действия.

Возникающее из-за изменения разности зарядов электрическое поле распространяется по нервному волокну. Оно активизирует ионные каналы соседних областей, и возбуждение распространяется дальше. В миелиновых нервных волокнах потенциалы действия возникают только в перехватах Ранвье, где отростки нейронов контактируют с межклеточным веществом. Переход импульса от одного

перехвата к другому достигается благодаря возникающему электрическому полю. Процесс возникновения потенциала действия занимает доли секунды. Скорость проведения импульса по миелиновым волокнам колеблется от 10 до 120 м/с. После прохождения импульса каналы закрываются и специальные белки-насосы выравнивают концентрацию ионов до характерной для состояния покоя. Данный процесс требует затраты энергии АТФ.

Безмиелиновые волокна проводят нервный импульс со значительно меньшей скоростью (около 1—2 м/с), что обусловлено «рассеиванием» импульса в окружающие ткани.

Таким образом, передача нервного импульса представляет собой не чисто электрическое явление, а совокупность сложных физиологических процессов перераспределения ионов относительно мембраны нервной клетки. Как таковые электрические токи в нервах не наблюдаются.

## 15.2. Черепные нервы

Черепные нервы — это нервы, анатомически и функционально связанные с головным мозгом. Различают 12 пар черепных нервов.

I пара — *обонятельные нервы*, nn. olfactorii, представляют собой несколько пучков (15—20), начинающихся от обонятельной зоны слизистой оболочки полости носа. Они представлены только чувствительными нервными волокнами, проходят в полость черепа через решетчатую пластинку решетчатой кости и заканчиваются на обонятельной луковице. Их функцией является проведение импульсов в обонятельный мозг.

II пара — *зрительный нерв*, n. opticus — крупный ствол (диаметром до 4—5 мм), начинающийся от глазного яблока (от области слепого пятна). В полость черепа он проходит через одноименный канал. Заканчивается этот нерв *зрительным перекрестом* (хиазмой), объединяющим стволы правой и левой сторон. Данная пара черепных нервов представлена только чувствительными волокнами. Они передают импульсы от сетчатки глаза в головной мозг (см. рис. 14.2).

III пара — *глазодвигательный нерв*, n. oculomotorius, смешанный по составу: образован двигательными и вегетативными волокнами. Он проходит в глазницу через верхнюю глазничную щель. Его ядра расположены в среднем мозге. Двигательные волокна обеспечивают иннервацию верхней, нижней, медиальной прямых и нижней косой мышц глазного яблока, а также мышцы, поднимающей верхнее веко. Вегетативные преганглионарные парасимпатические волокна направляются (рис. 15.2) в ресничный узел (ганглий). Постганглионарные волокна иннервируют ресничную мышцу и мышцу, суживающую зрачок.

IV пара — *блоковый нерв*, n. trochlearis, является двигательным. Его ядро находится в среднем мозге. Через верхнюю глазничную щель он проникает в глазницу и иннервирует верхнюю косую мышцу глазного яблока.

V пара — *тройничный нерв*, n. trigeminus, смешанный по составу: имеет двигательное и чувствительные ядра. Двигательное ядро расположено в мосту, чувствительные — в спинном мозге, в мосту и среднем мозге.

Ствол тройничного нерва выходит из моста. Пройдя чувствительный (Гассеров) узел, он разделяется на три ветви: глазной, верхнечелюстной и нижнечелюстной нервы (см. рис. 15.2), каждый из которых отдает волокна к оболочкам головного мозга.

Глазной нерв проходит в глазницу через верхнюю глазничную щель и отдает только чувствительные ветви: *слезный нерв*, обеспечивающий чувствительную иннервацию одноименной железы; *носоресничный нерв*, иннервирующий слизистую оболочку носовой полости и околоносовых пазух, конъюнктиву глазного яблока; *лоб-*

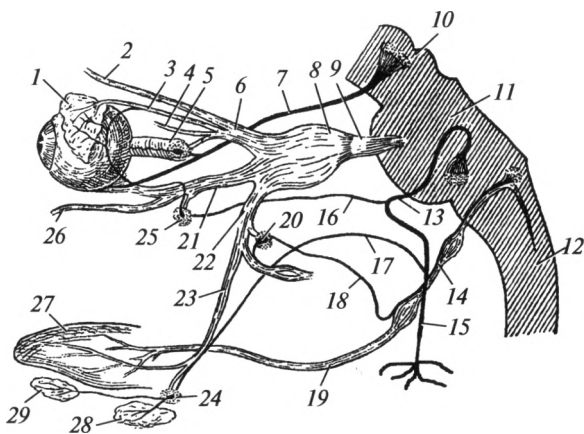


Рис. 15.2. Глазодвигательный, тройничный, лицевой и языкоглоточный нервы (схема):

1 — слезная железа; 2 — лобный нерв; 3 — слезный нерв; 4 — носоресничный нерв; 5 — ресничный узел; 6 — глазной нерв; 7 — глазодвигательный нерв; 8 — тройничный узел; 9 — тройничный нерв; 10 — средний мозг; 11 — мост; 12 — продолговатый мозг; 13 — лицевой нерв; 14 — языкоглоточный нерв; 15 — околоушное сплетение лицевого нерва; 16 — большой каменистый нерв; 17 — барабанная струна; 18 — барабанный нерв; 19 — язычные ветви языкоглоточного нерва; 20 — ушной ганглий; 21 — верхнечелюстной нерв; 22 — нижнечелюстной нерв; 23 — язычный нерв; 24 — поднижнечелюстной узел; 25 — крылонёбный узел; 26 — подглазничный нерв; 27 — язык; 28 — поднижнечелюстная слюнная железа; 29 — подъязычная слюнная железа

**ный нерв**, иннервирующий кожу лица выше глазной щели — лоб, корень носа, верхнее веко.

Верхнечелюстной нерв проходит в крыловидно-нёбную ямку через круглое отверстие. Он разветвляется на ряд чувствительных ветвей: *скуловой нерв* осуществляет иннервацию одноименной области; *подглазничный нерв* иннервирует кожу носа, нижнего века, верхней губы, щеки и височной области, зубы верхней челюсти; *узловые ветви* проходят к слизистой оболочке полости носа и нёба. Таким образом, верхнечелюстной нерв иннервирует среднюю часть лица между глазной щелью и углом рта.

Нижнечелюстной нерв выходит из полости черепа через овальное отверстие. Он содержит в своем составе не только чувствительные, но и двигательные волокна. Основные ветви нижнечелюстного нерва выполняют следующие функции:

1) *язычный нерв* обеспечивает общую чувствительность передних  $\frac{2}{3}$  органа; в его составе проходят волокна барабанной струны (ветвь лицевого нерва), обеспечивающие вкусовую чувствительность данного отдела языка;

2) *щечный нерв* обеспечивает общую чувствительность щеки;

3) *ушно-височный нерв* иннервирует околоушную слюнную железу, капсулу височно-нижнечелюстного сустава и часть ушной раковины; в его составе проходят постганглионарные парасимпатические волокна от ушного узла (из IX пары);

4) от *нижнего альвеолярного нерва* ответвляется челюстно-подъязычный нерв, иннервирующий одноименную мышцу и переднее брюшко двубрюшной мышцы; далее нерв проходит по каналу нижней челюсти, отдавая нервы к зубам и деснам; он заканчивается подбородочным нервом, выходящим из одноименного отверстия и направляется к коже подбородка и нижней губе;

5) *мышечные (двигательные) ветви* иннервируют жевательные мышцы.

Таким образом, волокна нижнечелюстного нерва иннервируют нижнюю часть лица (ниже угла рта) и жевательные мышцы.

VI пара — *отводящий нерв*, n. abducens, состоит только из двигательных волокон. Выходит из вещества моста и через верхнюю глазничную щель попадает в глазницу. Иннервирует латеральную прямую мышцу глазного яблока.

VII пара — *лицевой нерв*, n. facialis, смешанный по составу. Выходит из вещества моста в мосто-мозжечковом углу и вместе с VIII парой направляется к внутреннему слуховому проходу. Там он попадает в канал лицевого нерва. Здесь в области первого изгиба канала расположен чувствительный узел нерва, который носит название «коленцевый узел». В канале от основного ствола отходят: большой каменистый нерв и барабанная струна. Большой каменистый нерв проникает в крыловидно-нёбную ямку, где заканчивается на нейронах крылонёбного узла, обеспечивающего парасимпа-

тическую иннервацию слезной железы, слизистых желез полости носа и рта. Барабанная струна, отделившись от основного ствола лицевого нерва, входит в состав язычного нерва (ветвь нижнечелюстного нерва) и направляется к языку. По составу волокон она смешанная: обеспечивает вкусовую чувствительность передних  $\frac{2}{3}$  языка, а также несет в себе парасимпатические волокна к поднижнечелюстной и подъязычной слюнным железам.

После выхода из канала лицевой нерв имеет только двигательные волокна, которые в паренхиме околоушной слюнной железы образуют околоушное сплетение, из которого берут начало: височные, скуловые, щечные, шейная и краевая ветвь нижней челюсти (рис. 15.3), иннервирующие все мимические мышцы, подкожную мышцу шеи, шилоподъязычную мышцу и заднее брюшко двубрюшной мышцы.

VIII пара — *преддверно-улитковый нерв*, n. vestibulocochlearis, состоит только из чувствительных волокон. Он включает две части: улитковую (слуховую) и преддверную (вестибулярную). Каждая из них имеет свои ядра в центральной нервной системе. Выходит нерв из мостомозжечкового угла, рядом с лицевым нервом. За пределы основания черепа он не выходит, так как обеспечивает передачу импульсов от органов слуха и равновесия, расположенных внутри пирамиды височной кости. Его спиральный (улитковый) узел находится в спиральном канале улитки и получает импульсы от Кортиева органа. На дне внутреннего слухового прохода расположен преддверный (вестибулярный) узел. От него в головной мозг идут волокна, проводящие импульсы от органа равновесия.

IX пара — *языкоглоточный нерв*, n. glossopharyngeus, — смешанный по составу волокон. Он выходит из продолговатого мозга и покидает череп через яремное отверстие.

Самая крупная его ветвь — барабанный нерв (см. рис. 15.2). Он обеспечивает чувствительную иннервацию барабанной полости и продолжается в малый каменистый нерв, который выходит из пирамиды височной кости через одноименный каналец. Он состоит из парасимпатических волокон, которые заканчиваются на нейронах ушного узла, и обеспечивает парасимпатическую иннервацию околоушной слюнной железы. Также он отдает глоточные ветви, которые иннервируют слизистую оболочку и продольные мышцы глотки. Далее нерв проникает в корень языка, где распадается на концевые язычные ветви. Они обеспечивают общую и вкусовую чувствительность задней трети языка.

Таким образом, языкоглоточный нерв отвечает за общую и вкусовую чувствительность задней трети языка, чувствительную иннервацию слизистой оболочки глотки, небных миндалин, барабанной полости, слуховой трубы, каротидного синуса; двигательную иннервацию шилоглоточной мышцы; парасимпатическую иннервацию околоушной слюнной железы.



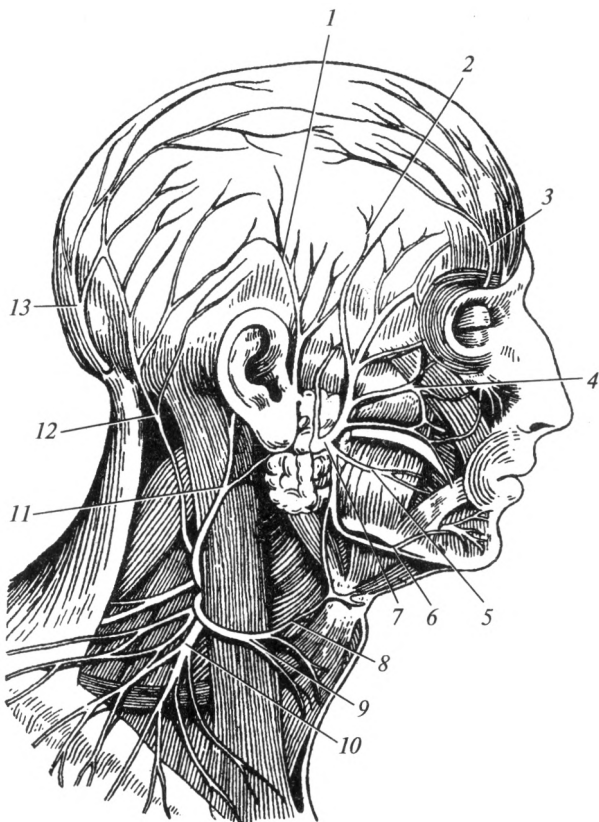


Рис. 15.3. Ветви лицевого нерва и шейного сплетения:

1 — ушно-височный нерв; 2 — височные ветви; 3 — лобный нерв; 4 — скуловые ветви; 5 — щечная ветвь; 6 — краевая ветвь нижней челюсти; 7 — околоушное сплетение; 8 — поверхностная шейная петля; 9 — поперечный нерв шеи; 10 — надключичные нервы; 11 — большой ушной нерв; 12 — малый затылочный нерв; 13 — большой затылочный нерв

X пара — *блуждающий нерв*, *p. vagus* — смешанный по составу волокон. Он выходит из продолговатого мозга и через яремное отверстие покидает полость черепа. В его строении выделяют головной, шейный, грудной и брюшной отделы.

В головном отделе его чувствительные ветви направляются к наружному уху и твердой мозговой оболочке.

На шее нерв идет в составе сосудисто-нервного пучка шеи вместе с сонной артерией и внутренней яремной веной. В шейном отделе отходят верхние сердечные и глоточные ветви (рис. 15.4), а также верхний гортанный нерв, который иннервирует

слизистую оболочку гортани выше голосовой щели и перстне-щитовидную мышцу. Возвратный гортанный нерв начинается от блуждающего нерва при переходе последнего в грудную полость. Левый возвратный гортанный нерв огибает дугу аорты, правый — подключичную артерию. От возвратного гортанного нерва ответвляются трахейные, пищеводные, перикардиальные и нижние сердечные ветви, которые содержат чувствительные и парасимпатические во-

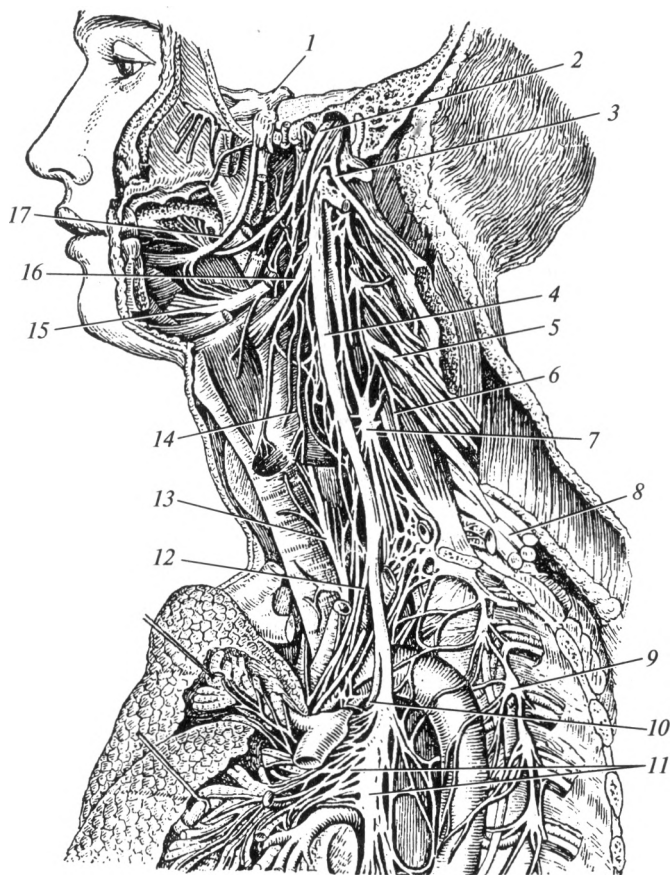


Рис. 15.4. Нервы головы, шеи и грудной полости:

1 — тройничный нерв; 2 — языкоглоточный нерв; 3 — добавочный нерв; 4 — блуждающий нерв; 5 — ветви шейного сплетения; 6 — диафрагмальный нерв; 7 — средний шейный узел симпатического ствола; 8 — плечевое сплетение; 9 — грудной узел симпатического ствола; 10 — возвратный гортанный нерв; 11 — легочное сплетение блуждающего нерва; 12 — сердечные ветви; 13 — нижний гортанный нерв; 14 — глоточные ветви блуждающего нерва; 15 — подъязычный нерв; 16 — верхний гортанный нерв; 17 — язычный нерв

локна. После этого возвратный гортанный нерв продолжается в нижний гортанный нерв, который иннервирует слизистую оболочку гортани ниже голосовой щели и большинство мышц гортани, т.е. этот нерв принимает участие в образовании голоса.

В грудном отделе к органам грудной полости направляют-ся трахейные, бронхиальные, пищеводные, перикардальные и грудные сердечные ветви блуждающего нерва. При этом блуждающие нервы правой и левой сторон образуют сплетения по ходу пищевода и легочное сплетение.

Перейдя в брюшную полость (брюшной отдел), волокна блуждающего нерва направляются ко всем ее органам, разделяясь на одноименные ветви, содержащие парасимпатические и чувствительные волокна: желудочные, печеночные, селезеночные, кишечные, почечные ветви и т.д.

Таким образом, блуждающий нерв имеет весьма обширную зону иннервации: чувствительная и парасимпатическая иннервация органов шеи, грудной и брюшной полостей, кроме органов малого таза; двигательная иннервация мышц гортани, глотки и пищевода.

XI пара — *добавочный нерв*, n. accessorius, — двигательный по составу волокон. Выходит несколькими корешками из продолговатого мозга и из I—VI шейных сегментов спинного мозга. Он покидает полость черепа через яремное отверстие. Иннервирует трапециевидную и грудино-ключично-сосцевидную мышцы.

XII пара — *подъязычный нерв*, n. hypoglossus, двигательный по составу волокон. Выходит из продолговатого мозга, покидает полость черепа через канал подъязычного нерва. Он иннервирует мышцы языка.

### 15.3. Спинномозговые нервы

Соответственно количеству сегментов спинного мозга выделяют 31 пару спинномозговых нервов: 8 шейных, 12 грудных, 5 поясничных, 5 крестцовых и 1 копчиковый. Со спинным мозгом каждый нерв связан передним и задним корешками. Задний корешок — чувствительный, передний — содержит двигательные и симпатические волокна. Практически в месте соединения корешков расположен чувствительный узел спинномозгового нерва, лежащий в межпозвоночном отверстии. Он представляет собой скопление тел чувствительных нейронов.

На большем удалении от места образования спинномозговые нервы делятся на ветви (рис. 15.5). *Менингеальная ветвь* состоит из чувствительных и симпатических волокон. Сразу же после отхождения от спинномозгового нерва она возвращается в межпозвоночное отверстие и обеспечивает иннервацию оболочек спинного мозга и их сосудов. *Задняя и передняя ветви* являются смешанными по составу.

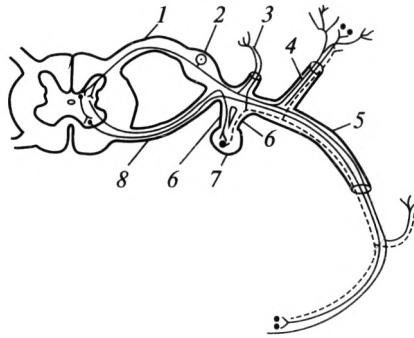


Рис. 15.5. Ветви спинномозгового нерва:

1 — задний корешок спинномозгового нерва; 2 — чувствительный узел спинномозгового нерва; 3 — менингеальная ветвь; 4 — задняя ветвь; 5 — передняя ветвь; 6 — соединительная ветвь; 7 — узел симпатического ствола; 8 — передний корешок спинномозгового нерва

ву волокон (чувствительные, двигательные и симпатические). Они иннервируют кожу и мышцы в области туловища и конечностей: задние ветви — область спины, частично шеи, задней поверхности таза; передние — переднюю поверхность шеи, туловища, конечности. Передние ветви участвуют в формировании шейного, поясничного и крестцового сплетений. Кроме того, от спинномозговых нервов с 8 шейного по 3 поясничные сегменты отходит *белая соединительная ветвь*, которая заканчивается в узлах симпатического ствола. От этих узлов в ствол каждого спинномозгового нерва возвращается *серая соединительная ветвь*. Она состоит из симпатических волокон, которые затем попадают в состав менингеальной, передней и задней ветвей.

*Шейное сплетение*, *plexus cervicalis*, образовано передними ветвями четырех верхних шейных спинномозговых нервов, которые соединяются между собой дугообразными петлями. Оно имеет связи с добавочным и подъязычным нервами, а также симпатическим стволом.

По составу волокон выделяют двигательные, чувствительные и смешанные ветви шейного сплетения. Мышечные (двигательные) ветви иннервируют глубокие мышцы шеи, мышцы шеи, лежащие ниже подъязычной кости и подбородочно-подъязычную мышцу. Чувствительные ветви (поперечный нерв шеи, надключичные, малый затылочный и большой ушной нервы) обеспечивают иннервацию кожи надключичной области, шеи и мочки уха (см. рис. 15.3). Смешанной ветвью шейного сплетения является *диафрагмальный нерв*, *n. phrenicus*, который проходит в грудную полость и иннервирует диафрагму, отдает чувствительные ветви к перикарду, плевре и брюшине, выстилающей диафрагму.

*Плечевое сплетение*, plexus brachialis, образовано передними ветвями 5—8 шейных и частично I грудного спинномозговых нервов. В надключичной области оно представлено тремя пучками, окружающими подмышечную артерию: медиальным, латеральным и задним (рис. 15.6).

В плечевом сплетении выделяют надключичную и подключичную части. Ветви *надключичной части* отходят от трех указанных пучков и обеспечивают иннервацию мышц плечевого пояса, груди и спины: дорсальный нерв лопатки иннервирует мышцу, поднимающую лопатку и ромбовидные мышцы; надлопаточный нерв проходит в области вырезки лопатки к над- и под-

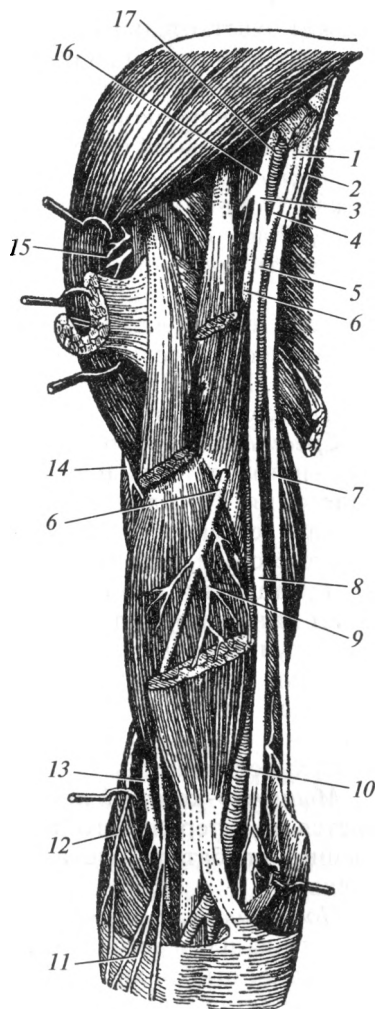


Рис. 15.6. Плечевое сплетение:

1 — медиальный пучок; 2 — медиальный кожный нерв предплечья; 3 — латеральный корешок срединного нерва; 4 — медиальный корешок срединного нерва; 5, 8 — срединный нерв; 6 — мышечно-кожный нерв; 7 — локтевой нерв; 9 — мышечные ветви мышечно-кожного нерва; 10 — плечевая артерия; 11 — латеральный кожный нерв предплечья; 12 — задний кожный нерв предплечья; 13 — лучевой нерв; 14 — задний кожный нерв плеча; 15 — ветви подмышечного нерва; 16 — латеральный пучок; 17 — подмышечная артерия

остной мышцам; подлопаточный нерв — одноименную и большую круглую мышцы; длинный грудной нерв — переднюю зубчатую мышцу; грудные нервы — одноименные мышцы; грудоспинной нерв — широчайшую мышцу спины.

*Подключичная часть* представлена продолжением трех указанных пучков. На плече из медиального пучка берут начало медиальный кожный нерв плеча, медиальный кожный нерв предплечья, локтевой нерв и медиальный корешок срединного нерва. Из латерального пучка выходят мышечно-кожный нерв и латеральный корешок срединного нерва. Из заднего пучка начинаются подмышечный и лучевой нервы.

*Медиальный кожный нерв плеча*, n. cutaneus brachii medialis, содержит чувствительные и симпатические волокна. Он иннервирует кожу соответствующей области и подмышечной ямки.

*Медиальный кожный нерв предплечья*, n. cutaneus antebrachii medialis, имеет такой же состав волокон и иннервирует кожу передней и медиальной поверхностей предплечья.

*Локтевой нерв*, n. ulnaris, — смешанный, на предплечье сопровождает одноименные артерию и вены (рис. 15.7). Иннервирует капсулу локтевого сустава, локтевой сгибатель запястья, медиальную часть глубокого сгибателя пальцев. На кисти его ветви иннервируют кожу тыльной поверхности V, IV и локтевой стороны III пальцев, на ладонной поверхности — V и локтевой стороны IV пальцев (поверхностная ветвь), все мышцы гипотенара, все межкостные, III и IV червеобразные мышцы, некоторые мышцы тенара (глубокая ветвь).

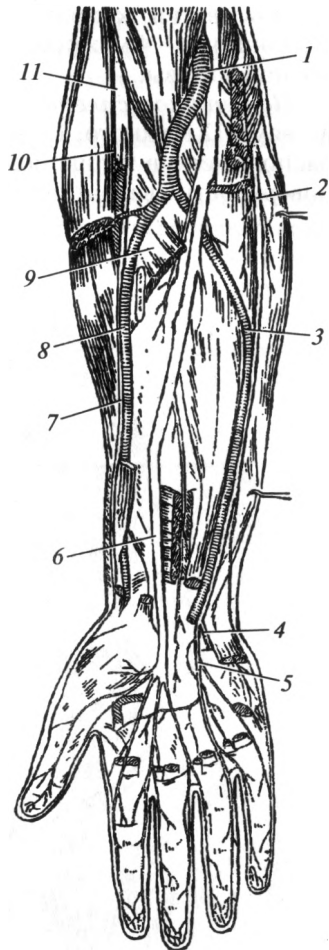
*Срединный нерв*, n. medianus — смешанный, формируется из медиального и латерального корешков одноименных пучков плечевого сплетения. На плече он проходит в составе сосудисто-нервного пучка и ветвей не отдает. Он принимает участие в иннервации локтевого сустава, отдает ветви к большинству мышц передней группы предплечья. Его самая крупная ветвь (передний межкостный нерв) иннервирует лучезапястный сустав, глубокие мышцы передней группы предплечья. Затем он проходит на кисть и иннервирует большую часть мышц тенара; I, II червеобразные мышцы — его глубокая ветвь; кожу ладонной поверхности кисти — соответственно I, II, III, латеральной половины IV пальцев — его поверхностная ветвь.

*Мышечно-кожный нерв*, n. musculocutaneus, смешанный, начинается из латерального пучка плечевого сплетения. Иннервирует мышцы-сгибатели плеча и кожу латеральной поверхности предплечья.

*Подмышечный нерв*, n. axillaris, смешанный, начинается от заднего пучка плечевого сплетения. Проходит через четырехстороннее отверстие, огибая хирургическую шейку плечевой кости. Дает мышечные ветви к дельтовидной и малой круглой мышцам, иннерви-

Рис. 15.7. Нервы предплечья и кисти:

1 — плечевая артерия; 2 — локтевой нерв; 3 — локтевая артерия; 4 — глубокая ветвь локтевого нерва; 5 — поверхностная ветвь локтевого нерва; 6 — срединный нерв; 7 — поверхностная ветвь лучевого нерва; 8 — лучевая артерия; 9 — круглый пронатор; 10 — глубокая ветвь лучевого нерва; 11 — лучевой нерв



рует капсулу плечевого сустава, кожу заднелатеральной области плеча в ее верхнем отделе.

*Лучевой нерв*, n. radialis, смешанный, начинается от заднего пучка плечевого сплетения. На плече проходит сначала вместе с плечевой артерией, а затем сопровождает в плечемышечном канале глубокую артерию плеча. На плече разделяется на двигательные ветви, идущие к мышцам-разгибателям, чувствительные — к коже заднелатеральной поверхности плеча. На предплечье его ветви иннервируют все мышцы-разгибатели, плечелучевую мышцу, обеспечивают чувствительную иннервацию кожи задней поверхности предплечья. На кисти он не отдает двигательных ветвей, а иннервирует кожу тыльной поверхности кисти соответственно I, II и латеральной половины III пальцев.

Таким образом, плечевое сплетение обеспечивает иннервацию мышц плечевого пояса, кожи и мышц свободной верхней конечности, некоторых мышц груди и спины.

*Передние ветви грудных спинномозговых нервов* проходят в межреберных промежутках. Они называются межреберными нервами, nn. intercostales. Передняя ветвь 12 грудного нерва расположена под ребром и называется подреберным нервом. Межреберные нервы входят в состав сосудисто-нервного пучка межреберья. Шесть верхних межреберных нервов доходят до грудины и их конечные ветви разветвляются в коже передней грудной стенки. Пять нижних межреберных нервов и подреберный нерв переходят на переднюю брюшную стенку. Перечисленные нервы обеспечивают чувствительную иннервацию кожи груди и живота, разделяются на двига-

тельные ветви, к собственным мышцам груди и мышцам живота. У женщин 3—4 межреберные нервы обеспечивают иннервацию молочной железы.

**Поясничное сплетение**, *plexus lumbalis*, образовано передними ветвями 12 грудного, 1—4 поясничных спинномозговых нервов. Оно расположено в толще большой поясничной мышцы и на передней поверхности квадратной мышцы поясницы (рис. 15.8). К этим мыш-

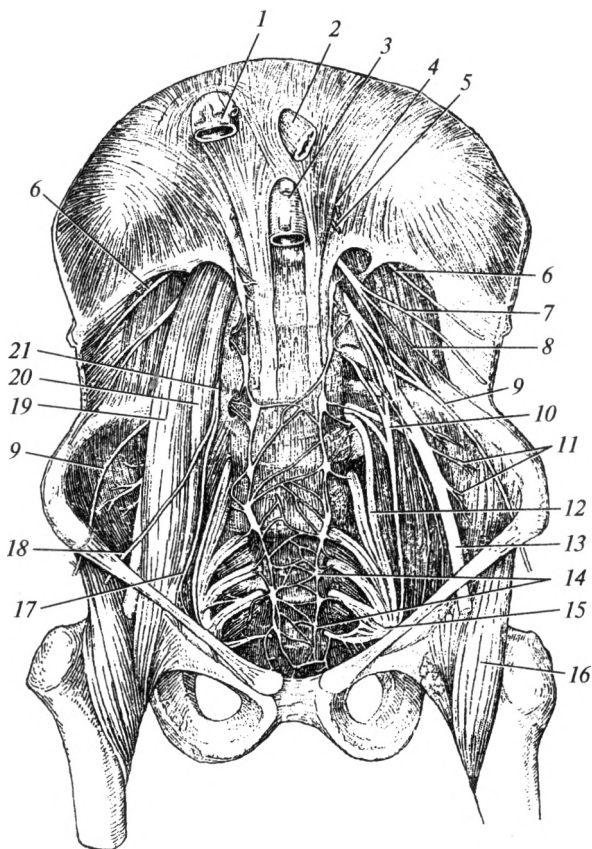


Рис. 15.8. Поясничное сплетение:

1 — нижняя полая вена; 2 — пищевод; 3 — аорта; 4 — большой внутренностный нерв; 5 — малый внутренностный нерв; 6 — подреберный нерв; 7 — подвздошно-подчревный нерв; 8 — подвздошно-паховый нерв; 9 — латеральный кожный нерв бедра; 10 — запирательный нерв; 11 — мышечные ветви бедренного нерва; 12 — пояснично-крестцовый ствол; 13 — бедренный нерв; 14 — крестцовый отдел симпатического ствола; 15 — крестцовое сплетение; 16 — подвздошно-поясничная мышца; 17 — бедренная ветвь бедренно-полового нерва; 18 — половая ветвь бедренно-полового нерва; 19 — большая поясничная мышца; 20 — малая поясничная мышца; 21 — бедренно-половой нерв



цам направляются двигательные ветви. Из поясничного сплетения выходят следующие нервы: подвздошно-подчревный, подвздошно-паховый, бедренно-половой, латеральный кожный нерв бедра, запирательный и бедренный. Подвздошно-подчревный и подвздошно-паховый нервы обеспечивают иннервацию мышц и кожи живота. Последний иннервирует и кожу наружных половых органов. Бедренно-половой нерв за счет половой ветви иннервирует мышцу, поднимающую яичко, бедренная ветвь иннервирует кожу бедра под паховой связкой. Латеральный кожный нерв бедра обеспечивает чувствительную иннервацию одноименной поверхности кожи бедра. Запирательный нерв, *n. obturatorius*, в малом тазу располагается рядом с одноименными артерией и веной. В составе сосудисто-нервного пучка он проходит через запирательный канал и иннервирует мышцы медиальной группы бедра и кожу медиальной поверхности бедра. Бедренный нерв, *n. femoralis*, — самый крупный нерв поясничного сплетения. Из малого таза на бедро он выходит через мышечную лакуну и разделяется на множество ветвей, большая часть которых направляется к мышцам передней группы бедра и коже передней поверхности бедра. Его крупная ветвь — подкожный нерв — проходит вместе с большой подкожной веной и иннервирует кожу медиальной поверхности коленного сустава, голени и стопы.

**Крестцовое сплетение**, *plexus sacralis*, образовано передними ветвями 5 поясничного, крестцовых и копчикового спинномозговых не-

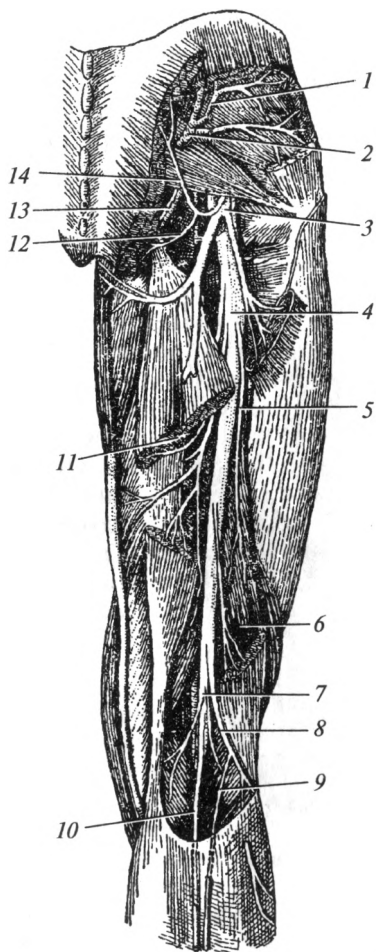


Рис. 15.9. Нервы ягодичной области и бедра (вид сзади):

1 — верхний ягодичный нерв; 2 — верхняя ягодичная артерия; 3 — задний кожный нерв бедра; 4 — седалищный нерв; 5 — двигательная ветвь; 6 — двуглавая мышца бедра; 7 — большеберцовый нерв; 8 — общий малоберцовый нерв; 9 — латеральный кожный нерв икры; 10 — медиальный кожный нерв икры; 11 — полуперепончатая мышца; 12, 14 — нижние нервы ягодиц; 13 — нижний ягодичный нерв

рвов. Оно расположено на передней поверхности грушевидной мышцы и выходит из малого таза через большое седалищное отверстие.

Ветви крестцового сплетения можно разделить на чувствительные, двигательные и смешанные. *Двигательные ветви* иннервируют большинство мышц таза. Самыми крупными из них являются верхний и нижний ягодичные нервы. *Чувствительная ветвь* — задний кожный нерв бедра (рис. 15.9), который иннервирует заднюю поверхность кожи бедра, а также кожу ягодичной области за счет нижних нервов ягодиц.

Верхние и средние нервы ягодиц — производные задних ветвей поясничных и крестцовых спинномозговых нервов.

*Смешанные ветви* представлены половым и седалищным нервами. Половой нерв, *n. pudendus*, выходит из подгрушевидного отверстия и направляется в седалищно-прямокишечную ямку. Он иннервирует мышцы и кожу промежности, а также кожу наружных половых органов.

От крестцового сплетения берет начало самый крупный нервный ствол — седалищный нерв, *n. ischiadicus*. На бедре он расположен в задней группе мышц бедра, которые и иннервирует. В подколенной ямке седалищный нерв делится на большеберцовый и общий малоберцовый нервы. Большеберцовый нерв проходит через голено-подколенный канал (рис. 15.10) и заканчивается медиальным и латеральным подошвенными нервами. Он отдает двигательные ветви к мышцам задней группы голени, иннервирует коленный и голеностопный суставы. Медиальный и латеральный подошвенные нервы иннервируют мышцы и кожу подошвы.

Общий малоберцовый нерв входит в верхний мышечно-малоберцовый канал, где делится на глубокий и поверхностный малоберцовые нервы. Глубокий малоберцовый нерв обеспечивает иннервацию мышц передней группы голени, тыла стопы, голеностопный сустав и кожу первого межпальцевого промежутка на стопе. Поверхно-

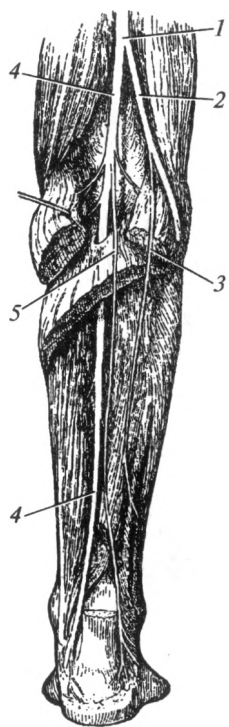


Рис. 15.10. Нервы голени (вид сзади):

1 — седалищный нерв; 2 — общий малоберцовый нерв; 3 — латеральный кожный нерв икры; 4 — большеберцовый нерв; 5 — медиальный кожный нерв икры

стный малоберцовый нерв иннервирует мышцы латеральной группы голени и кожу тыла стопы.

В области подколенной ямки от большеберцового и общего малоберцового нервов отходят соответственно медиальный и латеральный *кожные нервы икры*, которые в нижней части голени соединяются, формируя икроножный нерв. Они обеспечивают чувствительную иннервацию кожи задней поверхности голени и латерального края стопы.

#### 15.4. Вегетативная нервная система

Вегетативная (автономная) нервная система обеспечивает иннервацию внутренних органов, желез, сосудов, гладкой мускулатуры и выполняет адаптационно-трофическую функцию. Так же как и соматическая нервная система, она осуществляет свою деятельность посредством рефлексов. Например, при раздражении рецепторов желудка через блуждающий нерв к этому органу поступают импульсы, усиливающие секрецию его желез и активирующие моторику. Как правило, вегетативные рефлексы не подконтрольны сознанию, т. е. происходят автоматически после определенных раздражений. Человек не может произвольно учащать или урежать частоту сердечных сокращений, усиливать или угнетать секрецию желез.

Так же как и в простой соматической рефлекторной дуге, в составе вегетативной рефлекторной дуги имеются три нейрона. Тело первого из них (чувствительного или рецепторного) расположено в чувствительном узле спинномозгового нерва или в соответствующем чувствительном узле черепного нерва. Второй нейрон — ассоциативная клетка, лежит в вегетативных ядрах головного или спинного мозга. Третий нейрон — эффекторный, находится за пределами центральной нервной системы в паравертебральных и превертебральных — симпатических, или интрамуральных, и краниальных — парасимпатических узлах (ганглиях). Таким образом, дуги соматических и вегетативных рефлексов различаются между собой местоположением эффекторного нейрона. В первом случае он лежит в пределах центральной нервной системы (двигательные ядра передних рогов спинного мозга или двигательные ядра черепных нервов), а во втором — на периферии (в вегетативных узлах).

Для вегетативной нервной системы также характерен сегментарный тип иннервации. Центры вегетативных рефлексов имеют определенную локализацию в центральной нервной системе, а импульсы к органам проходят через соответствующие нервы. Сложные вегетативные рефлексы выполняются с участием надсегментарного аппарата. Надсегментарные центры локализуются в гипоталамусе, лимбической системе, ретикулярной формации, мозжечке и в коре полушарий большого мозга. О роли каждой из этих структур в вегетативной иннервации организма написано в соответствующих разделах.

В функциональном отношении выделяют симпатический и парасимпатический отделы вегетативной нервной системы.

**Симпатическая нервная система.** В составе симпатической части вегетативной нервной системы выделяют центральный и периферический отделы. Центральный представлен ядрами, расположенными в боковых рогах спинного мозга на протяжении от 8 шейного до 3 поясничного сегментов. От нейронов этих ядер начинаются все волокна, идущие к симпатическим ганглиям. Из спинного мозга они выходят в составе передних корешков спинномозговых нервов.

Периферический отдел симпатической нервной системы включает узлы и волокна, расположенные за пределами центральной нервной системы.

*Симпатический ствол*, *truncus sympaticus*, — парная цепь паравертебральных узлов, идущая параллельно позвоночному столбу (рис. 15.11). Он простирается от основания черепа до копчика, где правый и левый стволы сближаются и заканчиваются единым копчиковым узлом. К узлам симпатического ствола подходят белые соединительные ветви от спинномозговых нервов, содержащие преганглионарные волокна. Их длина, как правило, не превышает 1,0—1,5 см. Эти ветви присутствуют только у тех узлов, которые соответствуют сегментам спинного мозга, содержащим симпатические ядра (8 шейный — 3 поясничный). Волокна белых соединительных ветвей переключаются на нейроны соответствующих ганглиев, либо проходят через них транзитом к выше- и нижележащим узлам. В связи с этим число узлов симпатического ствола (25—26) превышает число белых соединительных ветвей. Некоторые волокна не заканчиваются в симпатическом стволе, а, минуя его, идут к брюшному аортальному сплетению. Они образуют большой и малый чревные нервы. Между соседними узлами симпатического ствола имеются межузловые ветви, обеспечивающие обмен информацией между его структурами. Из ганглиев выходят безмиелиновые постганглионарные волокна: серые соединительные ветви, которые возвращаются в состав спинномозговых нервов, а основная масса волокон направляется к органам по ходу крупных артерий.

Большой и малый внутренностные нервы проходят транзитом (не переключаясь) через шестой—девятый и десятый—двенадцатый грудные узлы соответственно. Они участвуют в образовании брюшного аортального сплетения.

Соответственно сегментам спинного мозга выделяют шейный (3 узла), грудной (12), поясничный (5) и крестцовый (5 узлов) отделы симпатического ствола. Единый копчиковый узел обычно рудиментарен.

Верхний шейный узел самый крупный. Его ветви идут преимущественно по ходу наружной и внутренней сонных артерий, образуя вокруг них сплетения. Они обеспечивают симпатическую иннервацию органов головы и шеи.

Средний шейный узел — непостоянный, лежит на уровне VI шейного позвонка. Ветви его направлены к сердцу, щитовидной и околощитовидной железам, к сосудам шеи.

Шейно-грудной (звездчатый) узел располагается на уровне шейки I ребра, нередко сливается с I грудным и имеет звездчатую форму. Его ветви иннервируют органы переднего средостения (в том числе сердце), щитовидные и околощитовидные железы.

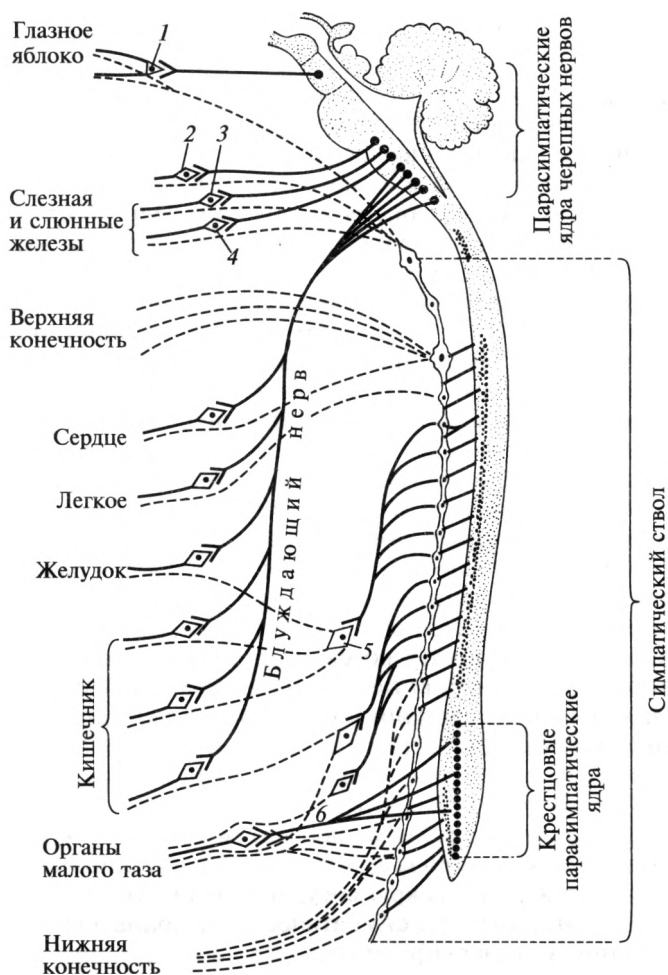


Рис. 15.11. Вегетативная нервная система (схема):

1 — ресничный узел; 2 — крылонёбный узел; 3 — подязычный и поднижнечелюстной узлы; 4 — ушной узел; 5 — узлы чревного сплетения; 6 — тазовые внутренние нервы

От грудного отдела симпатического ствола отходят ветви, участвующие в формировании грудного аортального сплетения. Они обеспечивают иннервацию органов грудной полости. Кроме того, от него начинаются большой и малый внутренностные (чревные) нервы, которые состоят из преганглионарных волокон и проходят транзитом через 6—12 узлы. Они проходят через диафрагму в брюшную полость и заканчиваются на нейронах чревного сплетения.

Поясничные узлы симпатического ствола соединены друг с другом не только продольными, но и поперечными межузловыми ветвями, которые связывают ганглии правой и левой сторон. От поясничных ганглиев отходят волокна в состав брюшного аортального сплетения. По ходу сосудов они обеспечивают симпатическую иннервацию стенок брюшной полости и нижних конечностей.

Тазовый отдел симпатического ствола представлен 5 крестцовыми и рудиментарным копчиковым узлами. Крестцовые узлы также связаны между собой поперечными ветвями. Нервы, отходящие от них, обеспечивают симпатическую иннервацию органов таза.

*Брюшное аортальное сплетение*, *plexus aorticus abdominalis*, расположено в брюшной полости на передней и боковых поверхностях брюшной части аорты. Это самое крупное сплетение вегетативной нервной системы. Оно образовано несколькими крупными симпатическими узлами, подходящими к ним ветвями большого и малого внутренностных нервов, многочисленными нервными стволами и ветвями, отходящими от узлов. Основными узлами брюшного аортального сплетения являются: парные чревные и аортопечечные, непарный верхний брыжеечный узлы. От них отходят, как правило, постганглионарные симпатические волокна. От чревных и верхнего брыжеечного узлов в разные стороны отходят многочисленные ветви, как лучи солнца. Это объясняет старое название — «солнечное сплетение», *plexus solaris*.

Ветви сплетения продолжают на артерии, формируя вокруг сосудов вторичные вегетативные сплетения брюшной полости (сосудистые вегетативные сплетения). К ним относятся непарные: чревное (оплетает чревный ствол), селезеночное (селезеночную артерию), печеночное (собственную печеночную артерию), верхнее и нижнее брыжеечные (по ходу одноименных артерий) сплетения. Парными являются: желудочные, надпочечниковые, почечные, яичковые (яичниковые) сплетения, расположенные вокруг сосудов названных органов. По ходу сосудов постганглионарные симпатические волокна достигают внутренних органов и иннервируют их.

*Верхнее подчревное сплетение* образуется из ветвей брюшного аортального сплетения. По форме оно представляет собой пластинку треугольной формы, расположенную на передней поверхности пятого поясничного позвонка, под бифуркацией аорты. Вниз сплетение отдает волокна, которые участвуют в образовании *нижнего*

*подчревного сплетения*. Последнее расположено над мышцей, поднимающей задний проход, у места деления общей подвздошной артерии. От этих сплетений отходят ветви, обеспечивающие симпатическую иннервацию органов малого таза:

**Парасимпатическая нервная система.** В составе парасимпатической части вегетативной нервной системы выделяют центральный и периферический отделы. Центральный отдел представлен парасимпатическими ядрами III, VII, IX и X пар черепных нервов и парасимпатическими крестцовыми ядрами спинного мозга. Периферический отдел включает парасимпатические волокна и узлы. Последние, в отличие от симпатической нервной системы, располагаются либо в стенке органов, которые они иннервируют, либо рядом с ними.

*Волокна парасимпатического (добавочного) ядра глазодвигательного нерва (III пара черепных нервов)* в глазнице заканчиваются на клетках ресничного узла. От него начинаются постганглионарные парасимпатические волокна, которые проникают в глазное яблоко и иннервируют мышцу, суживающую зрачок, и ресничную мышцу (обеспечивает аккомодацию). Симпатические волокна, отходящие от верхнего шейного узла симпатического ствола, иннервируют мышцу, расширяющую зрачок.

В мосту расположены *парасимпатические ядра (верхнее слюноотделительное и слезное) лицевого нерва (VII пара черепных нервов)*. Их аксоны ответвляются от лицевого нерва и в составе большого каменистого нерва достигают крылонёбного узла, расположенного в одноименной ямке. От него начинаются постганглионарные волокна, осуществляющие парасимпатическую иннервацию слезной железы, желез слизистых оболочек полости носа и нёба. Часть волокон, не вошедшая в состав большого каменистого нерва, переходит в барабанную струну. Последняя несет преганглионарные волокна к поднижнечелюстному и подъязычному узлам. Аксоны нейронов этих узлов иннервируют одноименные слюнные железы.

*Нижнее слюноотделительное ядро* принадлежит языкоглоточному нерву (*IX пара*). Его преганглионарные волокна проходят вначале в составе барабанного, а затем — малого каменистого нервов к ушному узлу. От него отходят ветви, обеспечивающие парасимпатическую иннервацию околоушной железы.

*От дорсального ядра блуждающего нерва (X пара)* парасимпатические волокна в составе его ветвей проходят к многочисленным интрамуральным узлам, расположенным в стенке внутренних органов шеи, грудной и брюшной полостях. От этих узлов отходят постганглионарные волокна, осуществляющие парасимпатическую иннервацию органов шеи, грудной полости, большинства органов брюшной полости.

*Спинномозговой крестцовый отдел* представлен крестцовыми парасимпатическими ядрами, расположенными на уровне II —

IV крестцовых сегментов. От них берут начало волокна *тазовых внутренних нервов*, которые несут импульсы к интрамуральным узлам органов малого таза. Постганглионарные волокна, отходящие от них, обеспечивают парасимпатическую иннервацию внутренних половых органов, мочевого пузыря и прямой кишки.

**Понятие о метасимпатической нервной системе.** Относительно недавно учеными был выделен еще один отдел вегетативной нервной системы — метасимпатическая нервная система. Под ней понимают обширные нервные сплетения и микроскопические узлы, находящиеся в стенках полых органов, обладающих моторикой (пищевод, желудок, кишечник, мочевой пузырь, желчный пузырь и желчные протоки, маточные трубы).

Таблица 15.1

**Изменение функциональных состояний внутренних органов под влиянием вегетативной нервной системы**

Орган	Симпатическая нервная система	Парасимпатическая нервная система
Артерии	Как правило, сужение	В большинстве органов отсутствие какого-либо эффекта
Сердце	Увеличение частоты и силы сердечных сокращений	Уменьшение частоты и силы сердечных сокращений
Бронхи	Расширение, уменьшение секреции бронхиальных желез	Бронхоспазм, увеличение секреции бронхиальных желез
Желудок и кишечник	Уменьшение секреции и моторики, сокращение сфинктеров	Усиление секреции и моторики, расслабление сфинктеров
Пищеварительные железы	Как правило, уменьшение секреции	Как правило, увеличение секреции
Мочеточник, мочевой пузырь	Расслабление	Сокращение
Зрачок	Расширение (за счет стимуляции мышцы, расширяющей зрачок)	Сокращение (за счет стимуляции сфинктера зрачка)
Цилиарная мышца	Расслабление	Сокращение
Потовые железы	Усиление секреции	Не иннервируются парасимпатической системой
Беременная матка	Сокращение	Выраженного эффекта нет



Метасимпатические нервные узлы отличаются от парасимпатических по гистологическому строению, их нейроны окружены соединительнотканной стромой, а в качестве медиаторов участвует гамма-аминомасляная кислота (ГАМК) или пуриновые основания. Иногда эти узлы представлены всего 4—5 нейронами. Эти нейроны способны без участия центральной нервной системы генерировать импульсы и посылать их на гладкомышечные клетки. Таким образом возникает перистальтика органа и сокращение его стенки. Нейроны метасимпатических узлов имеют связи с симпатической и парасимпатической частями вегетативной нервной системы, которые координируют частоту образования импульсов.

**Нервная регуляция функций органов.** Основную роль в регуляции деятельности внутренних органов, сердца, сосудов, желез играет вегетативная нервная система. При этом большинство эффектов симпатической и парасимпатической систем противоположны друг другу. К некоторым органам и тканям не подходят симпатические или парасимпатические волокна, их деятельность регулируется только одним из отделов вегетативной нервной системы. К структурам, которые не подчиняются действию парасимпатической нервной системы, относятся, например: артерии, пилomotorные мышцы, мышца, расширяющая зрачок, потовые железы.

В упрощенном виде основные симпатические и парасимпатические эффекты представлены в табл. 15.1.

При этом необходимо отметить, что, как правило, симпатическая нервная система активируется при стрессах, активной деятельности. Парасимпатическая система, наоборот, преобладает в покое. Действительно, во время резкой перемены обстановки, в ситуациях, когда требуются значительные усилия, концентрация внимания, повышаются частота и сила сердечных сокращений, усиливается дыхание и т. д.

Таким образом, совместное действие симпатической и парасимпатической систем на орган обеспечивает его адекватное реагирование на изменение каких-либо внешних условий.

### **Контрольные вопросы**

1. Охарактеризуйте состав волокон периферических нервов.
2. Приведите отличия миелиновых и безмиелиновых нервных волокон.
3. Назовите области иннервации черепных нервов.
4. Перечислите ветви тройничного нерва.
5. Укажите источники иннервации мимических и жевательных мышц.
6. Какие нервы обеспечивают иннервацию кожи лица, языка и слюнных желез?
7. Назовите отделы и ветви блуждающего нерва.
8. Перечислите ветви спинномозгового нерва.

9. Назовите источники формирования и перечислите ветви шейного сплетения.

10. Назовите нервы, обеспечивающие иннервацию мышц и кожи верхней конечности.

11. Перечислите ветви поясничного сплетения.

12. Укажите источники иннервации кожи и мышц нижней конечности.

13. Охарактеризуйте строение симпатического ствола и брюшного аортального сплетения.

14. Назовите краниальные парасимпатические ганглии.

# ВЫСШАЯ НЕРВНАЯ ДЕЯТЕЛЬНОСТЬ

### 16.1. Основные положения

**Высшая нервная деятельность.** Это деятельность коры больших полушарий головного мозга и подкорковых структур, обеспечивающая наилучшее приспособление организма человека к окружающей среде; ее можно определить также как совокупность безусловных и условных рефлексов.

Известно, что основную регуляторную роль в организме выполняет центральная нервная система (ЦНС). Деятельность ЦНС носит рефлекторный характер. *Рефлекс* — это ответная реакция организма на раздражение. Предположение о рефлекторном принципе работы центральной нервной системы высказал еще выдающийся французский ученый Рене Декарт. В 1863 г. русский физиолог И. М. Сеченов опубликовал работу «Рефлексы головного мозга». В ней он обосновал связь сознания и мышления с рефлекторной деятельностью. Этому же ученому принадлежит открытие явлений торможения в ЦНС.

Основные положения, которые сформулировал И. М. Сеченов, были подтверждены в работах академика И. П. Павлова. Большую часть своих научных трудов он создал в стенах Военно-медицинской академии. Открытие И. П. Павловым условных рефлексов, разработка представлений о типах, физиологии и патологии высшей нервной деятельности заложили основу для дальнейших исследований в этой области. Он разделил все рефлекторные реакции организма на безусловные и условные.

**Безусловные рефлексы.** Эти рефлексы являются врожденными, т. е. передающимися по наследству, сохраняющимися на протяжении всей жизни. Они сложились в процессе эволюции как приспособительные реакции.

Для каждого безусловного рефлекса существуют свои рефлекторные дуги. Центральные их звенья имеют свою строго определенную локализацию в ЦНС.

Различают следующие безусловные рефлексы:

- 1) жизненно необходимые (пищевые, защитные);
- 2) социальные, возникающие при взаимодействии с другими особями (ориентировочные, половые);

3) рефлексы саморазвития (исследовательские рефлексы), направленные на получение новых знаний об окружающем мире, освоение новых навыков, например рефлекс «что такое?».

Приведем некоторые примеры безусловных рефлексов. Выделение слюны и увеличение секреции желудочного сока при поступлении пищи в ротовую полость называют соответственно безусловными слюно- и сокоотделительными рефлексами (см. гл. 7 «Анатомия и физиология пищеварительной системы»). К пищевым рефлексам относится и рефлекс сосания: при тактильном раздражении кожи в области губ младенца он начинает имитировать сосательные движения. Отдергивание руки при контакте с горячим предметом, мигание при раздражении роговицы глаза относятся к защитным (оборонительным) рефлексам. При предъявлении какого-либо нового раздражителя возникает рефлекс, носящий название «что такое?». Он характеризуется переключением внимания на новый раздражитель, его изучение.

Сложнейшим видом безусловных рефлексов являются *инстинкты* — видовые стереотипные формы поведения, которые представляют собой, по сути, цепь безусловных рефлексов. При этом выполнение какого-либо действия приводит к началу следующего и т. д. К инстинктам можно отнести, например, постройку гнезда птицами и др.

**Условные рефлексы.** Это рефлексы, приобретенные организмом на основе жизненного опыта. Они не передаются по наследству и являются строго индивидуальными, т. е. специфичными для каждого отдельного субъекта. Условные рефлексы необходимы для приспособления организма к изменяющимся условиям внешней среды. Они непостоянны: при изменении условий существования возникают новые и угасают старые, ненужные в данный момент.

Формирование условных рефлексов происходит с обязательным участием коры больших полушарий головного мозга. Образование их возможно только на базе безусловных рефлексов. Как уже упоминалось, выделение слюны и усиление секреции желудочного сока в ответ на контакт пищи (безусловный, адекватный раздражитель) с рецепторами полости рта — безусловный рефлекс. Если же испытываемому животному предъявлять какой-либо индифферентный сигнал, например свет или определенный набор звуков, то усиления слюно- и сокоотделения, естественно, не происходит. Эти раздражители никак не связаны с приемом пищи, т. е. индифферентны. Если же перед каждым кормлением многократно предъявлять какой-либо из этих сигналов, то через определенное время слюно- и сокоотделение возникают сразу же после них, еще до принятия пищи. Данные сигналы будут условными раздражителями. При образовании условных рефлексов возникает временная связь между центрами анализаторов и центрами безусловных рефлексов. Следовательно, после возбуждения определенным раздражителем коркового центра анализатора происходит и активация центра безусловного рефлекса.

Таким образом, для выработки условного рефлекса необходимо выполнение следующих условий:

- безусловный раздражитель должен быть сильнее условного, биологически более значимым;
- действие условного раздражителя должно предшествовать действию безусловного;
- многократная повторяемость действия условного и безусловного раздражителей;
- необходимо создание соответствующей обстановки, отсутствие отвлекающих посторонних раздражителей.

Следовательно, условный рефлекс — это приспособительная деятельность организма, которая происходит в высших отделах центральной нервной системы путем образования временных связей между корковыми центрами анализаторов и центрами безусловных рефлексов. Условные рефлексы служат основой приобретенного индивидуального опыта организма. Они различаются между собой по сложности, значимости для организма. Условные рефлексы — это основа для формирования поведения человека и высших животных. Сравнительная характеристика безусловных и условных рефлексов приведена в табл. 16.1.

По сложности условные рефлексы подразделяют на рефлексы первого, второго и более высоких порядков. Примерами рефлексов первого порядка являются уже рассмотренные нами слюно- и сокоотделительные. Если же к первоначальному условному раздражителю (свет) добавлять другой раздражитель (звук), то через некоторое время выделение слюны и желудочного сока будет наблюдаться уже после предъявления звука. Это уже является рефлексом второго порядка и т. д.

После образования и закрепления условный рефлекс может преобразоваться в *навык* — автоматическое действие. Например, обу-

Таблица 16.1

### Сравнительная характеристика рефлексов

Безусловные рефлексы	Условные рефлексы
Видовые	Индивидуальные
Врожденные	Приобретенные
Сохраняются в течение жизни	При отсутствии повторения могут угасать
Передаются по наследству	Не наследуются
Возникают в ответ на адекватный раздражитель	Развиваются на индифферентный раздражитель
Замыкаются на уровне спинного мозга и ствола головного мозга	Обязательно участие коры больших полушарий головного мозга

чение письму, игре на музыкальных инструментах, вождению автомобиля первоначально требует от обучающегося большой концентрации внимания, занимает огромное количество времени. Когда же навык приобретен, человек уже не задумывается над тем, как написать ту или иную букву, какую педаль необходимо нажать, чтобы автомобиль остановился. Все эти действия он осуществляет уже автоматически.

**Структурная основа высшей нервной деятельности.** Это совокупность анатомически и функционально взаимосвязанных структур центральной нервной системы. Наличие большого количества предсуществующих морфологических рефлекторных дуг определяет существование уже с момента рождения множества безусловных рефлексов. Безусловные рефлексы замыкаются на уровне спинного мозга и ствола головного мозга. Важную роль играют также черепные и спинномозговые нервы. Следует отметить, что координируют безусловнорефлекторную деятельность подкорковые и корковые образования.

Структурная основа психической деятельности человека — головной мозг. Гипоталамус и лимбическая система — одни из самых главных структур, отвечающих за эмоции и мотивации. Таламус выполняет функцию «фильтрации» всей чувствительной информации. Ретикулярная формация отвечает за активацию коры полушарий большого мозга, смену состояний «бодрствования — сна».

Безусловно, главенствующая роль в психической деятельности принадлежит коре больших полушарий. Проекционные и ассоциативные центры, расположенные здесь, служат структурной основой различных психических функций, регулируют работу нижележащих отделов ЦНС. Базальные ядра, входящие в состав конечного мозга, отвечают за мышечный тонус и координацию автоматических движений.

**Торможение в нервной системе.** Условные рефлексы могут ослабевать или даже исчезать вообще. В основе этих процессов лежит торможение. Его можно определить как совокупность процессов в центральной нервной системе, вызывающих угасание условных рефлексов. Торможение делят на два вида: *внешнее* и *внутреннее*. Для примера рассмотрим условные слюно- и сокоотделительные рефлексы.

Внешнее торможение является безусловным, врожденным. Если после предъявления условного раздражителя возникает интенсивный сигнал (свет, звук, резкий запах), у испытуемого животного вызывается безусловный ориентировочный рефлекс («что такое?»). Слюно- и сокоотделение при этом не возникают. При неоднократном повторении таких ситуаций выработанный условный рефлекс может ослабевать или даже полностью исчезнуть. Этот факт согласуется с *принципом доминанты*, сформулированным академиком А. А. Ухтомским, согласно которому главенствующий в данный момент очаг воз-

буждения подавляет все остальные и определяет характер ответной реакции организма.

Различают несколько видов внутреннего торможения: угасательное, дифференцировочное, запаздывательное и условный тормоз. Если животному с выработанным рефлексом на свет долгое время предъявлять условный раздражитель, не подкрепляя его безусловным (пищей), — через какое-то время слюно- и сокоотделения на свет происходить уже не будет. Это так называемое *угасательное внутреннее торможение* условного рефлекса. Временные связи при этом между центрами анализаторов и безусловных рефлексов ослабевают или даже исчезают совсем. *Дифференцировочное торможение* развивается при неподкреплении раздражителей, близких по параметрам к условному раздражителю. Например, у животного выработался слюноотделительный рефлекс на определенный звуковой сигнал. Предъявление же другого звукового сигнала, не сильно отличающегося от первого, без подкрепления пищей приведет к тому, что животное перестанет реагировать на изначальный условный раздражитель. *Запаздывательное торможение* возникает при постепенном увеличении интервала между условным раздражителем и подкреплением пищей. *Условный тормоз* вырабатывается при попеременном предъявлении подкрепляемого и неподкрепляемого условного раздражителя. При этом последнему предшествует добавочное раздражение. Через некоторое время добавочное раздражение вызывает прекращение слюно- и сокоотделения на условный раздражитель.

## 16.2. Понятие о первой и второй сигнальных системах

Высшая нервная деятельность человека отличается от таковой у животных. Поведение животных значительно проще поведения людей. Опираясь на это, И. П. Павлов разработал учение о первой и второй сигнальных системах.

*Первая сигнальная система* имеется как у животных, так и у человека. Она обеспечивает конкретное предметное мышление, т. е. анализ и синтез конкретных сигналов от предметов и явлений внешнего мира, поступающих в головной мозг через рецепторы органов чувств.

*Вторая сигнальная система* имеется только у человека. Ее возникновение связано с развитием речи. При восприятии произносимых слов органом слуха или при чтении возникает ассоциация с каким-либо предметом или действием, которое обозначает данное слово. Таким образом, слово является символом. Вторая сигнальная система связана с усвоением информации, поступающей именно в виде символов, в первую очередь — слов. Она делает возможным существование абстрактного мышления. Первая и вторая сигнальные системы находятся у человека в тесном и постоянном взаимодей-

ствии. Вторая сигнальная система появляется у ребенка позже первой. Развитие ее связано с обучением речи и письму.

Речь — уникальная способность человека к знаково-символическому отражению предметов окружающего мира. Именно речь формирует, по выражению И. П. Павлова, «специально человеческое высшее мышление». Именно слово является «сигналом сигналов», т. е. тем, что может вызвать представление о предмете без его предъявления. Речь делает возможным обучение без непосредственного обращения к изучаемым предметам. Она является высшей функцией центральной нервной системы, в первую очередь коры больших полушарий головного мозга.

Речь подразделяется на устную и письменную. Каждая из них имеет собственные корковые центры. Под *устной речью* понимают произношение определенных слов или других звуковых сигналов, имеющих определенное предметное значение. *Письменная речь* заключается в передаче какой-либо информации в виде запечатленных символов (букв, иероглифов и других знаков) на определенном носителе (бумаге, пергаменте, магнитном носителе и др.). Развитие речи у ребенка — сложный и длительный процесс. В возрасте от 1 до 5 лет ребенок учится общаться с помощью слов. К 5—7-летнему возрасту возможно овладение навыками письма и счета.

Таким образом, первая сигнальная система подразумевает под собой получение определенных жизненных навыков при непосредственном взаимодействии с окружающей средой без сознательной передачи полученного жизненного опыта от одного поколения к другому. Вторая сигнальная система заключается в восприятии окружающего мира как в непосредственном контакте с ним, так и при помощи осмысления различной информации, получаемой о нем. Эта информация может передаваться от одного индивидуума к другому, из поколения в поколение.

### 16.3. Электроэнцефалография

Электроэнцефалография (ЭЭГ) — метод регистрации биоэлектрической активности головного мозга. При выполнении данного исследования на кожу головы накладывают электроды, которые воспринимают колебания электрических потенциалов в головном мозге. В дальнейшем эти изменения усиливаются в 1—2 млн раз и регистрируются с помощью специальных устройств на носителе (например, бумаге). Записанная с помощью ЭЭГ биоэлектрическая активность головного мозга, как правило, имеет волновой характер (рис. 16.1). Эти волны имеют различную форму, частоту и амплитуду. У здорового человека преобладают  $\alpha$ -волны (альфа-волны). Частота их колеблется в пределах 8—12 колебаний в секунду, амплитуда 10—50 мкВ (до 100 мкВ).  $\beta$ -Волны (бета-волны)



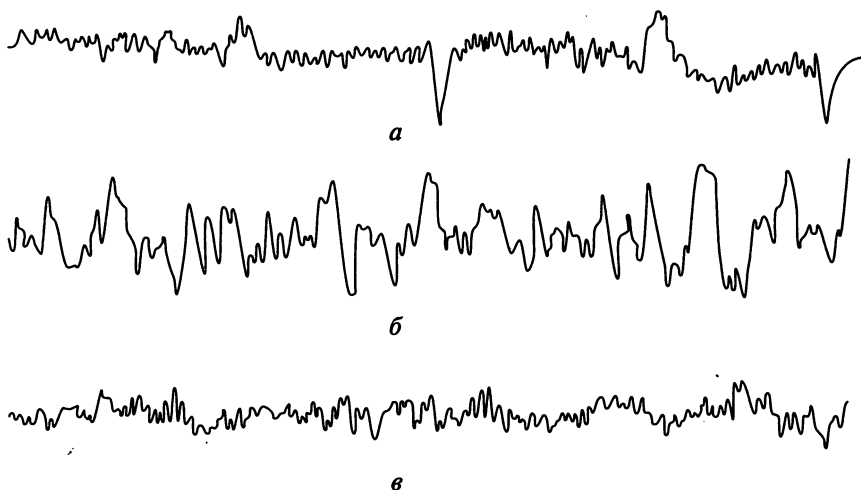


Рис. 16.1. Электроэнцефалограмма человека в периоды бодрствования и сна:  
*а* — ЭЭГ в состоянии бодрствования; *б* — ЭЭГ в состоянии медленноволнового сна;  
*в* — ЭЭГ в состоянии быстроволнового сна

имеют частоту 15—32 колебания в секунду, но их амплитуда в несколько раз меньше, чем у  $\alpha$ -волн. В состоянии покоя  $\alpha$ -волны преобладают в задних участках мозга, в то время как  $\beta$ -волны локализируются преимущественно в лобных отделах. Медленные  $\delta$ -волны (дельта-волны) и  $\theta$ -волны (тета-волны) появляются у здоровых взрослых людей в момент засыпания. Частота их составляет 0,5—3 колебания в секунду для  $\delta$ -волн и 4—7 колебаний в секунду для  $\theta$ -волн. Амплитуда медленных ритмов — 100—300 мкВ.

Метод электроэнцефалографии широко используется в клинической практике. С его помощью можно установить сторону поражения головного мозга, предположительную локализацию патологического очага, отличить разлитой патологический процесс от очагового. Неоценимо значение метода в диагностике эпилепсии.

#### 16.4. Типы высшей нервной деятельности

Каждый человек индивидуален. Все люди различаются между собой не только физическими качествами, но и особенностями психики. Психика — отражение внутреннего мира человека. Основа ее существования — головной мозг. Именно он обеспечивает ту совокупность процессов, которые и формируют психику. Результат психической деятельности — поведение человека, его реакции на те или иные ситуации.

Еще Гиппократ отметил различие между людьми в их поведении. Он связывал это с преобладанием в организме той или иной «жид-

кости»: крови, слизи, желчи и черной желчи. В настоящее время установлено, что данные различия в поведении обусловлены типами высшей нервной деятельности. Однако нельзя не отметить, что функционирование нервной системы, а следовательно, и тип высшей нервной деятельности зависят и от гуморальных факторов — уровня гормонов и биологически активных веществ в крови.

*Тип высшей нервной деятельности* — преимущественно врожденные индивидуальные свойства функционирования центральной нервной системы. Не следует смешивать данное понятие с понятием *темперамента*, который представляет собой проявление в поведении человека типа его высшей нервной деятельности. Причем первое понятие является понятием физиологическим, а второе — в большей степени психологическим. И. П. Павлов считал, что основные типы высшей нервной деятельности совпадают с четырьмя типами темперамента, установленными еще Гиппократом.

Особенности нервных процессов, свойства высшей нервной деятельности определяют такие понятия, как сила, уравновешенность и подвижность. *Сила* определяется интенсивностью процессов возбуждения и торможения в головном мозге. *Уравновешенность* характеризуется их соотношением между собой. *Подвижность* — это возможность смены процессов возбуждения процессами торможения.

По силе высшая нервная деятельность подразделяется на сильные и слабые типы, по уравновешенности — на уравновешенные и неуравновешенные, по подвижности — на подвижные и инертные.

В зависимости от особенностей нервных процессов выделяют четыре основных типа высшей нервной деятельности и четыре вида темперамента.

Как соотносятся различные типы высшей нервной деятельности и темпераменты видно из табл. 16.2.

Какие черты характеризуют каждый из обозначенных здесь видов темперамента? Холерики — это взрывчатые, очень эмоциональные люди с легкой сменой настроения, чрезвычайно активны, энергичны, характеризуются быстротой реакции на различные стимулы. Сангви-

Таблица 16.2

### Характеристика типов высшей нервной деятельности

Свойства высшей нервной деятельности	Типы высшей нервной деятельности			
	Слабый	Сильный	Сильный	Сильный
Сила	Слабый	Сильный	Сильный	Сильный
Уравновешенность	—	Неуравновешенный	Уравновешенный	Уравновешенный
Подвижность	—	—	Инертный	Подвижный
Темперамент	Меланхолик	Холерик	Флегматик	Сангвиник

ники обладают большей уравновешенностью. Реакции сангвиников быстрые, настроение также довольно часто изменяется, но реже, чем у холериков. Флегматики отличаются от всех других типов своим невозмутимым спокойствием, медлительностью, самообладанием. Настроение у них, как правило, устойчивое. Резкие, необдуманные реакции для них нехарактерны. Эмоциональные проявления минимальны. Меланхолики — эмоциональные, легкоранимые, впечатлительные, застенчивые люди. Настроение меланхолика зачастую подавленное.

Следует отметить, что четко разделить всех людей по четырем типам темперамента не представляется возможным. Гораздо чаще встречается сочетание черт того или иного темперамента.

*Характер* — это совокупность устойчивых свойств личности, в которых выражаются способы его эмоционального реагирования и поведения, неповторимое сочетание психологических свойств личности. Характер человека формируется на основе врожденных индивидуальных свойств нервной системы под влиянием воспитания, окружающей обстановки. Окончательное становление характера происходит, как правило, к 23 — 25-летнему возрасту, но изменение его возможно и после этого возраста. Определенные особенности характера называют его чертами. К ним можно отнести скромность, застенчивость, самокритичность, аккуратность, мужество, лень, инфантильность, впечатлительность и т. д. У каждого человека эти и другие черты выражены по-разному. Следует отметить, что возможно самосовершенствование характера, выработка определенных черт, необходимых индивиду.

Заметная выраженность тех или иных черт характера называется его *акцентуацией*. Акцентуированные личности своеобразно, не так как все, реагируют на различные события. В то же время в некоторых ситуациях акцентуация характера помогает индивиду преодолеть трудности, которые для другого человека были бы за пределами. По мнению некоторых ученых, большая часть людей имеет те или иные акцентуации характера различной степени выраженности.

## 16.5. Сферы высшей нервной деятельности

### *Память*

Память — это совокупность процессов, обеспечивающих запоминание, сохранение, воспроизведение и (или) забывание информации, получаемой через сенсорные системы. Благодаря памяти человек может обучаться, приобретать свой индивидуальный жизненный опыт, знания. За организацию памяти отвечают различные структуры головного мозга. В первую очередь это кора больших полушарий (лобная и височная доли), гиппокамп, таламус и другие анатомические образования. Емкость памяти человека составляет приблизительно

но  $10^{13}$ — $10^{16}$  бит. При этом активно используется лишь 5—10 % ее объема. Наибольшего развития память достигает к 23—25-летнему возрасту. В пожилом возрасте способность к запоминанию и воспроизведению информации постепенно ухудшается.

Классификация памяти довольно сложна и осуществляется по нескольким принципам.

1. По способу приобретения выделяют врожденную, приобретенную память и импринтинг. *Врожденная память* представляет собой, по сути дела, весь набор безусловных рефлексов, имеющихся у организма. *Импринтинг* занимает промежуточное положение между врожденной и приобретенной памятью. Эта специфическая форма обеспечивает запоминание и узнавание родителей. Импринтинг развивается в раннем детстве. *Приобретенная память* — вся та информация, которую человек приобретает в течение своей жизни.

2. По модальности запомиаемой информации различают двигательную, эмоциональную, сенсорно-образную и символическую: словесную и логическую виды памяти. *Двигательная память* — это память на двигательные навыки, позу, положение тела. Она создает базу для автоматических действий: письма, игры на музыкальных инструментах, трудовых навыков и т.д. *Эмоциональная память* — способность к воспроизведению ранее испытанных эмоций при возникновении ситуаций, схожих с уже пережитыми. Этот вид памяти сохраняет пережитые человеком чувства. *Сенсорно-образная память* — память зрительная, слуховая, обонятельная и др. Она сохраняет информацию об образе: лицах людей, музыкальных мелодиях, запахах, художественных картинах и др. *Символическая память* подразделяется на словесную и логическую. Словесная обеспечивает запоминание и воспроизведение информации, передаваемой словами, например, при чтении, разговоре. Логическая (смысловая) память связана с запоминанием лишь смысла сообщений, без учета деталей, конкретной последовательности слов.

3. По наличию или отсутствию волевого компонента память может быть произвольной и непроизвольной. *Произвольная память* — запоминание информации, необходимой для человека. Она возникает при желании запомнить конкретную информацию и всегда сопровождается наличием цели запоминания. Произвольная память тесно связана с вниманием и волей. Необходима она для получения профессионального опыта, специальных знаний. *Непроизвольная память* не имеет цели, но благодаря ей формируется основная часть жизненного опыта человека.

4. По длительности хранения информации память бывает иконической (образной), кратковременной и долговременной (в том числе вечной). *Иконическая память* осуществляет мгновенное запечатление информации. Сохраняемый в ней образ максимально точен, но время его существования измеряется долями секунды (0,1—0,5 с). За счет иконической памяти сохраняется, например, зрительный

образ при моргани. *Кратковременная память* (в том числе и оперативная) обеспечивает возможность воспроизведения информации в течение короткого промежутка времени (от 20 с до нескольких минут). Ее объем, выраженный в буквах или словах, составляет в среднем  $7 \pm 2$  единиц. Оперативная память удерживает промежуточные результаты какой-либо деятельности. *Долговременная память* сохраняет информацию на часы, дни, недели, месяцы и годы. Для запечатления в ней информации, как правило, необходим произвольный характер запоминания, многократное повторение материала. Долгий след в памяти оставляют также события, имевшие яркий эмоциональный оттенок, большую значимость для человека.

Различают следующие основные этапы запоминания какой-либо информации: ознакомление с информацией; повторение; запоминание; хранение; воспроизведение или забывание.

Механизмы запоминания чрезвычайно сложны и до сих пор еще нет четкой единой теории, объясняющей данный процесс. Некоторые ученые утверждают, что в центральной нервной системе возникает многократно повторяющаяся циркуляция нервного импульса. Другие объясняют механизм запоминания синтезом специфических веществ (белки, РНК), химическими изменениями в нейронах.

Та информация, которая не имеет значения для человека или не воспроизводится длительное время, забывается. Это предохраняет память от чрезмерного ее переполнения несущественной информацией. Утрата памяти на события в определенный промежуток времени называется *амнезией*, которая может развиваться при черепно-мозговых травмах, различных заболеваниях головного мозга.

## **Внимание**

Внимание — это направленность сознания человека на определенные объекты и явления окружающей действительности при одновременном частичном или полном отвлечении от всего остального. Без внимания обучение новым навыкам было бы невозможно. Умение сконцентрировать внимание — залог успешной деятельности. Сосредоточенность и концентрация внимания обеспечивают наилучшее запоминание изучаемого материала. Необходимый уровень внимания достигается активацией ЦНС. По принципу доминанты академика А. А. Ухтомского, наиболее актуальная на данный момент потребность определяет направленность внимания.

Внимание подразделяется на произвольное и непроизвольное.

*Непроизвольное внимание* привлекают неожиданные, новые и интенсивные раздражители. Концентрация на них была названа И. П. Павловым ориентировочным рефлексом, или рефлексом «что такое?».

*Произвольное внимание* характеризуется концентрацией на сознательно выбранный объект, в том числе учебный материал. Произвольное внимание всегда имеет определенную цель, но для него, особенно при необходимости длительной концентрации, требуется значительное волевое усилие.

Существует несколько характеристик внимания, основные из них — устойчивость, концентрация и переключаемость. *Устойчивость внимания* определяется временем, в течение которого оно может быть направлено на тот или иной объект. *Концентрация внимания* характеризуется степенью сосредоточенности на каком-либо объекте.

Концентрация и устойчивость внимания — это два тесно связанных друг с другом понятия. Максимальными они бывают при направленности на интересующий, актуальный (доминантный), важный для человека объект.

*Переключаемость внимания* характеризует возможность быстрой смены объекта внимания. Это свойство должно быть хорошо развито, например, у водителей, летчиков. Именно им необходимо быстро переключаться на новые объекты, которые появляются в поле зрения, и одновременно следить за показаниями приборов.

## Эмоции

Эмоции можно определить как внутренние переживания человека, отражающие его отношение к событиям, явлениям окружающего мира, другим людям, проявляющиеся определенным поведением.

Внутренние переживания человека — это то, что он чувствует. Их можно описать словами, например, любовь и ненависть, радость и горе, симпатия и отвращение, вина и стыд, интерес и страх. Однако каждый человек испытывает эти чувства по-своему, т.е. они субъективны. В зависимости от отношения человека испытываемые им эмоции могут иметь различную окраску. Они могут быть положительными (радость, интерес) или отрицательными (страх, отвращение).

Изменения в поведении могут иметь различный характер в зависимости от силы испытываемой эмоции. Некоторые эмоции могут побуждать человека на определенные действия, повышают или, наоборот, понижают его активность, работоспособность. Наиболее заметным отражением эмоций являются изменения мимики: улыбка как проявление радости, нахмуривание бровей при получении нежелательной информации и т.д. Эмоции могут проявляться также в изменении работы тех или иных систем организма. В зависимости от силы испытываемой эмоции могут изменяться частота сердечных сокращений, частота дыхания. Некоторые из них могут проявляться изменением окраски кожных покровов, особенно кожи лица, например стыд может вызвать покраснение щек и т.д.

## Сознание и мышление

Сознание — высший уровень психической деятельности головного мозга, свойственный только человеку. Это форма отражения реальной действительности человеком, регулирующая его поведение; организуемый головным мозгом процесс внутреннего контроля над взаимодействием организма с внешней средой, над осуществлением логических операций с хранящейся в памяти информацией. Сознание неразрывно связано с речью. Развивается оно постепенно с приобретением индивидуального опыта. Следовательно, существуют социальные факторы происхождения сознания, к которым относятся речь, трудовая деятельность и жизнь в обществе.

Структура сознания включает в себя знания об окружающем мире, знание о собственном «Я» (самосознание) и эмоциональную сферу. Знания об окружающем мире человек получает посредством органов чувств и сохраняет в памяти. В получении этих знаний определенную роль играет и мышление. Самосознание — это представление человека о самом себе, представление о собственном «Я». Эмоциональная сфера определяет чувственное отношение человека к тем или иным событиям, явлениям или людям.

Мышление — психическая деятельность человека, направленная на обобщенное и опосредованное познание действительности путем раскрытия связей и отношений между познаваемыми явлениями. Мышление позволяет человеку предсказывать результаты своих действий, моделировать какие-либо события, решать определенные задачи, проблемные ситуации, выделять общие черты и различия в группе близких явлений и предметов. Полноценное мышление было бы невозможно без развития речи. В основе мышления лежит интеллект. Результатом его является слово, умозаключение или действие.

Выделяют несколько видов мышления. *Наглядно-действенное мышление* направлено на решение задач, действия с конкретными предметами. Этот тип мышления присущ также некоторым видам высших животных. *Наглядно-образное мышление* — осуществление мыслительных операций над образами предметов и объектов без непосредственного их участия. *Абстрактно-логическое мышление* осуществляется с помощью языка. Этот вид позволяет познать человеку отдельные свойства и качества вне их связи с другими особенностями предметов и явлений.

### 16.6. Сон

На протяжении всей жизни человека происходит постоянная смена двух состояний: бодрствования и сна. Сон представляет собой периодически наступающее особое функциональное состояние организма, характеризующееся выключением сознания, относительной обездвиженностью, снижением мышечного тонуса и электрической

активности мозга, специфическими вегетативными реакциями. Во время сна человек недоступен для общения, внешние раздражители воспринимаются им очень слабо (если они не слишком интенсивны). Сон дает возможность полноценного отдыха для всех органов и систем организма. Считается, что в среднем две трети жизни человек бодрствует, а одну треть занимает сон. Во время бодрствования человек выполняет физическую работу, обучается, активно отдыхает. При этом состоянии повышена функциональная активность головного мозга. Сон и бодрствование имеют свои характерные картины ЭЭГ.

И. П. Павлов считал сон охранительным торможением ЦНС. Это торможение, по его мнению, необходимо организму для профилактики истощения, утомления структур центральной нервной системы. Сон — физиологическая потребность организма, обеспечивающая восстановление сил, полноценный отдых. Если человек недосыпает, то уменьшается его работоспособность, снижается внимание. Отсутствие сна в течение 2—3 сут приводит к нарушениям речи, появлению галлюцинаций, другим психическим расстройствам. В экспериментах на животных лишение сна в течение 5—12 сут сопровождалось их гибелью. Таким образом, сон является жизненно необходимым состоянием.

Продолжительность нормального сна взрослого человека в среднем составляет 8 ч. У детей его продолжительность значительно больше. Например, в возрасте до 1 года ребенок спит большую часть суток, в 4-летнем возрасте — в среднем 10—12 ч.

В нормальном сне выделяют периоды медленного (ортодоксального) и быстрого (парадоксального) сна. Эти периоды поочередно сменяют друг друга. За их смену отвечают различные структуры в ЦНС.

*Медленноволновой (медленный)* сон составляет около 80 % общего времени сна. Длительность каждого отдельного его периода колеблется от 60 до 90 мин. В эти периоды уменьшается частота сердечных сокращений, частота дыхания, снижается обмен веществ, температура тела. У некоторых людей медленный сон может сопровождаться появлением храпа. Это явление связано с излишне выраженным мягким нёбом и расслаблением мышц языка с последующим его западением. Язык перекрывает дыхательные пути и при прохождении воздуха возникают характерные, не очень приятные для окружающих звуки. Изменения на электроэнцефалограмме в периоды медленного сна характеризуются наличием волн низкой частоты и высокой амплитуды (см. рис. 16.1).

Периоды медленного сна сменяются периодами быстрого сна. *Быстрый сон* называют стадией быстрых движений глаз (БДГ, REM-фазой — rapid eyes movement): за закрытыми веками, на фоне расслабления мышц, можно заметить быстрые движения глазных яблок. В стадии БДГ учащается дыхание, ускоряется сердечный ритм. Продолжительность ее в среднем 15—20 мин, после чего опять наступает медленный сон. Общая продолжительность быстроволнового сна



составляет около 1,5—2,0 ч. Изменения на электроэнцефалограмме характеризуются появлением быстрых волн малой амплитуды, напоминающих таковые при бодрствовании. В этом и заключается парадоксальность быстрого сна: человек спит, а активность мозга соответствует бодрствованию. Существует предположение, что в стадии БДГ происходит упорядочение информации, полученной за день. При этом информация, не являющаяся необходимой для человека, подлежит забыванию. Именно в этот период человек переживает яркие и эмоциональные сновидения. Если его разбудить в стадии БДГ, то почти наверняка он сможет рассказать, что видел во сне. Лишение периода быстрого сна приводит к возникновению различных психических изменений: ухудшается память, человек становится раздражительным.

Сновидения всегда интересовали человечество. В разные времена и в разных странах возникали различные трактования сновидений, люди пытались предсказывать с их помощью свое будущее. Слуховые, зрительные и тактильные образы, возникающие во время сновидений, исходят как бы «изнутри». Существует предположение, что во время сновидений человек заново переживает то, что уже когда-то видел, слышал или испытывал, но в весьма своеобразном хронологическом порядке. И. М. Сеченов считал сновидения «небывалыми комбинациями бывалых впечатлений». Некоторые ученые предполагают, что существует связь между тем, как человек оценивает события дня и что он видит во сне. З. Фрейд выдвинул предположение, что сновидения отражают скрытые желания человека. Восстановление хронологических событий, видимых во сне, З. Фрейд ввел как один из методов психоанализа.

Существуют различные расстройства сна, один из основных — *бессонница*. Ей страдают около 10 % людей. Одной из тяжелых форм расстройств сна является *сомнабулизм* (лунатизм). Это состояние характеризуется тем, что человек встает с постели, разгуливает по спальне и дому, не просыпаясь. При пробуждении он не может вспомнить об этом факте.

Различные нарушения сна негативно сказываются на состоянии всего организма, так как сон — физиологически необходимый процесс. Отсутствие нормального сна означает отсутствие полноценного отдыха, что приводит к различным расстройствам психической и трудовой деятельности человека.

За смену состояний сна и бодрствования ответственны некоторые структуры ЦНС, в частности ретикулярная формация.

## 16.7. Физиология труда

Труд в зависимости от объекта деятельности можно подразделить на умственный и физический.

*Физический труд* характеризуется значительным мышечным напряжением. Он требует затраты большого количества энергии. Человек, выполняющий тяжелую физическую работу, должен получать соответствующее его энергетическим затратам питание.

*Умственный труд* характеризуется постоянным напряжением внимания, обращением к памяти, использованием мышления. Умственный труд также характеризуется определенным эмоциональным напряжением. Накапливаясь, оно может переходить в особое стрессовое состояние.

Для максимальной производительности своего труда человек должен выполнять определенные правила. Практически все они направлены на профилактику утомления и переутомления.

Под *утомлением* понимают уменьшение работоспособности, вызванное более или менее длительной работой. Утомление — это нормальная реакция организма на любую деятельность. Это состояние необходимо для тренировки организма к тем или иным видам деятельности. И. М. Сеченов доказал, что при выполнении физической работы утомление в первую очередь развивается в нервных структурах, а не в мышцах. Это обусловлено истощением запасов медиаторов в синапсах. Полноценный отдых полностью ликвидирует утомление, однако если это условие невыполнимо, возникает переутомление.

*Переутомление* — совокупность стойких функциональных нарушений в организме человека, возникающих в результате многократно повторяющегося чрезмерного утомления, не исчезающих во время отдыха и являющихся неблагоприятными для здоровья. Переутомление приводит к резкому снижению работоспособности, снижению внимания, памяти, психоэмоциональным расстройствам.

Для коррекции возникающих при переутомлении расстройств требуется вмешательство специалистов и применение адекватных физиотерапевтических процедур и фармакологических средств.

Избежать быстрого развития утомления и переутомления возможно при выполнении ряда условий.

Во-первых, для максимальной эффективности работы требуется создание соответствующих условий деятельности. Например, для умственного труда необходимо создание оптимального освещения, желательно отсутствие отвлекающих от работы шумов. При этом рекомендуется вначале выполнять письменные задания, а потом устные; вначале — более трудную работу, а потом — более легкую.

Во-вторых, в процессе работы следует периодически отдыхать. Отдых может быть активным (физические упражнения, спорт) или пассивным (отдых, не связанный с физической активностью).

Желательно, чтобы отдых заключался в смене деятельности. Например, если человек занимается умственным трудом, то отдых было бы целесообразно проводить в виде различных физических упражнений.

В-третьих, наилучшая работоспособность обеспечивается путем соблюдения режимов труда, отдыха и питания. Адекватное энергозатратам питание, пища, богатая витаминами и минеральными веществами, своевременная смена труда отдыхом обеспечивают наилучшее приспособление человека к условиям его повседневной деятельности.

В-четвертых, необходимо обеспечить нормальный по продолжительности сон. Здоровый сон — залог высокой работоспособности в течение последующего дня.

В-пятых, физические тренировки, закаливание позволяют максимально подготовить организм к будущим нагрузкам.

### **Контрольные вопросы**

1. Дайте определение высшей нервной деятельности.
2. Охарактеризуйте безусловные и условные рефлексы.
3. Назовите отличия первой и второй сигнальной систем.
4. Перечислите типы высшей нервной деятельности и дайте их характеристику.
5. Что такое память? Какие существуют виды памяти?

### ОРГАНЫ ЧУВСТВ. АНАЛИЗАТОРЫ

#### 17.1. Общие понятия

Органы чувств — это специализированные органы, способные с помощью рецепторов воспринимать информацию об окружающем мире из внешней среды. Рецепторы, воспринимающие определенный вид раздражений (световые, звуковые, обонятельные, температурные и т.д.), возникли в ходе эволюции. Они сконцентрировались в определенных органах: например, рецепторы, воспринимающие зрительные ощущения — в глазном яблоке; тактильные и температурные ощущения — в коже и т.д. В этих органах постепенно формировались вспомогательные аппараты, улучшающие восприятие раздражений из внешней среды или защищающие рецепторы от чрезмерно сильных раздражений. Так, в органе зрения появились мышцы, позволяющие вращать глазное яблоко, веки и ресницы, слезный аппарат, обеспечивающие защиту глаз от механических, химических и чрезмерно сильных световых раздражений и т.д.

В организме человека существует шесть специализированных органов чувств:

- 1) орган зрения — воспринимает световые раздражения;
- 2) орган слуха — воспринимает звуковые раздражения;
- 3) орган равновесия — воспринимает вестибулярные раздражения;
- 4) орган обоняния — воспринимает запахи;
- 5) орган вкуса — воспринимает вкус;
- 6) соматосенсорные органы (кожа и мышцы) — воспринимают тактильные раздражения (осязание), боль, температуру, чувство веса, давления, вибрации и положение частей тела в пространстве.

Все шесть видов органов чувств обеспечивают получение нервными центрами головного мозга различной информации из внешней среды, которая отражается в сознании в виде субъективных образов — ощущений или представлений. Благодаря поступающей в головной мозг информации, человек ориентируется в окружающей обстановке и приспосабливается к ее изменениям. Органы чувств представляют собой периферические отделы анализаторов.

*Анализатор* — это совокупность нервных структур, обеспечивающих восприятие раздражений из внешней среды, трансформацию

(преобразование) энергии раздражения в нервные импульсы, проведение нервных импульсов до соответствующих нервных центров в коре головного мозга и анализ поступившей информации. В соответствии с определением анализатора в его состав входят:

- 1) периферическая часть (рецепторная) — орган чувств;
- 2) проводящие афферентные пути, обеспечивающие проведение нервных импульсов до нервных центров;
- 3) подкорковые и корковые нервные центры, где воспринимается и анализируется соответствующий нервный импульс.

Учение об анализаторах разработал выдающийся отечественный физиолог И. П. Павлов. Соответственно органам чувств различают анализатор зрения, слуха, вестибулярных функций, обоняния, вкуса и соматосенсорного чувства.

## 17.2. Орган зрения

Орган зрения играет важнейшую роль во взаимодействии человека с окружающей средой. С его помощью к нервным центрам поступает до 90 % информации о внешнем мире. Он обеспечивает восприятие света, его цветовой гаммы и ощущение пространства. Благодаря тому что орган зрения является парным и подвижным, зрительные образы воспринимаются объемно, т. е. не только по площади, но и по глубине.

Орган зрения включает *глазное яблоко* и *вспомогательные органы глазного яблока*. В свою очередь орган зрения — составная часть зрительного анализатора, который кроме указанных структур включает проводящий зрительный путь, подкорковые и корковые центры зрения.

**Глазное яблоко.** Глазное яблоко, *bulbus oculi*, имеет форму шара, у которого спереди находится незначительная выпуклость. Она соответствует местоположению прозрачной его части — роговицы (рис. 17.1). Стенки глазного яблока образованы тремя оболочками: наружной — фиброзной, средней — сосудистой, внутренней — сетчатой. Оболочки последовательно окружают друг друга, располагаясь вокруг структур, составляющих ядро (табл. 17.1).

*Фиброзная оболочка*, *tunica fibrosa*, выполняет формообразующую (каркасную) и защитную функции. Передняя прозрачная часть этой оболочки называется роговицей, а задняя, белесоватая по цвету — склерой или белой оболочкой.

**Роговица**, *cornea*, занимает по площади  $\frac{1}{6}$  глазного яблока. Она имеет толщину 1 мм и форму часового стекла, выпуклостью обращена кпереди. Основные свойства роговицы — прозрачность, равномерная сферичность, высокая чувствительность и высокая преломляющая способность (42 диоптрии). Роговица выполняет защитную и оптическую функции. Защитная функция заключается в ме-

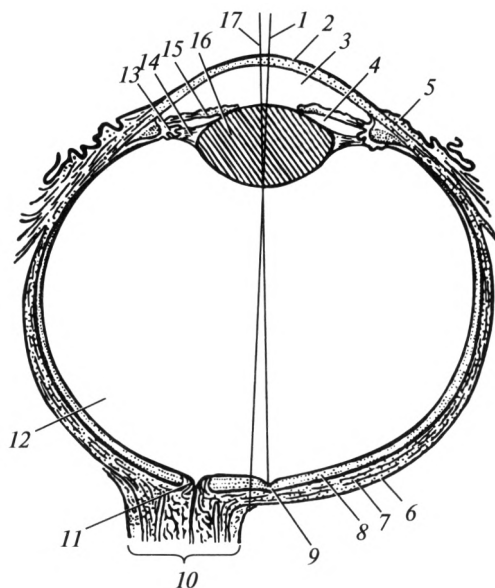


Рис. 17.1. Строение глазного яблока (схема):

1 — анатомическая ось глазного яблока; 2 — роговица; 3 — передняя камера; 4 — задняя камера; 5 — конъюнктивa; 6 — склера; 7 — сосудистая оболочка; 8 — сетчатка; 9 — желтое пятно; 10 — зрительный нерв; 11 — слепое пятно; 12 — стекловидное тело; 13 — ресничное тело; 14 — цилинновa связка; 15 — радужка; 16 — хрусталик; 17 — оптическая ось глазного яблока

ханической защите структур глазного яблока и формировании так называемого роговичного рефлекса: мигание и (или) выделение слезы при попадании пыли или других инородных частиц. Оптическая функция заключается в прохождении и преломлении лучей света.

Необходимо назвать наиболее часто встречающиеся поражения роговицы, такие как помутнение и астигматизм. Помутнение роговицы (бельмо) возникает при попадании в глаз химических веществ, при тяжелых ожогах и травмах роговицы, нарушениях ее питания. Астигматизм развивается при неравномерной и неправильной сферичности роговицы. Такая форма роговицы может быть врожденной или приобретенной в результате травмы или заболевания. При этом состоянии роговица неодинаково преломляет световые лучи в вертикальной и горизонтальной плоскостях, в результате чего изображение в искаженном виде фокусируется на сетчатку. Такое нарушение устраняют с помощью специальных очков или линз, которые подбирают в зависимости от степени изменений кривизны роговицы.

Склерa (белочная оболочка), *sclera*, состоит из плотной соединительной ткани, почти лишена сосудов и нервных окончаний. Она придает форму главному яблоку и является местом прикрепления мышц глазного яблока.

Классификация структур зрительного анализатора

Глазное яблоко		Вспомогательные органы глазного яблока	Проводящий зрительный путь и центры зрения
Оболочки	Ядро		
<p>Фиброзная оболочка глазного яблока:</p> <p>склера</p> <p>роговица</p> <p>Сосудистая оболочка глазного яблока:</p> <p>собственно сосудистая оболочка</p> <p>ресничное тело</p> <p>радужка</p> <p>Внутренняя (чувствительная) оболочка глазного яблока — сетчатка</p>	<p>Водянистая влага:</p> <p>передняя камера глазного яблока</p> <p>задняя камера глазного яблока</p> <p>Хрусталик</p> <p>Стекловидное тело</p>	<p>Надкостница глазницы</p> <p>Влагалище глазного яблока</p> <p>Жировое тело глазницы</p> <p>Мышцы глазного яблока</p> <p>Веки</p> <p>Конъюнктива</p> <p>Слезный аппарат</p> <p>Брови</p> <p>Ресницы</p>	<p>Проводящий путь:</p> <p>зрительный нерв</p> <p>зрительный перекрест</p> <p>зрительный тракт</p> <p>зрительная лучистость</p> <p>Подкорковые центры зрения: верхний холмик среднего мозга</p> <p>задние ядра таламуса</p> <p>латеральное колленчатое тело</p> <p>Корковые центры зрения — затылочная доля:</p> <p>шпорная борозда</p>

*Сосудистая оболочка*, tunica vasculosa, прилежит к внутренней поверхности склеры. В ней выделяют три части: радужку, ресничное тело и собственно сосудистую оболочку.

*Радужка*, iris (греч. — *saigina*) — это передняя часть сосудистой оболочки, расположенная во фронтальной плоскости. Она видна через роговицу в виде диска с отверстием в центре. Это круглое по форме отверстие носит название «зрачок». Диаметр зрачка за счет мышц радужки (суживающая и расширяющая зрачок) изменяется в зависимости от освещенности: при сильном освещении он узкий; при слабом — широкий. Кроме мышц в радужке находятся сосуды и большое количество пигмента, который определяет цвет глаз. Радужка — это специфическая диафрагма глаза, регулирующая количество света, поступающего на сетчатку.

*Ресничное тело*, corpus ciliare — это утолщенная часть сосудистой оболочки, расположенная позади радужки. Оно состоит из ресничных отростков и ресничного кружка, в толще которого находится ресничная мышца. Ресничные отростки продуцируют внутриглазную жидкость (водянистую влагу), а ресничная мышца напрягает и расслабляет ресничный пояс (Циннову связку, окружающую хрусталик). Следовательно, ресничная мышца обеспечивает изменение кривизны хрусталика (аккомодацию), что необходимо для фокусировки изображения на сетчатку при взгляде вблизи или вдаль.

Собственно сосудистая оболочка, choroidea, представлена сплетениями сосудов (артерий и вен), расположенными в рыхлой соединительной ткани.

*Внутренняя оболочка* (чувствительная) — сетчатка, retina, плотно прилежит к внутренней поверхности сосудистой оболочки. В ней находятся фоторецепторные клетки — палочки и колбочки, нервные и пигментные клетки. Палочки покрывают почти всю сетчатку, за исключением «слепого» пятна — места выхода зрительного нерва (диск зрительного нерва). Они обеспечивают черно-белое (ночное) зрение. Колбочки сосредоточены на сетчатке преимущественно в области желтого пятна. Они отвечают за дневное (цветовое) зрение. При раздражении палочек и колбочек возникают нервные импульсы, которые передаются на нервные клетки сетчатки. Отростки этих клеток формируют зрительный нерв. По нему нервные импульсы направляются в подкорковые центры зрения, расположенные в среднем и промежуточном мозге, и далее в зрительные центры коры полушарий большого мозга затылочной доли.

Содержимым глазного яблока, составляющим его *ядро*, являются: водянистая влага, хрусталик и стекловидное тело. Они выполняют светопроводящую и светопреломляющую функции.

*Водянистая влага*, humor aquosus, вырабатывается ресничным телом, заполняет переднюю и заднюю камеры. Она обеспечивает прохождение света и питание роговицы и хрусталика. В норме количество образовавшейся водянистой влаги строго соответствует количеству



оттекающей. При нарушении оттока водянистой влаги возникает повышение внутриглазного давления — глаукома. При несвоевременном лечении данное состояние может привести к слепоте.

**Хрусталик, lens**, обеспечивает аккомодацию глазного яблока, преломляя световые лучи силой в 20 диоптрий.

**Стекловидное тело** — это оптическая среда, обеспечивающая проведение света к сетчатке.

**Вспомогательные органы глазного яблока.** К ним относят мышцы, слезный аппарат, оболочки и клетчатку глазничного орбитального комплекса, конъюнктиву, брови, веки и ресницы.

**Мышцы глазного яблока** обеспечивают его подвижность. Различают четыре прямых мышцы: верхнюю, нижнюю, латеральную и медиальную и две косых — верхнюю и нижнюю (рис. 17.2). Прямые мышцы обеспечивают движение глазного яблока в свою сторону, верхняя косая вращает его вниз и латерально, нижняя косая — вверх и латерально.

**Слезный аппарат** представлен слезной железой и слезными путями (рис. 17.3). Слезная железа расположена в верхнелатеральном углу глазницы. Она выделяет слезу, богатую лизоцимом, который выполняет бактерицидную функцию. Кроме того, слеза обеспечивает смачивание роговицы — препятствует ее воспалению, удаляет с ее поверхности частицы пыли и участвует в обеспечении ее питания.

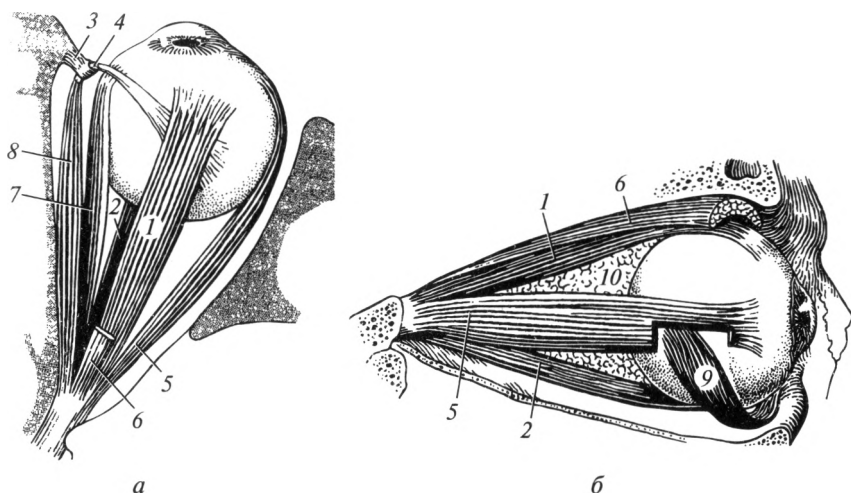


Рис. 17.2. Мышцы глазного яблока:

*a* — вид сверху; *б* — вид сбоку; 1 — верхняя прямая мышца; 2 — нижняя прямая мышца; 3 — блоковая ось; 4 — сухожилие верхней косой мышцы; 5 — латеральная прямая мышца; 6 — мышца, поднимающая верхнее веко; 7 — медиальная прямая мышца; 8 — верхняя косая мышца; 9 — нижняя косая мышца; 10 — жировое тело глазницы

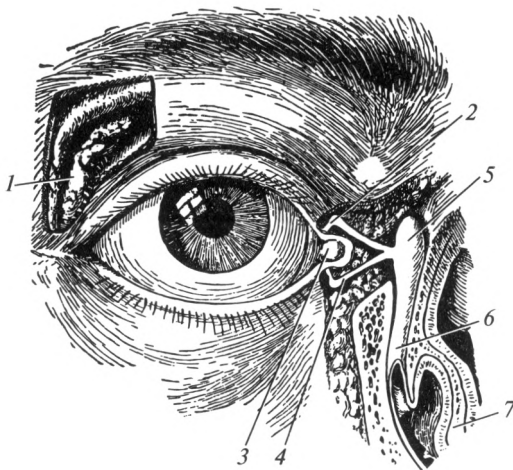


Рис. 17.3. Слезный аппарат:

1 — слезная железа; 2 — верхний слезный каналец; 3 — слезное озеро; 4 — нижний слезный каналец; 5 — слезный мешок; 6 — носослезный проток; 7 — нижняя носовая раковина

Слеза оттекает в слезное озеро — расширение в медиальном углу глаза. Затем по слезным каналцям она направляется в слезный мешок и по носослезному протоку выводится в полость носа — в нижний носовой ход.

*Оболочки и клетчатка* глазничного органокомплекса включают: надкостницу глазницы, соединительнотканную оболочку — Тенонову капсулу и жировое тело глазницы. Тенонова капсула окружает глазное яблоко в виде футляра. Она рыхло связана со склерой, сзади она переходит во влагалище зрительного нерва. Щелевидное пространство между глазным яблоком и Теноновой капсулой называют теноновым или эписклеральным пространством. Наличие данного пространства позволяет беспрепятственно осуществлять движения глазного яблока. Тенонову капсулу прободают зрительный нерв, мышцы глазного яблока, сосуды и нервы. Жировое тело расположено преимущественно в области заднего полюса глазного яблока.

*Конъюнктивa* представляет собой разновидность слизистой оболочки, покрывающей всю заднюю поверхность верхнего и нижнего век, а также переднюю поверхность глазного яблока. Роговица конъюнктивой не покрыта.

*Веки* представляют собой произвольно и непроизвольно смещаемые структуры, частично или полностью прикрывающие глазное яблоко спереди. Они образованы кожей, вековой частью круговой мышцы глаза, плотной пластинкой соединительной ткани, которая называется хрящом века, а также конъюнктивой — слизистой оболочкой, покрывающей внутреннюю поверхность век и переднюю

часть склеры. Веки выполняют защитную функцию, обеспечивают равномерное распределение слезной жидкости. Воспаление век носит название «блефарит».

**Брови и ресницы** — это короткие щетинковые волосы. При мигании ресницы задерживают крупные частицы пыли, а брови способствуют отведению пота в латеральном и медиальном направлении от глазного яблока. Они выполняют и косметическую функцию.

**Проводящий путь и нервные центры зрительного анализатора.** По волокнам *зрительного нерва* (II пара черепных нервов) импульсы поступают к *зрительному перекресту*, где информация от латеральных частей сетчатки, не перекрещиваясь, направляется в *зрительный тракт*, а от медиальных — перекрещивается. Затем импульсы проводятся к подкорковым центрам зрения, которые расположены в среднем и промежуточном мозге: *верхние холмики среднего мозга* обеспечивают ответную реакцию на неожиданные зрительные раздражители; *задние ядра таламуса* (зрительного бугра) промежуточного мозга обеспечивают бессознательную оценку зрительной информации; от *латеральных коленчатых тел* промежу-

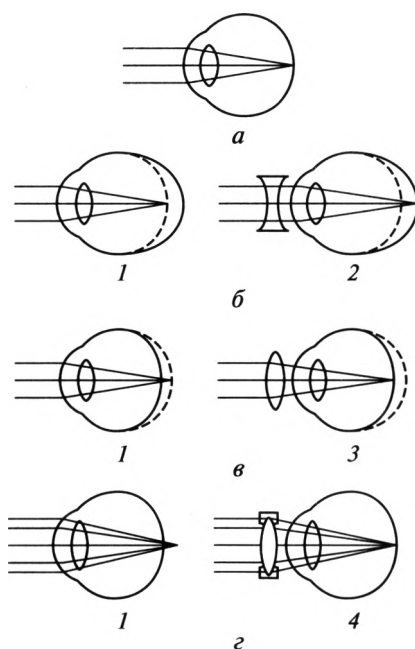


Рис. 17.4. Ход лучей света в глазном яблоке:

*a* — при эмметропии (норме); *б* — при миопии (близорукости); *в* — при гиперметропии (дальнозоркости); *г* — при астигматизме; *1* — до коррекции; *2* — после коррекции рассеивающей линзой; *3* — после коррекции собирающей линзой; *4* — коррекция астигматизма специальной линзой

точного мозга по зрительной лучистости импульсы направляются к корковому центру зрения. Он расположен в шпорной борозде затылочной доли и обеспечивает сознательную оценку поступившей информации.

В нормальных условиях фокусировка зрительного образа происходит на сетчатку в области желтого пятна в перевернутом виде. Кора головного мозга осуществляет еще один поворот зрительного образа, благодаря чему мы видим различные объекты окружающего мира в реальном виде. Нормальное зрение называют эмметропией. При близорукости (миопии) изображение проецируется перед сетчаткой, поэтому такое нарушение корректируют рассеивающей линзой (рис. 17.4). Дальнозоркость (гиперметропия) характеризуется хорошим видением далеко расположенных предметов. При этом изображение фокусируется за сетчаткой и для коррекции этого состояния применяют собирающую линзу.

### 17.3. Орган слуха и равновесия

Орган слуха и равновесия представляет собой анатомически и функционально взаимосвязанные органы, обеспечивающие восприятие звуковых и вестибулярных раздражений (табл. 17.2).

Орган слуха включает в себя наружное, среднее и часть внутреннего уха — улитку, которая представлена улитковым лабиринтом.

Орган равновесия расположен только во внутреннем ухе и включает такие части лабиринта, как преддверие и полукружные каналы, которые составляют вестибулярный лабиринт.

Орган слуха и равновесия — составная часть (периферический отдел) анализатора слуха и вестибулярных функций, которые кроме указанных структур предусматривают проводящие слуховой и вести-

Таблица 17.2

**Орган слуха и равновесия**

Орган слуха	Орган равновесия
<p>Наружное ухо: ушная раковина наружный слуховой проход барабанная перепонка</p> <p>Среднее ухо: барабанная полость и ее содержимое сосцевидные ячейки слуховая труба</p> <p>Внутреннее ухо — улитковый лабиринт: улитка (улитковый проток)</p>	<p>Внутреннее ухо — вестибулярный лабиринт: преддверие полукружные каналы</p>

булярный пути, подкорковые и корковые центры слуха и вестибулярных функций.

*Наружное ухо*, *auris externa*, состоит из ушной раковины, наружного слухового прохода и барабанной перепонки. Ушная раковина имеет форму воронки и предназначена для улавливания звуков. Она построена из эластического хряща, покрытого кожей (рис. 17.5).

Наружный слуховой проход по форме напоминает узкую, слепо заканчивающуюся трубку длиной 20—25 мм. Одна треть длины наружного слухового прохода приходится на хрящевую часть, а две трети — на костную. Костная часть расположена в пределах височной кости и отграничена от полости среднего уха барабанной перепонкой. Наружный слуховой проход служит для проведения звуковых волн к барабанной перепонке. Наружный слуховой проход выстлан кожей, в которой находятся серные железы. При увеличении их функции и нарушении гигиенических правил могут образовываться серные пробки.

Барабанная перепонка представляет собой соединительно-тканную перегородку между наружным слуховым проходом и барабанной полостью. Она разделяет наружное и среднее ухо. Снаружи орган выстлан кожей, изнутри — слизистой оболочкой. Барабанная перепонка служит для преобразования звуковых колебаний в механические и передачи последних на систему слуховых косточек.

*Среднее ухо*, *auris media*, расположено внутри височной кости. Оно представлено барабанной полостью, слуховой трубой и ячейками сосцевидного отростка. Барабанная полость имеет фор-

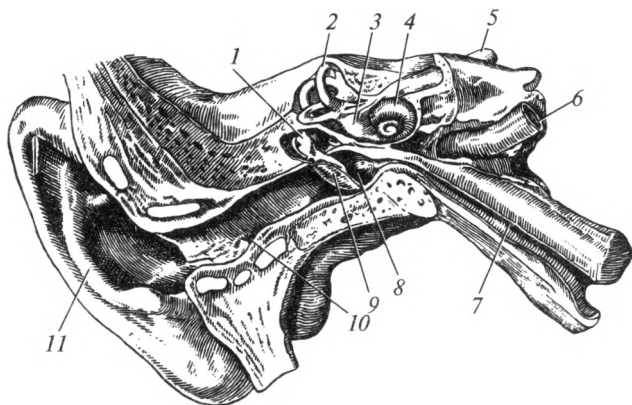


Рис. 17.5. Строение органа слуха и равновесия (фронтальный распил):

1 — молоточек; 2 — полукружные каналы; 3 — преддверие; 4 — улитка; 5 — преддверно-улитковый нерв; 6 — внутренняя сонная артерия; 7 — слуховая труба; 8 — барабанная полость; 9 — барабанная перепонка; 10 — наружный слуховой проход; 11 — ушная раковина

му куба объемом до  $1 \text{ см}^3$ . Внутри она выстлана слизистой оболочкой и содержит три слуховые косточки и две мышцы. Слуховые косточки — молоточек, наковальня и стремечко последовательно, подвижно (с помощью суставов) соединены между собой. Молоточек с помощью своей рукоятки неподвижно связан с барабанной перепонкой, а основание стремечка закрывает овальное окно в преддверии костного лабиринта. Слуховые косточки обеспечивают механическую передачу и усиление колебательных движений от барабанной перепонки до перилимфы, которой заполнен лабиринт.

Одна из мышц барабанной полости напрягает (обеспечивает натяжение) барабанную перепонку, вторая — обеспечивает движение стремечка в овальном окне. С помощью слуховой трубы барабанная полость сообщается с носоглоткой. Труба служит для уравновешивания атмосферного давления на барабанную перепонку и давления в полости среднего уха (барофункция).

Сосцевидные ячейки представляют собой систему полостей в одноименном отростке височной кости. Самая крупная из них называется сосцевидной пещерой и сообщается с барабанной полостью. Изнутри ячейки выстланы слизистой оболочкой. Они играют важную роль в поддержании нормальной барофункции среднего уха.

*Внутреннее ухо*, *auris interna*, представляет собой сложную по форме систему каналов, называемую лабиринтом, которые заполнены специальной жидкостью. Различают костный лабиринт, внутри которого находится перепончатый лабиринт. Между костным и перепончатым лабиринтами помещается перилимфа, внутри перепончатого лабиринта содержится эндолимфа.

В костном лабиринте различают три части: *улитку*, *преддверие* и *костные полукружные каналы*. Улитка относится к органу слуха, а преддверие и костные полукружные каналы — к органу равновесия. В улитке различают основание и купол. В центральной части улитки находится костный стержень, вокруг которого костный канал делает 2,5 оборота. Костный канал посредством костной пластинки разделяется на преддверную (верхнюю) и барабанную (нижнюю) лестницы (рис. 17.6, 17.7).

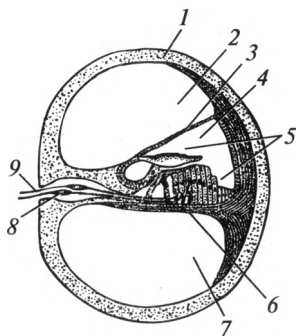


Рис. 17.6. Разрез улитки:

1 — костная улитка; 2 — преддверная лестница; 3 — вестибулярная (преддверная) мембрана; 4 — улитковый проток; 5 — Кортиев орган; 6 — базилярная мембрана; 7 — барабанная лестница; 8 — спиральный (улитковый) ганглий; 9 — улитковая часть преддверно-улиткового нерва

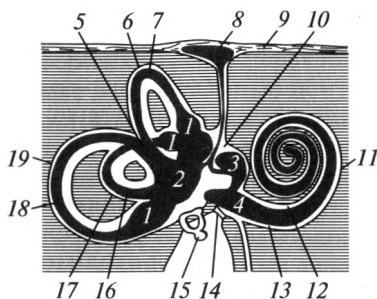


Рис. 17.7. Костный и перепончатый лабиринты:

1 — ампулы полукружных протоков; 2 — маточка; 3 — мешочек; 4 — улитковый проток; 5 — общая перепончатая ножка; 6 — передний полукружный канал; 7 — передний полукружный проток; 8 — эндолимфатический мешок; 9 — твердая мозговая оболочка; 10 — преддверие; 11 — улитка; 12 — преддверная лестница; 13 — барабанная лестница; 14 — вторичная барабанная перепонка; 15 — стремечко; 16 — латеральный полукружный проток; 17 — латеральный полукружный канал; 18 — задний полукружный проток; 19 — задний полукружный канал

В преддверии находятся овальное и круглое отверстия. Овальное отверстие закрыто основанием стремечка, круглое — затянато вторичной барабанной перепонкой, играющей важную роль в обеспечении колебаний перилимфы. Различают передний, задний и боковой (латеральный) полукружные каналы. Они расположены практически в трех взаимно перпендикулярных плоскостях. У места их впадения в преддверие находятся расширения — ампулы. При этом передний и задний полукружные каналы сливаются и единой ножкой открываются в преддверие.

В перепончатом лабиринте выделяют три части: перепончатую улитку, мешочек и маточку, полукружные протоки.

1. Перепончатая улитка (улитковый проток) находится внутри костной улитки. Она ограничена базилярной и вестибулярной мембранами, которые прикрепляются к костной пластинке. В улитковом протоке расположен Кортиев орган — сложно устроенный рецептор слуха. Он помещается на базилярной мембране и состоит из 25 тыс. тонких волосковых клеток, над которыми простирается покровная мембрана.

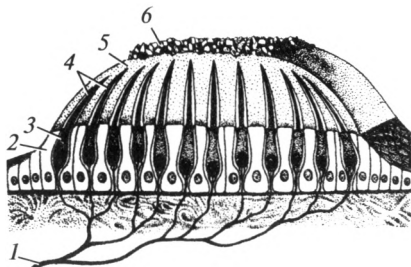


Рис. 17.8. Схема строения отолито-ва аппарата:

1 — нервное волокно; 2 — опорные клетки; 3 — рецепторные клетки; 4 — волоски; 5 — отолитова перепонка; 6 — отолиты

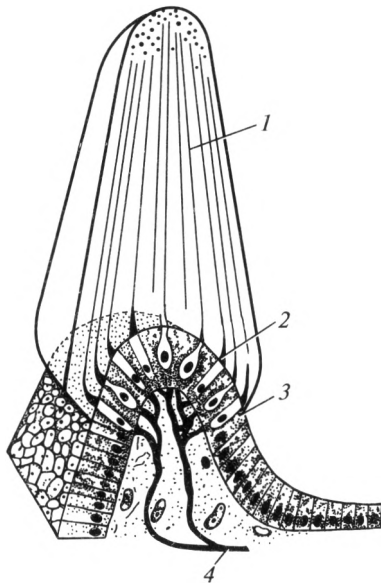


Рис. 17.9. Схема строения ампулярного гребешка:

1 — купол; 2 — волосковые клетки; 3 — опорные клетки; 4 — нервное волокно

2. Мешочек и маточка расположены внутри преддверия. В них находятся отолитовые аппараты — пятна (рис. 17.8) — рецепторы, воспринимающие вертикальные ускорения: при падении с высоты, при прыжках.

3. Полукружные протоки расположены внутри костных полукружных каналов. В их ампулах расположены гребешки — рецепторы, воспринимающие угловые ускорения (рис. 17.9): наклоны головы вперед, назад, в стороны и вращение головой.

Рассмотрим механизм восприятия звуков волосковыми клетками кортиева органа. От движений стремечка в овальном окне начинает колебаться перилимфа в улитке. Это приводит к смещению эндолимфы в улитковом протоке. Колебания эндолимфы воспринимаются волосковыми клетками Кортиева органа. При этом высокие звуки вызывают колебания волосковых клеток, расположенных у основания улитки; низкие звуки воспринимаются волосковыми клетками, находящимися у вершины улитки. Звуковые раздражения в кортиевом органе преобразуются в нервные импульсы, которые по волокнам преддверно-улиткового нерва (VIII пара черепных нервов) передаются в соответствующие подкорковые и корковые центры слуха. Подкорковые центры слуха, так же как и зрительные, расположены в среднем и промежуточном мозге. При этом нижние холмики среднего мозга обеспечивают ответные реакции на неожиданные слуховые раздражения; центральные ядра таламуса (зрительного бугра) промежуточного мозга обеспечивают бессознательную оценку слуховой информации, а медиальные коленчатые тела проводят импульсы по слуховой лучистости к корковому центру, находящемуся в верхней височной извилине.

Механизм восприятия вестибулярных раздражений также связан с перемещением эндолимфы. При этом волосковые клетки отолитового аппарата мешочка и маточки воспринимают смещения эндолимфы в вертикальном направлении (например, при подъеме или спуске на лифте). При угловых ускорениях (вращении в различных плоскостях) эндолимфа перемещается внутри перепончатых полукружных протоков, что улавливается волосковыми клетками гребешков. При этом происходит преобразование энергии колебаний эндолим-



фы в нервный импульс, который по волокнам преддверно-улиткового нерва (VIII пара черепных нервов) передается в соответствующие подкорковые и корковые вестибулярные центры. Следует отметить, что ядра преддверно-улиткового нерва связаны с оливами продолговатого мозга и мозжечком. Мозжечок является важным подкорковым центром, обеспечивающим автоматическое перераспределение мышечного тонуса при изменении положения тела в пространстве, т. е. поддержание равновесия. Еще один подкорковый центр вестибулярного анализатора расположен в базальных ядрах таламуса (зрительно-бугра), а корковый — в средней и нижней височных извилинах.

#### 17.4. Орган обоняния

Обонятельный анализатор в жизни человека играет важную роль. Он позволяет контролировать качество вдыхаемого воздуха, принимаемой пищи и в совокупности с другими анализаторами позволяет ориентироваться в окружающей среде. Также большое значение имеет наличие у людей обонятельной памяти, которая позволяет узнавать ранее встречавшиеся запахи.

Рецепторы, воспринимающие обонятельные раздражения, расположены в обонятельной области слизистой оболочки полости носа. Последняя занимает общую площадь около  $10 \text{ см}^2$  в пределах верхнего носового хода, верхней носовой раковины и верхней части перегородки носа. Обонятельная область слизистой оболочки носа и обонятельные железы в совокупности составляют орган обоняния. Непосредственно в слизистой оболочке находятся биполярные обонятельные клетки (рис. 17.10), количество которых составляет около 10 млн. Периферические отростки этих клеток заканчиваются булавовидными рецепторами, на каждом из которых находятся 10—15 обонятельных волосков, погруженных в слой слизи. Пахучие вещества, проникающие с потоком воздуха в полость носа, растворяются в слизи. Обонятельные волоски взаимодействуют с молекулами пахучих веществ и трансформируют энергию химического раздражения в нервные импульсы.

Центральные отростки обонятельных клеток собираются в пучки и в составе обонятельных нервов (I пара черепных нервов)

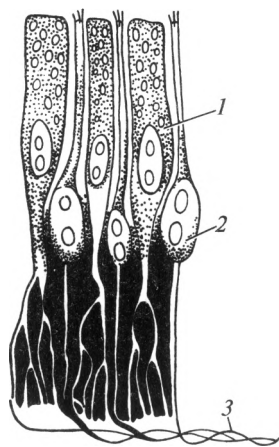


Рис. 17.10. Схема строения обонятельных рецепторов:

1 — опорные клетки; 2 — рецепторные клетки; 3 — нервное волокно

проникают в полость черепа, где заканчиваются на клетках обонятельной луковицы. Далее по обонятельному тракту нервные импульсы направляются непосредственно в кору полушарий большого мозга — в височную долю, где находится проекционный центр обоняния. Поэтому запахи вначале ощущаются, а затем возникает реакция на них, т. е. из коркового центра информация поступает в подкорковый центр (сосочковые тела и передние ядра таламуса промежуточного мозга), а затем в ответ на сильные неприятные запахи возникает двигательная реакция или обильное выделение секрета слезных желез и слизистых оболочек.

## 17.5. Орган вкуса

Вкусовой анализатор играет важную роль в деятельности пищеварительной системы. Он представляет информацию о химическом составе и качестве пищи. Кроме того, располагаясь в начальном отделе пищеварительной системы, вкусовой анализатор рефлекторно воздействует на железы (слюнные железы, железы желудочно-кишечного тракта, печень, поджелудочную железу) и тем самым регулирует их деятельность.

Вкусовые рецепторы находятся в полости рта и представлены вкусовыми клетками, которые входят в состав вкусовых почек — лукович (рис. 17.11). У человека количество вкусовых почек колеблется от 3 до 9 тыс. Они расположены в основном на языке в области грибовидных, желобоватых и листовидных сосочков. Меньшее количество вкусовых почек находится в эпителии слизистой оболочки полости рта, губ, мягкого нёба, нёбных дужек, глотки, надгортанника. Совокупность вкусовых почек в полости рта составляет орган вкуса.

Вкусовая почка в центре имеет ямку, в которую попадают растворенные в слюне вещества. В ямку обращены вкусовые (рецепторные) клетки. Они функционально специализированы: сладкое воспринимается кончиком языка, кислое — боковой поверхностью язы-

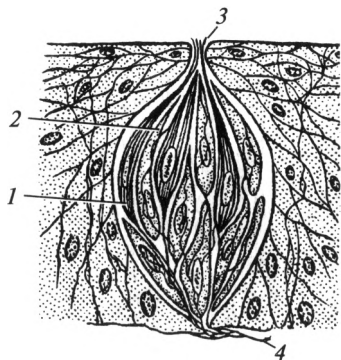
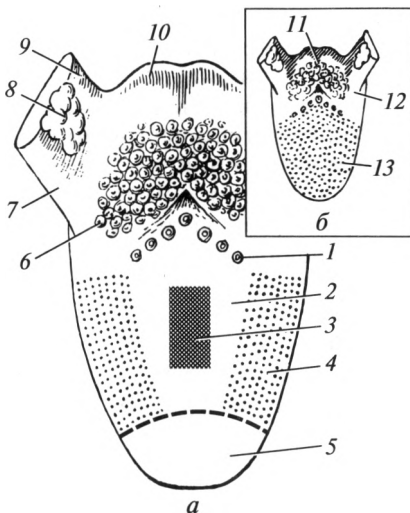


Рис. 17.11. Схема строения вкусовой луковичи:

1 — рецепторные клетки; 2 — опорные клетки; 3 — пора; 4 — нервное волокно

Рис. 17.12. Зоны иннервации и вкусовой чувствительности языка (схема):

*а* — зоны вкусовой чувствительности; *б* — зоны иннервации языка; 1 — горькое; 2 — соленое; 3 — немая зона; 4 — кислое; 5 — сладкое; 6 — язычная миндалина; 7 — нёбно-язычная дужка; 8 — нёбная миндалина; 9 — нёбно-глоточная дужка; 10 — надгортанник; 11 — блуждающий нерв; 12 — языкоглоточный нерв; 13 — язычный нерв и барабанная струна



ка, горькое — корнем языка, соленое — всей поверхностью языка (рис. 17.12). Во вкусовых клетках химическое раздражение трансформируется в нервный импульс, который синаптическим способом передается на рецепторные окончания чувствительных нейронов. Последние представлены псевдоуниполярными клетками, расположенными в чувствительных узлах двух черепных нервов (лицевого и языкоглоточного). Общая чувствительность языка обеспечивается V, IX и X парами черепных нервов (тройничным, языкоглоточным и блуждающим). Центральные отростки этих нейронов направляются в головной мозг. Необходимо отметить, что подкорковые и корковые центры обонятельного и вкусового анализаторов функционально связаны и расположены в одних и тех же структурах центральной нервной системы.

## 17.6. Соматосенсорные органы. Кожа

Соматосенсорные органы представлены кожей и многочисленными мышцами. Рецепторы кожи воспринимают болевые, температурные и тактильные раздражения и называются экстероцепторы. В связи с этим чувствительность кожи называют экстероцептивной или поверхностной (от покровов тела). Экстероцепторы представляют собой контактные рецепторы, в которых нервные импульсы возникают под влиянием непосредственного воздействия раздражителя.

Рецепторы мышц, сухожилий, связок, капсул суставов, надкостницы и костей воспринимают информацию о тоне мышц, положении частей тела в пространстве, чувстве веса, давления и вибрации. Данные рецепторы называют проприоцепторами, а воспринимаемую

ими чувствительность — проприоцептивной. Проприоцепторы представлены многочисленными мышечными веретенами и также являются контактными рецепторами.

Нервные импульсы от экстеро- и проприоцепторов по периферическим отросткам псевдоуниполярных клеток поступают в чувствительные узлы спинномозговых нервов. От последних по центральным отросткам клеток они частично идут к вставочным нейронам спинного мозга и вызывают безусловные охранительные рефлексы. Частично информация достигает центра общей чувствительности, который расположен в теменной доле (постцентральная извилина). Здесь оцениваются болевые, температурные, тактильные и проприоцептивные ощущения.

*Кожа, cutis*, образует покров тела. В ней расположено огромное количество болевых, температурных и тактильных рецепторов. В связи с этим ее относят к органам чувств, обеспечивающим постоянное взаимодействие с окружающей средой.

Кроме восприятия внешних раздражителей и защиты организма от различных внешних воздействий (механических, термических, химических факторов, ультрафиолетового облучения, проникновения микроорганизмов и др.) кожа выполняет ряд важных функций, таких как дыхательная, терморегуляционная, витаминообразующая, иммунная, депо крови и т. д.

Кожа состоит из эпидермиса, соединительнотканной основы — дермы и подкожной клетчатки (рис. 17.13). Производными (дериватами) кожи являются волосы, ногти, потовые и сальные железы. Эти образования тесно связаны с кожей по своему происхождению.

**Эпидермис** — это поверхностный слой кожи, представленный многослойным плоским ороговевающим эпителием. Обновление эпидермиса осуществляется за счет глубокого росткового слоя. Сосуды и нервные элементы в нем отсутствуют.

**Дерма** содержит густые капиллярные сети, рецепторы и мелкие нервные волокна, оплетающие соединительнотканые структуры. В составе дермы выделяют два слоя: поверхностный — сосочковый и глубокий — сетчатый. Сосочковый слой хорошо развит на кончиках пальцев, благодаря чему образуются характерные узоры, определение которых используется в дактилоскопии.

**Подкожная основа**, или гиподерма, тесно связана с кожей. Она построена из рыхлой соединительной ткани и образует подкожные клетчаточные пространства, в которых находятся жировые скопления, концевые отделы потовых желез, сосуды, нервы и лимфатические узлы. Ячейки, ограниченные фиброзными тяжами, заполнены жировой тканью, образующей жировые отложения.

Подкожная основа выполняет формообразующую, амортизационную и терморегуляционную функции. Кроме того, это энергетическое депо, а также депо крови в организме; она участвует в жировом обмене.

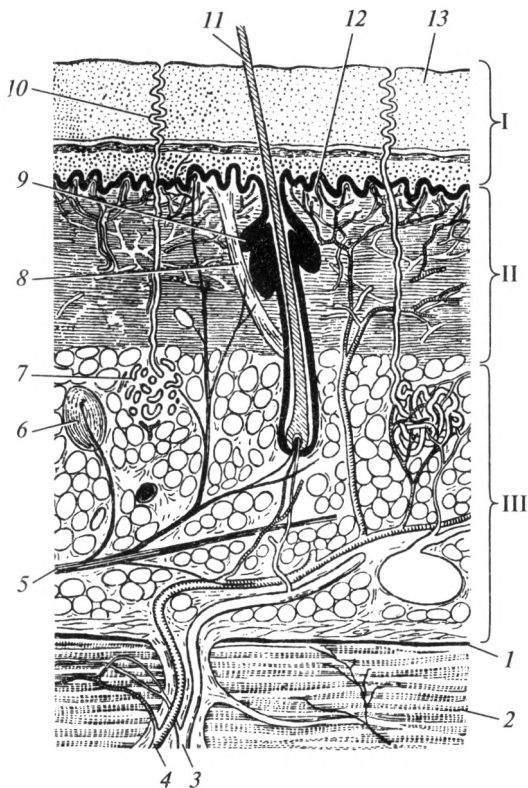


Рис. 17.13. Строение кожи:

I — эпидермис; II — дерма; III — подкожная жировая клетчатка; 1 — поверхностная фасция; 2 — мышца; 3 — вена; 4 — артерия; 5 — нервное волокно; 6 — нервное окончание; 7 — потовая железа; 8 — мышца, поднимающая волос; 9 — сальная железа; 10 — проток потовой железы; 11 — волос; 12 — сосочковый слой дермы; 13 — роговой слой эпидермиса

**Волосы** — это эпителиальные нитевидные придатки кожи. Каждый волос имеет корень и стержень. Корень волоса находится в толще кожи и заканчивается утолщенной частью — волосяной луковицей. Корень волоса расположен в волосяном фолликуле, куда открывается проток сальной железы. С корнем связана гладкая мышца, поднимающая волос. Данная мышца при сокращении способна поднимать волос, образовывать на коже возвышения — «гусиную кожу» и выдавливать секрет сальной железы.

**Ногти** — это придатки кожи пальцев рук и ног, расположенные на тыльной стороне дистальных фаланг. Ноготь состоит из ногтевого ложа и ногтевой пластинки. Последняя состоит из корня ногтя, тела и свободного края.

**Железы кожи** по характеру выделяемого секрета подразделяют на потовые и сальные.

Потовые железы представляют собой трубчатые железы. Каждая железа состоит из тела и протока, открывающегося на коже. Потовые железы выполняют выделительную и терморегулирующую функции, придают телу специфический запах. По способу секреции различают эккринные и апокриновые железы. Эккринные, или малые потовые железы, распространены в коже почти повсеместно. Эккринные железы выделяют водянистый секрет — пот, общее количество которого в сутки достигает в обычных условиях 0,5 л, при тяжелой физической работе — до 10 л.

Апокриновые, или большие потовые железы, связаны с волосяными фолликулами. Они локализируются только в подмышечной и паховой областях, на лобке, больших половых губах. Секреция апокриновых желез тесно связана с половой функцией. Они функционируют в полной мере только в период половой зрелости, в старческом возрасте они часто редуцируются. Разновидностью апокриновых желез являются железы преддверия носа и серные железы наружного слухового прохода.

Сальные железы выделяют жироподобный секрет, который служит защитной смазкой для кожи и волос. Тело железы расположено в дерме. Их выводные протоки также открываются в воронки волосяных фолликулов.

### **Контрольные вопросы**

1. Перечислите органы чувств.
2. Что такое анализатор? Из каких частей он состоит?
3. Перечислите оболочки глазного яблока.
4. Назовите структуры, образующие ядро глазного яблока.
5. Перечислите вспомогательные органы глазного яблока.
6. Что такое астигматизм?
7. Какие структуры входят в состав наружного уха?
8. Перечислите части внутреннего уха.
9. Назовите рецепторы органов слуха и равновесия.
10. Охарактеризуйте механизм восприятия звука.
11. Перечислите производные кожи.

### ЭНДОКРИННАЯ СИСТЕМА

#### 18.1. Понятие об эндокринной системе. Общая характеристика гормонов

Эндокринная система — это совокупность желез внутренней секреции, вырабатывающих гормоны и биологически активные вещества. Она обеспечивает гуморальную (химическую) регуляцию функций организма, поддержание постоянства его внутренней среды при изменяющихся внешних условиях. Помимо этого эндокринная система совместно с нервной системой регулирует рост, развитие организма, его половую дифференцировку и репродуктивную функцию, а также оказывает влияние на процессы образования, использования и сохранения энергии. В совокупности с нервной системой гормоны принимают участие в обеспечении эмоциональных реакций и психической деятельности человека.

Железами внутренней секреции, или эндокринными железами, называют органы, которые не имеют выводных протоков и выделяют свой секрет (гормоны) непосредственно во внутреннюю среду организма — кровь, лимфу и тканевую жидкость. К эндокринным железам относят следующие органы: гипофиз, эпифиз, щитовидную железу, околощитовидные железы, вилочковую железу, поджелудочную железу, надпочечники и половые железы (рис. 18.1). Гипоталамус обеспечивает функциональное взаимодействие между нервной и эндокринной системами, координирует работу желез внутренней секреции.

*Гормоны* — это высокоактивные биологические вещества, которые в небольших количествах осуществляют местную (локальную) и общую регуляцию функций организма. Гормоны могут действовать как на значительном отдалении от места образования, так и непосредственно на окружающие клетки. Многие гормоны синтезируются в виде прогормонов (проинсулин, проглюкагон) и только в комплексе Гольджи клеток они превращаются в биологически активную форму.

По химической структуре гормоны подразделяют на *белковые*, или полипептидные (инсулин, соматостатин), *стероидные*, или липидные (половые гормоны), и *производные аминокислот* (адреналин, норадреналин, тироксин). По физиологическому действию гормоны подразделяют на *пусковые*, или тропные (гормоны гипоталамуса и гипофиза), которые воздействуют на другие железы внут-

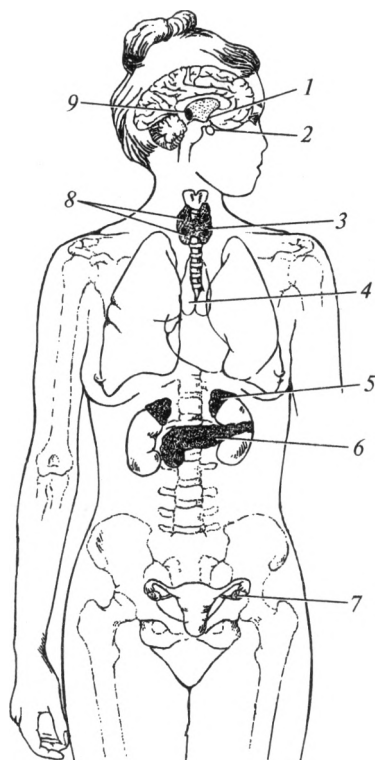


Рис. 18.1. Расположение желез внутренней секреции:

1 — гипоталамус; 2 — гипофиз; 3 — щитовидная железа; 4 — вилочковая железа; 5 — надпочечники; 6 — поджелудочная железа; 7 — яичник; 8 — околощитовидные железы; 9 — эпифиз

ренной секреции, и *исполнители* — действующие на рецепторы клеток и тканей организма (например, инсулин).

Всем гормонам свойственны:

1) избирательность действия (например, адренокортикотропный гормон, циркулируя по всему организму, действует только на кору надпочечников);

2) строгая направленность действия (каждый гормон изменяет только определенную функцию или функции);

3) отсутствие видовой специфичности (любые гормоны одинаково действуют в организме как человека, так и животных);

4) высокая биологическая активность (1 г адреналина активирует 100 млн сердец лягушек).

Совокупность клеток, реагирующих на действие гормона, называют органами-мишенями. К органам-мишеням гормоны до-



ставляются по кровеносному и лимфатическому руслу. Гормоны могут циркулировать в крови в свободном состоянии и непосредственно влиять на рецепторы клеток (активная форма). Также молекулы гормонов могут находиться в крови в виде соединений с транспортными белками и клетками крови (неактивная форма). Гормоны в организме подвергаются различным преобразованиям, в результате которых они могут разрушиться, или ослабить свой специфический эффект. Данные процессы осуществляются под влиянием ферментов непосредственно в эндокринных железах, в печени, почках и в органах-мишенях. Большая часть гормонов проходит через почки и выводится с мочой.

В основном железы внутренней секреции состоят из *стромы* и *паренхимы*. Строма включает в себя капсулу и соединительнотканые перегородки. Паренхима — это рабочая или функциональная часть органа. В связи с тем что эндокринные железы свой секрет выделяют в кровь или лимфу, они густо оплетены сосудами и нервами. Железы внутренней секреции иннервируются вегетативной нервной системой.

Нарушение функции желез внутренней секреции проявляется либо увеличением продукции их гормонов — гиперфункцией, либо уменьшением — гипофункцией. Несмотря на то что железы внутренней секреции имеют различные источники развития и разное местоположение, они функционально связаны между собой. Интегрирует и контролирует работу желез внутренней секреции гипоталамо-гипофизарная система организма.

## 18.2. Щитовидная железа

Щитовидная железа, *glandula thyroidea*, находится в передней области шеи, спереди и сбоку от гортани и трахеи. Это непарный орган темно-красного цвета, который имеет форму подковы и состоит из *правой* и *левой* долей, соединенных *перешейком*. В 10 % случаев от перешейка отходит *пирамидальная* доля. Масса железы составляет в среднем 25—30 г. Структурно-функциональной единицей железы является *фолликул*, состоящий из клеток щитовидной железы — тироцитов, расположенных по окружности. Между фолликулами расположены так называемые парафолликулярные клетки, сосуды и нервы. В фолликулах образуются йодсодержащие гормоны щитовидной железы — *тетрайодтиронин* (тироксин) и *трийодтиронин*. Данные гормоны усиливают энергетический и пластический обмен всех клеток, стимулируют половое созревание, тем самым оказывая выраженное регулирующее воздействие на обмен веществ в организме.

Для нормального синтеза гормонов необходимо, чтобы в сутки организм получал около 0,3 мг йода. При его недостатке ткань железы разрастается, ее масса увеличивается и у человека возникает

зоб. При этом функция железы может оставаться неизменной, увеличиваться (гиперфункция) или снижаться (гипофункция). В детском возрасте гипофункция щитовидной железы приводит к задержке роста, полового развития, дифференцировке скелета и других тканей и органов. Особенно страдает функция коры головного мозга — память, внимание, мышление. Данная болезнь у детей называется — кретинизмом. Гипофункция железы у взрослого человека носит название — микседема. При этом замедляются окислительные процессы и снижается основной обмен, понижается активность нервной системы и температура тела, появляется слизистый отек тканей. У детей при гиперфункции железы увеличивается основной обмен и активизируются процессы синтеза белка. Тем самым ускоряется рост и развитие организма. При гиперфункции у взрослых наблюдается тиреотоксикоз (Базедова болезнь), при которой резко возрастает основной обмен, повышается температура тела, отмечается повышенная возбудимость нервной системы, раздражительность. Внешне у больного наблюдается пучеглазие, масса тела у них снижается, увеличивается артериальное давление и частота сердечных сокращений.

Парафолликулярные клетки щитовидной железы вырабатывают гормон *тирокальцитонин*. Этот гормон увеличивает активность остеобластов, тем самым облегчая усвоение ионизированного кальция костной тканью, способствуя снижению его концентрации в крови.

### 18.3. Околощитовидные железы

Околощитовидные железы, *glandulae parathyroideae*, расположены на задней поверхности щитовидной железы, число их составляет от 2 до 8. Они представляют собой небольшие образования желто-коричневого цвета размером с горошину. Масса одной железы около 0,4 г. Паренхима ее образована скоплениями секреторных клеток, которые вырабатывают *паратгормон*. Он необходим для поддержания концентрации ионов кальция в крови на соответствующем уровне. Падение уровня ионизированного кальция в крови активирует секрецию паратгормона, который повышает высвобождение кальция из костей за счет активации остеокластов. Его уровень в крови повышается, но кости становятся хрупкими и легко деформируемыми. Следовательно, паратгормон является антагонистом тирокальцитонина щитовидной железы.

### 18.4. Тимус

Тимус (вилочковая железа), *thymus*, — центральный орган иммунной системы, но из-за способности вырабатывать гормон — *тимозин*

данный орган относят и к эндокринной системе. Железа находится в грудной полости, позади грудины. Она розовато-серого цвета и имеет форму двузубой вилки. Тимус состоит из правой и левой долей. Масса органа в период максимального развития (10—15 лет) составляет 30—40 г, затем железа подвергается инволюции и замещается жировой тканью.

Паренхима вилочковой железы разделена на дольки, которые состоят из *коркового вещества*, расположенного по периферии, и *мозгового вещества*, образующего центральную часть. В корковом веществе незрелые лимфоциты превращаются в Т-лимфоциты. Последние обладают специальными рецепторами к чужеродным антигенам. После дифференцировки и последующего размножения они попадают в периферические органы иммунной системы (лимфатические узлы, селезенку, миндалины), где обеспечивают иммунный ответ организма. Созревание Т-лимфоцитов происходит под влиянием гормона тимуса — *тимозина*, вырабатываемого в мозговом веществе.

### 18.5. Поджелудочная железа

Поджелудочная железа, *pancreas*, является железой смешанной секреции. Экзокринная (внешнесекреторная) ее часть вырабатывает панкреатический сок, роль которого описана в гл. 7. Эндокринная (внутрисекреторная) часть поджелудочной железы представлена островками Лангерганса, которые в виде компактных клеточных групп рассеяны в области хвоста железы. Масса островковой ткани не превышает 2—3 % всей массы органа. В состав островков Лангерганса входят  $\alpha$ -клетки, которые продуцируют гормон *глюкагон* и  $\beta$ -клетки, вырабатывающие гормон *инсулин*.

Инсулин повышает проницаемость мембран клеток для глюкозы и тем самым снижает ее концентрацию в крови. Благодаря этому углеводы запасаются в печени и мышцах в виде гликогена. Недостаток инсулина или снижение чувствительности к нему клеток-мишеней приводит к развитию *сахарного диабета*, при котором повышается уровень глюкозы в крови и наблюдается ее выделение с мочой. В тяжелых случаях может развиваться гипергликемическая кома, сопровождающаяся потерей сознания. Избыток инсулина (при его передозировке во время лечения сахарного диабета) вызывает критическое понижение уровня глюкозы в крови. Данное состояние сопровождается резкими ухудшениями функций мозга, использующего глюкозу как основной источник энергии. При этом развивается гипогликемическая кома.

Под действием глюкагона в печени происходят процессы превращения гликогена в глюкозу и ее поступление в кровеносное русло. Таким образом, глюкагон повышает уровень глюкозы в крови и является антагонистом инсулина.

## 18.6. Надпочечники

Надпочечник, *glandula suprarenalis*, парная железа, расположенная над верхним полюсом каждой почки. Надпочечники по форме напоминают трехгранную пирамиду желтоватого цвета со слегка бугристой поверхностью. Масса одного надпочечника около 5—10 г. Паренхима органа состоит из *коркового* и *мозгового* веществ. Мозговое вещество занимает центральное положение и окружено по периферии толстым слоем коркового, которое составляет 90 % массы всего надпочечника.

Корковое вещество надпочечника условно разделяют на три зоны (рис. 18.2), в которых происходит синтез определенных групп гормонов — кортикостероидов. Первая группа гормонов — минералокортикоиды. Место их синтеза — наиболее поверхностный тонкий слой коры, называемый клубочковой зоной. Вторая группа — глюкокортикоиды, вырабатываются в среднем слое коры, названном пучковой зоной. Третья группа — половые гормоны, синтезируются во внутреннем слое, который примыкает к мозговому веществу. Этот слой формирует сетчатую зону.

*Минералокортикоиды* (альдостерон) регулируют минеральный обмен и в первую очередь баланс натрия и калия. Гормон усиливает обратное всасывание натрия и воды в почках, одновременно увеличивая выделение калия с мочой.

*Глюкокортикоиды* (кортизол и кортикостерон) оказывают влияние на белковый, углеводный и жировой обмен. Глюкокортикоиды активируют образование глюкозы за счет распада белков и повышают ее концентрацию в крови; стимулируют секрецию инсулина; повышают чувствительность органов чувств и возбу-




Рис. 18.2. Внутреннее строение надпочечника: 1 — капсула; 2 — клубочковая зона; 3 — пучковая зона; 4 — сетчатая зона; 5 — мозговое вещество

димось нервной системы; участвуют в формировании устойчивости организма к стрессу. Глюкокортикоиды угнетают воспалительные, иммунные и аллергические реакции в организме, уменьшают разрастание соединительной ткани.

Клетки сетчатой зоны, как у мужчин, так и у женщин, секретируют в кровь *половые гормоны*. Недостаток их вызывает выпадение волос в области лобка, а их избыток ведет к *вирилизации*, т. е. появлению вторичных половых признаков противоположного пола.

*Мозговое вещество* синтезирует катехоламины: адреналин и норадреналин. Действие этих веществ аналогично влиянию симпатической нервной системы: они вызывают учащение сердечных сокращений, повышение артериального давления, сужение сосудов, повышение концентрации глюкозы в крови, а также увеличивают распад жиров, повышают возбудимость нервной системы и эффективность приспособительных реакций.

## 18.7. Половые железы

Половые железы (яичко и яичник) являются местом образования половых клеток, а также выделяют в кровь половые гормоны. Основное биологическое действие этих гормонов состоит в обеспечении нормального протекания функции размножения.

*Яичко, testis*, — парный орган мужской половой системы, расположенный в мошонке. В его паренхиме кроме образования сперматозоидов происходит синтез мужских половых гормонов — *андрогенов* (тестостерон). Эти гормоны синтезируются клетками Лейдига, расположенными в средостении яичка. Андрогены обеспечивают развитие половых органов и формирование вторичных половых признаков по мужскому типу (телосложение, характер роста волос и тембр голоса, активация роста скелета, мускулатуры, распределение подкожной жировой клетчатки и регуляция созревания сперматозоидов). Кроме того, андрогены обладают выраженным анаболическим эффектом, увеличивая активность пластического обмена.

*Яичник, ovarium* (греч. — oophoron), — парная женская половая железа, находящаяся в полости малого таза между листками широкой связки матки. Он состоит из *коркового* и *мозгового веществ*. В корковом веществе к моменту рождения находятся 400 — 500 тыс. первичных фолликулов. В период полового созревания и в период половой зрелости (с 10 — 12 до 45 — 55 лет) некоторые первичные фолликулы начинают увеличиваться в размерах и продуцировать гормоны. Такие фолликулы называют вторичными или созревающими. За генеративный период у женщин созревает всего 400 — 500 фолликулов. Периодичность созревания фолликулов — в среднем один фолликул в 28 дней (от 21 до 35 дней) — это продолжительность менструального цикла. Зрелый фолликул получил название «Граафов

пузырек». На 14-й день менструального цикла происходит разрыв Граафова пузырька — овуляция, при которой зрелая яйцеклетка выходит в брюшинную полость. На месте разорвавшегося после овуляции фолликула развивается так называемое желтое тело — временная добавочная эндокринная железа, которая продуцирует *гестагены (прогестерон)* — гормон сохранения беременности. Он создает условия для оплодотворения яйцеклетки, ее имплантации (внедрение в стенку матки) и последующего развития плода. Если не происходит оплодотворение, то такое желтое тело выделяет в кровь гестагены до начала следующего менструального цикла и называется — *менструальным желтым телом*. Оно функционирует до начала очередного менструального цикла. В случае оплодотворения яйцеклетки формируется *желтое тело беременности*, которое выполняет эндокринную функцию весь период беременности. Наиболее значима роль желтого тела до 12—16 недель беременности, затем формируется плацента и основная роль в выработке данного гормона переходит к этому провизорному органу. После прекращения эндокринной функции желтое тело подвергается инволюции (обратному развитию) и на его месте остается рубец — *беловатое тело*.

*Эстрогены* вырабатываются созревающими фолликулами, а также мозговым веществом (в небольшом количестве). Они обеспечивают развитие половых органов и формирование вторичных половых признаков по женскому типу.

## 18.8. Эпифиз

Эпифиз, epiphysis (верхний придаток мозга — шишковидное тело), относится к надталамической части промежуточного мозга (см. рис. 14.9, 14.11). Железа представляет собой непарное образование, по виду напоминающее словую шишку, серовато-красного цвета, длиной 9 мм, шириной 6 мм и массой 0,2 г. Секреторные клетки эпифиза выделяют в кровь гормоны *мелатонин* и *серотонин*. Гормоны шишковидного тела до определенного возраста угнетают секрецию гонадотропных гормонов гипофиза, тем самым сдерживая наступление полового созревания. Кроме того, считается, что данные гормоны участвуют в обеспечении биологических ритмов: различное поведение человека в зависимости от времени суток, сезона и т. д.

## 18.9. Гипоталамус и гипофиз

Гипоталамус, hypothalamus (подталамическая область), относится к промежуточному мозгу. Гипоталамус делят на задний, средний и передний отделы.

*Задний отдел* гипоталамуса не синтезирует биологически активных веществ. Здесь расположен подкорковый центр обоняния (сосочковые тела) и обрабатывается информация, приходящая от большинства нервных центров головного мозга. Затем эта информация передается на ядра переднего и среднего отделов гипоталамуса.

Нервные клетки *среднего отдела* гипоталамуса осуществляют анализ химического состава крови и спинномозговой жидкости и в ответ на поступающую информацию вырабатывают *релизинг-факторы*. Эти биологически активные вещества с током крови попадают в переднюю долю гипофиза и воздействуют на расположенные в нем эндокринные клетки. Характер ответа клеток гипофиза зависит от релизинг-факторов, которые могут быть двух видов:

1) либерины — вещества, которые *стимулируют образование тропных* гормонов передней доли гипофиза;

2) статины — вещества, *угнетающие выработку тропных* гормонов.

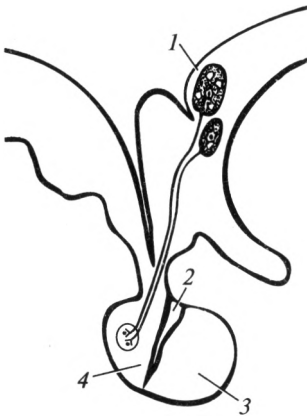
Кроме того, в среднем отделе гипоталамуса есть группы нервных клеток, отвечающие за деятельность вегетативной нервной системы, т. е. за деятельность внутренних органов и сосудов — так называемый *вегетативный центр*. Между этим центром и клетками, вырабатывающими релизинг-факторы, существует непосредственная связь. Благодаря согласованной деятельности этих структур происходит выбор конкретного способа регуляции: либо путем активации вегетативной нервной системы, либо изменения функции эндокринной системы. В последнем случае наблюдается выброс соответствующих релизинг-факторов, приводящий к увеличению количества тропных гормонов и соответствующих им гормонов желез-мишеней. Таким образом, гипоталамус координирует и регулирует работу всех желез внутренней секреции.

В *переднем отделе* гипоталамуса расположены группы нервных клеток (ядра), которые синтезируют гормон *вазопрессин* (антидиуретический гормон) и *окситоцин*. По аксонам этих клеток синтезированные гормоны поступают в заднюю долю гипофиза, где они накапливаются и по мере необходимости выбрасываются в кровь.

*Гипофиз*, hypophysis (нижний придаток мозга), расположен в турецком седле клиновидной кости. Он представляет собой непарное образование серовато-красного цвета, шаровидной формы, диаметром около 1 см, массой 0,5 г. Гипофиз находится на основании мозга, являясь продолжением среднего отдела гипоталамуса. Он состоит из передней, промежуточной и задней долей (рис. 18.3).

Клетки *передней доли* под влиянием релизинг-факторов гипоталамуса синтезируют несколько специальных гормонов, которые называют тропными гормонами. Каждый из этих гормонов стимулирует функцию определенной эндокринной железы. На щитовидную железу воздействует тиреотропный гормон (ТТГ). Кору надпочечников активирует адренкортикотропный гормон (АКТГ). На половые

Рис. 18.3. Гипоталамус и гипофиз:



1 — секреторные ядра гипоталамуса; 2 — промежуточная доля гипофиза; 3 — передняя доля гипофиза; 4 — задняя доля гипофиза

железы как мужские, так и женские, оказывают влияние гонадотропные гормоны (ГТГ): фолликулостимулирующий (ФСГ), увеличивающий скорость образования и созревания половых клеток, и лютеинизирующий (ЛГ), который усиливает секрецию половых гормонов. Гормон пролактин — лактотропный гормон (ЛТГ) в основном стимулирует развитие ткани молочной железы и выделение из нее молока. Только соматотропный гормон (СТГ), или гормон роста, непосредственно воздействует на большинство тканей организма. Он влияет на рост и развитие скелета, мышечной ткани и внутренних органов.

Избыточная секреция соматотропина в раннем детстве приводит к развитию гигантизма, а в юношеском и зрелом возрасте — к акромегалии (чрезмерно вырастают кисти и стопы, нос и челюсти). При дефиците соматотропина в детском возрасте происходит задержка роста — карликовость или гипофизарный нанизм. У взрослого человека недостаток соматотропина вызывает тяжелейшее истощение — *кахексию*.

В *промежуточной доле* гипофиза вырабатывается интермедин — гормон, обеспечивающий регуляцию количества пигмента (меланина), определяющего индивидуальный цвет кожи и других тканей.

В *задней доле* гипофиза нет клеток, синтезирующих гормоны. Гормоны — вазопрессин и окситоцин поступают из переднего отдела гипоталамуса, хранятся в задней доле гипофиза и по мере необходимости поступают в кровяное русло. *Вазопрессин* воздействует на гладкую мускулатуру сосудов, суживая их и повышая артериальное давление.

Как уже отмечалось ранее, одновременно гормон усиливает обратное всасывание воды из первичной мочи, тем самым уменьшая количество вторичной мочи. В связи с последней функцией вазопрессин называют антидиуретическим гормоном (АДГ), т.е. гормоном, уменьшающим диурез (мочеобразование). При его недостатке наблюдается полиурия (увеличение количества мочи), а при избытке — олигоурия (уменьшение количества мочи). *Окситоцин* вызывает сокращение гладкой мускулатуры внутренних органов, особенно матки во время родов.



## Контрольные вопросы

1. Перечислите эндокринные железы.
2. Приведите классификацию гормонов.
3. Охарактеризуйте топографию и строение щитовидной железы.
4. Назовите гормоны щитовидной железы и дайте их функциональную характеристику.
5. Укажите функцию околощитовидных желез.
6. Перечислите гормоны поджелудочной железы и охарактеризуйте их значение.
7. Как устроены надпочечники?
8. Перечислите гормоны коры надпочечников.
9. Охарактеризуйте значение гипоталамуса и гипофиза в регуляции деятельности эндокринных желез.

## ПРИЛОЖЕНИЯ

### Приложение 1

#### Важнейшие физиологические показатели организма взрослого человека в норме

##### Кровь

Показатель	Значение
Общее количество крови от массы тела	6,5—7 %
Гематокрит:	
у женщин	36—42 %
у мужчин	40—48 %
Содержание белка в плазме	65—85 г/л
Содержание глюкозы в крови	4,2—6,4 ммоль/л
Число эритроцитов в крови:	
у мужчин в 1 л	$4,5—5 \cdot 10^{12}$
у женщин в 1 л	$4—4,5 \cdot 10^{12}$
Содержание гемоглобина:	
у мужчин	130—160 г/л
у женщин	120—140 г/л
Число тромбоцитов в крови в 1 л	$180—360 \cdot 10^9$
Скорость оседания эритроцитов:	
у мужчин	1—10 мм/ч
у женщин	2—15 мм/ч (у беременных до 45 мм/ч)
Число лейкоцитов в крови в 1 л	$4—9 \cdot 10^9$
Базофилы	0—1 %
Эозинофилы	2—5 %
Нейтрофилы:	
палочкоядерные	2—5 %
сегментоядерные	55—70 %
Лимфоциты	25—30 %
Моноциты	6—8 %

## Сердечно-сосудистая система

Показатель	Значение
Число сердечных сокращений (в покое)	60—90 в 1 мин
Ударный объем (в покое)	70—100 мл
Минутный объем кровообращения (в покое)	4—6 л
Минутный объем (при работе)	До 30 л
ЭКГ:	
длительность интервала PQ	0,12—0,18 с
длительность интервала QRS	0,06—0,09 с
длительность всего цикла	0,75—1,0 с
Артериальное давление (в возрасте от 16 до 45 лет):	
систолическое	110—130 мм рт. ст.
диастолическое	60—80 мм рт. ст.
Давление в капиллярах	15—20 мм рт. ст.
Скорость распространения пульсовой волны в артериях	6—9 м/с

## Обмен веществ и энергии

Показатель	Значение
Поглощение O <sub>2</sub> (в покое)	250—400 мл/мин
Выделение CO <sub>2</sub> (в покое)	200—300 мл/мин
Основной обмен в сутки	7,12 кДж (1 700 кал)
Усвояемость смешанной пищи	82—90 %
Количество белков в питании при легкой работе	100 г/сут
Количество жиров в питании при легкой работе	90 г/сут
Количество углеводов в питании при легкой работе	400 г/сут
Калорический коэффициент	
1 г белка	~17 Дж (4,1 кал)
1 г жира	~38 Дж (9,3 кал)
1 г углеводов	~17 Дж (4,1 кал)
Суточная потребность в витаминах:	
С	25—50 мг
группы В	~20—25 мг
А	~2,5 мг
Д	~2,5 мкг
Е	~15 мг
К	~1 мг

## Пищеварительные соки

Показатель	Значение
Слюна: количество в сутки рН во время пищеварения вода	1000—2000 мл Около 8,0 Около 99 %
Желудочный сок: количество в сутки рН во время пищеварения вода	1500—2000 мл Около 1,5 Около 99 %
Панкреатический сок: количество в сутки рН во время пищеварения вода	1500—2000 мл Около 8 98—99 %
Желчь пузырная: количество в сутки рН вода (в неконцентрированной желчи)	500—1000 мл Около 8,0 97,5 %
Сок тонкой кишки: количество в сутки рН во время пищеварения вода	До 2500 мл Около 7,0 97,5 %

## Дыхание

Показатель	Значение
Частота дыхания в покое	14—18 в 1 мин
Жизненная емкость легких	3,5—4,5 л
Резервный объем вдоха	1,5—3,0 л
Резервный объем выдоха	0,7—1,0 л
Остаточный объем	1,0—1,5 л
Минутный объем дыхания в покое	8—9 л/мин
Минутный объем дыхания при тяжелой физической нагрузке	До 50—100 л/мин
Внутриплевральное отрицательное давление при вдохе	1,2 кПа (9 мм рт. ст.)
То же, при выдохе	0,8 кПа (6 мм рт. ст.)

Показатель	Значение
Содержание O <sub>2</sub> и CO <sub>2</sub> :	
в атмосферном воздухе	20,94 и 0,03 %
в выдыхаемом воздухе	16,3 и около 4 %
в альвеолярном воздухе	14,2—14,6 и 5,2—5,7 %
Парциальное давление O <sub>2</sub> в альвеолярном воздухе	Около 100 мм рт. ст.
Парциальное давление CO <sub>2</sub> в альвеолярном воздухе	~40 мм рт. ст.
Напряжение O <sub>2</sub> в артериальной крови	До 100 мм рт. ст.
Напряжение O <sub>2</sub> в венозной крови	~40—45 мм рт. ст.
Напряжение CO <sub>2</sub> в артериальной крови	~40 мм рт. ст.
Напряжение CO <sub>2</sub> в венозной крови	~47 мм рт. ст.

### Моча

Показатель	Значение
Суточное количество мочи:	
первичной	130—200 л
вторичной	1,0—1,5 л
Плотность (удельный вес) вторичной мочи	1012—1025 г/см <sup>3</sup>
Количество мочевины	1,5—2,0 %
Суточное выделение:	
мочевины	333—500 ммоль (20—30 г)
мочевой кислоты	3,0—5,9 ммоль (0,5—1,0 г)
аммиака	17,6—70,5 ммоль (0,3—1,2 г)
хлоридов	282—451 ммоль (10—16 г)

## Зависимость энергозатрат от массы тела у мужчин

Масса тела, кг	Калории	Масса тела, кг	Калории	Масса тела, кг	Калории	Масса тела, кг	Калории	Масса тела, кг	Калории
3	107	29	465	55	823	81	1180	106	1524
4	121	30	479	56	837	82	1194	107	1538
5	135	31	493	57	850	83	1208	108	1552
6	148	32	507	58	864	84	1222	109	1565
7	162	33	520	59	878	85	1235	110	1579
8	176	34	534	60	892	86	1249	111	1593
9	190	35	548	61	905	87	1263	112	1607
10	203	36	562	62	919	88	1277	113	1620
11	217	37	575	63	933	89	1290	114	1634
12	231	38	589	64	947	90	1304	115	1648
13	245	39	608	65	960	91	1318	116	1662
14	258	40	617	66	974	92	1332	117	1675
15	272	41	630	67	988	93	1345	118	1689
16	286	42	644	68	1002	94	1359	119	1703
17	300	43	658	69	1015	95	1373	120	1717
18	313	44	672	70	1029	96	1387	121	1730
19	327	45	685	71	1043	96	1387	122	1744
20	341	46	699	72	1057	97	1406	123	1758
21	355	47	713	73	1070	98	1414	124	1772
22	368	48	727	74	1084	99	1428		
23	382	49	740	75	1098	100	1442		
24	396	50	754	76	1112	101	1455		
25	410	51	768	77	1125	102	1469		
26	424	52	782	78	1139	103	1483		
27	438	53	795	79	1153	104	1497		
28	452	54	809	80	1167	105	1510		

**Зависимость энергозатрат от массы тела у женщин**

Масса тела, кг	Калории	Масса тела, кг	Калории	Масса тела, кг	Калории	Масса тела, кг	Калории	Масса тела, кг	Калории
3	683	29	932	55	1181	81	1430	107	1678
4	693	30	942	56	1191	82	1439	108	1688
5	702	31	952	57	1200	83	1449	109	1698
6	712	32	961	58	1210	84	1458	110	1707
7	721	33	971	59	1219	85	1468	111	1717
8	731	34	989	60	1229	86	1478	112	1726
9	741	35	900	61	1238	87	1487	113	1736
10	751	36	999	62	1248	88	1497	114	1745
11	760	37	1009	63	1258	89	1506	115	1755
12	770	38	1019	64	1267	90	1516	116	1764
13	779	39	1028	65	1277	91	1525	117	1774
14	789	40	1038	66	1286	92	1535	118	1784
15	798	41	1047	67	1296	93	1544	119	1793
16	808	42	1057	68	1305	94	1554	120	1803
17	818	43	1066	69	1315	95	1564	121	1812
18	827	44	1076	70	1325	96	1573	122	1822
19	837	45	1085	71	1334	97	1583	123	1831
20	846	46	1095	72	1344	98	1592	124	1841
21	856	47	1105	73	1353	99	1602		
22	865	48	1114	74	1363	100	1611		
23	875	49	1124	75	1372	101	1621		
24	885	50	1133	76	1382	102	1631		
25	894	51	1143	77	1391	103	1640		
26	904	52	1152	78	1402	104	1650		
27	913	53	1162	79	1411	105	1659		
28	923	54	1172	80	1420	106	1669		

### Расчет основного обмена у мужчин

Рост, см	Возраст, годы												
	1	3	5	7	9	11	13	15	17	19	21	23	25
40	-40	—	—	—	—	—	—	—	—	—	—	—	—
44	0	—	—	—	—	—	—	—	—	—	—	—	—
48	+40	—	—	—	—	—	—	—	—	—	—	—	—
52	80	15	—	—	—	—	—	—	—	—	—	—	—
56	120	55	0	—	—	—	—	—	—	—	—	—	—
60	160	95	40	2	—	—	—	—	—	—	—	—	—
64	200	135	70	10	—	—	—	—	—	—	—	—	—
68	240	175	110	50	—	—	—	—	—	—	—	—	—
72	280	215	150	90	40	—	—	—	—	—	—	—	—
76	320	255	190	130	80	30	—	—	—	—	—	—	—
80	360	295	230	170	120	70	—	—	—	—	—	—	—
84	400	335	270	210	160	110	60	—	—	—	—	—	—
88	440	375	310	250	200	160	100	—	—	—	—	—	—
92	480	415	350	290	250	220	140	100	—	—	—	—	—
96	520	455	390	330	300	280	180	140	113	—	—	—	—
100	560	495	430	370	350	330	230	180	153	128	—	—	—
104	—	535	470	410	400	390	280	220	193	168	—	—	—
108	—	575	510	450	450	450	330	260	233	208	—	—	—
112	—	615	550	500	500	500	380	300	273	248	—	—	—
116	—	655	590	540	550	550	430	340	313	288	—	—	—
120	—	695	630	580	600	600	480	380	353	328	—	—	—
124	—	—	670	630	640	650	530	420	393	368	—	—	—
128	—	—	710	680	690	700	580	460	433	408	—	—	—





Рост, см	Возраст, годы												
	1	3	5	7	9	11	13	15	17	19	21	23	25
132	—	—	750	720	740	750	630	500	473	448	—	—	—
136	—	—	790	770	780	800	680	540	513	488	—	—	—
140	—	—	830	810	830	840	720	580	553	528	—	—	—
144	—	—	—	860	880	890	760	620	593	568	—	—	—
148	—	—	—	900	920	950	820	660	633	608	—	—	—
152	—	—	—	—	—	990	860	700	673	648	619	605	592
156	—	—	—	—	—	1030	890	740	713	678	639	625	612
160	—	—	—	—	—	1060	920	780	743	708	659	645	631
164	—	—	—	—	—	1100	960	810	773	738	679	665	652
168	—	—	—	—	—	1140	1000	840	803	768	699	685	672
172	—	—	—	—	—	1190	1020	860	823	788	719	705	692
176	—	—	—	—	—	1230	1040	880	843	808	739	725	718
180	—	—	—	—	—	—	1060	900	863	828	759	745	732

Возраст, годы													
27	29	31	33	35	37	39	41	43	45	47	49	51	53
—	—	—	—	—	—	—	—	—	—	—	—	—	—
—	—	—	—	—	—	—	—	—	—	—	—	—	—
—	—	—	—	—	—	—	—	—	—	—	—	—	—
—	—	—	—	—	—	—	—	—	—	—	—	—	—
—	—	—	—	—	—	—	—	—	—	—	—	—	—
578	565	551	538	524	511	497	484	470	457	443	430	416	402
598	585	571	558	544	531	517	504	490	477	463	450	436	422
618	605	591	578	564	551	537	524	510	497	483	470	456	443
638	625	611	598	584	571	557	544	530	517	503	490	476	463
658	645	631	618	604	591	577	564	550	537	523	510	496	483
678	665	651	638	624	611	597	584	570	557	543	530	516	503
698	685	671	658	644	631	617	604	590	577	563	550	536	523
718	705	691	678	664	651	637	624	610	597	583	570	556	543

### Расчет основного обмена у женщин

Рост, см	Возраст, годы												
	1	3	5	7	9	11	13	15	17	19	21	23	25
40	-344	-234	-194	—	—	—	—	—	—	—	—	—	—
44	-328	-218	-178	—	—	—	—	—	—	—	—	—	—
48	-312	-202	-162	—	—	—	—	—	—	—	—	—	—
52	-296	-186	-146	—	—	—	—	—	—	—	—	—	—
56	-280	-170	-130	-134	—	—	—	—	—	—	—	—	—
60	-264	-154	-114	-118	—	—	—	—	—	—	—	—	—
64	-248	-138	-98	-102	-111	—	—	—	—	—	—	—	—
68	-232	-122	-82	-86	-95	—	—	—	—	—	—	—	—
72	-216	-106	-66	-70	-79	-89	—	—	—	—	—	—	—
76	-200	-90	-50	-54	-63	-73	—	—	—	—	—	—	—
80	-184	-74	-34	-38	-47	-57	-66	—	—	—	—	—	—
84	-168	-58	-18	-22	-31	-31	-50	—	—	—	—	—	—
88	-152	-42	-2	-6	-15	-5	-34	-43	—	—	—	—	—
92	-136	-26	12	10	1	19	-18	-27	—	—	—	—	—
96	-120	-10	25	26	17	27	-2	-11	-21	—	—	—	—
100	-104	6	40	42	33	43	14	5	-5	-14	—	—	—
104	—	22	56	58	54	62	30	21	11	2	—	—	—
108	—	38	72	74	75	85	56	37	27	18	—	—	—
112	—	54	88	90	91	101	72	53	43	34	—	—	—
116	—	70	105	106	107	117	98	69	59	50	—	—	—
120	—	86	126	132	123	143	114	85	75	66	—	—	—
124	—	—	142	148	138	159	130	101	101	82	—	—	—
128	—	—	158	164	161	175	146	117	107	98	—	—	—



Рост, см	Возраст, годы												
	1	3	5	7	9	11	13	15	17	19	21	23	25
132	—	—	174	180	181	191	162	133	123	114	—	—	—
136	—	—	190	196	197	207	178	140	139	130	—	—	—
140	—	—	206	212	213	228	194	165	155	146	—	—	—
144	—	—	—	228	239	249	210	181	171	162	—	—	—
148	—	—	—	244	255	265	236	197	187	178	—	—	—
152	—	—	—	260	271	281	252	212	201	192	183	174	164
156	—	—	—	276	287	297	260	227	215	206	190	181	172
160	—	—	—	282	293	303	274	242	229	220	198	188	179
164	—	—	—	—	309	313	290	257	243	234	205	196	186
168	—	—	—	—	—	325	306	271	255	246	213	203	194
172	—	—	—	—	—	331	318	285	267	258	220	211	201
176	—	—	—	—	—	—	328	299	279	270	227	218	209
180	—	—	—	—	—	—	—	313	291	282	235	225	216

Возраст, годы													
27	29	31	33	35	37	39	41	43	45	47	49	51	53
—	—	—	—	—	—	—	—	—	—	—	—	—	—
—	—	—	—	—	—	—	—	—	—	—	—	—	—
—	—	—	—	—	—	—	—	—	—	—	—	—	—
—	—	—	—	—	—	—	—	—	—	—	—	—	—
—	—	—	—	—	—	—	—	—	—	—	—	—	—
155	146	136	127	117	108	99	89	80	71	61	52	43	33
162	153	144	134	125	116	106	97	87	78	69	59	50	41
170	160	151	142	132	123	114	104	95	86	76	67	57	48
177	168	158	149	140	130	121	112	102	93	84	74	65	56
184	175	166	156	147	138	128	119	110	100	91	82	72	63
192	183	173	164	154	145	136	126	117	108	98	89	80	70
199	190	181	171	162	153	143	134	123	115	106	96	87	78
207	197	188	179	169	160	151	141	132	124	113	104	94	85

## СПИСОК ЛИТЕРАТУРЫ

*Быков В.Л.* Цитология и общая гистология (функциональная морфология клеток и тканей человека) : учебник для студ. мед. вузов / В.Л. Быков. — СПб. : СОТИС, 2003. — 520 с.

*Быков В.Л.* Частная гистология человека (краткий обзорный курс) : учебник для студентов мед. вузов / В.Л. Быков. — СПб. : СОТИС, 2000. — 304 с.

*Воробьева Е.Л.* Анатомия и физиология / Е.А. Воробьева, А.В. Губарь, Е.Б. Сафьянникова. — 2-е изд., перераб. и доп. — М. : Медицина, 1981. — 416 с.

*Гайворонский И.В.* Нормальная анатомия человека : учебник для мед. вузов : в 2 т. / И.В. Гайворонский. — 3-е изд., испр. — СПб. : Спецлит, 2003.

*Макаров В.А.* Физиология : основные законы, формулы, уравнения : учеб. пособие / В.А. Макаров. — М. : Гэотар-Медицина, 2001. — 106 с.

Международная анатомическая терминология (с официальным списком русских эквивалентов) / под ред. проф. Л.Л. Колесникова. — М. : Медицина, 2003 г. — 410 с.

Общий курс физиологии человека и животных. Физиология нервной, мышечной и сенсорной систем : учебник для биол. и медиц. специальностей вузов / [А.Д. Ноздрачев и др.]. — М. : Высш. шк., 1991. — 512 с.

Общий курс физиологии человека и животных. Физиология висцеральных систем : учебник для биол. и медиц. спец. вузов / [А.Д. Ноздрачев и др.]. — М. : Высш. шк., 1991. — 528 с.

*Сапин М.Р.* Анатомия человека. Опорно-двигательный аппарат. Внутренние органы : учебник для студ. мед. вузов / М.Р. Сапин, Г.Л. Билич. — 3-е изд., перераб. и доп. — М. : Оникс 21 век : Мир и образование, 2002. — 459 с.

*Сапин М.Р.* Анатомия человека. Внутренние органы. Системы обеспечения : учебник для студ. мед. вузов / М.Р. Сапин, Г.Л. Билич. — 3-е изд., перераб. и доп. — М. : Оникс 21 век : Мир и образование, 2002. — 432 с.

*Федюкович Н.И.* Анатомия и физиология человека : учеб. пособие / Н.И. Федюкович. — 4-е изд. — Ростов н/Д : Феникс, 2004. — 416 с.

Физиология человека : учебник для студ. мед. вузов / [Н.А. Агаджанян и др.]. — М. : Медицина, 2002. — 606 с.

Физиология человека / под ред. В.М. Покровского, Г.Ф. Коротько. — М. : Медицина, 2007. — 656 с.



# ОГЛАВЛЕНИЕ

Введение .....	3
<b>Глава 1. Краткий исторический очерк .....</b>	<b>5</b>
1.1. История анатомии .....	5
1.2. История физиологии .....	12
<b>Глава 2. Объект и методы исследования .....</b>	<b>16</b>
2.1. Объект и методы анатомического исследования .....	16
2.2. Плоскости, оси и основные ориентиры в анатомии .....	17
2.3. Объект и методы исследования в физиологии .....	19
<b>Глава 3. Человеческий организм как единое целое. Основы     цитологии и гистологии .....</b>	<b>21</b>
3.1. Структурно-функциональная организация человеческого тела .....	21
3.2. Клетка .....	21
3.3. Ткани .....	25
3.4. Органы .....	36
3.5. Системы органов .....	36
3.6. Организм человека как единое целое .....	37
<b>Глава 4. Костная система .....</b>	<b>40</b>
4.1. Общие положения .....	40
4.2. Скелет туловища .....	48
4.3. Скелет головы .....	54
4.4. Скелет верхней конечности .....	79
4.5. Скелет нижней конечности .....	85
<b>Глава 5. Соединения костей .....</b>	<b>94</b>
5.1. Общая артросиндесмология .....	94
5.2. Соединения костей туловища .....	100
5.3. Соединения костей черепа .....	105
5.4. Соединения костей верхней конечности .....	107
5.5. Соединения костей нижней конечности .....	113
<b>Глава 6. Мышечная система .....</b>	<b>122</b>
6.1. Общая миология .....	122
6.2. Мышцы, фасции и топография спины .....	131
6.3. Мышцы, фасции и топография груди .....	135
6.4. Мышцы, фасции и топография живота .....	139
6.5. Диафрагма .....	144

6.6. Мышцы, фасции и топография шеи .....	145
6.7. Мышцы, фасции и топография головы .....	152
6.8. Мышцы верхней конечности .....	156
6.9. Мышцы, фасции и топография нижней конечности .....	166
<b>Глава 7. Анатомия и физиология пищеварительной системы .....</b>	<b>180</b>
7.1. Основные понятия .....	180
7.2. Общий план строения органов пищеварительной системы .....	182
7.3. Полость рта .....	185
7.4. Глотка .....	194
7.5. Пищевод .....	196
7.6. Желудок .....	199
7.7. Тонкая кишка .....	204
7.8. Печень .....	207
7.9. Поджелудочная железа .....	211
7.10. Толстая кишка .....	213
7.11. Морфофункциональные особенности брюшины .....	216
7.12. Физиологические аспекты голода и жажды. Аппетит .....	220
7.13. Роль микрофлоры пищеварительного тракта. Дисбактериоз .....	221
<b>Глава 8. Анатомия и физиология дыхательной системы .....</b>	<b>225</b>
8.1. Общие положения .....	225
8.2. Верхние дыхательные пути .....	226
8.3. Нижние дыхательные пути .....	229
8.4. Легкие .....	234
8.5. Средостение .....	240
8.6. Физиология дыхания .....	241
<b>Глава 9. Анатомия и физиология выделительной системы .....</b>	<b>249</b>
9.1. Основные понятия .....	249
9.2. Почки .....	252
9.3. Образование мочи .....	256
9.4. Мочевыделительные пути .....	260
9.5. Выделительные функции других органов .....	264
<b>Глава 10. Обмен веществ и энергии .....</b>	<b>267</b>
10.1. Основные понятия .....	267
10.2. Виды обмена веществ .....	268
10.3. Витамины .....	274
10.4. Распад и окисление органических веществ в клетках .....	277
10.5. Обмен энергии .....	280
10.6. Регуляция обмена веществ .....	283
<b>Глава 11. Анатомия половой системы. Репродуктивная функция и развитие человека .....</b>	<b>285</b>

11.1. Мужская половая система .....	285
11.2. Женская половая система .....	292
11.3. Промежность .....	301
11.4. Развитие человека .....	303
<b>Глава 12. Сердечно-сосудистая система .....</b>	<b>311</b>
12.1. Общие положения .....	311
12.2. Сердце .....	313
12.3. Артериальная система .....	323
12.4. Венозная система .....	334
12.5. Гемомикроциркуляторное русло .....	341
12.6. Сосуды малого круга кровообращения .....	342
12.7. Движение крови по сосудам .....	342
12.8. Кровотечения .....	344
12.9. Особенности кровообращения у плода .....	345
12.10. Лимфатическая система .....	347
<b>Глава 13. Внутренние среды организма. Кровь .....</b>	<b>353</b>
13.1. Основные понятия .....	353
13.2. Функции и состав крови .....	354
13.3. Группы крови .....	362
13.4. Переливание крови. Донорство .....	364
13.5. Иммуитет .....	365
<b>Глава 14. Центральная нервная система .....</b>	<b>371</b>
14.1. Общие вопросы анатомии нервной системы .....	371
14.2. Спинной мозг .....	379
14.3. Головной мозг .....	384
14.4. Оболочки головного и спинного мозга .....	398
14.5. Проводящие пути центральной нервной системы .....	399
<b>Глава 15. Функциональная анатомия периферической нервной системы .....</b>	<b>406</b>
15.1. Понятия о периферической нервной системе .....	406
15.2. Черепные нервы .....	409
15.3. Спинномозговые нервы .....	415
15.4. Вегетативная нервная система .....	423
<b>Глава 16. Высшая нервная деятельность .....</b>	<b>431</b>
16.1. Основные положения .....	431
16.2. Понятие о первой и второй сигнальных системах .....	435
16.3. Электроэнцефалография .....	436
16.4. Типы высшей нервной деятельности .....	437
16.5. Сферы высшей нервной деятельности .....	439
16.6. Сон .....	443
16.7. Физиология труда .....	445

<b>Глава 17. Органы чувств. Анализаторы</b> .....	448
17.1. Общие понятия .....	448
17.2. Орган зрения .....	449
17.3. Орган слуха и равновесия .....	456
17.4. Орган обоняния .....	461
17.5. Орган вкуса .....	462
17.6. Соматосенсорные органы. Кожа .....	463
<b>Глава 18. Эндокринная система</b> .....	467
18.1. Понятие об эндокринной системе. Общая характеристика гормонов .....	467
18.2. Щитовидная железа .....	469
18.3. Околощитовидные железы .....	470
18.4. Тимус .....	470
18.5. Поджелудочная железа .....	471
18.6. Надпочечники .....	472
18.7. Половые железы .....	473
18.8. Эпифиз .....	474
18.9. Гипоталамус и гипофиз .....	474
<b>Приложения</b> .....	478
<b>Список литературы</b> .....	492



**Гайворонский Иван Васильевич** –

доктор медицинских наук, профессор, заведующий кафедрой нормальной анатомии Военно-медицинской академии им. С. М. Кирова, академик Военно-медицинской академии им. С. М. Кирова, заслуженный работник высшей школы, лауреат премии Правительства РФ в области образования. Автор учебника «Нормальная анатомия человека» для медицинских вузов, выдержавшего 7 изданий, и более 50 учебных пособий и монографий по вопросам теоретической и клинической медицины



**Ничипорук Геннадий Иванович** –

кандидат медицинских наук, доцент кафедры морфологии медицинского факультета Санкт-Петербургского государственного университета, лауреат премии В. П. Потанина. Автор более 15 учебных пособий для студентов медицинских вузов



**Гайворонский Алексей Иванович** –

кандидат медицинских наук, докторант клиники нейрохирургии Военно-медицинской академии им. С. М. Кирова. Автор 5 учебных пособий по анатомии центральной нервной системы и основам медицинских знаний

ISBN 978-5-7695-7794-9



9 785769 577949

**Издательский центр  
«Академия»**

[www.academia-moscow.ru](http://www.academia-moscow.ru)